



**HAL**  
open science

## L'ananas en médecine bucco-dentaire

Camille Plantegenet

► **To cite this version:**

Camille Plantegenet. L'ananas en médecine bucco-dentaire. Sciences du Vivant [q-bio]. 2022. hal-04042796

**HAL Id: hal-04042796**

**<https://hal.univ-lorraine.fr/hal-04042796v1>**

Submitted on 23 Mar 2023

**HAL** is a multi-disciplinary open access archive for the deposit and dissemination of scientific research documents, whether they are published or not. The documents may come from teaching and research institutions in France or abroad, or from public or private research centers.

L'archive ouverte pluridisciplinaire **HAL**, est destinée au dépôt et à la diffusion de documents scientifiques de niveau recherche, publiés ou non, émanant des établissements d'enseignement et de recherche français ou étrangers, des laboratoires publics ou privés.



**UNIVERSITÉ  
DE LORRAINE**

**BIBLIOTHÈQUES  
UNIVERSITAIRES**

## AVERTISSEMENT

Ce document est le fruit d'un long travail approuvé par le jury de soutenance et mis à disposition de l'ensemble de la communauté universitaire élargie.

Il est soumis à la propriété intellectuelle de l'auteur. Ceci implique une obligation de citation et de référencement lors de l'utilisation de ce document.

D'autre part, toute contrefaçon, plagiat, reproduction illicite encourt une poursuite pénale.

Contact bibliothèque : [ddoc-thesesexercice-contact@univ-lorraine.fr](mailto:ddoc-thesesexercice-contact@univ-lorraine.fr)  
(Cette adresse ne permet pas de contacter les auteurs)

## LIENS

Code de la Propriété Intellectuelle. articles L 122. 4

Code de la Propriété Intellectuelle. articles L 335.2- L 335.10

[http://www.cfcopies.com/V2/leg/leg\\_droi.php](http://www.cfcopies.com/V2/leg/leg_droi.php)

<http://www.culture.gouv.fr/culture/infos-pratiques/droits/protection.htm>

**ACADÉMIE DE NANCY-METZ  
UNIVERSITÉ DE LORRAINE  
FACULTÉ D'ODONTOLOGIE DE LORRAINE**

**Année 2022**

**N° 12522C**

**THÈSE  
POUR LE DIPLÔME D'ÉTAT DE DOCTEUR EN CHIRURGIE DENTAIRE**

Présentée et soutenue publiquement le : 08 juillet 2022

Par

**Camille PLANTEGENET**

Née le 14/09/1995 à Bar-le-Duc (Meuse)

**L'ananas en médecine bucco-dentaire**

Composition du jury :

Président : Pr Éric MORTIER

Membres : Dr Claire JURAS

Dr Renaud GIESS

Directeur de thèse : Dr Kazutoyo YASUKAWA

*« Par délibération en date du 11 décembre 1972, la Faculté de Chirurgie dentaire a arrêté que les opinions émises dans les dissertations qui lui seront présentées doivent être considérées comme propres à leurs auteurs et qu'elle n'entend leur donner aucune approbation ni improbation »*

Président : Professeur Pierre MUTZENHARDT

Doyen : Docteur Kazutoyo YASUKAWA

Vice-Doyens : Dr Charlène KICHENBRAND – Dr Rémy BALTHAZARD – Dr Marin VINCENT

Membres Honoraires : Dr L. BABEL – Pr. S. DURIVAUX – Pr A. FONTAINE – Pr G. JACQUART – Pr D. ROZENCWEIG - Pr ARTIS

Doyens Honoraires : Pr J. VADOT, Pr J.P. LOUIS

<b>Département odontologie pédiatrique</b> <b>Sous-section 56-01</b>	Mme	<b>JAGER Stéphanie</b>	Maître de conférences *
	M.	PREVOST Jacques	Maître de conférences
	Mme	HERNANDEZ Magali	Maître de conférences *
	M.	HAINOT Raphaël	Assistant
	Mme	HILT Léa	Assistante
	Mme	HOMBOURGER Morgane	Assistante
<b>Département orthopédie dento-faciale</b> <b>Sous-section 56-01</b>	M.	<b>VANDE VANNET Bart</b>	Professeur des universités *
	Mme	TRAN Mai-Linh	Assistante
<b>Département prévention, épidémiologie, économie de la santé, odontologie légale</b> <b>Sous-section 56-02</b>	Mme	<b>CLÉMENT Céline</b>	Maître de conférences *
	M.	BAUDET Alexandre	Maître de conférences associé*
	Mme	CAIONE Mariette	Assistante
	M.	VEYNACHTER Thomas	Assistant *
<b>Département parodontologie</b> <b>Sous-section 57-01</b>	Mme	<b>BISSON Catherine</b>	Professeur des universités *
	M.	JOSEPH David	Maître de conférences *
	Mme	BERBE Ludivine	Assistante
	Mme	VITALI Marine	Assistante
<b>Département chirurgie orale</b> <b>Sous-section 57-01</b>	Mme	<b>GUILLET-THIBAUT Julie</b>	Maître de conférences *
	M.	BRAVETTI Pierre	Maître de conférences
	Mme	KICHENBRAND Charlène	Maître de conférences *
	Mme	PHULPIN Bérengère	Maître de conférences *
	M.	CLERC Sébastien	Enseignant univ. – praticien attaché*
	Mme	DE VERBIZIER Charlotte	Assistante
	Mme	PEREIRA Laure	Assistante
<b>Département biologie orale</b> <b>Sous-section 57-01</b>	Mme	<b>EGLOFF-JURAS Claire</b>	Maître de conférences *
	M.	MARTRETTE Jean-Marc	Professeur des universités *
	M.	LOISON-ROBERT Ludwig	Maître de conférences *
	M.	YASUKAWA Kazutoyo	Maître de conférences *
<b>Département dentisterie restauratrice, endodontie</b> <b>Sous-section 58-01</b>	M.	<b>MORTIER Éric</b>	Professeur des universités *
	M.	ENGELS-DEUTSCH Marc	Professeur des universités *
	M.	AMORY Christophe	Maître de conférences
	M.	BALTHAZARD Rémy	Maître de conférences *
	M.	VINCENT Marin	Maître de conférences*
	M.	GIESS Renaud	Enseignant univ. – praticien attaché*
	Mme	DAVRIL Jeanne	Assistante *
	M.	GRABER Clément	Assistant
	M.	<b>DE MARCH Pascal</b>	Maître de conférences
<b>Département prothèses</b> <b>Sous-section 58-01</b>	Mme	CORNE Pascale	Maître de conférences *
	M.	SCHOUVER Jacques	Maître de conférences
	Mme	VAILLANT Anne-Sophie	Maître de conférences *
	M.	HIRTZ Pierre	Enseignant universitaire
	Mme	GERBER Caroline	Assistante *
	Mme	MOUGEL Armande	Assistante
	Mme	PRINTZ Elodie	Assistante
	M.	SYDA Paul-Marie	Assistant
	Mme	WILK Sabine	Assistante
	Mme	<b>STRAZIELLE Catherine</b>	Professeur des universités *
<b>Département fonction-dysfonction, imagerie, biomatériaux</b> <b>Sous-section 58-01</b>	Mme	MOBY (STUTZMANN) Vanessa	Maître de conférences *
	M.	SALOMON Jean-Pierre	Maître de conférences
	Mme	JANTZEN-OSSOLA Caroline	Assistante associée
	Mme		

Souligné : responsable de département \* temps plein

Mis à jour le 1<sup>er</sup> mars 2022

## Remerciements

**À notre président de jury,**

**Monsieur le Professeur Éric MORTIER**

Docteur en chirurgie dentaire

Docteur de l'université Henri Poincaré en physique-chimie de la matière et des matériaux

Habilité à diriger des recherches

Professeur des universités – praticien hospitalier

Responsable du département de dentisterie restauratrice- endodontie

Chef du service d'odontologie du CHRU de Nancy

*Vous nous faites l'honneur de présider notre jury,  
pour cela nous vous exprimons toute notre gratitude.*

*Nous vous remercions pour votre dévouement,  
la qualité de vos enseignements cliniques et  
théoriques, ainsi que votre bienveillance.*

*Soyez assuré de notre plus grande admiration  
et de notre plus profond respect.*

**À notre directeur de thèse,**

**Monsieur le Docteur Kazutoyo YASUKAWA**

Docteur en chirurgie dentaire

Docteur de l'Université Paris Descartes, mention sciences de la vie et de la santé

Spécialiste qualifié en médecine bucco-dentaire

Maître de conférences – praticien hospitalier

Responsable du département de biologie orale

Doyen de la faculté d'odontologie de Lorraine

Nous vous remercions de nous avoir fait l'honneur d'accepter la direction  
de cette thèse et espérons que vous en serez fier.

Nous sommes reconnaissants de votre bienveillance,  
de votre disponibilité et de votre écoute tout au  
long de notre cursus.

Nous vous témoignons notre profond respect et  
nos remerciements les plus sincères.

**À notre membre du jury,**

**Madame le Docteur Claire EGLOFF-JURAS**

Docteur en chirurgie dentaire

Spécialiste qualifiée en médecine bucco-dentaire

Ancienne interne en médecine bucco-dentaire

Maître de conférences – praticien hospitalier

Nous sommes honorés de vous compter dans notre jury.

Nous vous remercions pour vos qualités pédagogiques  
et humaines que nous avons pu apprécier durant  
nos années d'études.

Veuillez trouver ici le témoignage de notre vive  
reconnaissance et de notre profonde admiration.



**À notre membre du jury,**

**Monsieur le Docteur Renaud GIESS**

Docteur en chirurgie dentaire

Enseignant universitaire et praticien attaché du département de dentisterie restauratrice-endodontie

Nous vous remercions d'avoir eu la gentillesse d'accepter de siéger au sein de ce jury. Nous sommes honorés de votre présence en ce jour particulier.

Nous vous remercions pour votre dévouement ainsi que le savoir clinique que vous nous avez délivré lors de nos années d'études.

Nous vous prions de trouver ici l'expression de notre plus grande gratitude et de notre plus grand respect

**À mon père et à ma mère** : malheureusement pour vous, vous êtes tombés sur moi. Une enfant si sage, calme et discrète, vous en avez eu de la chance ! J'espère que vous pourrez être fiers de ce que je suis devenue, tant de chemin parcouru depuis le petit Mowgli chantant « Cocolimbo ! » avec ces 4 incisives en moins. À toi, mon papa, je te remercie de me supporter malgré mes remontrances quand je te vois cuire un clafoutis dans un moule à charnière ou quand je trouve que tu ne fais pas bien ton rôle de petite main. Avec mon frère, on a eu la chance d'avoir un père aimant, disponible, jeune, beau et dynamique qui nous accompagnait dans nos bêtises. En revanche, tricher contre des enfants de 4 ans pour gagner aux petits chevaux, ne fait pas de toi un gagnant. Merci de m'avoir appris à perdre. Je resterai à tout jamais une petite fille admirative. À toi, ma maman, un grand merci de nous supporter tous les 3, sans toi, on aurait mangé œuf au plat-flageolet tous les jours. Merci de m'avoir montré qu'on pouvait être une femme et savoir monter un meuble et effectuer des travaux. J'aimerais avoir le tiers de ton talent, et surtout celui de toujours appeler au mauvais moment. Je reconnais être la petite dernière cajolée, même si je sais que tu préfères Jinsey. Je ne cesserai d'avoir besoin de toi et de tes précieux conseils. Les valeurs et l'éducation que j'ai reçue me rendent très reconnaissante. Je vous souhaite à vous deux de rester d'éternels grands enfants pour l'éternité.

**À mon frère** : je vais éviter d'énoncer tous les surnoms gratifiants que l'on adore se donner. Je te remercie d'avoir une sœur si merveilleuse. Merci de ne pas avoir réussi à te débarrasser de moi : une noyade et une disparition pour nos premières vacances, tu as tout tenté. Promis un jour, je te payerai un moule-frite et l'on sera quitte. J'ai plein de souvenirs merveilleux de notre enfance passée ensemble. Je dois t'avouer, j'ai coupé des poils sur ta peluche Simba. J'espère partager encore plein de moments à tes côtés, et me réjouis déjà à l'idée de te battre aux jeux de société. À **Fanny**, je te remercie de bien avoir voulu partager la vie de mon frère. Une pensée pour ton sang-froid quand tu partages un escape game avec moi. J'espère que tu feras partie encore très longtemps de notre famille, et merci de m'avoir donné ma première nièce, Pixie.

**À la famille Loddo et David** : je vous remercie pour tous ces grands repas de famille, les vacances au ski ou à Argelès, à tout jamais immortalisés par de fameuses vidéos.

Je remercie **Mamie** de nous avoir permis de nous réunir si souvent. À mes **cousins**, merci d'avoir fait partie de ma vie et j'espère pouvoir vous voir plus souvent. Je garde en souvenir tous les Nouvel an, Noël à vos côtés. Merci à mes cousins d'avoir supporté toutes les fois où j'ai renversé la table parce qu'ils ne me laissaient pas gagner. Je vous souhaite à tous le meilleur.

**À ma mamie et mon papi** : je vous remercie pour toutes ses années à me soutenir. Merci pour toutes les sorties châteaux, grottes, et musées : je me souviens juste du principal, les restaurants. Merci de m'avoir inculqué le goût pour les grands repas, et les bons vins. J'espère encore pouvoir manger longtemps les champignons ramassés par mon papi et cuisinés par ma mamie.

**À Nadine et Pierre** : j'ai toujours été admirative de tes créations, tu as de l'or dans les mains. Je gardais toujours en mémoire le souvenir de mes yeux pétillants parcourant la bijouterie. Je suis ravie de pouvoir partager si souvent des dimanches ensemble. Et oui Pierre, elle est belle ta femme. Merci à toi de prendre soin de ma tante.

**À mon arrière-grand-mère** : merci pour tous ces après-midis crapette et dominos. **À ma grande tante Éliane**, merci d'avoir toujours des petites attentions à mon égard.

**À ma marraine** : merci d'avoir toujours été une marraine attentionnée. Mes parents ont bien choisi. J'espère bientôt être aussi passionnée que toi pour la couture et partager à nouveau des journées tissus.

**À Clémence** : merci pour les voyages et tous les merveilleux moments partagés. Il n'y a que toi d'assez folle pour prendre l'avion avec le chat noir que je suis. Une pensée pour notre marionnette préférée, seules nous pouvons comprendre. Je me sens honorée d'avoir pu être à tes côtés dans des moments importants de ta vie.

**À Valentin** : tu peux avouer maintenant, mes parents t'ont payé combien pour me supporter ? Je ne te remercierai jamais assez d'avoir atterri sur mon chemin et de m'avoir soutenue dans tous ces moments de doutes. Merci d'être un gentil petit singe tout mignon presque toujours de bonne humeur, c'est toujours un plaisir de partager du temps ensemble. Il n'y a que toi d'assez fou pour m'apprendre à skier. J'espère qu'on parcourra le monde entier à vélo, prépare ta patience. Je serais toujours là quand tu en auras besoin. Tu mérites le meilleur pour toi et ta famille.

**À Amélie et Alexandre** : merci de m'avoir fait découvrir Bruxelles, la gaufre était délicieuse. À mon cousin, mon ami, mon jumeau et parfois presque mon enfant, on a traversé les années ensemble et j'ai toujours veillé sur toi, surtout pour que tu écoutes à l'école. Merci de m'avoir si bien obéis quand tu étais petit, promis, je ne te mordrai plus. À toi, Amélie, ma Vauth', ma besta, merci pour tous ses moments ensemble au lycée et jusqu'à maintenant. Merci pour toutes les soirées covid, toutes les bières et tous les apéros partagés. Notre plus belle passion.

**À Mathilde** : en lisant ces lignes, tu sais toutes les larmes que j'ai versées. À mon âme sœur, un tiroir nous a réunis et depuis nos vies ont basculé. À nos passions communes, pour Céline, notre Jojo national, notre belle Meuse, la villa des cœurs brisés et j'en passe. Sans tes fiches que je te réclamais la veille des exams, je n'en serais pas là. Merci pour tous tes délicieux repas à base de gésiers, Saint-Félicien et Nutella, partagés pendant une réunion de crise, et passer des heures, des jours et des nuits à répéter les mêmes choses : « Non, mais tu te rends compte ? » « Yes, I know la nouvelle ». Je réserve mon meilleur discours pour ton mariage. Tu es ma grenade, et je serai ton ananas pour le reste de nos vies. Veux-tu partager ton éternité avec moi, Babe ?

**À Eli** : malgré la distance qui sépare nos deux têtes, on a toujours su s'entendre à merveille. Merci pour toutes les soirées pyjama tisane. J'ai hâte de partager encore et encore des moments avec toi, des vacances, des soirées, des jeux de société, des bowlings, mais par pitié ne me laisse plus jamais assister à vos parties d'échecs avec

Mathilde. Mention spéciale pour ton petit Gremlins Marius, j'ai appris qu'il ne valait mieux pas le mettre à l'eau. Je vous souhaite le meilleur à vous et à Tsukiii, le premier enfant du groupe.

**À Jade** : comment parler de toi, sans mentionner ta jumelle maléfique « Jade la castagne », toujours prête à défendre les girls même quand on n'est pas attaquées. Je te remercie pour ton grain de folie qui nous permet de passer des soirées inoubliables, à notre semaine passée ensemble à nous raconter nos bails désastreux, à la nourriture asiatique délicieuse de ton papa, à notre passion pour les sushis, tout simplement merci d'être toi. J'espère encore passer plein de soirées toutes les deux, mais s'il te plaît, arrête avec les shooters. Viens, on continue notre tour des bons restaurants à travers le monde ?

**À Camille** : qui aurait cru en seconde à Commercy, qu'on se retrouverait des années plus tard, toutes les deux dentistes. Je garde en mémoire évidemment ce fameux voyage en Turquie, nos longues heures de DNL en allemand pour ne même plus savoir dire bonjour, nos soirées à Saint-Agnant avec tous nos amis du lycée, nos vacances à la dune du Pilat, mais aussi notre année de Paces, toutes les invitations de la colocation que tu as refusées. Merci pour tout Madame vin blanc et pièce de bœuf, je te souhaite une longue vie partagée avec ton petit bonheur.

**À Maud** : notre maman du groupe. Je te remercie d'avoir pris soin de nous toutes, tout au long de ses années. Le début des girls on fire, c'est grâce à toi et tes soirées Harry Potter. Merci de nous avoir partagé ta passion pour les fondues, le mont d'or et les gaâteaux. Les lendemains de gala difficiles passés ensemble, sous une couverture de survie, mention spéciale à la PLS. Malheureusement pour nous, tu as décidé de t'exiler, j'espère qu'on se verra plus souvent, tu nous manques. J'espère que tu es heureuse là-bas et promis on vient très vite. Prépare nos lits !

**Aux +1 des girls on fire : Marius, Arthur, Max et Victor**, je vous remercie de prendre soin de mes girls.

**A la team WEA** : merci d'avoir rendu ma vie étudiante encore plus palpitante, je vous remercie d'avoir bien voulu partager votre temps avec les dentaires. Les débuts de la coloc de l'ambiance, nos jeudis au Factory, tous les WEA, on évolue ensemble aux fils des années. J'ai en souvenir grâce à vous, un très sympathique gala ESSTIN, il n'y a pas à dire vous savez bien recevoir.

**À François** : à mon écolo préféré, quelle évolution depuis nos tout premiers moments en début de P2 ! Tu es ma plus belle redécouverte de 6<sup>e</sup> année, tous nos moments à Legouest, nos restos ragots, je suis fière d'être devenue ta première coach Tinder. J'espère que dans 30ans, on se verra encore pour nous raconter nos vies pleines de rebondissements.

**À Paponnet, Rémi, Dylan, Valentin, Vivien, Arthur, Guillaume, mes binômes et tous les autres amis dentaires qui ont partagé mes années estudiantines.** Pour tous les galas, WEI, galères en clinique et stress aux exams partagés ensemble. Cela sera toujours un plaisir de vous revoir autour d'un verre ou d'une soirée comme les dentaires savent les faire.

**À Nicolas et Pierre** : je ne me voyais pas vous remercier séparément. À Nicolas, mon plus vieil ami, et oui la maternelle ça commence à dater. Même si parfois on se voit moins je sais que je pourrai toujours compter sur toi, tu sais tout le bien que je pense de toi. À Pierre, j'en profite pour te rappeler que j'ai eu 0,5 de plus que toi de moyenne générale. Merci d'être toujours là, même si c'est de loin. J'ai hâte qu'on puisse venir te voir ou passer des vacances ensemble. C'est comme si on ne s'était jamais quitté quand on se retrouve, c'est ça les bons amis. Mention spéciale à nos retrouvailles de Noël dernier, merci Pierre, d'avoir dormi dans mon linge propre.

**À Luc** : merci d'être encore plus hyperactif que moi. Je suis sûre que tu seras un très bon médecin. Merci de nous avoir accueillis à Bordeaux, j'espère te revoir très vite avec les autres.

**À Lucas, Berlu, Quentin, Mathieu, Pauline, Émeline, Valentin, Coco, Alissane, Momo, Clothilde** : merci d'avoir pris soin du petit Valentin pendant toutes ses années. Merci pour votre accueil si chaleureux (coucou Coco), à notre premier Nouvel An ensemble (je suis une bonne chanteuse apparemment), à nos soirées Blind test avec Mathieu et Lucas, à notre sortie escalade où j'ai failli mourir, à notre week-end à Bruxelles, à nos prochaines sorties IKEA, à mon immersion dans le monde des festivaliers. J'espère pouvoir y rajouter encore plein de souvenirs.

**À Marie** : merci d'être toi et d'être un très bon compagnon de soirées. Tu es la fraîcheur incarnée. J'espère que ce n'est que le début de notre amitié. À bientôt pour de nouvelles aventures.

**Au Dr Smodis** : je vous remercie pour l'opportunité que vous m'avez donnée de vous remplacer et je suis ravie d'avoir pu prendre le relais dans ce beau cabinet et de la patientèle dont vous avez pris soin pendant tant d'années. **À Lauriane**, merci d'avoir été une super assistante, et de m'avoir très souvent aidé même sur le plan personnel. Je te souhaite tout le bonheur que tu mérites avec ta petite famille. **À Maryse**, ma future assistante, j'ai hâte de pouvoir revenir au cabinet et travailler à tes côtés.

**Au Dr Lecomte** : merci de m'avoir accueilli et de m'avoir fait confiance lors de mon stage et de mes premiers remplacements. Merci pour ta bienveillance.

## **Sommaire**

**Sommaire**

**Liste des figures**

**Liste des tableaux**

**Liste des abréviations**

**Introduction**

### **1. ANANAS**

1.1. Présentation

1.2. Composants issus de l'ananas ayant des propriétés thérapeutiques

1.3. Synthèse sous forme de tableau des propriétés thérapeutiques de l'ananas

### **2. REVUE DE LITTÉRATURE SUR LES APPLICATIONS OU LES UTILISATIONS EN MÉDECINE BUCCO-DENTAIRE DE L'ANANAS**

2.1. Matériel et méthode

2.2. Résultats et discussion sur les applications ou les utilisations en médecine

2.3. Synthèse des résultats sous forme de tableau récapitulatif

**Conclusion**

**Bibliographie**

**Table des matières**



## Listes des figures

Figure 1 : première représentation du fruit « piña » dans les écrits l'Histoire générale des Indes de Gonzalo de Oviedo .....	23
Figure 2 : Image représentant les différentes parties de l'ananas.....	26
Figure 3 : schéma de la structure chimique de la bromélaïne.....	30
Figure 4 : Arbre de sélection des articles pour la revue systématique de littérature .	39
Figure 5 : tableau récapitulatif des écarts-types et des valeurs moyennes de $\Delta E$ (variation de la teinte) selon les groupes et sous-groupes. ....	41
Figure 6 : Compositions des gels d'éclaircissement.....	43
Figure 7 : (A) valeurs moyennes des écarts-types de la différence de teinte $\Delta E$ après application de gels d'éclaircissement. (B) valeurs moyennes et écart-type de l'indice d'altération de blancheur $\Delta WID$ .....	44
Figure 8 : Tableau avec la valeur de la dureté initiale, post-éclaircissement et la variation de dureté (moyenne $\pm$ écart-type).....	44
Figure 9 : tableau avec la valeur initiale, finale et variation de la rugosité moyenne (%) (moyenne $\pm$ écart-type).....	45
Figure 10 : Graphique reprenant les résultats du test de vitalité cellulaire.....	45
Figure 11 : Tableau des comparaisons de valeurs de luminosité entre le groupe d'essai et le groupe témoin.....	48
Figure 12 : Tableau des pourcentages moyen d'élimination des taches entre le groupe d'essai et le groupe témoin.....	48
Figure 13 : Graphiques montrant la progression du changement de teinte ( $\Delta E^*$ ) et la modification des paramètres de teinte ( $L^*$ , $a^*$ , $b^*$ ) testés après chaque application des différents groupes. Le tableau indique les valeurs moyennes ( $\pm$ écart-type) des groupes testés à chaque point de temps étudié.....	50
Figure 14 : Résultats du test antibactérien avec différentes concentrations de l'extrait de bromélaïne purifié par chromatographie d'échanges d'ions (100%, 75%, 50%, 25%, 12,5%, 6,25% et 3,125%), un contrôle positif (CHX) et un contrôle négatif.....	58
Figure 15 : Graphique reprenant les zones d'inhibition en mm d' <i>E. faecalis</i> après traitement avec différentes concentrations d'extrait de bromélaïne à partir de la chromatographie d'échange d'ions 100%, 75%, 50%, 25%, 12,5%, 6,25% et 3,125%. .....	58

Figure 16 : tableau reprenant les moyennes en mm et les écarts-types de la zone inhibitrice dans chaque groupe contre <i>E. faecalis</i> . .....	60
Figure 17 : Images au microscope électronique à balayage : (A) groupe témoin ( <i>aquadest</i> ) : beaucoup de boue dentinaire dans le 1/3 apical. (B) groupe I (EDTA 17%) : la boue dentinaire apparait significativement réduite. (C) groupe II (6.25% d'extrait d'écorce d'ananas) : la boue dentinaire a été enlevée. ....	64
Figure 18 : Tableau et graphique résumant le pourcentage moyen d'inhibition de la croissance des cellules cancéreuses de la langue humaine SP-C1. ....	69
Figure 19 : Image de l'analyse morphologique de cellules Ca9-22 (A) et SCC25 (B) traitées avec différentes concentrations de bromélaïne pendant 24h. (a) contrôle, pas de traitement, (b) 3,12µg/mL, (c) 6,25µg/mL, (d) 12,5µg/mL, (e) 25 µg/mL. ....	73
Figure 20 : Étude de l'apoptose dans les cellules Ca9-22 et SCC25 traitées avec de la bromélaïne pendant 24h. (A) Micrographies immunofluorescences après coloration Hoechst. Les cellules témoins présentaient des noyaux ronds. Les cellules traitées avec présentaient une condensation nucléaire dépendante de la dose. (B) Les valeurs sont les nombres moyens ( $\pm SD$ ) de cellules apoptotiques, déterminées par coloration Hoechst (n = 3).....	75
Figure 21 : Tableau montrant la distribution des groupes d'étude en fonction de la moyenne et de l'écart-type du score de la douleur aux jours 1, 4, 7 et 10. ....	80
Figure 22 : graphique reprenant le score de la douleur pour le groupe I (diclofénac) et le groupe II (traitement combiné).....	83
Figure 23 : Image représentant la méthode de quantification de l'ouverture buccale de l'angle méso-incisif de l'incisive centrale inférieure à l'angle méso-incisif de l'incisive centrale maxillaire.....	89
Figure 24 : Tableau reprenant les scores sur l'échelle visuelle analogique pour chaque sous-type de dent aux jours 1, 3 et 7. ....	92
Figure 25 : Tableau avec la distance en cm de la distance tragus-pogonion pour chaque sous-type en préopératoire, J1, J3 et J7. ....	92
Figure 26 : Schéma représentant la région de gonflement et les mesures réalisées dans l'étude. ....	94
Figure 27 : Tableau reprenant les calculs statistiques et les moyennes et écart-type pour le traitement 1.....	94
Figure 28 : Tableau reprenant les calculs statistiques et les moyennes et écart-type pour le traitement 2.....	95

Figure 29 : Photographies montrant les mesures préopératoires pour le gonflement du visage. ....	96
Figure 30 : tableau des dilutions en série effectuées sur 3 échantillons de bactérie avec 3 répétitions. ....	103
Figure 31 : Tableau comparant la prise d'antalgique par les patients dans le groupe test (bromélaïne) et le groupe témoin (placebo).....	107
Figure 32 : Tableau avec les scores d'indice de plaque et d'indice gingival pour le groupe test et le groupe témoin.....	109
Figure 33 : Diagramme comparant la différence moyenne d'épaisseur de dentine entre les groupes. ....	122
Figure 34 : Diagramme comparant la microdureté moyenne entre les groupes. ....	122
Figure 35 : Images en MEB montrant les différents états de surface selon le traitement appliqué. ....	126
Figure 36 : Tableau des valeurs des scores de fuite globale de chaque traitement avec moyenne et écart-type.....	127
Figure 37 : Graphique représentant la résistance au cisaillement en N.....	130

## **Listes des tableaux**

Tableau 1 : tableau récapitulatif des composants de l'ananas et de leurs propriétés	36
Tableau 2 : Études concernant l'efficacité de la bromélaïne en tant qu'agent actif pour l'éclaircissement dentaire .....	52
Tableau 3 : Études concernant les propriétés de l'ananas utilisé dans le domaine de l'endodontie. ....	66
Tableau 4 : Études concernant les propriétés de l'ananas utilisé dans le domaine de la cancérologie .....	77
Tableau 5 : Étude concernant les propriétés de la bromélaïne dans la prise en charge des troubles temporo-mandibulaires .....	85
Tableau 6 : Étude concernant les propriétés de la bromélaïne en chirurgie orale ....	99
Tableau 7 : Tableau récapitulatif des études dans le domaine de la parodontologie et de l'hygiène dentaire. ....	116
Tableau 8 : Tableau récapitulatif des études en odontologie conservatrice.....	131
Tableau 9 : Récapitulatif des propriétés des différentes molécules présentes dans l'ananas et leurs domaines d'applications en médecine bucco-dentaire.....	133

## **Liste des abréviations**

LPS : lipopolysaccharides

hDPC : Cellule de la pulpe dentaire humaine

FBM : bromélaïne issue du fruit

SBM : bromélaïne issue de la tige

IL : interleukine

ICAM-1 : molécule d'adhésion intercellulaires-1

VCAM-1 : molécule d'adhésion cellulaire vasculaire-1

TLR4 : récepteur de type Toll 4

TNF : facteur de nécrose tumorale

PCR : Réaction en chaîne par polymérase

ALP : phosphatase alcaline

E. faecalis : Enterococcus faecalis

NaOCl : hypochlorite de sodium

CHX : chlorhexidine

CMI : concentration minimale inhibitrice

EDTA : Éthylène diamine tétraacétique

ATM : articulation temporo-mandibulaire

DI : dérangement interne

OPT : orthopantomogramme

EVA : échelle visuelle analogique

GCP : glucosylcéramide

IP : indice de plaque

IG : indice gingival

*S. mutans* : *Streptococcus mutans*

CMI : concentration minimale inhibitrice

*S. aureus* : *Staphylococcus aureus*

*S. sanguinis* : *Streptococcus sanguinis*

ART : technique de restauration atraumatique

NaClO : hypochlorite de sodium

MEB : microscope électronique à balayage

DDS : dent de sagesse

## **Introduction**

L'ananas de son nom scientifique *Ananas comosus* est un fruit originaire d'Amérique du Sud. Il fut découvert lors des Grandes Découvertes à la fin du XV<sup>e</sup> siècle. L'ananas fait parti de ces fruits auxquelles on confère pléthores vertus. Cependant, s'il est bien connu pour avoir des méfaits sur la sphère orale, notamment en provoquant des aphtes, il l'est beaucoup moins quant aux bénéfices qu'il pourrait apporter en médecine bucco-dentaire.

Au cours de ce travail, après un bref rappel sur l'ananas, nous identifierons les différents composants ayant des propriétés thérapeutiques. Ensuite, nous analyserons via une revue de la littérature, les applications ou les utilisations en médecine bucco-dentaire (éclaircissement dentaire, xérostomie, déminéralisant dentinaire, antibactérien, suites postopératoires des avulsions des dents de sagesse, etc.). Nous présenterons les résultats sous forme de tableaux récapitulatifs.

# **1. ANANAS**

## **1.1. Présentation**

Les grandes découvertes et l'époque des grands explorateurs ont permis de mettre en lumière une flore alors jusque-là inconnue du monde occidental. Grâce à la découverte de l'Amérique par Christophe Colomb en 1492, ces territoires inconnus ont pu faire l'objet d'une revue par les scientifiques de l'époque.

Grâce à l'observation de la vie quotidienne des autochtones d'Amérique centrale, les explorateurs ont pu constater les vertus des espèces botaniques locales : les qualités médicinales, leur sapidité. Ainsi, l'ananas s'est démarqué.

L'ananas, de son nom scientifique *Ananas comosus*, fut décrit pour la première fois dans une missive du voyageur italien Michele da Cuneo en 1495. Ce fruit séduit directement les Européens, mais sa fragilité ne permet pas de l'importer à cause de la longue traversée océanique. L'explorateur Peter Matyr apportera des précisions aux écrits de Cuneo. Il décrit une consistance semblable à celle du melon et établit un parallèle avec l'artichaut dit « acanthe ». Les scientifiques de l'époque se heurtent à la difficulté de nommer les plantes jusqu'à lors inconnue. Il faudra attendre les écrits de Gonzalo De Oviedo en 1535 pour qu'apparaissent le nom de « piña » et la première représentation de l'ananas (Figure 1). En 1557 après ses voyages au Brésil, André Thevet dans *Singularitez de la France Antarctique* rapporte le nom indigène de « nana ».






Figure 1 : première représentation du fruit « piña » dans les écrits l’Histoire générale des Indes de Gonzalo de Oviedo

(Source : Carvalho, 2020)

Dans un premier temps, la pénurie de médicaments dans les terres colonisées provenant d’Europe pousse les colonisateurs à s’intéresser aux pratiques quotidiennes des Amérindiens et leur utilisation de la flore locale. L’ananas a été mentionné par le Père Manuel da Nobrega, procureur général de la province du Portugal et des trois provinces d’outre-mer (Inde, l’Éthiopie et le Brésil) selon ces termes : « Le maître prend ces fruits confits pour les malades, les *ananases* pour les calculs rénaux ; bien que les mûrs n’aient pas les mêmes vertus que les non mûrs, ils sont néanmoins toujours utiles. »

Au début des années 1500, les Européens ont introduit et cultivé l’ananas dans des serres. Dans les années 1600, l’ananas est resté si rare et convoité, une denrée que le roi Charles II d’Angleterre a posée pour un portrait officiel dans un acte alors symbolique du privilège royal. Avec l’expansion de la culture de l’ananas sous serre au cours des XVIIIe et XIXe siècles, de nombreuses variétés ont été importées, principalement des Antilles. Par la suite, deux des variétés les plus importantes, *Smooth Cayenne* et *Queen*, ont été importées d’Europe dans toutes les régions tropicales et subtropicales (Sun *et al.*, 2016).

Dans la classification, *Ananas comosus* appartient à la famille des broméliacées. 78 genres et 3659 espèces constituent la famille des broméliacées, elle est considérée comme l'une des familles les plus importantes avec une distribution naturelle en Amérique du Sud (Cassago *et al.*, 2022). Le genre ananas est le plus grand représentant de cette famille. Comme dit précédemment, l'ananas est une plante vivace originaire d'Amérique du Sud qui fut amenée en Europe par les premiers explorateurs, puis introduite dans les différentes régions tropicales. Depuis, différentes variétés, cultivars ou clones sont apparus, on les répartit en cinq grands groupes (Maerere) :

- *Ananas comosus* variété *microstachys* ;
- *Ananas comosus* variété *bracteatus* ;
- *Ananas comosus* variété *comosus* ;
- *Ananas comosus* variété *erectifolius* ;
- *Ananas comosus* variété *parguazensis*.

De nos jours, l'ananas est un fruit très apprécié pour ses qualités gustatives, sa saveur douce, sucrée et légèrement aigre. Il se hisse alors au troisième rang du classement des fruits tropicaux derrière la banane et les agrumes en ce qui concerne la production de fruits tropicaux. Les pays producteurs majoritaires en 2017 sont le Costa Rica, les Philippines, la Thaïlande, l'Inde (Mohd Ali *et al.*, 2020). La culture du fruit se fait dans les régions tropicales et subtropicales en raison du climat tempéré et des précipitations. La formation du fruit se faisant à un stade précoce après la floraison, cela permet un rendement tout au long de l'année. Sa culture nécessite des exigences climatiques particulières qui déterminent ainsi l'aire de répartition : zone de basse altitude près des côtes favorisant un climat océanique plus stable, température idéale entre 20°C et 36°C (Mohd Ali *et al.*, 2020). La production commerciale est principalement une monoculture intensive. Les risques sanitaires et environnementaux deviennent une préoccupation majeure pour les consommateurs. Par conséquent, les producteurs d'ananas, y compris les grandes entreprises multinationales, adoptent des pratiques plus respectueuses de l'environnement et assurent de bonnes pratiques de gestion avec une série de systèmes de certification adaptés à la production agricole (ISO 14001, GAP mondial, Bio, HACCP, empreinte CO<sub>2</sub>) (Sun *et al.*, 2016).

Ce fruit est décrit comme une monocotylédone avec une inflorescence terminale avec un fruit multiple terminal. Les feuilles sont en forme d'épée, cireuses disposées en spirale autour de la tige. Les feuilles portent parfois de courtes épines acérées sur toute la marge ou juste aux extrémités. Chez certaines variétés, les feuilles peuvent être entièrement lisses (Sun *et al.*, 2016). L'inflorescence, développée à partir du méristème apical, est constituée de 50 à 200 fleurs hermaphrodites individuelles, chacune ayant une corolle tubulaire. Le fruit de l'ananas est en réalité une agglomération de cent ou deux cents petits fruits que l'on nomme bourgeons autour d'un même axe central. Chaque écaille de l'écorce de l'ananas est un fruit issu d'une fleur, et ils fusionnent en un grand corps appelé infrutescence. Au sommet de ce dernier se forme la couronne (Crestani *et al.*, 2010). Les fleurs sont normalement autostériles. Le fruit, formé par la fusion de fruits parthénocarpiques individuels, est un syncarpe surmonté d'une couronne de feuilles. La chair du fruit à maturité est à la fois juteuse et charnue, et de couleur proche du blanc à jaune selon les variétés (Sun *et al.*, 2016).

## **1.2. Composants issus de l'ananas ayant des propriétés thérapeutiques**

Il existe de nombreuses propriétés thérapeutiques du fruit de l'ananas et de la plante, y compris une utilisation comme aide à la digestion, un agent cicatrisant et un inhibiteur de l'agrégation plaquettaire. L'ananas a une activité anti-inflammatoire et fibrinolytique, et module l'activité de la cytokine et des réponses immunitaires. La bromélaïne, une enzyme présente notamment dans la chair de l'ananas (à des concentrations pouvant atteindre 9 mg/ml dans le jus d'ananas frais, selon la variété), est probablement le principal composant contribuant aux applications médicales (Sun *et al.*, 2016).

Dans la littérature scientifique, *Ananas comosus* se révèle avoir plusieurs applications pharmacologiques explorables comme source de composés bioactifs prometteurs, tels des anti-inflammatoires, des antirhumatismaux, des molécules protéolytiques, des molécules hypolipémiantes, et des modulateurs de la sensibilité à l'insuline (Cassago *et al.*, 2022).

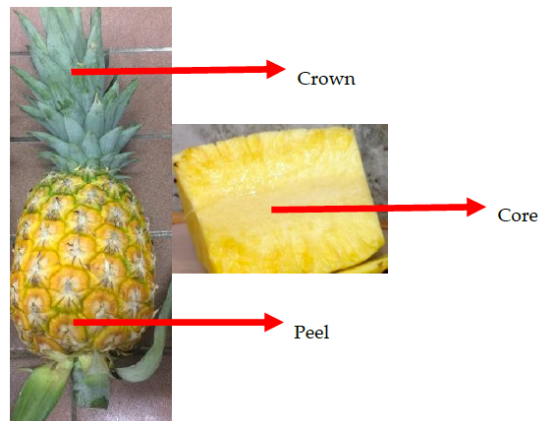


Figure 2 : Image représentant les différentes parties de l'ananas.

(Source : (Azizan *et al.*, 2020))

Les différentes parties de l'ananas (voir figure 2) comprenant le noyau (*core*), la couronne (*crown*) et la peau (*peel*), sont considérées comme des déchets, mais sont généralement riches en composés phénoliques, qui sont des agents antioxydants (Azizan *et al.*, 2020). Elles sont source de composés bioactifs tels que des phytostérols et des stéroïdes, des minéraux, des saponines, la vitamine C, les composés phénoliques, les flavonoïdes, des tanins, les caroténoïdes et de la bromélaïne (Das *et al.*, 2019) (Arsyada *et al.*, 2018). L'utilisation des déchets de l'ananas dans des applications pharmaceutique s'avère économique avec d'innombrables avantages pour une application thérapeutique, y compris des propriétés antioxydantes, anti-inflammatoires et antimicrobiennes. Ces caractéristiques pourraient être dues aux métabolites bioactifs sous forme de pigments, de sucres, d'acides organiques, d'acides aminés et d'enzyme protéolytique, la bromélaïne (Azizan *et al.*, 2020).

### 1.2.1. Fibres

Les fibres alimentaires sont ni digérées ni absorbées, mais sont considérées comme des éléments nutritionnels importants. Les aliments qui ont une concentration élevée en fibre alimentaire, une faible digestibilité et une faible teneur en calorie sont un bon choix pour les êtres humains (Sun *et al.*, 2016). La concentration moyenne parmi les

différents cultivars de fibres alimentaires et de 1,6g/100g (Sun *et al.*, 2016). Il convient de noter que la quantité de fibres obtenues à partir de l'ananas varie considérablement selon l'origine géographique, la variété et les conditions climatologiques (Mohd Ali *et al.*, 2020). La consommation de fibres alimentaire peut avoir un effet hypoglycémiant et hypolipidémiant.

### 1.2.2. Minéraux

Les différents minéraux présents dans l'ananas possèdent des propriétés répertoriées dans la liste ci-dessous (Mohd Ali *et al.*, 2020) :

- Potassium : la haute teneur de ce fruit en potassium en fait une indication chez les personnes souffrant d'hypokaliémie ;
- Calcium : il joue un rôle structurel dans les os et les dents. Il est essentiel pour la structure cellulaire et la transmission nerveuse. Son absorption se fait par la vitamine D ;
- Fer : il permet le transport à travers tout le corps humain de l'oxygène grâce à la synthèse d'hémoglobine ;
- Magnésium : il est lié au métabolisme du calcium et la formation osseuse ;
- Manganèse : il est un essentiel à la formation osseuse. Il joue également un rôle au niveau de réactions liées au métabolisme des acides aminés, des glucides et du cholestérol ;
- Cuivre : il facilite l'action du fer dans l'oxygénation de l'hémoglobine ;
- Phosphore : il aide à la formation des os et des dents en agissant avec le calcium. Il participe à plusieurs réactions chimiques au sein des cellules, il active de nombreuses enzymes. Il contribue aussi à l'équilibre acido-basique du sang. Il intervient également dans le métabolisme énergétique ;
- Zinc : il améliore les voies métaboliques des protéines, des glucides et des lipides ;
- Sodium : il favorise la régulation du pH des fluides biologiques. Il augmente la conduction électrique dans les cellules nerveuses et musculaires.

### 1.2.3. Vitamines

L'ananas est un fruit riche en vitamine. Cependant, la teneur en vitamines est significativement différente selon les *cultivars* sélectionnés : il y a donc un intérêt pour le consommateur à sélectionner une variété à haute teneur en vitamines. Selon l'étude de Sun *et al.*, de 2016, la composition en vitamines des différents *cultivars* d'ananas est la suivante (Sun *et al.*, 2016) :

- **Vitamine C** : 0,10-0,23mg/g
- **Vitamine B12** : 0,0020-0,012mg/g
- **Vitamine A** : 0,0016-0,0038mg/g
- **Vitamine B6** : 0,0045-0,067mg/g
- **Vitamine B3** : 0,0038-0,024mg/g

Les vitamines A, C sont des vitamines antioxydantes importantes, essentielles dans la lutte contre les radicaux libres nocifs. Elles influencent positivement le système immunitaire et la vitamine C, en particulier, aide à la cicatrisation des plaies. Elle favorise également la production du collagène, gardant les os, la peau et les articulations fermes et solides. La vitamine A est essentielle pour maintenir une vision nocturne normale (Mangaiyarkarasi *et al.*, 2015).

La vitamine C tue l'agent bactérien en créant un environnement inhospitalier pour la croissance bactérienne ( $\text{pH} < 4$ ), où la majorité des bactéries se développent sur la plage de pH de 7,0 à 7,5 avec un pH minimal de 4,5 (Loon *et al.*, 2018). Si le pH de l'environnement externe est plus faible, la concentration d'ion  $\text{H}^+$  sera plus élevée dans l'environnement externe que dans l'environnement interne, de sorte que l'ion  $\text{H}^+$  se déplace dans le cytoplasme qui a un pH inférieur. Les variations drastiques du pH cytoplasmique entraînent des endommagements des micro-organismes (Loon *et al.*, 2018). La vitamine C aide également à neutraliser les toxines produites par l'agent bactérien, et renforce et protège également le système immunitaire en stimulant l'activité des anticorps et des cellules du système immunitaire telles que les phagocytes et les neutrophiles (Loon *et al.*, 2018).

#### 1.2.4. Acides organiques

Les principaux acides organiques du fruit de l'ananas sont l'acide citrique et l'acide malique. Le taux d'acide citrique est le plus élevé, représentant 62% des acides organiques totaux, suivi par l'acide malique (environ 14%), l'acide tartrique et l'acide acétique (Sun *et al.*, 2016). Le pH acide par définition de l'acide citrique crée un environnement propice à la lyse des cellules bactérienne (Loon *et al.*, 2018).

Une étude de M. Alibasyah *et al.*, a montré que l'acide citrique pouvait augmenter le flux salivaire. Plus la concentration d'acide citrique est élevée et plus l'augmentation du débit salivaire sera importante. L'acide citrique pourrait avoir un effet thérapeutique sur la xérostomie.

#### 1.2.5. Saponine

Les saponines sont des substances à quatre cycles hydrocarbonés, divisés en triterpénoïdes et les glycosides stéroïdiens, qui ont des propriétés de tensioactifs. Les molécules tensioactives constituent l'actif de la saponine dans l'abaissement de la tension superficielle. Les saponines ont également une structure chimique constituée de glycosides (composés polaires) possédant des propriétés hydrophiles et de triterpénoïdes pentacycliques qui présentent des propriétés hydrophobes. Ces propriétés hydrophiles et hydrophobes permettent son utilisation en tant que tensioactif (Pribadi *et al.*, 2019). Elles réduisent donc la tension superficielle, augmentant la perméabilité cellulaire. Ce phénomène cause la libération des composés intracellulaires de la cellule qui induit la lyse bactérienne (Arsyada *et al.*, 2018). Les saponines ont donc des propriétés antibactériennes et antiseptiques.

#### 1.2.6. Enzymes

L'ananas contient des enzymes protéolytiques, comme la comosaïne, la catalase et des peroxydases, mais la plus réputée et exploitée pour ces propriétés thérapeutiques est la bromélaïne. Les enzymes du groupe des protéases aussi nommées peptidases

ou protéinases exécutent ce que l'on appelle la protéolyse. Les différentes propriétés exploitables des protéases végétales ont attiré l'attention du domaine médical et biotechnologique. La proportion des protéases dans le fruit est proportionnelle à la maturité du fruit en règle générale. *A contrario*, par l'ananas, le fruit immature comporte plus d'activité des protéases (Taussig et Batkin 1988)

- La bromélaïne

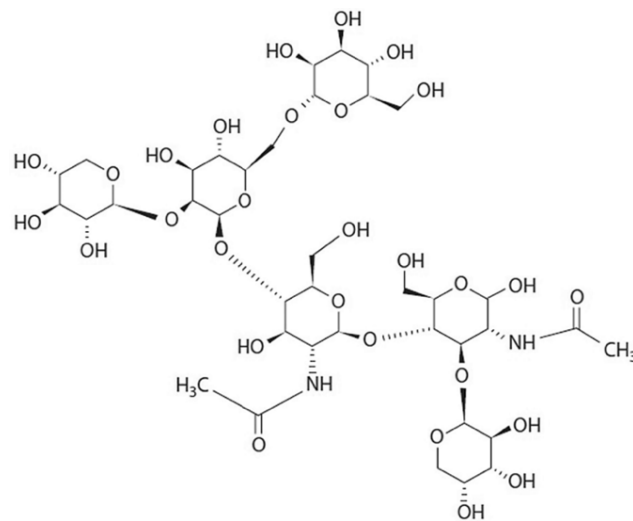


Figure 3 : schéma de la structure chimique de la bromélaïne.

(Source : Mohd Ali *et al.*, 2020))

La bromélaïne (figure 3) est un groupe d'enzymes protéolytiques découvert pour la première fois en 1876 (Varilla *et al.*, 2021). Elle est présente à la fois dans le fruit et dans la tige. Les études ont ensuite prouvé qu'il y avait une concentration considérablement supérieure dans la tige que dans le fruit en lui-même. Il peut aussi être extrait d'autres segments : système racinaire, foliole et écorce. FBM est l'abréviation employée par la Commission des enzymes pour la bromélaïne du fruit et SBM pour celle issue de la tige. La haute teneur de la plante en SBM a permis sa commercialisation et en a fait l'enzyme de choix pour l'utilisation en tant que composé phytomédical puissant. Ses connaissances ont permis l'utilisation des déchets de l'ananas comme une source économique de bromélaïne (Varilla *et al.*, 2021). Les preuves montrent que la bromélaïne est plus efficace si elle est administrée par voie



orale. Elle est bien tolérée par le système gastro-intestinal et des études animales ont montré qu'elle n'a aucun effet toxique jusqu'à 10g/kg de poids corporel (Soheilifar *et al.*, 2018). Bien que la bromélaïne n'ait montré que très peu d'effet toxique, les chercheurs ont recommandé une utilisation limitée de la bromélaïne chez les patients atteints d'hémophilie et de problèmes hépatiques et rénaux en raison d'effets anticoagulants (Khosropanah *et al.*, 2012).

Plusieurs études cliniques ont été menées pour déterminer les utilisations thérapeutiques de la bromélaïne, et elle s'est avérée efficace pour minimiser la sévérité de l'angine de poitrine et des accidents ischémiques transitoires, de l'arthrose, des maladies auto-immunes, de la diarrhée, du cancer (en activant l'apoptose), des troubles rénaux et respiratoires comme l'asthme, des troubles de la digestion, des sinusites et de l'éosinophilie. L'autre avantage important de la bromélaïne est qu'elle améliore la perméabilité des antibiotiques tels que la pénicilline et la tétracycline, augmentant ainsi leur absorption (Singh *et al.*, 2016).

- Effet anti-inflammatoire et antalgique

La bromélaïne influence directement les médiateurs de la douleur tels que la bradykinine, bien que ses propriétés analgésiques soient étroitement liées à ses propriétés anti-inflammatoires (de la Barrera-Núñez *et al.*, 2014). La plupart des études publiées suggèrent divers types de mécanismes par lesquels les protéases, y compris la bromélaïne, peuvent diminuer l'inflammation. Parmi eux, les plus importants sont (de la Barrera-Núñez *et al.*, 2014) :

- Favorisent le retour du liquide interstitiel et des cellules inflammatoires composantes dans la circulation sanguine, et diminuent ainsi le gonflement de la zone ;
- Diminution de la biosynthèse des prostaglandines pro-inflammatoires PGE2, PGF2.

- Effet antibactérien

En tant qu'enzyme protéolytique, la bromélaïne joue un rôle important dans le catabolisme protéique des bactéries, principalement la paroi cellulaire. L'interaction

avec la paroi cellulaire bactérienne affecte la perméabilité de la membrane, entraînant ainsi des dommages mortels de l'agent bactérien. L'enzyme est aussi dissoute ou ingérée par les antigènes qui provoquent la réponse auto-immune, protégeant ainsi le corps de la présence des agents bactériens soit dans la digestion, les intestins, ou dans la circulation sanguine (Loon *et al.*, 2018). En outre, la bromélaïne favorise également l'absorption des antibiotiques, capable d'améliorer la perméabilité tissulaire des pénicillines et des tétracyclines après administration orale. Cela conduit à une meilleure diffusion des antibiotiques et au maintien de l'effet antibiotique dans le système plus longtemps (Loon *et al.*, 2018). Il a été démontré que la bromélaïne inhibe efficacement la croissance de *Staphylococcus aureus*, *Trichuris muris*, *Escherichia coli* et *Vibrio cholerae*. Des études *in vitro* ont démontré que la bromélaïne a également la capacité d'inhiber la croissance de *Candida albicans* (Loon *et al.*, 2018) : propriétés antifongiques. La bromélaïne exerce aussi un effet antibactérien contre les puissants agents pathogènes parodontaux, tels que *Porphyromonas gingivalis* et *Aggregatibacter actinomycetemcomitans*. (Praveen *et al.*, 2014)

- Effet immunomodulateur

La bromélaïne est également capable de moduler la fonction d'immunité cellulaire. De nombreuses recherches ont montré que la production de cytokines à partir de leucocytes après administration de bromélaïne jouait un rôle important dans la communication au cours de la réponse immunologique normale où elle signalait et activait les macrophages pour répondre à l'antigène des bactéries (Loon *et al.*, 2018). En outre, elle stimule le système immunitaire.

- Effet antithrombotique et fibrinolytique

Bien que la bromélaïne effectue efficacement la fibrinolyse et limite la coagulation sanguine en supprimant l'agrégation plaquettaire induite par l'ADP, elle retarde à la fois le temps de prothrombine et le temps de thromboplastine partielle activée. Elle limite la formation des intermédiaires de la cascade de coagulation en agissant sur le facteur X et la prothrombine. Elle réduit également la prékallikréine, réduisant ainsi la formation de bradykinine. Cela conduira à une tendance hémorragique accrue et elle

devrait donc être évitée chez les patients atteints de troubles hémorragiques (Gupta *et al.*, 2022). La bromélaïne améliore les conditions cardiovasculaires.

- Activité anticancéreuse

La bromélaïne limite la croissance tumorale en activant plusieurs voies de l'apoptose (Taussig et Batkin 1988).

- Action cicatrisante

La bromélaïne possède des propriétés de débridement de la peau, allant jusqu'au débridement des brûlures au troisième degré, et elle accélère la cicatrisation des plaies (Taussig et Batkin 1988).

#### 1.2.7. Composés phénoliques et les tanins

Cette catégorie de métabolites a un large éventail de structures et de propriétés physiologiques différentes : anti-allergénique, anti-athérogène, anti-inflammatoire, antimicrobienne, antioxydante, effets thrombotiques, propriétés cardioprotectrices et vasodilatatrices (Li *et al.*, 2014). Les acides phénoliques, les flavonoïdes et les tanins sont considérés comme les principaux composés phénoliques alimentaires.

Les composés phénoliques ont la capacité de dénaturer les protéines. Ce sont également des composés lipophiles qui sont donc attirés par les molécules lipidiques : les composants majoritaires des membranes cellulaires (Loon *et al.*, 2018). Par exemple, plus un flavonoïde est lipophile, plus les dommages sur la membrane cellulaire bactérienne seront importants et il décomposera le composant cellulaire bactérien qui conduit alors à la mort cellulaire (Loon *et al.*, 2018). Les acides phénoliques existent dans les plantes sous différentes formes, telles que les aglycones (acides phénoliques libres), les esters, les glycosides ou les complexes liés. La catéchine, l'épicatéchine et les acides sinapiniques sont les composés phénoliques prédominants (Sun *et al.*, 2016).

- Flavonoïdes

Ils sont principalement présents sous forme de pigments dans la plante et agissent principalement comme antioxydant (Sun *et al.*, 2016). Ils ont aussi une action antibactérienne, en formant des liaisons complexes avec des protéines extracellulaires qui vont rendre instable les structures de la membrane cellulaire bactérienne : ce phénomène provoque la mort de la cellule bactérienne. Les deux principaux sont :

- Catéchine : 0,05 à 0,28mg/g de poids frais ;
  - Effet antidiabétique : elle augmente l'absorption du glucose et réduit son taux dans le sang ;
  - Effet antitumoral : elle induit l'apoptose ;
  - Effet antioxydant : elle permet la stabilisation des radicaux peroxydes, superoxydes et les espèces réactives hypochloreuses.
- Epicatéchine : 0,01 à 0,02mg/g de poids frais ;
  - Effet antioxydant : elle permet la stabilisation des radicaux peroxydes, superoxydes et les espèces réactives hypochloreuses ;
  - Capacité antiproliférative ;
  - Effet anti-inflammatoire : elle induit une action sur les cytokines pro-inflammatoires.

- Les acides phénoliques

Les principaux acides phénoliques retrouvés dans la composition de l'ananas sont :

- Acide sinapinique
- Acide chlorogénique (présent dans la peau de l'ananas)
- Acide férulique (présent dans la peau de l'ananas)
- Acide gallique (présent dans la peau de l'ananas)
  - Action chimiopréventive : il agit sur des voies de la signalisation des kinases pour éviter les processus de cancérogenèse ;
  - Anti-allergène : il bloque la libération d'histamine qui est la molécule responsable de l'hypersensibilité immédiate ;
  - Anti-inflammatoire : il permet une inhibition de l'activité de la myéloperoxydase qui permet l'élimination des espèces réactives dangereuses produites par l'enzyme.
- Acide vanillique
- Acide benzoïque

- Les tanins

Ils peuvent endommager les cellules bactériennes et entraîner une réduction de la perméabilité, de sorte que la croissance et les activités des cellules bactériennes sont inhibées : effet antibactérien (Arsyada *et al.*, 2018).

#### 1.2.8. Les glucosylcéramides

Le glucosylcéramide est un glucoside de céramide et un sphingolipide majeur dans les plantes. Le glucosylcéramide ingéré par voie orale est hydrolysé, et ainsi il améliore la synthèse de céramide (Murakami *et al.*, 2019). L'apport oral de glucosylcéramide produit des effets bénéfiques, notamment la synthèse de céramides et le renouvellement des cellules. Il a donc une action cicatrisante et il limite la sécheresse buccale (Murakami *et al.*, 2019).

### 1.3. Synthèse sous forme de tableau des propriétés thérapeutiques de l'ananas

Tableau 1 : tableau récapitulatif des composants de l'ananas et de leurs propriétés

Propriétés		Molécules											
		Antioxydante	Antibactérienne	Antifongique	Antiseptique	Anti-inflammatoire	Cicatrisante	Anticancéreuse	Formation osseuse	Hypoglycémiant	Antithrombotique	Immunomodulatrice	Hypolipémiante
Minéraux									X				
Vitamine C		X	X				X					X	
Acide organique (acide citrique)			X										
Glucosylcéramide							X						
Saponine			X		X								
Bromélaïne			X	X		X	X	X			X	X	
Fibres										X			X
Composés phénoliques	Acides phénoliques	X				X							X
	Flavonoïdes	X	X			X		X		X			
	Tanins	X	X					X					

## **2. REVUE DE LITTÉRATURE SUR LES APPLICATIONS OU LES UTILISATIONS EN MÉDECINE BUCCO-DENTAIRE DE L'ANANAS**

### **2.1. Matériel et méthodes**

#### 2.1.1. Bases de données

Pour la réalisation de cette revue scientifique, nous allons utiliser les bases de données informatiques suivantes :

- *Pubmed*
- *Dentistry & Oral Sciences Sources*
- *Ulysse*

La recherche va nous mener à obtenir des revues de littérature et des études cliniques et expérimentales.

#### 2.1.2. Mots-clefs

Les mots-clefs utilisés pour cette étude proviennent de HeTOP (*Health Terminology/Ontology Portal*) et appartiennent à la terminologie MeSH (*Medical Subject Heading*), le thésaurus de référence dans le domaine biomédical.

Les mots-clefs utilisés ont été séparés en deux catégories : mots-clefs principaux et secondaires.

- Mots-clefs principaux :
  - *Ananas Comosus*
  - *Pineapple*
  - *Bromelain*

- Mots-clefs secondaires :
  - *Dentistry*
  - *Oral hygiene*
  - *Oral dermatology*
  - *Oral surgery*
  - *Endodont\**
  - *Periodont\**

### 2.1.3. Critères de sélection

Lors d'une revue de la littérature, nous avons l'obligation de mettre des critères d'inclusion et d'exclusion afin de mener des recherches cohérentes et récentes sur le sujet traité :

Les critères d'inclusion sont :

- Articles en anglais ;
- Articles publiés entre 2011 et 2022 ;
- Études sur l'utilisation de l'ananas en médecine bucco-dentaire ;
- Études sur l'utilisation de la bromélaïne.

Les critères d'exclusion :

- Articles publiés avant 2011 ;
- Articles dans une autre langue que l'anglais ;
- Absence de résumé ;
- Résumé de l'article traitant d'un autre sujet que l'utilisation de l'ananas en médecine bucco-dentaire spécifiquement, et généralités sur l'ananas ;
- Articles non pertinents ;
- Non-accès au texte intégral.



#### 2.1.4. Présentation des résultats

À partir des mots-clefs et en utilisant les critères d'inclusion et d'exclusion, un total de 28 articles a été retenu pour faire la revue de littérature sur les applications de l'ananas dans les multiples domaines de la médecine bucco-dentaire. Une fois la recherche réalisée, les articles ont été triés selon la stratégie présente dans l'arbre de sélection (Figure 4).

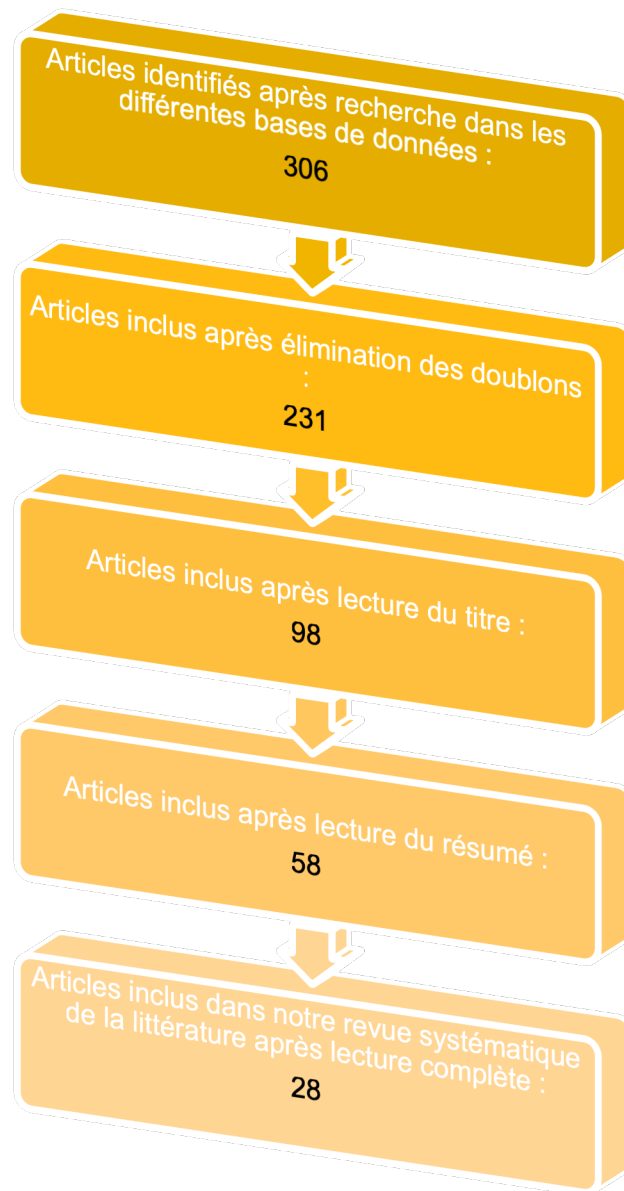


Figure 4 : Arbre de sélection des articles pour la revue systématique de littérature

## **2.2. Résultats et discussion sur les applications ou les utilisations en médecine bucco-dentaire de l'ananas**

### **2.2.1. Éclaircissement dentaire**

L'éclaircissement dentaire est un traitement non invasif esthétique très demandé par les patients. Il améliore l'apparence du sourire. Historiquement, il y a deux techniques : à domicile ou en cabinet avec l'utilisation en agent actif de différentes concentrations de peroxyde d'hydrogène ou de son précurseur le peroxyde de carbamide. En cabinet dentaire en France, la concentration maximale en peroxyde d'hydrogène est de 6%, hors Union européenne les concentrations pouvant aller jusqu'à 35%. Malgré tout, l'utilisation de peroxyde d'hydrogène reste controversée du fait de ses nombreux effets secondaires, surtout si son utilisation est mal encadrée. Le principal est la sensibilité dentaire postopératoire, dont la gravité augmente proportionnellement à la concentration en peroxyde d'hydrogène, qui selon certaines études pourrait concerner 85% des patients. Elle est liée à la dégradation du peroxyde d'hydrogène en espèces réactives d'oxygène (ROS) qui peuvent diffuser dans la chambre pulpaire à travers les tubulis dentinaires, induisant la libération de médiateurs inflammatoires. Les preuves scientifiques rapportent aussi un changement de texture de surface, de la composition et la microdureté de l'émail dues à une perte de minéraux.

On a donc cherché une alternative afin de réduire ces effets secondaires. L'utilisation de composés naturels a donc été étudiée. Des études sur la bromélaïne en tant qu'agent d'éclaircissement dentaire ont été réalisées, car son caractère enzymatique pourrait avoir un intérêt et nous allons en faire la revue.

- Éclaircissement avec du peroxyde d'hydrogène et addition de bromélaïne.

Vejai Vekaash *et al.*, ont réalisé une étude visant à étudier l'efficacité de l'éclaircissement à l'aide d'enzymes naturelles extraites de l'ananas en additif au peroxyde d'hydrogène. Pour cette étude *in vitro*, on a réalisé un prélèvement de 60 incisives centrales maxillaires extraites en raison d'une maladie parodontale. La recherche de fissures visibles, de lésions carieuses et de décalcifications a permis de rejeter les dents défectueuses selon les critères de l'étude. Un protocole de coloration

artificielle a été suivi à l'aide de sachet de thé. Pour établir les valeurs de teinte de base, 10 spécimens colorés sélectionnés au hasard ont été mesurés à l'aide d'un spectrophotomètre de réflectance (Vejai Vekaash *et al.*, 2017).

La répartition au hasard en 3 groupes de 20 dents sur la base de la concentration de peroxyde d'hydrogène a été réalisée comme suit :

- Groupe 1 (n=20) : 30% de peroxyde d'hydrogène ;
- Groupe 2 (n=20) : 20% de peroxyde d'hydrogène ;
- Groupe 3 (n=20) : 10% de peroxyde d'hydrogène.

Ensuite subdivisés en 2 sous-groupes de 10 dents en fonction de la durée d'exposition :

- Sous-groupe A : 20min
- Sous-groupe B : 10min

La moitié des dents a été traitée avec du peroxyde d'hydrogène seul, et l'autre moitié de la même dent avec une combinaison de peroxyde et d'extrait d'ananas. La solution d'éclaircissement à base d'enzyme végétal contient 1mL d'extrait d'ananas + 1mL de solution tamponnée au phosphate + 28mL de peroxyde d'hydrogène.

Time	Group 1		Group 2		Group 3	
	30% hydrogen peroxide	30% hydrogen peroxide + extract	20% hydrogen peroxide	20% hydrogen peroxide + extract	10% hydrogen peroxide	10% hydrogen peroxide + extract
A (20 min)	25.02±1.2	31.62±0.9	22.86±1.1	29.85±1.2	16.56±1.1	28.65±1.2
B (10 min)	20.12±0.9	25.16±1.3	15.14±1.3	23.16±0.9	10.14±0.8	22.56±1.1

Figure 5 : tableau récapitulatif des écarts-types et des valeurs moyennes de  $\Delta E$  (variation de la teinte) selon les groupes et sous-groupes.

(Source : (Vejai Vekaash *et al.*, 2017))

Comme le montre la figure 5, dans tous les groupes ou sous-groupes, les valeurs moyennes obtenues avec l'extrait de l'ananas et du peroxyde d'hydrogène ont montré un éclaircissement statistiquement significatif par rapport aux échantillons qui n'ont reçu que du peroxyde d'hydrogène ( $p < 0,05$ ). On remarque que le changement de

teinte obtenu avec l'utilisation du peroxyde d'hydrogène à 30% est le même que celui à l'aide de peroxyde d'hydrogène à 10% avec de l'extrait d'ananas.

Lors de la comparaison entre les sous-groupes, à toutes les concentrations de peroxyde d'hydrogène + ananas,  $\Delta E$  obtenu après 20min était significativement supérieur à celui après 10min ( $p < 0,05$ ). Les résultats indiquent le rôle des enzymes végétales dans l'amélioration de l'efficacité du peroxyde d'hydrogène à des concentrations plus faibles.

En conclusion, les résultats de l'étude peuvent être directement attribués aux extraits enzymatiques de l'ananas. Il contient de la bromélaïne, de la catalase et du polyphénol peroxydase stable dans des solutions au pH variant entre 3 et 6,5. L'extrait d'ananas perturbe les protéines adhérentes de la pellicule collée à la surface de la dent qui provoquent les tâches ; la bromélaïne agit comme un agent oxydant et joue donc un rôle majeur dans le processus d'éclaircissement. La bromélaïne ajoutée au peroxyde d'hydrogène a réduit l'énergie d'activation du peroxyde tout en augmentant le taux de libération des radicaux libres (Vejai Vekaash *et al.*, 2017).

- Éclaircissement dentaire sans peroxyde d'hydrogène

Dans cette seconde étude, Ribeiro *et al.*, ont voulu évaluer la capacité d'éclaircissement des gels contenant de la bromélaïne et d'autres enzymes végétales sans ajout de quelconques peroxydes, ainsi que leur effet sur l'émail et la cytotoxicité (Ribeiro *et al.*, 2020). Pour ce faire, quarante disques dentaires bovins (6cm x 4cm) ont été pigmentés et répartis au hasard dans les groupes suivants (n=10) :

- Groupe 1 : 20% en poids de peroxyde de carbamide (groupe témoin) ;
- Groupe 2 : 1% d'éclaircissement à base de papaine ;
- Groupe 3 : 1% d'éclaircissement à base de ficine ;
- Groupe 4 : 1% d'éclaircissement à base de bromélaïne ;
- Groupe témoin négatif traité avec de l'eau distillée.

Nous allons surtout nous intéresser à l'effet de la bromélaïne en comparaison avec le témoin et le témoin négatif. La préparation des gels expérimentaux se fait selon les différentes compositions (voir figure 6).

Ingredient	Experimental Groups			
	Bromelain-based gel	Ficin-based gel	Papain-based gel	Negative Control
Bromelain (Sigma-Aldrich St. Louis, MO, USA)	1%	—	—	—
Ficin (Sigma-Aldrich)	—	1%	—	—
Papain (Sigma-Aldrich)	—	—	1%	—
Potassium oxalate (Sigma-Aldrich)	0.3%	0.3%	0.3%	0.3%
Sodium Fluoride (Sigma-Aldrich)	0.2%	0.2%	0.2%	0.2%
Propylene glycol (Sigma-Aldrich)	35%	35%	35%	35%
Carbopol <sup>®</sup> (Lubrizol, Wickliffe, Ohio, USA)	1%	1%	1%	1%
Sodium benzoate (Sigma-Aldrich)	0.2%	0.2%	0.2%	0.2%
Ultrapure water	Qsp	Qsp	Qsp	Qsp
pH*	7.2–7.5	7–8	6.5	—

Figure 6 : Compositions des gels d'éclaircissement  
(Source : (Ribeiro *et al.*, 2020))

Les gels ont été placés sur l'émail et laissés tels quels pendant 15min puis enlevés à l'aide d'une gaze imbibée d'eau. La procédure a été répétée 4 fois avec un intervalle d'une semaine pour se rapprocher d'un protocole clinique d'éclaircissement habituel. Les résultats de changement de teinte, de la microdureté, de la rugosité de surface et de la viabilité cellulaire ont été analysés à l'aide du logiciel IBM<sup>®</sup> SPSS<sup>®</sup> Statistics (Ribeiro *et al.*, 2020).

Les résultats sur le changement de teintes des différents gels sont récapitulés dans la figure 7.

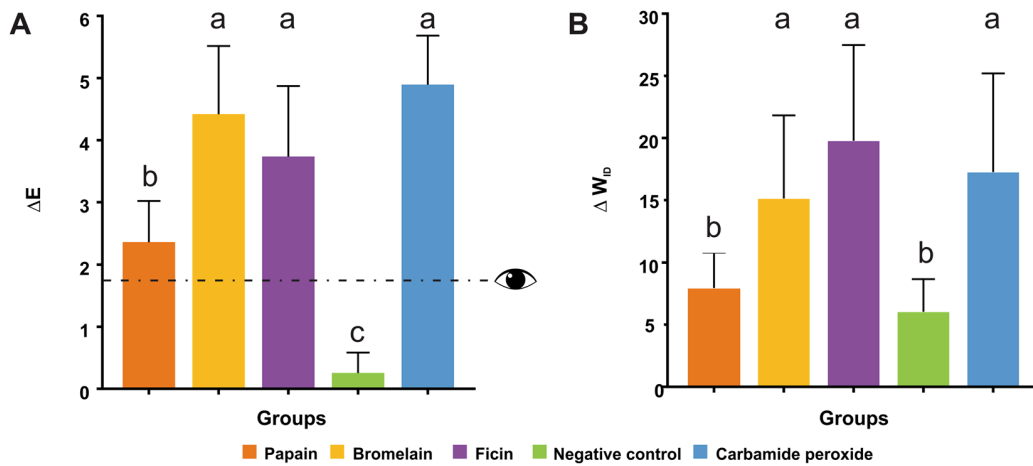


Figure 7 : (A) valeurs moyennes des écarts-types de la différence de teinte  $\Delta E$  après application de gels d'éclaircissement. (B) valeurs moyennes et écart-type de l'indice d'altération de blancheur  $\Delta W_{ID}$ .

(Source : (Ribeiro *et al.*, 2020))

Sur le schéma (figure 7), la ligne en pointillée indique  $\Delta E = 1,8$  ce qui correspond à 50% de perceptibilité visuelle dans des conditions cliniques : ici, c'est une référence pour le changement de teinte détectable. Tous les gels ont procuré un changement de teinte plus important que le témoin négatif. Le gel de bromélaïne en jaune a entraîné un changement de teinte similaire à celui du gel de peroxyde de carbamide ( $p < 0,005$ ). La bromélaïne et le peroxyde de carbamide ont atteint la plus forte augmentation de leur  $\Delta W_{ID}$ .

Group	Knoop Hardness (KHN)		
	Initial*	Final*	$\Delta$ KHN (%) <sup>†</sup>
Carbamide peroxide	<sup>A</sup> 121.44 ± 30.36 <sup>a</sup> (95% CI 103 to 140)	<sup>B</sup> 99.48 ± 27.20 <sup>b</sup> (95% CI 82.6 to 116)	-18.72 ± 4.21 <sup>d</sup>
Bromelain	<sup>A</sup> 144.13 ± 44.19 <sup>a</sup> (95% CI 117 to 172)	<sup>B</sup> 140.05 ± 43.86 <sup>ab</sup> (95% CI 113 to 167)	-2.92 ± 1.5 <sup>c</sup>
Ficin	<sup>A</sup> 145.19 ± 20.80 <sup>a</sup> (95% CI 132 to 158)	<sup>B</sup> 153.96 ± 23.54 <sup>a</sup> (95% CI 139 to 169)	5.92 ± 2.5 <sup>a</sup>
Papain	<sup>A</sup> 136.95 ± 18.51 <sup>a</sup> (95% CI 125 to 148)	<sup>B</sup> 162.31 ± 21.46 <sup>a</sup> (95% CI 149 to 176)	18.58 ± 3.4 <sup>b</sup>
Negative control	<sup>A</sup> 143.55 ± 41.33 <sup>a</sup> (95% CI 118 to 169)	<sup>B</sup> 146.75 ± 41.65 <sup>a</sup> (95% CI 121 to 173)	2.51 ± 2.2 <sup>a</sup>

Figure 8 : Tableau avec la valeur de la dureté initiale, post-éclaircissement et la variation de dureté (moyenne ± écart-type)

(Source : (Ribeiro *et al.*, 2020))

Group	Mean Roughness (Ra)		
	Initial*	Final*	$\Delta$ Ra (%) <sup>†</sup>
Carbamide peroxide	<sup>A</sup> 0.50 ± 0.06 <sup>a</sup> (95% CI 0.463 to 0.537)	<sup>B</sup> 1.17 ± 0.09 <sup>a</sup> (95% CI 1.11 to 1.23)	131.69 ± 11.3 <sup>c</sup>
Bromelain	<sup>A</sup> 0.51 ± 0.16 <sup>a</sup> (95% CI 0.411 to 0.609)	<sup>B</sup> 0.88 ± 0.22 <sup>b</sup> (95% CI 0.744 to 1.02)	96.86 ± 9.8 <sup>bc</sup>
Ficin	<sup>A</sup> 0.47 ± 0.08 <sup>a</sup> (95% CI 0.42 to 0.52)	<sup>B</sup> 0.80 ± 0.08 <sup>b</sup> (95% CI 0.75 to 0.85)	71.39 ± 14.9 <sup>bc</sup>
Papain	<sup>A</sup> 0.44 ± 0.02 <sup>a</sup> (95% CI 0.428 to 0.452)	<sup>B</sup> 0.52 ± 0.04 <sup>c</sup> (95% CI 0.495 to 0.545)	17.21 ± 4.8 <sup>ab</sup>
Negative control	<sup>A</sup> 0.53 ± 0.14 <sup>a</sup> (95% CI 0.443 to 0.617)	<sup>A</sup> 0.60 ± 0.07 <sup>c</sup> (95% CI 0.557 to 0.643)	2.55 ± 1.6 <sup>a</sup>

Figure 9 : tableau avec la valeur initiale, finale et variation de la rugosité moyenne (%) (moyenne ± écart-type)

(Source : (Ribeiro *et al.*, 2020))

Ces 2 tableaux ci-dessus (figure 8 et 9) rapportent les moyennes et l'écart-type de la variation de la dureté et de la rugosité après la procédure d'éclaircissement. Le peroxyde a bien évidemment montré la perte de dureté la plus importante ( $p < 0,001$ ), la bromélaïne induit aussi une perte de dureté, mais relativement moindre par rapport au peroxyde de carbamide : - 2,92% contre -18%. La variation de la rugosité pour le peroxyde est de 131,69% contre 96,86% pour le gel à base de bromélaïne ( $p < 0,001$ ).

Maintenant, nous allons nous pencher sur les résultats obtenus pour la cytotoxicité des produits mis à l'étude. Le pourcentage de viabilité cellulaire fibroblastique après incubation avec de l'éluat provenant de différents agents d'éclaircissements est illustré par la figure 10.

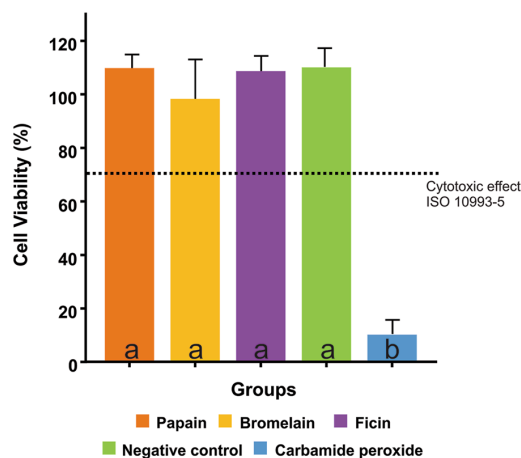


Figure 10 : Graphique reprenant les résultats du test de vitalité cellulaire.

(Source : (Ribeiro *et al.*, 2020))

La valeur indiquée par la ligne pointillée à 70% correspond à la valeur minimale de viabilité cellulaire établie par la norme pour considérer une matière comme cytotoxique. Il a été observé que les gels d'éclaircissements à base d'enzymes naturelles présentaient des valeurs de viabilité cellulaire proche de 100% contrairement au peroxyde de carbamide qui lui a un résultat de 10%. Le peroxyde est considéré comme cytotoxique.

En résumé, selon cette étude, le gel à base de bromélaïne a favorisé un plus grand changement de teinte que le gel à base de papaine et une variation de teinte similaire par rapport au gel d'éclaircissement de peroxyde de carbamide et a causé moins de dommage à la surface de l'émail et plus de viabilité cellulaire que le gel à base de peroxyde de carbamide.

L'effet d'élimination des taches par les agents d'éclaircissement peut être causé par la rupture et l'élimination des substances formant les taches attachées à la surface de l'émail. Toute molécule attachée à la surface de la dent réduit la réflexion de la lumière et, par conséquent, la teinte de la dent est modifiée (Plotino *et al.*, 2008). De ce fait, la bromélaïne, qui est une protéase, peut décomposer ces macromolécules en fractions plus petites, facilitant leur élimination et permettant l'éclaircissement de la dent. La bromélaïne a donc eu, selon cette étude, des résultats prometteurs représentant un potentiel clinique.

- Action de la bromélaïne dans un dentifrice

Chez les patients, le désir d'avoir des « dents blanches » a donné lieu à une tendance croissante de l'utilisation de produit d'éclaircissement en vente libre. Ainsi, il existe aujourd'hui une vaste gamme de produits éclaircissants ne nécessitant pas une application professionnelle. La teinte des dents est une combinaison de plusieurs facteurs, dont la couleur intrinsèque de la dent et la présence de taches extrinsèques s'accumulant à la surface de la dent (Chakravarthy et Acharya 2012). Ces dernières sont liées à l'adsorption de matériaux dans la pellicule acquise à la surface de l'émail, et leur formation peut être liée à une mauvaise technique de brossage, le tabagisme, l'apport alimentaire coloré (vin rouge, café, thé), l'utilisation de certains agents cationiques tels que la chlorhexidine ou les sels métalliques comme l'étain et le fer.



L'élimination des taches extrinsèques peut être induite pour des dentifrices auxquels on ajoute un abrasif ou un agent chimique. Les agents abrasifs éliminent efficacement les taches ainsi que les débris alimentaires et la plaque et de plus, ils préviennent également la reformation de nouvelles taches extrinsèques. Cependant, l'abrasion par les dentifrices des tissus durs dentaires est un facteur important en termes de compromis avec l'efficacité du nettoyage lors de la formulation des dentifrices dits blanchissants. Pour cette raison, l'idéal est d'ajouter un agent chimique pour aider à l'élimination et à la prévention des taches extrinsèques : les tensioactifs, les peroxydes, les enzymes, le citrate, les pyrophosphates ont déjà fait l'objet d'étude pour juger leur efficacité. Les premières preuves cliniques ont démontré qu'un mélange hautement protéolytique d'enzymes formulé dans le dentifrice était efficace pour réduire les niveaux de coloration extrinsèque par rapport à un dentifrice témoin après 6 mois d'utilisation (Chakravarthy et Acharya 2012).

Par conséquent, nous allons nous intéresser à l'étude de Chakravarthy et Acharya qui consiste à évaluer l'efficacité de l'élimination des taches d'un nouveau dentifrice contenant des extraits de papaïne et de bromélaïne (*Glodent*®) par rapport à un dentifrice témoin (*Colgate regular*®). Cette étude a été randomisée en double aveugle sur une période de 2 mois. La sélection des sujets s'est faite selon des critères d'inclusion parmi 100 sujets des centres de sensibilisation du *Manipal College of Dental Sciences*. 24 sujets sont retenus. Les critères d'inclusion étaient les suivants :

- Les taches visibles sur les incisives supérieures avec un score de lobene > 1 (1 = taches légères, 4 stades de lobene allant de 0 = absence de tache et 3 = 2 tiers de la dent) ;
- Au moins 4 dents antérieures supérieures sans restauration ;
- Absence de prothèse orale ;
- Absence de carie non traitée.

Les sujets ont été exclus de l'étude s'il y avait une récession généralisée de la gencive, une malocclusion généralisée, ou un chevauchement/espacement des dents antérieures, une incapacité à se conformer aux instructions de brossage, une maladie parodontale évidente. Les sujets sont répartis au hasard en 2 groupes. Des photographies, prétraitement et post-traitement, des 4 incisives antérieures ont été enregistrées dans des conditions normalisées et analysées pour des valeurs de

luminosité. Les instructions de brossage et d'hygiène bucco-dentaire sont identiques pour les 2 groupes : brossage 2 fois par jour pendant 2 minutes, pendant 2 semaines. Un test d'échantillonnage indépendant a été effectué pour comparer la luminosité avant le traitement, la luminosité post-traitement et le pourcentage d'élimination des taches. Le *test t* a été utilisé, une valeur de  $p = 0,05$  est considérée comme statistiquement significative. Le pourcentage d'élimination des taches a été calculé par la formule suivante :  $((\text{luminosité post-traitement} - \text{luminosité prétraitement}) / \text{luminosité prétraitement}) \times 100$ .

Group	N	Pre-treatment luminosity Mean±SD	Post-treatment luminosity Mean±SD	P-value
Test group (Glodent)	12	157.95±16.93	170.76±14.14	<0.001 <sup>†</sup>
Control Group (Colgate regular)	11	143.82±17.48	147.81±16.47	0.003 <sup>†</sup>
P-value		0.062 <sup>‡</sup>	0.002 <sup>‡</sup>	

<sup>†</sup>P-value for paired *t*-test, <sup>‡</sup>P-value for independent sample *t*-test

Figure 11 : Tableau des comparaisons de valeurs de luminosité entre le groupe d'essai et le groupe témoin.

(Source : (Chakravarthy et Acharya, 2012))

Percent removal of stains	Test group (Glodent) Mean±SD	Control Group (Colgate regular) Mean±SD	P-value
	8.44±4.83	2.92±2.89	0.004

Figure 12 : Tableau des pourcentages moyen d'élimination des taches entre le groupe d'essai et le groupe témoin.

(Source : (Chakravarthy et Acharya, 2012))

La différence entre la luminosité moyenne avant le traitement de l'essai (157,95 ± 16,93) et le groupe témoin (143,82 ± 17,48) n'étaient pas statistiquement significative ( $p = 0,062$ ) (voir figure 11). Dans les groupes d'essai et témoin, la luminosité post-traitement était significativement plus élevée que la luminosité avant le traitement ( $p < 0,001$  et  $p = 0,003$  respectivement). La luminosité moyenne post-traitement pour le

groupe d'essai ( $170,76 \pm 14,14$ ) s'est avéré significativement plus élevé que pour le groupe témoin ( $147,81 \pm 16,47$ ) ( $p = 0,002$ ) (voir figure 12). Le pourcentage moyen d'élimination des taches pour le groupe d'essai ( $8,44 \pm 4,83$ ) était significativement plus élevé que le groupe témoin ( $2,92 \pm 2,89$ ) ( $p = 0,004$ ).

Selon cette étude, on pourrait conclure à l'efficacité de ce nouveau type de dentifrice à base de bromélaïne dans l'élimination des taches. En effet, les enzymes protéolytiques perturbent et enlèvent la partie protéique de la couche pelliculée qui se forme à la surface de la dent au fil du temps, éliminant ainsi les taches liées à ces protéines. Cependant, cette étude présente des limites du fait de la petite taille de l'échantillonnage et de la non-prise en compte des habitudes du sujet comme le tabagisme ou la consommation de la noix d'arec (très présente dans la région où a été réalisée cette étude). Cette étude doit, plutôt, être prise en compte comme une étude pilote, qui doit être utile pour planifier les études cliniques nécessaires avec un grand nombre de participants afin de juger réellement de l'efficacité de ces nouveaux dentifrices à base de bromélaïne ou d'enzymes protéolytiques.

D'autres études se sont penchées sur l'effet d'un dentifrice à base de papaïne et de bromélaïne sur les taches extrinsèques, notamment celle de Münchow *et al.*, dans laquelle la préparation de nouvelles formulations de gel contenant de la papaïne ou de la bromélaïne ont été mis à l'étude. Des dents bovines colorées avec une solution de café pendant une semaine sont réparties en 4 groupes en fonction de l'agent appliqué : ContrastPM+ à base de peroxyde de carbamide 20% en poids (contrôle positif), à base de bromélaïne, à base de papaïne, et sans agent (contrôle négatif). Les gels ont été appliqués une fois par semaine, 3 fois par jour, pendant 4 semaines, et en suivant le mode d'emploi du contrôle positif. Les différents paramètres de la teinte du système CIE sont :  $L^*$  la luminosité,  $a^*$  la valeur sur l'axe vert/rouge ( $-a^*$  représente la rougeur et  $+a^*$  la verdure),  $b^*$  la valeur sur l'axe bleu/jaune ( $+b^*$  le jaune et  $-b^*$  le bleu) (Münchow *et al.*, 2016).

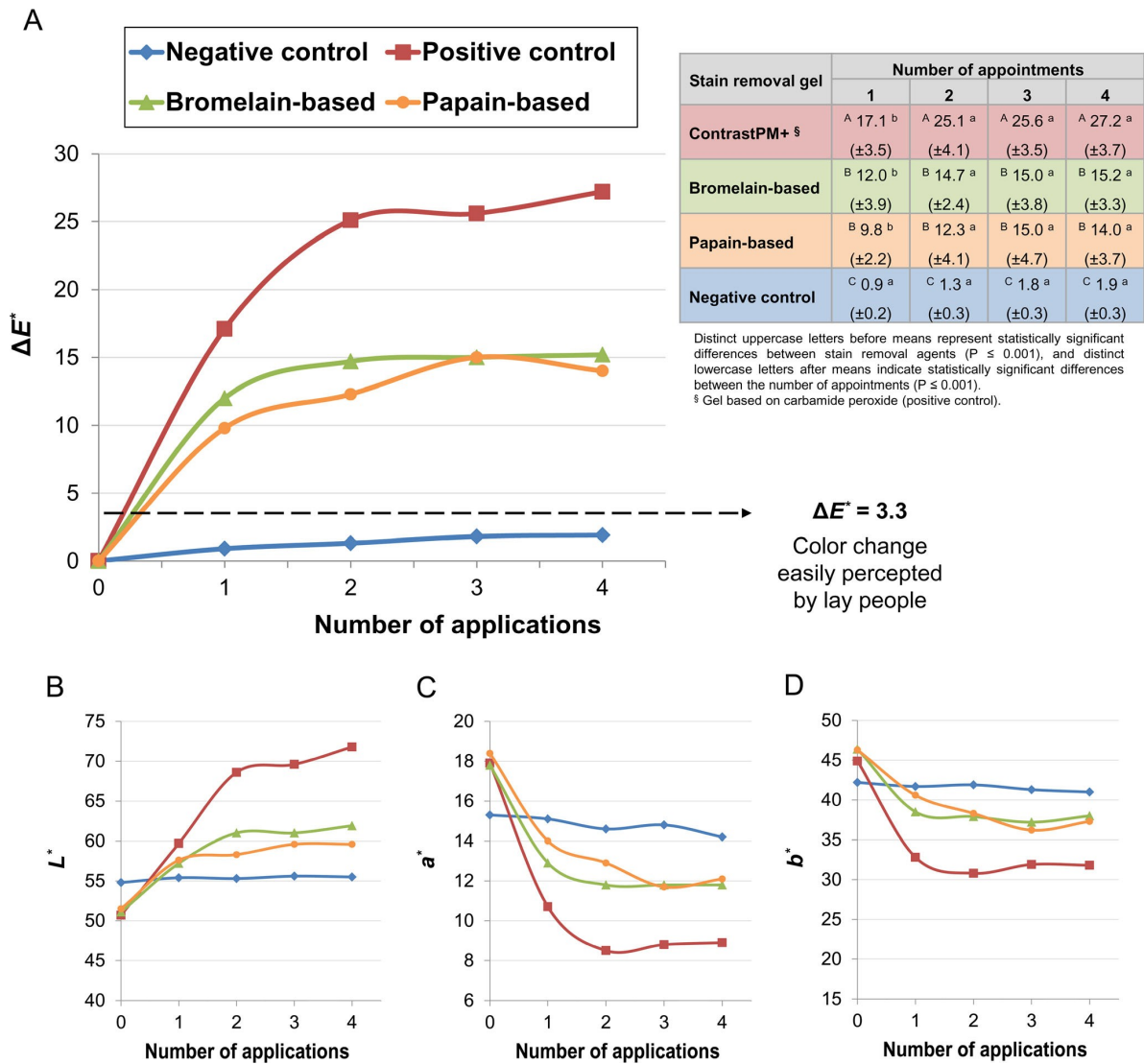


Figure 13 : Graphiques montrant la progression du changement de teinte ( $\Delta E^*$ ) et la modification des paramètres de teinte ( $L^*$ ,  $a^*$ ,  $b^*$ ) testés après chaque application des différents groupes. Le tableau indique les valeurs moyennes ( $\pm$  écart-type) des groupes testés à chaque point de temps étudié.

(Source : (Münchow *et al.*, 2016))

Tous les agents ont produit un changement de teinte plus important que le contrôle négatif ( $p < 0,001$ ), le contrôle positif démontrant une valeur de  $\Delta E^*$  plus importante par rapport aux gels expérimentaux ( $p \leq 0,004$ ) (voir figure 13). La deuxième application de tous les gels a entraîné des valeurs de  $\Delta E^*$  plus importantes par rapport à la première application ( $p \leq 0,025$ ) bien qu'aucun changement de teinte n'ait été observé après la troisième application ( $p \geq 0,051$ ) quel que soit le matériau évalué.

En conséquence et selon les résultats actuels, les gels à base de bromélaïne et de papaïne ont été efficaces pour éliminer les taches sur les échantillons. Bien qu'il n'y ait pas de rapport antérieur sur un agent d'éclaircissement contenant de la bromélaïne et de la papaïne, un dentifrice contenant ces enzymes (*Glodent*<sup>®</sup>) a déjà été utilisé. Si, d'une part, cet effet d'élimination des taches est en partie dû à la nature abrasive du dentifrice, d'autre part, il existe suffisamment de connaissances pour étayer la capacité protéolytique des enzymes susmentionnées, qui ont probablement perturbé et éliminé la portion protéique et les taches liées à la surface de l'émail. Les protéases peuvent en effet décomposer ces macromolécules en partie plus petites, augmentant ainsi la réflexion de la lumière sur la surface de la dent, ce qui entraîne un éclaircissement visuel (Münchow *et al.*, 2016).

Tableau 2 : Études concernant l'efficacité de la bromélaïne en tant qu'agent actif pour l'éclaircissement dentaire

Auteur, date, référence	Objectif de l'étude	Méthodes	Résultats	Conclusion
<p><i>Effect of vital bleaching with solutions containing different concentrations of hydrogen peroxide and pineapple extract as an additive on human enamel using reflectance spectrophotometer: An in vitro study</i></p> <p>Vejai Vekaash <i>et al.</i>, 2017</p>	<p>Évaluer le changement de teinte de l'émail humain éclairci avec 3 concentrations différentes de peroxyde d'hydrogène, contenant de l'extrait d'ananas en tant qu'additif à deux moments différents, à l'aide d'un spectrophotomètre de réflectance.</p>	<p>Répartition au hasard en 3 groupes de 20 dents sur la base de la concentration de peroxyde d'hydrogène :</p> <ul style="list-style-type: none"> <li>- Groupe 1 : 30% ;</li> <li>- Groupe 2 : 20% ;</li> <li>- Groupe 3 : 10%.</li> </ul> <p>Ensuite subdivisé en 2 sous-groupes en fonction de la durée d'exposition :</p> <ul style="list-style-type: none"> <li>- Sous-groupe A : 20min ;</li> <li>- Sous-groupe B : 10min.</li> </ul> <p>La moitié de la dent est traitée avec du peroxyde seule, et l'autre moitié de la même dent avec une combinaison de peroxyde d'hydrogène et d'extrait d'ananas.</p>	<p>Dans tous les groupes et sous-groupes évalués, les valeurs moyennes obtenues avec l'utilisation de l'extrait d'ananas et du peroxyde d'hydrogène ont montré un éclaircissement statistiquement significatif par rapport aux échantillons qui n'ont été traités qu'avec du peroxyde d'hydrogène (<math>P &lt; 0,05</math>).</p> <p>Les résultats indiquent clairement le rôle significatif des enzymes végétales dans l'amélioration de l'efficacité du peroxyde d'hydrogène à des concentrations plus faibles.</p>	<p>L'ajout d'extrait d'ananas au peroxyde a entraîné un éclaircissement efficace et une amélioration de l'efficacité du peroxyde d'hydrogène.</p>
<p><i>Novel in-office peroxide-free tooth-whitening gels: bleaching effectiveness, enamel surface alterations, and cell viability</i></p> <p>Ribeiro <i>et al.</i>, 2020</p>	<p>Évaluer la capacité d'éclaircissement, l'effet sur la surface de l'émail et la cytotoxicité de nouvelles formulations d'éclaircissements contenant de la papaine, de la ficine et de la bromélaïne</p>	<p>Préparation des 3 gels d'éclaircissement sans peroxyde.</p> <p>5 Groupes avec 10 échantillons : un groupe témoin avec du peroxyde d'hydrogène, gel d'éclaircissement à base de bromélaïne, un autre à base de papaine, un dernier avec le gel de ficine et un groupe témoin négatif (eau distillée).</p> <p>Gel appliqué pendant 15 min puis rincé, procédure répétée 4 fois à un intervalle d'une semaine ; conservation des échantillons dans de la salive artificielle entre chaque application.</p>	<p>Les gels d'éclaircissement à base de bromélaïne et de ficine ont entraîné un changement de teinte similaire à celui du gel de peroxyde de carbamide (<math>p &lt; 0,05</math>).</p> <p>Les gels à base d'enzymes présentent moins de dommage à la surface de l'émail.</p> <p>Il a été observé que les gels d'éclaircissement à base d'enzymes naturelles présentaient des valeurs de viabilité cellulaire proche de 100%.</p>	<p>Les gels de bromélaïne et de ficine sont efficaces en tant que gel d'éclaircissement dentaire. Ils présentent un potentiel significatif en tant que principe actif des produits d'éclaircissement dentaire.</p>

<p><i>Efficacy of extrinsic stain removal by novel dentifrice containing papain and bromelain extracts</i></p> <p>Chakravarthy et Acharya, 2012</p>	<p>Évaluer l'efficacité e l'élimination des taches d'un nouveau dentifrice contenant des extraits de papaine et de bromélaïne (Glodent®) par rapport à un dentifrice témoin (Colgate regular®). Étude clinique randomisée, contrôler positivement, à double insu.</p>	<p>Sélection selon des critères d'inclusions des sujets parmi 100 sujets des centres de sensibilisation du Manipal College of Dental Sciences. 24 sujets sont retenus. La répartition se fait au hasard en 2 groupes. Pour juger, on réalise un cliché des 4 incisives supérieures avant et après le traitement. Les instructions de brossage et d'hygiène bucco-dentaire sont identiques pour les 2 groupes : brossage 2 fois par jour pendant 2 minutes, pendant 2 semaines.</p>	<p>Dans le groupe d'essai et le groupe témoin, la luminosité post-traitement était significativement plus élevée que la luminosité avant le traitement (<math>p &lt; 0,001</math> et <math>p = 0,003</math> respectivement). La luminosité post-traitement pour le groupe d'essai s'est avérée significativement plus élevée que celle du groupe témoin. Le pourcentage d'élimination des taches pour le groupe d'essai était significativement plus élevé que le groupe témoin.</p>	<p>Le dentifrice d'essai a montré une élimination significative des taches par rapport au dentifrice témoin, ce qui pourrait être attribué au rôle des enzymes protéolytiques dans le dentifrice d'essai.</p>
<p><i>Stain removal effect of novel papain- and bromelain-containing gels applied to enamel</i></p> <p>Münchow et al., 2016</p>	<p>Étudier l'effet antitache des nouvelles formulations de gel contenant de la papaine ou de la bromélaïne.</p>	<p>Préparation gels expérimentaux à base de bromélaïne et de papaine. 4 groupes en fonction de l'agent appliqué : ContrastPM+ à base de peroxyde de carbamide 20% en poids (contrôle positif), à base de bromélaïne, à base de papaine, et sans agent (contrôle négatif). Les matériaux ont été appliqués une fois par semaine, 3 fois par jour, pendant 4 semaines, et en suivant le mode d'emploi du contrôle positif.</p>	<p>Tous les agents ont produit un changement de teinte plus important que le contrôle négatif (<math>p &lt; 0,001</math>), le contrôle positif démontrant une valeur de <math>\Delta E^*</math> plus importante par rapport aux gels expérimentaux (<math>p \leq 0,004</math>). La deuxième application de tous les gels a entraîné des valeurs de <math>\Delta E^*</math> plus importantes par rapport à la première application (<math>p \leq 0,025</math>).</p>	<p>La bromélaïne, enzyme d'origine végétale, peut avoir un potentiel clinique important en tant qu'agent actif pour des préparations d'éclaircissement antitache sans peroxyde d'hydrogène ou carbamide.</p>

### 2.2.2. Endodontie

L'inflammation de la pulpe est un phénomène provoqué par l'invasion du tissu pulpaire par des micro-organismes à travers les tubulis dentinaires ou les canaux radiculaires. La pénétration bactérienne dans la pulpe implique toujours une inflammation, suivie d'une nécrose pulpaire et d'une infection périapicale, si l'on ne traite pas la dent à temps.

Du fait de son action anti-inflammatoire et son effet antibactérien, des études ont été menées, afin de savoir si la bromélaïne pouvez être utilisée dans le domaine de l'endodontie pour le parage des plaies pulpaires ou lors d'un traitement endodontique.

- Bromélaïne et son rôle en endodontie régénérative

Une étude récente de Hong *et al.*, a examiné les effets anti-inflammatoires de la bromélaïne sur les cellules de la pulpe dentaire humaine (hDPC) induite par les lipopolysaccharides (LPS) et plus particulièrement si la bromélaïne pouvait supprimer l'expression des médiateurs inflammatoires et des molécules d'adhésion cellulaire associées à l'inhibition des voies NF- $\kappa$ B et MAPK dans les hDPC.

Les LPS entrent dans la composition de la paroi cellulaire des bactéries à Gram – qui sont présentes dans les caries profondes et sont associés au développement des pulpites. Les LPS jouent un rôle important en tant que facteur de virulence (Love et Jenkinson, 2002). Les LPS peuvent stimuler les cellules immunitaires par le récepteur de type Toll 4 (TLR4), un membre de la famille des protéines des récepteurs de type Toll. Lorsque le LPS se lie au TLR4, la voie MAPK ou la voie NF- $\kappa$ B est activée, entraînant la production de cytokines pro-inflammatoires telles que le facteur de nécrose tumorale (TNF)- $\alpha$ , l'interleukine (IL)-1 $\beta$ , IL-6 et l'IL-8 (Hong *et al.*, 2021).



Pour cette étude, le tissu pulpaire de dent humaine a été isolé, puis ces cellules ont été cultivées afin de pouvoir réaliser les différents tests nécessaires suivant :

- **Test de viabilité cellulaire** : culture des cellules avec différentes concentrations de bromélaïne (2,5, 5, 10, 20 et 40µg/mL) pendant 24h puis réalisation du test WST-1 ;
- **Réaction en chaîne par polymérase (PCR) en temps réel** : les cellules ont été traitées avec 5µg/mL de LPS en présence de 0, 2,5 et 5µg/mL de bromélaïne pendant 24h. Ensuite, une extraction de l'ARN total a été réalisée, dans le but de synthétiser l'ADNc. Les séquences amorces utilisées sont celles de 1β, IL-6, IL-8 ;
- **Dosage immuno-enzymatique (ELISA)** : traitement des cellules avec 5µg/mL de LPS en présence de 0, 2,5 et 5µg/mL de bromélaïne pendant 24 h et détermination des niveaux d'IL-1β, IL-6 et IL-8 à l'aide de kits ELISA ;
- **Analyse Western blot** : Pour mesurer les molécules d'adhésion cellulaire vasculaire-1 (VCAM-1) et d'adhésion intercellulaires-1 (ICAM-1) stimulées par les cytokines inflammatoires, la culture des cellules est réalisée avec 5 µg/mL de LPS en présence de 0, 2,5 et 5µg/mL de bromélaïne pendant 48 h, puis pour évaluer la relation entre les voies NF-κB et MAPK, ces cellules ont été mises en présence de 0 et 5µg/mL de bromélaïne pendant 3h ;
- **Coloration par immunofluorescence** : Exposition des hDPC à 5µg/mL de LPS avec ou sans 5µg/mL de bromélaïne ou de Bay11-7082 (Sigma-Aldrich), un inhibiteur de NF-κB, pendant 3h. Les cellules ont été incubées avec un anticorps primaire contre p65. Les noyaux ont été contre-colorés et observés sous un microscope confocal à balayage laser ;
- **Coloration à la phosphatase alcaline (ALP) et coloration au rouge d'alizarine** : hDPC avec 5µg/mL de LPS en présence de 0, 2,5 et 5µg/mL de bromélaïne pendant 7 et 14 jours. Après 7 et 14 jours, traitement des cellules fixées avec 300 µL de réactif de coloration ALP ou 2 % de réactif de coloration au rouge d'alizarine.

Les résultats du test de viabilité cellulaire ont montré qu'il y avait une différence significative entre le groupe traité avec 40µg/mL et le groupe témoin ( $p < 0,05$ ).

Pour déterminer les effets de la bromélaïne sur l'inflammation pulpaire induite par le LPS, l'expression et la sécrétion d'IL-1β, IL-6 et IL-8 et l'expression de VCAM-1 et

ICAM-1 dans les hDPC stimulées avec le LPS en présence de bromélaïne ont été examinés. Le traitement avec de la bromélaïne à 2,5 ou 5µg/mL atténue de manière significative l'expression de l'IL-1β, de l'IL-6 et de l'IL-8 stimulée par le LPS dans les hDPC. Les protéines IL-1β, IL-6 et IL-8 sécrétées dans le surnageant des hDPC stimulées par le LPS ont été réduites par la bromélaïne. De plus, la bromélaïne a diminué l'expression de VCAM-1 et ICAM-1 dans les hDPC stimulés par un traitement au LPS.

La bromélaïne a inhibé les niveaux de phosphorylation de p65 dans le cytoplasme et la translocation nucléaire de p65. Le traitement à la bromélaïne a considérablement réduit le niveau de phosphorylation accru par le LPS de p65 dans le cytoplasme et le niveau de p65 dans le noyau. Dans la coloration par immunofluorescence, la fluorescence verte suggérait que la p65 endogène était fortement exprimée dans le noyau des hDPC induites par le LPS. Ils ont été faiblement observés dans le noyau après un traitement par la bromélaïne ou un inhibiteur de NF-κB.

La bromélaïne a inhibé les niveaux de phosphorylation de ERK et de p38 après trois heures de traitement. La bromélaïne a considérablement réduit les niveaux de phosphorylation de ERK et de la protéine kinase activée par le mitogène p38.

Pour vérifier l'effet de la bromélaïne sur la minéralisation dans les hDPC, une coloration ALP et une coloration au rouge alizarine ont été réalisées pour les cellules traitées avec ou sans 2,5 et 5µg/mL de bromélaïne. La minéralisation dans les hDPC stimulées par le LPS a été significativement augmentée par le traitement à la bromélaïne (Hong et al., 2021).

En conclusion, cette étude est la première qui vise à évaluer l'effet anti-inflammatoire de la bromélaïne dans les hDPC. Selon cette dernière, la bromélaïne a diminué les niveaux d'ARNm IL-1β, IL-6, IL-8 régulés à la hausse par les LPS. Les différents traitements réalisés sur une pulpe vitale nécessitent des biomatériaux biocompatibles avec un effet anti-inflammatoire et une capacité de minéralisation pour former une couche de dentine réactionnelle. La bromélaïne a montré des effets anti-inflammatoires et de minéralisation ce qui pourrait être un outil thérapeutique potentiel pour une utilisation clinique en endodontie régénérative et comme thérapie de la pulpe vivante. Il est cependant nécessaire de voir la réalisation d'étude in vivo pour tester son efficacité de régénération réelle.

- *Ananas comosus* et son effet antibactérien contre *Enterococcus faecalis*

Les principaux agents étiologiques des infections endodontiques sont des bactéries, dont 90% sont anaérobies. *Enterococcus faecalis* (*E. faecalis*) est la cause fréquente d'infections buccales, de canaux radiculaires infectés et des abcès périradicaux : c'est une bactérie anaérobie facultative, Gram +, résistante aux antibiotiques. 63% des échecs de traitement endodontique sont causés par *E. faecalis*. Alors qu'il n'est qu'occasionnellement identifié dans les infections endodontiques primaires, il est fréquemment détecté dans les cas d'échec de traitement canalaire. L'échec d'un traitement de canal dû à la persistance d'une infection bactérienne dans le canal radiculaire est appelé infection secondaire. D'après des études in vivo, la capacité de cette bactérie à envahir les tubulis dentinaires fait d'elle un facteur de virulence accrue. Les traitements endodontiques sont réalisés pour traiter une infection située au niveau du canal radiculaire de la dent. Les solutions d'irrigation les plus usitées sont l'hypochlorite de sodium (NaOCl) et la chlorhexidine (CHX). Nonobstant, la récurrence des infections canalaires reste élevée, donc des thérapies alternatives sont à l'étude notamment en utilisant les propriétés antibactériennes de certains fruits.

Nous allons d'abord nous pencher sur une étude de Liliany *et al.*, qui a pour objectif d'analyser l'activité enzymatique de la bromélaïne et d'étudier son effet antibactérien contre *E. faecalis*. La bromélaïne a été extraite par macération de l'ananas et puis purification par fractionnement au sulfate d'ammonium, dialyse et chromatographie d'échanges d'ions. L'extrait de bromélaïne purifié par chromatographie d'échange d'ions (1g, 1000mg/mL) a été dilué dans des solutions de 100%, 75%, 50%, 25%, 12,5%, 6,25% et 3,125% à l'aide d'une solution tampon et placée dans un tube de 5mL dans un rapport 1mL d'extrait pour 1mL de bactéries ( $10^7$ CFU/mL). CHX (0,2%) a été utilisé comme contrôle positif, et un tube sans extrait de bromélaïne a été utilisé comme contrôle négatif. Les résultats des concentrations minimales inhibitrices (CMI) ont été déterminés en évaluant les plus faibles concentrations de bromélaïne pouvant inhiber la croissance bactérienne. Les résultats de la technique de dilution des CMI se retrouvent dans la figure ci-dessous (Liliany *et al.*, 2018).

Concentrate (%)	24 hours	48 hours	72 hours
100	-	-	-
75	-	-	-
50	-	-	-
25	-	-	-
12.5	-	-	+
6.25	+	+	+
3.125	++	++	++
Control +	-	-	-
Control -	+++	+++	+++

Figure 14 : Résultats du test antibactérien avec différentes concentrations de l'extrait de bromélaïne purifié par chromatographie d'échanges d'ions (100%, 75%, 50%, 25%, 12,5%, 6,25% et 3,125%), un contrôle positif (CHX) et un contrôle négatif.

(Source : (Liliany *et al.*, 2018))

Les résultats du test de CMI ont montré une concentration négative d'*E. faecalis* dans les tubes avec 100%, 75%, 50%, 25% et 12,5% de l'extrait de bromélaïne pour l'incubation de 24 à 72h. Une concentration positive a été observée dans l'extrait à 12,5 % après 72h d'incubation, tandis que la solution à 3,125 % était positive après 48h d'incubation (Figure 14).

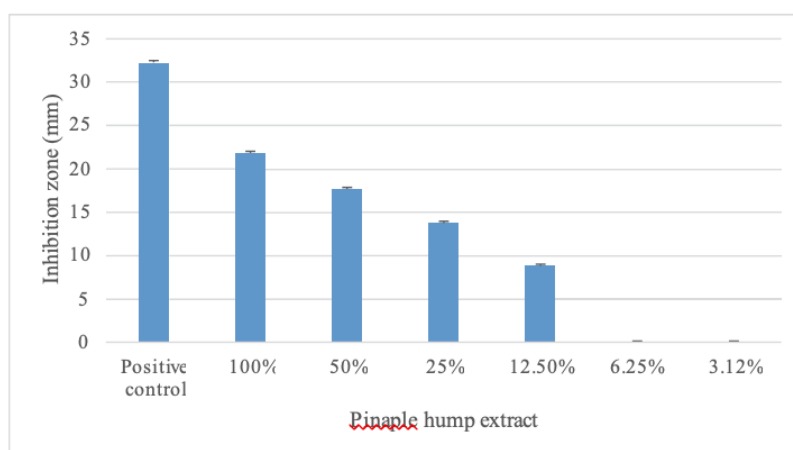


Figure 15 : Graphique reprenant les zones d'inhibition en mm d'*E. faecalis* après traitement avec différentes concentrations d'extrait de bromélaïne à partir de la chromatographie d'échange d'ions 100%, 75%, 50%, 25%, 12,5%, 6,25% et 3,125%.

(Source : (Liliany *et al.*, 2018))

La bromélaïne a montré une activité inhibitrice et bactéricide efficace contre *E. faecalis* à de faibles concentrations. Le test d'inhibition a utilisé l'extrait de bromélaïne d'*Ananas comosus* avec une valeur d'activité enzymatique de 61,50 U/mL et une activité spécifique de 6,60 U/mg. Les résultats ont montré qu'une concentration aussi faible que 12,5% était efficace pour inhiber la croissance d'*E. faecalis*, générant une zone d'inhibition de  $8,8 \pm 0,02$  mm (Figure 15).

Cette étude a examiné l'effet antibactérien de la bromélaïne contre *E. faecalis*, l'agent pathogène du canal radiculaire. La concentration minimale qui a inhibé la croissance d'*E. faecalis*, indiquée par la formation d'une zone claire pendant la période d'incubation de 72h, était de 12,5%. La bromélaïne est un candidat antibactérien prometteur, mais il est nécessaire d'explorer par des études in vivo son efficacité.

Une seconde étude de Arsyada *et al.*, a porté intérêt à l'écorce d'ananas pour lutter contre *E. faecalis* en ajout à la pâte d'hydroxyde de calcium. Ce dernier est un médicament intracanalair utilisé pour améliorer le succès du traitement d'une dent infectée, en interséance. Le principe du traitement est l'élimination des débris organiques et inorganiques, des micro-organismes et des produits toxiques du canal radiculaire. Les procédures de préparation ne peuvent pas éliminer efficacement les bactéries. Par conséquent, il est nécessaire d'administrer des médicaments intracanaux avec l'obturation finale (Mattigatti *et al.*, 2012). L'hydroxyde de calcium est un bactéricide, mais il n'est pas efficace pour éliminer les microbes des tubulis dentinaires, car *E. faecalis* est résistant. Selon l'étude antérieure, la concentration bactéricide minimale de l'extrait d'écorce de l'ananas contre la croissance d'*E. faecalis* était de 6,25 (Liliany *et al.*, 2018). Cette étude a donc étudié l'activité antibactérienne du mélange d'extrait d'écorce d'ananas (concentration de 6,25% et 12,5%) et de la pâte d'hydroxyde de calcium dans un rapport de 1 : 1 par rapport à l'hydroxyde de calcium à 100% et à un mélange d'hydroxyde de calcium et de pâte d'iodoforme contre *E. faecalis*.

Les échantillons ont été divisés en 4 groupes :

- 2 groupes témoins de contrôle positifs :
  - o A : pâte d'hydroxyde de calcium à 100% (*hydroxidocalcio PA*<sup>®</sup>) ;
  - o B : mélange d'hydroxyde de calcium et pâte d'iodoforme (*calplus*<sup>®</sup>) ;
- 2 groupes de traitement :
  - o C : mélange de 12,5% d'extrait d'écorce d'ananas et de pâte d'hydroxyde de calcium ;
  - o D : mélange de 6,25% d'extrait d'écorce d'ananas et de pâte d'hydroxyde de calcium.

La détermination des activités antibactériennes des différents groupes est effectuée par la méthode de diffusion en gélose.

Sample groups	n	Average (mm)	Standard deviation
A	7	17.5886	0.33682
B	7	0	0
C	7	21.5757	0.19739
D	7	19.8043	0.43355

Figure 16 : tableau reprenant les moyennes en mm et les écarts-types de la zone inhibitrice dans chaque groupe contre *E. faecalis*.

(Source : (Arsyada *et al.*, 2018))

Les résultats (Figure 16) ont montré que la moyenne la plus élevée de la zone inhibitrice s'est produite dans le groupe C, tandis que la moyenne la plus faible était celle du groupe B. Le test Anova à sens unique a ensuite été réalisé, donnant une valeur de signification obtenue de 0,001, inférieure à  $\alpha=0.05$ , indiquant qu'il y avait une différence significative dans la zone inhibitrice de tous les groupes d'échantillons contre *E. faecalis*. Le mélange de pâte d'hydroxyde de calcium et d'extrait d'écorce d'ananas avec les concentrations respectives de 6,25% et 12,5% a donné 19,8mm et 21,58mm de diamètre de zone d'inhibitrice. Ces diamètres sont supérieurs à ceux de la pâte d'hydroxyde de calcium à 100%, qui a donné 17,58mm de zone inhibitrice.

L'action mécanique de l'hydroxyde de calcium contre la croissance bactérienne se fait par libération d'ions hydroxyles qui peuvent endommager la membrane cytoplasmique des bactéries (Gautam *et al.*, 2011). Ces ions entrent en contact de l'ADN bactérien, ce qui inhibe la réplication et les mutations bactériennes. Cela entraîne la dégradation de la structure et de la fonction de l'ADN : cela conduit à la mort des cellules bactériennes.

Un mélange d'écorce de 12,5% avec de la pâte d'hydroxyde de calcium produit une zone inhibitrice plus élevée que le groupe contenant un mélange d'extrait de 6,25% : plus le composé antibactérien est élevé, plus l'extrait a la capacité d'inhiber les bactéries.

L'écorce d'ananas contient plusieurs composés chimiques qui ont des propriétés antibactériennes :

- Les flavonoïdes : en plus forte concentration dans l'extrait d'écorce d'ananas, ils ont la capacité de former des liaisons complexes avec les protéines extracellulaires par le biais de la liaison hydrogène qui vont rendre instables les structures de la membrane cellulaire bactérienne. La perméabilité de la paroi cellulaire étant perturbée, cela entraîne la mort de la cellule bactérienne ;
- Les saponines : elles réduisent la tension superficielle, augmentant la perméabilité cellulaire. Ce phénomène cause la libération des composés intracellulaires de la cellule qui induit à la lyse bactérienne ;
- Les tanins : ils peuvent endommager les cellules bactériennes et entraîner une réduction de la perméabilité, de sorte que la croissance et les activités des cellules bactériennes sont inhibées ;
- La bromélaïne : elle modifie ou endommage la structure protéique de la paroi des bactéries.

L'activité antibactérienne, basée sur la valeur de la zone inhibitrice a été classée en trois groupes :

- Un niveau faible : 0,1mm – 11,5mm ;
- Un niveau moyen : 11,5mm – 19,7mm ;
- Un niveau fort : supérieure à 19,7mm.

Avec une zone inhibitrice respectivement de 19,8mm et 21,58mm, l'activité antibactérienne d'un mélange d'écorce d'ananas et de pâte d'hydroxyde de calcium sont inclus dans le niveau fort. Sur la base de ces analyses, ce mélange peut être considéré comme un médicament intracanalair alternatif dans les traitements endodontiques.

- Élimination de la boue dentinaire

L'instrumentation mécanique est utilisée pour façonner et agrandir le canal radicaire afin de faciliter son irrigation et son obturation. Cette technique de préparation canalaire crée une couche organique et inorganique appelée « boue dentinaire ». Il s'agit d'une fine couche amorphe et irrégulière composée de matières organiques (bactéries et produits bactériens) et de matières inorganiques (hydroxyapatite de calcium et phosphate tricalcique). Elle recouvre les parois préparées du canal radicaire et obstrue l'orifice des tubulis dentinaires. Ainsi, elle peut compromettre le succès du traitement canalaire car elle peut servir de substrat pour les bactéries ; ces dernières pourront survivre et proliférer dans ces tubulis dentinaires. La boue dentinaire peut aussi interférer avec l'adaptation et la pénétration du cône de *gutta percha* et provoquer des défauts microscopiques du tiers apical du canal radicaire (Kandil *et al.*, 2014). L'élimination, l'aide d'une solution d'irrigation, à la fois de la couche organique et inorganique ne doit pas provoquer d'effet érosif sur la dentine, tout en produisant un effet antibactérien : Éthylène diamine tétraacétique (EDTA) à une concentration de 17% constitue un agent chélatant efficace. L'EDTA démontre cependant une incapacité à éliminer les matières organiques de la boue dentinaire : un faible effet antibactérien et provoque une érosion de la dentine.

Afin de pallier ces inconvénients, Pribadi *et al.*, au travers de son étude, a utilisé l'extrait d'écorce d'ananas comme une solution d'irrigation canalaire. De ce fait, l'extrait d'écorce d'ananas contient des substances actives (saponines, bromélaïne, polyphénols, flavonoïdes) qui pourraient abaisser la tension superficielle pour éliminer la boue dentinaire et donc améliorerait l'asepsie du canal radicaire. Des études antérieures ont déterminé la concentration minimale pour inhiber *E. faecalis* à 6,25% d'extrait d'écorce d'ananas (Liliani *et al.*, 2018) (Arsyada *et al.*, 2018). Par conséquent, l'étude de Pribadi *et al.*, cherche à analyser la différence d'élimination de la boue



dentinaire entre une irrigation avec la solution d'extrait d'écorce d'ananas à 6,25% et l'ETDA 17%.

La méthode employée fut la suivante : 27 prémolaires mandibulaires permanentes satisfaisantes aux critères d'absence de carie, de la possession d'un foramen apical fermé et d'un canal radiculaire droit ont été divisées en 3 groupes de 9 échantillons choisis au hasard. Le groupe témoin a été irrigué à l'aquadest®, le groupe I avec de l'EDTA 17% et le groupe II avec 6,25% d'extrait d'écorce d'ananas. La longueur de travail de tous les échantillons est déterminée à l'aide d'une lime K n°10 (*Dentsply Sirona™*). La préparation canalaire a suivi une normalisation pour tous les échantillons : utilisation de lime K n°10 et n°15 jusqu'au 2/3 de la longueur de travail, puis utilisation de *Protaper®* (*Dentsply Sirona™*) selon le protocole et une irrigation appropriée. Les échantillons ont été séchés et puis coupés horizontalement (de l'apex vers la couronne). La présence de boue dentinaire a été observée à travers un microscope électronique (voir figure 17) à balayage avec un grossissement 1000x. La cote d'hygiène radiculaire a été déterminée sur la base du score d'hygiène moyen selon les critères de *Shafer* :

- Score 1 : absence de boue dentinaire et les tubulis dentinaires sont dégagés et clairement visibles ;
- Score 2 : < 25% de zones présentant de la boue dentinaire et les tubulis dentinaires ne sont pas obstrués ;
- Score 3 : plus de 50% de la surface est recouverte par de la boue dentinaire inégalement répartie ;
- Score 4 : toute la zone est recouverte d'une fine couche de boue dentinaire homogène ;
- Score 5 : toute la zone est recouverte d'une épaisse couche non homogène de boue dentinaire.

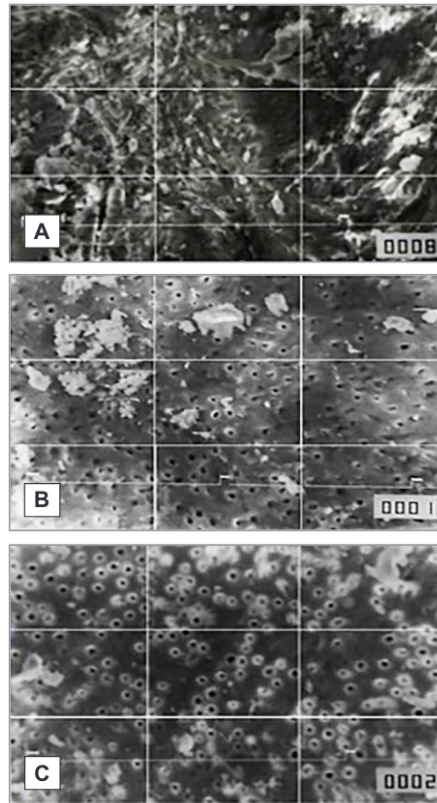


Figure 17 : Images au microscope électronique à balayage : (A) groupe témoin (*aquadest*) : beaucoup de boue dentinaire dans le 1/3 apical. (B) groupe I (EDTA 17%) : la boue dentinaire apparait significativement réduite. (C) groupe II (6.25% d'extrait d'écorce d'ananas) : la boue dentinaire a été enlevée.

(Source : (Pribadi *et al.*, 2019))

Toutes les données ont été analysées statistiquement en utilisant à la fois ANOVA et le test de *Tukey* comme test comparatif pour étudier la différence entre tous les groupes ( $p < 0,05$ ). Le score d'hygiène canalaire le plus élevé a été obtenu par le groupe témoin avec un score moyen de 4,097, suivi du groupe I avec un score moyen de 2,483, tandis que le score le plus bas a été obtenu par le groupe II avec un score moyen de 1,484. Selon les tests évoqués précédemment, on peut conclure que ce sont des résultats significativement différents. Basé sur cette étude, on peut conclure que l'extrait d'écorce d'ananas à 6,25% s'avère plus efficace pour l'élimination de la boue dentinaire par rapport à l'EDTA 17% sur le tiers apical du canal radiculaire (Pribadi *et al.*, 2019). La figure 17 démontre que l'extrait d'ananas a permis d'obtenir des tubulis dentinaires ouverts et dégagés sans trace de boue dentinaire.

L'effet de l'élimination de cette couche par l'extrait d'écorce d'ananas est influencé par des substances potentiellement actives comme les saponines (2,48%), la bromélaïne (1,44%), les polyphénols (2,88%) et les flavonoïdes (1,25%) (Pribadi *et al.*, 2019). Les saponines ont des propriétés de tensioactifs et influent sur l'abaissement de la tension superficielle, tandis que d'autres molécules du surfactant créent un anneau micellaire. La faible tension superficielle permet à la solution d'irrigation d'atteindre le dernier tiers du canal radiculaire et augmente le contact du matériau d'irrigation avec la paroi dentinaire, permettant ainsi d'éliminer la boue dentinaire et de laisser les tubulis dentinaires ouverts. Les saponines ont également une structure chimique constituée de glycosides (composés polaires) possédant propriétés hydrophiles et des triterpénoïdes pentacycliques (composé non polaire) qui présentent des propriétés hydrophobes. Ce composé de saponine non polaire dissoudra les composants inorganiques de la boue dentinaire. Ces propriétés hydrophiles et hydrophobes permettent la création de ce que l'on appelle anneau micellaire. Par conséquent, les propriétés de la saponine soutenue par les propriétés de la bromélaïne et des autres composants contenant dans l'extrait d'écorce d'ananas permettent d'enlever la couche inorganique en libérant la liaison et en enveloppant cette couche : absorption de la boue dentinaire au centre d'une micelle, la transformant ainsi en une substance soluble dans l'eau. Cela se traduit par une amélioration de l'hygiène canalaire.

Tableau 3 : Études concernant les propriétés de l'ananas utilisé dans le domaine de l'endodontie.

Auteur, date, référence	Objectif de l'étude	Méthodes	Résultats	Conclusion
<p><i>Anti-Inflammatory and Mineralization Effects of Bromelain on Lipopolysaccharide-Induced Inflammation of Human Dental Pulp Cells</i></p> <p>Hong <i>et al.</i>, 2021</p>	<p>Examiner les effets anti-inflammatoires de la bromélaïne sur les cellules de la pulpe humaine induites par LPS.</p>	<p>Mesure de la viabilité cellulaire après traitement à la bromélaïne à l'aide du test WST-1.</p> <p>Exposition des hDPC à 5µg/mL de LPS avec 2,5 ou 5µg/mL de bromélaïne.</p> <p>Réaction en chaîne par polymérase à transcription inverse et un dosage immuno-enzymatique pour détecter les niveaux de IL-1β, IL-6 et IL-8.</p> <p>Détection des niveaux de molécules d'adhésion ICAM-1 et VCAM-1.</p> <p>Utilisation de la coloration par immunofluorescence et des transferts Western pour déterminer le mécanisme anti-inflammatoire de la bromélaïne.</p> <p>Coloration à la phosphatase alcaline et au rouge Alizarine pour vérifier la formation de nodules de minéralisation.</p>	<p>Bromélaïne à 2,5, 5, 10 ou 20µg/mL n'a pas affecté significativement la viabilité des hDPC. Le LPS a augmenté l'expression de IL-1β, IL-6, IL-8, ICAM-1 et VCAM-1 dans les hDPC.</p> <p>La bromélaïne a considérablement réduit les niveaux de IL-1β, IL-6, IL-8, ICAM-1 et VCAM-1 dans les hDPC, qui ont été stimulés par le LPS.</p> <p>Le traitement à la bromélaïne a significativement réduit la phosphorylation de p65 dans le cytoplasme et le noyau. Il a également réduit de manière significative les niveaux de phosphorylation des kinases liées au signal extracellulaire (ERK) et des protéines kinase activées par le mitogène p38 (p38). La bromélaïne a également favorisé l'activité ALP et la formation de nodules minéralisés.</p>	<p>La bromélaïne inhibe l'expression des cytokines inflammatoires dans les hDPC stimulées par le LPS. L'effet inhibiteur de la bromélaïne sur les médiateurs inflammatoires est lié à une diminution de NF-κB et de la voie MAPK. Par conséquent, la bromélaïne pourrait avoir le potentiel d'être utilisée pour l'endodontie régénérative, y compris la thérapie de la pulpe vivante.</p>
<p><i>Enzymatic activity of bromelain isolated pineapple (Ananas comosus) hump and its antibacterial effect on Enterococcus faecalis</i></p> <p>Liliany <i>et al.</i>, 2018</p>	<p>Analyser l'activité enzymatique de la bromélaïne extraite de l'ananas et étudier son effet antibactérien contre <i>E. faecalis</i>.</p>	<p>Macération de l'ananas et purification par fractionnement au sulfate d'ammonium, dialyse et chromatographie d'échanges d'ions.</p> <p>Un test CMI utilisant des techniques de diffusion et de dilution a testé l'activité antibactérienne de la bromélaïne envers <i>E. faecalis</i>.</p>	<p>L'activité spécifique de la bromélaïne dans l'extrait brut était de 62,89 U/mg.</p> <p>De plus, l'activité de la bromélaïne par fractionnement au sulfate d'ammonium était de 50,99 U/mg, la dialyse de 54,59 U/mg et la chromatographie par échange d'ions de 152,38 U/mg. L'extrait de bromélaïne a montré une activité inhibitrice et bactéricide efficace contre <i>E. faecalis</i>. Les résultats de l'essai d'inhibition utilisant un extrait de bromélaïne purifié par chromatographie par échange d'ions ont démontré qu'une concentration aussi faible que 12,5% était efficace pour inhiber la croissance d'<i>E. faecalis</i> (<math>p &lt; 0,05</math>)</p>	<p>La bromélaïne a exercé un effet antibactérien contre un pathogène endodontique puissant, mais des études supplémentaires sont nécessaires pour explorer cet effet.</p>

<p><i>Antibacterial activity of mixed pineapple peel (Ananas comosus) extract and calcium hydroxide paste against Enterococcus faecalis</i></p> <p>Arsyada et al., 2018</p>	<p>Déterminer l'activité antibactérienne d'un mélange d'extrait d'écorce d'ananas à des concentrations de 6,25% et 12,5% et de pâte d'hydroxyde de calcium à un rapport de 1 : 1 pour rapport, par rapport à de l'hydroxyde de calcium à 100% et à un mélange d'hydroxyde de calcium et de la pâte iodoforme contre <i>E. faecalis</i>.</p>	<p>Recherche expérimentale en laboratoire.</p> <p>2 groupes de contrôle : pâte hydroxyde de calcium à 100% et mélange d'hydroxyde de calcium + pâte iodoforme.</p> <p>2 groupes de traitements : extrait d'ananas et pâte d'hydroxyde de calcium à des concentrations de 6,25% et 12,5%.</p> <p>Diffusion en gélose.</p>	<p>La moyenne la plus élevée de la zone inhibitrice s'est produite dans le groupe avec le mélange à écorce d'ananas à 12,5% avec la pâte d'hydroxyde de calcium tandis que la moyenne la plus faible était celle du groupe avec un mélange d'hydroxyde de calcium et de pâte d'iodoforme.</p> <p>Le mélange d'extrait d'écorce d'ananas à des concentrations de 6,25% ou 12,5% et de pâte d'hydroxyde de calcium à un rapport de 1 : 1 présente une activité antibactérienne supérieure à celle de la pâte d'hydroxyde de calcium à 100% et du mélange de pâte d'hydroxyde de calcium et d'iodoforme contre <i>E. faecalis</i>.</p>	<p>Ce mélange peut être considéré comme un médicament intra-canalair alternatif dans le traitement des canaux radiculaires.</p>
<p><i>The differences in root canal smear layer removal between 6,25% pineapple (Ananas comocus L. Merr.) peel extract and 17% Ethylene diamine tetra-acetic acid</i></p> <p>Pribadi et al., 2019</p>	<p>Analyser la différence d'élimination de la boue dentinaire entre l'utilisation d'une solution à 6,25% d'extrait d'écorce d'ananas et de 17% d'EDTA.</p>	<p>27 échantillons de prémolaires mandibulaires avec des canaux radiculaires droits ont été répartis en 3 groupes (n = 9) et ensuite préparés à l'aide de <i>Protaper</i><sup>®</sup> :</p> <ul style="list-style-type: none"> <li>- Groupe de contrôle test : irrigation avec <i>aquadesi</i><sup>®</sup></li> <li>- Groupe I : 17% EDTA</li> <li>- Groupe II : 6,25% extrait d'écorce d'ananas.</li> </ul> <p>Les échantillons ont été séchés et coupés horizontalement (de l'apex vers la couronne).</p> <p>La présence de boue dentinaire a été observée à travers un microscope électronique à balayage, puis analyse des résultats au moyen du test ANOVA.</p>	<p>Le score le plus élevé d'hygiène canalair a été enregistré par le groupe II, suivi du groupe I et enfin du groupe témoin. Il y avait une différence significative entre les groupes (p &lt; 0,0001).</p>	<p>L'extrait d'écorce d'ananas à 6,25% produit un effet d'élimination de la boue dentinaire supérieur à 17% EDTA sur le 1/3 apical du canal radiculaire.</p>

### 2.2.3. Cancérologie et *Ananas comosus*

Le cancer est une maladie d'origine plurifactorielle résultant de la croissance anormale des cellules constituant un tissu donné et sa capacité à envahir d'autres organes et parties du corps. L'Organisation mondiale de la santé estime que les décès dus au cancer augmenteront de 45% entre 2007 et 2030 (de 7,9 millions à 11,5 millions de morts) dans le monde. En Europe, le cancer est la première cause de mortalité et de morbidité après les maladies cardiovasculaires. De nombreux cas sont évitables, et la détection précoce augmente considérablement les chances de guérison. Les cancers de la sphère orale sont des tumeurs malignes relativement répandues. L'incidence du carcinome épidermoïde de la langue se classe au premier rang des cas de cancer de la bouche et son incidence continue d'augmenter : elle est plus élevée chez les patients âgés, car la majorité des patients sont âgés d'environ 60 ans. Le tabagisme, la consommation d'alcool et l'infection par le virus du papillome humain sont les principaux facteurs de risque. Le cancer de la langue est caractérisé comme hautement malin, avec des taux élevés de récurrence locale et de métastases ganglionnaires cervicales. Actuellement, la chirurgie associée à la radiothérapie et à la chimiothérapie postopératoires est le traitement de choix du cancer de la langue. Le taux de survie à 5 ans de ce serait d'environ 50 %. Les symptômes à un stade précoce sont atypiques et sont souvent confondus avec une morsure ou une légère douleur lancinante. Par conséquent, plusieurs patients atteints ont déjà une maladie à un stade intermédiaire ou avancé au moment du diagnostic initial et, par conséquent, ont raté la fenêtre optimale de traitement. Le cancer de la langue doit être prédit et diagnostiqué le plus tôt possible (Tang *et al.*, 2020).

Nous allons nous intéresser, ici, à l'intérêt clinique de l'*Ananas comosus* dans le traitement des cancers de la sphère orale. La thérapie anticancéreuse couramment mise en place, consiste à une chimiothérapie, une radiothérapie, une chirurgie ou des méthodes de thérapie combinée. D'après le *National Cancer Institute*, les traitements conventionnels peuvent provoquer certains effets secondaires, tels que l'anémie, la constipation, les nausées, les vomissements, la perte de cheveux et l'infertilité. De nos jours, des ingrédients naturels dérivés de plantes se sont développés pour leur intérêt en tant qu'agent de chimioprévention. Cela consiste en l'utilisation d'agents naturels ou synthétiques dans le but de prévenir, retarder ou enrayer la progression tumorale.

Les avantages de la chimiothérapie préventive sont son coût relativement abordable et ses effets secondaires relativement faibles, ce qui la rend plus sûre, mais elle doit être administrée à une dose précise (Martina *et al.*, 2011).

Dans l'article de Martina *et al.*, on va s'intéresser à la fraction d'acétate d'éthyle d'ananas qui contient principalement les composés phénoliques comme les flavonoïdes : ils auraient des capacités anticancéreuses. Martina *et al.* examinent l'inhibition de la croissance des cellules cancéreuses de la langue humaine SP-C1, isolées à partir de cellules d'un carcinome épidermoïde de patients atteints d'un cancer de la langue, traitées avec la fraction d'acétate d'éthyle de l'ananas. Ils réalisent une recherche expérimentale en laboratoire : 72 échantillons de cellules cancéreuses sont traités par une fraction d'acétate d'éthyle d'ananas avec 2 groupes de temps d'incubation (24h et 48h). Chaque échantillon recevra un traitement de 6 types de concentrations différentes (0 ; 62,5 ; 125 ; 250 ; 500 ; 1000µg/mL). La procédure consiste à préparer 2 microplaques contenant 96 puits pour effectuer le test *MTT Assay* en 24h et 48h. Après diverses manipulations nécessaires, la microplaque est regardée au microscope avec un grossissement de 40x, photographiée et visualisée. Les résultats de la recherche expérimentale sont indiqués dans le tableau ci-dessous.

Time	Concentration (%)					
	Control	62.5	125	250	500	1000
24 hour	0	7.21	15.59	21.03	38.68	41.62
SD	0	2.41	4.07	1.13	4.44	1.31
48 hour	0	4.63	15.35	26.52	41.31	43.45
SD	0	1.46	2.13	0.74	1.41	1.53

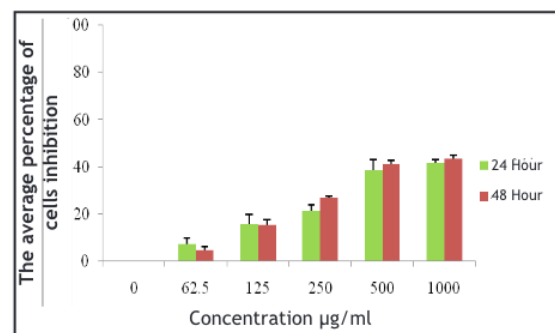


Figure 18 : Tableau et graphique résumant le pourcentage moyen d'inhibition de la croissance des cellules cancéreuses de la langue humaine SP-C1.

(Source : (Martina *et al.*, 2011))

Le temps d'incubation de 24h pour une concentration de 62,5µg/mL à 1000µg/mL a montré que le pourcentage moyen d'inhibition de la croissance des cellules a commencé à 7,21% pour aller jusqu'à 41,62% (voir figure 18). La même chose a été montrée pour le temps d'incubation de 48 heures avec la plus grande inhibition pour la concentration de 1000µg/ mL avec 43,45%. Plus la concentration et le temps d'incubation augmentent, plus le pourcentage moyen d'inhibition de la croissance des cellules sera élevé. L'inhibition des cellules a été causée par l'agent bioactif contenu dans la fraction d'acétate d'éthyle d'ananas qui fonctionne comme un ligand capable de se lier aux récepteurs cellulaires : ce phénomène bloque la prolifération cellulaire (Martina *et al.*, 2011). L'augmentation ou la diminution du pourcentage moyen d'inhibition de la croissance des cellules SP-C1 est causée par 3 substances essentielles :

- Substance nutritive : elle joue un rôle dans le traitement ;
- Substance compagnon : elle fonctionne comme réducteur d'effets secondaires et améliorer l'utilité de la substance nutritive. On la nomme substance secondaire améliorant l'efficacité ;
- Substance d'identité : elle permet d'identifier la plante d'origine.

Le mécanisme d'inhibition des cellules cancéreuses SP-C1 de la langue humaine par la fraction d'acétate d'éthyle d'ananas n'est pas encore connue, mais les résultats de la recherche montrent que l'inhibition des cellules cancéreuses SP-C1 de la langue humaine est probablement due à l'inhibition élevée de la phosphorylation de la protéine kinase C (PKC) dans les cellules cancéreuses SP-C1 de la langue humaine par le composé bioactif du phénol, en particulier le flavonoïde. Dans le cancer, la phosphorylation inhibée de PKC provoquera l'inhibition de la phosphorylation de la voie MAPK, de sorte que la prolifération cellulaire peut être inhibée. D'après les résultats la discussion de l'étude, la fraction d'acétate d'éthyle d'ananas a un effet sur l'inhibition de la croissance des cellules cancéreuses de la langue SP-C1 et l'inhibition de la croissance des cellules dépend de la concentration et du temps d'incubation du traitement (Martina *et al.*, 2011). Cependant, il est d'utilité de mener d'autres recherches afin de confirmer ses premiers résultats et de mieux connaître le composé bioactif contenu dans la fraction d'acétate d'éthyle d'ananas responsable des propriétés antitumorales.



Dans l'étude de Lee *et al.*, ils ont, cette fois, étudié les effets de la bromélaïne sur les cellules cancéreuses buccales et son utilisation potentielle comme médicament naturel ayant des activités antitumorales. Des protéases ont déjà été utilisées comme adjuvant dans le traitement du cancer, car elles ont pour effet d'atténuer les effets secondaires et de prolonger la survie du patient (Zänker, 2001). Par conséquent, des preuves existantes indiquent que la bromélaïne pourrait être un candidat prometteur pour le développement de thérapies enzymatiques orales en oncologie. Des études ont déjà été menées et elles ont abouti à des preuves scientifiques de l'efficacité de la bromélaïne notamment sur des cellules cancéreuses cutanées ou du sein : les propriétés proapoptotiques de la bromélaïne ont été mises en évidence (Bhui *et al.*, 2009). Dans le cas d'un carcinome épidermoïde oral, la chimiothérapie est utilisée comme adjuvant plutôt que comme modalité de traitement unique, car elle aboutit rarement à une guérison et a une efficacité limitée. Cependant, le traitement chirurgical de ce cancer sacrifie à la fois une fonctionnalité importante, mais aussi l'esthétique de la tête et du cou. Pour cette raison, l'amélioration de la réactivité de ce cancer aux agents chimio thérapeutiques est primordiale pour que les patients bénéficient d'un résultat postchirurgical plus fonctionnel et esthétique. Cette envie d'amélioration dans le traitement du cancer épidermoïde buccal pousse au développement de nouveaux médicaments, dont la bromélaïne. Pour cela, on étudie le fonctionnement de la bromélaïne dans l'apoptose des cellules cancéreuses buccales.

L'apoptose ou mort cellulaire programmée est un phénomène avec un rôle prépondérant dans le maintien de l'homéostasie tissulaire par le réarrangement des tissus et l'élimination des cellules endommagées. La dérégulation de ce système est à l'origine de nombreuses maladies comme les troubles immunologiques et du développement, la neurodégénérescence ou les cancers. L'apoptose permet l'élimination des cellules cancéreuses endommagées qui prolifèrent anormalement (Fuchs et Steller, 2011). Au niveau cellulaire, elle se caractérise par la disparition de la membrane cytoplasmique, la condensation de la chromatine et la périphérisation des organites qui entraîne un œdème cellulaire et un gonflement nucléaire, une accumulation de macrophages et une fragmentation de l'ADN. Ainsi, si la bromélaïne démontre des effets apoptotiques sur les cellules cancéreuses buccales, elle pourrait être un nouveau médicament naturel efficace. C'est tout l'enjeu de cette étude.

Les lignées cellulaires choisies sont les cellules de carcinome épidermoïde humain SCC25 et Ca9-22, le kératinocyte humain HaCaT et les fibroblastes gingivaux humains HGF-1. Pour étudier les effets antitumoraux de la bromélaïne, une batterie de tests va être réalisée :

- Test de viabilité cellulaire

Les cellules sontensemencées dans des plaques de 96 puits avec des concentrations différentes d'extrait de bromélaïne et la viabilité est déterminée par un test MTT. Ce test permet d'analyser le potentiel cytotoxique de la bromélaïne en comparant la croissance des cellules SCC25 et Ca9-22 avec celle des cellules HaCaT et HGF-1. La viabilité des cellules SCC25 et Ca9-22 a diminué de manière dépendante de la dose et du temps après un traitement de 24h, passant respectivement de 95,16% et 95,24% (pour 0,78125µg/mL de bromélaïne) à 69,93% et 49,82% (à 25µg/mL). Celle des cellules HaCaT et HGF-1 ont été quasi maintenues après 24h et 48h. Ainsi les cellules SCC25 et Ca9-22 sont plus sensibles à la bromélaïne que les cellules HaCaT et HGF-1 (Lee *et al.*, 2019).

- Analyse morphologique des cellules SCC25 et Ca9-22 traitées à la bromélaïne

Le traitement de ces cellules avec différentes concentrations de bromélaïne 3,12µg/mL, 6,25µg/mL, 12,5µg/mL, 25µg/mL montre des changements morphologiques caractéristiques de l'apoptose : chromatine condensée, les bulles de la membrane cytoplasmique et les corps apoptotiques, visibles sur la figure 19 ci-dessous. Nous pouvons en conclure que même à de faibles concentrations la bromélaïne a favorisé l'inhibition de la croissance cellulaire.

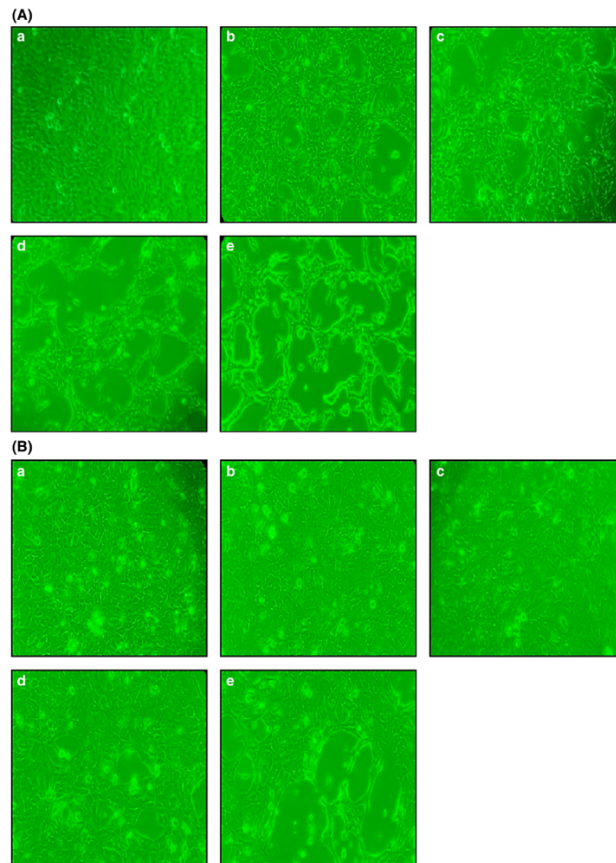


Figure 19 : Image de l'analyse morphologique de cellules Ca9-22 (A) et SCC25 (B) traitées avec différentes concentrations de bromélaïne pendant 24h. (a) contrôle, pas de traitement, (b) 3,12µg/mL, (c) 6,25µg/mL, (d) 12,5µg/mL, (e) 25 µg/mL.

(Source : (Lee *et al.*, 2019))

- Analyse *western blot*

Les voies mitochondriales peuvent être déclenchées par divers signaux de stress intra- et extracellulaires, entraînant l'activation de protéines pro-apoptotiques, y compris BAX, ou l'inactivation de membres anti-apoptotiques de la famille Bcl-2, tels que Bcl-2. Pour examiner le rôle des protéines de la famille Bcl-2 dans l'apoptose induite par la bromélaïne, un *western blot* a été réalisé. L'expression de BAX a augmenté après le traitement à la bromélaïne et Bcl-2 a été régulé à la baisse de manière dose-dépendante. Ces résultats indiquent qu'un changement dans le rapport d'expression de BAX à Bcl-2 peut être le mécanisme moléculaire par lequel la bromélaïne induit l'apoptose dans les cellules Ca9-22 et SCC25 (Lee *et al.*, 2019).

Nous avons aussi les caspases qui jouent un rôle essentiel dans l'apoptose. Une fois activées, les caspases-3, caspases-7 et caspases-9 sont responsables du clivage protéolytique de diverses cibles, conduisant finalement à la mort cellulaire. Dans cette étude, la bromélaïne a induit la dégradation de la caspase-3 et des caspases-7, et a produit des produits de clivage de 17kDa caspase-3 et 20kDa caspase-7. Les niveaux d'expression de la caspase-9 ont diminué par rapport à ceux du contrôle de manière dose-dépendante. Ces résultats indiquent donc que l'activation de la caspase est impliquée dans l'apoptose médiée par la bromélaïne dans les cellules Ca9-22 et SCC25.

On retrouve aussi l'augmentation de p53, qui est un facteur de transcription pro-apoptotique, de manière dose dépendante. Les résultats de l'étude montrent aussi que l'apoptose induite par la bromélaïne a provoqué la libération du cytochrome-C. Il contribue à l'apoptose déclenchée par l'inhibition du protéasome, des mitochondries vers le cytosol et il est nécessaire pour activer la caspase-9.

- Coloration Hoechst

Elle est utile pour l'identification des noyaux apoptotiques. Les cellules non traitées ont pour caractéristiques des noyaux ronds typiques, alors que les cellules SCC25 et Ca9-22 traités avec 3,12 à 50µg/mL de bromélaïne pendant 24h avaient des noyaux condensés et fragmentés. Les cellules Ca9-22 se révèlent de nouveau plus sensibles à la bromélaïne que les cellules SCC2. La condensation nucléaire était de 89 % et 78 % dans les cellules Ca9-22 et SCC25, respectivement, après traitement avec 25µg/ml de bromélaïne (voir figure 20).

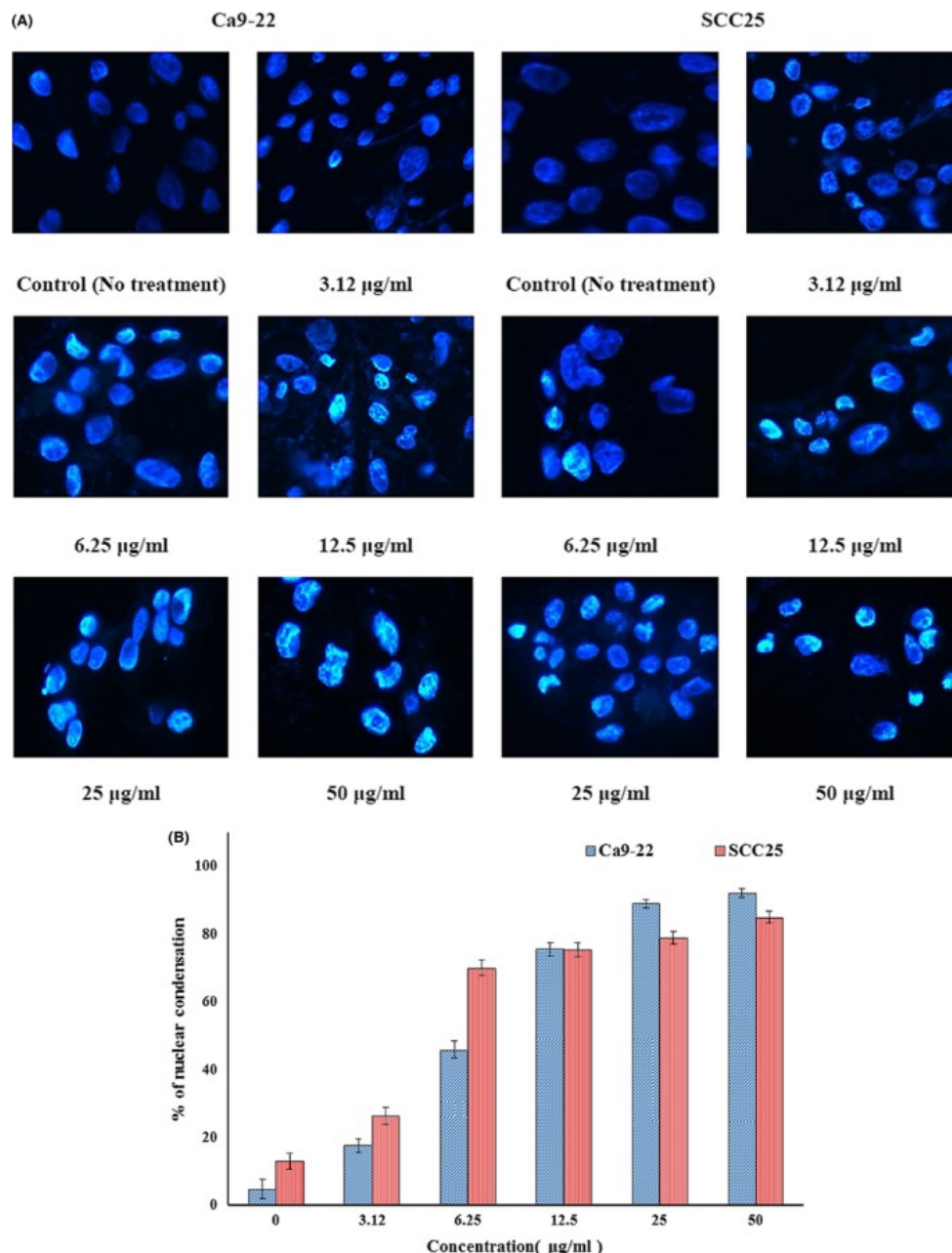


Figure 20 : Étude de l'apoptose dans les cellules Ca9-22 et SCC25 traitées avec de la bromélaïne pendant 24h. (A) Micrographies immunofluorescences après coloration Hoechst. Les cellules témoins présentaient des noyaux ronds. Les cellules traitées avec présentaient une condensation nucléaire dépendante de la dose. (B) Les valeurs sont les nombres moyens ( $\pm$  SD) de cellules apoptotiques, déterminées par coloration Hoechst (n = 3)

(Source : (Lee *et al.*, 2019))

- Analyse par cytométrie en flux

Le cycle cellulaire et les pourcentages de cellules apoptotiques ont été étudiés par cytométrie en flux. La translocation de la phosphatidylsérine membranaire à l'état sous-G1 est une forme de mort cellulaire programmée qui se produit naturellement et peut être bénéfique dans le traitement du cancer. Le traitement à la bromélaïne a augmenté de manière significative le nombre de cellules apoptotiques présentant une hypoploïdie de l'ADN. Dans cette étude, le traitement à la bromélaïne a augmenté la population sous-G1 de cellules Ca9-22 et SCC25, tout en diminuant le pourcentage de cellules en phase S.

Tous ces tests semblent tendre à prouver que la bromélaïne pourrait avoir un effet sur les cellules de carcinome épidermoïde oral humain. Cependant, des investigations plus systématiques devraient être menées, afin de confirmer l'intérêt de développer la bromélaïne en tant que chimiothérapie adjuvante, avec notamment des études cliniques sûres et bien menées. Le traitement à la bromélaïne a inhibé la croissance et la prolifération des cellules cancéreuses buccales et a induit l'apoptose dans les cellules Ca9-22 et SCC25 via diverses voies. La bromélaïne peut donc être un candidat-médicament.

Tableau 4 : Études concernant les propriétés de l'ananas utilisé dans le domaine de la cancérologie

Auteur, date, référence	Objectif de l'étude	Méthodes	Résultats	Conclusion
<p>The effects of ethyl acetate fraction of Ananas Comosus (L.) Merr. of tongue cancer cell growth inhibition Supri's Clone-1, invitro</p> <p>Martina <i>et al.</i>, 2011</p>	<p>Analyser les effets de la fraction d'acétate d'éthyle de l'ananas sur l'inhibition des cellules de croissances cancéreuses de la langue (SP-C1).</p>	<p>Recherche en laboratoire. Test d'inhibition de la croissance cellulaire par la fraction d'acétate d'éthyle de l'ananas avec diverses concentrations (0 ; 62,5 ; 125 ; 250 ; 500 ; 1000µg/mL) en utilisant le test MTT. Le nombre de cellules SP-C1 examinées est de 2x10<sup>4</sup> cellules/plaque avec un temps d'incubation de 24h et 48h. Les données ont été analysées à l'aide du test d'ANOVA bidirectionnelle suivie d'un test LSD avec un niveau de signification de 95%.</p>	<p>Le temps d'incubation de 24h pour une concentration de 62,5µg/mL à 1000µg/mL a montré que le pourcentage moyen d'inhibition de la croissance des cellules a commencé à 7,21% pour aller jusqu'à 41,62%. La même chose a été montrée pour le temps d'incubation de 48 heures avec la plus grande inhibition pour la concentration de 1000µg/ mL avec 43,45%. Plus la concentration et le temps d'incubation augmentent, plus le pourcentage moyen d'inhibition de la croissance des cellules sera élevé.</p>	<p>La fraction d'acétate d'éthyle d'ananas a un effet inhibiteur sur la croissance des cellules cancéreuses de la langue humaine SP-C1.</p>
<p><i>The potential use of bromelain as a natural oral medicine having anticarcinogenic activities</i></p> <p>Lee <i>et al.</i>, 2019</p>	<p>Étudier les effets potentiels de la bromélaïne sur les cellules cancéreuses buccales Ca9-22 et SCC25.</p>	<p>Détermination de la viabilité des cellules Ca9-22 et SCC25 à l'aide du test MTT. Les cellules cancéreuses sont traitées avec différentes doses de bromélaïne. Un transfert Western blot est effectué pour surveiller l'apoptose. Une analyse par cytométrie en flux est réalisée pour identifier les populations sous G-1.</p>	<p>Après traitement, la viabilité des cellules Ca9-22 et SCC25 a été nettement réduite, de manière dose dépendante. Le traitement avec la bromélaïne a inhibé la croissance et la prolifération des cellules cancéreuses buccales et a induit l'apoptose dans les cellules Ca9-22 et SCC25 via diverses voies et l'arrêt du cycle cellulaire G1.</p>	<p>La bromélaïne peut être un candidat-médicament anticancéreux efficace.</p>

#### 2.2.4. Les troubles temporo-mandibulaires

Les troubles temporo-mandibulaires provoquent une douleur ou une gêne de l'articulation temporo-mandibulaire (ATM), et regroupent plusieurs pathologies comme l'arthrose, le dérangement interne, le traumatisme.

- Arthrose de l'ATM

L'arthrose est une maladie dégénérative chronique caractérisée par une réponse inflammatoire continue du cartilage et de la surface articulaire impliquant l'ATM, entraînant une érosion du cartilage et une activité ostéoblastique accrue ou une réponse osseuse réparatrice. Le facteur mécanique est le principal facteur de risque de la progression plus précoce de la maladie. Les modifications osseuses de l'ATM comprennent l'érosion, la sclérose, l'aplatissement, la formation d'ostéophytes, la résorption de la tête condylienne et le rétrécissement de l'espace articulaire. La douleur est l'un des principaux symptômes de l'arthrose et elle affecte la qualité de vie. Sa gestion se fait généralement par des anti-inflammatoires non stéroïdiens (AINS) : le diclofénac sodique (Kalladka *et al.*, 2014). Les autres symptômes cliniques sont la raideur articulaire et la faiblesse musculaire.

Dans l'étude de *Jayachandran et Khobre*, ils cherchent à évaluer l'efficacité de la bromélaïne orale, la trypsine et le rutoside trihydraté et du traitement combiné au diclofénac sodique par rapport au diclofénac sodique pour le traitement de l'arthrose de l'ATM. Un essai randomisé a été réalisé avec 30 patients âgés de 40 à 60 ans, ayant de l'arthrose de l'ATM, qui a été divisé par échantillonnage aléatoire en 3 groupes :

- Groupe 1 (n=10) : traitement avec du diclofénac sodique en comprimé à 50mg ;
- Groupe 2 (n=10) : traitement combiné avec de la bromélaïne 90mg, rutoside trihydraté 100mg, trypsine 48mg et le diclofénac sodique 50mg ;
- Groupe 3 : traitement par les enzymes uniquement, bromélaïne 90mg, rutoside trihydraté 100mg, trypsine 48mg ; sous forme de comprimé à enrobage entérique.



Tous les traitements ont eu la même modalité de prise : 2 fois par jour pendant 10 jours.

Les critères d'inclusion sont les caractéristiques cliniques de l'arthrose de l'ATM telles que la douleur au repos ou le mouvement mandibulaire, la crépitation, la limitation de l'ouverture buccale, suivis d'une investigation radiographique amenant la preuve d'un changement osseux au niveau de l'ATM pour confirmer le diagnostic. Les critères d'exclusion sont : une cause myogène de la douleur, une ankylose, des antécédents récents de traumatisme ou de chirurgie de l'ATM, des antécédents d'ulcère peptique, d'allergie médicamenteuse et les femmes enceintes. L'évaluation de la douleur des patients se fait à jour 1, jour 4, jour 7 et jour 10 par l'intermédiaire d'une échelle d'évaluation de la douleur : de 0 à 10 (aucune douleur à douleur intense). L'analyse statistique a été réalisée à l'aide d'une ANOVA suivie d'un test post hoc pour comparer les résultats avant et après le traitement,  $p < 0,05$  a été considéré comme significatif.

Par rapport à la moyenne du score de la douleur de 8,8 et 7,7 qui a réduit à 6,8 et 5,9 chez les patients du groupe 1 et du groupe 3 respectivement, à jour 4. La diminution remarquable de la moyenne de 7 à 2,5 a été observée chez les patients du groupe 2, à jour 4 (voir figure 21). Au jour 7, la réduction moyenne la plus importante à 0,40 a été observée dans le groupe 2. La valeur moyenne du score de la douleur a été réduite à 4,50 et 3,90 pour le groupe 1 et le groupe 3 respectivement au jour 7. Une réduction supplémentaire du score de douleur a été observée lors de la visite au jour 10, montrant une amélioration du traitement pour tous les groupes. À jour 10, le score le plus bas et de 0,0 pour le groupe 2.

	Groups	N	Mean	Std. Deviation
Day 1	Group 1	10	8.80	1.229
	Group 2	10	7.00	1.563
	Group 3	10	7.70	1.494
Day 4	Group 1	10	6.80	1.033
	Group 2	10	2.50	1.581
	Group 3	10	5.90	1.287
Day 7	Group 1	10	4.50	1.354
	Group 2	10	0.40	0.516
	Group 3	10	3.90	1.287
Day 10	Group 1	10	3.40	1.350
	Group 2	10	0.00	0.000
	Group 3	10	2.80	1.229

Figure 21 : Tableau montrant la distribution des groupes d'étude en fonction de la moyenne et de l'écart-type du score de la douleur aux jours 1, 4, 7 et 10.

(Source : (Jayachandran et Khobre, 2017))

Cette étude a démontré un  $p < 0,05$  montrant une différence statistiquement significative entre le groupe 2 et les deux autres groupes, ce qui indiquait que les patients avec le traitement combiné avec la bromélaïne orale, la trypsine, rutoside déshydraté et le diclofénac sodique répondaient mieux que les patients recevant du diclofénac ou la préparation d'enzymes orales seules. Tandis que  $p > 0,05$  entre le groupe 1 et le groupe 3, n'a révélé aucune différence significative entre les patients ayant reçu du diclofénac ou une préparation orale d'enzymes.

En conclusion, la bromélaïne a le potentiel de réduire la migration des neutrophiles et la sécrétion de cytokines pro-inflammatoires, du fait de ses propriétés anti-inflammatoires. La trypsine a un effet antioxydant qui permet de réduire la réponse inflammatoire et le rutoside est anti-inflammatoire aussi. Aucun effet indésirable n'a été signalé pendant et après l'arrêt du traitement. Sur la base de la réponse au traitement dans tous les groupes, la préparation d'enzymes orales a montré une efficacité et une tolérance similaires et s'est avérée aussi efficace que le diclofénac. Cependant, cette étude de base donne également la possibilité de remplacer le diclofénac, qui a des effets indésirables bien documentés par rapport à la nouvelle formulation de préparation d'enzymes orales. Cette étude a démontré la différence significative dans la prise en charge de l'arthrose de l'ATM à l'aide d'enzymes orales

et d'une thérapie combinée au diclofénac par rapport au diclofénac ou à une préparation d'enzymes orales. Cette combinaison de médicaments a montré une réduction précoce et marquée de la douleur et s'est révélée supérieure dans la prise en charge de l'arthrose de l'ATM. Il s'agissait de la première étude utilisant des enzymes orales et une combinaison de diclofénac pour le traitement de l'arthrose impliquant l'ATM. Les résultats encourageants devraient inciter des essais cliniques sur un plus grand nombre de patients atteints d'arthrose de l'ATM. L'utilisation de cette thérapie combinée est une nouvelle modalité de traitement prometteuse pour réduire la douleur dans l'arthrose de l'ATM.

- Dérangement interne de l'ATM

Le dérangement interne (DI) est défini comme une perturbation des aspects internes de l'ATM dans laquelle il y a une perturbation relationnelle et fonctionnelle du disque dans ses rapports avec le condyle mandibulaire et la partie articulaire de l'os temporal (Gupta *et al.*, 2020). DI est la cause la plus fréquente des troubles temporo-mandibulaires. Le DI peut être caractérisé par un déplacement de disque avec réduction, déplacement de disque avec réduction et verrouillage intermittent, déplacement de disque sans réduction et déplacement de disque sans réduction ni perforation. Lors d'un DI avec réduction, il est possible d'avoir une ouverture buccale même minime, alors que lors d'un DI sans réduction, il n'y a pas d'ouverture buccale possible. Le DI est la cause la plus fréquente de verrouillage de la mandibule. Il se manifeste par une douleur chronique localisée dans la région de l'ATM et s'aggrave avec la manipulation de la mandibule et provoque une ouverture restreinte et une déviation de la mandibule. L'étiologie serait des causes mécaniques ou psychogènes (Kotiranta *et al.*, 2014). Les irrégularités occlusales chroniques et le traitement orthodontique à long terme sont des causes mécaniques. Ces irrégularités pourraient altérer la relation entre l'éminence discal et ainsi provoquer des changements de position du disque et donc conduire au DI. La prise en charge non chirurgicale reste le traitement de référence. Les 3 caractéristiques cardinales du DI sont la douleur orofaciale, le bruit articulaire et une ouverture buccale restreinte. Ils s'accompagnent aussi de mouvements latéraux réduits, un verrouillage intermittent de l'articulation, une déviation de la mandibule avec une myalgie associée ou non. La description de la

douleur, comme suit, peut permettre le diagnostic de DI : douleur antérieure au tragus, projection à l'oreille, à la tempe, à la joue, et le long de la mandibule.

Le fait que des enzymes aident à la réparation tissulaire et que le DI est une inflammation de la membrane synoviale, une étude de Gupta *et al.*, a été menée afin d'étudier l'efficacité de la trypsine, de la bromélaïne et du rutoside et du diclofénac dans le DI de l'ATM. Pour se faire des patients qui remplissaient les critères de DI mentionné ci-dessus, ont été sélectionnés. Tous les patients ont été évalués cliniquement et dépistés radiographiquement par un orthopantomogramme (OPT). L'OPT permet d'exclure les changements arthritiques ou dégénératifs de l'ATM. Les patients ayant eu un traumatisme récent de l'ATM sont exclus aussi. Un échantillonnage aléatoire simple a été effectué dans le but d'éviter un biais de sélection : répartition en 2 groupes de 15 individus :

- Groupe I : traitement au diclofénac sodique, 2 fois par jour pendant 14 jours, et recommandation de réaliser des exercices mandibulaires et une application de chaleur humide ;
- Groupe II : traitement par une combinaison de trypsine 48mg, de bromélaïne 90mg, de rutoside trihydraté 100mg et de diclofénac sodique 50mg, 2 fois par jour pendant 14 jours, et recommandation de réaliser des exercices mandibulaires et une application de chaleur humide.

Les exercices mandibulaires, à faire 4 fois par jour, consistaient en l'ouverture et la fermeture lentes guidées de la bouche, des mouvements latéraux de la mandibule, l'ouverture la bouche en mettant le pointe de la langue au palais puis fermer lentement la bouche. Tous les patients ont été évalués après le jour 5, le jour 7 et le jour 14 pour les paramètres suivants :

- Score de la douleur évalué subjectivement par une échelle d'évaluation numérique de 0 à 10 (aucune douleur à douleur intense) ;
- Ouverture de la bouche évaluée par l'ouverture interincisive de la bouche ;
- Capacité de mastication évaluée subjectivement par un score numérique de 0 à 10 (normal à incapable de mâcher) ;
- Bruit conjoint évalué subjectivement ;
- Mouvements mandibulaires saccadés évalués cliniquement par palpation de l'ATM.

Après avoir décrit les modalités de cette étude, maintenant nous allons parler des résultats. En ce qui concerne le score de la douleur, à jour 5 et jour 7, une différence significative a été observée entre le groupe I et le groupe II. Une réduction statistiquement très significative entre le début et le dernier suivi a été observée (voir figure 22). Le traitement combiné serait donc plus performant (Gupta *et al.*, 2020). On retrouve les mêmes conclusions pour le score de capacité masticatoire, l'évaluation comparative du bruit et celle du mouvement saccadé de l'ATM. En ce qui concerne l'évaluation comparative de l'ouverture buccale, il n'y a aucune différence significative entre les 2 groupes : une amélioration significative est cependant observée dans les 2 groupes. Selon cette étude, l'utilisation d'une combinaison d'enzymes, dont la bromélaïne, et de diclofénac pour la prise en charge du DI de l'ATM est recommandée.

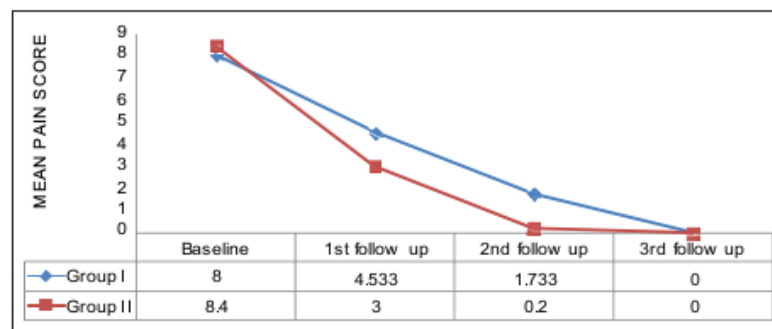


Figure 22 : graphique reprenant le score de la douleur pour le groupe I (diclofénac) et le groupe II (traitement combiné)

(Source : (Gupta *et al.*, 2020))

Les enzymes protéolytiques régulent le processus inflammatoire de plusieurs façons, notamment en réduisant le gonflement de la membrane muqueuse, en diminuant la perméabilité capillaire et en dissolvant le caillot sanguin et les dépôts de fibrine. Elles réduisent également la viscosité du sang, améliorant ainsi la circulation. Cela augmente l'apport d'oxygène et de nutriments aux tissus traumatisés et le transport des déchets nocifs loin des tissus traumatisés. Les enzymes décomposent les protéines plasmatiques et les débris cellulaires sur le site de la blessure en petits fragments qui sont alors drainés dans le système lymphatique, réduisant ainsi l'enflure, la douleur et l'inconfort (Tilwe *et al.*, 2001).

La recherche a montré que les enzymes protéolytiques sont égales ou supérieures aux stéroïdes puissants et aux anti-inflammatoires non stéroïdiens, comme la phénylbutazone, l'hydrocortisone, l'indométacine et l'acide acétylsalicylique. Bien que les enzymes protéolytiques individuelles soient également utiles, leur combinaison double les effets (Tilwe *et al.*, 2001).

Tous les résultats ci-dessus suggèrent l'utilisation d'analgésiques avec des enzymes tels que la bromélaïne pour le traitement du DI. L'étude rapportée précédemment sur l'arthrose de l'ATM de Jayachandran et Khobre et celle-ci de Gupta *et al.*, sont les 2 seules études à ce jour traitant de l'intérêt des enzymes dans la prise en charge des troubles temporo-mandibulaire. Elles constituent donc une base pour d'autres études sur l'utilisation des enzymes protéolytiques, cependant il est nécessaire de faire des essais cliniques plus longs et sur de plus grands effectifs, afin de pouvoir conclure sur l'efficacité et l'intérêt de la bromélaïne et des autres enzymes dans les traitements de troubles de l'articulation temporo-mandibulaire comme l'arthrose et le DI.

Tableau 5 : Étude concernant les propriétés de la bromélaïne dans la prise en charge des troubles temporo-mandibulaires

Auteur, date, référence	Objectif de l'étude	Méthodes	Résultats	Conclusion
<p><i>Efficacy of Bromelain along with Trypsin, Rutoside Trihydrate Enzymes and Diclofenac Sodium Combination Therapy for the treatment of TMJ Osteoarthritis - A Randomised Clinical Trial</i></p> <p>Jayachandran et Khobre, 2017</p>	<p>Évaluer l'efficacité de la bromélaïne orale, de la trypsine, du rutoside trihydraté et du traitement combiné au diclofénac sodique par rapport au diclofénac sodique pour le traitement de l'arthrose de l'ATM.</p>	<p>30 patients de 40 à 60 ans atteints d'arthrose symptomatique de l'ATM sont répartis en 3 groupes :</p> <ul style="list-style-type: none"> <li>- Groupe 1 : diclofénac sodique ;</li> <li>- Groupe 2 : enzymes orales + diclofénac sodique ;</li> <li>- Groupe 3 : enzymes orales.</li> </ul> <p>Les enzymes orales sont la bromélaïne, trypsine et rutoside trihydraté.</p> <p>Évaluation de la douleur des patients le jour 1, 4, 7 et 10 par une échelle d'évaluation numérique de 0 à 10 (aucune douleur à douleur intense).</p>	<p>La comparaison intergroupe de l'efficacité de la gestion de la douleur a donné une valeur <math>p &lt; 0,05</math> entre le groupe 2 et les deux autres groupes, ce qui indique que les patients du groupe 2 ont mieux répondu que le groupe 1 et le groupe 3, tandis que <math>p &gt; 0,05</math> entre le groupe 1 et le groupe 3 ont montré que les deux groupes ont répondu de la même manière au traitement.</p>	<p>L'utilisation de cette thérapie combinée est une nouvelle modalité de traitement prometteuse pour réduire la douleur dans l'arthrose de l'ATM.</p>
<p><i>Combination of trypsin, rutoside, bromelain and diclofenac sodium in the management of internal derangement of temporomandibular joint: A randomized clinical trial</i></p> <p>Gupta et al., 2020</p>	<p>Évaluer l'efficacité clinique d'enzymes comme la trypsine, le rutoside, la bromélaïne et la combinaison de diclofénac contre l'utilisation du diclofénac seul dans le traitement du DI de l'ATM.</p>	<p>30 sujets recrutés par échantillonnage aléatoire et diagnostiqués cliniquement et radiographiquement pour DI. Ils ont été divisés en 2 groupes de 15 et ont reçu le traitement pendant 14 jours :</p> <ul style="list-style-type: none"> <li>- Groupe 1 : diclofénac par voie orale ;</li> <li>- Groupe 2 : combinaison de trypsine, bromélaïne, rutoside et de diclofénac.</li> </ul>	<p>Les deux groupes présentaient une réduction de la douleur, une amélioration de la capacité de mastication et de l'ouverture buccale, ainsi qu'une réduction des bruits articulaires et des mouvements mandibulaires saccadés. Les patients du groupe 2 avaient de meilleurs résultats par rapport au groupe 1 et la différence était significative.</p>	<p>L'utilisation d'une combinaison d'enzymes, dont la bromélaïne, et de diclofénac pour la prise en charge du DI de l'ATM est recommandée.</p>

### 2.2.5. Chirurgie orale : Extraction de la dent de sagesse mandibulaire incluse

L'impaction dentaire est une situation pathologique où une dent n'atteint pas sa position fonctionnelle normale. Les dents de sagesse incluses sont couramment rencontrées dans la pratique dentaire de routine : 98% des cas, suivi des canines maxillaires avec une incidence de 1,3%. L'impaction de la troisième molaire mandibulaire est due à l'espace insuffisant entre la partie distale de la deuxième molaire mandibulaire et le bord antérieur de la branche ascendante de la mandibule. Les dents incluses peuvent rester asymptomatiques ou peuvent être associées à diverses pathologies : caries, péri coronarites, kystes, tumeurs, mais aussi résorption radiculaire de la dent adjacente (Santosh 2015).

Ces extractions entraînent généralement un traumatisme chirurgical des tissus mous et osseux, et ainsi une lésion tissulaire, ayant pour réponse des processus d'inflammation et de réparation (Singh *et al.*, 2016). Ces séquelles influencent négativement la qualité de vie du patient en affectant le confort général, la limitation des activités quotidiennes, le sommeil, la mastication, la phonétique et le sourire (Gupta *et al.*, 2022). Les complications postopératoires les plus courantes après l'extraction d'une dent de sagesse (DDS) incluse sont une conséquence directe de la réponse inflammatoire à l'intervention chirurgicale et sont généralement sans incident. Les symptômes comprennent la douleur, la rougeur, une adénopathie, la fièvre, l'enflure, un trismus et des problèmes masticatoires. Généralement, cette réponse est contrôlée par la technique chirurgicale avec l'utilisation de lasers, de sutures, de gel d'ozone et la cryothérapie, et est contrôlée principalement pharmacologiquement par l'utilisation d'anti-inflammatoires, d'antibiotiques, d'analgésique et corticoïdes de routine (de la Barrera-Núñez *et al.*, 2014).

Le trismus a une étiologie multifactorielle comprenant une blessure par pénétration d'aiguille dans le muscle, une conception erronée de l'incision, un traumatisme accidentel des tissus mous et osseux en raison de l'utilisation peu judicieuse d'instruments, un décollement trop zélé des muscles et des blessures thermiques ; cependant, ceux-ci ne peuvent pas être évités ou minimisés. Le trismus est une séquelle inflammatoire directement associée à la douleur et à l'œdème. C'est le résultat de l'accumulation de liquide sous le fascia des muscles masticateurs et influence négativement la qualité de vie. C'est l'attelle physiologique des muscles pour



éviter la blessure. Il peut survenir en raison d'un hématome et d'un œdème secondaires à une lésion musculaire due à l'injection (Gupta *et al.*, 2022).

Les AINS sont couramment utilisés pour réduire les séquelles inflammatoires postopératoires. Ils limitent la production de prostaglandines, avec réduction variable de la COX-1 et de la COX-2. Cependant, les AINS augmentent le risque hémorragique gastro-intestinale, d'infarctus du myocarde et d'accident vasculaire cérébral (Gupta *et al.*, 2022). Les effets secondaires comportent la dyspepsie, les ulcères gastroduodénaux, l'hypertension, l'œdème, le déséquilibre électrolytique, le syndrome néphrotique et l'insuffisance rénale chronique. Pour surmonter ces limitations, la quête d'un agent anti-inflammatoire avec des effets indésirables minimes a conduit à l'avènement de la bromélaïne. L'utilisation d'enzymes protéolytiques a été suggérée afin de trouver un traitement alternatif aux anti-inflammatoires qui comportent des effets secondaires non désirés. Cependant, peu d'études ont déjà été menées avant 2010 et nous allons étudier des articles traitant de ce sujet, afin de voir si la bromélaïne peut être une thérapie efficace après l'extraction de la troisième molaire.

Le premier article datant de 2014, écrit par de la Barrera-Núñez *et al.*, étudie l'effet anti-inflammatoire et analgésique de la bromélaïne administrée par voie orale en postopératoire après extraction d'une troisième molaire inférieure incluse, par le biais d'un essai clinique prospectif en double aveugle. 40 patients devaient être inclus dans l'étude, cependant 6 sujets ont été exclus de l'étude : 2 sujets, car l'inflammation accrue a nécessité l'utilisation d'une corticothérapie, 2 autres, car ils ont utilisé des anti-inflammatoires non inclus dans l'étude, et 2 autres, car le protocole opératoire n'a pas pu être respecté (ostéotomie trop importante). Ainsi, 34 sujets sains retenus avaient besoin de l'extraction d'une DDS. Les critères d'exclusions étaient :

- Allergie à l'un des composants utilisés ;
- Contre-indication à l'administration de l'adrénaline ;
- Traitement psychiatrique ;
- Grossesse ou allaitement ;
- Trouble de la coagulation ou tout traitement susceptible de l'altérer ;
- Traitement antibiotique, antalgique ou anti-inflammatoire utilisé dans les 4 jours précédents l'intervention ;
- Parodontite active ;
- Consommation de tabac supérieure à 10 cigarettes par jour.

Le protocole opératoire est le même pour tous les sujets et il est réalisé par le même opérateur : anesthésie avec de l'articaine 4 % avec adrénaline 1 : 100000, une incision à baïonnette avec décharge verticale au niveau de la moitié mésiale de la deuxième molaire, un lambeau mucopériosté, une ostéotomie avec une fraise en carbure de tungstène numéro huit montée sur une pièce à main, section de la dent avec une turbine et une fraise à fissure, suture avec fils de soie tressée noire 4/0.

Les 34 sujets ont tous reçu les médicaments suivants : amoxicilline/acide clavulanique 875/125 mg toutes les 8 heures pendant 7 jours, paracétamol 500 mg. Ils sont répartis aléatoirement en 2 groupes :

- Groupe test (n = 16) : traitement avec des comprimés de Bromélaïne 100mg à raison de 3 comprimés par jour pendant 3 jours puis 2 comprimés par jour du quatrième ou septième jour ;
- Groupe contrôle (n = 18) : traitement par un placebo avec la même posologie que le traitement à la bromélaïne.

L'évaluation de la douleur a été calculée à l'aide d'une échelle visuelle analogique (EVA) de 10 cm de long avec 2 points terminaux représentant les limites de la sensation : aucune douleur à une extrémité, une douleur inimaginable à l'autre. L'enregistrement des valeurs par le patient se fait à J0, J3 et J8. Le gonflement postopératoire est calculé de la même façon : absence de gonflement à une extrémité et degré maximum de gonflement à l'autre. Le trismus est évalué par la mesure de la distance interincisive à J0, J3 et J8, avec une règle spécifique pour la mesure de l'ouverture buccale (Therabite ®), illustrée par la figure 23.



Figure 23 : Image représentant la méthode de quantification de l'ouverture buccale de l'angle méso-incisif de l'incisive centrale inférieure à l'angle méso-incisif de l'incisive centrale maxillaire.

(Source : (de la Barrera-Núñez *et al.*, 2014))

Le groupe témoin comptait 10 hommes et 7 femmes avec un âge moyen de  $24,67 \pm 4,2$  ans et le groupe expérimental, 6 hommes et 11 femmes avec un âge médian de  $22,88 \pm 3,6$  ans. Les différences d'âge dans les deux groupes n'étaient pas significatives ( $p \geq 0,05$ ).

En préopératoire, la mesure du gonflement, de la douleur et de l'ouverture dans les deux groupes était similaire, à l'exception de l'inflammation qui était légèrement plus élevée dans le groupe expérimental, bien qu'aucune différence statistiquement significative n'existe ( $p < 0,05$ ) dans aucun d'entre eux.

Aucune différence significative n'a été observée dans l'évaluation de la douleur entre les deux groupes de traitement.

Concernant, la mesure de l'ouverture buccale, on constate qu'après J3 et à J8, il y a une tendance à une augmentation de l'ouverture (3 mm de plus que la moyenne) dans le groupe recevant la bromélaïne, bien que les résultats ne soient pas significatifs. Parmi les patients du groupe bromélaïne, il y avait une légère tendance à une réduction de l'inflammation ( $0,65 \pm 0,6$  contre  $0,88 \pm 0,8$ ), n'atteignant pas la signification statistique ou clinique.

En ce qui concerne l'utilisation postopératoire des médicaments antalgiques par les patients, il y avait une augmentation de l'administration entre les jours 1 et 3, après quoi il y avait une diminution progressive. En comparant les deux groupes d'étude, nous n'avons trouvé aucune différence significative dans l'utilisation de médicaments au cours des huit premiers jours postopératoires.

Même si, la bromélaïne semble avoir un effet anti-inflammatoire, aucun résultat probant ne ressort de cette étude. L'administration orale de 150 mg par jour ne semble pas être une dose efficace, il serait intéressant de réaliser le même genre d'essai clinique avec différente concentration de bromélaïne. En effet, il y a un manque de connaissance de la posologie efficace d'administration de la bromélaïne, indiquée pour l'inflammation postopératoire lors de l'extraction des DDS. L'effet anti-inflammatoire de la bromélaïne semble être dose dépendante (de la Barrera-Núñez *et al.*, 2014).

Le second article date de 2016, écrit par Singh *et al.* ; son objectif est d'évaluer l'effet de la bromélaïne sur la douleur et l'enflure après l'extraction des troisièmes molaires. Une étude clinique prospective randomisée a été menée sur 40 patients nécessitant l'ablation des DDS mandibulaires incluses. Les critères d'exclusion sont les mêmes que pour l'étude précédente. Un OPT et des radiographies para-apicales sont réalisés et l'indice de difficulté de l'extraction a été évalué selon l'axe de dent et les différents rapports anatomiques. La distance préopératoire tragus-pogonion a été mesurée à l'aide d'une échelle métallique flexible. Le geste chirurgical est standardisé et réalisé par le même opérateur : anesthésie avec 2% de chlorhydrate de lidocaïne avec 1 : 200000 d'adrénaline, ablation de la troisième molaire mandibulaire selon la procédure standard, sutures. Les patients ont reçu en prescription opératoire de l'amoxicilline 500mg pendant 5 jours et de la bromélaïne sous forme de bromozyme DT tablet® 200mg pendant 5 jours. Un suivi des patients pour l'évaluation de la douleur et de l'enflure s'organise selon les modalités suivantes : jour 1, jour 3, jour 7.

Dans cette étude, ils ont aussi classé les résultats selon l'angulation, la position et la classe de la DDS selon les classifications suivantes (Santosh, 2015) :

- Selon l'angulation de la dent :
  - Impaction mésiale ;
  - Impaction horizontale ;
  - Impaction verticale ;
  - Impaction distale.
  
- Relation de la dent à la branche de la mandibule et de la deuxième molaire :
  - Classe I : espace suffisant pour loger le diamètre mésio-distal de la couronne de la troisième molaire ;
  - Classe II : L'espace entre la branche montante et le côté distal de la deuxième molaire est inférieur au diamètre mésio-distal de la troisième molaire ;
  - Classe III : La troisième molaire se situe au niveau de la branche montante.
  
- Profondeur relative de la troisième molaire dans l'os :
  - Position A : La partie la plus haute de la dent est au niveau/au-dessus de la ligne occlusale ;
  - Position B : La partie la plus haute de la dent est en dessous du plan occlusal, mais au-dessus de la ligne cervicale de la deuxième molaire ;
  - Position C : La partie la plus élevée de la dent sous la ligne cervicale des deuxièmes molaires par rapport à l'axe longitudinal de la deuxième molaire incluse.

12 patients ont été exclus de l'étude : 6 n'ont pas poursuivi la bromélaïne au bout du deuxième jour et 6 ont eu des douleurs trop importantes nécessitant un traitement antalgique supplémentaire. L'efficacité de la bromélaïne pour chaque score d'indice de difficulté (léger, modéré et difficile) a été évaluée. Sur les 28 cas, 13 étaient avec un score léger (46,4%), 10 avec un score modéré (35,7%) et 5 avec un score difficile

(17,9%). Dans 28 cas, 14 avaient une impaction mésiale (50%), 6 horizontales (21,4%), 5 verticales (17,9%) et 3 distales (10,7%). 21 en position A (75 %) et 7 en position B (25 %) ont été observées. 8 classes I (28,6 %) et 20 classes II (71,7 %) de troisièmes molaires incluses ont été observées.

	VAS Day 1		VAS Day 3		VAS Day 7	
	Mean	SD	Mean	SD	Mean	SD
Angulation						
Mesioangular	4.43	0.76	2.93	1.00	0.79	0.80
Horizontal	5.50	0.84	3.50	0.84	1.00	0.89
Vertical	5.00	0.71	3.00	0.71	0.80	0.45
Distangular	5.33	0.58	3.33	0.58	1.33	0.58
Position						
A	4.76	0.83	3.05	0.92	0.86	0.79
B	5.14	0.90	3.29	0.76	1.00	0.58
C	0	0	0	0	0	0
Class						
1	4.50	0.76	2.75	0.89	0.75	0.89
2	5.00	0.86	3.25	0.85	0.95	0.69

VAS=Visual analogue scale

Figure 24 : Tableau reprenant les scores sur l'échelle visuelle analogique pour chaque sous-type de dent aux jours 1, 3 et 7.

(Source : (Singh *et al.*, 2016))

	TR-PG Preop		TR-PG Day 1		TR-PG Day 3		TR-PG Day 7	
	Mean	SD	Mean	SD	Mean	SD	Mean	SD
Angulation								
Mesioangular	14.57	0.94	15.36	0.89	15.13	0.99	14.64	0.95
Horizontal	15.43	1.21	16.47	1.08	16.10	1.01	15.75	0.93
Vertical	14.80	1.00	16.00	1.27	15.60	1.27	15.02	1.11
Distangular	15.33	0.99	16.53	0.96	16.13	1.03	15.57	0.93
Position								
A	14.92	1.09	15.85	1.14	15.56	1.15	15.09	1.09
B	14.74	0.89	15.81	0.99	15.44	0.93	14.91	0.87
C	-	-	-	-	-	-	-	-
Class								
1	14.70	0.95	15.48	1.12	15.32	1.10	14.83	0.97
2	14.95	1.07	15.99	1.06	15.61	1.09	15.13	1.06

TR=Tragus, PG=Pogonion, SD=Standard deviation

Figure 25 : Tableau avec la distance en cm de la distance tragus-pogonion pour chaque sous-type en préopératoire, J1, J3 et J7.

(Source : (Singh *et al.*, 2016))

L'efficacité de la bromélaïne dans la réduction de la douleur entre chaque sous-type (angulations, positions et classes) a également été comparée (Figure 24). La bromélaïne s'avère plus efficace dans les impactions mésiales suivies du type vertical, distal et horizontal. La bromélaïne est plus efficace dans les impactions de position A que celles de position B et de classe I que de classe II. Cela pourrait s'expliquer par moins de traumatismes tissulaires et un temps opératoire réduit pour retirer les types d'impaction mésiale, de position A et de classe I.

L'efficacité de la bromélaïne dans la réduction de l'enflure entre chaque sous-type (angulations, positions et classes) a également été comparée (Figure 25). La bromélaïne est la plus efficace pour les impactions mésiales et la moins efficace pour les impactions horizontales. De même, elle était plus efficace pour la position A que la position B et la classe I que les types de classe II (Singh *et al.*, 2016).

D'autres études de ce type sur un échantillon plus important et en utilisant un placebo comme contrôle sont nécessaires pour déterminer l'efficacité de la bromélaïne dans la réduction de la douleur et de l'enflure après le retrait des troisièmes molaires incluses, afin que nous puissions utiliser ses avantages multithérapeutiques. Il est également nécessaire de mener des études comparant différentes voies d'administration ainsi que différentes doses de bromélaïne pour modifier la douleur et l'enflure après le retrait des troisièmes molaires.

Un troisième article datant de 2020, écrit par Tharani Kumar *et al.*, s'intéresse à l'intérêt des enzymes protéolytiques dans la prise en charge postopératoire de l'ablation de la troisième molaire mandibulaire incluse. Une étude est menée pour comparer l'efficacité du traitement à partir de la combinaison trypsine, bromélaïne et rutoside à celui à base de serratiopeptidase. La sélection des sujets est semblable aux études précédentes (Singh *et al.*, 2016) (de la Barrera-Núñez *et al.*, 2014). Les symptômes postopératoires ont été évalués à J1, J3, J5, J7 : ouverture buccale, douleur et infection du site opéré, adénopathie et tuméfaction. La salive préopératoire est récoltée pour pouvoir évaluer la réduction des médiateurs inflammatoires via la substance P. L'ouverture de la bouche est mesurée par la distance interincisive. Une EVA a permis l'évaluation de la douleur et le gonflement examiné par la symétrie faciale et une mesure par ruban en considérant 3 points, comme le schéma le montre

ci-dessous. La région de gonflement est considérée et calculée comme la surface globale adjacente à ces 3 points (Figure 26).

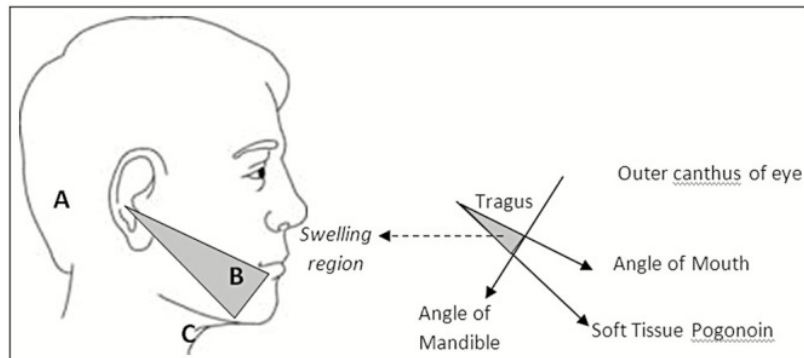


Figure 26 : Schéma représentant la région de gonflement et les mesures réalisées dans l'étude.

(Source : (Tharani Kumar *et al.*, 2020))

Les sujets ont d'abord subi l'extraction de 48 sous anesthésie locale, puis ils ont reçu une prescription de trypsine, bromélaïne et rutoside, traitement 1. Une fois le côté droit entièrement réalisé et les résultats récoltés, la même procédure est appliquée pour l'extraction de la 38, avec prescription cette fois de serratiopeptidase, traitement 2 (Tharani Kumar *et al.*, 2020).

Treatment 1	Preop	Day 1	Day 3	Day 7	Mean
Mean of swelling (mm <sup>2</sup> )	4.209817945	4.63165282	5.031653	4.209818	4.520735382
Mean of substance P (pg)	30.8	24.0	–	14.0	22.93
SD (mm <sup>2</sup> )	0.493473033	0.56776345	0.567763	0.493473	0.517613327
Covariance	11.72195662	12.2583336	11.28384	11.72196	11.44975945

Figure 27 : Tableau reprenant les calculs statistiques et les moyennes et écart-type pour le traitement 1.

(Source : (Tharani Kumar *et al.*, 2020))



Treatment 2	Preop	Day 1	Day 3	Day 7	Mean
Mean of swelling (mm <sup>2</sup> )	4.4068495	5.206849	6.00684948	4.406849	5.006849
Mean of substance P (pg)	30.9	28	–	17.0	25.30
SD (mm <sup>2</sup> )	0.5230445	0.523044	0.52304449	0.523044	0.523044
Covariance	11.868898	10.04532	8.70746782	11.8689	10.44658

Figure 28 : Tableau reprenant les calculs statistiques et les moyennes et écart-type pour le traitement 2.

(Source : (Tharani Kumar *et al.*, 2020))

La moyenne du gonflement en mm<sup>2</sup> pour le traitement 1 est de 4,52 et celle pour le traitement 2 est de 5,0. Pour le dosage de la substance P en pg, la moyenne du traitement 1 est de 22,93 et celle du traitement 2 est de 25,30 (voir figure 27 et 28). Une moyenne plus basse statistiquement significative signifie que le traitement 1 est plus efficace. Que ce soit pour la mesure du gonflement et celle de l'inflammation, le traitement à base de la combinaison trypsine, bromélaïne et rutoside est plus efficace. Pour EVA, le score du traitement 2 est toujours supérieur à celui du traitement 1, ainsi le traitement 1 est plus efficace pour le contrôle de la douleur. En conclusion, cette étude a permis de révéler que la combinaison trypsine, bromélaïne et rutoside a diminué les médiateurs de l'inflammation tels que PGE2 et la substance P dans le liquide buccal, cliniquement la taille du gonflement, l'ouverture buccale, facilitant ainsi la cicatrisation (Tharani Kumar *et al.*, 2020).

Une dernière étude de Gupta *et al.*, datant de 2022, compare le potentiel anti-inflammatoire de la bromélaïne et de l'acéclofénac dans la réduction des séquelles postopératoires lors de l'extraction d'une DDS incluse, à l'aide d'une étude clinique randomisée contrôlée en triple aveugle. 72 sujets sont sélectionnés selon les critères similaires aux 3 études précédentes (de la Barrera-Núñez *et al.*, 2014) (Singh *et al.*, 2016) (Tharani Kumar *et al.*, 2020). Les mesures faciales ont été enregistrées à l'aide d'un ruban à mesurer en faisant la moyenne de la distance entre les repères fixes, tels que le tragus à menton (S1), menton à l'angle de la mandibule (S2), et angle de la mandibule au tragus (S3). L'ouverture buccale interincisive préopératoire a été mesurée à l'aide d'une règle calibrée standard (voir figure 29). Ces mesures ont été

comparées aux mesures enregistrées en postopératoire aux jours 2 et 7. Les patients ont reçu pour instruction de ne pas consommer d'analgésique jusqu'au moment où la douleur ressentie est supérieure à 4 sur l'EVA.

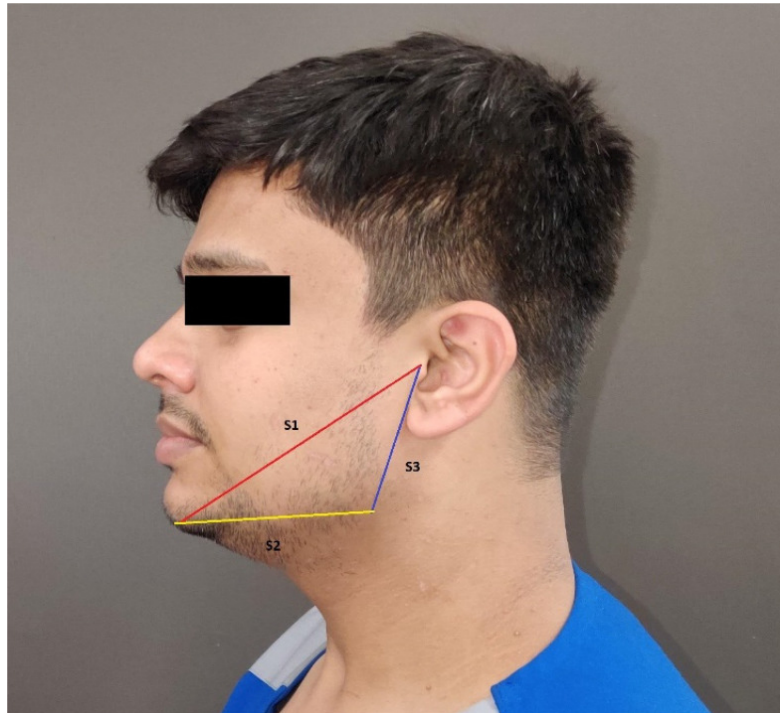


Figure 29 : Photographies montrant les mesures préopératoires pour le gonflement du visage.

(Source : (Gupta *et al.*, 2022))

Les 72 sujets sont répartis en 2 groupes différents indépendamment de leur âge et de leur sexe :

- Groupe A (n = 36) : acéclofénac 100 mg (Zerodol®, ICPA) toutes les 12h pendant 5 jours ;
- Groupe B (n = 36) : gélules de bromélaïne à 500mg toutes les 8h pendant 5 jours (500mg, bromélaïne, Simply Nutra®).

La présente étude a inclus 72 sujets avec un âge moyen de  $30,72 \pm 10,14$ , allant de 18 à 40 ans. Le score moyen de la douleur au jour 2 et au jour 7 était de  $5,83 \pm 0,60$  et  $1,55 \pm 0,90$ , respectivement, pour le groupe B, alors qu'il était de  $6,05 \pm 0,67$  et  $1,22$

$\pm 0,42$ , respectivement, pour le groupe A. La douleur était significativement réduite aux jours 2 et 7 dans les deux groupes, avec des différences non significatives ( $p > 0,05$ ).

Le score moyen de gonflement dans le groupe A était de  $24,12 \pm 1,54$  et  $15,46 \pm 1,14$  aux jours 2 et 7, respectivement. Alors que le score moyen de gonflement s'est avéré être de  $18,28 \pm 0,73$  et  $14,74 \pm 1,03$  aux jours 2 et 7, respectivement dans le groupe B. L'ouverture interincisive moyenne de la bouche (mm) aux jours 2 et 7 s'est avérée être de  $24,30 \pm 2,14$  et  $31,38 \pm 3,41$ , respectivement dans le groupe B. L'ouverture interincisive moyenne de la bouche (mm) dans le groupe A aux jours 2 et 7 était de  $21,44 \pm 2,22$  et  $29,14 \pm 3,58$ , respectivement. L'œdème et le trismus variaient significativement dans les deux groupes aux jours 2 et 7 ( $p < 0,001$ ). Le trismus s'est aggravé dans le groupe acéclofénac par rapport au groupe bromélaïne aux jours 2 et 7. L'ouverture interincisive est revenue plus tôt à un statut prémorbide ( $P < 0,001$ ) dans le groupe bromélaïne, tandis que le groupe A ( $p < 0,001$ ) a connu un trismus pendant une durée prolongée. Cet effet peut être attribué à la consommation de l'enzyme protéolytique bromélaïne chez les patients du groupe B. Ces résultats illustrent les effets anti-inflammatoires prononcés dans le groupe B. Il n'y avait aucune différence significative ( $p > 0,05$ ) dans le nombre total d'analgésiques de secours consommés les jours 1 à 7 dans les deux groupes, indiquant une efficacité analgésique comparable des deux médicaments. 60% ( $n = 28$ ) des individus ont subi divers degrés d'effets indésirables parmi les sujets du groupe A, alors qu'il y en avait 9 % dans le groupe B ( $n = 4$ ). La durée de la chirurgie est un facteur important qui s'est avéré influencer sur les séquelles inflammatoires postopératoires après le retrait d'une DDS incluse. La durée moyenne de la chirurgie était respectivement de  $44,64 \pm 6,22$  pour le groupe B et de  $45,97 \pm 5,70$  pour le groupe A. Les résultats ont démontré une différence non significative ( $p = 0,92$ ) entre les deux groupes.

La présente étude a été conçue avec l'hypothèse que la bromélaïne est un médicament tout aussi efficace que les AINS pour minimiser les réponses inflammatoires postopératoires associés à l'ablation de la DDS mandibulaire incluse. La bromélaïne a montré des résultats significativement meilleurs avec des effets secondaires minimales par rapport à l'acéclofénac ( $p < 0,001$ ). La bromélaïne a exercé une action anti-inflammatoire renforcée et un effet analgésique similaire à celui de l'acéclofénac avec des effets secondaires minimales, ce qui en fait une alternative

intéressante aux AINS pour le contrôle de la réponse inflammatoire. La bromélaïne peut donc avoir le potentiel de l'emporter sur l'utilisation conventionnelle des AINS dans l'extraction des DDS mandibulaires incluses (Gupta *et al.*, 2022).

Tableau 6 : Étude concernant les propriétés de la bromélaïne en chirurgie orale

Auteur, date, référence	Objectif de l'étude	Méthodes	Résultats	Conclusion
<p><i>Prospective double-blind clinical trial evaluating the effectiveness of Bromelain in the third molar extraction postoperative period</i></p> <p>de la Barrera-Núñez <i>et al.</i>, 2014</p>	<p>Évaluer l'effet anti-inflammatoire et analgésique de la bromélaïne administrée par voie orale en postopératoire après extraction d'une troisième molaire inférieure incluse.</p>	<p>Répartition aléatoire et indépendante des 34 sujets :</p> <ul style="list-style-type: none"> <li>- Groupe test (n = 16) : comprimé de Bromélaïne 100nkat ;</li> <li>- Groupe contrôle (n = 18) : placebo.</li> </ul> <p>Évaluation de la douleur EVA à J0, J3 et J8.            Évaluation du gonflement EVA à J0, J3 et J8.            Évaluation trismus par la mesure de la distance interincisive à J0, J3 et J8.</p>	<p>Groupe témoin : 10 hommes et 7 femmes avec un âge moyen de 24,67 ± 4,2 ans.            Groupe expérimental, 6 hommes et 11 femmes avec un âge médian de 22,88 ± 3,6 ans. Les différences d'âge dans les deux groupes n'étaient pas significatives (<math>p \geq 0,05</math>).            Aucune différence significative n'a été observée dans l'évaluation de la douleur entre les deux groupes de traitement.            Pour la mesure de l'ouverture buccale, on constate qu'après J3 et à J8, il y a une tendance à une augmentation de l'ouverture (3 mm de plus que la moyenne) dans le groupe recevant la bromélaïne, bien que les résultats ne soient pas significatifs            Dans le groupe bromélaïne, il y avait une légère tendance à une réduction de l'inflammation (0,65 ± 0,6 contre 0,88 ± 0,8), n'atteignant pas la signification statistique ou clinique.</p>	<p>D'autres études sont nécessaires pour analyser l'intérêt de la bromélaïne en postopératoire de l'extraction de DDS.</p>
<p><i>Effect of proteolytic enzyme bromelain on pain and swelling after removal of third molars</i></p> <p>Singh <i>et al.</i>, 2016</p>	<p>Évaluer l'effet de la bromélaïne sur la douleur et l'enflure après l'ablation chirurgicale des troisièmes molaires.</p>	<p>40 patients ayant besoin de l'ablation des 2 DDS mandibulaires incluses ont reçu un traitement avec de l'amoxicilline et de la bromélaïne.            Suivi mis en place à J1, J3 et J7 pour l'évaluation de la douleur par EVA et du gonflement postopératoire à l'aide des points de références faciaux tragus et pogonion.</p>	<p>Sur 40 patients, la bromélaïne a été efficace pour 28 d'entre eux (70%) : il y a eu une réduction de l'enflure et de la douleur.</p>	<p>La bromélaïne peut être utilisée comme thérapie enzymatique orale.</p>

<p><i>Postoperative Healing after Surgical Removal of Mandibular Third Molar: A Comparative Study between Two Proteolytic Enzymes</i></p> <p>Tharani Kumar <i>et al.</i>, 2020</p>	<p>Évaluer l'efficacité d'un traitement à base de trypsine, bromélaïne et de rutoside contre celui à base de serratiopeptidase sur les symptômes postopératoires de l'extraction d'une troisième molaire incluse.</p>	<p>Extraction des dents incluses en 2 séances : lors de la première séance, on prescrit la combinaison trypsine, bromélaïne et rutoside et à la deuxième séance on prescrit de la serratiopeptidase. Intervalle de 2 à 3 semaines entre les interventions. On évalue l'ouverture buccale, l'enflure et la douleur.</p>	<p>La combinaison d'enzymes à base de trypsine, bromélaïne et rutoside est meilleure que celle à base de serratiopeptidase.</p>	<p>La bromélaïne peut être utilisée efficacement à des fins postopératoires pour faciliter la cicatrisation des plaies.</p>
<p><i>Comparative efficacy of bromelain and aceclofenac in limiting post-operative inflammatory sequelae in surgical removal of lower impacted third molar: a randomized controlled, triple blind clinical trial</i></p> <p>Gupta <i>et al.</i>, 2022</p>	<p>Comparer le potentiel anti-inflammatoire de la bromélaïne et de l'acéclofénac dans la réduction des séquelles postopératoires lors de l'extraction d'une DDS incluse.</p>	<p>Étude clinique randomisée contrôlée en triple aveugle avec 72 sujets devant subir une ablation d'une DDS incluse :</p> <ul style="list-style-type: none"> <li>- Groupe A (contrôle) : bromélaïne ;</li> <li>- Groupe B (étude) : acéclofénac.</li> </ul> <p>La douleur, l'œdème, le trismus sont évalués les jours 2 et 7 postopératoires et comparés aux valeurs de base. Des variables secondaires sont évaluées comme la quantité d'analgésiques de secours nécessaires et la fréquence des effets indésirables.</p>	<p>Le groupe B a démontré une diminution significative de la sévérité de l'œdème et du trismus par rapport au groupe A à J2 et J7 (<math>p &lt; 0,001</math>). La bromélaïne a démontré une efficacité analgésique similaire avec une différence non significative par rapport à l'acéclofénac (<math>p &gt; 0,05</math>).</p>	<p>La bromélaïne peut être considérée comme une alternative sûre et puissante aux AINS couramment utilisés pour traiter la réponse inflammatoire après une intervention chirurgicale.</p>

### 2.2.6. Parodontie et hygiène orale

- Efficacité de l'ananas contre les principaux pathogènes des maladies parodontales

Les maladies parodontales sont considérées comme un des problèmes de santé majeurs affectant les êtres humains à travers l'histoire. Des études épidémiologistes ont montré que les maladies parodontales sous forme de parodontite grave avec une perte osseuse importante avaient déjà affecté les premières générations de l'humanité. La maladie parodontale est la réponse tissulaire aux micro-organismes pathogènes de la plaque dentaire. C'est une maladie chronique inflammatoire qui commence par l'inflammation gingivale et se développe progressivement vers la destruction des tissus durs et mous et la perte des dents (Khosropanah *et al.*, 2012). La gingivite induite par la plaque est la forme la plus courante de la maladie caractérisée par l'infiltration de cellules immunitaires en réponse à la présence de micro-organismes virulents dans la plaque dentaire. Diverses modalités de traitement ont été essayées sous forme de thérapie mécanique et chirurgicale. Les agents antimicrobiens ont été utilisés en monothérapie et en complément du débridement mécanique (Praveen *et al.*, 2014). L'identification de la cause majeure de la parodontite est une étape cruciale pour guider les cliniciens à prendre les mesures nécessaires pour contrôler la charge microbienne dans le site affecté. Bien qu'il existe divers facteurs étiologiques pour le développement de cette maladie, la principale étiologie reste l'agression microbiologique des tissus parodontaux. Un large éventail de micro-organismes a été associé à ces maladies parmi lesquelles *Aggregatibacter actinomycetemcomitans*, *Porphyromonas gingivalis*, *Streptococcus mutans* (*S. mutans*), *Staphylococcus aureus* (*S. aureus*), *Streptococcus sanguinis* (*S. sanguinis*). Une large gamme d'antibiotiques a été essayée et testée contre les agents pathogènes parodontaux. Cependant, en raison des effets secondaires de divers médicaments antimicrobiens et du développement de diverses souches résistantes aux antibactériens, leur indication doit être rigoureusement posée. À cet égard, divers agents ont été essayés et testés pour leurs propriétés antimicrobiennes. L'un de ces agents est donc un extrait enzymatique de l'ananas : la bromélaïne (Praveen *et al.*, 2014).

Une première étude de Praveen *et al.*, de 2014 a été menée pour évaluer l'efficacité antibactérienne des comprimés de bromélaïne (500mg) sur les micro-organismes parodontaux aérobies et anaérobies. Pour prouver son efficacité, on a évalué la concentration minimale inhibitrice (CMI) pour la méthode de dilution en bouillon ou dilution en série. Un comprimé de bromélaïne de 500mg est dissous dans une solution de diméthylsulfoxyde. Pour chaque dilution, on teste son efficacité contre des souches aérobies *E. faecalis* et *S. mutans* et des souches anaérobies *Porphyromonas gingivalis* et *Aggregatibacter actinomycetemcomitans*. La concentration la plus faible à laquelle la bromélaïne restreignait la croissance des micro-organismes était considérée comme la CMI.

Selon les résultats, la bromélaïne a montré une efficacité antibactérienne contre toutes les souches isolées aérobies et anaérobies. Pour les micro-organismes aérobies, *S. mutans* a montré une sensibilité à la concentration la plus faible de 2mg/mL par rapport à *E. faecalis* 31,25mg/mL. Pour les micro-organismes anaérobies, *Porphyromonas gingivalis* a montré une sensibilité à la concentration la plus faible de 4,15mg/mL par rapport à *Aggregatibacter actinomycetemcomitans* avec 16,6mg/mL. La bromélaïne possède une propriété anti-adhérente qui empêche les bactéries d'adhérer à des récepteurs glycoprotéiques spécifiques. Par conséquent, on peut émettre l'hypothèse que la bromélaïne empêche la fixation des bactéries, exerçant ainsi une action antibactérienne. La bromélaïne pourrait donc jouer un rôle dans la prise en charge des maladies parodontales. Évidemment, cette hypothèse doit être validée par d'autres essais cliniques.

Un deuxième article de Loon *et al.*, de 2018 s'intéresse à l'effet antibactérien de l'extrait d'ananas contre *Staphylococcus aureus*. *S. aureus* est un agent pathogène qui est l'étiologie d'un large cas d'infections buccales dont la parodontite, la stomatite, la gingivite. L'agent antibactérien utilisé pour lutter contre *S. aureus* peut être sous forme de bain de bouche à la chlorhexidine, mais il y a des effets négatifs sur le long terme : coloration des dents et de la langue, mycose, changement du goût et de la sensation (Loon *et al.*, 2018). Le but de cette étude est de prouver le potentiel antibactérien de l'extrait d'ananas à différentes concentrations contre *S. aureus*.



Pour cette étude, on utilise des extraits d'ananas sous forme liquide : la pulpe d'ananas a été coupée en petits morceaux, mélangée, pressée, puis filtrée, centrifugée et dissoute dans une solution tampon de phosphate au pH 7,5 (Loon *et al.*, 2018). Comme l'étude précédente, CMI est le niveau de concentration le plus bas de l'extrait d'ananas nécessaire pour inhiber la croissance de *S. aureus* sur la base d'une méthode de dilution en série. Les concentrations en extrait d'ananas sont 100%, 50%, 25%, 12,5%, 6,25%, 3,125%, 1,56%, 0,78% et un contrôle négatif et un contrôle positif sont aussi testés avec 0,1mL de suspension de *S. aureus*. Chaque dilution a été testée 3 fois avec 3 échantillons de souches de *S. aureus* différentes.

Sample	100%	50%	25%	12.5%	6.25%	3.12%	1.56%	0.78%	NC	PC
1	-	-	-	-	-	-	-	+	-	+
	-	-	-	-	-	-	-	+	-	+
	-	-	-	-	-	-	-	+	-	+
2	-	-	-	-	-	-	-	+	-	+
	-	-	-	-	-	-	-	+	-	+
	-	-	-	-	-	-	-	+	-	+
3	-	-	-	-	-	-	-	+	-	+
	-	-	-	-	-	-	-	+	-	+
	-	-	-	-	-	-	-	+	-	+

\*- No growth; + Growth present, \*NC = negative control; PC = positive control

Figure 30 : tableau des dilutions en série effectuées sur 3 échantillons de bactérie avec 3 répétitions.

(Source : (Loon *et al.*, 2018))

Les résultats répertoriés dans le tableau ci-dessus (figure 30) montrent qu'à la concentration 100%, 25%, 12,5%, 6,25%, 3,12% et 1,56% tous les échantillons ont montré des résultats négatifs, ce qui signifie l'absence de croissance bactérienne. À la concentration la plus faible de 0,78%, les résultats ont montré une croissance bactérienne. Ceci signifie que la CMI se situe entre 1,56% et 0,78% d'extrait d'ananas. Comme prévu, le contrôle négatif a eu des résultats négatifs et le contrôle positif des résultats positifs. L'extrait d'ananas a donc prouvé qu'il avait un effet antibactérien contre *S. aureus* (Loon *et al.*, 2018). Ces propriétés antibactériennes peuvent être apportées par la bromélaïne qui est un composé enzymatique protéolytique, l'acidité de l'extrait d'ananas et le facteur phytochimique (flavonoïdes et vitamine C) (Loon *et al.*, 2018).

Un dernier article de Khosropanah *et al.*, relate des résultats légèrement différents des 2 précédents articles, c'est pourquoi nous allons nous y intéresser (Khosropanah *et al.*, 2012). Il vise à évaluer l'efficacité de l'extrait d'ananas proprement dit ou en synergie avec la vancomycine sur l'activité de croissance de *S. sanguinis* qui est l'un des agents pathogènes impliqués dans la parodontite. *S. sanguinis* est une bactérie anaérobie à Gram positif qui constitue la flore normale de la cavité buccale. Cependant, il a également été identifié comme l'un des agents microbiens responsables des maladies parodontales (Khosropanah *et al.*, 2012). L'extrait d'ananas a été préparé de la même façon que dans l'étude de Loon *et al.* La CMI de l'extrait de l'ananas sur *S. sanguinis* a été déterminé par la technique de microdilution en bouillon : ainsi plusieurs concentrations ont été testées que cela soit de vancomycine, d'extrait d'ananas et une combinaison de vancomycine et d'extrait d'ananas. Selon les résultats de l'expérience, la CMI de vancomycine a été déterminée à 1µg/mL. Aucune concentration d'extrait d'ananas compris entre 16384µg/mL et 8192µg/mL n'a été jugé efficace dans l'inhibition de la croissance bactérienne. L'effet de différentes concentrations d'extrait d'ananas allant jusqu'à 32µg/mL combiné à la vancomycine sur la croissance bactérienne montre que la CMI de la vancomycine initialement à 1µg/mL diminuait à 0,5µg/mL (Khosropanah *et al.*, 2012).

La présente étude visait à évaluer l'effet de l'extrait d'ananas seul et en association avec la vancomycine sur la souche de laboratoire standard de *Streptococcus sanguinis* en tant que colonisateur initial de la plaque dentaire. Il a été démontré que ce micro-organisme pénètre dans la circulation sanguine et colonise les artères et les valves et est connu comme l'une des principales causes d'endocardite bactérienne subaiguë (Khosropanah *et al.*, 2012). L'étude actuelle a démontré que bien que l'extrait d'ananas contenant un complexe enzymatique de bromélaïne ne soit pas efficace pour inhiber la croissance bactérienne par lui-même, une fois combiné avec la vancomycine, il est capable de réduire la concentration minimale inhibitrice (CMI) de la vancomycine de la moitié de sa CMI lorsqu'elle est prescrite seule. La bromélaïne augmente l'absorption des antibiotiques, ce qui conduit à une meilleure distribution du médicament dans les tissus et diminue ainsi les effets indésirables potentiels associés à la toxicité des antibiotiques. L'étude actuelle a démontré que la prescription d'extrait d'ananas avec des antibiotiques augmente les effets antibactériens du médicament et réduit ainsi la concentration minimale inhibitrice de l'antibiotique.

Par conséquent, des doses plus faibles d'antibiotique seraient nécessaires pour traiter l'infection à streptocoque.

- Greffe gingivale libre

Le recouvrement radiculaire pour le traitement de la récession gingivale est effectué pour améliorer l'esthétique, pour améliorer l'élimination de la plaque autour de la marge gingivale et pour résoudre l'inflammation autour des dents restaurées. Plusieurs techniques sont utilisées à cette fin, et la greffe gingivale libre est parmi les approches les plus courantes.

La douleur et les saignements au niveau du site donneur sont parmi les complications les plus importantes de la greffe gingivale libre. Dans cette technique, le site donneur est suturé après le prélèvement du greffon et est protégé par un pansement parodontal pendant une semaine. Les anti-inflammatoires non stéroïdiens sont souvent administrés pour contrôler la douleur. Cependant, la période de cicatrisation est souvent longue et aucune méthode définitive n'a été proposée pour diminuer les complications du site donneur chez ces patients (Soheilifar *et al.*, 2018).

Dans ce domaine d'application, on répertorie une étude de Soheilifar *et al.*, datant de 2018. Compte tenu de l'efficacité de la bromélaïne pour le soulagement de la douleur et la cicatrisation des plaies, cette étude vise à évaluer l'effet de la bromélaïne sur la cicatrisation des plaies, la douleur et les saignements du site donneur après la greffe gingivale libre.

26 patients nécessitant une greffe gingivale libre pour le traitement d'une récession gingivale au niveau des incisives mandibulaires sont recrutés selon les critères de cette étude randomisée, contrôlée en double aveugle.

Les critères d'inclusion sont :

- Présence d'une récession gingivale I, II ou III de Miller au niveau des incisives mandibulaires ;
- Absence de prise d'anticoagulants tels que la warfarine ;
- Absence d'utilisation d'antibiotiques ou de corticoïdes au cours des 2 derniers mois ;
- Absence de tabagisme.

Les critères d'exclusions sont :

- Non-présentation aux séances de suivi ;
- Prise de médicaments autres que ceux prescrits pour cette étude ;
- Mauvaise hygiène bucco-dentaire pendant la période de cicatrisation ;
- Refus de divulguer le nombre d'analgésiques pris.

Les 26 sujets sont répartis au hasard en 2 groupes (n = 13), un groupe test bromélaïne et un groupe témoin placebo. L'acte chirurgical est réalisé par le même opérateur et selon la procédure standard : surfaçage et préparation du site receveur, greffon d'épaisseur partielle prélevé au palais, site donneur rincé avec une solution saline et suturée, greffon préparé à l'épaisseur appropriée et tissu graisseux éliminé, greffon implanté sur le site receveur et fixé par des sutures, protection du site donneur et receveur à l'aide d'un pansement. Après l'intervention, de l'amoxicilline (500mg, 3 fois par jour) et des analgésiques sont prescrits. De plus, un bain de bouche à la chlorhexidine à 0,2% est prescrit pendant une semaine.

Dans le groupe test, une capsule de bromélaïne 500mg est prescrite une fois par jour pendant 10 jours, à compter du jour de la chirurgie. Le placebo a le même emballage et la même posologie.

À 7 jours postopératoires, les patients des 2 groupes sont évalués et comparés en termes de douleur, de saignement et d'épithélialisation au site donneur. Le niveau de douleur est évalué par EVA de 0 à 10 (0 indiquant l'absence de douleur, 10 indiquant la pire douleur imaginable). Pour évaluer l'épithélialisation évaluée à J7, J4 et J10, on applique sur le site donneur du peroxyde d'hydrogène (H<sub>2</sub>O<sub>2</sub>). Si l'épithélialisation est complète, H<sub>2</sub>O<sub>2</sub> ne pénètre pas dans le tissu conjonctif et ne libère donc pas d'oxygène, c'est-à-dire qu'aucune bulle ne sera visible. Dans le cas contraire, l'épithélialisation est considérée comme incomplète.

Le nombre moyen ( $\pm$  écart-type) d'antalgiques pris, répertorié dans la figure ci-dessous, était de  $5,46 \pm 5,34$  dans le groupe témoin et de  $3,31 \pm 2,86$  dans le groupe test. Le test de régression de Poisson a montré que la différence était statistiquement significative ( $p = 0,009$ ) (voir figure 31).

Group	N	Min	Max	Mean	SD	P-value*
Control	13	0	20	5.46	5.34	0.009
Case	13	0	10	3.31	2.86	
Total	26	0	20	4.38	4.34	

\*Poisson regression test, N=Number of samples, SD=Standard Deviation

Figure 31 : Tableau comparant la prise d'antalgique par les patients dans le groupe test (bromélaïne) et le groupe témoin (placebo).

(Source : (Soheilifar *et al.*, 2018))

La comparaison des groupes test et témoin concernant les saignements a montré que la fréquence des patients avec et sans saignement n'était pas significativement différente entre les groupes test et contrôle ( $p > 0,005$ ).

Le score de douleur moyen ( $\pm$  écart-type) est de  $4,88 \pm 0,51$  dans le groupe témoin contre  $2,60 \pm 0,50$  dans le groupe test. En moyenne, le score de douleur dans le groupe test est inférieur à celui du groupe contrôle de 2,279 unités.

Un pourcentage plus faible de patients dans le groupe témoin, par rapport au groupe test, a montré une épithélialisation complète au jour 7 ; cependant, le test statistique n'a montré aucune différence significative entre les 2 groupes ( $p = 0,431$ ). À 10 jours, la différence n'était pas non plus significative. En d'autres termes, la bromélaïne a eu un effet positif, mais insignifiant, sur la cicatrisation des plaies au niveau du site donneur.

Compte tenu de l'efficacité optimale de la bromélaïne pour la réduction de la douleur et l'amélioration de la cicatrisation documentée dans les études antérieures, la présente étude visait à évaluer l'effet de l'apport de la bromélaïne sur la douleur, les saignements et la cicatrisation du site donneur après une greffe gingivale libre. La découverte la plus importante de cette étude est l'effet analgésique significatif de la bromélaïne par rapport au placebo (Soheilifar *et al.*, 2018). Cette étude nous a aussi montré que la bromélaïne n'avait entraîné aucun risque hémorragique supplémentaire par rapport au groupe placebo. C'est un point important, car la bromélaïne prévient l'agrégation plaquettaire induite par la thrombine et cela aurait pu augmenter le risque de saignements postopératoire accru. Cependant, pour le moment, les essais

cliniques n'étant pas encore réalisés sur de grands échantillons, il vaut mieux veiller à ne pas prescrire de bromélaïne aux patients présentant des troubles de la coagulation ou ceux étant sous traitement anticoagulant. Chez les patients suspects, des tests de coagulation doivent être recommandés avant la prescription de la bromélaïne (Soheilifar *et al.*, 2018). En conclusion, l'administration de bromélaïne (500mg/j) peut réduire efficacement la douleur chez les patients après une greffe gingivale libre. Elle n'a aucun effet négatif sur les saignements postopératoires et peut améliorer la cicatrisation des plaies.

- Prévention de la gingivite, et élimination de la plaque dentaire

La plaque dentaire est la principale cause de détérioration de la santé bucco-dentaire. Elle est responsable des lésions carieuses et de la gingivite. La gingivite, si elle n'est pas traitée, entraîne progressivement une parodontite. La plaque dentaire est un matériau mou et tenace que l'on retrouve sur les surfaces des dents et qui n'est pas facilement éliminé par rinçage à l'eau (Tadikonda *et al.*, 2017).

La formation de la plaque commence par la formation d'une couche pelliculaire glycoprotéique, constituée de composants de la salive, du liquide crévulaire de l'hôte et des cellules bactériennes. La prévention ou l'élimination de la formation de la couche pelliculaire est l'approche ciblée pour limiter l'accumulation de plaque (Tadikonda *et al.*, 2017).

La couche pelliculaire étant protéique a également la propension à absorber les pigments provoquant des taches extrinsèques sur les dents. Certains dentifrices chimiques visaient largement l'élimination des taches extrinsèques en modifiant l'environnement de surface des dents, ce qui limitait l'adhérence de la plaque. De même, la papaine et la bromélaïne sont des enzymes protéolytiques qui se sont avérées efficaces pour éliminer les taches en dissolvant la couche pelliculaire protéique (Chakravarthy et Acharya 2012).

Les patients en cours de traitement orthodontique fixe sont plus à risque de rencontrer des difficultés à maintenir une bonne hygiène bucco-dentaire, non seulement en raison de l'accumulation accrue de plaque autour des brackets et des fils, mais également de la difficulté posée par les appareils pour accéder à ces zones.

Une étude de Tadikonda *et al.*, a comparé l'efficacité anti-plaque et anti-gingivite du dentifrice *Glodent*<sup>®</sup> contenant de la papaine et de la bromélaïne avec un dentifrice standard chez des patients en cours de traitement orthodontique fixe. On s'appuie sur un essai clinique contrôlé randomisé en simple aveugle avec 52 sujets correspondant aux critères de l'étude. Les conditions cliniques préalables étaient que les sujets aient des brackets et des arcs à la fois au maxillaire et à la mandibule, plaque visible et gingivite sur au moins 30% des dents actuelles ou un score initial de 1 pour les indices de plaque et gingivaux respectivement et ayant suivi un traitement orthodontique pendant au moins 3 mois. L'évaluation de la plaque a été effectuée à l'aide de la classification de Williams de Silness et Loe pour l'indice de plaque (IP) pour une utilisation chez les sujets orthodontiques. L'état gingival est mesuré par l'indice gingival de Loe et Silness (IG). Il a été conseillé aux sujets de se brosser les dents 2 fois par jour pendant 2 à 3min. Le suivi est effectué après 30 jours par le même investigateur pour l'accumulation de plaque et la gingivite. 2 groupes avec un effectif de 26 individus sont réalisés :

- Groupe test : les participants ont reçu un dentifrice contenant de la papaine et de la bromélaïne avec 1000ppm de fluorure, le *Glodent*<sup>®</sup>
- Groupe témoin : les participants ont reçu un dentifrice fluoré standard (*Colgate strong teeth*<sup>®</sup>)

La comparaison des scores initiaux IP et IG ne révèlent aucune différence significative entre les groupes test et témoin. Après un mois d'utilisation de dentifrice, il y avait une réduction significative des scores IP et IG par rapport aux valeurs de base dans les groupes test et témoin (voir figure 32).

	Group	Baseline	One month	<i>p</i> -value‡
<b>Plaque index</b>	Control	1.50±0.27	1.18±0.28	<0.001
	Test	1.44±0.25	0.87±0.26	<0.001
	<i>p</i> -value†	0.427		
<b>Gingival index</b>	Control	1.53±0.34	1.15±0.29	<0.001
	Test	1.50±0.42	0.87±0.21	<0.001
	<i>p</i> -value†	0.746		

† *p*-value of independent sample t test; ‡ *p*-value of paired t test.

Figure 32 : Tableau avec les scores d'indice de plaque et d'indice gingival pour le groupe test et le groupe témoin.

(Source : Tadikonda *et al.*, 2017)

La comparaison entre les groupes a montré qu'il y avait un indice de plaque moyen significativement plus faible dans le test ( $0,88 \pm 0,05$ ) que dans le groupe témoin ( $1,17 \pm 0,05$ ) après ajustement pour l'indice de plaque de base ( $p < 0,001$ ). De même, il y avait un indice gingival moyen significativement plus faible dans le test ( $0,87 \pm 0,04$ ) que dans le groupe témoin ( $1,14 \pm 0,04$ ) après ajustement pour l'indice gingival de base ( $p < 0,001$ ).

Par conséquent, l'efficacité du dentifrice *Glodent*<sup>®</sup> à base de papaïne et de bromélaïne pour limiter la plaque dentaire et la gingivite suggère qu'il peut être utilisé chez les patients en cours de traitement orthodontique en complément des habitudes d'hygiène bucco-dentaire. Ces résultats sont également conformes aux études rapportées par *Chakravarthy et Acharya* (Chakravarthy et Acharya 2012). Des dentifrices contenant des agents antimicrobiens tels que la chlorhexidine, le triclosan et des agents chimiques comme le bicarbonate de sodium et le peroxyde d'hydrogène sont déjà utilisés, mais certains ont des effets indésirables potentiels sur l'utilisation à long terme. Ce nouveau dentifrice à base d'enzymes protéolytiques pourrait être une bonne alternative.

Les résultats de l'étude de Tadikonda *et al.*, quant à l'intérêt de la bromélaïne dans l'élimination de la plaque dentaire sont à mettre en opposition avec une étude de Rose *et al.*, réalisée en 2020. En effet dans cet essai clinique, la bromélaïne est utilisée en solution de prérinçage chez des patients en cours de traitement orthodontique. C'est un essai clinique croisé en double aveugle avec 43 participants. Les sujets ont reçu au hasard de l'enzyme bromélaïne ou un prérinçage placebo, suivi d'un brossage manuel et utilisation d'un *Waterpik*<sup>®</sup>. Puis lors de la visite suivante, les sujets ont reçu la deuxième option non reçue lors du premier suivi. L'accumulation de plaque initiale et résiduelle a été enregistrée via un révélateur de plaque et une photographie numérique. Un seul examinateur en aveugle a noté les scores de plaque visuelle à partir de photographies randomisées (Rose *et al.*, 2020). Aucune différence significative dans les scores de plaque n'a été notée au départ ou après le rinçage entre l'enzyme et le placebo. Les changements entre le départ et le post-rinçage ( $p = 0,190$ ), le post brossage ( $p = 0,764$ ) et le post-*Waterpik*<sup>®</sup> ( $p = 0,882$ ) n'étaient pas significativement différents entre les interventions. Le prérinçage à la bromélaïne seul n'a pas augmenté de manière significative l'élimination de la plaque.



Bien que l'étude de Rose *et al.*, n'ait pas révélé qu'un prérinçage à la bromélaïne était efficace pour réduire la plaque dentaire et comme l'étude de Tadikonda *et al.*, a prouvé que la bromélaïne dans un dentifrice pouvait avoir une efficacité sur l'élimination de la plaque, d'autres études avec un échantillon plus important et des étapes de normalisation supplémentaires pourraient démontrer son utilité en tant que complément à l'hygiène buccale. De plus, il serait intéressant de se pencher sur l'utilisation de la coagréation bactérienne pour évaluer l'efficacité de la bromélaïne par opposition à l'évaluation visuelle de la plaque pour fournir des résultats plus concluants.

- Traitement de la xérostomie et augmentation du débit salivaire

La salive est un mélange de fluide qui provient des glandes majeures et des glandes accessoires et d'autres sources non glandulaires telles que les liquides crévicaux gingivaux, les micro-organismes oraux et les cellules hôtes. La salive joue un rôle majeur dans le maintien de la santé bucco-dentaire avec des fonctions digestives et des fonctions protectrices. Ces dernières comprennent l'autonettoyage, la lubrification des tissus buccaux par les mucines, la capacité du maintien du pH à 7,0 et son action antimicrobienne (Ekström *et al.*, 2012). Il existe un flux salivaire stimulé ou non stimulé. La xérostomie est un état de sécheresse buccale, lié à un manque de salive, une hyposialie. Elle peut être causée par la radiothérapie, le syndrome de Gourgerot-Sjögren et la polychimiothérapie chez les patients âgés.

La réduction du flux salivaire augmente le risque d'infections opportunistes comme les mycoses, les caries, la gingivite et les maladies parodontales, une diminution de la rétention des prothèses amovible, entraînant un effet négatif sur la qualité de vivre. En cas de xérostomie consécutive à une radiothérapie ou à un syndrome de Gourgerot-Sjögren, la pilocarpine et la céviméline sont prescrites pour favoriser la sécrétion salivaire. Cependant, ces médicaments peuvent provoquer des effets secondaires indésirables tels que l'hyperhidrose et la dyspepsie. Par conséquent, en tant que traitement symptomatique de la xérostomie, des hydratants oraux peuvent être prescrits (Murakami *et al.*, 2019). Cependant, ces produits doivent encore être améliorés en termes de durée prolongée de l'effet du traitement et de rentabilité. Une étude de Lewapadanf *et al.*, en 2015, révèle que la consommation de jus d'ananas

chez les personnes âgées peut réduire la xérostomie et augmenter la sécrétion de salive. Basés sur ces faits, les articles suivants vont étudier l'intérêt thérapeutique de l'ananas dans la prise en charge de la xérostomie.

Le premier article s'appuie sur le fait que le flux salivaire peut être stimulé par l'acide citrique et la vitamine C chez les patients atteints de xérostomie. La teneur en acide citrique est largement disponible dans l'ananas et la papaye. L'étude de M. Alibasyah *et al.*, vise à déterminer la présence de différences dans le flux salivaire avant et après la stimulation entre les personnes qui mâchent de *Ananas comosus* et ceux qui mâchent du *Carica papaya*. Une étude expérimentale sur 100 sujets est réalisée. Pour ne pas biaiser les résultats, des instructions sont données : ne pas manger, boire, mâcher, fumer, se brosser les dents et ne pas faire d'exercice physique pendant au moins une heure avant l'heure de la collecte de la salive. Cette dernière se fait de 9h à 11h avant le repas. Le groupe 1 reçoit 100g d'ananas et le groupe 2 100g de papaye à mâcher. Aucune différence significative de débit salivaire entre les 2 groupes avant le traitement n'est retrouvée ( $p > 0,05$ ) : cela indique qu'il n'y a pas de biais de distribution. Les résultats de l'analyse des différences dans le flux salivaire moyen avant et après mastication ont montré que l'ananas est significativement plus efficace que la papaye ( $p < 0,05$ ), 0,7980 contre 0,7. Les résultats de l'analyse du flux salivaire moyen avant et après la mastication de l'ananas ont montré une différence de 0,4460, passant de 0,3520 avant le traitement à 0,7980.

En conséquence, on peut conclure que le flux salivaire est augmenté par la stimulation chimique de l'acide citrique et mécaniquement par la mastication. Plus la concentration d'acide citrique est élevée et plus l'augmentation du débit salivaire sera importante : ce qui se coïncide avec le fait que l'ananas, qui a une teneur en acide citrique supérieure à celle de la papaye, a prouvé une meilleure efficacité. Des essais cliniques sur des patients atteints de xérostomie sont nécessaires afin de poser l'indication de l'ananas dans la prise en charge de la xérostomie.

Le second article de Murakami *et al.*, cherche à mesurer les effets bénéfiques de la prise orale de glucosylcéramide (GCP) sur l'humidité buccale et les symptômes de la xérostomie. Le céramide est un composant majeur des couches lipidiques entre les

cellules de la couche cornée et joue un rôle important dans le corps vivant et a une fonction de rétention d'humidité pour éviter la perte d'eau. Cependant, le céramide diminue en raison de divers facteurs, notamment le vieillissement, le stress et les changements saisonniers, et la diminution du céramide est fortement associée à des conditions de sécheresse de la peau et buccale. Le glucosylcéramide ingéré par voie orale est hydrolysé, et ainsi il améliore la synthèse de céramide (Murakami *et al.*, 2019). En principe, si l'apport oral de GCP produit des effets bénéfiques, notamment la synthèse de céramides et le renouvellement des cellules dans la muqueuse linguale, on s'attendrait à ce que le niveau d'humidité buccale augmente, entraînant à son tour une amélioration de l'état de la xérostomie. Un tel traitement de la xérostomie pourrait être une alternative naturelle aux produits industriels et chimiques tels que les hydratants oraux. Cependant, à ce jour, il n'y a pas eu d'étude quantitative sur les améliorations possibles de la xérostomie par l'administration orale de GCP.

En s'appuyant sur ces connaissances, Murakami *et al.*, ont réalisé un essai croisé prospectif randomisé en double aveugle. Les participants ont été répartis au hasard en deux groupes :

- Séquence 1 : groupe qui a pris des comprimés GCP en premier et des comprimés placebo en second (GCP-Placebo) ;
- Séquence 2 : groupe qui a pris des comprimés dans l'ordre inverse (Placebo–GCP).

La prise du comprimé de l'échantillon test se fait une fois par jour, après le petit-déjeuner, pendant 2 semaines consécutives. Puis, une période de sevrage de 4 semaines fait suite. Ensuite, pour le second traitement la prise du comprimé sera la même pour ne pas influencer les sujets. Des comprimés de GCP 500mg avec 1,2mg de substance active sont utilisés et le placebo fait 500mg aussi. Les comprimés GCP et le placebo sont indiscernables en matière de goût, de saveur et d'apparence (couleur, taille, emballage). Les critères d'exclusion des sujets étaient :

- Antécédents de radiothérapie ou de chimiothérapie ;
- Allergie à l'ananas ;
- Sujets nécessitant des soins dentaires y compris l'extraction de dents, pendant la période de recherche ;
- Âge inférieur à 20 ans.

Dans cette étude, on évalue le niveau d'humidité buccale, les symptômes de xérostomie et le nombre de papilles fongiformes ont été évalués. G1 correspond au taux d'humidité avant la prise des comprimés GCP, G2 après la prise. P1 correspond au taux d'humidité mesuré avant la prise des comprimés placebo du groupe 1, et P2 après la prise. Les mesures du niveau d'humidité buccale ont été effectuées au niveau de la muqueuse linguale à l'aide d'un dispositif de contrôle de l'humidité buccale, 2h après un repas. La mesure est réalisée trois fois de suite et la médiane a été utilisée comme valeur représentative. Pour évaluer le nombre de papilles fongiformes, un microscope portable avec une lentille de polarisation/non polarisation 30x et un abaisse-langue en bois ont été utilisés. Le nombre de papilles fongiformes avec des vaisseaux capillaires rouges a été compté sur ces images. La mesure a été répétée trois fois et la valeur moyenne a été calculée. Les symptômes de la xérostomie, tels que le degré de sécheresse de la bouche, la quantité de salive, le goût du repas et la satisfaction de l'humidité buccale ont été mesurés à l'aide d'une EVA de 100 mm en utilisant les questions suivantes :

- « Comment est la sécheresse de votre bouche ? » ;
- « Comment est la sécrétion de salive ? » ;
- « Quel était le goût du repas ? » ;
- « Êtes-vous satisfait de l'humidité de votre bouche ? ».

La pire condition a été cartographiée à 0 mm et la meilleure condition a été cartographiée à 100 mm sur l'échelle.

16 patients ont été sélectionnés et partagés au hasard en 2 groupes. Il n'y avait pas de différences significatives dans l'âge, le nombre de dents restantes, l'utilisation de prothèses amovibles, les médicaments et le niveau d'humidité buccale au départ entre les 2 groupes. Le test des rangs de Wilcoxon a révélé que le taux d'humidité mesuré après la prise de comprimés de GCP (en G2) était significativement plus élevé que celui mesuré en G1, 31,18% contre 30,23% en G1. Concernant le nombre de papilles fongiformes, il n'y avait pas de différence statistiquement significative dans les mesures dans G1 et P1 dans la séquence 1 et dans P1 et G1 de la séquence 2. Le test des rangs signés de Wilcoxon a révélé que les valeurs d'EVA mesurées après la prise de comprimés de GCP (en G2) étaient significativement supérieures à celles mesurées avant (en G1), 39,10 contre 32,29, alors qu'aucune différence significative dans les valeurs d'EVA n'a été observée après la prise de comprimés placebo (P2

versus P1). Dans les résultats des valeurs EVA pour les questions suivantes : « Comment est la sécrétion de la salive ? », « Comment était le goût du repas ? », et « Êtes-vous satisfait de l'humidité de votre bouche ? », il n'y avait aucune différence statistiquement significative entre les valeurs EVA mesurées avant et après la prise de comprimés GCP et de comprimés placebo.

Dans ce test croisé randomisé sur des patients présentant des symptômes de xérostomie, les effets de la prise orale de GCP sur l'humidité buccale et les symptômes de xérostomie ont été comparés à ceux de l'ingestion de comprimés placebo. En conséquence, l'humidité buccale a considérablement augmenté et le score EVA « Comment est la sécheresse de votre bouche ? » significativement amélioré après la prise de comprimés GCP et non après la prise de comprimés placebo. Cependant, il est important de noter que le niveau d'humidité médian de ces groupes était de 31,55, ce qui est supérieur à la valeur moyenne standard des patients atteints de xérostomie de 27,9 ou moins. Le GCP utilisé dans cette étude était une substance extraite et raffinée du fruit de l'ananas, c'est-à-dire un fruit qui peut être consommé quotidiennement. À cet égard, une autorisation a déjà été obtenue pour le GCP en tant que matière alimentaire. En conclusion, la prise orale de GCP peut améliorer le niveau d'humidité et les symptômes de la xérostomie, mais il est nécessaire à nouveau de faire des essais cliniques de plus grandes étendues pour confirmer l'intérêt thérapeutique des GCP dans la xérostomie.

Récemment, en plus de l'application d'hydratant, qui est un traitement symptomatique bien établi pour la prévention de divers symptômes causés par la xérostomie chez les personnes âgées, le massage des glandes salivaires et des muscles faciaux et les exercices de la langue ont également été rapportés comme des stratégies possibles pour améliorer la sécrétion de salive. Chacune de ces méthodes, ainsi que l'administration de GCP abordée dans cette étude, a été étudiée isolément pour leurs effets sur la xérostomie. À l'avenir, il sera important d'évaluer si, et dans quelle mesure, les effets bénéfiques du traitement à base d'ananas de la xérostomie peuvent être améliorés par une application combinée. De plus, il est nécessaire d'examiner, plus précisément, les effets de l'ingestion orale du glucosylcéramide sur la qualité de vie des patients présentant des symptômes de bouche sèche.

Tableau 7 : Tableau récapitulatif des études dans le domaine de la parodontologie et de l'hygiène dentaire.

Auteur, date, référence	Objectif de l'étude	Méthodes	Résultats	Conclusion
<i>In vitro Evaluation of Antibacterial Efficacy of Pineapple Extract (Bromelain) on Periodontal Pathogens</i> Praveen et al., 2014	Évaluer l'efficacité antibactérienne de la bromélaïne sur les micro-organismes parodontaux aérobies et anaérobies.	CMI est testé sur des souches de <i>S. mutans</i> , <i>E. faecalis</i> , <i>Aggregatibacter actinomycetemcomitans</i> et <i>Porphyromonas gingivalis</i> en utilisant la méthode du bouillon de dilution en série.	<i>S. mutans</i> a montré une sensibilité à la concentration la plus faible de 2mg/mL, <i>E. faecalis</i> de 31,25g/mL, <i>Porphyromonas gingivalis</i> de 4,15mg/mL et <i>Aggregatibacter actinomycetemcomitans</i> de 16,6mg/mL.	La bromélaïne exerce un effet antibactérien contre les agents pathogènes parodontaux. Il peut être utilisé comme un agent antibactérien.
<i>Antibacterial effect of pineapple (Ananas comosus) extract towards Staphylococcus aureus</i> Loon et al., 2018	Prouver le potentiel antibactérien de l'extrait d'ananas à différentes concentrations vers <i>S. aureus</i> .	CMI de l'extrait de l'ananas est testé sur <i>S. aureus</i> en utilisant la méthode de dilution en série. Les concentrations testées sont 100%, 50%, 25%, 12,5%, 6,25%, 3,125%, 1,56%, 0,78%.	La CMI de l'extrait de l'ananas pour <i>S. aureus</i> était de 1,56% et 0,78%.	L'extrait d'ananas a eu un effet antibactérien sur <i>S. aureus</i> et pourrait être utilisé pour traiter une infection à <i>S. aureus</i> .
<i>Assessing the Effect of Pineapple Extract Alone and in Combination with Vancomycin on Streptococcus sanguinis</i> Khosropanah et al., 2012	Évaluer l'efficacité de l'extrait de l'ananas proprement dit et en synergie avec la vancomycine sur l'activité de croissance de <i>S. sanguinis</i> .	Déterminer CMI de l'extrait de l'ananas seul, ou en conjonction avec la vancomycine contre <i>S. sanguinis</i> . Des concentrations en série de l'extrait d'ananas, de la vancomycine et de l'ananas avec de la vancomycine ont été préparées respectivement par la technique de microdilution en bouillon et ont été exposées à la souche de laboratoire standard de <i>S. sanguinis</i> .	La CMI de vancomycine a été déterminée à 1µg/mL. L'extrait d'ananas n'a montré aucun effet inhibiteur en soi, cependant, en combinaison avec la vancomycine, la CMI a été réduite à 0,5µg/mL.	La prescription d'extrait d'ananas pourrait être envisagée, car elle augmente les effets antibactériens du médicament.

<p><i>The Difference in Salivary Flow Rate Before and After Stimulate Between Chewing Pineapple (Ananas comosus) dan Papaya (Carica papaya)</i></p> <p>M.Alibasyah <i>et al.</i>, 2017</p>	<p>Déterminer la présence de différences dans le flux salivaire avant et après la stimulation entre les personnes qui mâchent <i>Ananas comosus</i> et <i>Carica papaya</i>.</p>	<p>Étude expérimentale avec 2 groupes : un groupe a reçu 100 grammes d'ananas et le second groupe 100g papaye. 5min après la prise, la salive est collectée. La collecte est réalisée sur 5 min, 1min où le patient crache et 1 min de pause.</p>	<p>Les résultats de l'analyse des différences dans le flux salivaire avant et après la mastication de l'ananas ont montré un résultat significatif (<math>p &lt; 0,05</math>). Les résultats de l'analyse du flux salivaire moyen avant et après la mastication de l'ananas ont montré que la différence est de 0,4460. Le débit salivaire est significativement plus élevé après la mastication de l'ananas que celle de la papaye.</p>	<p>L'ananas via l'acide citrique qu'il contient, permet une augmentation du flux salivaire et pourrait être utilisé contre la xérostomie.</p>
<p><i>Impact of Oral Intake of Glucosylceramide Extracted from Pineapple on Xerostomia: A Double-Blind Randomized Cross-Over Trial</i></p> <p>Murakami <i>et al.</i>, 2019</p>	<p>Évaluer les effets de la prise en charge de la prise orale de GCP extrait de l'ananas sur l'humidité buccale et les symptômes de la xérostomie.</p>	<p>16 sujets ont été répartis au hasard en deux groupes :</p> <ul style="list-style-type: none"> <li>- Séquence 1 : comprimés GCP en premier et des comprimés placebo en second (GCP-Placebo) ;</li> <li>- Séquence 2 : groupe qui a pris des comprimés dans l'ordre inverse (Placebo-GCP).</li> </ul> <p>Évaluation du niveau d'humidité buccale, les symptômes de xérostomie et le nombre de papilles fongiformes.</p>	<p>Le taux d'humidité mesuré après la prise de comprimés de GCP (en G2) était significativement plus élevé que celui mesuré en G1, 31,18% contre 30,23% en G1. Concernant le nombre de papilles fongiformes, il n'y avait pas de différence statistiquement significative dans les mesures dans G1 et P1 dans la séquence 1 et dans P1 et G1 de la séquence 2. Les valeurs d'EVA pour l'auto-évaluation de la sécheresse buccale mesurées après la prise de comprimés de GCP (en G2) étaient significativement supérieures à celles mesurées avant (en G1), 39,10 contre 32,29, alors qu'aucune différence significative dans les valeurs d'EVA n'a été observée après la prise de comprimés placebo (P2 versus P1).</p>	<p>La prise orale de GCP peut améliorer le niveau d'humidité et les symptômes de la xérostomie.</p>

<p><i>Effect of Oral Bromelain on Wound Healing, Pain, and Bleeding at Donor Site Following Free Gingival Grafting: A Clinical Trial</i></p> <p>Soheilifar <i>et al.</i>, 2018</p>	<p>Évaluer l'effet de l'apport de bromélaïne sur la douleur, les saignements et la cicatrisation au niveau du site donneur après une greffe gingivale libre.</p>	<p>Essai clinique randomisé, contrôlé en double aveugle réalisé sur 26 patients présentant une récession gingivale, réparti au hasard en 2 groupes : bromélaïne et placebo (n = 13). Le traitement a débuté le jour de l'intervention et s'est poursuivi pendant 10 jours.</p> <p>Évaluation de la douleur, des saignements et l'épithélialisation du site donneur. Le niveau de douleur a été déterminé par EVA en tenant compte du nombre de comprimés analgésiques pris dans les 7 jours postopératoires. Le saignement a été déterminé selon le rapport du patient, et l'épithélialisation a été évaluée en appliquant du H<sub>2</sub>O<sub>2</sub> à 3 % sur le site donneur. L'épithélialisation du site donneur a été évaluée à 7 et 10 jours après la chirurgie.</p>	<p>La bromélaïne a entraîné une réduction significative de la douleur au site donneur (2,605 ± 0,509) par rapport au placebo (4,885 ± 0,519 ; (p &lt; 0,05). Le nombre de sites donneurs avec épithélialisation complète était plus élevé dans le groupe bromélaïne par rapport au groupe placebo, mais cette différence n'était pas statistiquement significative (p &gt; 0,05). Les deux groupes étaient les mêmes en ce qui concerne les saignements postopératoires (p &gt; 0,05).</p>	<p>La bromélaïne orale (500mg/jour) peut être efficace dans la réduction de la douleur du site donneur après la greffe gingivale libre et peut également améliorer la cicatrisation des plaies. La bromélaïne orale n'augmente pas le risque de saignement postopératoire.</p>
<p><i>Anti-plaque and anti-gingivitis effect of Papain, Bromelain, Miswak and Neem containing dentifrice: A randomized controlled trial</i></p> <p>Tadikonda <i>et al.</i>, 2017</p>	<p>Comparer l'efficacité anti-plaque et anti-gingivite d'un dentifrice contenant de la papaïne et de la bromélaïne avec un dentifrice standard chez des patients subissant un traitement orthodontique fixe.</p>	<p>Évaluation de la plaque à l'aide de IP et IG.</p> <p>52 participants en 2 groupes avec un suivi après 30 jours :</p> <ul style="list-style-type: none"> <li>- Groupe test : <i>Glodent</i><sup>®</sup></li> <li>- Groupe témoin : dentifrice fluoré standard</li> </ul>	<p>La comparaison entre les groupes a montré qu'il y avait un IP moyen significativement plus faible dans le test (0,88 ± 0,05) que dans le groupe témoin (1,17 ± 0,05) après ajustement pour l'indice de plaque de base (p &lt; 0,001). De même, il y avait un IG moyen significativement plus faible dans le test (0,87 ± 0,04) que dans le groupe témoin (1,14 ± 0,04) après ajustement pour l'indice gingival de base (p &lt; 0,001).</p>	<p>L'efficacité du dentifrice test pour limiter la plaque dentaire et la gingivite suggère qu'il peut être utilisé comme complément à domicile à la thérapie clinique chez les patients orthodontiques.</p>



<p><i>A visual evaluation of oral plaque removal utilizing an adjunct enzyme pre-rinse in orthodontic subjects</i></p> <p>Rose et al., 2020</p>	<p>Déterminer la potentielle efficacité du prérinçage à la bromélaïne pour éliminer la plaque associée à des méthodes de nettoyage contemporaines.</p>	<p>Essai clinique croisé en double aveugle avec 43 participants. Les sujets ont reçu au hasard de l'enzyme bromélaïne ou un prérinçage placebo, suivi d'un brossage manuel et utilisation d'un <i>Waterpik</i><sup>®</sup>. Puis lors de la visite suivante, les sujets ont reçu la deuxième option non reçue lors du premier suivi. L'accumulation de plaque initiale et résiduelle a été enregistrée via un révélateur de plaque et une photographie numérique. Un seul examinateur en aveugle a noté les scores de plaque visuelle à partir de photographies randomisées.</p>	<p>Aucune différence significative dans les scores de plaque n'a été notée au départ ou après le rinçage entre l'enzyme et le placebo. Les changements entre le départ et le post-rinçage (<math>p = 0,190</math>), le postbrossage (<math>p = 0,764</math>) et le post-<i>Waterpik</i><sup>®</sup> (<math>p = 0,882</math>) n'étaient pas significativement différents entre les interventions.</p>	<p>L'utilisation de bromélaïne en solution de prérinçage pour éliminer la plaque dentaire n'a pas prouvé son efficacité scientifique.</p>
---	--	--	--	---

### 2.2.7. Odontologie conservatrice

- Technique mini-invasive pour réaliser l'éviction du tissu carieux

La peur et l'anxiété des enfants et des parents à propos des fraises conventionnelles ont conduit aux tendances émergentes de la dentisterie restauratrice peu invasive (Abinaya *et al.*, 2020).

La carie dentaire est considérée comme l'une des maladies infantiles chroniques les plus courantes dans le monde et est la deuxième cause de perte de dents après la parodontite. L'équilibre entre la déminéralisation et la reminéralisation détermine la progression ou non de la carie. L'éviction du tissu carieux peut provoquer un traumatisme psychologique augmentant la peur et l'anxiété des parents et des enfants et est une raison majeure du refus de soin (Abinaya *et al.*, 2020). Sans oublier d'autres inconvénients à l'utilisation des fraises conventionnelles, la liste est la suivante : douleur et nécessiter de réaliser une anesthésie locale, un traumatisme de la pulpe dû à la pression, des dommages thermiques et des vibrations, préparation de cavité trop étendue sacrifiant du tissu sain (Abinaya *et al.*, 2020). Les techniques d'élimination des caries évoluent davantage vers une direction biologique et conservatrice. Les techniques de dentisterie mini-invasive sont devenues un domaine d'intérêt dans les recherches dentaires. Cette procédure permet une élimination judicieuse de la dentine cariée, évitant ainsi l'élimination de la dentine saine, ce qui minimise désormais le besoin d'anesthésie locale lors des procédures de restauration. Cette approche de traitement des caries détecte, diagnostique, intercepte et traite les caries au point de vue microscopique. Le rôle de la dentisterie mini-invasive en pédodontie est majeur. Il est considéré comme une aubaine pour les enfants non coopératifs, car il diminue considérablement la peur de se faire soigner. Les enfants ont une plus grande peur des instruments rotatifs conventionnels en raison de leur bruit et de leur vibration et des projections d'eau (Abinaya *et al.*, 2020).

Les techniques mini-invasives comprennent l'ablation au laser, la sonoabrasion, les matériaux intelligents dentaires, la technique de restauration atraumatique (ART) et les techniques d'élimination des caries chimiomécaniques (Garcia-Contreras *et al.*, 2014).

Les fraises intelligentes sont constituées d'un polymère qui est de type résine polyamide. Ces fraises peuvent enlever facilement la dentine molle et cariée, mais elles s'émoussent lorsqu'elles entrent en contact avec de la dentine saine (Khijmatgar et Balagopal 2016).

La technique de restauration atraumatique est une technique d'instrumentation minimale permettant d'excaver les caries à l'aide d'instruments manuels sans utiliser d'anesthésie locale et de restaurer avec un ciment verre-ionomère qui se lie chimiquement à la structure et améliore également la reminéralisation par la libération de fluorure (Abinaya *et al.*, 2020).

L'étude de Abinaya *et al.*, en 2020 vise à évaluer l'efficacité de la bromélaïne comme un agent d'élimination chimiomécanique des caries et celle des techniques des fraises intelligentes et ART, en analysant la dentine résiduelle sous stéréomicroscopie et la microdureté de la dentine à l'aide du test de dureté de Vickers (Abinaya *et al.*, 2020). Pour se faire, une étude *in vitro* est réalisée sur 30 dents temporaires saines et fraîchement extraites puis déminéralisées chimiquement. Un gel de bromélaïne est préparé pour l'étude avec une concentration en bromélaïne de 50mg/mL. Pour les 3 techniques, l'élimination des caries a été effectuée pendant un temps standard de 2 minutes. L'échantillon de 30 dents a été divisé en 3 groupes :

- Groupe I : gel de bromélaïne ;
- Groupe II : fraise en polymère ;
- Groupe III : ART.

La différence de valeurs entre la dentine traitée et la dentine non traitée a été tabulée. Les résultats (voir figure 33) ont révélé que l'épaisseur de dentine résiduelle du groupe I variait de 20,88 à 31,67 $\mu$ m (moyenne  $\pm$  SD : 26,39  $\pm$  3,956) ce qui est supérieur au groupe II : 15,67 à 23,65 $\mu$ m (moyenne  $\pm$  SD : 19,81  $\pm$  2,449) et au groupe III : 11,56 à 21,89 $\mu$ m (moyenne  $\pm$  SD : 16,06  $\pm$  3,454) avec une valeur p statistiquement significative de < 0,001 (Abinaya *et al.*, 2020).

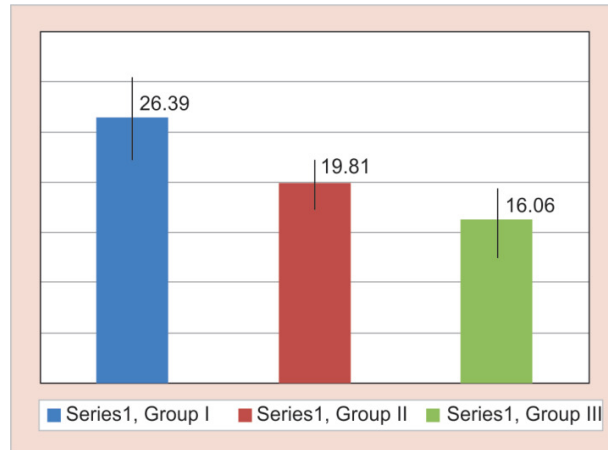


Figure 33 : Diagramme comparant la différence moyenne d'épaisseur de dentine entre les groupes.

(Source : (Abinaya *et al.*, 2020))

Les résultats ont conclu que la microdureté du plancher de la cavité préparé par gel de bromélaïne variait de 59,33 à 64,22 kg/mm<sup>2</sup> (moyenne ± ET : 62,18 ± 1,88) ce qui ne diffère pas statistiquement de la microdureté de l'échantillon préparé par ART qui variait de 55,54 à 72,03 kg/mm<sup>2</sup> (moyenne ± ET : 62,93 ± 6,630), tandis que le fond de cavité préparé par des fraises en polymère variait de 17,36 à 31,55kg/mm<sup>2</sup> (moyenne ± ET : 21,73 ± 5,675). Les résultats ont indiqué une différence statistiquement significative entre les groupes ( $p < 0,001$ ), en particulier entre les groupes I et II et les groupes II et III (Abinaya *et al.*, 2020) (voir figure 34).

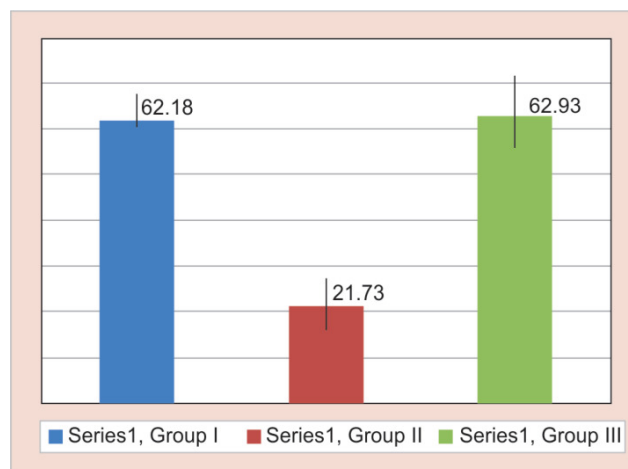


Figure 34 : Diagramme comparant la microdureté moyenne entre les groupes.

(Source : (Abinaya *et al.*, 2020))

Cette recherche a indiqué l'utilisation du gel de bromélaïne dans le processus d'élimination des caries et la bromélaïne est plus efficace par rapport aux autres groupes testés.

La bromélaïne, lorsqu'elle est appliquée localement, aide à éliminer les débris brûlés et accélère la guérison. On dit que la bromélaïne active la collagénase dans les tissus vivants qui attaque ensuite le collagène dénaturé. Cela produit une distinction entre les tissus vivants et morts. La bromélaïne est un puissant agent d'élimination des caries chimio-mécaniques qui n'a pas été rapporté dans la littérature. Cependant, en raison des propriétés mentionnées ci-dessus, cette étude a été réalisée avec de la bromélaïne afin de prouver son efficacité (Abinaya *et al.*, 2020).

Une épaisseur de dentine restante d'environ 2 mm de dentine ou une épaisseur équivalente de matériau de restauration est essentielle pour protéger la pulpe. Dans la littérature, de nombreuses études ont prouvé qu'il y avait une différence significative dans l'épaisseur de la dentine résiduelle lorsque l'élimination des caries était effectuée de manière conventionnelle et chimio-mécanique (Abinaya *et al.*, 2020).

Dans la présente étude également, la microdureté Vickers pour l'élimination de l'ART était de 62,93 VHN ; l'élimination des caries chimio-mécaniques était de 62,18 VHN, ce qui est similaire aux valeurs de la dentine saine. Des valeurs similaires de dentine restante de tissus minéralisés ont été obtenues entre le gel de bromélaïne et la dentine saine, ce qui conclut que le système chimio-mécanique peut être une option efficace (Abinaya *et al.*, 2020).

Les limites de cette étude pourraient être une taille d'échantillon insuffisante. Ainsi, des recherches supplémentaires doivent être effectuées pour comparer l'efficacité clinique, l'élimination de la boue dentinaire et une meilleure adaptation marginale de la restauration lorsqu'elle est traitée avec ces groupes, en particulier à l'aide de gel de bromélaïne (Abinaya *et al.*, 2020).

L'analyse stéréomicroscopique a révélé que le gel de bromélaïne et les fraises intelligentes étaient supérieurs à l'ART. En outre, le gel de bromélaïne s'est avéré avoir des niveaux de microdureté comparables à ceux de la dentine saine. En termes d'élimination des caries et de microdureté, le gel de bromélaïne était très efficace par rapport aux autres procédures. La bromélaïne peut donc être considérée comme un agent efficace d'élimination chimio-mécanique des caries (Abinaya *et al.*, 2020).

- Bromélaïne : agent déprotéinisant de la dentine

En raison de l'intérêt croissant pour les restaurations esthétiques, les matériaux en résine composite ont été de plus en plus utilisés aussi pour le traitement des dents postérieures. Ainsi, des liaisons solides et durables entre les biomatériaux dentaires et les structures dentaires sont les conditions requises pour obtenir des propriétés mécaniques, biologiques et esthétiques (Khan *et al.*, 2020).

La longévité des obturations en résine composite dépend, entre d'autres facteurs, des propriétés de la jonction entre les substances dentaires et les matériaux d'obturation. Il a été démontré que la création d'une zone d'interdiffusion entre la dentine déminéralisée et la résine peut mener de manière systématique à la formation d'espaces. Cette zone est appelée la couche hybride (Dayem et Tameesh, 2013). La création d'une couche hybride ou de couche de dentine infiltrée de résine est considérée comme le mécanisme d'adhésion le plus efficace dans les récents agents de liaison dentinaire (Chauhan *et al.*, 2015). L'adhérence à la structure de la dent dépend de divers facteurs, notamment le type de système adhésif, la structure de la dent, les contaminations de surface (Chauhan *et al.*, 2015). D'autre part, une coloration marginale, des caries récurrentes, une sensibilité postopératoire et enfin une perte de restaurations sont les conséquences les plus fréquentes d'une création insuffisante ou incorrecte de la couche hybride et donc d'une adhérence inadéquate des restaurations en résine composite à la dentine (Dayem et Tameesh, 2013) (Chauhan *et al.*, 2015).

La déminéralisation de la dentine pendant le conditionnement avec des acides doit être considérée comme un processus complexe limité à la couche de surface de la dentine la plus externe. Le mordantage à l'acide de cette zone non seulement élimine la boue dentinaire, mais surtout déminéralise totalement les quelques micromètres supérieurs, exposant ainsi les fibres de collagène. Sous cette couche, une zone partiellement déminéralisée puis la dentine qui n'est pas affectée par le conditionnement (Pioch *et al.*, 2001). L'agent de liaison des adhésifs actuels ne scelle pas complètement dans la dentine les porosités induites par l'acide. La taille des porosités dans la dentine est d'environ 10 à 50nm. Ni les mélanges de monomères compatibles avec l'eau à faible viscosité ni les particules de restauration microscopiques ne sont capables de fermer ces porosités. Par conséquent, la dentine affectée dans sa stabilité cohésive par le mordantage à l'acide ne sera pas renforcée

(Dayem et Tameesh, 2013). Cette zone de dentine partiellement déminéralisée avec des microporosités peut être considérée comme un point faible de l'attachement.

En premier lieu, NaClO à 10% ou 5%, couramment utilisés au début, présente déjà des inconvénients comme la formation d'une zone fragilisée due à la cytotoxicité du NaClO, qui sont aggravés par la profondeur de la dentine. De plus, le goût et l'odeur sont très désagréables (Dayem et Tameesh, 2013) (Chauhan *et al.*, 2015). Un autre inconvénient majeur, le mécanisme d'action déprotéinisants de NaClO provoque la libération de radicaux libres oxydants qui empêche une polymérisation totale du système adhésif et de la résine composite (Chauhan *et al.*, 2015). Ces inconvénients ont donc poussé à trouver de nouvelle formule pour déprotéiniser la dentine (Dayem et Tameesh, 2013). Du fait de ses fonctions de protéase qui hydrolyse des protéines, l'enzyme bromélaïne a été mis à l'étude pour prouver son efficacité dans l'amélioration du collage.

L'agent déprotéinisant est appliqué après le mordantage de l'émail et de la dentine à l'acide orthophosphorique 37%. Le mordantage avec cet acide est une notion présentée par *Buonocore* en 1955 (Khan *et al.*, 2020). Ce dernier permet de former des microporosités nécessaires à la formation de la couche hybride. La surface de la dentine a été déminéralisée par le mordantage et expose la matrice de collagène pour permettre l'infiltration de la résine dans la zone d'interdiffusion (Khan *et al.*, 2020). Cependant, l'acide orthophosphorique ne permet pas d'éliminer les fibres de collagène recouvrant une partie des tubulis dentinaires ce qui empêche d'avoir une force de liaison optimale (Dayem et Tameesh, 2013 ; Chauhan *et al.*, 2015).

Le but de cette première étude datant de 2013 de *Dayem et Tameesh*, est de comparer l'efficacité de l'élimination du réseau de collagène en utilisant différentes méthodes telles que l'hypochlorite de sodium (NaClO) à 10%, le laser Nd:YAG et l'enzyme bromélaïne et d'étudier l'effet de nanofuite de chacune de ces méthodes.

Quant au laser Nd:YAG, si la dentine était mordancée avec de l'acide et que par la suite la dentine partiellement déminéralisée était colorée avec un colorant spécial sélectif pour le réseau de collagène, le laser pourrait éliminer sélectivement le réseau de collagène et la dentine sans affecter le tissu minéralisé (Dayem et Tameesh 2013).

L'autre nouvelle technique d'élimination du réseau de collagène utilise certaines enzymes déprotéinisantes : la bromélaïne.

Afin de mener à bien l'étude de *Dayem et Tameesh*, 60 prémolaires supérieures humaines exemptes de caries, de restaurations, de fissures ou de défaut évidents ont été divisées au hasard en 2 catégories, 30 dents utilisées pour l'étude au microscope électronique à balayage (MEB) et les 30 autres pour l'étude des nanofuites. Pour l'étude des nanofuites, une restauration est réalisée sur les dents selon le protocole approprié. Toutes les dents ont été préparées avec une cavité vestibulaire ou palatine standardisée de classe V (3mm de hauteur, 3mm de largeur et 2mm de profondeur). 3 traitements différents sont utilisés :

- Groupe 1 : mordantage à l'acide orthophosphorique puis laser Nd:YAG ;
- Groupe 2 : mordantage à l'acide orthophosphorique puis bromélaïne (appliquée pendant 1min puis rincée) ;
- Groupe 3 : mordantage à l'acide orthophosphorique puis NaClO 10%.

Le mordantage à l'acide orthophosphorique à 37% est identique pour tous les groupes : application sur l'émail et la dentine en commençant par l'émail pendant 15s, rinçage à l'eau, séchage avec une seringue à air pendant 2s (Dayem et Tameesh 2013).

Le MEB permet de montrer la topographie de surface du substrat dentinaire après traitement avec différentes techniques de déprotéinisation.



Figure 35 : Images en MEB montrant les différents états de surface selon le traitement appliqué.

(D'après Dayem et Tameesh, 2020)



Après traitement au laser Nd:YAG, sur l'image au MEB (figure 35), il y a une très petite quantité de réseau de collagène recouvrant la dentine intertubulaire et la dentine péri-tubulaire. Le substrat dentinaire révèle des microporosités. Après traitement à la bromélaïne, l'image en MEB montre une absence de réseau de collagène recouvrant la dentine. Les orifices des tubulis dentinaires semblent plus larges. Après traitement avec du NaClO à 10%, le réseau de collagène qui recouvre la dentine intertubulaire et péri-tubulaire est très important, réparti ici et là dans tout le substrat dentinaire. Les orifices des tubulis dentinaires semblent flous (Dayem et Tameesh, 2013). L'enzyme bromélaïne est donc le plus efficace des trois méthodes pour éliminer le réseau de collagène.

En ce qui concerne l'étude des nanofuites, les dents ont été vérifiées à l'aide d'un microscope à dissection pour s'assurer qu'aucun éclat de composite dentaire ne reste le long des marges. Les nanofuites sont à distinguer des microfuites qui sont dues à la pénétration de produits bactériens, d'acides ou même de liquide buccal à l'interface entre la restauration et la dent. Les nanofuites sont des porosités inférieures à 50nm et elles se situent entre la dentine non traitée et le réseau de fibre de collagène qui aurait dû être pénétré par la résine composite afin de renforcer les structures dentinaires déminéralisées (Dayem et Tameesh 2013). Les dents ont été placées dans une solution de nitrate d'argent à 50 % dans l'obscurité totale pendant 24h, rincées à l'eau courante pendant 5min, immergées dans une solution de photo-développement et exposées à une lumière fluorescente pendant 8h afin de réduire les ions d'argent en argent métallique. Les scores de fuite globale de chaque échantillon ont été calculés comme le pourcentage de la surface totale de la dentine coupée qui a été pénétrée par le nitrate d'argent (Dayem et Tameesh 2013).

	1	2	3	4	5	6	7	8	9	10	Mean	SD
Group 1	17.4	16.5	17.7	16.8	16.9	16.9	17.5	17.3	17.1	17.2	16.2	±0.62
Acid etch and Nd: YAG laser												
Group 2	4.7	4.3	3.8	3.5	3.7	3.9	3.9	4.2	5.8	4.2	4.1	±0.21
Acid etch and bromelain enzyme												
Group 3	31.2	31.4	30.1	31.8	30.2	30.3	30.4	32.2	31	31.2	30.1	±0.71
Acid etch and 10% NaOCl												

SD: Standard deviation; Nd: YAG: Neodymium-doped yttrium aluminum garnet

Figure 36 : Tableau des valeurs des scores de fuite globale de chaque traitement avec moyenne et écart-type.

(Source : (Dayem et Tameesh, 2013))

En ce qui concerne les nanofuites, dans le groupe 2, lorsque la bromélaïne a été utilisée après le conditionnement à l'acide orthophosphorique, le microscope à lumière polarisée a montré le moins de pénétration d'argent : une ligne très fine de dépôt d'argent sous la couche de système de liaison. Dans le groupe 1, lorsque le laser Nd:YAG a été utilisé, on observe une ligne d'argent relativement épaisse avec quelques tubulis remplis de dépôt. Enfin, dans le groupe 3, on observe des zones épaisses de pénétration d'argent, une ligne épaisse de dépôt d'argent impliquant l'interface de la zone d'interdiffusion (Dayem et Tameesh, 2013). L'analyse statistique révèle qu'il y a une différence hautement significative ( $p < 0,001$ ) dans le score de fuite globale entre les 3 groupes (voir figure 36).

En conclusion, le traitement de la dentine mordancée à l'acide orthophosphorique puis avec de la bromélaïne pendant 1min entraîne l'élimination du réseau de collagène et réduit considérablement les scores de fuite globale du système adhésif. L'étape de déprotéinisation avec la bromélaïne est très importante pour obtenir une qualité adhésive et doit être prise en considération avant d'appliquer l'agent de liaison (Dayem et Tameesh, 2013). L'application de la bromélaïne sur la dentine déjà conditionnée diminue significativement les valeurs du score global de fuite et donne les valeurs les plus basses. Cela est dû à la capacité de la bromélaïne à éliminer efficacement le réseau de collagène de la dentine mordancée à l'acide, ce qui conduira à une augmentation de la perméabilité du substrat dentinaire en raison de l'élargissement des tubulis dentinaires (Chauhan *et al.*, 2015). Cela améliore le potentiel de diffusion des monomères adhésifs à travers la dentine et minimise les nanofuites. De plus, l'élimination du réseau de collagène du substrat de la dentine mordancée à l'acide rend la composition chimique de la dentine plus similaire à celle de l'émail en minimisant le composant organique du substrat de dentine, ce qui entraîne une modification des propriétés hydrophiles de la dentine (Dayem et Tameesh, 2013) (Chauhan *et al.*, 2015).

Afin de corroborer les résultats de cette première étude, Chauhan *et al.*, en 2015 ont réalisé une étude dont le but est d'évaluer l'effet déprotéinisant de la bromélaïne et de le comparer à NaClO 5% sur la résistance au cisaillement. L'échantillon est de 30 prémolaires humaines et ils sont divisés en 3 groupes selon la méthode de

déprotéinisation de la dentine. Dans chaque groupe, les dents seront mordancées avec de l'acide orthophosphorique à 37% pendant 15s, puis rincées à l'eau :

- Groupe 1 : groupe contrôle, uniquement le mordançage ;
- Groupe 2 : traitement par la bromélaïne pendant 1min, puis rinçage à l'eau distillée ;
- Groupe 3 : traitement par NaClO à 5%.

Une fois les procédures adhésives terminées, la résine composite Filtek Z-250® (3M ESPE™) est placée et photopolymérisée, puis les échantillons sont soumis à une analyse de résistance au cisaillement à une vitesse de traverse de 1,0mm/min.

Les résultats de la force de liaison ont été significativement influencés par l'application de l'enzyme bromélaïne ( $p < 0,05$ ). La force de liaison la plus élevée a été observée dans le groupe traité à l'enzyme bromélaïne : la valeur moyenne de la résistance au cisaillement en MPa pour le groupe 2 est de 20,528 contre 14,244 pour le groupe contrôle. Il n'y a pas de différence statistique significative entre le groupe contrôle et celui traité au NaClO, ce qui peut remettre en cause l'utilisation de l'hypochlorite de sodium (Chauhan *et al.*, 2015).

Ces résultats sont en accord avec l'étude précédente de *Dayem et Tameesh* : la capacité de la bromélaïne à éliminer la matrice de collagène, la réduction des nanofuites entraîne une amélioration de la force de liaison (Chauhan *et al.*, 2015).

Une autre étude de *Khan et al*, réalisée 2020, s'intéresse aussi à la résistance au cisaillement de la restauration adhésive après avoir utilisé un agent déprotéinisant comme la bromélaïne comparée aux NaClO 5% et 10%. Ils ont réalisé une étude avec un échantillon de 140 prémolaires humaines qui vont être divisées en 3 groupes de traitement et 1 groupe témoin. Comme dans les précédentes études, un mordançage à l'acide à l'acide orthophosphorique à 37% pour tous les groupes :

- Groupe 1 (n=40) : mordançage + NaClO 5% ;
- Groupe 2 (n=40) : mordançage + NaClO 10% ;
- Groupe 3 (n=40) : mordançage + bromélaïne ;
- Groupe 4 (n=20) : mordançage uniquement, groupe témoin.

Un protocole de collage identique pour tous les groupes est réalisé. Ensuite, la force de liaison cisaillement est appliquée sur la jonction. La résistance au cisaillement a été mesurée en N (Khan *et al.*, 2020). Comme le montre le graphique ci-dessous, la résistance au cisaillement du groupe 3 (bromélaïne) était significativement supérieure à celle des 3 autres groupes ( $p < 0,05$ ). Les valeurs moyennes de résistance au cisaillement (figure 37) pour NaClO 5% étaient de 67,24, de 53,58 pour le NaClO 10%, 43,26 pour le groupe témoin et enfin de 78,51 pour le bromélaïne (Khan *et al.*, 2020).

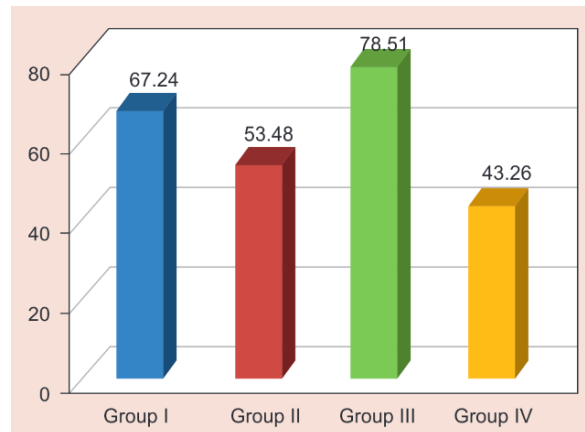


Figure 37 : Graphique représentant la résistance au cisaillement en N.

(Source : (Khan *et al.*, 2020))

Ainsi, la force de liaison la plus élevée a été observée dans le groupe traité par la bromélaïne. La différence de force de liaison du groupe témoin avec celle de la bromélaïne prouve que l'usage d'un agent déprotéinisant après le mordantage augmente considérablement la force de liaison (Khan *et al.*, 2020).

L'ensemble de ces 3 articles nous a permis de mettre en évidence le rôle dans la bromélaïne dans le domaine de la restauration adhésive. Sa capacité à éliminer les fibres de collagène non supportées améliore la force de liaison et une diminution des nanofuites (Dayem et Tameesh, 2013 ; Chauhan *et al.*, 2015 ; Khan *et al.*, 2020). Cependant, la taille des échantillons et l'absence d'essai clinique *in vivo* ne nous permet pas de conclure définitivement à l'intérêt de la bromélaïne par rapport aux techniques de mordantage classiques à l'acide orthophosphorique 37%.

Tableau 8 : Tableau récapitulatif des études en odontologie conservatrice

Auteur, date, référence	Objectif de l'étude	Méthodes	Résultats	Conclusion
<p><i>Comparing the Efficacy of Three Minimally Invasive Techniques on Demineralized Dentin in Primary Teeth and Evaluating Its Residual Dentin and Microhardness Levels: An In Vitro Study</i></p> <p>Abinaya et al., 2020</p>	<p>Comparer l'efficacité d'élimination des caries de 3 techniques mini-invasives utilisant la méthode chimiomécanique gel de bromélaïne, fraises intelligentes et ART et analyser la dentine résiduelle et la microdureté de la dentine.</p>	<p>30 dents temporaires antérieures non cariées soumises à une déminéralisation. Les échantillons sont divisés en 3 groupes :</p> <ul style="list-style-type: none"> <li>- Groupe I : gel de bromélaïne</li> <li>- Groupe II : fraise intelligente</li> <li>- Groupe III : technique ART</li> </ul> <p>L'élimination des caries a été effectuée pendant une période de 2min.</p> <p>La dentine déminéralisée restante est mesurée par stéréomicroscopie. Puis un test de microdureté est effectué.</p>	<p>Les résultats ont révélé que l'épaisseur de dentine résiduelle moyenne du groupe I est de <math>26,39 \pm 3,956</math> ce qui est supérieur au groupe II avec <math>19,81 \pm 2,449</math> et au groupe III <math>16,06 \pm 3,454</math> avec <math>p</math> statistiquement significative <math>&lt; 0,001</math>.</p> <p>Les résultats de microdureté ont conclu que pour le gel de bromélaïne la valeur moyenne est de <math>62,18 \pm 1,88</math> ce qui ne diffère pas statistiquement de l'échantillon préparé par ART avec <math>62,93 \pm 6,630</math>, tandis que le fond de cavité préparé par des fraises intelligentes a une valeur moyenne de <math>21,73 \pm 5,675</math>. Les résultats ont indiqué une différence statistiquement significative entre les groupes I et II, et les groupes II et III (<math>p &lt; 0,001</math>).</p>	<p>En ce qui concerne d'élimination des caries et de microdureté, le gel de bromélaïne est efficace.</p>
<p><i>A new concept in hybridization: Bromelain enzyme for deproteinizing dentin before application of adhesive system</i></p> <p>Dayem et Tameesh, 2013</p>	<p>Évaluer l'effet déprotéinisant de l'enzyme bromélaïne et de le comparer avec le laser Nd:YAG et NaClO à 10% à l'aide d'un MEB et d'un microscope polarisé</p>	<p>60 prémolaires supérieures humaines ont reçu une cavité vestibulaire ou linguale de classe V. les dents sont divisées en 3 groupes de 20 dents. 10 subiront l'étude au MEB et 10 pour le microscope polarisé.</p> <ul style="list-style-type: none"> <li>- Groupe 1 : traitement au laser Nd:YAG</li> <li>- Groupe 2 : traitement par enzyme bromélaïne</li> <li>- Groupe 3 : traitement avec NaClO 10%</li> </ul> <p>Pour chaque groupe, les dents sont initialement mordancées pendant 15% avec de l'acide orthophosphorique à 37%.</p>	<p>L'étude au MEB montre que l'enzyme bromélaïne a conduit à éliminer le réseau de collagène.</p> <p>Les valeurs moyennes de score de fuite globale sont de 16,2 pour le laser Nd:YAG, 4,1 pour la bromélaïne et 30,1 pour le NaClO à 10%, et les résultats sont statistiquement significatifs (<math>p &lt; 0,001</math>). La bromélaïne a permis de réduire considérablement les scores de fuite globale du système adhésif.</p>	<p>L'étape de déprotéinisation avec l'enzyme bromélaïne est très importante pour obtenir une qualité adhésive élevée et doit être prise en considération avant d'appliquer l'agent de liaison.</p>

<p><i>Effect of bromelain enzyme for dentin deproteinization on bond strength of adhesive system</i></p> <p>Chauhan <i>et al.</i>, 2015</p>	<p>Évaluer l'effet déprotéinisants de la bromélaïne et le comparer NaClO 5% sur la résistance au cisaillement</p>	<p>30 prémolaires humaines divisées en 3 groupes :</p> <ul style="list-style-type: none"> <li>- Groupe 1 : acide orthophosphorique 37%</li> <li>- Groupe 2 : mordantage + bromélaïne</li> <li>- Groupe 3 : mordantage + NaClO 5%</li> </ul> <p>Mise en place d'une résine composite et analyse de résistance au cisaillement à une vitesse de traverse de 1,0 mm/min.</p>	<p>Les résultats de la force de liaison ont été significativement influencés par l'application de la bromélaïne : la valeur moyenne de résistance en MPa est de 20,528 pour le groupe bromélaïne et de 14,244 pour le groupe contrôle (<math>p &lt; 0,05</math>). Les résultats de force de liaison la plus élevée ont été observés dans le groupe traité à la bromélaïne.</p>	<p>Une élimination des fibres de collagène par la bromélaïne après un mordantage à l'acide orthophosphorique entraîne une amélioration de la force de liaison.</p>
<p><i>Comparison of Different Dentin Deproteinizing Agents on the Shear Bond Strength of Resin-bonded Dentin</i></p> <p>Khan <i>et al.</i>, 2020</p>	<p>Comparer l'effet de NaClO 5%, NaClO 10% et de la bromélaïne sur la dentine et la résistance au cisaillement.</p>	<p>140 prémolaires humaines réparties en 3 groupes expérimentaux et 1 groupe témoin :</p> <ul style="list-style-type: none"> <li>- Groupe 1 : mordantage + NaClO 5%</li> <li>- Groupe 2 : mordantage + NaClO 10%</li> <li>- Groupe 3 : mordantage + bromélaïne</li> <li>- Groupe 4 : mordantage uniquement</li> </ul> <p>Mise en place d'une résine composite et analyse de résistance au cisaillement à une vitesse de traverse de 0,5 mm/min</p>	<p>La valeur moyenne des scores de résistance au cisaillement pour NaClO 5% est 67,24, de 53,48 pour NaClO 10%, de 78,51 pour la bromélaïne et 43,26 pour le groupe témoin. La résistance au cisaillement de la bromélaïne est significativement supérieure (<math>p &lt; 0,05</math>) à celle des 3 groupes.</p>	<p>La bromélaïne améliorer la force de liaison en raison de l'élimination des fibres de collagène.</p>

### 2.3. Synthèse des résultats sous forme de tableau récapitulatif

Tableau 9 : Récapitulatif des propriétés des différentes molécules présentes dans l’ananas et leurs domaines d’applications en médecine bucco-dentaire

Propriétés	Molécules	Domaines d'application		Références
Action protéolytique	Bromélaïne Catalase Polyphénol peroxydase	Éclaircissement dentaire	Agent adjuvant au peroxyde d'hydrogène ou agent d'éclaircissement	Vejai Vekaash <i>et al.</i> , 2017 ; Ribeiro <i>et al.</i> , 2020
		Hygiène	Utilisation dans le dentifrice pour son action éclaircissante	Chakravarthy et Acharya, 2012
	Bromélaïne	Odontologie conservatrice	Agent chimiomécanique d'élimination des caries Agent déprotéinisant de la dentine	Abinaya <i>et al.</i> , 2020 ; Khan <i>et al.</i> , 2020
Anti-inflammatoire	Bromélaïne	Endodontie régénérative	Coiffage pulpaire direct	Hong <i>et al.</i> , 2021
		Trouble temporo-mandibulaire	Médicament anti-arthrosique et Médicament anti-inflammatoire dans la prise en charge d'un DI	Jayachandran et Khobre, 2017 ; Gupta <i>et al.</i> , 2020

		Chirurgie	Médicament anti-inflammatoire en cas d'extractions des DDS mandibulaires Incluses	de la Barrera-Núñez <i>et al.</i> , 2014 ; Tharani Kumar <i>et al.</i> , 2020 ; Gupta <i>et al.</i> , 2022
Cicatrisant	Bromélaïne	Parodontologie	Action cicatrisante sur le site donneur lors d'une greffe gingivale libre	Soheilifar <i>et al.</i> , 2018
Antibactérien	Bromélaïne	Endodontie	Utiliser comme un irrigant canalaire pour son action contre <i>E. faecalis</i>	Liliany <i>et al.</i> , 2018
		Parodontologie	Lutte contre <i>Porphyromonas gingivalis</i> , <i>S. mutans</i> , <i>Aggregatibacter actinomycetemcomitans</i>  Augmente l'absorption des antibiotiques	Praveen <i>et al.</i> , 2014 ; Khosropanah <i>et al.</i> , 2012
		Hygiène	Efficacité pour l'élimination de la plaque et lutte contre la gingivite induite par la plaque	Tadikonda <i>et al.</i> , 2017



	Flavonoïde Saponine Tanin Bromélaïne	Endodontie	Médicament intra-canalair	Arsyada <i>et al.</i> , 2018
	Bromélaïne Acide citrique Flavonoïdes Vitamine C	Parodontologie	Lutte contre S. aureus	Loon <i>et al.</i> , 2018
Action tensioactive	Saponine	Endodontie	Irrigant canalair (élimination boue dentinaire)	Pribadi <i>et al.</i> , 2019
Antithrombotique	Bromélaïne	Chirurgie	Diminue le saignement postopératoire	Soheilifar <i>et al.</i> , 2018 ;
Anti-tumorale	Composés phénoliques  Bromélaïne	Cancérologie	Inhibition des cellules cancéreuses des cancers oraux (carcinome épidermoïde)	Martina <i>et al.</i> , 2011 ; Lee <i>et al.</i> , 2019
Stimulant du flux salivaire	Acide citrique Viatamine C Glucosylcéramide	Parodontologie	Traitement de la sécheresse buccale et xérostomie	M.Alibasyah <i>et al.</i> , 2017 Murakami <i>et al.</i> , 2019

## Conclusion

Depuis sa découverte à la fin du XV<sup>e</sup> siècle, *Ananas comosus* n'a de cesse d'avoir intrigué par son utilisation médicinale. Plus récemment, son intérêt en médecine bucco-dentaire a été étudié, afin de trouver une alternative soit plus économique, soit plus naturelle aux traitements déjà existants. Les propriétés majeures qui lui sont conférées (antioxydantes, antibactériennes, antifongiques, antithrombotiques, anti-inflammatoires, cicatrisantes, anticancéreuses) se révèlent précieuses en médecine bucco-dentaire. Les molécules identifiées comme ayant un intérêt thérapeutique sont la bromélaïne, les flavonoïdes, la saponine, l'acide citrique et la vitamine C.

En dentisterie esthétique, les propriétés antioxydantes de la bromélaïne sont exploitées en tant qu'agent d'éclaircissement ou en adjuvant au peroxyde d'hydrogène, donnant un résultat similaire aux techniques conventionnelles, tout en diminuant les effets secondaires.

Les effets anti-inflammatoires et reminéralisants de la bromélaïne permettent d'en faire un matériau de parage pulpaire. En endodontie, on étudie aussi l'utilisation de l'ananas en tant qu'agent antibactérien contre *E. faecalis* sous forme de médication intracanalair, mais aussi, pour son action sur l'élimination de la boue dentinaire grâce aux propriétés tensioactives des saponines, accompagnées de l'action de la bromélaïne et des composés phénoliques.

L'extrait d'ananas contenant, notamment, de la bromélaïne trouve aussi une utilisation en cancérologie pour le traitement des carcinomes épidermoïdes oraux. Son induction de l'apoptose lui donne un intérêt tout particulier pour maîtriser voire stopper la prolifération cellulaire anormale.

Dans le domaine de la chirurgie orale, l'ananas a permis de réduire le trismus et le gonflement postopératoire lors des extractions de dents de sagesse mandibulaires incluses. De plus, son effet anti-inflammatoire permet de traiter les troubles temporo-mandibulaires comme l'arthrose de l'articulation temporo-mandibulaire. Cela permet de minimiser voire stopper l'utilisation des anti-inflammatoires non stéroïdiens connus pour leurs nombreux effets indésirables.

Les propriétés bactéricides envers les principaux agents pathogènes responsables des maladies parodontales font de l'ananas un traitement potentiel. Son action cicatrisante peut être exploitée en parodontologie après une chirurgie gingivale.

En odontologie conservatrice, les agents d'élimination chimio-mécanique permettent une élimination mini-invasive du tissu carieux et la bromélaïne est un agent candidat. Son utilisation en restauration adhésive, après le mordantage, permet d'augmenter la force de liaison du fait de l'élimination du réseau de collagène obstruant l'orifice des tubulis dentinaires.

Néanmoins, pour le moment les études sont majoritairement des études expérimentales avec de petits échantillons. L'usage de l'ananas en médecine bucco-dentaire nécessite d'être approfondi avec des essais cliniques de plus grandes ampleurs. L'ananas apparaît selon cette revue de la littérature comme une bonne alternative dans de nombreux domaines de la médecine bucco-dentaire, sans aucun effet secondaire recensé à ce jour.

## **Bibliographie**

1. Abinaya R, Nagar P, Urs P, Janani J, Smitha S. Comparing the Efficacy of Three Minimally Invasive Techniques on Demineralized Dentin in Primary Teeth and Evaluating Its Residual Dentin and Microhardness Levels: An In Vitro Study. *Int J Clin Pediatr Dent.* 2020; 13(6): 585-9.
2. Arsyada IF, Rianti D, Munadzirah E. Antibacterial activity of mixed pineapple peel (*Ananas comosus*) extract and calcium hydroxide paste against *Enterococcus faecalis*. *Dent J (Maj Ked Gigi).* 2018; 51(1): 20-4.
3. Azizan A, Lee AX, Abdul Hamid NA, Maulidiani M, Mediani A, Abdul Ghafar SZ, et coll. Potentially Bioactive Metabolites from Pineapple Waste Extracts and Their Antioxidant and  $\alpha$ -Glucosidase Inhibitory Activities by <sup>1</sup>H NMR. *Foods.* 2020; 9(2): 173.
4. de la Barrera-Núñez MC, Yáñez-Vico RM, Batista-Cruzado A, Heurtebise-Saavedra JM, Castillo-de Oyagüe R, Torres-Lagares D. Prospective double-blind clinical trial evaluating the effectiveness of Bromelain in the third molar extraction postoperative period. *Med Oral Patol Oral Cir Bucal.* 2014; 19(2): e157-162.
5. Bhui K, Prasad S, George J, Shukla Y. Bromelain inhibits COX-2 expression by blocking the activation of MAPK regulated NF-kappa B against skin tumor-initiation triggering mitochondrial death pathway. *Cancer Letters.* 2009; 282(2): 167-76.
6. Carvalho TN de. The Natural Frontiers of a Global Empire: The Pineapple *Ananas comosus*—In Portuguese Sources of the 16th Century. *Humanities.* sept 2020;9(3):89.
7. Cassago ALL, Souza FVD, Zocolo GJ, da Costa FB. Metabolomics as a tool to discriminate species of the *Ananas* genus and assist in taxonomic identification. *Biochemical Systematics and Ecology.* 2022; 100: 104380.
8. Chakravarthy P, Acharya S. Efficacy of extrinsic stain removal by novel dentifrice containing papain and bromelain extracts. *J Young Pharm.* 2012; 4(4): 245-9.
9. Chauhan K, Shivanna V, Basavanna R. Effect of bromelain enzyme for dentin deproteinization on bond strength of adhesive system. *J Conserv Dent.* 2015; 18(5): 360-3.
10. Crestani M, Barbieri RL, Hawerth FJ, Carvalho FIF de, Oliveira AC de. Das Américas para o Mundo: origem, domesticação e dispersão do abacaxizeiro. *Cienc Rural.* 2010; 40: 1473-83.

11. Das G, Patra JK, Debnath T, Ansari A, Shin HS. Investigation of antioxidant, antibacterial, antidiabetic, and cytotoxicity potential of silver nanoparticles synthesized using the outer peel extract of *Ananas comosus* (L.). *PLoS One*. 2019; 14(8): e0220950.
12. Dayem R, Tameesh M. A new concept in hybridization: Bromelain enzyme for deproteinizing dentin before application of adhesive system. *Contemp Clin Dent*. 2013; 4(4): 421-6.
13. Ekström J, Hylén N, Massimo C, Messana I. Saliva and the Control of Its Secretion. Dans: Ekberg O. *Dysphagia*. Berlin: Springer; 2012. p. 19-47.
14. Fuchs Y, Steller H. Programmed Cell Death in Animal Development and Disease. *Cell*. 2011; 147(4): 742-58.
15. Garcia-Contreras R, Scougall-Vilchis RJ, Contreras-Bulnes R, Sakagami H, Morales-Luckie RA, Nakajima H. A comparative in vitro efficacy of conventional rotatory and chemomechanical caries removal: Influence on cariogenic flora, microhardness, and residual composition. *J Conserv Dent*. 2014; 17(6): 536-40.
16. Gautam S, Rajkumar B, Landge SP, Dubey S, Nehete P, Boruah LC. Antimicrobial efficacy of metapex (calcium hydroxide with iodoform formulation) at different concentrations against selected microorganisms--an in vitro study. *Nepal Med Coll J*. 2011; 13(4): 297-300.
17. Gupta AA, Kambala R, Bhola N, Jadhav A. Comparative efficacy of bromelain and aceclofenac in limiting post-operative inflammatory sequelae in surgical removal of lower impacted third molar: a randomized controlled, triple blind clinical trial. *J Dent Anesth Pain Med*. 2022; 22(1): 29-37.
18. Gupta P, Naik S, Ashok L, Poornima R, Shetty R. Combination of trypsin, rutoside, bromelain and diclofenac sodium in the management of internal derangement of temporomandibular joint: A randomized clinical trial. *J Indian Acad Oral Med Radiol*. 2020; 32(3): 216-21.
19. Hong JH, Kim MR, Lee BN, Oh WM, Min KS, Im YG, et coll. Anti-Inflammatory and Mineralization Effects of Bromelain on Lipopolysaccharide-Induced Inflammation of Human Dental Pulp Cells. *Medicina (Kaunas)*. 2021; 57(6): 591.
20. Kalladka M, Quek S, Heir G, Eliav E, Mupparapu M, Viswanath A. Temporomandibular joint osteoarthritis: diagnosis and long-term conservative management: a topic review. *J Indian Prosthodont Soc*. 2014; 14(1): 6-15.
21. Kandil HE, Labib AH, Alhadainy HA. Effect of different irrigant solutions on microhardness and smear layer removal of root canal dentin. *Tanta Dent J*. 2014; 11(1): 1-11.
22. Khan R, Sharma N, Garg Y, Kumar G, Garg K, Aleemuddin M. Comparison of Different Dentin Deproteinizing Agents on the Shear Bond Strength of Resin-bonded Dentin. *Int J Clin Pediatr Dent*. 2020; 13(Suppl 1): S69-77.

23. Khijmatgar S, Balagopal S. Minimally Invasive Dentistry: Polymer Burs. *J Dent Oral Biol.* 2016; 1(2): 1009.
24. Khosropanah H, Bazargani A, Ebrahimi H, Eftekhar K, Emami Z, Esmailzadeh S. Assessing the Effect of Pineapple Extract Alone and in Combination With Vancomycin on *Streptococcus sanguis*. *Jundishapur J Nat Pharm Prod.* 2012; 7(4): 140-3.
25. Kotiranta U, Suvinen T, Forssell H. Tailored treatments in temporomandibular disorders: where are we now? A systematic qualitative literature review. *J Oral Facial Pain Headache.* 2014; 28(1): 28-37.
26. Lee J, Lee J, Park H, Kim J. The potential use of bromelain as a natural oral medicine having anticarcinogenic activities. *Food Sci Nutr.* 2019; 7(5): 1656-67.
27. Li T, Shen P, Liu W, Liu C, Liang R, Yan N, et coll. Major Polyphenolics in Pineapple Peels and their Antioxidant Interactions. *Int J Food Prop.* 2014; 17(8): 1805-17.
28. Liliany D, Widyarman A, Erfan E, Sudiono J, Djamil M. Enzymatic activity of bromelain isolated pineapple (*Ananas comosus*) hump and its antibacterial effect on *Enterococcus faecalis*. *Scientific Dent J.* 2018; 2(2): 39-50.
29. Loon YK, Satari MH, Dewi W. Antibacterial effect of pineapple (*Ananas comosus*) extract towards *Staphylococcus aureus*. *Scientific Dent J.* 2018; 30(1): 1-6.
30. Love RM, Jenkinson HF. Invasion of dentinal tubules by oral bacteria. *Crit Rev Oral Biol Med.* 2002; 13(2): 171-83.
31. Maerere AP. Etude de la ramification de deux cultivars d'ananas (*Ananas Comosus* (L.) Merr.); Cayenne lisse et Queen Victoria, en relation avec leur développement sous diverses conditions climatiques de l'île de la Réunion [thèse de doctorat]. [Nancy] : Université Nancy I. Sciences biologiques et fondamentales et appliquées ; 217 p.
32. Mangaiyarkarasi SP, Manigandan T, Elumalai M, Cholan PK, Kaur RP. Benefits of Aloe vera in dentistry. *J Pharm Bioallied Sci.* 2015; 7(Suppl 1): S255-9.
33. Martina M, Oewen RR, Riyanti E, Syawqie A, Supriatno S. The effects of ethyl acetate fraction of *Ananas Comosus* (L.) Merr. of tongue cancer cell growth inhibition Supri's Clone-1, invitro. *Scientific Dent J.* 2011; 23(2): 79-84.
34. Mattigatti S, Ratnakar P, Moturi S, Varma S, Rairam S. Antimicrobial effect of conventional root canal medicaments vs propolis against *Enterococcus faecalis*, *Staphylococcus aureus* and *Candida albicans*. *J Contemp Dent Pract.* 2012; 13(3): 305-9.
35. Mohd Ali M, Hashim N, Abd Aziz S, Lasekan O. Pineapple (*Ananas comosus*): A comprehensive review of nutritional values, volatile compounds, health benefits, and potential food products. *Food Res Int.* 2020; 137: 109675.

36. Münchow EA, Hamann HJ, Carvajal MT, Pinal R, Bottino MC. Stain removal effect of novel papain- and bromelain-containing gels applied to enamel. *Clin Oral Invest.* 2016; 20(8): 2315-20.
37. Murakami M, Nishi Y, Harada K, Masuzaki T, Minemoto Y, Yanagisawa T, et coll. Impact of Oral Intake of Glucosylceramide Extracted from Pineapple on Xerostomia: A Double-Blind Randomized Cross-Over Trial. *Nutrients.* 2019; 11(9): E2020.
38. Pioch T, Kobaslija S, Huseinbegović A, Müller K, Dörfer CE. The effect of NaOCl dentin treatment on nanoleakage formation. *J Biomed Mater Res.* 2001; 56(4): 578-83.
39. Plotino G, Buono L, Grande NM, Pameijer CH, Somma F. Nonvital tooth bleaching: a review of the literature and clinical procedures. *J Endod.* 2008; 34(4): 394-407.
40. Praveen NC, Rajesh A, Madan M, Chaurasia VR, Hiremath NV, Sharma AM. In vitro Evaluation of Antibacterial Efficacy of Pineapple Extract (Bromelain) on Periodontal Pathogens. *J Int Oral Health.* 2014; 6(5): 96-8.
41. Pribadi N, Samadi K, Astuti MNK, Kurniawan HJ, Tandadjaja AK, Hadi RP. The differences in root canal smear layer removal between 6,25% pineapple (*Ananas comocus* L. Merr.) peel extract and 17% Ethylene diamine tetra-acetic acid. *Dent J (Maj Ked Gigi).* 2019; 52(3): 122-5.
42. Ribeiro JS, Barboza A da S, Cuevas-Suárez CE, da Silva AF, Piva E, Lund RG. Novel in-office peroxide-free tooth-whitening gels: bleaching effectiveness, enamel surface alterations, and cell viability. *Sci Rep.* 2020; 10(1): 10016.
43. Rose J, Ghoneima A, Lippert F, Maxwell L, Eckert G, Stewart KT. A visual evaluation of oral plaque removal utilizing an adjunct enzyme pre-rinse in orthodontic subjects. *Angle orthod.* 2020; 90(6): 844-50.
44. Santosh P. Impacted Mandibular Third Molars: Review of Literature and a Proposal of a Combined Clinical and Radiological Classification. *Ann Med Health Sci Res.* 2015; 5(4): 229-34.
45. Singh T, More V, Fatima U, Karpe T, Aleem M, Prameela J. Effect of proteolytic enzyme bromelain on pain and swelling after removal of third molars. *J Int Soc Prevent Communit Dent.* 2016; 6(9): 197-204.
46. Soheilifar S, Bidgoli M, Hooshyarfard A, Shahbazi A, Vahdatinia F, Khoshkhouie F. Effect of Oral Bromelain on Wound Healing, Pain, and Bleeding at Donor Site Following Free Gingival Grafting: A Clinical Trial. *J Dent (Tehran).* 2018; 15(5): 309-16.
47. Sulieman M, Addy M, Macdonald E, Rees JS. The bleaching depth of a 35% hydrogen peroxide based in-office product: a study in vitro. *J Dent.* 2005; 33(1): 33-40.

48. Sun GM, Zhang XM, Soler A, Marie-Alphonsine P. Chapter 25, Nutritional Composition of Pineapple (*Ananas comosus* (L.) Merr.). Dans: Simmonds MSJ, Preedy VR. Nutritional Composition of Fruit Cultivars [Internet]. San Diego: Academic Press; 2016. p. 609-37.
49. Tadikonda A, Pentapati KC, Urala AS, Acharya S. Anti-plaque and anti-gingivitis effect of Papain, Bromelain, Miswak and Neem containing dentifrice: A randomized controlled trial. *J Clin Exp Dent*. 2017; 9(5): e649-53.
50. Tang M, Dai W, Wu H, Xu X, Jiang B, Wei Y, et coll. Transcriptome analysis of tongue cancer based on high-throughput sequencing. *Oncol Rep*. 2020; 43(6): 2004-16.
51. Taussig SJ, Batkin S. Bromelain, the enzyme complex of pineapple (*Ananas comosus*) and its clinical application: An update. *J Ethnopharmacol*. 1988; 22(2): 191-203.
52. Tharani Kumar S, Ashok Prasanna R, Kirubanandan JR, Elaveyini U, Prasanna Devi S, Balasubramaniam M. Postoperative Healing after Surgical Removal of Mandibular Third Molar: A Comparative Study between Two Proteolytic Enzymes. *J Pharm Bioallied Sci*. 2020; 12(Suppl 1): S289-94.
53. Tilwe GH, Beria S, Turakhia NH, Daftary GV, Schiess W. Efficacy and tolerability of oral enzyme therapy as compared to diclofenac in active osteoarthritis of knee joint: an open randomized controlled clinical trial. *J Assoc Physicians India*. 2001; 49: 617-21.
54. Varilla C, Marcone M, Paiva L, Baptista J. Bromelain, a Group of Pineapple Proteolytic Complex Enzymes (*Ananas comosus*) and Their Possible Therapeutic and Clinical Effects: A Summary. *Foods*. 2021; 10(10): 2249.
55. Vejai Vekaash C, Kumar Reddy T, Venkatesh K. Effect of vital bleaching with solutions containing different concentrations of hydrogen peroxide and pineapple extract as an additive on human enamel using reflectance spectrophotometer: An in vitro study. *J Conserv Dent*. 2017; 20(5): 337-40.
56. Zänker KS. The use of systemic enzyme therapy in oncology. *Cancer Chemother Pharmacol*. 2001; 47(1): S1-3.

### Références bibliographiques électroniques

57. National Cancer Institute. Cancer de la tête et du cou—Version patient [Internet]. [cité 6 avr 2022a]. Disponible sur : <https://www.cancer.gov/types/head-and-neck>
58. WHO/Europe. Cancer [Internet]. 2022 [cité 6 avr 2022d]. Disponible sur : <https://www.euro.who.int/en/health-topics/noncommunicable-diseases/cancer>
59. Zulfan M, Alibasyah, Rezeki S, Trisna F. The Difference in Salivary Flow Rate Before and After Stimulate Between Chewing Pineapple (*Ananas comocus*) dan Papaya (*Carica papaya*). *Indian J Dent Adv* [Internet]. 2017 [cité 9 mars 2022]; 9(2): 82-5. Disponible sur : <http://rep.nacd.in/ijda/09/02/09.02.10082.pdf>



## Table des matières

<b>1. ANANAS</b>	<b>22</b>
<b>1.1. Présentation</b>	<b>22</b>
<b>1.2. Composants issus de l'ananas ayant des propriétés thérapeutiques</b>	<b>25</b>
1.2.1. Fibres	26
1.2.2. Minéraux	27
1.2.3. Vitamines	28
1.2.4. Acides organiques	29
1.2.5. Saponine	29
1.2.6. Enzymes	29
1.2.7. Composés phénoliques et les tanins	33
1.2.8. Les glucosylcéramides	35
<b>1.3. Synthèse sous forme de tableau des propriétés thérapeutiques de l'ananas</b>	<b>36</b>
<b>2. REVUE DE LITTÉRATURE SUR LES APPLICATIONS OU LES UTILISATIONS EN MÉDECINE BUCCO-DENTAIRE DE L'ANANAS</b>	<b>37</b>
<b>2.1. Matériel et méthodes</b>	<b>37</b>
2.1.1. Bases de données	37
2.1.2. Mots-clefs	37
2.1.3. Critères de sélection	38
2.1.4. Présentation des résultats	39
<b>2.2. Résultats et discussion sur les applications ou les utilisations en médecine bucco- dentaire de l'ananas</b>	<b>40</b>
2.2.1. Éclaircissement dentaire	40
2.2.2. Endodontie	54
2.2.3. Cancérologie et <i>Ananas comosus</i>	68
2.2.4. Les troubles temporo-mandibulaires	78
2.2.5. Chirurgie orale : Extraction de la dent de sagesse mandibulaire incluse	86
2.2.6. Parodontie et hygiène orale	101
2.2.7. Odontologie conservatrice	120
<b>2.3. Synthèse des résultats sous forme de tableau récapitulatif</b>	<b>133</b>

Vu la demande du doyen de la faculté d'odontologie de Lorraine sur le rapport du jury :

Président : É. MORTIER – Professeur des universités  
Membre du jury : K. YASUKAWA – Maître de conférences des universités (Directeur de thèse)  
Membre du jury : C. EGLOFF-JURAS – Maître de conférences des universités  
Membre du jury : R. GIESS – Enseignant universitaire – praticien attaché

la présidente de l'université de Lorraine autorise

**Madame Camille PLANTEGENET**

née à BAR-LE-DUC (Meuse) le 14 septembre 1995,

à soutenir et imprimer sa thèse en vue d'obtenir le diplôme d'État de docteur en chirurgie dentaire intitulée :

**« L'ANANAS EN MÉDECINE BUCCO-DENTAIRE »**

Nancy, le 17 juin 2022

N° autorisation : 12522 C

La présidente de l'université de Lorraine

  
H. BOULANGER 

## **PLANTEGENET Camille – L’ananas en médecine bucco-dentaire**

Nancy 2022 : 143 pages, 37 figures, 9 tableaux

Th : Chir.-Dent. : Nancy 2022

### **Mots-clefs :**

- *Ananas Comosus*
- *Pineapple*
- *Bromelain*
- *Dentistry*

### **Résumé :**

L’auteure s’est intéressée à l’intérêt de l’ananas en médecine bucco-dentaire, notamment par ses propriétés majeures (antioxydantes, antibactériennes, antifongiques, antithrombotiques, anti-inflammatoires, cicatrisantes, anticancéreuses). Ainsi, les molécules identifiées comme ayant un intérêt thérapeutique sont la bromélaïne, les flavonoïdes, la saponine, l’acide citrique et la vitamine C.

Au cours de ce travail, après un bref rappel sur l’ananas ses principes actifs et leurs propriétés médicinales associées, l’auteure a réalisé une revue de la littérature montrant la possibilité de ses applications thérapeutiques. Néanmoins, les études sélectionnées sont majoritairement des études expérimentales avec de petits échantillons. L’usage de l’ananas en médecine bucco-dentaire nécessiterait d’être approfondi avec des essais cliniques de plus grandes ampleurs.

### **Jury :**

Président : Pr Éric MORTIER  
Membres : Dr Claire JURAS  
Dr Renaud GIESS  
Directeur de thèse : Dr Kazutoyo YASUKAWA

### **Adresse de l’auteur :**

PLANTEGENET Camille  
165 rue Saint-Dizier  
54000 NANCY