



HAL
open science

Physiologie et pathologies de la langue

Anthony Dumel

► **To cite this version:**

Anthony Dumel. Physiologie et pathologies de la langue. Sciences du Vivant [q-bio]. 2021. hal-04042805

HAL Id: hal-04042805

<https://hal.univ-lorraine.fr/hal-04042805>

Submitted on 23 Mar 2023

HAL is a multi-disciplinary open access archive for the deposit and dissemination of scientific research documents, whether they are published or not. The documents may come from teaching and research institutions in France or abroad, or from public or private research centers.

L'archive ouverte pluridisciplinaire **HAL**, est destinée au dépôt et à la diffusion de documents scientifiques de niveau recherche, publiés ou non, émanant des établissements d'enseignement et de recherche français ou étrangers, des laboratoires publics ou privés.



**UNIVERSITÉ
DE LORRAINE**

**BIBLIOTHÈQUES
UNIVERSITAIRES**

AVERTISSEMENT

Ce document est le fruit d'un long travail approuvé par le jury de soutenance et mis à disposition de l'ensemble de la communauté universitaire élargie.

Il est soumis à la propriété intellectuelle de l'auteur. Ceci implique une obligation de citation et de référencement lors de l'utilisation de ce document.

D'autre part, toute contrefaçon, plagiat, reproduction illicite encourt une poursuite pénale.

Contact bibliothèque : ddoc-thesesexercice-contact@univ-lorraine.fr
(Cette adresse ne permet pas de contacter les auteurs)

LIENS

Code de la Propriété Intellectuelle. articles L 122. 4

Code de la Propriété Intellectuelle. articles L 335.2- L 335.10

http://www.cfcopies.com/V2/leg/leg_droi.php

<http://www.culture.gouv.fr/culture/infos-pratiques/droits/protection.htm>

**ACADÉMIE DE NANCY-METZ
UNIVERSITÉ DE LORRAINE
FACULTÉ D'ODONTOLOGIE DE LORRAINE**

Année 2021

N°

**THÈSE
POUR LE DIPLÔME D'ÉTAT DE DOCTEUR EN CHIRURGIE DENTAIRE**

Présentée et soutenue publiquement le

5 novembre 2021

par

Anthony DUMEL

Né le 13 octobre 1995 à Mulhouse (Haut-Rhin)

Physiologie et pathologies de la langue

Composition du jury :

Président - Directeur de thèse : Pr Eric MORTIER

Membres :
Dr Anne-Sophie VAILLANT
Dr Laure PEREIRA
Dr Charlène KICHENBRAND

**ACADÉMIE DE NANCY-METZ
UNIVERSITÉ DE LORRAINE
FACULTÉ D'ODONTOLOGIE DE LORRAINE**

Année 2021

N°

**THÈSE
POUR LE DIPLÔME D'ÉTAT DE DOCTEUR EN CHIRURGIE DENTAIRE**

Présentée et soutenue publiquement le

5 novembre 2021

par

Anthony DUMEL

Né le 13 octobre 1995 à Mulhouse (Haut-Rhin)

Physiologie et pathologies de la langue

Composition du jury :

Président - Directeur de thèse : Pr Eric MORTIER

Membres :
Dr Anne-Sophie VAILLANT
Dr Laure PEREIRA
Dr Charlène KICHENBRAND

« Par délibération en date du 11 décembre 1972, la Faculté de Chirurgie Dentaire a arrêté que les opinions émises dans les dissertations qui lui seront présentées doivent être considérées comme propre à leurs auteurs et qu'elle n'entend leur donner aucune approbation ni improbation »

Président : Professeur Pierre MUTZENHARDT Doyen : Professeur Jean-Marc MARTRETTE

Vice-Doyens : Dr Céline CLEMENT – Dr Rémy BALTHAZARD – Dr Anne-Sophie VAILLANT

Membres Honoraires : Dr L. BABEL – Pr. S. DURIVAUX – Pr A. FONTAINE – Pr G. JACQUART – Pr D. ROZENCWEIG - Pr ARTIS

Doyens Honoraires : Pr J. VADOT, Pr J.P. LOUIS

Département odontologie pédiatrique Sous-section 56-01	Mme	JAGER Stéphanie	Maître de conférences *
	M.	PREVOST Jacques	Maître de conférences
	Mme	HERNANDEZ Magali	Maître de conférences *
	M.	HAINOT Raphaël	Assistant
	Mme	HILT Léa	Assistante
Département orthopédie dento-faciale Sous-section 56-01	M.	VANDE VANNET Bart	Professeur des universités *
	Mme	SENG Marilyne	Assistante
	Mme	TRAN Mai-Linh	Assistante
Département prévention, épidémiologie, économie de la santé, odontologie légale Sous-section 56-02	Mme	CLÉMENT Céline	Maître de conférences *
	M.	BAUDET Alexandre	Maître de conférences associé*
	Mme	CAIONE Mariette	Assistante
	M.	VEYNACHTER Thomas	Assistant *
Département parodontologie Sous-section 57-01	Mme	BISSON Catherine	Professeur des universités *
	M.	JOSEPH David	Maître de conférences *
	Mme	VITALI Marine	Assistante
Département chirurgie orale Sous-section 57-01	Mme	GUILLET-THIBAUT Julie	Maître de conférences *
	M.	BRAVETTI Pierre	Maître de conférences
	Mme	KICHENBRAND Charlene	Maître de conférences *
	Mme	PHULPIN Bérengère	Maître de conférences *
	M.	CLERC Sébastien	Enseignant univ. – praticien attaché*
	Mme	DE VERBIZIER Charlotte	Assistante
	Mme	PEREIRA Laure	Assistante
Département biologie orale Sous-section 57-01	M.	YASUKAWA Kazutoyo	Maître de conférences *
	M.	MARTRETTE Jean-Marc	Professeur des universités *
	Mme	EGLOFF-JURAS Claire	Maître de conférences *
	M.	LOISON-ROBERT Ludwig	Maître de conférences *
Département dentisterie restauratrice, endodontie Sous-section 58-01	M.	MORTIER Éric	Professeur des universités *
	M.	ENGELS-DEUTSCH Marc	Professeur des universités *
	M.	AMORY Christophe	Maître de conférences
	M.	BALTHAZARD Rémy	Maître de conférences *
	M.	VINCENT Marin	Maître de conférences*
	Mme	DAVRIL Jeanne	Assistante *
	M.	GISS Renaud	Enseignant univ. – praticien attaché*
	M.	GRABER Clément	Assistant
Département prothèses Sous-section 58-01	M.	DE MARCH Pascal	Maître de conférences
	Mme	CORNE Pascale	Maître de conférences *
	M.	SCHOUVER Jacques	Maître de conférences
	Mme	VAILLANT Anne-Sophie	Maître de conférences *
	Mme	GERBER Caroline	Assistante *
	Mme	PRINTZ Elodie	Assistante
	M.	SYDA Paul-Marie	Assistant
	Mme	WILK Sabine	Assistante
	M.	HIRTZ Pierre	Maître de conférences associé
Département fonction-dysfonction, imagerie, biomatériaux Sous-section 58-01	Mme	STRAZIELLE Catherine	Professeur des universités *
	Mme	MOBY (STUTZMANN) Vanessa	Maître de conférences *
	M.	SALOMON Jean-Pierre	Maître de conférences
	Mme	JANTZEN-OSSOLA Caroline	Assistante associée

Souligné : responsable de département

* temps plein

Mis à jour le 1^{er} septembre 2021

A notre président de jury et directeur de thèse,

Professeur Eric MORTIER,

Docteur en chirurgie dentaire

Docteur de l'université Henri Poincaré en physique - chimie de la matière et des matériaux

Habilité à diriger des recherches

Professeur des universités - Praticien hospitalier

Responsable du département de dentisterie restauratrice, endodontie

Chef du service d'odontologie du CHRU de Nancy

Vous nous faites l'honneur de présider ce jury et d'avoir diriger notre thèse.

Merci de l'intérêt que vous avez porté à ce travail.

Nous vous remercions pour votre accompagnement tout au long de ces études.

Nous vous remercions pour tous vos conseils avisés et votre implication au cours de notre scolarité.

Nous vous prions de bien vouloir accepter nos respectueuses salutations.

A notre juge,

Dr Charlène KICHENBRAND,

Docteur en chirurgie dentaire

Docteur de l'université de Lorraine

Spécialiste qualifiée en chirurgie orale

Maître de conférences – praticien hospitalier

*Nous vous prions de recevoir nos sincères remerciements
pour avoir accepté de faire partie de notre jury.*

*Merci pour les vacations de chirurgie orale tout aussi
enrichissantes que diversifiantes.*

Recevez notre sincère gratitude et amitié.

A notre juge,

Dr Anne Sophie VAILLANT,

Docteur en chirurgie dentaire

Docteur de l'université de Lorraine - Spécialité Sciences des Matériaux

Ancienne interne en odontologie

Maître de conférences – Praticien hospitalier

Vice - doyen de la faculté d'odontologie de Lorraine

Vous nous faites l'honneur de faire partie de notre jury et nous vous en remercions.

Merci pour les vacations de prothèse ainsi que les nombreuses matinées de monitorat, toutes très enrichissantes.

Nous vous témoignons notre profonde et respectueuse reconnaissance.

A notre juge,

Docteur Laure PEREIRA,

Docteur en chirurgie dentaire

Assistante hospitalo – universitaire

Nous vous remercions d'avoir accepté de faire partie de notre jury.

Merci pour votre aide régulière et votre extrême gentillesse lors des nombreuses vacances passées ensemble.

Vos conseils nous ont toujours été très précieux.

Recevez notre sincère gratitude et amitié.

A notre invitée,

Docteur Michèle ISCHIA-THIRION,

Docteur en chirurgie dentaire.

*Vous nous faites l'honneur d'avoir accepté notre invitation.
Nous vous remercions pour toutes ces discussions
passionnantes et surtout très enrichissantes au cours des
années écoulées.*

*Votre gentillesse et votre accompagnement ont toujours
été extrêmement importants pour nous et continueront à
l'être.*

*Nous vous témoignons notre profonde et respectueuse
reconnaissance.*

Remerciements

A mes parents, je ne vous remercierai jamais assez pour l'éducation que vous nous avez inculquée. Merci pour votre soutien durant toutes ces années, vous avez été de véritables piliers et je vous en serai éternellement reconnaissant.

A ma Maman, la seule et l'unique, toujours présente à mes côtés, dans les bons comme dans les mauvais moments. Merci pour ton soutien sans faille, pour ces corrections intensives jusqu'au bout de la soirée que ce soit en primaire, collège et lycée ou encore pour ce travail, mais également un immense merci pour m'avoir fait devenir l'homme que je suis. Je t'aime.

A mon Papa, le seul et l'unique, véritable modèle comme tout fils aimerait avoir. Merci de m'avoir épaulé du début jusqu'à la fin de ces études et de continuer à le faire au cabinet désormais. Malgré tes quelques colères amplement méritées dues à certaines de mes années réalisées en double... j'espère avoir réussi à te rendre fier de moi. Je t'aime.

A ma petite sœur Sophie, ta bonne humeur et ton caractère ont été une véritable force durant toutes mes études. Tu as su démontrer que je pouvais compter sur toi en toute circonstance, et je suis vraiment fier de la jolie jeune femme que tu es devenue. Je t'aime.

A Mamy Jacques, toujours présente et n'hésitant pas à parler fièrement de ses enfants et petits enfants. Après toutes les inquiétudes que tu as pu avoir en suivant mes études (quelques fois chaotiques il est vrai...), tu as le droit maintenant d'être rassurée.

A Mamy Monique, la plus aimante de toutes les mamys du monde. Pas un jour sans penser à ses petits enfants, tu as toujours été encourageante envers moi et tu n'as eu de cesse de croire en moi. Merci également pour toutes ces jolies petites leçons d'alsacien, et surtout n'oublies pas ... « isch tosepis mitan cropa ».

A Papy Fernand, l'une des personnes pour laquelle j'ai le plus d'admiration. Infatigable travailleur ayant la main sur le cœur, tu as été en grande partie responsable de mon évolution. Merci pour m'avoir fait découvrir de nombreuses passions, de la pêche au vélo, sans oublier naturellement la nature à travers la pratique de la chasse. Toutes ses heures passées à tes côtés ont été incroyables et sont gravées à jamais dans ma mémoire. Je n'aurai de cesse de te remercier.

A Papy Jean, le papy le plus charismatique que tout le monde rêve d'avoir ! Malheureusement, tu es parti bien trop tôt, mais tu as été régulièrement dans mes pensées durant ses années d'étude et tu continueras à l'être dans ma vie professionnelle. J'espère que de là-haut tu es fier de voir qu'un autre membre de la famille Dumel devienne docteur.

A Jérôme, mon cousin adoré parti bien trop tôt. Ta force, ton abnégation, et ta soif de vivre démontre le courage qu'était le tien. Je sais que de là-haut tu nous observes et que tu es fier de nous tous. J'aimerais te remercier pour tout ce que tu m'as apporté mais également pour tout ce que tu me transmets encore à chacune de mes pensées envers toi. Tu nous manques énormément.

A Guy et Pascale, pour votre gentillesse légendaire. Vous avez toujours été là durant toutes ses années et je vous en remercie. Guy, toujours des discussions passionnantes... Pascale, chef cuisto aux merveilleux roulés au jambon, je te suis extrêmement reconnaissant pour tout ce temps passé avec moi afin d'obtenir la merveilleuse mise en page de ce travail... mais à vrai dire, on s'est quand même bien amusé...

A Pm, ou Pierre Marie pour les intimes. Merci de prendre soin de ma sœur au quotidien comme tu le fais. Plus qu'un beau frère, tu es devenu un véritable ami et j'ai déjà hâte d'aller au prochain week-end pêche ou encore de repartir un petit coup en opération ambulancier. Merci également pour ton soutien sans faille depuis tant d'années. Cependant, n'oublies pas une chose : je te ferai passer un jour sous pavillon Audi...

A Delphine, ma cousine de cœur. Merci pour tous ces bons moments partagés entre Bordeaux et notre magnifique Alsace. Hâte d'aller voir le prochain Fast and Furious mission Lune ou encore de rigoler devant les filtres Snapchat de Noël... En tout cas, je prendrai rapidement rendez-vous chez ma naturopathe préférée, pour qu'elle veuille bien m'expliquer tout ce que mes ongles ont à me raconter !!!

A Gat, mon magnifique chauve au grand cœur !! D'la joie d'la bonne humeur et une bonne dose de sympathie, j'envierai presque Delphine bordel.. A notre future virée bordelaise, auréolée de quelques Chouffes accompagnant une bonne petite entrecôte ! En attendant, merci pour tous les bons moments passés et à venir, c'est toujours un plaisir de te voir et de discuter avec toi.

A ma Nounou, ou plutôt ma 3ème grand mère. Toujours présente pour moi depuis mes premiers pas, tu as été en grande partie responsable de mon évolution au cours de toutes ses années. Merci pour tout ce que tu m'as apporté, et vivement le prochain apéro au Picon-Citron. Plein de bisous.

A Christiane et Georges, mes parents bis. Pas une semaine sans « aller boire un coup », ou encore pas un été sans une super journée pour rentrer les foins. Des moments qui restent gravés et qui dureront encore très longtemps. Merci pour tout, je n'oublie pas que c'est chez vous que j'ai passé mes 5 semaines de révisions en première année, et que les plats concoctés par ma super Maman bis (mais aussi les amers accompagnant la douce bière, pas d'inquiétude Georges) sont sans doute pour quelque chose dans la réussite de celle-ci. Et surtout, n'oubliez jamais qu'un jour, un grand sage a dit : « Aie confiance... ».

A Michou, Olivier, Carole et Daniel, toujours un plaisir de partager un repas avec les vieux dentistes, en finissant par des discussions faluchardes tout en sirotant un verre de gnole... Nous n'aurons de cesse d'écouter vos précieux conseils, dans tous les domaines !

Au Dr Christophe Amory, ces années passées à travailler à vos côtés ont été tout aussi géniales que bénéfiques. Véritable expert dans votre profession, vous m'avez appris tellement de choses que je ne saurai comment vous remercier. Tout ceci dans une ambiance de travail qui était naturellement... incroyable !

Au Dr Jacques Bitton, merci pour votre accueil des plus chaleureux et tout vos conseils avisés. Votre pédagogie caractéristique et l'amour de votre métier m'ont encore plus donné l'envie de faire de la chirurgie. J'espère un jour réussir à réaliser la même chose que ce dont vous êtes capables de faire.

A Emilie, merci de m'avoir fait confiance et donner la chance de pouvoir travailler au cabinet dès le début. Toujours de bons conseils, je te remercie pour toute la bienveillance dont tu as eu égard envers moi, et j'ai déjà hâte de travailler avec vous tous.

A Clément,

Par où commencer ? Que raconter ? Tant de choses bordel ! Mon meilleur pote, depuis nos années primaires Egueniguoises. Toujours présents l'un pour l'autre, à se soutenir dans les bons comme dans les mauvais moments. Le grand frère que je n'ai jamais eu. Des matchs sochaliens à Bonal, en passant par le cheval ou encore par la pêche, la chasse, le hand, tu as toujours été à mes côtés et je ne peux que t'en remercier.

Un peu plus d'un an après toi, à moi de devenir, je l'espère (au moment où j'écris ces mots, rien n'est encore fait...), docteur. Tu peux être fier d'avoir réussi à atteindre ce joli grade, et qui plus est d'être devenu un vétérinaire équin que tout le monde s'arrachera dans quelques années ... ;)

Malgré les kilomètres qui nous ont souvent séparés ces dernières années, rien ne viendra gâcher cette formidable amitié qu'est la notre et qui durera encore de nombreuses années.

Merci encore pour tout ce que tu as pu m'apporter, pour ton soutien sans faille et tes conseils toujours plus intéressants les uns que les autres. Bisous mon poulet ☺

Aux copains du lycée : Maxime, le magicien aux œufs d'or, toujours d'attaque pour une bonne soirée entre copains, au Moulin mais surtout à la Via Notte bien sur. **Nicolas**, notre Bouth préféré, au caractère bien trempé mais à qui tu peux faire une confiance absolue. Nos séances de muscu à Nancy me manquent mon vieux, il est temps que tu reviennes dans notre contrée franc-comtoise pour qu'on se rattrape. **Julien T**, le petit roux, adepte de sa prothèse, écologique dans l'âme. J'ai vraiment hâte d'avoir à nouveau une discussion des plus philosophiques avec toi car c'est toujours extrêmement intéressant. **Tristan**, le plus rigolo des copains : combien d'après midi piscine chez toi pendant notre lycée ? Un chauve au grand cœur et à la grosse barbe, c'est ce qui te définit le mieux. En plus, maintenant t'es un semi marathonnier, alors que demande le peuple ??? **Julien R**, mon grand roux !! Indéniablement un des meilleurs amis sur qui l'on peut compter. Tu n'as eu de cesse de perdre à Fifa contre moi et je t'en suis reconnaissant... Non, sans rire, toujours un plaisir de partager un moment de sport ou encore une soirée avec toi. Merci pour toutes ces bonnes doses de bonne humeur depuis le lycée, et surtout, merci d'avoir pris les notes en cours de maths de première... **Matthias**, notre portugais national et cela depuis la primaire !!! Un plaisir et un honneur de t'avoir ramené jusqu'à chez toi en brouette mais t'avais un peu abusé, on n'avait pas pu boire notre Panaché ce jour-là. N'oublies jamais que jusqu'à il y a peu, nos deux équipes de cœur étaient Championne d'Europe et Championne du Monde : mais surtout n'oublies pas que les champions du monde, c'était bien les Français... **Lucette**, merci pour tout ces bons moments passés ensemble depuis tant d'années. Tu as toujours été un modèle à tous les niveaux et je ne serai sans doute pas là sans ta présence et ton aide précieuse.

A Guillaume et Margot N, et leur toute petite puce qui ne va pas tarder à pointer le bout de son nez !! Merci pour toutes ces bonnes soirées partagées ensemble, j'ai déjà hâte des prochaines. Guillaume, je te promets que la prochaine fois je te laisserai gagner à la pétanque, et Margot, je te promets que la prochaine fois, tes grillades seront bien cuites !! Plein de bisous aux Normand.

A mon Simon,

Qui aurait pu croire qu'un simple morceau de scotch accroché lors d'un rallye d'inté pourrait découler sur une amitié pareille ? Et ouais, Simon et Toto, Toto et Simon, c'est un peu le binôme de dentaire inséparable : quelques fois sérieux, de temps en temps légèrement alcoolisés, mais surtout toujours de bonne humeur.

Souvent en retard, chaque matin en train d'essayer d'allumer sa roulée magnifiquement préparée par sa rouleuse hors paire, régulièrement chaud pour jouer au Spider C**, fan de Wharammers (que je déteste tout autant soit dit en passant...) : ça c'est mon Smion C bordel ! Mais c'est aussi un mec au cœur énorme, toujours gentil et prêt à rendre service aux autres, à ramener l'indispensable aux nombreux lundis soirs ayant émanés nos études, ou encore à réaliser des nuits blanches avant les exams.. (D'ailleurs faudra quand même m'expliquer comment tu arrives à faire des trucs pareils).

Un grand merci pour toutes ces belles années dentaires passées et je compte sur toi pour que les suivantes soient tout aussi sympathiques !!

A la triloc,

Lundi soir chez Toto, le reste du temps chez Isaure et Benj : c'est ça la triloc. Que de temps passé ensembles. Que ce soit pour regarder des vidéos chelous sur YouTube, pour m'héberger le temps d'une soirée (sauf si ça fait longtemps que tu n'as pas été seul avec Isaure mon Benzob...), ou encore pour passer le dernier exam de notre vie (il va bien falloir qu'on l'avoue un jour...), ce fut un plaisir énorme de passer ces années avec vous. Merci à vous deux, et longue vie à la triloc (j'ai déjà hâte d'aménager ma chambre dans votre prochaine maison...) :

A ma petite Isaure,

Je suis sur que tu étais déjà en train de rager car tu croyais ne pas avoir ton remerciement personnel...

Ma petite Hermione Granger de dentaire, mon petit Graffiti, mais surtout notre indéniable Bulbizaure. Toujours présente, que ce soit pour aller boire un coup ou pour parler de choses et d'autres. Vraisemblablement l'une, si ce n'est la plus belle rencontre de ces 6 dernières années. Une petite boule de nerf toute timide au début, jamais en dehors des règles, mais qui se dévoile par la suite, devenant ce Scheitan qui t'obligera à rentrer à 2h du mat des vedettes, et cela juste après avoir parlé de la nécessité de la chasse avec une parfaite inconnue.. Ouais, c'est de toi que je parle la :D !

Merci pour tous ces merveilleux moments : wei, gala, garden, les lundis soirs, en passant par les éphémères révisions du csct, sans oublier ces belles vacances à la Jenny (prononces le avec mon accent stp) .. Que de discussions intéressantes sur tous les sujets, personnels comme professionnels. Tu as été un véritable pilier pendant toutes ces études et je compte sur toi pour le rester encore de nombreuses années. Et surtout, n'oublies jamais de rouler un pollen de Bulbizaure.

A mon Benzob,

Je t'ai connu bébé, je t'ai vu passer au collège, au lycée, avoir ton bac, devenir mon coloc éphémère, avoir ta P1 et maintenant j'te vois devenir dentiste à mes côtés. Cette évolution mon pote ! Toujours là pour se partager nos précieuses informations acquises durant nos différents stages, mais pour ça je pense que ce n'est que le début ! Jamais le dernier pour m'accompagner en soirée avec des phrases du type « ce soir j'te suis », mais toujours le premier pour organiser un lundi soir chez le Toto et son traditionnel apéro dinatoire (à base de jambon truffé du marché bien sur) devant l'Amour est Dans Le Pré ou Mariés au Premier Regard ! On en aura passé des bons moments à la corpo ...

Merci encore à mon maire du Wei préf pour toutes ces belles années. Je te souhaite plein de jolies choses avec ta « belle » Isaure comme tu l'appelles si bien.

Je vous aime mes colocs préférés ♥

A Mathias, comment ne pas remercier la personne avec qui j'ai tout de même eu ma plus longue relation ? Sur Facebook ok, mais tout de même, ça compte. Merci pour tout : ces weis, ces crits, ces gardens, mais surtout tous les moments à côtés : ski, chasse, férias, ... Tu resteras celui avec qui j'ai dormi le plus de fois, mais aussi celui qui m'a entendu crier un « hihaaa » après un coup de fusil un samedi matin hivernal, ou encore mon maitre de golf attiré. Tu es devenu au fil des années un de mes meilleurs amis, et surtout quelqu'un sur qui je peux compter et avoir confiance, et pour tout cela je te dis un merci monumental. ♥

A Guillaume, le seul et unique Bro. Twa Bro putain. Enfin : Nou Bro. Merci pour tout Bro. Astucieux voir incroyable ce remerciement Bro.

A Marine, mon inconditionnelle copine parisienne (je tairai ton premier surnom...). Tu es une personne remarquable et malgré ton caractère de petite parisienne, ces études n'auraient pas été les mêmes sans toi. MA rencontre critarde, puis de nombreux weis et autres soirées passées ensembles, et pourtant... c'est du prochain repas du samedi midi dont j'ai hâte :D. Merci pour tout, et plein de jolies choses avec Mr Tonnelier.

A Pierre, mon binôme de choc. De Mercy à Legouest en passant par Brabois, la dernière année fut rude pour ton organisme de papy. Mais tu as survécu et tu peux en être fier. Outre que tu ais été le meilleur GM de faluche que j'ai connu ou encore que tu sois devenu le RIMeur attiré du binôme, tu as réussi à devenir un vrai Brof au fil du temps et ça, ça n'a pas de prix. Merci mon pote.

A Philou, insatiable Captain Philou, prêt à tout pour boire son whisky avant d'aller voir la place Stanislas s'illuminer de mille feux couleurs bleus policières. Ton charme naturel et ton calme acquis au fur et à mesure des années nous ont offert un Philou qu'on ne présente plus, et qu'on rêve tous d'avoir dans son équipe. Merci mon vieux.

A Rémi, mon coloc de D1. On va prendre un café ? Quelle chance putain, dire que je côtoyais l'instagrammeur le plus musclé de France sans le savoir. Tant de rires et de bons moments passés ensembles, un véritable ami sur qui je sais que je peux compter. Merci pour toutes ces belles années, et je te souhaite plein de bonheur avec ta petite Mathilde.

A Camille O, ma petite Franc-comtoise préférée. Discrète, jamais un mot plus haut que l'autre, toujours très droite et sans nul doute la meilleure déléguée que notre belle promo pouvait avoir. Je te souhaite plein de jolies choses avec Piotre.

A mon Nono, le surfeur Hawaïen, le maître du jeu de mot, le blagueur fou, le Babos préféré de tout le monde, l'organisateur châtelain de l'Yonne, mais surtout le Brof parfait. Je pense que tu dois être le seul à ne jamais m'avoir fait rager, sauf peut être ce soir d'anniversaire à cause d'une petite partie d'un jeu nommé Wharammers si mes souvenirs sont exacts... Merci pour tout mon Nono, j'ai hâte de venir faire une petite virée bordelaise puis Lacaunienne, afin que tu me montres tes talents de surfeur né. Je te préviens, je veux un cours particulier. Bisous.

A Léa, une personne incroyable au grand cœur, excepté quand il s'agit de faire respecter des règles absolument strictes d'un week-end organisé par un groupe de personnes très à cheval sur le règlement. Mais non je rigole !!! Toujours gentille, toujours souriante, toujours prête à aider les autres (best prof de pédo j'ai entendu dire...), et surtout toujours et encore en train de rendre heureux mon Bro. Merci pour toutes ces jolies années, et je te souhaite sincèrement le meilleur avec Guillaume. Plein de bisous.

A Willy, le motard incroyable, le Williamdo que personne ne peut imiter !! Quelques soirées arrosées certes , mais souvent des discussions très sérieuses et très intéressantes. Quoiqu'il arrive, un copain toujours présent pour les autres et pour moi-même. Merci pour toutes ces belles années et plein de jolies choses avec Clairette. PS : remercie encore tes parents, leur lit est extrêmement confortable.

A Claire, aussi gentille que sa voix est grave. C'est dire... Comme quoi, on a au moins ce point commun. Non je rigole, tu me faisais vraiment peur en TP quand tu me regardais avec tes gros yeux. Mais maintenant ça va, j'ai même hâte qu'on se refasse un petit Chardon !! Merci pour tout ma Clairette, et plein de bonheur avec ton Willy.

A Alexis, le BFF de mon cœur, qui a toujours tout fait pour moi à commencer par trouver le surnom par lequel tout le monde m'appelle aujourd'hui. Le seul vieux qui ne vieillit pas, et qu'on écoute toujours avec attention. Le seul franc-comtois qui n'a pas honte de dire qu'il est pour Sochaux, et surtout le meilleur parrain qu'on puisse rêver d'avoir. Je te remercie sincèrement pour tout, et j'espère que dans trente ans on ira encore boire quelques petits coups aux Vedettes et que tu me raconteras comment tu fais pour garder autant la forme.

A ma petite Elise, la gentillesse à l'état pur avec toujours la main sur le cœur pour ses copains. Pas un seul nouvel an sans toi depuis des années (d'ailleurs, j'ai toujours ton plat à l'heure actuelle...). Jamais un mot de travers, très timide au début

mais qui a su se révéler aux yeux de toute la mif dentaire. Merci pour tout, ces années n'auraient vraisemblablement pas été les mêmes sans toi à mes côtés ma Paupiette. Je te souhaite plein de bonheur avec **Loïc**, parfait pour toi, et dont j'ai hâte de connaître encore plus la personnalité !

A Camille R, toujours un plaisir de parler avec toi de tout et de rien : une fois de Sissy, une autre fois d'endo, et plein de choses encore. Une fille en or qui s'occupe de la meilleure façon de mon parrain adoré : je vous souhaite tout le bonheur du monde, et j'ai hâte de venir faire la crémaillère dans votre nouvelle maison. Merci pour tous ces jolis moments.

A Constance, une jolie petite bouffée d'oxygène pendant ses années. J'ai hâte qu'on se fasse enfin un festival à la hauteur de toutes ces discussions musicales. Que dirais-tu du Hellfest l'année prochaine ? Merci pour ta présence à mes côtés durant ces années et promis, un jour je viendrai à Breuvannes !

A Simon G, l'attrapeur de mouche fou !!! Pro du jeu de mot et de jolies petites blagues agrémentées d'un humour noir adéquat, je n'oublierai pas tes fantastiques pizzas cuites au feu du bois de Marly. Même si tes serpents m'ont toujours impressionnés, j'ai déjà hâte du prochain week-end passé tous ensembles. Merci pour tout et plein de belles choses avec Léa !!

A Cécile, je crois que j'ai trouvé mon double féminin en terme de rage et pourtant, c'est difficile... Non je rigole, une marraine au grand cœur qui a tout fait pour m'intégrer dès mon arrivée. Tu as joué ton rôle à la perfection durant toutes ses années, et je ne peux que t'en remercier. Plein de bisous !

A Tom, l'homme de la pluie du Grand Prix de Spa. Bordel, j'ai pensé à toi ce jour là. Jamais le dernier pour une bonne soirée arrosée, je te souhaite plein de bonheur avec Dame Cécile !

A Raph, mon président ou l'homme à la casquette selon les époques. Le gars qu'on connaît et que tout le monde écoute. Un monsieur au grand cœur qui fait un merveilleux prof de pédo. Merci président.

A Mathis, mon meilleur fillot, notre Serge Castor international. Jamais très loin pour nous raconter une de tes milles histoires incroyables, tu es devenu, en plus d'un merveilleux fillot, un super bon copain avec qui les moments passés sont toujours épiques. Merci mon vieux, plein de bisous.

A Iris, une D3 de choc pour un binôme qui restera dans les annales. Je te remercie pour avoir enrichie mes photos au fur et à mesure de ta D3 mais aussi pour m'avoir

permis de progresser tout au long de l'année. Légèrement stressée par moment, mais sans nul doute une merveilleuse dentiste que tout ses patients adorent, j'ai vraiment aimé passer ces lundi après midi avec ma petite Docteur Rivoire.

A Johanna, comment oublier ces vacances de pédo avec toi ? Du « je vais dessiner une jolie fleur avec ta dent » à l'incontournable « ouvres tout grand tout grand » sans oublier le « tu le veux de quelle couleur ton ballon ? », tu as été une formidable binôme et je ne peux que te dire merci car maintenant grâce à toi, je suis un pro pour soigner les enfants. Plein de bisous à ma Docteur Verduci préférée.

A ma petite Laurette, ma voisine préférée, une confidente hors paire qui connaît les potins d'absolument toute la fac. Discrète mais adorable, ces pauses cafés à la sortie de TP ou encore ces nombreux verres aux Vedettes ont toujours été des plus agréables. Je te souhaite plein de belles choses avec Quentin. Et surtout : ton Topinambour (ou petit Tonnerre suivant les jours) te fait plein de bisous.

A Anne So, des hauts et des bas, des cheveux quelques peu abimés, des bras arrachés, de nombreuses engueulades, un capot de voiture légèrement abimé... J'en aurai des choses à dire. Ma vie étudiante aurait été beaucoup moins longue à raconter sans toi. Du Varadero aux Crits, WEIs, Galas, et Gardens en passant par le binôme incroyable formé quelques fois en clinique, je ne peux que te remercier pour ces jolies années.

A Juju, le sourire incarné, la définition du mot « gentillesse » !!! Quel plaisir de t'avoir eu à mes côtés durant toutes ses années ! Merci pour tout ma Juju, et n'oublies pas de m'appeler la prochaine fois que tu vas aux Vedettes, j'y ferai peut être un petit saut !

A Gaëtan W, tu as été mon vice président mais aussi le best des binômes de prothèse, tu sais faire la fête et tu aimes les voitures de sport, what else ? J'oubliais... Passionné des Alpes bien sur !!! Tellement hâte de revenir vous voir dans votre belle région que j'adore tout autant que les nombreux moments passés ensembles. Je te souhaite plein de joie et de bonheur avec **Céline**, et je vous fais plein de gros bisous.

A Gaëtan P, le gentleman du groupe, notre gendre idéal. Toujours ready pour une jolie petite fiesta bien arrosée, tu es et resteras le seul faluchard baptisé au niveau du carrefour de l'Europe. Plein de bisous mon bon vieux Docteur Prost.

A Adrien, tant de choses apprises grâce au Doc Calafat. Que ce soit au niveau dentaire où je suis toujours adepte de tes bons conseils, qu'au niveau nature et chasse où tu restes le maître incontesté. Une après-midi au ball trap ou une fêria Bayonnaise, les moments passés ensemble ont toujours été divers et variés mais carrément agréables. Je te remercie pour tout, des parties de chasse hivernales où tu as eu la chance de me baptiser, aux soirées critardes arrosées en passant par ces merveilleuses vacances dans les Landes où j'ai déjà hâte de retourner avec vous. Je te souhaite plein de bonheur avec **Loulou**, qui n'a pas son pareil pour faire la fête également : comme quoi, vous vous êtes vraiment bien trouvés !!

A Pierre L, GSD au grand cœur sachant faire la fête, je n'oublierai pas que tu as été le GC qui m'a baptisé en me demandant si je faisais également des photos de charme en plus de la muscu et du cheval. Prends bien soin de Camille et surtout ne changes pour rien au monde.

A Mathilde, toute gentille et adorable, tu as fait craquer Rémi et ça, ce n'est pas n'importe quoi. Prends bien soin de lui et n'hésitez surtout pas à venir nous voir à Belfort, je te jure que ce n'est pas loin d'Epinal !!

A Daphné, ma petite binôme de paro. Toute timide mais qui s'est révélée au fur et à mesure, je suis vraiment fier de la superbe (dans tous les sens du terme...) dentiste que tu es devenue. J'espère y avoir au moins un tout petit peu contribué, mais le plus grand mérite te revient amplement. Je n'oublierai pas toutes nos vacances paro passées ensemble, mais également que tu étais à mes côtés lorsque j'ai posé mes premiers implants. Plein de bisous.

A Sbeu, le copain globe-trotteur qui ne vieillit pas. Je crois que tu as fait plus de crits et de weis que nous tous réunis, mais tu restes toujours aussi accessible et sympa et c'est cela qui fait tout ton charme. Merci pour toutes ces discussions passionnantes, et n'hésites pas à venir boire un p'tit coup dans notre contrée Franc-comtoise lors d'un de tes prochains road trips !

A Paul et Joycelin, la rencontre de la T1. La bioteam à l'état pur. Des mecs extras avec qui la rigolade est toujours au rendez-vous. Vivement les prochains « petits secrets entre voisins » agrémentés de quelques verres nous rendant toujours plus intelligents. Je lève mon verre aux impôts de G, et j'espère que le M a enfin récupéré toutes ses dents afin de pouvoir sourire amplement dans son magnifique T Shirt aux couleurs du Roi Lion. Merci les gars.

A mes petites P2 Margotte et Marine, parce que oui, pour moi vous resterez toujours mes petites P2 qui découvrent dentaire. Deux phénomènes aux surnoms (poule ??) incroyables. Margotte, la joie de vivre incarnée avec toujours le sourire aux lèvres. Marine, la petite princesse aux ongles parfaitement manucurés, mais très sérieuse. Je suis sûr que vous deviendrez d'excellentes dentistes, et j'espère qu'on arrosera bientôt les rattrapages de Margotte accompagnée de la validation dès la première session de Marine ! Des bisous mes petites poules !

A Charlène et Laure, mes deux amies membres du jury. Merci pour votre bonne humeur et les bons moments passés lors de nos différentes vacances, mais aussi apéros, passées ensemble.

A mes copains du cheval : vous m'avez tous accompagnés durant ces nombreuses années. **Chris** dont la maison est le repère des samedis soirs depuis des années. **Morgane**, qui est de ce fait obligée de nous accueillir de façon régulière en étant amenée à parlementer quelques fois avec les livreurs. **Sarah**, dont le caractère décontracté est à montrer dans toutes les écoles : la preuve, tu m'as même laissée faire mon premier détartrage, fallait oser... **Lulu**, celle qui connaît tout de tout le monde sans même avoir à demander, mais avec qui on partage toujours des moments géniaux. **Sasha**, ma petite rousse dont la passion dévorante pour le cheval n'enlève en rien ta gentillesse incroyable. **Mathias**, le bucheron barbu aux chemises à carreaux, toujours présent pour déconner et se marrer autour d'une bonne bouteille de Jack accompagnée d'une douce partie de poker (où je gagne tout le temps). **Marie**, la morphale du groupe jamais contrariée par une bonne bière... Et mes canadiens préférés, **Thib Charlotte et Loulou**, qui ont toujours eu le cœur sur la main et surtout dont l'un d'eux a toujours voulu la main de ma sœur... et tous les autres : **Elina, Noémie, Matthieu, Barbara, Seppy** et tout ceux que j'ai pu croiser en concours ou ailleurs, sans oublier **Sandrine**, ma coach depuis tant d'années et mes premiers pas à cheval. Merci du fond du cœur à vous toutes et tous, vous avez été merveilleux et j'ai hâte de continuer à partager nos aventures ensemble.

SOMMAIRE

1. La langue physiologique

1.1. Rappels embryologiques

1.2. Anatomie

1.3. L'innervation de la langue

1.4. Vascularisation de la langue

1.5. Histologie : la muqueuse spécialisée de la langue

1.6. Fonctions de la langue

2. La langue pathologique

2.1. Pathologies morphologiques

2.2. Pathologies fonctionnelles

2.3. Pathologies dermatologiques

2.4. Pathologies dermatologiques linguales secondaires

LISTE NUMÉROTÉE DES FIGURES

Figure 1 :	embryons photographiés au microscope (source : Mark, 2007)	29
Figure 2 :	blastocyste précoce entrouvé par la zone pellucide (5 ^e jour) (source : Mark, 2007)	30
Figure 3 :	profil et coupe d'un embryon au jour 32 (source : université de Fribourg, Lausanne et Berne, 1999)	31
Figure 4 :	subdivisions linguales (source : Russe, 2018).....	33
Figure 5 :	les muscles de la langue (source : Netter, 2011).....	35
Figure 6 :	le nerf mandibulaire (source : Netter, 2011)	41
Figure 7 :	le nerf facial (source : Netter, 2011)	43
Figure 8 :	le nerf vague (source : Netter,2011)	44
Figure 9 :	le nerf hypoglosse (source : Netter, 2011).....	45
Figure 10 :	origine de l'artère linguale (source : Lemaire, 2018).....	47
Figure 11 :	trajet de l'artère linguale et de ses différentes branches (source : Lemaire, 2018)	48
Figure 12 :	vue sagittale du trajet global de l'artère linguale et de ses rapports anatomiques (source : Lemaire, 2018).....	50
Figure 13 :	tronc veineux thyro-linguo-facial et ses affluents (source : Mage, 2016)	52
Figure 14 :	schématisation des veines linguales, veines affluentes de la veine jugulaire interne (source : Mage, 2016).....	53
Figure 15 :	la langue (source : Meyer, 2021).....	55
Figure 16 :	les papilles linguales (source : Kabongo, 2015)	56
Figure 17 :	les papilles filiformes (source : Kabongo, 2015)	56
Figure 18 :	les papilles fongiformes (source : Kabongo, 2015).....	57
Figure 19 :	les papilles caliciformes (source : Kabongo, 2015).....	58
Figure 20 :	représentation schématique d'un bourgeon gustatif (source : Pompignoli, 2015).....	58
Figure 21 :	macroglossie chez un patient atteint d'acromégalie (source : Cortet Rudelli, 2017).....	71
Figure 22 :	ankyloglossie chez le jeune enfant (source : Revue de stomatologie, de chirurgie maxillo-faciale et de chirurgie orale, 2015).....	73

Figure 23 :	la langue géographique (source : Devoize, SCFO, 2015)	83
Figure 24 :	la langue plicaturée (source : thérapeutique dermatologique, 2001)	84
Figure 25 :	la langue saburrale (source : dermatologie buccale, 2001)	86
Figure 26 :	la langue noire villeuse (source : thérapeutique dermatologique, 2001)	86
Figure 27 :	la langue candidosique (source : Hauteville, 2011)	87
Figure 28 :	erythroplasie de Queyrat (source : revue de stomatologie et de chirurgie maxillo-faciale, 2010)	88
Figure 29 :	la glossite losangique médiane (source : Guyon, Gaultier, Glass et Dridi, 2017)	89
Figure 30 :	l'aphte commun (source : thérapeutique dermatologique, 2001)	93
Figure 31 :	stomatite aphteuse récidivante herpétiforme (source : Madrid, Boufferache & Broome, 2010)	93
Figure 32 :	carcinome épidermoïde de forme ulcéreuse (source : Rebai, 2017)	96
Figure 33 :	carcinome épidermoïde de forme bourgeonnante (source : Collège hospitalo-universitaire français de chirurgie orale, 2012)	96
Figure 34 :	carcinome épidermoïde de forme ulcéro-bourgeonnante (source : Pompignoli, 2015)	96
Figure 35 :	leucoplasie linguale (source : Hamon Lejeune Limbour, SFCO, 2015)	98
Figure 36 :	lichen plan du bord lingual (source : Hauteville, 2011)	99
Figure 37 :	pigmentations linguales des papilles fongiformes (source : Marcoval, Notario, Martin-Sala, Figueras, 2011)	101
Figure 38 :	dépapillation partielle du dos de la langue due à une carence en vitamine B12 (source : Loup, Lombardi, Samson, 2011)	103
Figure 39 :	langue framboisée dans le cadre d'une maladie de Kawasaki (source : Raab, 2019)	104
Figure 40 :	la langue scarlatineuse (source : Hauteville, 2013)	105
Figure 41 :	herpès lingual (source : Campana, 2020)	107
Figure 42 :	erythème polymorphe buccal (source : Francheschini, 2019)	110
Figure 43 :	manifestations buccales du syndrome de Stevens-Johnson (source : Moullan, Ahoosi, Zwetyenga, 2016)	111

Figure 44 : pemphigoïde (source : Dassé, 2019).....	112
Figure 45 : bulles hémorragiques (source : Information Dentaire, 2016).....	113
Figure 46 : syphilis secondaire (source : Collège national des enseignants de dermatologie, 2011).....	116
Figure 47 : white sponge naevus (source : Journal of cutaneous pathology, 2019)	117

INTRODUCTION

Les chirurgiens-dentistes ont dans leur champ de capacité professionnelle les pathologies des dents et de la bouche. A chaque consultation et durant chaque acte venant émaner leur carrière, les praticiens sont confrontés à la langue, organe à l'anatomie complexe, aux fonctions et pathologies nombreuses.

Malheureusement, cet organe qui occupe un rôle très important dans la vie d'un individu, reste mal connu de la plupart des chirurgiens-dentistes. C'est pourquoi nous proposons dans notre travail de revenir de façon approfondie sur la physiologie et les pathologies de la langue.

Après quelques rappels embryologiques, nous nous pencherons sur l'anatomie en détaillant les nombreux muscles constituant la langue, puis sur son innervation et sa vascularisation. Afin de terminer notre partie sur la physiologie de la langue, nous reviendrons sur son histologie et ses fonctions multiples.

Les pathologies linguales constitueront notre seconde partie. Ces dernières englobent des altérations aussi bien morphologiques que fonctionnelles, tout en passant par les affections dermatologiques divisées en deux parties : dermatologique primaire, affection initiale de la langue, et dermatologique secondaire, situation dans laquelle la langue est touchée dans un second temps dans un contexte pathologique plus large.

Ainsi, notre objectif est de constituer une synthèse utile à tout chirurgien dentiste soucieux de raviver ou d'approfondir ses connaissances s'agissant de cet organe au cœur de la bouche.

1. La langue physiologique

1.1. Rappels embryologiques (Universités de Fribourg, Lausanne, & Berne, 1999)

La rencontre du gamète mâle, le spermatozoïde, et du gamète femelle, l'ovocyte, permet la fécondation et donc la naissance du début d'une grossesse.

Deux périodes principales vont se succéder durant la grossesse :

- *L'embryogenèse* correspond à la période durant laquelle l'embryon va s'individualiser. Les feuilletts fondamentaux y font également leur apparition. Ils sont au nombre de trois et se nomment l'ectoblaste (ou épiderme), l'entoblaste (ou endoderme) et le chordo-mésoblaste.

Cette période s'établit entre la fécondation et la fin de la quatrième semaine de développement. L'embryon est alors délimité, présente une forme définitive alors que toutes les ébauches des organes sont constituées.

- *L'organogenèse* correspond à la période durant laquelle les constituants cellulaires de ces feuilletts s'organisent en organes et appareils.

A partir de la fécondation, un grand nombre d'événements s'enchaîne permettant ainsi la formation d'un zygote qui correspond à la première cellule de l'être humain. Ce dernier va se multiplier au cours des premiers jours de façon à former l'embryon (Mark, 2007).

Le développement de l'embryon est assez rapide : suite à la fécondation, plusieurs étapes se succèdent.

- La segmentation correspond aux premières divisions cellulaires, nommées mitoses de segmentation, environ 24 heures post-fécondation. La segmentation entraîne la formation de la morula environ 96 heures après la rencontre entre le spermatozoïde et l'ovule : elle correspond à un amas de plusieurs dizaines de cellules : ces dernières sont appelées blastomères et permettent d'évaluer l'âge du jeune embryon. Ils sont soit :
 - externes ; on parle alors de trophoblastes ;
 - internes ; on parle alors d'embryoblastes.

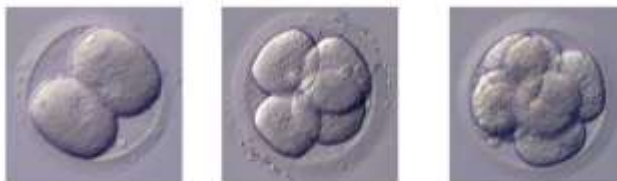

Figure 1 : *embryons photographiés au microscope (source : Mark, 2007)*

- La nidation est le moment où l'embryon s'accroche à la paroi utérine.
- La blastulation se déroule au 5^e jour. C'est l'instant où les blastomères externes se séparent des internes, laissant apparaître le blastocèle. Le tout est entouré par la zone pellucide qui est une matrice extracellulaire de nature glycoprotéique.

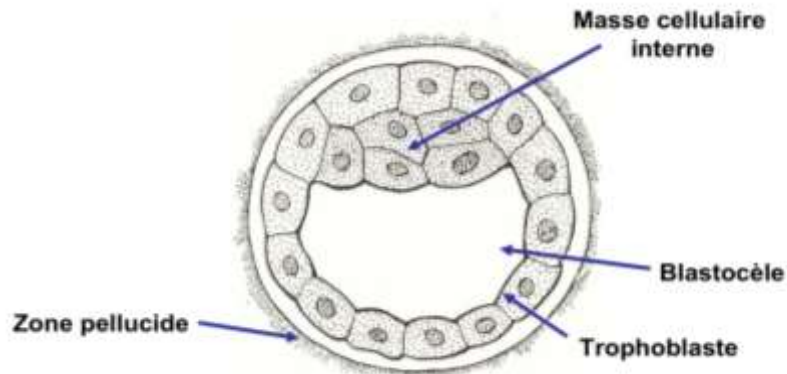


Figure 2 : *blastocyste précoce entrouvé par la zone pellucide (5^e jour)* (source : Mark, 2007)

- La gastrulation : lors de cette dernière, le disque embryonnaire jusque là didermique (avec deux feuillets) se transforme en disque embryonnaire tridermique (avec trois feuillets).

Ce qui nous intéresse particulièrement pour ce travail est le développement du tractus gastro-intestinal, partie essentielle du futur corps du nouveau né, et notamment la langue. La face et la cavité buccale se développent entre la quatrième et la dixième semaine de développement chez l'homme.

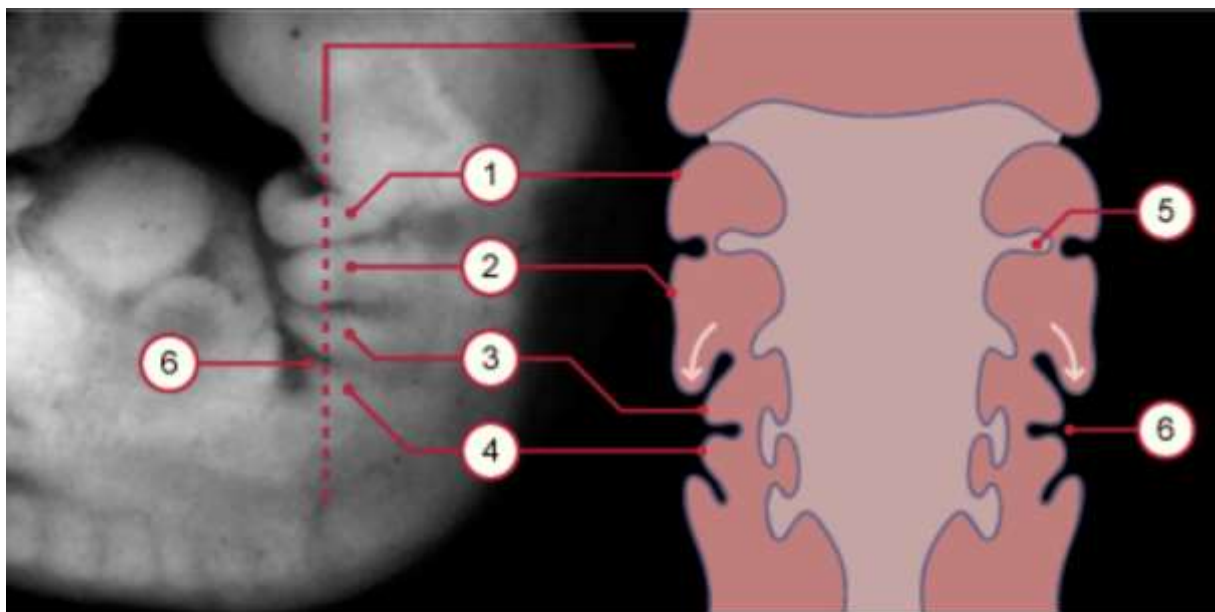
La formation de l'endoderme définitif marque le début de la formation du tractus gastro intestinal (Mark, 2007). Après une croissance volumineuse de l'embryon dans les premiers jours de développement, on distingue trois parties :

- l'intestin antérieur qui possède une partie supérieure correspondant au pharynx embryonnaire, et une partie inférieure correspondant à l'œsophage, estomac, et la partie supérieure de l'intestin ;
- l'intestin moyen ;
- l'intestin postérieur.

L'oreille, une partie du nez, la mâchoire, les dents ou encore les glandes salivaires dérivent de la partie supérieure de l'intestin antérieur. Ce dernier se termine de façon aléatoire en dessous du cerveau, formant alors à cet endroit, la membrane oropharyngée grâce à son association avec l'ectoderme qui lui recouvre tout l'embryon. Cette membrane se rompt vers le 29^e jour, entraînant alors une communication entre la cavité amniotique et l'intestin antérieur : le stomodeum, future cavité orale, est alors formée.

Entre J29 et J32, l'embryon se plie, ce qui entraîne des accumulations de mésenchyme (provenant des cellules des crêtes neurales et du mésoderme paraxial) de part et d'autre de l'intestin antérieur : c'est la formation des arcs pharyngiens, séparés entre eux par les fentes pharyngiennes. Il en existe 6 paires. Cette partie embryonnaire est appelée pharynx embryonnaire.

La première paire d'arcs pharyngiens est appelée l'arc mandibulaire, la deuxième étant l'arc hyoïdien.



- 1** Ie arc pharyngien (arc mandibulaire)
- 2** IIe arc pharyngien (arc hyoïdien)
- 3** IIIe arc pharyngien
- 4** IVe arc pharyngien
- 5** Poches pharyngiennes
- 6** Sillon pharyngien

Figure 3 : *profil et coupe d'un embryon au jour 32 (source : université de Fribourg, Lausanne et Berne, 1999)*

Au niveau du plancher du pharynx, divers bourgeons se forment alors. C'est à partir de ces derniers que la langue va se développer, dans le même temps que le palais. Le *tuberculum impar* est un bourgeon médian apparaissant sur le bord inférieur de l'arc mandibulaire lors de la fusion de ce dernier avec le deuxième arc pharyngien, l'arc hyoïdien. De chaque côté du *tuberculum impar*, les bourgeons linguaux latéraux apparaissent alors sous la forme de renflements.

C'est à partir des bourgeons linguaux et du *tuberculum impar* que les 2/3 antérieurs de la langue se développent : elle possède alors une double origine, car son tissu est d'origine ectodermique mais également endodermique.

A cet instant également, apparaît le foramen cæcum : ce dernier marque la pointe du V lingual du nouveau né. Il est issu d'une invagination endodermique au niveau de la partie postérieure du *tuberculum impar*, invagination à l'origine de l'ébauche de la glande thyroïde. Cette dernière commence à se développer au 28^e jour, mais c'est plus tard qu'elle migre dans la région thoracique (région antérieure de l'intestin antérieur), laissant subsister au niveau de son invagination originelle ce foramen.

La fusion entre le 2^e et le 3^e arc (appelé la *copula*), ainsi qu'une partie du 4^e arc, permet la formation du 1/3 postérieur de la langue. Seul du tissu endodermique forme cette partie.

La partie postérieure est limitée par l'éminence hypopharyngienne, correspondant à l'entrée dans la trachée.

Ainsi, le développement de la langue est issu de plusieurs arcs pharyngiens, ceci expliquant les différentes innervations de l'organe puisque qu'un nerf différent chemine à travers chacun d'entre eux.

La musculature de la langue est, quant à elle, issue des sommités occipitales.

La langue occupe la quasi-totalité du volume total de la cavité buccale jusqu'à l'apparition du septum nasal et des processus palatins.

C'est plus tard, lors de la formation du fœtus, qu'elle descend et s'horizontalise pour faciliter le développement et la fusion des différentes cloisons bucco-nasales.

1.2. Anatomie

La langue est un organe myofonctionnel possédant une partie intra buccale et une partie intra-pharyngienne. Elle prend son attache au niveau de l'os hyoïde et se termine par une partie extrêmement mobile correspondant à la pointe de la langue.

Les dimensions de la langue sont variables d'un individu à un autre : chez l'homme, sa longueur moyenne est d'environ 85mm tandis que chez la femme, elle est un peu plus courte avec une moyenne de 79mm.

Enfin, sa surface moyenne est de 2000 mm² pour une épaisseur de 15 mm environ.

Le ratio de la langue par rapport à l'espace intermaxillaire est de 0,67 (Pompignoli, 2015).

Son anatomie particulière et son action multiquotidienne permettent un équilibre neuro musculaire de son environnement. Sa spécialité en tant qu'organe tactile est encore plus précoce que celle de la main (Pompignoli, 2015).

Selon la littérature, la langue est composée de 17 muscles (8 muscles pairs pour 1 muscle impair) : ces derniers sont répartis en muscles extrinsèques, extrinsèques accessoires et intrinsèques.

Embryologiquement, la langue est issue de plusieurs arcs pharyngiens eux-mêmes traversés par différents arcs aortiques ainsi que plusieurs structures nerveuses, ceci expliquant la vascularisation et l'innervation complexe dont la langue est dotée.

1.2.1. Position physiologique et subdivisions linguales

L'anatomie de la langue laisse apparaître (Kabongo, 2015):

- la base ou racine, partie peu mobile permettant la liaison à l'os hyoïde,
- le corps,
- l'apex ou la pointe de la langue représentant la partie la plus mince mais également la plus mobile.

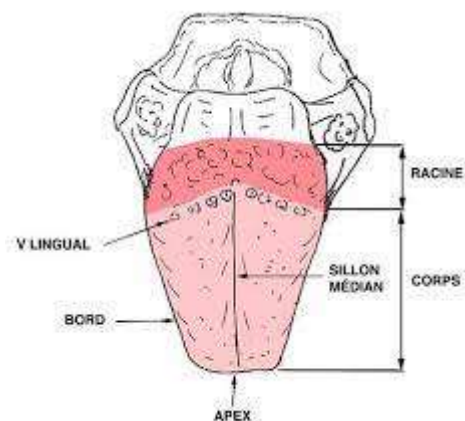


Figure 4 : subdivisions linguales (source : Russe, 2018)

Une charpente squelettique ostéo-fibreuse constitue l'organe et présente :

- l'os hyoïde, os impair et médian en forme de fer à cheval ouvert en arrière, permettant le soutien des insertions musculaires et situé au dessus du larynx et sous la langue (Pompignoli, 2015) ;
- deux membranes fibreuses permettant une attache aux faisceaux des muscles linguaux :
 - o la membrane hyoglossienne : d'une hauteur de 1 cm (Kabongo, 2015), elle est fixée sur le bord supérieur du corps de l'os hyoïde et sur le bord antérieur des petites cornes ; elle se perd par la suite dans l'épaisseur linguale ;
 - o le septum lingual, lame fibreuse verticale s'insérant sur le milieu de la membrane hyo-glossienne puis cheminant par la suite entre les muscles et se perdant au niveau de l'apex (Kabongo, 2015).

A la surface de la langue, il existe une division par la muqueuse laissant apparaître le V lingual, partie anatomique spécifique où se trouve des papilles gustatives. Ce V lingual entraîne la division de la langue et la distinction entre la racine, 1/3 postérieur, et le corps, 2/3 antérieurs. Au centre, le foramen cæcum, reste de la formation du canal thyroïdienne qui est à l'origine de la glande thyroïde (Davit-Beal, 2014).

Différentes positions physiologiques de la langue sont possibles en fonction de l'action à réaliser (Davit-Beal, 2014) :

- lors de la ventilation, elle se situe sur la voute palatine et appuie sur les faces palatines des dents maxillaires ;
- après l'âge de 6 mois et l'apparition des premières dents, la langue permet le malaxage du bol alimentaire lors de la mastication, puis se positionne au niveau de la papille rétro-incisive lors de la déglutition, permettant ainsi la propulsion du bol alimentaire.

Ainsi, la langue laisse apparaître un squelette, des muscles et une muqueuse. Elle présente une partie fixe, la base de la langue, et une partie plus mobile, le corps de la langue. Sa position varie en fonction de son activité, ceci grâce aux nombreux muscles qu'elle possède (Buchillard, 2007).

1.2.2. Muscles de la langue

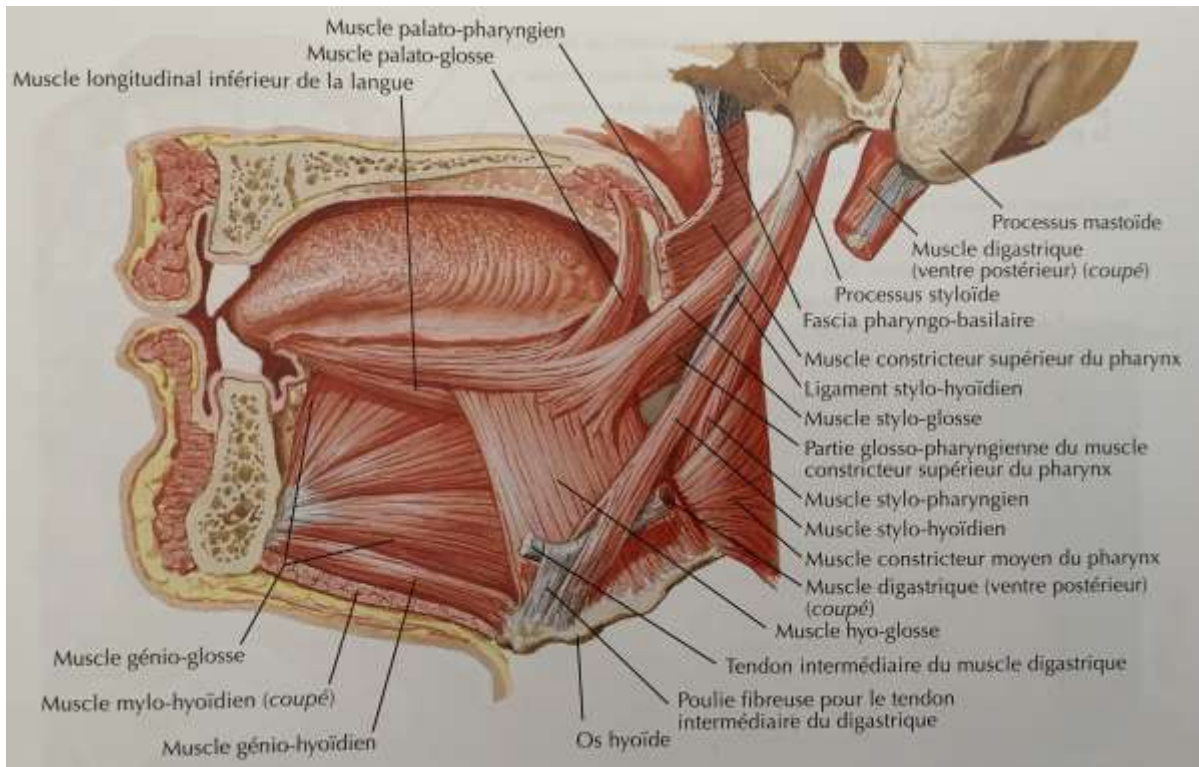


Figure 5 : les muscles de la langue (source : Netter, 2011)

On dénombre environ 9 à 28 muscles qui se combinent pour former la masse musculaire de la langue, 17 étant le nombre consensuel : 8 muscles pairs et un muscle impair qui n'a que des attaches linguales (Pompignoli, 2015).

Ces muscles sont classés en plusieurs catégories en fonction de leurs actions :

- les muscles extrinsèques et extrinsèques accessoires déplacent le corps de la langue et modifient sa forme ;
- les muscles intrinsèques ne font qu'altérer sa forme.

- Les muscles extrinsèques (Pompignoli, 2015)

Leur origine est osseuse et ils sont tous pairs. Leurs fibres, orientées à la fois sagitalement, transversalement et verticalement, s'entrelacent de chaque côté du septum. Leur contraction permet d'agir sur la position de la langue. Bien que tous pairs, on les décrit de façon singulière.

❖ Le muscle génio-glosse

Il représente le muscle le plus puissant et le plus profond des muscles lingaux puisqu'avec son symétrique, il constitue le volume principal de la langue, notamment au niveau du 1/3 postérieur.

Du côté ventral de la pointe de l'organe, ses fibres antérieures rejoignent celles du longitudinal intérieur, de l'hypoglosse et du styloglosse. Il établit au 1/3 postérieur une liaison directe avec le longitudinal supérieur. Trois parties peuvent être décrites :

- une partie antérieure s'insère sur l'épine mentonnière supérieure,
- une partie intermédiaire oblique insérée sur la même épine par un solide tendon très mobile qui se déplace avec la langue,
- une partie inférieure, presque horizontale, insérée sur la partie médiane du bord supérieur de l'os hyoïde.

La contraction du génioglosse modifie le relief du plancher de la bouche dans sa partie antérieure.

Les fibres ont une action différente en fonction de leur localisation :

- la langue est portée en haut et en avant par les fibres inférieures,
- la langue est projetée en avant et en dehors de la cavité buccale par les fibres moyennes,
- la langue est tirée en bas et en arrière par les fibres supérieures.

De plus, en cas de contraction unilatérale d'un seul génioglosse, la pointe de la langue est déviée du côté de la contraction, alors qu'en cas de contraction bilatérale, la langue est aplatie sur le plancher buccal.

❖ Le muscle hyo-glosse

On lui décrit deux ou trois chefs :

- une insertion sur le corps de l'os hyoïde par le basio glosse,
- une insertion sur la grande corne de l'os hyoïde par le cérato-glosse,
- une éventuelle insertion sur la petite corne de l'os hyoïde par le chondro-glosse.

Il atteint le côté ventral de la pointe de la langue ainsi que le septum en s'intriquant avec le faisceau inférieur du stylo-glosse.

Ses actions sont diverses et variées puisqu'il est à la fois abaisseur et rétracteur de la langue. Souvent en association avec le stylo-glosse, il permet également de soulever l'os hyoïde, de vider les poches linguales, de diriger la langue en bas et en

arrière, de faire plus ou moins saillir les bords de la langue, mais aussi d'appuyer la partie muqueuse linguale latéro-postérieure sur les procès alvéolaires.

❖ Le muscle stylo-glosse

Son insertion est simultanée au niveau du processus styloïde et du ligament stylo-mandibulaire en arrière. Avant de se perdre dans la masse de la langue, il s'étend en partie dans les bords et la pointe ventrale de l'organe. Ses connexions multiples avec les fibres antérieures du génio-glosse, de l'hyo-glosse et des muscles linguaux inférieurs, diversifie ses actions.

En effet, par sa contraction, la langue s'élargit et s'élève en haut et en arrière contre le voile du palais. Les bords latéraux se durcissent, et le plancher buccal se relève.

- Les muscles extrinsèques accessoires (Pompignoli, 2015)

Ils sont au nombre de trois et sont tous pairs. Leur description est également réalisée au singulier.

❖ Le muscle palato-glosse

Considéré comme un muscle extrinsèque ne présentant pas une origine osseuse, le muscle palato-glosse forme le pilier antérieur du voile du palais puis rejoint la face postéro-latérale de la langue.

Son insertion et son trajet lui octroie une place dans la musculature vélaire mais également linguale.

Sa contraction déplace la base de la langue vers le haut, la guidant en arrière et entraînant une inclinaison du voile du palais.

❖ Le muscle tonsillo-glosse

La face latérale de la coque amygdalienne est le lieu de l'insertion du muscle tonsillo-glosse. Par la suite, ils se fondent dans la base de la langue.

Sa contraction entraîne l'organe contre le voile du palais, en haut et en arrière.

❖ Le muscle pharyngo-glosse

Il est considéré tel un faisceau du constricteur supérieur du pharynx se projetant dans les bords latéraux de la langue.

Son action attire la langue en haut et en arrière.

- Les muscles intrinsèques (Pompignoli, 2015)

La forme de la langue est modifiée par la contraction des fibres des muscles intrinsèques. Ces derniers vont agir lors des fonctions orales, mais également lorsque la langue entraîne une pression au niveau des structures alvéolo-dentaires et alvéolaires.

Un réflexe myotatique règle cette mobilité grâce à la présence de fuseaux neuromusculaires au sein de la musculature intrinsèque, notamment dans les parties les plus mobiles (pointe, bords).

Quatre muscles sont associés aux muscles intrinsèques.

❖ Le muscle longitudinal supérieur

Il est référencé comme étant le seul muscle impair de la langue.

Il couvre toute la face dorsale de la langue de façon sagittale, en s'insérant à l'arrière sur la petite corne de l'os hyoïde, puis jusqu'à la pointe de la langue de façon épaisse et continue, juste sous la muqueuse.

Son rôle dans la mobilité linguale est important, puisque le mouvement de la pointe de la langue en haut et en arrière, son incurvation ou encore sa façon de s'orienter vers le bas provient de l'action du muscle longitudinal supérieur.

❖ Le muscle longitudinal inférieur ou chondro-glosse

Inséré depuis la petite corne de l'os hyoïde, le muscle chondroglosse atteint en haut et en avant la muqueuse ventrale de la pointe de la langue.

Dans certaines revues scientifiques, on considère que ce muscle n'est pas un muscle à part entière, mais plutôt un des faisceaux de l'hyo-glosse.

Cependant, son rôle d'abaisseur de la pointe de la langue lui confère une part non négligeable dans la masse musculaire linguale.

❖ Le muscle lingual vertical

Se dirigeant vers le haut et en dedans vers la muqueuse de la ligne médiane, le muscle lingual vertical, muscle pair, naît de la face ventrale de la langue.

Il aplatit la langue tout en l'élargissant et édifie ainsi le tiers moyen de la langue.

❖ Le muscle lingual transverse

Ce muscle a la particularité d'être impair en avant du septum, mais pair en arrière. Il s'étend ainsi du septum à la muqueuse des bords de la langue.

Il participe avec le lingual vertical à l'édification du tiers moyen de la langue.

Chez l'édenté total, ce muscle est hypotonique.

1.3. L'innervation de la langue

L'innervation de la langue est particulière, puisqu'elle est à la fois sensitive, sensorielle, gustative et motrice. Plusieurs nerfs sont décrits en fonction de leur type d'intervention.

1.3.1. Le nerf trijumeau (V) (Kamina, 1996)

Le nerf trijumeau (5^e paire de nerfs crâniens) est un nerf extrêmement important pour toute la cavité buccale. Il se termine par trois branches : le V1 ou nerf ophtalmique, le V2 ou nerf maxillaire et le V3 ou nerf mandibulaire.

Véhiculant la sensibilité extéroceptive des sinus, des dents, des téguments de la face, de la cavité orale et donc de la langue, il pénètre dans le crâne par la fissure orbitaire supérieure pour le nerf ophtalmique, par le foramen rond pour le nerf maxillaire et par le foramen ovale pour le nerf mandibulaire.

Les branches terminales ont donc des parcours différents. Si le V1 donne naissance à trois branches terminales que sont le nerf lacrymal, le nerf frontal et le nerf nasocillaire, le V2 se termine par le nerf infra-orbitaire en passant dans le canal infra-orbitaire.

C'est le V3 qui a le plus de branches attenantes. En effet, ce dernier se termine dans la fosse infra-temporale, entre les muscles ptérygoïdien latéral et tenseur du voile du palais. Il possède plusieurs branches collatérales :

- le rameau méningé,
- le nerf massétérique,
- les nerfs temporaux profonds,
- les nerfs ptérygoïdien médial et latéral,
- le nerf buccal,
- le nerf auriculo temporal.

Il possède également deux branches terminales très importantes dans l'innervation de la cavité orale :

- le nerf lingual, nerf volumineux qui se dirige entre les muscles ptérygoïdien médial et latéral, puis entre le muscle ptérygoïdien médial et la face médiale de la branche de la mandibule ; il donne notamment des rameaux communicants avec le nerf hypoglosse ;

- le nerf alvéolaire inférieur, également volumineux, naît dans la fosse infra-temporale puis chemine entre les muscles ptérygoïdien médial et latéral, longeant le bord postérieur du nerf lingual ; parcourant le canal mandibulaire, il devient nerf mentonnier à partir de son passage à travers le foramen mentonnier.

Le nerf trijumeau est donc un nerf mixte.

Au niveau de la langue, c'est par ses différentes branches qu'est assurée l'innervation sensitive de la muqueuse en avant du V lingual du dos de la langue, mais aussi l'innervation sensorielle de cette zone via la corde du tympan qui correspond à une anastomose avec le nerf lingual.

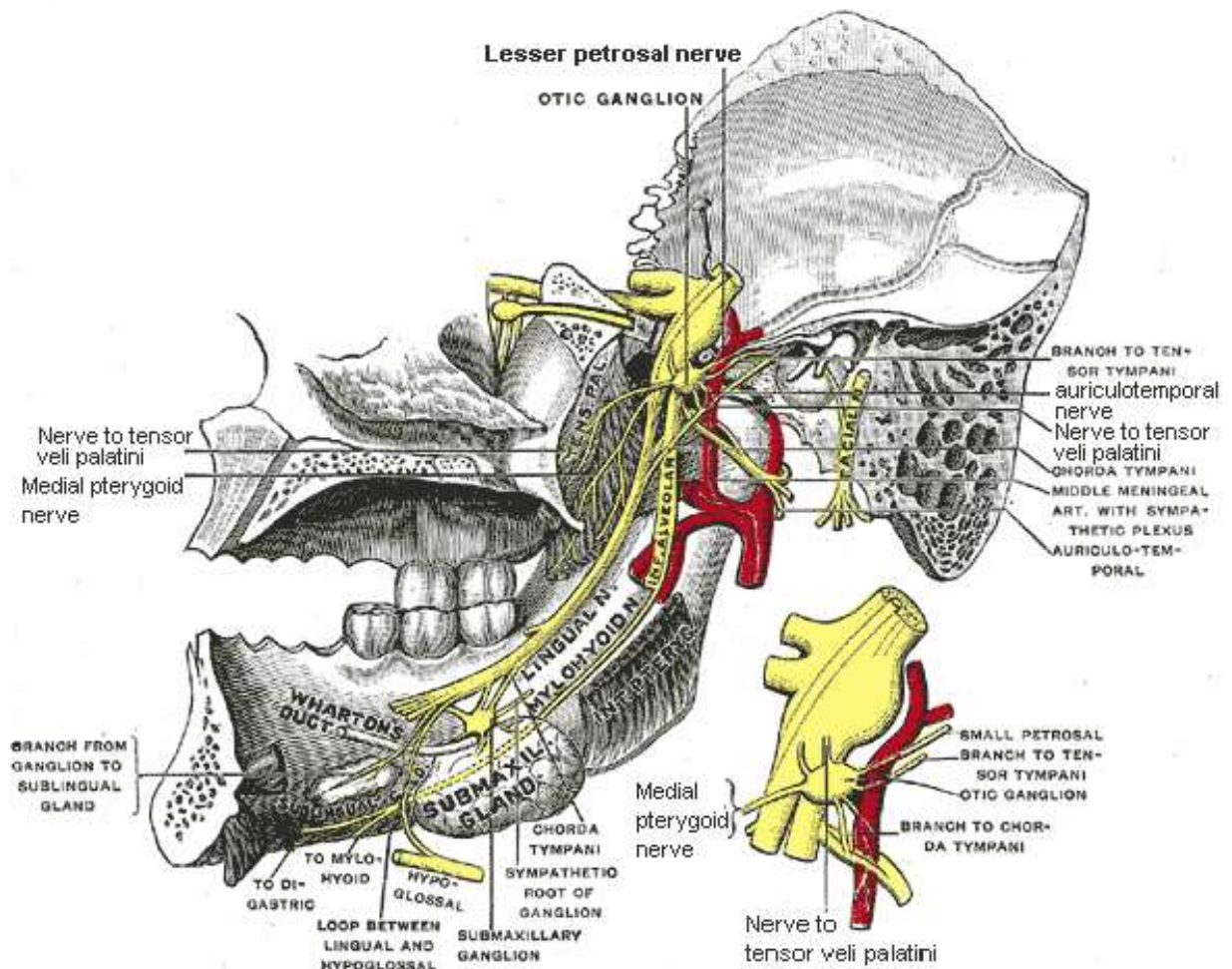


Figure 6 : le nerf mandibulaire (source : Netter, 2011)

1.3.2. Le nerf facial (VII) (Vitte & Chevalier, 1998)

Le nerf facial est à la fois moteur et sensitif, il est donc mixte. Son trajet comprend un passage par le ganglion géniculé.

Il émerge au niveau de la partie latérale du sillon ponto-bulbaire, après une naissance par sept racines.

Son trajet le fait passer dans la fosse crânienne postérieure, où il est solidaire du nerf vestibulo-cochléaire. Il se dirige de façon oblique, en avant en haut et latéralement, vers le méat acoustique interne ; l'artère cérébelleuse supérieure le surcroise. Dans le méat, il est accompagné des vaisseaux labyrinthiques. Il arrive ensuite dans le canal facial, où il présente trois parties :

- labyrinthique, siège du ganglion géniculé,
- tympanique,
- mastoïdienne, qui se termine au niveau du foramen stylo-mastoïdien et est accompagnée de l'artère du même nom.

En sortant du foramen stylo-mastoïdien, il descend en avant pour venir se terminer au niveau de la parotide en deux branches, cervico-faciale et temporo-faciale, partageant ainsi la parotide en deux parties, superficielle et profonde.

Le nerf facial comprend de nombreuses branches collatérales qui sont, soit intrapétreuses, notamment le rameau auriculaire ou la corde du tympan, soit extrapétreuses, tel que le rameau stylo-hyoïdien ou digastrique.

Ses branches terminales sont donc la branche temporo-faciale et la branche cervico-faciale.

Le nerf facial présente donc de nombreuses fonctions au niveau de la face :

- motrice avec le contrôle de la mimique en innervant tous les muscles peauciers de la face ; au niveau lingual, il permet la contraction des muscles palato-glosse et stylo-glosse par son rameau lingual (ou anse de Haller), correspondant à l'anatomose entre le VII et le IX ;
- sensitive, par l'innervation du tympan, du méat acoustique externe, et de la conque ;
- sensorielle en permettant la sensibilité gustative des 2/3 antérieurs de l'hémi-langue ;

- végétative, via ses fibres sympathiques, il contrôle la vaso-motricité de la langue ainsi que des glandes salivaires.

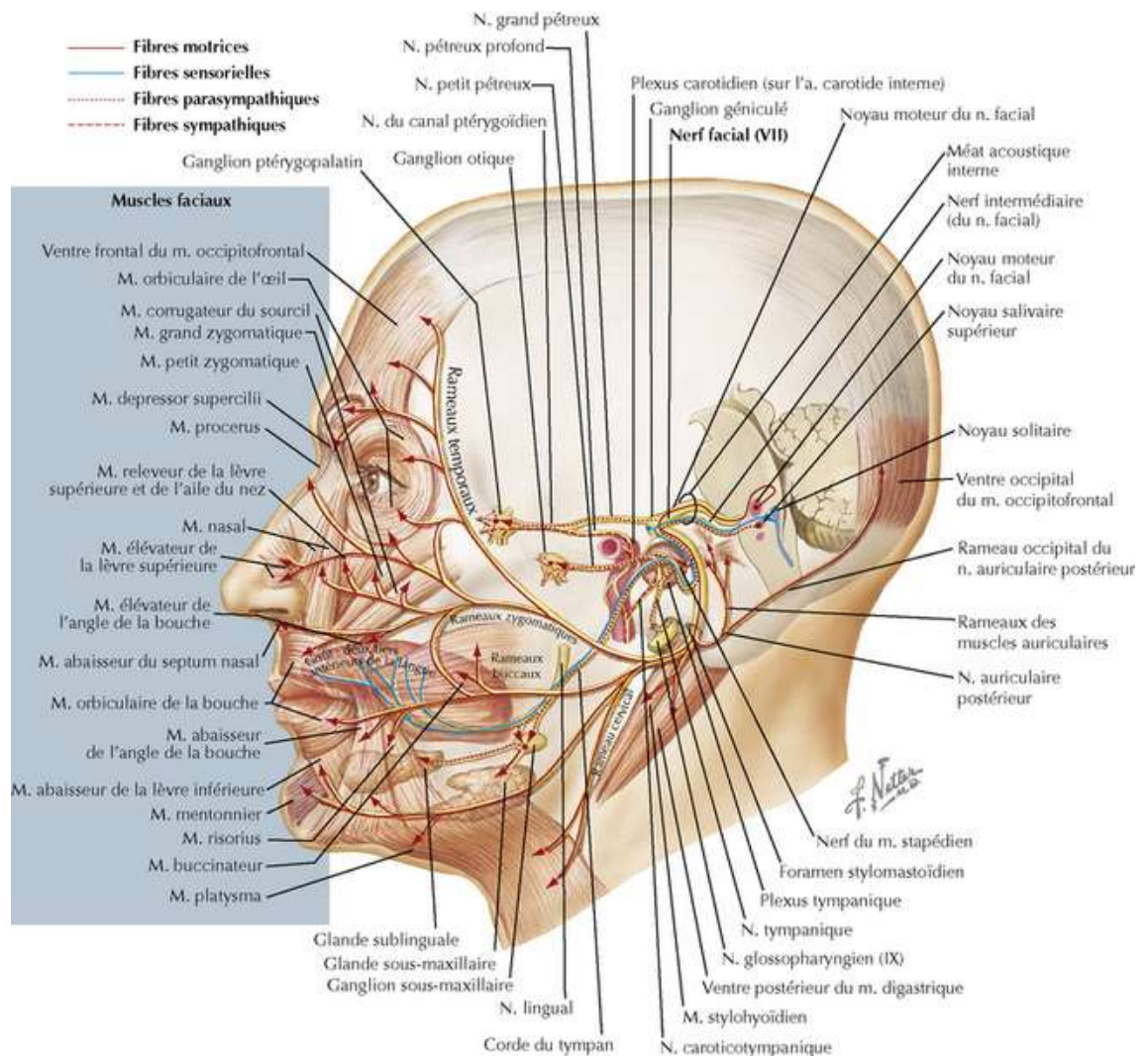


Figure 7 : **le nerf facial** (source : Netter, 2011)

1.3.3. Le nerf vague (X)

Riche en neurofibres parasympathiques, le nerf vague est un nerf mixte possédant un territoire volumineux qui s'étend de la tête à l'abdomen.

Son origine comprend 8 à 10 racines, émergeant du sillon dorso-latéral de la moelle. Lors de son trajet, il va passer dans la fosse crânienne postérieure, dans le foramen jugulaire, dans l'espace latéro-pharyngien, dans le thorax pour enfin se terminer au niveau du plexus cœliaque dans l'abdomen pour le nerf vague droit, et en rameaux gastriques et hépatiques pour le nerf vague gauche.

Le nerf laryngé supérieur correspond à l'une de ses nombreuses branches collatérales. Naissant du ganglion inférieur, il se divise en deux rameaux, interne et externe.

Le rameau interne du nerf laryngé supérieur contribue à l'innervation de la muqueuse du larynx, de l'épiglotte, des cordes vocales, mais aussi du dos de la langue.

En effet, ce dernier participe à l'innervation sensitive de la partie la plus basse de la langue, c'est-à-dire les plis glosso-épiglottiques et les vallécules épiglottiques.

Le nerf vague participe donc seulement à l'innervation sensitive de la langue. Cependant, il possède également une fonction neurovégétative, mais aussi motrice, qui est très importante dans le temps pharyngien de la déglutition grâce à l'innervation des muscles constricteurs du pharynx (Kamina & Gouzé, 1996).

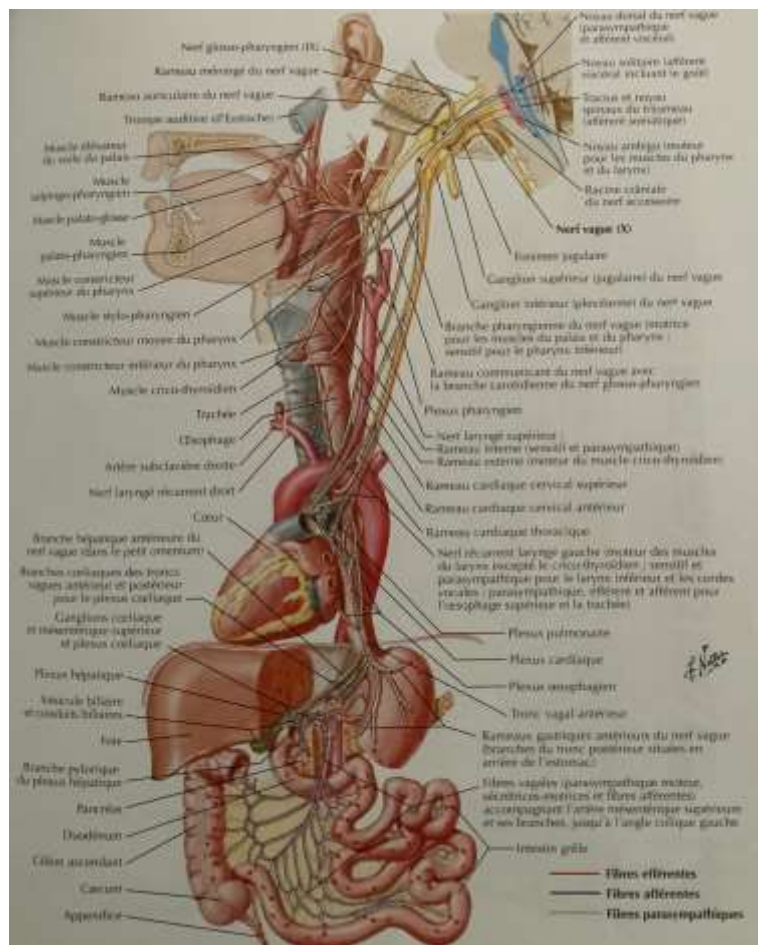


Figure 8 : le nerf vague (source : Netter, 2011)

1.3.4. Le nerf hypoglosse (XII)

Exclusivement moteur, le nerf hypoglosse, 12^e paire de nerfs crâniens, innerve tous les muscles de la langue à l'exception des muscles palato glosses et stylo glosses (Pompignoli, 2015).

Il émerge par 10 à 12 racines du sillon antéro-latéral, entre l'olive et la pyramide de la moelle allongée.

Durant son trajet, le nerf hypoglosse chemine tout d'abord dans la fosse crânienne postérieure, où les racines traversent la dure-mère avant de fusionner en un seul et unique tronc. Ensuite, accompagné de son rameau méningé et d'un rameau méningé de l'artère pharyngienne ascendante, le nerf hypoglosse traverse le canal homonyme. Après être passé dans l'espace latéro-pharyngien où il traverse la région rétro-stylienne puis le trigone carotidien, le nerf hypoglosse arrive dans le trigone submandibulaire. A cet endroit, il est situé sur la face latérale du muscle hyo-glosse qui le sépare de l'artère linguale puis il chemine entre les muscles mylo-hyoïdien et hyo-glosse avant de se terminer.

Il possède plusieurs branches collatérales, comme le rameau méningé ou la racine supérieure de l'anse cervicale. Ses branches terminales innervent tous les muscles de la langue, excepté ceux cités précédemment.

C'est dans la langue que ce nerf s'anastomose avec son homologue.

Il permet d'assurer la mobilité de la langue. C'est donc un nerf extrêmement important dans la vie linguale : une atteinte de celui-ci entraîne une paralysie de la langue (Kamina & Gouazé, 1996).

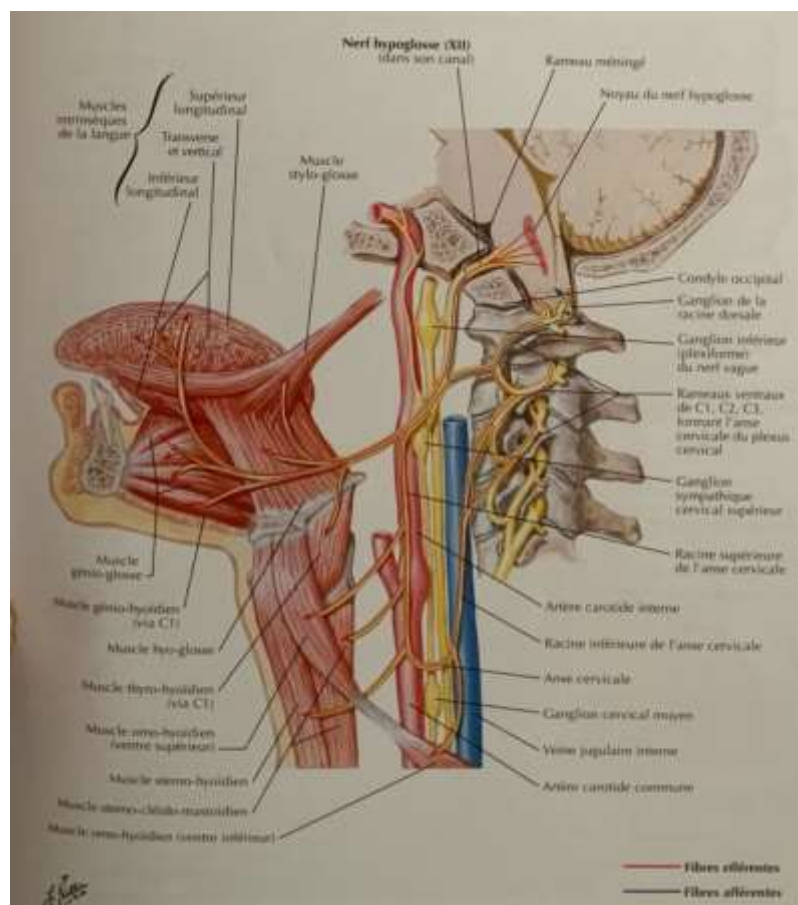


Figure 9 : le nerf hypoglosse (source : Netter, 2011)

1.4. Vascularisation de la langue

1.4.1. La vascularisation artérielle

Les artères vascularisant la langue sont principalement issues de l'artère linguale et, de façon plus accessoire, de l'artère palatine ascendante.

Les branches des artères carotides communes et subclavière sont à l'origine de la vascularisation de la face et du cou et ce sont elles qui sont les points de départ de nombreuses branches artérielles.

Il existe une artère carotide commune gauche, provenant directement de l'aorte, et une commune droite qui est l'une des deux branches avec l'artère subclavière du tronc brachio-céphalique, lui même provenant de l'aorte.

Au niveau de la bifurcation carotidienne (C3-C4), l'artère carotide commune se divise en artère carotide externe et interne. Cette dernière a pour rôle la vascularisation du cerveau, de l'œil et de l'oreille interne. Elle ne participe pas directement à la vascularisation cervico-faciale, mais indirectement par l'artère ophtalmique (Kamina & Gouazé, 1996).

C'est l'artère carotide externe qui a un rôle très important dans la vascularisation cervico-faciale. Cette dernière, longue de 7 cm et avec 6 mm de diamètre, possède de nombreuses artères collatérales. Trois segments peuvent être décrits (Lemaire, 2018) :

- dans la région bi-carotidienne,
- sous le muscle digastrique passant alors en dedans des muscles digastriques et stylo-hyoïdien et du nerf hypoglosse et en dehors du ligament stylo-hyoïdien et du constricteur du pharynx, c'est le segment d'où sont émises les artères faciale, occipitale et **linguale**,
- un segment parotidien.

- L'artère linguale (Lemaire, 2018)

L'artère linguale naît donc de la partie antérieure de l'artère carotide externe, en regard du bord supérieur de l'os hyoïde. Il existe différents types d'origines de l'artère linguale :

- directement de l'artère carotide externe,

- après un tronc commun avec l'artère thyroïdienne supérieure : c'est le tronc thyro-lingual,
- après un tronc commun avec l'artère faciale : c'est le tronc linguo-facial,
- après un tronc commun avec ces deux dernières : c'est le tronc thyro-linguo-facial.

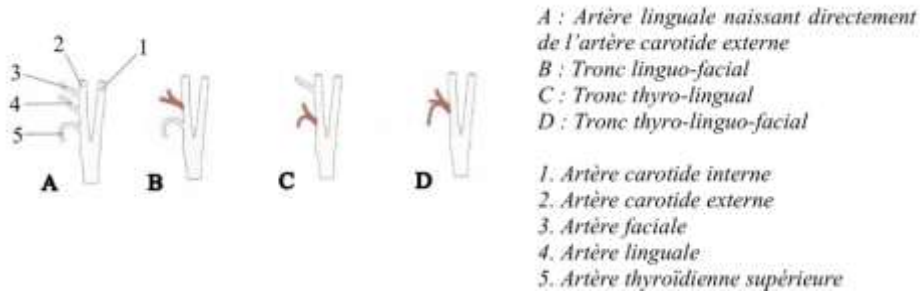


Figure 10 : *origine de l'artère linguale (source : Lemaire, 2018)*

Avec une longueur moyenne de 8,5 cm de son origine jusqu'à la pointe de sa langue, l'artère linguale présente un trajet sinueux. Ce dernier comprend 4 portions.

- *Le segment initial* : se dirigeant vers la grande corne de l'os hyoïde, le segment initial chemine en dedans du ventre postérieur du digastrique et en superficie du constricteur du pharynx. Latéralement, on retrouve le réseau veineux profond et le nerf hypoglosse. Une branche supra-hyoïdienne est émise, participant à la vascularisation des muscles de la région, mais aussi du réseau anastomotique controlatéral de la langue.
- *Le segment sous le muscle hyo-glosse* : d'abord en direction oblique en bas, puis oblique en haut dans la majorité des cas, cette partie de l'artère présente des rapports étroits avec les veines profondes. Grâce au nerf hypoglosse qui lui est en position supérieure à ce niveau là, il est possible de délimiter un espace nommé «triangle supradigastrique» ou «triangle de Pirogoff», espace recherché par le chirurgien si une ligature de l'artère linguale est nécessaire (Lemaire, 2018).

Plusieurs artères linguales dorsales vont naître du tronc principal lors de ce segment :

- les artères dorsales supérieures,
- les artères dorsales moyennes,

- les artères dorsales inférieures.
- *Le segment ascendant* : c'est au bord antérieur du muscle hyoglosse que débute ce segment. L'artère sublinguale, dernière collatérale de l'artère linguale, prend également son origine à cet endroit. Elle fournit par la suite des rameaux à l'artère du filet de la langue ainsi qu'à la glande sublinguale. C'est après avoir croisé la branche horizontale de la mandibule que le segment ascendant atteint la région buccale, en direction médiale afin d'atteindre la face ventrale de la langue. Elle devient alors l'artère profonde de la langue.
- *Le segment horizontal* : il débute au niveau du V lingual, puis chemine entre le muscle longitudinal inférieur latéralement et génioglosse médialement. L'artère profonde de la langue vascularise ainsi le corps de la langue, se terminant à environ 6 mm en moyenne de la pointe de la langue par l'arc ranin (ou artère ranine), un cercle anastomotique, tout en donnant de nombreuses collatérales permettant une vascularisation linguale abondante. Elle est accompagnée par deux veines linguales profondes.

Grâce à son trajet sinueux et ses nombreuses collatérales, l'artère linguale participe activement et de façon majoritaire à la vascularisation de toute la langue.

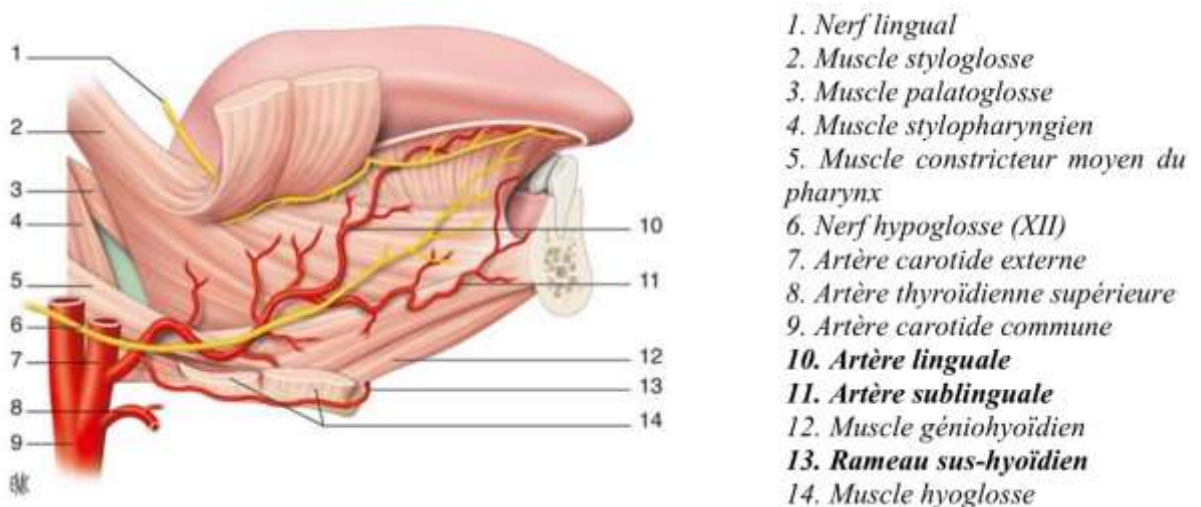


Figure 11 : *trajet de l'artère linguale et de ses différentes branches (source : Lemaire, 2018)*

- L'artère palatine ascendante

L'artère palatine ascendante, moins présente que l'artère linguale, reste quand même très importante pour la vascularisation notamment de la base de la langue. En effet, c'est à cet endroit que nous retrouvons de nombreuses artérioles, provenant de l'artère tonsillaire, elle-même issue de l'artère palatine ascendante (Lemaire, 2018).

L'origine de l'artère palatine ascendante n'est autre que l'artère faciale, elle-même provenant de la carotide externe comme vu précédemment. C'est en regard de l'extrémité inférieure de l'amygdale, au sommet de la portion pharyngée de l'artère faciale, que naît l'artère palatine ascendante dans la majorité des cas.

Son trajet l'emmène sur les côtés du pharynx, vascularisant via quelques rameaux les muscles styliens ainsi que les amygdales, le voile du palais et les piliers tonsillaires. Par la suite, elle s'anastomose avec l'artère palatine descendante et des rameaux de l'artère pharyngienne ascendante.

Le rapport principal de l'artère palatine ascendante est constitué par le muscle stylo-glosse. C'est en passant au niveau de la partie basse de ce muscle qu'elle donne naissance aux rameaux tonsillaires, ces derniers permettant la vascularisation de la base de la langue (Pamart, 2019).

La conclusion de cette partie sur la vascularisation artérielle de la langue peut se résumer à une étude observée par Pamart (2019), réalisée lors de sa thèse intitulée «Prérequis anatomique à la ligature des collatérales de l'artère faciale et de l'artère linguale par voie transorale assistée par robot».

«Parmi les 30 cas de dissection réalisée, la vascularisation de la base de langue dépend de l'artère linguale en partie ou totalement dans 96,7% des cas soit 29/30 cas».

«Dans 86% des cas, a été retrouvé la présence d'une artère dorsale de la langue unique de plus de 1 mm, et dans 14% soit 4/29 cas, la présence plusieurs branches artérielles inframillimétriques provenant de l'artère linguale avec une expression significative basi-linguale».

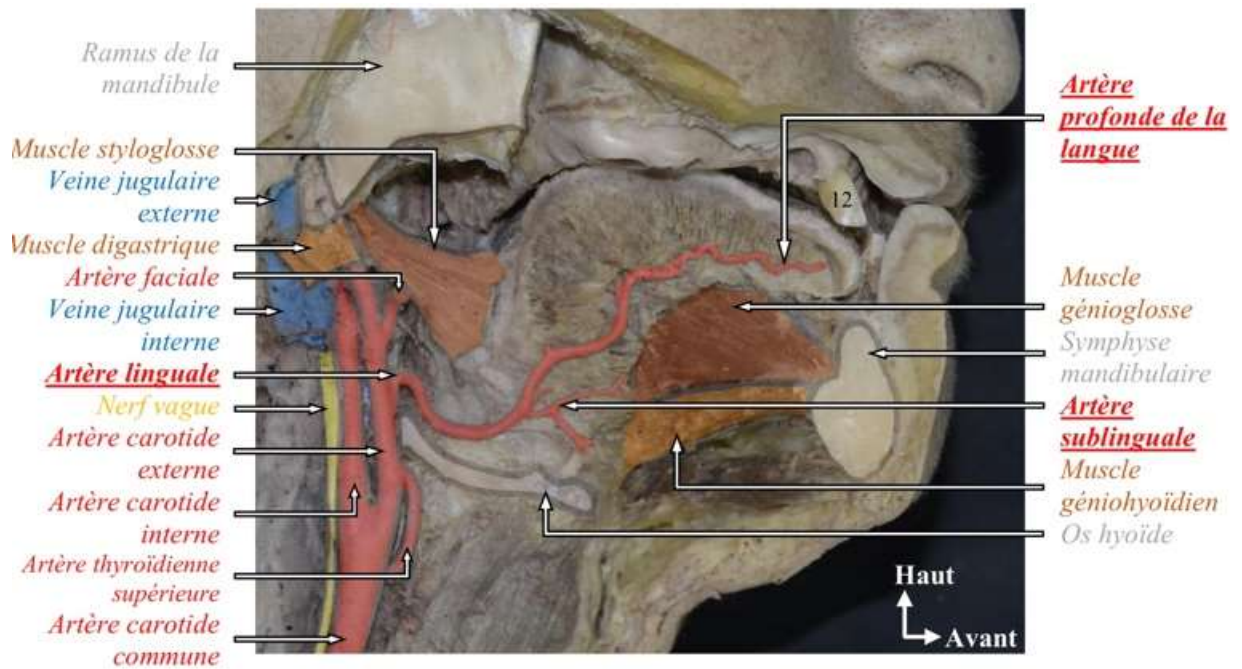


Figure 12 : vue sagittale du trajet global de l'artère linguale et de ses rapports anatomiques (source : Lemaire, 2018)

1.4.2. La vascularisation veineuse

Le drainage de la tête et du cou se réalise principalement par la veine jugulaire interne, cette dernière intervenant au niveau de l'encéphale, du crâne, de la face et de la majeure partie du cou.

Sa longueur est d'environ 15 cm pour un diamètre de 10 mm en moyenne (Mage, 2016). Ayant son origine au niveau du foramen jugulaire, elle se termine à l'extrémité sternale de la clavicule par une anastomose avec la veine sous clavière, formant ainsi le tronc veineux brachio-céphalique.

De nombreuses afférentes cheminent vers la veine jugulaire interne, dont le tronc thyro-lingual-facial en regard de l'os hyoïde. Ce dernier est la réunion des veines thyroïdienne, faciale, mais surtout linguale.

- La veine faciale (Mage, 2016)

Veine volumineuse satellite de l'artère faciale, la veine homonyme chemine successivement à travers trois régions que sont la face, la loge sous maxillaire et la région carotidienne au niveau de sa terminaison.

Son origine correspond à l'union entre les veines supra-orbitaires et supra-trochléaires : elle est alors nommée veine angulaire, en anastomose avec sa controlatérale via une arcade transversale située sur le dos du nez.

C'est en croisant le ligament palpébral interne en arrière de l'artère faciale qu'elle devient veine faciale.

Passant successivement au niveau du muscle élévateur commun de la lèvre supérieure et de l'aile du nez, du muscle élévateur propre de la lèvre supérieure, et enfin en dessous des muscles zygomatiques (grand et petit), elle longe ensuite la face latérale du muscle buccinateur. Poursuivant son chemin, c'est au niveau de l'angle antéro-inférieur du masséter qu'elle croise ce dernier, pour ensuite croiser le bord inférieur de la branche horizontale de la mandibule et s'engager sous le grand muscle peaucier du cou. Devenant alors de plus en plus profonde, elle pénètre dans la loge sous maxillaire avant de finir son trajet dans la région carotidienne :

- soit directement dans le tronc veineux thyro-linguo-facial,
- soit par un tronc commun avec la veine linguale appelé le tronc veineux linguo-facial.

La veine faciale possède de nombreuses collatérales dans toutes ses régions.

Au niveau du segment facial, elle reçoit notamment :

- les veines labiales supérieures et inférieures,
- les veines du canal de sténon,
- les veines buccales.

Au niveau du segment cervical, elle reçoit :

- les veines sous mentales dont l'une des deux est anastomosée avec les veines linguales superficielles ou avec les veines satellites de l'artère sublinguale,
- les veines sous maxillaires,
- les veines palatines inférieures qui reçoivent les veines pharyngiennes et tonsillaires,
- la veine rétro-mandibulaire.

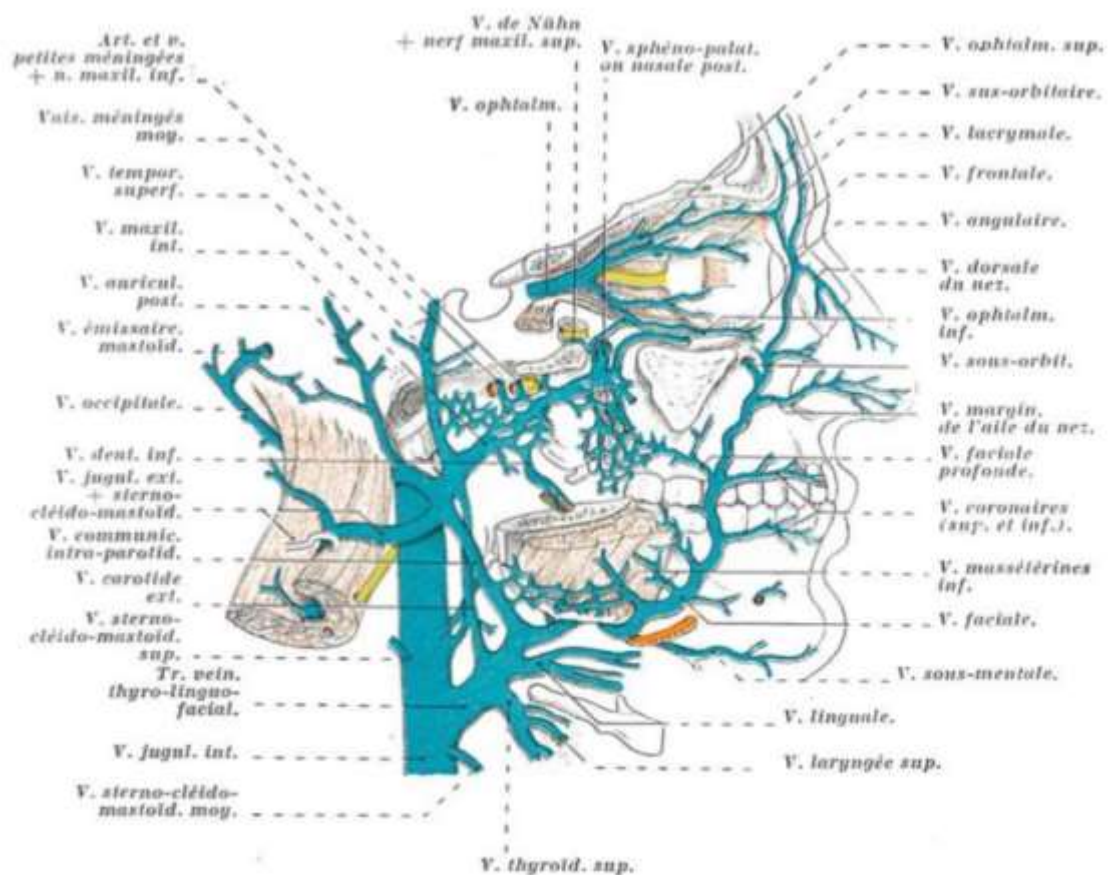


Figure 13 : *tronc veineux thyro-linguo-facial et ses affluents (source : Mage, 2016)*

- La veine linguale (Mage, 2016)

Contrairement à la veine faciale, la veine linguale constitue un tronc veineux très court, restant cependant volumineux et permettant le drainage de la langue, des glandes sublinguales et sous-mandibulaires.

C'est dans la région sus-hyoïdienne que l'union entre les veines linguales superficielles et profondes permet la formation de la veine linguale.

Les veines linguales profondes naissent dans l'épaisseur de la pointe de la langue, de façon satellites à l'artère ranine. Elles empruntent le chemin inverse de cette dernière, puis de l'artère linguale. L'une est située sous cette artère, l'autre au dessus.

Les veines linguales superficielles sont volumineuses. Elles encadrent le nerf hypoglosse, permettant de distinguer une veine linguale superficielle supérieure, grêle et pas irrégulièrement présente, et une veine linguale superficielle inférieure.

Situées sous la face ventrale de la langue, de part et d'autre du frein lingual, elles sont facilement visibles à leur origine puisqu'elles sont très superficielles. Leur trajet les emmène par la suite contre la face externe du muscle génio-glosse, en arrière et en bas, rejoignant ainsi l'artère sublinguale et passant sous le canal de Wharton.

Les veines sublinguales sont renforcées par les veines linguales profondes au niveau du bord postérieur du muscle hyoglosse de façon à former le tronc de la veine linguale proprement dite.

Enfin, la veine linguale reçoit également les *veines dorsales* de la langue et la *veine profonde* de la langue. A travers le muscle mylo-hyoïdien, elle s'anastomose avec les veines sous mentales puis finir par rejoindre la veine jugulaire interne de la même façon que la veine faciale.

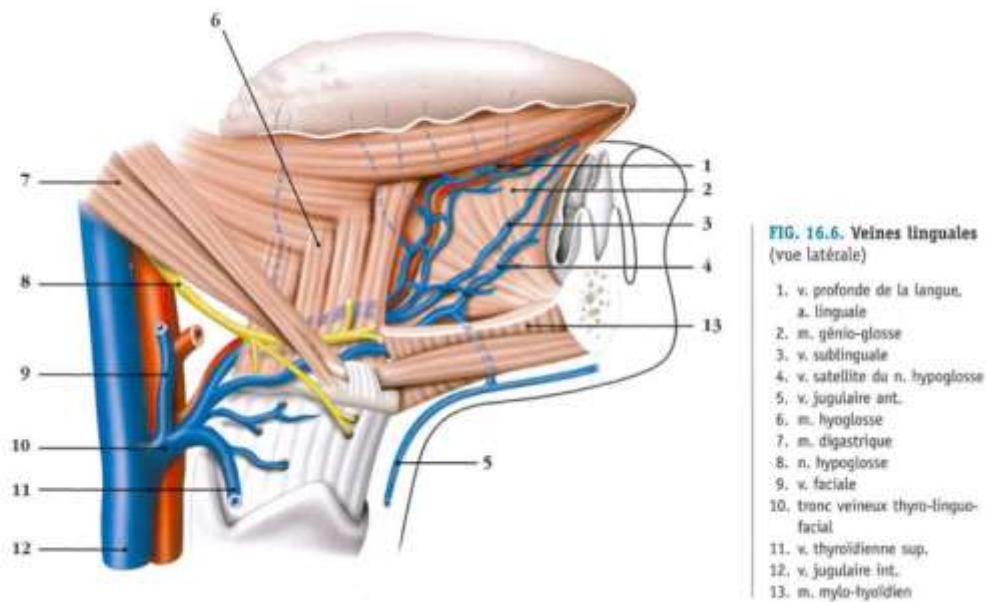


Figure 14 : schématisation des veines linguales, veines affluentes de la veine jugulaire interne (source : Mage, 2016)

1.5. Histologie : la muqueuse spécialisée de la langue

Depuis la face interne des lèvres jusqu'à la langue, la muqueuse buccale tapisse toute la cavité buccale, permettant de faire apparaître les gencives. Les papilles linguales constituent une variation morphologique de cette muqueuse au niveau lingual.

Histologiquement, la muqueuse buccale est constituée par :

- un épithélium épidermoïde malpighien : reposant sur une lame basale, cet épithélium pavimenteux non kératinisé doit son renouvellement à son assise basale, par la desquamation des cellules superficielles isolément ou par plaques ;
- le chorion ou tissu conjonctif est très vascularisé au niveau buccal, accueillant des glandes salivaires (muqueuses, séreuses et mixtes) ainsi que des infiltrats lymphoïdes.

Les aspects de la muqueuse linguale diffère en fonction de sa position. En effet, les papilles linguales, au niveau de la face supérieure de la langue, engendrent un aspect épais, tandis que l'épithélium sous la langue entraîne un aspect lisse et fin.

Le chorion est très dense au niveau de la jonction entre l'épithélium lingual et l'épithélium du plancher de bouche, au niveau du frein lingual (Kabongo, 2015).

La face supérieure de la langue représente l'endroit où le plus grand nombre de papilles linguales est trouvé. Dans sa partie buccale, elle est épaisse, adhérente aux muscles sous-jacents. Elle l'est moins dans sa partie pharyngienne.

Les papilles que l'on retrouve au niveau de la face supérieure de la langue sont énumérées ci-dessous (Pompignoli, 2015).

- *Les papilles circumvallées* : au nombre de neuf, elles sont les plus volumineuses et permettent de séparer la partie antérieure et postérieure de la langue en formant le V lingual. Plusieurs centaines de bourgeons du goût sont contenus dans chaque papille.
- *Les papilles fongiformes* : elles sont disséminées sur une grande partie de la langue. On recense un à quatre bourgeons gustatifs par papille fongiforme.

- *Les papilles filiformes* : elles prennent un aspect en forme de cône et sont présentes en très grand nombre. Cependant, elles ne contiennent aucun bourgeon gustatif.

La muqueuse de la face inférieure de la langue est transparente, fine, présentant par le biais d'un repli muqueuse médian le frein de la langue. Contrairement aux autres parties de la langue, aucune papille n'est recensée sur cette face (Pompignoli, 2015).

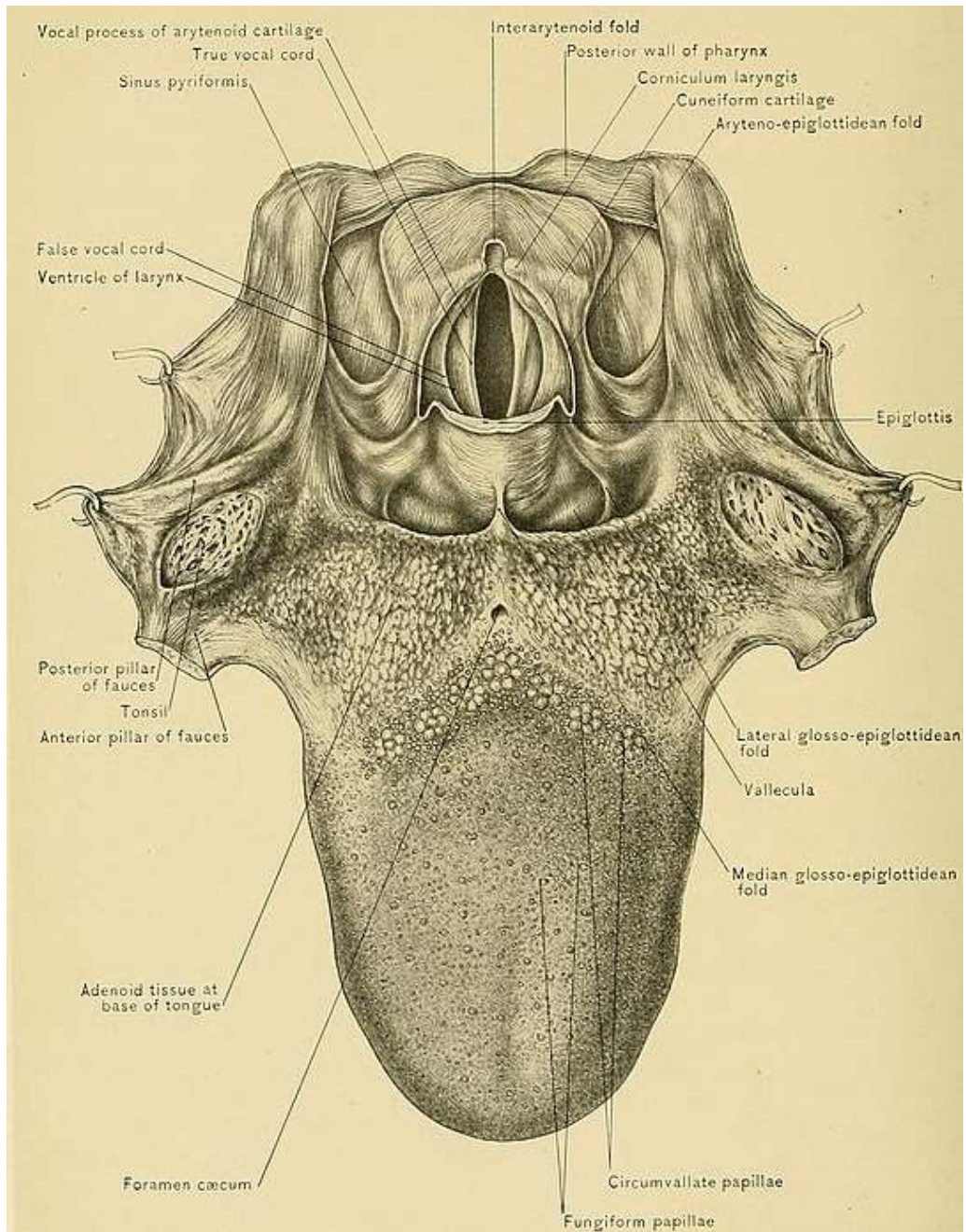


Figure 15 : la langue (source : Meyer, 2021)

1.5.1. Les papilles linguales



Figure 16 : *les papilles linguales (source : Kabongo, 2015)*

- Les papilles filiformes

Également appelée papilles coniques au regard de leur forme, les papilles filiformes sont les plus nombreuses, occupant la majeure partie de la surface du dos de la langue. Leur hauteur est en moyenne de 0,5 mm pour un diamètre allant de 0,3 à 0,5 mm (Kabongo, 2015).

Ces papilles ne contenant aucun bourgeon gustatif, leur fonction principale est la sensation tactile ou somesthésie via le nerf V. En effet, leur axe conjonctive-vasculaire possède de nombreuses terminaisons nerveuses sensibles et est recouvert par un épithélium épidermoïde possédant quelques cellules kératinisées au sommet (Kabongo, 2015).

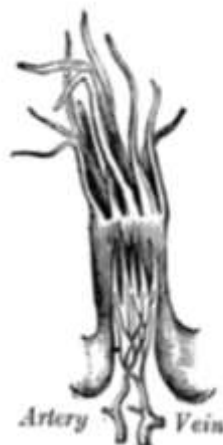

Figure 17 : *les papilles filiformes (source : Kabongo, 2015)*

- Les papilles fongiformes

Leur nom provient de leur forme de champignon avec un sommet arrondi. Leur hauteur de 1 mm pour 0,7 mm de diamètre leur confère une taille plus importante que les papilles filiformes. Cependant, elles sont moins nombreuses (500 à 5000), occupant l'espace entre ces dernières, principalement dans les 2/3 antérieurs de la langue (Kabongo, 2015).

Les papilles fongiformes présentent une appellation différente au niveau des bords de la langue car le volume est plus important : on parle alors de *papilles foliées*.

Leur rôle dans la perception gustative est permis par la présence de bourgeons gustatifs au niveau de leur partie superficielle. Les papilles fongiformes ont une teinte rouge apportée par une importante vascularisation, visible au moment de la desquamation de l'épithélium (Pompignoli, 2015).

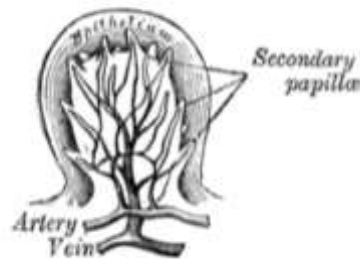


Figure 18 : les papilles fongiformes (source : Kabongo, 2015)

- Les papilles caliciformes ou circumvallées

Ces papilles sont au nombre de neuf et constituent le V lingual, permettant la séparation de la langue en deux parties distinctes (Pompignoli, 2015).

Les papilles caliciformes sont celles présentant le diamètre le plus important, allant de 1 à 3 mm. Elles constituent une surélévation centrale, entourée par un sillon circulaire nommé vallum. Une invagination de l'épithélium constitue ce sillon périphérique, au fond de laquelle s'ouvrent les glandes salivaires mixtes, acineuses et séreuses, de Von Ebner. Ces dernières présentent une sécrétion continue, maintenant ainsi l'hydratation des papilles gustatives et la mise en solution des molécules sapides. Elles apportent également de nombreuses substances importantes dans la perception gustative (Kabongo, 2015).

De nombreux bourgeons gustatifs sont disposés le long des faces latérales de la papille. A leur base, des fibres nerveuses se détachent et se regroupent en faisceaux, permettant d'établir des connexions synaptiques avec des cellules nerveuses d'un ganglion autosome qui lui est située à la base de la papille.

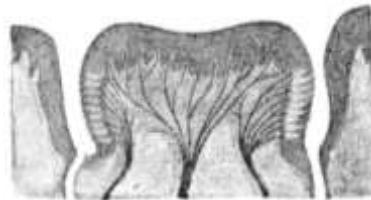


Figure 19 : *les papilles caliciformes (source : Kabongo, 2015)*

1.5.2. Les bourgeons gustatifs

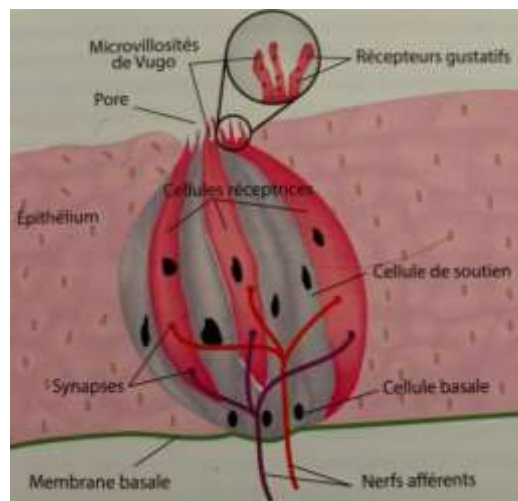


Figure 20 : *représentation schématique d'un bourgeon gustatif (source : Pompignoli, 2015)*

8000 bourgeons gustatifs sont répartis dans la cavité buccale. Parmi eux, de nombreux sont recensés à l'intérieur des papilles gustatives. D'une hauteur de 50 μm pour un diamètre équivalent, ils présentent une forme ovoïde. On en recense environ 250 par papille caliciforme, 1 à 5 par papille fongiforme, et plus de 1000 pour chacune des deux papilles foliées (Pompignoli, 2015).

L'organe interne que représente le bourgeon gustatif communique avec l'intérieur de la cavité buccale au niveau d'une zone de convergence des microvillosités (dites de Vugo), formant ainsi un pore de 2 μm de diamètre environ.

Quelques dizaines de cellules allongées d'origine ectodermique (non nerveuse) constituent chacun des bourgeons insérés dans l'épithélium. Certaines d'entre elles font synapse avec des fibres nerveuses afférentes et sont donc qualifiées de cellules réceptrices. A condition que le contact avec le nerf soit maintenu, des substances neurotrophiques permettent la différenciation des cellules basales et ainsi le renouvellement quasi hebdomadaire de ces cellules. Ces dernières sont de différents types (Kabongo, 2015).

- Les cellules de type I ou cellules sombres : 60 à 80% du nombre total de cellules. Elles possèdent de longues villosités qui se projettent dans le canal gustatif au niveau du pôle basal. Leur noyau est étroit et riche en hétérochromatine, tandis que leur cytoplasme est constitué par de nombreuses granules denses et homogènes.
- Les cellules de type II ou cellules claires : elles possèdent un grand noyau ovoïde à chromatine diffuse, qui se noie dans un cytoplasme renfermant des vésicules denses. Comme les cellules de type I, elles ont également des microvillosités, de taille moins importante, au niveau de leur pôle basal et qui se jettent dans le canal gustatif
- Les cellules de type III : leur noyau irrégulier est riche en hétérochromatine. Deux types de vésicules sont retrouvés dans le cytoplasme :
 - une minorité présentant un contenu dense et granulaire,
 - une majorité, plus petites, ressemblant à des vésicules synaptiques. Elles sont en contact avec les terminaisons nerveuses et représentent donc les vraies cellules réceptrices.
- Les cellules de type IV ou cellules souches sont les cellules basales.

1.6. Fonctions de la langue

Les fonctions de la langue sont extrêmement nombreuses.

Par ses mouvements multiples et pluri-quotidiens, la langue permet la phonation. Elle joue également un rôle majeur dans la déglutition. Cette dernière intervient dans la croissance de la face mais également dans la mise en place de la dentition tant à l'enfance qu'à l'âge adulte.

Grâce à la présence des bourgeons gustatifs eux même contenus à l'intérieur des papilles étudiées précédemment, la langue permet la gustation.

Enfin, la mastication peut également être évoquée parmi les nombreuses fonctions linguales.

1.6.1. La déglutition

La déglutition correspond à l'acte par lequel le contenu buccal (salive et bol alimentaire) est propulsé de la bouche jusqu'à l'estomac, tout en passant par l'œsophage.

L'être humain est amené à déglutir sa salive entre 1200 et 2200 fois par jour, soit environ 1 fois par minute entre les repas et 9 fois par minute durant les repas. On note une diminution de la fréquence de déglutition pendant le sommeil, passant alors à seulement 20 fois en 6 heures de sommeil, ceci du fait de la diminution des sécrétions salivaires. Nous déglutissons environ 1,5 litres de salive par jour, et une demi-tonne sur une année (Kabongo, 2015) !

Une déglutition physiologique entraîne une interruption de la respiration lors du transit du bol alimentaire dans le pharynx. Par ailleurs, le nasopharynx se ferme par la remontée du voile du palais et le larynx fait de même grâce à l'épiglotte.

Dès la fin de la période embryonnaire (J75 environ), simultanément avec la possibilité de porter les mains à la bouche et avec la déflexion de la tête, une mise en place de la déglutition est visible : elle est alors dite « viscérale », du fait de son caractère réflexe.

Durant la vie foétale, la déglutition est associée au principe de succion : on parle alors de déglutition-succion du liquide amniotique, celle-ci étant indispensable au développement du fœtus (Fellus, 2016).

A la naissance, la déglutition est dite « somatique », ce réflexe se modifiant en fonction :

- des transformations morphologiques de la cavité orale comprenant l'augmentation du volume de la cavité buccale, l'augmentation du tonus musculaire de la langue, ou encore l'apparition des dents,...
- de la qualité du bol alimentaire.

Il existe trois phases lors de la déglutition (Strazielle, 2017) :

- la phase préparatoire ou buccale lors de la prise du bol alimentaire, c'est une phase maîtrisée car elle peut être volontairement arrêtée à n'importe quel moment ;
- la phase pharyngée semi-automatique correspondant au passage du bol alimentaire via le pharynx ;
- la phase œsophagienne, dernière phase permettant au bol alimentaire d'atteindre le tractus digestif.

La langue, avec les différentes structures de la cavité buccale, possède un rôle essentiel dans le mécanisme de déglutition, ce dernier étant invariable et se déroulant de façon chronologique.

- Les différentes phases de la déglutition (Strazielle, 2017)

- ❖ La phase préparatoire

L'orbiculaire se contracte. Le bol alimentaire, après avoir été formé par la mastication, est sur la partie dorsale de la langue. Cette dernière se creuse alors en cuillère formant une dépression où le bol alimentaire se trouve. On parle de phase de collection. Les lèvres et les dents sont séparées pendant cette dernière.

- En antérieur, un joint d'étanchéité est formé par la zone de contact entre la pointe de la langue et les lèvres et leur musculature, ou bien la face palatine des incisives.
- En postérieur, un même joint d'étanchéité est formé par la zone de contact entre les faces palatines des dents, les bords de la langue, et la muqueuse alvéolaire palatine.

La pointe de la langue vient alors prendre appui sur la papille rétro-incisive, sur la région de la muqueuse alvéolaire palatine adjacente aux incisives supérieures : débute alors la phase alvéolaire antérieure.

Le voile du palais s'élève, permettant la fermeture de la communication entre les voies nasales et buccales. Dans le même temps, la partie postérieure de la langue subit une dépression, permettant au joint périphérique postérieur de s'ouvrir.

Les dents se mettent en occlusion, tout comme les lèvres se ferment, ceci par la contraction des masséters.

C'est alors que les muscles de la langue se contractent simultanément, produisant une onde péristaltique d'avant en arrière propulsant ainsi le bol alimentaire en direction de la base de la langue jusqu'aux piliers antérieurs du palais : on parle de phase palatine moyenne.

Lors de cette contraction, la langue ne se déplace nullement, elle se déforme par sa musculature intrinsèque.

Avant la phase pharyngée, lorsque le bol atteint le voile du palais, on observe une élévation de l'os hyoïde par la contraction du mylo-hyoïdien et des autres muscles sus-hyoïdiens. La phase pharyngée peut alors débuter au moment où la manipulation buccale, tout comme la respiration, s'interrompent.

❖ La phase pharyngée

Le bol alimentaire franchit l'isthme du gosier et débute alors véritablement la phase pharyngée.

Le pharynx agit alors de deux façons différentes :

- les muscles constricteurs du pharynx déplacent ce dernier en haut et en avant, de façon à déplacer le bol alimentaire progressivement ; on parle la phase d'engouffrement ;
- le tube pharyngé s'élève, suivi d'une onde descendante péristaltique.

L'épiglotte se rabat alors, protégeant l'entrée des voies aériennes et facilitant le passage du bol dans le pharynx jusqu'à l'œsophage.

Lorsque le sphincter œsophagien supérieur est franchi, l'épiglotte retrouve sa position initiale, c'est le début de la phase œsophagienne.

❖ La phase œsophagienne

Lors du passage du bol alimentaire à son niveau, le sphincter œsophagien supérieur se dilate, puis se contracte activement. Ceci permet alors la formation de contractions péristaltiques descendantes qui entraînent le bol vers le sphincter œsophagien inférieur. Lors du franchissement de ce dernier, la déglutition est terminée.

• Déglutition et croissance (Fellus, 2016)

La déglutition est extrêmement importante pour la croissance de l'individu.

- A la naissance, on parle de succion-déglutition et c'est la musculature orolabiale qui permet d'assurer l'étanchéité. Cette succion déglutition apparaît lors de la période fœtale : il y a en effet une déglutition du liquide amniotique, mais également une succion des doigts.
- A l'apparition de la denture temporaire, la mastication apparaît ; la dynamique de la langue s'inverse alors, l'orbiculaire perd son rôle de puissant joint.
- Dès l'apparition de la 1^{re} molaire permanente vers 6 ans, on observe un contact dentaire pendant la déglutition.
- Enfin, la denture permanente permet la mise en fonction des incisives et des canines, ainsi que la descente de l'os hyoïde ; la déglutition devient alors mature :
 - les lèvres sont jointes, cependant non contractées,
 - les arcades sont serrées, les molaires en occlusion,
 - la pointe de la langue s'appuie sur la muqueuse palatine antérieure,
 - la langue est contenue par les arcades.

La pression exercée par la langue durant toute la déglutition sur les arcades dentaires a une influence majeure sur le développement du maxillaire et de la mandibule. L'harmonie des arcades dentaires est créée par les forces opposées exercées par les lèvres et la langue.

Durant les premières années de la vie, l'individu a une déglutition infantile. Du fait de l'absence de dents, la stabilisation mandibulaire se fait par la contraction des muscles faciaux. C'est grâce au changement de consistance de la nourriture, ainsi que l'apparition des dents, que le mécanisme change progressivement pour arriver à une déglutition dite « mature ».

Si une interruption dans la maturation de la déglutition du nourrisson apparaît, la déglutition reste infantile pouvant engendrer des malpositions dentaires. On parle alors de persistance de la déglutition immature.

1.6.2. La phonation (Pompignoli, 2015)

La phonation est le résultat une interaction de différents systèmes engendrant la production sonore. Les systèmes engagés dans la phonation sont décrits ci-après.

- L'appareil respiratoire : pour produire un son, il est nécessaire de faire vibrer les cordes vocales de l'individu. Cela est réalisable grâce à la ventilation, apportant ainsi de l'oxygène : l'air inspiré permet d'amener de l'oxygène au corps, tandis que l'air expiré permet la vibration des cordes vocales et donc la formation d'un son.
- Le larynx correspond à l'élément vibratoire de ces différents systèmes. Il est constitué par un système cartilagineux, qui permet de rigidifier les tissus mous et de former l'ensemble. Les cordes vocales sont situées au niveau du larynx et prennent une position différente en fonction de la phase où nous nous trouvons. Si elles sont proches l'une de l'autre, leur vibration est possible et donc nous sommes en phase de phonation. A l'inverse, lorsque l'épiglotte est ouverte, les cordes vocales sont éloignées, nous sommes en phase respiratoire.

A la fin de son cycle, l'oxygène est relâché en dioxyde de carbone par les poumons. Lors de son passage, le larynx peut transformer le souffle en son laryngé ou glottique.

- Les cavités de résonance, permettant la production de la parole. Ils regroupent :
 - l'oropharynx,
 - l'hypopharynx,
 - la cavité buccale,
 - le nasopharynx et les fosses nasales pour certains sons.

En fonction de leur position et de leurs éventuels mouvements, la production de sons est différente. Par exemple, la langue peut entraîner un changement de volume de la cavité buccale, et donc modifier la configuration de cette dernière.

La langue possède donc un rôle important dans la phonation. Elle permet l'articulation des phonèmes et donc la formation de sons différents en fonction de sa position dans la cavité buccale.

Il existe différentes appellations :

- la consonne apico-dentale (t,d,n) s'obtient lorsque la pointe de la langue vient se poser contre la face postérieure des dents maxillaires ;
- la consonne apico-alvéolaire (s, z, n, gn, ng) s'obtient par le mouvement de la pointe de la langue vers les alvéoles du maxillaire ;
- la consonne dorso-palatale (k, ch, j) s'obtient par le déplacement de la langue vers le palais dur ;
- la consonne dorso-vélaire (k, g, R, r) et la semi consonne dorso-vélaire (w) s'obtiennent pas le déplacement du dos de la langue vers ou contre le voile du palais.

1.6.3. La gustation (Pompignoli, 2015)

La fonction de nutrition comprend plusieurs aspects, notamment celui du goût, élément essentiel pour discriminer les aliments tant avenants que déplaisants ou toxiques.

La gustation se définit comme une fonction permettant, lorsque des molécules douées d'une saveur entrent en contact avec les cellules gustatives, d'en identifier le goût. Les cellules gustatives dont fait mention le Larousse correspondent aux papilles gustatives, elles-mêmes constituées notamment par les bourgeons gustatifs. Cependant, lesdites papilles ne reconnaissent que cinq, voire six saveurs élémentaires :

- le salé (Na+),
- le sucré,
- l'acide (H+),
- l'amer,
- l'umami.

C'est la complémentarité avec d'autres modalités sensorielles, telles que l'olfaction pour les odeurs, la somesthésie pour la texture et la température, qui permettent de former « le goût d'un aliment ».

La langue joue un rôle majeur dans la perception sapide d'un aliment, mais elle est aidée par le palais, le pharynx, la glotte et l'épiglotte.

Dans cette partie, nous n'allons pas revenir sur les différentes papilles ornant l'appendice lingual (développé dans la partie « Histologie » de notre travail), mais il est intéressant de se demander quel est le fonctionnement du goût, et comment, à partir de l'arrivée d'une saveur sur la papille, nous arrivons à différencier ces différentes saveurs.

Les papilles sont constituées par des bourgeons gustatifs, eux-mêmes constitués par des cellules réceptrices. Chacune d'entre elles possède de nombreux récepteurs gustatifs, correspondant à des protéines chimiosensibles peu spécifiques et offrant une faible affinité avec les molécules sapes. Chacun de ses récepteurs est capable d'interagir avec de multiples molécules différentes et un élément sapide peut se lier à plus de dix récepteurs distincts. La spécificité des récepteurs est donc faible, et la perception du goût ne repose donc pas véritablement sur celle-ci.

Les récepteurs gustatifs fonctionnent de façon différente selon s'ils interagissent avec un signal ionique ou un signal organique.

- Les ions Na^+ , le goût du sel, ou H^+ , le goût acide, sont volumineux en taille, leur permettant le passage ou non de récepteurs de type canaux ioniques des cellules réceptrices.

Lors de leur entrée passive aux travers des canaux sodiques *EnaC* (*Epithelial Na Channel*) apicaux, les ions Na^+ entraînent une dépolarisation de la membrane de la cellule réceptrice. Ces canaux sodiques sont très présents et donc le signal Na^+ également, ce qui pourrait donc expliquer le renforcement des autres saveurs par le sel, sans pour autant les altérer.

Les protons H^+ peuvent bloquer les canaux K^+ apicaux voltage dépendants en passant par les mêmes canaux *EnaC*, ou bien entrer dans la cellule par une voie baso latérale.

- De nombreuses molécules entraînent des réactions à l'**amertume**. De ce fait, il existe un nombre important de récepteurs différents. Les molécules peuvent être la quinine, la strychnine, les alcaloïdes, ou encore de petits peptides.

Certaines d'entre elles sont toxiques, entraînant donc un seuil de perception très bas, permettant une alerte rapide si ce dernier devient dangereux.

Les molécules de l'amertume peuvent avoir des lieux de fixation différents :

- certaines se fixent à proximité des canaux K⁺ et entraînent leur fermeture,
 - d'autres se fixent plutôt sur des RCPG (récepteur à protéine G) appartenant à la famille des TRB ou TR2.
- Comme pour l'amertume, un nombre important de substances, qu'elles soient naturelles ou synthétiques, entraînent une sensation **sucrée**. Plusieurs types de récepteurs protéiques (T1R1, T1R2, T1R3, TR2) ont pu être identifiés, avec des voies de signalisation différentes (AMPc, PKC, IP3) : les sensations générées ne sont donc pas les mêmes en fonction du type de récepteur avec lequel interagit la substance.
- Le glutamate, exhausteur de goût, amène la saveur **umami**. L'hétérodimère T1R1/T1R2 notamment est associé à la reconnaissance de cette substance. Quoiqu'il en soit, les récepteurs associés à la saveur umami appartiennent tous à des sous-groupes des RCPG.

La cartographie linguale des cinq saveurs de base est une notion controversée. Il apparaît cependant que toutes les papilles gustatives sont capables de reconnaître chaque saveur élémentaire, mais cependant avec des seuils différents : ainsi, par exemple, la saveur salée peut être perçue avec une intensité particulière à un endroit donné, mais les autres saveurs seront également détectables à cet endroit. Ceci est propre à chaque individu, cette cartographie étant donc individu-dépendante.

La salive, ou fluide oral, a un rôle important dans la perception des saveurs de par son rôle tampon mais aussi en permettant la mise en solution des aliments sapides. Elle est cependant elle-même constituée par des éléments inorganiques, des sels, des protéines ou encore des acides aminés qui peuvent interagir avec les différents récepteurs gustatifs évoqués précédemment. C'est grâce à un mécanisme physiologique d'adaptation permanent que nous est épargnée la stimulation continue des récepteurs et c'est pour cette raison qu'une modification salivaire, tant quantitative que qualitative, peut avoir des conséquences importantes sur la perception gustative.

La gustation, phénomène complexe, est donc liée à de nombreux éléments de notre sphère oro-faciale mais aussi à la convergence de nombreux signaux vers le cortex. La langue possède un rôle essentiel dans le traitement buccal des aliments, de part la densité et la diversité des éléments sensoriels retrouvés dans sa muqueuse. Cependant, la gustation est propre à chacun, reposant sur les expériences passées, sur l'état de santé générale ou sur la qualité de la salive. Il est illusoire de vouloir codifier une quelconque appréciation gustative : chaque individu possède la sienne.

1.6.4. La mastication (Strazielle, 2017)

Première étape de la digestion, la mastication peut être divisée en plusieurs stades durant lesquels les aliments sont mâchés, broyés et mélangés à la salive de façon à former le bol alimentaire. La langue permet la mobilité des aliments et donc leur broyage par les dents.

- Étape initiale de transport, ou série préparatoire : la langue entraîne le déplacement de la nourriture vers l'arrière de la cavité buccale afin d'en faciliter son écrasement pas les molaires.

De façon synchrone à la mobilité linguale, la mandibule s'abaisse. Si le déplacement de la langue est porté vers l'avant au niveau des incisives ou contre le palatin, l'abaissement de la mandibule est moindre. En revanche, si la langue se déplace vers l'arrière, la mandibule s'ouvre plus largement.

- Période de mastication rythmique ou série de réduction : on parle de cycles masticateurs par la mobilité de la mandibule permise par l'activité des muscles masticateurs.

La langue elle, continue ces mouvements vers le haut, et l'arrière pour amener les aliments en postérieur.

Ces cycles sont répétés plusieurs fois en un laps de temps assez court pour permettre, dans un premier temps, la formation du bol alimentaire et ensuite la déglutition.

2. La langue pathologique

L'organe myofonctionnel que constitue la langue peut également être sujet à de nombreuses pathologies. Ces dernières sont susceptibles de survenir à différents niveaux : anomalies morphologiques, fonctionnelles ou encore dermatologiques que nous développerons dans cette partie.

2.1. Pathologies morphologiques

2.1.1. La macroglossie

- Description (Gardon, 2018)

Du grec « màkros » signifiant « gros » et glossa signifiant « langue », la macroglossie correspond à une pathologie rare où l'on retrouve une langue anormalement volumineuse prenant le pas sur les autres structures de la cavité buccale et entraînant une entrave à différentes fonctions.

La macroglossie, pathologie rare, est difficilement objectivable à partir d'examens d'imagerie via de simples mesures. En effet, elle se traduit plutôt par des signes directs :

- le débord de la langue des arcades dentaires,
- le « mordu occlusal » imprimé sur les bords linguaux,
- la protrusion linguale.

Généralement, la langue présente ainsi un volume augmenté dans les trois dimensions de l'espace.

Dans certains cas, elle s'accompagne :

- d'un faciès disgracieux ;
- de trouble de l'alimentation ou de la déglutition notamment par l'altération de la propulsion du bolus. De plus, la non étanchéité de la fermeture labiale provoque une salivation extra orale entraînant différents problèmes : irritation de la peau, augmentation des infections orales ou péri-orales, mais également l'isolement social ;
- de trouble du langage du fait du rôle d'articulateur important de la langue. Les sons sont modifiés car l'organe ne se positionne pas de la même façon qu'en position physiologique ;

- de trouble occlusal étant à l'origine de traumatismes. La langue, trop large, s'interpose entre les dents, causant ainsi saignement, douleur ou difficultés à la mastication à la suite de morsures involontaires ;
- de trouble ventilatoire par l'obstruction des voies respiratoires supérieures. En cas d'obstruction chronique, une hypoventilation alvéolaire est généralement induite. Cette dernière peut causer :
 - une hypoxie ;
 - une hypercapnie ;
 - et une hypertension pulmonaire ou un cœur pulmonaire.
- des troubles respiratoires du sommeil tels que des syndromes d'apnées hypopnées obstructives du sommeil.

- Pathogénèse

Les macroglossies sont classées en fonction de leurs étiologies.

Ces dernières sont nombreuses mais, pour certains auteurs, la cause la plus fréquente à l'origine de la macroglossie congénitale correspond aux malformations vasculaires, notamment les lymphangiomes (Gardon, 2018). En cas d'acutisation de ces macroglossies, le risque vital de l'individu peut être engagé.

Des hypertrophies musculaires syndromiques sont une cause fréquente de macroglossie. Ainsi, 80 à 99% des personnes atteintes du syndrome de Beckwith Wiedemann présentent une langue anormalement volumineuse (Caron Paré, 2017). La trisomie 21 constitue la pathologie la plus fréquente dans laquelle on observe une macroglossie congénitale.

Enfin, des macroglossies de nature idiopathique, c'est-à-dire sans cause apparente, sont parfois évoquées. Leur symptomatologie est frustrante et elles sont moins fréquentes.

- Traitement

Les traitements peuvent être aussi bien fonctionnels que chirurgicaux. L'orthophoniste a un rôle très important et quasi exclusif dans le traitement des dysfonctions linguales. Le traitement fonctionnel ne correspond pas à une réduction du volume lingual, mais à une façon d'apprendre à vivre avec, tout en ayant le moins de troubles au niveau dento-squelettique. Il s'accompagne régulièrement d'un

traitement orthodontico-chirurgical, leur combinaison entraînant de très bons résultats.

Cependant, le traitement fonctionnel reste compliqué dans de nombreux cas de macroglossie car il nécessite une participation importante ainsi qu'une compréhension parfaite de la part du patient. Lorsque ce dernier souffre d'un syndrome particulier, notamment celui de Down, la collaboration avec le praticien est souvent compliquée, ceci entraînant alors de mauvais résultats.

Le traitement chirurgical est utilisé dans des situations où une glossoplastie pourrait empêcher la survenue d'un événement entraînant un trouble vital à l'individu : prévention de troubles respiratoires (obstruction des voies aéro-digestives supérieures), acromégalie, ... Les troubles occlusaux, les défauts d'élocution ou de prononciation ne sont pas des indications formelles à une intervention chirurgicale.

La glossoplastie, réalisée sous anesthésie générale, a longtemps consisté en la simple excision de l'apex lingual. Aujourd'hui, les chirurgiens essaient d'éviter cette excision car, constituant la partie la plus mobile et la plus sensible de la langue, l'apex est très important notamment pour certaines sensations somatiques ou encore pour le goût. Les manipulations chirurgicales se concentrent alors sur la partie dorsale de la langue, évitant alors d'endommager certains nerfs ou certaines artères (Gardon, 2018).

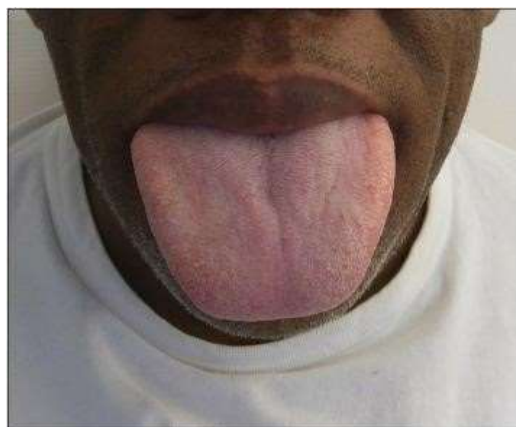


Figure 21 : *macroglossie chez un patient atteint d'acromégalie (source : Cortet Rudelli, 2017)*

2.1.2. Ankyloglossie

- Description

L'ankyloglossie est l'un des types d'anomalie linguale le plus connu. Anomalie congénitale observée chez le nouveau-né puis chez l'enfant, elle se caractérise par un frein lingual anormalement court, entraînant une mobilité de la langue restreinte.

Deux types d'ankyloglossie sont habituellement définies (Rowan-Legg, 2015) :

- l'ankyloglossie antérieure correspond à un frein lingual proéminent ou une saillie de la langue restreinte avec un attachement de bout de langue. Le frein, fixé à l'extrémité de la langue, est responsable d'un défaut de mobilité linguale, cette dernière ne permettant pas à la langue de dépasser le bord du vermillon des lèvres ;
- l'ankyloglossie postérieure correspond à un frein lingual à l'attache moyenne voire postérieure de la face inférieure de la langue. Le frein, court, épaissi et parfois même sous muqueux, restreint également la mobilité linguale notamment la base. Il est par ailleurs peu visible lors de l'inspection.

La problématique de l'ankyloglossie réside premièrement dans les difficultés d'allaitement : mauvaise prise du sein, douleur voire traumatisme mammaire chez la mère, prise de poids sous optimal du nouveau-né. Pour une tétée optimale, l'accroche du nourrisson à l'aréole de la mère grâce à la crête supérieure gingivale, aux boules graisseuses de Bichat, ainsi qu'à la langue sont indispensables. Bien qu'ayant un rôle minimal, la langue assure l'étanchéité, sa crête antérieure s'amincissant et se bombant, permettant ainsi une ondulation péristaltique vers la gorge (Veyssiere, Kun-Darbois, Paulus, Chatellier, Caillot, & Bénateau, 2015).

En cas d'ankyloglossie, le mouvement restreint de la langue est donc à l'origine d'un mécanisme d'alimentation déficiente du nourrisson, provoquant également une douleur voire même des traumatismes du mamelon (Rowan-Legg, 2015).

- Pathogenèse

Même si une prédisposition génétique à l'ankyloglossie peut exister, l'étiologie de cette pathologie est majoritairement reliée au degré de fusion persistant entre la langue et le plancher buccal. En effet, la langue est tout d'abord fusionnée au plancher de la bouche lors du développement foetal. Au fur et à mesure de la

croissance du fœtus, la mort et la résorption de cellules libèrent la langue, et seul le frein est vestige de cette désormais ancienne fusion. Entre l'âge de six mois et cinq ans, les crêtes alvéolaires et l'éruption des dents entraînent une certaine résorption physiologique du frein lingual. Chez certains enfants, ce n'est pas le cas, ceci étant à l'origine de l'ankyloglossie (Rowan-Legg, 2015).

- Traitement

L'information aux parents et un soutien à l'allaitement restent généralement suffisants pour prendre en charge l'ankyloglossie (Llorens, 2019). Cependant, si de graves problèmes d'allaitement persistent, une intervention chirurgicale, la frénotomie, peut être envisageable : elle consiste en une simple incision de frein, permettant une mobilité linguale augmentée et donc un retour progressif à la normale. Des complications sont parfois observées au détour de la cicatrisation post opératoire, celle-ci pouvant être trop importante et ainsi limiter encore plus la mobilité qu'auparavant. Le recours à la chirurgie est donc parfois soumis à la controverse et doit être discutée entre plusieurs professionnels de santé (ORL – médecins généralistes – chirurgiens-dentistes) avant l'intervention (Rousseau, 2020).

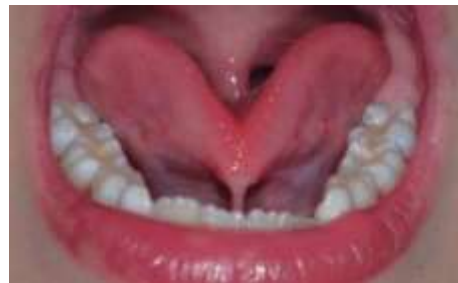

Figure 22 : *ankyloglossie chez le jeune enfant (source : Revue de stomatologie, de chirurgie maxillo-faciale et de chirurgie orale, 2015)*

2.2. Pathologies fonctionnelles

2.2.1. Déglutition atypique

- Description

La déglutition physiologique est apprise *in utero*, dès la 11^e semaine, lorsque le fœtus avale du liquide amniotique entreprenant alors la mise en place d'une unité fonctionnelle qui permet, dès sa naissance, la découverte du sein maternel ainsi que ses besoins nutritionnels (Fellus, 2016).

Durant la vie de l'enfant, deux façons de déglutir se succèdent :

- la déglutition du nouveau né : on parle de « succion-déglutition ». Naturellement, le nouveau-né n'a pas de dents, et son alimentation est liquide. Il avale sans lâcher le mamelon ou la tétine. Les lèvres sont contractées autour de ces derniers et la langue vient entre les gencives maxillaire et mandibulaire afin de guider le lait directement vers l'œsophage,
- la déglutition de l'adulte est présente dès la solidification de l'alimentation. Les lèvres se ferment simplement, sans contraction, puis la langue se place au palais poussant les aliments vers la gorge.

Cependant, le passage d'une déglutition à l'autre ne se passe pas forcément toujours comme tel et peut aboutir à une déglutition dite « atypique » ou immature persistante.

La déglutition immature persistante se manifeste par une projection de la langue contre les arcades dentaires, une contraction anormale des muscles mentonniers, et une inoclusion dentaire. Elle est considérée comme pathologique à partir du moment où elle persiste au-delà de l'éruption des quatre incisives permanentes (Peyreigne, 2019).

Ainsi, le mouvement de la langue contre les incisives notamment maxillaires, entraîne une avancée dentaire voir même de la mâchoire maxillaire. Des problèmes orthodontiques et occlusaux sont à prévoir (Tarot, 2015).

D'autres conséquences peuvent être observées notamment au niveau phonétique, parodontal ou esthétique. En effet, des troubles de l'articulation chez l'enfant lors de la prononciation de certaines consonnes sont observés. La déglutition atypique, par la poussée linguale, crée également une force potentiellement à l'origine de certaines maladies parodontales.

- Pathogénèse

Différentes origines de la déglutition atypique peuvent être rapportées (Peyreigne, 2019) :

- le patrimoine génétique ;
- les facteurs affectifs et psychologiques, entraînant des parafonctions :
 - une frustration en cas d'absence d'allaitement à la naissance,

- la succion du pouce ou de la tétine : le réflexe de la tétée est alors entretenu au-delà de l'âge de 3 ans,
- l'onychophagie,
- un tic d'aspiration des lèvres,
- les facteurs morphologiques, mécaniques et anatomiques :
 - une macroglossie,
 - un palais ogival,
 - une ventilation buccale,
 - une incompetence labiale, correspondant à la non fermeture des lèvres durant la déglutition et modifiant ainsi le schéma corporel de l'enfant
 - des malocclusions dentaires
 - la période d'acquisition de la denture permanente : édentements précoces, anatomie particulière,...
 - une ankyloglossie.

- Traitement (Peyreigne, 2019)

La déglutition immature persistante est traitée par une rééducation du comportement lingual fondée sur deux grands principes : la prévention et l'orthophonie, tant au cabinet avec l'orthophoniste qu'à la maison de façon quotidienne. L'orthodontie est utilisée comme potentiel moyen rééducatif également. Il est nécessaire de commencer une rééducation des troubles du comportement lingual au bon moment, dans le but de prévenir certaines anomalies orthodontiques, mais aussi pour que les différents traitements mis en place soient à la fois un succès mais aussi stables dans le temps (Tarot, 2015).

- **La prévention** : dès le plus jeune âge, l'enfant doit abandonner le plus tôt possible ses habitudes néfastes, comme la succion du pouce ou encore la tétine. Tout obstacle pouvant modifier l'équilibre fonctionnel de l'enfant en cours de croissance, doit être éliminé afin de débarrasser les voies respiratoires supérieures.
- **L'orthophonie** : l'orthodontie seule n'est pas suffisante pour obtenir un traitement pérenne dans le temps. L'orthophoniste joue un rôle indispensable, et cela dès le début de la rééducation.

La difficulté consiste à savoir à quel moment de la vie de l'enfant il est convenable de commencer l'orthophonie : ni trop tard afin d'éviter que les habitudes néfastes soient profondément ancrées, ni trop tôt pour que l'enfant ait une maturité psychologique suffisante pour la compréhension des exercices.

Il est également possible de traiter de façon tardive un comportement lingual néfaste, mais le résultat chez l'adulte est très aléatoire.

L'orthophoniste met en place le traitement au cabinet en apprenant à l'enfant des exercices qu'il doit alors réitérer à domicile et cela de façon quotidienne voire même pluriquotidienne. La difficulté principale réside dans la modification du comportement automatique. En effet, les exercices sont relativement simples à comprendre et à reproduire :

- le slurp consiste à collecter le maximum de salive en faisant du bruit. Il est utilisé lorsque l'enfant n'arrive pas à déglutir correctement sa salive,
 - le piston consiste à positionner la pointe linguale par un appui fort durant trois secondes au niveau des papilles palatines. L'enfant place alors son index sous les muscles du plancher afin de ressentir la contraction et la pression,
 - la gorgée consiste à faire avaler à l'enfant une petite quantité d'eau juste avant les repas et cela six fois de suite pendant une quinzaine de jours,
 - le claquage de la langue ou trot de cheval consiste à ce que l'enfant réalise entre 20 et 30 « cla » puis « clo » tous les jours, dans le but de tonifier la pointe de la langue,
 - l'appui consiste à ce que l'enfant exerce une force sur un abaisse langue avec la pointe de sa langue,
 - l'exercice de l'élastique consiste à ce que l'enfant maintienne un élastique d'orthodontie via la pointe de sa langue au niveau du palais, puis déglutisse sans le faire tomber.
- **L'orthodontie** : dans certains cas, comme un palais étroit associé à une béance antérieure par exemple, la rééducation orthophonique est impossible car l'enfant ne possède pas de repère anatomique. Le traitement

orthodontique préalable à celui orthophonique est indispensable pour obtenir des meilleures conditions anatomiques. La rééducation est alors qualifiée de passive, par le biais de traitements orthodontiques interceptifs. Plusieurs méthodes sont décrites :

- le guide langue est un dispositif qui, comme son nom l'indique, guide la langue durant la déglutition en l'amenant contre le palais. Par ce moyen, le patient adopte une position correcte favorisant le développement dans le sens transversal,
 - l'enveloppe linguale nocturne est un appareil amovible thérapeutique, permettant un mécanisme neuromusculaire physiologique à l'origine de la correction de la position linguale,
 - le *froggy mouth* joue son rôle en deux temps ; tout d'abord, il permet à l'enfant d'enregistrer sa nouvelle déglutition puis il entraîne l'usage systématique de cette dernière,
 - la grille anti-langue ou anti-pouce est moins utilisée aujourd'hui, elle consiste à empêcher le positionnement du doigt entre les arcades ou encore l'interposition linguale,
 - la perle de Tucat est placée dans la région papillaire incisive via une plaque palatine. L'enfant joue avec la perle afin d'acquérir un bon positionnement de la langue,
 - le bionator de Balters modifie la position fonctionnelle de la mandibule ce qui permet de rétablir un équilibre fonctionnel. L'occlusion labiale est améliorée, tout comme la position linguale à la déglutition, ce qui permet l'intégration d'un nouveau schéma fonctionnel neuromusculaire.
- L'appareil permet ainsi de modifier le comportement lingual en supprimant les influences musculaires nuisibles.

La rééducation linguale est donc un exercice pluri-professionnel : dentiste – orthodontiste – orthophoniste. Cependant, les résultats positifs du traitement passent par une véritable symbiose avec le patient qui joue un rôle très important pour retrouver une déglutition fonctionnelle.

2.2.2. Interposition de la langue au repos

- Description

Comme évoqué précédemment, une déglutition immature peut persister si la transition avec celle adulte n'est pas réalisée. Dans certains cas, une interposition linguale entre les arcades dentaires peut subsister, entraînant des complications.

L'interposition de l'apex de la langue en antérieur est la forme d'interposition la plus fréquente. Elle apparaît lorsqu'une béance est en place, la langue se plaçant alors à cet endroit tout en l'aggravant (Gallot, 2016).

Dès lors qu'un espace est disponible, la langue vient l'occuper : c'est pourquoi elle s'interpose dans les espaces en cas de diastèmes ou d'édentements présents en bouche.

Dans certains cas tels que les infra-alvéolies molaires, l'interposition linguale est présente en secteur postérieur (Gallot, 2016).

L'interposition linguale est fréquemment rencontrée chez les patients respirateurs buccaux, ou encore avec des lèvres au repos constamment entrouvertes.

Il est nécessaire de prendre en charge ce phénomène, car il peut avoir des conséquences au niveau de l'éruption physiologique des dents, pouvant entraîner de graves répercussions notamment pour la mastication.

La recherche d'une interposition linguale est réalisée lors de l'exploration de la phonation. Cette dernière étudie la prononciation correcte de certaines consonnes, les dentales et palatales, de façon à vérifier la position normale ou anormale de la langue (Demaure, 2017).

- Traitement

Une interposition linguale peut avoir pour conséquences de graves problèmes de développement, mais également engendrer des soucis fonctionnels. Il est donc nécessaire de la traiter le plus tôt possible.

A cette fin, le recours à la prise en charge pluri disciplinaire par le trio dentiste - orthodontiste - orthophoniste doit être coordonné, afin de mettre en œuvre tous les moyens de prévention et de rééducation nécessaires. Ces derniers sont semblables à ceux utilisés lors du traitement d'une déglutition atypique, l'interposition linguale pouvant être à l'origine de celle-ci (Demaure, 2017).

2.2.3. Le stigmatisme

Les troubles articulatoires qui concernent les consonnes sont les seuls troubles pouvant engendrer des complications au niveau dentaire et musculaire.

Ils ont pour étiologie fréquente un déficit auditivo-perceptif et/ou des troubles buccolingaux.

Un appui dentaire lors d'une prise de parole est considéré comme anormal, et peut entraîner notamment le stigmatisme, qui correspond à une anomalie entendue lors de la prononciation des consonnes dites constrictives.

Plusieurs types de stigmatismes existent, on les divise en :

- stigmatisme interdental ou zézaiement ou zozotement : il est le stigmatisme retrouvé le plus fréquemment dans les cabinets d'orthodontie (Tarot, 2015). La langue a une position trop antérieure et s'interpose entre les incisives ou arcades dentaires lors de la prononciation de consonnes telles que s-z ou encore ch-j ;
- stigmatisme addental : la langue prend appui contre les incisives, les consonnes concernées sont semblables à celles du stigmatisme interdental ;
- stigmatisme latéral ou chuintement ou schlintement ; l'écoulement de l'air est uni ou bilatéral au lieu d'être médian. Il concerne les mêmes consonnes ;

Il existe des concomitances entre des troubles articulatoires et certaines anomalies alvéolo-dento-maxillaires (Requena, 2013).

- La béance incisive est en lien avec le stigmatisme interdental.
- La supraclusion incisive par infra-alvéolie molaire est en lien avec le stigmatisme latéral.

2.2.4. La langue basse

La langue basse est une pathologie que l'on retrouve dans les cas où la langue se plaque sur le plancher de bouche en appuyant sur les incisives inférieures, au lieu de venir se placer au palais. Ceci est due à un encombrement du pharynx de par la présence de végétations adénoïdes et/ou grosses amygdales.

Les personnes souffrant du syndrome de la langue basse ont souvent un palais qui devient trop étroit, du fait de la non-pression de la langue sur le palais, ce qui

entraîne un défaut de croissance. De plus, le patient présente alors une tendance au prognathisme, car la langue appuie sur les incisives inférieures (Tarot, 2015).

2.2.5. Tonus, mobilité linguale et implications dans la tenue d'une prothèse amovible

Le tonus est défini comme « *un état de tension permanente dans lequel se trouvent normalement les muscles du squelette* ».

La langue, organe myofonctionnel, renferme de nombreuses composantes musculaires. Elle est donc extrêmement mobile, ce qui rend la tenue d'une prothèse amovible complète compliquée. Il est donc nécessaire, lors de la réalisation d'une telle prothèse, de prendre en compte dans les moindres détails la morphologie linguale : anatomie, déplacement, franges sublinguales, ...

Trois muscles linguaux ont une incidence particulière sur la prothèse : antérieurement le muscle génioglosse, et postérieurement les muscles styloglosse et palatoglosse.

Afin d'assurer une meilleure stabilité, il est nécessaire que la prothèse se situe au point d'équilibre entre les pressions vestibulaires labiales et jugales d'un côté, et linguales de l'autre. Une meilleure intégration prothétique en découle (Regragui, Benfdil, & Abdedine, 2010).

Les porteurs de prothèse amovible, complète ou non, présentent régulièrement des problèmes phonétiques, notamment pour certains phonèmes tels que « s-ch-t-d ». La raison la plus fréquente repose sur une mauvaise relation entre la face linguale des dents antéro-supérieures et la pointe de la langue.

Une gêne à la déglutition peut également être observée dans certains cas, accompagnée par des douleurs voire des blessures : des volets linguaux trop étendus ou trop épais entraînent une sensation d'angine, ce qui est très désagréable pour le patient.

La langue doit également être prise en compte dans la recherche de la dimension verticale d'occlusion et dans l'enregistrement des rapports inter-maxillaires. Lorsque la mandibule est en position de repos, l'espace situé entre le dos de la langue et la voûte palatine est nommé l'espace de Donders. Ce dernier doit être respecté lors du calcul de la dimension verticale, car un empiètement de la plaque palatine sur ce

dernier entraîne un abaissement lingual, suivi d'un abaissement de l'os hyoïde puis de la mandibule (Pompignoli, 2015).

Lorsque la dimension verticale d'occlusion est déterminée, le praticien s'attelle à trouver le rapport inter maxillaire adéquat. En prothèse amovible complète, ce dernier est observé en relation centrée. Celle-ci peut être trouvée lorsque le patient place la pointe de sa langue en arrière à la jonction entre le palais mou et le palais dur : ce mouvement est appelé l'homotropie linguo-mandibulaire. Une coaptation condylo-disco-temporale haute, non forcée, est alors obtenue (Pompignoli, 2015).

La réussite d'une prothèse amovible complète passe obligatoirement par une prise en considération de la langue à chaque étape prothétique : de la dimension verticale au montage des dents en passant par la morphologie à donner aux extradados prothétiques, la langue doit être au cœur du traitement.

2.3. Pathologies dermatologiques

La variabilité des lésions dermatologiques linguales est immense. Certaines sont tout à fait bénignes mais inquiètent rapidement les patients, d'autres doivent être considérées avec une grande attention car elles peuvent être à l'origine de pathologies beaucoup plus inquiétantes. Le chirurgien-dentiste a plusieurs rôles à ce titre :

- prévention (hygiène, tabac, alcool, rayons X, profession à risque...),
- dépistage, nécessitant plus ou moins une biopsie,
- diagnostic,
- prise en charge ou envoi chez un spécialiste.

Devant une lésion buccale, il est important de réaliser en premier lieu un examen clinique approfondi avant toute autre démarche, ceci dans le but de visualiser l'aspect de la lésion (Gérard, 2019). On observe :

- le fond (plat, nécrotique, végétant, irrégulier),
- la forme (arrondie, ovalaire),
- la base (souple ou indurée),
- les bords (réguliers ou non, œdématisés).

En fonction de l'examen clinique, des examens complémentaires pourront être nécessaires.

2.3.1. Atteintes bénignes

- La langue géographique

La langue géographique fait partie des lésions inflammatoires bénignes fréquentes au niveau lingual. Elle reste tout à fait bénigne et peut être diagnostiquée de façon simple par un examen clinique classique, ne nécessitant aucune autre démarche complémentaire (Pereira, 2018).

Décrite par Rayer en 1831, son appellation médicale est glossite exfoliatrice marginée ou glossite migrante bénigne. La prévalence de la langue géographique est de 1 à 3% de la population générale (Schulman & Carpenter, 2006 ; Ray & coll., 2007). Sur un échantillon de 70 patients présentant une langue géographique, 13% présentaient des antécédents familiaux (Pindborg, 1995).

Se manifestant telle une carte géographique, elle est retrouvée sur les parties dorsale et latérale de la langue. Il n'est pas rare de visualiser également des lésions ectopiques sur la face ventrale de la langue ; en revanche, ces dernières sont inhabituelles sur les autres muqueuses buccales.

Bien que des sensibilités à certains fruits ou épices peuvent être constatées notamment chez les enfants, les patients atteints de langue géographique n'ont généralement aucune douleur associée à cette inflammation (Ben Slama, 2003).

La langue géographique se présente comme une desquamation de la muqueuse à partir d'une papille, généralement filiforme, de manière centrifuge. Des plages érythémateuses, variables en fonction des jours mais non dépapillées, sont alors délimitées, très visibles par leur bordure blanche légèrement surélevée. Ces tâches s'étendent puis confluent sur une période allant de quelques jours à quelques semaines, formant alors de larges plages desquamées. Les papilles filiformes cicatrisent rapidement : d'autres zones aux alentours desquament alors à leur tour, entraînant un remaniement constant (Agbo-Godeau, Weber, Guedj, & Szpirglas, 2010).

La langue géographique présente une histologie proche de celle des lésions observées chez les patients atteints de psoriasis (Boisnic & coll., 2006).

La lésion érythémateuse présente en son centre un amincissement de l'épithélium et dans sa périphérie une hyperkératose prenant l'aspect d'un liseré blancheâtre. Le tissu conjonctif sous-jacent est lui envahi par un infiltrat inflammatoire cellulaire non spécifique, abritant des capillaires dilatés (Ben Slama, 2003).

Pouvant être confondue avec une candidose, une leucoplasie tabagique ou encore un lichen plan lingual, la glossite exfoliatrice marginée est facilement diagnostiquée par son aspect repérable.

Aucun traitement n'est nécessaire s'il n'y a pas de douleurs, mais il est très important de rassurer le patient sur la bénignité des lésions, tout comme l'absence de risque de contamination (Kosinski, Ejeil, Lepelletier, & Dridi, 2017).

Si le patient se plaint de sensibilités, un traitement à base de pâte gingivale ou gel faisant effet d'antalgique voire d'anesthésiant peut être prescrit, voire même l'application de corticoïdes. Mais le plus souvent, un régime exempt d'aliments épicés est suffisant.

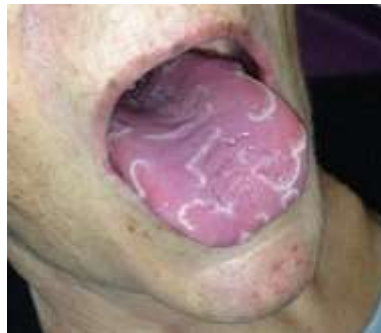

Figure 23 : la langue géographique (source : Devoize, SCFO, 2015)

- La langue plicaturée (Girot, 2017)

La langue plicaturée, également appelée langue fissurée, *lingua fissurata* ou langue scrotale, est une anomalie bénigne des faces dorsale et latérale des 2/3 antérieurs de la langue. Selon la littérature, la prévalence est très variable mais reste élevée (10 à 20%).

Deux états bien différents caractérisent ce phénomène :

- une langue présentant des sillons pathologiques qui apparaissent chez des individus atteints de syndromes tels que la trisomie 21 ou encore Melkersson-Rosenthal,

- une langue présentant des sillons physiologiques qui sont de plus en plus nombreux au fur et à mesure que l'individu avance en âge : en effet, la langue d'un enfant est tout à fait lisse, puis devient fissurée de façon plus ou moins profondes en fonction du temps qui passe.

La langue plicaturée est caractérisée par des fissures profondes parfois jusqu'à 6 mm : dans la majorité des cas, un sillon médian longitudinal existe d'où partent des sillons transverses (Girot, 2017). Plus le premier cité est profond, plus les seconds cités sont nombreux.

Les douleurs associées à une langue plicaturée ne sont pas directement en rapport avec cette dernière, mais plutôt dues au fait que de nombreux débris, alimentaires et donc bactériens, se retrouvent emprisonnés en profondeur des fissures provoquant ainsi une réaction inflammatoire voire même une candidose en cas d'hygiène insuffisante, à l'origine alors de douleurs.

Histologiquement, plusieurs observations sont à noter (Samson & Fricain, 2020) :

- une infiltration intra- et sous-épithéliale de lymphocytes et de polynucléaires neutrophiles,
- un épaissement de la *lamina propria* ainsi qu'un amincissement des muscles dans les plicatures profondes.

Aucun traitement n'est requis dans le cadre de la langue plicaturée. Une hygiène bucco-dentaire et linguale irréprochable est nécessaire afin d'empêcher une inflammation de la muqueuse linguale.

Ainsi, il est extrêmement important de rassurer le patient quant à la non malignité de ce phénomène, ainsi que d'insister sur la prévention en lui prescrivant des instruments d'hygiène comme une brosse à langue par exemple, permettant d'éviter les douleurs. Si une infection, notamment candidosique, venait à apparaître, l'utilisation de fongicides peut être indiquée (Kabongo, 2015).

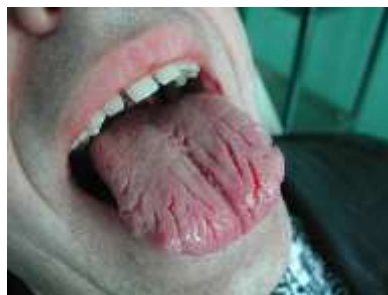

Figure 24 : la langue plicaturée (source : thérapeutique dermatologique, 2001)

- Hypertrophie des papilles linguales (Agbo-Godeau, Weber, Guedj, & Szpirglas, 2010)

Sous l'effet d'une irritation chronique ou d'une infection, les papilles linguales peuvent grossir en prenant la forme de nodules rouges bien circonscrits, entraînant alors une inquiétude chez certains patients.

Les papilles ont tendance à s'hypertrophier chez les patients consommateurs de tabac ou d'alcool, mais également après un repas très chaud, épicé ou encore si la langue rencontre un contact dentaire trop rugueux.

L'hypertrophie des papilles constitue des nodules dit gustatifs. Si cette hypertrophie touche les amygdales linguales, on parle de nodules lymphoïdes.

Il est nécessaire, comme toute affection bénigne, de rassurer le patient et le prévenir de la non malignité de cette affection. Pour prévenir son apparition, il faut éliminer le facteur causal si possible, notamment si cela est dû à des surfaces dentaires rugueuses. Autrement, aucun traitement n'est indiqué.

2.3.2. Les enduits

- La langue saburrale et langue noire villose

La langue saburrale, également appelée langue blanche, correspond au dépôt d'un enduit de couleur blanchâtre sur la face dorsale. Elle correspond à la phase initiale de l'affection.

La langue noire villose correspond au stade plus avancé de la langue saburrale. La face dorsale de la langue prend un aspect chevelu, avec une couleur variable du blanc-jaunâtre au marron voire noir.

Ces affections apparaissent lors d'états fébriles, tels qu'une infection des voies aérodigestives supérieures voire digestives, mais également lors d'une déshydratation ou si la langue devient moins mobile (état végétatif par exemple). D'autres facteurs prédisposant peuvent être cités comme une mauvaise hygiène buccale, une radiothérapie, un tabagisme excessif ou encore le stress (Mamet, 2012).

Les papilles filiformes sont responsables de cet enduit. En effet, ces dernières possèdent à leurs extrémités des cellules parakératosiques aplaties en tuile de toit.

Lors de fonctions classiques telles que la mastication, déglutition et phonation, ces cellules sont éliminées par les frottements répétés. En cas de non élimination du fait des causes citées ci-dessus, les papilles s'allongent, entraînant la rétention de débris alimentaires ainsi qu'une colonisation bactérienne voire fongique (Pompignoli, 2015).

Au départ, la langue saburrale est observée par cet enduit blanchâtre, détachable au raclage, caractéristique et responsable de son nom « langue blanche ». Sous l'enduit, la muqueuse est normale.

Dans un second temps, l'oxydation ainsi que les pigments de certains aliments ou bain de bouche entraîne le passage à un enduit plus foncé responsable de la langue noire vilieuse. Généralement, la symptomatologie est absente ou alors une simple sensation de mauvais goût est ressentie (Agbo-Godeau, Weber, Guedj, & Szpirglas, 2010).

Dans quelques cas, on recense au prélèvement mycologique du *candida geotrichum* mais ceci reste exceptionnel.

Le traitement consiste en une amélioration de l'hygiène bucco-linguale dans un premier temps, notamment par décapage mécanique à la brosse à dents ce qui permettra de réduire la longueur des papilles et donc un retour à la normale. Dans un second temps, il est nécessaire d'éliminer les facteurs prédisposant en particulier le tabac. Si l'atteinte est importante, l'application topique de rétinoïdes peut être indiquée. Cet état est rapidement réversible si le patient applique bien les consignes données (Pompignoli, 2015).

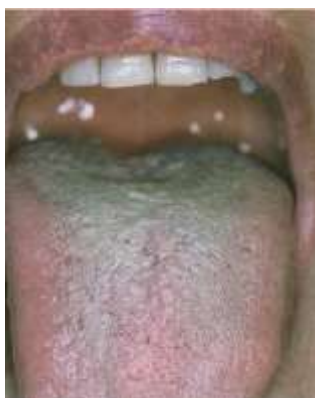

Figure 25 : la langue saburrale (source : dermatologie buccale, 2001)

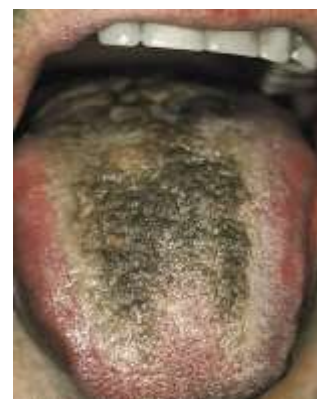

Figure 26 : la langue noire vilieuse (source : thérapeutique dermatologique, 2001)

- Candidose ou muguet

La candidose buccale correspond à l'apparition de macules érythémateuses se couvrant peu à peu d'un enduit blanc crémeux. Elle est caractérisée par la présence dans la plupart des cas de *Candida albicans* et *Candida Krusei*, retrouvées lors des biopsies pratiquées sur ce genre de pathologie.

Le muguet peut être retrouvé à de nombreux endroits dans la cavité buccale, notamment au niveau des joues, des lèvres, mais également de la langue. Les patients atteints de cette pathologie se plaignent de brûlures plus ou moins vives en fonction de leur alimentation. Un goût métallique est également rapporté en dehors des repas, tout comme une bouche sèche (Ben Slama, 2003).

Caractérisé par la présence de petites élevures blanchâtres situées au centre d'une plage érythémateuse ou alors sur une muqueuse de couleur normale, la candidose peut être associée à une séropositivité au VIH. Les lésions blanches sont facilement éliminées en frottant avec une simple compresse, permettant la mise en évidence d'une muqueuse érosive en dessous (Samson & Fricain, 2020).

Lors de la découverte d'une candidose, la première chose à réaliser est l'élimination par une compresse de toutes les colonies de *Candida* présentes sur la muqueuse. Par la suite, un traitement antifongique à base de Fluconazole de façon topique est possible si le *Candida* n'est pas résistant aux azolés ; à l'amphotéricine B ou à la nystatine lorsque le *Candida* est justement résistant aux azolés, ce qui est quasiment toujours le cas chez les patients séropositifs au VIH (Samson & Fricain, 2020).

La candidose est très souvent confondue avec le lichen plan buccal, mais même si la symptomatologie peut sembler concorder, l'étiologie n'est pas la même, puisque le muguet est très rarement observé en dehors des patients ayant des déficits immunitaires sévères. C'est via une biopsie que le diagnostic définitif sera posé (Hauteville, 2011).

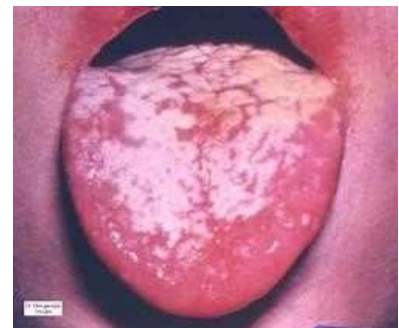

Figure 27 : la langue candidosique (source : Hauteville, 2011)

2.3.3. Les érythèmes

Les érythèmes correspondent à une rougeur du tégument, localisée ou diffuse mais non infiltrée.

- Erythroplasie de Queyrat (Ben Slama, 2003)

L'érythroplasie retrouvée au niveau de la muqueuse buccale est assimilée à celle décrite au niveau du pénis ou de la vulve : elle a été décrite en 1911 et se prénomme l'érythroplasie de Queyrat.

De couleur rouge brillant, elle est souvent uniforme et ne présente pas de traces de kératinisation. La limite est nette, et c'est grâce à ceci qu'elle est distinguable des érythèmes inflammatoires. Elle n'est pas douloureuse, mais simplement signalée comme gênante par les patients lors de la consommation d'aliments chauds ou épicée.

Bien que son siège principal reste la langue, l'érythroplasie peut être observée au niveau du palais, des joues ou dans le vestibule. Son incidence est de 0,1% (Ben Slama, 2003).

Cliniquement, les plaques rouges sont souvent étendues mais restent superficielles avec une limite certes nette, mais des bords irréguliers. L'atrophie de l'épithélium recouvre un réseau vasculaire important.

L'érythroplasie de Queyrat, bien que très peu fréquente au niveau buccal, est bien plus inquiétante que les lésions blanches. L'élimination de la lésion est indiquée le plus souvent, tout en s'adaptant à son extension ainsi qu'aux éventuelles contres indications présentées par le patient.

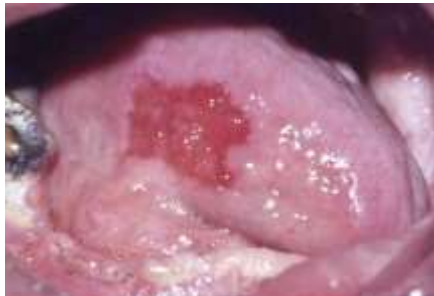

Figure 28 : *erythroplasie de Queyrat (source : revue de stomatologie et de chirurgie maxillo-faciale, 2010)*

- Glossite losangique médiane (Guyon, Gaultier, Glass, & Dridi, 2017)

Décrite pour la première fois en 1914 par Brocq, la glossite losangique médiane correspond à une pathologie bénigne de la langue, régulièrement associée à une lésion érythémateuse palatine en miroir nommée l'ouranite médiane palatine.

Sa prévalence est faible, de l'ordre de 0,01% à 1,0% de la population générale (Goregen & coll., 2011 ; Ghabanchi & coll., 2011), touchant généralement des hommes fumeurs, immunodéprimés ou non, et diabétiques.

Cette lésion est considérée comme une candidose superficielle, chronique, générée par *Candida albicans*.

La glossite losangique médiane est attribuée à la persistance du tuberculum impar. En effet, son siège caractéristique correspond à l'avant du V lingual, au niveau du tiers postérieur de la face dorsale. Deux expressions cliniques existent :

- une protubérance mamelonnée, ferme à la palpation, plus ou moins érythémateuse et marbrée de blanc ;
- une plage érythémateuse légèrement déprimée et lisse.

L'ouranite médiane retrouvée en miroir est située au niveau du palais médian postérieur, juste devant les fossettes palatines. Cette plage érythémateuse parfois parsemée de granulations blanches, est mal délimitée.

Le traitement de la glossite losangique médiane passe tout d'abord par l'élimination des facteurs de risques modifiables, tels que le tabac ou le trop plein de saveurs sucrées. Un antifongique est également nécessaire de façon à stopper la propagation de l'infection : ce dernier sera administré différemment en fonction de l'état immunitaire du patient.

Avec cette prise en charge adaptée, le pronostic d'une glossite losangique médiane est plutôt bon, mais nécessite une surveillance accrue afin d'éviter une éventuelle récurrence.

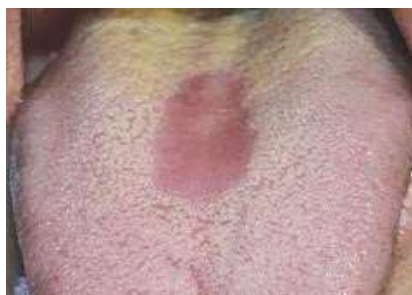

Figure 29 : la glossite losangique médiane (source : Guyon, Gaultier, Glass et Dridi, 2017)

- Stomatite allergique pure de contact (Tremblay & Avon, 2008)

Désordre rarement rencontré, la stomatite allergique de contact est caractérisée par l'apparition de changements œdémateux, érythémateux, ulcéreux et hyperkératosiques.

La stomatite allergique de contact possède des origines extrêmement variées, allant d'aromatisants présents dans certaines pâtes dentifrices par exemple jusqu'à certains aliments. Naturellement, seuls les individus sensibles à l'allergène sont impactés.

Cliniquement, la stomatite allergique peut se retrouver partout dans la cavité buccale, bien que la langue soit généralement la partie la plus exposée car la plus au contact de l'allergène ingéré. La variation symptomatique de la stomatite peut entraîner un doute sur le diagnostic : en effet, il est possible d'observer des œdèmes tissulaires, des érythèmes ou encore des régions ulcéreuses, accompagnée ou non de sensation de picotement voir de brûlures pour le patient.

Le traitement de la stomatite allergique pure de contact n'est autre que la suppression de l'agent causal. Les lésions peuvent mettre jusqu'à 14 jours avant leur disparition totale. En cas de symptômes importants, l'application de corticostéroïde (Buccobet 0,1 mg en comprimé) topique est indiquée, accélérant par la même occasion la guérison.

2.3.4. Les ulcérations

Les ulcérations correspondent à une perte de substance profonde atteignant la partie superficielle du chorion.

- Traumatiques et thermiques (Pompignoli, 2015)

L'ulcération traumatique est une lésion fréquemment observée par le praticien, touchant principalement la langue et l'intérieur de la joue. De taille et d'aspect variable, elle possède de nombreuses causes parmi lesquelles nous retrouvons une dent fracturée, une irritation prothétique, un mordillement, ou encore une obturation mal adaptée. Des ulcérations thermiques voire chimiques existent également.

Le fond de l'ulcération est recouvert par de la fibrine, entouré d'une bordure blanchâtre parfois kératosique, sa base pouvant éventuellement être indurée si la lésion est ancienne.

Le traitement des ulcérations traumatiques est extrêmement simple puisqu'il consiste à éliminer l'agent causal, permettant ainsi la guérison en quelques jours. En revanche, en cas d'ulcérations thermiques, des brides rétractiles peuvent accompagner la cicatrisation.

- Aphtes et aphtoses

Les aphtes représentent des ulcérations fréquemment rencontrées en bouche, notamment au niveau de l'intérieur des lèvres ainsi que sur la langue. Leur apparition est un motif fréquent de consultation bucco-dentaire malgré leur bénignité dans la plupart des cas, mais les douleurs qu'ils engendrent peuvent handicaper le patient. De forme ronde voire ovale, ils sont entourés d'un halo rouge inflammatoire avec un fond jaune. Leurs bords sont réguliers (Gérard, 2019).

Plusieurs étapes se succèdent lors de l'apparition d'un aphte (Peenaert, 2017) :

- la phase prodromique, dans les premières 24 heures, entraînant des douleurs à type de picotements ou des brûlures mais sans signe apparent,
- la phase pré-ulcérate, générant l'apparition en 18 à 72 heures d'une lésion érythémateuse, maculaire, papuleuse voire vésiculeuse entraînant une douleur de plus en plus intense,
- la phase ulcérate durant laquelle l'aphte prend la forme d'un point ou d'une lentille, avec une taille variant de 2 à 10 mm de diamètre et qui peut persister pendant quelques semaines. Les douleurs diminuent au fur et à mesure des jours,
- la phase de guérison, indolore.

Différents types d'aphtes sont rencontrés, en fonction de leur taille, de leur nombre mais également de leur récurrence (Peenaert, 2017) :

- l'aphte simple est douloureux pendant 3 à 5 jours. Bien qu'il soit présent partout dans la cavité buccale, c'est au niveau de la muqueuse labiale mais également des faces ventrales et latérales de la langue qu'il est le plus fréquemment rencontré. Présent en bouche pendant une à deux semaines

sans entraîner d'adénopathies, il évolue spontanément vers la guérison et n'entraîne que très rarement une surinfection bactérienne ;

➤ l'aphtose buccale récidivante : le diagnostic d'aphtose est fait par la récurrence d'apparition au moins bi-annuelle d'aphtes multiples. Elle est simple dans les cas habituels, mais complexes si la récurrence survient avant même la guérison de la précédente poussée :

- l'aphtose mineure ou de Mikulicz représente 75 à 85% des aphtoses buccales récidivantes. D'un diamètre inférieur à 1 cm, les aphtes sont généralement au nombre de 5 et guérissent spontanément après 10 à 14 jours et sans cicatrice. Leur localisation principale est la face ventrale de la langue, le palais mou, et le vestibule. Bien que la phase de réépithélialisation soit plus longue que celle des autres aphtes, les symptômes restent mineurs ;

- l'aphtose majeure, également appelée « *peradenitis mucosa necrotica recurrens* » de Sutton, représente 15 à 20% des aphtoses buccales récidivantes.

Elle est retrouvée sur la muqueuse labiale, le palais mou ou la face kératinisée de la langue lors d'une période allant de la puberté jusqu'à l'âge de 20 ans, et est composée d'aphtes géants soit uniques, soit multiples (jusqu'à 10). Les patients présentent des douleurs plus importantes, certainement due au fait que les ulcérations causées par ces lésions plus profondes ont un diamètre supérieur à 1 cm et qu'il faut attendre jusqu'à 6 semaines avant leur guérison complète. Une dysphagie accompagnée d'un état fébrile sont souvent associées, entraînant des complications à la mastication et donc une altération de la qualité de vie ;

- l'aphtose herpétiforme ou miliaire est décrite par Cooke en 1960. Retrouvée dans 5 à 10% des aphtoses buccales récidivantes, ce type d'aphtose est constitué par 5 à 100 aphtes évoluant par poussée et entraînant des douleurs. Ils guérissent en 10 à 14 jours et ne laissent pas de cicatrice. Les faces latérales de la langue ainsi que le plancher buccal sont leur lieu de prédilection, mais ils sont possiblement visibles partout dans la cavité buccale.

L'aphtose herpétiforme est nommée de la sorte car les aphtes qu'elle engendre sont souvent confondus avec une infection herpétique : en effet, ils forment des grappes ou des ulcères multiples dispersés initialement mais qui se regroupent pour parfois même fusionner, et n'ont pas de liseré érythémateux.

Quoiqu'il en soit, un aphte classique n'est pas inquiétant et ne nécessite pas obligatoirement d'examen étiologiques plus poussés. En revanche, les formes géantes ou récurrentes voir atypiques méritent une enquête étiologique afin de ne pas passer à côté d'une pathologie quelconque grave ou non.

Le traitement d'un aphte simple et d'une aphtose buccale récidivante n'est évidemment pas semblable (Weber & Agbo-Godeau, 2009) :

- un aphte simple est traité localement (via des gels, des sprays, des bains de bouche) à base d'acide hyaluronique pour favoriser la cicatrisation, de lidocaïne pour anesthésier la zone et diminuer la douleur, et d'antiseptique pour éviter une surinfection ;
- une aphtose récidivante entraîne des douleurs plus sévères et un traitement par la voie systémique peut être envisagé. Différents médicaments telle que la colchicine (antigoutteux et anti-inflammatoire) ou la thalidomide (anti-inflammatoire) sont alors utilisables.

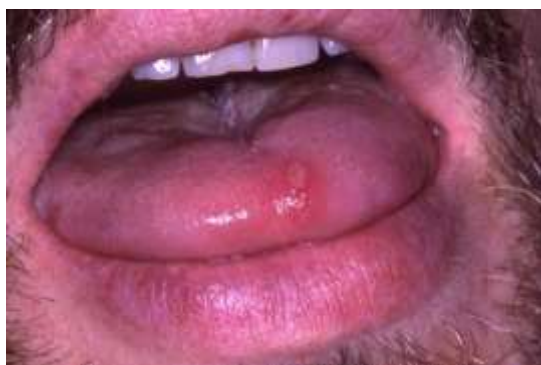

Figure 30 : *l'aphte commun* (source : *thérapeutique dermatologique*, 2001)

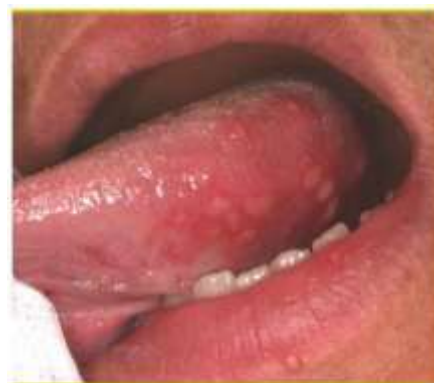

Figure 31 : *stomatite aphteuse récidivante herpétiforme* (source : *Madrid, Boufferache & Broome*, 2010)

- Carcinome épidermoïde

Les cancers des voies aéro-digestives supérieures présentent malheureusement un pronostic très sombre. Ceux de la cavité buccale occupent, par ordre de fréquence, le 8^e rang parmi les cancers (Gaultier, 2016).

Les carcinomes épidermoïdes sont définis comme tumeurs malignes d'origine épithéliale appartenant à la famille des carcinomes. Ils représentent 90% des lésions cancéreuses de la cavité orale. Ils se développent à partir des cellules épithéliales ou kératinocytes et sont principalement retrouvés chez des patients éthylo-tabagiques de plus de 50 ans. Cependant, l'incidence des cancers linguaux depuis quelques années augmentent chez les sujets non exposés à l'alcool et au tabac, démontrant ainsi des étiologies toujours plus nombreuses : susceptibilité génétique, infections virales, modifications hormonales... (Gauzeran, 2014),

La localisation principale du carcinome épidermoïde concerne le plancher buccal et les bords latéraux de la langue. Le chirurgien-dentiste est donc en première ligne pour sa découverte, le diagnostic de la lésion restant malgré tout posé trop tardivement dans la majorité des cas. Avant l'apparition de lésions potentiellement malignes, des lésions blanches non détachables ou érythémateuses sont observables : le rôle du chirurgien-dentiste est donc primordial pour le dépistage du carcinome et une biopsie s'impose dès lors de l'apparition d'une lésion suspecte.

Le carcinome épidermoïde est susceptible d'apparaître sur la partie mobile de la langue mais également sur la partie fixe. Il se développe de façon sournoise car il n'est pas douloureux au stade initial, mis à part sur le bord postérieur de la langue où il est souvent associé à une otalgie homolatérale. Ce n'est qu'à un stade plus avancé qu'il devient douloureux et saigne facilement, limitant les mouvements linguaux, entraînant une dysphagie et laissant apparaître une adénopathie cervicale caractéristique (Gaultier, 2016).

Cliniquement, trois formes différentes au niveau lingual sont observées (Rebai, 2017)

:

- la forme ulcéreuse, relativement fréquente : l'ulcération présente une base indurée ; des bords taillés à pic vers l'intérieur, surélevés, éversés ; un fond contenant des débris nécrotiques. Elle s'étend soit en surface, soit directement en profondeur ;
- la forme végétante ou bourgeonnante, plus rare : comme son nom l'indique, la tumeur prolifère en formant un bourgeon de façon plus ou moins verruqueuse voir mamelonnée, éventuellement associée à des éléments papillaires en surface. Le degré de kératinisation de la muqueuse entraîne une variation chromatique du rouge au blanc ;
- la forme ulcéro-bourgeonnante ou ulcéro-végétante, la plus fréquente et la plus caractéristique : le sommet du bourgeon est recouvert par une nécrose, donnant une ulcération.

Si les carcinomes épidermoïdes sont visibles facilement sur la partie mobile de la langue, ce n'est pas le cas pour ceux de la base de la langue non décelables ni par la vision clinique ni par la palpation : leur diagnostic est la plupart du temps tardif et ils sont souvent déjà associés à une métastase ganglionnaire, ce qui rend le pronostic sombre.

S'il s'avère que la lésion est un carcinome, une prolifération tumorale développée à partir de l'épithélium de revêtement sera retrouvée lors de l'analyse de la tumeur :

cette dernière est à l'origine de la destruction des tissus sous-jacents et est constituée par des kératinocytes tumoraux (mitoses anormales, troubles de la différenciation...).

Une fois le diagnostic du carcinome confirmé, il est nécessaire de mettre en place un traitement adéquat très rapidement : une réunion de concertation pluridisciplinaire est mise en place. Le traitement est choisi en fonction du stade de la lésion déterminé grâce à la classification TNM (*Tumor, Nodes, Metastasis*) : chirurgie par exérèse de la tumeur associée ou non à un curage ganglionnaire, radiothérapie, voire une chimiothérapie ou une thérapie ciblée (Pompignoli, 2015).

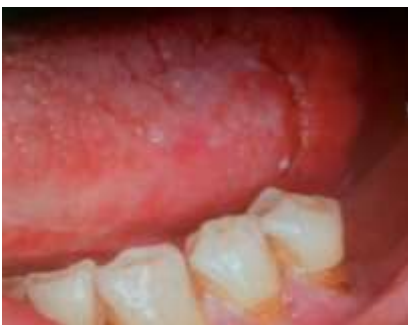

Figure 32 : **carcinome épidermoïde de forme ulcéreuse** (source : Rebai, 2017)

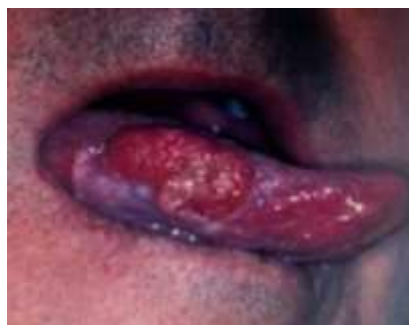

Figure 33 : **carcinome épidermoïde de forme bourgeonnante** (source : Collège hospitalo-universitaire français de chirurgie orale, 2012)

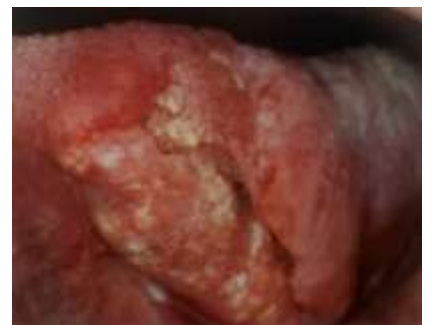

Figure 34 : **carcinome épidermoïde de forme ulcéro-bourgeonnante** (source : Pompignoli, 2015)

2.3.5. Les plaques blanches

Elles sont définies comme des lésions saillantes en relief par rapport à la muqueuse normale.

- Leucoplasies (Moreau, Gaultier, Eijel, & Dridi, 2012)

Les leucoplasies regroupent différentes affections dont certaines sont potentiellement malignes. Ce sont des lésions blanches non détachables, non rattachées à une maladie connue ou un traumatisme et pouvant apparaître de façon aléatoire sur toutes les muqueuses, qu'elles soient kératinisées ou non : on désigne donc une leucoplasie comme une lésion blanche idiopathique ou provoquée par le tabac fumé, prisé ou chiqué.

Cliniquement, les leucoplasies sont diagnostiquées lorsque toutes les autres hypothèses possibles ont été éliminées. Elles peuvent prendre la forme de macule, plage, papule, plaque ou encore excroissance et sont soit isolées, soit confluentes.

La langue, le palais, les lèvres, le plancher buccal ou encore les joues sont le plus susceptible d'être atteint par une leucoplasie. Une leucoplasie de la face ventrale de la langue ou du plancher buccal est considérée comme potentiellement plus à risque malin que les autres.

Les leucoplasies présentent également un degré d'inhomogénéité différent selon leur nature : en effet, une lésion blanche homogène ne présente aucune variation de couleur et d'épaisseur ; en revanche, une lésion blanche inhomogène peut être associée à un érythème ou encore à une ulcération, son épaisseur n'étant alors pas la même. Cette forme présente un risque de transformation maligne plus élevé.

L'évolution des leucoplasies est variable. On peut notamment observer une régression spontanée mais aussi une extension de la lésion, tout comme un passage d'une lésion homogène à une lésion inhomogène.

Il est nécessaire que le patient fasse tout pour éviter une aggravation de la situation : ceci passe naturellement par l'élimination des facteurs de risque, notamment le tabac.

L'exérèse chirurgicale peut être indiquée tout comme l'examen histologique de la totalité de la pièce chirurgicale et de ses bords. Parfois, une simple surveillance suffit, mais les récives sont fréquentes et la transformation maligne est possible.

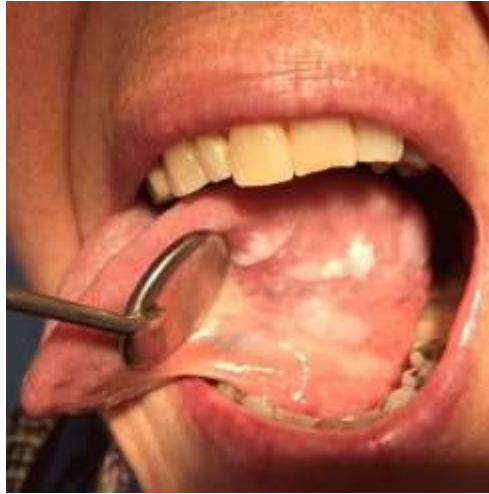

Figure 35 : *leucoplasie linguale* (source : Hamon Lejeune Limbour, SFCO, 2015)

- Lichen plan

Le lichen plan est une lésion cutanéomuqueuse inflammatoire chronique d'origine immunitaire à médiation cellulaire, survenant principalement chez l'adulte d'âge moyen dont l'étiologie reste cependant inconnue. On dit de cette maladie qu'elle est chronique car elle semble le plus souvent persister toute la vie une fois apparue, évoluant par poussée (Ben Slama, 2003).

Différents types de lichen existent dans la cavité buccale (Bouzoubaa & Benyahya, 2013) :

- le lichen réticulé reconnaissable facilement grâce à ces lésions bilatérales formant un réseau blanchâtre caractéristique. Il est retrouvé principalement sur la face interne des joues et les bords et face ventrale de la langue ;
- le lichen érosif est très fréquent. Ses limites sont nettes et son fond est érythémateux associé à des zones érosives très douloureuses pour le patient.

En périphérie de ces lésions, on retrouve généralement un réseau lichénien. Il est parfois confondu, lorsque il est visible sur les gencives, avec une gingivite érosive du fait de son aspect rouge vif vernissé. Pour autant, le lichen plan érosif peut être observée sur toutes les muqueuses de la cavité buccale ;

- le lichen atrophique observé particulièrement sur le dos de la langue entraîne une décapillation irréversible de cette dernière. Les patients sont alors plus sensibles aux aliments épicés ou aux irritations quelconques, notamment celles liées au brossage dentaire. Cette forme de lichen est la plus dangereuse car son risque de transformation maligne est accru.

Le diagnostic d'un lichen plan est confirmé via un examen anatomo-pathologique réalisé à la suite d'une biopsie. Histologiquement, on observe alors un infiltrat lymphocytaire en bande sous épithéliale au niveau du derme superficiel. Une hyperkératose ainsi qu'une hyperacanthose sont retrouvées dans l'épithélium susjacent (Gerber, Lucas, Sourdou, Kirchner, & Bravetti, 2009).

Le traitement du lichen plan est variable : en effet, la forme quiescente asymptomatique nécessite simplement une surveillance régulière mais aussi une suppression de certains facteurs à risque tels que le tabac et l'alcool, mais aussi une mauvaise hygiène bucco-dentaire ou encore des prothèses mal adaptées. La forme érosive elle, douloureuse, est traitée par corticothérapie locale. En cas de résistance à cette dernière, une corticothérapie générale ou mixte est conseillée (Samson & Fricain, 2020).

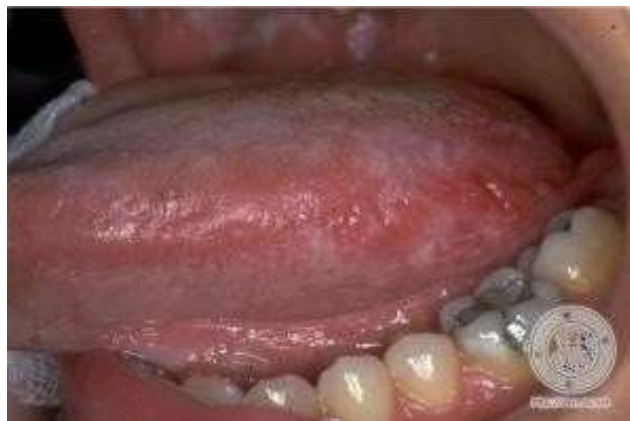

Figure 36 : *lichen plan du bord lingual* (source : Hauteville, 2011)

2.3.6. L'atrophie linguale et la sécheresse buccale (Agbo-Godeau, Weber, Guedj, & Szpirglas, 2010)

L'atrophie linguale est caractéristique de l'évolution d'un lichen depuis de nombreuses années. Les papilles linguales ont complètement disparu. L'atrophie linguale possède une variabilité de taille, allant de petite plaque jusqu'à toute la face dorsale de la langue à son apogée. La muqueuse devient alors très fine, fragile et donc sensible, s'ulcérant facilement et causant des douleurs au patient. Un suivi régulier est nécessaire, avec pour objectif d'éviter une transformation carcinomateuse.

La sécheresse buccale, ou xérostomie, connaît de multiples causes : médicamenteuse, syndrome (Gougerot-Sjögren), ou encore en post-radiothérapie des voies aéro-digestives supérieures. La langue est directement impactée par le manque de salive : l'inconfort majeur de la situation entraîne une langue sèche et fendue, douloureuse à la mastication, à la déglutition ou à la phonation. La xérostomie peut également être responsable de l'apparition de mycoses chroniques dues au fait que la salive ne puisse remplir son rôle de protection. Si les conséquences d'un point de vue clinique sont nombreuses, le retentissement psychologique est également fréquent. Le traitement de la xérostomie consiste à augmenter les apports hydriques, mâcher des gommes sans sucres ou utiliser des sialagogues. Le maintien d'une bonne hygiène bucco-dentaire, rendu difficile par l'absence du pouvoir tampon salivaire, est nécessaire.

2.3.7. Les pigmentations

Les pigmentations correspondent à un changement de coloration de la muqueuse, notamment celle linguale. Plusieurs types d'entre elles peuvent être observés :

- les tatouages : ils sont le plus souvent iatrogènes, consécutifs à une inclusion accidentelle de corps étrangers métalliques (amalgames) dans la muqueuse au cours des soins dentaires (Agbo-Godeau, Weber, Guedj, & Szpirglas, 2010) ;
- le lentigo : bien que souvent labial, il est possiblement visible partout dans la cavité buccale. C'est une macule mélanique bénigne d'un diamètre allant de 0,5 à 1 cm (Ben Slama, 2003) ;

- le mélanome est un nodule tumoral noirâtre ulcéré et saignant. Rarement visible précocement dans la cavité buccale, son pronostic est péjoratif (Agbo-Godeau, Weber, Guedj, & Szpirglas, 2010).

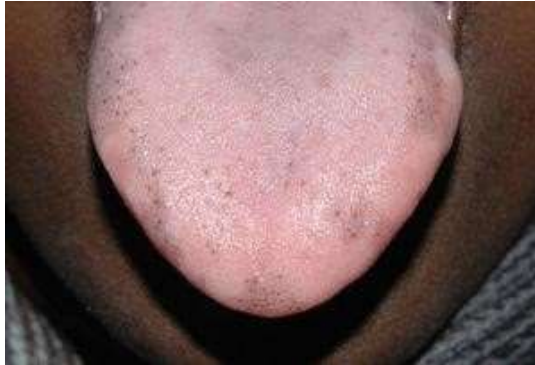

Figure 37 : *pigmentations linguales des papilles fongiformes* (source : *Marcova, Notario, Martin-Sala, Figueras, 2011*)

2.4. Pathologies dermatologiques linguales secondaires

2.4.1. Les érythèmes

- La glossite érythémateuse

Certaines carences sont à l'origine de pathologies linguales se traduisant par une langue pouvant prendre plusieurs aspects, notamment érythémateux et entraînant pour certains des brûlures intenses pour le patient et ceci de façon quotidienne et continue.

❖ Anémie microcytaire

Une carence en fer, appelée anémie microcytaire, peut avoir pour signe clinique une glossite érythémateuse accompagnée par des érosions ou des ulcérations de type aphtes. Les plages érythémateuses, à siège variable au niveau lingual, sont souvent douloureuses. En cas d'anémie sévère et persistante, la muqueuse linguale subit une atrophie papillaire, prenant ainsi cet aspect lisse vernissé sur le dos de la langue, soit de façon ponctuelle soit de façon généralisée (Seckinger, Curien, Hubert, Sourdot, & Anastasio, 2010). Le diagnostic d'une anémie est possible par une numération formule sanguine. Une fois confirmé, le traitement consiste à corriger l'affection causale mais également à supplémenter le patient en fer *per os* pendant quelques mois pour reconstituer les réserves (Samson & Fricain, 2020).

❖ Anémie macrocytaire

L'anémie macrocytaire correspond au reflet d'un manque de vitamine B12 appelée cobalamine, vitamine hydrosoluble et micronutriment essentiel à la vie dans le règne animal. Elle est exclusivement apportée à partir des apports alimentaires quotidiens et est indispensable pour la synthèse de l'ADN au moment de la multiplication cellulaire (Guéant, Coelho, & Nicolas, 2014). L'anémie macrocytaire entraîne ainsi une perturbation du cycle cellulaire et un ralentissement du renouvellement cellulaire des épithéliums à renouvellement rapide, notamment l'épithélium buccal. Une carence en vitamine B12 est à l'origine de la glossite de Hunter, l'un des signes cliniques de la maladie de Biermer (maladie auto-immune), se présentant sous deux aspects cliniques (Campana, Sibaud, Taieb, & Fricain, 2009):

- une phase inflammatoire avec l'apparition de zones vernissées voir ulcérées au niveau de la muqueuse linguale ;
- une phase atrophique marquée par une langue dépapillée, lisse et une couleur rouge vif à rouge violacé.

Le diagnostic de carence en vitamine B12 est également confirmé par une numération sanguine. La cause de la carence est alors recherchée : la maladie de Biermer est régulièrement causale. Un traitement étiologique et substitutif est alors mis en place, par voie parentérale de façon hebdomadaire puis mensuelle. Après quelques temps de traitement, les signes linguaux disparaissent (Ben Slama, 2003).

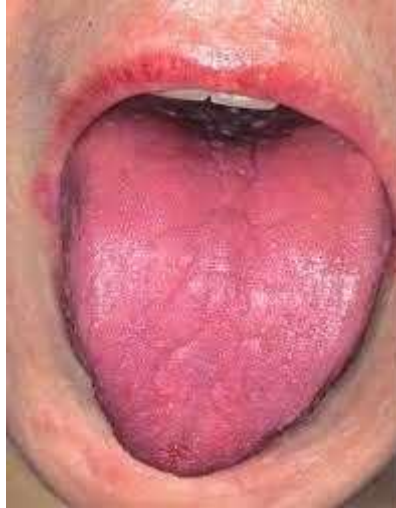

Figure 38 : *dépapillation partielle du dos de la langue due à une carence en vitamine B12 (source : Loup, Lombardi, Samson, 2011)*

- La maladie de Kawasaki
 - ❖ Description (Bajolle & Bonnet, 2011)

La maladie de Kawasaki est une vascularite décrite pour la première fois en 1961 par Tomisaku Kawasaki. Elle apparaît chez les nourrissons et les enfants âgés de 1 à 8 ans. Caractérisée par de la fièvre prolongée, un exanthème, une conjonctivite, ou encore une inflammation des muqueuses, elle peut également être à l'origine d'un infarctus du myocarde en cas d'anévrysmes au niveau des artères coronaires. Le diagnostic de la maladie repose sur les critères cliniques, car les examens biologiques ne le permettent pas : ils sont réalisés dans le but d'exclure d'autres troubles.

L'étiologie de la maladie de Kawasaki est inconnue, même si elle résulte probablement d'une prédisposition génétique couplée à un agent étiologique ou environnemental.

Le traitement de la pathologie est très précoce et surtout très efficace : il consiste en l'administration d'immunoglobulines par voie intraveineuse associée à de l'aspirine à dose anti-inflammatoire. Si une atteinte coronaire est observée, un suivi à long terme est nécessaire.

❖ Maladie de Kawasaki et langue

Le syndrome de Kawasaki est accompagné de symptômes au niveau de la muqueuse orale, notamment une langue dite framboisée. Si les lèvres sont sèches et fissurées, la langue présente une turgescence de ses papilles. La turgescence correspond au gonflement d'un organe ou d'un tissu par rétention de sang d'origine veineuse (Raab, 2019).

Le chirurgien-dentiste doit être capable de visualiser cette anomalie : si l'enfant présente d'autres symptômes tels que la fièvre prolongée par exemple, il est nécessaire d'adresser rapidement le patient chez le pédiatre. Lorsque le diagnostic de maladie de Kawasaki est confirmé, la mise en place du traitement via immunoglobulines permet un retour à la normale de façon assez rapide au niveau général et au niveau buccal (Samson, 2020).

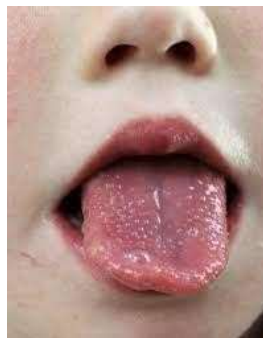

Figure 39 : langue framboisée dans le cadre d'une maladie de Kawasaki (source : Raab, 2019)

- La scarlatine
 - ❖ Description (Cayeux, 2021)

La scarlatine est une pathologie connue depuis très longtemps puisqu'elle a été décrite pour la première fois au XVI^e siècle par Ingrassias et Coyttar puis individualisée parfaitement sous le nom de *febris scarlatinae* par un médecin anglais, T. Sydenham, en 1685. L'origine streptococcique de la scarlatine est démontrée en 1914 par les travaux de G.F. Dick. Elle touche principalement les enfants après l'âge de deux ans.

Une angine, due à une multiplication de streptocoques hémolytiques au niveau du pharynx, traduit la maladie. Ces bactéries sécrètent une substance agressive pour la peau nommée toxine de Dick, qui se répand alors dans l'organisme et entraîne une fièvre (39-40°) accompagnée de maux de têtes et de nausées. Le médecin visualise alors une angine rouge avec une hypertrophie des ganglions sous-maxillaires et un enduit blanchâtre qui recouvre la langue. Quelques jours plus tard, une éruption cutanée survient, au niveau du cou, de la poitrine, de l'abdomen, du dos, puis des extrémités du corps.

La scarlatine est hautement contagieuse de quelques jours avant les premiers symptômes jusqu'à 21 jours après environ, sauf si le traitement adéquat est mis en place rapidement, réduisant cette période de contagiosité à 24-48 heures. Ce dernier consiste à l'administration d'une antibiothérapie *per os* à base de pénicilline. L'entourage du patient, en général les parents, n'est pas forcément amené à être mis sous antibiotiques. En effet, l'antibioprophylaxie est réservée aux enfants ayant été en contact avec le malade et présentant des facteurs de risque d'infection invasive.

❖ La langue scarlatineuse

La scarlatine présente un énanthème caractéristique. La langue, initialement saburrale, desquame à partir des bords latéraux, réalisant alors un V rouge écarlate. Quelques jours plus tard, elle devient alors complètement rouge vif, les papilles sont saillantes. Comme dans la maladie de Kawasaki, elle est qualifiée de langue framboisée.

Le traitement antibiotique mis en place permet la disparition des signes généraux, la langue devient alors lisse puis reprend son aspect classique (Agbo-Godeau, Weber, Guedj, & Szpirglas, 2010).

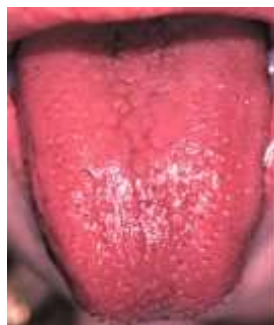

Figure 40 : *la langue scarlatineuse* (source : Hauteville, 2013)

2.4.2. Les vésicules

- Herpès, varicelle et zona
 - ❖ Description

Herpès (Collège national des pédiatres universitaires, 2014) :

Il existe deux types d'*Herpes virus simplex (HSV)*. L'HSV1 est relié aux infections herpétiques oro-faciales principalement, tandis qu'HSV2 aux infections reliées à la partie inférieure du corps. C'est donc l'HSV1 qui est intéressant dans ce travail.

Le virus est transmis par contact direct via un sujet déjà infecté, par voie cutanée ou génitale, mais aussi par excrétion virale par la salive notamment. Le premier contact infectant, muqueux ou cutané, symptomatique ou non, entraîne une primo-infection. L'incubation post contact dure alors 5 à 7 jours. Le patient touché par l'HSV1 est immunisé de manière partielle, c'est-à-dire que l'immunité acquise n'empêche pas les réactivations qui sont des périodes de réplication du virus séparées par des périodes de latence. Ces réactivations sont symptomatiques ou non.

En cas de symptomatologie, des vésicules buccales apparaissent sur une muqueuse de couleur rouge, remplacées ensuite par des érosions d'un nombre variable siégeant de façon ubiquitaire dans la cavité buccale (joues, langue, gencive, palais). On parle alors de gingivostomatite herpétique. La dysphagie ainsi que des adénopathies cervicales entraînant douleurs et brûlures sont régulièrement associées.

Varicelle (Collège national des pédiatres universitaires, 2014):

Elle a pour origine le virus VZV (*Varicelle-Zona Virus*). Maladie très contagieuse, elle est bénigne dans la majorité des cas mais peut être dangereuse pour la femme enceinte, le nouveau-né ou encore les personnes immunodéprimées. La varicelle se manifeste dans un premier temps par de la fièvre plutôt modérée accompagnée de céphalées. Les premières macules, en forme de lentilles, apparaissent par la suite et sont rapidement surmontées d'une vésicule. En deux à trois jours, la vésicule devient opaque, puis s'affaisse en son centre : c'est l'ombilication. Une croûte se forme alors qui tombe en une semaine environ. La varicelle peut toucher tout le corps, débutant généralement au niveau du tronc et du cuir chevelu. La muqueuse buccale n'est pas épargnée.

Zona (Fournier, 2018) :

Il provient du même virus que la varicelle, le VZV. Il est considéré comme une réactivation de ce virus chez une personne qui a déjà été atteinte de la varicelle. Le zona, touchant principalement les personnes de plus de 50 ans, est habituellement bénin bien qu'il puisse avoir de graves conséquences sur les personnes immunodéprimées. Cette pathologie possède des localisations variables en fonction du nerf touché même s'il est plus présent d'un côté ou de l'autre du ventre. La peau devient alors sensible, une sensation de brûlure apparaît en même temps que des boutons remplis d'un liquide clair. Ces derniers sèchent puis se croûtent au bout d'une dizaine de jours avant de disparaître, mais la zone infectée peut rester sensible jusqu'à 4 semaines.

❖ Langue et virus

Herpès (Collège national des pédiatres universitaires, 2014) :

La gingivostomatite herpétique se diagnostique avant toute chose de manière clinique, sauf en cas de formes sévères où des examens complémentaires, notamment biologiques, peuvent être indiqués. Les douleurs sont importantes chez le patient, et les vésicules bucco-gingivales entraînent des difficultés alimentaires. La mastication et la phonation sont difficiles lorsque la pathologie touche la muqueuse linguale. Il est donc nécessaire de mettre en place un traitement rapide pour que le patient puisse retrouver une vie normale.

Il faut prévenir les parents de la nécessité pour l'enfant de s'hydrater et s'alimenter correctement. Des antalgiques de palier 1 (voire 2 en cas de douleurs intenses) sont prescrits pour traiter les douleurs. En fonction de la sévérité de la pathologie, un traitement antiviral par aciclovir (Zovirax) est indiqué : ce dernier doit être administré de façon la plus précoce possible (24-48 heures) par rapport à l'arrivée des symptômes pour être le plus efficace possible puis continué pendant 5 à 10 jours suivant l'évolution de la maladie. Si l'alimentation devient impossible, la voie intra-veineuse est possible.

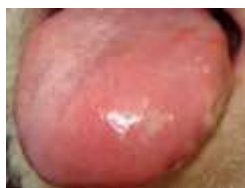

Figure 41 : *herpès lingual* (source : Campana, 2020)

Varicelle (Jegou-Penouil, 2019) :

Elle touche tout le corps et est donc visible au niveau de la muqueuse buccale lors de son apparition. La langue est touchée également, marquée par ces vésicules typiques pouvant être confluentes et confondues quelques fois avec des aphtes milliaires. Comme pour l'herpès, il est important de la soigner afin de pouvoir retrouver une alimentation correcte. Le traitement diffère quelque peu par rapport à l'herpès ; antalgiques de palier 1 ou 2, puis antihistaminiques oraux pour prévenir les lésions de grattage. Une antibiothérapie orale peut être administrée en cas de surinfection. En revanche, l'aciclovir n'est indiqué que dans certains cas et seulement par voie intraveineuse :

- chez la femme enceinte dans le cas où la varicelle survient 8 à 10 jours avant l'accouchement ;
- chez le nouveau-né de moins de 28 jours ;
- dans les formes graves chez l'enfant de moins de 1 an ;
- chez le sujet immunodéprimé.

La vaccination contre la varicelle existe mais elle n'est pas obligatoire sur le territoire français.

Zona (Fournier, 2018) :

Le zona buccal reste très rare. Un syndrome infectieux modéré ainsi que quelques douleurs peuvent venir précéder l'apparition du zona. Des vésicules apparaissent par la suite au niveau de plaques érythémateuses, pouvant ensuite confluer en bouquet. Lors d'un zona buccal, une adénopathie satellite est possible. La différence d'avec une autre localisation correspond au fait que les vésicules se rompent plus facilement, laissant alors des érosions ou ulcérations. Les douleurs sont plus importantes, et agissent telles que des brûlures intenses. Lors de l'apparition d'un zona, des mesures d'hygiène sont nécessaires. Ainsi, au niveau buccal, des bains de bouche avec des solutions antiseptiques telle que la chlorhexidine sont réalisés pour prévenir de la surinfection par une bactérie. Les traitements antiviraux sont utilisés dans le cadre de risque accru de développer des douleurs chroniques : personnes de plus de 50 ans ou personnes ayant une phase aigüe très douloureuse notamment. Ils doivent être pris dans les trois jours suivant l'éruption des vésicules pendant une durée d'une semaine voir plus en fonction de la situation du patient.

- Le syndrome Pieds-Mains-Bouche (Audabram-Biard, 2015)

Pathologie virale très contagieuse mais généralement bénigne, le syndrome Pieds-Mains-Bouche touche essentiellement les enfants âgés de moins de 10 ans. Il se manifeste initialement par de la fièvre, puis par l'éruption de vésicules au niveau de la bouche, des paumes de main et des plantes de pied. Les virus mis en cause sont les virus nus à ARN du genre *Enterovirus* dont les enfants sont les principaux vecteurs de diffusion.

La fièvre apparaît après une période d'incubation asymptomatique de 3 à 6 jours, accompagnée par une diminution de l'appétit et des douleurs abdominales. Le deuxième signe clinique correspond à l'apparition d'ulcérations dans la cavité buccale, ayant la forme de vésicules à fond érythémateux que l'on retrouve sur le fond de la langue, les gencives, le palais dur et la muqueuse jugale. Elles se rompent par la suite, formant des ulcérations de couleur grise. De façon concomitante, des lésions cutanées sont visibles au niveau de la face dorsale et latérale ainsi que sur la paume des mains mais également sur les plantes de pied. Ces signes cliniques ne sont pas forcément tous présents. Des complications neurologiques ou cardiovasculaires ont été constatées de façon extrêmement rare.

Le syndrome Pieds-Mains-Bouche est donc apparent dans la cavité buccale notamment au niveau de la langue. Il reste cependant très peu connu des chirurgiens dentistes et est donc rarement reconnu par ces derniers.

La prise en charge de ce syndrome reste complexe du fait de l'absence de traitements curatifs et préventifs efficaces. Les mesures les plus efficaces restent donc celles préventives, afin de limiter la propagation du virus au sein de la population. Aucun traitement antiviral spécifique n'est pour l'instant connu. Fort heureusement, la pathologie est bénigne et les signes cliniques disparaissent dans les 7 à 10 jours. Les réactivations sont possibles car plusieurs virus induisent ce syndrome : le contracter une fois n'assure donc pas l'immunité contre les autres variants viraux.

2.4.3. Les bulles

- L'érythème polymorphe

L'érythème polymorphe correspond à une maladie caractérisée par une atteinte bulleuse cutanéomuqueuse aiguë. Dans 50% des cas, la cause déclenchante est une infection notamment l'herpès (Rocheffort, Hervé, & Agbo-Godeau, 2016).

Deux formes d'érythème polymorphe existent (Rocheffort, Hervé, & Agbo-Godeau, 2016) :

- une mineure, ayant une symptomatologie minimale ;
- une majeure, plus invalidante, entraînant une atteinte cutanéomuqueuse au niveau buccal et/ou génital, accompagnée d'une altération de l'état général.

Le diagnostic de cette lésion se fait par l'observation cutanée de cocardes, correspondant à des papules érythémateuses ayant un décollement central et un halo rouge périphérique. L'érythème polymorphe peut donc avoir une atteinte au niveau de la muqueuse buccale sous la forme de lésions bulleuses remplacées rapidement par des érosions. Une atteinte linguale initiale peut être observée.

Histologiquement, l'érythème polymorphe correspond à une nécrose intra-dermique. D'une façon étiologique, il est compliqué de connaître la raison d'un érythème polymorphe. Depuis la fin des années 1990, il a été classé en deux catégories : induits par une infection virale et induits par une prise médicamenteuse (bien que cette dernière soit très rare). Les formes graves d'érythème polymorphe peuvent entraîner une hospitalisation. Dans la plupart des cas, le traitement est à visée symptomatique via un traitement antalgique et antiseptique local. S'il s'agit d'une surinfection due à un herpès, l'aciclovir est indiqué. La guérison sans traitement particulier est rapide, variant de une à deux semaines (Rocheffort, Hervé, & Agbo-Godeau, 2016).

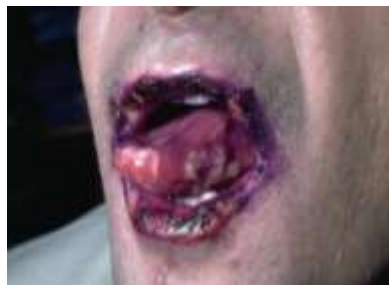

Figure 42 : *erythème polymorphe buccal* (source : Francheschini, 2019)

- Syndrome de Liell et syndrome de Stevens Johnson

Les syndromes de Liell et de Stevens Johnson correspondent à une maladie dermatologique aigüe rare, également appelé nécrose épidermique toxique. Elle apparait majoritairement après la prise de certains médicaments tels que les sulfamides antibactériens, l'allopurinol, les anti-épileptiques et les anti-inflammatoires non stéroïdiens (Guyomarch, Muller, & Combes, 2018), et entraîne une destruction brutale de l'épiderme et des épithéliums muqueux même si la cause de l'apparition des symptômes reste difficile à déterminer de façon certaine. La différence entre les deux syndromes est caractérisée par l'étendue plus ou moins grande de la nécrose : le syndrome de Liell présente les formes les plus étendues, tandis que celui de Stevens Johnson présente les formes plus limitées, pouvant rester tel quel ou bien progresser vers un syndrome de Liell. La maladie reste heureusement exceptionnelle, mais survient à tout âge (Roujeau, 2007).

L'évolution est rapide : après un épisode fébrile, des symptômes muqueux apparaissent. La différence avec la varicelle réside dans le nombre trop important d'érosions muqueuses, mais aussi dans des épisodes de douleur très importants. Une biopsie est indispensable pour confirmer le diagnostic. La partie supérieure du corps est en général la première atteinte, débutant souvent au niveau de l'oropharynx. Une atteinte de toutes les muqueuses est habituelle et précède de quelques jours l'atteinte cutanée. La langue n'échappe pas à la maladie et peut même être un des premiers organes touchés, présentant alors un vaste décollement muqueux (Roujeau, 2007).

Les syndromes de Liell et de Stevens Johnsons présentent un pronostic très défavorable pour le patient, mettant rapidement en jeu le pronostic vital. Aucun traitement de fond n'a fait ses preuves à l'heure actuelle. La mortalité est de 20 à 25% durant les phases aigües d'hospitalisation (Roujeau, 2007). Cependant, les séquelles invalidantes graves sont fréquentes si le patient reste en vie et retentissent lourdement sur la qualité de vie.

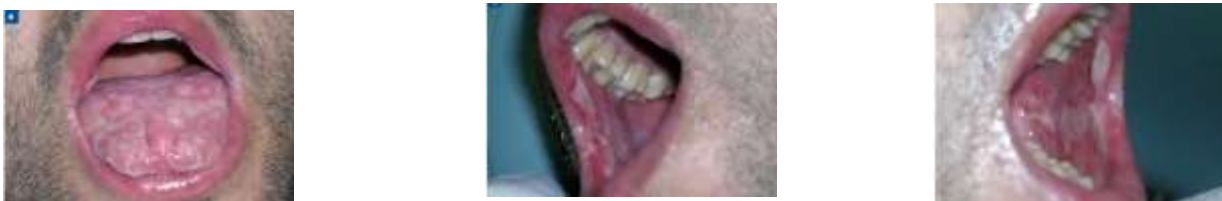

Figure 43 : *manifestations buccales du syndrome de Stevens-Johnson (source : Moullan, Ahossi, Zwetyenga, 2016)*

- Pemphigoïde des membranes muqueuses

La pemphigoïde est une maladie dermatologique bulleuse auto-immune sous épidermique. Environ 70 nouveaux cas par an en France sont détectés, en particulier chez le patient de 60 à 70 ans et plus souvent chez les femmes (Société Française de Chirurgie Orale, 2019).

Les muqueuses sont touchées, notamment au niveau buccal et oculaire.

Cliniquement, une éruption bulleuse est observée, entraînant la formation ultérieure de cicatrices. Immunologiquement, on trouve des dépôts d'IgG, IgA et/ou de C3 sur la membrane basale épidermique. L'étiologie reste cependant inconnue, même si plusieurs antigènes différents sont impliqués dans la réponse des auto-anticorps : ces derniers sont fabriqués par le système immunitaire du malade, détruisant certaines protéines responsables de l'attache des cellules de la peau et des muqueuses. Du liquide passe alors entre elles, laissant apparaître des cloques et des bulles (Société Française de Chirurgie Orale, 2019).

La prise en charge de cette maladie est importante, et repose sur un suivi clinique précis et rigoureux. Par ailleurs, le traitement est choisi en fonction de la gravité mais également en fonction de la localisation de la maladie : anti-inflammatoires, thérapie immunosuppressive, immunoglobulines,... Le chirurgien dentiste possède un rôle important dans le diagnostic d'une telle pathologie, sa localisation initiale étant les muqueuses buccales et notamment linguales (Bedane, 2020).

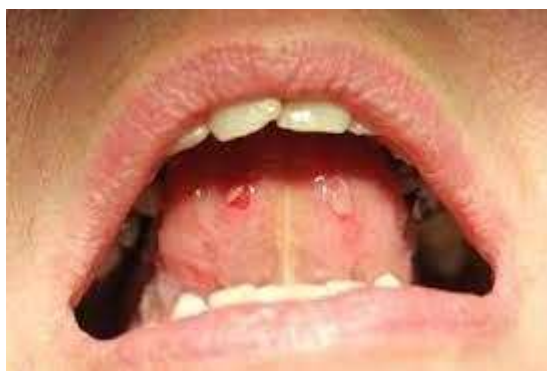

Figure 44 : *pemphigoïde* (source : Dassy, 2019)

- Bulles hémorragiques

Si les maladies bulleuses sont pour la plupart visibles sur la langue et plus généralement dans la cavité buccale, les bulles hémorragiques constituent des lésions touchant quasiment exclusivement la bouche. Elles restent cependant peu fréquentes et rompent facilement après leur formation, laissant peu de temps pour les observer. Une thrombopénie ou une angine bulleuse hémorragique peuvent en être l'origine (Agbo-Godeau, Weber, Guedj, & Szpirglas, 2010).

Le contenu d'une bulle est plutôt séreux clair et rarement hémorragique. Il provient d'un décollement sous épithélial de la muqueuse. Il n'est pas rare de la rencontrer au niveau de la langue mais aussi au niveau du voile du palais, faisant alors penser à une angine. Le plus souvent unique, si la bulle est remplie de sang, elle se rompt rapidement : une érosion superficielle légèrement douloureuse cicatrise spontanément en quelques jours (Samson & Fricain, 2016).

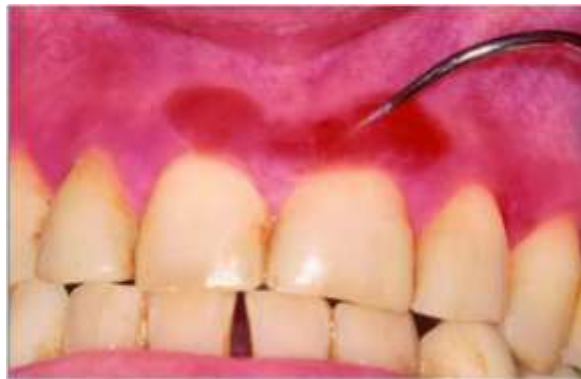

Figure 45 : *bulles hémorragiques* (source : *Information Dentaire*, 2016)

2.4.4. Ulcérations

Les ulcérations correspondent à une perte de substance profonde atteignant la partie superficielle du chorion. Elles peuvent être iatrogènes mais également être dues à une maladie.

- Iatrogènes
 - ❖ Le Nicorandil et la langue (Claeys, 2007)

Le Nicorandil est un vasodilatateur permettant une meilleure oxygénation du cœur grâce à l'action qu'il a sur la dilatation des artères notamment coronaires. Utilisé dans le traitement de l'angine de poitrine, des répercussions buccales de la prise de ce médicament ont été constatées.

En effet, des ulcérations des bords de la langue ont été rapportées par les chirurgiens dentistes. Par ailleurs, le *Vidal* fait état « d'apparition de lésions chroniques dans la bouche (aphtes) ou sur la peau ». Il n'est donc pas rare de voir apparaître des lésions au niveau de la cavité buccale, notamment de la langue, chez un patient ayant pour traitement le Nicorandil.

- ❖ Les bisphosphonates et la langue

Les bisphosphonates sont des médicaments utilisés dans le traitement de pathologies du métabolisme osseux, notamment dans la prévention de fractures chez les patients étant atteints d'ostéoporose (Brown, et al., 2014). Ils possèdent également une place fondamentale dans le traitement des cancers, réduisant la perte osseuse due aux traitements adjuvants, mais aussi la conséquence des événements osseux du fait de la maladie métastatique. Une consultation dentaire avant la prise de ces médicaments est nécessaire, de façon à éviter les problèmes de remaniement osseux par la suite en cas d'avulsion dentaire (Khalifa, 2012).

De vastes érosions buccales liées à la prise orale de bisphosphonates sont également possibles : la prise par voie orale de ce genre de médicament se doit donc d'être envisagée avec précaution et la présence d'ulcérations buccales ne doit pas inquiéter outre mesure ni le praticien ni le patient.

- La maladie de Horton

La maladie de Horton, ou artérite à cellules géantes, est une panarthrite inflammatoire correspondant à une inflammation de l'épaisseur totale de la paroi des artères, en particulier les temporales. Elle n'est pas rare chez les personnes de plus de 80 ans, puisqu'une personne sur 120 présente une maladie de Horton (Guillevin & Pagnoux, 2007). L'étiologie exacte n'est pas connue, mais l'hypothèse la plus probable réside dans une association entre une prédisposition génétique et un facteur déclenchant qui reste inconnu.

Les douleurs qui s'en suivent sont importantes : des céphalées sont fréquemment relevées, associées à une hypersensibilité du cuir chevelu. Si la maladie de Horton touche les vaisseaux, on observe des répercussions articulaires, pulmonaires, neurologiques voir même psychiatriques. Les symptômes dermatologiques restent très rares : ils correspondent à une nécrose du visage, marquée par une dévitalisation du cuir chevelu, de la langue ou des lèvres. Avant la nécrose, des douleurs intenses, des épisodes vasomoteurs ou encore des glossites inexplicables s'installent. Ces derniers seront alors à l'origine d'une gangrène. Heureusement, les problèmes dermatologiques dus à la maladie de Horton sont exceptionnels (Petitpierre, Bart, Leimgruber, Spertini, & Prior, 2007).

- La syphilis

Infection vénérienne interhumaine stricte due à *Treponema pallidum*, la syphilis est une pathologie dont l'incidence est très faible depuis de nombreuses années. Elle se transmet via un contact muqueux direct ou via une effraction de la peau, généralement lors d'un rapport sexuel ou bucco-génital mais également par voie transplacentaire entre la mère et l'enfant (Fripiat, Giot, Chandrikakumari, Léonard, Meuris, & Moutschen, 2008).

Après la contamination, un ou plusieurs boutons apparaissent sur les organes génitaux, l'anus ou au fond de la gorge puis évoluent en ulcération asymptomatique : c'est la syphilis primaire. Un syndrome de type grippal est observé par la suite, accompagné par des plaques de boutons ou rougeurs sur les mains et les pieds : c'est la syphilis secondaire. Non traitée, la maladie évolue à bas bruit pendant des années et entraîne différentes complications notamment au niveau cardio-vasculaire ou neurologique : c'est la syphilis tertiaire (Fripiat, Giot, Chandrikakumari, Léonard, Meuris, & Moutschen, 2008).

Le patient est soigné par une cure d'antibiotiques de la famille des pénicillines.

Différentes manifestations linguales sont d'ailleurs à mettre en rapport avec cette infection : on parle de chancre syphilitique. En effet, la période de syphilis primaire entraîne une érosion ou ulcération du tiers antérieur de la langue reposant sur une fine induration. Une adénopathie sous-maxillaire importante est également mise en évidence (Agbo-Godeau, Weber, Guedj, & Szpirglas, 2010).

Lors de la période de syphilis secondaire, des petites aires exfoliées font ressembler la langue du patient à une langue géographique. De grandes plages érythémateuses sont alors visibles : elles sont extrêmement contagieuses (Agbo-Godeau, Weber, Guedj, & Szpirglas, 2010).

Le chirurgien-dentiste observant ce genre d'ulcérations linguales doit en tenir informer le patient très rapidement, dans un premier temps pour qu'il ne contamine pas d'autres personnes, mais également pour qu'il puisse avoir accès au traitement immédiat.

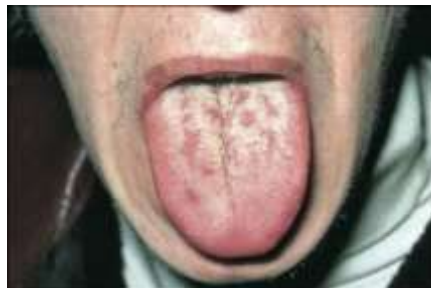

Figure 46 : *syphilis secondaire* (source : Collège national des enseignants de dermatologie, 2011)

2.4.5. Les plaques blanches : le *White Sponge Naevus*

Le *White Sponge Naevus*, ou hamartome spongieux muqueux, est une kératose congénitale à transmission autosomique dominante. La mutation des kératines 4 et 13 en est l'origine, ces dernières étant retrouvées dans les kératinocytes de la couche suprabasale des muqueuses buccales, de l'œsophage, des fosses nasales ou encore de la région ano-génitale (Samson & Fricain, 2020).

L'hamartome spongieux muqueux apparaît en général à l'enfance et se développe progressivement jusqu'à l'adolescence. Son volume augmente au fur et à mesure de l'avancée en âge pour atteindre son aspect définitif chez l'adulte jeune. Des lésions blanches apparaissent de façon symétrique principalement au niveau de la muqueuse jugale. Cependant, le *White Sponge Naevus* peut tout à fait s'étendre à

l'ensemble des muqueuses de la cavité buccale, notamment sur les faces ventrales de la langue.

L'aspect spongieux de la muqueuse ainsi que sa desquamation par lambeau peut induire en erreur et entrainer vers un autre diagnostic tel que le leucoedème ou le lichen plan. Heureusement, une simple biopsie confirme le diagnostic d'hamartome (Samson & Fricain, 2020).

Le traitement du *White Sponge Naevus* est inutile, l'antibiothérapie n'ayant aucun ou très peu d'effet. Un traitement par cycline entraîne une disparition des lésions, mais ces dernières réapparaissent dès l'arrêt du médicament. Les lésions ne s'ulcèrent pas et aucune symptomatologie n'est à déplorer. Par ailleurs, il ne présente pas de risque de cancérisation et seul le volet esthétique peut être gênant pour le patient. Dans ce cas, l'exérèse totale par la voie chirurgicale est la seule solution permettant la guérison complète de la lésion (Dufrasne, Magremanne, Parent, & Evrard, 2011).

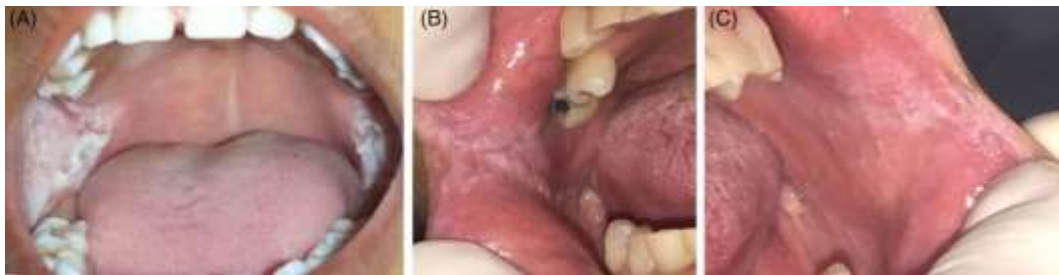


Figure 47 : *white sponge naevus* (source : *Journal of cutaneous pathology*, 2019)

CONCLUSION

Ce travail bibliographique montre à quel point la langue est un organe complexe, n'ayant sans doute pas encore livré toutes ses facettes. La synthèse de la physiologie et des pathologies linguales réalisée dans ce travail met en exergue l'importance fonctionnelle primordiale de la langue pour chacun.

En effet, la physiologie nous prouve qu'une langue en parfaite santé, tant au niveau anatomique qu'histologique, permet la réalisation de grandes fonctions absolument essentielles dans la vie quotidienne. Chaque pathologie, même anecdotique, peut alors être source d'inquiétude pour le patient. Le chirurgien-dentiste se doit donc d'être présent afin de le rassurer et d'être capable de détecter et de reconnaître les pathologies linguales les plus répandues.

Ce travail rapporte les nombreuses affections, notamment dermatologiques, que la langue peut présenter. Les pathologies fonctionnelles représentent également un problème important devant être prises en charge rapidement car elles induisent fréquemment des retentissements majeurs sur la vie quotidienne.

La langue reste donc un organe complexe, nécessitant une attention régulière de la part du praticien mais également du patient, capable ou non selon le type de lésion et sa localisation, de signaler un changement particulier. Elle reste tout de même mal connue pour la plupart des chirurgiens-dentistes qui, même s'ils reconnaissent certaines pathologies, peuvent avoir des difficultés dans le traitement de ces dernières. A eux d'en prendre conscience et de savoir adresser les patients vers des médecins spécialisés. Nous pourrions également retenir qu'une observation minutieuse des différentes faces de la langue se doit impérativement d'être menée au cours des consultations : le chirurgien dentiste a ici un rôle à jouer en première ligne dans la découverte fortuite d'anomalies linguales.

RÉFÉRENCES BIBLIOGRAPHIQUES

1. Agbo-Godeau S, Weber P, Guedj A, Szpirglas H. Que peut révéler l'examen de la langue ? Actual Odonto-Stomatol. 2010 ; (250) : 101-15.
2. Audabram-Biard J. Description virologique, clinique et épidémiologique du syndrome pieds-mains-bouche en France et en Asie, traitements et conseils à l'officine. [Toulouse] : Université Paul Sabatier Toulouse III. Faculté des sciences pharmaceutiques ; 2015. 49 p.
3. Bajolle F, Bonnet D. La maladie de Kawasaki en quatre tableaux [Internet]. 2011 [cité 18 septembre 2018]. Disponible sur : <https://www.realites-cardiologiques.com/wp-content/uploads/sites/2/2011/04/bajolle>
4. Bandjee T. Lichen plan érosif des extrémités compliqué de carcinomes épidermoïdes : à propos de deux observations [thèse d'exercice]. [Nancy] : Université de Lorraine. Faculté de médecine de Nancy ; 2016. 47 p.
5. Ben Slama L. Panorama des principales affections de la muqueuse buccale. Paris : Laboratoire Aventis ; 2003. 184 p.
6. Bezerra KT, Leite TC, Roza ALOC, Araujo R, Israel MS, Canedo NHS, et coll. White sponge nevus: A condition not always clinically suspected. J Cutan Pathol. 2020; 47(1): 22-6.
7. Buchaillard S. Activations musculaires et mouvements linguaux : modélisation en parole naturelle et pathologique [thèse]. [Grenoble] : Joseph Fourier, Grenoble I. Ecole doctorale Ingénierie pour la santé, la cognition et l'environnement ; 2007. 226 p.
8. Campana F, Sibaud V, Taieb A, Fricain JC. Manifestations buccales révélatrices d'un déficit en vitamine B12 : à propos d'un cas. Med buccale chir buccale. 2007 ; 13(4) : 213-7.
9. Caron Paré E. Manifestations orales du syndrome de Beckwith-Wiedemann [mémoire]. [Montréal] : Université de Montréal. Faculté de médecine dentaire ; 2017. 105 p.
10. Claeys A. Les ulcérations cutanéomuqueuses induites par le nicorandil : à propos de deux cas : revue de la littérature [thèse]. [Nancy] : Henry Poincaré, Nancy 1. Faculté de médecine de Nancy ; 2007. 130 p.
11. Cortet-Rudelli C. La bouche de l'acromégale. Presse Méd. 2017 ; 46(9) : 831-7.

12. Dassé G. Moi, chirurgien dentiste et mon patient atteint d'une dermatose bulleuse auto-immune. [Toulouse] : Paul Sabatier Toulouse III. Faculté de chirurgie dentaire ; 2019. 71 p.
13. Demaure T. Rôle de l'omnipraticien dans le traitement interceptif de l'infraclusion ou béance antérieure [thèse] [Nancy] : université de Lorraine. Faculté d'odontologie ; 2017. 69 p.
14. Dridi SM, Gaultier F, Guyon A. Glossite losangique médiane : l'essentiel. Rev. odonto-stomatol. . 2017 ; 46 : 126-33.
15. Dufrasne L, Magremanne M, Parent D, Evrard L. Approche thérapeutique actuelle du White Sponge Naevus de la cavité buccale. Bull Group Int Rech Sci Stomatol Odontol. 2011 ; 50 : 1-5.
16. d'Elbée JM, Ella B, Fricain JC. Carcinome épidermoïde buccal chez le sujet jeune : Présentation d'un cas. Méd. buccale chir. buccale. 2012 ; 19 : 39-43.
17. Fellus P. De la succion-déglutition à la déglutition du sujet denté. Orthod fr. 2016 ; 87(1) : 89-90.
18. Fournier B. Évaluation des connaissances des Médecins Généralistes du Nord Pas-de-Calais sur le vaccin contre le zona : Zostavax [thèse d'exercice]. [Lille] : université de Lille. Faculté de médecine Henri Warembourg ; 2018. 63 p.
19. Gallot J. Déglutition dysfonctionnelle : impact sur la réhabilitation prothétique [thèse]. [Nancy] : université de Lorraine. Faculté d'odontologie ; 2016. 128 p.
20. Gardon MA. Les glossoplasties de réduction : présentation d'une nouvelle technique [thèse] [Marseille] : université d'Aix Marseille. Faculté de médecine ; 2018. 47 p.
21. Gauzeran D. Des lésions à risque aux cancers des muqueuses orales. 2 édition. Courbevoie : CdP ; 2014. 192 p.
22. Gerber C, Lucas C, Sourdou A, Kirchner S, Bravetti P. Le lichen plan gingival érosif : à propos de 3 cas. Actual. odonto-stomatol.. 2009 ; (248) : 349-60.
23. Guéant JL, Coelho D, Nicolas JP. La vitamine B12 et les maladies génétiques associées. Bull. Acad. natl. méd.. 2014 ; 198(6) : 1141-56.
24. Guyomarc'h N, Muller B, Combes X. Nécrolyse épidermique toxique type Steven-Johnson induite par l'association de métronidazole et de spiramycine pour le traitement d'une infection dentaire. Ann. fr. méd. urgence. 2018 ; 8(1) : 49-51.
25. Kabongo BE. Un panorama des pathologies linguales : de la clinique au traitement [thèse]. [Nancy] : université de Lorraine. Faculté d'odontologie ; 2015. 132 p.

26. Kamina P, Gouazé A. Tête et cou : Muscles, vaisseaux, nerfs et viscères : Tome 1. Paris : Maloine ; 1996a. 204 p.
27. Kamina P, Gouazé A. Tête et cou : Nerfs crâniens et organes des sens : Tome 2. Paris : Maloine ; 1996b. 224 p.
28. Khalifa P. Bisphosphonates : traitements de l'ostéoporose et cancer du sein. Lett. sénologue. 2012 ; 58 : 20-3.
29. Larquey M, Mahé E. Érythème polymorphe postinfectieux de l'enfant. Arch. fr. pédiatr. 2016 ; 23(11) : 1184-90.
30. Lemaire G. L'artère linguale : étude anatomique et implications en chirurgie dentaire [thèse]. [Lille] : Université du droit et de la santé de Lille 2. Faculté d'odontologie ; 2018. 86 p.
31. Loup-Leuciuc A, Loup PJ, Lombardi T, Samson J. Carence en vitamine B12 (2ème partie) : Présentation de 13 cas découverts sur des manifestations buccales. Méd. buccale chir. buccale. 2011 ; 17 : 297-313.
32. Mage C. Variations anatomiques de la vascularisation veineuse de la face et applications cliniques aux lambeaux et à la transplantation faciale [thèse]. [Bordeaux] : Université de Bordeaux. UFR des sciences médicales ; 2016. 113 p.
33. Moreau N, Vaucard E, Ejeil AL, Gaultier F, Dridi SM. Les leucoplasies buccales : des lésions potentiellement malignes. Le fil dentaire. 2012 ; (73) : 14-7.
34. Netter F. Atlas d'anatomie humaine. 5e édition. Paris : Elsevier Masson ; 2011. 608 p.
35. Pamart B. Prérequis anatomique à la ligature des collatérales de l'artère faciale et de l'artère linguale par voie transorale assistée par robot [thèse]. [Amiens] : Université de Picardie. Faculté de médecine ; 2019. 102 p.
36. Papamitsou T, Morsi-Yeroyannis A, Papanastasiou A, Bakalopoulos N, Dietrich EM, Karachrysafti S, et coll. Bisphosphonate's Effect on Tongue Mucosa: An Experimental Electron Microscopy Study. Medicina (Kaunas). 2020; 56(2): E51.
37. Peenaert M. Aphtes et pathologies associées [thèse] [Lille] : université de Lille 2. Faculté des sciences pharmaceutiques et biologiques de Lille ; 2017. 86 p.
38. Pereira L. La glossite exfoliatrice marginée : point actuel sur la question [thèse] [Nancy] : université de Lorraine. Faculté de chirurgie dentaire ; 2018. 102p
39. Peyreigne P. Perception de la déglutition infantile par les chirurgiens-dentistes [thèse] [Toulouse] : université Paul Sabatier Toulouse III. Faculté de chirurgie dentaire ; 2019. 60 p.

40. Pompignoli M. La langue. Paris : Espace id ; 2015. 80 p.
41. Radoï L, Renoux M. Démarche diagnostique devant une ulcération linguale unique : Cas clinique et revue de la littérature. Méd. buccale chir. buccale. 2016 ; 22(2) : 123-9.
42. Rebbai S. Le carcinome épidermoïde oral : épidémiologie, facteurs de risques et stratégies de sensibilisation des populations à risque [thèse] [Lille] : université du droit et la santé de Lille 2. Faculté de chirurgie dentaire ; 2017. 90 p.
43. Regragui A, Benfdil F, Abdedine A. Intérêt des surfaces polies stabilisatrices dans la gestion d'un cas complexe de prothèse amovible complexe. Actual. odonto-stomatol.. 2010 ; (249) : 43-58.
44. Requena L. Conséquences des dysfonctions orofaciales chez l'enfant et intérêt des traitements interceptifs en orthopédie dentofaciale [thèse]. [Toulouse] : université Paul Sabatier Toulouse III. Faculté de chirurgie dentaire ; 2013. 85 p.
45. Rochefort J, Hervé G, Agbo-Godeau S. Manifestations orales de l'érythème polymorphe : présentation de cas cliniques. Méd. buccale chir. buccale. 2016 ; 22(2) : 137-143.
46. Roper SD, Chaudhari N. Taste buds: cells, signals and synapses. Nat Rev Neurosci. 2017; 18(8): 485-97.
47. Roujeau JC. Syndromes de Lyell et de Stevens-Johnson. Rev. prat. 2007 ; 57 : 1165-1170.
48. Rousseau A. Freinectomie linguale chez le nourrisson : analyse des pratiques professionnelles en chirurgie orale et en odontologie pédiatrique. 2020.
49. Russe R. L'hypnose : un nouvel outil thérapeutique au service de la rééducation linguale ? [thèse]. [Marseille] : université Aix Marseille. Faculté d'odontologie de Marseille ; 2018. 86 p.
50. Samson J. Langue framboisée chez l'enfant. Inf. dent. 2020 ; (23) : 27-29.
51. Samson J, Fricain JC. Bulle hémorragique chez une femme. Inf. dent. 2016 ; (8) : 33-35.
52. Samson J, Fricain JC. Lésions de la muqueuse buccale : diagnostic différentiel. Paris : Espace ID ; 2020a. 138 p.
53. Samson J, Fricain JC. Maladies héréditaires et lésions blanches. Inf. dent. 2020 ; (7) : 25-7.
54. Seckinger C, Curien R, Hubert AC, Sourdou A, Anastasio D. Manifestations buccales des anémies. Actual. odonto-stomatol.. 2010 ; (249) : 35-41.

55. Touré G. Anatomie de la langue. Dans : EMC – Chirurgie orale et maxillo-faciale. 2017 ; 12(2) : 1-9. [Article 22-001-B-13].
56. Tremblay S, Avon SL. Allergie de contact à la cannelle : rapport de cas. J. Assoc. dent. can. 2008 ; 74(5) : 445-8.
57. Veyssiere A, Kun-Darbois JD, Paulus C, Chatellier A, Caillot A, Bénateau H. Diagnostic et prise en charge de l'ankyloglossie chez le jeune enfant. Revue de Stomatologie, de Chirurgie Maxillo-faciale et de Chirurgie Orale. 2015; 116(4) : 215-20.
58. Vitte E, Chevallier JM. Neuro-anatomie. Paris : Flammarion Médecine Sciences ; 1998. 250 p.
59. Weber P, Agbo-Godeau S. L'aphte géant. Rev. odonto-stomatol. 2009 ; (3) : 221-6.
60. Weizman N. Le psoriasis oral, revue de littérature [thèse]. [Marseille] : université d'Aix-Marseille. Faculté d'odontologie ; 2019. 42 p.

RÉFÉRENCES URL

61. André J. Nidation ou implantation de l'embryon [cours]. [Amiens] : Université de Picardie Jules Verne ; 2009 [cité 29 mars 2009]. Disponible sur : https://listes.u-picardie.fr/wws/d_read/physiologie/enseignement/ANDRE/1ere/Illustrations%20NIDATION%20OU%20IMPLANTATION%20DE%20LEMBRYON1.pdf
62. Bajolle F, Bonnet D. La maladie de Kawasaki en quatre tableaux [Internet]. 2011 [cité 18 septembre 2018]. Disponible sur : <https://www.realites-cardiologiques.com/wp-content/uploads/sites/2/2011/04/bajolle>
63. Bedane C. Pemphigoïde des membranes muqueuses [Internet]. 2020a [cité 29 juin 2021]. Disponible sur : [https://www.orpha.net/consor/cgi-bin/Disease_Search.php?lng=FR&data_id=10597&Maladie\(s\)%2Fgroupes%20de%20maladies=Pemphigoide-cicatricielle&title=Pemphigoide-cicatricielle&search=Disease_Search_Simple&fbclid=IwAR3ZteAKcaQve9zTigoNbD_QGtUJG9ao7F6PS_BpO1HdsfpIJTzx7kVUIaQ](https://www.orpha.net/consor/cgi-bin/Disease_Search.php?lng=FR&data_id=10597&Maladie(s)%2Fgroupes%20de%20maladies=Pemphigoide-cicatricielle&title=Pemphigoide-cicatricielle&search=Disease_Search_Simple&fbclid=IwAR3ZteAKcaQve9zTigoNbD_QGtUJG9ao7F6PS_BpO1HdsfpIJTzx7kVUIaQ)
64. Bedane C. Pemphigus vulgaire [Internet]. 2020b [cité 29 juin 2021]. Disponible sur : https://www.orpha.net/consor/cgi-bin/OC_Exp.php?lng=FR&Expert=704&fbclid=IwAR0X059i5lqaYMazhvzBtT6ZdJPhfBhR76FOtggbt9uFvmNKs-i3LKSgxuk

65. Benslama L. Lésions blanches [Internet]. 2020 [cité 29 juin 2021]. Disponible sur : <https://dermato-buccale.com/lesions-blanches/>
66. Bouzoubaa S, Benyahya I. Le lichen plan buccal : mise au point [Internet]. 2013 [cité 14 août 2021]. Disponible sur : <https://www.lecourrierdudentiste.com/dossiers-du-mois/le-lichen-plan-buccal-mise-au-point.html>
67. Brown JP, Morin S, Leslie W, Papaioannou A, Cheung AM, Davison KS, et coll. Les bisphosphonates dans le traitement de l'ostéoporose. Can Fam Physician [Internet]. 2014 [cité 28 août 2021]; 60(4): e197-207. Disponible sur : <https://www.ncbi.nlm.nih.gov/pmc/articles/PMC4046553/>
68. Campana F. Herpès lingual [Internet]. 2020 [cité 29 juin 2021]. Disponible sur : <https://cneco.education/atlas/88/show>
69. Campus de Pédiatrie - Collège National des Pédiatres Universitaires (CNPU). Éruptions fébriles [Internet]. 2014 [cité 27 août 2021]. Disponible sur : http://campus.cerimes.fr/media/campus/deploiement/pediatrie/enseignement/eruptions_febriles/site/html/3_8.html
70. de Castro DC, Marrone LC. Neuroanatomy, Genuate Ganglion [Internet]. Treasure Island (FL): StatPearls Publishing; 2021 [cité 29 juin 2021]. Disponible sur : <http://www.ncbi.nlm.nih.gov/books/NBK555950/>
71. Cayeux P. Scarlatine [Internet]. 2021 [cité 29 juin 2021]. Disponible sur : <https://www.universalis.fr/encyclopedie/scarlatine/>
72. Chan F, Benson MD, Plemel DJA, Mahmood MN, Chan SM. A diagnosis of Stevens-Johnson Syndrome (SJS) in a patient presenting with superficial keratitis. Am J Ophthalmol Case Rep [Internet]. 2018 [cité 29 juin 2021]; 11: 167-9. Disponible sur : <https://www.ncbi.nlm.nih.gov/pmc/articles/PMC6098186/>
73. Cloutier I. La frénotomie : le rôle capital de la langue lors de la tétée [Internet]. 2014 [cité 29 juin 2021]. Disponible sur : <https://isabellecloutier.com/la-frenotomie-ou-le-role-capital-de-langue-lors-de-la-tetee/>
74. Collège français des pathologistes. Maladie de Horton [Internet]. 2014 [cité 29 juin 2021]. Disponible sur : http://campus.cerimes.fr/anatomie-pathologique/enseignement/anapath_42/site/html/2.html?fbclid=IwAR3hSqLMz_vDCfKNyFxe3eT1bhgCdVvaK62HZ-1SJgZzKspV_22UuDF61RQ
75. Collège national des enseignants de dermatologie. Maladies sexuellement transmissibles : syphilis primaire et secondaire [Internet]. 2011 [cité 29 juin 2021].

- Disponible sur :
- http://campus.cerimes.fr/dermatologie/enseignement/dermato_13/site/html/3.html
76. Collège national des pédiatres universitaires. Gingivostomatite herpétique [Internet]. 2014 [cité 29 juin 2021]. Disponible sur : http://campus.cerimes.fr/media/campus/deploiement/pediatrie/enseignement/eruptions_febriles/site/html/3_9.html
 77. Davit-Béal T. Formation et devenir de l'appareil pharyngé [cours]. [Paris] : Université de Paris Descartes ; 2010 [cité 2018]. Disponible sur : <https://www.studocu.com/fr/document/sorbonne-universite/paces-ue-5/cours-02-formation-et-devenir-de-lappareil-pharynge-1/8533338>
 78. Devoize L. Brûlures linguales [Internet]. 2015 [cité 29 juin 2021]. Disponible sur : <https://societechirorale.com/diagnostic/voir-cas/25>
 79. Dibi A. Psoriasis lingual : À propos de deux observations pédiatriques. Research fr [Internet]. 2014 [cité 29 juin 2021] ; 1 : 699. Disponible sur : <http://www.research-journal.net/fr/Lingual-psoriasis-Report-of-two-pediatric-cases.html>
 80. Dridi SM. Les ulcérations buccales : est-ce toujours grave ? [Internet]. 2014 [cité 29 juin 2021]. Disponible sur : https://www.sop.asso.fr/les-journees/comptes-rendus/43-13e-journees-de-chirurgie-dentaire-a-l-ile-maurice/1?fbclid=IwAR1hkBNAHRfmE9hqCkdVl_0ZfTVa4Y5GuaFJZzTkxwi2HJ8wilsnDOXRoo
 81. Dubreuil-Chambardel L. La langue scrotale. Bull. Mém. Soc. anthropol. Paris [Internet]. 1906 [cité 29 juin 2021] ; 7(1) : 351-3. Disponible sur : https://www.persee.fr/doc/bmsap_0037-8984_1906_num_7_1_8170
 82. Fripiat F, Giot JB, Chandrikakumari K, Léonard P, Meuris C, Moutschen M. Syphilis en 2008 : controverses et attitudes pratiques. Rev. méd. suisse [Internet]. 2008 [cité 29 juin 2021] ; 4 : 1823-7. Disponible sur : <https://www.revmed.ch/revue-medicale-suisse/2008/revue-medicale-suisse-168/syphilis-en-2008-controverses-et-attitudes-pratiques>
 83. Gaultier F. Carcinome épidermoïde et ulcérations buccales. Réal. clin. (Ed. fr.) [Internet]. 2016 [cité 29 juin 2021] ; (2) : 83-90. Disponible sur : <https://www.information-dentaire.fr/formations/carcinome-epidermoide-et-ulcerations-buccales/>
 84. Girot G. Langue plicaturée [Internet]. 2017 [cité 29 juin 2021]. Disponible sur : <https://www.information-dentaire.fr/actualites/langue-plicaturee/>

85. Gupta B, Gupta V. Oral pemphigus vulgaris: A case series and review of literature. J Dent Res Rev [Internet]. 2018 [cité 29 juin 2021]; 5(1): 26-30. Disponible sur : <https://www.jdr.org/article.asp?issn=2348-2915%3Byear%3D2018%3Bvolume%3D5%3Bissue%3D1%3Bepage%3D26%3Bepage%3D30%3Baulast%3DGupta&fbclid=IwAR0C0zLxvpAGkcq-w39AlktD80RyNoYXYvE6KqkIXMeXit5reKeon6AutCw>
86. Hamon J, Lejeune S, Limbour P. Lésions blanches linguales [Internet]. 2015 [cité 29 juin 2021]. Disponible sur : <https://societechirorale.com/diagnostic/voir-cas/36>
87. Hardy H, Persac S, Péron JM. Les érythroplasies des voies aérodigestives supérieures. Rev. stomatol. chir. maxillo-fac. (En ligne) [Internet]. 2010 [cité 29 juin 2021] ; 111(4) : 213-5. Disponible sur : <https://www.sciencedirect.com/science/article/pii/S0035176810001208>
88. Hauteville A. Langue framboisée [Internet]. 2013 [cité 29 juin 2021]. Disponible sur : <https://conseildentaire.com/glossary/langue-framboisee/>
89. Hauteville A. Le lichen plan buccal [Internet]. 2011a [cité 29 juin 2021]. Disponible sur : <https://conseildentaire.com/les-lesions-de-la-muqueuse-buccalele-lichen-plan/>
90. Hauteville A. Les mycoses buccales [Internet]. 2011b [cité 29 juin 2021]. Disponible sur : <https://conseildentaire.com/lesions-de-la-muqueuse-buccale-les-mycoses/>
91. Jegou-Penouil MH. La varicelle [Internet]. 2019 [cité 29 juin 2021]. Disponible sur : https://dermato-info.fr/fr/les-maladies-de-la-peau/la-varicelle?fbclid=IwAR37tjH-QCV27KizHsHOy1KZfb_7kWoabUOr1zgZYHGI_HCP1gExYtEQOL8
92. Madrid C, Bertrand J, Boufferache K, Broome M. Aphtes récidivants : comment faire face ? [Internet]. Rev. méd. suisse . 2010 [cité 29 juin 2021] ; 6 : 1871-7. Disponible sur : <https://www.revmed.ch/revue-medicale-suisse/2010/revue-medicale-suisse-265/aphtes-recidivants-comment-faire-face>
93. Marcoval J, Notario J, Martín-Sala S, Figueras I. Pigmentation of the Fungiform Papillae of the Tongue: A Report of 2 Cases. Actas Dermosifiliogr [Internet]. 2011 [cité 29 juin 2021]; 102(9): 739-40. Disponible sur : <http://www.actasdermo.org/es-pigmentation-fungiform-papillae-tongue-a-articulo-resumen-S1578219011000977>
94. Mark M. Première semaine du développement embryonnaire : segmentation et blastulation [cours]. [Strasbourg] : Université de Strasbourg ; 2007 [cité 23/09/2007]. Disponible sur : <http://www.jn0.free.fr/PCEM1/Embryologie/4.%20Segmentation%20-%20Blastulation.pdf>

95. Meyer C. La langue [Internet]. 2021 [cité 01/09/2021]. Disponible sur : <http://dico-sciences-animales.cirad.fr/liste-mots.php?fiche=15482&def=langue>
96. Mezzapesa PP, Lepore G, Acella V, De Giglio N, Favia G. Clinical Outcomes of Diode Laser Treatment of Ankyloglossia in Children and Young Adults: A Report of Two Cases. Cureus [Internet]. 2020 [cité 29 juin 2021]; 12(3): e7367. Disponible sur : <https://www.ncbi.nlm.nih.gov/pmc/articles/PMC7174868/>
97. Moullan M, Ahossi V, Zwetyenga N. Le syndrome de Stevens-Johnson-toxic epidermal necrolysis (SJSTEN) lié à un insecticide : second cas dans la littérature et implications potentielles. [Internet]. 2016 [cité 29 juin 2021] ; 117(3) : 176-82. Disponible sur : <https://www.sciencedirect.com/science/article/abs/pii/S2213653316300088>
98. Petitpierre S, Bart PA, Leimgruber A, Spertini F, Prior J. Les artérites des grands vaisseaux : maladie de Horton et maladie de Takayasu [Internet]. Rev. méd. suisse. 2007 [cité 28 août 2021] ; 3 : 1056-63. Disponible sur : <https://www.revmed.ch/revue-medicale-suisse/2007/revue-medicale-suisse-108/les-arterites-des-grands-vaisseaux-maladie-de-horton-et-maladie-de-takayasu>
99. Raab C. Maladie de Kawasaki [Internet]. 2019 [cité 29 juin 2021]. Disponible sur : https://www.msmanuals.com/fr/professional/p%C3%A9diatrie/maladies-diverses-du-nourrisson-et-de-l-enfant/maladie-de-kawasaki?fbclid=IwAR0HsNZuzV8XMcZ1keLJK37vsKeljEKK4_uMh1uAAEcJBbBRJZ_EBCbFC8MU
100. Rowan-Legg A. L'ankyloglossie et l'allaitement. Paediatr Child Health [Internet]. 2015 [cité 29 juin 2021] ; 20(4) : 214-8. Disponible sur : <https://www.ncbi.nlm.nih.gov/pmc/articles/PMC4443831/>
101. Société Française de Chirurgie. Un outil dans le suivi clinique des patients atteints de pemphigoïde cicatricielle [Internet]. Inf. dent. 2019 [cité 29 juin 2021] ; (40) : 6. Disponible sur : <https://www.information-dentaire.fr/actualites/un-outil-dans-le-suivi-clinique-des-patients-atteints-de-pemphigoide-cicatricielle/>
102. Surabhi D, Priyadarshini S, Vijay Kumar J. Painful geographical tongue in two siblings [Internet]. 2016 [cité 29 juin 2021]; 17(1): 75-6. Disponible sur : https://www.ijpd.in/article.asp?issn=2319-7250%3Byear%3D2016%3Bvolume%3D17%3Bissue%3D1%3Bpage%3D75%3Bepage%3D76%3Baulast%3DDayal&fbclid=IwAR0AjOfxbl7n-7PQ_t4gaJiBVhJqueVMf7LybittiXIR4VJZQ9nYUJXi8eY

103. Tarot P. Orthophonie : rééducation du comportement lingual [Internet]. 2015 [cité 29 juin 2021]. Disponible sur : <http://www.aveniortho.fr/orthodontie-et-traitements-complementaires/orthophonie.html?fbclid=IwAR2uDF1-cpuAAeRwOw6kRgm1i5qV1cCdRlj-Jze-2AYImD11YmQmvT8Olik>
104. Université de Fribourg, Lausanne et Berne. Embryology [Internet]. 1999a [cité 29 juin 2021]. Disponible sur : <https://www.embryology.ch/>
105. Université de Fribourg, Lausanne et Berne. Les divisions de segmentation qui aboutissent à la morula [Internet]. 1999b [cité 29 juin 2021]. Disponible sur : https://www.embryology.ch/francais/evorimplantation/furchung01.html?fbclid=IwAR2AHxY0K3ruv1UdtII79NuffQvHIGMrEQvFSXUb_XQ_20nor0yAcyVAa-Y

TABLE DES MATIERES

Liste numérotée des figures	25
Introduction	28
1. La langue physiologique	29
1.1. Rappels embryologiques.....	29
1.2. Anatomie	33
1.2.1. Position physiologique et subdivisions linguales.....	33
1.2.2. Muscles de la langue	35
• Les muscles extrinsèques.....	35
❖ Le muscle génio-glosse	36
❖ Le muscle hyo-glosse	36
❖ Le muscle stylo-glosse.....	37
• Les muscles extrinsèques accessoires	37
❖ Le muscle palato-glosse	37
❖ Le muscle tonsillo-glosse.....	37
❖ Le muscle pharyngo-glosse	37
• Les muscles intrinsèques.....	38
❖ Le muscle longitudinal supérieur.....	38
❖ Le muscle longitudinal inférieur ou chondro-glosse	38
❖ Le muscle lingual vertical.....	38
❖ Le muscle lingual transverse	39
1.3. L'innervation de la langue	40
1.3.1. Le nerf trijumeau (V)	40
1.3.2. Le nerf facial (VII).....	42
1.3.3. Le nerf vague (X)	43
1.3.4. Le nerf hypoglosse (XII).....	44

1.4. Vascularisation de la langue	46
1.4.1. La vascularisation artérielle	46
• L'artère linguale	46
• L'artère palatine ascendante.....	49
1.4.2. La vascularisation veineuse	50
• La veine faciale	50
• La veine linguale	52
1.5. Histologie : la muqueuse spécialisée de la langue	54
1.5.1. Les papilles linguales.....	56
• Les papilles filiformes.....	56
• Les papilles fongiformes	57
• Les papilles caliciformes ou circumvallées.....	57
1.5.2. Les bourgeons gustatifs.....	58
1.6. Fonctions de la langue	60
1.6.1. La déglutition.....	60
• Les différentes phases de la déglutition	61
❖ La phase préparatoire.....	61
❖ La phase pharyngée	62
❖ La phase œsophagienne	63
• Déglutition et croissance	63
1.6.2. La phonation	64
1.6.3. La gustation	65
1.6.4. La mastication.....	68
2. La langue pathologique	69
2.1. Pathologies morphologiques	69
2.1.1. La macroglossie.....	69
• Description.....	69

• Pathogénèse.....	70
• Traitement.....	70
2.1.2. Ankyloglossie.....	72
• Description.....	72
• Pathogénèse.....	72
• Traitement.....	73
2.2. Pathologies fonctionnelles.....	73
2.2.1. Déglutition atypique.....	73
• Description.....	73
• Pathogénèse.....	74
• Traitement.....	75
2.2.2. Interposition de la langue au repos.....	78
• Description.....	78
• Traitement.....	78
2.2.3. Le stigmatisme.....	79
2.2.4. La langue basse.....	79
2.2.5. Tonus, mobilité linguale et implications dans la tenue d'une prothèse amovible.....	80
2.3. Pathologies dermatologiques.....	81
2.3.1. Atteintes bénignes.....	82
• La langue géographique.....	82
• La langue plicaturée.....	83
• Hypertrophie des papilles linguales.....	85
2.3.2. Les enduits.....	85
• La langue saburrale et langue noire villose.....	85
• Candidose ou muguet.....	87
2.3.3. Les érythèmes.....	88

• Erythroplasie de Queyrat	88
• Glossite losangique médiane	89
• Stomatite allergique pure de contact.....	90
2.3.4. Les ulcérations.....	90
• Traumatiques et thermiques	90
• Aphtes et aphtoses	91
• Carcinome épidermoïde.....	94
2.3.5. Les plaques blanches	97
• Leucoplasies	97
• Lichen plan.....	98
2.3.6. L'atrophie linguale et la sécheresse buccale	100
2.3.7. Les pigmentations.....	100
2.4. Pathologies dermatologiques linguales secondaires.....	102
2.4.1. Les érythèmes	102
• La glossite érythémateuse	102
❖ Anémie microcytaire	102
❖ Anémie macrocytaire	102
• La maladie de Kawasaki	103
❖ Description.....	103
❖ Maladie de Kawasaki et langue	104
• La scarlatine.....	104
❖ Description.....	104
❖ La langue scarlatineuse	105
2.4.2. Les vésicules	106
• Herpès, varicelle et zona.....	106
❖ Description.....	106
❖ Langue et virus	107

• Le syndrome Pieds-Mains-Bouche	109
2.4.3. Les bulles.....	110
• L'érythème polymorphe.....	110
• Syndrome de Liell et syndrome de Stevens Johnson	111
• Pemphigoïde des membranes muqueuses.....	112
• Bulles hémorragiques	113
2.4.4. Ulcérations.....	114
• Iatrogènes	114
❖ Le Nicorandil et la langue	114
❖ Les bisphosphonates et la langue.....	114
• La maladie de Horton.....	115
• La syphilis	115
2.4.5. Les plaques blanches : le <i>White Sponge Naevus</i>	116
Conclusion	118
Références bibliographiques	119

Vu la demande du doyen de la faculté d'odontologie de Lorraine sur le rapport du jury :

Président : É. MORTIER – Professeur des universités (Directeur de thèse)
Membre du jury : A. S. VAILLANT – Maître de conférences des universités
Membre du jury : C. KICHENBRAND – Maître de conférences des universités
Membre du jury : L. PEREIRA – Assistant hospitalier universitaire

le président de l'université de Lorraine autorise

Monsieur Anthony DUMEL

né à MULHOUSE (Haut-Rhin) le 13 octobre 1995,

à soutenir et imprimer sa thèse en vue d'obtenir le diplôme d'État de docteur en chirurgie dentaire intitulée :

« PHYSIOLOGIE ET PATHOLOGIES DE LA LANGUE »

Nancy, le 15 septembre 2021

N° autorisation : 11930C

Le président de l'université de Lorraine



DUMEL Anthony – Physiologie et pathologies de la langue

Nancy 2021 : 135 pages. 47 figures

Th. : Chir.-Dent. : Nancy 2021

Mots-clefs :

- **Tongue**
- **Anatomy**
- **Disease**
- **Function**
- **Dermatology**

Résumé :

La profession de chirurgien-dentiste est souvent considérée comme une spécialisation exclusive de l'organe dentaire et de ses tissus environnants. Pourtant, l'importante diversité des pathologies buccales rend la tâche difficile pour ces praticiens. La langue, organe situé au cœur de la bouche, est naturellement visible à chaque consultation pour les chirurgiens-dentistes. Son anatomie complexe et ses fonctions multiples sont souvent mal connues, ceci résultant notamment du manque de temps consacré à cette dernière lors du cursus de formation initiale.

Ce travail, à travers deux parties, nous permet de revenir de façon approfondie sur la physiologie et les pathologies de la langue. Cette synthèse se veut utile à tout chirurgien-dentiste soucieux de raviver ou d'approfondir ses connaissances au sujet de cet organe situé au cœur de la pratique de notre profession.

Membres du jury :

Président - Directeur de thèse : Pr Eric MORTIER

Membres :
Dr Anne-Sophie VAILLANT
Dr Laure PEREIRA
Dr Charlène KICHENBRAND

Adresse de l'auteur :

Anthony DUMEL
1 rue Etienne Cournault
54000 NANCY