



HAL
open science

Evaluation des facteurs prédictifs de malignité des tumeurs intracanalaires papillaires et mucineuses du pancréas et comparaison des recommandations internationales au CHRU de Nancy

Rémy Fontanié

► **To cite this version:**

Rémy Fontanié. Evaluation des facteurs prédictifs de malignité des tumeurs intracanalaires papillaires et mucineuses du pancréas et comparaison des recommandations internationales au CHRU de Nancy. Médecine humaine et pathologie. 2021. hal-04042807

HAL Id: hal-04042807

<https://hal.univ-lorraine.fr/hal-04042807v1>

Submitted on 23 Mar 2023

HAL is a multi-disciplinary open access archive for the deposit and dissemination of scientific research documents, whether they are published or not. The documents may come from teaching and research institutions in France or abroad, or from public or private research centers.

L'archive ouverte pluridisciplinaire **HAL**, est destinée au dépôt et à la diffusion de documents scientifiques de niveau recherche, publiés ou non, émanant des établissements d'enseignement et de recherche français ou étrangers, des laboratoires publics ou privés.



AVERTISSEMENT

Ce document est le fruit d'un long travail approuvé par le jury de soutenance et mis à disposition de l'ensemble de la communauté universitaire élargie.

Il est soumis à la propriété intellectuelle de l'auteur. Ceci implique une obligation de citation et de référencement lors de l'utilisation de ce document.

D'autre part, toute contrefaçon, plagiat, reproduction illicite encourt une poursuite pénale.

Contact : ddoc-thesesexercice-contact@univ-lorraine.fr

LIENS

Code de la Propriété Intellectuelle. articles L 122. 4

Code de la Propriété Intellectuelle. articles L 335.2- L 335.10

http://www.cfcopies.com/V2/leg/leg_droi.php

<http://www.culture.gouv.fr/culture/infos-pratiques/droits/protection.htm>

UNIVERSITE DE LORRAINE

FACULTE DE MEDECINE DE NANCY

2021

THESE

pour obtenir le grade de

DOCTEUR EN MEDECINE

Présentée et soutenue publiquement

dans le cadre du troisième cycle de Médecine Spécialisée

par

Rémy Fontanié

Le jeudi 21 octobre 2021

**Evaluation des facteurs prédictifs de malignité des tumeurs
intracanalaires papillaires et mucineuses du pancréas et comparaison
des recommandations internationales au CHRU de Nancy**

Membre du Jury :

Monsieur le Professeur Jean-Pierre BRONOWICKI

Président du Jury

Monsieur le Professeur Ahmet AYAV

Juge

Madame la Professeure Valérie LAURENT

Juge

Monsieur le Docteur Jean-Baptiste CHEVAUX

Directeur de Thèse

Madame la Docteur Marion SCHAEFER

Juge

Président de l'Université de Lorraine :
Professeur Pierre MUTZENHARDT

Doyen de la Faculté de Médecine :
Professeur Marc BRAUN

Vice-doyenne
Pr Laure JOLY

Asseseurs :

Premier cycle : Dr Nicolas GAMBIER
Deuxième cycle : Pr Antoine KIMMOUN
Troisième cycle : Pr Laure JOLY
Formation à la recherche : Pr Nelly AGRINIER
Relations Grande Région : Pr Thomas FUCHS-BUDER
CUESim : Pr Stéphane ZUILY
SIDES : Dr Julien BROSEUS
Vie Facultaire : Dr Philippe GUERCI

Chargés de mission

Docimologie : Dr Jacques JONAS
Orthophonie : Pr Cécile PARIETTI-WINKLER
PACES-PASS : Pr Mathias POUSSEL
Relations internationales : Pr Jacques HUBERT

Présidente du Conseil de la Pédagogie : Pr Louise TYVAERT
Président du Conseil Scientifique : Pr Jean-Michel HASCOET

=====
DOYENS HONORAIRES

Professeur Jacques ROLAND - Professeur Patrick NETTER - Professeur Henry COUDANE

=====
PROFESSEURS HONORAIRES

Etienne ALIOT - Jean-Marie ANDRE - Alain AUBREGE - Gérard BARROCHE - Alain BERTRAND - Pierre BEY - Marc-André BIGARD - Patrick BOISSEL - Pierre BORDIGONI - Jacques BORRELLY - Michel BOULANGE - Jean-Louis BOUTROY - Laurent BRESLER - Serge BRIANÇON - Jean-Claude BURDIN - Claude BURLET - Daniel BURNEL - Claude CHARDOT - Jean-François CHASSAGNE - François CHERRIER - Henry COUDANE - Jean-Pierre CRANCE - Jean-Pierre DESCHAMPS - Gilbert FAURE - Gérard FIEVE - Bernard FOLIGUET - Jean FLOQUET - Robert FRISCH - Pierre GAUCHER - Jean-Luc GEORGE - Alain GERARD - Hubert GERARD - Jean-Marie GILGENKRANTZ - Simone GILGENKRANTZ - Gilles GROSDIDIER - Philippe HARTEMANN - Gérard HUBERT - Claude HURIET - Jean-Pierre KAHN - Gilles KARCHER - Michèle KESSLER - François KOHLER - Pierre LANDES - Pierre LASCOMBES - Marie-Claire LAXENAIRE - Michel LAXENAIRE - Alain LE FAOU - Jacques LECLERE - Pierre LEDERLIN - Bernard LEGRAS - Jean-Pierre MALLIÉ - Philippe MANGIN - François MARCHAL - Jean-Claude MARCHAL - Yves MARTINET - Pierre MATHIEU - Thierry MAY - Michel MERLE - Daniel MOLÉ - Pierre MONIN - Pierre NABET - Patrick NETTER - Jean-Pierre NICOLAS - Francis PENIN - Claude PERRIN - François PLENAT - Jean-Marie POLU - Jacques POUREL - Francis RAPHAEL - Antoine RASPILLER - Denis REGENT - Jacques ROLAND - Daniel SCHMITT - Michel SCHMITT - Jean-Luc SCHMUTZ - Michel SCHWEITZER - Daniel SIBERTIN-BLANC - Claude SIMON - Jean-François STOLTZ - Michel STRICKER - Gilbert THIBAUT - Paul VERT - Hervé VESPIGNANI - Colette VIDAILHET - Michel VIDAILHET - Jean-Pierre VILLEMOT - Michel WEBER - Denis ZMIROU - Faïez ZANNAD

=====

PROFESSEURS ÉMÉRITES

Etienne ALIOT - Laurent BRESLER - Serge BRIANÇON - Henry COUDANE - Gilbert FAURE – Jean-Pierre KAHN – Alain LE FAOU - Thierry MAY - Patrick NETTER - François PLENAT - Jean-Luc SCHMUTZ - Paul VERT – Jean-Pierre VILLEMOT - Faiez ZANNAD

=====

PROFESSEURS DES UNIVERSITÉS - PRATICIENS HOSPITALIERS

(Disciplines du Conseil National des Universités)

42^e Section : MORPHOLOGIE ET MORPHOGENÈSE

1^{re} sous-section : (Anatomie)

Professeur Marc BRAUN - Professeure Manuela PEREZ

2^e sous-section : (Histologie, embryologie et cytogénétique)

Professeur Christo CHRISTOV

3^e sous-section : (Anatomie et cytologie pathologiques)

Professeur Guillaume GAUCHOTTE – Professeur Hervé SARTELET

43^e Section : BIOPHYSIQUE ET IMAGERIE MÉDICALE

1^{re} sous-section : (Biophysique et médecine nucléaire)

Professeur Pierre-Yves MARIE – Professeur Pierre OLIVIER - Professeur Antoine VERGER

2^e sous-section : (Radiologie et imagerie médicale)

Professeur René ANXIONNAT - Professeur Alain BLUM - Professeur Serge BRACARD –

Professeure Valérie CROISÉ - Professeur Jacques FELBLINGER - Professeur Benjamin GORY –

Professeur Damien MANDRY - Professeur Pedro GONDIM TEIXEIRA

44^e Section : BIOCHIMIE, BIOLOGIE CELLULAIRE ET MOLÉCULAIRE, PHYSIOLOGIE ET NUTRITION

1^{re} sous-section : (Biochimie et biologie moléculaire)

Professeur Jean-Louis GUEANT - Professeur David MEYRE - Professeur Bernard NAMOUR –

Professeur Jean-Luc OLIVIER - Professeur Abderrahim OUSSALAH

2^e sous-section : (Physiologie)

Professeur Christian BEYAERT - Professeur Bruno CHENUÉL - Professeur Mathias POUSSEL

3^e sous-section (Biologie cellulaire)

Professeure Véronique DECOT-MAILLERET

4^e sous-section : (Nutrition)

Professeur Didier QUILLIOT - Professeure Rosa-Maria RODRIGUEZ-GUEANT - Professeur Olivier ZIEGLER

45^e Section : MICROBIOLOGIE, MALADIES TRANSMISSIBLES ET HYGIÈNE

1^{re} sous-section : (Bactériologie – virologie ; hygiène hospitalière)

Professeur Alain LOZNIEWSKI – Professeure Evelyne SCHVOERER

2^e sous-section : (Parasitologie et Mycologie)

Professeure Marie MACHOUART

3^e sous-section : (Maladies infectieuses ; maladies tropicales)

Professeure Céline PULCINI - Professeur Christian RABAUD

46^e Section : SANTÉ PUBLIQUE, ENVIRONNEMENT ET SOCIÉTÉ

1^{re} sous-section : (Épidémiologie, économie de la santé et prévention)

Professeure Nelly AGRINIER - Professeur Francis GUILLEMIN

4^e sous-section : (Biostatistiques, informatique médicale et technologies de communication)

Professeure Eliane ALBUSSON - Professeur Nicolas JAY

47^e Section : CANCÉROLOGIE, GÉNÉTIQUE, HÉMATOLOGIE, IMMUNOLOGIE

1^{re} sous-section : (Hématologie ; transfusion)

Professeur Pierre FEUGIER

2^e sous-section : (Cancérologie ; radiothérapie)

Professeur Thierry CONROY - Professeur Frédéric MARCHAL - Professeur Didier PEIFFERT

3^e sous-section : (Immunologie)

Professeur Marcelo DE CARVALHO-BITTENCOURT - Professeure Marie-Thérèse RUBIO

4^e sous-section : (Génétique)

Professeur Philippe JONVEAUX

48° Section : ANESTHÉSIOLOGIE, RÉANIMATION, MÉDECINE D'URGENCE, PHARMACOLOGIE ET THÉRAPEUTIQUE

1^{re} sous-section : (*Anesthésiologie-réanimation et médecine péri-opératoire*)

Professeur Gérard AUDIBERT - Professeur Hervé BOUAZIZ - Professeur Thomas FUCHS-BUDER
Professeure Marie-Reine LOSSER - Professeur Claude MEISTELMAN

2^e sous-section : (*Médecine intensive-réanimation*)

Professeur Sébastien GIBOT - Professeur Bruno LÉVY - Professeur Antoine KIMMOUN

3^e sous-section : (*Pharmacologie fondamentale ; pharmacologie clinique ; addictologie*)

Professeur Pierre GILLET - Professeur Jean-Yves JOUZEAU

4^e sous-section : (*Thérapeutique-médecine de la douleur ; addictologie*)

Professeur Nicolas GIRERD - Professeur Patrick ROSSIGNOL

5^e sous-section : (*Médecine d'urgence*)

Professeur Tahar CHOUIHED

49° Section : PATHOLOGIE NERVEUSE ET MUSCULAIRE, PATHOLOGIE MENTALE, HANDICAP ET RÉÉDUCATION

1^{re} sous-section : (*Neurologie*)

Professeur Marc DEBOUVERIE - Professeur Louis MAILLARD - Professeur Sébastien RICHARD –
Professeur Luc TAILLANDIER Professeure Louise TYVAERT

2^e sous-section : (*Neurochirurgie*)

Professeur Thierry CIVIT - Professeure Sophie COLNAT-COULBOIS - Professeur Olivier KLEIN

3^e sous-section : (*Psychiatrie d'adultes ; addictologie*)

Professeur Vincent LAPREVOTE - Professeur Raymund SCHWAN

4^e sous-section : (*Pédopsychiatrie ; addictologie*)

Professeur Bernard KABUTH

5^e sous-section : (*Médecine physique et de réadaptation*)

Professeur Jean PAYSANT

50° Section : PATHOLOGIE OSTÉO-ARTICULAIRE, DERMATOLOGIE ET CHIRURGIE PLASTIQUE

1^{re} sous-section : (*Rhumatologie*)

Professeure Isabelle CHARY-VALCKENAERE - Professeur Damien LOEUILLE

2^e sous-section : (*Chirurgie orthopédique et traumatologique*)

Professeur Laurent GALOIS - Professeur Didier MAINARD - Professeur François SIRVEAUX

3^e sous-section : (*Dermato-vénéréologie*)

Professeure Anne-Claire BURSZTEJN

4^e sous-section : (*Chirurgie plastique, reconstructrice et esthétique ; brûlologie*)

Professeur François DAP - Professeur Gilles DAUTEL - Professeur Etienne SIMON

51° Section : PATHOLOGIE CARDIO-RESPIRATOIRE ET VASCULAIRE

1^{re} sous-section : (*Pneumologie ; addictologie*)

Professeur Jean-François CHABOT - Professeur Ari CHAOUAT

2^e sous-section : (*Cardiologie*)

Professeur Edoardo CAMENZIND - Professeur Christian de CHILLOU DE CHURET – Professeur Olivier HUTTIN

Professeur Batric POPOVIC - Professeur Nicolas SADOUL

3^e sous-section : (*Chirurgie thoracique et cardiovasculaire*)

Professeur Juan-Pablo MAUREIRA - Professeur Stéphane RENAUD

4^e sous-section : (*Chirurgie vasculaire ; médecine vasculaire*)

Professeur Sergueï MALIKOV - Professeur Denis WAHL – Professeur Stéphane ZUILY

52° Section : MALADIES DES APPAREILS DIGESTIF ET URINAIRE

1^{re} sous-section : (*Gastroentérologie ; hépatologie ; addictologie*)

Professeur Jean-Pierre BRONOWICKI - Professeur Laurent PEYRIN-BIROULET

2^e sous-section : (*Chirurgie viscérale et digestive*)

Professeur Ahmet AYAV - Professeur Laurent BRUNAUD – Professeure Adeline GERMAIN

3^e sous-section : (*Néphrologie*)

Professeur Luc FRIMAT - Professeure Dominique HESTIN

4^e sous-section : (*Urologie*)

Professeur Pascal ESCHWEGE - Professeur Jacques HUBERT

53° Section : MÉDECINE INTERNE, GÉRIATRIE ET MÉDECINE GÉNÉRALE

1^{re} sous-section : (*Médecine interne ; gériatrie et biologie du vieillissement ; addictologie*)

Professeur Athanase BENETOS - Professeur Jean-Dominique DE KORWIN - Professeure Gisèle KANNY

Professeure Christine PERRET-GUILLAUME – Professeur Roland JAUSSAUD – Professeure Laure JOLY

3^e sous-section : (*Médecine générale*)

Professeur Jean-Marc BOIVIN - Professeur Paolo DI PATRIZIO

54° Section : DÉVELOPPEMENT ET PATHOLOGIE DE L'ENFANT, GYNÉCOLOGIE-OBSTÉTRIQUE, ENDOCRINOLOGIE ET REPRODUCTION

1^{re} sous-section : (Pédiatrie)

Professeur Pascal CHASTAGNER - Professeur François FEILLET - Professeur Jean-Michel HASCOET - Professeur Cyril SCHWEITZER

2° sous-section : (Chirurgie infantile)

Professeur Pierre JOURNEAU - Professeur Jean-Louis LEMELLE

3° sous-section : (Gynécologie-obstétrique ; gynécologie médicale)

Professeur Philippe JUDLIN - Professeur Olivier MOREL

4° sous-section : (Endocrinologie, diabète et maladies métaboliques ; gynécologie médicale)

Professeur Bruno GUERCI - Professeur Marc KLEIN - Professeur Georges WERYHA

55° Section : PATHOLOGIE DE LA TÊTE ET DU COU

1^{re} sous-section : (Oto-rhino-laryngologie)

Professeur Roger JANKOWSKI - Professeure Cécile PARIETTI-WINKLER - Professeure Cécile RUMEAU

2° sous-section : (Ophtalmologie)

Professeure Karine ANGIOI - Professeur Jean-Paul BERROD – Professeur Jean-Baptiste CONART

3° sous-section : (Chirurgie maxillo-faciale et stomatologie)

Professeure Muriel BRIX

=====

PROFESSEURS DES UNIVERSITÉS

61° Section : GÉNIE INFORMATIQUE, AUTOMATIQUE ET TRAITEMENT DU SIGNAL

Professeur Walter BLONDEL

64° Section : BIOCHIMIE ET BIOLOGIE MOLÉCULAIRE

Professeure Sandrine BOSCHI-MULLER - Professeur Pascal REBOUL

65° Section : BIOLOGIE CELLULAIRE

Professeure Céline HUSELSTEIN

66° Section : PHYSIOLOGIE

Professeur Nguyen TRAN

=====

PROFESSEUR ASSOCIÉ DE MÉDECINE GÉNÉRALE

53° Section, 3° sous-section : (Médecine générale)

Professeure associée Sophie SIEGRIST

Professeur associé Olivier BOUCHY

=====

MAÎTRES DE CONFÉRENCES DES UNIVERSITÉS - PRATICIENS HOSPITALIERS

42° Section : MORPHOLOGIE ET MORPHOGENÈSE

1^{re} sous-section : (Anatomie)

Docteur Bruno GRIGNON

44° Section : BIOCHIMIE, BIOLOGIE CELLULAIRE ET MOLÉCULAIRE, PHYSIOLOGIE ET NUTRITION

1^{re} sous-section : (Biochimie et biologie moléculaire)

Docteure Shyue-Fang BATTAGLIA - Docteure Sophie FREMONT - Docteure Isabelle GASTIN –

Docteure Catherine MALAPLATE - Docteur Marc MERTEN

2° sous-section : (Physiologie)

Docteure Iulia-Cristina IOAN (stagiaire) - Docteur Jacques JONAS

45° Section : MICROBIOLOGIE, MALADIES TRANSMISSIBLES ET HYGIÈNE

1^{re} sous-section : (Bactériologie – Virologie ; hygiène hospitalière)

Docteure Corentine ALAUZET - Docteure Hélène JEULIN - Docteure Véronique VENARD

2° sous-section : (Parasitologie et mycologie)

Docteure Anne DEBOURGOGNE

46° Section : SANTÉ PUBLIQUE, ENVIRONNEMENT ET SOCIÉTÉ

1^{re} sous-section : (Epidémiologie, économie de la santé et prévention)

Docteur Cédric BAUMANN - Docteure Frédérique CLAUDOT - Docteur Alexis HAUTEMANIÈRE

Docteur Arnaud FLORENTIN - Docteur Jonathan EPSTEIN – Docteur Abdou OMOROU (stagiaire)

2° sous-section (Médecine et Santé au Travail)

Docteure Isabelle THAON

47° Section : CANCÉROLOGIE, GÉNÉTIQUE, HÉMATOLOGIE, IMMUNOLOGIE

1^{re} sous-section : (Hématologie ; transfusion)

Docteur Julien BROSEUS – Docteure Maud D'AVENI

2° sous-section : (Cancérologie ; radiothérapie)

Docteure Lina BOLOTINE

3° sous-section : (Immunologie)

Docteure Alice AARNINK

4° sous-section : (Génétiq

Docteure Céline BONNET - Docteure Mathilde RENAUD

48° Section : ANESTHÉSIOLOGIE, RÉANIMATION, MÉDECINE D'URGENCE, PHARMACOLOGIE ET THÉRAPEUTIQUE

1° sous-section : (Anesthésiologie-réanimation et médecine péri-opératoire)

Docteur Philippe GUERCI

3° sous-section : (Pharmacologie fondamentale ; pharmacologie clinique ; addictologie)

Docteur Nicolas GAMBIER - Docteure Françoise LAPICQUE - Docteur Julien SCALA-BERTOLA

49° Section : PATHOLOGIE NERVEUSE ET MUSCULAIRE, PATHOLOGIE MENTALE, HANDICAP ET RÉÉDUCATION

2° sous-section : (Neurochirurgie)

Docteur Fabien RECH

3° sous-section : (Psychiatrie d'adultes ; addictologie)

Docteur Thomas SCHWITZER

4° sous-section : (Pédopsychiatrie ; addictologie)

Docteur Fabienne ROUYER-LIGIER

50° Section : PATHOLOGIE OSTÉO-ARTICULAIRE, DERMATOLOGIE ET CHIRURGIE PLASTIQUE

4° sous-section : (Chirurgie plastique, reconstructrice et esthétique ; brûlologie)

Docteure Laetitia GOFFINET-PLEUTRET

51° Section : PATHOLOGIE CARDIO-RESPIRATOIRE ET VASCULAIRE

3° sous-section : (Chirurgie thoracique et cardio-vasculaire)

Docteur Fabrice VANHUYSE

4° sous-section : (Chirurgie vasculaire ; Médecine vasculaire)

Docteure Nicla SETTEMBRE

52° Section : MALADIES DES APPAREILS DIGESTIF ET URINAIRE

1° sous-section : (Gastroentérologie ; hépatologie ; addictologie)

Docteur Anthony LOPEZ

54° Section : DEVELOPPEMENT ET PATHOLOGIE DE L'ENFANT, GYNECOLOGIE-OBSTETRIQUE, ENDOCRINOLOGIE ET REPRODUCTION

1° sous-section : (Pédiatrie)

Docteure Cécile POCHON – Docteur Amandine DIVARET-CHAUVEAU (stagiaire)

3° sous-section :

Docteur Charline BERTHOLD (stagiaire)

4° sous-section : (Endocrinologie, diabète et maladies métaboliques ; Gynécologie médicale)

Docteure Eva FEIGERLOVA

5° sous-section : (Biologie et médecine du développement et de la reproduction ; gynécologie médicale)

Docteur Mikaël AGOPIANTZ

55° Section : PATHOLOGIE DE LA TÊTE ET DU COU

1° sous-section : (Oto-Rhino-Laryngologie)

Docteur Patrice GALLET

=====

MAÎTRES DE CONFÉRENCES

5^e Section : SCIENCES ÉCONOMIQUES

Monsieur Vincent LHUILLIER

7^e Section : SCIENCES DU LANGAGE : LINGUISTIQUE ET PHONETIQUE GENERALES

Madame Christine DA SILVA-GENEST

19^e Section : SOCIOLOGIE, DÉMOGRAPHIE

Madame Joëlle KIVITS

63^e Section : GÉNIE ÉLECTRIQUE, ÉLECTRONIQUE, PHOTONIQUE ET SYSTÈMES

Madame Pauline SOULET LEFEBVRE

64^e Section : BIOCHIMIE ET BIOLOGIE MOLÉCULAIRE

Madame Marie-Claire LANHERS - Monsieur Nick RAMALANJAONA

65^e Section : BIOLOGIE CELLULAIRE

Madame Nathalie AUCHET – Madame Rümeyza BASCETIN (stagiaire) - Madame Natalia DE ISLA-MARTINEZ –
Monsieur Christophe NEMOS – Monsieur Simon TOUPANCE (stagiaire)

69^e Section : NEUROSCIENCES

Madame Sylvie MULTON

=====

MAÎTRES DE CONFÉRENCES ASSOCIÉS DE MÉDECINE GÉNÉRALE

53^e Section, 3^e sous-section : (*Médecine générale*)

Docteur Cédric BERBE – Docteur Antoine CANTON - Docteur Jean-Charles VAUTHIER

=====

DOCTEURS HONORIS CAUSA

Professeur Pierre-Marie GALETTI (1982)
Brown University, Providence (U.S.A)

Professeure Mildred T. STAHLMAN (1982)
Vanderbilt University, Nashville (U.S.A)

Professeur Théodore H. SCHIEBLER (1989)
Institut d'Anatomie de Würzburg (R.F.A)

Professeur Mashaki KASHIWARA (1996)
*Research Institute for Mathematical Sciences
de Kyoto (JAPON)*

Professeur Ralph GRÄSBECK (1996)
Université d'Helsinki (FINLANDE)

Professeur Duong Quang TRUNG (1997)
Université d'Hô Chi Minh-Ville (VIËTNAM)

Professeur Daniel G. BICHET (2001)
Université de Montréal (Canada)

Professeur Marc LEVENSTON (2005)
Institute of Technology, Atlanta (USA)

Professeur Brian BURCHELL (2007)
Université de Dundee (Royaume-Uni)

Professeur Yunfeng ZHOU (2009)
Université de Wuhan (CHINE)

Professeur David ALPERS (2011)
Université de Washington (U.S.A)

Professeur Martin EXNER (2012)
Université de Bonn (ALLEMAGNE)

REMERCIEMENT

A notre Maître et Président du Jury

Monsieur le Professeur Jean-Pierre Bronowicki

Professeur des Universités – Praticien Hospitalier d’Hépatogastro-entérologie

Vous me faites l’honneur de présider cette thèse et de juger mon travail.

Votre expertise dans notre spécialité, votre investissement au quotidien, votre écoute et disponibilité, et votre défense de notre formation de qualité d’interne d’HGE, suscitent en moi un profond respect. Merci pour le temps que vous nous accordez.

Veillez trouver Monsieur et cher Professeur en ces mots l’expression de mon respect et de mes remerciements les plus sincères.

A notre Maître et Juge

Madame la Professeure Valérie Laurent

Professeure des Universités – Praticienne Hospitalière de Radiologie et imagerie médicale

Vous me faites l'honneur d'accepter de juger mon travail.

Pour votre expertise de grande qualité au quotidien dans le cadre du diagnostic radiologique en HGE au CHU de Nancy, pour votre patience lors de vos relectures demandées par des internes intimidés, et pour la rigueur de ces analyses qui sont un modèle que j'aimerais poursuivre à ma modeste échelle, en échographie abdominale.

En espérant que ce travail suscitera votre intérêt, veuillez recevoir, Madame et cher Professeure, l'assurance de ma gratitude et de mon respect.

A notre Maître et Juge

Monsieur le Professeur Ahmet Ayav

Professeur des Universités – Praticien Hospitalier de Chirurgie viscérale et digestive

Vous me faites l'honneur d'accepter de juger mon travail.

Pour votre aide dans l'initiation du recueil pour le projet d'étude sur les TIPMP.

En espérant que ce travail suscitera votre intérêt, veuillez trouver ici, Monsieur et cher Professeur, le témoignage de mon profond respect.

A notre Maître et Directeur de Thèse

Monsieur le Docteur Jean-Baptiste Chevaux

Docteur en médecine – Praticien Hospitalier d’Hépatogastroentérologie

Vous me faites l’honneur d’encadrer et de juger mon travail. Je suis honoré que tu aies accepté ce travail à mes côtés, et je te remercie de ton encadrement qui m’a été précieux, de ta patience face à mon entrée dans le milieu de la recherche scientifique et tout ce que cela implique chez un interne profane.

Merci pour ta confiance accordée lors de la proposition de ce sujet de thèse, et pour ton expertise, le modèle et ta pédagogie en endoscopie.

En espérant que ce travail satisfera tes attentes, qu’il soit pour toi l’expression de ma reconnaissance.

A notre Maître et Juge

Madame le Docteur Marion Schaefer

Docteur en médecine – Praticienne Hospitalière d’Hépatogastroentérologie

Je te remercie d’avoir accepté de juger mon travail. Je te remercie particulièrement pour tes enseignements et ton soutien, à chaque rencontre, d’abord lors de mon 1^{er} semestre à Metz et de mes rares passages nancéens avec l’encadrement de notre internat quand tu étais référente, puis lors de mes semestres en endoscopie-consultation et au secteur 1, et enfin durant la rédaction de cette thèse et de l’article scientifique, je te suis sincèrement reconnaissant de ton encadrement et de ta patience.

Ta bonne humeur et ton endurance de toute épreuve malgré la charge de travail. Pour le modèle que tu es pour beaucoup de jeunes internes. Pour ton aide de l’initiation du recueil des données aux relectures bienveillantes. Et pour les bons moments extra-professionnels, ludiques, drôles, arrosés ou non.

Que ce travail soit pour toi l’expression de ma reconnaissance la plus sincère et de ma profonde estime.

A Madame Gabriela Hossu, pour ses tentatives désespérées d'explications des statistiques, son écoute et ses efforts pour un projet sortant de son cadre habituel.

Au Dr Orry, pour la relecture des imageries et son expertise permettant d'améliorer la qualité de cette étude.

A l'équipe du Centre Hospitalier d'Epinal,

Mme Muriel Frédéric, Sébastien Naude, Simon Vaillant, et aux infirmières de l'ancien service de chirurgie toujours disponibles et volontaires. Merci pour ce semestre à vos côtés, riche en enseignements tant hospitaliers qu'en consultation, pour l'autonomie, et la découverte des Vosges, et des vosgiens pas si terribles que ça !

A l'équipe d'HGE du Centre Hospitalier de Mercy, au Dr Kull, Dr Delique, Dr Rivals-Lerebours, Dr Conroy, Dr Thiriet, Dr Filipe, Dr D'Huart, Dr Collet-Fenetrier, Dr Geist, Dr Jacquot, Dr Salvati, Dr Dautrevaux, pour votre encadrement à mes débuts de médecin, votre patience, votre disponibilité, vos enseignements. Merci de m'avoir permis par ailleurs de découvrir et pratiquer une passion naissante, celle de l'échographie.

Au Dr Adrien Jacquot, modèle de gentillesse, de rigueur médicale et systématisation, très bon professeur de médecine, rappelant pour toujours qu'il n'y a pas que l'HGE, que soigner un patient c'est le soigner en globalité. A ma 1^{ère} erreur médicale, relevée avec tact, celle de mettre un antihypertenseur pour une HTA post-transfusionnelle...

A l'équipe du service de radiologie du Centre Hospitalier de Mercy, au Dr Hennequin, Dr Viard, Dr Dupres, à Mme Bastien, à mes co-internes Marie-Pauline, Guillaume, Doriane, Ismaël, aux manipulateurs radiologiques Pierre, Mathilde, et les autres, géniaux, généreux, patients, et avides d'échanges de savoirs et de discussions en tout genre. Merci pour ces débuts dans le monde de l'imagerie abdominale que j'affectionne. Mon seul regret aura été la durée du stage, trop courte.

A l'équipe d'HGE de l'Hôpital Schuman, le Dr Reville, Dr Zirabe, Dr Mougénel, Dr Sava, Dr Yacoub, et aux formidables infirmières de secteur Catherine, Anne, Julia, Océane, Marion, et les autres, avec qui j'ai passé un super moment de travail, enseignement, détente, et amusement. Au Dr Zirabe pour sa bienveillance, ces conseils de vie avisés, nos covoiturages matinaux, son aide pour la maîtrise d'un permis de conduire lorrain, et à la sismothérapie pubienne...

A l'équipe du cabinet de la rue Saint Dizier/Kleber et de la clinique Pasteur, Dr Isaac Fassler, Dr Dieterling, Dr Denjean, Dr Goudot, Dr Nani, Dr Stancu, Dr Magnin, Dr Josset, Dr Cosmidis et aux autres que j'ai moins côtoyé.

A Angélique, la secrétaire la plus efficace et dévouée que je connaisse, avec qui cela aura été un réel plaisir de travailler.

Aux formidables infirmières d'endoscopie, Elodie, Pauline, Sandrine, Rozenn, Emilie, Catherine, et notamment leur gentillesse, humour, efficacité, et patience.

Aux infirmières d'ambulatorie, endurantes à l'humour douteux d'un interne venant délivrer les patients de leur tyrannie, à Natasha la tendue et son poney...

Au Dr Isaac Fassler, force de travail, pédagogue impliqué, père endoscopiste nous ouvrant les yeux sur le monde. L'élève ne pouvant dépasser le maître dans ce domaine, peut être en trouverai-je un autre où cela sera le cas ? A sa patience, malmenée pendant 6 mois. A sa générosité et son soutien. Et en vous remerciant pour le temps disponible pour la rédaction de ce manuscrit.

A l'équipe d'HGE du CHRU de Nancy, le Pr Bronowicki, le Pr Peyrin-Biroulet, Dr Chevaux, Dr Bensenane, Dr Lopez, Dr Schaefer, Dr Lamoureux, Dr Lawton, Dr Maréchal, Dr Muller. Aux infirmières du secteur 3 qui ont merveilleusement bien encadré mes 1ères prescriptions en me faisant remonter mes erreurs avec tact, aux infirmières du secteur 1 qui ont complété mon éveil médical, et à Elodie, la meilleure des infirmières, patiente, tolérante, compréhensive, à l'écoute, et particulièrement compétente et efficace, travailler avec toi aura été un réel plaisir et un enseignement durable. Aux infirmières d'endoscopie du CHU, efficaces, patientes, drôles, et pédagogues, que j'ai malheureusement trop peu côtoyé à mon goût.

Au Dr Arthur Belle, que j'ai peu connu, mais marqué à jamais par sa rigueur, polyvalence, encadrement et soutien. A son exfiltration un jour à l'école de chirurgie, a la genèse de mon attrait pour l'endoscopie et l'endoscopie interventionnelle.

Au Dr Charlotte Andrianjafy, modèle d'efficacité, de rigueur et professionnalisme. Toujours disponible et restant tolérante malgré notre différence de rapidité. Pour les connaissances qu'elle m'a inculquées.

Au Dr Bastien Dirrenberger, modèle de dévouement, professionnalisme, d'intégrité, de travail, malheureusement côtoyé sur une courte période.

A mes co-internes, Margaux, Mathilde S, Mathilde V, Simon K, Olivier ; Alice, Alexandre B, Mélissa, Lina, Manon, Julia ; Coralie, Simon B, Laurine, Elise, Alexandre H ; Marie, Lucie, Isabella, Sébastien, Pierre-Antoine, Vincent ; Julien, Célia, Sarah HR, Sarah H, Wissam ; Simon V, Raphaëlle, Anne et Marion (surtout des chefs formidables, disponibles et pédagogues), et tous les autres avec qui je n'ai jamais travaillé.

A Alexandre Bai, d'un dynamisme de toute épreuve, co-interne en or, toujours motivé, disponible et aidant. Ça a été un réel plaisir de te découvrir et de travailler en équipe avec toi au Secteur 1 du CHU, puis d'apprécier chacune de nos soirées jeux de société. Le CHU et l'internat favorisent de belles rencontres amicales.

A ma promotion d'interne d'HGE 2017, Margaux, Mathilde S, Mathilde V, Simon K et Olivier, dont l'accueil en Lorraine par un barathon fut mémorable, et dont je rêve de récidiver. A notre futur en tant qu'hépatogastro-entérologues et à cette cohésion innée initiée en octobre 2017, un peu émoussée par notre éloignement puis nos thèses respectives, et que je rêve de retrouver par la suite.

Mention spéciale à Simon Kurt, passionné de la Lorraine, qui aime la partager et la faire découvrir, notamment avec ma 1^{ère} visite de Nancy, et l'accueil le soir chez lui de l'inconnu que j'étais, gage d'une rivalité urbaine saine aboutie par ton départ récent en interCHU à Paris.

A mes amis de l'internat de Mercy du 1^{er} semestre, Raouf, Antoine, Luc, Sarah Haoudy, Salomé, Hugo, Margot, Ludovic, Margaux, Mathilde, Chloé, Marie, Florian, Timé, Marine, Lucile, Jules, George, Pierre ; et aux greffés par Lucie, Anais, Tim, Elena, Farzaad et Marc qui m'ont accueilli dans une région qu'eux-mêmes découvraient pour la plupart. Aux soirées à l'internat, festives, calmes autour de Stranger Things, Krypton ou OSS117, ou bien studieuses (rarement...). Aux soirées vosgiennes déguisées et Secret Santa.

Des inconnus, perdus et inquiets de leur parachutage champêtre à Ars-Laquenexy, mais généreux et ouverts, adoucissant l'atterrissage. « Jusqu'ici, tout va bien » et par la suite aussi.

A la Team Prout, Simon Vaillant, Florine, Raphaëlle, Alexis, Marie, Benjamin, Mathilde Vinson, Victor, et ma très chère Lucie. Aux bons moments autour d'une bonne tablée, symbole des bons vivants que sont les gastroentérologues. A mes grand-frères et sœurs de la gastroentérologie, modèle de vie et de réussite, amis drôles et généreux, et bon public de mes blagues (volontaires ou non). Merci pour votre encadrement indirect.

A la Team de l'ambiance,

A cette bande indomptable, endurente et soudée malgré l'adversité, qui m'a permis la découverte de la vie d'adulte à peine sorti du lycée, l'épanouissement de l'externat, et l'accomplissement d'un rêve qui s'est forgé durant ces 7 années, l'entrée dans l'internat d'Hépatogastro-entérologie.

A Ismaël Moussadikine, le 1^{er} de la bande, le pilier, mon poteau, mon poto des heures sombres de P1 comme aux heures heureuses et glorieuses de la suite. Eternel stressé, mais toujours à l'écoute. Au capitaine de notre équipe de Handball, notre création, notre bébé, tenu par un trio de choc, le bon, la brute, et le truand... Au capitaine de mon âme.

A Lucie Robert, la 1^{ère} de la bande, qui m'a appris des choses de plus grande valeur que les poly de P1, sans qui je ne me serais pas trouvé. Aux 1ères couleurs que j'ai remise en sortant de ma période Métal, aux discussions philosophiques, sexologiques et à l'ouverture d'esprit.

A Mikael Finoco, le symbole d'endurance et de motivation, pouvant être dur envers les autres mais encore plus avec lui, toujours généreux et disponible, sans qui je n'en serai pas là. A la force de la nature.

A Kevin Berdugo, qui n'est pas cité en 1^{er} pour cause de chronologie, mais qui n'en reste pas moins un des amis les plus cher. A la symbiose mentale dont que nous partageons, résistante à la distance maintenant, mais qui m'a permis l'épanouissement durant l'externat. Au grand frère que je n'ai pas, et à mon 3^{ème} petit frère, à celui qui m'apprend et à qui j'enseigne, au bénéfice mutuel, qui a toujours été là. Au 1^{er} des enseignements, au détour d'un passage piéton et d'un arrêt de bus du boulevard de l'hôpital à Paris dans le XIIIème, le plus cher et qui reste toujours fort et véridique, celui de relativiser, de ne pas se complaire dans le regret, mais de se relever et de tenir tête aux épreuves de la vie, et de finir par parler de son démoniste dans World of Warcraft. Symbole de notre relation d'amitié, pouvant être sérieuse, mais aussi ludique et apaisante. A la gentillesse, au défenseur, à l'intelligence et la modestie. A ta patience et pédagogie durant l'externat, et ton impatience en

loisir. Au gout de la compétition et à la recherche de l'écrasement violent avec suprématie dans nos jeux, pas toujours fondé (je note ici qu'un jour je t'ai battu à starcraft II, et que ça ne s'est plus jamais reproduit par la suite...). Aux voyages IRL comme à ceux in game, au dépaysement, à la nostalgie de la meilleure odyssée qu'aura été Mass Effect. Aux soutiens dans l'adversité, à la télépathie, et à Kevin-Rémy que tout le monde mélangeait.

A Baptiste Compagnon, mon frère faluchard dans l'âme, grand expérimentateur, et à sa rigueur absolue riche en enseignement.

A Clément Pierret, et sa maladresse légendaire.

A Raphaëlle Bordier, son humour, son partage.

A Clémence Riez, modèle de générosité, d'endurance, de tolérance et de dévouement.

A Caroline Dupont, pour ses bonnes idées, ses attentions délicates, et tous les bons moments chez elle.

A Ségolène Le Bris, sa gentillesse et son mur de salle de bain...

Marie Deudon, Guillaume Tessier, Camille Berdugo, Caroline Dupont, Edouard Testard, Pierre-Loup Mercier, Yoann et Solange Danet, Juliette Richard, Marion et Thibaut Moulin, Alice « Biaou », Léonor, Alexandre Debs, Enora Parc, Anthony Tuil, Julia, Nais, Louise, et tous ceux de nos supers et redondantes vacances à Rouffignac. A la personne qui a trouvé cette super maison et toutes les belles choses et bons moments dedans.

A Yoann Danet, compagnon de travail de toujours, modèle malgré lui, qui m'a appris le sacrifice de soi, le travail acharné, et l'endurance en vue des jours heureux futurs. Assister à ton mariage fut un réel honneur.

A la coloc,

A Guillaume Tessier (Predator Pop), Marie Deudon, Kevin Berdugo, et Camille Chouaid (devenue Berdugo), qui auront été d'un soutien permanent durant toute la D3 et D4, toujours disponibles pour répondre aux questions, enseigner, mais aussi se relaxer, décompresser, s'amuser. Aux meilleures soirées durant une période compliquée de préparation de l'ECN.

A la découverte de la vie en communauté, vaisselle sale, évier bouché, poussière et traces dans la salle de bain, mais aussi à la symbiose, au bénéfice mutuel, à l'avancée perpétuelle, à la réussite.

Aux meilleures années de l'externat malgré les nocturnes à la bibliothèque. Sans vous, je ne serai pas là.

A l'agence tous risques,

A cette équipe toujours présente, Kevin, Edouard et Pierre-Loup, malgré l'espace et le temps, pour se soutenir, passer de bons moments. A cette association de mâles fêtards, de grands enfants, grâce à qui mon départ de la mère patrie parisienne m'a paru moins dur, plus supportable, à ses débuts.

Aux road Trip, à la perte de clefs de voiture de grand-père, aux jeux de piste à la Rochelle et trouvaille de clef « Hibou-Afrique », à l'Oncle Jean ; à l'Estonie-Lettonie, au Karaoké avec la mafia russe dans l'ambassade de Grèce, au Pico dans un tonneau, à la conduite sécuritaire à 5h, et à la soirée mousse en caleçon avec machine à laver, taxi en attente et BnB de mafieux ; à Game of Thrones, Dark Hedges au milieu des champs irlandais, Gay prides dublinoise « so exciting guy », et trench voyageur ; et tous ceux à venir...

A Edouard Testard, cuisinier de renommée me dira-t-on, dont les plats me sont encore inconnus. A son humour, son implication variable mais toujours puissante, motivante et contagieuse. A un ami rencontré au détour de l'externat, un soutien puissant de mes débuts d'interne. Merci pour tous ces bons moments.

A Pierre-Loup Mercier, à nos discussions profondes et surtout interminables dans ta voiture en fin de soirée après un retour en bons gros banlieusards. A ta gentillesse, au fait que tu ne saches pas « dire non » et tout ce que ça implique, à ta motivation et implication sans limite, ton dynamisme et ton énergie sans faille. Ton départ au Canada ne nous simplifie pas la tâche, mais je suis heureux que tu t'épanouisses entre feuille d'érable et mauvais doublage de VF. Hâte de passer te voir et découvrir ton chez-toi !

Les vieux de la vieille :

A Nicolas, Clément, Iphigénie, Thomas, Loïc, Claire, Jean-Baptiste, Laetitia, Adrien, Anna, Guillaume, Frédéric, Séverine, Anouk, les vieux, les vrais, la base solide et immuable de l'amitié. Aux 400 coups, à la genèse du commerçant, aux nombreux bons moments à Notre Dame de la Providence, aux lancer de tomates et autres... A la construction de ma personne, par la musique, la fête, la camaraderie. A l'appréciation de mon humour sans s'en lasser depuis tant d'années.

A Clément Gérard, mon grand frère alternatif n'assumant pas que je puisse être aussi le sien, aux meilleurs moments de ma vie à tes côtés, enfants insouciant. Te retrouver est toujours un plaisir immense, avec ou sans ton éloquence et partage d'intimité légendaire. Aux boulettes de papier

maché, lancers de craies ou tout autre objet, autres heures de colles et bataille d'éponge plutôt que lavage de gravure de table, pistolet à bille à la Madelon, smash boss et Golden Eye, films de qualité tel XXX, spoof movie ou Kung Pow, aux soirées chez toi, et à ton frère Thibault. Merci d'avoir été là.

A Thomas Salmon, ami très cher, confident, philosophe, force cachée de la nature. A nos discussions, échanges et essais philosophiques, politiques, ou moraux, pas toujours très concluants. A l'amitié fidèle et intemporelle. Malgré la distance et le temps, malgré mon aisance pour les appels téléphoniques, je resterai là pour toi. Merci pour tout.

A Anna Hourdet, pour ta douceur et bonne humeur perpétuelle. A ton soutien en P1 que je n'oublierai pas. Au modèle de couple avec Adrien, aux parents malgré eux.

A Adrien Garçon, pour ta bonne humeur, ton enthousiasme, et ta facilité déconcertante à rire de tous mes essais d'humour, me motivant pour le meilleur et pour le pire.

A Loïc Sinasse, à l'Héroïc Fantasy, Warhammer, jeux vidéo, Métal, jeux de rôle, d'une intelligence et honnêteté rare et de conseils précieux.

A Frédéric Marazzato, pour sa droiture, ses principes, son honneur, à ce qui nous sépare du règne animal, au modèle de rigueur malgré lui.

A Nicolas Joksic, pour la tenue de la barre du navire peu importe la direction du groupe, la cohésion de notre bande, ta motivation sans faille, ta générosité, ta répartie. Le Judo nous a bien trouvés !
Merci pour notre famille amicale.

A Guillaume Genestier, pour tous les bons moments chez toi, pour ta générosité et bienveillance. Ton intelligence me surprend à chaque fois et m'inspire un profond respect.

A Iphigénie Reibel, pour le modèle de réussite, la motivation en P1, et tes conseils utiles.

A Claire Bergerot, pour ta joie de vivre et sa transmission.

A Séverine Olivier, pour ta gentillesse extrême et bonne humeur constante.

A Antoine Accelio et Johan Bijaoui, amis métalleux d'un jour et de toujours, aux jeux vidéo, karaté, musique, et 400 coups. Une amitié profonde qui m'a marqué, malgré la perte de vue après le lycée.

A Ugo Baquian, à mon 1^{er} ami, ami de maternelle, ami de toujours, rencontré sans doute au détour de morve dégoulinante, d'apprentissage de la lecture, ou de la propreté, tant de souvenir balayés par ceux des bons moments passés ensuite.

A Agnès et Bruno Gérard, et Chantal Baquian, aux parents supplémentaires, à leurs apprentissages indirects et implicites, à leurs accueils répétés chez eux, toujours bienveillants et protecteurs. A l'éducation par mimétisme, et à mon respect éternel.

A Julien Nguyen, pour sa disponibilité en tout temps et notamment pour ma thèse.

A Nicolas Grosjean, Arthur, Pablo, Guillaume, Lucie Laprée, amis lorrains toujours de bonne humeur, disponible pour passer de bons moments, m'ayant accueilli immédiatement.

A Julie Arend et Brian Nalamoutou, vous êtes des amis en or, modeste, humble, toujours disponible, franc, et vrais. Sans compter votre gentillesse, vos attentions délicates, votre présence, et votre soutien indéfectible ! A mon arrivée à Nancy, j'ai rencontré Lucie, puis des gens formidables, ses amis, devenus mes amis, qui m'ont intégré à leur foyer immédiatement. Un foyer sécurisant, un havre de paix, douillet, et bienvenu pour un nouvel arrivé. Vous m'avez accueilli et intégré. J'ai passé les meilleurs moments de mon internat avec vous ! J'ai découvert la vie à Nancy. Je n'en serai pas là sans vous. Vous avez été d'un soutien fabuleux lors de mes débuts d'internat.

A Frédéric et Patricia Weislinger, parents de Lucie, dont l'accueil fut royal, et la rencontre un réel plaisir. Des personnes très généreuses et bienveillantes, disponibles, aidantes et aimantes. Merci pour votre soutien durant mon internat dans votre (notre ? ^^) région.

A ma famille,

A Catherine et Camille Le Bail, pour leur gentillesse et générosité. A la femme de mon père, pour tout le bonheur qu'elle lui procure au quotidien.

A ma tante Martine, et Pascal, aux retrouvailles toujours chaleureuses et à leur soutien.

A mes cousines Laurence et Maryse, aux merveilleux moments avec elles durant notre enfance notamment ceux en Tunisie, gravés pour toujours dans ma mémoire. A leur gentillesse et câlins profus, malgré ma distance géographique et mon emploi du temps. A leur constance à nos côtés. Je suis fier de vous avoir comme cousines.

A mes cousins Paul-Henri, Maelys, Alix, Christophe, qui ont été un peu comme mes grand-frères et sœurs.

A mes cousins Florence et Nicolas, vous retrouver à chaque Noël est un bonheur sans nom, une nostalgie apaisante, un cadre rassurant, et de bons moments ludiques passants trop vite. Pour moi Toulouse, c'est vous, et qu'est-ce que j'en parle de Toulouse !

A mes grands-parents paternels, mes oncles et tantes, Bernard, Béatrice, Bruno, Anne, Michel, pour les modèles qu'ils sont, pour les traditions, pour la valeur familiale et ma fierté d'en faire partie.

A Olivia Jacomin, cousine m'ayant bien introduit dans le milieu médical. Pour son soutien des 1ers jours, pour sa croyance en moi, et pour l'éveil de la mienne en moi-même.

A André Ravier, mon 3^{ème} grand-père, pour ton accompagnement de nos vies, tes enseignements, tes conseils. Je te serais éternellement reconnaissant. A tes histoires racontant la grande Histoire, à l'éveil de mon intérêt pour le passé.

A mes grands-parents maternels, qui sont tout pour moi, et qui ont tout fait pour nous. Qui nous ont montré une autre façon de voir la vie, et de la prendre en main. A leur soutien indéfectible, leur amour, le don de leur personne. A l'encadrement de ma P1 chez eux, anecdotique à l'échelle de leur vie, mais qui a permis mes 1ers pas dans la médecine. A la fierté d'en être là aujourd'hui, à l'amour que je leur porte et le regret qu'ils ne soient pas là aujourd'hui. A la valeur de la famille, et de « ce qui est bon pour Ravier », que j'interpréterai à ma façon.

A mes frères et sœur, Thibault, Alexandre et Eva, qui me sont chers et pour lesquels je serais toujours là.

Aux bons et moins bons moments, aux soutiens, aux rigolades, discussions sérieuses et ludiques, aux jeux en tout genre, à la famille de sang. Et aux excuses de ma part, d'être le plus grand des arnaqueurs, (mais seulement quand il s'agit de jeux...). En espérant avoir été et être un grand frère de bon exemple. Je suis fier des chemins que vous prenez, je suis heureux pour vous, et fier d'être votre frère. Hâte de continuer à vous voir prospérer.

A mes parents, vous qui croyez en moi, qui avez toujours été d'un soutien sans faille vis-à-vis de chacune de mes entreprises, qui avez veillé sur moi malgré les distances et qui, je le sais, serez toujours là pour moi. Vous avez su m'enseigner les valeurs essentielles mais surtout simples de la vie, vous êtes et resterez toujours un modèle pour moi. Maman, Papa, merci.

A ma mère, pour son soutien, sa force, ses sacrifices et son amour. Pour son modèle d'endurance et de force.

A mon père, pour sa gentillesse, l'apprentissage de la dignité, le foyer sécurisant lors des doutes de la vie, à son oreille toujours disponible.

A ma moitié, l'âme sœur, la parfaite, l'indescriptible Lucie Weislinger :

Aux superlatifs, à la niaiserie, aux canards.

Qui aurait cru qu'un jour je m'installerai en Lorraine, région qui m'était inconnue, paysage, culture et cépage inconnus...

Un temps grisonnant, climat trop rigoureux pour ma thermorégulation, une région très éloignée de mon cher Sud-Ouest, pilier culturel familial, idéal de vie, dont je parle beaucoup mais que je connais peu.

La lorraine paraissait bien hostile pour ceux qui ne la connaissaient pas.

Mais s'il y a bien une raison qui m'y fera rester, c'est mon incroyable dulcinée, qui m'inspire passion romanesque et m'inculque un bonheur immense.

Je rêve de voyage, de dépaysement, d'aventure, et de grandes épopées, mais ce qui est sûr c'est que j'ai fini par trouver ma place, à tes côtés.

Tu es une personne formidable, toujours dévouée, toujours investie dans tout ce que tu fais.

Tu es toujours là pour les autres et pour moi. Un éternel merci pour ton soutien indéfectible au quotidien et durant la préparation de cette thèse.

Tel Hulk, ou plutôt le myope et nettement moins musclé Bruce Banner, mon esprit chargé est toujours apaisé auprès de toi.

C'est difficile pour moi de trouver les mots justes pour décrire ce sentiment, j'ai l'impression d'avoir trouvé l'âme sœur, ça doit être ça l'amour et je tâcherai d'en rester digne.

C'est une chance de t'avoir rencontré et un bonheur quotidien.

Avec toi j'irai jusqu'au bout du monde.

Au Fatality de mon cœur.

A la plus bonne des copines, bonne-bonne-bonne des copines, toutes les copines (Nakamura et al. - 2018 – New classification of girlfriend by Aya expression : its relationship with potential for mylovnancy).

Je t'aime ma douce.

Et à tous ceux que j'aurai oublié, puissent-ils me pardonner de l'affront, mais ils se rappelleront alors mon organisation légendaire et renommée, mise à rude épreuve pour la rédaction de la thèse.

Merci d'être rentrés dans ma vie, et d'avoir participé à la construction de qui je suis aujourd'hui.

Merci !

SERMENT

« **A**u moment d'être admis à exercer la médecine, je promets et je jure d'être fidèle aux lois de l'honneur et de la probité. Mon premier souci sera de rétablir, de préserver ou de promouvoir la santé dans tous ses éléments, physiques et mentaux, individuels et sociaux. Je respecterai toutes les personnes, leur autonomie et leur volonté, sans aucune discrimination selon leur état ou leurs convictions. J'interviendrai pour les protéger si elles sont affaiblies, vulnérables ou menacées dans leur intégrité ou leur dignité. Même sous la contrainte, je ne ferai pas usage de mes connaissances contre les lois de l'humanité. J'informerai les patients des décisions envisagées, de leurs raisons et de leurs conséquences. Je ne tromperai jamais leur confiance et n'exploiterai pas le pouvoir hérité des circonstances pour forcer les consciences. Je donnerai mes soins à l'indigent et à quiconque me les demandera. Je ne me laisserai pas influencer par la soif du gain ou la recherche de la gloire.

Admis dans l'intimité des personnes, je tairai les secrets qui me sont confiés. Reçu à l'intérieur des maisons, je respecterai les secrets des foyers et ma conduite ne servira pas à corrompre les mœurs. Je ferai tout pour soulager les souffrances. Je ne prolongerai pas abusivement les agonies. Je ne provoquerai jamais la mort délibérément.

Je préserverai l'indépendance nécessaire à l'accomplissement de ma mission. Je n'entreprendrai rien qui dépasse mes compétences. Je les entretiendrai et les perfectionnerai pour assurer au mieux les services qui me seront demandés.

J'apporterai mon aide à mes confrères ainsi qu'à leurs familles dans l'adversité.

Que les hommes et mes confrères m'accordent leur estime si je suis fidèle à mes promesses ; que je sois déshonoré et méprisé si j'y manque ».

TABLES DES MATIERES

TABLES DES FIGURES	28
TABLES DES TABLEAUX	30
ABREVIATIONS	31
INTRODUCTION	32
1. Généralités sur les TIPMP	32
1.1. Définition	32
1.2. Classifications des TIPMP	33
1.2.1. Classification morphologique	33
1.2.2. Classification histologique	34
1.3. Epidémiologie des TIPMP	39
1.4. Diagnostics différentiels	39
1.4.1. Lésions kystiques du pancréas	39
1.4.2. Néoplasies intraépithéliales pancréatiques ou panIN	43
2. Risque de dégénérescence des TIPMP	44
2.1. Risque évolutif : l'adénocarcinome du pancréas	44
2.2. Selon la durée de suivi	47
2.3. Selon le type morphologique	47
2.3.1. TIPMP main duct	47
2.3.2. TIPMP branch duct	49
2.4. Selon l'histologie	50
3. Evaluation du risque de dégénérescence	50
3.1. Critères cliniques	50
3.2. Critères biologiques	51
3.3. Critères morphologiques	51
3.3.1. Apports du scanner dans la surveillance des TIPMP	52
3.3.2. Apports de l'IRM dans la surveillance des TIPMP	53
3.3.3. Apports de l'échoendoscopie dans la surveillance des TIPMP	58
4. Prise en charge	60
4.1. Surveillance et abstention thérapeutique	60

4.2.	Chirurgie	60
4.3.	Recommandations scientifiques.....	62
4.3.1.	American guidelines de 2015 (160).....	62
4.3.2.	International consensus de 2017 (37).....	63
4.3.3.	European guidelines de 2018 (12).....	65
4.3.4.	Similitudes et controverses	67
5.	Problématique.....	68
ETUDE		70
	Abstract (300 words).....	72
	Introduction	73
	Methods	75
	Results	77
DISCUSSION		97
	Caractéristiques de la cohorte de l'étude.....	97
	Principaux résultats.....	97
	Forces et limites de l'étude	97
CONCLUSION ET PERSPECTIVES		100
BIBLIOGRAPHIE		102

TABLES DES FIGURES

Figure 1: Tumeur intracanalair papillaire et mucineuse du pancréas avec écoulement de mucus (image de gauche) et béance papillaire (image de droite). http://onclepaul.net/wp-content/uploads/2011/07/TIPMP-2011FILEminimizer.pdf	33
Figure 2 : Classification morphologique des TIPMP d'après Valette et al. J Radiol 2001 (22,23,25) ...	34
Figure 3 : Coupe transversale d'une TIPMP du canal pancréatique principale : dilatation importante du CPP et présence de mucus. (36).....	36
Figure 4 : Histological subclassification of intraductal papillary mucinous neoplasms. a : The gastric type. b : The intestinal type. c : The pancreatobiliary type. d : The oncocytic type. (37)	37
Figure 5 : Aspects microscopiques. a : Canal principal (HES X 10) : association d'une hyperplasie plane (petite flèche) et papillaire (grande flèche). Lumière du canal rempli de mucus (point). b : canal secondaire (HES X 10) : hyperplasie papillaire. c : Adénome (HES x 40) : faible degré de dysplasie (grande flèche). Axe conjonctivo-vasculaire (petite flèche). d : Carcinome intracanalair (HES X 40) : dysplasie sévère. Axe conjonctivo-vasculaire (petite flèche). (23)	37
Figure 6 : (a) and (b) IPMN gastric foveolar (branch duct) subtype with low-grade dysplasia, partially flat, partially papillary architecture, and basally oriented nuclei ((a) ; H&E 20x, (b); MUC5AC 20x)....	38
Figure 7 : (c) and (d) IPMN intestinal subtype with low/intermediate dysplasia, long, finger-like papillae, and elongated nuclei ((c) ; H&E 4x, (b) ; MUC2 10x).	38
Figure 8 : (e) and (f) IPMN pancreatobiliary subtype with high-grade dysplasia, lost nuclear orientation, and complex papillae formation ((e) ; H&E 20x, (f) ; MUC1 20x).....	39
Figure 9 : Tumeur intracanalair papillaire et mucineuse du pancréas. A : TIPMP Main Duct, dilatation du CPP (*) associée à une dilatation des canaux secondaires de la queue du pancréas (flèches). Coupe coronale d'une séquence IRM pondérée T2 (MRCP). VPB : voie biliaire principale ; VB : vésicule biliaire. B1 : TIPMP Branch Duct, lésion multiloculée (flèche) sur la séquence IRM en pondération T2 au plan axial. B2 : TIPMP Branch Duct, visualisation de la communication entre la lésion kystique de la tête du pancréas et un canal pancréatique secondaire (*). Séquence IRM en pondération T2 (MRCP) au plan coronal. P : parenchyme pancréatique ; VBP : voie biliaire principale ; VB : vésicule biliaire. (67)	55

Les iconographies suivantes ont été généreusement fournies par M.Orlando Segard.

Figure 10 : TIPMP main duct en dysplasie de haut grade avec dilatation du CPP supérieure à 10 mm et nodule supérieur à 5 mm. A : coupe coronale pondérée T2. B : coupe coronale pondérée T2 HASTE. C : coupe axiale pondérée T2 HASTE..... 56

Figure 11 : TIPMP main duct en dysplasie de haut grade avec dilatation du CPP supérieure à 10 mm. A : coupe axiale pondérée T2. B : coupe axiale T1 tardive Fat Sat. C : coupe coronale radiaire. D : coupe axiale pondérée T1 sans injection. E : coupe axiale pondérée T2..... 56

Figure 12 : TIPMP mixte en dysplasie de haut grade avec dilatation du CPP supérieure à 10 mm et nodule supérieur à 5 mm. Coupe axiale pondérée T2 57

Figure 13 : TIPMP mixte en dysplasie de bas grade avec dilatation du CPP supérieure à 10 mm et nodule supérieur à 5 mm. A : coupe coronale de Cholangio-IRM. B : coupe axiale en soustraction portale (pondération T1 Fat Sat avec injection au temps portal soustrait d'une pondération T1 Fat Sat sans injection)..... 57

Figure 14 : TIPMP mixte en dysplasie de bas grade avec dilatation du CPP supérieure à 10 mm et nodule supérieur à 5 mm. Coupe axiale pondérée T2 HASTE..... 58

Figure 15 : Algorithm for management of suspected BD-IPMN. a. Pancreatitis may be an indication for surgery for relief of symptoms. b. Differential diagnosis includes mucin. Mucin can move with change in patient position, may be dislodged on cyst lavage and does not have Doppler flow. Features of true tumor nodule include lack of mobility, presence of Doppler flow and FNA of nodule showing tumor tissue. c. Presence of any one of thickened walls, intraductal mucin or mural nodules is suggestive of main duct involvement. In their absence main duct involvement is inconclusive. Abbreviations: BD-IPMN, branch duct intraductal papillary mucinous neoplasm; FNA, fine needle aspiration..... 64

Figure 16 : Algorithme de prise en charge selon "European evidence-based guidelines on pancreatic cystic neoplasms. The European Study Group on Cystic Tumours of the Pancreas » de 2018..... 66

TABLES DES TABLEAUX

Tableau 1 : Tableau synthétique des lésions kystiques du pancréas (67).....	43
Tableau 2 : Tableau comparatif des critères de dégénérescence selon les différentes recommandations internationales.....	68

ABREVIATIONS

ACE : Antigène carcino-embryonnaire

CA19.9 : Antigène carbohydate 19.9

CHRU : Centre hospitalier régional universitaire

CPP : Canal pancréatique principal

DOM : Département d'outre-mer

DPC : duodéno pancréatectomie céphalique

DPT : duodéno pancréatectomie totale

EEVH : Echoendoscopie voie haute

INCa : Institut national du cancer

INSEE : Institut national de la statistique et des études économiques

IPE : insuffisance pancréatique exocrine

IRM : Imagerie par résonance magnétique

OMS : Organisation mondiale de la Santé

PanIN : néoplasie intraépithéliale pancréatique

RCP : Réunion de concertation pluridisciplinaire

RIPH : Recherches impliquant la personne humaine

SPG : Spléno pancréatectomie gauche

TDM : Tomodensitométrie

TIPMP : Tumeur intracanalair papillaire et mucineuse du pancréas

TPPSP : Tumeur pseudopapillaire et solide du pancréas

TNE : Tumeur neuroendocrine

INTRODUCTION

1. Généralités sur les TIPMP

1.1. Définition

Les tumeurs intracanalaires papillaires et mucineuses du pancréas (TIPMP) sont définies comme des lésions néoplasiques à point de départ épithélial, non invasives, produisant de la mucine, visibles macroscopiquement, principalement papillaires ou rarement plates, survenant dans le canal pancréatique principal (CPP) ou les canaux secondaires (1–3).

La caractéristique principale des TIPMP est leur communication avec les canaux pancréatiques (principal ou secondaires), avec transformation de l'épithélium des canaux, induisant une dilatation secondaire de ces derniers (4,5).

Une protrusion de la papille est observée dans 20% des cas et peut aider au diagnostic (6). Un écoulement de mucus par la papille est pathognomonique (présent dans 40 à 60 % lésions impliquant le CPP) (7,8).

Elle peut affecter tous les segments de la glande pancréatique mais prédomine le plus souvent au niveau de la tête pancréatique (70 % des cas) et du processus unciné (9,10).

Généralement, les petites tumeurs intracanalaires sont des constatations radiologiques fortuites lors d'une imagerie réalisée pour une autre indication. Elles sont le plus souvent asymptomatiques et peuvent rester silencieuses pendant des années.

Lorsqu'elles sont symptomatiques, la présentation clinique est aspécifique. Les patients peuvent se plaindre de douleurs abdominales, de perte de poids, d'ictère, d'un diabète d'apparition récente, et plus fréquemment d'épisodes de pancréatite aiguë (11).

Histologiquement, les TIPMP peuvent présenter divers grades de dysplasie, allant jusqu'à un carcinome invasif.

Les cellules dysplasiques présentent divers degrés d'atypie qui ont été classés en bas, moyen et haut grade selon la 4^{ème} édition de la classification des tumeurs du système digestif de l'Organisation Mondiale de la Santé, et depuis 2019, classées en deux grades (bas et haut) sur la base du plus haut grade de dysplasie détectée (1,5).

Il n'existe pas de biomarqueurs sanguins spécifiques permettant de différencier le type de kyste pancréatique ou d'identifier un état dysplasique avancé.

Le dosage sérique du CA 19.9 peut être envisagé en cas de suspicion de transformation maligne d'une lésion mucineuse (12–18).

L'analyse du liquide intrakystique obtenu par échoendoscopie avec ponction peut être utile pour le diagnostic de la nature d'un kyste, en particulier sur sa nature mucineuse. Il repose sur la cytologie, le dosage de l'ACE, de l'amylase et de la glycémie (19). L'ACE ne peut pas permettre l'identification spécifique des kystes mucineux avec dysplasie de haut grade ou avec carcinome invasif.

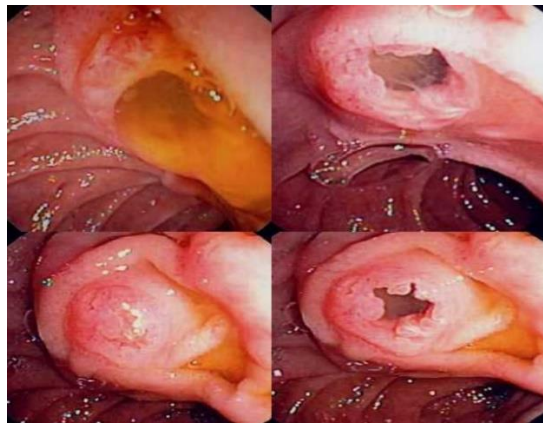


Figure 1: Tumeur intracanalair papillaire et mucineuse du pancréas avec écoulement de mucus (image de gauche) et bécance papillaire (image de droite). <http://onclepaul.net/wp-content/uploads/2011/07/TIPMP-2011FILEminimizer.pdf>

1.2. Classifications des TIPMP

1.2.1. Classification morphologique

Les TIPMP sont généralement classées en trois types basés sur les résultats de l'imagerie radiologique : celles touchant exclusivement le canal pancréatique principal (TIPMP main duct), celles touchant exclusivement les canaux pancréatiques secondaires (TIPMP branch duct), et celles touchant les canaux pancréatique principal et secondaires (TIPMP mixtes) (20).

La TIPMP main duct est définie par la présence d'une dilatation diffuse ou segmentaire du canal pancréatique principal supérieure à un seuil pathologique de 5mm, sans autre cause d'obstruction. Cependant, une atteinte néoplasique sans dilatation canalaire peut être observée histologiquement (21). Elle serait observée dans 45 % des cas (22,23).

La TIPMP branch duct concerne exclusivement les canaux secondaires. A l'imagerie, elle correspond à une lésion kystique unique ou plus souvent multiple, souvent multifocale, uniloculaire ou cloisonnée, en communication avec le canal pancréatique principal (20). L'atteinte canalaire secondaire isolée

est estimée à 30 % (24), ainsi le caractère multifocal est un argument majeur pour le diagnostic de TIPMP branch duct. Elle serait observée dans 40 % des cas (22,23).

La TIPMP mixte remplit les critères de la TIPMP main duct et de la TIPMP branch duct (20). Elle serait observée dans 15 % des cas (22,23).

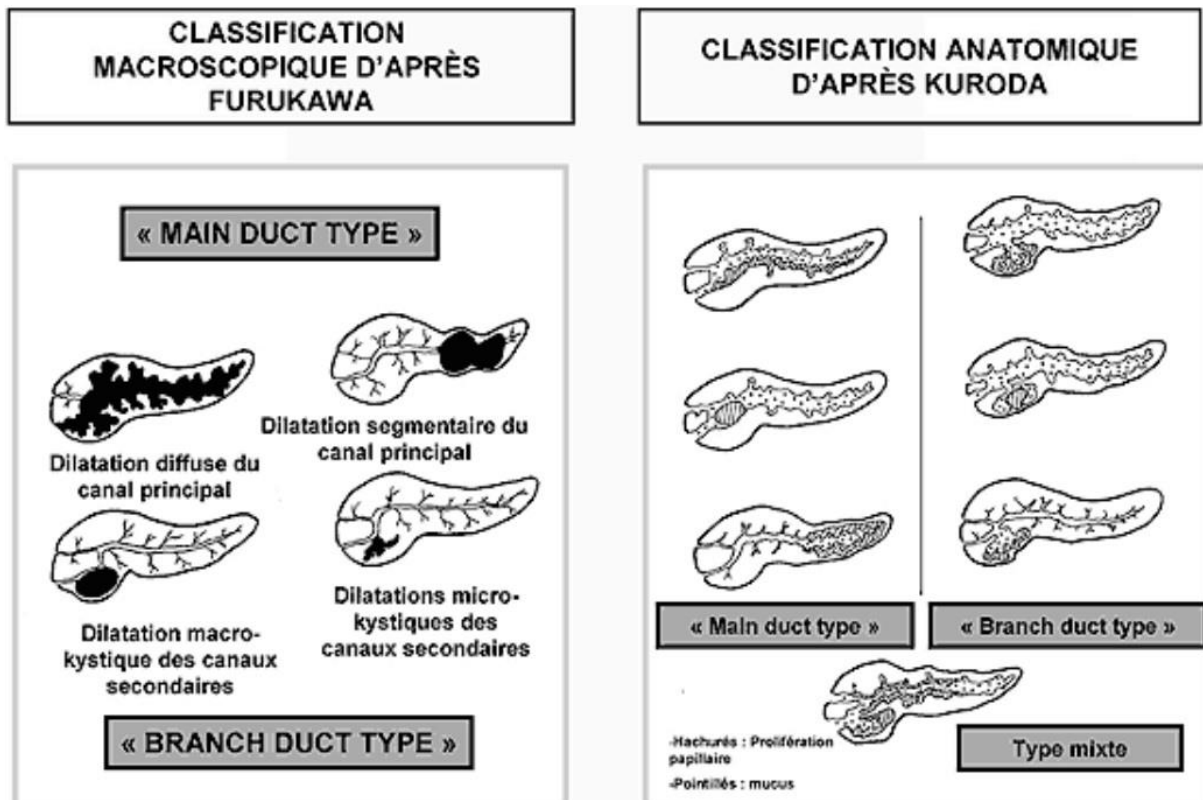


Figure 2 : Classification morphologique des TIPMP d'après Valette et al. J Radiol 2001 (22,23,25)

1.2.2. Classification histologique

Au cours du processus d'oncogénèse, les papilles commencent à se former et quatre phénotypes cellulaires distincts ont été décrits, corrélés à leur pronostic : intestinal, gastrique, oncocytique, et biliopancréatique (26–28).

Les sous-types histologiques présentent des caractéristiques différentes, par ordre de fréquence décroissante (29) :

- Le type intestinal est caractérisé par une prolifération de cellules épithéliales mucosécrétantes ressemblant aux cellules intestinales normales de type caliciforme, l'architecture est typiquement papillaire. Il s'agit du type le plus fréquent de TIPMP et est associé à un risque de transformation maligne d'environ 35 %.

- Le type biliopancréatique est représenté par une prolifération de cellules ressemblant à l'épithélium de revêtement des canaux biliaires et pancréatiques normaux (elles sont typiquement CK7+ et CK20-). Il existe un risque élevé de transformation maligne, sous la forme d'un carcinome habituellement de type canalaire.
- Le type gastrique présente une prolifération néoplasique ressemblant aux cellules épithéliales mucosécrétantes de la muqueuse gastrique ; les papilles sont courtes, voire absentes ; les dilatations canalaire sont peu importantes. Ce type histologique est souvent associé à des atteintes des canaux secondaires et le risque de transformation maligne est faible.
- Le type oncocytaire est rare. Il est caractérisé par une prolifération de cellule à cytoplasme abondant et éosinophile, d'aspect granulaire ; l'architecture est complexe ; la prolifération tend à s'organiser en papilles épaisses et anastomosées pour former des zones solides plus ou moins étendues ; les atypies cytonucléaires sont fréquentes.

La TIPMP de type gastrique se présente généralement sous la forme de lésions kystiques relativement petites des canaux secondaires périphériques avec dysplasie de bas grade.

Tandis que les autres sous-types de TIPMP se présentent généralement sous la forme de grandes lésions intéressant le canal pancréatique principal en connexion avec les canaux secondaires, avec atypie marquée. Ces derniers types de TIPMP sont souvent associés à un adénocarcinome invasif (26,30–32).

En général, la taille de la dilatation du canal pancréatique est plus importante dans les TIPMP de type intestinale que de type gastrique (33).

Il existerait deux associations positives, entre les TIPMP de sous-type gastrique et de type branch duct, et entre les TIPMP de sous-type intestinal et de type main duct. Cependant, les TIPMP de sous-type pancréatobiliaire et oncocytaire ne seraient pas significativement associées à des types macroscopiques particuliers (33).

Certaines études ont démontré qu'il était possible d'estimer ce sous-type histologique en préopératoire à l'aide d'échantillons pancréatiques collectés par CPRE chez des patients porteurs de TIPMP branch duct (avec un taux de concordance de 93 %) (34,35).

D'un point de vu biologique, le sous-type n'est malheureusement pas corrélé à l'antigène carcinoembryonnaire (ACE) ni à l'antigène carbohydrate (CA19.9) (33).

Dans certaines études sur l'expression de MUC1 (mucine de type membranaire, « membrane-bound type mucin ») et de MUC2 (mucine sécrétoire de type intestinale, « intestinal type secretory mucin ») dans les tumeurs pancréatiques, le carcinome canalaire invasif montre généralement une expression MUC1+ et MUC2-, tandis que la TIPMP montre généralement une expression de MUC1- et MUC2+.

L'incidence des transformations carcinomateuses et de la prolifération invasive du carcinome dans les TIPMP MUC2+ sont significativement plus élevées que dans les tumeurs MUC2-.

Les TIPMP avec expression de MUC2- ont une faible incidence de carcinome lors qu'elles restent de petite taille de moins de 4 cm de diamètre.

En revanche, les TIPMP avec expression de MUC2+ ont une incidence élevée de carcinome, même pour des petites tumeurs de moins de 4 cm de diamètre (27).

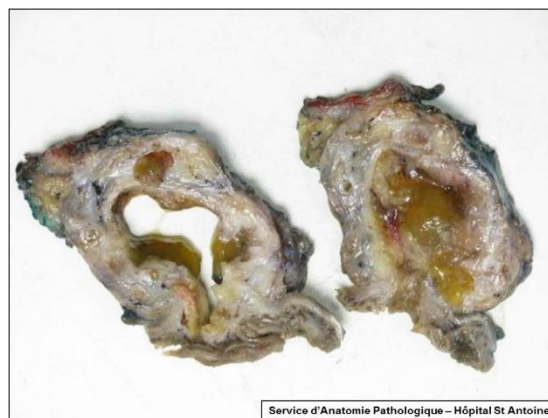

Figure 3 : Coupe transversale d'une TIPMP du canal pancréatique principale : dilatation importante du CPP et présence de mucus. (36)

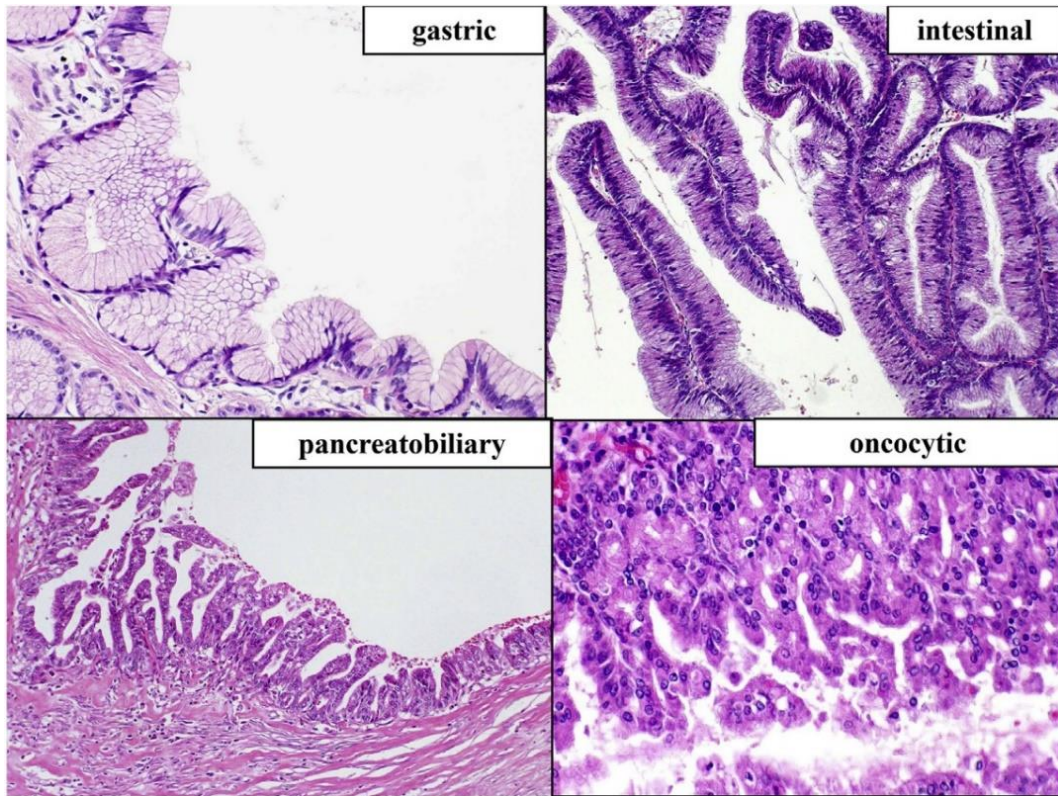


Figure 4 : Histological subclassification of intraductal papillary mucinous neoplasms. a : The gastric type. b : The intestinal type. c : The pancreatobiliary type. d : The oncocytic type. (37)

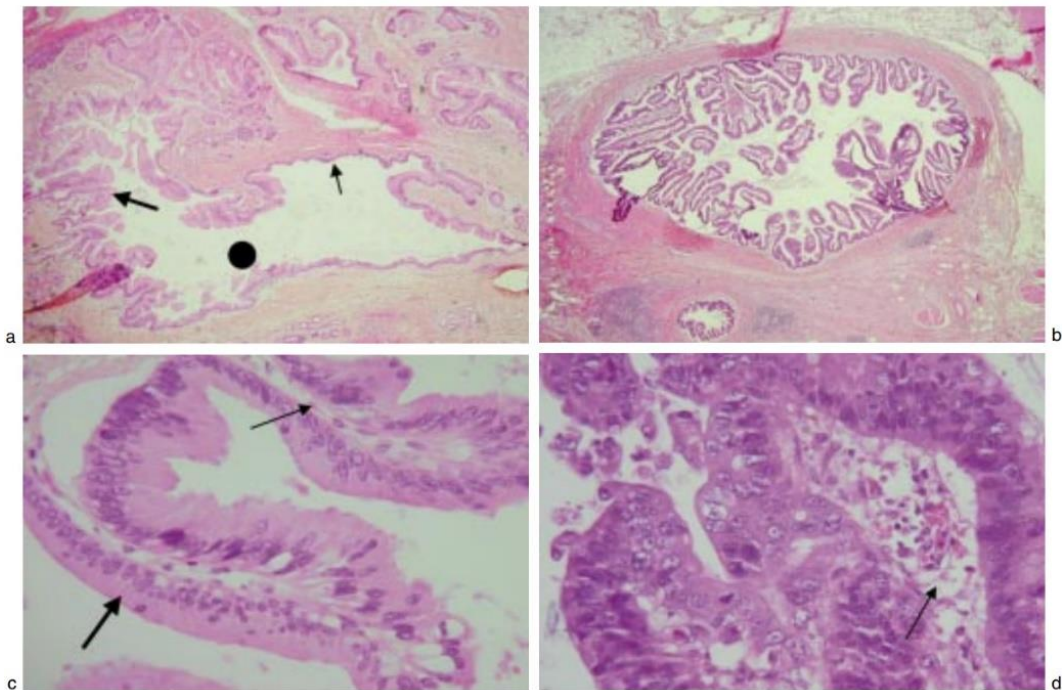
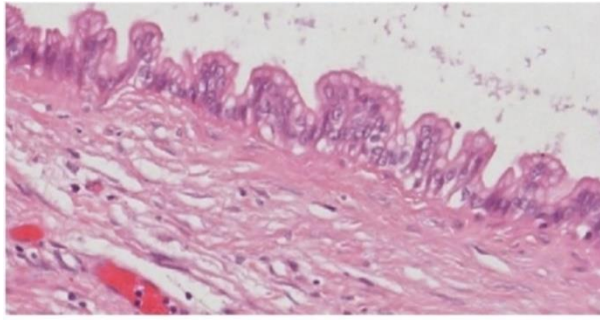
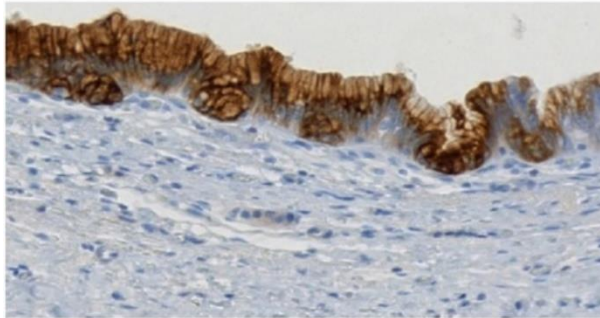

Figure 5 : Aspects microscopiques. a : Canal principal (HES X 10) : association d'une hyperplasie plane (petite flèche) et papillaire (grande flèche). Lumière du canal rempli de mucus (point). b : canal secondaire (HES X 10) : hyperplasie papillaire. c : Adénome (HES x 40) : faible degré de dysplasie (grande flèche). Axe conjonctivo-vasculaire (petite flèche). d : Carcinome intracanalair (HES X 40) : dysplasie sévère. Axe conjonctivo-vasculaire (petite flèche). (23)

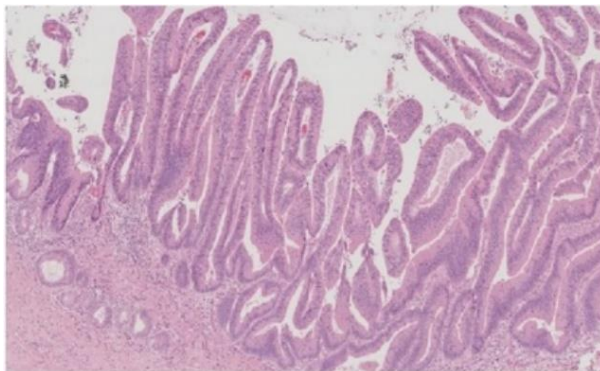


(a)

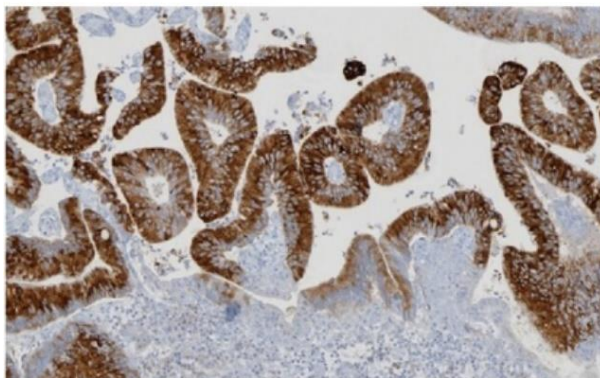


(b)

Figure 6 : (a) and (b) IPMN gastric foveolar (branch duct) subtype with low-grade dysplasia, partially flat, partially papillary architecture, and basally oriented nuclei ((a) ; H&E 20x, (b); MUC5AC 20x).

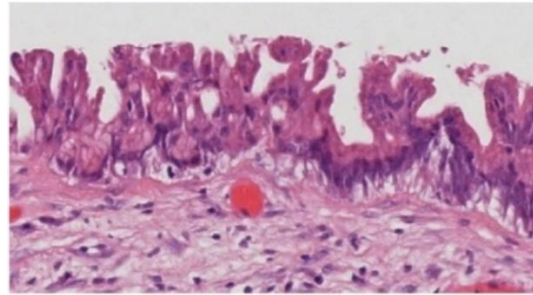


(c)

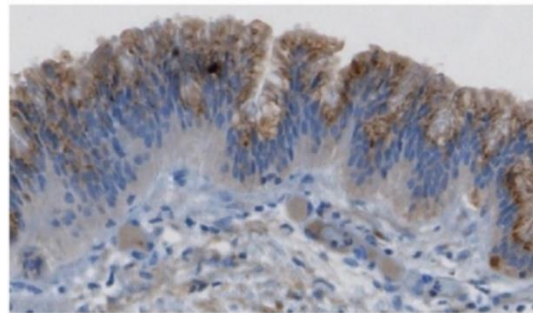


(d)

Figure 7 : (c) and (d) IPMN intestinal subtype with low/intermediate dysplasia, long, finger-like papillae, and elongated nuclei ((c) ; H&E 4x, (b) ; MUC2 10x).



(e)



(f)

Figure 8 : (e) and (f) IPMN pancreatobiliary subtype with high-grade dysplasia, lost nuclear orientation, and complex papillae formation ((e) ; H&E 20x, (f) ; MUC1 20x).

1.3. Épidémiologie des TIPMP

La prévalence des lésions kystiques pancréatiques (tout type confondu) est importante et varie entre 2 et 45 % de la population générale en fonction de l'âge (12,38), la fréquence des TIPMP au sein des tumeurs kystiques pancréatiques est proche de la moitié des cas (10,39). La TIPMP survient le plus fréquemment chez des patients âgés de 50 à 75 ans (11,40), avec un sexe ratio équilibré (10).

Parmi les lésions kystiques, on évalue la prévalence des TIPMP à 7 % de la population adulte, elle augmente avec l'âge et est estimée à plus de 10 % de la population âgée de plus de 60 ans, certaines études estiment même cette prévalence à 15 % des patients de plus de 65 ans (41,42).

En outre, une TIPMP serait présente dans 10% de toutes les pièces opératoires de cancer du pancréas(11).

1.4. Diagnostics différentiels

1.4.1. Lésions kystiques du pancréas

Afin de différencier les lésions kystiques pancréatiques, il convient d'évaluer certains paramètres grâce au scanner avec protocole dédié, à l'IRM pancréatique et à l'échoendoscopie. Ces paramètres sont la taille de la lésion, la présence ou non d'une communication avec les canaux pancréatiques, sa

localisation, son caractère unique ou multiple, l'existence de cloisons, la taille des kystes quand ils sont multiples (le plus petit et le plus gros kyste), l'existence de calcification centrale ou périphérique, l'existence de végétations endokystiques, l'état du parenchyme pancréatique avoisinant et dans le reste de la glande, rehaussement vasculaire, l'état du canal pancréatique (10,39,43).

- Cystadénome séreux

Le cystadénome séreux est une tumeur bénigne se développant à partir des cellules acineuses du pancréas et est composée de kystes bordés d'un épithélium séreux, séparés par une cicatrice centrale réalisant une architecture spongieuse. On identifie parfois des cellules cubiques ou aplaties claires (riches en glycogène), non mucineuses, bordant des cavités kystiques de taille variable, signant un épithélium séreux. Plus rarement, les cellules forment de petits replis papillaires (4).

Il survient principalement chez la femme (2 femmes pour 1 homme), âgée de 50 à 70ans (pour un âge médian estimé à 65ans), et dans de rares cas, peut être associé à la maladie de Von Hippel Lindau.

La lésion est siège de nombreux microkystes (de moins de 2 mm) lui conférant un aspect aréolaire en « nid d'abeille », avec calcifications centrales, parfois périphériques, principalement micro kystiques, avec macro kystes périphériques possibles, ou de forme solide rarement ; de grande taille, sans communication avec le canal pancréatique principal (44-46).

La paroi est fine avec rehaussement vasculaire au scanner. Il existe dans moins de 30 % des cas une calcification centrale qui est pathognomonique (47). L'association de trois critères radiologiques (lobulation, localisation céphalique, présence de rehaussement vasculaire) a une spécificité de 100 % pour le diagnostic de cystadénome séreux (48,49).

L'aspect est dit « feuilleté » en échoendoscopie (48,50). Une amylase normale et un ACE bas sont les caractéristiques du cystadénome séreux (39,50).

Le cystadénome séreux possède un risque très exceptionnel de dégénérescence, motivant l'absence de résection et de surveillance radiologique en cas de certitude diagnostique (39,44,49,51,52). Le seul risque évolutif est l'apparition d'une compression d'un organe de voisinage quand le kyste est volumineux, pouvant alors faire discuter une chirurgie.

- Cystadénome mucineux

Le cystadénome mucineux est une tumeur bénigne à potentiel malin, formé de cellules épithéliales cylindriques produisant de la mucine et bordées par un stroma ovarien, avec très souvent une paroi épaisse avec récepteurs oestroprogestatifs (53).

La recherche d'un stroma de type ovarien a été proposé afin de différencier un cystadénome mucineux et une tumeur intracanalair papillaire et mucineuse du pancréas (TIPMP) (20).

Ce type de kyste est présent généralement chez la femme, âgée de 40 à 50 ans, et au niveau corporeocaudal (dans plus de 75 % des cas) (54).

Le cystadénome mucineux se présente généralement sous la forme d'un macro kyste uniloculaire ou macroloculaire, avec possibilité de *septa*, sans communication avec le canal pancréatique principal, ni prise de contraste, ni calcification (ou parfois périphérique), mais discret hypersignal du contenu du kyste sur les séquences en pondération T1 en IRM (avant injection de produit de contraste) (55,56).

L'échoendoscopie est performante pour le diagnostic en mettant en évidence des *septas* ou cloisons périphériques caractéristiques (39,50), elle permet d'identifier le kyste et d'exclure une communication avec les canaux pancréatiques. Le caractère mucineux peut être mis en évidence par une élévation de l'ACE et une taux de glycose intrakystique bas sur une ponction du kyste (50). En effet, 80 % des cystadénomes mucineux ont un taux d'ACE supérieur à 200 ng/mL, et lorsqu'il est supérieur à 400ng/mL la ponction sous échoendoscopie permet de suspecter la nature mucineuse du kyste avec une spécificité de 95 % (37).

Le risque d'évolution du cystadénome mucineux vers un cancer invasif est élevé, de 6 à 36 % selon les séries (39,54,57). Les facteurs prédictifs d'un risque de dégénérescence sont la présence d'un nodule mural, un épaissement marqué de la paroi, et une taille supérieure à 60 mm (57).

La présence d'une calcification pariétale sur le scanner ou d'épaississement de paroi ou végétation au cours de l'échoendoscopie sont associés à un risque de dégénérescence (43,47,54), et l'association de ces trois signes (calcification périphérique, *septa* et paroi épaissie) a une valeur prédictive positive de risque de cancer de 95 % (53).

Compte tenu du risque de dégénérescence en cystadénocarcinome, une exérèse chirurgicale est recommandée (20,39,41,44,58,59).

- Tumeur Pseudo-Papillaire et Solide ou tumeur de Frantz

La tumeur pseudopapillaire solide (TPPSP) est rare, elle constituerait 0,2 à 2,7 % de toutes les tumeurs pancréatiques (60).

Sur le plan histologique, la tumeur est constituée de plages solides périphériques et de structures papillaires centrales. Les cellules tumorales sont monomorphes, de petite taille, cuboïdes ou polygonales et souvent agencées autour de septa fibro-vasculaires. Les mitoses et les atypies cytonucléaires sont exceptionnelles.

Elle est principalement de bas grade et atteint la femme jeune dans 90% des cas (avec un âge médian de 23,5 ans, et dans 94 % des patients de moins de 51 ans), et présente une malignité « limite » (39,61).

Il n'existe pas d'imagerie typique ni de marqueurs biologiques spécifiques. Cependant, la tumeur de Frantz est généralement une tumeur kystique à contenu majoritairement solide, pouvant être de grande taille (5-10 cm) et calcifiée (62).

Ces tumeurs se présentent souvent sous la forme d'une masse bien encapsulée avec signe d'hémorragie interne, une composante solide et kystique, et parfois une pseudocapsule prenant le contraste. Elles sont localisées au niveau de la queue du pancréas dans 35,9 % des cas et de la tête dans 34 % des cas (60).

L'aspect échographique de la tumeur varie en fonction de l'importance des zones kystiques. Mais dans presque tous les cas, la TPPSP se présente comme une masse kystique bien limitée, à contours réguliers peu ou non vascularisée, à contenu hétérogène et sans cloisons intérieures (63).

La tomодensitométrie abdominale montre une masse bien limitée, hétérogène, solide et kystique, se rehaussant peu ou partiellement en périphérie après injection du produit de contraste (64).

L'IRM constitue un bon moyen pour obtenir des informations sur l'hémorragie au sein de la lésion (65). Elle permet aussi de mettre en évidence la capsule fibreuse et de différencier les composantes solides et kystiques intra-tumorales (66).

Les critères anatomo-pathologiques de malignité sont retrouvés dans 10 à 15% des cas (envahissement des structures adjacentes, embolies vasculaires, invasion périnerveuse et métastases ganglionnaires ou à distance) (65). La tumeur pseudopapillaire et solide constitue donc une indication de résection pancréatique (39,44,58).

- Autres lésions

Les autres lésions sont moins fréquentes ou considérées comme bénignes.

Parmi celles-ci on peut citer les pseudokystes compliquant une pancréatite aigüe, les métastases kystiques du pancréas, les tumeurs kystiques neuroendocrines, les adénocarcinomes kystiques, les pancréatoblastomes, tératomes et kystes desmoïdes, et les tumeurs kystiques à cellules acineuses.

Tableau 1 : Tableau synthétique des lésions kystiques du pancréas (67)

	Age et sexe	Tableau clinique	Localisation	CT/IRM	Cytoponction	Prise en charge
Pseudokyste	Jeune Masculin	Pancréatite alcoolique, biliaire	Variable	Uniloculaire, rond ou ovale, éventuellement signes de pancréatite chronique	Riche en amylase, pauvre en CEA, CA 19-9	Traitement chirurgical ou endoscopique si compliqué ou symptomatique
Tumeur intra- canalaire papillaire et mucineuse du pancréas	65 ans 1:1	Peut se présenter comme une pancréatite (20% des cas)	Tête du pancréas (70%)	Multiloculaire, ectasie des canaux, nodule mural, commu- nication avec les canaux du pancréas	CEA et CA 19-9 élevés, amylase élevée	<ul style="list-style-type: none"> • Traitement chirurgical si symptomatique ou atteinte du canal principal • Pour les autres formes, recommandations de Fukuoka
Tumeurs kystiques mucineuses du pancréas	<ul style="list-style-type: none"> • 50 ans • Féminin dans 97% des cas 	Asymptomatique	Corps et queue du pancréas	Uniloculaire, septa, paroi épaissie	CEA et CA 19-9 élevés, amylase basse	Traitement chirurgical
Tumeurs kystiques séreuses du pancréas	<ul style="list-style-type: none"> • 60 ans • Féminin dans 75 à 80% des cas 	<ul style="list-style-type: none"> • Asymptomatique • Maladie de von Hippel-Lindau 	Variable	Lésion formée de plusieurs microkystes, escarre et/ou calcifica- tion centrale	CEA, CA 19-9 et amylase bas	Traitement uniquement si symptomatique ou augmenta- tion de taille
Tumeurs pseudo-papil- laire et solide du pancréas	<ul style="list-style-type: none"> • Sujet jeune • En majorité féminin 	Asymptomatique	Variable	Lésion à composante solide et liquide avec hémorragie interne	Seule la composante solide est prélevée	Traitement chirurgical

1.4.2. Néoplasies intraépithéliales pancréatiques ou panIN

Selon la classification de l'OMS des tumeurs du système digestif, les lésions précancéreuses (dont font partie les néoplasies intraépithéliales pancréatiques ou panIN, les tumeurs intracanales papillaires et mucineuses du pancréas ou TIPMP et les cystadénomes mucineux) sont désormais classées en deux niveaux de dysplasie (bas et haut grade), en fonction du plus haut grade de dysplasie détecté, plutôt qu'en trois niveaux comme utilisé dans l'ancienne édition de la classification de l'OMS (1,5).

Ces lésions précancéreuses répondent à 5 critères établis en 2006 par une conférence de consensus de l'institut Américain du cancer, à savoir, être une lésion associée à un risque augmenté de cancer ; les cellules cancéreuses sont issues des cellules précancéreuses ; la lésion est différente du tissu pancréatique normal ; la lésion est différente du cancer qui va se développer ; et peut être mis en évidence (68).

Ces trois lésions sont toutes épithéliales et d'évolution progressive, rappelant le processus séquentiel : dysplasie de grade croissant, puis cancer in situ, puis cancer infiltrant.

La néoplasie intraépithéliale pancréatique (Pancreatic Intraepithelial Neoplasias, PanIN) est définie au microscope comme une lésion néoplasique plate ou papillaire non invasive, ne dépassant pas la membrane basale, caractérisée par une quantité variable de mucine et des degrés d'atypie cytologique et architecturale.

Les panIN sont responsables de petites modifications du parenchyme pancréatique adjacent, avec en histologie, des modifications qui vont de la dilatation de la lumière des acini à leur remplacement par de la fibrose localisée ou du tissu adipeux prenant l'aspect de pancréatite chronique focale. En échocoscopie, l'atrophie lobulaire peut être visualisée et est caractéristique lorsqu'elle est plurifocale rendant le pancréas hétérogène (69).

Il s'agit de lésions microscopiques atteignant par définition des canaux de diamètre inférieur à 5 mm, mais les lésions intracanales de 0,5 à 1 cm peuvent correspondre à de grandes PanIN (néoplasie intraépithéliale pancréatique) ou de petites TIPMP (1).

Les lésions de panIN s'observent fréquemment à la périphérie des adénocarcinomes, suggérant des formes de passages entre l'hyperplasie et la néoplasie.

2. Risque de dégénérescence des TIPMP

2.1. Risque évolutif : l'adénocarcinome du pancréas

L'histoire naturelle de la TIPMP commence par une maladie asymptomatique bénigne pendant une longue période continue, jusqu'à une phase symptomatique aspécifique, puis se termine par le développement d'un cancer invasif au sein de la TIPMP (11), selon la séquence dysplasie-carcinome, comparable à celle observée dans le cadre du cancer du côlon (70,71).

La progression vers la malignité des TIPMP peut prendre 5 à 20 ans (13,72,73), représentant ainsi une fenêtre d'opportunité pour la prévention et la détection précoce de l'adénocarcinome pancréatique.

La prévalence estimée des TIPMP serait de 7 % de la population adulte, tous âges confondus, et estimée à plus de 10 % de la population âgée de plus de 60 ans, une TIPMP serait présente dans 10 %

de toutes les pièces opératoires de cancer du pancréas (11), et un tiers des TIPMP serait diagnostiquées au stade de cancer pancréatique invasif (74,75).

Le risque d'adénocarcinome canalaire est nettement supérieur chez les patients porteurs d'une TIPMP avec un risque 10,7 fois supérieur pour une incidence de 0,6 % par an (76).

Chez les patients présentant une indication chirurgicale dès le diagnostic de TIPMP, compte tenu de critère de dégénérescence, il serait retrouvé dans 39 % des cas une maladie invasive (carcinome invasif ou micro-invasif avec foyer supérieur ou égal à 1 mm) (77).

Globalement, les TIPMP présentent des altérations des gènes cibles comparables à celles observées dans l'adénocarcinome canalaire pancréatique. Deux anomalies génétiques activatrices de prolifération sont retrouvées avec grande fréquence dans les TIPMP : la mutation GNAS et la mutation KRAS (78). Les mutations BRAF, PIK3CA, STK11 et SMAD4, relativement fréquentes dans l'adénocarcinome canalaire, sont moins observées dans les TIPMP. Le gène GNAS code pour une protéine G, facteur de transmission de signal extracellulaire vers les cascades moléculaires intracellulaires. Il existe une mutation de ce gène, responsable d'une activation permanente de certaines voies de signalisation intracellulaire, dans une large majorité des TIPMP. Cette mutation est détectable dans 96% des prélèvements de liquide kystique des TIPMP et semble très spécifique (36,79).

Il a été identifié 8 marqueurs génétiques différents associés à la progression des TIPMP vers les différents grades de dysplasie : MUC1, MUC2, MUC5AC, KRAS, p53, hTERT, Cox2 et Shh. La plus forte association avec la progression maligne de TIPMP était en rapport avec l'expression de MUC1, hTERT, et Shh (80).

En outre, des études sur l'origine d'adénocarcinomes pancréatiques (soit issu de TIPMP, soit adénocarcinome concomitant), définie par analyse de l'ADN génomique issu des échantillons tumoraux par détection de mutations des gènes GNAS et KRAS par PCR et pyro-séquençage, ont permis de retrouver une moitié des cancers développés à distance de la TIPMP (non pas à partir de la lésion de TIPMP).

Cela souligne que les patients avec TIPMP sont des patients à risque de lésions pré-cancéreuses (TIPMP et PanIN) et que la présence de TIPMP n'est qu'un marqueur de cet état de prédisposition (77,81).

Il est donc essentiel au cours du suivi de ces patients de surveiller l'ensemble du pancréas (parenchyme et canaux).

Du fait d'une incidence du cancer du pancréas estimée à 14 000 nouveaux cas par an et de l'estimation qu'environ 10 % des cancers se développent sur une lésion de TIPMP préexistante (11,13), on pourrait estimer entre 180.000 et 360.000 cancers du pancréas développé à partir d'une TIPMP (51.283.237 de français de plus de 20 ans et 18.090.604 de plus de 60 ans en Mars 2021, ainsi il existerait entre 1.8 et 3.6 millions de français porteurs de TIPMP (82)).

Le cancer du pancréas est actuellement la 3ème cause de mortalité par cancer (tous cancers confondus) mais serait bientôt la 2ème cause d'ici 2030-2040 (83,84) Une démarche préventive est donc justifiée pour le dépistage des lésions précancéreuses comme les TIPMP.

L'adénocarcinome pancréatique est un des rares cancers pour lequel l'incidence et la prévalence restent proches, mettant en évidence l'impact modeste des thérapeutiques curatives actuelles. A titre de comparaison sur 10 ans ; aux Etats Unis en 2007, le nombre de nouveaux cas était estimé à 37 170 et le nombre de décès la même année à 33 370 ; en France en 2018, le nombre de nouveaux cas était estimé à 14 184 et le nombre de décès la même année à 11 456 (85).

L'intérêt de connaître les états précancéreux du pancréas est de pouvoir en faire le diagnostic précocement et ainsi, essayer de parer à l'augmentation de l'incidence du cancer du pancréas.

Et ceci est d'autant plus marqué, du fait des taux de mortalité élevé du cancer du pancréas (moins de 20 % de survie à 5 ans, tous stades confondus ; en France en 2018 la survie nette à 5 ans était de 8 % chez l'homme et de 7 % chez la femme), avec une médiane de survie de 13 à 18 mois pour les patients qui peuvent bénéficier d'une intervention curative, et de seulement 6 mois pour les patients non opérables (86,87). Alors que la résection chirurgicale est le seul traitement curatif possible, seuls 10 à 20% des patients sont diagnostiqués à un stade où la tumeur est résécable (84,88–91).

Les facteurs de risque connus de cancer du pancréas sont le tabagisme (dans 20 à 30 % des cas), le diabète, l'obésité, mais aussi le syndrome métabolique et le surpoids dès un IMC supérieur à 25 kg/m², la pancréatite chronique, certains facteurs génétiques (les gènes BRCA2 et CDKN2A, la maladie de Peutz-Jeghers, le syndrome de Lynch, la maladie de von Hippel-Lidau), l'antécédent de cancer familial, et les lésions précancéreuses type TIPMP.

D'autres facteurs seraient aussi potentiellement responsables comme les aliments transformés, certaines nanoparticules comme le dioxyde de titane, les métaux lourds comme le cadmium et le zinc alimentaire.

2.2. Selon la durée de suivi

Selon l'étude de Oyama and al. de 2020, portant sur des patients suivis au long cours (plus de 5 ans, 1994 à 2017) pour une tumeur intracanalair papillaire et mucineuse du pancréas des canaux secondaires, le risque de cancer du pancréas à partir du diagnostic de TIPMP était de 3,3 % à 5 ans, 6,6 % à 10 ans, et atteignant 15 % à 15 ans (77,81,92).

Le risque augmenterait donc avec la durée de suivi.

Ces données étaient confortées par l'étude de Pergolini and al. de 2017, où l'analyse rétrospective de patients porteur de TIPMP branch duct montrait un risque global de malignité de près de 8 % au-delà de 10 ans et plus de suivi, ce qui justifie une surveillance continue après 5 ans.

Par ailleurs, il était montré que les kystes restant à une taille inférieure à 1,5 cm pendant plus de 5 ans présentaient un faible risque de dégénérescence en tumeur maligne (93).

Dans le cadre des TIPMP branch duct, pour lesquelles il existe un suivi qui peut être long et supérieur à 5 ans, le risque de cancer est débattu. Le risque actuariel de dysplasie de haut grade ou de carcinome invasif à 5 ans serait de 15 % selon certains (94,95). Il serait de 3,5 % à 10 ans et 12 % à 15 ans à partir du diagnostic initial selon d'autres études plus récentes (81).

Inversement, après le premier symptôme en rapport avec une TIPMP main duct, l'incidence cumulative du cancer du pancréas sur 5 ans serait de 45,5 à 60 % pour les TIPMP main duct (94,96).

Plusieurs travaux ont montré que la survie des patients était corrélée au grade histologique des lésions avec des survies à 5 ans de près de 100 % dans les formes bénignes et de 50 à 60 % dans les formes malignes (41). Les carcinomes in situ sont encore associés à un bon pronostic après résection mais au stade invasif avec envahissement ganglionnaire voire métastatique, le pronostic rejoint celui des patients ayant un adénocarcinome pancréatique (97).

2.3. Selon le type morphologique

2.3.1. TIPMP main duct

La fréquence des tumeurs malignes (in situ et invasives) dans les TIPMP main duct varie entre 60% et 92 %, avec une moyenne de 70 %, et environ deux tiers de tumeurs invasives (10,13,20,31,32,34,39,72,73,98–102).

Le développement du cancer du pancréas sur 5 ans, la mortalité spécifique à la maladie et la mortalité toutes causes confondues seraient respectivement de 46 %, 19 % et 19 %. Dans ces études,

la présence d'une TIPMP main duct, et non la taille du kyste, était significativement associée au développement d'un cancer et à la mortalité.

Les patients porteurs de TIPMP main duct présenteraient un taux de mortalité par cancer du pancréas significativement plus élevé que ceux porteurs de TIPMP branch duct, tandis que ces derniers auraient une mortalité plus élevée pour d'autres causes (éventuellement en lien avec leur âge ou comorbidités) (33).

Il en découle que le pronostic du patient est associé au type macroscopique de TIPMP.

Les patients porteur de TIPMP main duct ont un pronostic moins favorable que ceux porteur de TIPMP branch duct (taux de survie globale à 5 ans de 0.832 (IC95 : [0.750 ; 0.923]) et à 10 ans de 0.668 (IC95 : [0.534 ; 0.834])), et les patients porteurs de TIPMP mixte ont également un pronostic moins favorable (taux de survie à 5 ans de 0.829 (IC95 : [0.711 ; 0.966])) (33).

Compte tenu de l'incidence élevée de cancer du pancréas sur 5 ans, du taux de mortalité spécifique à la maladie et du taux de mortalité toutes causes confondues chez les patients porteurs de TIPMP main duct, la résection chirurgicale est fortement recommandée, en particulier ceux à faible risque chirurgical (96).

Concernant les facteurs prédictifs de TIPMP main duct maligne, Roch et al. ont rapporté que, seul, le diamètre du CPP n'était pas indicatif de malignité, et que les patients présentant à la fois une bénignité cytologique et des taux sériques normaux de CA19.9 avaient un faible risque de malignité (13). Cependant, il faut tenir compte du fait que l'étude a rapporté les TIPMP définis avec un CPP à 5 mm en préopératoire en tant que TIPMP main duct.

Ainsi, l'association d'un diamètre du canal pancréatique principal (CPP) à 12 mm et un sous-type histologique « non gastrique » avec nodule mural seraient des facteurs prédictifs statistiquement significatifs de malignité (34).

Takuma et al. ont rapporté qu'un suivi conservateur pourrait être une option pour les patients porteurs de TIPMP main duct présentant un diamètre du CPP inférieur à 10 mm, aucun nodule mural et une bénignité déterminée par cytologie (103). Par ailleurs, Ogura et al. ont rapporté que les patients atteints de TIPMP main duct présentant un diamètre du CPP inférieur à 15 mm, une bénignité cytologique et aucun nodule mural, pourraient bénéficier d'un suivi conservateur (104).

Selon les différents consensus internationaux, la résection chirurgicale reste recommandée pour les patients porteur de TIPMP main duct avec CPP > 10 mm et ayant des nodules muraux (21,37,103).

Aux vues de ces études, un suivi conservateur pourrait être une option pour des patients âgés asymptomatiques porteurs d'une TIPMP Main Duct avec un diamètre du CPP inférieur à 10 mm sans nodule mural et cytologie négative (103,104).

A noter, le risque de transformation maligne des TIPMP mixte est comparable aux TIPMP main duct (105).

2.3.2. TIPMP branch duct

La fréquence des carcinomes in situ et invasifs dans les TIPMP branch duct a été rapportée de 6 à 46 % en fonction des séries (106,107), pour les lésions opérées ; avec un risque moyen proche de 10-15 % (10,31,32,39,72,99,102).

L'incidence cumulative du cancer du pancréas sur 5 ans est de 3,9 % pour les TIPMP branch duct (toute taille confondue), de 7,7 % pour les kystes de 30 mm ou plus, et de 5,3 % pour les kystes de moins de 30 mm.

Le développement du cancer pancréatique sur 5 ans, la mortalité spécifique à la maladie, et la mortalité toutes causes confondues seraient d'environ 4 %, 2 %, et 6 % pour les TIPMP branch duct. Le taux de survie globale à 5 ans est élevé (94 %) (96).

Le pronostic du patient porteur d'une TIPMP branch duct est meilleur que les deux autres types morphologiques, avec un bon taux de survie à 5 ans de 0.947 (IC95 : [0.901 ; 0.994]) et à 10 ans de 0.901 (IC95 : [0.829 ; 0.980]) (33).

Dans certaines études, un carcinome invasif a pu être trouvé chez 11 % des patients porteurs d'une TIPMP branch duct de moins de 30 mm de diamètre, et la taille de la tumeur supérieure à 30 mm était un facteur prédictif important de TIPMP maligne (108–110).

Au moment du diagnostic, seule une minorité de patients porteur d'une TIPMP branch duct (20 %) nécessiterait une intervention chirurgicale, et pour ceux surveillés, un taux de modification conduisant à une chirurgie de 5,6 à 8 % avec une surveillance moyenne de 30 mois a été décrit (95,111), et 21 % nécessiteraient une résection sur un suivi médian de 5 ans.

Le cancer invasif ne serait présent que dans 10 % des cas opérés (dont les deux tiers à un stade 1a ou 1b), et la dysplasie de haut grade serait présente dans 14 % supplémentaires.

2.4. Selon l'histologie

Furukawa et al. ont rapporté que le taux de malignité était lié au sous-type histologique (26,33,112).

Plus précisément, la plupart des TIPMP de type gastrique sont bénignes (association forte avec un faible grade histologique), et la plupart des TIPMP de type non gastrique sont malignes (associations négatives avec un faible grade histologique) (28,33,113). En outre, ils ont signalé que la plupart des TIPMP branch duct sont de type gastrique et que le taux de TIPMP branch duct de type intestinal est environ moitié moins fréquent que dans les TIPMP main duct, ce qui explique que le taux de malignité soit différent selon la classification morphologique des TIPMP (33–35).

Le pronostic des TIPMP gastrique serait bon avec des taux de survie globaux à 5 ans de 0,937 (IC95 : [0,892 ; 0,984]). Les taux de survie à 5 ans pour les autres sous-type histologiques sont moins bons, à 0,886 (IC95 : [0,813 ; 0,965]) pour les TIPMP intestinale, à 0,839 (IC95 : [0,684 ; 1,000]) pour les TIPMP oncocytique, et à 0,520 (IC95 : [0,298 ; 0,909]) pour les TIPMP pancréatobiliaire (33).

Les caractéristiques invasives sont associées au sous-type des TIPMP, les carcinomes mucineux colloïdes invasifs sont associés au sous-type intestinal, les carcinomes oncocytaires invasifs sont associés au sous-type oncocytair, et les adénocarcinomes tubulaires invasifs sont associés au sous-type pancréatobiliaire (33).

Des bourgeons papillaires intracanalaires peuvent apparaître au cours du processus d'oncogenèse, qui correspondent aux nodules pariétaux observés en imagerie. Ainsi dans leur étude, Furukawa and al. ont montré que la détection de nodules muraux est également associée au type histologique. En particulier les TIPMP de type pancréatobiliaire et oncocytair qui sont fortement associés aux nodules muraux (respectivement 93 % et 100 %) (33).

3. Evaluation du risque de dégénérescence

3.1. Critères cliniques

La présentation clinique peut comprendre des douleurs abdominales, une perte de poids, un ictère obstructif, des épisodes de pancréatite aiguë, ou bien l'apparition récente d'un diabète (11,72,73,109,110). Environ 20 % des TIPMP présenteraient une pancréatite aiguë (67).

Les patients symptomatiques auraient un risque élevé de cancer invasif (presque 50 %), et le taux de malignité est significativement plus faible chez les patients asymptomatiques (5 %) (11).

Cependant, l'absence de symptômes et de critères radiologiques de malignité n'exclut pas la présence d'un cancer invasif, ni la possibilité d'une future transformation maligne, en effet, une TIPMP serait présente dans 10 % de toutes les pièces opératoires de cancer du pancréas (11).

En outre, l'ictère et l'amaigrissement ne sont pas toujours synonymes de cancer, le premier pouvant être secondaire à la viscosité du mucus sécrété et à son éventuelle impaction, le deuxième à une insuffisance pancréatique exocrine pouvant survenir avec l'atrophie pancréatique.

3.2. Critères biologiques

Le CA19.9 sérique serait un facteur prédictif indépendant de malignité (12,14–16), avec notamment une valeur prédictive positive de 74 % pour identifier les TIPMP invasive lorsque son taux est supérieur à 37 U/mL (17). Il n'y a actuellement pas de biomarqueurs d'ADN, d'ARN ou de protéines disponibles dans le sang pour différencier le type de kyste ou identifier une dysplasie de haut grade ou cancer (12).

L'étude de Roch et al. en 2014 montrait que pour les TIPMP main duct, la cytologie préopératoire et le taux de CA19.9 sanguin prédisaient indépendamment la malignité (13).

3.3. Critères morphologiques

Compte tenu du risque évolutif des TIPMP et du faible apport des signes cliniques et biologiques dans la prédiction de la malignité, de nombreuses études ont cherché à mettre en évidence des signes radiologiques suspects de dégénérescence. Ainsi, l'existence de parois épaisses et irrégulières et de végétations intrakystiques ont été retenues comme des paramètres prédictifs de malignité (20,39,43,44,47,61,99,114).

Neuf études incluant un total de 1510 TIPMP opérées avaient conclu que la présence d'un ictère, d'un nodule mural ou composant solide, ou une dilatation du CPP supérieure ou égale à 10 mm, avait une valeur prédictive positive pour la malignité de 56 à 89 % (12,92,106,115–120). Il était retrouvé un nodule mural, un CPP supérieur à 5 mm, une taille du kyste supérieur à 3 cm, des parois du kyste épaissies, un changement du calibre du CPP avec atrophie pancréatique distale, des adénopathies, ou une croissance des kystes supérieure à 5 mm en 2 ans chez 76 % de TIPMP branch duct avec carcinome *in situ* et 95 % de TIPMP branch duct avec cancer invasif (92).

Le risque pour une TIPMP (tout type morphologique confondu) de contenir de la dysplasie de haut grade ou un cancer varierait de 37 à 91 % en cas de dilatation du CPP entre 5 et 9,9 mm (121–124).

Par ailleurs, la présence de nodules muraux a été notée dans 50 % des carcinomes in situ et 75 % des carcinomes invasifs (95,125–127). Un épaissement pariétal serait également un facteur prédictif de malignité, notamment avec une taille supérieure à 5 mm (128–131). Dans certaines études, toutes les TIPMP main duct avec nodules muraux sont malignes (99), d'autres considèrent les nodules muraux comme associés à la malignité pour tous les types de TIPMP (109,130,132–138). Dans le cas des TIPMP branch duct opérées, il a été montré qu'un nodule mural supérieur ou égal à 5 mm en échocardiographie avait une sensibilité de 73 à 85 % et une spécificité de 71 à 100 % pour la présence de dysplasie de haut grade ou cancer (139–142). Ainsi, le risque de comporter de la dysplasie de haut grade ou un carcinome invasif serait 4 à 6 plus élevé en cas de présence de nodule mural (37).

La taille du kyste est pour certains un facteur prédictif, pour d'autres non (132,143). Lorsqu'elle est supérieure à 10 mm pour certains (144), ou supérieure à 30 mm pour d'autres (9), elle serait fortement suggestive de forme maligne. Dans certaines études, la présence d'un kyste de taille supérieure ou égale à 30 mm, sans aucun autre facteur de risque clinique ni radiologique, aurait une valeur prédictive positive pour la malignité entre 27 et 33 % (92,106,115–120) ; et le risque de contenir de la dysplasie de haut grade ou un cancer varierait de 26,3 à 47,4 % (139,145–147).

Lorsqu'on étudie la vitesse de progression des TIPMP branch duct de moins de 30 mm, leur risque de développer de la malignité à 5 ans serait de 45 % si le kyste grandit de plus de 2 mm par an (148). Et pour une surveillance de 36 mois, le risque de malignité est 20 fois supérieur si la TIPMP croît de plus de 5 mm par an ou possède une croissance totale de 10 mm (149).

3.3.1. Apports du scanner dans la surveillance des TIPMP

La prévalence des lésions kystiques pancréatiques est estimée à 2,1 à 2,6 % de découverte fortuite dans le cadre de la réalisation d'un scanner sans protocole dédié (12,150).

La tomographie axiale améliorée dédiée avec protocole pancréatique (coupes fines, inférieures à 1,5 mm ; et injection triphasique, avec et sans injection de produit de contraste avec une hélice au temps artériel et une au temps portal) et l'IRM pancréatique avec séquences canalaies auraient une précision similaire pour la détection des kystes, à la différence d'un scanner avec protocole non spécifique (12,151–153).

Le scanner est indispensable pour la détection de calcifications, en cas de doute diagnostique, et pour le bilan d'extension locorégional et à distance en cas de dégénérescence d'un kyste ou d'adénocarcinome concomitant. Il permet de bien définir la localisation anatomique de la lésion, ses rapports anatomiques avec les structures adjacentes, l'existence d'un rehaussement vasculaire.

Des calcifications endoluminales développées sur des bouchons de mucus sont fréquemment observées (24).

Les bourgeons papillaires intracanaux (nodules muraux) peuvent être dépistés lorsqu'ils mesurent plus de 3 mm d'épaisseur, et ils sont observés dans 18 % des cas (154), et dans certaines études, il avait été détecté des nodules muraux au scanner pour toutes les TIPMP malignes (137,138).

Les caractéristiques tomographiques combinées de la présence d'un nodule mural et de la dilatation du canal pancréatique principal supérieure à 5 mm, et de la taille du kyste supérieure à 3 cm, ont montré une spécificité élevée (95 %), et une haute sensibilité (87 %) dans le diagnostic des TIPMP branch duct malignes (130).

3.3.2. Apports de l'IRM dans la surveillance des TIPMP

L'IRM est une méthode d'imagerie diagnostique non irradiante et non invasive.

La prévalence des lésions kystiques pancréatiques est estimée de 13,5 à 45 % pour l'IRM (12,150).

L'IRM est néanmoins plus sensible que le scanner (réalisé sans protocole dédié) pour identifier la communication entre un kyste et le système canalaire pancréatique, l'établissement d'une cartographie canalaire précise, ainsi que la présence d'un nodule mural ou de cloisons internes (10,39,42).

De plus, l'IRM est très sensible pour déterminer si un patient est porteur de plusieurs kystes, le caractère multiple confortant le diagnostic de TIPMP des canaux secondaires multifocale, ainsi que la répartition des lésions kystiques dans la glande pancréatique.

L'aspect typique d'une TIPMP des canaux secondaires est celle d'une dilatation kystique branchée par un canal communiquant avec le canal pancréatique principal. En IRM, cette formation est en hypersignal sur les séquences pondérées en T2. Le mucus apparaît en hypersignal et ne peut être différencié du liquide pancréatique. La sensibilité de l'IRM pour le diagnostic de nodule mural est de 47 % (155).

La sensibilité de l'IRM avec cholangiopancréatographie par IRM pour le diagnostic d'atteinte du canal principal est de 80 % (155), avec l'avantage de ne pas nécessiter d'injection de produit de contraste, en utilisant le contraste spontané des liquides en séquence T2. Les coupes épaisses de wirsungographie paraissent les plus sensibles pour affirmer la communication. Les dilatations des canaux secondaires sont le plus souvent multiples. La sensibilité de l'IRM avec cholangiopancréatographie par IRM pour le diagnostic de TIPMP touchant les canaux secondaires (isolée ou associée à une atteinte du CPP) est proche de 100 % (155).

Cependant des surestimations de communication entre une lésion kystique du pancréas et le canal pancréatique principal à l'IRM sont possibles, lorsque le canal communicant entre la formation kystique et le canal pancréatique principal n'est pas clairement visualisé et qu'il y a simplement un contact entre la formation kystique et le canal pancréatique principal.

Par ailleurs, une dilatation régulière de plus de 5 mm de diamètre du canal pancréatique principal surtout si elle est suspendue évoque fortement une TIPMP du canal pancréatique principal.

Dans une étude récente portant sur des TIPMP de canaux secondaires, il a été retrouvé une apparition de « worrisome features » (taille du kyste supérieure à 3 cm, nodule inférieur à 5 mm, parois épaissies, CPP entre 5 et 9 mm, changement de taille du CPP avec atrophie pancréatique distale, adénopathie, ou croissance des kystes supérieure à 5 mm en 2 ans) dans 14,5 % des cas et de « high-risk stigmata » (Nodule supérieur à 5 mm ou dilatation du CPP supérieure à 10 mm) dans 4,3 % des cas sur une période de suivi de 10 ans par IRM, il était constaté une croissance de 69,5 % de kystes avec une médiane de croissance annuelle estimée à 0,97 +/- 0,87 mm. L'incidence de cancer pancréatique dans cette cohorte de TIPMP branch duct était estimée à 2,9 % (156).

Ces données justifient une attitude conservatrice de surveillance des TIPMP branch duct sans critère de dégénérescence, avec dépistage précoce de ces derniers.

Pour ces raisons, l'IRM constitue la modalité de surveillance de première intention (12).

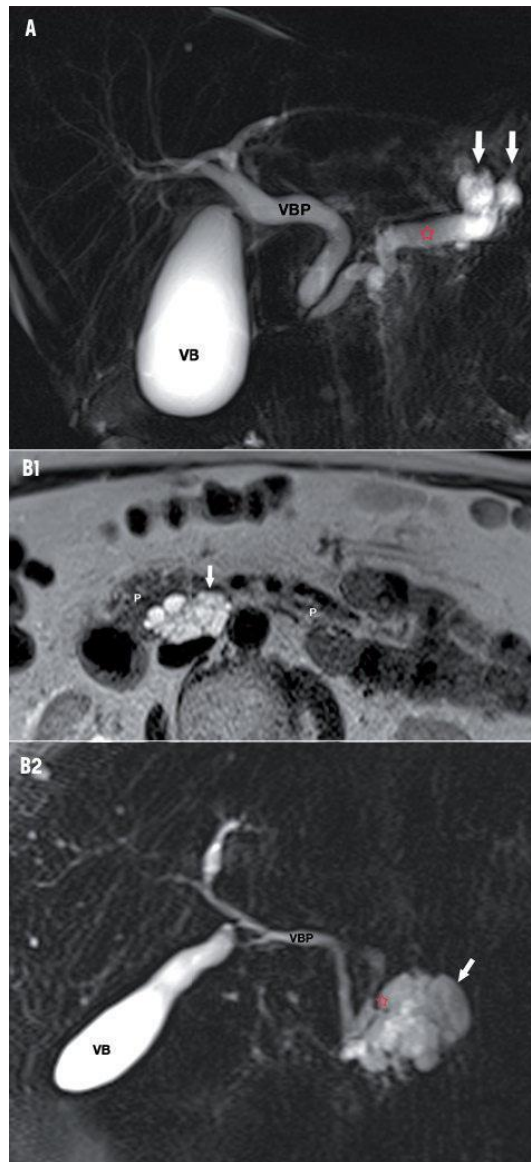


Figure 9 : Tumeur intracanalair papillaire et mucineuse du pancréas. A : TIPMP Main Duct, dilatation du CPP (*) associée à une dilatation des canaux secondaires de la queue du pancréas (flèches). Coupe coronale d'une séquence IRM pondérée T2 (MRCP). VPB : voie biliaire principale ; VB : vésicule biliaire. B1 : TIPMP Branch Duct, lésion multiloculée (flèche) sur la séquence IRM en pondération T2 au plan axial. B2 : TIPMP Branch Duct, visualisation de la communication entre la lésion kystique de la tête du pancréas et un canal pancréatique secondaire (*). Séquence IRM en pondération T2 (MRCP) au plan coronal. P : parenchyme pancréatique ; VBP : voie biliaire principale ; VB : vésicule biliaire. (67)

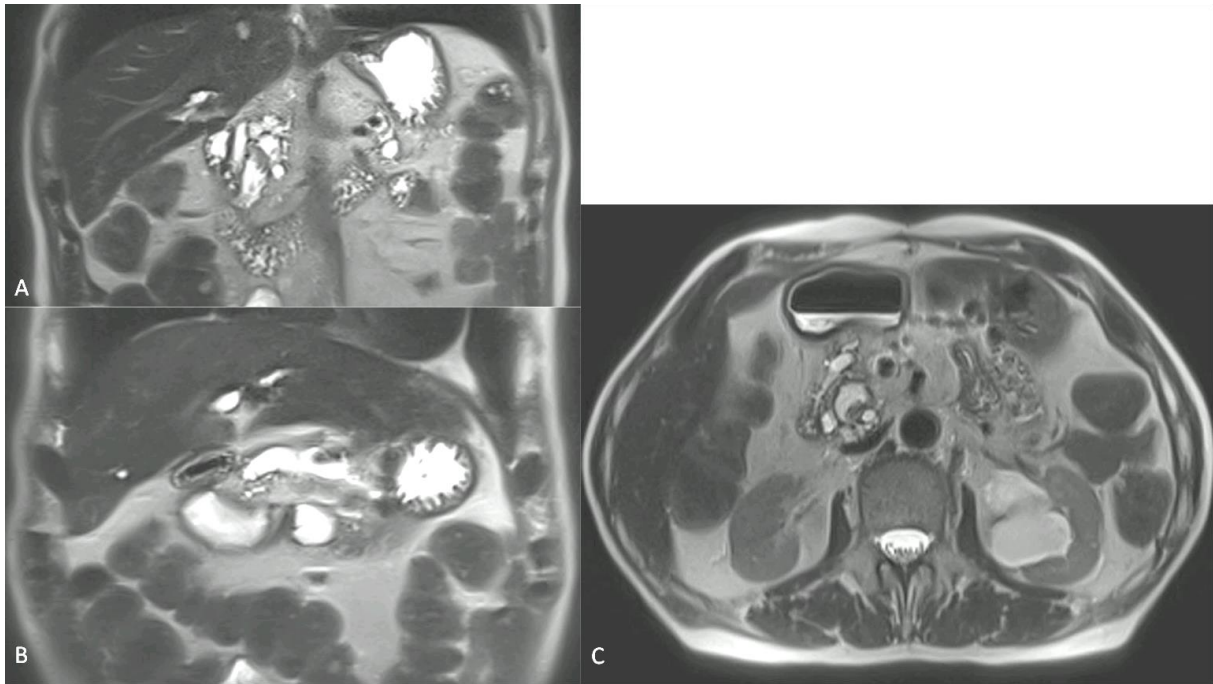


Figure 10 : TIPMP main duct en dysplasie de haut grade avec dilatation du CPP supérieure à 10 mm et nodule supérieur à 5 mm. A : coupe coronale pondérée T2. B : coupe coronale pondérée T2 HASTE. C : coupe axiale pondérée T2 HASTE.

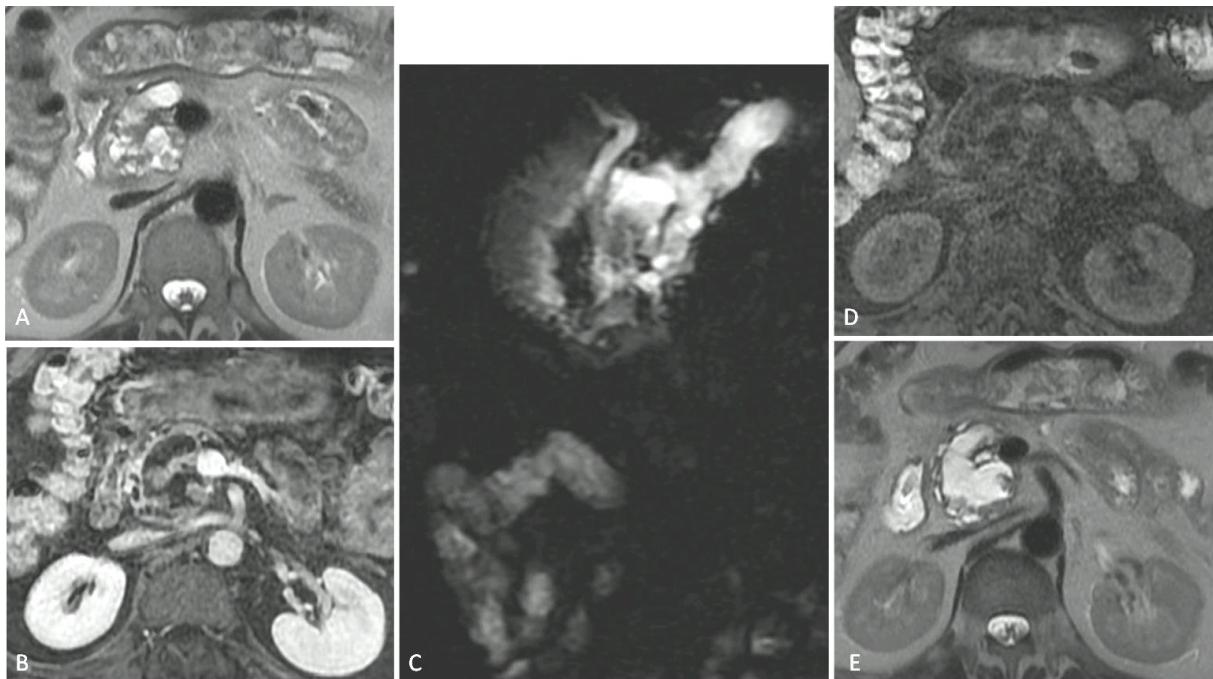


Figure 11 : TIPMP main duct en dysplasie de haut grade avec dilatation du CPP supérieure à 10 mm. A : coupe axiale pondérée T2. B : coupe axiale T1 tardive Fat Sat. C : coupe coronale radiaire. D : coupe axiale pondérée T1 sans injection. E : coupe axiale pondérée T2.

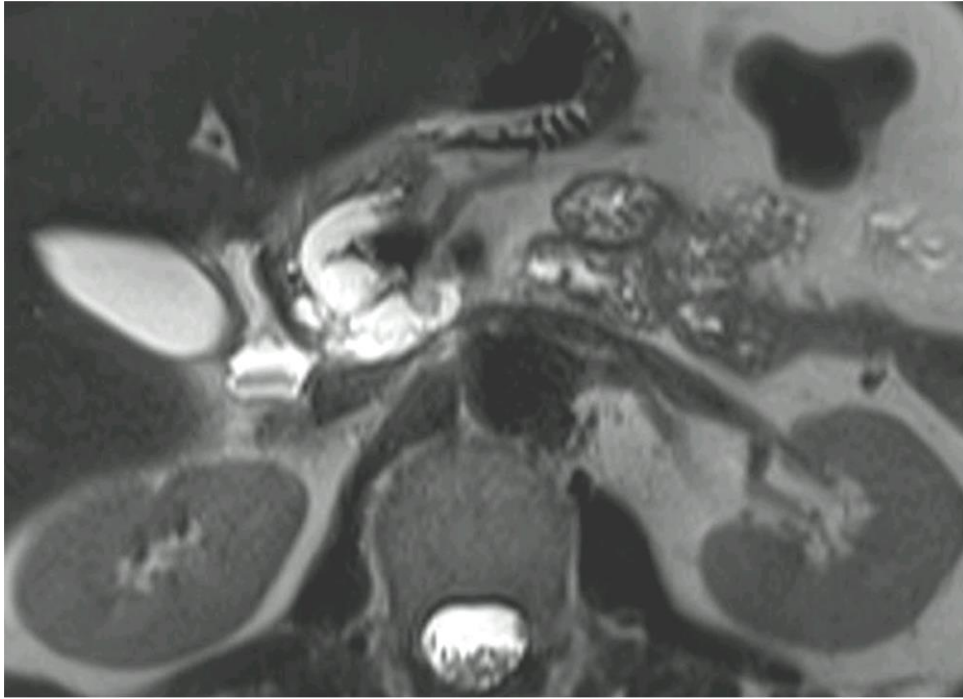


Figure 12 : TIPMP mixte en dysplasie de haut grade avec dilatation du CPP supérieure à 10 mm et nodule supérieur à 5 mm. Coupe axiale pondérée T2

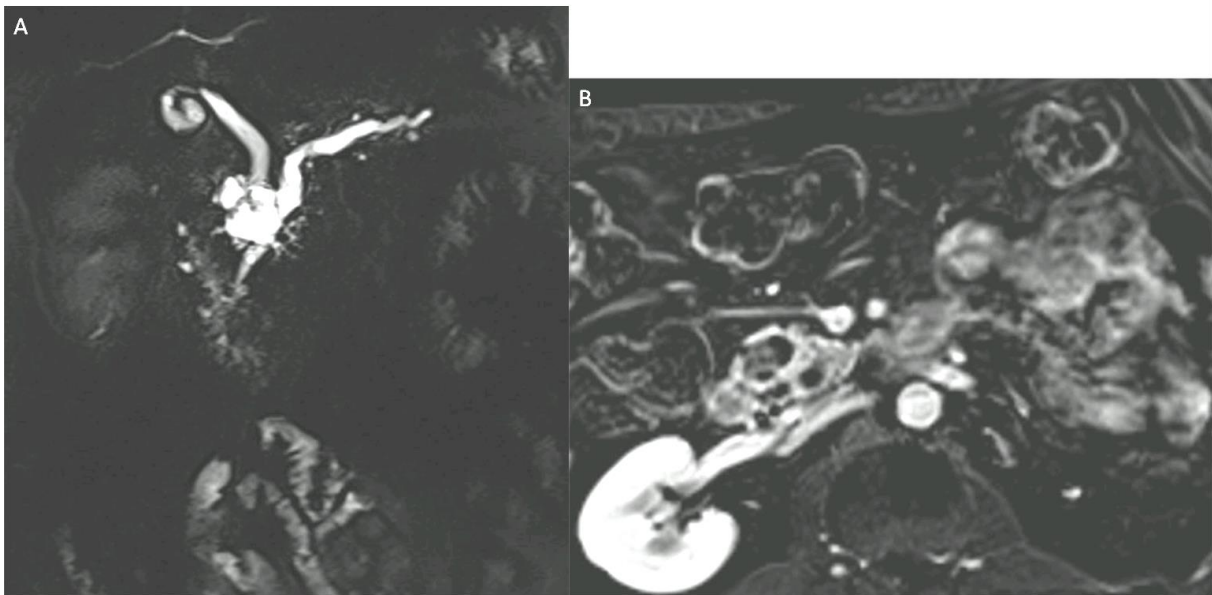


Figure 13 : TIPMP mixte en dysplasie de bas grade avec dilatation du CPP supérieure à 10 mm et nodule supérieur à 5 mm. A : coupe coronale de Cholangio-IRM. B : coupe axiale en soustraction portale (pondération T1 Fat Sat avec injection au temps portal soustrait d'une pondération T1 Fat Sat sans injection).

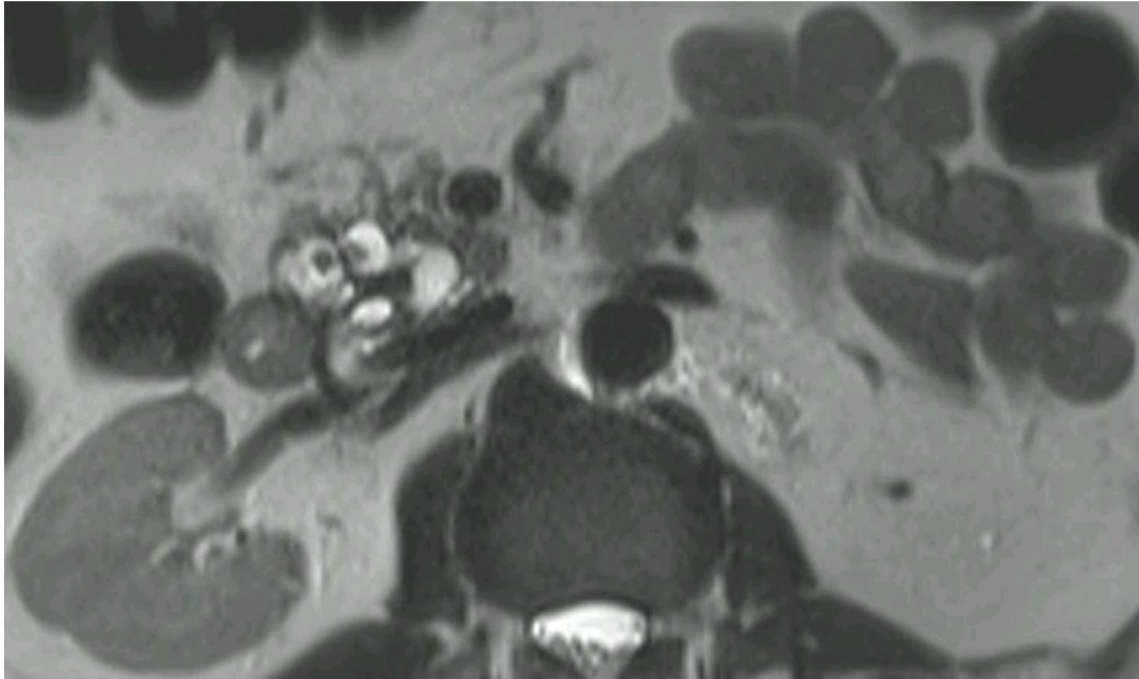


Figure 14 : TIPMP mixte en dysplasie de bas grade avec dilatation du CPP supérieure à 10 mm et nodule supérieur à 5 mm. Coupe axiale pondérée T2 HASTE.

3.3.3. Apports de l'échoendoscopie dans la surveillance des TIPMP

L'échoendoscopie permet de définir au mieux l'état du parenchyme avoisinant la lésion, la présence de micro kystes, l'état des parois du kyste ainsi que la présence de végétations endokystiques (10,39,50).

Cet examen est indispensable en cas de doute diagnostique sur la nature de la lésion lorsqu'elle mesure plus de 15 mm et que les résultats de la ponction pourraient modifier la prise en charge.

Le mucus apparaît sous forme de filaments hyperéchogènes dans la lumière canalaire dilatée ou comme une formation déclive hypoéchogène, ronde, finement cerclée par une couronne hyperéchogène ; les formations tumorales polypoïdes apparaissent comme des formations ovalaires ou arrondies à point de départ pariétal, d'échostructure tissulaire. Elle permet de voir un épaissement de la paroi des canaux, des nodules muraux. La sensibilité, la spécificité et les valeurs prédictives positive et négative de l'écho endoscopie pour le diagnostic de TIPMP sont de 86, 99, 78 et 99 % respectivement (157).

En cas de suspicion de nodule mural à l'imagerie en coupes, l'échoendoscopie de contraste est très utile pour faire la différence entre un bouchon mucoïde et un véritable nodule tissulaire qui lui prend le contraste (12).

L'échoendoscopie est l'examen le plus sensible pour rechercher un épaississement de paroi ou l'existence de nodules muraux de plus de 5 mm qui doivent faire envisager un carcinome invasif et guider vers une résection chirurgicale rapide (10,39,43,61,99,114,158), et permet aussi une meilleure caractérisation des végétations intrakystiques (159). Elle aurait une sensibilité de 60 % et une spécificité de 90 % pour le diagnostic de malignité en cas de présence de nodule, d'une taille du kyste supérieur à 3cm et d'une dilatation du CPP (160). La précision diagnostique de l'imagerie en mode B et de la cytologie varie entre 56 % et 78 % (43,157), et la sensibilité de l'échoendoscopie de contraste pour la caractérisation de nodules muraux hébergeant de la dysplasie de haut grade ou un carcinome invasif varie de 88 à 97 % avec une spécificité de 79 à 90 % (avec une amélioration importante lors de l'utilisation d'un mode de contraste harmonique dédié) (107).

Lors que le recours à la ponction est nécessaire, l'analyse biochimique du liquide intrakystique porte sur le dosage de l'ACE, de l'amylase, du glucose intrakystique, voire des marqueurs génétiques, pouvant être complétée par une analyse cytologique.

Certaines études considèrent que la détection des mutations KRAS et GNAS permettrait de différencier les TIPMP dégénérées de types intestinal du type pancréaticobiliaire, ces dernières ayant un pronostic similaire à l'adénocarcinome pancréatique (161).

Cependant, en l'absence d'une masse solide que l'on peut biopsier pour un examen histologique, la ponction du liquide kystique ne permet le diagnostic positif grâce à un examen cytologique que dans 20 % des cas environ et ne permet que rarement de déterminer le grade de la dysplasie (162,163). De plus, la morbidité de la ponction de lésion kystique du pancréas n'est pas nulle, estimée de 1 à 4 %, principalement infectieuse, justifiant une antibioprophylaxie systématique (12,50,58).

Par ailleurs, l'échoendoscopie peut fournir des informations précises sur la zone pancréatique à réséquer, permettant ainsi une procédure chirurgicale moins invasive (9,108,164).

4. Prise en charge

4.1. Surveillance et abstention thérapeutique

En l'absence de critères spécifiques de dégénérescence, une surveillance doit être proposée à condition que le patient soit un candidat potentiel à une chirurgie pancréatique. Un sujet âgé ou avec de nombreuses comorbidités ne doit pas avoir de surveillance spécifique de sa TIPMP puisqu'en cas de dégénérescence, la chirurgie ne sera pas indiquée.

La surveillance de la TIPMP repose sur un examen clinique et une imagerie de type IRM et/ou échocendoscopie.

L'évaluation doit avoir lieu tous les 6 mois la première année, puis une fois par an.

En cas de taille inférieure à 15 mm, une surveillance similaire doit être proposée pendant 3 ans. En cas de parfaite stabilité, une surveillance tous les 2 ans est suffisante (12).

En outre, le risque de récurrence de TIPMP ne diminue pas avec le temps après une résection, justifiant une surveillance tant que le patient reste apte à la chirurgie (37), plusieurs études ont rapporté que la récurrence de TIPMP est possible 5 à 10 ans après résection (165,166), le risque de récurrence serait similaire pour les trois types morphologiques (7-8 %) (167). Les TIPMP opérées avec dysplasie de bas grade auraient un faible risque de récurrence (5,4 à 10 %), tandis que celles avec dysplasie de haut grade ou cancer invasif auraient un risque plus élevé (supérieur à 50 %) (92,167).

Dans l'étude de Lee et al. l'incidence du cancer du pancréas chez les patients porteur de TIPMP branch duct sans changement significatif au cours des 5 premières années du diagnostic restait faible autour de 1 %. Cependant, l'incidence des critères morphologiques de dégénérescence des TIPMP étaient à 29 % et la mortalité liée au cancer était plus élevée dans ce groupe (168). Ces risques doivent ainsi être mise en balance avec la mortalité globale des patients lors de la prise de décision de surveillance au-delà de 5 ans des patients présentant une TIPMP branch duct.

4.2. Chirurgie

La chirurgie est indiquée en cas de présence d'au moins un facteur de risque élevé de dégénérescence (sous réserve de comorbidités du patient). Il s'agit alors d'une chirurgie de type pancréatectomie majeure avec lymphadénectomie (duodéno pancréatectomie céphalique, pancréatectomie caudale ou pancréatectomie totale).

L'examen histologique sur coupe congelée de la marge de résection est utile et fiable pour s'assurer d'une résection complète de la TIPMP en cas de résection pancréatique partielle, avec une précision

diagnostique de 92 %, permettant ainsi de prévenir la récurrence de lésion invasive (39,58,114,169,170), et permet en outre de guider la chirurgie dans les cas de dilatation du CPP sur toute la longueur du pancréas (12). Dans les cas de TIPMP invasives sur les tranches de résection en extemporané, une résection pancréatique étendue, y compris duodéno pancréatectomie totale, est nécessaire, compte tenu du risque de progression vers l'adénocarcinome pour la dysplasie de haut grade, et du risque de progression locorégionale et à distance en cas d'adénocarcinome in situ (72,73,171).

En cas d'atteinte du canal principal, de dysplasie de haut grade ou de cancer invasif sur l'analyse anatomopathologique définitive, la surveillance doit avoir lieu tous les 6 mois pendant 2 ans, puis 1 fois par an. Dans les autres cas, une surveillance annuelle est suffisante, même en présence de TIPMP des canaux secondaires dans le pancréas restant.

En cas de présence de facteurs de risque relatif de dégénérescence, l'indication chirurgicale va dépendre de l'existence de comorbidités et du nombre de facteurs de dégénérescence.

Chez les malades opérés avec une tumeur invasive, le taux de récurrence (généralement sous une forme maligne) est beaucoup plus élevé, dépassant 60 % après trois ans, et chez ceux ne présentant plus de TIPMP et sans tumeur invasive à l'analyse histologique de la pièce opératoire, le taux de récurrence post opératoire est inférieur à 10 % après un délai de 3 à 5 ans (172).

Ainsi, la résection chirurgicale reste l'option thérapeutique qui donne les meilleures chances de guérison (31,108,169,170), et la surveillance au décours doit être poursuivie à vie.

Cependant, la chirurgie n'est pas dénuée de risque et peut présenter certaines complications pouvant être un lâchage de suture anastomotique, une perforation des voies biliaires, une ischémie de la voie biliaire principale ou du duodénum, une hémorragie intrapéritonéale ou digestive, un retard de vidange gastrique, gastroparésie ou dumping syndrome, une pancréatite aiguë, une sténose anastomotique (cholécoduodénale ou autre), une fistule (pancréatique ou autre), un diabète, une insuffisance pancréatique exocrine, des troubles digestifs, une infection du site opératoire ou à distance, et le décès (108).

Dans le cas de la duodéno pancréatectomie céphalique, selon certaines études, on retrouve 4 à 6 % de décès à 90 jours, 25 à 30 % de fistule pancréatique, 7 à 20 % de diabète, et 20 à 60 % d'insuffisance pancréatique exocrine.

Pour la pancréatectomie gauche avec ou sans splénectomie, on observe 1 à 3 % de décès à 90 jours, 15 à 25 % de fistule pancréatique, 10 à 35 % de diabète, et 2 à 8 % d'insuffisance pancréatique exocrine.

En ce qui concerne la pancréatectomie totale, on retrouve 4 à 6 % de décès à 90 jours, et 100 % de diabète et d'insuffisance pancréatique exocrine (173–185).

Dans une étude multicentrique de l'Association Française de Chirurgie publiée en 2015 portant sur 1399 patients, la duodéno pancréatectomie céphalique avait une mortalité hospitalière de 4 % et une morbidité de 54 %, dont environ la moitié de complications sévères (185).

4.3. Recommandations scientifiques

4.3.1. American guidelines de 2015 (160).

Les American guidelines de 2015 renaient trois principaux facteurs morphologiques prédictifs de malignité, la présence d'un composant solide, un CPP dilaté et une taille du kyste supérieure à 3 cm.

Après revue de la littérature, il avait été constaté qu'une taille de 3cm augmentait le risque de malignité par 3, et la présence d'un composant solide augmentait se risque par 8. Il était aussi suggéré que le risque de transformation maligne des kystes pancréatiques était de 0,24 % par an (160,186–188).

Il était alors préconisé pour les kystes de moins de 3 cm sans composant solide ni CPP dilaté une surveillance par IRM à 1 an puis tous les 2 ans pendant 5 ans s'il n'y avait pas de changement de taille ni de caractéristiques.

Pour les kystes avec au moins deux caractéristiques à haut risque comme une taille supérieure ou égale à 3 cm, un CPP dilaté, ou un composant solide associé, la surveillance par échocndoscopie et ponction à l'aiguille fine était recommandée. Dès lors, les patients sans résultats suspects à l'échocndoscopie pouvaient bénéficier d'une surveillance par IRM à 1 an, puis tous les 2 ans.

Durant cette surveillance, s'il apparaît un composant solide, une majoration de la dilatation du CPP, ou que le diamètre du kyste devient supérieur ou égal à 3cm, il était indiqué réalisation d'une échocndoscopie.

En 2015, il était recommandé de ne pas poursuivre la surveillance s'il n'y avait pas eu de changement de caractéristiques du kyste après 5 ans de surveillance ou si le patient ne pouvait plus être candidat à la chirurgie. Cette proposition reste à nuancer compte tenu d'un niveau de preuve décrit comme très faible. Celle-ci était basée sur un risque de transformation maligne estimé à 0,24 % par an (187), estimation considérant tous les kystes, incluant ceux qui changeaient au fil du temps, ainsi que ceux autres qu'une TIPMP. Il n'y avait aucune donnée comparant les kystes stable et ceux en évolution.

En outre, ces recommandations ne traitaient que les kystes asymptomatiques, or il a été montré précédemment que les patients porteur d'une TIPMP symptomatiques auraient un risque plus élevé de cancer invasif que les asymptomatiques (11).

Pour les patients présentant à la fois un composant solide et un CPP dilaté ou des caractéristiques suspectes en échoendoscopie, il était préconisé une chirurgie afin de réduire le risque de décès par cancer. Si la chirurgie était envisagée, il convenait de la réaliser dans un centre expert.

Dans le cas de la présence de cancer ou de dysplasie dans un kyste opéré, il convenait alors de reprendre une surveillance par IRM tous les 2ans (tant que le patient était opérable), tandis qu'il n'était pas retenu d'indication à une surveillance systématique des kystes sans dysplasie ni malignité après chirurgie.

Compte tenu d'une prise en charge agressive par une surveillance accrue ou une chirurgie lourde, il convenait de maximiser l'adhérence du patient par des explications claires des risques et bénéfices de la prise en charge.

4.3.2. International consensus de 2017 (37).

L'international consensus de 2017 précisent les critères d'imagerie suspects de dégénérescence des TIPMP avec deux catégories de risque différent ("worrisome features" et "high-risk stigmata").

Ce consensus était conforté par l'étude de Sahora and al. qui montrait que 76 % de TIPMP branch duct avec carcinome *in situ* et 95 % de TIPMP branch duct avec cancer invasif avaient des « high-risk stigmata » ou « worrisome features » (92).

Le risque le plus élevé correspondait aux critères "high-risk stigmata", il était alors recommandé de réaliser une chirurgie d'exérèse sans autre examen.

Tous les patients qui présentaient des kystes de 3 cm sans "worrisome features" devaient être surveillés en fonction de la stratification de la taille.

Pour les patients présentant des critères "worrisome features", il était préconisé la réalisation d'une échoendoscopie à la recherche de caractéristiques suspectes comme un nodule mural supérieur à 5mm, une involution du CPP, ou une cytologie suspecte ou maligne.

- “Worrisome features” :

Les critères retenus dans cette catégorie comprenaient la taille du kyste supérieur ou égale à 3 cm, un nodule mural inférieur à 5 mm avec rehaussement, des parois du kyste renforcées et épaissies, la taille du canal pancréatique principal à 5-9 mm, un changement brusque du calibre du canal pancréatique principal avec atrophie pancréatique distale, des adénopathies, un taux sérique du CA 19.9 élevé, ou bien la croissance rapide des kystes supérieure à 5 mm en 2 ans.

- “high-risk stigmata” :

Dans cette catégorie à risque, il s’agit de la présence d’un ictère obstructif avec lésion kystique de la tête du pancréas, un nodule mural rehaussé de 5 mm, un canal pancréatique principal de 10 mm.

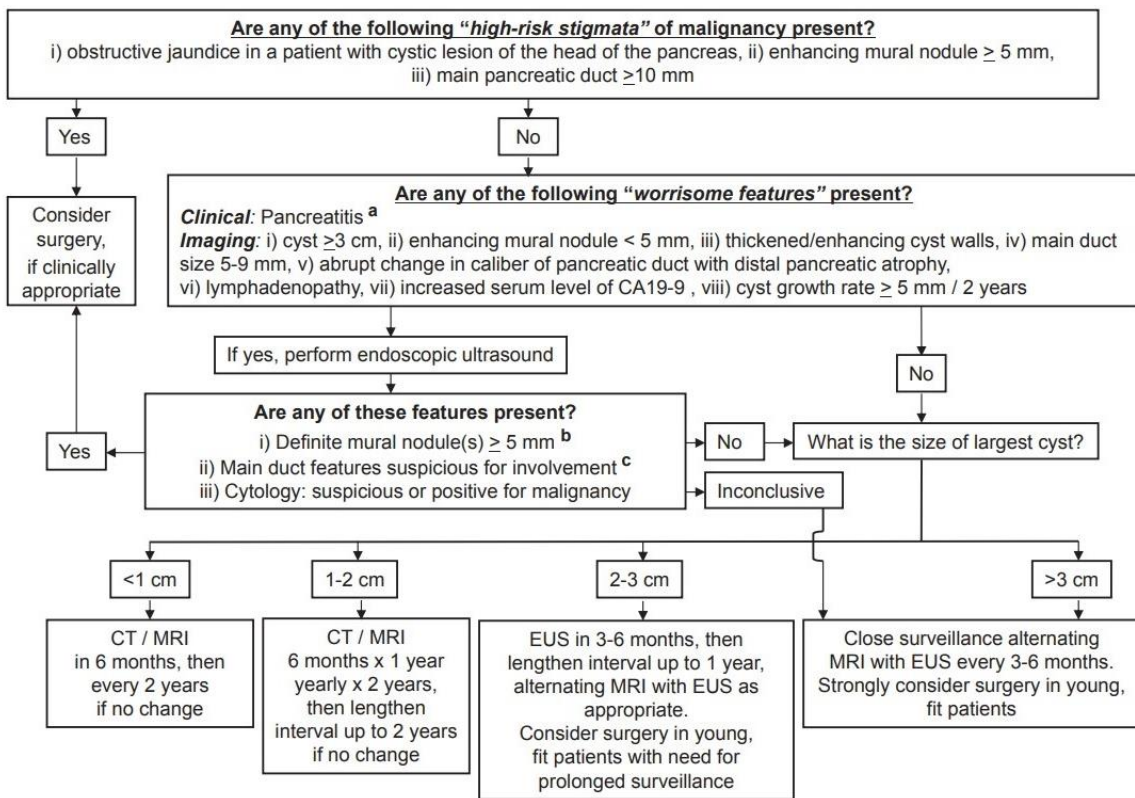


Figure 15 : Algorithm for management of suspected BD-IPMN. a. Pancreatitis may be an indication for surgery for relief of symptoms. b. Differential diagnosis includes mucin. Mucin can move with change in patient position, may be dislodged on cyst lavage and does not have Doppler flow. Features of true tumor nodule include lack of mobility, presence of Doppler flow and FNA of nodule showing tumor tissue. c. Presence of any one of thickened walls, intraductal mucin or mural nodules is suggestive of main duct involvement. In their absence main duct involvement is inconclusive. Abbreviations: BD-IPMN, branch duct intraductal papillary mucinous neoplasm; FNA, fine needle aspiration.

4.3.3. European guidelines de 2018 (12).

Les European guidelines de 2018 classent les TIPMP en deux catégories de risques (risque élevé et relatif), il en découle alors une prise en charge spécifique.

- Facteurs de risque élevé de dégénérescence

Cette catégorie de facteurs d'imagerie est associée au risque le plus élevé de malignité, parmi ces facteurs on retrouve l'atteinte du canal pancréatique principal avec dilatation supérieur à 10 mm, la présence d'une masse tissulaire parenchymateuse, la présence de nodule mural intrakystique de plus de 5 mm et prenant le contraste, un ictère en rapport avec la compression par la lésion, et une cytologie positive avec dysplasie de haut grade ou cancer à la ponction sous échoendoscopie.

- Facteurs de risque relatif de dégénérescence

Dans cette catégorie, il a été décrit l'atteinte du canal pancréatique principal avec dilatation comprise entre 5 et 10 mm, la taille supérieure à 40 mm en cas de TIPMP d'un canal secondaire, la croissance d'un canal secondaire de plus de 5 mm par an, la présence d'un nodule mural intrakystique de moins de 5 mm et prenant le contraste, la survenue de pancréatite aiguë, la découverte d'un diabète récent, et l'élévation du CA 19.9 sanguin.

- Prise en charge

L'examen radiologique de première intention dans la prise en charge des TIPMP est l'IRM pancréatique avec séquences canalaire.

L'échoendoscopie est essentielle en cas de doute diagnostique sur la nature lésionnelle, pour la recherche de nodule mural intrakystique ou d'un nodule tissulaire parenchymateux.

Les facteurs de risque cliniques (pancréatite aiguë, ictère, diabète, antécédents familiaux, etc...) et morphologiques de dégénérescence conditionnent le rythme de surveillance et l'indication d'une chirurgie pancréatique.

Pour la surveillance en l'absence de critères de dégénérescence, l'évaluation doit avoir lieu tous les 6 mois la première année, puis une fois par an.

En cas de lésion indéterminée et de taille inférieure à 15 mm, une surveillance similaire doit être proposée pendant 3 ans.

En cas de parfaite stabilité, une surveillance tous les 2 ans est suffisante.

Pour la surveillance après chirurgie, en cas d'atteinte du canal principal, de dysplasie de haut grade ou de cancer invasif sur l'analyse anatomopathologique définitive, la surveillance doit avoir lieu tous les 6 mois pendant 2 ans, puis 1 fois par an.

Dans les autres cas, une surveillance annuelle est suffisante, même en présence de TIPMP des canaux secondaires dans le pancréas restant.

La chirurgie est indiquée en cas de présence d'au moins un facteur de risque élevé de dégénérescence, et il est inutile de surveiller des TIPMP en l'absence de possibilité de projet chirurgical compte tenu de comorbidités majeures ou bien d'un âge physiologique avancé.

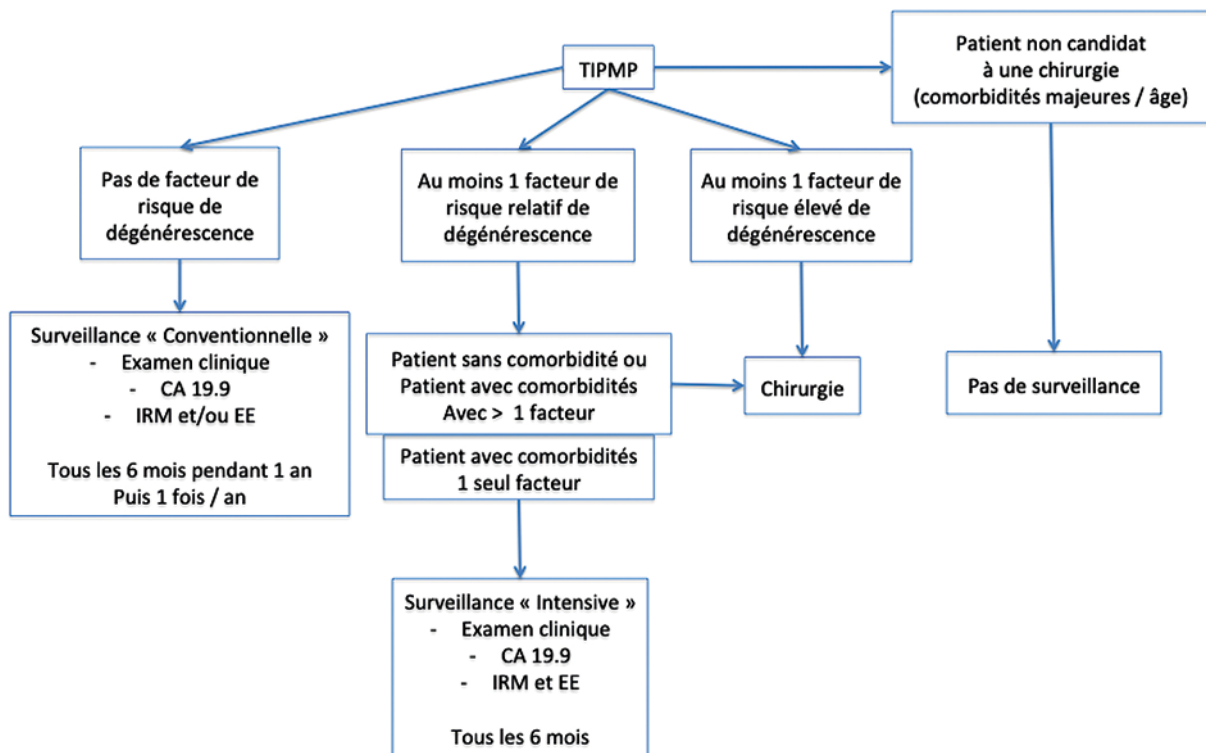


Figure 16 : Algorithme de prise en charge selon "European evidence-based guidelines on pancreatic cystic neoplasms. The European Study Group on Cystic Tumours of the Pancreas » de 2018

4.3.4. Similitudes et controverses

Les critères permettant de suspecter une dégénérescence d'une TIPMP restent débattus, de puissance modeste, nécessitant souvent une association de signe pour se renforcer.

Selon l' « European evidence-based guidelines on pancreatic cystic neoplasm » de 2018, une approche conservatrice est recommandée pour les TIPMP asymptomatiques mesurant moins de 40 mm et sans nodule prenant le contraste (12). Or nous avons vu précédemment que des TIPMP pouvait être malignes sans symptôme (11), et que le seuil de taille n'est pas consensuel (9,132,143,144).

Deux études remettent notamment en cause les recommandations internationales.

La première, en retrouvant de la dysplasie de haut grade ou un carcinome invasif (respectivement) dans 43 et 14 % des TIPMP branch duct inférieures à 1 cm, 16 et 11 % des cas entre 1 à 2 cm, et 23 et 48 % des cas compris entre 2 et 3 cm (189). Cependant, il pourrait exister un biais compte tenu du fait que les patients de cette étude étaient majoritairement symptomatiques (90 %), et nous avons montré précédemment que les patients symptomatiques auraient un risque élevé de cancer invasif (11).

Et la deuxième étude objectivait de la dysplasie de haut grade ou un carcinome invasif dans 18 % des TIPMP branch duct sans « high-risk stigmata » ni « worrisome features » (106).

En outre, chaque imagerie possède ses avantages, mais aussi certaines limites, la corrélation entre les critères histologiques et radiologiques n'étant que d'environ 70 % (190,191), 23 % des TIPMP décrites comme étant Branch Duct auraient une atteinte histologique du CPP sans que cela n'ait été évident sur l'imagerie préopératoire (106), et dans l'étude de Palazzo and al. l'échoendoscopie avait sous ou surestimé l'étendue de la maladie dans 40 % des cas (23).

L'échoendoscopie de contraste paraît être un examen très performant avec une sensibilité et spécificité très élevées pour la caractérisation de nodules muraux hébergeant de la dysplasie de haut grade ou un carcinome invasif notamment avec l'utilisation d'un mode de contraste harmonique dédié (107), cependant une étude récente suggère que les TIPMP avec cancer invasif seraient isoéchogènes pour une part importante, et des zones de pancréatite aiguë étant hypoéchogènes seraient aussi difficiles à distinguer de TIPMP dégénérées (192).

Tableau 2 : Tableau comparatif des critères de dégénérescence selon les différentes recommandations internationales

Critère de dégénérescence	American guidelines	International consensus	European guidelines
Kyste supérieur à 3 cm	X	X	TIPMP des canaux secondaires supérieur à 4 cm
Dilatation du CPP	X	Entre 5 et 9 mm / Supérieur à 10 mm	Entre 5 et 9 mm / Supérieur à 10 mm
Nodule solide	X	Inférieur à 5 mm / Supérieur à 5 mm	Inférieur à 5 mm / Supérieur à 5 mm
Masse tissulaire parenchymateuse			X
Parois du kyste épaissies et renforcées		X	
Changement de taille du CPP avec atrophie pancréatique distale		X	
Adénopathie		X	
Augmentation du CA19,9 sanguin		X	X
Croissance des kystes		Supérieure à 5 mm en 2 ans	TIPMP des canaux secondaires supérieure à 5 mm par an
Ictère obstructif		X	X
Caractéristiques suspectes d'involution du CPP		X	
Cytologie suspecte		X	X
Pancréatite aiguë			X
Diabète de novo			X

5. Problématique

Nous avons donc pu constater la fréquence de survenue d'une TIPMP dans la population générale, ainsi que l'incidence croissante du cancer du pancréas, et nous ne connaissons actuellement pas de facteurs de risque qui nous permettraient de cibler spécifiquement la sous population de patients porteurs de TIPMP la plus à risque de cancer.

De ce fait, une surveillance est proposée pour tous les patients car il n'existe pas encore d'outils diagnostiques sensibles et spécifiques permettant de déterminer le grade de dysplasie des lésions, dans un contexte de pronostic du cancer du pancréas sombre et de manque de connaissance quant aux facteurs prédictifs de cancer (12,37,38,93).

Les signes faisant suspecter une dégénérescence sont principalement morphologiques et actuellement il n'existe pas de marqueurs biologiques sanguins permettant de dépister les lésions malignes, comme le PSA pour le cancer de prostate.

Ce suivi est donc actuellement coûteux et potentiellement invasif (en cas d'usage de l'échoendoscopie nécessitant une anesthésie générale) et imparfait (développement de cancer d'intervalle entre 2 examens de surveillance).

L'objectif serait donc de trouver des signes en imagerie en coupe ou en échoendoscopie, reproductibles, permettant de mieux sélectionner les patients pour la chirurgie pancréatique, non dénuée de risques dans ce contexte de tumeur initialement bénigne.

Notre étude s'est donc intéressée aux critères de dégénérescence décrits dans les trois recommandations (Américaine, Internationales et Européennes), afin de vérifier leur répartition sur la cohorte de patients porteurs de TIPMP opérés de 2013 à 2021 au CHRU de Nancy, puis leur prédiction de la dysplasie et malignité par rapport aux pièces opératoires, et si possible trouver le ou les marqueurs les plus sensibles et spécifiques, et enfin la recommandation la plus performante.

Devant la variabilité inter-examens, nous avons souhaité comparer les facteurs prédictifs de malignité les plus à risques selon les différentes modalités d'imagerie.

Par ailleurs, compte tenu de la complexité des modalités de prises en charge des TIPMP et de l'évolution régulière des recommandations internationales au fil des années (2015, 2017, 2018), cette prise en charge nécessite une expertise spécialisée et mise à jour.

Ainsi, l'intérêt d'une réunion de concertation pluridisciplinaire (RCP) a été discuté. En effet, mise en place en 2016 au CHRU de Nancy, nous avons souhaité étudier son impact sur la répartition de la dysplasie au cours du temps par rapport aux pièces opératoires.

Abbreviations list

BD-IPMN: Branch Duct Intraductal papillary mucinous neoplasm

CA19.9 : Carbohydrate antigen 19.9 (Antigène carbohydrate 19.9)

CEA: carcinoembryonic antigen

EUS: endoscopic ultrasound

EUS-FNA: Endoscopic ultrasonography-guided fine needle aspiration

HGD: high-grade dysplasia

IPMA: Intraductal papillary mucinous adenoma

IPMC: Intraductal papillary mucinous carcinoma

IPMN: Intraductal papillary mucinous neoplasm

IPMT: Intraductal papillary mucinous tumour

LGD: low-grade dysplasia

MD-IPMN: Main Duct Intraductal papillary mucinous neoplasm

MPD: Main Pancreatic Duct

MRI: Magnetic resonance imaging

PC: pancreatic cancer

WHO: World Health Organization

Evaluation of predictive factors of malignancy in intraductal papillary mucinous neoplasm of the pancreas and comparison to international guidelines

Rémy Fontanié¹, Jean-Baptiste Chevaux¹, Xavier Orry², Ahmet Ayav³, Anthony Lopez¹, Valérie Laurent², Marie Muller¹, Gabriela Hossu⁴, Marion Schaefer¹

1. Regional University Hospital of Nancy, Hepato-Gastroenterology Department, Vandoeuvre-les-Nancy, France
2. Regional University Hospital of Nancy, Radiology and Medical Imaging Department, Vandoeuvre-les-Nancy, France
3. Regional University Hospital of Nancy, Visceral Surgery Department, Vandoeuvre-les-Nancy, France
4. Regional University Hospital of Nancy, DRCI, Department MPI, Data management and Statistics UMDS, Nancy, France

Corresponding Author:

Marion Schaefer, Department of Gastroenterology

Nancy University Hospital, University of Lorraine

1 Allée du Morvan, 54511 Vandoeuvre-lès-Nancy, France

E-mail: m.schaefer@chru-nancy.fr

Word count: 3213

Tables and figures: 10

References: 35

Authors' Contributions

RF wrote the article. JBC and MS conceived the study. GH performed statistical analysis. AA, VL, XO, AL and MM critically revised the manuscript. The manuscript was approved by all authors.

Competing interests None declared

Abstract (300 words)

Objective: This retrospective monocentric study aimed to assess predictive value of risk factors for intraductal papillary mucinous neoplasm (IPMN) malignancy according to available international guidelines (American/European guidelines and international consensus) and to assess yield of imaging at Nancy University Hospital.

Methods: All consecutive patients with an operated IPMN between January 2013 and April 2021 were included.

Results: Among 102 patients, 68% (69/102) had malignant lesions and 32% (33/102) had benign lesions. Predictive values for malignancy of the following risk factors were history of acute pancreatitis (sensitivity (Se) = 34%, specificity (Sp) = 75%), obstructive jaundice (Se = 19%, Sp = 100%), elevation of blood CA19.9 levels (Se = 55%, Sp = 100%), nodule \geq 5mm (Se = 64%, Sp = 87%), main pancreatic duct (MPD) \geq 10mm (Se = 38%, Sp = 77%), and suspicious cytology (Se = 59% and Sp = 100). According to available guidelines, international consensus had best yield with high sensitivity (86%) and specificity (64%). Except thickened/enhancing cyst walls ($p < 0.001$), all risk criteria were present in the same proportions in computerized tomography (CT), magnetic resonance imaging (MRI) and endoscopy ultrasound (EUS). Respectively in CT, MRI and EUS, a nodule \geq 5mm had a sensitivity of 50%, 42%, and 61% with a specificity of 81%, 76%, 63%. A MPD \geq 10mm had a sensitivity of 43%, 33%, and 28% with a specificity of 90%, 90%, 79%. Thickened/enhancing cyst walls had a sensitivity of 21%, 39%, and 62% with a specificity of 76%, 60%, 30%.

Conclusions: Our cohort demonstrates that useful predictive factors of malignancy are the presence of diabetes, a nodule \geq 5mm, MPD \geq 10mm, the elevation of blood CA19.9 levels. The international consensus of 2017 seems to be the best with high sensitivity and specificity, and the European guidelines favor surgery, resulting in low specificity.

Keys words: Intraductal papillary mucinous neoplasm, pancreatic cystic lesions, pancreatic adenocarcinoma, high-risk criteria, high-risk factor, relative risk factor, worrisome features, high-risk stigmata, pancreatic surgery.

Introduction

Intraductal papillary mucinous neoplasm of the pancreas (IPMN) are defined as neoplastic lesions with an epithelial origin, mucin-producing, visible macroscopically, occurring in the main pancreatic duct (MPD) (MD-IPMN), in the secondary duct (branch duct, BD-IPMN) or mixed with varying degrees of dysplasia from low grade dysplasia to invasive carcinoma¹. Their natural history still remains largely unknown, however according to their subtypes, development of a malignant lesion may take several years, which is an opportunity for prevention and early detection of pancreatic adenocarcinoma ².

Prevalence of IPMN is estimated at 7% of the adult population and at more than 10% for population over the age of 60. A third of IPMN is diagnosed at the stage of invasive pancreatic cancer and risk of pancreatic adenocarcinoma would be significantly higher in patients with IPMN with a 10.7 times higher risk for an incidence of 0.6% per year ³⁻⁵. Predicting the presence of high-grade dysplasia or minimally invasive cancer is thus challenging and regarding the morbidity and mortality of pancreatic surgery, selection of suitable patients for surgery is critical.

To date, three international guidelines are available on the management of IPMN according to clinical, biological and imaging features. These guidelines are aimed to precise relative or absolute indications for surgery or surveillance. American guidelines published in 2015, suggests that patients with both a solid component and a dilated pancreatic duct and/or concerning features on endoscopy ultrasound (EUS) and fine needle aspiration (FNA) should undergo surgery. International consensus of 2017 defined “high-risk stigmata” as obstructive jaundice in a patient with cystic lesion of the head of the pancreas, an enhancing nodule $\geq 5\text{mm}$ and a MPD $\geq 10\text{mm}$. The 2018 European guidelines defined as absolute indications for surgery patients with positive cytology for malignant/high grade dysplasia, solid mass, jaundice related to tumour, enhancing mural nodule $> 5\text{mm}$, MPD $\geq 10\text{mm}$. Absolute criteria for surgery are mostly accepted, in contrast concerning and worrisome features for suspected degeneration remain debated and close monitoring is usually proposed ⁶⁻⁹.

The combined CT-scan features of the presence of a wall nodule and the dilation of the main pancreatic duct greater than 5 mm, and the size of the cyst greater than 3 cm, showed high specificity (95%), and high sensitivity (87%) in the diagnosis of malignant branch duct IPMN

¹⁰. The sensitivity of MRI for diagnosis of mural nodule is 47 %, and the EUS would have a sensitivity of 60% and a specificity of 90% for the diagnosis of malignancy in the presence of a nodule, a cyst size greater than 3cm, and dilation of the MPD ^{11,12}.

The aim of this retrospective monocentric study was to assess predictive value of risk factors for malignancy according to available international guidelines (American/European guidelines and international consensus). Secondary objectives were to assess diagnostic yield of imaging for risk factors of malignancy and to assess impact of multidisciplinary team meeting (MTM) on selection of patients referred to surgery at Nancy University Hospital

Methods

Inclusion criteria

This observational, monocentric, retrospective study included all consecutive adult patients who underwent a pancreatic surgery for IPMN between January 2013 to April 2021 from the Nancy University Hospital. An MTM, dedicated to management of pancreatic cysts was implemented in our center as from January 2016.

Patients (Figure 1)

Patients were identified from computerized databases. Computerized medical data were recorded in routine care. Demographic parameters, clinical examination and biological data were systematically collected. Jaundice was defined as an increase in bilirubin to the upper limit of the normal laboratory value. CT-scan, MRI, EUS and pathological reports were collected. Multimodal imaging was defined as association of CT-scan, MRI and EUS. According to the World Health Organisation (WHO) classification, malignant lesion was defined as IPMN with high-grade dysplasia or cancer and benign lesion as IPMN with low-grade dysplasia^{13,14}. MTM reports were reviewed if available.

Statistical analysis and ethical consideration

The quantitative parameters were described by their means \pm standard deviations or median and inter-quartile deviation according to their normality, maximum and minimum, and the qualitative parameters by their numbers and percentages. The normality of the distributions was verified by the Shapiro-Wilk test. When applicable, these descriptions are accompanied by their 95% confidence interval. Comparisons for quantitative parameters between groups were made with Student's or Wilcoxon's test depending on the normality of the data. For comparisons of qualitative parameters, by Fisher's exact test or Chi-square, depending on the nature of the data.

The sensitivities, specificities, positive and negative predictive values of the parameters studied to identify the malignant lesions on the surgical specimen were calculated.

The analyses were carried out with R software (current version 4.0.3). The overall level of alpha significance was set at $p < 0.05$.

Institutional review board approval was obtained, and the study was registered (2021PI064). All authors had access to the study data and reviewed and approved the final manuscript.

Results

Baseline characteristics

Between January 2013 and April 2021, 102 patients had pancreatic resections for IPMN. The mean age at intervention was 67.9 years (Standard Deviation (SD) 9.3) (Table 1). History of acute pancreatitis was found in 31% of cases and a family history of pancreatic cancer in 6%. Obstructive jaundice was present in 13% of patients and was present significantly in the malignant group ($p = 0.007$), with a median conjugated biliary rate of 26.5 mg/l (Interquartile range (IQR): 8-90).

Branch duct, main duct and mixed IPMN were present in 25%, 32% and 43% of cases respectively (Table 2). Main duct and mixed IPMN were significantly associated with malignant lesions ($p = 0.013$). From the diagnosis of IPMN, median monitoring rhythm was 3 months (IQR: 1-6] and median monitoring period was 6 months (IQR: 2-4). For malignant lesions, median monitoring rate and median monitoring period were significantly shorter, 2 (IQR: 1-4) and 3 (IQR: 1-10) months respectively ($p < 0.001$). According to multimodal imaging, presence of nodule, nodule greater than 5 mm with contrast enhancement and parenchymal tissue mass were significantly associated with malignant lesions. EUS was performed in 71 patients with a fine needle aspiration (FNA) in 56% (40/71) of cases (Table 3). Three patients with malignant lesions had only low-grade dysplasia on FNA. On the other hand, no benign lesion had high-grade dysplasia on FNA.

There were 57 cephalic duodenopancreatectomies, 14 total pancreatectomies, 28 left pancreatectomies, two cystectomies, and one enucleation. Two patients died from early surgical complications. Sixty-eight percent of patients (69/102) had malignant lesions (high-grade dysplasia/invasive carcinoma) and 32% (33/102) had benign lesions. Among malignant lesions, 45 were adenocarcinomas, intestinal and biliopancreatic were the most common subtypes (39% each) (Table 4).

Diagnostic yield of common criteria

History of acute pancreatitis had a sensitivity (Se) of 34% and a specificity (Sp) of 75% and the onset of new diabetes appears to be very specific (Sp = 97%) but with a low

sensitivity (Se = 8%). Obstructive jaundice was present in 13% of cases with a high specificity 100% associated with a low sensitivity (19%). Presence of a nodule greater than 5 mm had a sensitivity of 64% and specificity of 87%, and a main pancreatic duct greater than or equal to 10 mm had a sensitivity of 38% and a specificity of 77%. The morphological type of IPMN (mixed or MD-IPMN versus BD-IPMN) exhibits a sensitivity of 79% and specificity of 42%. FNA associated with high-grade dysplasia on cytology had a sensitivity of 59% and a high specificity of 100%. Histological subtype presented a sensitivity of 71% with a low specificity at 36%.

Diagnostic yield of guidelines:

Concerning the 2015 American guidelines, cyst was greater than 30mm in 44% of cases, mostly present in benign lesions with poor sensitivity and specificity (respectively 33% and 32%). Main pancreatic duct was dilated in 84% of cases with a high sensitivity and positive predictive value (respectively 90% and 72%) but a low specificity at 28%. Sensitivity and specificity of the presence of a nodule for malignant lesion were 71% each. According to IPMN management algorithm of American guidelines, overall sensitivity was 79% (95% CI 67-88) and specificity was 45% (95% CI 27-64) ¹².

Concerning the 2017 International consensus, a nodule <5mm, has a high specificity at 84% despite a low sensitivity at 9%. On the contrary, when it was greater than 5mm the sensitivity of 64% and specificity of 87%. A dilatation of MPD between 5 and 9.9 mm has a sensitivity of 56% and specificity of 50%, and when >10 mm the sensitivity decreased 38% with an increase of specificity is 77%. Lymphadenopathy had a sensitivity of 13% and specificity of 100%. Thickened/enhancing cyst walls had a sensitivity of 39% and specificity of 48%. Increased serum CA19-9 had a sensitivity of 55% and specificity of 100%. According to IPMN management algorithm of the International consensus, overall sensitivity was at 86% and specificity was 64% ⁹.

Concerning the 2018 European guidelines, a parenchymal tissue mass had a sensitivity of 19% and a specificity of 100%. Secondary duct growth greater than 5mm in one year was present in 15% of cases with a sensitivity of 14% and a specificity of 83%. The occurrence of a new diabetes appeared in one case of benign IPMN and 5 cases of malignant ($p < 0.661$), it had a sensitivity of 8% and specificity of 97%. According to the

IPMN management algorithm of the European guidelines, overall sensibility was at 96%, and specificity was 22% in our cohort ⁷.

Diagnostic yield of multimodal imaging:

Distribution of predictive factors of malignancy according to each imaging modality (CT, MRI, EUS) did not find any difference except for thickened/enhancing cyst walls, which was significantly more described in EUS reports ($p < 0.001$). We found that EUS had a better sensitivity than MRI (Se EUS = 62% versus Se MRI = 39%) for thickened/enhancing cyst walls, but it was the opposite for specificity (Sp EUS = 30% versus Sp MRI = 60%). For the nodule ≥ 5 mm, EUS was the best with a sensitivity of 61% and specificity of 63%, and for MPD greater than 10mm it was CT-scan with sensitivity of 43% and specificity of 90%.

Value of multidisciplinary team meeting

Grade of dysplasia on resection specimen was studied over the years with a focus on 2016, date of the beginning of dedicated pancreatic cysts MTM at Nancy University Hospital. Before 2016, 11 benign lesions (33%) and 22 malignant lesions (67%) were resected, and after 2016 22 benign lesions (32%) and 47 malignant lesions (68%) were resected. Regarding rate of malignancy resection, there was no significative difference between the two periods (odds ratio (OR) 1.07; 95% CI: 0.39-2.79).

Discussion

Our cohort appears to be comparable to those previously published, with similar baseline characteristics. In literature, isolated BD-IPMN is present in 30% of cases and mixed IPMN is the most frequent type, these data corroborated by the distribution of morphological types in our study showing 25% of branch duct IPMN and 43% of mixed IPMN¹⁵.

In previous study, frequencies of histological subtypes are 34% intestinal, 31% biliopancreatic, 21% gastric, 3% oncocytic, and 10% described as mixed, these data are consistent with our results¹⁶. Moreover, risk of malignancy would be associated with histological subtypes¹⁷⁻¹⁹. In this study, 45% of benign lesions were gastric differentiation and intestinal or biliopancreatic subtypes were related to malignant IPMN. These data are consistent with those from other studies^{14,18,20,21}. Thus, histological subtype presented a high sensitivity and its knowledge during monitoring could help to predict a risk of malignancy. Several authors have tried to estimate histological subtype using pancreatic fluid during endoscopic retrograde cholangiopancreatography from patients with branch duct IPMN (with an agreement rate of 93%)^{14,22}. Attempts under EUS FNA are disappointing and have still to be investigated²³.

In our study, we found sensitivity and specificity of obstructive jaundice, MPD between 5 and 9.9mm, MPD \geq 10mm, and lymphadenopathy comparable to those described in the study of Yamada *et al*²⁴. Surprisingly, usual imaging criteria for surgery (dilated MPD between 5 and 9.9 mm, mural nodule $<$ 5 mm, cyst diameter $>$ 30 mm, growth-rate $>$ 5 mm / year) were not associated with malignant histology^{7,9,25}. However, for most of these criteria there was a tendency towards significance, indicating a lack of power in our study. This trend is confirmed by specificities that remain high for these criteria between 32% and 84%. Moreover, cyst greater than or equal to 30 mm was significantly more observed in benign lesions. Cyst size in BD-IPMN is a debated topic when considering surgical indications. International consensus identifies cyst size $>$ 30 mm as a worrisome feature and European guidelines recommend surgery only for BD-IPMN $>$ 40 mm unless other risk factors are present. Crippa *et al*. found no correlation among cyst size $>$ 30 mm or $>$ 50 mm, increase of BD size during follow up and survival both a univariate and

multivariate analysis. In their study, involving 159 BD-IPMN with worrisome features and high-risk stigmata undergoing non-operative management, lesions had a very indolent course and overall survival and disease-specific survival rates demonstrate that these patients died mainly of IPMN-unrelated causes, suggesting that pancreatic resection would be an overtreatment for most of them ²⁶. Due to retrospective design of our study and the selection criteria of only operated IPMN, with a short preoperative follow-up period, we miss data on the growth of cyst in our cohort.

Contrasting to the literature, apparition of a new diabete was not identified as a risk factor for malignancy in our study ⁷. However, in this retrospective cohort, there was more previously diabetics patients in the group of malignant lesions than in the group of benign lesions.

EUS-FNA has a key role in IPMN algorithm management. For example, the American Gastroenterological Association suggests that pancreatic cysts with at least 2 high-risk features, such as size > 30 mm, a dilated main pancreatic, or the presence of an associated solid component, should be examined with EUS-FNA ¹². Of the 40 patients who underwent an EUS-FNA, high-grade dysplasia cytology was found in 17 patients, all of whom had a malignant lesion on final examination of the operative specimen. With a specificity of 100%, our study underlines the high diagnostic accuracy of EUS-FNA. However, low sensitivity (59%) highlights the importance of quality sampling and the analyse by an expert cytologist ²². In literature, the diagnostic accuracy of B-mode imaging and cytology ranges from 56% to 78% ^{27,28}. The sensitivity of contrast-enhanced EUS for characterization of mural nodules presenting high-grade dysplasia or invasive carcinoma is reportedly 88 to 97% with a specificity of 79 to 90% ²⁹. Although it has been observed that IPMN containing invasive cancer would appear to be iso-enhanced ³⁰.

Comparing diagnostic yield of multimodal imaging, only thickened/enhancing cyst walls was significantly more described in EUS reports. Moreover, this criterion was more frequently met in benign IPMN (52%) rather than in malignant ones (39%). This risk factor only appears in the International consensus as a worrisome feature with a sensitivity of 39% and a specificity of 48% in our study. This over-diagnosis in EUS (Se EUS = 62%) can be explained by the absence of a precise definition in the International consensus, in

particular in the absence of a thickening size. In addition, mucus impaction can mimic wall thickening and only contrast-enhanced EUS can differentiate mucus from solid thickened wall cyst. Contrast-enhanced was not performed in our first EUS and may explain this increase compared to CT-scan or MRI. By focusing on the high-risk criteria, we did not find any difference in distribution according to the imaging modality, with however a small number of patients have benefited from the three types of examination (56/102 patients), it was similar with another study ³¹.

According to each algorithm of management, the American guidelines, which are the oldest, seem to be less efficient but keep a high sensitivity of 79%. The International consensus seems to be the most suitable for our cohort with high sensitivity and specificity (86% and 64% respectively). The more recent European guidelines favour surgery as soon as there is one absolute indication or one relative indication without comorbidity, resulting in low specificity of 22% while maintaining high sensitivity of 96%.

We found no significant difference between the percentage of benign and malignant resected lesions before and after the implementation of a dedicated MTM for pancreatic cysts in 2016. This can be explained by the fact that, before 2016, patient's charts with high-risk criteria were all presented to a general digestive oncology staff with a radiologist, a gastroenterologist and a surgeon specialised in digestive diseases. It should be noted that between the two study periods the number of surgical resections roughly doubled, reinforcing the expertise of our centre.

The present study has several limitations. Limitations are inherent to the retrospective design. Missing data rate was important as only computerized data were collected to ensure high accuracy. Indeed, surgery was decided in our MTM pancreatic cyst in accordance with clinical, biological and radiological chart of the patient. Our expert biliopancreatic disease team performed surgery. Then the patients were referred to his usual physician with limited access to medical chart. These missing data constitute a major bias in the interpretation of results. Thus, major issues left unexplored as clinical long-term follow-up, disease recurrence, disease-specific survival and overall survival. In analytical statistics, no significant difference could be found for usual known criteria of malignancy likely due to a lack of power and so no regression analyses were performed.

Nevertheless, to our knowledge, there are just three recent studies that compare the diagnosis yield of the three available recommendations on IPMN management according to surgical specimen ³²⁻³⁴. Our study is the first one to compare sensitivity and specificity of each risk factor, consensus or guidelines, and imaging modalities with the same cohort of operated patients. Our data are comparable with the very recent study by Crippa *et al.* (2021) showing a sensitivity of 83% for the international consensus and of 99% for the European guidelines; however, the specificities were lower of 37.5% and 2% respectively. The authors assessed a risk of overtreatment of 40% and 25.5% by applying European guidelines and international consensus ³². They concluded that EUS could play a role in improving the diagnostic performance of IPMNs and identifying lesions that have a surgical indication. Our study corroborates these findings. A solution could be to repeat EUS-FNA for cytology in surveillance of IPMNs with clinical suspicion of malignancy as suggested by the study of Faias *et al.* with increasing neoplasm diagnoses, changing decision toward surgery in almost 20% of patients while excluding IPMNs with mural nodules from unnecessary resections ³⁵. In particular, given an incidence of pancreatic cancer in patients carrying BD-IPMN without significant change during the first five years of the diagnosis remaining low around 1%, but with an incidence of predictive factors of malignancy estimated at 29 % ²⁵.

_____In conclusion, our cohort demonstrates that obstructive jaundice in a patient with IPMN of the head of the pancreas, nodule ≥ 5 mm, parenchymal mass has the higher accuracy for malignant IPMN diagnosis. Positive cytology for high-grade dysplasia obtained by EUS-FNA has a high specificity. International consensus seems to be the most suitable for our cohort with high sensitivity and specificity. EUS may overestimate thickened/enhancing cyst walls, criteria that should not by itself lead to surgery.

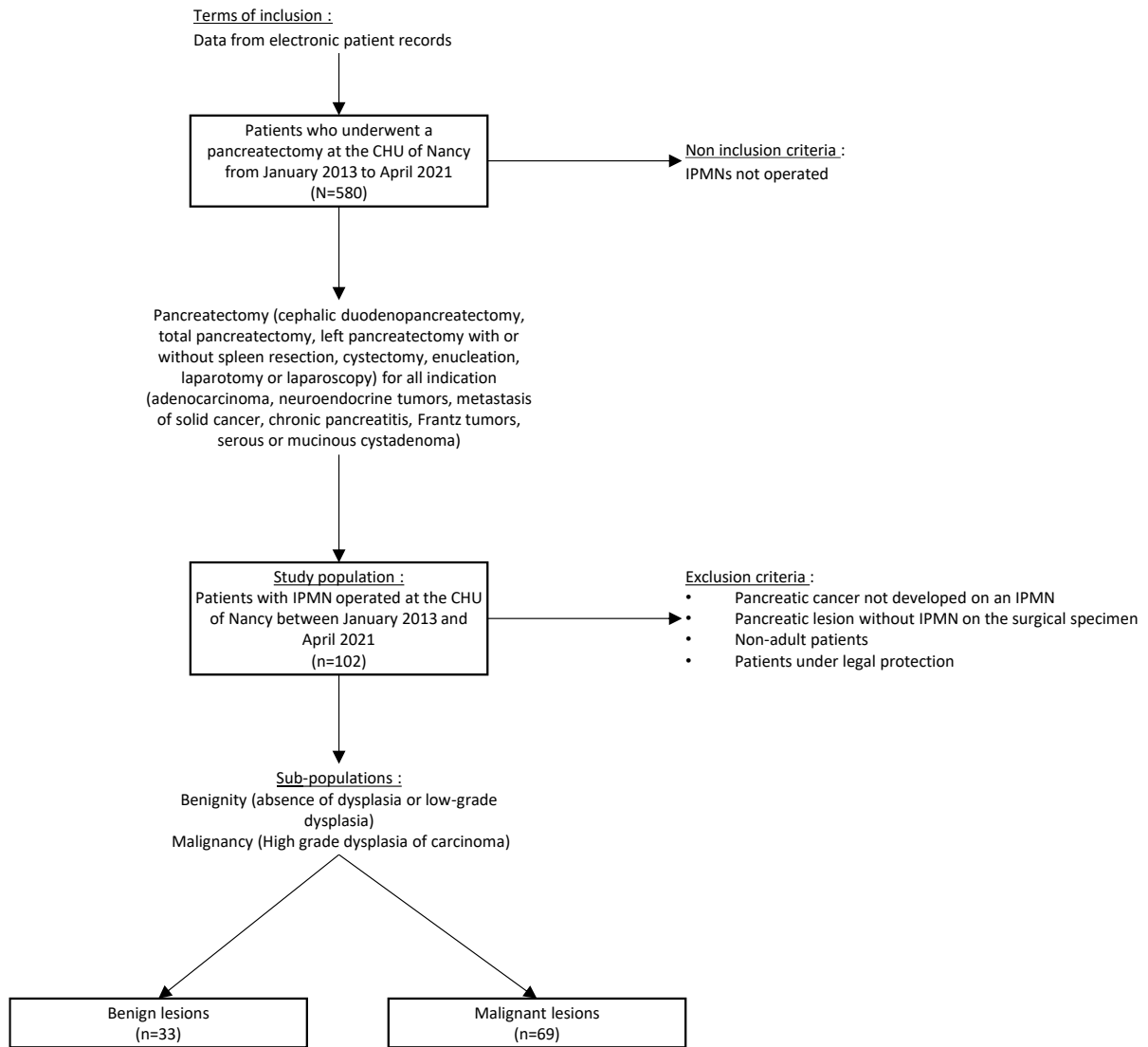


Figure 1: Patient flow chart

TABLE 1: Baseline patient clinical characteristics.

Variables, n (%)	Total (n = 102)	Benign lesion (n = 33)	Malignant lesion (n = 69)	p
Gender				0.022
Man	56 (55)	24 (73)	32 (46)	
Woman	46 (45)	9 (27)	37 (54)	
Age, Mean ± SD	67.89 ± 9.28	67.3 ± 11.72	68.17 ± 7.93	0.701
Smoking	(n = 97)	(n = 31)	(n = 66)	0.698
No	50 (52)	15 (48)	35 (53)	
Active	23 (24)	9 (29)	14 (21)	
Weaned	24 (25)	7 (23)	17 (26)	
Ethylism	(n = 96)	(n = 32)	(n = 64)	0.322
No	73 (76)	24 (75)	49 (77)	
Active	16 (17)	4 (12)	12 (19)	
Weaned	7 (7)	4 (12)	3 (5)	
History of acute pancreatitis	30/98 (31)	8/31 (26)	22/67 (33)	0.641
Diabetes	(n = 98)	(n = 32)	(n = 66)	0.059
No	52 (53)	22 (69)	30 (45)	
Prior	30 (31)	8 (25)	22 (33)	
Secondary to surgery	16 (16)	2 (6)	14 (21)	
New diabetes	6/97 (6)	1/31 (3)	5/66 (8)	0.661
Family history of pancreatic cancer	6/95 (6)	3/31 (10)	3/64 (5)	0.388
Severe comorbidities	37/99 (37)	11/32 (34)	26/67 (39)	0.838
Obstructive jaundice	12/95 (13)	0/32 (0)	12/63 (19)	0.007
Conjugated bilirubin (mg/L), Median (IQR)	18.00 (6.00, 74.50)	5.00 (3.50, 5.50)	26.50 (8.00, 90.00)	0.030
Blood CA.19.9 (U/mL), Median (IQR)	46.50 (23.50, 103.00)	9.00 (9.00, 9.00)	49.00 (31.50, 128.00)	0.297
Elevated blood CA19.9,	11/22 (50)	0/2 (0)	11/20 (55)	0.476

TABLE 2: Baseline multimodal imaging characteristics.

Variables, n (%)	Total (n = 102)	Benign lesion (n = 33)	Malignant lesion (n = 69)	p
Morphological type of IPMN				0.013
Mixed IPMN	44 (43)	10 (30)	34 (49)	
Branch duct IPMN	25 (25)	14 (42)	11 (16)	
Main duct IPMN	33 (32)	9 (27)	24 (35)	
Monitoring rythm (month), Median (IQR)	3.00 (1.00, 6.00)	6.00 (3.00, 12.00)	2.00 (1.00, 4.00)	< 0.001
Monitoring period (month), Median (IQR)	6.00 (2.00, 24.00)	23.00 (11.00, 43.75)	3.00 (1.00, 10.00)	< 0.001
Solid nodule	57/99 (58)	9/31 (29)	48/71 (71)	< 0.001
Nodule <5mm with contrast enhancement	11/98 (11)	5/31 (16)	6/67 (9)	0.317
Nodule >5mm with contrast enhancement	47/98 (48)	4/31 (13)	43/67 (64)	< 0.001
Parenchymal tissue mass	13/98 (13)	0/31 (0)	13/67 (19)	0.008
Calcification of the lesion	14/97 (14)	6/32 (19)	8/65 (12)	0.540
Cyst≥ 30mm	43/97 (44)	21/31 (68)	22/66 (33)	0.003
BD-IPMN >40mm	17/96 (18)	11/30 (37)	6/66 (9)	0.003
Dilated MPD	83/99 (84)	23/32 (72)	60/67 (90)	0.052
MPD between 5 and 9.9mm	53/98 (54)	16/32 (50)	37/66 (56)	0.727
MPD ≥ 10mm	32/97 (33)	7/31 (23)	25/66 (38)	0.207
Change of size of the MPD with distal pancreateic atrophy	22/98 (22)	7/31 (23)	15/67 (22)	1.000
Reinforced and thickened cyst walls	42/97 (43)	16/31 (52)	26/66 (39)	0.361
Lymphadenopathy,	9/98 (9)	0/31 (0)	9/67 (13)	0.054
Growth of cyst >5mm in 2 years	18/96 (19)	9/31 (29)	9/65 (14)	0.133
Growth of secondary ducts >5mm in 1 year	14/96 (15)	5/30 (17)	9/66 (14)	0.758

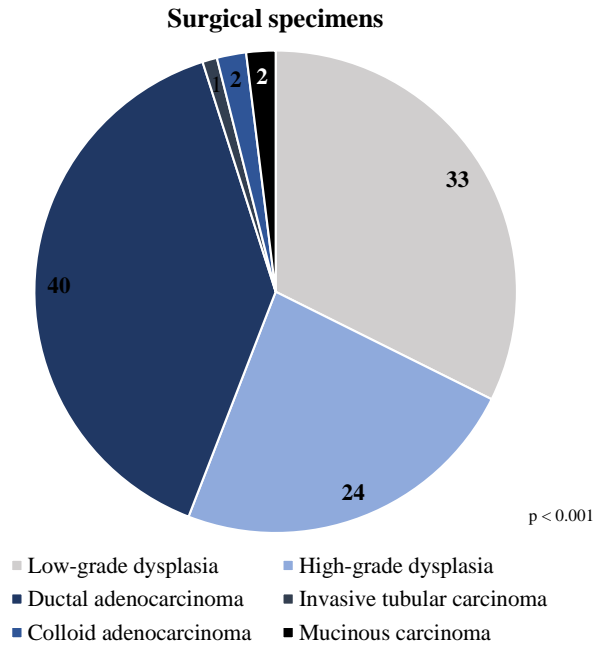


Figure 2: Surgical specimens

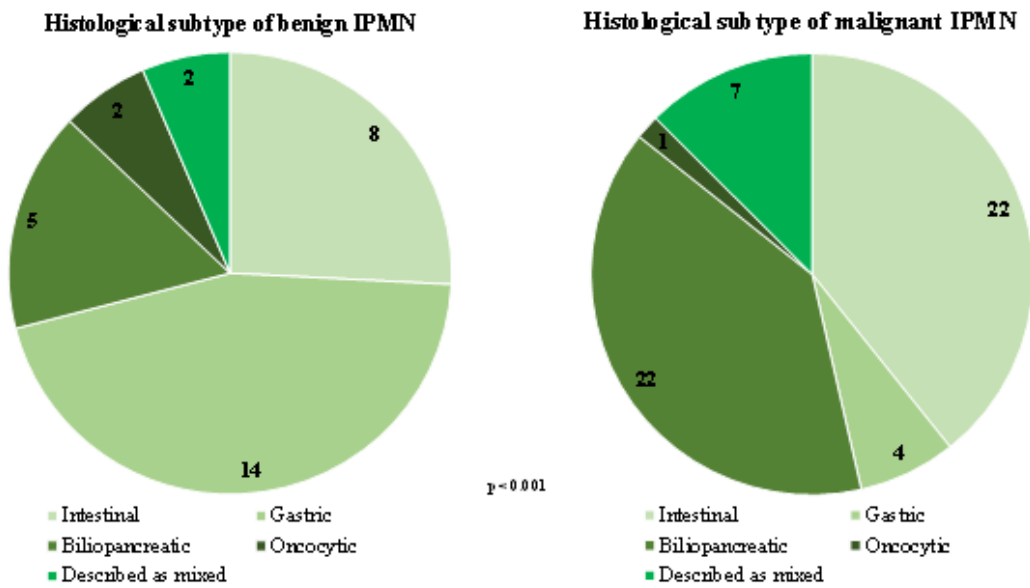


Figure 3: Histological subtype of IPMN

TABLE 4: Baseline Endoscopic Ultrasound-Guided Fine Needle Aspiration characteristics

Endoscopic ultrasound-Guided Fine Needle Aspiration	Total (n = 40)	Benign lesion (n = 11)	Malignant lesion (n = 29)	p
Low-grade dysplasia, n (%)	9 (23)	6 (55)	3 (10)	0.008
High-grade dysplasia, n (%)	17 (42)	0 (0)	17 (59)	< 0.001

TABLE 5: Diagnostic yield of predictive factors

Variables	Sensitivity (95% CI)	Specificity (95% CI)	Positive predictive value (95% CI)	Negative predictive value (95% CI)
History of acute pancreatitis	0.34 (0.23-0.46)	0.75 (0.57-0.89)	0.74 (0.55-0.88)	0.35 (0.24-0.47)
Family history of 1st-degree pancreatic cancer	0.05 (0.01-0.13)	0.90 (0.74-0.98)	0.50 (0.12-0.88)	0.31 (0.22-0.42)
Diabetes	0.94 (0.79-0.99)	0.73 (0.54- 0.88)	0.79 (0.63-0.90)	0.92 (0.73-0.99)
New diabetes	0.08 (0.03-0.17)	0.97 (0.83-1.00)	0.83 (0.36-1.00)	0.33 (0.23-0.44)
Obstructive jaundice	0.19 (0.10-0.31)	1.00 (0.89-1.00)	1.00 (0.74-1.00)	0.39 (0.28-0.50)
Conjugated bilirubin	0.50 (0.01-0.99)	1.00 (0.02-1.00)	1.00 (0.02-1.00)	0.50 (0.01-0.99)
Cytolysis	0.25 (0.14-0.38)	0.96 (0.79-1.00)	0.93 (0.68-1.00)	0.35 (0.24-0.48)
Cholestasis	0.30 (0.19-0.44)	1.00 (0.86-1.00)	1.00 (0.80-1.00)	0.38 (0.26-0.51)
Elevated blood CA19.9	0.55 (0.32-0.77)	1.00 (0.16-1.00)	1.00 (0.72-1.00)	0.18 (0.02-0.52)
Morphological type of IPMN	0.79 (0.64-0.90)	0.42 (0.22-0.63)	0.71 (0.56-0.83)	0.53 (0.29-0.76)
Cyst greater than or equal to 3cm	0.33 (0.22-0.46)	0.32 (0.17-0.51)	0.51 (0.35-0.67)	0.19 (0.09-0.31)
BD-IPMN greater than 40mm	0.09 (0.03-0.19)	0.63 (0.44-0.80)	0.35 (0.14-0.62)	0.24 (0.15-0.35)
Dilated MPD	0.90 (0.80-0.96)	0.28 (0.14- 0.47)	0.72 (0.61-0.82)	0.56 (0.30-0.80)
MPD between 5 and 9.9mm	0.56 (0.43-0.68)	0.50 (0.32-0.68)	0.70 (0.56-0.82)	0.36 (0.22-0.51)
MPD greater than 10mm	0.38 (0.26-0.51)	0.77 (0.59-0.90)	0.78 (0.60-0.91)	0.37 (0.25-0.50)
Solid nodule	0.71 (0.58-0.81)	0.71 (0.52-0.86)	0.84 (0.72-0.93)	0.52 (0.36-0.68)
Nodule less than 5mm	0.09 (0.03-0.18)	0.84 (0.66-0.95)	0.55 (0.23-0.83)	0.30 (0.21-0.41)
Nodule greater than 5mm	0.64 (0.52-0.76)	0.87 (0.70-0.96)	0.91 (0.80-0.98)	0.53 (0.38-0.67)
Parenchymal tissue mass	0.19 (0.11-0.31)	1.00 (0.89-1.00)	1.00 (0.75-1.00)	0.36 (0.26-0.48)
Reinforced and thickened cyst walls	0.39 (0.28-0.52)	0.48 (0.30-0.67)	0.62 (0.46-0.76)	0.27 (0.16-0.41)
Change of size of the main pancreatic duct with distal atrophy	0.22 (0.13-0.34)	0.77 (0.59-0.90)	0.68 (0.45-0.86)	0.32 (0.21-0.43)
Lymphadenopathy	0.13 (0.06-0.24)	1.00 (0.89-1.00)	1.00 (0.66-1.00)	0.35 (0.25-0.46)
Growth of cyst greater than 5mm in 2 years	0.14 (0.07-0.25)	0.71 (0.52-0.86)	0.50 (0.26-0.74)	0.28 (0.19-0.40)
Growth of secondary ducts greater than 5mm in on year	0.14 (0.06-0.24)	0.83 (0.65-0.94)	0.64 (0.35-0.87)	0.30 (0.21-0.42)
Suspicious cytology	0.59 (0.39-0.76)	1.00 (0.72-1.00)	1.00 (0.80-1.00)	0.48 (0.27-0.69)
Histological subtype of IPMN	0.71 (0.29-0.96)	0.36 (0.17-0.59)	0.26 (0.09-0.51)	0.80 (0.44-0.97)

TABLE 6: Diagnostic yield of guidelines

	Surgery	Benign	Malignant	Sensitivity	Specificity	Positive predictive value	Negative predictive value
		lesion	lesion				
American recommendations	Indicated	17	53	0.79	0.45	0.76	0.50
	Not indicated	14	14	(95% CI: 0.67, 0.88)	(95% CI: 0.27, 0.64)	(95% CI: 0.64, 0.85)	(95% CI: 0.31, 0.69)
(n = 98)							
International consensus	Indicated	12	59	0.86	0.64	0.83	0.68
	Not indicated	21	10	(95% CI: 0.75, 0.93)	(95% CI: 0.45, 0.80)	(95% CI: 0.72, 0.91)	(95% CI: 0.49, 0.83)
(n = 102)							
European recommendations	Indicated	25	66	0.96	0.22	0.73	0.70
	Not indicated	7	3	(95% CI: 0.88, 0.99)	(95% CI: 0.09, 0.40)	(95% CI: 0.62, 0.81)	(95% CI: 0.35, 0.93)
(n = 101)							

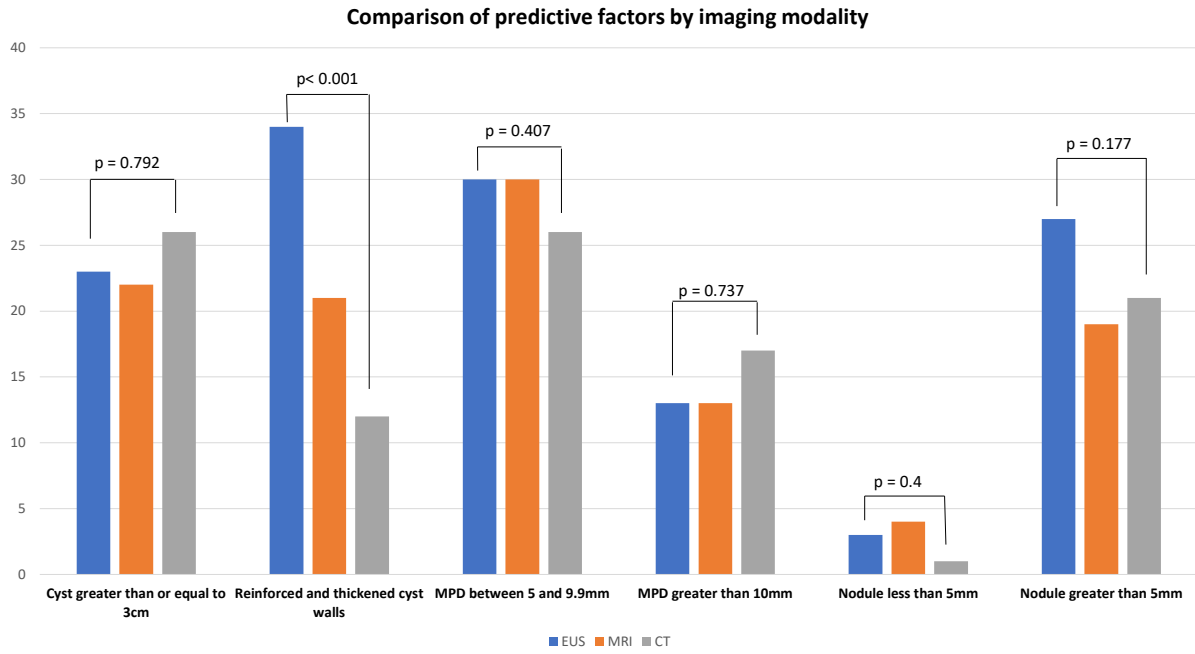


FIGURE 4: Diagnostic yield of multimodal imaging

TABLE 7: Diagnostic yield of High-risk factors and thickened/enhancing cyst walls in multimodal imaging

(n = 56)		Reinforced and thickened cyst walls	Nodule greater than 5mm	MPD greater than 10mm
CT	Sensitivity (95% CI)	0.21 (0.09, 0.38)	0.50 (0.32, 0.68)	0.43 (0.26, 0.61)
	Specificity (95% CI)	0.76 (0.53, 0.92)	0.81 (0.58, 0.95)	0.90 (0.70, 0.99)
	Positive predictive value (95% CI)	0.58 (0.28, 0.85)	0.81 (0.58, 0.95)	0.88 (0.64, 0.99)
	Negative predictive value (95% CI)	0.37 (0.23, 0.53)	0.50 (0.32, 0.68)	0.49 (0.32, 0.65)
	Sensitivity (95% CI)	0.39 (0.23, 0.58)	0.42 (0.25, 0.61)	0.33 (0.18, 0.52)
	Specificity (95% CI)	0.60 (0.36, 0.81)	0.76 (0.53, 0.92)	0.90 (0.70, 0.99)
MRI	Positive predictive value (95% CI)	0.62 (0.38, 0.82)	0.74 (0.49, 0.91)	0.85 (0.55, 0.98)
	Negative predictive value (95% CI)	0.38 (0.21, 0.56)	0.46 (0.29, 0.63)	0.46 (0.31, 0.63)
	Sensitivity (95% CI)	0.62 (0.44, 0.79)	0.61 (0.42, 0.77)	0.28 (0.14, 0.47)
	Specificity (95% CI)	0.30 (0.12, 0.54)	0.63 (0.38, 0.84)	0.79 (0.54, 0.94)
EUS	Positive predictive value (95% CI)	0.59 (0.41, 0.75)	0.74 (0.54, 0.89)	0.69 (0.39, 0.91)
	Negative predictive value (95% CI)	0.33 (0.13, 0.59)	0.48 (0.28, 0.69)	0.39 (0.24, 0.57)

REFERENCES

1. Basturk, O. *et al.* A Revised Classification System and Recommendations From the Baltimore Consensus Meeting for Neoplastic Precursor Lesions in the Pancreas. *Am. J. Surg. Pathol.* **39**, 1730–1741 (2015).
2. Roch, A. M. *et al.* Nonoperative management of main pancreatic duct-involved intraductal papillary mucinous neoplasm might be indicated in select patients. *J. Am. Coll. Surg.* **219**, 122–129 (2014).
3. Distler, M., Welsch, T., Aust, D., Weitz, J. & Grützmann, R. [Intraductal papillary mucinous neoplasm of the pancreas (IPMN)--standards and new aspects]. *Zentralbl. Chir.* **139**, 308–317 (2014).
4. Distler, M., Aust, D., Weitz, J., Pilarsky, C. & Grützmann, R. Precursor lesions for sporadic pancreatic cancer: PanIN, IPMN, and MCN. *BioMed Res. Int.* **2014**, 474905 (2014).
5. Kawakubo, K. *et al.* Incidence of extrapancreatic malignancies in patients with intraductal papillary mucinous neoplasms of the pancreas. *Gut* **60**, 1249–1253 (2011).
6. Pergolini, I. *et al.* Long-term Risk of Pancreatic Malignancy in Patients With Branch Duct Intraductal Papillary Mucinous Neoplasm in a Referral Center. *Gastroenterology* **153**, 1284–1294.e1 (2017).
7. European Study Group on Cystic Tumours of the Pancreas. European evidence-based guidelines on pancreatic cystic neoplasms. *Gut* **67**, 789–804 (2018).
8. Kromrey, M.-L. *et al.* Prospective study on the incidence, prevalence and 5-year pancreatic-related mortality of pancreatic cysts in a population-based study. *Gut* **67**, 138–145 (2018).
9. Tanaka, M. *et al.* Revisions of international consensus Fukuoka guidelines for the management of IPMN of the pancreas. *Pancreatol. Off. J. Int. Assoc. Pancreatol. IAP AI* **17**, 738–753 (2017).
10. Takeshita, K. *et al.* Differential diagnosis of benign or malignant intraductal papillary mucinous neoplasm of the pancreas by multidetector row helical computed tomography: evaluation of predictive factors by logistic regression analysis. *J. Comput. Assist. Tomogr.* **32**, 191–197 (2008).

11. Irie, H. *et al.* MR cholangiopancreatographic differentiation of benign and malignant intraductal mucin-producing tumors of the pancreas. *AJR Am. J. Roentgenol.* **174**, 1403–1408 (2000).
12. Vege, S. S. *et al.* American gastroenterological association institute guideline on the diagnosis and management of asymptomatic neoplastic pancreatic cysts. *Gastroenterology* **148**, 819–822; quiz 823–824 (2015).
13. Nagtegaal, I. D. *et al.* The 2019 WHO classification of tumours of the digestive system. *Histopathology* **76**, 182–188 (2020).
14. Masaki, Y. *et al.* Should we regard all main duct type intraductal papillary mucinous neoplasms of the pancreas (MD-IPMN) as an indication of surgery? -A retrospective study in 29 patients with MD-IPMN showing mural nodules. *Pancreatol. Off. J. Int. Assoc. Pancreatol. IAP AI* **19**, 352–359 (2019).
15. Taouli, B. *et al.* Intraductal papillary mucinous tumors of the pancreas: helical CT with histopathologic correlation. *Radiology* **217**, 757–764 (2000).
16. Katabi, N. & Klimstra, D. S. Intraductal papillary mucinous neoplasms of the pancreas: clinical and pathological features and diagnostic approach. *J. Clin. Pathol.* **61**, 1303–1313 (2008).
17. Furukawa, T. *et al.* Classification of types of intraductal papillary-mucinous neoplasm of the pancreas: a consensus study. *Virchows Arch. Int. J. Pathol.* **447**, 794–799 (2005).
18. Furukawa, T. *et al.* Prognostic relevance of morphological types of intraductal papillary mucinous neoplasms of the pancreas. *Gut* **60**, 509–516 (2011).
19. Furukawa, T. *et al.* A Consensus Study of the Grading and Typing of Intraductal Papillary Mucinous Neoplasms of the Pancreas. *Pancreas* **48**, 480–487 (2019).
20. Adsay, N. V. *et al.* Pathologically and biologically distinct types of epithelium in intraductal papillary mucinous neoplasms: delineation of an ‘intestinal’ pathway of carcinogenesis in the pancreas. *Am. J. Surg. Pathol.* **28**, 839–848 (2004).
21. Ban, S. *et al.* Intraductal papillary mucinous neoplasm (IPMN) of the pancreas: its histopathologic difference between 2 major types. *Am. J. Surg. Pathol.* **30**, 1561–1569 (2006).

22. Koshita, S. *et al.* Pancreatic juice cytology with immunohistochemistry to detect malignancy and histologic subtypes in patients with branch duct type intraductal papillary mucinous neoplasms of the pancreas. *Gastrointest. Endosc.* **85**, 1036–1046 (2017).
23. Tanaka, M. Current roles of endoscopy in the management of intraductal papillary mucinous neoplasm of the pancreas. *Dig. Endosc. Off. J. Jpn. Gastroenterol. Endosc. Soc.* **27**, 450–457 (2015).
24. Yamada, S. *et al.* Comparison of the international consensus guidelines for predicting malignancy in intraductal papillary mucinous neoplasms. *Surgery* **159**, 878–884 (2016).
25. Lee, B. S. *et al.* Long-term follow-up of branch-duct intraductal papillary mucinous neoplasms with No change in first 5 Years of diagnosis. *Pancreatol. Off. J. Int. Assoc. Pancreatol. IAP AI* **21**, 144–154 (2021).
26. Crippa, S. *et al.* Low progression of intraductal papillary mucinous neoplasms with worrisome features and high-risk stigmata undergoing non-operative management: a mid-term follow-up analysis. *Gut* **66**, 495–506 (2017).
27. Brugge, W. R. *et al.* Diagnosis of pancreatic cystic neoplasms: a report of the cooperative pancreatic cyst study. *Gastroenterology* **126**, 1330–1336 (2004).
28. van der Waaij, L. A., van Dullemen, H. M. & Porte, R. J. Cyst fluid analysis in the differential diagnosis of pancreatic cystic lesions: a pooled analysis. *Gastrointest. Endosc.* **62**, 383–389 (2005).
29. Andrea Lisotti *et al.* Contrast-enhanced EUS for the characterization of mural nodules within pancreatic cystic neoplasms: systematic review and meta-analysis.
30. Yashika, J. *et al.* Utility of multiphase contrast enhancement patterns on CEH-EUS for the differential diagnosis of IPMN-derived and conventional pancreatic cancer. *Pancreatol. Off. J. Int. Assoc. Pancreatol. IAP AI* **21**, 390–396 (2021).
31. Choi, S.-Y. *et al.* Diagnostic performance and imaging features for predicting the malignant potential of intraductal papillary mucinous neoplasm of the pancreas: a comparison of EUS, contrast-enhanced CT and MRI. *Abdom. Radiol. N. Y.* **42**, 1449–1458 (2017).

32. Crippa, S. *et al.* A tug-of-war in intraductal papillary mucinous neoplasms management: Comparison between 2017 International and 2018 European guidelines. *Dig. Liver Dis. Off. J. Ital. Soc. Gastroenterol. Ital. Assoc. Study Liver* **53**, 998–1003 (2021).
33. Djordjevic, V. *et al.* Comparison of Preoperative Evaluation with the Pathological Report in Intraductal Papillary Mucinous Neoplasms: A Single-Center Experience. *J. Clin. Med.* **10**, 678 (2021).
34. Kovacevic, B. *et al.* Diagnostic performance of current guidelines and postoperative outcome following surgical treatment of cystic pancreatic lesions - a 10-year single center experience. *Scand. J. Gastroenterol.* **55**, 1447–1453 (2020).
35. Faias, S. *et al.* A second endoscopic ultrasound with fine-needle aspiration for cytology identifies high-risk pancreatic cysts overlooked by current guidelines. *Diagn. Cytopathol.* **49**, 109–118 (2021).

DISCUSSION

Caractéristiques de la cohorte de l'étude

La cohorte de patient de notre étude semble être comparable à celles précédemment publiées, avec des caractéristiques de base similaires, notamment la fréquence des TIPMP branch duct, la prédominance des TIPMP mixte (24), la fréquence des sous-types histologiques (29), la prédominance des sous-types gastrique bénins et des sous-types intestinaux ou biliopancréatiques liés aux TIPMP malignes (26,28,33,34,112,113).

Principaux résultats

Dans notre étude, nous avons mis en évidence une sensibilité et une spécificité de l'ictère obstructif (dans un contexte de TIPMP de la tête du pancréas), d'une dilatation du CPP entre 5 et 9,9 mm, d'un CPP supérieur à 10 mm et de l'adénopathie comparables à celles décrites dans l'étude de Yamada et al (193).

Par ailleurs, un ictère obstructif, un nodule > 5 mm, et une masse parenchymateuse sont les plus précis pour le diagnostic de TIPMP maligne. La cytologie positive pour la dysplasie de haut grade obtenue par échocendoscopie a une spécificité élevée.

La survenue de diabète de novo est peu sensible, probablement du fait qu'il y avait au départ plus de patients diabétiques dans le groupe des lésions malignes (21 % contre 6 %, $p = 0.06$).

Selon chaque algorithme de prise en charge, les American guidelines semblent moins performantes mais gardent une sensibilité élevée de 79%, le consensus international semble être le plus adapté à notre cohorte avec une sensibilité et une spécificité élevées (respectivement 86 % et 64 %), et les European guidelines ont tendance à privilégier la chirurgie dès qu'il existe une indication absolue ou une indication relative sans comorbidité, d'où une faible spécificité de 22 % tout en maintenant une sensibilité élevée de 96 %.

Forces et limites de l'étude

La taille du kyste dans les TIPMP branch duct reste un sujet débattu lors de la prise de décision d'indication chirurgicale. Dans notre étude, un kyste supérieur ou égal à 30 mm était significativement plus observé dans les lésions bénignes. Le consensus international identifie la taille du kyste > 30 mm comme une caractéristique inquiétante et les european guidelines recommandent la chirurgie uniquement pour les TIPMP branch duct de plus de 40 mm, sauf si d'autres facteurs de

risque sont présents. Crippa et al. n'ont trouvé aucune corrélation entre la taille du kyste de plus de 30 mm ou 50 mm, l'augmentation de la taille de la TIPMP branch duct pendant le suivi et la survie à la fois en analyse univariée et multivariée. Dans leur étude, les lésions avaient une évolution très indolente, et les taux de survie globale et de survie spécifique à la maladie démontraient que ces patients décédaient principalement de causes non liées à la TIPMP, suggérant que la résection pancréatique serait un surtraitement pour la plupart d'entre eux (194).

L'échoendoscopie joue un rôle clé dans la gestion des algorithmes de prise en charge des TIPMP. L'American Gastroenterological Association et le consensus international recommandent sa réalisation. Selon les American guidelines, les kystes pancréatiques avec au moins deux caractéristiques à risque (taille > 30 mm, CPP dilaté ou la présence d'un composant solide associé) doivent être examinés par échoendoscopie (160), et pour le consensus international dès la présence de « worrisome features » (37).

Sur les 40 patients qui ont bénéficié d'une ponction par échoendoscopie, une cytologie dysplasique de haut grade a été trouvée chez 17 patients, qui avaient tous une lésion maligne à l'examen final de la pièce opératoire. Avec une spécificité de 100 %, notre étude souligne la grande précision diagnostique de l'échoendoscopie. Cependant, une faible sensibilité (59 %) souligne l'importance d'un échantillonnage de qualité et de l'analyse par un cytologiste expert (35). Ces résultats pourraient être améliorés par l'utilisation de l'échoendoscopie de contraste dont la sensibilité pour la caractérisation des nodules muraux abritant une dysplasie de haut grade ou un carcinome invasif serait de 88 à 97 % avec une spécificité de 79 à 90 % (107).

En comparant le rendement diagnostique des trois types d'imagerie, seules les parois des kystes épaissies et renforcées étaient significativement plus décrites dans les compte-rendu d'échoendoscopie. En outre, ce critère était plus fréquemment rencontré dans les TIPMP bénignes (52 %) que chez les malignes (39 %). Ce facteur de risque n'apparaît que dans le consensus international comme un « worrisome feature » avec une sensibilité de 39 % et une spécificité de 48 % dans notre étude. Ce sur-diagnostic dans l'échoendoscopie (Se EUS = 62 %) peut s'expliquer par l'absence de définition précise dans le consensus international, notamment en l'absence d'épaississement de la taille. De plus, l'impaction du mucus peut imiter l'épaississement de la paroi et seul l'EUS avec contraste peut différencier le mucus d'un kyste solide à paroi épaissie. L'injection de contraste n'a pas été réalisée lors des premières échoendoscopies et peut expliquer cette augmentation par rapport au scanner ou à l'IRM.

En comparant les critères à haut risque, que sont le CPP supérieur à 10 mm et le nodule supérieur à 5 mm, sur le plus petit nombre de patients ayant bénéficié des trois types d'examens (56/102 patients), nous ne trouvons pas de différence de performance diagnostique, ceci était concordant avec l'étude de Choi et al. retrouvant des aires sous la courbe de sensibilité et spécificité pour prédire les TIPMP malignes pour le scanner (ASC = 0,792), l'IRM (ASC = 0,742) et l'échoendoscopie (ASC = 0,733) comparables sans différence significative ($p > 0,05$) (195).

Nous n'avons pas trouvé de différence significative entre le pourcentage de lésions réséquées bénignes et malignes avant et après la mise en place d'une RCP dédiée aux kystes pancréatiques en 2016. Ceci peut s'expliquer par le fait qu'avant 2016, les dossiers des patients avec des critères à haut risque étaient tous déjà présentés lors de réunion d'oncologie digestive générale avec un radiologue, un gastro-entérologue et un chirurgien spécialisé dans les maladies digestives. Ceci étant, entre les deux périodes d'étude le nombre de résections chirurgicales a à peu près doublé, renforçant l'expertise de notre centre.

Cependant, notre étude présente plusieurs limites, inhérentes au caractère rétrospectif, avec un taux de données manquantes important car seules des données informatisées ont pu être collectées, résultant en un manque de puissance.

Le CHRU de Nancy étant un centre expert tertiaire, une partie importante de patients avait bénéficié d'un bilan étiologique et pré-thérapeutique avant la prise en charge au CHRU, et pour une partie d'entre eux, le suivi après traitement s'est fait auprès de leurs médecins habituels, avec ainsi un accès limité au dossier médical. Ces données manquantes constituent un biais majeur dans l'interprétation des résultats, et dans les analyses statistiques, aucune différence significative n'a pu être trouvée pour les critères connus habituels de malignité probablement en raison d'un manque de puissance et donc aucune analyse de régression n'a été effectuée.

En outre, certaines données sont restées inexplorées comme le suivi clinique à long terme, la récurrence de la maladie, la survie spécifique à la maladie et la survie globale.

CONCLUSION ET PERSPECTIVES

Actuellement à notre connaissance, il n'existe que trois études récentes qui comparent le rendement diagnostique des trois guidelines internationales de prise en charge des TIPMP à la pièce opératoire (196–198). Notre étude est la première à comparer la sensibilité et la spécificité de chaque facteur prédictif, des guidelines et des modalités d'imagerie à la même cohorte de patients opérés.

Nos données sont comparables à l'étude très récente de Crippa et al. de 2021 montrant une sensibilité de 83 % pour le consensus international et de 99 % pour les European guidelines ; cependant, les spécificités étaient à 37,5 % et 2 % respectivement. Cette étude concluait à un risque de surtraitement de 40 % et 25,5 % en appliquant les european guidelines et le consensus international (196).

Ainsi, l'échoendoscopie pourrait jouer un rôle dans l'amélioration des performances diagnostiques des TIPMP et dans l'identification des lésions à indication chirurgicale.

Cependant, comme notre étude l'a démontré, les critères échoendoscopiques doivent être précisés, notamment l'épaississement de parois du kyste qui peut être surestimé et ne devrait pas conduire à une intervention chirurgicale s'il est le seul. Une solution pourrait être de répéter l'échoendoscopie avec ponction dans la surveillance des TIPMP suspectes de malignité, comme cela a été montré dans l'étude de Faias et al. avec une augmentation des diagnostics de cancer, et changement de décision vers la chirurgie chez près de 20 % des patients, tout en excluant les TIPMP avec nodules muraux des résections inutiles (199).

Dans les centres avec chirurgie pancréatique à très haut volume, la mortalité liée à la chirurgie est généralement inférieure à 2 à 4 % (2/102, soit 2 % de mortalité par complications post-opératoires précoces dans notre cohorte) (185,196), tandis que la mortalité liée au cancer est presque égale à son incidence (85,196). Par conséquent, chaque « sous-traitement » entraîne potentiellement un décès lié au cancer.

Selon l'étude de Crippa 2021, sur 100 patients, le total estimé des décès serait considérablement différent et serait en faveur de l'application des European guidelines. Le taux de mortalité serait de 6,7 % en cas d'application du consensus international (4,7% résultant d'un sous-traitement des TIPMP et 2 % résultant de la mortalité liée à la chirurgie). Le taux de mortalité serait de 2,5 % en cas d'application des European guidelines (0,5 % résultant du sous-traitement des TIPMP et 2 % lié à la chirurgie). Le tableau théorique de leur étude changerait considérablement dans les centres à faible

volume où la mortalité après pancréatectomie peut être supérieure à 2 %. De plus, le bénéfice potentiel de la « chirurgie préventive » pour les TIPMP de bas grade doit être mis en balance avec le risque de complications à long terme (notamment le diabète), ainsi que la nécessité de surveiller le pancréas restant en raison de TIPMP métachrones ou du cancer pancréatique indépendant des TIPMP (les TIPMP étant un marqueur de l'état de prédisposition au cancer (77,81,200)).

Dans ce contexte, il pourrait être intéressant de réaliser des études de suivi à long terme afin de statuer sur les risques de sous-traitement, étant donné l'incidence de cancer du pancréas chez les patients porteurs de TIPMP branch duct sans évolution significative au cours des cinq premières années du diagnostic restant faible autour de 1%, mais avec une incidence de facteurs prédictifs de malignité estimée à 29 % (168).

En outre, ceci renforcerait l'intérêt d'une RCP dédiée aux lésions kystiques pancréatiques en personnalisant la prise en charge au cas par cas pour chaque patient. Les European guidelines pourraient être privilégiées chez un patient jeune sans comorbidité, et le consensus international chez un patient plus âgé avec comorbidité.

Par ailleurs, il pourrait être intéressant d'appliquer un score standardisé de calcul de comorbidité afin de préciser les patients éligibles à une chirurgie pancréatique (par exemple l'index de comorbidité de Charlson, score CACI).

Dans l'étude de Sahora et al., après une période médiane de suivi de 5 ans, 177 patients étaient décédés (24 % au total et 55 % des décès dans les 5 ans suivant le diagnostic de TIPMP), et 78 % des décès n'étaient pas liés aux TIPMP. La survie médiane pour tous les patients avec un score CACI de 7 ou plus était de 43 mois. Et l'analyse de régression multivariée avait révélé que le risque de décès non lié à une TIPMP dans les 3 ans suivant le diagnostic était 11 fois plus élevé pour les patients avec un score CACI de 7 ou plus que pour les patients avec des scores inférieurs.

Dès lors, le score CACI pourrait être utilisé pour identifier les patients présentant un risque élevé de décès dû à des facteurs autres que les TIPMP dans les années suivant le diagnostic, ces patients ne seraient donc pas éligibles à une résection pancréatique, ni à une surveillance (201).

BIBLIOGRAPHIE

1. Basturk O, Hong S-M, Wood LD, Adsay NV, Albores-Saavedra J, Biankin AV, et al. A Revised Classification System and Recommendations From the Baltimore Consensus Meeting for Neoplastic Precursor Lesions in the Pancreas. *Am J Surg Pathol.* déc 2015;39(12):1730-41.
2. Hruban RH, Adsay NV, Albores-Saavedra J, Compton C, Garrett ES, Goodman SN, et al. Pancreatic intraepithelial neoplasia: a new nomenclature and classification system for pancreatic duct lesions. *Am J Surg Pathol.* mai 2001;25(5):579-86.
3. Hruban RH, Takaori K, Klimstra DS, Adsay NV, Albores-Saavedra J, Biankin AV, et al. An illustrated consensus on the classification of pancreatic intraepithelial neoplasia and intraductal papillary mucinous neoplasms. *Am J Surg Pathol.* août 2004;28(8):977-87.
4. Fléjou J-F. [WHO Classification of digestive tumors: the fourth edition]. *Ann Pathol.* nov 2011;31(5 Suppl):S27-31.
5. Nagtegaal ID, Odze RD, Klimstra D, Paradis V, Rugge M, Schirmacher P, et al. The 2019 WHO classification of tumours of the digestive system. *Histopathology.* janv 2020;76(2):182-8.
6. Procacci C, Carbognin G, Biasiutti C, Guarise A, Ghirardi C, Schenal G. Intraductal papillary mucinous tumors of the pancreas: spectrum of CT and MR findings with pathologic correlation. *Eur Radiol.* 2001;11(10):1939-51.
7. Hara T, Yamaguchi T, Ishihara T, Tsuyuguchi T, Kondo F, Kato K, et al. Diagnosis and patient management of intraductal papillary-mucinous tumor of the pancreas by using peroral pancreatoscopy and intraductal ultrasonography. *Gastroenterology.* janv 2002;122(1):34-43.
8. Cuillerier E, Cellier C, Palazzo L, Deviere J, Rickaert F, Flejou JF, et al. [Intraductal papillary mucinous tumors of the pancreas: are there any preoperative clinical and laboratory factors predictive of degeneration. Results of a French-Belgium collective series]. *Ann Chir.* 1998;52(3):215-22.
9. Sugiyama M, Atomi Y. Intraductal papillary mucinous tumors of the pancreas: imaging studies and treatment strategies. *Ann Surg.* nov 1998;228(5):685-91.
10. Fernández-del Castillo C, Adsay NV. Intraductal papillary mucinous neoplasms of the pancreas. *Gastroenterology.* sept 2010;139(3):708-13, 713.e1-2.

11. Lubezky N, Ben-Haim M, Nakache R, Lahat G, Blachar A, Brazowski E, et al. Clinical presentation can predict disease course in patients with intraductal papillary mucinous neoplasm of the pancreas. *World J Surg.* janv 2010;34(1):126-32.
12. European Study Group on Cystic Tumours of the Pancreas. European evidence-based guidelines on pancreatic cystic neoplasms. *Gut.* mai 2018;67(5):789-804.
13. Roch AM, DeWitt JM, Al-Haddad MA, Schmidt CM, Ceppa EP, House MG, et al. Nonoperative management of main pancreatic duct-involved intraductal papillary mucinous neoplasm might be indicated in select patients. *J Am Coll Surg.* juill 2014;219(1):122-9.
14. Jang J-Y, Park T, Lee S, Kim Y, Lee SY, Kim S-W, et al. Proposed Nomogram Predicting the Individual Risk of Malignancy in the Patients With Branch Duct Type Intraductal Papillary Mucinous Neoplasms of the Pancreas. *Ann Surg.* déc 2017;266(6):1062-8.
15. Wang W, Zhang L, Chen L, Wei J, Sun Q, Xie Q, et al. Serum carcinoembryonic antigen and carbohydrate antigen 19-9 for prediction of malignancy and invasiveness in intraductal papillary mucinous neoplasms of the pancreas: A meta-analysis. *Biomed Rep.* janv 2015;3(1):43-50.
16. Kim JR, Jang J-Y, Kang MJ, Park T, Lee SY, Jung W, et al. Clinical implication of serum carcinoembryonic antigen and carbohydrate antigen 19-9 for the prediction of malignancy in intraductal papillary mucinous neoplasm of pancreas. *J Hepato-Biliary-Pancreat Sci.* sept 2015;22(9):699-707.
17. Fritz S, Hackert T, Hinz U, Hartwig W, Büchler MW, Werner J. Role of serum carbohydrate antigen 19-9 and carcinoembryonic antigen in distinguishing between benign and invasive intraductal papillary mucinous neoplasm of the pancreas. *Br J Surg.* janv 2011;98(1):104-10.
18. Roch AM, Ceppa EP, Al-Haddad MA, DeWitt JM, House MG, Zyromski NJ, et al. The natural history of main duct-involved, mixed-type intraductal papillary mucinous neoplasm: parameters predictive of progression. *Ann Surg.* oct 2014;260(4):680-8; discussion 688-690.
19. McCarty TR, Garg R, Rustagi T. Pancreatic cyst fluid glucose in differentiating mucinous from nonmucinous pancreatic cysts: a systematic review and meta-analysis. *Gastrointest Endosc.* oct 2021;94(4):698-712.e6.

20. Tanaka M, Chari S, Adsay V, Fernandez-del Castillo C, Falconi M, Shimizu M, et al. International consensus guidelines for management of intraductal papillary mucinous neoplasms and mucinous cystic neoplasms of the pancreas. *Pancreatol Off J Int Assoc Pancreatol IAP AI.* 2006;6(1-2):17-32.
21. Tanaka M, Fernández-del Castillo C, Adsay V, Chari S, Falconi M, Jang J-Y, et al. International consensus guidelines 2012 for the management of IPMN and MCN of the pancreas. *Pancreatol Off J Int Assoc Pancreatol IAP AI.* juin 2012;12(3):183-97.
22. Kuroda A. Kuroda A, et al. Historical views on « so-called » mucin producing tumor of the pancreas reappraisal of histological classification of the Japan Pancreas Society. *J Biliary Tract and Pancreas* 1997;18:615-8.
23. Valette O, Cuilleron M, Debelle L, Antunes L, Mosnier J, Régent D. IMAGERIE DES TUMEURS INTRACANALAIRES PAPILLAIRES MUCINEUSES DU PANCRÉAS : REVUE DE LA LITTÉRATURE. *J Radiol.* :13.
24. Taouli B, Vilgrain V, Vullierme MP, Terris B, Denys A, Sauvanet A, et al. Intraductal papillary mucinous tumors of the pancreas: helical CT with histopathologic correlation. *Radiology.* déc 2000;217(3):757-64.
25. Furukawa T, Takahashi T, Kobari M, Matsuno S. The mucus-hypersecreting tumor of the pancreas. Development and extension visualized by three-dimensional computerized mapping. *Cancer.* 15 sept 1992;70(6):1505-13.
26. Furukawa T, Klöppel G, Volkan Adsay N, Albores-Saavedra J, Fukushima N, Horii A, et al. Classification of types of intraductal papillary-mucinous neoplasm of the pancreas: a consensus study. *Virchows Arch Int J Pathol.* nov 2005;447(5):794-9.
27. Nakamura A, Horinouchi M, Goto M, Nagata K, Sakoda K, Takao S, et al. New classification of pancreatic intraductal papillary-mucinous tumour by mucin expression: its relationship with potential for malignancy. *J Pathol.* juin 2002;197(2):201-10.
28. Adsay NV, Merati K, Basturk O, Iacobuzio-Donahue C, Levi E, Cheng JD, et al. Pathologically and biologically distinct types of epithelium in intraductal papillary mucinous neoplasms: delineation of an « intestinal » pathway of carcinogenesis in the pancreas. *Am J Surg Pathol.* juill 2004;28(7):839-48.

29. Katabi N, Klimstra DS. Intraductal papillary mucinous neoplasms of the pancreas: clinical and pathological features and diagnostic approach. *J Clin Pathol.* déc 2008;61(12):1303-13.
30. Adsay NV, Conlon KC, Zee SY, Brennan MF, Klimstra DS. Intraductal papillary-mucinous neoplasms of the pancreas: an analysis of in situ and invasive carcinomas in 28 patients. *Cancer.* 1 janv 2002;94(1):62-77.
31. Kobari M, Egawa S, Shibuya K, Shimamura H, Sunamura M, Takeda K, et al. Intraductal papillary mucinous tumors of the pancreas comprise 2 clinical subtypes: differences in clinical characteristics and surgical management. *Arch Surg Chic Ill 1960.* oct 1999;134(10):1131-6.
32. Terris B, Ponsot P, Paye F, Hammel P, Sauvanet A, Molas G, et al. Intraductal papillary mucinous tumors of the pancreas confined to secondary ducts show less aggressive pathologic features as compared with those involving the main pancreatic duct. *Am J Surg Pathol.* oct 2000;24(10):1372-7.
33. Furukawa T, Hatori T, Fujita I, Yamamoto M, Kobayashi M, Ohike N, et al. Prognostic relevance of morphological types of intraductal papillary mucinous neoplasms of the pancreas. *Gut.* avr 2011;60(4):509-16.
34. Masaki Y, Koshita S, Noda Y, Kanno Y, Ogawa T, Masu K, et al. Should we regard all main duct type intraductal papillary mucinous neoplasms of the pancreas (MD-IPMN) as an indication of surgery? -A retrospective study in 29 patients with MD-IPMN showing mural nodules. *Pancreatol Off J Int Assoc Pancreatol IAP AI.* mars 2019;19(2):352-9.
35. Koshita S, Noda Y, Ito K, Kanno Y, Ogawa T, Masu K, et al. Pancreatic juice cytology with immunohistochemistry to detect malignancy and histologic subtypes in patients with branch duct type intraductal papillary mucinous neoplasms of the pancreas. *Gastrointest Endosc.* mai 2017;85(5):1036-46.
36. Lupinacci RM. Caractérisation anatomo-clinique et phénotypique des adénocarcinomes canaux du pancréas avec instabilité des microsatellites. :165.
37. Tanaka M, Fernández-Del Castillo C, Kamisawa T, Jang JY, Levy P, Ohtsuka T, et al. Revisions of international consensus Fukuoka guidelines for the management of IPMN of the pancreas. *Pancreatol Off J Int Assoc Pancreatol IAP AI.* oct 2017;17(5):738-53.

38. Kromrey M-L, Bülow R, Hübner J, Paperlein C, Lerch MM, Ittermann T, et al. Prospective study on the incidence, prevalence and 5-year pancreatic-related mortality of pancreatic cysts in a population-based study. *Gut*. janv 2018;67(1):138-45.
39. Al-Haddad M, Schmidt MC, Sandrasegaran K, Dewitt J. Diagnosis and treatment of cystic pancreatic tumors. *Clin Gastroenterol Hepatol Off Clin Pract J Am Gastroenterol Assoc*. août 2011;9(8):635-48.
40. Silas AM, Morrin MM, Raptopoulos V, Keogan MT. Intraductal papillary mucinous tumors of the pancreas. *AJR Am J Roentgenol*. janv 2001;176(1):179-85.
41. Oh H-C, Kim M-H, Hwang CY, Lee TY, Lee SS, Seo D-W, et al. Cystic lesions of the pancreas: challenging issues in clinical practice. *Am J Gastroenterol*. janv 2008;103(1):229-39; quiz 228, 240.
42. de Jong K, Nio CY, Hermans JJ, Dijkgraaf MG, Gouma DJ, van Eijck CHJ, et al. High prevalence of pancreatic cysts detected by screening magnetic resonance imaging examinations. *Clin Gastroenterol Hepatol Off Clin Pract J Am Gastroenterol Assoc*. sept 2010;8(9):806-11.
43. Brugge WR, Lewandrowski K, Lee-Lewandrowski E, Centeno BA, Szydlo T, Regan S, et al. Diagnosis of pancreatic cystic neoplasms: a report of the cooperative pancreatic cyst study. *Gastroenterology*. mai 2004;126(5):1330-6.
44. Le Borgne J, de Calan L, Partensky C. Cystadenomas and cystadenocarcinomas of the pancreas: a multiinstitutional retrospective study of 398 cases. French Surgical Association. *Ann Surg*. août 1999;230(2):152-61.
45. Khurana B, Mortelé KJ, Glickman J, Silverman SG, Ros PR. Macrocystic serous adenoma of the pancreas: radiologic-pathologic correlation. *AJR Am J Roentgenol*. juill 2003;181(1):119-23.
46. Kim SY, Lee JM, Kim SH, Shin K-S, Kim YJ, An SK, et al. Macrocystic neoplasms of the pancreas: CT differentiation of serous oligocystic adenoma from mucinous cystadenoma and intraductal papillary mucinous tumor. *AJR Am J Roentgenol*. nov 2006;187(5):1192-8.
47. Warshaw AL, Compton CC, Lewandrowski K, Cardenosa G, Mueller PR. Cystic tumors of the pancreas. New clinical, radiologic, and pathologic observations in 67 patients. *Ann Surg*. oct 1990;212(4):432-43; discussion 444-445.

48. Cohen-Scali F, Vilgrain V, Brancatelli G, Hammel P, Vullierme M-P, Sauvanet A, et al. Discrimination of unilocular macrocystic serous cystadenoma from pancreatic pseudocyst and mucinous cystadenoma with CT: initial observations. *Radiology*. sept 2003;228(3):727-33.
49. Jais B, Rebours V, Malleo G, Salvia R, Fontana M, Maggino L, et al. Serous cystic neoplasm of the pancreas: a multinational study of 2622 patients under the auspices of the International Association of Pancreatology and European Pancreatic Club (European Study Group on Cystic Tumors of the Pancreas). *Gut*. févr 2016;65(2):305-12.
50. O'Toole D, Palazzo L, Hammel P, Ben Yaghle L, Couvelard A, Felce-Dachez M, et al. Macrocystic pancreatic cystadenoma: The role of EUS and cyst fluid analysis in distinguishing mucinous and serous lesions. *Gastrointest Endosc*. juin 2004;59(7):823-9.
51. Basturk O, Coban I, Adsay NV. Pancreatic cysts: pathologic classification, differential diagnosis, and clinical implications. *Arch Pathol Lab Med*. mars 2009;133(3):423-38.
52. Bessaoud NB. Imagerie (scanner et IRM) du cystadénome séreux pancréatique: comparaison de lésions résequées et lésions non résequées. :68.
53. Brugge WR. Diagnosis and management of cystic lesions of the pancreas. *J Gastrointest Oncol*. août 2015;6(4):375-88.
54. Testini M, Gurrado A, Lissidini G, Venezia P, Greco L, Piccinni G. Management of mucinous cystic neoplasms of the pancreas. *World J Gastroenterol*. 7 déc 2010;16(45):5682-92.
55. Demos TC, Posniak HV, Harmath C, Olson MC, Aranha G. Cystic lesions of the pancreas. *AJR Am J Roentgenol*. déc 2002;179(6):1375-88.
56. Sahani DV, Kadavigere R, Saokar A, Fernandez-del Castillo C, Brugge WR, Hahn PF. Cystic pancreatic lesions: a simple imaging-based classification system for guiding management. *Radiogr Rev Publ Radiol Soc N Am Inc*. déc 2005;25(6):1471-84.
57. Crippa S, Salvia R, Warshaw AL, Domínguez I, Bassi C, Falconi M, et al. Mucinous cystic neoplasm of the pancreas is not an aggressive entity: lessons from 163 resected patients. *Ann Surg*. avr 2008;247(4):571-9.
58. Hammel P. [Incidental pancreatic tumors: diagnosis and management]. *Gastroenterol Clin Biol*. sept 2002;26(8-9):700-8.

59. Khalid A, Brugge W. ACG practice guidelines for the diagnosis and management of neoplastic pancreatic cysts. *Am J Gastroenterol.* oct 2007;102(10):2339-49.
60. Papavramidis T, Papavramidis S. Solid pseudopapillary tumors of the pancreas: review of 718 patients reported in English literature. *J Am Coll Surg.* juin 2005;200(6):965-72.
61. Scheiman JM. Cystic lesion of the pancreas. *Gastroenterology.* févr 2005;128(2):463-9.
62. Cerron-Vela CR, Moreno Navarro P, Araujo-Banchon WJ. [Tomographic characteristics of solid-pseudopapillary neoplasms (Frantz tumor).]. *Rev Fac Cienc Medicas Cordoba Argent.* 16 mars 2020;77(1):33-8.
63. Podevin J, Triaux S, Mirallié E, Le Borgne J. [Solid-pseudopapillary tumor of the pancreas: a clinical study of five cases, and review of the literature]. *Ann Chir.* oct 2003;128(8):543-8.
64. Peng C, Chen D, Zhou G, Yang W, Tao Z, Lei R, et al. The solid-pseudopapillary tumor of pancreas: the clinical characteristics and surgical treatment. *J Surg Res.* avr 2006;131(2):276-82.
65. Jakhlal N, Njoumi N, Hachi H, Bougtab A. [Solid pseudopapillary tumour of the pancreas: about a case and review of the literature]. *Pan Afr Med J.* 2016;24:104.
66. Petrone MC, Arcidiacono PG. Role of endoscopic ultrasound in the diagnosis of cystic tumours of the pancreas. *Dig Liver Dis Off J Ital Soc Gastroenterol Ital Assoc Study Liver.* nov 2008;40(11):847-53.
67. Les lésions kystiques du pancréas sous l'angle du médecin de premier recours [Internet]. *Revue Medicale Suisse.* [cité 19 sept 2021]. Disponible sur: <https://www.revmed.ch/revue-medicale-suisse/2016/revue-medicale-suisse-523/les-lesions-kystiques-du-pancreas-sous-l-angle-du-medecin-de-premier-recours>
68. Berman JJ, Albores-Saavedra J, Bostwick D, Delellis R, Eble J, Hamilton SR, et al. Precancer: a conceptual working definition -- results of a Consensus Conference. *Cancer Detect Prev.* 2006;30(5):387-94.
69. Brune K, Abe T, Canto M, O'Malley L, Klein AP, Maitra A, et al. Multifocal neoplastic precursor lesions associated with lobular atrophy of the pancreas in patients having a strong family history of pancreatic cancer. *Am J Surg Pathol.* sept 2006;30(9):1067-76.

70. Yamada M, Kozuka S, Yamao K, Nakazawa S, Naitoh Y, Tsukamoto Y. Mucin-producing tumor of the pancreas. *Cancer*. 1 juill 1991;68(1):159-68.
71. Furukawa T, Naitoh Y, Tsukamoto Y, Mitake M, Yamada M, Ishihara A, et al. New technique using intraductal ultrasonography for the diagnosis of diseases of the pancreatobiliary system. *J Ultrasound Med Off J Am Inst Ultrasound Med*. nov 1992;11(11):607-12.
72. Salvia R, Fernández-del Castillo C, Bassi C, Thayer SP, Falconi M, Mantovani W, et al. Main-duct intraductal papillary mucinous neoplasms of the pancreas: clinical predictors of malignancy and long-term survival following resection. *Ann Surg*. mai 2004;239(5):678-85; discussion 685-687.
73. Sohn TA, Yeo CJ, Cameron JL, Hruban RH, Fukushima N, Campbell KA, et al. Intraductal papillary mucinous neoplasms of the pancreas: an updated experience. *Ann Surg*. juin 2004;239(6):788-97; discussion 797-799.
74. Distler M, Welsch T, Aust D, Weitz J, Grützmann R. [Intraductal papillary mucinous neoplasm of the pancreas (IPMN)--standards and new aspects]. *Zentralbl Chir*. juin 2014;139(3):308-17.
75. Distler M, Aust D, Weitz J, Pilarsky C, Grützmann R. Precursor lesions for sporadic pancreatic cancer: PanIN, IPMN, and MCN. *BioMed Res Int*. 2014;2014:474905.
76. Kawakubo K, Tada M, Isayama H, Sasahira N, Nakai Y, Yamamoto K, et al. Incidence of extrapancreatic malignancies in patients with intraductal papillary mucinous neoplasms of the pancreas. *Gut*. sept 2011;60(9):1249-53.
77. Lafemina J, Katabi N, Klimstra D, Correa-Gallego C, Gaujoux S, Kingham TP, et al. Malignant progression in IPMN: a cohort analysis of patients initially selected for resection or observation. *Ann Surg Oncol*. févr 2013;20(2):440-7.
78. Ryan DP, Hong TS, Bardeesy N. Pancreatic adenocarcinoma. *N Engl J Med*. 11 sept 2014;371(11):1039-49.
79. Wu J, Matthaei H, Maitra A, Dal Molin M, Wood LD, Eshleman JR, et al. Recurrent GNAS mutations define an unexpected pathway for pancreatic cyst development. *Sci Transl Med*. 20 juill 2011;3(92):92ra66.
80. Nissim S, Idos GE, Wu B. Genetic markers of malignant transformation in intraductal papillary mucinous neoplasm of the pancreas: a meta-analysis. *Pancreas*. nov 2012;41(8):1195-205.

81. Oyama H, Tada M, Takagi K, Tateishi K, Hamada T, Nakai Y, et al. Long-term Risk of Malignancy in Branch-Duct Intraductal Papillary Mucinous Neoplasms. *Gastroenterology*. janv 2020;158(1):226-237.e5.
82. INSEE. Insee - Estimations de population (résultats provisoires arrêtés en mars 2021). 2021.
83. Rahib L, Smith BD, Aizenberg R, Rosenzweig AB, Fleshman JM, Matrisian LM. Projecting cancer incidence and deaths to 2030: the unexpected burden of thyroid, liver, and pancreas cancers in the United States. *Cancer Res*. 1 juin 2014;74(11):2913-21.
84. INCa 2020. CANCERS DU PANCRÉAS / Du diagnostic au suivi - Février 2020 - INCa. 2020.
85. Gautier Defosse, Sandra Le Guyader-Peyrou, Zoé Uhry, Pascale Grosclaude, Marc Colonna, Emmanuelle Dantony, et al. Estimations nationales de l'incidence et de la mortalité par cancer en France métropolitaine entre 1990 et 2018 - Étude à partir des registres des cancers du réseau Francim - Volume 1 : Tumeurs solides.
86. Winter JM, Cameron JL, Campbell KA, Arnold MA, Chang DC, Coleman J, et al. 1423 pancreaticoduodenectomies for pancreatic cancer: A single-institution experience. *J Gastrointest Surg Off J Soc Surg Aliment Tract*. nov 2006;10(9):1199-210; discussion 1210-1211.
87. Cress RD, Yin D, Clarke L, Bold R, Holly EA. Survival among patients with adenocarcinoma of the pancreas: a population-based study (United States). *Cancer Causes Control CCC*. mai 2006;17(4):403-9.
88. Street W. *Cancer Facts & Figures 2020*. 1930;76.
89. *Epidémiologie* [Internet]. [cité 18 juill 2021]. Disponible sur: <http://lesdonnees.e-cancer.fr/Themes/epidemiologie>
90. *Statistiques de survie pour le cancer du pancréas - Société canadienne* [Internet]. www.cancer.ca. [cité 18 juill 2021]. Disponible sur: <https://www.cancer.ca:443/fr-ca/cancer-information/cancer-type/pancreatic/prognosis-and-survival/survival-statistics/?region=on>
91. Spanknebel K, Conlon KC. Advances in the surgical management of pancreatic cancer. *Cancer J Sudbury Mass*. août 2001;7(4):312-23.

92. Sahora K, Mino-Kenudson M, Brugge W, Thayer SP, Ferrone CR, Sahani D, et al. Branch duct intraductal papillary mucinous neoplasms: does cyst size change the tip of the scale? A critical analysis of the revised international consensus guidelines in a large single-institutional series. *Ann Surg.* sept 2013;258(3):466-75.
93. Pergolini I, Sahora K, Ferrone CR, Morales-Oyarvide V, Wolpin BM, Mucci LA, et al. Long-term Risk of Pancreatic Malignancy in Patients With Branch Duct Intraductal Papillary Mucinous Neoplasm in a Referral Center. *Gastroenterology.* nov 2017;153(5):1284-1294.e1.
94. Lévy P, Jouannaud V, O'Toole D, Couvelard A, Vullierme MP, Palazzo L, et al. Natural history of intraductal papillary mucinous tumors of the pancreas: actuarial risk of malignancy. *Clin Gastroenterol Hepatol Off Clin Pract J Am Gastroenterol Assoc.* avr 2006;4(4):460-8.
95. Rautou P-E, Lévy P, Vullierme M-P, O'Toole D, Couvelard A, Cazals-Hatem D, et al. Morphologic changes in branch duct intraductal papillary mucinous neoplasms of the pancreas: a midterm follow-up study. *Clin Gastroenterol Hepatol Off Clin Pract J Am Gastroenterol Assoc.* juill 2008;6(7):807-14.
96. Nagata N, Kawazoe A, Mishima S, Wada T, Shimbo T, Sekine K, et al. Development of Pancreatic Cancer, Disease-specific Mortality, and All-Cause Mortality in Patients with Nonresected IPMNs: A Long-term Cohort Study. *Radiology.* janv 2016;278(1):125-34.
97. Maire F, Hammel P, Terris B, Paye F, Scoazec J-Y, Cellier C, et al. Prognosis of malignant intraductal papillary mucinous tumours of the pancreas after surgical resection. Comparison with pancreatic ductal adenocarcinoma. *Gut.* nov 2002;51(5):717-22.
98. Doi R, Fujimoto K, Wada M, Imamura M. Surgical management of intraductal papillary mucinous tumor of the pancreas. *Surgery.* juill 2002;132(1):80-5.
99. Matsumoto T, Aramaki M, Yada K, Hirano S, Himeno Y, Shibata K, et al. Optimal management of the branch duct type intraductal papillary mucinous neoplasms of the pancreas. *J Clin Gastroenterol.* mars 2003;36(3):261-5.
100. Choi BS, Kim TK, Kim AY, Kim KW, Park SW, Kim PN, et al. Differential diagnosis of benign and malignant intraductal papillary mucinous tumors of the pancreas: MR cholangiopancreatography and MR angiography. *Korean J Radiol.* sept 2003;4(3):157-62.

101. Kitagawa Y, Unger TA, Taylor S, Kozarek RA, Traverso LW. Mucus is a predictor of better prognosis and survival in patients with intraductal papillary mucinous tumor of the pancreas. *J Gastrointest Surg Off J Soc Surg Aliment Tract.* janv 2003;7(1):12-9.
102. Sugiyama M, Izumisato Y, Abe N, Masaki T, Mori T, Atomi Y. Predictive factors for malignancy in intraductal papillary-mucinous tumours of the pancreas. *Br J Surg.* oct 2003;90(10):1244-9.
103. Takuma K, Kamisawa T, Anjiki H, Egawa N, Kurata M, Honda G, et al. Predictors of malignancy and natural history of main-duct intraductal papillary mucinous neoplasms of the pancreas. *Pancreas.* avr 2011;40(3):371-5.
104. Ogura T, Masuda D, Kurisu Y, Edogawa S, Imoto A, Hayashi M, et al. Potential predictors of disease progression for main-duct intraductal papillary mucinous neoplasms of the pancreas. *J Gastroenterol Hepatol.* nov 2013;28(11):1782-6.
105. Tian X, Gao H, Ma Y, Zhuang Y, Yang Y. Surgical treatment and prognosis of 96 cases of intraductal papillary mucinous neoplasms of the pancreas: a retrospective cohort study. *Int J Surg Lond Engl.* janv 2015;13:49-53.
106. Fritz S, Klauss M, Bergmann F, Strobel O, Schneider L, Werner J, et al. Pancreatic main-duct involvement in branch-duct IPMNs: an underestimated risk. *Ann Surg.* nov 2014;260(5):848-55; discussion 855-856.
107. Andrea Lisotti, Stefano Francesco Crinò, Yasunobu Yamashita, Pietro Fusaroli, MD, Giovanni Marchegiani, Masayuki Kitano, et al. Contrast-enhanced EUS for the characterization of mural nodules within pancreatic cystic neoplasms: systematic review and meta-analysis.
108. Nakao A, Fernández-Cruz L. Pancreatic head resection with segmental duodenectomy: safety and long-term results. *Ann Surg.* déc 2007;246(6):923-8; discussion 929-931.
109. Kawai M, Uchiyama K, Tani M, Onishi H, Kinoshita H, Ueno M, et al. Clinicopathological features of malignant intraductal papillary mucinous tumors of the pancreas: the differential diagnosis from benign entities. *Arch Surg Chic Ill 1960.* févr 2004;139(2):188-92.
110. D'Angelica M, Brennan MF, Suriawinata AA, Klimstra D, Conlon KC. Intraductal papillary mucinous neoplasms of the pancreas: an analysis of clinicopathologic features and outcome. *Ann Surg.* mars 2004;239(3):400-8.

111. Tada M, Kawabe T, Arizumi M, Togawa O, Matsubara S, Yamamoto N, et al. Pancreatic cancer in patients with pancreatic cystic lesions: a prospective study in 197 patients. *Clin Gastroenterol Hepatol Off Clin Pract J Am Gastroenterol Assoc.* oct 2006;4(10):1265-70.
112. Furukawa T, Fukushima N, Itoi T, Ohike N, Mitsuhashi T, Nakagohri T, et al. A Consensus Study of the Grading and Typing of Intraductal Papillary Mucinous Neoplasms of the Pancreas. *Pancreas.* 2019;48(4):480-7.
113. Ban S, Naitoh Y, Mino-Kenudson M, Sakurai T, Kuroda M, Koyama I, et al. Intraductal papillary mucinous neoplasm (IPMN) of the pancreas: its histopathologic difference between 2 major types. *Am J Surg Pathol.* déc 2006;30(12):1561-9.
114. Okabayashi T, Kobayashi M, Nishimori I, Sugimoto T, Namikawa T, Okamoto K, et al. Clinicopathological features and medical management of intraductal papillary mucinous neoplasms. *J Gastroenterol Hepatol.* févr 2006;21(2):462-7.
115. Aso T, Ohtsuka T, Matsunaga T, Kimura H, Watanabe Y, Tamura K, et al. « High-risk stigmata » of the 2012 international consensus guidelines correlate with the malignant grade of branch duct intraductal papillary mucinous neoplasms of the pancreas. *Pancreas.* nov 2014;43(8):1239-43.
116. Nguyen AH, Toste PA, Farrell JJ, Clerkin BM, Williams J, Muthusamy VR, et al. Current recommendations for surveillance and surgery of intraductal papillary mucinous neoplasms may overlook some patients with cancer. *J Gastrointest Surg Off J Soc Surg Aliment Tract.* févr 2015;19(2):258-65.
117. Roch AM, Ceppa EP, DeWitt JM, Al-Haddad MA, House MG, Nakeeb A, et al. International Consensus Guidelines parameters for the prediction of malignancy in intraductal papillary mucinous neoplasm are not properly weighted and are not cumulative. *HPB.* oct 2014;16(10):929-35.
118. Goh BKP, Thng C-H, Tan DMY, Low ASC, Wong J-S, Cheow P-C, et al. Evaluation of the Sendai and 2012 International Consensus Guidelines based on cross-sectional imaging findings performed for the initial triage of mucinous cystic lesions of the pancreas: a single institution experience with 114 surgically treated patients. *Am J Surg.* août 2014;208(2):202-9.

119. Dortch JD, Stauffer JA, Asbun HJ. Pancreatic Resection for Side-Branch Intraductal Papillary Mucinous Neoplasm (SB-IPMN): a Contemporary Single-Institution Experience. *J Gastrointest Surg Off J Soc Surg Aliment Tract.* sept 2015;19(9):1603-9.
120. Robles EP-C, Maire F, Cros J, Vullierme M-P, Rebours V, Sauvanet A, et al. Accuracy of 2012 International Consensus Guidelines for the prediction of malignancy of branch-duct intraductal papillary mucinous neoplasms of the pancreas. *United Eur Gastroenterol J.* août 2016;4(4):580-6.
121. Seo N, Byun JH, Kim JH, Kim HJ, Lee SS, Song KB, et al. Validation of the 2012 International Consensus Guidelines Using Computed Tomography and Magnetic Resonance Imaging: Branch Duct and Main Duct Intraductal Papillary Mucinous Neoplasms of the Pancreas. *Ann Surg.* mars 2016;263(3):557-64.
122. Hackert T, Fritz S, Klauss M, Bergmann F, Hinz U, Strobel O, et al. Main-duct Intraductal Papillary Mucinous Neoplasm: High Cancer Risk in Duct Diameter of 5 to 9 mm. *Ann Surg.* nov 2015;262(5):875-80; discussion 880-881.
123. Abdeljawad K, Vemulapalli KC, Schmidt CM, Dewitt J, Sherman S, Imperiale TF, et al. Prevalence of malignancy in patients with pure main duct intraductal papillary mucinous neoplasms. *Gastrointest Endosc.* avr 2014;79(4):623-9.
124. Ogawa H, Itoh S, Ikeda M, Suzuki K, Naganawa S. Intraductal papillary mucinous neoplasm of the pancreas: assessment of the likelihood of invasiveness with multisection CT. *Radiology.* sept 2008;248(3):876-86.
125. Tanno S, Nakano Y, Nishikawa T, Nakamura K, Sasajima J, Minoguchi M, et al. Natural history of branch duct intraductal papillary-mucinous neoplasms of the pancreas without mural nodules: long-term follow-up results. *Gut.* mars 2008;57(3):339-43.
126. Nagai K, Doi R, Ito T, Kida A, Koizumi M, Masui T, et al. Single-institution validation of the international consensus guidelines for treatment of branch duct intraductal papillary mucinous neoplasms of the pancreas. *J Hepatobiliary Pancreat Surg.* 2009;16(3):353-8.
127. Pelaez-Luna M, Chari ST, Smyrk TC, Takahashi N, Clain JE, Levy MJ, et al. Do consensus indications for resection in branch duct intraductal papillary mucinous neoplasm predict malignancy? A study of 147 patients. *Am J Gastroenterol.* août 2007;102(8):1759-64.

128. Belyaev O, Seelig MH, Muller CA, Tannapfel A, Schmidt WE, Uhl W. Intraductal papillary mucinous neoplasms of the pancreas. *J Clin Gastroenterol.* mars 2008;42(3):284-94.
129. Jang J-Y, Kim S-W, Park S-J, Park Y-H. Comparison of the functional outcome after pylorus-preserving pancreatoduodenectomy: pancreatogastrostomy and pancreatojejunostomy. *World J Surg.* mars 2002;26(3):366-71.
130. Takeshita K, Kutomi K, Takada K, Haruyama T, Fukushima J, Aida R, et al. Differential diagnosis of benign or malignant intraductal papillary mucinous neoplasm of the pancreas by multidetector row helical computed tomography: evaluation of predictive factors by logistic regression analysis. *J Comput Assist Tomogr.* avr 2008;32(2):191-7.
131. Rodriguez JR, Salvia R, Crippa S, Warshaw AL, Bassi C, Falconi M, et al. Branch-duct intraductal papillary mucinous neoplasms: observations in 145 patients who underwent resection. *Gastroenterology.* juill 2007;133(1):72-9; quiz 309-10.
132. Schmidt CM, White PB, Waters JA, Yiannoutsos CT, Cummings OW, Baker M, et al. Intraductal papillary mucinous neoplasms: predictors of malignant and invasive pathology. *Ann Surg.* oct 2007;246(4):644-51; discussion 651-654.
133. Nara S, Onaya H, Hiraoka N, Shimada K, Sano T, Sakamoto Y, et al. Preoperative evaluation of invasive and noninvasive intraductal papillary-mucinous neoplasms of the pancreas: clinical, radiological, and pathological analysis of 123 cases. *Pancreas.* janv 2009;38(1):8-16.
134. Shimizu Y, Kanemitsu Y, Sano T, Senda Y, Mizuno N, Yamao K. A nomogram for predicting the probability of carcinoma in patients with intraductal papillary-mucinous neoplasm. *World J Surg.* déc 2010;34(12):2932-8.
135. Salvia R, Crippa S, Falconi M, Bassi C, Guarise A, Scarpa A, et al. Branch-duct intraductal papillary mucinous neoplasms of the pancreas: to operate or not to operate? *Gut.* août 2007;56(8):1086-90.
136. Ohno E, Hirooka Y, Itoh A, Ishigami M, Katano Y, Ohmiya N, et al. Intraductal papillary mucinous neoplasms of the pancreas: differentiation of malignant and benign tumors by endoscopic ultrasound findings of mural nodules. *Ann Surg.* avr 2009;249(4):628-34.

137. Wakabayashi T, Kawaura Y, Morimoto H, Watanabe K, Toya D, Asada Y, et al. Clinical management of intraductal papillary mucinous tumors of the pancreas based on imaging findings. *Pancreas*. mai 2001;22(4):370-7.
138. Yamaguchi K, Sugitani A, Chijiwa K, Tanaka M. Intraductal papillary-mucinous tumor of the pancreas: assessing the grade of malignancy from natural history. *Am Surg*. mai 2001;67(5):400-6.
139. Hirono S, Tani M, Kawai M, Okada K, Miyazawa M, Shimizu A, et al. The carcinoembryonic antigen level in pancreatic juice and mural nodule size are predictors of malignancy for branch duct type intraductal papillary mucinous neoplasms of the pancreas. *Ann Surg*. mars 2012;255(3):517-22.
140. Kawada N, Uehara H, Nagata S, Tsuchishima M, Tsutsumi M, Tomita Y. Mural nodule of 10 mm or larger as predictor of malignancy for intraductal papillary mucinous neoplasm of the pancreas: Pathological and radiological evaluations. *Pancreatol Off J Int Assoc Pancreatol IAP Al*. juin 2016;16(3):441-8.
141. Kobayashi N, Sugimori K, Shimamura T, Hosono K, Watanabe S, Kato S, et al. Endoscopic ultrasonographic findings predict the risk of carcinoma in branch duct intraductal papillary mucinous neoplasms of the pancreas. *Pancreatol Off J Int Assoc Pancreatol IAP Al*. avr 2012;12(2):141-5.
142. Shimizu Y, Yamaue H, Maguchi H, Yamao K, Hirono S, Osanai M, et al. Predictors of malignancy in intraductal papillary mucinous neoplasm of the pancreas: analysis of 310 pancreatic resection patients at multiple high-volume centers. *Pancreas*. juill 2013;42(5):883-8.
143. Yang AD, Melstrom LG, Bentrem DJ, Ujiki MB, Wayne JD, Strouch M, et al. Outcomes after pancreatectomy for intraductal papillary mucinous neoplasms of the pancreas: an institutional experience. *Surgery*. oct 2007;142(4):529-34; discussion 534-537.
144. Yamaguchi K, Ogawa Y, Chijiwa K, Tanaka M. Mucin-hypersecreting tumors of the pancreas: assessing the grade of malignancy preoperatively. *Am J Surg*. avr 1996;171(4):427-31.
145. Woo SM, Ryu JK, Lee SH, Yoon WJ, Kim Y-T, Yoon YB. Branch duct intraductal papillary mucinous neoplasms in a retrospective series of 190 patients. *Br J Surg*. avr 2009;96(4):405-11.

146. Sadakari Y, Ienaga J, Kobayashi K, Miyasaka Y, Takahata S, Nakamura M, et al. Cyst size indicates malignant transformation in branch duct intraductal papillary mucinous neoplasm of the pancreas without mural nodules. *Pancreas*. mars 2010;39(2):232-6.
147. Ohtsuka T, Kono H, Tanabe R, Nagayoshi Y, Mori Y, Sadakari Y, et al. Follow-up study after resection of intraductal papillary mucinous neoplasm of the pancreas; special references to the multifocal lesions and development of ductal carcinoma in the remnant pancreas. *Am J Surg*. juill 2012;204(1):44-8.
148. Kang MJ, Jang J-Y, Kim SJ, Lee KB, Ryu JK, Kim Y-T, et al. Cyst growth rate predicts malignancy in patients with branch duct intraductal papillary mucinous neoplasms. *Clin Gastroenterol Hepatol Off Clin Pract J Am Gastroenterol Assoc*. janv 2011;9(1):87-93.
149. Kwong WT, Lawson RD, Hunt G, Fehmi SM, Proudfoot JA, Xu R, et al. Rapid Growth Rates of Suspected Pancreatic Cyst Branch Duct Intraductal Papillary Mucinous Neoplasms Predict Malignancy. *Dig Dis Sci*. sept 2015;60(9):2800-6.
150. Ip IK, Morteale KJ, Prevedello LM, Khorasani R. Focal cystic pancreatic lesions: assessing variation in radiologists' management recommendations. *Radiology*. avr 2011;259(1):136-41.
151. Sahani DV, Kambadakone A, Macari M, Takahashi N, Chari S, Fernandez-del Castillo C. Diagnosis and management of cystic pancreatic lesions. *AJR Am J Roentgenol*. févr 2013;200(2):343-54.
152. Chaudhari VV, Raman SS, Vuong NL, Zimmerman P, Farrell J, Reber H, et al. Pancreatic cystic lesions: discrimination accuracy based on clinical data and high resolution CT features. *J Comput Assist Tomogr*. déc 2007;31(6):860-7.
153. de Jong K, Nio CY, Mearadji B, Phoa SS, Engelbrecht MR, Dijkgraaf MG, et al. Disappointing interobserver agreement among radiologists for a classifying diagnosis of pancreatic cysts using magnetic resonance imaging. *Pancreas*. mars 2012;41(2):278-82.
154. Fukukura Y, Fujiyoshi F, Sasaki M, Inoue H, Yonezawa S, Nakajo M. Intraductal papillary mucinous tumors of the pancreas: thin-section helical CT findings. *AJR Am J Roentgenol*. févr 2000;174(2):441-7.

155. Irie H, Honda H, Aibe H, Kuroiwa T, Yoshimitsu K, Shinozaki K, et al. MR cholangiopancreatographic differentiation of benign and malignant intraductal mucin-producing tumors of the pancreas. *AJR Am J Roentgenol.* mai 2000;174(5):1403-8.
156. Boraschi P, Tarantini G, Donati F, Scalise P, Cervelli R, Caramella D. Side-branch intraductal papillary mucinous neoplasms of the pancreas: outcome of MR imaging surveillance over a 10 years follow-up. *Eur J Radiol Open.* 2020;7:100250.
157. van der Waaij LA, van Dullemen HM, Porte RJ. Cyst fluid analysis in the differential diagnosis of pancreatic cystic lesions: a pooled analysis. *Gastrointest Endosc.* sept 2005;62(3):383-9.
158. Barthet M, Napoléon B, Palazzo L, Chemali M, Letard J-C, Laugier R, et al. Management of cystic pancreatic lesions found incidentally. *Endoscopy.* oct 2007;39(10):926-8.
159. Frossard JL, Amouyal P, Amouyal G, Palazzo L, Amaris J, Soldan M, et al. Performance of endosonography-guided fine needle aspiration and biopsy in the diagnosis of pancreatic cystic lesions. *Am J Gastroenterol.* juill 2003;98(7):1516-24.
160. Vege SS, Ziring B, Jain R, Moayyedi P, Clinical Guidelines Committee, American Gastroenterology Association. American gastroenterological association institute guideline on the diagnosis and management of asymptomatic neoplastic pancreatic cysts. *Gastroenterology.* avr 2015;148(4):819-22; quiz12-13.
161. Al Efishat M, Allen PJ. Therapeutic Approach to Cystic Neoplasms of the Pancreas. *Surg Oncol Clin N Am.* avr 2016;25(2):351-61.
162. Maire F, Couvelard A, Hammel P, Ponsot P, Palazzo L, Aubert A, et al. Intraductal papillary mucinous tumors of the pancreas: the preoperative value of cytologic and histopathologic diagnosis. *Gastrointest Endosc.* nov 2003;58(5):701-6.
163. Maire F, Voitot H, Aubert A, Palazzo L, O'Toole D, Couvelard A, et al. Intraductal papillary mucinous neoplasms of the pancreas: performance of pancreatic fluid analysis for positive diagnosis and the prediction of malignancy. *Am J Gastroenterol.* nov 2008;103(11):2871-7.
164. Kimura W, Nagai H. Study of surgical anatomy for duodenum-preserving resection of the head of the pancreas. *Ann Surg.* avr 1995;221(4):359-63.

165. Marchegiani G, Mino-Kenudson M, Ferrone CR, Warshaw AL, Lillemoe KD, Fernández-del Castillo C. Oncocytic-type intraductal papillary mucinous neoplasms: a unique malignant pancreatic tumor with good long-term prognosis. *J Am Coll Surg.* mai 2015;220(5):839-44.
166. Paini M, Crippa S, Scopelliti F, Baldoni A, Manzoni A, Belfiori G, et al. Extent of Surgery and Implications of Transection Margin Status after Resection of IPMNs. *Gastroenterol Res Pract.* 2014;2014:269803.
167. Kang MJ, Jang J-Y, Lee KB, Chang YR, Kwon W, Kim S-W. Long-term prospective cohort study of patients undergoing pancreatectomy for intraductal papillary mucinous neoplasm of the pancreas: implications for postoperative surveillance. *Ann Surg.* août 2014;260(2):356-63.
168. Lee BS, Nguyen AK, Tekeste TF, Chang K, Girgis A, Adeyemo M, et al. Long-term follow-up of branch-duct intraductal papillary mucinous neoplasms with No change in first 5 Years of diagnosis. *Pancreatol Off J Int Assoc Pancreatol IAP AI.* janv 2021;21(1):144-54.
169. Paye F, Sauvanet A, Terris B, Ponsot P, Vilgrain V, Hammel P, et al. Intraductal papillary mucinous tumors of the pancreas: pancreatic resections guided by preoperative morphological assessment and intraoperative frozen section examination. *Surgery.* mai 2000;127(5):536-44.
170. Gigot JF, Deprez P, Sempoux C, Descamps C, Metairie S, Glineur D, et al. Surgical management of intraductal papillary mucinous tumors of the pancreas: the role of routine frozen section of the surgical margin, intraoperative endoscopic staged biopsies of the Wirsung duct, and pancreaticogastric anastomosis. *Arch Surg Chic Ill 1960.* nov 2001;136(11):1256-62.
171. Partelli S, Fernandez-Del Castillo C, Bassi C, Mantovani W, Thayer SP, Crippa S, et al. Invasive intraductal papillary mucinous carcinomas of the pancreas: predictors of survival and the role of lymph node ratio. *Ann Surg.* mars 2010;251(3):477-82.
172. Chari ST, Yadav D, Smyrk TC, DiMagno EP, Miller LJ, Raimondo M, et al. Study of recurrence after surgical resection of intraductal papillary mucinous neoplasm of the pancreas. *Gastroenterology.* nov 2002;123(5):1500-7.
173. Crippa S, Bassi C, Warshaw AL, Falconi M, Partelli S, Thayer SP, et al. Middle pancreatectomy: indications, short- and long-term operative outcomes. *Ann Surg.* juill 2007;246(1):69-76.
174. Falconi M, Mantovani W, Crippa S, Mascetta G, Salvia R, Pederzoli P. Pancreatic insufficiency after different resections for benign tumours. *Br J Surg.* janv 2008;95(1):85-91.

175. King J, Kazanjian K, Matsumoto J, Reber HA, Yeh MW, Hines OJ, et al. Distal pancreatectomy: incidence of postoperative diabetes. *J Gastrointest Surg Off J Soc Surg Aliment Tract.* sept 2008;12(9):1548-53.
176. Stauffer JA, Nguyen JH, Heckman MG, Grewal MS, Dougherty M, Gill KRS, et al. Patient outcomes after total pancreatectomy: a single centre contemporary experience. *HPB.* sept 2009;11(6):483-92.
177. Reddy S, Wolfgang CL, Cameron JL, Eckhauser F, Choti MA, Schulick RD, et al. Total pancreatectomy for pancreatic adenocarcinoma: evaluation of morbidity and long-term survival. *Ann Surg.* août 2009;250(2):282-7.
178. Hackert T, Hinz U, Fritz S, Strobel O, Schneider L, Hartwig W, et al. Enucleation in pancreatic surgery: indications, technique, and outcome compared to standard pancreatic resections. *Langenbecks Arch Surg.* déc 2011;396(8):1197-203.
179. Crippa S, Tamburrino D, Partelli S, Salvia R, Germenia S, Bassi C, et al. Total pancreatectomy: indications, different timing, and perioperative and long-term outcomes. *Surgery.* janv 2011;149(1):79-86.
180. Cauley CE, Pitt HA, Ziegler KM, Nakeeb A, Schmidt CM, Zyromski NJ, et al. Pancreatic enucleation: improved outcomes compared to resection. *J Gastrointest Surg Off J Soc Surg Aliment Tract.* juill 2012;16(7):1347-53.
181. Shirakawa S, Matsumoto I, Toyama H, Shinzeki M, Ajiki T, Fukumoto T, et al. Pancreatic volumetric assessment as a predictor of new-onset diabetes following distal pancreatectomy. *J Gastrointest Surg Off J Soc Surg Aliment Tract.* déc 2012;16(12):2212-9.
182. Barbier L, Jamal W, Dokmak S, Aussilhou B, Corcos O, Ruszniewski P, et al. Impact of total pancreatectomy: short- and long-term assessment. *HPB.* nov 2013;15(11):882-92.
183. Tzeng C-WD, Katz MHG, Fleming JB, Lee JE, Pisters PWT, Holmes HM, et al. Morbidity and mortality after pancreaticoduodenectomy in patients with borderline resectable type C clinical classification. *J Gastrointest Surg Off J Soc Surg Aliment Tract.* janv 2014;18(1):146-55; discussion 155-156.
184. Hartwig W, Gluth A, Hinz U, Koliogiannis D, Strobel O, Hackert T, et al. Outcomes after extended pancreatectomy in patients with borderline resectable and locally advanced pancreatic cancer. *Br J Surg.* nov 2016;103(12):1683-94.

185. Delpero JR, Boher JM, Sauvanet A, Le Treut YP, Sa-Cunha A, Mabrut JY, et al. Pancreatic adenocarcinoma with venous involvement: is up-front synchronous portal-superior mesenteric vein resection still justified? A survey of the Association Française de Chirurgie. *Ann Surg Oncol.* 2015;22(6):1874-83.
186. Guyatt GH, Oxman AD, Vist GE, Kunz R, Falck-Ytter Y, Alonso-Coello P, et al. GRADE: an emerging consensus on rating quality of evidence and strength of recommendations. *BMJ.* 26 avr 2008;336(7650):924-6.
187. Scheiman JM, Hwang JH, Moayyedi P. American gastroenterological association technical review on the diagnosis and management of asymptomatic neoplastic pancreatic cysts. *Gastroenterology.* avr 2015;148(4):824-848.e22.
188. Guyatt G, Oxman AD, Akl EA, Kunz R, Vist G, Brozek J, et al. GRADE guidelines: 1. Introduction- GRADE evidence profiles and summary of findings tables. *J Clin Epidemiol.* avr 2011;64(4):383-94.
189. Wong J, Weber J, Centeno BA, Vignesh S, Harris CL, Klapman JB, et al. High-grade dysplasia and adenocarcinoma are frequent in side-branch intraductal papillary mucinous neoplasm measuring less than 3 cm on endoscopic ultrasound. *J Gastrointest Surg Off J Soc Surg Aliment Tract.* janv 2013;17(1):78-84; discussion p.84-85.
190. Waters JA, Schmidt CM, Pinchot JW, White PB, Cummings OW, Pitt HA, et al. CT vs MRCP: optimal classification of IPMN type and extent. *J Gastrointest Surg Off J Soc Surg Aliment Tract.* janv 2008;12(1):101-9.
191. Baiocchi GL, Portolani N, Missale G, Baronchelli C, Gheza F, Cantù M, et al. Intraductal papillary mucinous neoplasm of the pancreas (IPMN): clinico-pathological correlations and surgical indications. *World J Surg Oncol.* 7 avr 2010;8:25.
192. Yashika J, Ohno E, Ishikawa T, Iida T, Suzuki H, Uetsuki K, et al. Utility of multiphase contrast enhancement patterns on CEH-EUS for the differential diagnosis of IPMN-derived and conventional pancreatic cancer. *Pancreatol Off J Int Assoc Pancreatol IAP AI.* mars 2021;21(2):390-6.
193. Yamada S, Fujii T, Murotani K, Kanda M, Sugimoto H, Nakayama G, et al. Comparison of the international consensus guidelines for predicting malignancy in intraductal papillary mucinous neoplasms. *Surgery.* mars 2016;159(3):878-84.

194. Crippa S, Bassi C, Salvia R, Malleo G, Marchegiani G, Rebours V, et al. Low progression of intraductal papillary mucinous neoplasms with worrisome features and high-risk stigmata undergoing non-operative management: a mid-term follow-up analysis. *Gut*. mars 2017;66(3):495-506.
195. Choi S-Y, Kim JH, Yu MH, Eun HW, Lee HK, Han JK. Diagnostic performance and imaging features for predicting the malignant potential of intraductal papillary mucinous neoplasm of the pancreas: a comparison of EUS, contrast-enhanced CT and MRI. *Abdom Radiol N Y*. mai 2017;42(5):1449-58.
196. Crippa S, Fogliati A, Valente R, Sadr-Azodi O, Arnelo U, Capurso G, et al. A tug-of-war in intraductal papillary mucinous neoplasms management: Comparison between 2017 International and 2018 European guidelines. *Dig Liver Dis Off J Ital Soc Gastroenterol Ital Assoc Study Liver*. août 2021;53(8):998-1003.
197. Djordjevic V, Grubor N, Kovac JD, Micev M, Milic N, Knezevic D, et al. Comparison of Preoperative Evaluation with the Pathological Report in Intraductal Papillary Mucinous Neoplasms: A Single-Center Experience. *J Clin Med*. 10 févr 2021;10(4):678.
198. Kovacevic B, Hansen MC, Kristensen TS, Karstensen JG, Klausen P, Storkholm J, et al. Diagnostic performance of current guidelines and postoperative outcome following surgical treatment of cystic pancreatic lesions - a 10-year single center experience. *Scand J Gastroenterol*. déc 2020;55(12):1447-53.
199. Faias S, Pereira L, Fonseca R, Chaves P, Dias Pereira A, Cravo M. A second endoscopic ultrasound with fine-needle aspiration for cytology identifies high-risk pancreatic cysts overlooked by current guidelines. *Diagn Cytopathol*. janv 2021;49(1):109-18.
200. Ingkakul T, Sadakari Y, Ienaga J, Satoh N, Takahata S, Tanaka M. Predictors of the presence of concomitant invasive ductal carcinoma in intraductal papillary mucinous neoplasm of the pancreas. *Ann Surg*. janv 2010;251(1):70-5.
201. Sahara K, Ferrone CR, Brugge WR, Morales-Oyarvide V, Warshaw AL, Lillemoe KD, et al. Effects of Comorbidities on Outcomes of Patients With Intraductal Papillary Mucinous Neoplasms. *Clin Gastroenterol Hepatol Off Clin Pract J Am Gastroenterol Assoc*. oct 2015;13(10):1816-23.

VU

NANCY, le 11 octobre 2021
Le Président de Thèse

NANCY, le 12 octobre 2021
Le Doyen de la Faculté de
Médecine

Professeur Jean-Pierre BRONOWICKI

Professeur Marc BRAUN

AUTORISE À SOUTENIR ET À IMPRIMER LA THÈSE/ 12027C

NANCY, le 15 octobre 2021

LE PRÉSIDENT DE L'UNIVERSITÉ DE LORRAINE,

Professeur Pierre MUTZENHARDT

RESUMÉ DE LA THESE

Objectif : Cette étude visait à évaluer la valeur prédictive des facteurs de risques de malignité des tumeurs intracanalaires papillaires et mucineuses du pancréas (TIPMP) selon les guidelines internationales disponibles (American/European guidelines et consensus international) et d'évaluer le rendement de l'imagerie au Centre Hospitalier Régional Universitaire de Nancy.

Matériel et méthodes : C'est une étude monocentrique rétrospective portant sur les dossiers médicaux de tous les patients consécutifs ayant eu une TIPMP opérée entre janvier 2013 et avril 2021 inclus.

Résultats : Parmi les 102 patients inclus, 68 % (69/102) avaient des lésions malignes et 32 % (33/102) des lésions bénignes. Les valeurs prédictives de malignité des facteurs de risques suivants étaient un antécédent de pancréatite aiguë (sensibilité (Se) = 34 %, spécificité (Sp) = 75 %), un ictère obstructif (Se = 19 %, Sp = 100 %), l'élévation du taux de CA19.9 sanguin (Se = 55 %, Sp = 100 %), un nodule supérieur ou égal à 5 mm (Se = 64 %, Sp = 87 %), un canal pancréatique principal (CPP) supérieur ou égal à 10 mm (Se = 38 %, Sp = 77 %), et une cytologie suspecte (Se = 59 %, Sp = 100 %). Selon les guidelines disponibles, le consensus international a obtenu le meilleur rendement avec une sensibilité élevée à 86 % et une spécificité à 64 %. A l'exception des parois kystiques épaissies et rehaussées ($p < 0.001$), tous les critères de risque étaient présents dans les mêmes proportions en tomodensitométrie (TDM), imagerie par résonance magnétique (IRM) et échoendoscopie (EE). Respectivement en TDM, IRM et EE, un nodule > 5 mm avait une sensibilité de 50 %, 42 % et 61 % avec une spécificité de 81 %, 76 %, 63 %. Un CPP \geq 10 mm avait une sensibilité de 43%, 33% et 28% avec une spécificité de 90%, 90%, 79%. Les parois des kystes épaissies/rehaussées avaient une sensibilité de 21 %, 39 % et 62 % avec une spécificité de 76 %, 60 %, 30 %.

Conclusion : Notre cohorte démontre que les facteurs prédictifs de malignité utiles sont la présence d'un ictère obstructif, un nodule > 5 mm, et d'une masse parenchymateuse. Le consensus international de 2017 semble être le meilleur avec une sensibilité et une spécificité élevées, et les recommandations européennes privilégient la chirurgie, entraînant une faible spécificité.

TITRE EN ANGLAIS: Evaluation of predictive factors of malignancy in intraductal papillary mucinous neoplasm of the pancreas and comparison to international guidelines.

MOTS CLEFS : Tumeurs intracanalaires papillaires et mucineuses du pancréas, lésions kystiques pancréatiques, adénocarcinome pancréatique, critères de haut risque, imagerie pancréatique, facteur de risque élevé, facteur de risque relatif, worrisome features, high-risk stigmata, chirurgie pancréatique.

THESE : MÉDECINE SPECIALISÉE : HEPATO-GASTRO-ENTEROLOGIE. ANNÉE 2021

INTITULÉ ET ADRESSE :

Université de Lorraine
Faculté de médecine de Nancy
9, avenue de la Forêt de Haye
54505 VANDOEUVRE LES NANCY Cedex
