



HAL
open science

Dysfonction linguale chez l'enfant : dépistage, conséquences, traitements, prévention

Ophélie Streiff

► **To cite this version:**

Ophélie Streiff. Dysfonction linguale chez l'enfant : dépistage, conséquences, traitements, prévention. Sciences du Vivant [q-bio]. 2022. hal-04042824

HAL Id: hal-04042824

<https://hal.univ-lorraine.fr/hal-04042824v1>

Submitted on 23 Mar 2023

HAL is a multi-disciplinary open access archive for the deposit and dissemination of scientific research documents, whether they are published or not. The documents may come from teaching and research institutions in France or abroad, or from public or private research centers.

L'archive ouverte pluridisciplinaire **HAL**, est destinée au dépôt et à la diffusion de documents scientifiques de niveau recherche, publiés ou non, émanant des établissements d'enseignement et de recherche français ou étrangers, des laboratoires publics ou privés.



**UNIVERSITÉ
DE LORRAINE**

**BIBLIOTHÈQUES
UNIVERSITAIRES**

AVERTISSEMENT

Ce document est le fruit d'un long travail approuvé par le jury de soutenance et mis à disposition de l'ensemble de la communauté universitaire élargie.

Il est soumis à la propriété intellectuelle de l'auteur. Ceci implique une obligation de citation et de référencement lors de l'utilisation de ce document.

D'autre part, toute contrefaçon, plagiat, reproduction illicite encourt une poursuite pénale.

Contact bibliothèque : ddoc-thesesexercice-contact@univ-lorraine.fr
(Cette adresse ne permet pas de contacter les auteurs)

LIENS

Code de la Propriété Intellectuelle. articles L 122. 4

Code de la Propriété Intellectuelle. articles L 335.2- L 335.10

http://www.cfcopies.com/V2/leg/leg_droi.php

<http://www.culture.gouv.fr/culture/infos-pratiques/droits/protection.htm>

ACADÉMIE DE NANCY-METZ
UNIVERSITÉ DE LORRAINE
FACULTÉ D'ODONTOLOGIE DE LORRAINE

ANNEE 2022

N° 12443 C

THÈSE
pour le
DIPLÔME D'ÉTAT DE DOCTEUR EN CHIRURGIE DENTAIRE
par
Ophélie STREIFF
Née le 29/11/1995 à SARREGUEMINES (57)

**Dysfonction linguale chez l'enfant : dépistage,
conséquences, traitements, prévention.**

Présentée et soutenue publiquement le Lundi 02 mai 2022

Examineurs de la thèse

Pr. E. MORTIER	Professeur des Universités	Président
<u>Dr. S. JAGER</u>	<u>Maître de Conférences</u>	<u>Directrice de thèse</u>
Dr. R. BALTHAZARD	Maître de Conférences	Juge
Dr. M-L TRAN	Assistante Hospitalo-Universitaire	Juge

« Par délibération en date du 11 décembre 1972, la Faculté de Chirurgie Dentaire a arrêté que les opinions émises dans les dissertations qui lui seront présentées doivent être considérées comme propre à leurs auteurs et qu'elle n'entend leur donner aucune approbation ni improbation »

Président : Professeur Pierre MUTZENHARDT
Doyen : Docteur Kazutoyo YASUKAWA
Vice-Doyens :

Dr Charlène KICHENBRAND – Dr Rémy BALTHAZARD – Dr Marin VINCENT

Membres Honoraires :

Dr L. BABEL – Pr. S. DURIVAUX – Pr A. FONTAINE – Pr G. JACQUART – Pr D. ROZENCWEIG - Pr ARTIS

Doyens Honoraires :

Pr J. VADOT, Pr J.P. LOUIS

Département odontologie pédiatrique Sous-section 56-01		JAGER Stéphanie	Maître de conférences *
	M.	PREVOST Jacques	Maître de conférences
	Mme	HERNANDEZ Magali	Maître de conférences *
	M.	HAINOT Raphaël	Assistant
	Mme	HILT Léa	Assistante
	Mme	HOMBOURGER Morgane	Assistante
Département orthopédie dento- faciale Sous-section 56-01	M.	VANDE VANNET Bart	Professeur des universités *
	Mme	TRAN Mai-Linh	Assistante
Département prévention, épidémiologie, économie de la santé, odontologie légale Sous-section 56-02	Mme	CLÉMENT Céline	Maître de conférences *
	M.	BAUDET Alexandre	Maître de conférences associé*
	Mme	CAIONE Mariette	Assistante
	M.	VEYNACHTER Thomas	Assistant *
Département parodontologie Sous-section 57-01	Mme	BISSON Catherine	Professeur des universités *
	M.	JOSEPH David	Maître de conférences *
	Mme	BERBE Ludivine	Assistante
	Mme	VITALI Marine	Assistante
Département chirurgie orale Sous-section 57-01	Mme	GUILLET-THIBAUT	Maître de conférences *
	M.	BRAVETTI Pierre	Maître de conférences
	Mme	KICHENBRAND Charlène	Maître de conférences *
	Mme	PHULPIN Bérengère	Maître de conférences *
	M.	CLERC Sébastien	Enseignant univ. – praticien attaché*
	Mme	DE VERBIZIER Charlotte	Assistante
	Mme	PEREIRA Laure	Assistante
Département biologie orale Sous-section 57-01	Mme	EGLOFF-JURAS Claire	Maître de conférences *
	M.	MARTRETTE Jean-Marc	Professeur des universités *
	M.	LOISON-ROBERT Ludwig	Maître de conférences *
	M.	YASUKAWA Kazutoyo	Maître de conférences *
Département dentisterie restauratrice, endodontie Sous-section 58-01	M.	MORTIER Éric	Professeur des universités *
	M.	ENGELS-DEUTSCH Marc	Professeur des universités *
	M.	AMORY Christophe	Maître de conférences
	M.	BALTHAZARD Rémy	Maître de conférences *
	M.	VINCENT Marin	Maître de conférences*
	M.	GIESS Renaud	Enseignant univ. – praticien attaché*
	Mme	DAVRIL Jeanne	Assistante *
	M.	GRABER Clément	Assistant
Département prothèses Sous-section 58-01	M.	DE MARCH Pascal	Maître de conférences
	Mme	CORNE Pascale	Maître de conférences *
	M.	SCHOUVER Jacques	Maître de conférences
	Mme	VAILLANT Anne-Sophie	Maître de conférences *
	M.	HIRTZ Pierre	Enseignant universitaire
	Mme	GERBER Caroline	Assistante *
	Mme	MOUGEL Armande	Assistante
	Mme	PRINTZ Elodie	Assistante
	M.	SYDA Paul-Marie	Assistant
	Mme	WILK Sabine	Assistante
Département fonction-dysfonction, imagerie, biomatériaux Sous-section 58-01	Mme	STRAZIELLE Catherine	Professeur des universités *
	Mme	MOBY (STUTZMANN)	Maître de conférences *
	M.	SALOMON Jean-Pierre	Maître de conférences
	Mme	JANTZEN-OSSOLA	Assistante associée

Souligné : responsable de département

*temps plein

Mis à jour le 1er Mars 2022

REMERCIEMENTS

À notre président de thèse,

Monsieur le Professeur Eric MORTIER,

Docteur en chirurgie dentaire

Docteur de l'université Henri Poincaré en physique-chimie de la matière et des matériaux

Habilité à diriger des recherches

Professeur des universités – Praticien hospitalier

Responsable du département de dentisterie restauratrice, endodontie

Chef du service d'odontologie du CHRU de Nancy

Vous nous faites l'honneur de présider notre jury.

Veillez trouver ici l'expression de notre admiration pour votre pédagogie, votre humanité, votre patience, votre compréhension et vos connaissances scientifiques et cliniques que vous nous avez apporté tout au long de nos cursus.

À notre directeur de thèse,

Madame le Docteur Stéphanie JAGER,

Docteur en chirurgie dentaire

Docteur de l'université de Lorraine, en sciences des matériaux

Maître de conférences – Praticien hospitalier

Responsable du département d'odontologie pédiatrique

Vous nous avez fait le très grand honneur d'accepter la direction de ce travail. Nous vous sommes reconnaissants de votre confiance, votre écoute, votre rapidité, vos conseils et pour la qualité de votre aide tout au long de ce travail et de mon parcours universitaire.

Soyez assuré de mon sincère respect et de ma profonde estime.

À notre jury de thèse,

Monsieur le Docteur Rémy BALTHAZARD,

Docteur en chirurgie dentaire

Docteur de l'université de Lorraine en sciences des matériaux

Lauréat de l'Académie nationale de chirurgie dentaire

Maître de conférences – Praticien hospitalier

Vice-Doyen de la faculté d'odontologie de Lorraine

Merci de nous faire l'honneur de siéger au sein de ce Jury.

Recevez ici l'expression de nos sincères remerciements et de notre profonde gratitude pour votre confiance, votre patience et votre écoute dans notre parcours aussi bien à la faculté qu'en clinique.

À notre jury de thèse,

Madame le Docteur Mai-Linh TRAN,

Docteur en chirurgie dentaire

Spécialiste qualifiée en orthopédie dento-faciale

Assistante hospitalo-universitaire

Vous nous avez fait l'honneur d'accepter de faire parti du jury de ma thèse.
Nous vous remercions pour votre écoute, votre gentillesse, votre grande implication
et vos conseils ainsi que le temps que vous avez sacrifié.

Veillez trouver, ici, ma plus profonde gratitude.

REMERCIEMENTS PERSONNELS

Mes premiers remerciements personnels sont adressés à mes parents, sans qui, je n'aurais pu réaliser ces études. Vous avez su me soutenir et m'encourager. Je sais que je peux compter sur vous. Merci à vous deux.

Je remercie également Maxime, mon amoureux. Tu m'as soutenu durant ces études et a été mon second souffle, je ne te remercierais jamais assez.

Je remercie ma famille, mon frère Joffrey, mes grands parents : Mamie Nicole, Mamie Hélène, Papi Justin. Mes tantes et oncles : Valérie, Dominique, Jeannot, Johnny, Simone, Cathy, Gino, Sylvie, Margot et Hervé. Mes cousins-cousines : Jacques, Laure, Ines, Dehy, Gaetan, Victor, Amaury, Emilien, Joshua, Antonin, Charlotte, Axel, Hugo, ainsi que le "petit" Georges.

Je remercie également : Pauline, Agnès, ainsi que Lionel, mon beau père, Léa, Nathalie et Gilles.

Je remercie mes amies, même si la distance nous sépare, nos relations perdurent. A Manon, mon acolyte de route. A Camille, pour tous ces moments passés ensemble à Paris et ailleurs.

A Tiffany, mon binôme de souffrance et à toute la route que nous avons faite ensemble. A Léna, ma binôme de Legouest. Mais je pense également à Raphie, Meghan, Hélène, Camille R.

Je remercie également tous mes collègues du 16ème Bataillon de Chasseurs à Pied de Bitche, qui m'ont fait grandir, m'ont éduqué, fait évoluer et prendre confiance.

Je reste reconnaissante de toutes ces personnes qui ont été placées sur mon chemin et qui ont participé de près ou de loin à mon évolution.

A tout ceux que j'ai cotoyé auprès de mes stages universitaires, à mes différents travaux ou dans la vie privée.

Je remercie également l'agence AHA, de m'avoir fait confiance lors de mes différentes missions et notre équipe de choc au restaurant familiale.

Enfin, je n'oublie pas les plus belles étoiles du ciel : Papi, Pascal, Pépé Victor, Pépé Prosper, Mémé de Bitche, Mémé Mathilde, Stanislas, Joseph, Gaston, David, Gaston, Renaud, Charlotte, Alexandre et Mme BOUKALALA. Je sais que je peux compter sur vous.

Sommaire :

- 1 La langue : description et anatomie
- 2 La dysfonction linguale
 - 2.1 Prévalence
 - 2.2 Causes possibles
- 3 Troubles fonctionnels associés à une dysfonction linguale
 - 3.1 Trouble de la déglutition
 - 3.1.1 La déglutition physiologique
 - 3.1.2 Déglutition du nouveau-né
 - 3.1.3 La déglutition dysfonctionnelle
 - 3.2 Trouble de la phonation
 - 3.2.1 Rappels de la phonation physiologique
 - 3.2.2 Anomalies de la phonation
 - 3.3 Trouble de la ventilation
 - 3.3.1 Rappels de la ventilation physiologique
 - 3.3.2 La ventilation buccale
 - 3.3.3 Le syndrome d'apnées hypopnées obstructives du sommeil (SAHOS)
 - 3.4 Trouble des articulations, de la mastication et de l'occlusion
 - 3.4.1 La mastication physiologique
 - 3.4.2 Définition des Dysfonction de l'Appareil Manducateur (DAM)
 - 3.5 Conséquences orthodontiques : les dysmorphoses dento-maxillaires
 - 3.5.1 Anomalies du sens transversal
 - 3.5.2 Anomalies du sens frontal
 - 3.5.3 Anomalies du sens sagittal
- 4 Dépistage d'une dysfonction linguale
 - 4.1 Bilan orthophonique
 - 4.2 Bilan kinésithérapique de Fournier
 - 4.3 Evaluation de la langue au repos
 - 4.4 Evaluation de la déglutition
 - 4.5 Evaluation de la phonation
 - 4.6 Evaluation de la ventilation
 - 4.7 Utilisation de l'imagerie
- 5 Rééducation du comportement lingual

5.1 Rééducation orthophonique : rééducation active ou thérapeutique fonctionnelle non mécanique

5.1.1 Quand ?

5.1.2 Par qui ?

5.1.3 Comment ?

5.1.4 Les limites et contre-indications

5.1.5 Principe de rééducation

5.1.6 Avant toute rééducation

5.1.7 Comment ?

5.1.8 Les exercices de rééducation neuro-musculaire active

5.1.9 Le suivi à la maison

5.2 Prise en charge ODF : la rééducation passive ou mécanique

5.2.1 Quand ?

5.2.2 Par quels moyens ?

5.2.3 Limites et avantages

6 Et s'il valait mieux prévenir

6.1 Habitudes de succion non nutritives

6.1.1 Quelles méthodes proposer pour arrêter une succion non nutritive ?

6.2 Alimentation et mastication

6.2.1 L'allaitement

6.2.2 La mastication

6.3 Ventilation

6.3.1 Stimuler le réflexe narinaire

6.3.2 Apprentissage du mouchage

6.3.3 La qualité de l'air

6.3.4 La position de sommeil

6.4 Suivi médical

Liste numérotée des figures :

Figure 1 : « le couloir dentaire (d'après Château, 1979) ». (source : Lautrou, 2004)	19
Figure 2 : macroglossie vraie avec présence d'une fissure médiane et d'indentations sur les bords linguaux. (source : Boileau, 2011)	22
Figure 3 : frein lingual court. (source : Boileau, 2011).	25
Figure 4 : miroir intercalé entre les arcades dentaires selon la méthode Queiroz Marchesan. (source : Hueber, 2017)	26
Figure 5 : amygdales palatines hypertrophiques. (source : Patti, 2003)	26
Figure 6 : langue en position basse avec inocclusion latérale. (source : Boileau, 2011)	32
Figure 7 : tableau comparatif entre déglutition somatique (physiologique) et déglutition viscérale (dysfonctionnelle). (source : Vanpoule, 2002)	34
Figure 8 : exemple d'un faciès adénoïdien. (source : Boileau, 2011).	39
Figure 9 : patient respirateur buccal, avec pincement des narines. (source : Patti, 2003)	39
Figure 10 : tableau comparatif entre les classifications de Mallampati et celle des positions linguales de Friedmann. (source : Friedman, 2013)	42
Figure 11 : orthèse d'avancée mandibulaire (laboratoire Somnomed Orthosom). (source : Tison, 2015).	44
Figure 12 : orthèse de contention linguale type "piégeuse de langue". (source : Tison, 2015)	45
Figure 13 : orthèse sur mesure, soulevant le palais mou. (source : Tison, 2015).	46
Figure 14 : orthèse sur mesure, de rééducation linguale. (source : Tison, 2015)	46
Figure 15 : occlusion inversée postérieure bilatérale chez un patient présentant une déglutition atypique associée à une habitude de succion non nutritive. (source : CHRU de Nancy, Département d'Orthopédie Dento-Faciale)	50
Figure 16 : infraclusion antérieure chez un patient présentant une interposition linguale antérieure associée à une habitude de succion non nutritive. (source : CHRU de Nancy, Département d'Orthopédie Dento-Faciale)	52
Figure 17 : téléradiographie de profil d'une patiente présentant une biproalvéolie incisive et une rétrognathie mandibulaire (source : CHRU de Nancy, Département d'Orthopédie Dento-Faciale)	54

Figure 18 : téléradiographie de profil d'un patient présentant une retroalvéolie incisive mandibulaire et une prognathie mandibulaire. (source : CHRU de Nancy, Département d'Orthopédie Dento-Faciale).	55
Figure 19 : indentations des bords de la langue. (source : Gil et Fougeront, 2015).	62
Figure 20 : contraction excessive des muscles peauciers lors du temps oral de la déglutition. (source : Gil et Fougeront, 2015).	64
Figure 21 : fiche synthétique du bilan des fonctions oro-faciales. (source : Fournier, 1994).	69
Figure 22 : patient réalisant l'exercice du "tour des cadrans", la pointe de langue faisant le tour des lèvres. (source : Gil et Fougeront, 2018).	76
Figure 23 : patient réalisant l'exercice du "tour des quadrants", pointe linguale suivant le pourtour du vestibule. (source : Gil et Fougeront, 2018).	77
Figure 24 : langue en position correcte : pointe linguale sur la papille rétro-incisive. (source : Gil et Fougeront, Gil et Fougeront, 2018)	78
Figure 25 : langue qui "rebique". (source : Gil et Fougeront, 2018).	78
Figure 26 : exercice du jackpot de Mme Romette. (source : Soulet, 1989)	81
Figure 27 : déglutition avec contraction de la sangle labio-jugale. (source : Gil et Fougeront, 2018)	84
Figure 28 : gouttière d'éducation fonctionnelle avec languette de repositionnement lingual, rempart lingual et double bandeau vestibulaire. (source : Boileau, 2011).	89
Figure 29 : grille anti-langue chez le patient qui présentait une infraclusion antérieure en lien avec une interposition linguale antérieure et une succion du pouce. (source : CHRU de Nancy, Département d'Orthopédie Dento-Faciale)	90
Figure 30 : image d'enveloppe linguale nocturne (source : Boileau, 2011).	91
Figure 31 : plaque à perle de Tucat. (source : CHRU de Nancy, Département d'Orthopédie Dento-Faciale).	92
Figure 32 : lip bumper. (source : Boileau, 2013).	92
Figure 33 : image représentant le positionnement d'un écran lingual. (source : Patti, 2003).	93
Figure 34 : interposition labiale inférieure. (source : Patti, 2003).	93
Figure 35 : le berceau lingual. (source : Rio et Planché, 2007).	94
Figure 36 : Froggy Mouth®. (source : https://www.froggymouth.com/e1/)	95
Figure 37 : tétine anatomique (gauche) versus tétine physiologique (droite). (source : Huon, 2018)	99

Liste numérotée des tableaux :

Tableau 1 : La classification de Kotlow (source : Jamilian et al. 2004) 23

Liste des abréviations :

AOB : *Anterior Open Bite*

ATM : Articulation Temporo Mandibulaire

DAM : Dysfonction de l'Appareil Manducateur

DCCM : Dystrophie ou Désordre Cervico-Cranio-Mandibulaire

DREES : Direction de la recherche, des études, de l'évaluation et des statistiques

DTM : Désordre Temporo Mandibulaire

ELN : Enveloppe Linguale Nocturne

HAS : Haute Autorité de Santé

IMC : Indice de Masse Corporelle

ODF : Orthopédie Dento-Faciale

OIM : Occlusion d'Intercuspidie Maximale

PPC : Pression Positive Continue

SADAM : Syndrome Algo-Dysfonctionnel de l'Appareil Manducateur

SAHOS : Syndrome d'Apnées Hypopnées Obstructives du Sommeil

SNC : Système Nerveux Central

SNN : Succion Non Nutritive

SPR : Syndrome de Pierre Robin

TMS : Troubles Musculo-Squelettiques

VAS : Voies Aériennes Supérieures

Introduction :

Le lien, entre forme du squelette et fonction n'est plus à démontrer aujourd'hui. Si le rythme et la quantité de croissance sont sous la dépendance de facteurs endocriniens, la direction et la morphologie osseuse, sont, quant à eux, liées à l'équilibre des jeux musculaires agonistes et antagonistes. C'est cette activité musculaire, qui au cours des fonctions oro-faciales, sculpte et modélise la morphologie du patient adulte.

La langue, au centre de l'ensemble de ces fonctions ; déglutition, succion, respiration, mastication, phonation ; participe de façon continue, à l'équilibre neuro-musculaire de la face.

Toute anomalie de la fonction linguale, retentira ainsi, sur le développement squelettique oro-faciale, participant à la création et/ou au maintien de dysmorphoses des maxillaires.

Un bilan détaillé de l'ensemble des anomalies au cours des fonctions oro-faciales doit donc être établi de façon rigoureuse, afin de dépister et orienter au mieux, et le plus précocement possible, le patient.

1 La langue : description et anatomie

La langue est un organe situé à la base de la cavité buccale et est composée de dix-sept muscles (huit muscles pairs et un muscle impair), innervée par le nerf hypoglosse (XII).

Les muscles intrinsèques n'ont pas d'insertion sur les bases osseuses, à la différence des muscles extrinsèques (hyoglosse, styloglosse, genioglosse) dont leurs contractions affectent la position de langue.

Elle possède de nombreux rôles et fonctions, telles que la déglutition, la mastication, la phonation, la respiration, mais également la succion ou la sensation de goût.

Le développement de la langue débute, très précocement, entre la 4^e et 5^e semaine intra-utérine. Cette précocité, lui permet d'être fonctionnelle rapidement et, d'assurer ainsi, la déglutition du liquide amniotique chez le fœtus.

Embryologiquement, elle se développe à partir de la muqueuse des quatre premiers arcs branchiaux, au sein du plancher de l'intestin pharyngien. (Carpentier et Pajoni 1989)

Son origine embryologique est donc différente des structures du maxillaire ou de la mandibule et son développement en postnatal est plus rapide que les structures maxillo-faciales qui l'entourent. (Ahmet Dursun et al. 2019)

Cette complexité embryonnaire, se retrouve également dans la diversité de son innervation.

Anatomiquement, elle se décompose en deux parties :

- le tiers postérieur, fixe, appelé segment pharyngien ou base de la langue, allant de l'oropharynx à l'os hyoïde,
- les deux tiers antérieurs, mobile, appelés segment buccal, ou corps de la langue associé à la pointe linguale, au niveau de la cavité buccale.(Gil et Fougeront 2015)
(Carpentier et Pajoni 1989)

La limite entre les deux est établie par une rainure en forme de "V", nommé sulcus terminal ou "V lingual", formée par les papilles caliciformes (ou circumvallées). Au milieu de celui-ci, se trouve le foramen caecum, résidu embryonnaire de l'extrémité supérieure du canal thyroglosse. Sur la face ventrale (face inférieure) de la langue, figure le frein lingual.

Même si la langue peut continuer de croître chez certains adultes, elle atteint quasiment sa taille finale vers l'âge de 8 ans.(Gil et Fougeront 2015)

La langue est également présentée comme la partie du corps présentant la sensibilité tactile discriminative la plus fine. (Fougeront et al. 2014b)

C'est d'ailleurs cette dernière, qui, au côté de la sensibilité tactile labiale, se manifeste et se développe en premier au cours de la vie intra-utérine du fœtus.

(Soulet 1989b)

2 La dysfonction linguale

La langue a des rôles divers et variés puisqu'elle intervient dans certaines fonctions essentielles, mais également au sein de la croissance du massif cranio-facial. Proportionnellement à sa taille, la langue est le muscle le plus puissant de notre corps.

On comprend donc aisément que si la langue a un volume ou une position anormal, ses impacts sur la croissance le seront en conséquence. (Huon 2018)

La langue est également un organe clé dans la verticalité et dans l'oralité. La stabilité du corps est directement reliée à la stabilité orale, et notamment à la langue. Celle-ci ajuste sa position en permanence dans la cavité buccale en se basant sur les informations sensorielles qu'elle reçoit. Un lien a été mis en évidence chez l'enfant présentant des difficultés de motricité fine et d'oralité : d'origine alimentaire (déglutir, mastiquer) ou verbale (articuler, phonatoire). (Thibault et Pitrou 2018)

La langue doit être en équilibre de force avec l'ensemble des muscles de la chaîne péri-orale : muscles des lèvres, des joues, ainsi que les muscles masticateurs et mentonniers. Ceci permet de maintenir une activité musculaire constante et minimale : c'est le principe du couloir dentaire de Château.

C'est donc le fonctionnement équilibré de tout cet ensemble ; à la fois muscles linguaux et péri-buccaux, agonistes et antagonistes, qui favorisent l'harmonie de la structure faciale et dentaire. (Gil et Fougeront 2018)

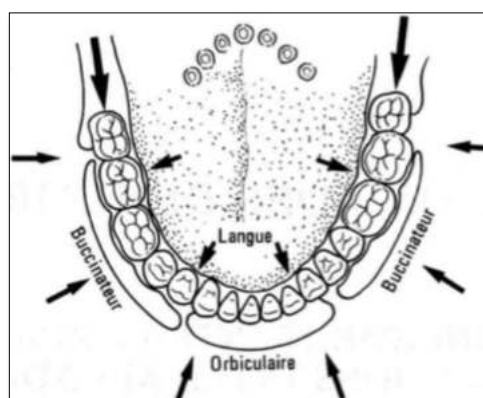


Figure 1 : « le couloir dentaire (d'après Château, 1979) ».

(source : Lautrou A. Anatomie dentaire. 2e édition. Paris : Editions Masson, 2004.)

Le Dictionnaire d'orthognathodontie de la Société Française d'Orthopédie Dento-Faciale, qualifie de dysfonction "une fonction mal exécutée". Tout en maintenant son rôle fonctionnel, elle peut perturber la morphogénèse ou altérer le jeu d'une articulation. En orthognathodontie, ce sont les fonctions de déglutition, de mastication, d'occlusion, de prononciation et de ventilation qui sont le plus fréquemment touchées. (Société Française d'Orthopédie dento-faciale 2015)

La normo-fonction linguale au repos physiologique, en d'autres termes, la position de la langue au repos physiologique se caractérise par certains critères, notamment :

- une pointe linguale placée au niveau de la papille bunoide (ou papille rétro-incisive) ;
- une base de langue en position basse, c'est-à-dire, sans aucun contact de la face dorsale de la langue avec la voute palatine ; l'inclinaison de 45 degrés postéro-inferieure en direction du pharynx permettra de dilater l'isthme du gosier.
- une présence ou non de contacts légers entre les bords de langue et les collets des dents postérieures ;
- une inocclusion dentaire, identifiée par la présence d'un espace libre d'inocclusion : les dents ne sont pas en occlusion d'intercuspidie maximale (OIM) ;
- une respiration nasale avec occlusion labiale.

C'est dans cette position que le tonus de base de la langue est le plus faible, car un véritable équilibre musculaire se crée entre muscles agoniste et antagoniste.

A contrario, la position linguale de repos en présence d'une dysfonction linguale se caractérise davantage par :

- une pointe de langue molle, empiétant sur les faces occlusales des dents postérieures (la présence d'indentation est caractéristique), ou remplissant les espaces sous linguales et se projetant sur le rempart alvéolaire des incisives mandibulaires,
- une base de la langue en position haute, avec ou sans contact palatin de la face dorsale de la langue. (Vanpouille 2002)

2.1 Prévalence

70% de la population présente une fonction linguale normale avec une position au repos adéquate, remplissant les caractéristiques citées précédemment. (Vanpouille 2002)

La prévalence de la dysfonction linguale avec maintien d'une déglutition immature, concernerait ainsi 30% des enfants d'une moyenne d'âge entre 6 et 9 ans. Ce chiffre varie en fonction de l'âge et la présence de pathologie. Elle reste d'après Flechter et al. de 21% à l'âge de 18 ans. (Gil et Fougeront 2015) Toutefois, selon Cauhepé, cité par Bassigny et Canal, c'est 30% des adultes qui présenterait encore cette déglutition dysfonctionnelle. (Bassigny et Canal 1983))

Dans la revue d'Orthopédie Dento-faciale, Gil et Fougeront précise qu'aucun consensus n'a été établi sur l'âge où la fonction/posture linguale doit être mature. C'est à 2 ans, en phase d'établissement de la denture temporaire, selon Fournier. Tandis que pour Château, la posture/fonction linguale devrait être mature à 3 ans, en phase de denture temporaire stable. Pour Woda et Fontennelle, une posture/fonction linguale primaire est dysfonctionnelle si elle persiste au delà de l'âge de 10 ans, (de même pour Bassigny (Bassigny et Canal 1983)) ; cela correspond à la période de passage de la denture mixte stable à la denture adolescente. (Gil et Fougeront 2015)

2.2 Causes possibles

De multiples causes peuvent être à l'origine d'une dysfonction linguale, mais cela reste en grande partie, essentiellement à caractères anatomiques.

- Une macroglossie relative (ou projection linguale antérieure) : l'enfant présente davantage de difficultés à produire et coordonner ses mouvements de langue, puisque son tonus musculaire est diminué, voire parfois hypotonique.

Toutefois une thérapeutique de prise en charge existe ; la rééducation de la fonction linguale.

- Une macroglossie vraie, quelle soit d'origine congénitale ou acquise, elle se définit par une augmentation anormale du volume de la langue, diminuant ainsi la mobilité linguale.

Le test de Romette permet de réaliser un diagnostic différentiel entre macroglossie vraie et relative. Pour se faire, tout en interposant un miroir à hauteur des premières molaires mandibulaires, il faut demander au patient d'abaisser sa langue au plus bas afin de la loger au mieux dans l'espace sous linguale, en dessous du plan d'occlusion de la mandibule. Lorsque l'action n'est pas réalisable, il s'agira d'une macroglossie vraie.

Certains signes cliniques peuvent également aiguiller vers le diagnostic de macroglossie vraie, notamment la présence de plis, voire de fissure linguale, de traces d'indentations ou un étalement important de la langue sur l'arcade maxillaire inférieure.

Une IRM peut aussi être prescrite afin de vérifier le volume lingual vis à vis des éléments adjacents et confirmer ainsi, par cet examen complémentaire, le diagnostic de macroglossie vraie. (Boukarzia et al. 2014) (Boileau et Canal 2011)

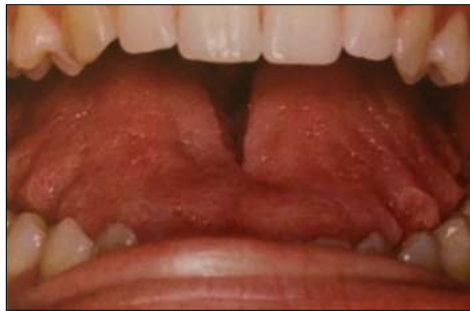

Figure 2 : macroglossie vraie avec présence d'une fissure médiane et d'indentations sur les bords linguaux.
(source : Boileau, 2011)

- La microglossie, est une diminution importante du volume linguale. Cette anomalie, entraîne une modification de la posture de la langue, à l'origine de troubles squelettiques. (Soulet 1989b)

- Un frein de langue trop court (ou brièveté du frein lingual) : la langue résidera alors en position basse et antérieure ne permettant pas de réaliser l'ensemble des mouvements et déplacements de celles-ci. Une thérapie de rééducation linguale afin d'étirer ce frein, ou, dans les cas les plus sévères une prise en charge chirurgicale, par frenotomie, voire frenectomie, seront alors proposées. (Thibault et Pitrou 2018)

- Une ankyloglossie, appelée communément *tongue-tie* en anglais, est une anomalie congénitale de la langue, correspondant à un frein lingual anormalement court. Sa prévalence varie de 4 à 10% selon les auteurs.

Même si nombreuses sont les classifications proposées afin de préciser la sévérité de l'ankyloglossie, aucune n'a été acceptée universellement. On retrouve toutefois fréquemment, la classification de Kotlow séparées en 4 grades, correlés à longueur de langue libre (longueur entre le frein lingual et le bout de la langue), divisés comme suit (voir tableau 1). (Jamilian et al. 2014)

Tableau 1 : La classification de Kotlow.

(source : Jamilian et al. 2014)

Classe	Dénomination	Longueur de la langue libre
I	Ankyloglossie légère	12-16 mm
II	Ankyloglossie modérée	8-11 mm
III	Ankyloglossie sévère	3-7 mm
IV	Ankyloglossie complète	Inférieur à 3 mm

La prise en charge de l'ankyloglossie est uniquement chirurgicale. Deux alternatives existent.

- La frenotomie est définie comme une simple coupure (section) du frein, alors qu'il n'est encore qu'une fine membrane. Il s'agit d'une procédure de choix, réalisée en première intention chez les nourrissons, car elle présente moins de risque et est bien souvent suffisante pour éliminer la dysfonction. (Rousseau 2020) De plus, le nouveau-né est alors capable de se nourrir immédiatement après l'intervention. (O'Shea et al. 2017)

Rapide, il s'agit d'une procédure relativement simple qui ne demande que très peu d'équipement.

Pour les enfants de moins de 4 mois, elle ne nécessite bien souvent ni anesthésie, ni suture, même si certains praticiens préfèrent tout de même utiliser un anesthésiant de contact ou une solution de saccharose afin de réduire l'inconfort et rassurer les parents.

Passé cet âge, une anesthésie est fortement recommandée en raison de la force, de la conscience de l'enfant ainsi que de la douleur engendrée par l'acte. Celle-ci se fait soit par à l'aide d'un anesthésiant de contact, soit par injection. Le choix varie en fonction de l'âge et de l'épaisseur du frein de l'enfant.

Un risque hémorragique est toutefois présent, même si le frein lingual est une zone très peu vascularisée et innervé chez le nourrisson.

En post opératoire, une phase de suivi clinique est nécessaire afin de vérifier l'évolution favorable, puisque le risque de récurrence est plus élevé que lors d'une frenectomie. (Rousseau 2020)

- La frenectomie correspond à l'éviction totale ou partielle du frein. (Rousseau 2020) Elle est davantage pratiquée sur les patients de plus d'un an. Le but est de rallonger la taille du frein. (Ballard et al. 2002) Elle se pratique en général avant 5 ou 6 ans, afin d'utiliser la plasticité du SNC pour obtenir une rééducation plus rapide. Malgré tout, elle reste envisageable chez l'adulte. (Hueber 2017)

Il s'agit d'une procédure plus longue, sous anesthésie locale ou générale. Plusieurs techniques sont ainsi employées, notamment celles : du bistouri électrique, des ciseaux stériles, de la lame froide ou encore des lasers. Le risque de récurrence est également réduit par rapport à la frenotomie. (Rousseau 2020)

Quelque soit l'opération : frenotomie ou frenectomie, les contre-indications sont les mêmes que pour toutes chirurgies muco-gingivales : risque hémorragique, risque infectieux et manque de coopération de la part du patient. (Hueber 2017)

Autrefois, réalisés dès la naissance de l'enfant et ceux, de façon souvent systématisé ; aujourd'hui, ces pratiques se font davantage en fonction du besoin de l'enfant, même si la pratique revient en force sur le devant de la scène, ces dernières années, par l'ampleur des conseils, informations et désinformations qu'apportent les réseaux sociaux dans la maternité d'aujourd'hui. Un communiqué de presse de la Société Française de Pédiatrie, cosigné par de nombreux autres sociétés savantes, alerte sur ces pratiques abusives qui peuvent avoir des conséquences importantes sur la santé de l'enfant.

Lorsque cet acte est indiqué et est réalisé tardivement chez l'enfant ou l'adulte, des exercices de rééducation linguale sont nécessaires, afin de remobiliser la langue et

éviter toute cicatrisation fibreuse. (Boileau et Canal 2011) Lorsque ces derniers ne sont pas pratiqués, l'enfant peut faire des mouvements excessifs avec sa langue et en perdre le contrôle, c'est le glossoptis. (Rousseau 2020)

Afin d'établir le diagnostic différentiel entre frein lingual court et ankyloglossie le test suivant proposée par Fournier peut être réalisé : à l'aide d'un miroir intercalé entre les deux arcades dentaires, à hauteur des premières molaires maxillaires et mandibulaires, le patient doit tenter de toucher avec la pointe de sa langue la papille retro-incisive. Si celui-ci y arrive, le frein est de taille correcte. Si celui-ci ne touche pas le palais (avec une ouverture buccale a minima de 2 cm), le frein est trop court, enfin si la pointe de langue ne dépasse pas le plan d'occlusion mandibulaire, l'ankyloglossie est avérée. (Fournier 1994) (Gil et Fougeront 2015)

Ce test décrit par Fournier en 1994 a été repris à l'identique dans la méthode, nommée "Méthode de Queiroz Marchesan" de 2004 afin de diagnostiquer l'ankyloglossie.

Ce test, offre l'avantage d'être rapidement mis en oeuvre cliniquement et donne un diagnostic clair et immédiat concernant la liberté, la réduction de la mobilité ou l'ankylose de la langue du patient. (Hueber 2017)

Une téléradiographie de profil en OIM peut également être prescrite afin de situer le volume lingual et sa place vis à vis du pharynx ou de l'os hyoïde. (Boukarzia et al. 2014)

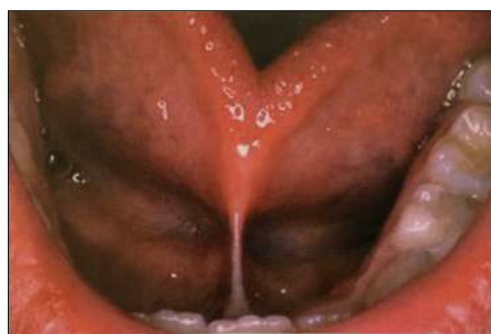

Figure 3 : frein lingual court.
(source : Boileau, 2011).

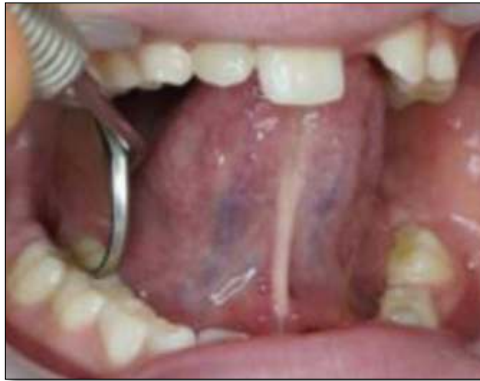

Figure 4 : miroir intercalé entre les arcades dentaires selon la méthode Queiroz Marchesan.

(source : Hueber, 2017)

- Obstacles des voies aériennes : une dysfonction linguale peut être due à une obstruction des voies aériennes, telle que la présence de végétations ou d'amygdales hypertrophiques. L'enfant n'a donc pas d'autres choix que de respirer par la bouche, favorisant un mauvais placement lingual.

De la même façon, des infections répétées aux oreilles, et surtout l'oreille moyenne (otite séreuse par exemple), par dysfonctionnement de la trompe auditive, peuvent pousser l'enfant à respirer davantage par la bouche, puisque le nez est bouché. (Thibault et Pitrou 2018)

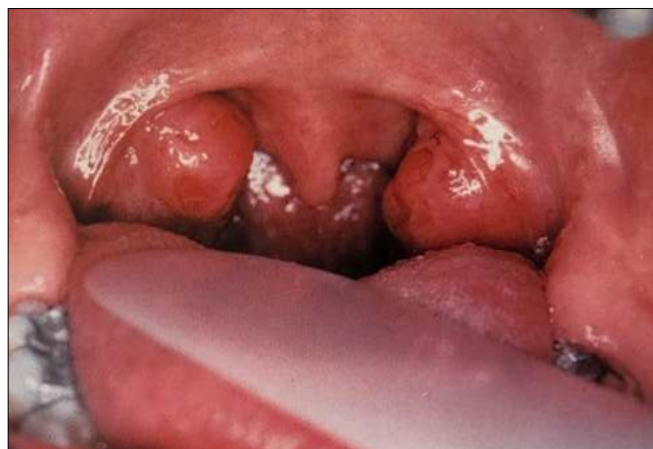

Figure 5 : amygdales palatines hypertrophiques.

(source : Patti, 2003).

Par ailleurs, certains syndromes génétiques ont des effets directs ou indirects sur la fonction linguale.

- Le syndrome de Pierre Robin (SPR) qui se définit par une triade de signes cliniques : micrognathie, glossoptose et obstruction des voies aériennes supérieures, avec un risque accru de fente palatine.

Ce syndrome se retrouve sous 2 formes : soit en maladie isolée, soit en association avec d'autres syndromes. En dépit d'une hypoplasie de la mandibule, la langue, positionnée très en arrière, entraîne des anomalies de déglutition et de succion, en plus des difficultés respiratoires. (Giudice et al. 2018)

- Le syndrome de la trisomie 21 ou syndrome de Down : qui se caractérise par une hypoplasie de la mandibule, une macroglossie, la diminution de la taille du palais, un angle naso-génien réduit, une hypotonie musculaire, une diminution de la taille des dents permanentes avec malocclusion fréquente due à l'irrégularité de la morphologie des arcades dentaires et un risque accru de maladies parodontales.

Ces différentes anomalies affectent donc les fonctions respiratoires, masticatrices, celle de la déglutition, ou de la phonation.

L'hypotonie musculaire est typique du syndrome de Down. Le plus souvent, elle affecte la langue et les lèvres et est visible à l'examen physique. Les personnes porteuses du syndrome ont donc beaucoup plus de difficultés à produire et à coordonner les mouvements nécessaires au contrôle de leur langue. (Kaczorowska et al. 2019)

D'autres syndromes sont également recensés comme le syndrome d'Eschlers ou encore celui de Rix. (Boukarzia et al. 2014)

3 Troubles fonctionnels associés à une dysfonction linguale

La présence d'une langue dysfonctionnelle peut être à l'origine de nombreux troubles, qui bien souvent, lorsque le thérapeute ne fait pas le lien immédiatement avec une dysfonction linguale, peuvent être source de récurrence ou de recrudescence, conduisant à un nomadisme médical ou à des tentatives de thérapies multiples ; ceci nuisant à la qualité de prise en charge du patient et constituant un coût en terme de santé publique.

Ces troubles peuvent correspondre à des récurrences orthodontiques et/ou chirurgicales, des Dysfonctions de l'Appareil Manducateur (DAM), des céphalées, des algies, des troubles du sommeil et troubles ventilatoires, essentiellement des Syndromes d'Apnées Hypopnées Obstructives du Sommeil (SAHOS) voire des hypoacusies. (Gil et Fougeront 2015a)

3.1 Trouble de la déglutition

3.1.1 La déglutition physiologique

La déglutition physiologique, appelée également somatique, secondaire ou mature, est définie comme le passage du bol alimentaire (solide et liquide), ainsi que de la salive, dont le rôle est de lubrifier les voies digestives, de la cavité orale à l'œsophage puis à l'estomac.

Elle fait intervenir divers muscles au sein d'une séquence automatique, qui doit coordonner déglutition, respiration et protection (par obturation) des voies aériennes supérieures, pour éviter le risque de fausse route. La déglutition est un acte automatisé, réalisée entre 500 et 1200 fois par jour. (Soulet 1989b)

Le cycle de la déglutition physiologique se caractérise par trois temps identifiés : le temps buccal, le temps pharyngien et le temps œsophagien.

Lors du temps buccal, la pointe linguale reste collée à la papille retro-incisive, les joues et le plancher de bouche, se contractent avec une occlusion dento-dentaire transitoire. Tandis que la respiration se coupe, une onde péristaltique se crée et propulse, par compression linguale sur le palais, la salive présente sur le dos de la

langue, vers le pharynx, nous amenant ainsi au début du temps suivant : le temps pharyngien. La fin du temps oral (buccal) se superpose avec le commencement du temps pharyngien, on peut parfois les retrouver associés et nommés temps oro-pharyngien. Sa durée est très courte, une seconde environ, huit fois moins long que le temps œsophagien qui marque la fin de la déglutition par le passage du bol alimentaire au niveau du cardia de l'estomac. (Gil et Fougeront 2015)

Durant ce temps buccal, les lèvres sont au repos et ne subissent aucune contraction. (Vanpouille 2002)

Cette séquence parfaitement automatisée est aux ordres d'un générateur central de rythme, situé au sein du bulbe rachidien, à la jonction de l'encéphale et de la moelle épinière. Il est néanmoins possible de déclencher l'action de déglutition par reflexe, en stimulant la base de langue, à hauteur des piliers antérieurs du voile du palais, dans la zone de Wassilieff (ou Vasilieff) ou volontairement (rôle de l'aire masticatrice au sein du cortex). Malgré tout, seul le temps oral peut être modifiable, ainsi seul ce temps pourra être rééduqué.

Bien entendu la stimulation n'est possible qu'en l'absence d'une anesthésie complète de la sphère bucco-laryngo-trachéale.

Toutefois, seule la déglutition d'un solide ou de la salive est de type secondaire car une occlusion dento-dentaire transitoire de la mandibule en OIM se met en place, sans contraction péri-orale, à la différence de la déglutition de liquide où ce calage n'est pas obligatoire et où la déglutition est de type primaire. (Gil et Fougeront 2015) (Fougeront et al. 2014b)

La déglutition du nouveau-né se distingue donc de la déglutition mature vu précédemment. Attention toutefois à la différencier de la déglutition atypique, intégrant l'existence d'un trouble fonctionnel.

3.1.2 Déglutition du nouveau-né

Après quelques initiations de mouvement de langue aux alentours du sixantième jour (Raymond 2000), c'est à partir de la 10^e semaine intra-utérine que le réflexe de succion apparaît et se complète de la déglutition, notamment du liquide amniotique au cours de la semaine suivante, aux alentours de la 11^e semaine *in utero*. (Fellus 2006)

Cette acquisition est permise grâce à une déflexion de la tête, qui se met en place parallèlement, permettant au fœtus de mettre ses mains à la bouche et donc de sucer son pouce : c'est le réflexe de Hooker. (Huon 2018)

Ces deux fonctions permettront à l'enfant à sa naissance de développer le réflexe de succion-déglutition, caractérisé par un contact langue-lèvres. Ce dernier est un indice précieux quant à la maturation neurologique du nouveau-né. (Houb-dine et al. 2011)

Cette fonction de succion-déglutition n'est pas dissociable chez le nouveau-né et évoluera par la suite, selon l'avancée de la maturation du système nerveux central (SNC), du système moteur et sensitif, ainsi que des changements liés au mode d'alimentation. Toute altération de ce duo fonctionnel aura pour impact le rétrognatisme par faible stimulation des condyles de l'articulation temporo-mandibulaire, ainsi que la formation d'un palais creux. (Couly 1989)

C'est avec l'arrivée des dents temporaires qu'une frontière normalement impénétrable se met en place entre la langue et les lèvres. Les dents ont donc le rôle de séparateur.

Il se peut malgré tout que chez certains patients la langue s'obstine à vouloir être en contact avec les lèvres et fasse persister cette fonction de succion-déglutition.

Enfin, la fonction masticatrice doit intervenir aux alentours des 18 mois avec l'apparition des molaires temporaires. (Fellus 2006)

Théoriquement c'est lors de cette même période que doit apparaître la déglutition fonctionnelle (mature), toutefois, rares sont les patients qui l'acquièrent à cet âge. Un long processus de maturation de cette fonction de déglutition va alors se mettre en place, s'achevant, avec l'arrivée des canines permanentes dans la cavité buccale. Selon Soulet, passé cette date, le maintien d'une déglutition dite infantile, est alors considérée comme déglutition atypique. (Soulet 1989a)

Toutefois, selon les auteurs, il n'y a pas de consensus sur l'âge à partir duquel, la persistance de la fonction de déglutition infantile doit être perçue comme dysfonctionnelle.

Pour Bassigny, *"la persistance de la propulsion linguale antérieure ne doit être considérée comme anormale qu'à partir de la dixième année"*. (Bassigny et Canal 1983), alors que pour Bouyahyaoui, la limite doit être fixée à l'âge de huit ou dix ans. (Bouyahyaoui et al. 2007)

3.1.3 La déglutition dysfonctionnelle

La déglutition dysfonctionnelle est aussi appelée déglutition viscérale, atypique, immature, primaire, archaïque, infantile ou encore de type intermédiaire (Bassigny et Canal 1983) (Breton-Torres et Frapier 2008) (Gil et Fougeront 2018). Il s'agit d'une *"interruption dans la maturation de la déglutition du nourrisson, la transition au stade adulte ne s'effectuant pas."* La fréquence, serait selon Bouvet cité par Bassigny et Canal, de 51,3% entre 4 et 6 ans, de 40% entre 7 et 12 ans, de 38,8% entre 12 et 14 ans, et de 30% à l'âge adulte. (Bassigny et Canal 1983)

La langue prend donc un positionnement non adéquat lors du temps buccal du cycle de déglutition, rentrant ainsi en interposition.

Trois critères ont été définis pour caractériser cette déglutition atypique : c'est la triade de ROMETTE :

- contraction des muscles labiaux et faciaux,
- protrusion linguale,
- absence de contacts dento-dentaires (Abdessamed 2015).

Quatre types de placements linguaux sont envisageables.

- L'interposition linguale antérieure haute : la pointe de la langue s'immisce entre les incisives et les canines.
- L'interposition linguale antérieure basse, où la langue vient se loger dans les espaces sous linguaux et s'enrouler.
- L'interposition de la langue en position postérieure haute ou basse : la poussée est transversale entraînant des inclusions latérales.

Dans ces quatre cas, l'impact sur le développement des arcades dentaires est néfaste et risque d'entraîner diverses dysmorphoses dento-maxillaires. (Vanpouille 2002)

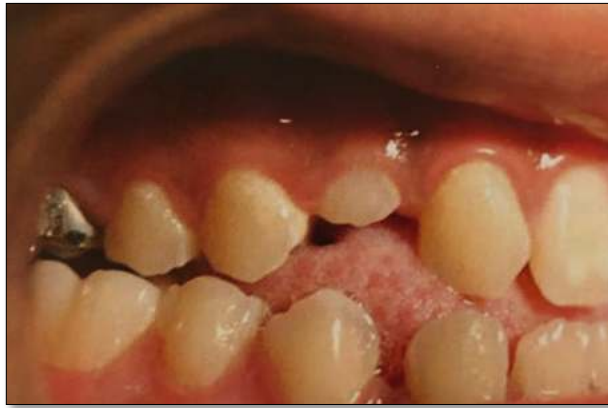

Figure 6 : langue en position basse avec inoclusion latérale.

(source : Boileau, 2011).

La déglutition atypique peut également avoir été importée et/ou favorisée par la persistance de la fonction de succion-déglutition, notamment avec l'interposition d'un doigt, majoritairement le pouce, mais aussi la lèvre ou un objet, tel qu'une peluche ou une sucette...

Néfastes pour la mise en place du développement de la face, on retrouve souvent, en conséquence d'une succion non nutritive persistante, les malformations suivantes : proalvéolie maxillaire, retroalvéolie mandibulaire, voire des déformations plus profondes comme les prognathies maxillaires et rétrognathies mandibulaires, avec plus ou moins la présence de défauts de phonation, d'interposition linguale au repos (favorisées par la béance antérieure), ou une tendance à garder la bouche entrouverte avec inoclusion labiale. (Bouyahyaoui et al. 2007)

Il a été toutefois démontré qu'une déglutition atypique ou une anomalie de langage ont un rôle moindre dans les anomalies de croissance des mâchoires ou de la mise en place d'une malocclusion par rapport à une position erronée de la langue au repos.

En effet, la langue en position de repos actionne une pression et une force permanente sur les structures environnantes, les contraignant sur une période prolongée.

A contrario, la durée d'application des forces émises par la langue en phase de déglutition ou de parole, a été considérée comme trop courte pour affecter l'équilibre de la croissance des mâchoires ou de l'occlusion dentaire. (Kravanja et al. 2018)

Château disait ainsi que lorsqu'il existe un trouble lingual, l'anomalie l'est sur ses trois fonctions : la déglutition, la phonation et la posture de repos. Si une fonction est touchée, les deux autres le sont forcément. (Gil et Fougeront 2015a)

Rio et Planche, quant à eux, impute à nos nouvelles habitudes alimentaires, le fait de favoriser les troubles de la déglutition, devenant de plus en plus présents et précoces chez les enfants et adolescents.

En effet, les choix alimentaires contemporains, favorisent le "mou", au détriment d'une alimentation plus difficile à mastiquer. Cette alimentation, facilement avalée, sans mastication excessive, ne favorise plus la mise en place de contacts interdentaires. Une enquête récemment effectuée sur les plats alimentaires servis à la cantine scolaire, démontre que les repas protéinés les plus régulièrement servis seraient le poisson pané, les bolognaises et les steaks hachés. Ceux avec quoi s'accompagne, très souvent : compote, yaourt, cordon bleu, brioche ou pain de mie.

Outre l'impact sur la santé générale, ce nouveau comportement nutritif aurait donc de nombreuses répercussions et notamment celui, d'augmenter le risque de troubles de la déglutition. (Rio et Planché 2007)

En effet, ces modifications de préparations alimentaires comme le broyage, le ramollissement, les transformations industrielles, influencent la croissance du visage. En raison d'une mastication facilitée par des aliments plus doux, les contraintes générées sont moindres ; moins de forces occlusales et moins de cycles masticatoires ; la croissance est donc moins stimulée, en particulier dans la partie basse du visage et au niveau des crêtes alvéolaires. (Lieberman et al. 2004)

Ce manque de stimulation en cours de croissance osseuse favorise donc l'hypodéveloppement des arcades maxillaires ou mandibulaires, augmentant les risques de placements linguaux erronés. (Rio et Planché 2007)

DEGLUTITION SOMATIQUE	DEGLUTITION VISCERALE
1- Pointe de la langue contre la papille palatine	Pointe de la langue contre les dents ou interposition linguale
2- Dos de la langue contre le palais dur	Langue étalée unilatéralement ou bilatéralement
3- Base de la langue formant un angle de 45° avec le voile du palais	Base de la langue élevée contre la partie postérieure du palais dur et du voile
4- Contraction des masséters avec élévation du plancher buccal	Absence de contraction des masséters et du plancher buccal
5- Muscles du menton passifs	Muscles du menton actifs
6- Orbiculaire présentant des petits mouvements ou n'en présentant pas	Orbiculaire appuyé avec force sur les dents

Figure 7 : tableau comparatif entre déglutition somatique (physiologique) et déglutition viscérale (dysfonctionnelle).

(source : Vanpoule, 2002)

3.2 Trouble de la phonation

Le positionnement anormal de la langue a été classifié comme facteur étiologique primaire dans l'apparition d'une malocclusion, incluant les troubles de l'articulation phonatoire. (Kravanja et al. 2018)

3.2.1 Rappels de la phonation physiologique

Bassigny a défini la phonation comme *"la production de sons à l'aide de phonèmes, c'est-à-dire d'éléments sonores d'un langage donné possédant des caractéristiques distinctives par rapport aux autres sons du langage. [...] Lors de l'articulation des phonèmes consonantiques occlusaux T, D, N et constrictifs S, Z, C, H, J, F, V, I, la phonation normale est caractérisée par une absence d'appui de la langue sur les secteurs incisifs supérieurs et inférieurs et une absence d'interposition de la langue entre les arcades dentaires. On notera la similitude des appuis linguaux au cours de la déglutition de type adulte et au cours de l'articulation des palatales antérieures T, D, N. »* (Bassigny et Canal 1983)

"La phonation est une fonction a but de communication. Elle fait appel à un ensemble de mécanismes physiologiques complexes intéressant successivement les poumons, le pharyngo-larynx, les cavités buccale et nasale, effecteurs terminaux de l'articulation phonétique, où le son parlé trouve sa personnalité sous l'influence directrice du système nerveux. Les modulateurs tels que les lèvres, la langue et la voile du palais, vont transformer les sons en phonèmes afin de constituer les mots". (Benyahio et al. 2009)

Le phonème est donc un son de voix correspondant à la plus petite unité phonique perceptible. (Benyahio et al. 2009)

Les difficultés phonatoires sont souvent liées à des mauvaises positions linguales, notamment des placements de l'apex lingual en direction des incisives mandibulaires, au lieu de figurer sur la papille retro-incisive.

Dans certains cas extrêmes, il existe une non-dissociation de la langue avec la mandibule, la langue restant fixée dans la mandibule et la propulse à chaque ouverture buccale, à l'origine de mouvements vastes et inutiles d'accompagnement de la mandibule, avec une surcharge de l'articulation.

Un simple examen de prononciation des consonnes D, N, L, T, permet d'objectiver ou non, la bonne position de langue, au niveau de la papille bunoide. (Vanpouille 2002)

Même si les âges d'acquisition sont variables d'un patient à un autre, en moyenne, c'est aux alentours de 3 ans que les voyelles sont assimilées, vers 4 ans pour les consonnes occlusives, et vers 7 ans, l'enfant est capable de prononcer tous les phonèmes. Une consonne est dite occlusive, lorsque lors de sa prononciation, il y a obstruction totale du passage de l'air. C'est le cas pour les sons suivants : [p], [g], [k], [b], [d], [t], [m], [n]. Elle s'oppose aux consonnes dites constrictives, où il n'y a qu'un rétrécissement du conduit vocal. (Benyahio et al. 2009)

3.2.2 Anomalies de la phonation

Chez les patients présentant une dysfonction linguale, ayant entraîné l'apparition d'une infraclusion antérieure (ou *Anterior Open Bite* : AOB) par exemple, les troubles phonatoires retrouvés le plus fréquemment correspondaient aux sigmatismes et au rhotacisme. (Kravanja et al. 2018)

Il existe toutefois plusieurs troubles de l'articulé phonatoire, on recense notamment les suivants.

Les sigmatismes, qui sont "*des altérations du S, CH, on peut y apparenter les altérations du F et des consonnes sourdes Z, J. On distingue :*

- *le schlintement ou sigmatisme latéral ;*
- *le jouyement ; l'air passe entre les arcades et la face interne des joues ;*
- *le zézaiement ou sigmatisme dorsal avec point d'articulation trop postérieur ;*
- *le sigmatisme occlusif ; S se dit T ;*
- *le sigmatisme nasal ; le S est remplacé par un souffle nasal. (...) Sur le plan clinique, l'altération du S se rencontre fréquemment dans les cas de Classe III.*" (Soulet 1989b)

Le rhotacisme est l'altération du S, remplacé par le Ye ou le L.

Le lambdacisme est l'altération du L, remplacé par le Ye. Le point d'articulation apico-alvéolaire devient dorso-palatal. (Soulet 1989b)

Fournier identifie 4 phonèmes susceptibles de concerner les fonctions buccales : (Godelar 2017)

- Les palatales ou "dentales", D, L, N et T

Les palatales correspondent aux lettres : D, L, N et T.

D'un point de vue orthophonique, le D et le T sont des "occlusives apico-dentales", le L, est dit " constructive latéro apico-digitale". La langue non étalée a son apex au contact de la papille bunoide. (Gil et Fougeront 2015)

En présence d'un trouble de la phonation, la langue peut alors entrer en contact avec les incisives maxillaires, voire même avec les faces palatines des incisives mandibulaires. (Benyahio et al. 2009)

- Les sifflantes, S et Z et les chuintantes, CH et J

Les sifflantes représentent les lettres S et Z, puisqu'en orthophonie, elles sont identifiées comme "*constructives apico-dentales et obtenues par rapprochement de la langue avec les incisives*". (Gil et Fougeront 2015b)

Du point de vue kinésithérapie, la langue recule et ne doit pas toucher les incisives : ni maxillaires, ni mandibulaires, elle est fluette et doit pouvoir vibrer. Anormalement, la langue peut alors s'immiscer entre les arcades.

Les chuintantes correspondent aux "CH" et J. (Gil et Fougeront 2015)

- Les labiales, M, B et le P

Cette sonorité se fait par mouvements simultanés entre les deux lèvres, avec descente de la lèvre supérieure pour chercher le contact de la lèvre inférieure. (Gil et Fougeront 2015)

- Les fricatives, F et V

Ces phonèmes sont produits lorsque la lèvre inférieure vient au contact du bord libre des incisives maxillaires. (Godelar 2017)

Les voyelles quant à elles sont émises arcades séparées, sans aucun appui lingual.

Dans la langue française, aucun phonème, ne se prononce avec appui lingual contre les arcades dentaires, à la différence de certaines langues, comme l'espagnol, le portugais ou l'anglais.

Ainsi, cette présence de contacts linguaux au niveau dentaire est souvent un indice de malocclusion ou de trouble phonatoire.

Même s'il est désormais admis qu'une dysfonction linguale impacte la morphogénèse maxillo-faciale ; une controverse existe toutefois quant à l'effet de la phonation, de part la brièveté des appuis linguaux.

La règle est donc de corriger en premier temps, les anomalies et difficultés de déglutition ; de part la mise en œuvre de centres cérébraux moins complexes avant toute rééducation phonétique ; restant d'ailleurs trop souvent délaissée voire oubliée. (Benyahia et al. 2009)

3.3 Trouble de la ventilation

3.3.1 Rappels de la ventilation physiologique

La ventilation fait parti des fonctions reflexes de notre organisme, elle permet d'assurer le renouvellement de l'air pulmonaire. Elle assure ainsi l'apport d'oxygène au corps et l'élimination du gaz carbonique.

Seule la respiration nasale est dite physiologique, par opposition à la respiration buccale. (Vanpouille 2002)

Cette fonction ventilatoire est chez l'enfant, accompagnée d'un rôle morphogénétique.(Gola et al. 2002) La mise en place d'une respiration naso-nasale, va permettre à terme, le dégagement du nez, l'ouverture des ailes, mais également, favoriser l'occlusion labiale, le positionnement linguale correcte et supprimer la respiration costale haute en favorisant des mouvements harmonieux et amples du diaphragme. (Vanpouille 2002)

Cette respiration a donc son rôle à jouer dans la croissance de la face mais également, dans l'obtention d'une meilleure qualité de sommeil, réduisant les problèmes ORL et équilibrant les courbes du rachis.(Gil et Fougeront 2018)

3.3.2 La ventilation buccale

Même si la respiration physiologique est nasale, certaines personnes ont une respiration buccale, et d'autres mixte.

La ventilation, lorsque celle-ci est buccale, est une respiration pathologique. Elle peut toutefois être utilisée en cas de recours dans certaines pratiques physiques intenses ou dans certaines situations pathologiques, comme par exemple un encombrement des voies aériennes supérieures.

Nombreuses sont les répercussions sur le développement et le facies d'un individu, notamment :

- l'hypo-développement des sinus de la face lié à un flux aérien réduit ;
- l'hypo-développement du maxillaire ; palais ogival, endoalveolie, endognathie, palais étroit... ;
- un facies adénoïdien caractérisé par une hyperdivergence et une béance antérieure en lien avec la perpétuelle présence de la bouche, en position ouverte.

Cela entraîne à terme un développement de la mandibule en rotation postérieure, avec une face allongée et fine, des pommettes aplaties, de la pâleur, des cernes, un regard triste, un nez étroit avec des narines pincées, un étage inférieur du visage disproportionné, des lèvres entrouvertes et sèches, ainsi qu'une inflammation chronique des muqueuses buccales (gingivite). (Boileau et Canal 2011) (Soulet 1989b) C'est l'ouverture buccale permanente, qui déséquilibre l'activité musculaire, entre éleveurs et abaisseurs de la mandibule. L'étage inférieur de la face s'accroît et l'angle goniale s'ouvre.

En général, des répercussions sur la posture staturo-céphalique sont également associées : l'enfant est vouté, le thorax est creusé, les épaules sont tombantes et des anomalies de la colonne vertébrale sont recensées. (Soulet 1989b)

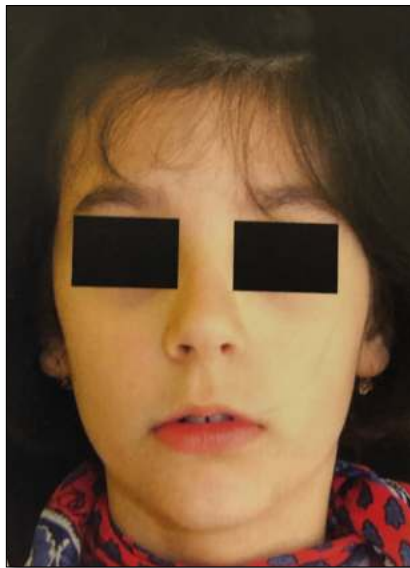

Figure 8 : exemple d'un faciès adénoïdien.
(source : Boileau, 2011)

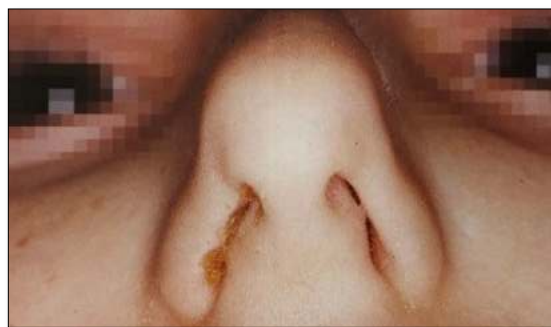

Figure 9 : patient respirateur buccal, avec pincement des narines.
(source : Patti, 2003)

3.3.3 Le syndrome d'apnées hypopnées obstructives du sommeil (SAHOS)

La Haute Autorité de Santé (HAS) définit le syndrome d'apnées hypopnées obstructives du sommeil (SAHOS) comme : *"la survenue, pendant le sommeil, d'épisodes anormalement fréquents d'interruptions de la ventilation (apnées), ou de réductions significatives de la ventilation (hypopnées). Il est lié à un collapsus répété des voies aériennes supérieures au cours du sommeil."* (Tison 2015)

Cette affection de survenue récente a été individualisée par Guilleminault *et al.* en 1976 (Tison 2015). C'est le trouble respiratoire du sommeil le plus fréquent. (HAS 2014)

Les principaux symptômes des SAHOS sont les suivants : le patient se plaint d'une somnolence diurne (endormissements), la sensation d'un sommeil non réparateur, de fatigue ou d'insomnies. Il se réveille avec des sensations de suffocation, d'essoufflement, voire avec la respiration coupée. Les accompagnants peuvent rapporter des ronflements nocturnes, des arrêts respiratoires, une position en hyperextension de la tête lors du sommeil, ou encore, une hypersudation...

Associés à ces maux, on peut retrouver des troubles de la concentration, de l'humeur, des troubles cognitifs ou des nycturies. (Tison 2015) (Boileau et Canal 2011).

De nombreuses complications, suite à cette pathologie, ont été rapportées, on retrouve entre autres :

- un retard de croissance staturo-pondéral, dû aux coupures de sommeil à répétitions,
 - des troubles du comportement, troubles psychiatriques et une possible hyperactivité,
 - des difficultés scolaires, avec réduction des performances aux tests d'intelligence,
 - des risques d'impacts cardiaques précoces, avec trouble de la tension artérielle et variations de taille des cavités cardiaques,
 - troubles dans la croissance du massif facial,
 - perturbation de la qualité de vie, augmentations des dépenses en soins médicaux.
- (Seailles et al. 2009)

La physiopathologie s'explique par la représentation des voies aériennes supérieures, comme étant composées de deux extrémités non déformables (les cavités nasales et la trachée), avec au centre, une zone déformable. C'est le modèle de résistance de Starling.

Des pressions s'exercent ainsi sur cette zone. La pression musculaire engendrée par les muscles dilatateurs oro-pharyngés, agit sur la perméabilité des voies aériennes, tandis que d'autres ont tendance à collapser ces parois, telles que la pression tissulaire ou la pression intra-luminaire (causée par le flux ventilatoire).

Le total de ces forces fournit ainsi l'indice de perméabilité des voies, sur lequel s'ajoutent des facteurs favorisants, comme les anomalies des bases osseuses ou des tissus mous. (Tison 2015)

On retrouve notamment, en critères favorisants, au sein des anomalies des bases osseuses, l'ensemble des traits liés à la présence d'une respiration buccale par dysfonctionnement lingual : le palais ogival, l'endomaxilie, l'excès vertical de croissance antérieure (tête allongée) ou encore la rétromandibulie. Il est donc primordial de dépister une position de langue basse chez l'enfant.

Les anomalies de tissus mous concernent davantage l'hypertrophie des amygdales, ou les macroglossies ; le tout aggravée en cas d'obésité du patient.

Enfin, un versant concernant les troubles neuromusculaires peut également être à l'origine de ce syndrome.

Il existe une corrélation entre les classifications cliniques de la posture linguale, comme la classification de Mallampati et celle de Friedman et celles de l'indice d'apnées - hypopnées mesuré par polysomnographie.

Les SAHOS sont donc également en lien étroit avec la posture linguale, son volume ou son activité. (Tison 2015)

Le facteur familial est aussi un coefficient majorateur important, puisque le risque est multiplié par trois ou quatre, lorsqu'un membre de la famille en est touché. La prévalence d'un SAHOS est également augmenté auprès des personnes atteintes d'affections générales telles que : la drépanocytose, la trisomie 21, les troubles neuromusculaires, les infections ORL, ou encore simplement de l'asthme.

Enfin, le risque est multiplié par trois et peut aller jusqu'à cinq, pour les patients nés prématurés. (Seailles et al. 2009)










Friedman Tongue Position and Mallampati Classification					
Friedman (Natural Tongue Position)					
	FTP I: Allows visualization of the entire uvula and tonsils or pillars	FTP IIa: Allows visualization of the uvula, but only parts of the tonsils are seen	FTP IIb: Allows visualization of the complete soft palate down to the base of the uvula, but the uvula and the tonsils are not seen	FTP III: Allows visualization of some of the soft palate, but the distal soft palate is eclipsed	FTP IV: Allows visualization of the hard palate only
Mallampati (Tongue Protruded)					
	MC I: Allows visualization of faucial pillars, soft palate and uvula	MC II: Allows visualization of the faucial pillars and soft palate	MC III: Allows only visualization of the soft palate		

Figure 10 : tableau comparatif entre les classifications de Mallampati et celle des positions linguales de Friedmann.

(source : Friedman, 2013)

Le SAHOS de l'enfant touche entre 1 et 4% des enfants en âge scolaire.

Une classification permet de diviser les présentations cliniques selon trois types :

- type 1, SAHOS avec hypertrophie adénoïdienne et/ou amygdalienne, sans obésité.
- type 2, SAHOS avec obésité et hypertrophie adénoïdienne et/ou amygdalienne modérée, plus fréquent chez l'adolescent que chez l'enfant ou l'adulte compte tenu de la faible incidence d'hypertrophie adénoïdienne et/ou amygdalienne;
- type 3, SAHOS associé à des pathologies syndromiques (malformations cranio-faciales).(Tison 2015)

En France, en première intention, la réalisation d'une adénoïdo-amygdalectomie (sans polysomnographie diagnostique) est privilégiée, lorsqu'elle est indiquée.

En l'absence d'hypertrophie adéno-amygdalienne, mais avec une symptomatologie importante, une polysomnographie sera demandée.

En complément des traitements, la prise en charge de l'obésité et un bilan maxillo-facial doivent être menés pour permettre d'exclure toutes anomalies des basses

osseuses ou des fonctions linguales (phonation, déglutition, respiration nasale), comme vu précédemment.

Toutefois, face à un échec, la mise en place d'une aide ventilatoire, par pression positive continue (PPC) doit être envisagée. (Tison 2015)

La ventilation nasale par PPC est d'ailleurs le traitement de référence chez l'adulte du SAHOS, en France. (HAS 2014)

Le but du traitement d'un SAHOS est d'appréhender au mieux la ventilation nasale et éviter le collapsus des voies respiratoires. L'orthodontie peut donc, également, avoir son rôle à jouer.

- Un processus de disjonction rapide du maxillaire peut être pratiqué, puisqu'il permet d'augmenter le volume buccal, laissant davantage de place à la langue. Cette modification de conformation, accroît également le volume des fosses nasales et permettrait de diminuer la résistance nasale à proprement-dit.

- Un processus d'avancée maxillaire : souvent accompagné d'une disjonction maxillaire, est obtenu par l'intermédiaire du masque de Delaire.

Son indication est limitée ici aux classes III d'origine squelettique, principalement par brachygnathie maxillaire. Son but est d'accroître en longueur et en largeur la taille du maxillaire et d'offrir, comme précédemment, davantage de place à la langue.

Hors croissance, l'avancée maxillaire pourra être réalisée chirurgicalement. (Boileau et Canal 2011)

Toutefois, selon Tison, si un traitement orthodontique doit être mis en place, celui-ci doit privilégier l'absence d'extraction de dents permanentes, tels que les prémolaires, afin de maximiser la taille de la cavité orale et éviter de repousser la langue en arrière, diminuant l'espace des voies respiratoires. (Tison 2015)

Une controverse existe malgré tout à ce sujet. L'étude de Ann J. Larsen et collaborateurs, publiée au "*Journal of Clinical Sleep Medicine*", a ainsi démontré qu'aucune relation statistiquement significative n'a été trouvée et que l'absence d'une prémolaire par quadrant n'est pas considérée comme un facteur important dans la cause d'un SAHOS.

En effet, sur une population de 5584 personnes, de tranche d'âge, de sexe et d'Indice de Masse Corporel (IMC) sensiblement identique, les groupes ont été découpés comme suit : le groupe 1, de 2792 personnes n'avait pas de prémolaires manquantes, alors que le groupe 2, constitué également de 2792 patients avait tous, une prémolaire manquante par quadrant.

Au vu des pourcentages de diagnostic d'un SAHOS dans chacun des deux groupes (groupe 1 : 9,56% et groupe 2 : 10,71%), l'étude a conclu que la prévalence d'un SAHOS n'était pas significativement différente entre les deux groupes. (Larsen et al. 2015)

Enfin, en dernière alternative, la mise en place d'une orthèse peut être proposée. Il en existe de nombreux types et leurs différences se basent surtout sur leurs procédés d'action.

- L'orthèse d'avancée mandibulaire a été la plus étudiée et son principe est de propulser la mandibule vers l'avant, permettant ainsi, l'élargissement des Voies Aériennes Supérieures (VAS) en emportant avec elle le bloc lingual, agrandissant ainsi l'espace retro-basi-lingual.

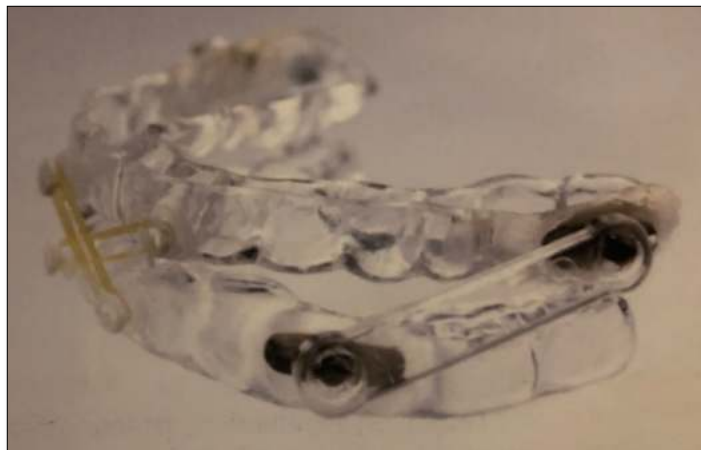

Figure 11 : orthèse d'avancée mandibulaire (laboratoire Somnomed Orthosom).

(source : Tison, 2015)

- L'orthèse de propulsion linguale : elle a été la première à être proposée pour le traitement des SAHOS mais demeure actuellement rare par la présence de nombreux effets indésirables, comme les hyper-sialorrhées ou les douleurs linguales.

Son but était de propulser la langue en avant, afin d'augmenter la zone retro-basilingual. Il en existait de deux types :

* les piègeuses de langue, où s'interpose, entre les deux arcades, un logement vide attirant et maintenant la langue en avant.

* les orthèses avec tige, comprimant la base de la langue, afin de la baisser et l'entraîner en avant.

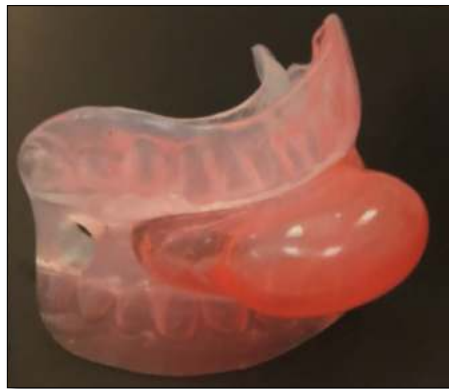

Figure 12 : orthèse de contention linguale type "piégeuse de langue".

(source : Tison, 2015)

- Les orthèses soulevant le palais mou
- Les orthèses de rééducation linguale, avec plan de glissement permettant de repositionner la langue au palais et libérer l'espace arrière. (Tison 2015)

Toutefois, en présence de cas sévères de rétrognathie mandibulaire, un recours à la chirurgie d'avancée mandibulaire, en l'absence de croissance, peut être indiquée. (Boileau et Canal 2011)

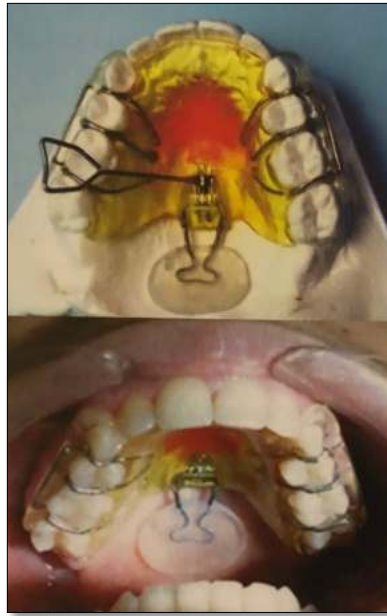

Figure 13 : orthèse sur mesure, soulevant le palais mou.
(source : Tison, 2015)

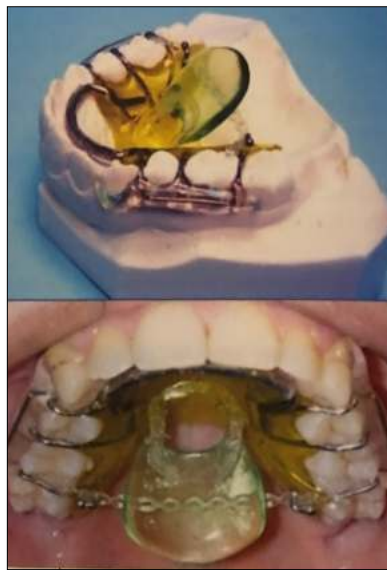

Figure 14 : orthèse sur mesure, de rééducation linguale.
(source : Tison, 2015)

Tison rappelle également qu'en cas d'anomalie des fonctions linguales, une rééducation musculo-fonctionnelle doit se mettre en place, idéalement avant 8 ans, avec contrôle assidu, afin d'éviter échecs et donc reprises des dysfonctionnements. (Tison 2015)

3.4 Trouble des articulations, de la mastication et de l'occlusion

3.4.1 La mastication physiologique

La mastication est dite normale, si cette dernière est unilatérale alternée, c'est à dire, que le patient, mastique d'un seul coté à la fois, à droite puis à gauche et ainsi de suite. Lors de la mastication, le bol alimentaire est comprimé puis segmenté, par broyage, entre les deux arcades, c'est l'étape primordiale, avant la déglutition. La mandibule effectue ainsi des mouvements verticaux, latéraux et antéro-postérieurs. Ce déplacement est nommé cycle masticateur.

A ce jour, nombreux sont les patients présentant une symptomatologie lors de la mastication. Lorsque ces troubles sont localisés au niveau de l'articulation temporo-mandibulaire, ils sont alors référencés sous l'appellation DAM : Dysfonction de l'Appareil Manducateur. (Sellier 2015)

3.4.2 Définition des Dysfonction de l'Appareil Manducateur (DAM)

La Dysfonction de l'Appareil Manducateur (DAM), encore appelé Désordre Temporo-Mandibulaire (DTM), anciennement nommé : Syndrome Algo-Dysfonctionnel de l'Appareil Manducateur (SADAM) ou DCCM pour Dystrophie ou Désordre Cervico-Cranio-Mandibulaire est un syndrome touchant les troubles liés à l'Articulation Temporo-Mandibulaire : l'ATM. (Vanpouille 2002)

Ce dernier, au même titre que les algies, les cervicalgies ou les lombalgies sont enregistrés dans la famille des Troubles Musculo-Squelettiques, dit également TMS. (Fougeront et al. 2015)

Ce trouble serait lié à un dysfonctionnement du comportement psychomoteur nuisant au fonctionnement mécanique physiologique de cette articulation. Les conséquences de ce trouble se ressentent essentiellement en trajectoire de fermeture/ouverture de la bouche mais également lors des repas, au cours de la mastication, la déglutition du bol alimentaire ou lors d'une discussion.

On recense au sein des patients atteints de DAM des craquements, des douleurs voire même des blocages transitoires ou non de l'articulation. Tout ceci a une origine

multifactorielle liée et/ou accentuée par :

- des troubles occlusaux (malocclusions acquises par édentations non compensées ou originelles, bruxisme, traitements prothétiques iatrogènes, mobilité dentaire d'origine parodontale,...) ;
- des cervicalgies, troubles posturaux, acouphènes, traumatismes ;
- du stress ;
- des troubles de la fonction linguale ou respiratoire.

Vanpouille cite: *"La langue [...], si elle n'est pas toujours l'élément déclencheur, est l'élément aggravant et déstructurant"*, réconfortant la théorie de Deblock et Vidailhet qui, je cite, explique que *"le déséquilibre musculaire entre le jeu de la langue et celui des muscles masticateurs va avoir des répercussions sur la position antéro-postérieure et verticale mandibulaire, et par là même sur la fonction de l'ATM"*. (Vanpouille 2002)

Vanpouille rapporte également, que dans les cas, fréquemment retrouvés, de subluxation par hyperpropulsion de la mandibule, il y a une dysfonction linguale retrouvée de façon systématique hormis pour les cas de traumatismes. (Vanpouille 2002)

Fougeront, lui, explique donc qu'il s'agirait que : *"du fait de l'hypoactivité à l'élévation des muscles masticateurs, on peut supposer que cela favorise une posture et/ou une fonction linguale primaire avec prépondérance de l'activité des muscles peauciers (VII) sur les muscles masticateurs (V), au détriment d'une fonction mature où il y a prépondérance de l'activité du nerf trijumeau (V) sur le nerf facial (VII). A priori, la rééducation linguale entraînerait une modification de ces coordinations intersegmentaires (V/VII/XII), lors du passage de la motricité linguale primaire à secondaire."* (Fougeront et al. 2015a)

D'après l'étude de Pullinger, outre la fonction linguale *"il existerait une relation statistiquement significative entre présence d'ADAM et certaines modalités de l'occlusion : une béance verticale, une occlusion inversée postérieure unilatérale, un surplomb antérieur de plus de 6-7mm, édentement supérieur à 5-6 dents postérieurs, un décalage entre l'occlusion de relation centrée et l'occlusion d'intercuspidie maximale supérieur à 2mm."* (Fougeront et al. 2015a)

A ce jour, cette théorie est toutefois controversée et il n'y aurait pas de preuve scientifique entre malocclusion et DTM. En effet, Oosthoek affirme que *"ces facteurs seraient plus fréquemment rencontrés chez les patients présentant des DTM que chez des sujets contrôles. Certaines de ces associations n'ont cependant pas été confirmées par d'autres études. Bien que les résultats dans la littérature concernant le rapport occlusion-DTM restent assez contradictoires, les auteurs s'accordent à dire que le rôle des facteurs occlusaux ne doit pas être surestimé. La condition occlusale est tout au plus un cofacteur secondaire dans l'étiopathogénie des DTM."* (Oosthoek 2018)

3.5 Conséquences orthodontiques : les dysmorphoses dento-maxillaires

La langue quand elle n'est pas en positionnement fonctionnel normal peut entraver la croissance et la morphogénèse de la face, à l'origine de dysmorphoses dento-maxillaires. Le rôle de la langue est donc essentiel pour l'équilibre dento-dentaire et dento-maxillaire, puisqu'une pression anormale de la langue sur les arcades peut compromettre la stabilité du traitement orthodontique, voire même décrocher une contention. (Gil et Fougeront 2015a)

En effet, la face dorsale de la langue stimule la croissance du maxillaire, par son appui quotidien sur la voute palatine ; à la fois en posture de repos ou en phase de déglutition. La mandibule, quant à elle, est tenue informée de la croissance du maxillaire par le biais de l'occlusion dento-dentaire dans le cadre de la mastication et de la déglutition des aliments. (Fellus 2006)

Il est donc évident que si une dysfonction linguale existe, la croissance du massif facial en sera impactée.

Les anomalies de développement sont donc fonction de l'impact et du positionnement lingual qu'à l'enfant, plus ou moins majorés par une activité inadaptée des muscles labiaux.

Boileau et Canal en 2011 précise que le rôle de la déglutition dysfonctionnelle sur le développement squelettique est faible, limité à un facteur aggravant ou favorisant. Pour certains auteurs, une langue haute et propulsive contribue au développement

d'une classe II, alors qu'une langue basse et propulsive favorise la classe III. (Boileau et Canal 2011)

3.5.1 Anomalies du sens transversal

- L'inversé d'occlusion postérieur :

Il se caractérise par un maxillaire, qui généralement, ne s'est pas assez développé et qui ne circonscrit pas la mandibule sur les secteurs premolo-molaires. Cet inversé peut être unilatéral ou bilatéral.

En effet, un mauvais placement de langue, qui ne stimulera pas suffisamment la croissance palatine via le biais de la suture inter-maxillaire peut entraîner chez certains patients des déviations mandibulaires inconscientes par autocorrection d'une occlusion instable.

Cette nouvelle position mandibulaire déviée peut être à l'origine d'un inversé d'occlusion postérieur et en cas de mastication unilatérale, une dysmorphose peut se mettre en place et favoriser l'asymétrie faciale, par croissance d'une seule branche montante mandibulaire. (Fellus 2006)

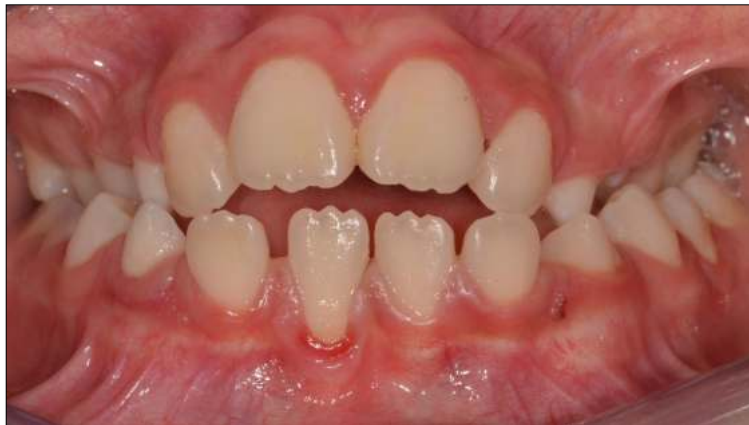

Figure 15 : occlusion inversée postérieure bilatérale chez un patient présentant une déglutition atypique associée à une habitude de succion non nutritive. (source : CHRU de Nancy, Département d'Orthopédie Dento-Faciale)

- Endoalvéolie (voire endognathie) maxillaire avec latérodéviation voire latéromandibulie :

L'endoalvéolie est une anomalie transversale désignant une inclinaison linguale uni ou bilatérale des secteurs postérieurs.

L'endognathie correspond à une anomalie de croissance par hypodéveloppement du maxillaire dans le sens horizontal. Les dents maxillaires sont donc inclinées normalement, c'est une anomalie basale. L'arcade mandibulaire est normale.

Ces deux types morphologiques, endoalvéolie et endognathie, sont souvent accompagnés d'une latérodéviation, c'est-à-dire, la déviation du menton, à droite ou à gauche, lorsque l'enfant serre les dents. (Bassigny et Canal 1983)

3.5.2 Anomalies du sens frontal

- Infraclusion antérieure, béance antérieure ou *Anterior Open Bite* (AOB) :

L'infraclusion antérieure est une anomalie du sens vertical, localisée en secteur antérieure et caractérisée par une "*insuffisance de contact dentaire due à l'éloignement vertical des dents antagonistes*". (Société Française d'Orthopédie dento-faciale 2015)

Cet espace s'explique par la faiblesse voire l'absence de recouvrement incisif. L'infraclusion peut donc être supérieure, inférieure ou peut toucher les deux arcades dentaires. Elle peut être symétrique ou non et inclure ou non les canines. (Bassigny et Canal 1983)

"*L'occlusion ouverte antérieure (AOB) est définie comme l'absence de contact des dents antérieures lorsque les dents postérieures sont en contact.*"(Kravanja et al. 2018)

De nombreuses études ont permis toutefois de montrer que ce type de malocclusion reste d'origine multifactorielle. On y retrouve une part de génétique, mais également l'ensemble des habitudes de suctions non nutritives, les troubles de la ventilation ou les mauvaises acquisitions posturales. (Kravanja et al. 2018)

Plusieurs études menées sur les répercussions possibles des Suctions Non Nutritives (SNN) ont davantage montré qu'il s'agirait surtout de la position de la langue lors des SNN qui amènerait à des variations morphologiques, plutôt que

l'objet de succion en question, comme le pouce ou la sucette par exemple. (Huon 2018)

Chez un patient avec un reflexe de succion-déglutition encore présent, il s'agirait de cette propulsion linguale constante entre les arcades dentaires, à la recherche d'un contact labial ou jugal, qui serait à l'origine à terme de la formation d'une bécance antérieure. (Fellus 2006)

Dans le cadre d'une dysfonction linguale, la bécance est dite fonctionnelle, à la différence d'une bécance squelettique, puisqu'elle n'est pas liée à une anomalie des bases squelettiques. (Bassigny et Canal 1983)

Cette bécance antérieure est donc à l'origine de nombreuses difficultés dans la vie quotidienne, lors de la mastication, la phonation et peut également affecter les articulations, regroupant ainsi, des conséquences esthétiques, fonctionnelles et psychologiques chez l'enfant.

L'infraclusion antérieure est ainsi considérée comme l'anomalie d'occlusion la plus liée aux troubles articulaires. (Kravanja et al. 2018)

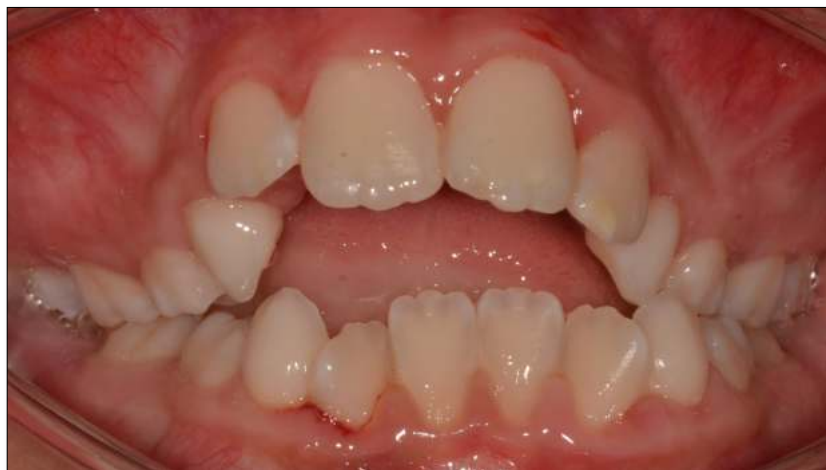

Figure 16 : infraclusion antérieure chez un patient présentant une interposition linguale antérieure associée à une habitude de succion non nutritive. (source : CHRU de Nancy, Département d'Orthopédie Dento-Faciale).

- Infraclusion molaire uni ou bilatérale avec supraclusion antérieure :

Il s'agit d'une anomalie alvéolaire latérale ou béance latérale, caractérisée par un défaut de formation d'os alvéolaire sur les secteurs latéraux, par interposition linguale dans les secteurs postérieurs. Elle peut s'accompagner par la suite d'une supraclusion antérieure, désignant un recouvrement incisif trop important (supérieure à 3 mm). Tout comme les anomalies précédemment citées, elle peut également, être symétrique ou non, uni ou bimaxillaire. (Bassigny et Canal 1983) (Boileau et Canal 2011)

3.5.3 Anomalies du sens sagittal

- Rétrognathie mandibulaire :

Elle correspond à une insuffisance de croissance de l'arcade mandibulaire. En outre, les contractions labiales et mentonnières, du fait du tic de succion présent, tendent à pousser la mandibule dans une position plus postérieure et favorise le développement d'une rétrognathie mandibulaire à terme. (Fellus 2006)

- Prognathie mandibulaire ou prognathie inférieure :

Elle correspond à un excès de croissance de la mandibule. Il s'agit d'une anomalie squelettique. A différencier du proglissement mandibulaire, où la simple manoeuvre de Nevrezé permet de replacer la mandibule dans sa position initiale afin de recentrer les condyles.

Cette manipulation s'effectue bouche ouverte. L'opérateur, place ses pouces sur les secteurs premolo-molaires droits et gauches mandibulaires du patient. Il va alors abaisser la mandibule puis réaliser un mouvement de rétropulsion en arrière et vers le haut suivi d'une action de fermeture buccale.

Ce geste unique de guidage mandibulaire, permet d'effectuer le diagnostic différentiel entre ces deux situations. En effet, en cas de prognathisme de la mandibule, cette manoeuvre ne modifie pas les relations dento-dentaires du patient. (Regragui et Zaoui 2009)

Ainsi, chez le respirateur buccal, la position basse de la langue induite par diverses causes, telles qu'un frein lingual court, une macroglossie, des végétations hypertrophiques est à l'origine de l'avancée de la mandibule, et ce simple

proglissement peut, à terme, favoriser la croissance mandibulaire dans cette dynamique et tendre vers la prognathie. (Fellus 2006)

- Proalvéolie antérieure :

C'est une anomalie du sens sagittal, caractérisant les incisives, maxillaires et/ou mandibulaires, avec une inclinaison vestibulaire augmentée. Elle peut être symétrique ou non, unimaxillaire supérieure (proalvéolie supérieure), unimaxillaire inférieure (proalvéolie inférieure), ou encore bimaxillaire (proalvéolie bimaxillaire). (Bassigny et Canal 1983)

Cette vestibulo-version des incisives s'explique par la force de pulsion de la langue en direction des incisives.

A cela, peut également s'ajouter une infraclusion antérieure (ou béance antérieure ; anomalie du sens vertical), vu précédemment. (Boileau et Canal 2011)

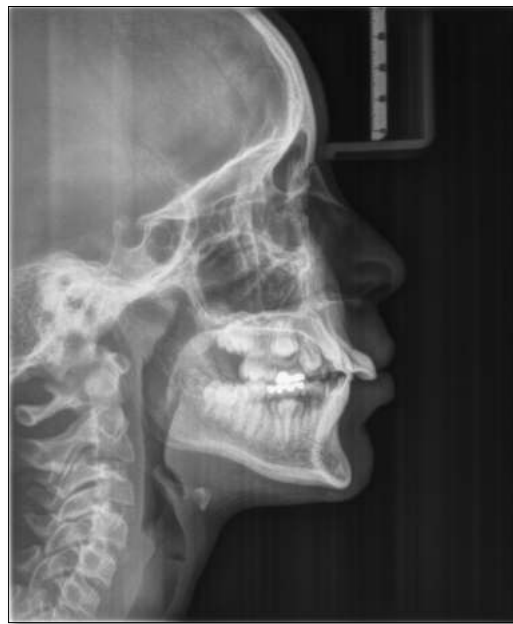

Figure 17 : téléradiographie de profil d'une patiente présentant une biproalvéolie incisive et une rétrognathie mandibulaire.

(source : CHRU de Nancy, Département d'Orthopédie Dento-Faciale).

- Rétroalvéolie antérieure : elle peut toucher à nouveau, uniquement les incisives maxillaires (retro-alvéolie supérieure), ou que les incisives mandibulaires (retro-alvéolie inférieure), ou encore les deux arcades (biretro-alvéolie).

C'est une anomalie du sens antéro-postérieur, désignant une linguo-version des incisives. (Bassigny et Canal 1983)

Cette dernière s'explique morphologiquement par une déglutition distale et haute de la langue accompagnée d'une forte activité labiale (hyperactivité). (Boileau et Canal 2011)

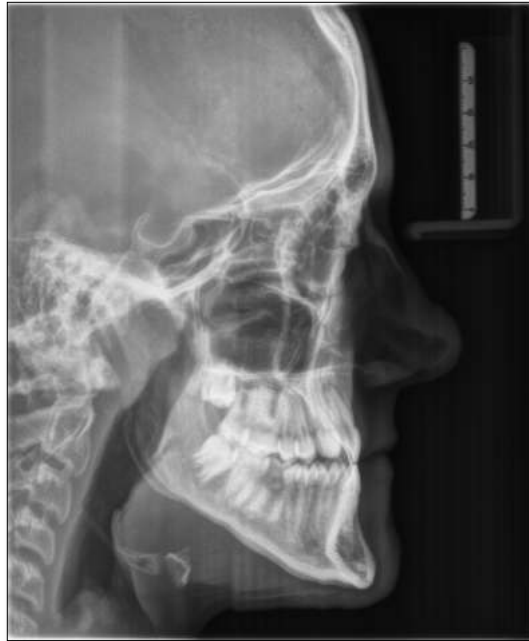

Figure 18 : téléradiographie de profil d'un patient présentant une retroalvéolie incisive mandibulaire et une prognathie mandibulaire.

(source : CHRU de Nancy, Département d'Orthopédie Dento-Faciale).

4 Dépistage d'une dysfonction linguale

Afin d'orienter l'enfant au mieux, vers le spécialiste adapté ; ORL, orthophoniste, orthodontiste ; un bilan global de l'ensemble des troubles en lien avec une fonction linguale altérée doit être effectué.

Il s'agit là, de mieux comprendre la pathologie de son patient et choisir ainsi, la thérapeutique la plus adaptée. Suivant les patients, une thérapeutique fonctionnelle peut être proposée ou non, avec la levée ou non, au préalable, de certains obstacles anatomiques, voire occlusaux.

Afin de réaliser au mieux, l'examen des fonctions oro-faciales de l'enfant, l'examineur devra être placé, de telle sorte à ce que ses yeux soient portés à hauteur de la bouche du patient. Il devra également être muni d'un éclairage adapté afin de dépister tout trouble, sans toutefois éblouir l'enfant ; ce qui risquerait de fausser le diagnostic. (Fournier 1994)

4.1 Bilan orthophonique

Le bilan orthophonique présenté par Gil et Fougeront est décrit de la manière suivante :

Evaluation des fonctions linguales :

- position de repos linguale
- forme et aspect de la langue (traces d'occlusion, morsures)
- existence ou non d'un frein lingual bref
- évaluation de la motricité linguale volontaire (élévation, rétractation, latéro-déviations, propulsion...)
- appuis linguaux (avec ou sans contraction des masséters, contacts dento-dentaires, participation des lèvres).

Evaluation des fonctions vélares :

- tonicité vélaire
- réflexes nauséux
- présence des végétations adénoïdes
- aspect de la luette (uvule)
- présence d'une déperdition nasale ou d'une incompétence isthmique.

Evaluation de la mobilité mandibulaire :

- tonicité des muscles élévateurs et abaisseurs de la mandibule.
- analyse de la mastication

Evaluation de l'articulation de la parole et de la phonation :

- articulation des apico-alvéolaires,
- articulation des sifflantes et des chuintantes,
- présence d'un sigmatisme ("zozotement"),
- qualité de la voix,
- mobilité pharyngée,
- fatigabilité à la phonation prolongée.

Evaluation de la ventilation :

- présence d'une ventilation buccale exclusive ou mixte,
- bavage nocturne,
- ronflements (ronchopathies),
- présence de pathologies ORL,
- traitements des suivis,
- inversion du réflexe narinaire ; ouverture des ailes du nez à l'expiration et fermeture à l'inspiration,
- mode respiratoire (thoracique supérieur ou thoraco-abdominal). (Gil et Fougeront 2015b)

Cette évaluation est complétée par le bilan de Garliner :

- Est-ce que le patient présente des céphalées chroniques ?
- Est-ce que le patient a la bouche ouverte ?
- Est-ce que les dents du patient se sont déplacées après le traitement ODF ?
- Est-ce que le patient a une béance dentaire ?
- Est-ce que le patient se plaint d'ADAM ou de cervicalgies ?
- Est-ce que la langue du patient a toujours la même position après avoir redimensionné ses dents ?
- Est-ce que le patient a la langue festonnée (pression des dents) ?

- Avez-vous remarqué des habitudes orales : succion du pouce et des doigts, onychophagie ?
- Est-ce que la langue touche les dents quand le patient dit "S" ?
- Voyez-vous la langue passer entre les dents lors de la déglutition ?
- Le patient, respirateur buccal, présente-t'il une gingivite ?
- Le patient serre t'il les dents ?
- Le patient a t'il des douleurs chroniques de l'estomac, des éructations, bave-t'il, a t'il le hoquet ?
- Est-ce que le patient a une posture de la tête vers l'avant ? (Gil et Fougeront 2015a)

4.2 Bilan kinésithérapique de Fournier

Kinésithérapeute, Maryvonne Fournier, est l'initiatrice de la rééducation des dyspraxies linguales et plus globalement des fonctions oro-faciales. Un bilan simplifié, selon la méthode Fournier, est détaillé ci-dessous, selon Gil et Fougeront.

LA LANGUE	
La position de repos	- Bonne position : apex en contact avec les papilles retro-incisives
	- Mauvaises positions : entre les dents voir, entre les lèvres (béance verticale), contre la face palatine des incisives maxillaires (malocclusion classe II1), pointe en bas contre la face linguale des incisives mandibulaires et dos au palais (malocclusion de classe II2), basse (malocclusion de classe III), ou interposée latéralement. Parfois dans les classes II1 avec surplomb important ou dans les classe II2 avec recouvrement, on ne peut voir la position de langue (il faut alors se référer aux tests phonétiques pour objectiver la dyspraxie linguale).
Les indentations des bords de la langue	- Oui
	- Non

Le frein de la langue	- La longueur du frein est normale, si à l'ouverture maximale la distance inter-incisive mesure au moins trois travers de doigt, en conservant l'apex de la langue au palais.
	- Le frein est trop court si lors de l'ouverture buccale maximale la pointe de la langue n'atteint pas le palais. Lors de l'ouverture, la pointe de la langue au palais, on note jusqu'à quelle distance inter-incisive la langue reste en contact avec le palais. Si le frein est très court, la langue peut être bifide.
La déglutition atypique	Contraction excessive des muscles peauciers : contraction du muscle orbiculaire de la bouche, contraction du modiolus, tension du sillon labio-mentonnier, aspiration des joues (visible ou non).
La phonation	- Les palatales (L, N, D et T) : dire DINETTE et TARTINE (ce test est le plus significatif).
	- Les sifflantes (S et Z) : dire SAUCISSON.
	- Les chuintantes (CH et J) : dire CHAT et JEU.
	- Les fricatives (F et V) : dire FEU et VŒUX.
	- Les labiales (M) : dire MAMAMAMA.

LES LEVRES	
Tonicité de la lèvre supérieure ou inférieure	- Tonique
	- Atone
	- Etirée en sangle

Le BUCCINATEUR	
Le buccinateur	- Equilibré
	- Fatiguable
	- Présence d'une asymétrie

L'APPAREIL MANDUCATEUR ET LES ARTICULATIONS TEMPORO-MANDIBULAIRES

Déviations des milieux	- Non
	- Oui (Vers la droite/ Vers la gauche)
Douleurs	- Non
	- Oui
Claquements ou crépitations	- Non
	- Oui
Mastication	- Unilatérale stricte ou unilatérale alternée droite/ gauche
	- Difficultés à mastiquer des aliments durs et épais
Limitation des mouvements mandibulaires	- Non
	- Oui
Mobilité mandibulaire	- Ouverture / fermeture buccale :
	- souple/raide
	- déflexion (vers la droite/vers la gauche)
	- déviation (mouvement en « baïonnette »)
	- Propulsion mandibulaire :
	- souple/raide
- asymétrique vers la droite/vers la gauche	
- mouvement incoordonné car mal compris par le patient	
- Latéralité mandibulaire :	
- souple/raide	
- incoordonnée car mal compris	

LA VENTILATION

Respiration	- Buccale
	- Nasale
Pathologies ORL	- Non
	- Oui (rhino-pharyngite, otite, ronchopathie, SAOS, pharyngite et sinusite)

Test de Rosenthal ; (le patient doit respirer quinze fois par le nez. On surveille le pouls).	- Il est négatif : si la bouche reste fermée, il n'y pas d'essoufflement, pas de gêne ou pas d'accélération du pouls
	- Il est positif si : ouverture buccale, légère suée au-dessus de la lèvre supérieure, accélération du pouls ou élévation des premières côtes sous l'action des inspireurs accessoires. On note de combien il est positif

LES HABITUDES NOCIVES		
Interposition	- Non	
	- Oui (doigts, langue, lèvres, crayons)	
Onychophagie	- Non	
	- Oui	
Bruxisme	- Non	
	Oui	- Veille
		- Sommeil
		- Centré
		- Excentré

POSTURE (FACE ET PROFIL)	
Tête par rapport au cou	
Courbure rachidiennes	
Position du bassin	- Antéversion
	- Rétroversion
Appuis plantaires	
Déroulement du pas	- Non
	- Oui

CONVERGENCE OCULAIRE

- Normale

- Défaut

BILAN DES TENSIONS PSYCHIQUES ET PSYCHO-SOMATIQUES (POUR LA RELAXATION)

Qualité du sommeil	- Bonne
	- Mauvaise (problème d'endormissement, insomnie)
Douleurs musculaires	- Non
	- Oui
Troubles organiques	- Non
	- Oui (troubles du rythme cardiaque, problèmes ventilatoires, digestifs, gynécologiques...).
Nausées, Vomissements	- Non
	- Oui
Céphalées	- Non
	- Oui (localisation)

(Gil et Fougeront 2015a)

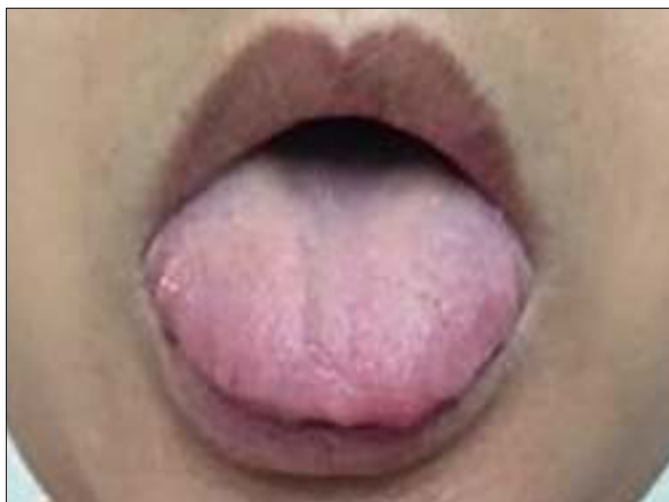

Figure 19 : indentations des bords de la langue.

(source : Gil et Fougeront, 2015)

4.3 Evaluation de la langue au repos

Avant tout, un rappel sur la position correcte de la langue au repos est nécessaire. Celle-ci se caractérise par une pointe de langue en contact léger avec la papille bunoïde ou les papilles retro-incisives figurant au palais. Aucune indentation n'est présente sur les bords de la langue car celle-ci n'est pas étalée.

A la déglutition, ce contact avec la pointe linguale au palais se renforce, une phase transitoire de contacts dento-dentaires se crée, en position d'OIM et il n'y a aucun recrutement des muscles peri-buccaux.

Certains critères visuels permettent de diagnostiquer ou suspecter une dysfonction linguale, il s'agit donc de rechercher les signes suspects suivants, en écartant les lèvres du patient.

- La langue s'immisce entre les deux arcades en cas de béance antérieure ou latérale, mais également en cas de diastèmes.
- La langue est étalée sur l'ensemble du plancher de bouche, notamment en cas de classe III.
- La langue est collée aux faces linguales des incisives maxillaires.
- Enfin, la langue peut être cachée en cas de surplomb ou supraclusion maxillaire (notamment en cas de Classe II) et un test de phonation des palatales peut permettre d'aider au diagnostic. (Gil et Fougeront 2015)

4.4 Evaluation de la déglutition

Le diagnostic d'une déglutition dysfonctionnelle nécessite de le faire en pratiquant certains exercices tests avec patience, pour ne pas fatiguer l'enfant et l'amener involontairement à modifier son fonctionnement habituel.

Pour ce faire, le test de la déglutition consiste à demander au patient d'avalier sa salive ou si nécessaire de lui faire boire une petite quantité d'eau et d'évaluer s'il y a présence ou non d'une contraction de toute la sangle labio-jugale, caractéristique d'une anomalie de la fonction, où les muscles peauciers compenseraient une faible activité des muscles masticateurs.

Il faut donc chercher lors de la première déglutition :

- une contraction de l'orbiculaire, représentée par la contraction du muscle lors d'un baiser ;
- une tension du sillon labio-mentonnier ; sous la forme de peau d'orange sur le menton.
- une contraction du modiolus, par la présence de fossettes aux commissures labiales ;
- une aspiration des joues.

Puis, lors d'une seconde déglutition, regarder en écartant les lèvres, si un mouvement de langue est présent. Si aucun mouvement de langue n'est visible et que les tests précédents n'ont pas donné satisfaction, le test de la phonation des palatales doit être utilisé. (Gil et Fougeront 2015)

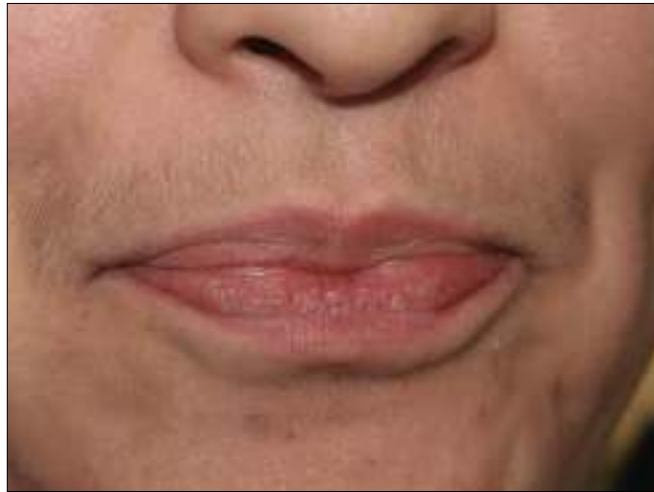

Figure 20 : contraction excessive des muscles peauciers lors du temps oral de la déglutition.

(source : Gil et Fougeront, 2015)

Il convient toutefois d'éliminer en amont, toutes possibilités de troubles anatomiques (vu précédemment) qui expliqueraient cette anomalie de déglutition. (Bouyahyaoui et al. 2007)

4.5 Evaluation de la phonation

L'évaluation de cette fonction, repose entre autres sur différents examens cliniques, notamment, la parole, le langage verbal et l'articulation, mais nous appréhenderons

uniquement ce dernier versant. Les deux premiers s'intéressant davantage à l'aspect orthophonique exclusif, tel que la construction syntaxique d'une phrase ou à la prise en charge des troubles vocaux (le bégaiement par exemple).

Le test de phonation des palatales est l'outil le plus objectif pour détecter une dysfonction linguale. Les mouvements amples de la bouche et de la langue, permettent de visualiser les anomalies.

Si lors de la prononciation des mots : DANETTE ou TARTINE, elle se projette sur les incisives, c'est que la langue est dyspraxique. Ce test permet de confirmer une dysfonction linguale, lorsque rien n'est perceptible au repos. (Chauvois et al. 1991)

Pour compléter ce bilan et sur un enregistrement cette fois-ci, on notera les potentielles autres anomalies entendues tels que :

- les différents phonèmes affectés ;
- la typologie du trouble (absence, substitution, distorsion...)
- une particularité au niveau de la sphère bucco-faciale (maxillaire, palais, dents, lèvres...)
- des facteurs associés (déglutition, gnosies...)
- le contexte (audition, neurologique, génétique...) (Coquet 2002)

Enfin, la méthodologie du palatogramme peut permettre de nous aiguiller dans notre bilan. Le but est de visualiser l'ensemble des contacts linguaux avec son environnement et notamment le palais, par un colorant badigeonné sur la langue, et venant se déposer sur les surfaces d'appuis linguaux.

Les lieux d'articulation désormais colorés, pourront ainsi être photographiés et analysés afin d'en visualiser leurs formes, leurs tailles et leurs positionnements et objectiver ou non, un trouble de l'articulé phonatoire. (Andre et al. 2008)

4.6 Evaluation de la ventilation

Le dépistage d'une ventilation buccale lorsqu'elle est suspectée, est primordiale pour permettre une prise en charge rapide et éviter les répercussions néfastes que ce type de respiration engendre.

Le diagnostic repose sur plusieurs points.

- Un questionnaire sur les différents signes révélateurs tels que la présence de céphalées, de taches sèches ou humides sur l'oreiller, d'otites, de rhinopharyngites, d'un sommeil agité, de ronflements nocturnes, d'asthme, de sinusites, de lèvres qui desquament, d'une envie de boire au cours de la nuit, d'une fatigue importante au réveil, de difficultés à se lever le matin, d'une transpiration excessive la nuit,... (Vesse 2005)

- A l'examen exobuccal, on note un visage typique, celui d'un patient dormant mal, fatigué. L'inspection de la face montre un faciès de type adénoïdien : une hyperdivergence en lien avec la bouche constamment en position ouverte entraînant un développement de la mandibule en rotation postérieure, une face allongée, fine, un étage inférieur du visage disproportionné, des pommettes aplaties, de la pâleur, des cernes, un nez étroit avec des narines pincées, des lèvres entrouvertes et sèches.

- A l'examen endobuccal, on constate une inflammation généralisée des gencives, avec béance antérieure, encombrement dentaire, palais ogival et inversé d'occlusion transversal lié à une endognathie ou endoalvéolie dû à l'hypodéveloppement du maxillaire. (Bouyahyaoui et al. 2007) Il est également fréquent de retrouver les amygdales palatines hypertrophiées. (Vesse 2005)

- Enfin l'examen fonctionnel peut être réalisé à l'aide du test de Rosenthal, test du miroir de Glatzel ou encore le Test de Gudin.

Le test de Rosenthal : il a pour but de voir si l'enfant est capable de respirer par le nez. Le pouls du patient est pris en amont du test. Il convient de respirer 15 fois par le nez. Le pouls est à nouveau mesuré. En fonction de cela :

* le test est négatif, si le pouls n'a pas été modifié, qu'il n'y a pas d'essoufflements, pas de rougeurs sur ses pommettes et que la bouche est restée fermée.

* Il est positif si le patient ouvre la bouche, n'a pas pu tenir toute la durée demandée, ou si son pouls a augmenté. (Gil et Fougeront 2015) (Boileau et Canal 2011)

Le test de Glatzel : il a pour but de tester la perméabilité des narines. Un miroir préalablement refroidi est placé en regard des narines du patient. Ce dernier va devoir inspirer et expirer de façon normale, à plusieurs reprises : la condensation de l'eau contenue dans l'air doit être visualisée sur le miroir, en étudiant la taille et la symétrie des formes observées. (Boukarzia et al. 2014) (Boileau et Canal 2011)

Le test de Gudín : le patient a la bouche fermée, le nez est pincé entre 2 et 5 secondes. A la fin, lors du relâchement, si les ailes du nez restent pincées ou qu'il n'y a pas de dilatation brève (battements) des orifices narinaux, le test est négatif et met en évidence l'hypotonie des muscles dilatateurs et une probable respiration buccale. (Boileau et Canal 2011)

Enfin, il est également possible de coller une bande adhésive sur la bouche de l'enfant. Si ce dernier n'arrive pas à respirer et la décolle de son gré, le test prouvera que l'enfant a une respiration buccale. Même si certains auteurs renseignent ce test, comme pratique de dernier recours, on peut toutefois s'interroger sur l'impact psychologique que peut avoir sa mise en oeuvre chez l'enfant. (Boukarzia et al. 2014)

Un diagnostic positif de ventilation buccale, nécessitera avant toute rééducation, d'exclure toute cause d'origine anatomique auprès d'un spécialiste ORL. Ce dernier permettra d'objectiver ou non la présence d'une obstruction nasale. Des examens complémentaires en cas d'obstruction, pourront être réalisés, tels qu'une nasofibroscopie, un scanner ou un simple bilan allergique, en plus du questionnaire médical et de l'examen clinique initial. (Nicollas 2016)

"En effet, la première cause d'échec de rééducation des praxies oro-myo-fonctionnelles est l'absence de prise en charge d'un obstacle anatomique à la ventilation nasale". (Nicollas 2016)

Gil et Fougeront disait d'ailleurs que *"dés lors qu'il y a une pathologie ORL, il y a nécessairement une langue en mauvaise position et une ventilation buccale"*. (Gil et Fougeront 2015)

4.7 Utilisation de l'imagerie

De nombreux praticiens réalisent en examen clinique de routine l'évaluation de la position de repos linguale : orthodontiste, orthophoniste, ORL, chirurgien maxillo-facial, etc. Toutefois, cette évaluation reste malgré tout très subjective chez certains enfants qui peuvent être influencés ou perturbés et modifier leur position naturelle au repos. Ce mode d'évaluation reste toutefois la référence, en pratique clinique.

Cependant, une fonctionnalité de l'imagerie médicale est récemment apparue sur le marché : l'évaluation tridimensionnelle ultrasonique linguale (3D US).

Cette technique non invasive possède la capacité de rapporter des données qualitatives sur la taille, la forme, la position, tout en analysant la dynamique fonctionnelle de la langue lors de la ventilation, la déglutition, la mastication ou la phonation.

Cette utilisation serait également adaptée aux petits enfants, sans les perturber outre mesure, en restant simple, rapide et reproductible. (Kravanja et al. 2018)

Enfin, une téléradiographie de profil ou encore un panoramique dentaire permettent d'obtenir des informations sur la présence d'anomalies telles qu'une déviation de la cloison nasale ou d'une anomalie des végétations et, peuvent apporter des informations sur les causes d'un trouble de ventilation par exemple. (Bouyahyaoui et al. 2007)

Une téléradiographie de profil peut également servir à mettre en évidence un corps de l'os hyoïde très bas, à hauteur de C3-C4, ou la présence d'une arche radio-claire entre la langue et le palais, traduisant une langue en position basse et doivent alors alerter sur une mauvaise position de langue. (Tison 2015)

Une fiche synthétisant l'ensemble du bilan des fonctions oro-faciales à réaliser, a été proposée par Mme Fournier Maryvonne. Cette dernière permet de visualiser et marquer la situation initiale du patient, tout en permettant d'y revenir par la suite, afin de comparer et objectiver les progrès de l'enfant.

5 Rééducation du comportement lingual

La prévalence des malocclusions en lien avec des dysfonctions oro-faciales a été largement documentée dans la littérature. Elle nécessite d'ailleurs une prise en charge thérapeutique spécifique, appelée rééducation maxillo-faciale. Cette dernière peu connue, existe pourtant depuis plus de cinquante ans et peut être prescrite dans près de quatorze spécialités médicales ou dentaires, notamment en : ORL, pneumologie, neurologie, pédiatrie, oncologie, dermatologie buccale, esthétique, odontologie, orthodontie, pédodontie, chirurgie orthognathique, traumatologie, dentisterie, occlusodontologie, gérodontologie, parodontologie. (Gil et Courson 2018)

Il existe 2 types de rééducation neuromusculaire, appelée également thérapeutique fonctionnelle.

1) La rééducation neuro-musculaire active, thérapeutique fonctionnelle non mécanique, voire encore myothérapie fonctionnelle ; elle se base sur la volonté et la conscience du patient, sans avoir recours à un appareillage.

2) La rééducation neuro-musculaire passive ou mécanique : elle permet une modification du comportement par l'intermédiaire d'appareillages, en modifiant les stimulus proprioceptifs, les positionnements linguaux et/ou labiaux.

(Bouyahyaoui et al. 2007)

Pour Soulet, le terme "rééducation" n'est pas approprié, car il s'agit là d'acquérir un comportement qui n'a jamais existé. Le terme d'éducation lui est davantage favorable. (Soulet 1989a)

5.1 Rééducation orthophonique : rééducation active ou thérapeutique fonctionnelle non mécanique

5.1.1 Quand ?

Quand débiter la prise en charge de la rééducation active de la langue est une question qui fait débat, puisqu'il est nécessaire de prendre en considération différents critères.

Une prise en charge précoce intervient comme une étape préventive dans la thérapeutique, mais il faut tenir compte des capacités de compréhension, de motivation et de maturité de l'enfant. (Gil et Fougeront 2018)

L'enfant doit en effet comprendre l'importance et la nécessité de la rééducation qui va être mise en place, mais également les exercices qui lui seront proposés (Fournier et Brulin 1975). C'est à lui de décider de s'engager ou non dans le traitement. (Gil et Courson 2018)

Un adulte apprendra mieux, car plus investit, mais moins vite qu'un enfant. Aussi, il semble évident de préciser que plus le nombre de troubles mis en évidence est élevé, plus tôt doit débiter le traitement (Gil et Fougeront 2018). De la même façon, plus tôt commencera le traitement au cours de la croissance, meilleurs en seront les résultats morphologiques. (Fournier et Brulin 1975)

Fournier situe l'âge favorable pour entreprendre une rééducation de la fonction et de la position linguale aux alentours de 8 ou 9 ans. Avant, l'auteur recueille un désintéressement fréquent de l'enfant face aux exercices demandés.

Dans certains cas où la motivation du jeune patient en dessous de 8 ou 9 ans est réelle et la coopération importante, Fournier préconise alors une première étape de rééducation, nommée rééducation précoce, avec un renouvellement de cette dernière, un an plus tard, afin d'améliorer les résultats déjà obtenus et finaliser l'automatisme des acquisitions.

Toutefois, il semblerait que dès l'âge de 6 ans, la rééducation respiratoire puisse être mise en place, avec l'obtention de bons résultats. Encore une fois, Fournier préconise à la suite de cette dernière, une rééducation de la fonction linguale, quelques années plus tard, afin que la langue reprenne une position haute et correcte au palais ; facilitant ainsi la mise en place d'une respiration nasale. (Fournier et Brulin 1975)

Pour les plus petits enfants, une thérapeutique de relaxation est désormais préconisée, soit en phase interceptive, seule, chez les tout-petits ou en complément d'une rééducation chez les plus grands. Elle favoriserait une meilleure assiduité et une meilleure coopération de l'enfant. (Fournier et Brulin 1975)

En effet, un traitement de rééducation doit être interprété comme un moment plaisant. Plus l'enfant éprouve de la joie à venir à ses séances, meilleur en sera son apprentissage. La relaxation trouve donc son intérêt, car elle diminuerait la sécrétion d'hormones du stress, tels que les glucocorticoïdes, qui affecteraient les fonctions mnésiques. Elle permettrait également de favoriser la production d'endorphine, impliquée dans l'amélioration des capacités d'apprentissage et de mémorisation. (Gil et Courson 2018)

La présence d'un traitement orthodontique ne contre-indiquerait pas la mise en œuvre d'exercices musculaires et permettrait au contraire, d'utiliser à bon escient toutes les modifications engendrées par ses appareils et ainsi forcer l'enfant à changer son schéma corporel. (Gil et Courson 2018)

Il n'en reste que la rééducation reste plus difficile avec un appareillage de type amovible, tel que les faux palais, les grilles à langue, qui, de part leurs encombrements, modifient l'exteroception linguale et auraient tendance à faire glisser la langue sur la résine lisse, venant ainsi se positionner plus en avant, que précédemment. (Fournier 1994)

Malgré tout, les appareils fixes tels que les multi-attaches, voire les forces extra-orales, restent parfaitement adaptés pour une rééducation en concomitance. (Fournier et Brulin 1975) (Bouyahyaoui et al. 2007)

Si toutefois la déformation est considérable, il est préférable de passer par une étape mécanique avant d'engager toute rééducation active. (Bouyahyaoui et al. 2007)

Pour Boileau, par exemple, il reste toutefois plus souhaitable de réduire ou corriger les anomalies squelettiques ou alvéolaires importantes, avant toute mise en œuvre d'une éducation fonctionnelle, puisque bien souvent, les malocclusions elles-mêmes bloquent le développement alvéolaire, et/ou instaure des comportements linguaux et/ou labiaux parasites. Elle affirme ainsi, que très souvent, les modifications liées à la simple mise en place d'un traitement orthodontique apporte spontanément une correction aux troubles fonctionnelles. (Boileau et Canal 2011)

5.1.2 Par qui ?

On dénombre en France, 3 catégories de métiers qui participent à la rééducation active de la fonction linguale.

- Les orthophonistes,
- Les kinésithérapeutes.

Ces deux derniers sont spécialisés dans ces troubles et sont indiqués en cas de situations complexes (troubles de la ventilation, de la phonation, stress, tics, présence de parafonctions,...).

- Les chirurgiens-dentistes et orthodontistes, eux-mêmes s'ils le souhaitent, peuvent également participer à cette rééducation dans le cadre de cas simples. (Gil et Fougeront 2015)

5.1.3 Comment ?

Dans le cadre de la rééducation active, une ordonnance sera prescrite par le chirurgien-dentiste pour demande d'un "*bilan de la fonction labiale, jugale, linguale, de la déglutition, de la phonation, de la ventilation, de la posture et des ATM. Rééducation si nécessaire*" (Gil et Fougeront 2018), auprès d'un spécialiste rééducateur.

Ce dernier déterminera lui-même le nombre de séance nécessaire ; en moyenne, aux alentours d'une vingtaine.

En principe, la durée d'une séance est d'une demi-heure, intercalée toutes les semaines, puis toutes les deux semaines, puis par mois jusqu'à l'automatisme final. (Gil et Fougeront 2018)

Chez le petit enfant, en dessous de 6-7 ans, il paraît évident que les parents doivent accompagner l'enfant, contrôler et le motiver à pratiquer ses exercices comme des jeux.

L'enfant et l'adulte, doivent prendre conscience de l'intérêt de cette rééducation et y trouver un certain plaisir à le faire. Le rôle des parents est donc primordial au bon déroulement du traitement. (Fournier et Brulin 1975)

Passé cet âge, c'est à l'enfant seul de les réaliser ; les parents n'ayant qu'à demander si les exercices ont bien été effectués et les garder motivés. Mais c'est à l'éducateur d'effectuer le contrôle. En contre partie, le professionnel doit insister sur

les efforts et les progrès que le patient réalise, afin de le mettre en confiance et le pousser à progresser. (Boukarzia et al. 2014)

5.1.4 Les limites et contre-indications

Il existe malgré tout des limites et contre-indications dans la décision de choisir une rééducation de ce type :

- l'investissement ou l'immaturation du patient,
- la capacité à suivre régulièrement et sur le long terme les RDV (difficulté à trouver un spécialiste, éloignement entre le domicile et le cabinet, activités extra-scolaires multiples...),
- les pathologies d'ordre générale, avec altérations du SNC telles que la trisomie, le mongolisme, les atteintes psychiques, la débilité...,
- les atteintes localisées, notamment anatomiques, comme citées précédemment ; macroglossie, pathologies amygdaliennes, hypertrophie des végétations adénoïdes, pathologies ORL récurrentes, frein lingual court, tics de succion ou parafonction.

La rééducation active s'exerce par le biais de plusieurs exercices choisis et adaptés au besoin de l'enfant ou de l'adulte selon le résultat du bilan neuromusculaire. (Bouyahyaoui et al. 2007) (Gil et Fougeront 2018) (Fournier et Brulin 1975) (Gil et Courson 2018) (Arnaud-Pellet 2016)

5.1.5 Principe de rééducation

La rééducation est définie comme "*une modification du comportement neuromusculaire qui tend à rétablir une fonction perturbée*". Larousse médical.

Le principe de cette rééducation fonctionnelle est d'informer et expliquer au patient les postures et actions faussées, tout en lui montrant, corrigeant et répétant via des exercices à pratiquer les postures et praxies correctes.

Le but est de maintenir ces nouvelles acquisitions dans le temps, en automatisant ces mouvements par des actions répétées, volontaires et conscientes, pour devenir plus tard des réflexes.

En effet, le fait de réussir à exécuter l'exercice ne garantit pas la réussite. Elle ne sera valide uniquement lorsque l'automatisation sera obtenue. Cela implique une

bonne compréhension de la part de l'enfant et une implication importante pour le bon déroulement de sa rééducation. (Bouyahyaoui et al. 2007)

Il est primordial, avant tout commencement, de faire prendre conscience aux patients et aux parents, lorsque l'enfant est petit, de la longueur et de la difficulté de cette rééducation. (Gil et Fougeront 2018)

Ainsi, la rééducation d'une dysfonction linguale est envisagée dans de nombreuses situations et notamment dans toutes les situations où la langue est à l'origine d'effets délétères : en odontologie pédiatrique, en parodontie, en ORL dans le cadre de SAHOS, ou encore pour une prise en charge d'un SADAM.

Cette rééducation a pour objectif de corriger les mauvaises postures et praxies de la langue dans 3 situations : au repos, à la déglutition ainsi qu'à la phonation ; c'est le triptyque de Château.

Les dents devront se trouver au sein d'un couloir dentaire neutre, où l'équilibre règne entre force linguale et celle des muscles péri-oraux. (Gil et Fougeront 2018)

5.1.6 Avant toute rééducation

Avant toute rééducation, il est nécessaire de vérifier que l'ensemble des parafonctions, aient bien disparu ; notamment, la succion de doigt ou d'objets divers. En présence d'obstacles anatomiques, ceux-ci doivent avoir été levés et afin de débiter la thérapie rééducationnelle, un accord du spécialiste sera préconisé.

Pour Gil et Fougeront, il est également primordial de contrôler l'absence d'une immaturité de la langue, sans quoi, les exercices proposés ne pourront être mis en place car la proprioception de la langue est altérée.

Une immaturité de la langue se détecte en demandant à la personne de réaliser des aller-retours avec sa langue au niveau du palais, d'avant en arrière. La personne doit être capable de sentir/décrire les reliefs et rugosités palatines. Si ce n'est pas le cas, il sera alors nécessaire de passer par l'apprentissage et l'éveil de sa langue, afin d'améliorer sa proprioception.

Pour exemple, l'enfant, qui, pour sucer sa sucette ou lécher une glace, ne mobilise pas sa langue, mais son poignée, décrit en tout point, la présence d'une immaturité linguale. (Fournier 1994)

Les exercices conseillés alors seront les suivants :

1) Le patient doit mobiliser sa langue dans les 3 dimensions, la tirer, la rétracter, de droite à gauche et inversement et de haut en bas. Les sens doivent être alternés et variés, ainsi que la rapidité d'exécution.

Si cet exercice est bien réalisé, il est possible de passer à l'exercice des cadrans.

2) Ce dernier consiste à suivre le pourtour des lèvres avec la pointe de la langue. 10 fois dans un sens, puis 10 fois dans l'autre sens. L'exercice est bien fait, si le mouvement n'est pas saccadé et que le chemin est bien respecté. Il est alors possible de compliquer ce dernier, en alternant un tour dans un sens et un tour dans l'autre.

3) Enfin, la dernière étape sera de faire ce même rituel mais avec la pointe linguale suivant le pourtour du vestibule, c'est à dire entres les dents et les lèvres. 10 fois dans un sens, 10 fois dans l'autre sens, puis si l'acquisition est bonne, un tour dans un sens puis un tour dans l'autre sens. (Gil et Fougeront 2018)

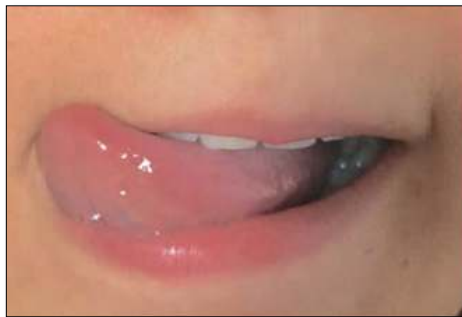

Figure 22 : patient réalisant l'exercice du "tour des cadrans", la pointe de langue faisant le tour des lèvres.

(source : Gil et Fougeront, 2018)

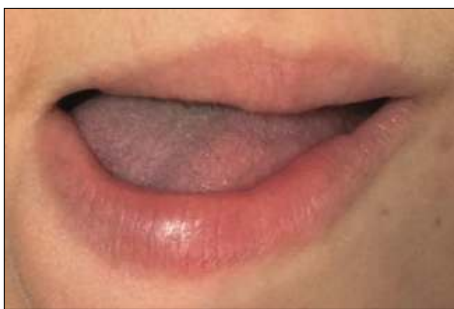

Figure 23 : patient réalisant l'exercice du "tour des quadrants", pointe linguale suivant le pourtour du vestibule.

(source : Gil et Fougeront, 2018)

Lorsque l'immaturation est levée, les exercices de rééducation pourront alors, être proposés.

5.1.7 Comment ?

Gil et Courson ont alors prêté intérêt à la meilleure façon de permettre à l'enfant de progresser dans ses acquisitions et ont ainsi démontré que *"la sensibilisation est un type d'apprentissage au cours duquel l'exposition à un stimulus néfaste produit une réponse réflexe à d'autres stimuli"*. (Gil et Courson 2018)

De ce fait, lors d'exercices de rééducation, le spécialiste doit tenir compte, que lorsque ces derniers sont trop répétés sur une certaine durée, l'intensité de la réponse va diminuer. L'enfant est donc moins réceptif sur une longue durée.

A contrario, espacer les entraînements sur des périodes, intercalées de pauses, permettrait une meilleure mémorisation à long terme.

Préférer donc segmenter une séance de 30 minutes d'un seul exercice, en 3 séances de 10 minutes, de ce même exercice, sur 3 jours. (Gil et Courson 2018)

5.1.8 Les exercices de rééducation neuro-musculaire active

On retrouve ainsi 2 catégories d'exercice : les exercices permettant la mobilité, le changement de position et la tonicité des lèvres et de la langue et ceux consacrés aux fonctions elles-mêmes, notamment, celles de la déglutition ou de la phonation. (Gil et Fougeront 2018)

- Exercices de rééducation de la posture linguale ou de correction de la malposition linguale.

- Exercice de l'élastique ou exercice de tranquillité, très utilisé sur les patients avec une respiration buccale.

Le principe est de positionner un petit élastique sur la pointe de la langue de l'enfant, celui-ci doit alors le replacer sur la papille bunoide, bouche ouverte, puis fermée, dents non serrées. Maintenir cette position durant 5 minutes.

Cet exercice peut également être réalisé sans élastique.

La langue doit être légèrement plate sur les papilles, car elle ne doit pas "rebiquer". L'exercice sera fait une dizaine de fois les premiers jours, étalé tout au long de la journée. Par la suite, il s'agira d'augmenter petit à petit le nombre de repositionnement, puis la durée de repositionnement.

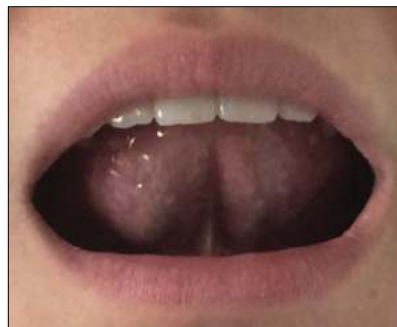

Figure 24 : langue en position correcte : pointe linguale sur la papille rétro-incisive.

(source : Gil et Fougeront, 2018)

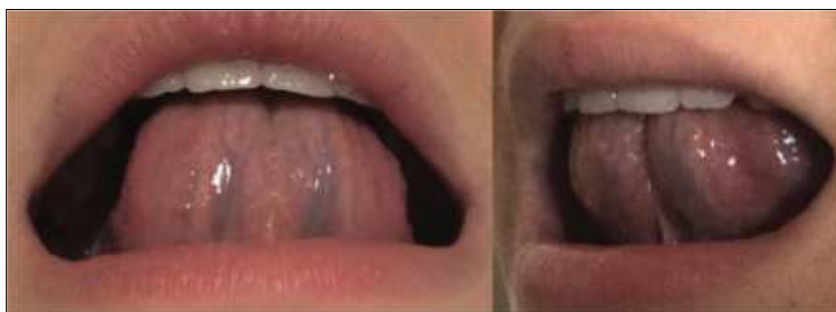

Figure 25 : langue qui "rebique".

(source : Gil et Fougeront, 2018)

Passé les 40 fois par jour, l'automatisation va débuter. (Gil et Fougeront 2018)

- Exercice du glaçon ou bâton de glace : celui-ci peut permettre de situer dans un premier temps le juste endroit de positionnement de la langue. Déposer un glaçon au niveau de la papille durant 10 secondes. La langue se dirigera naturellement sur la zone. (Soulet 1989a)

- Exercices de tonicité linguale

- Exercice langue de chat - langue de rat : utilisé pour tonifier la langue.

Le principe est de passer d'une langue étalée, plate et arrondie à son apex (langue de chat), à une langue contractée en affinant au maximum la pointe de cette dernière (langue de rat). (Soulet 1989a)

- Exercice du pas du cheval (claquement) : expliquer à l'enfant de claquer la langue de façon à réaliser le son du pas du cheval. A réaliser une vingtaine de fois. La partie avant de la langue doit être au contact du palais et doit faire un effet de ventouse lorsque l'on la décolle. Puis, lui demander de varier les sons entre le "clac" et le "cloc". (Boukarzia et al. 2014)

- Exercice du "piège à eau" : il s'agit de retenir une petite gorgée d'eau dans un creux formé sur le dos de la langue. C'est un exercice permettant d'appréhender également, la déglutition adulte.

Pour se faire, l'enfant doit prendre au verre une petite gorgée d'eau. Il ne doit y avoir aucun contact entre la langue et le verre. Pour se faire, soit l'enfant met sa langue au palais, soit ce dernier peut boire, en penchant doucement la tête en arrière.

L'eau doit être maintenu dans le creux de langue durant dix secondes, idéalement bouche entrouverte. Passé ce délai, le patient peut serrer les dents et avaler.

L'exercice est à répéter plusieurs fois par jour. L'eau peut être remplacé par un autre liquide. Attention toutefois aux boissons sucrées, qui majorent le risque carieux.

Si l'enfant n'arrive toutefois pas à garder l'eau dans le creux lingual, il est nécessaire de continuer à tonifier la langue, à l'aide des deux exercices précédants. (Soulet 1989a)

- Exercices d'étirement du frein lingual

Ces exercices sont indiqués en cas de frein lingual court ou après dépose des fils de sutures, après réalisation d'une frenectomie.

- Exercice de l'ouverture : positionner l'apex lingual sur la papille bunoïde, cet appui palatin ne devra pas se décoller. Ouvrir lentement la bouche jusqu'à ressentir un étirement fort du frein lingual.

Cet exercice devra être répété dix fois, trois fois par jour.

- Exercice du tiroir : ouvrir la bouche et sortir la langue le plus en avant possible, puis la repositionner rapidement en arrière. A répéter également dix fois, trois fois par jour. (Soulet 1989a)

- Exercices de tonicité labiale

La tonicité des lèvres sera mesurée initialement à l'aide d'un dynamomètre, afin de déterminer la force initiale. Pour se faire, un bouton, d'environ deux centimètres de diamètre sera relié à une corde, elle même reliée au dynamomètre, et tiré par un accompagnant. Le bouton est placé entre les dents et les lèvres, dans le vestibule. L'enfant doit le retenir au maximum. Lorsque l'enfant le lâche, la mesure est prise.

Par la suite, cette mesure sera à effectuer à chaque contrôle, puisqu'elle permet de motiver l'enfant et d'objectiver ses efforts. Une force d'au moins 2 kg est nécessaire. (Soulet 1989a)

- Exercice de repositionnement labial, à l'aide de massages au niveau de la lèvre supérieure. Cet exercice se fait uniquement dans les cas de brièveté labiale. Masser à l'aide de son index la zone allant de la base du nez vers la lèvre supérieure. A recommencer trois fois, tout au long de la journée, puis augmenter petit à petit le nombre de massages : 10 fois, 20 fois et ainsi de suite.

- Exercice du jackpot de Mme Romette : un crayon en bois est placé de plus en plus longtemps entre les lèvres, avec des pièces attachées de chaque côté, de plus en plus lourdes. Le bois permet de visualiser si un contact dentaire a lieu.

Lorsqu'une bonne tonicité est atteinte, l'argent est donné en récompense. Cet exercice permet de tonifier les lèvres et provoque un contact bilabial. Il est très utilisé également chez les respirateurs buccaux.

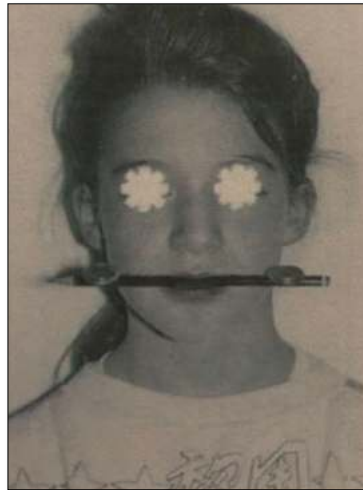

Figure 26 : exercice du jackpot de Mme Romette.

(source : Soulet, 1989)

- Exercice du bouton : un bouton de couture de deux centimètre environ est enfilé d'une cordelette. L'enfant doit placer ce bouton à la verticale dans l'espace vestibulaire, entre ses lèvres et ses dents. Une seconde personne doit essayer de lui retirer. Cela permet de tonifier les lèvres. Si la lèvre inférieure a plus de difficultés, tirer le bouton vers le nez. (Bouyahyaoui et al. 2007)

De la même façon, l'exercice de la "guerre des boutons" peut en être une variante. Deux boutons sont cette fois-ci attachés de part et d'autre de la corde. Les deux enfants les placent chacun entre leurs dents et leurs lèvres. Chacun d'eux tire sur la corde, jusqu'à que l'un des deux lâche. Le gagnant est celui qui a maintenu le bouton en place. (Soulet 1989a) Attention tout de même au risque de traumatismes dentaires.

- Exercice du "mangeur de guimauve" : des disques ou boutons plats sont suspendus sur une cordelette. Cette dernière est maintenue entre les lèvres du

patient avec environ vingt centimètres de longueur. Celui-ci doit raccourcir progressivement la cordelette en la remontant vers sa bouche.

Petit à petit, augmenter le nombre de disques sur la corde, afin d'en augmenter son poids. (Soulet 1989a)

- Exercices d'apprentissage et de correction de la fonction de déglutition

C'est une rééducation plutôt longue qui nécessite un apprentissage progressif. Il s'agit d'un acte automatisé, réalisé plus de 2000 fois par jour. Une certaine maturité est toutefois nécessaire à la réalisation de cette rééducation. Soulet affirme même, que toute tentative de correction *"avant l'apparition des incisives permanentes est vouée à l'échec"*. (Soulet 1989a)

- Le premier exercice consistera à s'exercer à déglutir correctement : la langue est au contact du palais, il n'y a pas de propulsion linguale vers les incisives, un contact dento-dentaire est présent et il n'y a pas de contraction de la sangle jugo-labiale.

- Si à ce stade, l'exercice soulève des complexités, il est possible de s'entraîner sans contact dento-dentaire lors du mouvement.

- En cas de difficultés à ne pas contracter la sangle péribuccale, il est envisageable de continuer l'exercice, mais cette fois-ci lèvres ouvertes (ceci permettant d'inactiver le recrutement des muscles péri-oraux).

- Enfin, si cela est encore trop complexe, le patient doit aspirer sa salive en formant le son "SLURPPP" et déglutir bouche ouverte.

Le but est de travailler lèvres entrouvertes en cas de grosses difficultés, le temps que le lien lèvres-langue (objectivant la présence d'une envie de succion) soit définitivement rompu, puis lèvres serrées par la suite. La finalité est d'obtenir un joint parfaitement étanche entre la langue et le palais lors de la déglutition. (Gil et Fougeront 2018)

Une fois cette déglutition maîtrisée, il sera possible d'ajouter un petit élastique sur la pointe de la langue, permettant à l'enfant de situer et sentir le contact avec le palais. Cet élastique ne devra pas bouger lors de la déglutition. Toute pulsion antérieure ou étalement de la langue le déplacera.

Au bout de quelques séances, un second élastique pourra être placé. Comme précédemment, aucun des deux élastiques ne devra avoir été déplacé à la fin de la déglutition. (Soulet 1989a)

Ce même entraînement, une fois ce dernier acquis, pourra donc être poursuivi dans un second temps, en utilisant une petite quantité d'eau prise au verre (Test de Garliner).

Répété 10 fois de suite et à réaliser une fois par jour dans un premier temps, puis deux fois puis trois fois par jour. Il est indispensable de vérifier qu'il n'y ait pas de contraction musculaire péribuccale ou de propulsion linguale lors de la prise de la gorgée au verre d'eau (signe de succion). Il faudra donc rappeler au patient de fixer sa langue palais avant de venir boire au verre.

Si l'enfant n'arrive pas à contrôler sa langue avant de boire au verre, il est nécessaire de travailler ce point, avant de passer à la déglutition de la gorgée d'eau. (Gil et Fougeront 2018) Après la déglutition, aucune fuite d'eau ne doit être apparue.

Ce même exercice pourra alors être répété en y intégrant un seul élastique, puis un second, comme vu précédemment.

Enfin, cet exercice pourra être alors décliné en complexité, en utilisant un petit gâteau mou, puis du gâteau mou et un élastique, puis deux. Après quoi, la langue doit être parfaitement propre si l'exercice est bien mené et l'élastique ne doit pas avoir bougé.

Par la suite, on réalisera cet exercice lors de la moitié d'un repas, puis un repas complet, avec à chaque fois, un puis deux élastiques.

L'enfant au fur et à mesure doit prendre conscience de ses appuis linguaux lorsqu'il déglutit, en passant par différents stades : salive, liquides et enfin solides.

(Bouyahyaoui et al. 2007) (Soulet 1989a)

En cas d'interposition latérale de la langue, piquer à l'aide d'un petit outil à bout rond, le bord lingual, via la zone d'innocclusion. Cela l'obligeant à rétracter la langue. (Soulet 1989a)

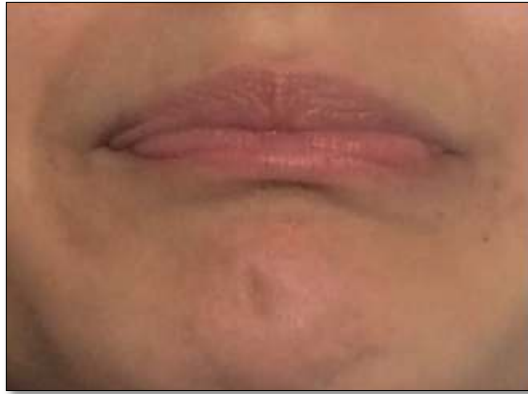

Figure 27 : déglutition avec contraction de la sangle labio-jugale.
(source : Gil et Fougeront, 2018)

- Exercices de correction de la fonction de phonation

L'exercice proposé par Dr Gil et Dr Fougeront consiste à : "*Répéter à haute voix "LA, NA, DA, TA", vingt fois de suite, une fois par jour. La semaine suivante, le patient doublera les phonèmes "LALA, NANA, DADA et TATA", et enfin par la suite "LALALALA, NANANANA, DADADADA et TATATATA".*" (Gil et Fougeront 2018)

A la fin de la rééducation, le patient doit veiller à ne pas toucher ses incisives en parlant et en lisant à voix haute. Cet exercice vise davantage à la correction des palatales. (Gil et Fougeront 2018)

Enfin, des planches de lecture peuvent être proposées notamment :

- "Toto, Lino, Lulli, Lit, Loto, Nu, No"
- "Dodo, Dome, Commode, Midi, Mode"
- "Date, Madame, Mélodie, Dune, Etude".

Puis, sont remplacées petit à petit par des phrases avec davantage de sens :

- "Dédé a été malade, il a vidé un pot de pommade".
- "Nadine a modelé une cocotte, Mado dine d'une panade".
- "Le vélo de Denis dévale l'avenue, un pavé cale la pédale du vélo, Denis a du dépit".
- "Dédé donne une comédie, il a mis un paletot démodé, il imite un âne, dodeline de la tête et donne la patte à une dame ; il écume et vide à demi un pot de limonade".

Cette longueur de texte permet de modifier l'attention du patient qui ne se focalise plus sur sa langue.(Chauvois et al. 1991)

Pour la rééducation de la phonation des sifflantes, plusieurs exercices vont être proposés.

- Dans un premier temps, l'apprentissage du recul de la langue est nécessaire. Pour se faire, l'exercice du crissement en citant à plusieurs reprises : "CRRR", ou du bâillement volontaire, en prenant conscience que la langue doit s'aplatir et se mettre en arrière, peuvent être utilisés.

- Dans un second temps, une fois cette position arrière acquise, il s'agira de s'entraîner en sifflant le son "ssss" durant quelques secondes, puis tenter de s'exercer sur son élocution via des planches d'exercices sur les sifflantes, notamment : "Simone savonne un tissu sali" ou encore "Papa, assis, se délasse : un ami passe et le salue". (Boukarzia et al. 2014)

▪ Exercices d'apprentissage à la respiration naso-nasale

Ils peuvent être débutés dès que l'enfant a pris conscience qu'il respirait par la bouche.

- L'enfant doit apprendre à se moucher, narine par narine, tête légèrement en avant, tout au long de la journée, même en l'absence d'obstruction.

- Le lavage de nez quotidien, avec du sérum physiologique peut aider à faciliter la perméabilité du nez, suivi d'un mouchage afin de libérer toutes les mucosités.

- Une fois ce dernier réalisé, l'exercice de contraction des muscles narinaires, peut être proposé.

- On demande à l'enfant d'imiter, bouche fermée, le petit lapin, qui hume son petit pré (inspiration de l'air par saccades et expiration lente), puis le cochon qui ronfle (froncements du nez et dilatation des narines) et enfin le taureau qui va charger (inspiration et expiration profonde).

A réaliser dix fois chacun, le matin et le soir.

Le test de la compresse ou du mouchoir va permettre de voir si l'exercice est bien réalisé ; la compresse devant tenir sous le nez à l'inspiration.

- L'exercice de la respiration uni-narinaire : à l'aide de son index et sans pression excessive, boucher une narine et inspirer durant 4 secondes, bloquer la respiration et expirer durant 4 secondes. En faire de même avec l'autre narine.

- Une fois que cet exercice est correctement réalisé, la respiration uni-narinaire alternée peut être envisagée : comprimer une narine, celle de droite par exemple, inspirer durant 4 secondes avec la narine gauche, bloquer la respiration, enlever son index de la narine droite et le placer sur la narine gauche, expirer durant 4 secondes par la narine droite.

- L'exercice de la respiration abdominale : l'enfant, couché, les yeux fermés, ou debout dos contre un mur, les lèvres fermées, les bras le long du corps, va devoir doucement respirer par le nez et sentir le trajet de l'air entrer et sortir, en se concentrant sur sa respiration abdominale. Les épaules ne doivent pas se hausser.

- Enfin, afin de varier et pratiquer cela en jouant, il est possible de proposer divers jeux. Celui de la balle de *pingpong* par exemple : en soufflant par le nez, il doit être possible de déplacer la balle par son souffle nasal uniquement.

Faire de la buée par sa narine droite ou gauche alternativement sur un miroir ou réussir à éteindre une bougie par le simple souffle de son nez, lorsque ce dernier est dans l'axe de la flamme. (Soulet 1989a)

Petit à petit, un travail à l'effort va être mis en place. Dans un premier temps, l'enfant va basculer ses bras d'avant en arrière, en ne respirant que par le nez. Puis, les efforts demandés vont être augmentés jusqu'à réussir à respirer uniquement par le nez, au cours d'une marche rapide, voire une course à pied. (Fournier 2009)

5.1.9 Le suivi à la maison

Cette étape est de loin la plus compliquée à appréhender, puisqu'il faut remplacer, les circuits utilisés jusqu'à présent, par de nouveaux codes avec de nouvelles informations à engrener.

Pour obtenir une habitude de ces nouveaux circuits, un système de rappel ou de signes, est utilisé pour rappeler à l'enfant au cours de la journée de vérifier le bon déroulement de ces actes. Par exemple, il est possible de coller des gommettes de couleurs, à certains endroits stratégiques de passage (devant la télévision, sur la table de chevet, aux toilettes, dans la salle de bain, à table...). A chaque fois qu'on passe devant l'une d'elles, l'exercice de repositionnement de la langue doit être réalisé. Noter l'ensemble des fois, où l'action a été faite, dans un petit livre de suivi.

C'est la prise de conscience par le patient, à certains moments de la journée qui permet d'envisager l'arrêt du traitement.

La réussite de la rééducation est actée lorsque la langue se situe continuellement au palais, à la lecture, à la parole, au repos ou lors de la déglutition.

Cet exercice de rééducation nécessite bien évidemment de la patience, de la persévérance de la part de l'enfant, mais surtout un accompagnement parental indispensable.

A court et long terme, quelques visites de contrôles restent nécessaires pour vérifier la stabilité des résultats. (Bouyahyaoui et al. 2007) Fournier préconise d'ailleurs un suivi régulier jusqu'à neuf mois, voire un an, après la rééducation. (Fournier 1994)

Il est également conseillé de suivre l'évolution de la posture rachidienne, puisqu'en présence d'une anté-projection de la tête, il peut être difficile de tenir la position correcte de la langue. (Gil et Fougeront 2018)

La grande majorité des échecs de traitement sont issus de l'arrêt des séances de rééducation avant l'acquisition complète de l'automatisation des corrections.

Certains patients expriment ainsi leur lassitude face à ce traitement long, qui nécessite beaucoup d'investissement et ce dernier point montre ainsi toute l'importance du rôle de l'éducateur, d'insister dès le départ sur le but et la légitimité des efforts qui va leur être demandé. (Gil et Courson 2018)

D'autres causes d'échecs sont bien évidemment connues et outre le manque de rigueur ou les difficultés de compréhension de certains patients, les échecs fonctionnels sont en nombres importants ; notamment dû à une mauvaise hygiène nasale, au tabagisme passif, à des allergies respiratoires au pollen, à la poussière, aux poils d'animaux, aux acariens, ou encore à de l'asthme.

Ces derniers entravent la possibilité de bien respirer par le nez et altèrent les conditions d'apprentissage lors de la rééducation. Enfin, le maintien de certaines parafonctions tels que le mordillement des lèvres, l'onychophagie, le bruxisme, les tics de succion, sont également souvent responsables d'échecs lors d'une rééducation. (Arnaud-Pellet 2016)

5.2 Prise en charge ODF : la rééducation passive ou mécanique

La rééducation passive s'appuie sur l'utilisation d'appareils orthodontiques ayant une action myofonctionnelle importante. (Bouyahyaoui et al. 2007)

Ces derniers peuvent être de deux types :

- soit ils ont une action uniquement correctionnelle
- soit ils peuvent avoir un impact sur la correction ainsi que sur la croissance des arcades dentaires. (Boileau et Canal 2011)

5.2.1 Quand ?

Cette rééducation fonctionnelle doit être mise en place durant la période de croissance du patient et cela est identifiable par la biais d'examens complémentaires tels que la téléradiographie de la main ou du poignet. (Boukarzia et al. 2014)

5.2.2 Par quels moyens ?

- La gouttière d'éducation fonctionnelle

Il s'agit d'une gouttière souple, en caoutchouc, utilisée pour la correction des anomalies dysfonctionnelles. L'épaisseur de la gouttière permet la libération de la croissance mandibulaire et supprime les contraintes entre les arcades, facilitant l'expansion.

La ventilation nasale ainsi que le bon positionnement de la langue sont forcés, de part le double bandeau vestibulaire et par la languette de repositionnement lingual. La langue ne peut donc plus s'immiscer entre les deux arcades, mais est attirée au palais. Les lèvres sont mises à distance par ce double bandeau, plus ou moins épais, avec ou sans picot, contribuant à favoriser une tonicité labiale adaptée.

Leur port est essentiellement nocturne, avec 2 ou 4 heures supplémentaires, réparties dans la journée.

Boileau indique toutefois certaines contre-indications notamment le manque de volonté de l'enfant, l'ensemble des anomalies anatomiques entravant la mise en place d'une fonction normale et nécessitant une investigation approfondie au préalable, un inversé d'occlusion postérieur ou une malocclusion sévère.

Ces gouttières peuvent, dans certains cas être utilisées en simultanée d'un traitement ODF par multi-attaches. (Boileau et Canal 2011)

L'utilisation de ces gouttières est intéressante sur le plan de leur facilité de réalisation, car elle ne nécessite pas de prise d'empreinte à l'alginate et sont bien tolérées chez les patients. Amovibles, elles ont ainsi un très faible impact psychosocial et psychologique. (Pellegrino et al. 2020)

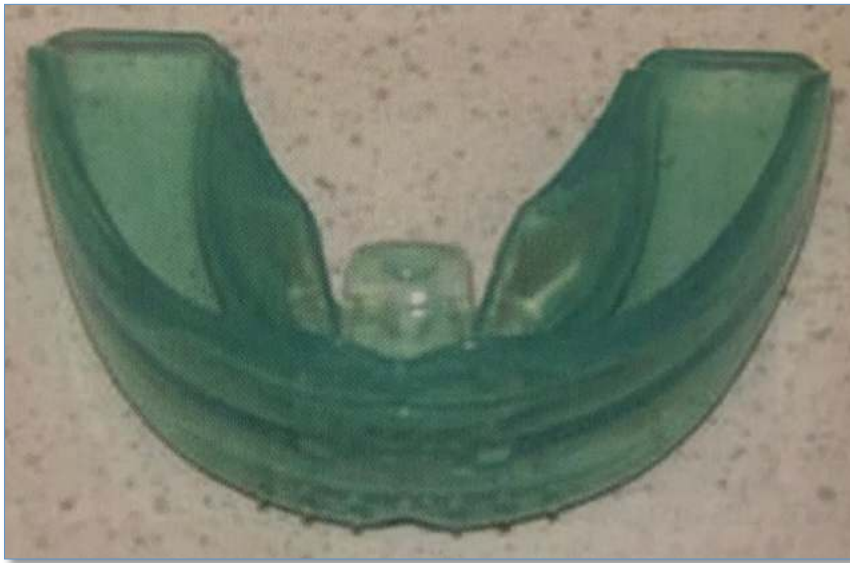

Figure 28 : gouttière d'éducation fonctionnelle avec languette de repositionnement lingual, rempart lingual et double bandeau vestibulaire.

(source : Boileau, 2011)

- Grille anti-langue

La grille anti-langue est un écran lingual antérieur, constitué de résine et de métal ou tout en métal, fixé par des bagues sur les molaires maxillaires ou amovible à l'aide de crochets, dont la grille positionnée en regard des faces linguales des incisives mandibulaires a pour objectif de réaliser une interposition avec la langue et la diriger vers la position correcte attendue : sur la papille rétro-incisive.

Son but est de faire prendre conscience à l'enfant du repositionnement lingual nécessaire et d'engrammer ce reflexe. Elle est surtout utilisée pour les cas de béances antérieures d'origine fonctionnelle.

Lorsque l'appareil est amovible, il est d'autant plus difficile d'obtenir des résultats corrects car ces derniers sont fonction de la rigueur de port de l'enfant.

L'appareil doit être porté jour et nuit, sauf au cours des repas. Une surveillance est demandée car un risque d'interposition linguale latérale existe par compensation.

Lors d'un port fixe, la mésialisation possible des dents baguées doit être contrôlée.
(Boukarzia et al. 2014) (Boileau et Canal)

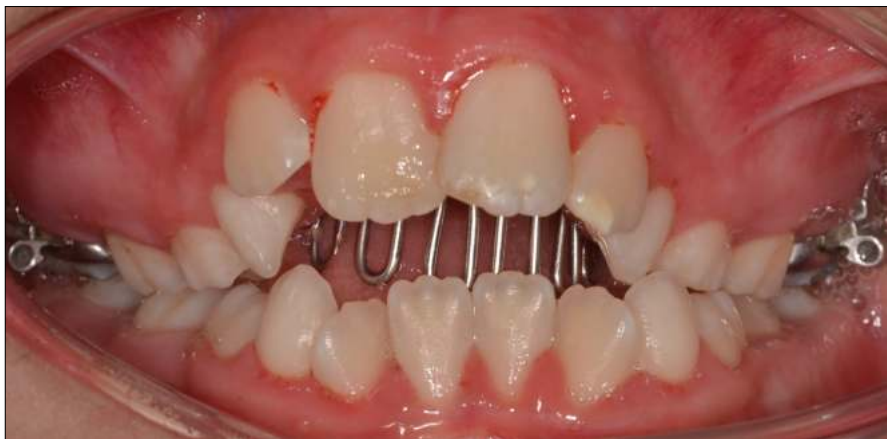

Figure 29 : grille anti-langue chez le patient qui présentait une infraclusion antérieure en lien avec une interposition linguale antérieure et une succion du pouce.

(source : CHRU de Nancy, Département d'Orthopédie Dento-Faciale).

- L'Enveloppe Linguale Nocturne (ELN).

L'ELN, enveloppe linguale nocturne de Bonnet, aussi appelé "tunnel ou toboggan à langue nocturne", est un appareil amovible à port essentiellement nocturne dont le but est d'éduquer la langue par précorrection de son positionnement et de son espace de mobilité.

En effet, le toboggan antérieur permet de contrer le contact lingual avec les lèvres, de même que les parois latérales privent la langue du contact jugal. L'élongation labiale ainsi que la respiration nasale sont stimulées.

Une ouverture en regard de la papille rétro-incisive favorise le contact tactile entre la langue et le palais et lui permet de se repérer et d'engrammer à terme ce

positionnement ; positionnement qui sera l'étape clé dans l'acquisition correcte de la déglutition secondaire.

Un port nocturne est nécessaire avec une heure supplémentaire a minima dans la journée, afin d'intégrer les nouvelles limites territoriales de la langue. (Bonnet 1992) (Boukarzia et al. 2014)

Une prise d'empreinte de l'arcade maxillaire et mandibulaire est nécessaire afin de réaliser l'appareil. (Sellier 2015)

Il peut être utilisé à tout âge, mais un port précoce, dès 5 ans, pourrait permettre de faciliter l'acquisition d'un bon comportement lingual.

L'ELN possède une indication dans l'ensemble des dysmorphoses issues d'une anomalie linguale : notamment, dans les classes II, en interception avant un traitement ODF; dans les classes III, avec une prise en charge précoce ou en contention dans le masque de Delaire ; dans certains cas de Désordre Temporo-Mandibulaire (DTM) par anomalie de la fonction linguale, ou en contention après une phase de rééducation de la langue. (Boileau et Canal 2011)

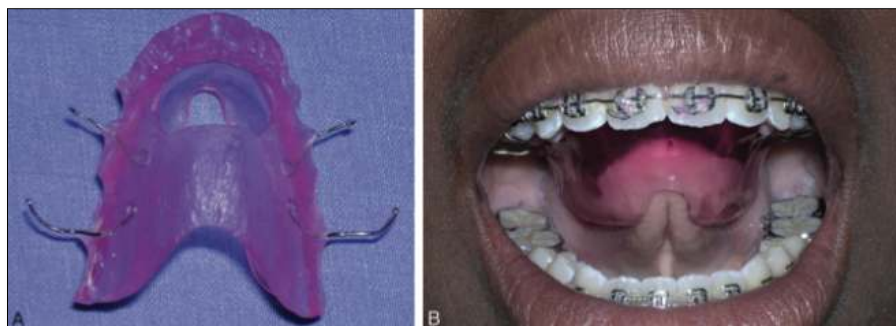


Figure 30 : image d'enveloppe linguale nocturne.

(source : Boileau M-J, Canal P. Orthodontie de l'enfant et du jeune adulte. Tome 1, principes et moyens thérapeutiques, 2011).

- La perle de Tucat

Il s'agit d'un dispositif pouvant être soit amovible, au moyen de crochets retentifs, soit fixe, par l'intermédiaire de bagues scellées sur les molaires, et doté d'une perle mobile au niveau de la papille rétro-incisive.

L'enfant jouant avec la perle, engramme la position idéale de placement de la langue et favorise l'élévation linguale. (Sellier 2015)

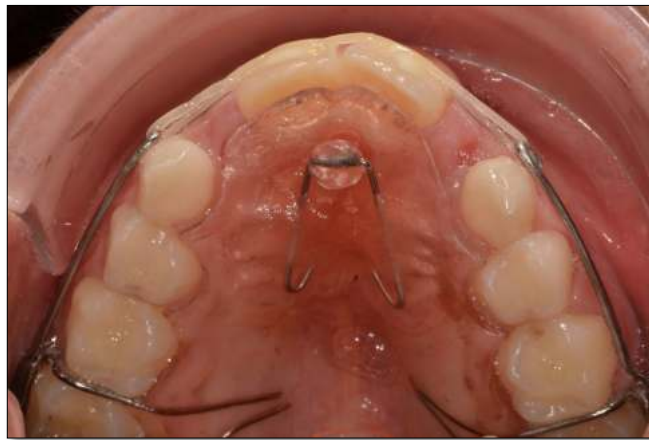

Figure 31 : plaque à perle de Tucat.

(source : CHRU de Nancy, Département d'Orthopédie Dento-Faciale).

- Lip Bumper

Il s'agit d'un écran vestibulaire, dont l'action est d'écarter la lèvre inférieure, venant se loger entre les incisives maxillaires et mandibulaires. Ce mauvais positionnement labiale est soit la cause, soit la conséquence d'une anomalie de placement lingual.

(Boileau et Canal 2013)

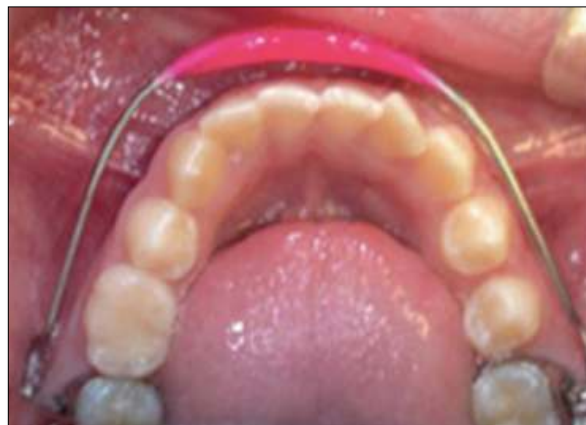

Figure 32 : lip bumper.

(source : Boileau M-J, Canal P, 2013).

- Ecran buccal (ou "*Oral screen*") de Hinz.

Il s'agit d'un appareil venant se mettre en place dans le vestibule entre les dents et les lèvres. Il a pour intérêt, d'aider l'enfant à stopper la succion du pouce, de sa tétine ou de sucer sa lèvre inférieure, mais également d'acquiescer une ventilation nasale. Certains modèles avec grille, sont utilisés en présence de béances antérieures. (Patti et Perrier d'arc 2003)

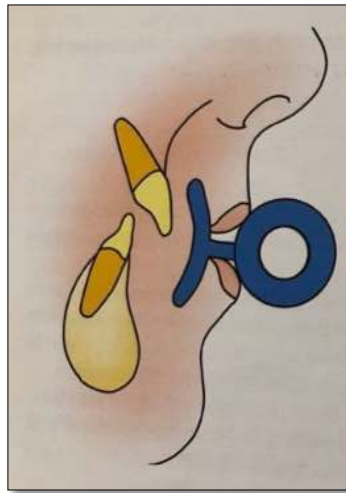


Figure 33 : image représentant le positionnement d'un écran lingual.

(source : Patti, 2003)

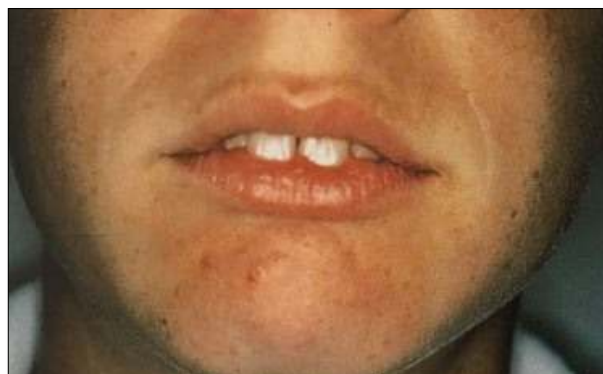

Figure 34 : interposition labiale inférieure.

(source : Patti, 2003)

- Le pique-langue

Le pique-langue est un dispositif fixe ou amovible, dont le but est de guider la langue en position haute et favoriser ainsi l'élévation linguale.

Ce dispositif tend à disparaître et se fait remplacer par la grille anti-langue. (Sellier 2015)

- Le berceau lingual

Alternative plus douce au pique-langue, le berceau lingual peut être utilisé, sur un appareil amovible, ou fixé sur des bagues molaires. Ce dernier a pour indication d'aider à rétablir une déglutition avec des appuies linguales favorables, en dirigeant la langue, au lieu de la punir.

Il existe en différentes tailles et peut même être utilisé en cas de pulsions linguales latérales.

Cet appareil reste toutefois, majoritairement efficace chez les enfants de 9 à 10 ans, mais peut s'utiliser également sur les adolescents. Quelques mois sont toutefois nécessaire pour habituer la langue à ce nouvel appareil et voir disparaître les quelques difficultés phonétiques qu'il peut y avoir durant les premières semaines d'utilisation. (Rio et Planché 2007)

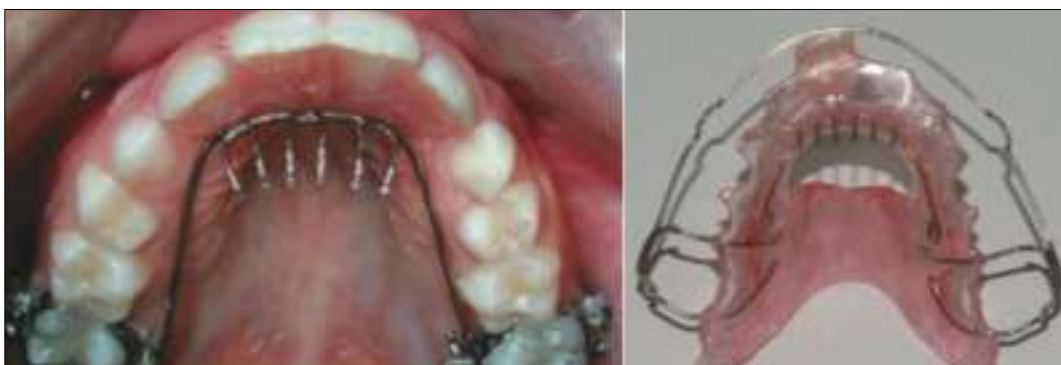

Figure 35 : le berceau lingual
(source : Rio et Planché, 2007).

- Le Froggy Mouth®

Le Froggy Mouth® est un petit dispositif existant sous différentes tailles et venant se placer entre les lèvres et les dents. Il a pour but d'isoler la lèvre supérieure de la lèvre inférieure et d'empêcher la formation d'une pression négative dans la bouche. L'enfant doit donc trouver une nouvelle stratégie de déglutition, en faisant intervenir sa langue et non plus ses lèvres. (Huon 2018)

Ce dispositif se porte 15 minutes par jour, devant un écran de télévision ou d'ordinateur disposé à hauteur des yeux, afin de focaliser son attention ailleurs.

Le patient ne peut pas l'utiliser devant un livre ou une tablette, car le plan du regard étant incliné vers le bas, le patient risque de baver. L'enfant ne doit pas retirer l'appareil, ni parler durant les 15 minutes de port.

Froggy Mouth® favorise ainsi la respiration nasale sans nuire à la qualité de sommeil de l'enfant. Il peut être toutefois normal, que lors des premiers temps, le patient salive et bave beaucoup.

Ce dernier ne peut, malgré tout, pas être utilisé en présence d'habitudes de succion, tels que les tétines ou les biberons. (Fellus 2014)

"Le Froggy Mouth participerait à la création de nouveaux circuits moteurs dans le cas de la persistance de succion déglutition infantile, en détendant la musculature péri orale."(Gil et Courson 2018)



Figure 36 : Froggy Mouth®.

(source : <https://www.froggy-mouth.com/e1/>)

- Les activateurs

Les activateurs seraient, selon Bonnet, *"de très bons appareils de réhabilitation linguale mais leurs moyens d'ancrage rendent, à leur niveau, difficiles voire impossibles les réponses structurales morphogénétiques aux changements fonctionnels et posturaux linguaux."* (Boileau et Canal 2011)

5.2.3 Limites et avantages

Pour obtenir un maximum de résultats, l'enfant doit être en âge de comprendre sa problématique et ce qui est attendu de lui.

Une motivation et une coopération importantes sont nécessaires puisque certains des dispositifs sont amovibles et nécessitent de la rigueur et de l'engagement pour obtenir de l'enfant un port suffisant des appareils et garantir un résultat.

La famille, ainsi que les praticiens sont également impliqués dans la thérapeutique afin de remotiver l'enfant en cas de relâchement ou répondre à ses questions.

Des résultats probants ne peuvent s'obtenir que si l'anomalie squelettique est secondaire à un comportement fonctionnel inadapté et/ou néfaste et avec suppression du facteur étiologique, responsable de la déformation.

Lorsque l'anomalie est d'origine anatomique, il est difficile de pouvoir prétendre au succès sans intervention mécanique en règle générale.

Enfin, tous les obstacles anatomiques doivent être levés avant la mise en place de cette thérapeutique, afin de garantir résultat et durabilité.

Cette rééducation trouve néanmoins plusieurs atouts, notamment financier car moins onéreux, mais aussi par le suivi plus espacé entre les RDV (organisation personnelle ou distance géographique importante avec le cabinet). (Boukarzia et al. 2014)

Malgré tout, même si des échecs restent présents, l'intérêt d'une rééducation myofonctionnelle globale a été démontré. Limme et Bruwier, affirme que *"l'expérience clinique des dernières années montre que cette approche de la rééducation fonctionnelle peut donner des résultats spectaculaires, au point que, dans certains cas, la partie orthodontique du traitement interceptif peut presque*

s'avérer inutile. Des corrections de béances antérieures, voire d'occlusions croisées latérales, peuvent survenir simplement à l'issue d'une normalisation du contexte fonctionnel. Ces cas cliniques démontrent non seulement l'efficacité de ces méthodes de rééducation mais aussi leur nécessité dans le cadre de nos traitements préventifs et interceptifs." (Limme et Bruwier 2014)

6 Et s'il valait mieux prévenir

La prévention est définie comme "*l'ensemble des mesures à prendre pour éviter qu'une maladie ne survienne*". (Sellier 2015)

L'étude de Kravanja ayant montré la relation entre posture incorrecte de la langue, trouble de l'articulation phonatoire et malocclusion, il est donc nécessaire d'axer l'examen clinique des fonctions oro-faciales de l'enfant, sur le diagnostic d'une position linguale correcte au repos, afin de prévenir tout dommage ultérieur.

Les parents et l'enfant doivent recevoir les informations clés sur la bonne position linguale pour permettre une croissance et une maturation des éléments de la cavité buccale optimale. (Kravanja et al. 2018)

6.1 Habitudes de succion non nutritives

La succion, est décrite chez l'enfant comme étant de deux types.

La succion dite nutritive, correspondant à l'allaitement au sein et/ou au biberon, et la Succion dite Non Nutritive (SNN) concernant l'enfant suçant son pouce, un linge, ou toute autre variante.

La succion non nutritive est dans les premiers temps de la vie, une fonction physiologique normale. Elle apparaît dès la 9^e semaine *in utero* et ne contribue pas à l'alimentation, puisqu'elle ne consiste pas à l'ingestion de fluide. Le rythme de succion est plus rapide et n'est pas régulier. L'initiation de ce mouvement est dû au réflexe de Hooker, réflexe selon lequel, lorsqu'une main, un pied, un pouce de bébé, passe devant sa bouche, celle-ci s'ouvre et la langue sort pour chercher le contact. Ce n'est qu'à partir de la 11^e semaine *in utero*, que la succion nutritive se met en place, avec la genèse du couple succion-déglutition. Ce dernier sera parfaitement fonctionnel au alentour du 4^e mois *in utero*. C'est par ailleurs, la deuxième fonction à se mettre en place après la mise en route des battements cardiaques. (Huon 2018)

Cette SNN apporterait, selon l'étude de Foster et al. ou encore celle de Carbajal, et al. un rôle reconfortant car elle serait à l'origine d'une meilleure régulation de l'état du nourrisson. (Foster et al. 2016) (Carbajal et al. 1999) La tétine, par exemple, dépasserait en terme de puissance analgésique, l'administration de solutions sucrées. (Carbajal et al. 1999)

Malgré tout, la persistance de cette SNN au delà des 3 ans, selon Huon, constituerait une parafonction, puisque le niveau de maturité de l'enfant devrait lui permettre de ne plus ressentir un besoin, mais davantage un réconfort. (Huon 2018)

Pour Houb-dine et al. il est primordial de ne pas intervenir avant 3 ans, car l'enfant serait privé d'une ressource importante. (Houb-dine et al. 2011)

Enfin, selon Fellus, la tétine et le biberon doivent avoir disparu au plus tard à 2 ans. En effet, passé cet âge, la tétine entraverait la mise en place de la communication et des acquisitions verbales chez l'enfant. Le pouce toutefois, est toléré jusqu'à l'âge de 4 ans. (Fellus 2014)

Il existe différents types de SNN :

- la succion digitale,
- la succion d'une tétine. Deux types de tétines sont présentent sur le marché ; les tétines dites anatomiques ou symétriques : lesquelles présentent un embout rond s'adaptant à toutes les cavités buccales ; ainsi que les tétines physiologiques, au embout plus plat, favorisant un meilleur emplacement pour la langue. (Huon 2018)



Figure 37 : tétine anatomique (gauche) versus tétine physiologique (droite).

(source : Huon, 2018)

- la succion d'un linge ou d'une peluche
- la succion de la lèvre
- la succion de la langue

La prévalence des divers SNN est variable, mais la moyenne est aux alentours de 30 à 60 %. La succion de tétine est la SNN avec la prévalence la plus élevée, entre 60 et 80 %, devant la succion digitale variant de 10 à 40 % ou les autres suctions (linge, etc..) entre 5 et 20 %. (Huon 2018)

6.1.1 Quelles méthodes proposer pour arrêter une succion non nutritive ?

Il existe plusieurs méthodes pour arrêter la succion du pouce en particulier.

La première, adaptée à tout âge est de prendre le temps de discuter avec le patient des conséquences de cette succion ainsi que des bénéfices à la stopper. Cette explication donnée à l'enfant peut parfois permettre à elle seule, d'arrêter cette habitude.

D'autres encore préconisent de pratiquer des exercices de relaxation. (Boileau et Canal 2011)

Une autre technique adaptée aux petits enfants, relève de la mise en œuvre de "couvre-pouce", tels que des pansements, l'utilisation de bande de *strapping*, voire d'attelles ou de mouffles, afin de rompre le contact de la pulpe digitale avec le palais. Pour les plus grands, l'alternative est très connue, puisqu'il s'agit d'utiliser un vernis amer à base de benzoate de denatonium (de type Daumexol, Mavala ou Laino), en tant que vernis à ongles. Transparent et très peu visible, son amertume dès que l'on porte ses doigts à la bouche peut s'avérer efficace pour stopper une succion digitale. (Sander et Weinreich 1989) (Boileau et Canal 2011)

Une autre méthode, ayant donnée de bons résultats est de proposer à l'enfant de tenir les comptes sur une feuille, après avoir conversationné seul à seul avec l'enfant afin de déterminer la cause première de la succion du pouce. Dans un second temps, les parents sont conviés et l'explication de la méthode est donnée.

Pour les plus petits d'entre eux, le but est de notifier pour chaque jour du mois : un soleil, lorsque le pouce n'a pas été pris ou un nuage avec de la pluie, les jours où une succion a eu lieu.

Pour les enfants plus grands, sachant lire l'heure, il sera demandé à l'enfant de sucer son doigt préféré, mais également les autres pour une durée identique. Le patient doit alors noter avec précision, la durée de succion pour chaque doigt afin de n'en privilégier aucun. A terme, l'enfant doit réussir à stopper le pouce par inconfort de succion des doigts inhabituels.

Ces deux méthodes, proposées par Erickson et Haley prennent en compte l'aspect psychique infantile, qui pour eux est indispensable. (Sander et Weinreich 1989)

En tenant compte de dernier aspect, Sander et Weinreich ont ainsi mis au point, leur propre méthode personnelle, décrite dans la revue Orthopedie Dento-Faciale, en 1989. Ils auraient ainsi démontré que les résultats semblaient meilleurs lorsque l'enfant se sentait accompagné et soutenu, par ses parents, au quotidien.

Cette implication parentale aiderait en effet l'enfant à se sentir plus en confiance pour délaisser son pouce, tout en se sachant très entouré.

A l'inverse, les enfants présentant un schéma familial compliqué, aurait tendance à développer une habitude de succion renforcée.

Le but est que l'enfant, décide chaque jour du parent qui lui dessinera sur le(s) doigt(s) sucé(s), un visage d'une personne qu'il connaît. C'est l'enfant qui demande au parent de lui dessiner le personnage qu'il désire, selon ses envies, à l'aide d'un feutre indélébile.

Il s'agit souvent d'un visage familial, comme un ami, un frère, un oncle,... Pendant ce temps, une histoire est racontée à l'enfant. Cette dernière devra finir par la question suivante " Et toi, aimes tu aller seul dans une cave sombre ?" par exemple, ce à quoi l'enfant, aura la plupart du temps, une réponse négative en retour.

Ceci permet de rebondir sur le visage dessiné sur son doigt et lui notifier que son compagnon n'aimerait surement pas non plus et qu'il risquerait d'être très triste d'être ainsi plongé dans le noir d'une bouche ou d'une poche de pantalon.

L'enfant prendra donc conscience de cette histoire et fera participer son personnage dans son quotidien.

Chaque jour, l'enfant décidera du parent choisi et une nouvelle tête sera dessinée. L'enfant, en confiance, saura que chaque jour, il aura son moment pour lui, avec un de ses parents.

Ce jeu reste toutefois davantage destiné aux jeunes enfants, principalement en dessous de 9 ou 10 ans. (Sander et Weinreich 1989)

L'ensemble de ces méthodes restent toutefois uniquement indiquées aux enfants désireux de stopper cette habitude de succion. (Boileau et Canal 2011)

Autrefois, certaines autres propositions excentriques furent proposées, mais furent très vite abandonnées, telles que ligaturer les mains derrière le dos de l'enfant, afin que ce dernier ne puisse plus sucer son pouce.(Sander et Weinreich 1989)

Au cours des deux premières années de vie, la succion du pouce est un comportement normal. C'est le réflexe de préhension labiale, qui se met en place lorsque quelque chose s'approche près des lèvres de l'enfant, lui apportant du plaisir oral.

Entre 3 et 5 ans, la succion du pouce reste encore acceptable, notamment à certains moments de la journée, en cas de fatigue par exemple. (Bassigny et Canal 1983)

Il est important de l'expliquer à la famille, tout en précisant le risque de répercussions sur les arcades dentaires (béance antérieure, surplomb excessif, inversé d'occlusion postérieur, linguo-version ou vestibulo-version des incisives mandibulaires ou encore vestibulo-version des incisives maxillaires). (Chen et al. 2015) (Huon 2018) (Viggiano et al. 2004)

Malgré tout, si la succion se met en place à ce moment-ci, il sera alors important d'en comprendre l'origine, car un versant émotionnel en est souvent la cause.

Toutefois, même si l'utilisation de la tétine lors des premiers temps de vie, à notamment permis la diminution du nombre de décès par mort subite du nourrisson, tout en favorisant l'endormissement (Huon 2018) (Fellus 2014) ; passé 6 ans, le maintien de la succion peut être assimilé à un signe d'immaturité ou à la recherche d'une protection, d'un réconfort, pour combler un choc émotionnel (l'arrivée d'un petit frère, un séjour à l'hôpital par exemple).

Il reste toutefois primordial d'expliquer à l'enfant l'importance de l'arrêt, car les remontrances ne feraient qu'amplifier cette habitude, à la recherche de consolation. (Bassigny et Canal 1983)

Enfin, même si tous ne développeront pas une malocclusion, puisque l'intensité, la fréquence et le temps sont des facteurs variables, Bassigny, affirme, que, dans 60% des cas, une correction spontanée des malocclusions se fait, si l'arrêt de la succion se réalise avant les 6 ans de l'enfant. (Bassigny et Canal 1983) (Fellus 2014)

6.2 Alimentation et mastication

6.2.1 L'allaitement

Selon le type d'allaitement, il a été admis d'après plusieurs études, qu'un allaitement au sein, est considéré comme un moyen de prévention des dysmorphoses maxillo-faciales et des malocclusions. (Boileau et Canal 2013) (Chen et al. 2015) (Viggiano et al. 2004)

En effet, même si une recrudescence depuis les années 1970 se fait sentir dans le choix d'opter davantage pour un allaitement maternel au sein, Raymond déclare que dans les années 2000, 75% des nourrissons de moins d'un mois, utilisait le biberon comme moyen d'allaitement. (Raymond 2000)

En 2017, selon les résultats de la DREES (Direction de la recherche, des études, de l'évaluation et des statistiques) du ministère de la Santé, le taux moyen d'allaitement en France était de 67,6 % aux certificats de santé du 8^e jour, contre près de 60 % en 2012. (Favé-Lesage et Leroy 2012) Aux certificats de santé du 9^e mois, le taux de bébé allaités plus de 6 mois était en moyenne de 22,8 %. Enfin, aux certificats de santé du 24^e mois, seul 13,1 % avait été allaités plus de 12 mois.

Le lait maternel de par sa composition changeante au cours du temps, passant de colostrum, très épais, à forte viscosité et en petite quantité, au lait de transition, puis au lait mature, modifie au cours du temps, la facilité d'écoulement et donc la façon de téter de l'enfant, lui demandant des efforts d'adaptation.

A contrario du biberon, c'est l'enfant, en vidangeant plus ou moins les acini de la glande mammaire, qui régule la production de lait. (Raymond 2000)

Le nouveau né, lors de la prise du sein reconnaît l'odeur de l'aréole de la maman et va venir mettre le tétin à la bouche. Un mouvement de propulsion de l'ensemble langue et mandibule et de compression du tétin par les lèvres de l'enfant va se mettre en place. Par succion, le nouveau-né crée le vide dans sa bouche, ce qui l'oblige à engager une respiration nasale, et non buccale, sans quoi, le sein lui échapperait de la bouche.

Ainsi, plus cette période sera prolongée, plus cette respiration nasale sera répétée et meilleures seront les chances, pour que cette engrammation devienne irréversible dans le cerveau du jeune enfant.

Ce travail musculaire réalisé par l'enfant est très puissant et favorise le recrutement de nombreux muscles de la sphère buccale, tels que la langue, le buccinateur, l'orbiculaire labial, les ptérygoïdiens latéraux,... Cet ensemble musculaire va, à son tour, façonner la croissance osseuse, en activant et orientant la morphogenèse. Le palais va prendre la convexité du sein mais également de la langue, par la pression importante exercée par celle-ci durant la tétée. (Raymond 2000) (Favé-Lesage et Leroy 2012)

Ce n'est donc pas le lait qui coule du sein, mais l'enfant qui le fait jaillir sous pression, permettant l'apprentissage de la synchronisation des diverses fonctions, telles que la déglutition, la succion et la ventilation.

A la différence de l'allaitement au sein, la prise du biberon nécessite moins d'efforts de la part du nouveau-né. L'écoulement à la tétine en caoutchouc se fait essentiellement par la pesanteur et donc, par la verticalité de ce dernier. La langue joue alors un rôle de vanne, afin d'éviter au nourrisson tout risque de fausses routes. Le couple langue et mandibule est moins stimulé, car la position est moins protuse, de même que les autres muscles. Le lait s'obtient sans effort.

Comme il est plus facile de téter à la tétine du biberon qu'au sein, l'attrait pour ce dernier diminue. C'est la confusion "sein-tétine".

L'étude de Pottenger démontre ainsi que "*l'allaitement au sein favorise le développement transversal de l'étage moyen de la face*" et celle d'Adamiak ainsi que Labbok en 1981, s'associent pour admettre qu'un allaitement prolongé au sein, soit de plus de six mois, protégerait des malocclusions. (Raymond 2000) (Chen et al. 2015)

Davis, lui, conclut que "*l'allaitement exclusif au biberon est une importante cause de classe II*" (Raymond 2000), en plus du pourcentage accrue de survenue de régurgitations, vomissements et donc bronchites et otites de l'oreille moyenne, favorisés par une quantité importante de lait, bue sur une courte durée.

Enfin, la tétée au sein, de part sa durée et les efforts musculaires qu'elle met en jeu, diminuerait le risque d'acquérir de mauvaises habitudes, puisque "*40% des enfants allaités au sein ne sucent ni doigt, ni sucette, contre seulement 18% des enfants nourris au biberon*". (Raymond 2000) (Boileau et Canal 2011)

6.2.2 La mastication

Dès l'évolution de la denture temporaire, il est conseillé de favoriser une alimentation saine, variée et non-mixée. Cette mastication active unilatérale et alternée stimule et favorise le développement du maxillaire, de la mandibule et des structures dento-alvéolaires et prévient ainsi l'apparition de malocclusions et dysmorphoses. (Boileau et Canal 2011) (Royannez 2018)

Il est en effet nécessaire d'expliquer aux parents que la mastication est un facteur clé dans la croissance cranio-faciale.

De part l'essor de l'alimentation moderne, molle voire semi-liquide, la fonction masticatrice est moins utilisée. Les dents conservent encore leurs reliefs très cuspidés, verrouillant tout mouvement de latéralité et empêchant toute expansion des arcades dentaires. Ce déficit d'utilisation fonctionnelle des maxillaires contribue ainsi à leurs sous-développements, facteur majorateur de risque de dysfonction linguale et de complications orthodontiques. (Limme et Girardet 2010) (Royannez 2018)

6.3 Ventilation

En premier lieu, il est évident qu'il faut supprimer toutes possibilités d'obstacles anatomiques présents. Après élimination de cette potentialité, l'enfant doit, en effet, très tôt, prendre l'habitude de la respiration nasale. (Bouyahyaoui et al. 2007)

6.3.1 Stimuler le réflexe narinaire

Pour cela, il est possible de stimuler le réflexe narinaire à l'aide de jeu, comme l'imitation du petit lapin ou du cochon. (Bouyahyaoui et al. 2007) D'autres encore préconisent le massage des ailes du nez chez l'enfant. (Boileau et Canal 2011)

6.3.2 Apprentissage du mouchage

L'utilisation d'un mouche-bébé par aspiration douce ou la pratique du lavage de nez à la solution saline chez les nourrissons, puis, l'apprentissage du mouchage, est une étape primordiale. Elle permet de développer des habitudes de mouchage. Ainsi,

même en l'absence de pathologies (tel que le rhume par exemple), ce dernier permettra d'éliminer les mucosités et les résidus de poussière, facilitant l'apprentissage de la ventilation nasale. (Bouyahyaoui et al. 2007) (Boileau et Canal 2011)

En effet, il a été démontré que la pratique de l'irrigation nasale saline apportait de nombreux bienfaits, notamment celui d'éliminer l'excès de mucus, de poussières, d'allergènes ou de médiateurs inflammatoires (tels que les prostaglandines ou l'histamine) en réduisant la congestion et en optimisant la respiration. Cette méthode améliorerait la clairance mucociliaire, en augmentant la fréquence des battements ciliaires, mais cet effet possible sur les cils reste encore controversé.

D'un point de vue clinique, l'irrigation nasale à la solution saline a démontré son efficacité et ce procédé est également relativement bien toléré par la plupart des enfants, quel que soit leur âge.

En ce qui concerne l'utilisation du mouche-bébé, très peu d'études ont été publiées sur le sujet et par conséquent faibles sont les données scientifiques. En 2007, Casati et al. et en 2010 Montanari et al. ont évalué les performances cliniques et la sécurité d'utilisation liées à ses aspirateurs nasaux. De nettes améliorations ont toutefois été notifiées sur tous les paramètres cliniques évalués. Même si son utilisation est très répandue, ce sujet n'est encore que trop peu documenté. (Chirico et al. 2014)

6.3.3 La qualité de l'air

Une bonne qualité d'air intérieure est également un facteur clé pour favoriser la mise en place d'une ventilation nasale. Pour ce faire, il est conseillé d'aérer sa chambre au quotidien pour renouveler l'air et si nécessaire, utiliser des saturateurs afin de l'humidifier. Enfin, il est important de veiller à éviter les odeurs trop oppressantes ou les fumées de cigarettes qui nuisent en parallèle, à la santé de l'enfant. (Bouyahyaoui et al. 2007)

6.3.4 La position de sommeil

La position de sommeil est également à prendre en considération, puisqu'elle impacte directement sur le type de respiration de l'enfant. En effet, il est demandé de

privilégier davantage une position de sommeil sur le dos, voire sur le côté, puisque la position ventrale favoriserait la respiration buccale. (Sellier 2015)

6.4 Suivi médical

Un suivi médical régulier auprès de divers professionnels de santé permettrait d'éviter ou d'intercepter de nombreux troubles de fonctions.

Par exemple, un suivi régulier chez le dentiste permet d'éviter ou de limiter le risque carieux et la nécessité d'extraction précoce. En effet, quelle soit temporaire ou permanente, une dent extraite précocement au cours de la période de croissance, sans remplacement par une solution prothétique, peut favoriser l'apparition d'une dysfonction linguale. (Boileau et Canal 2011)

Conclusion :

La langue est au centre de l'ensemble des fonctions oro-faciales. Même si son impact sur le développement squelettique diminue avec l'âge et l'arrêt de la croissance, le rôle de la langue reste primordial, puisqu'elle participe à l'équilibre musculaire de la face.

Le travail de rééducation s'inscrit dans une démarche thérapeutique globale, basée sur la correction des anomalies du comportement fonctionnel.

La prise en charge précoce permet d'intercepter le processus de dysmorphose et encourage le développement harmonieux du squelette cranio-facial. Elle améliore significativement certaines symptomatologies au sein des troubles musculo-squelettiques et participe à la stabilité des traitements orthodontiques ou post chirurgicaux.

Cette rééducation nécessite toutefois d'être adaptée à chaque patient, en fonction des troubles pointés, au cours du bilan neuro-musculaire.

A terme, il serait idéal d'impliquer et d'éduquer davantage, l'ensemble de l'équipe médicale (masseur-kinésithérapeute, chirurgien-dentiste, orthophoniste ou ostéopathe) sur les notions d'orthopédie dento-faciale, de dépistage dysfonctionnel, de thérapie myofonctionnelle et de suivi thérapeutique, afin de participer au mieux à la prise en charge des patients.

Références bibliographiques :

- 1) Abdessamed A. La brièveté linguale [Thèse d'exercice]. [Toulouse] : Toulouse III Paul Sabatier. Faculté de chirurgie dentaire ; 2015. 141 p.
- 2) Arnaud-Pellet N. [Failures and tongue rehabilitation]. *Orthod Fr.* 2016; 87(1): 91-4.
- 3) Bassigny F, Canal P. Manuel d'orthopédie dento-faciale. Paris : Masson ; 1983. VIII-210 p.
- 4) Benyahio H, Bahije L, Zaoui F, Aalloula E. Prise en charge des troubles d'articulé phonatoire chez l'enfant. *Actual Odonto-Stomatol.* 2009 ; (246) : 143-56.
- 5) Boileau MJ, Canal P. Orthodontie de l'enfant et du jeune adulte : Tome 1 : Principes et moyens thérapeutiques. Issy-les-Moulineaux : Elsevier Masson ; 2011. XVI-263 p.
- 6) Boileau MJ, Canal P. Orthodontie de l'enfant et du jeune adulte : Tome 2 : Traitement des dysmorphies et malocclusions. Issy-les-Moulineaux : Elsevier Masson ; 2012. XV-291 p.
- 7) Boukarzia W, Mahi Z, Nair A. Rééducation linguale: Etude comparative entre deux approches thérapeutiques (L'enveloppe linguale nocturne et la grille anti langue) [Thèse d'exercice]. [Tlemcen] : Université Abou Bekr Belkaid. Faculté de médecine Dr. B. Benzerdjeb ; 2014. 119 p.
- 8) Bouyahyaoui N, Benyahia H, Alloussi M, Aalloula E. Anomalies du comportement neuro-musculaire de la sphère oro-faciale et techniques de rééducation. *Actual Odonto-Stomatol.* 2007 ; (240) : 359-74.
- 9) Breton-Torres I, Frapier L. Temps buccal de la déglutition salivaire : physiologie et principes de rééducation. *EMC - Médecine buccale.* 2008 ; 3(1) : 1-8. [Article 28-165-M-10].
- 10) Carpentier P, Pajoni D. La langue : un ensemble musculaire complexe. *Rev Orthop Dento-Fac.* 1989 ; 23(1) : 19-28.
- 11) Chauvois A, Fournier M, Girardin F. Rééducation des fonctions dans la thérapeutique orthodontique. Paris : S.I.D. ; 1991. 231 p.

- 12) Chen X, Xia B, Ge L. Effects of breast-feeding duration, bottle-feeding duration and non-nutritive sucking habits on the occlusal characteristics of primary dentition. *BMC Pediatr.* 2015; 15: 46.
- 13) Chirico G, Quartarone G, Mallefet P. Nasal congestion in infants and children: a literature review on efficacy and safety of non-pharmacological treatments. *Minerva Pediatr.* 2014; 66(6): 549-57.
- 14) Coquet F. Le bilan orthophonique. *Réeduc Orthoph.* 2002 ; (212) : 13-42
- 15) Favé-Lesage F, Leroy E. Allaitement et santé bucco-dentaire. *Inf. Dent.* 2012 ; 94(16) : 10-15.
- 16) Foster JP, Psaila K, Patterson T. Non-nutritive sucking for increasing physiologic stability and nutrition in preterm infants. *Cochrane Database Syst Rev.* 2016; 10(10): CD001071.
- 17) Fougeront N, Garnier B, Fleiter B. Dysfonctionnements musculaires douloureux de l'appareil manducateur et dysfonctionnements cervicaux et linguaux connexes (3eme partie). *Med Buccale Chir Buccale.* 2015 ; 21(1) : 11-18.
- 18) Fougeront N, Garnier B, Fleiter B. Rééducation fonctionnelle des troubles musculo-squelettiques de l'appareil manducateur : de ses principes biologiques à la clinique (4eme partie). *Med Buccale Chir Buccale.* 2015 ; 21(1) : 91-100.
- 19) Fournier M. Le rôle du rééducateur. *Inf. Dent.* 2009 ; 91(25) : 1402-1404.
- 20) Gil H, Fougeront N. Traiter un dysfonctionnement lingual : rééducation à l'usage des prescripteurs. *Rev Orthop Dento-Fac.* 2018 ; 52(4) : 343-350.
- 21) Giudice A, Barone S, Belhous K, Morice A, Soupre V, Bennardo F, et coll. Pierre Robin sequence: A comprehensive narrative review of the literature over time. *J Stomatol, Oral and Maxillofac Surg.* 2018; 119(5): 419-28.
- 22) Godelar Y. Rôles du chirurgien-dentiste omnipraticien dans la prévention et l'interception des malocclusions par éducation fonctionnelle [Thèse d'exercice]. [Nancy] : Université de Lorraine. Faculté d'odontologie ; 2017. 136 p.
- 23) Kravanja SL, Hocevar-Boltezar I, Music MM, Jarc A, Verdenik I, Ovsenik M. Three-dimensional ultrasound evaluation of tongue posture and its impact on articulation disorders in preschool children with anterior open bite. *Radiol Oncol.* 2018; 52(3): 250-6.

- 24) Limme M, Girardet J-P. Diversification alimentaire et développement dentaire : importance des habitudes alimentaires des jeunes enfants pour la prévention de dysmorphoses orthodontiques. Diversification alimentaire et développement dentaire : importance des habitudes alimentaires des jeunes enfants pour la prévention de dysmorphoses orthodontiques. Arch Pédiatr. 2010 ; 17(suppl 5) : 213-219.
- 25) Nicollas R. Langue et ventilation : échec et mat. Orthod Fr. 2016 ; 87(1) : 87-8.
- 26) Oosthoek J. Dysfonctions temporo-mandibulaires et orthodontie [Thèse d'exercice]. [Paris] : Université Paris Descartes. Faculté de chirurgie dentaire ; 2018. 60 p.
- 27) Patti A, Perrier d'arc G. Les traitements orthodontiques précoces. Paris : Quintessence International ; 2003. 121 p.
- 28) Rousseau A. Freinectomie linguale chez le nourrisson: analyse des pratiques professionnelles en chirurgie orale et en odontologie pédiatrique [Thèse d'exercice]. Bordeaux : Université de Bordeaux. U.F.R d'odontologie ; 2020. 59 p.
- 29) Royannez M. Mastication et ODF [Thèse d'exercice]. Marseille : Aix Marseille Université. Faculté d'odontologie de Marseille ; 2018. 94 p.
- 30) Sellier A. Orthopédie préventive et interceptive des dysmorphoses de classes III : prise en charge en denture temporaire [Thèse d'exercice]. Bordeaux : Université de Bordeaux. UFR des Sciences Odontologiques ; 2015. 85 p.
- 31) Société Française d'Orthopédie Dento-Faciale. Dictionnaire d'orthognathodontie. Paris : EDP Sciences ; 2015. 96 p.
- 32) Soulet A. Éducation neuro-musculaire des fonctions oro-faciales. Rev Orthop Dento-Fac. 1989a ; 23(2) : 135-75.
- 33) Soulet A. Rôle de la langue au cours des fonctions oro-faciales. Rev Orthop Dento-Fac. 1989b ; 23(1) : 31-52.
- 34) Thibault C, Pitrou M. Troubles du langage et de la communication : l'orthophonie à tous les âges de la vie. 3^e édition. Malakoff : Dunod ; 2018. 352 p.
- 35) Tison C. Traitement des apnées du sommeil (et des ronflements) par orthèse d'avancée mandibulaire. Malakoff : Editions CdP ; 2015. 234 p.
- 36) Vanpouille F. La dysfonction linguo-mandibulaire. Kinésithérapie scientifique. 2002 ; (419) : 5-32.

- 37) Vesse M. La ventilation en pratique O.D.F. Orthod Fr. 2005 ; 76(1) : 67-83.
- 38) Viggiano D, Fasano D, Monaco G, Strohmenger L. Breast feeding, bottle feeding, and non-nutritive sucking; effects on occlusion in deciduous dentition. Arch Dis Child. 2004; 89(12): 1121-3.

Références bibliographiques électroniques

- 39) Dursun A, Kastamoni Y, Kacaroglu D, Yuzbasioglu N, Ertekin T. Morphometric development of the tongue in fetal cadavers. Surg radiol anat. 2020; 42(1): 3-8. Document non disponible librement en ligne : à laisser parmi les références papier
- 40) Andre C, Legou T, Marchal A, Meynadier Y. Traitements automatiques de palatogrammes (palatographie directe). Journées d'Etude sur la Parole [Internet] ; 9-13 juin 2008 [consulté le 12 décembre 2021] ; Avignon, France. p. 41-4. Disponible sur : <https://hal.archives-ouvertes.fr/hal-00380696>
- 41) Ballard JL, Auer CE, Khoury JC. Ankyloglossia: Assessment, Incidence, and Effect of Frenuloplasty on the Breastfeeding Dyad. Pediatrics. 2002; 110(5): e63-e63. Document non disponible librement en ligne : à laisser parmi les références papier
- 42) Benyahio H, Bahije L, Zaoui F, Aalloula E. Prise en charge des troubles d'articulé phonatoire chez l'enfant. Actual Odonto-Stomatol [Internet]. 2009 [consulté le 19 juillet 2020] ; (246) : 143-56. Disponible sur : <http://aos.edp-dentaire.fr/10.1051/aos/2009005>
- 43) Bonnet B. Un appareil de reposturation : l'Enveloppe Linguale Nocturne (E.L.N.). Rev Orthop Dento-Fac. 1992 ; 26(3) : 329-47. Document non disponible librement en ligne : à laisser parmi les références papier
- 44) Carbajal R, Chauvet X, Couderc S, Olivier-Martin M. Randomised trial of analgesic effects of sucrose, glucose, and pacifiers in term neonates. Br Med J [Internet]. 1999 [consulté le 16 mars 2022]; 319(7222):1393. Disponible sur: <https://www.ncbi.nlm.nih.gov/labs/pmc/articles/PMC28282/>

- 45) Couly G. La langue, appareil naturel d'orthopédie dento-faciale « pour le meilleur et pour le pire ». Rev Orthop Dento-Fac. 1989 ; 23(1) : 9-17.
- 46) Fellus P. Dysfonctions linguales et dysmorphies. Orthod Fr. 2006 ; 77(1) : 105-12.
- 47) Fellus P. Succions et déglutition. Rev Orthop Dento-Fac. 2014 ; 48(4) : 425-8.
- 48) Fournier M. La rééducation fonctionnelle chez l'enfant et son contrôle par l'orthodontiste. Rev Orthop Dento-Fac. 1994 ; 28(4) : 473-85.
- 49) Fournier M, Brulin F. Le moment de la rééducation en orthopédie dento-faciale. Rev Orthop Dento-Fac. 1975 ; 9(1) : 37-43.
- 50) Friedman M, Hamilton C, Samuelson CG, Lundgren ME, Pott T. Diagnostic Value of the Friedman Tongue Position and Mallampati Classification for Obstructive Sleep Apnea: A Meta-analysis. Otolaryngol Head Neck Surg. 2013; 148(4): 540-7.
- 51) Gil H, Courson F. La rééducation maxillo-faciale : réussite ou échec ? pourquoi ?. Orthod Fr. 2018 ; 89(4) : 387-96.
- 52) Gil H, Fougeront N. Dépister un dysfonctionnement lingual : bilan à l'usage des prescripteurs. Rev Orthop Dento-Fac. 2015 ; 49(3) : 277-92.
- 53) Gola R, Cheynet F, Guyot L, Richard O, Layoun W. Étiopathogénie de l'obstruction nasale et ses conséquences sur la croissance maxillo-faciale de l'enfant. Rev Orthop Dento-Fac. 2002a ; 36(3) : 311-33.
- 54) HAS (Haute Autorité de Santé). Evaluation clinique et économique des dispositifs médicaux et prestations associées pour la prise en charge du syndrome d'apnées hypopnées obstructives du sommeil (SAHOS) [Internet]. 2014 [consulté le 11 octobre 2021]. Disponible sur : https://www.has-sante.fr/jcms/c_1761818/fr/evaluation-clinique-et-economique-des-dispositifs-medicaux-et-prestations-associees-pour-prise-en-charge-du-syndrome-d-apnees-hypopnees-obstructives-du-sommeil-sahos
- 55) Houb-dine A, Bahije L, El alloussi M, Zaoui F. Les habitudes de succion non nutritive chez l'enfant. Actual Odonto-Stomatol [Internet]. 2011 [consulté le 8 décembre 2021] ; (254) : 123-32. Disponible sur : <http://aos.edp-dentaire.fr/10.1051/aos/2011204>

- 56) Huon A. Les suctions non nutritives. Volume 1, Généralités et conséquences bucco-dentaires [Internet]. [Thèse d'exercice]. [Paris] : Université Paris Descartes. Faculté de chirurgie dentaire ; 2018 [consulté le 13 septembre 2021]. 50 p. Disponible sur : <https://dumas.ccsd.cnrs.fr/dumas-02019328/document>
- 57) Jamilian A, Fattahi FH, Kootanayi NG. Ankyloglossia and tongue mobility. *Eur Arch Paediatr Dent*. 2014; 15(1): 33-5.
- 58) Kaczorowska N, Kaczorowski K, Laskowska J, Mikulewicz M. Down syndrome as a cause of abnormalities in the craniofacial region: A systematic literature review. *Adv Clin Exp Med*. [Internet] 2019 [consulté le 23 octobre 2021]; 28(11): 1587-92. Disponible sur: <http://www.advances.umed.wroc.pl/en/article/2019/28/11/1587/>
- 59) Larsen AJ, Rindal DB, Hatch JP, Kane S, Asche SE, Carvalho C, et coll. Evidence Supports No Relationship between Obstructive Sleep Apnea and Premolar Extraction: An Electronic Health Records Review. *J Clin Sleep Med* [Internet]. 2015 [consulté le 11 décembre 2021]; 11(12): 1443-8. Disponible sur: <http://jcs.m.aasm.org/doi/10.5664/jcs.m.5284>
- 60) Lieberman DE, Krovitz GE, Yates FW, Devlin M, St Claire M. Effects of food processing on masticatory strain and craniofacial growth in a retrognathic face. *J Hum Evol*. 2004; 46(6): 655-77.
- 61) Limme M, Bruwier A. La prise en charge précoce. *Rev Orthop Dento-Fac*. 2014 ; 48(2) : 117-34.
- 62) O'Shea JE, Foster JP, O'Donnell CP, Breathnach D, Jacobs SE, Todd DA, et coll. Frenotomy for tongue-tie in newborn infants. *Cochrane Database Syst Rev* [Internet]. 2017 [consulté le 28 février 2022]; (3): 1465-1858. Disponible sur: <http://doi.wiley.com/10.1002/14651858.CD011065.pub2>
- 63) Pellegrino M, Caruso S, Cantile T, Pellegrino G, Ferrazzano GF. Early Treatment of Anterior Crossbite with Eruption Guidance Appliance: A Case Report. *Int J Environ Res Public Health* [Internet]. 2020 [consulté le 14 novembre 2021]; 17(10): 3587. Disponible sur: <https://www.mdpi.com/1660-4601/17/10/3587>
- 64) Raymond J-L. Approche fonctionnelle de l'allaitement et malocclusions. *Rev Orthop Dento-Fac*. 2000 ; 34(3) : 379-402.

- 65) Regragui S, Zaoui F. Une anomalie fonctionnelle : le proglissement. Actual Odonto-Stomatol [Internet]. 2009 [consulté le 19 décembre 2021] ; (247) : 231-9. Disponible sur: <http://aos.edp-dentaire.fr/10.1051/aos/2009015>
- 66) Rio C, Planché P. Le berceau lingual. Rev Orthop Dento-Fac. 2007 ; 41(2) : 175-80.
- 67) Sander FG, Weinreich A. Une nouvelle méthode pour arrêter la succion du pouce. Rev Orthop Dento-Fac. 1989 ; 23(2) : 227-34.
- 68) Seailles T, Couloigner V, Cohen-Lévy J. Savoir dépister le Syndrome d'Apnées Obstructives du Sommeil (SAOS) de l'enfant. Rev Orthop Dento-Fac. 2009 ; 43(3) : 261-77.

Table des matières :

1	La langue : description et anatomie	17
2	La dysfonction linguale	19
2.1	Prévalence	21
2.2	Causes possibles	21
3	Troubles fonctionnels associés à une dysfonction linguale.....	28
3.1	Trouble de la déglutition.....	28
3.1.1	La déglutition physiologique	28
3.1.2	Déglutition du nouveau-né.....	29
3.1.3	La déglutition dysfonctionnelle.....	31
3.2	Trouble de la phonation	34
3.2.1	Rappels de la phonation physiologique.....	34
3.2.2	Anomalies de la phonation	35
3.3	Trouble de la ventilation.....	38
3.3.1	Rappels de la ventilation physiologique.....	38
3.3.2	La ventilation buccale	38
3.3.3	Le syndrome d'apnées hypopnées obstructives du sommeil (SAHOS) ..	40
3.4	Trouble des articulations, de la mastication et de l'occlusion	47
3.4.1	La mastication physiologique.....	47
3.4.2	Définition des Dysfonction de l'Appareil Manducateur (DAM).....	47
3.5	Conséquences orthodontiques : les dysmorphoses dento-maxillaires	49
3.5.1	Anomalies du sens transversal.....	50
3.5.2	Anomalies du sens frontal	51
3.5.3	Anomalies du sens sagittal	53
4	Dépistage d'une dysfonction linguale.....	56
4.1	Bilan orthophonique	56
4.2	Bilan kinésithérapique de Fournier	58
4.3	Evaluation de la langue au repos.....	63
4.4	Evaluation de la déglutition	63
4.5	Evaluation de la phonation.....	64
4.6	Evaluation de la ventilation	65
4.7	Utilisation de l'imagerie	67

5	Rééducation du comportement lingual.....	70
5.1	Rééducation orthophonique : rééducation active ou thérapeutique fonctionnelle non mécanique.....	70
5.1.1	Quand ?.....	70
5.1.2	Par qui ?	73
5.1.3	Comment ?	73
5.1.4	Les limites et contre-indications.....	74
5.1.5	Principe de rééducation.....	74
5.1.6	Avant toute rééducation.....	75
5.1.7	Comment ?	77
5.1.8	Les exercices de rééducation neuro-musculaire active.....	77
5.1.9	Le suivi à la maison	86
5.2	Prise en charge ODF : la rééducation passive ou mécanique.....	88
5.2.1	Quand ?.....	88
5.2.2	Par quels moyens ?	88
5.2.3	Limites et avantages.....	96
6	Et s'il valait mieux prévenir.....	98
6.1	Habitudes de succion non nutritives	98
6.1.1	Quelles méthodes proposer pour arrêter une succion non nutritive ? ...	100
6.2	Alimentation et mastication	103
6.2.1	L'allaitement.....	103
6.2.2	La mastication.....	105
6.3	Ventilation	105
6.3.1	Stimuler le reflexe narinaire	105
6.3.2	Apprentissage du mouchage.....	105
6.3.3	La qualité de l'air.....	106
6.3.4	La position de sommeil.....	106
6.4	Suivi médical.....	107

Vu la demande du doyen de la faculté d'odontologie de Lorraine sur le rapport du jury :

Président : É. MORTIER– Professeur des universités
Membre du jury : S. JAGER – Maître de conférences des universités (Directrice de thèse)
Membre du jury : R. BALTHAZARD – Maître de conférences des universités
Membre du jury : M.L. TRAN – Assistante hospitalier universitaire

le président de l'université de Lorraine autorise

Madame Ophélie STREIFF

née à SARREGUEMINES (Moselle) le 29 novembre 1995,

à soutenir et imprimer sa thèse en vue d'obtenir le diplôme d'État de docteur en chirurgie dentaire intitulée :

**« DYSFONCTION LINGUALE CHEZ L'ENFANT : DÉPISTAGE, CONSÉQUENCES,
TRAITEMENTS, PRÉVENTION »**

Nancy, le 19 avril 2022

N° autorisation : 12443 C

Le président de l'université de Lorraine



P. MUTZENHARDT

STREIFF Ophélie - **Dysfonction linguale chez l'enfant : dépistage, conséquences, traitements, prévention.**

Nancy 2022 : 117 pages, 37 figures, 1 tableau

Th. : Chir.-Dent. : Nancy 2022

Mots-clefs :

- *Lingual dysfunction*
- *Lingual rehabilitation*
- *Orofacial myofunctional treatment*
- Déglutition immature
- Education neuromusculaire

Résumé : Le lien, entre forme du squelette et fonction n'est plus à démontrer aujourd'hui. Si le rythme et la quantité de croissance sont sous la dépendance de facteurs endocriniens, la direction et la morphologie osseuse, sont, quant à eux, liées à l'équilibre des jeux musculaires agonistes et antagonistes.

La langue, au centre de l'ensemble de ces fonctions ; déglutition, succion, respiration, mastication, phonation ; participe de façon continue, à l'équilibre neuromusculaire de la face.

Toute anomalie de la fonction linguale, retentira ainsi, sur le développement squelettique oro-faciale, participant à la création et/ou au maintien de dysmorphoses des maxillaires.

Membres du Jury :

Pr. E. MORTIER	Professeur des Universités	Président
<u>Dr. S. JAGER</u>	<u>Maître de Conférences</u>	<u>Directrice de thèse</u>
Dr. R. BALHAZARD	Maître de Conférences	Juge
Dr. M-L TRAN	Assistante Hospitalo -Universitaire	Juge

Adresse de l'auteur :

STREIFF Ophélie
4, Rue Jean Mermoz
83320 Carqueiranne