



HAL
open science

Intérêt de la conception et fabrication assistée par ordinateur dans les réhabilitations maxillo-faciales

Nathan Gegout

► **To cite this version:**

Nathan Gegout. Intérêt de la conception et fabrication assistée par ordinateur dans les réhabilitations maxillo-faciales. Sciences du Vivant [q-bio]. 2022. hal-04042829

HAL Id: hal-04042829

<https://hal.univ-lorraine.fr/hal-04042829v1>

Submitted on 23 Mar 2023

HAL is a multi-disciplinary open access archive for the deposit and dissemination of scientific research documents, whether they are published or not. The documents may come from teaching and research institutions in France or abroad, or from public or private research centers.

L'archive ouverte pluridisciplinaire **HAL**, est destinée au dépôt et à la diffusion de documents scientifiques de niveau recherche, publiés ou non, émanant des établissements d'enseignement et de recherche français ou étrangers, des laboratoires publics ou privés.



**UNIVERSITÉ
DE LORRAINE**

**BIBLIOTHÈQUES
UNIVERSITAIRES**

AVERTISSEMENT

Ce document est le fruit d'un long travail approuvé par le jury de soutenance et mis à disposition de l'ensemble de la communauté universitaire élargie.

Il est soumis à la propriété intellectuelle de l'auteur. Ceci implique une obligation de citation et de référencement lors de l'utilisation de ce document.

D'autre part, toute contrefaçon, plagiat, reproduction illicite encourt une poursuite pénale.

Contact bibliothèque : ddoc-thesesexercice-contact@univ-lorraine.fr
(Cette adresse ne permet pas de contacter les auteurs)

LIENS

Code de la Propriété Intellectuelle. articles L 122. 4

Code de la Propriété Intellectuelle. articles L 335.2- L 335.10

http://www.cfcopies.com/V2/leg/leg_droi.php

<http://www.culture.gouv.fr/culture/infos-pratiques/droits/protection.htm>

ACADÉMIE DE METZ - NANCY
UNIVERSITÉ DE LORRAINE
FACULTÉ D'ODONTOLOGIE DE LORRAINE

ANNÉE [2022]

N° [12468C]

THÈSE
POUR LE DIPLÔME D'ÉTAT DE DOCTEUR EN CHIRURGIE DENTAIRE

Présentée et soutenue publiquement le : 10 juin 2022

par

Nathan GEGOUT

Né le 22 Janvier 1998 à NANCY (54)

Intérêt de la conception et fabrication assistée par ordinateur dans les réhabilitations maxillo-faciales.

Composition du Jury :

- Président : Pr. Éric MORTIER
- Membres : Dr. Kazutoyo YASUKAWA
Dr. Caroline DENIZART-GERBER
- Directrice de thèse : Dr. Claire EGLOFF-JURAS

« Par délibération en date du 11 décembre 1972, la Faculté de Chirurgie Dentaire a arrêté que les opinions émises dans les dissertations qui lui seront présentées doivent être considérées comme propre à leurs auteurs et qu'elle n'entend leur donner aucune approbation ni improbation »

Président : Professeur Pierre MUTZENHARDT

Doyen : Docteur Kazutoyo YASUKAWA

Vice-Doyens : Dr Charlène KICHENBRAND – Dr Rémy BALTHAZARD – Dr Marin VINCENT

Membres Honoraires : Dr L. BABEL – Pr. S. DURIVAUX – Pr A. FONTAINE – Pr G. JACQUART – Pr D. ROZENCWEIG – Pr ARTIS

Doyens Honoraires : Pr J. VADOT, Pr J.P. LOUIS

Département odontologie pédiatrique Sous-section 56-01	Mme	JAGER Stéphanie	Maître de conférences *
	M.	PREVOST Jacques	Maître de conférences
	Mme	HERNANDEZ Magali	Maître de conférences *
	M.	HAINOT Raphaël	Assistant
	Mme	HILT Léa	Assistante
	Mme	HOMBOURGER Morgane	Assistante
Département orthopédie dento-faciale Sous-section 56-01	M.	VANDE VANNET Bart	Professeur des universités *
	Mme	TRAN Mai-Linh	Assistante
Département prévention, épidémiologie, économie de la santé, odontologie légale Sous-section 56-02	Mme	CLÉMENT Céline	Maître de conférences *
	M.	BAUDET Alexandre	Maître de conférences associé*
	Mme	CAIONE Mariette	Assistante
	M.	VEYNACHTER Thomas	Assistant *
Département parodontologie Sous-section 57-01	Mme	BISSON Catherine	Professeur des universités *
	M.	JOSEPH David	Maître de conférences *
	Mme	BERBE Ludivine	Assistante
	Mme	VITALI Marine	Assistante
Département chirurgie orale Sous-section 57-01	Mme	GUILLET-THIBAUT Julie	Maître de conférences *
	M.	BRAVETTI Pierre	Maître de conférences
	Mme	KICHENBRAND Charlène	Maître de conférences *
	Mme	PHULPIN Bérengère	Maître de conférences *
	M.	CLERC Sébastien	Enseignant univ. – praticien attaché*
	Mme	DE VERBIZIER Charlotte	Assistante
	Mme	PEREIRA Laure	Assistante
Département biologie orale Sous-section 57-01	Mme	EGLOFF-JURAS Claire	Maître de conférences *
	M.	MARTRETTE Jean-Marc	Professeur des universités *
	M.	LOISON-ROBERT Ludwig	Maître de conférences *
	M.	YASUKAWA Kazutoyo	Maître de conférences *
Département dentisterie restauratrice, endodontie Sous-section 58-01	M.	MORTIER Éric	Professeur des universités *
	M.	ENGELS-DEUTSCH Marc	Professeur des universités *
	M.	AMORY Christophe	Maître de conférences
	M.	BALTHAZARD Rémy	Maître de conférences *
	M.	VINCENT Marin	Maître de conférences*
	M.	GIESS Renaud	Enseignant univ. – praticien attaché*
	Mme	DAVRIL Jeanne	Assistante *
	M.	GRABER Clément	Assistant
Département prothèses Sous-section 58-01	M.	DE MARCH Pascal	Maître de conférences
	Mme	CORNE Pascale	Maître de conférences *
	M.	SCHOUVER Jacques	Maître de conférences
	Mme	VAILLANT Anne-Sophie	Maître de conférences *
	M.	HIRTZ Pierre	Enseignant universitaire
	Mme	GERBER Caroline	Assistante *
	Mme	MOUGEL Armande	Assistante
	Mme	PRINTZ Elodie	Assistante
	M.	SYDA Paul-Marie	Assistant
	Mme	WILK Sabine	Assistante
Département fonction-dysfonction, imagerie, biomatériaux Sous-section 58-01	Mme	STRAZIELLE Catherine	Professeur des universités *
	Mme	MOBY (STUTZMANN) Vanessa	Maître de conférences *
	M.	SALOMON Jean-Pierre	Maître de conférences
	Mme	JANTZEN-OSSOLA Caroline	Assistante associée

Souligné : responsable de département

* temps plein

Mis à jour le 1^{er} mars 2022

Remerciements aux membres du jury

A notre président,

Monsieur le Professeur Eric MORTIER,

Docteur en chirurgie dentaire

Docteur de l'université Henri Poincaré en physique-chimie de la matière et des matériaux

Habilité à diriger des recherches

Professeur des universités – praticien hospitalier

Responsable du département de dentisterie restauratrice, endodontie

Chef du service d'odontologie du CHRU de Nancy

Sous-section : Dentisterie restauratrice, endodontie

Vous nous avez fait l'honneur d'accepter la présidence de notre jury.
Nous vous remercions pour l'ensemble des connaissances que vous avez su nous
transmettre avec passion durant notre cursus universitaire.
Veuillez trouver à travers ce travail le témoignage de notre profonde admiration.

A notre Directrice de thèse,

Madame le Docteur Claire EGLOFF-JURAS

Docteur en chirurgie dentaire
Spécialiste qualifiée en médecine bucco-dentaire
Ancienne interne en médecine bucco-dentaire
Maître de conférences – praticien hospitalier
Responsable du département de biologie orale
Sous-section : Biologie orale

Nous vous remercions sincèrement d'avoir accepté de diriger notre travail.
Vos conseils, votre disponibilité et votre grande bienveillance nous ont été d'une aide
précieuse lors de la réalisation de ce travail.
Veuillez trouver ici l'expression de notre profonde reconnaissance.

A notre jury de thèse,

Monsieur le Docteur Kazutoyo YASUKAWA,

Docteur en chirurgie dentaire

Docteur de l'Université Paris DESCARTES mention sciences de la vie et de la santé

Spécialiste qualifié en médecine bucco-dentaire

Maître de conférences – praticien hospitalier

Doyen de la faculté d'odontologie de Lorraine

Sous-section : Biologie orale

Nous vous remercions d'avoir accepté de faire partie de notre jury.

Vous nous faites l'honneur de juger notre travail.

Soyez assuré de notre sincère reconnaissance.

A notre jury de thèse,

Madame le Docteur Caroline DENIZART-GERBER

Docteur en Chirurgie Dentaire
Assistante hospitalo-universitaire
Sous-section : Prothèses

Nous vous remercions d'avoir accepté d'intégrer notre jury.
Que ce travail témoigne de notre réelle considération.

Sommaire

1. INTRODUCTION/PROBLEMATIQUE.....	12
1.1. GENERALITES SUR LA PROTHESE MAXILLO-FACIALE.....	12
1.2. GENERALITES SUR LA CONCEPTION ET FABRICATION ASSISTEE PAR ORDINATEUR (CFAO).....	37
1.3. SYNTHESE	54
2. LA PLANIFICATION CHIRURGICALE ASSISTEE PAR ORDINATEUR.....	56
2.1. ACQUISITION DE L'IMAGE.....	56
2.2. TRAITEMENT DES DONNEES ET PLANIFICATION CHIRURGICALE	58
2.3. AVANTAGES ET LIMITES DE LA PLANIFICATION CHIRURGICALE ASSISTEE PAR ORDINATEUR.....	69
3. LES REHABILITATIONS PROTHETIQUES	71
3.1. LES PROTHESES OBTURATRICES	71
3.2. LES EPITHESES.....	81
CONCLUSION.....	98

Liste des figures

Figure 1 : Aperçu des différents types de prothèses maxillo-faciales.....	21
Figure 2 : Prothèse oculo-palpébrale	22
Figure 3 : Prothèse nasale avec fixation à l'aide d'une paire de lunettes	23
Figure 4 : Prothèse auriculaire implanto-portée.....	24
Figure 5 : Epithèse de grande étendue	25
Figure 6 : Obturateur palatin immédiat	26
Figure 7 : Obturateur palatin rigide.....	27
Figure 8 : Prothèse vélopalatine avec obturateur de Mazaheri.....	28
Figure 9 : Prothèse amovible maxillaire avec double rangée de dents et absence d'occlusion sur le secteur ayant subi une mandibulectomie.....	30
Figure 10 : Prothèse linguale amovible avec système de rétention	31
Figure 11 : Prothèse amovible maxillaire avec augmentation palatine	32
Figure 12 : Exemple d'une chaîne de CFAO dentaire	39
Figure 13 : Acquisition d'une image par stéréophotogrammétrie.....	44
Figure 14 : Système de projection de lumière structurée.....	45
Figure 15 : Acquisition par balayage laser.....	46
Figure 16 : Traitement des nuages de points.....	47
Figure 17 : Maître modèle format STL	48
Figure 18 : Exemple d'un cas de fusion des données de TDM-IRM-TEP puis planification chirurgicale	57
Figure 19 : Traitement des données d'imagerie médicale et isolation des structures osseuses.....	59
Figure 20 : Délimitation des zones de résection	60
Figure 21 : A) Positionnement du greffon sur les structures osseuses préopératoires. B) Utilisation de l'hémimandibule saine par effet miroir. C) Utilisation d'un modèle virtuel	61
Figure 22 : Planification implantaire sur un segment de fibula lors d'une reconstruction maxillaire	63
Figure 23 : Planification implantaire et chirurgicale (a) puis prélèvement du greffon après la mise en place de 4 implants (b)	64
Figure 24 : modélisation de guides chirurgicaux lors d'une résection mandibulaire suivie greffe de lambeau libre de fibula	65
Figure 25 : Déroulé d'une intervention chirurgicale avec exérèse tumorale et reconstruction par greffe de fibula à l'aide de guides chirurgicaux	66
Figure 26 : modélisation d'une plaque de fixation chirurgicale	67
Figure 27 : Modèle anatomique réalisé par stéréolithographie utilisé pour le pré-courbage d'une plaque de fixation chirurgicale.....	68
Figure 28 : Délimitation tumorale à l'aide de la fusion des données du scanner et de l'IRM.....	72
Figure 29 : Conception d'un obturateur immédiat à partir de la fusion des données d'un scanner, d'une IRM et d'une empreinte dentaire.....	73
Figure 30 : Obturateur immédiat imprimé en 3D par stéréolithographie	74
Figure 31 : insertion de l'obturateur immédiat après rebasage au silicone souple.....	75

Figure 32 : Empreinte numérique d'une perte de substance maxillaire réalisée à l'aide d'un scanner intra-oral	76
Figure 33 : Obturateur palatin en résine réalisé par CFAO	77
Figure 34 : Conception conventionnelle d'un obturateur à partir d'une empreinte numérique.....	77
Figure 35 : Réalisation d'un obturateur palatin avec un châssis en PEEK réalisé par CFAO	78
Figure 36 : Conception du châssis et de la pelote obturatrice sur le logiciel de CAO	79
Figure 37 : Essayage et finition d'un obturateur à châssis métallique réalisé à l'aide de CFAO	80
Figure 38 : Visage scanné en à l'aide d'un scanner facial par stéréophotogrammétrie 3D (3dMDface System; 3dMD).....	82
Figure 39 : Empreinte numérique d'une perte de substance auriculaire avec deux implants à l'aide d'un scanner intra-oral (TRIOS 3, 3Shape)	83
Figure 40 : Fusion des données du scanner facial et du scanner intra-oral	84
Figure 41 : Réalisation d'un modèle de travail en 3D à partir d'une TDM	85
Figure 42 : Mise en miroir de l'œil droit du patient avec fusion des marges au niveau de la perte de substance	87
Figure 43 : Echantillon de nez et oreilles scannés et enregistrés dans la "Ear&Nose Digital Library"	89
Figure 44 : Etapes de conception et fabrication d'une prothèse nasale à l'aide d'une base de données numériques	90
Figure 45 : Modélisation complète d'une prothèse nasale à l'aide d'un logiciel de CAO	91
Figure 46 : Modélisation d'une prothèse nasale par insertion et sculpture numérique d'une sphère sur le logiciel ZBrush Software	91
Figure 47 : Modèle en résine d'une prothèse auriculaire imprimé en 3D puis dupliqué en cire.....	92
Figure 48 : Conception d'un moule à l'aide d'un logiciel de CAO.....	93
Figure 49 : Moule en résine réalisé par frittage sélectif au laser	94
Figure 50 : Prothèse auriculaire en silicone réalisée par FAO indirecte.....	94
Figure 51 : Prothèse auriculaire réalisée par fabrication additive. A) Sans post-traitement, B) Après polissage, C) Après scellement au silicone liquide des zones non atteintes au polissage, D) Après coloration extrinsèque.....	95
Figure 52 : Prothèse auriculaire réalisée par CFAO avec mise en miroir de l'oreille saine et impression 3D directe. A) Oreille saine, B) Prothèse	96
Figure 53 : Protocole de réalisation d'une épithèse par CFAO (source : document personnel).....	97

Liste des tableaux

Tableau 1 : Critères de choix de la pièce intermédiaire et de l'obturateur	28
--	----

1. Introduction/Problématique

1.1. Généralités sur la prothèse maxillo-faciale

1.1.1. Définition

La prothèse maxillo-faciale est une discipline complexe qui est définie par le professeur POMAR comme « l'art et la science de la reconstruction artificielle du massif facial dans les cas de pertes de substances acquises ou de malformations congénitales »(1). Le traitement de ces pertes de substance représente souvent un défi en raison des nombreux obstacles compliquant la prise en charge des patients nécessitant une réhabilitation prothétique. Une prise en charge multidisciplinaire sera indispensable afin d'obtenir une réhabilitation à la fois fonctionnelle, esthétique mais également psychologique.

1.1.2. Etiologies des pertes de substance

- L'étiologie carcinologique

C'est l'étiologie prépondérante, avec plus de 15000 nouveaux cas diagnostiqués en 2017, 11000 hommes pour 4000 femmes (2), le cancer des voies aéro-digestives supérieures (VADS) se situe au quatrième rang des cancers les plus diagnostiqués chez les hommes et au huitième rang chez les femmes. Dans 90% des cas les tumeurs dépistées sont des carcinomes épidermoïdes, se développant au niveau des cellules squameuses de l'épithélium malpighien. Les 10% restant peuvent être des adénocarcinomes des glandes salivaires accessoires, des mélanomes, des lymphomes ou des sarcomes.

Il existe également des tumeurs dites bénigne qui à la différence des tumeurs malignes ne produiront pas de métastases, se développeront souvent plus lentement qu'une tumeur maligne et ne récidiveront pas si elles sont intégralement retirées. L'améloblastome est une tumeur bénigne odontogénique assez rare et agressive qui

est souvent caractérisée par son aspect en « bulle de savon », sa prise en charge peut nécessiter une réhabilitation maxillo-faciale après son exérèse chirurgicale.

Les cancers des VADS peuvent se développer au niveau des lèvres, de la cavité orale, du pharynx, du larynx, des fosses nasales, des sinus et des glandes salivaires. Leur diagnostic nécessite la plus grande vigilance de la part des médecins et chirurgiens-dentistes. Lors d'une consultation buccodentaire, le chirurgien-dentiste doit systématiquement réaliser un examen complet de la cavité orale afin d'éviter un éventuel retard de prise en charge pouvant diminuer le taux de survie du patient. Dans le cas de lésions ou symptômes suspects (lésion ou ulcération indurée persistante, adénopathie, douleurs à la mastication ou déglutition, etc...), le patient doit immédiatement être adressé à un spécialiste afin de réaliser des examens complémentaires.

Quelques facteurs de risques favorisent grandement la survenue de tumeur maligne au niveau des voies aéro-digestives supérieures. Parmi eux on retrouve notamment le tabac, près de 90% des patients atteints de cancer des VADS sont fumeurs (3). La consommation d'alcool est également responsable d'une augmentation importante des risques de développer une lésion cancéreuse. La consommation combinée de ces deux produits provoque un effet synergique, ainsi, le risque de développer un cancer des VADS est 15 fois plus important pour un patient alcoolo-tabagique (3). Certaines infections virales peuvent également provoquer des cancers des VADS. C'est le cas notamment du Papilloma virus humain (HPV), bien connu pour être responsable de la majorité des cancers du col de l'utérus, il est également impliqué dans le développement de tumeurs des VADS, particulièrement au niveau des amygdales. Le virus d'Epstein-Barr, responsable de la mononucléose infectieuse est lui mis en cause dans l'oncogenèse au niveau du naso-pharynx.

D'autres facteurs de risques mineurs peuvent également jouer un rôle même s'il est souvent difficile d'évaluer leur impact exact. C'est le cas des carences nutritionnelles, un déficit en fer ou un apport insuffisant en vitamines A ou C notamment. Une exposition professionnelle à certains toxiques (amiante, nickel, poussières de bois...) pourrait aussi être impliquée. Ces facteurs de risques secondaires sont très souvent croisés avec une consommation d'alcool ou de tabac, ce qui rend difficile l'évaluation de leur impact réel (4).

La prise en charge pour ces cancers va dépendre de leur localisation mais aussi de leur extension et degré d'agressivité. La classification TNM pour **T**umeurs, **N**odes (ganglions lymphatiques), **M**étastases, proposée par le Dr Pierre DENOIX, est couramment utilisée afin de classer les tumeurs selon leur taille, la présence ou non de ganglions lymphatiques envahis et une présence ou absence de métastases. Une fois les limites de la tumeur bien définie, les traitements pourront être une résection chirurgicale de la tumeur et des ganglions voisins, en association ou non avec la mise en place de séances de radiothérapie, combinée ou non à une cure de chimiothérapie. C'est la résection chirurgicale de ces tumeurs qui laisse souvent une perte de substance importante imposant une réhabilitation maxillo-faciale à l'aide de chirurgie reconstructrice et de prothèses maxillo-faciales.

- L'étiologie traumatique

Les traumatismes maxillo-faciaux sont fréquents et touchent le plus souvent les hommes jeunes. Les accidents de la voie publique font partie des principales causes de traumatismes. On retrouve également les agressions, les accidents liés à une pratique sportive ou les tentatives d'autolyses par arme à feu qui créent des traumatismes extrêmement importants et difficile à réhabiliter.

La prise en charge de ces traumatismes est chirurgicale avec si nécessaire la mise en place de prothèses ou d'épithèses.

- L'étiologie infectieuse

Il existe deux principales infections pouvant provoquer des pertes de substances maxillo-faciales étendues.

La première est l'ostéite, c'est une infection bactérienne du tissu osseux, elle peut être d'origine dentaire, traumatique, tumorale ou encore iatrogène à la suite d'un traitement par radiothérapie cervico-faciale ou chimiothérapie (prise de biphosphonates notamment). Les ostéites, lorsqu'elles sont diffuses ou causées par une ostéo-radio-nécrose ou ostéo-chimio-nécrose, sont traitées par une antibiothérapie adaptée ainsi qu'une intervention chirurgicale visant à cureter l'os infecté et éliminer les éventuels

séquestres osseux. Dans les cas les plus graves une chirurgie interruptrice peut être envisagée.

La seconde est le noma, c'est une infection bactérienne foudroyante qui débute par une gingivite ulcéro-nécrosante aiguë qui évolue rapidement en une gangrène des tissus muqueux et osseux de la face sans prise en charge rapide par traitement antibiotique. Le noma touche principalement les enfants de pays pauvres où l'accès aux soins est parfois très compliqué et coûteux. Le taux de mortalité de cette pathologie dépasse les 80% et lorsqu'il est traité à temps, il laisse souvent des pertes de substances maxillo-faciales étendues nécessitant une prise en charge chirurgicale et prothétique pour combler ces défauts et améliorer la qualité de vie des patients.

- L'étiologie congénitale

Il existe différents types de pertes de substances d'origine congénitale. Les fentes labio-palatines sont les malformations congénitales de la face les plus largement rencontrées à travers le monde (5). En Europe 1 naissance sur 700 présente ce type de malformation avec une prédominance masculine pour les fentes labio-palatine et une prédominance féminine pour les fentes strictement palatines. En Asie, la fréquence atteint même 1 naissance sur 300.

Il existe 3 grands types de fentes selon la définition de la société française de chirurgie plastique pédiatrique :

- Les fentes du palais primaire ou fentes labiales, qui représentent 25% des fentes, touchent la lèvre ainsi que l'os alvéolaire dans la région des incisives latérales.
- Les fentes du palais primaire et secondaire ou fentes labio-palatines, qui représentent 50% des fentes, atteignent la lèvre, le processus alvéolaire, le palais dur et le palais mou.
- Les fentes du palais secondaire ou fentes palatines qui représentent 25% des fentes, concernent uniquement le palais dur et le palais mou.

Les fentes peuvent être unilatérales ou bilatérales, symétriques ou asymétriques, complètes ou incomplètes. Il y aura donc une grande variabilité de la sévérité de l'atteinte entre un même type de fente (6). Dans tous les cas il y aura systématiquement une perturbation des différentes fonctions et notamment de la

ventilation, déglutition et succion chez le nouveau-né. On retrouvera également un défaut au niveau de la croissance maxillo-faciale et de l'esthétique avec un impact psychologique important.

Les fentes labio-palatines résultent d'un défaut de fusion des bourgeons faciaux lors de la morphogenèse faciale. Plusieurs facteurs génétiques, environnementaux et épigénétiques peuvent être à l'origine de ces anomalies du développement embryonnaire. Dans 70% des cas ces malformations sont isolées et dans 30% des cas elles sont syndromiques (on retrouve notamment la séquence de Pierre Robin ou le syndrome de Van der Woude).

La prise en charge des fentes est aujourd'hui majoritairement chirurgicale, avec une prise en charge précoce visant à refermer complètement les malformations et rétablir une croissance maxillo-faciale physiologique et une esthétique convenable. Il est cependant parfois nécessaire de réaliser des obturateurs palatins en cas de fentes palatines larges afin de permettre une alimentation du nouveau-né en attendant une prise en charge chirurgicale.

1.1.3. Intérêt des réhabilitations maxillo-faciales

La réhabilitation de ces pertes de substances à l'aide de prothèses maxillo-faciales présente de nombreux intérêts. En effet les préjudices fonctionnels, esthétiques et psychologiques induits par ces pertes sont variés et peuvent grandement affecter la qualité de vie du patient.

- Préjudices fonctionnels

Les chirurgies résectrices et reconstructrices qui ont lieu à la suite d'une pathologie ou d'un traumatisme laissent souvent place à des altérations des fonctions oro-faciales. Tout d'abord cela peut être à l'origine de troubles de l'alimentation à travers des défauts de mastication, de déglutition ou d'étanchéité. Ils peuvent être provoqués par une incompétence labiale, une communication bucco-sinusienne ou une incompétence vélaire mais aussi des pertes dentaires. Des troubles de la phonation

sont également fréquents, ils peuvent être occasionnés par des brides cicatricielles, la perte du rempart alvéolodentaire, une constriction permanente des mâchoires à la suite de radiothérapie ou encore une perte d'étanchéité vélo-pharyngée (7). Et enfin, des troubles de la respiration sont observés en cas de défauts d'étanchéité vélo-pharyngée ou de perméabilité des voies aériennes supérieures.

- Préjudice morphologique

Les conséquences morphologiques liées à une perte de substance oro-faciale sont très variées selon la localisation et l'étendue de cette dernière. Une perte de substance localisée au niveau de la voute palatine n'entraînera pas ou peu de préjudice esthétique, tandis que des pertes plus importantes mandibulaires ou touchant le massif facial dans sa globalité pourront induire des asymétries importantes voire une défiguration totale du patient dans les cas les plus extrêmes (tentatives d'autolyse par arme à feu par exemple).

- Préjudice psycho-social

L'acceptation du handicap n'est pas chose facile, le patient doit faire le deuil de son ancienne identité, apprendre à accepter sa nouvelle image de soi. Il doit de surcroît affronter un regard parfois discriminant de la société. On dit du visage qu'il est la charnière entre l'individu et la société (8). Les interactions sociales passent au travers du visage, que ce soit via le regard, la parole ou les mimiques. Ainsi une mutilation de la face entraînera fatalement une altération de la vie sociale et affective.

Les séquelles psychologiques ne doivent pas être négligées et nécessitent une prise en charge pluridisciplinaire par les médecins et chirurgiens-dentistes qui, à l'aide de traitements chirurgicaux et prothétiques rétabliront les fonctions et l'esthétique. Cette réhabilitation aidera le patient à accepter sa nouvelle image de soi. Une prise en charge par un psychologue est également indispensable pour aider le patient à surmonter son handicap. Cette démarche de prise en charge psychologique doit être mise en place le plus rapidement possible, idéalement dès l'annonce de la maladie et doit être poursuivie après l'hospitalisation pour permettre une bonne acceptation du

traitement curatif, prothétique et favoriser le bien-être physique et mental du patient (9).

Quelle que soit l'étiologie de la perte de substance maxillo-faciale, les thérapeutiques mises en œuvre auront des conséquences importantes sur la réhabilitation prothétique (10). Ces difficultés devront être analysées, prises en compte et surmontées à travers une collaboration rigoureuse entre équipes médicales (oncologue, radiothérapeute, chirurgiens, chirurgiens-dentistes) mais également avec l'épithésiste en charge de la fabrication de la prothèse.

1.1.4. Les difficultés en prothèse maxillo-faciale

- Les difficultés liées à la chirurgie d'exérèse et reconstructrice

Il est fréquent de retrouver des brides cicatricielles suite à une chirurgie d'exérèse. Elles se caractérisent par une cicatrisation anormale des tissus mous muqueux ou musculaires. Ces cicatrisations sont dites soit défectueuses par malfaçon lorsqu'elles résultent d'une suture imparfaite ou de conditions anatomiques impropres, soit défectueuses par malévolution si l'évolution de la cicatrisation est défavorable malgré un travail chirurgical correct (11). Les brides sont des cicatrices rétractiles en relief extrêmement fibreuses pouvant induire asymétrie du visage, constriction permanente des mâchoires ou encore instabilité de la prothèse (12). Elles peuvent être éliminées par intervention chirurgicale.

A la suite d'interventions chirurgicales localisées au maxillaire, des communications bucco-sinusiennes, bucco-nasales ou bucco-naso-sinusiennes peuvent être observées. Lorsque celles-ci ne peuvent être refermées chirurgicalement, ce qui est souvent le cas lors de chirurgies d'exérèses tumorales (13), le patient se retrouvera avec un défaut d'étanchéité de la cavité orale induisant troubles de la phonation, de la déglutition et de l'alimentation en général. La mise en place d'une prothèse obturatrice est le traitement de choix afin de restaurer une étanchéité de manière immédiate.

Lors de chirurgies d'exérèses intéressant la mandibule, selon la zone et la taille de la partie réséquée, une latéro-déviations mandibulaire accompagnée de troubles de l'articulé dentaire, des paresthésies voire anesthésies sont fréquents. S'en suivent des troubles de la mastication, déglutition, phonation importants et difficiles à restaurer à cause d'une grande instabilité de la prothèse induite par la perte des supports osseux et dentaires. L'incidence esthétique est également forte lors de chirurgies interruptrices mandibulaires, ces dernières créant une asymétrie faciale difficile à corriger nécessitant une prise en charge chirurgico-prothétique afin d'avoir une réhabilitation la plus convenable possible.

- Les difficultés liées à un traitement par radiothérapie

Chez les patients atteints par une tumeur des VADS, la radiothérapie constitue l'un des traitements de choix. Cette thérapeutique consiste à envoyer des faisceaux de rayonnements ionisants dans une zone précise déterminée afin d'éradiquer les cellules cancéreuses. La technique de choix pour les tumeurs des VADS est la radiothérapie conformationnelle en 3 dimensions qui permet de cibler le plus précisément possible la zone tumorale et donc épargner au maximum les tissus sains adjacents. Le patient recevra une dose de 60 à 70Gy, étalée à raison de 2Gy par séance, au rythme de 5 séances par semaine pendant 6 semaines (14). Selon la dose reçue, la zone traitée, la technique utilisée, ainsi que l'état de santé générale du patient, les effets secondaires seront plus ou moins importants.

Outre les effets secondaires à court terme tel que la radiomucite, des effets secondaires durables compliquant la réalisation et le port de prothèses sont observés à la suite de radiothérapie cervico-faciale.

Il y a tout d'abord un risque d'ostéonécrose, très faible lorsque la dose reçue est inférieure à 54Gy, et augmentant fortement à partir de 60Gy (14). Les étapes de réalisation prothétique devront se faire de la manière la plus atraumatique possible et une surveillance accrue devra être mise en place une fois la prothèse délivrée au patient. De plus, la survie des implants placés dans l'os irradié peut-être affectée, notamment pour les implants placés au maxillaire ou dans un os fortement irradié (dose supérieure à 60Gy) (15), et donc compromettre la réalisation de prothèses implantato-portées.

Il y a également un risque important de xérostomie. En effet la radiothérapie, lorsqu'elle est proche des glandes salivaires, produit une modification qualitative et quantitative de la salive. Cela aura pour conséquences des troubles de la mastication, phonation, gustation, un risque accru de lésions carieuses en l'absence de fluoroprophyllaxie au long cours, une tenue des prothèses moindre et une plus grande difficulté à la supporter. Cette hyposalivation peut durer des années voire persister à vie (16).

La présence d'une constriction permanente des mâchoires peut survenir à la suite d'un traitement par rayonnements ionisants. Ce trismus est provoqué par une atrophie musculaire. Plus la dose de rayonnements est importante, plus ce dernier risquera d'être important. La limitation de l'ouverture buccale, lorsqu'elle est importante complique les étapes de réalisation d'une prothèse maxillo-faciale.

- Les difficultés liées à la perte de substance

Une perte de substance du massif facial, selon sa localisation, son étendue, et les organes atteints, sera plus ou moins complexe à restaurer. Les prothèses maxillo-faciales répondent aux mêmes principes que des prothèses amovibles dentaires et notamment à la triade de Housset qui décrit les impératifs au succès d'une prothèse amovible, qui sont la sustentation (ensemble des forces qui s'opposent à l'enfoncement), la stabilisation (ensemble des forces qui s'opposent aux mouvements de translation horizontale et rotation) et la rétention (ensemble des forces qui s'opposent à l'éloignement de la prothèse).

Un des défis majeurs en prothèse maxillo-faciale est d'avoir suffisamment de rétention pour que la prothèse puisse remplir pleinement son rôle. Pour ce faire les praticiens doivent s'adapter lorsque la perte est étendue et utiliser les contre-dépouilles naturelles ou créées suite à la chirurgie, utiliser les éléments dentaires lorsque cela est possible. Ils peuvent avoir recours à une rétention chimique par adhésifs dans le cas de prothèse extra-orales ou bien encore à une rétention mécanique, soit via l'utilisation de montures de lunettes pour les prothèses nasales ou oculaires, soit à l'aide d'implants endo-osseux qui sont de plus en plus utilisés dans les réhabilitations maxillo-faciales (10). De plus, obtenir une esthétique satisfaisante n'est pas chose aisée. Pour faciliter son acceptation, la prothèse doit être la plus naturelle et discrète possible afin de s'intégrer au maximum avec le visage du patient. La réalisation

d'épithèses demande un travail considérable à fournir par le prothésiste en association avec les équipes soignantes et le patient.

1.1.5. Les différents types de prothèses maxillo-faciales

La prothèse maxillo-faciale est un terme générique regroupant de nombreux types de prothèses différentes, avec chacune leurs particularités selon le type de défaut à restaurer. On peut les classer en deux grandes catégories, les prothèses extra-orales ou épithèses qui restaurent une ou plusieurs parties du visage du patient, et les prothèses intra-orales, qui restaurent une ou plusieurs parties de la cavité buccale du patient.

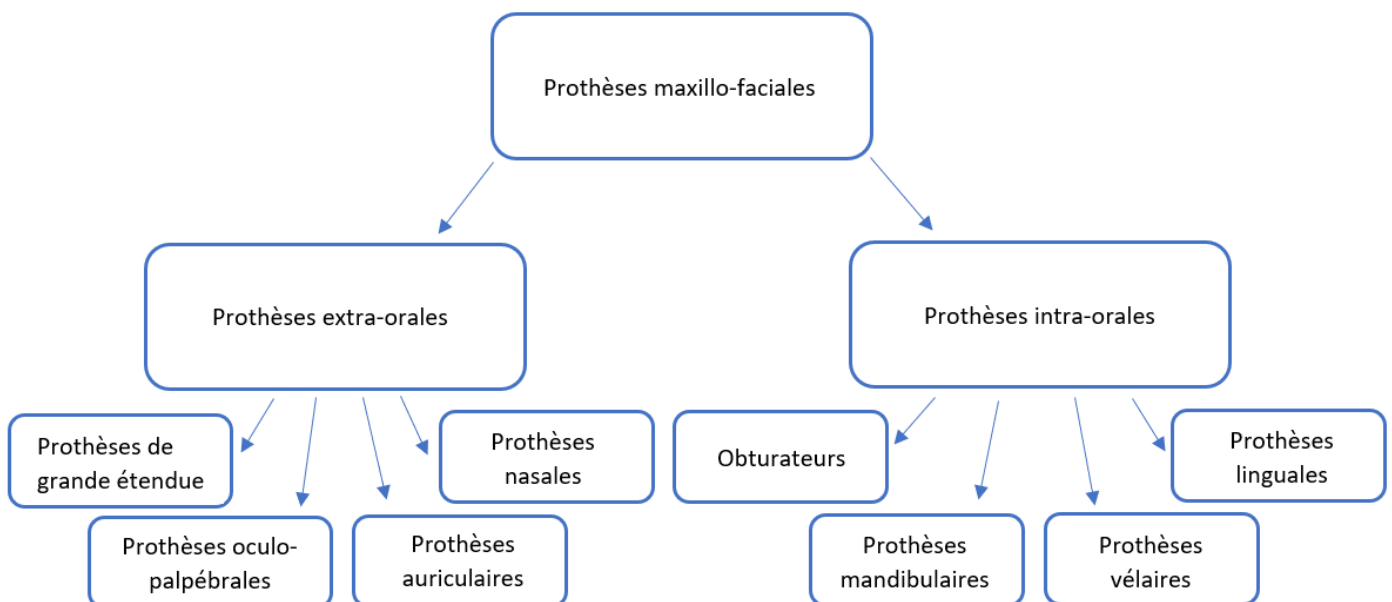


Figure 1 : Aperçu des différents types de prothèses maxillo-faciales (source : document personnel)

- Les prothèses extra-orales
 - Les prothèses oculaires ou oculo-palpébrales.

Il existe 3 types de chirurgies d'exérèse différentes influençant les caractéristiques de la prothèse (17). L'éviscération, qui est une ablation partielle du bulbe oculaire. L'énucléation où l'ablation du bulbe oculaire est totale. Et l'exentération qui correspond à une élimination du bulbe oculaire ainsi que ses tissus environnants. Le regard jouant

un rôle essentiel dans les relations entre individus, l'objectif des prothèses sera en premier lieu de restaurer ce dernier de la manière la plus esthétique possible, pour permettre la réinsertion sociale du patient (18). En plus de cela, une prothèse oculaire permet de soutenir les paupières et conserver le tonus musculaire, préserve le canal lacrymal et protège les muqueuses des poussières qui pourraient s'y déposer (17). Ces prothèses sont composées d'un globe oculaire en poly-méthyl-méthacrylate (PMMA), ou rarement en verre, et éventuellement d'une partie en silicone pour restaurer les tissus environnants dans le cas des prothèses oculo-palpébrales.

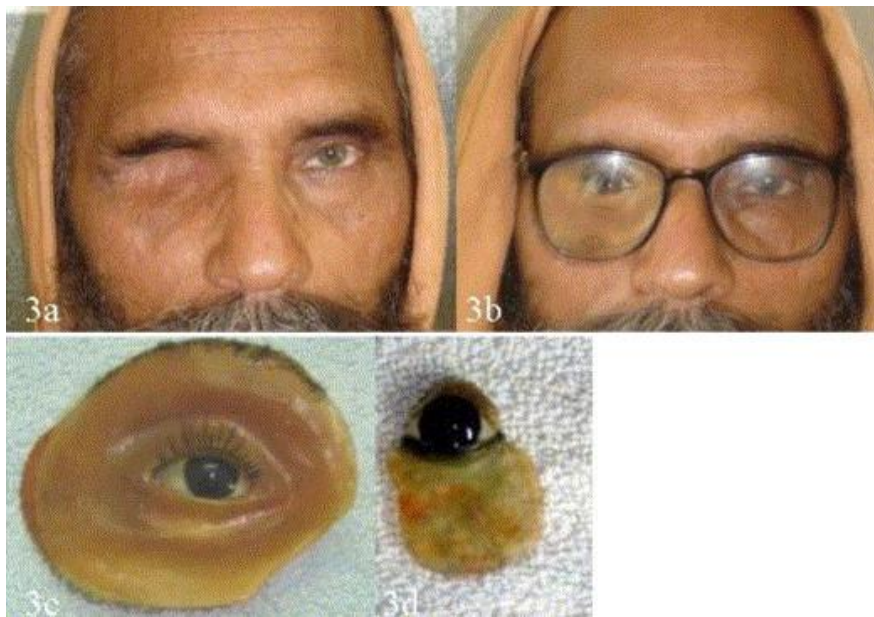

Figure 2 : Prothèse oculo-palpébrale (19)

- Les prothèses nasales.

Elles sont utilisées dans les cas de pertes substances étendues où un traitement par rhinopoièse (reconstruction totale du nez par chirurgie réparatrice) n'est plus indiqué, chez les personnes âgées ou à terrain défavorable notamment (20). Les épithèses de la pyramide nasale peuvent être utilisées pour reconstruire tout ou seulement une partie du nez. La restauration par épithèse a tout d'abord un rôle cosmétique, le nez étant au centre du visage il est primordial de le restaurer pour rétablir cet équilibre esthétique indispensable au bien-être du patient. De plus, il a été montré que la respiration et la phonation étaient améliorées suite à la mise en place d'une prothèse

(21). Elles sont réalisées à partir d'un silicone médical qui permet de recréer de la manière la plus fidèle possible la couleur de peau du patient, l'état de surface et la texture de l'organe. Elles seront ensuite fixées à l'aide d'adhésif, d'une paire de lunettes, ou grâce à un système de rétention implanto-porté (20). Le choix du système de fixation dépendra de la taille de la prothèse et des possibilités implantaire.

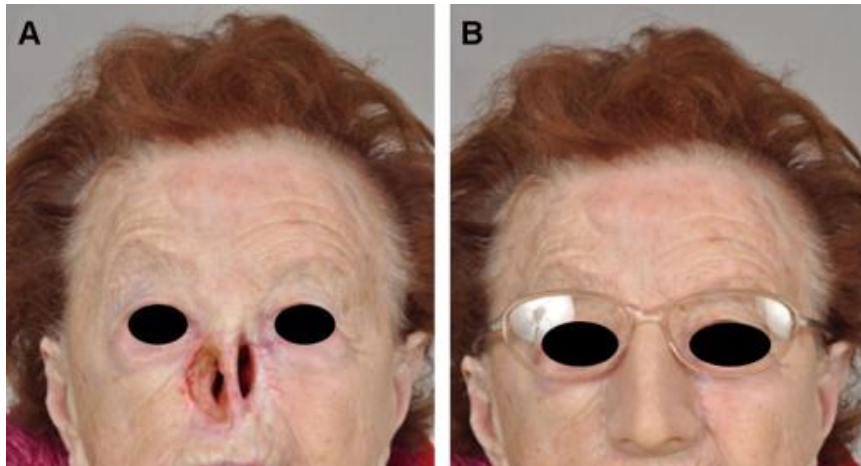


Figure 3 : Prothèse nasale avec fixation à l'aide d'une paire de lunettes (20)

- Les prothèses auriculaires

Elles sont indiquées dans 3 cas différents. Tout d'abord elles peuvent être réalisées de manière provisoire, notamment pour les patients jeunes afin de restaurer l'esthétique en attendant une prise en charge chirurgicale. Dans un second cas elles sont réalisées à la suite à l'échec d'une chirurgie reconstructrice, cette indication est plus rare de nos jours grâce à l'évolution des techniques chirurgicales. Et enfin elles peuvent être réalisées en première intention, c'est une option fréquemment utilisée pour les patients atteints d'un cancer (22). Ces prothèses sont réalisées en silicone, elles seront soit collées à l'aide d'un adhésif, soit implanto-portées, c'est le système de choix pour les prothèses d'usage, il permet une rétention optimale et augmente ainsi le confort du patient.

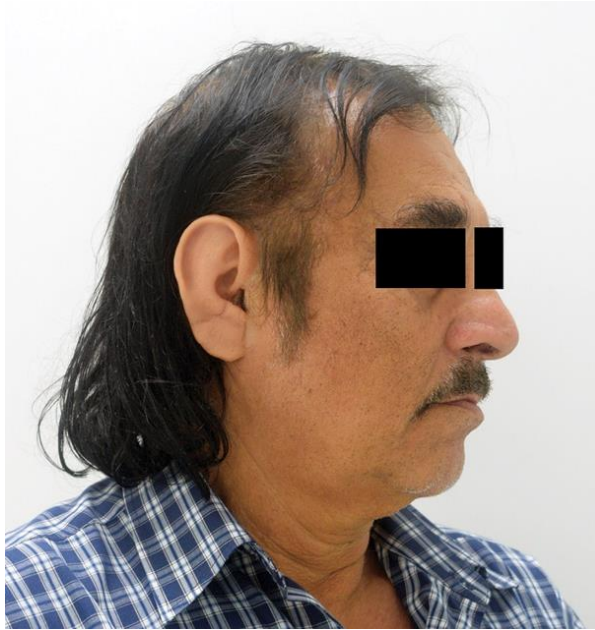

Figure 4 : Prothèse auriculaire implanto-portée (23)

- Les épithèses de grande étendue

Elles peuvent être réalisées en cas de pertes de substances plus larges ne se limitant pas à un seul organe. Une difficulté majeure dans la réalisation de ces prothèses est l'absence de contre-dépouilles associé à un poids et une taille conséquente de la pièce prothétique ce qui rend leur tenue difficile. Ces épithèses sont réalisées en silicone, avec possibilité de réaliser un système de fixation implanto-porté, dans ce cas une armature en résine acrylique peut être réalisée et surmontée d'une couche de silicone (24). L'utilisation d'autres systèmes de rétention tels que des adhésifs ou une paire de lunettes est également envisageable et peut être associé à un système de rétention implanto-porté.

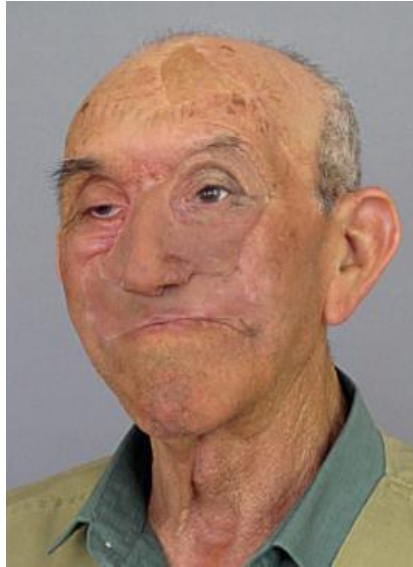


Figure 5 : Epithèse de grande étendue (25)

- Les prothèses intra-orales
 - Les obturateurs palatins

Les obturateurs ont pour vocation d'étanchéfier une communication bucco-sinusienne, bucco-nasale ou bucco-naso-sinusienne. Ces communications entraînent des troubles de la phonation, de la mastication et peuvent avoir un impact psychologique sur le patient notamment dans les cas de délabrements importants. Les prothèses obturatrices sont dites immédiates, transitoires ou d'usage selon leur moment d'insertion prothétique (26).

Les prothèses immédiates sont placées directement après la chirurgie et permettent une protection de la zone opératoire, une diminution du risque d'infection, une étanchéité immédiate améliorant la qualité de vie du patient et une bonne hémostase post-opératoire. Elles sont réalisées à partir de résine acrylique transparente pour faciliter le contrôle de la cicatrisation et ne restaurent pas les dents manquantes pour éviter toute sollicitation de la zone opératoire.

Les prothèses transitoires sont réalisées après la cicatrisation primaire, généralement 2 à 3 semaines après la chirurgie. Elles permettent de guider la cicatrisation à l'aide d'un rebasage régulier de la pelote obturatrice pour l'adapter aux modifications tissulaires qui peuvent être importantes à ce stade de la cicatrisation. Elles confèrent

également une bonne étanchéité (27). Elles sont réalisées soit à partir de la prothèse immédiate rebasée, soit via la prise d'une nouvelle empreinte. La plaque base est fabriquée en résine acrylique tandis que la pelote obturatrice sera réalisée en résine à prise retardée ou plus généralement en silicone, permettant un meilleur confort et un rebasage aisé.

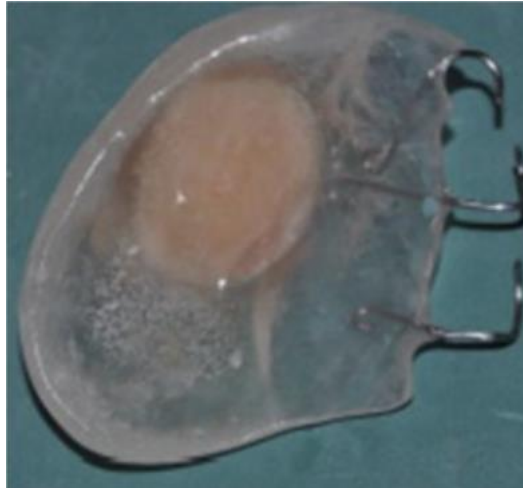

Figure 6 : Obturateur palatin immédiat (28)

Une fois que la cicatrisation complète de la plaie chirurgicale est achevée et que les conditions physiques et psychologiques du patient le permettent, une prothèse d'usage peut être réalisée (29). Elle est généralement réalisée 6 mois après la chirurgie mais cela peut varier de 3 mois jusqu'à 1 an.

Il existe 2 types d'obturateurs d'usage, les obturateurs souples et les obturateurs rigides. Le premier sera généralement indiqué chez des patients édentés ou avec une perte de substance étendue, le second sera à l'inverse davantage indiqué pour des patients dentés à perte de substance limitée.

L'obturateur rigide possède une partie obturatrice solidaire du reste de la plaque base et généralement creuse pour limiter le poids de la prothèse. Les étapes de réalisation prothétiques sont les mêmes que lors de la réalisation d'une prothèse amovible classique. Il a l'avantage d'être relativement simple à réaliser, durable et facile à rebaser. En revanche il sera moins confortable qu'un obturateur souple et nécessite une ouverture buccale suffisante car la hauteur totale de la prothèse avec sa partie obturatrice est importante.

L'obturateur souple est généralement étagé mais peut être solidaire de la plaque base. Pour les obturateurs étagés la partie obturatrice est insérée dans la perte de substance et la prothèse dentaire vient se placer au-dessus, avec possibilité d'y ajouter un système de rétention aimanté entre la pelote obturatrice et la plaque base pour améliorer la tenue de la prothèse d'usage. La partie obturatrice est réalisée en silicone à haute viscosité. Cette prothèse a l'avantage d'autoriser une ouverture buccale plus limitée, elle est plus confortable qu'une prothèse rigide et l'étanchéité est très bonne. Le défaut majeur des prothèses souples vient du fait que le silicone n'est pas pérenne dans le temps, il est donc nécessaire de restaurer la partie obturatrice tous les 6 mois environ.

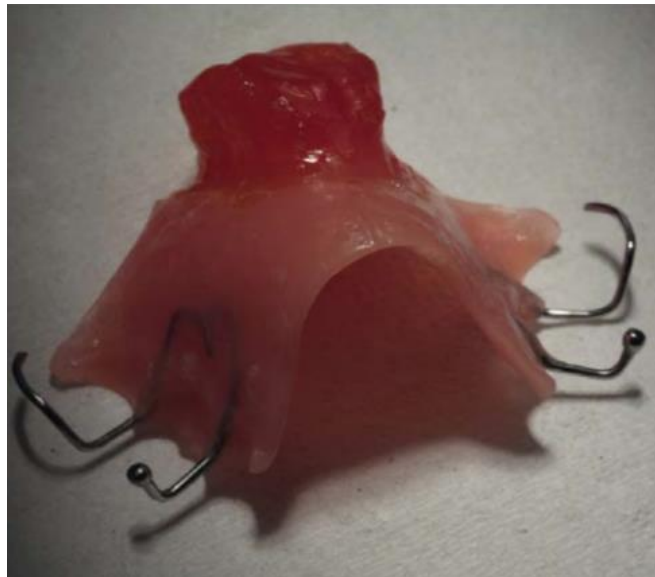


Figure 7 : Obturateur palatin rigide (30)

- Les prothèses vélo-palatines

La prothèse vélo-palatine est un dispositif utilisé pour la restauration des divisions vélo-palatines séquellaires ou acquises. Elle permet de restaurer une étanchéité nasopharyngée et donc les fonctions oro-faciales telles que la phonation, la respiration et la déglutition. La prothèse est composée de 3 éléments, la plaque base, le tuteur et l'obturateur. Selon l'aspect du voile à restaurer, le tuteur et l'obturateur pourront se présenter sous différentes formes.

La plaque base se présente sous forme d'une prothèse amovible classique, à châssis métallique ou en résine. Le tuteur est une partie métallique reliant le châssis à la pelote obturatrice. L'obturateur est la partie postérieure de la prothèse, il est réalisé suite à la prise d'une empreinte secondaire permettant d'enregistrer de la manière la plus précise possible la partie du voile à réhabiliter. Il existe différents types de tuteurs et obturateurs avec une forme, une angulation et une surface différente.

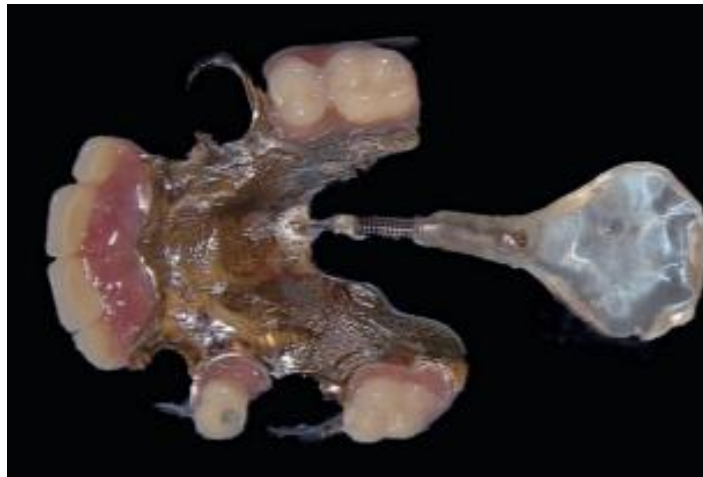


Figure 8 : Prothèse vélopalatine avec obturateur de Mazaheri (31)

DESTRUHAUT et coll. proposent une classification à visée thérapeutique pour les divisions vélo-palatines dans laquelle ils actualisent la classification de BENOIST afin d'orienter les praticiens dans leurs choix thérapeutiques en fonction du type de conformation vélaire.

Classe	Voile	Tuteur	Obturateur
1	Divisé mais tonique	Métallique (section ronde)	De Suersen
2	Suturé, trop court mais contractile	Médian incurvé (section demi-jonc)	De Schiltsky
3	Non présent	Métallique (section ronde)	Analogue de Suersen
4	Inerte (scléreux ou paralysé)	Métallique légèrement compressif	De Mazaheri
5	De conformation atypique (après pharyngoplastie)	Double (section ronde)	De Duchamp

Tableau 1 : Critères de choix de la pièce intermédiaire et de l'obturateur (31)

- Les prothèses mandibulaires

Une chirurgie résectrice mandibulaire, qu'elle soit interruptrice ou non, aura des répercussions sur les fonctions oro-faciales. On pourra observer également des troubles de l'articulé dentaire ou une latéro-déviaton mandibulaire. Un affaissement des tissus mous, une asymétrie faciale et un effacement de l'angle mandibulaire sont également fréquent à la suite d'une mandibulectomie.

Aujourd'hui le traitement de choix pour les résections mandibulaires reste la prise en charge chirurgicale par greffe osseuse de fibula avec son lambeau musculaire introduite par HIDALGO en 1989 (32) accompagnée d'une réhabilitation prothétique amovible ou implanto-portée. Mais cette chirurgie ne peut pas toujours être réalisée et dans ce cas la mise en place précoce d'appareils de rééducation est essentielle. Ces appareils permettent de guider la partie mandibulaire non réséquée afin de la ramener à sa bonne position d'occlusion. Ils évitent ainsi les mouvements de latérodéviaton mandibulaire. Ce type d'appareil est mis en place chez les patients dentés uniquement, les dents permettant de supporter la plaque base et de s'opposer aux forces de latéralité (33). Des séances de kinésithérapie maxillo-faciale en complément permettront de récupérer une mobilité et une souplesse mandibulaires proches de la normale.

Afin de restaurer de manière efficace les pertes tissulaires et dentaires, une prothèse amovible peut être une solution de choix. Elle permet de restaurer la phonation, l'alimentation, la mastication en rétablissant une occlusion stable. Elle apporte également un soutien tissulaire notamment au niveau des lèvres et supprime ainsi une possible incontinence salivaire tout en restaurant partiellement l'esthétique. Les prothèses amovibles peuvent présenter des particularités selon le cas clinique. Il est par exemple possible d'avoir recours à deux rangées de dents sur une prothèse maxillaire en cas de latérodéviaton non prise en charge à temps. La rangée vestibulaire permettra un soutien tissulaire et une meilleure esthétique tandis que la rangée palatine permettra d'avoir un calage avec la prothèse mandibulaire. Si une mandibulectomie non interruptrice a été réalisée il faudra limiter les forces occlusales au niveau de la zone réséquée pour limiter le risque de fracture. Les prothèses pourront donc être dépourvues de dents en postérieur.

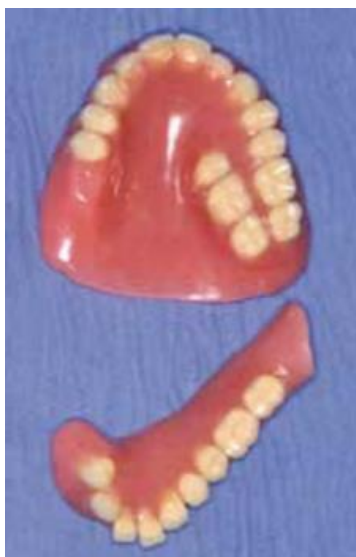

Figure 9 : Prothèse amovible maxillaire avec double rangée de dents et absence d'occlusion sur le secteur ayant subi une mandibulectomie (34)

Une prothèse amovible mandibulaire sera dans tous les cas complexe à réaliser. Il faudra prendre en compte le type de chirurgie d'exérèse réalisé (mandibulectomie interromptrice ou non) et la reconstruction chirurgicale éventuelle. Les principes de rétention, stabilisation, sustentation seront souvent difficile à mettre en œuvre suite aux pertes osseuses, dentaires et aux changements de conformation tissulaire. La réalisation de prothèses supra-implantaires pour les patients ayant bénéficié d'une reconstruction chirurgicale peut grandement améliorer la tenue de la prothèse, les capacités masticatoires du patient et donc sa qualité de vie (35).

- Les prothèses linguales

Une glossectomie, qu'elle soit partielle ou totale aura des conséquences importantes sur la phonation, la mastication et la déglutition. Des reconstructions chirurgicales peuvent être envisagées en fonction de la taille de l'exérèse et de l'état de santé général du patient. Lorsqu'une chirurgie reconstructrice n'est pas réalisable, il est possible de mettre en place des dispositifs prothétiques afin de restaurer partiellement les fonctions oro-faciales du patient. Deux grands types de prothèses linguales existent.

Tout d'abord la prothèse linguale peut être positionnée sur une prothèse amovible partielle mandibulaire à châssis métallique ou sur une prothèse complète. Le châssis

prothétique va recouvrir le plancher buccal et une langue artificielle sera placée sur ce dernier. Des systèmes de rétention aimantés permettent de pouvoir détacher la langue du châssis (36). L'amovibilité de la partie linguale ajoute la possibilité d'utiliser une langue prothétique spécifique pour la parole, assez plate avec une élévation antérieure marquée ainsi qu'une élévation postérieure, et une langue pour l'alimentation qui elle est bombée pour épouser le palais à la fermeture de la bouche avec une gouttière en postérieur pour guider les aliments vers l'oropharynx à la déglutition (37). Ce type de réhabilitation est indiqué dans les cas de glossectomies totales.



Figure 10 : Prothèse linguale amovible avec système de rétention (37)

Dans les cas de glossectomies partielles impliquant une mobilité réduite de la langue ou une longueur moindre, la prothèse linguale peut se présenter sous forme d'une augmentation palatine d'une prothèse amovible maxillaire permettant à la langue de pouvoir entrer correctement en contact avec le palais malgré une mobilité diminuée (37). La taille et la forme de cette augmentation palatine dépendra directement des capacités résiduelles de la langue du patient.

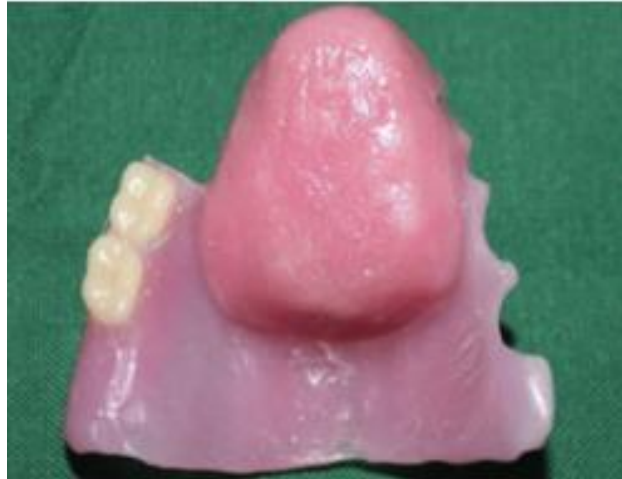

Figure 11 : Prothèse amovible maxillaire avec augmentation palatine (37)

Quel que soit le type de réhabilitation prothétique, il est indispensable que le patient suive une rééducation orthophonique pour réapprendre à communiquer avec sa nouvelle prothèse. La mise en place de ces prothèses est toutefois assez rare car leur conception est difficile et elles sont souvent difficiles à supporter pour les patients.

1.1.6. Les matériaux utilisés en prothèse maxillo-faciale

- Les matériaux à empreintes (38)

La prise d'empreintes en prothèse maxillo-faciale est un moment délicat avec des difficultés à surmonter telles que :

- La limitation d'ouverture buccale
- La fragilité des muqueuses en post-opératoire ou liée à d'éventuels traitements par chimio ou radiothérapie
- La complexité des surfaces à enregistrer
- L'état de santé général du patient

La réalisation d'empreintes précises est indispensable pour la fabrication de prothèses ajustées. Différents matériaux seront employés selon le type d'empreinte à réaliser et la zone anatomique concernée.

- Les hydrocolloïdes irréversibles (Alginate)

L'alginate est un matériau de choix pour réaliser des empreintes primaires en prothèse maxillo-faciale (10). Il est utilisé pour effectuer un premier enregistrement précis des surfaces d'appui afin de confectionner secondairement un porte empreinte individuel.

Ce matériau se présente sous forme de poudre dans laquelle on vient ajouter de l'eau, s'en suivra une réaction chimique d'estérification des groupements carboxyliques et la prise du matériau. La prise sera directement dépendante du ratio poudre/liquide, de la température de l'eau et de la composition de la poudre. Une fois le mélange effectué, l'alginate est positionné en bouche à l'aide d'un porte empreinte type RIM-LOCK® pour les patients dentés ou de Schreinemackers pour les patients édentés. Dans le cas des épithèses le matériau est directement positionné sur la surface à enregistrer sans l'aide de porte empreinte.

L'alginate a l'avantage d'être un matériau avec une bonne précision d'enregistrement, il est hydrophile, le temps de prise est rapide et il est peu couteux. En revanche il est peu élastique avec une résistance au déchirement assez faible. Il a une faible stabilité dimensionnelle : les empreintes doivent être conservées dans un milieu saturé en humidité et coulées dans les plus brefs délais pour conserver au maximum la précision d'enregistrement (39).

- Les élastomères de silicone

Les silicones sont très souvent employées en dentisterie, le plus souvent pour la prise d'empreintes en prothèse fixée. Cependant leur utilisation présente de nombreux avantages en prothèse maxillo-faciale.

Il existe deux types de silicones, les silicones par addition ou vinylpolysiloxanes et les silicones par condensation ou polydiméthylsiloxanes. Les propriétés supérieures des silicones par addition font qu'ils seront les seuls utilisés pour la prise d'empreintes en prothèse maxillo-faciale. La réaction de prise se fera par le mélange d'une base et d'un catalyseur entraînant une polymérisation par addition. Différents types de viscosités sont disponibles allant d'un silicone fluide (light) à un silicone lourd à forte viscosité (heavy, putty). Cela permet la réalisation d'empreintes en plusieurs temps opératoires comme l'empreinte fragmentée de Soulet (27) ou la technique de Ludwigs, afin

d'obtenir la meilleure précision possible. Les silicones sont utilisées pour la réalisation des empreintes secondaires. C'est une empreinte anatomo-fonctionnelle qui définira les limites exactes de la future prothèse en différenciant la nature des surfaces d'appui. La silicone sera positionnée à l'aide du porte empreinte individuel confectionné auparavant.

Les avantages des silicones par addition sont avant tout une grande précision d'enregistrement, leur élasticité permet un retrait de l'empreinte sans difficulté ni déformation, leur résistance au déchirement est élevée, elles ont une excellente stabilité dimensionnelle et le temps de prise est rapide (39). Elles ont en revanche un coût d'utilisation plus élevé et sont hydrophobes.

- Les plâtres

Les plâtres ne sont aujourd'hui plus utilisés pour la réalisation des empreintes à proprement parler. Cependant ils sont encore très utilisés pour la coulée des modèles d'étude et de travail et également lors de la réalisation d'épithèses où ils peuvent être utilisés pour la rigidification de l'empreinte primaire en alginate. Cette couche de plâtre va permettre d'empêcher toute déformation lors de la coulée du modèle d'étude.

Le plâtre est un matériau naturel issu du gypse, il se présente sous forme de poudre à mélanger avec de l'eau. Les différents types de plâtres à usage dentaire sont classés selon la norme EN ISO 6873-2013.

- Type I : Plâtre tendre utilisé pour les empreintes
- Type II : Plâtre tendre utilisé pour la coulée des modèles d'étude ou des socles , mise en articulateur
- Type III : Plâtre dur utilisé pour la coulée des modèles en prothèse amovible
- Type IV : Plâtre extra-dur, à faible expansion de prise, utilisé pour la coulée des modèles en prothèse fixée
- Type V : Plâtre extra-dur à forte expansion de prise.

En prothèse maxillo-faciale les plâtres utilisés sont le type I lors de la prise d'empreintes extra-orales afin de rigidifier l'alginate en formant une coque au-dessus et les types III et IV pour la coulée des modèles d'études et de travail.

- Matériaux de confection prothétique

Les matériaux utilisés en prothèse maxillo-faciale seront majoritairement les mêmes que ceux utilisés classiquement en odontologie. Seule l'utilisation du silicone dans la confection d'épithèses mais également de certaines prothèses intra-orales différenciera des matériaux habituels. Le choix des matériaux sera guidé par le siège et l'étendue de la perte de substance, la nature de la prothèse (immédiate, transitoire ou d'usage) et les propriétés de ces matériaux.

- Les cires

Les cires sont utilisées par les prothésistes dans la réalisation de maquettes représentant la future prothèse. Pour la fabrication d'une épithèse, l'épithésiste va monter progressivement par couches successives une maquette en cire, il peut s'aider de l'organe controlatéral lorsqu'il réalise une prothèse auriculaire ou oculo-palpébrale, il pourra également s'appuyer sur d'anciennes photographies du patient. Une fois la maquette achevée, un essayage est effectué au chevet du patient et d'éventuelles modifications sont apportées à cette maquette. La cire utilisée doit être facilement manipulable et avoir une certaine résistance à la déformation.

Une fois l'essayage validé, cette cire pourra être mise en moufle et fondue pour réaliser la prothèse.

- Les élastomères de silicone (40)

Les silicones de par leurs nombreux avantages sont couramment utilisés en prothèse maxillo-faciale et notamment pour la confection d'épithèses et d'obturateurs souples.

Les silicones présentent l'avantage d'être biocompatibles. Leur texture et leur souplesse permet de reproduire l'aspect d'une peau naturelle. Ils ne durcissent pas avec le temps, leur mise en œuvre est relativement aisée, leur consistance permet de les couler dans un moule avec précision et ils ont la possibilité d'être teintés et maquillés.

Ils possèdent également leurs limites, au mouvement, la souplesse du matériau reste limitée, des pertes d'étanchéité périphérique avec écoulements de fluides sont

possible. Le défaut majeur réside dans la porosité de ce matériau qui finit par produire une colonisation microbiologique de type fongique conduisant à une modification de l'état de surface et un changement de couleur de la prothèse (41). Un remplacement des épithèses en silicone sera donc à prévoir tous les deux ans en moyenne.

Lors de la réalisation d'une épithèse, le silicone est mélangé sous vide (la base et le catalyseur), la coloration y est ajoutée en fonction de la couleur de peau précédemment déterminée sur le patient. Cette coloration peut s'effectuer soit à l'aide de pigments de peinture à l'huile, soit sous forme de kits de colorations médicaux (41). Ensuite le silicone est coulé dans un moule, la réaction de prise étant chémo- et thermo-polymérisable, il faudra la réaliser dans une étuve à 80°C pendant deux heures. Une mauvaise polymérisation pourra entraîner une colonisation bactérienne et fongique plus rapide (10). Un essayage sera ensuite réalisé au chevet du patient avec maquillage et finition pour avoir le meilleur rendu esthétique possible. Lorsqu'une rétention chimique est prévue pour l'épithèse, un adhésif à base de silicone est utilisé.

- Les résines

Les résines acryliques à base de méthacrylate de méthyle qui sont utilisées pour la confection des prothèses maxillo-faciales intra-orales sont les mêmes que celles utilisées pour les prothèses amovibles partielles et totales. Cette résine se présente sous forme d'une poudre (le polymère) et d'un liquide (le monomère), le mélange des deux sera polymérisé avec une montée en température progressive et sous haute pression. Cela permettra d'avoir une résine moins poreuse et plus résistante (42).

Ces résines présentent l'avantage d'être résistante et durable dans le temps, facile à mettre en œuvre, il y a possibilité d'effectuer un rebasage ou une réparation. Cependant elle est moins confortable qu'une prothèse en silicone, elle présente une certaine porosité favorisant la croissance bactérienne à sa surface et une adaptation imparfaite peut se révéler traumatique pour les muqueuses, avec des conséquences potentiellement graves pour des patients ayant subis un traitement par rayonnement ionisants ou en cours de chimiothérapie.

1.2. Généralités sur la conception et fabrication assistée par ordinateur (CFAO)

1.2.1. Qu'est-ce-que la CFAO ?

- Historique

La conception assistée par ordinateur (CAO) et la fabrication assistée par ordinateur (FAO) sont deux technologies qui semblent aujourd'hui indissociables mais ce ne fut pas toujours le cas. En effet ces deux technologies ont été développées de manière distincte. La CAO a vu le jour dans les années 1950, d'abord à des fins militaires puis reprise par l'industrie automobile à partir des années 1960. C'est à cette même période que fut développée par John T. Parsons la première machine à commande numérique, une fraiseuse commandée par cartes perforées utilisée pour la fabrication d'avions militaires (43). C'est notamment via les industries automobiles et aéronautiques que les concepts de CAO et FAO se sont développés et rapidement montrés indispensables. Dans les années 1960 Paul Bézier un ingénieur travaillant chez Renault a développé Unisurf, un logiciel pionnier de dessin assisté par ordinateur. Ces logiciels se sont ensuite développés et perfectionnés à partir des années 1970-1980. La CFAO est aujourd'hui omniprésente au niveau industriel et occupe une place de plus en plus importante dans le domaine médical.

La CFAO dentaire a vu le jour au début des années 1970 grâce à François DURET. Alors étudiant en 3^{ème} année d'odontologie il imagine ce concept et le développera plus tard dans sa thèse « Empreinte optique » soutenue en 1974 (44). Dans cette thèse il adapte les systèmes de CFAO industriels au domaine dentaire en y ajoutant la notion d'empreinte optique. En 1983 il présentera son premier prototype de chaîne de conception et fabrication assisté par ordinateur. Lors de cette démonstration il réalise la toute première couronne à l'aide d'une empreinte par caméra optique puis d'un usinage immédiat de la pièce prothétique. A partir des années 1990 certains grands groupes vont s'intéresser à ces technologies et leur développement va s'intensifier. On retrouve par exemple le CEREC de Siemens, l'Everest de Kavo, le Procera de Nobel ou encore le Cercon de Dentsply.

C'est à la fin des années 1990 que les premières méthodes de fabrication de prothèses maxillo-faciales par CFAO sont apparues. Par exemple Chen et coll. présentent en 1997 une première technique de fabrication d'épithèse à l'aide d'une empreinte par balayage laser puis d'une conception et fabrication assistée par ordinateur de la prothèse (45).

La CFAO dentaire ne va ensuite plus cesser de se perfectionner pour aujourd'hui occuper une place prépondérante au cabinet dentaire mais également en milieu hospitalier.

- Définition

La CAO ou conception assistée par ordinateur consiste à utiliser un logiciel pour modéliser, modifier, analyser des représentations bi- ou tridimensionnelles d'objets (46).

La FAO ou fabrication assistée par ordinateur se caractérise par l'exploitation de logiciels de commande numérique pour créer des instructions détaillées afin de piloter des machines-outils à commandes numériques pour la réalisation de pièces (47).

Selon Laurent TAPIE, la CFAO est une approche méthodologique s'appuyant sur l'utilisation d'outils informatiques et d'équipements numériques formant des maillons intégrés à une chaîne numérique permettant le passage d'une phase de conception à une phase de fabrication. Un échange de données qualifié de flux numérique s'effectuera entre chaque maillons de la chaîne (48).

Une chaîne de CFAO dentaire sera donc composée de 4 maillons indispensables à la réalisation d'une pièce prothétique.

Le premier maillon correspondra à l'équipement permettant l'acquisition de données. Cette acquisition peut se faire de différentes façons. A l'aide de caméra optiques intra-orales ou scanners faciaux, via la prise d'imageries médicales par tomographie, CBCT (Cone-Beam Computed Tomography) ou IRM mais aussi en scannant un modèle en plâtre coulé à l'aide d'une empreinte traditionnelle.

Le second maillon sera le logiciel de conception assistée par ordinateur. Il réalisera le traitement des données acquises précédemment, une fois celles-ci traitées, le modèle virtuel de l'image acquise précédemment apparaîtra en 3D à l'écran et la conception du modèle CAO pourra débuter.

Le troisième maillon sera représenté par le logiciel de fabrication assistée par ordinateur. Après traitement des données envoyées par le maillon précédent, il enverra un programme de commandes numériques comprenant le parcours de fabrication de l'objet déterminant les différentes positions de la machine à commande numérique.

Le quatrième et dernier maillon sera la machine à commande numérique qui, à l'aide du programme réalisé précédemment va entamer le procédé de fabrication de l'objet. Cette fabrication sera soit soustractive (usinage) soit additive (impression tridimensionnelle).

La chaîne de CFAO pourra être dite directe si toutes les étapes de la numérisation à la fabrication sont réalisées dans le même lieu. Elle peut être indirecte si toutes les étapes sont réalisées dans un laboratoire de prothèse, avec prise d'empreinte traditionnelle et scannage du modèle en plâtre. Et enfin elle peut être semi-directe si l'acquisition de l'image est réalisée en clinique puis les données transmises à un laboratoire pour les étapes de conception et fabrication de la prothèse.

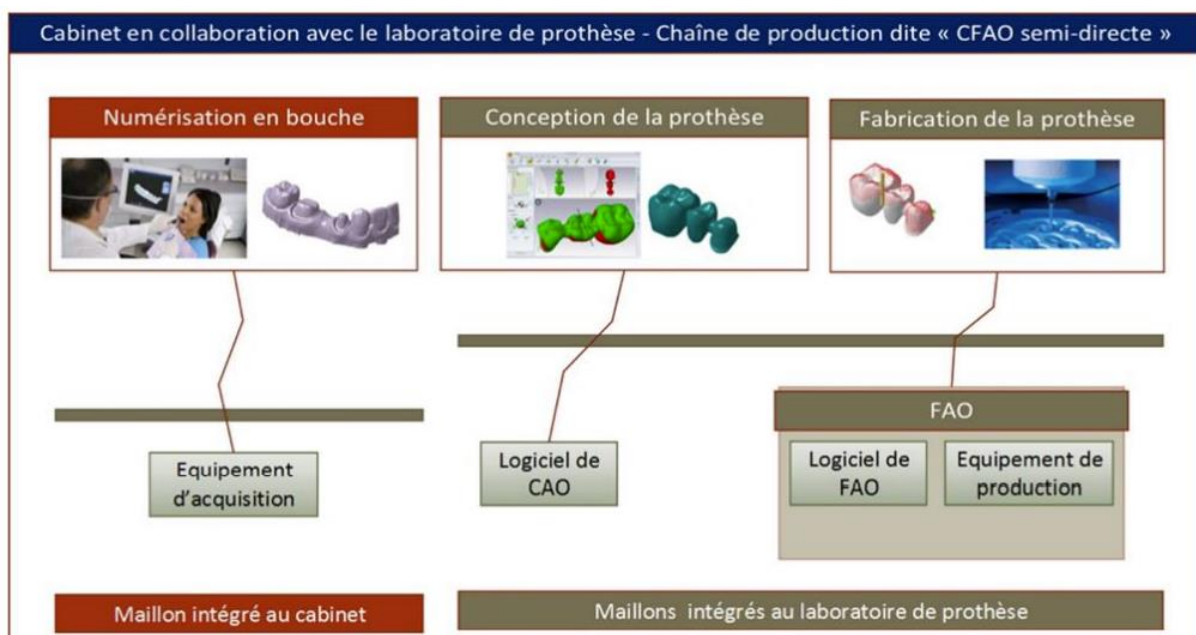


Figure 12 : Exemple d'une chaîne de CFAO dentaire (48)

1.2.2. Les différents moyens d'acquisition de l'image

- La tomodensitométrie (TDM) (49)

La tomodensitométrie est une technique d'imagerie médicale permettant l'obtention de fines coupes axiales reconstruites à partir du coefficient d'absorption des rayons X traversant un corps. Le scanner est composé de tubes émetteurs de rayons X faisant face à des rangées de détecteurs (barrettes). Lors de la réalisation de l'examen les rayons X émis traverseront le corps puis seront captés par les détecteurs. On obtiendra donc une superposition de coupes qui une fois traités par ordinateur seront reconstruites pour former une image tridimensionnelle. Chaque pixel à l'écran (en 2D) correspondra à la base d'un Voxel, l'unité de volume élémentaire. Le volume de ce dernier est caractérisé par la taille du pixel en base et l'épaisseur de chaque coupe en hauteur.

Chacun des voxels correspondra à un coefficient d'absorption moyen. Ce coefficient sera mesuré en unités Hounsfield, du nom du concepteur du premier scanner médical. L'échelle de Hounsfield s'étale de -1000 pour l'air à +1000 pour le métal et l'os compact, 0 étant l'eau. En fonction de leurs valeurs sur cette échelle les voxels auront donc différents niveaux de gris, permettant de différencier les différentes structures anatomiques à partir de leurs densités (50).

Les images seront au format DICOM pour Digital Imaging and COmmunication in Medicine, format standard pour l'imagerie médicale qui permet de standardiser l'accès aux fichiers d'imagerie médical et faciliter leur communication.

Le scanner trouve de nombreuses indications dans la recherche de pathologies ou d'anomalies, il permet l'étude des différents organes et tissus du corps humain. Son utilisation peut nécessiter l'injection de produit de contraste. Il est fréquemment utilisé en chirurgie maxillo-faciale et dans l'observation et la prise en charge de tumeurs des VADS.

- Le CBCT ou tomographie volumique à faisceaux coniques

Le CBCT, pour Cone-Beam Computed Tomography, est un système d'imagerie médicale indiqué notamment pour la réalisation d'examens dento-maxillo-faciaux. Son principe ressemble à celui du scanner, à la différence que le CBCT ne réalisera qu'une seule et unique rotation autour de la zone à explorer, son faisceau de rayons X conique sera perçu dans des rangées de détecteurs. Les détecteurs sont solidaires du tube émetteur, à chaque degré de rotation, une émission de rayons X sera envoyée. À la fin de l'examen les données seront traitées informatiquement afin d'obtenir une image tridimensionnelle d'une grande précision.

Le CBCT possède plusieurs avantages face au scanner (51):

- Sa dose d'irradiation varie de 20 à 250 μ Sv en fonction de la taille du champ défini, de la résolution spatiale (plus la taille du Voxel sera petite plus l'image sera de qualité et l'irradiation importante) et de l'appareil utilisé. La dose efficace du scanner varie elle entre 60 et 1300 μ Sv.
- Sa résolution spatiale peut atteindre les 75 à 80 μ m contre en moyenne 0,4 à 0,5mm pour un scanner.
- Son coût est nettement inférieur à celui d'un scanner.
- Il est moins sensible aux artéfacts.

Il a également quelques inconvénients :

- Il ne permet pas l'observation des tissus mous à la différence du scanner.
- Les temps d'acquisition et de reconstruction de l'image sont nettement plus longs pour un Cone-Beam que pour un scanner.
- La taille maximale du champs d'exploration est de 23x26cm (52), tandis qu'un scanner peut aisément enregistrer de larges surfaces (un corps entier peut être scanné en plusieurs acquisitions et reconstruit informatiquement).

Les fichiers de l'examen seront également au format DICOM.

Le CBCT est indiqué en odontologie dans la recherche de foyers infectieux ou de fractures/fêlures radiculaires grâce à sa grande précision, mais également en implantologie. Il permet l'observation tridimensionnelle de la zone opératoire et la planification implantaire. Il peut également être utilisé en chirurgie maxillo-faciale dans

l'observation de tumeurs osseuses, des sinus ou des articulations temporo-mandibulaires.

- La caméra optique intra-orale

La caméra optique, depuis son invention par le Pr François Duret s'est fortement développée mais son principe de base n'a pas changé. En effet l'empreinte optique repose sur l'émission d'un rayonnement lumineux monochromatique (laser) ou polychromatique (lumière blanche émise par LED) dont les caractéristiques sont connues. En percutant l'objet, la lumière sera réfléchi et déviée puis captée par un récepteur.

Deux technologies différentes permettent l'enregistrement des volumes (53):

- La première repose sur la triangulation active. Un faisceau incident est projeté par l'émetteur, réfléchi par l'objet puis capté par le récepteur. C'est l'angle incident entre le faisceau émis et celui reçu qui permettra de déterminer la position de l'objet.
- La deuxième est l'imagerie confocale parallèle. Un faisceau est émis, concentré par une lentille, va atteindre l'objet puis être projeté vers un récepteur qui filtrera

45 grâce à un sténopé (filtre avec un seul petit trou) les faisceaux provenant d'autres plans.

Quelle que soit la technologie, les données analogiques continues (dents ou tissus du patients) seront converties à l'aide du scanner en données numériques sous forme de nuage de points.

L'empreinte optique présente plusieurs avantages (54):

- Une fois rôdé à l'exercice, elle permet un gain de temps pour l'équipe soignante.
- Elle facilite la transmission des données au laboratoire sans risque d'altération lors du transport.
- En cas de défaut sur une empreinte, celle-ci peut être corrigée sans nécessiter de la recommencer en intégralité.
- Elle offre une grande précision d'enregistrement.
- Elle réduirait l'anxiété et les réflexes nauséux (55).
- Le confort est accru lors de la prise d'empreinte (56), ce qui peut se révéler bénéfique pour la prise d'empreintes sur des patients ayant subi une chirurgie importante et dont les tissus sont en cours de cicatrisation.

Les caméras optiques sont indiquées pour les empreintes intra-orales. Elles ont la possibilité d'enregistrer la position d'implants à l'aide de transferts spécifiques (scan-post) permettant de retranscrire la position implantaire dans le modèle virtuel. Et elles peuvent aussi être utilisées pour la réalisation d'empreintes extra-orales pour la réalisation d'épithèses (57).

- Les scanners faciaux

Les scanner faciaux permettent la prise d'empreintes numériques en trois dimensions. Trois technologies différentes peuvent être employées pour l'acquisition de ces empreintes faciales, la stéréophotogrammétrie, le balayage laser ou la projection de lumière structurée. Ces techniques d'empreintes 3D sont classées en deux catégories, les méthodes passives, n'utilisant pas d'éclairage actif, ou les méthodes actives ayant

recours à ce type d'éclairage. Il est également possible de combiner plusieurs techniques afin d'améliorer la qualité de l'image finale (58,59)

- La stéréophotogrammétrie

Cette première technologie est dite passive. Elle repose sur le principe de la vision binoculaire en représentant un objet en trois dimensions à partir d'images en deux dimensions. Elle consiste à estimer les coordonnées 3D de points sur un objet ou une personne, grâce à l'utilisation de deux ou plusieurs caméras ayant des angles différents (60). Certains paramètres étant connus (distance entre les caméras, distance entre les caméras et l'objet) un logiciel pourra par triangulation calculer les coordonnées 3D de l'objet. On obtiendra l'image en 3D sous forme d'un nuage de points, chaque point ayant des coordonnées dans les trois plans de l'espace (x,y,z). Plus il y aura de points, plus la qualité finale de l'empreinte sera élevée, mais cela augmentera le temps d'acquisition et de traitement des données. La stéréophotogrammétrie peut également être active lorsqu'on y ajoute un système de projection de lumière structurée pour augmenter la résolution de l'image finale.

Ce système est considéré par de nombreux auteurs comme une référence pour l'imagerie faciale tridimensionnelle tant il est précis, fiable, avec une vitesse d'acquisition élevée et la possibilité d'enregistrer une surface étendue (jusqu'à 360°) (61).

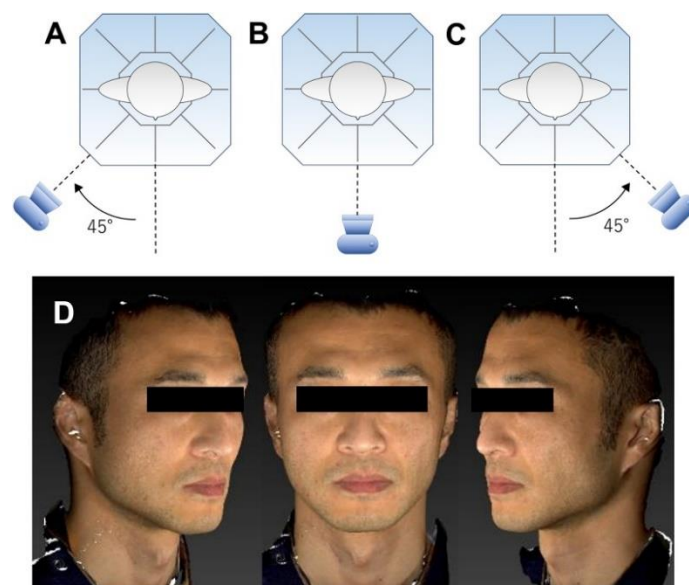


Figure 13 : Acquisition d'une image par stéréophotogrammétrie (62)

- La projection de lumière structurée (63)

Avec cette deuxième technique dite active, une lumière structurée au motif connu (généralement des bandes verticales) est projetée sur la surface de l'objet à l'aide d'un projecteur, puis déformée par la morphologie de l'objet. Ensuite, cette lumière structurée déformée est enregistrée par une ou plusieurs caméras ayant un angle de vue différent du faisceau lumineux incident. Enfin, le principe de triangulation est utilisé pour calculer les coordonnées 3D de l'objet et obtenir un nuage de points. Son principe ressemble donc à la stéréophotogrammétrie, à la seule différence qu'un projecteur est employé. En revanche, la surface d'acquisition est réduite en comparaison à cette dernière technique, il est donc nécessaire de réaliser plusieurs enregistrements lorsqu'une zone étendue doit être scannée.

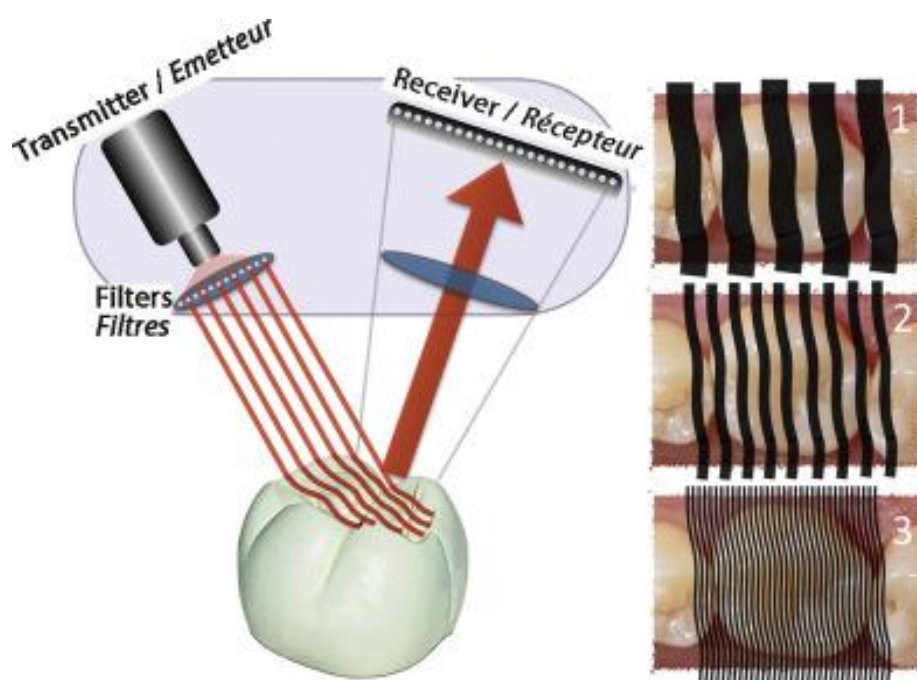


Figure 14 : Système de projection de lumière structurée (64)

- Le balayage laser

Cette troisième technologie aussi dite active, fonctionne en projetant des faisceaux laser de classe 1 (sans danger pour les yeux du patient), le faisceau sera réfléchi par le visage et enregistré par une caméra placée à une distance connue du visage et du

laser. Ensuite, grâce à un système de triangulation, les coordonnées du visage seront enregistrées sous forme de nuage de points dans les 3 plans de l'espace (61).

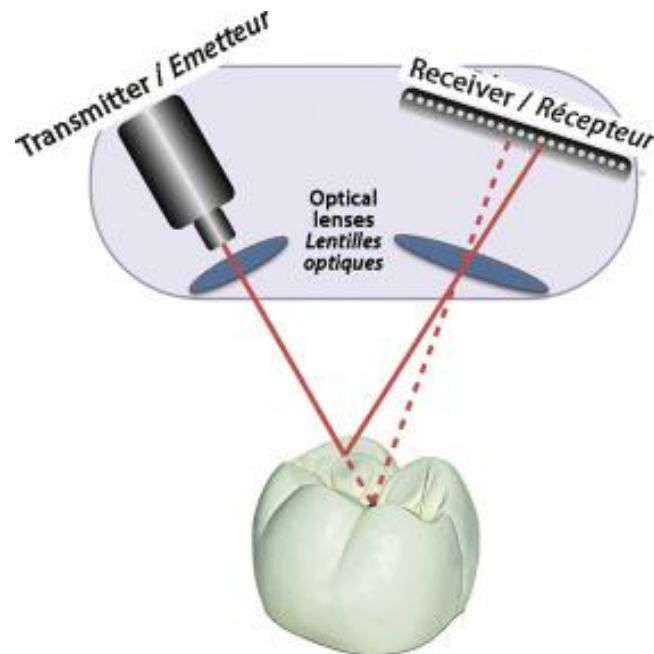


Figure 15 : Acquisition par balayage laser (64)

Ces différentes techniques permettent toutes d'obtenir une empreinte faciale numérique fiable, de bonne qualité. La prise d'empreinte en elle-même peut se faire en moins d'une minute (pour la stéréophotogrammétrie et les scanners à lumière structurée), les systèmes à balayage laser ayant un temps d'acquisition plus long.

En revanche certains critères sont à prendre en compte lors de leur utilisation. La position du patient devra être stable et strictement définie par rapport aux appareils d'enregistrement, ainsi un temps d'étalonnage important est à prévoir avant chaque acquisition. Le transfert et traitement des données est chronophage (jusqu'à 30 minutes par patient). Des artefacts peuvent être causés par les cheveux et la barbe notamment, les zones orificielles (fosses nasales, conduits auditifs et cavité buccale) sont complexes à enregistrer (65). Et enfin ces techniques sont encore très coûteuses et ne sont pas transportables car très volumineuses ce qui a tendance à limiter leur utilisation à l'heure actuelle (61).

1.2.3. La conception assistée par ordinateur

Les données acquises par le maillon précédent de cette chaîne numérique de CFAO seront donc représentées sous forme de nuage de points, ou directement traitées et

enregistrées au format DICOM pour les imageries médicales. S'en suivra un transfert de ces données au logiciel de CAO qui les traitera pour permettre leur représentation en 3D à l'écran.

- Le traitement des données

Les nuages de points acquis ne sont généralement pas exploitables immédiatement. Un logiciel dédié permettra l'élimination des points aberrants, la fusion de zones de chevauchement. Un filtrage du nombre de points en fonction de la topographie de la zone enregistrée est effectué avec une diminution du nombre de points dans les parties à faible courbures et une densification des points au niveau de zones à la topographie complexe (66).

Ce traitement aura pour effet d'augmenter la précision de l'enregistrement final en évitant un risque d'erreurs lié aux points aberrants, la taille du fichier sera diminuée sans perdre en qualité permettant un traitement des données plus rapide.




Figure 16 : Traitement des nuages de points (66)

- Le post-traitement des données

Une fois les données traitées, un post-traitement va pouvoir être effectué pour convertir des données géométriques discrètes (nuage de points) en un modèle géométrique numérique et donc permettre la création du maître modèle virtuel à l'écran. Pour ce faire, le logiciel de post-traitement utilise le modèle STL pour STéréo-Lithography ou Standard Tessellation Language, c'est le modèle géométrique le plus utilisé en CFAO dentaire (48). Les points du nuage vont être reliés entre eux pour former un ensemble polygonal formé de facettes triangulaires planes. Les points étant reliés par des droites

et non des courbes, la conversion au format STL induira forcément une légère approximation de la morphologie réellement enregistrée. Plus il y aura de points enregistrés lors de l’empreinte tridimensionnelle, plus cette approximation s’approchera de la réalité morphologique.

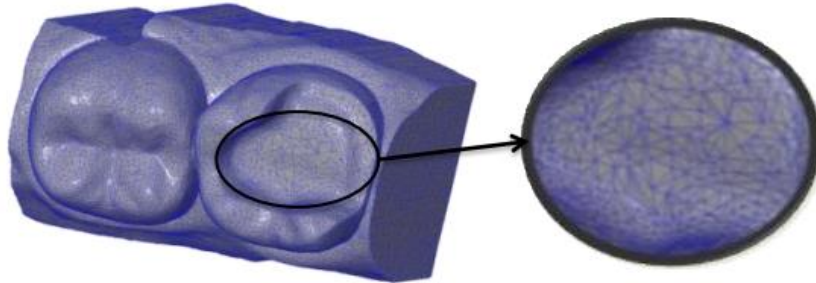


Figure 17 : Maître modèle format STL (48)

- La phase de conception

Une fois le maître modèle obtenu, la conception du modèle de la pièce prothétique va pouvoir débuter. Cette étape sera le plus souvent réalisée au laboratoire par un prothésiste formé à la conception assistée par ordinateur. L’utilisation d’une banque de modèles pré-enregistrés est employée dans la conception de prothèses fixées. Ces modèles peuvent être déformés afin d’être ajustés aux limites prothétiques voulues.

La conception de la pièce peut être réalisée avec le modèle STL comme lors de la phase de post-traitement, cependant le maillage polygonal utilisé par le modèle STL se basera sur une approximation au niveau des surfaces courbes. Plus on augmentera le nombre de triangles composant le maillage, plus la représentation du modèle de CAO sera précise, mais cela augmente également la taille du fichier, rendant son transfert et sa lecture compliqués. Un équilibre entre précision et volume du fichier est donc indispensable (67).

Le modèle NURBS, pour Non-Uniform Rational B-Splines, peut également être utilisé. Il est basé sur un ensemble de fonctions mathématiques. Le modèle sera constitué d’un ensemble de polynômes pondérés permettant d’avoir une continuité en courbures

(48). Cela lui permettra de réaliser des formes plus complexes, d'obtenir une surface plus lisse et biomimétiques (68).

- Les formats de fichiers utilisés en impression 3D

Une fois la phase de conception terminée, un fichier est généré par le programme de CAO, il représente le produit final de la phase de modélisation. Ce fichier est ensuite transféré au logiciel de fabrication assistée par ordinateur. De nombreux formats de fichiers existent pour l'impression 3D, avec chacun leurs avantages et inconvénients. Nous évoquerons les 4 formats les plus communs à l'heure actuelle (69).

- Le format STL

Comme décrit précédemment, le format STL est le plus utilisé à l'heure actuelle en impression 3D. Il permet d'encoder la géométrie de l'objet à l'aide de la « tessellation » qui consiste à représenter la surface de l'objet à l'aide de très petits triangles ou facettes. Ces informations sur les facettes seront stockées dans un fichier à l'aide du codage STL ASCII ou le codage STL binaire. Le codage binaire étant plus compact il permet la diminution de la taille du fichier, c'est donc cette version qui sera privilégiée en impression 3D.

Le format STL présente l'avantage, d'être universel, pris en charge par la quasi-totalité des imprimantes 3D et de nombreux logiciels traitent ce format.

En revanche il possède quelques inconvénients, notamment la taille des fichiers qui peut être excessive, plus on voudra augmenter la précision de l'impression, plus il faudra diminuer la taille des facettes et augmenter leur nombre, avec pour conséquence une augmentation importante de la taille du fichier. De plus, ce format ne permet pas l'utilisation de plusieurs couleurs ou plusieurs matériaux (67).

- Le format OBJ

Ce format est aussi très utilisé en impression 3D. Il prend en charge à la fois les maillages polygonaux par facettes triangulaires du modèle STL mais il donne

également la possibilité d'utiliser des courbes et surfaces lisses du modèle NURBS. Ce format permet aussi d'imprimer un objet ayant plusieurs couleurs et différentes textures, ces informations seront contenues dans un second fichier à l'extension « .MTL » (69). Le fait d'avoir deux fichiers séparés peut conduire à la perte de données lors de leur transfert d'un opérateur à un autre.

- Le format 3MF

Le format 3MF pour 3D Manufacturing Format est un projet open-source développé par un consortium fondé par Microsoft en 2015. Cette association comprend de nombreux grands acteurs du domaine de la CFAO tels que Dassault Systems, Materialize, Siemens, Autodesk et bien d'autres encore.

Ce format présente de nombreux avantages :

- Il permet l'utilisation de plusieurs couleurs et plusieurs matériaux et textures dans un seul et même fichier.
- Il utilise des facettes triangulaires comme le format STL mais de manière beaucoup plus économe en termes de volume de fichier. Par exemple un même objet peut être représenté plusieurs fois dans le même fichier en utilisant le même maillage et donc sans doubler la taille du fichier.
- Son accès est totalement gratuit.

- Le format AMF

Introduit pour la première fois en 2011, le format AMF pour Additive Manufacturing File Format, également nommé STL 2.0 à cette époque, a été créé dans le but de palier aux limitations dues au format STL et à terme le remplacer. Le format AMF a

récemment été approuvé par la norme ISO/ASTM 52915:2020 qui spécifie les exigences de préparation, d'affichage et de transmission de ce format (70).

Ce format possède plusieurs évolutions par rapport au format STL (71) :

- Il permet une plus grande précision d'impression. Cela peut se révéler utile pour l'impression de pièces complexes comme c'est le cas dans le domaine médical.
- Il permet l'utilisation de facettes triangulaires courbées, cela permet de décrire des courbes sans avoir besoin d'utiliser un grand nombre de triangles non courbés et donc de réduire la taille du fichier.
- Il peut inclure plusieurs pièces ou sous-ensembles dans le même fichier.
- Plusieurs matériaux peuvent être pris en compte dans le même fichier, permettant la réalisation de structures complexes.
- Plusieurs couleurs peuvent être prises en charges par le même fichier, y compris des dégradés de couleurs.
- Des données complémentaires sont prises en charge dans un fichier XML, pour transmettre des informations importantes (résolution, historique des versions...) tout au long du procédé de CFAO.
- Le format est rétro-compatible avec le format STL.
- Il est adapté à l'ajout de nouvelles fonctionnalités, ce qui lui permettra d'évoluer avec les avancées technologiques.

Le principal défaut de ce système vient de sa faible adoption par les industriels à l'heure actuelle et donc peu de logiciels sont capables de prendre en charge correctement ce format. Et le format 3MF étant développé en association avec un grand nombre de ces mêmes industriels, celui-ci risque de concurrencer le format AMF.

1.2.4. La fabrication assistée par ordinateur

Une fois le fichier transmis au logiciel de FAO, un traitement des données en trois étapes sera effectué par ce logiciel pour permettre l'utilisation des données par l'usineuse ou l'imprimante 3D (48).

- Le pré-traitement des données

Il permet d'associer au modèle des données techniques liées à son usinage telles que les spécifications du bloc de matériau à employer, la vitesse de coupe, la vitesse de déplacement de l'outil.

- Le traitement des données

C'est l'étape qui permet d'établir le processus d'usinage. Il comprendra un ensemble de séquences d'usinage, chaque séquence correspond à un groupe de trajectoires que l'outil effectuera. Ces séquences sont combinées avec les données de pré-traitement.

- Le post-traitement des données

Cette étape permettra l'interprétation du programme d'usinage par la machine à commande numérique. En effet, les fichiers provenant des logiciels de FAO ne sont pas assimilables par la machine-outil en l'état. Le plus souvent, ces fichiers seront convertis en G-Code, un format issu de la norme ISO 6983 et exploitable par la plupart des machines à l'heure actuelle.

Une fois le fichier envoyé à la machine-outil à commande numérique, le procédé de fabrication de l'objet pourra débuter. Il existe deux types de procédés de fabrication différents, la fabrication dite soustractive, plus communément appelée usinage et la fabrication additive également appelée impression 3D par abus de langage.

- Méthode de fabrication soustractive

Cette méthode est basée sur l'usinage CNC (pour Commande numérique par Calculateur). Cette technique consiste à déplacer un outil, généralement une fraiseuse à 3 ou 5 axes selon la précision requise, afin de retirer de la matière dans un bloc de matériau brut jusqu'à obtenir l'objet correspondant au modèle CAO.

Ce procédé de fabrication est très développé dans l'industrie, mais également dans le secteur médical où il apporte bon nombre d'avantages dans la réalisation de dispositifs médicaux sur mesure. Les pièces usinées peuvent avoir une précision de 5 à 20 μm

pour les prothèses dentaires (72). Un grand nombre de matériaux différents peuvent être usinés, que ce soit des pièces métalliques, en céramique, du bois, du plastique et les propriétés mécaniques de la pièce usinée sont excellentes.

- Méthode de fabrication additive

La notion de fabrication additive désigne l'ensemble des procédés de fabrication permettant la réalisation d'objets par ajout de matière en couches successives. C'est en 1984 que le premier brevet concernant la fabrication additive fut déposé par les français Jean-claude ANDRE, Olivier DE WITTE, et Alain LE MEHAUTE. La même année, l'américain Chuck HULL déposera le brevet sur la première technique d'impression tridimensionnelle : la stéréolithographie. Cette technologie sera développée par un des leaders de la fabrication d'imprimantes 3D, 3D Systems et sera à l'origine du nom du format de fichier .stl utilisé en CFAO (73).

Selon la norme ISO 17296-2 :2015, il existe 7 procédés de fabrication additive, chacun ayant ses avantages et inconvénients et utilisant des matériaux différents (74).

- Fabrication soustractive ou additive, quelle technologie choisir ?

A l'heure actuelle la fabrication soustractive, plus ancienne et donc plus largement utilisée par les industries ne peut être remplacée par les procédés de fabrication additive, elle confère encore une précision supérieure aux imprimantes 3D, et les pièces usinées possèdent de meilleures propriétés mécaniques (75).

La fabrication additive possède néanmoins de nombreux atouts (75):

- Elle permet la réalisation de pièces complexes impossibles à usiner (creuses, à fortes contre-dépouilles...).
- Sa prise en main est plus simple qu'une usineuse qui nécessite la présence d'un technicien qualifié.
- Les délais de fabrication sont plus courts.
- Le coût sera généralement plus faible mais cela dépend également du volume de pièces à fabriquer. Pour de petites quantités (moins de 10), la fabrication

additive sera préférable, pour de plus grandes quantités l'usinage sera plus intéressant.

- Elle limite la quantité de déchets produits lors de la fabrication.

Nous pouvons donc parler de complémentarité entre ces deux grandes techniques de FAO, chacune apportant avantages et inconvénients selon la complexité de la pièce à réaliser, les matériaux employés ou la quantité désirée.

1.3. Synthèse

- **La prothèse maxillo-faciale vise à réhabiliter les pertes de substances du massif facial. Elles peuvent être induites par une étiologie carcinologique, congénitale, traumatique ou infectieuse.**
- **La prise en charge est complexe en raison des difficultés inhérentes aux étendues des pertes de substances, aux effets secondaires liés aux traitements et à l'état psychologique du patient.**
- **Il existe 2 grands types de PMF. Les prothèses extra-orales composées des prothèses nasales, auriculaires, oculo-palpébrales et les prothèses de grandes étendues. Les prothèses intra-orales comprenant les prothèses mandibulaires, linguales, vélo-palatines et les obturateurs palatins.**
- **Une chaîne de CFAO est composée de 4 maillons indispensables. L'équipement de numérisation 3D, le logiciel de CAO, le logiciel de FAO et l'équipement de fabrication à commande numérique.**
- **Il existe 2 méthodes de fabrication en CFAO. La fabrication soustractive représentée par les usineuses à commande numériques et la fabrication additive comprenant 7 procédés de réalisation différents.**

L'objectif de ce travail est d'explorer les différentes possibilités offertes par la CFAO lors de la planification chirurgicale en chirurgie maxillo-faciale mais également dans la conception de prothèses maxillo-faciales. Nous décrivons les avantages apportés par ces technologies face aux méthodes conventionnelles, mais également leurs limites actuelles.

2. La planification chirurgicale assistée par ordinateur

La planification chirurgicale assistée par ordinateur est de plus en plus utilisée en chirurgie maxillo-faciale à travers le monde. Cette technologie met à disposition du praticien de nombreux outils l'aidant dans sa prise de décision mais aussi lors du geste chirurgical.

2.1. Acquisition de l'image

La phase de planification débute par l'acquisition des données physiques du patient. Cela permet de visualiser avec précision l'anatomie du patient en trois dimensions.

Majoritairement, c'est la tomодensitométrie (TDM) à haute résolution volumique qui est choisie. Cet examen permet de visualiser de manière efficace les tissus osseux mais permet aussi l'observation des tissus mous. En cas de tumeur des VADS, une tomодensitométrie par émission de positron (TEP ou PET scan) peut être réalisée. Elle permet grâce à l'injection d'un traceur radioactif la visualisation de zone où l'activité métabolique est anormalement élevée et donc de détecter des tumeurs de manière précise. Pour la visualisation des structures osseuses maxillo-faciales, un CBCT peut également être réalisé à la place d'une TDM, son excellente résolution spatiale et sa faible dose d'irradiation en font un examen de choix dans cette situation.

En cas de nécessité de réaliser une greffe par lambeau libre osseux (de fibula généralement), une imagerie de la zone donneuse est indispensable pour préparer la planification chirurgicale. Le lambeau prélevé étant vascularisé, il est nécessaire d'avoir des connaissances concernant la situation des principaux vaisseaux et leurs éventuelles particularités anatomiques. Un angioscanner sera alors préconisé, cette technique consiste à injecter un produit de contraste iodé dans les vaisseaux sanguins pour permettre leur visibilité lors de l'examen radiologique. Selon Alolabi et coll, la réalisation de cet examen en préopératoire est nécessaire pour garantir la sécurité du patient et la réussite de l'intervention (76).

La réalisation d'une imagerie par résonance magnétique (IRM) peut également être recommandée. Elle permet une observation plus précise d'une éventuelle invasion

tumorale et des tissus mous environnants (77). De plus, c'est un examen non irradiant pour le patient. Les données de l'IRM peuvent être fusionnées informatiquement à celle d'une TDM, d'un CBCT ou même d'un PET scan. La mise en commun de ces deux imageries permet de combiner les avantages du scanner, pour la visualisation des bases osseuses et de L'IRM, pour l'observation de l'invasion tumorale et la visualisation des tissus mous environnants. L'utilisation de la superposition de ces imageries pourrait ainsi permettre une meilleure définition des limites tumorales et donc limiter le risque d'avoir une marge osseuse non saine après résection (78).

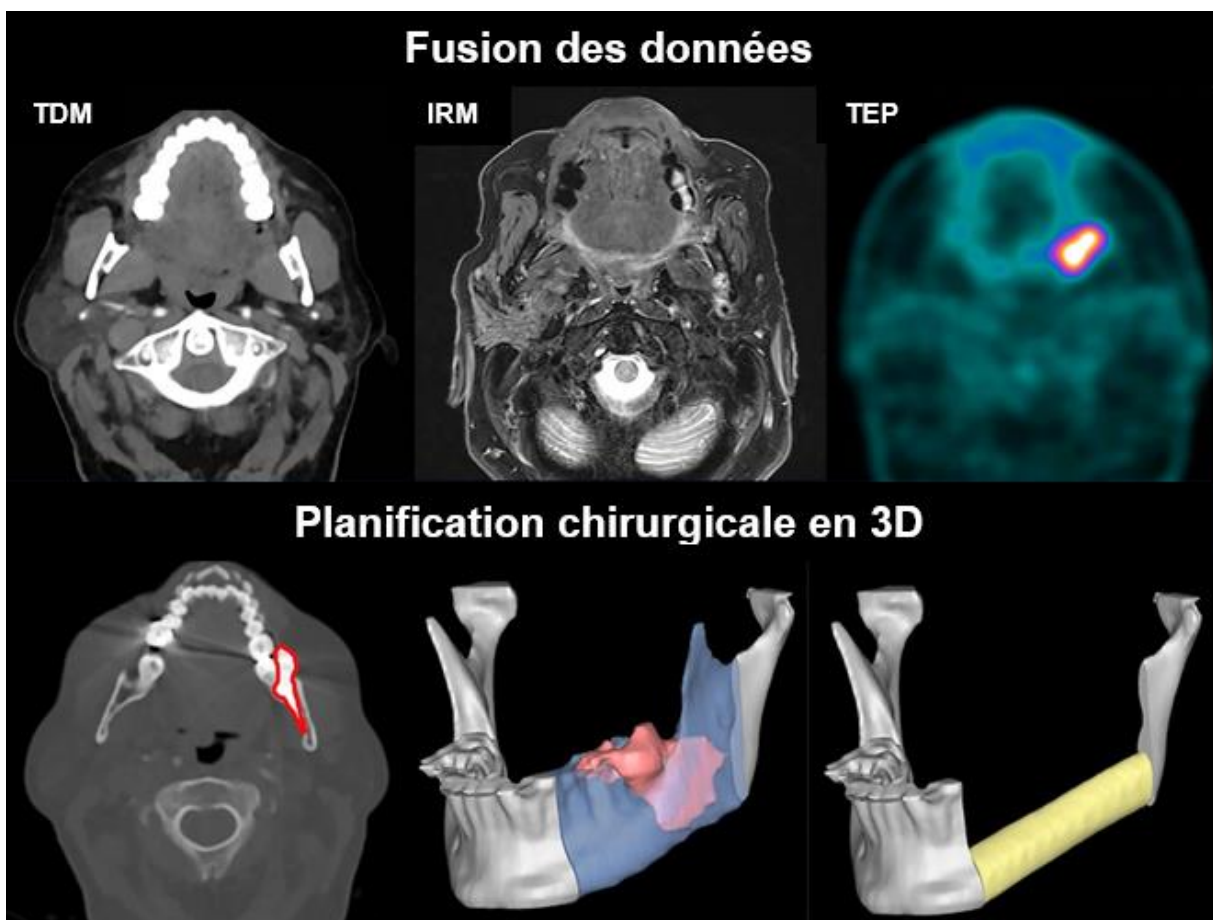


Figure 18 : Exemple d'un cas de fusion des données de TDM-IRM-TEP puis planification chirurgicale (78)

Quelle que soit la technique d'imagerie utilisée, elle sera enregistrée au format DICOM puis transmise à un opérateur pour la réalisation de la planification. En raison des coûts élevés du matériel de CFAO et des avancées technologiques dans ce domaine rendant le matériel rapidement obsolète, cette étape est souvent réalisée par un sous-

traitant. Celui-ci possède toutes les technologies nécessaires et le personnel formé dans le domaine de la CFAO (79). Dans cette situation, le fichier contenant l'imagerie médicale est transmis par messagerie sécurisée au sous-traitant pour la phase de planification et conception assistées par ordinateur.

2.2. Traitement des données et planification chirurgicale

2.2.1. Logiciel de planification chirurgicale

L'imagerie médicale du patient au format DICOM est transmise au logiciel de CFAO, un traitement des données va être effectué et générer un modèle en 3D de l'anatomie du patient en les convertissant au format STL généralement.

Le logiciel réalise une segmentation afin d'isoler la zone d'intérêt (80). Grâce à leurs différences de densités, les structures osseuses vont ainsi pouvoir être séparées des tissus mous. Cela permet une meilleure visibilité des particularités anatomiques et facilite la délimitation des zones de résection. Ensuite un maillage polygonale est réalisé à partir des voxels de l'imagerie médicale et le maître modèle en 3D est généré après post-traitement et élimination des artéfacts. Ce modèle va ensuite pouvoir servir de base de travail pour la planification chirurgicale et la conception de guides chirurgicaux ou plaques de fixation.

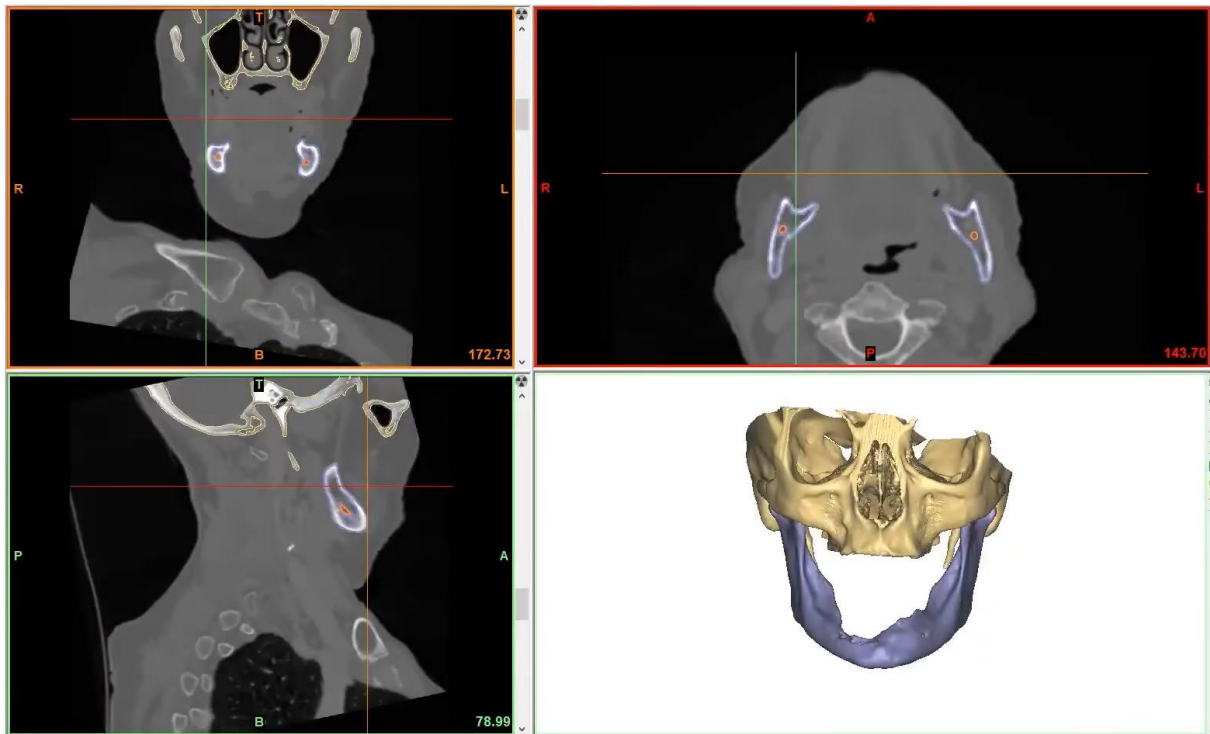


Figure 19 : Traitement des données d'imagerie médicale et isolation des structures osseuses (81)

Le logiciel Pro plan CMF® (Materialise, Louvain, Belgique) est un logiciel spécialisé dans la planification assistée par ordinateur de chirurgies maxillo-faciales largement utilisé à travers le monde. Il permet de réaliser toutes les étapes de planification, de la génération du modèle 2D ou 3D, jusqu'à l'exportation du fichier vers une imprimante 3D. De plus, une mise en relation via téléconférence des équipes de chirurgiens avec des ingénieurs médicaux formés à la manipulation du logiciel est réalisée pour décider des zones de résection, de la conception de guides chirurgicaux et modèles anatomiques.

2.2.2. La planification chirurgicale et prothétique

- Indications

L'étape de planification est indiquée en cas de chirurgies complexes, c'est le cas notamment lors d'exérèses tumorales suivies de reconstructions chirurgicales et prothétiques. En cas de pertes de substances conséquentes, une reconstruction par

greffe d'un lambeau libre osseux est le traitement de choix. La greffe de fibula est aujourd'hui le gold standard dans les reconstructions de mandibulectomies (82), mais peut aussi être employée pour les reconstructions maxillaires. Le lambeau libre de fibula présente plusieurs avantages. Sa haute qualité d'os corticale, son volume adéquat et son faible taux de résorption osseuse en font un excellent support implantaire (83). Il possède également de larges vaisseaux sanguins et la possibilité d'inclure la peau et les tissus musculaires avec l'os (84). Les difficultés lors de chirurgies d'exérèse puis lors de la reconstruction par lambeaux libres osseux sont multiples. Il y a tout d'abord la délimitation de la tumeur pour une résection complète tout en conservant un maximum de tissus sains. Mais aussi le prélèvement, la mise en forme du lambeau puis son positionnement exact au niveau du site receveur. La planification assistée par ordinateur va permettre d'anticiper ces difficultés pour permettre une prise en charge optimale du patient.

- La planification des ostéotomies

Lors d'une réunion pluridisciplinaire entre les équipes médicales et les ingénieurs biomédicaux, la prise en charge chirurgicale est planifiée. La zone de résection sera définie selon la nature de l'atteinte osseuse. En cas de cancer des VADS, une marge de sécurité d'un centimètre de part et d'autre de la tumeur est à prévoir pour limiter le risque de récurrence (85).

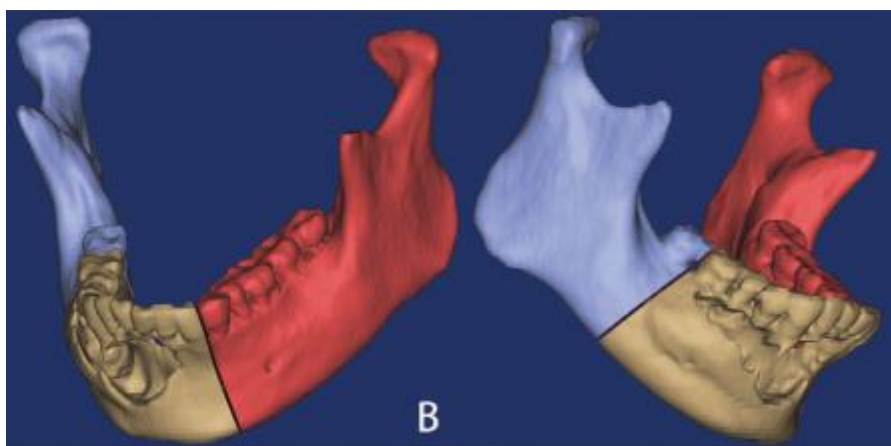


Figure 20 : Délimitation des zones de résection (84)

Ensuite, lorsqu'une reconstruction chirurgicale est prévue, la mise en forme et les ostéotomies de la fibula (parfois os iliaque ou scapula (82)) sont réalisées virtuellement afin de remplacer la partie réséquée tout en conservant une forme la plus naturelle possible. Pour ce faire plusieurs solutions existent :

- Lorsque l'anatomie avant exérèse chirurgicale reste correcte, la forme du greffon est superposée aux structures osseuses préopératoires (84).
- Lorsque les structures osseuses préopératoires ne sont plus exploitables et que l'hémimandibule controlatérale est saine, il y a possibilité grâce au logiciel de dupliquer par effet miroir cette partie saine sur la zone à réséquer puis planifier la forme du greffon par rapport à ce modèle (86).
- Lorsque les structures osseuses ne sont plus exploitables, que la lésion s'étend au niveau de la symphyse mandibulaire, ou qu'il s'agit d'une reconstruction secondaire à une mandibulectomie de large étendue, il y a possibilité d'utiliser des modèles virtuels de mandibules basées sur des normes afin de recréer l'anatomie la plus correcte possible (87).

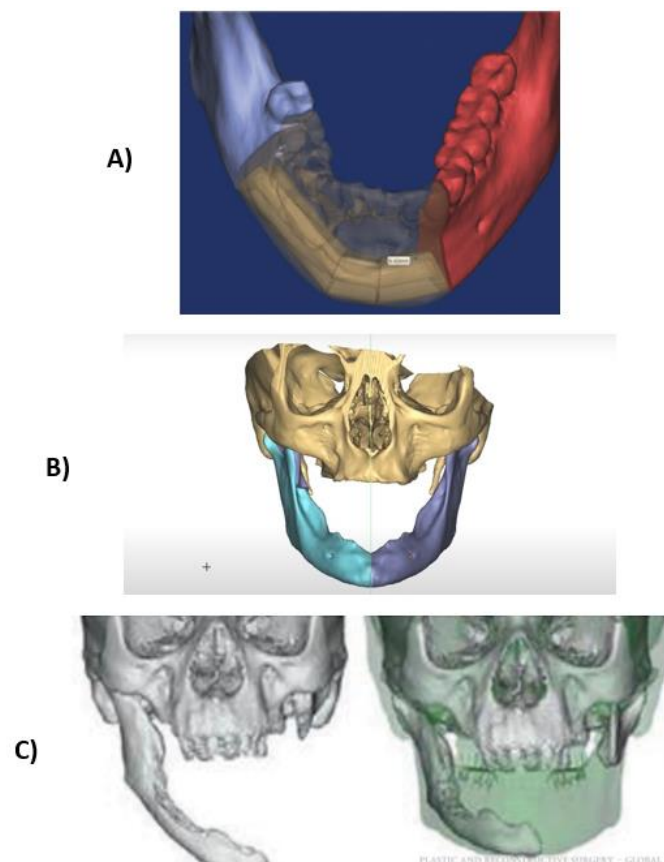


Figure 21 : A) Positionnement du greffon sur les structures osseuses préopératoires (84). B) Utilisation de l'hémimandibule saine par effet miroir (81). C) Utilisation d'un modèle virtuel (87).

La longueur et les axes des ostéotomies seront donc directement dépendants de la finalité prévue par la planification.

- La planification prothétique

Il est aujourd'hui largement admis qu'une réhabilitation par prothèse implanto-portée est la solution de choix. Les implants dentaires permettent d'augmenter les capacités masticatoires et la phonation (88). En dépit de ses bienfaits sur la qualité de vie du patient, la pose d'implants n'est que rarement réalisée à la suite de chirurgies maxillo-faciales.

Trois raisons principales affectent ce taux de réhabilitation (83) :

- Le risque d'ostéonécrose dû à une radiothérapie adjuvante.
- Un positionnement des segments osseux du greffon ne permettant pas une restauration fonctionnelle.
- La réticence des patients à subir une nouvelle intervention chirurgicale.

La planification chirurgicale pourrait faciliter les réhabilitations implantaire à la suite de chirurgies résectrices et reconstructrices. En effet, il est possible de réaliser une planification implantaire simultanément avec la planification chirurgicale. Les segments osseux sont virtuellement positionnés dans une situation idéale pour la réhabilitation prothétique future. Ensuite, le fichier contenant la reconstruction virtuelle est exporté dans un logiciel de planification implantaire (Par exemple Simplant Pro, (Materialise, Louvain, Belgique)). Les implants sont placés à l'aide du logiciel directement dans le greffon et en fonction des dents antagonistes (88).

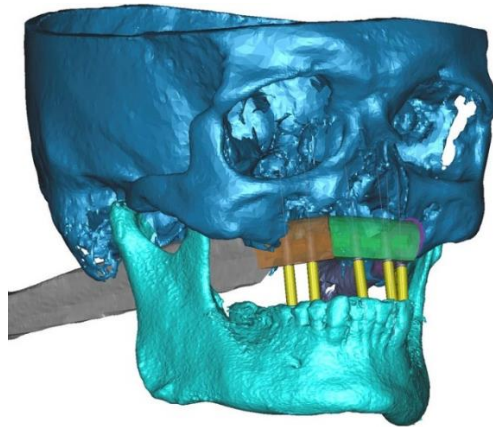


Figure 22 : Planification implantaire sur un segment de fibula lors d'une reconstruction maxillaire (88)

Les implants sont ensuite placés dans la fibula lors du prélèvement du greffon à l'aide de guides implantaires intégrés aux guides de coupe (83). Cette technique a plusieurs avantages :

- Elle évite une intervention chirurgicale secondaire.
- Les implants sont positionnés dans un os non irradié, avant les séances de radiothérapie post-opératoire lorsqu'elle est indiquée. Cela permet une ostéointégration de l'implant avant la radiothérapie, ce qui limite le risque d'ostéoradionécrose (89).
- Les réhabilitations prothétiques peuvent être mises en place plus rapidement après l'opération.

A l'heure actuelle les restaurations prothétiques sont réalisées secondairement à la chirurgie, une fois la cicatrisation terminée. Ce nouvel outil pourrait à l'avenir permettre une reconstruction chirurgicale orientée en fonction de la réhabilitation prothétique finale. Cela augmenterait le nombre de patients bénéficiant d'une prothèse supra-implantaire.

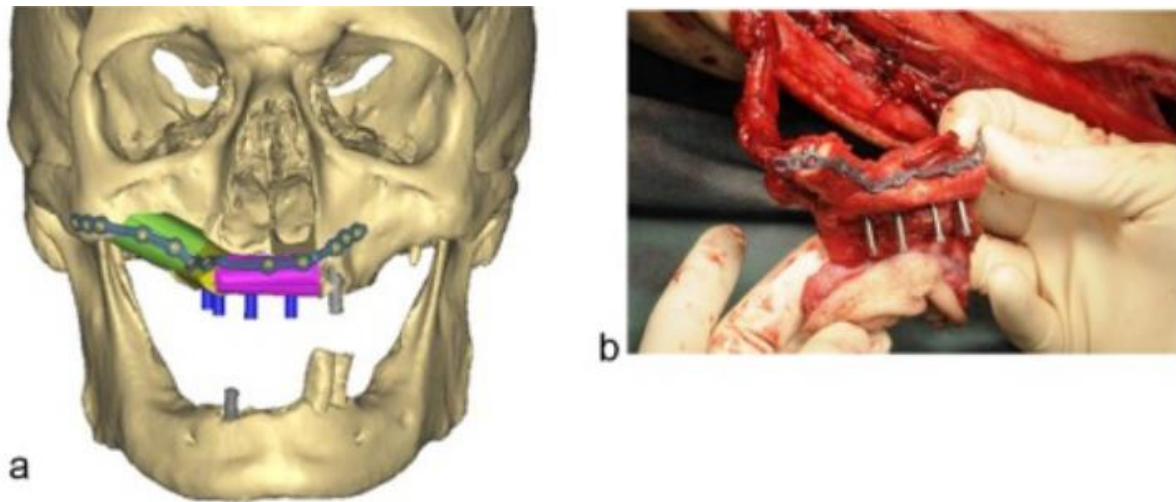


Figure 23 : Planification implantaire et chirurgicale (a) puis prélèvement du greffon après la mise en place de 4 implants (b) (83)

2.2.3. Les guides chirurgicaux

Une fois la chirurgie planifiée, les guides chirurgicaux peuvent être modélisés. Un guide chirurgical est une pièce réalisée suite à la planification des zones de résection et des ostéotomies à effectuer sur le greffon. Il est créé sur-mesure en fonction de l'anatomie du patient à partir du logiciel de conception assistée par ordinateur. Il permet de réaliser avec précision les découpes osseuses. Le guide doit s'adapter aux structures anatomiques du patient et être facile à fixer (84). Dans le cas d'une chirurgie d'exérèse avec reconstruction par lambeau libre osseux, deux guides chirurgicaux seront nécessaires.

Le premier est le guide de résection, permettant de réaliser l'exérèse chirurgicale en prenant compte des marges de sécurité en cas de tumeur. Il est composé de plusieurs trous permettant sa fixation à l'endroit choisi lors de la planification à l'aide de vis monocorticales. Une bonne fixation est primordiale pour permettre un bon ajustement et une stabilité lors de l'intervention. Il se compose également de fentes permettant la découpe de l'os en fonction de la zone et l'axe prévus.

Le second guide de coupe est destiné au prélèvement du lambeau osseux. Il est également composé de zones de fixations et de fentes permettant les ostéotomies. Il présente en revanche de plus nombreuses zones de coupe avec des axes bien

spécifiques. Cela permet, une fois les ostéotomies réalisées, de donner une forme proche de l'anatomie mandibulaire. Si la mise en place d'implants dentaires lors du temps opératoire est programmée, le guide peut également faire office de guide implantaire. Ainsi, les implants sont directement positionnés dans la fibula lors du prélèvement du greffon.

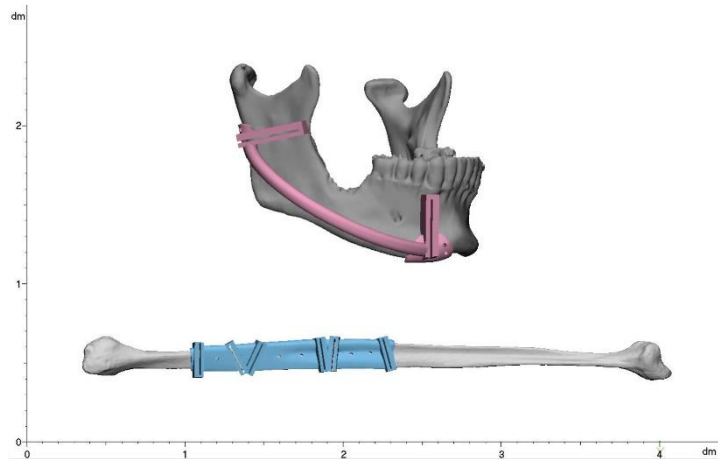


Figure 24 : modélisation de guides chirurgicaux lors d'une résection mandibulaire suivie greffe de lambeau libre de fibula (80)

Ces guides une fois modélisés en 3D sur le logiciel de CAO, pourront être exportés vers un logiciel de FAO pour les fabriquer à l'aide d'une imprimante 3D. Ces guides sont généralement réalisés en polyamide par la technique du frittage sélectif au laser (79,84,88). Ils sont ensuite stérilisés avant leur usage lors de l'opération. L'utilisation de ces guides lors d'interventions chirurgicales permet une précision accrue au niveau des coupes et du repositionnement des fragments osseux. Cela permet un gain de temps opératoire et lors de reconstruction par lambeaux libre, on note une diminution du temps d'ischémie (90).

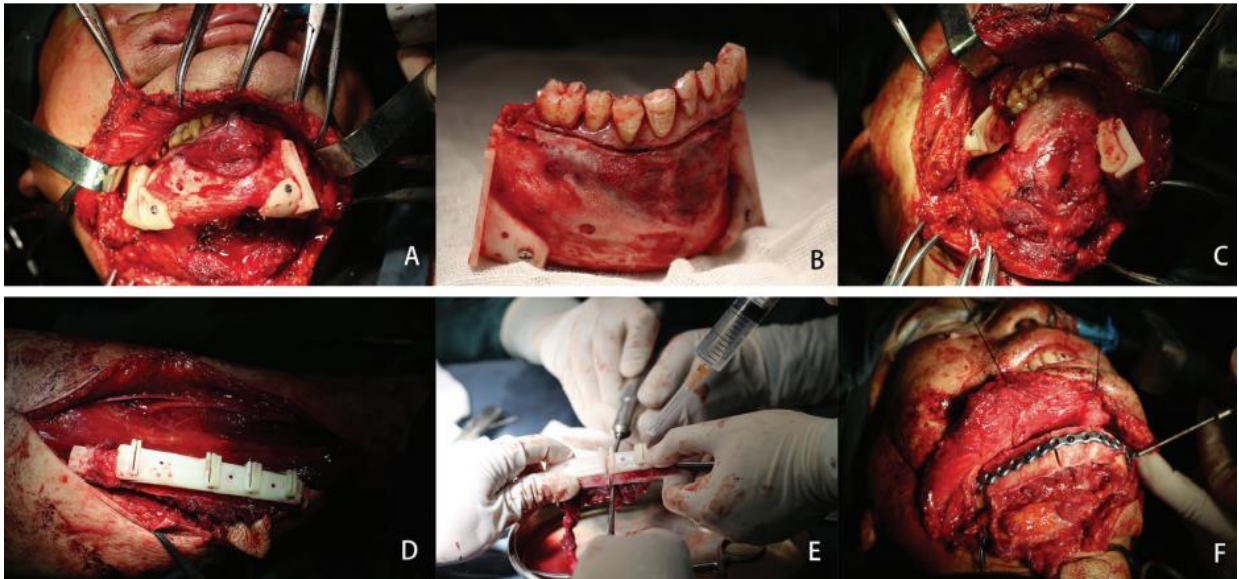


Figure 25 : Déroulé d'une intervention chirurgicale avec exérèse tumorale et reconstruction par greffe de fibula à l'aide de guides chirurgicaux (84).

2.2.4. Les plaques de fixation chirurgicales

Les plaques de fixation chirurgicales sont utilisées afin de maintenir le greffon osseux dans la position souhaitée. La mise en place de ces plaques est indispensable, elle est fixée au greffon et aux structures osseuses résiduelles à l'aide de vis monocorticales. A l'heure actuelle ces plaques en titane sont fabriquées de manière standardisée. Elles sont ensuite courbées lors de l'opération pour les adapter au plus près du greffon. La mise en forme de cette plaque de fixation est une technique complexe et chronophage. De plus, il est difficile d'obtenir une parfaite adaptation de la plaque avec les segments osseux.

Pour pallier à ces inconvénients certains praticiens ont expérimenté la réalisation de plaques de fixations par CFAO. Yang et coll. proposent une méthodologie pour la conception de ces plaques (91). Tout d'abord ils réalisent la planification d'exérèse et de reconstruction à l'aide du logiciel de CAO Materialise 3-Matic 13.0. La plaque est ensuite modélisée par rapport au modèle virtuellement reconstruit. Le trajet de la plaque est tout d'abord dessiné (A) et des trous de vis de fixation sont positionnés au niveau des segments osseux (B). Les dimensions en hauteur et en largeur sont

également définies. Une fois ces étapes terminées, la plaque est modélisée sur la zone reconstruite virtuellement (C).

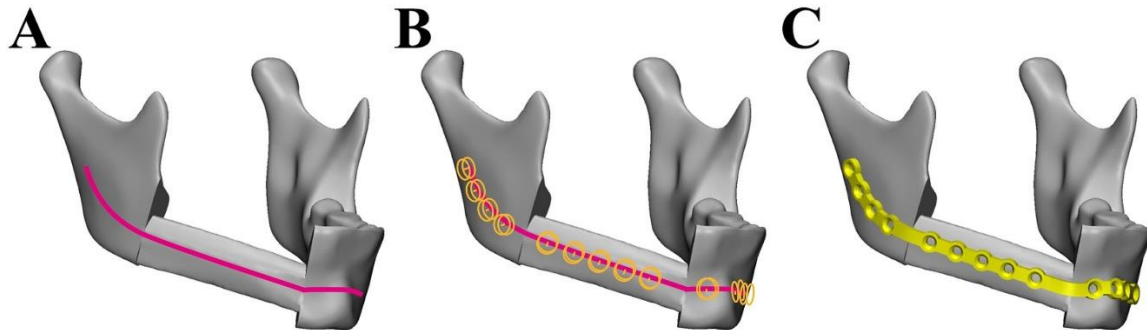


Figure 26 : modélisation d'une plaque de fixation chirurgicale (91).

A la fin de la conception, le fichier contenant le modèle de la plaque est exporté vers un logiciel de FAO pour débiter sa fabrication. Ces plaques en titane sont généralement réalisées par la méthode de fusion sélective au laser (91–93), offrant une grande précision et de bonnes caractéristiques mécaniques.

Cette technique pourrait apporter plusieurs avantages en comparaison à l'utilisation de plaques standards et courbées manuellement (94):

- Une gain de temps lors de l'intervention.
- Une précision accrue lors du placement du greffon.
- Une plus grand rigidité et une diminution des déplacements verticaux entre les fragments osseux.
- Une meilleure résistance à la fatigue due au non pré-courbage.

Ces avantages restent toutefois à confirmer par de plus larges études, les données étant à l'heure actuelle encore peu nombreuses.

2.2.5. Le modèle anatomique

Le modèle anatomique correspond à la représentation tridimensionnelle de l'anatomie du patient réalisée par prototypage rapide. Ce modèle peut représenter la situation

actuelle du patient ou bien la situation modélisée lors de la planification chirurgicale. Il est réalisé en résine par une imprimante 3D. La stéréolithographie est souvent employée pour la réalisation de ces modèles car c'est un méthode rapide et précise.

L'utilisation de modèles anatomiques est fréquente en chirurgie maxillo-faciale et se révèle être très utile (95) :

- Il permet une bonne visualisation des volumes osseux et des zones à réséquer.
- Il facilite la communication avec le patient. Il est ainsi possible de lui expliquer clairement le traitement prévu.
- Lorsque des plaques de fixation chirurgicales standards sont utilisées pour la chirurgie, le modèle anatomique pourra permettre de les pré-courber avant la chirurgie. Cela permet un gain de temps opératoire et permet un meilleur ajustement de la plaque avec les segments osseux (96).
- Les modèles anatomiques pourront également être utilisés comme outil de formation pour les futurs chirurgiens (97).



Figure 27 : Modèle anatomique réalisé par stéréolithographie utilisé pour le pré-courbage d'une plaque de fixation chirurgicale (96)

2.3. Avantages et limites de la planification chirurgicale assistée par ordinateur

Les technologies de planification assistée par ordinateur et de CFAO sont de plus en plus utilisées en chirurgie maxillo-faciale. De nombreux outils sont mis à disposition des équipes soignantes pour permettre une optimisation de la prise en charge des patients. Aujourd'hui les avantages apportés par ces technologies ont été démontrés dans de nombreuses études. Toutefois certaines limites persistent encore et expliquent leur utilisation limitée à l'heure actuelle.

- Avantages de la planification assistée par ordinateur (83,88,98–100)
 - La possibilité de déterminer les longueurs, les angulations et le positionnement des greffons en préopératoire.
 - La simplification du protocole opératoire
 - Une plus grande précision aussi bien pour l'exérèse chirurgicale que pour la reconstruction par lambeau libre osseux. Une meilleure coaptation des segments osseux lors de reconstruction chirurgicale est observée.
 - Une diminution du temps opératoire. La durée d'ischémie du greffon est raccourcie ce qui permet une réduction des complications post-opératoires.
 - La satisfaction des patients concernant le résultat esthétique final est augmentée.

- Limites de la planification assistée par ordinateur
 - Le processus de planification est très chronophage. Une à plusieurs réunions multidisciplinaires sont nécessaires pour planifier le traitement du patient et la fabrication des modèles et guides par fabrication additive nécessite plusieurs jours de travail. Seier et coll ont dans leur étude relevé en moyenne 12 jours de travail de planification et fabrication des pièces avant la possibilité de réaliser l'intervention (83). C'est le défaut majeur de cette technologie, un délais très court étant parfois nécessaire en cas de tumeurs à croissance rapide.

- Il est impossible d'avoir la certitude que les marges d'exérèse définies seront saines avant l'opération. Une sous-estimation de ces marges rendrait les guides chirurgicaux inutilisables.
- Le cout total de l'intervention est nettement supérieur à celui d'une intervention chirurgicale conventionnelle. Les technologies de planification et fabrication additive ont encore un cout élevé. Il est toutefois envisageable qu'une baisse des prix de ces technologies soit observée en raison de l'important développement de cette technologie, et la mise sur le marché d'imprimantes 3D accessibles au plus grand nombre.

Ces technologies étant récentes et en plein essor, d'autres études à plus large échelle seront nécessaires pour confirmer ou infirmer ces résultats. Les inconvénients évoqués vont sans aucun doute faire l'objet de perfectionnement à l'avenir. Il sera nécessaire de diminuer le délais entre le diagnostic et la prise en charge chirurgicale. Pour cela, un travail pluridisciplinaire accru entre personnels hospitaliers, ingénieurs médicaux et fabricants devra être instauré.

Il est également important de souligner le fait qu'une utilisation partielle des outils de planification chirurgicale est tout à fait possible. Par exemple Giovacchini et coll. ont démontré que la seule utilisation de modèles anatomiques réalisés par prototypage rapide permettait un gain de temps opératoire et une amélioration de la précision (96). Cela entraîne une réduction importante des couts en comparaison à l'utilisation de guides et plaques chirurgicales réalisés en CFAO. De plus, cela engendre une diminution du délai de prise en charge, la réalisation du modèles anatomique ne nécessitant que 2 jours de travail.

3. Les réhabilitations prothétiques

En plus de son intérêt lors de la réalisation de chirurgies maxillo-faciales, la CFAO est aujourd'hui employée de plus en plus fréquemment pour la conception de prothèses maxillo-faciales. Différentes méthodologies ont été développées afin d'assister les praticiens et prothésistes pour la réalisation de ces prothèses complexes.

3.1. Les prothèses obturatrices

Plusieurs protocoles ont été proposés ces dernières années pour la réalisation d'obturateurs palatins à l'aide de la CFAO. La conception de prothèses immédiates, transitoires et d'usage est possible avec ces outils informatiques. Il n'existe pas à l'heure actuelle de protocoles standardisés pour l'usage de la CFAO. Ainsi, plusieurs équipes de praticiens ont élaboré leurs propres protocoles. Les méthodes d'acquisition des images, les logiciels utilisés pour le design et les méthodes de fabrication pourront différer selon les auteurs. Les obturateurs sont les prothèses maxillo-faciales intra-orales les plus souvent réalisées à l'aide de la CFAO (101). L'utilisation du numérique est majoritairement partielle, les protocoles entièrement informatisés étant peu nombreux à ce jour.

3.1.1. Les prothèses immédiates

Ces prothèses sont conçues avant la chirurgie d'exérèse afin d'être insérées immédiatement après la prise en charge chirurgicale. Lors d'une conception prothétique conventionnelle, une empreinte à l'alginat est réalisée en préopératoire. Une fois celle-ci coulée par le laboratoire, les limites d'exérèse et les dents à extraire seront définies avec le chirurgien sur le modèle en plâtre. Le laboratoire peut ensuite concevoir la prothèse en tenant compte des limites définies sur le modèle. La prothèse immédiate est rebasée à l'aide de silicone ou de résine lors de son insertion prothétique pour permettre une adaptation optimale.

- Acquisition de l'image et traitement des données

Ce sont les imageries médicales réalisées en préopératoire pour la visualisation de la zone opératoire qui sont majoritairement utilisées pour la conception d'obturateurs immédiats.

Les tomodensitométries, IRM ou CBCT sont donc réalisés en préopératoire, puis enregistrés au format DICOM. L'utilisation de données fusionnées de scanner et IRM pour la réalisation d'un obturateur est la technique de choix afin d'avoir la meilleure précision possible (102).

Callahan et coll. ont expérimenté, lors de la fabrication d'un obturateur immédiat par CFAO, la prise d'une empreinte optique intra-orale. L'enregistrement s'est toutefois révélé non exploitable en raison de la lésion tumorale empêchant une prise d'empreinte précise et complète (103).

Les données sont ensuite transférées vers un logiciel de conception assistée par ordinateur. Le logiciel Mimics (Materialise, Louvain, Belgique) est le plus utilisé à l'heure actuelle pour la conception de prothèses maxillo-faciales par CFAO (57). Il existe cependant d'autres logiciels, dont certains en libre accès comme 3D Slicer, ITK-SNAP ou encore Slic3r. Le logiciel permet la planification chirurgicale puis la modélisation 3D de la prothèse. La zone d'exérèse est délimitée sur le modèle 3D par les chirurgiens.

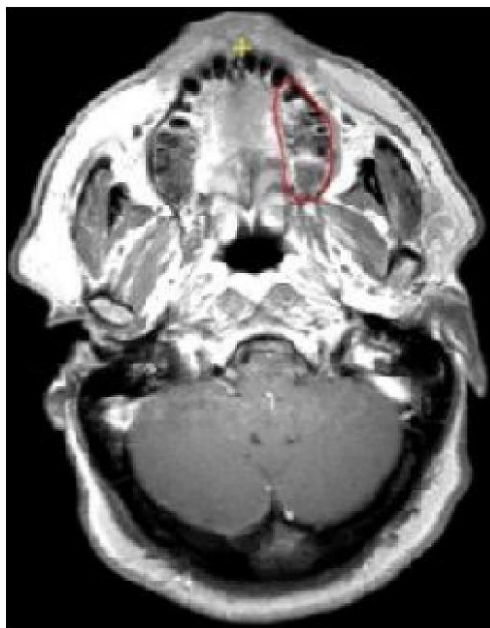


Figure 28 : Délimitation tumorale à l'aide de la fusion des données du scanner et de l'IRM (104).

- Conception et fabrication de la prothèse

Une fois l'étape de planification chirurgicale réalisée, la conception prothétique sur le logiciel de CAO peut débuter. Les obturateurs immédiats conçus par CFAO sont majoritairement réalisés en méthode directe. Cela signifie que la prothèse est entièrement réalisée numériquement puis imprimée en 3D par prototypage rapide.

L'obturateur immédiat est donc réalisé à partir du même modèle numérique que celui utilisé pour la simulation chirurgicale. Il sera ainsi adapté à la perte de substance post-résection. Avec le logiciel de CAO, il est possible d'associer les données acquises par imagerie médicale avec une empreinte des dents du patient (104). Cette empreinte conventionnelle peut être réalisée en préopératoire puis scannée. Cela permettra d'ajuster l'obturateur immédiat en fonction des dents restantes du patient et favoriser sa rétention. Une sous-estimation des limites de l'obturateur peut être faite pour ensuite permettre son adaptation finale par rebasage lors de l'insertion prothétique (105). On évitera ainsi les difficultés lors de l'insertion de l'obturateur dans la zone réséquée nécessitant d'éventuelles retouches. La pelote obturatrice sera conçue creuse pour limiter le poids de la prothèse.

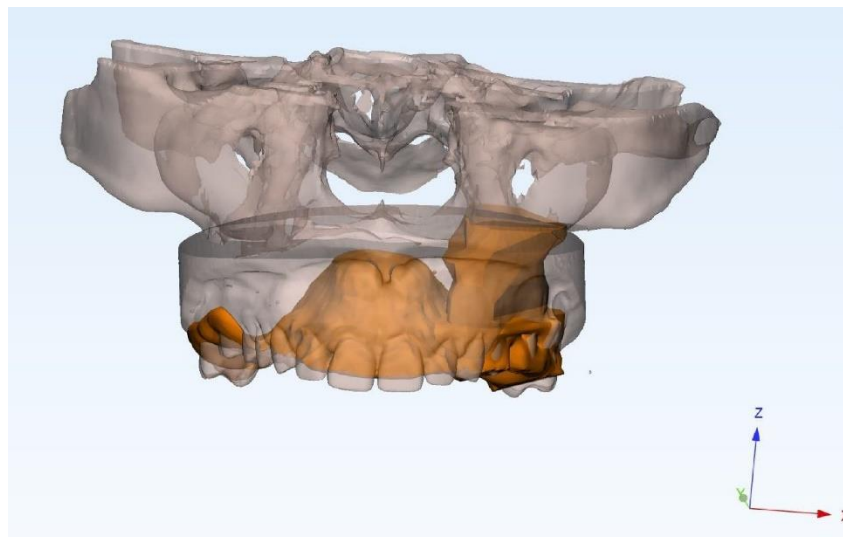


Figure 29 : Conception d'un obturateur immédiat à partir de la fusion des données d'un scanner, d'une IRM et d'une empreinte dentaire (105).

Une fois sa conception terminée, la prothèse peut être envoyée vers le logiciel de FAO sous forme de fichier STL. L'obturateur est fabriqué en résine par fabrication additive, permettant une bonne précision et une réalisation aisée de la partie creuse obturatrice.



Figure 30 : Obturateur immédiat imprimé en 3D par stéréolithographie (105).

Après l'intervention chirurgicale, l'obturateur peut être inséré en bouche après un rebasage souple à l'aide de silicone ou de résine acrylique souple pour permettre une meilleure adaptation avec la zone opératoire et favoriser la cicatrisation tissulaire. Cet obturateur immédiat rebasé peut ensuite être scanné puis imprimé en 3D pour être utilisé comme prothèse transitoire 2 semaines après l'intervention (105).

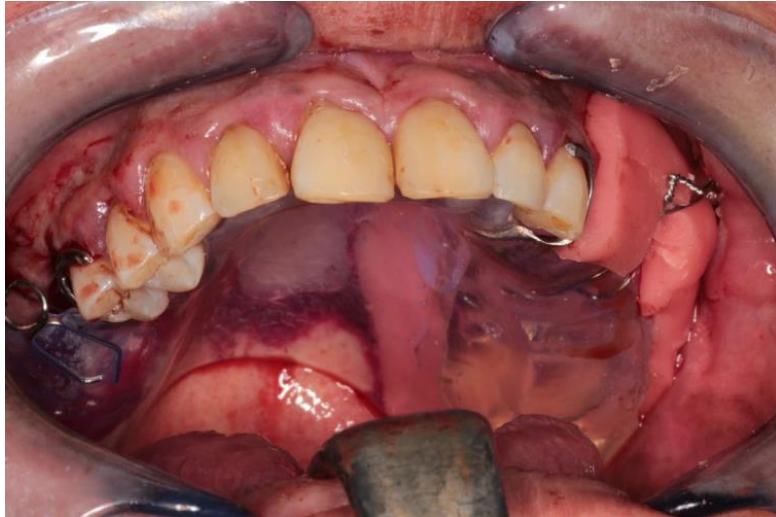

Figure 31 : insertion de l'obturateur immédiat après rebasage au silicone souple (105)

3.1.2. Les prothèses d'usage

L'obturateur d'usage est réalisé de 3 mois jusqu'à 1 an post-opératoire en fonction des traitements réalisés (radiothérapie, chimiothérapie) et des remaniements tissulaires. La réalisation d'un obturateur rigide suit les étapes classiques de confection d'une prothèse amovible maxillaire. Une fois la prothèse réalisée, l'enregistrement de la perte de substance intervient secondairement en utilisant la prothèse polymérisée comme porte-empreinte (10). Le prothésiste pourra finalement confectionner la pelote obturatrice solidaire de la plaque base à partir de cet enregistrement.

La réalisation de l'obturateur d'usage par CFAO peut être effectuée avec une utilisation partielle ou totale du flux numérique.

- Flux de travail entièrement numérique

Cette méthode entièrement numérisée débute par l'acquisition de l'image. Pour la prothèse d'usage, l'utilisation d'une empreinte numérique intra-orale est souvent employée pour enregistrer de manière précise l'arcade complète avec les dents résiduelles. L'arcade antagoniste ainsi que l'occlusion sont enregistrées lors de la prise d'empreinte numérique. Lorsque la taille de la perte de substance est conséquente, il est possible de scanner directement à l'intérieur de celle-ci (106).

L'utilisation de tomodensitométrie ou CBCT est également possible. Le scanner intra-orale ayant parfois des difficultés pour l'enregistrement de la perte de substance, l'utilisation combinée de ce scanner avec une imagerie médicale est tout à fait possible (57).

Une fois l'empreinte numérique acquise, celle-ci est traitée sur le logiciel de CAO et la conception de la prothèse peut débuter. Cette manipulation sera réalisée par un prothésiste compétent en CFAO.

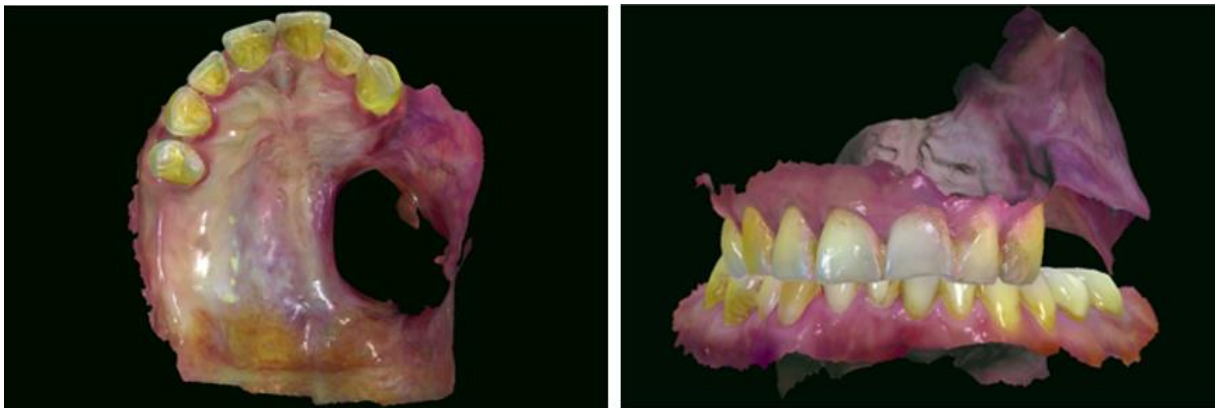

Figure 32 : Empreinte numérique d'une perte de substance maxillaire réalisée à l'aide d'un scanner intra-oral (106)

Dans la présentation d'un cas clinique, Krämer Fernandez et coll. réalisent un obturateur en résine fabriqué d'un seul bloc par une imprimante 3D (106). Seules les dents sont imprimées séparément car l'utilisation d'une résine de couleur différente est requise. Pour s'assurer du bon ajustement des pièces prothétiques avant leur insertion, les modèles maxillaire et mandibulaire ont été imprimés. Des crochets façonnés sont ajoutés à la prothèse pour permettre une tenue correcte. Une fois cette étape terminée la prothèse peut être insérée en bouche, sans nécessiter d'étape intermédiaire d'essayage.

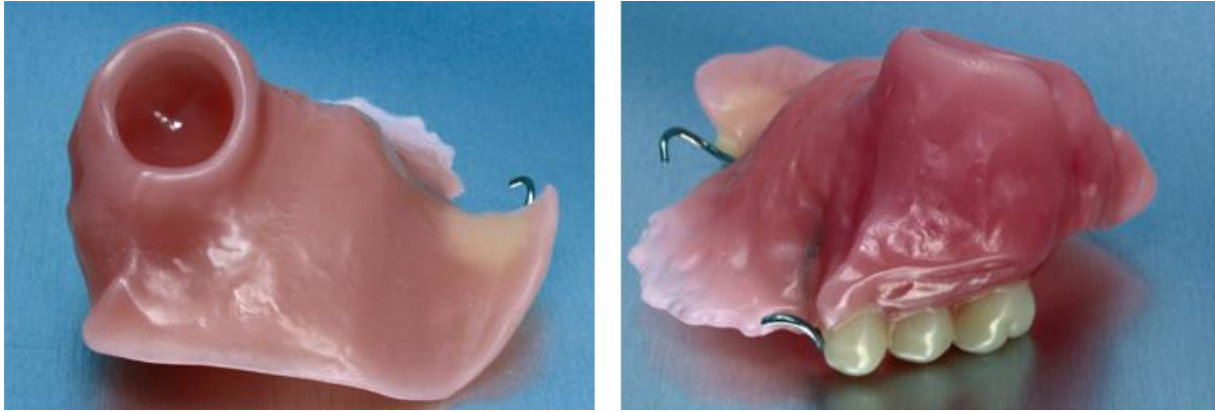


Figure 33 : Obturateur palatin en résine réalisé par CFAO (106)

- Flux de travail partiellement numérique

L'utilisation partielle du numérique est à l'heure actuelle majoritaire en prothèse maxillo-faciale. Elle allie les techniques modernes de CFAO avec l'utilisation de méthodes de conception prothétique conventionnelle. Selon les auteurs un usage plus ou moins important du flux numérique est décrit.

L'acquisition des données via l'utilisation d'un scanner intra-oral, d'un CBCT ou d'une tomodensitométrie est généralement employée quel que soit le degré d'utilisation du flux numérique.

Brucoli et coll. ont utilisé la CFAO afin de remplacer les empreintes conventionnelles. Ils ont donc réalisé des empreintes numériques à l'aide de scanners intra-oraux puis une fois les données traitées, les modèles ont pu être imprimés par prototypage rapide. Ils ont ensuite permis, à la manière d'un modèle en plâtre, la conception prothétique par méthode conventionnelle (107).

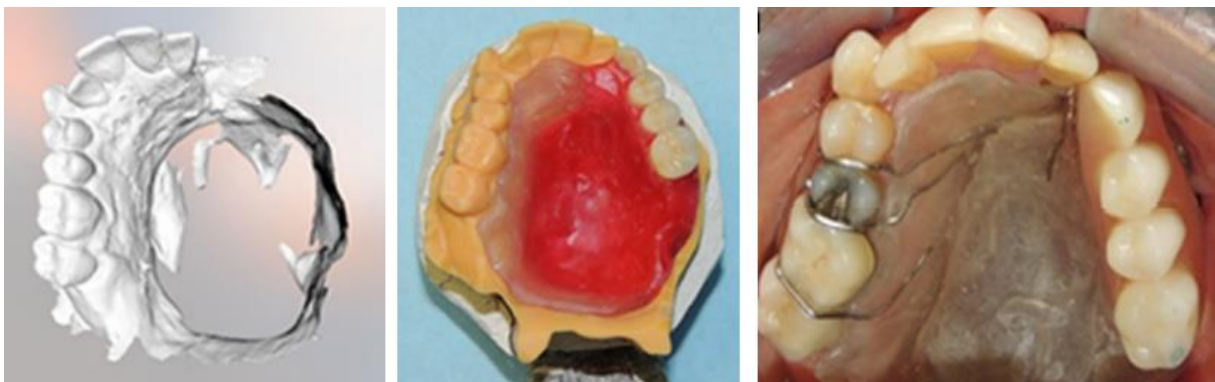

Figure 34 : Conception conventionnelle d'un obturateur à partir d'une empreinte numérique (107)

Tasopoulos et coll. proposent une utilisation plus importante des technologies numériques pour la réalisation d'un obturateur palatin. Ainsi dans leur étude, en plus d'avoir imprimé des modèles grâce à l'utilisation d'un CBCT, la plaque base de la prothèse est également conçue par ordinateur. Après sa modélisation par rapport au modèle virtuel maxillaire, le modèle de la plaque base a été envoyé vers un logiciel de FAO pour son usinage. Le PEEK (PolyEther Ether Ketone) a été employé pour la réalisation de la plaque base. Ce matériau, qui présente une excellente biocompatibilité et de bonnes propriétés mécaniques permet également l'allègement de la prothèse (108). La pelote obturatrice a été réalisée de manière conventionnelle à l'aide de cire puis en silicone à partir du modèle maxillaire imprimé en 3D. Les étapes d'enregistrement des relations intermaxillaires, de montage des dents et d'essayage n'ont pas non plus nécessité l'usage de la CFAO.

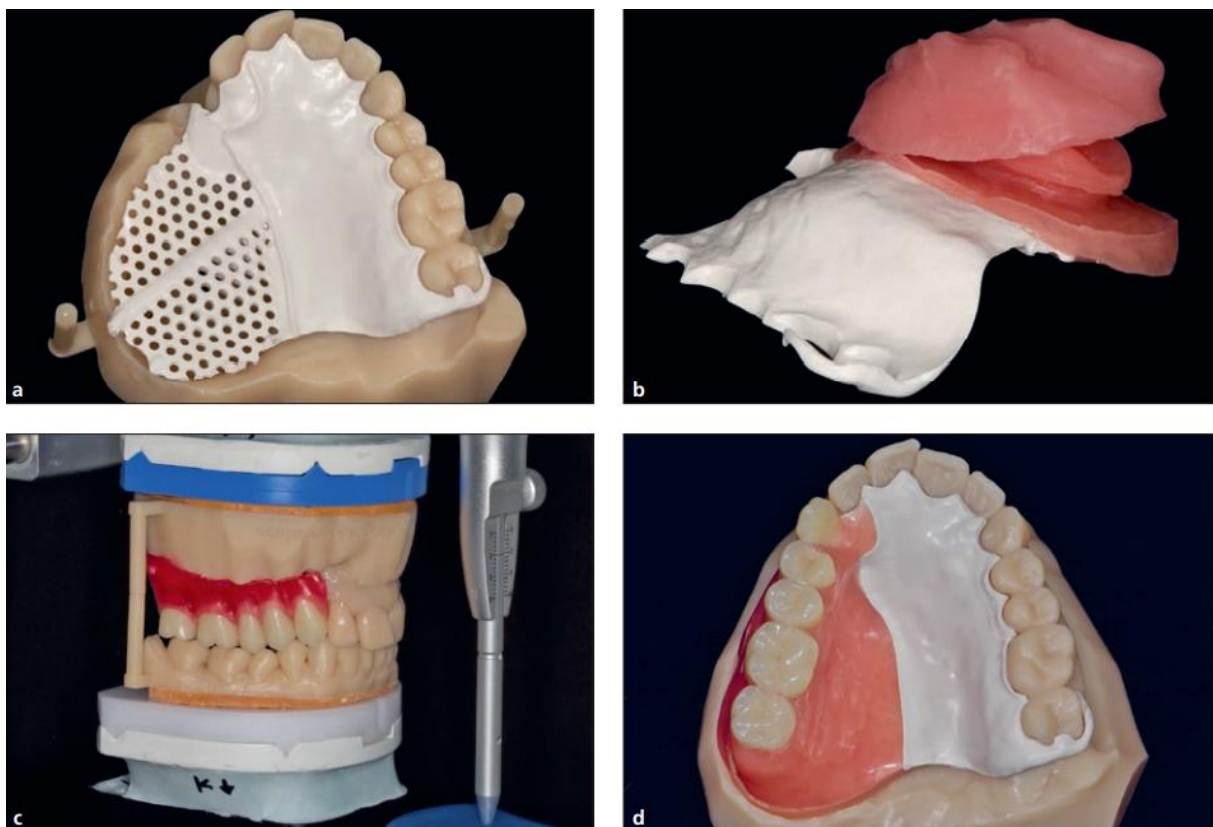


Figure 35 : Réalisation d'un obturateur palatin avec un châssis en PEEK réalisé par CFAO (108)

Michelinakis et coll. proposent de leur côté la réalisation d'une prothèse obturatrice à châssis métallique en cobalt-chrome avec l'utilisation de deux attachements Locator®(109). La conception sur le logiciel de CAO est faite en deux étapes avec d'une part, la modélisation du châssis métallique et d'autre part, le design de la pelote obturatrice. Ces deux parties sont ensuite fabriquées par usinage d'un bloc de PMMA pour la partie obturatrice d'essais et par frittage sélectif au laser pour le châssis métallique. Des modèles des arcades sont également imprimés par stéréolithographie.

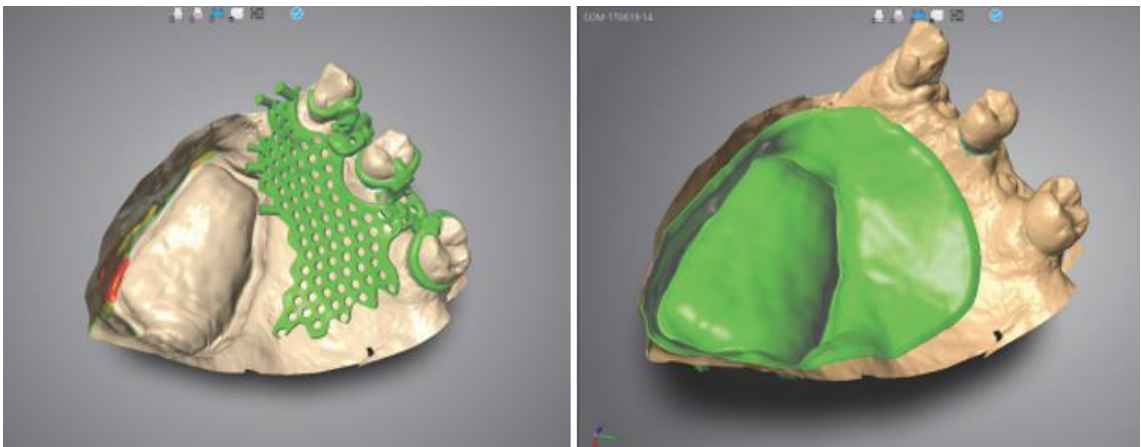


Figure 36 : Conception du châssis et de la pelote obturatrice sur le logiciel de CAO (109)

Ces deux parties sont assemblées sur le modèle maxillaire. Une étape d'essayage est nécessaire pour vérifier l'ajustement des pièces prothétiques. Après la validation de la pelote obturatrice, une pièce d'usage en résine est usinée.

Un prothésiste réalise l'assemblage final de ces pièces et des dents prothétiques à l'aide de cire. Un second essayage est effectué pour vérifier l'esthétique, la phonétique et mettre en place les parties femelles des Locator® dans le châssis. La prothèse est finalement polymérisée puis remise au patient.

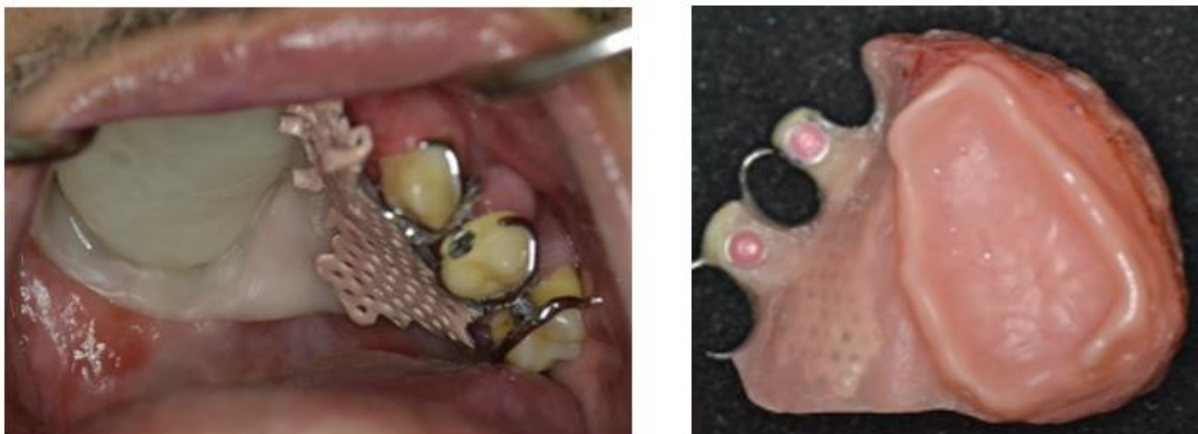

Figure 37 : Essayage et finition d'un obturateur à châssis métallique réalisé à l'aide de CFAO (109)

3.1.3. Avantages et limites de l'usage de la CFAO pour la confection d'obturateurs (103,104,106,108–110)

L'usage de la CFAO dans les prothèses maxillo-faciales intra-orales est encore limité. Toutefois les articles publiés à ce sujet sont de plus en plus nombreux. Un certain nombre d'avantages à l'utilisation de ces techniques ont été notés par les praticiens l'ayant expérimenté :

- L'empreinte numérique permet d'éviter la prise d'empreinte avec des matériaux conventionnels souvent inconfortable pour le patient, notamment lors de la réalisation de prothèses immédiates et transitoires.
- En cas de trismus induit par les traitements, une prise d'empreinte classique est parfois très complexe voire impossible. L'acquisition par caméra optique ou imagerie médicale requiert une ouverture buccale plus limitée.
- Cela permet une réduction du nombre de rendez-vous nécessaires. Cette notion variera en fonction du degré d'utilisation de la CFAO.
- Les fichiers sont conservés, permettant la fabrication rapide d'un nouvel obturateur en cas de dommage, de perte ou de modifications nécessaires pour les prothèses immédiates.
- La fabrication additive simplifie la fabrication d'obturateurs creux, limitant fortement le poids des prothèses.
- Une prothèse immédiate réalisée en CFAO serait plus précise qu'une prothèse conventionnelle.

Des limites à l'utilisation de la CFAO sont également présentes et freine sa mise en place :

- Le coût du matériel à empreintes numériques est élevé.
- Sa manipulation nécessite un minimum d'entraînement pour réaliser une empreinte correcte en un temps réduit.
- L'utilisation d'un flux entièrement numérique n'est applicable qu'à des pertes de substance restreintes actuellement.

3.2. Les épithèses

Les épithèses représentent les différentes prothèses maxillo-faciales extra-orales. Les prothèses nasales, auriculaires et oculo-palpébrales réalisées par CFAO utilisent de manière générale les mêmes étapes de conception.

3.2.1. Les méthodes d'acquisition de l'image

La réalisation d'épithèses par CFAO offre une grande diversité de techniques d'acquisitions des données. La plupart des études publiées aujourd'hui utilisent un minimum de deux systèmes d'acquisition différents (57). Cela permet d'augmenter la précision d'enregistrement en combinant les avantages des différentes méthodes utilisées.

Parmi les méthodologies employées dans la littérature, une est utilisée majoritairement à la fois pour la réalisation de prothèses nasales, orbitaires ou auriculaires. Cette méthode d'acquisition nécessite dans un premier temps l'utilisation d'un scanner facial, puis d'un scanner intra-oral (59,111,112).

- Le scanner facial

La stéréophotogrammétrie 3D est le type de scanner facial le plus utilisé en prothèse maxillo-faciale. Elle permet une acquisition globale (jusqu'à 360°) et très rapide du visage du patient avec une bonne précision d'enregistrement.

L'utilisation d'un scanner à projection de lumière structurée tel que l'Artec Space Spider est également possible (113). Ce type de scanner portable peut être utilisé en association avec un système de photogrammétrie 3D à la place d'un scanner intra-oral (58) mais aussi combiné avec une caméra intra-orale (112).



Figure 38 : Visage scanné en à l'aide d'un scanner facial par stéréophotogrammétrie 3D (3dMDface System; 3dMD) (59)

- Le scanner intra-oral

L'utilisation d'un scanner intra-oral en complément d'un scanner facial présente plusieurs avantages :

- Tout d'abord la précision du scanner intra-oral est supérieure au scanner facial. Cela permet d'enregistrer la zone de perte de substance ainsi que l'organe sain controlatéral (pour les prothèses auriculaires et orbitaires notamment) avec la meilleure précision possible. On obtiendra une image plus détaillée des reliefs

de la peau, ce qui est nécessaire à la réalisation d'une prothèse la plus naturelle possible (59).

- En cas de reliefs et contre-dépouilles marqués, le scanner facial peut présenter des difficultés à enregistrer intégralement certaines zones. Un scanner intra-oral pourra plus aisément numériser ces surfaces en l'inclinant dans les différents plans de l'espace autour de la zone voulue.
- En cas d'implants mis en place pour augmenter la rétention de la prothèse, l'empreinte numérique par caméra intra-orale pourra enregistrer la position de ces derniers. Il suffira de positionner des transferts spécifiques sur les implants puis d'effectuer l'empreinte numérique (111,112).

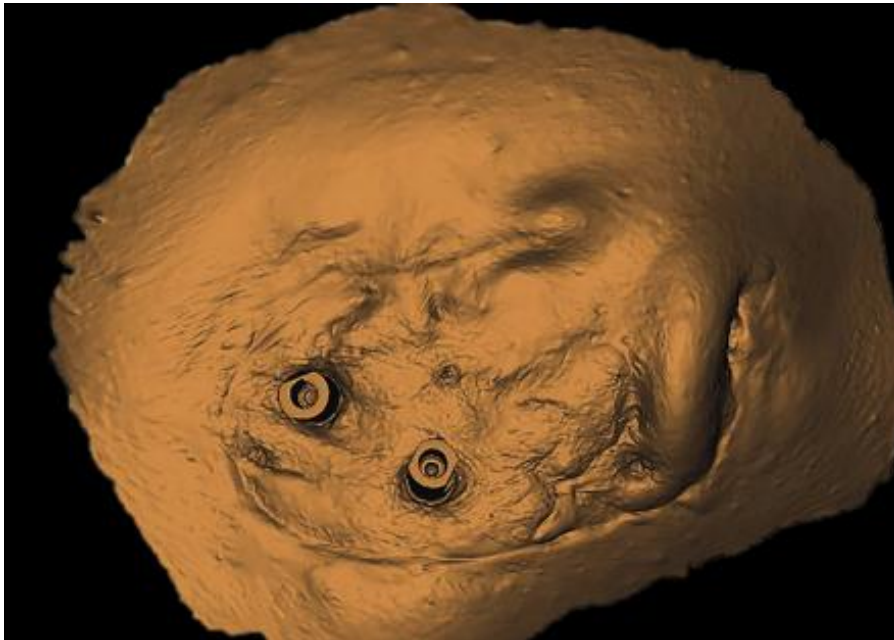


Figure 39 : Empreinte numérique d'une perte de substance auriculaire avec deux implants à l'aide d'un scanner intra-oral (TRIOS 3, 3Shape) (112)

Une fois les données du scanner facial et du scanner intra-oral acquises, une fusion de celles-ci peut être réalisée afin d'obtenir un seul et même modèle 3D du visage du patient. On obtient ainsi un modèle global acquis par scanner facial avec les zones d'intérêt enregistrées par caméra intra-orale. Ces données seront ensuite enregistrées au format STL avant d'être transférées sur un logiciel de CAO.

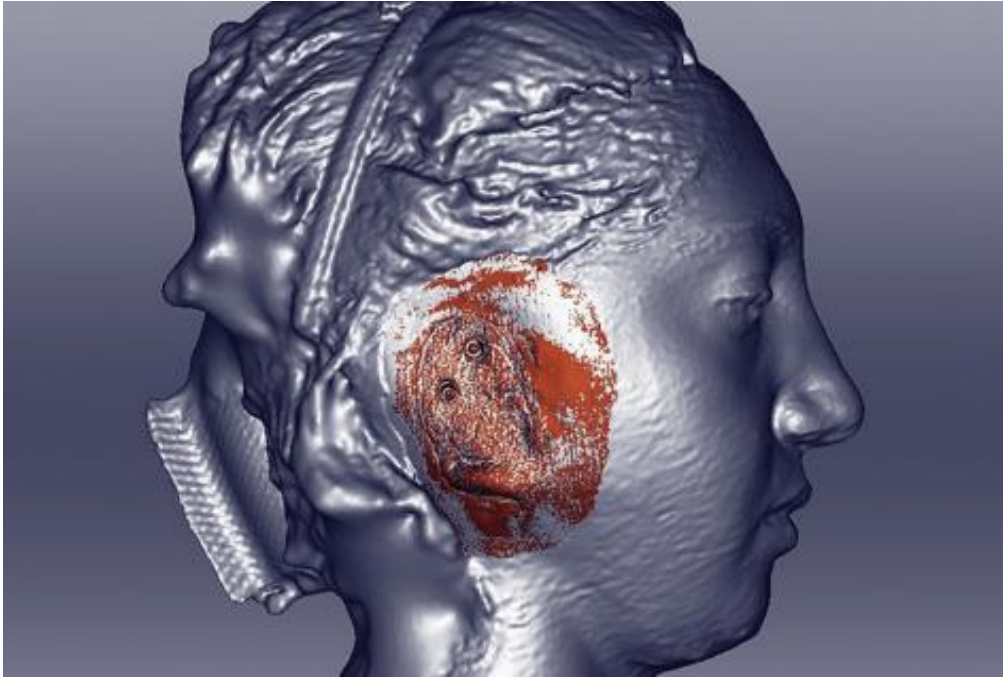


Figure 40 : Fusion des données du scanner facial et du scanner intra-oral (112)

- La tomodensitométrie

Certains auteurs comme Mohammed et coll. ou Yadav et coll. ont recours à la tomodensitométrie pour l'acquisition des données (114,115). L'imagerie acquise par TDM sera dans un premier temps au format standardisé DICOM. Les données doivent ensuite être envoyées sur un logiciel de CAO afin d'isoler les tissus mous du patient à partir de leur coefficient d'absorption. L'anatomie externe de la tête du patient sera ainsi isolée afin d'obtenir un maître modèle en 3D de son visage.

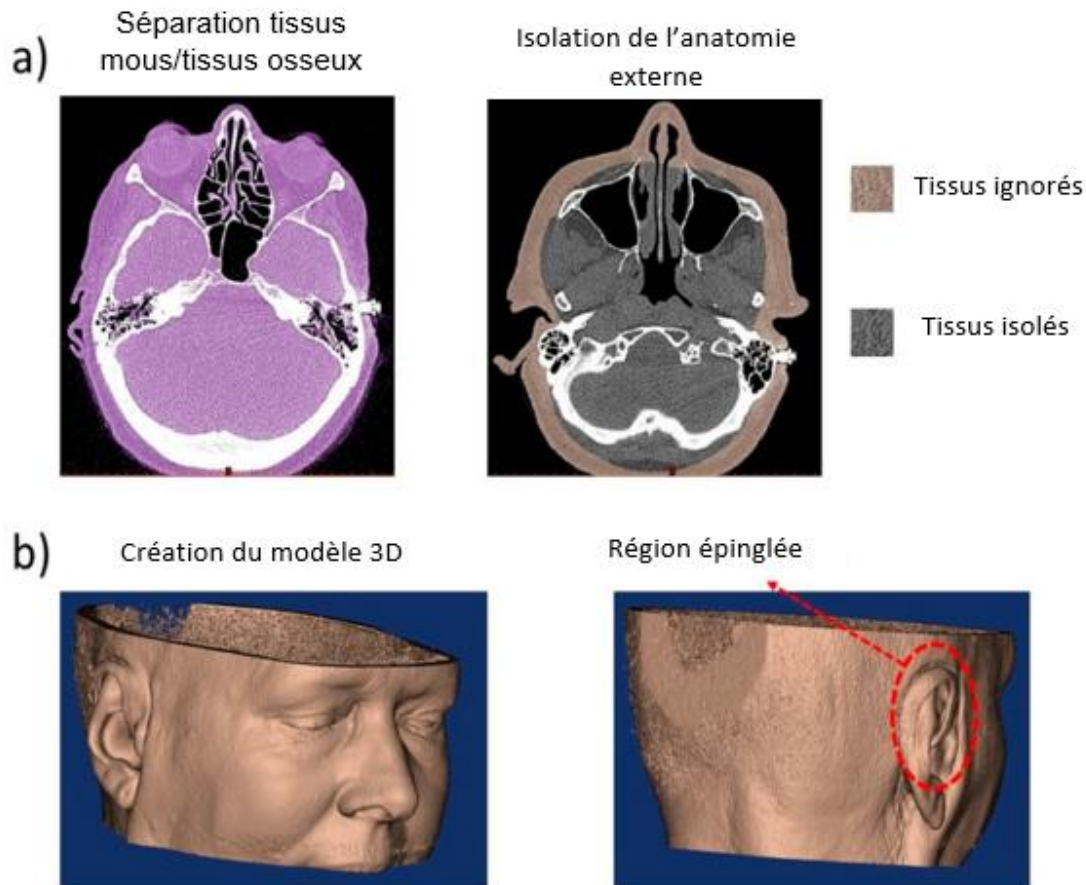


Figure 41 : Réalisation d'un modèle de travail en 3D à partir d'une TDM (114)

- Avantages et inconvénients des méthodes d'acquisition numériques (57,112,116,117)

La littérature met en évidence plusieurs avantages apportés par l'utilisation d'empreintes numériques dans la conception d'épithèses :

- L'avantage majeur est l'acquisition d'une empreinte sans contact direct avec le patient. Cela aura pour conséquence d'éviter un inconfort lié à la prise d'empreinte conventionnelle. De plus, on supprimera le risque d'imprécisions liées aux déformations tissulaires induites par une pression excessive des matériaux à empreinte sur les tissus.
- La précision d'enregistrement est supérieure à celle d'une empreinte classique.
- Selon la méthode utilisée, la prise d'empreinte peut-être plus rapide. Cela dépendra de nombre de techniques utilisées et de l'expérience du praticien.

- Il n'y a pas d'obstruction des voies respiratoires possible en cas d'empreinte nasale notamment.
- La fusée de matériau dans les cavités naturelles ou contre-dépouilles est évitée.
- Les données acquises par scanner faciaux ou caméra intra-orales sont en couleur.

Il existe toutefois certaines difficultés inhérentes à l'utilisation d'empreintes numériques :

- Lorsqu'on utilise des scanners faciaux et intra-oraux, l'enregistrement de certaines contre-dépouilles profondes peut-être délicat.
- Ces technologies ne permettent pas d'effectuer un enregistrement dynamique des tissus tel qu'il pourrait être réalisé avec une empreinte secondaire conventionnelle. Cela peut induire une instabilité de la prothèse lors de mouvements fonctionnels.
- Les scanners intraoraux peuvent avoir des difficultés à réaliser un bon alignement des images enregistrées lorsqu'il s'agit de surfaces lisses ne comprenant pas de reliefs ou points caractéristiques servant de repères.
- L'utilisation de ces technologies nécessite une période d'apprentissage, à la fois des techniques d'acquisition et du logiciel, pour réaliser des empreintes précises en un minimum de temps.
- Le cout d'acquisition reste conséquent et la vitesse de progression dans le domaine des empreintes numériques conduit à une obsolescence relativement rapide des technologies acquises.

3.2.2. Les méthodes de conception assistée par ordinateur

Plusieurs outils ont été développés sur les logiciels de CAO pour permettre la conception d'épithèses de manière numérique. Les logiciels sont les mêmes que ceux utilisés pour la conception de prothèses intra-orales. Ils sont variés, le plus employé étant Mimics (Materialise, Louvain, Belgique).

- La mise en miroir

La mise en miroir est l'outil le plus employé en PMF et notamment dans la confection de prothèses auriculaires ou oculo-palpébrales (118). Son fonctionnement repose sur la copie puis la mise en miroir de l'organe sain controlatéral. L'utilisation de cette technique n'est possible qu'en cas de perte de substance unilatérale.

Pour réaliser cette opération, la partie saine à dupliquer est sélectionnée puis positionnée sur la perte de substance. Son positionnement est ensuite ajusté et ses marges sont fusionnées aux tissus adjacents pour une bonne adaptation prothétique. Il est possible de modifier les marges de l'organe dupliqué afin de s'assurer d'une épaisseur suffisante de matériau prothétique. Finalement, pour obtenir une parfaite congruence de la pièce prothétique sur la zone à restaurer, une soustraction Booléenne est réalisée.

Cela permet d'obtenir une prothèse symétrique et la plus adaptée possible au visage du patient. On évite ainsi la conception de prothèses inesthétiques ou à l'anatomie non conforme aux attentes du patient.



Figure 42 : Mise en miroir de l'œil droit du patient avec fusion des marges au niveau de la perte de substance (59)

- L'utilisation d'une base de données numérique

Les pertes de substances bilatérales de grandes étendues ou les exérèses totales de la pyramide nasale ne permettent pas l'utilisation de la mise en miroir lors de la conception prothétique. L'absence d'organe sain controlatéral à dupliquer est un défi majeur pour les praticiens et épithésistes. Lors de la présence d'une tumeur nécessitant une exérèse de l'organe, un scanner ou une empreinte numérique peuvent être réalisés avant la prise en charge chirurgicale. Cela permettra, si l'organe n'est pas délabré ou déformé par l'atteinte tumorale, de réaliser une prothèse reproduisant l'anatomie naturelle d'origine (119)

Lorsque cela n'est pas possible et pour palier à la difficulté d'une reconstruction réalisée sans modèle, certains auteurs ont développé des bases de données numériques. C'est le cas de Reitemeier et coll. ainsi que Fantini et coll. qui ont créé des bibliothèques digitales comprenant des modèles de nez et oreilles acquis par scanners numériques (120,121).

Reitemeier et coll. ont élaboré leur base de données à partir d'empreintes numériques de nez appartenant à 202 personnes volontaires, hommes et femmes, âgés de 13 à 70 ans.

Fantini et coll. ont utilisé des modèles en plâtre provenant d'empreintes d'oreilles et de nez d'étudiants de la faculté dentaire de Bologne. Ces modèles en plâtre sont ensuite scannés et ajoutés à la banque de modèles « Ear&Nose Digital Library ».

Ils comprennent chacun des informations concernant l'âge, la taille, le poids du sujet, ainsi que des mesures spécifiques de l'organe. Leur banque de données est mise à jour chaque année avec l'arrivée de nouveaux étudiants.




Figure 43 : Echantillon de nez et oreilles scannés et enregistrés dans la "Ear&Nose Digital Library" (121)

Ces bibliothèques s'avèrent notamment utiles pour les réhabilitations nasales totales. Elles permettent, à l'aide du sexe du patient, son âge, sa morphologie globale ainsi que de mesures effectuées sur son visage et d'éventuelles photographies personnelles, la sélection d'un modèle nasal le plus ressemblant possible à l'organe d'origine.

Les bases de données sont encore peu répandues à l'heure actuelle. Le développement et l'accessibilité entre hôpitaux et universités de ces dernières pour faciliter les réhabilitations prothétiques semble nécessaire lors de ces prochaines années.

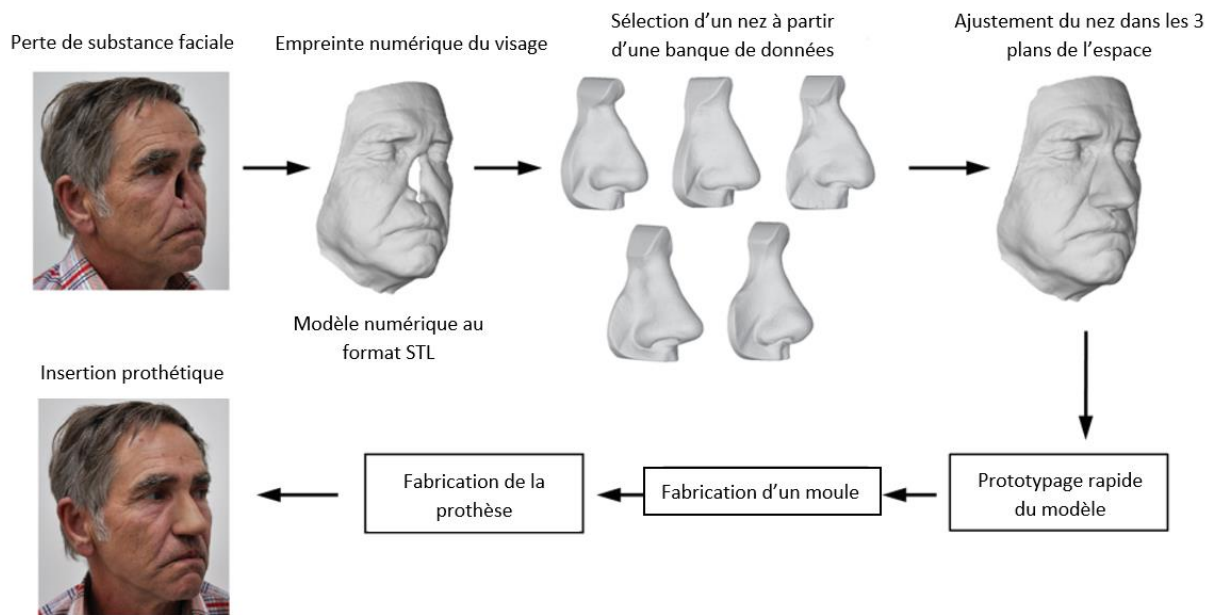


Figure 44 : Etapes de conception et fabrication d'une prothèse nasale à l'aide d'une base de données numériques (119)

- La conception par sculpture numérique

Finalement, lorsqu'il n'est possible d'utiliser aucune des deux solutions précédemment évoquées, les épithèses peuvent être conçues manuellement à l'aide du logiciel de CAO, sans l'aide de modèle pré-enregistré (58).

Abdulameer et coll. ont expérimenté cette technique en deux étapes (122). Dans un premier temps ils ont modélisé un nez standardisé à partir de mesures anatomiques moyennes retrouvées dans la population générale. Ils ont utilisé pour cette étape le logiciel Zbrush sculpting software (PixologicInc, USA). Après la création de cette ébauche, ses proportions peuvent être entièrement modifiées afin d'obtenir une morphologie la plus adaptée au visage du patient. La prothèse est ainsi conçue à la manière d'un épithésiste sculptant un modèle en cire. Le modèle numérique est ensuite importé sur le modèle 3D de l'empreinte numérique du patient afin d'être ajusté dans les trois plans de l'espace.

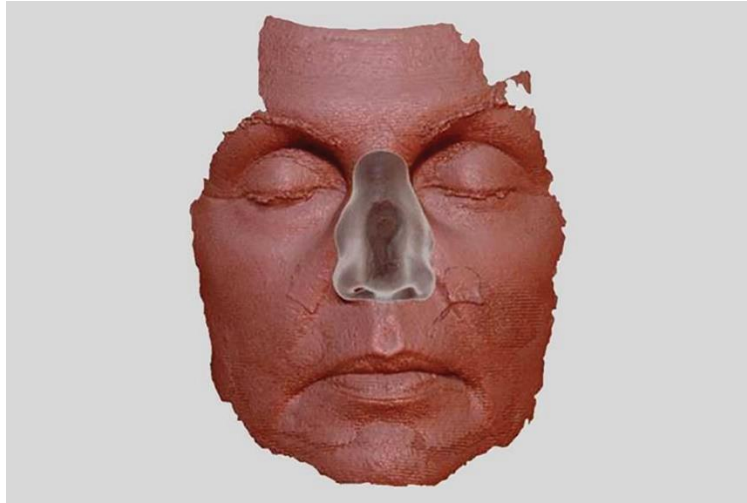


Figure 45 : Modélisation complète d'une prothèse nasale à l'aide d'un logiciel de CAO (58)

A l'aide du même logiciel, Nuseir et coll. ont eux inséré une sphère directement sur le modèle 3D du visage du patient (123). Ils ont ensuite modelé numériquement cette sphère afin de lui donner la forme désirée. La teinte a également pu être sélectionnée en fonction de la couleur de peau du patient déterminée précédemment par spectrophotomètre.

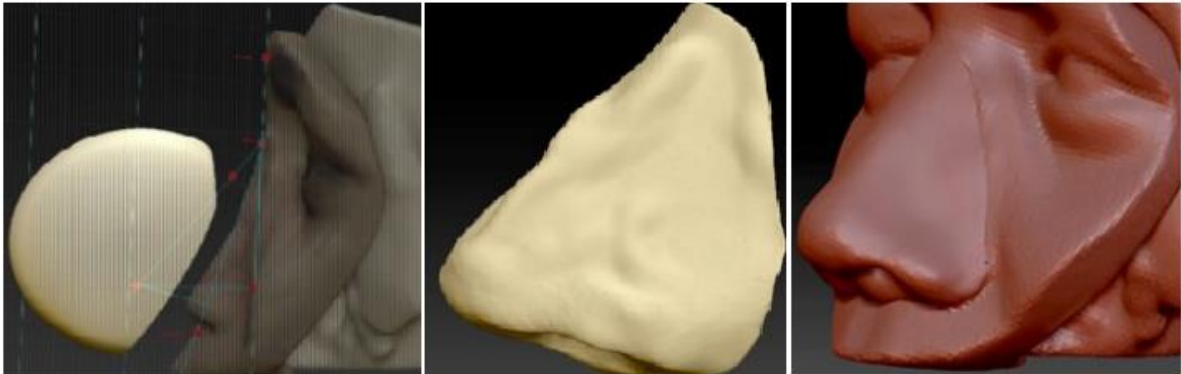


Figure 46 : Modélisation d'une prothèse nasale par insertion et sculpture numérique d'une sphère sur le logiciel ZBrush Software (123)

Il a été démontré qu'une conception intégralement réalisée via le logiciel de CAO est possible et permet un résultat satisfaisant. Toutefois, ces méthodes nécessitent une maîtrise accrue des logiciels de CAO ainsi qu'un temps de travail augmenté par rapport à l'utilisation d'une bibliothèque numérique ou de la mise en miroir.

3.2.3. Les méthodes de fabrication assistée par ordinateur

- Prototypage rapide indirect

Parmi les deux techniques existantes en CFAO, la fabrication par prototypage rapide indirect reste la plus largement employée à l'heure actuelle. Elle consiste en l'utilisation de moules ou prototypes imprimés en 3D à partir du modèle numérique réalisé sur le logiciel de CAO.

- Fabrication d'un modèle en résine (112,117)

Une fois la conception prothétique achevée sur le logiciel de CAO, le fichier contenant le modèle est envoyé vers un logiciel de FAO puis imprimé en 3D. Un prototype en résine est ainsi fabriqué puis dupliqué en cire. Une séance d'essayage avec le patient permet d'ajuster le modèle en cire et effectuer des modifications si nécessaire. Les modifications apportées sur le modèle en cire peuvent être appliquées sur le modèle numérique pour faciliter la fabrication de nouvelles prothèses. Une fois cette séance validée avec le patient, un moule est fabriqué, comme lors d'une conception prothétique conventionnelle. Du silicone est coulé dans ce moule en fonction de la teinte choisie et les finitions sont réalisées par le prothésiste.

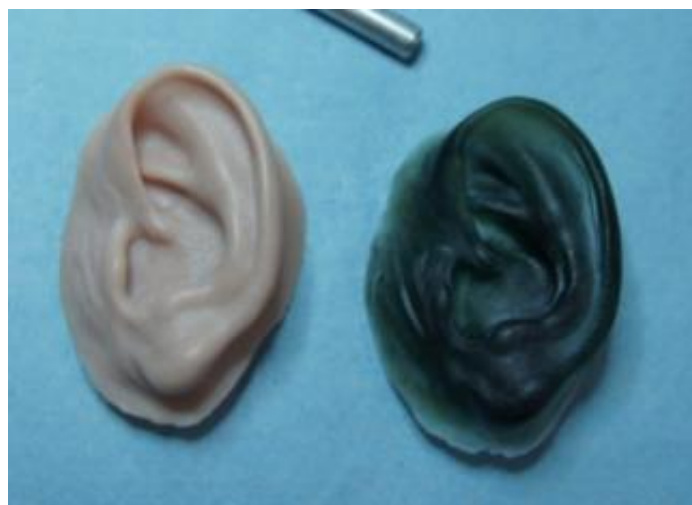

Figure 47 : Modèle en résine d'une prothèse auriculaire imprimé en 3D puis dupliqué en cire (117)

- Fabrication d'un moule (115,118,124)

La conception d'un moule peut être réalisée directement à l'aide d'un logiciel de CAO. Une fois le modèle prothétique réalisé et validé, celui-ci est placé dans une boîte puis une soustraction booléenne est réalisée afin d'obtenir un volume négatif de la prothèse.

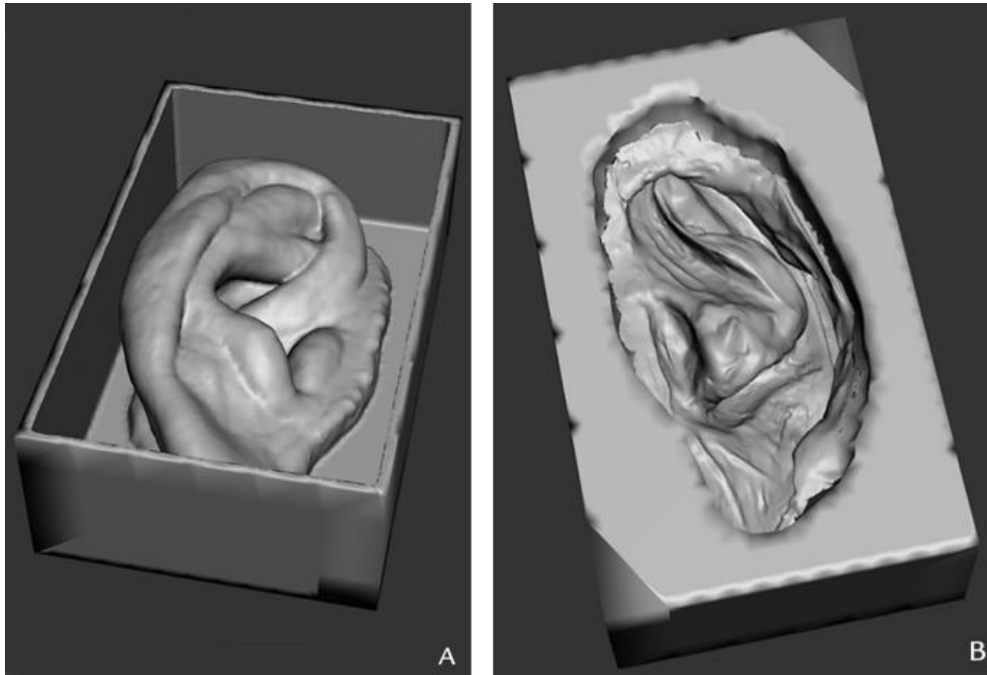


Figure 48 : Conception d'un moule à l'aide d'un logiciel de CAO (124)

Pour permettre un démoulage facilité le moule peut être conçu en différentes parties s'emboîtant les unes aux autres à l'aide de clés. Il est également conseillé d'ajouter des événements permettant un écoulement des excès durant la coulée du silicone. Une fois sa conception achevée, le moule en résine peut être réalisé par fabrication additive.




Figure 49 : Moule en résine réalisé par frittage sélectif au laser (115)

Il suffit ensuite de choisir la teinte de silicone idéale selon la pigmentation de la peau du patient puis de couler le silicone dans le moule. Une étape de finition par un prothésiste est requise pour améliorer l'état de surface et réaliser une coloration de la prothèse au pinceau.

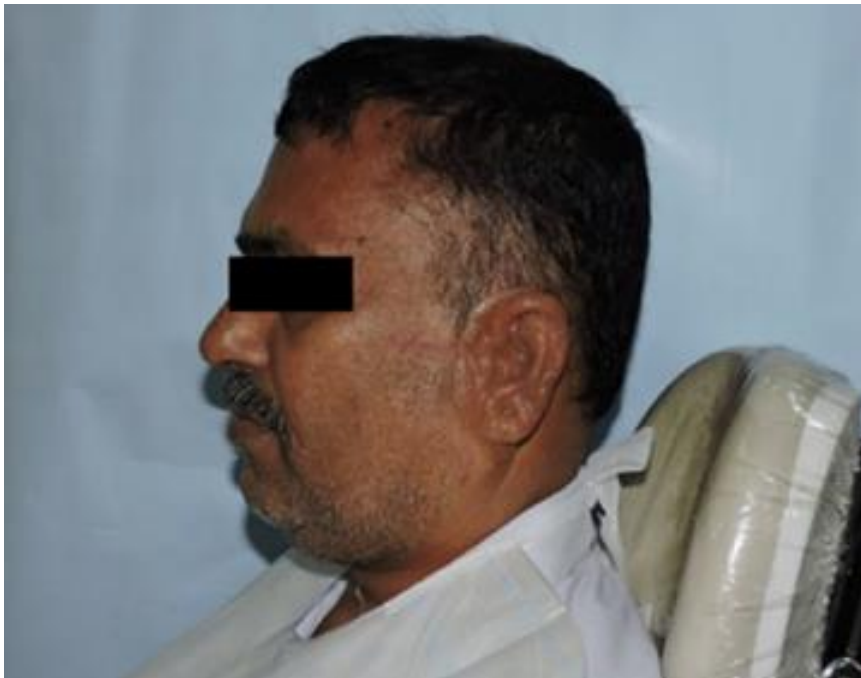

Figure 50 : Prothèse auriculaire en silicone réalisée par FAO indirecte (115)

- Prototypage rapide direct (58,111,123)

La fabrication par prototypage rapide direct en est à ce jour encore au stade de l'expérimentation. Unkovskiy et coll. ainsi que Nuseir et coll. ont réalisé des études préliminaires à ce sujet.

Pour réaliser la fabrication de prothèses en méthode directe, le fichier contenant le modèle prothétique numérique conçu précédemment est transféré vers un logiciel de FAO pilotant une imprimante 3D. Cette imprimante va ensuite fabriquer la prothèse en déposant des gouttelettes de silicone polymérisées par lumière UV.

Ces prothèses, une fois imprimées, nécessitent un post-traitement réalisé par un prothésiste afin de supprimer l'effet « marche d'escalier » laissé par la fabrication additive. Il est également nécessaire de réaliser une coloration externe de la prothèse, les impressions étant monochromes.

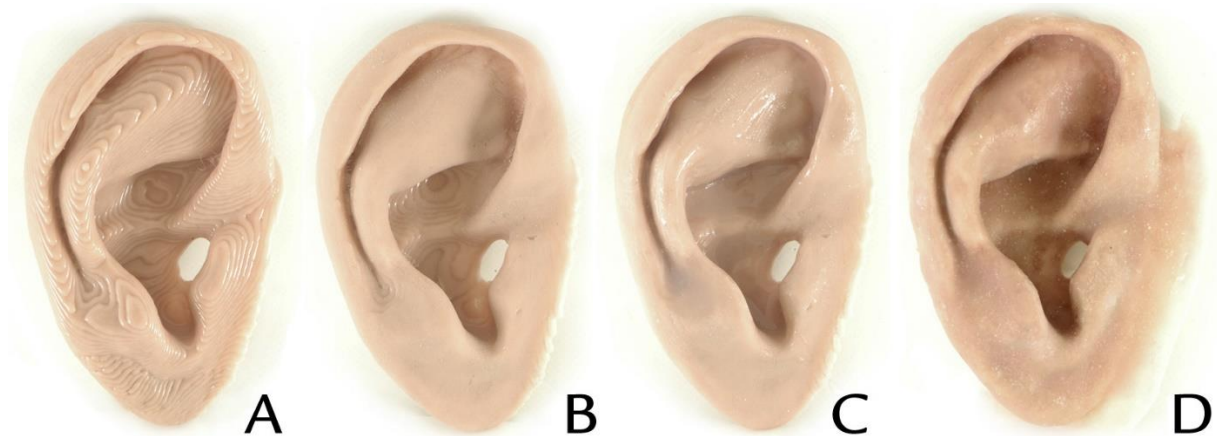


Figure 51 : Prothèse auriculaire réalisée par fabrication additive. A) Sans post-traitement, B) Après polissage, C) Après scellement au silicone liquide des zones non atteintes au polissage, D) Après coloration extrinsèque (111)

Dans un cas clinique réalisé dernièrement, Unkovskiy et coll. ont expérimenté l'impression d'une prothèse auriculaire à l'aide de silicones de duretés différentes pour s'approcher de l'anatomie réelle d'une oreille (111). Il est donc tout à fait envisageable qu'avec le développement rapide de ces technologies, une fabrication additive des prothèses faciales à l'aide de différents matériaux et teintes soit possible en clinique. Une résolution supérieure des imprimantes est également requise afin de limiter les

étapes de finitions. Cela permettrait également d'imprimer des détails de surface donnant un aspect plus naturel à la prothèse.

Toutefois, les prototypes imprimés présentent une adaptation ainsi qu'une esthétique tout à fait acceptable.

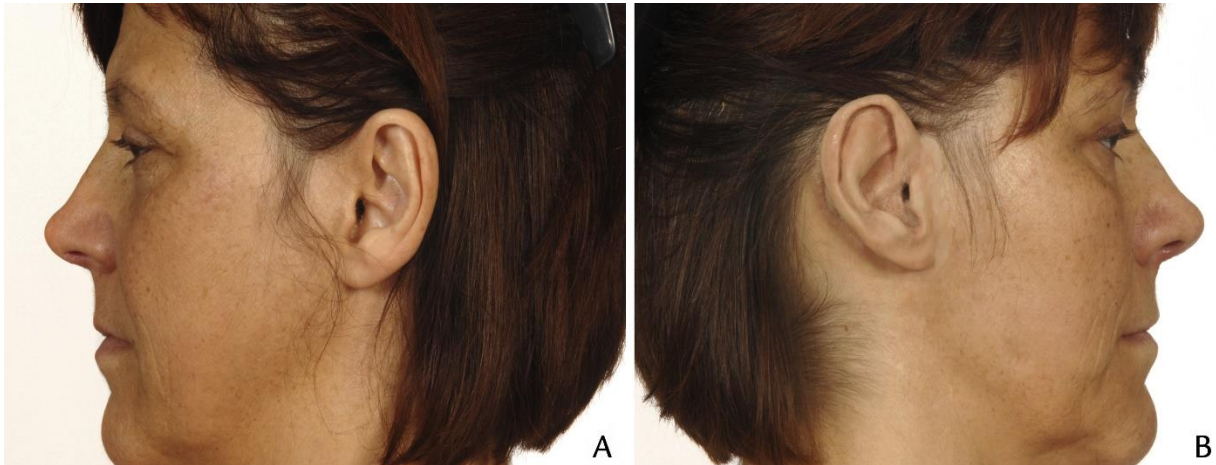

Figure 52 : Prothèse auriculaire réalisée par CFAO avec mise en miroir de l'oreille saine et impression 3D directe. A) Oreille saine, B) Prothèse (111)

3.2.4. Avantages et limites de la CFAO pour la conception d'épithèses

Un certain nombre de bénéfices liés à l'usage de la CFAO ont été reportés dans la littérature :

- Un gain de temps conséquent. Ceci s'explique par une diminution du nombre de séances en clinique et au laboratoire et une conception plus rapide de la prothèse grâce aux outils de CAO. Ce gain de temps est variable en fonction de la méthodologie utilisée.
- Une diminution des coûts de fabrication grâce à la suppression de certaines étapes de laboratoire (la céroplastie notamment).
- Il est possible de montrer au patient le modèle prothétique réalisé sur le logiciel de CAO afin de le modifier si nécessaire avant fabrication.
- Les fichiers du modèle prothétique sont conservés pour permettre une refabrication rapide de la prothèse en cas de déchirement ou usure du silicone.
- Les moules imprimés en 3D sont plus minces et creux permettant une économie de matériaux.

Quelques limites à l'utilisation de ces technologies ont également été notifiées par les auteurs :

- Les étapes de finition conventionnelles restent indispensables.
- L'adaptation marginale des prothèses n'est pas systématiquement parfaite, des manques sont observés en prototypage rapide direct et indirect.
- Il n'existe pas encore à l'heure actuelle de silicones utilisés en fabrication additive certifiés biocompatibles.
- La réalisation de bordures fines est complexe par prototypage rapide direct.
- Le coût du matériel est très élevé et nécessite de sous-traiter avec des entreprises spécialisées.
- Des compétences poussées en CFAO sont requises pour la conception prothétique.

3.2.5. Synthèse

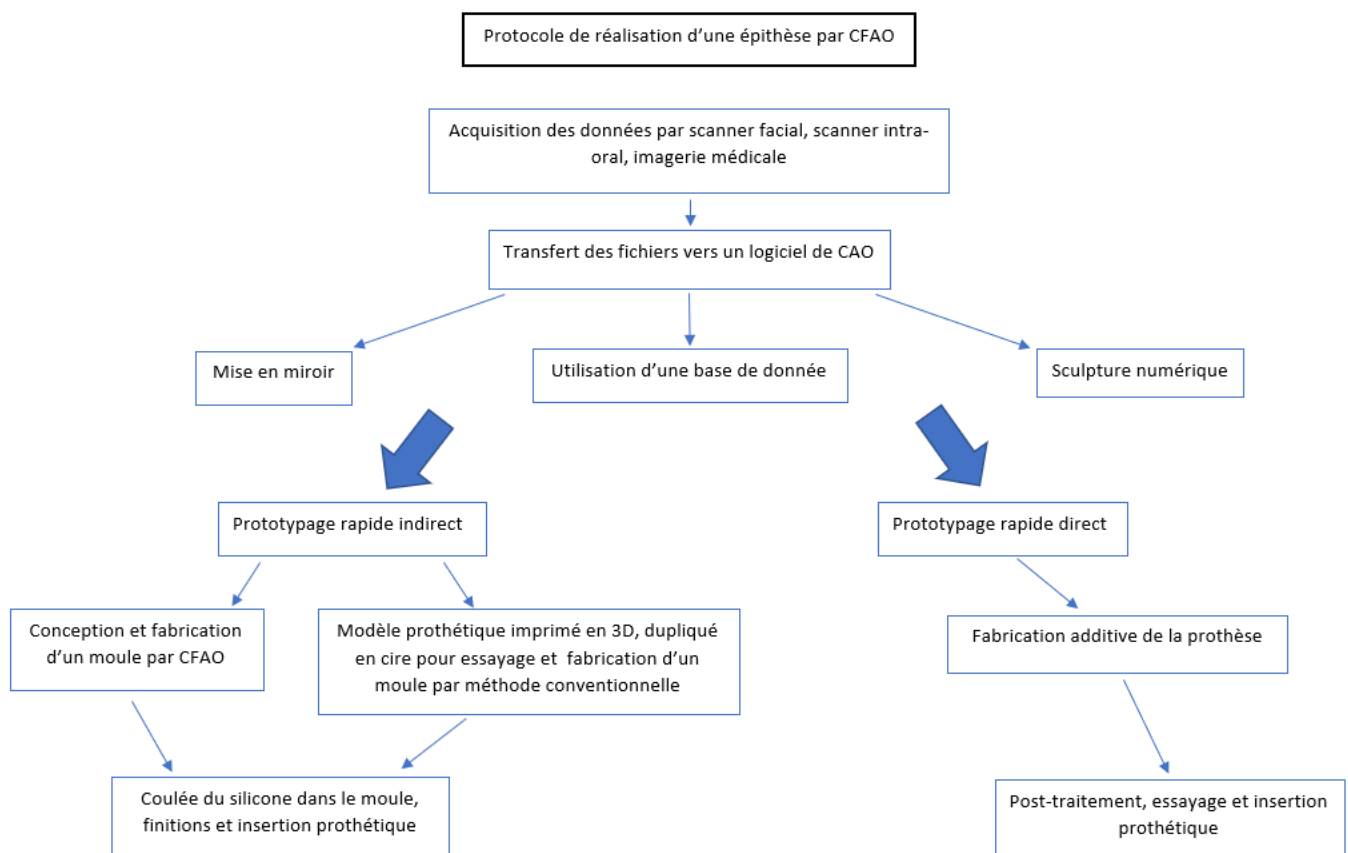


Figure 53 : Protocole de réalisation d'une épithèse par CFAO (source : document personnel)

Conclusion

Les réhabilitations maxillo-faciales sont complexes à réaliser. Une prise en charge multidisciplinaire est indispensable pour restaurer les fonctions, l'esthétique et le bien-être psycho-social du patient. Cependant les difficultés sont nombreuses et compliquent parfois la mise en place de thérapeutiques convenables et acceptées par le patient.

A travers ce travail nous avons découvert les différentes possibilités thérapeutiques offertes par la CFAO en chirurgie et prothèse maxillo-faciale pour aider les praticiens à surmonter ces difficultés.

Les technologies de planification chirurgicale assistée par ordinateur apportent aux chirurgiens une assistance lors du diagnostic, de l'élaboration du protocole opératoire puis lors de l'intervention chirurgicale. Elles permettent une simplification du protocole opératoire, une durée réduite de l'intervention tout en offrant une grande précision et une esthétique satisfaisante pour le patient. Il devient également possible de planifier une reconstruction chirurgicale en fonction de la future réhabilitation prothétique.

En prothèse maxillo-faciale, l'acquisition des données par imagerie médicale, scanner intra-oral ou scanner facial réduisent l'inconfort du patient tout en permettant un gain de temps et une précision d'enregistrement supérieure. La CFAO permet une diminution du nombre de séances prothétiques tout en facilitant la conception de prothèses esthétiquement adaptées au visage du patient.

La CFAO en prothèse maxillo-faciale est relativement peu utilisée à l'heure actuelle et sa substitution totale aux techniques conventionnelles reste compliquée. Ces technologies sont récentes, un certain nombre de points restent à perfectionner et de plus amples études seront nécessaires pour évaluer leur efficacité à grande échelle. Toutefois les perspectives d'évolutions sont nombreuses, notamment en fabrication additive avec les impressions multimatériaux, multicolores ainsi qu'une précision toujours plus importante des appareils.

Au vu de la rapidité d'évolution de ces technologies, leur démocratisation dans les années à venir ne fait aucun doute. Ces outils viendront renforcer l'arsenal thérapeutique des praticiens, les aidant à surmonter les difficultés rencontrées dans cette discipline. Pour autant, les connaissances, l'expérience clinique et le savoir-faire des praticiens et épithésistes resteront la pierre angulaire d'une prise en charge adaptée.

Table des matières

1. INTRODUCTION/PROBLEMATIQUE.....	12
1.1. GENERALITES SUR LA PROTHESE MAXILLOFACIALE.....	12
1.1.1. <i>Définition.....</i>	12
1.1.2. <i>Etiologies des pertes de substance.....</i>	12
1.1.3. <i>Intérêt des réhabilitations maxillo-faciales.....</i>	16
1.1.4. <i>Les difficultés en prothèse maxillo-faciale.....</i>	18
1.1.5. <i>Les différents types de prothèses maxillo-faciales.....</i>	21
1.1.6. <i>Les matériaux utilisés en prothèse maxillo-faciale.....</i>	32
1.2. GENERALITES SUR LA CONCEPTION ET FABRICATION ASSISTEE PAR ORDINATEUR (CFAO).....	37
1.2.1. <i>Qu'est-ce-que la CFAO ?.....</i>	37
1.2.2. <i>Les différents moyens d'acquisition de l'image.....</i>	40
1.2.3. <i>La conception assistée par ordinateur.....</i>	46
1.2.4. <i>La fabrication assistée par ordinateur.....</i>	51
1.3. SYNTHESE.....	54
2. LA PLANIFICATION CHIRURGICALE ASSISTEE PAR ORDINATEUR.....	56
2.1. ACQUISITION DE L'IMAGE.....	56
2.2. TRAITEMENT DES DONNEES ET PLANIFICATION CHIRURGICALE.....	58
2.2.1. <i>Logiciel de planification chirurgicale.....</i>	58
2.2.2. <i>La planification chirurgicale et prothétique.....</i>	59
2.2.3. <i>Les guides chirurgicaux.....</i>	64
2.2.4. <i>Les plaques de fixation chirurgicales.....</i>	66
2.2.5. <i>Le modèle anatomique.....</i>	67
2.3. AVANTAGES ET LIMITES DE LA PLANIFICATION CHIRURGICALE ASSISTEE PAR ORDINATEUR.....	69
3. LES REHABILITATIONS PROTHETIQUES.....	71
3.1. LES PROTHESES OBTURATRICES.....	71
3.1.1. <i>Les prothèses immédiates.....</i>	71
3.1.2. <i>Les prothèses d'usage.....</i>	75
3.1.3. <i>Avantages et limites de l'usage de la CFAO pour la confection d'obturateurs (104,105,107,109–111) 80</i>	80
3.2. LES EPITHESES.....	81
3.2.1. <i>Les méthodes d'acquisition de l'image.....</i>	81
3.2.2. <i>Les méthodes de conception assistée par ordinateur.....</i>	86
3.2.3. <i>Les méthodes de fabrication assistée par ordinateur.....</i>	92
3.2.4. <i>Avantages et limites de la CFAO pour la conception d'épithèses.....</i>	96
3.2.5. <i>Synthèse.....</i>	97
CONCLUSION.....	98

Bibliographie

Références papiers :

1. Pomar P, Dichamp J. Introduction à la prothèse maxillofaciale. Dans : EMC - Dentisterie. 2004 ; 1(2) : 118-21. [Article 22-066-B-50]
4. Grandazzi G, Babin E. Cancer des VADS et comportements à risque. *Psycho-oncol.* 2017 ; 11(4) : 233-7.
7. Boutault F, Paoli JR, Lauwers F. Reconstruction chirurgicale des pertes de substance des maxillaires. Dans : EMC - Stomatologie. 2005 ; 1(3) : 231-53. [Article 22-087-E-10]
8. Hamzaoui S, Merzouk N, Bentahar O. La prise en charge psychologique des patients en prothèse maxillofaciale : rôle de l'approche spirituelle. *Psycho-Oncol.* 2019 ; 13(2) : 125-8.
9. Vigaros E, Fontes-Carrère M, Pomar P, Bach K. Psychologie et relation d'aide en réhabilitation maxillofaciale. Dans : EMC - Dentisterie. 2004 ; 1(2) : 122-30. [Article 22-066-B-53]
10. Vigaros E, Destruhaut F, Pomar P, Dichamp J, Toulouse É. La prothèse maxillo-faciale. Malakoff : Éditions CdP ; 2015. xiv+176 p.
11. Chaput B, Courtade-Saïdi M, de Bonnecaze G, Eburdery H, Crouzet C, Chavoïn JP, et coll. Anomalies de la cicatrisation. Dans : EMC - Techniques Chirurgicales - Chirurgie Plastique Reconstructrice et Esthétique. 2012 ; 7(2) : 1-12. [Article 45-011]
12. Schneider C. La chirurgie de la face interne de la joue et les particularités de sa prise en charge odontologique [thèse d'exercice]. [Nancy] : Université de Lorraine. Faculté d'odontologie ; 2014. 267p.
13. Lerat J, Aubry K, Brie J, Perez AF, Orsel S, Bessede JP. Communications bucco-naso-sinusiennes. Dans : EMC - Oto-Rhino-Laryngologie. 2011 ; 6(1) : 1-10. [Article 20-480-M-10]
15. Shugaa-Addin B, Al-Shamiri HM, Al-Maweri S, Tarakji B. The effect of radiotherapy on survival of dental implants in head and neck cancer patients. *J Clin Exp Dent.* 2016; 8(2): e194-200.
17. de Caxias FP, dos Santos DM, Bannwart LC, de Moraes Melo Neto CL, Goiato MC. Classification, History, and Future Prospects of Maxillofacial Prosthesis. *Int J Dent.* 2019; 2019: e8657619.
18. Goiato MC, de Caxias FP, dos Santos DM. Quality of life living with ocular prosthesis. *Expert Rev Ophthalmol.* 2018; 13(4): 187-9.
19. Raizada K, Rani D. Ocular prosthesis. *Contact Lens Anterior Eye.* 2007; 30(3): 152-62.
20. Malard O, Lanhouet J, Michel G, Dreno B, Espitalier F, Rio E. Pertes de substance étendues de la pyramide nasale : rôle de l'épithèse. *Ann Fr Oto-Rhino-Laryngol Pathol Cervico-Faciale.* 2015 ; 132(2) : 83-7.
21. Becker C, Becker AM, Dahlem KKK, Offergeld C, Pfeiffer J. Aesthetic and functional outcomes in patients with a nasal prosthesis. *Int J Oral Maxillofac Surg.* 2017; 46(11): 1446-50.

22. Federspil P. The Role of Auricular Prostheses (Epitheses) in Ear Reconstruction. *Facial Plast Surg.* 2015; 31(06): 626-32.
23. Waqas TS, Shrestha B, Srithavaj MLT, Chotprasert N. A two-step functional impression technique for the fabrication of an implant-retained silicone auricular prosthesis. *J Prosthet Dent.* 2017; 117(3): 444-7.
24. Shrivastava KJ, Shrivastava S, Agarwal S, Bhojar A. Prosthetic rehabilitation of large mid-facial defect with magnet-retained silicone prosthesis. *J Indian Prosthodont Soc.* 2015; 15(3): 276-80.
26. Jungling N. La prothèse maxillo-faciale : guide à l'usage de l'omnipraticien [thèse d'exercice]. [Nancy] : Université de Lorraine. Faculté d'odontologie ; 2020. 109p.
27. Thomas H. Conception et fabrication des obturateurs palatins: approche sur l'apport de l'assistance par ordinateur [thèse d'exercice]. [Bordeaux] : Université de Bordeaux. UFR des sciences odontologiques ; 2016. 87 p.
28. Choudhury M, Shanmuganathan N, Padmanabhan TV, Swarup S, Grover M, Arumugam M. Rehabilitation of Post Surgical Maxillectomy Defects Using Interim Obturators: A Case Series. *Indian J Surg Oncol.* 2014; 5(4): 315-20.
29. Shah D, Meenakshi A. The obturator prostheses for maxillectomy. *SRM J Res Dent Sci.* 2012; 3(3): 193.
30. Bridonneau T, Quinque É, Zink S, Schultz P, Bornert F, Onea A, et coll. Le carcinome muco-épidermoïde du palais : présentation de deux cas et revue de la littérature. *Méd Buccale Chir Buccale.* 2017; 23(1): 37-44.
31. Destruhaut F, Esclassan R, Pomar P, Hennequin A, Vigarios-Viste E, Dichamp J, et coll. Approche prothétique des divisions vélo-palatines séquellaires : classification actualisée à visée thérapeutique. *CdP.* 2014 ; (165) : 61-67.
32. Hidalgo DA. Fibula free flap: a new method of mandible reconstruction. *Plast Reconstr Surg.* 1989; 84(1): 71-9.
33. Rouget M. Mandibulectomies d'origine tumorale : Apport de l'odontologiste [thèse d'exercice]. [Nancy] : Université de Lorraine. Faculté d'odontologie ; 2014. 175 p.
34. Millet C, Ducret M, Fehrat D, Venet L, Vincent B, Bodard AG. Perte osseuse mandibulaire interruptrice et prothèse amovible implanto-retendue. *Strat Prothétique.* 2015 ; 15(2) : 97-104.
35. Kumar VV, Srinivasan M. Masticatory efficiency of implant-supported removable partial dental prostheses in patients with free fibula flap reconstructed mandibles: A split-mouth, observational study. *Clin Oral Implants Res.* 2018; 29(8): 855-63.
36. Sabouri AA, Safari A, Gharechahi J, Esmailzadeh S. Prosthodontic Rehabilitation for Total Glossectomy with a Magnetic Detachable Mandibular Tongue Prosthesis: A Clinical Report: Postglossectomy Prosthodontic Rehabilitation. *J Prosthodont.* 2012; 21(5): 404-7.
37. Balasubramaniam MK, Chidambaranathan AS, Shanmugam G, Tah R. Rehabilitation of Glossectomy Cases with Tongue Prosthesis: A Literature Review. *J Clin Diagn Res JCDR.* 2016; 10(2): ZE01-4.
39. Merzouk N, Berrada S, Benfdil F, Abdedine A. Critères de choix des matériaux et techniques d'empreinte en Prothèse Amovible Partielle. *Actual Odonto-Stomatol.* 2008 ; (243) : 265-77.

40. Vigarios E, Destruhaut F, Toulouse E, Pomar P. Les silicones médicales en prothèse faciale. *Ros stomatol.* 2011 ; 4(5) : 19-24.
41. Alloh Amichia YC, Vigarios E, Giumelli B, Pomar P. Maquillage des épithèses faciales : principes et mise en oeuvre. *Actual Odonto-Stomatol.* 2010 ; (251) : 245-59.
42. El Achhab I. La prothèse maxillo-faciale au sein d'un centre de lutte contre le cancer. *Actual Odonto-Stomatol.* 2012 ; (258) : 175-91.
45. Chen LH, Tsutsumi S, Iizuka T. A CAD/CAM technique for fabricating facial prostheses: a preliminary report. *Int J Prosthodont.* 1997; 10(5): 467-72.
49. Jankowski A, Ferretti G. Tomodensitométrie volumique : principe, paramètres. *Rev Mal Respir.* 2010 ; 27(8) : 964-9.
53. Delain D. Limites techniques et environnementales de l'empreinte optique et de la prothèse fixe usinée par CFAO en implantologie [thèse d'exercice]. [Paris] : Université Paris Diderot - Paris 7. Faculté de chirurgie dentaire ; 2017. 123 p.
54. Soenen A, Pia JP, D'Incau E. Empreintes conventionnelles versus empreintes optiques pour restaurations céramo-céramiques. *Inf Dent.* 2015 ; 97(?) : 49-54.
55. Cicciù M, Fiorillo L, D'Amico C, Gambino D, Amantia EM, Laino L, et coll. 3D Digital Impression Systems Compared with Traditional Techniques in Dentistry: A Recent Data Systematic Review. *Materials.* 2020; 13(8): 1982.
56. Kihara H, Hatakeyama W, Komine F, Takafuji K, Takahashi T, Yokota J, et coll. Accuracy and practicality of intraoral scanner in dentistry: A literature review. *J Prosthodont Res.* 2020; 64(2): 109-13.
57. Cristache CM, Tudor I, Moraru L, Cristache G, Lanza A, Burlibasa M. Digital Workflow in Maxillofacial Prosthodontics: An Update on Defect Data Acquisition, Editing and Design Using Open-Source and Commercial Available Software. *Appl Sci.* 2021; 11(3): 973.
58. Unkovskiy A, Spintzyk S, Brom J, Huettig F, Keutel C. Direct 3D printing of silicone facial prostheses: A preliminary experience in digital workflow. *J Prosthet Dent.* 2018; 120(2): 303-8.
59. Liu H, Bai S, Yu X, Zhao Y. Combined use of a facial scanner and an intraoral scanner to acquire a digital scan for the fabrication of an orbital prosthesis. *J Prosthet Dent.* 2019; 121(3): 531-4.
60. Capitán L, Simon D, Capitán-Cañadas F. 8 - Facial Feminization Surgery and Facial Gender Confirmation Surgery. Dans: Ferrando CA. *Comprehensive Care of the Transgender Patient.* Philadelphia: Elsevier; 2020. p. 54-72.
61. Petrides G, Clark JR, Low H, Lovell N, Eviston TJ. Three-dimensional scanners for soft-tissue facial assessment in clinical practice. *J Plast Reconstr Aesthet Surg.* 2021; 74(3): 605-14.
62. Hara T, Saito D, Sakuma H, Kato Y, Niimi K, Nihara J, et coll. Comparison of three-dimensional facial morphologies acquired with digital stereophotogrammetry imaging system and computed tomography. *J Oral Maxillofac Surg Med Pathol.* 2021; 34(2): 120-125.
63. Zhang S. High-speed 3D shape measurement with structured light methods: A review. *Opt Lasers Eng.* 2018; 106: 119-31.
64. Lecocq G. La prise d'empreintes numériques : principes et intérêts en orthodontie. *Int Orthod.* 2016 ; 14(2) : 184-94.

65. Sigaux N, Ganry L, Mojallal A, Breton P, Bouletreau P. Photographie 3D en chirurgie de la face : principes, intérêts et perspectives. *Ann Chir Plast Esthét.* 2018 ; 63(1) : 62-8.
66. Boitelle P, Fromentin O, Tapie L, Mawussi K. Les dispersions de données dans les chaînes de CFAO : Partie 2 – Fonctionnement des différents maillons des chaînes de CFAO. *Biomatér dent clin.* 2018 ; 3(2) : 90-5.
68. Tapie L. Comprendre la CFAO pour les restaurations dentaire : la précision vue de l'ingénierie mécanique. *Int J Comput Dent.* 2015 ; 18(4) : 343-367.
69. Iancu C. About 3D printing file formats. *Ann Const Branc Univ.* 2018 ; (2): 135-138.
76. Alolabi N, Augustine H, Farrokhyar F, Levis C. Preoperative Angiography for Free Fibula Flap Harvest: A Case Series: L'angiographie préopératoire pour prélever un lambeau libre de la fibula : une série de cas. *Plast Surg.* 2021; 2292550321996960.
77. Cao C, Gan X, He Y, Su Y, Liu Z, Hu X, et coll. Diagnostic efficacy of PET-CT, CT, and MRI in preoperative assessment of mandibular invasion caused by head and neck cancer: A systematic review and meta-analysis. *Oral Oncol.* 2021; 116: 105264.
78. Kraeima J, Dorgelo B, Gulbitti HA, Steenbakkers RJHM, Schepman KP, Roodenburg JLN et coll. Multi-modality 3D mandibular resection planning in head and neck cancer using CT and MRI data fusion: A clinical series. *Oral Oncol.* 2018; 81: 22-8.
79. Largo RDMD, Garvey PBMD. Updates in Head and Neck Reconstruction. *Plast Reconstr Surg.* 2018; 141(2): 271-285.
80. Marro A, Bandukwala T, Mak W. Three-Dimensional Printing and Medical Imaging: A Review of the Methods and Applications. *Curr Probl Diagn Radiol.* 2016; 45(1): 2-9.
82. Bak M, Jacobson AS, Buchbinder D, Urken ML. Contemporary reconstruction of the mandible. *Oral Oncol.* 2010; 46(2): 71-6.
83. Seier T, Hingsammer L, Schumann P, Gander T, Rücker M, Lanzer M. Virtual planning, simultaneous dental implantation and CAD/CAM plate fixation: a paradigm change in maxillofacial reconstruction. *Int J Oral Maxillofac Surg.* 2020; 49(7): 854-61.
84. Ren W, Gao L, Li S, Chen C, Li F, Wang Q, et coll. Virtual Planning and 3D printing modeling for mandibular reconstruction with fibula free flap. *Med Oral Patol Oral Cir Bucal.* 2018; 23(3): e359-66.
86. Ghai S, Sharma Y, Jain N, Satpathy M, Pillai AK. Use of 3-D printing technologies in craniomaxillofacial surgery: a review. *Oral Maxillofac Surg.* 2018; 22(3): 249-59.
87. Myers PL, Nelson JA, Rosen EB, Allen RJJ, Disa JJ, Matros E. Virtual Surgical Planning for Oncologic Mandibular and Maxillary Reconstruction. *Plast Reconstr Surg – Glob Open.* 2021; 9(9): e3672.
88. Schepers RH, Kraeima J, Vissink A, Lahoda LU, Roodenburg JLN, Reintsema H, et coll. Accuracy of secondary maxillofacial reconstruction with prefabricated fibula grafts using 3D planning and guided reconstruction. *J Cranio-Maxillofac Surg.* 2016; 44(4): 392-9.
89. Ch'ng S, Skoracki RJ, Selber JC, Yu P, Martin JW, Hofstede TM, et coll. Osseointegrated implant-based dental rehabilitation in head and neck reconstruction patients. *Head Neck.* 2016; 38(S1): E321-7.

90. Mian M, Delpachitra S, Ackland D, Fink S, Wang N, Dimitroulis G. Three-dimensional printing in oral and maxillofacial surgery: Current landscape and future directions. *Oral Surg.* 2021; 00: 1-12.
91. Yang WF, Zhang CY, Choi WS, Zhu WY, Li DTS, Chen XS, et coll. A novel 'surgeon-dominated' approach to the design of 3D-printed patient-specific surgical plates in mandibular reconstruction: a proof-of-concept study. *Int J Oral Maxillofac Surg.* 2020; 49(1): 13-21.
92. Heufelder M, Wilde F, Pietzka S, Mascha F, Winter K, Schramm A, et coll. Clinical accuracy of waferless maxillary positioning using customized surgical guides and patient specific osteosynthesis in bimaxillary orthognathic surgery. *J Cranio-Maxillofac Surg.* 2017; 45(9): 1578-85.
93. Yang W, Choi WS, Leung YY, Curtin JP, Du R, Zhang C, et coll. Three-dimensional printing of patient-specific surgical plates in head and neck reconstruction: A prospective pilot study. *Oral Oncol.* 2018; 78: 31-6.
94. Rendenbach C, Steffen C, Hanken H, Schluermann K, Henningsen A, Beck-Broichsitter B, et coll. Complication rates and clinical outcomes of osseous free flaps: a retrospective comparison of CAD/CAM versus conventional fixation in 128 patients. *Int J Oral Maxillofac Surg.* 2019; 48(9): 1156-62.
95. Tack P, Victor J, Gemmel P, Annemans L. 3D-printing techniques in a medical setting: a systematic literature review. *Biomed Eng OnLine.* 2016; 15(1): 115.
96. Giovacchini F, Gilli M, Mitro V, Monarchi G, Bensi C, Tullio A. Rapid prototyping: Applications in oral and maxillofacial surgery. *J Oral Med Oral Surg.* 2021; 27: 11.
97. Mathew N, Gandhi S, Singh I, Solanki M, Bedi NS. 3D Models Revolutionizing Surgical Outcomes in Oral and Maxillofacial Surgery: Experience at Our Center. *J Maxillofac Oral Surg.* 2020; 19(2): 208-16.
98. Navarro Cuéllar C, Martínez EB, Navarro Cuéllar I, López López AM, Rial MT, Pérez AS, et coll. Primary Maxillary Reconstruction With Fibula Flap and Dental Implants: A Comparative Study Between Virtual Surgical Planning and Standard Surgery in Class IIC Defects. *J Oral Maxillofac Surg.* 2021; 79(1): 237-48.
99. Rodby KA, Turin S, Jacobs RJ, Cruz JF, Hassid VJ, Kolokythas A, et coll. Advances in oncologic head and neck reconstruction: Systematic review and future considerations of virtual surgical planning and computer aided design/computer aided modeling. *J Plast Reconstr Aesthet Surg.* 2014; 67(9): 1171-85.
100. Pucci R, Weyh A, Smotherman C, Valentini V, Bunnell A, Fernandes R. Accuracy of virtual planned surgery versus conventional free-hand surgery for reconstruction of the mandible with osteocutaneous free flaps. *Int J Oral Maxillofac Surg.* 2020; 49(9): 1153-61.
102. Suresh N, Janakiram C, Nayar S, Krishnapriya VN, Mathew A. Effectiveness of digital data acquisition technologies in the fabrication of maxillofacial prostheses: A systematic review. *J Oral Biol Craniofacial Res.* 2022; 12(1): 208-15.
103. Callahan N, Moles SL, Markiewicz MR. The Use of a CAD/CAM Surgical Obturator Without Impressions to Restore a Maxillectomy Defect. *Cranio-maxillofacial Trauma Reconstr Open.* 2021; 6: 2472751221992972.
104. Kortés J, Dehnad H, Kotte ANT, Fennis WMM, Rosenberg AJWP. A novel digital workflow to manufacture personalized three-dimensional-printed hollow surgical obturators after maxillectomy. *Int J Oral Maxillofac Surg.* 2018; 47(9): 1214-8.

105. Rodney J, Chicchon I. Digital Design and Fabrication of Surgical Obturators Based Only on Preoperative Computed Tomography Data. *Int J Prosthodont.* 2017; 30(2): 111-2.
106. Krämer Fernandez P, Kuscu E, Weise H, Engel EM, Spintzyk S. Rapid additive manufacturing of an obturator prosthesis with the use of an intraoral scanner: A dental technique. *J Prosthet Dent.* 2022; 127(1): 189-93.
107. Brucoli M, Boffano P, Pezzana A, Corio C, Benech A. The use of optical scanner for the fabrication of maxillary obturator prostheses. *Oral Maxillofac Surg.* 2020; 24(2): 157-61.
108. Tasopoulos T, Chatziemmanouil D, Kouveliotis G, Karaiskou G, Wang J, Zoidis P. PEEK Maxillary Obturator Prosthesis Fabrication Using Intraoral Scanning, 3D Printing, and CAD/CAM. *Int J Prosthodont.* 2020; 33(3): 333-40.
109. Michelinakis G, Pavlakis M, Igoumenakis D. Rehabilitation of a maxillectomy patient using intraoral scanning impression technology and a computer-aided design/computer-aided manufacturing fabricated obturator prosthesis: A clinical report. *J Indian Prosthodont Soc.* 2018; 18(3): 282-7.
110. Jiang F, Hou Y, Lu L, Ding X, Li W, Yan A. Functional Evaluation of a CAD/ CAM Prosthesis for Immediate Defect Repair after Total Maxillectomy: A Case Series of 18 Patients with Maxillary Sinus Cancer. *J Esthet Restor Dent.* 2015; 27 suppl 1: S80-9.
111. Unkovskiy A, Wahl E, Huettig F, Keutel C, Spintzyk S. Multimaterial 3D printing of a definitive silicone auricular prosthesis: An improved technique. *J Prosthet Dent.* 2021; 125(6): 946-50.
113. Willmann C. La conception assistée par ordinateur en prothèse maxillo-faciale [thèse d'exercice]. [Toulouse] : Université Toulouse III - Paul Sabatier. Faculté de chirurgie dentaire; 2016. 90 p.
114. Mohammed MI, Cadd B, Peart G, Gibson I. Augmented patient-specific facial prosthesis production using medical imaging modelling and 3D printing technologies for improved patient outcomes. *Virtual Phys Prototyp.* 2018; 13(3): 164-76.
115. Yadav S, Narayan AI, Choudhry A, Balakrishnan D. CAD/CAM-Assisted Auricular Prosthesis Fabrication for a Quick, Precise, and More Retentive Outcome: A Clinical Report. *J Prosthodont.* 2017; 26(7): 616-21.
116. Bockey S, Berssenbrügge P, Dirksen D, Wermker K, Klein M, Runte C. Computer-aided design of facial prostheses by means of 3D-data acquisition and following symmetry analysis. *J Cranio-Maxillofac Surg.* 2018; 46(8): 1320-8.
117. Bachelet JT, Jouan R, Prade V, Francisco C, Jaby P, Gleizal A. Place of 3D printing in facial epithesis. *J Stomatol Oral Maxillofac Surg.* 2017; 118(4): 224-7.
118. Farook TH, Jamayet NB, Abdullah JY, Rajion ZA, Alam MK. A systematic review of the computerized tools and digital techniques applied to fabricate nasal, auricular, orbital and ocular prostheses for facial defect rehabilitation. *J Stomatol Oral Maxillofac Surg.* 2020; 121(3): 268-77.
119. Palousek D, Rosicky J, Koutny D. Use of digital technologies for nasal prosthesis manufacturing. *Prosthet Orthot Int.* 2014; 38(2): 171-5.
120. Reitemeier B, Götzl B, Schöne C, Stockmann F, Müller R, Lexmann J, et al. Creation and Utilization of a Digital Database for Nasal Prosthesis Models. *Oncol Res Treat.* 2013; 36(1-2): 7-11.
121. Fantini M, De Crescenzo F, Ciocca L. Design and Rapid Manufacturing of anatomical prosthesis for facial rehabilitation. *IJIDeM.* 2013; 7(1): 51-62.

122. Abdulameer H, Tukmachi M. Nasal Prosthesis Fabrication using Rapid Prototyping and 3D Printing (A Case Study). *Int j innov res sci eng technol*. 2017; 7(8): 1520-1526.
123. Nuseir A, Hatamleh MM, Alnazzawi A, Al-Rabab'ah M, Kamel B, Jaradat E. Direct 3D Printing of Flexible Nasal Prosthesis: Optimized Digital Workflow from Scan to Fit. *J Prosthodont*. 2019; 28(1): 10-4.
124. Bannink T, Bouman S, Wolterink R, van Veen R, van Alphen M. Implementation of 3D technologies in the workflow of auricular prosthetics: A method using optical scanning and stereolithography 3D printing. *J Prosthet Dent*. 2021; 125(4): 708-13.

Références électroniques :

2. Institut national du cancer. Cancers des voies aérodigestives supérieures : Du diagnostic au suivi [Internet]. 2018 [cité 29 juin 2021]. Disponible sur : <https://www.e-cancer.fr/Expertises-et-publications/Catalogue-des-publications/Cancers-des-voies-aerodigestives-superieures-Du-diagnostic-au-suivi>
3. Cancer et environnement. Facteurs de risque de cancer de la cavité buccale [Internet]. 2021 [cité 25 oct 2021]. Disponible sur : <https://www.cancer-environnement.fr/614-Cancer-de-la-cavite-buccale-orale.ce.aspx>
5. Centre de compétences des fentes Palatines, Médipôle Garonne Toulouse. Epidémiologie : Les malformations de la bouche chez le bébé [Internet]. [cité 25 oct 2021]. Disponible sur : <https://www.fente-palatine.com/epidemiologie/>
6. SFCPP (Section Française de Chirurgie plastique pédiatrique). Les fentes labiales et palatines - [Internet]. 2018 [cité 7 juill 2021]. Disponible sur : <https://chirurgie-plastique-pediatrique.fr/page/les-fentes-labiales-et-palatines>
14. Société française de radiothérapie oncologique. Guide des procédures de radiothérapie externe 2007 [Internet]. 2007 [cité 3 oct 2021]. Disponible sur : https://www.has-sante.fr/upload/docs/application/pdf/2008-08/guide_de_rth_des_tumeurs_v7_complet.pdf
16. Hawari WE, Rokhssi H, Azhari M, Merzouk N, Bentahar O. Radiotherapy and Management in Maxillofacial Prosthodontic: Part 1- Before Radiotherapy. *Integr J Med Sci* [Internet]. 2021 [cité 5 oct 2021]; 8: 1-8. Disponible sur: <https://mediterraneanjournals.com/index.php/ijms/article/view/386>
25. Riedinger A.M, Hémar P. Réhabilitation par épithèse faciale. *Lett oto-rhino-laryngol chir cervicofac* [Internet]. 2013 [cité 13 déc 2021] ; (334) : 13-15. Disponible sur : <https://www.edimark.fr/Front/frontpost/getfiles/20023.pdf>
38. Chauvel B, Turpin YL. Les matériaux à empreinte [Internet]. Disponible sur : <http://campus.cerimes.fr/odontologie/enseignement/chap13/site/html/cours.pdf>
43. American Machinist. The CAD/CAM Hall of Fame [Internet]. 1998 [cité 25 oct 2021]. Disponible sur: <https://www.americanmachinist.com/cad-and-cam/article/21892098/the-cadcam-hall-of-fame>

44. Professeur François Duret. Accueil [Internet]. [cité 25 oct 2021]. Disponible sur : http://www.francoisduret.com/Accueil/index.php?option=com_content&view=article&id=79&Itemid=146
46. Siemens. Conception assistée par ordinateur (CAO) [Internet]. [cité 27 oct 2021]. Disponible sur : <https://www.plm.automation.siemens.com/global/fr/our-story/glossary/computer-aided-design-cad/12507>
47. Siemens. Fabrication assistée par ordinateur (FAO) [Internet]. [cité 27 oct 2021]. Disponible sur : <https://www.plm.automation.siemens.com/global/fr/our-story/glossary/computer-aided-manufacturing-cam/13139>
48. Tapie L. Conception et fabrication assistée par ordinateur : application à l'ingénierie biomédicale [Internet]. 2020 [cité 27 oct 2021]. Disponible sur : <https://hal.archives-ouvertes.fr/hal-02994455>
50. Radiologie Paris Ouest (RPO). Le scanner [Internet]. [cité 27 oct 2021]. Disponible sur : <https://www.radiologieparisouest.com/scanner-paris/>
51. Owandy Radiology. Cone beam : Le gold standard de la chirurgie dentaire [Internet]. 2020 [cité 29 oct 2021]. Disponible sur : <https://www.owandy.fr/cone-beam-le-gold-standard-de-l-imagerie-sectionnelle-3d-en-odonto-stomatologie/>
52. Bonnet E. Comment choisir un cone beam [Internet]. 2018 [cité 29 oct 2021]. Disponible sur : <https://www.lefildentaire.com/articles/pratique/ergonomie-materiel/comment-choisir-un-cone-beam/>
67. Les Impressions 3d. Format de fichier STL (Impression 3D) : Explication simple [Internet]. 2019 [cité 7 nov 2021]. Disponible sur : <https://www.lesimpressions3d.com/stl-file-format-3d-printing-simply-explained/>
70. ISO. Nouveau format de fichier pour les imprimantes 3D [Internet]. 2020 [cité 25 mai 2021]. Disponible sur : <https://www.iso.org/cms/render/live/fr/sites/isoorg/contents/news/2020/05/Ref2511.html>
71. Zollo B. Demystifying AMF: 7 Reasons To Start Using The ISO Standard Additive Manufacturing Format For Your AM Applications [Internet]. 2020 [cité 11 nov 2021]. Disponible sur : <https://www.fabbaloo.com/news/demystifying-amf-7-reasons-to-start-using-the-iso-standard-additive-manufacturing-format-for-your-am-applications>
72. CNIFPD-UNPPD. Guide de la cfao dentaire [Internet]. 2009 [cité 15 nov 2021]. Disponible sur : <http://www.cnifpd.fr/guidecfao/matiere.html>
73. Fabulous. L'impression 3D : son histoire pour une révolution en marche [Internet]. 2020 [cité 16 nov 2021]. Disponible sur : <https://www.fabulous.com.co/guide-impression-3d/en-bref/histoire/>
74. Sculpteo. Fabrication Additive [Internet]. [cité 17 nov 2021]. Disponible sur : <https://www.sculpteo.com/fr/glossaire/fabrication-additive-definition/>
75. Bournias-Varotsis A. Impression 3D vs. Usinage CNC [Internet]. [cité 18 nov 2021]. Disponible sur : <https://www.hubs.com/fr/base-de-connaissances/impression-3d-vs-usinage-cnc/>
81. Materialise. Mandible Reconstruction Tutorial [Internet]. 2019 [cité 25 nov 2021]. Disponible sur : <https://www.materialise.com/en/academy-medical/proplan-cmf/tutorials/mandible-reconstruction>

85. Onco Occitanie. Référentiel Régional : ORL - CMF : Référentiel Tête et Cou 2020 [Internet]. 2020 [cité 24 nov 2021]. Disponible sur : <https://www.onco-occitanie.fr/pro/article/publication-du-referentiel-regional-des-cancers-de-la-tete-et-du-cou>

101. Moreno Soriano C, Castañeda Vega P, Estrugo Devesa A, Jané Salas E, López López J. Frequency and type of digital procedures used for the intraoral prosthetic rehabilitation of patients with head and neck cancer: A systematic review. *J Prosthet Dent* [Internet]. 2021 [cité 3 janv 2022]. [In press] doi : 10.1016/j.prosdent.2020.11.025. Disponible sur: <https://www.sciencedirect.com/science/article/pii/S0022391320307460>

112. Dashti H, Rajati Haghi H, Nakhaei M, Kiamanesh E. A combined digital technique to fabricate an implant-retained auricular prosthesis for rehabilitation of hemifacial microsomia. *J Prosthet Dent* [Internet]. 2021 [cité 23 janv 2021]. [In press] doi : 10.1016/j.prosdent.2020.11.037. Disponible sur: <http://www.sciencedirect.com/science/article/pii/S0022391320307666>

Vu la demande du doyen de la faculté d'odontologie de Lorraine sur le rapport du jury :

Président : É. MORTIER – Professeur des universités
Membre du jury : C. EGLOFF-JURAS – Maître de conférences des universités (Directrice de thèse)
Membre du jury : K. YASUKAWA – Maître de conférences des universités
Membre du jury : C. DENIZART-GERBER – Assistante hospitalier universitaire

le président de l'université de Lorraine autorise

Monsieur Nathan GEGOUT

né à NANCY (Meurthe-et-Moselle) le 22 janvier 1998,
à soutenir et imprimer sa thèse en vue d'obtenir le diplôme d'État de docteur en chirurgie dentaire intitulée :

**« INTÉRÊT DE LA CONCEPTION ET FABRICATION ASSISTÉE PAR ORDINATEUR DANS LES
RÉHABILITATIONS MAXILLO-FACIALES »**

Nancy, le 9 mai 2022

N° autorisation : 12468 C

Le président de l'université de Lorraine

P. MUTZENHARDT



GEGOUT Nathan – Intérêt de la conception et fabrication assistée par ordinateur dans les réhabilitations maxillo-faciales.

Nancy 2022 : 112 pages. 53 figures ; 1 tableau.

Th. : Chir.-Dent. : Nancy 2022

Mots-clefs :

- Maxillofacial
- Prosthesis
- CAD/CAM
- Rehabilitation
- Three-Dimensional Printings

Résumé :

L'auteur s'est intéressé à l'intérêt de la conception et fabrication assistée par ordinateur (CFAO) dans le cadre des réhabilitations maxillo-faciales.

Dans une première partie l'auteur fait un point sur la prothèse maxillo-faciale et la CFAO. Il traite ensuite de l'apport de la planification chirurgicale assistée par ordinateur avant de développer, dans une dernière partie, les possibilités offertes par la CFAO pour la réhabilitation des pertes de substances maxillaires et faciales.

Ces propos sont illustrés de cas cliniques ainsi que de nombreuses synthèses permettant une compréhension des opportunités offertes par la CFAO pour la réhabilitations des pertes de substances maxillo-faciales.

Membres du jury :

- Président : Pr. Éric MORTIER
- Membres : Dr. Kazutoyo YASUKAWA
Dr. Caroline DENIZART-GERBER
- Directrice de thèse : Dr. Claire EGLOFF-JURAS

Adresse de l'auteur :

Nathan GEGOUT
1, Boulevard de la Jamagne
88400 GERARDMER