



HAL
open science

Anomalies de l'email : des protocoles de collage adaptés

Thibaut Massinet

► **To cite this version:**

Thibaut Massinet. Anomalies de l'email : des protocoles de collage adaptés. Sciences du Vivant [q-bio]. 2020. hal-04042830

HAL Id: hal-04042830

<https://hal.univ-lorraine.fr/hal-04042830v1>

Submitted on 23 Mar 2023

HAL is a multi-disciplinary open access archive for the deposit and dissemination of scientific research documents, whether they are published or not. The documents may come from teaching and research institutions in France or abroad, or from public or private research centers.

L'archive ouverte pluridisciplinaire **HAL**, est destinée au dépôt et à la diffusion de documents scientifiques de niveau recherche, publiés ou non, émanant des établissements d'enseignement et de recherche français ou étrangers, des laboratoires publics ou privés.



**UNIVERSITÉ
DE LORRAINE**

**BIBLIOTHÈQUES
UNIVERSITAIRES**

AVERTISSEMENT

Ce document est le fruit d'un long travail approuvé par le jury de soutenance et mis à disposition de l'ensemble de la communauté universitaire élargie.

Il est soumis à la propriété intellectuelle de l'auteur. Ceci implique une obligation de citation et de référencement lors de l'utilisation de ce document.

D'autre part, toute contrefaçon, plagiat, reproduction illicite encourt une poursuite pénale.

Contact bibliothèque : ddoc-thesesexercice-contact@univ-lorraine.fr
(Cette adresse ne permet pas de contacter les auteurs)

LIENS

Code de la Propriété Intellectuelle. articles L 122. 4

Code de la Propriété Intellectuelle. articles L 335.2- L 335.10

http://www.cfcopies.com/V2/leg/leg_droi.php

<http://www.culture.gouv.fr/culture/infos-pratiques/droits/protection.htm>

ACADEMIE DE NANCY-METZ
UNIVERSITE DE LORRAINE
FACULTE D'ODONTOLOGIE DE LORRAINE

Année 2020

N°

THÈSE
pour le
DIPLÔME D'ÉTAT DE DOCTEUR EN CHIRURGIE DENTAIRE
Présentée et soutenue publiquement le 6 novembre 2020

Par

MASSINET Thibaut

Né le 2 février 1991 à Metz (57)

ANOMALIES DE L'ÉMAIL :
DES PROTOCOLES DE COLLAGE ADAPTÉS

Composition du jury :

<u>Président :</u>	Pr Marc ENGELS-DEUTSCH
<u>Membres :</u>	Dr Pascale CORNE Dr Clément GRABER Dr Magali HERNANDEZ
<u>Membre invité :</u>	Dr Dominique DROZ
<u>Directeur de thèse :</u>	Dr Magali HERNANDEZ

« Par délibération en date du 11 décembre 1972, la Faculté de Chirurgie Dentaire a arrêté que les opinions émises dans les dissertations qui lui seront présentées doivent être considérées comme propres à leurs auteurs et qu'elle n'entend leur donner aucune approbation ni improbation »

Président : Professeur Pierre **MUTZENHARDT**

Doyen : Professeur Jean-Marc **MARTRETTE**

Vice-Doyens : Dr Céline CLEMENT – Dr Rémy BALTHAZARD – Dr Anne-Sophie VAILLANT

Membres Honoraires : Dr L. BABEL – Pr. S. DURIVAUX – Pr A. FONTAINE – Pr G. JACQUART – Pr D. ROZENCWEIG - Pr ARTIS - Pr M. VIVIER

Doyens Honoraires : Pr J. VADOT, Pr J.P. LOUIS

Département odontologie pédiatrique Sous-section 56-01	Mme	JAGER Stéphanie	Maître de conférences *
	M.	PREVOST Jacques	Maître de conférences
	Mme	HERNANDEZ Magali	Maître de conférences *
	Mme	HOMBOURGER Morgane	Assistante
Département orthopédie dento-faciale Sous-section 56-01	M.	VANDE VANNET Bart	Professeur des universités *
	Mme	SENG Marilyne	Assistante *
Département prévention, épidémiologie, économie de la santé, odontologie légale Sous-section 56-02	Mme	CLÉMENT Céline	Maître de conférences *
	M.	BAUDET Alexandre	Assistant *
	Mme	CAIONE Mariette	Assistante
Département parodontologie Sous-section 57-01	M.	AMBROSINI Pascal	Professeur des universités *
	Mme	BISSON Catherine	Maître de conférences *
	M.	JOSEPH David	Maître de conférences *
	M.	LACH Patrick	Assistant
	Mme	ROCCHI Léa	Assistante
Département chirurgie orale Sous-section 57-01	M.	VEYNACHTER Thomas	Assistant *
	Mme	GUILLET-THIBAUT Julie	Maître de conférences *
	M.	BRAVETTI Pierre	Maître de conférences
	Mme	KICHENBRAND Charlène	Maître de conférences *
	Mme	PHULPIN Bérengère	Maître de conférences *
Département biologie orale Sous-section 57-01	M.	CHAPUIS Hippolyte	Assistant*
	M.	CLERC Sébastien	Assistant*
	M.	YASUKAWA Kazutoyo	Maître de conférences *
	M.	MARTRETTE Jean-Marc	Professeur des universités *
Département dentisterie restauratrice, endodontie Sous-section 58-01	Mme	EGLOFF-JURAS Claire	Maître de conférences *
	M.	LOISON-ROBERT Ludwig	Maître de conférences *
	M.	MORTIER Éric	Professeur des universités *
	M.	ENGELS-DEUTSCH Marc	Professeur des universités *
	M.	AMORY Christophe	Maître de conférences
	M.	BALTHAZARD Rémy	Maître de conférences *
Département prothèses Sous-section 58-01	M.	VINCENT Marin	Maître de conférences*
	M.	GIESS Renaud	Assistant *
	M.	GRABER Clément	Assistant
	M.	DE MARCH Pascal	Maître de conférences
	Mme	CORNE Pascale	Maître de conférences *
	M.	SCHOUVER Jacques	Maître de conférences
	Mme	VAILLANT Anne-Sophie	Maître de conférences *
	M.	CIESLAK Steve	Assistant
	Mme	GERBER Caroline	Assistante *
	Mme	PRINTZ Elodie	Assistante
Département fonction-dysfonction, imagerie, biomatériaux Sous-section 58-01	M.	SYDA Paul-Marie	Assistant
	Mme	WILK Sabine	Assistante
	M.	HIRTZ Pierre	Enseignant univ..
	Mme	STRAZIELLE Catherine	Professeur des universités *
	Mme	MOBY (STUTZMANN) Vanessa	Maître de conférences *
	M.	SALOMON Jean-Pierre	Maître de conférences
	Mme	JANTZEN-OSSOLA Caroline	Assistante associée

Souligné : responsable de département * temps plein

Mis à jour le 01/09/2020

A NOTRE PRESIDENT DE THESE,

Monsieur le Professeur Marc ENGELS-DEUTSCH,

Docteur en Chirurgie Dentaire

Docteur de l'Université Louis Pasteur de Strasbourg en sciences odontologiques

Habilité à diriger des recherches

Professeur des Universités – Praticien Hospitalier

Vous nous avez fait le très grand honneur d'accepter de présider ce jury.

Qu'il vous soit témoigné une grande admiration pour la pléthore des connaissances que vous enseignez avec beaucoup de générosité lors de vos cours d'endodontie. Nous vous remercions également, en tant qu'étudiant et moniteur, pour votre savoir transmis en travaux pratiques, ainsi qu'au sein du service d'odontologie conservatrice du CHU.

Trouvez ici la preuve de la grande satisfaction qui est la notre de vous avoir eu comme enseignant.

A NOTRE DIRECTRICE DE THESE,

Mademoiselle le Docteur Magali HERNANDEZ,

Docteur en Chirurgie Dentaire

Maître de Conférences – Praticien Hospitalier

Docteur de l'Université de Lorraine, mention Sciences de la vie et de la santé

Vous nous avez fait l'honneur de diriger ce travail.

Nous avons toujours pu compter sur votre disponibilité et sur la pertinence de vos conseils pour rendre ce travail abouti.

La qualité de votre enseignement et la rigueur dans votre travail vous honorent et constituent un exemple à suivre pour nous.

Sachez trouver dans ce travail le témoignage de notre amitié et de notre grande estime.

Veillez recevoir nos remerciements les plus sincères.

A NOTRE JUGE,

Madame le Docteur Dominique DROZ,

Docteur en Chirurgie Dentaire

Docteur de l'université Henri Poincaré Nancy

Ancien Maître de Conférences – Praticien Hospitalier

Ancien Responsable du département d'odontologie pédiatrique

Nous vous remercions d'avoir accepté de participer à ce jury de thèse.

Nous vous remercions aussi de la générosité avec laquelle vous nous avez transmis votre savoir.

Nous vous souhaitons maintenant une retraite paisible, bien méritée.

Soyez assuré de notre considération et de notre plus profond respect.

A NOTRE JUGE,

Madame le Docteur Pascale CORNE,

Docteur en Chirurgie Dentaire

Docteur de l'Université de Lorraine - Spécialité Sciences des Matériaux

Lauréate de l'Académie Nationale de Chirurgie Dentaire

Maître de Conférences – Praticien Hospitalier

Nous sommes très reconnaissants de votre présence à notre jury de thèse.

Nous vous remercions pour votre gentillesse, votre disponibilité et la transmission de vos connaissances en clinique qui ont su nous guider jusqu'à ce jour.

Veillez trouver ici l'expression de mon profond respect.

A NOTRE JUGE,

Monsieur le Docteur Clément GRABER,

Docteur en Chirurgie Dentaire

Assistant Hospitalo-Universitaire

Nous vous remercions d'avoir accepté de faire partie de notre jury de thèse.

Merci pour votre regard sur ce travail et pour votre accompagnement tout au long de mes études.

Nous garderons de très bons souvenirs de ce parcours à vos côtés.

Soyez assuré de notre amitié la plus sincère et d'un très grand respect.

Sommaire

Liste des figures

Liste des tableaux

Liste des abréviations

Introduction

1. Amélogénèse

1.1. L'émail

1.2. Amélogénèse

2. Amélogénèse imparfaite héréditaire

2.1. Définition

2.2. Classifications

2.3. Gènes impliqués

2.4. Caractéristiques de l'émail affecté par l'AIH

2.5. Préparation, collage et choix de restaurations adhésives adaptés

3. Hypominéralisation molaire et incisive

3.1. Caractéristiques de l'émail affecté par la MIH

3.2. Préparation, collage et choix de restaurations adhésives adaptés

4. Fluorose

4.1. Caractéristiques de l'émail fluorotique

4.2. Préparation, collage et choix de restaurations adhésives adaptés

Conclusion

Références bibliographiques

Références bibliographiques électroniques

Table des matières

Liste des figures

<i>Figure 1 : Observation au microscope électronique en transmission à balayage (METB) de deux prismes d'émail, délimités par une gaine prismatique (flèches), entourés par de l'émail inter-prismatique. Chaque prisme est lui-même constitué de milliers de cristallites. Grossissement 0,6 pixels/nm (Koldehoff & coll., 2020).....</i>	<i>25</i>
<i>Figure 2 : Observation au microscope électronique à transmission (MET) d'un émail aprismatique (A) et prismatique (B) de rat. L'émail aprismatique (A) dévoile des cristallites parallèles les uns aux autres, tandis que l'émail prismatique (B) met en évidence des cristallites (p) enchevêtrés, formant un angle de 60° les uns avec les autres, entourés de substance inter-prismatique (ip) (Goldberg, 2008).....</i>	<i>26</i>
<i>Figure 3 : Mitoses successives des pré-améloblastes et pré-odontoblastes au stade de prolifération cellulaire, puis à la fin du cycle mitotique, histodifférenciation des odontoblastes pré-sécréteurs de dentine et des améloblastes pré-sécréteurs d'émail (Alliot-Licht, 2012).....</i>	<i>28</i>
<i>Figure 4 : Sécrétion de prismes d'émail (enamel rod) par chaque prolongement de Tomes améloblastique au niveau de leur site de sécrétion distal (disTP) ; sécrétion d'émail interprismatique (interrod) au niveau de leur site de sécrétion proximal (proxTP) (Habelitz, 2015).....</i>	<i>29</i>
<i>Figure 5 : Résumé de la cascade d'évènements orchestrés par les améloblastes au cours de l'amélogénèse. (A) Phase pré-sécrétoire : prolifération des pré-améloblastes puis histodifférenciation des améloblastes pré-sécréteurs par acquisition progressive des caractéristiques d'une cellule sécrétrice (allongement & polarisation cellulaire). (B) Phase sécrétoire d'émail aprismatique interne par des améloblastes sécréteurs dépourvus de prolongements de Tomes (TP). (C) (D) Phase sécrétoire d'émail prismatique (enamel matrix) par des améloblastes sécréteurs pourvus de TP. (E) Phase de transition : sécrétion d'émail aprismatique externe, apoptose améloblastique et protéolyse rapide des protéines matricielles (par MMP20 et KLK4). (F) (G) Phase de maturation : modulation améloblastique, permettant l'oscillation entre acidification (F) et neutralisation (G) du milieu. (H) Phase de protection de l'épithélium réduit d'émail formé (Smith, 2017).....</i>	<i>32</i>
<i>Figure 6 : Classification des AIH par Witkop (1989).....</i>	<i>34</i>
<i>Figure 7 : AIH hypoplasique, caractérisée par un émail lisse, de fine épaisseur (smooth AIH) (courtoisie Dr M. Hernandez).....</i>	<i>35</i>

<i>Figure 8 : Radiographie panoramique dentaire d'un patient souffrant d'AIH hypoplasique. L'émail sur l'ensemble de la denture est fin mais radio-opaque (Sabandal & Schäfer, 2016).....</i>	<i>35</i>
<i>Figure 9 : AIH hypomature, caractérisée par un émail d'aspect mat et marbré (courtoisie Dr F. Courson).....</i>	<i>36</i>
<i>Figure 10 : AIH hypominéralisée, accompagnée de difficultés à maintenir une hygiène bucco-dentaire acceptable (courtoisie Dr M. Hernandez).....</i>	<i>36</i>
<i>Figure 11 : AIH hypominéralisée, caractérisée par un émail jaune-orangé, sujet à des pertes de substance post-éruptives (courtoisie Dr F. Courson).....</i>	<i>37</i>
<i>Figure 12 : AIH hypomature-hypoplasique, caractérisés par un émail de couleur brune, agrémenté de petits puits à la surface amélaire (courtoisie Dr M. Hernandez).....</i>	<i>37</i>
<i>Figure 13 : Radiographie panoramique dentaire d'un patient souffrant d'AIH de type IV, avec un émail de fine épaisseur, peu minéralisé, et un taurodontisme décelables radiologiquement (Sabandal & Schäfer, 2016).....</i>	<i>37</i>
<i>Figure 14 : Observation au MEB d'un émail AIH1 piquetée (fig 1C et 1D), d'un émail AIH1 rugueux (fig 2B et 2C) et d'un émail AIH1 lisse (fig 3A et 3C), en comparaison avec un émail témoin (fig 5A et 5B), toujours à faible et fort grossissement (Bäckman & coll., 1989).....</i>	<i>39</i>
<i>Figure 15 : Observation au MEB d'un émail prismatique sain (fig A), d'un émail AIH1 affecté par une disposition irrégulière et lâche de ses prismes (fig B) et d'un émail AIH1 à la structure prismatique bouleversée (fig C) (Shore & coll., 2010).....</i>	<i>40</i>
<i>Figure 16 : Analyse de la micro-dureté de surface de dents AIH1 en comparaison à des dents contrôles : valeurs pour l'émail (a) et la dentine (b) (Qing & coll., 2015).....</i>	<i>40</i>
<i>Figure 17 : Observation au MEB d'images de test nanoscratch sur un émail sain (figure à gauche) en comparaison avec un émail AIH1 (figure à droite), en appliquant des charges progressives de 10 mN (encadré à gauche de la rayure) à 50 mN (encadré à droite) (Qing & coll., 2015).....</i>	<i>41</i>
<i>Figure 18 : Images modélisées à la microtomographie aux rayons X d'une dent AIH2 (figures a, b, c) et d'une dent saine (figures d, e, f) selon une vue occlusale (figures a et d), selon une coupe transversale (figures b et e) et selon une coupe sagittale (figures c et f) (Sa & coll., 2014).....</i>	<i>43</i>
<i>Figure 19 : Observation au MEB de coupes sagittales d'émail AIH2 : l'alternance de zones orthominéralisées et hypo-minéralisées peut être délimitée strictement (figure a : la moitié amélaire externe est orthominéralisée et la moitié amélaire interne est hypominéralisée, x150) ou anarchiquement, en marbrures (figure c, x150). La figure b montre l'interface</i>	

<i>entre les zones orthominéralisée et hypominéralisée de la figure a (encadré blanc) à plus fort grossissement (x1500) (Shore & coll., 2002).....</i>	<i>43</i>
<i>Figure 20 : Observation au MEB de zones globulaires de matériel amorphe (flèches), enchâssé entre les cristallites d'un émail AIH2 (Wright & coll., 2006).....</i>	<i>44</i>
<i>Figure 21 : Mesure de la densité minérale sur un émail AIH2 (figure 5B), depuis la surface de l'émail (E) jusqu'à la jonction amélo-dentinaire (DE), en comparaison avec un émail sain (figure 1B) (Bäckman & Angmar, 1994).....</i>	<i>45</i>
<i>Figure 22 : Observation au MEB d'un émail AIH2 avant (figure a) et après (figure b) traitement par lipase (grossissement x1250 ; Shore & coll., 2002).....</i>	<i>46</i>
<i>Figure 23 : Clivage post-éruptif amélaire d'un enfant présentant une AIH3 sur ses canines, prémolaires (figure B) et ses molaires mandibulaires (figure D) (Gjorup & coll., 2009).....</i>	<i>47</i>
<i>Figure 24 : Observation au MEB d'un émail AIH3, dont la surface amélaire (ES) est ornée de puits de faible diamètre (5 à 10 µ) (flèches), sur un émail d'épaisseur réduite (double-flèche), d'environ 100 µ (Pavlic & coll., 2007).....</i>	<i>48</i>
<i>Figure 25 : Observation au MEB d'une coupe transversale (figure à gauche), mettant en évidence des tubuli dentinaires partiellement obturés ; et d'une coupe longitudinale (figure A) d'une dentine AIH3, dont la lumière tubulaire est rétrécie sur toute sa longueur, en comparaison avec la dentine d'un émail sain (figure B) (Sanchez-Quevedo & coll., 2014).....</i>	<i>48</i>
<i>Figure 26 : Histogramme comparant les micro-duretés amélaire et dentinaire des dents saines et des dents AIH3, depuis la surface amélaire à la jonction dentino-pulpaire (DEJ : dentin-enamel junction) (Hyun & coll., 2009).....</i>	<i>49</i>
<i>Figure 27 : Mesure de la densité minérale sur un émail AIH3 (figure 6), depuis la surface de l'émail (E) jusqu'à la jonction amélo-dentinaire (DE), en comparaison avec un émail sain (figure 1) (Bäckman & Angmar, 1994).....</i>	<i>50</i>
<i>Figure 28 : Observation au MEB de surfaces amélaire saines, après mordançage à l'acide orthophosphorique 37% pendant 1 minute, décrivant un motif de type I de Silverstone (figure à gauche) et un motif de type II de Silverstone (figure à droite ; grossissement x5000) (Ahmed & coll., 2019).....</i>	<i>53</i>
<i>Figure 29 : Histogramme représentant les forces d'adhésion (MPa), après recourant à un système M&R (groupes 1 et 2) ou SAM (groupes 3 et 4), sur l'émail AIH1 (groupes 2 et 4), en comparaison avec l'émail sain (groupes 1 et 3) (Yaman & coll., 2014).....</i>	<i>61</i>

<i>Figure 30 : Histogramme représentant le nombre moyen de visites annuelles chez l'enfant porteur d'une AIH, en comparaison avec un groupe contrôle, en fonction de son âge (Pousette Lundgren & Dallhöf, 2014).....</i>	<i>62</i>
<i>Figure 31 : Situation pré-opératoire, après préparation a minima, puis après scellement d'une CPPm sur une première molaire permanente mandibulaire droite (Dursun & coll., 2016).....</i>	<i>66</i>
<i>Figure 32 : Etapes de réhabilitation à l'aide de restaurations directes par RC, chez un enfant de 14 ans, en denture adulte jeune, souffrant d'une AIH3. 1/ Situation initiale, agénésie de la dent 22. 2/ Après réhabilitation du bloc incisivo-canin maxillaire à la résine composite. 3/ Préparation a minima du bloc incisivo-canin mandibulaire, contrôle des tailles à l'aide d'une clé en silicone. 4/ Mordançage. 5/ Après réhabilitation du bloc incisivo-canin mandibulaire à la résine composite. 6/ Situation finale, temporaire, avec pose d'un cantilever 23-22 collé (Ardu & coll., 2013).....</i>	<i>67</i>
<i>Figure 33 : Etapes de réhabilitation d'un enfant souffrant d'AIH3, en denture mixte, par le biais de restaurations en RC à l'aide de Moules Odus® : 1/ Situation pré-opératoire 2/ Elimination de l'émail hypominéralisé, essayage et adaptation cervicale du moule 3/ Situation post-opératoire, après application d'adhésif sur la dent, photopolymérisation, chargement de RC à l'intérieur du moule, positionnement en bouche, élimination des excès, photopolymérisation longue (courtoisie Dr F. Courson).....</i>	<i>67</i>
<i>Figure 34 : Etapes de réhabilitation des dents 11 et 21 par facettes composites Uvener® en technique directe chez un enfant de 8 ans, en denture mixte stable, souffrant d'AIH2. 1/ Situation pré-opératoire. 2/ Préparation a minima des dents 11 et 21. 3/ Application d'adhésif SAM sur la dent, photopolymérisation. 4/ Situation post-opératoire, après chargement en résine composite microhybride de la facette choisie, positionnement sur la dent préparée, élimination des excès, photopolymérisation longue et polissage (courtoisie Dr F. Courson).....</i>	<i>68</i>
<i>Figure 35 : Réhabilitation prothétique globale d'une patiente AIH1 de 24 ans par le biais de « doubles facettes » feldspathiques CC sur les incisives permanentes maxillaires, de facettes vestibulaires CC sur les canines permanentes maxillaires, et d'overlays CC sur les dents postérieures. Une chirurgie parodontale avait été entreprise 6 mois en amont pour l'harmonisation des collets de la patiente (Gerdolle & coll., 2015).....</i>	<i>71</i>
<i>Figure 36 : Photographies cliniques pré-opératoires et post-opératoires d'une patiente AIH3 de 17 ans, ayant bénéficié d'une réhabilitation prothétique globale bi-maxillaire par couronnes dentaires. Le disilicate de lithium a été préféré pour les dents postérieures et de la leucite a été choisie pour le secteur antérieur. La patiente n'a pas souhaité subir une</i>	

<i>chirurgie orthognathique pour corriger la béance antérieure (Moussally et coll. 2019).....</i>	<i>72</i>
<i>Figure 37 : Comparaison phénotypique entre rats exposés au BPA et dents humaines affectées par MIH. (A) A J30, les incisives mandibulaires de rats présentent des lésions symétriques (S) ou asymétriques (AS) blanches opaques ou orangées, affectant un tiers au plus de la surface amélaire (score 1), deux tiers au plus (score 2) ou toute la surface amélaire (score 3). (B) A J100, on observe que les dents de rats exposées au BPA étaient similaires aux dents contrôles, sans lésions (score 0). (C) Incisives humaines affectées par la MIH, classées selon les mêmes critères que les incisives de rats (Jedeon & coll., 2013).....</i>	<i>78</i>
<i>Figure 38 : Observation au MEB d'une première molaire mandibulaire permanente présentant un émail sain (NE) à son tiers cervical, et des zones hypominéralisées (HM), plus radio-claires, dans sa région occlusale (Fagrell & coll., 2010).....</i>	<i>79</i>
<i>Figure 39 : Observation au microscope optique (MO) d'une première molaire maxillaire permanente en section transversale : des zones d'émail sain (NE), translucides, des zones de MIH sévère (HMIN), opaques sur toute l'épaisseur amélaire, et des zones de MIH plus légères, opaques en sub-surface et translucides en surface, peuvent être observées sur cette même dent (Fagrell & coll., 2013).....</i>	<i>79</i>
<i>Figure 40 : Microstructure d'une zone d'émail hypominéralisé MIH (figure b), de la frontière hypo- et ortho-minéralisée (figure c) et d'une zone d'émail sain (figure d), observée au MEB sur une même dent (Jälevik & coll., 2005).....</i>	<i>80</i>
<i>Figure 41 : Observation au MEB de tubuli dentinaires d'une molaire MIH, dont la lumière peut être occupée par un prolongement odontoblastique (figure a) ou par une bactérie, entraînant la destruction du prolongement odontoblastique (figure b) (grossissement x8000 ; Fagrell & coll., 2008).....</i>	<i>80</i>
<i>Figure 42 : Photographie et représentation au MEB (figure a) d'une dent présentant une MIH. Représentation graphique de la dureté (courbe rouge) et du module d'élasticité (courbe bleue) depuis une zone non affectée, jusqu'à une lésion MIH opaque et observation d'une zone transitionnelle (Chan & coll., 2010).....</i>	<i>82</i>
<i>Figure 43 : Observation comparative en micro-tomographie à rayons X de la densité minérale d'une molaire maxillaire saine (figure à gauche) et d'une molaire maxillaire touchée par la MIH (figure à droite) (Fearne & coll., 2004).....</i>	<i>84</i>
<i>Figure 44 : Microradiographie transverse d'une lésion MIH ayant subi un effondrement post-éruptif. Mesure de la fraction minérale volumique (%) en fonction de la distance depuis la surface amélaire en 10 localisations : la localisation (1) correspond à une aire</i>	

<i>non affectée, tandis que les lignes (2-10) démontrent la diminution de la fraction minérale de l'émail MIH affecté (Crombie & coll., 2013).....</i>	<i>85</i>
<i>Figure 45 : Contenu protéique de l'émail MIH blanc opaque, jaune-crèmeux et orangé-brun par rapport à l'émail sain (Farah, Monk & coll., 2010).....</i>	<i>87</i>
<i>Figure 46 : Observation au MEB, après mordantage (H₃PO₄ 35%, 2 minutes) : d'un émail hypominéralisé (MIH) (figures du haut), présentant une ultrastructure peu organisée (type III Silverstone) ; d'un émail sain (figures du bas), présentant une dissolution préférentielle de l'émail inter-prismatique (type II Silverstone) ; à fort (x 5430) et à faible (x 356) grossissement (Mahoney, Rohanizadeh & coll., 2004).....</i>	<i>90</i>
<i>Figure 47 : Observation au MEB de premières molaires permanentes MIH sectionnées sagittalement, ayant subi un pré-traitement à l'Icon® (photos de gauche), HCl + NaOCl + Icon® (photos du centre) et NaOCl + HCl + Icon® (photos de droite). La pénétration de la résine Icon®, objectivable par les lésions radio-claires qu'elle forme, est aléatoire et de profondeur amélaire partielle sur les 3 groupes (Crombie & coll., 2014).....</i>	<i>92</i>
<i>Figure 48 : Comparaison d'images issues d'observations au MEB d'émail sain, d'émail MIH léger ou modéré-sévère, sans pré-traitement ou ayant reçu un pré-traitement déprotéinisant par NaOCl ou par Papacarie® (Ekambaram & coll., 2017).....</i>	<i>97</i>
<i>Figure 49 : Histogramme représentant le taux de recouvrement nul (unsealed), partiel (partly sealed) ou total (fully sealed) de scellements de sillons réalisés sans (groupe B) et avec adhésif M&R2 (groupe A) (Lygidakis & coll., 2009).....</i>	<i>98</i>
<i>Figure 50 : Quand conserver, quand extraire la première molaire permanente MIH? (courtoisie Dr M. Hernandez).....</i>	<i>103</i>
<i>Figure 51 : Scellement de puits et fissures sur une PMP en cours d'éruption, atteinte d'une MIH, à l'aide d'un CVI de type Fuji Triage® (GC™) (courtoisie Dr M. Hernandez).....</i>	<i>103</i>
<i>Figure 52 : Restaurations de PMP MIH par CVI mini-invasive (groupe 1), par RC mini-invasive (groupe 2), par RC conventionnelle (groupe 3) et par onlay (groupe 4) (Linner & coll., 2020).....</i>	<i>104</i>
<i>Figure 53 : Restauration partielle scellée en or, sur une première molaire permanente droite affectée par une lésion MIH étendue à 3 faces de la dent (Gaardmand & coll., 2013).....</i>	<i>108</i>
<i>Figure 54 : Restauration de PMP MIH sévères par des couronnes en or (figures du haut : photographies pré-opératoire, après préparation et 3 ans après scellement) et en vitrocéramique renforcée en leucite (figures du bas : photographies pré-opératoire et 3 ans après collage) (Koch & Garcia-Godoy, 2000).....</i>	<i>109</i>

<i>Figure 55 : Gradient thérapeutique, de l'alternative la moins à la plus invasive, reflétant le cheminement du chirurgien dentiste face à une demande à visée esthétique formulée par son patient (Tirlet & Attal, 2009).....</i>	<i>110</i>
<i>Figure 56 : Atténuation des lésions blanches incisives MIH, par éclaircissement ambulatoire au peroxyde de carbamide 10% durant 3 semaines (Denis & coll., 2013).....</i>	<i>110</i>
<i>Figure 57 : Etch-bleach-seal technique : photographies pré, per et post-opératoires (Wright, 2002).....</i>	<i>111</i>
<i>Figure 58 : Traitement d'incisives MIH lésées sévèrement par macro-abrasion : air-abrasion, retirant partiellement l'émail lésé, adjonction d'opaqueur et stratification à la résine composite (courtoisie Dr A. Fanget).....</i>	<i>112</i>
<i>Figure 59 : Traitement d'une incisive permanente maxillaire gauche MIH par macro-abrasion, infiltration résineuse et stratification composite. A/ Photographie pré-opératoire. B/ Macro-abrasion par fraisage. C/ Erosion chimique par Icon-etch. D/ Photographie après macro-abrasion et Icon-infiltrant. E/ Photographie finale, après restauration composite (Courson & Muller-Bolla, 2017).....</i>	<i>113</i>
<i>Figure 60: Planisphère coloriant en bleu soutenu les pays présentant une fluorose endémique, liée à un excès de F⁻ dans l'eau de distribution (UNICEF WATERfront, 1999).....</i>	<i>116</i>
<i>Figure 61 : Prévalence de la fluorose dentaire aux Etats-Unis entre 1999 et 2004 selon l'indice de Dean : 16,5% de fluoroses «douteuses», 16,0% de fluoroses très légères, 4,8% de fluoroses légères, 2,0% de fluoroses modérées, et < 1,0% de fluoroses sévères (Beltran-Aguilar & coll., 2010).....</i>	<i>119</i>
<i>Figure 62 : Amélogénèse physiologique (A) et amélogénèse pathologique (B) constatée 24 heures après exposition aiguë sévère à des ions F⁻ (Bronckers & coll., 2009).....</i>	<i>121</i>
<i>Figure 63 : Exposition chronique et faible (A) aux ions F⁻ : formation de lignes de double réponse, d'un émail de sub-surface hypominéralisé et d'un émail de surface hyperminéralisé. Lors d'une exposition aiguë et sévère (B) aux ions F⁻, le croisement de kystes sub-améloblastiques coronaires et cervicaux peut aboutir, au croisement avec une ligne de double réponse, à des puits respectivement superficiels (shallow pit) et profonds (deep pit) (Bronckers & coll., 2009).....</i>	<i>122</i>
<i>Figure 64 : Microradiographie issue d'une section sagittale d'une dent fluorotique, dévoilant une surface orthominéralisée (radio-opaque) et une couche hypominéralisée de sub-surface amélaire (radio-claire) (Yanagisawa & coll., 1989).....</i>	<i>125</i>

<i>Figure 65 : Observation au MEB des cristallites constituant l'émail fluorotique, caractérisé par une alternance de gros cristallites aplatis et de cristaux d'extrême petite taille à la surface amélaire (image à gauche), et par des cristaux de dimension normale mais en faible abondance en sub-surface (image au centre), dévoilant même parfois des défauts à la surface du cristallite (image à droite, flèches) (Yanagisawa & coll., 1989).....</i>	<i>127</i>
<i>Figure 66 : Observation au MEB (grossissement x 5000) issue du 1/3 externe de l'émail affecté par une fluorose sévère. On distingue une substance inter-prismatique élargie (flèches vertes). Certains prismes d'émail apparaissent complètement formés (normal enamel rod, à droite de la figure), laissant entrevoir néanmoins des micro-pores ainsi qu'un arrangement aléatoire des cristallites d'hydroxyapatite (flèches rouges). D'autres prismes d'émail sont anormalement formés (abnormal enamel rod), constitués de pores plus larges (cercles) (Min & coll., 2018).....</i>	<i>127</i>
<i>Figure 67 : Adolescent, vivant dans une région tanzanienne endémique, souffrant de fluorose sévère, agrémentée de colorations exogènes marquées (courtoisie Dr Raphaël Hainot).....</i>	<i>128</i>
<i>Figure 68 : Observation au MEB de coupes transversales d'une dentine fluorotique (figure 66-A), présentant des tubuli dentinaires aléatoirement disposés et partiellement obstrués par du matériel minéral, ainsi qu'une dentine inter-tubulaire comprimée ; en comparaison avec une dentine saine (figure 66-B), dont l'arrangement canaliculaire est régulier et la lumière tubulaire continue (barre d'échelle : 40 µm) (Rojas-Sanchez & coll., 2007).....</i>	<i>129</i>
<i>Figure 69 : Déformation plastique quantifiée par la profondeur de pénétration (changed displacement) sur les tiers amélaire externe (outer layer), moyen (middle layer) et interne (inner layer), sur l'émail fluorotique léger à modéré (mild dental fluorosis enamel) et sévère (severe dental fluorosis enamel), en comparaison avec l'émail sain (Min & coll., 2018).....</i>	<i>131</i>
<i>Figure 70 : Coefficient de friction mesuré dans les tiers amélaire externe (outer layer), moyen (middle layer) et interne (inner layer) de l'émail fluorotique léger à modéré (mild dental fluorosis enamel) et sévère (severe dental fluorosis enamel), en comparaison avec l'émail sain (Min & coll., 2018).....</i>	<i>131</i>
<i>Figure 71 : Microanalyse X par sonde électronique, déterminant les concentrations en ions Ca²⁺ et en ions F⁻, dans les différentes couches de l'émail fluorotique : dans l'émail de surface (surface enamel, SE), dans l'émail de sub-surface hypominéralisé (hypomineralized enamel, HE) et dans l'émail interne (deep enamel, DE) (Yanagisawa & coll., 1989).....</i>	<i>133</i>

<i>Figure 72 : Forces d'adhésion (MPa) sur émail sain (sound enamel) et sur émail fluorotique léger (mild-F), modéré (mod-F) et sévère (seve-F), en fonction de l'application d'un acide H₃PO₄ de concentration 35%, 40% ou 45%, avant adhésion par adhésif M&R2 (Gu & coll., 2018).....</i>	<i>138</i>
<i>Figure 73 : Observation au MEB de l'interface primaire d'adhésion - émail fluorotique modéré : A/ après application du primaire d'adhésion, formation d'une couche hybride d'1µm d'épaisseur ; B/ et C/ après mordantage par H₃PO₄ puis application du primaire d'adhésion, formation d'une couche hybride de 3,5 µm d'épaisseur ; D/ Observation de resin tags (flèches), à plus fort grossissement (x30 000) (Weerasinghe & coll., 2005).....</i>	<i>141</i>
<i>Figure 74 : Observation au MEB de la smear layer (a, b, c) et de la couche hybride (d, e, f) formées après protocole SAM2 sur une dentine saine (a,d), dentine fluorotique légère (b,e) et dentine fluorotique modérée (c,f) (Waidyasekera & coll., 2007).....</i>	<i>145</i>
<i>Figure 75 : Observation au MEB de la smear layer (a, b, c) et de la couche hybride (d, e, f) formées après protocole M&R2 sur une dentine saine (a,d), dentine fluorotique légère (b,e) et dentine fluorotique modérée (c,f) (Waidyasekera & coll., 2007).....</i>	<i>146</i>
<i>Figure 76 : Observation au MEB de la smear layer (a, b, c) et de la couche hybride (d, e, f) formées après protocole SAM1 sur une dentine saine (a,d), dentine fluorotique légère (b,e) et dentine fluorotique modérée (c,f) (Waidyasekera & coll., 2007).....</i>	<i>146</i>
<i>Figure 77 : Photographies pré- et post-opératoires d'incisives fluorotiques traitées : par éclaircissement externe seul (a, b), par infiltration résineuse (c, d), par infiltration résineuse avec un temps d'application d'Icon-Etch augmenté (e, f), et par association d'un éclaircissement et d'une infiltration résineuse (g, h) (Gugnani & coll., 2017).....</i>	<i>149</i>
<i>Figure 78 : Traitement esthétique d'un patient atteint de fluorose légère par micro-abrasion et éclaircissement externe au fauteuil (Higashi & coll., 2007).....</i>	<i>150</i>
<i>Figure 79: Traitement de 2 incisives centrales maxillaires chez une patiente de 13 ans affectée par une fluorose sévère : photographie pré-opératoire, après éclaircissement au fauteuil (H₂O₂ 20%, 1 minute), éclaircissement à la maison (peroxyde de carbamide 15%, 3 mois), et réalisation de facettes composites (Ng & Manton, 2007).....</i>	<i>151</i>

Liste des tableaux

<i>Tableau 1 : Comparaison des forces d'adhésion (MPa) sur l'émail et la dentine des dents AIH3, en comparaison avec des dents saines (Faria-e-Silva & coll., 2011).....</i>	<i>52</i>
<i>Tableau 2 : Forces d'adhésion (MPa) décrites sur les dentines saine et AIH, avec application d'un SAM, précédé ou non d'un mordantage à l'acide orthophosphorique (Epasinghe & Yiu, 2018).....</i>	<i>55</i>
<i>Tableau 3 : Forces d'adhésion (MPa) décrites sur les dentines saine et AIH, après mordantage de 15 à 30 secondes à l'acide orthophosphorique suivi d'un collage M&R 2 temps (Hiraishi & coll., 2008).....</i>	<i>55</i>
<i>Tableau 4 : Schémas de mordantage amélaire selon la classification de Silverstone, après déprotéinisation (NaOCl 60 secondes), rinçage et mordantage (H₃PO₄ 15 secondes), en comparaison avec un mordantage seul (H₃PO₄ 15 secondes) (Ahmed & coll., 2019).....</i>	<i>57</i>
<i>Tableau 5 : Forces d'adhésion (MPa) obtenues sur l'émail et la dentine de dents AIH3 et de dents saines, avec et sans étape de protéinisation (NaOCl 60 secondes) après mordantage et avant adhésion d'une RC (Saroglu & coll., 2006).....</i>	<i>57</i>
<i>Tableau 6 : Forces d'adhésion (MPa) obtenues sur les dentine AIH3 et saine de dents temporaires, en appliquant un protocole de collage M&R2, possiblement agrémenté d'une déprotéinisation à l'hypochlorite de sodium ou au dioxyde de chlore (Bayrak & coll., 2019).....</i>	<i>58</i>
<i>Tableau 7 : Répartition des défaillances (adhésives, cohésives et mixtes) observées au microscope optique après collage à l'aide de systèmes d'adhésion SAM2 et M&R3, chez des souris AIH1 (AMELX/KO), AIH2 (MMP20/KO) et saines (Pugach & coll., 2011).....</i>	<i>61</i>
<i>Tableau 8 : Motifs de consultation répertoriés, après réhabilitations adhésives (RC) exclusives, chez les sujets AIH en comparaison avec le sujet sain (Pousette Lundgren & Dallhöf, 2014).....</i>	<i>64</i>
<i>Tableau 9 : AIH, caractéristiques et protocoles de collage adaptés : tableau récapitulatif.....</i>	<i>73</i>
<i>Tableau 10 : Classification des MIH selon leur sévérité clinique (Camoin & coll., 2018).....</i>	<i>74</i>
<i>Tableau 11 : Comparaison des micro-duretés de l'émail sain et de l'émail MIH par différentes études (Chan & coll., 2010 ; Crombie & coll., 2013 ; Fagrell & coll., 2010 ; Mahoney, Rohanizadeh & coll., 2004 ; Mahoney, Ismail & coll., 2004).....</i>	<i>81</i>

<u>Tableau 12</u> : Comparaison des forces d'adhésion (MPa) de l'émail MIH, en comparaison avec l'émail sain, selon différents protocoles de conditionnement de la surface amélaire : Icon®, NaOCl, NaOCl + Icon®, et selon la sévérité de la lésion MIH (Chay & coll., 2014).....	94
<u>Tableau 13</u> : Taux de survie à 12 mois et 24 mois de restaurations réalisées sur dents MIH, après éviction totale (ET) ou partielle (EP), agrémenté d'un conditionnement à NaOCl, avant collage par SAM1 et RC (Sonmez & Saat, 2017).....	95
<u>Tableau 14</u> : Comparaison des forces d'adhésion (MPa) et du type de défaillance sur l'émail MIH, potentiellement agrémenté d'un pré-traitement par NaOCl, par rapport à l'émail sain (Krämer & coll., 2018).....	96
<u>Tableau 15</u> : Comparaison des forces d'adhésion (MPa) sur l'émail sain et sur l'émail MIH, ayant reçu aucun pré-traitement, un pré-traitement par NaOCl ou un pré-traitement par Papacarie® (p < 0,05, en comparaison avec les groupes sans pré-traitement) (Ekambaram & coll., 2017).....	96
<u>Tableau 16</u> : Comparaison des forces d'adhésion sur émail MIH sévère et émail sain, en fonction du système de collage utilisé (M&R2 ou SAM2) (William & coll., 2006).....	99
<u>Tableau 17</u> : Comparaison des forces d'adhésions sur émail sain et sur émail MIH, en fonction des systèmes d'adhésion utilisés (M&R3, M&R2 et SAM2) (Krämer & coll., 2018).....	100
<u>Tableau 18</u> : MIH, caractéristiques et protocoles de collage adaptés : tableau récapitulatif.....	115
<u>Tableau 19</u> : Fluorose dentaire selon les indices de Dean (1942) et de Thylstrup & Fejerskov (1978).....	118
<u>Tableau 20</u> : Forces d'adhésion (MPa) retrouvées sur émail sain et sur émail fluorotique modéré (TFI = 5), avec et sans fraisage superficiel, avant protocole d'adhésion soit par protocole M&R3, soit par protocole SAM2 (Ermis & coll., 2007).....	135
<u>Tableau 21</u> : Forces d'adhésion (MPa) retrouvées sur émail sain et sur émail fluorotique (TFI = 4-6), après divers conditionnements de la surface amélaire (Bassir & coll., 2016).....	135
<u>Tableau 22</u> : Forces d'adhésion (MPa) obtenues sur émail fluorotique modéré (TFI = 4-6), après préparation par fraisage ou par laser erbium, et divers protocoles d'adhésion (Shafiei & coll., 2014).....	136
<u>Tableau 23</u> : Forces d'adhésion (MPa) retrouvées sur émail sain, émail fluorotique modéré et sévère, après conditionnement par décuplement du temps de mordantage et par air-abrasion (Silva-Benitez & coll., 2013).....	137

<u>Tableau 24</u> : Forces d'adhésion (MPa) obtenues après adhésion par protocole SAM2, en faisant varier les temps d'application du primaire d'adhésion et en pré-conditionnant à l'acide H ₃ PO ₄ (Jayasooriya & coll., 2002).....	139
<u>Tableau 25</u> : Forces d'adhésion (MPa) obtenues sur émail sain, fluorotique léger (EFL), modéré (EFM) ou sévère (EFS) après protocole SAM2, avec ou sans mordantage par H ₃ PO ₄ préalable (Weerasinghe & coll., 2005).....	140
<u>Tableau 26</u> : Comparaison des forces d'adhésion sur émail fluorotique modéré (TFI = 4-6) et sur émail sain selon différents protocoles d'adhésion (M&R2, SAM2, SAM1) (Ertugrul & coll., 2009).....	142
<u>Tableau 27</u> : Comparaison des forces d'adhésion déployées par trois systèmes adhésifs, sur l'émail sain et sur l'émail fluorotique (Torres-Gallegos & coll., 2012).....	143
<u>Tableau 28</u> : Comparaison des forces d'adhésion (MPa) de deux composites de collage sur l'émail sain et sur l'émail fluorotique modéré, avant adhésion sur facettes céramiques (Toman & coll., 2008).....	143
<u>Tableau 29</u> : Comparaison de la perte d'étanchéité (%) de facettes IPS Empress obtenue sur émail et dentine fluorotiques modérés (TFI = 4-6) après adhésion par 3 systèmes de collage différents (Shafiei & coll., 2017).....	144
<u>Tableau 30</u> : Comparaison des forces d'adhésion dentinaires selon l'application de trois protocoles d'adhésion différents (M&R2, SAM2 et SAM1), sur des dents saines et atteintes de fluorose légère ou modérée (Waidyasekera & coll., 2007).....	145
<u>Tableau 31</u> : Fluorose, caractéristiques et protocoles de collages adaptés : tableau récapitulatif.....	152

Liste des abréviations

- AIH : amélogénèse imparfaite héréditaire
- AIH1 : amélogénèse imparfaite héréditaire hypoplasique
- AIH2 : amélogénèse imparfaite héréditaire hypomature
- AIH3 : amélogénèse imparfaite héréditaire hypominéralisée
- AMBN : améloblastine
- AMELX : amélogénine
- ANSM : Agence Nationale de Sécurité du Médicament
- BPA : bisphénol A
- CAO : dents Cariées, Absentes et Obturées
- CC : céramo-céramiques
- CCC : couronnes céramo-céramiques
- ceC : kystes sub-améloblastiques cervicaux
- CFAO : conception et fabrication assistées par ordinateur
- coC : kystes sub-améloblastiques coronaires
- CPPm : coiffes pédiatriques préformées métalliques
- CPPz : coiffes pédiatriques préformées en zircone
- Cr-Co : chrome-cobalt
- CVI : ciment verre ionomère
- CVIMAR : ciment verre ionomère modifié par adjonction de résine
- DEF- β 1 : défensine bêta-1
- DEJ : dentin-enamel junction
- DVO : dimension verticale d'occlusion
- ENAM : énaméline
- EFL : émail fluorotique
- EFM : émail fluorotique modéré
- EFS : émail fluorotique sévère
- EP : éviction partielle
- ET : éviction totale
- EVA : échelle visuelle analogique
- HAp : hydroxyapatite polysubstituée
- JAD : jonction amélo-dentinaire
- KLK4 : kallikréine-4

- MIH : *Molar and Incisor Hypomineralisation*
- M&R : mordançage et rinçage
- M&R2 : mordançage et rinçage 2 temps
- M&R3 : mordançage et rinçage 3 temps
- MEB : microscope électronique à balayage
- MET : microscope électronique à transmission
- METB : microscope électronique en transmission à balayage
- MIH : *Molar and Incisor Hypomineralization*
- MMP : métallo-protéases matricielles
- OMS : Organisation Mondiale de la Santé
- OR : *Odds-Ratio*
- PMP : première molaire permanente
- RC : résine composite
- RCI : risque carieux individuel
- SAM : système auto-mordançant
- SAM1 : système auto-mordançant 1 temps
- SAM2 : système auto-mordançant 2 temps
- TFI : Indice de Thylstrup et Fejerskov
- TGF- β 1 : *Transforming Growth Factor bêta-1*

Introduction

Les améloblastes sont, au cours de l'odontogénèse, des cellules d'une extrême sensibilité. La perturbation de leur fonctionnement pendant l'amélogénèse aboutit cliniquement à l'apparition d'une anomalie de l'émail. Ancestrales pour certaines, plus récentes et sociétales pour d'autres, les anomalies de l'émail sont, de tous temps, mal vécues par les patients d'une part, et tout autant appréhendées par le chirurgien-dentiste d'autre part, habitué aux normes de l'émail sain. Parmi elles, l'amélogénèse imparfaite héréditaire (AIH), l'hypominéralisation molaire et incisive (MIH) et la fluorose dentaire sont les plus fréquentes et seront traitées au cours de cet ouvrage. Chacune de ces trois anomalies de l'émail présente une origine, des caractéristiques histologiques et cliniques singulières... et, de fait, son lot de complexités à dompter.

Il conviendra ainsi, dans une première partie, de décrire l'émail et l'amélogénèse physiologique pour pouvoir, dans les trois parties suivantes, décrypter les perturbations relatives à ces anomalies de structure. Une attention sera apportée à dépeindre un portrait précis de chaque anomalie : son étiologie, sa prévalence, ses caractéristiques anatomiques, histologiques, mécaniques, biochimiques seront, tour à tour, étudiées. De ces caractéristiques distinctes doit découler une prise en charge spécifique : une revue systématique de la littérature concernant la préparation, le collage et le choix de restaurations adaptées à chaque anomalie sera ensuite proposée, avec pour but de concourir à la réussite des thérapeutiques mises en oeuvre par le chirurgien dentiste à moyen et long terme. L'objectif de ce travail est de donner des clés au chirurgien dentiste, pour qu'il devienne acteur principal de la santé, c'est-à-dire du bien être physique, moral et social, de ces patients aux besoins dentaires colossaux.

1. Amélogénèse

1.1. L'émail

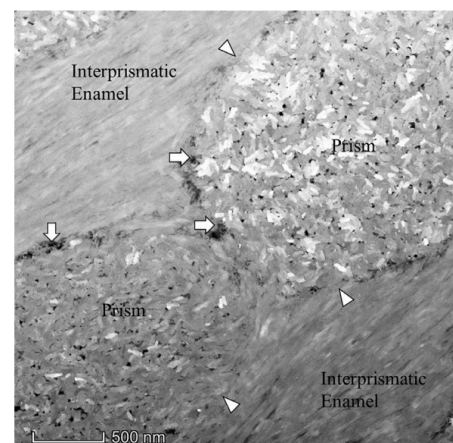
L'émail est une structure avasculaire, non innervée et acellulaire : il ne peut être régénéré. L'émail mature représente également la structure la plus minéralisée de l'organisme. Il est en effet formé (Goldberg, 2008):

- d'une phase minérale (représentant 96% en poids, 87% en volume de l'émail),
- d'une phase organique (0,6-1% en poids, 2% en volume),
- et d'eau (3,4-4% en poids, 7-11% en volume).

La phase minérale est composée principalement de calcium (36,1% en moyenne) et de phosphate (17,6%). Le rapport phospho-calcique (ratio Ca/P) est en moyenne égal à 2,06. D'autres minéraux comme les carbonates (CO_3^{2-}), le sodium (Na), le magnésium (Mg), le chlore (Cl) ou le potassium (K) sont aussi retrouvés, en moindre quantité, dans l'émail mature. Enfin, certains éléments existent à l'état de traces sous forme de particules par million (ppm), comme le fluor (F), le fer (Fe), le zinc (Zn), le strontium (Sr), le cuivre (Cu), et encore bien d'autres (Goldberg, 2008). La phase organique est, quant à elle, constituée de protéines (acide glutamique, proline, acide aspartique, sérine, glycine) et d'eau (Goldberg, 2008).

Structurellement, l'émail présente une architecture minérale construite sur un échafaudage organique labile. Les prismes d'émail, hautement minéralisés, sont arrangés selon un quadrillage très organisé, et disposés depuis la jonction amélo-dentinaire (JAD) jusqu'à la surface de la dent. Chaque prisme d'émail est délimité par une gaine prismatique, fine bordure non minéralisée, enrichie en matériel organique. Les prismes d'émail sont entourés d'une substance inter-prismatique, ou émail inter-prismatique, riche en peptides et en eau.

Figure 1 : Observation au microscope électronique en transmission à balayage (METB) de deux prismes d'émail, délimités par une gaine prismatique (flèches), entourés par de l'émail inter-prismatique. Chaque prisme est lui-même constitué de milliers de cristallites. Grossissement 0,6 pixels/nm (Koldehoff & coll., 2020).



Un prisme d'émail a un diamètre de 3 μm . Un prisme est constitué d'un ensemble de microstructures appelées cristallites, eux-mêmes constitués de nanostructures de monocristaux d'hydroxyapatite (Goldberg, 2008).

Le monocristal d'hydroxyapatite représente ainsi l'unité élémentaire de l'émail, de formule chimique $\text{Ca}_{10}(\text{PO}_4)_6(\text{OH})_2$. Il a un diamètre d'environ 1 nm. Cette hydroxyapatite (HAp) est dite polysubstituée, car elle peut présenter de nombreuses substitutions ioniques (substitution du Ca^{2+} par Sr^{2+} , substitution du PO_4^{3-} par CO_3^{2-} ou F^-), qui augmentent sa stabilité chimique face aux agressions acides constantes du milieu buccal (Lignon & coll., 2015). On est alors présence de strontioapatite, d'apatite carbonatée ou de fluoroapatite et non plus d'hydroxyapatite. Pendant l'amélogénèse, un monocristal d'HAp sert de support à une deuxième monocristal d'HAp qui s'y adosse, puis à un troisième etc : l'empilement d'environ 2100 sous-unités de monocristaux d'hydroxyapatite constituant forme un cristallite, d'environ 50 nm de diamètre (Goldberg, 2008).

Les cristallites, de section hexagonale, sont globalement parallèles les uns aux autres dans les couches d'émail dépourvues de prismes (ou aprismatiques), retrouvées au contact de la jonction amélo-dentinaire (couche aprismatique interne) et à la surface amélaire (couche aprismatique externe). Dans l'émail prismatique, les cristallites sont disposés en éventail à l'intérieur des prismes et forment un angle de 60° les uns par rapport aux autres (Goldberg, 2008).

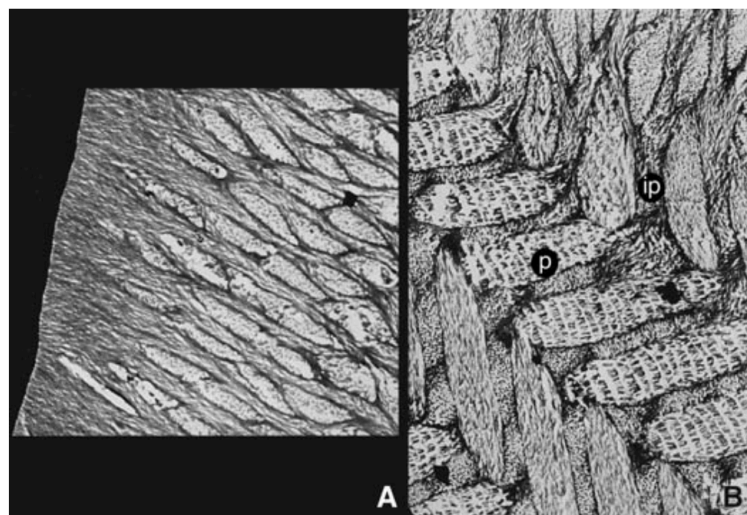


Figure 2 : Observation au microscope électronique à transmission (MET) d'un émail aprismatique (A) et prismatique (B) de rat. L'émail aprismatique (A) dévoile des cristallites parallèles les uns aux autres, tandis que l'émail prismatique (B) met en évidence des cristallites (p) enchevêtrés, formant un angle de 60° les uns avec les autres, entourés de substance inter-prismatique (ip) (Goldberg, 2008).

1.2. Amélogénèse

L'odontogénèse est un processus complexe qui implique des interactions séquentielles et réciproques entre l'épithélium et le mésenchyme, l'histodifférenciation des cellules mésenchymateuses aboutissant à la formation d'odontoblastes sécréteurs de dentine et l'histodifférenciation des cellules épithéliales induisant la formation des améloblastes sécréteurs d'émail. L'amélogénèse correspond donc à une cascade d'évènements orchestrés par les améloblastes, ayant pour finalité la sécrétion d'émail.

L'amélogénèse comprend chronologiquement différentes phases :

- la **prolifération** des pré-améloblastes
- l'**histodifférenciation** des améloblastes pré-sécréteurs
- la **phase sécrétoire initiale** d'émail aprismatique interne, des améloblastes sécréteurs dépourvus de prolongement de Tomes
- la **phase sécrétoire** d'émail prismatique, des améloblastes sécréteurs avec prolongements de Tomes
- la phase de **transition** des améloblastes post-sécréteurs
- la phase de **maturation** des améloblastes de maturation
- la phase de **protection** des améloblastes de protection.

1.2.1. Prolifération des pré-améloblastes

Au stade de prolifération cellulaire, les pré-améloblastes et les pré-odontoblastes se divisent par mitose, les deux couches étant séparées par la membrane basale. Les pré-améloblastes deviennent des améloblastes pré-sécréteurs à leur sortie du cycle mitotique, c'est-à-dire lorsque les cellules pré-améloblastiques cessent de se diviser. La sortie du cycle mitotique des pré-améloblastes intervient 24 à 66 heures après la sortie du cycle mitotique des pré-odontoblastes. L'amélogénèse est ensuite synchronisée avec la dentinogénèse, avec un léger retard : les améloblastes pré-sécréteurs peuvent commencer ainsi leur histodifférenciation, une fois que les odontoblastes différenciés ont synthétisé leur première couche dentinaire (*Alliot-Licht, 2012*).

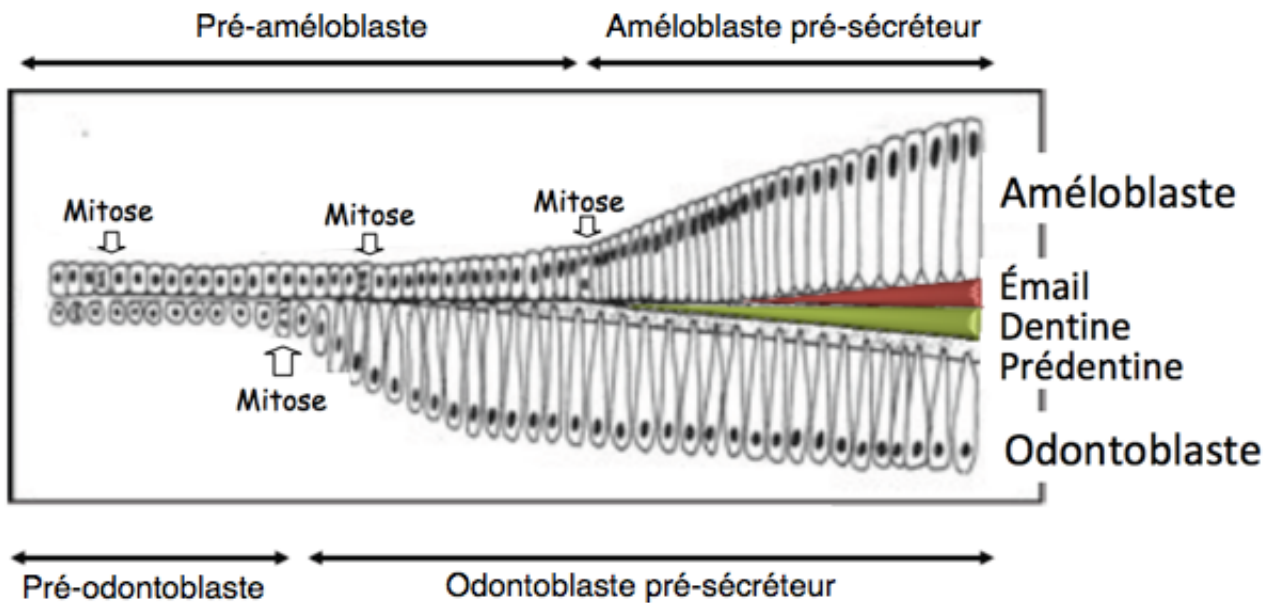


Figure 3 : Mitoses successives des pré-améloblastes et pré-odontoblastes au stade de prolifération cellulaire, puis à la fin du cycle mitotique, histodifférenciation des odontoblastes pré-sécréteurs de dentine et des améloblastes pré-sécréteurs d'émail (Alliot-Licht, 2012).

1.2.2. Histodifférenciation des améloblastes pré-sécréteurs

Les améloblastes pré-sécréteurs sont des cellules post-mitotiques, alignés en palissade le long de la membrane basale qui, lors de la phase d'histodifférenciation, acquièrent progressivement les caractéristiques d'une cellule sécrétrice :

- allongement cellulaire
- polarisation cellulaire, migration basale du noyau cellulaire et réorganisation du cytosquelette
- formation de jonctions serrées et desmosomes entre les cellules.

La différenciation des améloblastes pré-sécréteurs s'accompagne d'une dégradation de la membrane basale, rempart qui sépare les pré-améloblastes des pré-odontoblastes. La membrane basale est dégradée par les protéases matricielles (déjà présentes à ce stade) puis phagocytée par les lysosomes des améloblastes pré-sécréteurs (Alliot-Licht, 2012). Au contact du manteau dentinaire odontoblastique, la sécrétion amélaire peut débuter.

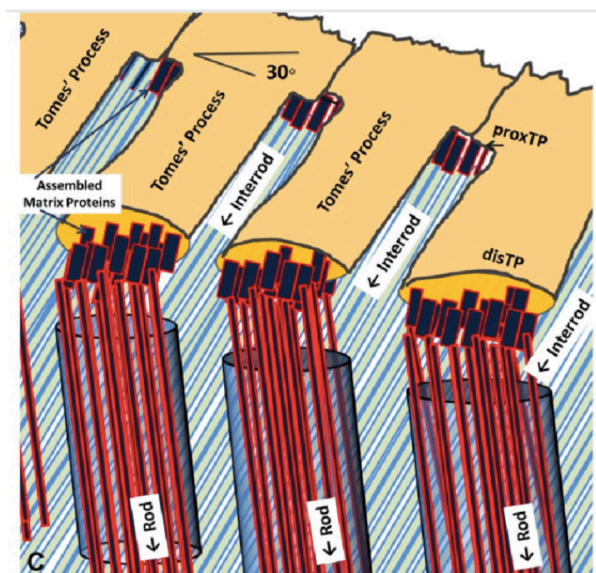
1.2.3. Phase sécrétoire initiale d'émail aprismatique des améloblastes sécréteurs dépourvus de prolongement de Tomes

Les améloblastes sécrètent la première couche d'émail au contact du manteau dentinaire : il s'agit d'émail aprismatique interne. Cette couche est ainsi dépourvue de prismes d'émail. D'épaisseur de 10 à 30 μm , cette couche est hyperminéralisée, avec des cristallites parallèles, arrangés en palissade perpendiculairement au manteau dentinaire (*Figure 2A*). La limite entre le manteau dentinaire et l'émail prismatique interne correspond à la jonction amélo-dentinaire. C'est également le début de la sécrétion des protéines de l'émail.

1.2.4. Phase sécrétoire d'émail prismatique des améloblastes sécréteurs pourvus de prolongements de Tomes

Dès la première couche d'émail aprismatique déposée, les améloblastes forment à leur extrémité apicale distale un prolongement cône appelé prolongement de Tomes. C'est ce prolongement qui permet la formation d'émail prismatique. Chaque améloblaste sécrète au niveau de son prolongement de Tomes un prisme d'émail, tandis que l'émail interprismatique est sécrété par plusieurs améloblastes voisins au niveau de leur site de sécrétion proximal.

Figure 4 : Sécrétion de prismes d'émail (enamel rod) par chaque prolongement de Tomes améloblastique au niveau de leur site de sécrétion distal (disTP) ; sécrétion d'émail interprismatique (interrod) au niveau de leur site de sécrétion proximal (proxTP) (Habelitz, 2015).



Cet émail immature est constitué à ce stade de 37% de phase minérale, de 19% de phase organique et de 44% d'eau (*Alliot-Licht, 2012*).

La matrice organique de cet émail jeune est formée (*Smith, 2017*):

- de protéines matricielles :
 - les amélogénines (AMELX) : Elles représentent 90% des protéines matricielles. Elles contrôlent l'espace et la croissance des cristaux d'apatite et préviennent leur fusion.
 - les améloblastines (AMBN) : Ces protéines (5% des protéines matricielles) s'expriment pendant toute l'amélogénèse : elles influencent la prolifération et la différenciation améloblastique, l'adhésion cellule-matrice et la minéralisation des cristaux.
 - les énamélines (ENAM) : Représentant 1 à 5% des protéines matricielles, ces protéines s'expriment principalement pendant la phase sécrétoire et participent à la nucléation et à l'élongation des cristaux.
- de protéases matricielles, notamment des métalloprotéases matricielles (MMP) : MMP2, MMP3 et surtout l'énamélysine MMP20. Les protéases ont pour but de lyser les protéines matricielles.
- d'autres protéines amélares : des phosphatases alcalines, des protéines liant le calcium (annexines, calbindines, calmodulines) et des phospholipides (*Goldberg, 2008*).

1.2.5. Phase de transition

A la fin de la sécrétion de l'émail immature, une phase succincte de transition s'amorce avec plusieurs changements :

- Les prolongements de Tomes améloblastiques s'étirent au fil de la sécrétion, s'amenuisent jusqu'à disparaître : les améloblastes, de nouveau dépourvus de prolongements de Tomes, sécrètent une couche d'émail aprismatique externe, caractérisée par des cristaux de petite taille (*Goldberg, 2008*).
- 25% des améloblastes disparaissent par apoptose (*Alliot-Licht, 2012*)
- On observe enfin, lors de cette phase de transition, une protéolyse rapide des protéines matricielles (amélogénines et non-amélogénines) par les protéases matricielles, notamment par MMP20. La fraction organique diminue sensiblement (*Smith, 2017*).

1.2.6. Phase de maturation

La maturation correspond à la dégradation des protéines matricielles d'une part, et à la minéralisation, par croissance en épaisseur et en largeur des cristaux d'apatite d'autre part.

Pour ce faire, les améloblastes de maturation s'élargissent, diminuent de hauteur, continuent leur apoptose. Ils effectuent également une modulation de leur pôle distal, c'est-à-dire que leur bordure distale devient alternativement plissée, formée de replis membranaires (80% du temps de la maturation) et lisse (20% du temps). Lorsque l'améloblaste décrit une bordure lisse, ses jonctions distales sont serrées et ses jonctions proximales sont lâches. A l'inverse, lorsque l'améloblaste revêt une bordure plissée, ses jonctions distales sont perméables et ses jonctions proximales sont serrées (*Alliot-Licht, 2012*). L'alternance entre ces deux aspects cellulaires, appelée modulation améloblastique, permet la régulation des transports ioniques et cellulaires.

En effet, la modulation semble jouer un rôle dans la régulation du pH amélaire, oscillant entre acidification et neutralisation du milieu :

- Les améloblastes de maturation libèrent tantôt des protons H^+ permettant l'acidification de la matrice extra-cellulaire (pH = 6,1-6,8). Ce pH offre des conditions optimales pour la dégradation des protéines matricielles par MMP20 et surtout par la kallikréine-4 (KLK4), qui lyse les fragments peptidiques auparavant fragmentés par MMP20. Les fragments peptidiques résiduels sont ensuite réabsorbés par les lysosomes des améloblastes.
- Les améloblastes de maturation libèrent tantôt des ions bicarbonate H_2CO_3 , permettant la neutralisation du pH de la matrice extra-cellulaire (pH = 7,2-7,4). C'est le pH idéal pour induire la minéralisation amélaire. Les ions calcium, provenant de la circulation sanguine du follicule dentaire, et les ions phosphate, libérés par la dégradation de phosphoprotéines par les phosphatases alcalines matricielles, arrivent en masse et sont progressivement incorporés au sein de la matrice amélaire (*Alliot-Licht, 2012*).

La maturation amélaire permet de passer d'un cristal immature de 3,1 nm d'épaisseur et de 25 nm de large, à un cristal mature de 29 nm d'épaisseur pour 65 nm de large (*Alliot-Licht, 2012*). En fin de maturation, on aboutit donc à un matériel organique résiduel très faible (0,8% du poids amélaire et 3,2% d'eau), comparée à une phase minérale prédominante (96%) (*Goldberg, 2008*).

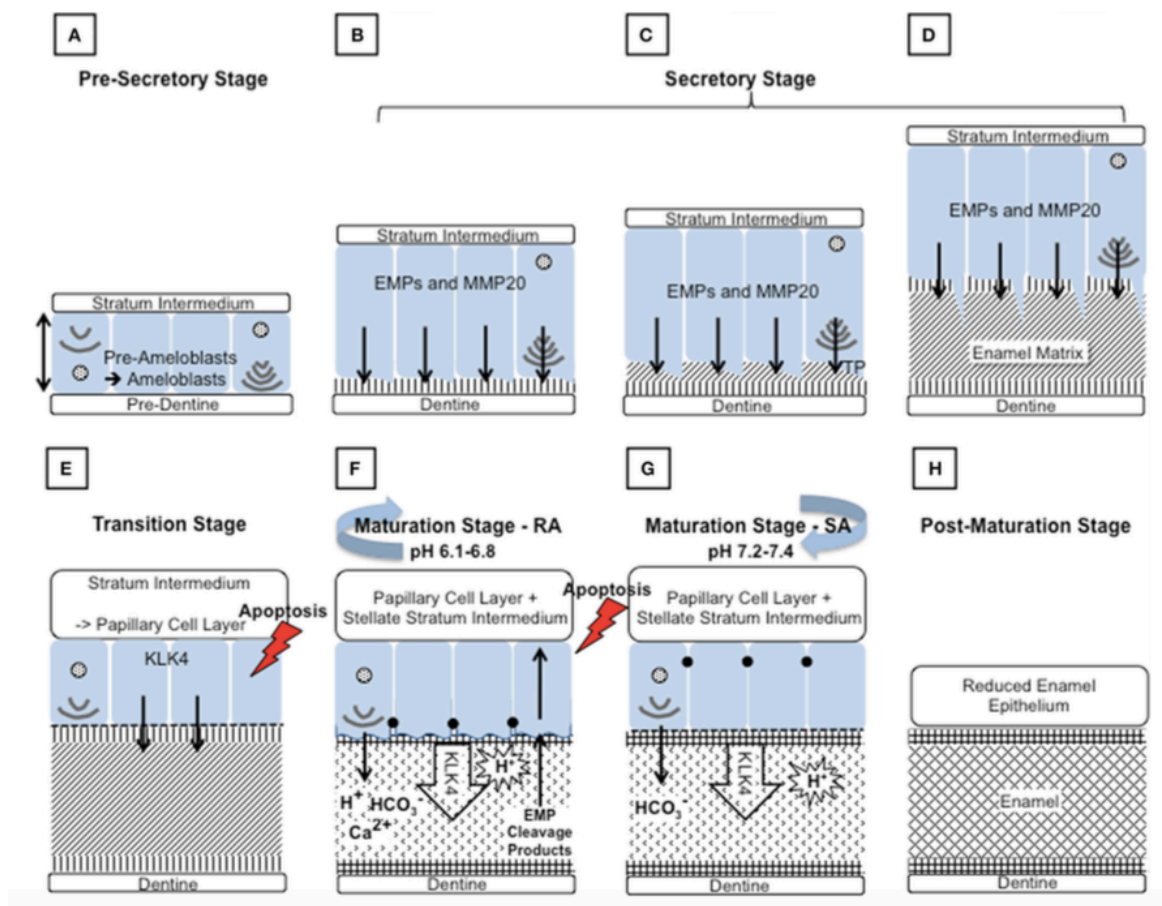


Figure 5 : Résumé de la cascade d'évènements orchestrés par les améloblastes au cours de l'amélogénèse. (A) Phase pré-sécrétoire : prolifération des pré-améloblastes puis histodifférenciation des améloblastes pré-sécréteurs par acquisition progressive des caractéristiques d'une cellule sécrétrice (allongement & polarisation cellulaire). (B) Phase sécrétoire d'émail aprismatique interne par des améloblastes sécréteurs dépourvus de prolongements de Tomes (TP). (C) (D) Phase sécrétoire d'émail prismatique (enamel matrix) par des améloblastes sécréteurs pourvus de TP. (E) Phase de transition : sécrétion d'émail aprismatique externe, apoptose améloblastique et protéolyse rapide des protéines matricielles (par MMP20 et KLK4). (F) (G) Phase de maturation : modulation améloblastique, permettant l'oscillation entre acidification (F) et neutralisation (G) du milieu. (H) Phase de protection de l'épithélium réduit d'émail formé (Smith, 2017).

1.2.7. Phase de protection

On observe enfin un collapsus de l'épithélium adamantin externe, du *stratum intermedium* et des améloblastes cubiques, devenus améloblastes de protection : l'ensemble forme un épithélium réduit d'émail, qui isole l'émail du follicule dentaire, tant que la dent n'a pas fait son éruption sur l'arcade (Alliot-Licht, 2012).

2. Amélogénèse imparfaite héréditaire

2.1. Définition

L'amélogénèse imparfaite héréditaire (AIH) constitue un groupe hétérogène d'anomalies du développement d'origine génétique affectant la structure et l'apparence clinique de l'émail de toutes ou de quasiment toutes les dents d'un individu, temporaires et/ou permanentes (*RARENET, 2017*).

L'AIH est le plus souvent isolée (*Prasad & coll., 2015*), mais elle peut aussi être syndromique, c'est-à-dire associée à d'autres pathologies telles qu'une épidermolyse bulleuse, une fibromatose gingivale héréditaire, une craniosynostose type Boston, un syndrome tricho-dento-osseux, une néphrocalcinose (syndrome émail-rein), un syndrome de Jalili, un syndrome de Kohlschütter-Tonz (liste non exhaustive) (*De la Dure-Molla & Manière, 2018*).

La prévalence de la maladie avoisine 1 pour 14 000 personnes (*Witkop & Sauk, 1976*). Toutefois, les études sont datées et les données sont variables d'une population à une autre : Bäckman & Holm (1986) ont, par exemple, recensé dans un comté du nord de la Suède une prévalence de 1 pour 700 personnes, *cluster* d'une forme hypoplasique de la maladie. La prévalence en France est pour l'instant inconnue, mais un recensement par le registre Phénodent est en cours (*RARENET, 2017*).

2.2. Classifications

L'hétérogénéité de cette maladie est illustrée par le grand nombre de classifications proposées depuis sa découverte en 1938 (*Aldred & coll., 2003*).

La classification de Witkop (1989) est la plus largement répandue et acceptée, car elle est basée à la fois sur le phénotype et sur le mode de transmission génétique de la maladie.

Elle est divisée en 4 types, selon le phénotype clinique et radiographique rencontré, phénotype découlant de l'étape du développement qui a été affectée au cours de l'amélogénèse :

- Un trouble survenu lors de la phase sécrétoire de la matrice de l'émail aboutira à un défaut quantitatif d'émail : on parle d'AIH de forme hypoplasique (type I).

- Une perturbation de la phase de maturation amélaire aboutira à un défaut qualitatif d'émail : on est alors en présence d'une AIH de forme hypomature (type II).
- Une altération de la minéralisation matricielle dès les premiers stades de minéralisation amélaire aboutit à une AIH de forme hypocalcifiée ou hypominéralisée (type III). Il s'agit d'un défaut qualitatif également.
- L'AIH de type IV est enfin décrite comme une AIH hypomature-hypoplasique associée à un taurodontisme. L'anomalie est à la fois quantitative, qualitative et de forme.

Cette classification est ensuite divisée en sous-types selon les modes de transmission possibles de chaque type de la maladie. Cette transmission peut être autosomique dominante, autosomique récessive, liée à l'X ou sporadique.

Table 1. Classification of Amelogenesis Imperfecta.

Type I	-Hypoplastic
IA	-hypoplastic, pitted autosomal dominant
IB	-hypoplastic, local autosomal dominant
IC	-hypoplastic, local autosomal recessive
ID	-hypoplastic, smooth autosomal dominant
IE	-hypoplastic, smooth X-linked dominant
IF	-hypoplastic, rough autosomal dominant
IG	-enamel agenesis, autosomal recessive
Type II	-Hypomaturation
IIA	-hypomaturation, pigmented autosomal recessive
IIB	-hypomaturation, X-linked recessive
IID	-snow capped teeth, autosomal dominant?
Type III	-Hypocalcified
IIIA	-autosomal dominant
IIIB	-autosomal recessive
Type IV	-Hypomaturation-hypoplastic with taurodontism
IVA	-Hypomaturation-hypoplastic with taurodontism, autosomal dominant
IVB	-Hypoplastic-hypomaturation with taurodontism, autosomal dominant

Figure 6 : Classification des AIH par Witkop (1989).

2.2.1. AIH type I : AIH hypoplasique

L'AIH hypoplasique est caractérisée par une anomalie quantitative de l'émail, c'est-à-dire un émail d'épaisseur réduite, localisé à une partie de la dent ou généralisé à toute la dent. L'émail peut parfois même être absent (sous type I-G). On peut observer des puits ou cratères à la surface amélaire, avec un aspect piqueté (*pitted AI*) ou rugueux (*rough AI*), mais l'émail peut aussi avoir un aspect lisse (*smooth AI*). La couleur et la dureté au

sondage sont quasi-normales, sans prédisposition à l'usure. Les sensibilités décrites sont rares et si présentes, sont légères. Radiologiquement, on retrouve un émail de faible épaisseur, mais radio-opaque, ce qui implique un processus de minéralisation normal (*De la Dure-Molla & Manière, 2018*).

Figure 7 : AIH hypoplasique, caractérisée par un émail lisse, de fine épaisseur (smooth AIH) (courtoisie Dr M. Hernandez).

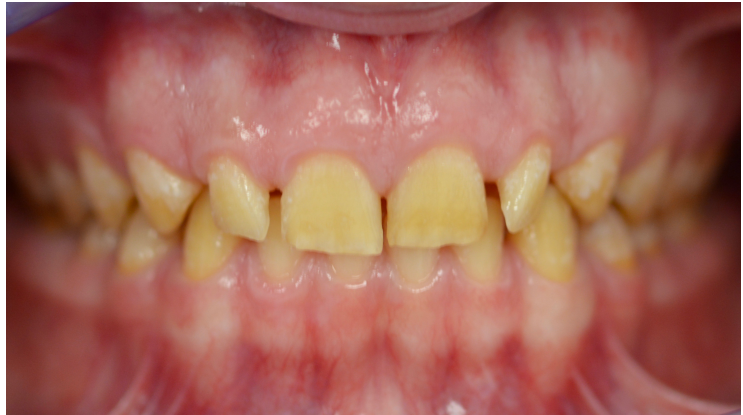
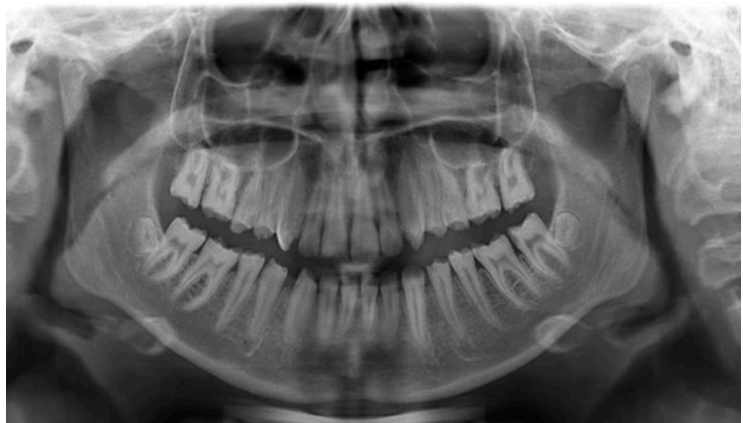
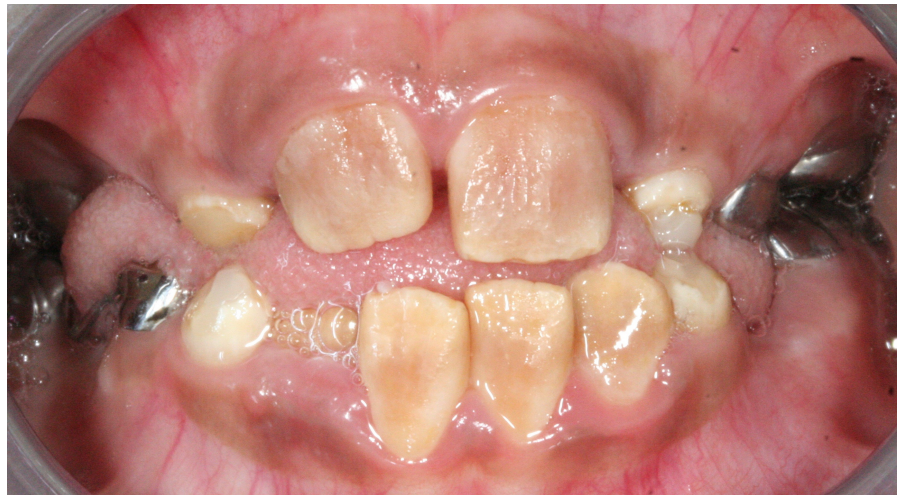Figure 8 : Radiographie panoramique dentaire d'un patient souffrant d'AIH hypoplasique. L'émail sur l'ensemble de la denture est fin mais radio-opaque (Sabandal & Schäfer, 2016).



2.2.2. AIH type II : AIH hypomature

On retrouve classiquement dans l'AIH hypomature un émail d'aspect mat, blanc crayeux, opaque, parfois marbré de colorations brunes. Sa dureté au sondage est sub-normale. Sa radio-opacité est diminuée, proche de celle de la dentine. Les sensibilités rencontrées par les patients souffrant d'AIH hypomature sont peu fréquentes (*De la Dure-Molla & Manière, 2018*).

Figure 9 : AIH hypomature, caractérisée par un émail d'aspect mat et marbré (courtoisie Dr F. Courson).



2.2.3. AIH type III : AIH hypominéralisée

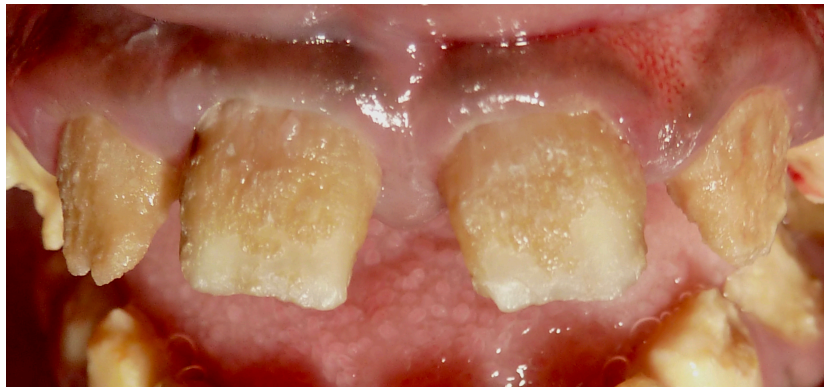
L'émail décrit dans l'AIH hypominéralisée est communément jaune-orangé ou brun. La surface amélaire est rugueuse, la dureté au sondage est fortement diminuée, ce qui implique des phénomènes d'abrasion et une perte de la dimension verticale d'occlusion (DVO) fréquents. L'émail et la dentine se confondent à l'examen radiographique, les radiopacités sont similaires (De la Dure-Molla & Manière, 2018). Les sensibilités rencontrées par ces patients sont quasi-systématiques et sévères : cette sensibilité au brossage induit une hygiène bucco-dentaire souvent défectueuse, une accumulation de plaque et de tartre, facteurs de risque pour l'apparition d'une maladie carieuse ou d'une maladie parodontale (gingivites fréquentes). Ces patients, de part leurs doléances symptomatiques, esthétiques et fonctionnelles, nécessitent des soins restaurateurs puis prothétiques longs, vastes, parfois coûteux, et un suivi très régulier à vie (Dashash & coll., 2013).

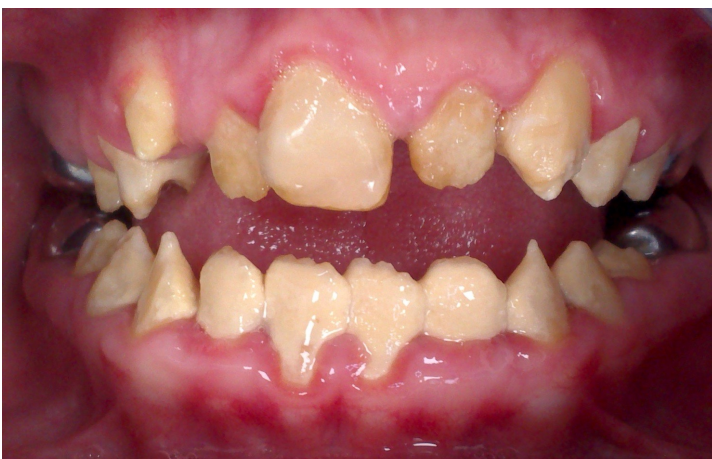

Figure 10 : AIH hypominéralisée, accompagnée de difficultés à maintenir une hygiène bucco-dentaire acceptable (courtoisie Dr M. Hernandez).

Figure 11 : AIH

hypominéralisée, caractérisée par un émail jaune-orangé, sujet à des pertes de substance post-éruptives (courtoisie Dr F. Courson).



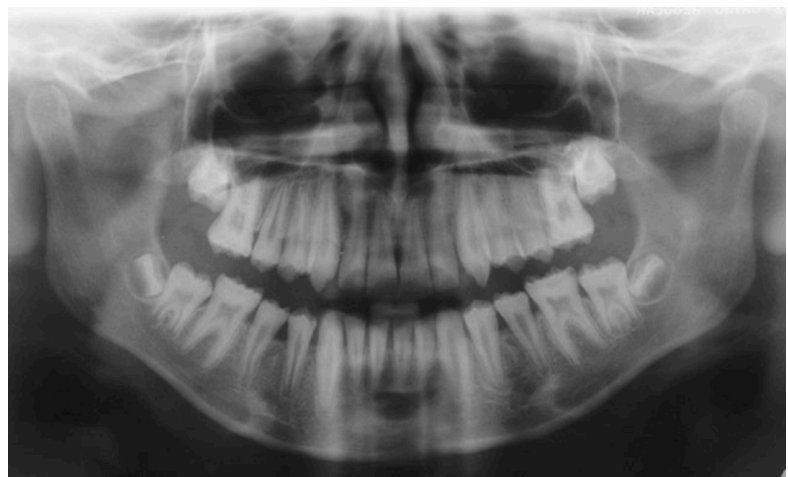
2.2.4. AIH type IV : AIH hypomature-hypoplasique et taurodontisme associé

Cette anomalie qualitative et quantitative se traduit communément par un émail fin, marbré ou moucheté, de couleur blanc-jaune ou brune, pouvant être agrémenté de cratères ou puits à la surface amélaire. L'émail présente une dureté au sondage diminuée, et l'examen radiographique met en évidence une radio-opacité émail et dentine similaire. Une anomalie de forme complète le tableau radiographique, avec un taurodontisme : les dents sont plates, en plateau, les racines sont fines, les constriction cervicales prononcées, les chambres considérablement élargies et étirées en hauteur.

Figure 12 : AIH hypomature-hypoplasique, caractérisés par un émail de couleur brune, agrémenté de petits puits à la surface amélaire (courtoisie Dr M. Hernandez).

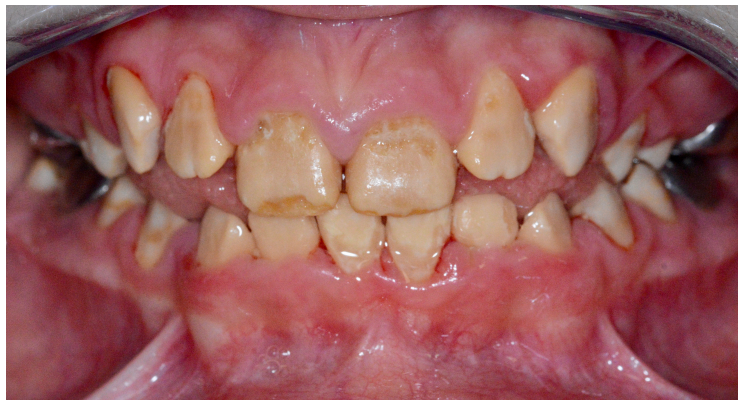

Figure 13 : Radiographie panoramique dentaire d'un patient souffrant d'AIH de type IV, avec un émail de fine épaisseur, peu minéralisé, et un taurodontisme décelables radiologiquement (Sabandal & Schäfer, 2016).



2.3. Gènes impliqués

L'AIH est causée par l'altération d'un gène responsable du codage de protéines amélares, nécessaires à la mise en place d'une architecture amélaire efficiente. Bien que l'AIH soit décrite cliniquement depuis près de 80 ans, le premier gène identifié comme responsable d'AIH était le gène AMELX, codant pour l'amélogénine, il y a 30 ans (*Lagerström & coll., 1991*). Aujourd'hui, 16 gènes ont été identifiés comme responsables d'AIH isolée, et plus encore dans les formes d'AIH syndromiques (*Smith, 2017*).

Les gènes responsables d'AIH isolée peuvent coder pour :

- des protéines matricielles amélares : AMELX (codant pour les amélogénines), AMBN (codant pour l'améloblastine), ENAM (codant pour l'énaméline)
- des protéases matricielles : MMP20 (énamélysine), KLK4 (kallikréine-4)
- des molécules d'adhésion cellulaire (cellule-cellule ou matrice-cellule) : ITGB6 (intégrine $\beta 6$), LAMA3 (laminine $\alpha 3$), LAMB3 (laminine $\beta 3$), COL17A1 (collagène-17- $\alpha 1$), AMTN (amélotine), FAM83H (*family with sequence similarity 83, member H*)
- des molécules de transport : WDR72, SLC24A4
- d'autres molécules aux fonctions encore peu définies : GPR68, C4orf26, ACPT.

Les gènes principaux responsables d'AIH syndromiques sont : DLX3 (syndrome trichodento-osseux), LAMB3 (épidermolyse bulleuse), FAM20A (syndrome émail-rein, fibromatose gingivale héréditaire), CNM4 (syndrome de Jalili), ROGDI (syndrome de Kohlschütter-Tonz) (*De la Dure-Molla & Manière, 2018*).

Chacune de ses mutations génétiques aboutit à une altération du codage protéique à un moment donné de l'amélogénèse, pour une fonction protéique donnée, donnant lieu à une altération histologique plus ou moins sévère et différente selon la protéine lésée. C'est pourquoi l'AIH est si hétérogène cliniquement : elle repose sur des mutations génétiques très diverses, et pour certaines, non encore élucidées.

2.4. Caractéristiques de l'émail affecté par l'AIH

2.4.1. AIH hypoplasique (type I), ou AIH1

2.4.1.1. Caractéristiques anatomiques

L'émail hypoplasique AIH1 présente une réduction d'environ 60% de son épaisseur amélaire (*Wright & coll., 1991*), en comparaison avec un émail sain (54 μm d'épaisseur

cervicale et 253 μm d'épaisseur incisale pour l'émail AIH1, contre 146 μm et 417 μm pour l'émail sain respectivement).

Bäckman & coll. (1989) décrivent les différents sous-types d'AIH1 :

- L'AIH1 peut présenter, sur une surface amélaire orthominéralisée, de larges cratères de forme arrondie, d'un diamètre de 100 à 200 μm , disposés régulièrement («*pitted AI*»);
- Une AIH rugueuse («*rough AI*») décrit une surface amélaire généralement rugueuse, créée par une structure irrégulière en nid d'abeille, faisant alterner des zones hypoplasiques, constituées d'impacts de 5 μm de diamètre, et des zones d'émail lisse;
- L'AIH1 lisse («*smooth AI*») présente une surface lisse, agrémentée d'impacts superficiels de petit diamètre (5 à 20 μm), vides ou obstrués, qui correspondent à des prismes d'émail qui n'ont pu se former.

L'ensemble de ces défauts semble signer une altération de la phase de sécrétion de la matrice amélaire.

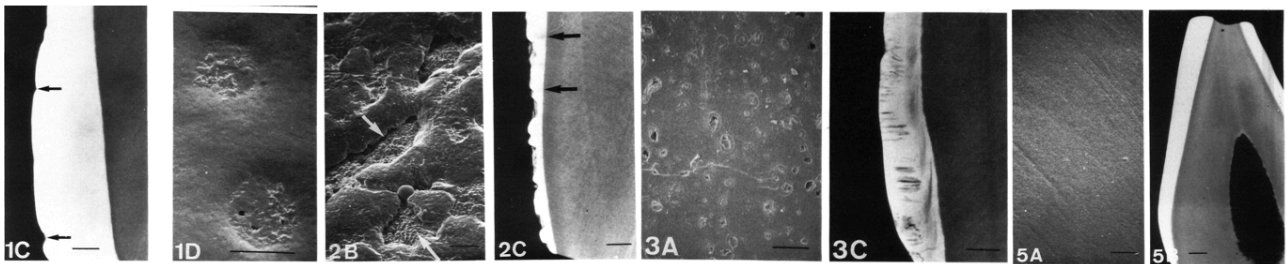



Figure 14 : Observation au MEB d'un émail AIH1 piqueté (fig 1C et 1D), d'un émail AIH1 rugueux (fig 2B et 2C) et d'un émail AIH1 lisse (fig 3A et 3C), en comparaison avec un émail témoin (fig 5A et 5B), toujours à faible et fort grossissement (Bäckman & coll., 1989).

2.4.1.2. Caractéristiques histologiques

Wright & coll. (1991) décrivent une couche aprismatique interne translucide, hypominéralisée, avec des prismes mal formés, aux contours irréguliers. La couche d'émail prismatique semble offrir une organisation normale à faible grossissement, mais un plus fort grossissement permet d'observer des calcosphérites (agrégats minéraux globulaires entourés de matériel organique), signes d'un processus sécrétoire discontinu. Des calcosphérites sont également retrouvés dans la dentine (Kammoun & coll., 2018). Les auteurs s'accordent à décrire l'émail prismatique comme une microstructure hétérogène, avec des zones alternant petits et gros cristaux, correctement disposés, comme pour l'émail sain ; et d'autres zones avec une disposition irrégulière et lâche de

petits cristaux à l'intérieur des prismes, des gaines prismatiques peu discernables (*figure 15-b*), allant jusqu'à une structure prismatique complètement bouleversée dans certaines zones (*figure 15-c*) (*Shore & coll., 2010 ; Batina & coll., 2004*). Quelques rares zones de matériel organique amorphe sont retrouvées (*Wright & coll., 1991*). Il en résulte une augmentation de la porosité de surface, (*Qing & coll., 2015*), avec des pores de la taille de petits cristaux qui n'ont pu se former (*Batina & coll., 2004*). La couche aprismatique externe est, quant à elle, semblable à celle de l'émail sain.

Figure 15 : Observation au MEB d'un émail prismatique sain (*fig A*), d'un émail AIH1 affecté par une disposition irrégulière et lâche de ses prismes (*fig B*) et d'un émail AIH1 à la structure prismatique bouleversée (*fig C*) (*Shore & coll., 2010*).



L'émail AIH1, globalement plus affecté dans ses couches internes qu'externes, subirait une perturbation de son amélogénèse dans ses stades initiaux (prolifération, histodifférenciation et phase sécrétoire initiale).

2.4.1.3. Caractéristiques mécaniques

La micro-dureté de surface de l'émail hypoplasique AIH1 est diminuée de 10,9% par rapport à l'émail sain et la micro-dureté de surface de la dentine AIH1 est diminuée de 9,8% par rapport à la dentine saine (*Qing & coll., 2015*). La micro-dureté de l'émail AIH1 est bien supérieure à celle de la dentine.

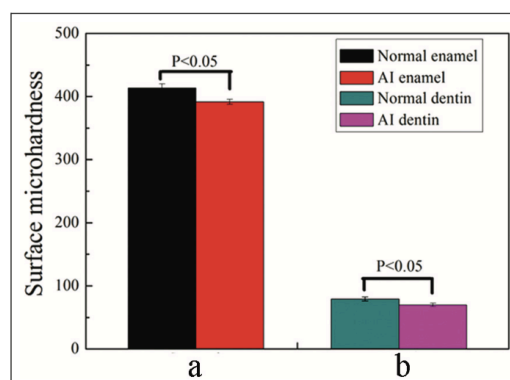


Figure 16 : Analyse de la micro-dureté de surface de dents AIH1 en comparaison à des dents contrôles : valeurs pour l'émail (*a*) et la dentine (*b*) (*Qing & coll., 2015*).

Une différence de micro-dureté est mise en évidence selon les sous-types d'AIH1 (Pavlic & coll., 2007). L'AIH1 piquetée (*pitted AI*) présenterait une couche hyper-dure et ainsi hyperminéralisée en surface (380HV, contre 350HV pour l'émail sain), puis une diminution progressive jusqu'à la jonction amélo-dentinaire (280HV, contre 320HV pour l'émail sain). *A contrario*, l'AIH lisse (*smooth AI*) expose une micro-dureté largement diminuée (201HV en moyenne) sur toute son épaisseur amélaire, elle-même plus réduite que pour l'AIH piquetée.

Qing & coll. (2015) ont tenté de déterminer la résistance à la microfriction de l'émail AIH1, par rapport à un émail sain, en soumettant des charges progressives de 10 mN à 50 mN avec un test nanoscratch. Sur l'émail sain, seule une déformation plastique est observée, avec de très légers débris apparaissant à une charge de 50 mN ; en revanche, sur l'émail AIH1, des débris apparaissent à des charges faibles (10 mN), augmentant avec la progression de la charge, et des micro-fissures apparaissent à partir de 30 mN. L'émail AIH1 apparaît moins résistant à la micro-friction que l'émail sain. Le même constat peut également être fait pour la dentine AIH1, en comparaison avec une dentine saine, mais dans une moindre mesure.




Figure 17 : Observation au MEB d'images de test nanoscratch sur un émail sain (figure à gauche) en comparaison avec un émail AIH1 (figure à droite), en appliquant des charges progressives de 10 mN (encadré à gauche de la rayure) à 50 mN (encadré à droite) (Qing & coll., 2015).

Les coefficients de friction de l'émail et de la dentine AIH1 sont significativement supérieurs à ceux de l'émail et de la dentine sains, respectivement (Qing & coll., 2015). Ceci est en corrélation avec la rugosité de surface augmentée, décrite précédemment dans l'AIH1. Certains auteurs décrivent une rugosité quadratique moyenne de l'émail AIH1 globalement similaire à celle de l'émail sain (103,8 nm contre 116,50 nm respectivement), hormis quelques zones très affectées, où on observe une diminution drastique de la rugosité de surface (de 10 nm à 18,3 nm) (Batina & coll., 2004).

2.4.1.4. Caractéristiques biochimiques

Pour certains auteurs, la densité minérale est diminuée de 6,2% dans l'émail AIH1 par rapport à l'émail sain (*Kammoun & coll., 2018*). La concentration en ions calcium et en ions phosphate diminuent toutes deux de 20% dans l'émail AIH1, et de 8% en ions phosphate et de 5% en ions calcium dans la dentine, moins affectée (*Qing & coll., 2015*). Le ratio Ca/P n'est pas modifié, de même que le gradient de concentration en ions calcium qui augmente progressivement depuis la jonction amélo-dentinaire jusqu'à la surface. Pour d'autres auteurs, seule la couche aprismatique interne observe une diminution significative de sa concentration en ions calcium (*Wright & coll., 1991*). Enfin, Bäckman & Angmar (1994) n'observent aucune diminution de la fraction minérale.

La fraction protéique retrouvée sur une dent temporaire affectée par une AIH1 est de 2%, contre 0,3% sur l'émail sain en denture temporaire (*Wright & coll., 1992*). Des concentrations en carbone multipliées par 2,5 sont retrouvées sur l'émail AIH1 par rapport à l'émail sain (*Qing & coll., 2015*). On constate donc, sur l'émail AIH1, une augmentation de la fraction organique, tandis que la diminution de la fraction minérale, si elle existe, est faible.

Récemment, Kammoun & coll. (2019) ont émis l'hypothèse selon laquelle l'émail hypoplasique de type AIH1 serait un facteur de protection contre les lésions carieuses. En effet, la mesure de l'indice CAO (dents Cariées, Absentes et Obturées) s'est révélée significativement plus faible pour l'émail AIH1 ($CAO_{AIH1} = 0,8$) que pour l'émail sain ($CAO_{contrôle} = 2,9$). Les études *in vitro* ont montré, de fait, une réduction significative de l'adhésion de *Streptococcus mutans* sur l'émail AIH hypoplasique.

2.4.2. AIH hypomature (type II), ou AIH2

2.4.2.1. Caractéristiques anatomiques

L'émail affecté par une AIH hypomature (ou AIH2) est communément orangé-brun, d'aspect mat, et les dentures temporaire et permanente sont atteintes avec la même sévérité. A leur éruption, les dents AIH2 présentent une morphologie et une épaisseur non

altérées (Wright & coll., 2006). En revanche, le clivage amélaire post-éruptif est fréquent sur ces dents, laissant *de facto* une surface rugueuse et une épaisseur réduite cliniquement (Wright & coll., 1992 ; Sa & coll., 2014).

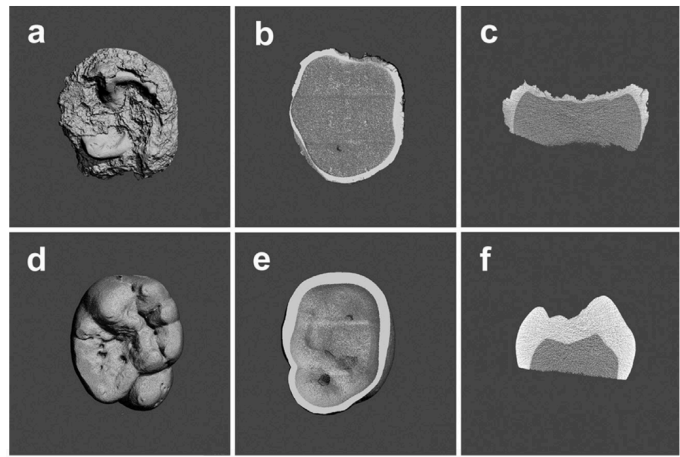



Figure 18 : Images modélisées à la microtomographie aux rayons X d'une dent AIH2 (figures a, b, c) et d'une dent saine (figures d, e, f) selon une vue occlusale (figures a et d), selon une coupe transversale (figures b et e) et selon une coupe sagittale (figures c et f) (Sa & coll., 2014).

2.4.2.2. Caractéristiques histologiques



Les couches aprismatiques interne et externe de l'émail AIH2 semblent préservées, et comparables à celles de l'émail sain (Shore & coll., 2002 ; Wright & coll., 2006). A l'inverse, l'émail prismatique (ou «corps de l'émail») décrit une alternance de régions orthominéralisées, radio-opaques, et de régions hypominéralisées, beaucoup plus radio-claires, avec entre ces régions, une délimitation soit stricte (*figure 19-a*) soit aléatoire (*figure 19-c*), dite «en marbrures» (Bäckman & Angmar, 1994 ; Pavlic & coll., 2007 ; Shore & coll., 2002).

Figure 19 : Observation au MEB de coupes sagittales d'émail AIH2 : l'alternance de zones orthominéralisées et hypo-minéralisées peut être délimitée strictement (*figure a* : la moitié amélaire externe est orthominéralisée et la moitié amélaire interne est hypominéralisée, x150) ou anarchiquement, en marbrures (*figure c*, x150). La *figure b* montre l'interface entre les zones orthominéralisée et hypominéralisée de la *figure a* (encadré blanc) à plus fort grossissement (x1500) (Shore & coll., 2002).

- Les régions orthominéralisées présentent une architecture prismatique organisée, semblable à l'émail sain.
- Des zones «intermédiaires», avec une radio-densité diminuée mais une architecture minérale préservée, semblent exister (*Shore & coll., 2002*).
- Les régions hypominéralisées, avec une radio-densité fortement diminuée, indistinguable de la densité dentinaire, peuvent couvrir jusqu'à la moitié de l'aire amélaire prismatique. Ces zones dévoilent la présence de matériels globulaires amorphes, de 10 à 15 nm de diamètre, enchâssés entre des cristaux disposés de manière plus lâche et plus aléatoire que pour l'émail sain (*Wright & coll., 2006*).




Figure 20 : Observation au MEB de zones globulaires de matériel amorphe (flèches), enchâssé entre les cristallites d'un émail AIH2 (Wright & coll., 2006).

La substance inter-prismatique est trouvée élargie. Une grande variabilité de la morphologie cristalline est décrite : la forme prismatique hexagonale est généralement préservée, mais la taille de ces prismes est irrégulière (*Pavlic & coll., 2007*), et la taille des cristaux constituant les prismes est significativement plus petite (12 nm en moyenne) que pour l'émail sain (25 nm) (*Sa & coll., 2014*). En marge de la majorité des auteurs, Gasse & coll. (2013) décrivent à l'inverse des cristaux disposés perpendiculairement à l'intérieur des prismes (tandis qu'ils sont disposés parallèlement au grand axe prismatique habituellement) et une substance inter-prismatique quasi-absente. Cette variabilité inter-auteurs peut s'expliquer par l'hétérogénéité des gènes responsables de l'AIH2 (AMELX, GPR68, KLK4, MMP20, ODAPH, SLC24A4, WDR72), dont les fonctions dans l'amélogénèse sont variées et pas encore toutes identifiées. La mutation de ces gènes aboutirait à des expressions histologiques variables.

2.4.2.3. Caractéristiques mécaniques

Seule une étude a mesuré la micro-dureté de l'émail AIH2 (*Pavlic & coll., 2007*). Les résultats sont à l'image des caractéristiques de cet émail : d'une dureté semblable à celle de l'émail sain dans certaines zones (entre 300 et 400 HV, données comparables à l'émail sain), et d'une dureté fortement diminuée dans d'autres zones (entre 100 et 150

HV). L'émail des faces palatines des dents affectées présenterait une micro-dureté particulièrement diminuée. La micro-dureté globale de l'émail AIH2 est significativement inférieure à celle de l'émail sain.

2.4.2.4. Caractéristiques biochimiques

On sait que la micro-dureté amélaire diminue quand la fraction minérale diminue et/ou quand la disposition et l'orientation prismatiques sont altérées. Les études montrent à l'unisson, sur l'émail AIH2, une diminution significative de la fraction minérale (Bäckman & Angmar, 1994), une augmentation du ratio matrice/minéral et une diminution de la cristallinité amélaire (Sa & coll., 2014), ce qui explique la diminution de la micro-dureté amélaire. La densité minérale moyenne a été mesurée à 37,9% du volume de l'émail sur l'émail AIH2, contre 76,9% pour l'émail sain (El Sayed & coll., 2011).

En mesurant la densité minérale de l'émail AIH2 sur toute son épaisseur, Bäckman & Angmar (1994) ont constaté que la moitié amélaire externe présentait une densité minérale normale (environ 80% du volume de l'émail), et que la moitié amélaire interne présentait une densité minérale fortement diminuée (aux alentours de 50%), presque équivalente à la densité dentinaire.

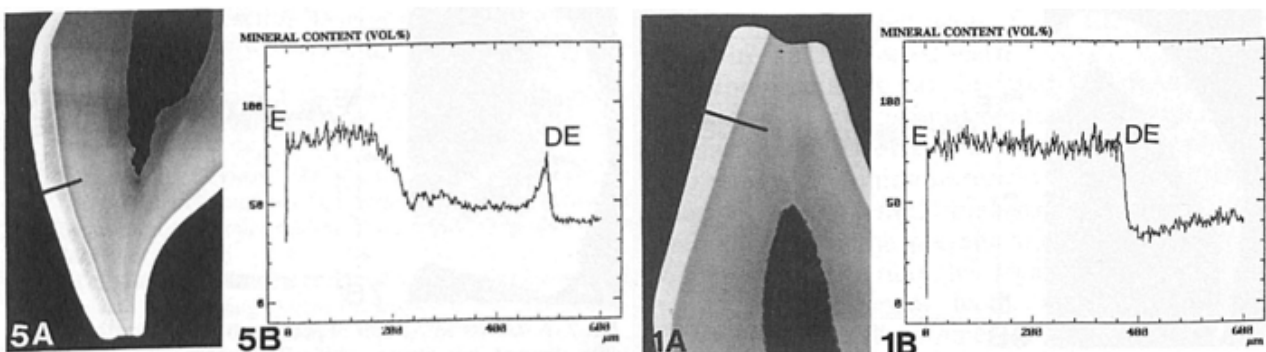


Figure 21 : Mesure de la densité minérale sur un émail AIH2 (figure 5B), depuis la surface de l'émail (E) jusqu'à la jonction amélo-dentinaire (DE), en comparaison avec un émail sain (figure 1B) (Bäckman & Angmar, 1994).

L'émail AIH2 présente également une fraction organique augmentée en comparaison avec l'émail sain : entre 1,8% (Wright & coll., 2006) et 5% en poids (Wright & Butler, 1989), contre 0,1% en moyenne pour l'émail sain. Shore & coll. (2002) ont, quant à eux, déterminé la fraction atomique en carbone en fonction de la sévérité des lésions observées sur l'émail des dents AIH2 : les régions amélaire orthominéralisées des dents

AIH2 présentait 8% de carbone, les régions «intermédiaires» (à la radio-densité diminuée, mais non affectée cliniquement) présentait entre 10% et 15% de carbone et les zones fortement hypominéralisées présentait entre 30% et 50% de fraction atomique carbonée au sein de leur émail. La fraction atomique globale de l'émail AIH2 par rapport à l'émail sain était multipliée par 5.

Les auteurs se sont ensuite penchés sur la nature du matériel organique enchâssé entre les cristallites. Il a longtemps été admis que la nature de ce matériel organique consistait en des protéines matricielles résiduelles (notamment des amélogénines), incorrectement ou partiellement dégradées pendant la phase de maturation de l'amélogénèse. Pour étayer cette hypothèse, Wright & Butler (1989) avaient en effet constaté que l'émail AIH2 présentait la même composition en acides aminés (émail riche en proline, leucine et histidine, composants des amélogénines) qu'un émail sain en début de phase de maturation amélaire, ce qui soutiendrait un défaut de dégradation des amélogénines pendant la maturation amélaire. Aujourd'hui, cette théorie est contestée car on sait que le matériel organique retrouvé est de petite taille (10-15 nm de diamètre), tandis que les amélogénines ont un diamètre minimal de 25 nm de diamètre. Certains chercheurs suggèrent qu'il s'agirait de fragments amélogéniques résiduels clivés mais incomplètement détruits (*Wright & coll., 2006*) ; d'autres chercheurs ont avancé l'hypothèse d'un matériel organique d'origine lipidique, sans en préciser sa nature exacte (*Shore & coll., 2002*). Le traitement de l'émail AIH2 par une lipase dévoile en effet une structure amélaire quasi-intacte, bien que légèrement moins dense que l'émail sain. D'autres études n'ont néanmoins pas retrouvé ces résultats prometteurs (*El Sayed & coll., 2011*). La nature du matériel organique résiduel reste à ce jour indéterminée, ce qui nous empêche de cerner totalement les mécanismes étiopathogéniques aboutissant à une AIH2.




Figure 22 : Observation au MEB d'un émail AIH2 avant (figure a) et après (figure b) traitement par lipase (grossissement x1250 ; Shore & coll., 2002).

2.4.3. AIH hypominéralisée (type III), ou AIH3

2.4.3.1. Caractéristiques anatomiques

Lors de leur éruption, les dents AIH3 offrent une morphologie coronaire et un émail d'épaisseur normales, mais les clivages post-éruptifs sont très fréquents (Zhang & coll., 2015 ; Bäckman & Angmar, 1994). Haubek & coll. (2011) ont par exemple observé dans leur étude que l'émail de toutes les dents de leurs sujets atteints d'AIH3 étaient clivées. Le tiers cervical des dents AIH3 semble le plus épargné : celui-ci étant moins soumis aux forces masticatoires intempestives que les deux-tiers coronaires médian et incisif, il conserve généralement son épaisseur originelle (Gjorup & coll., 2009). Une autre zone résistante aux clivages post-éruptifs concerne les pointes cuspidiennes des prémolaires et molaires permanentes : celles-ci semblent également résister plusieurs années aux contraintes masticatoires, mais la perte cuspidienne est tout de même décrite au long cours (Haubek & coll., 2011).

Il en résulte une inéluctable usure attritionnelle, vectrice d'une diminution de la DVO, ainsi qu'une surface rugueuse exposant la dentine à l'environnement oral, provoquant sensibilités et rétention de plaque (Gjorup & coll., 2009).

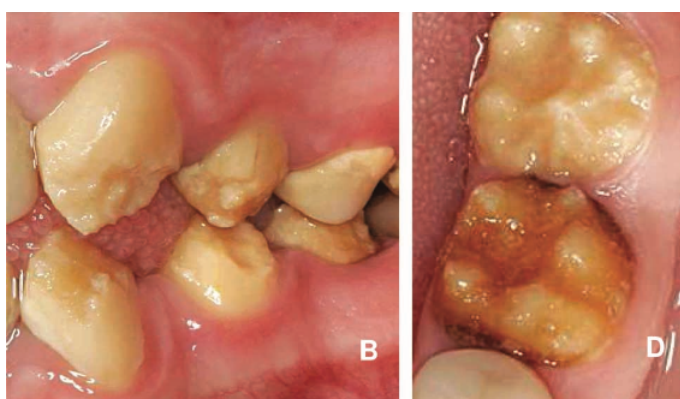


Figure 23 : Clivage post-éruptif amélaire d'un enfant présentant une AIH3 sur ses canines, prémolaires (figure B) et ses molaires mandibulaires (figure D) (Gjorup & coll., 2009).

2.4.3.2. Caractéristiques histologiques

En 1976, Witkop & Sauk décrivaient déjà un tel défaut de minéralisation, qu'ils suggéraient une altération de la matrice amélaire (en phase sécrétoire) ne permettant pas à la minéralisation (en phase de maturation) de débuter. Pourtant, le maillage prismatique est décrit comme normal dans l'émail AIH3, et ce, sur toute l'épaisseur de l'émail (Pavlic & coll., 2007 ; Urzua & coll., 2015). Quelques puits en surface, comme dans l'AIH1 rugueuse, ont été observés (Pavlic & coll., 2007) : la phase sécrétoire paraît donc peu perturbée.

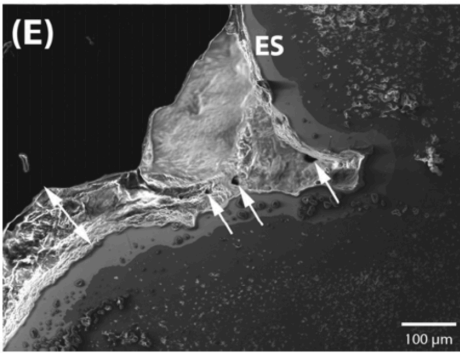


Figure 24 : Observation au MEB d'un émail AIH3, dont la surface amélaire (ES) est ornée de puits de faible diamètre (5 à 10 μ) (flèches), sur un émail d'épaisseur réduite (double-flèche), d'environ 100 μ (Pavlic & coll., 2007).

Néanmoins, il apparaît que la phase de maturation est fortement perturbée, l'émail AIH3 décrivant un émail très pauvrement minéralisé, avec une alternance d'émail prismatique et de matériel amorphe (Urzua & coll., 2015). La substance inter-prismatique est élargie, le nombre de prismes est diminué, les prismes sont d'épaisseur irrégulière et l'arrangement prismatique est aléatoire sur toute l'épaisseur de l'émail, et ce, d'autant plus que l'on se rapproche de la jonction amélo-dentinaire (Zhang & coll., 2015).

La dentine de l'émail AIH3 subit également des modifications histologiques. On observe ainsi, dans la dentine AIH3, des tubuli dentinaires réduits en nombre et en diamètre, disposant d'une lumière canalaire étroite, parfois partiellement obstruée. La dentine péri-tubulaire est élargie et la frontière tubulaire / péri-tubulaire est parfois difficile à distinguer (Zhang & coll., 2015 ; Sanchez-Quevedo & coll., 2004). On suppose que ces différences histologiques ne sont pas constitutionnelles, mais acquises suite à l'exposition de la dentine à l'environnement oral : ce dernier a provoqué l'obstruction partielle des tubuli par une phase cristalline/minérale, transformant une dentine initialement saine en une dentine sclérotique, aux propriétés d'adhésion diminuées.

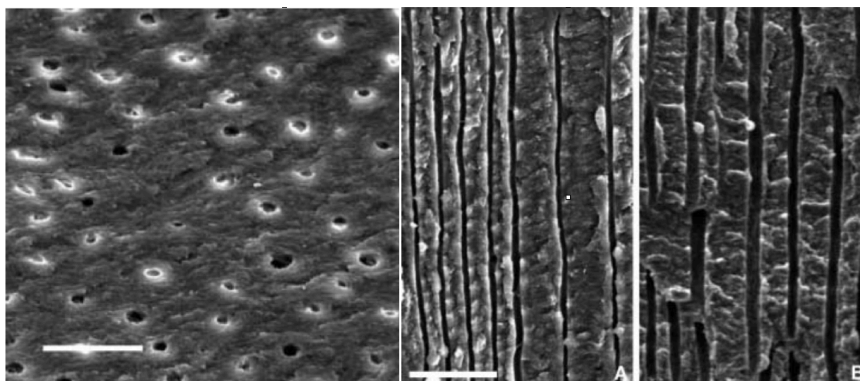


Figure 25 : Observation au MEB d'une coupe transversale (figure à gauche), mettant en évidence des tubuli dentinaires partiellement obturés ; et d'une coupe longitudinale (figure A) d'une dentine AIH3, dont la lumière tubulaire est rétrécie sur toute sa longueur, en comparaison avec la dentine d'un émail sain (figure B) (Sanchez-Quevedo & coll., 2014).

2.4.3.3. Caractéristiques mécaniques

La micro-dureté de l'émail AIH3 est très faible, significativement plus faible que celle de l'émail AIH1 et AIH2. La résistance à l'usure de l'émail AIH3 est *de facto* diminuée. L'émail sain présente une micro-dureté Vickers maximale à sa surface (405 HV), puis une diminution progressive jusqu'à la JAD (341,8 HV). L'émail AIH3 présente une micro-dureté de 59,2 HV en surface, qui augmente timidement en direction de la JAD (73,5 HV). L'étude montre une micro-dureté de l'émail AIH3 similaire à celle de la dentine AIH3 et de la dentine saine (les micro-duretés dentine saine et dentine AIH3 présentant une micro-dureté similaire) (Hyun & coll., 2009).

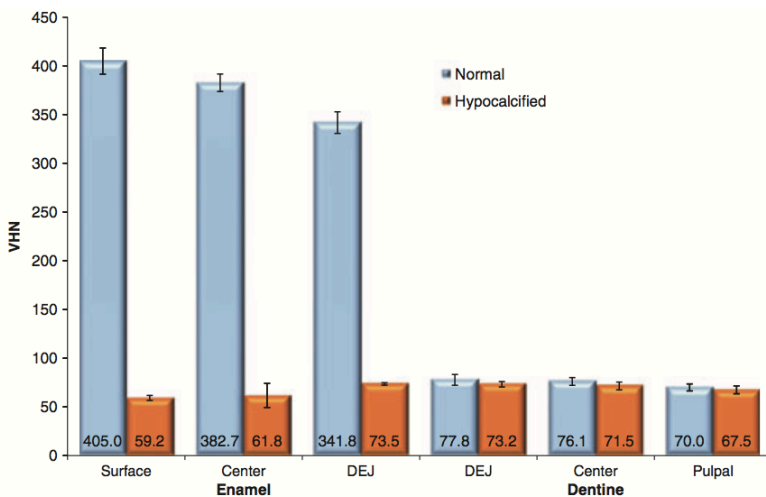


Figure 26 : Histogramme comparant les micro-duretés amélaire et dentinaire des dents saines et des dents AIH3, depuis la surface amélaire à la jonction dentino-pulpaire (DEJ : dentin-enamel junction) (Hyun & coll., 2009).

Les autres études vont dans ce sens, avec une micro-dureté Vickers moyenne estimée à 75 HV (Pavlic & coll., 2007), ou à une micro-dureté moyenne Knoop de 53,3 KHN (Faria-e-Silva & coll., 2011), micro-duretés amélaire toujours comparables à la micro-dureté dentinaire.

2.4.3.4. Caractéristiques biochimiques

L'émail AIH3 souffre d'une fraction minérale significativement diminuée, avec une diminution augmentant à l'approche de la JAD (Bäckman & Angmar, 1994). Les valeurs les plus basses sont retrouvées au niveau du corps amélaire prismatique, avec une fraction minérale volumique comprise entre 60% et 70% (contre 87% pour un émail sain), traduisant une minéralisation incomplète.

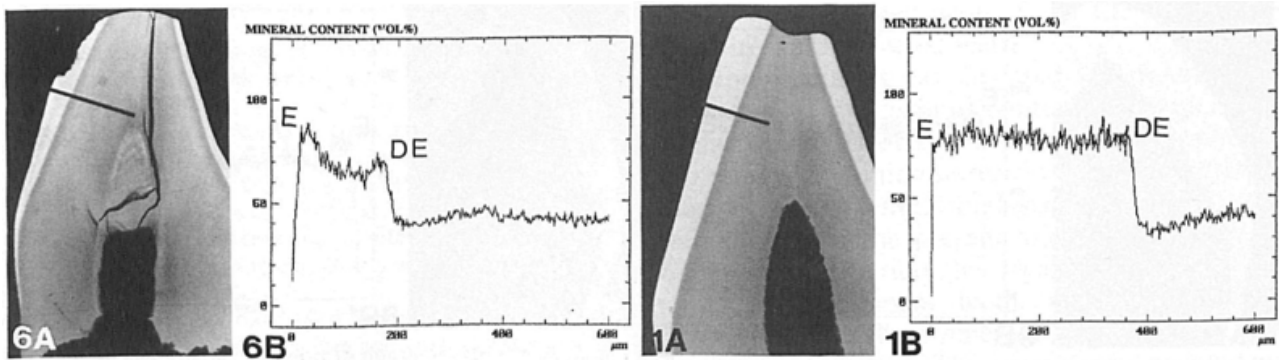


Figure 27 : Mesure de la densité minérale sur un émail AIH3 (figure 6), depuis la surface de l'émail (E) jusqu'à la jonction amélo-dentinaire (DE), en comparaison avec un émail sain (figure 1) (Bäckman & Angmar, 1994).

Il en résulte une diminution de la concentration en ions calcium et en ions phosphate (Zhang & coll., 2015). Certains auteurs observent une diminution du rapport Ca/P (Zhang & coll., 2015), tandis que d'autres statuent sur un rapport Ca/P similaire à celui de l'émail sain (Sanchez-Quevedo & coll., 2004). Une augmentation significative de la concentration en ions calcium dans la dentine AIH3 a également été observée, soutenant l'idée de l'aggrégation d'un dépôt minéral riche en ions calcium sur les parois des tubuli dentinaires (Sanchez-Quevedo & coll., 2004).

La fraction organique de l'émail AIH3 se trouve significativement augmentée et ce, selon une relation inversement proportionnelle à la fraction minérale (Wright & coll., 1995 ; Zhang & coll., 2015). La nature de ce matériel organique résiduel a pu être mis en exergue par Western Blot : il s'agit d'amélogénines résiduelles, d'une taille de 26 kDa, correspondant à la taille des amélogénines en fin de phase sécrétoire, ainsi que d'albumine, protéines dégradées habituellement en début de phase de maturation (Takagi & coll., 1998 ; Urzua & coll., 2015 ; Wright & coll., 1995). Cette nature protéique nous suggère ainsi, pour l'AIH3, que la perturbation de l'amélogénèse se déroulerait dès les stades finaux de sécrétion amélaire ou dès les stades initiaux de la maturation amélaire.

Les mécanismes histopathogéniques distinguant l'AIH2 et l'AIH3 méritent, en revanche, d'être éclaircis, puisque les deux types d'AIH semblent résulter d'un défaut de dégradation des protéines matricielles, ne permettant pas une minéralisation et une croissance en épaisseur et en largeur normale des cristallites pendant la phase de maturation.

2.5. Préparation, collage et choix de restaurations adhésives adaptés

Les études s'accordent aujourd'hui à dire, qu'en raison des différences histologiques explorées précédemment, les restaurations adhésives sur l'émail AIH ne peuvent être aussi pérennes que sur l'émail sain. De plus, les résultats divergent grandement selon le type d'AIH rencontré : un meilleur collage serait par exemple obtenu sur un émail AIH1 que sur un émail AIH2 ou AIH3. Ceci nous suggère l'utilité d'établir un protocole optimal défini pour chaque type d'AIH.

Mais malheureusement, il existe un manque cruel d'études à haut niveau de preuve. Les échantillons des études sont réduits, les protocoles de recherche non uniformisés, et les formes cliniques de la pathologie sont tellement hétérogènes que les résultats *in vitro* et *in vivo* le sont tout autant. Pour illustration, une revue Cochrane concernant les soins restaurateurs réalisés chez les enfants et adolescents souffrant d'AIH a été conduite en 2013, mais aucune étude ne répondait aux critères d'inclusion requis (*Dashash & coll., 2013*).

Toutefois, des études récentes proposent des protocoles de préparation, de collage et des choix de restaurations adhésives esthétiquement et fonctionnellement encourageants, qu'il convient dès lors de développer.

2.5.1. Préparation de l'émail et de la dentine AIH

Les auteurs se sont penchés sur l'intérêt possible du fraisage sélectif des tissus durs dentaires, d'un conditionnement particulier ou d'une déprotéinisation afin d'améliorer le collage sur l'émail AIH.

2.5.1.1. Fraisage sélectif

De par son altération histologique, le collage sur l'émail AIH reste-t-il satisfaisant? Faut-il le conserver, ou le supprimer et coller sur une dentine AIH, *a priori* moins affectée? Existe-t-il des différences entre les différents types d'AIH?

Pour répondre à cette question, Pugach & coll (2014) ont comparé les forces d'adhésion amélaire et dentinaire de dents de souris dont le gène AMELX a été annulé (souris AMELX/KO, correspondant à une AIH1) et dont le gène MMP20 a été annulé (souris

MMP20/KO, correspondant à une AIH2), par rapport à des dents saines. Il a été retrouvé chez les souris AIH1 (AMELX/KO) des forces d'adhésion similaires sur l'émail et sur la dentine. En revanche, chez les souris AIH2 (MMP20/KO), les forces d'adhésion obtenues sont significativement inférieures sur l'émail que sur la dentine. Si on extrapole ces résultats sur souris aux dents humaines, et si on considère que la mutation du gène MMP20 est représentative de l'ensemble des AIH2, alors il serait préférable de retirer tout l'émail AIH2 avant collage. Pour la mutation du gène AMELX, si on admet qu'elle est représentative de l'ensemble des AIH1, les auteurs ne concluent pas quant à la conservation ou à la suppression de l'émail, puisque les forces d'adhésion sur les 2 tissus sont similaires.

Faria-e-Silva & coll. (2011) ont, quant à eux, comparé les performances de collage sur l'émail et la dentine des dents AIH3, en comparaison avec des dents saines.

	Forces d'adhésion (MPa)	
	Email	Dentine
Dent AIH3	14,2 +/- 4,8	24,6 +/- 5,4
Dent saine	24,0 +/- 7,6	30,3 +/- 6,4

Tableau 1 : Comparaison des forces d'adhésion (MPa) sur l'émail et la dentine des dents AIH3, en comparaison avec des dents saines (Faria-e-Silva & coll., 2011).

Les résultats issus du tableau 1 nous informent que les forces d'adhésion sur l'émail AIH3 (14,2 MPa) sont inférieures aux forces d'adhésion sur la dentine AIH3 (24,6 MPa). Ainsi, il serait judicieux de retirer tout l'émail AIH3 hypominéralisé, afin de coller sur la dentine, dont les forces d'adhésion sont supérieures. Néanmoins, les forces d'adhésion sur la dentine AIH3 (24,6 MPa) s'avèrent moins élevées que sur la dentine saine (30,3 MPa), certainement du fait du caractère sclérotique de la dentine AIH3.

2.5.1.2. Mordançage

Le mordançage des tissus durs dentaires (émail et dentine) consiste en un traitement acide, préalable au collage, qui permet la dissolution complète de la *smear layer* (couche, agglomérat d'hydroxyapatite, de protéines et de bactéries, formée par le fraissage des tissus durs dentaires). Par formation d'un microclavetage, le mordançage

assure une rétention micromécanique et démultiplie la surface de collage. Cette déminéralisation crée des reliefs, classifiés selon 3 types (Silverstone & coll., 1975) :

- type I : dissolution sélective des prismes d'émail, laissant la structure inter-prismatique intacte, l'ensemble décrivant une structure en «nid d'abeille» ;
- type II : dissolution sélective de l'émail inter-prismatique, exposant les prismes d'émail, l'ensemble présentant un aspect en «doigt de gant» ;
- type III : l'émail est dissout de manière anarchique, ne laissant pas apparaître une structure définie, mais seulement une surface irrégulière.

Les types I et II sont les plus favorables pour assurer un collage optimal.




Figure 28 : Observation au MEB de surfaces amélaire saines, après mordantage à l'acide orthophosphorique 37% pendant 1 minute, décrivant un motif de type I de Silverstone (figure à gauche) et un motif de type II de Silverstone (figure à droite ; grossissement x5000) (Ahmed & coll., 2019).

Après mordantage à l'acide orthophosphorique 37% pendant 1 minute, Seow & Amaratunge (1998) ont observé les motifs de gravure préférentiels obtenus selon l'émail des différents types et sous-types d'AIH :

- L'émail AIH1 «piqueté» révèle une majorité de type I de Silverstone, mais sa surface amélaire ne change pas de manière significative après mordantage, ce qui suggère que l'acide utilisé, sa concentration ou son temps d'application ne sont pas adaptés ;
- L'émail AIH1 «lisse», fortement érodée après mordantage, laisse apparaître une surface amélaire fibrillaire uniforme, sans motif de mordantage défini (type III) ;
- L'émail AIH2 présente une alternance de plages saines, où le type II est préférentiellement décrit, et de plages amélaire dysplasiques, dont le motif après dissolution est moins organisé, décrivant un type III ;
- Enfin, l'émail AIH3 décrit aléatoirement les 3 types de Silverstone après mordantage.

La présence de motifs de mordançage communs à l'émail sain laisse entrevoir la possibilité de mordancer l'émail AIH. Mais même au sein d'un même type d'AIH, l'émail réagit différemment au mordançage : l'émail AIH1 «piqueté» semble, par exemple, être plus favorable au mordançage que l'émail AIH1 «lisse». De par la multiplicité des gènes responsables, des modes de transmission et des formes cliniques de la maladie, la complexité de l'AIH nous empêche de conclure quant à la nécessité de mordancer ou de ne pas mordancer son émail.

Pugach & coll. (2011) ont observé l'émail AIH1 (souris AMELX/KO) et AIH2 (souris MMP20/KO) avant et après mordançage à l'acide orthophosphorique 37% pendant 45 secondes. Il apparaît que le mordançage, tant sur l'émail AIH1 que sur l'émail AIH2, supprime l'émail présent soit en faible quantité (AIH1) soit faiblement minéralisé (AIH2), formant des vacuoles et exposant la dentine sous-jacente. Ainsi, tandis que l'émail sain décrit une surface davantage rugueuse et organisée après mordançage, l'émail des dents AIH1 et AIH2 est retrouvé moins rugueux après mordançage qu'avant mordançage, suggérant un collage moins efficace. Les auteurs émettent alors l'hypothèse de préférer un protocole de collage avec un système auto-mordançant (SAM), sans mordançage agressif à l'acide orthophosphorique (utilisée dans les systèmes associant mordançage et rinçage, M&R).

L'efficacité du mordançage sur la dentine AIH a également été étudiée. La surface de la dentine AIH, décrite comme hyperminéralisée de par son caractère sclérotique (notamment en cas d'AIH3), ne peut être déminéralisée par les systèmes auto-mordançants seuls (Tay & coll., 2000 ; Kwong & coll., 2002). L'hypothèse de recourir à un mordançage à l'acide orthophosphorique, avant de réaliser un collage avec un SAM, a dès lors été proposée. Epasinghe & Yiu (2018) ont, à cet égard, comparé les forces d'adhésion sur la dentine AIH (tous types confondus) et sur la dentine saine, avec un collage avec un SAM, précédé ou non d'un mordançage à l'acide orthophosphorique 34% pendant 15 secondes.

	Forces d'adhésion (MPa)	
	Dentine saine	Dentine AIH
SAM	36,6 +/- 9,1	19,3 +/- 7,4
Mordançage H ₃ PO ₄ + SAM	29,4 +/- 8,9	24,6 +/- 8,4

Tableau 2 : Forces d'adhésion (MPa) décrites sur les dentines saine et AIH, avec application d'un SAM, précédé ou non d'un mordançage à l'acide orthophosphorique (Epasinghe & Yiu, 2018).

En ayant recours à un protocole de collage avec un SAM, le collage sur la dentine AIH est significativement plus faible que sur la dentine saine. Sur la dentine saine, le mordançage préalable de la dentine avant collage contrarie significativement le collage (36,6 MPa avec SAM, contre 29,4 MPa avec mordançage + SAM). Sur la dentine AIH, en revanche, on constate que le mordançage préalable à l'acide orthophosphorique augmente les forces d'adhésion (19,3 MPa avec SAM, contre 24,6 MPa avec mordançage + SAM), de manière toutefois non significative.

Enfin, Hiraishi & coll. (2008) ont cherché à déterminer l'influence du temps de mordançage (15 secondes ou 30 secondes d'acide orthophosphorique 34%) sur la dentine AIH en comparaison avec la dentine saine, avant collage avec un protocole M&R 2 temps.

	Forces d'adhésion (MPa)	
	Dentine saine	Dentine AIH
15 secondes H ₃ PO ₄ + M&R2	31,8 +/- 4,8	19,8 +/- 6,6
30 secondes H ₃ PO ₄ + M&R2	24,9 +/- 5,1	21,1 +/- 7,7

Tableau 3 : Forces d'adhésion (MPa) décrites sur les dentines saine et AIH, après mordançage de 15 à 30 secondes à l'acide orthophosphorique suivi d'un collage M&R 2 temps (Hiraishi & coll., 2008).

Il apparaît qu'avec un protocole classique M&R 2 temps (15 secondes mordançage + adhésif), les forces d'adhésion sur la dentine AIH sont significativement inférieures aux forces d'adhésion sur dentine saine. L'allongement du temps de mordançage à 30

secondes contrarie significativement le collage sur dentine saine, tandis qu'on n'observe pas de différence significative en termes d'adhésion sur la dentine AIH.

En somme, que ce soit avec un protocole recourant à un mordantage «agressif» (M&R) ou plus «doux» (SAM), le collage sur la dentine AIH semble significativement réduit par rapport à la dentine saine. De surcroît, à ce jour, peu de solutions se sont révélées concluantes pour améliorer les performances de collage par le mordantage, que ce soit l'allongement du temps de mordantage, ou l'adjonction d'un mordantage avant utilisation d'un SAM.

2.5.1.3. Déprotéinisation

Nous avons précédemment vu que la fraction organique de l'émail AIH était significativement augmentée pour les trois types d'AIH. On soupçonne cet excès protéique d'être responsable de la baisse des propriétés mécaniques et adhésives des dents AIH. A cet égard, il a été proposé d'inclure une déprotéinisation au protocole de collage, permettant ainsi d'extraire la fraction organique en excès et d'améliorer les propriétés adhésives globales des dents AIH. L'agent de référence utilisé pour la déprotéinisation est l'hypochlorite de sodium NaOCl.

Ahmed & coll. (2019) s'intéressent, dans leur étude, à la modification du schéma de mordantage amélaire obtenu après déprotéinisation (NaOCl 5,25% pendant 1 minute) puis mordantage (H₃PO₄ 37% pendant 15 secondes) sur l'émail AIH3. Ils constatent que l'application de NaOCl avant mordantage augmente la survenue de schémas de mordantage amélaire favorables. En effet, alors que l'émail AIH3 présente préférentiellement un aspect de type III de Silverstone après mordantage seul (sur 65,63% des échantillons étudiés), il revêt majoritairement des aspects de type I ou II (sur 82,50% des échantillons) lorsqu'un pré-traitement NaOCl est appliqué. Le recours à l'hypochlorite de sodium supprimerait la couche de matériel organique amorphe et révélerait la structure prismatique normale de l'émail AIH3. Ces résultats sont encourageants car les motifs I et II permettent d'obtenir de meilleures forces d'adhésion.

	Type I Silverstone	Type II Silverstone	Type III Silverstone
	Types favorables à l'adhésion		Type défavorable
H ₃ PO ₄ 15 s	40 (25,0%)	15 (9,37%)	105 (65,63%)
	55 (34,4%)		
NaOCl 60 s + H ₃ PO ₄ 15 s	75 (46,87%)	57 (35,63%)	28 (17,50%)
	132 (82,50%)		

Tableau 4 : Schémas de mordantage amélaire selon la classification de Silverstone, après déprotéinisation (NaOCl 60 secondes), rinçage et mordantage (H₃PO₄ 15 secondes), en comparaison avec un mordantage seul (H₃PO₄ 15 secondes) (Ahmed & coll., 2019).

Venezie & coll. sont les premiers auteurs, en 1994, à constater une amélioration des forces d'adhésion après conditionnement par NaOCl d'un bracket orthodontique collé sur une canine permanente incluse AIH3 à tracter. Vingt ans plus tard, Saroglu & coll. (2006) décident d'étudier à leur tour l'effet de la déprotéinisation (NaOCl 5% pendant 60 secondes) après mordantage (H₃PO₄ pendant 20 secondes), puis application d'un adhésif M&R2 et d'une résine composite (RC).

	H ₃ PO ₄ + NaOCl + adhésif + RC	H ₃ PO ₄ + adhésif + RC
Email sain	23,74	27,77
Email AIH3	27,36	13,92
Dentine saine	19,91	18,52
Dentine AIH3	9,13	10,08

Tableau 5 : Forces d'adhésion (MPa) obtenues sur l'émail et la dentine de dents AIH3 et de dents saines, avec et sans étape de protéinisation (NaOCl 60 secondes) après mordantage et avant adhésion d'une RC (Saroglu & coll., 2006).

Ils constatent que sans déprotéinisation, les forces d'adhésion sur l'émail AIH3 sont significativement plus faibles que sur l'émail sain. Toutefois, la déprotéinisation provoque une augmentation significative des forces d'adhésion sur l'émail AIH3, devenues

semblables aux valeurs témoins de l'émail sain. Concernant la dentine AIH3 en revanche, les forces d'adhésion sont significativement plus faibles que sur la dentine saine et la déprotéinisation ne modifie aucunement les forces d'adhésion dentinaire.

Des auteurs contredisent néanmoins ces résultats. Par exemple, Pugach & coll. (2014), en réalisant une déprotéinisation (NaOCl 5% 60 secondes) avant application d'un protocole SAM2 (primaire + adhésif) et réalisation d'une RC, n'obtiennent aucune amélioration significative des forces d'adhésion de la RC sur l'émail AIH1 et AIH2. Selon eux, en observant l'émail traité au MEB, la déprotéinisation entrainerait même la désagrégation, l'effritement de l'émail AIH et ainsi diminuerait la quantité d'émail disponible pour le collage. Ils n'observent pas non plus d'amélioration significative de la résistance au collage pour la dentine AIH1 et AIH2. Concernant l'émail AIH3, Faria-e-Silva & coll. (2011) n'observent pas non plus d'amélioration des forces d'adhésion par traitement déprotéinisant à l'hypochlorite de sodium.

Bayrak & coll. (2019) proposent quant à eux de comparer l'effet, sur les dentines AIH3 et saine de dents temporaires, de la déprotéinisation à l'hypochlorite de sodium (NaOCl 5% 60 secondes) ou au dioxyde de chlore (ClO₂ 0,12% 60 secondes) par rapport à un groupe contrôle, après mordantage et avant pose d'un adhésif (protocole M&R2) et d'une RC.

	Dentine AIH3	Dentine saine
H ₃ PO ₄ 37% 30 s + adhésif + RC	12,20 +/- 1,35	19,44 +/- 2,11
H ₃ PO ₄ 37% 30 s + <u>NaOCl 5% 60 s</u> + adhésif + RC	13,12 +/- 1,66	20,47 +/- 1,97
H ₃ PO ₄ 37% 30 s + <u>ClO₂ 0,12% 60 s</u> + adhésif + RC	15,51 +/- 2,07	24,41 +/- 1,08

Tableau 6 : Forces d'adhésion (MPa) obtenues sur les dentine AIH3 et saine de dents temporaires, en appliquant un protocole de collage M&R2, possiblement agrémenté d'une déprotéinisation à l'hypochlorite de sodium ou au dioxyde de chlore (Bayrak & coll., 2019).

Sans déprotéinisation, une meilleure adhésion existe indéniablement sur la dentine saine par rapport à la dentine AIH3. La déprotéinisation à l'hypochlorite de sodium offre une très légère augmentation des forces d'adhésion sur la dentine saine et sur la dentine AIH3, non significative. Par contre, la déprotéinisation au dioxyde de chlore offre une

augmentation significative des forces d'adhésion de la RC, tant sur la dentine AIH3 que sur la dentine saine.

On peut globalement regretter le manque d'uniformisation des protocoles de ces études : les temps d'application utilisés sont variables, l'agent déprotéinisant est appliqué soit avant soit après mordantage, la différenciation du type d'AIH n'est pas toujours faite, et les systèmes de collage diffèrent. Ceci s'explique par le fait qu'à ce jour, rien n'a encore été prouvé pour l'AIH, que ce soit quant à la suprématie d'un système de collage par rapport à un autre, quant à la place de l'agent déprotéinisant au sein du protocole de collage, quant à la nature de cet agent déprotéinisant, et même quant à la nécessité d'en utiliser un.

2.5.2. Adhésion sur l'émail et la dentine AIH

Deux systèmes adhésifs amélo-dentaires existent aujourd'hui sur le marché :

- les systèmes avec mordantage préalable et rinçage (M&R), qui se déroulent classiquement en 3 applications successives (M&R 3 temps, ou M&R3) :
 - Application d'un acide fort (acide orthophosphorique) de mordantage sur l'émail et la dentine, permettant une dissolution complète de la *smear layer* amélaire, de la dentine pérītubulaire et l'ouverture des tubuli dentinaires, autorisant l'exposition de la trame collagénique.
 - Les espaces laissés étant chargés d'eau après rinçage, on recourt ensuite à un primaire d'adhésion, qui possède un pôle hydrophile pour se lier à la trame collagénique dentinaire intrinsèquement humide, et un pôle hydrophobe pour se lier aux monomères résineux hydrophobes de l'adhésif.
 - Application d'une résine adhésive, qui pénètre les tubuli dentinaires, infiltre les canaux du réseau protéique intertubulaire et pérītubulaire. On obtient alors une interphase adhérente et étanche entre la résine composite et la dent. Cette interphase est constituée de brides résineuses intra-tubulaires (*resin tags*) et d'une couche hybride, participant toutes deux à une adhésion optimale. La couche hybride est formée de l'entrelacement des fibres collagéniques de la matrice dentinaire d'une part, et des macromolécules d'adhésif d'autre part (*Degrange & Pourreyron, 2009*).

Le primaire d'adhésion et l'adhésif peuvent être réunis dans un flacon, décrivant un système M&R 2 temps (M&R2).

- les systèmes auto-mordantants (SAM), décrivant majoritairement 2 étapes (SAM2) :

- Application d'un primaire acide, composé d'un acide faible de mordantage, ne dissolvant que partiellement les boues dentinaires, couplé à des monomères hydrophiles, infiltrant l'émail et la dentine ;
- Application d'un adhésif, contenant des monomères hydrophobes, permettant la formation d'une couche hybride de plus faible épaisseur que pour les systèmes M&R.

Le primaire acide et l'adhésif peuvent être réunis dans un flacon : il s'agit d'un SAM1.

Toutes les études présentées dans les parties précédentes s'accordent à dire que les forces de collage obtenues sur les dents AIH sont significativement moindres que celles obtenues sur dents saines. Déterminer le système d'adhésion le plus efficace pour l'AIH s'avère ainsi essentiel. Les systèmes M&R provoquent des faciès d'attaque plus micromécaniquement rétentifs que ceux générés par les systèmes SAM (*Degrange & Pourreyron, 2009*). De surcroît, leurs forces d'adhésion sont décrites comme supérieures en absence de fraisage pré-existant. Ainsi, pour l'émail AIH1 «piqueté», qui présente un faciès d'attaque à l'acide orthophosphorique favorable (type I majoritaire), l'utilisation d'un M&R pourrait s'avérer intéressante, tout en préservant l'émail. Les systèmes SAM ont, en revanche, l'avantage de diminuer les sensibilités post-opératoires, ce qui pourrait être profitable à l'émail AIH3 notamment, dont les patients souffrent souvent de sensibilités sévères, et dont les faciès d'attaque à l'acide orthophosphorique sont aléatoires.

A cet égard, Pugach & coll. (2011) ont comparé les forces d'adhésion résultant d'un système M&R3 (acide orthophosphorique 35% 30 secondes + primaire + adhésif) et d'un système SAM2 (primaire acide + adhésif), pour des souris saines, des souris AIH1 (AMELX/KO) et AIH2 (MMP20/KO). Une augmentation significative des forces d'adhésion a été décrite pour tous les échantillons (souris AIH1, AIH2 et saines) avec les systèmes SAM, par rapport aux systèmes M&R. Les auteurs expliquent ces résultats par le caractère trop agressif qu'aurait l'acide orthophosphorique sur l'émail AIH, le débarrassant de sa rugosité naturelle, exposant de grandes plages dentinaires, et rendant l'émail globalement plus friable et moins minéralisé.

Lors de l'analyse microscopique des types de défaillances obtenues, il a été observé une augmentation significative du nombre de défaillances adhésives chez la souris AIH2 après utilisation d'un système M&R, ce qui illustre la moindre résistance au cisaillement obtenue lors des tests. Après recours au système SAM, une hausse du nombre de défaillances cohésives, intra-dentaires, a cette fois été observée sur les souris AIH1 et AIH2. Ceci

pourrait s'expliquer par une adhésion de meilleure qualité, qui transmet les contraintes au tissu dentinaire sous-jacent, qui cède avant l'interface matériau-dent.

	Système d'adhésion M&R3			Système d'adhésion SAM2		
	Ruptures adhésives	Ruptures cohésives	Ruptures mixtes	Ruptures adhésives	Ruptures cohésives	Ruptures mixtes
Souris saines	77	5	18	80	10	10
Souris AMELX/KO (AIH1)	68	20	12	50	30	20
Souris MMP20/KO (AIH2)	90	10	-	63	37	-

Tableau 7 : Répartition des défaillances (adhésives, cohésives et mixtes) observées au microscope optique après collage à l'aide de systèmes d'adhésion SAM2 et M&R3, chez des souris AIH1 (AMELX/KO), AIH2 (MMP20/KO) et saines (Pugach & coll., 2011).

Dans leur étude menée sur des dents de sagesse humaines AIH1, comparant les forces d'adhésion avec systèmes SAM et M&R, et en recourant aux mêmes formules commerciales de systèmes d'adhésifs, Yaman & coll. (2014) observent des résultats contradictoires à ceux de Pugach & coll. (2011). Les forces d'adhésion sont trouvées significativement diminuées sur l'émail AIH1 par rapport à l'émail sain, quelque soit le système d'adhésion utilisé. Mais il n'est reporté aucune différence significative entre l'adhésion de l'émail AIH1 avec un système SAM (18,21 +/- 5,72 MPa) et avec un système M&R (19,63 +/- 8,16 MPa). Les forces obtenues sur l'émail AIH1, proches de 20 MPa, restent toutefois des valeurs acceptables pour garantir une adhésion amélaire pérenne.

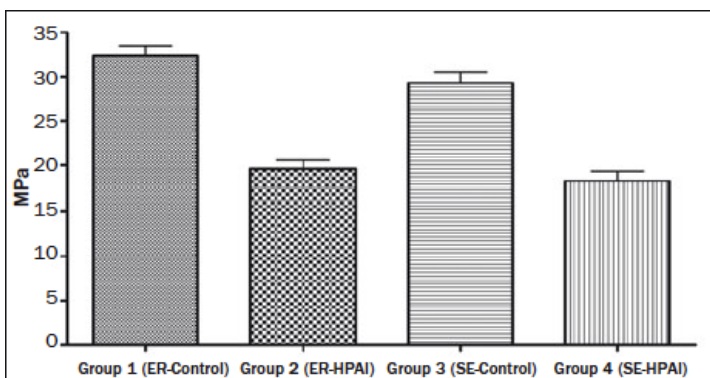


Figure 29 : Histogramme représentant les forces d'adhésion (MPa), après recourant à un système M&R (groupes 1 et 2) ou SAM (groupes 3 et 4), sur l'émail AIH1 (groupes 2 et 4), en comparaison avec l'émail sain (groupes 1 et 3) (Yaman & coll., 2014).

L'observation de la surface amélaire AIH1 au MEB après mordantage à l'acide orthophosphorique (M&R), laisse apparaître des rainures et des puits superficiels, dont le diamètre correspond à celui d'un prisme d'émail. Le recours au primaire acide (SAM) crée un faciès de mordantage moins distinct, semblant provoquer moins de porosités de surface pour l'émail AIH1 qu'avec le système M&R.

L'analyse du type de défaillances montre enfin, pour l'émail AIH1, quelque soit le système d'adhésion utilisé, une diminution du nombre de défaillances adhésives, et une augmentation du nombre de défaillances mixtes, à la fois adhésives et cohésives intra-dentaires, par rapport au groupe contrôle. La dentine AIH1 cède, tout comme l'adhésif, et ce, significativement plus fréquemment que la dentine saine. Ceci traduit la pauvreté du substrat dentinaire de la dent AIH1.

2.5.3. Restaurations adhésives directes sur l'émail AIH

Les caractéristiques altérées de l'émail AIH, quelque soit le type d'AIH rencontré, aboutissent à des capacités d'adhésion diminuées, compromettant la pérennité des restaurations adhésives à long terme. D'autres facteurs (anxiété, temps, coût...) viennent aggraver le tableau de prise en charge.

2.5.3.1. Conséquences cliniques liées à l'AIH

Les patients porteurs d'AIH consultent plus souvent leur chirurgien dentiste : ce constat découle d'une étude longitudinale avec 5 ans de suivi, réalisée sur un échantillon de 82 patients AIH, âgés de 6 à 25 ans (moyenne d'âge : 14,5 ans), en comparaison avec un groupe contrôle (*Pousette Lundgren & Dahllöf, 2014*). Les enfants AIH vont ainsi, en moyenne, 2,9 fois par an chez le chirurgien dentiste, contre 1,9 fois par an pour le groupe contrôle. Il apparaît également que chez le patient AIH, le nombre de visites augmente progressivement à chaque tranche d'âge, tandis qu'elle stagne à partir de l'âge de 13-19 ans et diminue après 20 ans dans le groupe contrôle.

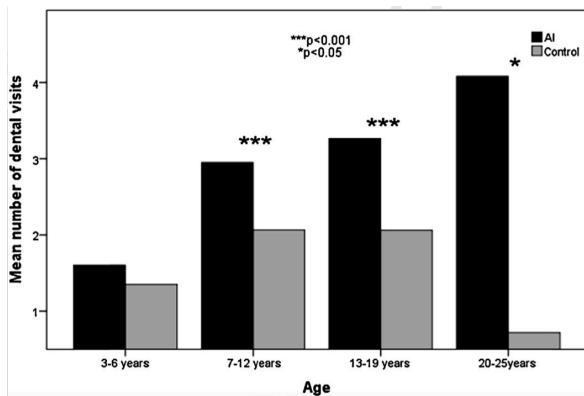


Figure 30 : Histogramme représentant le nombre moyen de visites annuelles chez l'enfant porteur d'une AIH, en comparaison avec un groupe contrôle, en fonction de son âge (Pousette Lundgren & Dallhöf, 2014).

Le pic de prévalence entre 20 et 25 ans pour le patient AIH correspond souvent à l'âge de la réhabilitation restauratrice et prothétique globale définitive, lorsque les croissances staturale et bi-maxillaires sont terminées.

Le patient AIH se voit assigné d'un indice CAO moyen drastiquement augmenté (8,1 +/- 15,6) en comparaison avec le groupe témoin (1,0 +/- 2,0). Les patients AIH ont donc davantage de soins restaurateurs en bouche. Si on cible uniquement les dents absentes, cariées ou obturées à cause d'un processus carieux, l'indice CAO chez le patient AIH est aussi significativement augmenté (2,5 +/- 4,1) par rapport au groupe contrôle (0,8 +/- 1,8). La prévalence de la maladie carieuse serait augmentée chez le patient AIH, par rapport au sujet sain (Pousette Lundgren & Dallhöf, 2014 ; Markovic & coll., 2010). Kammoun & coll. (2019) contredisent ces propos en trouvant un indice CAO significativement diminué chez le patient AIH1 par rapport au sujet sain.

Même après réhabilitation, les patients AIH éprouvent davantage de sensibilités lors des contrôles (4,0 +/- 2,6%) par rapport aux sujets sains (1,3 +/- 1,5%), sachant que les enfants souffrant de MIH n'ont pas été inclus dans le groupe contrôle (Pousette Lundgren & Dallhöf, 2014). Les patients AIH présentent aussi un indice de saignement gingival (basé sur les critères d'Ainamo & Bay, 1975) significativement augmenté (26,9 +/- 24,6), en comparaison avec le groupe contrôle (12,8 +/- 14,8). La profondeur au sondage est, en revanche, restée similaire entre les 2 groupes. Cette augmentation de l'indice de saignement gingival traduit la mauvaise santé gingivale des patients AIH : il s'avère dès lors nécessaire de veiller à une adaptation cervicale précise et à un degré de polissage élevé de nos restaurations directes chez ces patients, ainsi qu'à l'assurance d'une hygiène orale irréprochable assurée au quotidien. Les patients porteurs d'AIH montrent également une anxiété accrue vis à vis des soins dentaires par rapport à la population générale (McDonald & coll., 2012) ainsi qu'une diminution de l'estime de soi, un évitement social et des répercussions psychologiques négatives (introversion, dépression...)

(Coffield & coll., 2005). Il est cependant encourageant de mesurer une augmentation de l'estime de soi des patients AIH avec l'âge, au fil de l'amélioration de leur réhabilitation, contrairement à la population générale dont l'estime de soi est trouvée diminuée en grandissant.

La longévité des restaurations adhésives chez le patient AIH est trouvée significativement diminuée : le taux de survie à 5 ans des restaurations directes à la résine composite (RC) dégringole de 80% pour le groupe contrôle, à 50% pour le groupe AIH (Pousette Lundgren & Dallhöf, 2014). Les taux de survie à 5 ans des restaurations au CVI ont, par opposition, été trouvées similaires entre le groupe contrôle et le groupe AIH. A 5 ans, il a été jugé, pour les patients AIH, que 14% de leurs restaurations étaient excellentes, 43% d'entre elles étaient acceptables, 33% d'entre elles nécessitaient d'être remplacées et 10% représentaient un danger immédiat pour l'avenir de la dent sur l'arcade. Les valeurs correspondantes pour le groupe contrôle étaient plus positives : 51% de restaurations jugées excellentes, 36% acceptables, 11% nécessitaient d'être reprises, et 2% étaient inacceptables. En 5 ans, 24,7% de l'ensemble des soins ont été repris chez les patients AIH, contre 9,23% des soins pour le groupe contrôle, représentant une demande en soins presque 3 fois supérieure. Le tableau ci-dessous illustre la différence de répartition des motifs de consultation des patients AIH chez le chirurgien dentiste, soignés uniquement par le biais de restaurations adhésives à la RC, par rapport au sujet sain.

	Groupe contrôle	Groupe AIH	Groupe AIH1	Groupe AIH2/3
Fracture de la restauration ou de la dent	27 %	63 %	60 %	69 %
Récidive carieuse	35 %	14 %	11 %	21 %
Sensibilités persistantes	-	12 %	17 %	4 %
Esthétique	-	3 %	5 %	5 %
Traumatologie	17 %	5 %	7 %	-
Complication endodontique	17 %	1 %	-	-
Autres	4 %	2 %	-	-

Tableau 8 : Motifs de consultation répertoriés, après réhabilitations adhésives (RC) exclusives, chez les sujets AIH en comparaison avec le sujet sain (Pousette Lundgren & Dallhöf, 2014).

Les patients AIH consultent davantage pour des fractures soit de leur restauration (liés à des capacités d'adhésion diminuées) soit de leur dent (liées à la faiblesse intrinsèque des dents AIH). *A contrario*, une moindre fréquence d'accidents traumatiques et de complications endodontiques est reportée par rapport au sujet sain. Les sensibilités persistantes ainsi que les doléances esthétiques sont sujettes à consultation chez le patient AIH, alors qu'elles sont insignifiantes en terme de fréquence pour le groupe contrôle. Enfin, les récives carieuses représentent 14% des soins chez le sujet AIH contre 35% chez le sujet sain. Néanmoins, ceci ne doit pas être interprété comme une moindre incidence de la récive carieuse chez le sujet AIH, mais plutôt comme une diminution de la proportion de la récive carieuse au vu du très grand nombre de restaurations et/ou de fragments dentaires fracturés. Ces statistiques nous renvoient aux fortes lacunes qui subsistent aujourd'hui en terme de dentisterie adhésive pour proposer des restaurations pérennes dans le temps à nos patients AIH.

Des différences ont été observées entre les différents types d'AIH. Les patients AIH2 et AIH3 semblent consulter encore davantage pour des fractures restauratives ou dentaires, et davantage pour récive carieuse que les patients AIH1. Étonnamment, les patients AIH2 et AIH3 consultent moins (4% des motifs de consultation) pour des sensibilités persistantes que les patients AIH1 (11% des motifs de consultation) : cela va à l'encontre de la plupart des descriptions cliniques émises par les scientifiques, décrivant l'AIH3 comme quasi-systématiquement très sensible et l'AIH2 et l'AIH1 comme des formes peu fréquemment sensibles. Mais il peut être supposé que la demande en soins est encore augmentée en nombre pour les patients AIH2 et AIH3 par rapport aux patients AIH1 (du fait du caractère hypomature/hypominéralisé, contrariant fortement l'adhésion des tissus durs dentaires), et que la fusion des AIH2 (relativement peu sensibles) et AIH3 (très sensibles) au sein d'un groupe camoufle la proportion de consultations pour sensibilités, largement décrites, pour les patients AIH3. La longévité des restaurations directe à la RC est significativement augmentée pour les dents AIH1 (58% de survie à 5 ans) par rapport aux dents AIH2 et AIH3 (47% de survie à 5 ans). Enfin, la longévité des restaurations adhésives est trouvée significativement diminuée pour les formes AIH sévères (présentant

des sensibilités accrues et des fractures amélaire post-éruptives), en comparaison avec des formes d'AIH plus modérées (*Pousette Lundgren & Dallhöf, 2014*).

2.5.3.2. Objectifs de traitement

La prise en charge du patient AIH sonne comme un défi, dont les objectifs de traitement sont nombreux :

- déploiement de mesures prophylactiques intensives : enseignement à l'hygiène orale tri-quotidienne, utilisation d'un dentifrice fluoré adapté à l'âge de l'enfant, applications de fluor topique (vernis Duraphat® 22500 ppm, Colgate™) à chaque visite ; un suivi tous les 3 mois est généralement décrit ;
- diminution des sensibilités par recouvrement intégral de l'émail AIH
- limitation de l'abrasion et maintien de la DVO
- rétablissement de l'anatomie cuspidienne, des points de contact proximaux et maintien des diamètres mésio-distaux
- recouvrement de l'esthétique du sourire, pour une amélioration de l'estime de soi du patient
- correction des malocclusions (béance antérieure génétique potentiellement associée) et des parafonctions les alimentant.

2.5.3.3. Thérapeutiques restauratrices directes

Les restaurations directement proposées au fauteuil sont à privilégier comme moyens de temporisation, lorsque l'enfant est en croissance (dentures temporaire stricte, mixte et adolescente) et qu'une réhabilitation définitive ne peut pas encore être proposée. Durant l'enfance, les auteurs préconisent classiquement l'emploi de résines composites en méthode directe afin de restaurer les dents antérieures, et de coiffes pédiatriques préformées métalliques (CPPm) pour la restauration des molaires temporaires et premières molaires permanentes (*Crawford & coll., 2007*). Les CPPm permettent notamment rétablir une anatomie cuspidienne acceptable, de recouvrir intégralement le tissu hypominéralisé et diminuent significativement les sensibilités au brossage et à la mastication : elles sont un traitement de choix pour la réhabilitation temporaire des dents postérieures AIH (*Chen & coll., 2013*). Les CPP en zircone (CPPz) sont plus esthétiques mais leur préparation est plus délabrante.

- Les dents postérieures AIH peuvent être restaurées en méthode directe :

- par des CPP métalliques
- par des CPP en zircone
- par des couronnes polycarbonate
- par RC
- selon : la présence de sensibilités, le délabrement, la demande esthétique et la coopération.

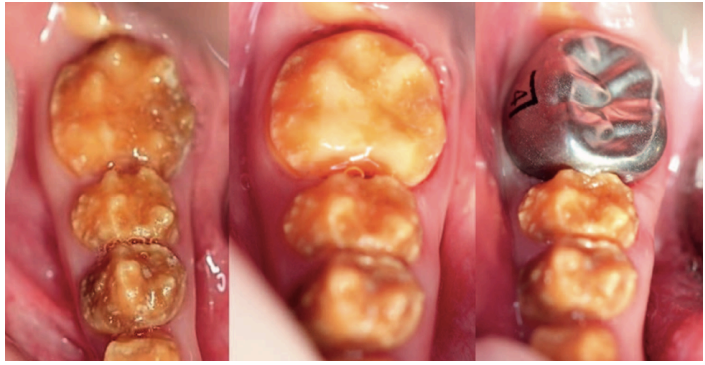

Figure 31 : Situation pré-opératoire, après préparation a minima, puis après scellement d'une CPPm sur une première molaire permanente mandibulaire droite (Dursun & coll., 2016).

- Les dents antérieures AIH peuvent être restaurées en méthode directe :
- sans support, avec ou sans stratification

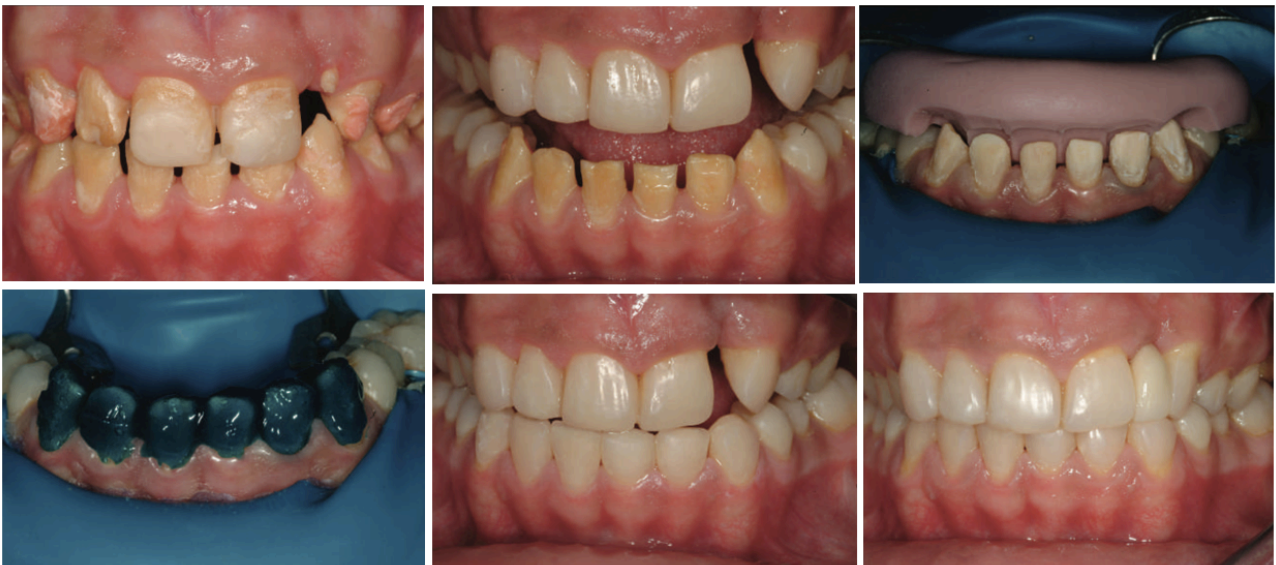

Figure 32 : Etapes de réhabilitation à l'aide de restaurations directes par RC, chez un enfant de 14 ans, en denture adulte jeune, souffrant d'une AIH3. 1/ Situation initiale, agénésie de la dent 22. 2/ Après réhabilitation du bloc incisivo-canin maxillaire à la résine composite. 3/ Préparation a minima du bloc incisivo-canin mandibulaire, contrôle des tailles à l'aide d'une clé en silicone. 4/ Mordançage. 5/ Après réhabilitation du bloc incisivo-canin mandibulaire à la résine composite. 6/ Situation finale, temporaire, avec pose d'un cantilever 23-22 collé (Ardu & coll., 2013).

- avec l'aide de moules en acétate de cellulose préformés (moules Odus Pella®, ASD™)

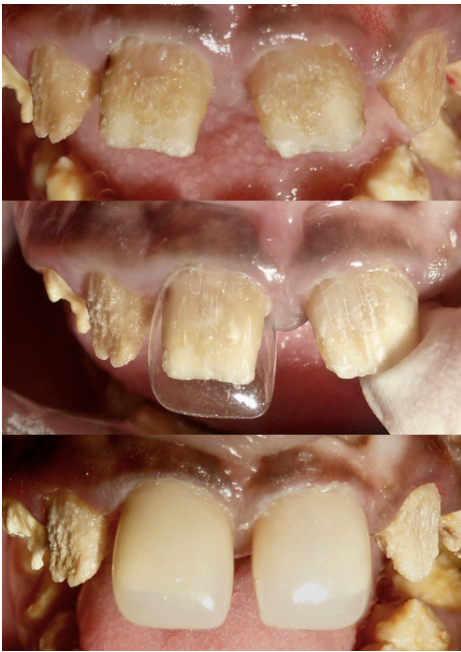

Figure 33 : Etapes de réhabilitation d'un enfant souffrant d'AIH3, en denture mixte, par le biais de restaurations en RC à l'aide de Moules Odus® :

1/ Situation pré-opératoire

2/ Elimination de l'émail hypominéralisé, essai et adaptation cervicale du moule

3/ Situation post-opératoire, après application d'adhésif sur la dent, photopolymérisation, chargement de RC à l'intérieur du moule, positionnement en bouche, élimination des excès, photopolymérisation longue (courtoisie Dr F. Courson).

- avec l'aide de moules servant à l'élaboration de facettes (facettes Uvener® , Ultradent™)

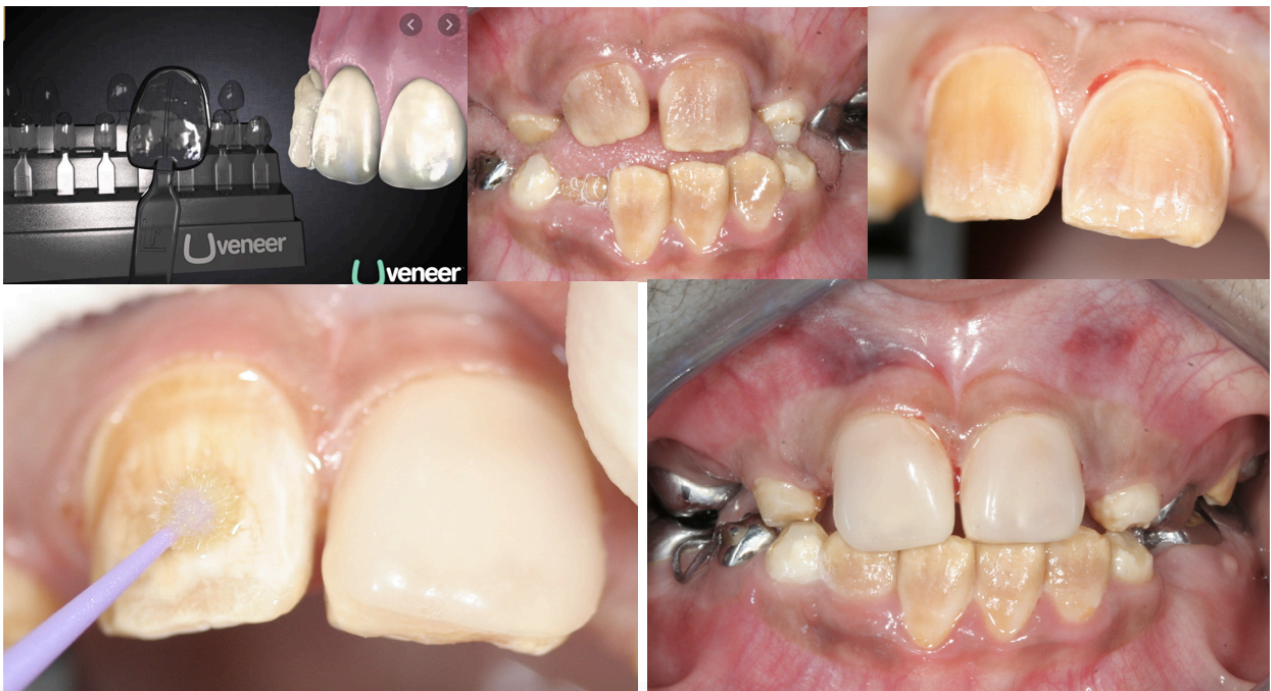

Figure 34 : Etapes de réhabilitation des dents 11 et 21 par facettes composites Uvener® en technique directe chez un enfant de 8 ans, en denture mixte stable, souffrant d'AIH2. 1/ Situation pré-opératoire. 2/ Préparation a minima des dents 11 et 21. 3/ Application d'adhésif SAM sur la dent, photopolymérisation. 4/ Situation post-opératoire, après chargement en résine composite microhybride de la facette choisie, positionnement sur la

dent préparée, élimination des excès, photopolymérisation longue et polissage (courtoisie Dr F. Courson).

A ce jour, il n'existe malheureusement aucune étude clinique comparant les différentes alternatives adhésives directes à long terme chez le patient AIH. Le choix du type de restauration dépendra du type d'AIH, de la sévérité clinique (abrasion, sensibilités, caries), du stade de dentition, du niveau socio-économique et de la coopération du patient.

2.5.4. Restaurations adhésives indirectes sur l'émail AIH

Les auteurs s'accordent sur la suprématie des restaurations indirectes, en comparaison avec les restaurations directes. Ainsi, l'*Academy of Operative Dentistry* recommande le recours aux techniques indirectes le plus tôt possible pour les formes sévères d'AIH, quitte à devoir réintervenir à l'âge adulte (*Lynch & coll., 2014*). Poussette-Lundgren & coll. (2015) décrivent également le passage à des restaurations indirectes par couronnes céramo-céramiques pour des patients dès 9 ans (entre 9 et 25 ans). Le sentiment des patients abonde aussi dans ce sens : la moitié d'entre eux aurait souhaité que la réhabilitation globale démarre avant l'âge de 16 ans (*Lindunger & Smedberg, 2005*).

Les restaurations indirectes sont davantage durables chez les patients AIH : les restaurations par couronnes céramo-céramiques présentent une longévité significativement supérieure (97% de survie à 5 ans) aux restaurations directes par résine composite ou CVI, avec un taux de survie de 50% à 5 ans (*Poussette-Lundgren & Dallhöf, 2014*). De par un recouvrement intégral tissulaire, elles ont également permis de diminuer significativement les sensibilités chroniques chez 24 des 27 patients inclus dans l'étude (*Poussette-Lundgren & coll., 2015*). Le score échelle visuelle analogique (EVA) moyen chez les patients AIH est passé de 5,2 avant réhabilitation à 0,6, 2 ans après traitement. Aucune différence significative n'a été constatée selon le type d'AIH. Trois des 27 patients décrivent au contraire des sensibilités accrues depuis leur réhabilitation globale, en lien avec le délabrement tissulaire induit. Les restaurations indirectes, de par leur adaptation cervicale précise et une meilleure finition de surface, permettent généralement une meilleure intégration parodontale. Une diminution de la gravité des gingivites (*Poussette-Lundgren & coll., 2015*) est apparue : avant restauration, des signes de gingivite étaient présents sur 1,3 faces en moyenne par dent, contre 0,9 face après traitement. Une

amélioration de l'hygiène orale, avec une diminution significative des indices de plaque, a également été rapportée (*Chen & coll., 2013*). De surcroît, sur 227 couronnes céramo-céramiques collées (avec un ciment de scellement par collage, Rely X®, ARC™) dans l'essai clinique contrôlé randomisé de Pousette-Lundgren & coll. (2015), aucun décollement n'a été décrit en 5 ans : l'augmentation de la surface de collage ainsi que la procédure de préparation rétentive permet de ne pas subir de pertes de restaurations, phénomène décrit comme récurrent avec les restaurations directes. Les patients AIH sont enfin plus satisfaits après recours aux restaurations indirectes, de par l'amélioration de l'esthétique de leur sourire et aussi de par la diminution du nombre de visites et de soins récurrents chez leur chirurgien dentiste (*Pousette-Lundgren & coll., 2016*).

Alors, faudrait-il recourir à des restaurations indirectes en première intention, sans temporisation initiale par des restaurations directes? Plusieurs problèmes se posent alors. L'enfant est un être en constante croissance : ses limites marginales, son occlusion, les rhyzalyses et les éruptions dentaires successives, font que la situation orale du patient évolue sans cesse. Les restaurations indirectes, en offrant une solution prothétique parfaitement adaptée au moment de la pose, ne seront plus autant adaptées quelques mois, ou quelques années plus tard, avec la croissance qui continue. Le coût, supérieur aux restaurations directes, que les restaurations indirectes engendrent et la nécessité de réintervention à l'âge adulte ne peuvent donc pas être abordables pour toutes les familles affectées. De plus, la préparation tissulaire incombant aux restaurations indirectes est souvent plus invasive, notamment les préparations périphériques de couronnes, même si les quantités tissulaires retirées sont bien moindres pour des préparations de couronnes céramo-céramiques aujourd'hui, qu'elles ne l'étaient autrefois pour des couronnes céramo-métalliques (*Pousette-Lundgren & Dallhöf, 2014*). Il est aussi primordial de conserver la vitalité pulpaire des dents AIH et on sait aujourd'hui que plus la dent est immature, plus les complications pulpaires après préparation tissulaire peuvent survenir. Dans l'essai clinique de Pousette-Lundgren & coll. (2015), 3 des 27 patients décrivent des sensibilités accrues depuis leur réhabilitation globale, en lien avec le délabrement tissulaire induit, et 2 cas de nécrose pulpaire ont été recensés (sur 227 couronnes posées). Ces chiffres ne sont cependant pas plus élevés que pour la population générale. Il est ainsi essentiel de proposer des alternatives thérapeutiques tissulairement économes pour nos patients AIH aux stades de denture mixte et adolescente, et de ne recourir d'emblée aux préparations indirectes que pour les formes sévères de l'AIH, lorsque celle-

ci induit une diminution de la qualité de vie globale du patient et que le recouvrement intégral dentaire devient obligatoire.

Lors de la prise en charge thérapeutique des patients AIH, on propose classiquement pour les dents postérieures, des overlays ou couronnes céramo-céramiques (CCC). Les matériaux de choix sont :

- les céramiques feldspathiques pressées/coulées enrichies en disilicate de lithium (E-max Press[®], Ivoclar[™]) : elles présentent des propriétés mécaniques et une durabilité satisfaisantes, une translucidité importante offrant des performances esthétiques excellentes, mais cette translucidité peut devenir problématique en cas de dent AIH trop saturée ;
- la zircone pré-frittée (Procera[®], Ivoclar[™]) : d'une grande ténacité et d'une grande résistance à la flexion, elle possède les meilleures propriétés mécaniques ; elle est en revanche opaque, moins translucide et nécessite une préparation légèrement moins économe que les céramiques feldspathiques.

L'essai clinique contrôlé randomisé de Lundgren & coll. (2015) a comparé 2 alternatives thérapeutiques de restaurations indirectes (E-max Press[®] et Procera[®], Ivoclar[™]), sur 27 patients AIH ayant subi une réhabilitation globale, 5 ans après pose (âge moyen : 17,9 ans). Il en ressort qu'à 5 ans, sur 227 CCC posées, 97% de ces restaurations étaient jugées excellentes ou satisfaisantes. Aucune différence significative n'a été observée entre les 2 alternatives thérapeutiques en termes de durabilité, d'acceptation parodontale de diminution des sensibilités et de complications pulpaires rencontrées.

Les dents antérieures sont restaurées à l'aide de facettes, de «doubles facettes» (association d'une facette vestibulaire et d'une facette palatine, associant un recouvrement total et une préparation tissulaire de facette *a minima*) ou de couronnes céramo-céramiques (CC) (*Gerdolle & coll., 2015*). Les facettes, plus économes tissulairement, présentent toutefois un taux de survie à 5 ans (75%) inférieur aux couronnes (97%) chez les patients AIH (*Pousette-Lundgren & Dallhöf, 2014*). Les matériaux de choix sont les céramiques feldspathiques, enrichies en disilicate de lithium (E-max Press[®], Ivoclar[™]) ou en leucite (Empress[®], Ivoclar[™]), offrant des résultats esthétiques remarquables.

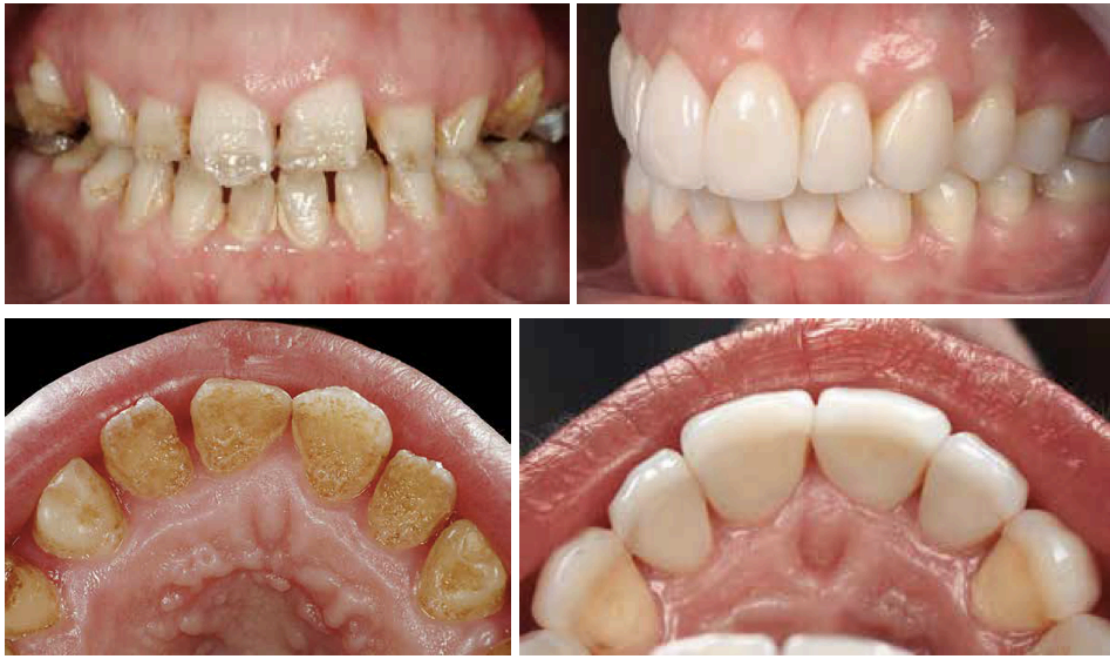

Figure 35 : Réhabilitation prothétique globale d'une patiente AIH1 de 24 ans par le biais de « doubles facettes » feldspathiques CC sur les incisives permanentes maxillaires, de facettes vestibulaires CC sur les canines permanentes maxillaires, et d'overlays CC sur les dents postérieures. Une chirurgie parodontale avait été entreprise 6 mois en amont pour l'harmonisation des collets de la patiente (Gerdolle & coll., 2015).

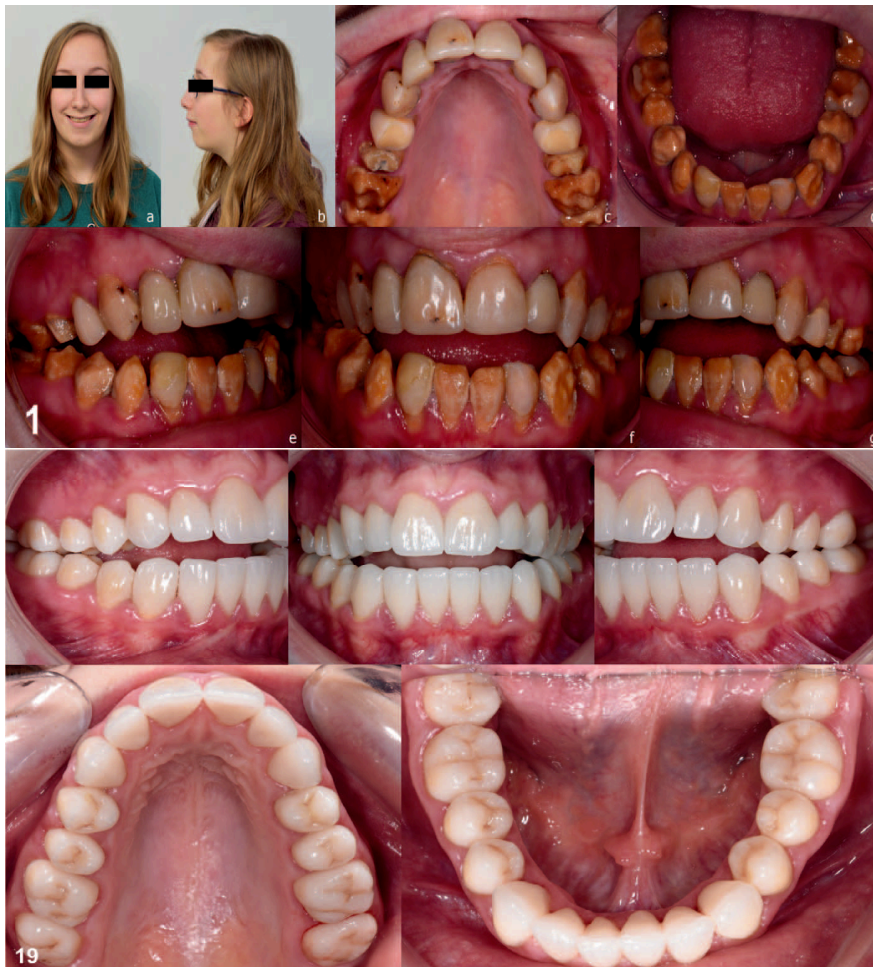

Figure 36 : Photographies cliniques pré-opératoires et post-opératoires d'une patiente AIH3 de 17 ans, ayant bénéficié d'une réhabilitation prothétique globale bi-maxillaire par couronnes dentaires. Le disilicate de lithium a été préféré pour les dents postérieures et de la leucite a été choisie pour le secteur antérieur. La patiente n'a pas souhaité subir une chirurgie orthognathique pour corriger la béance antérieure (Moussally et coll. 2019).

«Je me sens enfin normale... Depuis que j'ai mes couronnes, j'ai oublié tout ce que je détestais en moi auparavant».

«J'adore mes dents... C'est passé d'un énorme problème... à plus rien du tout».

«Désormais, c'est incroyable, je peux aller dans un café, rigoler avec des amis... sans avoir à couvrir mes dents».

Ces extraits de paroles de jeunes adultes, recueillis par Pousette-Lundgren & coll. (2016), illustrent bien l'ampleur de notre tâche : redonner le sourire à ces adultes en devenir. A ce jour, le manque d'études nous empêche de conclure quant à un protocole clinique de préparation et de collage optimaux, mais les cas cliniques nous montrent que c'est réalisable.

AIH (Amélogénèse Imparfait Héréditaire)			
Prévalence	1/14 000 aux USA, 1/700 dans le Nord de la Suède, inconnue en France		
Etiologie	Héréditaire (altération d'un gène responsable du codage des protéines matricielles)		
Formes cliniques	AIH1 AIH hypoplasique	AIH2 AIH hypomature	AIH3 AIH hypominéralisée
	+ AIH4 = AIH hypomature-hypoplasique associée à un taurodontisme		
Caractéristiques histologiques	Perturbation stades initiaux amélogénèse (prolifération, histodifférenciation, sécrétion initiale)	Perturbation phase de maturation de l'amélogénèse	
	<ul style="list-style-type: none"> - Structure histologique hétérogène (alternance zones ortho et hypominéralisées) - Couches amélaire internes plus affectées que couches externes 	<ul style="list-style-type: none"> - Couches aprismatiques interne et externe épargnées - Email prismatique avec alternance zones ortho et zones hypominéralisées - Elargissement substance inter-prismatique 	<ul style="list-style-type: none"> - Email prismatique pauvrement minéralisé, espaces amorphes en grand nombre - Arrangement prismatique aléatoire, prismes en petit nombre et d'épaisseur irrégulière - Modifications histologiques dentinaires
Caractéristiques mécaniques	Microdureté = -10,9% Augmentation coefficient de friction Augmentation rugosité de surface	Microdureté fortement diminuée	Microdureté plus fortement diminuée que pour AIH1 et AIH2 Microdureté amélaire AIH3 = microdureté dentinaire
Caractéristiques biochimiques	Fraction organique = 2% (0,3% email sain)	Fraction organique = entre 1,8 et 5% (protéines matricielles résiduelles)	Fraction organique fortement augmentée (amélogénines + albumine résiduelles)
	Densité minérale = -6,2%	Densité minérale = 37,9% < 76,9% email sain	Fraction minérale = 60-70% < 87% email sain
Adhésion	Forces d'adhésion diminuées sur l'email et dentine		
Préparations amélaire	Conserver ou supprimer l'email AIH1?	Supprimer email AIH2	Supprimer email AIH3
	<ul style="list-style-type: none"> - Mordançage H₃PO₄ = déconseillé sur AIH1 et AIH2 - Déprotéinisation. NaOCl 5% 60 s = améliore les forces d'adhésion amélaire? résultats hétérogènes 		
Système adhésif	Tendance à la suprématie des SAM > M&R		
Restaurations postérieures	Recouvrement total de l'email AIH : - par restaurations directes : restaurations RC, CPPm, CPPz, couronnes polycarbonate - par restaurations indirectes : onlays-overlays-couronnes, RC (chez l'enfant) et céramique (chez l'adulte)		
Restaurations antérieures	Recouvrement total de l'email AIH (facettes, doubles facettes, couronnes) : - par restaurations directes : RC avec moules Odus [®] , facettes Uveneer [®] - par restaurations indirectes : RC (chez l'enfant) ou céramo-céramique (chez l'adulte)		

Tableau 9 : AIH, caractéristiques et protocoles de collage adaptés : tableau récapitulatif.

3. Hypominéralisation molaire et incisive

L'hypominéralisation molaire et incisive est plus connue sous son appellation anglo-saxonne MIH (pour «*Molar-Incisor Hypomineralisation*»). Elle est définie pour la première fois en 2001 par Weerheijm & coll., comme une anomalie qualitative de l'émail affectant une à quatre premières molaires permanentes, associée ou non à l'atteinte d'une ou plusieurs incisives permanentes.

La MIH est cliniquement caractérisée par des lésions d'aspect opaque, bien délimitées (contrairement aux lésions diffuses typiques de la fluorose), asymétriques, résultant d'un défaut de minéralisation au cours de l'amélogénèse. Il s'agit d'une anomalie qualitative et non quantitative de l'émail : au moment de l'éruption de la dent, l'émail MIH est d'épaisseur normale et son état de surface est lisse. Toutefois, lorsque celui-ci est très pauvrement minéralisé (formes sévères), des effondrements amélaire post-éruptifs peuvent survenir dès l'éruption et dès la soumission de l'émail à des forces masticatoires intempestives. La couleur de la lésion marque la sévérité de l'atteinte : l'émail peut être blanc opaque (formes légères), jaune crèmeux (formes modérées) ou orangé-brun (formes sévères). Plus la couleur est foncée, plus l'émail est hypominéralisé.



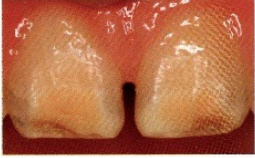


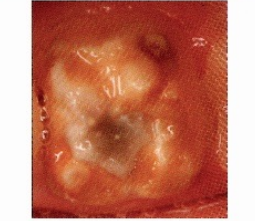
Faible	Modérée	Sévère
Incisives		
Risque d'hypominéralisation d'autant plus élevé qu'il y a un grand nombre de molaires atteintes		
 <ul style="list-style-type: none"> • Atteintes légères de petite étendue 	 <ul style="list-style-type: none"> • Opacités démarquées dans le tiers incisal 	 <ul style="list-style-type: none"> • Opacités plus marquées disgracieuses, hypoplasies
Molaires		
 <ul style="list-style-type: none"> • Opacités isolées (blanche-beige) situées dans les zones de faibles contraintes fonctionnelles • Pas de perte d'émail • Pas d'hypersensibilité • Pas de lésion carieuse associée à l'émail atteint 	 <ul style="list-style-type: none"> • Opacités sur la face occlusale (jaune-brun) • Fracture postéruptive de l'émail limitée à 1 ou 2 faces (sans atteinte cuspidienne) • Restaurations atypiques • Sensibilité dentaire normale 	 <ul style="list-style-type: none"> • Jaune-brun • Fracture postéruptive étendue de l'émail • Sensibilité dentaire sévère • Lésion carieuse associée à l'émail hypominéralisé • Destruction coronaire importante incluant les cuspidés et pouvant impliquer la pulpe • Présence de restaurations atypiques défectueuses

Tableau 10 : Classification des MIH selon leur sévérité clinique (Camoin & coll., 2018).

Les zones hypominéralisées des premières molaires permanentes partent généralement des régions cuspidées et s'étendent en direction cervicale, intéressant les deux tiers occlusaux des faces vestibulaires, linguales, parfois proximales (*Jälevik & Noren, 2000*). Le tiers cervical est généralement préservé. Les premières molaires sont souvent fortement atteintes, puisque parmi un échantillon d'enfants atteints de MIH, 42% d'entre eux présentent au moins une molaire avec une fracture amélaire post-éruptive étendue, très souvent cuspidienne (MIH sévère) et 29% d'entre eux présentent au moins une molaire avec une opacité jaune crémeuse (MIH modérée) (*Mejare & coll., 2005*). De surcroît, parmi les enfants atteints de MIH, 36% d'entre eux présentent les 4 premières molaires permanentes affectées par la MIH, 24% d'entre eux ont 3 des 4 premières molaires permanentes affectées, 24% d'entre eux en ont 2 sur 4, et seulement 15% d'entre eux ne présentent qu'une première molaire permanente touchée (*Oliver & coll., 2014*).

Les incisives permanentes ne sont pas systématiquement altérées, et lorsqu'elles le sont, elles le sont moins sévèrement. En effet, sur l'ensemble des enfants souffrant d'hypominéralisations incisives, 64% d'entre eux ne présentent qu'une ou deux incisives permanentes tachées, et dans 65% des cas, il s'agit d'hypominéralisations blanches opaques, considérées comme légères. Les défauts orangés-bruns n'existent que sur 10% des enfants atteints d'hypominéralisations incisives, et les clivages post-éruptifs des bords libres existent mais ne surviennent que dans 5 à 10% des cas (*Oliver & coll., 2014*).

La prévalence globale de la MIH, évaluée à partir de 113 000 participants de 43 pays, est actuellement estimée à 13,1% (*Schwendicke & coll., 2018*). Zhao & coll. (2018), dans leur revue systématique de littérature regroupant 70 études, observent également une prévalence moyenne de 14,2%. Des disparités existent entre les pays : l'Inde, le Pakistan et l'Indonésie, de niveau socio-économique faible, ont été identifiés comme les plus touchés (*Schwendicke & coll., 2018*).

La MIH paraît également connaître une croissance exponentielle. En comparant la prévalence de la MIH à Mexico entre 2008 et 2017, celle-ci passe de 20,3% en 2008 (dont 4,3% de formes sévères) à 31,9% en 2017 (dont 9,8% de formes sévères) (*Irigoyen-Camacho & coll., 2020*). Devant l'évolution croissante de l'incidence et de la sévérité des formes cliniques de MIH, il semble primordial de comprendre les mécanismes étiopathogéniques ainsi que les caractéristiques histologiques, mécaniques et

biochimiques de l'émail affecté par la MIH, afin de cerner au mieux la pathologie et, par conséquent, de proposer les meilleurs traitements pour nos patients touchés.

3.1. Caractéristiques de l'émail affecté par la MIH

L'émail affecté par la MIH présente des caractéristiques histologiques, mécaniques et biochimiques différentes de l'émail sain.

3.1.1. Etiopathogénie

A ce jour, les mécanismes étiopathogéniques induisant la MIH restent débattus. Contrairement à l'AIH, la MIH n'est pas héréditaire : elle n'est pas transmise par le patrimoine génétique parental à sa descendance. On admet aujourd'hui que la MIH est d'origine systemique et multifactorielle, résultant à la fois de facteurs génétiques et de facteurs environnementaux (*Vieira, 2019 ; Teixeira & coll., 2018*).

En comparant la survenue de la MIH chez des jumeaux homozygotes (au patrimoine génétique identique) et hétérozygotes (au patrimoine génétique différent), Teixeira & coll. (2018) ont pu identifier des taux de concordance de MIH significativement plus élevés chez les jumeaux homozygotes que chez les jumeaux hétérozygotes (28,3% et 9,8% respectivement). Puisque deux jumeaux au patrimoine génétique identique ont davantage de risque de présenter tous deux une MIH, plutôt que deux jumeaux au patrimoine génétique différent, il semble incontestable que la génétique exerce une influence sur la survenue de la MIH. Vieira (2019) a estimé l'héritabilité de la MIH à 20% environ.

La MIH serait en grande partie d'origine épigénétique, c'est-à-dire qu'elle résulterait de la variabilité d'expression, modulée par des facteurs environnementaux, des gènes codant pour les différents acteurs de l'amélogénèse. En ce sens, plusieurs auteurs ont observé que le polymorphisme de gènes codant pour des protéines matricielles (AMBN, ENAM), des protéases (MMP20), des facteurs de croissance (*Transforming Growth Factor béta-1*, ou TGF- β 1) et d'autres molécules (comme la défensine béta-1, ou DEF- β 1) prédisposaient à la survenue d'une MIH (*Jeremias & coll., 2013 ; Bussaneli & coll., 2019 ; Pang & coll., 2020*). L'amélogénèse serait donc altérée par un polymorphisme des acteurs de l'amélogénèse, polymorphisme lui-même induit par des facteurs environnementaux.

Une pléthore d'études ont cherché à identifier ces facteurs étiologiques environnementaux, pouvant intervenir pendant la fenêtre de minéralisation des couronnes des premières molaires et des incisives permanentes, c'est-à-dire au cours des 2-3 premières années de la vie de l'enfant (selon les dents incriminées). Des facteurs de risques environnementaux associés à la MIH ont pu être identifiés (*Fatturi & coll., 2019*):

- en période pré-natale : stress maternel (*Odds-Ratio*, ou OR = 2,65), pathologie de la mère pendant la grossesse (OR = 1,40)
- en période péri-natale : accouchement par césarienne (OR = 1,32), complications à l'accouchement (OR = 2,06)
- en période post-natale : infections respiratoires (OR = 1,98), pics fébriles (OR = 1,50) dans les premières années de la vie de l'enfant.

Néanmoins, toutes ces études ne permettent pas de désigner un évènement, une étiologie. La vérité tient certainement dans la multifactorialité de la MIH, à savoir une association de facteurs de risque qui vient faire varier l'expression des gènes codant pour l'amélogénèse.

Au regard de l'utilisation exponentielle des perturbateurs endocriniens dans le monde, concomitante à l'incidence grandissante de la MIH, Jedeon & coll. (2013) ont exposé des rats au bisphénol A (BPA) pendant 30 jours pour certains, pendant 100 jours pour d'autres, pour identifier un possible lien BPA/MIH. A J30, les dents des rats exposés au BPA présentent toutes des lésions opaques (symétriques ou asymétriques, blanches opaques à orangées-brunes, délimitées), hautement similaires au tableau clinique de la MIH humaine. Pour les rats les plus touchés, des clivages post-éruptifs incisifs surviennent. L'émail analysé révèle une diminution de la fraction minérale et une augmentation de la rétention du matériel organique (comme dans la MIH humaine, comme vu en partie 3.1.4.). Un polymorphisme génétique, traduit par une augmentation significative de l'expression du gène ENAM et une diminution significative de l'expression de KLK4, a été également retrouvé. Tous ces faisceaux de présomption semblent pointer du doigt une influence des perturbateurs endocriniens, et en particulier du BPA, sur la survenue de la MIH. En revanche, les rats exposés pendant 100 jours au BPA, présentent un émail normal, suggérant que l'amélogénèse est sensible aux agents causant la MIH seulement pendant une courte période de son développement.

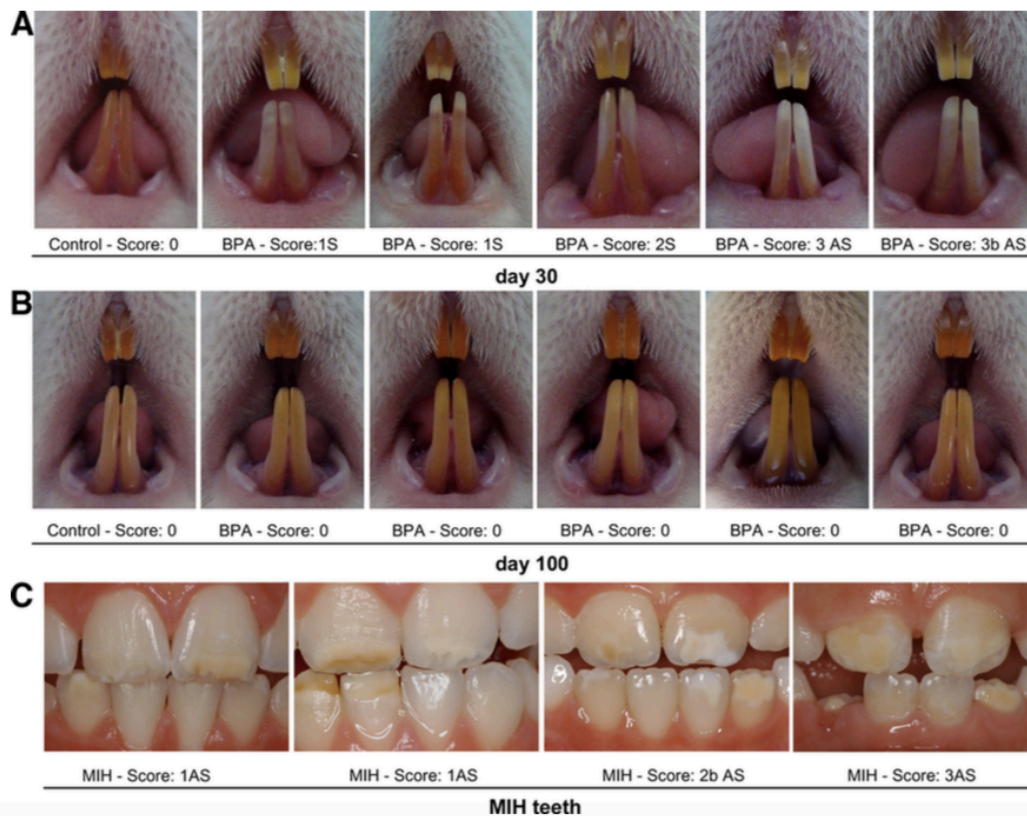


Figure 37 : Comparaison phénotypique entre rats exposés au BPA et dents humaines affectées par MIH. (A) A J30, les incisives mandibulaires de rats présentent des lésions symétriques (S) ou asymétriques (AS) blanches opaques ou orangées, affectant un tiers au plus de la surface amélaire (score 1), deux tiers au plus (score 2) ou toute la surface amélaire (score 3). (B) A J100, on observe que les dents de rats exposées au BPA étaient similaires aux dents contrôles, sans lésions (score 0). (C) Incisives humaines affectées par la MIH, classées selon les mêmes critères que les incisives de rats (Jedeon & coll., 2013).

3.1.2. Caractéristiques histologiques

Pour rappel, l'émail MIH n'est pas hypoplasique : il possède lors de son éruption une épaisseur normale. La phase sécrétoire de l'amélogénèse n'est donc pas fondamentalement perturbée. En revanche, il est hypominéralisé, ce qui se traduit par une radio-opacité moindre que celle de l'émail sain. L'hypominéralisation des premières molaires permanentes serait liée à une réduction des capacités de maturation de l'émail au cours des 6 à 7 premiers mois de la vie de l'enfant (Fagrell & coll., 2013). Sur une même dent, la limite entre émail sain, radio-opaque, et émail MIH, radio-clair, est nettement délimitée, ce qui suggère une perturbation ponctuelle, limitée dans le temps (Fagrell & coll., 2010).

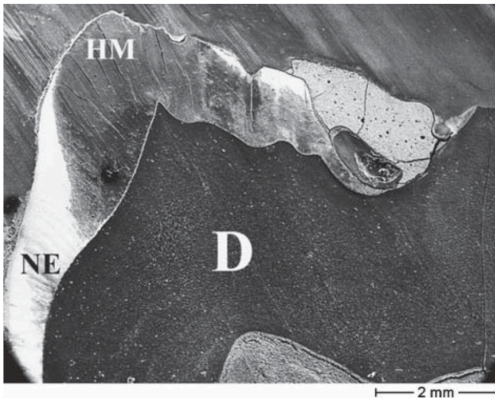
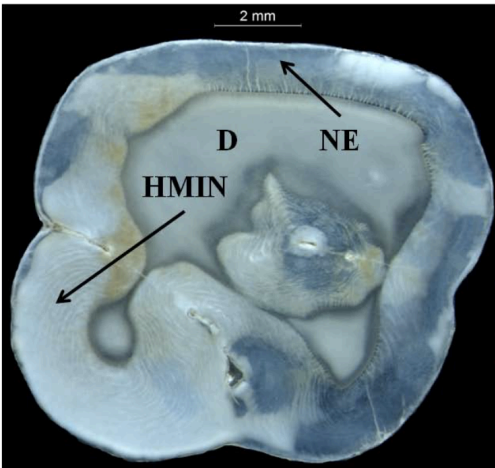


Figure 38 : Observation au MEB d'une première molaire mandibulaire permanente présentant un émail sain (NE) à son tiers cervical, et des zones hypominéralisées (HM), plus radio-claires, dans sa région occlusale (Fagrell & coll., 2010).



Le défaut d'hypominéralisation des dents MIH est, pour l'émail blanc opaque (MIH légère), retrouvé en sub-surface, sous une surface correctement minéralisée.

A contrario, dans les MIH modérées et sévères, l'hypominéralisation concerne toute l'épaisseur amélaire, de la surface à la jonction amélo-dentinaire (Fagrell & coll., 2013). Il en résulte une surface amélaire extrêmement poreuse, favorisant la rétention bactérienne (Fagrell & coll., 2010).

Figure 39 : Observation au microscope optique (MO) d'une première molaire maxillaire permanente en section transversale : des zones d'émail sain (NE), translucides, des zones de MIH sévère (HMIN), opaques sur toute l'épaisseur amélaire, et des zones de MIH plus légères, opaques en sub-surface et translucides en surface, peuvent être observées sur cette même dent (Fagrell & coll., 2013).

L'émail MIH ne présente pas de modification architecturale majeure, en comparaison à l'émail sain (Xie & coll., 2009). Les stries de Retzius, les bandes de Hunter-Schreger et l'apparence globale des prismes d'émail sont préservées (Fagrell & coll., 2013).

Il a pu être observé, toutefois, quelques différences micro-structurelles entre émail sain et émail MIH. Les zones hypominéralisées présentent une structure globalement moins organisée, avec des limites prismatiques floues et une substance inter-prismatique élargie.




Figure 40 : Microstructure d'une zone d'émail hypominéralisé MIH (figure b), de la frontière hypo- et ortho-minéralisée (figure c) et d'une zone d'émail sain (figure d), observée au MEB sur une même dent (Jälevik & coll., 2005).

Enchâssées entre les couches prismatiques, des zones peu denses en cristaux, composées principalement de matériel organique amorphe, constituent des zones de faiblesse (Fagrell & coll., 2010 ; Xie & coll., 2007). Les cristallites sont moins nombreux, avec une orientation plus variable (variable d'environ 10°, contre moins de 5° pour l'émail sain) : le canevas cristallin est davantage désorganisé à l'intérieur des prismes d'émail (Mahoney & coll., 2004 ; Chan & coll., 2010 ; Xie & coll., 2009).

La dentine sous l'émail MIH ne présente, quant à elle, pas de changement structurel essentiel. Il a toutefois pu être observé des espaces inter-globulaires de Czermak, espaces amorphes hypominéralisés, riches en substance fondamentale, résultant d'un trouble de la minéralisation dentinaire (Heijs & coll., 2007). A la surface dentinaire, Fagrell & coll. (2008) ont constaté la présence de bactéries à Gram positif couvrant la lumière tubulaire, associée à la disparition des prolongements odontoblastiques. Le nombre de bactéries nichées dans les lumières tubulaires diminue à l'approche de la pulpe.

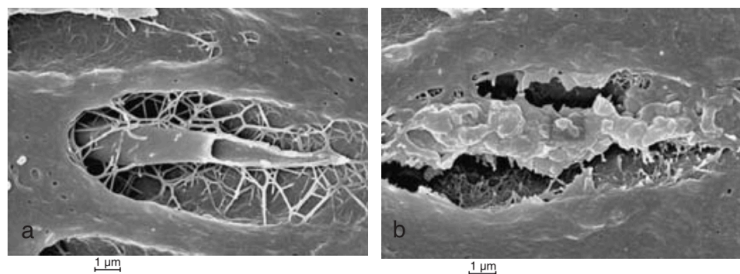


Figure 41 : Observation au MEB de tubuli dentinaires d'une molaire MIH, dont la lumière peut être occupée par un prolongement odontoblastique (figure a) ou par une bactérie, entraînant la destruction du prolongement odontoblastique (figure b) (grossissement x8000 ; Fagrell & coll., 2008).

Les hypersensibilités molaires retrouvées cliniquement chez un sujet MIH sont confirmées histologiquement au niveau pulpaire. En effet, Rodd & coll. (2007) ont décrit une augmentation de la densité des fibres nerveuses dans les régions des cornes et sub-odontoblastiques pulpaire. Ils ont également constaté un élargissement des vaisseaux sanguins pulpaire sous l'émail MIH. De plus, lorsque la dent présente un clivage amélaire post-éruptif, la pulpe se défend en formant un infiltrat lymphocytaire inflammatoire. Le parenchyme pulpaire semble libre de bactéries, hormis en cas de lésion carieuse dentinaire profonde (Fagrell & coll., 2008).

3.1.3. Caractéristiques mécaniques

Les auteurs sont unanimes quant à la franche diminution globale des propriétés mécaniques de l'émail MIH par rapport à l'émail sain.

3.1.3.1. Micro-dureté

Une diminution significative de la micro-dureté de l'émail MIH en comparaison avec l'émail sain, est unanimement constatée et a été répertoriée dans le tableau suivant. Une diminution d'environ 80% de la micro-dureté est observée.

Etude (année)	Micro-dureté émail sain (unité)	Micro-dureté émail MIH (unité)
Chan & coll. (2010)	4,0 GPa	1,0 GPa
Crombie & coll. (2013)	4,4 +/- 1,0 GPa	1,8 +/- 1,1 GPa
Fagrell & coll. (2010)	350,70 HV	144,30 HV
Mahoney, Rohanizadeh & coll. (2004)	3,2 +/- 0,16 GPa	0,53 +/- 0,31 GPa
Mahoney, Ismail & coll. (2004)	2,75-4,15 GPa	0,49-0,87 GPa

Tableau 11 : Comparaison des micro-duretés de l'émail sain et de l'émail MIH par différentes études (Chan & coll., 2010 ; Crombie & coll., 2013 ; Fagrell & coll., 2010 ; Mahoney, Rohanizadeh & coll., 2004 ; Mahoney, Ismail & coll., 2004).

Les zones saines des dents présentant une MIH ne trouvent pas leurs propriétés mécaniques diminuées (Mahoney, Rohanizadeh & coll., 2004). Au sein de la dent MIH, il

existe une région transitionnelle, d'environ 500 à 600 μ de largeur, localisée entre la lésion opaque et l'émail sain, pour laquelle les propriétés mécaniques diminuent linéairement (Chan & coll., 2010 ; Mahoney, Ismail & coll., 2004). Se pose ainsi la question de réaliser un fraisage de la zone de transition avant de restaurer cliniquement les dents MIH.

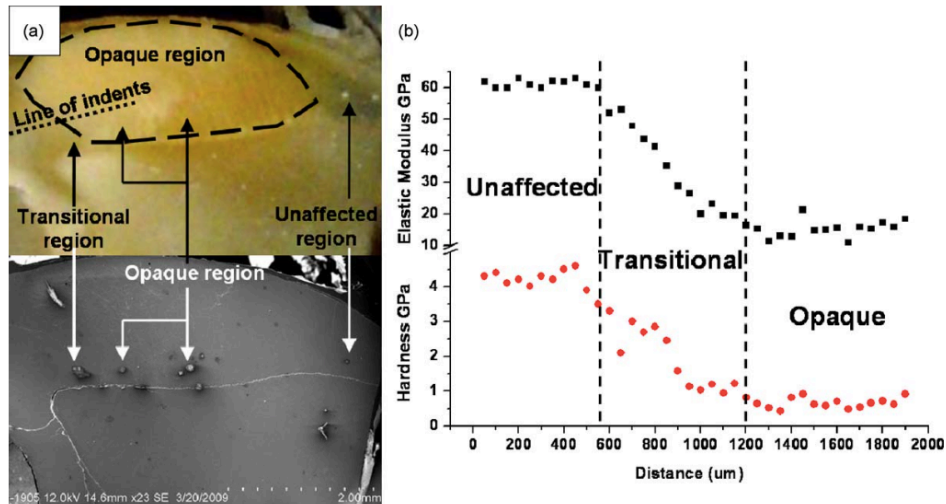


Figure 42 : Photographie et représentation au MEB (figure a) d'une dent présentant une MIH. Représentation graphique de la dureté (courbe rouge) et du module d'élasticité (courbe bleue) depuis une zone non affectée, jusqu'à une lésion MIH opaque et observation d'une zone transitionnelle (Chan & coll., 2010).

La micro-dureté de l'émail MIH diminue significativement avec la sévérité clinique de la lésion (Suckling & coll., 1989) : la micro-dureté est plus fortement impactée pour l'émail MIH orangé-brun (1,5 GPa) par rapport à l'émail MIH blanc opaque ou crème (2,1 GPa), micro-dureté elle-même plus faible que pour l'émail sain (4,4 GPa) (Crombie & coll., 2013). On observe également un gradient de micro-dureté dégressif depuis la jonction amélo-cémentaire jusqu'à la surface occlusale : tandis que le tiers cervical présente une micro-dureté similaire à l'émail sain, les propriétés mécaniques (micro-dureté et module d'élasticité) sont divisées par 5 dans la région occlusale (Mahoney, Ismail & coll., 2004).

3.1.3.2. Module d'élasticité

Conformément à la figure 42, le module d'élasticité de l'émail MIH est significativement diminué par rapport à l'émail sain, et ce, selon la même courbe que la micro-dureté depuis les zones affectées jusqu'aux zones indemnes d'opacité (Mahoney, Rahonizadeh & coll., 2004). Le module d'élasticité passe, en effet, d'environ 60 GPa pour

la région saine à environ 20 GPa pour l'émail MIH opaque, en passant également par une zone transitionnelle (*Chan & coll., 2010*). De même, comme pour la micro-dureté, plus on s'éloigne de la jonction amélo-cémentaire, plus le module d'élasticité de l'émail de la dent MIH diminue : similaire à l'émail sain en région cervicale, son module d'élasticité est divisé par 5 en région occlusale (respectivement entre 11,33 et 23,36 GPa pour l'émail MIH occlusal, entre 62,06 et 95,77 GPa pour l'émail cervical) (*Mahoney, Ismail & coll., 2004*).

3.1.3.3. Résistance à la flexion

La résistance à la flexion de l'émail MIH est aussi diminuée, par rapport à l'émail sain (*Chan & coll., 2010*). Lorsque les contraintes sont exercées parallèlement aux prismes d'émail, la résistance à la flexion passe de 540 MPa (en région non affectée) à 350 MPa (en région transitionnelle) et à 330 MPa sur la lésion MIH opaque. Lorsque les contraintes sont exercées perpendiculairement aux prismes d'émail, la résistance à la flexion chute de 380 MPa pour la zone saine à 120 MPa pour la lésion MIH, en passant par 170 MPa pour la région de transition. La région transitionnelle offre des propriétés mécaniques très peu augmentées par rapport à la lésion MIH proprement-dite.

3.1.3.4. Porosité

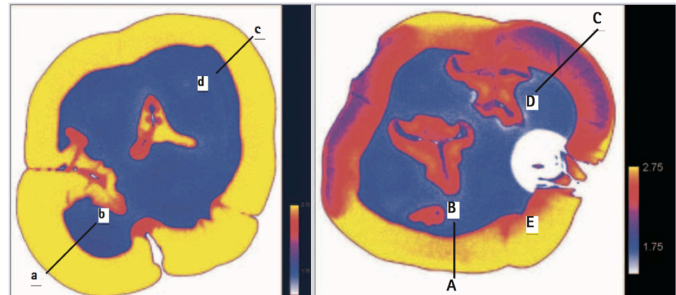
Une relation inverse a été prouvée entre micro-dureté et porosité : plus la micro-dureté de l'émail diminue, plus la porosité augmente ($R^2 = 0,77$). La porosité globale de la dent MIH est augmentée par rapport à une dent saine. En moyenne, sur une dent affectée par la MIH, 33,4% de sa surface présente une porosité comprise entre 1 et 5%, 34,4% de sa surface une porosité comprise entre 5 et 10%, 18,4% une porosité comprise entre 10 et 25% et 13,8% une porosité supérieure à 25% (*Crombie & coll., 2013*).

La porosité amélaire est proportionnelle à la sévérité clinique de la lésion MIH (*Jälevik & Noren, 2000 ; Crombie & coll., 2013*) : la porosité est trouvée augmentée sur l'émail MIH orangé-brun par rapport à l'émail blanc opaque ou crème, et la porosité est trouvée augmentée en cas de clivage amélaire post-éruptif.

3.1.3.5. Densité minérale

La microtomographie à rayons X a permis de déterminer que la densité minérale de l'émail MIH était diminuée de 19% (Farah, Swain & coll., 2010 ; Garot & coll., 2016) à 20% (Fearne & coll., 2004) par rapport à l'émail sain.

Figure 43 : Observation comparative en micro-tomographie à rayons X de la densité minérale d'une molaire maxillaire saine (figure à gauche) et d'une molaire maxillaire touchée par la MIH (figure à droite) (Fearne & coll., 2004).



Tandis que l'émail sain possède une densité minérale croissant progressivement de la jonction amélo-dentinaire jusqu'à la surface amélaire, l'émail MIH présente une diminution progressive de sa densité minérale depuis la jonction amélo-dentinaire ($2,3 \text{ g.cm}^{-3}$) jusqu'à l'émail de sub-surface ($1,9 \text{ g.cm}^{-3}$) (Fearne & coll., 2004 ; Farah, Swain & coll., 2010). Une très fine couche de surface davantage minéralisée (mais pas autant que la surface amélaire saine), de 25μ d'épaisseur, est parfois observée, supputant une reminéralisation post-éruptive. Il n'a pas été observé de diminution de la densité minérale dentinaire sous-jacente à l'émail MIH (Fearne & coll., 2004).

De plus, alors que la dent saine présente une augmentation de sa densité minérale amélaire depuis la jonction amélo-cémentaire jusqu'à sa surface occlusale ou bord libre incisif, la densité de l'émail MIH diminue depuis la jonction amélo-cémentaire en direction de la face occlusale, hormis les pointes cuspidiennes dont la densité minérale est retrouvée moins fortement diminuée (Farah, Swain & coll., 2010).

Enfin, la couleur macroscopique de la lésion MIH est corrélée à sa densité minérale (Farah, Drummond & coll., 2010 ; Neboda & coll., 2017). La densité minérale est trouvée significativement diminuée pour l'émail MIH orangé-brun ($1,79 \text{ g.cm}^{-3}$) et pour l'émail MIH jaune-crème ($2,21 \text{ g.cm}^{-3}$) par rapport à l'émail sain ($2,46 \text{ g.cm}^{-3}$). En revanche, l'émail sain et l'émail MIH blanc opaque ($2,43 \text{ g.cm}^{-3}$) semblent jouir d'une densité minérale similaire (Neboda & coll., 2017).

3.1.4. Caractéristiques biochimiques

3.1.4.1. Fraction minérale

Les études proposent des résultats hétérogènes quant à la fraction minérale de l'émail MIH. Il a été constaté une diminution de la fraction minérale d'environ 5% sur l'émail MIH par rapport à l'émail sain (*Mahoney, Rohanzadeh & coll., 2004*), ainsi qu'une diminution de la concentration en calcium, en phosphore et une diminution du ratio Ca / P, évalué à 1,4 contre 1,8 pour l'émail sain (*Jälevik & coll., 2001*). *Crombie & coll. (2013)* ont mesuré la fraction minérale volumique par microradiographie transverse de l'émail MIH (58,8%) et ont constaté une diminution hautement significative par rapport à l'émail sain (81,4%). La fraction minérale volumique est en lien avec la couleur macroscopique de la lésion (57,5% pour l'émail MIH orangé-brun, contre 63,7% pour l'émail MIH blanc opaque ou crème) et l'intégrité de la surface amélaire (61,2% pour un émail MIH avec surface amélaire préservée, 55,1% pour un émail MIH avec clivage post-éruptif).

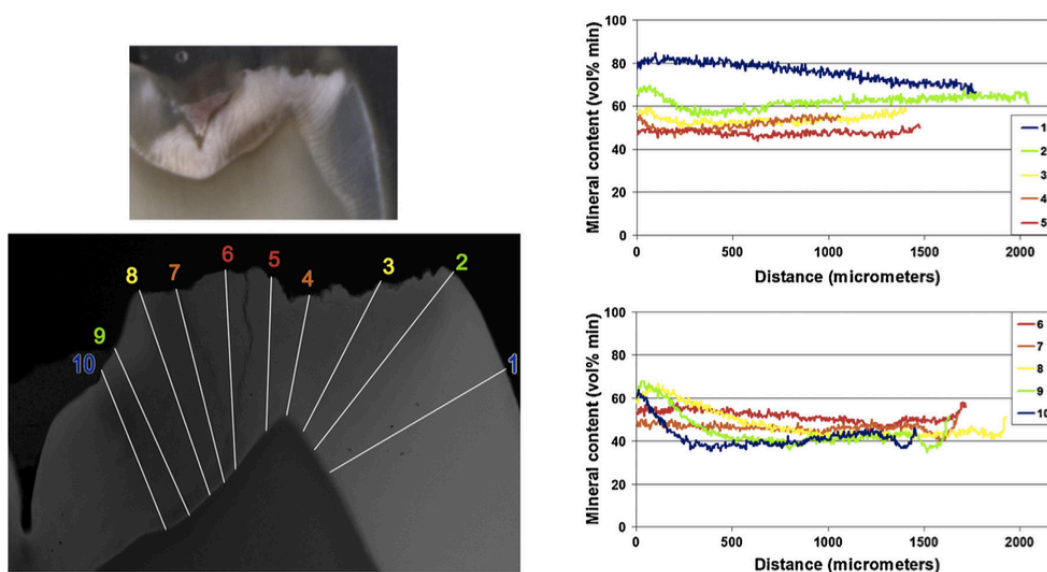


Figure 44 : Microradiographie transverse d'une lésion MIH ayant subi un effondrement post-éruptif. Mesure de la fraction minérale volumique (%) en fonction de la distance depuis la surface amélaire en 10 localisations : la localisation (1) correspond à une aire non affectée, tandis que les lignes (2-10) démontrent la diminution de la fraction minérale de l'émail MIH affecté (*Crombie & coll., 2013*).

Bozal & coll (2015) observent une diminution significative de la fraction minérale sur l'émail MIH orangé-brun, mais pas sur l'émail MIH blanc opaque ou crème par rapport à

l'émail sain. D'autres auteurs n'observent, quant à eux, pas de différence significative concernant la fraction minérale de l'émail MIH, que ce soit la concentration en ions calcium et phosphore, ou encore le ratio Ca/P (*Mahoney, Rohanizadeh & coll., 2004 ; Fagrell & coll., 2010*). Enfin, une diminution significative de la fraction minérale de la dentine sous-jacente à l'émail MIH a été constatée, en comparaison avec de la dentine contrôle et même avec de la dentine cariée (*Heijs & coll., 2007*).

3.1.4.2. Fraction organique

En opposition avec la fraction minérale, la fraction organique est unanimement trouvée augmentée pour l'émail MIH (6,6% en volume) en comparaison avec l'émail sain (4,1%) (*Fagrell & coll., 2010 ; Crombie & coll., 2013 ; Bozal & coll., 2015*). La fraction organique est modulée selon la couleur macroscopique de la lésion MIH (5,8% de volume organique pour l'émail MIH blanc opaque, contre 7,3% pour l'émail MIH jaune-crème ou orangé-brun) et selon l'intégrité de la surface amélaire (5,5% de volume organique en cas de surface amélaire intègre, 6,8% si clivage amélaire post-éruptif). La dentine sous-jacente à l'émail MIH présente également une fraction organique augmentée, en comparaison avec la dentine saine et la dentine cariée (*Heijs & coll., 2007*).

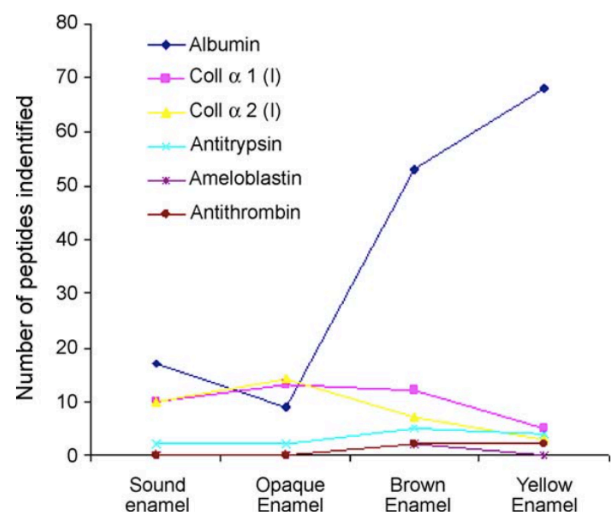
Après extraction du contenu protéique proprement dit, l'émail MIH présente 3 à 15 fois plus de protéines (en poids) que l'émail sain (*Mangum & coll., 2010*). Farah, Monk & coll. (2010) observent quant à eux un contenu protéique multiplié par 8 pour l'émail MIH blanc opaque et jaune-crème, et multiplié par 15 à 21 pour l'émail orangé-brun. Le contenu protéique de l'émail MIH augmente linéairement depuis la surface amélaire jusqu'à la jonction amélo-dentinaire, alors qu'il est constant dans l'émail sain (*Fagrell & coll., 2010*).

L'analyse de la nature du contenu protéique a permis de révéler que l'émail MIH est enrichi en protéines autres qu'en amélogénines résiduelles (*Mangum & coll., 2010*). En effet, alors que les amélogénines sont dégradées au cours des phases de transition et en début de phase de maturation de l'amélogénèse et sont donc indétectables dans l'émail sain mature, il apparaît dans les échantillons d'émail MIH, une concentration en amélogénines nulle (pour 21 lésions sur 22 étudiées) et à l'état de traces pour une lésion. La dégradation des protéines matricielles pendant la maturation initiale ne serait ainsi pas perturbée. C'est pourquoi la MIH est qualifiée comme un défaut d'hypominéralisation et

non d'hypomaturation, naissant d'une perturbation de la minéralisation finale des cristaux d'hydroxyapatite, la dégradation des protéines matricielles amélaire étant *a priori* complète.

Le contenu protéique de l'émail MIH léger (blanc opaque) propose une composition protéique semblable à celle de l'émail sain (Farah, Monk & coll., 2010). En revanche, il a été retrouvé, dans l'émail MIH jaune-crème et orangé-brun, un contenu protéique fortement modifié, et notamment une multiplication par 3 à 7 de la concentration en albumine sérique (Farah, Monk & coll., 2010 ; Mangum & coll., 2010).

Figure 45 : Contenu protéique de l'émail MIH blanc opaque, jaune-crèmeux et orangé-brun par rapport à l'émail sain (Farah, Monk & coll., 2010).



Physiologiquement, pendant l'amélogénèse, l'albumine est retrouvée intacte jusqu'aux stades initiaux de maturation amélaire, puis est dégradée, n'étant plus retrouvée qu'à l'état de traces en fin de maturation amélaire. De plus, il a été démontré chez le rongeur que la dégradation massive d'albumine serait un pré-requis indispensable à la minéralisation finale, à la croissance en largeur et en épaisseur des cristaux d'hydroxyapatite (Robinson & coll., 1992). De fait, certains auteurs émettent l'hypothèse qu'une perturbation de l'amélogénèse aux stades finaux de minéralisation aboutirait à une lésion MIH légère blanche opaque, l'albumine ayant pu être dégradée dans l'intervalle ; en revanche, si la perturbation intervient plus tôt lors de la minéralisation amélaire, alors l'albumine ne peut être suffisamment dégradée, elle limite la minéralisation amélaire finale et donne naissance à un émail MIH jaune-crèmeux ou orangé-brun.

Hormis l'albumine, 15 autres protéines ont, à ce jour, été identifiées dans l'émail MIH jaune ou orangé-brun (Mangum & coll., 2010) : de l' α 1-antitrypsine, de l'antithrombine III, de la lactotransferrine, de l' α -amylase, de l'hémoglobine, etc. Mangum & coll. (2010) expliquent la présence de ces protéines salivaires ou sanguines dans l'émail MIH par la contamination post-éruptive de la surface amélaire poreuse, l'affinité de liaison de ces protéines salivaires et sanguines aux cristaux d'apatite ayant été démontrée. *A contrario*, Farah, Monk & coll. (2010) émettent l'hypothèse que certaines protéines présentes, notamment l' α 1-antitrypsine et l'antithrombine III, seraient constitutives de l'émail MIH en

formation. En effet, il a été prouvé chez le rongeur que ces 2 protéines sont des serpinines, c'est-à-dire des sérine-protéases inhibitrices de KLK4, protéase essentielle à la dégradation matricielle au stade de maturation amélaire (Lu & coll., 2008). Ainsi, en inhibant l'activité de KLK4, la présence constitutive de ces 2 protéines expliquerait le défaut de dégradation de la matrice organique amélaire, qui contrarie la minéralisation finale de l'émail et aboutit au tableau histologique et clinique final de l'émail MIH.

Les mécanismes étiopathogéniques expliquant la MIH n'en sont encore qu'à leurs balbutiements : des investigations futures nécessitent d'être entreprises. Récemment, il a été observé que non seulement la fraction protéique mais aussi la fraction lipidique étaient augmentées dans l'émail MIH par rapport à l'émail sain, avec une présence probable de phospholipides d'origine inconnue (Malmberg & coll., 2019).

3.2. Préparation, collage et choix de restaurations adhésives adaptés

A l'âge de 9 ans, les enfants porteurs de MIH ont subi en moyenne 10 fois plus de soins restaurateurs sur leurs premières molaires permanentes que les enfants présentant un émail sain avec, en moyenne, déjà 2 soins par molaire depuis leur éruption (Jälevik & Klingberg, 2002). Cet inquiétant constat découle de l'augmentation du risque de lésions carieuses sur l'émail MIH par rapport à l'émail sain d'une part ; des sensibilités accrues reportées dans les formes sévères, qui contrarient l'efficacité du brossage sur ces dents et entretiennent le phénomène carieux et douloureux, d'autre part. Tous ces facteurs concourent à une première expérience de soin chez un enfant jeune, sur des dents difficiles à anesthésier, aboutissant à beaucoup d'échecs et d'anxiété (Chawla & coll., 2008). Il convient dès lors de gérer ce contexte spécifique en pré-opératoire par une explication étayée de la pathologie aux parents et à l'enfant, en insistant sur l'importance de maintenir une hygiène orale et alimentaire rigoureuse, et par un conditionnement de l'enfant au soin futur. En per-opératoire, une approche adaptée et une anesthésie locale efficiente seront de mise afin de prévenir les échecs. Le suivi post-opératoire est enfin primordial.

Les auteurs s'accordent aujourd'hui à dire que l'adhésion est significativement diminuée sur l'émail MIH par rapport à l'émail sain (Sonmez & Saat, 2017 ; Krämer & coll., 2018). Il convient dès lors de trouver un protocole combinant une préparation et une adhésion amélo-dentinaire efficaces, ainsi qu'un choix de restauration adapté à l'enfant.

3.2.1. Préparation de l'émail et de la dentine MIH

3.2.1.1. Fraisage sélectif

Faut-il conserver ou retirer l'émail MIH avant collage? La conduite à tenir semble dépendante de la sévérité de la lésion clinique.

Nous avons précédemment observé que l'émail blanc opaque, caractérisant les formes légères de la MIH, présente certes une fraction organique augmentée, mais aussi une densité minérale et une fraction minérale similaires à celles de l'émail sain et une couche orthominéralisée de surface. De par ces caractéristiques, il apparaît essentiel de conserver cet émail. Chay & coll. (2014) décrivent des forces d'adhésion sur l'émail MIH blanc opaque peu diminuées par rapport à l'émail sain, et supérieures à l'émail MIH jaune crémeux ou orangé-brun.

Au contraire, sur les lésions modérées (jaunes crémeuses) à sévères (orangées-brunes), les auteurs recommandent presque à l'unisson l'éviction totale de l'émail hypominéralisé (Krämer & coll., 2018 ; Sonmez & Saat, 2017 ; William, Burrow & coll., 2006). Ils suggèrent de supprimer l'émail hypominéralisé ainsi que la région transitionnelle et d'étendre les limites de la cavité à de l'émail sain, bien que cela soit à l'encontre des principes d'économie tissulaire. Une augmentation significative des défaillances cohésives intra-amélares ou mixtes (adhésive et cohésive intra-amélaire) a été mise en évidence, notamment sur l'émail MIH orangé-brun, ce qui traduit la faiblesse du substrat amélaire et contrarie fortement le collage (Chay & coll., 2014 ; William, Burrow & coll., 2006 ; Krämer & coll., 2018).

En plus de devoir étendre les limites des cavités des molaires MIH à l'émail sain, faut-il également réaliser une éviction totale de l'émail hypominéralisé? Sonmez & Saat (2017) ont comparé le taux de survie des restaurations à la RC réalisées sur premières molaires permanentes MIH, après avoir réalisé soit une excavation partielle (EP), en arrêtant l'éviction «lorsque la fraise rencontre une résistance raisonnable», laissant de l'émail «coloré», soit une excavation totale (ET), supprimant tout émail coloré et permettant un collage intégral sur de l'émail sain. Les résultats avancent, à 1 semaine et à 6 mois après soin, un nombre significativement augmenté de sensibilités post-opératoires chez le groupe EP en comparaison avec le groupe ET. De plus, à 24 mois, un taux d'échecs significativement supérieur (concernant la forme anatomique du soin, son adaptation

marginale, l'étanchéité de l'interface RC-dent) a été constaté pour les dents traitées par EP (58,06% de survie à 24 mois), par rapport aux dents traitées par ET (81,25% de survie à 24 mois) (cf tableau 12). L'excavation totale semble donc de rigueur sur les lésions MIH modérées ou sévères afin de limiter les sensibilités post-opératoires et d'offrir une meilleure pérennité du soin restaurateur. Certains auteurs proposent toutefois une alternative de compromis, moins invasive, en étendant certes les limites des cavités des lésions MIH à de l'émail sain, pour obtenir un collage périphérique sur de l'émail de qualité, mais en réalisant l'excavation partielle de la lésion au centre de la cavité, laissant l'émail coloré résistant au fraisage, et limitant le plus possible les expositions pulpaire (Fayle, 2003 ; Lygidakis & coll., 2010).

3.2.1.2. Mordançage (H₃PO₄)

Les effets du mordançage à l'acide orthophosphorique (H₃PO₄) sur l'ultrastructure de l'émail MIH n'ont pas encore été parfaitement déterminés (Krämer & coll., 2018).

Mahoney, Ismail & coll. (2004) ont identifié au MEB les motifs de mordançage (H₃PO₄ 35% appliqué pendant 2 minutes) formés sur l'émail sain et sur l'émail MIH. Tandis que l'émail sain (figures 46-B, images du bas) arbore une dissolution sélective de l'émail inter-prismatique, faisant ressortir des prismes d'émail intacts (type II Silverstone), l'émail MIH (figure 46-A, images du haut) propose un émail structurellement moins organisé après mordançage. Aucun faciès d'attaque typique n'est observé (type III Silverstone) et les gaines prismatiques peinent à être discernées. Les auteurs supposent que l'acide orthophosphorique provoquerait une dissolution uniforme et agressive de l'émail MIH, en comparaison avec la dissolution sélective (soit prismatique soit inter-prismatique) opérée classiquement sur l'émail sain.

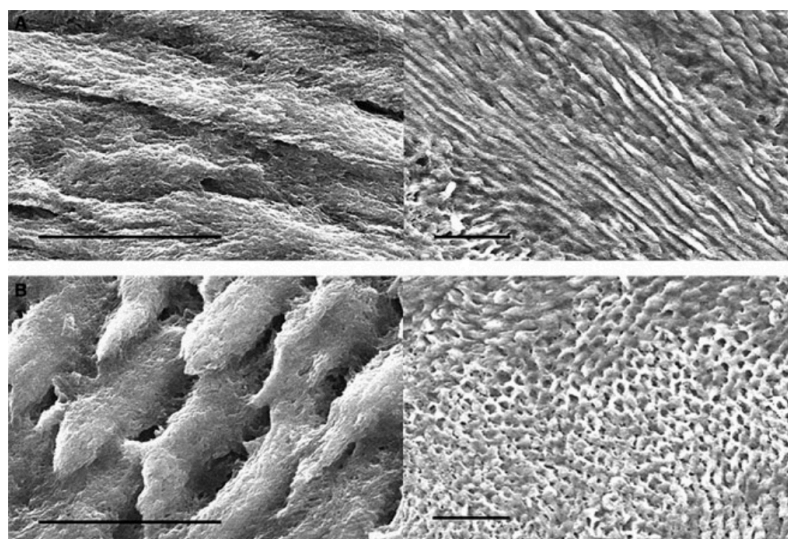


Figure 46 : Observation au MEB, après mordançage (H₃PO₄ 35%, 2 minutes) : d'un émail hypominéralisé (MIH) (figures du haut), présentant une ultrastructure peu organisée (type III Silverstone)

III Silverstone) ; d'un émail sain (figures du bas), présentant une dissolution préférentielle de l'émail inter-prismatique (type II Silverstone) ; à fort (x 5430) et à faible (x 356) grossissement (Mahoney, Rohanizadeh & coll., 2004).

Bozal & coll. (2015), après mordantage (H_3PO_4 37% pendant 20 secondes), mettent en évidence la même absence de motif de mordantage typique (prédominance de type III, selon Silverstone). L'émail MIH présente une moindre dissolution de son émail inter-prismatique ainsi qu'une augmentation du nombre de fissures et de la porosité de la surface amélaire (Bozal & coll., 2015 ; Krämer & coll., 2018).

William, Burrow & coll. (2006) ont, quant à eux, comparé les faciès d'attaque obtenus sur émail MIH après application d'acide orthophosphorique 35% (inclus dans un protocole de collage M&R2) et d'un primaire acide (inclus dans un protocole de collage SAM2).

- Après mordantage à l'acide orthophosphorique 35% (M&R2) :
 - les images au MEB mettent en évidence, pour l'émail sain, une dissolution sélective et uniforme de l'émail inter-prismatique (type II Silverstone), ainsi qu'un mordantage de l'émail intra-prismatique entraînant une augmentation de la porosité inter-cristallites ;
 - l'émail MIH présente également une dissolution préférentielle de l'émail inter-prismatique (type II Silverstone), avec des espaces inter-prismatiques trouvés élargis ; en revanche, le mordantage intra-prismatique formé est minimal, réduisant significativement la surface disponible pour assurer un collage adapté et la formation de tags résineux ;
- Après mordantage au primaire acide (acide faible / protocole SAM2), l'émail MIH propose une légère dissolution de l'émail inter-prismatique différentielle et semble développer davantage de surface de collage que l'émail sain, qui présente seulement une rugosité de surface.

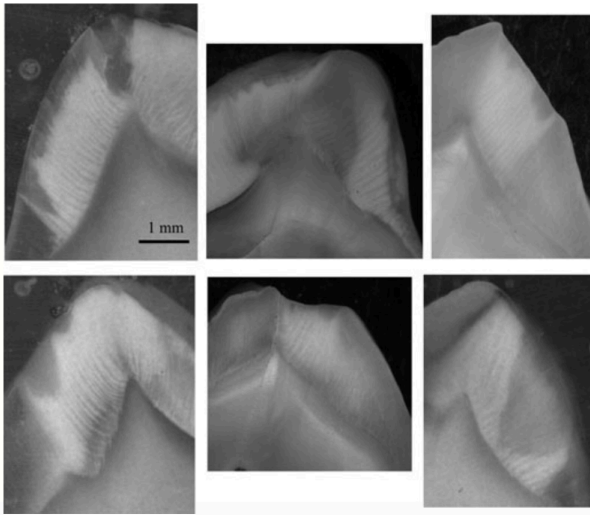
Les auteurs supposent que les espaces inter-prismatiques, trouvés élargis après mordantage à H_3PO_4 sur l'émail MIH, représentent des zones potentiellement rétentives de l'humidité issue du rinçage abondant, humidité que le séchage post-rinçage ne suffirait pas à tarir. Ces espaces inter-prismatiques représentent aussi des zones de «vide architectural» et favorisent ainsi la formation ou la propagation de fissures et porosités (Chay & coll., 2014). Les effets du mordantage par un acide faible sur l'émail MIH ont peu été étudiés, mais pourraient constituer une alternative intéressante.

Enfin, il est à noter que le tissu dentinaire de la dent MIH ne réagit pas différemment de la dentine saine : aucune différence structurelle entre dentine MIH et dentine saine n'est observée au MEB après mordançage (H_3PO_4 30% 45 secondes) (Heijs & coll., 2007).

3.2.1.3. Infiltration résineuse (Icon®, DMG™)

Le traitement par infiltration résineuse à l'aide d'Icon® (DMG™) consiste en un mordançage préliminaire de l'émail à l'acide chlorhydrique (HCl), suivi d'un séchage à l'éthanol (*Icon-Dry*), et, pour finir, la pénétration d'une résine de très basse viscosité (*Icon-Infiltrant*), avec un coefficient de pénétration élevé, au coeur de l'émail déminéralisé. Wiegand & coll. (2011) ont démontré *in vitro* que l'application du «protocole Icon®» (HCl + *Icon-Dry* + *Icon-Infiltrant*) sur un émail déminéralisé provoquait une augmentation significative des forces d'adhésion d'une résine composite, par rapport à un émail non pré-traité par Icon®. Dès lors, il a été soumis qu'un pré-traitement de l'émail MIH à l'Icon® avant collage pourrait obstruer les porosités de surface amélaire, renforcer sa structure et permettre un collage plus efficient.

La résine ultra-fluide Icon® pénètre efficacement l'émail MIH et ses porosités de surface (Krämer & coll., 2018 ; Crombie & coll., 2014), si bien qu'une augmentation significative de la micro-dureté des molaires MIH pré-traitées par Icon® a été retrouvée (Crombie & coll., 2014). Par conséquent, le pré-traitement par Icon® pourrait hypothétiquement diminuer les sensibilités rencontrées et renforcer la structure amélaire en transmettant les forces subies à une couche d'émail plus profonde, moins hypominéralisée et plus résistante. Cependant, sa profondeur de pénétration est parfois partielle et très aléatoire selon les dents (Crombie & coll., 2014). L'infiltration de la résine



n'englobe ainsi pas toujours la lésion MIH sur toute sa profondeur amélaire. La sévérité de la lésion clinique (MIH légère / MIH modérée à sévère) et le possible couplage de l'Icon® avec un agent déprotéinisant (NaOCl) ne font pas significativement varier la profondeur d'infiltration.

Figure 47 : Observation au MEB de premières molaires permanentes MIH

sectionnées sagittalement, ayant subi un pré-traitement à l'Icon® (photos de gauche), HCl + NaOCl + Icon® (photos du centre) et NaOCl + HCl + Icon® (photos de droite). La pénétration de la résine Icon®, objectivable par les lésions radio-claires qu'elle forme, est aléatoire et de profondeur amélaire partielle sur les 3 groupes (Crombie & coll., 2014).

De surcroît, à ce jour, les études n'observent pas d'amélioration des forces d'adhésion par un pré-traitement à l'Icon®. Krämer & coll. (2018) ont, par exemple, cherché à comparer les forces d'adhésion de l'émail MIH sur un groupe pré-traité avec NaOCl + Icon®, en comparaison avec un groupe pré-traité uniquement avec NaOCl, et ne constatent pas de différence significative entre les 2 groupes avant adhésion avec un SAM (24,5 MPa contre 23,6 MPa, respectivement). Chay & coll. (2014) ont, quant à eux, modifié le protocole Icon® dans leur étude en supprimant le mordantage par HCl, jugé trop agressif pour un émail MIH déjà fragile, et non recommandé en cas d'hypersensibilités pré-existantes, pour le remplacer par un mordantage à l'aide de H₃PO₄. Le pré-traitement de l'émail MIH par H₃PO₄ + Icon-Dry + Icon-Infiltrant avant adhésion avec un SAM n'a pas permis d'amélioration de collage significative.

Les auteurs estiment ainsi que l'intérêt du protocole Icon® dans le conditionnement de l'émail MIH est limité pour les premières molaires permanentes. Il pourrait néanmoins s'avérer intéressant dans le traitement esthétique des lésions d'hypominéralisation («taches blanches») des dents antérieures, même si une profondeur de pénétration aléatoire et englobant partiellement la lésion contrarie les chances de succès esthétique.

3.2.1.4. Déprotéinisation (NaOCl)

L'émail MIH offre une fraction organique anormalement élevée : celle-ci est supposée rendre les prismes d'émail inaccessibles lors du collage et de fait, compromettre les performances en terme d'adhésion de l'émail MIH. A l'instar de l'AIH, des études proposant la déprotéinisation de l'émail MIH par application de NaOCl ont dès lors vu le jour.

Wright (2002) a pu témoigner de l'efficacité de l'hypochlorite de sodium dans la déprotéinisation de la dent MIH, en traitant des lésions sévèrement hypominéralisées sur des incisives permanentes, pourvues de colorations orangées-brunes, par un protocole clinique appelé «*etch-bleach-seal technique*». Consistant en une application, sous champ opératoire obligatoire, d' H_3PO_4 pendant 60 secondes (afin d'accéder à la lésion), rinçage, puis d'une application de NaOCl 5% pendant 15 minutes (renouvelable une fois), rinçage, puis d'une nouvelle application d' H_3PO_4 pendant 30 secondes, rinçage, avant collage et réalisation d'une résine composite fluide, ce protocole offre des résultats satisfaisants dans l'atténuation des inesthétiques colorations orangées-brunes, que l'on sait très riches en matériel organique.

Gandhi & coll. (2012) ont cherché à évaluer l'influence du conditionnement de l'émail MIH par NaOCl dans la qualité de scellements de sillons réalisés à la résine composite ultra-fluide, sans adhésif. La qualité du sealant est évaluée selon la qualité des brides résineuses (*resin tags*) formées à l'interface dent-matériau. Cette étude a démontré que le conditionnement par H_3PO_4 était obligatoire en cas de réalisation d'un sealant sans adhésif, puisque H_3PO_4 augmente significativement la qualité des brides résineuses formées ; en revanche, le conditionnement par NaOCl (seul ou en complément de H_3PO_4) n'offre aucun effet sur l'amélioration de la qualité des sealants réalisés sans adhésif.

Des auteurs se sont ensuite penchés sur la potentielle amélioration par NaOCl des forces d'adhésion de l'émail MIH à une RC. Chay & coll. (2014) ont comparé plusieurs protocoles de collage, incluant tous un mordantage à H_3PO_4 35% pendant 15 secondes, avant application d'un SAM2 et d'une RC (en adéquation avec certaines études menées sur les adhésifs, nous l'étudierons plus tard), mais proposant différents conditionnements de surface amélaire : Icon[®], NaOCl ou NaOCl + Icon[®]. Les forces d'adhésion ont, en effet, été retrouvées significativement supérieures pour le groupe de dents MIH pré-traitées par NaOCl + Icon[®] (groupe 4) par rapport au groupe Icon[®] seul (groupe 3). Les groupes ayant

reçu le traitement pré-oxydatif par NaOCl (groupes 4 et 5) présentent des forces d'adhésion globalement augmentées sur l'émail MIH, quelque soit la sévérité de la lésion, mais pas toujours de manière significative.

	Forces d'adhésion (MPa)		
	Ensemble des dents	MIH légère	MIH modérée à sévère
1) Email sain : H ₃ PO ₄ 35% 15 s + SAM2 + RC	29,03 +/- 6,75	-	-
2) Email MIH : H ₃ PO ₄ 35% 15 s + SAM2 + RC	22,05 +/- 5,14	23,68 +/- 4,57	20,25 +/- 5,34
3) Email MIH : H ₃ PO ₄ 35% 15 s + Icon-Dry + Icon-Infiltrant + SAM2 + RC]	19,36 +/- 8,43	21,40 +/- 8,11	17,12 +/- 8,61
* [4) Email MIH : H ₃ PO ₄ 35% 15 s + NaOCl 5% 60 s + Icon-Dry + Icon-Infiltrant + SAM2 + RC	25,81 +/- 8,87	26,63 +/- 9,43	24,91 +/- 8,61
5) Email MIH : H ₃ PO ₄ 35% 15 s + NaOCl 5% 60 s + SAM2 + RC	24,61 +/- 7,82	26,27 +/- 9,37	23,11 +/- 6,17

Tableau 12 : Comparaison des forces d'adhésion (MPa) de l'émail MIH, en comparaison avec l'émail sain, selon différents protocoles de conditionnement de la surface amélaire : Icon®, NaOCl, NaOCl + Icon®, et selon la sévérité de la lésion MIH (Chay & coll., 2014).

Sonmez & Saat (2017), outre la suprématie de l'éviction totale (ET) sur l'éviction partielle (EP), ont montré que le conditionnement de la surface amélaire MIH par NaOCl 5% pendant 60 secondes, après EP, mordançage (H₃PO₄ 37% pendant 20 secondes) et avant adhésion par SAM1, permettait l'amélioration du taux de survie de la RC par rapport à l'EP seule. En effet, à 12 mois, le taux de survie du groupe 3 (EP + NaOCl) est égal à celui du groupe 1 (ET) (93,75% pour les 2 groupes), tous deux strictement supérieurs à celui du groupe 2 (EP seule). On observe une diminution du taux de survie entre 12 et 24 mois pour l'ensemble des groupes, mais les résultats à 24 mois objectivent seulement une diminution significative du taux de survie du groupe 2 (EP seule) par rapport aux trois autres groupes. L'éviction de l'émail MIH *a minima* (EP) pourrait être acceptée seulement si elle est agrémentée d'un conditionnement ultérieur de la surface par NaOCl : cette alternative pourrait représenter un bon compromis, entre économie tissulaire et pérennité.

		Taux de survie (%)	
		12 mois	24 mois
*	1) Email MIH : ET + H ₃ PO ₄ 37% 20 s + SAM1 + RC	93,75 %	81,25 %
	2) Email MIH : EP + H ₃ PO ₄ 37% 20 s + SAM1 + RC	80,64 %	58,06 %
*	3) Email MIH : EP + H ₃ PO ₄ 37% 20 s + <u>NaOCl 5% 60 s</u> + SAM1 + RC	93,75 %	78,12 %
	4) Email sain + lésion <u>carieuse</u> : éviction <u>carieuse</u> «conventionnelle»	100 %	87,09 %

Tableau 13 : Taux de survie à 12 mois et 24 mois de restaurations réalisées sur dents MIH, après éviction totale (ET) ou partielle (EP), agrémenté d'un conditionnement à NaOCl, avant collage par SAM1 et RC (Sonmez & Saat, 2017).

Krämer & coll. (2018) constatent, quant à eux, que le conditionnement de la surface amélaire par NaOCl après mordançage et avant collage ne provoque pas d'amélioration significative des forces d'adhésion (23,6 MPa pour l'émail MIH pré-traité par NaOCl, contre 21,3 MPa pour l'émail MIH non pré-traité). Toutefois, le conditionnement par NaOCl a induit une diminution des fractures cohésives intra-amélaires, ainsi qu'une diminution significative des défaillances pré-tests (c'est à dire lorsque la rupture entre la dent et la résine composite existe avant même la soumission aux forces lors des tests). Ces résultats mettraient en exergue un substrat amélaire de meilleure qualité après pré-traitement par NaOCl, et souligneraient le bénéfice apporté par l'hypochlorite de sodium.

	Forces d'adhésion (MPa)	Défaillances (%)				
		Pré-tests	Adhésives	Cohésives amélaire	Cohésives RC	Mixtes
Email sain : M&R3 + RC	31,2	0	88	7	1	4
Email MIH : M&R3 + RC	21,3	15	58	16	3	8
Email MIH : M&R3 + NaOCl 5,25% 60 s + RC	23,6	1	77	8	1	13

Tableau 14 : Comparaison des forces d'adhésion (MPa) et du type de défaillance sur l'émail MIH, potentiellement agrémenté d'un pré-traitement par NaOCl, par rapport à l'émail sain (Krämer & coll., 2018).

Enfin, Ekambaram & coll. (2017) ont comparé les forces d'adhésion obtenues sur l'émail MIH ayant subi un pré-traitement par NaOCl 5%, un pré-traitement par Papacarie® (F&A™) ou sans pré-traitement. Pour rappel, Papacarie® est un gel récemment développé par des chercheurs brésiliens, composé principalement de papaïne, de chloramine et de bleu de toluidine. La papaïne exercerait une action protéolytique sur la dentine infectée ; *a contrario*, l'α1-antitrypsine, contenue dans la dentine saine et dans la dentine affectée, inhiberait l'action protéolytique de la papaïne. Ainsi, la papaïne agirait par dissolution sélective de la fraction protéique du tissu carié infecté (en préservant la dentine affectée) et, potentiellement de l'émail MIH dont la fraction organique est retrouvée enrichie.

	Forces d'adhésion (MPa)		
	Sans pré-traitement	Pré-traitement NaOCl 5% 60 s	Pré-traitement Papacarie® 60 s
Email sain	29,50 +/- 5,20	27,21 +/- 3,30	27,93 +/- 3,90
Email MIH	18,64 +/- 4,18	24,33 +/- 4,24*	24,66 +/- 3,69*
- émail MIH léger (blanc opaque)	17,67 +/- 4,43	26,19 +/- 4,59*	26,50 +/- 1,83*
- émail MIH modéré à sévère (jaune-brun)	19,61 +/- 4,16	22,46 +/- 3,28*	22,80 +/- 4,32*

Tableau 15 : Comparaison des forces d'adhésion (MPa) sur l'émail sain et sur l'émail MIH, ayant reçu aucun pré-traitement, un pré-traitement par NaOCl ou un pré-traitement par Papacarie® ($p < 0,05$, en comparaison avec les groupes sans pré-traitement) (Ekambaram & coll., 2017).

Les résultats objectivent une amélioration significative des forces d'adhésion après pré-traitement par NaOCl ou par Papacarie® sur l'émail MIH, tandis qu'aucune amélioration n'est visible sur l'émail sain. Un pré-traitement déprotéinisant par NaOCl ou par Papacarie® semble donc efficace pour l'émail MIH, et inefficace pour l'émail sain. L'augmentation est plus significative pour les formes cliniques légères, que pour les formes MIH modérées à sévères. Aucune différence significative d'efficacité n'a, par contre, été retrouvée entre les deux agents déprotéinisants. L'analyse microscopique du type de défaillances a aussi révélé une diminution significative des fractures cohésives amélaire au sein de l'émail MIH pour les dents pré-traitées (par NaOCl ou par

Papacarie®), par rapport aux dents MIH non pré-traitées. Ceci traduit encore un substrat amélaire de meilleure qualité, puisqu'affranchi de sa fraction protéique.

L'observation au MEB de ces 3 groupes de dents a confirmé histologiquement les résultats obtenus en termes d'adhésion. L'émail MIH non pré-traité présente des prismes d'émail à peine distincts, un motif de mordançage irrégulier (type III selon Silverstone) et un excès protéique non supprimé par un mordançage par H₃PO₄ seul. A l'inverse, la déprotéinisation par NaOCl ou par Papacarie® a permis d'obtenir des motifs de mordançage favorables (type I et type II selon Silverstone, avec une prédominance de type I pour l'émail pré-traité par NaOCl et une majorité de type II pour l'émail pré-traité par Papacarie®). Les formes cliniques modérées à sévères de MIH présentent des motifs de mordançage moins organisés mais tout de même rétentifs, de par les cratérisations induites par une élimination importante de l'excès protéique.

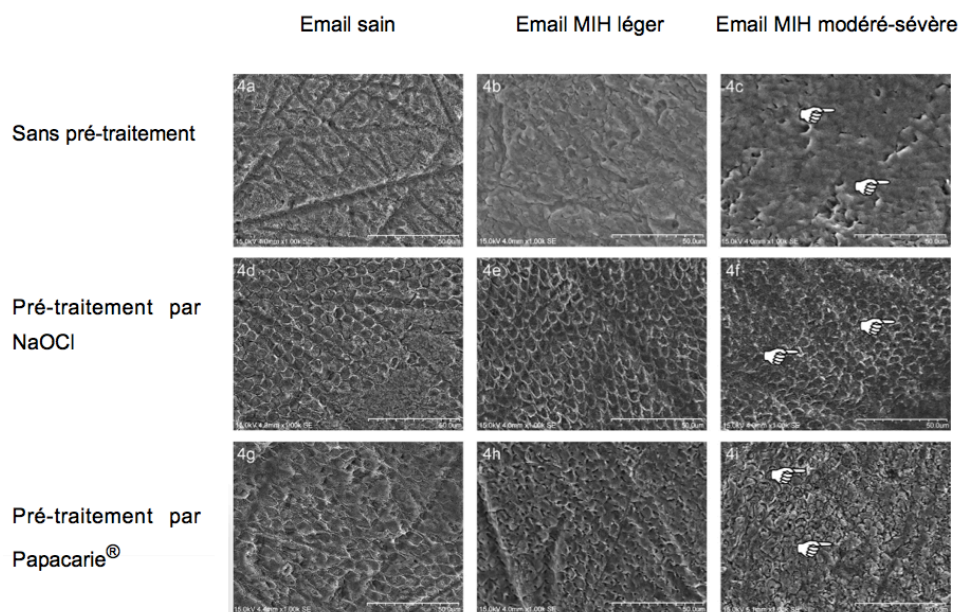


Figure 48 : Comparaison d'images issues d'observations au MEB d'émail sain, d'émail MIH léger ou modéré-sévère, sans pré-traitement ou ayant reçu un pré-traitement déprotéinisant par NaOCl ou par Papacarie® (Ekambaram & coll., 2017).

3.2.2. Adhésion sur l'émail et la dentine MIH

L'ensemble des études présentées précédemment met en exergue des forces d'adhésion significativement amoindries sur l'émail MIH, par rapport à l'émail sain (Chay & coll., 2014 ; Ekambaram & coll., 2017 ; Krämer & coll., 2018), ainsi qu'un taux de survie des restaurations par RC significativement diminué (Sonmez & Saat, 2017). Des taux de

survie similaires sur l'émail sain et sur l'émail MIH ont, par contre, été retrouvés pour des scellements de sillons réalisés sans adhésif et sans digue (Fragelli & coll., 2017).

Connaissant les moindres performances adhésives de l'émail MIH en comparaison avec l'émail sain, Lygidakis & coll. (2009) ont comparé le taux de survie à 1, 2, 3 et 4 ans de scellements de sillons (à la RC) réalisés sur premières molaires permanentes MIH, selon le recours ou non à un adhésif (M&R2) au cours du protocole clinique. Deux ans après pose du sealant, 100% des sealants réalisés avec adhésif sont intacts, contre seulement 47% pour les sealants réalisés sans adhésif. Quatre ans après pose, 100% des sealants réalisés avec adhésif recouvrent encore totalement (70%) ou partiellement (30%) les sillons molaires, tandis que 30% des sealants réalisés sans adhésif ont totalement disparu et 45% d'entre eux recouvrent partiellement les sillons molaires. Le recours à un adhésif est ainsi recommandé dans le protocole du scellement de sillons de la première molaire permanente MIH.

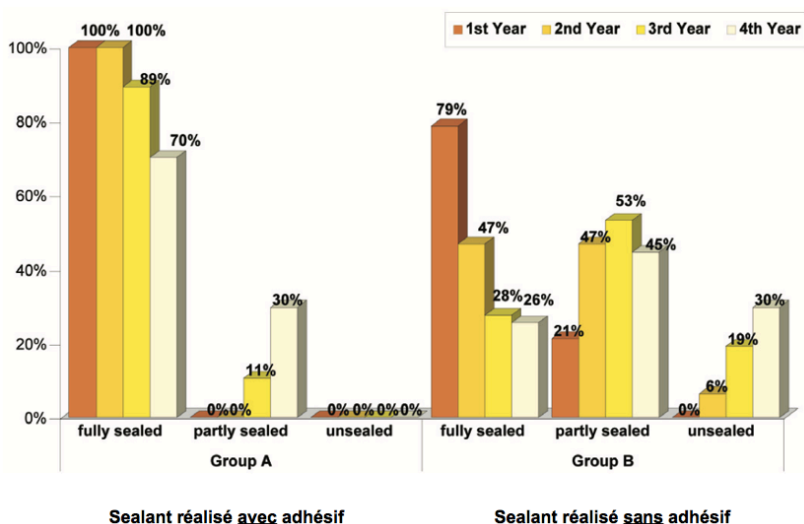


Figure 49 : Histogramme représentant le taux de recouvrement nul (unsealed), partiel (partly sealed) ou total (fully sealed) de scellements de sillons réalisés sans adhésif (groupe B) et avec adhésif M&R2 (groupe A) (Lygidakis & coll., 2009).

Quel système de collage utiliser sur l'émail MIH? Les effets du mordantage par H₃PO₄ sur l'émail hypominéralisé remettent en question la suprématie du système M&R. L'absence de faciès d'attaque favorable, la création de vacuoles en place de l'émail inter-prismatique constituant des zones de fragilité (créant des porosités et des fissures, et retenant l'eau abondante du rinçage) : ces éléments ont conduit les auteurs à se pencher sur le recours aux systèmes auto-mordançants. Les SAM représentent une alternative intéressante :

- de par leurs capacités à diminuer les sensibilités ressenties,
- de par leur double adhésion, micro-mécanique mais aussi chimique,
- et de par l'absence de rinçage abondant lors de leur protocole de collage, et la rapidité de ce dernier, non négligeable chez les enfants (Sapir & Shapira, 2007).

William & coll. (2006) ont comparé les forces d'adhésion développées sur des lésions MIH sévères (lésions orangées-brunes accompagnées d'effondrement post-éruptif) et sur des dents saines, en ayant recours à un système M&R2 et un SAM2. Ils observent des forces d'adhésion supérieures après mise en place du protocole SAM2, par rapport au protocole M&R2 mais de manière non significative. Une augmentation significative de la proportion de défaillances cohésives intra-amélares (52% et 50% respectivement pour les systèmes SAM2 et M&R2 sur l'émail MIH, contre 0% sur l'émail sain) confirme la pauvreté intrinsèque de l'émail MIH orangé-brun. Estimant que les défaillances cohésives reflètent davantage la qualité du substrat que les forces d'adhésion véritables, William & coll. ont à nouveau mesuré les forces d'adhésion des dents MIH, en ne conservant que celles ayant subi une défaillance adhésive. Les forces d'adhésion du système SAM2 étaient alors doublées par rapport au système M&R2 (10,65 contre 5,23 MPa, respectivement), bien que la différence ne soit pas significative. Le nombre d'échecs pré-tests, plus fréquents sur le système M&R (13/29, soit 45%) que sur le système SAM (4/27, soit 15%), corrobore également cette tendance à la supériorité du SAM.

	Forces d'adhésion (MPa)	
	M&R2	SAM2
Email sain	16,27 +/- 10,04	19,63 +/- 7,42
Email MIH sévère	7,08 +/- 4,90	10,39 +/- 7,56
Email MIH sévère + défaillance adhésive	5,23 +/- 3,77	10,65 +/- 4,01

Tableau 16.: Comparaison des forces d'adhésion sur émail MIH sévère et émail sain, en fonction du système de collage utilisé (M&R2 ou SAM2) (William & coll., 2006).

Au cours de leur étude *in vivo* qui comparait les taux de survie à 18 mois de restaurations à la RC sur molaires MIH en fonction du système adhésif utilisé (SAM2 ou M&R3), de Souza & coll. (2016) ont constaté un taux de survie supérieur après recours au SAM2 (68,4% de survie à 18 mois), par rapport au M&R3 (54,6% de survie à 18 mois), mais la différence n'est, une fois encore, pas significative.

A contrario, Krämer & coll. (2018) ont récemment mis en évidence des forces d'adhésion significativement plus faibles sur l'émail MIH pour les systèmes M&R2 et SAM2, en

comparaison avec le système M&R3. Les systèmes de collage M&R2 et SAM2 présentent également un nombre significativement plus élevé d'échecs pré-tests.

	Forces d'adhésion (MPa)		
	M&R3	M&R2	SAM2
Email sain	31,2 +/- 11,5	34,6 +/- 14,9	24,5 +/- 13,6
Email MIH	21,3 +/- 16,1	16,8 +/- 13,4	11,3 +/- 12,5

Tableau 17 : Comparaison des forces d'adhésions sur email sain et sur email MIH, en fonction des systèmes d'adhésion utilisés (M&R3, M&R2 et SAM2) (Krämer & coll., 2018).

Les auteurs expliquent également que l'eau résiduelle, supposée être retenue dans les vacuoles créées par la dissolution de l'émail inter-prismatique MIH après mordantage par H₃PO₄, peut être supprimée par le recours à un primaire contenant des solvants organiques (acétone, alcool...). Dotés d'un pôle hydrophile, ces composés facilitent l'évaporation de l'eau lors du séchage et permettent ainsi d'augmenter la disponibilité de la surface amélaire à coller. Les systèmes M&R retenus pour l'étude contiennent notamment de l'acétone.

Quelque soit le système de collage, la dentine MIH offre des forces d'adhésion similaires à celles de la dentine saine (Krämer & coll., 2018). Les protocoles d'adhésion relatifs à la dentine saine peuvent être transposés à la «dentine sous émail MIH».

3.2.3. Restaurations adhésives sur l'émail et la dentine MIH

Les capacités d'adhésion et, de fait, la pérennité étant amoindries sur l'émail MIH, il apparaît dès lors primordial de proposer une alternative thérapeutique complète à ces patients fortement demandeurs, en mêlant des mesures prophylactiques et une proposition restauratrice appropriée à chacun d'entre eux.

3.2.3.1. Conséquences cliniques liées à la MIH

La première molaire permanente doit représenter la première préoccupation du chirurgien dentiste face à un enfant MIH. En effet, la MIH touche davantage les premières molaires permanentes (en moyenne 3,2 premières molaires permanentes sur 4), que les incisives permanentes (1,6 incisives permanentes sur 8) (Oliver & coll., 2014). Sur une

population d'enfants MIH, Mejare & coll. (2005) déterminent que 42% d'entre eux présentent les 4 premières molaires permanentes affectées. On n'observe pas de différence de prévalence notable entre les deux arcades maxillaire et mandibulaire (Mejare & coll., 2005 ; Oliver & coll., 2014). Il existe une corrélation entre la sévérité clinique des premières molaires et des incisives permanentes : plus les lésions MIH sont sévères sur les premières molaires, plus elles le sont également sur les incisives (Oliver & coll., 2014).

Sur un échantillon d'enfants présentant une MIH, 908 des 1124 premières molaires permanentes étudiées étaient hypominéralisées, soit 81% des dents. Les lésions brunes représentaient 47% des dents hypominéralisées, contre 36% de lésions jaunes crèmeuses et 17% de lésions blanches opaques. La localisation de la lésion était à 74% cuspidienne, 12% occlusale et touchait les surfaces lisses dans 13% des cas. Quasiment une première molaire permanente sur 2 (48% des dents hypominéralisées) présentait un effondrement post-éruptif, et 22% des dents hypominéralisées étaient sensibles, soit aux variations thermiques (13%), soit au brossage (1%), soit aux deux phénomènes (8%). Les lésions MIH brunes présentent significativement plus d'effondrements post-éruptifs et de sensibilités rapportées (Oliver & coll., 2014).

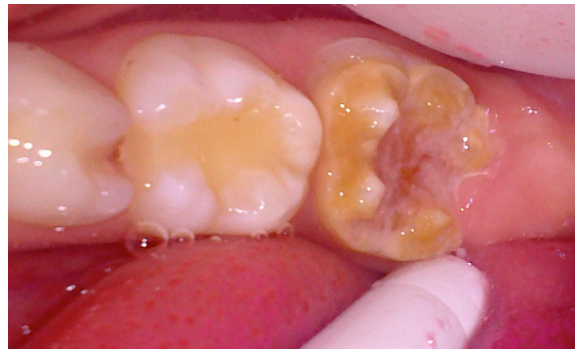Les incisives permanentes sont plus rarement et plus légèrement touchées que les premières molaires : 65% des lésions hypominéralisées sur les incisives sont de couleur blanche opaque, contre 26% de lésions jaunes crèmeuses et 10% de lésions brunes. Des sensibilités sont décrites sur 9% des lésions, et systématiquement sur les lésions jaunes ou brunes, jamais sur les lésions légères blanches opaques. Les lésions incisives blanches opaques se cantonnent classiquement aux faces lisses, tandis que les lésions plus sévères (jaunes crèmeuses ou brunes) peuvent s'étendre au bord libre, et provoquer des effondrements post-éruptifs du bord libre, sur 7% des incisives hypominéralisées (Oliver & coll., 2014).

La demande en soins est corrélée à la commune sévérité de ces lésions : on estime qu'un enfant présentant une MIH a 10 à 11 fois plus de risque de subir un soin restaurateur que l'enfant exempt de MIH (Kotsanos & coll., 2005 ; Jälevik & Klingberg, 2002). Le ratio prévention / restauration s'en trouve aussi renversé : tandis que la population globale pédiatrique se quantifie classiquement par 70% de soins préventifs (scelllements de sillons) pour 30% de soins restaurateurs, la population MIH présente, au

contraire, 25% de soins préventifs pour 75% de soins restaurateurs (Kotsanos & coll., 2005). Les restaurations sur les dents MIH sont significativement plus larges, plus volumineuses que les restaurations sur dents exemptes de MIH. Enfin, les auteurs estiment qu'entre un quart et la moitié des soins restaurateurs réalisés sur les dents MIH sont jugés non conformes, avec une augmentation significative de restaurations non conformes proportionnelle à la sévérité de la lésion (Mejare & coll., 2005 ; Oliver & coll., 2014). Enfin, le risque de réintervention restauratrice sur une dent MIH est 3,7 fois plus important que sur une dent saine (Kotsanos & coll., 2005). Les incisives permanentes sont beaucoup moins restaurées que les premières molaires, puisqu'en denture mixte stable, environ 5% d'entre elles sont restaurées, et toujours à l'aide d'une résine composite (Oliver & coll., 2014).

L'étude australienne d'Oliver & coll. (2014) fait ressortir que, lors des traitements entrepris pour les enfants MIH, 51% d'entre eux sont soignés au fauteuil, et 49% d'entre eux sous anesthésie générale, notamment en cas d'avulsions multiples ou de poses de CPPm. Cette fréquente prise en charge sous anesthésie générale est justifiée par une quantité de soins importante, effectuée sur des dents dont le silence opératoire est difficile à obtenir, sur des enfants très jeunes et souvent nouvellement confrontés aux soins dentaires. De surcroît, Mejare & coll. (2005) ont estimé à seulement 5 ans le taux de survie moyen sur arcade d'une dent MIH. A 18 ans, 42% des enfants MIH présentent au moins 1 première molaire permanente avulsée, et 18% d'entre eux ont eu leurs 4 premières molaires permanentes extraites (Mejare & coll., 2005). On estime que 30% à 40% des premières molaires permanentes MIH, toutes lésions confondues, sont extraites durant l'enfance (Oliver & coll., 2014 : 37% ; Jälevik & Klingberg, 2002 : 28-42%). Il convient, en effet, lorsqu'une association de facteurs de gravité existe (clivage post-éruptif, sensibilités invalidantes, délabrement important, lésion carieuse concomitante avec atteinte pulpaire ou péri-apicale, manque de coopération de l'enfant), savoir renoncer à la conservation et convenir, en discussion avec l'orthodontiste, du meilleur moment pour avulser ces dents parfois quasi-condamnées à long terme (Oliver & coll., 2014).

*Figure 50 : Quand conserver, quand extraire la première molaire permanente MIH?
(courtoisie Dr M. Hernandez)*



3.2.3.2. Restaurations adhésives directes postérieures

La restauration des premières molaires permanentes MIH doit remplir les objectifs de traitement, qui sont principalement le rétablissement de l'anatomie cuspidienne, la diminution des sensibilités et la limitation de l'usure attritionnelle.

- Le scellement de puits et fissures des premières molaires permanentes (PMP) MIH est indiqué pour les lésions MIH légères, ne présentant ni sensibilités ni perte de substance. Le matériau de choix pour la réalisation du sealant est la résine composite ultra-fluide, qui requiert une dent suffisamment sur arcade pour pouvoir être isolée du milieu buccal environnant, par le biais d'un champ opératoire (Ahovuo-Saloranta & coll., 2017).

Le scellement de sillons peut avoir une deuxième indication : lors de lésions MIH modérées ou sévères, avec sensibilités ou pertes de substance précoces, qu'il convient de juguler alors même que la dent est encore en cours d'éruption, le scellement de sillons, par son recouvrement de la face occlusale, permet de soulager immédiatement des sensibilités, limiter l'attrition et prévenir des lésions carieuses. Il est une alternative thérapeutique de temporisation immédiate, dans l'attente de l'éruption complète de la

dent. Les ciments verres ionomères (CVI) sont alors des matériaux de choix (Fuji Triage®, GC™ ; Equia Forte®, GC™...).

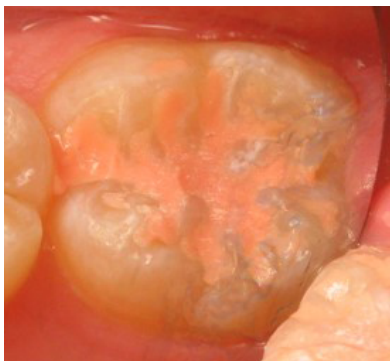

Figure 51 : Scellement de puits et fissures sur une PMP en cours d'éruption, atteinte d'une MIH, à l'aide d'un CVI de type Fuji Triage® (GC™) (courtoisie Dr M. Hernandez).

- Les restaurations par ciments verres ionomères (CVI) et ciments verres ionomères modifiés par adjonction de résine (CVIMAR) consistent ainsi en une alternative intéressante de temporisation (en période post-éruptive précoce) ou de compromis

(lorsque le patient est très jeune ou lorsque l'ouverture buccale ou la coopération sont limitées) (Lygidakis & coll., 2010). Ils permettent l'obtention d'un joint étanche dans des conditions d'application cliniques difficiles (De Souza & coll., 2017). Les CVI sont également indiqués comme substrat dentinaire dans des lésions carieuses profondes, c'est-à-dire en fond de cavité sous une résine composite. Ils ne sont en revanche pas adaptés à la restauration définitive de zones à fortes contraintes mécaniques (faces occlusales et cuspidiennes) (William, Messer & Burrow, 2006).

- Les restaurations par résine composite (RC) présentent de meilleurs taux de réussite que les CVI sur la dent MIH (Mejare & coll., 2005). La RC permet des restaurations plus volumineuses et plus durables que le CVI (Lygidakis & coll., 2010).

Dans cette perspective, Linner & coll. (2020) ont comparé le taux de survie à 3 ans de restaurations de PMP MIH sévèrement atteintes, selon 4 choix thérapeutiques :

- groupe 1 : restauration par CVI mini-invasive (sans anesthésie locale, sans pose de champ opératoire et sans éviction préalable du tissu hypominéralisé) ;
- groupe 2 : restauration par RC mini-invasive (sans anesthésie locale, sans pose de champ opératoire et sans éviction préalable du tissu hypominéralisé) ;
- groupe 3 : restauration par RC conventionnelle (après anesthésie locale, pose de champ opératoire, et éviction carieuse par instruments rotatifs) ;
- groupe 4 : réalisation d'un onlay par technique de confection et de fabrication assistées par ordinateur (CFAO).

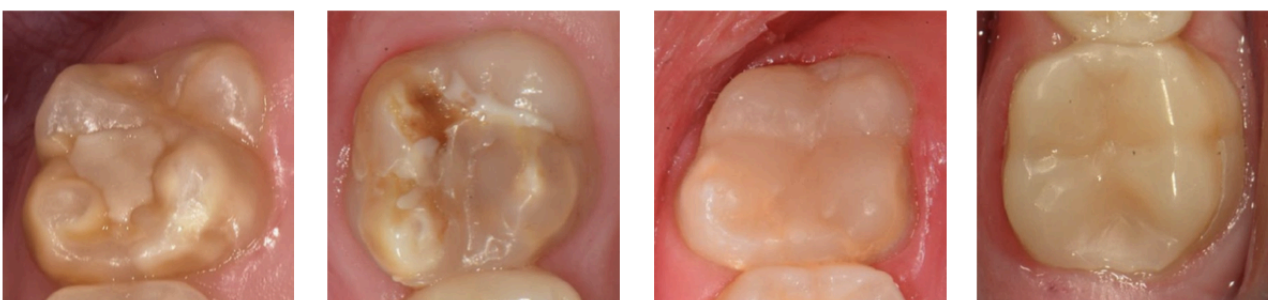

Figure 52 : Restaurations de PMP MIH par CVI mini-invasive (groupe 1), par RC mini-invasive (groupe 2), par RC conventionnelle (groupe 3) et par onlay (groupe 4) (Linner & coll., 2020).

Le taux de survie des restaurations à 3 ans était de 7% pour le groupe 1, 29,9% pour le groupe 2, 76,2% pour le groupe 3 et 100% pour le groupe 4. Les restaurations par RC peuvent donc être pérennes si toutes les étapes d'une restauration conventionnelle

(anesthésie locale, pose du champ opératoire, éviction carieuse par instruments rotatifs) peuvent être réalisées.

Ainsi, même si les valeurs d'adhésion sur la dent MIH sont diminuées, la restauration par RC reste une alternative thérapeutique de choix lors de lésions MIH légères à modérées, pour des lésions affectant 1 à 2 faces, notamment sur des sites I et sites II (selon la classification SiSta de *Lasfargues & coll., 2000*) (*Fayle, 2003*). Les RC peuvent aussi constituer des matériaux permettant une transition longue des lésions MIH sévères avant une thérapeutique prothétique à l'âge adulte.

- L'amalgame ne représente pas un matériau de restauration adapté à la dent MIH. En effet, il s'appuie non seulement sur un substrat fragile et favorise les fractures de l'émail hypominéralisé, mais aussi, la forme des préparations qu'il exige est délabrante et inadaptée aux lésions de formes atypiques qui atteignent les dents MIH (*De Souza & coll., 2017*). L'étude de *Kotsanos & coll. (2005)* met par exemple en exergue que 61,1% des restaurations de PMP MIH par amalgame nécessitent une réintervention 3 ans après traitement.
 - La réalisation de coiffes pédiatriques préformées métalliques (CPPm) est enfin indiquée en traitement de première intention de lésions MIH caractérisées par un délabrement sévère (atteinte cuspidienne, atteinte de 3 faces de la dent, clivages post-éruptifs marqués avec effondrement de la DVO) ou en traitement de seconde intention pour des dents MIH avec sensibilités résiduelles, non calmées par des restaurations adhésives directes et des applications de vernis fluoré (*William, Messer & Burrow, 2006 ; Lygidakis & coll., 2010*). La technique circonférentielle de préparation qu'elle exige est plus délabrante que celle d'une restauration adhésive directe, mais elle permet de diminuer les sensibilités (par recouvrement coronaire total), de maintenir ou de rétablir la DVO, d'éviter l'aggravation des fractures amélaire post-éruptives et de rétablir l'anatomie occlusale. Elle est, de surcroît, peu onéreuse et ne prend qu'une séance opératoire. Les CPP en zircone sont plus onéreuses, exigent une préparation encore davantage délabrante que les CPPm, et semblent ainsi peu indiquées dans une région où l'esthétique ne prime pas.
- Néanmoins, pour ces PMP MIH atteintes sévèrement, les restaurations adhésives indirectes peuvent également être indiquées.

3.2.3.3. Restaurations adhésives indirectes postérieures

Les restaurations partielles collées en secteurs cuspidés (inlays-onlays) trouvent de nombreuses indications dans le traitement des lésions MIH sur les premières molaires permanentes (*William, Messer & Burrow, 2006 ; Linner & coll., 2020 ; Dhareula & coll., 2019*). Elles peuvent être ainsi indiquées :

- en première intention, dans la restauration de lésions MIH modérées à sévères, affectant au moins 3 faces de la dent, notamment des zones de fortes contraintes mécaniques (face occlusale et cuspidés), et présentant des sensibilités invalidantes et/ou des effondrements post-éruptifs marqués ;
- en seconde intention, après échec de restaurations directes (décollement des restaurations, sensibilités résiduelles après restauration directe, lésions carieuses et fractures amélaire secondaires...).

Les inlays-onlays présentent de nombreux avantages, tels que :

- le rétablissement de la morphologie dentaire *ad integrum*, et individualisée à chaque dent (contrairement aux CPPm),
- une adaptation marginale optimale, diminuant le risque de lésions carieuses secondaires et permettant d'offrir une intégration parodontale satisfaisante,
- un renforcement des structures dentaires résiduelles, diminuant le risque d'effondrements post-éruptifs,
- une pérennité augmentée par rapport aux restaurations directes : Linner & coll. (2020) ont observé un taux de survie de 100% à 3 ans après traitement de lésions MIH sévères par onlay en céramique réalisé par CFAO, contre 76,2% après traitement par résine composite directe ;
- une préparation plus économique tissulairement que pour les CPPm : la préparation périphérique d'une CPPm contraint en effet à une réhabilitation par couronne à l'âge adulte, ce qui n'est pas le cas après restauration par inlay-onlay. Les auteurs s'accordent à réaliser l'éviction totale de l'émail hypominéralisé MIH et étendre ses limites de préparation à de l'émail sain (*Linner & coll., 2020*);
- un biomimétisme proche de la dent naturelle (pour les inlays-onlays en RC ou en céramique).

Néanmoins, les restaurations partielles collées par inlays-onlays trouvent leur limite lors des premières années de vie de la PMP MIH (*William, Messer & Burrow, 2006*). En effet,

lorsque la dent est en cours d'éruption, les limites des lésions MIH peuvent être sous-gingivales et la hauteur coronaire permettant l'isolation de la dent par champ opératoire est insuffisante : les capacités d'adhésion sont alors fortement altérées. Les restaurations par inlays-onlays ne sont donc pas indiquées en première intention s'il y a urgence à restaurer dès le début de l'éruption de ces dents (sensibilités invalidantes, lésions carieuses ou clivages amélaire précoces). De plus, ces restaurations sont exigeantes : elles nécessitent une bonne coopération de l'enfant, imposant plusieurs séances cliniques ainsi qu'une hygiène bucco-dentaire satisfaisante. Si le risque carieux individuel (RCI) de l'enfant est jugé trop élevé, une restauration par CPPm est préférée. Enfin, le coût incombant à ce type de restaurations doit être également considéré.

Le choix du matériau de l'inlay-onlay est également primordial. Malgré des qualités exceptionnelles en terme de résistance mécanique, esthétique, biocompatibilité parodontale et longévité, la restauration partielle collée en céramique est jugée peu adaptée à la population pédiatrique en bas âge (Fayle, 2003 ; Dhareula & coll., 2019). En effet, la résistance à l'abrasion élevée de la céramique peut être préjudiciable pour les dents antagonistes, souvent hypominéralisées également. Sa faible déformabilité en fait un matériau peu adaptatif aux changements d'occlusion perpétrés au cours de la croissance. Enfin, la préparation rigoureuse et le coût élevé qu'elle induit correspondent davantage à un matériau de choix chez le sujet adolescent ou adulte, plutôt qu'à un matériau de temporisation longue chez l'enfant.

Les inlays-onlays en résine composite constituent une alternative intéressante (Fayle, 2003). La résine composite présente une résistance à l'abrasion similaire ou inférieure à celle de l'émail antagoniste, une plus grande plasticité, ses critères de mise en forme sont moins contraignants et son coût, moins élevé que la céramique, en font un matériau de choix pour la restauration esthétique des dents postérieures MIH chez l'enfant. Toutefois, les propriétés mécaniques (résistance mécanique), biologiques (biocompatibilité parodontale) et de collage (risque de lésions carieuses secondaires et de perte d'étanchéité marginale augmentées) restent globalement plus faibles que la céramique. En tant que restaurations partielles collées, les inlays-onlays en résine composite ou en céramique exigent tous deux des limites de préparation supra-gingivales et une isolation par champ opératoire pour un collage optimal. Lorsque ces critères ne peuvent être réunis, des restaurations partielles scellées (en métal précieux ou non précieux) peuvent constituer une option satisfaisante. Les onlays en or offrent en effet une adaptation marginale remarquable, une ductilité permettant une adaptation aux changements

d'occlusion et une innocuité envers les dents antagonistes, ainsi qu'une grande longévité ; ils exigent cependant une préparation fortement rétentive (puisque dépourvue de capacités d'adhésion) et sont inesthétiques (Gaardmand & coll., 2013).

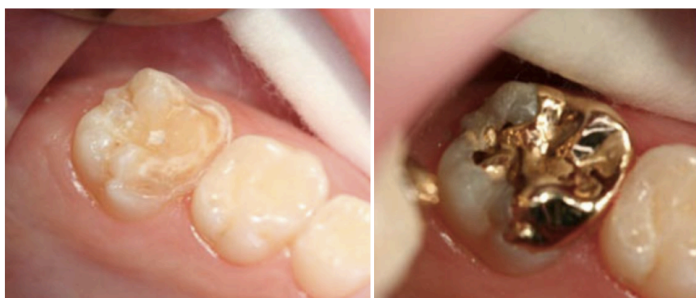

Figure 53 : Restauration partielle scellée en or, sur une première molaire permanente droite affectée par une lésion MIH étendue à 3 faces de la dent (Gaardmand & coll., 2013).

Peu d'études à haut niveau de preuve ont, à ce jour, jugé le succès clinique incombant aux onlays sur PMP MIH. Un seul essai clinique contrôlé randomisé récent a été publié, comparant le taux de survie et le succès clinique des onlays résine composite et des onlays métal (alliage chrome-cobalt, Cr-Co) dans le traitement de lésions MIH sévères (Dhareula & coll., 2019). Cet essai ne met pas en exergue de différence significative entre les deux matériaux en terme de taux de survie : à 36 mois, 100% des onlays RC et 95% des onlays Cr-Co sont encore en place (2 descellements, à 15 et 24 mois, sont survenus dans ce dernier groupe). Les taux de succès clinique (prenant en considération l'adaptation marginale, la morphologie anatomique, la présence de lésions carieuses secondaires, la qualité du point de contact proximal et la stabilité de couleur) sont également similaires entre les 2 groupes 36 mois après pose : 85% pour les onlays RC, 90% pour les onlays Cr-Co.

Les restaurations périphériques totales indirectes (ou couronnes) ne doivent être cantonnées qu'à des PMP MIH extrêmement délabrées, nécessitant un recouvrement coronaire total, et pour lesquelles l'indication d'extraction a été rejetée. Elles présentent les mêmes indications que les CPPm, et n'ont pas montré leur supériorité par rapport aux CPPm sur la dent MIH ou AIH (Zagdwon & coll., 2003). Une meilleure adaptation occlusale et une meilleure intégration parodontale sont retrouvées à court terme, mais du fait de l'évolution de la limite marginale et de l'occlusion avec la croissance, ces bénéfices ne sont pas significatifs à long terme et peinent à justifier un coût ainsi qu'un nombre de séances plus élevés. Chez l'enfant en denture mixte, la pulpe immature (et le risque d'irritation pulpaire associé à une préparation mutilante) et la faible hauteur clinique (n'assurant qu'une faible rétention par le congé périphérique) de la PMP MIH desservent les restaurations périphériques (Lygidakis & coll., 2010).

De même que pour les inlays-onlays, la céramique constitue une alternative esthétique mais adaptée davantage à l'adolescent ou à l'adulte, qu'à l'enfant jeune touché par une MIH (réduction occlusale importante, nocivité sur un émail antagoniste fragile). L'or, requérant une moindre réduction occlusale que la céramique, peut être utilisé en cas de faible hauteur coronaire, et lorsqu'aucune objection vis-à-vis de l'aspect inesthétique du matériau n'a été émise (Koch & Garcia-Godoy, 2000).

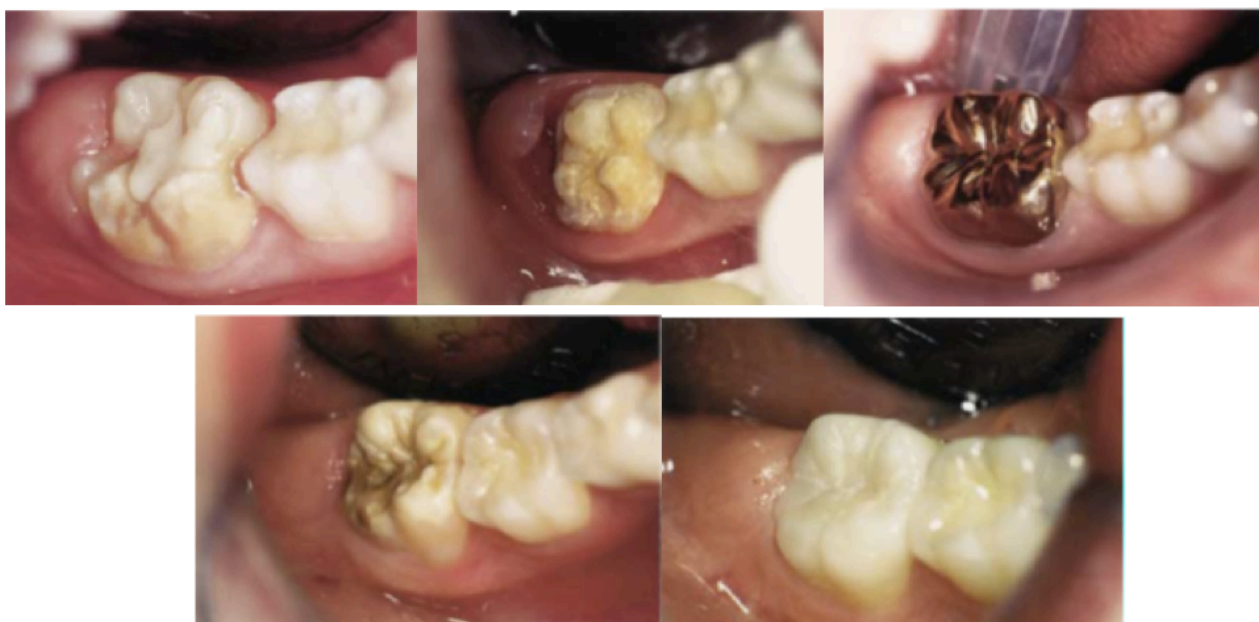

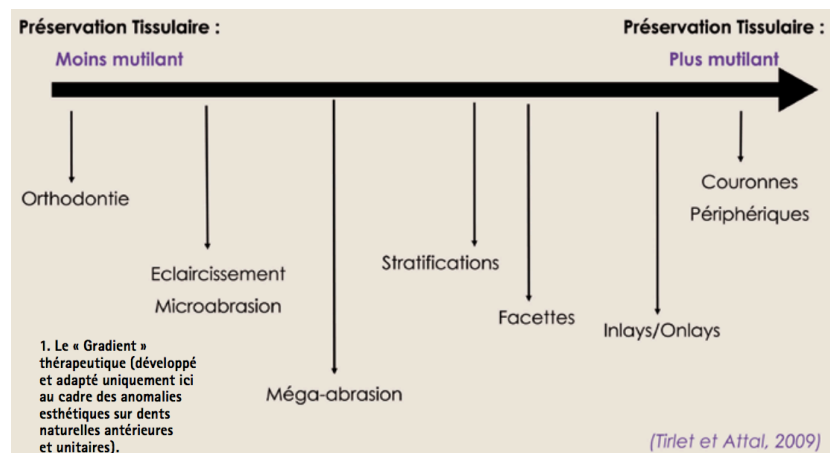
Figure 54 : Restauration de PMP MIH sévères par des couronnes en or (figures du haut : photographies pré-opératoire, après préparation et 3 ans après scellement) et en vitrocéramique renforcée en leucite (figures du bas : photographies pré-opératoire et 3 ans après collage) (Koch & Garcia-Godoy, 2000).

3.2.3.4. Restaurations adhésives antérieures

Après la prise en charge fonctionnelle des PMP, la restauration des incisives permanentes peut être entreprise. En considérant la faible fréquence de sensibilités (9%) et la faible fréquence d'effondrements du bord libre (7%) de ces incisives (Oliver & coll., 2014), la demande apparaît surtout esthétique. Celle-ci doit émaner de l'enfant. Le praticien doit juger de l'âge opportun à partir duquel l'enfant peut prétendre à un traitement à visée esthétique : les caractéristiques biologiques des dents permanentes immatures nous incitent à repousser toute thérapeutique dans les premières années de vie des dents sur arcade, mais une gêne esthétique majeure ressentie par le patient peut nous pousser à agir précocement. Afin de préserver le capital dentaire de l'enfant, le praticien doit être

guidé par la notion de gradient thérapeutique : il doit garder à l'esprit de mettre en oeuvre l'alternative thérapeutique alliant efficacité et préservation tissulaire maximale (Tirlet & Attal, 2009).

Figure 55 : Gradient thérapeutique, de l'alternative la moins à la plus invasive, reflétant le cheminement du chirurgien dentiste face à une demande à visée esthétique formulée par son patient (Tirlet & Attal, 2009).



Or, nous avons précédemment découvert que les hypominéralisations de type MIH sont localisées soit en sub-surface, sous une couche orthominéralisée (pour les lésions légères, blanches opaques), soit elles concernent la totalité de l'épaisseur amélaire (pour les lésions modérées à sévères, jaunes crémeuses à orangées) (Fagrell & coll., 2013 ; Denis & coll., 2013). On perçoit donc toute la difficulté qu'il revêt à traiter ces hypominéralisations localisées en profondeur avec une thérapeutique a minima.

- L'éclaircissement ambulatoire peut trouver sa justification dans le traitement des taches blanches opaques liées à la MIH à partir de la denture adolescente : en augmentant la luminosité générale des dents, les taches blanches peuvent être camouflées (Denis & coll., 2013). Seul, il reste souvent insuffisant esthétiquement. Il peut aussi aider à la transformation de taches colorées en taches blanches (Attal & coll., 2014).

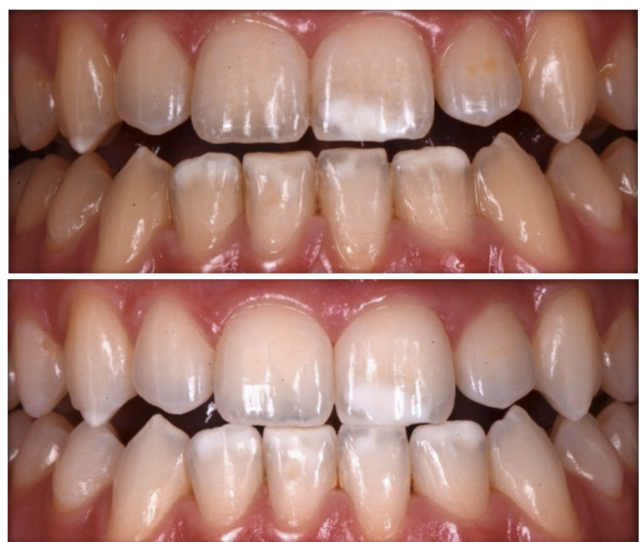

Figure 56 : Atténuation des lésions blanches incisives MIH, par éclaircissement ambulatoire au peroxyde de carbamide 10% durant 3 semaines (Denis & coll., 2013).

- La déprotéinisation des taches sur les incisives, appelée etch-bleach-seal technique (Wright, 2002), consiste en un mordantage à l'acide orthophosphorique 37%, afin d'éliminer la couche amélaire de surface et d'accéder à la lésion, puis en une application de NaOCl sur la lésion pendant 15 minutes afin d'extraire la fraction organique excessive de la lésion et d'atténuer les colorations jaunes ou orangées inesthétiques (protocole précédemment détaillé en 3.2.1.4). Si une première application de NaOCl ne donne pas un résultat satisfaisant, il convient d'effectuer un nouveau mordantage pour mieux accéder à la lésion, et de répéter l'opération d'application de NaOCl pendant 15 nouvelles minutes.

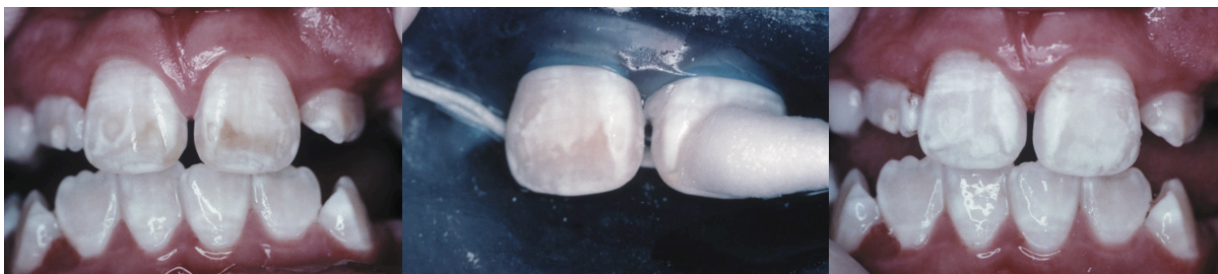


Figure 57 : Etch-bleach-seal technique : photographies pré, per et post-opératoires (Wright, 2002).

- La micro-abrasion amélaire consiste en l'application d'une pâte couplant un agent érosif (H_3PO_4 30-40% ou HCl 6-18%) et un agent abrasif (particules d'oxyde d'alumine, d'oxyde de silicium ou de carbure de silicium), frotté sur l'émail à l'aide d'une instrumentation manuelle ou rotative (Minoux & Serfaty, 2013). Cette technique permet, par élimination de la couche amélaire superficielle (200 μm de profondeur maximale), le traitement esthétique des hypominéralisations confinées à la surface de l'émail. Seule, elle est décrite comme inefficace dans le traitement des lésions antérieures MIH, car trop superficielle (Denis & coll., 2013). Elle peut toutefois constituer un conditionnement préalable de la surface amélaire à une déprotéinisation ou à une infiltration résineuse (Prud'homme & coll., 2017).
- L'hypominéralisation se traduit cliniquement par une tache, car les indices de réfraction de l'émail sain et de l'émail hypominéralisé sont différents. L'abondance organique de l'émail MIH aboutit à une déviation du rayon lumineux incident à chaque interface organique/minéral, rayon lumineux «s'emprisonnant dans un labyrinthe optique trop lumineux, qui sera perçu comme blanc opaque» (Denis & coll., 2013). La technique d'érosion-infiltration résineuse (Icon®, DMG™) permet le traitement esthétique des

taches blanches de l'émail par modification de l'indice de réfraction de la lésion. Son protocole clinique décrit :

- une première étape de mordantage par HCl 15% (*Icon-etch*), qui permet l'érosion de l'émail lésé en surface et l'accès au coeur de la lésion ;
- l'éthanol (*Icon-dry*), par séchage de la lésion, offre ensuite une prévisualisation du résultat esthétique final ;
- enfin, on réalise l'infiltration d'une résine composite ultra-fluide possédant un indice de réfraction ($IR_{Icon} = 1,44$) proche de celui de l'émail sain (*Icon-Infiltrant*) : la lésion réfléchit alors la lumière de la même manière que l'émail sain, on rend à l'émail hypominéralisé son aspect translucide (*Attal & coll., 2014*). Cette thérapeutique *a minima* n'est pas compatible, seule, avec le traitement des lésions blanches opaques MIH, situées en profondeur : les étapes d'érosion préalables par HCl devraient être trop nombreuses pour pouvoir accéder à la lésion (*Denis & coll., 2013*).

- Décrite par Magne (1997), [la méga-abrasion](#) consiste en une élimination sélective de la lésion opaque par fraisage ou air-abrasion, avant [restauration à la résine composite](#). Cette approche, peu conservatrice tissulairement, semble malheureusement la seule alternative possible pour le traitement des taches jaunes crèmeuses et orangées brunes. Deux possibilités s'offrent au praticien (*Denis & coll., 2013*) :

- soit il peut retirer totalement l'émail : le rendu esthétique est optimal, mais le traitement est invasif et le collage devient dentinaire, avec des forces d'adhésion diminuées ;

- soit il peut retirer partiellement l'émail : cette approche, moins invasive, permet alors de conserver un collage sur un substrat amélaire, même si ce dernier est de moindre qualité. Le masquage de la tache par stratification composite, en recourant notamment à des opaques, s'avère également délicate.

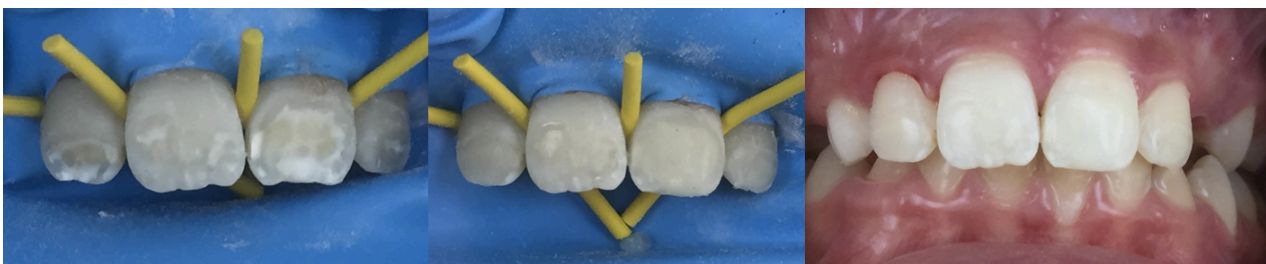


Figure 58 : Traitement d'incisives MIH lésées sévèrement par macro-abrasion : air-abrasion, retirant partiellement l'émail lésé, adjonction d'opaqueur et stratification à la résine composite (courtoisie Dr A. Fanget).

- L'infiltration résineuse en profondeur s'avère un concept intéressant, qui propose de traiter toutes les taches blanches, même profondes, de l'émail (*Attal & coll., 2014*). Elle concède une légère mutilation initiale de l'émail par sablage ou fraisage (méga-abrasion) jusqu'à accéder au coeur, au «plafond» de la lésion. Après méga-abrasion et/ou érosion chimique par HCl (*Icon-etch*), l'éthanol permet une prévisualisation efficace de ce qui se passera avec la résine infiltrante. Si l'éthanol (*Icon-dry*) masque la tache, cela signifie que le plafond de la lésion est atteint et que l'infiltration résineuse masquera efficacement l'opacité. Si l'éthanol ne masque pas encore la tache, le plafond de la lésion n'est pas encore atteint : il faut effectuer un nouveau sablage, fraisage ou une nouvelle érosion chimique. On réitère l'opération jusqu'à atteindre le plafond de la lésion : l'infiltration résineuse par Icon® (*Icon-Infiltrant*) modifie ensuite l'indice de réfraction de la lésion, puis une restauration à la résine composite émail peut enfin être entreprise. Cette technique combine les avantages d'un collage restant amélaire et d'une solution esthétique, avec une atteinte tissulaire la plus minimale possible.

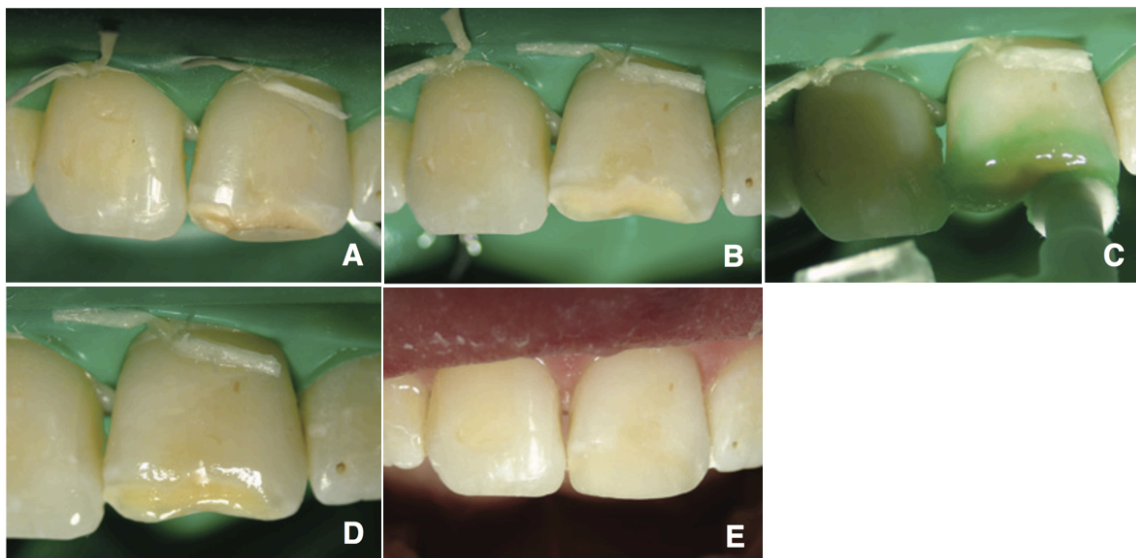


Figure 59 : Traitement d'une incisive permanente maxillaire gauche MIH par macro-abrasion, infiltration résineuse et stratification composite. A/ Photographie pré-opératoire. B/ Macro-abrasion par fraisage. C/ Erosion chimique par Icon-etch. D/ Photographie après macro-abrasion et Icon-infiltrant. E/ Photographie finale, après restauration composite (Courson & Muller-Bolla, 2017).

En somme, face au patient présentant des lésions MIH antérieures, le praticien doit expliquer qu'une thérapeutique a minima n'est pas compatible avec ces lésions situées en profondeur. Il n'existe pas de protocole clinique pré-établi, mais le praticien dispose

aujourd'hui de nombreuses armes, qu'il devra souvent associer avec justesse, pour répondre aux attentes de son patient. En première étape, l'éclaircissement ambulatoire offre une augmentation de la luminosité générale des dents, réduit le contraste entre l'émail blanc opaque et l'émail sain, et aide à la transformation des taches colorées en taches blanches. En cas de tache colorée résistant à l'éclaircissement, une déprotéinisation peut être entreprise pour transformer la tache colorée en tache blanche. Toutes les taches blanches MIH obéissent ensuite au concept d'infiltration en profondeur : l'accès au cœur de la lésion peut être entrepris par de nombreuses techniques (fraisage, air-abrasion, micro-abrasion, érosion chimique par HCl...), «à tâtons», jusqu'à atteindre le plafond de la lésion, validé par l'application d'éthanol. Une infiltration résineuse par Icon® permet de masquer ensuite l'opacité de la lésion, tout en restant confiné dans l'émail. Une résine composite émail achève enfin la restauration.

- Pour les lésions antérieures les plus sévères, une fois le dévoilement d'une face vestibulaire incisive intégralement lésée, des restaurations par facettes en résine composite peuvent être envisagées, par méthode directe ou indirecte, sans ou avec une préparation la plus minimale possible (*Courson & Muller-Bolla, 2017*). Trop mutilantes, les restaurations périphériques totales (couronnes) ne semblent pas adaptées aux lésions antérieures MIH chez l'enfant ou l'adolescent, les lésions MIH étant cantonnées presque exclusivement à la face vestibulaire des incisives. Ces deux choix thérapeutiques sont peu recensés dans la littérature et *a priori* peu utilisés (*Elhennawy & Schwendicke, 2016*).

MIH (« Molar-Incisor Hypomineralization »)			
Prévalence	Prévalence mondiale : 13,1%, évolution semble croissante		
Etiologie	Systémique et multi-factorielle (génétique, épigénétique et environnementale : influence BPA?)		
Formes cliniques	MIH légère Email blanc opaque	MIH modérée Email jaune-crème	MIH sévère Email orangé-brun
Caractéristiques histologiques	Modifications histologiques de sub-surface	Modifications histologiques sur toute l'épaisseur amélaire	
	Email : Surface amélaire extrêmement poreuse (rétention bactérienne, caries) Diminution de la densité des cristallites Rétention matériel organique amorphe Dentine : Peu de changements, hormis espaces inter-globulaires hypominéralisés de Czermak Pulpe : Augmentation densité des fibres nerveuses (sensibilités++) Elargissement des vaisseaux sanguins pulpaire		
Caractéristiques mécaniques	- Diminution de la micro-dureté amélaire : - 80% (1,5 GPa émail MIH sévère, 2,1 GPa émail MIH modéré, 4,4 GPa émail sain) - Diminution du module d'élasticité, de la résistance à la flexion, de la densité minérale (- 20%) - Augmentation de la porosité, proportionnelle à la sévérité clinique de la MIH		
Caractéristiques biochimiques	<u>Fraction organique augmentée</u> : contenu protéique x3 à x15 selon sévérité clinique		
	Composition protéique semblable à l'émail sain	Composition protéique fortement modifiée	
	<u>Fraction minérale</u> (Ca ²⁺ , PO ₄ ³⁻) : diminuée ou similaire à l'émail sain, résultats hétérogènes		
Adhésion	Forces d'adhésion diminuées sur l'émail		
Préparations amélaire	- <u>Fraisage sélectif</u> : conserver l'émail MIH blanc opaque, supprimer l'émail MIH jaune-crème ou orangé-brun (pérennité augmentée, diminution des sensibilités) - Infiltration résineuse, intérêt limité : profondeur de pénétration partielle et aléatoire, n'augmente pas les forces d'adhésion - Déprotéinisation (NaOCl) : diminue les fractures cohésives intra-amélaire, augmente les forces d'adhésion?		
Système adhésif	M&R ou SAM : résultats hétérogènes		
Restaurations postérieures = problématique carieuse et douloureuse	<u>Scellement de sillons</u> : - dent en éruption : CVI - dent sur arcade : RC ultra fluide	<u>Restaurations 1 ou 2 faces</u> : RC > CVI CVI : temporisation, ou substrat dentinaire <u>Restaurations > 2 faces, ou sensibilités persistantes après RC</u> : CPPm ou onlays RC (selon RCI)	
	<u>Eclaircissement externe</u> : atténue les lésions blanches opaques	<u>Déprotéinisation</u> : atténue les lésions orangées-brunes	

MIH (« Molar-Incisor Hypomineralization »)	
esthétique	Infiltration résineuse en profondeur : méga-abrasion jusqu'au coeur de la lésion (lésions profondes++), puis infiltration résineuse et restauration à la RC Lésions disgracieuses et étendues : <u>facettes RC</u>

Tableau 18 : MIH, caractéristiques et protocoles de collage adaptés : tableau récapitulatif.

4. Fluorose dentaire

Les fluorures (F⁻) sont partout : dans nos centrales nucléaires, sur nos poêles Tefal®, sur nos vêtements Gore-Tex®, mais aussi et surtout dans l'eau que nous consommons. Dans de nombreuses régions du globe, l'eau potable se charge en effet en ions fluorures en traversant les multiples couches géologiques du terrain.

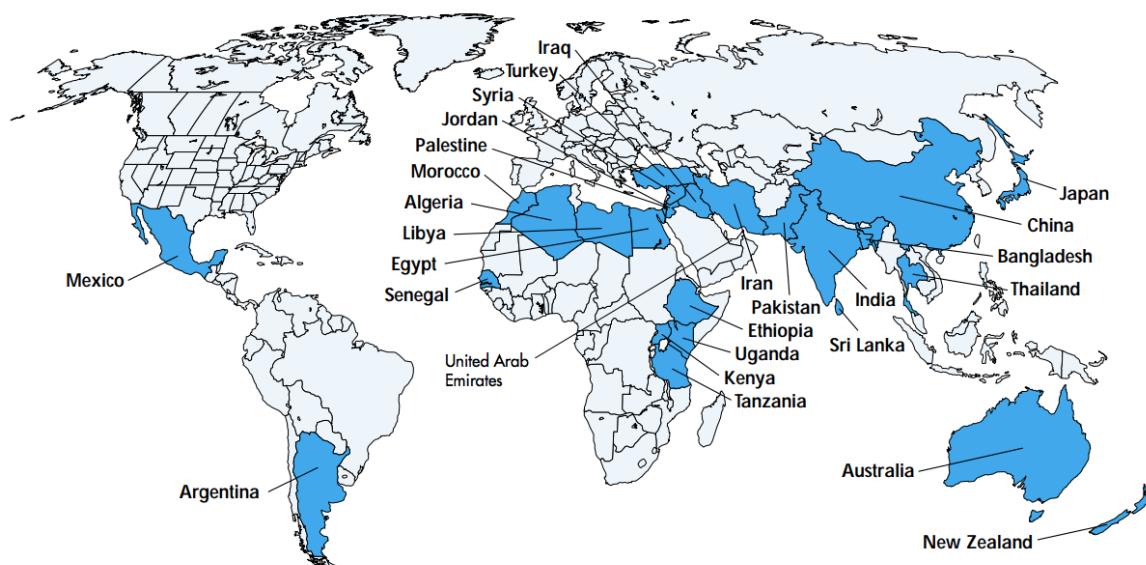


Figure 60: Planisphère coloriant en bleu soutenu les pays présentant une fluorose endémique, liée à un excès de F dans l'eau de distribution (UNICEF WATERfront, 1999).

L'incorporation de fluorures dans l'organisme se fait également par l'alimentation (poisson, thé, sel de table fluoré...) mais dans une plus mince proportion. Enfin, les produits d'hygiène bucco-dentaire administrés par voie topique (dentifrices, bains de bouche, vernis...) renferment presque systématiquement des fluorures, car ces derniers ont largement démontré leur efficacité dans la prévention de la maladie carieuse chez l'enfant et chez l'adulte (ANSM, 2008). Il a été prouvé que la mesure la plus efficace pour prévenir la carie dentaire est de maintenir en permanence un faible niveau de fluorures dans la cavité buccale (OMS, 2003). Le fluor représente ainsi le premier facteur responsable de la baisse spectaculaire de la maladie carieuse dans le monde, à une époque où le sucre est pourtant omniprésent.






Toutefois, l'Agence Nationale de Sécurité du Médicament (ou ANSM, 2008) recommande de contrôler l'incorporation des fluorures chez les jeunes enfants avant 6 ans, en réalisant

notamment un bilan fluoré chez le chirurgien dentiste. Devant la multiplicité des sources d'apport fluoré, l'ANSM restreint le recours aux fluorures systémiques à une seule source, ceux-ci ayant révélé une action cario-protectrice significativement inférieure aux fluorures topiques... et ayant révélé un risque plus élevé de fluorose dentaire.

La fluorose dentaire correspond à une anomalie des tissus durs de la dent (émail et parfois dentine) résultant de l'absorption excessive de fluorures au cours de l'odontogénèse. L'ingestion de fluorures en trop grande quantité, au cours des premières années de vie de l'enfant, peut ainsi perturber les processus d'amélogénèse et de dentinogénèse, aboutissant à la formation d'un émail -et parfois d'une dentine-fluorotique(s). Son étiologie est donc purement environnementale. Les sources de contamination sont principalement l'eau potable bue, mais également les produits d'hygiène dentaire supplémentés en fluor lorsqu'ils sont additionnés et ingérés (*Den Besten & Li, 2011*). L'ANSM a fixé une dose journalière maximale de 0,05 mg/kg/j, sans jamais dépasser 1 mg/j (*OMS, 2003*). Les chercheurs ont en effet estimé que des signes cliniques de fluorose dentaire pouvaient apparaître à partir de 1 mg/j de fluorures ingérés. A partir de 10 à 40 mg de F⁻ ingérés quotidiennement, les fluorures peuvent également perturber l'ostéogénèse de l'enfant : il s'ensuit une fluorose osseuse, qui se traduit cliniquement par des os extrêmement cassants.

Le tableau clinique de la fluorose dentaire varie fortement selon la concentration en fluorures ingérés en période pré-éruptive. Plus la concentration en fluorures ingérés est élevée, plus la fluorose dentaire est sévère. Dans ses formes les plus légères, des lignes blanches légèrement opaques suivent le trajet des périkynties, ou de très petites taches blanches opaques apparaissent au niveau des bords libres incisifs et des pointes cuspidiennes postérieures. Elles sont parfois à peine discernables, même après séchage des surfaces dentaires. Les fluoroses modérées se caractérisent par des bandes d'émail opaque plus larges, qui peuvent se regrouper pour former de larges plages d'émail hypominéralisé. Dans les formes les plus sévères, les plages d'émail hypominéralisé s'effondrent par endroits, formant des puits ou des bandes hypoplasiques, et l'émail hypoplasique-hypominéralisé se charge en colorations orangées à brunes.

De nombreuses classifications existent, basées sur l'apparence clinique et histologique des lésions : les plus citées dans la littérature sont l'indice de Dean (1942) et l'indice de Thylstrup & Fejerskov (TFI) (1978).

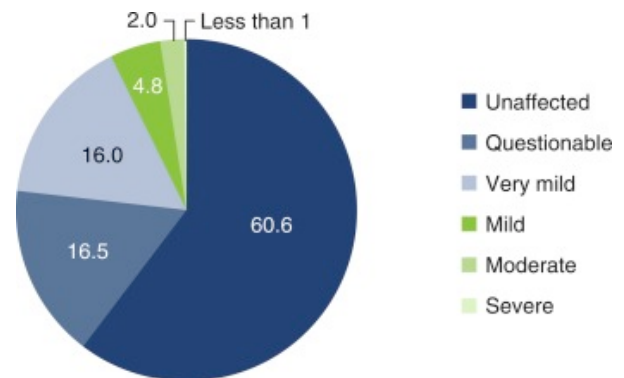
Indice de Dean (1942)	Photographies	Indice de Thylstrup & Fejerskov (1978)
Score 0 : absence de fluorose		Score 0 : absence de fluorose
<p>Score 1 : fluorose douteuse</p> <p>L'émail présente quelques légères aberrations de translucidité, allant de mouchetures à quelques taches blanches peu discernables</p>		<p>Score 1 : Fines lignes blanches opaques, suivant le trajet des périkymaties, observées après séchage. De petites lésions blanches opaques peuvent être retrouvées sur les bords libres incisifs et sur les pointes cuspidiennes.</p>
<p>Score 2 : fluorose très légère</p> <p>L'émail présente de très légères taches blanches opaques, disséminées irrégulièrement sur la dent, n'impliquant pas plus de 25% de la surface dentaire. Sur les dents cuspidées, de petites taches blanches opaques de 1-2 mm peuvent exister aux sommets cuspidiens («cimes enneigées»).</p>		<p>Score 2 : Les lignes blanches opaques fusionnent pour former de petites zones opaques nuageuses.</p>
<p>Score 3 : fluorose légère</p> <p>L'émail présente des taches blanches opaques plus étendues, n'impliquant pas plus de 50% de la surface dentaire.</p>		<p>Score 3 : Les zones nuageuses se développent sur de nombreuses parties de la surface dentaire.</p>
<p>Score 4 : fluorose modérée</p> <p>Toutes les surfaces de la dent sont atteintes, et assujetties à l'attrition. La présence de taches orangées brunes peuvent être un autre signe clinique évocateur.</p>		<p>Score 4 : Toute la surface dentaire présente une opacité marquée ou une couleur blanche crayeuse.</p> <p>Score 5 : Toute la surface est opaque. Présence de petits puits, de diamètre inférieur à 2 mm, correspondant à une perte locale d'émail.</p>
<p>Score 5 : fluorose sévère</p> <p>Toutes les surfaces des dents sont atteintes, et l'hypoplasie est si marquée que la forme générale des dents peut en être affectée. Le signe clinique diagnostique majeur est la présence de puits discrets ou confluent. Des taches brunes</p>		<p>Score 6 : Les puits fusionnent, formant des bandes hypoplasiques de moins de 2 mm de largeur</p> <p>Score 7 : Perte de l'émail de surface qui concerne < 50% de la dent</p> <p>Score 8 : Perte de l'émail de surface qui concerne > 50% de la dent</p>

Indice de Dean (1942)	Photographies	Indice de Thylstrup & Fejerskov (1978)
<p>etendues donnent une apparence «corrodée» à l'ensemble de la denture.</p>		<p>Score 9 : Perte de la majeure partie de l'émail, entraînant un changement de forme anatomique de la dent.</p>

Tableau 19 : Fluorose dentaire selon les indices de Dean (1942) et de Thylstrup & Fejerskov (1978).

Une méta-analyse regroupant 50 pays a estimé la prévalence mondiale de la fluorose à 32% dans des zones endémiques fluorées, et à 16% dans des régions non fluorées (Khan & coll., 2005). Tous les continents sont impactés : l'Asie (Chine, Inde, Sri Lanka, Pakistan...), la vallée du Grand Rift africaine (Tanzanie, Ethiopie, Ouganda...) et le Maghreb (Turquie, Maroc...) voient leurs populations fortement affectées par des fluoroses de tous types (légères, modérées, sévères) en raison de leur eau de distribution fortement fluorée (> 3,0 ppm F⁻) (Chowdury & coll., 2019). Les Etats-Unis représentent une nation fortement touchée, de par la fluoration de l'eau qui a longtemps été pratiquée, et de par la disponibilité commerciale de multiples suppléments fluorés par voie topique et systémique. Ainsi, on estime à 16,5% la prévalence de fluorose douteuse et à 23,5% de fluorose avérée aux Etats-Unis entre 1999 et 2004 (Beltran-Aguilar & coll., 2005).

Figure 61 : Prévalence de la fluorose dentaire aux Etats-Unis entre 1999 et 2004 selon l'indice de Dean : 16,5% de fluoroses «douteuses», 16,0% de fluoroses très légères, 4,8% de fluoroses légères, 2,0% de fluoroses modérées, et < 1,0% de fluoroses sévères (Beltran-Aguilar & coll., 2010).



Les études européennes, peu récentes, observent une augmentation de l'incidence de la fluorose dentaire depuis les années 1980, concomitante à la mise en place de suppléments fluorés de tous types (eau de distribution, sel de table, comprimés, gouttes, dentifrices...). La grande majorité de fluoroses diagnostiquées en Europe s'avèrent toutefois douteuses ou très légères (Whelton & coll., 2005). En France, la fluoration de l'eau n'a jamais été pratiquée et seulement 3% des Français vivent dans une région où la teneur en fluor de l'eau de distribution est supérieure à 0,7 mg/mL (la limite maximale autorisée en France étant de 1,5 mg/mL) (ANSM, 2008). La prévalence de la fluorose dentaire en France a été évaluée en 1991 à 3,4% (Cahen & coll., 1993) et en 1997 à 2,9% (Obry-Musset, 1998), principalement sous des formes douteuses à légères.

4.1. Caractéristiques de l'émail fluorotique

4.1.1. Etiopathogénie de la fluorose dentaire

4.1.1.1. Action des fluorures sur l'amélogénèse

Les ions F⁻ interagissent avec les améloblastes et leur matrice à chaque phase de l'amélogénèse, chaque étape affectée aboutissant à un tableau clinique différent (*DenBesten & Li, 2011*).

Les trois facteurs principaux influençant la survenue et la gravité de la fluorose sont :

- la dose de fluor ingérée (la relation dose-réponse associée aux F⁻ étant linéaire),
- la durée d'exposition,
- le moment d'exposition (*DenBesten & Li, 2011*).

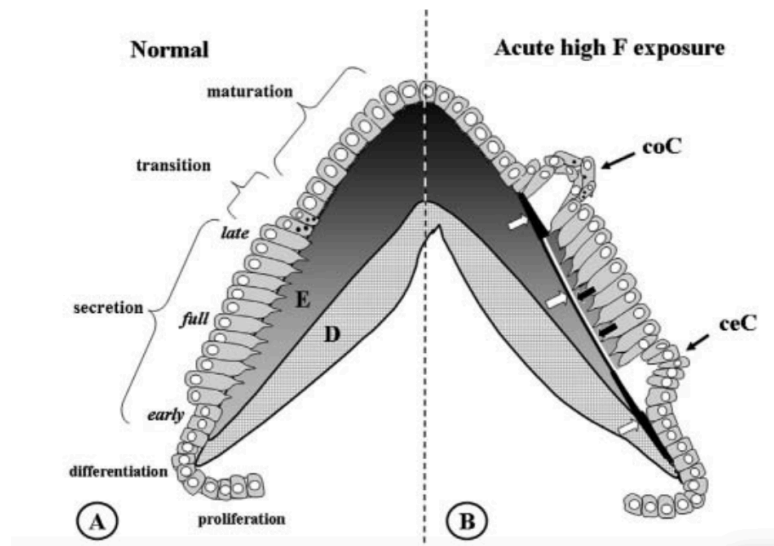
Des facteurs de variabilité individuels existent également (*DenBesten & Li, 2011*) :

- poids et vitesse de croissance staturale de l'enfant : lors d'une croissance staturale rapide, les ions F⁻ quittent la circulation sanguine, attirés dans les structures osseuses, augmentant le risque de fluorose osseuse et diminuant, *de facto*, le risque de fluorose dentaire.
- nutrition : une nutrition riche en ions calcium, magnésium, aluminium permet de diminuer la biodisponibilité des ions F⁻ et de diminuer la gravité d'une fluorose. A l'inverse, une carence en ces ions peut aggraver une fluorose (*Bronckers & coll., 2006*).
- fonction rénale : la principale voie d'élimination des ions F⁻ se fait *via* les reins. Ainsi, une altération de la fonction rénale peut aggraver une fluorose.
- génétique / ethnique : il est admis qu'il existe une variabilité génétique à la susceptibilité de la fluorose dentaire (*Everett & coll., 2002*). Une étude américaine a notamment mis en évidence une prévalence plus élevée de fluorose dentaire modérée à sévère chez les populations noires (32,9%), en comparaison avec les populations hispaniques (25,8%) et les populations caucasiennes (19,8%) (*Beltran-Aguilar & coll., 2005*).

- Exposition aiguë et sévère aux fluorures

Bronckers & coll. (2009) schématisent les impacts liés à une exposition aiguë aux ions fluorures dans la figure ci-après.

Figure 62 : Amélogénèse physiologique (A) et amélogénèse pathologique (B) constatée 24 heures après exposition aiguë sévère à des ions F⁻ (Bronckers & coll., 2009).



A gauche (A), les différents stades physiologiques de l'amélogénèse sont figurés chronologiquement de bas en haut (prolifération, histodifférenciation, sécrétion, transition, maturation) et l'émail (E) formé se minéralise progressivement au cours de l'amélogénèse (émail de plus en plus foncé sur la figure).

A droite (B), 24 heures après injection aiguë sévère d'ions F⁻ (9 mg/kg), on constate la formation d'une mince couche hyperminéralisée (figurée en noir, flèches blanches) le long de l'émail en cours de sécrétion, correspondant au front de minéralisation amélaire juste avant injection. En réponse à la subite injection, les améloblastes sécréteurs produisent en surface une mince couche hypominéralisée (figurée en blanc, flèches noires) car l'exposition aux ions fluorures empêche la matrice de se minéraliser correctement : on parle de matrice fluorotique. Ensemble, ces deux lignes, hyperminéralisée et hypominéralisée, forment une ligne de double réponse, caractéristique d'une exposition aiguë sévère aux ions fluorures.

Deux aires d'hyperminéralisation intenses (double ligne noire, flèches blanches) se forment :

- au moment de la sécrétion de l'émail aprismatique interne, par les améloblastes sécréteurs dépourvus de prolongements de Tomes. Ces améloblastes, particulièrement affectés dans leur structure, peuvent se détacher du front de minéralisation et former des kystes sub-améloblastiques cervicaux (ceC) ;
- au moment de la sécrétion d'émail aprismatique externe, par les améloblastes transitionnels, à nouveau dépourvus de prolongements de Tomes. Ces améloblastes, également sensibles aux F⁻, peuvent aussi se détacher du front de minéralisation et former des kystes sub-améloblastiques coronaires (coC).

Par opposition, les améloblastes de maturation ne semblent pas altérés par une exposition aiguë sévère aux ions F^- , et les améloblastes sécréteurs pourvus de prolongements de Tomes se rétablissent complètement après 24h : seule une ligne de double réponse persiste.

Les kystes sub-améloblastiques cervicaux (ceC) et coronaires (coC), lorsqu'ils croisent une ligne de double réponse, peuvent aboutir à un effondrement amélaire et à la formation de puits, respectivement profonds et superficiels (figure 63). L'émail est alors hypoplasique et dévoile une couche hyperminéralisée de surface (Bronckers & coll., 2009). De surcroît, une exposition chronique aux ions F^- peut induire une diminution de 10% de l'épaisseur amélaire (Zhou & coll., 1996).

- Exposition faible et chronique aux fluorures

Une exposition chronique mais faible aux ions F^- induit classiquement (Bronckers & coll., 2009) :

- sur l'émail en phase de sécrétion : une succession de lignes de double réponse, caractérisées par une alternance de couches hypominéralisées et hyperminéralisées ;
- sur l'émail en phase de maturation : on observe classiquement un émail hypominéralisé de sub-surface, sous une fine couche d'émail de surface hyperminéralisé ;
- la jonction amélo-dentinaire comporte une ligne de double réponse également.

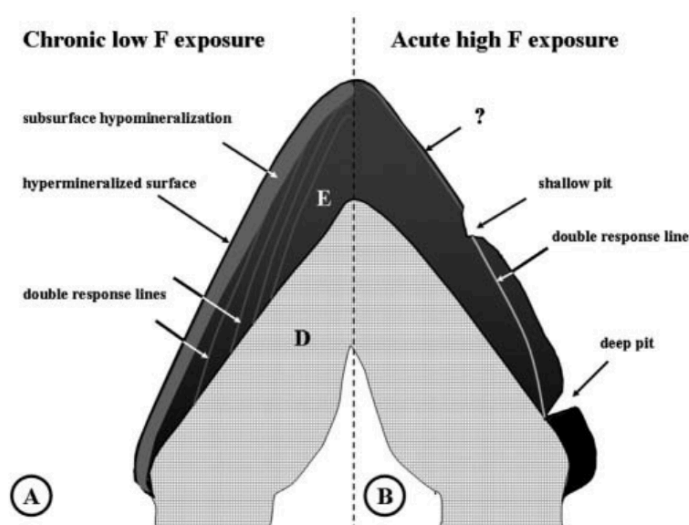


Figure 63 : Exposition chronique et faible (A) aux ions F^- : formation de lignes de double réponse, d'un émail de sub-surface hypominéralisé et d'un émail de surface hyperminéralisé.

Lors d'une exposition aiguë et sévère (B) aux ions F^- , le croisement de kystes sub-améloblastiques coronaires et cervicaux peut aboutir, au croisement avec une ligne de double réponse, à des puits respectivement superficiels (shallow pit) et profonds (deep pit) (Bronckers & coll., 2009).

Lors d'une exposition aiguë et sévère (B) aux ions F^- , le croisement de kystes sub-améloblastiques coronaires et cervicaux peut aboutir, au croisement avec une ligne de double réponse, à des puits respectivement superficiels (shallow pit) et profonds (deep pit) (Bronckers & coll., 2009).

En somme, chaque phase de l'amélogénèse est sensible à des expositions différentes aux ions F⁻ :

- la phase sécrétoire initiale d'émail aprismatique interne est particulièrement sensible aux expositions aiguës sévères : en perturbant la structure des cellules améloblastiques, des kystes sub-améloblastiques cervicaux se forment, pouvant induire des puits profonds. La couche aprismatique interne est décrite comme hyperminéralisée ;
- la phase sécrétoire d'émail prismatique est, quant à elle, davantage sensible aux expositions chroniques aux F⁻, se traduisant histologiquement par une succession de lignes de double réponse hypo-hyperminéralisées ;
- la phase sécrétoire d'émail aprismatique externe et la phase transitionnelle sont extrêmement sensibles, aux expositions aiguës modérées à sévères comme aux expositions chroniques.
 - Une dose aiguë, même modérée d'ions F⁻ (4,5 mg/kg), entraîne un détachement occasionnel des améloblastes sécréteurs tardifs et améloblastes de transition, pouvant aboutir à la formation de kystes sub-améloblastiques coronaires et de puits superficiels (*Bronckers & coll., 2009*). La couche aprismatique externe est trouvée extrêmement minéralisée (*Lyaruu & coll., 1989*).
 - Une exposition chronique aux ions F⁻ à ce stade a pour conséquence la formation de pérykymaties accentuées, à de très faibles doses, confluant et aboutissant à des taches blanches opaques à des doses plus élevées.
- la phase de maturation amélaire est peu sensible aux expositions aiguës, mais elle est la plus sensible aux expositions aux F⁻ chroniques et faibles. Deux phénomènes peuvent être observés :
 - une diminution de l'activité des protéases matricielles, entraînant une inhibition de la dégradation et, *de facto*, une rétenion des protéines matricielles (notamment des amélogénines) au sein du réseau cristallin (*DenBesten & coll., 2002*). Plus les niveaux de fluorure ingérés sont élevés, plus la rétention protéique matricielle est importante.
 - une inhibition de la croissance des cristaux d'hydroxyapatite et un retard dans la phase finale de minéralisation amélaire, se traduisant cliniquement par une hypominéralisation de sub-surface (*Bronckers & coll., 2009*). A l'instar de l'AIH et de la MIH, la fluorose est donc également caractérisée par un émail avec une fraction minérale diminuée et une fraction protéique augmentée.

4.1.1.2. Action des fluorures sur la dentinogénèse

En 1979, Fejerskov & coll. sont les premiers auteurs à décrire, pour les formes sévère de fluorose dentaire, des impacts histologiques sur la dentine des rats étudiés. Il est aujourd'hui admis que les fluorures perturbent aussi bien le processus de dentinogénèse que d'amélogénèse, même à des expositions en fluorures faibles (*Moseley & coll., 2003*).

Toutefois, on ne retrouve pas d'adéquation systématique entre le tableau histologique amélaire et dentinaire : les caractéristiques structurales, les propriétés physico-chimiques de la dentine ainsi que son origine embryologique mésenchymateuse, toutes différentes de l'émail, sont des éléments pouvant expliquer ce manque d'adéquation (*Fejerskov & coll., 1996*).

Pour rappel, la dentinogénèse implique physiologiquement une première étape de sécrétion d'une matrice extra-cellulaire, riche en protéines collagéniques (90%) et non-collagéniques (10%) (protéoglycanes, phosphoprotéines, facteurs de croissance...). Dans un second temps, grâce à un remodelage des protéines matricielles, des ions calcium Ca^{2+} et phosphate PO_4^{3-} sont acheminés depuis la circulation sanguine, par un transport trans-cellulaire au sein des odontoblastes, vers le front de minéralisation situé à l'interface pré-dentine / dentine : ceci induit la minéralisation progressive de la matrice dentinaire, aboutissant à une dentine mature constituée d'une phase organique et d'une phase minérale.

Il semblerait que les fluorures perturbent la dentinogénèse en altérant la structure de la matrice extra-cellulaire : de ses composants collagéniques d'une part, mais aussi et surtout de ses composants non-collagéniques d'autre part (*Smalley & Embery, 1980 ; Hall & coll., 1996 ; Milan & coll., 1998 ; Moseley & coll., 2003*).

- Les fluorures induisent une réduction de la taille de protéoglycanes riches en leucine (tels que la décorine ou le biglycane) (*Hall & coll., 1996*).

- Les fluorures provoquent une diminution de la teneur en ions PO_4^{3-} des phosphoprotéines dentinaires (*Milan & coll., 1998*).

Or, ces protéines non-collagéniques jouent un rôle clé dans la régulation de la minéralisation dentinaire. En altérant leur structure et donc leur fonction, les fluorures perturbent la minéralisation de la matrice dentinaire. L'incorporation des ions Ca^{2+} et PO_4^{3-}

dans la matrice en cours de minéralisation est trouvée diminuée, par substitution des ions hydroxyle OH et des ions phosphate PO_4^{3-} par des ions F^- au sein des cristaux d'apatite (Fejerskov & coll., 1996). La formation de fluorapatites dentinaires en place d'hydroxyapatites induit *in fine* une perturbation de la croissance des cristaux et une hypominéralisation dentinaire.

4.1.2. Caractéristiques histologiques

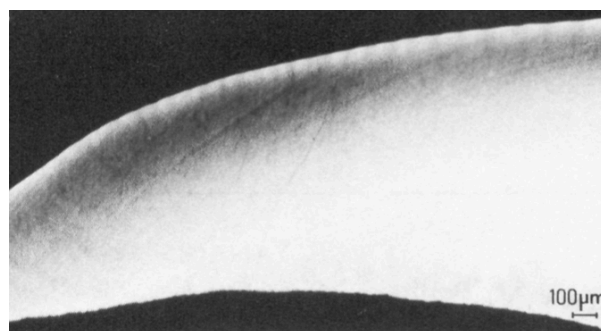Une exposition, aigüe ou chronique, aux ions F^- entraîne des conséquences histologiques aussi bien sur l'émail que sur la dentine en formation. Il a été retrouvé que la concentration en ions F^- dans les tissus durs dentaires (émail et dentine) est directement corrélée à la concentration en ions F^- ingérés (Everett & coll., 2002 ; Vieira & coll., 2004a).

4.1.2.1. Caractéristiques histologiques de l'émail fluorotique

Les phases améloblastiques pré-sécrétoires (prolifération et histodifférenciation), influençant la morphogénèse dentaire, ne semblent pas sensibles aux ions F^- (Smith & coll., 1993). Ainsi, même dans les fluoroses sévères, la taille et la forme des dents exposées aux fluorures sont normales (Kierdorf & Kierdorf, 1997).

L'émail fluorotique se caractérise communément par une surface hyperminéralisée, sur 100 microns d'épaisseur (Fejerskov & coll., 1977). Son apparence est festonnée, irrégulière, poreuse (Suckling & coll., 1988 ; Fan & coll., 2014). En revanche, l'émail de sub-surface est hypominéralisé, traduit cliniquement par une opacité diffuse (Suckling & coll., 1988 ; Fejerskov & coll., 1977).

Figure 64 : Microradiographie issue d'une section sagittale d'une dent fluorotique, dévoilant une surface orthominéralisée (radio-opaque) et une couche hypominéralisée de sub-surface amélaire (radio-claire) (Yanagisawa & coll., 1989).



Il a été démontré que plus l'exposition aux fluorures est précoce, plus la fluorose affecte la dent en profondeur (Suckling & coll., 1995). Ainsi, des dents exposées aux fluorures

seulement en phase de maturation révèlent des concentrations en fluorures significativement plus élevées uniquement à leur surface amélaire, tandis que des dents exposées aux fluorures dès la phase sécrétoire révèlent des concentrations en fluorures significativement plus élevées sur l'intégralité de l'épaisseur amélaire et sur le manteau dentinaire. Aussi, plus les concentrations en fluorures ingérées sont sévères, plus la fluorose est sévère, et plus les plages hypominéralisées sont larges et profondes (Suckling & coll., 1988).

Les fluoroses douteuses à légères (scores 1-3 selon l'indice de Dean) révèlent uniquement des changements histologiques amélaire de sub-surface, caractérisés par une perturbation dans l'arrangement des stries de Retzius (Priyadharsani & coll., 2015), et également par une diminution d'environ 10% de l'épaisseur amélaire totale (Zhou & coll., 1996). A l'échelle microscopique, les chercheurs n'observent pas de changement dans la forme ou la taille des cristallites (Bronckers & coll., 2009), mais ils observent une augmentation de la rugosité des cristallites à l'échelle nanoscopique (en microscopie à force atomique) (Kirkham & coll., 2001).

A *contrario*, les formes modérées et sévères (scores 4 et 5 selon l'indice de Dean) dévoilent des changements histologiques amélaire et dentinaires. Les plages hypominéralisées de sub-surface sont larges et profondes, atteignant une jonction amélo-dentinaire irrégulière, caractérisée par un enchevêtrement de cristaux d'hydroxyapatite (Ramesh & coll., 2017).

- L'émail aprismatique externe (ou surface amélaire) est hyperminéralisé, contenant des gros cristaux hexagonaux (de 30-50 nm d'épaisseur et de 60-100 nm de large), aplatis, et beaucoup de cristaux d'extrême petite taille et de forme irrégulière, mesurant souvent moins de 10 nm d'épaisseur et 10 nm de large. Ces petits cristaux ont été trouvés comme s'accrochant à la surface des gros cristaux (Yanagisawa & coll., 1989).
- En sub-surface, l'émail prismatique, hypominéralisé, est constitué de cristallites de taille normale (22 nm d'épaisseur pour 70 nm de large) mais beaucoup moins abondants. Seuls quelques cristallites de très petite taille sont retrouvés. Quelques uns des larges cristallites présentent des perforations centrales le long de leur grand axe (Yanagisawa & coll., 1989).

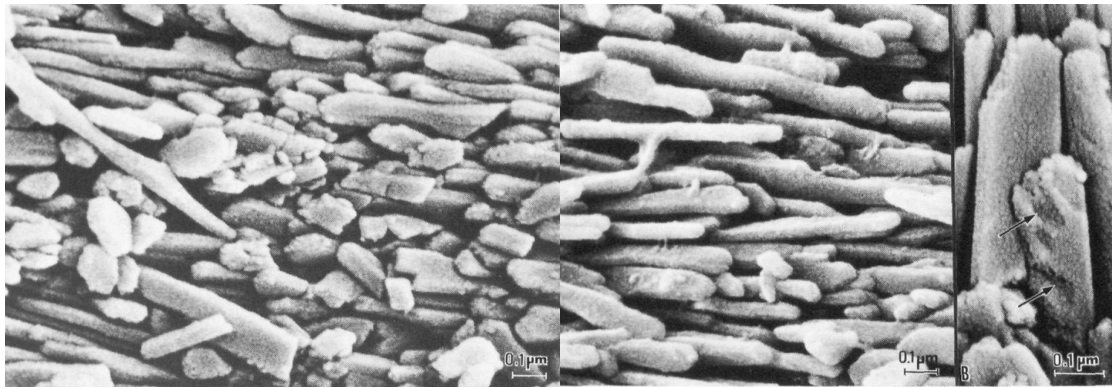
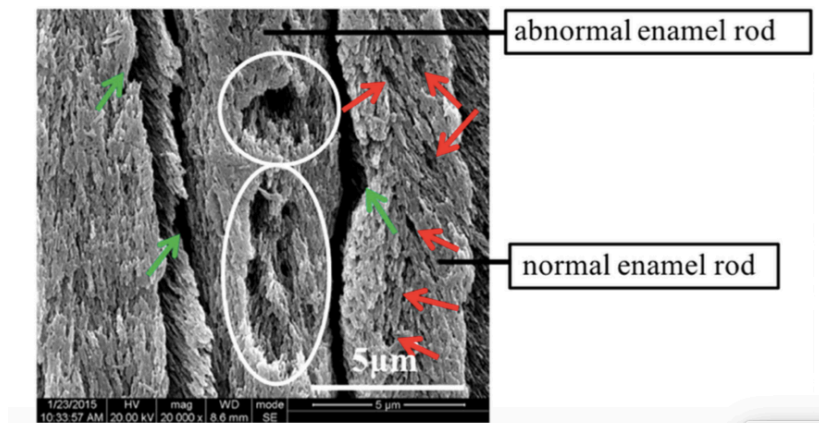


Figure 65 : Observation au MEB des cristallites constituant l'émail fluorotique, caractérisé par une alternance de gros cristallites aplatis et de cristaux d'extrême petite taille à la surface amélaire (image à gauche), et par des cristaux de dimension normale mais en faible abondance en sub-surface (image au centre), dévoilant même parfois des défauts à la surface du cristallite (image à droite, flèches) (Yanagisawa & coll., 1989).

Cette densité diminuée de cristallites intra-prismatiques explique la présence d'une substance inter-prismatique élargie, agrémentée de nombreuses vacuoles, qui correspondent à des protéines matricielles retenues dans la substance inter-prismatique. L'émail fluorotique modéré présente une substance inter-prismatique élargie seulement dans son tiers amélaire externe, tandis que l'émail fluorotique affecté de manière sévère présente une substance inter-prismatique élargie dans ses tiers amélaire externe et moyen (Min & coll., 2018).

Figure 66 : Observation au MEB (grossissement x 5000) issue du 1/3 externe de l'émail affecté par une fluorose sévère. On distingue une substance inter-prismatique élargie (flèches vertes). Certains prismes d'émail apparaissent complètement formés (normal enamel rod, à droite de la figure), laissant entrevoir néanmoins des micro-pores ainsi qu'un arrangement aléatoire des cristallites d'hydroxyapatite (flèches rouges). D'autres prismes d'émail sont anormalement formés (abnormal enamel rod), constitués de pores plus larges (cercles) (Min & coll., 2018).



D'autres prismes d'émail sont anormalement formés (abnormal enamel rod), constitués de pores plus larges (cercles) (Min & coll., 2018).

- L'émail aprismatique interne est extrêmement hyperminéralisé lorsque l'exposition aux fluorures est précoce (en début de phase sécrétoire) (Lyaruu & coll., 1989) : les cristallites sont petits, courts, épais, fusionnant les uns les autres, ne dévoilant plus aucune substance inter-cristallites. La phase minérale est alors largement augmentée (jusqu'à 15 fois plus que sur l'émail sain) (Bronckers & coll., 2009). Lorsque l'exposition aux fluorures est plus tardive (en fin de phase de sécrétion ou en phase de maturation), la taille et la forme des cristallites sont beaucoup moins affectées : les cristallites sont retrouvés plus épais, mais on n'observe pas de fusion inter-cristallites et la substance inter-cristallites est conservée (Lyaruu & coll., 1987).

Dans l'émail fluorotique sévère, l'émail est si hypominéralisé en profondeur, que des effondrements post-éruptifs de la surface amélaire surviennent, occasionnant la survenue de puits et de plages «pseudo-hypoplasiques». Cet émail poreux se charge secondairement en colorations exogènes environnementales (Fejerskov & coll., 1990).

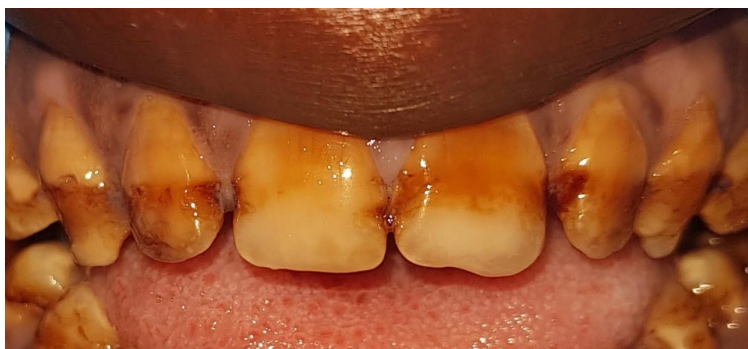

Figure 67 : Adolescent, vivant dans une région tanzanienne endémique, souffrant de fluorose sévère, agrémentée de colorations exogènes marquées (courtoisie Dr Raphaël Hainot).

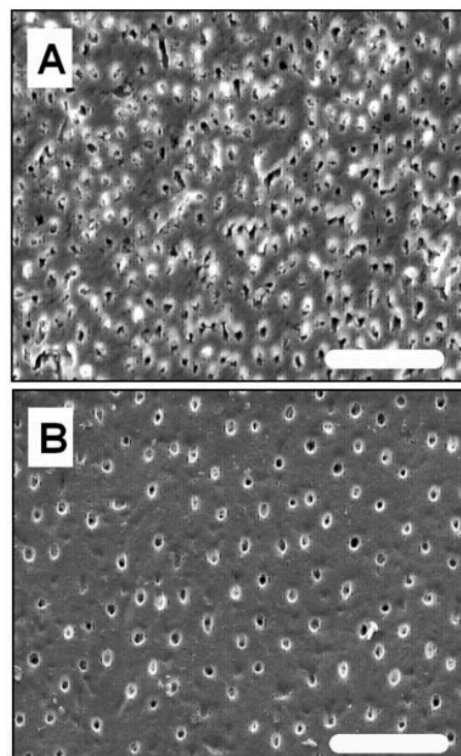
4.1.2.2. Caractéristiques histologiques de la dentine fluorotique

La dentine présente des caractéristiques histologiques inchangées dans les formes douteuses à légères de fluorose. Néanmoins, des altérations histologiques dentinaires existent dans les formes modérées à sévères de fluorose (Priyadharsani & coll., 2015).

La dentine fluorotique est alors décrite comme hypominéralisée (Priyadharsani & coll., 2015). Les images au MEB montrent des tubuli dentinaires courbes et irréguliers, disposés aléatoirement (DenBesten & Li, 2011 ; Rojas-Sanchez & coll., 2007). Des tubuli secondaires sont présents en plus grand nombre (Ramesh & coll., 2017). La lumière tubulaire est décrite comme étroite et discontinue, rappelant les caractéristiques d'une dentine sclérotique (Rojas-Sanchez & coll., 2007 ; DenBesten & Li, 2011). Certains auteurs décrivent une dentine inter-tubulaire augmentée sur toute l'épaisseur dentinaire,

depuis le manteau dentinaire jusqu'à la dentine circum-pulpaire (Priyadharsani & coll., 2015 ; Ramesh & coll., 2017), tandis que d'autres auteurs observent une dentine péri-tubulaire et une dentine inter-tubulaire comprimées, la transition entre les deux dentines n'étant parfois pas clairement distinguable (Rojas-Sanchez & coll., 2007).

Figure 68 : Observation au MEB de coupes transversales d'une dentine fluorotique (figure 66-A), présentant des tubuli dentinaires aléatoirement disposés et partiellement obstrués par du matériel minéral, ainsi qu'une dentine inter-tubulaire comprimée ; en comparaison avec une dentine saine (figure 66-B), dont l'arrangement canaliculaire est régulier et la lumière tubulaire continue (barre d'échelle : 40 μ m) (Rojas-Sanchez & coll., 2007).



Il a également été rapporté que plus la concentration en fluorures présents dans le tissu dentinaire augmente, plus le diamètre des tubuli dentinaires augmente en conséquence, et plus des hypersensibilités dentinaires sont sévèrement retrouvées. La densité des tubuli dentinaires resterait cependant inchangée (Vieira & coll., 2006).

4.1.3. Caractéristiques mécaniques

4.1.3.1. Micro-dureté

L'émail fluorotique présente une micro-dureté de surface augmentée d'environ 50% (68,3 +/- 7,32 GPa) par rapport à sa micro-dureté de l'émail sain (45,2 +/- 5,17 GPa) (Fan & coll., 2014).

En revanche, l'émail fluorotique de sub-surface (affecté par une fluorose légère) présente une nano-dureté diminuée d'environ 10% (3,89 +/- 0,76 GPa) par rapport à l'émail sain (4,37 +/- 0,45 GPa) (Fan & coll., 2014). La micro-dureté d'un émail fluorotique sévère a été quantifiée, quant à elle, à 41% de la micro-dureté d'un émail sain (Shearer & coll., 1980). Dans ses formes légères à modérées, la nano-dureté de l'émail fluorotique a été

retrouvée significativement diminuée dans son tiers externe, tandis que dans ses formes sévères, la nano-dureté de l'émail fluorotique est drastiquement diminuée dans son tiers externe et diminuée dans son tiers moyen également (*Min & coll., 2018*).

Il a été démontré que la micro-dureté de l'émail fluorotique diminue à mesure que les concentrations en fluorures ingérés augmentent (*Suckling & coll., 1988 ; Vieira & coll., 2005*). Sapov & coll. (1999) ont pu observer une corrélation linéaire inverse entre la concentration de fluorures présents dans l'eau de distribution et la micro-dureté de sub-surface : en effet, plus la concentration en fluorures ingérés augmente, plus la micro-dureté de sub-surface diminue dans les 2/3 externes amélaire. La micro-dureté a été trouvée inchangée à proximité de la jonction amélo-dentinaire. Aussi, les fluorures ingérés pendant la phase de maturation induisent une hypominéralisation de sub-surface plus élevée en sévérité et en profondeur, que les fluorures ingérés en phase sécrétoire (*Suckling & coll., 1988*).

4.1.3.2. Module d'élasticité

Le module d'élasticité de l'émail fluorotique léger a été retrouvé diminué d'environ 14,6% (74,5 +/- 8,12 GPa), en comparaison avec l'émail sain (87,2 +/- 5,42 GPa) (*Fan & coll., 2014*). Dans ses formes modérées, l'émail fluorotique est caractérisé par un module d'élasticité significativement diminué dans son tiers externe, tandis que l'émail fluorotique affecté par une forme sévère voit son module d'élasticité significativement diminué dans ses tiers externe et moyen. Seul le tiers amélaire interne présente alors un module d'élasticité similaire à celui de l'émail sain (*Min & coll., 2018*).

4.1.3.3. Déformation plastique et résistance à la friction

Un test par nano-indentation a été entrepris sur l'émail fluorotique afin de déterminer la profondeur de pénétration subie en réponse à une charge, en comparaison avec l'émail sain.

Les dents affectées par une fluorose légère à modérée présentent une profondeur de pénétration significativement plus élevée dans leur tiers amélaire externe, par rapport à l'émail sain ; les dents affectées par une fluorose sévère subissent, quant à elles, une augmentation significative de leur profondeur de pénétration dans leurs deux tiers amélaire externe et moyen (*Min & coll., 2018*).

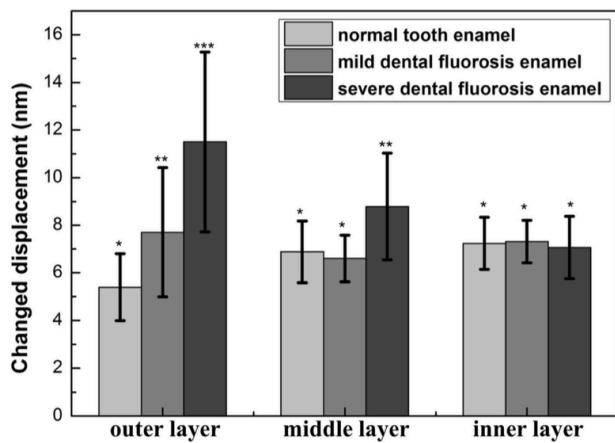
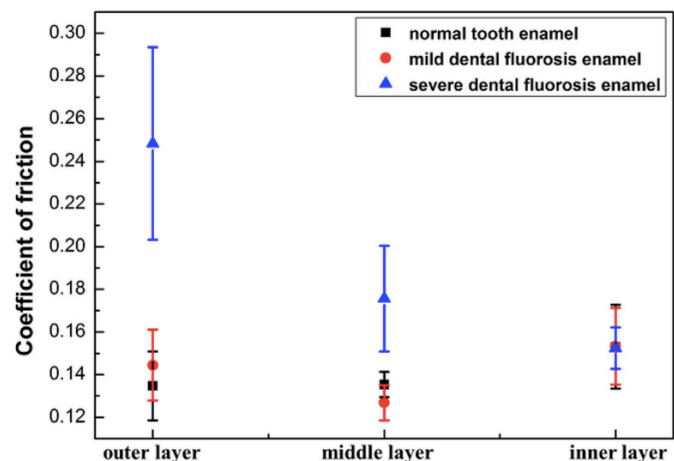


Figure 69 : Déformation plastique quantifiée par la profondeur de pénétration (changed displacement) sur les tiers amélaire externe (outer layer), moyen (middle layer) et interne (inner layer), sur l'émail fluorotique léger à modéré (mild dental fluorosis enamel) et sévère (severe dental fluorosis enamel), en comparaison avec l'émail sain (Min & coll., 2018).

Le coefficient de friction de l'émail fluorotique a ensuite été mesuré. Dans ses formes légères à modérées, le coefficient de friction de l'émail fluorotique est retrouvé significativement augmenté dans son tiers externe ; il est, par contre, similaire à l'émail sain dans ses deux tiers moyen et interne. L'émail fluorotique sévère présente, *a contrario*, un coefficient de friction drastiquement augmenté dans son tiers externe, significativement augmenté dans son tiers moyen, et similaire à l'émail sain dans son tiers interne (Min & coll., 2018).

Figure 70 : Coefficient de friction mesuré dans les tiers amélaire externe (outer layer), moyen (middle layer) et interne (inner layer) de l'émail fluorotique léger à modéré (mild dental fluorosis enamel) et sévère (severe dental fluorosis enamel), en comparaison avec l'émail sain (Min & coll., 2018).



De même, en comparaison avec l'émail sain, la résistance à la micro-friction est ainsi trouvée significativement diminuée dans son tiers externe pour l'émail fluorotique léger à modéré, et dans ses deux tiers amélaire externe et moyen pour l'émail fluorotique sévère (Min & coll., 2018).

En somme, on constate une diminution globale des propriétés mécaniques (micro-dureté, module d'élasticité, résistance à la friction) dans son tiers externe pour l'émail fluorotique léger à modéré, et dans ses deux tiers externe et moyen pour l'émail fluorotique sévère.

4.1.4. Caractéristiques biochimiques

L'ion fluorure, hautement électronégatif et de faible poids moléculaire, a le pouvoir de se lier et d'interagir aussi bien avec la phase minérale qu'organique de l'émail (*Robinson & coll., 2004*).

4.1.4.1. Fraction organique

A l'instar de l'AIH et de la MIH, la fraction organique de l'émail fluorotique est significativement augmentée, en comparaison avec l'émail sain : elle est 2,5 fois plus élevée dans l'émail fluorotique (*Fan & coll., 2014 ; Porto & coll., 2010*). Wright & coll. (1996) ont quantifié une fraction organique de 0,27% pour l'émail fluorotique, contre 0,11% pour l'émail sain.

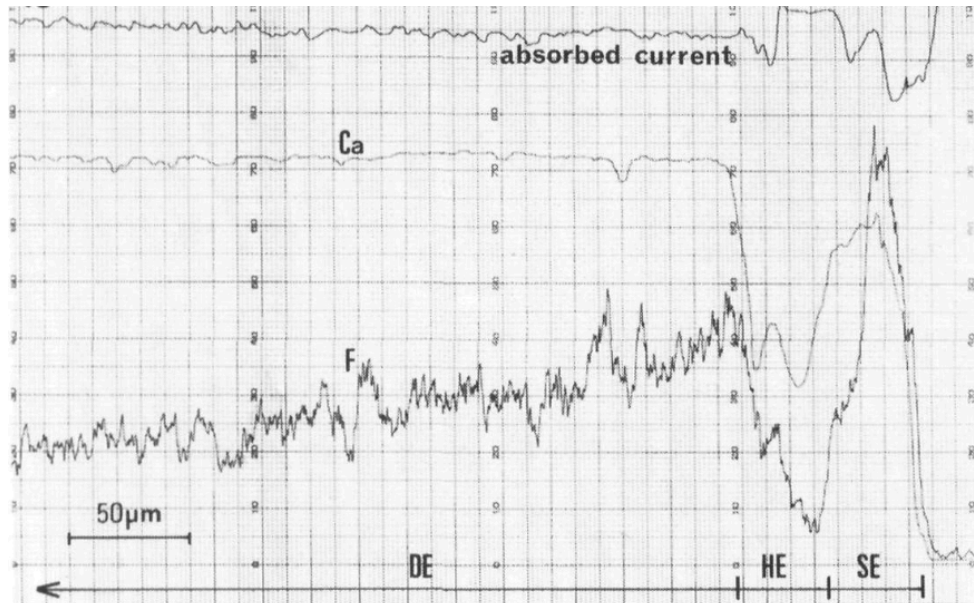
Au cours de l'amélogénèse, l'exposition aux fluorures induit une modulation de l'expression des gènes codant pour les amélogénines, et pour les protéases matricielles MMP20 et KLK4 (*Suzuki & coll., 2014 ; Li & coll., 2018*). L'hypothèse explicative la plus probable consisterait ainsi en un retard de dégradation des protéines matricielles, par modulation de l'expression des protéases MMP20 et KLK4, induisant ainsi une élimination incomplète des protéines matricielles, et/ou de leurs dérivés, dans l'émail fluorotique mature.

Or, à ce jour, l'identification de la nature de ce contenu protéique n'est pas clairement établie. La composition protéique retrouvée dans l'émail fluorotique mature est similaire à celle de l'émail sain, avec une abondance en composants riches en proline. Une analyse par Western-Blot a mis en évidence que les amélogénines sont absentes de l'émail fluorotique mature (*Wright & coll., 1996*). Cette fraction organique augmentée serait le résultat du retard de dégradation de dérivés de protéines matricielles, encore non identifiés (*Robinson & coll., 2004*).

4.1.4.2. Fraction minérale

L'émail fluorotique est caractérisé par des concentrations en ions F⁻ significativement plus élevées que dans l'émail sain (431 ppm F⁻ en moyenne pour l'émail fluorotique, contre 62 ppm F⁻ en moyenne pour l'émail sain), et ce, sur toute l'épaisseur amélaire (*Wright & coll., 1996*). Les concentrations en ions F⁻ sont retrouvées

extrêmement élevées à la surface amélaire (qu'il y ait eu effondrement post-éruptif ou non) et drastiquement diminuées en sub-surface (*Yanagisawa & coll., 1989*). Une diminution progressive des concentrations en ions F^- en direction de la jonction amélo-dentinaire est observée dans les deux tiers amélaire internes.



*Figure 71 : Microanalyse X par sonde électronique, déterminant les concentrations en ions Ca^{2+} et en ions F^- , dans les différentes couches de l'émail fluorotique : dans l'émail de surface (surface enamel, SE), dans l'émail de sub-surface hypominéralisé (hypomineralized enamel, HE) et dans l'émail interne (deep enamel, DE) (*Yanagisawa & coll., 1989*).*

Les concentrations en ions Ca^{2+} dans l'émail fluorotique sont calquées sur les concentrations en F^- : constantes dans les deux tiers amélaire internes, elles sont extrêmement diminuées en sub-surface (traduisant une hypominéralisation de sub-surface), et significativement élevées en surface (traduisant une hyperminéralisation de surface) (*Yanagisawa & coll., 1989*). Les mêmes résultats sont observés quant aux concentrations en ions PO_4^{3-} dans l'émail fluorotique (*Rojas-Sanchez & coll., 2007*).

L'explication de cette hypominéralisation tient dans le fait que la minéralisation amélaire est extrêmement sensible aux ions F^- circulants, qui favorisent l'hydrolyse des précurseurs d'hydroxyapatite et la précipitation des cristaux de fluoroapatite. Une fois les F^- incorporés dans les cristaux d'apatite amélaire, les F^- réduisent la solubilité des cristaux et perturbent les transports ioniques au cours de la modulation améloblastique. Ils contrarient

ainsi l'afflux massif d'ions Ca et P, empêchant aux cristaux de grandir et de se minéraliser pleinement (Aoba & Fejerskov, 2002).

De surcroît, il a été observé que plus la quantité de F⁻ ingérés augmente, plus le ratio Ca/P augmente en conséquence (Moseley & coll., 2003). En effet, la substitution d'ions hydroxyle et phosphate par des ions fluorures au sein des cristaux d'apatite amélaire peut aboutir à un dépôt non spécifique de fluorure de calcium (CaF), entraînant un ratio Ca/P augmenté (Robinson & coll., 1996 ; Susheela & Bhatnagar, 1993).

Enfin, Houari & coll. (2015) ont récemment mis en évidence que l'émail fluorotique présentait une concentration significativement diminuée en oxydes de fer, car les fluorures perturberaient l'incorporation du fer dans les améloblastes en cours de maturation *via* la ferritine. Le fer jouant un rôle déterminant dans la qualité de maturation de l'émail, ce déficit en fer contribue à une altération des propriétés structurelles et mécaniques de l'émail fluorotique.

4.2. Préparation, collage et choix de restaurations adhésives adaptés

Il est globalement admis que les forces d'adhésion sont significativement diminuées sur l'émail fluorotique, en comparaison avec l'émail sain (Bassir & coll., 2016 ; Ermis & coll., 2007). De surcroît, on observe que plus la sévérité de la fluorose clinique augmente, plus les forces d'adhésion sont diminuées (Gu & coll., 2018 ; Silva-Benitez & coll., 2013). Il convient dès lors de proposer une préparation, un protocole d'adhésion ainsi qu'un choix de restauration optimaux, pour des restaurations adhésives pérennes à long terme.

4.2.1. Préparation de l'émail fluorotique

4.2.1.1. Fraisage superficiel

Un fraisage superficiel amélaire d'environ 0,3 mm d'épaisseur a été proposé par plusieurs auteurs, afin d'éliminer l'émail fluorotique de surface et de sub-surface qui présente un faible potentiel d'adhésion. C'est aussi l'épaisseur de préparation pour une restauration par facette composite (Shafiei & coll., 2014).

A cet égard, Ermis & coll. (2007) ont comparé les forces d'adhésion sur émail fluorotique modéré (TFI = 5) et sur émail sain (TFI = 0), avec et sans fraisage superficiel (0,3 mm), avec des protocoles d'adhésion M&R3 et SAM2.

Forces d'adhésion (MPa)	Email sain (TFI = 0)		Email fluorotique (TFI = 5)	
	Sans fraisage	Avec fraisage	Sans fraisage	Avec fraisage
Protocole SAM2	27,1 +/- 14,5	40,8 +/- 10,9	15,8 +/- 15,2	45,0 +/- 12,4
Protocole M&R3	35,5 +/- 21,4	50,5 +/- 12,3	27,2 +/- 19,7	42,2 +/- 14,0

Tableau 20 : Forces d'adhésion (MPa) retrouvées sur émail sain et sur émail fluorotique modéré (TFI = 5), avec et sans fraisage superficiel, avant protocole d'adhésion soit par protocole M&R3, soit par protocole SAM2 (Ermis & coll., 2007).

Sans préparation par fraisage, les forces d'adhésion ont été retrouvées significativement diminuées pour l'émail fluorotique modéré, par rapport à l'émail sain ($p < 0,01$).

En revanche, après fraisage de l'émail superficiel, les forces d'adhésion retrouvées sont significativement augmentées dans tous les groupes : que ce soit pour l'émail sain ou pour l'émail fluorotique et que ce soit avec les protocoles SAM2 ou M&R3. La préparation à la fraise diamantée sur 0.3 mm d'épaisseur a ainsi permis d'augmenter significativement les forces d'adhésion sur l'émail fluorotique ($p < 0,001$) et permet *de facto* une adhésion de qualité comparable à celle de l'émail sain.

Bassir & coll. (2016) ont, dans cette même lignée, comparé les forces d'adhésion sur émail fluorotique modéré (TFI = 4-6) et sur émail sain, après diverses préparations.

Forces d'adhésion (MPa) +/- SD	Email sain (TFI = 0)	Email fluorotique (TFI = 4-6)
M&R3 (H ₃ PO ₄ 30 s)	34,7 +/- 1,2	28,2 +/- 1,2
Fraisage (0,3 mm) + M&R3 (H ₃ PO ₄ 30 s)	49,7 +/- 1,9	48,7 +/- 1,3
Micro-abrasion + M&R3 (H ₃ PO ₄ 30 s)	24,0 +/- 0,6	19,2 +/- 0,8
Micro-abrasion + fraisage + M&R3	48,3 +/- 1,8	46,4 +/- 1,6
Micro-abrasion + M&R3 (H ₃ PO ₄ 60 s)	46,3 +/- 1,4	44,5 +/- 1,9

Tableau 21 : Forces d'adhésion (MPa) retrouvées sur émail sain et sur émail fluorotique (TFI = 4-6), après divers conditionnements de la surface amélaire (Bassir & coll., 2016).

Les résultats de l'étude de Bassir & coll. (2016) sont identiques à ceux obtenus par Ermis & coll. (2007). D'une part, sans conditionnement préalable, l'émail sain présente des valeurs d'adhésion significativement augmentées par rapport à l'émail fluorotique modéré. D'autre part, la préparation par fraisage de 0,3 mm d'épaisseur a permis d'augmenter significativement les forces de collage pour l'émail sain et pour l'émail fluorotique. Après fraisage, l'émail fluorotique semble présenter des propriétés d'adhésion comparables à celles offertes par l'émail sain.

Shafiei & coll. (2014) ont enfin mené une étude comparative quant à la préparation de l'émail fluorotique, soit par fraisage superficiel, soit par élimination amélaire superficielle par laser à l'erbium (Er,Cr:YSGG), avant adhésion par SAM2 ou par M&R2 et restauration à la résine composite.

Elimination amélaire superficielle par fraisage	Adhésion (MPa)	Elimination amélaire superficielle par laser (Er,Cr:YSGG)	Adhésion (MPa)
Fraisage + H ₃ PO ₄ 20s + M&R2	39,5	Laser + H ₃ PO ₄ 20s + M&R2	26,3
-	-	Laser + H ₃ PO ₄ 40s + M&R2	28,7
Fraisage + SAM2	31,7	Laser + SAM2	16,9
Fraisage + H ₃ PO ₄ 30s + SAM2	36,4	Laser + H ₃ PO ₄ 30s + SAM2	18,7

Tableau 22 : Forces d'adhésion (MPa) obtenues sur émail fluorotique modéré (TFI = 4-6), après préparation par fraisage ou par laser erbium, et divers protocoles d'adhésion (Shafiei & coll., 2014).

La préparation par fraisage sur l'émail fluorotique révèle des forces d'adhésion significativement augmentées par rapport à la préparation par laser à l'erbium. Les différents protocoles d'adhésion proposés après fraisage n'ont pas révélé de différence significative.

L'élimination amélaire superficielle par laser induit une surface amélaire lisse et hyperminéralisée, aux micro-pores de surface oblitérés, ce qui supprime tout «relief» et ne favorise pas une adhésion optimale, notamment par des acides faibles de mordantage

(SAM). Ainsi, si préparation par laser, un protocole d'adhésion M&R, permettant un micro-clavetage plus franc, est préconisé. L'allongement du temps de mordantage n'a pas permis, dans cette étude, une amélioration du collage (*Shafiei & coll., 2014*).

4.2.1.2. Micro-abrasion

Comme détaillé dans le tableau 21, Bassir & coll. (2016) ont observé les forces d'adhésion après préparation par micro-abrasion : une pâte à base d'acide chlorhydrique 6,6% et de microparticules de carbure de silice (Opalustre®, Ultradent™) est en effet appliquée pendant 120 secondes à l'aide de cupules de polissage (Opal Cups®, Ultradent™) sur l'émail sain et sur l'émail fluorotique.

L'étude dévoile que la préparation par micro-abrasion a significativement fait diminuer les forces d'adhésion sur l'émail fluorotique (19,2 MPa avec micro-abrasion + M&R3, contre 28,2 MPa avec protocole M&R3 seul) comme sur l'émail sain (24,0 MPa après micro-abrasion + M&R3, contre 34,7 MPa avec protocole M&R3 seul). Toutefois, une micro-abrasion complétée par un fraisage ou par un temps de mordantage doublé (60 secondes) avant adhésion M&R3 permet d'annihiler ce déficit d'adhésion.

4.2.1.3. Air-abrasion

Silva-Benitez & coll. (2013) ont comparé les forces d'adhésion sur émail sain, émail fluorotique modéré et émail fluorotique sévère, après conditionnement par mordantage 15 secondes, mordantage décuplé (150 secondes) et par air-abrasion (aux particules d'oxyde d'aluminium) suivie d'un mordantage (15 secondes). La préparation par air-abrasion provoque des forces d'adhésion significativement diminuées sur l'émail fluorotique modéré et sévère, par rapport à l'émail sain non préparé ($p < 0,05$).

Dans cette étude, l'allongement du temps de mordantage par H₃PO₄ à 150 secondes n'offre aucune différence en terme d'adhésion par rapport à un mordantage de 15 secondes.

Forces d'adhésion (MPa)	Email sain	Email fluorotique modéré	Email fluorotique sévère
Mordantage H ₃ PO ₄ 15 s	20 +/- 10,2	16 +/- 4,8	11 +/- 3,3 *
Mordantage H ₃ PO ₄ 150 s	-	19 +/- 7,6	10 +/- 2,2 *

Forces d'adhésion (MPa)	Email sain	Email fluorotique modéré	Email fluorotique sévère
Air-abrasion + mordançage 15 s	-	13 +/- 5 *	13 +/- 4,1 *

Tableau 23 : Forces d'adhésion (MPa) retrouvées sur email sain, email fluorotique modéré et sévère, après conditionnement par décuplement du temps de mordançage et par air-abrasion (Silva-Benitez & coll., 2013).

4.2.1.4. Mordançage (H₃PO₄)

L'émail fluorotique étant caractérisé par une hyperminéralisation de surface, les auteurs se sont particulièrement penchés sur l'effet du mordançage à l'acide orthophosphorique (H₃PO₄) comme agent de conditionnement de l'émail fluorotique.

• Concentration de l'acide H₃PO₄

Gu & coll. (2018) ont comparé les forces d'adhésion sur email sain et sur email fluorotique léger (EFL), modéré (EFM) et sévère (EFS), en faisant varier la concentration de l'acide de mordançage H₃PO₄ (35%, 40% et 45%) avant adhésion avec adhésif M&R2.

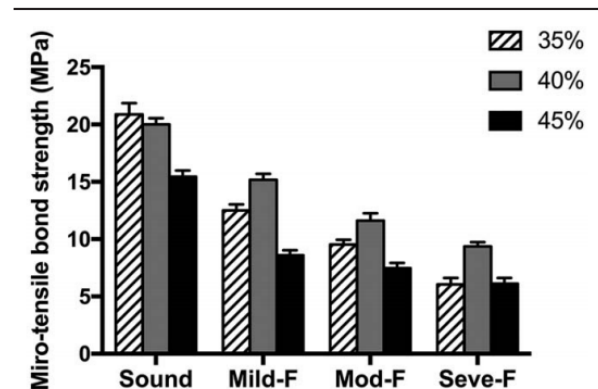


Figure 72 : Forces d'adhésion (MPa) sur email sain (sound enamel) et sur email fluorotique léger (mild-F), modéré (mod-F) et sévère (seve-F), en fonction de l'application d'un acide H₃PO₄ de concentration 35%, 40% ou 45%, avant adhésion par adhésif M&R2 (Gu & coll., 2018).

Sur l'émail sain, plus la concentration en H₃PO₄ augmente, plus les forces d'adhésion diminuent (p < 0,05). L'acide H₃PO₄ en concentration 35% est idéale sur l'émail sain. En revanche, sur les 3 groupes d'émail fluorotique (EFL, EFM, EFS), l'acide H₃PO₄ en concentration 40% a donné les meilleurs résultats en terme d'adhésion et ce, de manière significative (p < 0,05). De plus, Gu & coll. (2018) ont constaté une majorité de défaillances adhésives, mais plus la sévérité clinique de la fluorose augmente et plus la concentration en acide H₃PO₄ augmente, et plus le nombre de défaillances cohésives amélaire augmente en conséquence. Ceci traduit la fragilisation du substrat amélaire induite par l'acide de mordançage à forte concentration.

• Temps d'application de l'acide H₃PO₄

Contrairement à l'émail sain dont la rugosité de surface augmente de manière linéaire avec le temps d'application de l'acide H₃PO₄, l'émail fluorotique se comporte différemment : plus la sévérité clinique de la fluorose augmente, plus le motif de mordançage apparait peu accentué pour une même durée d'application (Al-Sugair & Akpata, 1999 ; Torres-Gallegos & coll., 2012).

L'application d'un acide H₃PO₄ 37% sur un EFM (TFI = 4) montre :

- après 15-30 secondes d'application, une légère irrégularité de la surface mordancée,
- après 45-60 secondes d'application, l'apparition du réseau organique de sub-surface,
- après 75-90 secondes d'application, une disparition du réseau organique de sub-surface et une réapparition des motifs de mordançage typiques (Al-Sugair & Akpata, 1999).

L'EFL n'a, en revanche, pas présenté de différence histologique après mordançage par rapport à l'émail sain. Al-Sugair & Akpata (1999) recommandent ainsi un protocole de mordançage similaire à celui de l'émail sain pour l'EFL, mais pour l'EFM et l'EFS, ils préconisent un conditionnement plus agressif, soit par allongement du temps de mordançage à 75-90 secondes, soit par élimination de l'émail fluorotique de surface et de sub-surface par fraisage, par micro-abrasion ou par laser, avant mordançage et adhésion.

Bassir & coll. (2016) ont d'ailleurs mis en évidence qu'après micro-abrasion, l'allongement du temps de mordançage à l'acide H₃PO₄ de 30 à 60 secondes a permis une augmentation significative des forces d'adhésion sur l'émail fluorotique modéré (*tableau 21* : 19,2 MPa après micro-abrasion + H₃PO₄ 30 secondes + adhésion M&R3, contre 44,5 MPa après micro-abrasion + H₃PO₄ 60 secondes + adhésion M&R3). D'autres auteurs ont, dans cette lignée, constaté qu'après préparation de la surface amélaire par laser, une augmentation du temps de mordançage permettait d'augmenter les forces d'adhésion sur l'émail, de manière non significative cependant (Obeidi & coll., 2010 ; Shafiei & coll., 2014 : *tableau 20*).

Le conditionnement par mordançage à l'acide H₃PO₄ avant adhésion par système auto-mordançant (SAM) a également été étudié.

Forces d'adhésion (MPa) +/- SD	Email sain	EFL (TFI = 1-3)	EFM (TFI = 4-6)
Protocole SAM2 (primaire 20 s)	16,3 +/- 4,3	12,4 +/- 5,6	12,0 +/- 2,5
Protocole SAM2 (primaire 60 s)	15,9 +/- 3,2	13,8 +/- 3,8	11,6 +/- 2,5

Forces d'adhésion (MPa) +/- SD	Email sain	EFL (TFI = 1-3)	EFM (TFI = 4-6)
Protocole SAM2 (primaire 90 s)	16,6 +/- 6,0	13,5 +/- 6,9	12,1 +/- 3,8
60 s H ₃ PO ₄ + protocole SAM2 (primaire 20 s)	20,1 +/- 6,6	19,7 +/- 4,0	15,5 +/- 4,5
90 s H ₃ PO ₄ + protocole SAM2 (primaire 20 s)	19,1 +/- 4,2	18,8 +/- 7,3	18,4 +/- 3,5

Tableau 24 : Forces d'adhésion (MPa) obtenues après adhésion par protocole SAM2, en faisant varier les temps d'application du primaire d'adhésion et en pré-conditionnant à l'acide H₃PO₄ (Jayasooriya & coll., 2002).

Le pré-conditionnement par H₃PO₄ avant adhésion par SAM2 a révélé des forces d'adhésion significativement supérieures sur l'émail sain et sur l'émail fluorotique (EFL + EFM), par rapport à un protocole SAM2 seul ($p < 0,05$). Un mordantage préalable de 60 secondes a suffi à offrir des forces d'adhésion supérieures sur l'émail sain et sur l'EFL, tandis qu'un mordantage de 90 secondes s'est avéré nécessaire pour améliorer le collage sur l'EFM ($p < 0,05$). *A contrario*, l'allongement du temps d'application du primaire d'adhésion ne semble pas faire varier les forces d'adhésion sur l'émail fluorotique (Jayasooriya & coll., 2002).

Shafiei & coll. (2014) ont, à l'instar de Jayasooriya & coll. (2003), également constaté que le mordantage préalable par H₃PO₄ pendant 30 secondes a permis d'augmenter significativement les forces d'adhésion avant protocole SAM2 sur EFM (36,4 MPa), par rapport à un protocole SAM2 seul (31,9 MPa, *tableau 20*).

Enfin, Weerasinghe & coll. (2005) constatent, quant à eux, que le mordantage par H₃PO₄ pendant 30 secondes donne lieu à des forces d'adhésion significativement augmentées sur l'émail fluorotique modéré ($p = 0,016$) et sévère ($p = 0,01$), tandis que l'émail fluorotique léger dévoile une amélioration non significative ($p = 0,316$).

Forces d'adhésion (MPa)	Protocole SAM2	37% H ₃ PO ₄ 30 s + protocole SAM2
Email sain (TFI = 0)	28,8 +/- 7,2	29,3 +/- 4,8
EFL (TFI = 1-3)	25,7 +/- 3,7	31,5 +/- 7,0
EFM (TFI = 4-6)	29,6 +/- 4,2	35,0 +/- 4,8
EFS (TFI = 7-8)	25,1 +/- 3,5	30,2 +/- 6,0

Tableau 25 : Forces d'adhésion (MPa) obtenues sur émail sain, fluorotique léger (EFL), modéré (EFM) ou sévère (EFS) après protocole SAM2, avec ou sans mordantage par H_3PO_4 préalable (Weerasinghe & coll., 2005).

Le mordantage préalable par H_3PO_4 37% pendant 30 secondes dévoile en microscopie électronique à balayage une élimination totale de la *smear layer*, l'obtention d'un micro-clavetage plus profond (3,5 μm après H_3PO_4 + SAM2, contre 1 à 2 μm après SAM2 seul) et la formation de *resin tags*, garants d'une adhésion de qualité (Weerasinghe & coll., 2005). Les 3 motifs de mordantage (types I, II, III) sont retrouvés, indépendamment de la sévérité clinique de la fluorose (Al-Sugair & Akpata, 1999 ; Jayasooriya & coll., 2002).

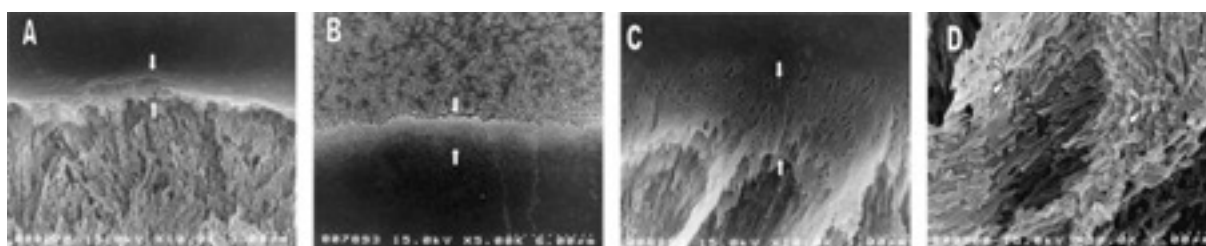


Figure 73 : Observation au MEB de l'interface primaire d'adhésion - émail fluorotique modéré : A/ après application du primaire d'adhésion, formation d'une couche hybride d'1 μm d'épaisseur ; B/ et C/ après mordantage par H_3PO_4 puis application du primaire d'adhésion, formation d'une couche hybride de 3,5 μm d'épaisseur ; D/ Observation de *resin tags* (flèches), à plus fort grossissement (x30 000) (Weerasinghe & coll., 2005).

Les défaillances observées au cours de cette étude sont à prédominance adhésives, excepté pour les dents fluorotiques modérées et sévères conditionnées par mordantage H_3PO_4 avant adhésion par SAM2, qui présentent un taux de défaillances cohésives intra-amélaire significativement plus élevé (Weerasinghe & coll., 2005 ; Ateyah & Akpata, 2000). Le mordantage par acide fort H_3PO_4 peut, en somme, être considéré comme un agent de conditionnement efficace mais «agressif» pour le substrat déjà fragile qu'est l'émail fluorotique.

On peut, *in fine*, regretter l'absence d'études sur l'effet de la déprotéinisation de l'émail fluorotique sur le collage.

4.2.2. Adhésion sur l'émail et la dentine fluorotiques

Comme pour l'AIH et la MIH, l'efficacité des différents systèmes adhésifs a été étudiée pour l'émail et la dentine fluorotiques.

4.2.2.1. Email fluorotique

Ermis & coll. (2007) ont mis en évidence une suprématie des forces d'adhésion sur l'émail fluorotique avec un protocole M&R3 (27,2 MPa), en comparaison avec un protocole SAM2 (15,8 MPa) ($p < 0,01$; *tableau 18*). De surcroît, l'adhésion par système M&R3 ne subit pas de diminution significative sur l'émail fluorotique (27,2 MPa), par rapport à l'émail sain (35,5 MPa) ($p > 0,05$). En revanche, l'adhésion par système auto-mordançant SAM2 subit une diminution significative de ses forces d'adhésion après collage sur l'émail fluorotique (15,8 MPa), par rapport à l'émail sain (27,1 MPa) ($p < 0,05$).

Cette perte significative d'adhésion par les systèmes auto-mordançants sur l'émail fluorotique est corroborée par l'étude de Shida & coll. (2009), au cours de laquelle sont comparés les pH amélaire de l'émail sain et de l'émail fluorotique avant et après mordantage par acide faible (ou primaire d'adhésion, inclus dans les protocoles SAM). Les auteurs ont observé une augmentation significative du pH de l'émail fluorotique par rapport à l'émail sain, avant et après application du primaire acide. De par sa composition enrichie en ions fluorures, l'émail fluorotique est davantage résistant aux attaques acides que l'émail sain : le mordantage par acide faible s'avère ainsi moins efficace et explique les forces d'adhésion significativement diminuées avec les protocoles d'adhésion par systèmes SAM.

En comparant l'efficacité des systèmes adhésifs M&R2, SAM2 et SAM1 sur l'émail fluorotique et sur l'émail sain, Ertugrul & coll. (2009) obtiennent des résultats similaires à Ermis & coll. (2007) : hormis les forces d'adhésion significativement diminuées sur l'émail fluorotique par rapport à l'émail sain ($p < 0,001$), les auteurs constatent une efficacité d'adhésion significativement supérieure pour le protocole M&R2, par rapport aux protocoles SAM2 et SAM1, que ce soit sur l'émail sain ou sur l'émail fluorotique ($p < 0,01$).

Forces d'adhésion (MPa) +/- SD	Email sain	Email fluorotique (TFI = 4-6)
Protocole M&R2	21,13 +/- 2,74	16,77 +/- 2,32
Protocole SAM2	17,81 +/- 2,90	13,23 +/- 2,58

Forces d'adhésion (MPa) +/- SD	Email sain	Email fluorotique (TFI = 4-6)
Protocole SAM1	14,58 +/- 2,99	10,79 +/- 2,14

Tableau 26 : Comparaison des forces d'adhésion sur email fluorotique modéré (TFI = 4-6) et sur email sain selon différents protocoles d'adhésion (M&R2, SAM2, SAM1) (Ertugrul & coll., 2009).

Par opposition, Torres-Gallegos & coll. (2012) obtiennent des résultats contradictoires avec ceux décrits précédemment. Sur l'email sain, l'adhésion par système M&R2 l'emporte sur l'adhésion par système SAM1. En revanche, aucune différence significative n'a pu départager les deux systèmes Excite® (M&R2) et Adper Prompt L-pop® (SAM1) en terme d'efficacité d'adhésion sur l'email fluorotique léger, et l'adhésion par Adper Prompt L-pop® (SAM1) s'est avérée significativement améliorée sur l'email fluorotique modéré et sévère, par rapport au système Excite® (M&R2). Le système AdheSE One (SAM1) a, quant à lui, présenté des résultats significativement inférieurs pour tous les groupes d'email, en comparaison avec les deux autres systèmes adhésifs, ce qui traduit ses faibles capacités adhésives. Torres-Gallegos & coll. (2012) observent aussi une influence significative de la sévérité de la fluorose sur l'adhésion par système M&R (plus la gravité de la fluorose augmente, plus les forces d'adhésion par M&R2 sont trouvées significativement diminuées), tandis que la gravité de la fluorose ne semble que peu influencer l'adhésion par SAM1 dans cette étude.

Forces d'adhésion (MPa) +/- SD	Email sain	EFL (TFI = 1-3)	EFM (TFI = 4-5)	EFS (TFI = 6-9)
Excite®, Ivoclar™ (M&R2)	21 +/- 3,8	13 +/- 2,8	11 +/- 2,1	9,1 +/- 1,9
Adper Prompt L-Pop®, 3M™ (SAM1)	15 +/- 2,7	12 +/- 2,9	14 +/- 1,9	13 +/- 2,9
AdheSE One®, Ivoclar™ (SAM1)	6 +/- 1,5	7 +/- 2,1	6 +/- 2,9	7 +/- 1,5

Tableau 27 : Comparaison des forces d'adhésion déployées par trois systèmes adhésifs, sur l'email sain et sur l'email fluorotique (Torres-Gallegos & coll., 2012).

Toman & coll. (2008) ont, quant à eux, comparé l'efficacité d'adhésion sur l'email fluorotique de deux composites de collage nécessitant l'application d'un adhésif, avant adhésion sur facettes IPS Empress II® (Ivoclar™) : le composite de collage Variolink II® (Ivoclar™) d'une part, nécessitant l'application préalable d'un adhésif M&R (Excite®,

Ivoclar™), et le composite de collage Clearfil Esthetic Cement® (Kuraray™), nécessitant l'application préalable d'un adhésif SAM (ED Primer II®, Kuraray™) d'autre part.

Forces d'adhésion (MPa) +/- SD	Email sain	Email fluorotique (TFI = 4-6)
Variolink II® / Excite® (M&R), Ivoclar™	18,79 +/- 2,65	18,3 +/- 3,08
Clearfil Esthetic Cement® / ED Primer II® (SAM), Kuraray™	13,53 +/- 1,68	8,43 +/- 2,45

Tableau 28 : Comparaison des forces d'adhésion (MPa) de deux composites de collage sur l'émail sain et sur l'émail fluorotique modéré, avant adhésion sur facettes céramiques (Toman & coll., 2008).

Les résultats de cette étude dévoilent une suprématie significative du système d'adhésion Variolink II® + adhésif M&R, en comparaison avec le système d'adhésion Clearfil Esthetic Cement® + adhésif SAM, que ce soit sur l'émail sain ou sur l'émail fluorotique modéré. Une diminution significative des forces d'adhésion sur l'émail fluorotique a été rapportée avec le système Clearfil Esthetic Cement® + adhésif SAM, par rapport à l'émail sain, tandis qu'aucune différence d'adhésion n'a été mise en exergue entre l'émail sain et l'émail fluorotique pour le système Variolink II® + adhésif M&R.

Shafiei & coll. (2017) ont quantifié la perte d'étanchéité de restaurations indirectes par facettes IPS Empress® (Ivoclar™) après adhésion par Variolink II®, Ivoclar™ (M&R), Clearfil Esthetic Cement®, Kuraray™ (SAM) et RelyX Unicem® (3M™, ciment de scellement auto-adhésif).

Perte d'étanchéité (%)	Email fluorotique	Dentine fluorotique
Variolink II® / Excite® (M&R), Ivoclar™	0,8	17,5
Clearfil Esthetic Cement® / ED Primer II® (SAM), Kuraray™	2,3	6,1
RelyX Unicem® (auto-adhésif), 3M™	5,1	3,8

Tableau 29 : Comparaison de la perte d'étanchéité (%) de facettes IPS Empress obtenue sur émail et dentine fluorotiques modérés (TFI = 4-6) après adhésion par 3 systèmes de collage différents (Shafiei & coll., 2017).

Sur l'émail fluorotique modéré (TFI = 4-6), une perte d'étanchéité minimale avec le système Variolink II® (M&R) a été mise en évidence, significativement inférieure à celle

rencontrée avec les systèmes Clearfil Esthetic Cement® (SAM) et RelyX Unicem® (auto-adhésif). En revanche, le taux de perte d'étanchéité est globalement significativement supérieur après collage sur la dentine fluorotique, en comparaison avec l'émail fluorotique : en cas de réalisation de facettes, une adhésion amélaire est souhaitée. De plus, le système auto-adhésif RelyX Unicem® présente la perte d'étanchéité minimale sur la dentine fluorotique, devant les systèmes Clearfil Esthetic Cement® et Variolink II®. Les auteurs recommandent, en conclusion, d'utiliser un composite de collage avec adhésif M&R (comme Variolink II®) en cas de collage de facettes sur émail, et de recourir à un ciment auto-adhésif (tel que RelyX Unicem®) en cas de collage de facettes sur la dentine.

4.2.2.2. Dentine fluorotique

Les forces d'adhésion sur la dentine fluorotique, quelque soit sa sévérité clinique, ont été retrouvées significativement diminuées par rapport aux forces d'adhésion sur la dentine saine. Plus la sévérité de la fluorose clinique augmente, plus les forces d'adhésion diminuent (Waidyasekera & coll., 2007).

Forces d'adhésion (MPa) +/- SD	Dent saine	Fluorose légère (TFI = 1-3)	Fluorose modérée (TFI = 4-6)
Protocole M&R2	30,3 +/- 9,0	28,5 +/- 6,5	24,0 +/- 3,1
Protocole SAM2	45,8 +/- 10,1	40,8 +/- 6,6	27,2 +/- 3,9
Protocole SAM1	26,7 +/- 3,3	20,2 +/- 1,5	16,6 +/- 1,6

Tableau 30 : Comparaison des forces d'adhésion dentinaires selon l'application de trois protocoles d'adhésion différents (M&R2, SAM2 et SAM1), sur des dents saines et atteintes de fluorose légère ou modérée (Waidyasekera & coll., 2007).

Pour les dents atteintes de fluorose légère (TFI = 1-3), les forces d'adhésion après protocole SAM2 sont trouvées significativement augmentées, par rapport aux protocoles M&R2 et SAM1. Pour les dents atteintes de fluorose modérée (TFI = 4-6), les forces d'adhésion après protocoles SAM2 et M&R2 sont significativement supérieures aux forces déployées après protocole SAM1. Les auteurs préconisent ainsi l'emploi d'un protocole SAM2, comme acteur du collage dentinaire sur la dent fluorotique.

L'observation de l'interface dentine fluorotique / adhésif au MEB révèle (Waidyasekera & coll., 2007) :

- Après protocole SAM2, la *smear layer* apparaît incomplètement détruite sur la dentine fluorotique légère (figure 74-b) ou modérée (figure 74-c) et ce, contrairement à la dentine saine (figure 74-a). Une couche hybride d'environ 1 μm est observée sur la dentine saine (figure 74-d), alors qu'une couche hybride encore plus fine est retrouvée sur la dentine fluorotique légère (figure 74-e) ou modérée (figure 74-f).

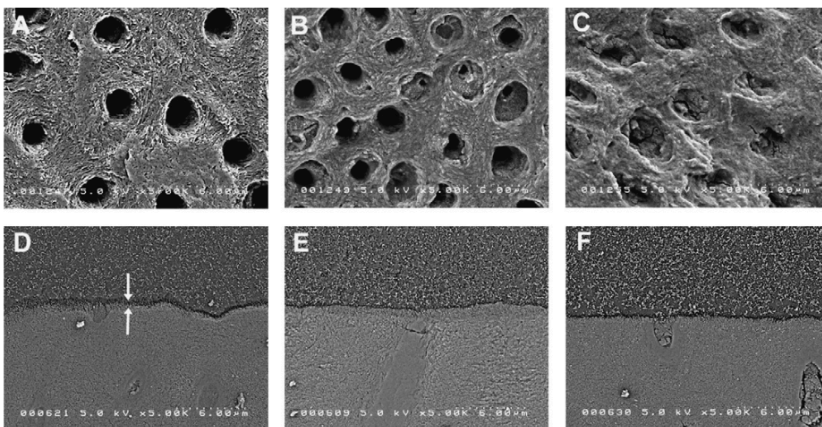
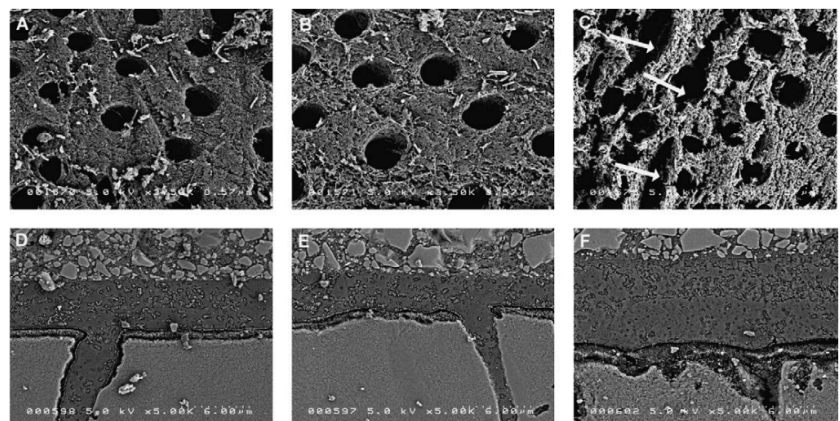


Figure 74 : Observation au MEB de la smear layer (a, b, c) et de la couche hybride (d, e, f) formées après protocole SAM2 sur une dentine saine (a,d), dentine fluorotique légère (b,e) et dentine fluorotique modérée (c,f) (Waidyasekera & coll., 2007).

- Après protocole M&R2 apparaît une destruction totale de la *smear layer* (figures 75-a, b, c), ainsi que la formation d'une couche hybride plus épaisse (de 3 à 4 μm) pour les trois dentines (figures 75-d, e, f). Toutefois, pour les dents présentant une fluorose modérée, le mordantage à l'acide orthophosphorique a provoqué la formation de plages érodées de dentine inter-globulaire (espaces inter-globulaires de Czermak) (figure 75-c, flèches), espaces amorphes hypominéralisés, contrariant une adhésion dentinaire optimale.

Figure 75 : Observation au MEB de la smear layer (a, b, c) et de la couche hybride (d, e, f) formées après protocole M&R2 sur une dentine saine (a,d), dentine fluorotique légère (b,e) et dentine fluorotique modérée (c,f) (Waidyasekera & coll., 2007).



- Après protocole SAM1, les tubuli dentinaires apparaissent oblitérés, avec des résidus de *smear layer* présents dans toutes les dentines (*figures 76- a, b, c*). La couche hybride est également moins distincte pour tous les types de dentine (*figures 76-d, e, f*).

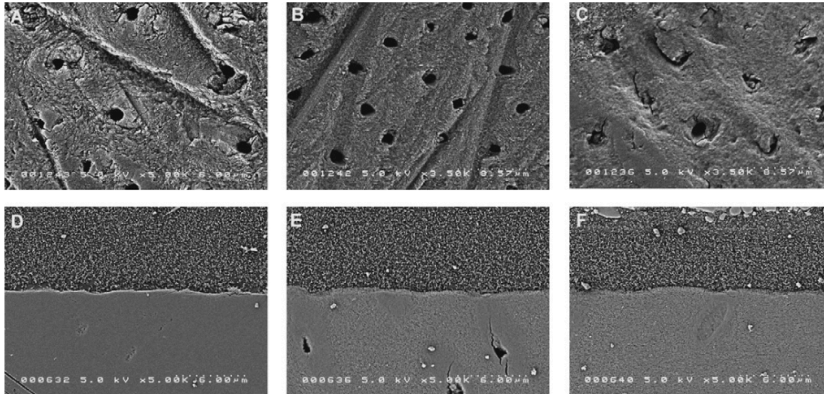


Figure 76 : Observation au MEB de la smear layer (a, b, c) et de la couche hybride (d, e, f) formées après protocole SAM1 sur une dentine saine (a,d), dentine fluorotique légère (b,e) et dentine fluorotique modérée (c,f) (Waidyasekera & coll., 2007).

4.2.3. Restaurations adhésives sur l'émail fluorotique

La fluorose dentaire, de par ses caractéristiques histologiques propres, impose une problématique de restauration différente de l'AIH et de la MIH. Les deux premières pathologies traitées dans cette thèse sont, en effet, associées à une drastique augmentation du RCI et de l'incidence carieuse, tandis que la fluorose dentaire serait à l'inverse carioprotectrice. Plusieurs études ont ainsi mis en exergue une diminution de l'indice du score CAO_F sur l'émail fluorotique, par rapport à l'émail sain (score CAO_F_{fluorose} = 2,2 contre un score CAO_F_{contrôle} = 3,0 dans l'étude de *Hawley & coll., 1996* ; score CAO_F_{fluorose} = 2,0 contre un score CAO_F_{contrôle} = 3,5 dans l'étude de *Mascarenhas & Mashabi, 2008*). Outre la diminution de l'incidence carieuse (*Trivedi & coll., 2019*), il a été retrouvé une diminution de la sévérité des lésions carieuses chez les enfants atteints de fluorose dentaire, par rapport aux enfants sans anomalie de l'émail (*Trivedi & coll., 2019* ; *Do & coll., 2014*). Les ions fluorures, incorporés en extrême grand nombre à la surface amélaire des dents fluorotiques, et en concentration élevée sur toute l'épaisseur amélaire, dresseraient une barrière cario-résistante à la survenue et à l'évolution des lésions carieuses.

Toutefois, à mesure que la sévérité de la fluorose augmente et que l'intégrité amélaire est contrariée par des porosités et irrégularités de surface (score TFI > 4), la prévalence carieuse augmente en conséquence (*Cunha-Cruz & Nadanovsky, 2005* ; *Xiang & coll., 2009*). *Xiang & coll. (2009)* ont observé une courbe dose-réponse en forme de U, reliant l'absorption d'ions F⁻ dans les premières années de la vie et l'incidence carieuse : jusqu'à 3,32 mg F⁻ absorbés par enfant et par jour, l'incidence carieuse est trouvée diminuée, tandis qu'au delà de ce seuil, l'incidence carieuse augmente de nouveau. Le RCI chez les patients atteints de fluorose sévère est trouvé multiplié par 2 (*Cunha-Cruz & Nadanovsky, 2005*).

Pourtant, une prise en charge restauratrice réelle incombe à la fluorose dentaire, de part les retentissements esthétiques et psycho-sociaux majeurs qu'elle crée. En zone endémique, la fluorose dentaire est le reflet du non-accès à l'eau en bouteille «non polluée» : elle est vécue comme une honte par les patients atteints, car elle renvoie à un milieu socio-économique défavorisé. Elle nourrit de nombreux complexes : à partir d'un TFI = 3 (fluorose légère), 92% des patients se disent «complexés par les taches sur leurs dents», d'autant plus que la localisation préférentielle de la fluorose affecte les incisives,

principales garantes de la beauté d'un sourire (*Hawley & coll., 1996*). Proposer une thérapeutique restauratrice esthétique à ces patients apparaît dès lors essentielle.

La prise en charge restauratrice de la fluorose dentaire est principalement à visée esthétique, et concerne essentiellement les dents antérieures, particulièrement affectées par des expositions précoces aux ions F⁻. Le chirurgien dentiste doit, en fonction de toutes les données qui s'offrent à lui (âge et motivation du patient, sévérité des lésions, impact psycho-social sur le patient...), proposer l'alternative thérapeutique combinant un délabrement minimal et une pleine satisfaction du patient.

Trois concepts de traitement existent, en fonction de la sévérité clinique de la fluorose (*Celik & coll., 2013*) :

- modification des lésions (couleur, luminosité) : par éclaircissement, infiltration résineuse ;
- suppression des lésions : par infiltration résineuse, micro-abrasion, ou fraisage ;
- recouvrement des lésions : par facettes, couronnes.

4.2.3.1. Fluoroses légères à modérées (TFI = 1-4)

Une revue systématique de littérature a récemment été conduite afin de déterminer quels traitements, parmi l'éclaircissement externe, l'infiltration résineuse ou la micro-abrasion sont les plus efficaces pour pallier les doléances esthétiques des patients souffrant de fluoroses légères à modérées (*Di Giovanni & coll., 2018*). Selon un niveau de preuve modéré, le traitement par infiltration résineuse, associé ou non à un éclaircissement externe, s'est révélé significativement plus efficace qu'un traitement par éclaircissement externe seul. L'éclaircissement s'est, quant à lui, révélé plus efficace que le traitement par micro-abrasion, selon un niveau de preuve faible. Le traitement par infiltration résineuse semble ainsi constituer l'alternative la plus adaptée, alliant économie tissulaire et résultat esthétique satisfaisant, dans la prise en charge esthétique des fluoroses légères à modérées.

- L'efficacité de l'infiltration résineuse trouve sa justification dans le fait que les lésions fluorotiques présentent des similitudes histologiques avec les lésions carieuses initiales, pour lesquelles le produit Icon® (DMG™) a été développé (*Denis & coll., 2013*). Seul l'émail de sub-surface sur environ 100 µm d'épaisseur présente une hypominéralisation dans les lésions fluorotiques légères, et seul le tiers amélaire externe est affecté dans les lésions fluorotiques modérées. Dans l'émail fluorotique, l'organisation prismatique amélaire est globalement préservée, la diminution du nombre de cristallites induit une

augmentation des porosités le long des stries de Retzius, comme pour les lésions carieuses initiales.

Un essai clinique contrôlé randomisé récent corrobore cette correspondance histologique.

Gugnani & coll. (2017) ont comparé la satisfaction de patients atteints de fluoroses légères à modérées après traitement par éclaircissement externe, par Icon®, par Icon® avec un temps d'application d'Icon-Etch® allongé, ou par Icon® précédé d'un éclaircissement externe. Les trois groupes traités par Icon® ont révélé une efficacité significativement supérieure au groupe traité par éclaircissement seul ($p < 0,001$). L'association avec un éclaircissement préalable ou l'augmentation du temps d'application de l'Icon-Etch® n'ont pas révélé une efficacité significativement supérieure, en comparaison avec le groupe Icon® seul.

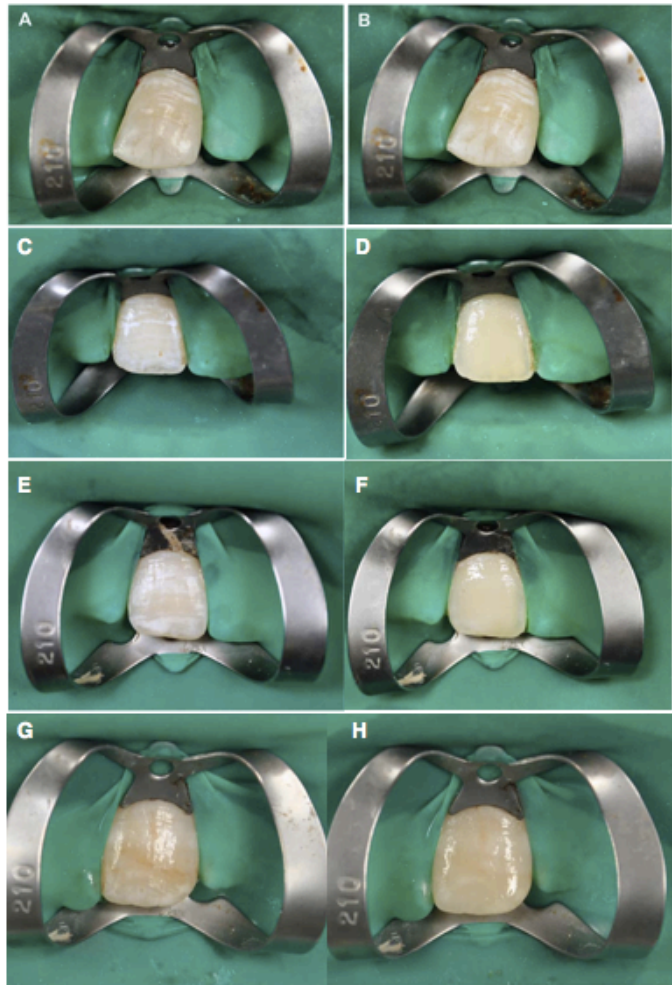
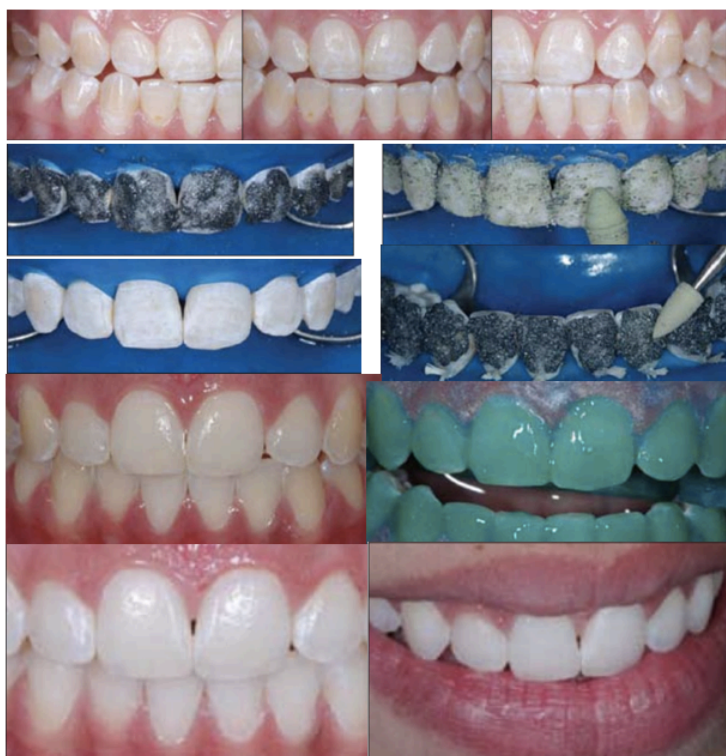

Figure 77 : Photographies pré- et post-opératoires d'incisives fluorotiques traitées : par éclaircissement externe seul (a, b), par infiltration résineuse (c, d), par infiltration résineuse avec un temps d'application d'Icon-Etch augmenté (e, f), et par association d'un éclaircissement et d'une infiltration résineuse (g, h) (Gugnani & coll., 2017).

- Néanmoins, bien que l'éclaircissement externe n'offre pas une efficacité optimale à lui seul, son recours se justifie sur plusieurs points : il camoufle les lésions par diminution du contraste entre émail sain et émail lésé, assure la déprotéinisation et la diminution de saturation de certaines taches colorées par l'urée qu'il contient (Denis & coll., 2013), et améliore la satisfaction globale du sourire des patients complexés par rapport à un traitement par Icon® seul (Schoppmeier & coll., 2018). Un éclaircissement au fauteuil seul ne s'avère pas toujours efficace, mais après combinaison d'un éclaircissement au fauteuil (à l'aide de peroxyde d'hydrogène H₂O₂ 30% pendant 60 minutes) et d'un

éclaircissement par gouttières à la maison (à l'aide de peroxyde de carbamide 15%, à raison d'1h/jour pendant 14 jours), 96% des lésions fluorotiques et 100% des surfaces saines ont dévoilé un changement de couleur et de luminosité, apportant une pleine satisfaction aux patients (Knösel & coll., 2008). Le peroxyde de carbamide s'est avéré plus efficace que le peroxyde d'hydrogène selon l'essai clinique de Loyola-Rodriguez & coll. (2003), sans que la concentration de peroxyde de carbamide (10% ou 20%) n'influence l'efficacité finale du traitement. Peu de sensibilités ont été reportées dans l'ensemble des essais cliniques conduits (Loyola-Rodriguez & coll., 2003 ; Castro & coll., 2014 ; Bharath & coll., 2014) et si elles existaient, disparaissaient 1 mois après traitement. L'éclaircissement s'est également révélé plus efficace que la micro-abrasion (Bharath & coll., 2014).

- La micro-abrasion reste, à ce jour, une technique extrêmement courante dans le traitement des lésions fluorotiques, de par sa facilité de mise en oeuvre, son faible coût et son efficacité : 97% des patients atteints de fluoroses légères à modérées sont satisfaits après traitement par micro-abrasion (Loguercio & coll., 2007). La micro-abrasion permet, en effet, la suppression des taches blanches et orangées ainsi qu'une amélioration de la rugosité de surface décrite dans la fluorose. L'amélioration esthétique



du sourire par micro-abrasion s'est avérée significativement supérieure pour les fluoroses légères à modérées, en comparaison avec les fluoroses sévères (Celik & coll., 2013). Une meilleure satisfaction globale des patients a été reportée après éclaircissement et micro-abrasion, qu'après micro-abrasion seule ($p = 0,04$; Castro & coll., 2014).

Figure 78 : Traitement esthétique d'un patient atteint de fluorose légère par micro-abrasion et éclaircissement externe au fauteuil (Higashi & coll., 2007).

Cette technique trouve néanmoins ses limites pour le traitement des fluoroses sévères : les lésions sont alors profondes et nécessiteraient un grand nombre d'applications de pâte micro-abrasive, devenant mutilantes (Celik & coll., 2013). De plus, la micro-abrasion diminue significativement le collage sur l'émail : pour les lésions fluorotiques profondes et étendues, un fraisage est alors préféré, avant restauration à l'aide d'une résine composite émail (Bassir & coll., 2013).

4.2.3.2. Fluoroses modérées à sévères (TFI = 5-9)

Dans le traitement des fluoroses modérées à sévères, l'éclaircissement, l'infiltration résineuse, la micro-abrasion, ou la combinaison de ces éléments, n'aboutissent pas toujours à un résultat satisfaisant. Le recours aux facettes, en résine composite ou en céramique, est décrit dans de nombreux *case reports*, mais aucune étude à haut niveau de preuve n'a été coordonnée sur ce sujet. Un conditionnement par éclaircissement et/ou micro-abrasion préalable peut permettre une réduction de l'épaisseur de préparation pour les facettes, afin de conserver une adhésion amélaire (Ng & Manton, 2007). Le recours à un composite de collage (tel que Variolink®, Ivoclar™) est recommandé si le collage est préférentiellement amélaire, tandis qu'un ciment résineux auto-adhésif (tel que RelyX Unicem®, 3M™) est préféré en cas d'adhésion dentinaire majoritaire (Shafiei & coll., 2017).

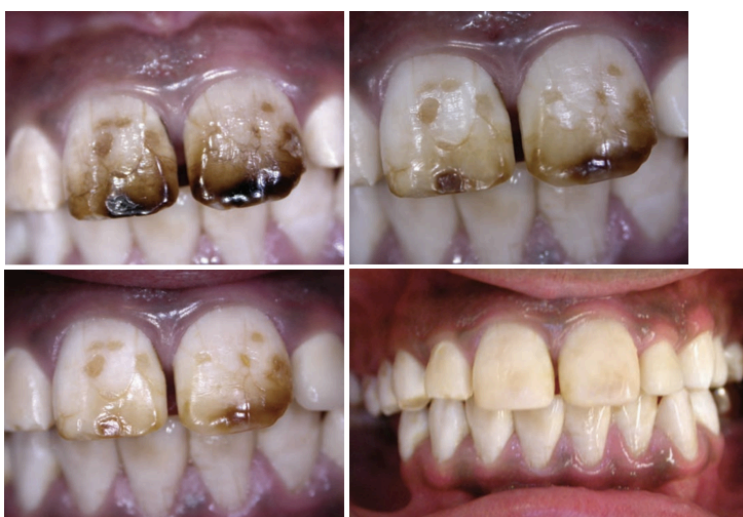

Figure 79: Traitement de 2 incisives centrales maxillaires chez une patiente de 13 ans affectée par une fluorose sévère : photographie pré-opératoire, après éclaircissement au fauteuil (H₂O₂ 20%, 1 minute), éclaircissement à la maison (peroxyde de carbamide 15%, 3 mois), et réalisation de facettes composites (Ng & Manton, 2007).

Fluorose			
Prévalence	32% zones endémiques fluorées, 16% zones non fluorées France : environ 3%, formes douteuses à légères surtout		
Etiologie	Environnementale (absorption excessive d'ions F- au cours de l'odontogénèse, > 0,05 mg/kg/j, sans dépasser 1mg/j)		
Formes cliniques	Fluorose douteuse à légère (TFI = 1-3)	Fluorose modérée (TFI = 4-5)	Fluorose sévère (TFI = 6-9)
Caractéristiques histologiques	- Surface hyperminéralisée sur 100 µm d'épaisseur - Sub-surface hypominéralisée (plus l'exposition aux F- est précoce et sévère, plus les plages hypominéralisées sont larges et profondes)		
	Modifications histologiques de sub-surface Perturbation de l'arrangement des stries de Retzius Augmentation de la rugosité des cristallites	Modifications histologiques <u>amélaire</u> et dentinaires Changement taille et forme des cristallites Substance inter-prismatique élargie (vacuoles) Effondrements amélaire post-éruptifs Dentine hypominéralisée	
Caractéristiques mécaniques	Augmentation de la micro-dureté de surface (+ 50%)		
	Dureté de sub-surface diminuée : - 10%	-	Dureté de sub-surface diminuée : - 60%
	Diminution globale des propriétés mécaniques <u>tiers amélaire externe</u>		Diminution globale des propriétés mécaniques <u>tiers amélaire externe et moyen</u>
Caractéristiques biochimiques	<u>Fraction organique x 2,5</u> : 0,27% émail fluorotique > 0,11% émail sain Liées à l'élimination incomplète des protéines matricielles		
	<u>Fraction minérale</u> (F ⁻ , Ca ²⁺ , PO ₄ ³⁻) : extrêmement augmentées en surface diminuées en sub-surface		
Adhésion	Forces d'adhésion diminuées <u>sur l'émail</u>	Forces d'adhésion diminuées <u>sur l'émail et la dentine</u>	
Préparations amélaire	Fraisage augmente les forces d'adhésion Micro-abrasion et air-abrasion diminuent les forces d'adhésion Mordançage préalable à H ₃ PO ₄ 40% augmente les forces d'adhésion : allongement du temps de mordançage 75-90 s possible sur EFS		
Système adhésif	Restaurations directes : M&R > SAM pour adhésion amélaire SAM > M&R pour adhésion dentinaire Restaurations indirectes : composite de collage + adhésif M&R pour adhésion émail ciment auto-adhésif pour adhésion dentine		
Restaurations : antérieures++ (problématique esthétique)	<u>Infiltration résineuse++</u> +/- éclaircissement externe au peroxyde de carbamide Micro-abrasion ou fraisage préalable indiqué pour lésions profondes et étendues, avant infiltration résineuse		<u>Facettes++</u> Seules, ou après micro-abrasion, infiltration résineuse ou éclaircissement préalable

Tableau 31 : Fluorose, caractéristiques et protocoles de collages adaptés : tableau récapitulatif.

Conclusion

Cette thèse nous a permis de mieux cerner les complexités inhérentes à chaque anomalie d'émail.

L'amélogénèse imparfaite héréditaire (AIH) constitue une anomalie héréditaire rare, mais au tableau clinique sévère, puisqu'elle affecte l'émail de l'ensemble des deux dentures. L'AIH1, ou AIH hypoplasique, apparaît après perturbation des améloblastes au cours des stades initiaux de l'amélogénèse (prolifération, histodifférenciation, sécrétion initiale) et se traduit cliniquement par un émail d'épaisseur fortement diminuée, et aux caractéristiques histologiques légèrement modifiées, notamment dans ses couches internes. *A contrario*, la survenue d'une AIH2 (AIH hypomature) ou d'une AIH3 (AIH hypominéralisée) découle d'un dysfonctionnement améloblastique au cours de la phase de maturation amélaire, entraînant la formation d'un émail d'épaisseur inchangée, mais aux caractéristiques histologiques fortement diminuées : il est décrit un émail prismatique hétérogène, alternant des zones orthominéralisées et des zones hypominéralisées, constitué de prismes en petit nombre et d'épaisseur irrégulière, agrémenté d'espaces inter-prismatiques amorphes enrichis en matériel organique. Les propriétés mécaniques ainsi que la fraction minérale apparaissent légèrement diminuées pour l'AIH1, fortement diminuées pour l'AIH2 et l'AIH3.

Au vu de la faiblesse intrinsèque du substrat amélaire AIH et des forces d'adhésion significativement diminuées qui en découlent, il semble indiqué de procéder à l'éviction totale de l'émail hypominéralisé AIH2 et AIH3, la conservation ou la suppression de l'émail AIH1 restant, à ce jour, non statuée. L'extraction du contenu protéique en excès par déprotéinisation pourrait constituer une option intéressante dans le conditionnement de l'émail AIH avant collage. De par l'effet «agressif» de l'acide orthophosphorique sur l'émail AIH fragile, un recours aux systèmes adhésifs auto-mordançants pourrait être à privilégier. Toutefois, d'autres études nécessitent d'être conduites. Les alternatives restauratrices proposent généralement le recouvrement total de l'émail AIH, afin de pallier aux doléances esthétiques et douloureuses de ces patients. Des restaurations par résine composite, directes (moules Odus[®], facettes Uveneer[®]) ou indirectes, plus pérennes, sont à privilégier chez l'enfant et l'adolescent. Néanmoins, les coiffes préformées métalliques constituent, encore aujourd'hui, une alternative de choix pour la réhabilitation des dents postérieures chez l'enfant, avant réhabilitation prothétique globale dès l'arrivée à l'âge adulte.

Malgré une prévalence impressionnante (13% de la population mondiale serait, aujourd'hui, touchée) et une évolution *a priori* croissante, la MIH ne dévoile, à ce jour encore, aucun de ses secrets concernant son étiologie. Ses formes cliniques vont d'une MIH légère, aux lésions blanches opaques, souvent de petite taille, dont les modifications histologiques affectent seulement la sub-surface, aux lésions MIH modérées (jaune-crèmeuses) à sévères (orangées-brunes), aux caractéristiques histologiques fortement altérées, et ce, sur toute l'épaisseur amélaire. La surface amélaire est, en effet, retrouvée extrêmement poreuse, favorisant la rétention bactérienne et le développement des lésions carieuses, les cristallites sont retrouvés avec une densité diminuée, et les caractéristiques mécaniques drastiquement diminuées peuvent parfois même aboutir à des pertes de substance par effondrements amélaire post-éruptifs. La fraction organique est retrouvée, quant à elle, en large excès, résultant d'une dégradation incomplète des protéines matricielles au cours de la phase de maturation amélaire.

La préparation de l'émail MIH avant collage implique une conservation de l'émail MIH blanc opaque et une exérèse totale de l'émail MIH jaune-crème ou orangé-brun, jusqu'à obtenir des limites de préparation saines. La suprématie d'un système adhésif (M&R ou SAM) n'a, à ce jour, pas été prouvée. La restauration des dents postérieures s'étend du scellement de sillons sur l'émail MIH léger, à la restauration directe par résine composite sur les cavités de petite étendue, à la restauration par onlay composite ou par coiffe préformée métallique pour les dents à fort délabrement. La restauration des dents antérieures répond avant tout à une problématique esthétique : après conditionnement par éclaircissement externe (pour l'atténuation des taches blanches opaques) ou par déprotéinisation (pour l'atténuation des taches orangées-brunes), l'infiltration résineuse en profondeur offre, malgré une mutilation amélaire conséquente, un traitement efficace de ces lésions profondes.

Moins fréquente en France mais tout aussi omniprésente à l'échelle mondiale, la fluorose dentaire pourrait être plus facilement endiguée que les autres anomalies, de par son étiologie purement environnementale. L'émail fluorotique est globalement caractérisé par un émail de sub-surface hypominéralisé sous une surface hyperminéralisée, et l'hypominéralisation est croissante selon la durée et la concentration en ions fluorures absorbés durant l'amélogénèse. Des modifications histologiques cantonnées à la sub-surface existent ainsi sur l'émail fluorotique douteux à léger, tandis que des perturbations amélaire et dentinaires sont présentes sur l'émail fluorotique modéré et sévère. Les caractéristiques mécaniques sont globalement diminuées, la fraction organique est

augmentée et la fraction minérale diminuée en sub-surface. De ces altérations histologiques découlent des forces d'adhésion diminuées, qu'un conditionnement par fraisage sélectif ou par temps de mordantage allongé peut améliorer. Le recours à un système adhésif M&R semble indiqué en cas de collage amélaire, tandis que l'utilisation de systèmes adhésifs SAM peut être préférée pour une adhésion dentinaire. Les problématiques de restauration étant davantage esthétiques que fonctionnelles, l'infiltration résineuse, associée ou non à un éclaircissement externe préalable, semble constituer la meilleure alternative thérapeutique pour le traitement des fluoroses légères à modérées. La restauration des fluoroses sévères implique souvent un recouvrement total de la face vestibulaire, par facettes, en résine composite chez l'enfant et l'adolescent, en céramo-céramique chez le sujet adulte.

Malgré cette revue exhaustive de la littérature conduite dans cet ouvrage, de nombreuses interrogations persistent, tant au niveau des mécanismes étio-pathogéniques amenant à chaque anomalie, qu'au niveau des moyens prophylactiques, restaurateurs et prothétiques mis en oeuvre pour pallier à ces différences structurelles. L'odontologie conservatrice évoluant à une vitesse époustouflante, nul doute que des études conduites dans un futur proche offriront davantage de réponses à ces patients, aux problématiques perpétuelles.

Références bibliographiques

1. Ahmed AM, Nagy D, Elkateb MA. Etching Patterns of Sodium Hypochlorite Pretreated Hypocalcified Amelogenesis Imperfecta Primary Molars: SEM Study. *J Clin Pediatr Dent.* 2019; 43(4): 257-62.
2. Ahovuo-Saloranta A, Hiiri A, Nordblad A, Worthington H, Mäkela M. Pit and fissure sealants for preventing dental decay in the permanent teeth of children and adolescents. *Cochrane Database Syst Rev.* 2008; 8(4): CD001830.
3. Ainamo J, Bay I. Problems and proposals for recording gingivitis and plaque. *Int Dent J.* 1975; 25(4): 229–35.
4. Al-Sugair MH, Akpata ES. Effect of fluorosis on etching of human enamel. *J Oral Rehabil.* 1999; 26(6): 521-8.
5. Aldred MJ, Savarirayan R, Crawford PJM. Amelogenesis imperfecta : a classification and catalogue for the 21st century. *Oral Dis.* 2003; 9(1): 19-23.
6. Aoba T, Fejerskov O. Dental fluorosis: chemistry and biology. *Crit Rev Oral Biol Med.* 2002; 13(2): 155-70.
7. Ardu S, Duc O, Krejci I, Perroud R. Amelogenesis imperfecta : a conservative and progressive adhesive treatment concept. *Oper Dent.* 2013; 38(3): 235-41.
8. Ateyah N, Akpata E. Factors affecting shear bond strength of composite resin to fluorosed enamel. *Oper Dent.* 2000; 25(3): 216-22.
9. Attal JP, Atlan A, Denis M, Vennat E, Tirllet G. White spots on enamel: treatment protocols by superficial or deep infiltration (part 2). *Int Orthod.* 2014; 12(1): 1-31.
10. Bäckman B, Anneroth G, Hörstedt P. Amelogenesis imperfecta: a scanning electron microscopic and microradiographic study. *J Oral Pathol Med.* 1989; 18(3): 140-5.
11. Bäckman B, Holm AK. Amelogenesis imperfecta: prevalence and incidence in a northern Swedish county. *Community Dent Oral Epidemiol.* 1986; 14(1): 43-7.
12. Bassir MM, Rezvani MB, Ghomsheh ET, Hosseini ZM. Effect of different surface treatments on microtensile bond strength of composite resin to normal and fluorotic enamel after micro-abrasion. *J Dent (Tehran).* 2016; 13(6): 431-7.
13. Batina N, Renugopalakrishnan V, Casillas Lavin PN, Guerrero JC, Morales M, Garduno-Juarez R, Lakka SL. Ultrastructure of dental enamel afflicted with hypoplasia: an atomic force microscopic study. *Calcif Tissue Int.* 2004; 74(3): 294-301.

14. Bayrak S, Tuloglu N, Sen Tunc E. Effects of Deproteinization on Bond Strength of Composite to Primary Teeth Affected by Amelogenesis. *Pediatr Dent*. 2019; 41(4): 304-8.
15. Beltran-Aguilar ED, Barker LK, Canto MT, Dye BA, Gooch BF, Griffin SO, et coll. Surveillance for dental caries, dental sealants, tooth retention, edentulism, and enamel fluorosis—United States, 1988–1994 and 1999–2002. *MMWR Surveill Summ*. 2005; 54(3): 1-43.
16. Bharath KP, Reddy VVS, Poornima P, Revathy V, Kambaimath V, Karthik B. Comparison of relative efficacy of two techniques of enamel stain removal on fluorosed teeth : An in vivo study. *J Clin Pediatr Dent*. 2014; 38(3): 2017-13.
17. Bozal CB, Kaplan A, Ortolani A, Cortese SG, Biondi AM. Ultrastructure of the surface of dental enamel with molar-incisor hypomineralization (MIH) with and without etching. *Acta Odontol Latinoam*. 2015; 28(2): 192-8.
18. Bronckers ALJJ, Bervoets TJM, Wöltgens JHM, Lyaruu DM. Effect of calcium, given before or after a fluoride insult, on hamster secretory amelogenesis in vitro. *Eur J Oral Sci*. 2006; 114 Suppl 1: 116-22.
19. Bronckers ALJJ, Lyaruu DM, Den Besten PK. The impact of fluoride on ameloblasts and the mechanisms of enamel fluorosis. *J Dent Res*. 2009; 88(10): 877-93.
20. Bussaneli DG, Restrepo M, Fragelli CMB, Pinto LdS, Jeremias F, Cordeiro RdCL, Bezamat M, Vieira AR, Caminaga RMS. Amelogenesis interact in increasing the susceptibility to molar-incisor hypomineralization. *Caries Res*. 2019; 53(2): 217-27.
21. Cahen PM, Obry-Musset AM, Grange D, Frank RM. Caries prevalence in 6 to 15-year-old French children based on the 1987 and 1991 national surveys. *J Dent Res*. 1993; 72(12): 1581-7.
22. Camoin A, Clauss F, Rouas P, Chafaie A, Muller-Bolla M, Garot E. Hypominéralisation des molaires et incisives. Dans : Muller-Bolla M. *Guide d'odontologie pédiatrique clinique : la clinique par la preuve*. 2ème édition. Malakoff : Editions CdP ; 2018. p. 263-7.
23. Castro KS, Ferreira ACA, Duarte RM, Sampaio FC, Meireles SS. Acceptability, efficacy and safety of two treatment protocols for dental fluorosis : a randomized clinical trial. *J Dent*. 2014; 42(8): 938-44.
24. Celik EU, Yildiz G, Yazkan B. Clinical evaluation of enamel microabrasion for the aesthetic management of mild-to-severe dental fluorosis. *J Esthet Restor Dent*. 2013; 25(6): 422-32.

25. Chalub LLFH, Martins CC, Paiva SM. Aesthetic perception of dental fluorosis : a case report of dizygotic twins. *Rev Odonto Cienc.* 2008; 23(3): 302-6.
26. Chan YL, Ngan AHW, King NM. Degraded prism sheaths in the transition region of hypomineralized teeth. *J Dent.* 2010; 38(3): 237-44.
27. Chawla N, Messer LB, Silva M. Clinical studies on molar-incisor hypomineralisation. *Eur Arch Paediatr Dent.* 2008; 9(4): 180-199.
28. Chay PL, Manton DJ, Palamara JEA. The effect of resin infiltration and oxidative pre-treatment on microshear bond strength of resin composite to hypomineralised enamel. *Int J Pediatr Dent.* 2014; 24(4): 252-67.
29. Chen CF, Hu JCC, Estrella MRP, Peters MC, Bresciani E. Assessment of restorative treatment of patients with amelogenesis imperfecta. *Pediatr Dent.* 2013; 35(4): 337-42.
30. Chowdury A, Adak MK, Mukherjee A, Dhak P, Khatun J, Dhak D. A critical review on geochemical and geological aspects of fluoride belts, fluorosis and natural materials and other sources for alternatives to fluoride exposure. *J Hydrol.* 2019; 574: 333-59.
31. Coffield KD, Phillips C, Brady M, Roberts MW, Strauss RP, Wright JT. The psychosocial impact of developmental dental defects in people with hereditary amelogenesis imperfecta. *J Am Dent Assoc.* 2005; 136(5): 620–30.
32. Courson F, Muller-Bolla M. Hypominéralisation molaire-incisive. Dans : *EMC - Médecine Buccale.* 2017 ; 12(5) : 1-6. [Article 28-200-C-10]
33. Crombie F, Manton D, Palamara J, Reynolds E. Resin infiltration of developmentally hypomineralised enamel. *Int J Paediatr Dent.* 2014; 24(1): 51-5.
34. Crombie FA, Manton DJ, Palamara JEA, Zalizniak I, Cochrane NJ, Reynolds EC. Characterisation of developmentally hypomineralised human enamel. *J Dent.* 2013; 41(7): 611-18.
35. Cunha-Cruz J, Nadanovsky P. Dental fluorosis increases caries risk. *J Evid Based Dent Pract.* 2005; 5(3): 170-1.
36. Dashash M, Yeung CA, Jamous I, Blinkhorn A. Interventions for the restorative care of amelogenesis imperfecta in children and adolescents. *Cochrane Database Syst Rev.* 2013; 6(6): 1-19.
37. National Research Council. Health effects of ingested fluoride. Washington: The National Academies Sci; 1993. p. 169.

38. De la Dure-Molla M, Manière MC. Amélogénèse imparfaite. Dans : Guide d'odontologie pédiatrique : la clinique par la preuve. 2ème édition. Paris : CDP : 2018. p. 259-62.
39. DenBesten P, Li W. Chronic fluoride toxicity : dental fluorosis. *Monogr Oral Sci.* 2011; 22: 81-96.
40. DenBesten PK, Yan Y, Featherstone JDB, Hilton JF, Smith CE, Li W. Effects of fluoride on rat dental enamel matrix proteinases. *Arch Oral Biol.* 2002; 47(11): 763-70.
41. Denis M, Atlan A, Vennat E, Tirlet G, Attal JP. White defects on enamel: diagnosis and anatomopathology: two essential factors for proper treatment (part 1). *Int Orthodont.* 2013; 11(2): 139-65.
42. De Souza JF, Bullio Fragelli C, Jeremias F, Benini Paschoal MA, Santos-Pinto L, De Cássia Loiola Cordeiro R. Eighteen-month clinical performance of composite resin restorations with two different adhesive systems for molars affected by molar incisor hypomineralization. *Clin Oral Invest.* 2017; 21(5): 1725–33.
43. Dhareula A, Goyal A, Gauba K, Bhatia SK, Kapur A, Bhandari S. A clinical and radiographic investigation comparing the efficacy of cast metal and indirect resin onlays in rehabilitation of permanent first molars affected with severe molar incisor hypomineralization (MIH): a 36-month randomised controlled clinical trial. *Eur Arch Paediatr Dent.* 2019; 20(5): 489-500.
44. Di Giovanni T, Eliades T, Papageorgiou SN. Interventions for dental fluorosis: a systematic review. *J Esthet Restor Dent.* 2018; 30(6): 502-8.
45. Do LG, Miller J, Phelan C, Sivaneswaran S, Spencer AJ, Wright C. Dental caries and fluorosis experience of 8-12-year-old children by early-life exposure to fluoride. *Community Dent Oral Epidemiol.* 2014; 42(6): 553-62.
46. Dursun E, Savard E, Vargas C, Loison-Robert L, Cherifi H, Bdeoui F, et coll. Management of Amelogenesis Imperfecta: A 15-Year Case History of Two Siblings. *Oper Dent.* 2016; 41(6): 567-77.
47. Ekambaram M, Anthonappa RP, Govindool SR, Yiu CKY. Comparison of deproteinization agents on bonding to developmentally hypomineralized enamel. *J Dent.* 2017; 67: 94-101.
48. Elhennawy K, Schwendicke F. Managing molar-incisor hypomineralization : a systematic review. *J Dent.* 2016; 55: 16-24.

49. El Sayed W, Shore RC, Parry DA, Mighell A. Hypomaturation amelogenesis imperfecta due to WDR72 mutations : a novel mutation and ultrastructural analyses of deciduous teeth. *Cells Tissues Organs*. 2011; 194(1): 60-66.
50. Epasinghe DJ, Yiu CKY. Effect of etching on bonding of a self-etch adhesive to dentine affected by amelogenesis imperfecta. *J Invest Clin Dent*. 2018; 9(1): 1-6.
51. Ermis RB, De Munck J, Cardoso MV, Coutinho E, Van Landuyt KL, Poitevin A, et coll. Bonding to ground versus unground enamel in fluorosed teeth. *Dent Mater*. 2007; 23(10): 1250-5.
52. Ertugrul F, Turkun M, Turkun LS, Toman M, Cal E. Bond strength of different dentin bonding systems to fluorotic enamel. *J Adhes Dent*. 2009; 11(4): 299-303.
53. Everett ET, McHenry MA, Reynolds N, Eggertsson H, Sullivan J, Kantmann C, et coll. Dental fluorosis : variability among different inbred mouse strains. *J Dent Res*. 2002; 81(11): 794-8.
54. Fagrell TG, Lingström P, Olsson S, Steiniger F, Noren JG. Bacterial invasion of dentinal tubules beneath apparently intact but hypomineralized enamel in molar teeth with molar incisor hypomineralization. *Int J Pediatr Dent*. 2008; 18(5): 333-40.
55. Fagrell TG, Dietz W, Jälevik B, Noren JG. Chemical, mechanical and morphological properties of hypomineralized enamel of permanent first molars. *Acta Odontol Scand*. 2010; 68(4): 215-22.
56. Fagrell TG, Salmon P, Melin L, Noren JG. Onset of molar incisor hypomineralization (MIH). *Swed Dent J*. 2013; 37(2): 61-70.
57. Fan H, Gao S, Liu Y, Zhu Z. The micromechanical and tribological feature of mild mottled enamel. *J Mech Med Biol*. 2014; 14(4): 1450050-1-14.
58. Farah R, Drummond B, Swain M, Williams S. Linking the clinical presentation of molar-incisor hypomineralisation to its mineral density. *Int J Pediatr Dent*. 2010; 20(5): 353-60.
59. Farah RA, Monk BC, Swain MV, Drummond BK. Protein content of molar-incisor hypomineralisation enamel. *J Dent*. 2010; 38(7): 591-6.
60. Farah R, Swain MV, Drummond BK, Cook R, Atieh M. Mineral density of hypomineralised enamel. *J Dent*. 2010; 38(1): 50-8.
61. Faria-e-Silva AL, De Moraes RR, Menezes MdeS, Capanema RR, De Moura AS, Martelli H Jr. Hardness and microshear bond strength to enamel and dentin of permanent teeth with hypocalcified amelogenesis imperfecta. *Int J Pediatr Dent*. 2011; 21(4): 314-20.

62. Fatturi AL, Wambier LM, Chibinski AC, Assunção LRdS, Brancher JA, Reis A, Souza JF. A systematic review and meta-analysis of systemic exposure associated with molar incisor hypomineralization. *Community Dent Oral Epidemiol.* 2019; 47(5): 407-15.
63. Fayle S. Molar Incisor Hypomineralisation: Restorative management. *Eur J Paediatr Dent.* 2003; 4(3): 121-6.
64. Fearn J, Anderson P, David GR. 3D X-ray microscopic study of the extent of variations in enamel density in first permanent molars with idiopathic enamel hypomineralisation. *Brit Dent J.* 2004; 196(10): 634-8.
65. Fejerskov O, Manji F, Baelum V. The nature and mechanisms of dental fluorosis in man. *J Dent Res.* 1990; 69(2): 692-700.
66. Fejerskov O, Richards A, Denbesten P. *Fluoride in Dentistry.* 2nd edition. Copenhagen: Munksgaard publishers; 1996. p. 275-90.
67. Fejerskov O, Thylstrup A, Larsen MJ. Clinical and structural features and possible pathogenic mechanisms of dental fluorosis. *Scand J Dent Res.* 1977; 85(7): 22-30.
68. Fejerskov O, Yeager JA, Thylstrup. A. Microradiography of the effect of acute and chronic administration of fluoride on human and rat dentine and enamel. *Arch Oral Biol.* 1979; 24(2): 123-130.
69. Fragelli CMB, de Souza JF, Bussanelli DG, Jeremias F, Santos-Pinto LD, Cordeiro RCL. Survival of sealants in molars affected by molar-incisor hypomineralization: 18-month follow-up. *Braz Oral Res.* 2017; 27(31): e30.
70. Gaardmand E, Poulsen S, Haubek D. Pilot study of minimally invasive cast adhesive copings for early restoration of hypomineralized first permanent molars with post-eruptive breakdown. *Eur Arch Paediatr Dent.* 2013; 14(1): 35-9.
71. Gandhi S, Crawford P, Shellis P. The use of a 'bleach-etch-seal' deproteinization technique on MIH affected enamel. *Int J Paediatr Dent.* 2012; 22(6): 427-34.
72. Garot E, Rouas P, d'Incau E, Lenoir N, Manton D, Couture C. Mineral density of hypomineralised and sound enamel. *Bull Group Int Rech Sci Stomatol Odontol.* 2016; 53(1): 33-6.
73. Gasse B, Karayigit E, Mathieu E, Jung S, Garret A, Huckert M, et coll. Homozygous and compound heterozygous MMP20 mutations in amelogenesis imperfecta. *J Dent Res.* 2013; 92(7): 598-603.

74. Gerdolle D, Mortier E, Richard A, Vailati F. Full-mouth adhesive rehabilitation in a case of amelogenesis imperfecta: a 5-year follow-up case report. *Int J Esthet dent*. 2015; 10(1): 12-31.
75. Gjørup H, Haubek D, Hintze H, Haukali G, Lovschall H, Hertz JM, et coll. Hypocalcified type of amelogenesis imperfecta in a large family : clinical, radiographic, and histologic findings, associated dento-facial anomalies, and resulting treatment load. *Acta Odontol Scandinavica*. 2009; 67(4): 240-7.
76. Goldberg M. Histologie de l'émail. Dans : EMC - Stomatologie. 2007 : 1-27. [Article 22-007-A-10]
77. Gu M, Lv L, He X, Li W, Guo L. Effect of phosphoric acid concentration used for etching on the microtensile bond strength to fluorotic teeth. *Medicine (Baltimore)*. 2018; 97(35): e12093.
78. Gugnani N, Pandit IK, Gupta M, Gugnani S, Soni S, Goyal V. Comparative evaluation of esthetic changes in nonpitted fluorosis stains when treated with resin infiltration, in-office bleaching, and combination therapies. *J Esthet Restor Dent*. 2017; 29(5): 317-24.
79. Habelitz S. Materials engineering by ameloblasts. *J Dent Research*. 2015; 94(6): 759-67.
80. Hall RC, Embery G, Waddington RJ. Modification of the proteoglycans of rat incisor dentine-predentine during in vivo fluorosis. *Eur J Oral Sci*. 1996; 104(3): 285-291.
81. Haubek D, Gjørup H, Jensen LG, Juncker I, Nyegaard M, Borglum AD, Poulsen S, Hertz JM. Limited phenotypic variation of hypocalcified amelogenesis imperfecta in a Danish five-generation family with a novel FAM83H nonsense mutation. *Int J Ped Dent*. 2011; 21(6): 407-12.
82. Hawley GM, Ellwood RP, Davies RM. Dental caries, fluorosis and the cosmetic implications of different TF scores in 14-year-old adolescents. *Community Dent Health*. 1996; 13(4): 189-92.
83. Heijs SCB, Dietz W, Noren jG, Blanksma NG, Jälevik B. Morphology and chemical composition of dentin in permanent first molars with the diagnose MIH. *Swed Dent J*. 2007; 31(4): 155-64.
84. Higashi C, Dall'Agnol AL, Hirata R, Loguercio AD, Reis A. Association of enamel microabrasion and bleaching: a case report. *Gen Dent*. 2008; 56(3): 244-9.
85. Hiraishi N, Yiu CKY, King NM. Effect of acid etching time on bond strength of an etch-and-rinse adhesive to primary tooth dentine affected by amelogenesis imperfecta. *Int J Pediatr Dent*. 2008; 18(3): 224-30.

86. Houari S, Picard E, Wurtz T, Vennat E, Roubier N, Wu TD, et coll. Disrupted iron storage in dental fluorosis. *J Dent Res.* 2019; 98(9): 994-1001.
87. Hyun HK, Lee SK, Lee KE, Kang HY, Kim EJ, Choung PH, et coll. Identification of a novel FAM83H and microhardness of an affected molar in autosomal dominant hypocalcified amelogenesis imperfecta. *Int Endod J.* 2009; 42(11): 1039-43.
88. Irigoyen-Camacho ME, Villanueva-Gutierrez T, Castano-Seiquer A, Molina-Frechero N, Zepeda-Zepeda M, Sanchez-Perez L. Evaluating the changes in molar incisor hypomineralization prevalence : a comparison of two-cross sectional studies in two elementary schools in Mexico City between 2008 and 2017. *Clin Exp Dent Res.* 2020; 6(1): 82-9.
89. Jälevik B, Dietz W, Noren JG. Scanning electron micrograph analysis of hypomineralized enamel in permanent first molars. *Int J Pediatr Dent.* 2005; 15(4): 223-40.
90. Jälevik B, Klingberg GA. Dental treatment, dental fear and behavior management problems in children with severe enamel hypomineralization of their permanent first molars. *Int J Paediatr Dent.* 2002; 12(1): 24-32.
91. Jälevik B, Noren JG. Enamel hypomineralization of permanent first molars : a morphological study and survey of possible aetiological factors. *Int J Pediatr Dent.* 2000; 10(4): 278-89.
92. Jälevik B, Odellius H, Dietz W, Noren JG. Secondary ion mass spectrometry and X-ray microanalysis of hypomineralized enamel in human permanent first molars. *Arch Oral Biol.* 2001; 46(3): 239-47.
93. Jayasooriya PR, Wettasinghe KA, Ogata M, Nikaido T, Tagami J. Micro-tensile bond strength of a self-etching primer bonding system to fluorosed enamel. *Int Chin J Dent.* 2002; 2: 107-15.
94. Jedeon K, De la Dure-Molla M, Brookes J, Liodice S, Marciano C, Kirkham J, et coll. Enamel defects reflect perinatal exposure to bisphenol A. *Am J Pathol.* 2013; 183(1): 108-18.
95. Jeremias F, Koruyucu M, Kuchler EC, Bayram M, Tuna EB, Deeley K, et coll. Genes expressed in dental enamel development are associated with molar-incisor hypomineralization. *Arch Oral Biol.* 2013; 58(10): 1434-42.
96. Kammoun R, Behets C, Mansour L, Ghouli-Mazgar S. Mineral features of connective dental hard tissues in hypoplastic amelogenesis imperfecta. *Oral Dis.* 2018; 24(3): 384-92.

97. Khan A, Moola MH, Cleaton-Jones P. Global trends in dental fluorosis from 1980-2000 : a systematic review. *J South African Dent Assoc.* 2005; 60(10): 418-421.
98. Kierdorf H, Kierdorf U. Disturbances of the secretory stage of amelogenesis in fluorosed deer teeth: a scanning electron-microscopic study. *Cell Tissue Res.* 1997; 289(1): 125-35.
99. Kirkham J, Brookes SJ, Zhang J, Wood SR, Shore RC, Smith DA, et coll. Effect of experimental fluorosis on the surface topography of developing enamel crystals. *Caries Res.* 2001; 35(1): 50-56.
100. Knösel M, Attin R, Becker K, Attin T. A randomized CIE L*a*b* evaluation of external bleaching therapy effects on fluorotic enamel stains. *Quintessence Int.* 2008; 39(5): 391-9.
101. Koch MJ, Garcia-Godoy F. The clinical performance of laboratory-fabricated crowns placed on first permanent molars with developmental defects. *J Am Dent Assoc.* 2000; 131(9): 1285-90.
102. Koldehoff J, Swain MV, Schneider GA. The geometrical structure of interfaces in dental enamel : a FIB-STEM investigation. *Acta Biomaterialia.* 2020; 104: 17-27.
103. Kotsanos N, Kaklamanos EG, Arapostathis K. Treatment management of first permanent molars in children with Molar-Incisor Hypomineralisation. *Eur J Paediatr Dent.* 2005; 6(4): 179-84.
104. Krämer N, Bui Khac NN, Lückner S, Stachniss V, Frankenberger R. Bonding strategies for MIH-affected enamel and dentin. *Dent Mater.* 2018; 34(2): 331-40.
105. Kwong SM, Cheung GS, Kei LH, Itthagarun A, Smales RJ, Tay FR, et coll. Micro-tensile bond strengths to sclerotic dentin using a self-etching and a total-etching technique. *Dent Mater.* 2002; 18(5): 359-69.
106. Lagerström M, Dahl N, Nakahori Y, Nakagome Y, Bäckman B, Landegren U, et coll. A deletion in the amelogenin gene (AMG) causes X-linked amelogenesis imperfecta (AIH1). *Genomics.* 1991; 10(4) : 971-5.
107. Lasfargues JJ, Kaleka R, Louis JJ. Le concept SISTA : un nouveau guide thérapeutique en cariologie. *Réal Clin.* 2000; 11: 103-122.
108. Lignon G, De La Dure-Molla M, Dessombz A, Berdal A, Babajko S. L'émail : un auto-assemblage unique dans le monde minéral. *Med Sci.* 2015; 31(5): 515-21.
109. Lindunger A, Smedberg JI. A retrospective study of the prosthodontic management of patients with amelogenesis imperfecta. *Int J Prosthodont.* 2005; 18(3):189–194.

110. Linner T, Khazaei Y, Bücher K. Comparison of four different treatment strategies in teeth with molar-incisor hypomineralization-related enamel breakdown: a retrospective cohort study. *Int J Pediatr Dent.* 2020; 30(5): 597-606.
111. Loguercio AD, Correia LD, Zago C, Tagliari D, Neumann E, Gomes EMM, Barbieri DB, Reis A. Clinical effectiveness of two microabrasion materials for the removal of enamel fluorosis stains. *Oper Dent.* 2007; 32(6): 531-8.
112. Loyola-Rodriguez JP, Pozos-Guillen AJ, Hernandez-Hernandez F, Berumen-Maldonado R, Patino-Marin N. Effectiveness of treatment with carbamide peroxide and hydrogen peroxide in subjects affected by dental fluorosis : a clinical trial. *J Clin Pediatr Dent.* 2003; 28(1): 63-7.
113. Lu Y, Papagerakis P, Yamakoshi Y, Hu JC, Bartlett JD, Simmer JP. Functions of KLK4 and MMP-20 in dental enamel formation. *Biol Chem.* 2008; 389(6): 695–700.
114. Lyaruu DM, de Jong M, Bronckers AL, Wöltgens JH. Ultrastructure of in-vitro recovery of mineralization capacity of fluorotic enamel matrix in hamster tooth germs pre-exposed to fluoride in organ culture during the secretory phase of amelogenesis. *Arch Oral Biol.* 1987; 32(2): 107-15.
115. Lygidakis NA, Dimou G, Stamataki E. Retention of fissure sealants using two different methods of application in teeth with hypomineralised molars (MIH): a 4-year clinical study. *Eur Arch Paediatr Dent.* 2009; 10(4): 223-6.
116. Lygidakis NA, Wong F, Jalevik B, Vierrou AM, Alaluusua S, Espelid I. Best clinical practice guidance for clinicians dealing with children presenting with molar-incisor hypomineralisation (MIH): an EAPD policy document. *Eur Arch Paediatr Dent.* 2010; 11(2): 75-81.
117. Lynch CD, Opdam NJ, Hickel R, Brunton PA, Gurgan S, Kakaboura A, et coll. Academy of operative dentistry: European section: guidance on the use of resin composites for direct restoration of posterior teeth. *J Dent.* 2014; 42(4): 377-83.
118. Magne P. Megabrasion : a conservative strategy for the anterior dentition. *Pract Periodontics Aesthet Dent.* 1997; 9(4): 389-95.
119. Mahoney EK, Ismail FSM, Kilpatrick N, Swain M. Mechanical properties across hypomineralized/hypoplastic enamel of first permanent molar teeth. *Eur J Oral Sci.* 2004; 112(6): 497-502.
120. Mahoney EK, Rohanizadeh R, Ismail FSM, Kilpatrick NM, Swain MV. Mechanical properties and microstructure of hypomineralized enamel of permanent teeth. *Biomaterials.* 2004; 25(20): 5091-100.

121. Malmberg P, Noren JG, Bernin D. Molecular insights into hypomineralized enamel. *Eur J Oral Sci.* 2019; 127(4): 340-6.
122. Mangum JE, Crombie FA, Kilpatrick N, Manton DJ, Hubbard MJ. Surface integrity governs the proteome of hypomineralized enamel. *J Dent Res.* 2010; 89(10): 1160-5.
123. Markovic D, Petrovic B, Peric T. Case series : clinical findings and oral rehabilitation of patients with amelogenesis imperfecta. *Eur Arch Paediatr Dent.* 2010; 11(4): 201–8.
124. Mascarenhas AK, Mashabi S. High fluoride concentration in drinking water may increase the prevalence and severity of dental fluorosis, and decrease occurrence of caries. *J Evid Based Dent Pract.* 2008; 8(1): 15-16.
125. McDonald S, Arkutu N, Malik K, Gadhia K, McKaig S. Managing the paediatric patient with amelogenesis imperfecta. *Brit Dent J.* 2012; 212(9): 425–8.
126. Mejare I, Bergman E, Grindefjord M. Hypomineralized molars and incisors of unknown origin : treatment outcome at age 18 years. *Int J Pediatr Dent.* 2005; 15(1): 20-8.
127. Milan AM, Waddington RJ, Embery G. Altered phosphorylation of rat dentine phosphoproteins by fluoride in vivo. *Calcif Tissue Int.* 1998; 64(3): 234-238.
128. Min J, Yu P, Xu Z, Li Z, Zhang Q, Yu H, Gao S. Investigation on the gradient nanomechanical behavior of dental fluorosis enamel. *Nanoscale Res Lett.* 2018; 13(1): 347.
129. Moseley R, Waddington RJ, Sloan AJ, Smith AJ, Hall RC, Embery G. The influence of fluoride exposure on dentin mineralization using an in vitro organ culture model. *Calcif Tissue Int.* 2003; 73(5): 470-5.
130. Moussally C, Fron-Chabouis H, Charrière A, Maladry L, Dursun E. Full-mouth Rehabilitation of Hypocalcified-type Amelogenesis Imperfecta With Chairside Computer-aided Design and Computer-aided Manufacturing: A Case Report. *Oper Dent.* 2019; 44(3): 145-58.
131. Neboda C, Anthonappa RP, King NM. Tooth mineral density of different types of hypomineralised molars : a micro-CT analysis. *Eur Arch Paediatr Dent.* 2017; 18(6): 377-83.
132. Ng F, Manton DJ. Aesthetic management of severely fluorosed incisors in an adolescent female. *Austr Dent J.* 2007; 52(3): 243-8.

133. Obeidi A, Liu PR, Ramp LC, Beck P, Gutknecht N. Acid-etch interval and shear bond strength of Er,Cr:YSGG laser-prepared enamel and dentin. *Lasers Med Sci.* 2010; 25(3): 363-9.
134. Obry-Musset AM. Epidemiology of dental caries in children. *Arch Pediatr.* 1998; 5(10): 1145-8.
135. Oliver K, Messer LB, Manton DJ, Kan K, Ng F, Olsen C, et coll. Distribution and severity of molar hypomineralisation : trial of a new severity index. *Int J Pediatr Dent.* 2014; 24(2): 131-51.
136. Pang L, Li X, Wang K, Tao Y, Cui T, Xu Q, et coll. Interactions with the aquaporin 5 gene increase the susceptibility to molar-incisor hypomineralization. *Arch Oral Biol.* 2020; 111: 104637.
137. Pavlic A, Petelin M, Alaluusua S. Microhardness and microstructure of deciduous enamel with different types of amelogenesis imperfecta. *CEJ Med.* 2007; 2(4): 511-27.
138. Pousette Lundgren G, Dahllöf G. Outcome of restorative treatment in young patients with amelogenesis imperfecta. A cross-sectional, retrospective study. *J Dent.* 2014; 42(11): 1382-9.
139. Pousette Lundgren G, Morling Vestlund GI, Trulsson M, Dahllöf G. A randomized controlled trial of crown therapy in young individuals with amelogenesis imperfecta. *J Dent Res.* 2015; 94(8): 1041-7.
140. Pousette Lundgren G, Wickström A, Hasselblad T, Dahllöf G Amelogenesis Imperfecta and Early Restorative Crown Therapy: An Interview Study with Adolescents and Young Adults on Their Experiences. *PLoS One.* 2016; 11(6): e0156879.
141. Prasad MK, Geoffroy V, Vicaire S, et coll. A targeted next-generation sequencing assay for the molecular diagnosis of genetic disorders with orodental involvement. *J Med Genet* 2016; 53(2): 98-110.
142. Priyadharsani N, Malathi N, Tamizhchelvan H, Dineshkumar T. Dental fluorosis : a histological study using light and confocal microscopy. *Indian J Dent Res.* 2015; 26(3): 248-51.
143. Prud'homme T, Hyon I, Dajean Trutaud S, Lopez Cazaux S. Different applicabilities of the etch-bleach-seal technique for treating opacities on permanent incisor damage by molar incisor hypomineralization in three young patients. *BMJ Case Rep.* 2017; 2017: bcr2017221442.

144. Pugach MK, Ozer F, Li Y, Sheth K, Beasley R, Resnick A, et coll. The use of mouse models to investigate shear bond strength in amelogenesis imperfecta. *J Dent Res.* 2011; 90(11): 1352-7.
145. Pugach MK, Ozer F, Mulmadgi R, Li Y, Suggs C, Wright JT, et coll. Shear bond strength of dentin and deproteinized enamel of AI mouse incisors. *Pediatr Dent.* 2014; 36(5): 130-6.
146. Qing P, Li Y, Gao S, Qiao M, Qian L, Yu H. Characterization of the nanoscratch, microstructure and composition in hypoplastic amelogenesis imperfecta. *Advances in Mechanical Engineering.* 2015; 7(7): 1-8.
147. Ramesh M, Narasimhan M, Krishnan R, Aruna RM, Kuruvilla S. The effect of fluorosis on human teeth under light microscopy: a cross-sectional study. *J Oral Maxillofac Pathol.* 2017; 21(3): 345-50.
148. Robinson C, Kirkham J, Brookes SJ, Shore RC. The role of albumin in developing rodent dental enamel: a possible explanation for white spot hypoplasia. *J Dent Res.* 1992; 71(6): 1270-4.
149. Robinson C, Kirkham J, Weatherall JA. Fluoride in teeth and bones. Dans : Ferjerskov O, Ekstrand J, Burt BA. *Fluoride in dentistry.* 2nd edition. Copenhagen : Munksgaard, 1996. pp 69-87.
150. Rodd HD, Boissonade FM, Day PF. Pulpal status of hypomineralized permanent molars. *Pediatr Dent.* 2007; 29(6): 514-20.
151. Rojas-Sanchez F, Alaminos M, Campos A, Rivera H, Sanchez-Quevedo MC. Dentin in severe fluorosis: a quantitative histochemical study. *J Dent Res.* 2007; 86(9): 857-61.
152. Sa Y, Liang S, Ma X, Lu S, Wang Z, Jiang T, et coll. Compositional, structural and mechanical comparisons of normal enamel and hypomaturational enamel. *Acta Biomaterialia.* 2014; 10(12): 5169-77.
153. Sabandal MM, Schäfer E. Amelogenesis imperfecta : review of diagnostic findings and treatment concepts. *Odontol.* 2016; 104(3): 245-56.
154. Sanchez-Quevedo MC, Ceballos G, Garcia JM, Luna JD, Rodriguez IA, Campos A. Dentine structure and mineralization in hypocalcified amelogenesis imperfecta : a quantitative X-ray histochemical study. *Oral Dis.* 2004; 10(2): 94-8.
155. Sapir S, Shapira J. Clinical solutions for developmental defects on enamel and dentin in children. *Pediatr Dent.* 2007; 29(4): 330-6.

156. Sapov K, Gedalia I, Grobler S, Lewinstein I, Roman I, Shapira L. A laboratory assessment of enamel hypoplasia of teeth with varying severities of dental fluorosis. *J Oral Rehab.* 1999; 26(8): 672-7.
157. Saroglu I, Aras S, Oztas D. Effect of deproteinization on composite bond strength in hypocalcified amelogenesis imperfecta. *Oral Dis.* 2006; 12(3): 305-308.
158. Schoppmeier CM, Derman SHM, Noack MJ, Wicht MJ. Power bleaching enhances resin infiltration masking effect of dental fluorosis. A randomized clinical trial. *J Dent.* 2018; 79: 77-84.
159. Schwendicke F, Elhennawy K, Reda S, Bekes K, Manton DJ, Krois J. Global burden of molar incisor hypomineralization. *J Dent.* 2018; 68: 10-8.
160. Seow WK, Amaratunge A. The effects of acid-etching on enamel from different clinical variants of amelogenesis imperfecta : an SEM study. *Pediatr Dent.* 1998; 20(1): 37-42.
161. Shafiei F, Jowkar Z, Fekrazad R, Khalafi-Nezhad A. Micromorphology analysis and bond strength of two adhesives to Er,Cr:YSGG laser-prepared versus bur-prepared fluorosed enamel. *Microsc Res Tech.* 2014; 77(10): 779-84.
162. Shafiei F, Memarpour M, Jowkar Z. Marginal sealing of a porcelain laminate veneer luted with different resin cements on fluorosed teeth. *Int J Esthet Dent.* 2017; 12(1): 60-71.
163. Shearer TR, Britton JL, Desart DJ, Suttie JW. Microhardness of molar teeth in cattle with fluorosis. *Am J Veterinary Res.* 1980; 41(9): 1543-5.
164. Shida K, Kitasako Y, Burrow MF, Tagami J. Micro-shear bond strengths and etching efficacy of a two-step self-etching adhesive system to fluorosed and non-fluorosed enamel. *Eur J Oral Sci.* 2009; 117(2): 182-6.
165. Shore RC, Bäckman B, Brookes SJ, Kirkham J, Wood SR, Robinson C. Inheritance pattern and elemental composition of enamel affected by hypomaturational amelogenesis imperfecta. *Connect Tissue Res.* 2002; 43(2-3): 466-71.
166. Shore RC, Bäckman B, Elcock C, Brook AH, Brookes SJ, Kirkham J. Enamel affected by local hypoplastic autosomal dominant amelogenesis imperfecta resulting from an ENAM mutation. *Cells Tissues Organs.* 2010; 191(4): 301-6.
167. Silva-Benitez EL, Zavala-Alonso V, Martinez-Castanon GA, Loyola-Rodriguez JP, Patino-Marin N, Ortega-Pedrajo I, et coll. Shear bond strength evaluation of bonded molar tubes on fluorotic molars. *Angle Orthod.* 2013; 83(1): 152-7.

168. Silverstone LM, Saxton CA, Dogon IL, Fejerskov O. Variation in the pattern of acid etching of human dental enamel examined by scanning electron microscopy. *Caries Res.* 1975; 9(5): 373-87.
169. Smalley JW, Embery G. The influence of fluoride administration on the structure of proteoglycans in the developing rat incisor. *Biochem J.* 1980; 190(2): 263-272.
170. Smith CE, Nanci A, DenBesten PK. Effects of chronic fluoride exposure on morphometric parameters defining the stages of amelogenesis and ameloblast modulation in rat incisors. *Anat Rec.* 1993; 237(2): 243-58.
171. Smith CEL, Poulter JA, Antanaviciute A, Kirkham J, Brookes SJ, Ingleheam CF, et coll. Amelogenesis imperfecta; genes, proteins and pathways. *Front Physiol.* 2017; 26(8): 435.
172. Sonmez H, Saat S. A clinical evaluation of deproteinization and different cavity designs on resin restoration performance in MIH-affected molars: two-year results. *J Clin Pediatr Dent.* 2017; 41(5): 336-42.
173. Suckling G, Coote GE, Cutress TW, Gao J. Proton microprobe assessment of the distribution of fluoride in the enamel and dentine of developing central incisors of sheep and changes induced by daily fluoride supplements. *Arch Oral Biol.* 1995; 40(5): 439-46.
174. Suckling GW, Nelson DGA, Patel MJ. Macroscopic and scanning electron microscopic appearance and hardness values of developmental defects in human permanent tooth enamel. *Adv Dent Res.* 1989; 3(2): 219-33.
175. Suckling G, Thurley DC, Nelson DG. The macroscopic and scanning electron-microscopic appearance and microhardness of the enamel, and the related histological changes in the enamel organ of erupting sheep incisors resulting from prolonged low daily dose of fluoride. *Arch Oral Biol.* 1988; 33(5): 361-73.
176. Susheela AK, Bhatnagar M. Fluoride toxicity: a biochemical and scanning electron microscopic study of enamel surface of rabbit teeth. *Arch Toxicol.* 1993; 67(8): 573-9.
177. Takagi Y, Fujita H, Katano H, Shimokawa H, Kuroda T. Immunochemical and biochemical characteristics of enamel proteins in hypocalcified amelogenesis imperfecta. *Oral Surg Oral MEd Oral Pathol Oral Radiol.* 1998; 85(4): 424-30.
178. Tay FR, Kwong SM, Itthagarun A, King NM, Yip HK, Moulding KM, et coll. Bonding of a self-etching primer to non-cariou cervical sclerotic dentin: interfacial ultrastructure and microtensile bond strength evaluation. *J Adhes Dent.* 2000; 2(1): 9-28.

179. Teixeira RJ, Andrade NS, Queiroz LC, Mendes FM, Moura MS, Moura LF, et coll. Exploring the association between genetic and environmental factors and molar incisor hypomineralization: evidence from a twin study. *Int J Pediatr Dent.* 2018; 28(2): 198-206.
180. Thylstrup A, Fejerskov O. Clinical appearance of dental fluorosis in permanent teeth in relation to histologic changes. *Commun Dent Oral Epidemiol.* 1978; 6(6): 315-28.
181. Tirlet G, Attal JP. Le gradient thérapeutique : un concept médical pour les traitements esthétiques. *Inf Dent.* 2009 ; (41-42) : 2561-8.
182. Toman M, Cal E, Turkun M, Ertugrul F. Bond strength of glass-ceramics on the fluorosed enamel surfaces. *J Dent.* 2008; 36(4): 281-6.
183. Torres-Gallegos I, Martinez-Castanon G, Loyola-Rodriguez JP, Patino-Marin N, Encinas A, Ruiz F, Anusavice K. Effectiveness of bonding resin based composite to healthy and fluorotic enamel using total etch and two self-etch adhesive systems. *Dent Mater J.* 2012; 31(6): 1021-7.
184. Trivedi S, Trivedi A, Banda NR, Mishra N, Singh G, Srivastava E, et coll. Evaluation of eruption pattern and caries occurrence among children affected with fluorosis. *J Contemp Dent Pract.* 2019; 20(10): 1217-22.
185. Qian J, Susheela AK, Mudgal A. Fluoride in water: an overview. *UNICEF waterfr.* 1999; (13): 11-13.
186. Urzua B, Martinez C, Ortega-Pinto A, Adorno D, Morales-Bozo I, Riadi G, et coll. Novel missense mutation of the FAM83H gene causes retention of amelogenin and a mild clinical phenotype of hypocalcified enamel. *Oral Biol.* 2015; 60(9): 1356-67.
187. Venezie RD, Vadiakas G, Christensen JR, Wright JT. Enamel pretreatment with sodium hypochlorite to enhance bonding in hypocalcified amelogenesis imperfecta: case report and SEM analysis. *Pediatr Dent.* 1994; 16(6): 433-6.
188. Vieira AR. On the genetics contribution to molar-incisor hypomineralization. *Int J Pediatr Dent.* 2019; 29(1): 2-3.
189. Vieira APGF, Hancock R, Dumitriu M, Limeback H, Grynepas MD. Fluoride's effect on human dentin ultrasound velocity (elastic modulus) and tubule size. *Eur J Oral Sci.* 2006; 114(1): 83-88.
190. Vieira APGF, Hancock R, Eggertsson H, Everett E, Grynepas MD. Tooth quality in dental fluorosis : genetic and environmental factors. *Calcif Tissue Int.* 2005; 76(1): 17-25.

191. Vieira AP, Hancock R, Maia R, Limeback H, Grynpas MD. Is fluoride concentration in dentin and enamel a good indicator of dental fluorosis? *J Dent Res.* 2004a; 83(1): 76-80.
192. Waidyasekera PGK, Nikaido T, Weerasinghe DDS, Tagami J. Bonding of acid-etch and self-etch adhesives to human fluorosed dentine. *J Dent.* 2007; 35(12): 915-22.
193. Weerasinghe DS, Nikaido T, Wettasinghe KA, Abayakoon JB, Tagami J. Micro-shear bond strength and morphological analysis of a self-etching primer adhesive system to fluorosed enamel. *J Dent.* 2005; 33(5): 419-26.
194. Weerheijm KL, Jälevik B, Alaluusua S. Molar-incisor hypomineralisation. *Caries Res.* 2001; 35(5): 390-1.
195. Whelton HP, Ketley CE, McSweeney F, O'Mullane DM. A review of fluorosis in the European Union : prevalence, risk factors and aesthetic issues. *Community Dent Oral Epidemiol.* 2004; 32(1): 9-18.
196. Wiegand A, Stawarczyk B, Kolakovic M, Hämmerle CHF, Attin T, Schmidlin PR. Adhesive performance of a caries infiltrant on sound and demineralised enamel. *J Dent.* 2011; 39(2): 117-21.
197. William V, Burrow MF, Palamara JE, Messer LB. Microshear bond strength of resin composite to teeth affected by molar hypomineralization using 2 adhesive systems. *Pediatr Dent.* 2006; 28(3): 233-41.
198. William V, Messer LB, Burrow MF. Molar-incisor hypomineralisation: Review and recommendations for clinical management. *Pediatr Dent.* 2006; 28(3): 224-32.
199. Witkop CJ. Amelogenesis imperfecta, dentinogenesis imperfecta and dentin dysplasia revisited : problems in classification. *J Oral Pathol.* 1988; 17(9-10): 547-53.
200. Witkop CJ, Sauk JJ. Heritable defects of enamel. Dans : Stewart RE, Prescott GH, Editeurs. *Oral facial Genetics.* Saint Louis: CV Mosby; 1976. p. 151-226.
201. Wright JT. The etch-bleach-seal technique for managing stained enamel defects in young permanent incisors. *Pediatr Dent.* 2002; 24(3): 249-52.
202. Wright JT, Butler WT. Alteration of enamel proteins in hypomaturation amelogenesis imperfecta. *J Dent Res.* 1989; 68(9): 1328-30.
203. Wright JT, Chen SC, Hall KI, Yamauchi M, Bawden JW. Protein characterization of fluorosed human enamel. *J Dent Res.* 1996; 75(12): 1936-41.
204. Wright JT, Daly B, Simmons D, Hong S, Hart SP, Hart TC, Atsawasuwan P, Yamauchi M. Human enamel phenotype associated with amelogenesis imperfecta

- and a kallikrein-4 (g.2142G>A) proteinase mutation. *Eur J Oral Sci.* 2006; 114(Suppl. 1): 13-7.
205. Wright JT, Deaton TG, Hall KI, Yamauchi M. The mineral and protein content of enamel in amelogenesis imperfecta. *Connective Tissue Res.* 1995; 32(1-4): 247-52.
206. Wright JT, Hall KI, Zeichner-David M. Amelogenin retention in human enamel with amelogenesis imperfecta. *J Dent Res.* 1995; 74(special issue): 95.
207. Wright JT, Lord V, Robinson C, Shore R. Enamel ultrastructure in pigmented hypomaturation amelogenesis imperfecta. *J Oral Pathol Med.* 1992; 21(9): 390-4.
208. Wright JT, Robinson C, Kirkham J. Enamel protein in smooth hypoplastic amelogenesis imperfecta. *Pediatr Dent.* 1992; 14(5): 331-7.
209. Wright JT, Robinson C, Shore R. Characterization of the enamel ultrastructure and mineral content in hypoplastic amelogenesis imperfecta. *Oral Surg Oral Med Oral Pathol.* 1991; 72(5): 594-601.
210. Xiang Q, Zhou M, Wu M, Zhou X, Huang J, Liang Y. Relationships between daily total fluoride intake and dental fluorosis and dental caries. *J Nanjing Med Univ.* 2009; 23(1): 33-9.
211. Xie ZH, Mahoney EK, Kilpatrick NM, Swain MV, Hoffman M. On the structure-property relationship of sound and hypomineralized enamel. *Acta Biomaterialia.* 2007; 3(6): 865-72.
212. Xie ZH, Swain MV, Swadener G, Munroe P, Hoffman M. Effect of microstructure upon elastic behaviour of human tooth enamel. *J Biomechanics.* 2009; 42(8): 1075-80.
213. Yaman BC, Ozer F, Cabukusta CS, Eren MM, Koray F, Blatz MB. Microtensile bond strength to enamel affected by hypoplastic amelogenesis imperfecta. *J Adhes Dent.* 2014; 16(1): 7-14.
214. Yanagisawa T, Takuma S, Fejerskov O. Ultrastructure and composition of enamel in human dental fluorosis. *Adv Dent Res.* 1989; 3(2): 203-10.
215. Zagdwon AM, Fayle SA, Pollard MA. A prospective clinical trial comparing preformed metal crowns and cast restorations for defective first permanent molars. *Eur J Paediatr Dent.* 2003; 4(3): 138-42.
216. Zhang C, Song Y, Bian Z. Ultrastructural analysis of the teeth affected by amelogenesis imperfecta resulting from FAM83H mutations and review of the literature. *Oral Surg Oral Med Oral Pathol Oral Radiol.* 2015; 119(2): 69-76.

217. Zhao D, Dong B, Yu D, Ren Q, Sun Y. The prevalence of molar incisor hypomineralization : evidence from 70 studies. *Int J Pediatr Dent.* 2018; 28(2): 170-9.
218. Zhou R, Zaki AE, Eisenmann DR. Morphometry and autoradiography of altered rat enamel protein processing due to chronic exposure to fluoride. *Arch Oral Biol.* 1996; 41(8–9): 739-47.

Références bibliographiques électroniques

1. Agence Nationale de Sécurité du Médicament. Utilisation du fluor dans la prévention de la carie dentaire avant l'âge de 18 ans [Internet]. 2008 [consulté le 9 octobre 2020]. Disponible sur : https://ansm.sante.fr/var/ansm_site/storage/original/application/7db1d82db7f5636b56170f59e844dd3a.pdf
2. Alliot-Licht B. Morphogénèse crânio-faciale et Odontogénèse : Chap 3 : Amélogénèse [cours]. Nantes : Université de Nantes. UFR d'odontologie ; 2013 [consulté le 9 octobre 2020]. Disponible sur : <http://spiralconnect.univ-lyon1.fr/spiral-files/download?mode=inline&data=2733816>
3. Degrange M, Pourreyron L. Les systèmes adhésifs amélo-dentaires [Internet]. 2009 [consulté le 9 octobre 2020]. Disponible sur : <http://campus.cerimes.fr/odontologie/enseignement/chap12/site/html/cours.pdf>
4. Fluoride Action Network. Diagnosis [Internet]. 2020 [Consulté le 5 juillet 2020]. Disponible sur : <http://fluoridealert.org/issues/fluorosis/diagnosis/>
5. Minoux M, Serfaty R. Micro-abrasion amélaire : techniques et précautions [Internet]. 2013 [Consulté le 9 octobre 2020]. Disponible sur : <https://www.lefildentaire.com/articles/clinique/esthetique/micro-abrasion-amelaire-techniques-et-precautions/>
6. OMS (Organisation Mondiale de la Santé). Rapport sur la santé bucco-dentaire dans le monde 2003 : poursuivre l'amélioration de la santé bucco-dentaire au XXI^e siècle : l'approche du programme OMS de santé bucco-dentaire [Internet]. 2003 [Consulté le 5 juillet 2020]. Disponible sur : https://www.who.int/oral_health/media/en/orh_report03_fr.pdf
7. RARENET. Amélogénèses imparfaites [Internet]. [Consulté le 9 octobre 2020]. Disponible sur : http://www.rarenet.eu/wp-content/uploads/2016/12/FR-RARENET_1_amelogenese.pdf

Table des matières

Sommaire.....	9
Liste des figures.....	10
Liste des tableaux.....	19
Liste des abréviations.....	22
Introduction.....	24
<u>1. Amélogénèse.....</u>	25
<u>1.1. L'émail.....</u>	25
<u>1.2. Amélogénèse.....</u>	27
1.2.1. Prolifération des pré-améloblastes.....	27
1.2.2. Histodifférenciation des améloblastes pré-sécréteurs.....	28
1.2.3. Phase sécrétoire initiale d'émail aprismatique des améloblastes sécréteurs dépourvus de prolongement de Tomes.....	29
1.2.4. Phase sécrétoire d'émail prismatique des améloblastes sécréteurs pourvus de prolongements de Tomes.....	29
1.2.5. Phase de transition.....	30
1.2.6. Phase de maturation.....	30
1.2.7. Phase de protection.....	32
<u>2. Amélogénèse imparfaite héréditaire.....</u>	33
<u>2.1. Définition.....</u>	33
<u>2.2. Classifications.....</u>	33
2.2.1. AIH type I : AIH hypoplasique.....	34
2.2.2. AIH type II : AIH hypomature.....	35
2.2.3. AIH type III : AIH hypominéralisée.....	36
2.2.4. AIH type IV : AIH hypomature-hypoplasique et taurodontisme associé.....	37

<u>2.3. Gènes impliqués</u>	38
<u>2.4. Caractéristiques de l'émail affecté par l'AIH</u>	38
2.4.1. AIH hypoplasique (type I), ou AIH1	38
2.4.1.1. Caractéristiques anatomiques.....	38
2.4.1.2. Caractéristiques histologiques.....	39
2.4.1.3. Caractéristiques mécaniques.....	40
2.4.1.4. Caractéristiques biochimiques.....	42
2.4.2. AIH hypomature (type II), ou AIH2	42
2.4.2.1. Caractéristiques anatomiques.....	42
2.4.2.2. Caractéristiques histologiques.....	43
2.4.2.3. Caractéristiques mécaniques.....	44
2.4.2.4. Caractéristiques biochimiques.....	45
2.4.3. AIH hypominéralisée (type III), ou AIH3	47
2.4.3.1. Caractéristiques anatomiques.....	47
2.4.3.2. Caractéristiques histologiques.....	47
2.4.3.3. Caractéristiques mécaniques.....	49
2.4.3.4. Caractéristiques biochimiques.....	49
<u>2.5. Préparation, collage et choix de restaurations adhésives adaptés</u>	51
2.5.1. Préparation de l'émail et de la dentine AIH	51
2.5.1.1. Fraisage sélectif.....	51
2.5.1.2. Mordançage.....	52
2.5.1.3. Déprotéinisation.....	56
2.5.2. Adhésion sur l'émail et la dentine AIH	59
2.5.3. Restaurations adhésives directes sur l'émail AIH	62
2.5.3.1. Conséquences cliniques liées à l'AIH.....	62
2.5.3.2. Objectifs de traitement.....	66
2.5.3.3. Thérapeutiques restauratrices directes.....	66
2.5.4. Restaurations adhésives indirectes sur l'émail AIH	69
<u>3. Hypominéralisation molaire et incisive</u>	75
<u>3.1. Caractéristiques de l'émail affecté par la MIH</u>	77

3.1.1. Etiopathogénie.....	77
3.1.2. Caractéristiques histologiques.....	79
3.1.3. Caractéristiques mécaniques.....	82
3.1.3.1. Micro-dureté.....	82
3.1.3.2. Module d'élasticité.....	83
3.1.3.3. Résistance à la flexion.....	84
3.1.3.4. Porosité.....	84
3.1.3.5. Densité minérale.....	85
3.1.4. Caractéristiques biochimiques.....	86
3.1.4.1. Fraction minérale.....	86
3.1.4.2. Fraction organique.....	87

3.2. Préparation, collage et choix de restaurations adhésives

<u>adaptés.....</u>	89
3.2.1. Préparation de l'émail et de la dentine MIH.....	89
3.2.1.1. Fraisage sélectif.....	89
3.2.1.2. Mordançage (H ₃ PO ₄).....	91
3.2.1.3. Infiltration résineuse (Icon®, DMG™).....	92
3.2.1.4. Déprotéinisation (NaOCl).....	95
3.2.2. Adhésion sur l'émail et la dentine MIH.....	99
3.2.3. Restaurations adhésives sur l'émail et la dentine MIH.....	102
3.2.3.1. Conséquences cliniques liées à la MIH.....	102
3.2.3.2. Restaurations adhésives directes postérieures.....	104
3.2.3.3. Restaurations adhésives indirectes postérieures.....	107
3.2.3.4. Restaurations adhésives antérieures.....	111

4. Fluorose..... **119**

<u>4.1. Caractéristiques de l'émail fluorotique.....</u>	124
4.1.1. Etiopathogénie de la fluorose dentaire.....	124
4.1.1.1. Action des fluorures sur l'amélogénèse.....	124
4.1.1.2. Action des fluorures sur la dentinogénèse.....	128
4.1.2. Caractéristiques histologiques.....	129
4.1.2.1. Caractéristiques histologiques de l'émail fluorotique.....	129
4.1.2.2. Caractéristiques histologiques de la dentine fluorotique.....	132

4.1.3. Caractéristiques mécaniques.....	133
4.1.3.1. Micro-dureté.....	133
4.1.3.2. Module d'élasticité.....	134
4.1.3.3. Déformation plastique et résistance à la friction.....	134
4.1.4. Caractéristiques biochimiques.....	136
4.1.4.1. Fraction organique.....	136
4.1.4.2. Fraction minérale.....	136
<u>4.2. Préparation, collage et choix de restaurations adhésives</u>	
<u>adaptés.....</u>	138
4.2.1. Préparation de l'émail fluorotique.....	138
4.2.1.1. Fraisage superficiel.....	138
4.2.1.2. Micro-abrasion.....	141
4.2.1.3. Air-abrasion.....	141
4.2.1.4. Mordançage (H ₃ PO ₄).....	142
4.2.2. Adhésion sur l'émail et la dentine fluorotiques.....	146
4.2.2.1. Email fluorotique.....	146
4.2.2.2. Dentine fluorotique.....	149
4.2.3. Restaurations adhésives sur l'émail fluorotique.....	152
4.2.3.1. Fluoroses légères à modérées (TFI = 1-4).....	153
4.2.3.2. Fluoroses modérées à sévères (TFI = 5-9).....	156
Conclusion.....	159
Références bibliographiques.....	162
Références bibliographiques électroniques.....	181

MASSINET Thibaut - Anomalies de l'émail : des protocoles de collage adaptés

Nancy 2020 : 179 pages, 79 figures, 31 tableaux.

Th. : Chir.-Dent. : Nancy 2020

Mots clefs :

- Anomalies de l'émail
- Amélogénèse Imparfaite Héritaire
- Hypominéralisation Molaire-Incursive
- Fluorose dentaire
- Odontologie conservatrice

Résumé : L'amélogénèse imparfaite héréditaire, l'hypominéralisation molaire-incursive et la fluorose dentaire sont les trois anomalies de l'émail auxquelles le chirurgien-dentiste est le plus fréquemment confronté dans sa pratique quotidienne. Pourtant de par leurs caractéristiques histologiques singulières et différentes de l'émail sain, le chirurgien-dentiste se retrouve parfois face à des échecs d'adhérence de ses soins restaurateurs. L'objectif de ce travail réside donc dans la détermination des caractéristiques histologiques, mécaniques et biochimiques propres à chaque anomalie permettant d'établir un protocole de préparation, de collage et de restauration adaptés et pérennes à plus long terme pour ces enfants, en forte demande.

Membres du jury :

Président :	Pr Marc ENGELS-DEUTSCH
Membres :	Dr Pascale CORNE Dr Clément GRABER Dr Magali HERNANDEZ
Membre invité :	Dr Dominique DROZ
Directeur de thèse :	Dr Magali HERNANDEZ

Adresse de l'auteur :

Thibaut MASSINET
31 chemin de la petite île
57050 METZ