



HAL
open science

Pratique de l'échographie dans le cadre de la surveillance et de la prise en charge du travail physiologique : revue systématique de la littérature

Laurence Bour

► **To cite this version:**

Laurence Bour. Pratique de l'échographie dans le cadre de la surveillance et de la prise en charge du travail physiologique : revue systématique de la littérature. Médecine humaine et pathologie. 2021. hal-04328366

HAL Id: hal-04328366

<https://hal.univ-lorraine.fr/hal-04328366v1>

Submitted on 7 Dec 2023

HAL is a multi-disciplinary open access archive for the deposit and dissemination of scientific research documents, whether they are published or not. The documents may come from teaching and research institutions in France or abroad, or from public or private research centers.

L'archive ouverte pluridisciplinaire **HAL**, est destinée au dépôt et à la diffusion de documents scientifiques de niveau recherche, publiés ou non, émanant des établissements d'enseignement et de recherche français ou étrangers, des laboratoires publics ou privés.



AVERTISSEMENT

Ce document est le fruit d'un long travail approuvé par le jury de soutenance et mis à disposition de l'ensemble de la communauté universitaire élargie.

Il est soumis à la propriété intellectuelle de l'auteur. Ceci implique une obligation de citation et de référencement lors de l'utilisation de ce document.

D'autre part, toute contrefaçon, plagiat, reproduction illicite encourt une poursuite pénale.

Contact : ddoc-memoires-contact@univ-lorraine.fr

LIENS

Code de la Propriété Intellectuelle. articles L 122. 4

Code de la Propriété Intellectuelle. articles L 335.2- L 335.10

http://www.cfcopies.com/V2/leg/leg_droi.php

<http://www.culture.gouv.fr/culture/infos-pratiques/droits/protection.htm>



**UNIVERSITÉ
DE LORRAINE**



**FACULTÉ DE MÉDECINE
MAÏEUTIQUE ET
MÉTIERS DE LA SANTÉ**

Département Universitaire de Maïeutique

Diplôme d'État de Sage-Femme

Mémoire de fin d'études présenté et soutenu par

Bour Laurence

Pratique de l'échographie dans le cadre de la surveillance et de la prise en charge du travail physiologique : revue systématique de la littérature.

Articles de 2010 à 2020

Soutenu en 2021

Directeur de mémoire : Ambroise Gaëlle, PhD

Sage-femme enseignante, Université de Lorraine

Département Universitaire de Maïeutique

Diplôme d'État de Sage-Femme

Mémoire de fin d'études présenté et soutenu par

Bour Laurence

Pratique de l'échographie dans le cadre de la surveillance et de la prise en charge du travail physiologique : revue systématique de la littérature.

Articles de 2010 à 2020

Soutenu en 2021

Directeur de mémoire : Ambroise Gaëlle, PhD
Sage-femme enseignante, Université de Lorraine

REMERCIEMENTS

Je tiens tout d'abord à remercier ma directrice de mémoire, Mme AMBROISE Gaëlle, pour sa disponibilité, ses conseils et sa patience tout au long de ce travail.

Je remercie le Docteur GUILLEZ Kévin pour notre collaboration.

Je remercie le Professeur MOREL Olivier pour ses conseils éclairés.

Je remercie le Docteur ROBERT Vincent pour son aide et le temps qu'il m'a accordé.

A mes amies rencontrées au cours de ces études ; merci pour votre amitié et votre soutien sans faille.

A mes parents, mon frère et mes sœurs ; merci de votre soutien inconditionnel et du bonheur que vous m'apportez.

SOMMAIRE

REMERCIEMENTS	2
SOMMAIRE	3
LISTE DES ABREVIATIONS	4
INTRODUCTION	5
ARTICLE	10
INTRODUCTION	10
MATERIEL ET METHODES	11
1. SELECTION DES ARTICLES ET STRATEGIE DE RECHERCHE	11
2. CRITERE D'INCLUSION ET D'EXCLUSION.....	11
3. RECUEIL DES DONNEES.....	12
RESULTATS	12
1. CARACTERISTIQUES DES TRAVAUX	15
2. PRINCIPAUX RESULTATS.....	15
DISCUSSION	18
CONCLUSION	19
BIBLIOGRAPHIE	20
CONCLUSION	29
BIBLIOGRAPHIE	31
TABLE DES MATIERES	35
ANNEXES	36

LISTE DES ABREVIATIONS

RSL : Revue systématique de la littérature

AoP : Angle of progression

HSD : Head-symphysis distance

HPD : Head-perineum distance

ISUOG : International Society of Ultrasound in Obstetrics and Gynecology

CNEOF : Conférence Nationale d'Echographie Obstétricale et Fœtale

PRISMA : Preferred Reporting Items for a Systematic Review and Meta-Analysis

MeSH : Medical Subject Headings

HAS : Haute Autorité de Santé

IMC : Indice de masse corporelle

INTRODUCTION

Le toucher pelvien est l'examen de référence pour le suivi du travail obstétrical (1,2). Il permet d'évaluer la consistance du col, sa dilatation, la position et la station fœtale. Si cet examen conserve une reproductibilité intra-opérateur satisfaisante pour évaluer la dilatation cervicale (3), il présente des limites majeures. L'examen clinique est notamment peu fiable pour le diagnostic de variété de position fœtale (4), ce qui est problématique dans le cadre d'un accouchement instrumental (5). La pertinence du toucher pelvien décroît en cas de variété de position postérieure ou transverse et peut être faussée par la présence de bosse séro-sanguine (6,7). De plus, c'est un acte potentiellement source d'infection (8,9) et qui peut être vécu comme intrusif et douloureux pour les patientes (10,11).

Pour ces raisons, il est intéressant d'étudier des méthodes alternatives pour le suivi du travail. L'échographie est une méthode d'imagerie dont l'utilisation se démocratise en salle de naissance (12,13). Elle représente un outil intéressant car c'est une méthode reproductible, objective (14,15) et moins invasive. De plus, la courbe d'apprentissage pour l'échographie est plus rapide que celle du toucher pelvien (17). Un grand nombre d'exams est nécessaire pour que le toucher pelvien permette d'obtenir des données cliniques fiables sur le col utérin (18) et la reproductibilité entre opérateurs reste tout de même faible malgré l'expérience de ces derniers (19).

Les indications les plus courantes pour l'utilisation de l'échographie perpartum sont la vérification de la présentation fœtale, la position de l'occiput fœtal dans le cadre d'un travail prolongé et avant une extraction instrumentale, la localisation placentaire, les accouchements gémeaux (20).

L'exploration échographique peut également être utilisée pour d'autres indications. De nombreuses études portent notamment sur la capacité de l'échographie à évaluer l'engagement de la tête fœtale et suivre sa descente dans le bassin en utilisant l'angle de progression (AoP) (figure 1), la distance périnée-présentation, ou un ensemble de mesures (figure 2) (15,21). La notion de la hauteur de la présentation est capitale en cas d'accouchement par voie instrumentale et l'échographie peut être utilisée pour guider l'application d'un l'instrument ou la rotation de la tête fœtale (22). Ces différents paramètres de mesure (AoP, distance périnée-présentation) sont également étudiés pour établir des facteurs ou des scores prédictifs d'un accouchement voie

basse ou par césarienne et d'établir une valeur seuil sous laquelle l'accouchement voie basse n'est pas possible (23).

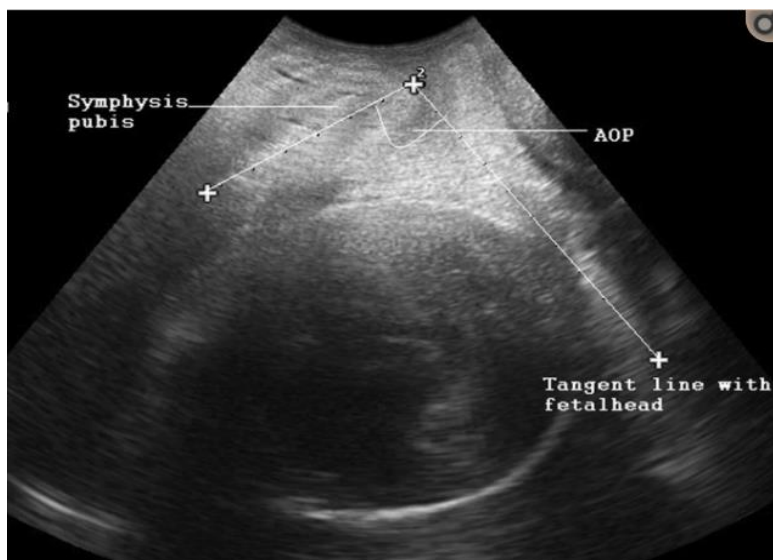


Figure 1. Mesure de l'angle de progression formé à partir d'une ligne tangente à la présentation fœtale et de l'axe de la symphyse pubienne. A partir de *The effectiveness of intrapartum ultrasonography in assessing cervical dilatation, head station and position: a systematic review and meta-analysis*. Ultrasound 2016 (Wiafe et al) (15).

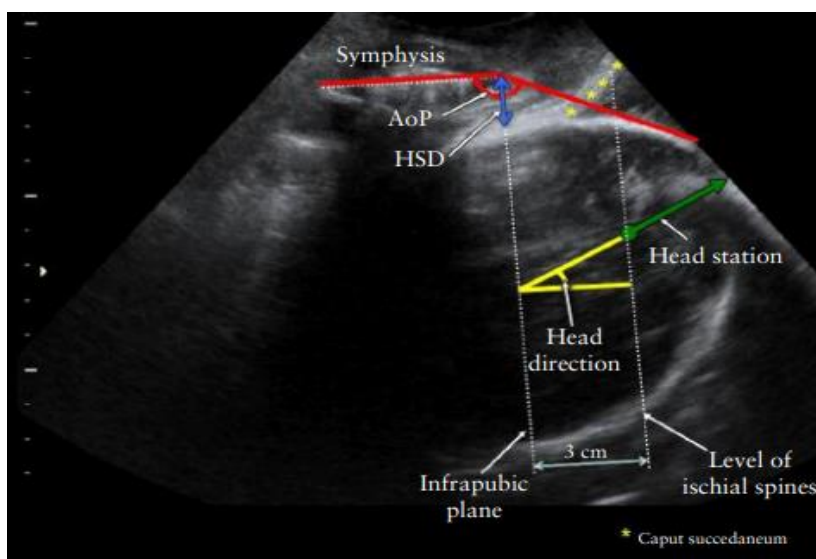


Figure 2. Paramètres échographiques par voie transpérinéale pour l'évaluation de la station fœtale, qui est mesurée dans la continuité de la ligne de la direction de la tête fœtale. Mesures de l'angle de progression et *head-symphysis distance*. Les repères sont la ligne infrapubienne et le plan des épines sciatiques. A partir de *ISUOG Practice Guidelines: intrapartum ultrasound*. Ultrasound Obstet Gynecol. 2018 (Ghi et al) (12).

De manière plus globale, c'est la capacité et la fiabilité de l'échographie pour suivre un travail obstétrical qui est recherchée. Il y a de ce fait des études portant sur la mesure de la dilatation cervicale par échographie (figure 3) (15,16) ainsi que sur l'évaluation par élastographie de la consistance et de l'effacement du col (24).

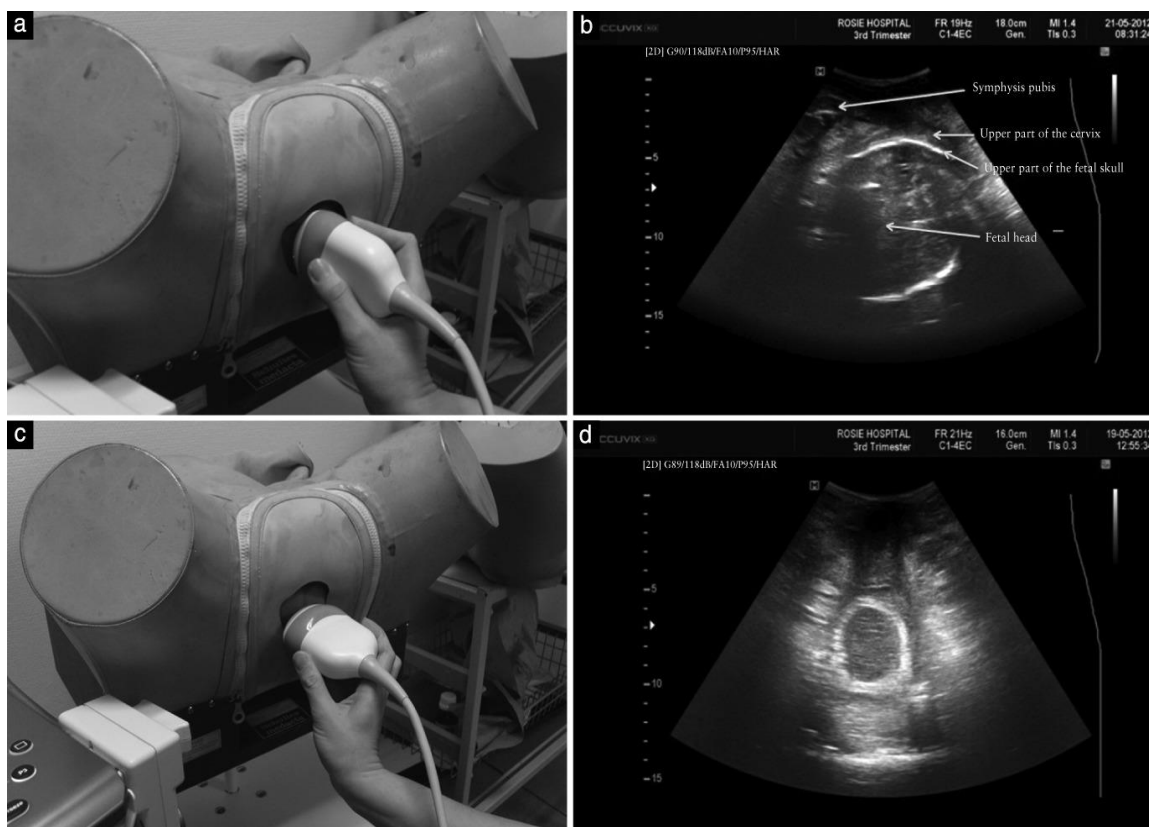


Figure 3. Technique pour la mesure de la dilatation cervicale durant le travail obstétrical par échographie transpérinéale. Le positionnement de la sonde dans un plan sagittal (a) fait apparaître la symphyse pubienne et la partie supérieure du col de l'utérus au-dessus de la partie supérieure du crâne fœtal (b). La rotation de la sonde à 90 degrés (c) permet de visualiser le col de l'utérus (d). A partir de *Simple two-dimensional ultrasound technique to assess intrapartum cervical dilatation: a pilot study*. *Ultrasound Obstet Gynecol.* 2013 (Hassan et al) (16).

Un autre champ de recherche est dédié à évaluer l'impact du biofeedback visuel pour réduire le temps des efforts expulsifs. Par exemple, une étude datant de 2007 (25) analysait cet effet, obtenu à l'aide d'un miroir placé en regard du périnée de la parturiente, et concluait qu'il y avait une différence significative pour la durée des efforts expulsifs entre le groupe bénéficiant du feedback visuel et celui n'en ayant pas. D'autres équipes ont étudié ultérieurement ce phénomène au moyen d'un biofeedback visuel échographique. La méthode utilisée consiste à appliquer une sonde échographique au

niveau du périnée pendant les efforts de poussée et de montrer à la patiente en temps réel l'avancée de la présentation fœtale dans la filière génitale (26).

En plus de l'impact sur la durée des efforts expulsifs, ces études abordent aussi l'impact psychologique et émotionnel pour les patientes, c'est-à-dire l'impact de cette pratique sur leur sentiment de connexion avec le nouveau-né, sur leur sentiment d'auto-contrôle ou encore la possibilité d'un effet préventif sur la survenue d'un stress post-traumatique après un accouchement (26,27). Les conclusions étaient que le feedback visuel améliorait le sentiment de connexion avec le nouveau-né et semblait être un facteur protecteur de la survenue d'un syndrome de stress post-traumatique dans le post-partum.

L'échographie constitue donc un atout potentiel pour la pratique des sages-femmes en salle de naissance. Ces praticiens sont habilités à réaliser des échographies obstétricales focalisées (28), aspect de leur pratique qui a été récemment confirmé par le compte rendu de la CNEOF (Conférence Nationale d'Echographie Obstétricale et Fœtale) (29). De plus, les sages-femmes sont responsables de la surveillance des parturientes, en hôpital public ou clinique privée, et réalisent 87,4% des accouchements par voie basse non instrumentale (30). L'examen pelvien est le premier recours de la sage-femme pour la surveillance du travail mais nous constatons que de nombreuses patientes le tolèrent mal (10,11). L'échographie pourrait, dans certaines indications, être proposée comme alternative, en adéquation avec le code de déontologie qui implique de respecter et de faire respecter la dignité de la patiente (31) et en vertu du principe de bientraitance. Les caractéristiques de cette technique d'imagerie (mise en œuvre aisée, possibilité de réaliser des examens en temps réel) présentent, en effet, un intérêt pour le suivi du travail obstétrical (16,32,33).

Il est important de noter qu'aucune instance scientifique n'a émis à ce jour de recommandations officielles en faveur d'une utilisation systématique de l'échographie perpartum. De ce fait, nous pouvons observer des pratiques hétérogènes selon les équipes, dépendant de la formation et l'expérience personnelle des praticiens. Il est complexe pour les praticiens d'identifier, en l'absence de positionnement des instances scientifiques, quelles indications reposent sur des études expérimentales ou de *evidence-based medicine*. Ce contexte justifiait la réalisation d'une recherche bibliographique afin d'avoir une vision globale des applications possibles de l'échographie au cours de

l'accouchement, de la fiabilité des techniques de mesure et de la pertinence des pratiques observées.

Cette recherche étant réalisée dans le cadre d'un mémoire de sciences maïeutiques, la revue de littérature se concentre sur l'utilisation de l'échographie dans le contexte d'accouchements physiologiques afin d'étayer la pratique des sages-femmes exerçant en salle de naissance. L'article présenté dans ce mémoire sera soumis à la revue Gynécologie, Obstétrique, Fertilité et Sénologie.

L'objectif de cette revue systématique de la littérature était de recenser l'ensemble des pratiques impliquant l'usage de l'échographie au cours de la surveillance et de la prise en charge de l'accouchement physiologique et d'identifier les niveaux de preuves associés aux pratiques décrites.

ARTICLE

Titre : Échographie perpartum : revue systématique des pratiques cliniques et expérimentales dans le cadre de l'accouchement physiologique.

Laurence Bour¹, Kevin Guillez², Olivier Morel^{2,3} Gaëlle Ambroise Grandjean^{1,2,3}

¹ Université de Lorraine, Département de Maïeutique, F-54000, France

² CHRU Nancy, Département d'Obstétrique, F-54000, France

³ Université de Lorraine, Inserm, IADI, F-54000, France

Introduction

La surveillance obstétricale au cours de l'accouchement repose historiquement sur l'évaluation clinique de la mère et du fœtus, par le biais notamment du palper obstétrical et de l'examen pelvien. (1–3). Cette évaluation permet par exemple d'apprécier le gabarit fœtal, la position du fœtus, la consistance et la dilatation du col, l'orientation de l'occiput et la progression du fœtus dans le bassin (4–7). La reproductibilité et la fiabilité de ces explorations sont extrêmement variables et sont dépendantes de l'expérience de l'opérateur (4,8–12). Certaines conditions (obésité maternelle, bosse séro-sanguine fœtale, asynclitisme, grossesses multiples) limitent la pertinence de ces observations cliniques et peuvent induire des incertitudes. L'utilisation de l'échographie perpartum pour sécuriser et faciliter la prise en charge obstétricale dans ces situations connaît un essor constant (13–20) notamment pour vérifier la position de l'occiput (*fetal occiput position*) lorsqu'une extraction instrumentale est indiquée (21). L'observation subjective des pratiques en salle de naissance témoigne d'une généralisation de son usage.

Cette généralisation a conduit à diversifier les indications des explorations réalisées par échographie au cours du travail. Parmi les pratiques émergentes, on relève notamment pour l'accouchement céphalique l'évaluation de l'angle de progression (*angle of progression*), du niveau de la présentation (*sonographic head station*), de la distance sonde-périnée (*head-perineum distance*) et de l'angle median (*midline angle*) pour définir un pronostic d'accouchement voie basse (22-25). On note également l'utilisation du feed-back visuel pour faciliter la perception des efforts expulsifs par la patiente (26-27). Enfin, certaines équipes proposent d'utiliser l'évaluation échographique comme alternative aux touchers pelviens pour limiter l'inconfort lié à cette pratique (28-29).

La pratique systématique de l'échographie perpartum n'est pas actuellement recommandée par les instances scientifiques, cependant son utilisation en première intention

comme alternative au toucher pelvien est proposée par certaines équipes (30-31). Sur le terrain, les pratiques varient largement en fonction des praticiens avec une évolution rapide vers la généralisation de son usage systématique au sein de certaines équipes (13,32). Dans ce contexte, les praticiens obstétriciens et sages-femmes rencontrent des difficultés pour discriminer les pratiques expérimentales ou locales des pratiques appuyées par l'*evidence based medicine*. Cette situation conduit à une certaine confusion qui justifiait la réalisation d'un travail de recherche bibliographique. L'objectif de cette revue de littérature était de recenser l'ensemble des pratiques impliquant l'usage de l'échographie au cours de la surveillance et de la prise en charge de l'accouchement physiologique et d'identifier les niveaux de preuve associés aux pratiques décrites.

Matériel et Méthodes

1. Sélection des articles et stratégie de recherche

Cette revue de la littérature a été conduite selon les recommandations PRISMA (33). Une sélection des mots-clés a été effectuée par interrogation de la MeSH (Medical Subject Headings) database de Pubmed et a permis d'identifier les items suivants : *labor, obstetric, labor stage first, labor stage second, parturition, delivery obstetric, ultrasonography, ultrasound, diagnostic imaging*. La recherche a été effectuée de façon exhaustive sur les bases de données MEDLINE et BASE en associant les concepts de travail/accouchement/obstétrique et d'imagerie/échographie (équations de recherche en annexe I).

Les critères de sélection, déterminés en amont de ce screening, visaient à identifier l'ensemble des données publiées en langue anglaise concernant l'utilisation de l'échographie perpartum dans le cadre de l'accouchement physiologique et parues entre le 1er janvier 2010 et le 1er juin 2020. Ces critères de sélection (échographie perpartum et accouchement physiologique) ont été appliqués à l'ensemble des titres et abstracts identifiés sur les bases de données. Une veille bibliographique a été effectuée tout au long de cette période de sélection pour éviter d'omettre une parution récente.

2. Critère d'inclusion et d'exclusion

Les critères d'inclusion retenus impliquaient une publication au format article original, revue systématique ou méta-analyse. Aucune limite d'âge des patientes, de gestité, de parité n'a été appliquée. Les études réalisées dans un contexte obstétrical non physiologique n'ont pas été

inclues : induction du travail, accouchements gémellaires ou multiples, césariennes, extractions instrumentales, anomalies du rythme cardiaque fœtal, délivrance pathologique, lésions périnéales.

Deux examinateurs indépendants (LB et KG) ont analysé le texte intégral pour chaque étude potentiellement admissible afin d'identifier les études répondant à ces critères. Les éditoriaux, les lettres et les rapports de cas ont été exclus. Chaque désaccord a été résolu par consensus ou par consultation d'un 3ème auteur (GA).

3. Recueil des données

L'ensemble des articles inclus ont été analysés par les deux examinateurs (LB et KG) et les informations relatives aux pratiques échographiques étudiées, aux types d'études, à l'année de publication et aux niveaux de preuves obtenus ont été consignées au moyen d'un fichier numérique (grille de lecture en annexe II). Les niveaux de preuve ont été évalués au regard des critères de la HAS (tableau 1) (34).

Tableau 1. Grades des recommandations pour les niveaux de preuve scientifique (reproduction issue de la Haute Autorité de Santé 2013)

Grade des recommandations	Niveau de preuve scientifique fourni par la littérature
A Preuve scientifique établie	Niveau 1 - essais comparatifs randomisés de forte puissance ; - méta-analyse d'essais comparatifs randomisés ; - analyse de décision fondée sur des études bien menées.
B Présomption scientifique	Niveau 2 - essais comparatifs randomisés de faible puissance ; - études comparatives non randomisées bien menées ; - études de cohortes.
C Faible niveau de preuve scientifique	Niveau 3 - études cas-témoins.
	Niveau 4 - études comparatives comportant des biais importants ; - études rétrospectives ; - séries de cas ; - études épidémiologiques descriptives (transversale, longitudinale).

Résultats

La recherche initiale a été effectuée entre le 02/01/19 et le 30/06/2020 et avait permis d'identifier 669 articles. L'analyse du titre des travaux a permis d'exclure les études concernant l'utilisation

de l'échographie pour les accouchements instrumentaux ou les césariennes, l'utilisation du scanner ou de l'IRM en perpartum et les formats d'articles inappropriés (réponse, lettre à l'éditeur, formats « how to do »). Après comparaison des références, 12 doublons ont été supprimés.

Trente-huit références ont été exclues sur lecture du résumé. Les raisons étaient la forme des articles (correspondances, review, étude de cas) pour 25 références, l'utilisation de l'échographie dans le cadre d'accouchements non physiologiques pour 4 références, son utilisation en dehors du travail obstétrical pour 7 références ou en dehors de la prise en charge de l'accouchement pour 2 articles. Quatre articles étaient indisponibles en texte intégral.

A l'issue de cette phase de screening, 83 références ont été conservées pour une analyse intégrale au sein desquelles 13 articles supplémentaires ont été écartés pour format inadapté (n=7), données recueillies chez des patientes hors travail (n= 3), données concernant des accouchement prématurés (n=2) ou instrumentaux (n=1). Ce processus de sélection est résumé sous forme de flow chart (Figure 1).

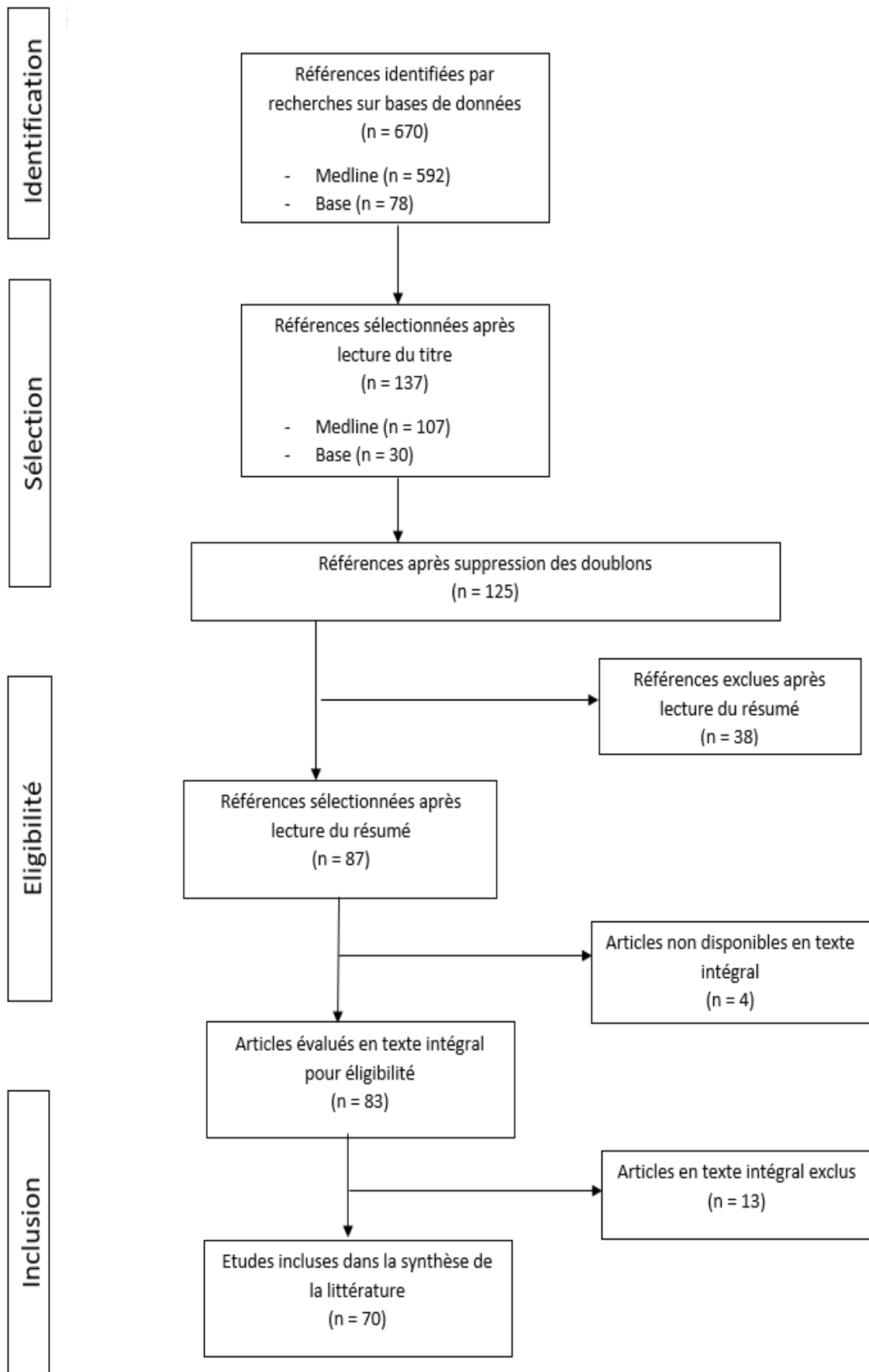


Figure 1 : Flow chart décrivant la procédure d'identification et de sélection des articles relatifs à l'utilisation de l'échographie dans le cadre de l'accouchement physiologique.

1. Caractéristiques des travaux

Les pratiques échographiques décrites concernaient la réalisation de mesures visant à établir un pronostic d'accouchement (angle de progression, distance périnée-tête fœtale, *midline angle*), leur valeur prédictive et leur reproductibilité (N=45) (13,20, 25, 35-76), l'identification de la position de l'occiput fœtal (N=18) (12,30, 77-92), l'évaluation comparative de l'acceptabilité maternelle entre exploration clinique (toucher pelvien) et échographique (N=3) (93-95), l'utilisation du feed-back visuel (visualisation de la progression du mobile fœtal par la parturiente) pour les efforts expulsifs (N=3) (18,23,96) et l'étude de la perfusion placentaire (N=1) (97). La répartition des travaux recensés est présentée dans le tableau 2.

La quasi-totalité des articles recensés présentaient des travaux de recherche originaux, principalement sous forme d'études prospectives (n=61) avec une minorité d'études randomisées (n= 3). La publication de guidelines (n=2) et de méta-analyses (n=2) ne concernait que les travaux relatifs à l'identification de la position de l'occiput fœtal.

Pour les travaux relatifs à l'acceptabilité maternelle, au feed-back visuel et à la perfusion placentaire la totalité des articles avaient des dates de publication postérieures à 2015. Pour les travaux relatifs aux mesures et à la position de l'occiput fœtal la répartition des dates de publications était homogène sur les dix dernières années.

Les articles provenant du continent européen représentaient 67% de la totalité des articles (dont Italie 26%), 24% proviennent d'Asie, 6% d'Afrique et 3% sont d'Amérique du Nord.

2. Principaux résultats

Parmi les 70 articles inclus, 9% présentaient un niveau de preuve 1, 77% présentaient un niveau de preuve 2 et 14% présentaient un niveau de preuve 4.

L'identification de la position de l'occiput fœtal était le seul domaine pour lesquelles il existait des publications rapportant des données avec un niveau de preuve 1. Parmi elles, on dénombrait 2 méta-analyses (90,91) analysant respectivement 16 et 11 articles. Les résultats confirmaient que la détermination de la position de l'occiput fœtal pendant le travail était prédictive dans 89% des cas de la position de l'occiput à l'accouchement (90) et que la position de l'occiput fœtal durant le travail ne permettait pas de prédire le mode d'accouchement (91). Pour les 2 guidelines (12, 89), elles conseillaient l'utilisation de l'échographie en cas de rupture

de membranes pour minimiser le risque infectieux, en cas de présence de bosse séro-sanguine car la pertinence du toucher pelvien diminue dans ce cadre (12) et en cas de travail prolongé ou de stagnation de la dilatation (89) pour identifier la variété de présentation fœtale. En ce qui concerne la première étude randomisée (30), elle comprenait 58 patientes et concluait que la connaissance de la position de l'occiput et de la colonne vertébrale fœtale augmentait la réussite de la rotation manuelle. Pour la seconde étude randomisée (79), 1903 femmes avaient pu être incluses. Les résultats confirmaient que l'échographie permettait de diagnostiquer une variété postérieure de façon plus fiable que le toucher vaginal mais indiquaient parallèlement que son usage systématique augmentait de façon significative les accouchements instrumentaux et par césarienne.

La majorité des données publiées correspondent à un niveau de preuve 2. Les études concernées comportaient majoritairement un nombre de patientes suffisants pour conclure, il s'agissait principalement d'études comparatives non randomisées bien menées, d'études de cohorte ou d'étude randomisées de faible puissance (23).

Parmi les 10 articles de niveau 4, 2 sont des études rétrospectives (55, 84), 7 avaient un nombre de patientes insuffisant pour conclure (inférieur à 30 sujets) (18, 20, 46, 70, 73, 95, 96) et 1 comportait des biais trop importants pour conclure avec précision (56).

Tableau 2 : Description des pratiques évaluées, des différents types d'étude et lieux de réalisation, des dates de publication, et des niveaux de preuve pour les travaux relatifs à l'utilisation de l'échographie perpartum dans le cadre de l'accouchement physiologique.

Contextes obstétricaux	Types d'articles	Année de publication	Pays	Niveaux de preuve associés
Mesures de la dilatation, d'angles, détermination de la station fœtale, reproductibilité, concordance avec le toucher pelvien (N=45)	45 articles originaux	2015-2019 24 articles 2010-2014 21 articles	10 articles : Italie 4 articles : Israël 3 articles : Allemagne, Norvège, France, Royaume-Uni. 2 articles : Tunisie, Japon, Hong-Kong, Espagne. 1 article : Suisse, Inde, Egypte, Etats-Unis, Pologne, Portugal, Lettonie, Suède, Iran, Turquie, Thaïlande.	Niveau 2 (n=39) Niveau 4 (n=6)
Position de l'occiput fœtal (N=18)	2 méta-analyses 2 guidelines 14 articles originaux	2015-2019 12 articles 2010-2014 6 articles	7 articles : Italie. 2 articles : Royaume-Uni. 1 article : Israël, Roumanie, Portugal, Norvège, France, Chine, Tunisie, Pays-Bas, Etats-Unis.	Niveau 1 (n=6) Niveau 2 (n=11) Niveau 4 (n=1)
Acceptabilité maternelle (N=3)	3 articles originaux	2015 2018 2019	1 article : Roumanie, Royaume-Uni, Belgique.	Niveau 2 (n=2) Niveau 4 (n=1)
Feedback visuel (N=3)	3 articles originaux	2020 2018 2018	2 articles : Israël 1 article : Italie	Niveau 2 (n=1) Niveau 4 (n=2)
Perfusion placentaire (N=1)	1 article original	2016	Japon	Niveau 2

*Les travaux présentant un niveau de preuve 1 apparaissent en caractères gras.

Discussion

Le nombre important de publications identifiées témoigne de la généralisation de l'utilisation de l'échographie perpartum y compris dans le cadre de la surveillance et de la prise en charge de l'accouchement physiologique. Son champ d'action en salle de naissance est vaste et recouvre une variété importante de questions cliniques. L'étendue des travaux de recherche afférents est importante et englobe l'évaluation du caractère pronostique de différentes mesures (angles de progression, distances périnée-présentation, dilatation cervicale), l'identification de la variété de présentation, le diagnostic d'engagement, l'évaluation de la reproductibilité inter et intra observateur et de la concordance avec le toucher vaginal, l'observation de la rotation intra-pelvienne du pôle céphalique, l'évaluation de la tolérance de l'examen en comparaison au toucher vaginal, la visualisation échographique par la patiente de la progression fœtale pendant la phase expulsive, et l'étude de la vascularisation placentaire pendant les contractions utérines.

Cependant certaines applications ou aspects techniques de l'échographie perpartum sont plus largement étudiés. L'identification de la position de l'occiput fœtal est le deuxième contexte avec le plus d'articles en quantité (n = 18) mais comportant le plus d'articles de qualité puisque 33% des articles publiés à ce sujet sont de niveau 1 soit 6 articles. L'Europe concentre le plus de publications dans le domaine mais il apparaît que cette application de l'échographie se développe également sur les autres continents. Au contraire, la recherche concernant la pratique émergente du feed-back visuel n'implique à ce jour que des équipes Italiennes et Israéliennes. D'une façon plus générale, la distribution des dates de publication et l'appartenance géographique des équipes à l'origine des publications témoignent d'un intérêt continu de la communauté scientifique mondiale pour la pratique de l'échographie perpartum au cours des dix dernières années.

La mise en œuvre des explorations perpartum étant simple et peu invasive, sa comparaison avec le toucher vaginal est pertinente. A l'heure actuelle, au vu des faibles niveaux de preuve, il n'existe pas d'argument pour remplacer l'examen clinique par l'évaluation échographique. Cependant, l'échographie semble apporter des éléments d'information complémentaires, objectifs et reproductibles notamment pour évaluer la dilatation cervicale, et déterminer la station fœtale.

En dépit d'un volume de publications important, l'intérêt pour la prise en charge obstétricale des mesures échographiques de dilatation cervicale et des angles de progression, l'apport de la détermination de la station fœtale, et la validation de la reproductibilité de ces techniques et de leur concordance avec le toucher pelvien (N=45) ne sont pas démontrés par des études de niveau de preuve 1. Des études prospectives, randomisées, sur de plus larges effectifs, seraient nécessaires pour apporter des arguments scientifiques définitifs.

Parmi les 70 articles analysés, seules six études présentent un niveau de preuve scientifique 1. Ces travaux intéressent la détermination de la position de l'occiput fœtal. Il semble donc que l'échographie est un outil fiable pour la détermination précise de la position de l'occiput fœtal au cours du travail.

Plus récemment, d'autres utilisations de l'appareil d'échographie en salle de naissance ont été rapportées. Ces approches semblent plus anecdotiques du fait du volume restreint de publications qu'elles suscitent. Cependant, ces applications innovantes qui recouvrent l'utilisation de l'échographie pour optimiser l'acceptabilité maternelle des examens pelviens, l'utilisation du feedback visuel et l'évaluation de la perfusion placentaire n'en demeurent pas moins des perspectives intéressantes et il semble opportun de poursuivre les recherches dans ces domaines. L'impact bénéfique possible concerne notamment le feedback visuel puisqu'une des trois études publiées sur cette pratique présente des résultats avec un niveau de preuve 2 (23).

En revanche, certaines limites concernant l'utilisation de l'échographie perpartum dans le cadre de l'accouchement physiologique nécessitent d'être soulignées. Ces examens demeurent opérateur-dépendants, et nécessitent une formation préalable. Il s'agit d'examen dynamiques qui sont, de ce fait, difficilement voire non interprétables à postériori. Par ailleurs, les performances de l'échographie sont dépendantes des conditions d'examen et peuvent être par exemple minorées en cas de paroi abdominale maternelle épaisse (IMC important).

En France, la présence d'un échographe en salle de naissance à partir de 1500 accouchements par an est recommandée par les décrets de périnatalité depuis 2008. (98)

Il semble donc qu'à l'instar de l'échographie obstétricale dans son ensemble, l'échographie perpartum est utilisée de manière courante dans certains centres avant d'avoir prouvé son efficacité.

Conclusion

L'échographie a de nombreuses applications pour la surveillance et la prise en charge du travail et de l'accouchement physiologique. Cinq grands contextes obstétricaux, où l'apport de l'échographie perpartum est exploré, sont identifiés malgré une grande hétérogénéité des articles. Ces contextes étant : mesures de la dilatation, d'angles, détermination de la station fœtale, reproductibilité, concordance avec le toucher pelvien ; la position de l'occiput fœtal ; l'acceptabilité maternelle ; le feedback visuel et l'étude de la perfusion placentaire par doppler. Les différentes applications identifiées mettent en lumière la malléabilité de cette technique d'imagerie et le large éventail de possibilités d'exploration qu'elle offre au cours du travail obstétrical.

L'intérêt de l'échographie perpartum pour déterminer un pronostic d'accouchement ou optimiser sa prise en charge est un sujet de recherche qui a largement mobilisé la communauté scientifique et qui reste d'actualité aujourd'hui. Parallèlement, l'usage de l'échographie dans le but d'améliorer le confort des patientes ou d'aider les patientes pour leurs efforts expulsifs sont des sujets récents et encore peu explorés.

Seuls 9% des articles, sur la totalité des travaux recensés, sont de niveau de preuve 1 et concernent exclusivement l'identification de la position de l'occiput fœtal. Pour les autres applications obstétricales, des études prospectives randomisées seraient nécessaires afin de confirmer l'impact bénéfique et la faisabilité de chaque technique et d'en définir les indications dans le cadre de la surveillance et de la prise en charge du travail et de l'accouchement.

Bibliographie

1. Haute Autorité de Santé. Accouchement normal : accompagnement de la physiologie et interventions médicales [Internet]. 2017 [cité le 28 septembre 2018]. Disponible sur: https://www.has-sante.fr/portail/jcms/c_2820336/fr/accouchement-normal-accompagnement-de-la-physiologie-et-interventions-medicales
2. World Health Organization. WHO recommendations: Intrapartum care for a positive childbirth experience [Internet]. 1ère ed. Genève: World Health Organization; 2018 [cité 29 mars 2020]. Disponible sur: <http://www.ncbi.nlm.nih.gov/books/NBK513809/>
3. World Health Organization. World Health Organization partograph in management of labour. Partograph in management of labour. *Lancet*. 1994;**343**:1399-1404.
4. Superville SS, Siccardi MA. Leopold Maneuvers [StatPearls]. 2020 [cité le 20 août 2020]. Disponible sur: <http://www.ncbi.nlm.nih.gov/books/NBK560814/>
5. Cohen WR, Friedman EA. The assessment of labor: a brief history. *J Perinat Med*. 2018;**46**:1-8.
6. Pitkin RM, Friedman EA - Primigravid labor: a graphicostatistical analysis. *Obstet Gynecol*. 2003;**101**:216.
7. Studd J. Partograms and nomograms of cervical dilatation in management of primigravid labour. *Br Med J*. 1973;**4**:451-5.
8. Buchmann EJ, Libhaber E. Accuracy of cervical assessment in the active phase of labour. *BJOG*. 2007;**114**:833-7.
9. Knight D, Newnham JP, McKenna M, Evans S. A comparison of abdominal and vaginal examinations for the diagnosis of engagement of the fetal head. *Aust N Z J Obstet Gynaecol*. 1993;**33**:154-8.

10. Dupuis O, Silveira R, Zentner A, Dittmar A, Gaucherand A, et al. Birth simulator: reliability of transvaginal assessment of fetal head station as defined by the American College of Obstetricians and Gynecologists classification. *Am J Obstet Gynecol.* 2005;**192**:868-74.
11. Usman S, Lees C. Benefits and pitfalls of the use of intrapartum ultrasound. *Australas J Ultrasound Med.* 2015;**18**:53-9.
12. Vintzileos AM, Chavez MR, Kinzler WL. Use of ultrasound in the labor and delivery. *J Matern Fetal Neonatal Med.* 2010;**23**:469-75.
13. Cuerva MJ, García-Casarrubios P, García-Calvo L, Gutiérrez-Simon M, Ordás P, et al. Use of intrapartum ultrasound in term pregnant women with contractions before hospital admission. *Acta Obstet Gynecol Scand.* 2019;**98**:162-166.
14. Ghi T, Eggebø TM, Lees C, Kalache K, Rozenberg P, et al. ISUOG Practice Guidelines: intrapartum ultrasound. *Ultrasound Obstet Gynecol.* 2018;**52**:128-39.
15. Riethmuller D, Roth P, Martin A, Maillet R, Schaal JP. Benefits of ultrasonography in the delivery room. *Gynecol Obstet Fertil.* 2004;**32**:427-32.
16. Sherer DM. Intrapartum ultrasound. *Ultrasound Obstet Gynecol.* 2007;**30**:123-39.
17. Akmal S, Kametas N, Tsoi E, Hargreaves C, Nicolaides KH. Comparison of transvaginal digital examination with intrapartum sonography to determine fetal head position before instrumental delivery. *Ultrasound Obstet Gynecol.* 2003;**21**:437-40.
18. Gilboa Y, Frenkel TI, Schlesinger Y, Rousseau S, Hamiel D, et al. Visual biofeedback using transperineal ultrasound in second stage of labor. *Ultrasound Obstet Gynecol.* 2018;**52**:91-6.
19. Teskereci G, Yangın H, Akpınar A. Experiences of women regarding vaginal examination during labor: A qualitative study. *Health Care Women Int.* 2020;**41**:75-88.
20. Hassan WA, Eggebø TM, Ferguson M, Gillett A, Studd J, et al. The sonopartogram: a novel method for recording progress of labor by ultrasound. *Ultrasound Obstet Gynecol.* 2014;**43**:189-94.
21. Tucker P, Evans DD. Are Pelvic Exams Necessary Anymore? *Adv Emerg Nurs J.* 2019;**41**:282-9.
22. Youssef A, Ghi T, Pilu G. How to perform ultrasound in labor: assessment of fetal occiput position. *Ultrasound Obstet Gynecol.* 2013;**41**:476-8.
23. Bellussi F, Alcamisi L, Guizzardi G, Parma D, Pilu G. Traditionally vs sonographically coached pushing in second stage of labor: a pilot randomized controlled trial. *Ultrasound Obstet Gynecol.* 2018;**52**:87-90.

24. Bultez T, Quibel T, Bouhanna P, Popowski T, Resche-Rigon M, et al. Angle of fetal head progression measured using transperineal ultrasound as a predictive factor of vacuum extraction failure. *Ultrasound Obstet Gynecol.* 2016;**48**:86-91.
25. Ghi T, Maroni E, Youssef A, Morselli-Labate AM, Paccapelo A, et al. Sonographic pattern of fetal head descent: relationship with duration of active second stage of labor and occiput position at delivery. *Ultrasound Obstet Gynecol.* 2014;**44**:82-9.
26. Goldkamp J, Vricella L, Mostello D, Tomlinson T. Ultrasound feedback training increases trainee accuracy in vaginal assessment of fetal head position in labor. *Ultrasound Obstet Gynecol.* 2020;**55**:530-5.
27. Hee L, Rasmussen CK, Schlütter JM, Sandager P, Ulbjerg N. Quantitative sonoelastography of the uterine cervix prior to induction of labor as a predictor of cervical dilation time. *Acta Obstet Gynecol Scand.* 2014;**93**:684-90.
28. Hasegawa J. Ultrasound screening of umbilical cord abnormalities and delivery management. *Placenta.* 2018;**62**:66-78.
29. Kahrs BH, Usman S, Ghi T, Youssef A, Torkildsen EA, et al. Sonographic prediction of outcome of vacuum deliveries: a multicenter, prospective cohort study. *Am J Obstet Gynecol.* 2017;**217**:69.e1-69.e10.
30. Masturzo B, Farina A, Attamante L, Piazzese A, Rolfo A, et al. Sonographic evaluation of the fetal spine position and success rate of manual rotation of the fetus in occiput posterior position: A randomized controlled trial. *J Clin Ultrasound.* 2017;**45**:472-6.
31. Seval MM, Yuce T, Kalafat E, Duman B, Aker SS, et al. Comparison of effects of digital vaginal examination with transperineal ultrasound during labor on pain and anxiety levels: a randomized controlled trial. *Ultrasound Obstet Gynecol.* 2016;**48**:695-700.
32. Sherer DM, Miodovnik M, Bradley KS, Langer O. Intrapartum fetal head position I: comparison between transvaginal digital examination and transabdominal ultrasound assessment during the active stage of labor. *Ultrasound Obstet Gynecol.* 2002;**19**:258-63.
33. Moher D, Liberati A, Tetzlaff J, Altman DG. Preferred Reporting Items for Systematic Reviews and Meta-Analyses : The PRISMA Statement. *BMJ.* 2009;**339**:332-336
34. Haute Autorité de Santé. Niveau de preuve et gradation des recommandations de bonne pratique [en ligne]. 2013 [cité le 28 novembre 2020]. Disponible sur : https://www.has-sante.fr/jcms/c_1600564/fr/niveau-de-preuve-et-gradation-des-recommandations-de-bonne-pratique-etat-des-lieux
35. Eggebø TM, Wilhelm-Benartzi C, Hassan WA, Usman S, Salvesen KA, et al. A model to predict vaginal delivery in nulliparous women based on maternal characteristics and intrapartum ultrasound. *Am J Obstet Gynecol.* 2015;**213**:362.e1-6.

36. Tutschek B, Braun T, Chantraine F, Henrich W. A study of progress of labour using intrapartum translabial ultrasound, assessing head station, direction, and angle of descent. *BJOG*. 2011;**118**:62-9.
37. Stubert J, Peschel A, Bolz M, Glass Ä, Gerber B. Accuracy of immediate antepartum ultrasound estimated fetal weight and its impact on mode of delivery and outcome - a cohort analysis. *BMC Pregnancy Childbirth*. 2018;**18**:118.
38. Youssef A, Bellussi F, Montaguti E, Maroni E, Salsi G, et al. Agreement between two- and three-dimensional transperineal ultrasound methods for assessment of fetal head-symphysis distance in active labor. *Ultrasound Obstet Gynecol*. 2014;**43**:183-8.
39. Torkildsen EA, Salvesen KÅ, Eggebø TM. Agreement between two- and three-dimensional transperineal ultrasound methods in assessing fetal head descent in the first stage of labor. *Ultrasound Obstet Gynecol*. 2012;**39**:310-5.
40. Desurmont S, Houzé de l'Aulnoit A, Brabant G, Houzé de l'Aulnoit D. Assessment of fetal head engagement with transperineal ultrasound: Searching for the cutoff level. *J Gynecol Obstet Hum Reprod*. 2018;**47**:317-24.
41. Mohan A, Mittal P, Bharti R, Grover SB, Suri J, et al. Assessment of labor progression by intrapartum ultrasonography among term nulliparous women. *Int J Gynaecol Obstet*. 2019;**147**:78-82.
42. Khalil O, Elbadawi E, Abdelnaby M, Zayed LH. Assessment of the progress of labor by the use of intrapartum ultrasound. *Alex J Med*. 2012;**48**:295-301.
43. Haberman S, Paltieli Y, Gonen R, Ohel G, Ville Y, et al. Association between ultrasound-based assessment of fetal head station and clinically assessed cervical dilatation. *Ultrasound Obstet Gynecol*. 2011;**37**:709-1.
44. Montaguti E, Rizzo N, Pilu G, Youssef A. Automated 3D ultrasound measurement of the angle of progression in labor. *J Matern Fetal Neonatal Med*. 2018;**31**:141-9.
45. Youssef A, Salsi G, Montaguti E, Bellussi F, Pacella G, Azzarone C, et al. Automated Measurement of the Angle of Progression in Labor: A Feasibility and Reliability Study. *Fetal Diagn Ther*. 2017;**41**:293-9.
46. Casciaro S, Conversano F, Casciaro E, Soloperto G, Perrone E, et al. Automatic evaluation of progression angle and fetal head station through intrapartum echographic monitoring. *Comput Math Methods Med*. 2013;**2013** :1-8.
47. Conversano F, Peccarisi M, Pisani P, Di Paola M, De Marco T, et al. Automatic ultrasound technique to measure angle of progression during labor. *Ultrasound Obstet Gynecol*. 2017;**50**:766-75.

48. Tutschek B, Torkildsen EA, Eggebø TM. Comparison between ultrasound parameters and clinical examination to assess fetal head station in labor. *Ultrasound Obstet Gynecol.* 2013;**41**:425-9.
49. Perlman S, Kivilevitch Z, Moran O, Katorza E, Kees S, et al. Correlation between clinical fetal head station and sonographic angle of progression during the second stage of labor. *J Matern Fetal Neonatal Med.* 2018;**31**:2905-10.
50. Dimassi K, Ben Amor A, Ben Khedija MA, Derbel M, Ben Aissia N, et al. Diagnosis of fetal engagement by transperineal sonography: a preliminary Tunisian study. *Gynecol Obstet Fertil.* 2014;**42**:399-403.
51. Ciaciura-Jarno M, Cnota W, Wójtowicz D, Niesłuchowska-Hoxha A, Ruci A, et al. Evaluation of selected ultrasonography parameters in the second stage of labor in prediction mode of delivery. *Ginekol Pol.* 2016;**87**:448-53.
52. Youssef A, Maroni E, Ragusa A, De Musso F, Salsi G, et al. Fetal head-symphysis distance: a simple and reliable ultrasound index of fetal head station in labor. *Ultrasound Obstet Gynecol.* 2013;**41**:419-24.
53. Perdriolle-Galet E, Thiebaugeorges O, Lamy C, Makke L, Barbier A, et al. Fetal weight estimation during labour: comparison of the clinical and ultrasonographic approaches. *J Gynecol Obstet Biol Reprod.* 2014;**43**:593-9.
54. Gilboa Y, Kivilevitch Z, Spira M, Kedem A, Katorza E, et al. Head progression distance in prolonged second stage of labor: relationship with mode of delivery and fetal head station. *Ultrasound Obstet Gynecol.* 2013;**41**:436-41.
55. Dückelmann AM, Michaelis M, Bamberg C, Dudenhausen JW, Kalache KD. Impact of intrapartum ultrasound to assess fetal head position and station on the type of obstetrical interventions at full cervical dilatation. *J Matern Fetal Neonatal Med.* 2012;**25**:484-8.
56. Niransuk P, Pitukkijronnakorn S, Chittacharoen A. Intrapartum sonographic measurement of amniotic fluid volume for prediction of poor fetal outcomes in low risk pregnancy. *Thai J Obstet Gynaecol.* 2014;**22**:166-72.
57. Ghi T, Youssef A, Maroni E, Arcangeli T, De Musso F, et al. Intrapartum transperineal ultrasound assessment of fetal head progression in active second stage of labor and mode of delivery. *Ultrasound Obstet Gynecol.* 2013;**41**:430-5.
58. Muramoto M, Ichizuka K, Hasegawa J, Nakamura M, Dohi S et al. Intrapartum transperineal ultrasound for evaluating uterine contraction intensity in the second stage of labor. *J Med Ultrason.* 2017;**44**:117-22.

59. Wiafe YA, Whitehead B, Venables H, Dassah ET, Eggebø TM. Intrapartum ultrasound assessment of cervical dilatation and its value in detecting active labor. *J Ultrasound*. 2018;**21**:233-9.
60. Chor CM, Chan WYW, Tse WTA, Sahota DS. Measurement of retropubic tissue thickness using intrapartum transperineal ultrasound to assess cephalopelvic disproportion. *Ultrasonography*. 2017;**37**:211-6.
61. Chor CM, Poon LCY, Leung TY. Prediction of labor outcome using serial transperineal ultrasound in the first stage of labor. *J Matern Fetal Neonatal Med*. 2019;**32**:31-7.
62. Kameyama S, Sato A, Miura H, Kumagai J, Sato N, et al. Prediction of spontaneous vaginal delivery by transperineal ultrasound performed just after full cervical dilatation is determined. *J Med Ultrason*. 2016;**43**:243-8.
63. Dall'Asta A, Angeli L, Masturzo B, Volpe N, Luca Schera GB, et al. Prediction of spontaneous vaginal delivery in nulliparous women with a prolonged second stage of labor: the value of intrapartum ultrasound. *Am J Obstet Gynecol*. 2019;**221**:642.e1-642.e13.
64. Yonetani N, Yamamoto R, Murata M, Nakajima E, Taguchi T, et al. Prediction of time to delivery by transperineal ultrasound in second stage of labor. *Ultrasound Obstet Gynecol*. 2017;**49**:246-51.
65. Ingeberg H, Miskova A, Andzane D. Prediction of vaginal delivery by using intrapartum ultrasound – a prospective cohort study. *Actual problems of modern medicine*. 2019;**3**:14-9.
66. Gilboa Y, Kivilevitch Z, Spira M, Kedem A, Katorza E, et al. Pubic arch angle in prolonged second stage of labor: clinical significance. *Ultrasound Obstet Gynecol*. 2013;**41**:442-6.
67. Benediktsdottir S, Salvesen KÅ, Hjartardottir H, Eggebø TM. Reproducibility and acceptability of ultrasound measurements of head-perineum distance. *Acta Obstet Gynecol Scand*. 2018;**97**:97-103.
68. Marsoosi V, Pirjani R, Mansouri B, Eslamian L, Jamal A, et al. Role of angle of progression in prediction of delivery mode. *J Obstet Gynaecol Res*. 2015;**41**:1693-9.
69. Pérez SP, Jurado Seguer J, Pujadas AR, Serra Azuara L, Lleberia Juanos J, et al. Role of intrapartum transperineal ultrasound: Angle of progression cut-off and correlation with delivery mode. *Clin Obstet Gynecol Reprod Med*. 2013;**3**:1-4
70. Hassan WA, Eggebø TM, Ferguson M, Lees C. Simple two-dimensional ultrasound technique to assess intrapartum cervical dilatation: a pilot study. *Ultrasound Obstet*. 2013;**41**:413-8.

71. Eggebø TM, Hassan WA, Salvesen KÅ, Lindtjørn E, Lees CC. Sonographic prediction of vaginal delivery in prolonged labor: a two-center study. *Ultrasound Obstet Gynecol.* 2014;**43**:195-201.
72. Rivaux G, Dedet B, Delarue E, Depret S, Closset E, et al. The diagnosis of fetal head engagement: transperineal ultrasound, a new useful tool?. *Gynecol Obstet Fertil.* 2012;**40**:148-52.
73. Ghi T, Contro E, Farina A, Nobile M, Pilu G. Three-dimensional ultrasound in monitoring progression of labor: a reproducibility study. *Ultrasound Obstet Gynecol.* 2010;**36**:500-6.
74. Yuce T, Kalafat E, Koc A. Transperineal ultrasonography for labor management: accuracy and reliability. *Acta Obstet Gynecol Scand.* 2015;**94**:760-5.
75. Dimassi K, Ben Amor A, Belghith C, Ben Khedija MA, Triki A, et al. Ultrasound diagnosis of fetal head engagement. *Int J Gynaecol Obstet.* 2014;**127**:6-9.
76. Vitner D, Paltieli Y, Haberman S, Gonen R, Ville Y, et al. Prospective multicenter study of ultrasound-based measurements of fetal head station and position throughout labor. *Ultrasound Obstet Gynecol.* 2015;**46**:611-5.
77. Wiafe YA, Whitehead B, Venables H, Dassah ET. Comparing intrapartum ultrasound and clinical examination in the assessment of fetal head position in African women. *J Ultrason.* 2019;**19**:249-54.
78. Dimassi K, Temessek H, Ben Amor A, Triki A. Diagnosis of fetal occiput position using transperineal ultrasound. *Tunis Med.* 2018;**96**:360-5.
79. Popowski T, Porcher R, Fort J, Javoise S, Rozenberg P. Influence of ultrasound determination of fetal head position on mode of delivery: a pragmatic randomized trial. *Ultrasound Obstet Gynecol.* 2015;**46**:520-5.
80. Hassan WA, Eggebo TM, Salvesen KA, Lindtjorn E, Lees C. Intrapartum assessment of caput succedaneum by transperineal ultrasound: a two-centre pilot study. *Aust N Z J Obstet Gynaecol.* 2015;**55**:401-3.
81. Malvasi A, Stark M, Ghi T, Farine D, Guido M, et al. Intrapartum sonography for fetal head asynclitism and transverse position: sonographic signs and comparison of diagnostic performance between transvaginal and digital examination. *J Matern Fetal Neonatal Med.* 2012;**25**:508-12.
82. Adam G, Sirbu O, Voicu C, Dominic D, Tudorach S, et al. Intrapartum ultrasound assessment of fetal head position, tip the scale: natural or instrumental delivery ? *Curr Health Sci J.* 2014;**40**:18-22.

83. Gizzo S, Andrisani A, Noventa M, Burul G, Di Gangi S, et al. Intrapartum ultrasound assessment of fetal spine position. *Biomed Res Int.* 2014;**2014**:1-8.
84. Bellussi F, Ghi T, Youssef A, Cataneo I, Salsi G, et al. Intrapartum ultrasound to differentiate flexion and deflexion in occipitoposterior rotation. *Fetal Diagn Ther.* 2017;**42**:249-56.
85. Da Costa AG, Barros JG, Clode N, da Graça LM. Levels of agreement between clinical examination and transabdominal ultrasound evaluation of fetal head position in the second stage of labor. *J Matern Fetal Neonatal Med.* 2016;**29**:473-6.
86. Torkildsen EA, Salvesen KÅ, Von Brandis P, Eggebø TM. Predictive value of ultrasound assessed fetal head position in primiparous women with prolonged first stage of labor. *Acta Obstet Gynecol Scand.* 2012;**91**:1300-5.
87. Ghi T, Bellussi F, Eggebø T, Tondi F, Pacella G, et al. Sonographic assessment of fetal occiput position during the second stage of labor: how reliable is the transperineal approach? *J Matern Fetal Neonatal Med.* 2015;**28**:1985-8.
88. Ghi T, Bellussi F, Azzarone C, Krsmanovic J, Franchi L, et al. The occiput-spine angle : a new sonographic index of fetal head deflexion during the first stage of labor. *Am J Obstet Gynecol.* 2016;**215**:84.e1-7.
89. Bellussi F, Ghi T, Youssef A, Salsi G, Giorgetta F, et al. The use of intrapartum ultrasound to diagnose malpositions and cephalic malpresentations. 2017;**217**:633-641.
90. Tao H, Wang R, Liu W, Zhao Y, Zou L. The value of intrapartum ultrasound in the prediction of persistent occiput posterior position: Systematic review and meta-analysis. *Eur J Obstet Gynecol Reprod Biol.* 2019;**238**:25-32.
91. Verhoeven CJM, Rückert MEPF, Opmeer BC, Pajkrt E, Mol BWJ. Ultrasonographic fetal head position to predict mode of delivery: a systematic review and bivariate meta-analysis. *Ultrasound Obstet Gynecol.* 2012;**40**:9-13.
92. Gilboa Y, Perlman S, Karp H, Rabinovitch R, Achiron R. What do obstetricians really think about ultrasound in the delivery room? *Isr Med Assoc J.* 2017;**19**:234-6.
93. Wiafe YA, Whitehead B, Venables H, Dassah ET. Acceptability of intrapartum ultrasound by mothers in an African population. *J Ultrasound.* 2020;**23**:55-9.
94. Iliescu DG, Tudorache S, Cara ML, Dragusin R, Carbuvaro O, et al. Acceptability of intrapartum ultrasound monitoring - Experience from a Romanian longitudinal Study. *Curr Health Sci J.* 2015;**41**:355-60.
95. Adrichem AV, Faes E, Kinget K, Jacquemyn Y. Intrapartum ultrasound: viewpoint of midwives and parturient women and reproducibility. *Int J Womens Health.* 2018;**10**:251-256.

96. Schlesinger Y, Hamiel D, Rousseau S, Perlman S, Gilboa Y, et al. Preventing risk for posttraumatic stress following childbirth : Visual biofeedback during childbirth increases maternal connectedness to her newborn thereby preventing risk for posttraumatic stress following childbirth. *Psychol Trauma*. 2020;**12**:1-10.
97. Sato M, Noguchi J, Mashima M, Tanaka H, Hata T. 3D power Doppler ultrasound assessment of placental perfusion during uterine contraction in labor. *Placenta*. 2016;**45**:32-6.
98. Gaudineau A, Vayssière C. Place de l'échographie en salle de naissance. *Gynecol Obstet Fertil* 2008;**36**:261-71

CONCLUSION

L'objectif de cette revue systématique de la littérature était d'identifier les contextes obstétricaux dans lesquelles l'échographie perpartum était utilisée ou évaluée et les niveaux de preuve associés aux études identifiées. Les différentes étapes de cette recherche (méthodologie PRISMA) ont permis de sélectionner 70 articles pour analyse.

Même s'il a été possible d'isoler cinq contextes obstétricaux principaux, il est important de souligner une grande hétérogénéité parmi les études analysées, avec des chevauchements entre plusieurs pratiques échographiques pour certaines études. Pour cette raison, l'article ne sera pas soumis sous sa forme actuelle. Des modifications seront apportées afin de réorganiser la présentation des résultats et de fournir une analyse plus complète des données disponibles pour chaque question de recherche. La diversité de ces questions de recherche (intérêt de l'échographie pour prédire la voie d'accouchement, biofeedback, tolérance maternelle ...) permet tout de même de mettre en lumière la malléabilité de l'échographie, qui offre un vaste champ d'action.

Cette adaptabilité particulière explique l'intérêt que lui porte la communauté scientifique mondiale. Toutefois, certains pays se démarquent par la quantité d'articles publiés. En Europe, nous remarquons surtout l'Italie dont sont originaires les équipes travaillant sur le biofeedback. En ce qui concerne l'évaluation échographique de l'avancée du travail et celle de la position de l'occiput fœtal, ces domaines de recherche sont étudiés de façon continue et par de nombreuses équipes dans le monde depuis 2010. Par opposition ; l'étude de la perfusion placentaire par Doppler, l'utilisation du biofeedback visuel durant les efforts expulsifs et l'évaluation de l'acceptabilité maternelle de l'échographie perpartum par rapport aux touchers pelviens constituent des sujets de recherche émergents.

Malgré un nombre important d'études, seules 6 études sur la totalité des travaux identifiés, correspondent à un niveau de preuve 1 et ils ne concernent que la catégorie du diagnostic de variété de présentation fœtale. La majorité des études, quel que soit le contexte obstétrical étudié, correspondent à un niveau de preuve 2 et 10 articles correspondent à un niveau de preuve 4. Les praticiens ont donc actuellement recours à l'échographie en salle de naissances même si son utilité clinique n'a pas encore été démontrée par des études avec des niveaux de preuves suffisants.

Cependant, par son application possible dans de nombreuses situations cliniques, l'échographie perpartum reste un outil pertinent pour la pratique des sages-femmes en salle de naissance. Ces praticiens ont effet intérêt à préserver leurs compétences pour la pratique de l'échographie focalisée, notamment dans le cadre du suivi du travail physiologique. Il est important que les sages-femmes s'approprient pleinement ce champ de compétence afin de faire évoluer la profession et de conserver un rôle central dans l'organisation et la pratiques des soins perpartum.

Pour illustrer cela, nous pouvons prendre l'exemple du diagnostic de variété de présentation au cours du travail. Elle est diagnostiquée par le toucher pelvien, examen dont la fiabilité est limitée pour cette indication notamment dans le cas de variétés postérieures transverses ou en présence d'une bosse séro-sanguine. Lorsque le toucher pelvien n'est pas ou peu contributif pour ce diagnostic de variété de position ou dans le cadre d'une stagnation du travail, les sages-femmes ont la possibilité de recourir à l'échographie afin de vérifier la variété de position fœtale. Cette pratique permet de sécuriser la prise en charge de la parturiente, puisque cette information est nécessaire pour la conduite du travail physiologique, voire d'améliorer le pronostic d'accouchement pour les équipes pratiquant la rotation interne pour les variétés postérieures (34). La réalisation de cette exploration par le praticien sage-femme permet de réduire le nombre d'intervenants et le temps de prise en charge puisqu'il n'y a pas besoin de recourir à un tiers pour la réalisation de l'échographie, ce qui est bénéfique pour la patiente (35). Dans l'hypothèse d'un recours à l'obstétricien, la maîtrise des explorations échographiques de base permet de transmettre des informations cliniques précises et fiables.

Pour conclure, nous constatons à travers cette revue systématique de la littérature une utilisation courante de l'échographie perpartum dans certains centres avant d'avoir prouvé son efficacité. Des études multicentriques sur de plus larges effectifs sont nécessaires. Ce travail permet de prendre du recul sur les différentes pratiques en salle de naissances ; il est essentiel d'exploiter tous les moyens à notre disposition pour améliorer le déroulement du travail obstétrical et le bien-être maternel tout en restant vigilant sur la potentielle iatrogénie qui peut découler de l'utilisation d'une nouvelle méthode.

Bibliographie

1. Haute Autorité de Santé. Accouchement normal : accompagnement de la physiologie et interventions médicales [Internet]. 2017 [cité le 25 sept 2020]. Disponible sur: https://www.has-sante.fr/portail/jcms/c_2820336/fr/accouchement-normal-accompagnement-de-la-physiologie-et-interventions-medicales
2. World Health Organization. WHO recommendations: Intrapartum care for a positive childbirth experience [Internet]. 2018 [cité le 29 septembre 2020]. Disponible sur : <http://www.ncbi.nlm.nih.gov/books/NBK513809/>
3. Phelps JY, Higby K, Smyth MH, Ward JA, Arredondo F, Mayer AR. Accuracy and intraobserver variability of simulated cervical dilatation measurements. *Am J Obstet Gynecol.* 1995;**173**: 942–945.
4. Shetty J, Aahir V, Pandey D, Adiga P, Kamath A. Fetal head position during the first stage of labor: comparison between vaginal examination and transabdominal ultrasound. *ISRN Obstet Gynecol.* 2014;**2014**:1-5.
5. Akmal S, Kametas N, Tsoi E, Hargreaves C, Nicolaides KH. Comparison of transvaginal digital examination with intrapartum sonography to determine fetal head position before instrumental delivery. *Ultrasound Obstet Gynecol.* 2003;**21**:437-40.
6. Dupuis O, Ruimark S, Dupont C, Thevenet S, Dittmar A, Rudigoz RC. Fetal head position during the second stage of labor: Comparison of digital vaginal examination and transabdominal ultrasonographic examination. *Eur J obstet Gynecol Reprod Biol.* 2005;**123**:193–197.
7. Malvasi A, Tinelli, A, Barbera A, Eggebo TM, Mynbaev OA, Bocchicchio M et al. Occiput posterior position diagnosis: vaginal examination or intrapartum sonography? A clinical review. *J Matern Fetal Neonatal Med.* 2014;**27**:520–526.
8. Seaward PGR, Hannah ME, Myhr TL, Farine D, Ohlsson A, Wang EE et al. International Multicenter Term PROM Study: Evaluation of predictors of neonatal infection in infants born to patients with premature rupture of membranes at term. *Am J Obstet Gynecol.* 1998;**179**:635–639.
9. World Health Organization. WHO recommendations for prevention and treatment of maternal peripartum infections [Internet]. 2016 [cité le 29 septembre 2020]. Disponible sur: <https://extranet.who.int/rhl/guidelines/who-recommendations-prevention-and-treatment-maternal-peripartum-infections>
10. Ying Lai C, Levy V. Hong Kong Chinese women’s experiences of vaginal examinations in labour. *Midwifery.* 2002;**18**:296–303.

11. Lewin, D, Fearon B, Hemmings, V, Johnson G. Women's experiences of vaginal examinations in labour. *Midwifery*. 2005;**21**:267–277.
12. Ghi T, Eggebø T, Lees C, Kalache K, Rozenberg P, Youssef A et al. ISUOG Practice Guidelines: intrapartum ultrasound. *Ultrasound Obstet Gynecol*. 2018;**52**:128–139.
13. Vintzileos AM, Chavez MR, Kinzler WL. Use of ultrasound in the labor and delivery. *J Matern Fetal Neonatal Med*. 2010;**23**:469-75.
14. Molina, FS, Nicolaides KH. Ultrasound in Labor and Delivery. *Fetal Diagn Ther*. 2010;**27**:61–67.
15. Wiafe YA, Whitehead B, Venables H, Nakua EK. The effectiveness of intrapartum ultrasonography in assessing cervical dilatation, head station and position: a systematic review and meta-analysis. *Ultrasound*. 2016;**24**:222–232.
16. Hassan WA, Eggebø TM, Ferguson M, Lees C. Simple two-dimensional ultrasound technique to assess intrapartum cervical dilatation: a pilot study. *Ultrasound Obstet Gynecol*. 2013;**41**:413-8.
17. Rozenberg, P, Porcher R, Salomon LJ, Boirot F, Morin C, Ville Y. Comparison of the learning curves of digital examination and transabdominal sonography for the determination of fetal head position during labor. *Ultrasound Obstet and Gynecol*. 2008;**31**:332–337.
18. Nitsche JF, Knupp RJ, Tooze JA, Sun CH, Jin, S, Brost BC. Using Simulation to Define the Learning Curve for the Digital Cervical Examination. *Obstet Gynecol*. 2019;**134**:1S–8S.
19. Tuffnell, D, Johnson N, Bryce F, Lilford, R. Simulation of cervical changes in labour : reproductibility of expert assessment. *Lancet*. 1989;**2**:1089–1090.
20. Riethmuller D, Mottet N. Faut-il un appareil d'échographie en salle de naissance ? Collège National des Gynécologues et Obstétriciens de France, éditeur. Mise à jour en gynécologie Tome I. Paris; 2017. p. 45-66.
21. Hassan WA, Tutschek B. Intrapartum Sonography : an opportunity for objective assessment of labour. *Fetal Matern Med Rev*. 2013;**24**:2–17
22. Hinkson L, Henrich W, Tutschek B. Intrapartum ultrasound during rotational forceps delivery: a novel tool for safety, quality control and teaching. *Am J Obstet Gynecol*. 2020;**54**:11.
23. Minajagi PS, Srinivas SB, Hebbar S. Predicting the Mode of Delivery by Angle of Progression (AOP) before Onset of Labor by Transperineal Ultrasound in Nulliparous Women-A Prospective Observational Study. *Curr Womens Health Rev*. 2019;**16**:39–45

24. Hwang HS, Sohn IS, Kwon HS. Imaging analysis of cervical elastography for prediction of successful induction of labor at term. *J Ultrasound Med.* 2013;**32**:937-46.
25. Palompon D. Visual biofeedback : adjunct mirror intervention during stage two labor among primiparous women. *Asian J Health* 2011;**1**:1-1.
26. Gilboa Y, Frenkel TI, Schlesinger Y, Rousseau S, Hamiel D, Achiron R et al. Visual biofeedback using transperineal ultrasound in second stage of labor. *Ultrasound Obstet Gynecol.* 2018;**52**:91-6.
27. Schlesinger Y, Hamiel D, Rousseau S, Perlman S, Gilboa Y, Achiron R et al. Preventing Risk for Posttraumatic Stress Following Childbirth: Visual Biofeedback During Childbirth Increases Maternal Connectedness to Her Newborn Thereby Preventing Risk for Posttraumatic Stress Following Childbirth. *Psychol Trauma.* 2020.
28. Legifrance. Code de la santé publique - Article R.4127-318 [Internet]. 2020 [cité le 07 octobre 2020]. Disponible sur :
https://www.legifrance.gouv.fr/codes/section_lc/LEGITEXT000006072665/LEGISCTA000006196420?tab_selection=all&searchField=ALL&query=Article+R4127-317++Code+de+la+sant%C3%A9+publique&page=1&init=true&anchor=LEGIARTI000006913114#LEGIARTI000006913114
29. Conférence Nationale d’Echographie Obstétricale et Fœtale. L’échographie de dépistage prénatal [Internet]. 2016 [cité 10 décembre 2020]. Disponible sur :
<http://www.cfef.org/archives/bricabrac/cneof/rapportcneof2016.pdf>
30. Institut national de la santé et de la recherche médicale - Direction de la recherche, des études, de l’évaluation et des statistiques. Enquête Nationale Périnatale Rapport 2016 [Internet]. 2017 [cité le 07 octobre 2020]. Disponible sur :
https://drees.solidarites-sante.gouv.fr/IMG/pdf/rapport_enp_2016.pdf
31. Legifrance. Code de la santé publique - Article R.4127-327 [Internet]. 2020 [cité le 07 octobre 2020]. Disponible sur :
https://www.legifrance.gouv.fr/codes/section_lc/LEGITEXT000006072665/LEGISCTA000006196420?tab_selection=all&searchField=ALL&query=Article+R4127-317++Code+de+la+sant%C3%A9+publique&page=1&init=true&anchor=LEGIARTI000006913114#LEGIARTI000006913114
32. Wiafe YA, Whitehead B, Venables H, Dassah ET. Comparing intrapartum ultrasound and clinical examination in the assessment of fetal head position in African women. *J Ultrason.* 2019;**19**:249-54.

33. Tutschek B, Braun T, Chantraine F, Henrich W. A study of progress of labour using intrapartum translabial ultrasound, assessing head station, direction, and angle of descent. *BJOG*. 2011;**118**:62-9.
34. Bertholdt C. Facteurs prédictifs de réussite de la rotation manuelle des présentations postérieures : étude prospective observationnelle [thèse Internet]. Nancy : Université de Lorraine; 2017 [cité le 15 décembre 2020]. Disponible sur : <https://hal.univ-lorraine.fr/hal-01947090/document>
35. Rolin J, Corini E, Michel J, Hossu G, Gauchotte E. Echographie intrapartum : évaluation prospective de l'impact de la formation des sages-femmes sur l'organisation des soins. Affiche présentée à : Paris Santé Femmes; session 2021; France.

TABLE DES MATIERES

REMERCIEMENTS	2
SOMMAIRE	3
LISTE DES ABREVIATIONS	4
INTRODUCTION	5
ARTICLE	10
INTRODUCTION	10
MATERIEL ET METHODES	11
1. SELECTION DES ARTICLES ET STRATEGIE DE RECHERCHE	11
2. CRITERE D'INCLUSION ET D'EXCLUSION.....	11
3. RECUEIL DES DONNEES.....	12
RESULTATS	12
1. CARACTERISTIQUES DES TRAVAUX	15
2. PRINCIPAUX RESULTATS.....	15
DISCUSSION	18
CONCLUSION	19
BIBLIOGRAPHIE	20
CONCLUSION	29
BIBLIOGRAPHIE	31
TABLE DES MATIERES	35
ANNEXES	36

ANNEXES

ANNEXE I

Equations de recherches :

Base de données	Equations de recherche	Filtres appliqués
MEDLINE	<pre> ((((("labor, obstetric"[MeSH Major Topic] OR "labor stage, first"[MeSH Major Topic]) OR "labor stage, second"[MeSH Major Topic]))) OR ("parturition"[MeSH Major Topic] OR "delivery, obstetric"[MeSH Major Topic])) AND 2010/1/11:2020/1/11[Date - Publication]) AND (((("ultrasonography"[MeSH Major Topic] OR "ultrasonics"[MeSH Major Topic])) OR "diagnostic imaging"[MeSH Major Topic]) AND 2010/1/11:2020/1/11[Date - Publication]) </pre>	<p>Humans</p> <p>Publication Date : 10 years</p>
BASE	<pre> intrapartum (ultrasound imaging sonographic) </pre>	<p>Publication Date : 2010-2020</p>

ANNEXE II

Grille de lecture pour analyse des articles :

Auteurs et année	
Pays	
Type d'étude : Méta-analyses/Guidelines/Randomisée/ Prospective/Rétrospective	
Objectif principal de l'étude	
Niveau de preuve HAS	
Résultat significatif positif	
Résultat négatif	

Université de Lorraine – Département Universitaire Lorrain de Maïeutique

Mémoire de fin d'études de sage-femme Bour Laurence – 2021

Titre du mémoire

Ultrasound practices in physiological childbirth's supervision and management : a systematic review

Abstract

Objectives. - To map out ultrasound practices in physiological childbirth's supervision and management and to identify the corresponding levels of evidence.

Methods. - PRISMA standards were used in preparing articles selection and inclusion process. Prior non-restrictive research in MEDLINE et BASE databases allowed identifying the references for articles published between January 2010 and January 2020. Two independent researchers handled selection and data collection.

Results. - Among 670 initial references, 125 studies were eligible, and 70 met the inclusion criteria (physiological childbirth, low-risk mothers). The ultrasound practices outlined included: measurements for mode of delivery prediction, (angle of progression head perineum distance, midline angle), associated predictive value and reproducibility, fetal occiput position (FOP) identification, comparative assessment of mother acceptability between pelvic examination and transperineal ultrasound, visual biofeedback for pushing, and placental perfusion exploration. These researches matched levels of evidence 1, 2 and 4 in 9%, 77% et 14% respectively.

Conclusion. - Intrapartum ultrasound is used in many clinical purposes; however, its clinical utility is not clearly demonstrated. Among these various practices, only FOP identification seems to meet a 1 level of evidence. Larger studies are needed.

Mots-clés

Ultrasound – delivery – levels of evidence – systematic review

Titre du mémoire

Pratique de l'échographie dans le cadre de la surveillance et de la prise en charge du travail physiologique : revue systématique de la littérature.

Résumé structuré

Objectif. - Recenser l'ensemble des pratiques impliquant l'usage de l'échographie au cours de la surveillance et de la prise en charge de l'accouchement physiologique et identifier les niveaux de preuve associés aux pratiques décrites.

Méthodes. – L'élaboration des processus de sélection et d'inclusion des travaux de recherche, et la rédaction des résultats ont été conduits en accord avec les critères PRISMA. Une recherche dans les bases de données MEDLINE et BASE a été effectuée pour identifier sans restriction les références des travaux publiés entre janvier 2010 et juin 2020. Les données ont été extraites par deux investigateurs indépendamment.

Résultats. – Sur 670 références initiales, 125 articles ont été identifiés comme éligibles parmi lesquels 70 répondaient aux critères d'inclusion (contexte obstétrical physiologique, parturiente à bas risque). Les pratiques échographiques recensées concernaient : la réalisation de mesures visant à établir un pronostic d'accouchement (angle de progression, distance périnée-tête fœtale, *midline* angle) leur valeur prédictive et leur reproductibilité, l'identification de la position de l'occiput fœtal, l'évaluation comparative de l'acceptabilité maternelle entre exploration clinique (toucher pelvien) et échographique, l'utilisation du feed-back visuel pour les efforts expulsifs et l'étude de la perfusion placentaire. Ces travaux correspondaient à des niveaux de preuve 1, 2 et 4 pour 9%, 77% et 14% respectivement.

Conclusion. – L'échographie perpartum est utilisée à de multiples fins sans que son utilité clinique n'ait été réellement démontrée. Les seuls résultats correspondant à un niveau de preuve 1 concernent l'identification de la position de l'occiput fœtal. Des études multicentriques avec des effectifs plus importants sont nécessaires.

Mots clés

échographie – accouchement – niveau de preuve – revue de littérature