



**HAL**  
open science

## Luxation condylo-glénoïdienne : revue narrative

Mélanie Kucuk

► **To cite this version:**

Mélanie Kucuk. Luxation condylo-glénoïdienne : revue narrative. Sciences du Vivant [q-bio]. 2022. hal-04359571

**HAL Id: hal-04359571**

**<https://hal.univ-lorraine.fr/hal-04359571>**

Submitted on 24 Jan 2024

**HAL** is a multi-disciplinary open access archive for the deposit and dissemination of scientific research documents, whether they are published or not. The documents may come from teaching and research institutions in France or abroad, or from public or private research centers.

L'archive ouverte pluridisciplinaire **HAL**, est destinée au dépôt et à la diffusion de documents scientifiques de niveau recherche, publiés ou non, émanant des établissements d'enseignement et de recherche français ou étrangers, des laboratoires publics ou privés.



**UNIVERSITÉ  
DE LORRAINE**

**BIBLIOTHÈQUES  
UNIVERSITAIRES**

## AVERTISSEMENT

Ce document est le fruit d'un long travail approuvé par le jury de soutenance et mis à disposition de l'ensemble de la communauté universitaire élargie.

Il est soumis à la propriété intellectuelle de l'auteur. Ceci implique une obligation de citation et de référencement lors de l'utilisation de ce document.

D'autre part, toute contrefaçon, plagiat, reproduction illicite encourt une poursuite pénale.

Contact bibliothèque : [ddoc-thesesexercice-contact@univ-lorraine.fr](mailto:ddoc-thesesexercice-contact@univ-lorraine.fr)  
(Cette adresse ne permet pas de contacter les auteurs)

## LIENS

Code de la Propriété Intellectuelle. articles L 122. 4

Code de la Propriété Intellectuelle. articles L 335.2- L 335.10

[http://www.cfcopies.com/V2/leg/leg\\_droi.php](http://www.cfcopies.com/V2/leg/leg_droi.php)

<http://www.culture.gouv.fr/culture/infos-pratiques/droits/protection.htm>

ACADÉMIE NANCY-METZ  
UNIVERSITÉ DE LORRAINE  
FACULTÉ D'ODONTOLOGIE

ANNÉE 2022

N° 12721C

---

**THÈSE**  
pour le  
**DIPLÔME D'ÉTAT DE DOCTEUR EN CHIRURGIE DENTAIRE**  
par  
**Mélanie KUÇUK**

Née le 3 avril 1997 à Toul (Meurthe-et Moselle)

**Luxation condylo-glénoïdienne : revue narrative**

Présentée et soutenue publiquement le 6 décembre 2022

**Examineurs de la thèse :**

Pr. C. STRAZIELLE	Professeur des Universités	Président
<u>Dr. K. YASUKAWA</u>	<u>Maître de Conférence</u>	<u>Directeur de thèse</u>
<u>Dr. S. CHASSAGNE</u>	<u>Praticien Hospitalier</u>	<u>Co-directrice de thèse</u>
Dr. D. JOSEPH	Maître de Conférence	Juge

ACADÉMIE NANCY-METZ  
UNIVERSITÉ DE LORRAINE  
FACULTÉ D'ODONTOLOGIE

ANNÉE 2022

N° 12721C

---

**THÈSE**  
pour le  
**DIPLÔME D'ÉTAT DE DOCTEUR EN CHIRURGIE DENTAIRE**  
par  
**Mélanie KUÇUK**

Née le 3 avril 1997 à Toul (Meurthe-et Moselle)

**Luxation condylo-glénoïdienne : revue narrative**

Présentée et soutenue publiquement le 6 décembre 2022

**Examineurs de la thèse :**

Pr. C. STRAZIELLE	Professeur des Universités	Président
<u>Dr. K. YASUKAWA</u>	<u>Maître de Conférence</u>	<u>Directeur de thèse</u>
<u>Dr. S. CHASSAGNE</u>	<u>Praticien Hospitalier</u>	<u>Co-directrice de thèse</u>
Dr. D. JOSEPH	Maître de Conférence	Juge

*Par délibération en date du 11 décembre 1972,  
la Faculté de Chirurgie Dentaire a arrêté que  
les opinions émises dans les dissertations  
qui lui seront présentées  
doivent être considérées comme propres à  
leurs auteurs et qu'elle n'entend leur donner  
aucune approbation ni improbation.*

Présidente : Docteur Hélène BOULANGER

Doyen : Docteur Kazutoyo YASUKAWA

Vice-Doyens : Dr Charlene KICHENBRAND – Dr Rémy BALTHAZARD – Dr Marin VINCENT

Membres Honoraires : Dr L. BABEL – Pr. S. DURIVAUX – Pr A. FONTAINE – Pr G. JACQUART – Pr D. ROZENCWEIG - Pr ARTIS

Doyens Honoraires : Pr J. VADOT, Pr J.P. LOUIS

<b>Département odontologie pédiatrique</b> <b>Sous-section 56-01</b>	Mme	<b>JAGER Stéphanie</b>	Maître de conférences *	
	M.	PREVOST Jacques	Maître de conférences	
	Mme	HERNANDEZ Magali	Maître de conférences *	
	M.	HAINOT Raphaël	Chef de clinique des universités – Assistant des hôpitaux	
	Mme	HILT Léa	Chef de clinique des universités – Assistant des hôpitaux	
	Mme	HOMBOURGER Morgane	Chef de clinique des universités – Assistant des hôpitaux	
	M.	MASSON Maximilien	Chef de clinique des universités – Assistant des hôpitaux	
<b>Département orthopédie dento-faciale</b> <b>Sous-section 56-01</b>	M.	<b>VANDE VANNET Bart</b>	Professeur des universités *	
	Mme	TRAN Mai-Linh	Chef de clinique des universités – Assistant des hôpitaux	
<b>Département prévention, épidémiologie, économie de la santé, odontologie légale</b> <b>Sous-section 56-02</b>	Mme	<b>CLÉMENT Céline</b>	Maître de conférences *	
	M.	BAUDET Alexandre	Maître de conférences *	
	Mme	CAIONE Mariette	Chef de clinique des universités – Assistant des hôpitaux	
	M.	VEYNACHTER Thomas	Chef de clinique des universités – Assistant des hôpitaux*	
<b>Département parodontologie</b> <b>Sous-section 57-01</b>	Mme	<b>BISSON Catherine</b>	Professeur des universités *	
	M.	JOSEPH David	Maître de conférences *	
	Mme	BERBE Ludivine	Chef de clinique des universités – Assistant des hôpitaux*	
	Mme	VITALI Marine	Chef de clinique des universités – Assistant des hôpitaux	
<b>Département chirurgie orale</b> <b>Sous-section 57-01</b>	Mme	<b>GUILLET-THIBAUT Julie</b>	Maître de conférences *	
	M.	BRAVETTI Pierre	Maître de conférences	
	Mme	KICHENBRAND Charlene	Maître de conférences *	
	Mme	PHULPIN Bérengère	Maître de conférences *	
	M.	CLERC Sébastien	Praticien hospitalier universitaire *	
	Mme	DE VERBIZIER Charlotte	Chef de clinique des universités – Assistant des hôpitaux	
	Mme	PEREIRA Laure	Chef de clinique des universités – Assistant des hôpitaux	
<b>Département biologie orale</b> <b>Sous-section 57-01</b>	Mme	<b>EGLOFF-JURAS Claire</b>	Maître de conférences *	
	M.	MARTRETTE Jean-Marc	Professeur des universités *	
	M.	YASUKAWA Kazutoyo	Maître de conférences *	
<b>Département dentisterie restauratrice, endodontie</b> <b>Sous-section 58-01</b>	M.	<b>MORTIER Éric</b>	Professeur des universités *	
	M.	ENGELS-DEUTSCH Marc	Professeur des universités *	
	M.	AMORY Christophe	Maître de conférences	
	M.	BALTHAZARD Rémy	Maître de conférences *	
	M.	VINCENT Marin	Maître de conférences*	
	M.	GIESS Renaud	Maître de conférences associé*	
	M.	DAL MAGRO Claire	Chef de clinique des universités – Assistant des hôpitaux	
	Mme	DAVRIL Jeanne	Chef de clinique des universités – Assistant des hôpitaux*	
	M.	LESIEUR François	Chef de clinique des universités – Assistant des hôpitaux	
	<b>Département prothèses</b> <b>Sous-section 58-01</b>	M.	<b>DE MARCH Pascal</b>	Maître de conférences
Mme		CORNE Pascale	Maître de conférences *	
M.		SCHOUVER Jacques	Maître de conférences	
Mme		VAILLANT Anne-Sophie	Maître de conférences *	
M.		HIRTZ Pierre	Enseignant universitaire	
Mme		GERBER Caroline	Chef de clinique des universités – Assistant des hôpitaux*	
M.		JONVEAUX Maxime	Chef de clinique des universités – Assistant des hôpitaux	
Mme		MOUGEL Armande	Chef de clinique des universités – Assistant des hôpitaux	
M.		PERRIN Tom	Chef de clinique des universités – Assistant des hôpitaux	
M.		SYDA Paul-Marie	Chef de clinique des universités – Assistant des hôpitaux	
Mme		WILK Sabine	Chef de clinique des universités – Assistant des hôpitaux	
<b>Département fonction-dysfonction, imagerie, biomatériaux</b> <b>Sous-section 58-01</b>		Mme	<b>STRAZIELLE Catherine</b>	Professeur des universités *
		Mme	MOBY (STUTZMANN) Vanessa	Maître de conférences *
	M.	SALOMON Jean-Pierre	Maître de conférences	

Souligné : responsable de département

\* temps plein

Mis à jour le 1<sup>er</sup> octobre 2022

# **REMERCIEMENTS**

**À notre présidente de thèse,**

**Madame Le Professeur Catherine STRAZIELLE**

Docteur en chirurgie dentaire

Docteur de l'université Henri Poincaré en Sciences neurologiques

Habilitée à diriger des recherches

Professeur des universités – praticien hospitalier

Responsable du département fonction-dysfonction, imagerie, biomatériaux

Chevalier des palmes académiques

Nous vous remercions de l'honneur que vous nous faites en  
acceptant de présider le jury de notre thèse.  
Vos qualités humaines et professionnelles constituent  
un exemple à suivre pour moi.  
Trouvez ici la preuve de la grande satisfaction, qui est la nôtre,  
de vous avoir eu comme enseignant.



**À notre juge et directeur de thèse,**

**Monsieur Le Docteur Kazutoyo YASUKAWA**

Docteur en chirurgie dentaire

Docteur de l'Université Paris DESCARTES mention sciences de la vie et de la santé

Spécialiste qualifié en médecine bucco-dentaire

Maître de conférences – praticien hospitalier

Doyen de la faculté d'odontologie de Lorraine

Vous nous avez fait l'honneur d'accepter la direction de notre thèse  
avec l'implication et la gentillesse qui vous caractérisent.  
Nous vous remercions pour l'investissement dont vous avez fait part au cours de  
notre travail ainsi que pour l'enseignement de qualité, l'écoute, l'aide et vos  
explications tout au long de notre formation.  
En espérant avoir été à la hauteur de vos attentes, nous vous témoignons tout notre  
respect.

**À notre juge et co-directrice de thèse,**

**Madame Le Docteur Sorana CHASSAGNE,**

Docteur en Chirurgie Dentaire

Praticien Hospitalier en Odontologie

Vous nous avez fait l'honneur d'accepter la co-direction de ce travail. L'intérêt et l'aide précieuse que vous nous avez apportés tout au long de notre travail ont été d'un grand profit. Nous vous remercions pour la disponibilité et la gentillesse dont vous nous avez fait part. Veuillez trouver ici le témoignage de nos sincères remerciements et de notre profond respect.

**À notre juge,**

**Monsieur Le Docteur David JOSEPH**

Docteur en chirurgie dentaire

Docteur de l'université de lorraine, mention sciences de la vie et de la santé

Maître de conférences – praticien hospitalier

Vous avez accepté avec gentillesse de participer à notre jury de thèse.  
Qu'il vous soit témoigné notre profonde reconnaissance et notre grande admiration  
pour toutes les connaissances et techniques que vous possédez et nous enseignez.  
Veuillez trouver en ces quelques mots le témoignage de notre gratitude.

# **SOMMAIRE**

## **1. INTRODUCTION**

### **2. Définition**

### **3. Classification**

#### **3.1. Luxation condylo-glénoïdienne aiguë**

#### **3.2. Luxation condylo-glénoïdienne chronique récurrente**

#### **3.3. Luxation condylo-glénoïdienne chronique persistante**

### **4. Épidémiologie et facteurs prédisposant**

### **5. Étiologies**

#### **5.1. Atraumatiques**

#### **5.2. Traumatiques**

#### **5.3. Iatrogéniques**

### **6. Diagnostic**

#### **6.1. Examen clinique et caractéristiques cliniques**

#### **6.2. Examen fonctionnel**

#### **6.3. Examen complémentaire**

### **7. Prise en charge : la réduction de la luxation**

#### **7.1. Traitements conservateurs d'urgence**

##### 7.1.1. Indications

##### 7.1.2. Techniques

##### 7.1.3. Conduite à tenir après réduction

#### **7.2. Traitements conservateurs peu invasifs**

#### **7.3. Traitements chirurgicaux**

##### 7.3.1. Indications

##### 7.3.2. Techniques limitant le trajet du condyle

##### 7.3.3. Techniques facilitant le trajet du condyle

#### **7.4. Traitement complémentaire : la kinésithérapie**

## **CONCLUSION**

## **BIBLIOGRAPHIE**

## **TABLE DES FIGURES**

Figure 1 : Situation de l'articulation temporo-mandibulaire (Source : d'après l'Atlas de l'anatomie humaine, section 2, planche 13, Netter, 2019) .....	17
Figure 2 : Les différentes composantes de l'articulation temporo-mandibulaire (Source : d'après l'Atlas de l'Anatomie humaine, section 2, planche 25, Netter, 2019) .....	18
Figure 3: Représentation schématique de l'anatomie de l'ATM en situation normale (a) et en cas de luxation condylo-glénôïdienne (b) (Source : Prechel U et al, 2018).....	19
Figure 4: Schémas représentant les étapes du déroulement de la luxation condylo-glénôïdienne (Source : document personnelle) .....	19
Figure 5 : Système ligamentaire de l'ATM (Source : Atlas de l'anatomie humaine, section 2, planche 25, Netter, 2019) .....	26
Figure 6: Schéma des muscles masticateurs (Source : thèse de MEHDI Ghalem,2017) .....	27
Figure 7 : Photographie de la luxation bilatérale en vue de face de la jeune femme de 24 ans après l'accouchement des jumeaux. (Source : El Bouazzaoui A. et al., 2010) .....	37
Figure 8 : Photographie vue de profil montrant une impossibilité de fermeture buccale. (Source : El Bouazzaoui A. et al., 2010) .....	38
Figure 9 : Orthopantomogramme montrant une luxation condylo-glénôïdienne bilatérale (Source : D'après : Pradhan et al., 2015) .....	39
Figure 10 : Coupe frontale de la tête montrant une luxation mandibulaire unilatérale gauche (Source : Dellon et Steele, 2016) .....	40
Figure 11 : Coupe axiale de la tête montrant une luxation mandibulaire unilatérale gauche (Source : Dellon et Steele, 2016) .....	40
Figure 12: Représentation en 3D d'une luxation condylo-glénôïdienne bilatérale .....	41
Figure 13 : Manœuvre de Nélaton (Source : Édition professionnelle du Manuel MSD, Merck & Co.) .....	44
Figure 14: Méthode de pivot du poignet (Source : Prechel et al., 2018) .....	45
Figure 15 : Technique de réduction extra-orale (Source : Prechel et al., 2018).....	46
Figure 16 : Bandage de Barton (Source : Édition professionnelle du Manuel MSD). 47	
Figure 17 : Schémas reproduisant deux chemins (A et B) que peut emprunter l'artère maxillaire par rapport aux chefs du muscle ptérygoïdien latéral (Source : Yoshida, 2018) .....	49

Figure 18 : Images représentant les voies intra-orale (A) et extra-orale (B) d'injection dans le muscle ptérygoïdien latéral (Source : Yoshida, 2018).....	50
Figure 19 : Utilisation d'un guide-aiguille issu de la technique de conception/fabrication assistée par ordinateur (Source : Yoshida, 2018) .....	51
Figure 20: injection de sang autologue à l'intérieur de la cavité glénoïde (Source : Gupta et al., 2012) .....	53
Figure 21 : OPT montrant la luxation condylo-glénoïdienne bilatérale (Source : Pradhan et al., 2015) .....	54
Figure 22 : photographie prise après insertion de la prothèse inférieure et la pose d'élastiques de classe III (Source : Pradhan et al., 2015) .....	55
Figure 23 : OPT à 2 semaines montrant le retour des condyles dans leurs fosse glénoïde. (Source : Pradhan et al., 2015) .....	56
Figure 24 : Fixation intermaxillaire avec vis à traction élastique chez un patient édenté partiellement (Source : Gupta D et al., 2013) .....	58
Figure 25 : Section de l'arcade zygomatique (Source : Baptist et Baliga, 2017).....	59
Figure 26 : Fixation des deux segments en position avec un fil de calibre 26 (Source : Baptist et Baliga, 2017).....	60
Figure 27 : Mini-plaques en L fixé sur l'éminence articulaire des deux ATM (Source : Vasconcelos et al., 2009) .....	61
Figure 28 : Anatomie intra-capsulaire de l'ATM (Source : document personnel) .....	62
Figure 29 : Tracé de l'ostéotomie (Source : document personnel) .....	64
Figure 30 : Condylectomie (Source : thèse de Charlassier, 2017) .....	65

## **LISTE DES ABBRÉVIATIONS**

3D : Trois dimensions

ATM : Articulation temporo-mandibulaire

*BoNT: / Botulinum Neurotoxin Therapy*

*CBCT: Cone beam computed tomography*

DAM : dysfonction de l'appareil manducateur

IRM : Imagerie par résonance magnétique

OPT : Orthopantomogramme



# **INTRODUCTION**

## INTRODUCTION

L'articulation temporo-mandibulaire (ATM) est l'une des articulations les plus utilisées au quotidien notamment lorsqu'on parle et on mange. C'est une articulation bi-condylienne entourée de ligaments et de muscles permettant son fonctionnement. Les deux ATM sont reliées entre-elles par l'arc mandibulaire, celles-ci doivent obligatoirement travailler en synergie pour réaliser chaque mouvement mandibulaire. Son dysfonctionnement pourrait altérer inéluctablement la qualité de vie d'une personne. Il existe de nombreuses pathologies concernant directement cette articulation, regroupées sous le terme de Dysfonction de l'Appareil Mandibulaire (DAM). Cependant, nous allons axer notre thèse sur une pathologie particulière de l'ATM qui est la luxation condylo-glénoïdienne, aussi appelée luxation temporo-mandibulaire, dislocation ou « *open-lock* ».

Une luxation condylo-glénoïdienne est le déplacement du condyle mandibulaire en dehors de la cavité glénoïdienne. Le condyle peut prendre des positions pathologiques variées et engendrer des luxations antérieures, latérales, intracrâniennes et postérieures. Au cours de cette thèse, nous nous sommes intéressés aux luxations condylo-glénoïdiennes antérieures car elles apparaissent plus fréquemment.

La luxation temporo-mandibulaire est un phénomène dont le chirurgien-dentiste peut être confronté au cabinet dentaire même si cela est relativement rare. Cette situation est vécue comme désagréable et pénible pour le patient et peut paraître assez impressionnant. Le praticien devra agir assez rapidement afin de réaliser les premiers gestes, souvent suffisants pour la réduction de la luxation. Dans le cas contraire, le patient devra être adressé dans le milieu hospitalier pour une prise en charge plus avancée.

Le but de cette thèse est de réaliser une revue narrative complète afin de décrire la luxation condylo-glénoïdienne de son diagnostic à sa prise en charge tout en évoquant ses étiologies et ses symptômes et de réaliser une fiche clinique dont l'objectif est d'aider et de guider le chirurgien-dentiste dans la prise en charge de la luxation au cabinet dentaire.

# **1. Définitions**

# 1. Définitions

## 1.1. Articulation temporo-mandibulaire

« Les articulations temporo-mandibulaires sont les zones de jonction entre l'os temporal, qui est un os crânien, et la mâchoire inférieure (mandibule). (Fig 1) Il existe deux articulations temporo-mandibulaires, une de chaque côté, juste en avant des oreilles. Des ligaments, des tendons et des muscles soutiennent les articulations et permettent les mouvements mandibulaires. » (Source : Troubles et dysfonctions temporo-mandibulaires - Manuels MSD., Klasser GD.)

Les muscles masticateurs (muscle temporal, masséter, et ptérygoïdiens), permettant le fonctionnement physiologique de l'ATM, ont chacun des rôles précis pour mobiliser l'articulation et engendrer les mouvements de fermeture, de diduction et de propulsion de la mandibule.

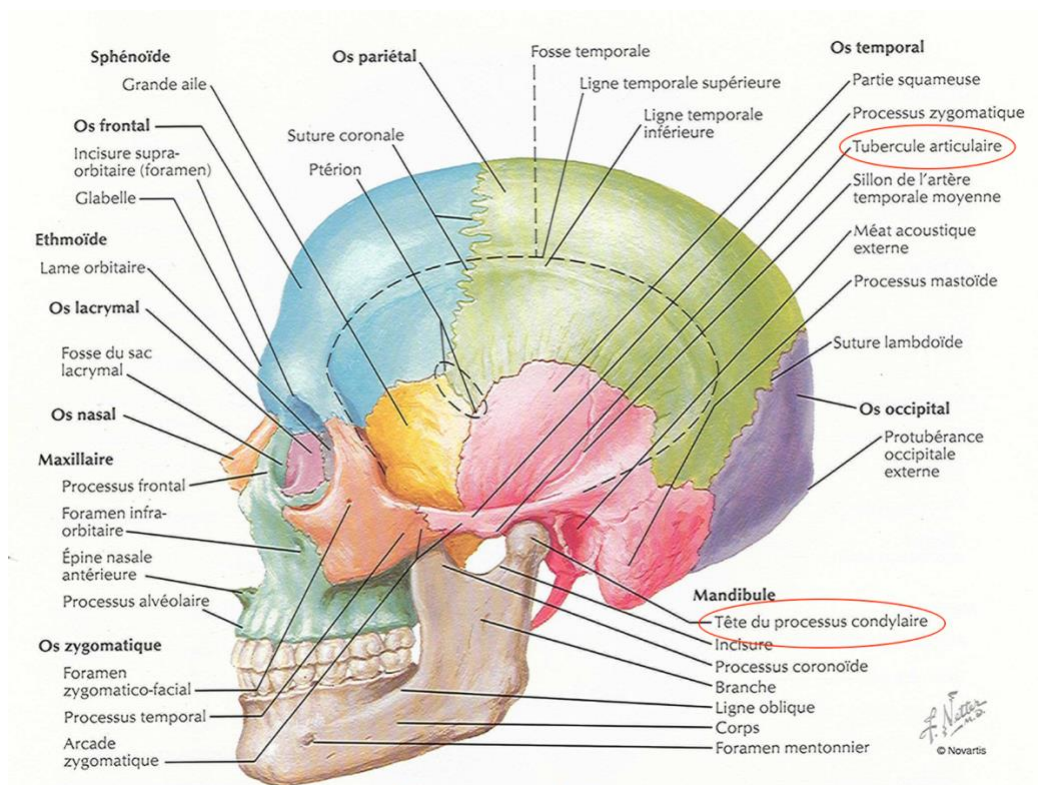


Figure 1 : Situation de l'articulation temporo-mandibulaire (Source : d'après l'Atlas de l'anatomie humaine, section 2, planche 13, Netter, 2019)

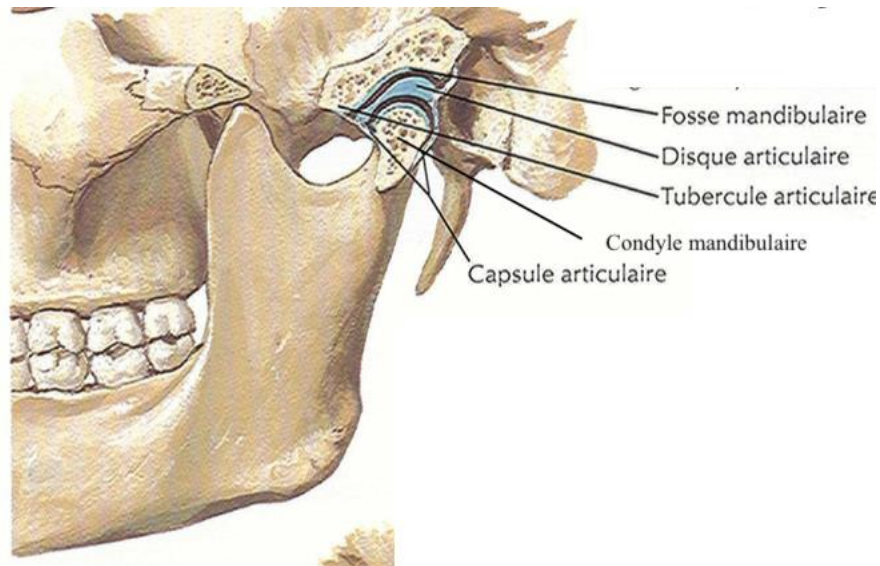


Figure 2 : Les différentes composantes de l'articulation temporo-mandibulaire  
 (Source : d'après l'Atlas de l'Anatomie humaine, section 2, planche 25, Netter, 2019)

### 1.2. Subluxation mandibulaire

La subluxation correspond au déplacement partiel de la tête du condyle mandibulaire vers l'avant de l'éminence articulaire de l'os temporal. Le retour de la tête du condyle se fait de manière spontanée sans aucun recours thérapeutique.

### 1.3. Luxation condylo-glénoïdienne

La luxation condylo-glénoïdienne se traduit par le déplacement du condyle mandibulaire en dehors de ses positions fonctionnelles dans la fosse glénoïdienne. Le déplacement se réalise de manière plus commune vers l'avant de l'éminence articulaire de l'os temporal. Ceci se manifeste cliniquement par l'impossibilité d'une fermeture buccale et d'une douleur aiguë. Dans ce cas de figure, la tête du condyle ne peut revenir dans la fosse mandibulaire car elle est bloquée par l'éminence articulaire de l'os temporal. C'est ce qui la différencie de la subluxation.

Par ailleurs, le condyle peut également prendre des directions autres : postérieure, médiale, latérale et intracrânienne dans des situations moins fréquentes.

La luxation de l'articulation temporo-mandibulaire peut être unilatérale mais est dans la majorité des cas bilatérale donc inclue les deux articulations.

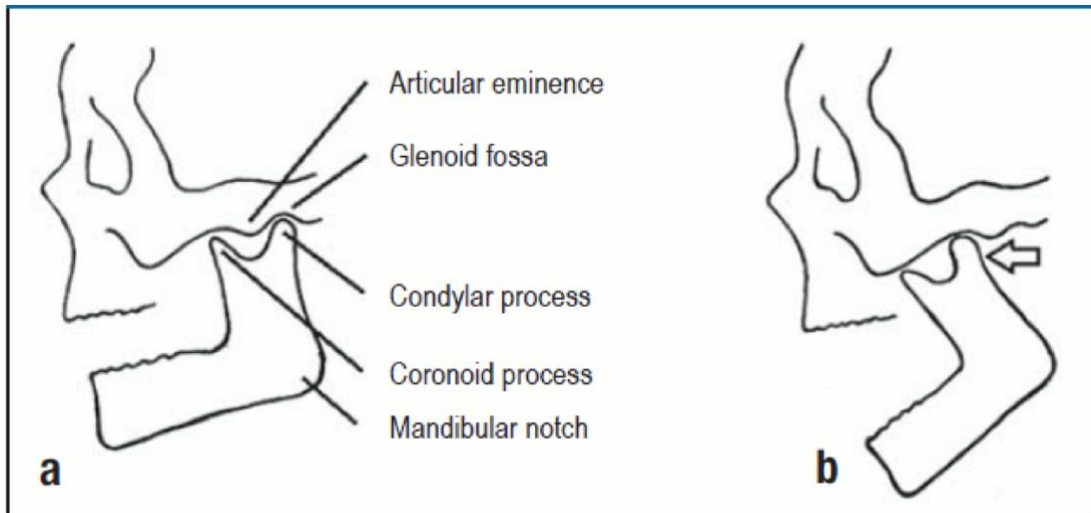


Figure 3: Représentation schématique de l'anatomie de l'ATM en situation normale (a) et en cas de luxation condylo-glénoidienne (b) (Source : Prechel U et al, 2018)

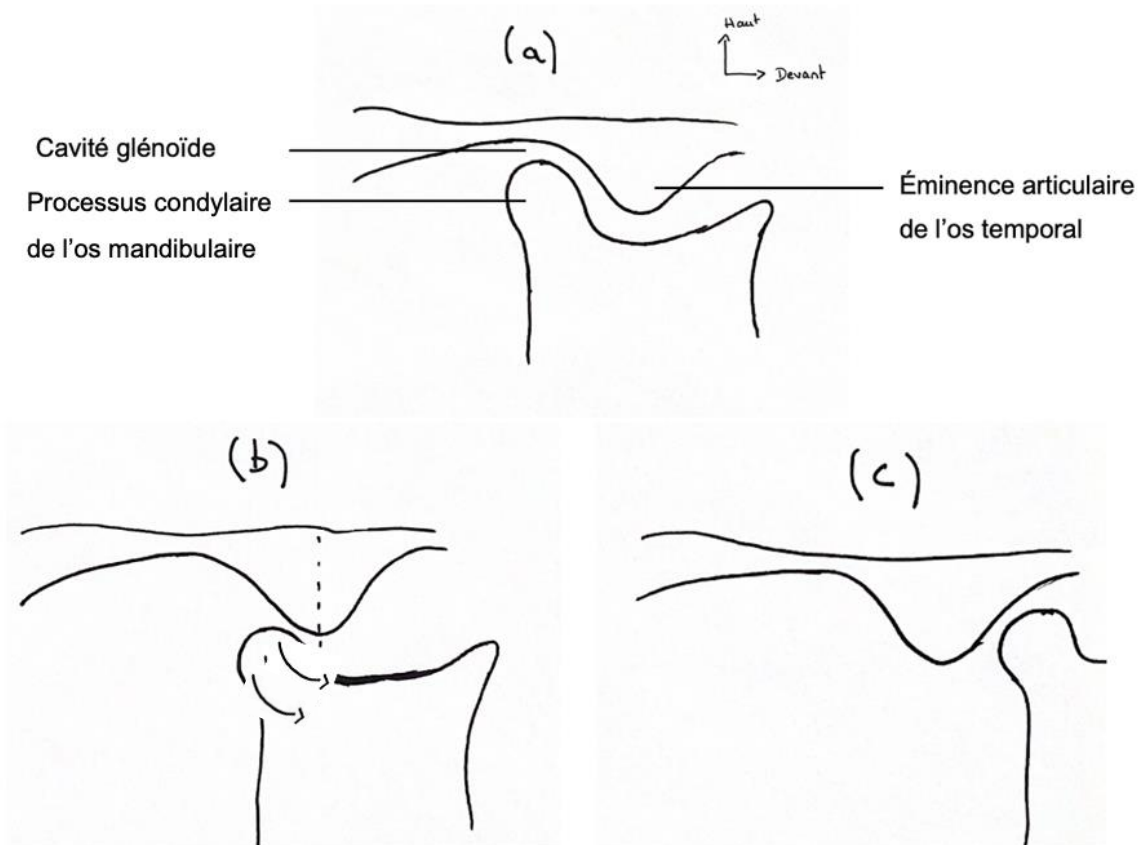


Figure 4: Schémas représentant les étapes du déroulement de la luxation condylo-glénoidienne (Source : document personnelle)

Les schémas ci-dessus nous aident à visualiser l'engendrement de la luxation : lorsque la personne a la bouche fermée, le condyle mandibulaire se situe dans la fosse mandibulaire (a). Quand le patient commence à ouvrir la bouche, le condyle glisse vers l'avant jusqu'à être bloqué par l'éminence articulaire de l'os temporal (b). Il s'agit ici d'une ouverture buccale physiologique et normale. Si le patient continue à ouvrir la bouche, le condyle avance encore jusqu'à passer en dessous puis en avant de l'éminence articulaire (c). Dans cette situation, le retour du condyle dans sa cavité glénoïde est impossible de manière spontanée. Le patient a la mâchoire bloquée et est incapable de refermer sa bouche. Il s'agit alors d'une luxation condylo-glénodienne.

## **2. Classification**



## **2. Classification**

La luxation de l'ATM (Articulation temporo-mandibulaire) est une maladie qui peut évoluer au cours du temps et traverser plusieurs stades. Au début, il peut s'agir uniquement d'un trouble aigu, mais peut par la suite devenir une maladie récurrente et s'installer dans le temps. Par conséquent, la conduite à tenir diffère en fonction du stade de la luxation. Il existe plusieurs phases telles que la phase aiguë, chronique récurrente et chronique persistante.

### **2.1. Luxation condylo-glénoïdienne aiguë**

La luxation condylo-glénoïdienne aiguë correspond au premier stade de la luxation qui perdure jusqu'à 2 semaines. Elle correspond également à la période idéale pour réaliser une réduction par des techniques conservatrices. C'est à ce moment qu'il faut agir rapidement et procéder à un traitement d'urgence afin de permettre la fermeture buccale avant la modification de l'environnement musculaire et ligamentaire autour de l'ATM.

### **2.2. Luxation condylo-glénoïdienne chronique récurrente**

La luxation chronique récurrente se traduit par une répétition fréquente de luxations aiguës de l'ATM dans une courte période. Dans cette circonstance, le patient est généralement prédisposé, c'est-à-dire qu'il présente des maladies ou une anatomie articulaire qui favorise la récurrence de la luxation condylo-glénoïdienne.

### **2.3. Luxation condylo-glénoïdienne chronique persistante**

La luxation chronique persistante est une luxation qui perdure depuis plus de quatre semaines, qui est causée soit par une absence de réduction précoce de la luxation condylo-glénoïdienne aiguë, soit par un traitement insuffisant de cette dernière. En effet, lorsqu'une réduction de la luxation n'a pas lieu assez précocement, des modifications des tissus mous entourant l'ATM ont lieu. Il s'agit essentiellement de spasmes des muscles masticateurs et de fibrose qui altère l'anatomie et le fonctionnement normal de l'ATM de manière irréversible : le tissu fibreux remplace le fibrocartilage et des adhérences et des consolidations se créent tout autour de la luxation, rendant difficile la réduction.

D'après Marqués-Mateo et al (2016), dans le cas où la luxation persiste au-delà de six mois, une pseudo-articulation se forme permettant au patient de compenser sa malocclusion. Cette situation est très rare et est aussi le résultat d'un traitement inefficace ou d'une absence de traitement.

À travers cette classification, nous pouvons remarquer que la conduite à tenir diffère selon le type de luxation condylo-glénodienne et qu'un traitement tardif peut générer des complications de prise en charge par la suite, comme une ankylose ou une dégénérescence articulaire qui peuvent se former au niveau de l'ATM. Effectivement, la luxation chronique persistante est celle qui est la plus difficile à traiter parmi les 3 catégories de luxations condylo-glénodienne.

### **3. Épidémiologie et facteurs prédisposant**

### **3. Épidémiologie et facteurs prédisposant**

#### **3.1. Épidémiologie**

La luxation condylo-glénoïdienne est rare, elle représente 3 % parmi toutes les luxations articulaires du corps et celle-ci survient jusqu'à 7 % au cours de la vie des personnes déjà atteintes. (Source : Marqués-Mateo M et al, 2016)

Parmi les luxations condylo-glénoïdienne, les luxations antérieures sont plus nombreuses et répandues par rapport aux luxations postérieures et latérales. Ceci s'explique par le fait que le trajet physiologique du condyle est antérieur.

Par ailleurs, les cas de luxations bilatérales sont plus fréquents que les luxations unilatérales. En effet, les luxations unilatérales sont la plupart du temps secondaires à un trauma.

D'autre part, une luxation condylo-glénoïdienne spontanée est rare avec une incidence de 5,3 cas sur 100 000. (Source : Oliphant et al., 2009)

#### **3.2. Facteurs prédisposants**

Certaines personnes sont plus à risque de générer une luxation condylo-glénoïdienne. Cette dernière est un processus multifactoriel qui peut découler par la combinaison de plusieurs éléments. Les facteurs prédisposants sont multiples et variés. Voici-ci une liste non-exhaustive de facteurs prédisposants :

##### **3.2.1. Une anatomie altérée de l'ATM**

La stabilité articulaire est permise par le fonctionnement harmonieux des muscles, des ligaments et des composantes osseuses. Il a été proposé par Abrahamsson H et al. en 2020 que des anomalies dans les structures stabilisatrices de l'ATM peuvent être en rapport avec les luxations mandibulaires :

- Anomalies des structures osseuses de l'ATM

La morphologie de la tête du condyle, ainsi que la forme plus ou moins accentuée de l'éminence articulaire de l'os temporal sont des éléments qui influencent le déplacement du condyle pendant le jeu articulaire. Par exemple, une éminence articulaire abrupte ou une forme condylienne anormale sont des facteurs de risques des luxations.

- Anomalies des structures ligamentaires de l'ATM

En outre, l'hyperlaxité ligamentaire contribue aussi aux luxations. Les ligaments sont, dans ce cas, très élastiques et très distendus, permettant des mouvements ayant des amplitudes extrêmes et éloignant davantage le condyle de la fosse glénoïde. Il en est de même pour la capsule articulaire, si celle-ci est trop laxo, elle peut entraîner des mouvements en dehors de la limite physiologique de l'articulation.

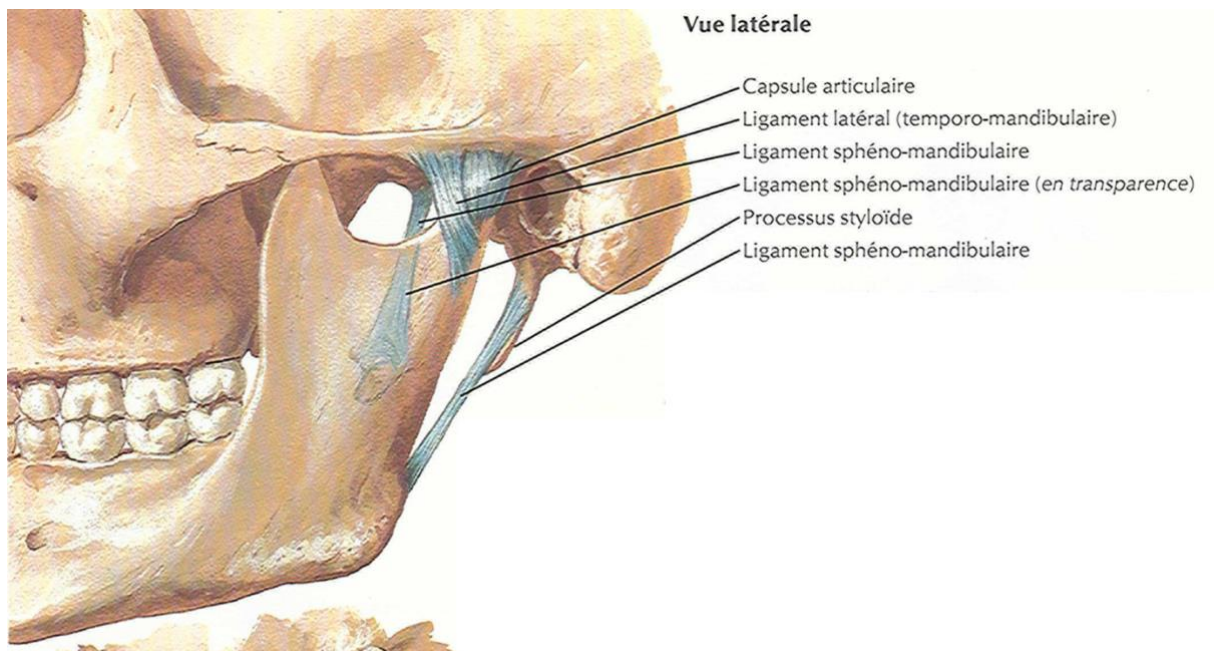


Figure 5 : Système ligamentaire de l'ATM (Source : Atlas de l'anatomie humaine, section 2, planche 25, Netter, 2019)

### 3.2.2. Les maladies du tissu conjonctif

- Syndrome d'Ehlers-Danlos

D'après Orphanet le syndrome d'Ehlers-Danlos est une « anomalie rare du tissu conjonctif d'origine héréditaire caractérisée par une hyperextensibilité de la peau, de larges cicatrices atrophiques et une hypermobilité articulaire généralisée. »

L'hypermobilité de l'articulation temporo-mandibulaire fait partie des symptômes du syndrome d'Ehlers-Danlos. Par conséquent, nous pouvons affirmer que les personnes atteintes par ce syndrome sont plus à risque de développer une luxation condylo-

glénoïdienne, antérieure en particulier, du fait de la laxité des ligaments censés retenir le condyle mandibulaire dans la fosse glénoïdienne.

### 3.2.3. Dystrophie ou dystonie musculaire

Les muscles masticateurs mobilisant l'ATM sont des muscles squelettiques striés ayant pour rôle de déplacer l'os mandibulaire dans une direction bien définie et bien précise avec une certaine amplitude. Ils ont des fonctions spécifiques et complémentaires, il s'agit :

- des muscles éleveurs de la mandibule : muscle masséter, muscle temporal
- des muscles abaisseurs de la mandibule : muscle mylo-hyoïdien, muscle géno-hyoïdien, muscle digastrique
- des muscles permettant la propulsion, les mouvements de diduction de la mandibule : muscle ptérygoïdien médial, muscle ptérygoïdien latéral

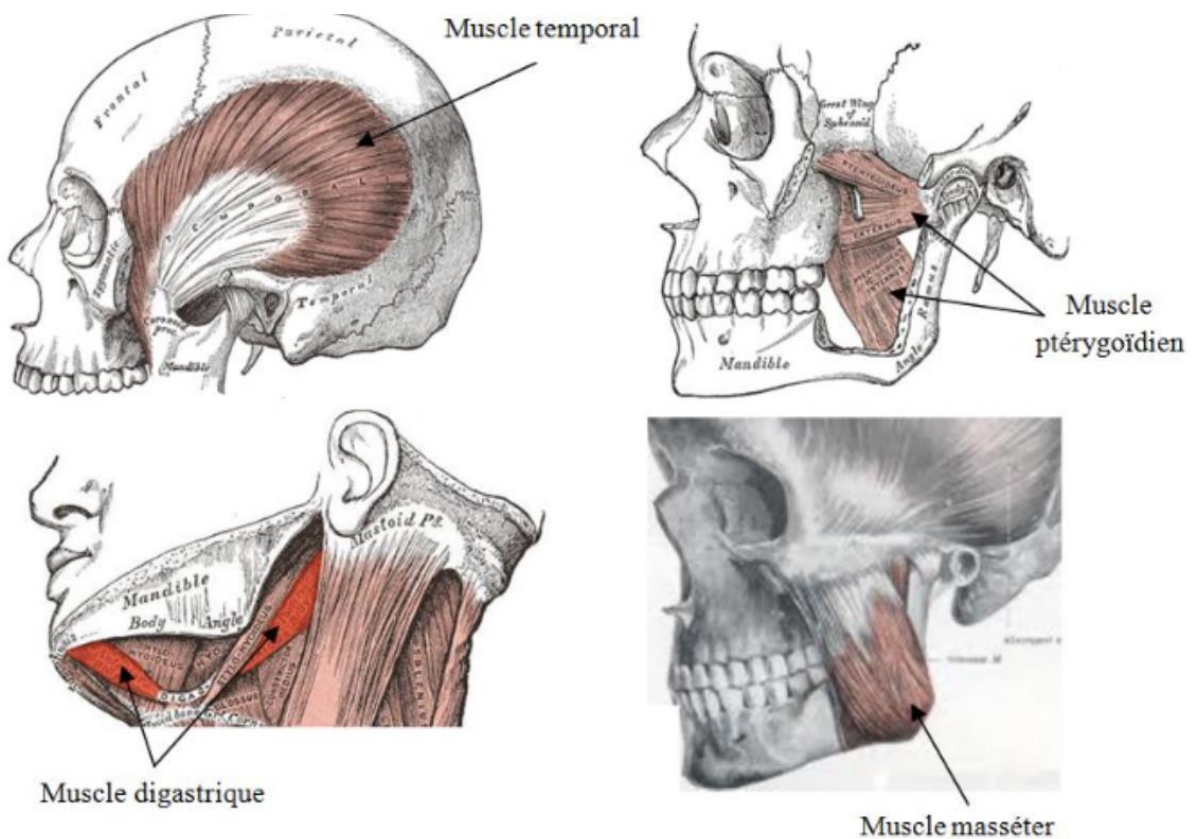


Figure 6: Schéma des muscles masticateurs (Source : thèse de MEHDI Ghalem, 2017)

Il existe un certain équilibre entre ces muscles engendrant des mouvements harmonieux et une certaine coordination qui permet à l'ATM un fonctionnement optimal. Il est bien évident que s'il survient une anomalie dans ce mécanisme, cela aura des répercussions sur l'activité physiologique de l'ATM.

Voici-ci quelques exemples de troubles concernant les muscles masticateurs :

- Dystrophie musculaire de Duchenne

D'après Orphanet, la dystrophie musculaire de Duchenne est une « maladie rare d'origine génétique, caractérisée par une atrophie et une faiblesse musculaire progressive dues à une dégénérescence des muscles squelettiques, lisses et cardiaques. »

- Maladie de Steinert

D'après Orphanet, « La dystrophie myotonique de Steinert ou myotonie de Steinert ou encore maladie de Steinert est une affection génétique et héréditaire qui atteint principalement les muscles, entraînant une difficulté au relâchement après la contraction (myotonie) et un affaiblissement musculaire progressif avec diminution du volume musculaire (atrophie). »

Dans l'article de Cuevas Queipo de Llano et al. (2019), on décrit un cas clinique de luxation condylo-glénodienne chronique persistante chez un homme âgé de 52 ans et présentant la maladie de Steiner diagnostiqué il y a 3 ans. Ce patient vivant dans une maison de repos a été adressé par son neurologue car il présentait une incapacité de fermeture buccale depuis plus de 3 mois selon le personnel de l'établissement. Ce dernier n'était sous aucun traitement médicamenteux chronique et ne présentait aucun antécédent de traumatisme mandibulaire. L'imagerie (OPT et IRM : Imagerie par Résonance Magnétique) a mis en évidence une luxation mandibulaire unilatérale gauche. Les méthodes de réductions conservatives n'étaient pas indiquées dans cette situation car elles ne seraient pas efficaces en raison de la longue période qui s'est écoulée après la luxation. Les praticiens ont donc opté à une combinaison de méthodes chirurgicales sous anesthésie générale, que l'on détaillera dans la partie 7.3.

Ce traitement avait pour objectifs de réduire la luxation, d'obtenir une articulation fonctionnelle en libérant la traction du condyle vers l'avant par l'hypertonie causée par

la maladie et enfin d'éviter les complications/rechutes. À vingt mois suite à cette intervention, aucune luxation ne s'est reproduite.

- Syndrome de Meige

Le syndrome de Meige « aussi appelée dyskinésie orofaciale idiopathique, dystonie oromandibulaire avec blépharospasme » est une « association d'un blépharospasme (spasme des paupières) et d'une dystonie oromandibulaire, décrite en 1910 par l'ophtalmologiste Henry Meige. » (Source : DystoniInfo)

Les muscles masticateurs sont touchés par cette maladie qui provoque des spasmes incontrôlés de ces derniers. La personne atteinte peut voir sa bouche s'ouvrir ou se fermer involontairement, avoir des difficultés de déglutition et de phonation.

- Activité excessive des muscles ptérygoïdiens et des muscles abaisseurs de la mandibule.

En cas d'activité anormalement excessive des muscles permettant l'ouverture de la bouche, la mâchoire inférieure est guidée vers l'avant et le bas, les muscles abaisseurs de la mandibule poussant le condyle à se diriger au-delà de l'éminence articulaire de l'os temporal et à sortir de la fosse mandibulaire.

### 3.2.4. Maladies neurologiques

- Maladie de Huntington

D'après Orphanet, « la maladie de Huntington (MH) est une maladie neurodégénérative rare du système nerveux central caractérisée par des mouvements involontaires choréiques, des troubles comportementaux, des troubles psychiatriques et une démence. »

La contraction musculaire involontaire et brusque due à la maladie de Huntington inclut aussi les muscles de la mâchoire et prédispose par conséquent le patient à une possible luxation condylo-glénoïdienne.

- Maladie de Parkinson

« La maladie de Parkinson est une maladie neuro-dégénérative caractérisée par la destruction d'une population spécifique de neurones : les neurones à dopamine de la substance noire du cerveau. Ces neurones sont impliqués dans le contrôle des



mouvements. » (Source : <https://www.franceparkinson.fr/la-maladie/presentation-maladie-parkinson/>)

La maladie de Parkinson provoque elle aussi comme la maladie de Huntington des mouvements musculaires involontaires et incontrôlés qui peuvent enclencher une luxation de l'ATM.

#### 3.2.5. Le sexe

La survenue de luxation condylo-glénodienne est plus importante chez la femme, mais l'incidence chez les hommes est aussi élevée. (Source : Marqués-Mateo M. et al, 2016)

La prédominance féminine serait liée « à la laxité ligamentaire du fait d'une imprégnation hormonale » et « à un traitement œstro-progestatif ou alternatif qui augmenterait le risque de dysfonctionnement de l'ATM ». (Source : El Bouazzaoui A. et al., 2010)

#### 3.2.6. L'âge

La probabilité d'avoir une luxation condylo-glénodienne croît avec l'âge. En effet, avec l'âge, il y a une usure des os et des cartilages de l'ATM, le condyle a alors plus de facilité à glisser vers l'avant et sortir de la cavité glénodienne. Par ailleurs, les ligaments se relâchent, c'est pourquoi le retour du condyle dans la fosse glénodienne devient moins évident.

#### 3.2.7. Les médicaments

Certaines substances médicamenteuses peuvent perturber le fonctionnement habituel des muscles masticateurs. Des luxations condylo-glénodiennes ont été rapportées avec l'utilisation de substances anti-dopaminergiques présentes dans les médicaments neuroleptiques (anti-dopaminergiques) ou ayant des effets neuroleptiques tels que les phénothiazines, la réserpine (anti-hypertenseur), ou le métoclopramide (anti-émétique) par exemple. (Source : Marqués-Mateo et al., 2016 et Pradhan et al., 2015). Ces médicaments peuvent être responsables de troubles extrapyramidaux, de mouvements anormaux, ou de contractures musculaires involontaires favorisant l'apparition de luxations de la mandibule.

Les médicaments sédatifs engendrant un relâchement de la musculature font aussi partie des facteurs qui prédisposent une luxation condylo-glénoïdienne.

### 3.2.8. Les antécédents de troubles de l'ATM et désordre occlusal

Les personnes ayant des antécédents de luxation mandibulaire sont logiquement plus à risque d'en développer.

Par ailleurs, les sujets présentant un Dysfonctionnement de l'Appareil Manducateur (DAM) sont aussi prédisposés aux luxations condylo-glénoïdiennes. « Ce terme de DAM englobe des anomalies anatomiques, histologiques et fonctionnelles se produisant à l'intérieur des systèmes musculaires et/ou ostéo-articulaires de l'appareil manducateur. Il s'accompagne de signes et symptômes variés mais on retrouve souvent les mêmes : bruits articulaires, algies, dyskinésies ou gênes fonctionnelles. » (Source : thèse de Munier F., 2013)

Étant donné que le système articulaire de l'ATM et les arcades dentaires sont indissociables, si le patient présente une ou des malocclusions cela peut se répercuter au niveau des ATM et participer au développement d'une luxation de la mandibule. Par exemple chez un patient édenté, la mandibule devient hypermobile. Si l'édentement n'est pas corrigé avec des prothèses dentaires, la capsule articulaire et le ligament latéral peuvent s'étirer et s'affaiblir, ce qui va favoriser l'apparition de la luxation temporo-mandibulaire. Ainsi, une force excessive appliquée sur la mandibule va entraîner potentiellement la luxation condylo-glénoïdienne.

### 3.2.9. Troubles psychiatriques

Les troubles psychiatriques comme la boulimie par exemple créent aussi un terrain favorable à l'apparition de luxations. En effet, les vomissements provoqués et répétés, au cours desquels la bouche s'ouvre excessivement, suite à l'ingestion de grandes quantités d'aliments, ainsi que la prise de laxatifs agissant sur les muscles contribuent à engendrer une luxation.

## **4. Étiologies**

## **4. Étiologies**

Les luxations condylo-glénoïdienne peuvent survenir dans des circonstances multiples et variées. Nous pouvons classer les causes de ces luxations en trois catégories :

### **4.1. Luxations traumatiques**

L'étiologie des luxations mandibulaires est à prédominance traumatique dans 60 % des cas (source : Akinbami et al, 2011). Des luxations condylo-glénoïdiennes peuvent en effet être occasionnées si le patient reçoit un coup/choc externe sur la mandibule provoquant son déplacement en dehors de la cavité glénoïde.

### **4.2. Luxations atraumatiques/ physiologiques**

Par ailleurs, des luxations peuvent se produire par le simple fait de bâiller, de crier, de vomir, de chanter, de manger, d'éternuer ou même de rire si les personnes ont des prédispositions.

Exemple d'un cas clinique tiré de l'article de El Bouazzaoui A. et al. (2010) :

Une jeune femme âgée de 24 ans, sans antécédents médicaux, a donné naissance à deux jumeaux. Lors de l'accouchement, en raison d'une impossibilité d'analgésie obstétricale, la parturiente a crié fortement. Suite à cet effort, une impossibilité permanente de fermeture buccale, une difficulté d'élocution, ainsi qu'une projection vers le bas et l'avant de la mandibule sont apparues. L'examen a mis en évidence une luxation condylo-glénoïdienne bilatérale.

On peut en déduire que les luxations peuvent également survenir dans des situations particulières et atypiques.

### **4.3. Luxations iatrogéniques**

Les luxations iatrogéniques sont celles qui sont générées lors des soins ou des chirurgies par les membres du corps médical.

Elles peuvent apparaître pendant ou après :

- des soins dentaires prolongés : la bouche est grande ouverte et une pression est exercée sur la mandibule (ex : traitements endodontiques sur les molaires inférieures, extractions.)
- des intubations endo-trachéales

- une induction anesthésique/une insertion de masque laryngé pendant les anesthésies générales
- des endoscopies gastro-intestinales, des laryngoscopies, des bronchoscopies transorales à fibre optique
- ...

Voici un exemple de luxation condylo-glénoïdienne apparut pendant une anesthésie générale, tiré de l'article de Kaushal et al. (2018) :

Chez une patiente, âgée de 63 ans, une chirurgie de fusion des cervicales C6 et C7 avec une autogreffe est prévue sous anesthésie générale.

Le bilan pré-anesthésique est sans particularité. L'amplitude de son ouverture buccale est mesurée et correspond à la largeur de 3 doigts. De plus, le score de Mallampati est de 2. Ce score est utilisé par l'anesthésiste pendant la consultation pré-anesthésique pour évaluer l'ouverture buccale du patient et ainsi d'avoir une idée sur la difficulté de l'intubation prévue pour la chirurgie. D'autres éléments que nous ne détaillerons pas viennent compléter le score de Mallampati pour évaluer ceci. Dans ce cas clinique, avec un score de 2, on peut présager que l'intubation serait facile.

Une intubation correcte avec une position mandibulaire normale est réalisée chez la patiente. Cependant, lors de la manipulation du tube vers le côté gauche, les praticiens ont remarqué une déviation de la mandibule du côté droit et une impossibilité de fermeture buccale et ont alors suspecté une luxation mandibulaire unilatérale gauche. Après une tentative de réduction au bloc opératoire, le patient a été envoyé chez un chirurgien-dentiste qui a réussi à réduire la luxation après deux tentatives en pratiquant la méthode de Nélaton (cf. 6.1.2).

La chirurgie de la patiente a pu reprendre normalement après cette intervention de réduction.

Le risque d'apparition de luxations condylo-glénoïdienne est faible après ces procédures, mais il augmente avec l'âge et chez la femme, notamment avec l'utilisation des médicaments sédatifs qui provoquent un relâchement de la musculature. C'est pourquoi, l'*American Society of Anesthesiologists* recommande aux anesthésistes :

- d'évaluer les fonctions de l'ATM, les capacités à mobiliser la mandibule pendant la consultation pré-anesthésique

- d'adresser le patient à un chirurgien-dentiste pour une évaluation et un traitement des patients ayant des antécédents, des troubles de l'ATM avant une prise en charge des voies respiratoires
- d'être attentif, de réaliser une manipulation douce des voies respiratoires,
- de diagnostiquer la luxation au plus vite et de requérir les compétences pour réaliser une réduction de la mandibule immédiatement.

Une réduction précoce prévient les complications d'une luxation et évite les procédures plus complexes.

## **5. Diagnostic**

## 5. Diagnostic

Le diagnostic d'une luxation condylo-glénodienne est le plus souvent obtenu cliniquement. Cependant, la combinaison des examens cliniques, fonctionnels et complémentaires (imagerie) permet de confirmer le diagnostic établi.

### 5.1. Examen clinique et caractéristiques cliniques

La luxation est aisément identifiée par des signes et symptômes typiques. Ces signes peuvent être uni- ou bilatéraux selon qu'il s'agisse d'une luxation uni- ou bilatérale.

Le/la patient/e perçoit une douleur péri-auriculaire sévère. Cette douleur est d'abord engendrée par le déplacement du condyle vers l'avant, puis est maintenue par le réflexe que provoque le spasme des muscles masticateurs (masséters). Un trismus est alors observé.

Dans le cas d'une luxation, le/la patient/e n'est pas en mesure de fermer sa bouche, il/elle ne peut retrouver son occlusion habituelle, les arcades dentaires supérieures et inférieures sont écartées de 3 à 5 cm. La mandibule est projetée vers l'avant (prognathie) et le bas et le menton est abaissé (Fig 7 et 8). Le/la patient/e présente également une incontinence salivaire et une difficulté d'élocution.

Dans le cas d'une luxation unilatérale, une déviation de la mandibule s'observe en direction du côté controlatéral.

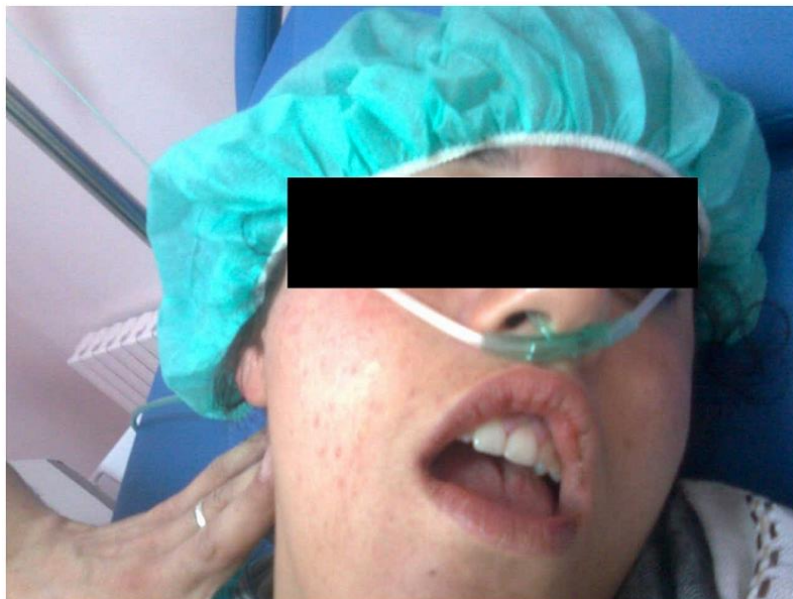

Figure 7 : Photographie de la luxation bilatérale en vue de face de la jeune femme de 24 ans après l'accouchement des jumeaux. (Source : El Bouazzaoui A. et al., 2010)



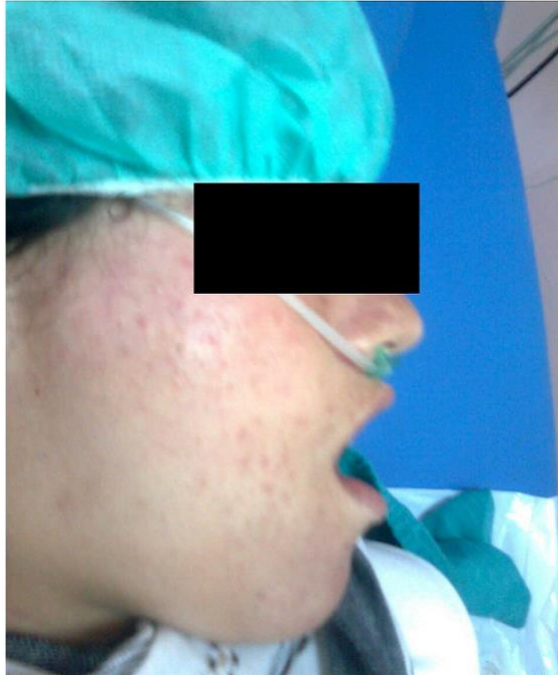

Figure 8 : Photographie vue de profil montrant une impossibilité de fermeture buccale. (Source : El Bouazzaoui A. et al., 2010)

### **5.2. Examen fonctionnel**

L'examen fonctionnel passe par la palpation de la cavité glénoïdienne et des muscles masticateurs, notamment les muscles masséters.

Lors de la palpation de l'ATM, en cas de luxation condylienne, on ressent au toucher un vide, une dépression en regard de la cavité glénoïdienne. Cela est dû à la tête du condyle qui s'est déplacée vers l'avant et qui a quitté sa position anatomique fonctionnelle. D'autre part lors de l'examen des muscles masséters, on ressent une contraction de ces derniers.

La cinétique mandibulaire est aussi évaluée. En situation de luxation, le patient est incapable de mobiliser sa mâchoire et de ramener sa mandibule en position d'occlusion.

### **5.3. Examens complémentaires**

Enfin pour confirmer le diagnostic d'une luxation condylo-glénoïdienne, des examens complémentaires d'imagerie sont réalisés.

### 5.3.1. L'orthopantomogramme (OPT)

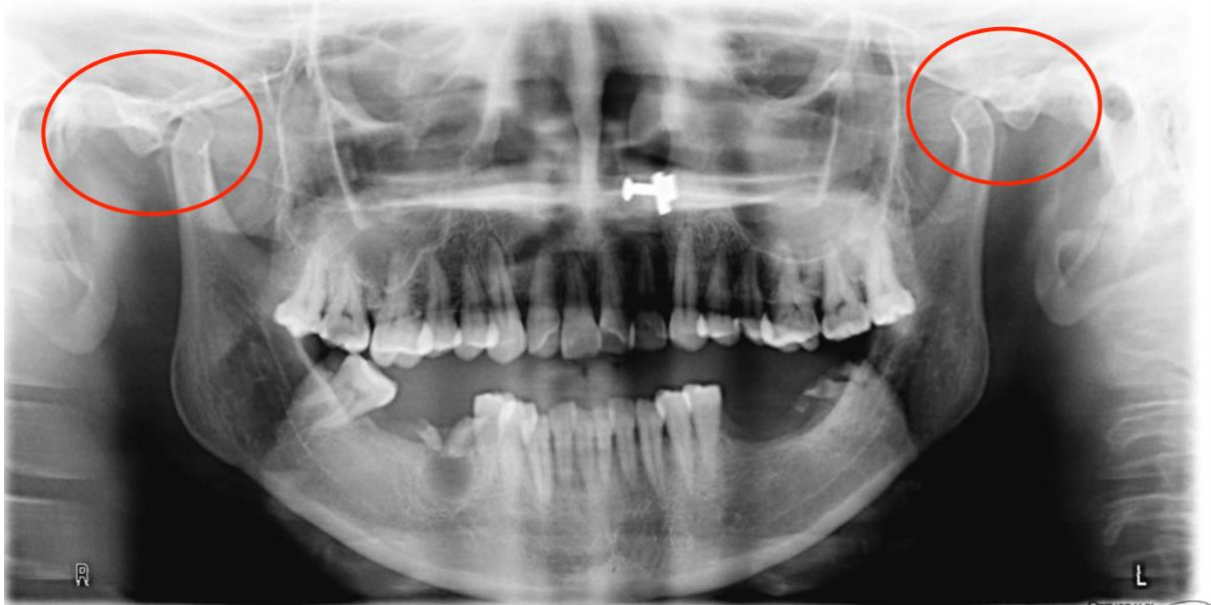

Figure 9 : Orthopantomogramme montrant une luxation condylo-glénodienne bilatérale (Source : D'après : Pradhan et al., 2015)

Sur l'orthopantomogramme prescrit comme examen complémentaire de première intention, on observe que les deux condyles sont complètement en avant des éminences articulaires des os temporaux.

### 5.3.2. Le *Cone Beam Computed Tomography (CBCT)*

Un examen en trois dimensions permet d'objectiver la position des condyles en fonction des éminences articulaires et nous renseigne également sur les rapports des condyles avec les structures avoisinantes. Cet examen peut confirmer la luxation et peut également être réalisé avant une chirurgie de réduction par exemple.

Voici la représentation de deux coupes d'imagerie issues du CBCT du même patient :

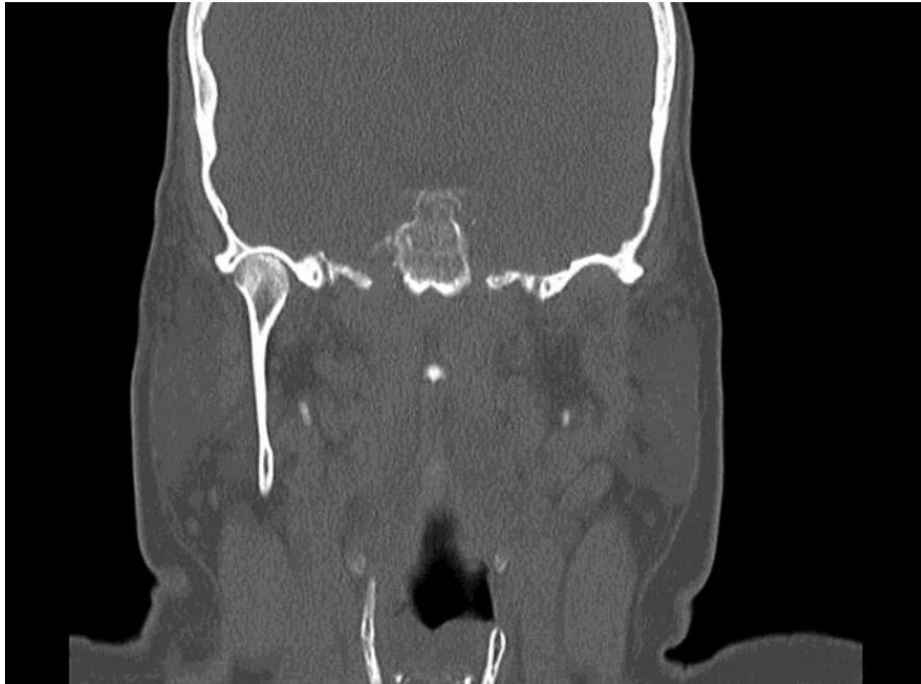

Figure 10 : Coupe frontale de la tête montrant une luxation mandibulaire unilatérale gauche (Source : Dellon et Steele, 2016)

Sur la coupe ci-dessus, le condyle droit est visible, tandis que le condyle gauche n'apparaît pas. On peut en déduire que ce dernier se situe plus en avant par rapport au condyle droit.

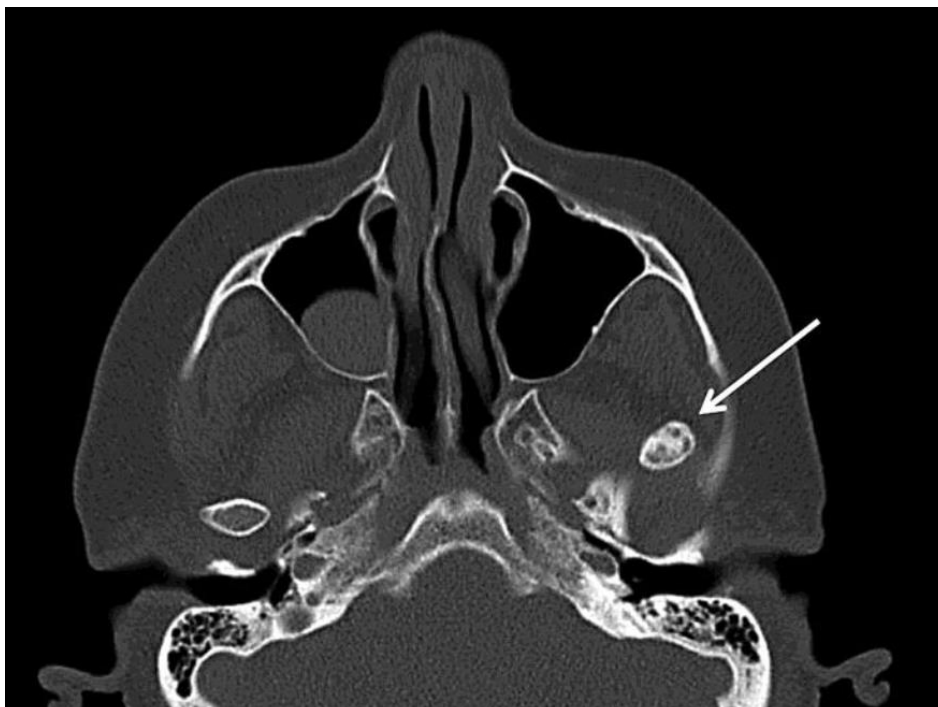

Figure 11 : Coupe axiale de la tête montrant une luxation mandibulaire unilatérale gauche (Source : Dellon et Steele, 2016)

Sur la coupe axiale, on observe clairement la position antérieure du condyle gauche (flèche) par rapport au condyle droit. La luxation mandibulaire gauche est évidente.

Voici un exemple de reconstruction d'imagerie 3D (Trois dimensions) d'un autre patient :

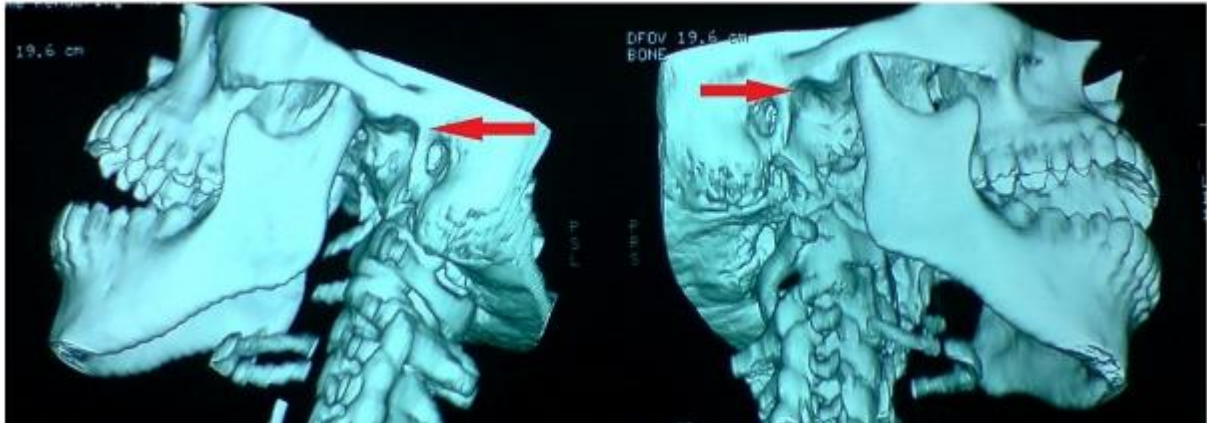


Figure 12: Représentation en 3D d'une luxation condylo-glénodienne bilatérale  
(Source : El Bouazzaoui A. et al., 2010)

Avec la représentation en 3D, l'anatomie des ATM est facilement observable. Les deux condyles dans cette situation sont en avant de l'éminence articulaire. On observe aussi l'écart entre les arcades dentaires qui nous indique que le patient est incapable de fermer sa bouche.

## **6. Prise en charge : la réduction de la luxation**

## **6. Prise en charge : la réduction de la luxation**

À ce jour, aucun protocole de traitement n'a été établi dans la littérature pour la prise en charge des luxations condylo-glénodienne. (Source : Jeyaraj et Chakranarayan, 2016) De nombreuses solutions thérapeutiques s'offrent aux praticiens qui sont libres de choisir parmi les traitements qu'ils estiment les plus efficaces selon le type et la durée de luxation et selon les antécédents du patient.

### **6.1. Traitements conservateurs d'urgence**

Les gestes de réduction non-invasives des luxations nécessitent la compréhension et la coopération du patient pour que le traitement puisse se dérouler dans les meilleures conditions. Les méthodes de réduction non-chirurgicales peuvent être perçues comme très douloureuses et impressionnantes par les patients, c'est pourquoi il faut les rassurer, les aider à se calmer et à réduire leur stress en leur expliquant le déroulé du traitement.

#### **6.1.1. Indications**

Lorsqu'un patient développe une luxation, cette dernière nécessite obligatoirement une prise en charge médicale pour ramener le condyle à sa position physiologique dans la fosse glénoïde. Des méthodes de réduction conservatrices sont d'abord réalisées en première intention. Cependant, pour mettre en œuvre ces techniques conservatrices la luxation doit être récente. En effet comme expliqué précédemment, au fur et à mesure du temps, si la réduction n'a pas lieu rapidement la cavité glénoïde se remplit de tissus conjonctifs, des modifications tissulaires, des adhérences ainsi que la contraction des muscles fixent le condyle dans sa position pathologique et la prise en charge se complique.

#### **6.1.2. Techniques**

- Manœuvre de Nélaton ou technique d'Hippocrate

La manœuvre de Nélaton, également appelée technique d'Hippocrate, est décrite comme la méthode conservatrice conventionnelle. Il s'agit d'une technique intra-orale.

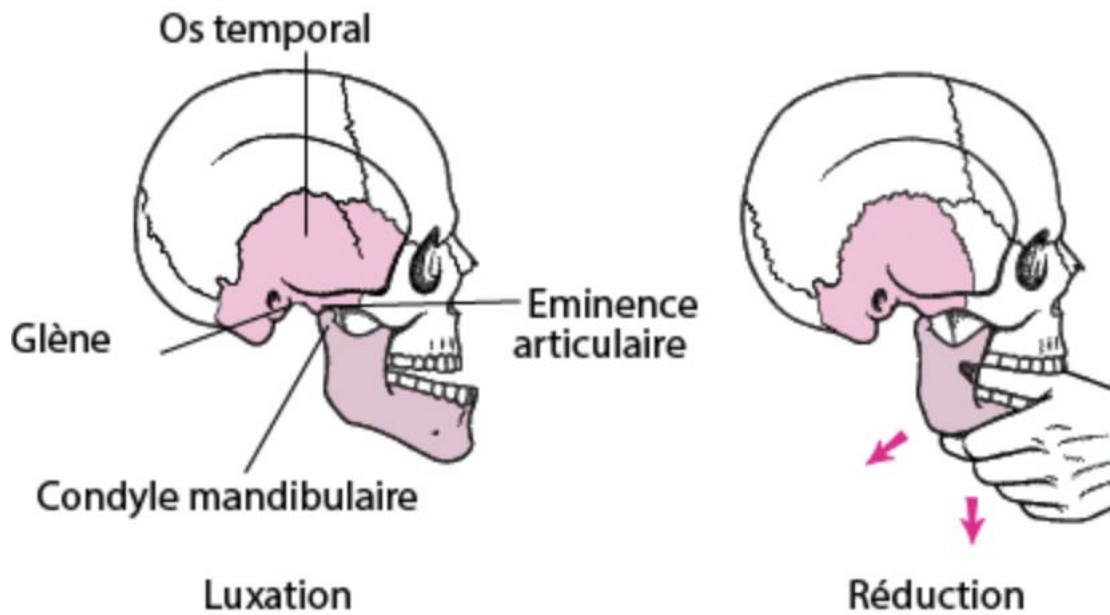


Figure 13 : Manœuvre de Nèlaton (Source : Édition professionnelle du Manuel MSD, Merck & Co.)

L'opérateur se place debout face au patient, la tête du patient étant bien stabilisée sur la têtère du fauteuil au cabinet dentaire par exemple. Il positionne ses deux pouces sur les molaires mandibulaires et ses autres doigts latéralement autour et sous le corps de l'os mandibulaire, puis exerce une force continue sur la mandibule, d'abord vers le bas puis vers l'arrière, de manière à pouvoir accompagner lentement le condyle mandibulaire jusqu'à la cavité glénoïdienne.

L'inconvénient de cette méthode est que l'opérateur peut accidentellement être mordu par le patient à cause de la contraction réflexe des muscles masséters et temporaux pendant la réduction. C'est pourquoi, il est recommandé au praticien d'envelopper ses pouces par des compresses ou de placer les pouces sur les bords obliques externes de la mandibule en regard des troisièmes molaires lors de la manœuvre pour éviter toutes les blessures et toutes les contaminations potentielles.

Cette technique peut demander d'être réalisé à plusieurs reprises car la réduction n'est pas assurée au premier essai. S'il s'agit d'une luxation d'une durée plus importante, la réduction devient plus difficile avec cette méthode conservatrice.

Par ailleurs, dans les cas où le patient est tendu et est incapable de coopérer, on peut procéder à l'administration d'1 ml d'anesthésique local autour du joint articulaire à environ 2,5 cm en avant du tragus pour minimiser la douleur pendant la réduction.

L'administration intraveineuse de 5 mg de Diazépam est aussi une alternative pour soulager les spasmes musculaires. La manœuvre de Nélaton peut aussi être tentée sous anesthésie générale pour obtenir un relâchement musculaire plus important.

- Méthode du pivot du poignet

Une autre technique de réduction non-invasive a été décrite par Lowery et ses collaborateurs en 2004. Il s'agit de la technique du pivot du poignet.

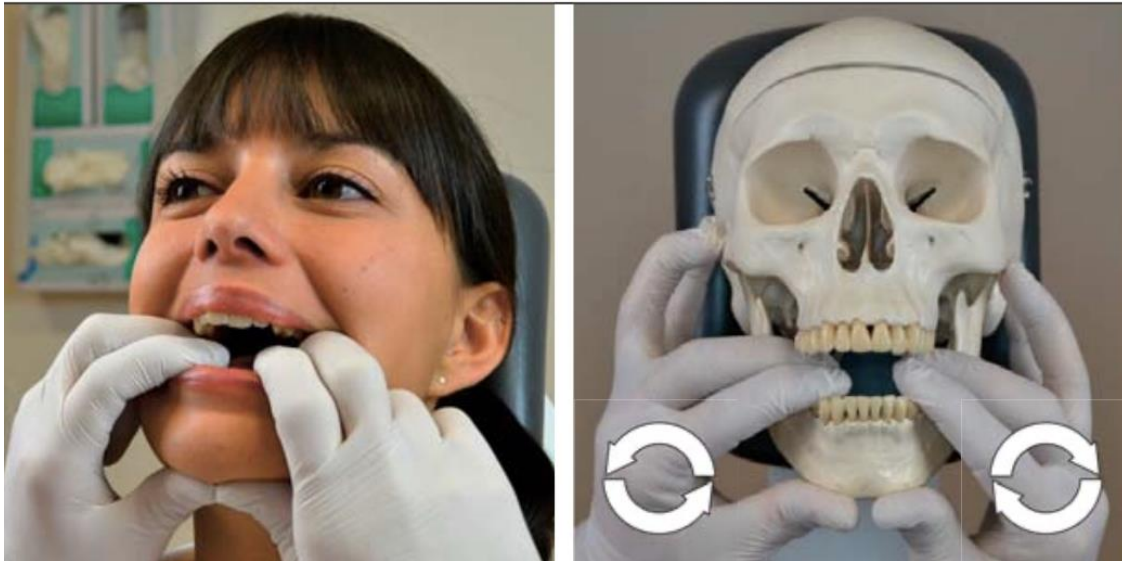


Figure 14: Méthode de pivot du poignet (Source : Prechel et al., 2018)

Elle se réalise dans les mêmes conditions que celles décrites dans la manœuvre de Nélaton, c'est-à-dire que l'opérateur se place face au patient et la tête du patient est stabilisée. Comme nous pouvons l'observer sur les photos ci-dessus, cette technique consiste à placer ses deux pouces sous le menton du patient et de positionner l'index et le majeur sur les molaires mandibulaires, puis à exercer une force ascendante au niveau des pouces et une force descendante avec les autres doigts tout en faisant pivoter les poignets. La force exercée à droite et à gauche doit être équivalente pour éviter une complication telle que la fracture du condyle.



- Technique extra-orale

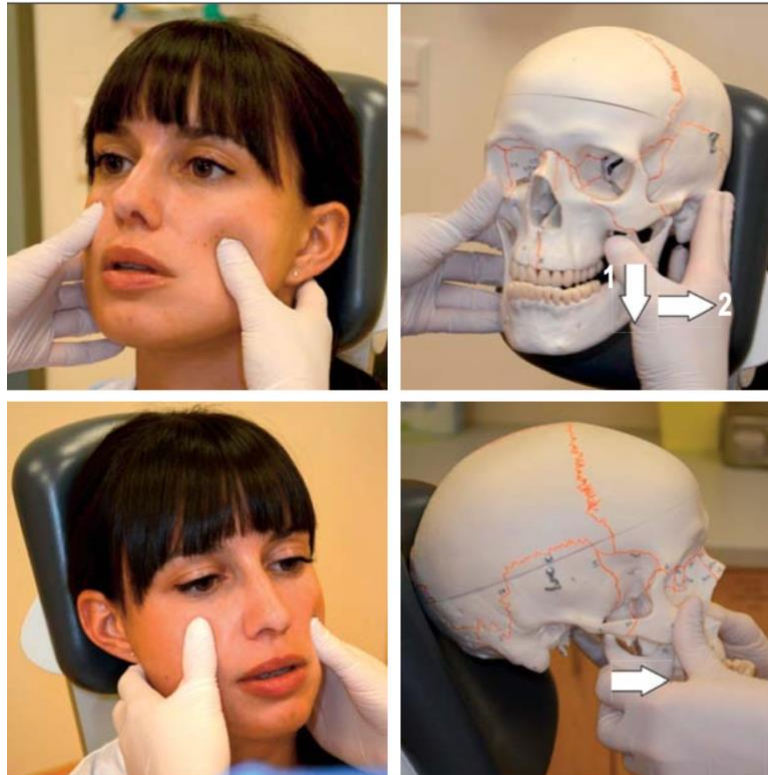

Figure 15 : Technique de réduction extra-orale (Source : Prechel et al., 2018)

Il existe une autre technique alternative : la technique extra-orale. L'opérateur positionné face au patient, place le pouce d'une de ses mains sur le processus zygomatique de l'os maxillaire puis positionne ses autres doigts sous l'angle mandibulaire. De manière simultanée, il palpe avec le pouce de sa deuxième main le processus coronoïde du côté controlatéral et place ses doigts restants derrière le processus mastoïde. À partir de cette position, l'opérateur tire vers l'avant l'angle mandibulaire avec sa première main et exerce une force vers l'arrière avec le pouce de la deuxième main sur le processus coronoïde pour repositionner le condyle (du côté de la deuxième main) dans la cavité glénoïde. À ce stade, un seul côté est réduit. S'il s'agit d'une luxation bilatérale, la réduction de l'autre côté se fait généralement de manière spontanée. Une manœuvre suffit alors à réduire les deux côtés luxés.

L'avantage de cette méthode est que l'opérateur n'a pas le risque de se blesser pendant la réduction car ses doigts se situent à l'extérieur de la cavité orale.

La réduction de la luxation doit obligatoirement être vérifiée par un examen radiographique sur lequel nous devons observer les deux condyles dans leur position

physiologique dans la fosse mandibulaire. Le contrôle radiographique nous permet aussi de détecter une éventuelle fracture des condyles survenue lors de la réduction.

### 6.1.3. Conduite à tenir après réduction

Ces consignes sont valables quelle que soit la méthode de réduction employée (réduction conservative, mini-invasive, chirurgicale).

- Les consignes/recommandations

Après une réduction effective, le patient est dispensé d'ouvrir sa bouche grandement pendant un mois. Par exemple, s'il veut bâiller, il doit serrer son poing et le placer sous le menton pour empêcher et réduire au maximum l'abaissement de la mandibule. Par ailleurs, il lui est recommandé une alimentation semi-liquide avec de petites bouchées. Le patient devra aussi porter une fronde mentonnière avec une bande de contention (bandage de Barton) pour immobiliser l'ATM pendant 2-3 jours. Les méthodes d'immobilisation rigides ne sont pas recommandées.

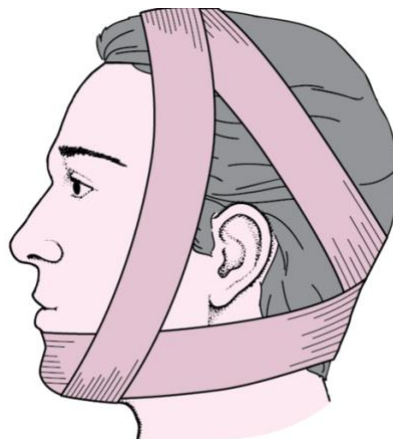


Figure 16 : Bandage de Barton (Source : Édition professionnelle du Manuel MSD).

- Médication

Une prescription d'antalgiques, d'anti-inflammatoire, ainsi que de décontracturants peut lui être transmis pendant 1 semaine pour accompagner la cicatrisation post-réduction.

## 6.2. Traitements conservateurs peu invasifs

### 6.2.1. Indications

Les traitements mini-invasifs sont surtout indiqués dans le cas des luxations mandibulaires chroniques récurrentes chez les personnes qui ont un risque chirurgical élevé ou qui sont peu observant afin de prévenir et de limiter les rechutes possibles. Concernant les luxations mandibulaires chroniques persistantes, des méthodes de réductions conservatrices peuvent être tentées, mais une prise en charge chirurgicale est requise la plupart du temps.

### 6.2.2. Injection de toxine botulique de type A/*Botulinum Neurotoxin (BoNT) Therapy*

La toxine botulique est une toxine produite par une bactérie anaérobie à gram positif, nommée *Clostridium botulinum*. Injectée à faible concentration, elle a une action paralytique en agissant sur les terminaisons nerveuses cholinergiques présynaptiques. Elle limite l'exocytose du neurotransmetteur qui est l'acétylcholine. Ceci empêche la transmission nerveuse et par conséquent la contraction des muscles en question. Cette toxine à un effet réversible. La faiblesse musculaire peut durer pendant plusieurs mois mais le muscle finit par retrouver sa force de contraction avec la régénération nerveuse. Plusieurs injections peuvent être nécessaires pour obtenir un résultat satisfaisant. Les injections doivent cependant être espacées de 3 à 6 mois.

La première injection de toxine botulique pour le traitement de la luxation mandibulaire récurrente a été décrite par Daelen et al. (1995).

La toxine botulique est injectée dans le muscle ptérygoïdien latéral, qui est rappelons-nous le muscle masticateur permettant les mouvements de propulsion et de diduction de la mandibule. Ce muscle est composé de deux chefs : un chef supérieur et un chef inférieur. L'injection se réalise dans le chef inférieur du muscle ptérygoïdien latéral qui présente des fibres musculaires positionnées horizontalement ayant pour action d'avancer et d'abaisser légèrement la mandibule lorsqu'elles se contractent.

Le muscle ptérygoïdien latéral est avoisiné par un élément anatomique noble qui est l'artère maxillaire (Fig.17). Cette dernière est issue de l'artère carotide externe et participe à la vascularisation d'une grande partie de la face. Par conséquent, c'est un

élément à prendre en compte en cas d'injection de toxine botulique au niveau de ce muscle.

En 1928, Adachi a évoqué une possible divergence du trajet de l'artère maxillaire selon l'anatomie des individus.

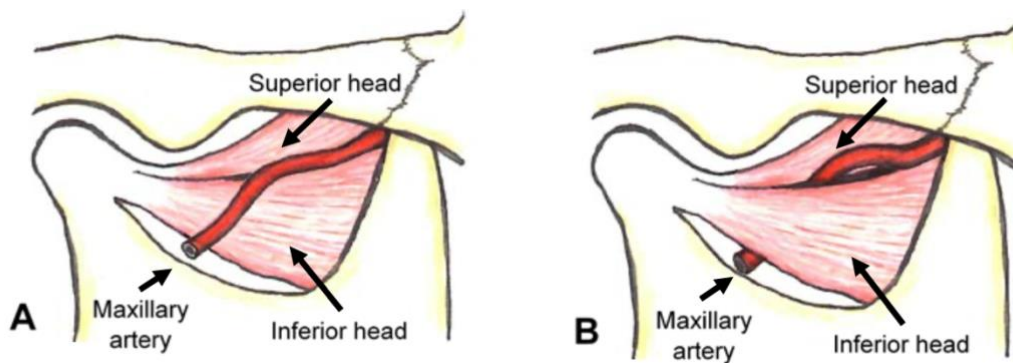


Figure 17 : Schémas reproduisant deux chemins (A et B) que peut emprunter l'artère maxillaire par rapport aux chefs du muscle ptérygoïdien latéral (Source : Yoshida, 2018)

Sur le premier schéma (A) de la figure 17, on observe que l'artère maxillaire emprunte une voie externe en passant par le côté latéral du chef inférieur du muscle ptérygoïdien latéral. Sur le second schéma (B), elle utilise un chemin plus interne en passant par le côté médial du chef inférieur du muscle ptérygoïdien latéral.

Il est par conséquent nécessaire d'avoir une connaissance approfondie de l'anatomie du lieu d'injection et de prendre en compte les différentes directions que peut suivre l'artère maxillaire au moment de l'injection pour éviter d'endommager celle-ci.

D'après Yoshida K., le risque d'atteinte de l'artère maxillaire est faible si l'injection se réalise par l'insertion d'une aiguille unique et que celui-ci augmente avec le nombre d'injections.

Les complications possibles de l'atteinte de l'artère maxillaire sont un saignement, un hématome, ou un gonflement. D'autres complications comme la lésion du plexus nerveux ptérygoïdien ou alors la diffusion de la toxine botulique dans les muscles avoisinant entraînant une dysphagie temporaire ou un trouble de l'élocution ont déjà été rapportées lorsque que l'aiguille a été insérée dans le mauvais endroit. Heureusement, toutes ces complications ont disparu entre 2 et 4 semaines.

Cette alternative thérapeutique est contre-indiquée chez :

- les patients allergiques à la toxine botulique
- la femme enceinte ou allaitante par précaution, car aucune étude n'a été menée pour démontrer le caractère inoffensif de la toxine botulique sur le fœtus et le bébé
- les personnes présentant une maladie neuromusculaire comme la myasthénie grave pour éviter d'aggraver la faiblesse musculaire.

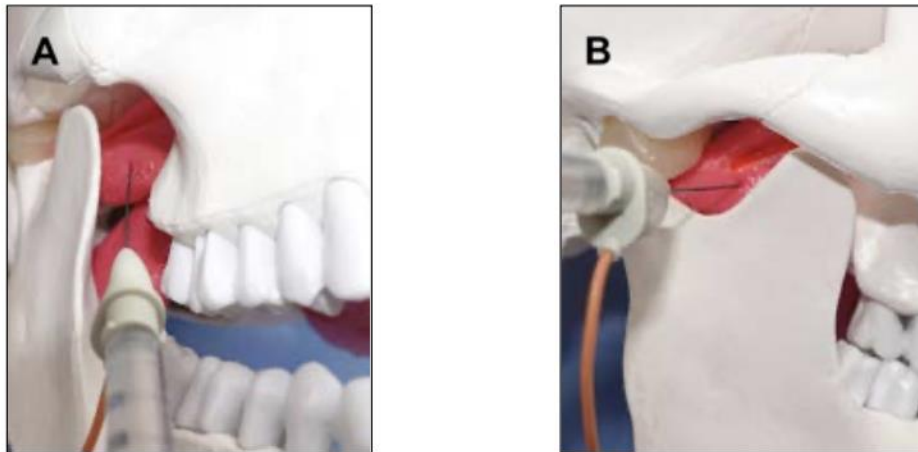


Figure 18 : Images représentant les voies intra-orale (A) et extra-orale (B) d'injection dans le muscle ptérygoïdien latéral (Source : Yoshida, 2018)

Il existe deux méthodes d'injection : la voie intra-orale et la voie extra-orale (Fig.18).

La voie intra-orale est préférée par rapport à la voie extra-orale car le patient est moins anxieux. En effet, cela ressemble à une injection intra-orale ordinaire lors de soins dentaires. De plus, le risque d'atteinte de l'artère maxillaire est plus faible par la voie intra-orale. Aussi, le risque de casser ou de plier l'aiguille est plus important par voie extra-orale.

Cependant, il peut arriver que l'espace nécessaire pour une injection intra-orale optimale soit insuffisant (espace entre le processus coronoïde et le maxillaire trop étroit), dans cette situation la voie extra-orale sera recommandée.

L'insertion d'une aiguille dans cette zone nécessite une compétence, une connaissance anatomique suffisante et de l'expérience.

Depuis 1988, la méthode d'injection manuelle « à main levée » a été réalisée des milliers de fois lors des études électromyographiques par exemple. Cependant cette

technique est très peu précise et peut engendrer de réelles complications. Effectivement plus l'aiguille est insérée avec précision, moins il y aurait de complications. C'est pourquoi, de nouvelles techniques ont été mises au point telles que :

- l'injection guidée par stimulation nerveuse du muscle ptérygoïdien latéral. L'utilisation d'électrodes électromyographiques permet de guider le praticien à placer correctement l'aiguille par l'envoi de décharges lors de l'ouverture buccale ou lors du mouvement de propulsion de la mandibule.
- l'injection guidée par échographie. Le trajet de l'aiguille est suivi depuis un écran. Il s'agit d'une méthode sûre et simple.
- la création d'un guide-aiguille issue de la conception et la fabrication assistée par ordinateur dans le même principe que le guide implantaire. (Fig.19)

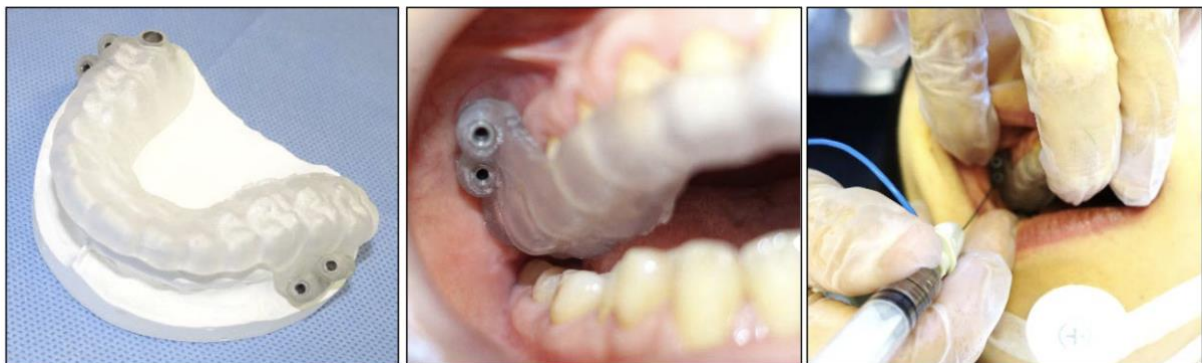

Figure 19 : Utilisation d'un guide-aiguille issu de la technique de conception/fabrication assistée par ordinateur (Source : Yoshida, 2018)

La dose d'administration utilisée dans l'étude de Yoshida (2018) est la dose minimale effective qui correspond à 50 Units. S'il s'agit d'une luxation bilatérale, 25 Units sont administrés pour chaque côté. C'est une dose empirique, des études sont nécessaires pour déterminer la dose optimale. Dans son étude, les effets de la *BoNT* se sont manifestés de 2 à 3 jours à 1 à 2 semaines après le traitement et le suivi des patients s'est poursuivi jusqu'à ce qu'aucune luxation ne se produise pendant au moins 6 mois.

Yoshida différencie les patients présentant une luxation condylo-glénodienne récurrente avec et sans maladie neurologique et met en évidence qu'il est nécessaire

de réaliser un plus grand nombre d'injections chez les patients présentant une hyperactivité musculaire dû à des maladies neurologiques.

L'injection intramusculaire par voie intra-orale de toxine botulique est très efficace et engendre peu d'effets secondaires. Cependant, d'autres études doivent être réalisées avec des échantillons plus importants car il n'y a pas assez de données pour qu'on puisse affirmer qu'aucune autre complication peut découler de cette solution thérapeutique.

Cette méthode mini-invasive doit être de premier choix chez les patients chez qui une intervention chirurgicale est risquée ou contre-indiquée.

### 6.2.3. Injection d'agents sclérosant

Le but de l'utilisation d'agents sclérosant dans le traitement des luxations condylo-glénoidiennes chroniques récurrentes est de créer un environnement articulaire limitant l'amplitude des mouvements du condyle. L'injection se fait autour de la capsule articulaire de l'ATM (Fig.5), l'agent sclérosant agit sur les ligaments péri-capsulaires et les ligaments composant la capsule en créant une inflammation qui conduit à une fibrose articulaire. Le durcissement des ligaments permet ainsi de contenir le condyle mandibulaire dans la fosse glénoidienne et de limiter sa progression exagérée vers l'avant.

OK-432 (Picibanil) est un agent sclérosant qui a été utilisé dans le traitement des luxations chroniques récurrentes chez deux patients âgés édentés avec succès par Matsushita et al. (2016). Le sang autologue peut aussi être utilisé comme agent sclérosant ainsi que l'alcool (éthanol), le morrhuate de sodium, l'éthacridine, le psylliate de sodium et le tétradécyl sulfate de sodium. (Source : thèse de Charlassier, 2017)

#### 6.2.4. Injection de sang autologue

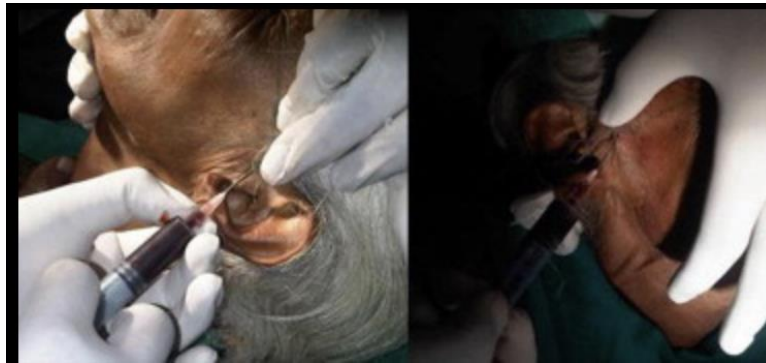


Figure 20: injection de sang autologue à l'intérieur de la cavité glénoïde (Source : Gupta et al., 2012)

Il est proposé d'injecter du sang autologue pour la première fois par Brachmann en 1964 à l'intérieur et autour de l'articulation temporo-mandibulaire, car il est supposé que le sang maintienne le condyle dans sa cavité glénoïde en l'immobilisant à long terme, ce qui réduit le risque de récurrence.

Avant l'injection du sang autologue, une arthrocentèse doit être effectuée afin d'éliminer les tissus inflammatoires et les adhérences. Cela consiste à réaliser un lavage de l'articulation avec un liquide cristalloïde et de drainer celle-ci. (Source : Hillam et al, 2021).

L'arthrocentèse se réalise à l'aide de deux aiguilles, l'une placée sur le point situé à 10 mm en avant du tragus et 2 mm en dessous de la ligne tragale-canthale (ligne passant par le tragus et l'intersection des paupières supérieure et inférieure) et l'autre (aiguille d'évacuation) placée à 20 mm en avant du tragus et 10 mm en dessous de la ligne tragale-canthale. Une fois les aiguilles correctement placées, l'articulation est rincée avec 5 ml de solution de Ringer lactate.

Ensuite, le prélèvement du sang se fait par la fosse antécubitale (fosse du coude). Le volume de sang injecté est de 2 à 4 ml dans la capsule articulaire et de 1 à 1,5 ml dans l'espace péri-capsulaire. Cette injection provoquera une réaction inflammatoire qui entraînera une cicatrisation et une fibrose de l'articulation. De cette manière, le condyle sera limité dans ses mouvements car il sera retenu par la fibrose.

Des études réalisées sur de petits échantillons (environ 30 sujets) se sont conclues avec des résultats assez satisfaisants : 80-85 % des patients suivis n'ont pas présenté



de récurrences et ont été asymptomatiques durant une période de 12 mois. (Source : Prechel U et al. 2018). Les patients ont été suivis après les injections de sang autologue par une série d'IRM. Les IRM n'ont révélé aucun changement de l'anatomie de l'ATM. Il reste tout de même des inquiétudes quant aux possibilités de dégénérescence articulaire et d'ankylose.

L'injection de sang autologue est une solution alternative peu invasive, simple, rapide et peu coûteuse qui peut être indiquée avant de présager une solution chirurgicale.

#### 6.2.5. Réduction par traction élastique

Cette technique peut être appliquée dans le cas d'une luxation chronique persistante avant d'opter pour une chirurgie ouverte. Elle consiste à réaliser un déplacement continu du/des condyles mandibulaires sur plusieurs semaines. Nous allons expliquer cette technique à travers un cas clinique décrit par Pradhan et al. (2015).

Une patiente de 29 ans s'est présentée au service de chirurgie orale car elle n'était pas apte à fermer sa bouche depuis 2 mois. L'examen clinique (dépression péri-auriculaire bilatérale, protrusion, ...) puis radiographique ont confirmé le diagnostic d'une luxation chronique persistante bilatérale. (Fig.21)

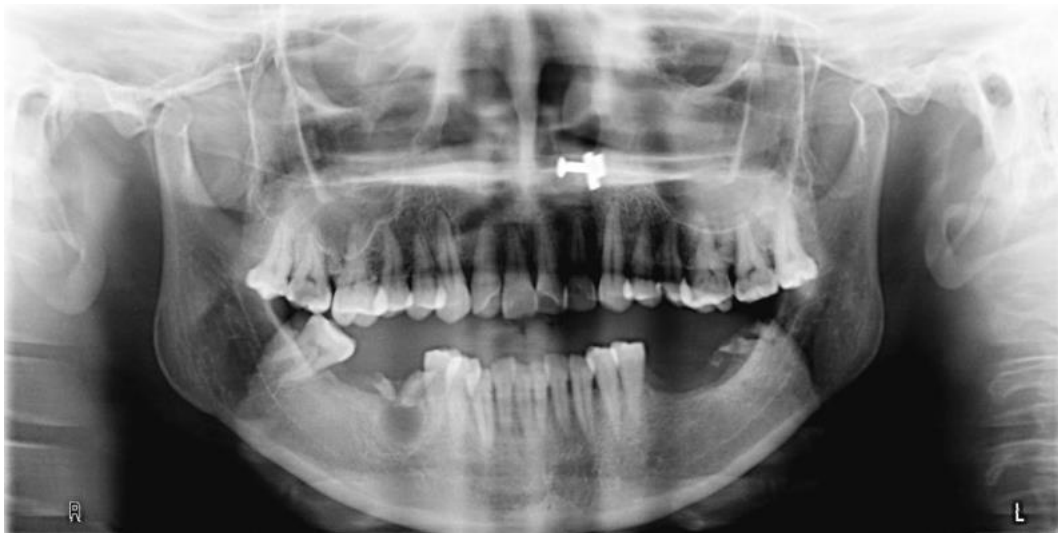


Figure 21 : OPT montrant la luxation condylo-glénodienne bilatérale (Source : Pradhan et al., 2015)

Une réduction manuelle a été tentée en vain. Par conséquent, les praticiens ont choisi une méthode de réduction par voie chirurgicale. Cependant, les délais pour l'opération

étaient très longs, c'est pourquoi il a été proposé à la jeune femme une méthode de réduction conservatrice en utilisant des blocs de morsures postérieurs en acrylique et une traction élastique. La patiente a accepté cette solution thérapeutique et des empreintes des deux arcades ont été réalisées. Les empreintes ont été coulées, deux modèles en plâtre ont été obtenus. Sur le modèle inférieur, une prothèse inférieure avec des blocs de morsure postérieurs de chaque côté (10 mm de hauteur au niveau des molaires) a été conçue. Parallèlement, les praticiens ont mis en place un câblage avec des barres d'arcs supérieur et inférieur sur les arcades dentaires. Ensuite, la prothèse a été insérée et des tractions élastiques de classe III ont été exercées de chaque côté en antérieur. (Fig.22)

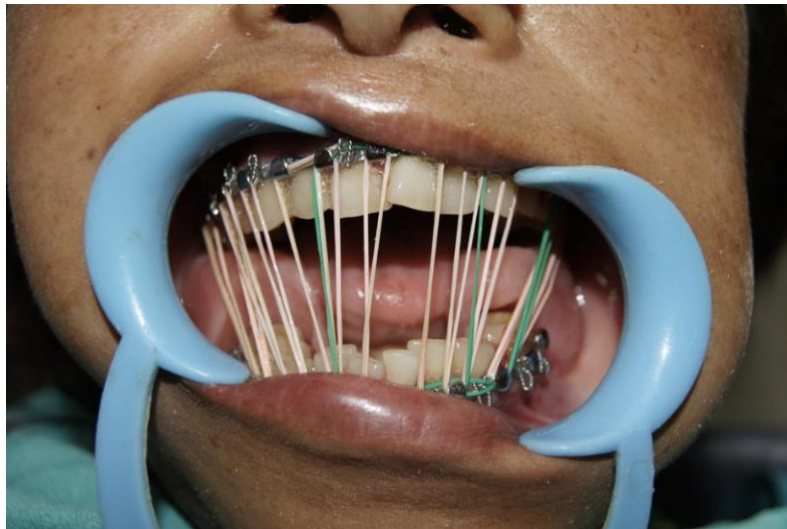

Figure 22 : photographie prise après insertion de la prothèse inférieure et la pose d'élastiques de classe III (Source : Pradhan et al., 2015)

Il a été recommandé à la patiente de masser ses masséters et d'appliquer du chaud au niveau de la région de l'ATM. La patiente a été convoquée 1 semaine après pour le suivi. Une radiographie panoramique a été réalisée pour observer le déplacement attendu des condyles. Cet examen a mis en évidence un déplacement des condyles juste en dessous de l'éminence articulaire. Ceci n'étant pas suffisant, les élastiques ont été renouvelés et la patiente a été rappelée 1 semaine plus tard. 2 semaines après la pose de la prothèse, l'examen clinique a montré une correction de l'occlusion et la disparition des dépressions péri-auriculaires des deux côtés traduisant le retour des condyles dans leur fosse glénoïde. L'orthopantomogramme confirme la réduction de cette luxation bilatérale. (Fig.23)

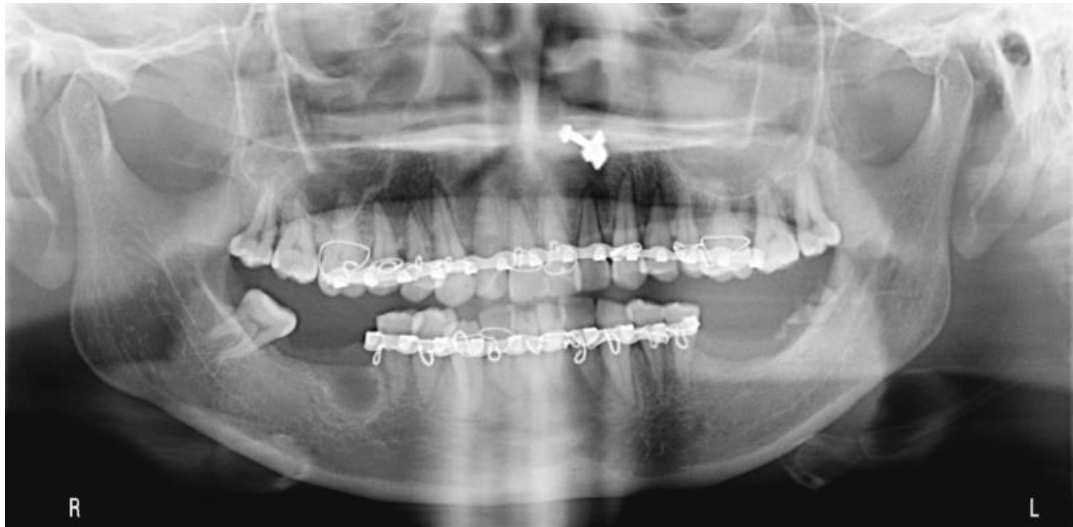

Figure 23 : OPT à 2 semaines montrant le retour des condyles dans leurs fosse glénoïde. (Source : Pradhan et al., 2015)

Après l'obtention de ce résultat, les élastiques ont été déposés. Il a été recommandé à la patiente de porter un collier cervical et d'éviter de mobiliser sa mâchoire en faisant des mouvements excessifs. 1 semaine après les barres ont été retirées mais le collier cervical a été porté encore pendant 1 semaine.

On peut en conclure que la traction élastique continue a permis l'étirement des ligaments articulaires et des muscles qui étaient raccourcis pendant la durée de luxation et ainsi, a permis le repositionnement des condyles dans leur cavité glénoïde. Cette technique conservative nécessite un contrôle régulier et s'étale dans le temps, mais évite la solution chirurgicale qui n'est pas toujours indiquée pour les personnes âgées et dont les complications post-chirurgicales peuvent être lourdes par rapport à une méthode non-invasive. Cette solution permet aussi une prise en charge rapide et des frais hospitaliers réduits.

Toutefois, en cas d'échec la prise en charge chirurgicale restera toujours une solution adéquate. Le temps passé pour la méthode conservative ne sera pas perdu.

### **6.3. Traitements chirurgicaux**

#### **6.3.1. Indications**

Les traitements chirurgicaux sont indiqués lorsque les techniques de réductions conservatives et mini-invasives ne permettent pas une réduction immédiate ou pérenne. L'alternative chirurgicale est indiquée :

- pour les luxations aiguës si les tentatives de réduction par des méthodes conservatives ont échoué
- pour les luxations chroniques récurrentes si les techniques conservatives et mini-invasives n'ont pas été suffisantes dans le traitement de la luxation récurrente au long cours.
- pour les luxations chroniques persistantes car la durée prolongée de la luxation élimine les solutions alternatives citées précédemment.
- Pour les patients non observant et non coopérant.
- Pour les patients ne présentant pas de risques chirurgicaux (exemple : risques liés à l'anesthésie générale). Toute intervention présente des risques. L'indication du traitement chirurgical est bien évidemment déterminée par l'évaluation du rapport bénéfices/risques afin de justifier la nécessité de cette opération.

Il existe un large panel de possibilités chirurgicales que nous essayerons de décrire au cours de cette thèse. Les traitements chirurgicaux ont pour finalité d'aboutir à une réduction efficace de la (des) luxation(s) condylo-glénodienne(s) et les procédures appliquées pour y parvenir peuvent être différentes et complémentaires.

### 6.3.2. Curetage du tissu fibreux

Il s'agit d'une procédure qui précède l'étape de réduction de la luxation. Dans le cas des luxations condylo-glénodiennes chroniques persistantes des modifications tissulaires apparaissent concernant les muscles et les ligaments de l'articulation temporo-mandibulaire. Une fibrose et des adhérences des tissus rétro-discaux (ligaments, zone bi-laminaire) se mettent en place et empêchent la réduction du condyle dans la fosse mandibulaire. Il faut, par conséquent, parvenir à éliminer cette gêne pour arriver à réduire la luxation. Pour y arriver, un curetage de ce tissu cicatriciel doit être réalisé afin d'assurer une réduction efficace et non récurrente. Ceci peut être combiné à l'arthrocentèse (lavage de l'articulation).

### 6.3.3. Traction de la mandibule à l'aide de fils d'acier

Dans le cas d'une luxation condylo-glénodienne, si la réduction par la manœuvre de la Nélaton a échoué ou si la durée a été dépassée, la réduction peut être réalisée

chirurgicalement sous anesthésie générale. Cette méthode consiste à créer un orifice dans chaque angle mandibulaire et de passer un fil en acier à travers ces orifices pour réaliser une traction vers l'arrière et le bas afin de repositionner les condyles dans leur cavité glénoïdienne. Cette intervention devra être suivie par la mise en place d'une fixation intermaxillaire avec élastiques pour éviter toute récurrence après réduction pendant 2 à 3 semaines. Une fixation intermaxillaire avec une barre ou des vis de traction peuvent être utilisées chez des patients édentés ou partiellement édentés.

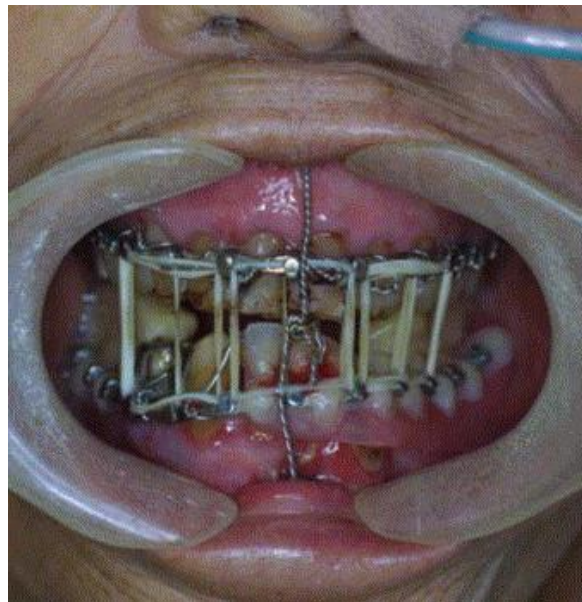

Figure 24 : Fixation intermaxillaire avec vis à traction élastique chez un patient édenté partiellement (Source : Gupta D et al., 2013)

#### 6.3.4. Techniques limitant le trajet du condyle mandibulaire

Le but de ces techniques est de bloquer le condyle dans son trajet vers l'avant lors des mouvements d'ouverture de la bouche. Si le condyle ne parvient pas à dépasser l'éminence articulaire, il ne présentera pas de difficultés à retourner dans la fosse mandibulaire.

Parmi ces différentes techniques, il existe :

- la procédure de Dautrey, la procédure de Norman, la mise en place d'obstacles métalliques qui visent à augmenter la hauteur de l'éminence articulaire,
- la scarification des ligaments rétro-discaux et la plicature capsulaire, la myotomie du muscle ptérygoïdien latéral et du tendon du muscle temporal qui permettent de maintenir le condyle dans la cavité glénoïde.

- La procédure de Dautrey

Cette technique a été développée par LeClerc et Girard en 1943 puis modifiée par Dautrey et Gosserez en 1967.

La technique de LeClerc et Girard consistait à réaliser une ostéotomie verticale de l'arcade zygomatique et d'abaisser le segment proximal de cette dernière pour créer une butée qui empêcherait l'avancé du condyle.

La technique de Dautrey et Gosserez, qui est la technique la plus courante, consiste à pratiquer une section oblique de l'arcade zygomatique vers le bas et l'avant. Cette procédure doit être réalisée obligatoirement bilatéralement sur les 2 articulations qu'il s'agisse d'une luxation uni- ou bilatérale.

Dans l'article de Baptist et Baliga (2017) les étapes de cette chirurgie ont été détaillées. Ils ont réalisé cette intervention sur 6 patients et les ont suivis sur 6 ans. Après avoir sectionné l'arcade zygomatique, ils ont réalisé un trou sur les segments proximal et distal de l'arcade, puis ont passé un fil de calibre 26 à travers ces trous. En exerçant une force contrôlée, ils ont fracturé l'arcade, puis ont placé le segment proximal sous le segment distal. Les deux segments ont été fixés l'un à l'autre avec un fil de calibre 26 dans cette position. Ainsi, la hauteur de l'éminence articulaire a été augmentée créant une butée au condyle. Le suivi sur 6 ans de ces patients n'a montré aucun épisode de luxation.

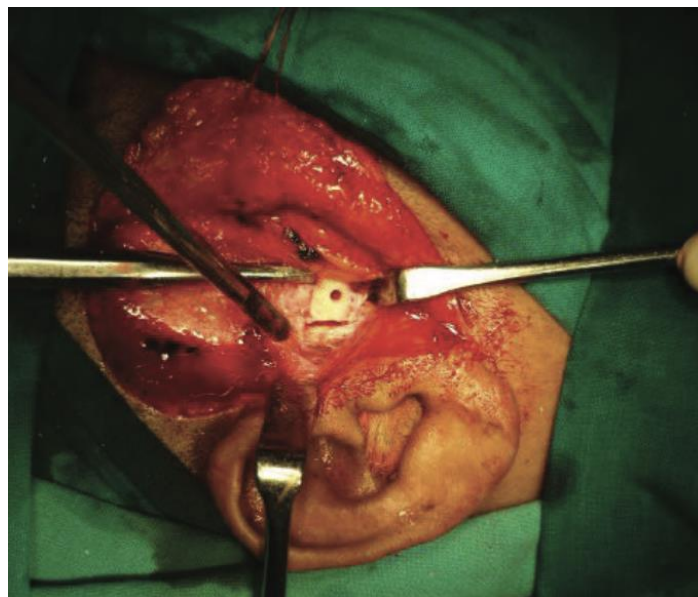


Figure 25 : Section de l'arcade zygomatique (Source : Baptist et Baliga, 2017)

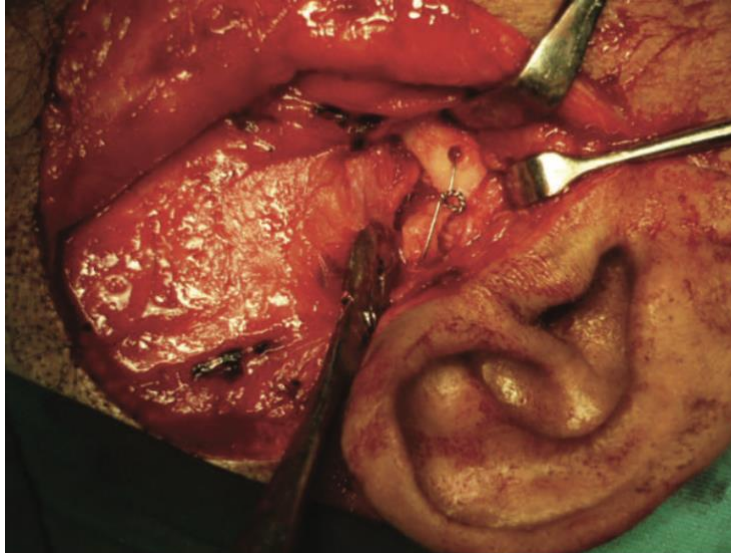

Figure 26 : Fixation des deux segments en position avec un fil de calibre 26 (Source : Baptist et Baliga, 2017)

L'avantage de cette technique est qu'il n'y pas de manipulation excessive de la partie interne de l'articulation et le temps opératoire est court.

Cependant cette procédure présente quelques risques potentiels comme notamment :

- la fracture du segment distal de l'arcade zygomatique, ce qui peut demander la mise en place d'une plaque de renforcement par précaution. Cette procédure doit donc être évitée chez les personnes âgées chez qui l'élasticité osseuse est diminuée et qui présentent des pathologies comme ostéoporose.
- une résorption osseuse du segment distal de l'arcade zygomatique
- une récurrence de la luxation décrit par Revington par passage de la tête condylienne en médiale de l'éminence articulaire. Baptist et Baliga estiment que la fixation par fil permet la conservation de la position du segment proximal.

- La procédure de Norman

Cette procédure consiste à réaliser une ostéotomie gléno-temporale et d'insérer un greffon osseux, issu de la crête iliaque du patient, dans l'espace créé au milieu de l'éminence articulaire pour faire obstacle aux mouvements du condyle. Le greffon est pris en sandwich dans l'éminence articulaire, il doit s'étendre en médiale pour éviter que la tête du condyle puisse passer sous l'éminence articulaire et par conséquent diminuer le risque de récurrence.

- Mise en place d'obstacles métalliques

Pour s'opposer au déplacement antérieur du condyle, des éléments métalliques peuvent être fixés sur l'éminence articulaire. De cette manière, ces éléments feront obstacle au condyle dans son trajet et éviteront une éventuelle luxation.

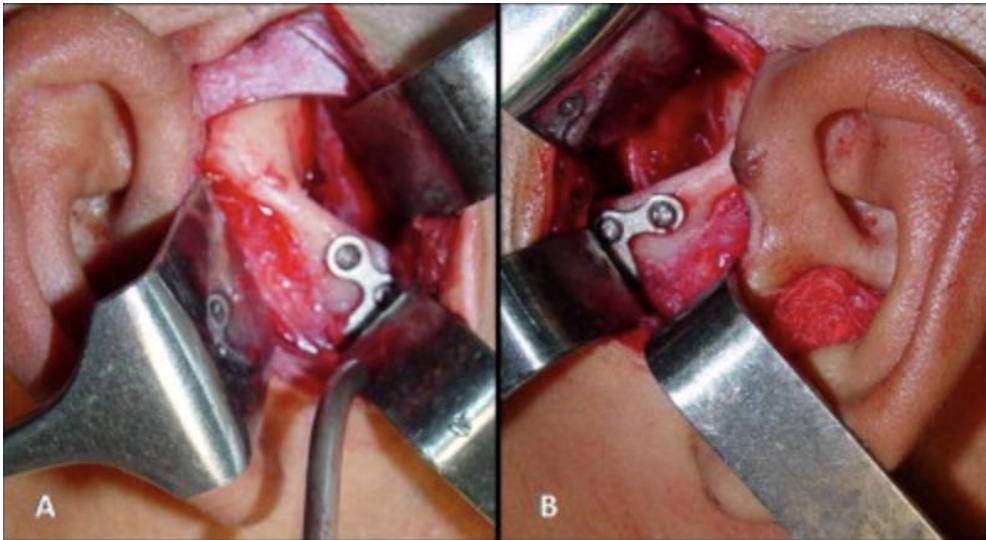


Figure 27 : Mini-plaques en L fixé sur l'éminence articulaire des deux ATM (Source : Vasconcelos et al., 2009)

Sur la figure 27 des mini-plaques en L de 2 mm ont été utilisées. Le bras long de la mini-plaque est vissé à l'aide de deux vis (6 mm) sur l'éminence articulaire et le bras court est positionné en dessous et en avant de l'éminence articulaire et fait obstacle au condyle. Cette technique est employée après réduction de la luxation pour éliminer les possibilités de récives. Cette méthode présente tout de même quelques risques dont le risque de fracture de la mini-plaque en L et le risque de rejet des éléments métalliques titane qui ne réussissent pas à s'ostéo-intégrer dans l'éminence articulaire.

- Scarification arthroscopique des tissus rétro-discaux ou plicature capsulaire

Lorsque les ligaments du disque articulaire sont distendus, le disque et par conséquent le condyle sont amenés à poursuivre leur trajectoire vers l'avant, au-delà de leur environnement physiologique fonctionnel. Pour éviter cette situation pathologique, qui est la luxation temporo-mandibulaire ainsi que sa récurrence, une incision des ligaments rétro-discaux supérieur et inférieur peut être réalisée de manière à réduire



la longueur des ligaments distendus et ainsi empêcher la fuite du disque et du condyle vers l'avant. Outre la scarification des ligaments, on peut aussi opter à une plicature de ses ligaments intra-capsulaire pour arriver au même résultat.

Par ailleurs, pour éviter l'avancé de ces éléments anatomiques, il est aussi proposé de suturer le bord latéral du disque articulaire au fascia du muscle temporal (lame fibreuse qui recouvre le muscle temporal) pour la stabiliser et freiner indirectement la translation du condyle.

Ces interventions peuvent être pratiquées en complément d'autres techniques chirurgicales de manière à éliminer tout risque de récives.

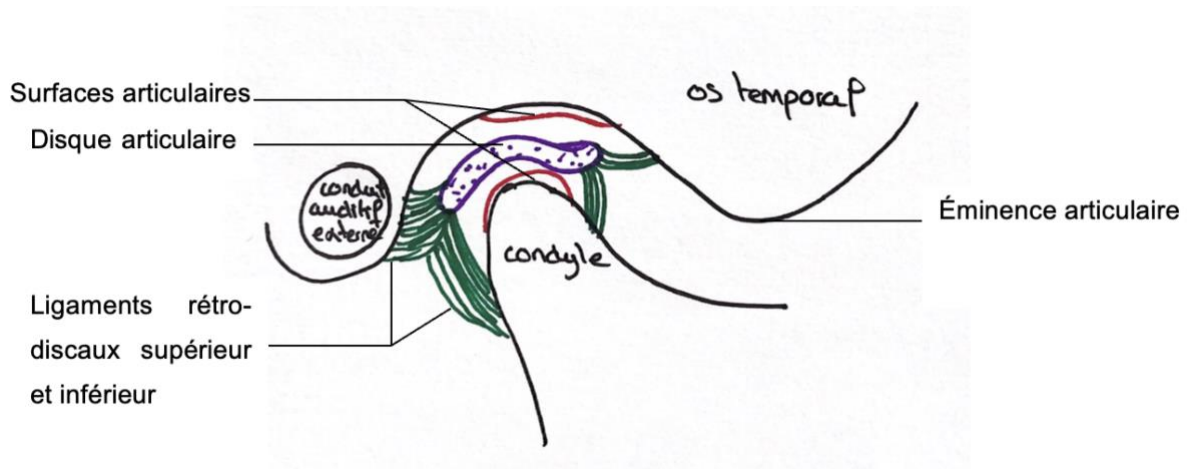


Figure 28 : Anatomie intra-capsulaire de l'ATM (Source : document personnel)

La scarification et la plicature des ligaments rétro-discaux peuvent se réaliser par arthroscopie qui est une procédure mini-invasive ou par chirurgie à ciel-ouvert si d'autres interventions de réduction plus complexes sont prévues sur l'ATM. L'arthroscopie consiste à insérer une mini-caméra à l'intérieur d'une articulation afin d'explorer l'articulation dans le but de diagnostiquer ou traiter des pathologies de celle-ci. On appelle arthroscope l'instrument chirurgical qui permet de réaliser l'arthroscopie. C'est une intervention très peu invasive qui nécessite de petites incisions pour l'introduction de la caméra et de différents instruments utilisés pendant le traitement. L'arthroscopie est une solution dont les suites opératoires sont simples par rapport à une chirurgie ouverte.

- Myotomie du muscle ptérygoïdien latéral

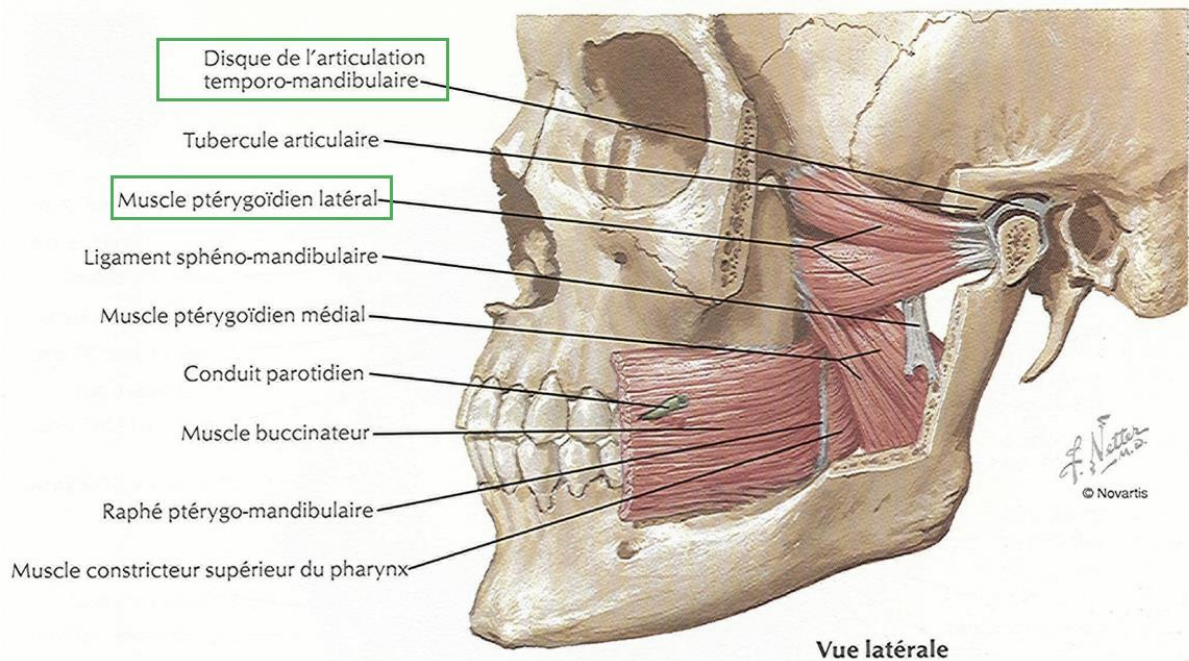


Figure 29 : Insertions du muscle ptérygoïdien latéral (Source : d'après l'Atlas de l'anatomie humaine, section 2, planche 56, Netter, 2019)

Les fibres du chef supérieur du muscle ptérygoïdien latéral se fixent sur la bande antérieure de disque artulaire. (Fig.30) Ainsi, lorsque le muscle se contracte (mouvement d'ouverture buccale ou de diduction), il « tire » le disque artulaire vers l'avant et permet indirectement la translation antérieure du condyle mandibulaire.

En 1949, Bowman décrit la myotomie du muscle ptérygoïdien latéral par résection des fibres musculaires insérées sur la lame tendineuse pré-méniscale pour empêcher l'avancement du condyle. Cependant, cette technique entrave l'une des fonctions du muscle qui est la translation antérieure du condyle. Seul le mouvement de rotation du condyle est alors conservé complètement.

- Scarification du tendon du muscle temporal

Le muscle temporal est un muscle volumineux dont les insertions sont nombreuses. Une partie du muscle, notamment le tendon se fixe sur le processus coronoïde et sur le bord antérieur de la branche montante de la mandibule. (Fig.6)

Dans le cas de la luxation condylo-glénodienne le muscle temporal est aussi concerné par le spasme musculaire en même temps que les autres muscles masticateurs. C'est

pourquoi, Laskin décrit une technique de myotomie du muscle temporal par une incision coronœidienne pour libérer le condyle de la force de traction exercée par ce muscle. Cette intervention se fait par voie intra-orale. C'est une méthode qui n'est généralement pas suffisante.

### 6.3.5. Techniques facilitant le trajet du condyle mandibulaire

L'objectif de ces techniques est d'éliminer les éléments qui obstruent la voie du condyle mandibulaire pour favoriser sa libre circulation. Ceci permettra une auto-réduction de la luxation dans les cas de luxation chronique récurrente notamment.

- Éminencectomie (gold standard)

L'éminencectomie décrite par Myrhaug en 1951, est acceptée comme le traitement préconisé des luxations récurrentes. Les chirurgiens considèrent l'éminencectomie comme le *gold standard* pour le traitement des luxations récidivantes. Selon la littérature, elle présente un taux de réussite moyen de 85 %. (Source : Coser et al. 2015).

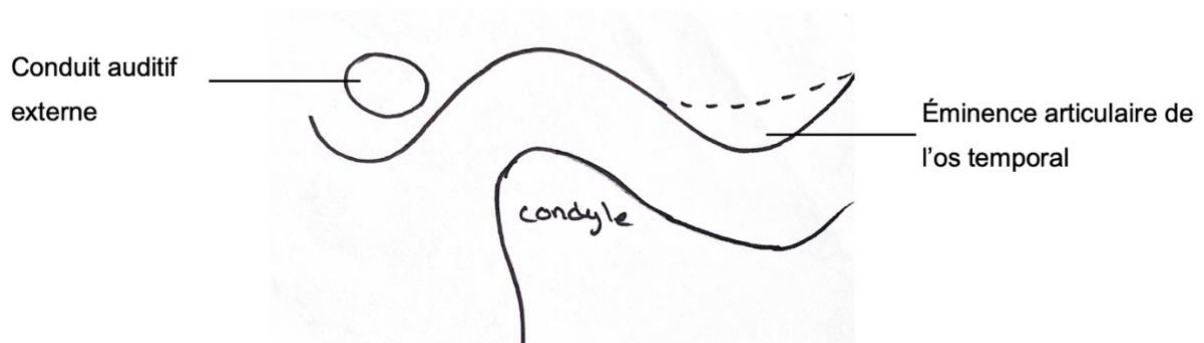


Figure 29 : Tracé de l'ostéotomie (Source : document personnel)

L'intervention consiste à éliminer l'éminence articulaire, à créer de l'espace, et à obtenir une surface articulaire plus plate. De cette manière, le condyle disloqué ne sera plus bloqué par l'éminence et peut facilement retourner dans la fosse glénoïdienne.

L'avantage de cette technique est que le temps opératoire est court et ne nécessite pas d'introduire des corps étrangers ou de placer un greffon osseux. Il existe tout de

même des risques de lésions des branches zygomatique et temporal du nerf facial et de fracture de l'arcade zygomatique réduite.

La pratique de l'éminencectomie seule ne traite pas l'activité musculaire incoordonnée et le relâchement de la capsule et des ligaments. C'est pourquoi le plus souvent, il faut combiner plusieurs techniques de traitement pour obtenir les meilleurs résultats.

- Condylectomie

Cette technique est similaire à l'éminencectomie, sauf que l'ostéotomie se fait sur le condyle. En effet, la condylectomie consiste à retirer la partie supérieure ou complètement le condyle afin d'éviter sa rétention dans la partie antérieure de l'articulation.

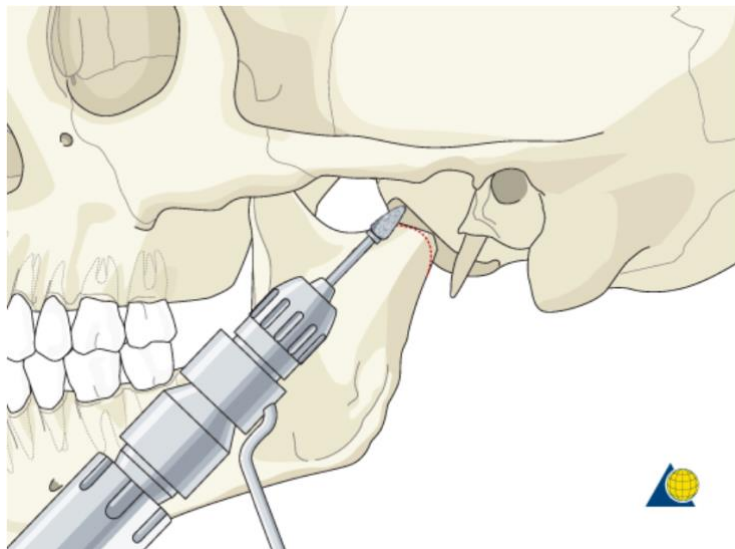


Figure 30 : Condylectomie (Source : thèse de Charlassier, 2017)

Le choix du traitement chirurgical doit prendre en compte la morphologie, le mécanisme de l'articulation, l'étiopathogénie, l'âge du patient et les compétences de l'opérateur. Les objectifs des traitements chirurgicaux doivent être la réduction de la luxation, la restauration de la fonction, l'obtention d'une normocclusion, l'évitement des complications et enfin la suppression des récurrences. Aujourd'hui, les techniques chirurgicales les plus employées sont celles intéressant l'éminence articulaire.

La prise en charge chirurgicale de la luxation condylo-glénodienne ne se présente pas toujours comme une option thérapeutique en raison de différents éléments comme les

comorbidités des patients, leur âge, le délai d'obtention d'un bloc opératoire, le coût de l'opération et le manque de compétences chirurgicales. C'est pourquoi, il est important et nécessaire d'élargir l'éventail des possibilités de traitements conservateurs.

#### **6.4. Traitement complémentaire : la kinésithérapie**

La kinésithérapie est un traitement connu et appliqué pour guérir les désordres de l'ATM. Cependant, malheureusement très peu de données existent dans la littérature concernant la kinésithérapie pour le traitement de la luxation temporo-mandibulaire. Ceci est sûrement dû au fait que la luxation condylo-glénoïdienne est perçue comme une pathologie rare. Heureusement, Charlassier a porté un intérêt pour la kinésithérapie dans le traitement des luxations temporo-mandibulaires dans sa thèse (2017).

La kinésithérapie est une discipline importante, car elle a un rôle efficace d'une part dans la prévention des luxations temporo-mandibulaires et d'autre part dans la rééducation post-chirurgicale de l'ATM.

##### **6.4.1. Prévention précoce des luxations temporo-mandibulaire récurrentes**

Chez une personne atteinte d'une luxation chronique récurrente non avancé (antécédents de 1 à 2 luxations) la kinésithérapie peut être un moyen de traitement conservateur de première intention.

Le kinésithérapeute détecte pour commencer toutes les para-fonctions et les facteurs prédisposants ou ayant enclenché la luxation de l'ATM afin de pouvoir donner au patient des consignes conformes visant à diminuer ou à éviter ces facteurs.

Les personnes sujettes aux luxations condylo-glénoïdiennes récurrentes ont un excès de propulsion. La kinésithérapie consistera à corriger cet excès de propulsion en stimulant et en renforçant les muscles permettant la rétropropulsion (muscle temporal et supra-hyoïdiens) au moyen d'exercices de rééducation neuromusculaire qui devront être réalisés de manière autonome au domicile du patient en plus des séances chez le kinésithérapeute. Les exercices ont pour but de restaurer une cinétique mandibulaire physiologique qui n'entraînera pas de luxation. La rééducation

neuromusculaire (proprioceptive) consiste à faire prendre conscience au patient de ses para-fonctions et des mouvements mandibulaires délétères et à les corriger par auto-correction. Le kinésithérapeute a donc aussi pour rôle d'apprendre au patient à pratiquer les exercices avec une certaine ergonomie car le patient est responsable de sa guérison. Cette rééducation neuromusculaire est complétée par la massothérapie qui permet le relâchement des muscles favorisant la propulsion et qui apprend au patient à se connaître.

Cette solution non-invasive nécessite des séances de kinésithérapie plusieurs fois par semaines, étalées sur plusieurs mois et ne donne pas un résultat immédiat contrairement au traitement chirurgical, mais se présente comme une bonne alternative à la chirurgie.

#### 6.4.2. Rééducation post-chirurgicale

Après une chirurgie de réduction des luxations, la morphologie de l'ATM est perturbée et changée. Le patient doit accepter cette nouvelle morphologie et s'y adapter. La rééducation par kinésithérapie va aider le patient et faciliter ce processus. Elle peut débuter 15 jours après la chirurgie. Elle va aider le patient à réaliser les mouvements d'ouverture, de fermeture et de diduction avec des exercices de rééducation à répéter au domicile.

# **CONCLUSION**

## **CONCLUSION**

La luxation condylo-glénoïdienne est une pathologie importante de caractère imprévisible qui peut entraîner un désagrément pour le patient dans son quotidien. Son diagnostic aisé permet le plus souvent une prise en charge rapide. Divers choix de traitements se présentent au praticien confronté à ce type de pathologie, qui doit adopter la solution qu'il juge la plus efficace pour le patient en fonction du type de luxation, au cours et long-terme afin d'éviter les récurrences. Un traitement efficace se traduit par une prise en charge pluridisciplinaire et a pour finalité d'obtenir une réduction de la luxation, une restauration de la fonction et l'esthétique de la face et une correction des malocclusions.



## SURVENUE DE LUXATIONS CONDYLO-GLENOÏDIENNES IATROGENIQUES AU CABINET DENTAIRE

### I. Pré-Diagnostic :

#### Première consultation :

1. Entretien avec le patient pour rechercher les facteurs prédisposant et déclenchant. Recueil de données à l'aide d'un questionnaire comme suit :
 

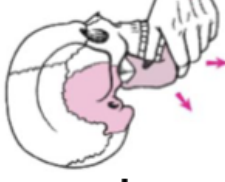- ▽ Présentez-vous des antécédents de luxations condylo-glénoïdiennes ?
  - ▽ Présentez-vous des pathologies systémiques musculaires (dystrophie de Duchenne, maladie de Steiner, ...)?
  - ▽ Présentez-vous des pathologies neurologiques (maladie de Huntington, de Parkinson, ...)?
  - ▽ Consommez-vous des médicaments neuroleptiques tels que la réserpine, les phénothiazines ; les méthoclopramides ?
  - ▽ Présentez-vous des troubles psychiatriques ?

2. Examen clinique pour déterminer les causes possibles de luxations :
  - Examen extra-buccal : palpation des ATM, évaluation de la cinétique mandibulaire et l'amplitude des mouvements.
  - Examen intra-buccal : recherche d'un désordre occlusal : édentements non compensés, instabilité occlusale.
3. Recommandations
  - Au patient : éviter une ouverture buccale excessive en mangeant, en baillant, ....
  - Au praticien : éviter les soins dentaires prolongés ou faire des pauses, corriger les désordres occlusaux

### II. Diagnostic et prise en charge d'une luxation condylo-glénoïdienne au cabinet dentaire

1. Symptômes
  - Douleur péri-auriculaire aigue
  - Incontinence salivaire
  - Difficulté d'élocution

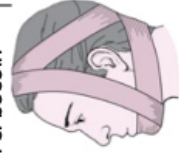2. Signes cliniques
  - Ouverture buccale verrouillée (open-lock)
  - Prognathisme
  - Déviation du menton (luxation unilatérale)
  - Dépression en regard de la cavité glénoïde



3. Prise en charge immédiate
  - Rassurer le patient pour permettre la coopération de celui-ci

- Réaliser la manœuvre de Nélaton
    - o Recouvrir les pouces de compresses
    - o Se placer face au patient
    - o Stabiliser la tête du patient sur la tête du fauteuil
    - o Placer les pouces sur les molaires mandibulaires et les autres doigts latéralement autour et sous sur le corps de l'os mandibulaire
    - o Exercer une force continue d'abord vers le bas puis vers l'arrière pour accompagner le condyle dans la fosse glénoïdienne

- Si échec : réitérer la manœuvre
- Si échec : réaliser une anesthésie locale au niveau de la région péri-auriculaire puis retenter la manœuvre
- Si échec : prise en charge hospitalière pour réduction sous anesthésie générale
- Réaliser un examen radiographique complémentaire
  - o Vérifier le repositionnement des condyles dans les fosses mandibulaires
  - o Vérifier l'absence de fracture condyloaire
- Conduite à tenir après réduction :
  - o Prescription d'antalgiques, d'anti-inflammatoires, de myorelaxants pour accompagner la cicatrisation si besoin
  - o Alimentation semi-liquide par petites bouchées
  - o Immobilisation avec un bandage de Barton pendant 2-3 jours
- Adresser le patient d'abord chez le kinésithérapeute puis à un chirurgien maxillo-facial s'il présente des luxations se récidivantes.



## BIBLIOGRAPHIE

### Références bibliographiques « papiers » :

1. Abrahamsson H, Eriksson L, Abrahamsson P, Häggman-Henrikson B. Treatment of temporomandibular joint luxation: a systematic literature review. *Clin Oral Investig.* janv 2020; 24(1): 61-70.
  2. Akinbami BO. Evaluation of the mechanism and principles of management of temporomandibular joint dislocation. Systematic review of literature and a proposed new classification of temporomandibular joint dislocation. *Head Face Med.* 15 juin 2011; 7: 10.
  3. Ardehali MM, Tari N, Bastaninejad S, Amirizad E. Comparison of different approaches to the reduction of anterior temporomandibular joint dislocation: a randomized clinical trial. *Int J Oral Maxillofac Surg.* août 2016; 45(8): 1009-14.
  4. Arzul L, Henoux M, Marion F, Corre P. [Bilateral chronic dislocation of the temporomandibular joints and Meige syndrome]. *Rev Stomatol Chir Maxillofac Chir Orale.* avr 2015; 116(2): 106-10.
  5. Baptist J, Baliga M. Dautrey's Procedure Revisited in Management of Recurrent Mandibular Dislocation. *J Contemp Dent Pract.* 1 janv 2017; 18(1): 78-9.
  6. Bayoumi AM, Al-Sebaei MO, Mohamed KM, Al-Yamani AO, Makrami AM. Arthrocentesis followed by intra-articular autologous blood injection for the treatment of recurrent temporomandibular joint dislocation. *Int J Oral Maxillofac Surg.* oct 2014; 43(10): 1224-8.
  7. Chen Y-C, Chen C-T, Lin C-H, Chen Y-R. A safe and effective way for reduction of temporomandibular joint dislocation. *Ann Plast Surg.* janv 2007; 58(1): 105-8.
  8. Cohen A, Sela MC, Shooraki N, Alterman M, Casap N. The influence of articular eminence morphology on temporomandibular joint anterior dislocations. *Oral Surg Oral Med Oral Pathol Oral Radiol.* janv 2021; 131(1): 9-15.
  9. Cohen A, Sela MC, Verkauf TA, Alterman M, Talisman S, Casap N. The influence of mandibular condyle morphology on TMJ anterior dislocations. *Oral Surg Oral Med Oral Pathol Oral Radiol.* oct 2021; 132(4): 393-7.
- Coser R, da Silveira H, Medeiros P, Ritto FG. Autologous blood injection for the treatment of recurrent mandibular dislocation. *Int J Oral Maxillofac Surg.* août 2015; 44(8): 1034-7.

10. Cuevas Queipo de Llano A, Monje Gil F, Gonzalez García R, Villanueva Alcojol L, Gonzalez Ballester D. Long-Term Dislocation of the Mandible: Is there an Algorithm to Success? Intraoperative Decision and Review of Literature. *J Maxillofac Oral Surg.* mars 2020; 19(1): 12-6.
11. de Almeida VL, Vitorino N de S, Nascimento AL de O, da Silva Júnior DC, de Freitas PHL. Stability of treatments for recurrent temporomandibular joint luxation: a systematic review. *Int J Oral Maxillofac Surg.* mars 2016; 45(3): 304-7.
12. Dellon ES, Steele D. Jaw Dislocation as an Unusual Complication of Upper Endoscopy. *Case Rep Gastroenterol.* avr 2016; 10(1): 146-50.
13. El Bouazzaoui A, Labib S, Derkaoui A, Adnane Berdai M, Bendadi A, Harandou M. Dislocation of temporo-mandibular joint - an uncommon circumstance of occurrence: vaginal delivery. *Pan Afr Med J.* 25 juin 2010; 5: 23.
14. Guo HJ, Wu CC, Li TC. Ultrasound-guided lateral pterygoid muscle botulinum toxin: an injection for recurrent temporomandibular joint dislocation in a brain injury patient. *Oral Maxillofac Surg.* Forthcoming 2022.
15. Gupta D, Rana AS, Verma VK. Treatment of recurrent TMJ dislocation in geriatric patient by autologous blood - A technique revisited. *J Oral Biol Craniofac Res.* avr 2013; 3(1): 39-41.
16. Güven O. Nearthrosis in true long-standing temporomandibular joint dislocation; a report on pathogenesis and clinical features with review of literature. *J Craniomaxillofac Surg.* 1 juin 2019;47(6):945-50.
17. Jeyaraj P, Chakranarayan A. A Conservative Surgical Approach in the Management of Longstanding Chronic Protracted Temporomandibular Joint Dislocation: A Case Report and Review of Literature. *J Maxillofac Oral Surg.* juill 2016; 15(Suppl 2): 361-70.
18. Kalaykova S, Naeije M, Huddleston Slater JJR, Lobbezoo F. Is condylar position a predictor for functional signs of TMJ hypermobility?. *J Oral Rehabil.* mai 2006; 33(5): 349-55.
19. Karakida K, Takahashi M, Hamada Y, Aoki J, Hoshimoto Y. A Case of Long-standing Temporomandibular Joint Dislocation: Restoration of Oral Function Following Condylectomy. *Tokai J Exp Clin Med.* 20 sept 2020; 45(3): 152-5.
20. Kaushal A, Kapoor I, Mahajan C, Prabhakar H. Temporomandibular Joint Dislocation following Endotracheal Tube Manipulation: A Near Miss!. *J Neuroanaesth Crit Care.* sept 2018; 5(3): 206-7.

21. Leissner O, Maulén-Yáñez M, Meeder-Bella W, León-Morales C, Vergara-Bruna E, González-Arriagada WA. Assessment of mandibular kinematics values and its relevance for the diagnosis of temporomandibular joint disorders. *J Dent Sci.* janv 2021; 16(1): 241-8.
22. Liddell A, Perez DE. Temporomandibular joint dislocation. *Oral Maxillofac Surg Clin North Am.* févr 2015; 27(1): 125-36.
23. Lorenzo D, Boissier F, Prost A, Gallois C, Faisy C. Bilateral temporomandibular joint dislocation after upper gastrointestinal endoscopy in an intensive care unit patient: a rare complication. *Endoscopy.* 2014; 46 Suppl 1 UCTN: E538.
24. Lowery LE, Beeson MS, Lum KK. The wrist pivot method, a novel technique for temporomandibular joint reduction. *J Emerg Med.* août 2004; 27(2): 167-70.
25. Lum VWM, Poh J. Refractory Temporomandibular Joint Dislocation - Reduction Using the Wrist Pivot Method. *Clin Pract Cases Emerg Med.* nov 2017; 1(4): 380-3.
26. Marqués-Mateo M, Puche-Torres M, Iglesias-Gimilio M-E. Temporomandibular chronic dislocation: The long-standing condition. *Med Oral Patol Oral Cir Bucal.* 1 nov 2016; 21(6): e776-83.
27. Martins WD, Ribas M de O, Bisinelli J, França BHS, Martins G. Recurrent dislocation of the temporomandibular joint: a literature review and two case reports treated with eminectomy. *Cranio.* avr 2014; 32(2): 110-7.
28. Matsushita K, Abe T, Fujiwara T. OK-432 (Picibanil) sclerotherapy for recurrent dislocation of the temporomandibular joint in elderly edentulous patients: Case reports. *Br J Oral Maxillofac Surg.* sept 2007; 45(6): 511-3.
29. Mishra M, Singh G. A Rare Case Report of an Unusual Dislocation of Fractured Mandibular Condyle. *Cranio-maxillofac Trauma Reconstr.* juin 2016 ;9(2): 166-9.
30. Netter FH. *Atlas D'anatomie Humaine.* Issy-lès-Moulineaux cedex. Elsevier Masson. 2019. Section 2, Tête et Cou ; planches 8-160.
31. Oliphant R, Key B, Dawson C, Chung D. Bilateral temporomandibular joint dislocation following pulmonary function testing: a case report and review of closed reduction techniques. *BMJ Case Rep.* 5 mai 2009; 2009: bcr10.2008.1130.
32. Pradhan L, Jaisani MR, Sagtani A, Win A. Conservative Management of Chronic TMJ Dislocation: An Old Technique Revived. *J Maxillofac Oral Surg.* mars 2015; 14(Suppl 1): 267-70.
33. Prechel U, Ottl P, Ahlers OM, Neff A. The Treatment of Temporomandibular Joint Dislocation. *Dtsch Arztebl Int.* 2 févr 2018; 115(5): 59-64.

34. Quessard A, Barrière P, Levy F, Steib A, Dupeyron P. [Delayed diagnosis of a postanaesthesia temporomandibular joint dislocation]. *Ann Fr Anesth Reanim.* oct 2008; 27(10): 846-9.
35. Santás Alegret M, Fernández García A, Gómez VJ, Olavarria Montes E, Mejía Nieto M, Sánchez Aniceto G. Management of recurrent temporomandibular dislocation using orthodontic traction screws. *J Craniomaxillofac Surg.* 22 juin 2021; S1010-5182(21)00167-0.
36. Sarlabous M, Psutka DJ. Total Joint Replacement After Condylar Destruction Secondary to Long-Standing Dislocation of the Temporomandibular Joint. *J Craniofac Surg.* juin 2020; 31(4): 989-95.
37. Segami N, Kato K, Noguchi T, Kaneyama K. Surgical strategy for long-standing dislocation of the temporomandibular joint: experience with 16 medically compromised patients. *Br J Oral Maxillofac Surg.* mai 2019; 57(4): 359-64.
38. Sicard L, O'Hana D, Khonsari RH, Kaddour Brahim A. Bilateral Dislocation of the Temporomandibular Joint in Children. *J Oral Maxillofac Surg.* nov 2018; 76(11): 2307-15.
39. Terakado N, Shintani S, Nakahara Y, Yano J, Hino S, Hamakawa H. Conservative treatment of prolonged bilateral mandibular dislocation with the help of an intermaxillary fixation screw. *Br J Oral Maxillofac Surg.* févr 2006; 44(1): 62-3.
40. Tocaciu S, McCullough MJ, Dimitroulis G. Surgical management of recurrent TMJ dislocation-a systematic review. *Oral Maxillofac Surg.* mars 2019; 23(1): 35-45.
41. Varedi P, Bohluli B. Autologous blood injection for treatment of chronic recurrent TMJ dislocation: is it successful? Is it safe enough? A systematic review. *Oral Maxillofac Surg.* 1 sept 2015; 19(3): 243-52.
42. Vasconcelos BC, Porto GG, Lima FTB. Treatment of chronic mandibular dislocations using miniplates: follow-up of 8 cases and literature review. *Int J Oral Maxillofac Surg.* sept 2009; 38(9): 933-6.
43. Yoshida K. Botulinum Neurotoxin Injection for the Treatment of Recurrent Temporomandibular Joint Dislocation with and without Neurogenic Muscular Hyperactivity. *Toxins (Basel).* 25 avr 2018; 10(5): E174.

## Références bibliographique électronique :

44. Charlassier JB. Intérêt de la kinésithérapie dans la prise en charge des luxations condyliennes. Revue de la littérature [Thèse]. [Bordeaux] : Université de Bordeaux. U.F.R. des sciences odontologiques ; 2017 [cité le 17 sept 2021]. 85 p. Disponible sur : <https://dumas.ccsd.cnrs.fr/dumas-01563721>
45. Dystonie-Info. Le syndrome de Meige [Internet]. [cité 29 mars 2022]. Disponible sur : <https://www.dystonie-info.ch/fr/les-differentes-formes-de-dystonies/le-syndrome-de-meige/>
46. France Parkinson. Comprendre la maladie de Parkinson [Internet]. [cité 29 mars 2022]. Disponible sur : <https://www.franceparkinson.fr/la-maladie/presentation-maladie-parkinson/>
47. Ghalem M. Conception biomécanique d'un implant dentaire à effet réducteur du transfert de force de mastication à l'os mandibulaire [Internet]. [Oran] : Université des sciences et de la technologie d'Oran ; 2017 [cité 18 févr 2022]. Disponible sur : <https://docplayer.fr/86081160-Presente-par-mehdi-ghalem.html>
48. Heath P.J. Comment réduire une luxation mandibulaire - Troubles dentaires [Internet]. Édition professionnelle du Manuel MSD. 2020 [cité 29 mars 2022]. Disponible sur : <https://www.msmanuals.com/fr/professional/troubles-dentaires/comment-effectuer-des-proc%C3%A9dures-dentaires/comment-r%C3%A9duire-une-luxation-mandibulaire>
49. Hillam J, Isom B. Mandible Dislocation. In: StatPearls [Internet]. Treasure Island (FL): StatPearls Publishing; 2021 [cité 1 nov 2021]. Disponible sur : <http://www.ncbi.nlm.nih.gov/books/NBK549809/>
50. Klasser GD. Troubles et dysfonctions temporo-mandibulaires - Troubles bucco-dentaires [Internet]. 2021 [cité 23 janv 2022]. Disponible sur : <https://www.msmanuals.com/fr/accueil/troubles-bucco-dentaires/troubles-et-dysfonctions-temporo-mandibulaires/troubles-et-dysfonctions-temporo-mandibulaires>
51. MARVEL. Le Score de Mallampati [Internet]. [cité 18 mars 2022]. Disponible sur : [https://www.anesthesie-medipole.com/anesthesie.php?DOC\\_INST=28](https://www.anesthesie-medipole.com/anesthesie.php?DOC_INST=28)
52. Munier F. Traitement des dysfonctions cranio-mandibulaires : un carrefour multidisciplinaire [Thèse]. [Nancy] : Université de Lorraine. Faculté d'odontologie

- ; 2013 [cité 14 sept 2022]. 245 p. Disponible sur : [https://docnum.univ-lorraine.fr/public/BUPHA\\_TD\\_2013\\_MUNIER\\_FABIEN.pdf](https://docnum.univ-lorraine.fr/public/BUPHA_TD_2013_MUNIER_FABIEN.pdf)
53. Orphanet. Syndrome d'Ehlers Danlos classique [Internet]. 2020 [cité 29 mars 2022]. Disponible sur : [https://www.orpha.net/consor/cgi-bin/OC\\_Exp.php?Expert=287&Lng=FR](https://www.orpha.net/consor/cgi-bin/OC_Exp.php?Expert=287&Lng=FR)
54. Pusla S, Quinlivan. Dystrophie musculaire de Duchenne [Internet]. 2020 [cité 29 mars 2022]. Disponible sur : [https://www.orpha.net/consor/cgi-bin/Disease\\_Search.php?lng=FR&data\\_id=13913&Disease\\_Disease\\_Search\\_diseaseGroup=maladie-de-duchenne&Disease\\_Disease\\_Search\\_diseaseType=Pat&Maladie\(s\)/groupes%20de%20maladies=Dystrophie-musculaire-de-Duchenne&title=Dystrophie%20musculaire%20de%20Duchenne&search=Disease\\_Search\\_Simple](https://www.orpha.net/consor/cgi-bin/Disease_Search.php?lng=FR&data_id=13913&Disease_Disease_Search_diseaseGroup=maladie-de-duchenne&Disease_Disease_Search_diseaseType=Pat&Maladie(s)/groupes%20de%20maladies=Dystrophie-musculaire-de-Duchenne&title=Dystrophie%20musculaire%20de%20Duchenne&search=Disease_Search_Simple)
55. Roos RAC. Maladie de Huntington [Internet]. 2011 [cité 29 mars 2022]. Disponible sur : [https://www.orpha.net/consor/cgi-bin/OC\\_Exp.php?Lng=FR&Expert=399](https://www.orpha.net/consor/cgi-bin/OC_Exp.php?Lng=FR&Expert=399)

# TABLE DES MATIÈRES

<b>INTRODUCTION</b>	<b>15</b>
<b>1. Définitions</b>	<b>17</b>
1.1. Articulation temporo-mandibulaire	17
1.2. Subluxation mandibulaire	18
1.3. Luxation condylo-glénoïdienne	18
<b>2. Classification</b>	<b>22</b>
2.1. Luxation condylo-glénoïdienne aiguë	22
2.2. Luxation condylo-glénoïdienne chronique récurrente	22
2.3. Luxation condylo-glénoïdienne chronique persistante	22
<b>3. Épidémiologie et facteurs prédisposant</b>	<b>25</b>
3.1. Épidémiologie	25
3.2. Facteurs prédisposants	25
3.2.1. Une anatomie altérée de l'ATM	25
3.2.2. Les maladies du tissu conjonctif	26
3.2.3. Dystrophie ou dystonie musculaire	27
3.2.4. Maladies neurologiques	29
3.2.5. Le sexe	30
3.2.6. L'âge	30
3.2.7. Les médicaments	30
3.2.8. Les antécédents de troubles de l'ATM et désordre occlusal	31
3.2.9. Troubles psychiatriques	31
<b>4. Étiologies</b>	<b>33</b>
4.1. Luxations traumatiques	33
4.2. Luxations atraumatiques/ physiologiques	33
4.3. Luxations iatrogéniques	33
<b>5. Diagnostic</b>	<b>37</b>
5.1. Examen clinique et caractéristiques cliniques	37
5.2. Examen fonctionnel	38



<b>5.3. Examens complémentaires</b>	<b>38</b>
5.3.1. L'orthopantomogramme (OPT)	39
5.3.2. Le <i>Cone Beam Computed Tomography</i> (CBCT)	39
<b>6. Prise en charge : la réduction de la luxation</b>	<b>43</b>
<b>6.1. Traitements conservateurs d'urgence</b>	<b>43</b>
6.1.1. Indications	43
6.1.2. Techniques	43
6.1.3. Conduite à tenir après réduction	47
<b>6.2. Traitements conservateurs peu invasifs</b>	<b>48</b>
6.2.1. Indications	48
6.2.2. Injection de toxine botulique de type A/ <i>Botulinum Neurotoxin (BoNT) Therapy</i>	48
6.2.3. Injection d'agents sclérosant	52
6.2.4. Injection de sang autologue	53
6.2.5. Réduction par traction élastique	54
<b>6.3. Traitements chirurgicaux</b>	<b>56</b>
6.3.1. Indications	56
6.3.2. Curetage du tissu fibreux	57
6.3.3. Traction de la mandibule à l'aide de fils d'acier	57
6.3.4. Techniques limitant le trajet du condyle mandibulaire	58
6.3.5. Techniques facilitant le trajet du condyle mandibulaire	64
<b>6.4. Traitement complémentaire : la kinésithérapie</b>	<b>66</b>
6.4.1. Prévention précoce des luxations temporo-mandibulaire récurrentes	66
6.4.2. Rééducation post-chirurgicale	67

Vu la demande du doyen de la faculté d'odontologie de Lorraine sur le rapport du jury :

Président : C. STRAZIELLE – Professeur des universités  
Membre du jury : K. YASUKAWA – Maître de conférences des universités (Co-directeur de thèse)  
Membre du jury : D. JOSEPH – Maître de conférences des universités  
Membre du jury : S. CHASSAGNE – Praticien hospitalier (Co-directrice de thèse)

la présidente de l'université de Lorraine autorise

**Madame Mélanie KUÇUK**

née à TOUL (Meurthe-et-Moselle) le 3 avril 1997,

à soutenir et imprimer sa thèse en vue d'obtenir le diplôme d'État de docteur en chirurgie dentaire intitulée :

**« LUXATION CONDYLO-GLÉNOÏDIENNE : REVUE NARRATIVE »**

Nancy, le 6 octobre 2022

N° autorisation : 12721 C

La présidente de l'université de Lorraine

  
**H. BOULANGER**



KUÇUK Mélanie – Luxation condylo-glénoïdienne : revue narrative  
Nancy 2022 : 82 pages. 30 figures.

Th. : Chir.- Dent. : Nancy 2022

**Mots-clefs:**

- *Dentistry*
- *Temporo-mandibular joint dislocation*
- *Dental emergency*

**Résumé**

La luxation condylo-glénoïdienne est une urgence bucco-dentaire qui nécessite une prise en charge rapide. Le chirurgien-dentiste libéral pourra être confronté au cours de son activité clinique à ce genre de situation d'urgence.

Ainsi, dans ce travail, nous nous efforcerons de réaliser les objectifs suivants : dans un premier temps, réaliser une revue narrative de la littérature sur la luxation condylo-glénoïdienne puis dans un second temps, élaborer une ou des fiches récapitulatives pratiques pour le praticien sur la luxation mandibulaire.

**Membres du jury :**

Pr. C. STRAZIELLE	Professeur des Universités	Président
<u>Dr. K. YASUKAWA</u>	<u>Maître de Conférence</u>	<u>Directeur de thèse</u>
<u>Dr. S. CHASSAGNE</u>	<u>Praticien Hospitalier</u>	<u>Co-directrice de thèse</u>
Dr. D. JOSEPH	Maître de Conférence	Juge

Adresse de l'auteur :

Mélanie KUCUK  
12 Avenue du 69<sup>e</sup> Régiment d'Infanterie  
54270 Essey-lès-Nancy