



HAL
open science

La génétique des anomalies dentaires

Ludovic Hadet

► **To cite this version:**

| Ludovic Hadet. La génétique des anomalies dentaires. Sciences du Vivant [q-bio]. 2023. hal-04516828

HAL Id: hal-04516828

<https://hal.univ-lorraine.fr/hal-04516828>

Submitted on 22 Mar 2024

HAL is a multi-disciplinary open access archive for the deposit and dissemination of scientific research documents, whether they are published or not. The documents may come from teaching and research institutions in France or abroad, or from public or private research centers.

L'archive ouverte pluridisciplinaire **HAL**, est destinée au dépôt et à la diffusion de documents scientifiques de niveau recherche, publiés ou non, émanant des établissements d'enseignement et de recherche français ou étrangers, des laboratoires publics ou privés.



**UNIVERSITÉ
DE LORRAINE**

**BIBLIOTHÈQUES
UNIVERSITAIRES**

AVERTISSEMENT

Ce document est le fruit d'un long travail approuvé par le jury de soutenance et mis à disposition de l'ensemble de la communauté universitaire élargie.

Il est soumis à la propriété intellectuelle de l'auteur. Ceci implique une obligation de citation et de référencement lors de l'utilisation de ce document.

D'autre part, toute contrefaçon, plagiat, reproduction illicite encourt une poursuite pénale.

Contact bibliothèque : ddoc-thesesexercice-contact@univ-lorraine.fr
(Cette adresse ne permet pas de contacter les auteurs)

LIENS

Code de la Propriété Intellectuelle. articles L 122. 4

Code de la Propriété Intellectuelle. articles L 335.2- L 335.10

http://www.cfcopies.com/V2/leg/leg_droi.php

<http://www.culture.gouv.fr/culture/infos-pratiques/droits/protection.htm>

ACADÉMIE DE NANCY-METZ
UNIVERSITÉ DE LORRAINE
FACULTÉ D'ODONTOLOGIE DE LORRAINE

Année 2023

N° 12765 C

THÈSE
POUR LE DIPLÔME D'ÉTAT DE DOCTEUR EN CHIRURGIE DENTAIRE

Présentée et soutenue publiquement le 05 Janvier 2023 :

par

Ludovic HADET

**Né le 17 août 1996 à Saint Dié des
Vosges (88)**

La génétique des anomalies dentaires

Composition du jury :

Président :

Pr Catherine BISSON

Membres :

Dr Anne-Sophie
VAILLANT

Dr Alexandre BAUDET

Directeur de thèse :

Dr Claire EGLOFF-
JURAS

ACADÉMIE DE NANCY-METZ
UNIVERSITÉ DE LORRAINE
FACULTÉ D'ODONTOLOGIE DE LORRAINE

Année 2023

N° 12765 C

THÈSE
POUR LE DIPLÔME D'ÉTAT DE DOCTEUR EN CHIRURGIE DENTAIRE

Présentée et soutenue publiquement le 05 Janvier 2023 :

par

Ludovic HADET

**Né le 17 août 1996 à Saint Dié des
Vosges (88)**

La génétique des anomalies dentaires

Composition du jury :

Président :

Pr Catherine BISSON

Membres :

Dr Anne-Sophie
VAILLANT

Dr Alexandre BAUDET

Directeur de thèse :

Dr Claire EGLOFF-
JURAS

Par délibération en date du 11 décembre 1972, la Faculté de Chirurgie Dentaire a arrêté que les opinions émises dans les dissertations qui lui seront présentées doivent être considérées comme propre à leurs auteurs et qu'elle n'entend leur donner aucune approbation ni improbation.

Présidente : Docteur Hélène BOULANGER

Doyen : Docteur Kazutoyo YASUKAWA

Vice-Doyens : Dr Charlène KICHENBRAND – Dr Rémy BALTHAZARD – Dr Marin VINCENT

Membres Honoraires : Dr L. BABEL – Pr. S. DURIVAUX – Pr A. FON TAINE – Pr G. JACQUART – Pr D. ROZENCWEIG - Pr ARTIS

Doyens Honoraires : Pr J. VADOT, Pr J.P. LOUIS

Département odontologie pédiatrique Sous-section 56-01	Mme	JAGER Stéphanie	Maître de conférences *
	M.	PREVOST Jacques	Maître de conférences
	Mme	HERNANDEZ Magali	Maître de conférences *
	M.	HAINOT Raphaël	Chef de clinique des universités – Assistant des hôpitaux
	Mme	HILT Léa	Chef de clinique des universités – Assistant des hôpitaux
	Mme	HOMBOURGER Morgane	Chef de clinique des universités – Assistant des hôpitaux
Département orthopédie dento-faciale Sous-section 56-01	M.	VANDE VANNET Bart	Professeur des universités *
	Mme	TRAN Mai-Linh	Chef de clinique des universités – Assistant des hôpitaux
	Mme	CLÉMENT Céline	Maître de conférences *
	M.	BAUDET Alexandre	Maître de conférences *
	Mme	CAIONE Mariette	Chef de clinique des universités – Assistant des hôpitaux
	M.	VEYNACHTER Thomas	Chef de clinique des universités – Assistant des hôpitaux*
Département parodontologie Sous-section 57-01	Mme	BISSON Catherine	Professeur des universités *
	M.	JOSEPH David	Maître de conférences *
	Mme	BERBE Ludivine	Chef de clinique des universités – Assistant des hôpitaux*
	Mme	VITALI Marine	Chef de clinique des universités – Assistant des hôpitaux
Département chirurgie orale Sous-section 57-01	Mme	GUILLET-THIBAUT Julie	Maître de conférences *
	M.	BRAVETTI Pierre	Maître de conférences
	Mme	KICHENBRAND Charlène	Maître de conférences *
	Mme	PHULPIN Bérengère	Maître de conférences *
	M.	CLERC Sébastien	Praticien hospitalier universitaire *
	Mme	DE VERBIZIER Charlotte	Chef de clinique des universités – Assistant des hôpitaux
Département biologie orale Sous-section 57-01	Mme	EGLOFF-JURA S Claire	Maître de conférences *
	M.	MARTRETTE Jean-Marc	Professeur des universités *
	M.	YASUKAWA Kazutoyo	Maître de conférences *
Département dentisterie restauratrice, endodontie Sous-section 58-01	M.	MORTIER Éric	Professeur des universités *
	M.	ENGELS-DEUTSCH Marc	Professeur des universités *
	M.	AMORY Christophe	Maître de conférences
	M.	BALTHAZARD Rémy	Maître de conférences *
	M.	VINCENT Marin	Maître de conférences*
	M.	GIESS Renaud	Maître de conférences associé*
	M.	DAL MAGRO Claire	Chef de clinique des universités – Assistant des hôpitaux
	Mme	DAVRIL Jeanne	Chef de clinique des universités – Assistant des hôpitaux*
	M.	LESIEUR François	Chef de clinique des universités – Assistant des hôpitaux
Département prothèses Sous-section 58-01	M.	DE MARCH Pascal	Maître de conférences
	Mme	CORNE Pascale	Maître de conférences *
	M.	SCHOVER Jacques	Maître de conférences
	Mme	VAILLANT Anne-Sophie	Maître de conférences *
	M.	HIRTZ Pierre	Enseignant universitaire
	Mme	GERBER Caroline	Chef de clinique des universités – Assistant des hôpitaux*
	M.	JONVEAUX Maxime	Chef de clinique des universités – Assistant des hôpitaux
	Mme	MOUGEL Armande	Chef de clinique des universités – Assistant des hôpitaux
	M.	PERRIN Tom	Chef de clinique des universités – Assistant des hôpitaux
	M.	SYDA Paul-Marie	Chef de clinique des universités – Assistant des hôpitaux
	Mme	WILK Sabine	Chef de clinique des universités – Assistant des hôpitaux
Département fonction-dysfonction, imagerie, biomatériaux Sous-section 58-01	Mme	STRAZIELLE Catherine	Professeur des universités *
	Mme	MOBY (STUTZMANN) Vanessa	Maître de conférences *
	M.	SALOMON Jean-Pierre	Maître de conférences

Souligné : responsable de département

* temps plein

Mis à jour le 1^{er} octobre 2022

À notre présidente de thèse,

Madame le Professeur Catherine BISSON,

Docteur en chirurgie dentaire

Docteur de l'Université Henri Poincaré Nancy I

Habilitée à diriger des recherches

Professeur des universités – praticien hospitalier

Responsable du département de parodontologie

Vous nous avez fait le grand honneur de bien vouloir accepter la présidence de cette thèse.

C'est pour nous une grande fierté et nous vous prions d'agréer ici l'expression de notre gratitude et notre respect.

À notre juge et directrice de thèse,

Madame le Docteur Claire JURAS,

Docteur en chirurgie dentaire

Spécialiste qualifiée en médecine bucco-dentaire

Ancienne interne en médecine bucco-dentaire

Maître de conférences – praticien hospitalier

Responsable du département de biologie orale

Nous sommes très sensibles à l'honneur que vous nous avez fait en acceptant de diriger cette thèse.

Nous vous remercions de nous avoir guidés et conseillés tout au long de l'élaboration de ce travail avec une compétence et une disponibilité très forte.

Nous vous remercions également pour la gentillesse, et la bonne humeur permanente que vous nous avez porté pendant nos deux années de stages cliniques à la faculté.

Soyez assuré de notre sincère gratitude et de notre profonde reconnaissance.

À notre juge,

Madame le Docteur Anne-Sophie VAILLANT

Docteur en chirurgie dentaire

**Docteur de l'université de Lorraine - Spécialité Sciences
des Matériaux**

Ancienne interne en odontologie

Maître de conférences – praticien hospitalier

Ancien vice-doyen de la faculté d'odontologie de Lorraine

*Nous vous remercions d'avoir accepté de juger
ce travail.*

*Nous vous remercions pour votre sympathie,
vos conseils durant nos stages hospitaliers et la
qualité de votre encadrement.*

*Veillez trouver ici l'expression de notre
gratitude et de notre profond respect.*

À notre juge,

Monsieur le Docteur Alexandre BAUDET

Docteur en chirurgie dentaire

Maitre de conférences des universités – praticien attaché

Nous vous remercions d'avoir accepté de juger ce travail.

Nous vous remercions pour votre sympathie, vos conseils durant nos stages hospitaliers et la qualité de votre encadrement.

Veillez trouver ici l'expression de notre

REMERCIEMENTS

À mes parents, je vous remercie de m'avoir toujours poussé vers le haut, d'avoir été présents depuis toujours et pour le futur à venir. Si aujourd'hui j'en suis là, c'est notamment grâce à l'amour que vous m'avez porté tout au long de ma vie. Je vous en suis très reconnaissant et vous dédie cette thèse en remerciement de tout ce que vous avez fait pour moi.

À toi Margot, ma plus belle rencontre. Je te remercie de m'avoir accompagné à ce fameux gala de P2, il y a maintenant 7 ans. Depuis tout ce temps, tu t'es surpassée pour m'accompagner dans nos aventures. Et bientôt nous allons partager notre périple à 3. J'ai hâte de continuer à vivre cette belle histoire, je t'aime.

À Arthur et Théophile, mes deux frères avec qui j'ai grandi et partagé les meilleurs moments de ma vie.

À mes grands-parents qui m'ont beaucoup appris et gâté avec les meilleurs goûtés autour d'un bon café.

À mes 2 oncles Christian et Claude qui m'ont fait découvrir cette belle profession et qui m'ont accompagné dans mes premiers remplacements.

À Sylvie, ma marraine, merci pour tes invitations à déjeuner entre 2 demi-journées de travail.

À Mélissa et Maëlle, les belles-sœurs au top, et à Carl le petit dernier.

À mes cousins, cousines, et au reste de la famille.

À ma belle-famille, Mehdi, Clara, Evan et Maël. Merci pour votre accueil et votre soutien.

À Quentin, Sylvana et Nathalie. Merci pour votre aide indispensable durant mes premiers pas en tant que remplaçant.

À Mélanie, Christine et leurs assistantes Stéphanie, Pascale et Sylvie avec qui j'ai le plaisir d'exercer ma profession. Je vous souhaite le meilleur à venir pour cette future belle association.

À Stéphanie, Magali, Marion, Sylver et Céline, merci pour votre accueil au sein de votre équipe durant ces quelques mois très formateurs.

À mes amis de la faculté Jade, Thomas, Hugo, Max, Rémi, Anthony et France-Lise.

À Tanguy, mon acolyte des cycloportives interminables, vivement le prochain Tour des Stations.

À Félix, mon meilleur ami de la primaire au lycée, en passant par les nombreuses colos, la colocation en PACES et les sorties à ski bien musclées. Merci pour tous ces bons moments vécus ensemble.

SOMMAIRE

LISTE NUMEROTEE DES FIGURES

LISTE NUMEROTEE DES TABLEAUX

INTRODUCTION

1. Généralités

1.1 Les étapes de formation du germe dentaire

1.2 Les mécanismes du germe dentaire

1.3 Rappels sur la génétique

2. Anomalie de nombre

2.1 Hypodontie, oligodontie, anodontie

2.2 Hyperdontie

3. Anomalie de morphologie

3.1 Anomalie de taille

3.2 Anomalie de forme

4. Anomalie de structure

4.1 Anomalie de l'émail

4.2 Anomalie de la dentine

4.3 Anomalie du ciment

4.4 Anomalie affectant l'ensemble des tissus dentaire

5. Anomalie d'éruption et de chute des dents

5.1 Éruption prématurée et éruption retardée des dents

5.2 Perte précoce des dents et perte retardée des dents

6. Anomalie de position dentaire

7. Anomalie de coloration dentaire

CONCLUSION

BIBLIOGRAPHIE

TABLE DES MATIERES

LISTE NUMEROTEE DES FIGURES

Figure 1 : Les différents stades du développement d'un germe dentaire	16
Figure 2 : Quelques exemples de cas d'hypodontie	21
Figure 3 : Schéma de l'interaction de PAX9, MSX1 et BMP4	26
Figure 4 : La photo A et le cliché radiographique B.	29
Figure 5 : le cliché radiographique D.....	30
Figure 6 : le cliché radiographique C et les photos E et F	30
Figure 7 : La photo G et le cliché radiographique H.....	31
Figure 8 : 4 photographies d'un patient atteint du syndrome de KBG	38
Figure 9 : OPT d'un adolescent de 16 ans.....	40
Figure 10 : OPT d'un patient de 28 ans atteint du syndrome oculo-facio-cardio-dentaire.....	43
Figure 11 : Photo (a) endo buccal et OPT (b) chez un même patient atteint.....	46
Figure 12 : OPT d'une patiente de 10 an atteinte du syndrome du Phace	51
Figure 13 : OPT du patient de 9 ans atteint du syndrome de Wilson	53
Figure 14 : Photos de cas cliniques montrant les différents phénotypes d'amélogénèse imparfaite ...	57
Figure 15 : La dentinogénèse imparfaite de type 2.....	63
Figure 16 : Dysplasie dentinaire de type 1	64
Figure 17 : 2 OPT illustrant 2 cas d'HPP.....	68
Figure 18 : Partie d'un OPT secteur 3 montrant une OR.	71
Figure 19 : Photo d'un nouveau-né qui présente une dent natale en éruption sur le site de la 71.....	75
Figure 20 : OPT d'une patiente de 10 ans atteinte du syndrome de Singleton-Merten.....	85
Figure 21 : Images Cone Beam Computed Tomography (CBCT).	87
Figure 22 : Photo d'une patiente atteinte de la PEC	92

LISTE NUMEROTEE DES TABLEAUX

Tableau 1 : Age moyen d'éruption des dents temporaires.....	74
Tableau 2 : Age moyen d'éruptions des dents permanentes maxillaires et mandibulaires	74
Tableau 3 : Age moyen de la chute des dents temporaires.....	81

INTRODUCTION/PROBLEMATIQUE :

L'être humain possède 2 dentures, la première étant la denture temporaire composée de 20 dents et la seconde, la denture permanente, composée de 32 dents au total.

Ces dents peuvent se retrouver affectées par un certain nombre d'anomalies dentaires : nombre, taille, forme, structure, etc... qui se retrouvent parfois liées à certains syndromes génétiques connus. Les anomalies peuvent même se cumuler chez un même individu comme c'est souvent le cas dans le syndrome de Down.

Tous les syndromes génétiques ne peuvent pas être cliniquement identifiés précocement, notamment en l'absence d'antécédents familiaux connus. Cependant, les anomalies dentaires qui surviennent fréquemment dans un certain nombre de ces syndromes constituent des indices cliniques majeurs dans leur diagnostic. En effet, les anomalies qui affectent les germes dentaires peuvent se diagnostiquer dès 10 ans car l'ensemble des germes y est déjà visible radiologiquement.

Un diagnostic plus précoce de ces syndromes permettrait une prise en charge adaptée avec la mise en place d'un traitement efficace le plus tôt possible avant que les premières complications ne surviennent.

Dans une première partie, nous allons expliquer les différentes étapes aboutissant à la formation du germe dentaire, ainsi que le fonctionnement des bases de la génétique pour bien comprendre les mécanismes qui lient les anomalies dentaires à des facteurs génétiques.

Dans une deuxième partie, nous étudierons les 6 anomalies dentaires les plus connues où nous détaillerons leur description, leur diagnostic/dépistage, leur origine génétique, les gènes impliqués et les conséquences cliniques qui en découlent.

Une attention particulière sera donnée aux anomalies dentaires de nombre et de structure, rapportées chez un patient, qui possèdent très souvent une origine génétique syndromique.

1. Généralités

1.1 Les étapes de formation du germe dentaire

Le développement dentaire (Figure 1) est un processus complexe qui débute par des interactions mutuelles entre l'épithélium buccal et l'ectomésenchyme dérivé des crêtes neurales. L'initiation du développement dentaire comprend la prolifération localisée de l'épithélium buccal pour former la lame dentaire. Au cours de cette phase d'initiation, l'épaississement de la lame dentaire et sa croissance vers le bas dans le mésenchyme aboutissent à la formation d'un bourgeon dentaire (Fleming et coll, 2010).

Le bourgeon dentaire comporte une couche de cellules épithéliales formant le nœud d'émail primaire au contact de la lame dentaire et une couche de cellules mésenchymateuse pour former la future pulpe par la suite (Fleming et coll, 2010).

Rapidement le bourgeon dentaire augmente de volume et prend la forme d'une coiffe constituée alors de plusieurs de couches de cellules : l'épithélium dentaire interne, où se trouvent les préaméloblastes, qui est en contact avec la future pulpe entouré de l'épithélium dentaire externe et le réticulum stellaire.

Les préaméloblastes induisent en retour la différenciation des cellules mésenchymateuse en surface de la future pulpe en odontoblastes, responsables de la formation de la dentine, c'est le passage au stade de cloche (Fleming et coll, 2010).

À ce stade, les préaméloblastes proches de la dentine se différencient en améloblastes, et ceux-ci sécrètent une matrice amélaire tout en contrôlant la minéralisation et la maturation de l'émail (Dassule et coll, 2000). Les nœuds secondaires de l'émail contrôlent la formation de cuspides dans les prémolaires et les molaires (Zhang et coll, 2009). Suite à cela on atteint le stade de couronne.

Les cellules de la région de la couronne vont alors subir une histodifférenciation qui permettra la formation de la racine. L'extension apicale de la dentine au contact du mésenchyme permet la formation de la gaine épithéliale de Hertwig, qui contrôle la formation de la dentine radiculaire. Ensuite cette gaine de Hertwig dégénère et ses cellules se différencient en cémentoblastes pour former le cément qui recouvre la dentine radiculaire (Khan et coll, 2007).

Pendant ce temps, des ostéoblastes et des fibroblastes sont produits à partir de la différenciation des cellules présentes dans le follicule dentaire et aident à la formation du ligament parodontal (Fleischmannova et coll, 2008 ; Al Ani et coll, 2017).

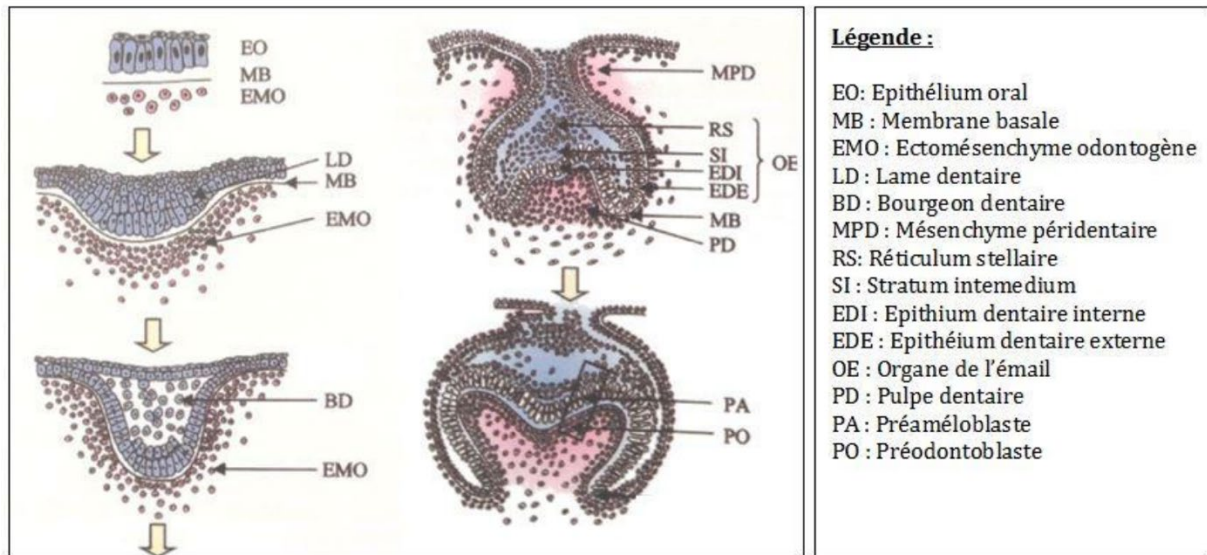


Figure 1 : Les différents stades du développement d'un germe dentaire

Le premier stade en haut à gauche correspond à l'épithélium buccal avant sa prolifération, puis en allant vers le bas on passe au stade de la lame dentaire, puis celui du bourgeon, après en haut à droite celui de la coiffe et enfin la cloche en bas à droite (Source : Thèse de Prioux, 2018)

1.2 Les mécanismes impliqués dans la formation du germe dentaire

De nombreuses étapes successives d'interactions moléculaires génétiquement contrôlées sont impliquées dans le développement des germes dentaires (Al-Ani et coll, 2017).

Les principales molécules des voies de signalisation des interactions épithélio-mésenchymateuses dans le développement des germes dentaires appartiennent aux familles des BMP (protéine morphogénétique osseuse), FGF (facteur de croissance des fibroblastes), SHH (Sonic Hedgehog) et WNT (Wingless) (Galluccio et coll, 2012).

- **Les BMP** : Ce sont des facteurs de croissances ayant un rôle dans les interactions entre l'épithélium oral et le mésenchyme. Elles sont impliquées plusieurs fois durant la formation du germe dentaire. BMP4 est exprimée lors de l'épaississement de la lame dentaire, et BMP2 ainsi que BMP7 lors de la phase de bourgeon dentaire conduisant à la formation du nœud d'émail. Ces protéines agissent comme des facteurs de signalisation bidirectionnels entre l'épithélium et le mésenchyme. Cela permet de stimuler l'expression, au niveau du mésenchyme, du facteur de transcription MSX1, indispensable lors de chaque étape de la morphogénèse dentaire.

- **Les FGF** : Cette famille est composée de 19 facteurs de croissance qui régulent l'expression des gènes MSX1, PAX9 ou encore RUNX2 dans le mésenchyme et stimulent la division et la prolifération cellulaire épithéliale pendant les premières phases de la morphogénèse. FGF4, FGF8 et FGF9 sont exclusivement exprimés dans l'épithélium dentaire :
 - FGF4 est exprimé à partir du nœud d'émail primaire et secondaire, permettant la formation des futures cuspides
 - FGF8 est impliqué au cours de la morphogénèse précoce
 - FGF9 est exprimé pendant la phase de cloche et exerce un rôle dans la différenciation des odontoblastes et des améloblastes

- **La signalisation SHH** : Ce sont des signaux produits par les cellules épithéliales dentaires lors de l'épaississement de la lame dentaire dans le nœud d'émail et par les cellules progénitrices de l'améloblaste. Ils sont essentiels pour la prolifération normale du bourgeon dentaire lors de son invagination et participent à sa croissance.

- **La signalisation WNT** : Ce sont des signaux intracellulaires qui ont pour but de stabiliser certaines protéines nucléaires comme la β -caténine, empêchant sa dégradation par le complexe composé d'APC et d'AXIN2. La signalisation WNT/ β -caténine est nécessaire dans l'épithélium dès les premiers stades du développement dentaire (Tamura et Nemoto, 2016). Cette β -caténine se lie à des facteurs de transcription (TCF) régulant l'expression des gènes cibles de WNT qui possèdent une fonction pour les différentes étapes de la morphogénèse dentaire (Lammi et coll, 2004).

Des altérations dans une ou plusieurs de ces voies de signalisation peuvent avoir des conséquences sur le développement dentaire et peuvent jouer un rôle dans l'apparition d'anomalies dentaires.

1.3 Rappels sur les bases de la génétique

- Maladie autosomique dominante

Une maladie génétique est dite à transmission autosomique dominante quand :

- L'allèle muté est sur un chromosome non sexuel (ni X, ni Y) et que la présence d'un seul allèle muté (hétérozygote) est suffisante pour que la maladie s'exprime.

- L'allèle muté est transmis soit par le père soit par la mère (ou par les deux, s'ils ont la même maladie génétique de transmission autosomique dominante).

- L'allèle muté est donc présent dans la moitié des gamètes, tout sujet atteint a l'un de ses deux parents atteint et a une probabilité de 50% de transmettre sa maladie à chaque conception. Les sujets indemnes ne transmettent pas la maladie.

- Maladie autosomique récessive

Une maladie génétique est dite à transmission autosomique récessive quand :

- L'allèle muté est sur un chromosome non sexuel, et que la présence de 2 allèles mutés identiques (homozygote) est indispensable pour que la maladie s'exprime.

- Les 2 allèles mutés seront donc transmis à la fois par le père et par la mère qui peuvent être soit malades, soit porteurs sains avec un seul des deux allèles qui est muté (hétérozygote sain).

- Maladie récessive liée à l'X

Une maladie génétique est dite de transmission récessive liée à l'X quand :

- Le gène impliqué dans la mutation est sur le chromosome sexuel X.

- La mutation est récessive, un homme porteur de l'allèle muté sera malade, car il ne possède qu'un seul chromosome X. Alors que pour une femme la présence des deux allèles mutés est nécessaire pour que la maladie s'exprime.

Une mère qui exprime la maladie (homozygote) va automatiquement transmettre la maladie à ses fils qui exprimeront eux aussi la maladie car ils possèdent un unique chromosome Y transmis par le père et un unique chromosome X transmis par la mère. Ses filles seront porteuses saines avec le gène muté sur un des deux chromosomes X (hétérozygote sain) transmis par la mère.

Une mère qui est porteuse saine de la maladie aura une probabilité de 50% de transmettre la maladie à ses fils.

Le père qui exprime la maladie ne transmet pas la maladie à ses fils vu qu'il leur transmettra le chromosome Y et non le chromosome X, mais pourra transmettre son gène muté à ses filles qui seront porteuses saines.

- Maladie dominante liée à l'X

Une maladie génétique est dite de transmission dominante liée à l'X quand :

- Le gène impliqué dans la mutation est le chromosome sexuel X.

- La mutation est dominante, un homme porteur de l'allèle muté sera malade, car il ne possède qu'un seul chromosome X. Et pour la femme la présence d'un seul gène muté sur un des deux chromosomes X suffit pour exprimer la maladie.

La mère qui exprime la maladie en étant hétérozygote aura une probabilité de 50% de transmettre la maladie à ses fils ou à ses filles. Tandis que la mère qui exprime la maladie en étant homozygote transmettra constamment la maladie à ses fils ou à ses filles. Le père qui exprime la maladie ne pourra la transmettre automatiquement qu'à ses filles et jamais à ses fils.

2. Anomalies de nombre

2.1 Hypodontie, oligodontie, anodontie

- Description

L'hypodontie est l'une des anomalies dentaires les plus répandues chez l'homme (Al-Ani et coll, 2017). Ce terme correspond à un échec du développement de six dents ou moins à l'exclusions des 3èmes molaires permanentes et aura pour conséquence une ou plusieurs agénésies dentaires (Nunn et coll, 2003). D'autres stades, plus sévères, sont utilisés pour classer ce type de malformation en fonction du nombre de dents manquantes en bouche. L'oligodontie correspondant à l'absence de plus de six dents (Figure 2) et l'anodontie se traduit par l'absence totale de toutes les dents (Al-Ani et coll, 2017).

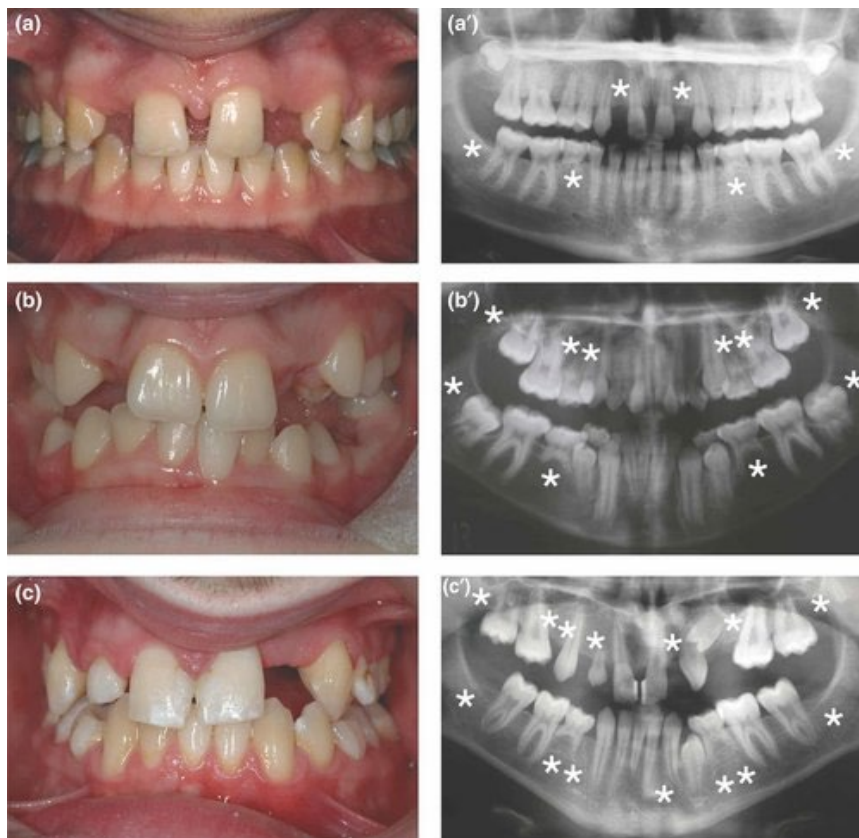

Figure 2 : Quelques exemples de cas d'hypodontie.

Avec une vue sur les 2 arcades de la bouche du patient à gauche et l'examen panoramique dentaire correspondant sur la droite. Les * correspondent aux germes des dents définitives absents (Source : Cobourne et Sharpe, 2013).

- Diagnostic/dépistage

Afin de diagnostiquer au plus tôt cette anomalie, un examen radiographique de l'ensemble des dents (orthopantomogramme) peut être réalisé pour visualiser les 2 arcades dentaires du patient dans leur globalité en phase de dentition mixte (8-10 ans). De cette manière, l'ensemble des germes des dents permanentes seront déjà visibles durant cette période et on pourra objectiver d'éventuelles agénésies. Cela confirmera l'absence des dents permanentes dont les dents temporaires correspondantes tardaient à faire leur chute au-delà de l'âge moyen.

L'hypodontie est moins courante en denture temporaire qu'en denture permanente. Mais lorsque le cas se présente, il y a une relation entre l'agénésie des dents temporaires et permanentes : un enfant qui présente une agénésie d'une dent temporaire entraîne souvent l'absence de la dent permanente qui la remplace (Bailleul-Forestier et coll, 2008).

Lors d'un examen clinique, certaines caractéristiques causées par l'hypodontie peuvent être observées (Al-Ani et coll, 2017), telles que :

- Des éruptions ectopiques, des transpositions, des rotations des dents permanentes dues à l'absence de dents voisines pour les guider lors de leur éruption sur l'arcade. Ces dents se retrouveront donc en malposition sur l'arcade cherchant à combler l'espace laissé par les dents absentes.
- Une infra occlusion des molaires temporaires non remplacées : les dents lactéales peuvent rester plusieurs dizaines d'années sur l'arcades avant d'être extraite en l'absence de dents permanentes (Haselden et coll, 2001).
- Une microdontie est très souvent observée et correspond à une diminution de la taille et du volume des dents restantes qui est une autre anomalie dentaire. Elle peut affecter les 2 dentures, temporaire comme permanente (Al-Ani et coll, 2017).
- Un taurodontisme : on retrouve fréquemment cette anomalie associée avec une hypodontie, qui correspond à une élongation de la chambre pulpaire de la couronne d'une dent au détriment de sa racine sur les autres dents permanentes (Al-Ani et coll, 2017).
- Une hypoplasie de l'émail qui est une diminution de la quantité d'émail sur les dents.
- Une supraclusion qui correspond à un excès de recouvrement des incisives maxillaires sur les incisives mandibulaire, causée par une absence de calage postérieur lors de l'agénésie d'une ou plusieurs molaires.
- Un retard du développement global des dents.

- Origine génétique : simple ou syndromique, le mode de transmission

L'hypodontie peut avoir plusieurs origines : idiopathique, en cas de fentes labiale et/ou palatine associée ou non à un syndrome, ou à des syndromes génétiques spécifiques.

Pour les patients possédant des fentes, des agénésies dentaires sont constatées aussi bien dans la zone de l'arcade concernée par la fente qu'en dehors de cette zone (Liang et coll, 2016).

L'hypodontie est également retrouvée comme caractéristique dans de nombreux syndromes où le nombre d'agénésie dentaires est plus élevée que dans la population globale (Al-Ani et coll, 2017), tel que :

- Le syndrome de Down (ou trisomie 21) qui est une altération génétique dans laquelle les individus affectés portent un chromosome 21 supplémentaire. Il existe un certain nombre d'anomalies dentaires retrouvées dans le syndrome de Down. Concernant l'hypodontie, les agénésies dentaires les plus courantes concernent les incisives latérales et les deuxièmes prémolaires au maxillaire ou à la mandibule (de Moraes et coll, 2007).
- Le syndrome de Goltz qui est caractérisé par des défauts ectodermiques et mésodermiques focaux. C'est un syndrome dominant lié à l'X qui se manifeste par une variété d'anomalies cutanées, squelettiques, oculaires et dentaires tel que l'hypodontie (Gupta et coll, 2016).
- La dysplasie ectodermique hypohidrotique et anhidrotique qui est un syndrome à transmission récessive lié à l'X. Ce syndrome a pour conséquences des malformations tel que des cheveux clairsemés, une diminution de la quantité de glandes sudoripares, des dents moins nombreuses et plus petites (Alksere et coll, 2021).

Cependant, il ne faut pas négliger l'importance des facteurs environnementaux qui jouent également un rôle non négligeable dans le développement d'une hypodontie.

- Gènes impliqués

L'hypodontie met en cause le plus souvent des interactions génétiques. Il faut donc identifier et connaître la séquence des gènes impliqués dans la morphogenèse dentaire pour comprendre les mécanismes conduisant à l'agénésie dentaire.

Plus de 300 gènes sont exprimés et impliqués dans la morphogenèse dentaire. Parmi ces gènes, MSX1, PAX9, AXIN2 et EDA sont les gènes les plus fréquemment rapportés associés à l'hypodontie non syndromique (Bergendal et coll, 2011 ; Al-Ani et coll, 2017). Ces derniers ont tous un rôle à la fois dans les voies de signalisation et dans la transduction du signal :

- MSX1 est exprimé dans le mésenchyme dentaire. Ce gène code pour un facteur de transcription qui va permettre le maintien de l'expression de BMP4 dans le mésenchyme notamment lors du passage du stade de bourgeon au stade de cupule (Galluccio et coll, 2012).

Les mutations du gène MSX1 ont été associées à l'arrêt prématuré du développement dentaire (Cobourne et Sharpe, 2013). En fonction de l'emplacement de ces mutations dans MSX1, des formes sévères d'agénésie dentaire non syndromiques ou liées à des fentes orofaciales non syndromiques sont observées (Liang et coll, 2016).

- PAX9 possède le même rôle que MSX1 et est capable de réguler directement l'expression de MSX1 et des BMP4 dans le mésenchyme dentaire au cours de la morphogénèse dentaire (Figure 3) (Galluccio et coll, 2012).

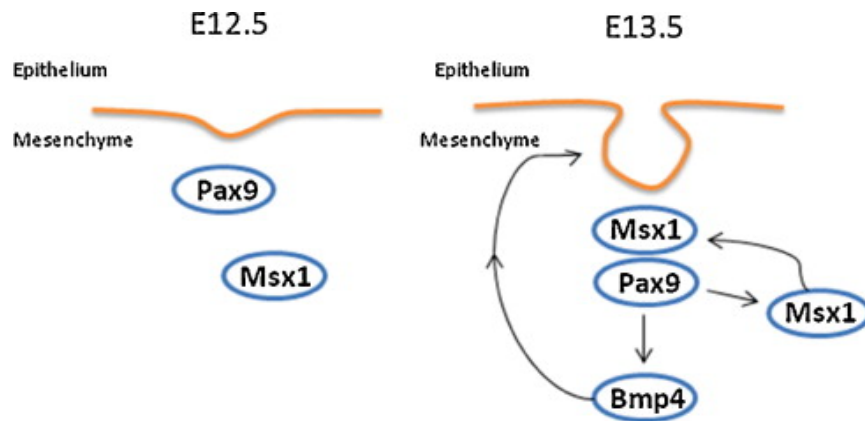


Figure 3 : Schéma de l'interaction de PAX9, MSX1 et BMP4 pendant la phase initiale de morphogénèse dentaire (Source : Galluccio et coll, 2012).

Une ou plusieurs mutations de ce gène sont impliquées dans l'arrêt du développement dentaire au stade du bourgeon ayant pour conséquence une hypodontie ou oligodontie non syndromique (Mitsui et coll, 2014). Une étude a révélé que la mutation d'un seul nucléotide dans le gène PAX9 est associée à un risque élevé d'agénésie des incisives latérales maxillaires qui est l'une des agénésies dentaires les plus courantes (Alves-Ferreira et coll, 2014).

- Le gène AXIN2 est impliqué dans la croissance, la prolifération et la différenciation cellulaire. C'est un régulateur négatif (protéine répressible qui se lie à l'opérateur du gène et empêche l'expression du gène) de la voie de signalisation de WNT. L'expression d'AXIN2 est induite par la signalisation WNT elle-même, c'est une boucle de rétroaction négative permettant de moduler la signalisation WNT (Lammi et coll, 2004).

Une mutation de l'AXIN2 va atténuer la régulation du signal WNT qui sera suractivée. Cette suractivation du signal WNT a été associée à des cas d'oligodontie non syndromique (Tamura et Nemoto, 2016)

- EDA code pour la protéine transmembranaire ectodysplasine-A qui appartient à la famille des ligands du facteur de nécrose tumorale (TNF). Ces ligands participent aux interactions épithélio-mésenchymateuses au début du stade embryonnaire et déterminent la formation d'appendices dérivés de l'ectoderme. Des mutations de ce gène provoquent une dysplasie ectodermique hypohidrotique ou anhidrotique récessive liée à l'X.

Il a été démontré qu'une mutation du gène EDA était impliquée dans l'hypodontie non syndromique, notamment dans des cas d'agénésie d'incisive latérale maxillaire (Nikopensius et coll, 2013).

- Conséquences cliniques

La qualité de vie liée à la santé bucco-dentaire est directement impactée chez les patients atteints d'hypodontie. En particulier lorsque ceux-ci arrivent à la période de l'adolescence où une prise de conscience s'effectue car c'est là que la perception qu'une personne a de son apparence devient importante pour s'adapter à un nouvel environnement social (Meaney et coll, 2012).

Un patient atteint d'une hypodontie a un risque de présenter :

- Une occlusion anormale avec des dents versées, égressées ou espacées pour combler les espaces laissés par une ou plusieurs dents adjacentes et/ou antagonistes manquantes, favorisant l'apparition de poches parodontales, d'interférences non fonctionnelles, de morsures au niveau de la langue et/ou des joues et la rétention de plaque.
- Des fonctions telles que la mastication, la déglutition, la phonation moins efficaces dès lors qu'une seule dent est absente.
- Un sourire qui peut être jugé inesthétique.
- Un traumatisme psychologique lié à l'absence de plusieurs dents, avec la crainte de la chute de la dent temporaire encore en place.
- La peur du rejet des autres et parfois de soi-même.
- Une prise en charge multidisciplinaire : dentisterie restauratrice, orthodontie, implantologie avec un cout financier pouvant être très important selon le nombre d'agénésies dentaires.

Pour résumer, l'hypodontie a un impact fonctionnel, esthétique, psychosocial et financier pour les personnes touchées. Ces patients nécessitent un plan de traitement spécifique et complexe sur plusieurs années avec un suivi régulier par la suite.

2.2 Hyperdontie

- Description

L'hyperdontie est l'une des anomalies dentaires les plus courantes chez l'homme. Elle représente toutes les dents ou les structures en forme de dents surnuméraires qui ont fait ou qui n'ont pas fait leur éruption en bouche en plus des 20 dents temporaires et des 32 dents permanentes (Anthonappa et coll, 2013).

Cette anomalie est étiologiquement très variable et diffère sur le nombre de dents surnuméraires, leur emplacement, leur morphologie, leur relation avec d'autres dents, si la denture temporaire et/ou permanente est concernée, ainsi que les conséquences qui en découlent (Mallineni et coll, 2014).

Ces dents surnuméraires peuvent se présenter sous la forme d'une seule ou de plusieurs dents, de façon unilatérale ou bilatérale et sur une ou deux arcades que ce soit en denture temporaire ou permanente.

Leur morphologie peut être similaire à celle des dents normales ou tout à fait différente, ces dents peuvent être classées en 4 types (Fleming et coll, 2010) :

- Conique : les dents sont petites et en forme de cheville et se présentent généralement comme un *mésiodens* dans le maxillaire antérieur qui est l'une des variantes les plus courantes de dents surnuméraires dans la denture permanente. (Figure 4 : la photo A et le cliché radiographique B).

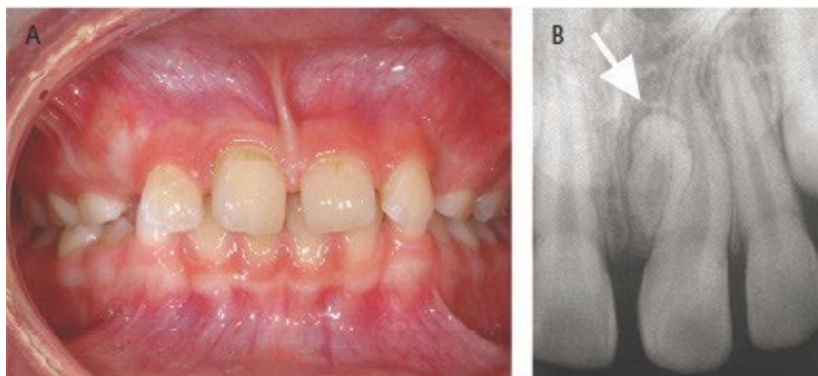


Figure 4 : La photo A et le cliché radiographique B.

Ces images montrent des *mésiodens* qui n'ont pas encore fait leur éruption mais ces derniers entretiennent le diastème entre 11 et 21
(Source : Fleming et coll, 2010)

- Tuberculé : ce sont de grandes dents de formation tardive, souvent appariées et en forme de tonneau, normalement situées sur la face palatine des incisives centrales maxillaires. Elles sont souvent responsables de l'impaction des incisives supérieures permanentes. (Figure 5 : le cliché radiographique D)

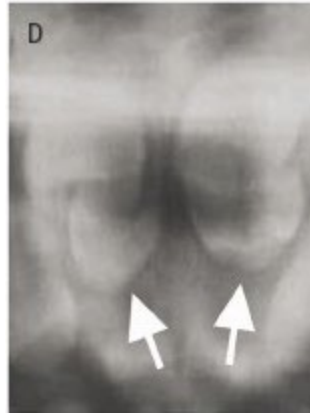


Figure 5 : le cliché radiographique D

Deux dents surnuméraires tuberculés sont visibles dans le maxillaire antérieur d'une dentition mixte (Source : Fleming et coll, 2010)

- Dents supplémentaires : ces dents sont des copies conformes des dents naturelles. La dent supplémentaire la plus courante est l'incisive latérale maxillaire permanente, mais des prémolaires et molaires supplémentaires peuvent également apparaître. Dans la denture temporaire, la majorité des dents surnuméraires sont de ce type et font généralement leur éruption. (Figure 6 : le cliché radiographique C et les photos E et F)

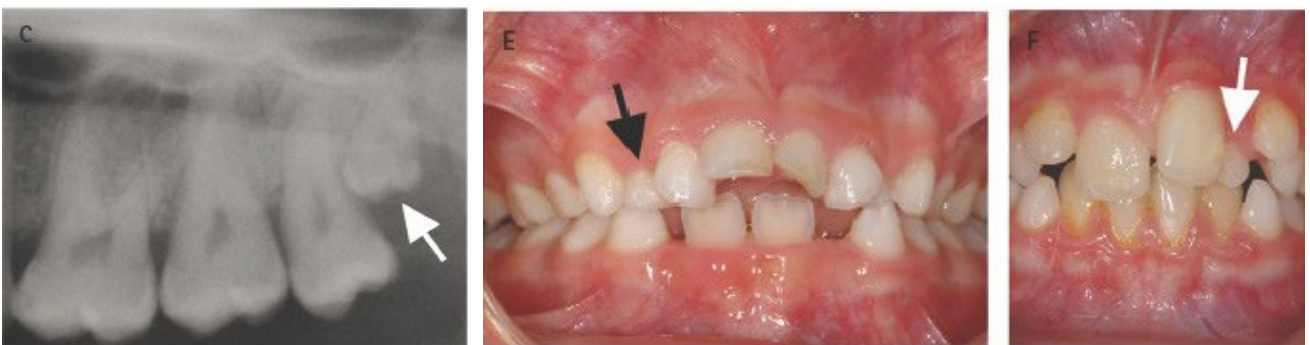

Figure 6 : le cliché radiographique C et les photos E et F

Sur le cliché C il y a une molaire supplémentaire en distale de la 28, pour les photos E et F il s'agit d'une incisive latérale surnuméraire dans la denture temporaire E et permanente F (Source : Fleming et coll, 2010)

- Odontomes : les odontomes sont des malformations hamartomateuses (malformation tissulaire d'origine embryonnaire composée d'un mélange anormal d'éléments constitutifs normalement présents dans l'organe dans lequel ils se développent), qui contiennent des tissus calcifiés d'origine dentaire et peuvent être de type composé ou complexe. Les odontomes composés se trouvent couramment dans le maxillaire antérieur et contiennent de nombreuses structures discrètes ressemblant à des dents. En revanche, les odontomes complexes sont composés d'un assortiment aléatoire de tissus dentaires mal formés et sont souvent situés dans les régions postérieures. (Figure 7 : la photo G et le cliché radiographique H)

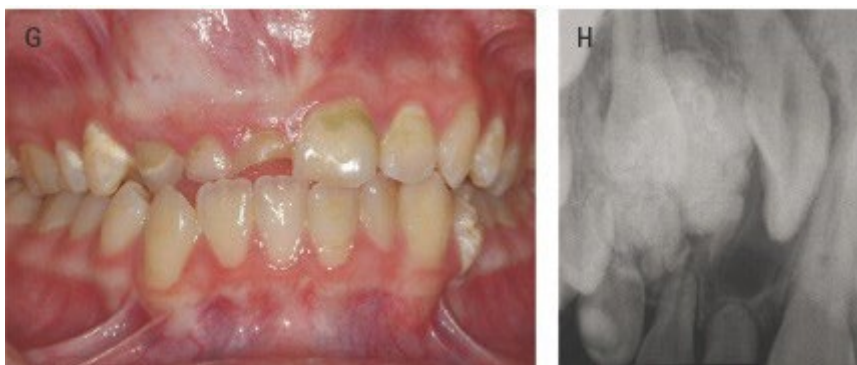

Figure 7 : La photo G et le cliché radiographique H

Un odontome est objectivé dans le maxillaire antérieur d'une dentition mixte empêchant l'éruption de la 11 (Source : Fleming et coll, 2010)

Leur apparition entraîne généralement d'autres anomalies dentaires, tel que la rotation des dents permanentes adjacentes aux dents surnuméraires, l'éruption retardée, l'éruption ectopique, l'encombrement, la résorption péri apicale des dents permanentes et la formation de kystes folliculaires. Elles sont extraites dans la plupart des cas pour des causes fonctionnelles et esthétiques (Ata-Ali et coll, 2014 ; Tanwar et coll, 2017).

- Diagnostic/dépistage

Les dents surnuméraires qui ont fait leur éruption peuvent être diagnostiquées par un examen endo buccal. Tandis que des clichés radiographiques, tel que l'OPT, permettent le diagnostic des dents supplémentaires qui n'ont pas fait leur éruption (Lu et coll, 2017).

- Origine génétique : simple ou syndromique, le mode de transmission

Il existe certaines théories quant à l'apparition des dents surnuméraires tel que l'hyperactivité de la lame dentaire ou encore le clivage (division en 2 parties) du germe dentaire (Anthonappa et coll, 2013).

La théorie concernant l'hyperactivité de la lame dentaire reste la plus probable et suggère qu'il existe une hyperactivité localisée, indépendante et conditionnelle des cellules épithéliales restantes de la lame dentaire. Une activité excessive de la lame dentaire est associée à un développement anormal des embryons causé par des facteurs génétiques.

Cependant bien que ces théories soient acceptables, cela n'explique pas si ce sont des gènes ou des facteurs environnementaux qui sont à l'origine de cette hyperactivité ou de la division d'un germe dentaire.

L'origine de la plupart des cas d'hyperdontie reste alors inconnue, mais elle peut être associée à un certain nombre de syndromes génétiques où cette anomalie peut représenter un indice de diagnostic important (Wijn et coll, 2007).

L'hyperdontie se manifeste à 80% par une seule dent surnuméraire, tandis que 15 à 20 % en montrent deux dents, 3 à 4 % pour trois dents et seulement 1 % avec 4 dents (Ata-Ali et coll, 2014) avec tout de même une fréquence d'apparition plus importante dans le prémaxillaire (région antérieure du maxillaire). Le cas le plus courant est l'apparition d'un *mésiodens* en forme de cône entre 2 incisives au maxillaire (Colak et coll, 2013).

Lorsqu'un patient présente de nombreuses dents surnuméraires situées en dehors de la région du bloc incisivo-canin maxillaire, il faut se rappeler qu'un syndrome génétique peut être impliqué dans la formation de ces dents surnuméraires qui sont moins susceptibles d'avoir une origine idiopathique.

- Gènes impliqués

Pour confirmer le rapport entre l'hyperdontie et un syndrome génétique particulier, il faut observer chez plusieurs patients atteints de ce même syndrome une hyperdontie qui soit très peu fréquente chez un individu sain.

Il y a plusieurs syndromes génétiques avec des preuves solides d'une association :

- La dysplasie cléido-crânienne

La dysplasie cléido-crânienne est une maladie autosomique dominante caractérisée par des sutures crâniennes ouvertes persistantes, un sous-développement des clavicules et des anomalies dentaires. Elle est causée par une perte de fonction du gène RUNX2, qui code pour un facteur de transcription : CBFA1 qui est un activateur obligatoire de la différenciation ostéoblastique (Lerousse et Kaux, 2020).

Une majorité de patients atteints présente un retard de la chute des dents temporaires suivie d'une éruption compliquée des dents permanentes et une hyperdontie intéressant souvent 5 dents ou plus, ce qui confirme une association entre ce syndrome et l'hyperdontie (Kreiborg et Jansen, 2018).

- Le syndrome de Gardner ou polypose adénomateuse familiale

Le syndrome de Gardner est une maladie autosomique dominante avec une expressivité très variable. Elle se caractérise par le développement de 100 à 1 000 polypes adénomateux du côlon et du rectum. Sans traitement chirurgical, les polypes intestinaux ont 100 % de chances de se transformer en adénocarcinome vers l'âge de 40 ans (Panjwani et coll, 2011).

Elle est causée par une mutation avec perte de fonction du gène suppresseur de tumeur APC. Ce gène, lorsqu'il n'est pas muté, est un antagoniste cytoplasmique de la signalisation WNT et forme un complexe inhibiteur avec AXIN2 qui a pour rôle de dégrader la β -caténine. La perte de fonction du gène APC entraîne une suractivation de la voie WNT/ β -caténine qui sera alors présente en quantité anormalement élevée au cours du développement dentaire et causera l'apparition de nombreuses dents surnuméraires et odontomes (Cobourne et Sharpe, 2012).

70 % de tous les patients atteints de ce syndrome présentent des anomalies dentaires avec des dents surnuméraires multiples qui apparaissent dans l'os alvéolaire à proximité des dents antérieures (Wijn et coll, 2007). Pendant la période de l'adolescence, les dents surnuméraires liées à ce syndrome sont déjà observables, ce qui n'est pas le cas des polypes du système digestif. Le chirurgien-dentiste a donc un rôle important à jouer dans le dépistage précoce du syndrome de Gardner chez un patient et de l'étendre à toute sa famille pour y détecter d'autres cas potentiels.

- Syndrome trichorhinophalangien, type I

Le syndrome trichorhinophalangien de type I est une maladie autosomique dominante qui comprend des anomalies squelettiques avec des épiphyses phalangiennes en forme de cône et un faciès caractéristique avec des cheveux clairsemés, une pointe bulbeuse du nez, un long philtrum plat, un fin vermillon supérieur, et les oreilles décollées. Le gène en cause est TRPS1 qui code pour un facteur de transcription GATA (Maas et coll, 2015).

Un grand nombre des patients signalés, atteints de ce syndrome, ont une hyperdontie. Et parmi eux, certains possèdent des dents surnuméraires multiples (plus de 8 dents) impliquant à la fois le maxillaire et la mandibule (Kantaputra et coll, 2008). De plus il ne faut pas oublier que les patients signalés atteints d'hyperdontie ne sont pas toujours détectés car les dents surnuméraires peuvent rester incluses dans l'os et être objectivées uniquement grâce à un examen radiographique panoramique.

- Syndrome de Nance-Horan

Le syndrome de Nance-Horan est une pathologie dominante liée à l'X, avec des cataractes congénitales, des anomalies dentaires, des caractéristiques dysmorphiques et une déficience intellectuelle occasionnelle. Le gène en cause est NHS. On y retrouve une hyperdontie dans la région maxillaire centrale avec l'apparition de mésiodens et ressemble à un cas classique d'hyperdontie idiopathique. Mais son apparition quasi constante confirme son lien avec ce syndrome (Gjorup et coll, 2017).

- Syndrome de Down : Des cas d'hyperdontie ont également été observés dans le syndrome de Down (Cuoghi et coll, 2016).

- Conséquences cliniques

Les dents surnuméraires peuvent être responsables d'un certain nombre de complications au niveau :

- Esthétique : un encombrement dû au manque de place, malposition, rotation de la dent surnuméraire ou des dents adjacentes à celle-ci.
- Fonctionnel : des interférences occlusales provoquées par une dent surnuméraire avec des répercussions sur la mastication, l'articulation temporo-mandibulaire, et peut même provoquer des morsures allant jusqu'à l'ulcération.
- Hygiène : un encombrement permet à la plaque et au tartre une meilleure accroche.
- Infectieuse : un manque de place sur l'arcade pour permettre l'éruption complète d'une dent surnuméraire peut provoquer une péri coronarite.

La prise en charge des dents surnuméraires dépend essentiellement des facteurs cités précédemment. 2 traitements différents pourront être proposés en fonction des différents risques potentiels : l'avulsion ou l'abstention thérapeutique.

3. Anomalie de morphologie

3.1 Anomalie de taille

3.1.1 Macrodontie

- Description

La macrodontie est une anomalie dans laquelle une ou plusieurs dents sont anormalement plus volumineuses que la moyenne.

La macrodontie peut être classée en 3 catégories qui sont : (Chetty et coll, 2021)

- La macrodontie généralisée où toutes les dents sont plus volumineuses que la normale. Ce cas est extrêmement rare et est associé le plus souvent au gigantisme hypophysaire.
- La macrodontie généralisée relative, où les dents peuvent être normales ou légèrement plus grandes mais en place sur un maxillaire trop petit. C'est la dysharmonie dento-maxillaire qui est présente lorsqu'un enfant hérite de la taille des maxillaires d'un parent et de la taille des dents de l'autre.
- La macrodontie isolée, qui implique une ou quelques dents. Dans la plupart des cas il y a une origine génétique simple ou syndromique associée. Mais cela peut être le résultat de la gémation ou de la fusion de deux dents également.

- Diagnostic/dépistage

L'anomalie se diagnostique à l'aide d'empreinte d'études sur lesquelles il faut mesurer la largeur mésio-distale des dents. Il faut ensuite comparer ces mesures avec la largeur moyenne des dents normales sans anomalies chez une personne en prenant en compte le sexe et l'origine ethnique (car la largeur mésio-distale peut varier selon ces 2 paramètres). En général une différence supérieure à 1 mm est suffisamment significative pour confirmer le diagnostic. Cette différence de 1 mm correspond au double de l'écart type de la moyenne de la largeur mésio-distale des dents sans anomalies. Un examen radiographique OPT ou CBCT est également un autre moyen pour apprécier la largeur mésio-distale d'une ou plusieurs dents (Chetty et coll, 2021).

- Origine génétique : simple ou syndromique, le mode de transmission et gènes impliqués

Plusieurs facteurs étiologiques ont été associés à la macrodontie, notamment des anomalies génétiques et endocriniennes (Chetty et coll, 2021).

Les maladies endocriniennes associées à la macrodontie sont l'acromégalie et le gigantisme hypophysaire qui sont deux affections rares résultant d'une sécrétion excessive d'hormone de croissance (GH), généralement à la suite de la formation d'un adénome hypophysaire (Rostomyan et coll, 2015).

Les maladies génétiques principalement associées à la macrodontie sont le syndrome KBG, le syndrome d'Aarskog et le syndrome de Down :

- Le nom du syndrome KBG a pour origine les initiales des noms de famille des trois familles chez qui il a été découvert. Ce syndrome est une maladie rare, autosomique dominante, et avec des signes cliniques plus graves chez les hommes (Morel Swols et coll, 2017).

Le syndrome KBG est caractérisé par une macrodontie des incisives centrales supérieures permanentes (Figure 8 : photographies a, b, c et d), des caractéristiques craniofaciales telles qu'un visage triangulaire, un pont nasal proéminent, une lèvre supérieure fine et des synophrys. Il y a également des anomalies squelettiques avec petite taille postnatale, un retard de l'âge osseux et des anomalies costo-vertébrales. En plus de cela le patient possède un retard de développement/déficiência intellectuelle (Chetty et coll, 2021).

Ces caractéristiques sont généralement présentes à la naissance, mais peuvent être difficiles à reconnaître jusqu'à ce que les retards de développement soient visibles ou que les incisives centrales permanentes aient fait leur éruption (Morel Swols et coll, 2017). La mutation du gène ANKRD11 est responsable de l'apparition du syndrome KBG (Gnazzo et coll, 2020). Ce gène code pour une protéine et possède de nombreux rôles tel que la prolifération ou encore la différenciation des cellules (Parenti et coll, 2021).

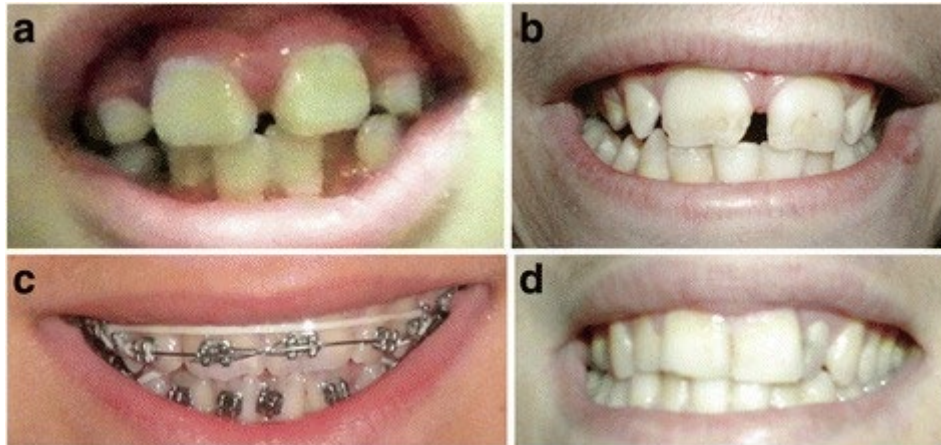


Figure 8 : 4 photographies d'un patient atteint du syndrome de KBG

Une macrodontie des incisives centrales permanentes est visible sur les photos a, b, c et d (Source : Morel Swols et coll, 2017)

- Le syndrome d'Aarskog présente des caractéristiques similaires au syndrome KBG, notamment la petite taille, les traits du visage et une macrodontie. Cependant, les individus atteints n'ont pas de déficience intellectuelle. Il s'agit d'une maladie liée à l'X causée par des mutations du gène FGD1 et donc les hommes expriment automatiquement la maladie, tandis que les femmes atteintes présentent des signes cliniques mineurs de la maladie (Ahmed et coll, 2016).
- Encore une fois, on retrouve la macrodontie comme anomalie dentaire pouvant être retrouvée dans le syndrome de Down (Cuoghi et coll, 2016).

- Conséquences cliniques

Des problèmes esthétiques sont rapportés le plus souvent chez les patients notamment lors d'asymétrie sur les dents antérieures. Une mauvaise occlusion peut être constatée également.

3.1.2 Microdontie

- Description

La microdontie est une anomalie dentaire dans laquelle une ou plusieurs dents sont anormalement plus petites que la moyenne.

La microdontie peut être classée en trois types (Lavery et Thomas, 2016) :

- La microdontie dentaire unique : l'exemple le plus fréquent est l'incisive latérale maxillaire en forme de grain de riz.
- La microdontie généralisée relative : où les dents sont petites par rapport à la taille des maxillaires trop grands. Cela est due à une dysharmonie dento-maxillaire qui peut survenir, par exemple, lorsqu'un enfant hérite de la taille de des maxillaires d'un parent et de la taille des dents de l'autre.
- La vraie microdontie généralisée : c'est lorsque la totalité des dents sont plus petites que la normale.

- Diagnostic/dépistage

La microdontie est diagnostiquée lorsqu'il existe une différence supérieure à 2 écarts-types en dessous de la moyenne de la largeur mésio-distale d'une dent (Sicard et coll, 2021).

- Origine génétique : simple ou syndromique, le mode de transmission et gène impliqués

La microdontie généralisée est rare et a été rapportée chez des enfants recevant un traitement de radiothérapie ou de chimiothérapie au cours du développement dentaire (Figure 9 : OPT), un nanisme hypophysaire ou une anémie de Fanconi (Lavery et Thomas, 2016).

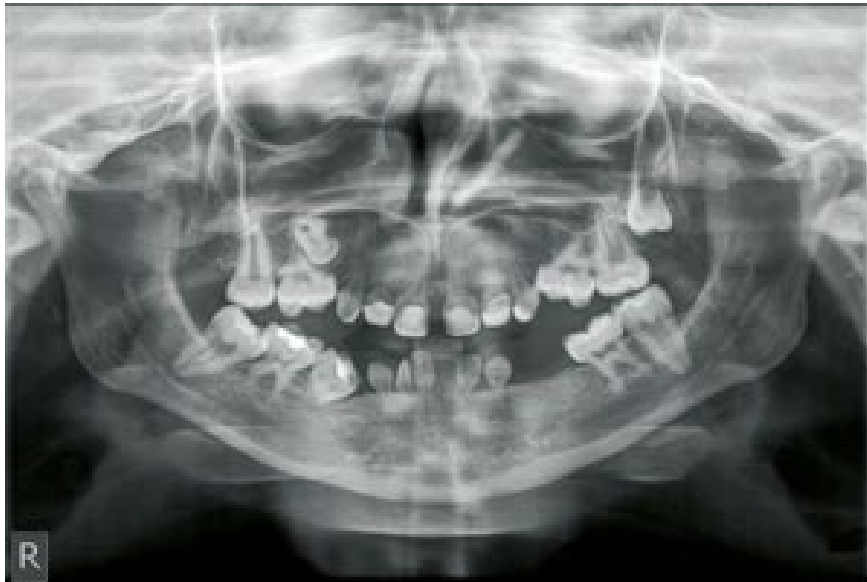

Figure 9 : OPT d'un adolescent de 16 ans

Cet OPT montre la denture du patient après avoir reçu une chimiothérapie et une radiothérapie dans son enfance lorsque sa denture se développait. Ce qui a eu pour conséquence : une microdontie, une hypodontie et un développement radiculaire altéré (Source : Lavery et Thomas, 2016)

La microdontie et l'hypodontie ont souvent été étroitement associées et retrouvées chez des patients présentant une fente labiale et/ou palatine (Lavery et Thomas, 2016).

Cette anomalie peut être associée à une variété de syndromes, en particulier le syndrome de Down (Cuoghi et coll, 2016), mais aussi le syndrome de Crouzon et le syndrome de LAMM (la surdité congénitale avec alopécie labirynthique, microtie et microdentie) :

- Des cas de microdentie sur les dents permanentes ont été constatés chez les personnes atteintes du syndrome de Down. (Abeleira et coll, 2014).
- Le syndrome de Crouzon se caractérise par une fermeture précoce des sutures de la voûte crânienne (coronale et sagittale) et des sutures faciales, provoquant une brachycéphalie, un hypertélisme, une exophtalmie, une hypoplasie maxillaire, ainsi qu'une diminution de la taille de l'ensemble des dents permanentes suffisamment significative pour y diagnostiquer une microdentie (Khonsari et coll, 2016).

Plusieurs mutations du gène *FGFR2* (le facteur de croissance des fibroblastes 2) ont été rapportées dans le syndrome de Crouzon. *FGFR2* est une protéine à large expression tissulaire. Les récepteurs *FGFR* sont connus pour jouer un rôle dans le développement de la couronne et de la racine : le gène *FGFR2* coordonne la morphogenèse dentaire par des interactions épithélio-mésenchymateuses (Sicard et coll, 2021). Sa mutation aboutit à une microdentie sur les dents permanentes.

- Le syndrome LAMM est une maladie autosomique récessive qui se caractérise par : une surdité congénitale profonde associée à des anomalies de l'oreille interne, une microtie de type 1 (malformation congénitale de l'oreille externe) qui est généralement bilatérale et une microdontie. Les personnes atteintes du syndrome LAMM ont généralement des retards moteurs pendant la petite enfance, probablement en raison d'un équilibre altéré dû à des anomalies de l'oreille interne. Cependant, la croissance, le développement physique et cognitif sont normaux (Al Yassin et coll, 2019).

Ce syndrome est causé par des mutations du gène FGF3 qui possède un rôle important dans la formation de l'oreille interne. Le gène FGF3 est également nécessaire au développement des cellules du réticulum étoilé des dents, ce qui explique la présence d'une microdontie caractéristique avec des dents largement espacées (Al Yassin et coll, 2019).

- Conséquences cliniques

La microdontie pose un problème principalement esthétique : les patients se plaignent d'avoir des dents plus petites par rapport aux dents adjacentes. Les dents espacées sont aussi un problème largement rapporté par les patients et favorisent la rétention d'aliments entre les dents, ce qui augmente le risque d'apparition de lésions carieuses. Des problèmes d'occlusions peuvent survenir également.

3.1.3 Rhizomégalie

- Description

La rhizomégalie ou radiculomégalie est une anomalie dentaire rare. Cette anomalie décrit des dents avec une taille de racine anormalement plus longue que la normale mais avec une couronne de taille standard (De la Dure-Molla et coll, 2019).

- Diagnostic/dépistage

Son diagnostic se fait avec des radiographies où l'on observe des longueurs de racines supérieures à 2 écarts types (Figure 10) par rapport à la moyenne (De la Dure-Molla et coll, 2019).

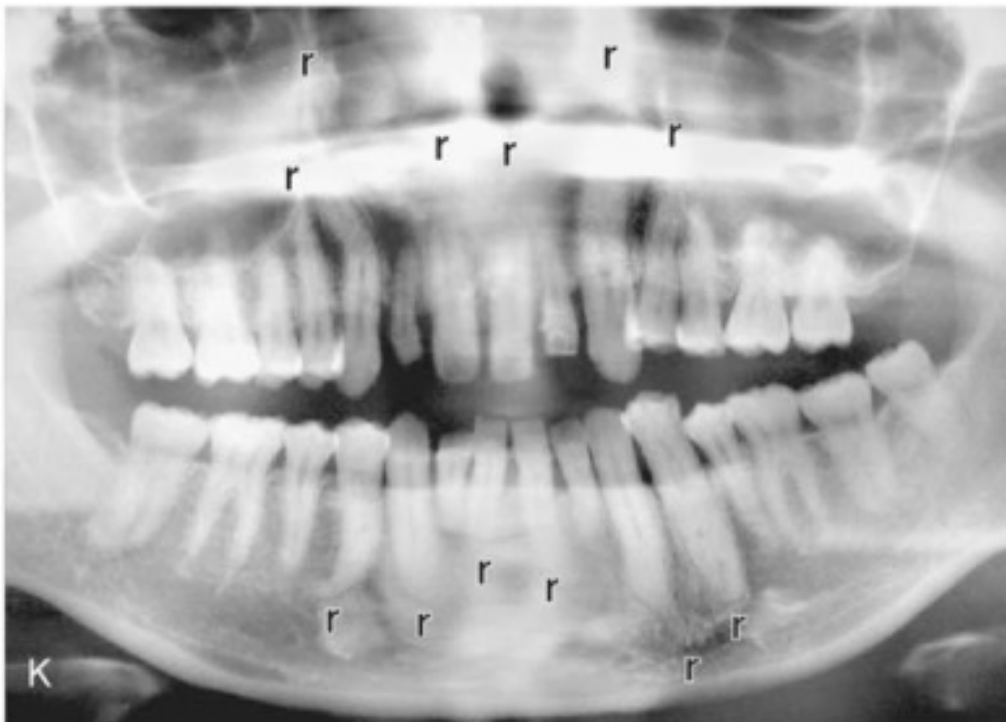


Figure 10 : OPT d'un patient de 28 ans atteint du syndrome oculo-facio-cardio-dentaire

Des rhizomégalie sont représentées par des (r). Les dents concernées sont 14, 13, 11, 21, 23, 24, 34, 33, 31, 41, 43, 44 (Source : Kato et coll, 2018).

- Origine génétique : simple ou syndromique, le mode de transmission

Les patients atteints du syndrome oculo-facio-cardio-dentaire (OFCD) présentent souvent une rhizomégalie mais ce n'est pas systématique (Kato et coll, 2018). Cette maladie ne survient que chez les femmes en raison de son mode de transmission dominante lié à l'X et de sa létalité embryonnaire chez les hommes (Hedera et Gorski, 2003).

Il a été observé que des zones calcifiées sous les apex des dents, des calcifications pulpaire et des apex ouverts étaient associés à la rhizomégalie. Ces signes cliniques supplémentaire sont une aide non négligeable pour confirmer le diagnostic de cette maladie lors de la prise de clichés radiographiques.

En plus de la rhizomégalie, ce syndrome possède d'autres symptômes spécifiques : tel que des anomalies oculaires (des cataractes congénitales), une apparence faciale typique (un visage étroit, un pont nasal haut, un élargissement de la pointe nasale, une fente palatine ou une fente palatine sous-muqueuse) et des anomalies cardiaques (des défauts septaux auriculaires ou ventriculaires) (Kato et coll, 2018).

- Gènes impliqués

Le syndrome oculo-facio-cardio-dentaire (OFCD) est causé par une mutation hétérozygote du gène BCOR codant pour une protéine qui affecte la répression transcriptionnelle dans le cadre d'un grand complexe de liaison à l'ADN (Feberwee et coll, 2014).

La mutation de BCOR conduit à une augmentation du potentiel des cellules souches mésenchymateuses présentes au niveau du ligament parodontal qui ont un rôle dans la mise en place de l'ostéogenèse et de la dentinogenèse. Ce qui explique la rhizomégalie observée dans le syndrome OFCD (Surapornsawasd et coll, 2014).

- Conséquences cliniques

Le mouvement orthodontique d'une dent avec une rhizomégalie est rendu difficile en raison de sa racine plus longue et plus épaisse. Cela nécessite de mettre en place des forces plus importantes au risque de provoquer une rhizolyse de la racine.

3.1.4 Rhizomicrie

- Description

La rhizomicrie est une anomalie dentaire qui concerne la longueur de la racine d'une dent anormalement plus courte que la normale, mais en présence d'une couronne de taille normale (Pitak-Arnop et coll, 2020).

- Diagnostic/dépistage

Son diagnostic se fait avec des radiographies où l'on observe des longueurs de racines inférieures à 2 écarts types (Figure 11) par rapport à la moyenne (De la Dure-Molla et coll, 2019).

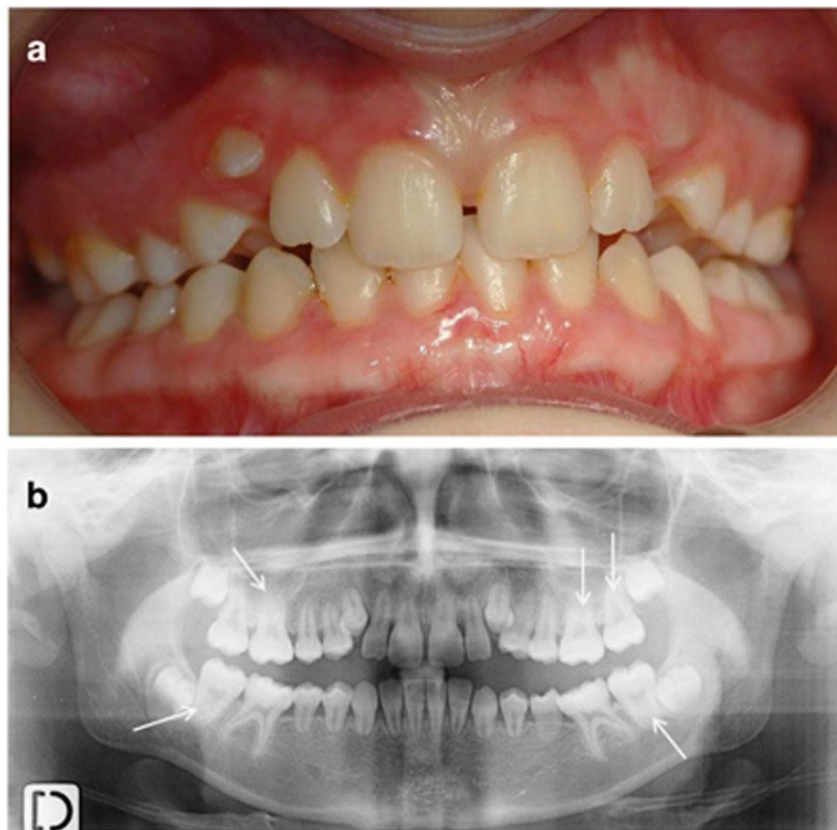


Figure 11 : Photo (a) endo buccal et OPT (b) chez un même patient atteint

La photo (a) montre des dents avec des couronnes de tailles normales, tandis que l'OPT (b) montre des racines courtes sur l'ensemble des incisives, canines et prémolaires. Certaines molaires ont des racines fusionnées (flèches blanches) (Source : De La Dure Molla et coll, 2015)

- Origine génétique : simple ou syndromique, le mode de transmission et gènes impliqués

Lorsque plusieurs dents sont impliquées, cette anomalie peut apparaître à la suite d'exposition environnementales, par exemple :

- Au cours d'un traitement orthodontique lorsque des forces trop importantes ont été appliquées sur les dents.
- Lorsqu'un traitement de chimiothérapie ou de radiothérapie est mise en place pendant la phase de croissance des racines dentaires qui survient une fois que la croissance des couronnes dentaires est terminée.

La rhizomicrie a été associée à des syndromes tels que :

- Le syndrome de Stevens-Johnson qui est une affection médicale rare caractérisée par une réaction cutanéomuqueuse sévère due à une infection ou à un effet indésirable médicamenteux. Chez les patients atteints, l'examen radiographique panoramique a montré plusieurs dents avec des racines courtes, émoussées et avec un apex immature (Yadav et coll, 2022).
- Le syndrome de Rothmund-Thomson (SRT) qui est une génodermatose (affection cutanée transmise génétiquement) autosomique récessive rare débutante dans la petite enfance, associée à des cataractes juvéniles, une petite taille, des anomalies squelettiques, des anomalies dentaires et une prédisposition aux cancers de la peau et des os. L'éruption affecte principalement les joues, le front, les oreilles, le cou, la face dorsale des mains et les parties extenseurs des bras et des avant-bras, ainsi que d'autres zones exposées au soleil (Roinioti et Stefanopoulos, 2007). Dans ce syndrome, des anomalies dentaires comme la microdontie, l'hypodontie ou une rhizomicrie généralisée ont été constatées. Un dépistage lors d'une consultation chez le dentiste grâce à un examen radiographique panoramique a toute son importance chez les patients suspects en l'absence d'autres caractéristiques visibles communes à ce syndrome. Des mutations du gène RECQ4 codant pour

une hélicase à ADN ont récemment été identifiées dans un sous-ensemble de patients atteints du SRT (Roinioti et Stefanopoulos, 2007).

Cette anomalie est également une des caractéristiques majeures d'une autre anomalie dentaire décrite plus tard : la dysplasie dentinaire de type 1 caractérisée par des dents avec des racines très courtes, voire inexistantes (Pitak-Arnop et coll, 2020).

- Conséquences cliniques

Dans la pratique clinique, une dent qui possède une racine courte a un rapport couronne/racine défavorable et est mécaniquement plus fragile qu'une dent avec une longueur de racine normale.

De ce fait il faut évaluer le rapport bénéfice/risque lors de la mise en place d'un traitement orthodontique qui exerce une certaine force sur l'ensemble des racines des dents. Cela peut aboutir à une rhisalyze importante qui va raccourcir davantage la racine de la dent.

Des précautions sont à prendre pour la mise en place d'un traitement prothétique fixe ou amovible. En effet, la mise en place d'une couronne fixe sur une dent ou d'un crochet d'une prothèse amovible autour d'une dent avec un rapport couronne/racine défavorable peut fragiliser davantage la dent. Cela peut provoquer des problèmes sur le parodonte avec des dents versées et/ou mobiles qui seront à extraire précocement.

Il en est de même pour les traitements parodontaux tel qu'une élongation coronaire.

Lors d'une extraction dentaire il faut également faire preuve de vigilance lorsqu'on utilise un élévateur pour ne pas luxer de dents adjacentes saines qui possèdent des racines courtes.

La prise de clichés radiographique avant de commencer un traitement est donc essentielle afin d'évaluer le rapport bénéfice/risque pour la dent selon la longueur de sa racine.

3.2 Anomalie de forme

3.2.1 Anomalie coronaire, radiculaire, ou intéressant l'ensemble de la dent

- Description

Les anomalies de formes sont des anomalies dans lesquelles une forme anatomique particulière est retrouvée sur une partie ou la totalité de la dent. Cela peut concerner la couronne, la racine ou l'ensemble de la dent. Les exemples sont nombreux comme :

- Une longueur de racine réduite ou inexistante sur des dents avec des couronnes intactes dans le syndrome de Phace (Youssef et coll, 2019).
- Le taurodontisme qui correspond à un élargissement de la chambre pulpaire des dents pluriradiculées et un déplacement apical du tronc radicaire qui se traduit par un raccourcissement de la longueur des racines (Chetty et coll, 2021).
- La présence d'une ou plusieurs cuspides supplémentaires sur la couronne d'une dent.
- Les incisives en forme de pelle qui possèdent des crêtes marginales linguales ou palatines très marquées provoquant des surfaces linguales ou palatines très creusées.
- Des invaginations dentaires ou *dens invaginatus* qui se traduisent par une invagination de la couronne et/ou de la surface radicaire avant la minéralisation de la dent (Zhu et coll, 2017).
- Des évaginations dentaires ou *dens evaginatus* qui sont caractérisées par la présence d'une cuspide accessoire ou d'un tubercule anormal sur une dent. Ces évaginations sont constituées par un émail recouvrant un noyau dentinaire qui contient généralement du tissu pulpaire. La présence de tissu pulpaire dans la cuspide ou le tubercule se traduit cliniquement par une atteinte précoce du nerf associée à une douleur et se distingue des cuspides supplémentaires (Ayer et coll, 2015)

- Diagnostic/dépistage

Les anomalies de forme affectant la couronne et l'ensemble de la dent peuvent être visibles et diagnostiquées lors d'un examen clinique et confirmées avec un examen radiographique. Pour les anomalies de forme qui concernent la racine tel que le taurodontisme, un examen radiographique est indispensable pour établir un diagnostic.

- Origine génétique : simple ou syndromique, le mode de transmission et gènes impliqués

- Le syndrome Phace :

Le syndrome Phace est une affection caractérisée par des malformations de la fosse postérieure, des hémangiomes, des anomalies artérielles, des malformations cardiaques, des anomalies oculaires, une fente sternale et un raphé supra-ombilical. Ce syndrome a une prédominance significative chez la femme, mais aucune origine génétique n'a pu être confirmée et son étiologie exacte reste encore inconnue (Youssef et coll, 2019).

Il a été observé chez plusieurs enfants atteints du syndrome Phace des anomalies sur les racines des premières molaires permanentes maxillaires et mandibulaires avec des couronnes intactes. Des clichés radiographiques (Figure 12) ont montré des premières molaires mandibulaires bilatérales avec des racines absentes et des racines dysmorphiques sur les premières molaires maxillaires bilatérales (Youssef et coll, 2019).

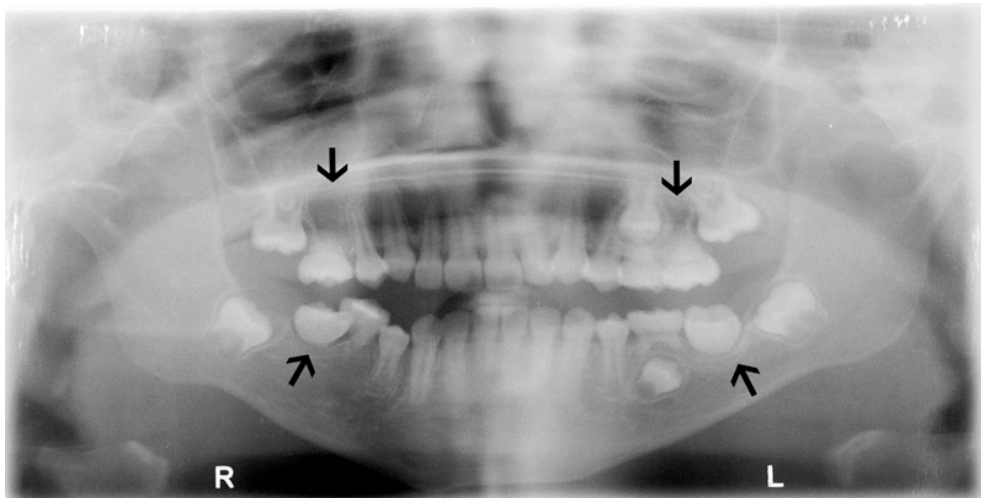


Figure 12 : OPT d'une patiente de 10 an atteinte du syndrome du Phace

Les flèches noires montrent les premières molaires permanentes mandibulaires dont la couronne ne présente aucune anomalie mais les racines sont totalement absentes, ainsi que les première molaires permanentes maxillaires avec des racines dysmorphiques (Source : Youssef et coll 2019).

Les mécanismes de ces anomalies radiculaires sont encore inconnus. Mais le fait que les racines des 4 premières molaires permanentes soient totalement absentes est extrêmement rare et signifie que cette anomalie ne peut pas être dû à un traumatisme localisé. Cette anomalie est donc probablement une manifestation clinique supplémentaire du syndrome Phace (Youssef et coll, 2019).

- Le taurodontisme : Cette anomalie est présente dans de nombreux syndromes comme le syndrome de Down, le syndrome de Mohr ou encore associés à d'autres anomalies dentaires tel que l'amélogénèse imparfaite ou encore l'hypophosphatasie (Chetty et coll, 2015).

- Les invaginations dentaires :

L'étiologie des *dens invaginatus* reste encore inconnue même s'il y a eu plusieurs cas associés à une hypodontie ou à un taurodontisme (Gündüz et coll, 2013) et un cas particulier avec la maladie de Wilson (Memis et Bas, 2021) :

C'est une maladie génétique autosomique récessive rare qui affecte le métabolisme du cuivre. Cette maladie est causée par une surcharge en cuivre due à une réduction de l'excrétion du cuivre suite à des mutations du gène ATP7B. La surcharge en cuivre peut entraîner diverses manifestations cliniques, notamment des symptômes neurologiques, une insuffisance hépatique et/ou des manifestations psychiatriques (Mulligan et Bronstein, 2020).

Pour cette maladie, il existe des thérapies qui diminuent sa progression. Mais son diagnostic n'est pas toujours facile et doit être constaté le plus tôt possible afin de pouvoir débiter la prise en charge et les traitements appropriés (Mulligan et Bronstein, 2020).

Récemment, une anomalie dentaire a été observée chez un patient atteint de la maladie de Wilson. Des invaginations dentaires ont été observés sur les quatre premières molaires permanentes et sur les molaires temporaires d'un garçon de 9 ans qui exprime la maladie (Figure 13). L'apparition de cette anomalie sur plusieurs dents d'un même patient est très rare et suggère qu'il existe un lien entre la maladie de Wilson et l'apparition de ces invaginations dentaires (Memis et Bas, 2021).

Cette anomalie dentaire pourrait donc constituer une aide au diagnostic non négligeable dans la maladie de Wilson et permettre la mise en place d'un traitement le plus précocement possible.

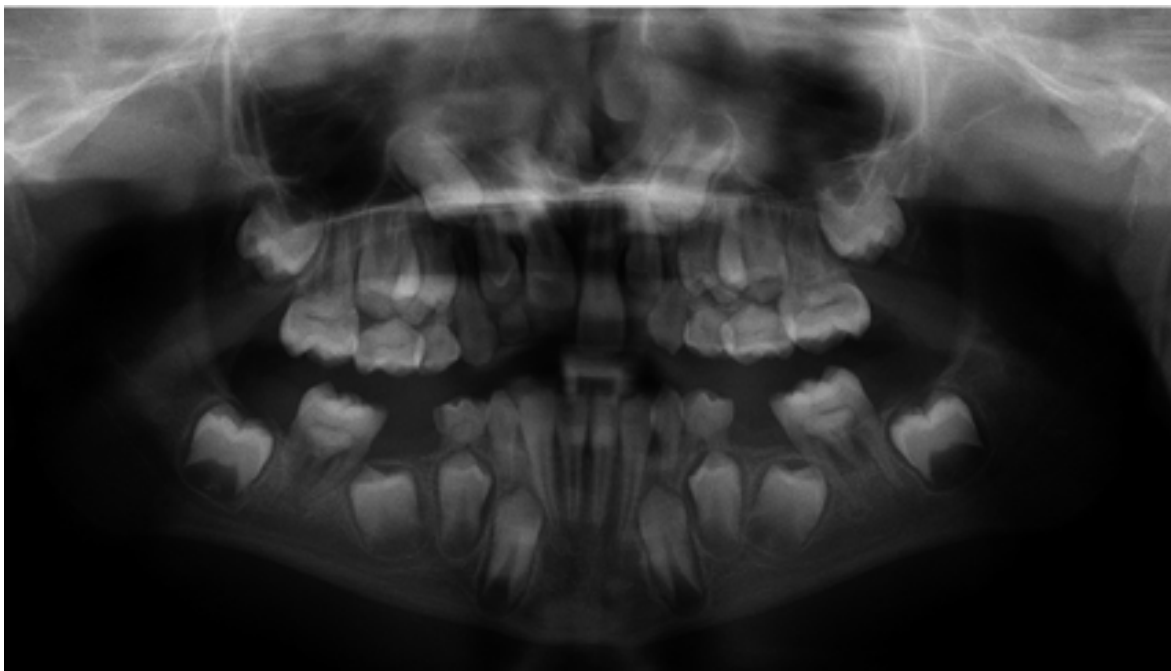


Figure 13 : OPT du patient de 9 ans atteint du syndrome de Wilson

Des invaginations sont visibles sur les 4 premières molaires permanentes, ainsi que sur les molaires temporaires encore en place. Le patient se plaignait de douleur à la percussion au niveau de la 46 avec un léger gonflement de la joue droite qui était visible à l'examen clinique (Source : Memis et Bas, 2021).

- Les évaginations dentaires : l'origine des *dens evaginatus* est multifactorielle. Certaines études suggèrent un mode de transmission autosomique dominant lié à l'X, tandis que d'autres mettent en avant des facteurs environnementaux. Cependant, l'étiologie exacte de cette anomalie reste encore inconnue (Lin et coll, 2018).
- Les cuspides supplémentaires sur les dents pluri-radiculées et les incisives en formes de pelle peuvent être idiopathiques et observées chez des individus ne présentant aucune maladie particulière. Cependant, chez des personnes atteintes du syndrome de Down, ces anomalies sont constatées plus fréquemment (Moraes et coll, 2007).

- Conséquences cliniques

Les conséquences cliniques varient selon l'anomalie de forme rencontrée :

- Lorsque qu'il y a une anomalie avec des racines courtes comme pour le taurodontisme ou voire totalement absentes comme dans le syndrome de Phace, une mobilité précoce des dents peut apparaître et aboutir à la chute prématurée des dents atteintes.
- Les *dens invaginatus*, les *dens evaginatus*, les incisives en forme de pelles et les dents pluriradiculées avec des cuspidés supplémentaires ont tendances à être plus rétentives pour la plaque dentaire et constituent un risque dans l'apparition des caries.
- Les *dens evaginatus* avec un tubercule marqué ou qui présentent une cuspide supplémentaire peuvent créer des interférences occlusales à cause d'une suroclusion. Cela provoque un traumatisme occlusal sur la dent concerné pouvant être associé à des douleurs articulaires, ou une exposition pulpaire pour les *dens evaginatus* dont le tubercule est en communication direct avec la pulpe.

4. Anomalie de structure

4.1 Anomalie de l'émail

4.1.1 Amélogénèse imparfaite

- Description

L'amélogénèse imparfaite est une anomalie qui affecte la structure et l'apparence de l'émail de toutes les dents, à la fois dans la denture temporaire et permanente. L'émail est anormalement fin, mou, fragile et décoloré. Ce qui se traduit par des dents inesthétiques, très sensibles, dont la fonction est limitée et qui s'usent beaucoup plus rapidement (Gadhia et coll, 2012).

L'amélogénèse est le processus de formation de l'émail. Elle se déroule en trois étapes bien distinctes appelées phases de sécrétion, de transition et de maturation. La différenciation initiale, le positionnement, l'orientation, ainsi que le fonctionnement des améloblastes jouent un rôle crucial dans l'amélogénèse (Smith et coll, 2017).

Au cours de la phase de sécrétion, les améloblastes s'éloignent de la jonction dentine-émail et sécrètent une matrice protéique extracellulaire via les processus de Tomes pour remplir l'espace qu'ils laissent derrière eux (Skobe, 1976). Puis il y a la phase de transition qui commence lorsque la matrice atteint l'épaisseur du futur émail, la sécrétion des protéines de la matrice diminue et les améloblastes se restructurent (Reith, 1970).

Et lors de la phase de maturation, les protéines de la matrice sont dégradées par des protéases et remplacées par du liquide tissulaire. Les améloblastes au stade de maturation augmentent leur transport actif d'ions minéraux dans le liquide tissulaire, ce qui entraîne la croissance des prismes d'émail en largeur et en épaisseur (Robinson et coll, 1995). L'émail devient progressivement de plus en plus minéralisé jusqu'à ce que les prismes d'émail, séparés par l'émail interprismatique, obstruent la quasi-totalité du volume tissulaire (96% du volume de l'émail). La matrice se transforme en émail mature presque dépourvu de protéines (Smith, 1998).

Tout au long des étapes de transition et de maturation, environ 50% des améloblastes subissent une apoptose. Après la maturation, les améloblastes survivants rentrent en apoptose.

- Diagnostic/dépistage

L'amélogénèse imparfaite possède plusieurs phénotypes qui correspondent à un échec dans une ou plusieurs phases de l'amélogénèse (Smith et coll, 2017) :

- L'amélogénèse imparfaite hypoplasique décrit un émail de plus faible épaisseur mais minéralisé, translucide, dur et qui contraste normalement avec la dentine sur des clichés radiographiques. Mais dans les cas extrêmes, il y a une absence totale d'émail, qui résulte d'un échec au cours de la phase de sécrétion (Figure 12 : la photo A)
- L'amélogénèse imparfaite hypominéralisée est causée par un échec de la phase de maturation. L'émail a une épaisseur normale mais est faible en minéraux et s'use prématurément. Le phénotype hypominéralisé peut être subdivisé en 2 types :
 - 1) Hypomaturé (Figure 14 : la photo B) : qui est causé par une élimination incomplète des protéines de la matrice de l'émail et produit un émail cassant qui s'use rapidement. Sa radio densité est similaire à celle de la dentine.
 - 2) Hypocalcifié (Figure 12 : la photo C) : qui résulte d'un transport insuffisant des ions calcium (Ca^{2+}) dans l'émail en développement et produit un émail avec une consistance nettement molle, une décoloration brun fréquente, et qui s'use prématurément. Radiographiquement l'émail apparaît moins radio opaque que la dentine.

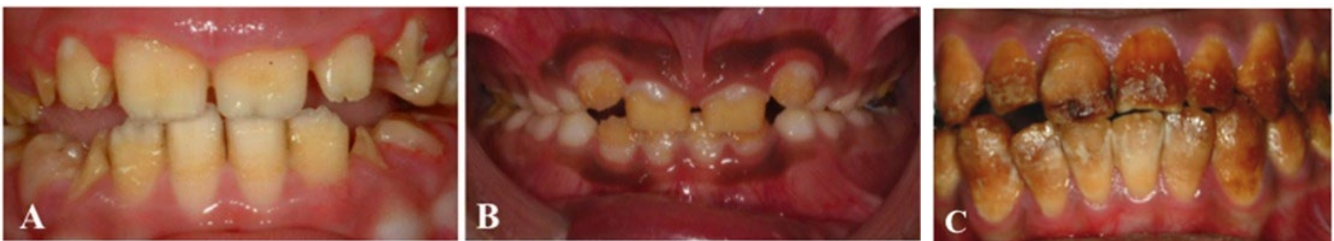

Figure 14 : Photos de cas cliniques montrant les différents phénotypes d'amélogénèse imparfaite

La photo A montre une amélogénèse imparfaite hypoplasique, la photo B et C montrent une amélogénèse imparfaite hypominéralisée avec un émail hypomaturé en B et hypocalcifié en C (Source : Smith et coll, 2017).

- Il existe également l'amélogénèse imparfaite avec un taurodontisme qui est une forme particulière car elle associe une hypoplasie et une hypomaturation (Gadhia et coll, 2012).

D'autres anomalies peuvent également être associées à l'amélogénèse imparfaite telles qu'un retard de l'éruption des dents, une microdontie et des agénésies dentaires.

Il est important de connaître les diagnostics différentiels de cette anomalie, pour les exclure en cas de suspicion.

Il s'agit notamment de la fluorose dentaire, de l'hypoplasie de l'émail, de l'hypominéralisation molaire-incisive (MIH), mais aussi d'antécédents de coloration à la tétracycline ou de traumatismes (Gadhia et coll, 2012).

- Origine génétique : simple ou syndromique, le mode de transmission

Les différents phénotypes d'amélogénèse imparfaite existent selon le mode de transmission génétique et le gène muté impliqué dans une ou plusieurs phases de l'amélogénèse (Gadhia et coll, 2012).

- Gènes impliqués

L'amélogénèse imparfaite est causée dans la plupart des cas par des mutations de de cinq gènes essentiels au bon déroulement de l'amélogénèse :

- **AMELX :**

L'amélogénine (AMEL) est la protéine de la matrice extracellulaire la plus abondante dans l'amélogénèse. Elle est essentielle pendant les différentes phases et est codée par 2 gènes, sur le chromosome X (AMELX) et sur le chromosome Y (AMELY).

Une mutation du gène AMELX aboutit à une **amélogénèse imparfaite liée à l'X**. Plusieurs phénotypes de cette anomalie peuvent être constatés : il s'agit de l'amélogénèse imparfaite **hypoplasique** (émail fin piqué ou rainuré) et de l'amélogénèse imparfaite **hypominéralisée avec hypomaturation** (émail avec une épaisseur normale mais diminué en minéraux). Cela suggère que l'amélogénine possède plusieurs fonctions différentes au cours des différentes phases de l'amélogénèse. (Tremillo-Maldonado et coll, 2019).

- **ENAM :**

L'énaméline est une protéine matricielle beaucoup moins abondante que l'amélogénine durant l'amélogénèse et est codée par le gène ENAM.

Une mutation du gène ENAM provoque une **amélogénèse imparfaite autosomique dominante** de type **hypoplasique** caractérisée par une couche d'émail diminuée et lisse. Ce gène a donc un rôle important lors de la phase de sécrétion de l'amélogénèse. (Youn Jung et coll, 2021)

- Les protéases de la matrice de l'émail : **MMP20 et KLK4**

Lors de l'amélogénèse, deux protéinases sont sécrétées par les améloblastes : la métallopeptidase matricielle 20 (MMP20) et la peptidase 4 liée à la kallikréine (KLK4).

MMP20 est la protéase précoce. Elle est exprimée par les améloblastes tout au long de la phase de sécrétion et une partie de la phase de maturation. Et KLK4 est la protéase tardive ; son expression par les améloblastes commence au stade de transition et se poursuit tout au long de la maturation de l'émail. L'expression de ces deux protéases se chevauche pendant les étapes de transition et au début de la maturation.

Les protéines de cette matrice sont alors dégradées par ces protéases pour être remplacées par du liquide tissulaire et permettre la croissance des prismes d'émail. Elles sont donc essentielles pour le traitement de la matrice d'émail (Smith et coll, 2017).

Des mutations dans les gènes codant MMP20 et KLK4 conduisent à **une amélogénèse imparfaite autosomique récessive** avec **hypomaturation** caractérisée par un émail déficient en minéraux mais avec une épaisseur normale. (Nikolopoulos et coll, 2021 ; Lee et coll, 2022).

- FAM83H :

FAM83H est une protéine intracellulaire ubiquitaire (exprimée dans différents organes). Dans les tissus de la cavité orale, les améloblastes présentent la plus forte expression de FAM83H, notamment lors de la phase pré-sécrétoire et sécrétoire. Une expression plus faible est observée dans la phase de maturation ainsi que dans les odontoblastes et l'os alvéolaire (Smith et coll, 2017).

Contrairement à d'autres gènes responsables d'une amélogénèse imparfaite, FAM83H ne code pas pour une protéine de la matrice extracellulaire. Ses principales fonctions dans l'amélogénèse ne sont pas encore suffisamment connues. Il a cependant été constaté que des mutations dans FAM83H provoqueraient une **amélogénèse imparfaite hypocalcifiée autosomique dominante**. La raison pour laquelle ces mutations provoquent des défauts aussi extrêmes dans la couche d'émail sans affecter d'autres parties du corps reste inexplicée (Wang et coll, 2021).

- Conséquences cliniques

L'amélogénèse imparfaite rend l'émail anormalement fin, mou, fragile, piqueté et/ou décoloré. Cela provoque chez les patients de fortes sensibilités, une malocclusion, des difficultés à manger, et une gêne esthétique sévère. (Smith et coll, 2017). Cette maladie nécessite très souvent un plan de traitement lourd avec des couronnes mises en place sur les dents les plus atteintes (parfois la totalité) pour redonner une esthétique, une occlusion et une fonction satisfaisantes. Il faut également que les patients assurent une hygiène irréprochable et un suivi très régulier (Smith et coll, 2017).

4.2 Anomalie de la dentine

4.2.1 Dentinogénèse imparfaite et dysplasie dentinaire

- Description

La formation de la dentine recouverte par la couche d'émail consiste en la sécrétion par les odontoblastes d'une matrice extracellulaire, la prédentine, suivie d'une phase de minéralisation. Cette matrice est secrétée de la périphérie de la pulpe jusqu'à la jonction émail-dentine (De La Dure Molla et coll, 2015).

Les maladies génétiques associées à la dentinogénèse regroupent la dentinogénèse imparfaite (DGI) et la dysplasie dentinaire (DD).

Shield a classé la dentinogénèse imparfaite en trois sous-types : DGI type 1, 2 et 3 ; il a également décrit deux types de dysplasies dentinaires : DD type 1 qui correspond à une DD radiculaire et DD type 2 qui correspond à une DD coronaire (De La Dure Molla et coll, 2015).

Ces 2 maladies génétiques sont caractérisées par une hypominéralisation de la dentine et une altération de la structure de la dentine plus ou moins sévère (De La Dure Molla et coll, 2015).

- Diagnostic/dépistage

Le diagnostic de ces anomalies repose sur des signes cliniques et radiographiques très caractéristiques qui sont les suivants selon le sous-type d'anomalie rencontré :

- DGI 1 : Les dents des deux dentures présentent une décoloration bleu/gris ou brun ambré, opalescent et avec une petite hauteur. L'émail a tendance à se décoller de la dentine en raison d'une jonction émail-dentine altérée. Par conséquent, la dentine hypominéralisée directement exposée est rapidement usée par attrition. L'attrition va de quelques facettes d'érosion à une disparition complète de la couronne. Les dents temporaires sont plus gravement atteintes que les dents permanentes avec des racines courtes, épaisses et une oblitération pulpaire partielle ou totale. Les maladies parodontales sont fréquentes sans maladie carieuse. Ce sous type d'anomalie est associé systématiquement à une ostéogénèse imparfaite (Marom et coll, 2020).
- DGI 2 (Figure 15) : Les caractéristiques dentaires de la DGI 2 sont similaires à celles de la DGI 1 mais l'ostéogénèse imparfaite n'est pas présente car elle est propre à la DGI 1. Elle possède une caractéristique supplémentaire à la radiographie où les couronnes apparaissent bulbeuses en raison d'une constriction cervicale importante (De La Dure Molle et coll, 2015).

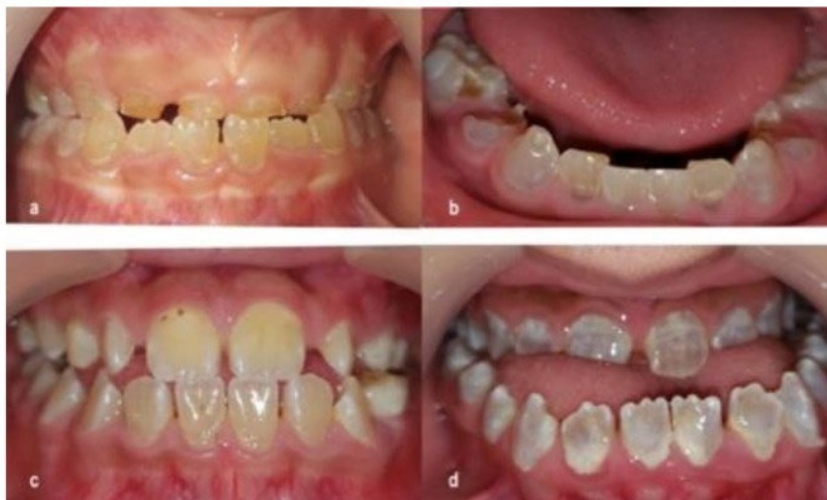

Figure 15 : La dentinogénèse imparfaite de type 2

Une décoloration jaune brun est visible sur dents temporaires (photo a) et sur les dents permanentes (photo c). Une autre décoloration gris opalescent sur les dents temporaires (photo b) et sur les dents permanentes (photo d) (Source : Nguyen et coll, 2021)

- DGI 3 : Ici encore les caractéristiques sont similaires à celles des 2 premiers types de DGI. Mais la différence majeure vient de l'aspect pulpaire : les dents possèdent une paroi très fine en raison d'une augmentation importante de la taille de la chambre pulpaire qui est visible à la radiographie et même directement en bouche à travers la dentine occlusale. Cet élargissement pulpaire entraîne une réduction de l'épaisseur du tissu dentinaire et les expositions pulpaires directes deviennent fréquentes (De La Dure Molla et coll, 2015).
- DD 1 radiculaire (Figure 16) : Elle concerne les deux dentures. Cliniquement, les dents semblent normales. Mais sur les clichés radiographiques, les racines apparaissent plus courtes voir absentes dans les cas graves, fusionnées et en forme de cône. Les calcifications pulpaires et les lésions péri apicales sont fréquentes sans autre pathologie associée. Plus la racine est courte, plus la pulpe est oblitérée et plus la prévalence de la pathologie parodontale est élevée. Cela entraîne une mobilité dentaire prématurée avec une exfoliation des dents spontanée ou due à des traumatismes mineurs (Chen et coll, 2019).

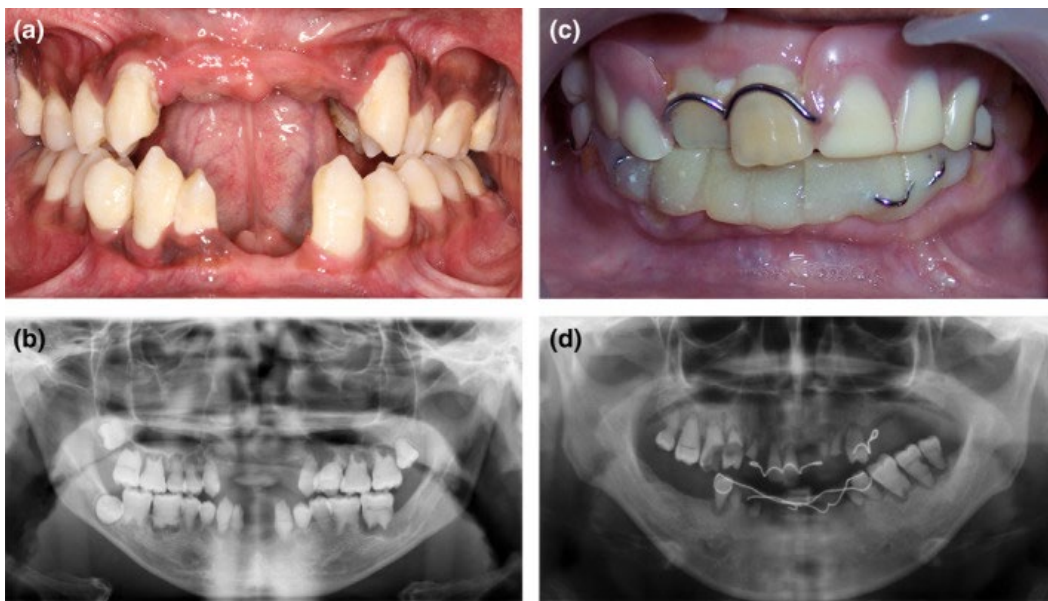


Figure 16 : Dysplasie dentinaire de type 1

Les dents montrent une morphologie tout à fait normale sur les photos (a) et (c) mais sur les clichés radiographiques correspondants (b) et (d) des racines courtes avec des kystes péri apicales sont visibles (Source : Chen et coll, 2019)

- DD 2 coronaire : Cliniquement, cette pathologie peut être confondue avec la DGI mais elle ne touche que les dents de lait. Les dents permanentes ont une couleur, une forme et une hauteur normales. La seule caractéristique des dents permanentes est qu'elles peuvent présenter un aspect pulpaire en « chardon-tube », c'est-à-dire une grande chambre pulpaire prolongée par de fins canaux radiculaires (De La Dure Molla et coll, 2015).

- Origine génétique : simple ou syndromique, le mode de transmission

La dentinogénèse imparfaite et la dysplasie dentinaire sont des maladies autosomiques dominantes et ce quel que soit le sous type concerné (Gulati et coll, 2019).

En ce qui concerne leur origine génétique, elle est non syndromique dans la plupart des sous types d'anomalies sauf pour la DGI 1 qui est associée à un syndrome d'ostéogénèse imparfaite. Il est donc essentiel de bien faire le diagnostic différentiel avec la DGI 2, la DGI 3 et la DD 2 qui possèdent beaucoup de similarités avec la DGI 1 mais qui n'ont aucun lien avec une ostéogénèse imparfaite (De La Dure Molla et coll, 2015).

Il existe plusieurs syndromes pouvant être associés à une dysplasie dentinaire ou à une dentinogénèse imparfaite :

- Le syndrome d'Ehlers Danlos qui affecte les tissus conjonctifs comme le collagène, est caractérisé par une hypermobilité articulaire, une hyperextensibilité cutanée et une fragilité tissulaire. Des anomalies dentaires ont été constatées telles qu'une dysplasie dentinaire radiculaire avec ou sans oblitération pulpaire. Et lorsque ce syndrome se chevauche avec une ostéogénèse imparfaite, une dentinogénèse imparfaite y est associée automatiquement (Kapferer Seebacher et coll, 2020).
- Le syndrome d'Elsahy Waters est caractérisé par un retard mental modéré, un hypospadias et des anomalies craniofaciales caractéristiques avec une dysplasie dentinaire radiculaire. Ce syndrome a un mode transmission autosomique récessif (Castori et coll, 2010).

- Gènes impliqués

La matrice extracellulaire dentinaire est composée de 90% de collagène de type I et de 10% de protéines non collagéniques dont la sialoprotéine dentinaire (SPD), la glycoprotéine dentinaire (GPD) et la phosphoprotéine dentinaire (PPD) qui jouent un rôle crucial dans la dentinogénèse (De La Dure-Molla et coll, 2015).

Le collagène de type 1 est codé par les gènes COL1A1 et COL1A2, qui lorsqu'ils subissent une mutation sont responsables de l'ostéogénèse imparfaite associée à la DGI 1 (Marom et coll, 2020). Le syndrome d'Elhers Danlos est également associé à des mutations sur ces 2 gènes.

La SPD, la GPD et la PPD ont pour origine une seule et même protéine : la sialophosphoprotéine dentinaire qui subit plusieurs modifications telles que la glycosylation et la phosphorylation. Cette protéine est codée par le gène DSPP (Gulati et coll, 2019). Des mutations sur le gène DSPP non syndromiques sont responsables de trois sous types de maladies de la dentine qui sont la DGI 2, la DGI 3 et la DD 2 (De La Dure-Molla et coll, 2015).

L'origine de la DD 1 a été récemment identifiée avec des mutations sur 3 gènes : VPS4B, SSUH2 et SMOC2, mais les mécanismes de ces mutations sont encore inexpliqués (Chen et coll, 2019).

- Conséquences cliniques

L'impact des anomalies liées à la dentinogénèse sur les patients est différent selon le sous type d'anomalie rencontré. Dans les cas les plus graves, des décolorations, une usure prématurée, une maladie parodontale généralisée avec des mobilités/extractions prématurées et des expositions pulpaires multiples peuvent se cumuler sur l'ensemble des dents temporaires et permanentes.

En conséquence, des problèmes esthétiques, fonctionnels et psychologiques seront rapportés par la plupart des patients concernés. Une prise en charge adaptée et un suivi très régulier pour les patients seront indispensables afin de garder au maximum les dents atteintes sur les arcades.

4.3 Anomalie du ciment

- Description

L'hypophosphatasie (HPP) est une maladie génétique due à un déficit d'une enzyme : la phosphatase alcaline. Cette enzyme joue un rôle essentiel dans la minéralisation du squelette et des tissus durs comme les dents et le parodonte (Mornet et coll, 2011). En conséquence la maladie de l'HPP inclue des anomalies des différents tissus dentaires qui sont l'émail, la dentine, le complexe pulpaire, l'os alvéolaire ainsi que le ciment (Bloch-Zupan, 2016).

L'accumulation de pyrophosphate inorganique, substrat de la phosphatase alcaline, dans la matrice extracellulaire, est à l'origine des troubles de la minéralisation des tissus durs dentaires. Notamment du défaut de développement du ciment acellulaire (Whyte, 2016).

Le ciment est un tissu qui recouvre la dentine au niveau de la racine des dents et permet aux dents de rester ancrées dans l'os alvéolaire via le desmodonte. Ce défaut de minéralisation du ciment va provoquer une mobilité non physiologique des dents. Ce qui aboutira à la perte prématurée des dents temporaires en l'absence de tout foyer infectieux ou inflammatoire (Whyte et coll, 2016). Les dents temporaires sont plus atteintes que les dents définitives en général. La perte prématurée des dents temporaires n'est pas toujours suivie de la perte des dents permanentes (Lepe et coll, 1997).

- Diagnostic/dépistage

Le critère diagnostic majeur de cette anomalie est la perte précoce et spontanée des dents temporaires avant l'âge de 3 ans et parfois même la perte des dents définitives par la suite (Figure 17 : OPT A et B). La perte précoce des dents temporaires peut survenir dès l'âge de 6 mois (Bloch-Zupan et Vaysse, 2017). Cela se traduit par des difficultés pour s'alimenter et donc à prendre du poids pendant l'enfance.

Certains patients adultes atteints d'HPP rapportent des antécédents de perte précoce de leurs dents temporaires durant l'enfance. Il est donc impératif d'interroger ces patients sur la perte précoce des dents temporaires pour dépister l'HPP et de déterminer s'il existe des antécédents familiaux de perte de dents.

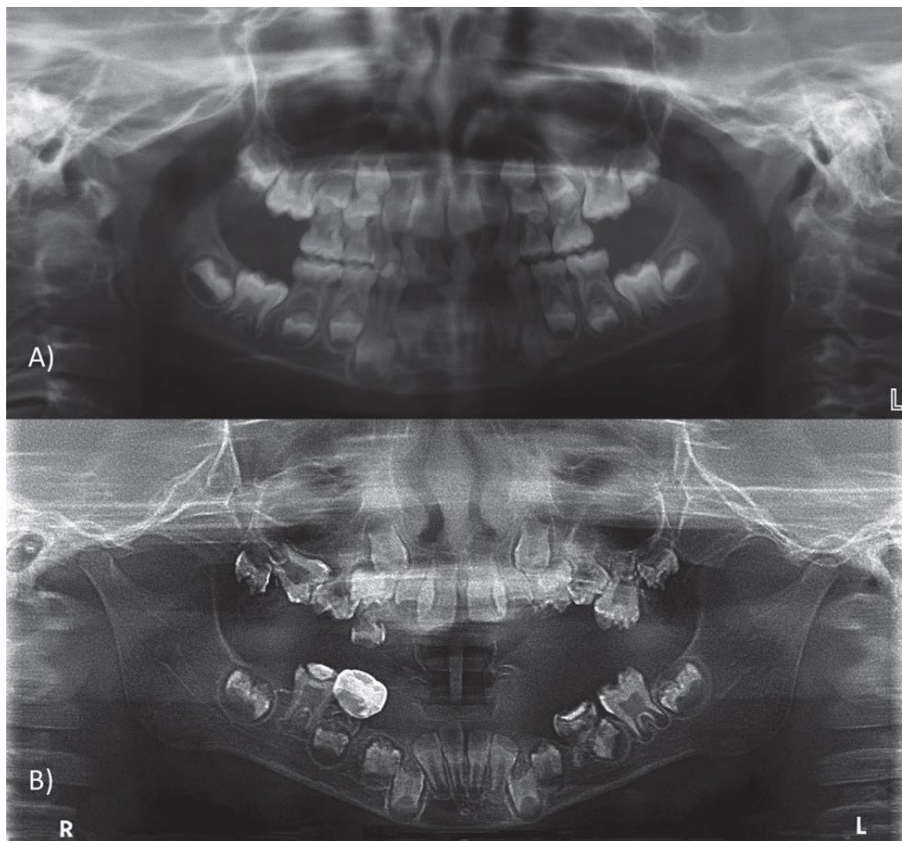


Figure 17 : 2 OPT illustrant 2 cas d'HPP

A) Enfant, âgé de 5 ans, avec une HPP qui a entraîné la perte progressive des incisives temporaires mandibulaires. Il y a également une alvéolyse importante des incisives temporaires maxillaires. Le diagnostic génétique a confirmé la présence d'une mutation hétérozygote du gène ALPL

B) Enfant présentant une forme sévère d'HPP. La perte précoce des dents touche presque toutes les dents temporaires. Seules 54, 75 et 85 (couronnée) sont restées sur l'arcade (Source : Bloch-Zupan et Vaysse, 2017).

- Origine génétique : simple ou syndromique, le mode de transmission

Les formes sévères d'HPP sont héréditaires récessives, tandis que les formes plus légères sont héréditaires dominantes. (Mornet, 2017). Selon la variabilité de l'atteinte des tissus dentaires, le mode de transmission de la maladie varie également (Linglart et Biosse-Duplan, 2016).

- Gènes impliqués

L'HPP est dû à un déficit d'une enzyme : la phosphatase alcaline. Cette enzyme est codée par le gène ALPL. Cette maladie est due à des mutations de perte de fonction du gène ALPL, hétérozygotes ou homozygotes selon le degré de gravité (Linglart et Biosse-Duplan, 2016).

- Conséquences cliniques

L'HPP est une maladie qui peut être difficile à diagnostiquer. Il est très important de prendre en compte la perte précoce de dent temporaire ou définitive chez le patient pour dépister cette maladie.

Les complications de l'HPP sont liées à la difficulté de traiter la perte des dents et de mettre en place une réhabilitation globale adaptée dès l'âge de 3 ans. Les dents sont très sujettes aux lésions carieuses du fait que l'ensemble des tissus dentaires sont affectés par la maladie. De même pour la maladie parodontale qui est très présente avec un desmodonte affaiblit.

La perte précoce des dents nécessite le plus souvent un traitement orthodontique avec la mise en place d'un voir de plusieurs implants ou une prothèse amovible par la suite. Mais ces traitements peuvent être remis en cause par le risque parodontal et sont à réévaluer au cas par cas selon le rapport bénéfice/risque. Un suivi très régulier doit être instauré et axé sur la prévention des lésions carieuses et parodontales pour limiter au maximum la perte précoce des dents. Une hygiène dentaire rigoureuse avec passage du fil et des brossettes en plus de la brosse à dent doit être mise en place le plus tôt possible.

4.4 Anomalie affectant l'ensemble des tissus dentaires

- Description

L'odontodysplasie régionale (OR) est une anomalie rare du développement caractérisée par une hypoplasie et une hypominéralisation de l'émail et de la dentine. Cette anomalie peut affecter à la fois les dents temporaires et permanentes, au maxillaire et/ou à la mandibule avec en général des dents contiguës touchées dans un quadrant, ne dépassant pas la ligne médiane en général (Nijakowski et coll, 2022).

- Diagnostic/dépistage

Cliniquement les dents présentent une couleur jaune ou brune avec une morphologie anormale et de petite taille. Une éruption retardée y est très souvent associée (Koskinen et coll, 2019). Les tissus durs des dents sont atteints : l'émail est hypoplasique et hypominéralisé et est suivie d'une dentine hypominéralisée qui se carie facilement (Nijakowski et coll, 2022).

Radiographiquement, les dents ont des racines courtes avec des apex ouverts et montrent une image caractéristique de « dents fantômes » ou en « coquille d'œuf » (Nijakowski et coll, 2022). Ce qui se traduit par une image radio claire due à une faible minéralisation de la dentine et de l'émail et avec une chambre pulpaire large (Figure 18 : OPT). La jonction dentine-émail apparaît souvent floue (Mathew et coll, 2015).

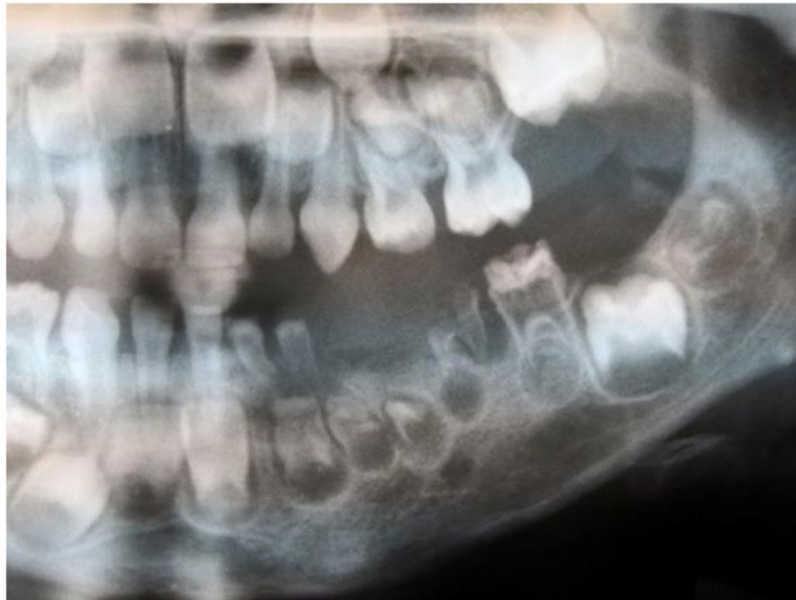

Figure 18 : Partie d'un OPT secteur 3 montrant une OR.

Les dents temporaires et les germes des dents permanentes sont gravement atteints. Le signe pathognomonique des « dents fantômes » et la chambre pulpaire très large de 75 sont visibles (Source : Nijakowski et coll, 2022)

Histologiquement, l'émail et la dentine apparaissent hypominéralisés avec des tubules dentinaires et des prismes d'émail mal organisés. Les chambres pulpaires contiennent très souvent des calcifications dans la région coronaire (Ponranjini et coll, 2012).

Cette anomalie peut être accompagnée d'agénésies dentaires dans d'autres quadrants (Nijakowski et coll 2022).

- Origine génétique : simple ou syndromique, le mode de transmission

L'étiologie de cette anomalie reste inconnue. Cependant, un facteur étiologique important qui a été mentionné à plusieurs reprises dans la littérature est le traumatisme local (Nijakowski et coll, 2022).

- Gènes impliqués

Il a été découvert qu'une mutation du gène PAX9 a été retrouvée chez un patient atteint de l'OR avec des cas d'oligodontie rapportés dans sa famille. Il semblerait que l'étiologie de l'odontodysplasie régionale peut être génétique et que les mêmes gènes peuvent être impliqués à la fois dans l'OR et les agénésies dentaires mais il n'existe pas encore assez de preuves suffisantes pour confirmer cette théorie (Koskinen et coll, 2019).

- Conséquences cliniques

La plupart des patients souffrent d'inflammations récurrentes associées à des mobilités dentaires et des troubles de l'éruption. Le traitement des dents atteintes est l'extraction, car elles ne sont pas conservables en général.

Les patients atteints d'odontodysplasie régionale nécessitent une réhabilitation globale sur le long terme pour remplacer les dents perdues et restaurer l'aspect esthétique et les différentes fonctions liées aux dents. (Nijakowski et coll, 2022).

Chez un enfant cela nécessite des soins continus pour conserver une bonne occlusion tout au long de la croissance. Par exemple, si un quadrant entier est affecté par l'OR, la mise en place de prothèses ajustées à la phase de croissance de l'enfant permet de maintenir une occlusion et une esthétique satisfaisante. Même si ces prothèses ne sont pas toujours bien supportées par des patients en bas âge.

5. Anomalie d'éruption et de chute des dents

5.1 Éruption prématurée et éruption retardée

- Description

L'éruption prématurée d'une dent signifie qu'elle a fait son éruption dans la cavité orale plus tôt par rapport à l'âge moyen d'éruption de la dent concernée. L'éruption prématurée peut concerner à la fois les dents temporaires et/ou les dents permanentes.

L'éruption retardée d'une dent signifie qu'elle a fait son éruption dans la cavité orale plus tard par rapport à l'âge moyen d'éruption de la dent concernée. L'éruption retardée peut concerner à la fois les dents temporaires et/ou les dents permanentes.

- Diagnostic/dépistage

Le diagnostic d'une éruption prématurée ou retardée est simple, il suffit de comparer l'âge d'éruption des dents du patients par rapport à l'âge moyen d'éruption des dents. Un écart important signifie qu'il y a une ou plusieurs éruptions prématurées ou retardées selon le nombre de dents concernées.

Le diagnostic différentiel entre une éruption retardée et une agénésie d'une dent se confirme par des clichés radiographiques.

Voici 2 tableaux (Tableaux 1 et 2) qui détaillent l'âge moyen d'éruption des dents temporaire, des dents maxillaires permanentes et des dents mandibulaires permanentes d'après le cours du Dr Prevost :

Tableau 1 : Age moyen d'éruption des dents temporaires (Source : cours du Dr Prevost)

Dents temporaires	Eruption
Incisives centrales	6 – 8 mois
Incisives latérales	8 – 10 mois
Canines	16 – 20 mois
1° molaire	12 – 16 mois
2° molaire	20 – 30 mois

Tableau 2 : Age moyen d'éruptions des dents permanentes maxillaires et mandibulaires (Source : cours du Dr Prevost)

Dents maxillaires	Eruption	Dents mandibulaires	Eruption
Incisives centrales	7 – 8 ans	Incisives centrales	7 ans
Incisives latérales	8 – 9 ans	Incisives latérales	8 ans
Canines	11 – 12 ans	Canines	9 - 10 ans
1° prémolaire	10 – 11 ans	1° prémolaire	11 ans
2° prémolaire	10 – 12 ans	2° prémolaire	12 ans
1° molaire	6 ans	1° molaire	6 ans
2° molaire	12 ans	2° molaire	12 ans
3° molaire	18 – 30 ans	3° molaire	18 – 30 ans

- Origine génétique : simple ou syndromique, le mode de transmission et gènes impliqués

On retrouve l'éruption prématurée des dents dans de nombreux syndromes et selon l'âge du patient :

Chez les nouveau-nés avec l'éruption prématurée des dents temporaires appelés dents natales lorsque celles-ci sont déjà présentes dès la naissance (Figure 19) ou néo-natales lorsqu'elles font leur éruption au cours des 30 premiers jours de vie. Plusieurs patients atteints par les syndromes d'Ellis-Van Creveld, d'Hallermann-Streiff, de Rubinstein-Taybi et de Pierre-Robin ont montré des éruptions de dents temporaires natales ou néo-natales (Rahul et coll, 2018).

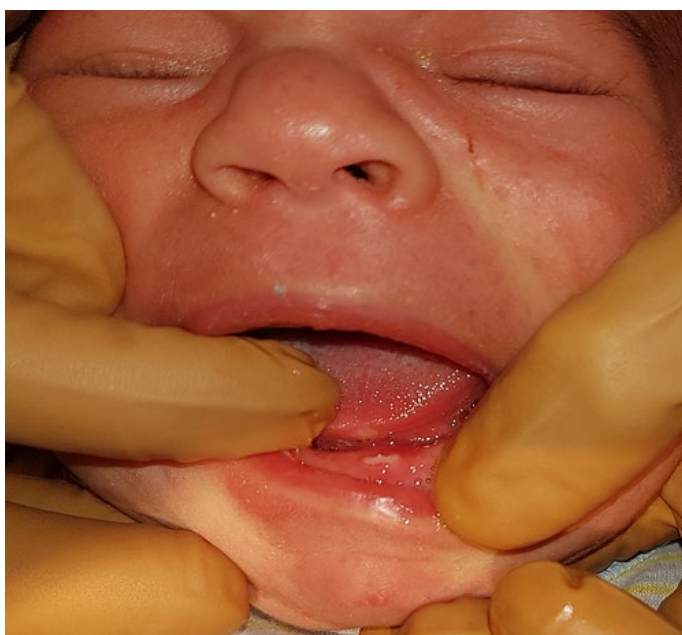

Figure 19 : Photo d'un nouveau-né qui présente une dent natale en éruption sur le site de la 71 (Source : de La Dure-Molla et coll, 2019).

Chez le jeune enfant pour l'éruption prématurée des dents temporaires. Une étude portant sur des enfants atteints de Troubles du Spectre Autistique (TSA) qui ont été suivis a révélé que plus de 80% d'entre eux présentaient une denture temporaire complète en place à l'âge de 1 an au lieu de 2 ans (Gozes et coll, 2017).

Dans cette même étude, il a été constaté que l'éruption prématurée des dents temporaires entraîne leur chute prématurée et une éruption prématurée des dents permanentes chez les patients atteints de TSA (Gozes et coll, 2017).

Une mutation du gène codant pour la protéine neuroprotectrice dépendante de l'activité (ADNP) est fréquemment constatée chez les enfants atteints de TSA (Gozes et coll, 2017).

Cette protéine (ADNP) régule plus de 400 gènes cruciaux pour la formation du cerveau et le développement des organes parmi lesquels BMP1 et BMP4 (Mandel et coll, 2007). Précédemment, il a été démontré que les BMP contrôlent le développement des germes dentaires. Cela montre que les BMP jouent également un rôle dans le processus d'éruption des dents.

Les troubles du spectre autistique (TSA) sont généralement diagnostiqués entre 2 et 4 ans. Ainsi l'éruption prématurée de l'ensemble des dents temporaires à 1 an peut être utilisée comme un signe clinique pour un diagnostic précoce de TSA chez de très jeunes enfants.

Chez une jeune fille atteinte du syndrome de Turner pour l'éruption prématurée des dents permanentes. Ce syndrome présent chez les femmes se caractérise par la présence d'un seul chromosome X normal. L'autre chromosome X est manquant ou muté. Les signes cliniques caractéristiques du syndrome de Turner comprennent une petite taille, une aménorrhée précoce, un hypogonadisme, une ligne de cheveux basse à l'arrière du cou, des anomalies digitales ainsi qu'une éruption prématurée des dents permanentes (Kasagani et coll, 2011).

L'éruption retardée a plusieurs étiologies. Cela peut être due à un retard de la chute d'une dent temporaire qui empêche l'éruption de la dent permanente sous-jacente ou à des dysharmonies dento-maxillaires lorsque la taille du maxillaire est trop petite par rapport au volume des dents, cette différence de taille va créer des encombrements. Enfin, l'éruption retardée est également associée à un certain nombre de syndromes parmi lesquels on retrouve :

Le syndrome de Down qui est caractérisé par de nombreuses anomalies dentaires auxquelles s'ajoute un retard d'éruption des dents temporaires et des dents permanentes (Areias et coll, 2011).

Le syndrome de Prader-Willi qui est à l'origine d'anomalies cognitives, neurologiques et endocriniennes (Munné-Miralvés et coll, 2020). Les nouveau-nés présentent une hypotonie sévère, un retard global du développement et un manque d'appétit. Cela se traduit par des difficultés à prendre du poids. Puis pendant la petite enfance une hyperphagie se manifeste, favorisant le surpoids et l'obésité.

Cette hyperphagie est la caractéristique principale de ce syndrome. Ces différents troubles alimentaires ont été associés à une éruption dentaire retardée (Munné-Miralvés et coll, 2020).

La dysplasie cléidocrânienne qui est déjà impliquée dans l'hyperdontie. Le gène impliqué est RUNX2 et code pour CBFA1 qui est un activateur obligatoire de la différenciation ostéoblastique. CBFA1 est donc essentiel pour la formation osseuse et peut être liée à une ossification retardée du crâne, du bassin, des extrémités et des dents (Bhargava et coll, 2014).

Dans ce syndrome, il a été constaté un retard de la chute des dents temporaires combiné à un retard important de l'éruption des dents permanentes. L'éruption sévèrement retardée des dents permanentes est causée principalement par une diminution de la résorption de l'os alvéolaire et des racines des dents temporaires,

ainsi que par la présence de plusieurs dents surnuméraires sur le trajet d'éruption des dents permanentes (Kreiborg et Jensen, 2018).

Le syndrome de Gardner qui comme la dysplasie cleidocrânienne est aussi associé à une hyperdontie. Cette hyperdontie retarde l'éruption des dents permanentes (Koh et coll, 2016).

L'ostéopétrose qui est un syndrome caractérisé par l'incapacité des ostéoclastes à résorber l'os et provoque un déséquilibre entre la croissance de l'os nouveau et la résorption de l'os ancien. Ce déséquilibre crée une densité osseuse excessive qui peut interférer avec les tissus et les organes vitaux avec de graves conséquences. Parmi celles-ci, la paralysie des nerfs crâniens due à la compression des nerfs par l'os en excès, une insuffisance hématopoïétique, un retard de croissance et une éruption dentaire retardée (Jenkins et coll, 2013).

En effet, l'absence de l'activité des ostéoclastes empêche la bonne progression des germes dentaires à travers l'os alvéolaire pour leur éruption sur l'arcade et la résorption des racines des dents temporaires qui tardent à faire leur chute pour laisser la place aux dent permanentes.

L'approche thérapeutique de l'ostéopétrose repose principalement sur la greffe de moelle osseuse (Leblebisatan et coll, 2015). Mais les donneurs compatibles sont trop peu nombreux et l'absence de traitement peut aboutir au décès du patient. La prise en charge des patients atteints d'ostéopetrose doit donc se faire le plus tôt possible pour espérer trouver un donneur compatible de moelle osseuse rapidement. Pour cela un dépistage précoce est nécessaire et le chirurgien-dentiste peut y participer lorsqu'un patient présentant un retard d'éruption important se présente en consultation au cabinet.

- Conséquences cliniques

Une éruption prématurée des dents temporaires aboutit à une usure rapide de celles-ci, ainsi qu'à leur chute prématurée et à l'éruption prématurée des dents permanentes. La présence de dents de laits natales ou néo-natales peut venir perturber l'allaitement, la nutrition de l'enfant et donc sa prise de poids pour une bonne croissance. Ces mêmes dents peuvent être mobiles et représenter un risque de fausse route. Elles doivent souvent être extraites au plus vite avec toutes les conséquences qui y sont associées : esthétique, fonctionnel, etc....

Une éruption prématurée ou une éruption retardée des dents permanentes évolue très souvent en malocclusion et nécessite une prise en charge précoce avec un suivi régulier chez l'orthodontiste.

5.2 Perte précoce et perte retardée des dents

- Description

La perte précoce des dents temporaires bien avant l'âge moyen et la perte précoce des dents permanentes ont plusieurs étiologies : carieuse, infectieuse, parodontale, traumatisme, etc... Ces différentes étiologies peuvent être des facteurs environnementaux comme une mauvaise hygiène dentaire ou des facteurs génétiques syndromiques ou non syndromiques.

La perte retardée d'une dent temporaire bien après l'âge moyen est souvent provoquée par l'agénésie de la dent permanente remplaçante et peut être associée à des facteurs génétiques syndromique ou non syndromique.

- Diagnostic/dépistage

Le diagnostic de la perte précoce ou retardée des dents temporaires est simple, il suffit de comparer l'âge de la chute des dents temporaires du patients par rapport à l'âge moyen de la chute des dents temporaires. Un écart important signifie qu'il y a une ou plusieurs chutes précoces ou retardées selon le nombre de dents concernées.

La perte des dents permanentes est anormale en soi, son diagnostic repose sur une anamnèse de l'historique des dents du patient (extractions, traumatismes, infections, etc...) et permettra de faire le diagnostic différentiel avec une agénésie dentaire.

Voici un tableau (Tableau 3) qui détaille l'âge moyen de la chute de chaque dent temporaire, d'après le cours du Dr Prevost :

Tableau 3 : Age moyen de la chute des dents temporaires (Source : cours du Dr Prevost)

Dents temporaires	Chute
Incisives centrales	6 – 7 ans
Incisives latérales	7 – 8 ans
Canines	10 – 12 ans
1° molaire	9 – 10 ans
2° molaire	10 – 12 ans

- Origine génétique : simple ou syndromique, le mode de transmission et gènes impliqués

Chute prématurée des dents temporaires et définitives :

Plusieurs syndromes décrits précédemment comme la dysplasie dentinaire radulaire (DD1), l'hypophosphatasie et le syndrome de Phace sont liés à la chute prématurée des dents temporaires et/ou définitives.

A cela s'ajoute d'autres syndromes connus :

- Le syndrome de Chediak-Higashi

Le syndrome de Chediak-Higashi (CHS) est une maladie multisystémique autosomique récessive rare de l'enfance causée par des mutations du gène régulateur du trafic lysosomal (LYST). Sans la mise en place rapide d'un traitement, cette maladie devient mortelle avec une espérance de vie généralement courte de moins de 10 ans en raison d'infections récurrentes, d'hémorragies ou de défaillances d'organes (Rihani et coll, 2012).

Les caractéristiques cliniques de ce syndrome sont des cheveux de couleur gris/argentés bien que cela reste inconstant et des anomalies hématologiques souvent associées à de la fièvre. Une perte précoce des dents temporaires par exfoliation est un signe typique de ce syndrome. Cela peut constituer pour le dentiste un critère de diagnostic important pour mettre en place un traitement précoce et améliorer le pronostic (Rezende et coll, 2013).

Ce syndrome provoque le dysfonctionnement de plusieurs cellules et systèmes dans le corps. Notamment des altérations du système immunitaire où les lymphocytes qui sont essentiels dans la réponse immunitaire sont affectés. En l'absence de cette réponse immunitaire, les infections sont récurrentes (otites, abcès, carie, etc...) et certaines maladies courantes peuvent s'avérer mortelles (Rezende et coll, 2013).

En plus des altérations du système immunitaire, le système métabolique est également affecté. L'altération de ces deux systèmes est liée à l'apparition précoce d'une parodontite agressive, récidivante et résistante aux traitements par antibiotiques. En effet, par un important dysfonctionnement des cellules immunitaires, le syndrome de CHS favorise l'accès des tissus du parodonte par les cellules bactériennes. L'absence d'équilibre entre une réponse immunitaire inefficace et un afflux important de bactéries crée une inflammation importante dans les tissus du parodonte et aboutit à une parodontite à un stade avancé. Cette parodontite, dans le syndrome de CHS, se manifeste par une inflammation gingivale et une résorption osseuse très importante qui aboutit à l'exfoliation prématurée des dents temporaires et définitives (Bailleul-Forestier et coll, 2008).

- Le syndrome de Papillon-Lefèvre :

Le syndrome de Papillon-Lefèvre (SPL) est une maladie autosomique récessive rare, caractérisée par un trouble de la kératinisation qui se traduit par des rougeurs, un épaissement de la plante des pieds et de la paume des mains. Les patients touchés par cette maladie présentent également une parodontite agressive précoce responsable de la chute prématurée des dents temporaires et permanentes à un âge très jeune. Ce syndrome a pour origine des mutations du gène de la cathepsine C (CTSC) (Wani et coll, 2006).

Le gène CTSC est exprimé dans les régions épithéliales affectées par le SPL avec les paumes des mains, la plante des pieds, les genoux et la gencive kératinisée. Ce gène est impliqué dans la réponse immunitaire et inflammatoire avec l'action des cellules phagocytaires et des lymphocytes T. Une mutation du gène CTSC engendre des infections récurrentes, notamment dans les tissus du parodonte (Sreeramulu et coll, 2015).

Des bactéries, en grandes quantités, impliquées dans le développement de la gingivite et de la parodontite ont été retrouvées dans des échantillons de plaque sous-gingivale chez des patients atteints par le SPL, tel que *Actinobacillus actinomycetemcomitans*, *Porphyromonas gingivalis*, *Fusobacterium nucleatum*, *Tannerella forsythia*, *Treponema denticola* et *Prevotella intermedia* (Velazco et coll, 1999).

Une parodontite à un stade très avancé apparaît très souvent dans le SPL et se caractérise par une résorption osseuse verticale importante et des poches parodontales profondes avec des écoulements purulents. Cette parodontite aboutit à la mobilité puis l'exfoliation prématurée des dents temporaires vers l'âge de 4 ans et la plupart des dents définitives dès l'adolescence et sans anomalies radiculaires associées (Sreeramulu et coll, 2015).

Il est donc essentiel que le chirurgien-dentiste prenne connaissance des manifestations cliniques parodontales et dermatologiques qui caractérisent le SPL, afin de pouvoir dépister la maladie dans ses premiers stades et y instaurer une prise en charge adaptée.

- Le syndrome d'Ehlers-Danlos :

Le syndrome d'Ehlers-Danlos (SED) est une maladie qui affecte les tissus conjonctifs et se caractérise par une hyper-extensibilité des tissus conjonctifs, des cicatrices atrophiques et des ecchymoses (Vanakker et coll, 2015).

Le SED est divisé en plusieurs sous-types. Parmi eux, le syndrome parodontal d'Ehlers-Danlos (pSED) est un sous-type spécifique du SED à transmission autosomique dominante. Le pSED se caractérise par une hyperpigmentation pré-tibiale, des symptômes musculo-squelettiques variables, ainsi qu'une fragilité cutanée et vasculaire associée à de nombreuses ecchymoses. Des rapports de cas avec des complications potentiellement mortelles avec des ruptures de vaisseaux sanguins ou gastro-intestinales ont déjà été rapportés et soulignent l'importance du diagnostic précoce du pSED (Kapferer-Seebacher et coll, 2016).

La caractéristique principale du pSED est la perte prématurée de dents due à une parodontite sévère précoce présente dès l'adolescence (Kapferer-Seebacher et coll, 2016). En effet, il a été constaté que les tissus mous du parodonte étaient anormalement fins et dépourvus de gencive attachée chez les personnes atteintes du pSED. Ces défauts des tissus mous du parodonte précèdent l'apparition de la parodontite dans le pSED : en effet, l'absence de gencive attachée et la muqueuse alvéolaire fine et mobile directement liée à la gencive marginale fragilisent les tissus mous et créent des récessions gingivales importantes autour des racines des dents (Kapferer-Seebacher et coll, 2016).

Le pSED a pour origine des mutations hétérozygotes dans les 2 gènes : C1R et C1S, qui jouent un rôle dans la voie classique du complément. Cette voie est essentielle dans les réactions inflammatoires. Sa suractivation ou dérégulation amplifie excessivement l'inflammation et favorise l'apparition de la parodontite (Kapferer-Seebacher et coll, 2019).

- Le syndrome de Singleton-Merten

Le syndrome de Singleton-Merten de type 1 (SGMRT1) est une maladie autosomique dominante rare causée par des mutations hétérozygotes du gène IFIH1 avec des calcifications sévères des vaisseaux sanguins, des défauts osseux et de nombreuses anomalies dentaires. (Singleton et Merten, 1973).

Parmi les anomalies dentaires, une chute retardée des dents temporaires, une éruption retardée des dents permanentes avec des dents incluses et une malposition fréquente des dents antérieures ont été constatés. Mais l'anomalie dentaire largement rapportée dans ce syndrome est la chute prématurée des dents permanentes avec des anomalies morphologiques tel que des racines très courtes avec un apex fermé (Figure 20). Une diminution de la hauteur de l'os alvéolaire qui entoure les dents permanentes a également été rapportée (Riou et coll, 2022).

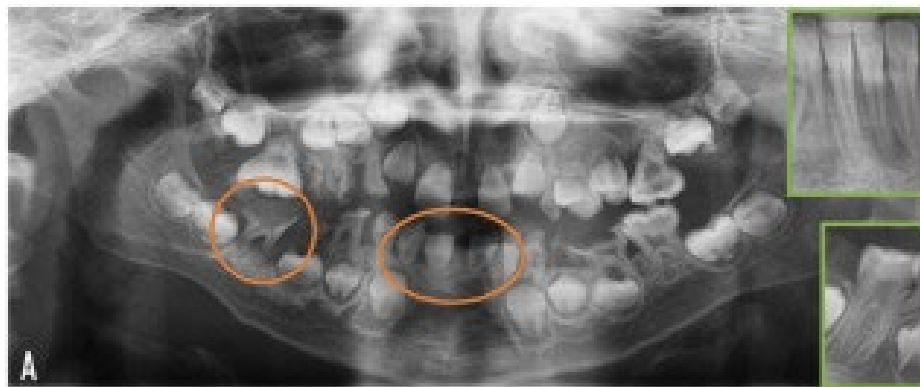


Figure 20 : OPT d'une patiente de 10 ans atteinte du syndrome de Singleton-Merten

En orange, la première molaire permanente mandibulaire droite et les incisives centrales permanentes mandibulaires ont des racines très courtes. En vert, les mêmes dents chez un patient en bonne santé au même âge (Source : Riou et coll, 2022).

Le rôle de IFIH1 est encore mal connu, cependant les défauts radiculaires observés chez les patients atteints du syndrome SGMRT1 laissent supposer que IFIH1 possède un rôle dans l'élongation radiculaire des dents permanentes même si à ce jour aucun lien n'a été démontré. (Pettersson et coll, 2017). La perte précoce pathologique des dents permanentes associée à l'anomalie morphologique des racines courtes constituent tout de même une piste pour le syndrome SGMRT1 et doit interpeller le chirurgien-dentiste pour un potentiel diagnostic.

Chute retardée des dents temporaires :

La chute retardée d'une dent temporaire sur l'arcade peut être associée à une agénésie syndromique ou non syndromique de la dent permanente qui devait lui succéder, ce qui retarde, voir même interrompt la rhizalyse de la dent temporaire qui reste en place sur l'arcade.

Plusieurs syndromes comme la dysplasie cléido-crânienne et le syndrome de Singleton-Merten décrits précédemment sont liés à une perte retardée des dents temporaires.

Il y a également le syndrome de Down qui montre un retard de développement global des dents temporaires et permanentes avec une éruption retardée des dents temporaires et permanentes ainsi qu'une chute retardée des dents temporaires (Elrefadi et coll, 2022).

- Conséquences cliniques

La chute prématurée des dents va entraîner plusieurs conséquences :

- Un sourire inesthétique qui entraîne des séquelles psychologiques.
- Les différentes fonctions tel que la mastication, la déglutition ou la phonation sont affectées.
- Une occlusion perturbée avec une baisse importante de la dimension verticale.

Une prise en charge prothétique sur du court ou moyen terme peut être envisagé pour remplacer temporairement les dents temporaires perdues précocement, le temps que les dents définitives ai fait leur éruption.

Alors que pour la chute prématurée des dents définitives, la prise en charge se fera sur du long terme et des implants pourraient être mis en place en plus des prothèses.

6. Anomalie de position dentaire

- Description

Les anomalies de positions correspondent à un défaut de l'emplacement ou de l'orientation d'une dent dans les 3 dimensions de l'espace sur l'arcade.

Il existe un certain nombre d'anomalies de la position des dents qui comprends :

- La rotation : la dent fait son éruption au bon endroit sur l'arcade mais avec une rotation sur elle-même, par exemple, une prémolaire avec ses cuspidés palatine et vestibulaire qui ont une orientation mésio-distale (Baccetti, 1998).
- La transposition de 2 dents : cela correspond à un échange de position de deux dents dans un même quadrant de l'arcade dentaire. L'exemple le plus courant est la canine maxillaire qui prends la place de l'incisive latérale ou de la première prémolaire maxillaire et inversement (Pedalino et coll, 2020).
- La dent ectopique : la dent fait son éruption ailleurs que sur l'arcade, cela peut se produire en vestibulaire ou en palatin/lingual de la crête maxillaire ou mandibulaire et même dans d'autres structures directement comme les sinus ou le nez. L'exemple le plus courant est l'éruption de la canine maxillaire permanente en position haute et en vestibulaire par rapport à la crête maxillaire.

Ces anomalies de positions peuvent également se cumuler avec par exemple une transposition de 2 dents et une éruption ectopique (Figure 21) (Pedalino et coll, 2020).

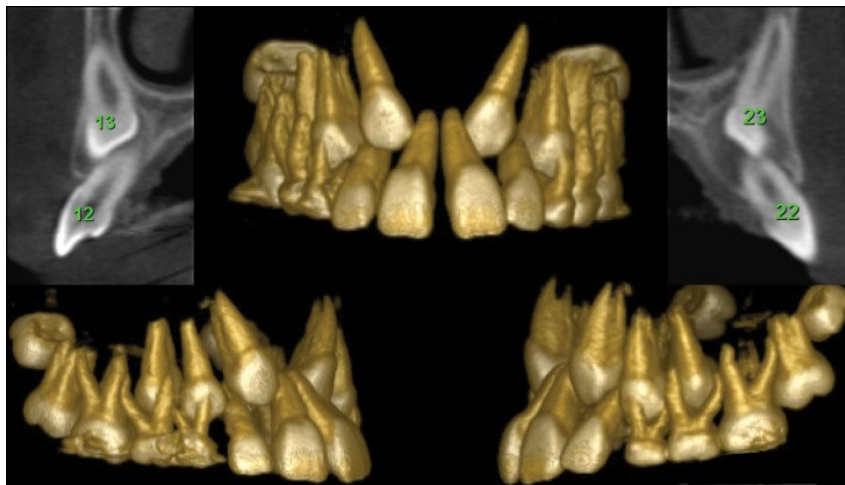


Figure 21 : Images Cone Beam Computed Tomography (CBCT) montrant les canines maxillaires permanentes bilatérales en position ectopique et placées entre les racines des incisives centrales et latérales maxillaires permanentes (Source : Pedalino et coll, 2020).

- Diagnostic/dépistage

Le diagnostic se fait par un examen endo buccal si les dents ont déjà fait leur éruption ou par un examen radiographique si les dents n'ont pas encore fait leur éruption.

- Origine génétique : simple ou syndromique, le mode de transmission et gènes impliqués

L'étiologie des malpositions dentaires est souvent associée à d'autres anomalies dentaires :

- Les dents en rotations sont souvent associées à une ou plusieurs agénésies dentaires non syndromiques chez un même patient et sans encombrement dentaire (Baccetti, 1998).
- La transposition entre la canine maxillaire et la première prémolaire maxillaire est retrouvée beaucoup plus fréquemment chez les patients atteints par le syndrome de Down que chez les patients ne présentant aucun syndrome (Shapira et coll, 2000).
- Les dents ectopiques ont une multitude de facteurs étiologiques qui ont été suggéré dans la plupart des cas rapportés. Ceux-ci incluent les facteurs génétiques, une fente palatine, une infection d'origine dentaire, un traumatisme, un encombrement dentaire ou encore un déplacement des germes des dents par un kyste ou une tumeur. Cependant l'étiologie exacte de l'éruption des dents ectopiques reste encore inexplicquée et aucune preuve n'a été apportée à ce jour. (AlMulhim et coll, 2020).

- Conséquences cliniques

Les anomalies de positions des dents entraînent des troubles de l'occlusion associés à un aspect inesthétique, des répercussions sur l'articulation temporo-mandibulaire et des fonctions perturbées comme la mastication, la déglutition ou encore la phonation. Il existe plusieurs traitements pour corriger ces anomalies de positions qui incluent la mise en place d'un appareil orthodontique pour réaligner les dents et recréer une occlusion fonctionnelle avec ou sans extractions selon les cas.

7. Anomalie de coloration dentaire

- Description

La couleur des dents chez une personne peut évoluer tout au long de la vie. La couleur d'une dent est essentiellement déterminée par l'émail et la dentine qui sont les 2 premières couches de la couronne des dents. L'émail apparaît blanc grâce à la lumière qui vient se réfléchir dessus mais il est translucide en réalité. La dentine en comparaison de l'émail apparaît plus jaune. Au fil des années la couche superficielle de l'émail s'use et s'affine, et la couleur jaune de la dentine devient plus saturée. Physiologiquement, les dents apparaissent plus jaunes et foncées avec l'âge.

Un changement de la couleur ou dyschromie des dents peut aussi être pathologique et posséder plusieurs étiologies. D'après le cours du Dr Droz, il existe de nombreuses dyschromies :

1) Les dyschromies intrinsèques (impossible à corriger par prophylaxie) :

- Un choc par traumatisme peut provoquer un changement de couleur gris/brun avec un test de vitalité négatif peu de temps après le traumatisme. Puis la dent peut reprendre une couleur normale et répondre aux tests de vitalités par la suite, ce qui élimine une nécrose potentielle de la pulpe dentaire. Un choc peut également aboutir à une oblitération pulpaire et se traduit par une dent de couleur plus jaune que les autres. Si une nécrose apparaît suite à un choc, la dent peut apparaître grise et ne répondra définitivement plus aux tests de vitalités pulpaire. Une résorption interne de la dent peut aussi apparaître suite à un choc et se caractérise par un *pink spot* (coloration rose) présent au niveau de la résorption interne de la dent.
- Certains médicaments comme la tétracycline peuvent provoquer une coloration brun-jaune des dents si le médicament est ingéré lors de la formation des dents.
- Certaines pathologies comme les anomalies de structure tel que l'amélogénèse imparfaite et la dentinogénèse imparfaite affectent directement la couleur des dents. Il y a aussi la porphyrie congénitale avec une erythrodonie associée à une couleur orangée des dents, l'ictère néo-natal associé à des dents vertes, ou encore la cardiopathie cyanogène associée à des dents violettes.

- Un traitement endodontique peut provoquer une couleur grise sur la dent.
- 2) Les dyschromies extrinsèques. Elles sont nombreuses mais peuvent être éliminées par prophylaxie, contrairement aux dyschromies intrinsèques, parmi celles-ci, il y a :
- Les bactéries chromogènes avec des dépôts noirs sur les dents
 - Le tartre qui se dépose sur les dents de couleur jaune ou brun
 - L'alimentation : thé, café, vin rouge, tabac qui colorent les dents en surface
 - La coloration à la chlorhexidine
- 3) Les dyschromies endogènes acquises avec comme exemple l'hyperbilirubinémie qui se manifeste chez les grands prématurés avec des dents aux coloration gris-vert.

A cela s'ajoute les dyschromies associées à une déminéralisation de l'émail et de la dentine : la fluorose par excès de fluor avec des taches blanches de déminéralisation sur les dents, l'hypominéralisation des incisives et des molaires avec des taches blanches voir jaunes, ou encore la carie dentaire.

- Diagnostic/dépistage

Le diagnostic se fait lorsqu'un changement de couleur soudain est observé sur une ou plusieurs dents. Les étiologies étant nombreuses, un examen approfondi est nécessaire pour en déterminer la cause exacte. Cela peut être un questionnaire sur l'historique de la ou des dents en cause adressé au patient (par exemple pour savoir s'il y a eu un traumatisme, des douleurs associées, les habitudes alimentaires, les médicaments pris, etc...), ou la prise d'un cliché radiographique (qui peut objectiver une carie, une nécrose, une résorption interne, un traitement endodontique en place, etc...).

- Origine génétique : simple ou syndromique, le mode de transmission et gènes impliqués

Plusieurs syndromes et anomalies dentaires sont associés à une dyschromie dentaire parmi lesquels :

- La porphyrie érythropoïétique congénitale (PEC) :

La porphyrie est une maladie métabolique héréditaire rare caractérisée par une diminution de l'activité des enzymes de la voie de l'hème, entraînant l'incorporation anormale de substances métaboliques dans différents tissus. Elle est classée en différents sous-types selon les symptômes cliniques (Ciftci et coll, 2019).

La porphyrie érythropoïétique congénitale (PEC), est une forme autosomique récessive sévère de la porphyrie et est causée par une mutation du gène UROS qui code pour la synthèse de l'uroporphyrinogène-3, une enzymes clé de la biosynthèse de l'hème, provoquant une agrégation anormale de porphyrines dans l'urine, la peau, les os et la dentine (Ciftci et coll, 2019).

Les signes cliniques caractéristiques de la PEC sont une urine de couleur rougeâtre au cours de la petite enfance, des cloques cutanées après une exposition au soleil et une érythrodontie (une couleur brun-rougeâtre de la denture temporaire) due au dépôt de porphyrine (Figure 22). Cette coloration est plus importante en cervicale et diminue progressivement le long de la couronne vers la face occlusale des dents (Katugampola et coll, 2012).

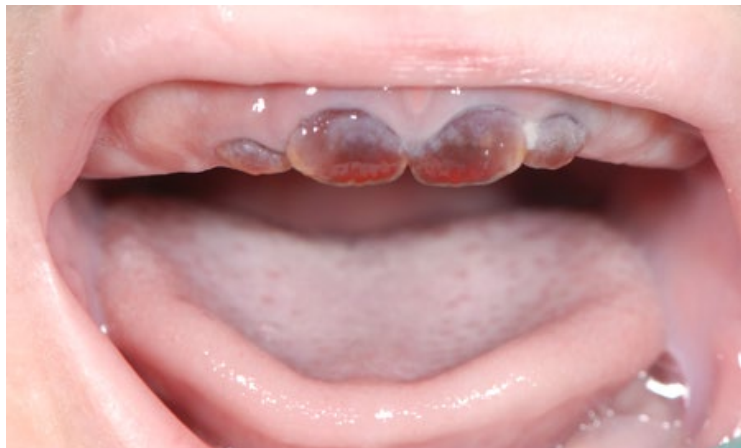

Figure 22 : Photo d'une patiente atteinte de la PEC

Les incisives temporaires maxillaires sont visibles avec une érythrodontie des dents visibles à la lumière normale (Source : Ciftci et coll, 2019).

L'espérance de vie des patients atteints de la PEC est souvent raccourcie en raison d'infections récurrentes et d'anomalies hématologiques. La couleur rougeâtre de l'urine associée à l'érythrodonie de la denture primaire des patients atteints de la PEC sont des traits caractéristiques qui peuvent fournir un diagnostic précoce de cette maladie. Le dépistage de la maladie permettrait d'éviter des complications plus graves et irréversibles par une prise en charge adaptée avec la mise en place d'un traitement efficace (Ciftci et coll, 2019).

Si les dents temporaires apparaissent avec une érythrodonie chez un jeune enfant, un examen oral doit être effectué le plus tôt possible par un chirurgien-dentiste afin que celui-ci puisse orienter l'enfant chez d'autres professionnels de santé comme les hématologues pour confirmer une PEC (Ciftci et coll, 2019).

- Les anomalies de structure citées précédemment comme l'amélogénèse imparfaite et la dentinogénèse imparfaite sont également associées à une anomalie de la coloration des dents. Ces anomalies de colorations se caractérisent respectivement par une décoloration de l'émail dans l'amélogénèse imparfaite où les dents apparaissent souvent plus jaune voir brunes (Smith et coll, 2017) et une coloration grise-bleue, ou brune dans la dentinogénèse imparfaite (Nguyen et coll, 2021).

- Conséquences cliniques

Les dents, notamment le bloc incisivo-canin maxillaire, qui présentent des dyschromies sur une partie ou l'ensemble de la couronne ont un impact esthétique important pour le patient et son entourage. La facette qui est une fine pellicule de céramique collée sur la face vestibulaire des dents concernées est souvent la meilleure solution pour palier au déficit esthétique, une fois la croissance terminée. Mais lorsque cela concerne la denture temporaire comme dans la porphyrie érythropoïétique congénitale, la solution prothétique est souvent mal supportée par les jeunes patients et ne peut être mise en place que si les jeunes patients sont motivés et réceptifs au plan de traitement proposé.

CONCLUSION

Aujourd'hui, les mécanismes impliqués dans les différentes phases du développement des dents sont en grande partie résolus. Ces mécanismes mettent en jeu plusieurs molécules, protéines ou facteurs de croissances dont l'expression est déterminée par plusieurs centaines, voire plusieurs milliers de gènes.

Les anomalies dentaires sont nombreuses et sont souvent associées à des facteurs environnementaux ou à des maladies génétiques graves comme certains syndromes.

Cette association entre certaines anomalies dentaires et de nombreux syndromes bien connus constitue la preuve que les mêmes gènes jouent à la fois un rôle dans les différentes phases du développement des dents mais aussi dans l'apparition des maladies génétiques.

Une mutation dans un ou plusieurs de ces gènes va être responsable de l'apparition d'un syndrome et d'une ou plusieurs anomalies dentaires.

Cependant, le rôle de certains gènes mutés impliqués dans des syndromes n'a pas encore été démontré dans l'apparition d'anomalies dentaires associés. Il existe encore beaucoup de mécanismes inexpliqués entre l'apparition d'un syndrome et la présence d'une ou plusieurs anomalies dentaires chez un même patient.

Cependant certains syndromes dont l'association avec une ou plusieurs anomalies dentaires qui a déjà été prouvée et validée peuvent présenter des complications importantes, voir mortelles si une prise en charge n'est pas mise en place rapidement avec un traitement efficace. Ces complications arrivent bien souvent après l'apparition des dents temporaires et des dents permanentes qui présentent déjà les anomalies dentaires associées à ces syndromes.

Le chirurgien-dentiste a donc un rôle essentiel à jouer dans le dépistage de ces syndromes connus qui ont déjà été associé à des anomalies dentaires bien spécifiques. Cela va lui permettre de pouvoir adresser les patients suspects qui présentent une ou plusieurs anomalies dentaires bien précises à d'autres professionnels de santé pour des analyses complémentaires afin de confirmer la suspicion d'un syndrome qui n'aurait pas encore été détecté.

BIBLIOGRAPHIE :

1. Abeleira MT, Outumuro M, Ramos I, Limeres J, Diniz M, Diz P. Dimensions of central incisors, canines, and first molars in subjects with Down syndrome measured on cone-beam computed tomographs. *Am J Orthod Dentofacial Orthop.* 2014; 146(6): 765-75.
2. Ahmed A, Mufeed A, Ramachampambathu AK, Hasoon U. Identifying Aarskog Syndrome. *J Clin Diagn Res.* 2016; 10(12): ZD09-ZD11.
3. Al-Ani AH, Antoun JS, Thomson WM, Merriman TR, Farella M. Hypodontia: An Update on Its Etiology, Classification, and Clinical Management. *Biomed Res Int.* 2017; 2017: 9378325.
4. Al Yassin A, D'Arco F, Morín M, Pagarkar W, Harrop-Griffiths K, Shaida A, et coll. Three New Mutations and Mild, Asymmetrical Phenotype in the Highly Distinctive LAMM Syndrome: A Report of Eight Further Cases. *Genes (Basel).* 2019; 10(7): E529.
5. Alksere B, Kornejeva L, Grinfelde I, Dzalbs A, Enkure D, Conka U, et coll. A novel EDA variant causing X-linked hypohidrotic ectodermal dysplasia: Case report. *Mol Genet Metab Rep.* 2021; 29: 100796.
6. AlMulhim A, AlMomen A, AlKhatib A. Ectopic intranasal canine tooth in a child: A rare case report and literature review. *Int J Surg Case Rep.* 2019; 55: 202-5.
7. Alotaibi AK, Alotaibi MK, Alsaeed S, Alyahya A, Shuler CF. Olmsted syndrome with oral involvement, including premature teeth loss. *Odontology.* 2015; 103(2): 241-5.
8. Alves-Ferreira M, Pinho T, Sousa A, Sequeiros J, Lemos C, Alonso I. Identification of genetic risk factors for maxillary lateral incisor agenesis. *J Dent Res.* 2014; 93(5): 452-8.
9. Anthonappa RP, King NM, Rabie ABM. Aetiology of supernumerary teeth: a literature review. *Eur Arch Paediatr Dent.* 2013; 14(5): 279-88.
10. Areias CM, Sampaio-Maia B, Guimaraes H, Melo P, Andrade D. Caries in Portuguese children with Down syndrome. *Clinics (Sao Paulo).* 2011; 66(7): 1183-6.

11. Ata-Ali F, Ata-Ali J, Peñarrocha-Oltra D, Peñarrocha-Diago M. Prevalence, etiology, diagnosis, treatment and complications of supernumerary teeth. *J Clin Exp Dent*. 2014; 6(4): e414-418.
12. Ayer A, Vikram M, Suwal P. Dens Evaginatus: A Problem-Based Approach. *Case Rep Dent*. 2015; 2015: 393209.
13. Baccetti T. Tooth rotation associated with aplasia of nonadjacent teeth. *Angle Orthod*. 1998; 68(5): 471-4.
14. Bailleul-Forestier I, Molla M, Verloes A, Berdal A. The genetic basis of inherited anomalies of the teeth: Part 1: clinical and molecular aspects of non-syndromic dental disorders. *Eur J Med Genet*. 2008; 51(4): 273-91.
15. Bailleul-Forestier I, Monod-Broca J, Benkerrou M, Mora F, Picard B. Generalized Periodontitis Associated With Chédiak-Higashi Syndrome. *J Periodontol*. 2008; 79(7): 1263-70.
16. Bargale SD, Kiran SDP. Non-syndromic occurrence of true generalized microdontia with mandibular mesiodens: a rare case. *Head Face Med*. 2011; 7: 19.
17. Bartzela TN, Carels C, Maltha JC. Update on 13 Syndromes Affecting Craniofacial and Dental Structures. *Front Physiol*. 2017; 8: 1038.
18. Bergendal B, Klar J, Stecksén-Blicks C, Norderyd J, Dahl N. Isolated oligodontia associated with mutations in EDARADD, AXIN2, MSX1, and PAX9 genes. *Am J Med Genet A*. 2011; 155A(7): 1616-22.
19. Bhargava P, Khan S, Sharma R, Bhargava S. Cleidocranial dysplasia with autosomal dominant inheritance pattern. *Ann Med Health Sci Res*. 2014; 4(Suppl 2): S152-154.
20. Bloch-Zupan A, Vaysse F. Hypophosphatasia: oral cavity and dental disorders. *Arch Pediatr*. 2017; 24(5S2): 5S80-85S84.
21. Bloch-Zupan A. Hypophosphatasia: diagnosis and clinical signs: a dental surgeon perspective. *Int J Paediatr Dent*. 2016; 26(6): 426-38.

22. Cammarata-Scalisi F, Avendaño A, Callea M. Main genetic entities associated with supernumerary teeth. *Arch Argent Pediatr*. 2018; 116(6): 437-44.
23. Castori M, Cascone P, Valiante M, Laino L, Iannetti G, Hennekam RCM, et coll. Elshahy-Waters syndrome: Evidence for autosomal recessive inheritance. *Am J Med Genet A*. 2010; 152A(11): 2810-5.
24. Chen D, Li X, Lu F, Wang Y, Xiong F, Li Q. Dentin dysplasia type I-A dental disease with genetic heterogeneity. *Oral Dis*. 2019; 25(2): 439-46.
25. Chetty M, Beshtawi K, Roomaney I, Kabbashi S. MACRODONTIA: A brief overview and a case report of KBG syndrome. *Radiol Case Rep*. 2021; 16(6): 1305-10.
26. Chetty M, Roomaney IA, Beighton P. Taurodontism in dental genetics. *BDJ Open*. 2021; 7(1): 25.
27. Ciftci V, Kılavuz S, Bulut FD, Mungan HN, Bisgin A, Dogan MC. Congenital erythropoietic porphyria with erythrodonia: A case report. *Int J Paediatr Dent*. 2019; 29(4): 542-8.
28. Cobourne MT, Sharpe PT. Diseases of the tooth: the genetic and molecular basis of inherited anomalies affecting the dentition. *Wiley Interdiscip Rev Dev Biol*. 2013; 2(2): 183-212.
29. Colak H, Uzgur R, Tan E, Hamidi MM, Turkal M, Colak T. Investigation of prevalence and characteristics of mesiodens in a non-syndromic 11256 dental outpatients. *Eur Rev Med Pharmacol Sci*. 2013; 17(19): 2684-9.
30. Comer TL, Gound TG. Hereditary pattern for dentinal dysplasia type Id: a case report. *Oral Surg Oral Med Oral Pathol Oral Radiol Endod*. 2002; 94(1): 51-3.
31. Cuoghi OA, Topolski F, Perciliano de Faria L, Occhiena CM, Ferreira NDSP, Ferlin CR, et coll. Prevalence of Dental Anomalies in Permanent Dentition of Brazilian Individuals with Down Syndrome. *Open Dent J*. 2016; 10: 469-73.
32. Dassule HR, Lewis P, Bei M, Maas R, McMahon AP. Sonic hedgehog regulates growth and morphogenesis of the tooth. *Development*. 2000; 127(22): 4775-85.

33. de La Dure-Molla M, Fournier BP, Manzanares MC, Acevedo AC, Hennekam RC, Friedlander L, et al. Elements of morphology: Standard terminology for the teeth and classifying genetic dental disorders. *Am J Med Genet A*. 2019; 179(10): 1913-81.
34. de La Dure-Molla M, Philippe Fournier B, Berdal A. Isolated dentinogenesis imperfecta and dentin dysplasia: revision of the classification. *Eur J Hum Genet*. 2015; 23(4): 445-51.
35. de Moraes MEL, de Moraes LC, Dotto GN, Dotto PP, dos Santos LR de A. Dental anomalies in patients with Down syndrome. *Braz Dent J*. 2007; 18(4): 346-50.
36. Elrefadi R, Beayyou H, Herwis K, Musrati A. Oral health status in individuals with Down syndrome. *Libyan J Med*. 2022; 17(1): 2116794.
37. Feberwee HE, Feenstra I, Oberoi S, Sama IE, Ockeloen CW, Clum F, et coll. Novel BCOR mutations in patients with oculofaciocardiodental (OFCD) syndrome. *Clin Genet*. 2014; 85(2): 194-7.
38. Fleischmannova J, Matalova E, Tucker AS, Sharpe PT. Mouse models of tooth abnormalities. *Eur J Oral Sci*. 2008; 116(1): 1-10.
39. Fleming PS, Xavier GM, DiBiase AT, Cobourne MT. Revisiting the supernumerary: the epidemiological and molecular basis of extra teeth. *Br Dent J*. 2010; 208(1): 25-30.
40. Gadhia K, McDonald S, Arkutu N, Malik K. Amelogenesis imperfecta: an introduction. *Br Dent J*. 2012; 212(8): 377-9.
41. Galluccio G, Castellano M, La Monaca C. Genetic basis of non-syndromic anomalies of human tooth number. *Arch Oral Biol*. 2012; 57(7): 918-30.
42. Gendronneau M, Kérourédan O, Taque S, Sixou JL, Bonnaure-Mallet M. Dental abnormalities and preventive oral care in Schimke immuno-osseous dysplasia. *Eur Arch Paediatr Dent*. 2014; 15(3): 217-21.
43. Gjørup H, Haubek D, Jacobsen P, Ostergaard JR. Nance-Horan syndrome-The oral perspective on a rare disease. *Am J Med Genet A*. 2017; 173(1): 88-98.

44. Gnazzo M, Lepri FR, Dentici ML, Capolino R, Pisaneschi E, Agolini E, et al. KBG syndrome: Common and uncommon clinical features based on 31 new patients. *Am J Med Genet A*. 2020; 182(5): 1073-83.
45. Gowans LJJ, Cameron-Christie S, Slayton RL, Busch T, Romero-Bustillos M, Eliason S, et al. Missense Pathogenic variants in KIF4A Affect Dental Morphogenesis Resulting in X-linked Taurodontism, Microdontia and Dens-Invaginatus. *Front Genet*. 2019; 10: 800.
46. Gozes I, Van Dijck A, Hacoheh-Kleiman G, Grigg I, Karmon G, Giladi E, et coll. Premature primary tooth eruption in cognitive/motor-delayed ADNP-mutated children. *Transl Psychiatry*. 2017; 7(2): e1043.
47. Gulati N, Juneja S, Singh A, Singh I. A histological continuum between dentinogenesis imperfecta and dentin dysplasia: A case report with literature review. *Indian J Dent Res*. 2019; 30(4): 643.
48. Gündüz K, Çelenk P, Canger EM, Zengin Z, Sümer P. A retrospective study of the prevalence and characteristics of dens invaginatus in a sample of the Turkish population. *Med Oral Patol Oral Cir Bucal*. 2013; 18(1): e27-32.
49. Gupta V, Saginatham H, Arava S, Sethuraman G. Goltz syndrome: a rare case of father-to-daughter transmission. *BMJ Case Rep*. 2016; 2016: bcr2016216599.
50. Haselden K, Hobkirk JA, Goodman JR, Jones SP, Hemmings KW. Root resorption in retained deciduous canine and molar teeth without permanent successors in patients with severe hypodontia. *Int J Paediatr Dent*. 2001; 11(3): 171-8.
51. Hedera P, Gorski JL. Oculo-facio-cardio-dental syndrome: skewed X chromosome inactivation in mother and daughter suggest X-linked dominant Inheritance. *Am J Med Genet A*. 2003; 123A(3): 261-6.
52. Jenkins PF, Prieto P, Tang RA, Yousefi S. Osteopetrosis. *Am Orthopt J*. 2013; 63: 107-11.
53. Jeong KH, Kim D, Song YM, Sung J, Kim YH. Epidemiology and genetics of hypodontia and microdontia: A study of twin families. *Angle Orthod*. 2015; 85(6): 980-5.

54. Kantaputra P, Miletich I, Lüdecke HJ, Suzuki EY, Praphanphoj V, Shivdasani R, et coll. Tricho-rhino-phalangeal syndrome with supernumerary teeth. *J Dent Res*. 2008; 87(11): 1027-31.
55. Kapferer-Seebacher I, Pepin M, Werner R, Aitman TJ, Nordgren A, Stoiber H, et coll. Periodontal Ehlers-Danlos Syndrome Is Caused by Mutations in C1R and C1S, which Encode Subcomponents C1r and C1s of Complement. *Am J Hum Genet*. 2016; 99(5): 1005-14.
56. Kapferer-Seebacher I, Schnabl D, Zschocke J, Pope FM. Dental Manifestations of Ehlers-Danlos Syndromes: A Systematic Review. *Acta Derm Venereol*. 2020; 100(7): adv00092.
57. Kasagani SK, Mutthineni RB, Jampani ND, Nutalapati R. Report of a case of Turner's syndrome with localized aggressive periodontitis. *J Indian Soc Periodontol*. 2011; 15(2): 173-6.
58. Kapferer-Seebacher I, Waisfisz Q, Boesch S, Bronk M, van Tintelen P, Gizewski ER, et coll. Periodontal Ehlers-Danlos syndrome is associated with leukoencephalopathy. *Neurogenetics*. 2019; 20(1): 1-8.
59. Kato J, Kushima K, Kushima F. New radiological findings and radiculomegaly in oculofaciocardiodental syndrome with a novel BCOR mutation: A case report. *Medicine (Baltimore)*. 2018; 97(49): e13444.
60. Katugampola RP, Anstey AV, Finlay AY, Whatley S, Woolf J, Mason N, et coll. A management algorithm for congenital erythropoietic porphyria derived from a study of 29 cases. *Br J Dermatol*. 2012; 167(4): 888-900.
61. Khan M, Seppala M, Zoupa M, Cobourne MT. Hedgehog pathway gene expression during early development of the molar tooth root in the mouse. *Gene Expr Patterns*. 2007; 7(3): 239-43.
62. Khonsari RH, Way B, Nysjö J, Odri GA, Olszewski R, Evans RD, et coll. Fronto-facial advancement and bipartition in Crouzon–Pfeiffer and Apert syndromes: Impact of fronto-facial surgery upon orbital and airway parameters in FGFR2 syndromes. *J Cranio-Maxillofac Surg*. 2016; 44(10): 1567-75.

63. Kim YJ, Lee Y, Zhang H, Wright JT, Simmer JP, Hu JCC, et coll. Translational Attenuation by an Intron Retention in the 5' UTR of ENAM Causes Amelogenesis Imperfecta. *Biomedicines*. 2021; 9(5): 456.
64. Kobayashi R, Matsune K, Ohashi H. Fused teeth, macrodontia and increased caries are characteristic features of neurofibromatosis type 1 patients with NF1 gene microdeletion. *J Pediatr Genet*. 2012; 1(1): 25-31.
65. Koh KJ, Park HN, Kim KA. Gardner syndrome associated with multiple osteomas, intestinal polyposis, and epidermoid cysts. *Imaging Sci Dent*. 2016; 46(4): 267-72.
66. Koskinen S, Keski-Filppula R, Alapulli H, Nieminen P, Anttonen V. Familial oligodontia and regional odontodysplasia associated with a PAX9 initiation codon mutation. *Clin Oral Investig*. 2019; 23(11): 4107-11.
67. Kreiborg S, Jensen BL. Tooth formation and eruption: lessons learnt from cleidocranial dysplasia. *Eur J Oral Sci*. 2018; 126 Suppl 1: 72-80.
68. Lammi L, Arte S, Somer M, Jarvinen H, Lahermo P, Thesleff I, et coll. Mutations in AXIN2 cause familial tooth agenesis and predispose to colorectal cancer. *Am J Hum Genet*. 2004; 74(5): 1043-50.
69. Lavery DP, Thomas MBM. The restorative management of microdontia. *Br Dent J*. 2016; 221(4): 160-6.
70. Leblebisatan G, Celik U, Temiz F, Celik T, Aydin F, Istifli FL, et coll. An Adolescent Case of Osteopetrosis with Portal Hypertension as well as Mandibula Osteomyelitis. *Indian J Hematol Blood Transfus*. 2015; 31(2): 295-6.
71. Lee Y, Zhang H, Seymen F, Kim YJ, Kasimoglu Y, Koruyucu M, et coll. Novel KLK4 Mutations Cause Hypomaturation Amelogenesis Imperfecta. *J Pers Med*. 2022; 12(2): 150.
72. Lepe X, Rothwell BR, Banich S, Page RC. Absence of adult dental anomalies in familial hypophosphatasia. *J Periodontal Res*. 1997; 32(4): 375-80.

73. Lepperdinger U, Zschocke J, Kapferer-Seebacher I. Oral manifestations of Ehlers-Danlos syndromes. *Am J Med Genet C Semin Med Genet.* 2021; 187(4): 520-6.
74. Lerusse J, Kaux JF. [The Pierre Marie-Sainton syndrome or cleidocranial dysplasia]. *Rev Med Liege.* 2020; 75(10): 639-43.
75. Liang J, Von den Hoff J, Lange J, Ren Y, Bian Z, Carels CEL. MSX1 mutations and associated disease phenotypes: genotype-phenotype relations. *Eur J Hum Genet.* 2016; 24(12): 1663-70.
76. Lin CS, Llacer-Martinez M, Sheth CC, Jovani-Sancho M, Biedma BM. Prevalence of Premolars with Dens Evaginatus in a Taiwanese and Spanish Population and Related Complications of the Fracture of its Tubercle. *Eur Endod J.* 2018; 3(2): 118-22.
77. Linglart A, Biosse-Duplan M. Hypophosphatasia. *Curr Osteoporos Rep.* 2016; 14(3): 95-105.
78. Lubinsky M, Kantaputra PN. Syndromes with supernumerary teeth. *Am J Med Genet A.* 2016; 170(10): 2611-6.
79. Lu X, Yu F, Liu J, Cai W, Zhao Y, Zhao S, et coll. The epidemiology of supernumerary teeth and the associated molecular mechanism. *Organogenesis.* 2017; 13(3): 71-82.
80. Maas SM, Shaw AC, Bikker H, Lüdecke HJ, van der Tuin K, Badura-Stronka M, et coll. Phenotype and genotype in 103 patients with tricho-rhino-phalangeal syndrome. *Eur J Med Genet.* 2015; 58(5): 279-92.
81. Mallineni SK, Nuvvula S, Cheung ACH, Kunduru R. A comprehensive review of the literature and data analysis on hypo-hyperdontia. *J Oral Sci.* 2014; ,56(4): 295-302.
82. Mandel S, Rechavi G, Gozes I. Activity-dependent neuroprotective protein (ADNP) differentially interacts with chromatin to regulate genes essential for embryogenesis. *Dev Biol.* 2007; 303(2): 814-24.
83. Marom R, Rabenhorst BM, Morello R. Osteogenesis imperfecta: an update on clinical features and therapies. *Eur J Endocrinol.* 2020; 183(4): R95-106.

84. Matalova E, Fleischmannova J, Sharpe PT, Tucker AS. Tooth agenesis: from molecular genetics to molecular dentistry. *J Dent Res.* 2008; 87(7): 617-23.
85. Mathew A, Dauravu LM, Reddy SN, Kumar KR, Venkataramana V. Ghost teeth: Regional odontodysplasia of maxillary first molar associated with eruption disorders in a 10-year-old girl. *J Pharm Bioallied Sci.* 2015; 7(Suppl 2): S800-803.
86. Meaney S, Anweigi L, Ziada H, Allen F. The impact of hypodontia: a qualitative study on the experiences of patients. *Eur J Orthod.* 2012; 34(5): 547-52.
87. Memis S, Bas Z. Multiple dens invaginatus in Wilson's disease: A case report. *Aust Endodontic J.* 2021; 47(3): 679-83.
88. Mitsui SN, Yasue A, Masuda K, Watanabe K, Horiuchi S, Imoto I, et coll. Novel PAX9 mutations cause non-syndromic tooth agenesis. *J Dent Res.* 2014; 93(3): 245-9.
89. Moraes MEL de, Moraes LC de, Dotto GN, Dotto PP, Santos LR de A dos. Dental anomalies in patients with down syndrome. *Braz Dent J.* 2007; 18(4): 346-50.
90. Morel Swols D, Foster J, Tekin M. KBG syndrome. *Orphanet J Rare Dis.* 2017; 12(1): 183.
91. Mornet E. Hypophosphatasia. *Metabolism.* 2018; 82: 142-55.
92. Mornet E, Beck C, Bloch-Zupan A, Girschick H, Le Merrer M. Clinical utility gene card for: hypophosphatasia. *Eur J Hum Genet.* 2011; 19(3): 4-5.
93. Mulligan C, Bronstein JM. Wilson Disease: An Overview and Approach to Management. *Neurol Clin.* 2020; 38(2): 417-32.
94. Munné-Miralvés C, Brunet-Llobet L, Cahuana-Cárdenas A, Torné-Durán S, Miranda-Rius J, Rivera-Baró A. Oral disorders in children with Prader-Willi syndrome: a case control study. *Orphanet J Rare Dis.* 2020; 15(1): 43.
95. Nguyen HTT, Vu DC, Nguyen DM, Dang QD, Tran VK, Le H, et coll. Dentinogenesis Imperfecta and Caries in Osteogenesis Imperfecta among Vietnamese Children. *Dent J (Basel).* 2021; 9(5): 49.

96. Nieminen P. Genetic basis of tooth agenesis. *J Exp Zool B Mol Dev Evol.* 2009; 312B(4): 320-42.
97. Nijakowski K, Woś P, Surdacka A. Regional Odontodysplasia: A Systematic Review of Case Reports. *Int J Environ Res Public Health.* 2022; 19(3): 1683.
98. Nikolopoulos G, Smith CEL, Poulter JA, Murillo G, Silva S, Lamb T, et coll. Spectrum of pathogenic variants and founder effects in amelogenesis imperfecta associated with MMP20. *Hum Mutat.* 2021; 42(5): 567-76.
99. Norderyd J, Aronsson J. Hypoplastic root cementum and premature loss of primary teeth in Coffin-Lowry syndrome: a case report: Premature tooth loss in Coffin-Lowry syndrome. *Int J Paediatr Dent.* 2012; 22(2): 154-6.
100. Nikopensius T, Annilo T, Jagomägi T, Gilissen C, Kals M, Krjutškov K, et coll. Non-syndromic tooth agenesis associated with a nonsense mutation in ectodysplasin-A (EDA). *J Dent Res.* 2013; 92(6): 507-11.
101. Oosterkamp BCM, Ockeloen CW, Carels CEL, Kuijpers-Jagtman AM. [Tooth eruption disturbances and syndromes]. *Ned Tijdschr Tandheelkd.* 2014; 121(4): 233-8.
102. Nunn JH, Carter NE, Gillgrass TJ, Hobson RS, Jepson NJ, Meechan JG, et coll. The interdisciplinary management of hypodontia: background and role of paediatric dentistry. *Br Dent J.* 2003; 194(5): 245-51.
103. Panjwani S, Bagewadi A, Keluskar V, Arora S. Gardner's Syndrome. *J Clin Imaging Sci.* 2011; 1: 65.
104. Parenti I, Mallozzi MB, Hüning I, Gervasini C, Kuechler A, Agolini E, et coll. ANKRD11 variants: KBG syndrome and beyond. *Clin Genet.* 2021; 100(2): 187-200.
105. Pedalino A, Matias M, Gaziri D, Vieira B, Alves L, Ursi W. Treatment of maxillary canine transposition. *Angle Orthod.* 2020; 90(6): 873-80.
106. Pettersson M, Bergendal B, Norderyd J, Nilsson D, Anderlid BM, Nordgren A, et coll. Further evidence for specific IFIH1 mutation as a cause of Singleton-Merten syndrome with phenotypic heterogeneity. *Am J Med Genet A.* 2017; 173(5): 1396-9.

107. Pitak-Arnnop P, Subbalekha K, Sirintawat N, Auychai P, Neff A. Clinical approach to rhizomicry based on a case of dentine dysplasia type 1. *J Stomatol Oral Maxillofac Surg.* 2020; 121(2): 179-85.
108. Ponranjini VC, Jayachandran S, Bakyalakshmi K. Regional odontodysplasia: report of a case. *J Dent Child (Chic).* 2012; 79(1): 26-9.
109. Prioux R. Mise au point sur les défauts primaires d'éruption : établissement d'un protocole de soin [Thèse d'exercice]. [Marseille] : Université Aix Marseille. Faculté d'odontologie de Marseille ; 2018. 53 p.
110. Rahul M, Kapur A, Goyal A. Management of prematurely erupted teeth in newborns. *BMJ Case Rep.* 2018; 2018: bcr-2018-225288.
111. Reith EJ. The stages of amelogenesis as observed in molar teeth of young rats. *J Ultrastruct Res.* 1970; 30(1): 111-51.
112. Rezende KM, Canela AHC, Ortega AOL, Tintel C, Bonecker M. Chediak-Higashi Syndrome and Premature Exfoliation of Primary Teeth. *Braz Dent J.* 2013; 24(6): 667-70.
113. Riou MC, de La Dure-Molla M, Kerner S, Rondeau S, Legendre A, Cormier-Daire V, et coll. Oral Phenotype of Singleton-Merten Syndrome: A Systematic Review Illustrated With a Case Report. *Front Genet.* 2022; 13: 875490.
114. Rihani R, Barbar M, Faqih N, Halalsheh H, Hussein AA, Al-Zaben AH, et coll. Unrelated cord blood transplantation can restore hematologic and immunologic functions in patients with Chediak-Higashi syndrome: Cord blood transplantation in Chediak-Higashi syndrome. *Pediatr Transplant.* 2012; 16(4): E99-105.
115. Robinson C, Kirkham J, Brookes SJ, Bonass WA, Shore RC. The chemistry of enamel development. *Int J Dev Biol.* 1995; 39(1): 145-52.
116. Roinioti TD, Stefanopoulos PK. Short root anomaly associated with Rothmund-Thomson syndrome. *Oral Surg Oral Med Oral Pathol Oral Radiol Endod.* 2007; 103(1): e19-22.

117. Rostomyan L, Daly AF, Beckers A. Pituitary gigantism: Causes and clinical characteristics. *Ann Endocrinol (Paris)*. 2015; 76(6): 643-9.
118. Shapira J, Chaushu S, Becker A. Prevalence of tooth transposition, third molar agenesis, and maxillary canine impaction in individuals with Down syndrome. *Angle Orthod*. 2000; 70(4): 290-6.
119. Sicard L, Hennocq Q, Paternoster G, Arnaud E, Dure – Molla M de la, Khonsari RH. Dental phenotype in Crouzon syndrome: A controlled radiographic study in 22 patients. *Arch Oral Biol*. 2021; 131: 105253.
120. Singleton EB, Merten DF. An unusual syndrome of widened medullary cavities of the metacarpals and phalanges, aortic calcification and abnormal dentition. *Pediatr Radiol*. 1973; 1(1): 2-7.
121. Skobe Z. The secretory stage of amelogenesis in rat mandibular incisor teeth observed by scanning electron microscopy. *Calcif Tissue Res*. 1976; 21(2): 83-103.
122. Smith CE. Cellular and chemical events during enamel maturation. *Crit Rev Oral Biol Med*. 1998; 9(2): 128-61.
123. Smith CEL, Poulter JA, Antanaviciute A, Kirkham J, Brookes SJ, Inglehearn CF, et coll. Amelogenesis Imperfecta; Genes, Proteins, and Pathways. *Front Physiol*. 2017; 8: 435.
124. Sreeramulu B, Shyam, Ajay, Suman. Papillon-Lefèvre syndrome: clinical presentation and management options. *Clin Cosmet Investig Dent*. 2015; 7: 75-81.
125. Surapornsawasd T, Ogawa T, Tsuji M, Moriyama K. Oculofaciocardiodental syndrome: novel BCOR mutations and expression in dental cells. *J Hum Genet*. 2014; 59(6): 314-20.
126. Tamura M, Nemoto E. Role of the Wnt signaling molecules in the tooth. *Jpn Dent Sci Rev*. 2016; 52(4): 75-83.
127. Talasila J, Pachigolla R, Yarlagadda KVS N, Vuppala R, Grzeschik KH, Kiran K V S S, et coll. Acromelia-oligodontia syndrome. *Clin Case Rep*. 2017; 5(6): 968-74.

128. Tanwar R, Jaitly V, Sharma A, Heralgi R, Ghangas M, Bhagat A. Non-syndromic multiple supernumerary premolars: Clinicoradiographic report of five cases. *J Dent Res Dent Clin Dent Prospects*. 2017; 11(1): 48-52.
129. Tremillo-Maldonado O, Molina-Frechero N, González-González R, Bologna-Molina R. [Alteración del gen AMELX en amelogénesis imperfecta. Una breve revisión]. *Gac Med Mex*. 2019; 155(1): 101-7.
130. Vanakker O, Callewaert B, Malfait F, Coucke P. The Genetics of Soft Connective Tissue Disorders. *Annu Rev Genomics Hum Genet*. 2015; 16: 229-55.
131. Velazco CH, Coelho C, Salazar F, Contreras A, Slots J, Pacheco JJ. Microbiological features of Papillon-Lefèvre syndrome periodontitis. *J Clin Periodontol*. 1999; 26(9): 622-7.
132. Wang SK, Zhang H, Hu CY, Liu JF, Chadha S, Kim JW, et coll. FAM83H and Autosomal Dominant Hypocalcified Amelogenesis Imperfecta. *J Dent Res*. 2021; 100(3): 293-301.
133. Wani AA, Devkar N, Patole MS, Shouche YS. Description of two new cathepsin C gene mutations in patients with Papillon-Lefèvre syndrome. *J Periodontol*. 2006; 77(2): 233-7.
134. Whyte MP. Hypophosphatasia: aetiology, nosology, pathogenesis, diagnosis and treatment. *Nat Rev Endocrinol*. 2016; 12(4): 233-46.
135. Whyte MP, Wenkert D, Zhang F. Hypophosphatasia: Natural history study of 101 affected children investigated at one research center. *Bone*. 2016; 93: 125-38.
136. Wijn MA, Keller JJ, Giardiello FM, Brand HS. Oral and maxillofacial manifestations of familial adenomatous polyposis. *Oral Dis*. 2007; 13(4): 360-5.
137. Yadav V, Sharma S, Kumar V, Chawla A, Logani A. Cone Beam Computed Tomographic Cone beam computed tomographic characterization of short root anomaly in chloroquine-induced Stevens-Johnson Syndrome: a case report. *Folia Med (Plovdiv)*. 2022; 64(1): 169-75.

138. Yagüe-García J, Berini-Aytés L, Gay-Escoda C. Multiple supernumerary teeth not associated with complex syndromes: a retrospective study. *Med Oral Patol Oral Cir Bucal*. 2009; 14(7): E331-336.
139. Youssef MJ, Siegel DH, Chiu YE, Drolet BA, Hodgson BD. Dental root abnormalities in four children with PHACE syndrome. *Pediatr Dermatol*. 2019; 36(4): 505-8.
140. Zhang H, Quan C, Sun LD, Lv HL, Gao M, Zhou FS, et al. A novel frameshift mutation of the EDA1 gene in a Chinese Han family with X-linked hypohidrotic ectodermal dysplasia. *Clin Exp Dermatol*. 2009; 34(1): 74-6.
141. Zhu J, Wang X, Fang Y, Von den Hoff J, Meng L. An update on the diagnosis and treatment of dens invaginatus. *Aust Dent J*. 2017; 62(3): 261-75.

TABLE DES MATIERES

INTRODUCTION/PROBLEMATIQUE :	14
1. Généralités	15
1.1 Les étapes de formation du germe dentaire	15
1.2 Les mécanismes impliqués dans la formation du germe dentaire	17
1.3 Rappels sur les bases de la génétique	19
• Maladie autosomique dominante	19
• Maladie autosomique récessive	19
• Maladie récessive liée à l’X	20
• Maladie dominante liée à l’X	20
2. Anomalies de nombre	21
2.1 Hypodontie, oligodontie, anodontie	21
• Description	21
• Diagnostic/dépistage	22
• Origine génétique : simple ou syndromique, le mode de transmission	24
• Gènes impliqués	25
• Conséquences cliniques	28
2.2 Hyperdontie	29
• Description	29
• Diagnostic/dépistage	31
• Origine génétique : simple ou syndromique, le mode de transmission	32
• Gènes impliqués	33
• Conséquences cliniques	35
3. Anomalie de morphologie	36
3.1 Anomalie de taille	36
3.1.1 Macrodontie	36
• Description	36
• Diagnostic/dépistage	36
• Origine génétique : simple ou syndromique, le mode de transmission et gènes impliqués	37
• Conséquences cliniques	38
3.1.2 Microdontie	39
• Description	39
• Diagnostic/dépistage	39
• Origine génétique : simple ou syndromique, le mode de transmission et gène impliqués	40
• Conséquences cliniques	42

3.1.3	Rhizomégalie	43
•	Description	43
•	Diagnostic/dépistage.....	43
•	Origine génétique : simple ou syndromique, le mode de transmission.....	44
•	Gènes impliqués	44
•	Conséquences cliniques	45
3.1.4	Rhizomicrie.....	46
•	Description	46
•	Diagnostic/dépistage.....	46
•	Origine génétique : simple ou syndromique, le mode de transmission et gènes impliqués.....	47
•	Conséquences cliniques	48
3.2	Anomalie de forme	49
3.2.1	Anomalie coronaire, radulaire, ou intéressant l'ensemble de la dent	49
•	Description	49
•	Diagnostic/dépistage.....	50
•	Origine génétique : simple ou syndromique, le mode de transmission et gènes impliqués.....	51
•	Conséquences cliniques	55
4.	Anomalie de structure	56
4.1	Anomalie de l'émail	56
4.1.1	Amélogénèse imparfaite	56
•	Description	56
•	Diagnostic/dépistage.....	57
•	Origine génétique : simple ou syndromique, le mode de transmission.....	58
•	Gènes impliqués	59
•	Conséquences cliniques	61
4.2	Anomalie de la dentine	62
4.2.1	Dentinogénèse imparfaite et dysplasie dentinaire	62
•	Description	62
•	Diagnostic/dépistage.....	63
•	Origine génétique : simple ou syndromique, le mode de transmission.....	65
•	Gènes impliqués	66
•	Conséquences cliniques	66
4.3	Anomalie du ciment	67
•	Description	67
•	Diagnostic/dépistage.....	68
•	Origine génétique : simple ou syndromique, le mode de transmission.....	69

• Gènes impliqués.....	69
• Conséquences cliniques	69
4.4 Anomalie affectant l'ensemble des tissus dentaires.....	70
• Description	70
• Diagnostic/dépistage.....	71
• Origine génétique : simple ou syndromique, le mode de transmission.....	72
• Gènes impliqués.....	72
• Conséquences cliniques	72
5. Anomalie d'éruption et de chute des dents	73
5.1 Éruption prématurée et éruption retardée	73
• Description	73
• Diagnostic/dépistage.....	73
• Origine génétique : simple ou syndromique, le mode de transmission et gènes impliqués.....	75
• Conséquences cliniques	79
5.2 Perte précoce et perte retardée des dents.....	80
• Description	80
• Diagnostic/dépistage.....	81
• Origine génétique : simple ou syndromique, le mode de transmission et gènes impliqués.....	81
• Conséquences cliniques	86
6. Anomalie de position dentaire	87
• Description	87
• Diagnostic/dépistage.....	88
• Origine génétique : simple ou syndromique, le mode de transmission et gènes impliqués.....	88
• Conséquences cliniques	89
7. Anomalie de coloration dentaire	90
• Description	90
• Diagnostic/dépistage.....	91
• Origine génétique : simple ou syndromique, le mode de transmission et gènes impliqués.....	92
• Conséquences cliniques	93
CONCLUSION.....	94
BIBLIOGRAPHIE :	95

Vu la demande du doyen de la faculté d'odontologie de Lorraine sur le rapport du jury :

Président : C. BISSON – Professeur des universités
Membre du jury : C. EGLOFF-JURAS – Maître de conférences des universités (Directrice de thèse)
Membre du jury : A-S VAILLANT – Maître de conférences des universités
Membre du jury : A. BAUDET – Maître de conférences des universités

la présidente de l'université de Lorraine autorise

Monsieur Ludovic HADET

né à SAINT-DIÉ-DES-VOSGES (Vosges) le 17 août 1996,

à soutenir et imprimer sa thèse en vue d'obtenir le diplôme d'État de docteur en chirurgie dentaire intitulée :

« LA GÉNÉTIQUE DES ANOMALIES DENTAIRES »

Nancy, le 27 octobre 2022

N° autorisation : 12765 C

La présidente de l'université de Lorraine



H. BOULANGER

HADET Ludovic – La génétique des anomalies dentaires

Nancy 2022 : 112 pages, 22 figures, 3 tableaux

Th. : Chir.-Dent. : Nancy 2022

Mots-clefs:

- Génétique
- Anomalies
- Syndromes
- Dépistage
- Prévention

Résumé : Les anomalies dentaires sont nombreuses et présentent toujours un défi thérapeutique et diagnostic. Nombreuses d'entre elles présentent une étiologie génétique. L'objectif principal de ce travail est de présenter les mécanismes génétiques impliqués dans les anomalies dentaires notamment très impliqués dans les anomalies de nombre et de structure. Pour cela nous décrivons chaque famille d'anomalies dentaire et nous détaillerons leur origine génétique et leur transmission avec les différents gènes impliqués. Une attention particulière sera portée aux formes syndromiques pour lesquelles le diagnostic d'une anomalie dentaire peut parfois être le premier signal d'appel d'une pathologie plus générale.

Jury :

Président :	Pr Catherine BISSON
Membres :	Dr Anne-Sophie VAILLANT Dr Alexandre BAUDET
Directeur de thèse :	Dr Claire EGLOFF-JURAS

Adresse de l'auteur :

Ludovic HADET
54 route des 2 hameaux
88100 SAINT DIE DES VOSGES