



HAL
open science

La dysplasie osseuse floride : revue de la littérature et étude d'un cas

Anne-Sophie Bellotto-Joachimowicz

► **To cite this version:**

Anne-Sophie Bellotto-Joachimowicz. La dysplasie osseuse floride : revue de la littérature et étude d'un cas. Sciences du Vivant [q-bio]. 2023. hal-04516848

HAL Id: hal-04516848

<https://hal.univ-lorraine.fr/hal-04516848v1>

Submitted on 22 Mar 2024

HAL is a multi-disciplinary open access archive for the deposit and dissemination of scientific research documents, whether they are published or not. The documents may come from teaching and research institutions in France or abroad, or from public or private research centers.

L'archive ouverte pluridisciplinaire **HAL**, est destinée au dépôt et à la diffusion de documents scientifiques de niveau recherche, publiés ou non, émanant des établissements d'enseignement et de recherche français ou étrangers, des laboratoires publics ou privés.



**UNIVERSITÉ
DE LORRAINE**

**BIBLIOTHÈQUES
UNIVERSITAIRES**

AVERTISSEMENT

Ce document est le fruit d'un long travail approuvé par le jury de soutenance et mis à disposition de l'ensemble de la communauté universitaire élargie.

Il est soumis à la propriété intellectuelle de l'auteur. Ceci implique une obligation de citation et de référencement lors de l'utilisation de ce document.

D'autre part, toute contrefaçon, plagiat, reproduction illicite encourt une poursuite pénale.

Contact bibliothèque : ddoc-thesesexercice-contact@univ-lorraine.fr
(Cette adresse ne permet pas de contacter les auteurs)

LIENS

Code de la Propriété Intellectuelle. articles L 122. 4

Code de la Propriété Intellectuelle. articles L 335.2- L 335.10

http://www.cfcopies.com/V2/leg/leg_droi.php

<http://www.culture.gouv.fr/culture/infos-pratiques/droits/protection.htm>

ACADÉMIE DE NANCY – METZ

UNIVERSITÉ DE LORRAINE

FACULTÉ D'ODONTOLOGIE DE LORRAINE

Année 2023

N°12814C

THÈSE

POUR LE DIPLÔME D'ÉTAT DE DOCTEUR EN CHIRURGIE DENTAIRE

Présentée et soutenue publiquement le 3 janvier 2023

Par

Anne-Sophie BELLOTTO-JOACHIMOWICZ

Née le 19/10/1995 à Thionville (Moselle)

**La dysplasie osseuse floride :
revue de la littérature et étude d'un cas**

Composition du jury :

Président

Pr Catherine STRAZIELLE

Directeurs de thèse

Dr Claire EGLOFF-JURAS

Dr Julie GUILLET-THIBAUT

Membres

Dr Renaud GIESS

« Par délibération en date du 11 décembre 1972, la Faculté de Chirurgie Dentaire a arrêté que les opinions émises dans les dissertations qui lui seront présentées doivent être considérées comme propre à leurs auteurs et qu'elle n'entend leur donner aucune approbation ni improbation »

Présidente : Docteur Héléne BOULANGER

Doyen : Docteur Kazutoyo YASUKAWA

Vice-Doyens : Dr Charlène KICHENBRAND – Dr Rémy BALTHAZARD – Dr Marin VINCENT

Membres Honoraires : Dr L. BABEL – Pr. S. DURIVAUX – Pr A. FONTAINE – Pr G. JACQUART – Pr D. ROZENCWEIG - Pr ARTIS

Doyens Honoraires : Pr J. VADOT, Pr J.P. LOUIS

Département odontologie pédiatrique Sous-section 56-01	Mme	JAGER Stéphanie	Maître de conférences *
	M.	PREVOST Jacques	Maître de conférences
	Mme	HERNANDEZ Magali	Maître de conférences *
	M.	HAINOT Raphaël	Chef de clinique des universités – Assistant des hôpitaux
	Mme	HILT Léa	Chef de clinique des universités – Assistant des hôpitaux
	Mme	HOMBOURGER Morgane	Chef de clinique des universités – Assistant des hôpitaux
	M.	MASSON Maximilien	Chef de clinique des universités – Assistant des hôpitaux
Département orthopédie dento-faciale Sous-section 56-01	M.	VANDE VANNET Bart	Professeur des universités *
	Mme	TRAN Mai-Linh	Chef de clinique des universités – Assistant des hôpitaux
Département prévention, épidémiologie, économie de la santé, odontologie légale Sous-section 56-02	Mme	CLÉMENT Céline	Maître de conférences *
	M.	BAUDET Alexandre	Maître de conférences *
	Mme	CAIONE Mariette	Chef de clinique des universités – Assistant des hôpitaux
	M.	VEYNACHTER Thomas	Chef de clinique des universités – Assistant des hôpitaux*
Département parodontologie Sous-section 57-01	Mme	BISSON Catherine	Professeur des universités *
	M.	JOSEPH David	Maître de conférences *
	Mme	BERBE Ludivine	Chef de clinique des universités – Assistant des hôpitaux*
	Mme	VITALI Marine	Chef de clinique des universités – Assistant des hôpitaux
Département chirurgie orale Sous-section 57-01	Mme	GUILLET-THIBAUT Julie	Maître de conférences *
	M.	BRAVETTI Pierre	Maître de conférences
	Mme	KICHENBRAND Charlène	Maître de conférences *
	Mme	PHULPIN Bérengère	Maître de conférences *
	M.	CLERC Sébastien	Praticien hospitalier universitaire *
	Mme	DE VERBIZIER Charlotte	Chef de clinique des universités – Assistant des hôpitaux
	Mme	PEREIRA Laure	Chef de clinique des universités – Assistant des hôpitaux
Département biologie orale Sous-section 57-01	Mme	EGLOFF-JURAS Claire	Maître de conférences *
	M.	MARTRETTE Jean-Marc	Professeur des universités *
	M.	YASUKAWA Kazutoyo	Maître de conférences *
Département dentisterie restauratrice, endodontie Sous-section 58-01	M.	MORTIER Éric	Professeur des universités *
	M.	ENGELS-DEUTSCH Marc	Professeur des universités *
	M.	AMORY Christophe	Maître de conférences
	M.	BALTHAZARD Rémy	Maître de conférences *
	M.	VINCENT Marin	Maître de conférences*
	M.	GIESS Renaud	Maître de conférences associé*
	M.	DAL MAGRO Claire	Chef de clinique des universités – Assistant des hôpitaux
	Mme	DAVRIL Jeanne	Chef de clinique des universités – Assistant des hôpitaux*
	M.	LESIEUR François	Chef de clinique des universités – Assistant des hôpitaux
	Département prothèses Sous-section 58-01	M.	DE MARCH Pascal
Mme		CORNE Pascale	Maître de conférences *
M.		SCHOUVER Jacques	Maître de conférences
Mme		VAILLANT Anne-Sophie	Maître de conférences *
M.		HIRTZ Pierre	Enseignant universitaire
Mme		GERBER Caroline	Chef de clinique des universités – Assistant des hôpitaux*
M.		JONVEAUX Maxime	Chef de clinique des universités – Assistant des hôpitaux
Mme		MOUGEL Armande	Chef de clinique des universités – Assistant des hôpitaux
M.		PERRIN Tom	Chef de clinique des universités – Assistant des hôpitaux
M.		SYDA Paul-Marie	Chef de clinique des universités – Assistant des hôpitaux
Département fonction-dysfonction, imagerie, biomatériaux Sous-section 58-01	Mme	STRAZIELLE Catherine	Professeur des universités *
	Mme	MOBY (STUTZMANN) Vanessa	Maître de conférences *
	M.	SALOMON Jean-Pierre	Maître de conférences

Souligné : responsable de département

* temps plein

Mis à jour le 1^{er} octobre 2022

À notre président de jury,

Professeur Catherine STRAZIELLE

Docteur en chirurgie dentaire

Docteur de l'université Henri Poincaré en sciences neurologiques

Professeur des Universités – Praticien Hospitalier

Responsable du département Fonction-dysfonction, imagerie, biomatériaux

Nous vous remercions du grand honneur que vous nous faites en acceptant de présider cette thèse. Tout au long de notre cursus universitaire, nous avons eu le privilège de recevoir la richesse de vos enseignements.

Soyez assurée de notre reconnaissance et de notre profond respect.

À notre directrice de thèse,

Docteur Claire EGLOFF-JURAS

Docteur en Chirurgie Dentaire

Spécialiste qualifiée en médecine bucco-dentaire

Ancienne interne en médecine bucco-dentaire

Maître de Conférences – Praticien Hospitalier

Veillez trouver ici le témoignage de notre profonde gratitude pour la direction de cette thèse. Nous vous remercions de votre sympathie, de votre sens de la pédagogie et de votre soutien tout au long de nos études. Merci d'avoir permis à nos années cliniques de se dérouler dans le partage et la bonne humeur. Veillez trouver ici l'expression de notre plus vive reconnaissance.

À notre co-directrice de thèse,

Docteur Julie GUILLET-THIBAUT

Docteur en Chirurgie Dentaire

Docteur de l'université de Lorraine, mention sciences de la vie et de la santé

Spécialiste qualifiée en chirurgie orale

Ancienne interne en odontologie

Maître de Conférences –Praticien Hospitalier

Responsable du département de chirurgie orale

Nous vous remercions chaleureusement pour l'intérêt que vous avez porté à ce travail, pour votre patience, vos conseils, et par votre enseignement passionnant.

Nous vous prions de trouver ici l'expression de nos remerciements les plus sincères et de notre très grande gratitude.

À notre juge,

Docteur Renaud GIESS

Docteur en Chirurgie Dentaire

Assistant hospitalier universitaire

*Nous vous remercions de siéger au jury de cette thèse.
Nous nous souviendrons de votre bienveillance et de la
qualité de votre enseignement. Soyez assuré de notre
sincère reconnaissance et de notre profond respect.*

SOMMAIRE

LISTE DES FIGURES

TABLE DES TABLEAUX

INTRODUCTION

1 LES DYSPLASIES OSSEUSES DES MAXILLAIRES

- 1.1 Définition
- 1.2 Rappels
- 1.3 Classification

2 LA DYSPLASIE OSSEUSE FLORIDE

- 2.1 Caractéristiques
- 2.2 Diagnostic de la dysplasie osseuse floride
- 2.3 Diagnostics différentiels

3 LES COMPLICATIONS

4 PRISE EN CHARGE ET TRAITEMENTS

- 4.1 Dysplasie osseuse floride asymptomatique
- 4.2 Dysplasie osseuse floride symptomatique

5 LES CONTRE-INDICATIONS THÉRAPEUTIQUES

6 PRÉSENTATION D'UN CAS CLINIQUE

7 ARBRE DIAGNOSTIC

CONCLUSION

BIBLIOGRAPHIE

LISTE DES FIGURES

Figure 1 : Germe dentaire au stade de la cloche. 1 : lame dentaire 2 : organe de l'émail 3 : condensation mésenchymateuse (source : Goldberg Michel 1989)	16
Figure 2 : Schéma du parodonte (source : Bidart 2013).....	17
Figure 3 : Coupe histologique d'un espace inter-dentaire. LAD : Ligament alvéolo-dentaire DEM : Débris épithéliaux de Malassez (source : Bonnaure-Mallet 2017)..	19
Figure 4 : Cycle du remodelage osseux	21
Figure 5 : Radiographie panoramique issu d'un cas clinique de dysplasie osseuse focale (source : Khonsari et al. 2011)	25
Figure 6 : Photographie intra-orale d'une zone édentée secteur 4	25
Figure 7 : Radiographie panoramique dentaire montrant une masse radio-opaque dans la région mandibulaire droite (source : Ravikumar et al. 2020).....	26
Figure 8 : Radiographie panoramique d'un cas clinique d'une dysplasie osseuse (source : ITIC 2000).....	27
Figure 9 : Scanner d'un cas clinique d'une dysplasie osseuse péri-apicale avec une localisation inhabituelle dans la région incisive du maxillaire supérieur.....	28
Figure 10 : Radiographie occlusale de la lésion de dysplasie osseuse péri-apicale (flèche) dans la région incisive du maxillaire supérieur	28
Figure 11 : Coupe histologique d'un cas clinique de cémentome gigantomorphe familial chez un individu masculin de 20 ans (source : Alemán Navas et al. 2010)	30
Figure 12 : Cas clinique du même cas de cémentome gigantomorphe familial chez un patient de 20 ans de sexe masculin (source : Alemán Navas et al. 2010)	30
Figure 13 : Radiographie panoramique du même cas clinique observé précédemment (source : Alemán Navas et al. 2010).....	31
Figure 14 : Distribution de la fréquence des lésions de dysplasie osseuse floride par sextant (source : Pereira et al. 2016).....	35
Figure 15 : Image histologique d'une dysplasie osseuse floride (Coloration H&E, x 200) (source : Kim et al. 2011)	36
Figure 16 : Image histologique d'une dysplasie osseuse floride	37
Figure 17 : image histologique de fragments osseux atteints de dysplasie osseuse floride (coloration : trichrome de Masson) (source : Heuberger et al. 2010)	38

Figure 18 : Image histologique de fragments osseux atteint de dysplasie osseuse floride (coloration : trichrome de Masson) (source : Heuberger et al. 2010).....	38
Figure 19 : Dysplasie osseuse floride stade I (flèches rouges) découverte fortuite au cone beam computed tomography (CBCT) (source : Bellaiche 2018).....	40
Figure 20 : Dysplasie osseuse floride au stade I (flèche rouge) découverte de manière fortuite au cone beam computed tomography (CBCT) (source : Bellaiche 2018)	40
Figure 21 : Dysplasie osseuse floride au stade I (flèche rouge) découverte de manière fortuite au cone beam computed tomography (CBCT) (source : Bellaiche 2018)	41
Figure 22 : Dysplasie osseuse floride au stade II (flèche rouge) découverte de manière fortuite au cone beam computed tomography (CBCT) (source : Bellaiche 2018)	41
Figure 23 : Dysplasie osseuse floride au stade II (flèche rouge) découverte de manière fortuite au cone beam computed tomography (CBCT) (source : Bellaiche 2018)	42
Figure 24 : Dysplasie osseuse floride au stade II (flèche rouge) découverte de manière fortuite au cone beam computed tomography (CBCT) (source : Bellaiche 2018)	42
Figure 25 : Dysplasie osseuse floride au stade III (flèche rouge) découverte de manière fortuite au cone beam computed tomography (CBCT) (source : Bellaiche 2018)	43
Figure 26 : Dysplasie osseuse floride au stade III (flèche rouge) découverte de manière fortuite au cone beam computed tomography (CBCT) (source : Bellaiche 2018)	43
Figure 27 : Dysplasie osseuse floride au stade III (flèche rouge) découverte de manière fortuite au cone beam computed tomography (CBCT) (source : bellaiche 2018)	44
Figure 28 : Répartition des stades par âge (source : Pereira et al. 2016)	44
Figure 29 : Les stades radiographiques de la dysplasie osseuse floride (source : Mohan et al. 2013).....	45
Figure 30 : Radiographie panoramique à la pose d'un appareil orthodontique en 2005 (source : Huh et Shin 2013).....	48

Figure 31 : Radiographie panoramique à la dépose de l'appareil orthodontique en 2008 (source : Huh et Shin 2013).....	49
Figure 32 : Algorithme de diagnostic radiologique proposé par Daviet-Noual et al (2017) afin d'aider au diagnostic différentiel.	50
Figure 33 : Images radiographiques de fibrome ossifiant	51
Figure 34 : Radiographie panoramique d'un cas de maladie de Paget	52
Figure 35 : Radiographie panoramique d'un cas de syndrome de Gardner	54
Figure 36 : Présentation clinique d'une femme de 65 ans atteinte de dysplasie osseuse floride (source : Kato et al. 2020)	57
Figure 37 : Radiographie panoramique objectivant le secteur postérieur de la mandibule (source : Kato et al. 2020).....	58
Figure 38 : Spécimen chirurgical de la masse nécrosée	58
Figure 39 : Coupe histologie du spécimen (la flèche noire illustre la résorption osseuse) (source : Kato et al. 2020).....	59
Figure 40 : Arbre décisionnel de prise en charge en fonction de la symptomatologie	62
Figure 41 : Radiographie panoramique d'un cas de dysplasie osseuse floride réalisée en 2015 (source : Aiuto et al. 2018)	63
Figure 42 : Énucléation de la lésion et observation microscopique	64
Figure 43 : Radiographie rétro-alvéolaire deux ans après le traitement chirurgical d'énucléation de la lésion (source : Aiuto et al. 2018).....	64
Figure 44 : Radiographie panoramique dentaire de la patiente (document personnel)	66
Figure 45 : Photographie clinique intra-buccal (document personnel).....	67
Figure 46 : Coupe cone beam computed tomography (CBCT) objectivant le secteur 4 de la mandibule (document personnel)	68
Figure 47 : Coupe cone beam computed tomography (CBCT) objectivant le secteur 4 de la mandibule (document personnel)	68
Figure 48 : Coupe axiale d'un cone beam computed tomography (CBCT) petit champ montrant la présence de lésions osseuses (document personnel).....	69
Figure 49 : Coupe sagittale d'un cone beam computed tomography (CBCT) petit champ montrant la présence de calcification au sein de la lésion péri-apicale (document personnel).....	70

Figure 50 : Arbre diagnostic pour le diagnostic différentiel de la dysplasie osseuse floride (document personnel) 71

TABLE DES TABLEAUX

Tableau 1: Classification histologique de l'Organisation Mondiale de la Santé (OMS) : tumeurs odontogènes (exemple choisi d'après Barnes et al. 2005) 22

Tableau 2 : Classification de Brannon et Fowler des lésions bénignes fibro-osseuses des mâchoires (source : Brannon et Fowler, 2001) 23

INTRODUCTION

Décrite pour la première fois par Melrose *et al.* en 1976, la dysplasie osseuse floride anciennement appelée « dysplasie cémento osseuse floride » est une pathologie fibro-osseuse bénigne des maxillaires dont la dénomination et la classification a évolué au fil du temps. Cette pathologie est fréquente, pourtant elle reste encore peu connue des chirurgiens-dentistes, ce qui peut conduire à des erreurs de diagnostic.

L'Organisation Mondiale de la Santé (OMS) a décrit cette pathologie en tant que tumeur bénigne associée à l'os et a renoncé à l'appellation « dysplasie cémento osseuse » car la présence de ciment au sein des lésions était controversée (OMS, 2005).

La dysplasie osseuse floride fait partie du groupe des dysplasies osseuses qui sont classées en 4 types selon leurs caractéristiques cliniques et radiologiques : dysplasie osseuse floride, dysplasie osseuse péri-apicale, dysplasie osseuse focale et cémentome géantiforme.

Elle se traduit par une altération de la structure osseuse. L'os sain est remplacé par du tissu conjonctif fibreux ainsi que par du tissu minéralisé semblable à du ciment, généralement localisé au niveau des crêtes alvéolaires.

Elle affecte principalement les femmes d'âge moyen avec une prédilection pour les femmes d'ascendance africaine.

Elle est le plus souvent asymptomatique et est généralement découverte de manière fortuite lors d'un examen radiologique.

Elle produit des caractéristiques radiologiques qui peuvent varier, selon l'évolution de la maladie, d'une radio-clarté complète à une radio-opacité.

Le diagnostic de cette pathologie repose sur la corrélation entre la présentation du cas (sexe, âge, ethnie), la clinique et l'aspect radiologique.

Les caractéristiques de la dysplasie osseuse floride aux stades initiaux sont similaires à celles des lésions apicales ou des kystes de la mâchoire, ce qui peut conduire à un diagnostic erroné. C'est pourquoi il est important de savoir

diagnostiquer cette maladie en éliminant les diagnostics différentiels afin d'adopter la bonne stratégie de prise en charge et d'éviter les erreurs thérapeutiques qui pourrait avoir des répercussions néfastes sur le patient.

Dans un premier temps nous définirons ce qu'est une dysplasie osseuse, nous ferons un rappel sur les mécanismes qui conduisent au remodelage osseux et nous développerons les diverses formes de dysplasie osseuse.

Dans un second temps nous étudierons la dysplasie osseuse floride au travers de ses caractéristiques cliniques, radiologiques et histopathologique ainsi que ses diagnostics différentiels et ses complications possibles.

Dans la troisième partie nous décrirons les différentes stratégies de prise en charge et de traitement en fonction de la symptomatologie de la maladie et de son évolution au cours du temps.

Enfin, nous rapporterons un cas pris en charge dans le service d'odontologie du CHRU de Nancy.

1 LES DYSPLASIES OSSEUSES DES MAXILLAIRES

1.1 Définition

Une dysplasie est définie comme une anomalie de développement d'un organe ou d'un tissu entraînant des lésions et un trouble du fonctionnement. (Larousse en ligne)
Les dysplasies osseuses auparavant appelées « dysplasies cémento-osseuses » sont des anomalies de développement du tissu osseux dans la région des crêtes alvéolaires. Elles sont classées en tant que tumeurs bénignes associées à l'os, selon la classification des tumeurs de la tête et du cou de l'Organisation Mondiale de la Santé (2005).

Elles sont caractérisées par un remplacement de l'os sain par du tissu conjonctif fibreux avec un dépôt osseux immature qui devient progressivement sclérosé (Pereira *et al.* 2016).

1.2 Rappels

Les dents se forment à partir d'un bourgeon dentaire individuel qui a une double origine : la lame dentaire, formation dérivée de l'épithélium buccal et le mésenchyme provenant des crêtes neurales qui avoisinent ces dernières (Racadot *et al.* 1966).

Les cellules ectomésenchymateuses prolifèrent pour former le follicule dentaire ainsi que la papille dentaire, précurseurs de la pulpe et du parodonte.

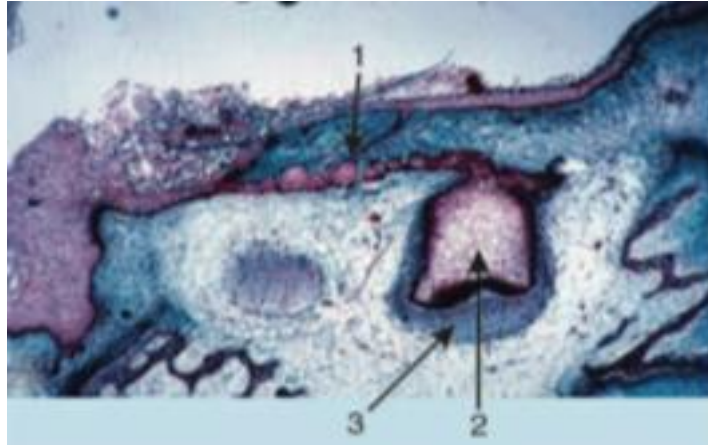


Figure 1 : Germe dentaire au stade de la cloche. 1 : lame dentaire 2 : organe de l'émail 3 : condensation mésenchymateuse (source : Goldberg Michel 1989)

L'endodonte et le parodonte ont une origine commune, ils dérivent tous deux d'une origine embryologique ectomésenchymateuse, ce qui explique les liens étroits qui les unissent.

Nous allons à présent étudier le parodonte afin d'établir le lien entre la dysplasie osseuse des maxillaires notamment la dysplasie osseuse floride et les lésions qui lui sont associées, tout en expliquant son origine.

1.2.1 Le parodonte

Le parodonte correspond à l'ensemble des tissus permettant le soutien et l'attache de la dent. Il comprend le parodonte superficiel c'est à dire la gencive et le parodonte profond constitué de l'os alvéolaire, du ligament alvéolo-dentaire également appelé desmodonte et du ciment (Bercy Pierre 1996).

Contrairement au parodonte superficiel, le parodonte profond est impacté dans les lésions des dysplasies osseuses.

Il est constitué de :

- L'os alvéolaire ;
- Le ligament alvéolo-dentaire ;
- Le ciment.

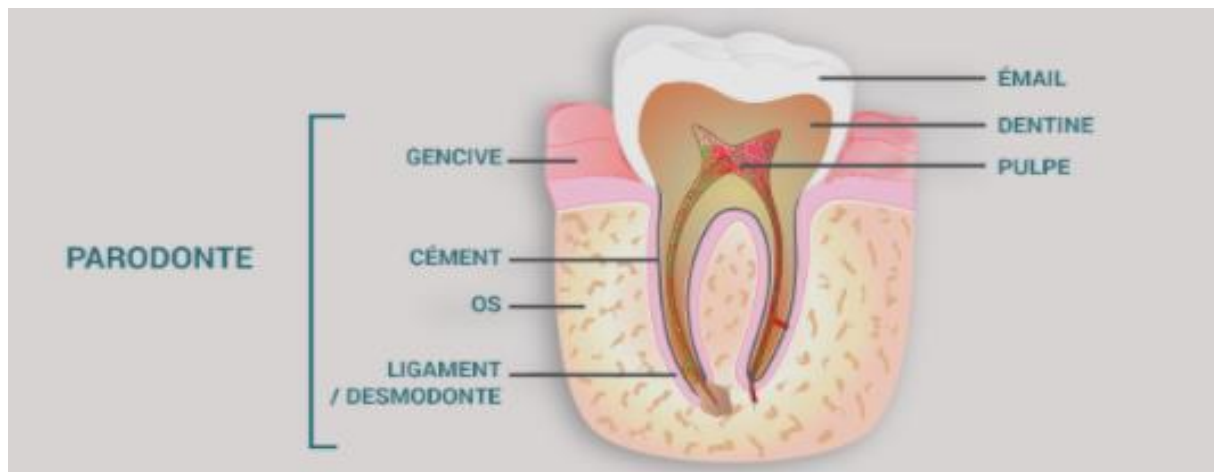


Figure 2 : Schéma du parodonte (source : Bidart 2013)

1.2.1.1 L'os alvéolaire

L'os alvéolaire ou procès alvéolaires désignent l'extension des os maxillaires et mandibulaires qui forment et supportent les alvéoles dentaires. Il se forme en même temps que le développement et l'éruption dentaire.

C'est un tissu vivant, minéralisé et en perpétuel remaniement afin de maintenir ses fonctions mécaniques et métaboliques. Il est constitué d'un os cortical dense et d'un os spongieux, plus lâche. Les cellules de l'os alvéolaire donnent à celui-ci une importante capacité de remodelage.

En effet, il est constitué de cellules ostéoprogénitrices lesquelles dérivent des cellules mésenchymateuses primitives et qui forment une population de cellules souches qui peuvent se différencier en cellules plus spécialisées qu'on appelle « ostéoblastes » et « ostéocytes » et qui recouvrent les surfaces osseuses.

- Les « ostéoblastes » synthétisent et minéralisent la matrice osseuse au cours de la croissance du squelette, du renouvellement de la matrice osseuse et de la réparation osseuse tout au long de la vie (Marie 2001) ;
- Les « ostéocytes » ont un rôle de signalisation matricielle et de communication. Ils sont sensibles aux stimuli mécaniques et détectent le besoin d'une augmentation ou d'une diminution de la formation osseuse dans le processus d'adaptation fonctionnelle ou en cas de micro-fractures.

Les procès alvéolaires sont également constitués de cellules ostéoclastiques appelées « ostéoclastes » dont le rôle est la résorption osseuse.

1.2.1.2 Le ciment

Le ciment est un tissu conjonctif minéralisé, avasculaire et dépourvu d'innervation qui est retrouvé sur la surface externe de la racine d'une dent. Il assure l'interface entre la dentine radulaire et le ligament parodontal. Sa principale fonction est d'assurer l'ancrage de la dent au sein de son alvéole osseuse. Il ressemble à de l'os compact par sa structure et sa composition mais en diffère par sa fonction. Il est plus résistant à la résorption et ne subit aucun remodelage, car comme indiqué précédemment il n'est ni innervé ni vascularisé, néanmoins il s'adapte aux exigences fonctionnelles car il croît tout au long de la vie par dépôt successif et continu de couches cémentaires.

Le ciment est constitué de ciment acellulaire aussi appelé ciment primaire et de ciment cellulaire qui se différencie par la présence ou non de cellules, les « cimentoblastes » et les « cimentocytes », mais également par leur emplacement et leur structure (Fonzi Luciano 1994).

1.2.1.3 Le ligament alvéolo-dentaire

Le ligament alvéolo-dentaire également appelé desmodonte est un tissu conjonctif riche en fibres de collagène. Il fait le lien entre la dent et l'os alvéolaire grâce aux fibres de Sharpey qui le constituent.

Ce tissu est richement vascularisé, innervé et présente de nombreuses cellules, il est constitué principalement de fibroblastes qui vont permettre la formation des fibres parodontales. On trouve également des cimentoblastes et des ostéoblastes qui vont être responsable du remaniement de l'os et du ciment.

Le ligament parodontal a de nombreuses fonctions :

- Il constitue une réserve de cellules nécessaire à la régénération du parodonte tel que les fibroblastes, cémentoblastes et ostéoblastes ;
- Il constitue une réserve de cellules immunitaires tel que les macrophages, mastocytes, plasmocytes, et lymphocytes ;
- Il permet le déclenchement et le soutien de l'éruption dentaire.

Par ailleurs, les cellules vont permettre la synthèse et la maintenance du ligament alvéolo-dentaire et de l'os alvéolaire. Il assure également une fonction de défense permanente ainsi que des fonctions régénératrices grâce à son *pool* cellulaire.

Au voisinage des vaisseaux, on trouve des cellules mésenchymateuses indifférenciées qui sont sous l'influence de facteurs de croissance de tout type, capable de se différencier en ostéoblastes, en fibroblastes ou en cémentoblastes, en fonction des besoins.

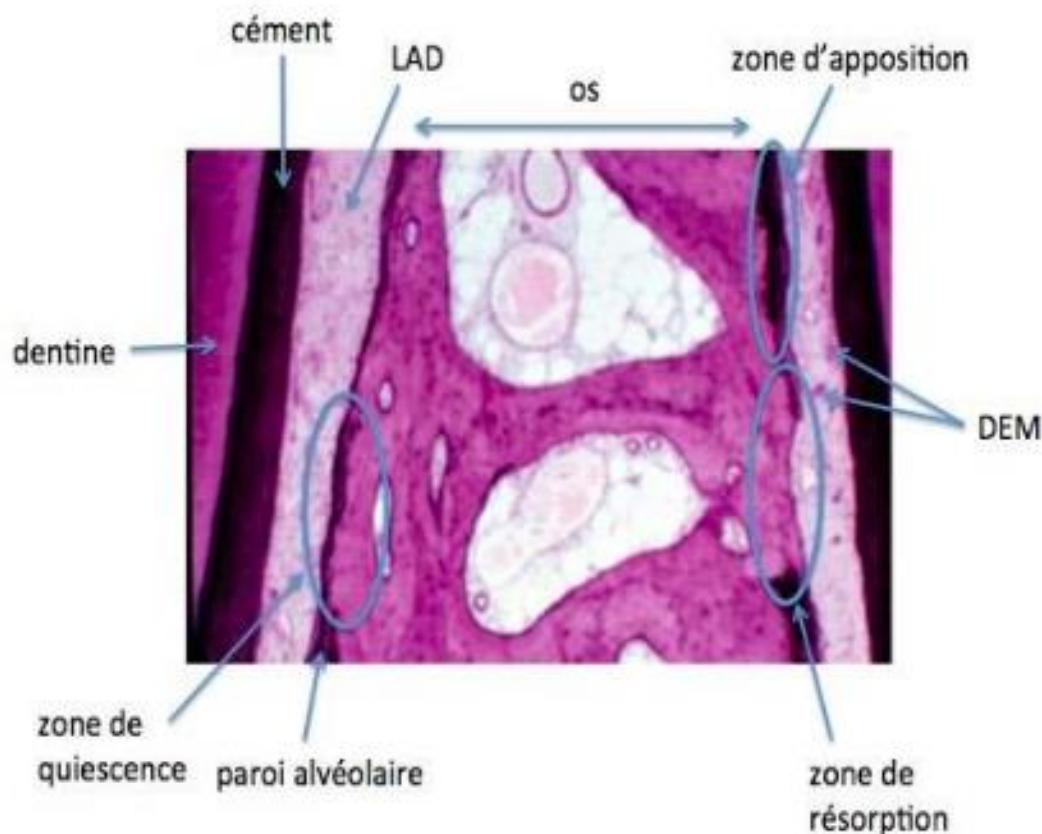


Figure 3 : Coupe histologique d'un espace inter-dentaire. LAD : Ligament alvéolo-dentaire DEM : Débris épithéliaux de Malassez (source : Bonnaure-Mallet 2017)

1.2.2 Le remodelage osseux

L'os alvéolaire est en perpétuel remaniement avec un équilibre constant entre les phénomènes de formation et de résorption qui assure le renouvellement des structures osseuses. Cela est assuré par des mécanismes de régulation locaux et systémiques notamment grâce à une communication étroite entre les différentes cellules impliquées dans le remodelage osseux. Le processus de remodelage est assuré par deux types cellulaires : les ostéoclastes qui résorbent la matrice osseuse en place, et les ostéoblastes qui en synthétisent une nouvelle.

Le déséquilibre entre ces deux processus a des répercussions importantes sur l'architecture osseuse. Il peut aboutir à des maladies osseuses localisées, telle que la dysplasie osseuse floride ou des maladies osseuses généralisées telle que la maladie de Paget.

Le cycle de remodelage osseux débute par une phase d'activation, caractérisée par la différenciation des ostéoclastes, suivie d'une phase de résorption de la matrice par les ostéoclastes matures. A la suite de cette phase, les ostéoclastes se détachent, les précurseurs des ostéoblastes se différencient en pré-ostéoblastes puis en ostéoblastes matures qui synthétisent et déposent une nouvelle matrice qui comble la lacune de résorption.

Lorsque la matrice osseuse synthétisée est minéralisée, la majorité des cellules s'aplatissent et bordent la surface de l'os. Une partie des ostéoblastes subissent alors un phénomène d'apoptose, le reste se laissant inclure dans la matrice qu'ils ont synthétisée, devenant des ostéocytes reliés par un réseau d'extensions cytoplasmiques présentes dans des canalicules (Marie 2001).

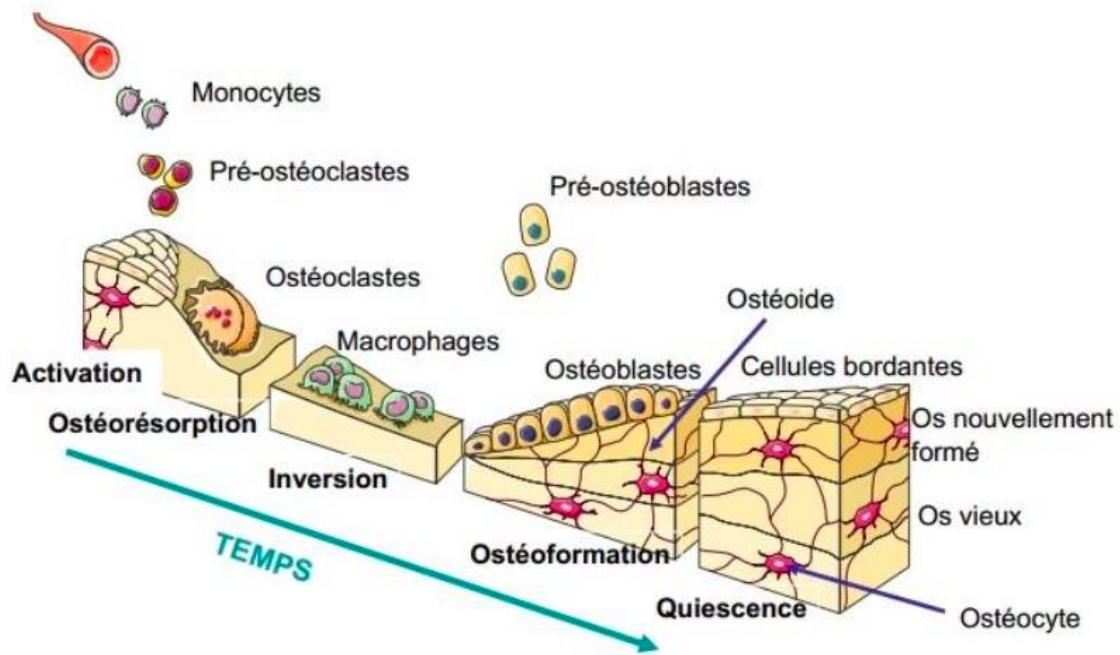


Figure 4 : Cycle du remodelage osseux
(source : Funck-Brentano et Cohen-Solal 2010)

1.3 Classification

Les dysplasies osseuses des maxillaires sont classées par l'Organisation Mondiale de la Santé (OMS) dans les lésions « fibro- et chondro-osseuses » du groupe « des tumeurs odontogènes bénignes et lésions apparentées » (Barnes *et al.* 2005).

La terminologie pour nommer la dysplasie osseuse a évolué au fil du temps, des discussions et au travers des différentes classifications.

Anciennement appelée « dysplasie cémento-osseuse » ou « dysplasie osseuse cimentifiante » la communauté scientifique a préféré renoncer à ce terme en raison de controverse sur la présence de ciment dans ces lésions. En 2005 lors de la révision de la classification des tumeurs par l'OMS il a été choisi de garder le terme « dysplasie osseuse des maxillaires ».

Tableau 1: Classification histologique de l'Organisation Mondiale de la Santé (OMS) : tumeurs odontogènes (exemple choisi d'après Barnes et al. 2005)

TUMEURS ODONTOGENES MALIGNES
<ul style="list-style-type: none"> ○ Carcinomes odontogènes <ul style="list-style-type: none"> - Améloblastome métastatique (malin) - Carcinome épidermoïde intra-osseux primaire ○ Sarcomes odontogènes <ul style="list-style-type: none"> - Fibrosarcome améloblastique
TUMEURS ODONTOGENES BENIGNES
<ul style="list-style-type: none"> ○ Epithélium odontogène avec stroma fibreux mature, sans ectomésenchyme odontogène <ul style="list-style-type: none"> - Améloblastome - Tumeurs odontogènes épithéliales calcifiantes ○ Epithélium odontogène avec ectomésenchyme odontogène, avec ou sans formation de tissus durs <ul style="list-style-type: none"> - Odontome, forme complexe - Odontome, forme composite ○ Mésenchyme et/ou ectomésenchyme odontogène avec ou sans épithélium odontogène <ul style="list-style-type: none"> - Myxome odontogène/myxofibrome - Cémentoblastome ○ Lésions associées à l'os <ul style="list-style-type: none"> - Fibrome ossifiant - Dysplasie fibreuse - Dysplasies osseuses : <ul style="list-style-type: none"> ▪ Dysplasie osseuse périapicale (antérieurement : dysplasie cémentaire périapicale) ▪ Dysplasie osseuse focale (antérieurement : dysplasie cémento-osseuse) ▪ Dysplasie osseuse floride (antérieurement : dysplasie cémento-osseuse floride) ▪ Cémentome gigantiforme familial ○ Granulome central à cellules géantes ○ Kyste osseux anévrysmal ○ Autres tumeurs <ul style="list-style-type: none"> - Tumeur mélanotique neuro-ectodermique congénitale

La dysplasie osseuse a été divisée en sous-types cliniques en fonction de sa localisation anatomique, ainsi qu'en fonction de son origine héréditaire ou acquise.

- Dysplasie osseuse péri-apicale ;
- Dysplasie osseuse focale ;
- Dysplasie osseuse floride ;
- Cémentome gigantiforme familial.

(Brody *et al.* 2019)

Les différents types se distinguent par leur localisation anatomique, car toutes les dysplasies osseuses présentent la même histologie. En effet elles sont toutes composées : de tissu fibreux cellulaire, d'os fibreux immature, d'os lamellaire et d'amas cémentoïdes.

Tableau 2 : Classification de Brannon et Fowler des lésions bénignes fibro-osseuses des mâchoires (source : Brannon et Fowler, 2001)

Tumeurs fibro-osseuses <ul style="list-style-type: none">○ Fibrome ossifiant conventionnel○ Fibrome ossifiant juvénile (actif)
Dysplasies osseuses <ul style="list-style-type: none">○ Origine acquise (non héréditaire)<ul style="list-style-type: none">- Dysplasie osseuse floride- Dysplasie osseuse péri-apicale- Dysplasie osseuse focale○ Origine héréditaire<ul style="list-style-type: none">- Cémentome gigantiforme familial
Dysplasie fibreuse <ul style="list-style-type: none">○ Dysplasie fibreuse et endocrinopathie (Syndrome de McCune-Albright)○ Dysplasie fibreuse polyostotique○ Dysplasie fibreuse craniofaciale

1.3.1 Dysplasie osseuse focale

La dysplasie osseuse focale est l'une des dysplasies osseuses des maxillaires les plus fréquentes, elle correspond à une lésion fibro-osseuse bénigne de la région maxillo-faciale. Elle touche surtout les femmes d'ascendance africaine et le pic d'incidence de la maladie se situe entre 38 et 41 ans.

Cette lésion généralement asymptomatique est localisée dans la région postérieure de la mandibule, le plus souvent au niveau des molaires, soit dans un espace édenté soit au niveau de la région apicale d'une dent.

En général, la découverte de cette dysplasie est fortuite, détectée lors d'un examen radiologique de routine. C'est une lésion focale avec des bords mal définis dans les zones porteuses de dents, qui atteint généralement une taille moyenne de 1,5 cm.

Elle est le plus souvent asymptomatique sauf en cas d'infection.

L'aspect radiologique de la dysplasie osseuse focale varie selon le stade de maturation de la lésion :

- Fibroblastique : lésion radio-claire ;
- Cémentoblastique : lésion mixte (radio-claire et radio-opaque) avec une bordure radio-claire entourant le centre radio-opaque. Les calcifications centrales peuvent être rondes, ovoïdes ou de formes irrégulières ;
- Cémentation : structure homogène radio-opaque.

Ses caractéristiques histologiques sont un stroma de tissu conjonctif ponctué de calcifications irrégulières osseuses et cémentaires.

Une biopsie peut être nécessaire pour confirmer le diagnostic de dysplasie osseuse focale.

Par la suite, aucun traitement n'est nécessaire s'il n'y a pas d'infection ni de contre-indication ou de symptômes, mais un suivi périodique pour identifier une éventuelle progression de la lésion est recommandé car la dysplasie osseuse focale peut évoluer en dysplasie osseuse floride avec des lésions multifocales (Mainville *et al.* 2017).

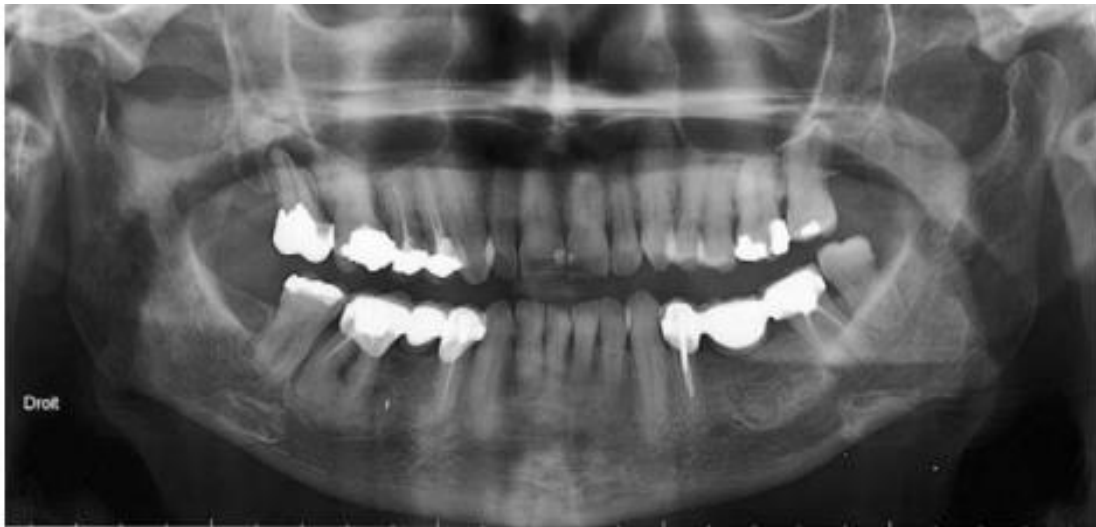


Figure 5 : Radiographie panoramique issu d'un cas clinique de dysplasie osseuse focale (source : Khonsari et al. 2011)

La figure 5 correspond à la radiographie panoramique d'une patiente présentant une lésion apicale en secteur molaire au niveau de la dent numéro 46, ce qui peut évoquer un diagnostic de dysplasie osseuse focale. En effet, la lésion est séparée de l'os mandibulaire par un liseré radio-claire. Par ailleurs, une lésion en regard de la racine mésiale de la dent numéro 36 qui a été extraite est également observable.

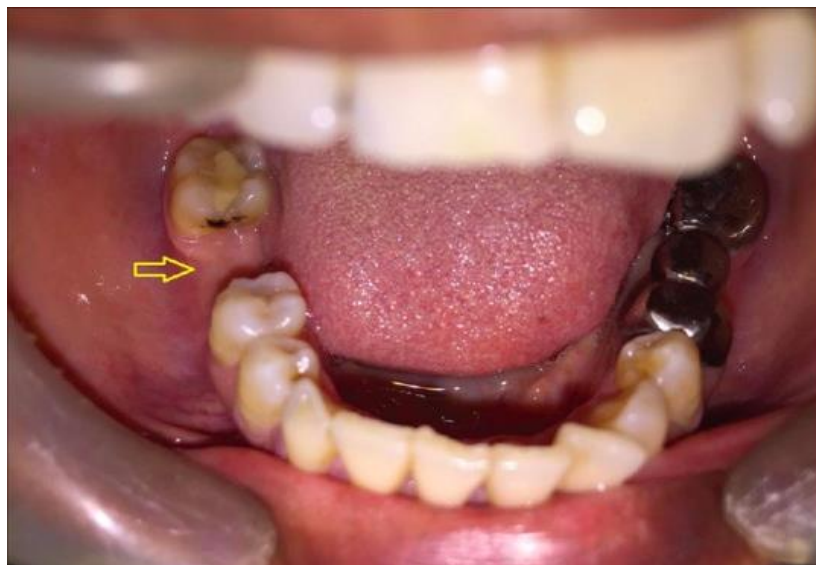


Figure 6 : Photographie intra-orale d'une zone édentée secteur 4 (source : Ravikumar et al. 2020)

Les figures 6 et 7 présentent le cas d'une femme de 52 ans se présentant avec des douleurs depuis 6 mois sur une zone édentée depuis 2 ans au niveau de la région mandibulaire droite. Cliniquement, la gencive apparaît saine.

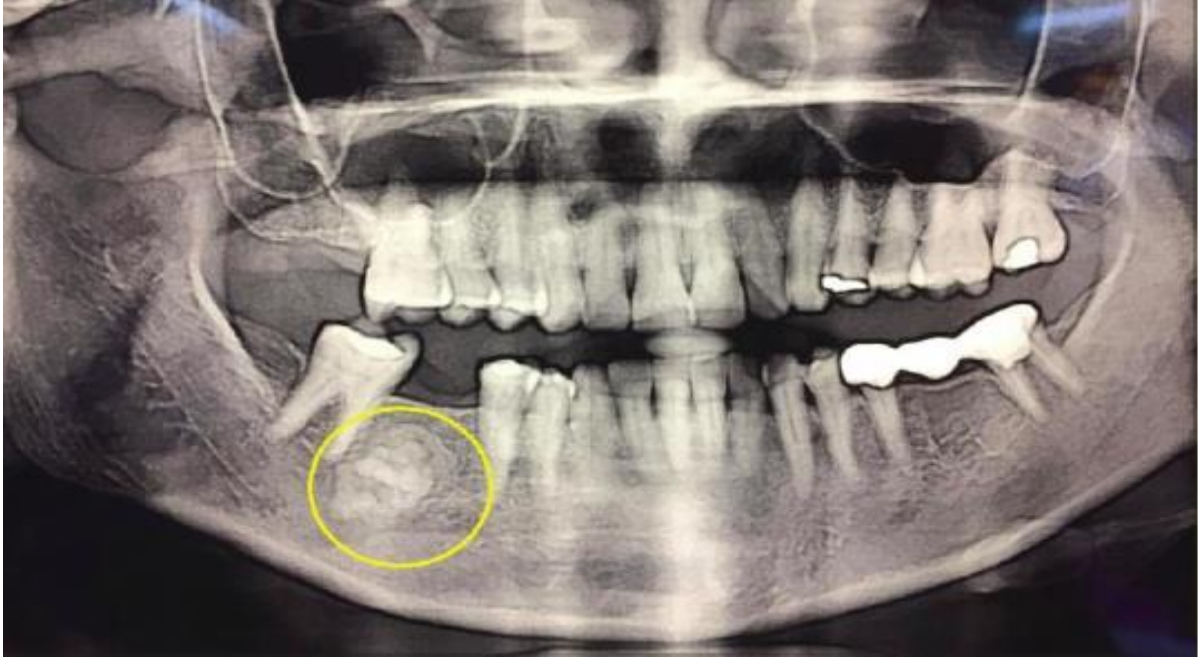

Figure 7 : Radiographie panoramique dentaire montrant une masse radio-opaque dans la région mandibulaire droite (source : Ravikumar et al. 2020)

Suite aux douleurs de la patiente une radiographie panoramique a été réalisée. Celle-ci a mis en évidence une masse radio-opaque en secteur édenté qui correspond à une lésion de dysplasie osseuse focale.

1.3.2 Dysplasie osseuse péri-apicale

La dysplasie osseuse péri-apicale est l'une des lésions fibro-osseuses bénignes de la région maxillo-faciale la plus fréquente chez les femmes d'origine africaine ou du sud-est de l'Asie dont l'âge se situe entre 30 et 50 ans.

Cette lésion est localisée dans la région antérieure de la mandibule ou du maxillaire, le plus fréquemment au niveau de la région apicale des incisives mandibulaires.

Bien que localisées dans les régions péri-apicales des racines dentaires, les dents concernées réagissent de manière positive au test de vitalité (Heuberger *et al.* 2010). Cette pathologie est généralement découverte de manière fortuite lors d'un examen radiologique de routine.

L'aspect radiologique de la dysplasie osseuse péri-apicale peut être divisé en 3 stades :

- Fibroblastique : lésion radio-claire ;
- Cémentoblastique : lésion mixte (radio-claire et radio-opaque) avec une bordure radio-claire entourant le centre radio-opaque. Les calcifications centrales peuvent être rondes, ovoïdes ou de formes irrégulières ;
- Cémenteuse : structure homogène radio-opaque.

Dans le cadre d'une dysplasie osseuse péri-apicale asymptomatique et peu évoluée, les suivis périodiques sont suffisants. En cas de complications ou d'évolution, une intervention peut être nécessaire pour réséquer les lésions (Mainville *et al.* 2017).

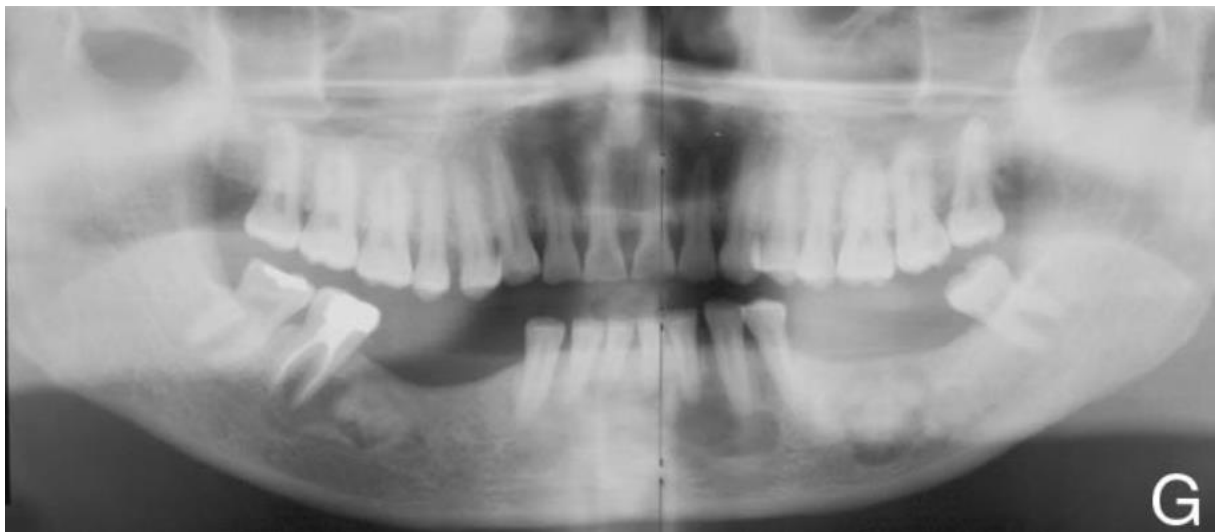

Figure 8 : Radiographie panoramique d'un cas clinique d'une dysplasie osseuse (source : ITIC 2000)

Sur la radiographie panoramique (figure 8) des lésions à l'apex des incisives mandibulaires évoquant une dysplasie osseuse péri-apicale ont été observées.

Par ailleurs, des lésions localisées en secteur postérieur ont également été constatées ; dans ce cas le terme de dysplasie osseuse floride doit être employé car plusieurs secteurs sont atteints. La dysplasie osseuse péri-apicale a pu évoluer vers la forme floride de dysplasie osseuse.

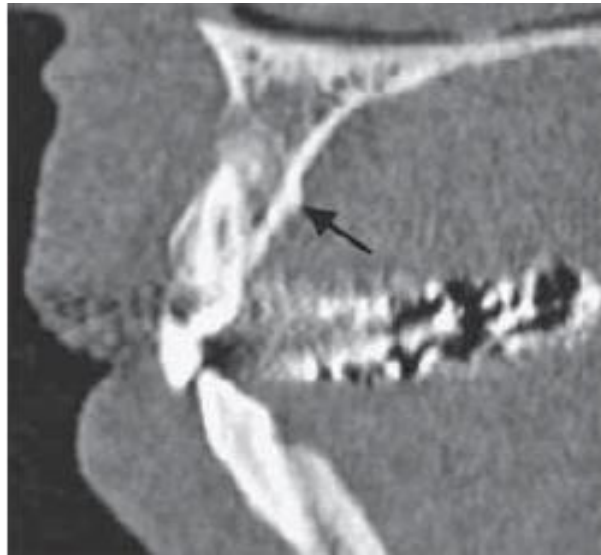


Figure 9 : Scanner d'un cas clinique d'une dysplasie osseuse péri-apicale avec une localisation inhabituelle dans la région incisive du maxillaire supérieur (source : Heuberger et al. 2010)

Sur la coupe sagittale du scanner, il a été observé une destruction de l'os sur le versant buccal ainsi qu'un épaissement de la corticale sur le versant palatin

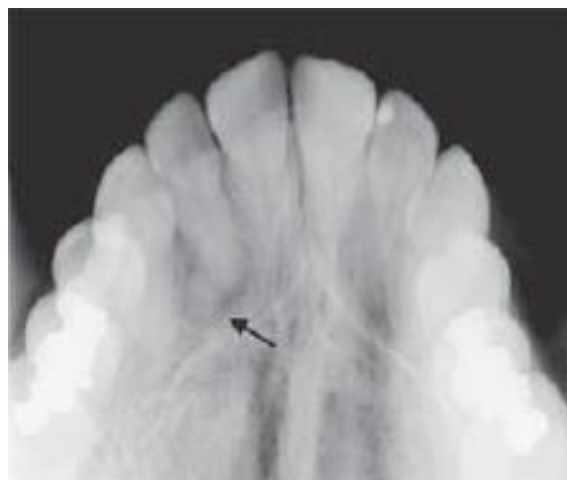


Figure 10 : Radiographie occlusale de la lésion de dysplasie osseuse péri-apicale (flèche) dans la région incisive du maxillaire supérieur (source : Heuberger et al. 2010)

1.3.3 Cémentome gigantomiforme familial

Le cémentome gigantomiforme familial est transmis de manière autosomique dominante. C'est-à-dire que le gène en cause est porté par un autosome et que la présence d'un seul allèle muté suffit pour que la maladie se manifeste.

La dénomination « familiale » de cette dysplasie s'explique par l'atteinte égale d'autant de filles que de garçons mais aussi par la transmission de la maladie par l'un des deux parents. Il se manifeste à l'adolescence contrairement aux autres dysplasies osseuses des maxillaires.

Le cémentome gigantomiforme se distingue par des lésions bilatérales multifocales impliquant le maxillaire et la mandibule. Le diagnostic est précoce grâce au mode de transmission parentale mais aussi grâce à la croissance expansive qui correspond à une progression rapide de la maladie. L'expansion osseuse peut induire un gonflement de la mandibule ainsi qu'une asymétrie faciale.

Les aspects radiologique et histologique sont semblables aux autres dysplasies des maxillaires.

Nous pouvons observer les trois mêmes stades radiologiques, bien que les lésions soient multiples et bilatérales :

- Fibroblastique ;
- Cémentoblastique ;
- Cémenteux.

Contrairement aux autres dysplasies osseuses, le cémentome gigantomiforme familial peut également atteindre le processus alvéolaire des mâchoires (Brody *et al.* 2019).

En raison des problèmes fonctionnels et esthétiques qui en découlent et également du risque d'infection secondaire pouvant entraîner une ostéomyélite aux stades avancés de la maladie. Le cémentome gigantomiforme familial est souvent réséqué précocement de manière chirurgicale lors de son diagnostic.

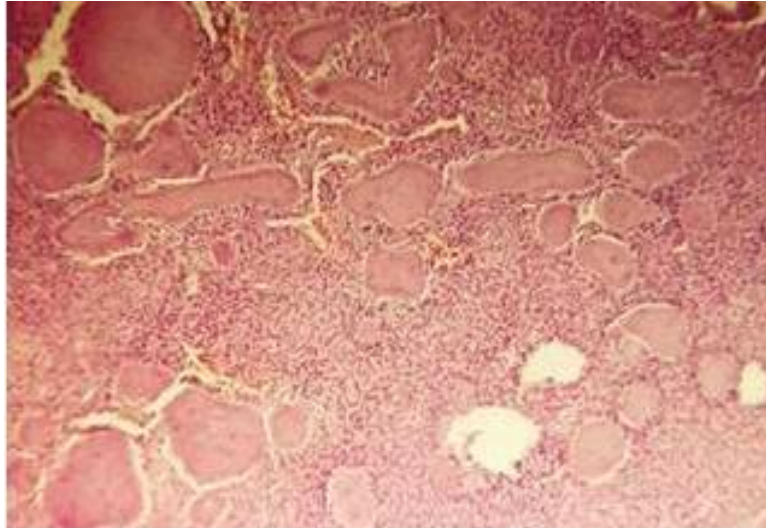


Figure 11 : Coupe histologique d'un cas clinique de cémentome gigantomme familial chez un individu masculin de 20 ans (source : Alemán Navas et al. 2010)

Une abondante composante cellulaire fusiforme de la lésion ainsi que la présence de matériel ostéo-cémentoïde et certaines zones hémorragiques ont été observés sur cette coupe histologique (figure 11).

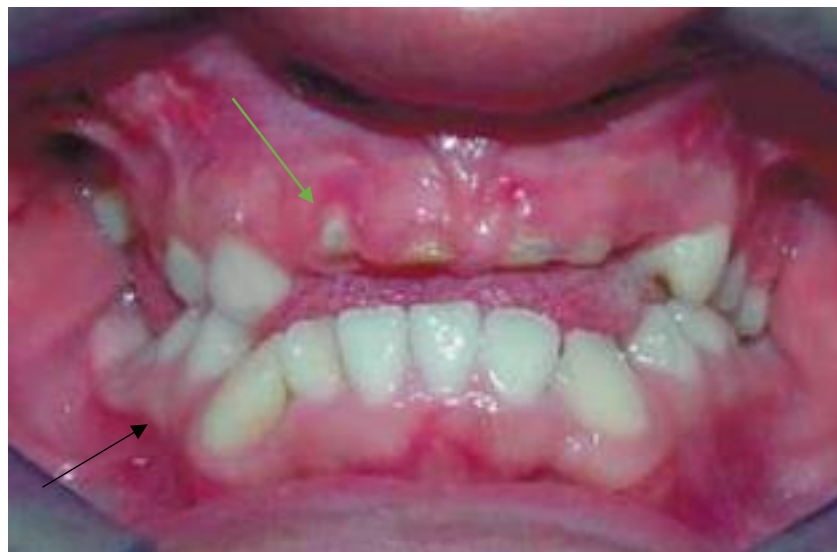

Figure 12 : Cas clinique du même cas de cémentome gigantomme familial chez un patient de 20 ans de sexe masculin (source : Alemán Navas et al. 2010)

La présence de masses de consistance ferme (flèche noire) au niveau des mâchoires ainsi que l'absence d'éruption de plusieurs organes dentaires (flèche verte) font partis des éléments qui orientent le diagnostic vers un cémentome gigantomme familial.

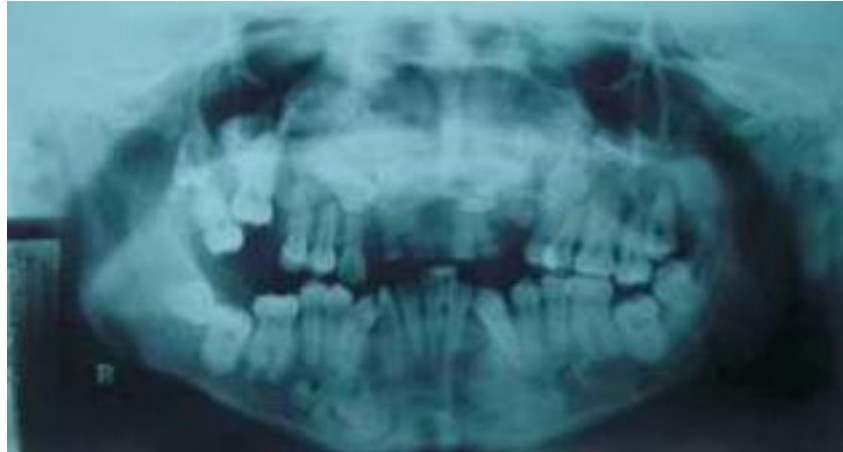

Figure 13 : Radiographie panoramique du même cas cliniques observé précédemment (source : Alemán Navas et al. 2010)

1.3.4 Dysplasie osseuse floride

La dysplasie osseuse floride sera développée dans la prochaine partie.

Les différentes dysplasies osseuses représentent des variantes du même processus pathologique. La dysplasie osseuse péri-apicale ainsi que la dysplasie osseuse floride, que nous allons étudier dans la prochaine partie, présentent toute deux plusieurs lésions tandis que la dysplasie osseuse focale présente une lésion solitaire. Cependant une dysplasie osseuse focale peut évoluer en dysplasie osseuse floride.

2 LA DYSPLASIE OSSEUSE FLORIDE

2.1 Caractéristiques

La dysplasie osseuse floride est une lésion bénigne fibro osseuse. Elle a été décrite pour la première fois en 1976 par Melrose *et al.* (Melrose *et al.* 1976).

C'est une affection multifocale c'est-à-dire qu'elle est définie par la présence d'au moins deux lésions. Elle se limite généralement aux procès alvéolaires et se situe au niveau de la mandibule au-dessus du canal dentaire inférieur.

2.1.1 Étiopathogénie

L'étiologie de la dysplasie osseuse floride reste de nos jours encore inconnue et nous n'avons pas de données scientifiques concernant les facteurs déclenchants de cette maladie.

Cependant il peut être avancé que des facteurs liés au sexe, ainsi qu'à l'ethnie sont impliqués dans le développement de la dysplasie osseuse floride. En effet, elle touche préférentiellement les femmes et en particulier d'origine africaine.

Suite aux observations réalisées notamment par Waldron Charles et Giansanti Joseph (Waldron et Giansanti 1973) à partir de cas de dysplasie osseuse floride, il a été démontré que le processus à l'origine de ces lésions est lié aux cellules du ligament alvéolo-dentaire.

En effet, il y a une formation irrégulière de ciment ainsi qu'un trouble de la différenciation des cellules souches appartenant *aux pools* de cellules indifférenciées du ligament parodontal.

Or dans des conditions normales, ces cellules souches se différencient chaque jour en cémentoblastes, fibroblastes et ostéoblastes de l'os alvéolaire.

Des similitudes histologiques ont ainsi pu être observées entre les cellules ostéoblastiques, cémentoblastiques et fibroblastiques présentes dans le ligament alvéolo-dentaire ainsi que dans les lésions résultant de la dysplasie osseuse floride.

Par ailleurs, la classification publiée par Wood et Goaz en 1997 a mis en avant l'origine desmodontale des lésions de la dysplasie osseuse floride (Wood et Goaz 1997).

2.1.2 Épidémiologie

La dysplasie osseuse floride qui, comme souligné précédemment survient en particulier chez les femmes, suit également une distribution ethnique. En effet cette maladie affecte principalement les femmes d'origine africaine et asiatique bien qu'elle touche occasionnellement des caucasiens.

La revue systématique de MacDonald-Jankowski 2004 montre que 59% des cas surviennent chez des patients d'origine africaine, 37% chez des asiatiques et seulement 3% chez des caucasiens. Dans un rapport de cas collecté au sein d'un hôpital parisien, 92% des cas sont survenus chez des patients d'origine africaine (Daviet-Noual *et al.* 2017).

Dans une autre étude collaborative internationale, 82 cas de dysplasie osseuse floride provenant de trois pays (le Brésil, l'Afrique du Sud et les États-Unis) ont été étudiés (Pereira *et al.* 2016). Le Brésil, pays de métissage par son histoire, présente un taux de personnes affectées mélanoderme de 66,7%, contrairement aux États-Unis et à l'Afrique du Sud où les personnes d'origine africaine étaient touchées respectivement à des taux de 100% et 84,6%.

Il y a peu de données concernant les cas de dysplasies osseuses en Afrique subsaharienne, cela peut être attribué au fait que les cas sont sous-déclarés voire sous-diagnostiqués.

La revue systématique de Melrose *et al.* en 1976 rapporte également que la dysplasie osseuse floride est plus répandue chez les femmes, en particulier les femmes d'âge moyen à avancé (40-50 ans).

Une étude collaborative amène des données supplémentaires en évaluant 82 cas diagnostiqués comme dysplasie osseuse floride et en montrant une prévalence de 98,8% chez les femmes (Pereira *et al.* 2016).

Il est donc possible d'affirmer que la maladie a une prédilection pour les femmes d'ascendance africaine, bien que la raison de cette prévalence raciale soit inconnue.

2.1.3 Localisation

La dysplasie osseuse floride est une maladie sclérosante, évolutive, qui affecte la mandibule. Elle reste généralement confinée au niveau du processus alvéolaire et se situe au-dessus du canal dentaire inférieur.

Les lésions peuvent être localisées lors du stade précoce de la maladie puis deviennent généralement multifocales au cours de son évolution et peuvent atteindre jusqu'à trois voire quatre quadrants dentaires.

Les lésions sont en relation étroite avec une racine dentaire, sans pour autant compromettre la vitalité pulpaire ni la position des dents. Cependant les lésions peuvent également affecter des secteurs édentés. Elles ont tendance à être localisées bilatéralement, et souvent de manière symétrique (Pereira et al. 2016).

La revue systématique de MacDonald-Jankowski datant de 2004 a interrogé les bases de données disponibles telle que Medline afin d'étudier les diverses localisations de la dysplasie osseuse floride. Les résultats ont montré que la mandibule était toujours affectée avec 100% des cas tandis que le maxillaire était affecté dans 61,4% des cas.

Ils ont pu déterminer les fréquences de localisation par sextant :

- Mandibulaire postérieure : 99%
- Maxillaire postérieur : 73%
- Mandibulaire antérieur : 64%
- Maxillaire antérieur : 36%

Ces résultats sont cohérents avec les résultats mis en exergue par l'étude collaborative internationale (Pereira et al. 2016) ayant inclus un total de 82 cas. La mandibule était toujours touchée et environ la moitié des patients présentaient des lésions au maxillaire (52,4%). La prévalence du sextant affecté est plus élevée dans les régions postérieures, c'est-à-dire au niveau des prémolaires et des molaires.

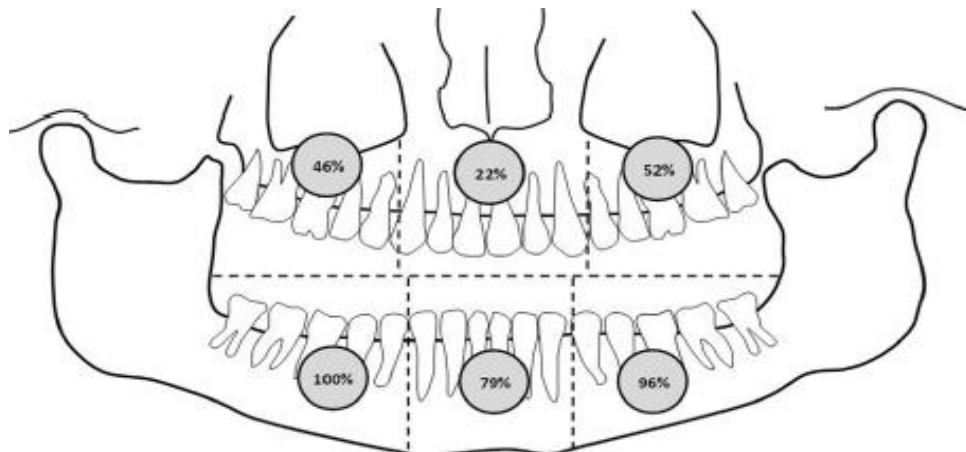


Figure 14 : Distribution de la fréquence des lésions de dysplasie osseuse floride par sextant (source : Pereira et al. 2016)

En conclusion, la dysplasie osseuse floride a pour principale localisation la mandibule, elle peut également être localisée au maxillaire. Elle peut affecter n'importe quel quadrant dentaire mais est localisée plus généralement au niveau des prémolaires et des molaires mandibulaires.

2.1.4 Histologie

Les dysplasies osseuses des maxillaires incluant la dysplasie osseuse floride, la dysplasie osseuse péri-apicale, la dysplasie osseuse focale ont toutes une histologie commune, et ont comme dénominateur commun leur origine desmodontale.

La dysplasie osseuse floride correspond à un processus de sclérose intense et anormal et son apparence histologique évolue en fonction du stade de maturation. C'est une lésion non encapsulée, de nature non néoplasique avec des structures calcifiées.

Lorsqu'elle est réalisée, l'étude histologique nous indique que le tissu osseux sain est remplacé par des cellules qui forment un tissu conjonctif fibrosé ainsi qu'un mélange de calcifications ostéoïdes et cémentoïdes

Au stade ostéolytique précoce, elle est constituée d'un tissu conjonctif fibreux riche en cellules et en vaisseaux où les dépôts cémentaires sont absents.

Au fil de l'évolution de la maladie des travées osseuses irrégulières apparaissent ainsi que des formations cémentaires acellulaires.

Au stade ostéosclérotique, les masses sclérotiques et les travées osseuses relativement avasculaires et acellulaires se connectent les unes aux autres et des calcifications cémentoïdes sont observées (Brody et al. 2019).

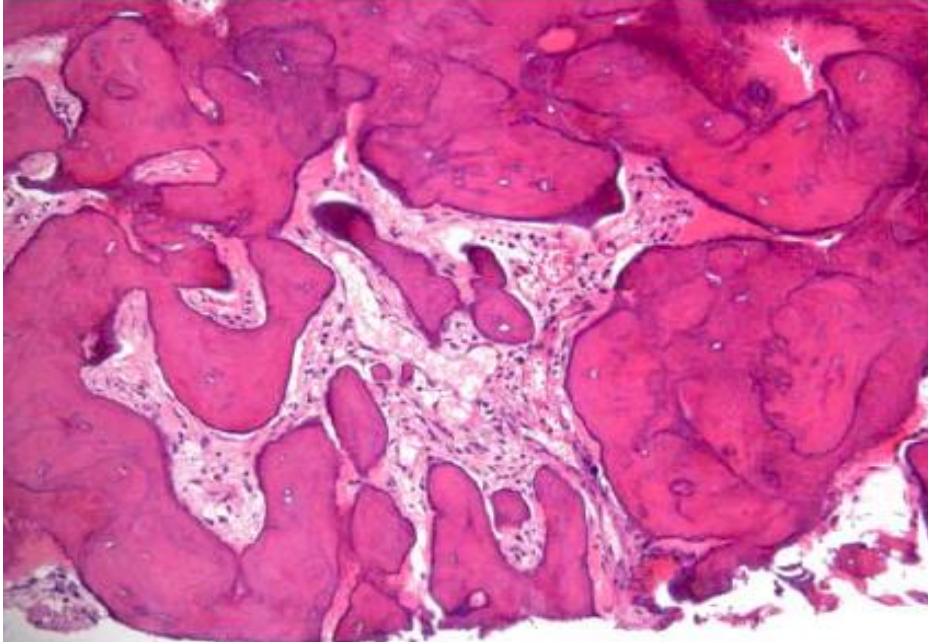


Figure 16 : Image histologique d'une dysplasie osseuse floride (Coloration H&E, x 200) (source : Kim et al. 2011)

Sur la coupe histologique d'une lésion due à une dysplasie osseuse floride (figure 15) des trabécules curvilignes épaisses et confluentes avec peu de stroma fibreux ont été observés. Par ailleurs, des masses denses sclérotiques calcifiées ressemblant à du ciment sont visibles, avec à la périphérie des structures globuleuses ou ovoïdes d'aspect cémentoïde associées à du tissu fibreux.

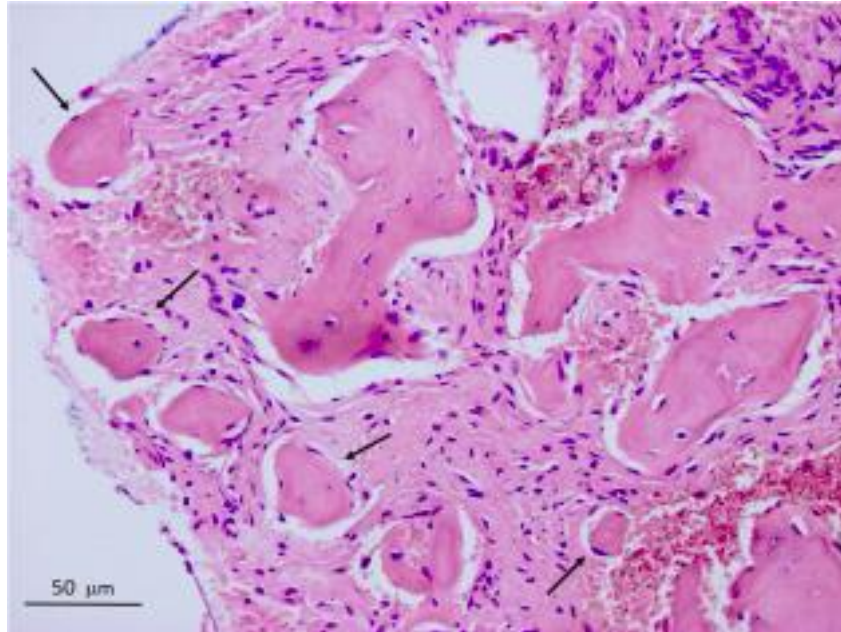


Figure 17 : Image histologique d'une dysplasie osseuse floride
(source : Brody et al. 2019)

Sur cette coupe histologique (figure 16), des fragments acellulaires de substances de type ciment (flèches) sont observables dans le stroma fibro-collagène lâche et les formations osseuses lamellaires non marquées ne montrent aucune activité ostéoclastique.

Dans la présentation d'un cas clinique par Heuberger *et al*, concernant un cas de dysplasie osseuse, les auteurs ont prélevé des fragments osseux et les ont fixés dans une solution de 4% de formaline afin de les étudier.

L'examen histologique a montré de l'os fibreux immature avec des trabécules osseuses irrégulières bordées d'ostéoblastes, dans un stroma fibroblastique modérément cellulaire. Sur ces coupes histologiques, les dépôts de ciment n'ont pas pu être mis en évidence (figures 17 et 18).

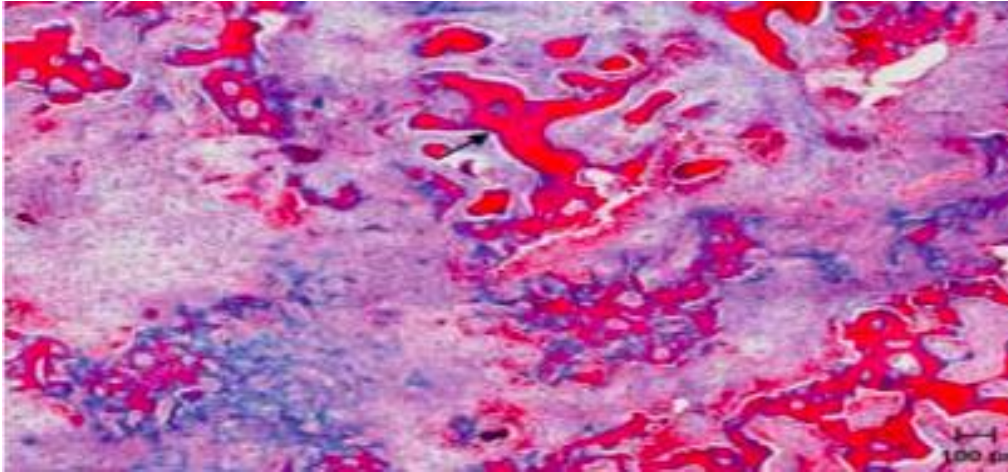


Figure 18 : Image histologique de fragments osseux atteint de dysplasie osseuse floride (coloration : trichome de Masson) (source : Heuberger et al. 2010)

La préparation histologique montre des trabécules osseuses irrégulières (flèche) à l'intérieur d'un stroma fibroblastique modérément cellulaire.

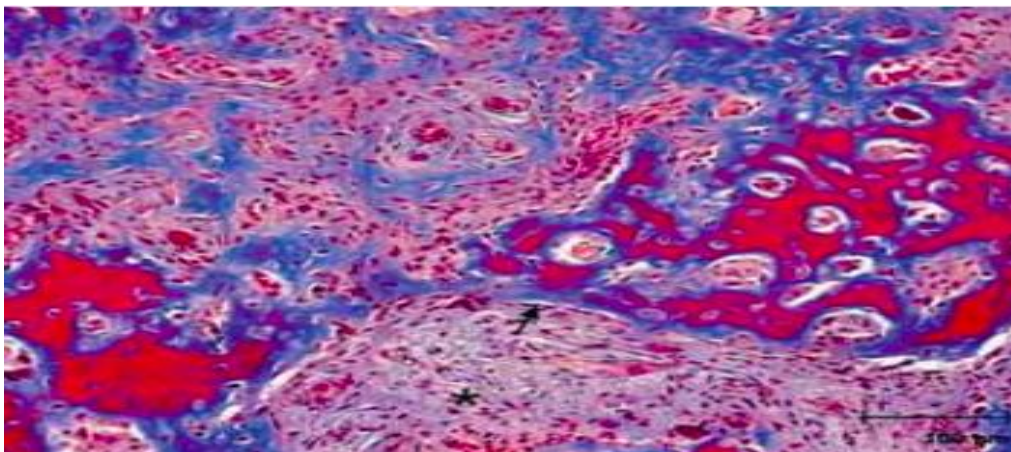


Figure 19 : Image histologique de fragments osseux atteint de dysplasie osseuse floride (coloration : trichrome de Masson) (source : Heuberger et al. 2010)

Sur la figure 18 une trabécule osseuse est bordée d'ostéoblastes (flèche) dans un stroma fibroblastique (étoile).

2.2 Diagnostic de la dysplasie osseuse floride

Le diagnostic de la dysplasie osseuse floride repose sur la base d'une corrélation clinique, radiographique et histologique. Elle est généralement découverte de manière fortuite lors d'un examen de radiologie standard. Les lésions fibro-osseuses des mâchoires intéressent particulièrement les chirurgiens-dentistes, les radiologues et les pathologistes, car elles soulignent le rôle important de ces spécialistes dans le processus de diagnostic et thérapeutique.

Afin d'orienter et de poser le diagnostic de la maladie il faut tenir compte de l'âge du patient, de son sexe, de son ethnie, de la localisation anatomique des lésions ainsi que de l'histopathologie. En première intention, en raison du risque infectieux lié à la nature avasculaire des lésions la biopsie n'est pas indiquée de façon systématique.

Les caractéristiques cliniques et radiologiques sont les plus importantes pour diagnostiquer la dysplasie osseuse floride.

Nous allons maintenant étudier son aspect radiologique et clinique.

2.2.1 Radiologique

L'examen radiologique est au cœur du processus de diagnostic de la dysplasie osseuse floride. La radiographie panoramique est une technique d'imagerie satisfaisante pour la visualisation des lésions causées par la dysplasie osseuse. Il sera cependant il sera nécessaire de compléter l'examen par des techniques d'imagerie telles que le *cone beam computed tomography* (CBCT), la tomodensitométrie (TDM) ou la radiographie péri-apicale afin de poser le diagnostic de manière plus précise avec des vues axiales, sagittales et frontales.

Bien que non pathognomoniques, les caractéristiques radiologiques sont utiles et nécessaires pour établir le diagnostic. Cela permet de visualiser l'aspect, le siège et l'extension de la maladie et d'informer sur le stade d'évolution des lésions.

Radiographiquement, la dysplasie osseuse floride se présente sous la forme de masses denses, diffuses et lobulées généralement situées de manière symétrique dans différentes régions des maxillaires. La taille des lésions peut varier de 1 cm à 10 cm. L'aspect radiologique est évolutif selon le stade de la maladie : des lésions radio-claires, des lésions mixtes radio-opaques et radio-claires ou des masses radio-opaques situées au niveau des apex des dents au-dessus du canal alvéolaire inférieur.

L'aspect radiologique de la maladie varie selon le stade de maturation de la lésion, il y a 3 stades :

- **Stade I ou ostéolytique** : lésions sclérotiques multifocales rondes ou lobulées radio-claires péri-apicales (Daviet-Noual et al. 2017)

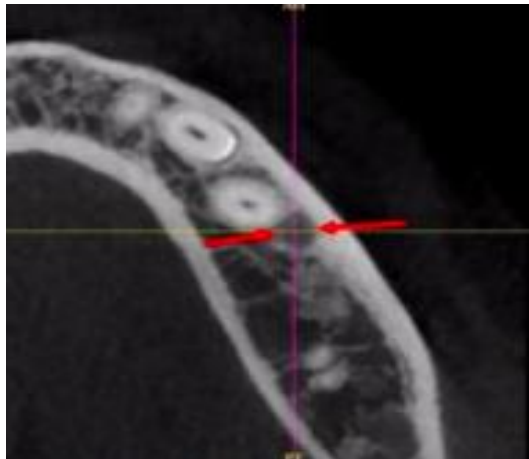


Figure 20 : Dysplasie osseuse floride stade I (flèches rouges) découverte fortuite au *cone beam computed tomography (CBCT)* (source : Bellaiche 2018)

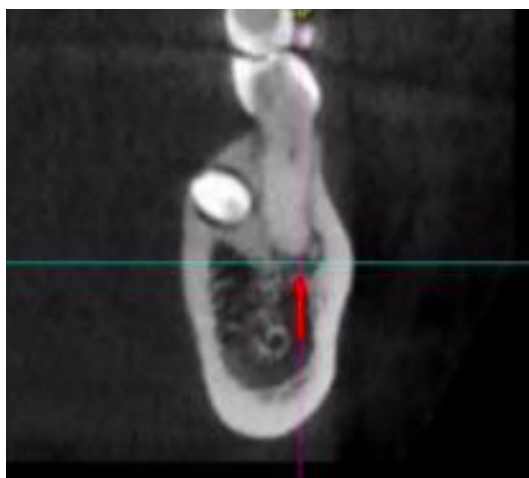


Figure 21 : Dysplasie osseuse floride au stade I (flèche rouge) découverte de manière fortuite au *cone beam computed tomography (CBCT)* (source : Bellaiche 2018)

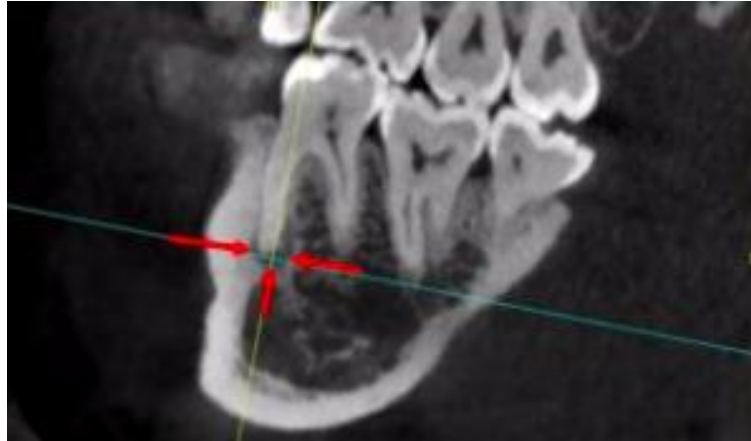


Figure 22 : Dysplasie osseuse floride au stade I (flèche rouge) découverte de manière fortuite au *cone beam computed tomography* (CBCT)
(source : Bellaiche 2018)

Sur les figures 19, 20 et 21, le cas de dysplasie osseuse floride a été découvert de manière fortuite lors d'un examen *cone beam computed tomography* (CBCT). Des lésions sur dents vivantes ont été observées et ont été décrites comme des lacunes apicales avec une évolution par calcification centrifuge. Ces lésions apparaissent hypodenses et homogènes.

- **Stade II ou cémentoblastique** : lésions mixtes c'est-à-dire que des composants radio-opaques commencent à se développer dans les zones radio-claires.

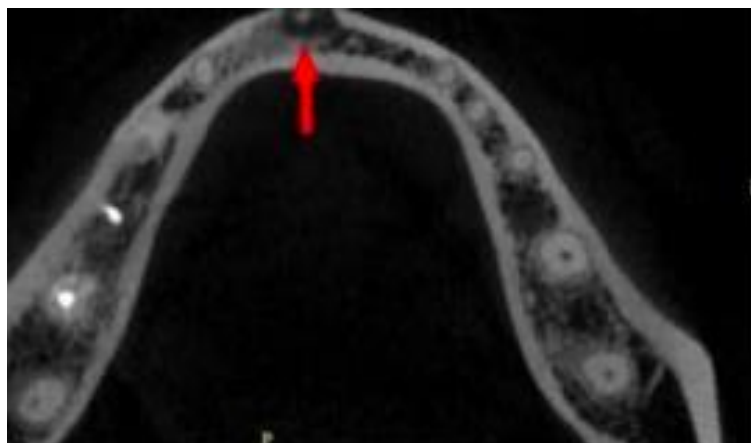


Figure 23 : Dysplasie osseuse floride au stade II (flèche rouge) découverte de manière fortuite au *cone beam computed tomography* (CBCT)
(source : Bellaiche 2018)

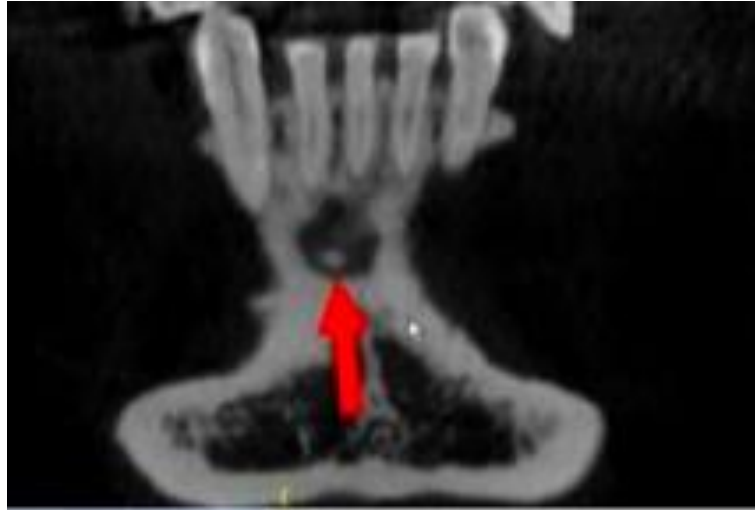


Figure 24 : Dysplasie osseuse floride au stade II (flèche rouge) découverte de manière fortuite au *cone beam computed tomography* (CBCT)
(source : Bellaïche 2018)

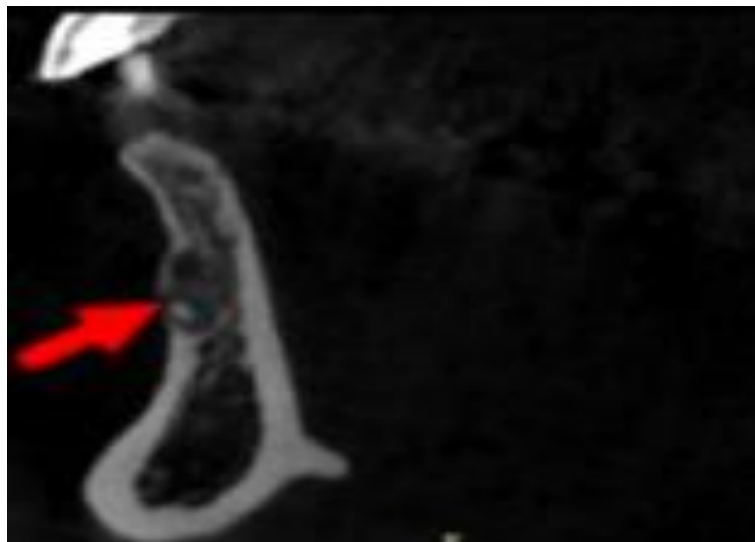


Figure 25 : Dysplasie osseuse floride au stade II (flèche rouge) découverte de manière fortuite au *cone beam computed tomography* (CBCT)
(source : Bellaïche 2018)

Sur les figures 22, 23 et 24, le même cas de dysplasie osseuse floride découvert de manière fortuite lors d'un examen au *cone beam computed tomography* (CBCT) a été étudié. Des lésions localisées dans la région antérieure sur dents vivantes ont été observées et décrites comme des lacunes apicales avec une zone centrale dense calcifiée.

- **Stade III ou cémentaire** : lésions radio-opaques généralement avec un bord radio-claire.

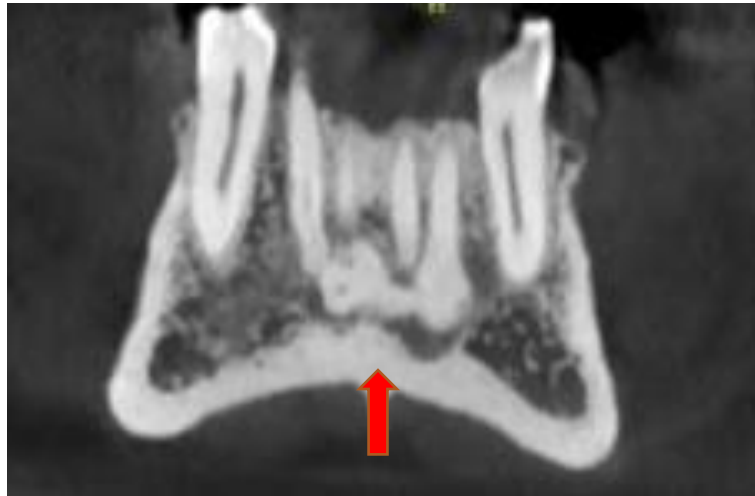


Figure 26 : Dysplasie osseuse floride au stade III (flèche rouge) découverte de manière fortuite *au cone beam computed tomography (CBCT)* (source : Bellaiche 2018)

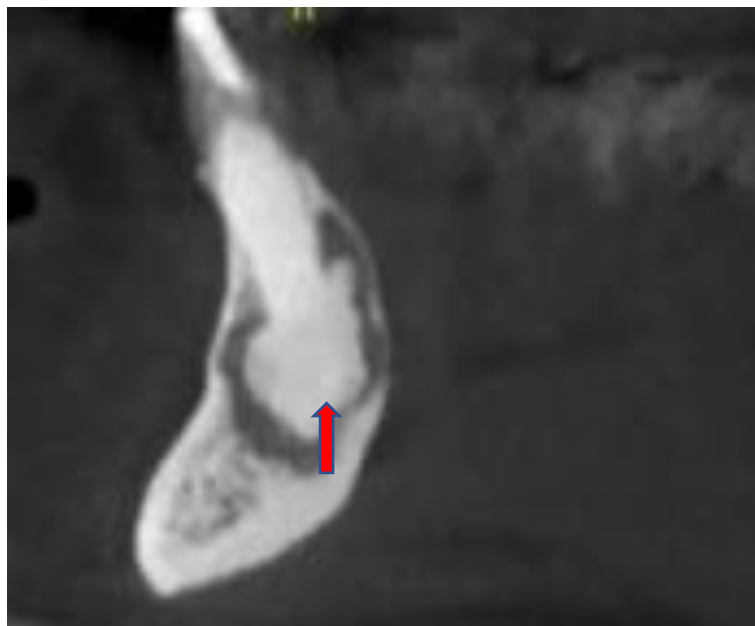

Figure 27 : Dysplasie osseuse floride au stade III (flèche rouge) découverte de manière fortuite *au cone beam computed tomography (CBCT)* (source : Bellaiche 2018)

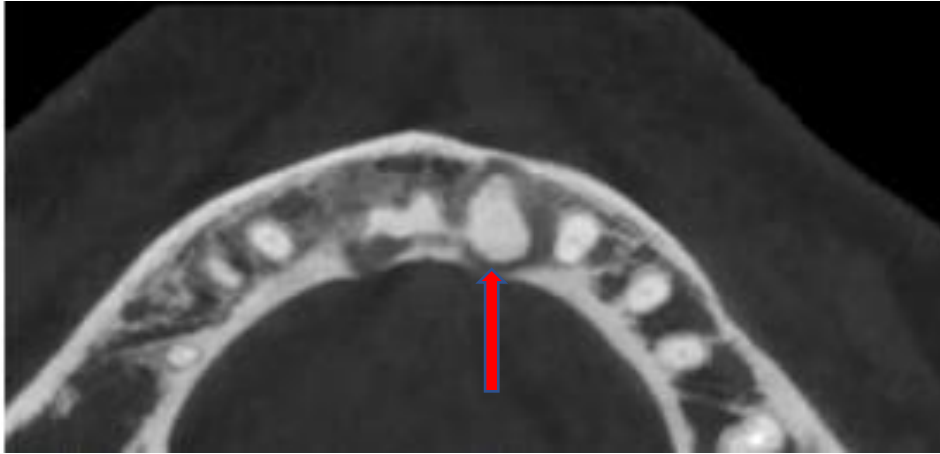


Figure 28 : Dysplasie osseuse floride au stade III (flèche rouge) découverte de manière fortuite au *cone beam computed tomography* (CBCT)
(source : bellaiche 2018)

Sur les figures 25, 26 et 27, des lésions sur dents vivantes ont été observées et décrite comme presque complètement dense, calcifiée et entourée d'un liseré clair.

La dysplasie osseuse floride étant une maladie évolutive, le stade des lésions est corrélé à l'âge du patient. En effet, plus le patient est âgé, plus le stade de maturation des lésions sera avancé. La plupart des cas sont diagnostiqués au stade intermédiaire c'est-à-dire cémentoblastique ou au stade avancé cémentaire. Dans l'étude menée par Pereira *et al* en 2016, 97,7% des cas présent dans l'étude ont été diagnostiqués à l'aide de l'analyse radiologique lors de l'un de ces deux stades.

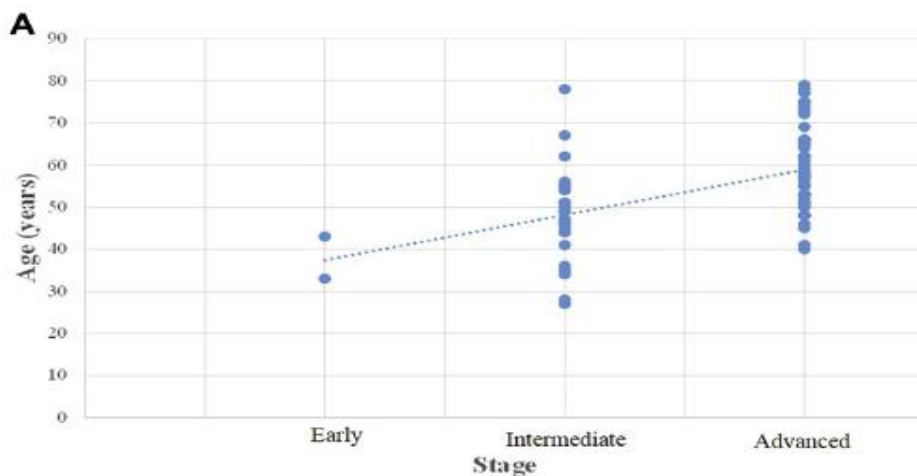


Figure 29 : Répartition des stades par âge (source : Pereira et al. 2016)

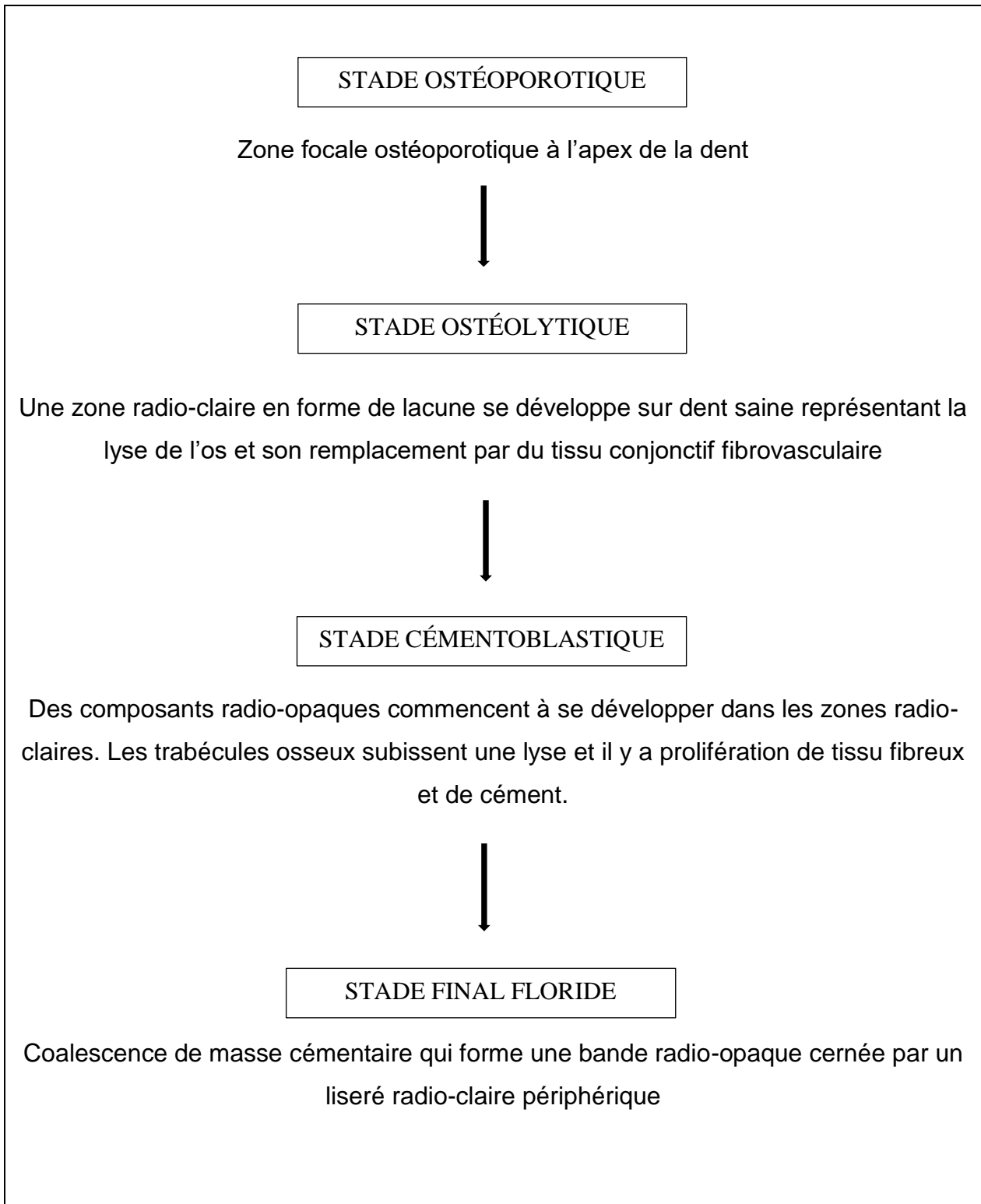


Figure 30 : Les stades radiographiques de la dysplasie osseuse floride
(source : Mohan et al. 2013)

2.2.2 Clinique

La dysplasie osseuse floride est généralement asymptomatique, et n'impacte pas la vitalité des dents lorsqu'elle évolue dans une zone dentée.

Les symptômes cliniques, s'ils existent, sont :

- La douleur ;
- L'œdème ;
- Le drainage local ;
- Les paresthésies.

Ces symptômes ne sont rencontrés que lors d'une infection secondaire de l'os, c'est-à-dire lorsque les masses calcifiées sont exposées dans la cavité buccale. (Mohan *et al.* 2013)

2.3 Diagnostics différentiels

L'établissement d'un diagnostic différentiel est d'une importance primordiale. Il se fait en combinant les connaissances théoriques, la symptomatologie clinique et les examens radiologiques et histologiques.

Dans le cas de la dysplasie osseuse floride, il est essentiel car un diagnostic erroné peut entraîner un traitement endodontique inutile, une biopsie incisionnelle ou une ablation chirurgicale qui pourrait s'avérer délétère pour le patient.

De nombreuses lésions ont des caractéristiques radiographiques similaires à celui de la dysplasie osseuse floride. C'est pourquoi le *cone beam computed tomography* (CBCT) est indiqué pour différencier les lésions de la maladie avec des lésions qui présentent un aspect sclérotique similaire sur les radiographies conventionnelles. Dans le cas où la radiographie n'apporte pas assez d'éléments pour poser le diagnostic, une biopsie sera réalisée en dernier recours (Kucukkurt *et al.* 2016).

Par ailleurs des lésions telles que de simples kystes osseux ont été décrites survenant de manière concomitante avec la dysplasie osseuse floride rendant le diagnostic différentiel encore plus difficile et soulignant l'importance d'un suivi régulier des patients (Pereira *et al.* 2016).

Les principaux diagnostics différentiels de la dysplasie osseuse floride sont les autres sous types de dysplasie osseuse, développés précédemment, les lésions apicales, le fibrome ossifiant, la maladie de Paget, l'ostéomyélite chronique et le syndrome de Gardner (Massereau *et al.* 2015).

2.3.1 Lésions apicales

Les lésions apicales sont des lésions inflammatoires qui affectent le parodonte profond à la suite d'une infection bactérienne de l'endodonte ou à la suite d'une maladie parodontale.

Un diagnostic différentiel doit être fait entre la dysplasie osseuse floride et les différentes formes de lésions endo-parodontales afin de prévenir des interventions endodontiques inutiles (Daviet-Noual *et al.* 2017).

Cliniquement, lors du test de sensibilité pulpaire (test au froid, test électrique) la dent impliquée dans le cadre d'une parodontite apicale répond de manière négative. Il y a donc absence de vitalité pulpaire contrairement à la dysplasie osseuse où la dent impliquée répond généralement positivement.

Radiologiquement, ces lésions apicales ont une image péri-apicale radio-claire qui peut se présenter de manière semblable au stade ostéolytique de la dysplasie osseuse floride. Des tests de vitalité pulpaire et un examen attentif des radiographies ainsi que des antécédents dentaires sont nécessaires, car la dysplasie osseuse floride peut être différenciée des maladies péri-apicales inflammatoires par ses aspects radiographiques typiques tels que des lésions multiples généralement sur les dents mandibulaires et des lésions mixtes radio-transparentes et radio-claires.

Plusieurs questions doivent être posées :

- La lésion péri-apicale est-elle une lésion de dysplasie osseuse floride, une parodontite apicale ou une surinfection d'une lésion liée à une dysplasie osseuse floride ?
- Le traitement endodontique est-il la conséquence d'une lésion de dysplasie osseuse floride mal diagnostiquée ou un traitement adéquat d'une lésion dysplasie osseuse floride surinfectée ?

En effet, les rapports de lésions mimant des lésions endodontiques péri-apicales conduisant à des traitements endodontiques inappropriés sont fréquemment décrits dans la littérature (Daviet-Noual *et al.* 2017).

Le diagnostic différentiel se fait rapidement car la dysplasie osseuse n'impacte pas la vitalité de la dent et une absence de sensibilité à la percussion est constatée. Cependant les lésions endodontiques et la dysplasie osseuse floride peuvent coexister, ce qui peut affecter le diagnostic et le pronostic de ces lésions.

L'examen est plus complexe en cas de dents précédemment traitées endodontiquement, en particulier lorsque le traitement est défaillant.

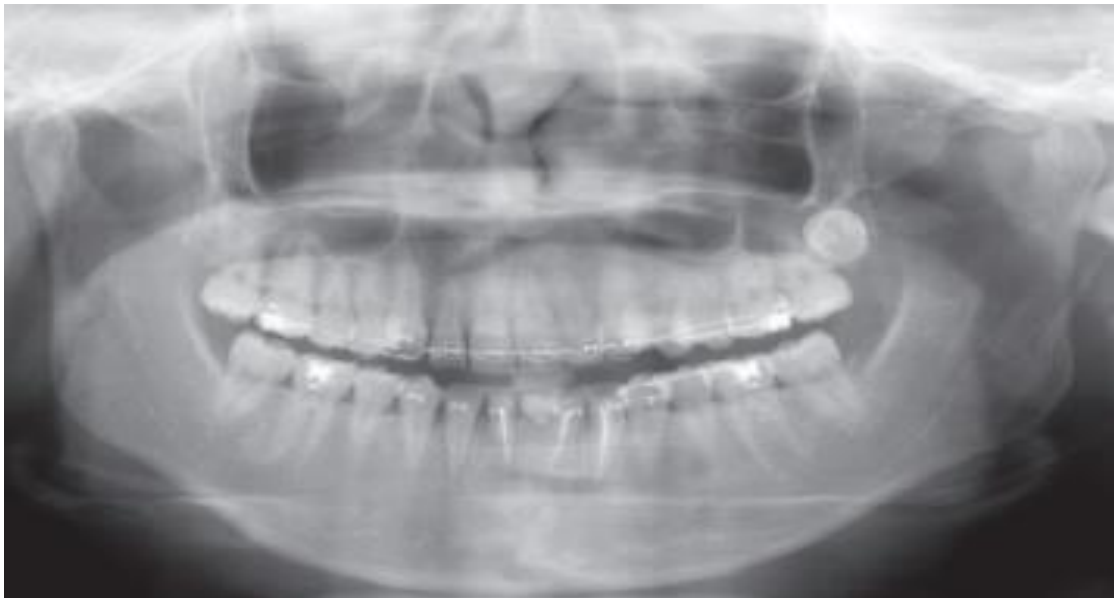

Figure 31 : Radiographie panoramique à la pose d'un appareil orthodontique en 2005
(source : Huh et Shin 2013)

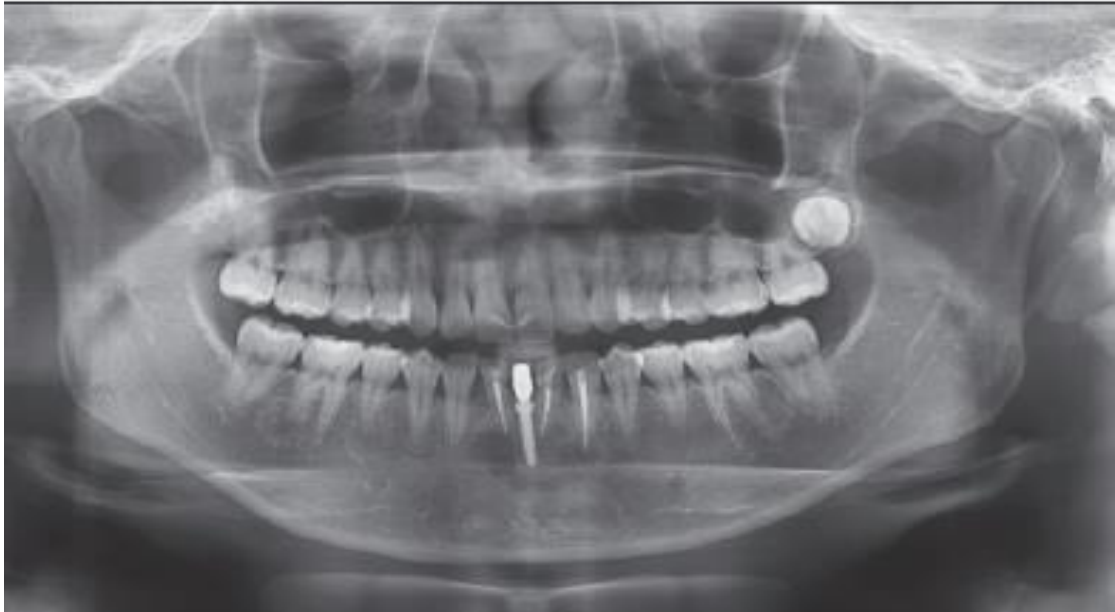

Figure 32 : Radiographie panoramique à la dépose de l'appareil orthodontique en 2008 (source : Huh et Shin 2013)

Dans ce cas clinique de dysplasie osseuse floride, une légère radio-clarté péri apicale sur les dents 32,33 et 42 a pu être observée lors de radiographie de contrôle, par conséquent des traitements endodontiques ont été réalisés sur ces dents.

Par la suite une radiographie panoramique a été réalisé en février 2005 (figure 30) lors de la pose d'un traitement orthodontique et après réalisation des traitements endodontiques. Une radiographie panoramique du même cas clinique a été réalisée en 2008 après dépose de l'appareil orthodontique et pose d'un implant. La taille des lésions péri-apicale concernant les dents 32, 33 et 42 a augmenté par rapport à la radiographie panoramique de 2005. Malgré la réalisation des traitements endodontiques, des zones mixtes radio-opaques et radio-clairs situées apicalement au niveau des dents 46, 47 et 34 sont apparues. Le diagnostic a été erroné et a conduit à des traitements endodontiques inutiles et délétères pour le patient.

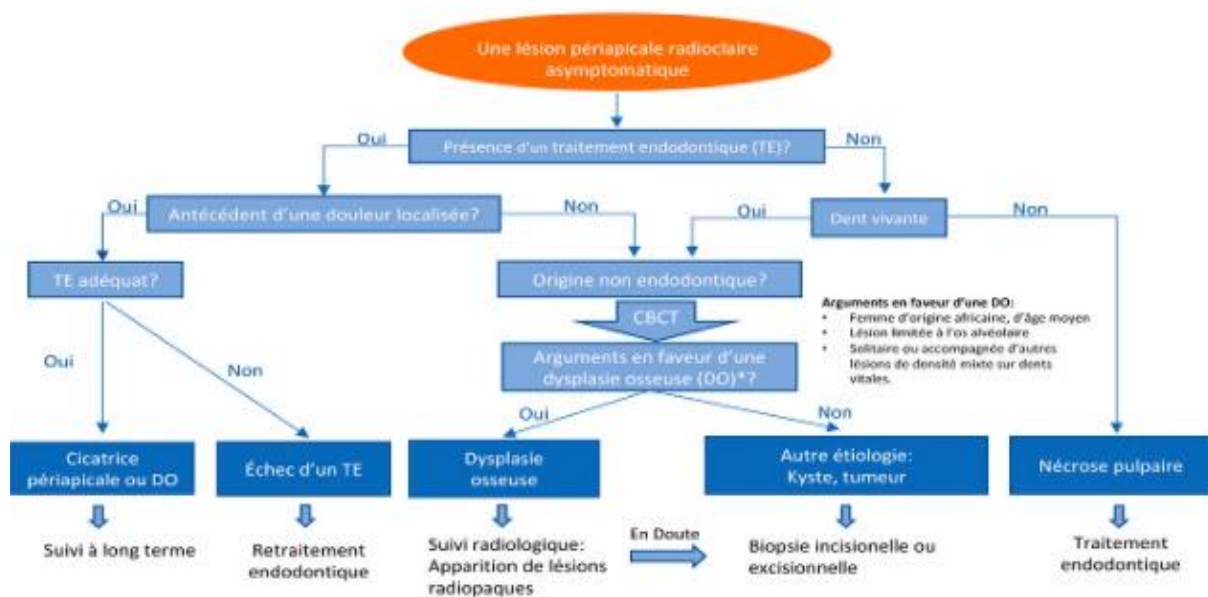


Figure 33 : Algorithme de diagnostic radiologique proposé par Daviet-Noual et al (2017) afin d'aider au diagnostic différentiel.

2.3.2 Fibrome ossifiant

Le fibrome ossifiant est une tumeur bénigne des maxillaires, d'évolution généralement lente et progressive. Elle est localisée préférentiellement à la mandibule dans les secteurs prémolaires et molaires. Les lésions sont encapsulées, bien délimitées de l'os environnant et sont composées de tissu fibreux comportant des zones acellulaires et cellulaires, dans lequel sont emprisonnés des éléments osseux et cémentaires, en quantité et proportion variables (Trijolet *et al.* 2011).

Ces tumeurs sont fréquemment diagnostiquées de manière fortuite, et touchent principalement les femmes durant leur deuxième ou troisième décennie.

Cliniquement, les dents concernées par la lésion sont généralement vitales et il y a une absence de signe clinique évocateur. Au cours de sa croissance, le fibrome ossifiant peut entraîner des déformations osseuses qui peuvent avoir des répercussions fonctionnelles.

Radiologiquement, le fibrome osseux présente une image nette avec des zones radio-claires et des zones radio-opaques au sein de la même lésion, ce qui est identique à l'image radiographique d'une dysplasie osseuse floride à son stade

cémentoblastique et final floride. Cependant, il a tendance à être plus agressif, et il pourra provoquer une expansion osseuse voire un refoulement dentaire.

Afin de réaliser le diagnostic différentiel et de faire la distinction entre dysplasie osseuse floride et fibrome ossifiant il sera important de mettre en relation la clinique et l'imagerie, car les analyses anatomopathologiques montrent de grandes similarités.

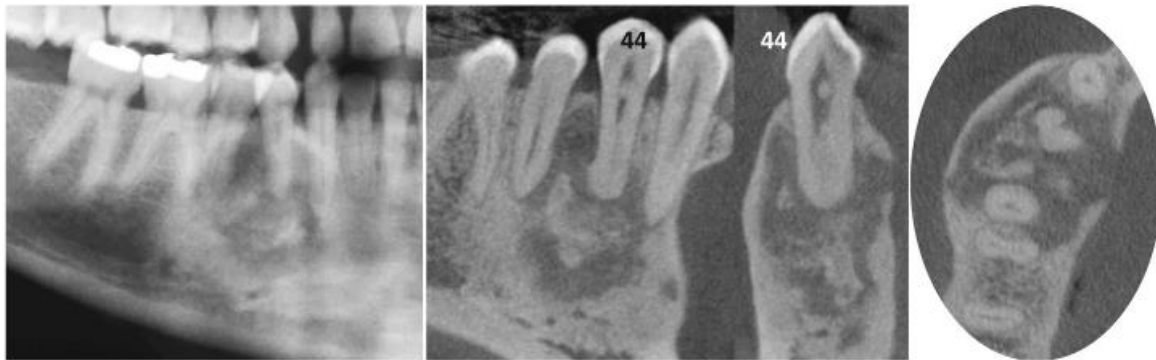


Figure 34 : Images radiographiques de fibrome ossifiant
(source : Daviet-Noual et al. 2017)

2.3.3 Maladie osseuse de Paget

La maladie de Paget est une maladie osseuse bénigne du squelette adulte, au cours de laquelle le turn-over osseux est accéléré, en particulier dans certaines régions du squelette. Elle est caractérisée par le remplacement de la matrice osseuse normale par de l'os hypertrophié et moins résistant (Ralston *et al.* 2019).

Cette maladie polyostotique se manifeste généralement chez le sujet âgé de plus de 40 ans, le plus souvent chez l'homme et peut entraîner d'importantes déformations du squelette car elle peut être observée dans d'autres parties du squelette en plus de la mandibule.

Cliniquement, les arcades dentaires s'hypertrophient, ce qui peut entraîner la chute des dents.

Radiologiquement, le signe le plus précoce de la maladie de Paget consiste en un foyer d'ostéoporose autour des dents puis on voit apparaître des zones radio-claires mal limitées d'aspect floconneux

D'un point de vue biologique, une élévation du taux de phosphatase alcaline caractérise cette affection. C'est pourquoi afin de réaliser le diagnostic différentiel et de faire la distinction entre la dysplasie osseuse floride et la maladie osseuse de Paget on réalisera des analyses biochimiques. Une augmentation des phosphatases alcalines sériques associées à celle du calcium et du phosphore orientera le diagnostic vers celui de la maladie de Paget.

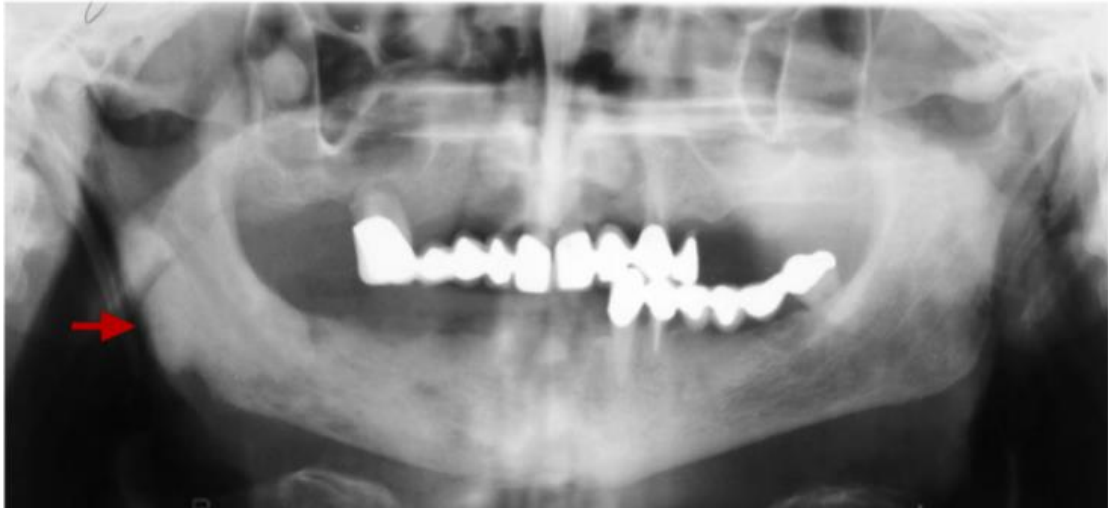

Figure 35 : Radiographie panoramique d'un cas de maladie de Paget (source : Pausch et al. 2014).

Des opacités irrégulières et diffuses ont été observées sur la figure 34 ainsi que des zones d'ostéocondensation dans l'ensemble du corps mandibulaire et en particulier au niveau de l'angle et de la branche mandibulaire droite (flèche rouge).

2.3.4 Ostéomyélite sclérosante diffuse chronique

L'ostéomyélite diffuse chronique est une maladie inflammatoire infectieuse des os. Cette pathologie est généralement limitée à un seul côté de la mandibule, et peut affecter toute la région depuis la limite inférieure du corps de la mandibule jusqu'à la crête alvéolaire, et même la branche montante. Elle est assez rare et atteint préférentiellement l'adulte jeune.

Cliniquement, au cours du processus inflammatoire l'ostéomyélite diffuse chronique devient symptomatique, notamment avec des épisodes douloureux et des œdèmes des parties molles.

Radiologiquement, on observe des zones ostéosclérotiques avec un aspect cotonneux et sans limites nettes. L'ostéomyélite sclérosante diffuse chronique est détectée comme une seule masse opaque sur la mandibule tandis que la dysplasie osseuse floride apparaît avec de nombreuses masses opaques rondes ou lobulaires. Le diagnostic différentiel avec la dysplasie osseuse floride repose sur les résultats histopathologiques notamment sur la présence de cellules inflammatoires dans le cas du diagnostic de l'ostéomyélite diffuse chronique. Donc s'il y a absence d'inflammation le diagnostic d'ostéomyélite sclérosante diffuse chronique sera éliminé (Kato et al. 2014).

2.3.5 Syndrôme de Gardner

Le syndrome de Gardner est une maladie génétique rare dont la transmission se fait de manière autosomique dominante. Il se caractérise par la triade suivante : des fibromes desmoids abdominaux ou cutanés, une polypose colorectale et des lésions dentaires polymorphes telles que des ostéomes, des odontomes, des dents surnuméraires et des dents incluses. Les manifestations dento-maxillaires précèdent les lésions digestives et peuvent apparaître chez le jeune enfant ou chez l'adolescent et sont essentielles dans le dépistage de cette affection.

Radiologiquement, des symptomatologies variées et multiples telles que des dents incluses et/ou surnuméraires, des odontomes et des ostéomes peuvent être visibles.

Le diagnostic différentiel avec la dysplasie osseuse floride repose sur un faisceau de signes odonto-stomatologiques et des signes digestifs et sur la recherche d'antécédents familiaux (Ayat et al. 2013).

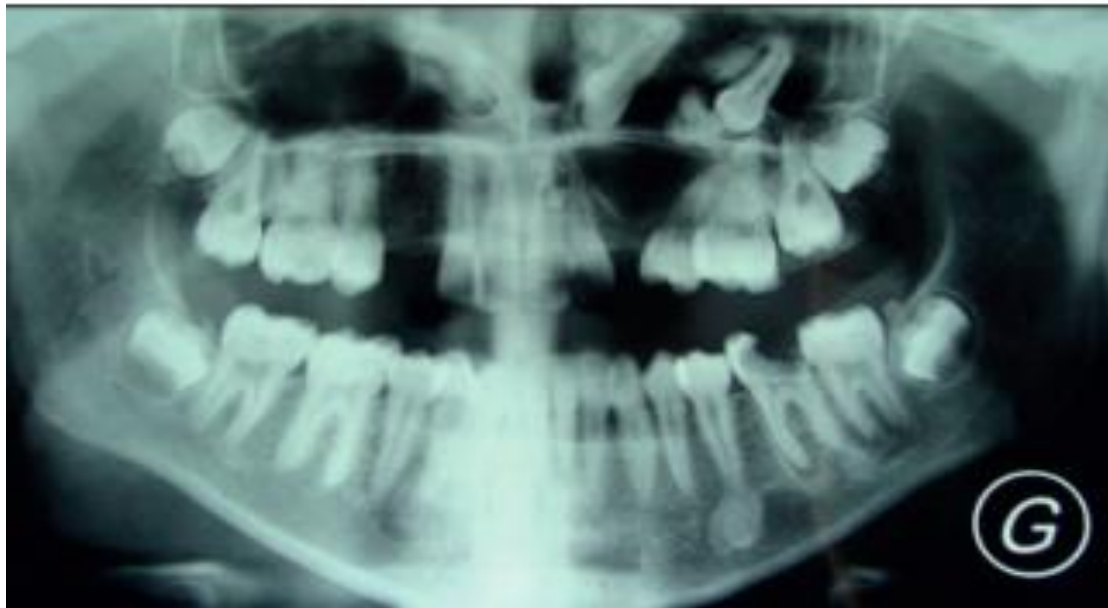


Figure 36 : Radiographie panoramique d'un cas de syndrome de Gardner
(source : Ayat et al. 2013)

3 LES COMPLICATIONS

Une complication est une évolution défavorable d'une maladie ou d'un état de santé. Concernant la dysplasie osseuse floride cela se traduit généralement par le développement d'un processus infectieux au sein des lésions. L'évolution aggravante de la dysplasie osseuse floride se traduit par le développement d'un processus infectieux au sein des lésions. En effet, l'exposition de masses sclérotiques dans la cavité buccale favorise l'invasion et la multiplication de bactéries à l'origine d'infection localisée aux lésions.

Le traitement endodontique ou parodontale, des actes de chirurgies dentaires tels que l'avulsion ou la réalisation d'une biopsie sont des portes d'entrée potentielles et peuvent être à l'origine de la colonisation bactérienne.

La vascularisation étant faible voire absente au niveau de ces tissus altérés, cela ouvre la voie à l'infection de ces lésions et la dysplasie osseuse floride devient alors symptomatique.

Les signes d'appels de l'infection peuvent être :

- Des douleurs ;
- Un écoulement purulent avec fistulisation ;
- Une tuméfaction ;
- La formation d'un séquestre osseux.

Concernant les facteurs déclenchants, selon une étude réalisée par Waldron *et al* (Waldron et Giansanti 1973) la plupart des cas qui ont subi une complication étaient édentés dans les zones touchées par la dysplasie osseuse floride depuis de nombreuses années. Il est donc possible d'affirmer que les infections sont secondaires à l'exposition des masses sclérosées suite à la résorption de l'alvéole denté ou par avulsion des dents dont la racine est proche de la lésion.

Les causes d'infections sont nombreuses :

- Avulsions dentaires ;
- Traumatismes muqueux dus au port d'une prothèse amovible non adaptée ;
- Biopsie réalisée à l'emporte-pièce ;
- Traitement endodontique ;
- Traitement parodontal.

Les cas décrits dans la littérature concernent majoritairement l'évolution de la maladie en ostéomyélite, qui se caractérise par un processus inflammatoire.

- Ostéomyélite

L'ostéomyélite est un processus inflammatoire infectieux intra-osseux incluant l'os cortical et le périoste, qui se caractérise par une résorption et une formation osseuse inflammatoire progressive (Kato *et al.* 2020).

Les lésions de la dysplasie osseuse, qui sont sujettes à une infection notamment lors de l'exposition d'os sclérosé, peuvent évoluer vers une ostéomyélite si la prise en charge est non adéquate ou retardée.

Un simple détartrage, une avulsion, la pose ou la dépose d'implant sont suffisants pour induire une ostéomyélite chronique suppurée. En effet, toute bactérie commune du microbiote buccal, si elle atteint l'os sclérosé, favorise une inflammation qui évolue rapidement vers une ostéomyélite chronique purulente.

Cliniquement, les patients peuvent être sujets à des douleurs, une tuméfaction et voir apparaître une ou plusieurs fistules, orales ou cutanées, avec un écoulement de pus et cela coïncide généralement avec une exposition de l'os dans la cavité orale.

L'aspect radiologique est évolutif selon le stade de l'ostéomyélite, cependant une image mixte, radio-opaque et radio-claire, irrégulière et diffuse est fréquemment observable ainsi qu'une zone ostéolytique avec ou sans la présence de séquestre osseux.

L'ostéomyélite suppurée chronique se développe lorsque la partie spongieuse de l'os se nécrose et forme des séquestres en raison de la faible vascularisation des tissus et en raison de l'accumulation de pus se propageant à travers les canaux de Harvers et de Volkmann, le long des espaces médullaires. (Saikia *et al.* 2020)

L'exsudat inflammatoire liquide et d'infiltrats cellulaires, comprime les canaux à un stade précoce, pouvant conduire à une nécrose. Les bactéries impliquées dans l'infection forment rapidement un microbiote mixte qui colonise les surfaces osseuses sclérosées et se cache dans les zones nécrotiques, ce qui complique l'accès ainsi que l'action des antibiotiques. C'est pourquoi, dans ce cas, la prise en charge adoptée doit être chirurgicale. En fonction de la sévérité du cas, une exérèse chirurgicale des séquestres osseux et/ou un curetage de l'os nécrotique peut être effectuée, associée à un traitement antibiotique et antalgique. Dans les cas les plus sévères, une mandibulectomie ou une maxillectomie partielle peut être nécessaire pour stopper l'évolution de la maladie.

Les caractéristiques clinico-radiographiques et histopathologiques vont être décrites d'après un cas issu d'une étude de Kato *et al.* de complication de dysplasie osseuse floride chez une femme de 65 ans qui a évolué vers une ostéomyélite suite à une infection.

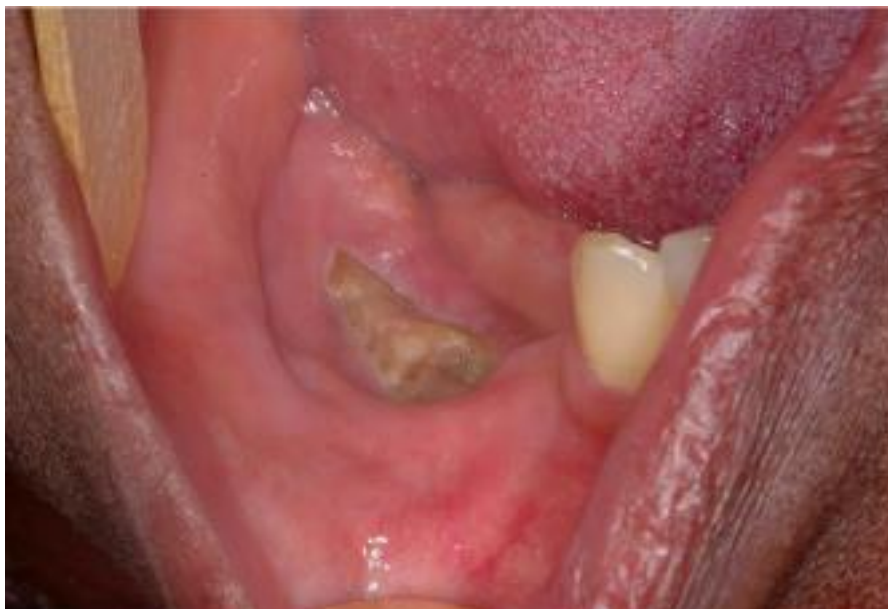

Figure 37 : Présentation clinique d'une femme de 65 ans atteinte de dysplasie osseuse floride (source : Kato *et al.* 2020)

Des masses sclérotiques jaunâtres sont exposées dans le milieu buccal au niveau de la crête alvéolaire édentée en secteur postérieur de la mandibule (figure 36). La radiographie panoramique (figure 37) de cette dysplasie osseuse floride infectée objective en secteur postérieur une image mixte, radio-opaque et radio-claire, irrégulière et diffuse se situant au-dessus du canal mandibulaire.

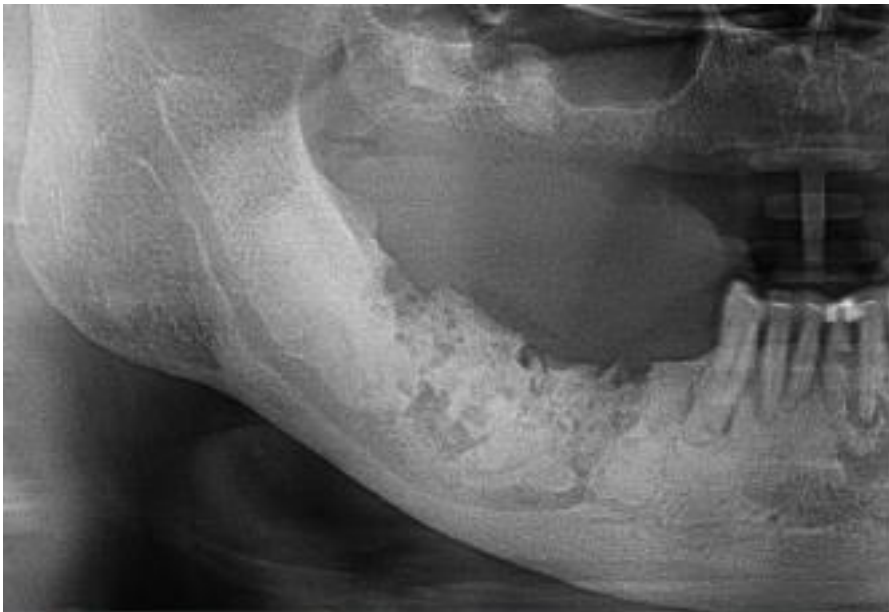

Figure 38 : Radiographie panoramique objectivant le secteur postérieur de la mandibule (source : Kato et al. 2020)

La figure 38 montre les séquestres osseux excisés lors de la chirurgie. Il s'agit d'une section d'os nécrotique irrégulier, dur et jaune de taille variable.

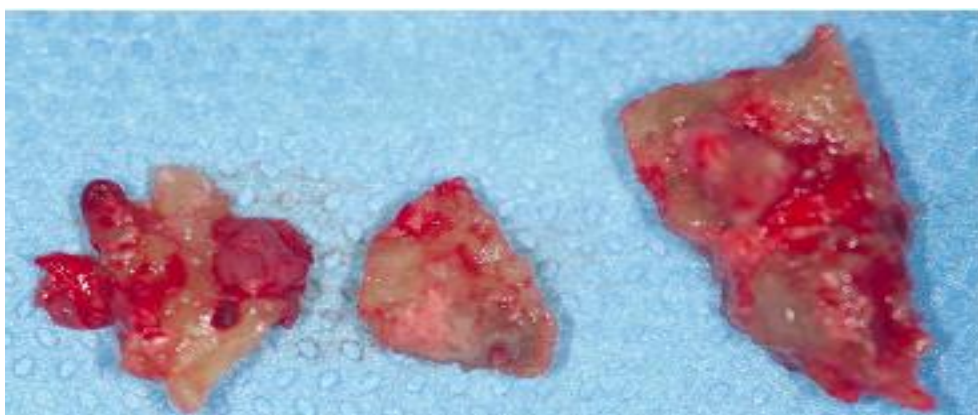

Figure 39 : Spécimen chirurgical de la masse nécrosée (source : Kato et al. 2020)

L'observation microscopique de la section d'os nécrosé a révélé un tissu nécrotique caractérisé par une perte d'ostéocytes et surtout par un infiltrat inflammatoire intense dans les espaces médullaires (flèche noire : résorption osseuse). Sur la coupe histologique (figure 39) une perte d'ostéocytes ainsi qu'un infiltrat inflammatoire caractéristique de l'ostéomyélite sont observables.

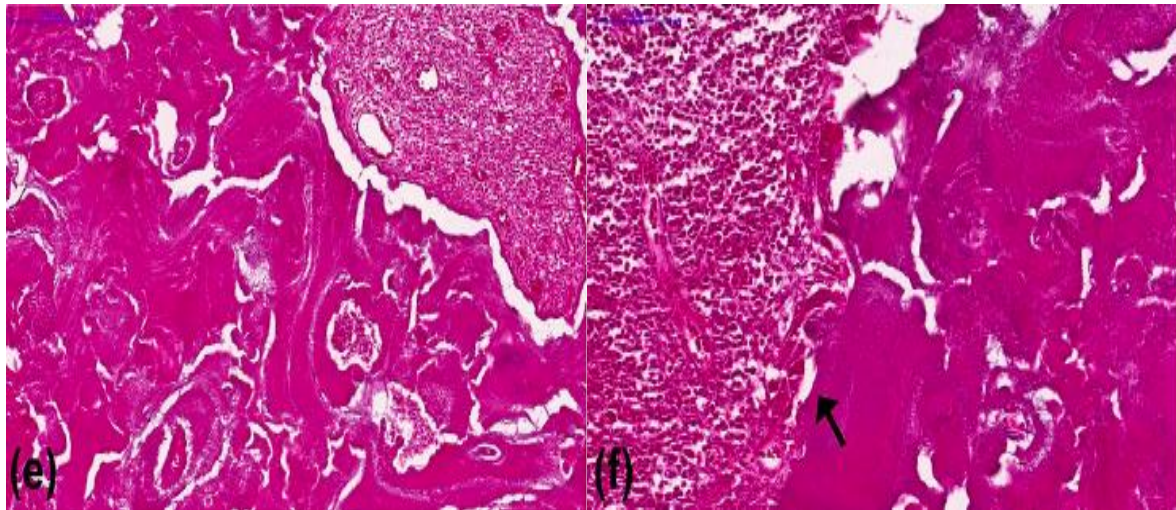


Figure 40 : Coupe histologie du spécimen (la flèche noire illustre la résorption osseuse) (source : Kato et al. 2020)

4 PRISE EN CHARGE ET TRAITEMENTS

La prise en charge de la dysplasie osseuse floride doit être précédée d'un diagnostic efficace afin de choisir une stratégie de traitement adaptée à la symptomatologie et à l'évolution de la maladie.

La gestion de cette affection présente des défis. Cette pathologie peut être longtemps asymptomatique et lorsqu'apparaît les premiers symptômes la maladie peut être à un stade avancé. La présence de symptôme guide la conduite à tenir en matière de traitements.

4.1 Dysplasie osseuse floride asymptomatique

Lorsque la dysplasie osseuse floride est asymptomatique aucun traitement n'est requis et seul des examens de suivi régulier sont recommandés car la dysplasie osseuse est une maladie bénigne à croissance lente (Aiuto et al. 2018). En effet, en l'absence de signe clinique la prise en charge consistera en un suivi clinique et radiographique régulier et rigoureux à long terme en effectuant une radiographie panoramique tous les ans afin de s'assurer qu'il n'y ait pas de changement ou d'évolution défavorable des lésions (Aiuto et al. 2018).

On veillera à retoucher les prothèses amovibles dans les zones édentées afin d'éviter des traumatismes au niveau des muqueuses. On évitera également, si possible, les avulsions dentaires dans les zones porteuses de lésions et les biopsies à l'emporte-pièce car la principale stratégie de traitement consiste à éviter le contact de l'os affecté avec le microbiote buccal. C'est pourquoi la muqueuse buccale ne doit être ni ulcérée, ni opérée dans la mesure du possible. Un traitement endodontique doit être réalisé uniquement lorsque la perte de vitalité dentaire est confirmée, et doit être réalisé sous antibioprofylaxie préventive. Donc si une procédure inévitable doit exposer l'os à l'environnement buccal et qu'il y a un risque infectieux, une antibioprofylaxie doit être prescrite.

Des conseils d'hygiène bucco-dentaire devront être prodigués au patient afin de prévenir les lésions carieuses qui pourraient entraîner une nécrose pulpaire ainsi que les maladies parodontales inflammatoires chroniques.

4.2 Dysplasie osseuse floride symptomatique

Concernant la prise en charge de la dysplasie osseuse floride symptomatique, elle est plus difficile car une inflammation ainsi qu'une infection chronique se développent au sein des tissus altérés. C'est pourquoi il est généralement nécessaire de mettre en place une antibiothérapie mais surtout un traitement chirurgical. La littérature a indiqué plusieurs approches concernant le traitement le plus approprié pour les lésions infectées mais il n'y a pas de consensus sur la meilleure. Le plus important est de stopper et supprimer l'infection.

Généralement, le traitement chirurgical consiste en une chirurgie d'énucléation avec curetage afin de réaliser l'ablation de l'os nécrotique . Par ailleurs, une antibiothérapie curative ainsi que des analgésiques, en cas de douleurs, devront être administrés.

L'opération consiste en l'exérèse de l'os infecté afin d'obtenir des parois osseuses saines. Il est capital de recouvrir l'os sous-jacent en fin d'intervention par un lambeau afin de prévenir les récives.

Les antibiotiques préconisés sont à large spectre, comme l'amoxicilline ou l'amoxicilline associée à l'acide clavulanique. En cas d'allergie à la pénicilline l'antibiotique de choix est la clindamycine.

La chirurgie est donc limitée aux patients présentant des symptômes cliniques sévères ou une croissance expansive de la lésion (Brody *et al.* 2019). Dans les cas symptomatiques le traitement chirurgical est de bon pronostic et permet généralement une cicatrisation complète (Kato *et al.* 2020). Par la suite, une surveillance radiographique et clinique périodique doit être réalisée et tout comme dans le cas de la dysplasie osseuse floride asymptomatique, les avulsions dentaires seront à éviter, les prothèses amovibles devront être correctement adaptée afin d'éviter les traumatismes et des conseils d'hygiène bucco-dentaire devront être prodigués.

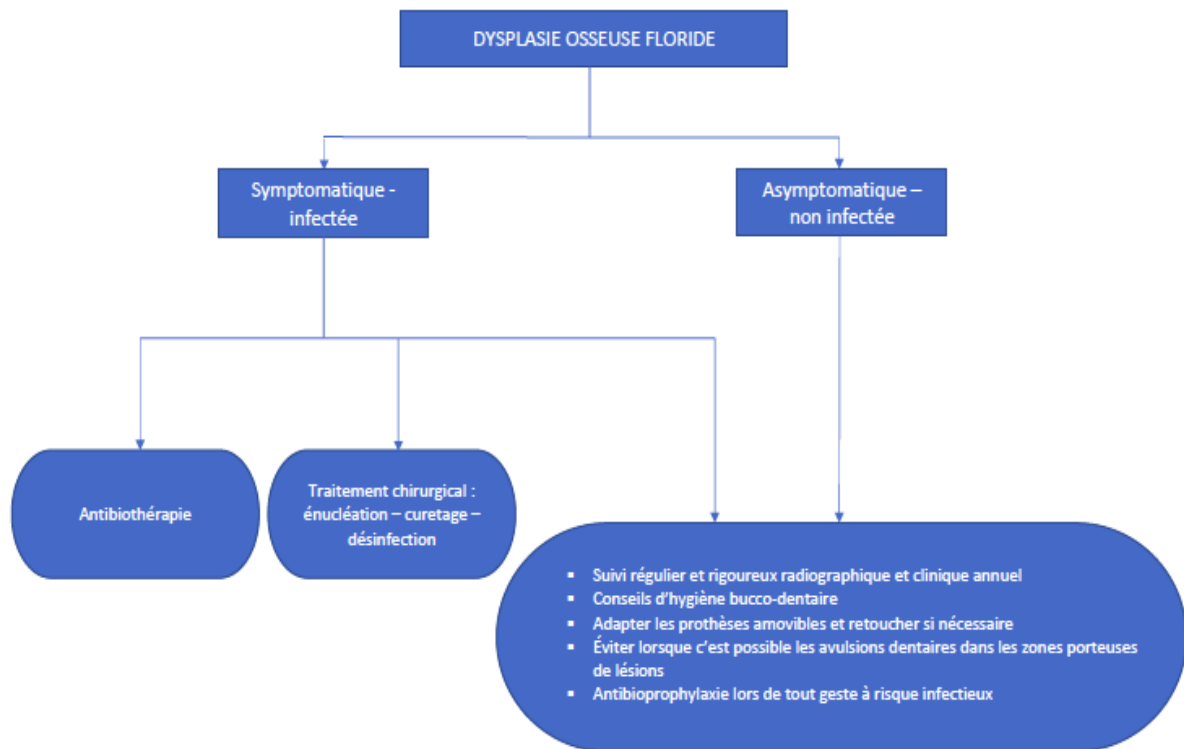


Figure 41 : Arbre décisionnel de prise en charge en fonction de la symptomatologie (document personnel)

Un rapport réalisé par Aiuto en 2018 (Aiuto *et al.* 2018) a rapporté un cas de dysplasie osseuse floride découvert de manière fortuite chez une femme de 49 ans lors de la réalisation d'un examen radiographique de routine en 2007. La patiente était alors asymptomatique. En l'absence de symptôme clinique, aucun traitement n'a été réalisé mais il a été conseillé à la patiente de revenir dans les 6 mois afin de procéder à un suivi régulier clinique et radiographique.

La patiente est revenue en 2015 présentant cette fois des symptômes cliniques. En effet elle s'est plaint d'abcès récurrents et de mobilité au niveau de sa deuxième molaire droite ainsi que de douleurs.

A la radiographie panoramique, dans la zone édentée de la troisième molaire droite, la lésion est apparue comme des masses lobulées et mixtes radio-claires et radio-opaques avec un aspect cotonneux et des bords sclérosés. Les praticiens ont donc observé que la lésion dans ce secteur s'était étendue.

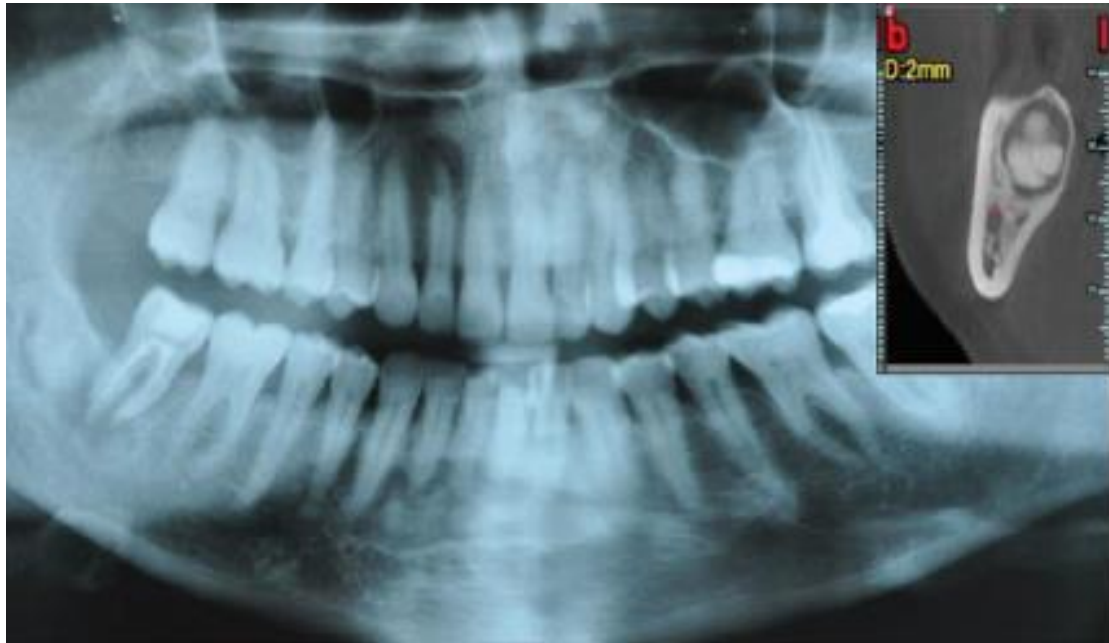

Figure 43 : Radiographie panoramique d'un cas de dysplasie osseuse floride réalisée en 2015 (source : Aiuto et al. 2018)

A l'aide du faisceau d'informations cliniques et radiographique et au vu de la symptomatologie et de la complication septique, les praticiens ont décidé d'opter pour une stratégie de prise en charge incluant un traitement chirurgical. Il a été décidé d'extraire la deuxième molaire mandibulaire droite et de réaliser l'énucléation de la lésion.

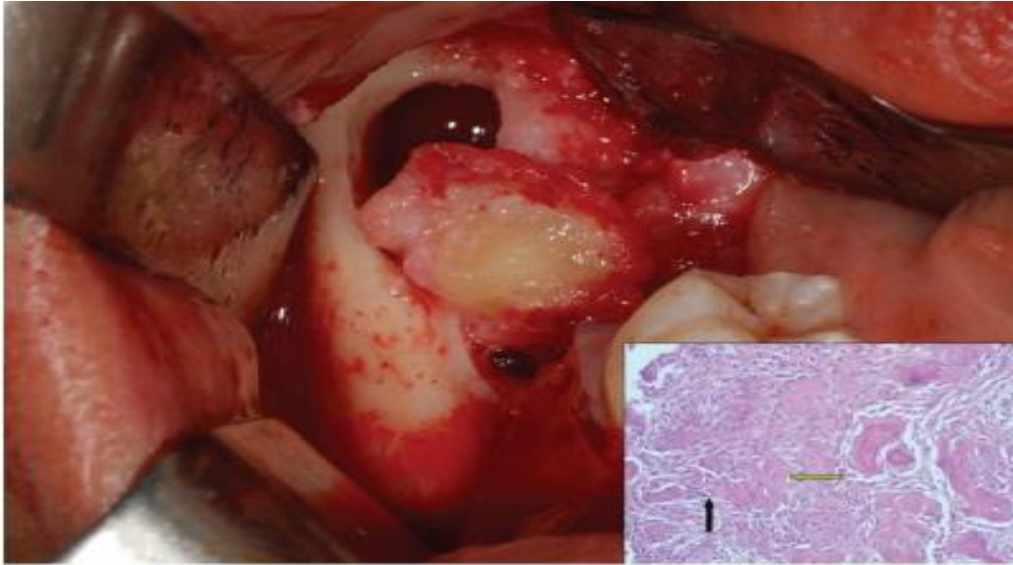


Figure 44 : Énucléation de la lésion et observation microscopique
(source : Aiuto et al. 2018)

Suite à l'ablation de la lésion, la patiente a eu des consignes post-opératoires ainsi qu'une antibiothérapie curative (amoxicilline 2g/jour pendant 7 jours). Elle a eu la consigne de se présenter 6 mois après l'intervention, puis tous les ans afin de réaliser un suivi clinique et radiographique.

Une radiographie rétro-alvéolaire a été réalisée 2 ans après l'intervention, et une cicatrisation complète de l'os a été observé.

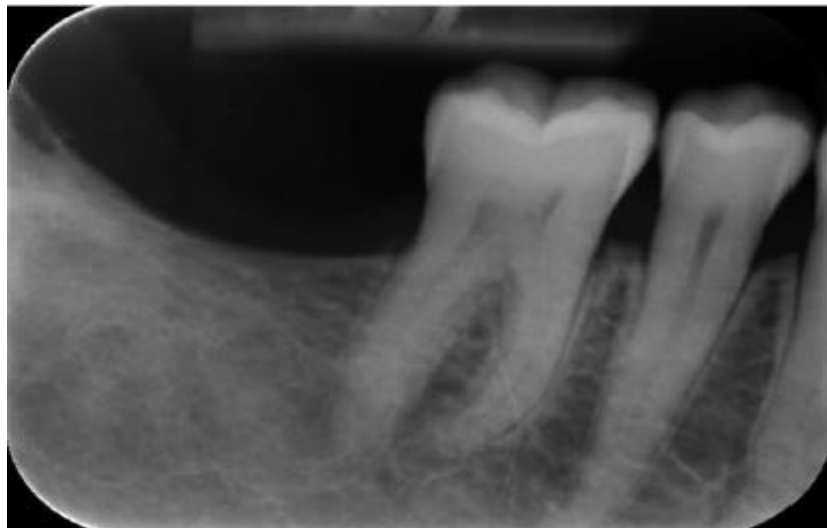


Figure 45 : Radiographie rétro-alvéolaire deux ans après le traitement chirurgical
d'enucléation de la lésion (source : Aiuto et al. 2018)

5 LES CONTRE-INDICATIONS THÉRAPEUTIQUES

- Orthodontie

La dysplasie osseuse floride est une contre-indication à la mise en place d'un traitement orthodontique. Il est donc impératif que les orthodontistes éliminent la présence de cette pathologie grâce à leur analyse clinique et radiographique. En effet, le remodelage osseux est un élément fondamental pour la réussite du traitement. Or dans les zones affectées par la dysplasie osseuse floride l'os est minéralisé de manière dense et désorganisé au niveau des processus alvéolaires ce qui implique une incapacité à se remodeler et donc à initier les mouvements nécessaires.

Certaines procédures liées au traitement orthodontique sont également à proscrire telles que la mise en place de mini-vis, la traction ou l'avulsion de dents incluses en raison du risque de complication infectieuse. Néanmoins, si les lésions sont localisées à la mandibule, le traitement pourra être réalisé au maxillaire et inversement car la contre-indication est limitée aux zones affectées par la maladie (Consolaro *et al.* 2018).

- Implantologie

L'implantologie est contre-indiquée en cas de diagnostic de dysplasie osseuse floride en raison du risque de complication infectieuse lors de tout acte chirurgical entraînant une exposition de l'os au microbiote buccal. Cette contre-indication est limitée aux zones affectées par la maladie. Il existe parallèlement un risque d'échec d'ostéo-intégration puisqu'il n'y aura pas de remodelage osseux.

6 PRÉSENTATION D'UN CAS CLINIQUE

Nous rapportons le cas d'une patiente adressée par son chirurgien-dentiste traitant en consultation au service d'odontologie du CHRU de Nancy, hôpitaux de Brabois adultes pour la prise en charge de lésions osseuses à la mandibule. La patiente est une femme, d'ascendance africaine, âgée de 43 ans. Elle est porteuse d'hépatite B, elle n'a aucun traitement ni aucune allergie connue.

Lors de la réalisation d'une radiographie panoramique dans le cadre de l'élaboration d'un plan de traitement prothétique par son chirurgien-dentiste traitant, il a été découvert de manière fortuite une lésion à la mandibule plus particulièrement en secteur 4 au niveau de 45-46. La patiente ne présentait aucune symptomatologie et ne se plaint pas de douleurs. Le chirurgien-dentiste n'a pas su poser de diagnostic et a préféré orienter la patiente en milieu hospitalier, tout en lui prescrivant pour sa venue un *cone beam computed tomography* (CBCT) objectivant le secteur 4 afin de préciser la taille, la localisation et les rapports anatomiques de la lésion.

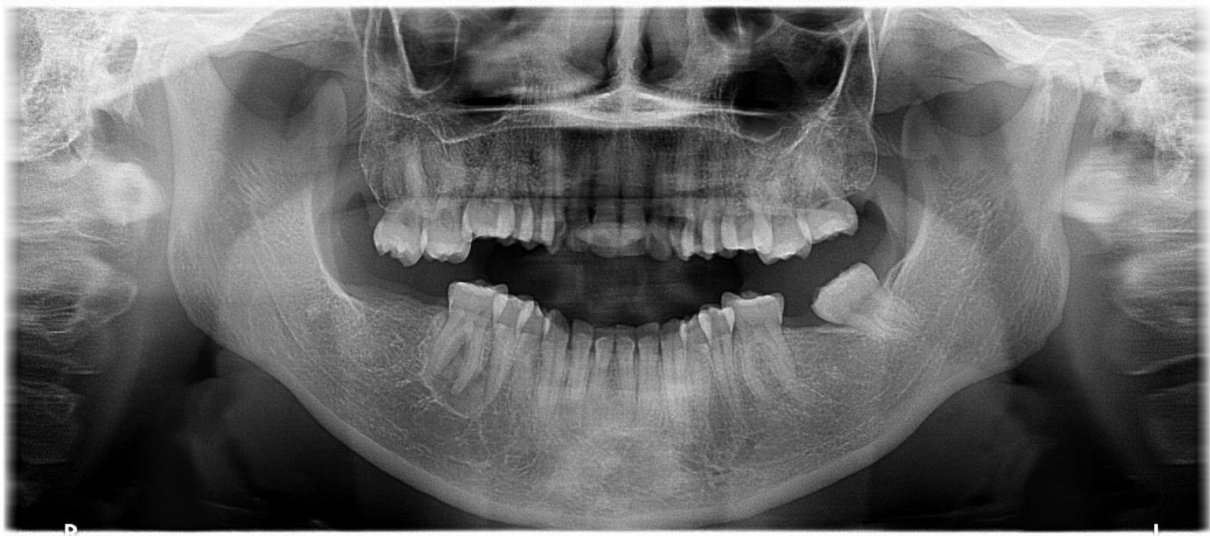

Figure 46 : Radiographie panoramique dentaire de la patiente (document personnel)

Une lésion est observable en secteur 4 mandibulaire au niveau des dents 45-46.

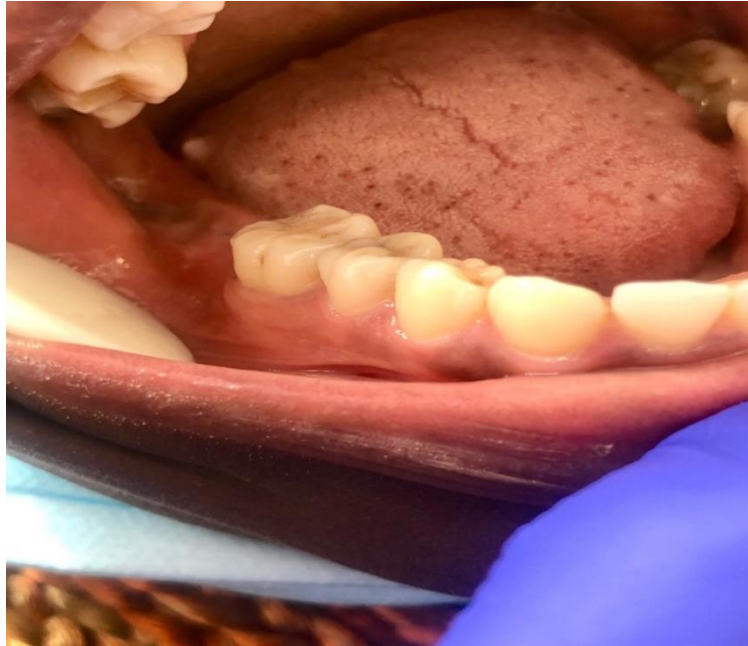

Figure 47 : Photographie clinique intra-buccal (document personnel)

Lors de la visite dans le service, nous avons réalisé un examen clinique complet en étudiant plus particulièrement le secteur 4, où une lésion était visible à la radiographie panoramique. Sur la figure 45, nous pouvons observer qu'il y a une zone édentée de 2 dents (47-48). Après discussion avec son chirurgien-dentiste traitant, il nous a informé ne pas être à l'origine de l'avulsion de ces dents et ne pas savoir de quand cela datait.

L'examen clinique permet d'observer :

- En exo-buccal : une absence d'adénopathie, d'asymétrie du visage ou de tuméfaction.
- En endo-buccal : pas de mobilité dentaire, les tests de vitalité sur les dents 44-45-46 sont positifs et il n'y a pas de douleur à la percussion. Il n'y a pas de tuméfaction, pas de fistule et aucune douleur à la palpation.

A ce stade, au regard du tableau clinique et de l'anamnèse l'hypothèse diagnostic est en faveur de la présence d'une dysplasie osseuse floride chez cette patiente. Les dents répondant de manière positive au test de vitalité ainsi que son sexe et son origine renforce cette hypothèse.

Nous avons ensuite étudié l'examen radiologique que la patiente a réalisé avant sa venue dans le service pour une analyse plus précise.

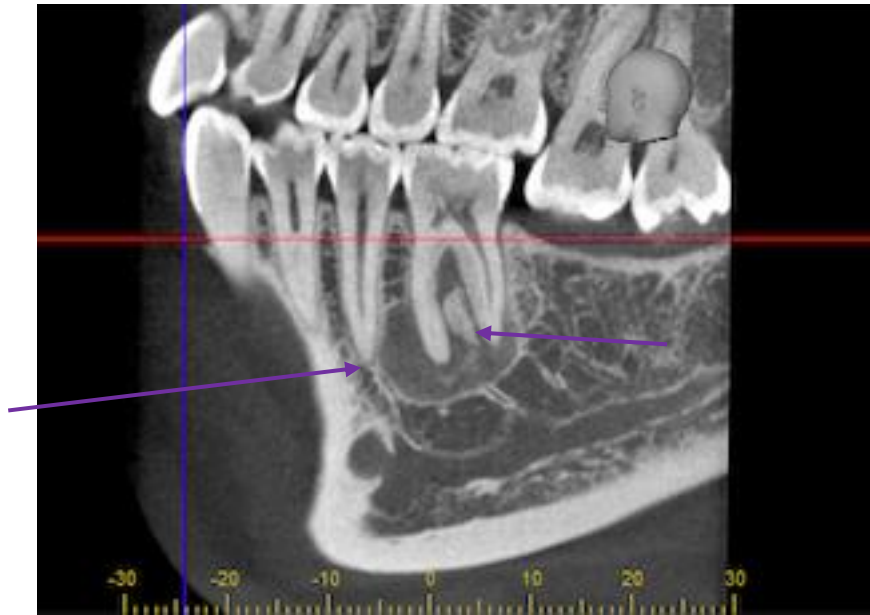


Figure 48 : Coupe *cone beam computed tomography* (CBCT) objectivant le secteur 4 de la mandibule (document personnel)

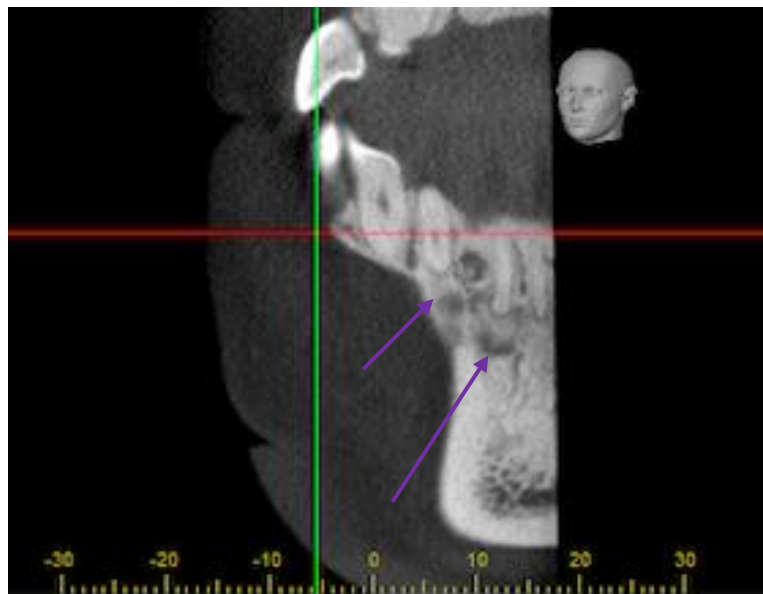


Figure 49 : Coupe *cone beam computed tomography* (CBCT) objectivant le secteur 4 de la mandibule (document personnel)

L'examen radiologique de type *cone beam computed tomography* (CBCT) est centré sur le secteur droit de la mandibule, il met en évidence des lésions péri-apicales d'aspect mixtes radio-claires et radio-opaques multiples au niveau des dents mandibulaires. Les dents en rapport avec ces lésions répondent de manière positive

aux tests de vitalité pulpaire. Nous observons sur les coupes objectivant le côté droit de la mandibule :

- Au niveau de l'apex de l'incisive 41 une lésion mixte c'est-à-dire que des composants radio-opaques (flèche bleue) se développe dans des zones radio-claires ;
- Au niveau de l'apex de l'incisive 42 une lésion radio-claire ;
- Au niveau de la molaire 46, une lésion mixte avec une zone radio-claire entourée d'un liseré radio-opaque. On observe également des composants radio-opaques se développant dans la zone radio-claire (flèche bleue) ce qui correspond au stade cémentoblastique de la dysplasie osseuse floride.

Nous remarquons au niveau des lésions plusieurs aspects radiologiques correspondant à différents stades d'évolution de la dysplasie osseuse floride.

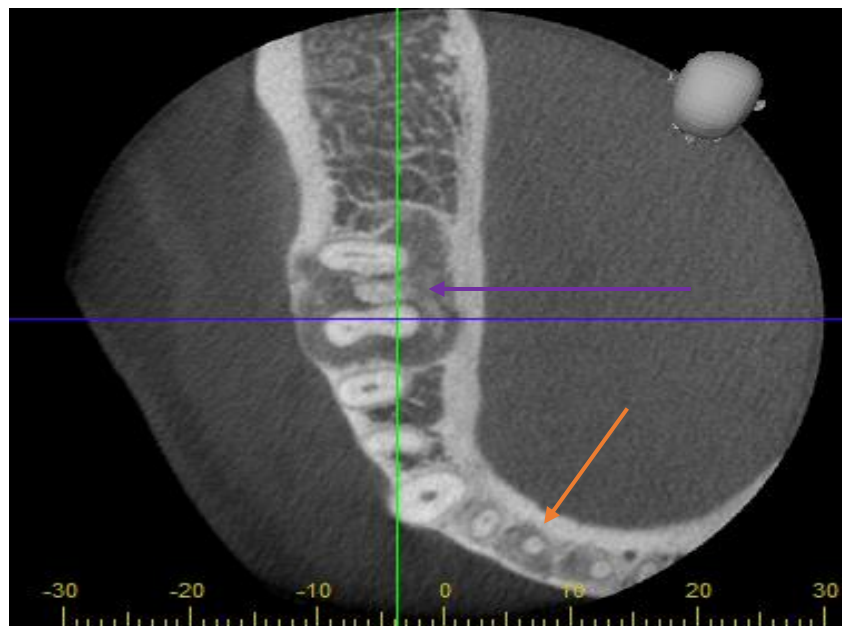


Figure 50 : Coupe axiale d'un *cone beam computed tomography* (CBCT) petit champ montrant la présence de lésions osseuses (document personnel)

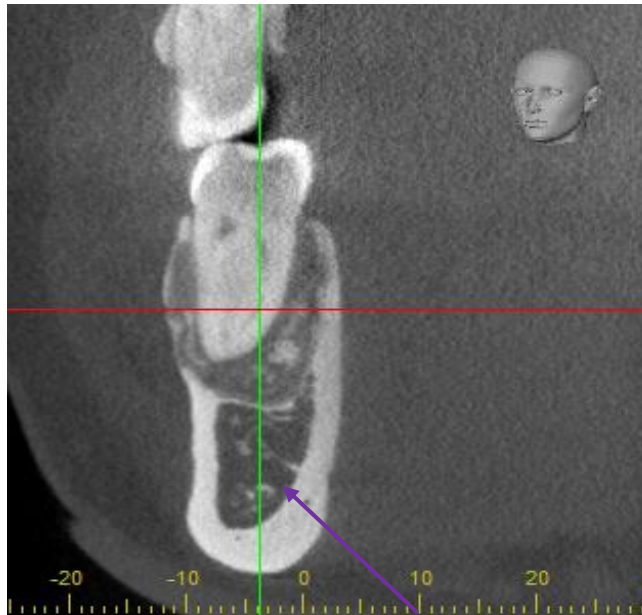


Figure 51 : Coupe sagittale d'un *cone beam computed tomography* (CBCT) petit champ montrant la présence de calcification au sein de la lésion péri-apicale (document personnel)

Sur la coupe axiale du *cone beam computed tomography* (CBCT), nous observons au niveau des incisives mandibulaires la présence de lésions radio-opaques. Tandis qu'au niveau de la dent 46, les trabécules osseux subissent une lyse et on observe l'apparition de tissu radio-opaque au sein de la structure radio-claire. Cela représente la lyse de l'os trabéculaire associée à un tissu conjonctif fibrovasculaire, ainsi que la prolifération de ciment que l'on peut également observer en coupe sagittale.

Le tableau clinique et radiographique sont donc en faveur d'une dysplasie osseuse floride. La patiente est asymptomatique, c'est pourquoi nous avons décidé d'opter pour l'abstention thérapeutique. Nous avons informé la patiente sur sa maladie, et lui avons prodigué des conseils d'hygiène bucco-dentaire pour la prévention des lésions carieuses et atteinte parodontale. Nous lui avons expliqué que cette pathologie nécessitait un suivi radiographique et clinique annuel chez son dentiste traitant afin d'observer l'évolution des lésions et de réaliser des traitements prophylactiques.

7 ARBRE DIAGNOSTIC

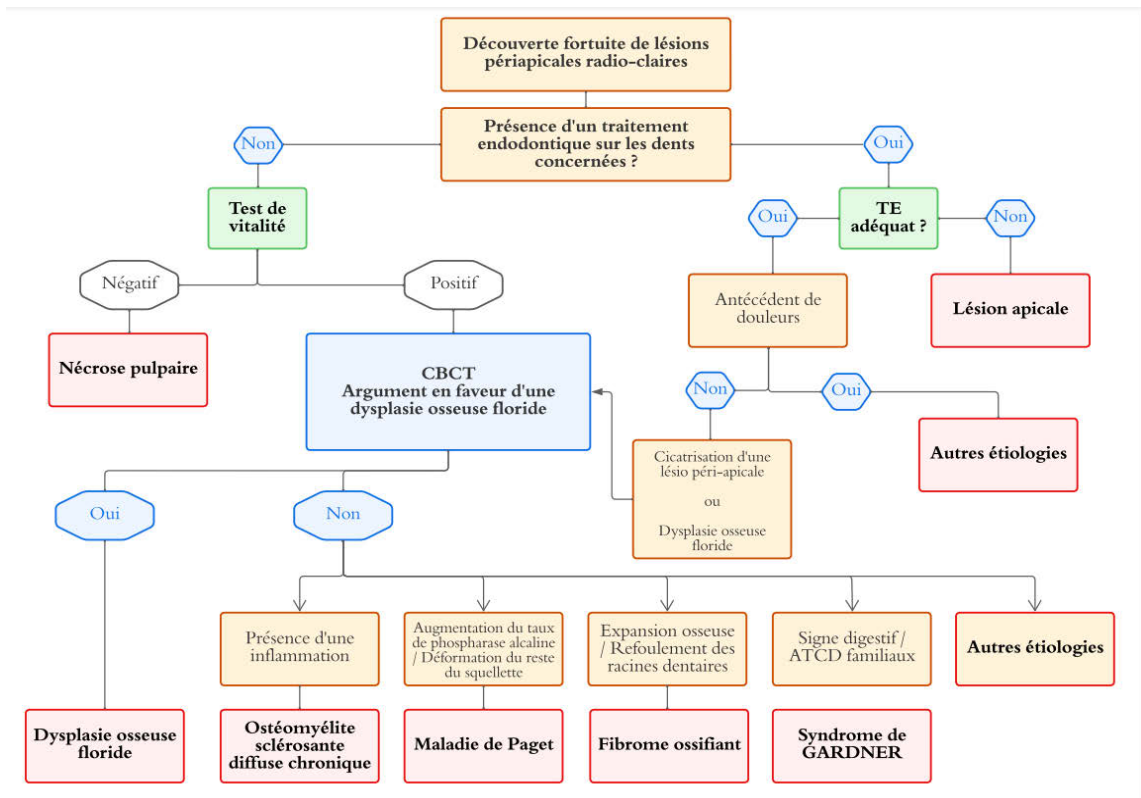


Figure 52 : Arbre diagnostique pour le diagnostic différentiel de la dysplasie osseuse floride (document personnel)

Les arguments en faveur d'une dysplasie osseuse floride sont :

- Femme d'origine africaine, d'âge moyen ;
- Lésions limitées à l'os alvéolaire ;
- Lésions solitaires ou accompagnées d'autres lésions de densités mixtes sur les dents vitales.

CONCLUSION

La dysplasie osseuse floride est une maladie évolutive qui touche majoritairement les femmes d'ascendance africaine et d'âge moyen. Une sensibilisation des chirurgiens-dentistes concernant cette pathologie silencieuse, souvent méconnue, semble nécessaire afin que le diagnostic différentiel soit posé le plus tôt possible et éviter ainsi les traitements ou les actes inadéquats qui pourraient se révéler délétères pour le patient. Notamment le risque infectieux consécutif à la réalisation d'une biopsie ou d'une avulsion. Le chirurgien-dentiste joue un rôle prépondérant dans le diagnostic et la prise en charge de cette maladie. Il lui incombera de mettre en relation toutes les informations cliniques et radiologiques recueillies afin d'établir le diagnostic et de proposer le traitement adéquat. Un suivi radiologique et clinique sur le long terme est nécessaire afin de suivre l'évolution des lésions. Dans le cadre du traitement prophylactique le chirurgien-dentiste devra souligner l'importance de l'hygiène bucco-dentaire chez les patients atteints de dysplasie osseuse floride.

BIBLIOGRAPHIE

Références papiers

1. Aiuto R, Gucciardino F, Rapetti R, Siervo S, Bianchi AE. Management of symptomatic florid cemento-osseous dysplasia: Literature review and a case report. *J Clin Exp Dent*. mars 2018; 10(3): 291-5.
2. Barnes L, Eveson J, Reichart P, Sidransky D. World Health Organization Classification of tumours: Pathology and genetics of tumours of the head and neck. Lyon: IARC PRESS; 2005. 435p.
3. Bercy P, Tenenbaum H. Parodontologie: du diagnostic à la pratique / Bercy, Tenenbaum; préface de Pierre Klewansky. Bruxelles : De Boeck université; 1996. 289 p.
4. Bonnaure-Mallet. Le ligament alvéolo-dentaire. [Cours]. Rennes : Université de Rennes. Faculté d'odontologie. 2017.
5. Brannon RB, Fowler CB. Benign Fibro-Osseous Lesions: A Review of Current Concepts. *Adv Anat Pathol*. mai 2001; 8(3): 126-43.
6. Brody A, Zalatnai A, Csomo K, Belik A, Dobo-Nagy C. Difficulties in the diagnosis of periapical translucencies and in the classification of cemento-osseous dysplasia. *BMC Oral Health*. 10 2019; 19(1): 139.
7. Consolaro A, Paschoal SRB, Ponce JB, Miranda DAO. Florid cemento-osseous dysplasia: a contraindication to orthodontic treatment in compromised areas. *Dent Press J Orthod*. juin 2018; 23(3): 26-34.
8. Esfahanizadeh N, Yousefi H. Successful Implant Placement in a Case of Florid Cemento-Osseous Dysplasia: A Case Report and Literature Review. *J Oral Implantol*. août 2018; 44(4): 275-9.

9. Fonzi L, Garberoglio R, Zerosi C. Anatomie microscopique de la dent et du parodonte: corrélations anatomo-cliniques texte et atlas. Padue: Piccin Nuova Libreria; 1994. 165 p.
10. Goldberg M. Manuel d'histologie et de biologie buccale : la dent et ses tissus de soutien. Paris : Masson ; 1989. 140 p.
11. Heuberger BM, Bornstein MM, Reichart PA, Hürlimann S, Kuttenger JJ. [Periapical osseous dysplasia of the anterior maxilla a case presentation]. Rev Mens Suisse Odontostomatol. 2010; 120(11): 1001-11.
12. Kato C de NA de O, de Arruda JAA, Mendes PA, Neiva IM, Abreu LG, Moreno A, et coll. Infected Cemento-Osseous Dysplasia: Analysis of 66 Cases and Literature Review. Head Neck Pathol. mars 2020; 14(1): 173-82.
13. MacDonald-Jankowski DS. Focal cemento-osseous dysplasia: a systematic review. Dentomaxillofacial Radiol. sept 2008; 37(6): 350-60.
14. Mainville GN, Turgeon DP, Kauzman A. Diagnosis and management of benign fibro-osseous lesions of the jaws: a current review for the dental clinician. Oral Dis. mai 2017; 23(4): 440-50.
15. Mohan RPS, Verma S, Singh U, Agarwal N. Florid osseous dysplasia. BMJ Case Rep. 27 juin 2013; 2013: 1-3.
16. Pausch NC, Hemprich A, Halama D. Maladie de Paget de la mandibule : Diagnostic différentiel de la maladie de Paget et de l'ostéomyélite mandibulaire. Swiss Dent J. 2014; 124(3): 329-332.
17. Pereira DL, Pires FR, Lopes MA, Carlos R, Wright JM, Patel P, et coll. Clinical, demographic, and radiographic analysis of 82 patients affected by florid osseous dysplasia: an international collaborative study. Oral Surg Oral Med Oral Pathol Oral Radiol. août 2016; 122(2): 250-7.

18. Racadot J, Weill R. Histologie dentaire : structure et développement de l'organe dentaire Paris : Masson ; 1966. 229 p.
19. Ralston SH, Corral-Gudino L, Cooper C, Francis RM, Fraser WD, Gennari L, et coll. Diagnosis and Management of Paget's Disease of Bone in Adults: A Clinical Guideline. *J Bone Miner Res.* avr 2019; 34(4): 579-604.
20. Saikia J, Pachipulusu B, Govindaraju P. Florid cemento-osseous dysplasia associated with chronic suppurative osteomyelitis and multiple impacted tooth an incidental finding - A rare case report. *J Family Med Prim Care.* mars 2020; 9(3): 1757-61.
21. Trijolet JP, Parmentier J, Sury F, Goga D, Mejean N, Laure B. Cemento-ossifying fibroma of the mandible. *Eur Ann Otorhinolaryngol Head Neck Dis.* janv 2011; 128(1): 30-3.
22. Waldron CA, Giansanti JS. Benign fibro-osseous lesions of the jaws: A clinical-radiologic-histologic review of sixty-five cases: Part II. Benign fibro-osseous lesions of periodontal ligament origin. *Oral Surg Oral Med Oral Pathol.* 1973; 35(3): 340-50.
23. Wood N, Goaz P. Differential diagnosis of oral and maxillofacial lesions. 5th ed. Saint-Louis: Mosby edition; 1997. 328-9 p.

Références électroniques :

24. Alemán Navas R, Licéaga Reyes R, Mosqueda Taylor A, Licéaga Escalera CJ, Cementoma gigantiforme, presentación de un caso y revisión de la literatura. Rev Odontológica Mex [Internet]. 2010 [cité 31 janv 2022]; 14(2): 130-4. Disponible sur:
http://www.scielo.org.mx/scielo.php?script=sci_abstract&pid=S1870-199X2010000200130&lng=es&nrm=iso&tlng=es
25. Ayat A, Layaida K, Saari B, Boudaoud Z. Syndrome de Gardner diagnostiqué à partir de manifestations dento-maxillaires. Méd Buccale Chir Buccale [Internet]. juill 2013 [cité 7 avr 2022]; 19(3): 195-200. Disponible sur :
<https://www.jomos.org/10.1051/mbcb/2013072>
26. Bellaiche N. Dans la peau du radiologue - cas n°4 : Des lésions apicales atypiques diffuses et asymptomatiques. [Internet]. 2018 [cité 21 février 2018]. Disponible sur :
<https://www.dentalespace.com/praticien/formationcontinue/dans-la-peau-du-radiologue-4/>
27. Bidart Y. Parodontologie [Internet]. 2013. [cité 9 avril 2013]. Disponible sur :
<https://dr-yoan-bidart-parodontiste.fr/parodontologie>
28. Encyclopédie Larousse. Dysplasie [Internet]. 2021 [cité 8 avr 2022]. Disponible sur : <https://www.larousse.fr/encyclopedie/medical/dysplasie/12645>
29. Daviet-Noual V, Ejeil AL, Gossione C, Moreau N, Salmon B. Differentiating early stage florid osseous dysplasia from periapical endodontic lesions: a radiological-based diagnostic algorithm. BMC Oral Health [Internet]. déc 2017 [cité 5 oct 2021]; 17:161. Disponible sur:
<https://www.ncbi.nlm.nih.gov/pmc/articles/PMC5745995/>

30. Funck-Brentano T, Cohen-Solal M. Le vieillissement osseux : les nouveaux acteurs de communication intercellulaire. *Médecine Longévité* [Internet]. 2010 [cité 15 juin 2010]; 2(4): 200-4. Disponible sur : <https://www.sciencedirect.com/science/article/pii/S1875717010000389>
31. Huh JK, Shin SJ. Misdiagnosis of florid cemento-osseous dysplasia leading to unnecessary root canal treatment: a case report. *Restor Dent Endod* [Internet]. août 2013 [cité 5 avr 2022]; 38(3): 160-6. Disponible sur : <https://www.ncbi.nlm.nih.gov/pmc/articles/PMC3761125/>
32. Itic A. Dysplasie osseuse péri-apicale [Internet]. 2000 [cité 4 mars 2000]. Disponible sur : <http://alexandre.itic.free.fr/these/semiologie/dysplasi.htm>
33. Kato H, Nomura J, Matsumura Y, Yanase S, Ito T, Tagawa T. A case of florid osseous dysplasia associated with chronic sclerosing osteomyelitis requiring segmental resection. *J Oral Maxillofac Surg Med Pathol* [Internet]. avr 2014 [cité 7 avr 2022]; 26(2): 158-62. Disponible sur : <https://linkinghub.elsevier.com/retrieve/pii/S2212555812002165>
34. Khonsari RH, Corre P, Bouguila J, Piot B. Évolution à long terme de la dysplasie cémento-osseuse : une récurrence controlatérale avant radiothérapie. *Rev Stomatol Chir Maxillofac* [Internet]. févr 2011 [cité 19 janv 2022]; 112(1): 51-3. Disponible sur : <https://linkinghub.elsevier.com/retrieve/pii/S0035176811000027>
35. Kim JH, Song BC, Kim SH, Park YS. Clinical, radiographic, and histological findings of florid cemento-osseous dysplasia: a case report. *Imaging Sci Dent* [Internet]. sept 2011 [cité 12 mars 2022]; 41(3): 139-42. Disponible sur: <https://www.ncbi.nlm.nih.gov/pmc/articles/PMC3189539/>
36. Kucukkurt S, Rzayev S, Baris E, Atac MS. Familial florid osseous dysplasia: a report with review of the literature. *BMJ Case Rep* [Internet]. mars 2016 [cité 26 avr 2022]; bcr2015214162. Disponible sur : <https://casereports.bmj.com/lookup/doi/10.1136/bcr-2015-214162>

37. MacDonald-Jankowski DS. Fibro-osseous lesions of the face and jaws. Clin Radiol [Internet]. janv 2004 [cité 1 févr 2022]; 59(1): 11-25. Disponible sur : <https://www.sciencedirect.com/science/article/pii/S000992600300360X>
38. Marie P. Différenciation, fonction et contrôle de l'ostéoblaste. Méd Sci [Internet]. déc 2001 [cité 13 janv 2022]; 17(12): 1252-9. Disponible sur: <http://www.medecinesciences.org/10.1051/medsci/200117121252>
39. Massereau E, Ordioni U, Guivarc'h M, Royer G, Catherine JH. Dysplasie osseuse floride mandibulaire : un cas de découverte fortuite et revue de la littérature. Méd Buccale Chir Buccale [Internet]. avr 2015 [cité 26 oct 2020]; 21(2): 101-4. Disponible sur: <https://www.mbcjournal.org/articles/mbcb/abs/2015/02/mbcb150003/mbcb150003.html>
40. Melrose RJ, Abrams AM, Mills BG. Florid osseous dysplasia: A clinical-pathologic study of thirty-four cases. Oral Surg Oral Med Oral Pathol [Internet]. janv 1976 [cité 8 avr 2022]; 41(1): 62-82. Disponible sur: <https://www.sciencedirect.com/science/article/pii/0030422076902541>
41. Ravikumar SS, Vasupradha G, Menaka TR, Sankar SP. Focal cemento-osseous dysplasia. J Oral Maxillofac Pathol [Internet]. févr 2020 [cité 2 févr 2022]; 24(Suppl 1): S19-22. Disponible sur: <https://www.ncbi.nlm.nih.gov/pmc/articles/PMC7069129/>

TABLE DES MATIÈRES

SOMMAIRE	8
LISTE DES FIGURES	9
TABLE DES TABLEAUX	12
INTRODUCTION	13
1 LES DYSPLASIES OSSEUSES DES MAXILLAIRES	15
1.1 Définition	15
1.2 Rappels.....	15
1.2.1 Le parodonte.....	16
1.2.1.1 L'os alvéolaire.....	17
1.2.1.2 Le ciment.....	18
1.2.1.3 Le ligament alvéolo-dentaire.....	18
1.2.2 Le remodelage osseux	20
1.3 Classification	21
1.3.1 Dysplasie osseuse focale	24
1.3.2 Dysplasie osseuse péri-apicale	26
1.3.3 Cémentome gigantiforme familial	29
1.3.4 Dysplasie osseuse floride	31
2 LA DYSPLASIE OSSEUSE FLORIDE	32
2.1 Caractéristiques	32
2.1.1 Étiopathogénie.....	32
2.1.2 Épidémiologie	33
2.1.3 Localisation.....	34
2.1.4 Histologie.....	35
2.2 Diagnostic de la dysplasie osseuse floride.....	39
2.2.1 Radiologique.....	39
2.2.2 Clinique.....	46
2.3 Diagnostics différentiels	46

2.3.1	Lésions apicales	47
2.3.2	Fibrome ossifiant	50
2.3.3	Maladie osseuse de Paget	51
2.3.4	Ostéomyélite sclérosante diffuse chronique	52
2.3.5	Syndrôme de Gardner	53
3	LES COMPLICATIONS	55
4	PRISE EN CHARGE ET TRAITEMENTS	60
4.1	Dysplasie osseuse floride asymptomatique	60
4.2	Dysplasie osseuse floride symptomatique	61
5	LES CONTRE-INDICATIONS THÉRAPEUTIQUES	65
6	PRÉSENTATION D'UN CAS CLINIQUE	66
7	ARBRE DIAGNOSTIC	71
	CONCLUSION	72
	BIBLIOGRAPHIE	73

BELLOTTO-JOACHIMOWICZ Anne-Sophie – La dysplasie osseuse floride : revue de la littérature et étude d'un cas.

Nancy 2023 : 80 pages, 50 figures, 2 tableaux.

Th. : Chir.-Dent. : Nancy 2023

Mots-clefs :

- Osseous dysplasia
- Florid osseous dysplasia
- Focal cemento-osseous dysplasia
- Florid cemento-osseous dysplasia

Résumé :

La dysplasie osseuse floride est une tumeur osseuse bénigne. Bien qu'étant relativement fréquente elle reste encore peu connue des praticiens, menant parfois à des diagnostics erronés et à une prise en charge inadaptée. Elle est caractérisée par une anomalie de développement du tissu osseux dans la région des crêtes alvéolaires qui se traduit par des lésions multifocales ostéo-fibreuses bénignes. Sa découverte se fait le plus souvent de manière fortuite lors d'un examen radiologique car elle est généralement asymptomatique. Des facteurs liés au sexe ainsi qu'à l'ethnie sont impliqués dans le développement de cette maladie car elle touche préférentiellement les femmes et particulièrement d'origine africaine. A travers ce travail, nous exposons les caractéristiques de la dysplasie osseuse floride, la prise en charge adoptée en fonction de sa symptomatologie et nous étudions un cas pris en charge dans le service d'odontologie du CHRU de Nancy.

Jury :

Président

Pr Catherine STRAZIELLE

Directeurs de thèse

Dr Claire EGLOFF-JURAS

Dr Julie GUILLET-THIBAULT

Membre

Dr Renaud GIESS

Adresse de l'auteur :

BELLOTTO-JOACHIMOWICZ Anne-Sophie

6 Boulevard du Recteur Senn

54000 NANCY

Vu la demande du doyen de la faculté d'odontologie de Lorraine sur le rapport du jury :

Président : C. STRAZIELLE– Professeur des universités
Membre du jury : C. EGLOFF-JURAS – Maître de conférences des universités (Co-directrice de thèse)
Membre du jury : J. GUILLET-THIBAUT – Maître de conférences des universités (Co-directrice de thèse)
Membre du jury : R. GIESS – Maître de conférences associé

la présidente de l'université de Lorraine autorise

Madame Anne-Sophie BELLOTTO-JOACHIMOWICZ

née à THIONVILLE (Moselle) le 19 octobre 1995,

à soutenir et imprimer sa thèse en vue d'obtenir le diplôme d'État de docteur en chirurgie dentaire intitulée :

« LA DYSPLASIE OSSEUSE FLORIDE : REVUE DE LA LITTÉRATURE ET ÉTUDE D'UN CAS »

Nancy, le 2 décembre 2022

N° autorisation : 12814 C

La présidente de l'université de Lorraine



H. BOULANGER