



**HAL**  
open science

## Intérêts de l'acide hyaluronique au cabinet dentaire

Elisa Koscher

► **To cite this version:**

Elisa Koscher. Intérêts de l'acide hyaluronique au cabinet dentaire. Sciences du Vivant [q-bio]. 2023. hal-04517014

**HAL Id: hal-04517014**

**<https://hal.univ-lorraine.fr/hal-04517014v1>**

Submitted on 22 Mar 2024

**HAL** is a multi-disciplinary open access archive for the deposit and dissemination of scientific research documents, whether they are published or not. The documents may come from teaching and research institutions in France or abroad, or from public or private research centers.

L'archive ouverte pluridisciplinaire **HAL**, est destinée au dépôt et à la diffusion de documents scientifiques de niveau recherche, publiés ou non, émanant des établissements d'enseignement et de recherche français ou étrangers, des laboratoires publics ou privés.



**UNIVERSITÉ  
DE LORRAINE**

**BIBLIOTHÈQUES  
UNIVERSITAIRES**

## AVERTISSEMENT

Ce document est le fruit d'un long travail approuvé par le jury de soutenance et mis à disposition de l'ensemble de la communauté universitaire élargie.

Il est soumis à la propriété intellectuelle de l'auteur. Ceci implique une obligation de citation et de référencement lors de l'utilisation de ce document.

D'autre part, toute contrefaçon, plagiat, reproduction illicite encourt une poursuite pénale.

Contact bibliothèque : [ddoc-thesesexercice-contact@univ-lorraine.fr](mailto:ddoc-thesesexercice-contact@univ-lorraine.fr)  
(Cette adresse ne permet pas de contacter les auteurs)

## LIENS

Code de la Propriété Intellectuelle. articles L 122. 4

Code de la Propriété Intellectuelle. articles L 335.2- L 335.10

[http://www.cfcopies.com/V2/leg/leg\\_droi.php](http://www.cfcopies.com/V2/leg/leg_droi.php)

<http://www.culture.gouv.fr/culture/infos-pratiques/droits/protection.htm>

**ACADÉMIE DE NANCY-METZ  
UNIVERSITÉ DE LORRAINE  
FACULTÉ D'ODONTOLOGIE DE LORRAINE**

ANNÉE 2023

N° 12880 C

**THÈSE**  
pour le  
**DIPLÔME D'ÉTAT DE DE DOCTEUR EN CHIRURGIE DENTAIRE**  
par  
**Elisa KOSCHER**  
née le 17 Novembre 1998 à Saint-Avold (57)

**INTÉRÊTS DE L'ACIDE HYALURONIQUE AU CABINET DENTAIRE**

Présentée et soutenue publiquement le 24 Mars 2023

**Examineurs de la thèse :**

Professeur MARTRETTE Jean-Marc

Président

Docteur SCHOUVER Jacques,

Directeur de thèse

Docteur JOSEPH David

Juge

Docteur VEYNACHTER Thomas

Juge

**ACADÉMIE DE NANCY-METZ  
UNIVERSITÉ DE LORRAINE  
FACULTÉ D'ODONTOLOGIE DE LORRAINE**

ANNÉE 2023

N° 12880 C

**THÈSE**  
pour le  
**DIPLÔME D'ÉTAT DE DOCTEUR EN CHIRURGIE DENTAIRE**  
par  
**Elisa KOSCHER**  
née le 17 Novembre 1998 à Saint-Avold (57)

**INTÉRÊTS DE L'ACIDE HYALURONIQUE AU CABINET DENTAIRE**

Présentée et soutenue publiquement le 24 Mars 2023

**Examineurs de la thèse :**

Professeur MARTRETTE Jean-Marc

Président

Docteur SCHOUVER Jacques,

Directeur de thèse

Docteur JOSEPH David

Juge

Docteur VEYNACHTER Thomas

Juge

« Par délibération en date du 11 décembre 1972, la Faculté de Chirurgie Dentaire a arrêté que les opinions émises dans les dissertations qui lui seront présentées doivent être considérées comme propre à leurs auteurs et qu'elle n'entend leur donner aucune approbation ni improbation »

Présidente : Docteur Hélène BOULANGER

Doyen : Docteur Kazutoyo YASUKAWA

Vice-Doyens : Dr Charlène KICHENBRAND – Dr Rémy BALTHAZARD – Dr Marin VINCENT

Membres Honoraires : Dr L. BABEL – Pr. S. DURIVAUX – Pr A. FONTAINE – Pr G. JACQUART – Pr D. ROZENCWEIG - Pr ARTIS

Doyens Honoraires : Pr J. VADOT, Pr J.P. LOUIS

<b>Département odontologie pédiatrique</b> <b>Sous-section 56-01</b>	Mme <a href="#">JAGER Stéphanie</a>	Maître de conférences *
	M. PREVOST Jacques	Maître de conférences
	Mme HERNANDEZ Magali	Maître de conférences *
	M. HAINOT Raphaël	Chef de clinique des universités – Assistant des hôpitaux
	Mme HILT Léa	Chef de clinique des universités – Assistant des hôpitaux
	Mme HOMBOURGER Morgane	Chef de clinique des universités – Assistant des hôpitaux
	M. MASSON Maximilien	Chef de clinique des universités – Assistant des hôpitaux
<b>Département orthopédie dento-faciale</b> <b>Sous-section 56-01</b>	M. <a href="#">VANDE VANNET Bart</a>	Professeur des universités *
	Mme TRAN Maï-Linh	Chef de clinique des universités – Assistant des hôpitaux
<b>Département prévention, épidémiologie, économie de la santé, odontologie légale</b> <b>Sous-section 56-02</b>	Mme <a href="#">CLÉMENT Céline</a>	Maître de conférences *
	M. BAUDET Alexandre	Maître de conférences *
	Mme CAIONE Mariette	Chef de clinique des universités – Assistant des hôpitaux
	M. VEYNACHTER Thomas	Chef de clinique des universités – Assistant des hôpitaux
<b>Département parodontologie</b> <b>Sous-section 57-01</b>	Mme <a href="#">BISSON Catherine</a>	Professeur des universités *
	M. JOSEPH David	Maître de conférences *
	Mme BERBE Ludivine	Chef de clinique des universités – Assistant des hôpitaux
	Mme VITALI Marine	Chef de clinique des universités – Assistant des hôpitaux
<b>Département chirurgie orale</b> <b>Sous-section 57-01</b>	Mme <a href="#">GUILLET-THIBAUT Julie</a>	Maître de conférences *
	M. BRAVETTI Pierre	Maître de conférences
	Mme KICHENBRAND Charlène	Maître de conférences *
	Mme PHULPIN Bérengère	Maître de conférences *
	M. CLERC Sébastien	Praticien hospitalier universitaire *
	Mme DE VERBIZIER Charlotte	Chef de clinique des universités – Assistant des hôpitaux
	Mme PEREIRA Laure	Chef de clinique des universités – Assistant des hôpitaux
<b>Département biologie orale</b> <b>Sous-section 57-01</b>	Mme <a href="#">EGLOFF-JURAS Claire</a>	Maître de conférences *
	M. MARTRETTE Jean-Marc	Professeur des universités *
	M. YASUKAWA Kazutoyo	Maître de conférences *
<b>Département dentisterie restauratrice, endodontie</b> <b>Sous-section 58-01</b>	M. <a href="#">MORTIER Éric</a>	Professeur des universités *
	M. ENGELS-DEUTSCH Marc	Professeur des universités *
	M. AMORY Christophe	Maître de conférences
	M. BALTHAZARD Rémy	Maître de conférences *
	M. VINCENT Marin	Maître de conférences *
	M. GIESS Renaud	Maître de conférences associé*
	M. DAL MAGRO Claire	Chef de clinique des universités – Assistant des hôpitaux
	Mme DAVRIL Jeanne	Chef de clinique des universités – Assistant des hôpitaux
	M. LESIEUR François	Chef de clinique des universités – Assistant des hôpitaux
	M. <a href="#">DE MARCH Pascal</a>	Maître de conférences
<b>Département prothèses</b> <b>Sous-section 58-01</b>	Mme CORNE Pascale	Maître de conférences *
	M. SCHOUVER Jacques	Maître de conférences
	Mme VAILLANT Anne-Sophie	Maître de conférences *
	M. HIRTZ Pierre	Enseignant universitaire
	Mme GERBER Caroline	Chef de clinique des universités – Assistant des hôpitaux
	M. JONVEAUX Maxime	Chef de clinique des universités – Assistant des hôpitaux
	Mme MOUGEL Armande	Chef de clinique des universités – Assistant des hôpitaux
	M. PERRIN Tom	Chef de clinique des universités – Assistant des hôpitaux
	M. SYDA Paul-Marie	Chef de clinique des universités – Assistant des hôpitaux
	Mme WILK Sabine	Chef de clinique des universités – Assistant des hôpitaux
<b>Département fonction-dysfonction, imagerie, biomatériaux</b> <b>Sous-section 58-01</b>	Mme <a href="#">STRAZIELLE Catherine</a>	Professeur des universités *
	Mme MOBY (STUTZMANN) Vanessa	Maître de conférences *
	M. SALOMON Jean-Pierre	Maître de conférences

Souligné : responsable de département

\* temps plein

Mis à jour le 1<sup>er</sup> octobre 2022

## REMERCIEMENTS

**À notre président de thèse,**  
**Monsieur le Professeur Jean-Marc Martrette,**  
Docteur en chirurgie dentaire  
Docteur en sciences pharmacologiques  
Spécialiste qualifié en médecine bucco-dentaire  
Habilité à diriger des recherches  
Professeur des universités – Praticien hospitalier  
Ancien doyen de la faculté d'odontologie de Lorraine  
Officier des palmes académiques

*C'est avec un profond respect et une grande admiration que nous vous remercions  
d'avoir œuvré au quotidien pour nous fournir le meilleur enseignement possible.  
Nous vous remercions de l'honneur que vous nous faites en acceptant la présidence  
de ce jury.  
Veuillez trouver ici, Monsieur, le témoignage de notre gratitude et de notre respect  
les plus profonds.*

**À notre directeur de thèse,**  
**Monsieur le Docteur Jacques Schouver,**  
Docteur en chirurgie dentaire  
Docteur en sciences odontologiques  
Maître de conférences – Praticien hospitalier

*C'est avec une grande reconnaissance et un profond respect que nous vous remercions pour vos conseils et la pédagogie dont vous avez fait preuve tout au long de nos années à la faculté.*

*Nous vous remercions pour la bonne humeur que vous avez apporté aux travaux pratiques et enseignements de prothèse.*

*Nous vous sommes très reconnaissants d'avoir accepté de diriger ce travail. Merci pour votre réactivité et pour l'attention avec laquelle vous avez accompagné la rédaction de cette thèse.*

*Veuillez trouver ici, Monsieur, l'expression de notre profonde reconnaissance et de notre gratitude la plus sincère.*



**À notre membre du jury,**

**Monsieur le Docteur David Joseph,**

Docteur en chirurgie dentaire

Docteur de l'université de Lorraine, mention sciences de la vie et de la santé

Maître de conférences – Praticien hospitalier

*Nous vous remercions pour votre encadrement durant ces années passées à la faculté. Merci pour la qualité de votre enseignement, tant théorique que pratique, la gentillesse, la bienveillance et la patience dont vous avez toujours fait preuve, sans quoi notre apprentissage au sein de la faculté n'aurait pas été le même.*

*Merci de nous faire l'honneur de participer au jury de cette thèse.  
Veuillez trouver ici, Monsieur, le témoignage de notre reconnaissance et de notre  
considération la plus sincère.*

**À notre membre du jury,**

**Monsieur le Docteur Thomas Veynachter,**

Docteur en chirurgie dentaire

Chef de clinique des universités – Assistant des hôpitaux

*Nous vous remercions pour vos conseils et votre pédagogie, ainsi que pour toute la gentillesse et patience dont vous avez fait preuve au cours de notre formation.*

*Nous sommes très honorés de vous compter parmi les membres de notre jury.*

*Veillez trouver ici, Monsieur, le témoignage de notre reconnaissance et de notre profond respect.*

## SOMMAIRE

<b>TABLE DES FIGURES</b>	<b>11</b>
<b>TABLE DES TABLEAUX</b>	<b>13</b>
<b>INTRODUCTION</b>	<b>14</b>
<b>1. L'ACIDE HYALURONIQUE</b>	<b>15</b>
1.1. Découverte	15
1.2. Structure	15
1.3. Répartition dans le corps humain, synthèse naturelle et turn-over	16
1.4. Fonctions	18
1.5. Utilisations dans le domaine médical	23
1.6. Production industrielle	26
<b>2. UTILISATION DE L'ACIDE HYALURONIQUE PAR LE CHIRURGIEN- DENTISTE</b>	<b>29</b>
2.1. Réglementation	29
2.2. Cadre thérapeutique	29
2.3. Responsabilité médicale	30
<b>3. INJECTIONS PÉRI-BUCCALES D'ACIDE HYALURONIQUE DANS UN BUT DE RÉHABILITATION ESTHÉTIQUE</b>	<b>32</b>
3.1. Indications et contre-indications	32
3.2. Matériel nécessaire	34
3.3. Protocole clinique	38
3.4. Technique d'injection selon la zone à traiter	39
3.5. Risques et effets indésirables	51
3.6. Conclusion	54

<b>4. ACIDE HYALURONIQUE EN THÉRAPEUTIQUES PARODONTALES ET CHIRURGICALES</b>	<b>55</b>
4.1. Gingivite	55
4.2. Parodontite	58
4.3. Implantologie	78
4.4. Cicatrisation osseuse	81
4.5. Cicatrisation muqueuse	83
4.6. Défaut des papilles inter-dentaires	86
4.7. Conclusion	89
<b>5. ACIDE HYALURONIQUE DANS LE TRAITEMENT DE CERTAINES PATHOLOGIES BUCCALES</b>	<b>91</b>
5.1. Aftose	91
5.2. Lichen Plan buccal	94
5.3. Xérostomie	98
5.4. Effets secondaires des cancers	99
5.5. Conclusion	104
<b>CONCLUSION</b>	<b>105</b>
<b>BIBLIOGRAPHIE</b>	<b>107</b>

## TABLE DES FIGURES

Figure 1 : Structure chimique de l'acide hyaluronique natif (2)	16
Figure 2 : Technique d'injection à la canule (dans le plan sous-cutané profond) pour le comblement des sillons nasogéniens (31)	40
Figure 3 : Avant/Après injections d'acide hyaluronique au niveau des sillons nasogéniens (Source : Pajtler D.) (32)	41
Figure 4 : Technique d'injection à l'aiguille (dans le plan sous-cutané profond) pour le comblement des plis d'amertume légers (31)	42
Figure 5 : Technique d'injection à la canule (dans le plan sous-cutané profond) pour le comblement des plis d'amertume plus marqués (31)	42
Figure 6 : Avant/Après comblement des plis d'amertume à l'acide hyaluronique (Source : Dr Fray J.) (33)	43
Figure 7 : Technique d'injection à l'aiguille (dans le plan sous-cutané profond) pour le comblement du sillon labio-mentonnier (31)	43
Figure 8 : Avant/Après injections d'acide hyaluronique dans le menton afin d'atténuer une rétrogénie (Source : Navarro C.) (34)	44
Figure 9 : Avant/Après injections d'acide hyaluronique selon la technique Jaw Line Contouring (Source : Azoulay P.) (35)	45
Figure 10 : Avant/Après injections d'acide hyaluronique selon la technique Jaw Line Contouring (Source : Azoulay P.) (35)	45
Figure 11 : Technique d'injection à l'aiguille (en intra-dermique) pour le comblement des rides verticales péri-orales (31)	46
Figure 12 : Technique d'injection à la canule (dans le plan sous-cutané superficiel) pour la redéfinition du philtrum et de l'ourlet des lèvres (31)	47
Figure 13 : Technique d'injection rétro-traçante (dans le plan sous-cutané profond) unique dans toute la longueur de la lèvre (31)	48
Figure 14 : Technique d'injections rétro-traçantes en divisant l'injection en deux injections miroirs (36)	49
Figure 15 : Technique d'injections en bolus pour l'augmentation du volume des lèvres (36)	49
Figure 16 : Avant/Après injections d'acide hyaluronique dans les lèvres (Source : Hunsinger V.) (37)	49
Figure 17 : Avant/Après injections d'acide hyaluronique dans les lèvres	50

Figure 18 : Photo d'une gingivite (47)	55
Figure 19 : Schéma d'un parodonte sain (à gauche) et atteint de parodontite (à droite) (52)	58
Figure 20 : Illustration de l'étude de Mesa montrant l'importance de l'infiltrat inflammatoire chez le groupe contrôle (A) par rapport au groupe traité avec Gengigel® (B) (53)	61
Figure 21 : Administration sous-gingivale d'un gel d'acide hyaluronique (Source : Roncati M.) (54)	62
Figure 22 : Matrice Hyaloss® sèche et humidifiée (57)	64
Figure 23 : Protocole de comblement d'une poche parodontale avec un gel d'acide hyaluronique (Source : Pilloni A.) (61)	66
Figure 24 : Comblement d'un défaut intra-osseux avec de l'acide hyaluronique combiné à du minéral osseux porcin déprotéiné (Source : Bozic D.) (62)	69
Figure 25 : Matrice Hyaloss® à l'état de gel après mélange avec des particules osseuses (7)	70
Figure 26 : Greffe osseuse autogène mélangée à la matrice Hyaloss® (Source: Balini A.) (63)	70
Figure 27 : Récession parodontale (66)	72
Figure 28 : Traitement d'une récession gingivale par lambeau d'avancée coronaire associé au gel d'acide hyaluronique (Source : Pilloni A.) (71)	77
Figure 29 : Avancée d'un traitement de régénération papillaire par injections d'acide hyaluronique (Source : Becker W.) (84)	89
Figure 30 : Aphte sporadique, miliaire, et géant (91)	91
Figure 31 : Lichen plan oral (96)	95

## TABLE DES TABLEAUX

Tableau 1 : Les différents gels d'acide hyaluronique injectables de la gamme Stylage® (Vivacy) et leurs caractéristiques .....	36
--	----

## INTRODUCTION

L'acide hyaluronique est un polymère naturellement présent dans la plupart des tissus du corps humain, qui présente une biocompatibilité et biodégradabilité souhaitables, et possède des propriétés physicochimiques et biologiques uniques. Par conséquent, ces vingt dernières années, l'acide hyaluronique a fait l'objet de nombreuses recherches pour d'éventuelles applications dans le domaine médical. Après s'être effectivement montré intéressant et bénéfique dans diverses spécialités médicales, il commence à faire son apparition dans les cabinets dentaires. En effet, grâce à ses nombreuses propriétés, notamment cicatrisantes et volumatrices, l'acide hyaluronique représente un candidat idéal pour le traitement de certaines pathologies bucco-dentaires ainsi qu'un allié potentiel du chirurgien-dentiste dans certains domaines tels que la médecine esthétique ou la chirurgie.

Ainsi, ce travail vise à présenter les divers champs d'application potentiels de l'acide hyaluronique au cabinet dentaire ainsi que les découvertes et avancées qui ont été réalisées à ce sujet, au travers de l'analyse d'études nous permettant d'apprécier et de juger l'intérêt de son utilisation par le chirurgien-dentiste.

D'une part, nous présenterons l'acide hyaluronique, sa structure, sa production et répartition naturelle dans l'organisme, ses propriétés physico-chimiques et ses différents rôles, ainsi que son mode de production industrielle et ses diverses applications en médecine.

D'autre part, après avoir présenté les textes et règles encadrant l'utilisation de l'acide hyaluronique par le chirurgien-dentiste, nous analyserons la place de ce dernier dans la réhabilitation esthétique péri-buccale, ses effets sur la cicatrisation ainsi que les intérêts de son utilisation en parodontologie, en chirurgie et en médecine orale.



# 1. L'ACIDE HYALURONIQUE

## 1.1. Découverte

L'acide hyaluronique fut découvert en 1934, à l'université de Columbia à New York, par deux scientifiques, Karl Meyer et John Palmer. C'est en analysant l'humeur vitrée d'un œil de bœuf que ces derniers ont découvert que l'acide hyaluronique était l'un des composants principaux de sa substance fondamentale. Ainsi, le nom « acide hyaluronique » tire son étymologie du grec « hyalos », traduit par vitreux, et du suffixe « uronique », lié à son importante teneur en acide uronique. Son dernier nom « hyaluronane » date de 1984 et respecte la nomenclature internationale des polysaccharides.

## 1.2. Structure

La structure chimique de l'acide hyaluronique a été déterminée dans les années 1930 dans le laboratoire de Karl Meyer.

L'acide hyaluronique est un polymère constitué par la répétition d'un seul type de disaccharide, formé d'acide D-glucuronique et de N-acétyl-glucosamine, liés entre eux par des liaisons glycosidiques alternées  $\beta$ -1,4 et  $\beta$ -1,3. Ainsi, du fait de la monotonie de sa structure, l'acide hyaluronique est le plus simple glycosaminoglycane, et le seul à ne pas être sulfaté. Il est stable sur le plan énergétique, notamment grâce aux aspects stéréochimiques des unités disaccharidiques qui le composent.

Composée de milliers de sucres, la longueur de la molécule varie selon les tissus, l'espèce et l'état du tissu. Cette unité récurrente peut ainsi s'étendre sur une longueur de 2 à 25  $\mu\text{m}$ , avec un poids moléculaire variant de  $10^5$  à  $10^7$  Da. (1)

Sa structure n'ayant subi aucune modification au cours du temps et de l'évolution chez l'animal et chez l'Homme, l'acide hyaluronique est parfaitement toléré par le système immunitaire, est biocompatible et n'est pas allergisant.

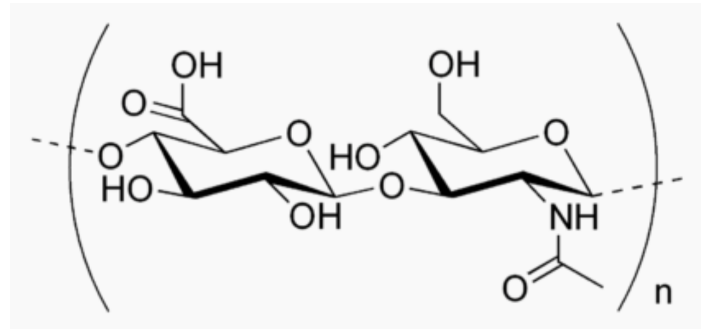


Figure 1 : Structure chimique de l'acide hyaluronique natif (2)

### 1.3. Répartition dans le corps humain, synthèse naturelle et turn-over

L'acide hyaluronique se retrouve naturellement dans la quasi-totalité des tissus et fluides du corps humain, à des concentrations particulièrement élevées dans le derme, le liquide synovial, l'humeur vitrée, et le cordon ombilical. Sa concentration, qui varie en fonction de la nature des tissus, est, par exemple, de 1500 à 3600 mg/l dans le liquide synovial, de 140 à 340 mg/l dans l'humeur vitrée, de 100 mg/l dans l'épiderme et de 200 à 500 mg/l dans le derme. (3)

La peau représente le réservoir majeur d'acide hyaluronique dans le corps humain. En effet, la quantité d'acide hyaluronique dans le derme, très largement supérieure à celle contenue dans l'épiderme, représente environ 50 % de l'acide hyaluronique total de l'organisme. La déshydratation et le relâchement d'une peau sénile sont cependant principalement dus à la disparition quasi-totale de l'acide hyaluronique au niveau de l'épiderme. A l'inverse, dans le derme, le niveau total d'acide hyaluronique reste relativement constant avec l'âge, seule sa qualité se modifie. (1)

Composant essentiel de la matrice extracellulaire des tissus conjonctifs, épithéliaux et nerveux, l'acide hyaluronique se retrouve particulièrement présent dans les tissus à turn-over rapide, ou au cours des processus du développement, de cicatrisation tissulaire, ou encore dans certaines situations pathologiques comme l'inflammation ou la progression tumorale. (4)

L'acide hyaluronique est synthétisé par les hyaluronane-synthases, dans de nombreuses cellules comme les cellules épithéliales, mésenchymateuses, immunitaires, mais aussi les cellules souches mésenchymateuses et

hématopoïétiques. Au niveau de la peau, il est majoritairement produit par les fibroblastes du derme, ainsi que par les cellules épidermiques en plus faible quantité.

On compte environ 15 g d'acide hyaluronique pour un individu pesant 70 kg, et un tiers soit environ 5 g de ce stock est renouvelé chaque jour. Sa demi-vie extrêmement courte fait de l'acide hyaluronique une molécule très active sur le plan métabolique, en comparaison aux protéines fibrillaires comme le collagène ou l'élastine. Elle n'est en effet que de 3 à 5 minutes dans la circulation, moins d'un jour dans la peau, et même dans des tissus plus inertes comme le cartilage, elle est de 1 à 3 semaines. (1)

Ce turn-over naturel de l'acide hyaluronique in vivo est en majeure partie assuré par une enzyme : l'hyaluronidase. L'action de cette enzyme naturellement présente au sein de l'organisme permet la dégradation et le renouvellement des chaînes d'acide hyaluronique. La dégradation de l'acide hyaluronique peut également être effectuée de façon non-enzymatique par les radicaux libres. (1)

Cette dégradation progressive des polymères de grande taille d'acide hyaluronique génère des polymères plus petits, de tailles variées, possédant et exerçant chacun des rôles et fonctions spécifiques...

## **1.4. Fonctions**

En fonction de sa taille et de sa masse moléculaire, l'acide hyaluronique possède deux rôles essentiels : un rôle structurel, permettant notamment le maintien de l'hydratation et du volume tissulaire, ainsi qu'un rôle régulateur, en étant un acteur de la signalisation cellulaire.

### **1.4.1. Rôles structurels**

Une chaîne longue associée à un poids moléculaire important confère à l'acide hyaluronique certaines propriétés physiques lui permettant d'assurer divers rôles structurels :

- Propriétés hygroscopiques :

Grâce à sa structure riche en sucre et sa forme hélicoïdale, l'acide hyaluronique peut attirer de grande quantité d'eau et d'ions. Il retient jusqu'à 1000 fois son poids en eau et peut alors prendre la consistance d'un gel très volumineux qui peut subir toute sorte de pression extérieure. Il occupe de ce fait un volume important et il va pouvoir, en plus de l'eau, attirer des nutriments et des facteurs de croissance. Ceci permet donc d'assurer à la fois l'hydratation des tissus mais également le maintien de leur volume et architecture en augmentant le volume de la matrice extra cellulaire. (5)

- Propriétés viscoélastiques :

Quand la concentration en acide hyaluronique augmente dans le milieu, les différents polymères d'acide hyaluronique vont se lier entre eux : la présence d'un pôle hydrophile et d'un pôle hydrophobe confère aux molécules d'acide hyaluronique la capacité de s'associer entre elles pour former des grosses structures en ruban appelées « twisting ribbon », augmentant ainsi leur viscosité et leur conférant des propriétés viscoélastiques remarquables...

D'une part, la viscoélasticité de l'acide hyaluronique lui permet de se présenter sous la forme d'un gel capable de se déformer pour pénétrer dans les tissus et combler des volumes considérables de l'espace extracellulaire.

Cette capacité à remplir les espaces tout en conservant ses propriétés élastiques et déformables confère à l'acide hyaluronique un rôle d'amortisseur de chocs, utile au niveau des cartilages par exemple, et de régulateur de tension, au niveau de la peau notamment.

Par encombrement stérique, il joue un rôle de barrière de diffusion régulant le passage de substances ou molécules, en empêchant ou ralentissant leur mouvement au travers des tissus.

Grâce à sa taille importante et ses multiples sites de liaisons, l'acide hyaluronique peut capturer et relâcher des cytokines ou molécules de signalisation, jouant ainsi un rôle de réservoir. (6,7)

Ainsi, grâce à ses propriétés hygroscopiques et viscoélastiques, l'acide hyaluronique de haut poids moléculaire possède des rôles :

- d'hydratation des tissus,
- de maintien du volume et de l'architecture des tissus,
- de lubrifiant,
- d'amortisseur,
- de régulateur de tension,
- de barrière de diffusion,
- et de réservoir.

#### 1.4.2. Rôles régulateurs

En revanche, si l'acide hyaluronique se trouve sous forme d'oligomère ou qu'il est constitué d'une chaîne courte, sa fonction sera métabolique ou régulatrice. En effet, l'acide hyaluronique intervient comme un régulateur dans la signalisation cellulaire en établissant des interactions avec des constituants de la matrice extracellulaire ou des récepteurs membranaires, entraînant la production d'une cascade de protéines intervenant dans le signal intracellulaire. Ainsi, via les diverses voies de signalisation dans lesquelles il peut intervenir, l'acide hyaluronique joue un rôle dans de nombreux processus physiologiques tels que :

- Inflammation et immunité :

Les polymères d'acide hyaluronique représentent des médiateurs essentiels de l'inflammation. En fonction de leur taille, ils peuvent posséder un rôle pro-inflammatoire ou anti-inflammatoire.

A la suite d'un traumatisme, l'acide hyaluronique présent dans le tissu lésé est fragmenté en oligomères de bas poids moléculaire par les hyaluronidases. Ces petits fragments d'acide hyaluronique interagissent avec les Toll-Like Receptors et activent les leucocytes et macrophages, entraînant la production de substances pro-inflammatoires, notamment des cytokines telles que l'IL 1- $\beta$  et TNF- $\alpha$ .

Ces oligomères se lient également au récepteurs CD-44 des cellules endothéliales et immunitaires, permettant leur migration et recrutement, jouant ainsi un rôle clé dans l'immunité. (8,9)

La production des hyaluronidases responsables de la fragmentation de l'acide

hyaluronique est dépendante de l'acide hyaluronique lui-même : elle est induite par la liaison de ce dernier avec les plaquettes. (10)

A l'inverse des petits fragments d'acide hyaluronique, les polymères de haut poids moléculaire exercent une action anti-inflammatoire, en s'opposant à l'activation des cellules de l'inflammation. En effet, leurs longues chaînes entourent la membrane des cellules inflammatoires et bloquent ainsi leur liaison à un ligand activateur. D'autre part, ces macromolécules interagissent directement avec les lymphocytes T en se liant au récepteur CD44. Cette interaction inactive la voie de signalisation dépendante des Toll-Like Receptors, aboutissant à un arrêt de la réaction inflammatoire immunitaire adaptative. (7,10)

Ainsi, les oligomères de faible poids moléculaire générés au cours d'une inflammation exercent une fonction pro-inflammatoire, tandis que, les polymères de haut poids moléculaire, réapparaissant à la suite d'une réparation tissulaire, jouent un rôle anti-inflammatoire.

- Angiogenèse :

Sur le même principe que lors des processus inflammatoire et immunitaire, l'acide hyaluronique, en fonction de sa taille, exerce deux actions opposées sur les cellules endothéliales au cours de l'angiogenèse.

D'une part, l'acide hyaluronique de haut poids moléculaire est capable de bloquer la voie de signalisation responsable de la prolifération des cellules endothéliales en se liant au récepteur CD-44. De cette manière, il exerce une action anti-angiogénique.

D'autre part, l'interaction des oligomères de petite taille avec le récepteur CD-44 induit la prolifération des cellules endothéliales, entraînant la croissance de nouveaux capillaires. L'acide hyaluronique de faible poids moléculaire possède donc des propriétés pro-angiogéniques. (11)

- Cicatrisation :

Lors de la première phase du processus de cicatrisation, correspondant à la phase vasculaire et inflammatoire, l'acide hyaluronique est fragmenté en oligomères de petite taille. Les fragments produits interagissent, d'une part, avec le récepteur cellulaire CD-44, entraînant la diapédèse des leucocytes au niveau du site lésé. La

liaison de ces petits fragments avec le récepteur CD-44 des cellules endothéliales favorise ainsi l'angiogenèse. D'autre part, ces oligomères de bas poids moléculaire peuvent se lier avec TLR, entraînant la production de cytokines pro-inflammatoires.

Au cours de la phase proliférative, on observe une augmentation de la synthèse d'acide hyaluronique au sein du tissu lésé. La présence d'une quantité importante d'acide hyaluronique permet la création d'un milieu hydraté favorisant le déplacement cellulaire, ainsi que la prolifération des fibroblastes.

La phase de remodelage est caractérisée par la réapparition des longues chaînes d'acide hyaluronique, qui remplacent peu à peu les oligomères. Ces derniers, qui inhibent les voies de signalisation pro-inflammatoire et pro-angiogénique, signalent la fin du processus de réparation. (6)

Ainsi, intervenant au cours des trois phases du processus, l'acide hyaluronique représente un élément clé de la cicatrisation.

- Processus tumoral :

L'acide hyaluronique est le principal ligand du récepteur cellulaire CD-44, qui se retrouve surexprimé dans de nombreux types de cancer, tels que le cancer du pancréas, du sein, du poumon, de l'ovaire, etc. Ainsi, via ses interactions avec les récepteurs membranaires tels que CD-44, RHAMM, LYVE, TLR-2 et TLR-4, l'acide hyaluronique intervient au cours de diverses voies de signalisation impliquées dans le développement du cancer, et se retrouve impliqué dans la progression tumorale. (12)

#### 1.4.3. Propriétés bactériostatiques, anti-radicalaires et anti-oxydantes

En 1999, Pirnazar prouve la propriété bactériostatique de l'acide hyaluronique grâce à son étude évaluant les effets de l'acide hyaluronique de différentes tailles sur diverses bactéries orales. Il observe qu'une concentration élevée d'acide hyaluronique de poids moléculaire moyen correspond à la situation dans laquelle l'acide hyaluronique possède l'effet bactériostatique le plus fort, notamment sur *Aggregatibacter actinomycetemcomitans* et *Staphylococcus aureus*. Une concentration moyenne d'acide hyaluronique de haut poids moléculaire se montre

bactériostatique sur toutes les bactéries testées également. L'acide hyaluronique ne semble cependant pas avoir d'effet bactéricide. (13)

L'acide hyaluronique, étant une molécule très ionisée, possède des propriétés anti-oxydantes et anti-radicalaires. Il est capable de capturer les radicaux libres afin de les détruire, ce qui entraîne cependant sa propre dégradation par dépolymérisation progressive. (14)

Précisons que l'acide hyaluronique est également affecté par les UV, qui le dégradent facilement, entraînant une déshydratation cutanée. (14)

## **1.5. Utilisations dans le domaine médical**

Grâce à son importante biocompatibilité et ses fortes propriétés volumatrices, l'acide hyaluronique fait son émergence dans le domaine médical dans les années 1970. Initialement utilisé en chirurgie ophtalmique, son usage s'est progressivement développé dans la prise en charge de pathologies articulaires et rhumatologiques, la prise en charge des plaies, etc. C'est dans les années 1990, à la suite de l'utilisation du collagène, qu'il a commencé à être développé en chirurgie plastique et en dermatologie.

### **1.5.1. Ophtalmologie**

Le premier produit biomédical à base d'acide hyaluronique, Healon, a été développé dans les années 1970 et approuvé pour des usages en chirurgie ophtalmique : transplantation de cornée, cataracte, glaucome, etc.

Couramment utilisé lors d'opérations de la cataracte, il permet de maintenir l'espace opératoire et protège la cornée et les autres tissus des dommages physiques. (15)

L'acide hyaluronique est également utilisé en collyre pour l'hydratation de la cornée dans le cas de xérophtalmie.

Grâce à ses propriétés viscoélastiques, il se retrouve fréquemment utilisé en soins post-opératoires, à la suite d'une chirurgie ophtalmique, sous forme de gel, pour aider à la cicatrisation des tissus.



### 1.5.2. Rhumatologie

L'acide hyaluronique est également utilisé pour traiter l'arthrose ou encore les tendinopathies. Grâce à ses vertus hydratantes et lubrifiantes, l'acide hyaluronique est utilisé comme traitement de visco-supplémentation. Administré sous forme d'injection dans l'articulation, ce procédé a pour but d'augmenter la viscosité du liquide synovial et lubrifier l'articulation. (16,17)

### 1.5.3. Oncologie

Dans certains cancers, tels que celui du sein ou de la prostate, les taux de produits de dégradation de l'acide hyaluronique retrouvés dans le sang ont montré une corrélation statistique positive avec le degré de malignité, une expression forte de ces produits dans le sang étaient liés à une activité forte du cancer. (2) L'acide hyaluronique pourrait ainsi être utilisé en médecine diagnostique pour suivre l'évolution de la maladie.

Comme énoncé précédemment, l'acide hyaluronique influence les voies de signalisation oncogènes et joue un rôle dans le développement de certains cancers. C'est pourquoi certains chercheurs se sont penchés sur une méthode permettant d'inhiber les interactions entre ce dernier et son récepteur, de façon à bloquer la progression tumorale. A titre d'exemple, une des approches de ce traitement correspond à l'administration de petits oligomères d'acide hyaluronique, qui entrent en compétition avec les polymères naturels d'acide hyaluronique pour se lier avec le récepteur. Ainsi, l'utilisation d'acide hyaluronique, seul ou en association avec des agents établis (doxorubicine, taxol, etc.), semble représenter une innovation prometteuse pour les traitements anticancéreux. (12)

### 1.5.4. Cardiologie

En cardiologie, l'acide hyaluronique peut être administré à la suite d'un infarctus du myocarde, dans le but d'atténuer la fibrose cardiaque. (18)

On le retrouve également dans le domaine de l'ingénierie valvulaire, etc.

### 1.5.5. Gynécologie

En gynécologie, l'acide hyaluronique répond à de nombreuses situations. Il est utilisé à des fins de réhabilitation esthétique, dans le traitement des sécheresses vaginales, des fuites urinaires, de l'hyper-laxité vulvovaginale etc.

### 1.5.6. ORL / Digestif

L'acide hyaluronique, en combinaison avec d'autres substances, est employé dans le traitement du reflux gastro-œsophagien. À température corporelle, il forme un hydrogel bio-adhésif se répartissant sur la paroi œsophagienne, la protégeant ainsi des dommages causés par les acides gastriques. L'acide hyaluronique soulage des symptômes du reflux et contribue à la régénération et à la cicatrisation de la muqueuse endommagée. (2)

On retrouve l'acide hyaluronique dans la composition de certaines pastilles adoucissantes pour la gorge utilisées dans le cas d'inflammation.

L'acide hyaluronique est également utilisé dans le traitement de multiples pathologies buccales, telles que les atteintes aphteuses ou encore le lichen plan buccal, où il atténue la douleur et accélère la cicatrisation. Le chirurgien-dentiste étant directement concerné par ces atteintes buccales, ce sujet sera expliqué plus en détails par la suite dans la partie « 5. Acide hyaluronique dans le traitement de certaines pathologies buccales ».

### 1.5.7. Médecine esthétique

L'acide hyaluronique représente un excellent matériau de comblement pour la correction des volumes corporels (fesses, mollets, pectoraux, etc.) ou du visage, le comblement des rides, ou encore l'hydratation de la peau. Ce point fera l'objet d'un développement plus approfondi dans la partie « 3. Injections péribuccales d'acide hyaluronique dans un but de réhabilitation esthétique »

## 1.6. Production industrielle

Il existe deux principaux procédés de fabrication de l'acide hyaluronique : par extraction tissulaire à partir de crêtes de coq ou via des méthodes de biotechnologie moderne comme la fermentation bactérienne à partir de culture de bactéries modifiées. Quel que soit son mode de fabrication, l'acide hyaluronique doit satisfaire aux normes en vigueur publiées dans la dernière pharmacopée européenne.

### 1.6.1. Extraction tissulaire à partir de crêtes de coqs

Auparavant, l'extraction d'acide hyaluronique se faisait à partir de tissus d'origine animale comme les crêtes du coq ou les cordons ombilicaux, qui en contenaient une quantité importante. Après broyage des tissus, l'acide hyaluronique était extrait, traité chimiquement et purifié. Aujourd'hui, cette méthode a complètement été abandonnée en raison des difficultés de traitement chimique et de purification, induisant de potentiels risques infectieux et allergiques, ainsi que du fait d'un manque de rendement par rapport aux nouvelles techniques biotechnologiques plus fiables.

### 1.6.2. Fermentation bactérienne

Certaines bactéries sont capables, dans certaines conditions, de produire de grandes quantités d'acide hyaluronique, comme notamment le *Streptococcus equi* ou *Streptococcus zooepidemicus*.

La première étape du procédé de fabrication correspond à la fermentation bactérienne, où les cellules de ces bactéries sont mises en culture dans un milieu contenant de l'eau et des substances nutritives.

La deuxième étape a pour but de recueillir l'acide hyaluronique fabriqué dans les membranes des cellules de ces bactéries. On procède alors à l'extraction de ces cellules par centrifugation ou ultrafiltration, afin de pouvoir les manipuler et les purifier dans le but d'obtenir de l'acide hyaluronique brut.

La dernière étape correspond à la purification, où on procède à l'extraction des endotoxines et des acides nucléiques, grâce à un charbon actif de sulfate d'aluminium. Le produit alors obtenu se présente sous forme de poudre et correspond au hyaluronate de sodium.

Bien que cette technique offre des résultats nettement meilleurs que la technique précédente, elle n'est cependant pas sans risque, en raison de la présence de toxines bactériennes pouvant éventuellement contaminer le milieu de culture et le produit obtenu. (19)

### 1.6.3. Réticulation de l'acide hyaluronique

Après analyse et validation de sa composition, des modifications chimiques sont apportées au hyaluronate de sodium afin de le rendre adapté à l'usage pour lequel il est destiné. Les traitements et modifications subis par le hyaluronate de sodium lors de cette phase confèrent au produit certaines de ses propriétés physiques et chimiques telles que sa viscosité, sa durée de vie etc., déterminant ainsi son usage final.

Le procédé chimique essentiel permettant l'obtention des hydrogels d'acide hyaluronique correspond aux réactions de réticulation, qui déterminent les propriétés viscoélastiques et rhéologiques du gel final. Les agents de réticulation, comme le butanediol diglycidyl éther ou le formaldéhyde, ajoutés et mis en contact avec le hyaluronate de sodium, vont permettre la création de liaisons covalentes entre les chaînes d'acide hyaluronique, augmentant leur poids moléculaire. L'organisation de ce réseau gélifié confère aux chaînes d'acide hyaluronique une résistance accrue aux dégradations enzymatiques, augmentant ainsi leur durée de vie une fois implantées dans le corps. Ainsi, le taux de réticulation conditionne directement la viscosité et la durée de vie du produit obtenu ; un gel fortement réticulé étant associé à une durée de vie augmentée. Les modifications apportées à l'acide hyaluronique lui confèrent donc des propriétés physicochimiques pouvant significativement différer de celles du polymère naturel, tout en conservant néanmoins sa biocompatibilité et sa biodégradation.

Quelques soient les modifications chimiques apportées, les hydrogels obtenus doivent tous répondre aux mêmes exigences : ils doivent être biocompatibles, non immunogènes, injectables, neutres, biodégradables, incolores, inodores, stockables, non toxiques, et doivent avoir une capacité d'absorption importante ainsi qu'un taux de composé soluble et de monomère résiduel le plus faible possible. (20)

## **2. UTILISATION DE L'ACIDE HYALURONIQUE PAR LE CHIRURGIEN-DENTISTE**

### **2.1. Réglementation**

En France, un chirurgien-dentiste a la possibilité de faire usage de l'acide hyaluronique dans le cadre du traitement de la sphère buccale et péri-buccale, comme le précisent les termes de l'article L. 4141-1 du Code de la santé publique : « La pratique de l'art dentaire comporte la prévention, le diagnostic et le traitement des maladies congénitales ou acquises, réelles ou supposées, de la bouche, des dents, des maxillaires et des tissus attenants, dans le respect des modalités fixées par le code de déontologie de la profession mentionné à l'article L. 4127-1. » (21)

Ce droit n'est pas une exclusivité Française, si l'on se reporte à l'article 36 de la directive 2005/36/CE du Parlement européen et du Conseil du 7 septembre 2005 relative à la reconnaissance des qualifications professionnelles qui stipule que : « les États membres veillent à ce que les praticiens de l'art dentaire soient habilités d'une manière générale à accéder aux activités de prévention, de diagnostic et de traitement concernant les anomalies et maladies des dents, de la bouche, des mâchoires et des tissus attenants ». (22)

Précisons qu'il n'a été recensé à ce jour aucune interdiction de l'usage de l'acide hyaluronique par les chirurgiens-dentistes.

### **2.2. Cadre thérapeutique**

Bien que l'usage de l'acide hyaluronique par les chirurgiens-dentistes soit reconnu partout en Europe, son encadrement reste encore très disparate. Par exemple, le Luxembourg se montre très rigoureux concernant son usage et exige ainsi une formation théorique et clinique, le renforcement de l'obligation de moyen du praticien et une assurance professionnelle adaptée, alors que d'autres Etats comme l'Espagne ne demandent aucune formation particulière.

En France, d'après l'article R4127-204 du Code de la Santé publique, « Le chirurgien-dentiste ne doit en aucun cas exercer sa profession dans des conditions

susceptibles de compromettre la qualité des soins et des actes dispensés ainsi que la sécurité des patients. (...) Il ne doit pas effectuer des actes (...) dans les domaines qui dépassent sa compétence professionnelle (...). ». Ainsi, par obligation déontologique, un chirurgien-dentiste ne peut avoir recours à l'usage de l'acide hyaluronique sans s'être préalablement informé sur le sujet ni avoir suivi de formation spécifique préalable. (23)

D'après l'article L. 4141-1 du Code de la santé publique énoncé précédemment, la zone d'action des chirurgiens-dentistes se compose de la bouche et ses tissus attenants. Le professionnel pourrait donc agir au niveau de l'étage inférieur du visage ; dans la cavité buccale, sur les lèvres, et ne devrait pas dépasser le sillon nasogénien. (21)

Comme le rappelle l'ONCD dans sa Lettre de Mars 2019, en France, les injections d'acide hyaluronique par le chirurgien-dentiste doivent s'inscrire dans un « cadre thérapeutique » et, plus précisément, dans le cadre du « traitement d'une pathologie buccodentaire ». (24) Il est ainsi recommandé de réaliser ces actes dans le cadre d'une approche globale pluridisciplinaire.

### **2.3. Responsabilité médicale**

Les risques liés aux injections d'acide hyaluronique réalisées par le chirurgien-dentiste sont couverts par les contrats d'assurance de responsabilité civile professionnelle. Néanmoins, il est important de préciser que ces compagnies d'assurances ne peuvent garantir que les seules injections de produits de comblement réalisées conformément au cadre énoncé dans la partie précédente. Bien entendu, les praticiens réalisant ce type d'actes doivent avoir suivi une formation ad hoc et pouvoir justifier de leur compétence, conformément aux stipulations des articles R. 4127-204 et R. 4127-233 du CSP. Généralement, cette pratique n'engendre pas de surcoût au niveau du contrat d'assurance pour le professionnel de santé, mais il est important que ce dernier avertisse par avance l'assurance de la pratique de cette discipline au cabinet.

Dans sa lettre n°175 #ONCD de Mars 2019, l'Ordre National des Chirurgiens-Dentistes nous rappelle ces règles concernant les injections d'acide hyaluronique et précise que « s'agissant des spécialités à base de toxine botulique, elles sont, quant à elles, réservées à certaines spécialités médicales – étrangères aux nôtres – et/ou à l'usage hospitalier. » (24)



### **3. INJECTIONS PÉRI-BUCCALES D'ACIDE HYALURONIQUE DANS UN BUT DE RÉHABILITATION ESTHÉTIQUE**

L'année passée, en 2021, une thèse ayant pour sujet « Les injections esthétiques d'acide hyaluronique » fût rédigée par le Docteur Dima TISKYEH et soutenue à l'université de Strasbourg. Dans cette partie seront ainsi repris certains de ses titres et grandes lignes. (20)

#### **3.1. Indications et contre-indications**

##### **3.1.1. Indications**

Les injections d'acide hyaluronique peuvent intéresser les rides ainsi que les pertes de volume du visage. Cette intervention de médecine esthétique, qui aura toujours une finalité esthétique, s'effectue par volonté de rajeunissement du visage, avec pour objectif de pallier aux signes de son vieillissement cutanée, mais également, et de plus en plus de nos jours, dans le simple but d'améliorer l'esthétique de son visage afin de se rapprocher des standards de beauté actuels.

Les zones d'action du chirurgien-dentiste pour la réalisation d'injections d'acide hyaluronique à visée esthétique se concentrent sur l'étage inférieur du visage et concernent :

- Les lèvres
- Les sillons nasogéniens
- Le sillon labio-mentonnier
- Les plis d'amertume
- Les rides péri-orales
- Les rides jugales
- Le menton
- Le contour de la mâchoire
- Les pommettes

Les injections d'acide hyaluronique présentent de nombreux avantages. Rapides, peu douloureuses, elles assurent un résultat immédiat avec un effet naturel de la

restauration des volumes et du traitement des rides. Elles garantissent la préservation d'une liberté d'expression faciale et empêche donc un aspect figé. L'acide hyaluronique présente peu d'effets secondaires, et n'entraîne pas de cicatrisation, du fait de son injection par une technique atraumatique. Cependant, sa durée de vie relativement courte ; de 6 à 18 mois selon le taux de réticulation, fait de lui une solution temporaire, et oblige de ce fait le patient à renouveler l'intervention pour entretenir le résultat.

### 3.1.2. Contre-indications

Les contre-indications aux injections d'acide hyaluronique peuvent être divisées en deux catégories distinctes : les contre-indications temporaires ou relatives, dépendantes d'une situation ou d'un état de santé général particulier, qui sont donc modifiables, et les contre-indications définitives ou absolues.

Les contre-indications temporaires sont les suivantes :

- Grossesse, allaitement
- Âge inférieur à 18 ans
- Herpès en cours d'éruption
- Terrain allergique lors de poussées sévères (eczéma, asthme...)
- Antiagrégants plaquettaires ou corticoïdes
- Traitement orthodontique chez l'adulte
- Hypersensibilité à la lidocaïne
- Prise d'anti-inflammatoire


Les contre-indications définitives sont les suivantes :

- Antécédent d'injection de produit non résorbable dans la zone
- Maladies cutanées non traitées
- Diabète non équilibré
- Épilepsie non traitée
- Porphyrie

- Maladies auto-immunes : lupus érythémateux, spondylarthrite ankylosante, pemphigoïde bulleuse, psoriasis, maladie de Crohn, diabète de type 1, polyarthrite rhumatoïde, maladie de Basedow, syndrome Gougerot-Sjögren, maladie de Behçet, syndrome Guillain-Barré, myasthénie, sarcoïdose, vitiligo, sclérodémie systémique, syndrome Crest, dermatite herpétiforme, polymyosite...
- Patients sous interféron
- Antécédent de choc anaphylactique
- Infections cutanées streptococciques graves
- Instabilité psychologique

### **3.2. Matériel nécessaire**

#### 3.2.1. Hydrogels injectables d'acide hyaluronique

Les produits de comblement injectables sont des dispositifs médicaux de classe III, considérés comme présentant des risques potentiellement élevés pour la santé humaine. Soumis à une autorisation de mise sur le marché, ils doivent présenter, sur leur emballage et leur notice d'utilisation, le pictogramme  associé aux quatre chiffres définissant l'organisme ayant délivré le marquage CE du produit. (25)

Les hydrogels injectables d'acide hyaluronique font partie des produits réservés à l'usage professionnel. Ils sont directement délivrés au professionnel de santé qui réalisera l'acte, en pharmacie ou auprès du laboratoire fabricant. Les professionnels de santé concernés doivent avoir connaissance du circuit légal de distribution des produits qu'ils utilisent. (26)

En France et en Europe, il existe un nombre très important de produits injectables à base d'acide hyaluronique. Afin de permettre au professionnel de santé d'utiliser ces produits en accord avec les recommandations actuelles, l'ANSM a établi une liste des produits injectables de comblement des rides déclarés et autorisés en France avant le 31 Juillet 2012.

Cette liste établie par l'ANSM distingue les gels d'acide hyaluronique résorbables, dont la durée de vie dans l'organisme peut varier de 3 à 6 mois, des gels lentement résorbables, qui resteront dans l'organisme entre 6 et 24 mois. (27)

Un des critères principaux dans le choix d'un gel d'acide hyaluronique est son taux de réticulation.

D'une part, le taux de réticulation conditionne directement la durée de vie de l'acide hyaluronique dans l'organisme, déterminant ainsi la durée dans le temps du résultat esthétique obtenu. Un fort taux de réticulation confère au gel une plus forte résistance à la dégradation, et donc une durée de vie augmentée.

D'autre part, le taux de réticulation d'un gel conditionne sa densité et viscosité, influençant ainsi la nature des résultats escomptés. Un gel d'acide hyaluronique faiblement réticulé aura tendance à être plus fluide, et donc moins volumateur, qu'un acide hyaluronique fortement réticulé, dont les propriétés volumatrices seront nettement plus importantes. Le professionnel pourra ainsi moduler l'effet volumateur du produit injecté, en jouant sur la densité et viscosité du gel utilisé, qu'il choisira en fonction de la zone à traiter et des corrections à effectuer.

Il conviendra notamment au praticien d'adapter la réticulation du gel à la profondeur des rides à combler, en associant aux rides marquées et profondes un gel plus fortement réticulé. Ainsi, pour les rides fines, superficielles ou peu marquées, comme les rides du code-barre autour de la bouche par exemple, l'emploi d'un gel d'acide hyaluronique faiblement réticulé sera conseillé, en raison de sa fluidité et de sa capacité à remplir les espaces tout en garantissant une liberté de mouvement. En revanche, face à des sillons plus profonds, un gel plus fortement réticulé, aux propriétés volumatrices plus importantes, sera alors plus adapté. Ainsi, pour le traitement des sillons nasogéniens, généralement plus marqués, l'emploi d'un gel moyennement à fortement réticulé peut être recommandé. L'emploi d'un gel trop réticulé pour le défaut à traiter aura pour résultat un aspect figé, compacté, et donc moins naturel.

En cas de recherche de gain de volume, comme l'augmentation des pommettes par exemple, un gel moyennement à fortement réticulé, au pouvoir volumateur important, doit être utilisé.

Concernant les injections dans la muqueuse des lèvres, plus fragile, on préférera l'utilisation d'un gel faiblement réticulé afin d'éviter tout risque de traumatisme.

D'autres critères permettent de distinguer les gels d'acide hyaluronique et orientent le praticien dans le choix de ces derniers. La cohésivité correspond à la capacité du produit à rester en place dans la zone injectée sans se répandre. La plasticité désigne la capacité du gel à être modelé par la main du professionnel pour s'adapter au mieux à la physiologie et dynamique de chaque visage. Enfin, l'élasticité correspond à la faculté à retendre la peau et combler les creux.

On peut également différencier les gels en fonction de la nature des molécules d'acide hyaluronique qui les composent. Il existe les produits bi-phasiques ; composés de particules d'acide hyaluronique réticulées contenues dans une solution d'acide hyaluronique non réticulé, les produits monophasiques ; composés de particules d'acide hyaluronique réticulées homogènes, et enfin les produits monophasiques poly-densifiés ; formés de molécules d'acide hyaluronique réticulées de masses moléculaires différentes. (28)

Les gels d'acide hyaluronique peuvent posséder ou non de la lidocaïne, atténuant les douleurs et conférant ainsi un meilleur confort au patient.

Ainsi, les nombreuses propriétés caractérisant les gels d'acide hyaluronique permettent de guider les professionnels dans le choix de leurs produits. Cependant, en pratique, les professionnels se laisseront souvent guider par les laboratoires pharmaceutiques, qui associent directement à leurs différents types de gel leur application pratique.

A titre d'exemple, la gamme Stylage® des laboratoires Vivacy propose un large choix de gels d'acide hyaluronique (AH) auxquels le fabricant associe directement une ou plusieurs applications cliniques spécifiques ainsi qu'une certaine profondeur d'injection : (29)

Produit	Concentration en acide hyaluronique	Indications	Profondeur d'injection
Stylage® <b>S</b>	16 mg/g	Comblement des rides superficielles et profondes et remodelage de l'ourlet des lèvres	Derme superficiel à moyen, muqueuse des lèvres
Stylage® <b>M</b>	20 mg/g	Comblement des rides profondes et augmentation des lèvres	Derme moyen à profond, muqueuse des lèvres
Stylage® <b>L</b>	24 mg/g	Comblement des rides profondes ou restauration de petits volumes	Derme profond
Stylage® <b>XL</b>	26 mg/g	Restauration ou augmentation des volumes du visage : joues, ovale du visage, menton, etc.	Derme profond ou en sous-cutané
Stylage® <b>XXL</b>	21 mg/g		
Stylage® <b>Lips</b>	18,5 mg/g	Volume et contour des lèvres	Muqueuse des lèvres et alentours
Stylage® <b>Hydro</b>	14 mg/g	Hydratation et élasticité de la peau	Derme superficiel ou jonction dermo-épidermique
Stylage® <b>Hydromax</b>	12,5 mg/g		

Tableau 1 : Les différents gels d'acide hyaluronique injectables de la gamme Stylage® (Vivacy) et leurs caractéristiques (29)

### 3.2.2. Aiguilles

Les aiguilles sont utilisées pour traiter les rides superficielles et les plis faiblement prononcés, tels que les petits sillons de la lèvre supérieure par exemple.

Leur utilisation implique une parfaite connaissance de l'anatomie faciale, afin d'éviter tout accident comme la lésion d'un nerf ou d'un vaisseau. La pénétration de l'aiguille dans le derme peut également créer des hématomes ainsi que des douleurs pouvant apparaître instantanément ou une fois le produit injecté. (30)

Les aiguilles sont également utilisées pour la création des pré-trous nécessaires à l'utilisation des canules.

### 3.2.3. Canules

Les canules représentent une alternative aux aiguilles classiques. Leur conception en forme de tube souple et déformable à bout arrondi, avec orifice d'injection latéral, permet de limiter les risques de traumatismes et douleurs liés à l'injection.

Son utilisation nécessite la réalisation d'un pré-trou au moyen d'une aiguille. Le pré-trou doit être réalisé suffisamment à distance, permettant de traiter la totalité du défaut, ou plusieurs défauts à la fois lorsque possible.

Ses nombreux avantages font de la canule le moyen d'injection le plus communément employé pour le comblement des lèvres et sillons péribuccaux.

D'une part, la visibilité de la canule ainsi que la possibilité de la sentir au toucher à travers la peau permettent un contrôle parfait du lieu et trajet de l'injection, ainsi que de la quantité de produit injecté.

D'autre part, l'utilisation d'une canule permet la réduction du nombre de points de piqûres, entraînant une diminution des micro-traumatismes, hématomes et douleurs.

De plus, la souplesse de la canule ainsi que son bout arrondi permettent la réalisation d'une « pré-dissection », consistant en plusieurs vas-et-viens visant à rompre les adhérences des fibres fixant les sillons.

Cependant, bien que l'utilisation d'une canule paraisse plus sûre et confortable pour le patient et pour le praticien, celle-ci ne peut être utilisée pour traiter toutes les zones, de ce fait l'utilisation d'une aiguille sera indispensable dans certains cas.

### **3.3. Protocole clinique**

La première consultation permet au praticien de cerner les attentes esthétiques du patient, d'évaluer l'ampleur du travail à réaliser, et de poser les limites réalisables. Elle permet de s'assurer de l'absence de contre-indication médicale au geste envisagé. Durant cette consultation, un devis ainsi qu'une explication détaillée des risques éventuels sont délivrés au patient. Une fois les informations données, le patient devra obligatoirement signer un consentement éclairé, spécifiant notamment les complications envisageables, qui sera archivé avec la traçabilité du produit injecté.

Avant de réaliser les injections, une anesthésie peut être réalisée. Une anesthésie superficielle peut être proposée, consistant en une application cutanée d'une pommade ou crème anesthésiante sur les zones à traiter, 30 à 60 minutes avant l'intervention. Une anesthésie locale intra-orale peut également être effectuée. Cette dernière représente un avantage à la réalisation de cet acte chez un chirurgien-dentiste, en comparaison avec un médecin esthétique qui ne pratique pas cette anesthésie. Ainsi, pour diminuer voire supprimer les douleurs lors des injections au niveau de la lèvre inférieure, deux anesthésies locales aux foramens mentonniers ou au niveau des apex canins peuvent être effectuées. Concernant la lèvre supérieure et le sillon nasogénien, deux anesthésies para-apicales au niveau des apex des canines maxillaires peuvent être réalisées. Ces anesthésies permettent d'améliorer le confort du patient lors des injections, cependant, induisant un relâchement des muscles et un œdème des tissus mous, elles déforment les zones à traiter, effacent les sillons et peuvent ainsi compromettre le résultat du traitement.

Avant tout acte invasif, un démaquillage large de la zone à traiter doit être effectué, accompagné d'une déterision, d'un rinçage et d'un séchage. Le praticien procédera ensuite à l'application d'un antiseptique et pourra marquer les zones à traiter à l'aide d'un crayon dermographique. L'injection peut ensuite avoir lieu.



Une fois les injections réalisées, le praticien réalise un massage ferme de la ou des zones, afin de répartir le produit de façon homogène et harmonieuse. Le patient est averti qu'un œdème sera particulièrement marqué dans les cinq premiers jours, et qu'il diminuera avec le temps, laissant place au résultat définitif au bout de deux semaines. Les conseils post-opératoires sont donnés au patient : limiter les mimiques, le sport, la pression et le maquillage pendant 48 heures et l'exposition au soleil pendant une semaine.

Les recommandations à propos des injections d'acide hyaluronique établies par l'Afssaps en 2010 indiquent qu'il est primordial de tracer :

- les actes esthétiques, notamment le nombre d'injections ainsi que le délai entre deux injections
- les produits utilisés,
- les zones du visage ciblées,
- les volumes utilisés,

et de conserver les données des candidats sur une durée de 15 ans et de fournir toutes ces informations dans un « carnet esthétique » aux candidats. (25)

Une visite de contrôle sera fixée deux semaines après les injections. Le praticien pourra alors évaluer le résultat des injections de produit de comblement, et éventuellement réaliser des petites injections complémentaires si lui et le patient estiment que des corrections ou améliorations sont nécessaires (asymétrie, comblement insuffisant, etc.).

### **3.4. Techniques d'injection selon la zone à traiter**

Il n'existe pas de technique unique concernant le comblement par injection d'acide hyaluronique. Dans cette partie seront présentées les techniques d'injections les plus communément décrites dans la littérature et qui paraissent ainsi des plus pertinentes. Chaque praticien possédant ses propres habitudes, il existe une multitude de façons d'injecter le produit de comblement.

### 3.4.1. Sillons nasogéniens

Les sillons nasogéniens représentent la ligne reliant le coin externe de l'aile du nez à la commissure labiale homolatérale. Créés et accentués par le relâchement cutané, ils apparaissent de plus en plus marqués au fil du temps.

La technique d'injection visant à combler ces sillons commence par la réalisation d'un pré-trou au moyen d'une aiguille ayant le même diamètre que la canule. Le pré-trou se situe au bout du sillon approximativement à hauteur des lèvres. La canule est ensuite introduite à l'intérieur, positionnée le long du sillon, et montée jusqu'à proximité du bord externe de l'aile du nez. Après une éventuelle pré-dissection de la zone afin de libérer les adhérences du sillon, le praticien réalise une injection de type rétro-traçante : injection du produit de comblement en retirant progressivement la canule qui suit le sillon.

La technique vacuum comporte ici tout son intérêt. Utilisée pour le comblement des zones présentant un risque de dispersion du produit, cette technique est destinée aux injections profondes et se trouve ainsi couramment mise en œuvre dans le traitement des sillons nasogéniens et plis d'amertume. Le biseau de l'aiguille ou de la canule est orienté vers la profondeur de la zone à combler. Le but va être de créer un espace pour le produit de comblement en soulevant l'extrémité de la canule pour soulever les tissus. Le produit de comblement peut ainsi être injecté directement à l'emplacement souhaité, sans risque de migration.

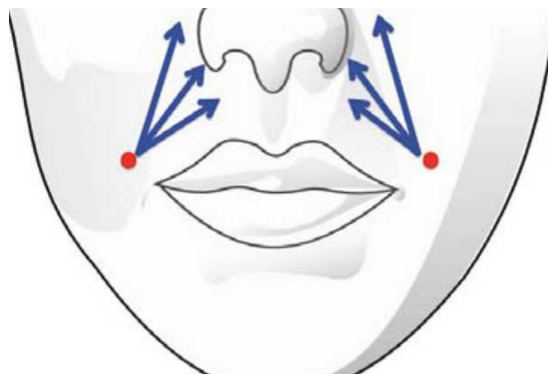


Figure 2 : Technique d'injection à la canule (dans le plan sous-cutané profond) pour le comblement des sillons nasogéniens (Source : Lattes L.) (31)

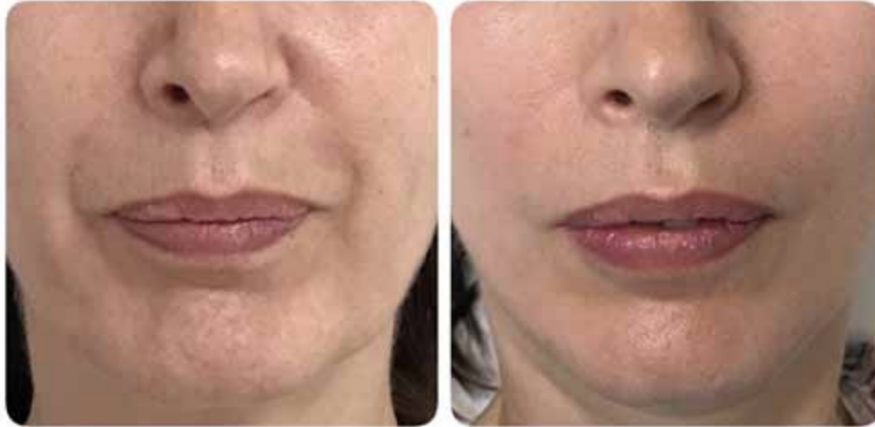

Figure 3 : Avant/Après injections d'acide hyaluronique au niveau des sillons nasogéniens. (Source : Pajtler D.) (32)

#### 3.4.2. Plis d'amertume

Les plis d'amertume sont situés latéralement sous la lèvre inférieure et délimitent la partie basse de la joue. Ils partent du coin externe des lèvres et se dirigent de façon oblique vers les côtés du menton. Ces rides, qui se trouvent de plus en plus marquées avec le vieillissement, peuvent également être la conséquence d'une perte de dimension verticale. Dans ce cas, une évaluation et un rétablissement de la dimension verticale sur le plan dentaire doit d'abord être envisagée, avant de passer à l'étape des injections de produit de comblement.

Dans le cas d'une commissure labiale tombante avec des sillons peu marqués, une ou deux injections rétro-traçantes à l'aiguille peuvent être suffisantes. L'aiguille est introduite à l'extrémité du bord inférieur de la commissure et dirigée parallèlement au rebord de la lèvre inférieure. Le produit de comblement est ensuite injecté progressivement en retirant l'aiguille. Si nécessaire, une ou plusieurs autres injections parallèles à celle-ci peuvent être réalisées en dessous.

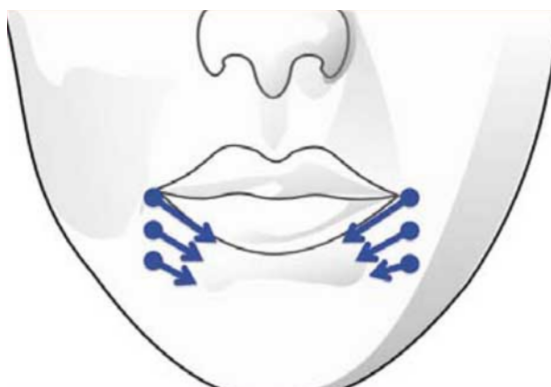


Figure 4 : Technique d'injection à l'aiguille (dans le plan sous-cutané profond) pour le comblement des plis d'amertume légers (Source : Lattes L.) (31)

Si les plis sont plus marqués, la technique adaptée sera alors la même que pour le traitement du sillon nasogénien. Un pré-trou est réalisé à proximité de la commissure labiale. La canule est introduite dans l'axe des plis à corriger et une ou plusieurs injections retro-traçantes sont réalisées.

La technique vacuum précédemment décrite pour le comblement des sillons nasogéniens présente également son intérêt dans le comblement des plis d'amertume.

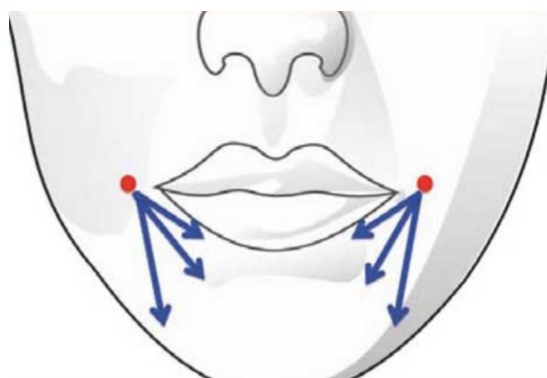


Figure 5 : Technique d'injection à la canule (dans le plan sous-cutané profond) pour le comblement des plis d'amertume plus marqués (Source : Lattes L.) (31)

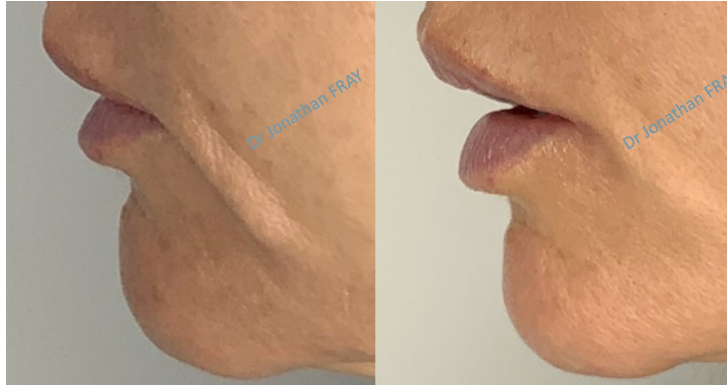

Figure 6 : Avant/Après comblement des plis d'amertume à l'acide hyaluronique.

(Source : Fray J.) (33)

### 3.4.3. Sillon labio-mentonnier

Le sillon labio-mentonnier correspond au sillon situé entre la bouche et le menton. Particulièrement marqué en cas de lèvre inférieure tombante, sa correction au moyen d'injections d'acide hyaluronique aura pour objectif de rétablir le soutien de la lèvre inférieure.

Le comblement du sillon labio-mentonnier peut être réalisé en effectuant une injection rétro-traçante à l'aiguille, le long du sillon.

Le soutien de la lèvre inférieure peut être rétabli par des injections verticales en échelle.

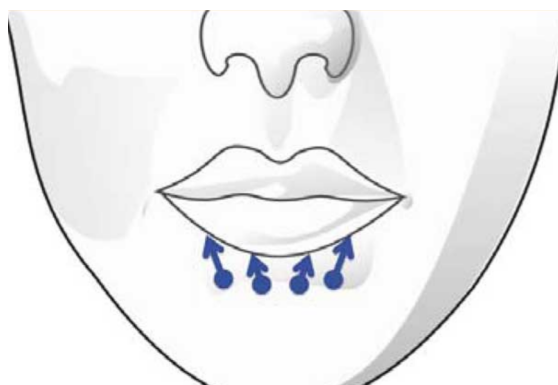

Figure 7 : Technique d'injection à l'aiguille (dans le plan sous-cutané profond) pour le comblement du sillon labio-mentonnier (Source : Lattes L.) (31)

#### 3.4.4. Menton et contour de la mâchoire

Bien que les implants permanents et les ostéotomies représentent les interventions chirurgicales de référence concernant la projection du menton, les injections d'acide hyaluronique permettent également de créer un menton plus proéminent.

Temporaires, elles peuvent être réalisées afin d'aider le patient à visualiser le résultat avant une chirurgie définitive. Ces génioplasties médicales permettent de corriger les défauts légers à modérés.

Dans un objectif de projection du menton, il convient de réaliser des injections en bolus, à l'aiguille, en veillant à rester bien symétrique.

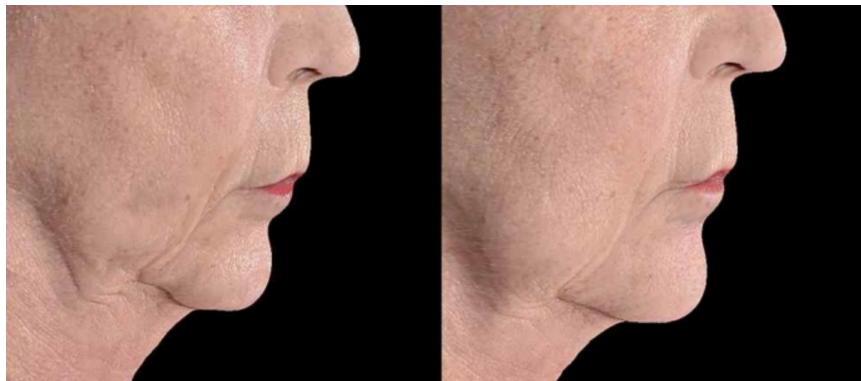

Figure 8 : Avant/Après injections d'acide hyaluronique dans le menton afin d'atténuer une rétrognéie (Source : Navarro C.) (34)

Ces dernières années, le désir grandissant des patients d'améliorer l'esthétique de leur visage dans l'objectif de se rapprocher des standards de beauté a conduit à un développement permanent de nouvelles techniques de médecine esthétique. Ainsi, la technique Jaw Line Contouring correspond à une technique d'injection d'acide hyaluronique particulièrement pratiquée de nos jours. Cette intervention consiste à redessiner la ligne mandibulaire et l'ovale du visage via des injections localisées d'acide hyaluronique au niveau du menton, du rebord et de l'angle mandibulaire. Cette technique permet de restructurer l'ensemble du tiers inférieur du visage, dans certains cas d'affiner le visage, et de corriger les plis sous-mentonniers apparus avec l'âge.

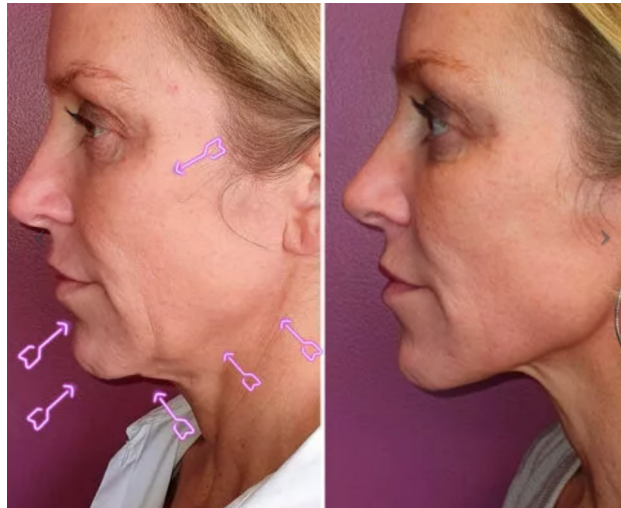

Figure 9 : Avant/Après injections d'acide hyaluronique selon la technique Jaw Line Contouring (Source : Azoulay P.) (35)

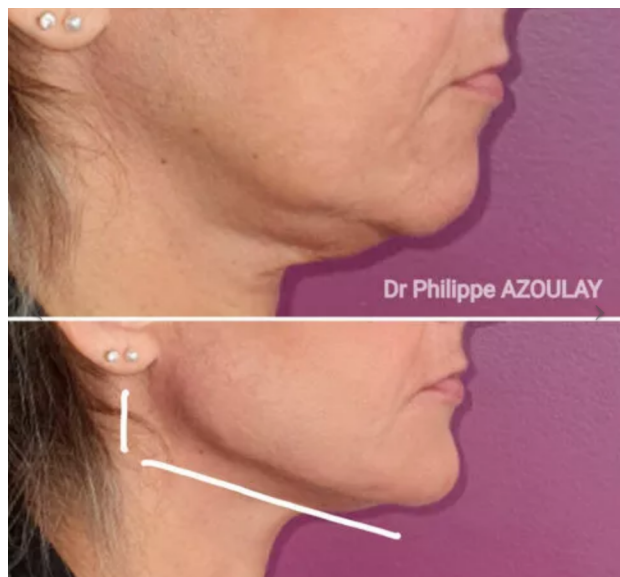

Figure 10 : Avant/Après injections d'acide hyaluronique selon la technique Jaw Line Contouring (Source : Azoulay P.) (35)

#### 3.4.5. Rides verticales péri-orales

Les rides verticales péri-orales, aussi appelées rides « du plissé solaire », rides « code-barre » correspondent aux fines lignes verticales qui se forment autour de la bouche, notamment autour de la lèvre supérieure. Signes du vieillissement, leur apparition est favorisée par la mobilisation régulière de cette zone du visage comme lors des actions de fumer, parler, sourire, mais également par une exposition solaire répétée. Leur correction représente une demande fréquente pouvant être améliorée

par injections d'acide hyaluronique, intervention cependant jugée plutôt difficile et chronophage, en raison du nombre et de la finesse des rides dans la zone.

En effet, chaque pli est traité un par un, au moyen d'une aiguille, en réalisant une injection rétro-traçante en intradermique. Pour ces rides superficielles, la technique du blanching se retrouve fréquemment mise en œuvre : l'aiguille est introduite dans le derme et orientée avec un angle de 10 à 15 degrés. Superficielle, celle-ci doit toujours rester visible à travers la peau, permettant au praticien un parfait contrôle de l'emplacement du produit de comblement injecté. Cette technique tire son nom du blanchiment immédiat mais temporaire de la zone traitée.

Le risque principal est de vouloir combler la totalité des plis, ce qui aura pour effet une éversion inesthétique de la lèvre blanche.

L'amplification des lèvres permet souvent d'atténuer certaines rides péribuccales, du fait de l'augmentation de volume du vermillon qui permet de « retendre » la peau avoisinante. Ainsi, lorsqu'un patient est demandeur d'une correction des rides péri-orales et des lèvres, il est recommandé de commencer par ces dernières.

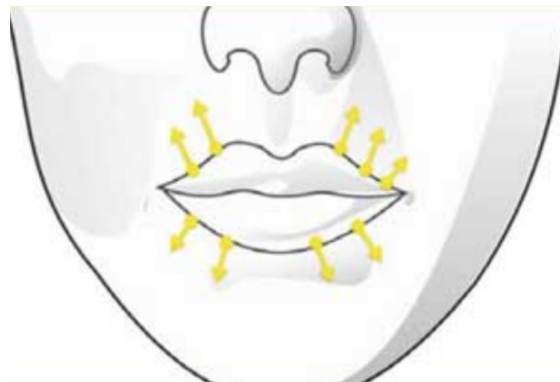

Figure 11 : Technique d'injection à l'aiguille (en intra-dermique) pour le comblement des rides verticales péri-orales (Source : Lattes L.) (31)

#### 3.4.6. Ourlet des lèvres et philtrum

L'idée des lèvres parfaites passe par des lèvres pulpeuses, aux contours charnus et bien dessinés, avec un arc de cupidon marqué. Au niveau de ses proportions idéales, on considère comme harmonieuses des lèvres symétriques et dont le volume de la lèvre supérieure avoisine les deux-tiers du volume de la lèvre



inférieure. Le volume des lèvres doit être maximal au centre de celles-ci, pour diminuer peu à peu vers les commissures. De plus, pour des lèvres et un visage harmonieux, la ligne tracée à la verticale à partir du coin des lèvres devrait toucher le centre de la pupille.

Le contour des lèvres, ou ourlet, peut être redéfini au moyen d'une injection très superficielle le long de la bordure du vermillon. Celle-ci peut être effectuée à la canule ou à l'aiguille, cette dernière engendrant plusieurs points d'injections le long du vermillon. Concernant la technique à la canule, un pré-trou est réalisé à l'extrémité latérale de la bordure du vermillon, légèrement à distance de la commissure labiale. Ensuite, une injection rétro-traçante à la canule est réalisée.

La définition du philtrum et de l'arc de Cupidon s'obtient au moyen d'une aiguille. Le point d'injection se situe à la jonction lèvre rouge-lèvre blanche. La crête philtrale est saisie entre deux doigts, l'aiguille est introduite le long de la crête jusqu'au pied de la columelle nasale, et le produit est injecté de façon rétro-traçante. La courbure est créée en variant la quantité de produit injecté le long de la crête : la quantité de produit injecté doit être moindre au niveau du tiers médian du philtrum, soit en accélérant de retrait de l'aiguille dans la zone, soit en diminuant la poussée, de façon à créer une concavité. La redéfinition de l'arc de Cupidon s'obtient avec la même technique.

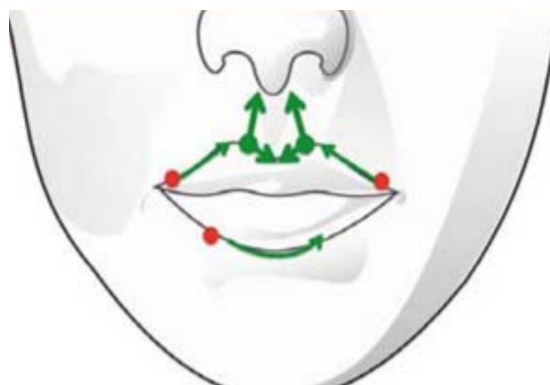


Figure 12 : Technique d'injection à la canule (dans le plan sous-cutané superficiel) pour la redéfinition du philtrum et de l'ourlet des lèvres (31)

### 3.4.7. Vermillon

Ces derniers temps, avec le développement constant du culte de la beauté et de ses standards, l'augmentation du volume des lèvres est devenue l'une des interventions de médecine esthétique les plus demandées.

L'augmentation du volume des lèvres passe dans un premier temps par la mise en valeur de ses contours. Pour un résultat harmonieux, il est conseillé d'injecter approximativement la même quantité de produit pour la redéfinition de la bordure du vermillon que pour l'augmentation de volume.

De nombreuses techniques différentes existent pour augmenter le volume des lèvres. Les techniques les plus communément mises en œuvre correspondent aux injections en bolus et injections rétro-traçantes.

Concernant les injections rétro-traçantes dans le vermillon, l'utilisation d'une canule semble préférable, afin d'éviter tout risque de traumatisme de l'artère labiale. Une seule injection peut être réalisée par lèvre, dans toute sa longueur, ou deux, en divisant cette dernière en deux, comme sur les schémas ci-dessous.

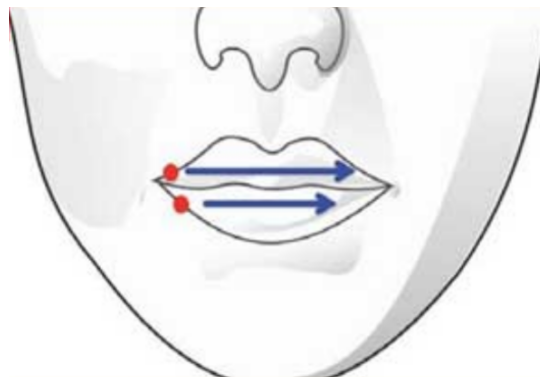


Figure 13 : Technique d'injection rétro-traçante (dans le plan sous-cutané profond) unique dans toute la longueur de la lèvre (31)

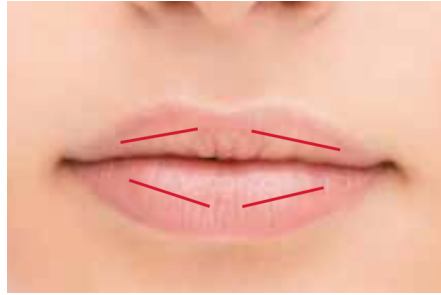

Figure 14 : Technique d'injections rétro-traçantes en divisant l'injection en deux injections miroirs (Source : Vairinho A.) (36)

L'autre technique communément mise en œuvre pour l'augmentation du volume des lèvres correspond aux injections en bolus. Là encore, différentes techniques existent. Une injection en bolus au centre de chaque demi-lèvre peut être réalisée, ou encore trois injections en bolus par demi-lèvre, de quantités décroissantes, situées à 2 mm de distance du rebord du vermillon, et partant de la crête philtrale vers la commissure.

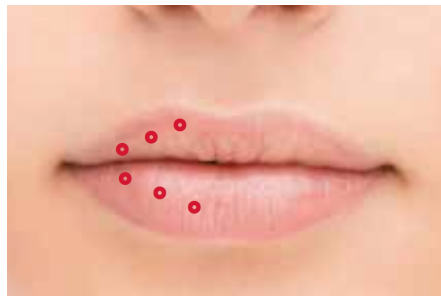

Figure 15 : Technique d'injections en bolus pour l'augmentation du volume des lèvres (Source : Vairinho A.) (36)

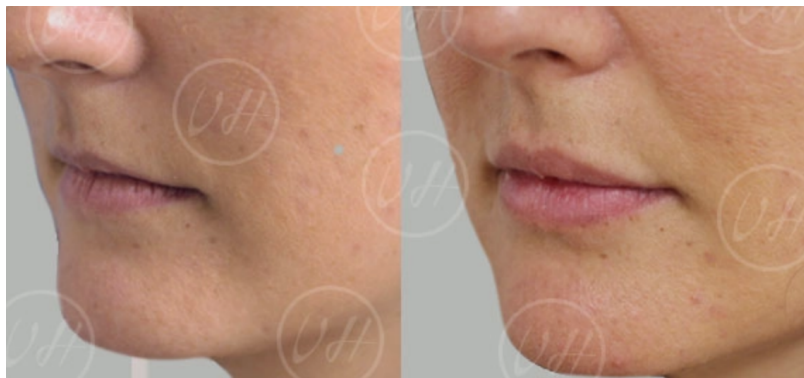

Figure 16 : Avant/Après injections d'acide hyaluronique dans les lèvres (Source : Hunsinger V.) (37)

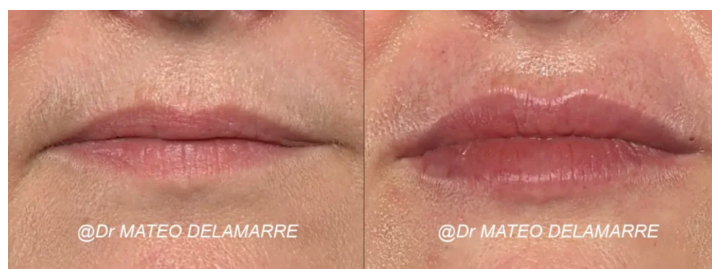

Figure 17 : Avant/Après injections d'acide hyaluronique dans les lèvres  
(Source : Delamarre M.) (38)

### 3.5. Risques et effets indésirables

L'injection de ces dispositifs dans la peau représente l'introduction d'un corps étranger susceptible de provoquer une réaction cutanée. Ces réactions sont le plus souvent temporaires mais influencées par de nombreux facteurs extérieurs (nature du produit utilisé, technique d'injection, site d'injection, nombre d'injections) et propres à l'individu (tolérance et antécédents médicaux du patient). Selon les données disponibles, la fréquence des effets indésirables graves se situe entre 0,1 et 1% des patients. (25)

En fonction de leur délai d'apparition, les effets secondaires peuvent être divisés en deux catégories : les réactions immédiates, qui se révèlent immédiatement ou jusqu'à quinze jours après les injections, et les réactions semi-retardées et retardées, qui sont plus rares et peuvent apparaître entre 15 jours à des mois après les injections.

#### 3.5.1. Réactions immédiates

Ces réactions sont, la plupart du temps, temporaires et le temps est souvent la solution :

- Sur-correction :

Une sur-correction est visible immédiatement après les injections et s'atténue petit à petit dans les semaines qui suivent. En cas d'injection trop importante et disgracieuse de produit de comblement, le patient est orienté vers un spécialiste pour avoir recours à une hyaluronidase. Le processus de hyaluronidase correspond

à une injection d'enzymes qui hydrolysent l'acide hyaluronique. (39) Parfois, le traitement d'une sur-correction peut être réalisé par incision et drainage direct du produit en excès.

- Saignement :

De survenue fréquente, la survenue d'un point de saignement au niveau du point d'injection ne constitue pas un réel effet indésirable. Il suffit de réaliser une compression de la zone, éventuellement accompagnée d'une prescription de crème cicatrisante.

- Érythème, oedème, hématome :

Très courant voire souvent inévitable, le développement de ces réactions inflammatoires peut être limité directement après les injections par l'application d'une poche de glace sur la zone. Des dermocorticoïdes peuvent être prescrits, associés ou non à des corticoïdes oraux. L'oedème est maximal durant les 5 premiers jours et s'atténue au fur et à mesure pour laisser place au résultat naturel une à deux semaines après l'intervention.

- Papule, stries blanches :

Principalement dues à une mauvaise technique d'injection, ces marques indésirables disparaissent généralement dans les semaines suivants l'acte. Un massage quotidien de la zone doit être réalisé jusqu'à la disparition des symptômes.

- Pigmentation bleu-grisâtre :

Un changement de couleur au niveau des zones fines et fragiles de la peau à la suite d'une injection d'acide hyaluronique est appelé effet Tyndall. On l'observe dans le cas d'injection trop superficielle du produit dont les particules vont disperser la lumière bleue. Indolore, elle se dissipe au bout de quelques mois, mais contre-indique quelconque nouvelle injection tant que la pigmentation est présente. (40)

- Hypersensibilité de type 1 :

L'hypersensibilité de type I est une réaction aiguë immédiate pouvant se produire contre l'acide hyaluronique en lui-même ou contre les produits additionnels. Les premiers symptômes s'observent rapidement dans les minutes qui suivent l'injection. Ce risque peut être évité par la mise en place d'un rendez-vous « test » au cours duquel le praticien injecte une quantité minimale d'acide hyaluronique sur l'avant-bras

du patient par exemple. Ce rendez-vous doit être programmé suffisamment à distance de l'intervention, de façon à pouvoir observer une éventuelle réaction allergique immédiate ou tardive. Cependant, l'hypersensibilité pouvant être innée ou acquise lors d'un précédent contact avec l'allergène, des réactions d'hypersensibilité peuvent être observées malgré un test négatif. Il convient alors d'instaurer un traitement anti-inflammatoire systémique (Prednisone) et local (Triamcinolone). Ce traitement peut, dans certains cas, être complété par une cure antibiotique ou l'injection intra-lésionnelle de hyaluronidases. (41)

- Récurrence herpétique :

Des cas de récurrence herpétique ont été rapportés à la suite d'injections de produit de comblement au niveau de la zone buccale. Ce phénomène est dû à la dissémination locorégionale du virus lors des injections, induisant la réactivation du virus HSV1. C'est pour cette raison qu'aucune injection ne doit être réalisée en présence d'une poussée herpétique active.

### 3.5.2. Réactions semi-retardées et retardées

- Infection :

Elle est mise en évidence par la survenue d'un ou plusieurs abcès et se trouve, dans la plupart des cas, liée aux conditions d'asepsie. Son évolution reste généralement limitée et sans séquelle. Un drainage de l'abcès au stade collecté ainsi qu'un traitement antibiotique et éventuellement anti-inflammatoire sont préconisés.

- Nécrose :

De survenue nettement plus rare, une nécrose des tissus environnants peut se produire. Divers phénomènes peuvent être à l'origine d'une nécrose, tels qu'un volume trop important de produit injecté ou une injection intravasculaire de produit. L'acide hyaluronique injecté peut alors induire une compression voire une obstruction des vaisseaux, diminuant la perfusion cutanée, aboutissant ainsi à la nécrose. Dans le cas de suspicion d'un éventuel risque de nécrose, il est recommandé d'arrêter immédiatement l'injection, masser la zone, appliquer une gaze imbibée d'eau chaude afin de provoquer une vasodilatation, appliquer de la trinitrine en pommade avec un applicateur, et recommencer l'application toutes les 12h jusqu'à amélioration clinique.

Si aucune amélioration n'est obtenue, le recours à l'hyaluronidase doit être envisagé. (42)

- Granulome :

Le granulome est une complication rare pouvant survenir à la suite d'une injection d'acide hyaluronique. Bien que les lésions s'atténuent avec le temps, des traitements peuvent être instaurés afin d'accélérer leur disparition : corticoïdes systémiques et locaux. La vitesse de disparition du granulome est étroitement liée à la vitesse de dégradation de l'acide hyaluronique, c'est pourquoi des injections intra-lésionnelles de hyaluronidases peuvent être réalisées afin d'accélérer le processus de guérison.

- Hypersensibilité de type IV :

Cette réaction retardée correspond à l'expression du système de défense immunitaire engagé contre le produit injecté. Elle peut être dirigée contre l'acide hyaluronique en lui-même ou contre ses produits adjuvants. Cette réaction peut se produire après plusieurs séances d'injections sans aucun effet indésirable. L'hypersensibilité de type IV se manifeste par la formation d'un érythème facial, de pseudo-kystes ou de nodules détectables à la palpation, ou encore de lésions érythémato-nodulaires, apparaissant tardivement, soit trois ou quatre semaines après la séance d'injections. (43)

La fréquence de survenue de ces réactions indésirables a été évaluée en 2006 par Matarasso et Herwick, qui estiment qu'elle est comprise entre 0,15 à 0,42%. Cependant, cette valeur aurait tendance à diminuer avec l'amélioration des procédés de purification. (28,44)

### **3.6. Conclusion à propos des injections péribuccales d'acide hyaluronique à visée esthétique**

D'après l'enquête mondiale de 2020 de l'ISAPS, les produits de comblement (toxine botulique et acide hyaluronique) représentent plus de la moitié des actes de médecine esthétique réalisés dans le monde. Les injections d'acide hyaluronique représentent à elles seules 28,1% des actes de médecine esthétique réalisés dans le monde en 2020. (45)

Pour le chirurgien-dentiste, les injections d'acide hyaluronique représentent la principale application qu'il fait de l'acide hyaluronique au cabinet dentaire. Dans certains cas de demande de réhabilitation esthétique de l'étage inférieur du visage, le rôle du chirurgien-dentiste s'avère primordial, notamment lorsqu'une prise en charge globale avec une remise en état bucco-dentaire et rétablissement de la dimension verticale et d'un joli sourire se montre nécessaire.

Les injections labiales et péri-orales d'acide hyaluronique représentent une solution rapide, peu douloureuse et relativement peu risquée pour améliorer l'esthétique d'un visage ou de l'une de ses zones, combler un défaut ou une asymétrie, ou pallier aux marques de la vieillesse. Bien qu'il possède une demi-vie courte de 6 à 18 mois nécessitant le recours à des injections régulières, ce produit biodégradable apporte au patient la triade thérapeutique idéale : sécurité, correction physique et satisfaction psychologique. (46)

Pour toutes ces raisons, les injections d'acide hyaluronique représentent actuellement la meilleure technique de réhabilitation esthétique péribuccale et de comblement des lèvres.



## 4. ACIDE HYALURONIQUE EN THÉRAPEUTIQUES PARODONTALES ET CHIRURGICALES

### 4.1. Gingivite

La gingivite est une inflammation de la gencive, correspondant à une atteinte du parodonte superficiel : l'atteinte est épithélio-conjonctive, mais ni le ciment ni l'os ne sont atteints. A la différence de la parodontite, la gingivite est un phénomène réversible.

Les modifications de certains paramètres gingivaux permettent de poser le diagnostic de gingivite. La couleur naturellement rose de la gencive devient rouge, rouge violacé, rouge lie de vin. Sa consistance devient molle. On observe une modification de sa texture : la gencive perd son aspect piqueté pour laisser place à un aspect lisse, vernissé, brillant. Au niveau de son contour, le biseau s'arrondit. Dans les cas les plus avancés, on observe une hyperplasie gingivale avec un accroissement du sillon créant des fausses poches. De plus, chez les patients atteints de gingivite, on retrouve une plus forte tendance aux saignements provoqués et spontanés.

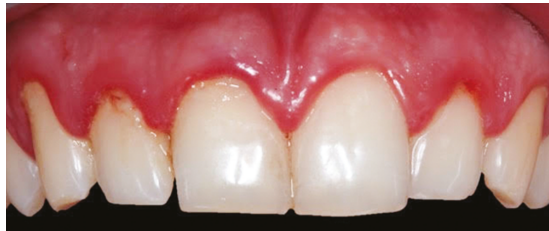

Figure 18 : Photo d'une gingivite (47)

L'indice gingival (GI) de Loe et Silness permet d'apprécier la sévérité et la localisation des gingivites et peut également être utilisé dans le contrôle de l'efficacité d'une thérapeutique visant à réduire ou éliminer l'inflammation gingivale. D'autres indices permettent d'évaluer certains critères de la gingivite comme l'Indice de Saignement de Muhlemann ou encore l'Indice de Plaque.

La Classification de Chicago de 2017 distingue deux formes de gingivites : la gingivite induite par la plaque et celle non induite par la plaque, que l'on retrouvera malgré une

bonne hygiène bucco-dentaire. Cette dernière peut alors être induite par des désordres génétiques comme les fibromatoses gingivales héréditaire, la trisomie 21, ou par des infections bactériennes, virales ou fongiques spécifiques comme la syphilis, la gonorrhée, la tuberculose, l'Herpès, le VIH, ou encore la candidose. Sur cette dernière, l'acide hyaluronique ne possède aucun effet bénéfique démontré à ce jour, c'est pourquoi nous nous concentrerons donc ici sur les gingivites induites par la plaque.

La gingivite induite par la plaque est liée à la présence de plaque dentaire et donc à une mauvaise hygiène bucco-dentaire. Cette dernière peut être favorisée par des facteurs locaux comme une sécheresse buccale ou la présence de facteurs de rétention de plaque comme les appareils orthodontiques, les composites cervicaux débordants, une absence de point de contact, des malpositions, etc. La gingivite induite par la plaque se retrouve fréquemment modifiée par des facteurs systémiques comme le tabagisme, l'hyperglycémie, des carences nutritionnelles, des agents pharmacologiques, des stéroïdes sexuels, des affections hématologiques, etc.

Le traitement de la gingivite passe avant tout par l'enseignement du contrôle de plaque avec une technique de brossage adaptée ainsi qu'un nettoyage inter-proximal au moyen de fil ou brossette. Un détartrage suivi d'un polissage, permettant un assainissement de la surface des dents en supprimant tartre et plaque dentaire, doit être réalisé lors de contrôles dentaires réguliers, au cours desquels le chirurgien-dentiste devra identifier et corriger les facteurs locaux de rétention de plaque tels que les obturations débordantes ou les lésions carieuses. Les facteurs généraux favorisants comme le tabac devront également être identifiés et dans la mesure du possible supprimés ou modifiés. Le traitement des gingivites est donc avant tout étiologique avec des moyens de prophylaxie bucco-dentaire visant à supprimer la présence de plaque dentaire, responsable des phénomènes inflammatoires gingivaux et du saignement. Cependant après le détartrage, des agents peuvent être utilisés en application locale par les patients chez eux pour favoriser ou maintenir une bonne santé gingivale.

L'acide hyaluronique, du fait de ses propriétés, notamment anti-inflammatoire et bactériostatique, semble être un bon candidat à cet effet. Les produits destinés à cet

usage se présentent le plus souvent sous forme de gel, comme Hyalugel® ou Gengigel®. Ces gels permettent une application supra ou sous-gingivale. Ils peuvent être appliqués directement après le détartrage par le chirurgien-dentiste au cabinet dentaire, mais sont plus souvent utilisés par les patients à la maison en complément des techniques d'hygiène buccale conventionnelles. Pour cet usage, le gel est appliqué en massant la gencive pendant 2 à 3 minutes avec le doigt ou une brosse à dent souple afin de maximiser la pénétration des substances. L'acide hyaluronique peut également être utilisé sous forme de spray, comme le Gengigel® spray par exemple, à vaporiser sur les gencives après le brossage des dents ou plus souvent si nécessaire. Les bains de bouche à l'acide hyaluronique représentent encore une autre forme d'usage de ce dernier comme adjuvant au traitement des gingivites. Du fait du développement croissant d'agents topiques buccaux divers et variés, de nombreux auteurs se sont penchés sur les effets de l'acide hyaluronique au niveau des gingivites induites par la plaque bactérienne.

Dans sa thèse « Evaluation des effets de l'acide hyaluronique sur les pathologies parodontales : revue systématique », le Dr. Claire Albert analyse 6 études parues entre 2003 et 2014 portant sur l'utilisation de l'acide hyaluronique dans le traitement des gingivites. Pour ces différentes études, l'acide hyaluronique est utilisé sous ses trois formes énoncées précédemment : en gel, en spray, et en bain de bouche. (48)

Après une étude approfondie de ces articles, le Dr. Claire Albert en arrive aux éléments de conclusion suivants :

L'application d'acide hyaluronique potentialise l'effet du détartrage. (Sahayata et al. (49), Sapna et al. (50))

L'application d'acide hyaluronique diminue les saignements papillaires et/ou sulculaires chez les patients atteints de gingivite. (Pistorius et al. (51), Sahayata et al. (49))

L'application d'acide hyaluronique diminue l'inflammation gingivale. (Sapna et al. (50), Sahayata et al. (49))

En revanche l'application d'acide hyaluronique n'apporte pas systématiquement une diminution de l'indice de plaque. (Pistorius et al. (51), Sahayata et al. (49))

On peut aussi noter qu'aucun effet secondaire n'a été présenté dans ces différentes études, contrairement à la chlorhexidine qui en présente.

Pour toutes ces raisons, l'acide hyaluronique semble tout à fait indiqué dans le traitement de la gingivite induite par la plaque. Il faudrait davantage d'études cliniques pour voir ses effets à plus long terme, et pour définir plus précisément la forme galénique et la posologie idéales. (48)

## 4.2. Parodontite

La parodontite correspond à une inflammation du parodonte profond (os, cément, desmodonte) en plus d'une atteinte du parodonte superficiel (gencive). Cette atteinte se traduit par la migration de l'attache épithélio-conjonctive et la formation d'une poche parodontale. A l'inverse de la gingivite, c'est un phénomène irréversible.

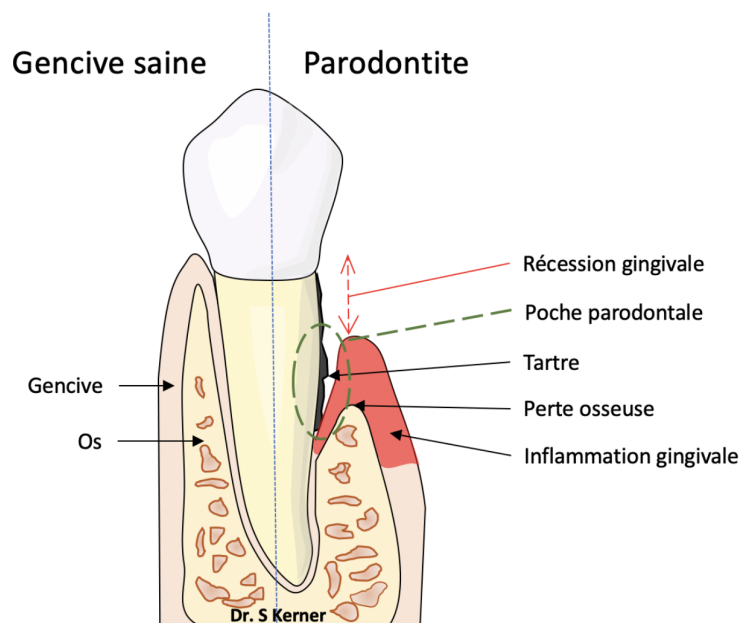


Figure 19 : Schéma d'un parodonte sain (à gauche) et atteint de parodontite (à droite) (Source : Le Clerre N.) (52)

La classification de Chicago de 2017 distingue trois formes de parodontites : les parodontites, les parodontites nécrosantes, et les parodontites comme manifestation d'un problème systémique. Elle supprime les termes « chronique » et « agressive »

et permet de classer les parodontites selon des stades, dépendants de certains paramètres cliniques tels que le niveau de perte d'attache, la profondeur de poche, la perte osseuse, etc., et grades, en fonction de leur vitesse et potentiel de progression.

Selon la classification de Chicago, le diagnostic de parodontite est posé lorsqu'il y a :

- Présence d'une perte d'attache clinique inter-dentaire détectable sur au moins 2 dents non adjacentes.
- Présence d'une perte d'attache clinique vestibulaire ou linguale de 3 mm ou plus avec une poche de 3 mm ou plus détectable sur au moins 2 dents mais cette perte d'attache n'est pas imputable à :
  - o une récession gingivale d'origine traumatique,
  - o une carie dans la zone cervicale,
  - o une malposition ou à l'extraction d'une 3<sup>e</sup> molaire,
  - o une lésion endodontique ou à une fracture radiculaire verticale.

La parodontite est qualifiée de « localisée » lorsqu'elle concerne moins de 30% des dents, « généralisée » lorsque plus de 30% des dents sont atteintes, et de « molaires/incisives » lorsqu'elle concerne ces dents là uniquement.

Le facteur étiologique principal des parodontites correspond aux bactéries de la plaque dentaire qui s'accumulent dans le sulcus et sécrètent des endotoxines. La présence de ces lipopolysaccharides déclenchent une réponse immunitaire inflammatoire, modifiant le métabolisme du tissu osseux et conjonctif, aboutissant à la parodontite. Les bactéries sont un prérequis à la maladie parodontale mais ne sont pas seules responsables, des facteurs généraux peuvent influencer la réponse de l'hôte et peuvent influencer le métabolisme du tissu osseux et conjonctif et donc l'évolution des parodontites. Il existe des facteurs de risque comportementaux tels que le tabac, le stress, les drogues, des facteurs de risque systémiques tels que le diabète, l'obésité, les déséquilibres endocriniens comme la puberté, la grossesse, la ménopause ou la contraception, ou encore des infections spécifiques comme HIV par exemple, ainsi que des facteurs de risque génétiques tels que l'âge, le sexe, l'ethnie, mais aussi une déficience des polymorphonucléaires (syndrome de Down, syndrome de Chédiak-Higashi, maladie de Papillon-Lefèvre) ou un polymorphisme de l'IL-1.

#### 4.2.1. Traitement non chirurgical de la parodontite

Tout comme pour la gingivite, le traitement initial de la parodontite, de quelque sévérité soit-elle, correspondra toujours à un traitement étiologique. Ce traitement initial reconditionne les tissus et a pour but de supprimer l'inflammation. Il commence par un enseignement à l'hygiène orale permettant une suppression totale et pluriquotidienne de la plaque dentaire ainsi qu'une suppression des facteurs de risque modifiables tels que le tabac. Les facteurs de rétention de plaque (obturations et éléments prothétiques inadaptés, lésions carieuses, prothèse amovible compressive) doivent être supprimés. Les dents non conservables doivent être extraites, les lésions péri-apicales traitées, afin de supprimer la présence de foyers infectieux. Le tartre et la plaque dentaire doivent être éliminés par le chirurgien-dentiste aussi souvent que nécessaire, au moyen d'un détartrage supra-gingival et surfaçage méticuleux de toutes les surfaces radiculaires affectées. Le surfaçage vise à éliminer, sur la paroi radiculaire exposée, le tartre, la plaque bactérienne et le ciment infiltré, afin d'obtenir une surface saine, dure et lisse compatible avec la santé des tissus parodontaux. Il permet la cicatrisation des tissus en rendant les surfaces radiculaires favorables à la création d'une nouvelle attache et la néoformation de ciment. Ainsi, le surfaçage permet de supprimer l'inflammation, le saignement au sondage, réduire les mobilités, diminuer la profondeur des poches et augmenter le niveau d'attache. Cependant, ses bénéfices peuvent être potentialisés par l'application locale de certains agents. L'acide hyaluronique, de par ses propriétés anti-inflammatoires et bactériostatiques, semble représenter un agent efficace dans le traitement des parodontopathies...

D'une part, l'acide hyaluronique peut être appliqué quotidiennement en supra-gingival par le patient pour limiter la progression de sa maladie parodontale. Pour cet usage, il se présente communément sous forme d'un gel (Gengigel® 0,2%, 0,8%, HYAFF®, Aminogam®, etc.). Afin de maximiser ses effets, son application supra-gingival doit être accompagnée d'un massage de la gencive, à l'aide d'une brosse à dent souple par exemple.

Dans une étude publiée en 2002, Mesa FL. démontre un effet bénéfique de l'utilisation d'acide hyaluronique seul sur le caractère inflammatoire des parodontites. Dans cet essai clinique réalisé en double-aveugle, 21 patients atteints de parodontite

chronique appliquent un gel placebo sur un quadrant et un gel à base d'acide hyaluronique de haut poids moléculaire sur le quadrant controlatéral, sans aucun traitement parodontal associé. L'application est réalisée deux fois par jour après le brossage pendant un mois. Après biopsies gingivales, les résultats obtenus montrent une réduction de l'infiltrat inflammatoire ainsi qu'une réduction de l'indice de saignement pour le cadran traité à l'acide hyaluronique. De plus, la profondeur des poches parodontales est restée inchangée ou améliorée pour le quadrant test alors qu'elle a augmenté pour le quadrant contrôle. Les auteurs concluent que l'acide hyaluronique entraîne une stabilisation, voire une amélioration de l'état parodontal, sans aucun autre traitement. (53)

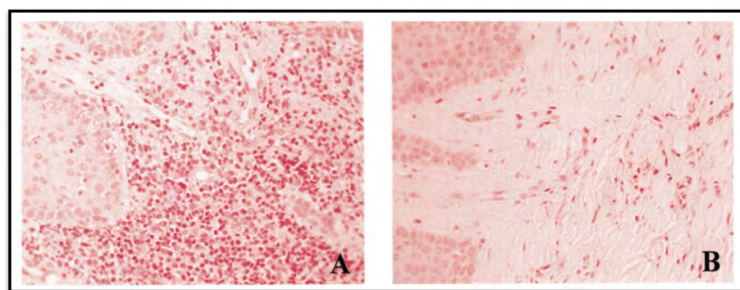


Figure 20 : Illustration de l'étude de Mesa montrant l'importance de l'infiltrat inflammatoire chez le groupe contrôle (A) par rapport au groupe traité avec Gengigel® (B) (Source : Mesa FL.) (53)

Depuis, au cours des années 2000, de nombreuses études ont été menées pour tester cette fois-ci l'efficacité ou non de l'acide hyaluronique en tant que thérapie adjuvante dans le traitement non chirurgical des parodontites chroniques (surfaçage) : un gel d'acide hyaluronique est appliqué au cabinet dentaire par le chirurgien-dentiste directement après le surfaçage. L'application peut ensuite être répétée une à quelques semaines plus tard si besoin. Dans cette technique, le gel d'acide hyaluronique est appliqué en sous-gingival, généralement à l'aide d'une seringue. Ainsi, en plus de l'apport de ses nombreuses propriétés biologiques, le gel d'acide hyaluronique appliqué directement dans la poche constitue également une barrière physique en s'opposant au passage des débris alimentaires, de la plaque dentaire, des bactéries, etc.

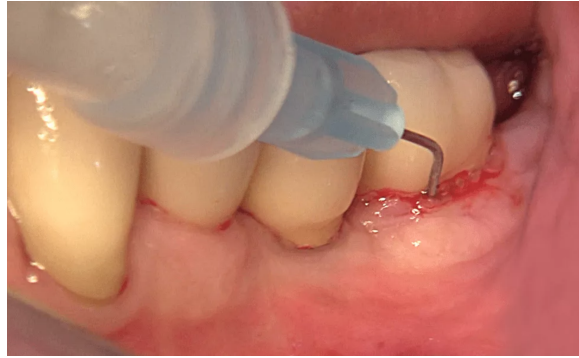


Figure 21 : Administration sous-gingivale d'un gel d'acide hyaluronique  
(Source : Roncati M.) (54)

Dans sa thèse « Apports de l'acide hyaluronique en thérapeutique parodontale », le Dr Marion Simon analyse 10 études portant sur l'ajout de l'acide hyaluronique au débridement parodontal lors du traitement non chirurgical des parodontites chroniques pour aboutir à la conclusion suivante :

L'application sous-gingivale d'acide hyaluronique en complément d'un débridement parodontal :

- Diminue l'inflammation gingivale dont le saignement gingival,
- Améliore la réduction des poches parodontales,
- Augmente le gain d'attache clinique,
- Stabilise les faibles taux de la flore microbienne parodontopathogène, et prévient la ré-augmentation de certaines bactéries (*Pg, Aa et Campylobacter rectus*),
- N'a pas d'effet sur l'accumulation de plaque,
- N'a pas d'effets secondaires observés. (55)

Ainsi, l'acide hyaluronique, majoritairement appliqué sous forme de gel dans l'espace sous-gingival en complément du débridement parodontal, se montre bénéfique sur de nombreux points lors du traitement non chirurgical des parodontites chroniques. L'hétérogénéité des études à ce sujet n'a cependant pas encore permis d'émettre des recommandations claires quant à la forme galénique et au mode d'administration idéaux.



#### 4.2.2. Traitement chirurgical d'assainissement parodontal

La phase chirurgicale du traitement parodontal entre en jeu en présence de poches parodontales persistantes malgré un contrôle de plaque suffisant obtenu lors de la thérapie parodontale initiale. Elle sera recommandée dans la majorité des cas de parodontites sévères et très sévères, respectivement de Stade 3 et 4 selon la Classification de Chicago.

La principale technique chirurgicale d'assainissement parodontal correspond à la chirurgie par lambeau. Un lambeau est un volet de gencive décollé chirurgicalement des tissus sous-jacents, relié à l'organisme par un pédicule qui en assure la vascularisation. Il existe nombreuses et diverses techniques parodontales chirurgicales par lambeau, tels que les lambeaux esthétiques d'accès, les lambeaux translatés, etc., offrant chacune un accès spécifique adapté au traitement des différents types de poches. Ainsi, un lambeau d'accès permet avant tout de créer une voie d'abord pour le surfaçage des racines et le débridement des tissus de granulation. Il permet également la suppression des poches supra-osseuses, en supprimant le tissu gingival en excès créant la poche, ainsi que le traitement des poches infra-osseuses en ouvrant l'accès à l'os alvéolaire pour des techniques par addition (ROG, RTG) ou soustraction (ostéoplastie, ostéectomie). Dans les techniques chirurgicales soustractives, on supprime de la gencive uniquement (pour les poches supra-osseuses) ou de la gencive et de l'os (pour les poches infra-osseuses), dans le but d'obtenir un parodonte sain de hauteur réduite et ainsi conserver la dent. C'est le moyen de prévenir les récurrences par élimination des foyers infectieux.

La réussite de ces chirurgies peut être potentialisée par l'apport de divers produits. L'acide hyaluronique, du fait de ses nombreuses propriétés notamment bactériostatiques et cicatrisantes, pourrait être employé en complément des chirurgies d'assainissement parodontal afin d'en potentialiser ses bienfaits. Après réalisation d'un lambeau d'accès et assainissement des surfaces parodontales, un gel réticulé d'acide hyaluronique est appliqué directement sur la surface des racines et tissus mous exposés. Le lambeau est ensuite repositionné et suturé, en veillant à laisser le gel en place.

L'étude réalisée par Bogaerde et al. fait partie des premiers travaux visant à évaluer l'efficacité de l'acide hyaluronique en complément du débridement parodontal chirurgical des poches infra-osseuses. 19 défauts parodontaux infra-osseux présentant une profondeur de sondage d'au moins 6 mm ont été inclus dans cette étude. Un lambeau de pleine épaisseur a été soulevé et un débridement parodontal a été réalisé sur les racines. Des fibres d'acide hyaluronique, provenant de matrices Hyaloss®, ont ensuite été tassées dans le défaut de façon à remplir l'espace. Les matrices Hyaloss® sont des matrices résorbables composées de fibres d'acide hyaluronique, qui une fois hydratées se transforment en gel visqueux relarguant de l'acide hyaluronique. Un an après le traitement, les paramètres enregistrés révèlent une diminution de la profondeur moyenne de poche de 5,8 mm, un gain d'attache moyen de 3,8 mm, et une amélioration de la récession de 2,0 mm en moyenne. Ils précisent que les meilleurs résultats sont obtenus pour les défauts osseux étroits, où il persiste 2 ou 3 parois. Ainsi, l'application d'acide hyaluronique serait bénéfique en complément du débridement parodontal chirurgical et permettrait une amélioration des paramètres cliniques principaux des défauts parodontaux : la profondeur de poche et le niveau d'attache clinique. Ces résultats prometteurs vont encourager la réalisation d'autres travaux portant sur le sujet. (56)



Figure 22 : Matrice Hyaloss® sèche et humidifiée (57)

Quelques années plus tard, une étude comparative ayant pour but de tester les effets de l'acide hyaluronique lors d'une chirurgie parodontale d'assainissement pour le traitement des défauts parodontaux infra-osseux fût menée par Briguglio et al. Quarante sujets présentant un défaut infra-osseux à deux parois ont été sélectionnés et divisés au hasard en deux groupes. Le groupe témoin est traité avec un

débridement à lambeau ouvert seul, tandis qu'une matrice de Hyaloss® est placée au niveau des défauts osseux du groupe test. Les paramètres cliniques et radiographiques relevés à 12 et 24 mois révèlent un gain de niveau d'attache clinique significativement plus élevé pour les défauts traités avec de l'acide hyaluronique ( $1,9 \pm 1,8$  mm) par rapport au groupe témoin ( $1,1 \pm 0,7$  mm). La réduction de la profondeur de sondage était également significativement plus élevée dans le groupe test ( $1,6 \pm 1,2$  mm) par rapport au groupe témoin ( $0,8 \pm 0,5$  mm). L'analyse de la distribution de fréquence des résultats de l'étude a indiqué que l'acide hyaluronique augmentait la prévisibilité des résultats cliniquement significatifs dans le groupe test par rapport aux témoins. Les résultats obtenus rejoignent ceux des travaux de Bogaerde, et permettent de conclure que le traitement des défauts infra-osseux avec de l'acide hyaluronique offre un avantage supplémentaire en termes de gain de niveau d'attache clinique, de réduction de la profondeur de sondage et de prévisibilité par rapport au traitement par débridement à lambeau ouvert seul. (58)

Fawzy El-Sayed se penche sur les effets de l'apport d'un gel d'acide hyaluronique en complément d'une chirurgie parodontale d'assainissement. 14 patients présentant chacun 4 sites inter-proximaux avec des lésions infra-osseuses d'au moins 4mm radiologiquement et des profondeurs de sondage d'au moins 5 mm sont inclus dans cette étude. Il réalise un détartrage et surfaçage chez tous les patients. 2 mois plus tard, des lambeaux de Widman modifiés sont levés. Après débridement des racines et des défauts osseux à l'aide de curettes de Gracey, il applique 0,5 ml d'un gel à 0,8% d'acide hyaluronique (Gengigel® 0,8%) au niveau des sites tests, et 0,5 ml d'un gel placebo et au niveau des sites contrôles. Le lambeau est ensuite repositionné et suturé. Certains seront recouverts d'un gel d'acide hyaluronique (groupe test) et d'autres d'un gel placebo (groupe contrôle). 6 mois plus tard, il observe une différence significative entre les 2 groupes concernant le gain d'attache, qui est supérieur dans le groupe traité avec le gel à base d'acide hyaluronique : 3,5 mm dans le groupe test contre 2,5mm pour le groupe contrôle. De plus, la proportion de patients présentant un gain d'attache supérieur ou égal à 3 mm est nettement plus élevée dans le groupe testé : 86% contre 50% pour le groupe contrôle. Les résultats obtenus valident les conclusions tirées des deux études précédentes et permettent de conclure que l'acide hyaluronique, ajouté sous forme de fibres ou de gel, à la suite d'un débridement parodontal chirurgical, apporte des bénéfices significatifs

concernant la profondeur de poche et le gain d'attache. L'auteur précise cependant que cette étude n'a prouvé aucun effet bactériostatique de l'acide hyaluronique susceptible d'influencer sur la présence de plaque dentaire. (59)

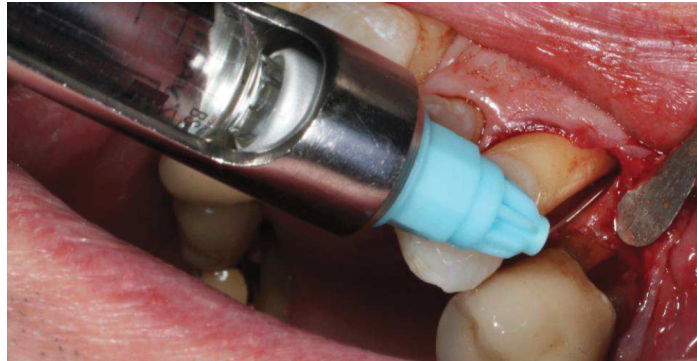


Figure 23 : Injection d'acide hyaluronique au niveau d'une poche parodontale infra-  
osseuse après levée d'un lambeau et débridement radiculaire

(Source : Dr. Courval) (60)

Dans une étude récente parue en 2021, Pilloni A et al. évaluent les effets de l'acide hyaluronique réticulé utilisé en complément d'une chirurgie parodontale régénératrice par lambeau unique, en comparaison avec l'un des matériaux les plus largement documentés et utilisés pour favoriser la régénération parodontale, un dérivé de la matrice de l'émail (EMD). 32 deux défauts intra-osseux ont été divisés au hasard en deux groupes : un gel d'acide hyaluronique (Hyadent® BG) a été appliqué au niveau des défauts du groupe test, tandis qu'un dérivé de la matrice de l'émail (EMD) a été apporté au niveau des sites témoins. À 24 mois, les deux traitements ont entraîné des améliorations cliniques statistiquement significatives mises en évidence par la réduction de la profondeur de sondage et le gain de niveau d'attache clinique. Concernant ce dernier, aucune différence statistiquement significative n'a été démontrée entre les groupes. La réduction de la profondeur de sondage était statistiquement plus élevée dans le groupe témoin ( $4,5 \pm 0,97$  mm) que dans le groupe test ( $3,31 \pm 0,70$  mm). Les sites de test ont présenté des valeurs de récession gingivale légèrement inférieures à celles des sites de contrôle. Les résultats indiquent que les deux traitements ont entraîné des améliorations cliniques statistiquement significatives par rapport à la ligne de base. Ainsi, l'utilisation d'acide hyaluronique en conjonction avec un lambeau d'accès unique permet une réduction significative de la profondeur de sondage et un gain d'attache, soulignant une fois de

plus la pertinence clinique de ce matériau en chirurgie parodontale d'assainissement et régénérative. (61)

En raison de son mode de dégradation lent, l'acide hyaluronique reste présent plusieurs semaines après la chirurgie et tout au long des différentes phases du processus de guérison. Il développe alors toutes ses facultés : il coordonne l'inflammation, attire le sang, stabilise le caillot sanguin, attire les facteurs de croissance, favorise l'angiogenèse et la régénération des tissus, protège la plaie par son pouvoir bactériostatique, etc.

Ainsi, l'application de gel d'acide hyaluronique dans l'espace parodontal et sur la surface radiculaire permet d'améliorer le résultat clinique des chirurgies parodontales d'assainissement. Il va permettre une fermeture plus rapide des plaies, une diminution de l'inflammation, une réduction substantielle des poches et une amélioration du niveau d'attachement.

Parmi les autres techniques chirurgicales permettant la suppression des poches supra-osseuses, nous pouvons citer la technique de gingivectomie. Cette dernière permet d'éliminer radicalement les poches parodontales supra-osseuses par excision de la paroi gingivale de la poche. Pour cette technique encore, appliqué sous forme de gel au niveau du site d'intervention, l'acide hyaluronique semble être un bon allié à la cicatrisation gingivale. Cet effet bénéfique est détaillé dans la partie Cicatrisation muqueuse.

#### 4.2.3. Régénérations tissulaire et osseuse guidées

Le but des chirurgies parodontales de comblement est la suppression des poches parodontales en régénérant les tissus perdus. La chirurgie régénératrice comporte des thérapeutiques de gain d'attache, de gain osseux, ou la combinaison des deux. La chirurgie de comblement est destinée aux lésions intra-osseuses angulaires ou circonférentielles égales ou supérieures à 3 mm ainsi qu'aux lésions à 1, 2 ou 3 parois et lésions inter-radiculaires. Après avoir décollé un lambeau d'épaisseur totale, supprimé les tissus de granulation, réalisé un surfaçage des surfaces radiculaires, éventuellement perforé la corticale interne (afin d'amener des cellules), le matériau de

comblement osseux, éventuellement accompagné d'une membrane, est mis en place puis le lambeau est suturé. Il existe une grande diversité de matériaux de comblement osseux : les biomatériaux d'origine osseuse ; autogreffes (mais n'est pas un matériau à proprement dit), os non vivant humain (os délipidé, os déprotéinisé), animal (bovin : Bio-oss, porcine : OsteoBiol), ainsi que les biomatériaux non osseux ; organique (dentine, ciment, collagène, etc.) ou anorganique (plâtre, hydroxyapatite, bio-verres, polymères etc.)

Certains composants peuvent être appliqués dans le site d'intervention en complément du matériau de comblement afin de potentialiser la réussite du traitement. De nombreux auteurs se sont penchés sur l'utilisation de l'acide hyaluronique associé aux ROG. Selon les études, l'acide hyaluronique est ajouté au matériau de comblement osseux de diverses manières...

Le point de départ des recherches visant à déterminer si l'acide hyaluronique est thérapeutiquement efficace dans les procédures de régénération tissulaire correspond à l'étude réalisée par Pirnazar et al en 1999. Les auteurs souhaitent tester l'hypothèse selon laquelle l'acide hyaluronique pourrait servir de support bio-absorbable pour d'autres substrats et promouvoir activement la régénération des tissus. Les résultats de cette étude indiquent que l'acide hyaluronique possède des effets bactériostatiques variés sur toutes les souches bactériennes testées (*Aggregatibacter actinomycetemcomitans*, *Prevotella oris*, *Staphylococcus aureus*, *Cutibacterium acnes*, etc.). Les auteurs relèvent que les concentrations élevées en acide hyaluronique de haut poids moléculaires ont eu le plus grand effet bactériostatique. Ils concluent que l'acide hyaluronique peut s'avérer bénéfique pour minimiser la contamination bactérienne des plaies chirurgicales lorsqu'il est utilisé dans la chirurgie de régénération tissulaire guidée. (13)

Dans une étude de Bozic D et al. parue en 2021, l'acide hyaluronique est combiné à un minéral osseux porcine déprotéiné afin de traiter des défauts intra-osseux. Les résultats obtenus indiquent que l'application d'une approche combinée d'acide hyaluronique réticulé (Hyadent BG) et de xéno greffe dans les défauts intra-osseux profonds permet d'obtenir un gain d'attache et une réduction de la profondeur des

poches cliniquement pertinents par rapport aux valeurs de base et constitue une nouvelle approche valable dans le traitement des défauts intra-bonaires. (62)

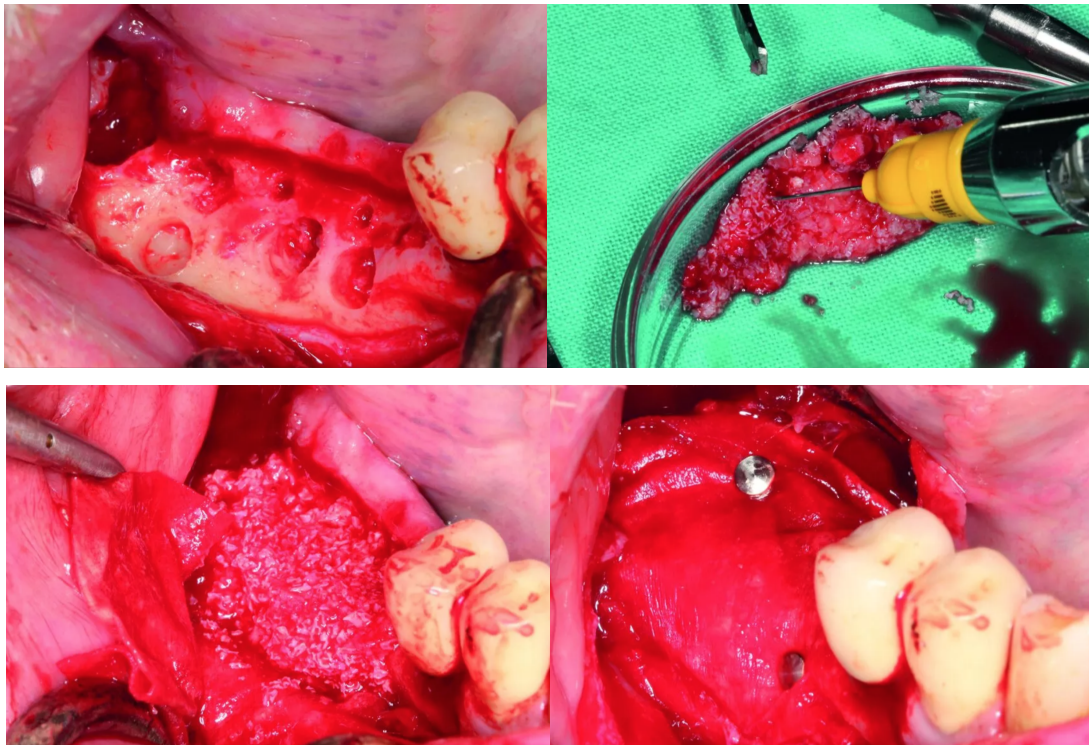


Figure 25 : Comblement d'un défaut intra-osseux avec de l'acide hyaluronique combiné à du minéral osseux porcin déprotéiné. (Source : Bozic D.) (62)

En 2009, Ballini et Al. réalisent une étude pour prouver ou non l'effet ostéo-inducteur de l'acide hyaluronique. Chez des patients atteints de parodontite chronique, ils réalisent, après levée de lambeau et curetage, un comblement osseux en mêlant aux particules osseuses autogènes une matrice Hyaloss®. Dans le cas détaillé dans l'étude, 0,5cc d'os autologue sont mélangés à deux faisceaux de fibres de Hyaloss® Matrix et quelques gouttes de sérum physiologique. Après cicatrisation et réalisation de radiographies rétro-alvéolaires, un comblement satisfaisant des défauts osseux est mis en évidence. Les auteurs en concluent que cette technique semble être appropriée au traitement des défauts infra-osseux des parodontites et évoquent l'effet positif de l'acide hyaluronique sur les ostéoblastes, en créant un environnement qui favorise la fabrication d'une matrice qui va améliorer le comblement osseux. (63)

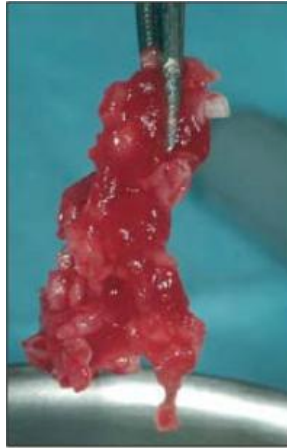

Figure 26 : Matrice Hyaloss® à l'état de gel après mélange avec des particules osseuses (7)

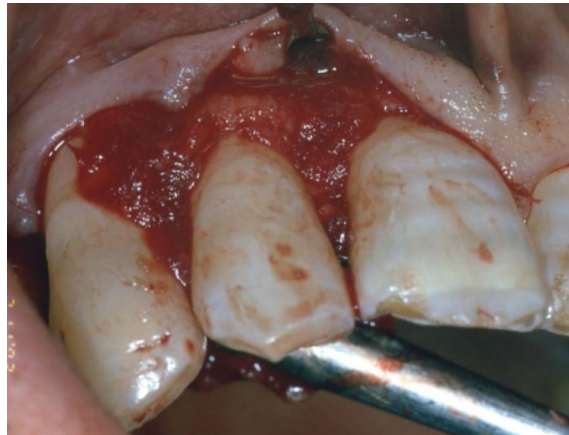

Figure 27 : Greffe osseuse autogène mélangée à la matrice Hyaloss®.  
(Source : Balini A.) (63)

En utilisant, lors de la chirurgie, un matériau de comblement uniquement, on obtiendra dans la majorité des cas une réparation plutôt qu'une régénération. La régénération, correspondant à une reconstruction tissulaire complète, sera favorisée par l'ajout d'une membrane. Cette membrane permet de stabiliser le caillot sanguin en isolant les cellules épithéliales et conjonctives gingivales des cellules desmodontales, permettant ainsi à ces dernières de proliférer en premier, offrant une régénération tissulaire. C'est le principe de l'exclusion tissulaire. On peut classer les membranes en trois groupes : membranes synthétiques non-résorbables (Gore-Tex), membranes synthétiques résorbables (Vicryl, Guidor), et membranes naturelles biodégradables (Bio-Gide, Alloderm).



En 2015, Kalra et al. décident d'évaluer les effets d'un gel d'acide hyaluronique (Gengigel®) en complément d'une membrane amniotique au niveau d'une furcation de grade 2, avec une profondeur de sondage d'environ 3 mm. Après débridement de la lésion, ils placent le gel et la membrane. Au bout de 6 mois, la profondeur de sondage est de 0,5 mm. Kalra constate donc un réel effet positif de l'acide hyaluronique sur la régénération osseuse. (64)

Plus récemment, en 2021, Shirakata Y. et al. réalisent une étude ayant pour but d'évaluer histologiquement les effets de l'acide hyaluronique (AH) réticulé seul ou combiné avec une matrice de collagène (CM : Fibro Gide®) sur la cicatrisation/régénération parodontale dans les défauts intra-osseux. Pour se faire, des défauts intra-osseux à deux parois (5 mm de large, 5 mm de profondeur) ont été créés chirurgicalement en mésial et distal des prémolaires mandibulaires chez six chiens beagle. Les 24 défauts ont été traités de manière aléatoire comme suit : débridement par lambeau ouvert (OFD) + HA, OFD + CM, OFD + HA + CM (HA/CM) et OFD seul (contrôle). A 2 mois, les animaux ont été euthanasiés pour une évaluation histologique. Après analyse des résultats, les groupes HA ( $2,43 \pm 1,25$  mm) et HA/CM ( $2,60 \pm 0,99$  mm) ont donné lieu à une formation statistiquement significative ( $P < 0,05$ ) d'un nouvel attachement par rapport au groupe OFD ( $0,55 \pm 0,99$  mm). Parmi les 4 groupes de traitement, le groupe HA/CM a montré la plus grande quantité de tissus régénérés, bien qu'aucune différence statistiquement significative dans l'un des paramètres histométriques n'ait été observée entre les groupes HA et HA/CM. Cette étude permet de conclure que l'acide hyaluronique réticulé seul ou combiné à une matrice de collagène favorise la cicatrisation/régénération parodontale dans les défauts intra-osseux. (65)

En conclusion, les diverses études qui viennent d'être détaillées ainsi que celles présentées dans la partie précédente « 4.2.2. Traitement chirurgical d'assainissement parodontal » permettent d'affirmer que l'acide hyaluronique, apporté seul dans le défaut osseux, ou ajouté en complément des matériaux de comblement usuels, améliore la cicatrisation ou régénération parodontale, en agissant de façon positive sur la profondeur de sondage, le gain d'attache et la formation osseuse. Lorsqu'il est mélangé à un matériau de substitution osseuse, il forme un mastic facilement maniable, représentant dans un premier

temps une barrière physique assurant la protection de la zone opératoire. Mais il apporte également de nombreux bénéfices grâce à ses nombreuses autres propriétés, notamment anti-inflammatoires, ostéo-inductrices ou encore bactériostatiques, permettant d'accélérer la cicatrisation et faciliter la formation osseuse tout en assurant une protection du site et en réduisant gonflement et douleur.

#### 4.2.4. Chirurgie muco-gingivale de traitement des récessions

Une récession parodontale, ou gingivale, ou dénudation radiculaire, correspond à la migration de l'attache épithélio-conjonctive et de la gencive marginale apicalement à la jonction amélo-cémentaire, créant une dénudation radiculaire. Physiologiquement, le sommet de la crête gingivale se situe 1 à 2 mm coronairement à la jonction amélo-cémentaire.

La classification de Miller (1985) est communément utilisée pour catégoriser les différents types de récessions.

Une récession parodontale est la conséquence de la maladie parodontale, d'un traumatisme, d'une malposition, etc.

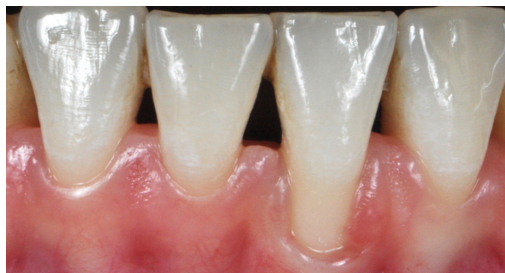

Figure 28 : Récession parodontale (Source : Popelut A.) (66)

La première approche du traitement des récessions correspond à une approche étiologique : enseignement de la technique de brossage, élimination des dépôts microbiens supra gingivaux et sulculaires, corrections occlusales, suppression des éléments traumatiques et/ou rétenteurs de plaque, etc. Quelques semaines plus tard, une réévaluation a lieu, au cours de laquelle la chirurgie muco-gingivale est décidée si nécessaire.

La chirurgie muco-gingivale est définie comme étant l'ensemble des techniques chirurgicales et parodontales visant à corriger les défauts de morphologie, position et/ou quantité de gencives. Elle vise notamment à augmenter la hauteur insuffisante de la gencive attachée afin de recouvrir les récessions radiculaires.

Les indications du traitement chirurgical des récessions sont :

- Demande esthétique,
- Hypersensibilité dentinaire,
- Evolutivité de la récession,
- Carie radiculaire,
- Traitement à risque (prothèse, orthodontie).

Selon les objectifs ;

- Recouvrement radiculaire,
- Augmentation de l'épaisseur gingivale,
- Augmentation la profondeur du vestibule,
- Augmentation de la hauteur de tissu kératinisé,

mais aussi en fonction des caractéristiques de la récession et des tissus mous adjacents, différents types de techniques chirurgicales peuvent être employées :

- Technique de lambeaux déplacés coronairement ou latéralement
- Technique de greffe (greffe gingivale libre ou épithélio-conjonctive, technique bi-laminaire ou conjonctif enfoui / prélèvement au niveau du palais, des crêtes édentées ou des tubérosités)
- Technique de régénération tissulaire guidée
- Technique d'ingénierie tissulaire (avec des dérivés de la matrice amélaire, dérivés plaquettaires, matrice collagénique, etc.)

Ces dernières années, l'usage de l'acide hyaluronique en médecine s'est largement développé, particulièrement dans le domaine de l'ingénierie tissulaire, faisant de ce dernier un support couramment utilisé à des fins de réparation des tissus, notamment de régénération de la peau. En effet, une matrice d'acide hyaluronique peut être utilisée pour générer de grandes quantités de derme et d'épiderme en peu de temps à partir d'une petite zone de la peau d'un patient. Au niveau de la plaie, la membrane d'acide hyaluronique est complètement résorbée au bout de 4 semaines.

Elle permet d'obtenir une néo-vascularisation et ré-innervation complètes au bout de 6 semaines.

C'est pour cette raison que Prato et al. ont décidé d'évaluer l'application de cette technique en chirurgie muco-gingivale, dans le but de traiter les récessions. Ainsi, ils réalisent une série de cas incluant 7 cas de récession gingivale nécessitant une augmentation gingivale. Pour commencer, une biopsie gingivale est réalisée : une petite portion (2x1x1 mm) de gencive est prélevée puis placée dans un milieu nutritionnel contenant du sérum de fœtus de veau et des antibiotiques. Les fibroblastes sont obtenus après digestion enzymatique. Au laboratoire, les cellules sont ensuite mises en culture sur la matrice d'acide hyaluronique dans le milieu nutritionnel. La phase chirurgicale peut avoir lieu une fois obtention d'une taille assez importante. A ces fins, la culture est rincée puis renvoyée au praticien. Après préparation du site receveur, le greffon (2x4x0,1 cm) est appliqué et suturé. Aucune douleur n'a été recensée au cours de la période de cicatrisation. Au bout de 15 jours, un tissu de granulation s'est formé, montrant des signes de néo-vascularisation. On observe une résorption complète de la membrane au bout de 30 jours, qui laisse place à un tissu néoformé. Trois mois plus tard, le site est épithélialisé et une augmentation tissulaire est mise en évidence, avec de bons résultats esthétiques. Après réalisation d'une étude histologique, on observe un tissu kératinisé accompagné d'une intégration parfaite des fibroblastes. Finalement, une augmentation moyenne de la gencive de 2 mm a été obtenue. Ainsi, les résultats de cette technique concernant le traitement des récessions gingivales sont très satisfaisants : elle permet une augmentation importante des tissus kératinisés, elle apporte des résultats esthétiques très satisfaisants, elle réduit les douleurs pour le patient au niveau du site receveur, mais également au niveau du site donneur, en acceptant un prélèvement de taille très réduite en comparaison aux greffes épithélio-conjonctives par exemple. Cette technique semble cependant difficilement applicable en chirurgie muco-gingivale, notamment en raison de son coût très élevé et du risque de transmission de maladie dû à l'utilisation d'un milieu de culture contenant des substances animales. Ainsi, le rapport coût/bénéfice concernant l'ingénierie tissulaire à base d'acide hyaluronique pour le traitement des récessions muco-gingivales ne semble pas pertinent comparé à d'autres techniques de régénération muco-gingivale. (67)

Concernant les techniques de greffe gingivale, l'acide hyaluronique pourrait, là encore, apporter des effets bénéfiques. C'est ce que décident d'analyser Yildirim S. et al. dans leur étude de 2018, dans laquelle ils évaluent les effets de l'acide hyaluronique appliqué localement sur la douleur et la cicatrisation des plaies épithéliales palatines après une chirurgie de greffe gingivale libre. Dans cette étude, les 36 patients ont été divisés au hasard en 3 groupes. Après prélèvement des greffons palatins, des gels d'acide hyaluronique de 0,2% et 0,8% ont été appliqués respectivement sur les sites donneurs du groupe 1 et 2 et protégés par un pansement parodontal, tandis que la plaie a été recouverte par un pansement parodontal uniquement, sans gel, dans le groupe témoin. Aux jours 3, 7, 14 et 21, la douleur et la sensation de brûlure ont été enregistrées à l'aide d'une échelle visuelle analogique, ainsi que d'autres paramètres tels que l'épithélialisation complète et la correspondance des couleurs aux jours 3, 7, 14, 21 et 42. Les résultats obtenus indiquent que les groupes test ont ressenti moins de douleur aux jours 3 et 7 et moins de sensation de brûlure au jour 3 que le groupe témoin. L'épithélialisation complète chez tous les patients a été atteinte au bout de 21 jours dans les deux groupes test contre 42 dans le groupe témoin. De plus, les groupes test ont présenté des scores de concordance des couleurs plus élevés que le groupe témoin aux jours 21 et 42. Les auteurs concluent ainsi que l'application topique d'acide hyaluronique possède un impact positif sur la douleur postopératoire et la sensation de brûlure, et accélère la cicatrisation des plaies palatines en termes d'épithélialisation et de correspondance des couleurs. (68)

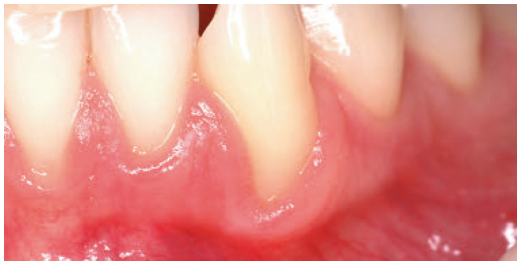Comme détaillé dans l'étude précédente, l'acide hyaluronique présente son intérêt lors des chirurgies de greffes gingivales. Classiquement appliqué au niveau de la zone opératoire en fin d'intervention, son utilisation principale dans le cadre des chirurgies gingivales s'assimile à un gel de cicatrisation gingivale, détaillée dans l'une des sous-parties suivantes : « 4.5. Cicatrisation muqueuse. ». Cependant, certains auteurs se sont penchés sur d'autres formes d'utilisation de l'acide hyaluronique lors des chirurgies muco-gingivales...

En 2014, Kumar et al. mènent une étude visant à évaluer l'effet d'un gel d'acide hyaluronique, appliqué ici en peropératoire, en complément d'un lambeau déplacé coronairement. Dans cette étude, 10 patients présentant des récessions gingivales

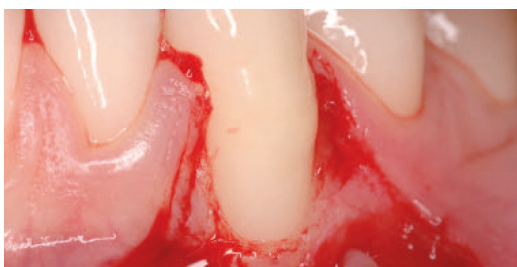
de Classe I de Miller (récession n'ayant pas atteint la ligne muco-gingivale, sans perte de tissu parodontal dans l'espace inter-dentaire, et dont 100% du recouvrement de la racine peut être réalisé) au niveau de deux dents adjacentes ont été sélectionnés. Après la réalisation d'un levé de lambeau coronairement chez tous les sujets, une injection d'un gel d'acide hyaluronique à 0,2% (Gengigel®) a été réalisée chez la moitié d'entre eux (groupe test). Après 24 semaines, on observe une diminution significative de la hauteur de récession et de la profondeur de sondage ainsi qu'une amélioration du niveau d'attache dans les 2 groupes. Cependant, les auteurs ne retrouvent pas de différence statistiquement significative entre les 2 groupes, bien que les résultats obtenus soient meilleurs dans le groupe test par rapport au groupe contrôle : on observe un recouvrement radiculaire complet (100%) chez 40% des sites du groupe test contre 20% pour le groupe contrôle. Concernant le taux de recouvrement radiculaire moyen, le groupe test s'avère là aussi meilleur : 68,3% de recouvrement contre 61,6% dans le groupe contrôle. En conclusion, Kumar précise que l'acide hyaluronique peut être utilisé en combinaison d'un lambeau d'avancée coronaire dans certains cas compromis ou lorsqu'un résultat plus stable est souhaité. (69)

Récemment, en 2021, Shirakata Y. et al. réalisent une étude évaluant les effets de l'apport d'acide hyaluronique (Hyadent® BG) en complément d'un lambeau coronaire avancé dans le traitement des récessions gingivales. Pour cette étude, des récessions gingivales vestibulaires ont été créées chirurgicalement sur les deux canines maxillaires de 8 chiens. Après 8 semaines d'accumulation de plaque, les 16 défauts chroniques ont été traités de manière aléatoire soit par lambeau seul, soit par lambeau associé à un gel d'acide hyaluronique réticulé. Les résultats cliniques et histologiques ont été évalués 10 semaines après l'intervention chirurgicale. A 10 semaines, les auteurs observent une diminution statistiquement significative de la récession gingivale dans les 2 groupes. Des différences statistiquement significatives ont été trouvées dans le niveau d'attachement clinique et la largeur de la récession gingivale en faveur du groupe traité par acide hyaluronique. La formation osseuse était elle aussi statistiquement plus importante dans le groupe traité à l'acide hyaluronique ( $1,84 \pm 1,16$  mm contre  $0,72 \pm 0,62$  mm pour le lambeau seul). De même, dans le groupe traité par acide hyaluronique, la formation de ciment et l'attachement du tissu conjonctif étaient statistiquement significativement plus élevés ( $4,31 \pm 1,78$

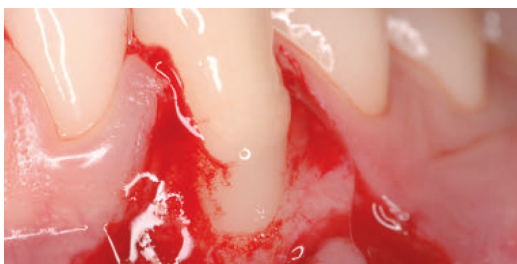
mm contre  $2,40 \pm 1,35$  mm et  $1,69 \pm 0,98$  mm contre  $0,74 \pm 0,68$  mm). Ainsi, pour la première fois, cette étude a mis en évidence des preuves histologiques de la régénération parodontale des défauts de récession gingivale après traitement par lambeau coronaire avancé associé à de l'acide hyaluronique réticulé. (70)



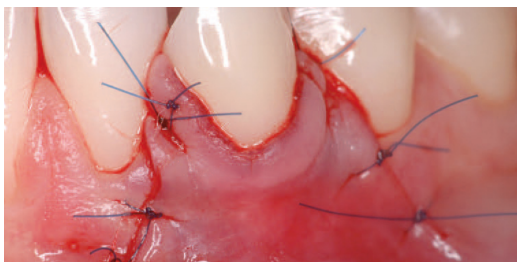
Situation préopératoire : récession de classe II de Miller intéressant la dent 43



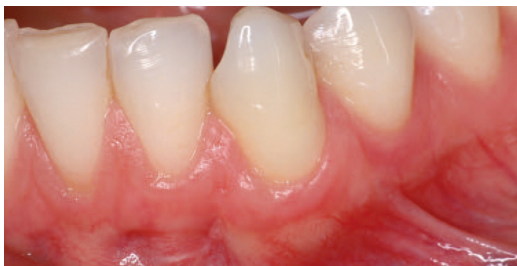Préparation du lambeau et débridement de la surface



Application d'un gel d'acide hyaluronique réticulé sur la surface radiculaire et sur les zones d'incision des tissus mous.



Fermeture du site opératoire avec un lambeau avancée coronairement et sutures



Situation postopératoire un an après l'intervention

Figure 29 : Traitement d'une récession gingivale par lambeau d'avancée coronaire associé au gel d'acide hyaluronique (Source : Pilloni A.) (71)

Jusqu'à présent, l'usage d'acide hyaluronique dans le cadre des chirurgies muco-gingivales par lambeau déplacé n'était encore que très peu courant voir exceptionnel, notamment en raison du manque d'études à ce sujet. Cependant, depuis ces dernières années, avec notamment la parution de l'étude de Shirakata et al. qui a permis de fournir, pour la première fois, des preuves de la régénération parodontale des récessions gingivales après traitement par lambeau associé à l'acide hyaluronique, l'usage de ce dernier représente désormais une thérapeutique fiable et valable en tant qu'adjuvant au traitement des récessions gingivales par chirurgicale par lambeau et pourrait bien se développer encore davantage dans l'avenir.

D'autre part, comme expliqué dans une partie précédente, l'intérêt de l'acide hyaluronique en chirurgie muco-gingivale a largement été prouvé dans le domaine de la régénération tissulaire guidée.

Ainsi, bien qu'ayant prouvé ses effets bénéfiques lors d'une utilisation peropératoire, l'usage majeur de l'acide hyaluronique dans le domaine des chirurgies muco-gingivales correspond à une utilisation postopératoire : appliqué sous forme de gel ou spray sur le site greffé durant toute la période de guérison, il permet de limiter l'inflammation du site greffé et d'améliorer la cicatrisation. Ce point sera revu plus en détails dans la partie « 4.5. Cicatrisation muqueuse ».

### **4.3. Implantologie**

De la même manière que pour les disciplines précédentes, de nombreux auteurs se sont intéressés aux bénéfices que pourrait apporter l'acide hyaluronique à l'implantologie. Ce dernier semble représenter un allié potentiel lors des diverses phases du traitement implantaire...

Dans un premier temps, l'application d'acide hyaluronique peut se faire consécutivement à l'extraction dentaire pour diminuer le temps nécessaire à la cicatrisation osseuse et ainsi permettre la pose d'implants. Ce sujet sera développé en détails dans la partie suivante « 4.4. Cicatrisation osseuse ».



D'autre part, l'acide hyaluronique pourrait également être utilisé en association avec un matériau de greffe directement lors de la pose d'implant, améliorant ainsi la cicatrisation osseuse :

Le phosphate de calcium biphasé (BCP) est très largement utilisé comme matériau de greffe autour des implants dentaires et l'acide hyaluronique (HyA) semble être un exemple de matériau ostéo-promoteur qui peut être ajouté au BCP pour améliorer ses propriétés ostéo-inductrices. C'est pourquoi, en 2017, Shamma MM. et al décident d'étudier l'effet de l'acide hyaluronique en combinaison avec du phosphate de calcium biphasique sur la cicatrisation osseuse autour des implants. 9 chiens bâtards sont sélectionnés. Le côté droit de leur mandibule a reçu des implants dentaires avec un greffon osseux de phosphate de calcium biphasé mélangé à de l'acide hyaluronique après extraction de la troisième prémolaire mandibulaire (groupe test). Le côté gauche de la mandibule a reçu des implants dentaires avec un greffon osseux en phosphate de calcium biphasé uniquement après l'extraction de la troisième prémolaire mandibulaire (groupe contrôle). Les chiens ont été sacrifiés à 2, 4 et 6 semaines après l'opération. Les segments contenant l'implant et le greffon osseux ont été récupérés avec l'os adjacent en vue d'une étude histologique. Les résultats mettent en évidence une nouvelle formation osseuse chez les 2 groupes, cependant l'os nouvellement formé était plus évident dans le groupe test. En conclusion, l'acide hyaluronique permet, lorsqu'il est associé au phosphate de calcium biphasé dans le traitement des défauts osseux, d'accélérer le début de la nouvelle formation osseuse autour des implants dentaires. (72)

Une autre utilisation de l'acide hyaluronique en implantologie correspond à l'ajout de ce dernier à une matrice recouvrant les implants, permettant de favoriser la cicatrisation implantaire en assurant un rôle de protection :

En 2014, Schulz et Korn réalisent une étude dans laquelle ils étudient les effets du recouvrement des implants avec une matrice extracellulaire artificielle constituée de collagène et d'acide hyaluronique en comparaison avec des implants sans recouvrement, sur des mâchoires de porc. Quatre semaines après la pose implantaire, une formation osseuse plus importante se fait remarquer autour des implants recouverts par la matrice. Au bout de huit semaines, les auteurs relèvent une diminution de formation d'os péri-implantaire. Cette étude permet de conclure

que la matrice contenant de l'acide hyaluronique augmente la formation d'os péri-implantaire en comparaison à un implant seul, durant les 2 premiers mois de la cicatrisation. (73)

Quelques mois plus tard, les mêmes auteurs renouvellent l'expérience, toujours sur des mâchoires de porcs. Ils comparent cette fois-ci les effets de deux moyens de recouvrement implantaire à des implants sans recouvrement. Une des matrices de recouvrement est à base de chondroïtine, tandis que l'autre contient de l'acide hyaluronique. Afin d'évaluer la cicatrisation osseuse débutante, les résultats sont relevés à 4 et 8 semaines. Au bout de 8 semaines, la formation osseuse est plus rapide au niveau des implants recouverts par une matrice, sans différence significative entre les deux types de matrices extracellulaires artificielles. Ainsi, la présence d'une matrice d'acide hyaluronique appliquée au niveau du site implantaire permet d'accélérer la formation osseuse péri-implantaire. (74)

En implantologie, suite à la réussite de la phase chirurgicale, la phase de maintenance s'avère primordiale et conditionne le succès implantaire.

C'est pour cette raison qu'Araujo et coll. étudient les effets de l'application d'un gel à base d'acide hyaluronique, en comparaison à un gel à base de chlorhexidine, utilisé au cours la période de cicatrisation implantaire. 30 patients édentés complets ayant subi la pose de 4 implants immédiats mandibulaires, sont inclus dans cette étude et suivis pendant 6 mois. La moitié des patients réalise une fois par jour l'application d'un gel à base d'acide hyaluronique (0,2%), tandis que l'autre moitié applique le gel à base de chlorhexidine (0,2%). L'indice de plaque, l'indice de saignement, la profondeur de sondage, la suppuration et la mobilité implantaire sont évalués lors de 4 rendez-vous au 10<sup>ème</sup> jour, 2<sup>ème</sup>, 4<sup>ème</sup> et 6<sup>ème</sup> mois. Au 2<sup>ème</sup> mois, les auteurs observent une différence significative de l'indice de saignement en faveur de l'acide hyaluronique. Les auteurs ont ensuite évalué le lien entre l'indice de saignement et l'indice de plaque, et observent une tendance à l'association entre les deux indices. Au 6<sup>ème</sup> mois, ce coefficient se révèle être meilleur pour la chlorhexidine. Finalement, les auteurs concluent que ces deux molécules présentent des bénéfices lors de la phase de cicatrisation implantaire. Ils suggèrent ainsi l'application d'acide hyaluronique durant les 2 premiers mois suivants la pose implantaire, puis de chlorhexidine jusqu'au 6<sup>ème</sup> mois. Ceci rejoint les résultats de l'étude de de Schultz

et Korn, qui concluaient que l'acide hyaluronique était bénéfique durant les 2 premiers mois de la phase de cicatrisation. (75)

On retrouve ainsi plusieurs études évaluant l'impact des diverses utilisations possibles de l'acide hyaluronique en implantologie. Cet agent s'avère bénéfique au cours de chaque phase du processus implantaire : en préopératoire pour faciliter la régénération osseuse post-avulsionnelle, en peropératoire pour accélérer et améliorer la formation osseuse péri-implantaire, ainsi qu'en post-opératoire pour protéger le site d'intervention et faciliter la cicatrisation. Cependant, notamment en raison du manque et de l'hétérogénéité des études à ce sujet, l'acide hyaluronique ne représente pas encore un agent de référence communément employé en implantologie.

#### **4.4. Cicatrisation osseuse**

Un des domaines d'application dans lequel les bénéfices de l'acide hyaluronique sont démontrés, depuis de nombreuses années, à travers de nombreuses études, correspond à la cicatrisation alvéolaire post-avulsionnelle.

Une des premières études démontrant les effets incontestables de l'acide hyaluronique sur la cicatrisation osseuse fût réalisée en 1995 par Sasaki T et al. Dans le but d'étudier le pouvoir ostéo-inducteur de l'acide hyaluronique, les auteurs décident d'examiner les effets de l'application d'une préparation à base d'acide hyaluronique de haut poids moléculaire sur la cicatrisation des plaies osseuses après ablation de la moelle osseuse. Ainsi, les métaphyses des os corticaux de fémurs de rat ont été perforées à l'aide d'une barre ronde, la moelle osseuse a ensuite été extraite et les cavités de moelle excavées ont été immédiatement remplies d'acide hyaluronique de haut poids moléculaire pour le groupe test, et laissées vides chez les témoins. Après examen par microscopie, une nouvelle formation osseuse par des ostéoblastes différenciés avait déjà été mise en évidence au quatrième jour dans les cavités remplies d'acide hyaluronique. Chez les témoins, cette même formation osseuse a été observée au bout d'une semaine. Au total, les cavités ont mis deux semaines à se remplir d'os trabéculaire nouvellement formé principalement. Dans le groupe traité à l'acide hyaluronique, les cavités de la moelle, dans lesquels un

remodelage osseux actif par les ostéoblastes et les ostéoclastes s'était produit, ont été complètement remplies d'os trabéculaire nouvellement formé une semaine après l'ablation. Les tissus granuleux ont été remplacés rapidement par des cellules de moelle normales. Ainsi, ces résultats suggèrent que l'acide hyaluronique de haut poids moléculaire est capable d'accélérer la formation osseuse par la différenciation des cellules mésenchymateuses dans les plaies osseuses. (76)

Plus tard, ces résultats prometteurs ont mené bon nombre d'auteurs à étudier les effets de l'application d'acide hyaluronique dans une alvéole dentaire après extraction.

En 2018, Alcantara CEP et al. évaluent les effets de l'acide hyaluronique sur la cicatrisation osseuse des alvéoles dentaires humaines. Trente-deux premières prémolaires inférieures ont été extraites chez 16 patients (2 par patient) pour des raisons orthodontiques. Après les extractions, une alvéole a été remplie de manière aléatoire avec du gel d'acide hyaluronique 1%, tandis que l'autre a été laissée se remplir naturellement avec un caillot de sang. Après 30 et 90 jours de chirurgie, les patients ont subi une tomographie à faisceau conique. L'intensité du gris a été mesurée sur cinq coupes et les résultats ont été rapportés en tant que pourcentage moyen de formation osseuse. La largeur de la crête alvéolaire bucco-linguale a été mesurée et les changements dimensionnels ont été comparés. Le modèle de l'os trabéculaire alvéolaire a été évalué par la dimension fractale. Les résultats montrent que les alvéoles traitées présentent un pourcentage de formation osseuse et des valeurs de dimension fractale plus élevés (58,17% et 1,098, respectivement) par rapport aux alvéoles témoins (48,97% et 1,074, respectivement) dans la période postopératoire de 30 jours ( $p < 0,05$ ). Cette étude permet de conclure que l'utilisation d'un gel d'acide hyaluronique 1% après une extraction dentaire accélère la réparation osseuse dans les alvéoles dentaires humaines. (77)

Ainsi, l'application d'un gel d'acide hyaluronique réticulé seul dans une alvéole dentaire permet d'accélérer le processus de cicatrisation osseuse. Cependant, afin d'améliorer à la fois le temps nécessaire à la cicatrisation osseuse mais également la qualité et la quantité de l'os nouvellement formé, d'autres techniques peuvent être mises en oeuvre, comme la Régénération Osseuse Guidée, dans laquelle l'acide hyaluronique montre également des bénéfices.

Au-delà de sa capacité à améliorer la formation osseuse, l'acide hyaluronique semblerait également apporter un effet bénéfique sur les symptômes post-opératoire à la suite d'une chirurgie osseuse. C'est ce que tentent de démontrer Bayoum et al. à travers une étude ayant pour but d'évaluer l'efficacité d'un gel d'acide hyaluronique réticulé sur le gonflement, la douleur et les trismus du visage après l'extraction de troisièmes molaires mandibulaires incluses. Pour se faire, 14 patients ont été inclus dans cet essai clinique randomisé, en double aveugle et en split mouth. Pour chaque patient, une combinaison d'acide hyaluronique réticulé et d'échafaudage Gelfoam a été appliquée au hasard sur un site d'extraction, tandis que le Gelfoam seul a été appliqué sur l'autre site d'extraction. Les mesures de trois points de référence faciaux, de la douleur et de l'ouverture maximale de la bouche ont été enregistrées en préopératoire, ainsi que les 2<sup>ème</sup>, 4<sup>ème</sup> et 7<sup>ème</sup> jours après l'intervention. Les scores pour le gonflement du visage, la douleur et le trismus étaient les plus élevés le 2<sup>ème</sup> jour postopératoire et diminuaient progressivement du 4<sup>ème</sup> au 7<sup>ème</sup> jour dans les deux groupes. Le groupe traité à l'acide hyaluronique a montré une réduction statistiquement significative du gonflement, de la douleur et du trismus au 7<sup>ème</sup> jour postopératoire par rapport au groupe témoin ( $p < 0,05$ ). En conclusion, l'application d'acide hyaluronique réticulé après l'extraction de troisièmes molaires mandibulaires incluses a un impact positif sur le gonflement, la douleur et le trismus postopératoires après l'extraction de troisièmes molaires inférieures incluses. (78)

Ainsi, l'application d'un gel d'acide hyaluronique dans une alvéole dentaire à la suite d'une avulsion permet à la fois d'accélérer la cicatrisation osseuse mais également de réduire les symptômes inflammatoires et douloureux présents pendant la période de guérison.

#### **4.5. Cicatrisation muqueuse**

Dans les années 90, Longaker T et al. et Mast BA et al. étudient les effets de l'acide hyaluronique sur la cicatrisation des plaies fœtales. Leurs études ont montré que la présence prolongée d'acide hyaluronique réticulé pendant le processus de guérison favorise la guérison par régénération plutôt que par réparation, réduisant ou supprimant ainsi les cicatrices. La présence d'acide hyaluronique crée un

environnement « permissif » pour le mouvement et la prolifération des fibroblastes fœtaux et stimule la synthèse du collagène. En plus d'accélérer la guérison des tissus mous et des os, les propriétés bactériostatiques de l'acide hyaluronique réticulé protègent également la plaie. (79,80)

Depuis, de nombreuses études ont vu le jour, démontrant les bénéfices de l'application d'acide hyaluronique sur la cicatrisation des plaies cutanées comme les brûlures, ulcères, plaies chirurgicales etc. Dans une méta-analyse portant sur ce sujet, huit études sur les neuf sélectionnées concluaient que les dérivés d'acide hyaluronique améliorent significativement la cicatrisation des plaies par rapport aux thérapies traditionnelles ou au placebo. Toutes ces études montrent globalement que les dérivés d'acide hyaluronique accélèrent le processus de cicatrisation des brûlures, des plaies chirurgicales épithéliales et des plaies chroniques. D'autre part, certaines études ont montré que, plus la concentration en acide hyaluronique était élevée, plus les effets en étaient améliorés. (81)

Ces résultats encourageants ont conduit quelques chercheurs à évaluer les effets des gels à base d'acide hyaluronique sur la cicatrisation de la gencive ou muqueuse buccale. Ainsi, de nombreuses études ont vu le jour, dans le but de trouver un agent topique qui favoriserait la cicatrisation des plaies et blessures intra-orales et limiterait les complications postopératoires à la suite d'une chirurgie intéressant la muqueuse buccale.

En 2011, Hammad et col. comparent l'influence de 3 agents topiques sur la cicatrisation des plaies d'excision intra-orales avec de grands défauts épithéliaux et conjonctifs. Dans cette étude, des plaies excisionnelles de 3 mm de diamètre ont été pratiquées au centre du palais de 125 rats. Cinq animaux constituaient le groupe de référence au temps 0. Les animaux restants ont été divisés en quatre groupes expérimentaux, dans lesquels du gel de digluconate de chlorhexidine 0,2 % (Periokin<sup>®</sup>), du gel d'acide hyaluronique 0,2% (Gengigel<sup>®</sup>), de l'allantoïne 0,5 % dans un gel véhicule et du gel véhicule seul ont été appliqués quotidiennement sur les lésions, ainsi qu'un groupe témoin pour lequel rien n'a été appliqué sur les plaies. Les résultats indiquent qu'au jour 3, tous les groupes présentent une diminution significative de la taille de la lésion, cependant aucune différence significative entre les groupes n'a encore été mise en évidence. Aux jours 7, 14, et 21, la taille de la

lésion est significativement plus petite dans les groupes Periokin® et Gengigel® par rapport aux groupes contrôle et allantoïne. Ces résultats prouvent que l'acide hyaluronique améliore et accélère la cicatrisation des plaies et représente ainsi une alternative valable à l'agent de référence en termes de cicatrisation gingivale : la chlorhexidine, bien que cette dernière ait présenté des résultats très légèrement supérieurs dans cette étude. (82)

Une étude récente réalisée en 2021 évalue les effets sur la cicatrisation de la muqueuse buccale d'un gel d'acide hyaluronique enrichi en vitamines et acides aminés : Aminogam®. Cet essai clinique et histologique contrôlé randomisé en bouche divisée a inclus 10 patients adultes chez lesquels l'extraction des deux troisièmes molaires inférieures incluses est indiquée. Après l'extraction, les patients se sont vu prescrire du gel HAplus pour les sites de test, à utiliser 3 fois par jour pendant 10 jours consécutifs. Aucun gel n'a été prescrit pour les sites témoins. La gencive a été prélevée au moment de l'extraction (T0) et dix jours après l'extraction (T1) pour être analysée histologiquement. Au T1, la densité microvasculaire des sites traités au gel d'acide hyaluronique est significativement plus élevée que le groupe témoin. Au T1, le tissu conjonctif du groupe sans HAplus était caractérisé par une grille désorganisée de fines fibres de collagène, tandis que dans le groupe HAplus, les fibres apparaissaient orientées de manière plus parallèle et alternaient avec des zones de fines fibres de collagène croisées. Aucune différence n'a été trouvée dans la teneur en collagène entre les groupes aux deux moments. Cette étude permet de mettre en évidence les nombreux effets biologiques bénéfiques sur la cicatrisation des plaies buccales et valide cette molécule comme un agent valable facilitant la cicatrisation des plaies et blessures gingivales. (83)

En France, les agents topiques buccaux à base d'acide hyaluronique les plus couramment prescrits pour améliorer et soulager la cicatrisation des plaies et blessures gingivales sont Hyalugel®, Gengigel® ou Aminogam. Aminogam® gel représente le gel le plus couramment utilisé au cabinet dentaire par le chirurgien-dentiste dans un but de protection des plaies chirurgicales ou post-extractionnelles. Les trois produits sont disponibles sous trois formes : gel, spray ou bain de bouche. Souvent, deux concentrations différentes en acide hyaluronique sont proposées : 0,2 ou 0,8%. Les indications, conseils d'utilisation et effets de ces produits sont plus ou

moins identiques. Ces produits à base d'acide hyaluronique sont indiqués dans les états inflammatoires (gingivites, saignements, récessions gingivales, poches gingivales) ou états traumatiques (notamment aphtes, petites plaies, ou dus au port de prothèses amovibles, port d'appareils d'orthodontie, nettoyage, abrasion, extractions dentaires, séquelles post-chirurgicales). Il suffit d'appliquer une fine couche de gel sur les tissus enflammés ou traumatisés en massant délicatement, plusieurs fois par jour (2 à 4 fois), jusqu'à disparition complète de tous les symptômes.

Ainsi, en intervenant au cours de nombreux processus de la cicatrisation, l'utilisation de gels à base d'acide hyaluronique permet d'améliorer et faciliter la guérison de certaines lésions inflammatoires ou traumatiques de la muqueuse buccale. Ils contribuent à réduire la douleur. Ils réduisent l'œdème par absorption d'eau, et limitent ainsi le processus inflammatoire. Ils protègent la lésion et favorisent ainsi la cicatrisation après un traumatisme, comme une intervention chirurgicale, la mise en place d'implants, une extraction dentaire, un détartrage sous-gingival...

#### **4.6. Défaut des papilles inter-dentaires**

La papille inter-dentaire correspond au feston gingival situé entre deux dents adjacentes. Dans le cas d'une gencive saine, la papille remplit tout l'espace inter-dentaire. Sa forme est déterminée coronairement par le point de contact, apicalement par la jonction émail-cément et finalement par la forme, la position et la largeur des dents.

Une papille inter-dentaire possède de nombreuses fonctions :

- Rôle de protection : La papille inter-dentaire a pour rôle la défense des structures parodontales sous-jacentes en conférant une protection extrinsèque grâce aux cellules immunitaires qu'elle renferme et intrinsèque grâce à sa grande résistance mécanique.
- Rôle dans la phonation : La perte des papilles inter-dentaires au niveau des incisives maxillaires va provoquer des fuites d'air et de salive lors de la prononciation des consonnes perturbant ainsi la phonation.



- Rôle dans la mastication : L'absence des papilles inter-dentaires représente un espace vide entre deux dents sous leur point de contact, dans lequel les aliments peuvent se coincer, provoquant alors un bourrage alimentaire.
- Rôle esthétique : La présence des papilles est essentielle pour fermer les embrasures inter-dentaires et ainsi éviter l'apparition de triangles noirs inesthétiques.

Différentes classifications ont été créées pour évaluer le degré de perte de papilles inter-dentaires comme la Classification de Jemt (1997), de Norland et Tarnow (1998) ou de Cardaropoli (2004).

Il existe de nombreuses étiologies expliquant la perte de papille inter-dentaire. En plus des nombreux facteurs prédisposants comme le biotype parodontal ou la morphologie des dents et racines, il existe de nombreux facteurs déclenchants aboutissant à une réduction ou perte papillaire : la parodontite, les traitements orthodontiques, les soins prothétiques ou conservateurs iatrogènes, les lambeaux d'accès chirurgicaux, les traumatismes, ou encore les lésions cervicales, etc.

En 2010, Becker et al. sont les premiers à étudier les effets d'un gel d'acide hyaluronique sur la réduction des triangles noirs chez des patients présentant des pertes papillaires légères. Le protocole consiste à injecter environ 0,2 ml d'un gel d'acide hyaluronique à 2 % à l'aide d'une aiguille de petit calibre angulée à 45°, à 2-3 mm de la pointe de la papille. Le patient est ensuite revu toutes les 3 semaines et le traitement est répété jusqu'à disparition du défaut, maximum 3 fois dans cette étude. Le traitement présente des résultats très encourageants, puisqu'à 6 mois, le taux de reconstruction de la papille est de 91,07 +/- 11,99 %. (84)

Les effets bénéfiques supposés de l'acide hyaluronique sur le traitement des pertes papillaires ont conduit Lee et al à réitérer l'expérience à deux reprises, en injectant parfois 4, voire 5 fois, jusqu'à reconstruction complète de la papille. Eux aussi obtiennent des résultats positifs avec un taux de reconstruction de la papille à 6 mois de 88,80 +/- 19,42 % pour la première étude, et 92,55 +/- 13,46 % pour la seconde. Ils constatent qu'une reconstruction complète de la papille inter-dentaire a été obtenue lorsque le triangle noir à l'examen initial avait une surface inférieure 0,25 mm<sup>2</sup>, une hauteur inférieure ou égale à 1 mm ou une largeur inférieure ou égale à

0,5 mm. Ils concluent ainsi que le gel d'acide hyaluronique injectable représente une option de traitement efficace et peu invasive pour la restauration des pertes papillaires légères. (85)

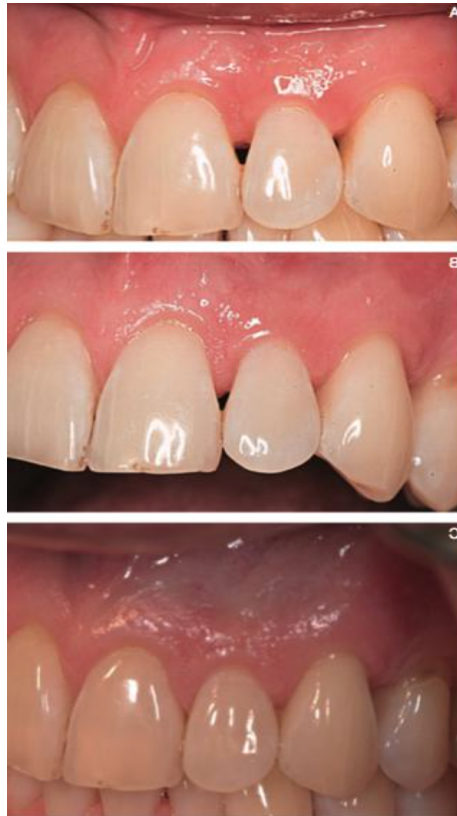Les résultats prometteurs obtenus dans ces études ont encouragé de nombreux auteurs à évaluer l'efficacité de l'acide hyaluronique sur la reconstruction papillaire, aboutissant à un nombre très conséquent d'études à ce sujet. Parmi les études récentes à ce sujet, nous pouvons citer celles de Ni et Al (2019 et 2021), de Abdelraouf et al (2019), ou encore de Alhabashneh et al (2021), qui concluent toutes à un effet positif de l'acide hyaluronique injectable sur la réduction des triangles noirs. (86, 87, 88, 89)

Ni et al. prouvent que l'acide hyaluronique est capable d'accélérer efficacement la prolifération et la migration des fibroblastes gingivaux, augmentant finalement la hauteur des papilles gingivales déficientes. (87)

Dans leur étude, Alhabashneh et al. observent une amélioration maximale de la réduction des triangles noirs 3 mois après l'injection, suivie d'une réduction de l'amélioration entre 3 et 6 mois. Cette constatation nous rappelle la dégradation naturelle de l'acide hyaluronique par l'organisme, aboutissant à une résorption progressive de ses effets au bout d'une durée variable se situant généralement aux alentours des 6 mois suivant son injection. Dans leur étude, Ni et al. (2021) observent une diminution moyenne du triangle noir s'améliorant entre le 6<sup>ème</sup> et le 12<sup>ème</sup> mois, à la différence de Alhabashneh et al. qui avaient constaté une réduction moyenne de la hauteur du triangle noir qui diminuait déjà entre le 3<sup>ème</sup> et le 6<sup>ème</sup> mois. (87,89) Ainsi, la rémanence de l'acide hyaluronique injecté dans la zone varie en fonction des études, et donc des protocoles d'injection ainsi que de la nature et réticulation du produit injecté. Dans tous les cas, l'intervention doit être renouvelée de façon régulière de façon à maintenir ses effets.

Pour conclure, d'après un ouvrage récent paru en 2022 ; le Volume 80 de Acta Odontologica, Scandinavica : « L'utilisation non chirurgicale de l'injection d'acide hyaluronique semble avoir un effet positif sur le rétablissement de la papille interproximale perdue. » (90) Les injections d'acide hyaluronique représentent en effet une technique confortable, fiable et peu invasive de reconstruction papillaire,

réduisant de façon efficace la surface des triangles noirs, et conférant de bons résultats pour les patients présentant une perte papillaire légère à modérée, mais qui reste pour l'instant une technique peu appropriée pour les pertes importantes. Pour ces défauts plus avancés, d'autres techniques, plus lourdes, seront alors à privilégier, comme les techniques chirurgicales de greffon ou le PRF.



Situation préopératoire

Situation peropératoire,  
3 semaines après la 1<sup>ère</sup>  
injection

Situation post-opératoire finale,  
25 mois après la première  
injection

Figure 30 : Avancée d'un traitement de régénération papillaire par injections d'acide hyaluronique (Source : Becker W.) (84)

#### **4.7. Conclusion à propos de l'utilisation d'acide hyaluronique en chirurgie gingivale et parodontale**

Pour résumer, l'usage d'acide hyaluronique semble approprié dans la plupart des chirurgies et situations de cicatrisation osseuses et muco-gingivales, telles que les chirurgies de réduction des poches parodontales, la régénération papillaire, la régénération osseuse et tissulaire guidée, le traitement non chirurgical de la gingivite de la parodontite, etc. Les apports de l'acide hyaluronique dans ces diverses situations sont nombreux et variés :

- Une cicatrisation plus rapide des tissus et une meilleure prévisibilité des résultats : le gel appliqué stabilise le caillot sanguin et attire les facteurs de croissance permettant ainsi de soutenir et accélérer la formation des tissus durs et mous. Il favorise l'angiogenèse, permettant une meilleure vascularisation des tissus. Il potentialise et accélère la formation osseuse. Il contribue également au maintien de l'hydratation des tissus, etc. Il améliore ainsi la cicatrisation parodontale et concourt à la réduction des poches parodontales.
- Réduction des risques d'infection : les gels réticulés d'acide hyaluronique possèdent naturellement des propriétés bactériostatiques qui contribuent à diminuer le risque d'infection. De plus, appliqué dans la zone, il constitue une barrière physique réduisant la pénétration des agents pathogènes.
- Protection des plaies : Cette barrière physique présente un autre avantage, celui de protection des plaies contre les chocs, traumatismes et irritations, grâce à sa propriété élastique lui conférant un rôle d'amortisseur.
- Diminution de l'inflammation : en étant un acteur clé du processus inflammatoire, l'acide hyaluronique régule l'inflammation et, est notamment responsable d'une diminution des marqueurs de l'inflammation gingivale.
- Une meilleure expérience pour les patients : le poids moléculaire élevé du gel réduit le gonflement, la douleur et l'inconfort après une chirurgie dentaire pendant le processus de guérison.
- Une meilleure esthétique : l'acide hyaluronique favorise la guérison des plaies sans cicatrice, ce qui est particulièrement important pour la chirurgie dentaire dans la zone esthétique.
- Facilité d'emploi : Pour un résultat prévisible, il suffit d'appliquer le gel directement sur les tissus (tissus mous, racine dentaire, os) au niveau du site chirurgical. Les gels d'acide hyaluronique peuvent être associés à d'autres biomatériaux tels que des substituts osseux ou des membranes. Ils ne présentent aucun risque de surdosage.

## 5. ACIDE HYALURONIQUE DANS LE TRAITEMENT DE CERTAINES PATHOLOGIES BUCCALES

### 5.1. Apthose

Un aphte est une lésion bénigne de la cavité buccale se traduisant par une ulcération de la muqueuse, qui peut être de nature variable. Cliniquement, les lésions, peu profondes, intéressent la muqueuse buccale ou labiale et prennent un aspect arrondi ou ovalaire. Elles sont recouvertes d'un enduit fibro-membraneux et circonscrites par un halo érythémateux. Histologiquement, un aphte correspond à un foyer de nécrose ischémique avec exposition du chorion inflammatoire.

On différencie les aphtes sporadiques, ponctuels, des aphtoses, caractérisées par des poussées fréquentes et/ou une profusion d'éléments. L'aphte peut évoluer vers l'aphtose. La lésion présente 4 phases d'évolution qui se suivent et évoluent dans les 8/10 jours. La phase prodromique, caractérisée par des brûlures ou picotements, correspond généralement au signal d'alerte. Elle est suivie de la phase pré-ulcéreuse avec présence d'une macule érythémateuse et d'un point jaune-blanchâtre. La phase ulcéreuse, avec ulcération par nécrose, est suivie de la phase de cicatrisation.

Les lésions aphteuses peuvent prendre différentes formes : aphtes vulgaires, miliaires ou géants.

Les étiologies sont multiples et peuvent être : troubles gastro-intestinales, grossesse, ménorrhées, psychisme, alimentation, etc.

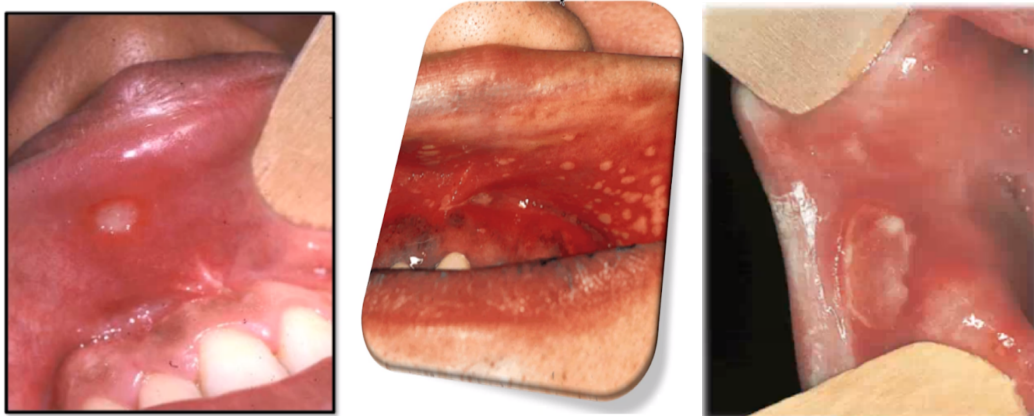


Figure 31 : Aphte sporadique, miliaire, et géant (Source : Larras P.) (91)

Nombreuses substances, la plupart à visée antalgique et anesthésique, sont utilisées en traitement symptomatique, en rôle de protection, pour combattre le caractère algique : xylocaïne visqueuse, gel de polysilane, Mutesa®, Maalox®, Ulcar®, Pansoral®, bain de bouche à l'aspirine effervescente... D'autres traitements, plutôt étiologiques, peuvent être instaurés si besoin : remise en état bucco-dentaire, corticoïdes locaux, chlorhexidine, tétracycline, colchicine, isoprinosine, vitamine C, etc.

Les symptômes associés à ces lésions peuvent aller d'une gêne mineure à des picotements locaux pouvant gêner l'alimentation et la boisson, tandis que les formes sévères peuvent être invalidantes, voire entraîner une perte de poids due à la malnutrition. Les formes les plus sévères sont principalement retrouvées dans la stomatite aphteuse récurrente (SRA). Les traitements les plus fréquemment utilisés pour le SRA sont les anti-inflammatoires, les corticostéroïdes, les antalgiques et les antimicrobiens, mais aussi des agents lubrifiants et favorisant la cicatrisation. L'acide hyaluronique, aux vues de ses nombreuses propriétés, pourrait représenter un bon candidat dans le traitement de ces lésions. Ainsi, certains auteurs ont décidé d'évaluer son efficacité au travers de quelques études...

Une des premières études à ce sujet fût réalisée en 2006 par Nolan et col. Afin d'évaluer l'efficacité d'une préparation topique d'acide hyaluronique (0,2 %) dans la prise en charge de l'ulcération aphteuse récurrente, 120 patients ont été sélectionnés. La moitié s'est vue recevoir un traitement à l'acide hyaluronique tandis que l'autre a été traitée avec un gel placebo. Les résultats indiquent que les deux groupes placebo ont montré une réduction significative de la douleur après une application immédiate du gel sur les lésions. Cependant, les patients traités par acide hyaluronique topique ont présenté moins d'ulcères au jour 5 de l'enquête que ceux traités par placebo. De même, la survenue de nouveaux ulcères était plus faible dans le groupe traité par acide hyaluronique au jour 4 par rapport au placebo. Les auteurs concluent que l'acide hyaluronique topique (0,2 %) peut être bénéfique dans la prise en charge de l'ulcération aphteuse récurrente. Ils précisent cependant que l'application de gel d'acide hyaluronique, bien que permettant de réduire l'inconfort de façon plutôt immédiate, ne constitue qu'une barrière ou un mécanisme de protection contre les stimuli provenant de l'environnement buccal. (92)

Peu après, en 2008, Jee JH et al. mènent une étude évaluant l'efficacité et l'innocuité de l'application topique d'un gel topique d'acide hyaluronique à 0,2% sur les ulcères aphteux récurrents et les ulcères buccaux de la maladie de Behçet. Pour cette étude, 33 patients présentant des ulcères buccaux récidivants ont utilisé un gel topique d'acide hyaluronique à 0,2 % deux fois par jour pendant deux semaines. Après évaluation de certains paramètres, les résultats mettent en évidence, dans la grande majorité des cas, une amélioration de l'EVA pour la douleur, une diminution de la période de cicatrisation, une réduction du nombre d'ulcères ainsi qu'une diminution de leur surface. Parmi les signes inflammatoires, le gonflement et la chaleur locale ont été significativement améliorés après le traitement. Aucun effet secondaire n'a été observé. En conclusion, l'application topique de gel d'acide hyaluronique à 0,2 % semble être une thérapie efficace et sûre chez les patients présentant des ulcères buccaux récurrents. (93)

Plus récemment, en 2019, Domenico Dalessandri et al. mènent une étude visant à comparer les effets d'un bain de bouche contenant de l'acide hyaluronique avec les effets d'un gel topique contenant de l'acide hyaluronique sur la guérison de la stomatite aphteuse récurrente et la qualité de vie du patient. Ainsi, 45 patients souffrant de stomatite aphteuse récurrente mineure ont été traités soit avec un bain de bouche (rinçage GUM® AftaClear®), soit avec un gel topique (gel GUM® AftaClear®), contenant tous deux du hyaluronate de sodium. Tous les patients ont montré une normalisation significative de la couleur des lésions, une réduction de la douleur et de la dimension des lésions au cours de leur traitement. Après 7 jours, le pourcentage moyen de réduction des lésions était hautement significatif pour les deux groupes atteignant  $77,4 \pm 30,1\%$  dans le groupe Bain de bouche et  $81,2 \pm 23,1\%$  dans le groupe Gel avec une fermeture complète des lésions obtenue dans 60 et 56% des cas, respectivement. Cependant, un pourcentage plus élevé de lésions dans le groupe Gel (72 %) par rapport au groupe Bain de bouche (40 %) a montré une amélioration de la taille des lésions déjà après 3 jours. Les auteurs finissent par conclure que le rince-bouche ainsi que le gel topique contenant de l'acide hyaluronique sont efficaces dans le traitement de la stomatite aphteuse récurrente mineure, avec une tendance à un début de guérison plus précoce pour le gel topique. (94)

Dans une étude parue en 2020, l'acide hyaluronique est comparé avec la dexaméthasone pour le traitement de la stomatite aphteuse récurrente chez l'enfant. La dexaméthasone est un glucocorticoïde couramment utilisé comme agent topique pour traiter ce type de lésions. Afin de comparer ces deux produits, 104 patients ont été inclus dans la présente étude et 52 patients ont été affectés à chacun des deux groupes. Après comparaison des résultats, il n'y a pas de différence significative entre les groupes en ce qui concerne la taille de l'ulcère ou le score de douleur, au jour 1 ou au jour 7. Les deux traitements ont été bien tolérés par tous les patients et aucun n'a rapporté d'effets secondaires. Ainsi, la pommade de dexaméthasone et le gel topique d'acide hyaluronique à 0,2 % ont montré une efficacité et une sécurité similaires, similaires aux résultats d'études antérieures sur des adultes. Le gel d'acide hyaluronique représente donc une alternative thérapeutique fiable et vérifiée aux corticoïdes dans le traitement de la stomatite aphteuse récurrente. Les auteurs précisent que l'utilisation d'acide hyaluronique est associée à un risque moindre de complications, d'inconfort et d'interactions médicamenteuses par rapport à l'emploi de corticoïdes, et ne présente aucun risque de surdosage. (95)

L'utilisation de produits à base d'acide hyaluronique représente désormais une alternative intéressante aux approches médicamenteuses dans le traitement de la stomatite aphteuse récurrente. Appliqué sous forme de gel sur les lésions, il permet d'accélérer leur guérison, notamment en les protégeant des traumatismes extérieurs, diminuant ainsi l'inconfort et les douleurs.

## **5.2. Lichen Plan buccal**

Le lichen plan est une dermatose inflammatoire chronique caractérisée par un trouble de la kératinisation. Il peut être cutané ou muqueux, génital, buccal, pilaire ou unguéal. En bouche, le lichen plan oral peut se localiser sur les joues, la langue ou encore les lèvres. Il se présente sous la forme d'un enduit blanchâtre qui ne se détache pas, et peut prendre différentes formes : réticulé et dendritique (le plus fréquent), pointillé, en tâche, en plaque, en nappe, bulleux, pigmenté... Les formes atrophiques, érosives ou hyperkératosiques possèdent un potentiel dégénératif supérieur (6% d'évolution vers un cancer). En cas de doute, une biopsie doit être réalisée.



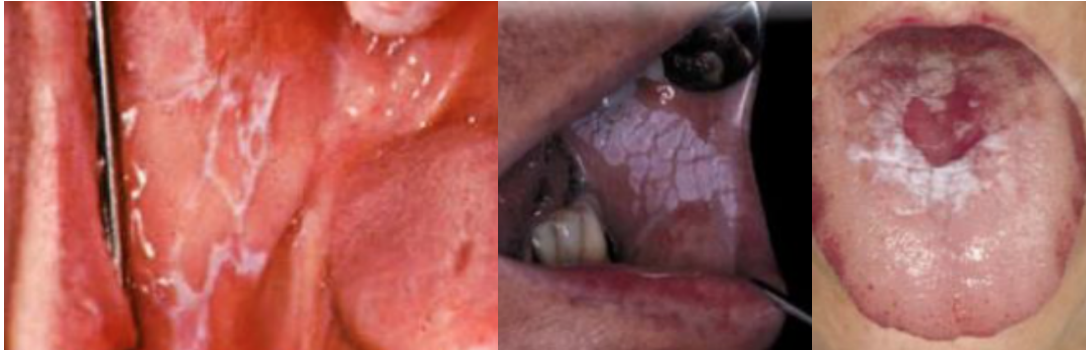

Figure 32 : Lichen plan oral (Source : Gallet P.) (96)

D'étiologie inconnue, il se retrouve fréquemment associé à une atteinte hépatique chronique, un stress intense, un terrain anxio-dépressif, au diabète, à l'hypertension artérielle, au syndrome de Grinspan, ou encore aux coliques néphrétiques.

Les traitements du lichen plan oral restent encore flous et hétérogènes. Dans un premier temps, les facteurs favorisant locaux (amalgames, prothèses dentaires, mauvaise hygiène bucco-dentaire, bruxisme, tic succion/aspiration, tabac, alcool) et généraux doivent être recherchés et éliminés. Contrairement aux lésions cutanées, qui sont souvent spontanément résolutives, les lésions buccales guérissent rarement d'elles-mêmes et peuvent résister aux traitements locaux et systémiques. Face à une persistance des lésions malgré la correction des facteurs étiologiques ou face à des poussées sévères, une corticothérapie locale (Locoid), voire générale, de la bétaméthasone, du gel d'Aloe Vera, des rétinoïdes, ou encore des immunosuppresseurs locaux (Ciclosporine) peuvent être prescrits. Cependant, malgré les progrès de la recherche et l'avancée des connaissances, la bonne prise en charge du lichen plan oral reste difficile à réaliser. C'est pourquoi, depuis ces vingt dernières années, de nombreuses études ont vu le jour dans le but de trouver un agent efficace dans le traitement du lichen plan oral. Les gels à base d'acide hyaluronique semblent représenter des candidats potentiellement efficaces à cet effet...

Une des premières études évaluant l'efficacité d'une préparation de gel d'acide hyaluronique topique (0,2 %) dans la prise en charge du lichen plan oral date de 2009 et fût réalisée par Nolan A. et al. Dans cette étude, la moitié des 124 patients atteints de lichen plan oral a été traitée, pendant 28 jours, avec une préparation de

gel d'acide hyaluronique topique à 0,2% (groupe test), tandis que l'autre moitié a été traitée avec un gel placebo (groupe contrôle). L'application d'acide hyaluronique topique a produit une réduction significative des scores de douleur par rapport au placebo jusqu'à 4 heures après l'application. Il n'y avait pas de différence entre les groupes de traitement en ce qui concerne la fonction orale. Les patients traités à l'acide hyaluronique ont montré une réduction significative de la taille de la zone érosive/ulcérée après 28 jours de traitement par rapport à la valeur initiale. Il n'y avait pas de différence significative dans les changements des zones ulcéreuses entre les groupes de traitement. Ainsi, offrant une efficacité jusqu'à 4 heures après l'administration, l'acide hyaluronique topique (0,2 %) semble présenter un certain avantage dans la prise en charge du lichen plan érosif et représente donc un complément utile dans le traitement du lichen plan oral. Les auteurs précisent que des applications très fréquentes doivent être envisagées pour obtenir un bénéfice clinique plus significatif. (97)

En 2016, Shetty RR. Et col. réalisent une étude plus ou moins similaire, dans laquelle les résultats s'avèrent encore plus prometteurs. Dans cette étude, 50 patients atteints de lichen plan oral ont été divisés au hasard en deux groupes puis traités, comme dans l'étude précédente, soit par gel d'acide hyaluronique 0,2%, soit par gel placebo, pendant 14 jours. Les symptômes subjectifs tels que l'échelle visuelle analogique (EVA) et les symptômes objectifs tels que le degré d'érythème et la surface moyenne de la lésion ont été enregistrés en préopératoire et aux jours 7, 14, 21 et 28. Les résultats mettent en évidence une amélioration significative du soulagement des symptômes avec une réduction significative des scores EVA de douleur dans le groupe test par rapport au placebo. De plus, les auteurs observent une réduction significative du degré d'érythème ainsi que de la surface moyenne de la lésion dans le groupe test par rapport au groupe contrôle. Ainsi, l'application topique d'acide hyaluronique a montré une réponse clinique significative par rapport au placebo et présente ainsi un réel avantage dans le traitement du lichen plan oral. Bien que leurs résultats soient meilleurs que l'étude précédente de Nolan et col., les auteurs aboutissent à la même conclusion ; très facile d'utilisation, un schéma d'application fréquent est nécessaire pour améliorer l'efficacité de l'acide hyaluronique. (98)

L'étude de Hashem AH. Et col de 2019 comparant les effets d'une préparation de triamcinolone (0,1 %) avec une préparation d'acide hyaluronique (0,2 %) dans le traitement du lichen plan oral confirme les conclusions des deux études précédentes. Dans cette étude également, les auteurs constatent une réduction du score de douleur, du degré d'érythème et de la taille des lésions après le traitement à l'acide hyaluronique, et suggèrent ainsi que ce dernier représente un substitut efficace à la triamcinolone dans le traitement du lichen plan oral. (99)

L'étude récente de Agha-Hosseini F. et col., parue en 2021, évalue pour la première fois les effets de l'acide hyaluronique en injection intra-lésionnelle dans le traitement du lichen plan oral. Dans cet essai clinique randomisé, les bouches des 28 patients atteints de cette pathologie ont été divisées au hasard en deux côtés : un côté test, qui a reçu de l'acide hyaluronique combiné à la triamcinolone, et un côté contrôle, qui a reçu de la triamcinolone seule. Les deux traitements sont administrés via une injection intra-lésionnelle. Les scores de douleur ne différaient pas entre les deux groupes lorsqu'ils étaient évalués après 2 semaines. Le taux de récurrence des symptômes était de 74,1 % du côté contrôle et de 11,1 % du côté test. Le groupe traité avec la combinaison d'acide hyaluronique et de triamcinolone a connu une résolution significativement meilleure des lésions et des symptômes. Ainsi, compte tenu du rôle de l'acide hyaluronique dans la cicatrisation des tissus et dans la régulation des réponses inflammatoires, ainsi que de ses propriétés anti-oxydantes et hydratantes, son injection intra-lésionnelle permet de diminuer le taux de récurrence des symptômes. (100)

Pour conclure, les gels à base d'acide hyaluronique représentent une alternative efficace et valable dans le traitement du lichen plan oral, concourant à la réduction de la douleur, de l'érythème, de la taille et de la récurrence des lésions. Cependant, d'après une méta-analyse récente de 2021 comparant l'efficacité de divers traitements du lichen plan buccal, la classe de médicaments la plus efficace pour traiter cette pathologie correspond aux corticostéroïdes topiques. Cette étude comparative confirme tout de même l'efficacité de l'acide hyaluronique. Facile d'utilisation et ne possédant aucune contre-indication, il présente également moins d'effets indésirables que le traitement de référence pour le lichen plan oral ; les corticoïdes. (101)

### 5.3. Xérostomie

La xérostomie correspond à un état de sécheresse buccale, intéressant la bouche, les lèvres et la langue, provoqué par une sécrétion salivaire insuffisante (hyposialie) ou inexistante (asialie). Elle peut engendrer de nombreuses difficultés pour le patient, comme une élocution et déglutition difficile, une altération du goût, une irritation des tissus mous, des brûlures, des polycaries, notamment cervicales, un manque de rétention des prothèses dentaires, un risque d'infection accrue, notamment candidosique, entraînant une altération de la qualité de vie. Le diagnostic de xérostomie passe par un interrogatoire et un examen clinique complet, et se confirme par mesure du flux salivaire, qui s'avère pathologique si inférieur à 1,5 mL en 15 minutes, ou par scintigraphie salivaire avec stimulation.

Une sécheresse buccale est principalement causée par la prise de certains médicaments comme des neuroleptiques, antidépresseurs, antihypertenseurs, anxiolytiques, antalgiques morphiniques ou dérivés de la codéine, etc., ou par certaines maladies telles que le syndrome sec de Gougerot-Sjogren, la sarcoïdose, le lymphome, l'hépatite C, le VIH, l'amylose. Elle se développe également fréquemment à la suite d'un traitement de radiothérapie cervico-faciale.

Le traitement de la xérostomie passe avant tout par une correction du ou des facteurs causaux. Lorsque ce dernier n'est pas possible, des médicaments sialogogues (Sulfarlem S25 ou Pilocarpine Salagen), stimulant la sécrétion salivaire, ou des substituts salivaires (sprays endobuccaux) peuvent être prescrits. Le rinçage de bouche fréquent ainsi que la mastication de chewing-gums sans sucre sont conseillés.

L'acide hyaluronique, que l'on retrouve physiologiquement dans la salive, semble contribuer à ses propriétés lubrifiantes, protectrices et cicatrisantes. Les propriétés biochimiques et rhéologiques d'un bon substitut salivaire se doivent de se rapprocher le plus possible de celles de la salive humaine naturelle. (7) Grâce à ses nombreuses propriétés, l'acide hyaluronique semble représenter un agent potentiellement intéressant dans la composition des substituts salivaires.

En 2010, Park et coll. étudient les propriétés de l'acide hyaluronique et les comparent à celles de la salive humaine. Leurs résultats confirment que les propriétés viscoélastiques de l'acide hyaluronique sont identiques à celles de la salive humaine, concluant au rôle majeur de l'acide hyaluronique dans le développement de substituts salivaires efficaces. Leur étude révèle également que l'acide hyaluronique n'a pas affecté les activités de lysozyme ou de peroxydase de la salive, cependant il n'a également montré aucune activité candidacide. (102)

Un an plus tard, JH Kang et coll. mènent une étude démontrant l'activité fongistatique de l'acide hyaluronique dans la salive. D'une part, cette étude confirme les résultats de la précédente concernant l'absence d'activité candidosique de l'acide hyaluronique. D'autre part, dans cette étude, l'acide hyaluronique a montré des effets inhibiteurs sur les activités candidacides du lysozyme et du système peroxydase, ce qui contredit les résultats de l'étude de Park et coll. qui concluaient à l'innocuité de ce dernier sur ces activités. (103)

Ainsi, grâce à ses propriétés notamment lubrifiantes et cicatrisantes, l'acide hyaluronique représente un atout lorsqu'il est ajouté à la composition des substituts salivaires. Le nombre cependant relativement faible d'études à ce sujet fait qu'il reste encore peu employé à ces fins pour le moment, même s'il commence à apparaître dans la composition de plus en plus de produits destinés à cet effet.

## **5.4. Effets secondaires des cancers**

### **5.4.1. Mucite**

La mucite est une inflammation de la muqueuse buccale, souvent induite par radiothérapie ou chimiothérapie. Ces traitements entraînent une perturbation dans le renouvellement des cellules de la muqueuse buccale, laissant ainsi apparaître des ulcérations à la surface de la muqueuse. Ces lésions ulcéreuses sont douloureuses, limitent l'apport oral, réduisent la qualité de vie des patients, et, surtout, agissent comme des sites d'infections secondaires et des portes d'entrée pour la flore buccale. La fréquence globale de la mucite varie et est influencée par le diagnostic du patient, son âge, son état de santé bucco-dentaire et le type, la dose et la

fréquence d'administration du traitement. (104)

Il n'existe pas de traitement systémique, uniquement du symptomatique, afin d'essayer de rendre supportable le désagrément. Au-delà des antalgiques généraux pouvant être prescrits, plusieurs traitements locaux peuvent être proposés : anesthésique local (Xylocaïne® visqueuse, Dynexan®...), morphinique en topique, ou encore des agents de revêtement protectants (Gelclair®, Orabase®...). C'est dans cette dernière catégorie que l'acide hyaluronique montre son intérêt, en raison de ses propriétés protectrices et cicatrisantes. Quelques études ont donc été réalisées dans le but d'évaluer l'efficacité de l'acide hyaluronique sur la douleur et la capacité des patients atteints de mucite à s'alimenter...

Une des premières études à ce sujet date de 2001, a été menée par Innocenti et al., et s'intéresse au produit Gelclair®. Gelclair® est un gel oral lubrifiant concentré à base de polyvinylpyrrolidone et hyaluronate de sodium. Appliqué en bouche, il forme une barrière adhérente sur la muqueuse buccale, protégeant la muqueuse d'une stimulation excessive. Les résultats ont montré que le soulagement de la douleur buccale était significativement amélioré dans la période à court terme (5 à 7 heures) suivant l'administration de Gelclair® par rapport aux mesures de base. Après une semaine d'utilisation de Gelclair®, 87 % des patients ont signalé des améliorations globales par rapport aux scores de base liés à la douleur lors de la déglutition d'aliments, de liquides et de salive. Ainsi, cette étude suggère que Gelclair® peut améliorer la douleur et la capacité à manger et à boire chez les patients présentant des lésions buccales douloureuses telles que la mucite buccale. Bien qu'encourageants, ces résultats ne permettent pas de conclure à une réelle efficacité du produit puisqu'aucun groupe témoin n'a été utilisé. Ces patients recevaient cependant des soins palliatifs et leurs lésions buccales ne devaient donc pas guérir rapidement. D'autres études contrôlées randomisées sont nécessaires pour conclure de l'efficacité de Gelclair® dans le traitement symptomatique de la douleur dans les cas de mucite. (105)

En 2007, Claire Barber et coll. mènent une étude comparative visant à évaluer l'efficacité de Gelclair® par rapport au traitement standard, en tant que moyen de contrôle des symptômes à court terme pour les patients souffrant de mucite induite par la radiothérapie. Vingt patients présentant une mucite radio-induite ont été

randomisés pour recevoir soit un traitement standard (sucralfate et mucaïne) soit Gelclair®, qui ont été pris quatre fois au cours de la période d'évaluation de 24 heures. Aucune différence concernant l'amélioration de la douleur générale, de la douleur à la parole et de la capacité à manger et à boire n'a été trouvée entre Gelclair® et le traitement standard, bien que les effets de la thérapie standard semblent durer plus longtemps qu'avec Gelclair®. Ainsi, cette étude révèle que Gelclair® n'est pas plus efficace qu'un traitement classique actuel pour soulager la douleur associée à la mucite, mais représente néanmoins une alternative de traitement efficace méritant des recherches approfondies. (106)

En 2011, une étude est réalisée par Vokurka et al. afin d'évaluer l'efficacité de Gelclair® ainsi que sa tolérance et son impact sur la colonisation microbienne de la cavité buccale chez les patients atteints de mucite, en comparaison avec une solution de rinçage de bouche à base de chlorhexidine, benzydamine et salvia. Les auteurs ne relèvent aucune différence concernant la tolérance, l'amélioration médiane de l'apport oral et le soulagement de la douleur lié à la mucite entre les deux traitements. Dans le groupe Gelclair®, la durée de l'effet était cependant plus longue. Les tests in vitro ont montré une inhibition de la croissance des colonies d'*Enterococcus faecalis* et de *Candida* sp. dans la zone de l'application Gelclair®. En conclusion, Gelclair® s'avère individuellement utile dans la prise en charge des mucites. Son utilisation participe à la diminution de la douleur et a probablement même contribué à protéger la muqueuse contre *Enterococcus* et *Candida* sp. D'autres études, plus importantes, sont néanmoins nécessaires afin d'évaluer tous les effets de Gelclair® sur les mucites. (107)

Les gels à base d'acide hyaluronique semblent ainsi représenter une bonne solution thérapeutique dans le traitement symptomatique des mucites buccales. Réduisant la douleur et améliorant le confort des patients, ils permettent également de protéger les plaies et accélérer leur cicatrisation. Cependant, concernant leur usage dans le cas de mucite, trop peu d'études ont été réalisées, ne permettant ainsi pas de classer ce produit comme traitement de référence dans le domaine à ce jour.

#### 5.4.2. Radiodermite

L'un des principaux effets secondaires chez les patients qui reçoivent une radiothérapie est la radiodermite, qui se manifeste en moyenne 90 jours après le début du traitement. La dermatite correspond à une inflammation du derme avec des altérations cutanées pouvant inclure la perte de poils, des changements pigmentaires, un œdème, une desquamation sèche ou humide ou une ulcération. Dans la plupart des cas, la dermatite est légère ou modérée, mais, notamment lorsque la dose de rayonnement est très importante, la dermatite peut dégénérer en desquamation humide et en ulcération. Provoquant douleurs, démangeaisons ainsi qu'un risque infectieux accru, la radiodermite entraîne une altération de la qualité de vie des patients. Si elle devient particulièrement invalidante, elle peut conduire les individus à abandonner le traitement et par conséquent annuler son efficacité. C'est pour cette raison notamment qu'il devient crucial de trouver des traitements efficaces permettant de réduire la douleur et l'inconfort causés par ces lésions. Hors, étant donné que dans la littérature aucune approche thérapeutique particulièrement efficace n'a encore été rapportée, il paraît essentiel de tester de nouvelles méthodes pour le traitement de cette complication. Ainsi, certains auteurs se sont penchés sur l'utilisation de gel à base d'acide hyaluronique dans le traitement de la radiodermite.

Une des premières études s'intéressant aux effets de l'acide hyaluronique sur les réactions cutanées aiguës après radiothérapie a été menée par V. Liguori et al. en 1997. 152 patients présentant des carcinomes de la tête et du cou, du sein ou du bassin, traités par radiothérapie, ont été sélectionnés et séparés en deux groupes : l'un sera traité par lalugen® (gel d'acide hyaluronique), l'autre recevra un placebo. Les résultats indiquent qu'à partir de la troisième semaine et tout au long des 6 semaines de traitement, les scores de radio-épithélite aiguë étaient significativement plus élevés dans le groupe placebo que dans le groupe traité à l'acide hyaluronique. De même, le jugement global d'efficacité exprimé, en fin de traitement, tant par le médecin que par le patient, a montré une différence significative en faveur d'lalugen®. Cette étude a permis de démontrer que l'utilisation prophylactique d'une crème à base d'acide hyaluronique réduit l'incidence de la radio-épithélite de haut grade, suggérant un rôle intéressant de la crème à l'acide hyaluronique comme



traitement de soutien pour améliorer l'observance et la qualité de vie des patients subissant ou ayant subi une radiothérapie. (108)

Quelques années plus tard, en 2006, une étude est réalisée par Primavera et al. dans le but d'évaluer l'efficacité d'une formulation à base d'acide hyaluronique ; le gel XClair®, dans la gestion des dermatites radio-induites, en comparaison avec un gel véhicule. 20 patients ont été randomisés en aveugle pour utiliser les deux substances, trois fois par jour, sur des sections séparées de peau irradiée pendant toute la durée de la radiothérapie et deux semaines après. Après évaluation de l'apparence de la peau selon les critères de toxicité du National Cancer Institute sur toute la période de l'étude, les résultats indiquent que le gel à base d'acide hyaluronique a montré une supériorité statistiquement significative concernant la radiodermite et l'érythème. Les préférences des patients et des investigateurs pour l'une des substances à l'étude étaient statistiquement en faveur du gel XClair®. Très peu de patients ont enregistré des échelles de démangeaison et de douleur non nulles, de sorte qu'aucune différence significative n'est apparue entre les deux groupes. Il a été conclu que l'acide hyaluronique représente une option efficace pour traiter la radiodermite, bien que d'autres études soient nécessaires pour évaluer son effet sur la douleur et les démangeaisons. (109)

Une étude récente menée par Presta et al. en 2019 décrit l'efficacité d'un autre gel d'acide hyaluronique ; Jalosome®, pour soigner un érythème cutané sévère radio-induit. Cette étude s'intéresse à un unique patient, chez lequel un carcinome épidermoïde de la base de la langue a été diagnostiqué, et pour lequel radiothérapie et chimiothérapie sont indiqués. Comme aucune amélioration n'a été observée avec le traitement standard, le gel apaisant Jalosome® a été appliqué, une fois par jour et à la fin de chaque séance de radiothérapie. Parmi les autres produits contenant de l'acide hyaluronique, ce produit a été choisi car jugé plus efficace car il était absorbé plus facilement dans les couches profondes de la cornée. Les résultats mettent en évidence une amélioration progressive de l'érythème du patient jusqu'à sa rémission complète. La douleur a progressivement diminué au fur et à mesure que la lésion guérissait. En fait, le patient a ressenti le bénéfice du gel immédiatement après la première application. Par conséquent, le patient était très satisfait de l'évolution de l'état clinique de sa peau, alors que les traitements classiques n'avaient pas entraîné

d'amélioration. Cette étude montre que le traitement à base d'acide hyaluronique entraîne une amélioration rapide de la lésion, de la douleur et de l'inconfort. Cependant, en raison de l'unique patient qu'elle implique, elle ne représente pas une étude fiable et valable permettant de conclure à une efficacité avérée. (110)

Ainsi, aux vues des études précédemment énoncées, et au même titre que pour la mucite, l'acide hyaluronique semble représenter un agent efficace dans le traitement de la douleur, de l'inconfort ainsi que de la cicatrisation des lésions induites par de la radiothérapie. Cependant, en raison du manque de preuves à ce sujet, l'utilisation courante de l'acide hyaluronique à ces fins ne semble pas encore d'actualité, bien qu'il s'avère être un produit prometteur, méritant davantage de recherches.

## **5.5. Conclusion**

Du fait de ses nombreuses propriétés, notamment cicatrisantes et antibactériennes, l'acide hyaluronique représente un allié thérapeutique de choix dans le traitement de certaines lésions de la muqueuse buccale, dont l'efficacité a largement été prouvée pour les aphtes et le lichen plan oral.

Ces mêmes propriétés font de lui un candidat potentiel pour le traitement d'autres pathologies de la muqueuses buccales. Il se démarque notamment dans le traitement des effets secondaires des cancers, tels que la mucite et la radio-dermite, où il semble réduire la douleur et l'inconfort, protéger les plaies et accélérer leur cicatrisation. Cependant, en raison du nombre trop faible d'études à ce sujet ainsi que de l'efficacité largement vérifiée d'autres molécules, l'acide hyaluronique n'est pas encore considéré comme traitement de référence pour ces lésions à ce jour.

Enfin, ses propriétés hygroscopiques et lubrifiantes font de l'acide hyaluronique un agent potentiellement bénéfique pour le traitement de la xérostomie. Il montre son efficacité à travers des études qui le présentent comme un atout dans la composition des substituts salivaires. Le nombre cependant relativement faible de recherches à ce sujet fait qu'il reste encore peu employé à ces fins pour le moment, même s'il commence à apparaître dans la composition de plus en plus de produits destinés à cet usage.

## CONCLUSION

Les nombreuses propriétés physico-chimiques et biologiques de l'acide hyaluronique ne sont plus à prouver. Ce polymère, molécule clef de la matrice extracellulaire, naturellement présent dans la plupart des tissus du corps humain, possède des effets anti-inflammatoires, un pouvoir cicatrisant, ostéo-inducteur, antioxydant, bactériostatique, et joue un rôle dans l'angiogenèse, l'immunité, l'hydratation, le maintien du volume des tissus, etc. Sa grande biocompatibilité ainsi que sa biodégradabilité naturelle lui permettent d'être utilisé sans risque, chez quasiment tous les patients, avec peu de contre-indications et d'effets indésirables.

Son utilisation dans de nombreux domaines médicaux, tels que l'ophtalmologie ou la rhumatologie, dans lesquels il montre un grand intérêt, a poussé bon nombre d'auteurs à étudier ses effets dans le domaine de la chirurgie dentaire. Ainsi, les études menées à ce sujet ces vingt dernières années ont permis de mettre en évidence la capacité de l'acide hyaluronique à diminuer l'inflammation et améliorer la cicatrisation et la régénération parodontale, élargissant l'utilisation de l'acide hyaluronique à de nombreux champs d'action du chirurgien-dentiste tels que :

- Parodontologie
  - o Traitement de la gingivite
  - o Traitement non chirurgical de la parodontite
  - o Traitement chirurgical d'assainissement parodontal
  - o Régénération osseuse et tissulaire guidée
  - o Chirurgie muco-gingivale de traitement des récessions
  
- Implantologie
  - o En préopératoire
  - o En peropératoire
  - o En postopératoire
  
- Chirurgie dentaire / Avulsions
  
- Traumatismes et blessures de la muqueuse buccale

- Pathologies buccales
  - o Aphte
  - o Lichen Plan Oral
  - o Xérostomie
  - o Mucite
  - o Radiodermite
  
- Reconstruction des papilles inter-dentaires
  
- Réhabilitation esthétique péri-buccale

Bien que dans certains domaines l'efficacité de l'acide hyaluronique ait été largement prouvée, faisant de lui un agent thérapeutique couramment employé, dans d'autres, où son utilisation semble amorcée, ses intérêts et son mode d'administration doivent encore être précisés, justifiant la nécessité de réaliser davantage d'études à ce sujet.

## BIBLIOGRAPHIE

1. Nusgens BV. Acide hyaluronique et matrice extracellulaire : une molécule primitive ?. *Ann Dermatol Venereol*. 2010; 137(1) : S3-8.
2. Wikipédia. Acide hyaluronique [Internet]. 2022 [cité le 01/12/2022]. Disponible sur : [https://fr.wikipedia.org/w/index.php?title=Acide\\_hyaluronique&oldid=199039803](https://fr.wikipedia.org/w/index.php?title=Acide_hyaluronique&oldid=199039803)
3. Snetkov P, Zakharova K, Morozkina S, Olekhnovich R, Uspenskaya M. Hyaluronic Acid: The Influence of Molecular Weight on Structural, Physical, Physico-Chemical, and Degradable Properties of Biopolymer. *Polymers*. 2020; 12(8): E1800.
4. Itano N. Simple primary structure, complex turnover regulation and multiple roles of hyaluronan. *J Biochem*. 2008; 144(2): 131-7.
5. Masson F. [Skin hydration and hyaluronic acid]. *Ann Dermatol Venereol*. 2010; 137 Suppl 1: S23-25.
6. Gall Y. Hyaluronic acid: structure, metabolism and implication in cicatrisation. *Ann Dermatol Venereol*. 2010; 137 Suppl 1:S30-39.
7. Choukroun E. L'acide hyaluronique : intérêts et perspectives au niveau de la sphère buccale [Thèse d'exercice d'odontologie]. Nantes : Université de Nantes. Faculté d'odontologie ; 2013. 102 p.
8. Dereure O. Acide hyaluronique et immunité. *Ann Dermatol Venereol*. 2010; 137(1) : S26-S29.
9. Noble PW, Liang J, Jiang D. Hyaluronan as an Immune Regulator in Human Diseases. *Physiol Rev*. 2011; 91(1): 221-64.
10. Berbis P. [Hyaluronan in inflammation, auto-immunity and cardiovascular diseases]. *Ann Dermatol Venereol*. 2010; 137 Suppl 1: S40-43.
11. Lataillade JJ, Albanese P, Uzan G. [Implication of hyaluronic acid in normal and pathological angiogenesis. Application for cellular engineering]. *Ann Dermatol Venereol*. 2010; 137 Suppl 1: S15-22.

12. Gupta RC, Lall R, Srivastava A, Sinha A. Hyaluronic Acid: Molecular Mechanisms and Therapeutic Trajectory. *Front Vet Sci.* 2019; 6: 192.
13. Pirnazar P, Wolinsky L, Nachnani S, Haake S, Pilloni A, Bernard GW. Bacteriostatic effects of hyaluronic acid. *J Periodontol.* 1999; 70(4): 370-4.
14. Laluque L. Acide hyaluronique, une molécule primitive : intérêts et emplois en pharmacie d'officine [Thèse d'exercice de pharmacie]. Bordeaux : Université de Bordeaux. UFR des Sciences pharmaceutiques ; 2020. 143 p.
15. Poinso M. L'acide hyaluronique : Production microbiologique et applications [Thèse d'exercice de pharmacie]. Nancy : Université de Lorraine. Faculté de Pharmacie ; 2011. 130 p.
16. Balazs EA. Viscosupplementation for treatment of osteoarthritis: from initial discovery to current status and results. *Surg Technol Int.* 2004; 12: 278-89.
17. Kaux JF, Samson A, Crielaard JM. Tendon et acide hyaluronique. *Sciences et sports.* 2015; 30 Suppl 2: S57-65.
18. Le LV, Mohindra P, Fang Q, Sievers RE, Mkrtschjan MA, Solis C, et coll. Injectable hyaluronic acid based microrods provide local micromechanical and biochemical cues to attenuate cardiac fibrosis after myocardial infarction. *Biomaterials.* 2018; 169: 11-21.
19. Ruschoni U, Mera A, Zamudio L, Vinod K, Taherzadeh MJ, Vijay GK, et coll. Comprehensive review on biotechnological production of hyaluronic acid: status, innovation, market and applications. *Bioengineered.* 2022; 13(4): 9645-61.
20. Tiskyeh D. Les injections d'acide hyaluronique en péri-buccal par le chirurgien-dentiste : une réponse à la demande esthétique [Thèse d'exercice d'odontologie]. Strasbourg : Université de Strasbourg. Faculté de chirurgie dentaire ; 2021. 78 p.
21. Légifrance. Code de la santé publique. Article L4141-1 [Internet]. 2008 [cité le 01/12/2022]. Disponible sur :

[https://www.legifrance.gouv.fr/codes/article\\_lc/LEGIARTI00001889959](https://www.legifrance.gouv.fr/codes/article_lc/LEGIARTI00001889959)  
5

22. Parlement Européen, Conseil de l'Union Européenne. Directive 2005/36/CE du Parlement Européen et du Conseil, du 7 septembre 2005, relative à la reconnaissance des qualifications professionnelles. Journal officiel de l'Union Européenne. 2005.
23. Légifrance. Code de la santé publique. Article R4127-204. [Internet]. 2004. [cité le 01/12/2022]. Disponible sur : [https://www.legifrance.gouv.fr/codes/section\\_lc/LEGITEXT000006072665/LEGISCTA000006196413](https://www.legifrance.gouv.fr/codes/section_lc/LEGITEXT000006072665/LEGISCTA000006196413)
24. Ordre National des Chirurgiens-Dentistes. Un chirurgien-dentiste peut-il recourir à l'acide hyaluronique à des fins strictement esthétiques ?. #ONCD, La Lettre. 2019; 175(19) : 23.
25. Agence Nationale de Sécurité du Médicament. Produits injectables de comblement des rides. Surveillance du marché. [Internet]. 2021. [cité le 01/12/2022]. Disponible sur : [https://archiveansm.integra.fr/Dossiers/Produits-injectables-de-comblement-des-rides/Surveillance-du-marche/\(offset\)/3](https://archiveansm.integra.fr/Dossiers/Produits-injectables-de-comblement-des-rides/Surveillance-du-marche/(offset)/3)
26. Agence Nationale de Sécurité du Médicament. Produits injectables utilisés en esthétique pour le traitement des rides : attention aux marchandises falsifiées. [Internet]. 2021. [cité le 01/12/2022]. Disponible sur : <https://ansm.sante.fr/actualites/produits-injectables-utilises-en-esthetique-pour-le-traitement-des-rides-attention-aux-marchandises-falsifiees>
27. Agence Nationale de Sécurité du Médicament. Liste des produits injectables de comblement des rides déclarés en France avant le 31 juillet 2012 établie par l'Agence Nationale de Sécurité du Médicament et des produits de santé. [Internet]. 2013. [cité le 01/12/2022]. Disponible sur : [https://archiveansm.integra.fr/Dossiers/Produits-injectables-de-comblement-des-rides/Surveillance-du-marche/\(offset\)/3](https://archiveansm.integra.fr/Dossiers/Produits-injectables-de-comblement-des-rides/Surveillance-du-marche/(offset)/3)
28. Lemoine C. Injection péribuccale d'acide hyaluronique : précautions d'emploi, complications potentielles et implications médico-légales

- [Thèse d'exercice d'odontologie]. Nancy : Université de Lorraine. Faculté d'odontologie ; 2015. 106 p.
29. Laboratoires Vivacy. Médecine Esthétique Old, gamme Stylage [Internet]. 2022 2022 [cité le 03/12/2022]. Disponible sur : <https://vivacy.com/fr/produits/medecine-esthetique-old/>
30. Jayet JM. L'acide hyaluronique : l'autre esthétique au cabinet dentaire. Montrouge : EDP Santé ; 2017. 104 p.
31. Lattes L, Lepage F, Besins T, Kestemont P, Diss A. L'acide hyaluronique, les techniques d'injection dans la région péri-buccale [Internet]. 2012 [cité le 03/12/2022]. Disponible sur : <https://www.lefildentaire.com/articles/clinique/esthetique/acide-hyaluronique-les-techniques-dinjection-dans-la-region-peri-buccale/>
32. Morel JL. Comblent et effacer les sillons ou plis nasogéniens [Internet]. 2019 [cité le 03/12/2022]. Disponible sur : <https://www.afme.org/actes-me/visage-actes-me/injection-acide-hyaluronique/>
33. Fray J. Comblement des plis d'amertume par acide hyaluronique [Internet]. 2022 [cité le 03/12/2022]. Disponible sur : <https://chirurgie-esthetique-fray.com/medecine-esthetique/acide-hyaluronique-la-reunion/traitement-plis-amertume-acide-hyaluronique/>
34. Navarro C. Traitement Acide Hyaluronique du Menton ou Génioplastie [Internet]. 2022 [cité le 03/12/2022]. Disponible sur : <https://www.medecineesthetique-aix.com/medecine-esthetique-soin-visage/injections-medecine-esthetique/traitement-acide-hyaluronique-genioplastie-menton.html>
35. Azoulay P. Jawline Contouring, nouvelle tendance US [Internet]. 2021 [cité le 03/12/2022]. Disponible sur : <https://www.estetikaparis.com/actualites-medecine-esthetique/jawline-contouring-injections-ovale-paris/>
36. Vairinho A. Technique d'injection d'acide hyaluronique des lèvres buccales [Internet]. 2020 [cité le 03/12/2022]. Disponible sur : <https://www.realites-chirplastique.com/2020/03/03/technique-dinjection-dacide-hyaluronique-des-levres-buccales/>



37. Hunsinger V. Photos avant / après injections d'acide hyaluronique [Internet]. 2020 [cité le 03/12/2022]. Disponible sur : <https://docteurhunsinger.com/avant-apres-2>
38. Delamarre M. Traitement des lèvres par injections d'acide hyaluronique [Internet]. 2022 [cité le 03/12/2022]. Disponible sur : <https://www.medecine-esthetique-95.fr/visage/levres-acide-hyaluronique/>
39. Lacoste C, Hersant B, Bosc R, Noel W, Meningaud JP. [Use of hyaluronidase to correct hyaluronic acid injections in aesthetic medicine]. *Rev Stomatol Chir MaxilloFac Chir Orale*. 2016; 117(2): 96-100.
40. Ascher B, Cerceau A, Baspeyras M, Rossi B. Les compléments par l'acide hyaluronique. *Ann Chir Plastique Esthétique*. 2004; 49(5) : 465-485.
41. Patel VJ, Bruck MC, Katz BE. Hypersensitivity reaction to hyaluronic acid with negative skin testing. *Plast Reconstr Surg*. 2006; 117(6): 92e-4e.
42. Glaich AS, Cohen JL, Goldberg LH. Injection necrosis of the glabella: protocol for prevention and treatment after use of dermal fillers. *Dermatol Surg Off Publ Am Soc Dermatol Surg Al*. 2006; 32(2): 276-81.
43. Alijotas-Reig J, Fernández-Figueras MT, Puig L. Late-onset inflammatory adverse reactions related to soft tissue filler injections. *Clin Rev Allergy Immunol*. 2013; 45(1): 97-108.
44. Matarasso SL, Herwick R. Hypersensitivity reaction to nonanimal stabilized hyaluronic acid. *J Am Acad Dermatol*. 2006; 55(1): 128-31.
45. International Society of Aesthetic Plastic Surgery (ISAPS). Statistiques mondiales des actes de chirurgie esthétique en 2020 [Internet]. 2021. [cité le 03/12/2022]. Disponible sur : <https://www.indexsante.ca/nouvelles/1262/changements-importants-dans-les-interventions-esthetiques-pendant-la-pandemie.php>

46. Martin DJP. Tout (ou presque) sur l'acide hyaluronique. La Revue de Mésothérapie. 2007; 129 : 27.
47. Dumas C, Antezack A, Melloul S, Boyer A, Monnet-Corti V. Nouvelle classification... et gingivite. L'Information Dentaire. 2020; 24 : 22-23.
48. Albert CM. Evaluation des effets de l'acide hyaluronique sur les pathologies parodontales : revue systématique [Thèse d'exercice d'odontologie]. Bordeaux : Université de Bordeaux. Faculté d'Odontologie ; 2017. 63 p.
49. Sahayata VN, Bhavsar NV, Brahmhatt NA. An evaluation of 0.2% hyaluronic acid gel (Gengigel®) in the treatment of gingivitis: a clinical & microbiological study. Oral Health Dent Manag. 2014; 13(3): 779-85.
50. Sapna N, Vandana KL. Evaluation of hyaluronan gel (Gengigel®) as a topical applicant in the treatment of gingivitis. J Investig Clin Dent. 2011; 2(3): 162-70.
51. Pistorius A, Martin M, Willershausen B, Rockmann P. The clinical application of hyaluronic acid in gingivitis therapy. Quintessence Int. 2005; 36(7-8): 531-8.
52. Le Clerre, N. Surfaçage radiculaire : c'est quoi, quand, quel prix ? [Internet]. 2022. Disponible sur : <https://sante.journaldesfemmes.fr/fiches-sante-du-quotidien/2802359-surfacage-radiculaire-c-est-quoi-quand-prix/>
53. Mesa FL, Aneiros J, Cabrera A, Bravo M, Caballero T, Revelles F, et al. Antiproliferative effect of topic hyaluronic acid gel. Study in gingival biopsies of patients with periodontal disease. Histol Histopathol. 2002; 17(3):747-53.
54. Regedent. Gel d'acide hyaluronique réticulé pour la chirurgie dentaire [Internet]. 2022 [cité le 05/12/2022]. Disponible sur : <https://regedent.com/fr/acide-hyaluronique-chirurgie-dentaire/>
55. Simon M. Apports de l'acide hyaluronique en thérapeutique parodontale [Thèse d'exercice d'odontologie]. Toulouse : Université de Toulouse III - Paul Sabatier. Faculté de chirurgie dentaire ; 2015. p.76.

56. Vanden Bogaerde L. Treatment of infrabony periodontal defects with esterified hyaluronic acid: clinical report of 19 consecutive lesions. *Int J Periodontics Restorative Dent.* 2009; 29(3): 315-23.
57. Zm Online. Matrice Hyaloss [Internet]. 2022 [cité le 05/12/2022]. Disponible sur : <https://www.zm-online.de/404-fehlerseite>
58. Briguglio F, Briguglio E, Briguglio R, Cafiero C, Isola G. Treatment of infrabony periodontal defects using a resorbable biopolymer of hyaluronic acid: a randomized clinical trial. *Quintessence Int Berl Ger* 1985. 2013; 44(3): 231-40.
59. Fawzy El-Sayed KM, Dahaba MA, Aboul-Ela S, Darhous MS. Local application of hyaluronan gel in conjunction with periodontal surgery: a randomized controlled trial. *Clin Oral Investig.* 2012; 16(4): 1229-36.
60. Nicolas Herr. L'acide hyaluronique dans les traitements parodontaux non chirurgicaux et chirurgicaux [Thèse d'exercice d'odontologie]. Strasbourg : Université de Strasbourg. Faculté de chirurgie dentaire ; 2018. 121 p.
61. Pilloni A, Rojas MA, Marini L, Russo P, Shirakata Y, Sculean A, et coll. Healing of intrabony defects following regenerative surgery by means of single-flap approach in conjunction with either hyaluronic acid or an enamel matrix derivative: a 24-month randomized controlled clinical trial. *Clin Oral Investig.* 2021; 25(8): 5095-107.
62. Božić D, Čatović I, Badovinac A, Musić L, Par M, Sculean A. Treatment of Intrabony Defects with a Combination of Hyaluronic Acid and Deproteinized Porcine Bone Mineral. *Mater Basel Switz.* 2021; 14(22): 6795.
63. Ballini A, Cantore S, Capodiferro S, Grassi FR. Esterified hyaluronic acid and autologous bone in the surgical correction of the infra-bone defects. *Int J Med Sci.* 2009;6(2):65-71.
64. Kalra SH, Monga C, Kalra KH, Kalra SH. A roentgenographic assessment of regenerative efficacy of bioactive Gengigel® in conjunction with amnion membrane in grade II furcation defect. *Contemp Clin Dent.* 2015; 6(2): 277-80.

65. Shirakata Y, Imafuji T, Nakamura T, Kawakami Y, Shinohara Y, Noguchi K, et coll. Periodontal wound healing/regeneration of two-wall intrabony defects following reconstructive surgery with cross-linked hyaluronic acid-gel with or without a collagen matrix: a preclinical study in dogs. *Quintessence Int Berl Ger* 1985. 2021; 0(0): 308-16.
66. Popelut A, Medio M. Gestion des tissus parodontaux lors des thérapeutiques orthodontiques. *L'information dentaire* [Internet]. 2019 [cité le 05/12/2022]. Disponible sur : <https://www.information-dentaire.fr/formations/gestion-des-tissus-parodontaux-lors-des-therapeutiques-orthodontiques/>
67. Prato GPP, Rotundo R, Magnani C, Soranzo C, Muzzi L, Cairo F. An autologous cell hyaluronic acid graft technique for gingival augmentation: a case series. *J Periodontol*. 2003; 74(2): 262-7.
68. Yıldırım S, Özener HÖ, Doğan B, Kuru B. Effect of topically applied hyaluronic acid on pain and palatal epithelial wound healing: An examiner-masked, randomized, controlled clinical trial. *J Periodontol*. 2018; 89(1): 36-45.
69. Kumar R, Srinivas M, Pai J, Suragimath G, Prasad K, Polepalle T. Efficacy of hyaluronic acid (hyaluronan) in root coverage procedures as an adjunct to coronally advanced flap in Millers Class I recession: A clinical study. *J Indian Soc Periodontol*. 2014; 18(6): 746-50.
70. Shirakata Y, Nakamura T, Kawakami Y, Imafuji T, Shinohara Y, Noguchi K, et coll. Healing of buccal gingival recessions following treatment with coronally advanced flap alone or combined with a cross-linked hyaluronic acid gel. An experimental study in dogs. *J Clin Periodontol*. 2021; 48(4): 570-80.
71. Hyadent BG. HyaDent BG stimule la régénération en chirurgie dentaire [Internet]. 2022 [cité le 05/12/2022]. Disponible sur : <https://www.hyadent-bg.com/fr/>
72. Shamma MM, Ayad SS, El-dibany RM, Nagui DA. Evaluation of the effect of hyaluronic acid mixed with biphasic calcium phosphate on

- bone healing around dental implants (experimental study). *Alex Dent J.* 2017; 42(1): 104-7.
73. Schulz MC, Korn P, Stadlinger B, Range U, Möller S, Becher J, et coll. Coating with artificial matrices from collagen and sulfated hyaluronan influences the osseointegration of dental implants. *J Mater Sci Mater Med.* 2014; 25(1): 247-58.
74. Korn P, Schulz MC, Hintze V, Range U, Mai R, Eckelt U, et coll. Chondroitin sulfate and sulfated hyaluronan-containing collagen coatings of titanium implants influence peri-implant bone formation in a minipig model. *J Biomed Mater Res A.* 2014; 102(7): 2334-44.
75. De Araújo Nobre M, Cintra N, Maló P. Peri-implant maintenance of immediate function implants: a pilot study comparing hyaluronic acid and chlorhexidine. *Int J Dent Hyg.* 2007; 5(2): 87-94.
76. Sasaki T, Watanabe C. Stimulation of osteoinduction in bone wound healing by high-molecular hyaluronic acid. *Bone.* 1995; 16(1): 9-15.
77. Alcântara CEP, Castro MAA, Noronha MS de, Martins-Junior PA, Mendes R de M, Caliri MV, et coll. Hyaluronic acid accelerates bone repair in human dental sockets: a randomized triple-blind clinical trial. *Braz Oral Res.* 2018; 32: e84.
78. Bayoum A, Nadershah M, Albandar A, Alsulaimani B, Sankour I, Osama O, et al. The Effect of Cross-Linked Hyaluronic Acid in Surgical Extraction of Impacted Mandibular Third Molars. *Int J Dent Oral Health.* 2018; 4(2): 1-5.
79. Longaker M, Chiu E, Adzick N, Stern M, Harrison M, Stern R. Studies in fetal wound healing. V. A prolonged presence of hyaluronic acid characterizes fetal wound fluid. *Ann Surg.* 1991; 213(4): 292-96.
80. Mast BA, Diegelmann RF, Krummel TM, Cohen IK. Hyaluronic acid modulates proliferation, collagen and protein synthesis of cultured fetal fibroblasts. *Matrix Stuttg Ger.* 1993; 13(6): 441-6.
81. Voigt J, Driver VR. Hyaluronic acid derivatives and their healing effect on burns, epithelial surgical wounds, and chronic wounds: a systematic review and meta-analysis of randomized controlled trials. *Wound*

- Repair Regen Off Publ Wound Heal Soc Eur Tissue Repair Soc. 2012; 20(3): 317-31.
82. Hammad HM, Hammad MM, Abdelhadi IN, Khalifeh MS. Effects of topically applied agents on intra-oral wound healing in a rat model: a clinical and histomorphometric study. *Int J Dent Hyg*. 2011; 9(1): 9-16.
83. Canciani E, Sirello R, Pellegrini G, Henin D, Perrotta M, Toma M, et coll. Effects of Vitamin and Amino Acid-Enriched Hyaluronic Acid Gel on the Healing of Oral Mucosa: In Vivo and In Vitro Study. *Med Kaunas Lith*. 2021; 57(3): 285.
84. Becker W, Gabitov I, Stepanov M, Kois J, Smidt A, Becker BE. Minimally invasive treatment for papillae deficiencies in the esthetic zone: a pilot study. *Clin Implant Dent Relat Res*. 2010; 12(1): 1-8.
85. Lee WP, Seo YS, Kim HJ, Yu SJ, Kim BO. The association between radiographic embrasure morphology and interdental papilla reconstruction using injectable hyaluronic acid gel. *J Periodontal Implant Sci*. 2016; 46(4): 277-87.
86. Ni J, Shu R, Li C. Efficacy Evaluation of Hyaluronic Acid Gel for the Restoration of Gingival Interdental Papilla Defects. *J Oral Maxillofac Surg Off J Am Assoc Oral Maxillofac Surg*. 2019; 77(12): 2467-74.
87. Ni J, Zhong Z, Wu Y, Shu R, Wu Y, Li C. Hyaluronic acid vs. physiological saline for enlarging deficient gingival papillae: a randomized controlled clinical trial and an in vitro study. *Ann Transl Med*. 2021; 9(9): 759.
88. Abdelraouf SA, Dahab OA, Elbarbary A, El-Din AM, Mostafa B. Assessment of Hyaluronic Acid Gel Injection in the Reconstruction of Interdental Papilla: A Randomized Clinical Trial. *Open Access Maced J Med Sci*. 2019; 7(11): 1834-40.
89. Alhabashneh R, Alomari S, Khaleel B, Qinawi H, Alzaubi M. Interdental papilla reconstruction using injectable hyaluronic acid: A 6 month prospective longitudinal clinical study. *J Esthet Restor Dent Off Publ Am Acad Esthet Dent Al*. 2021; 33(3): 531-7.

90. Castro-Calderón A, Rocuzzo A, Ferrillo M, Gada S, González-Serrano J, Fonseca M, et coll. Hyaluronic acid injection to restore the lost interproximal papilla: a systematic review. *Acta Odontol Scand.* 2022; 80(4): 295-307.
91. Larras P. Pathologies de la muqueuse buccale [Cours]. Nancy : Université de Lorraine. Faculté d'odontologie ; 2021.
92. Nolan A, Baillie C, Badminton J, Rudralingham M, Seymour RA. The efficacy of topical hyaluronic acid in the management of recurrent aphthous ulceration. *J Oral Pathol Med Off Publ Int Assoc Oral Pathol Am Acad Oral Pathol.* 2006; 35(8): 461-5.
93. Lee JH, Jung JY, Bang D. The efficacy of topical 0.2% hyaluronic acid gel on recurrent oral ulcers: comparison between recurrent aphthous ulcers and the oral ulcers of Behçet's disease. *J Eur Acad Dermatol Venereol.* 2008; 22(5): 590-5.
94. Dalessandri D, Zotti F, Laffranchi L, Migliorati M, Isola G, Bonetti S, et coll. Treatment of recurrent aphthous stomatitis with a barrier forming mouth rinse or topical gel formulation containing hyaluronic acid: a retrospective clinical study. *BMC Oral Health.* 2019; 19(1): 153.
95. Yang Z, Li M, Xiao L, Yi Z, Zhao M, Ma S. Hyaluronic acid versus dexamethasone for the treatment of recurrent aphthous stomatitis in children: efficacy and safety analysis. *Braz J Med Biol Res Rev Bras Pesqui Medicas E Biol.* 2020; 53(8): e9886.
96. Gallet P. Lichen plan buccal [Cours]. Nancy. Université de Lorraine. Faculté d'odontologie ; 2018.
97. Nolan A, Badminton J, Maguire J, Seymour RA. The efficacy of topical hyaluronic acid in the management of oral lichen planus. *J Oral Pathol Med Off Publ Int Assoc Oral Pathol Am Acad Oral Pathol.* 2009; 38(3): 299-303.
98. Shetty RR, Burde KN, Guttal KS. The Efficacy of Topical Hyaluronic Acid 0.2% in the Management of Symptomatic Oral Lichen Planus. *J Clin Diagn Res.* 2016; 10(1): ZC46-50.

99. Hashem AS, Issrani R, Elsayed TEE, Prabhu N. Topical hyaluronic acid in the management of oral lichen planus: A comparative study. *J Investig Clin Dent*. 2019; 10(2): e12385.
100. Agha-Hosseini F, Atyabi F, Akbari K, Moosavi MS. Decreased recurrence of symptoms in oral lichen planus with intralesional injection of hyaluronic acid and triamcinolone. *Int J Oral Maxillofac Surg*. 2021; 50(12): 1643-8.
101. Sridharan K, Sivaramakrishnan G. Interventions for oral lichen planus: A systematic review and network meta-analysis of randomized clinical trials. *Aust Dent J*. 2021; 66(3): 295-303.
102. Park MS, Chang JY, Kang JH, Park KP, Kho HS. Rheological properties of hyaluronic acid and its effects on salivary enzymes and candida. *Oral Dis*. 2010; 16(4): 382-7.
103. Kang JH, Kim YY, Chang JY, Kho HS. Influences of hyaluronic acid on the anticandidal activities of lysozyme and the peroxidase system. *Oral Dis*. 2011; 17(6): 577-83.
104. Pico JL, Avila-Garavito A, Naccache P. Mucositis: Its Occurrence, Consequences, and Treatment in the Oncology Setting. *The Oncologist*. 1998; 3(6): 446-51.
105. Innocenti M, Moscatelli G, Lopez S. Efficacy of gelclair in reducing pain in palliative care patients with oral lesions: preliminary findings from an open pilot study. *J Pain Symptom Manage*. 2002; 24(5): 456-7.
106. Barber C, Powell R, Ellis A, Hewett J. Comparing pain control and ability to eat and drink with standard therapy vs Gelclair: a preliminary, double centre, randomised controlled trial on patients with radiotherapy-induced oral mucositis. *Support Care Cancer Off J Multinatl Assoc Support Care Cancer*. 2007; 15(4): 427-40.
107. Vokurka S, Skardova J, Hruskova R, Kabatova-Maxova K, Svoboda T, Bystricka E, et coll. The effect of polyvinylpyrrolidone-sodium hyaluronate gel (Gelclair) on oral microbial colonization and pain control compared with other rinsing solutions in patients with oral



- mucositis after allogeneic stem cells transplantation. *Med Sci Monit Int Med J Exp Clin Res.* 2011; 17(10): CR572-576.
108. Liguori V, Guillemin C, Pesce GF, Mirimanoff RO, Bernier J. Double-blind, randomized clinical study comparing hyaluronic acid cream to placebo in patients treated with radiotherapy. *Radiother Oncol J Eur Soc Ther Radiol Oncol.* 1997; 42(2): 155-61.
109. Primavera G, Carrera M, Berardesca E, Pinnaró P, Messina M, Arcangeli G. A double-blind, vehicle-controlled clinical study to evaluate the efficacy of MAS065D (XClair), a hyaluronic acid-based formulation, in the management of radiation-induced dermatitis. *Cutan Ocul Toxicol.* 2006; 25(3): 165-71.
110. Presta G, Puliatti A, Bonetti L, Tolotti A, Sari D, Valcarenghi D. Effectiveness of hyaluronic acid gel (Jalosome soothing gel) for the treatment of radiodermatitis in a patient receiving head and neck radiotherapy associated with cetuximab: A case report and review. *Int Wound J.* 2019; 16(6): 1433-9.

## TABLE DES MATIÈRES

<b>TABLE DES FIGURES</b>	<b>11</b>
<b>TABLE DES TABLEAUX</b>	<b>13</b>
<b>INTRODUCTION</b>	<b>14</b>
<b>1. L'ACIDE HYALURONIQUE</b>	<b>15</b>
<b>1.1. Découverte</b>	<b>15</b>
<b>1.2. Structure</b>	<b>15</b>
<b>1.3. Répartition dans le corps humain, synthèse naturelle et     turn-over</b>	<b>16</b>
<b>1.4. Fonctions</b>	<b>18</b>
1.4.1. Rôles structurels	18
1.4.2. Rôles régulateurs	19
1.4.3. Propriétés bactériostatiques, anti-radicalaires et anti-oxydantes	22
<b>1.5. Utilisations dans le domaine médical</b>	<b>23</b>
1.5.1. Ophtalmologie	23
1.5.2. Rhumatologie	24
1.5.3. Oncologie	24
1.5.4. Cardiologie	25
1.5.5. Gynécologie	25
1.5.6. ORL / Digestif	25
1.5.7. Médecine esthétique	26
<b>1.6. Production industrielle</b>	<b>26</b>
1.6.1. Extraction tissulaire à partir de crêtes de coqs	26
1.6.2. Fermentation bactérienne	26
1.6.3. Réticulation de l'acide hyaluronique	27
<b>2. UTILISATION DE L'ACIDE HYALURONIQUE PAR LE CHIRURGIEN- DENTISTE</b>	<b>29</b>
<b>2.1. Réglementation</b>	<b>29</b>

2.2.	<b>Cadre thérapeutique</b>	<b>29</b>
2.3.	<b>Responsabilité médicale</b>	<b>30</b>
<b>3.</b>	<b>INJECTIONS PÉRI-BUCCALES D'ACIDE HYALURONIQUE DANS UN BUT DE RÉHABILITATION ESTHÉTIQUE</b>	<b>32</b>
3.1.	<b>Indications et contre-indications</b>	<b>32</b>
3.1.1.	Indications	32
3.1.2.	Contre-indications	33
3.2.	<b>Matériel nécessaire</b>	<b>34</b>
3.2.1.	Hydrogels injectables d'acide hyaluronique	34
3.2.2.	Aiguilles	37
3.2.3.	Canules	37
3.3.	<b>Protocole clinique</b>	<b>38</b>
3.4.	<b>Technique d'injection selon la zone à traiter</b>	<b>39</b>
3.4.1.	Sillons nasogéniens	40
3.4.2.	Plis d'amertume	42
3.4.3.	Sillon labio-mentonnier	44
3.4.4.	Menton et contour de la mâchoire	45
3.4.5.	Rides verticales péri-orales	46
3.4.6.	Ourlet des lèvres et philtrum	47
3.4.7.	Vermillon	49
3.5.	<b>Risques et effets indésirables</b>	<b>51</b>
3.5.1.	Réactions immédiates	51
3.5.2.	Réactions semi-retardées et retardées	52
3.6.	<b>Conclusion</b>	<b>54</b>
<b>4.</b>	<b>ACIDE HYALURONIQUE EN THÉRAPEUTIQUES PARODONTALES ET CHIRURGICALES</b>	<b>55</b>
4.1.	<b>Gingivite</b>	<b>55</b>
4.2.	<b>Parodontite</b>	<b>58</b>
4.2.1.	Traitement non chirurgical de la parodontite	60
4.2.2.	Traitement chirurgical d'assainissement parodontal	63
4.2.3.	Régénérations tissulaire et osseuse guidées	67
4.2.4.	Chirurgie muco-gingivale de traitement des récessions	72

4.3.	<b>Implantologie</b>	<b>78</b>
4.4.	<b>Cicatrisation osseuse</b>	<b>81</b>
4.5.	<b>Cicatrisation muqueuse</b>	<b>83</b>
4.6.	<b>Défaut des papilles inter-dentaires</b>	<b>86</b>
4.7.	<b>Conclusion</b>	<b>89</b>
<b>5.</b>	<b>ACIDE HYALURONIQUE DANS LE TRAITEMENT DE CERTAINES PATHOLOGIES BUCCALES</b>	<b>91</b>
5.1.	<b>Aptose</b>	<b>91</b>
5.2.	<b>Lichen Plan buccal</b>	<b>94</b>
5.3.	<b>Xérostomie</b>	<b>98</b>
5.4.	<b>Effets secondaires des cancers</b>	<b>99</b>
	5.4.1. Mucite	99
	5.4.2. Radiodermite	102
5.5.	<b>Conclusion</b>	<b>104</b>
	<b>CONCLUSION</b>	<b>105</b>
	<b>BIBLIOGRAPHIE</b>	<b>107</b>

Vu la demande du doyen de la faculté d'odontologie de Lorraine sur le rapport du jury :

Président : J.M MARTRETTE – Professeur des universités  
Membre du jury : J. SCHOUVER – Maître de conférences des universités (Directeur de thèse)  
Membre du jury : D. JOSEPH – Maître de conférences des universités  
Membre du jury : T. VEYNACHTER – Chef de clinique des universités – Assistant des hôpitaux

la présidente de l'université de Lorraine autorise

**Madame Elisa KOSCHER**

née à SAINT-AVOLD (Moselle) le 17 novembre 1998,  
à soutenir et imprimer sa thèse en vue d'obtenir le diplôme d'État de docteur en chirurgie dentaire intitulée :

**« INTÉRÊTS DE L'ACIDE HYALURONIQUE AU CABINET DENTAIRE »**

Nancy, le 3 mars 2023  
N° autorisation : 12880 C

La présidente de l'université de Lorraine



Université de Lorraine  
La Présidente de la Faculté  
H. BOULANGER  
\*

KOSCHER Elisa – Intérêts de l'acide hyaluronique au cabinet dentaire  
Nancy 2023 : 124 pages. 31 Figures ; 1 tableau.

Th. : Chir. – Dent. : Nancy 2023

**Mots clefs :**

- Acide hyaluronique
- Parodontite
- Lèvres
- Gencive
- Dent

**Résumé :**

L'acide hyaluronique est un polymère naturellement présent dans le corps humain, possédant des propriétés cicatrisantes, bactériostatiques, viscoélastiques, hydratantes et ostéo-inductrices remarquables. Ainsi, les produits à base de ce dernier, cumulant toutes ces propriétés en plus d'une incroyable biocompatibilité, facilité et sûreté d'emploi, possèdent de multiples intérêts et champs d'application dans la pratique du chirurgien-dentiste : dans le cadre de diverses thérapeutiques parodontales et chirurgicales, du traitement de certaines pathologies buccales, en tant que gel de cicatrisation muqueuse et gingivale, ou encore dans le cadre d'une demande de réhabilitation esthétique péri-buccale.

**Membres du jury :**

Pr. J.M. MARTRETTE	Professeur des universités	Président
<u>Dr. J. SCHOUVER</u>	<u>Maître de conférences</u>	<u>Directeur de thèse</u>
Dr. D. JOSEPH	Maître de conférences	Juge
Dr. T. VEYNACHTER	Chef de clin. des univ.- Assist. des hôpit.	Juge