



**HAL**  
open science

# La méthode CLC5 : un nouveau concept de réhabilitation globale des usures généralisées

Xavier Bekalarz

► **To cite this version:**

Xavier Bekalarz. La méthode CLC5 : un nouveau concept de réhabilitation globale des usures généralisées. Sciences du Vivant [q-bio]. 2023. hal-04517129

**HAL Id: hal-04517129**

**<https://hal.univ-lorraine.fr/hal-04517129>**

Submitted on 22 Mar 2024

**HAL** is a multi-disciplinary open access archive for the deposit and dissemination of scientific research documents, whether they are published or not. The documents may come from teaching and research institutions in France or abroad, or from public or private research centers.

L'archive ouverte pluridisciplinaire **HAL**, est destinée au dépôt et à la diffusion de documents scientifiques de niveau recherche, publiés ou non, émanant des établissements d'enseignement et de recherche français ou étrangers, des laboratoires publics ou privés.



**UNIVERSITÉ  
DE LORRAINE**

**BIBLIOTHÈQUES  
UNIVERSITAIRES**

## AVERTISSEMENT

Ce document est le fruit d'un long travail approuvé par le jury de soutenance et mis à disposition de l'ensemble de la communauté universitaire élargie.

Il est soumis à la propriété intellectuelle de l'auteur. Ceci implique une obligation de citation et de référencement lors de l'utilisation de ce document.

D'autre part, toute contrefaçon, plagiat, reproduction illicite encourt une poursuite pénale.

Contact bibliothèque : [ddoc-thesesexercice-contact@univ-lorraine.fr](mailto:ddoc-thesesexercice-contact@univ-lorraine.fr)  
(Cette adresse ne permet pas de contacter les auteurs)

## LIENS

Code de la Propriété Intellectuelle. articles L 122. 4

Code de la Propriété Intellectuelle. articles L 335.2- L 335.10

[http://www.cfcopies.com/V2/leg/leg\\_droi.php](http://www.cfcopies.com/V2/leg/leg_droi.php)

<http://www.culture.gouv.fr/culture/infos-pratiques/droits/protection.htm>

**ACADÉMIE DE NANCY METZ  
UNIVERSITÉ DE LORRAINE  
FACULTÉ D'ODONTOLOGIE DE LORRAINE**

Année 2023

N° 13154 C

**THÈSE  
POUR LE DIPLÔME D'ÉTAT  
DE DOCTEUR EN CHIRURGIE DENTAIRE**

Présentée et soutenue publiquement le : 20 octobre 2023

par

**Xavier BEKALARZ**

**Né le 14/08/1998 à Metz (57)**

**La méthode CLC5 :  
un nouveau concept de réhabilitation globale  
des usures généralisées.**

**Composition du jury :**

Président : Pr MARTRETTE Jean-Marc

Membres : Dr SCHOUVER Jacques

Dr CORNE Pascale

Dr JURAS Claire

Directeur de thèse : Dr SCHOUVER Jacques

*Par délibération en date du 11 décembre 1972, la Faculté de Chirurgie Dentaire a arrêté que les opinions émises dans les dissertations qui lui seront présentées doivent être considérées comme propres à leurs auteurs et qu'elle n'entend leur donner aucune approbation ni improbation.*

Présidente : Docteur Hélène BOULANGER

Doyen : Docteur Kazutoyo YASUKAWA

Vice-Doyens : Dr Charlène KICHENBRAND – Dr Rémy BALTHAZARD – Dr Marin VINCENT

Membres Honoraires : Dr L. BABEL – Pr. S. DURIVAUX – Pr A. FONTAINE – Pr G. JACQUART – Pr D. ROZENCWEIG - Pr ARTIS

Doyens Honoraires : Pr J. VADOT, Pr J.P. LOUIS

Département odontologie pédiatrique Sous-section 56-01	Mme	<u>JAGER Stéphanie</u>	Maître de conférences *
	M.	PREVOST Jacques	Maître de conférences
	Mme	HERNANDEZ Magali	Maître de conférences *
	M.	HAINOT Raphaël	Chef de clinique des universités – Assistant des hôpitaux
	Mme	HILT Léa	Chef de clinique des universités – Assistant des hôpitaux
	Mme	HOMBOURGER Morgane	Chef de clinique des universités – Assistant des hôpitaux
	M.	MASSON Maximilien	Chef de clinique des universités – Assistant des hôpitaux
Département orthopédie dento-faciale Sous-section 56-01	M.	<u>VANDE VANNET Bart</u>	Professeur des universités *
	Mme	DAMERDJI-BENHABIB Zaheira	Chef de clinique des universités – Assistant des hôpitaux ass. *
	M.	FAWAZ Paul	Chef de clinique des universités associé *
Département prévention, épidémiologie, économie de la santé, odontologie légale Sous-section 56-02	Mme	<u>CLÉMENT Céline</u>	Maître de conférences *
	M.	BAUDET Alexandre	Maître de conférences *
	Mme	CAIONE Mariette	Chef de clinique des universités – Assistant des hôpitaux
	M.	VEYNACHTER Thomas	Chef de clinique des universités – Assistant des hôpitaux*
Département parodontologie Sous-section 57-01	Mme	<u>BISSON Catherine</u>	Professeur des universités *
	M.	JOSEPH David	Maître de conférences *
	Mme	BERBE Ludvine	Chef de clinique des universités – Assistant des hôpitaux*
Département chirurgie orale Sous-section 57-01	M.	<u>BRAVETTI Pierre</u>	Maître de conférences *
	Mme	GUILLET-THIBAUT Julie	Maître de conférences
	Mme	KICHENBRAND Charlène	Maître de conférences *
	Mme	PHULPIN Bérengère	Maître de conférences *
	M.	CLERC Sébastien	Praticien hospitalier universitaire *
	Mme	BECKER Alice	Chef de clinique des universités – Assistant des hôpitaux
	Mme	PEREIRA Laure	Chef de clinique des universités – Assistant des hôpitaux
Département biologie orale Sous-section 57-01	Mme	<u>EGLOFF-JURAS Claire</u>	Maître de conférences *
	M.	MARTRETTE Jean-Marc	Professeur des universités *
	M.	YASUKAWA Kazutoyo	Maître de conférences *
Département dentisterie restauratrice, endodontie Sous-section 58-01	M.	<u>MORTIER Éric</u>	Professeur des universités *
	M.	ENGELS-DEUTSCH Marc	Professeur des universités *
	M.	AMORY Christophe	Maître de conférences
	M.	BALTHAZARD Rémy	Maître de conférences *
	M.	VINCENT Marin	Maître de conférences*
	M.	GIESS Renaud	Maître de conférences associé*
	Mme	DAL MAGRO Claire	Chef de clinique des universités – Assistant des hôpitaux
	Mme	DAVRIL Jeanne	Chef de clinique des universités – Assistant des hôpitaux*
	M.	LESIEUR François	Chef de clinique des universités – Assistant des hôpitaux
Département prothèses Sous-section 58-01	M.	<u>DE MARCH Pascal</u>	Maître de conférences
	Mme	CORNE Pascale	Maître de conférences *
	M.	SCHOUVER Jacques	Maître de conférences
	Mme	VAILLANT Anne-Sophie	Maître de conférences *
	M.	HIRTZ Pierre	Enseignant universitaire
	Mme	GERBER Caroline	Chef de clinique des universités – Assistant des hôpitaux*
	M.	JONVEAUX Maxime	Chef de clinique des universités – Assistant des hôpitaux
	Mme	MOUGEL Armande	Chef de clinique des universités – Assistant des hôpitaux
	M.	PERRIN Tom	Chef de clinique des universités – Assistant des hôpitaux
	M.	SYDA Paul-Marie	Chef de clinique des universités – Assistant des hôpitaux
	Mme	WILK Sabine	Chef de clinique des universités – Assistant des hôpitaux
Département fonction-dysfonction, imagerie, biomatériaux Sous-section 58-01	Mme	<u>STRAZIELLE Catherine</u>	Professeur des universités *
	Mme	MOBY (STUTZMANN) Vanessa	Maître de conférences *
	M.	SALOMON Jean-Pierre	Maître de conférences
	M.	RITTIE François	Chef de clinique des universités – Assistant des hôpitaux

Souligné : responsable de département

\* temps plein

Mis à jour le 17 mars 2023

## **Remerciements**

**À notre président,**

**Monsieur le Professeur Jean-Marc MARTRETTE**

Docteur en Chirurgie Dentaire

Docteur en Sciences Pharmacologiques

Spécialiste qualifié en Médecine Bucco-Dentaire

Habilité à Diriger des Recherches

Professeur des universités – praticien hospitalier

Ancien doyen de la faculté d'odontologie de Lorraine

Officier des palmes académiques

*Vous nous avez fait un très grand honneur en acceptant de présider notre jury de thèse.*

*Nous vous remercions de l'intérêt que vous avez bien voulu porter à notre travail.*

*Nous vous prions d'accepter l'expression de notre plus profond respect et le témoignage de notre sincère reconnaissance.*

**À notre juge et directeur de thèse,  
Monsieur le Docteur Jacques SCHOUVER,**

Docteur en chirurgie dentaire  
Docteur en sciences odontologiques  
Maître de Conférence - praticien hospitalier

*Nous vous remercions de l'honneur que vous nous avez fait en acceptant de juger et de diriger le jury de notre thèse.*

*Nous vous remercions pour votre disponibilité, vos conseils précieux pendant la réalisation de cette thèse.*

*Votre pédagogie, vos qualités humaines et professionnelles ont une très grande valeur.*

*Ce travail est le symbole d'une très grande reconnaissance.*

**À notre juge,**

**Madame le docteur CORNE Pascale,**

Docteur en chirurgie dentaire

Docteur de l'université de Lorraine - Spécialité sciences des matériaux

Lauréate de l'académie nationale de chirurgie dentaire

Maître de conférences – praticien Hospitalier

*Nous vous remercions d'avoir accepté de siéger à notre jury de thèse et de l'intérêt que vous avez porté à notre travail.*

*Nous vous remercions pour votre gentillesse et pour les précieux conseils que vous nous avez apportés en TP de prothèse.*

*Veillez trouver ci-joint l'expression de ma reconnaissance et de mon estime.*



**À notre juge,**

**Madame le docteur EGLOFF-JURAS Claire,**

Docteur en chirurgie dentaire

Spécialiste qualifiée en médecine bucco-dentaire

Ancienne interne en médecine bucco-dentaire

Maître de conférences – praticien Hospitalier

Responsable du département de biologie orale

*Nous vous remercions d'avoir accepté de siéger à notre jury de thèse et de l'intérêt que vous avez porté à notre travail.*

*Nous vous remercions pour votre gentillesse et pour les précieux conseils que vous nous avez apportés en prothèse ainsi que dans votre enseignement de la biologie orale.*

*Veillez trouver ci-joint l'expression de ma reconnaissance et de mon estime.*

## **Table des matières :**

Liste des figures : .....	10
Liste des tableaux .....	13
Liste des abréviations .....	14
Introduction : .....	15
1 Les différents modèles de reconstruction .....	16
1.1 F. Vailati et la Three Step Technique .....	16
1.2 JD. Orthlieb et le concept OCTA.....	21
1.3 M. Fradeani et la MIPP .....	26
1.4 JF. Lasserre/I. Chacolov et la CLC5 .....	30
CE QU'IL FAUT RETENIR : .....	33
2 Préalables à une réhabilitation globale .....	34
2.1 Cause et diagnostic de l'usure dentaire.....	34
2.1.1 Erosion .....	35
2.1.2 Attrition.....	38
2.1.3 Abrasion.....	40
2.1.4 Abfraction .....	41
2.2 Conditionnement psychologique du patient .....	45
2.2.1. Acceptation du diagnostic .....	45
2.2.2 Education thérapeutique et observance post-traitement.....	49
2.3 Conditionnement physique du patient.....	51
2.3.1 Examen clinique de l'intégrité musculo-articulaire .....	51
2.3.2 Prise en charge pluridisciplinaire (kinésithérapie, ostéopathie, orthopédie..) .....	57
2.3.3 Traitements orthodontiques, chirurgicaux et parodontaux .....	62
CE QU'IL FAUT RETENIR : .....	64
3 Choix de la position mandibulaire de reconstruction et modification de DVO (étape C de CLC5) 65	
3.1 L'ORC myocentré par JIG.....	66
3.1.1 La déprogrammation neuro-musculaire.....	66
3.2 L'augmentation de DVO .....	70
3.2.1 Pourquoi modifier la DVO.....	72
• Restaurer l'harmonie du visage.....	72
• Normaliser les fonctions altérées .....	74
• Créer un espace prothétique.....	76
• Améliorer l'esthétique du sourire.....	77

•	Contre-indications à l'augmentation de DVO .....	79
3.2.2	Comment répartir l'augmentation de DVO .....	80
•	La règle des tiers : .....	80
•	Le respect des courbes de compensation .....	82
3.2.3	Comment quantifier l'augmentation de DVO ? .....	85
•	Un consensus jusqu'à 5mm inter-incisif .....	86
•	Evaluation antérieure .....	87
3.2.3.1.1	Angle inter-incisif.....	87
3.2.3.1.2	Les relations labiales.....	89
•	Evaluation postérieure.....	89
3.2.3.1.3	La règle des vides fonctionnels.....	89
•	Cire de RC et montage en articulateur ½ adaptable avec arc facial (étape C de CLC5) .....	90
CE QU'IL FAUT RETENIR : .....		92
4	Chronologie de reconstruction.....	93
4.1	Laboratoire (étape L de CLC5) .....	93
4.1.1	Wax up par le laboratoire de prothèse.....	93
4.1.2	Réalisation de clés en silicones.....	94
4.1.3	Réalisation du masque diagnostique dit mock up .....	94
4.2	Schéma transitoire total (étape C1).....	96
4.2.1	Méthode et matériaux.....	97
4.3	Validation esthétique et fonctionnelle .....	98
4.4	Restauration définitive .....	99
4.4.1	Finition du secteur postérieur mandibulaire (C2) .....	99
4.4.2	Finition du secteur postérieur maxillaire (C2') .....	100
4.4.3	Finition du secteur incisivo-canin mandibulaire (C3) .....	101
4.4.4	Finition du secteur incisivo-canin maxillaire (C4) .....	102
4.4.5	Ajustage occlusal post prothétique (C5).....	104
5	Exemple de cas clinique réalisé par Jean-François Lasserre : .....	106
Conclusion : .....		110
Bibliographie : .....		111

## Liste des figures

Figure 1 : Classification ACE conçue par F. Vailati (source : Vailati, 2010).....	17
Figure 2 : Wax up antérieur maxillaire en vue vestibulaire et palatine. ....	19
Figure 3 : Rétablissement d'un support postérieur par l'intermédiaire d'un wax up de laboratoire. Celui-ci sera converti cliniquement en provisoires postérieures afin de rétablir un calage (Vailati F et Carciofo S, 2016). ....	20
Figure 4 : Rétablissement d'un guidage antérieur par l'intermédiaire de pièces prothétiques collées sur les faces palatines du bloc incisivo-canin. (Vailati F et Carciofo S, 2016).....	20
Figure 5 : JD. Orthlieb et le concept OCTA – phase 1 (2001).....	21
Figure 6 : JD. Orthlieb et le concept OCTA – phase 2 ( 2001).....	21
Figure 7 : JD. Orthlieb et le concept OCTA – phase 4 (2001).....	21
Figure 8 : JD. Orthlieb et le concept OCTA – phase 3 (2001).....	21
Figure 9 : JD. Orthlieb et le concept OCTA – phase 6 (2001).....	22
Figure 10 : JD. Orthlieb et le concept OCTA – phase 5 (2001).....	22
Figure 11 : JD. Orthlieb et le concept OCTA – phase 7 (2001).....	22
Figure 12 : Arbre décisionnel dans le choix d'une position de référence (Orthlieb, 2001) .....	23
Figure 13 : Wax up complet à gauche réalisé par le laboratoire dans un but de transfert clinique par l'intermédiaire de clés en silicone. À droite, mock up utilisé lors de l'étape des préparations afin de retirer la quantité idéale de tissus dentaires (Fradeani M et al, 2021). ....	27
Figure 14 : Résultats à long terme (10 ans) des différents types de restaurations céramiques (source : Fraedani, 2021).....	29
Figure 15 : Exemple de réhabilitation par la méthode CLC5 chez une jeune patiente de 17 ans atteinte d'amélogénèse imparfaite ( Lasserre, Réalités Cliniques, 2023). 31	
Figure 16 : Lésion d'usure pouvant aboutir à des pertes de substances considérables (Colon et Lussi, 2012).....	34
Figure 17 : Patient atteint de lésions érosives sur les.....	36
Figure 18 : Exemple de sources extrinsèques.....	36
Figure 19 : Patient présentant des lésions érosives due à des reflux gastro-œsophagiens (source : Kanzow P et coll, 2016) .....	38
Figure 20 : Lésions d'attrition généralisées à l'ensemble de la denture à mettre en lien.....	39
Figure 21 : Lésions d'abrasion localisées au niveau cervico-vestibulaire provoquées .....	41
Figure 22 : patient présentant des lésions d'usures type abfraction (voir flèche) . (Nascimento M. et coll, 2016). ....	42
Figure 23 : Patient présentant différents types de lésions d'usures provoquant.....	43
Figure 24 : Schéma des différents mécanismes et leurs interactions provoquant des lésions de surface non carieuses : .....	44
Figure 25 : Principaux troubles de santé mentale, facteurs de comorbidité potentiels .....	46
Figure 26 : Anatomie de l'articulation temporomandibulaire et .....	51

Figure 27 : Zones musculaires utiles dans l'examen de palpation – Rozencweig D. et al, 1994.....	53
Figure 28 : Gouttière occlusale (Lasserre, 2023).....	62
Figure 29 : Photographies initiales de la malocclusion du patient montrant une occlusion inversée antérieure (a et b), étapes du traitement orthodontique visant à corriger la malocclusion (c et d), et les photos finales après traitement orthodontique (e et f). (Camila S. Sampaio et al. 2021).....	63
Figure 30 : JIG (Joint Incisal Distance) dans le cadre d'une déprogrammation et modification de DV (Etienne O, 2023). ....	66
Figure 31 : Le déprogrammeur occlusal de Kois (Calamita et al, 2019 ). ....	67
Figure 32 : Enregistrement ORC via un déprogrammeur occlusal de Kois (Gardon-Mollard, 2019).....	68
Figure 33 : Remontée de dimension verticale via l'utilisation d'un déprogrammeur occlusal de Kois (Gardon-Mollard, 2019).....	68
Figure 34 : Système BISICO "Myotronics permettant de mesurer, diagnostiquer et créer une occlusion optimale et prédictible (Réalité clinique, Vol 34, 2023). ....	69
Figure 35 : Visage et face : la DVO représente l'étage inférieur de la face (Orthlieb et Etienne, 2023) .....	70
Figure 36 : Les dimensions verticales d'occlusion et de repos (DVO et DVR) (Orthlieb et Etienne, 2023).....	70
Figure 37 : : Illustration du mécanisme biologique de compensation dentoalvéolaire face au phénomène d'attrition .....	71
Figure 38 : Relations occlusales antérieures. Augmenter la DVO diminue le recouvrement incisif (R) mais augmente le surplomb incisif (S) et vice-versa (Orthlieb et Ré, 2023).....	75
Figure 39 : Avantages et inconvénients d'une augmentation de DVO (Orthlieb et Ehrmann, 2013).....	76
Figure 40 : Exemple de contre-indications d'une augmentation de DVO : béance antérieure à gauche et malocclusion sévère à droite (Lasserre, 2020) .....	80
Figure 41 : Illustration de la règle des tiers avec le tableau des valeurs correspondantes, énoncée par Orthlieb et illustrée chez Orthlieb J-D et Ré J-P (Réalité Clinique 2023). ....	80
Figure 42 : Illustration de la règle des tiers par Calamita et al. 2019. ....	82
Figure 43 : DVO et courbe de Spee. Suivant le rayon de la courbure Spee, la hauteur verticale sera répartie différemment entre les dents maxillaires et mandibulaires (Orthlieb et Ré, 2023) .....	83
Figure 44 : Concept sphéroïde de Monson (Lasserre, 2020) .....	84
Figure 45 : Critères de répartition de l'augmentation de DV (Lasserre, 2023).....	84
Figure 46 : La place nécessaire au matériau prothétique est obtenue par une augmentation de DVO sans aucune préparation sur les dents érodées (Lasserre, 2020). ....	85
Figure 47 : L'épaisseur prothétique est ici mineure avec seulement 1mm en occlusal et 0,3 en vestibulaire permettant un crédit biologique extrêmement faible (Lasserre, 2020). ....	86
Figure 48 : Wax up du laboratoire permettant la mise en place d'un schéma provisoire complet (Lasserre, 2020). ....	87
Figure 49 : Augmentation de DV et angle inter-incisif (Lasserre, 2020).....	89

Figure 50 : La règle des vides fonctionnels (Lasserre, 2020) .....	90
Figure 51 : Manipulation permettant le guidage mentonnier afin d'enregistrer la RC (Lasserre, 2020) .....	91
Figure 52 : Photographie du montage en articulateur vu de derrière permettant la visualisation de l'espace prothétique nécessaire (Lasserre, 2020).....	91
Figure 53 : Enregistrement et transfert de la position maxillaire par l'intermédiaire d'un arc facial (Lasserre, 2020) .....	91
Figure 54 : Articulateur monté et bloqué à la position déterminée par le praticien (Lasserre, 2020). .....	93
Figure 55 : Réalisation du wax up complet en cire par le laboratoire (Lasserre, 2020) .....	93
Figure 56 : Photographie d'un mock up en place dans un but de validation esthétique (Etienne O, 2023). .....	94
Figure 57 : Essayage du mock-up (Structure 3-VOCO), photographie de ¾ à l'échelle du sourire (document personnel, 2023).....	95
Figure 58 : Essayage du mock-up (Structure 3-VOCO), photographie de face avant/après (document personnel, 2023) .....	95
Figure 59 : Mise en place du schéma antérieur provisoire par la méthode "Free Hand Composit Up" (Lasserre, 2020) .....	96
Figure 60 : Wax up et clé en silicone rigide de laboratoire permettant la réalisation du schéma provisoire (Lasserre, 2020). .....	97
Figure 61 : Exemple de restauration postérieure définitive en disilicate de lithium monolithique (Lasserre, 2020). .....	99
Figure 62 : Restaurations postérieures définitives ( Lasserre, 2020).....	100
Figure 63 : Pièces céramiques collées type « table top » permettant de réhabiliter les secteurs postérieurs (Lasserre, 2020) .....	100
Figure 64 : Préparation des incisives inférieurs afin d'accueillir des facettes en céramique. On peut remarquer le changement impressionnant de la gencive après la mise en place de la céramique (Lasserre, 2020). .....	101
Figure 65 : Préparation des dents antérieures par la méthode des rainures de pénétration contrôlée (Lasserre, 2020).....	102
Figure 66 : Préparation antérieure, gestion de la forme et résultat définitif des restaurations antérieures (Lasserre, 2023).....	102
Figure 67 : Céramique stratifiée en laboratoire par la méthode des Cut back (Lasserre, 2020). .....	103
Figure 68 : Pièces prothétiques terminées sur modèle en plâtre (Lasserre, 2020). .....	103
Figure 69 : Ajustage du guidage antérieur en propulsion et en latéralité, .....	104
Figure 70 : Vérification des contacts statiques à l'aide d'un papier.....	104
Figure 71 : Gouttière neuromusculaire rigide (Lasserre, 2020). .....	104
Figure 72 : Illustrations de la méthode CLC5 ( Lasserre, 2023) .....	106
Figure 73 : : Illustrations de la méthode CLC5, projet virtuel esthétique ( Lasserre, 2023) .....	106
Figure 74 : : Illustrations de la méthode CLC5, mise en place du schéma provisoire ( Lasserre, 2023) .....	107
Figure 75 : Illustrations de la méthode CLC5, mise en place des restaurations postérieures définitives ( Lasserre, 2023).....	108

Figure 76 : Illustrations de la méthode CLC5, l'ensemble des secteurs à l'exception du bloc incisivo-canin maxillaire sont terminés. ( Lasserre, 2023)..... 108  
Figure 77 : Illustrations de la méthode CLC5, finition du secteur antérieur maxillaire ( Lasserre, 2023) ..... 109

### **Liste des tableaux**

Tableau 1 : Etape et description de la méthode TST de F. Vailati ..... 18  
Tableau 2 : Valeur d'augmentation de DV correspondantes entre la tige incisive, les incisives et les molaires (source : d'après Orthlieb, 2013)..... 81

## **Liste des abréviations**

- ACE : Anterior Clinical Erosive Classification
- ACT : Axe Charnière Terminal
- ATM : Articulation Temporo-mandibulaire
- BOA : Butée Occlusale Antérieure
- CIM-10 : Classification Internationale des Maladies
- CLC-5 : Clinique Laboratoire Clinique
- DV : Dimension Verticale
- DVO : Dimension Verticale d'Occlusion
- DVR : Dimension Verticale de Repos
- ELI : Espace Libre d'Inclusion
- GA : Guidage Antérieur
- GAP : Gouttière d'Antéposition
- GRM : Gouttière de Reconditionnement Musculaire
- JIG : Joint Incisal Distance
- MIPP : Minimally Invasive Prosthetic Procedure
- OIM : Occlusion d'Intercuspidie Maximale
- ORC : Occlusion de relation centrée
- SNC : Système Nerveux Central
- TDM : Troubles et Dysfonctions temporo-Mandibulaire
- TENS : Stimulation électrique cutanée à basse fréquence
- TST : Three Step Technique



## Introduction

Au cours de son exercice, le chirurgien-dentiste est susceptible de traiter des cas de réhabilitations très différents les uns des autres. Les cas d'usures en l'occurrence sont de plus en plus fréquents, notamment au sein des populations occidentales. L'amélioration des techniques adhésives mène plus souvent le praticien vers des réhabilitations de grande ampleur et de manière plus précoce qu'auparavant. L'usure est un processus physiopathologique dont l'étiologie peut varier et doit être prise en charge en amont de tout traitement restaurateur.

Patient, praticien et laboratoire de prothèse seront les trois intervenants. Plusieurs méthodes comprenant des chronologies bien précises ont été enseignées ces dernières décennies. Cependant, les traitements impliqués n'ont pas été satisfaisants et ont nécessité un sacrifice tissulaire important pour la plupart des patients.

De nouvelles approches sont apparues pour permettre de reconstruire des arcs complets de manière peu invasive profitant des évolutions de la dentisterie adhésive. L'objectif est de démystifier ces méthodes qui semblent au premier abord complexes et de proposer au patient le meilleur traitement guidé par un protocole très précis.

L'analyse de cette thématique nous amène à décrire l'historique des méthodes de réhabilitations les plus importantes de ces dernières années. Selon les principes de l'odontologie fondée sur la preuve, les différents types d'usures seront détaillées et une prise en charge psychologique puis physique sera proposée.

Une grande partie sera consacrée à la dimension verticale d'occlusion et ses différents paramètres.

Enfin, une chronologie de reconstruction sera décrite de manière précise selon la méthode « CLC5 » de J-F Lasserre. S'engager dans une réhabilitation totale est très complexe. Outre de solides connaissances occlusales, une réalisation précise et rigoureuse s'impose.

# 1 Les différents modèles de reconstruction

## 1.1 F. Vailati et la Three Step Technique

- La Three Step Technique est une approche clinique de réhabilitation des usures généralisées. Elle a été développée par le Dr Francesca Vailati et son équipe en 2008 avec objectif n°1 : l'économie tissulaire et le concept de dentisterie minimalement invasive. Cette méthode repose comme la plupart des techniques sur un diagnostic préalable de l'étiologie de la perte tissulaire, la proposition d'une solution thérapeutique au patient et la mise en œuvre d'un traitement par l'intermédiaire de matériaux restaurateurs. Ce diagnostic est associé à la classification ACE (Antérieur Clinical Erosive Classification) conçue par Vailati et Belser. Elle permet de guider le praticien dans sa décision, en fonction de l'importance de la perte tissulaire.
- Cette classification ACE propose la restauration unique de la face palatine dans le cas d'une usure légère du bord libre (<2mm). Elle permet de conserver l'émail de la face vestibulaire intact en complétant celle-ci par une extension vestibulaire pour améliorer sa silhouette.
- Dans les cas d'usures plus avancées, une technique dite sandwich avec une facette palatine et vestibulaire est proposée comme nous pourrions le découvrir dans les paragraphes suivants.













ACE Class I	 <p>Thinning of palatal enamel</p>	 <p><b>Treatment:</b> No restorative treatment</p>
ACE Class II	 <p>Dentin exposure on the palatal aspect (contact areas), no damage to incisal edges</p>	 <p><b>Treatment:</b> Direct or indirect palatal composites</p>
ACE Class III	 <p>Dentin exposure on the palatal aspect, damage to incisal edges (&lt; 2 mm)</p>	 <p><b>Treatment:</b> Palatal veneers</p>
ACE Class IV	 <p>Extended dentin exposure on the palatal aspect, loss of tooth length (&gt; 2 mm), preserved facial enamel</p>	 <p><b>Treatment:</b> Sandwich approach</p>
ACE Class V	 <p>Extended dentin exposure on the palatal aspect, loss of tooth length (&gt; 2 mm), loss of facial enamel</p>	 <p><b>Treatment:</b> Sandwich approach (experimental)</p>
ACE Class VI	 <p>Advanced loss of tooth structure leading to pulp necrosis</p>	 <p><b>Treatment:</b> Sandwich approach (highly experimental)</p>

Figure 1 : Classification ACE conçue par F. Vailati (source : Vailati, 2010)

- La TST désigne comme position de référence l'OIM.
- Telle que son nom l'indique, elle propose 3 principales étapes :

Tableau 1 : Étape et description de la méthode TST de F. Vailati

x	Étape	Description
1	Validation de l'esthétique antérieure	Wax up puis mock up des faces vestibulaires des incisives jusqu'aux prémolaires maxillaires.
2	Rétablissement d'un support postérieur	Wax up occlusal.
3	Restauration du guide antérieur	Pièces palatines antérieures

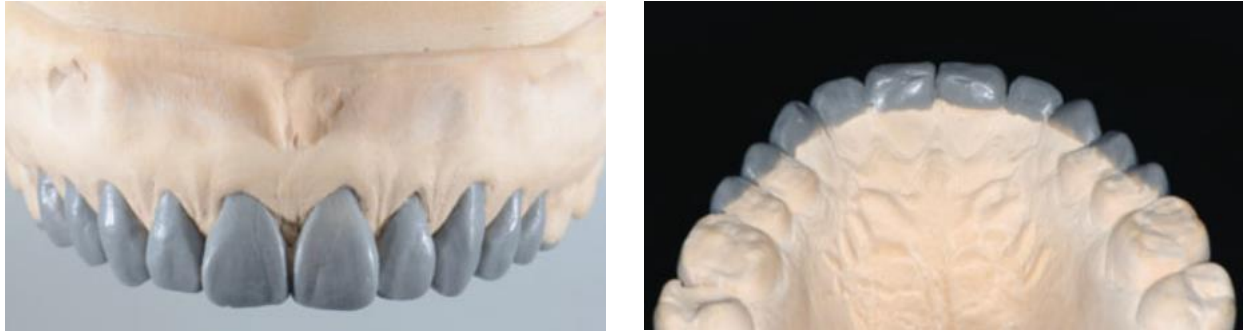
❖ Validation de l'esthétique antérieure

Laboratoire : Cette première phase commence par la réalisation d'un wax up des faces vestibulaires des incisives jusqu'aux prémolaires dans un but de visualisation esthétique du résultat final. Ce wax up peut être étendu par le prothésiste aux premières molaires dans le cas d'un sourire large (corridors buccaux).

Clinique : Ce wax up est transposé en bouche via un mock up réalisé à partir d'une clé en silicone et de résine auto polymérisable. Le patient pourra donc valider au fauteuil à l'aide de photographies et/ou d'un miroir le projet esthétique antérieur.

Les objectifs de cette étape sont les suivants : Validation du projet esthétique, validation de la position des bords libres, validation du plan d'occlusion, validation du profil d'émergence et du niveau gingival (Vailati et Belser, 2008).

Dès la validation de ces critères, les données sont transmises au prothésiste afin de passer à la deuxième étape. Des photographies sont prises et une nouvelle empreinte peut être réalisée si des changements ont été effectués (Vailati et Belser, 2008).



*Figure 2 : Wax up antérieure maxillaire en vue vestibulaire et palatine.*

*(Vailati F et Carciofo S, 2016)*

❖ Rétablissement d'un support postérieur (restaurations provisoires)

Laboratoire : Confection d'un wax up postérieur avec augmentation de la DVO (Dimension Verticale d'Occlusion). Le prothésiste a désormais pour mission de rétablir un calage postérieur en adéquation avec le plan d'occlusion validé lors de l'étape précédente. La cire est donc réalisée sur les faces occlusales des dents postérieures. L'augmentation de DVO sera nécessaire à l'obtention d'un espace prothétique suffisant corrélé avec le principe d'économie tissulaire.

Clinique : Ce wax up nous permet la réalisation directe de restaurations provisoires sous forme d'une gouttière occlusale fixe composée d'overlays solidarisés entre eux. Cette gouttière est totalement réversible en cas de symptomatologie temporo-mandibulaire. Cette méthode permet un passage vers les restaurations définitives quadrant par quadrant. (Vailati et Belser, 2008). Pendant ce temps, le patient présente une béance antérieure. Ce compromis permet de ne pas entraîner d'inflammation gingivale avec des restaurations antérieures provisoires.

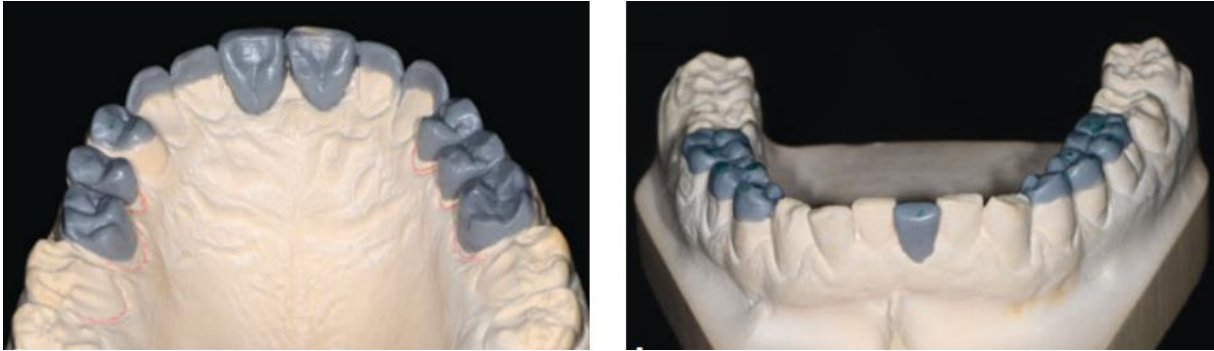


Figure 3 : Rétablissement d'un support postérieur par l'intermédiaire d'un wax up de laboratoire. Celui-ci sera converti cliniquement en provisoires postérieures afin de rétablir un calage (Vailati F et Carciofo S, 2016).

#### ❖ Restauration du guidage antérieur (définitif)

Laboratoire : Confection de facettes palatines en résine composite pour rétablir le guidage antérieur mandibulaire lors des mouvements de diduction et propulsion.

Clinique : Collage des facettes en résine composite.

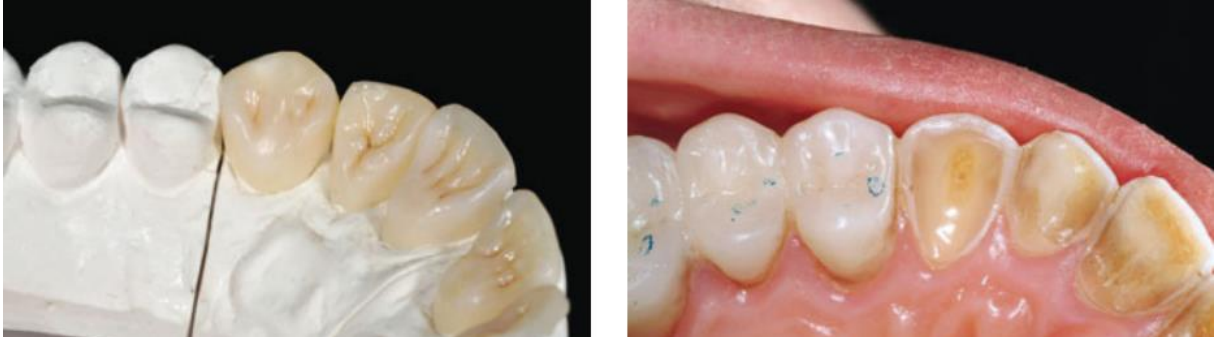

Figure 4 : Rétablissement d'un guidage antérieur par l'intermédiaire de pièces prothétiques collées sur les faces palatines du bloc incisivo-canin. (Vailati F et Carciofo S, 2016)

- ❖ Ce stade conclut le protocole de la TST à proprement parlé puisque le patient retrouve une occlusion stable et fonctionnelle. Elle se poursuit avec l'aspect esthétique des restaurations vestibulaires antérieures maxillaires (facettes en céramique), antérieures mandibulaires (résine composite en méthode directe ou facette vestibulaire) puis la restauration définitive des dents postérieures. (overlays en céramique).

## 1.2 JD. Orthlieb et le concept OCTA

Orthlieb propose une approche gnathologique et fonctionnelle autour du concept « OCTA ». Cette prise en charge beaucoup plus globale est fondée sur le principe suivant : « le succès d'un traitement prothétique est initialement fondé sur l'effort de réflexion menant à l'établissement raisonné du projet de traitement » (synergie prothétique, 2001)

L'information, la réflexion et la réalisation représentent les trois temps clés de la réalisation prothétique scindée en sept parties. (Orthlieb, 2001). La phase 1 décrit l'approche face à un patient venant pour la première fois en urgence.

### Phase 1 : traitement d'urgence

- 1.1 : examen clinique rapide, entretien préliminaire
- 1.2 : examen radiographique rétro-alvéolaire localisé
- 1.3 : soins et/ou prescription (problème endodontique, obturation, parodontal, musculo-articulaire...)
- 1.4 : prothèse provisoire immédiate éventuellement si l'esthétique ou la fonction l'impose.

Figure 5 : JD. Orthlieb et le concept OCTA – phase 1 (2001)

### Phase 2 : information-documentation

- 2.1 : entretien, empreinte
- 2.2 : examen clinique
- 2.3 : sondage parodontal
- 2.4 : imagerie
- 2.5 : examen des moulages
- 2.6 : analyse occlusale sur articulateur
- 2.7 : simulation thérapeutique

Figure 6 : JD. Orthlieb et le concept OCTA – phase 2 ( 2001)

La phase 2 permet à l'ensemble de l'équipe de recueillir les éléments nécessaires pour organiser la réflexion et la prise de décision concernant le traitement.

### Phase 3 : réflexion et décision thérapeutique

- 3.1 : diagnostics
- 3.2 : objectifs thérapeutiques
- 3.3 : projet thérapeutique
- 3.4 : pronostic
- 3.5 : séquence de traitement
- 3.6 : critères de reconstruction (OCTA)

Figure 8 : JD. Orthlieb et le concept OCTA – phase 3 (2001)

### Phase 4 : conditionnement tissulaire

- 4.1 : conseils psycho-comportementaux
- 4.2 : résolution musculo-articulaire
- 4.3 : extraction, chirurgie buccale
- 4.4 : dentisterie restauratrice simple
- 4.5 : parodontie initiale
- 4.6 : restauration prothétique immédiate

Figure 7 : JD. Orthlieb et le concept OCTA – phase 4 (2001)

La phase 3 laisse place à la réflexion. La réussite du traitement prothétique dépend principalement de la rigueur de son exécution, qui est elle-même basée sur une réflexion approfondie en amont. Les objectifs de traitement doivent être cohérents avec les aspects techniques, médicaux et psychosociaux du patient.

Le projet thérapeutique établit les méthodes à utiliser pour atteindre ces objectifs. La séquence de traitement détaille les différentes étapes et le planning d'exécution de ce dernier.

Enfin, pour organiser la réhabilitation, la mise en place de critères de reconstruction (OCTA) est l'élément central dans cette approche. Nous allons les développer dans les lignes qui suivent.

La phase 4 concerne les étapes d'assainissement qui englobent non seulement les dents elles-mêmes, mais aussi leur environnement musculosquelettique et les aspects psycho comportementaux du patient (Orthlieb 2001).

#### **Phase 5 : modification tissulaire**

- 5.1 : orthodontie
- 5.2 : endodontie
- 5.3 : restauration provisoire de première génération
- 5.4 : parodontie, chirurgie buccale d'aménagement
- 5.5 : implantodontie (stade1)
- 5.6 : chirurgie orthognathique, chirurgie articulaire
- 5.7 : reconstitution coronaire
- 5.9 : implantodontie (stade 2)
- 5.8 : restauration provisoire de deuxième génération

*Figure 10 : JD. Orthlieb et le concept OCTA – phase 5 (2001)*

#### **Phase 6 : stabilisation**

- 6.1 : finition orthodontique
- 6.2 : équilibration occlusale (meulage/collage)
- 6.3 : finition prothétique

*Figure 9 : JD. Orthlieb et le concept OCTA – phase 6 (2001)*

#### **Phase 7 : maintenance**

- 7.1 : hygiène bucco-dentaire
- 7.2 : contrôle des parafunctions
- 7.3 : contrôle des signes musculo-articulaires
- 7.4 : contrôle radiographique
- 7.5 : scellement définitif
- 7.6 : programmation des visites de contrôle

*Figure 11 : JD. Orthlieb et le concept OCTA – phase 7 (2001)*

Figures 5, 6, 7, 8, 9, 10, 11 et 12 : Les différentes phases du plan de traitement d'un patient (source : Orthlieb, 2001)

Dans la phase 5 du traitement, les étapes de modelage tissulaire sont abordées. Habituellement, l'orthodontie, les préparations corono-périphériques et les restaurations provisoires de première génération sont effectuées avant la chirurgie parodontale, mais après l'assainissement parodontal, à moins que des aménagements muco-gingivaux spécifiques ne soient nécessaires.

Nous allons détailler ici les huit critères de reconstructions d'Orthlieb exposés dans la phase 3.



❖ L'OCTA : HUIT CRITÈRES OCCLUSAUX DE RECONSTRUCTION

❖ OCTA-0 : Plan de référence

Le plan de référence doit être un repère orthonormé, reproductible lors des différents montages. Historiquement il s'agit d'un plan de Francfort mais la grande majorité des articulateurs utilisent le plan axio-orbitaire (PAO) : plan qui passe par le point sous orbitaire et le condyle = plan de référence des articulateurs. L'objectif est la simplicité d'enregistrement à l'arc facial, l'accessibilité et la concordance anatomique osseuse et cutanée (Orthlieb, 2001).

❖ OCTA-1 : Position de référence

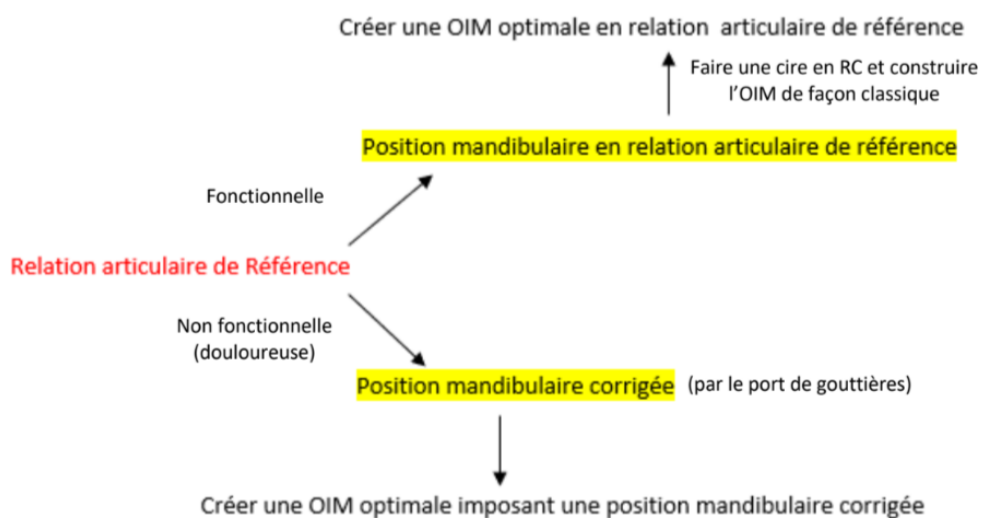
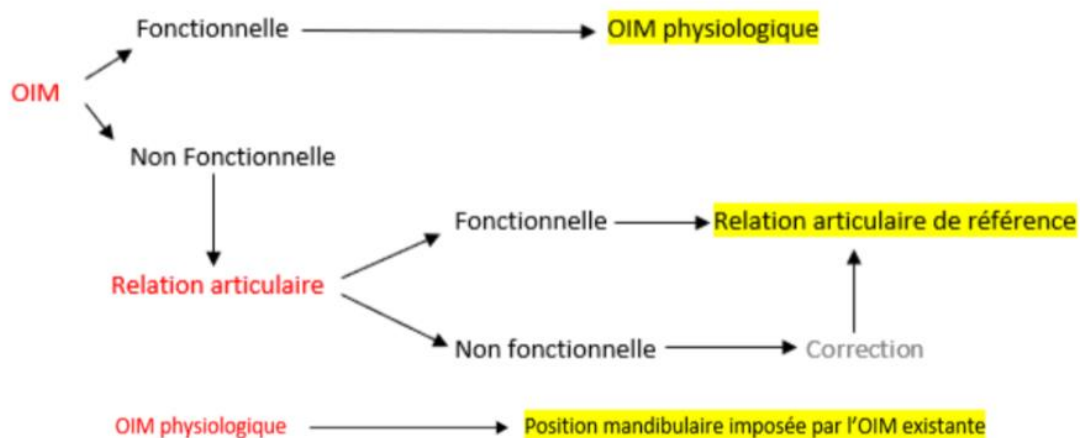


Figure 12 : Arbre décisionnel dans le choix d'une position de référence (Orthlieb, 2001)

❖ OCTA-2 : Dimension verticale d'occlusion (DVO)

La détermination de la DVO doit répondre aux critères suivants : « *La présence d'un espace d'inocclusion en position posturale de repos, l'absence de contacts entre les arcades dentaires durant l'activité phonétique, une apparence agréable de l'étage inférieur du visage en occlusion* » (Palla, 1995).

Les différents critères de décision vis-à-vis de la DVO seront développés ultérieurement.

❖ OCTA-3 : Situation du groupe incisivo-canin mandibulaire

C'est le premier bloc à faire son éruption chez l'enfant. Il est en relation avec la situation du groupe incisivo-canin maxillaire dans lequel interviennent un point d'impact ainsi qu'un plan de guidage. Il s'agit du seul plan de guidage modifiable (les deux autres étant les condyles).

Ce groupe possède une fonction esthétique (soutien des lèvres, profil mentonnier, longueur des incisives maxillaires) et fonctionnelle (protection du bloc postérieur, permet à la mandibule d'être guidée et de retrouver sa position lors des mouvements de propulsion).

Le bord libre des incisives inférieures doit effleurer la lèvre inférieure (Orthlieb, 2001).

❖ OCTA-4 : Situation du groupe incisivo-canin maxillaire

Il s'agit ici de la partie vestibulaire qui a une fonction exclusivement esthétique. Sa position permet de soutenir les lèvres et a une influence directe sur l'esthétique du sourire (Orthlieb, 2001).

❖ OCTA-5 : Courbe de Spee et plan d'occlusion

En utilisant la position du condyle et du groupe incisivo-canin mandibulaire, la courbe de Spee est déterminée pour placer la première molaire mandibulaire. Cette courbe influe directement sur l'inclinaison du plan d'occlusion par rapport PAO.

Les dents sont légèrement inclinées pour ne pas avoir d'interférences postérieures en propulsion, mais aussi pour l'efficacité masticatoire.

❖ OCTA-6 : Pente de guidage incisif et canin

L'harmonie entre le guidage dentaire (pente incisive et canine) et le guidage articulaire (pente condylienne) vise à faciliter la cinématique mandibulaire. (physiologique).

La pente incisive est l'inclinaison dans le plan sagittal de la face linguale des incisives centrales maxillaires par rapport au PAO. L'importance de la pente de guidage doit induire une désocclusion postérieure minimale sans interférence et en harmonie avec la pente condylienne.

De même, la pente canine doit induire une désocclusion en diduction afin d'éviter les interférences postérieures.

❖ OCTA-7 : Hauteur cuspidienne et courbe de Wilson

Après avoir établi la position de référence avec la Dimension Verticale d'Occlusion (DVO) définie par la tige incisive bloquée, la courbe de Spee matérialisée et les pentes du guidage antérieur ajustées, il ne reste plus qu'à déterminer l'inclinaison des dents pluricuspidées dans le plan frontal, c'est-à-dire à définir la courbe de Wilson.

Plus la pente canine sera importante, plus on pourra créer de la hauteur cuspidienne. Inversement, si la pente canine et incisive sont faibles, la hauteur cuspidienne sera faible. Chez les patients bruxomanes, il faudra une hauteur faible (Orthlieb, 2001).

### 1.3 M. Fradeani et la MIPP

La Minimally Invasive Prostetic Procedure (MIPP) est une approche gnathologique développée par Mauro Fraedani et ses collaborateurs. Elle a pour objectif de restaurer les dentures sévèrement usées, en conservant le maximum de structure dentaire, tout en offrant suffisamment d'espace inter occlusal pour les matériaux de restauration (Fradeani, 2012).

Il est possible de classer cette technique en deux catégories : La première concerne les cas où l'occlusion initiale du patient est maintenue ,c'est-à-dire où l'**OIM** est utilisé comme position de référence (MIPP0 et MIPP1). Dans la deuxième catégorie, les cas traités nécessitent une modification de DV par repositionnement de la mandibule utilisant l'**ORC** comme position de référence (MIPP2 et MIPP3) (Fraedani, 2021).

Elle implique les 4 éléments suivants dans les cas d'usures sévères (MIPP2/3) :

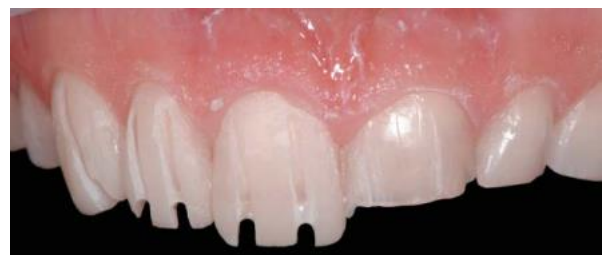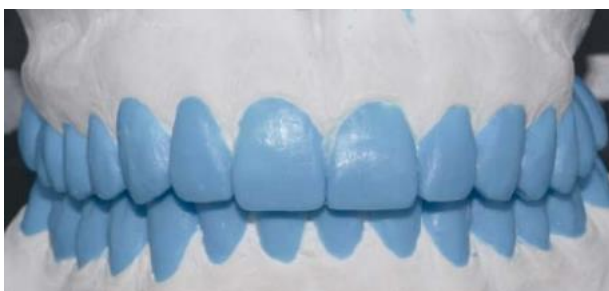- Une augmentation de la DVO
  - Une épaisseur minimale de céramique
  - Une préservation maximale de l'émail au cours des préparations
  - Un collage des restaurations céramique
- ❖ Pour les cas d'usures sévères (MIPP2/3), l'augmentation de DVO est nécessaire. Cela impose la réhabilitation d'au moins une arcade entière. L'espace ainsi gagné nous permet de minimiser la préparation dentaire afin de préserver l'intégrité des dents et de maintenir leur vitalité. Une préparation dentaire peu invasive via des matériaux de faible épaisseur est indispensable pour conserver le plus d'émail possible et ainsi obtenir un collage de meilleur qualité. Ces mêmes matériaux peuvent subir des traitements de surface via un protocole de collage reproductible permettant une bonne adhésion (Fradeani, 2021).
- ❖ DVO : D'après cette technique, la modification de DV nécessite une évaluation clinique de la phonétique passant par une distance inter-occlusale suffisante (espace libre d'innocclusion de 2mm). La hauteur de l'étage inférieur doit être proportionnelle aux deux autres étages de la face.

- ❖ Cette augmentation de DV sera évaluée au cours du traitement en passant par une phase provisoire (mock up, validation puis phase provisoire). Toute modification peut être effectuée lors de cette phase. Si l'articulation temporo-mandibulaire ne présente pas de symptomatologie initiale, elle peut être réalisée sans risque (Fradeani, 2016).

On considère dans cette méthode qu'un changement de DV peut-être vérifié de manière optimale par des tests phonétiques. Tout inconfort musculaire lié à une modification ne dure généralement que 2 semaines (Fradeani, 2016).

Une revue de littérature prouve que les changements de DV sont bien tolérés pour la majorité des patients. Aucune preuve ne démontre qu'une seule dimension verticale correspond respectivement à chaque patient (Fradeani, 2016).

- ❖ Ces modifications sont effectuées préalablement à un transfert sur articulateur via l'utilisation d'un arc facial. Une céroplastie (wax up) est ensuite effectuée par le prothésiste puis validée en bouche par un masque diagnostique (mock up). Une validation esthétique et fonctionnelle pourra donc avoir lieu à ce stade, suivie des préparations, empreintes et phases provisoires. Fradeani considère que deux générations de provisoires sont parfois nécessaires pour un bon conditionnement tissulaire.



*Figure 13 : Wax up complet à gauche réalisé par le laboratoire dans un but de transfert clinique par l'intermédiaire de clés en silicone. À droite, mock up utilisé lors de l'étape des préparations afin de retirer la quantité idéale de tissus dentaires (Fradeani M et al, 2021).*

Les différents objectifs du mock up seront étudiés dans une autre partie.

- ❖ Dans les zones postérieures, la méthode MIPP privilégie les céramiques monolithiques dont la résistance mécanique face au chipping est meilleure. Ces restaurations postérieures peuvent être partielles (table top, overlay, onlay) ou totales (couronne) incluant les zones proximales. Le point de contact pourra donc être inclus ou non, en fonction de l'état interproximal de l'émail. L'épaisseur minimale de la céramique en zone postérieure est d'environ 0,5 à 0,8 mm en raison de l'utilisation de disilicate de lithium monolithique qui assure une résistance adéquate. Ces valeurs sont applicables en présence d'une plage d'émail suffisante. Cet émail doit être le plus étendu possible afin d'améliorer le collage et réduire les sensibilités postopératoires. Si la dentine n'est pas soutenue, une épaisseur de céramique minimale de plus d'1 mm est recommandée (Fraedani, 2021).
  
- ❖ Au niveau antérieur, un matériau céramique bicouche est utilisé pour des raisons esthétiques (céramique stratifiée). Minimiser les préparations dentaires et l'utilisation de techniques adhésives sont des éléments clés pour un bon résultat.
  - Un article de 2021 (Fradeani) présente le résultat à long terme de cette technique de restauration. Un total de 1 040 restaurations de disilicate de lithium a été évalué. 45 patients et 87 arcades ont été traités. Le taux de survie était de 99,15 %, avec une pérennité à 10 ans de 96,5 %. Ces résultats considérables privilégient l'utilisation du MIPP comme option réparatrice pour la dentition fortement usée.

Table 1 Failures by Location				
	Total units, n	Failures, n	Estimated annual failure risk, %	Survival rate, %
Anterior	486	0	0	100
Posterior	554	9	0.3	98.4

Table 2 Failures by Restoration Type				
	Total units, n	Failures, n	Estimated annual failure risk, %	Survival rate, %
BOV	226	3	0.3	98.7
Table top	118	0	0	100
Overlay/Onlay	41	1	0.6	97.5
Complete crown	129	5	0.87	96.1

BOV = buccal occlusal veneer.

Figure 14 : Résultats à long terme (10 ans) des différents types de restaurations céramiques (source : Fraedani, 2021).

- ❖ La MIPP a démontré une excellente performance clinique : avec un taux d'échec annuel de seulement 0,2 % et aucune complication endodontique. Cette technique a prouvé sa fiabilité. Son autre intérêt est la possibilité de réduire l'épaisseur de céramique suggérée (traditionnellement 1,5 mm, qui est toujours valable pour les couronnes traditionnelles) à 0,8 mm, peut-être même 0,5 mm si collée entièrement sur émail.

#### 1.4 JF. Lasserre/I. Chacalov et la CLC5

La multiplicité des approches proposées par différents auteurs reflète la complexité des restaurations totales avec augmentation DVO. La méthode CLC5 de JF-Lasserre est une approche gnathologique et fonctionnelle, où la biologie devient la priorité afin de minimiser le coût tissulaire. Cette approche garantit une bonne stabilisation occlusale et un résultat esthétique final optimal (Lasserre, 2020).

Cette technique a été mise au point après 15 ans d'enseignement de l'occlusodontie à l'université de Bordeaux et plusieurs dizaines d'années d'encadrement clinique d'étudiants en milieu hospitalier (Lasserre, 2023).

*« Elle vient aussi en réaction d'observation du comportement de nombreux praticiens qui délèguent entièrement au prothésiste la gestion de l'augmentation de DV, sans donner d'éléments cliniques pertinents, et au travers de l'unique demande d'un projet virtuel esthétique suivi d'un wax-up de laboratoire. »* (Lasserre, 2023).

La chronologie du traitement obéit à une logique occlusale bien définie. Cette logique occlusale vise à minimiser les ajustements fins nécessaires sur les restaurations adhésives en céramique et à obtenir un bon équilibre entre l'esthétique et la fonction (Lasserre, 2020).

Cette méthode se nomme CLC5 qui correspond à : Une phase Clinique, une phase de Laboratoire, puis une autre phase Clinique scindée en 5 étapes.

- ❖ C = Cette première phase est importante dans l'évaluation clinique initiale de l'augmentation de DVO. Cette détermination millimétrée est ensuite transmise au laboratoire. Le praticien doit avoir le contrôle total sur la modification occlusale (Lasserre, Chacalov 2020).
  - La détermination clinique de l'augmentation de DVO utilise un JIG antérieur. Elle est ensuite enregistrée sur une cire Moyco de RC et transférée dans le montage des modèles sur articulateur. Le JIG permet d'identifier les besoins morphologiques pour réhabiliter l'ensemble de l'arcade (au moins).



Il est également possible de le faire à main levée, via l'apport de résine composite en position palatine des incisives antérieures maxillaires. Bloquer et simuler les proportions permet de vérifier la compatibilité avec les besoins volumiques de reconstruction postérieure.

- ❖ L = Le laboratoire réalise alors un wax up total rétablissant un schéma occlusal idéal à la nouvelle DVO. Il confectionne, sur des duplicatas en plâtre, des gouttières thermoformées ou des clés de réplique en silicone rigide pour le cabinet (Lasserre, Chakalov, 2020).
- ❖ C = Cinq étapes cliniques, réalisées dans une chronologie toujours identique, permettent de mettre en place avec précision le schéma occlusal définitif.
  - Étape 1 : mise en place du schéma provisoire total établissant en un seul temps l'augmentation de DVO.
  - Étape 2 : finition des RAC postérieures et équilibrage de l'ORC.
  - Étape 3 : finition des RAC antérieures mandibulaires.
  - Étape 4 : finition des RAC antérieures maxillaires et équilibrage du guidage antérieur.
  - Étape 5 : ajustage occlusal post prothétique et finitions.

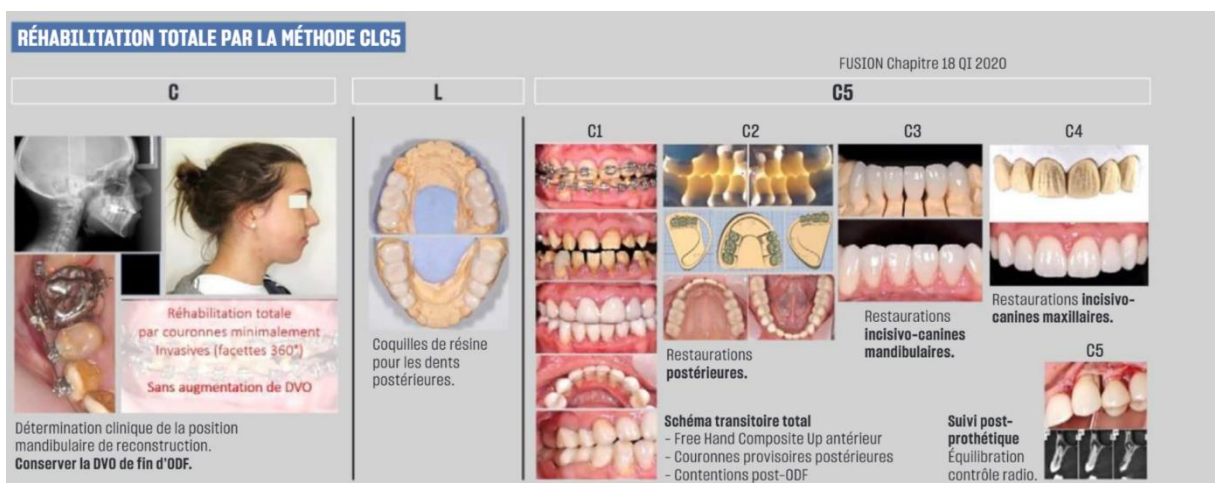


Figure 15 : Exemple de réhabilitation par la méthode CLC5 chez une jeune patiente de 17 ans atteinte d'amélogénèse imparfaite ( Lasserre, Réalités Cliniques, 2023).

Dans ce cas précis, la patiente a été suivie pendant 7 ans en orthodontie, ce qui a permis de conserver la DVO et d'engendrer une réhabilitation globale afin de préserver les dents atteintes d'une amélogénèse imparfaite hypomature hypoplasique (type 4). De plus l'augmentation de DVO est, dans son cas, contre-indiqué du fait de l'hyperdivergence et d'une lèvre supérieure courte (Lasserre, 2023).

Il s'agit donc de prévenir l'usure des dents fragilisées par le syndrome amélaire.

- La chronologie proposée permet un résultat prévisible et précis avec peu de retouches des restaurations adhésives en céramique. Ce protocole sera davantage détaillé dans une partie ultérieure.

## CE QU'IL FAUT RETENIR

En étudiant les anciennes méthodes de réhabilitation généralisées, on peut constater que chaque concept a apporté des contributions significatives dans la manière d'aborder les cas d'usures.

La **TST de F. Vailati** est un jalon dans l'amélioration de l'efficacité clinique pour obtenir un résultat esthétique et fonctionnel acceptable via son processus en 3 étapes.

Le concept **OCTA de JD. Orthlieb** propose une prise en charge beaucoup plus globale fondée sur un effort de réflexion conséquent. Il permet la mise en place ordonnée et raisonnée du plan de traitement garantissant le succès de la réhabilitation prothétique.

La **MIPP de M. Fradeani**, en se concentrant sur la préservation de la structure dentaire saine, a ouvert la voie à une approche plus conservatrice de la réhabilitation dentaire.

Dans l'ensemble, ces différentes méthodes nous rappellent l'importance d'une approche globale en prenant en compte les aspects esthétiques, fonctionnels et structurels. Chaque méthode a apporté ses propres innovations et contributions à la pratique, mais elles partagent toutes l'objectif commun d'améliorer la qualité de vie des patients.

La **méthode CLC5 de JF. Lasserre** se démarque en raison de son approche holistique et progressive en reprenant certains fondamentaux des méthodes plus anciennes. Cette méthode sera le fil conducteur de notre thèse.

## 2 Préalables à une réhabilitation globale

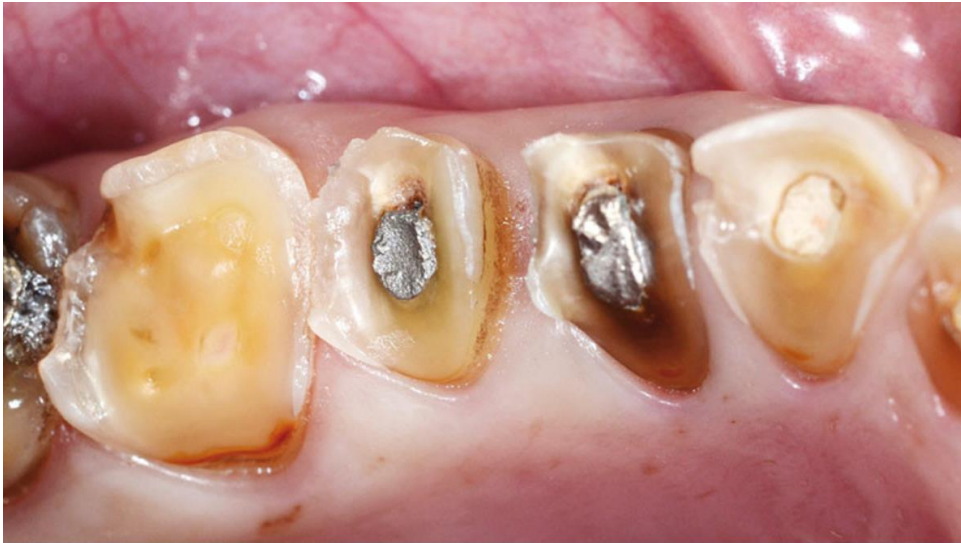

Figure 16 : Lésion d'usure pouvant aboutir à des pertes de substances considérables (Colon et Lussi, 2012).

### 2.1 Cause et diagnostic de l'usure dentaire

L'usure dentaire est la conséquence de trois processus : l'abrasion, l'attrition et l'érosion. Un autre processus, l'abfraction, pourrait potentialiser l'usure par abrasion et/ou érosion. La connaissance de ces processus et de leurs interactions sera passée en revue. Les observations cliniques et expérimentales montrent que les mécanismes d'usure individuel agissent rarement seuls, mais interagissent les uns avec les autres. L'interaction principale consiste en la potentialisation de l'abrasion causée par les dommages érosifs infligés aux tissus dentaire. Cette interaction est le principal élément à l'origine de l'usure occlusale et cervicale. Bien que la salive puisse moduler l'usure érosive/abrasive des dents, notamment en formant une pellicule, elle ne parvient toutefois pas à l'empêcher. (2014 S. Karger AG, Basel).

### 2.1.1 Érosion

- ❖ L'érosion dentaire est définie comme une perte irréversible de substance liée à l'acidité directe d'une source intrinsèque ou extrinsèque, n'impliquant pas de microorganismes. Lorsque le pH salivaire diminue, il atteint un point connu sous le nom de pH critique ayant une valeur de 5,5 pour l'émail.

Toute solution avec un pH inférieur peut provoquer une érosion, en particulier si l'attaque est longue et intermittente sur la durée (Litonjua et coll, 2003). L'ampleur de cette érosion est influencée par plusieurs facteurs, tels que les habitudes alimentaires, la composition de la salive, les pathologies générales, les médicaments utilisés et l'exposition au stress mécanique. Elle débute par une perte limitée à l'émail, puis peut s'étendre à la dentine, là où une symptomatologie et un déficit esthétique et fonctionnel apparaissent.

De plus, cette usure est souvent potentialisée par des phénomènes parallèles comme l'attrition, l'abrasion et l'abfraction, dont la distinction clinique n'est parfois pas évidente (Kanzow P et coll, 2016).

- ❖ Effet tribochimique : Il ne s'agit pas au sens strict d'un processus d'usure, mais d'une action chimique qui détruit les liaisons intermoléculaires sur une fine couche de surface. Cette dernière devient alors très sensible aux autres modes d'usure. On parle aussi de corrosion. Dans la bouche, cet effet est provoqué par des actions acides ou chélatantes. L'affaiblissement de la cohésion moléculaire à l'interface avec le milieu buccal acide se fait jusqu'à un seuil critique de déclenchement de l'usure. Cette action dépend de facteurs modulateurs, protecteurs ou facilitateurs. Une fois le ramollissement de subsurface réalisé, l'usure peut survenir même avec des sollicitations mécaniques très faibles, comme le simple frottement de la langue ou des joues. Ces substances peuvent atteindre à la fois l'émail et la dentine, et prennent des aspects lacunaires, émoussés et arrondis. Les lésions d'usures coexistent et se potentialisent, conduisant à un affaiblissement général de la denture ayant des conséquences esthétiques et fonctionnelles (Lasserre, 2020).

- ❖ En plus du type et de la fréquence d'exposition à l'acide, il est essentiel de considérer des facteurs modificateurs tels que le débit salivaire, sa capacité tampon, son pH et sa composition (Kanzow P et coll,2016).
- ❖ Les sources d'origine extrinsèque : Les aliments acides (agrumes, boissons gazeuses, vin, salade...), les médicaments acides (acide acétylsalicylique, compléments en vitamine D et fer), l'exposition professionnelle (batterie, galvanisation) et sportive (nageurs).  
Lorsque l'érosion liée à ces différents facteurs est diagnostiquée, la prise en charge des patients doit commencer par une thérapeutique comportementale afin de diminuer leur consommation ou de manière générale le contact avec ces différentes substances (source : Kanzow P et coll, 2016).
- ❖ Diagnostic clinique : L'aspect clinique des lésions érosives est varié mais, dans la plupart des cas, les surfaces présentent une texture lisse et en forme de cupules sur les faces vestibulaires, avec une apparence satinée à terne. Les restaurations dentaires telles que les amalgames, composites et alliages métalliques ne sont généralement pas affectés par l'environnement corrosif et dépassent souvent les surfaces amélares et dentinaires adjacentes qui elles, sont touchées par l'érosion (D'Incau E et coll, 2019).

Table 1		Examples of extrinsic acid sources
Category		Examples
Acidic food		Soft drinks
		Citrus fruits
		Salad dressings
		Vinegar
		Wine
Acidic drugs		Acetylsalicylic acid (aspirin)
		Iron tablets
		Vitamin C supplements
Occupational acid exposure	Acidic vapors	Battery factories
		Ammunition factories
		Galvanizing factories
	Liquids	Wine tasters
		Professional swimmers

Figure 18 : Exemple de sources extrinsèques d'acide (source : Kanzow P et coll 2016)

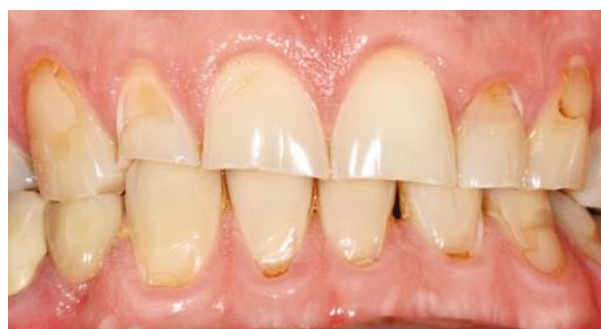

Figure 17 : Patient atteint de lésions érosives sur les Faces vestibulaires des dents antérieures dues à la consommation excessive de Coca-cola

(source : Kanzow P et coll 2016).

- ❖ Les sources d'origine intrinsèque : L'érosion intrinsèque résulte du contact entre le liquide acide provenant de l'estomac et la cavité buccale, et peut être observée chez des patients souffrant de boulimie, de reflux gastro-intestinal ou d'alcoolisme. Les mauvaises habitudes alimentaires comptent parmi les troubles psychosomatiques les plus courants.  
Les jeunes femmes âgées de 15 à 25 ans sont les plus touchées (avec une prévalence de 0,5 % chez les hommes et 3 % chez les femmes). Les patients souffrant d'anorexie et de boulimie sont plus susceptibles de présenter une érosion due aux vomissements. Étant donné que le liquide gastrique a un pH d'environ 1,5 et contient une forte concentration d'acide libre, son potentiel érosif est supérieur à celui des acides extrinsèques.  
De plus, les patients souffrant de troubles alimentaires présentent souvent un débit salivaire réduit en raison de la déshydratation générale ou des effets secondaires des psychotropes. Cette diminution du pouvoir tampon salivaire augmente le risque de développer des lésions érosives (source : Kanzow P et coll, 2016).
- ❖ Diagnostic clinique : Les lésions érosives d'origine intrinsèque se manifestent principalement sur les faces palatines et occlusales des dents maxillaires, présentant des dépressions concaves. On observe alors des surfaces lisses d'aspect satiné à terne, révélant partiellement la structure dentinaire en fonction de la fréquence et de la durée du contact avec la substance acide. (Litonjua et coll, 2003).
- ❖
- ❖ Vomissement et brossage : Ces lésions sont accentuées par un brossage précoce après un épisode acide provoquant par l'intermédiaire de force abrasive (dentifrice + brosse à dent) une usure plus importante. Il faut alors conseiller aux patients de se rincer la bouche avec de l'eau et d'attendre environ une heure, le temps que le pH salivaire puisse remonter, que les surfaces se reminéralisent et que le brossage n'ait pas d'effet négatif.
- ❖ Par ailleurs, une prise en charge psychologique doit immédiatement être proposée aux patients souffrant de troubles comportementaux tels que ceux évoqués dans ce chapitre.

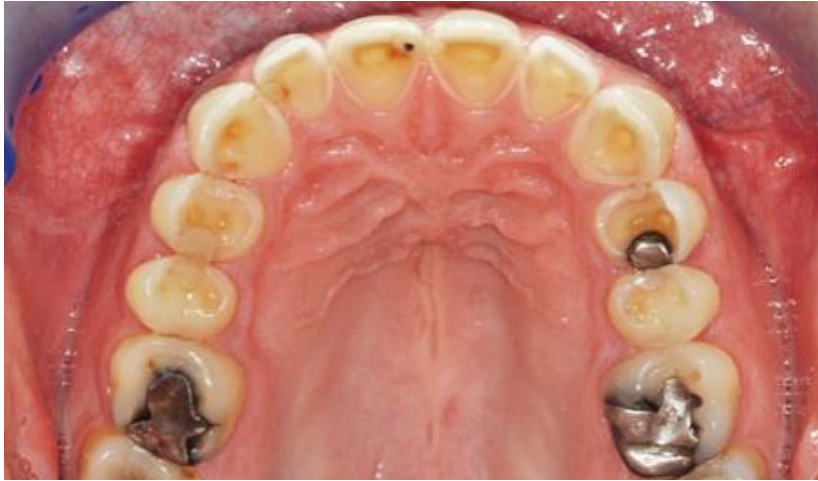

Figure 19 : Patient présentant des lésions érosives due à des reflux gastro-œsophagiens (source : Kanzow P et coll, 2016)

### 2.1.2 Attrition

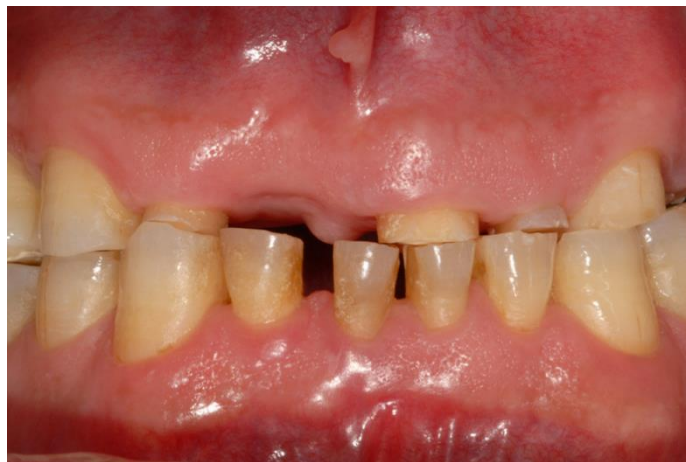- ❖ L'attrition est le phénomène d'usure qui se produit lorsque deux corps solides en mouvement entrent en contact direct, provoquant une friction entre leurs surfaces (usure à deux corps). Lorsque l'attrition prédomine au niveau occlusal, cela entraîne la création de surfaces dentaires planes, nettement délimitées, avec des angles aigus, et parfois un aspect brillant. En cas d'exposition de la dentine, celle-ci se trouve au même niveau que l'émail, sans qu'aucune marge distincte ne soit visible. Ce phénomène résulte de la friction des surfaces dentaires sous l'action des mouvements occlusaux (D'Incau E et coll, 2019). Une attrition sévère peut entraîner l'exposition de la dentine, ce qui accélère le processus d'usure et, à terme, peut conduire à une atteinte pulpaire (Litonjua et coll, 2003).
- ❖ Les facettes d'usure, qu'elles se trouvent sur les tissus dentaires, les matériaux restaurateurs ou les deux en même temps, s'alignent parfaitement entre les dents antagonistes lors des mouvements d'OIM ou lors de faibles mouvements mandibulaires.

Ces marques caractéristiques, qu'elles soient localisées ou présentes sur toute la dentition, sont essentielles pour identifier et comprendre le processus d'attrition. Ces facettes d'usure sont brillantes lorsque les lésions sont actives et mates lorsque les lésions ne sont plus actives.



Son origine est complexe et dépend de plusieurs facteurs. Elle peut être due aux contacts dento-dentaires furtifs et inconstants qui se produisent lors de la déglutition et de la mastication, ainsi qu'à des conditions occlusales particulières comme l'édentation non compensée, la malposition ou la malocclusion.

De plus, certaines parafunctions pendant l'éveil peuvent également contribuer à l'usure dentaire. Cependant, le principal facteur est souvent le bruxisme du sommeil, qui provoque des forces excessives et répétitives sur les surfaces dentaires durant la nuit. (D'Incau E et coll, 2019).



*Figure 20 : Lésions d'attrition généralisées à l'ensemble de la denture à mettre en lien avec un probable bruxisme du sommeil (source : D'Incau E et coll, 2019).*

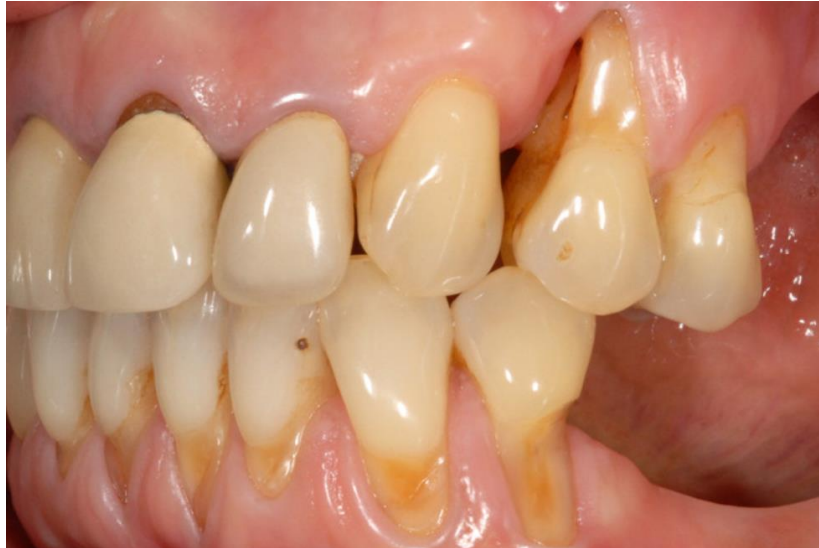- ❖ Bien qu'une certaine quantité d'attrition soit physiologique, une destruction excessive de la structure dentaire peut entraîner une altération générale de l'esthétique et de la fonction, devenant ainsi pathologique (Litonjua et coll, 2003).
- ❖ Les limites entre usure physiologique et pathologique sont difficiles à établir. De manière générale, un phénomène devient dysfonctionnel lorsqu'il entraîne la destruction rapide de l'organe et la perte de ses fonctions.  
Les critères d'évaluation à prendre en compte sont : la rapidité d'évolution, la possibilité de mise en jeu de mécanismes compensateurs (mésialisations, égressions dentoalvéolaires) et la répartition des zones usées, le tout en balance avec l'âge du patient (Lasserre, 2020).

- ❖ L'attrition est souvent associée au bruxisme, mais l'usure n'est pas systématique. Le bruxisme se caractérise par une augmentation de l'activité rythmique des muscles masticateurs, avec ou sans contacts dentaires. En effet, certains patients contractent leurs muscles masticateurs sans grincer des dents pour autant. Le bruxisme nocturne est diagnostiqué de manière fiable par polysomnographie, tandis que le bruxisme d'éveil est identifié par électromyographie (D'Incau E et coll, 2019).

### 2.1.3 Abrasion

- ❖ L'abrasion dentaire est le résultat du frottement de deux corps solides l'un contre l'autre, avec l'intervention d'un troisième corps constitué de particules abrasives. Cela entraîne une usure progressive en raison de cette action de frottement avec les substances abrasives : usure à trois corps. Lorsque l'abrasion concerne l'ensemble de la denture, elle est principalement due au potentiel abrasif du bol alimentaire qui, pendant la mastication, affecte de manière physiologique toutes les surfaces dentaires. Les surfaces usées présentent un aspect émoussé, satiné, brossé, avec des limites de contours arrondis (D'Incau E et coll, 2019).
- ❖ L'abrasion dentaire est principalement causée par le brossage, en particulier lorsque l'usure se concentre au niveau cervico-vestibulaire. Dans certains cas pathologiques favorisés par un environnement acide, la dentine radiculaire, partiellement dénudée, subit une abrasion significative lors du brossage, ce qui peut entraîner rapidement l'apparition de lésions cervicales non carieuses d'envergure importante.

Les particules abrasives présentes dans le dentifrice constituent un troisième élément qui s'interpose entre la brosse et les dents lors du brossage (D'Incau E et coll, 2019).



*Figure 21 : Lésions d'abrasion localisées au niveau cervico-vestibulaire provoquées par un brossage dentaire iatrogène (d'Incau et coll, 2019)*

- ❖ Les formes d'abrasions dentaires peuvent être liées à de mauvaises habitudes comme l'utilisation d'une pipe ou d'un stylo occasionnant une encoche au niveau du bord incisal. De la même manière, les individus charpentiers, tailleurs et musiciens peuvent présenter des dents à encoches similaires respectivement en raison des clous, punaises et embouchures d'instruments. La cause la plus fréquente d'abrasion dentaire est, comme énoncé précédemment, le brossage iatrogène entraînant des lésions d'usure cervicale (LCU) (Litonjua et coll, 2003).
- ❖ Dans ces cas, la prise en charge consistera simplement à de l'éducation thérapeutique par l'enseignement d'une bonne technique de brossage et/ou le retrait de l'objet à l'origine de l'usure puis la restauration des lésions.

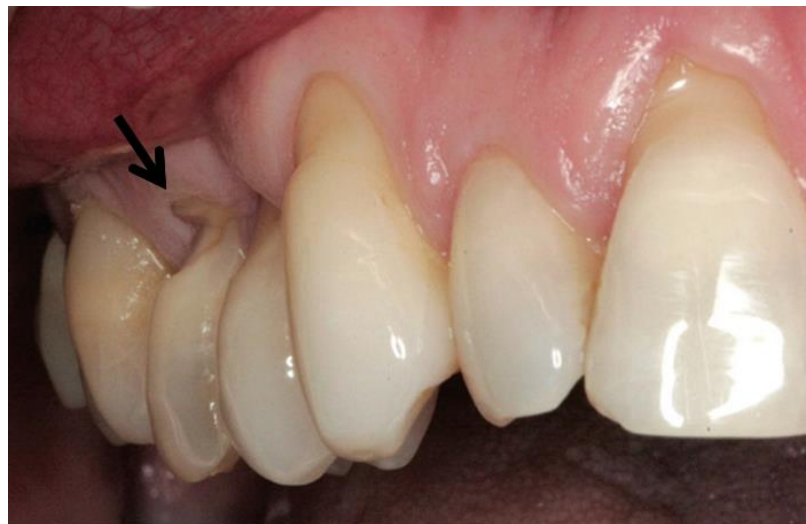#### 2.1.4 Abfraction

- ❖ Le terme "abfraction" vient de l'étymologie "se détacher". Lorsqu'une surface dentaire subit des forces de pression importantes et qu'elle se projette le long d'une autre surface, des microfissures peuvent se former en sous-surface. Avec la répétition des cycles, elles se propagent jusqu'à atteindre la surface.

En conséquence, des fragments de matériau peuvent se détacher. Cliniquement, cela se traduit par des lésions d'aspect cunéiforme, plus profondes que larges, communément appelées lésions d'abfraction (D'Incau E et coll, 2019).

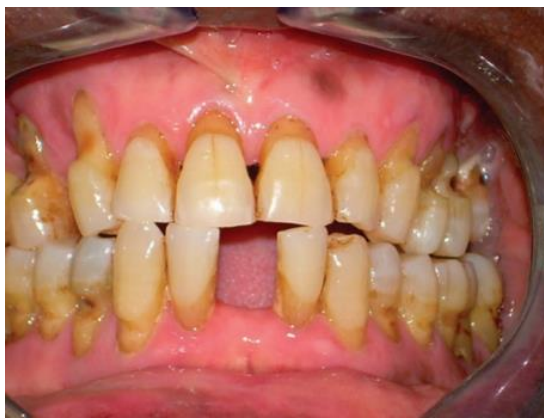Au fil des années, les forces de stress occlusales ont fait l'objet d'une attention particulière parmi les divers facteurs étiologiques possibles (Nascimento M. et coll, 2016). Cependant, malgré les arguments cliniques et théoriques avancés pour justifier leur rôle de manière indirecte, la relation de causalité reste incertaine. Il semble que l'origine et/ou l'aggravation des lésions d'abfraction soient plutôt le résultat de facteurs multiples, impliquant la combinaison de contraintes occlusales et du brossage dentaire, le tout dans un environnement acide (D'Incau E et coll, 2019).

- ❖ Les lésions d'abfraction sont principalement observées sur les faces vestibulaires des dents et se présentent généralement sous la forme de lésions en coin ou en V, avec des angles internes et externes clairement définis.



*Figure 22 : patient présentant des lésions d'usures type abfraction (voir flèche) .  
(Nascimento M. et coll, 2016).*

- ❖ Effectivement, la théorie de l'abfraction postule que la flexion dentaire dans la région cervicale est provoquée par les forces de compression occlusales et de traction. Ces forces induisent des micro fractures des cristaux d'hydroxyapatite de l'émail et de la dentine, ce qui conduit à une fragilité de la structure dentaire (Nascimento M. et coll, 2016).
- ❖ Ces lésions peuvent affecter l'ensemble de la dentition dans les cas où le vieillissement est associé à d'autres facteurs pathologiques comme des lésions d'usures associées (érosion, l'attrition et l'abrasion).



*Figure 23 : Patient présentant différents types de lésions d'usures provoquant une fragilité générale de la dentition (Grippe et coll, 2012).*

- Malheureusement, à ce jour, il n'existe aucune ligne directrice fondée sur des données probantes dans la littérature pour aider les dentistes à déterminer quand et comment ces défauts dentaires liés à l'abfraction doivent être restaurés.

## Schema of Pathodynamic Mechanisms of Tooth Surface Lesions

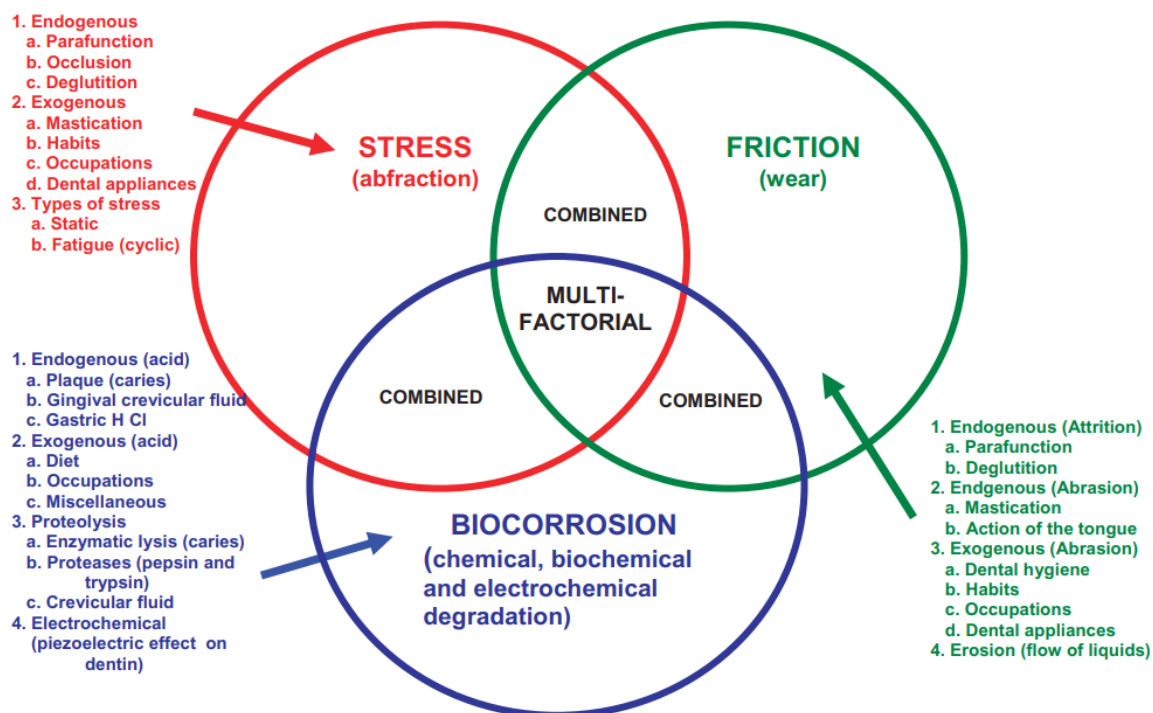


Figure 24 : Schéma des différents mécanismes et leurs interactions provoquant des lésions de surface non carieuses :

*abfraction, érosion, attrition et abrasion (Nascimento M. et coll, 2016).*

## 2.2 Conditionnement psychologique du patient

### 2.2.1. Acceptation du diagnostic

- ❖ L'usure dentaire peut relèver parfois d'affections psychologiques et mentales sous-jacentes comme la dépression, les troubles alimentaires, les troubles liés à la consommation de drogues et d'alcool. Une approche globale et multidisciplinaire en matière de soins de santé est nécessaire dans la prise en charge de patients atteints de troubles mentaux.

Les dentistes peuvent jouer un rôle important dans l'identification de ces pathologies par l'usure dentaire constatée. Ils peuvent également intervenir dans l'établissement du diagnostic et dans la compatibilité du traitement avec le patient grâce au suivi de la progression et de l'expression de cette usure.

La réhabilitation dentaire passe par l'acceptation de l'usure de la dentition, du diagnostic médical et de la volonté de changement vis-à-vis de la cause sous-jacente (Ahmed, Khaled, 2013).

- ❖ On estime que le pourcentage d'adultes présentant une usure sévère des dents passe de 3 % à l'âge de 20 ans à 17 % à l'âge de 70 ans.
- ❖ Bien que l'usure dentaire ait des effets néfastes sur les dents, elle peut aussi servir de critère de dépistage et de diagnostic important pour identifier un certain nombre de troubles mentaux, psychologiques et dentaires. La réhabilitation dentaire passe donc par l'acceptation du diagnostic de l'usure et du diagnostic et de la volonté de changement vis-à-vis de la cause sous-jacente (Ahmed, Khaled, 2013).
- ❖ La santé mentale est un problème grave. Le stress, l'anxiété et la dépression représentant la perte de 56 millions de jours de travail au Royaume-Uni, pour un coût estimé à 4,1 milliards de livres (Ahmed, Khaled, 2013).

- ✓ Usure dentaire et dépression : Des études ont établi une corrélation entre la dépression, le stress, l'anxiété et l'usure des dents.

Une enquête transversale portant sur 13 057 participants au Royaume-Uni, en Allemagne et en Italie a révélé que les participants de ces maux, consommant du tabac et les gros buveurs d'alcool étaient plus à risque d'être bruxomanes. Les différentes études de cet article démontrent qu'il existe un lien important entre l'usure dentaire, la dépression, le stress et l'instabilité émotionnelle. (Ahmed, Khaled, 2013)

- Il existe une comorbidité évidente entre **la dépression, l'abus d'alcool et le tabagisme, l'usure dentaire** étant l'une des principales manifestations dentaires de ces troubles (Figure 25) :

<b>Table 1. Main mental health disorders, potential comorbidity factors and resultant signs of tooth wear expected.</b>		
Mental Disorder	Comorbidity	Tooth wear signs
Depressive disorders	• GORD	◦ Primary: attrition
	• Alcohol	◦ Secondary: intrinsic and extrinsic erosion
	• Smoking	
Eating disorders	• Depression	◦ Primary: intrinsic erosion
	• Alcohol	◦ Secondary: attrition and extrinsic erosion
	• Smoking	
	• Drug use	
Alcohol use disorders	• Acid-rich diet	
	• Depression	◦ Primary: extrinsic erosion
	• GORD	◦ Secondary: attrition and intrinsic erosion
Drug use disorders	• Depression	◦ Primary: attrition
	• Alcohol	◦ Secondary: extrinsic erosion
	• Acid-rich diet	

Figure 25 : Principaux troubles de santé mentale, facteurs de comorbidité potentiels et signes d'usure dentaire attendus. (Ahmed, Khaled, 2013)



- ✓ Usure et troubles alimentaires : Les deux principaux troubles de l'alimentation en dentisterie sont l'anorexie et la boulimie mentale. Selon la CIM-10, l'anorexie mentale est un trouble caractérisé par une perte de poids délibérée, induite et/ou soutenue par le patient et survenant le plus souvent chez les adolescentes et les jeunes femmes.  
Elle précise en outre que l'un des critères diagnostiques définitifs de l'anorexie mentale est la présence d'une distorsion de l'image corporelle sous la forme d'une psychopathologie spécifique. Il peut y avoir des symptômes dépressifs ou obsessionnels associés, ainsi que des caractéristiques d'un trouble de la personnalité.
- ❖ D'autre part, la boulimie nerveuse est un syndrome caractérisé par des épisodes répétés de suralimentation et une obsession due au contrôle de la masse corporelle. Le patient vient à adopter des mesures extrêmes pour atténuer les effets « d'engraissement » des aliments ingérés. La boulimie mentale partage la même psychopathologie, la même répartition selon l'âge et le sexe que l'anorexie mentale, mais l'âge de présentation tend à être légèrement plus vieux (Ahmed, Khaled, 2013).
- ❖ On estime qu'entre 35 et 38 % des patients traités pour ces troubles souffrent d'érosion dentaire. L'usure est particulièrement évidente sur les surfaces palatines des dents antérieures et provient des vomissements et la consommation élevée de boissons gazeuses acides (Ahmed, Khaled, 2013).
- ✓ Usure et consommation d'alcool : Les troubles liés à la consommation d'alcool comprennent l'intoxication aiguë, la consommation nocive, le syndrome de dépendance, le syndrome de sevrage, les troubles psychotiques et le syndrome amnésique. Ceux présentant un intérêt particulier sont : l'usage nocif et le syndrome de dépendance. Qui plus est, la dépendance à l'alcool est associée à des symptômes névrotiques, à une dépression majeure et à des reflux-gastro-œsophagiens.
- ❖ Une étude a démontré que 49,4 % des patients toxicomanes en réadaptation souffraient de lésions d'émail et/ou d'érosion de la dentine.

Le risque d'usure des dents lié à la consommation d'alcool découle non seulement du potentiel érosif acide de l'alcool, mais aussi de la forte comorbidité entre l'alcool, la dépression, les reflux gastro-œsophagiens et le tabagisme, comme énoncé précédemment. (Ahmed, Khaled, 2013)

- ✓ Drogues et usure dentaire : Amphétamines, méthamphétamines, ecstasy, MDMA, cannabis, cocaïnes : ces drogues ont des répercussions au niveau dentaire. Une étude réalisée sur les utilisateurs d'amphétamines et méthamphétamines a démontré une prévalence et une gravité d'usure dentaire plus élevée que les non-utilisateurs. Les maladies dentaires peuvent fournir un marqueur médical stable et spécifique pour identifier les utilisateurs de drogues par la détection précoce des indices bucco-dentaires (Ahmed, Khaled, 2013).
  - La plupart des patients atteints d'usures dentaires se plaignent de sensibilités, de douleurs, altérations esthétiques et fonctionnelles en raison de la perte de tissus dentaires. L'insatisfaction quant à leur apparence et les douleurs sont des facteurs qui amènent le plus souvent à consulter. La maladie dentaire peut influencer sur le comportement d'une personne. : vivre confortablement, réussir professionnellement, profiter de la vie, établir des relations et avoir une image de soi positive. L'altération de l'état de santé bucco-dentaire a diverses répercussions sur la vie quotidienne, et par conséquent, les aspects psychologiques doivent être pris en compte lors de l'évaluation des besoins de traitement dentaire (Sternborg et al, 2018).
  - Le diagnostic précoce émane de la connaissance et de la compréhension des signes physiques et buccodentaires. L'usure dentaire étant l'un des principaux problèmes de santé potentiellement sous-jacents. D'autre part, la prise en charge des patients souffrant de troubles mentaux peut être difficile.
  - Tenter d'obtenir des antécédents précis du patient, pour aider à identifier l'étiologie sous-jacente, peut être compliqué et nécessite une formation.

- Par conséquent, l'orientation vers un professionnel de santé approprié (médecin généraliste, psychologue clinique, hypnothérapeute, psychiatre, etc.) est nécessaire pour établir un diagnostic définitif et prescrire des soins médicaux spécifiques (Ahmed, Khaled, 2013).

Dès le diagnostic posé et la cause de l'altération dentaire contrôlée, une réhabilitation prothétique globale peut-être proposée au patient.

### 2.2.2 Education thérapeutique et observance post-traitement

Après une telle réhabilitation, le patient bruxomane ne parviendra pas malgré tout à supprimer son bruxisme nocturne. C'est pourquoi il est nécessaire et obligatoire de faire porter au patient une gouttière occlusale nocturne qu'il utilisera éventuellement la journée pendant les périodes plus compliquées. Son rôle consistera à pérenniser le traitement restaurateur en cas de bruxisme.

Si le patient présente une usure de l'émail dentaire sans douleurs articulaires ou musculaires, une gouttière nocturne, également appelée « anti-stress », peut être prescrite. En l'absence de pathologie musculaire ou articulaire diagnostiquée, cette gouttière n'a pas de rôle thérapeutique propre. Son objectif principal est de préserver l'émail dentaire et les muscles, tout en prévenant d'éventuels problèmes articulaires causés par le bruxisme. La gouttière en question est semblable à celle employée pour les problèmes musculaires, mais elle englobe uniquement les dents, laissant ainsi l'environnement parodontal intact. Elle est fabriquée en prenant en compte la relation centrée et est principalement portée la nuit lorsque le contrôle du bruxisme n'est pas efficace. Ce type de gouttière est systématiquement utilisé lors d'un traitement prothétique important pour assurer la durabilité des éléments prothétiques (Dupas, 2005).

Il est important avant tout début d'une réhabilitation prothétique mettant en jeu des pièces céramiques fragiles d'engager le patient bruxomane à porter ses gouttières en lui faisant signer un consentement. Le temps de port de la gouttière doit être déterminé et les conséquences de son non-port expliquées (Dupas, 2005).

De même, un environnement propre et sain est nécessaire à la pérennité des restaurations. Un entretien rigoureux doit être réalisé de la part du patient passant par une hygiène irréprochable.

## 2.3 Conditionnement physique du patient

### 2.3.1 Examen clinique de l'intégrité musculo-articulaire

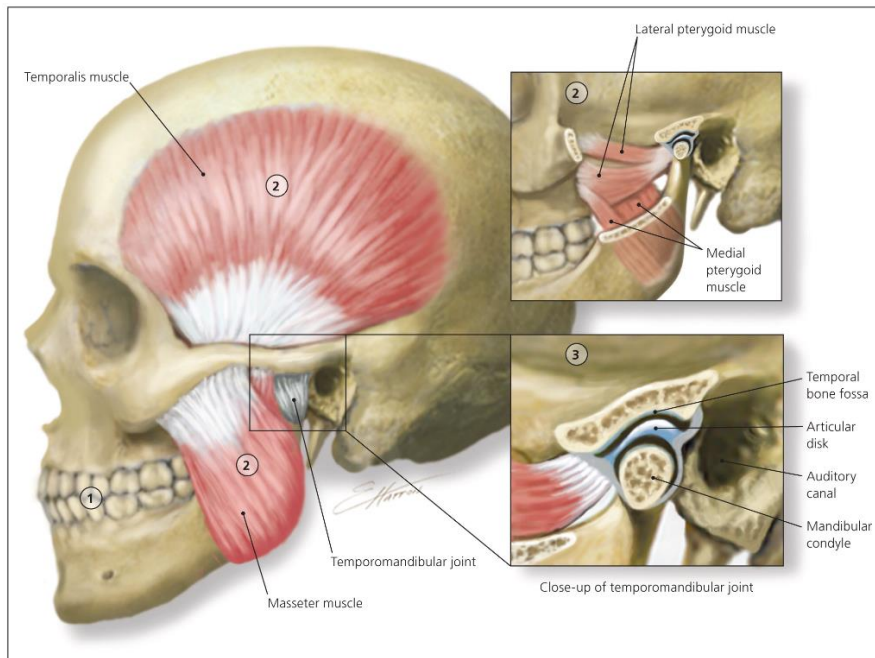


Figure 26 : Anatomie de l'articulation temporomandibulaire et structures responsables du mouvement de l'articulation (Gauer RL, Semidey MJ, 2015)

- ❖ Il est inconcevable d'envisager un traitement occlusal quel qu'il soit avant de soigner la pathologie musculaire ou articulaire existante. C'est pourquoi il est nécessaire de vérifier l'intégrité musculoarticulaire (Dupas, 2005).

### ENTRETIEN CLINIQUE

- ❖ L'analyse débute dès l'entretien avec le patient. Des questions seront posées concernant d'éventuelles douleurs, bruits articulaires ou inconfort lors de la mastication. Toute symptomatologie telle que vertiges, gênes, sifflements, acouphènes, migraines, douleurs articulaires ou musculaires doit être notée en renseignant la fréquence, la date et les circonstances d'apparition.

- ❖ L'aspect psychologique doit également être pris en compte. Il constitue une partie importante dans la réussite du traitement comme énoncé précédemment.
- ❖ Les facteurs comportementaux tels que le bruxisme, la consommation de chewing-gum, le sommeil ventral mais également sociaux tels que le stress doivent être évoqués.

### EXAMEN EXOBUCCAL

- ❖ La posture céphalique doit être étudiée car elle trahit l'équilibre postural et les éventuelles douleurs ressenties en raison des contraintes musculaires.
- ❖ On doit également regarder si une asymétrie faciale est présente.

### LA PALPATION MUSCULAIRE

- ❖ Le bruxisme lors d'interférences occlusales créant des spasmes musculaires, induit des douleurs à la palpation des muscles masticateurs concernés. C'est ainsi qu'il est nécessaire de palper et d'apprécier la sensibilité des muscles masticateurs majeurs.
- ❖ Pendant l'examen de palpation musculaire, le patient est invité à serrer les dents et à indiquer au praticien les muscles sensibles. En plus de recueillir les informations sur les sensations douloureuses rapportées par le patient, le chirurgien-dentiste évalue également la tonicité musculaire. Si le muscle est hyperactif, il présentera un volume plus important et une consistance plus ferme que la normale lorsqu'il est pressé contre une surface osseuse (Dupas, 2005).
- ❖ Les muscles masticateurs dont fait partie la chaîne antérieure (temporal, masséter, sus et sous hyoïdiens) sont en équilibre postural avec ceux de la chaîne postérieure (dorsaux et trapèzes) (cours du Dr Schouver).
- ❖ Lors de l'examen, il est essentiel de palper ces deux chaînes musculaires. Un patient bruxoman qui souffre des masséters peut également présenter des douleurs dans la chaîne postérieure, car l'organisme cherche constamment à maintenir un équilibre postural pour que la tête reste droite.

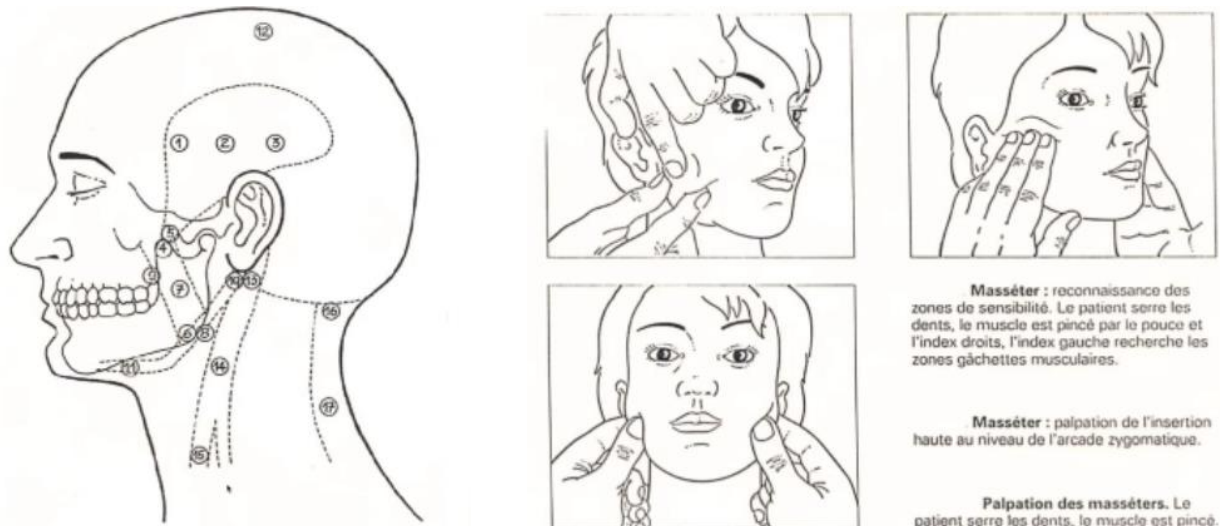

Figure 27 : Zones musculaires utiles dans l'examen de palpation – Rozenzweig D. et al, 1994

- Les **masséters** droit et gauche sont palpés simultanément sur leurs faces antéro-externes en réalisant de petits mouvements circulaires avec les doigts.
- La sensibilité des différents muscles **temporaux** est appréciée en les écrasant légèrement sur l'os temporal. C'est ainsi que sont sollicités simultanément, avec les index, les muscles temporaux antérieurs, avec les majeurs, les temporaux moyens et avec les annulaires, les temporaux postérieurs.
- Les muscles **ptérygoïdiens médians** sont ensuite palpés derrière l'angle goniale au niveau de leur attache basse.
- La situation anatomique des **digastriques** rend leur accès difficile. Ils sont sollicités en s'opposant à l'ouverture mandibulaire d'une main, ce qui permet leur contraction et la palpation de leur ventre antérieur par l'autre main.
- De manière plus éloignée de l'ATM, **les muscles sterno-cléido-mastoïdiens** sont également palpés et en tournant la tête du côté opposé à la palpation les rend plus accessibles. Les **trapèzes** sont saisis à pleine main afin de pouvoir les apprécier avec plus de justesse.

La présence de douleurs lors de la palpation des muscles sterno-cléido-mastoïdiens et des trapèzes, qui jouent un rôle dans le contrôle de l'horizontalité de la ceinture scapulaire, peut révéler un trouble postural associé à un dysfonctionnement cranio-mandibulaire. Ce trouble postural peut être causé soit par des facteurs indépendants, soit directement lié au problème occlusal.

- Certains auteurs décrivent la palpation des muscles **ptérygoïdiens latéraux**, car ils jouent un rôle majeur dans l'étiologie de la dysfonction mandibulocrânienne. Néanmoins, leur palpation est très difficile, car peu accessible grâce à leur situation anatomique.

### LA PALPATION ARTICULAIRE

- ❖ La palpation douloureuse, bouche fermée, des pôles externes des ATM traduisent une sensibilité **capsulaire**, signant soit un désordre musculaire, soit un désordre articulaire. Bouche grande ouverte, elle signe une inflammation de la **zone rétroarticulaire**. La même information est apportée par la palpation intra-auriculaire tout en donnant la possibilité à celle-ci d'apprécier la motilité condylienne ainsi que sa symétrie de fonctionnement.
- ❖ La récupération du disque par son condyle est caractérisé par un bruit de claquement auriculaire qui peut survenir au début, au milieu ou à la fin de l'ouverture buccale. Ce bruit peut également se reproduire lors de la fermeture de la bouche. Plus le claquement est précoce et audible, meilleur est le pronostic, car cela indique que le disque peut être facilement remis en place par son condyle. Ces mêmes bruits de claquement peuvent être entendus pendant la propulsion de la mâchoire.

Si l'antéposition discale est rattrapée en début d'ouverture buccale, elle le sera aussi pendant la propulsion (Dupas, 2005). On perçoit donc deux claquements, le claquement de fermeture est plus discret que celui d'ouverture (caractéristique des luxations réductibles). Plus le claquement est tardif, plus on s'orientera vers une luxation discale irréductible. Une luxation réductible peut se transformer en luxation irréductible (Cours du Dr Schouver).



- ❖ L'antéposition discale en fin d'ouverture peut être caractérisée par un unique claquement. L'absence de bruit articulaire de retour condylien indique une pathologie antérieure.
- ❖ Si un patient n'entend plus de claquement, il n'est pas guéri, il est passé en luxation irréductible.
- ❖ Lorsque l'antéposition discale est installée depuis longtemps, le disque ne remplit plus son rôle de protection, et le condyle repose sur les ligaments rétro-discaux, à condition qu'ils ne soient pas déchirés. Les bruits articulaires, qui auparavant indiquaient le saut du condyle sous le disque, se transforment alors en crépitement, signe d'une lésion anatomique dégénérative accompagnée d'une limitation de l'ouverture buccale (Dupas, 2005).
- ❖ Les surfaces articulaires du condyle et du temporal passent en congruence. Le fibrocartilage a totalement disparu, il y a ainsi apparition de zones inflammatoires et présence de remodelages osseux formant parfois un bec de perroquet (ostéophytes) caractéristique de cette pathologie, l'arthrose. Si des douleurs sont décrites : le traitement est chirurgical avec condylectomie pour venir supprimer le bec de perroquet (Cours du Dr Schouver).

### EXAMEN ENDOBUCCAL

- ❖ L'examen des mouvements mandibulaires est étudié. Le trajet d'ouverture doit être rectiligne. Un mouvement d'ouverture dit en « baïonnette » traduit une luxation réductible, le côté bloqué étant celui qui est dévié.  
Une faible vitesse du mouvement d'ouverture peut traduire une fatigue musculaire et une diminution de l'ouverture buccale peut traduire un problème musculoarticulaire.
- ❖ Un examen occlusal et parodontal complet est réalisé.  
L'analyse du centrage, calage et des fonctions de guidage (propulsion, diduction) est indispensable de la même manière que l'analyse des courbes occlusales et de la perte ou non de dimension verticale.

Par exemple, l'absence de fonction canine peut traduire une désunion condylo-discale contro-latérale et donc une déviation.

- ❖ Le test de l'Endfeel dans les situations de blocage est utilisé : le praticien appuie sur la mandibule du patient une fois le mouvement d'ouverture terminé. Si on constate un blocage net, le problème est articulaire. Si c'est souple, le problème est musculaire.
- ❖ Le test de morsure de Krog-Poulsen est également utilisé pour déterminer l'origine de la douleur (musculaire ou articulaire). Un instrument ou coton est interposé d'un côté puis de l'autre. S'il y a soulagement de la douleur quand le patient mord du côté où est positionné le bout de bois, le patient présente un problème articulaire (pathognomonique). Si la douleur est ressentie du côté controlatéral, l'origine sera plutôt musculaire (inconstant).
- ❖ Enfin, le test de provocation des bruxofacettes consiste à demander au patient de serrer sur les facettes d'abrasion visibles en bouche ce qui va provoquer ou non une douleur. Si la bruxofacette est mate, elle est ancienne, sinon, elle est active.
- Une attention particulière doit être demandée si un ou plusieurs de ces éléments est constaté :
  - Béance antérieure
  - Surplomb horizontal > 6-7mm
  - Supraclusion profonde
  - Glissement sagittal OIM-RC > 2 mm associé à des douleurs
  - Occlusion croisée
  - Dents postérieures absentes

### 2.3.2 Prise en charge pluridisciplinaire (kinésithérapie, ostéopathie, orthopédie..)

- Le diagnostic des troubles de la dysfonction de l'articulation temporo-mandibulaire (TDM) repose le plus souvent sur l'historique médical du patient et l'examen physique.
- L'imagerie diagnostique peut être utile lorsque des malocclusions ou des anomalies intra-articulaires sont suspectées. La plupart des patients sont traités par un ensemble de thérapies non invasives, telles que la thérapie comportementale cognitive, la pharmacothérapie, la kinésithérapie et l'utilisation de dispositifs occlusaux.

En ce qui concerne la pharmacothérapie, AINS et les relaxants musculaires sont généralement recommandés en première intention. Pour les cas chroniques, des benzodiazépines ou des antidépresseurs peuvent être ajoutés. Dans les cas où la symptomatologie persiste malgré les traitements conservateurs, une orientation vers un chirurgien maxillo-facial est indiquée (Gauer RL, Semidey MJ, 2015).

- ❖ Bien que les causes des TMD soient multifactorielles, la plupart des symptômes sont dus à une musculature hyperactive et dysfonctionnelle. Traiter ses muscles par des techniques de manipulation peut soulager les troubles articulaires.
- ❖ Les acteurs de la mastication comprennent le masséter, ptérygoïde latéral et médial, temporal, ainsi que l'articulation temporo-mandibulaire qui sont des éléments cruciaux de l'étiologie faciale.

Ces dysfonctionnements musculaires et ligamentaires peuvent causer un trajet mandibulaire anormal, des craquements et un blocage de la mâchoire, conduisant à la douleur et à l'invalidité. Il faut tenter un traitement conservateur avant d'envisager des options invasives comme la chirurgie.

- ❖ Nous allons passer en revue quelques traitements conservateurs permettant la diminution de la symptomatologie musculoarticulaire de l'ATM :

- Plusieurs études considèrent l'ostéopathie comme un traitement efficace en première ligne pour les TDM. L'ostéopathe utilise des techniques d'étirements, d'appuis, réchauffements et des techniques neuro-musculaires pour normaliser les tensions musculaires. L'ATM sera travaillée avec des techniques de relâchement et de compression. Ces techniques sont globales et ciblent à la fois les tissus environnants et le disque articulaire afin de favoriser la récupération et le soulagement des symptômes liés à la TDM (Arif Rashid et al, 2013).
- La technique de **l'arthrocentèse** consiste à effectuer un lavage de l'articulation temporo-mandibulaire en utilisant deux aiguilles, permettant ainsi d'éliminer efficacement l'inflammation et de libérer les adhérences.
- **L'arthroscopie** présente des propriétés similaires à l'arthrocentèse, mais elle implique l'insertion d'une caméra dans l'articulation, ce qui permet un diagnostic complémentaire à l'IRM. L'arthrocentèse est indiquée chez un certain nombre de patients.
- La **kinésithérapie** est couramment utilisée pour gérer les TMD et vise à rétablir la fonction mandibulaire normale en soulageant les douleurs neuro-musculosquelettiques, en réduisant l'inflammation et en dynamisant la guérison des tissus. Les principaux objectifs de l'exercice et de la thérapie manuelle dans la TMD sont d'améliorer la coordination musculaire, détendre les muscles tendus et augmenter la force musculaire. Elle permet également de résoudre les altérations posturales et respiratoires.
- Diverses formes de physiothérapie, dont **la thérapie au laser**, sont utilisées depuis de nombreuses années. Elle a révélé une réduction significative de la douleur dans un certain nombre de troubles articulaires chroniques (Arif Rashid et al, 2013).
- De la même manière, la **thérapie ultrasonore** entraîne une augmentation locale du métabolisme, de la circulation, l'extensibilité du tissu conjonctif et la régénération tissulaire.

Les effets bénéfiques pour le patient souffrant de troubles musculosquelettiques incluent l'amélioration de la douleur, de l'inflammation et l'amplitude de mouvement. (Van der Windt, Daniëlle A.W.M., et al, 1999)

- **L'orthoptie** peut également être évoquée, car les muscles oculomoteurs sont contrôlés par les mêmes centres nerveux que les ATM.
- Par ailleurs, les mécanismes exacts qui expliquent l'action de **l'acupuncture** demeurent flous, mais ils pourraient inclure la libération d'endorphines, de sérotonine et d'acétylcholine dans le système nerveux central. Certaines revues systématiques ont suggéré que l'acupuncture a généralement des effets positifs sur les TDM, mais d'autres n'ont pas fourni de preuves suffisantes pour soutenir ou réfuter son utilisation (Arif Rashid et al, 2013).
- ❖ Les troubles de l'ATM ont une étiologie complexe, les auteurs appuient une approche multimodale du traitement. Les revues systématiques préconisent une **combinaison d'exercices actifs**, de thérapie manuelle, de techniques de relaxation et une stratégie multidisciplinaire.
- ❖ Dans les cas particulièrement sévères, avec une composante psychique importante ou une pathologie articulaire assez grave, la gouttière occlusale peut ne pas remplir intégralement son rôle thérapeutique. Il est alors nécessaire de compléter le traitement orthopédique. **Quelques exercices de rééducation** sont indiqués au patient. Cela consiste à faire travailler symétriquement les muscles de la mastication en isométrie et en isotonie.

Si ces traitements ne suffisent pas, la prescription de myorelaxants améliore le tableau clinique.

- ❖ Si le recours à un ostéopathe est jugé nécessaire, le patient est généralement invité à effectuer **au moins une séance d'ostéopathie avant la pose de la gouttière occlusale**. En effet, il est difficile d'imaginer équilibrer efficacement le système stomatognathique si le corps lui-même n'est pas équilibré.

Après la mise en place des gouttières, un suivi régulier chez l'ostéopathe permet de maintenir les résultats obtenus et de réduire les troubles posturaux.

- ❖ Un traitement réversible ou modifiable dans le temps est le seul traitement envisagé pour les TDM. Un plan de libération occlusale ou de repositionnement condylien, également appelé gouttière occlusale, est considéré comme un appareillage orthopédique dont l'efficacité est évaluée sur une période donnée. Le réglage de la gouttière dépend du diagnostic de la pathologie, qu'elle soit musculaire, articulaire avec réduction discale ou non. Les différents dispositifs seront abordés dans la partie suivante (Dupas, 2005).
- Face à une situation clinique donnée, en l'absence de véritables preuves scientifiques, le praticien doit résoudre le problème en utilisant l'approche thérapeutique la moins invasive, la plus réversible, capable d'une action bénéfique pour un patient donné évalué dans son contexte (Cours du Dr Schouver).

### LES GOUTTIÈRES OCCLUSALES :

- ❖ Les gouttières occlusales sont des dispositifs intra-oraux à visée fonctionnelle et répondant à différents objectifs :
  - ✓ participer au reconditionnement neuro-musculaire
  - ✓ repositionner la mandibule (en fonction du type de gouttières)
  - ✓ protéger les dents/restaurations
  - ✓ protéger les ATM

(Cours du Dr Chasagne)

- ❖ Elles modifient :
  - ✓ la condition occlusale : normocclusion
  - ✓ la DVO (peut-être recherchée avant réhabilitation prothétique par exemple)
  - ✓ le comportement du patient
  - ✓ les influx sensoriels vers le SNC

- Tout ce qui est effectué avec la gouttière est réversible.
- Par exemple, lors de douleurs musculaires, la gouttière vient occuper l'espace de DONDERS, établie naturellement par la langue qui va chercher à créer un nouvel espace. Cela provoque un abaissement de la mandibule et une détente musculaire. Quelques jours après le port, les douleurs disparaissent.
- Pour les gros travaux prothétiques, il faut systématiquement proposer une gouttière.

Il existe 3 types de gouttière : la butée occlusale antérieure (BOA), la gouttière de reconditionnement musculaire (GRM), la gouttière d'antéposition (GAP).

- ❖ La **BOA** est un dispositif qui couvre uniquement les incisives. Son objectif est de créer une inoclusion molaire pour diminuer la force de serrement. Elle est utilisée en cas de douleurs aiguës pour rétablir un équilibre neuro-musculaire en urgence et est généralement préconisée en première intention.  
Son utilisation est limitée dans le cadre du traitement d'urgence, en attendant la confection d'une gouttière de repositionnement mandibulaire (GRM). Si elle est portée pendant plus de six semaines, il existe un risque d'égression des molaires. La BOA est similaire au JIG (Jig de Lucia) qui permet également une déprogrammation neuromusculaire pour retrouver une position de référence physiologique.
- ❖ La **GRM** constitue le gold standard actuellement. Cette gouttière est totalement adaptable au patient et permet de supprimer la proprioception et les engrammes nocifs. On redonne une sensation d'équilibre avec des contacts précis tout en laissant une surface de liberté.  
Elle est indiquée en première intention dans les situations d'importantes malocclusions établies couplées à des parafonctions majeures.  
Elle est indiquée en seconde intention dysfonction de l'appareil manducateur (DAM).  
L'orthèse qui est réalisée devra absolument être équilibrée lors de sa mise en bouche puis les semaines suivantes. Les contacts doivent être simultanés, bilatéralement équilibrés et stables.  
Le recouvrement occlusal est complet, le matériau est rigide, lisse. Le guidage antérieur et latéral est respecté.

Le port est essentiellement nocturne pendant 2-3 mois et ponctuellement diurne en cas de grosses périodes de stress.

- ❖ La **GAP** modifie la position mandibulaire de manière réversible et provoque l'éloignement du condyle de la zone rétro discale régénératrice de l'inflammation. L'objectif n'est pas la recapture du disque mais l'amélioration objective de la symptomatologie.

La surface occlusale est indentée afin de caler la mandibule dans la position thérapeutique choisie. C'est une position induite. Le patient doit systématiquement retrouver la même position d'avancée mandibulaire (Cours du Dr Chasagne).

- En cas de récurrence, il faut envisager le changement de la position mandibulaire stabilisée, prothétiquement ou orthodontiquement.

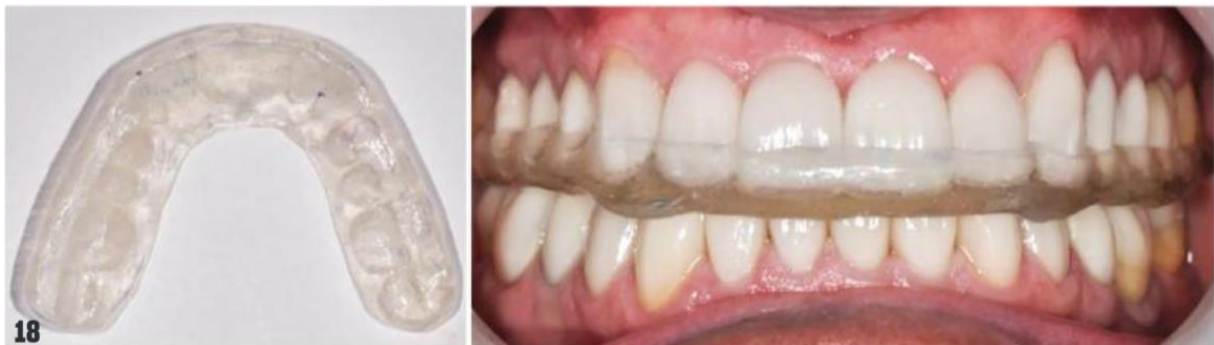

Figure 28 : Gouttière occlusale (Lasserre, 2023).

### 2.3.3 Traitements orthodontiques, chirurgicaux et parodontaux

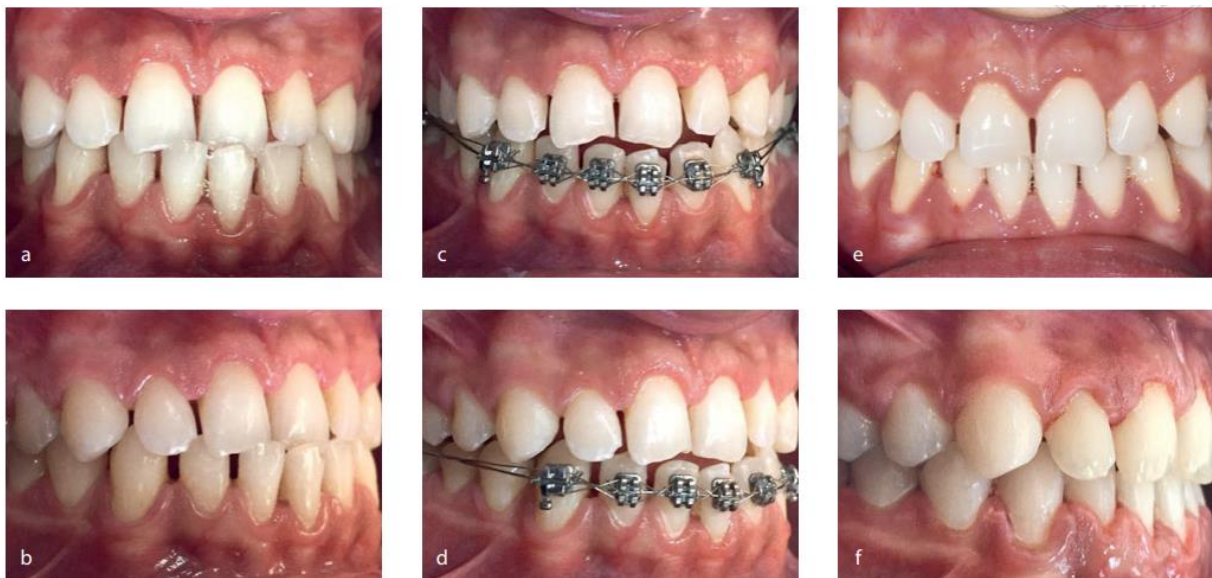
Dans le cas de réhabilitations globales, certains patients présentent une combinaison de problèmes qui nécessitent une approche interdisciplinaire. Un diagnostic et une planification de traitements optimisés à cet égard sont cruciaux. Par exemple, lorsqu'une collaboration est nécessaire entre un dentiste et un orthodontiste, il est préférable de l'identifier au début du traitement avant de mettre en jeu des pièces céramiques collées. Elles tiennent compte non seulement de l'alignement idéal des dents, mais aussi de leurs dimensions et des positions correctes de celles-ci.



Le succès final du traitement dépend donc de la bonne collaboration et de la coordination entre les membres de l'équipe de soins dentaires.

Après une explication détaillée des différentes options de traitement possibles, il est essentiel que le patient comprenne que le problème à traiter n'est pas seulement esthétique, mais aussi fonctionnel. Bien que le patient puisse espérer des résultats rapides, il doit comprendre que la correction prendra plus de temps que prévu.

Ce laps temps supplémentaire est nécessaire pour obtenir un résultat final plus satisfaisant et durable. Il est donc primordial d'avoir une perspective à plus long terme pour atteindre un résultat optimal et pérenne (Camila S. Sampaio et al. 2021).



*Figure 29 : Photographies initiales de la malocclusion du patient montrant une occlusion inversée antérieure (a et b), étapes du traitement orthodontique visant à corriger la malocclusion (c et d), et les photos finales après traitement orthodontique (e et f). (Camila S. Sampaio et al. 2021)*

Avant ou après la réhabilitation globale, il est essentiel d'informer le patient sur l'importance d'une stabilité parodontale complète. Il doit être motivé pour améliorer ou maintenir un contrôle de plaque rigoureux. Les traitements de cette envergure impliquent des pièces prothétiques et parfois implantaires qui imposent une hygiène irréprochable. Trop souvent, le problème du patient étant considéré comme résolu, la maladie parodontale récidive (Loke et al, 2014).

## CE QU'IL FAUT RETENIR :

Préalablement à la réhabilitation d'un cas d'usure, il est essentiel d'effectuer une analyse approfondie de **son type et de ses causes**. L'érosion, l'attrition, l'abrasion et l'abfraction sont souvent les conséquences d'autres étiologies sous-jacentes qui doivent être diagnostiquées et évoquées dans la prise en charge du patient. Le succès sera lié au **conditionnement psychologique** du patient avant une telle réhabilitation.

Le **conditionnement physique** du patient est tout aussi important. Un examen rigoureux des chaînes musculaires et de l'articulation temporo-mandibulaire doit être entrepris avec une prise en charge multidisciplinaire si nécessaire. Aucune reconstruction prothétique ne peut être envisagée tant qu'une symptomatologie est présente.

De la même manière, aucune réhabilitation prothétique ne commencera si le terrain **parodontal** n'est pas stabilisé. Un **traitement orthodontique** doit être envisagé à ce moment, si une correction est nécessaire.

En prenant tout cela en compte, le praticien peut élaborer un **plan de traitement** qui englobe les aspects fonctionnels et esthétiques du patient, conduisant à une réhabilitation dentaire réussie et durable.

### **3 Choix de la position mandibulaire de reconstruction et modification de DVO (étape C de CLC5)**

*« La méthode CLC5 est une méthodologie de reconstruction occlusale totale dans les grandes réhabilitations céramiques de prothèse fixe, avec ou sans modification de la DVO initiale. Elle propose une chronologie sectorielle de reconstruction précise et systématisée, ainsi que des stratégies d'analyse au laboratoire et de temporisation des secteurs antérieurs et postérieurs.*

*Elle conduit à une grande précision dans les réglages occlusaux statiques et dynamiques et dans le contrôle de la position mandibulaire de reconstruction, ainsi qu'à une optimisation de l'esthétique finale » (Lasserre J-F, 2023).*

La première étape clinique (C) représente l'étape de diagnostic fonctionnel et esthétique par le praticien avec ou non la prise de décision d'augmenter la DVO (Lasserre, 2023).

Dans cette méthode, J-F Lasserre considère la RC comme position de référence : *« Chaque fois que l'on réalise une réhabilitation totale, on perd, une fois les dents préparées, toute possibilité de référence à l'OIM initiale (même s'il existait au départ une OIM stable et non pathologique) ».*

En effet, la RC est la seule position reproductible par un même praticien. *« C'est une situation de coaptation condylo-disco-temporale bilatérale, haute, simultanée, enregistrable à partir d'un mouvement de rotation. Elle est obtenue par un guidage non forcé. Elle est réitérative avec précision, dans un temps donné et pour une posture donnée »* (définition du collège nationale d'occlusodontie 1984).

Elle est obtenue après relaxation du patient et par une manipulation mentonnière recherchant la rotation pure de la mandibule. La relaxation musculaire permet un minimum de tonus protracteur ou latéral et une absence de prématurité occlusale (Lasserre, Chakalov 2020).

### 3.1 L'ORC myocentré par JIG

L'objectif est donc de parvenir à une relaxation musculaire et d'enregistrer la relation centrée en passant par ce qu'on appelle une déprogrammation neuro-musculaire. Cette déprogrammation, initialement décrite par Lucia avec la technique du JIG, peut être obtenue de plusieurs manières.

#### 3.1.1 La déprogrammation neuro-musculaire

Le JIG de Lucia ou le JIG modifié de M. le Gall sont des butées antérieures pouvant être réalisées en résine. Elles permettent, après quelques minutes d'inocclusion, de supprimer le réflexe de fermeture guidée par la proprioception des dents. Elles sont aussi intéressantes pour quantifier l'augmentation de DVO en visualisant directement en bouche la place disponible. Le JIG de Lucia utilise un plan incliné rétro-incisif où un risque de rétrusion forcée existe. M. Le Gall modifie cela en incluant une petite marche horizontale de contact pour les incisives mandibulaires qui reproduit en d'autres termes le profil d'une face palatine d'incisive centrale maxillaire (Lasserre, Chakalov 2020).

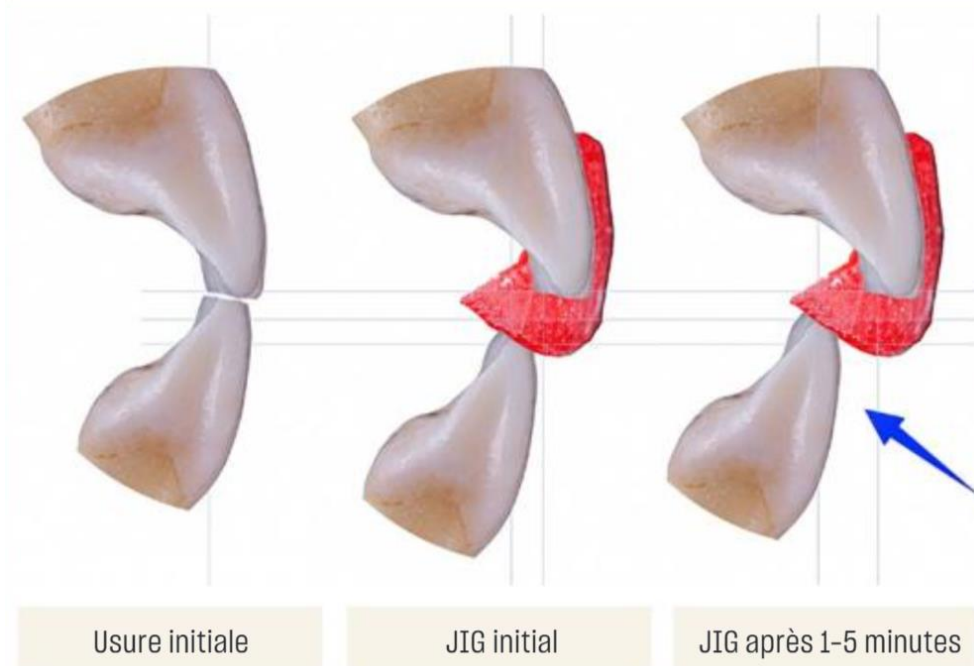
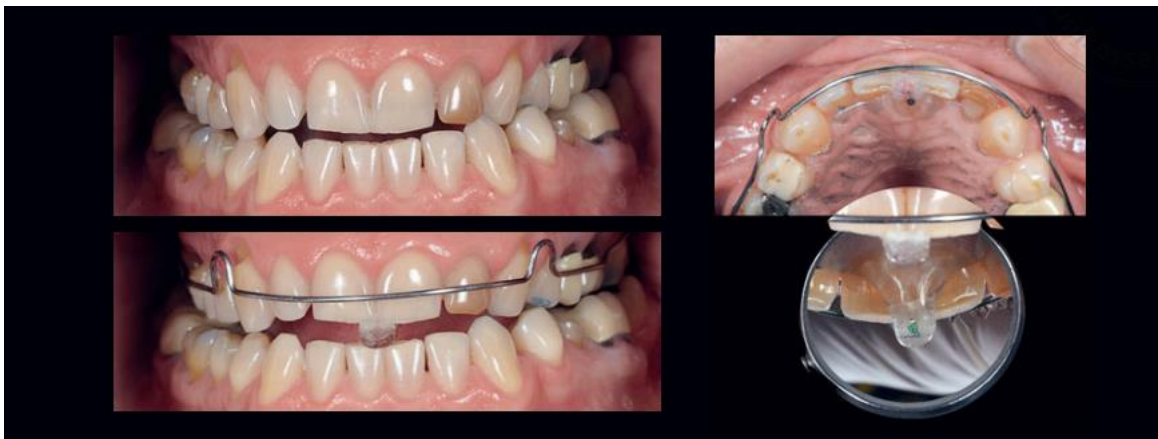

Figure 30 : JIG (Joint Incisal Distance) dans le cadre d'une déprogrammation et modification de DV (Etienne O, 2023).

Le JIG (Joint Incisal Distance) peut être simplement réalisé au fauteuil à l'aide de résine poudre-liquide à durcissement rapide ou à l'aide de résine composite photopolymérisable. Le JIG est réalisé avec une pente palatine qui permet le recul de la mandibule. Sa position se rapproche alors de la RC ou l'atteint selon le relâchement du patient. Il faut pour cela laisser le patient quelques minutes avec des déglutitions régulières, en contact avec le JIG (Etienne O, 2023).

Le déprogrammeur occlusal de Kois est également une butée rétro-incisive dont le port prolongé permet un centrage des condyles mandibulaires dans les cavités glénoïdes et un reconditionnement neuromusculaire (Gardon-Mollard G, 2019).

Il est contre-indiqué en cas de parafonction ou de dysfonctionnement de l'appareil manducateur à composante articulaire (DAM). La butée antérieure provoque une surcharge au niveau de l'articulation provoquant une douleur. Des cales sur les faces postérieures sont alors apposées afin d'empêcher la compression des tissus rétro-discaux. (Gardon-Mollard G, 2019).



*Figure 31 : Le déprogrammeur occlusal de Kois (Calamita et al, 2019).*

Dans cette méthode, le déprogrammeur est fabriqué à partir d'empreintes alginate et sera porté par le patient environ 20h /j (non porté pendant les repas et le brossage). La durée du port varie de 1 à 6 semaines suivant la disparition plus ou moins rapide des engrammes cérébraux et de la relaxation musculaire.

L'enregistrement de la RC peut alors être effectuée, déprogrammeur en bouche, en interposant une cire d'occlusion. Il faudra retirer l'épaisseur de la butée antérieure au niveau de la tige incisive au moment du montage en articulateur.

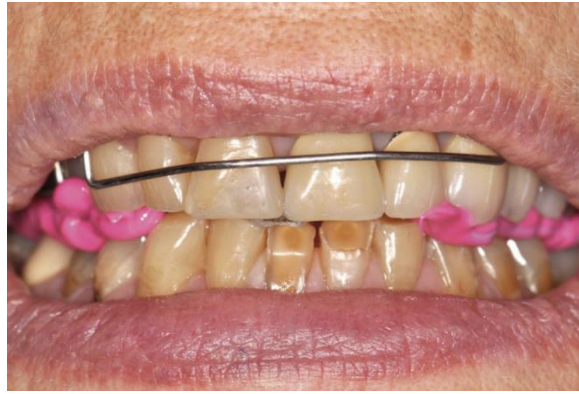

Figure 32 : Enregistrement ORC via un déprogrammeur occlusal de Kois (Gardon-Mollard, 2019)

Cet appareil permet également les équilibrations occlusales soustractives en diminuant progressivement l'épaisseur de la butée antérieure afin de meuler les interférences occlusales.

À l'inverse, il permet lors de remontée de DV de déterminer l'axe charnière et inter-condylien en réglant sa hauteur et de définir précisément la DV thérapeutique.

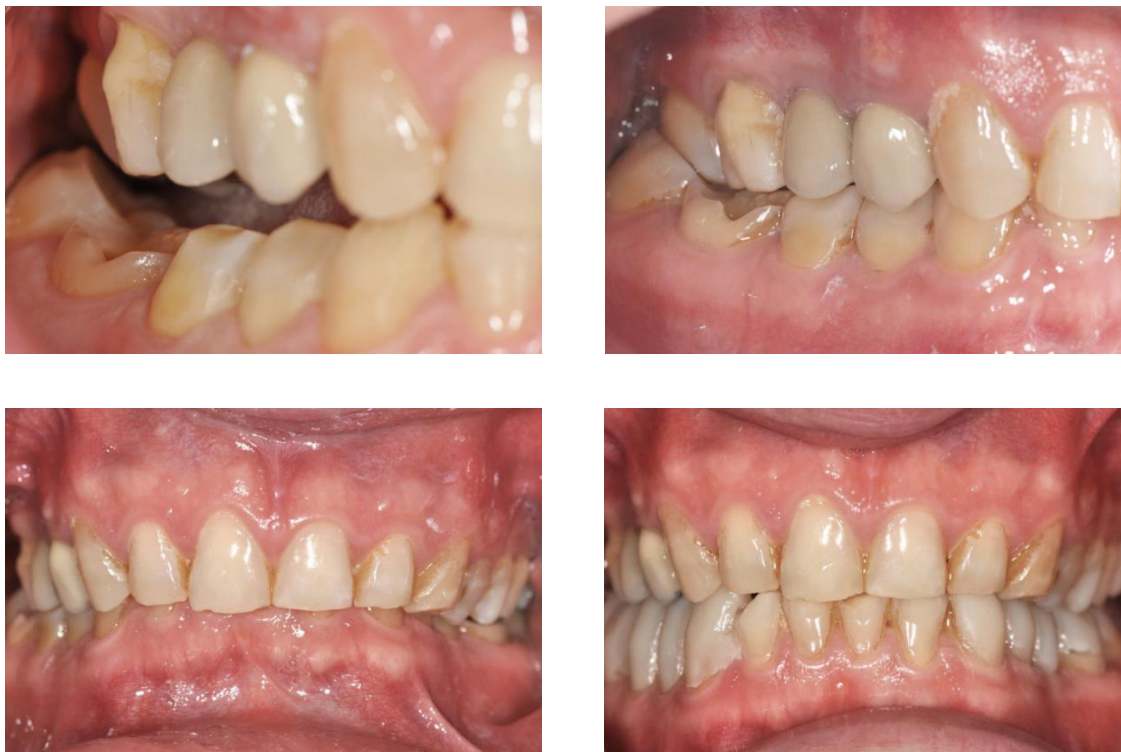
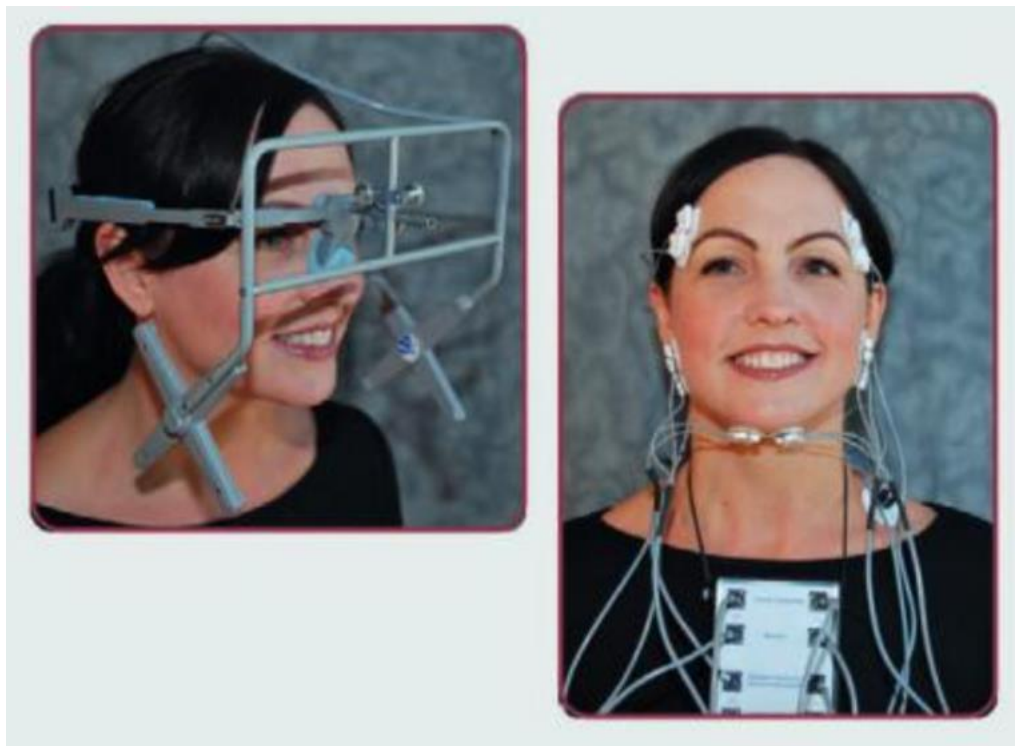
Figure 33 : Remontée de dimension verticale via l'utilisation d'un déprogrammeur occlusal de Kois (Gardon-Mollard, 2019)

Enfin, la stimulation électrique cutanée à basse fréquence (TENS) est également une méthode de déprogrammation neuromusculaire. Néanmoins la myostimulation provoque généralement un abaissement et un déplacement vers l'avant du corps mandibulaire. La posture de la tête et la santé du système neurologique ont une influence. Les techniques d'électrostimulation aboutissent, de manière non reproductible, à une position souvent plus antérieure que l'OIM. De plus, le coût des équipements est élevé.



*Figure 34 : Système BISICO "Myotronics" permettant de mesurer, diagnostiquer et créer une occlusion optimale et prédictible (Réalité clinique, Vol 34, 2023).*

### 3.2 L'augmentation de DVO

« Au cours de l'ontogénèse humaine individuelle, vers la fin de leur processus de maturation, les dents en éruption stabilisent une distance distincte entre le maxillaire et la mandibule que nous appelons la dimension verticale du visage » (SLAVICEK, iAAID Vienna 2012).

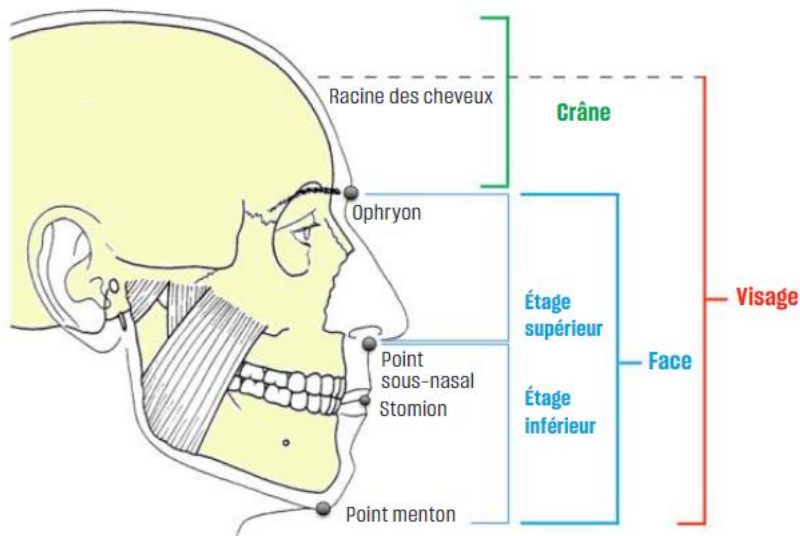


Figure 35 : Visage et face : la DVO représente l'étage inférieur de la face (Orthlieb et Etienne, 2023)

La DVO représente la hauteur de l'étage inférieur du visage, le mouvement de fermeture étant stoppé par la rencontre des dents en OIM (Orthlieb et Etienne, 2023).

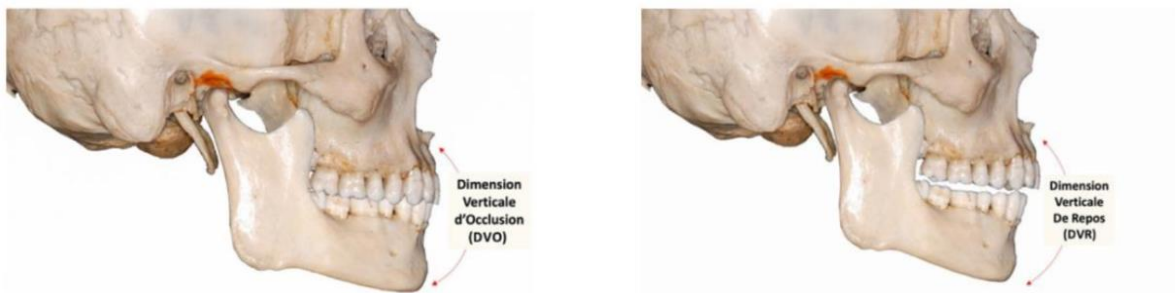


Figure 36 : Les dimensions verticales d'occlusion et de repos (DVO et DVR) (Orthlieb et Etienne, 2023)



La DVR correspond à la hauteur de l'étage inférieure de la face mesurée entre deux repères, lorsque la mandibule est en posture de repos ou en posture d'innocclusion physiologique (Orthlieb et Etienne, 2023).

- ❖ Dans le sens vertical, l'idée que l'usure dentaire entraîne forcément une perte de DVO est fautive. Il existe une grande plasticité dentoalvéolaire à l'origine de phénomènes compensateurs. Même en cas d'usure rapide, l'égression compensatrice dentoalvéolaire maintient la DVO. Contrairement aux idées reçues, la stabilité de la dimension verticale n'est pas en rapport avec les butées occlusales mais avec les longueurs des fibres musculaires des muscles élévateurs de la mandibule (Lasserre, Chakalov 2020).

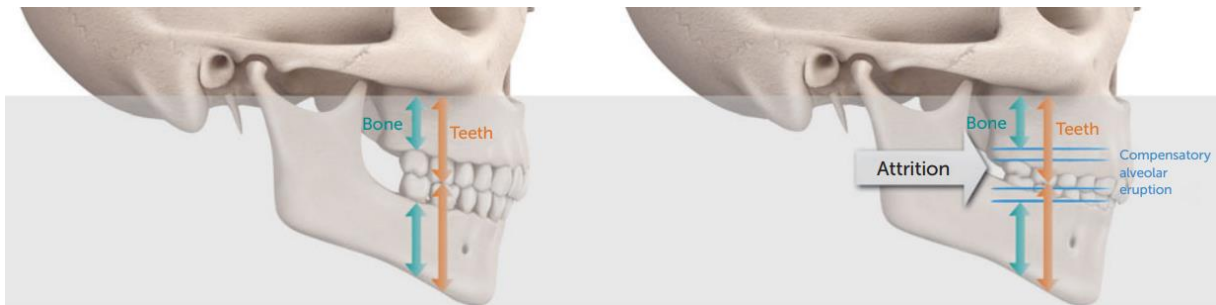

Figure 37 : : Illustration du mécanisme biologique de compensation dentoalvéolaire face au phénomène d'attrition

(Calamita et al, 2019)

- ❖ L'augmentation de DVO est l'une des questions les plus controversées de la dentisterie restauratrice. Elle peut être indiquée dès qu'il faut harmoniser l'esthétique dento-faciale, ménager l'espace prothétique et améliorer les relations occlusales. Elle ne doit pas être considérée comme une référence immuable mais plutôt comme une dimension dynamique dans une zone de tolérance physiologique. Elle peut être modifiée tant que le praticien respecte les enveloppes fonctionnelles. De nombreux auteurs s'accordent sur le fait que d'un point de vue clinique, il n'y a pas une seule position statique mais plutôt une gamme verticale de dimension appelée « zone de confort » (Calamita et al, 2019).

De manière opposée, la diminution de dimension verticale peut être indiquée dans de rares cas de divergence squelettique tels que l'excès maxillaire vertical, en cas de béance antérieure et lorsqu'il faut remplacer les prothèses existantes où cette même DVO n'était pas appropriée (Calamita et al, 2019). Ces cas complexes ne seront pas abordés.

### 3.2.1 Pourquoi modifier la DVO

- ***Restaurer l'harmonie du visage***

Le visage est souvent oublié en dentisterie esthétique puisque la plupart des professionnels se contentent d'évaluer leurs résultats dans le cadre du sourire strict. Le sourire et le regard constituent ce qu'on appelle les pôles attractifs du visage. Les deux pupilles formant la base d'un triangle isocèle dont le point inter-incisif constitue le sommet (Lasserre, Chakalov 2020). L'harmonie du visage est fondée sur des lignes de références sur lesquelles nous pouvons nous baser lors de l'analyse esthétique. L'objectif lors des réhabilitations globales est de se rapprocher au maximum de ces critères.

- ✓ Les lignes de références horizontales (ligne sourcilière, bi-pupillaire, ligne bi-commissurale) doivent être parallèles entre elles, le critère le plus important étant le parallélisme de la ligne du sourire à la ligne bi-pupillaire. Lors de la prise de référence à l'aide d'un arc facial, il faudra s'assurer que celui-ci soit parallèle à la ligne bi pupillaire afin que les prothèses soient également parallèles.
- ✓ La ligne de référence médiane de symétrie appelée ligne de force du visage est la plus importante. On y associe la ligne inter incisive qui doit se trouver dans l'axe de la ligne verticale. En cas d'asymétrie du visage, il peut être judicieux de placer une imperfection du côté opposé afin d'équilibrer les défauts (Cours du Dr Schouver). En partant du constat que certaines caractéristiques faciales sont asymétriques, la fluctuation asymétrique du sourire est une évidence.

D'une part, « *aucun agencement dentaire n'est parfaitement symétrique* » et d'autre part « *l'asymétrie fonctionnelle des expressions faciales, plus marquées du côté gauche, accroit inévitablement avec l'âge l'asymétrie anatomique par remodelage tissulaire, apposition osseuse et déplacement dentaires* » (Lasserre, Chakalov 2020).

En effet de nombreuses expérimentations ont tiré les conclusions suivantes :

- Les émotions et expressions faciales sont nettement plus marquées sur les héli-visages gauches.
- L'héli-visage gauche est prépondérant dans l'attractivité du visage.
- Les visages totalement symétriques paraissent peu naturels.
- Il existe une latéralisation cérébrale droite de la reconnaissance faciale donnant la priorité au champ visuel gauche (Lasserre, Chakalov 2020).

- Notre observation se concentre sur la moitié droite du visage lorsqu'on lit ses expressions. **Les détails de l'héli-sourire droit sont donc perçus avec plus d'attention.**
- En 1981, R. Bruyer émet l'hypothèse que les expressions faciales sont plus marquées du côté gauche du visage pour compenser la priorité à la perception de l'héli-visage droit par l'observateur. (Lasserre, Chakalov 2020).

*« L'asymétrie modérée du visage peut être associée au charme et à la grâce alors que la symétrie parfaite, bien que mathématiquement harmonieuse, reste impersonnelle »* Lasserre, Chakalov 2020.

- De plus, la mastication est souvent une fonction latéralisée qui contribue à accentuer les asymétries dentaires par usure et déplacements secondaires (Lasserre, Chakalov 2020).
- ✓ Les proportions de la face sont délimitées en trois tiers qui doivent idéalement être équilibrés. C'est le tier inférieur qui nous intéresse et qui va varier lors d'augmentations de dimensions verticales (cours du Dr Schouver).

Néanmoins Orthlieb et Ehrmann considèrent en 2013 qu'il s'agit d'un macro indicateur puisque l'augmentation de DV doit être d'au moins 5mm au niveau incisif pour avoir un impact esthétique.

En effet, la perte de DV peut entraîner des changements dans le profil sagittal et l'apparence des tissus faciaux en général. Néanmoins, il n'y a aucune preuve convaincante que l'augmentation de DV pour les patients dentés par des moyens de restauration inverse ces changements morphologiques.

Par conséquent, il est important de souligner que l'augmentation de DV n'est pas indiquée pour améliorer l'esthétique du visage. En revanche, la visibilité des dents pourrait être améliorée en abaissant le plan occlusal maxillaire après avoir augmenté la DV (Adbuo J, Lyons K, 2012).

- **Normaliser les fonctions altérées**

- Concernant la typologie verticale, l'augmentation de DVO ne doit pas aggraver une éventuelle hyper ou hypo divergence mais plutôt la corriger. Il faut noter qu'une augmentation de DVO majorera une classe II squelettique et diminuera une classe III squelettique (Orthlieb et Ehrmann, 2013).
- Les fonctions altérées telles que le centrage, le calage et le guidage doivent être rétablies dans cet ordre. Le centrage est la situation de la position mandibulaire en OIM et sera rétabli par l'obtention de la relation centrée. Il ne faut pas de différence entre OIM et RC. Le calage offre la stabilité de la mandibule en OIM. Celle-ci permet l'absence de migration et de version.

C'est le rôle du tripodisme et des points de contact. Elle permet une pérennité des arcades et donc une stabilité mandibulaire. Le guidage est en quelques sortes l'entonnoir d'accès de la mandibule à l'OIM. Il évite les interférences postérieures et protège les dents postérieures par le guidage assuré par incisives (propulsion) et les canines (diduction).

- Cette fonction est dépendante de l'anatomie des faces palatines des incisives et canines, ce qu'on appelle les pentes de guidage (Cours du Dr Schouver).

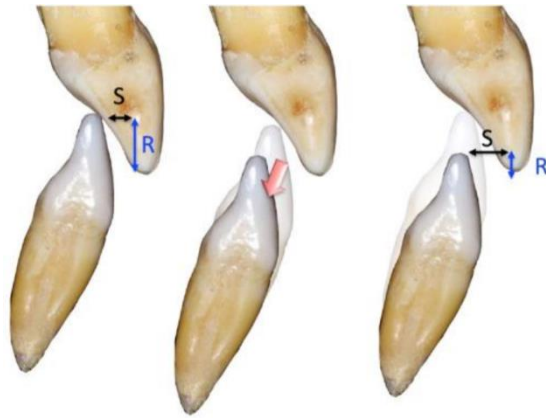


Figure 38 : Relations occlusales antérieures. Augmenter la DVO diminue le recouvrement incisif (R) mais augmente le surplomb incisif (S) et vice-versa (Orthlieb et Ré, 2023)

- Le recouvrement incisif est en moyenne de 3-4mm et le surplomb de 2mm. L'obtention ou le maintien de contacts antérieurs fonctionnels, c'est-à-dire des fonctions de calage antérieur et de guidage, représente l'un des objectifs occlusaux fiabilisant grandement les traitements prothétiques. Une augmentation de DVO entrainera une diminution du recouvrement et une augmentation du surplomb. Il sera donc bénéfique d'augmenter la DVO en cas d'excès de recouvrement ou d'une insuffisance de surplomb.
- Le fait d'augmenter la DVO est un équilibre entre la possibilité de rétablir un guidage fonctionnel compatible avec l'esthétique du sourire en antérieur et la possibilité d'obtenir un espace prothétique suffisant pour reformer les tables occlusales avec peu ou pas de préparations des tissus dentaires sains résiduels.

- **Créer un espace prothétique**

AUGMENTATION de DVO	
Avantages	Inconvénients
Augmente l'espace prothétique	Pénalise le rapport couronne racine
Allonge le visage	Risque de gêner la fermeture labiale
Compense une classe III squelettique	Aggrave une classe II squelettique
Compense une hypodivergence	Aggrave une hyperdivergence
Augmente un surplomb antérieur insuffisant	Aggrave un surplomb excessif
Diminue le recouvrement antérieur excessif	Risque de diminuer/supprimer le guidage
Compense des égressions	Impose une reconstruction étendue

Figure 39 : Avantages et inconvénients d'une augmentation de DVO (Orthlieb et Ehrmann, 2013)

- L'augmentation de DVO permet de générer de l'espace pour rétablir la morphologie occlusale des futures prothèses chez les patients atteints d'une perte structurelle due à la maladie carieuse, l'attrition, l'érosion ou l'abrasion. Il n'y a aujourd'hui plus lieu d'avoir recours à des traitements endodontiques généralisés avec tenons radiculaires pour obtenir une rétention prothétique. Cette pratique était extrêmement destructrice ce qui n'est plus le cas de nos jours avec la dentisterie adhésive. Le traitement additif doit être soigneusement planifié et vérifié à l'aide de restaurations provisoires pour évaluer la capacité d'adaptation individuelle du patient.
- La rétention des futures prothèses est dépendante de la hauteur prothétique. On considère qu'au moins 4mm sont nécessaires à la viabilité d'une restauration corono-périphérique. Néanmoins, cette hauteur ne doit pas être trop importante au risque de créer un rapport couronne-racine défavorable. L'équilibre se fera entre une hauteur de rétention suffisante et un rapport couronne-racine favorable. Par ailleurs, on pourra différencier la hauteur prothétique antérieure et postérieure en intégrant les possibilités d'égression.

L'organisation curviligne du plan d'occlusion doit répartir cette taille de manière harmonieuse.

Une fois plan d'occlusion et dimension verticale définis, il est possible de réaliser des élongations coronaires si cet espace est malgré tout insuffisant (Orthlieb et Ehrmann, 2013).

- **Améliorer l'esthétique du sourire**

- Il y a 4 impératifs dans notre profession : fonctionnel, esthétique, biomécanique et biologique. Néanmoins, le patient placera au centre de ses préoccupations l'aspect esthétique de son sourire, notamment lors de réhabilitations globales intéressant les dents antérieures. L'harmonie d'un sourire est liée à un ensemble de points clés qui constituent les bases de toute analyse esthétique :
- ✓ La ligne incisive : Elle réunit les bords libres des incisives centrales aux pointes canines et constitue la limite inférieure de l'arc dentaire. Il s'agit d'un élément très expressif du sourire. Elle doit être convexe et suivre la courbure de la lèvre inférieure pour être harmonieuse. Dans le cas contraire (ligne plate ou concave), l'expression du patient semblera dure et triste.
- ✓ La ligne gingivale : Elle constitue la limite supérieure de l'arc dentaire. La ligne gingivale réunit les sommets des festons de la gencive marginale. Pour être harmonieuse, le collet des incisives latérales doit être plus bas que la ligne réunissant celui des incisives et canines formant un W. Le collet des incisives latérales peut éventuellement être au niveau de ceux des dents adjacentes mais ne doit pas aller au-delà. Néanmoins, la symétrie de ces festons gingivaux est primordiale en prothèse fixée (Lasserre, Chakalov 2020). Une gingivectomie peut être nécessaire pour harmoniser les collets ou étendre la surface prothétique sur la gencive afin d'obtenir des proportions adaptées. La question est également la suivante : faut-il replacer la dent au détriment du rose, du blanc, des deux ?

- ✓ La ligne du sourire : Elle se définit comme la ligne de projection sur le maxillaire du bord muqueux de la lèvre supérieure lors du sourire maxillaire. Elle est généralement plus haute d'environ 1,5 mm chez les femmes.  
Celle-ci est basse pour 20% de la population (ne découvre que très peu lors du sourire), moyenne pour 70% de la population (très harmonieux, exigence esthétique plus importante), haute pour 10% de la population (disharmonieux au-delà de 3mm). Un sourire dit « gingival » est un sourire qui dévoile une partie importante de gencive et peut être occasionné par une lèvre supérieure courte, une hypermobilité labiale, une éruption passive des dents, une égression dento-alvéolaire du maxillaire antérieur ou un développement vertical excessif du maxillaire antérieur (cours du Dr Schouver).
- ✓ Le zénith de l'incisive centrale : c'est le point le plus haut du contour gingival de l'incisive centrale. Il est toujours projeté en distal par rapport au milieu de la dent, provoqué par un lobe distal volumineux qui soutient plus fortement la gencive marginale. Cela doit être reproduit lors de restaurations. Il est par ailleurs inconstant pour les incisives latérales.
- ✓ Le niveau des points de contacts : les contacts proximaux ont des niveaux différents à cause des morphologies coronaires et de l'inclinaison des axes corono-radiculaires. Ils sont de plus en plus apicaux des incisives centrales vers les canines.
- ✓ Inclinaison des axes corono-radiculaires : pour être harmonieux, les axes dentaires maxillaires ont tous une inclinaison mésiale dans le sens apico-croinaire. Dans le sens frontal, cette inclinaison s'accroît des incisives centrales vers les canines.
- ✓ La configuration des bords libres : Ils sont graduels et ne doivent pas tous être alignés au risque de donner une impression de « dents touchées de piano ». C'est la silhouette de notre sourire.  
Des dents rectilignes sans embrasures évoquent des dents âgées. Au contraire, des bords convexes avec des lobes et embrasures bien dessinées évoquent la jeunesse.



- ✓ Les corridors buccaux : ce sont les espaces latéraux qui se dévoilent entre l'intérieur de la joue et les faces vestibulaires des dents postérieures. Ce phénomène est très variable et accentue la perspective du sourire imposant des exigences esthétiques plus importantes au niveau du secteur postérieur.
- ✓ Les rapports labiaux : dans un sourire idéal, la lèvre inférieure affleure le bord des incisives centrales supérieures et la lèvre supérieure se positionne légèrement au-dessus de leurs collets.
- ✓ Le concept de l'incisive centrale dominante : Une incisive centrale légèrement surdimensionnée, de forme ovoïde va davantage embellir un sourire qu'une dent aux dimensions standards et de forme triangulaire. Les prothésistes auront donc tout intérêt à favoriser les typologies ovoïdes et réaliser des incisives centrales plus volumineuses en accord avec l'esthétique générale du visage (Lasserre, Chakalov 2020).

Attention tout de même à la standardisation des projets esthétiques.

- ***Contre-indications à l'augmentation de DVO***

L'augmentation de DVO est contre-indiquée en cas de **béance** et **syndrome de face longue** où elle aggraverait l'anomalie. Elle est déconseillée chez les patients atteints de **dysfonctionnements temporaux mandibulaires** (DTM) comme les situations de luxations discales et d'arthrose. Si cependant elle est nécessaire, il faut définir une nouvelle position mandibulaire thérapeutique qui est généralement en antéposition. Le schéma provisoire de notre réhabilitation permettra de valider cette position thérapeutique. L'intégrité fonctionnelle des ATM doit, comme développé précédemment, être cliniquement vérifiée avant toute augmentation de DVO. Elle est également déconseillée en cas de **malocclusion sévère**. De manière esthétique elle sera contre-indiquée si elle **empêche le contact bilabial**.

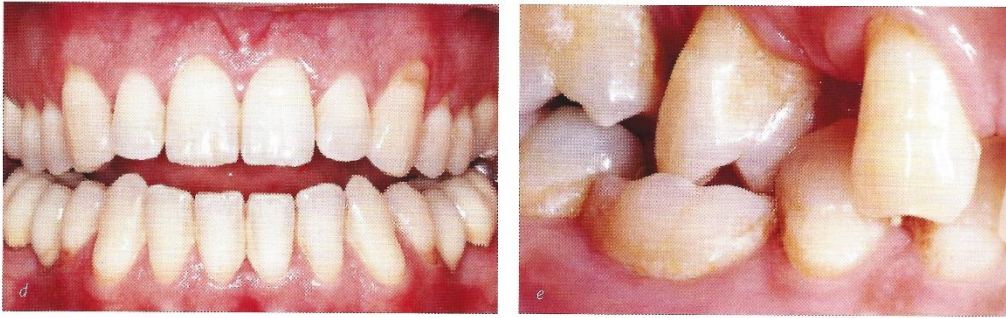

Figure 40 : Exemple de contre-indications d'une augmentation de DVO : bénance antérieure à gauche et malocclusion sévère à droite (Lasserre, 2020)

### 3.2.2 Comment répartir l'augmentation de DVO

- Une augmentation de DV nécessite des points de mesure précis afin de communiquer de manière fiable avec le laboratoire. La répartition passera par une étude obligatoire via un articulateur :

- **La règle des tiers :**

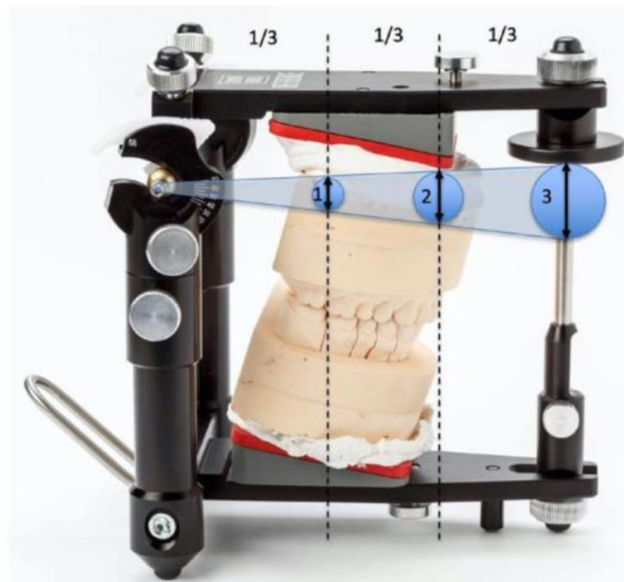


Figure 41 : Illustration de la règle des tiers avec le tableau des valeurs correspondantes, énoncée par Orthlieb et illustrée chez Orthlieb J-D et Ré J-P (Réalité Clinique 2023).

Tableau 2 : Valeur d'augmentation de DV correspondantes entre la tige incisive, les incisives et les molaires, en millimètres (source : d'après Orthlieb, 2013).

Molaire	Incisive	Tige antérieure
5,3	10	15,6
4,7	9	14,1
4,2	8	12,5
3,7	7	10,9
3,2	6	9,4
2,6	5	7,8
2,1	4	6,3
1,6	3	4,7
1,3	2,5	3,9
1,1	2	3,1
0,8	1,5	2,3
0,5	1	1,6
0,3	0,5	0,8

- Il est fréquent de voir dans la littérature des augmentations de DV sans préciser à quel endroit nous allons augmenter cette dimension. Augmente-t-on en secteur incisif, en secteur molaire, au niveau de la tige incisive de l'articulateur ?
  
- Lors d'augmentation de dimension verticale se traduisant par **une rotation de la mandibule autour de son axe charnière terminale (ACT)**, l'ouverture angulaire qui en résulte entraîne une augmentation croissante de l'espace inter arcade des deuxièmes molaires jusqu'aux incisives centrales (Lasserre, 2020). En utilisant un articulateur semi-adaptable physiologique, une augmentation de 1 mm au niveau des deuxièmes molaires, avec la conformation moyenne des arcades humaines, on obtiendra 2 mm en secteur incisif et 3 mm au niveau de la tige incisive.  
 En effet, lorsqu'il y a une augmentation de DVO de l'étage inférieur de la face, l'espace entre la tige incisive et la table incisive est trois fois plus grand que l'espace entre les deuxièmes molaires, et l'espace entre les incisives centrales est deux fois plus grand.

Cette différence dans les ouvertures entre les différentes zones de la bouche est essentielle pour obtenir un équilibre fonctionnel et esthétique lors de la reconstruction occlusale.

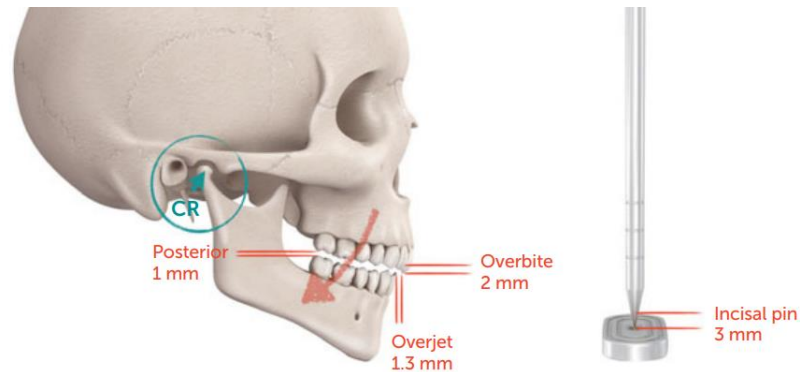


Figure 42 : Illustration de la règle des tiers par Calamita et al. 2019.

- **Le respect des courbes de compensation**

C'est le concept sphéroïde de Monson.

La notion de plan d'occlusion se schématise par la zone d'affrontement des arcades où se réalise l'occlusion et s'exerce la dynamique mandibulaire. Celui-ci n'est pas plat et se traduit par une courbe sagittale et frontale.

- ✓ La courbe de Spee est le reflet de l'inclinaison sagittale des dents pluri-cuspidées. Le collège national d'occlusodontie propose la définition suivante : « *courbe sagittale à concavité supérieure issue du sommet de la cuspide de la canine mandibulaire et qui suit la ligne des pointes cuspidiennes vestibulaires des prémolaires et molaires mandibulaires. Le bord libre de l'incisive mandibulaire doit-être dans sa continuité.* »

Il est important de reconstruire cette courbe, gage de stabilité en occlusion statique. Elle génère des contraintes verticales mieux absorbées par les tissus de soutien.

Une condition importante de la stabilité dentaire naît de l'harmonie géométrique existant entre l'inclinaison du plan d'occlusion et la courbe sagittale d'occlusion. Un déséquilibre de ces derniers se traduira par l'instabilité des arcades et par des migrations le plus souvent mésiales (Orthlieb, 2011).

D'un point de vue dynamique, la courbe de Spee accentue l'inclinaison du plan d'occlusion pour une bonne efficacité masticatoire. En prothèse fixe, on aura tendance à recréer une courbe de Spee faible afin de diminuer les interférences contrairement aux cas de prothèse amovible.

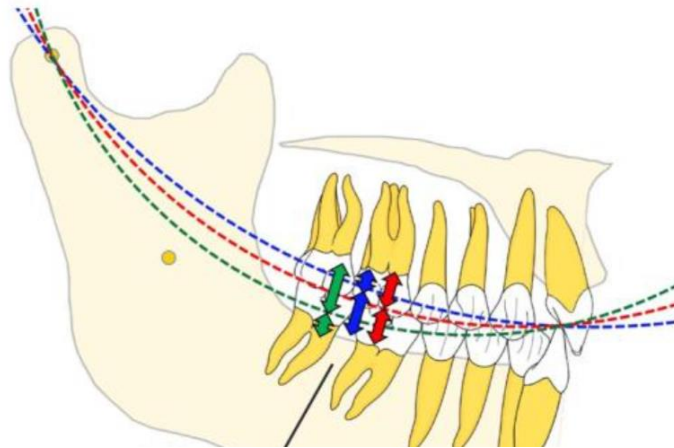


Figure 43 : DVO et courbe de Spee. Suivant le rayon de la courbure Spee, la hauteur verticale sera répartie différemment entre les dents maxillaires et mandibulaires (Orthlieb et Ré, 2023)

- ✓ La courbe de Wilson dessine une concavité supérieure dans le plan frontal témoignant d'une convergence vers le haut et l'intérieur des axes dentaires. Il existe une courbe de Wilson pour chaque couple de dents homologues. On parlera donc des courbes de Wilson.

Elles permettent de concentrer les contraintes vers le milieu de la face à travers des piliers de résistance et ses structures de distribution des contraintes comme la voûte palatine. En dynamique, elles permettent l'intimité des contacts occlusaux sans créer d'interférences occlusales en diduction. Les courbes de Wilson deviennent de plus en plus concaves dans la région molaire.

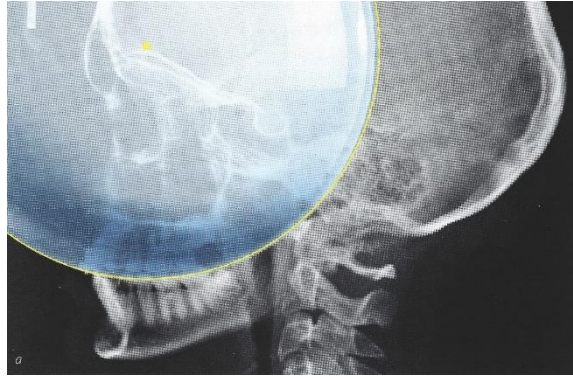


Figure 44 : Concept sphéroïde de Monson (Lasserre, 2020)

Les courbes de Spee et Wilson s'inscrivent dans une sphère avec un centre et rayon unique décrit par Monson en 1932.

La décision de reconstruire les tables occlusales à la mandibule ou au maxillaire, ou de réhabiliter les deux arcades, tiendra compte de nombreux facteurs décisionnels.

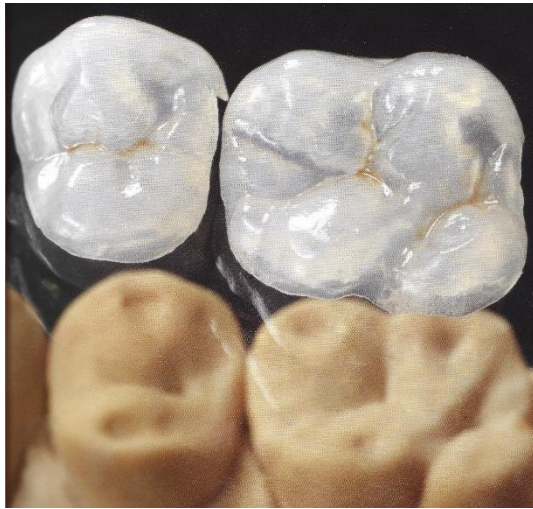La répartition de l'augmentation par l'intermédiaire de restaurations doit donc tenir compte des courbes citées précédemment et de manière plus générale des critères suivants :

#### Éléments de répartition des restaurations

Dents postérieures	Dents antérieures
Respect tissulaire	Respect tissulaire
Usure forte des dents cuspidées Situation de l'usure localisée/généralisée	Usure forte incisivo-canine mandibulaire et/ou maxillaire
Édentations	Perte d'efficacité du guide antérieur avec des <i>overjet</i> et <i>overbite</i> incorrects
Égressions et versions dentaires	
Obturation ou couronnes anciennes défectueuses	Nécessité de prolonger la courbe de Spee mandibulaire au niveau des canines et incisives
Anomalies de la courbe de Wilson : inversion	Défauts esthétiques du sourire avec des proportions dysharmonieuses des dents antérieures
Anomalies de courbe de Spee : inversion ou rupture en escalier	
Erreurs de plan d'occlusion à réévaluer en fonction de : - rapport couronne clinique/racine clinique - distance inter-crête - rapport avec les franges de la langue - esthétique du corridor buccal	Nécessité de rétablir une morphologie palatine incisivo-canine fonctionnelle avec des contacts immédiats

Figure 45 : Critères de répartition de l'augmentation de DV (Lasserre, 2023)

- C'est à l'aide d'un wax up, visualisant le projet prothétique qu'il faut décider de la répartition, de l'importance des corrections occlusales et du degré d'augmentation de la DVO. Celui-ci est réalisé sur des modèles d'étude montés en relation centrée sur un articulateur semi-adaptable, comme développé précédemment.



*Figure 46 : La place nécessaire au matériau prothétique est obtenue par une augmentation de DVO sans aucune préparation sur les dents érodées (Lasserre, 2020).*

### 3.2.3 Comment quantifier l'augmentation de DVO ?

Il s'agit d'un équilibre fonctionnel et esthétique. En effet, cette quantification va dépendre de la balance clinique entre :

- Le fait de rétablir un guidage antérieur fonctionnel compatible avec l'esthétique du sourire en antérieur
- Le fait de libérer un espace prothétique suffisant pour réhabiliter les tables occlusales avec peu ou pas de préparation des tissus dentaires sains résiduels.

La notion de crédit biologique apparaît.

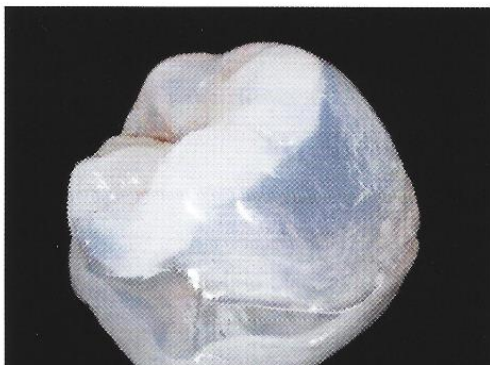

Figure 47 : L'épaisseur prothétique est ici mineure avec seulement 1mm en occlusal et 0,3 en vestibulaire permettant un crédit biologique extrêmement faible (Lasserre, 2020).

« Il y a une dentisterie quand il y a de l'émail et lorsqu'il n'y en a pas. » J-F Lasserre. »

On fait donc appel à une augmentation de DV en grande partie pour réduire le coût biologique. On obtient en quelque sorte gratuitement le volume nécessaire à la reconstruction.

- Durant des années, P.E. Dawson a enseigné une augmentation progressive, avec une phase de temporisation longue en prothèse provisoire pour éviter les désordres musculaires. Cette approche n'est plus d'actualité.
- 
- **Un consensus jusqu'à 5mm inter-incisif**

Comme expliqué précédemment, il existe un espace optimal fonctionnel et non une DVO physiologique strictement définie pour un patient.

L'augmentation peut être brutale, de plusieurs millimètres en une seule fois, si et seulement si elle se situe dans l'axe charnière terminal des ATM intègres. Cette augmentation peut aller jusqu'à 5mm inter-incisif sans être iatrogène, sans rendre une adaptation contraignante, ni complications post traitement. Le facteur ELI ne doit pas être pris en compte car celui-ci se recrée automatiquement après le traitement.

Dans certaines situations où de légères réactions musculaires apparaissent, elles se résorbent dès la première semaine (Lasserre, 2020).



D'après J-F Lasserre, l'augmentation peut varier **de 2 à 8mm au niveau inter-incisif tant que celle-ci se situe dans l'axe charnière terminal.**

Cette augmentation sera validée par un schéma provisoire complet.

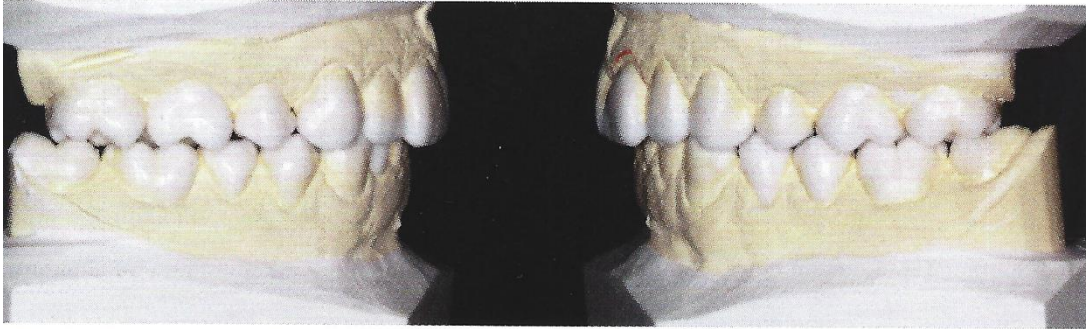


Figure 48 : Wax up du laboratoire permettant la mise en place d'un schéma provisoire complet (Lasserre, 2020).

- **Evaluation antérieure**

Deux éléments cliniquement faciles à identifier sont importants pour quantifier l'augmentation de DV : L'angle inter-incisif et les relations labiales.

### 3.2.3.1.1 Angle inter-incisif

Il s'agit de l'axe coronoradiculaire entre les incisives centrales maxillaires et mandibulaires. C'est un élément facilement identifiable par l'intermédiaire de photographies au fauteuil ou d'une téléradiographie de profil.

Ce paramètre à une grande influence dans l'angulation du guidage antérieur et détermine d'un point de vue fonctionnel l'aire de liberté mandibulaire. L'analyse de Steiner de l'angle inter-incisif permet de définir trois situations qui accordent les possibilités et limites d'augmentation de la DVO et la reconstruction du GA.

- La normocclusion est définie par Steiner comme une valeur idéale de  $135^\circ$  avec une tolérance de plus ou moins  $5^\circ$ . L'augmentation de DV augmente progressivement le surplomb et diminue le recouvrement. Elle peut se faire par la réalisation de restaurations palatines maxillaires et de facettes vestibulaires mandibulaires pour rétablir le GA et en créant des morphologies dentaires normales. L'augmentation peut être importante dans cette configuration.
  
- Inférieure à  $126^\circ$ , l'angle interincisif projette des incisives vestibuloversées. On peut observer ce cas de figure notamment chez les patients en classe 2 division 1 d'Angle. L'augmentation de DV dans ce cadre est plus compliquée. La restauration du GA est limitée par l'éloignement important en bas et en arrière des bords incisifs mandibulaires par rapport aux faces palatines maxillaires. Le surplomb augmente donc rapidement et l'augmentation de hauteur des incisives est limitée pour des raisons esthétiques. De plus le volume des restaurations palatines maxillaires peut être trop important. Tout ceci limite la modification de DV.
  
- Supérieure à  $136^\circ$ , cela traduit une verticalité des incisives et un GA verrouillé. Il correspond généralement à des patients en classe 2 division 2 d'Angle avec des incisives maxillaires linguo versées pour certains cas extrêmes. Dans cette configuration, il sera difficile au maxillaire de ne pas préparer et par conséquent de ne pas évoluer vers des restaurations périphériques totales sur des incisives maxillaires usées sur leurs faces palatines. L'axe pourra par ailleurs plus facilement être corrigé. L'augmentation de DV ne corrige que faiblement la linguo-version et les incisives mandibulaires usées pourront être restaurées par des facettes vestibulaires (Lasserre, 2020).

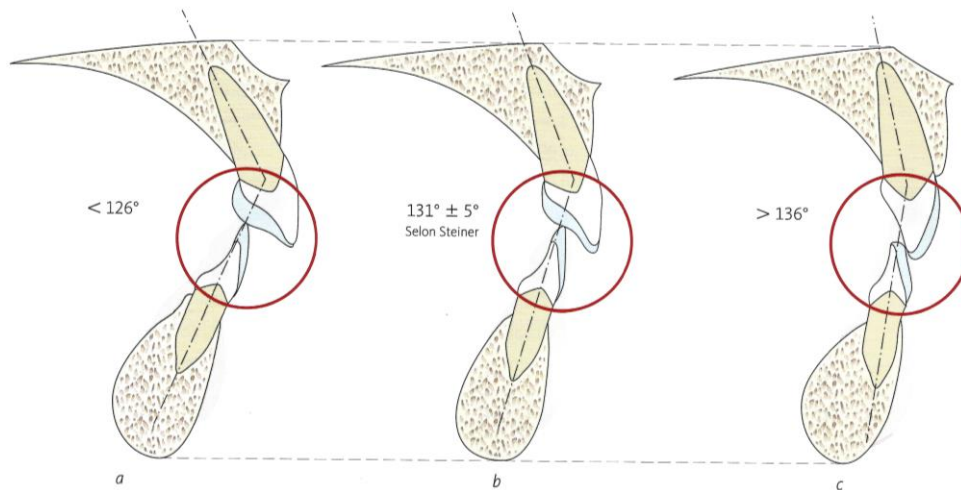


Figure 49 : Augmentation de DV et angle inter-incisif (Lasserre, 2020).

### 3.2.3.1.2 Les relations labiales

Chez des sujets âgés ou dans des situations de supraclusions, dans des cas de perte évidente de hauteur de l'étage inférieur de la face, l'augmentation de DVO a un effet bénéfique sur les relations labiales. En revanche, comme cité précédemment, l'incompétence labiale face à une remontée de DV est une contre-indication absolue. Cela s'observe notamment chez les sujets avec une lèvre supérieure courte.

- **Evaluation postérieure**

### 3.2.3.1.3 La règle des vides fonctionnels

On pourrait naïvement croire que lorsqu'on augmente la DVO de 2 mm au niveau molaire, on peut réaliser 2 pièces d'1mm chacune au maxillaire et à la mandibule. Si on ajoute 2 mm, il sera impossible de réaliser des morphologies stabilisantes, avec de véritables sillons et cuspidés. Nous pouvons parler de vides fonctionnels, étant donné que le point de contact d'une cuspide ne se situe pas sur son sommet mais sur les versants cuspidiens. Si nous voulons une pièce d'1mm d'épaisseur avec des vides fonctionnels permettant une morphologie acceptable et retrouver 1mm sur la pièce antagoniste, il faudra 3 mm. D'où la règle :  $1 + 1 = 3$ .

L'occlusion est constituée de vides pour avoir une stabilité, une efficacité masticatoire et pouvoir évacuer les aliments.

Cela explique également la difficulté pour les patients atteints d'usures généralisées de manger correctement en ayant une action sécante des dents. « *Il faut un point qui se déplace comme un couteau sur une surface.* » (Lasserre, 2020)

Dans cette méthode la RC = position de ref

- Position articulaire obtenue après relaxation du patient qu'on obtiendra par DEPROGRAMMATION.
- Utilisation d'un JIG qu'on va laisser quelques minutes avec déglutitions régulières.

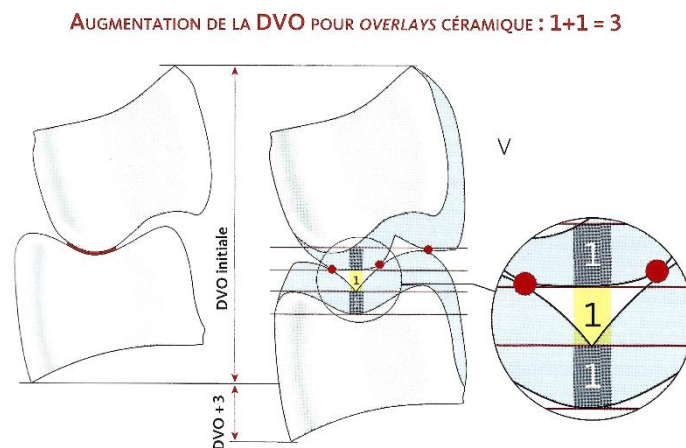


Figure 50 : La règle des vides fonctionnels (Lasserre, 2020)

- **Cire de RC et montage en articulateur ½ adaptable avec arc facial (étape C de CLC5)**

La première étape de la méthode CLC5 va consister à monter la situation sur articulateur avec arc facial et ainsi déterminer et bloquer la DVO.

Après avoir réalisé la déprogrammation neuro-musculaire du patient, l'objectif est de transposer la situation sur un articulateur via l'arc facial. Il est important d'utiliser un arc facial pour élever de manière fidèle la dimension verticale sur l'articulateur. La relation centrée est enregistrée afin d'établir un wax up dans une position musculo-articulaire neutre pour le patient.

Au préalable, les modèles sont étudiés et le praticien décide cliniquement à l'aide des critères de reconstruction antérieurs et postérieurs cités précédemment de l'ampleur de l'augmentation de DV : un guidage antérieur esthétique et fonctionnel et un espace

prothétique pour des pièces céramiques collées. Jusqu'à ce stade, l'ensemble des étapes s'est réalisé au cabinet et nous n'avons pas encore échangé avec le prothésiste.

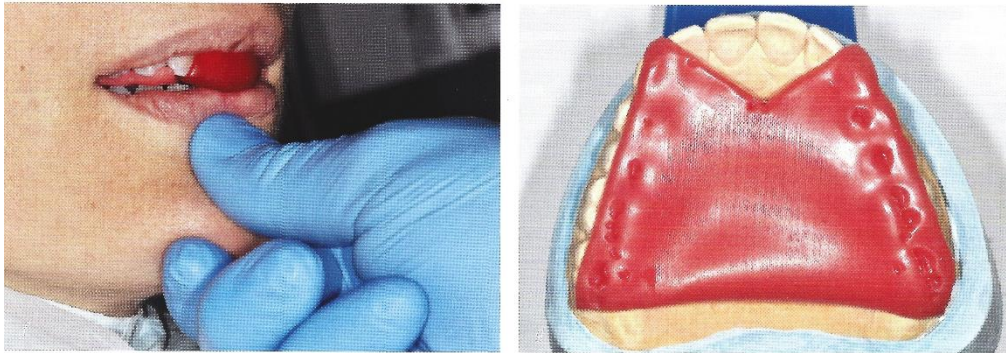


Figure 51 : Manipulation permettant le guidage mentonnier afin d'enregistrer la RC (Lasserre, 2020)




Figure 53 : Enregistrement et transfert de la position maxillaire par l'intermédiaire d'un arc facial (Lasserre, 2020)

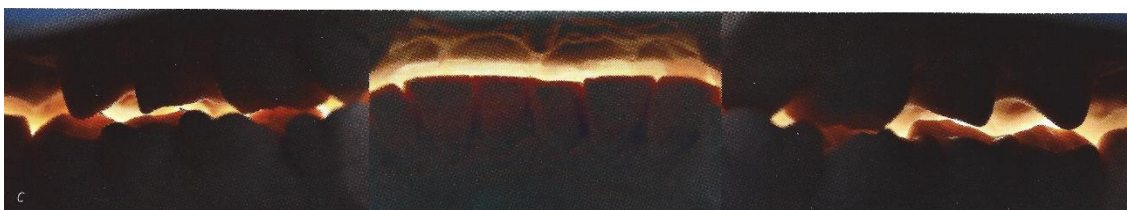

Figure 52 : Photographie du montage en articulateur vu de derrière permettant la visualisation de l'espace prothétique nécessaire (Lasserre, 2020)

## CE QU'IL FAUT RETENIR :

La **position de référence** appropriée en cas de remontée de DV, sera la **relation centrée**, afin d'être dans une position articulaire neutre et reproductible.

Elle passera notamment par une phase de déprogrammation neuromusculaire, la plupart du temps obtenue par l'intermédiaire d'un JIG ou déprogrammeur occlusal.

D'un point de vue clinique, il n'y a pas d'une seule position d'ORC mais plutôt un **espace optimal fonctionnel**, tant que l'on exerce une rotation autour de l'axe charnière. L'augmentation de DVO a pour objectif de **normaliser les fonctions altérées, restaurer l'harmonie du visage, améliorer l'esthétique du sourire** et sera par exemple contre indiquée en cas de béance.

L'augmentation de DVO sera répartie d'après la **règle des tiers** et des **vides fonctionnels**. En parallèle du respect des **courbes de compensation**, une augmentation inter-incisive de **5mm** pourra être effectuée en une seule fois chez un même patient. Ce consensus permet d'éviter toute augmentation iatrogène et de faciliter l'adaptation du patient à cette nouvelle dimension. J-F Lasserre estime qu'une augmentation comprise entre 2 et 8mm est possible tant que celle-ci se situe autour de **l'axe charnière**.

Enfin, une attention particulière sera portée à **l'angle inter-incisif** initial et les **relations labiales** forcément influencées par l'augmentation de DVO.

## 4 Chronologie de reconstruction

### 4.1 Laboratoire (étape L de CLC5)

À partir de cette étape, le prothésiste reçoit deux modèles montés en articulateurs bloqués dans une relation intermaxillaire d'augmentation de DV.




Figure 54 : Articulateur monté et bloqué à la position déterminée par le praticien (Lasserre, 2020).

#### 4.1.1 Wax up par le laboratoire de prothèse

Le prothésiste peut alors réaliser un wax up complet en cire en recréant parfaitement les courbes d'occlusion (Wilson, Spee) et respectant l'ensemble des critères esthétiques. La normalité occlusale est établie, combinant centrage, calage, guidage et esthétique. Ce wax up est une étape essentielle dans la prévisualisation du résultat définitif à la nouvelle dimension verticale.

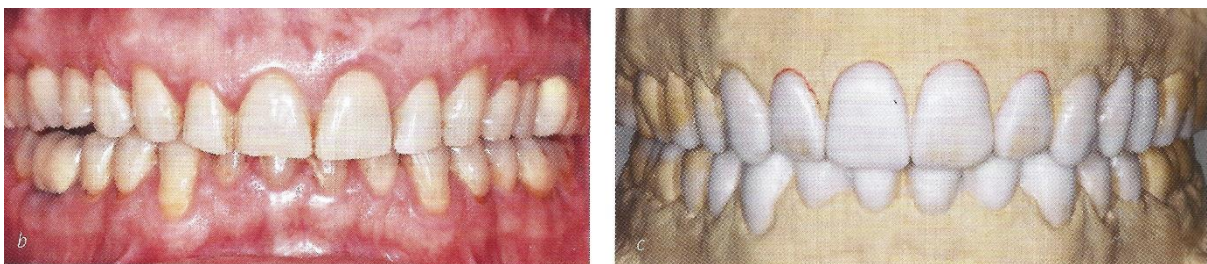
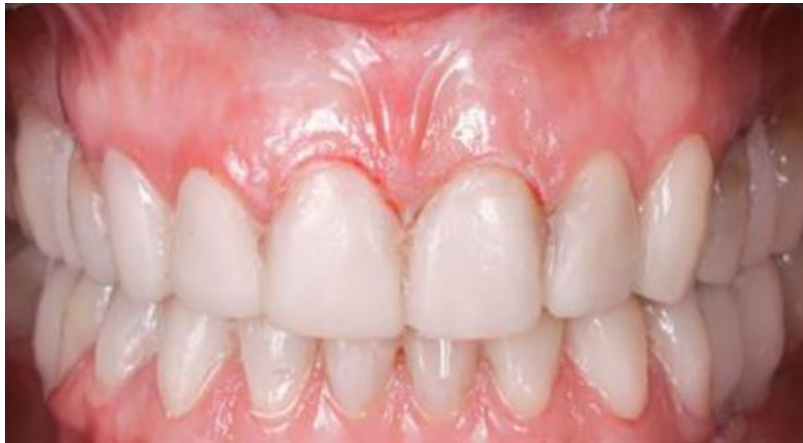

Figure 55 : Réalisation du wax up complet en cire par le laboratoire (Lasserre, 2020)

#### 4.1.2 Réalisation de clés en silicones

Des clés en silicones, gouttières thermoformées ou coquilles provisoires en résine sont fabriquées par le prothésiste. Elles seront utiles dans la réalisation du mock up ainsi que celle du schéma provisoire.

#### 4.1.3 Réalisation du masque diagnostic dit mock up



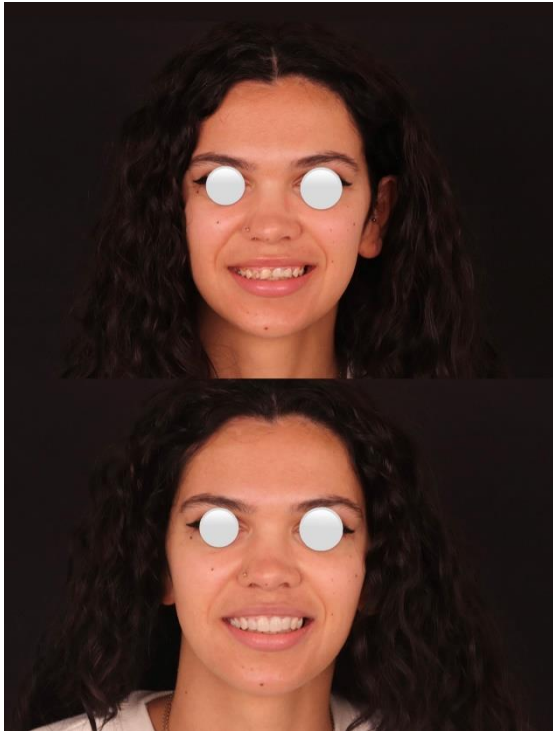
*Figure 56 : Photographie d'un mock up en place dans un but de validation esthétique (Etienne O, 2023).*

On peut le définir comme un additif temporaire en résine permettant de prévisualiser et tester un projet prothétique. Il permettra au praticien comme au patient de valider la forme des futures pièces prothétiques. Dans le cas inverse, des retouches pourront être effectuées en méthode directe pour le satisfaire. Une sur-empreinte du mock-up retouché sera alors réalisée pour la suite des étapes en cas de modification.

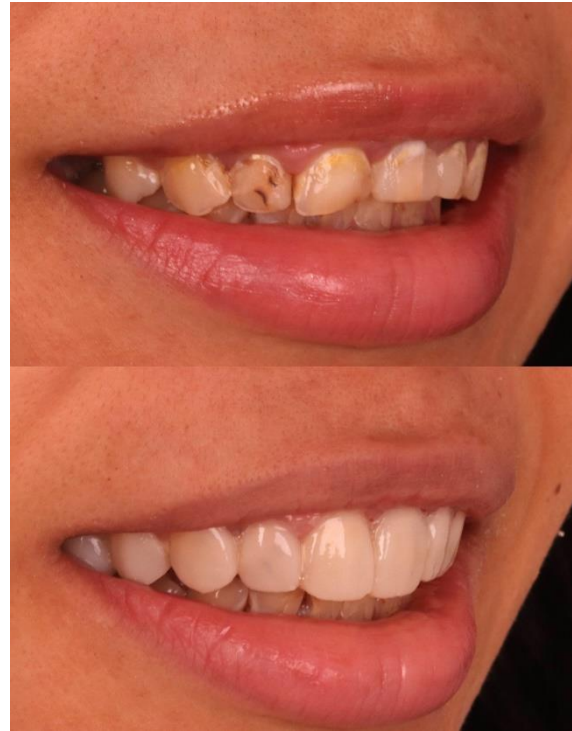Il sera également utilisé lors de l'étape des préparations afin de retirer une épaisseur idéale de tissu dentaire nécessaire aux futures pièces prothétiques. L'intégralité des préparations sont réalisées idéalement lors d'une même séance, mock up en place en commençant par les préparations postérieures afin de conserver la hauteur via les butées antérieures. Elles seront facilitées par la méthode des rainures de pénétration contrôlée à l'aide de fraises supprimant uniquement l'espace nécessaire à l'interposition de restaurations adhésives (Koubi et al. 2018).



Il sera enfin utilisé pour temporiser la situation en attendant la pose des restaurations définitives. Pour améliorer la rétention de ce dernier, de l'adhésif peut être appliqué avant la réalisation du mock up. L'utilisation de résine bis-acryl de couleur différente de celle des dents est parfois privilégiée pour faciliter le retrait.



*Figure 58 : Essayage du mock-up (Structure 3-VOCO), photographie de face avant/après (document personnel, 2023)*



*Figure 57 : Essayage du mock-up (Structure 3-VOCO), photographie de ¾ à l'échelle du sourire (document personnel, 2023)*

## 4.2 Schéma transitoire total (étape C1)

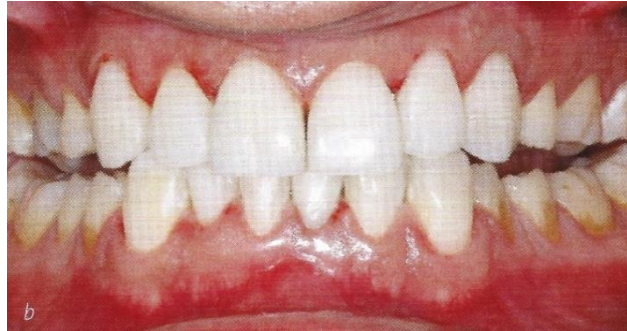

Figure 59 : Mise en place du schéma antérieur provisoire par la méthode "Free Hand Composit Up" (Lasserre, 2020)

En antérieur, un Free Hand Composite Up est privilégié par J-F Lasserre. Cela consiste à reproduire de manière identique le wax up à main levée, en résine composite. L'avantage sera le respect des tissus mous et la pérennité à moyen terme dans le cas où le schéma provisoire est gardé plusieurs semaines. La réalisation n'étant pas simple et forcément accessible à tous les praticiens, une méthode alternative à l'aide de clés et de résine méthacrylate est possible.

En postérieur, toutes les obturations et prothèses inadaptées sont démontées et des préparations minimalement invasives sont élaborées. Les provisoires sont réalisées en résine méthacrylique, soit en utilisant les clés en silicones du laboratoire issues du wax up, soit en utilisant des coquilles de laboratoire rebasées à la DVO déjà bloquées par les dents antérieures.

A la fin de la journée, la problématique esthétique et fonctionnelle du patient est cliniquement résolue. Il suffit par la suite de travailler secteur par secteur pour la transformation des restaurations provisoires en céramique définitive.

Cette phase provisoire peut également être utile dans l'optimisation muco-gingivale. Toute gingivectomie pourra être effectuée et stabilisée avec des prothèses provisoires adaptées, scellées, sans débordements ni infiltration salivaire.

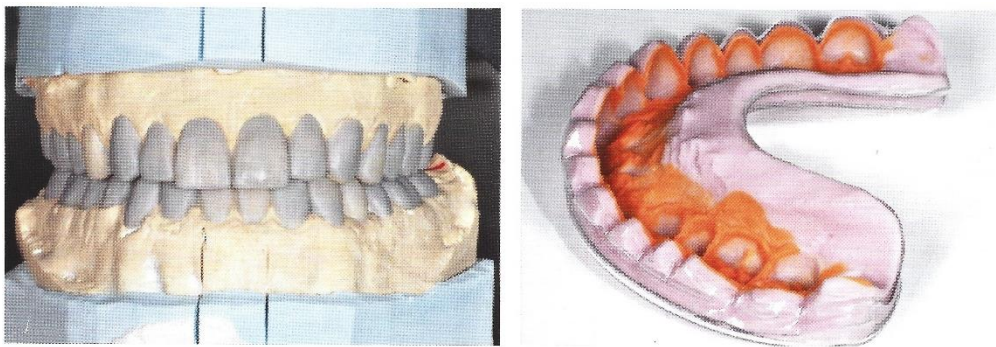
#### 4.2.1 Méthode et matériaux

La mise en place du schéma provisoire est identique à celui du mock up.

Le schéma provisoire est réalisé à l'aide de clés en silicones extrêmement précises et de résine bis-acryl. Ces clés peuvent être réalisées au laboratoire avec des silicones par condensation (putty et light) qui ont la particularité d'être rigides.

Elles peuvent également être réalisées au cabinet avec des silicones par addition un peu moins rigides mais soutenues par un porte empreinte. Dans les deux cas, une découpe horizontale à environ 3-4 millimètres des collets sera effectuée. Une découpe bordant les collets n'assure pas une insertion reproductible et donc accentue le risque de déformation. Dans les deux cas également, une épaisseur vestibulaire suffisante de matériaux est nécessaire pour une bonne rigidité.

Les gouttières thermoformées étaient auparavant utilisées mais ne sont plus d'actualité ayant comme principal défaut un manque de rigidité et par conséquent un manque de fiabilité. Les gouttières rigides en silicone sont donc privilégiées.



*Figure 60 : Wax up et clé en silicone rigide de laboratoire permettant la réalisation du schéma provisoire (Lasserre, 2020).*

### **4.3 Validation esthétique et fonctionnelle**

Le schéma transitoire permettra une seconde validation esthétique d'une part mais également une validation fonctionnelle. Il peut être laissé plusieurs semaines notamment pour observer le comportement du patient face à l'augmentation de dimension verticale. En testant la position choisie, une attention particulière sera portée à l'ATM et à la tension des muscles de la chaîne antéro-postérieure. De légères douleurs musculaires peuvent apparaître dans les deux semaines de manière totalement réversible (Lasserre,2020).

Les fonctions occlusales statiques, dynamiques, la phonation, l'équilibre général du visage sont des paramètres à évaluer lors de la phase transitoire. Toute modification pourra être effectuée en bouche et communiquée au prothésiste par l'intermédiaire de photos ou de nouvelles empreintes.

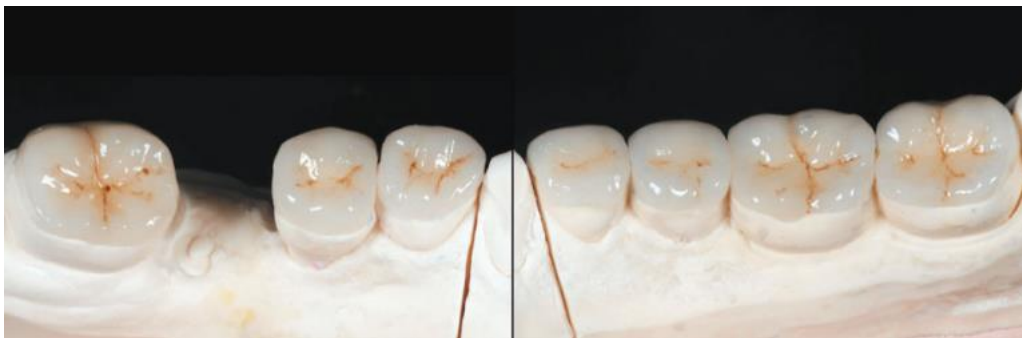## 4.4 Restauration définitive

### 4.4.1 Finition du secteur postérieur mandibulaire (C2)

La finition du secteur postérieur est privilégiée afin de stabiliser l'occlusion centrée et avoir le moins de retouches possibles sur les pièces céramiques antérieures. Il est vivement conseillé de réenregistrer l'occlusion postérieure après avoir préparé les dents afin de préciser les relations maxillo-mandibulaires. Une empreinte sera donc effectuée et les restaurations définitives seront collées après une brève période transitoire.

- Méthode et matériaux

Les restaurations postérieures définitives sont élaborées en premier en céramique monolithique. Elles pourront donc être réalisées en disilicate de lithium monolithique maquillé dans le cas de pièces collées type overlay. Les pièces seront dans tous les cas protégées par une gouttière dans le cas d'un profil bruxomane.



*Figure 61 : Exemple de restauration postérieure définitive en disilicate de lithium monolithique (Lasserre, 2020).*

#### 4.4.2 Finition du secteur postérieur maxillaire (C2')

Même méthode que pour le secteur postérieur mandibulaire.

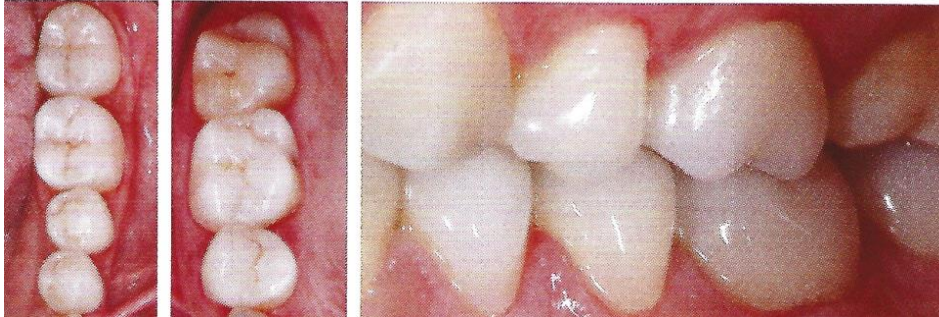

Figure 62 : Restaurations postérieures définitives ( Lasserre, 2020).

- Méthode et matériaux

Idem que pour le secteur postérieur mandibulaire.

Le laboratoire peut alors fabriquer les restaurations adhésives collées en céramiques monolithiques. Il est très important d'utiliser des pièces monolithiques pour des raisons de place et de contraintes mécaniques. Il n'y aura aucun intérêt dans ce secteur à choisir un matériau céramique stratifié.

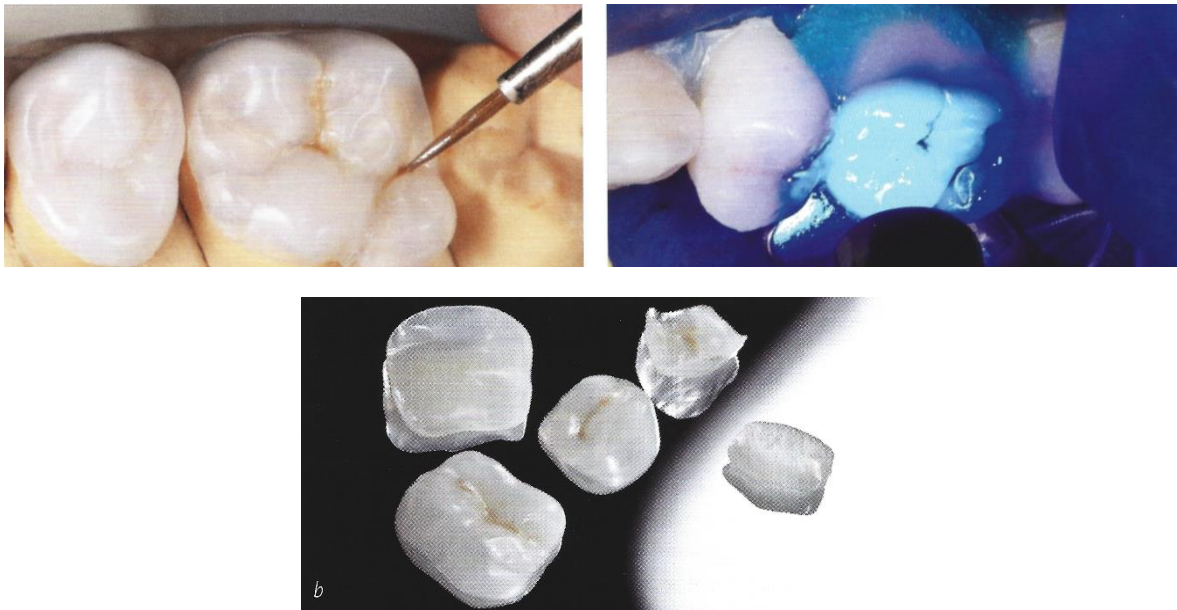


Figure 63 : Pièces céramiques collées type « table top » permettant de réhabiliter les secteurs postérieurs (Lasserre, 2020)

#### 4.4.3 Finition du secteur incisivo-canin mandibulaire (C3)

Nous privilégions dans cette méthode de terminer en premier le bloc incisivocanin mandibulaire qui est l'élément central du guidage permettant par la même occasion une finition harmonieuse de la courbe de Spee mandibulaire. Cette chronologie est d'autant plus cohérente d'un point de vue gnathologique, à la dynamique mandibulaire et de l'arrivée des dents sur arcade.

Dans le cas de fortes augmentations de DVO, les dents prothétiques peuvent avoir des proportions non naturelles afin de combler l'espace. Les incisives mandibulaires en l'occurrence, sont visibles lors de l'élocution et ne doivent pas avoir une taille disproportionnée. Il sera donc préférable d'augmenter raisonnablement la morphologie palatine notamment au niveau des cingulum qui ne sont pas visibles. (Lasserre, 2020)

- Méthode et matériaux

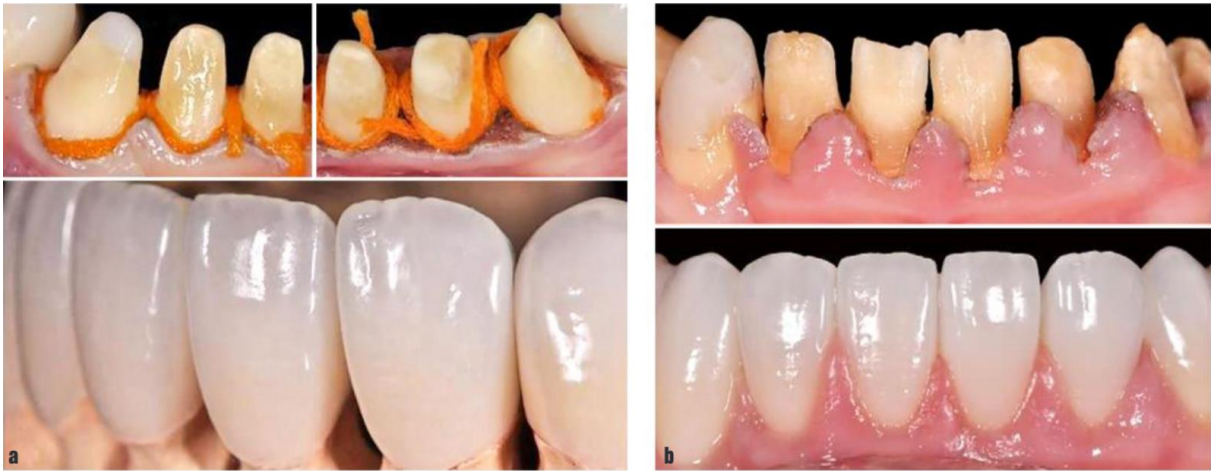

Figure 64 : Préparation des incisives inférieures afin d'accueillir des facettes en céramique. On peut remarquer le changement impressionnant de la gencive après la mise en place de la céramique (Lasserre, 2020).

- ✓ Les dents sont préparées avec la plus grande économie tissulaire possible, afin de pouvoir idéalement coller par la suite sur une majorité de tissu amélaire.

- ✓ Les restaurations du bloc incisivocanin mandibulaire peuvent être réalisées en céramique monolithique maquillée comme le disilicate de lithium dans un contexte parafunctionnel. Ce bloc pourra également être élaboré en céramique stratifiée tel que le disilicate de lithium stratifié par le prothésiste grâce à la méthode Cut back.
- ✓ Préparation des incisives mandibulaires inférieures.

#### 4.4.4 Finition du secteur incisivo-canin maxillaire (C4)

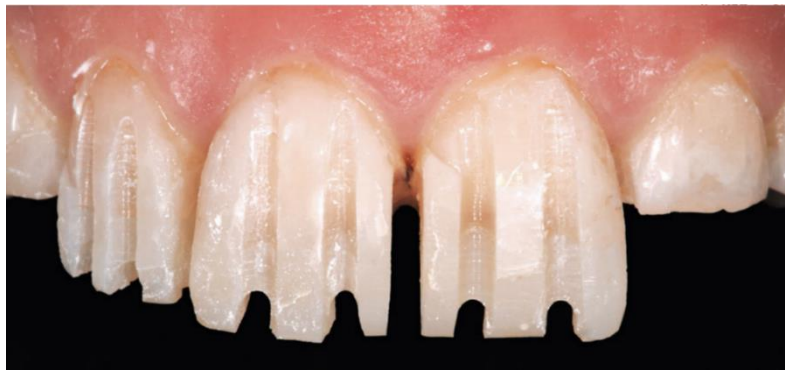

Figure 65 : Préparation des dents antérieures par la méthode des rainures de pénétration contrôlée (Lasserre, 2020).

Les dents seront tout d'abord préparées à l'aide de la méthode des rainures de pénétration contrôlée afin de retirer la quantité idéale de tissus dentaires et obtenir des pièces prothétiques d'épaisseur idéale.

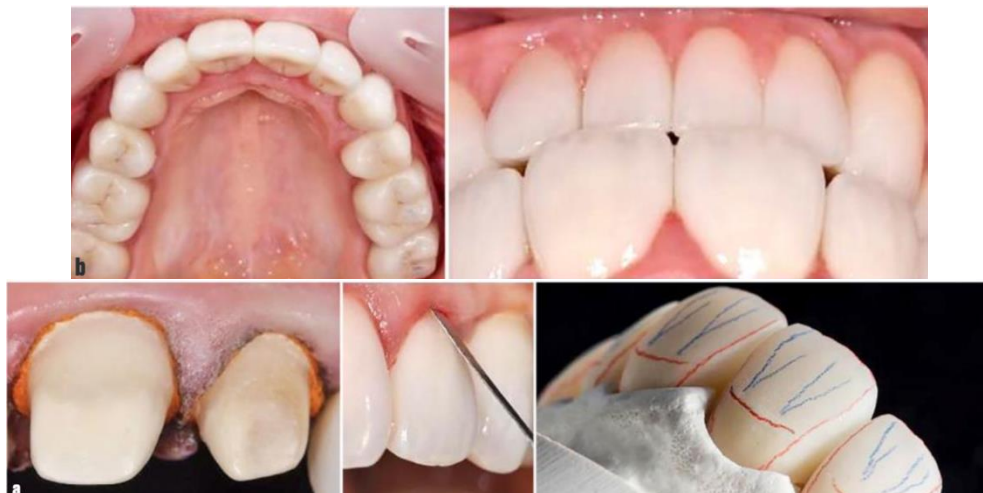

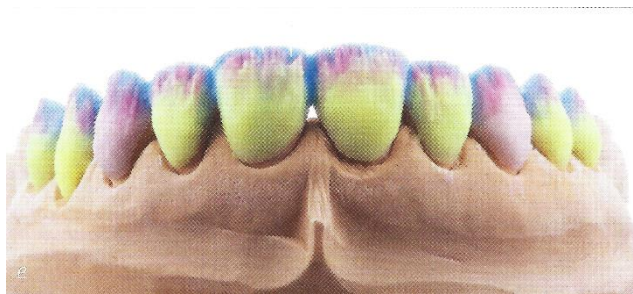Figure 66 : Préparation antérieure, gestion de la forme et résultat définitif des restaurations antérieures (Lasserre, 2023).



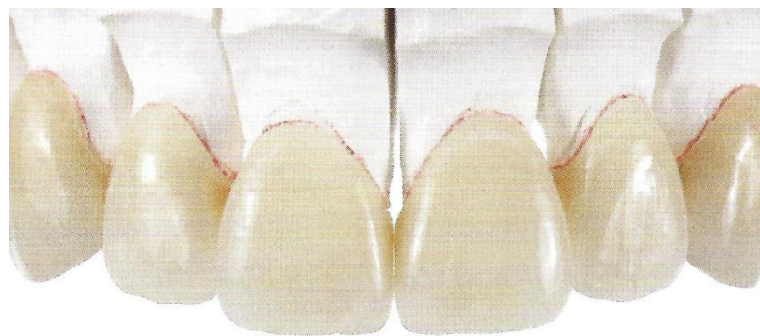Des empreintes seront donc prises avec les pièces postérieures et mandibulaires antérieures définitives afin d'avoir une marge d'erreur la plus faible possible. Le collage des restaurations adhésives en céramique sur le bloc incisivocanin maxillaire permet de compléter le guidage antérieur en protégeant les dents postérieures. Il s'agit de la partie la plus importante dans l'esthétique du sourire qui ne doit subir que très peu de retouches occlusales.

- Méthode et matériaux

La céramique privilégiée en secteur maxillaire antérieur sera celle stratifiée comme le disilicate de lithium stratifié par la méthode Cut back pour un résultat esthétique optimal. Ce matériaux sera par la suite collé sous champ opératoire. Une attention particulière sera alouée à la gestion des excès de colle afin d'éviter toute complication parodontale.



*Figure 67 : Céramique stratifiée en laboratoire par la méthode des Cut back (Lasserre, 2020).*



*Figure 68 : Pièces prothétiques terminées sur modèle en plâtre (Lasserre, 2020).*

#### 4.4.5 Ajustage occlusal post prothétique (C5)

L'objectif est ici de parfaire la stabilité et les guidages dynamiques et de contrôler l'intégration biologique.

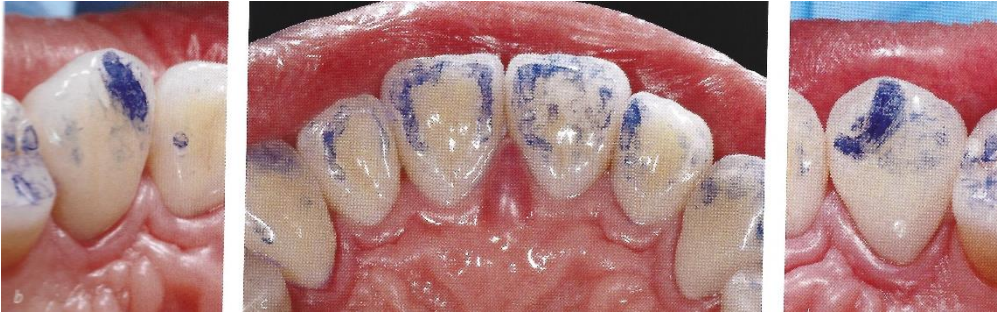

Figure 69 : Ajustage du guidage antérieur en propulsion et en latéralité, assurant une protection dynamique des dents postérieures (Lasserre, 2020)

- ✓ Les contacts sur les incisives doivent être suffisamment légers pour permettre le glissement interdentaire de la feuille métallique d'épaisseur 8 microns.

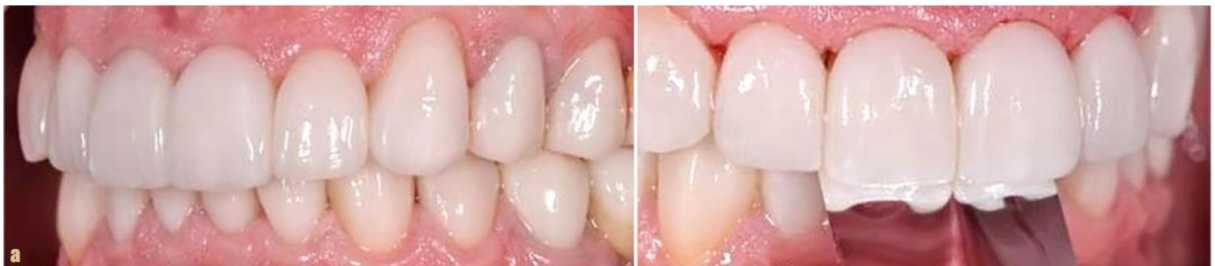

Figure 70 : Vérification des contacts statiques à l'aide d'un papier Shimstock (BK39) 8 microns. (Lasserre, 2023)

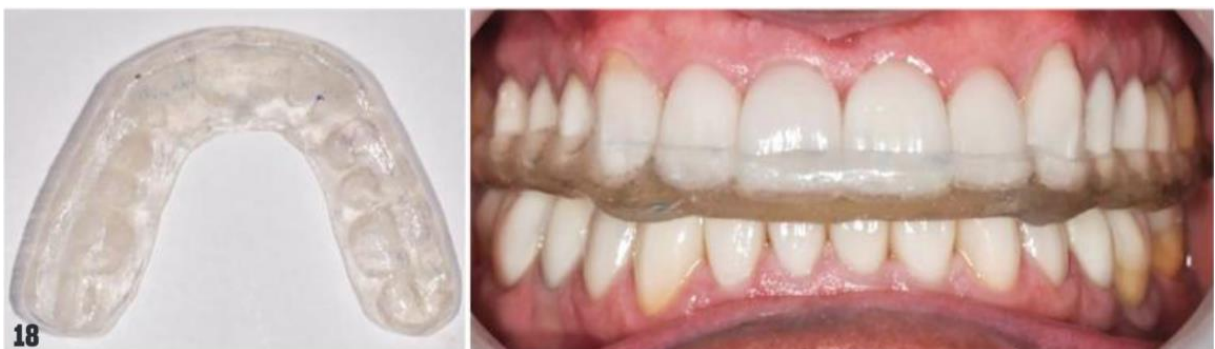

Figure 71 : Gouttière neuromusculaire rigide (Lasserre, 2020).

Le patient pourra assurer la pérennité de son traitement en portant une gouttière neuromusculaire de protection, indispensable en cas de contraintes occlusales excessives. Son port sera systématique chaque nuit et parfois diurne en période de stress. Même si le disilicate monolithique est quasiment indestructible, des déplacements dentaires (intrusion, versions vestibulaires) peuvent survenir chez le bruxeur.

## 5 Exemple de cas clinique réalisé par Jean-François Lasserre :

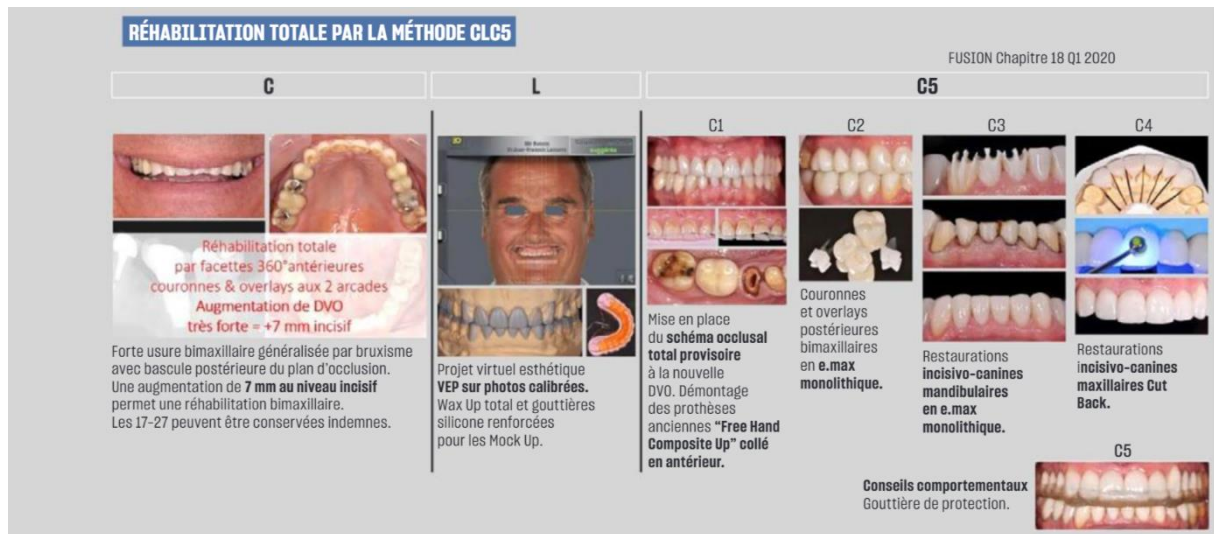


Figure 72 : Illustrations de la méthode CLC5 ( Lasserre, 2023)

- ✓ Le traitement s'est étalé sur une durée de 6 mois, ce qui est un temps relativement court.
- ✓ Il s'agit d'un cas de forte usure bi-maxillaire généralisée par bruxisme. Une bascule postérieure du plan d'occlusion a pu être observée.
- ✓ Une augmentation de 7 mm au niveau inter-incisif a permis une réhabilitation bi-maxillaire. Les 17-27 ont pu être conservée indemne (C).

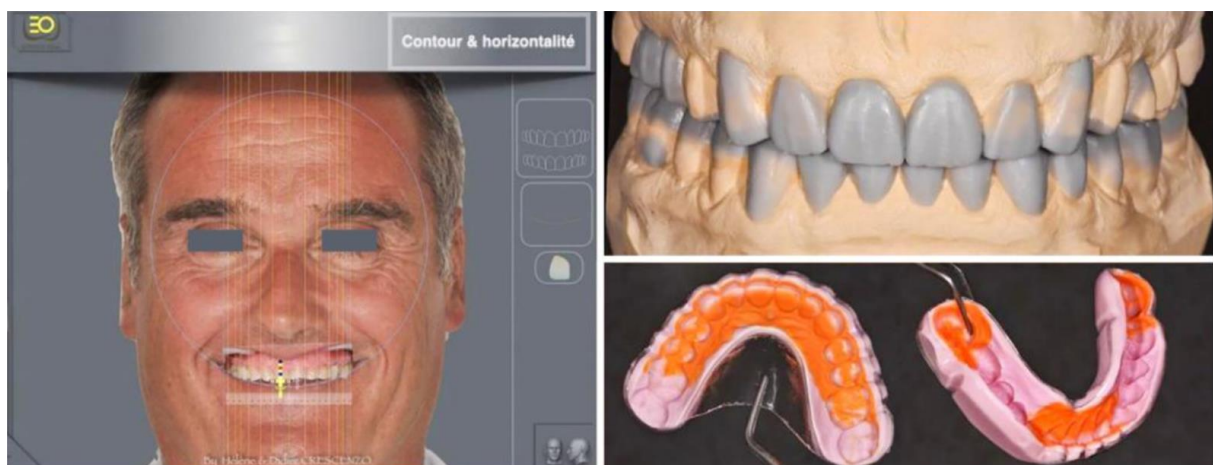

Figure 73 : : Illustrations de la méthode CLC5, projet virtuel esthétique ( Lasserre, 2023)

- ✓ Un projet virtuel esthétique a ensuite été proposé au patient en le transposant physiquement en mock up par l'intermédiaire d'un wax up total et de gouttières en silicone (L).
- ✓ Les gouttières de silicone ont servi à réaliser les provisoires en résine méthacrylate (Unifast de GC ®) des secteurs postérieurs. Ces prothèses sont scellées avec un ciment Durelon ® Vaseliné.
- ✓ En antérieur, le Dr Lasserre privilégie la méthode du Free Hand Composite Up en réalisant des clés à partir du wax up, sans aucune préparation coronaire à ce stade (C1).

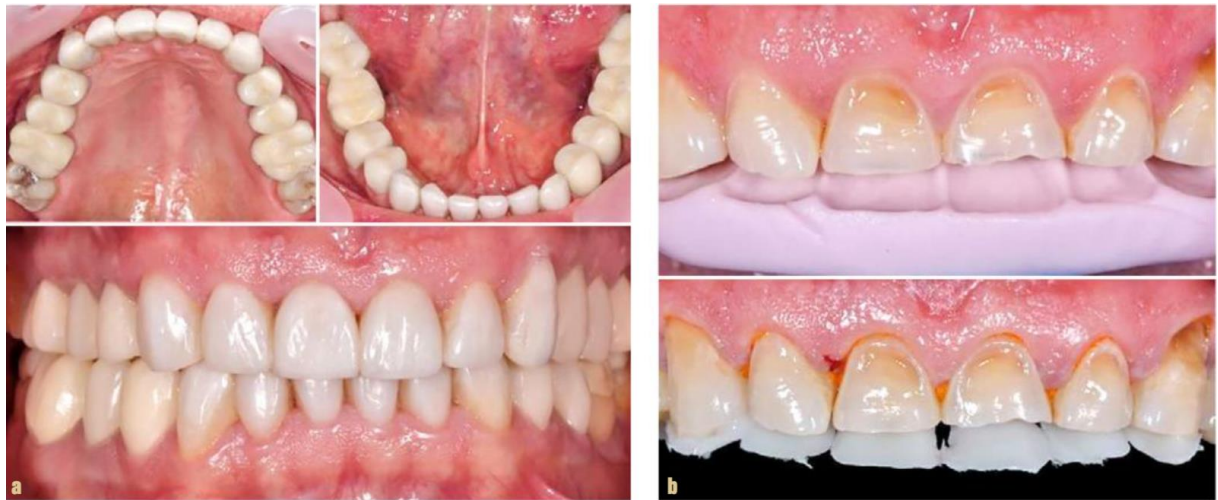

Figure 74 : : Illustrations de la méthode CLC5, mise en place du schéma provisoire ( Lasserre, 2023)

- ✓ Le patient retrouve à ce stade un nouveau schéma esthétique et fonctionnel qui sera laissé plusieurs semaines afin d'être validé (C1)

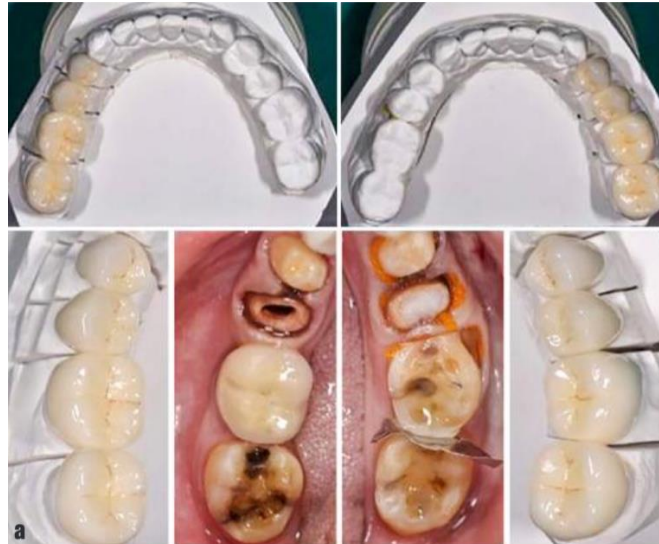


Figure 75 : Illustrations de la méthode CLC5, mise en place des restaurations postérieures définitives ( Lasserre, 2023)

- ✓ Les restaurations définitives postérieures en céramique sont réalisées en premier, en commençant par les dents mandibulaires. Du disilicate de lithium monolithique maquillé E.max Ivoclar ® est utilisé. Les modèles sectoriels droits et gauches sont croisés sur articulateur face au modèle de l'arcade provisoire maxillaire (C2).
- ✓ Par la suite, deux empreintes : droite et gauche sont réalisées au maxillaire pour terminer les restaurations définitives postérieures du haut.

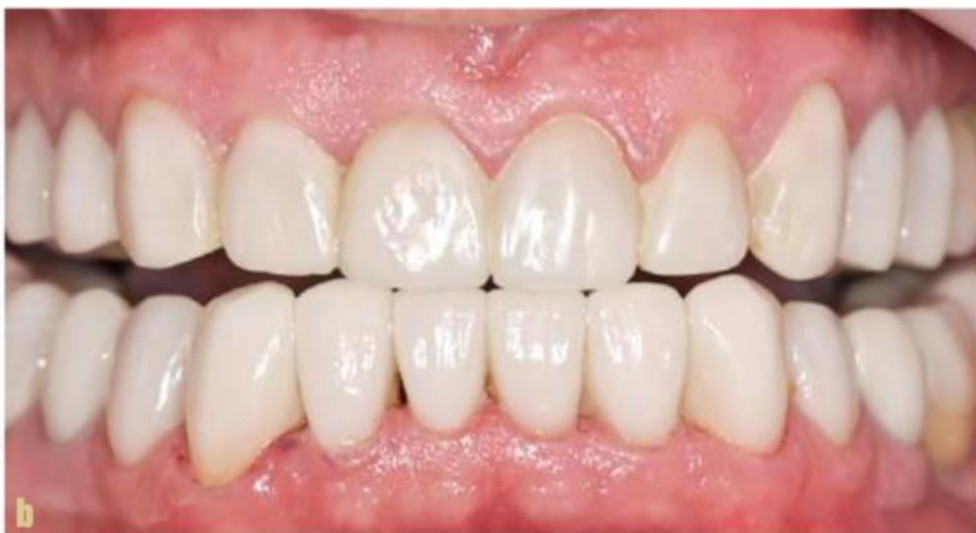

Figure 76 : Illustrations de la méthode CLC5, l'ensemble des secteurs à l'exception du bloc incisivo-canin maxillaire sont terminés. ( Lasserre, 2023).

- ✓ Des facettes mandibulaires Butt margin remontent les bords incisivo-canins usés. Dans un contexte parafonctionnel, elles sont réalisées en e.max ® monolithique maquillé (C3).

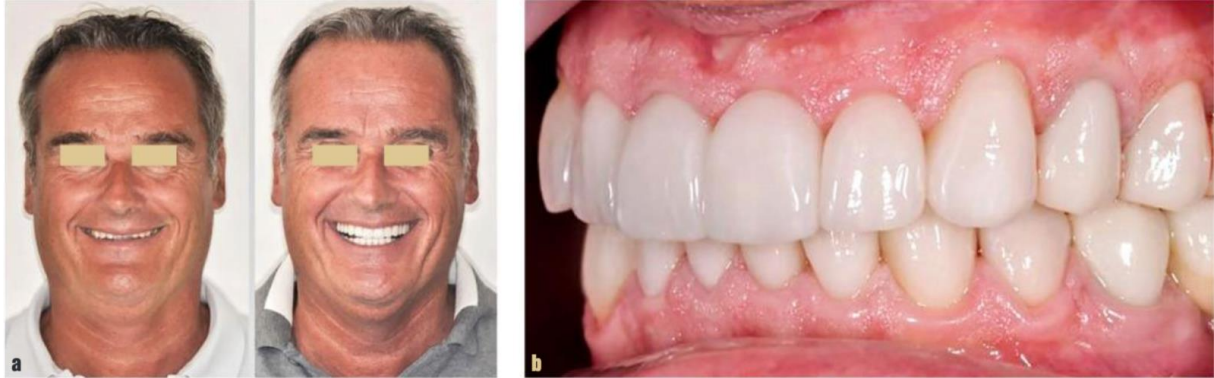

Figure 77 : Illustrations de la méthode CLC5, finition du secteur antérieur maxillaire ( Lasserre, 2023)

- ✓ Au maxillaire, des facettes 360° sont réalisées en e.max ® monolithique avec un très léger Cut back sur les 4 incisives avec un apport d'émail uniquement (C4).
- ✓ Le réglage occlusal est contrôlé au papier Bausch® 40µm. Des protections canines immédiates sont souhaitables. Un contrôle au papier Shimstock dont l'épaisseur est de 12µm (BK 39 de Bausch®) permet d'assurer la légèreté de l'occlusion antérieure lors de l'OIM. Toutes les restaurations sont en place (C5).
- ✓ Pour terminer, le patient repart avec une gouttière neuromusculaire, indispensable pour protéger la céramique des contraintes occlusales excessives.

## **Conclusion :**

Au terme de cette étude approfondie sur la méthode CLC5 de Jean-François LASSERRE, plusieurs conclusions significatives peuvent être tirées.

Tout d'abord, il est important de souligner que l'usure généralisée est un problème complexe et prévalent qui affecte considérablement la qualité de vie des patients. La méthode CLC5, basée sur une démarche globale, systématique et progressive dans sa réalisation se présente comme une solution prometteuse pour la prise en charge de cas cliniques complexes. Sa conception préventive et conservatrice, combinée à une évaluation minutieuse des facteurs étiologiques, permet d'obtenir des résultats cliniques satisfaisants tout en préservant la structure dentaire restante.

De plus, la méthode CLC5 met l'accent sur une approche multidisciplinaire, impliquant une collaboration étroite entre les différents professionnels de la santé bucco-dentaire.

Les résultats cliniques obtenus avec la méthode CLC5 permettent une amélioration de la fonction masticatoire, de l'esthétique dentaire et de la satisfaction globale des patients. De plus, la préservation de la structure dentaire naturelle réduit la nécessité d'interventions invasives tels que les traitements endodontiques ou l'extraction des dents, ce qui contribue au maintien la santé bucco-dentaire à long terme.

Néanmoins, il convient de souligner que la méthode CLC5 nécessite une formation approfondie et une expertise spécialisée essentielles à sa mise en œuvre. Les praticiens doivent se familiariser avec les techniques et les protocoles spécifiques associés à cette approche afin de garantir des résultats optimaux et prévenir d'éventuelles complications.

En conclusion, la méthode CLC5 basée sur une approche globale, préventive et conservatrice offre de nombreux avantages pour les patients, tant sur le plan fonctionnel qu'esthétique. Toutefois, des recherches supplémentaires et des études à long terme sont nécessaires pour évaluer plus précisément l'efficacité et la durabilité de cette méthode. Enfin, il est à espérer que cette thèse contribue à une meilleure compréhension de la méthode CLC5 et à sa mise en application plus répandue dans la pratique clinique, offrant ainsi aux patients une solution optimale pour la prise en charge des usures généralisées.



## **Bibliographie :**

- 1 : Abduo J, Lyons K. Clinical considerations for increasing occlusal vertical dimension : a review. *Aust Dent J.* 2012; 57(1): 2-10.
- 2 : Ahmed KE. The Psychology of Tooth Wear. *Spec Care Dentistry.* 2013; 33(1): 28-34.
- 3 : Rashid A, Matthews NS, Cowgill H. Physiotherapy in the management of disorders of the temporomandibular joint—perceived effectiveness and access to services: a national United Kingdom survey. *Br J Oral and Maxillofac Surg.* 2013; 51(1): 52-57.
- 4 : Bahillo J, Jané L, Bortolotto T, Krejci I, Roig M. Full-Mouth Composite Rehabilitation of a Mixed Erosion and Attrition Patient: a Case Report with v-Shaped Veneers and Ultra-Thin CAD/CAM Composite Overlays. *Quintessence Int.* 2014; 45(9): 749–756.
- 5 : Biondi M, Picardi A. Temporomandibular joint pain-dysfunction syndrome and bruxism: etiopathogenesis and treatment from a psychosomatic integrative viewpoint. *Psychother Psychosom.* 1993; 59(2): 84-98.
- 6 : Byra J, Kulesa-Mrowiecka M, Pihut M. Physiotherapy in hypomobility of temporomandibular joints. *Folia Med Cracov.* 2020; 60(2): 123-134.
- 7 : Calamita M, Coachman C, Sesma N, Kois J. Occlusal vertical dimension: treatment planning decisions and management considerations. *Int J Esthet Dent.* 2019; 14(2): 166-181.
- 8 : Colon P, Lussi A. Approche ultraconservatrice du traitement des lésions érosives et abrasives. *Réal Clin.* 2012 ; 23(3) : 213-222.
- 9 : Rozenzweig D. Algies et Dysfonctionnements de l'appareil Manducateur : propositions diagnostiques et thérapeutiques. Paris : Éditions CdP ; 1994. 487 p.

10 : Dupas PH. Nouvelle approche du dysfonctionnement crano-mandibulaire : du diagnostic à la gouttière. Paris : Éditions CdP ; 2005. 203 p.

11 : Edelhoff D, Liebermann A, Beuer F, Stimmelmayer M, Güth JF. Minimally invasive treatment options in fixed prosthodontics. Quintessence Int. 2016 Mar;47(3):207-16.

12 : Easterbrook S, Keys J, Talsma J, Pierce-Talsma S. Osteopathic Manipulative Treatment for Temporomandibular Disorders. J Am Osteopath Assoc. 2019; 119(6): e29-e30.

13: Fradeani M, Barducci G, Bacherini L. Esthetic rehabilitation of a worn dentition with a minimally invasive prosthetic procedure (MIPP). Int J Esthet Dent. 2016 Spring; 11(1): 16-35.

14 : Fradeani M, Bacherini L, Turrini R, Buda M. Minimally Invasive Prosthetic Procedure (MIPP): Up to 12-Year Survival of Full-Mouth Rehabilitations in Patients with Severely Worn Dentition (Managed with Lithium Disilicate Ceramic Restorations). Int J Periodontics Restorative Dent. 2021 Nov-Dec; 41(6): 799-808.

15 : Fico AE, Lagoe C. Patients' Perspectives of Oral Healthcare Providers' Communication: Considering the Impact of Message Source and Content. Health Commun. 2018 Aug; 33(8): 1035-1044.

16 : Fleury JE, Deboets D, Maffre M, Assaad C, Ferrey G. Regard critique sur les diverses thérapeutiques du SADAM. Que serait un abord psychosomatique de ces patients ? Rev Stomatol Chir Maxillofac. 1997 Jan ; 98(1) : 50-4.

17 : Gauer RL, Semidey MJ. Diagnosis and treatment of temporomandibular disorders. Am Fam Physician. 2015 Mar 15; 91(6): 378-86.

18 : Gardon-Mollard G. Le déprogrammeur occlusal de Kois. Stratégie Prothétique. 2019 ; 19(5) : 248-58.

19 : Goldstein G, Goodacre C, MacGregor K. Occlusal Vertical Dimension: Best Evidence Consensus Statement. J Prosthodont. 2021 Apr; 30(S1): 12-19.

20 : Grippo JO, Simring M, Coleman TA. Abfraction, abrasion, biocorrosion, and the enigma of noncarious cervical lesions: a 20-year perspective. J Esthet Restor Dent. 2012 Feb;24(1):10-23.

21 : Hamasaki T, Kato H, Kumagai T, Hagihara A. Association Between Dentist-Dental Hygienist Communication and Dental Treatment Outcomes. Health Commun. 2017 Mar;32(3):288-297.

22 : Imbelloni A, Iafrate R, Luzi C. Non invasive interdisciplinary treatment of a dischromic partially worn dentition. Quintessence Int. 2019;50(4):294-304.

23 : Ieremia L, Popoviciu L, Balaş M, Dodu S, Gabor D. [Nocturnal Bruxismul. Contributions to the detection and assessment of involvement in the craniomandibular pain dysfunction syndrome]. Rev Med Interna Neurol Psihiatr Neurochir Dermatovenerol Neurol Psihiatr Neurochir. 1989 Oct-Dec;34(4):307-16.

24 : D'Incau E, Decaup PH, Rouzé L'Alzit F, Massé Léa. Usure dentaire : normale ou pathologique? L'Orthodontiste 2020 ; vol.(n°9) : 16-27.

25 : Koubi S, Gurel G, Margossian P, Massihi R, Tassery H. A Simplified Approach for Restoration of Worn Dentition Using the Full Mock-up Concept: Clinical Case Reports. Int J Periodontics Restorative Dent. 2018 Mar/Apr;38(2):189-197.

26 : Kanzow P, Wegehaupt FJ, Attin T, Wiegand A. Etiology and pathogenesis of dental erosion. Quintessence Int. 2016 Apr;47(4):275-8.

27 : Lasserre JF. Fusion : L'art et la nature dans les restaurations céramiques, Clinique et laboratoire. Paris : Edition Quintessence. ; 2020. 441 p.

28 : Lasserre JF. Fusion : L'art et la nature dans les restaurations céramiques, Les fondamentaux . Paris : Edition Quintessence. ; 2020. 315 p.

29 : Lasserre JF. « La méthode CLC5 pour optimiser les grandes réhabilitations avec réévaluation de la DVO ». Réal Clin. 2023; vol.(34) : 56-68

30 : Weiqiang W, Coomes A, Eskow A, Vierra M. "Formulating a Global Prognosis and Treatment Plan for the Periodontally Compromised Patient: a Reconstructive vs. an Adaptive Approach." Compend Contin Educ. 2014. Dent.vol.(35) : 668–670.

31 : Litonjua LA, Andreana S, Bush PJ, Cohen RE. Tooth wear: attrition, erosion, and abrasion. Quintessence Int. 2003 Jun;34(6):435-46.

32 : Radu M, Radu D, Abboud M. Digital recording of a conventionally determined centric relation: A technique using an intraoral scanner. J Prosthet Dent. 2020 Feb;123(2):228-231.

33 : Martins WR, Blasczyk JC, Aparecida Furlan de Oliveira M, Lagôa Gonçalves KF, Bonini-Rocha AC, Dugailly PM, et coll. Efficacy of musculoskeletal manual approach in the treatment of temporomandibular joint disorder: A systematic review with meta-analysis. Man Ther. 2016 Feb;21:10-7. doi: 10.1016/j.math.2015.06.009. Epub 2015 Jun 25.

34 : Nascimento MM, Dilbone DA, Pereira PN, Duarte WR, Geraldeli S, Delgado AJ. Abfraction lesions: etiology, diagnosis, and treatment options. Clin Cosmet Investig Dent. 2016 May 3;8:79-87.

35 : Orthlieb D, Ré J-P, Perez C, Darmouni L, Mantout B, Gossin G et coll. La relation centrée myostabilisée Un concept simple, physiologique et consensuel. Les Cah de proth. 13-21.Vol 51. (2008).

36 : Orthlieb J-D, Ehrmann E. : Détermination du choix de la DVO thérapeutique. Réal Clin 2013 24(2) :133-8

37 : Orthlieb JD. Gnathologie Fonctionnelle . Volume 2, Occlusion Et Reconstruction Prothétique / Jean-Daniel Orthlieb. Paris : Editions CdP, 2011. 195

38 : Orthlieb JD, Bezzina S, Preckel E-B. Le plan de traitement et les 8 critères occlusaux de reconstruction. Syn proth. 2001 ; 3(2). 87-97.

39 : Orthlieb J-D, Etienne O. Usure et dimension verticale. Réal clin. Vol 34. Juin 2023 : 104.

40 : Orthlieb et Ré J-P. La dimension verticale d'occlusion en 2023. Réal clin. Vol 34. Juin 2023. : 104.

41 : Palla S. Dimension Verticale. : les connaissances et les incertitudes. Dans : Rapport du Collège National d'Occlusodontologie. Paris : Collège National d'Occlusodontologie, 1995. P. 3-12.

42 : Patroni S, Cocconi R. From orthodontic treatment plan to ultrathin no-prep CAD/CAM temporary veneers. Int J Esthet Dent. 2017;12(4):504-522.

43 : Pergamalian A, Rudy TE, Zaki HS, Greco CM. The association between wear facets, bruxism, and severity of facial pain in patients with temporomandibular disorders. J Prosthet Dent. 2003 Aug;90(2):194-200.

44 : Rees JS, Somi S. A guide to the clinical management of attrition. Br Dent J. 2018 Mar 9;224(5):319-323.

45 : Shellis RP, Addy M. The interactions between attrition, abrasion and erosion in tooth wear. Monogr Oral Sci. 2014;25:32-45.

46 : Sterenborg BAMB, Bronkhorst EM, Wetselaar P, Lobbezoo F, Loomans BAC, Huysmans MDNJM. The influence of management of tooth wear on oral health-related quality of life. Clin Oral Investig. 2018 Sep;22(7):2567-2573.

47 : Sampaio CS, Tonolli G, Marin G, Atria PJ. Multidisciplinary clinical approach of an orthodontic treatment and complete digital rehabilitation of laminate veneers for esthetically compromised worn teeth. Int J Comput Dent. 2021 Jun 4;24(2):181-194.

48 : Vailati F, Carciofo S. Treatment planning of adhesive additive rehabilitations: the progressive wax-up of the three-step technique. *Int J Esthet Dent*. 2016 Autumn;11(3):356-377.

49 : Vailati F, Belser UC. Full-mouth adhesive rehabilitation of a severely eroded dentition: the three-step technique. Part 3. *Eur J Esthet Dent*. 2008 Autumn;3(3):236-257.

50 : Vailati F, Belser UC. Full-mouth adhesive rehabilitation of a severely eroded dentition: the three-step technique. Part 2. *Eur J Esthet Dent*. 2008 Summer;3(2):128-146.

51 : Vailati F, Belser UC. Full-mouth adhesive rehabilitation of a severely eroded dentition: the three-step technique. Part 3. *Eur J Esthet Dent*. 2008 Autumn;3(3):236-257.

52 : Vailati F, Belser UC. Classification and treatment of the anterior maxillary dentition affected by dental erosion: the ACE classification. *Int J Periodontics Restorative Dent*. 2010 Dec;30(6):559-571.

53 : Van der Windt DAWM, Van der Heijden GJMG, Van den Berg SGM, Ter Riet G, de Winter AF, Bouter LM. Ultrasound therapy for musculoskeletal disorders: a systematic review. *Pain*. 1999 Jun;81(3):257-271.

54 : Veneziani M. Ceramic laminate veneers: clinical procedures with a multidisciplinary approach. *Int J Esthet Dent*. 2017;12(4):426-448

55 : Wiegand A, Burkhard JP, Eggmann F, Attin T. Brushing force of manual and sonic toothbrushes affects dental hard tissue abrasion. *Clin Oral Investig*. 2013 Apr;17(3):815-22.

**BEKALARZ Xavier – La méthode CLC5 : un nouveau concept de réhabilitation prothétique**

Nancy 2023 : 117 pages, 77 figures, 2 tableaux

Th. : Chir.-Dent. : Nancy 2023

**Mots-clefs :**

- Usures généralisées
- Réhabilitation esthétiques
- Dimension verticale
- Minimalelement invasif
- Restauration céramique

**Résumé :**

Les patients présentant des lésions d'usures sont de plus en plus fréquent dans nos cabinets et l'amélioration des techniques adhésives nous mène plus souvent vers des réhabilitations de grande ampleur.

Plusieurs méthodes comprenant des chronologies bien précises ont été enseignées ces dernières décennies. Cependant, les traitements impliqués n'ont pas été satisfaisants et ont nécessité un sacrifice tissulaire important pour la plupart des patients.

La chronologie proposée dans la méthode CLC5 transforme l'objectif global complexe d'une réhabilitation totale en objectif partiels plus simples. Elle permet un résultat prévisible, précis, avec peu de retouche sur les restaurations antérieures en céramique.

**Jury :**

Président :	Pr MARTRETTE Jean-Marc
Membres :	Dr SCHOUVER Jacques Dr CORNE Pascale Dr JURAS Claire
Directeur de thèse :	Dr SCHOUVER

**Adresse de l'auteur :**

BEKALARZ Xavier  
14, rue Victor Hugo  
57255 Sainte-Marie-aux-Chênes

Vu la demande du doyen de la faculté d'odontologie de Lorraine sur le rapport du jury :

Président : J. M MARTRETTE – Professeur des universités  
Membre du jury : J. SCHOUVER – Maître de conférences des universités (Directeur de thèse)  
Membre du jury : P. CORNE – Maître de conférences des universités  
Membre du jury : C. EGLOFF-JURAS – Maître de conférences des universités

la présidente de l'université de Lorraine autorise

**Monsieur Xavier BEKALARZ**

né à METZ (Moselle) le 14 août 1998,

à soutenir et imprimer sa thèse en vue d'obtenir le diplôme d'État de docteur en chirurgie dentaire intitulée :

**« LA MÉTHODE CLC5 : UN NOUVEAU CONCEPT DE RÉHABILITATION GLOBALE  
DES USURES GÉNÉRALISÉES »**

Nancy, le 14 septembre 2023

N° autorisation : 13154 C

La présidente de l'université de Lorraine



**H. BOULANGER**