HAL
open science

Modélisation de dégénérescence tissulaire radio-induite et conceptualisation de réhabilitation des tissus irradiés par thérapie cellulaire

Bérengère Phulpin

To cite this version:

Bérengère Phulpin. Modélisation de dégénérescence tissulaire radio-induite et conceptualisation de réhabilitation des tissus irradiés par thérapie cellulaire. Médecine humaine et pathologie. Université Henri Poincaré - Nancy 1, 2011. Français. NNT : 2011NAN10064 . tel-01746234

HAL Id: tel-01746234

https://hal.univ-lorraine.fr/tel-01746234

Submitted on 29 Mar 2018

HAL is a multi-disciplinary open access archive for the deposit and dissemination of scientific research documents, whether they are published or not. The documents may come from teaching and research institutions in France or abroad, or from public or private research centers.

L'archive ouverte pluridisciplinaire **HAL**, est destinée au dépôt et à la diffusion de documents scientifiques de niveau recherche, publiés ou non, émanant des établissements d'enseignement et de recherche français ou étrangers, des laboratoires publics ou privés.

UNIVERSITÉ DE LORRAINE

AVERTISSEMENT

Ce document est le fruit d'un long travail approuvé par le jury de soutenance et mis à disposition de l'ensemble de la communauté universitaire élargie.

Il est soumis à la propriété intellectuelle de l'auteur. Ceci implique une obligation de citation et de référencement lors de l'utilisation de ce document.

D'autre part, toute contrefaçon, plagiat, reproduction illicite encourt une poursuite pénale.

Contact : ddoc-theses-contact@univ-lorraine.fr

LIENS

Code de la Propriété Intellectuelle. articles L 122. 4
Code de la Propriété Intellectuelle. articles L 335.2- L 335.10
http://www.cfcopies.com/V2/leg/leg_droi.php
http://www.culture.gouv.fr/culture/infos-pratiques/droits/protection.htm

Nancy-Université
Université Henri Poincaré

Ecole Doctorale BioSE (Biologie-Santé-Environnement)

Thèse

Présentée et soutenue publiquement pour l'obtention du titre de

DOCTEUR DE L'UNIVERSITE HENRI POINCARE

Mention : « Sciences de la Vie et de la Santé »

par Bérengère PHULPIN

Modélisation de dégénérescence tissulaire radio-induite et conceptualisation de réhabilitation des tissus irradiés par thérapie cellulaire.

Le 11 octobre 2011

Membres du jury :

Rapporteurs :	**Pr Philippe MAINGON**	PU-PH, CLCC Georges-François Leclerc, Dijon
	Pr Sylvie TESTELIN	PU-PH, CHU, Amiens
Examinateurs :	**Dr Gilles DOLIVET**	Directeur de thèse, Praticien spécialiste, HDR, CLCC Alexis Vautrin, Vandoeuvre-lès-Nancy
	Dr Nguyen TRAN	Co-directeur, MCU, Ecole de Chirurgie, Vandoeuvre-lès-Nancy
	Pr Jean-Louis MERLIN	PU, CLCC Alexis Vautrin, Vandoeuvre-lès-Nancy
	Pr Michel RIVOIRE	PU-PH, CLCC Léon Bérard, Lyon
	Dr Pierre BRAVETTI	MCU-PH, Faculté d'Odontologie, Nancy
	Dr René GOURMET	Praticien spécialiste, CLCC Léon Bérard, Lyon

EA 4421 : Signalisation, Génomique et recherche Translationnelle en Oncologie (SiGReTo)

Faculté de Médecine – Avenue de la forêt de Haye – 54500 vandoeuvre les Nancy

REMERCIEMENTS

A Monsieur le Docteur Gilles Dolivet

Vous m'avez fait l'honneur de me proposer et de diriger ce travail de recherche. Au travers de nos discussions, j'ai eu le privilège d'apprécier vos compétences et la richesse de vos connaissances. Vous m'avez conseillée, encouragée et soutenue tout au long de cette thèse avec patience et bonne humeur. Veuillez trouver ici l'assurance de ma reconnaissance et de mon profond respect.

A Monsieur le Docteur Nguyen Tran

Je vous remercie de m'avoir encadrée tout au long de ce travail de recherche. Votre savoir, votre disponibilité et votre rigueur m'ont été indispensables dans la réalisation des expérimentations et la conception de ce mémoire. Veuillez trouver ici l'expression de ma gratitude et de mon estime.

A Monsieur le Professeur Jean-Louis Merlin

Je vous remercie pour l'accueil chaleureux que vous avez su me réserver au sein de votre laboratoire ainsi que pour le soutien que vous m'avez apporté. Votre enthousiasme et votre apport scientifique m'ont apporté une compréhension plus approfondie des divers aspects du sujet. Veuillez trouver ici l'expression de ma sincère reconnaissance.

A Monsieur le Doyen Pierre Bravetti

J'ai été touchée par la confiance que vous avez toujours su m'accorder. Je vous remercie vivement pour avoir su encourager mes premiers pas de praticien et éveiller ma curiosité scientifique. Que ce travail soit le témoignage de ma grande considération.

A Monsieur le Professeur Philippe Maingon

Nous sommes très sensibles à l'honneur que vous nous faites en acceptant d'être rapporteur de ce travail. Veuillez trouver ici l'expression de nos plus profonds remerciements.

A Madame le Professeur Sylvie Testelin

Nous vous remercions de l'intérêt que vous avez bien voulu porter à ce travail en étant l'un des rapporteurs. Veuillez trouver ici l'expression de notre respectueuse gratitude.

A Monsieur le Professeur Michel Rivoire

Nous avons été touchés par la confiance que vous avez bien voulu nous témoigner en acceptant de siéger parmi les membres du jury. Qu'il nous soit permis de vous témoigner l'expression de notre sincère gratitude et de notre profond respect.

A Monsieur le Docteur René Gourmet

Je vous remercie d'avoir accepté si spontanément de bien vouloir faire partie de ce jury de thèse. Veuillez trouver en ce travail le témoignage de ma sincère gratitude et soyez assuré de ma profonde estime.

Au service de médecine nucléaire du CHU de Brabois

Au Professeur Pierre-Yves Marie.
Votre aide et vos compétences ont été primordiales pour l'élaboration des scintigraphies osseuses, des TEP et l'analyse des images. Veuillez trouver ici l'expression de ma reconnaissance.
Tous mes remerciements au Docteur Sylvain Poussier et à Henri Boutley.

Au service de radiothérapie du Centre Alexis Vautrin

A Monsieur le Professeur Didier Peiffert
Je vous remercie de m'avoir offert la possibilité de réaliser mes expérimentations au sein de votre service. Veuillez trouver ici l'expression de mon profond respect.
A Melle Sandrine Huger, pour m'avoir initié à la radiothérapie. Trouve ici l'expression de ma grande amitié.

Au service d'anatomopathologie du Centre Alexis Vautrin

A Madame le Dr Agnès Leroux.
Vos connaissances m'ont été indispensables pour analyser les données histologiques. Veuillez trouver ici l'expression de mon profond respect.
A toutes les techniciennes et au technicien du laboratoire.

A Madame Frédérique Groubatch, Aude Fallanga et au Docteur Sophie Marchal

Soyez remerciées pour votre patience et vos conseils avisés dans la mise en œuvre des différentes méthodologies expérimentales.

A ma famille et tous mes amis. Tout ceux que je porte dans mon cœur et qui ont permis l‘aboutissement de ce travail.

« La science ne sert qu'à vérifier les découvertes de l'instinct. »

Jean Cocteau

« Si les faits ne correspondent pas à la théorie, changez les faits. »

Albert Einstein

SOMMAIRE

INTRODUCTION **12**

OBJECTIFS DE L'ETUDE **15**

CONSEQUENCES BIOLOGIQUES DES RADIATIONS IONISANTES **17**

I). Réponse biologique des tissus irradiés 18

I.A) Au niveau moléculaire 18

I.B) Au niveau cellulaire 22

I.C) Au niveau tissulaire 27

II). Physiopathologie des tissus irradiés 30

II.A) L'atteinte vasculaire radio-induite 35

II.B) Lésion du parenchyme 44

III). Physiopathologie du tissu osseux irradié 50

III.A) Ischémie osseuse 51

III.B) Hypocellularité osseuse 52

III.C) Fibrose médullaire 56

III.D) Modification architecturale du tissu osseux 57

IV). Mise au point des modèles animaux 62

IV.A) Modèle murin de dégénérescence radio-induite 62

IV.B) Modèle de sarcogenèse radio-induite et détection précoce des tumeurs par imagerie TEP 72

IV.C) Cytokines et facteurs de croissance relargués au sein des tissus irradiés 83

APPROCHE THERAPEUTIQUE DES LESIONS RADIO-INDUITES PAR AUTOGREFFE DE CELLULES SOUCHES MESENCHYMATEUSES MEDULLAIRES **107**

V). Etude clinique de la rehabilitation des tissus irradiés par autogreffe de tissu adipeux 108

VI). Définition des cellules souches mésenchymateuses 121

VI.A) Autorenouvellement et prolifération des cellules souches mésenchymateuses 122

VI.B) Capacité de différenciation in vitro des cellules souches mésenchymateuses 128

VII). Les niches des cellules souches mésenchymateuses 133

VIII). Phénotype des cellules souches mésenchymateuses 135
IX). Capacité sécrétoire des cellules souches mésenchymateuses..... 138
IX.A) Induction de l'angiogenèse/vasculogenèse 141
IX.B) Inhibition de l'apoptose 142
IX.C) Rôle immunomodulateur 142
X). Adressage des cellules souches mésenchymateuses vers les tissus lésés..... 143
XI). Intérêts thérapeutiques..... 144
XI.A) Les différentes approches thérapeutiques 144
XI.B) Utilisation des cellules souches mésenchymateuses dans le traitement des lésions radio-induites 150
XII). Traitement des lésions osseuses radio-induites par autogreffe intramedullaire de cellules souches mesenchymateuses medullaires 152

DISCUSSION 174

XIII). Modèles animaux 176
XIII.A) Modèle d'ORN 177
XIII.B) Modèle de dégénérescence tissulaire radio-induite 178
XIII.C) Modèle de cancérogenèse..... 181
XIII.D) Synthèse des modèles 182
XIV). Thérapie cellulaire 183

CONCLUSIONS ET PERSPECTIVES..... 188

BIBLIOGRAPHIE..... 193

LISTE DES TABLEAUX

Tableau 1 : Relation entre la fonction d'un tissu et son organisation d'après Marks [86] 29
Tableau 2 : Sources et rôles des principaux médiateurs impliqués dans la réponse tissulaire radio-induite 31
Tableau 3 : Chronologie des altérations de la moelle hématopoïétique (sternum) après irradiation locale [147] 54
Tableau 4 : Effet de l'irradiation sur la régénération de la moelle en fonction du volume irradié [149] 55
Tableau 5 : Les marqueurs antigéniques de surface des CSMs humaines d'après Pitternger and Martin [200] 136
Tableau 6 : Principales caractéristiques des CSMMs : récepteurs cytokiniques ainsi que production de cytokines et molécules de la matrice extra cellulaire [304] 139
Tableau 7 : Avantages et limites des applications cliniques basées sur l'utilisation des CSMs [24] 147
Tableau 8 : Synthèses des essais cliniques utilisant des CSMs (septembre 2010) d'après Martinaud *et al.* [329] 149

LISTE DES FIGURES

Figure 1 : Régulation épigénétique de l'activation et de la répression génique 19
Figure 2 : Mécanismes d'action des rayonnements ionisants au niveau de l'ADN 20
Figure 3 : Action des rayons ionisants sur les molécules biologiques..... 21
Figure 4 : Rupture de la double hélice de l'ADN induite par les rayonnements ionisants 22
Figure 5 : Schéma des réponses aux dommages cellulaires médiés par les différents DSB d'après Jeggo et Lobrich [55]..... 23
Figure 6 : La figure illustre la cinétique d'apparition des dommages radio-induits Harfouche and Martin [70] 24
Figure 7 : Courbes de survie cellulaire des CSMs après irradiation [79, 81] 26
Figure 8 : Schéma du déséquilibre homéostatique dû aux rayonnements ionisants..... 28
Figure 9 : Cascade des lésions radio-induites à l'échelon cellulaire et tissulaire, d'après Stewart [84]..... 34
Figure 10 : Fonctions régulées par le système endothélial vasculaire [89] 36
Figure 11 : Principaux effets des radiations ionisantes sur l'endothélium vasculaire d'après Milliat *et al.* [92]. 42
Figure 12 : Mécanismes déclenchés par les lésions cellulaires radio-induites d'après Williams [16] 45
Figure 13 : Exemple de communication intercellulaire cytokinique d'après Rubin [9] .. 46
Figure 14 : Schéma montrant les différents types cellulaires impliqués durant le phénomène de cicatrisation [127]..... 47
Figure 15 : Schéma représentant les modifications vasculaires et parenchymales après irradiation aboutissant à la fibrose d'après Stone [6] 48
Figure 16 : Evolution des différents composants du tissu osseux après irradiation d'après Sugimoto *et al.* [150] 56
Figure 17 : Physiopathologie de l'ORN d'après d'Hauthuille *et al.* [175]..... 61
Figure 18 : Cellules souches et division cellulaire 123
Figure 19 : Hiérarchie cellulaire d'un lignage cellulaire d'après Gargett [189]..... 124
Figure 20 : Stratégies de division cellulaire d'après Morrison et Kimble [190] 125

Figure 21: Mécanismes de contrôles de la division asymétrique des cellules souches d'après Morrison et Kimble [190].Trois mécanismes sont présentés, mais d'autres sont plausibles. 126
Figure 22 : Décroissance des CSMs en fonction de l'âge d'après [21] 127
Figure 23 : Schéma de la mésengenèse d'après Caplan [21, 223]..... 129
Figure 24 : Plasticité des cellules souches mésenchymateuses médullaires (CSMMs) 130
Figure 25 : Filiation proposée pour les différentes populations de cellules présentes dans la moelle osseuse. D'après Colombel 2003 [184] 131
Figure 26 : La mésengenèse d'après Caplan [21] 132
Figure 27 : Anatomie de la moelle osseuse d'après L. Coulombel 2003 [184]..... 135
Figure 28 : Niveau d'expression des ARNm des cytokines et des facteurs de croissance déterminés par l'analyse du transcriptome des CSMs en culture d'après Kim *et al.* [301]. 139
Figure 29 : Dualité du rôle des CSMs d'après Caplan [276]..... 141
Figure 30 : Mécanismes paracrines induisant la néovascularisation d'après Gnecchi [316] 142
Figure 31 : Impacts des CSMs sur les effecteurs de l'immunocompétence d'après Tyndall *et al.* [325]. 143
Figure 32 : Schéma récapitulatif des propriétés biologiques des CSMs [329] d'après Satija [221]..... 145
Figure 33: Les différentes approches utilisant les CSMs et leurs défis d'après Satija [221] 146

ABRÉVIATIONS

^{111}In : oxine d'indium
^{99m}Tc-HDP : technétium 99m hydroxymethane diphosphonate
ADN : acide désoxyribonucléique
ALCAM : activated leukocyte cell adhesion molecule
Ang II : angiotensine II
ARN : acides ribonucléiques
ARNm : acides ribonucléiques messagers
ATM : Ataxia telangiectasia mutated
Bcl2 : B-cell lymphoma 2
bFGF : basic fibroblast growth factor
CFU-Fs : Colony-forming unit fibroblasts
CSH : cellules souches hématopoïétiques
CSMMs : cellules souches mésenchymateuses médullaires
CSMs : cellules souches mésenchymateuses
DSB : double strain break
EDRF endothelial derived relaxing factor
EGF : l'epidermal growth factor
ET-1 : endothelin-1
FGF : fibroblast growth factor
FL : flat-3 ligand
GM-CSF : granulocyte macrophage colony stimulating factor
Gy : Gray
H_2O_2 : peroxyde d'hydrogène
hBMSCs : human bonne marrow derived multipotent stem cells
HGF : hepatocyte growth factor
HR: homologous recombination
ICAM-1 : inter cellular adhesion molecule 1
IFN-β : interféron béta
IFN-γ : interféron gamma
IgE : immunoglobuline E
IGF : insulin-like growth factor
IL : interleukine
KGF : keratinocyte growth factor
LB : lymphocytes B
LTBMC : long-term bone marrow cultures
Lymphocytes Th : lymphocytes T helper
MAPCs : multipotent adult progenitor cells
MCP-1. monocyte chemotactic protein-1
M-CSF : macrophage colony stimulating factor
MEC: matrice extra-cellulaire
MIAMI : marrow-isolated adult multilineage inducible
MMP : métalloprotéases
NADPH+oxydase : nicotinamide adenine dinucleotide phosphate-oxidase
NHEJ : non-homologous end-joining
NO : oxyde nitrique
O^{2-} : dioxygène
OH : radical hydroxyde
ORN : ostéoradionécrose

PDGF : platelet-derived growth factor
PECAM-1 : platelet endothelial cell adhesion molecule-1
PGI2 : prostacycline
PI3K :phosphatidylinositol 3-kinase –AKT
PNN : polynucléaire neutrophile
ROI : region of interest
SCF : stem cell factor
SUVmax : standart uptake value maximum
TEL : transfert d'énergie linéique
TEP : tomographie par émission de positons
TF : tissue factor
TFPI : tissue factor pathway inhibitor
TGF-β : tumor growth factor béta
TIMP : Tissue Inhibitor of Metalloproteinases
TM : thrombomoduline
TNF : tumor necrosis factor
TXA2 : thromboxane A2
VADS : voies aéro-digestives supérieures
VCAM-1 : vascular cell adhesion molecule
VEGF : vascular endothelial growth factor
VSEL : very small embryonic-like stem
VWF : facteur de Von Willebrand
XRCC1 : repair gene X-ray repair cross-complementing group 1
XRCC3 : repair gene X-ray repair cross-complementing group 3

INTRODUCTION

La radiothérapie est une modalité thérapeutique locorégionale des cancers, utilisée depuis plus d'un siècle. Les radiations ionisantes génèrent au sein des cellules du volume irradié des ionisations et des excitations moléculaires à l'origine de lésions des membranes, des organites et des noyaux, et de l'acide désoxyribonucléique (ADN). L'efficacité thérapeutique de la radiothérapie repose sur l'existence d'un différentiel des capacités de réparations des lésions subléthales, qui s'effectuent de façon plus satisfaisante pour les cellules saines que pour les cellules cancéreuses [1-3]. Les irradiations ont une action lente et graduelle qui cause petit à petit des dommages incompatibles avec la survie des cellules tumorales.

La radiothérapie s'avère parfaitement intégrée dans les stratégies thérapeutiques multidisciplinaires actuelles, et actuellement environ 70% des patients atteints de cancer bénéficieront de ce traitement le plus souvent en association avec d'autres modalités thérapeutiques [4, 5]. Le développement de l'imagerie médicale, de l'informatique et des équipements a permis des évolutions majeures dans les techniques de radiothérapie. Ces dernières années ont notamment vu l'avènement de la radiothérapie conformationnelle 3D avec modulation d'intensité. Cependant, malgré les progrès de la dosimétrie et des techniques d'irradiations, il existe toujours une toxicité des rayonnements ionisants qui est à l'origine de séquelles aigües puis tardives. La tolérance des différents tissus sains inclus dans le volume cible constitue une des limites actuelles de cette technique. En effet, il a été démontré que des doses égales ou même inférieures à celles nécessaires pour obtenir la stérilisation tumorale pouvaient affecter les tissus sains inclus dans le volume irradié [1].

Le reflet des radiosensibilités est tissu spécifique [6, 7], selon la vitesse de renouvellement des cellules considérées, les réactions se manifesteront plus ou moins précocement [6]. Les effets tardifs dus aux radiations au niveau des tissus normaux sont définis par une toxicité qui apparaît et évolue plusieurs mois après le début du traitement [6, 8].

La survenue de dégénérescence tissulaire plus ou moins grave est une des complications iatrogènes potentielles de ces traitements [1]. Lors d'irradiation des structures respiratoires, la fibrose pulmonaire est quasi constante [9] Au niveau cutané, les effets tardifs incluent les télangiectasies, les scléroses, les ulcérations et les nécroses cutanées [10].

Au niveau osseux l'ostéoradionécrose (ORN) est une autre complication iatrogène qui peut mettre en jeu le pronostic vital et imposer le recours à des thérapeutiques agressives ou

mutilantes [1, 11-13]. La mandibule, os compact à vascularisation uni-pédiculaire fait partie des structures très fréquemment atteintes [3]. Après irradiation cervico-faciale à des doses de 60 à 70 Grays (Gy) l'incidence d'ORN est d'environ 20% [3]. L'évolution spontanée de ces lésions se fait vers la stabilisation (séquelles plus ou moins importantes), ou l'aggravation (complication), sans tendance à la régression et, il n'existe actuellement aucun traitement spécifique.

D'une façon générale, les processus lésionnels des tissus irradiés se caractérisent par une ischémie vasculaire, une apoptose/nécrose cellulaire et une fibrose cicatricielle [6, 7].

La genèse des effets tardifs peut s'expliquer par deux mécanismes principaux interdépendants: l'hypocellularité et un micro-environnement défavorable. L'homéostasie est rompue car le manque de cellules souches et de précurseurs ne permet pas de compenser le déficit en cellules différenciées fonctionnelles. Il existe une altération des systèmes de régulation des composants cellulaires ainsi qu'une dérégulation des interactions intercellulaires à l'origine de réactions inflammatoires chroniques et de remaniements majeurs de la matrice extracellulaire [14-16] . L'étiologie ischémique post-irradiation est également souvent évoquée. Certains auteurs ont établi un lien direct entre les lésions vasculaires radio-induites et les lésions parenchymales et stromales [17, 18]. Ce paradigme a permis de souligner le rôle majeur des dommages vasculaires dans la pathogenèse des dommages tardifs consécutifs aux irradiations [11].

Dans ce processus de dégradation tissulaire post-irradiation, lequel comprend une hypocellularité et une composante de nature ischémique, un des axes de traitement potentiel pour reverser cette évolution délétère pourrait être l'apport de cellules souches et la promotion de l'angiogenèse [19].

Dans ce contexte, la thérapie cellulaire à l'aide de cellules souches mésenchymateuses médullaires (CSMMs) peut constituer une stratégie thérapeutique innovante. Le cadre conceptuel de cette thérapie cellulaire avec des CSMMs repose sur la plasticité de ces cellules, à savoir leur propension à se différencier en plusieurs types cellulaires [20], leur implication dans des processus naturels de réparation tissulaire [21-23] et leur capacité à sécréter des facteurs solubles régulant les fonctions biologiques essentielles d'un large spectre de cellules cibles [24].

La stratégie angiogénique utilisant les CSMMs a été testée dans diverses affections ischémiques multi-organes. Dans le traitement de l'ischémie, les CSMMs semblent avoir un rôle favorable sur l'angiogenèse et la vasculogenèse, avec la formation d'un réseau vasculaire

collatéral [25], une augmentation de la perfusion vasculaire a été observée dans la zone ischémiée, ainsi qu'une diminution de la fibrose [26]. Ce bénéfice peut être lié à une autre particularité de ces cellules; leur capacité de sécrétion de facteurs angiogéniques tels que le vascular endothelial growth factor (VEGF) et le basic fibroblast growth factor bFGF [27].

L'utilité des CSMMs dans la reconstruction tissulaire a été également mise en exergue. Récemment, la transplantation autologue d'un greffon faite à partir des CSMMs et d'une mixture hydroxyapatite-tricalcium phosphate dans un modèle canin de défect osseux, a permis de montrer une majoration très significative de la formation osseuse [28]. Des modèles murins d''ostéogenèse imparfaite, ont présenté 1 à 4 mois après injection systémique de CSMMs, une amélioration de la minéralisation osseuse et de la synthèse collagènique. Chez ce même modèle, après injection de cellules souches mésenchymateuses (CSMs) humaines exprimant un minigène pour le collagène I, ce collagène humain a été retrouvé au niveau des os, de la moelle osseuse et du cartilage [29].

De même, dans un modèle murin immunodéficient ayant un défect cutané, les CSMMs humaines associées à du fibroblast growth factor (FGF) pourraient accélérer la cicatrisation cutanée [30].

Toutes ces observations suggèrent que l'autogreffe de CSMMs pourrait constituer une nouvelle approche thérapeutique dans la réhabilitation des lésions osseuses radio-induites.

Ce manuscrit comporte 2 parties distinctes consacrées à l'étude des conséquences biologiques des radiations ionisantes et à l'approche thérapeutique des lésions radio-induites par autogreffe de CSMMs. Chaque partie est constituée d'une synthèse bibliographique ainsi que de données expérimentales.

OBJECTIFS DE L'ETUDE

Les tumeurs des voies aéro-digestives supérieures VADS, principalement des carcinomes épidermoïdes, sont des tumeurs relativement fréquentes (18000 nouveaux cas par an en France). Leurs protocoles de traitements actuels sont bien codifiés, avec pour des tumeurs de stade I-II l'utilisation de monothérapies (chirurgie ou radiothérapie). La prise en charge des tumeurs localement avancées des VADS (stades III, IV) est complexe et requiert des traitements combinés (chirurgie et radiothérapie, chirurgie et radio-chimiothérapie) au sein desquels la chirurgie garde une place prépondérante. Le délabrement consécutif à la résection de ces tumeurs volumineuses est souvent étendu et nécessite le recours à des techniques de reconstruction par lambeaux pédiculés locaux et régionaux [31-33], et/ou par lambeaux libres microchirurgicaux [34, 35]. Ces techniques permettent d'obtenir de bons résultats tant sur le plan fonctionnel que sur le plan esthétique.

Cependant, après traitement par radiothérapie, la réalisation de chirurgie en territoire ischémié au réseau vasculaire réduit, notamment la correction des défauts esthétiques, est délicate et nécessite des techniques chirurgicales novatrices. Une série d'observations cliniques, récemment effectuée au centre Alexis Vautrin, a mis en évidence l'effet bénéfique de l'implantation, en territoire irradié, de greffes de tissus adipeux sains (technique de Coleman) [36]. Cette technique de chirurgie plastique a induit, dans ce cas particulier, une amélioration clinique qui semble corrélée aux résultats histologiques. Le mécanisme cellulaire et/ou tissulaire responsable du bénéfice thérapeutique observé demeure encore méconnu. Nous avons émis l'hypothèse que ces améliorations pouvaient être induites par les CSMMs contenues dans les tissus adipeux [26]. Les CSMMs ont une capacité intrinsèque à promouvoir l'angiogenèse et ont une implication dans les processus naturels de réparation tissulaire [37-39]. Elles pourraient participer à la revascularisation du tissu irradié ischémié.

Le but de cette étude est la modélisation de dégénérescence tissulaire radio-induite et la conceptualisation de thérapie cellulaire par CSMMs dans la réhabilitation des lésions radio-induites, l'objectif étant de favoriser la néo-angiogenèse et de diminuer la dégénérescence tissulaire radio-induite.

- La première partie de ce travail a été la mise au point d'un modèle murin présentant un processus de dégénérescence tissulaire similaire à celui survenant après radiothérapie. L'objectif étant d'affiner la compréhension des mécanismes physiopathologiques des lésions tissulaires radio-induites et de déterminer une stratégie thérapeutique la plus adaptée possible. *In vivo*, les retentissements des radiations ionisantes au niveau du tissu osseux ont été évalués séquentiellement, à long terme, à l'aide de la scintigraphie osseuse planaire au technétium 99m hydroxymethane diphosphonate (^{99m}Tc-HDP). La cancérogenèse a également été étudiée avec l'évaluation de techniques d'imagerie telle que le scanner et la tomographie par émission de position (TEP) dans la détection précoce des lésions. *In vitro*, les modifications tissulaires des principales cytokines et des facteurs de croissance en tissu irradié ont été analysés par immunoanalyse et Western Blot. La part respective des différents médiateurs dans la défaillance de l'angiogenèse et la dégénérescence tissulaire, donc dans la constitution des effets tardifs, a été discutée. Toutes ces données ont été corrélées à des études histologiques, et immunohistochimiques. Les résultats ont objectivé les détériorations tissulaires ainsi que l'altération vasculaire temps dépendante.

- Dans le cadre conceptuel de la thérapie cellulaire des lésions radio-induites, ce travail s'est proposé d'évaluer un des pré-requis indispensables de la thérapie cellulaire, la mise en place d'une méthodologie de greffe au sein du tissu osseux ischémié. Nous avons procédé à une étude de faisabilité sur notre modèle murin en mettant l'accent sur deux conditions préalables: la qualité des CSMMs greffées, et l'étude de la biodisponibilité et de la biodistribution du greffon à court terme *in vivo* et *in vitro*. Pour ce faire, avant la greffe les CSMMs injectées ont été marquées à l'aide d'une sonde radioactive non toxique l'oxine d'indium (^{111}In) [40-42]. Après greffe cellulaire chez des animaux ayant un défect authentifié, un suivi séquentiel non invasif a permis d'estimer le nombre et la distribution du greffon par rapport aux cibles tissulaires et ce durant une semaine. Cette étude est fondée sur une acquisition concomitante de l'activité ^{99m}Tc-HDP (défect osseux) et de l'activité de l'^{111}In. Cette étude a mis en exergue la rétention et la survie des CSMMs au sain des territoires lésionnels. Une évaluation des bénéfices à moyen terme, 2 mois post-greffe, a alors été réalisée.

CONSEQUENCES BIOLOGIQUES DES RADIATIONS IONISANTES

L'irradiation d'un tissu biologique entraîne une succession d'événements physiques puis chimiques, qui se répercutent à l'échelon moléculaire, puis cellulaire et enfin se traduisent par des modifications histologiques et des signes cliniques.

I). REPONSE BIOLOGIQUE DES TISSUS IRRADIES

I.A) Au niveau moléculaire

Les radiations génèrent de multiples lésions épigénétiques et génétiques dans tout le volume irradié [43, 44].

Les phénomènes épigénétiques sont caractérisés par des méthylations de l'ADN ou des histones. La fixation d'un groupe méthyle sur une cytosine modifie durablement et de façon transmissible la signification du code ADN, ce qui induit des transformations de la transcription (Figure 1). Si cette méthylation touche une cytosine située dans un segment d'ADN qui contrôle l'expression d'un gène, cette mutation peut induire la transformation d'un proto-oncogène en oncogène ou l'altération de la fonction d'un gène suppresseur de tumeur et initier la cancérogenèse [45, 46].

Les radiations altèrent également directement ou indirectement les membranes cellulaires, mitochondriales et lysosomales, les macromolécules cellulaires, les protéines, les enzymes, les sucres, les lipides, et les hydrates de carbone [5]. L'association des lésions des différents compartiments cellulaires et de l'ADN peut aboutir à la mort cellulaire.
Les dommages cellulaires provoqués par les radiations ionisantes sont principalement dus aux lésions de l'ADN [5, 47, 48], qui se font de façon aléatoire dans le génome [47].

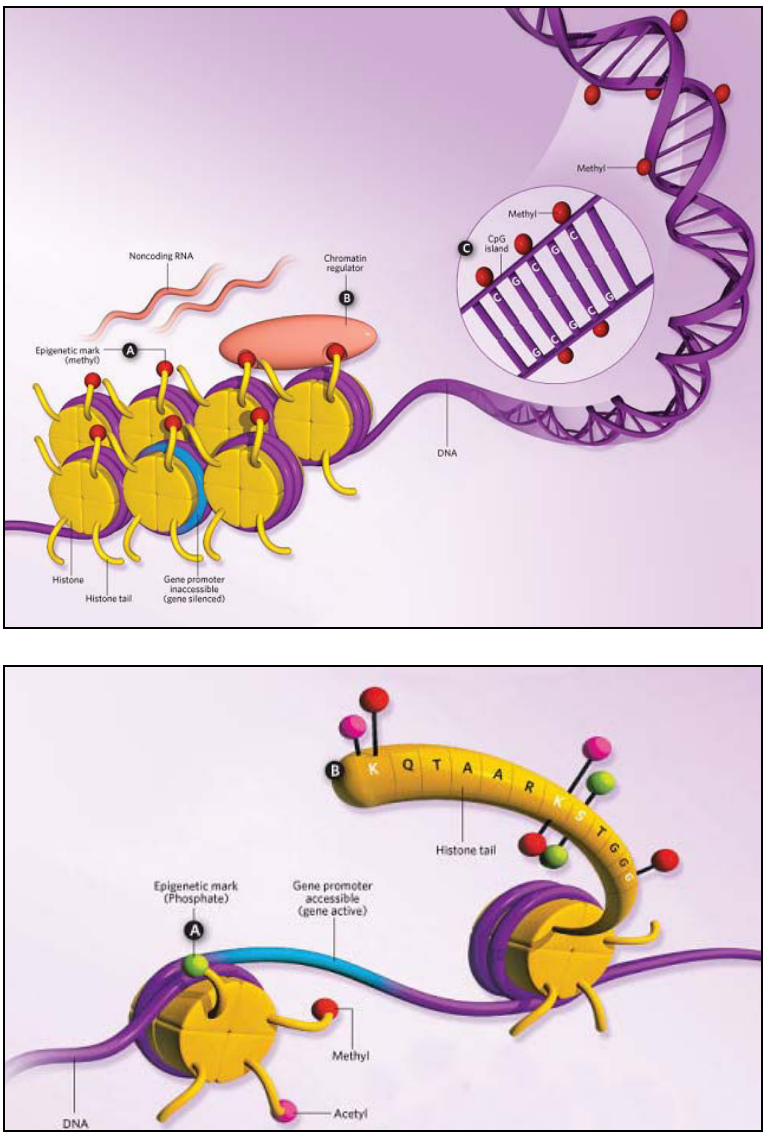

Figure 1 : Régulation épigénétique de l'activation et de la répression génique

Il existe beaucoup de modifications épigénétiques qui modifient la façon ou la quantité de transcription d'un gène en ARN.

A : Les modifications épigénétiques inactivant la transcription génétique comprennent la méthylation de certaines bases situées sur les queues d'histones.

B : Ces modifications chimiques sont effectuées par un certain nombre d'enzymes modificateur d'histone, puis reconnues par d'autres régulateurs de la chromatine.

C : La méthylation directe de l'ADN entraîne une modification permanente et héréditaire de l'expression génique. Cette méthylation de l'ADN se produit souvent au niveau de groupe ou «îlots » de cytosine (îlots CpG) qui se trouvent souvent au niveau des promoteurs de gène.

Comme illustré Figure 2, les rayonnements ionisants peuvent interagir directement avec l'ADN ou indirectement par production de radicaux libres. Le radical hydroxyde (OH), les

anions tels que le dioxygène (O^{2-}) et le peroxyde d'hydrogène (H_2O_2) sont la conséquence de la radiolyse de l'eau [6].

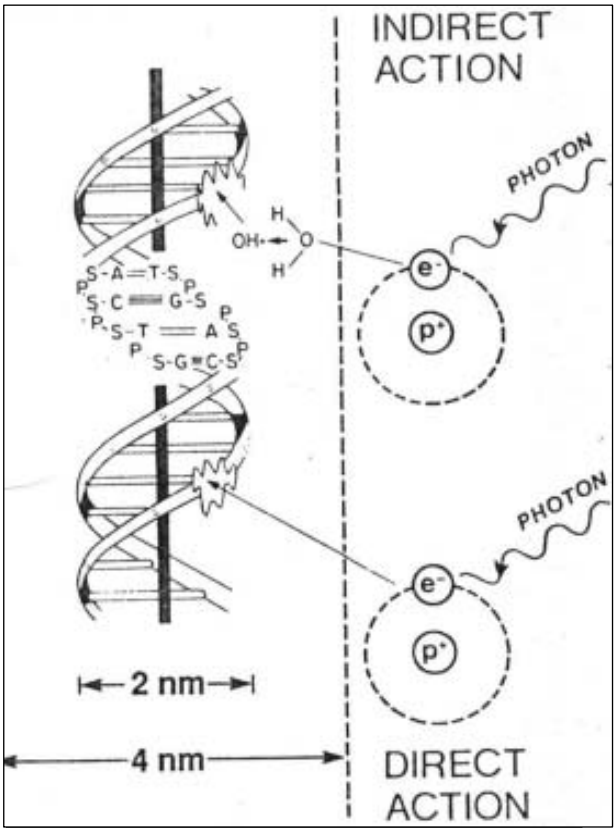

Figure 2 : Mécanismes d'action des rayonnements ionisants au niveau de l'ADN

La nicotinamide adenine dinucleotide phosphate-oxidase (NADPH+oxydase), le cytochrome P450 contenu dans la membrane plasmatique et le réticulum, ainsi que des transporteurs d'électrons de la membrane mitochondriale amplifient ces radicaux dans les compartiments cellulaires. Ces radicaux libres induisent une peroxydation lipidique particulièrement au niveau des membranes cellulaires [49] et induisent la production d'autres radicaux tels que les radicaux azotes, dont l'oxyde nitrique NO [50].

Tous ces radicaux libres altèrent la structure intrinsèque de l'ADN [51] (Figure 3), en détruisant les sucres et en oxydant les bases puriques et pyrimidiques [5, 46-48, 52-54].

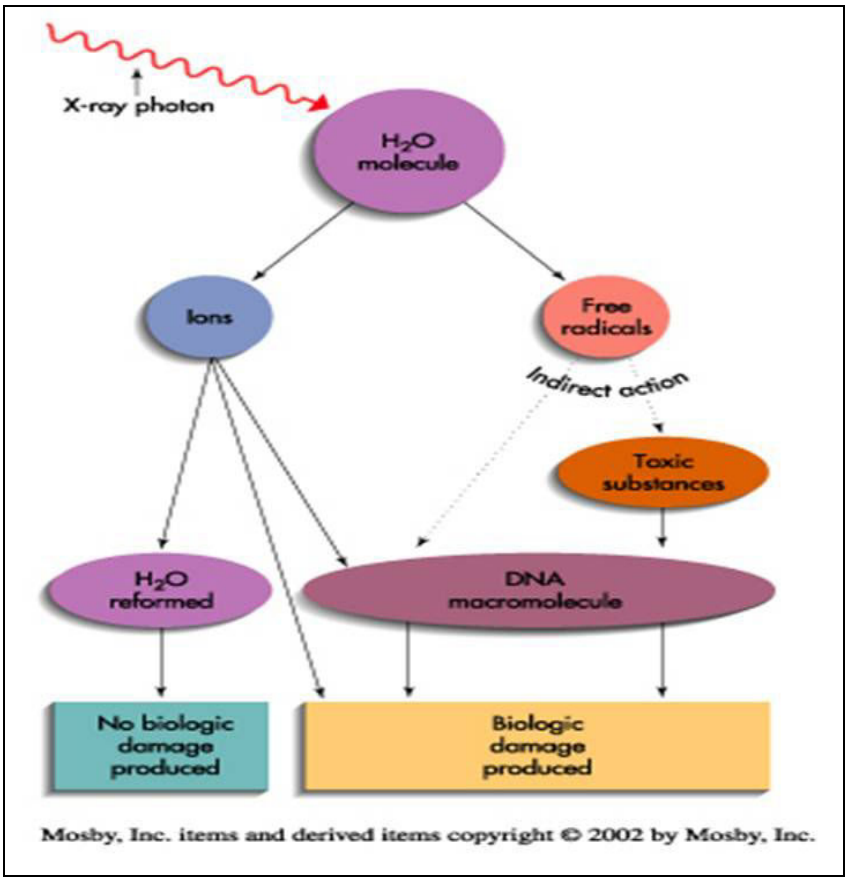

Figure 3 : Action des rayons ionisants sur les molécules biologiques

Action indirecte des rayons ionisants sur les molécules biologiques. Les photons interagissent directement avec les molécules d'eau, qui se dissocient en ions et en radicaux libres. Ces ions peuvent se recombiner en molécule d'eau, sans créer de dommage biologique. Les radicaux libres, vont quant à eux interagir avec l'ADN et induire des lésions.

Mais ils génèrent aussi des modifications de conformation tridimensionnelle, en créant des cassures simple-brin et double-brin DSB (Figure 4), ainsi que des liaisons covalentes intra et inter-chaîne, ou entre une chaîne et une protéine [5, 47, 52-54].

Une dose de 1 Gy délivrée par des rayonnements de faible TEL (transfert d'énergie linéique) aboutirait à environ 100 000 ionisations et excitations dans un noyau cellulaire, 1 000 ruptures simple brin de l'ADN, 1 000 lésions de bases, 150 pontages et 40 ruptures double brin [47].
La combinaison des dommages des différents composants cellulaires est responsable des effets au niveau cellulaire [5].

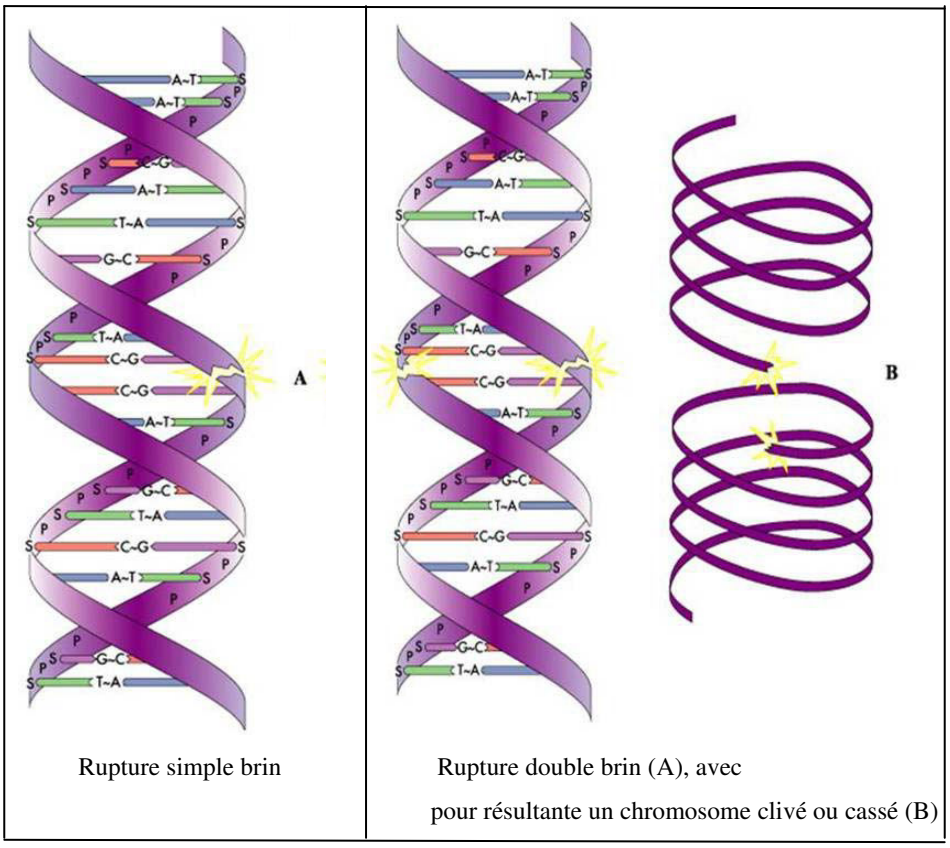

Figure 4 : Rupture de la double hélice de l'ADN induite par les rayonnements ionisants

I.B) Au niveau cellulaire

Les cellules produisent continuellement des molécules anti-oxydantes (tel le glutathion) qui inactivent les systèmes d'oxydation et des systèmes enzymatiques qui les détruisent (péroxydase, superoxyde dismutase, catalase, etc.). L'irradiation provoque un stress oxydatif et génétoxique, induisant une augmentation de la concentration de ces agents anti-oxydants [46]. Le système de protection intervenant est dépendant du type de lésions radio-induites (détoxification des espèces réactives, détection et réparation des lésions génomiques…). La dénaturation de l'ADN provoque l'activation des systèmes de réparation.

Les DSB induisent principalement l'activation du système de réparation la DNA non-homologous end-joining (NHEJ) et, la recombinaison homologue (HR) via la kinase ATM (Ataxia telangiectasia mutated) qui régule l'entrée dans les différentes phases du cycle cellulaire [55-57] (Figure 5).

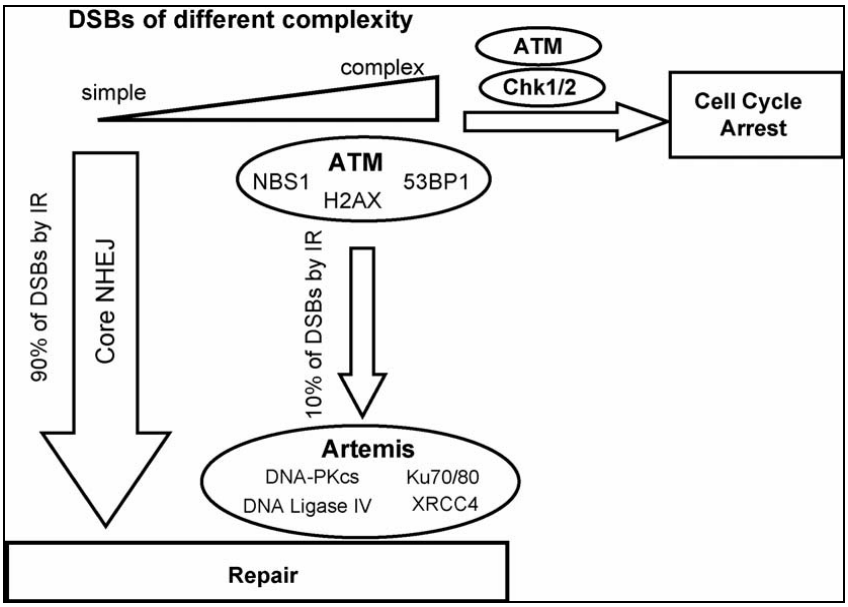

Figure 5 : Schéma des réponses aux dommages cellulaires médiés par les différents DSB d'après Jeggo et Lobrich [55].

Les DSB induisent l'arrêt du cycle cellulaire et la mise en œuvre des systèmes de réparation.

Ceci entraîne une inhibition de la transcription et de la progression de la cellule dans le cycle cellulaire [48, 53, 54, 58, 59]. Ces mécanismes constituent le principal système de défense pour le maintien de l'intégrité génétique en cas de dommages à l'ADN. Ils visent à éliminer les radiolésions et à reconstituer la structure originale de l'ADN, donc à restaurer la viabilité de la cellule. Ils peuvent être fidèles ou erronés et dépendent de la dose et du débit de dose. Il existe également une variabilité interindividuelle de l'efficacité des mécanismes de réparation liée aux polymorphismes des gènes de réparation de l'ADN [57, 60]. Le polymorphisme de plusieurs gènes de réparation de l'ADN a notamment été associé au risque de développer différents types de tumeurs [61-64], les réparations aberrantes de l'ADN induisant fréquemment des réarrangements chromosomiques [57]. Pour exemple, les altérations des gènes *HR* et *NHEJ* pourraient ainsi influencer la prédisposition aux cancers et expliquer les variabilités interindividuelles en termes de radiosensibilité et radiorésistance dans une population générale [57]. Les analyses suggèrent que les polymorphismes Arg194Trp, et Arg280His du gène *XRCC1* pourraient être des biomarqueurs de susceptibilité au cancer [62] et que plusieurs polymorphismes de *RAD51* et *XRCC3* seraient associés à la radiosensibilité tumorale [57].

Lorsque l'ADN est réparé de façon erronée, la mutation engendrée peut être létale ou viable. Si la cellule mutée viable n'est pas éliminée par le système immunitaire, elle peut être non

fonctionnelle ou présenter des dysfonctionnements plus ou moins graves [65] et/ou susceptible de dégénérer ultérieurement en étant à l'origine de cancers pour l'individu et d'anomalies héréditaires pour sa descendance [66-69]. Cette cinétique d'apparition des dommages radio-induits est illustré Figure 6.

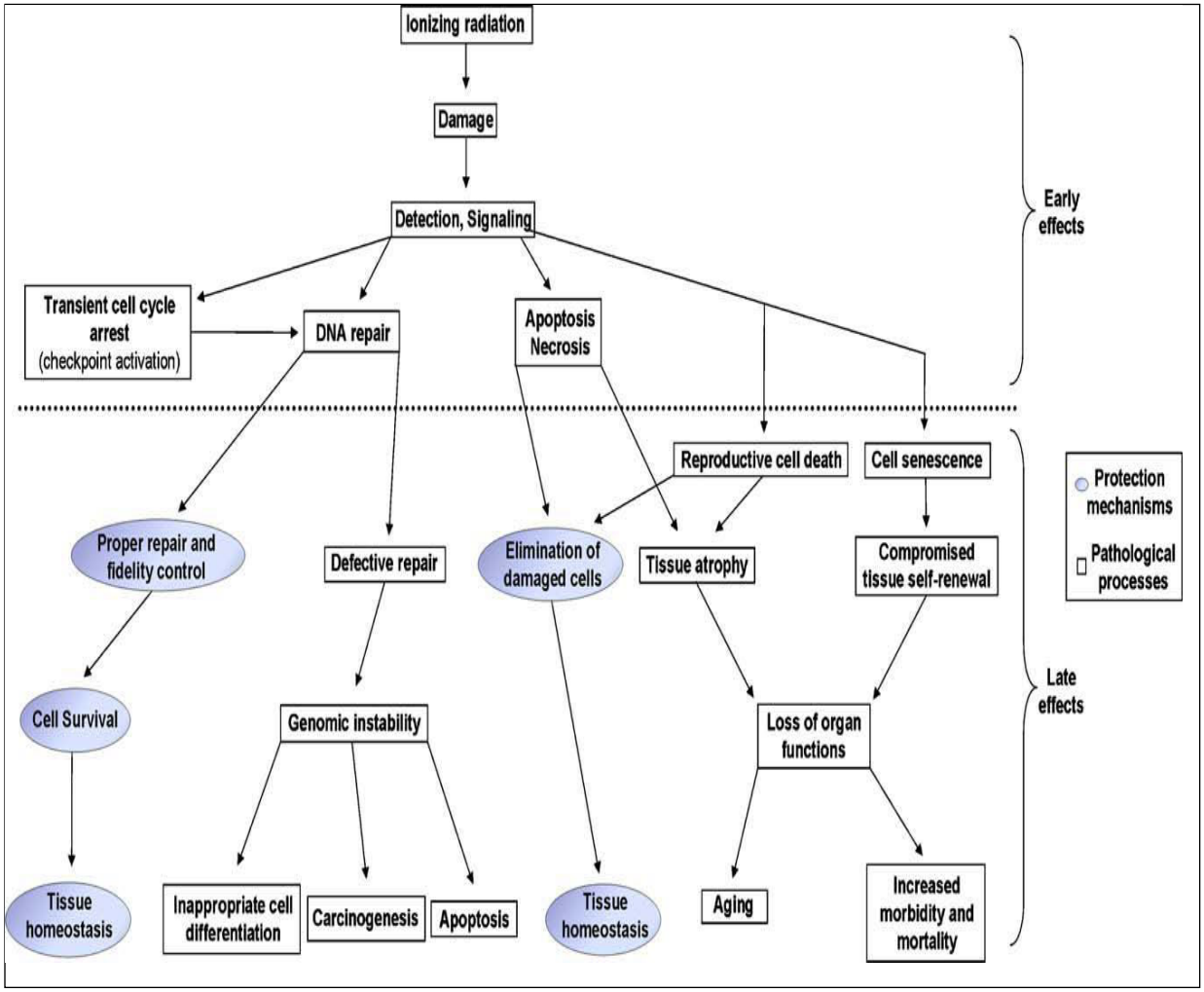

Figure 6 : La figure illustre la cinétique d'apparition des dommages radio-induits Harfouche and Martin [70]

Les lésions décrites à l'échelle de la molécule d'ADN peuvent avoir des répercussions à l'échelle chromosomique ou chromatidique. Les lésions doubles brins rompent la molécule d'ADN, et peuvent entraîner la perte d'un segment plus ou moins long de bras d'un chromosome ou de chromatide. Une telle lésion comporte nécessairement une perte de matériel génétique et donc de la fonction protéique correspondante. Par ailleurs, peuvent survenir des ruptures avec réarrangement chromosomique ou chromatidique : inversion d'un

segment de bras, transfert d'un segment de bras dans un autre bras, formation d'anneaux acentriques ou de chromosomes dicentriques. De tels réarrangements peuvent conduire à la mise en contact de gènes normalement indépendants. Ceci est une voie importante d'activation des oncogènes impliqués dans la carcinogenèse radio-induite. Un exemple en est l'activation par translocation des gènes *RET* et *PTC* à l'origine du développement du cancer de la thyroïde [71, 72].

Après une irradiation à une dose très élevée, les lésions irréparables des structures vitales entraînent l'apoptose [6, 48, 53]. Deux voies distinctes de l'apoptose ont été décrites, la voie mitochondriale et un processus initié par les récepteurs de signalisation. L'induction de l'apoptose induite par les lésions de l'ADN est dépendante du type cellulaire concerné [55].
Pour des doses plus faibles, une fraction de cellules perd ses capacités de prolifération. On parle alors de mort cellulaire différée ou parfois de dégénérescence. Elle peut se produire lors de la première mitose ou plusieurs mitoses après l'irradiation. Tous ces phénomènes doses dépendants sont probabilistes [6, 53, 73, 74]. De plus les études de Joshi *et al.* [75] ont mis en exergue qu'*in vitro* les cellules restées viables se multipliaient moins rapidement que les cellules non irradiées. Cette altération de la capacité de division des cellules de mammifères augmente avec la dose d'irradiation et se manifeste par la diminution du nombre et de la taille des colonies.
La susceptibilité des différents types cellulaires vis-à-vis de l'apoptose est aussi corrélée à leur radiosensibilité. Cette dernière dépend de l'environnement cellulaire, de la nature du rayonnement, du débit de dose, du fractionnement et de la phase du cycle cellulaire [5, 48, 73]. Les effets des radiations sont majorés durant la phase M et G2 du cycle cellulaire [76].
Les recherches de Bergonié et Tribondeau [77] ont mis en évidence que la radiosensibilité cellulaire varie proportionnellement à leur capacité de division et inversement proportionnellement à leur degré de différenciation.
Par conséquent, les cellules dont le matériel génétique est particulièrement actif et/ou instable ou qui disposent de systèmes de réparation défaillants vont être plus vulnérables aux rayonnements ionisants. Les cellules cancéreuses sont donc plus radiosensibles que les cellules différenciées des tissus sains inclus dans les champs d'irradiation. L'efficacité thérapeutique de la radiothérapie repose sur l'utilisation de ce différentiel.
Cependant, les cellules des tissus sains ne sont pas épargnées et les travaux de Bergonié et Tribondeau [77] permettent d'expliquer l'importante radiosensibilité des cellules précurseurs et des cellules souches.

L'aplasie médullaire observée consécutivement à une exposition aux rayonnements ionisants (2 à 10 Gy après une irradiation corporelle totale à l'aide de rayon gamma) résulte notamment de la mort par apoptose radio-induite des cellules souches et progénitrices hématopoïétiques [78].

Lors de culture cellulaire de CSMs, après une irradiation monodose de 7 ou 12 Gy, Schönmeyr *et al.* [79] ont observé une diminution significative de la prolifération cellulaire, un arrêt en phase G2 du cycle cellulaire et une sénescence prématurée. Pour Chen *et al.* [80], *in vitro*, une irradiation monodose de 2 Gy réduit de 37% la population de cellules souches mésenchymateuses humaines. D'après Clavin *et al.* [81], lors d'une irradiation fractionnée de 2 Gy durant 6 jours, la prolifération des CSMMs murines est stoppée tout au long de l'irradiation et s'avère être inférieure de 25% à celle d'une population contrôle après l'arrêt des irradiations (Figure 7).

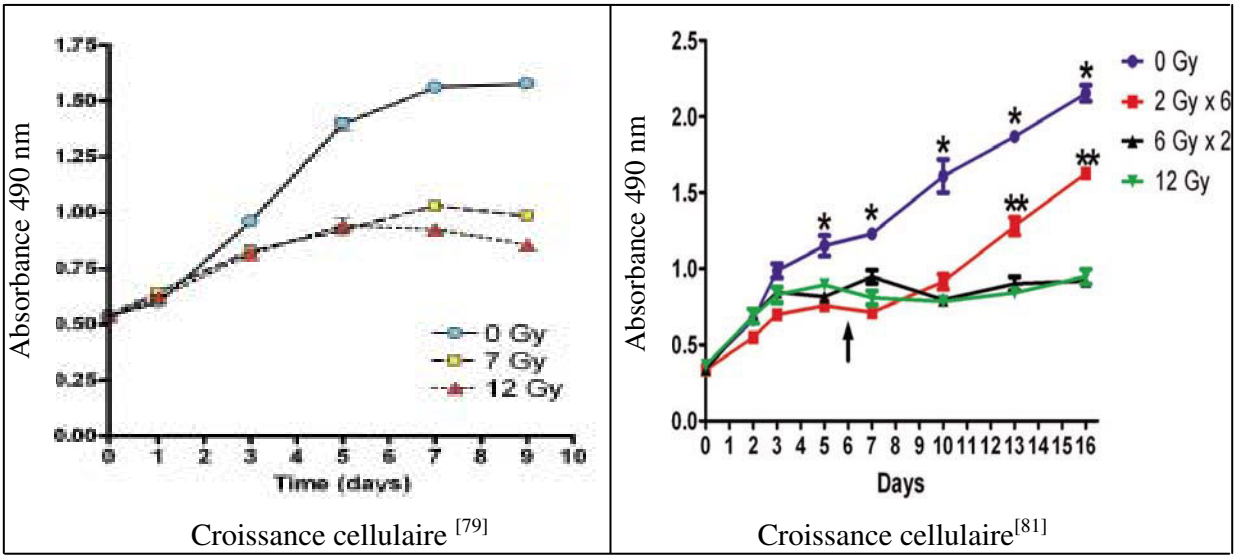

Figure 7 : Courbes de survie cellulaire des CSMs après irradiation [79, 81]

Malgré la survie de cellules souches mésenchymateuses médullaires aux radiations ionisantes, la diminution de la prolifération cellulaire est associée à une altération du potentiel de différentiation cellulaire en réponse au micro-environnement [79]. Par conséquent, *in vivo*, ce phénomène peut engendrer une diminution du pool de cellules progénitrices dont les capacités de différentiation sont limitées.

Par ailleurs, les cellules humaines progénitrices sont particulièrement sensibles aux irradiations ionisantes, avec des courbes de survie au profil linéaire dose dépendante [70, 82].

I.C) Au niveau tissulaire

La réponse des tissus sains aux dommages radio-induits diffère des processus de cicatrisation traumatique. Une des différences principales réside dans le fait que les traumatismes sont répétés et accumulatifs. Du fait de la régénération cellulaire et de l'augmentation des mécanismes inflammatoires tout au long de la radiothérapie, le tissu sain inclus dans le volume irradié change dramatiquement entre la première et la dernière séance de radiothérapie [14].

Les effets biologiques d'une irradiation fractionnée dépendent de la règle radiobiologique des 4Rs incluant : repopulation, redistribution, réparation et réoxygénation [5]. Le reflet des radiosensibilités est tissu spécifique [6, 7, 83], et dépend des populations cellulaires qui le composent; notamment de la proportion de cellules souches, de leur cinétique de renouvellement, de l'architecture tissulaire et de l'organisation fonctionnelle. Par ailleurs, comme vu précédemment, il existe une variabilité interindividuelle de la radiosensibilité cellulaire [83].

Tous les tissus de l'organisme sont dans un état d'équilibre dynamique permanent entre multiplication, différenciation et mort cellulaire, qui assure leur pérennité et maintient leur trophicité. Si l'atteinte des compartiments souches de l'organisme est trop importante, l'irradiation entraîne une rupture de l'homéostasie tissulaire. Comme illustré dans la Figure 8, l'apoptose cellulaire associée à la diminution des capacités de réparation, sont à l'origine d'une déplétion cellulaire et d'une perte de fonctionnalité irréversible [6, 16, 84].

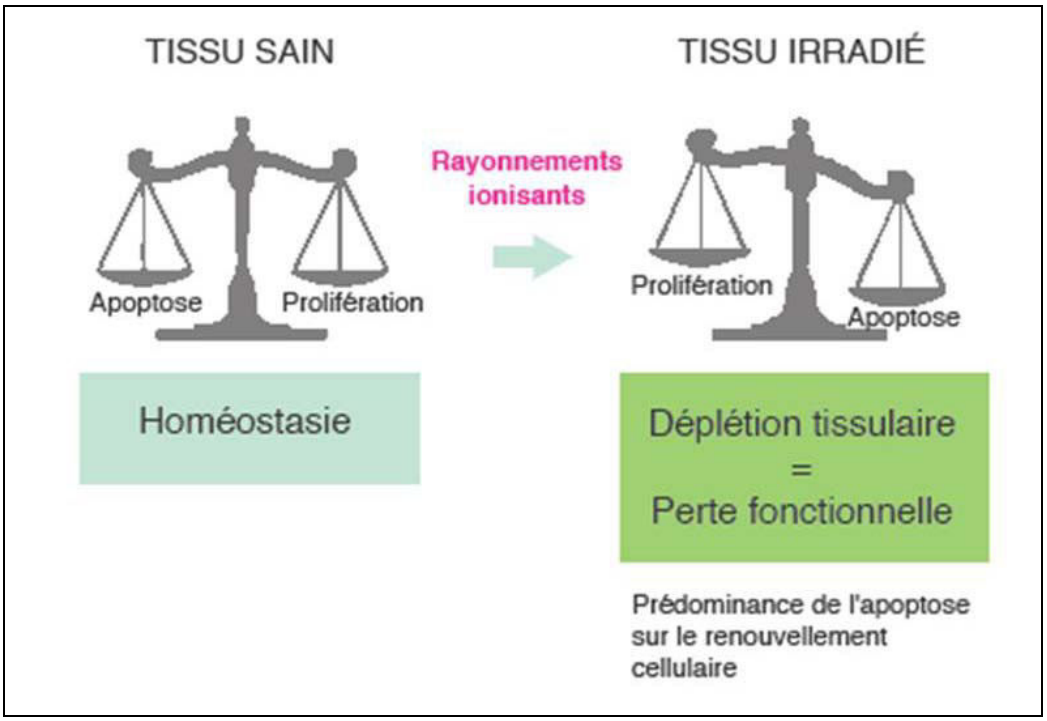

Figure 8 : Schéma du déséquilibre homéostatique dû aux rayonnements ionisants

Selon la vitesse de renouvellement des tissus cellulaires considérée, la symptomatologie se manifestera plus ou moins précocement [6]. Après une irradiation aiguë, il est classique de distinguer deux types d'effets déterministes en fonction de leur délai de survenu : les effets précoces et les effets tardifs.

Les effets précoces surviennent pendant le traitement et se poursuivent quelques semaines après la fin de l'irradiation. Ils touchent les tissus à renouvellement rapide, comme les épithéliums cutanés ou gastriques. Selon Withers [85], la tolérance tissulaire dépendrait de la capacité du pool de cellules clonogéniques restant à maintenir un nombre de cellules matures convenablement structuré pour maintenir la fonctionnalité des organes. Les tissus sont organisés sur un mode d'association d'unités fonctionnelles qui peuvent être considérées comme assemblées en parallèles ou en séries (Tableau 1) [65]. Contrairement aux unités fonctionnelles en parallèle (reins, poumons), lors d'unités fonctionnelles en séries, les dommages générés sur une partie de l'organe rejaillissent sur l'ensemble de ce dernier. Les symptômes plus ou moins intenses apparaissent lorsque que la perte des cellules fonctionnelles induites par le turn over cellulaire physiologique n'est plus compensée par les cellules souches et précurseurs de la couche cellulaire basale proliférative [6, 70, 83].

Tableau 1 : Relation entre la fonction d'un tissu et son organisation d'après Marks [86]

		Distribution fonctionnelle	
		Homogène	Hétérogène
Structure organisationnelle	Parallèles	poumons foie rein	poumons pathologiques os cerveau
	Séries	œsophage intestins	voie optique parole

Les effets tardifs peuvent apparaître cliniquement des mois, voire des années, après l'exposition aux radiations ionisantes. Alors que les effets précoces sont relativement prévisibles en fonction du tissu concerné, permettant d'établir des doses thérapeutiques adaptées aux capacités de tolérance de ce tissu, l'ampleur des effets tardifs est plus difficile à prédire. En effet, il n'existe pas de corrélation absolue entre la sévérité de la lésion aiguë et l'ampleur des réactions tardives [14, 87]. D'une façon générale, les processus lésionnels des tissus irradiés se caractérisent par une ischémie vasculaire, une apoptose/nécrose cellulaire et une fibrose cicatricielle [6, 7].

Néanmoins la distinction entre effets aigus et tardifs est arbitraire, car il s'agit en réalité d'un continuum, qui fait intervenir inflammation, fibrose et remodelage tissulaire [16, 83]. Ce remodelage est censé aboutir à un tissu dont les propriétés devraient être proches du tissu originel. Chacune de ces étapes fait appel à de nombreux médiateurs notamment cytokiniques et mécanismes qui interfèrent tous les uns avec les autres [14, 65]. La différence entre un processus cicatriciel physiologique et la toxicité chronique radio-induite résiderait dans la dérégulation cytokiniques [6, 15, 16].

II). PHYSIOPATHOLOGIE DES TISSUS IRRADIES

Le processus lésionnel est commun à pratiquement tous les tissus et organes et est médié par l'activation du système de la coagulation (formation de thrombine) et de l'inflammation (production de cytokines pro-inflammatoires comme le tumor necrosis factor alpha (TNF-α), les interleukines 1 et 8 (IL-1 et IL-8), et l'interféron gamma (IFN-γ) [14].

Les cytokines sont des glycoprotéines impliquées dans le système de communication intercellulaire qui agissent sur leurs cellules cibles en se fixant sur des récepteurs spécifiques. Une même cytokine peut avoir plusieurs cibles cellulaires et donner des effets différents (activation, inhibition, etc.); c'est la pléotropie. Plusieurs cytokines différentes peuvent avoir des effets redondants, synergiques ou antagonistes. Les cytokines constituent un ensemble de médiateurs solubles extrêmement complexe et hétérogène. On distingue les interleukines, les interférons, les facteurs stimulant les colonies, les facteurs de nécrose de tumeurs, les facteurs de croissance de divers types cellulaires (plaquettes, fibroblastes, cellules épidermiques…), les chimiokines (ou cytokines chimiotactiques) [88]. Les différents médiateurs intervenant dans la réponse tissulaire radio-induite sont présentés dans le Tableau 2.

Tableau 2 : Sources et rôles des principaux médiateurs impliqués dans la réponse tissulaire radio-induite

Légende :

Actions principales en majuscule : rôle majeur

Actions principales en minuscule : rôle mineur

	SOURCES PRINCIPALES	**ACTIONS PRINCIPALES**	**COMMENTAIRES**
IL-1α	Monocytes Macrophages LymphocytesTh1 Cellules dendritiques	**PRO-INFLAMMATOIRE** **Pro-angiogénique** **Pro-fibrotique**	- Pyrogène et inflammatoire - Activation lymphocytaire, activation de l'endothélium - Stimulation de l'hématopoïèse
IL-2	Lymphocytes Th1	**PRO-INFLAMMATOIRE** **Inhibition de l'angiogenèse (rôle discuté)**	REPONSE TH1 - Activation de la prolifération et de la différenciation des lymphocytes en présence de l'antigène
IL-4	Mastocytes Lymphocytes Th2	**ANTI-INFLAMMATOIRE**	Rôle important dans la réponse Th2 et les réactions allergiques - Induction de la différentiation Th2 - Facteur de commutation isotypique - Inhibition de l'inflammation, des cytokines pro-inflammatoires et des monocytes-macrophages - Activation des lymphocytes B (LB) et de la productiond'immunoglobuline E (IgE)
IL-6	Lymphocytes Th2 Macrophages Nombreuses cellules tissulaires	**PRO-INFLAMMATOIRE** **Pro-fibrotique**	- Inhibe la réponse Treg - Inhibe la destruction de la matrice pendant la phase proliférative - Pyrogène, amplification de la réponse inflammatoire en stimulant les hépatocytes
IL-8	Cellules présentatrices d'antigènes	**PRO-INFLAMMATOIRE (CHIMIOTACTISME)** **PRO-ANGIOGENIQUE**	- Chimiotactisme et diapédèse des polynucléaires neutrophiles (PNN) (équivalent:chez le rat CINC-2)

Tableau 2 : Sources et rôles des principaux médiateurs impliqués dans la réponse tissulaire radio-induite

	SOURCES PRINCIPALES	**ACTIONS PRINCIPALES**	**COMMENTAIRES**
IL-10	Lymphocytes Th2	**ANTI-INFLAMMATOIRE** **REPONSE TH1 et TH2**	- Inactivation des lymphocytes Th1 - Inhibition de l'inflammation, des cytokines pro-inflammatoires et des monocytes-macrophages - Facteur de croissance pour les mastocytes
IL-12	Macrophages Cellules dendritiques	**PRO-INFLAMMATOIRE** **Antiangiogénique**	- Activation de la prolifération et de la différenciation des lymphocytes - Différenciation Th1 des LT naïfs Voie Treg
TNF-	Monocytes Macrophages	**PRO-INFLAMMATOIRE**	- Pyrogène et inflammatoire - Activité anti-tumorale et anti-virale - Activation de l'immunité cellulaire cytotoxicité, apoptose, production de cytokines et différenciation
VEGF	Cellules hypoxiques	**PRO-ANGIOGENIQUE**	- Chimiotactisme - Déstabilisation des vaisseaux - Augmentation de la perméabilité vasculaire - Stimule la survie et la prolifération des cellules endothéliales
PDGF	Plaquettes, Macrophages Monocytes, Ffibroblastes Cellules musculaires lisses Cellules endothéliales…	**Pro-angiogénique** **Chimiotactisme**	- Chimiotactisme et prolifération de ces différents types cellulaires - Angiogenèse

Tableau 2 : Sources et rôles des principaux médiateurs impliqués dans la réponse tissulaire radio-induite

	SOURCES PRINCIPALES	**ACTIONS PRINCIPALES**	**COMMENTAIRES**
TGF-β	Cellules inflammatoires Myofibroblastes Cellules endothéliales …	**PRO-FIBROTIQUE** **Chimiotactisme** **Pro-angiogénique** **Pro et Anti-inflammatoire**	- Chimiotactisme, promotion de la multiplication et de la différenciation des fibroblastes - Homéostasie de la MEC : - Stimulation de la synthèse de la MEC - Augmentation de la production des inhibiteurs de protéases (notamment l'inhibiteur de l'activateur du plasminogène de type 1) et inhibition directe de gènes des protéases - Contrôle de l'expression des intégrines Rôle complexe dans l'inflammation: - Capacité immunosuppressive et anti-inflammatoire - Action pro-inflammatoire lors de l'initiation de la cicatrisation, chimiotactisme des lymphocytes et des macrophages
bFGF	Fibroblastes Cellules endothéliales	**PRO-FIBROTIQUE** **PRO-ANGIOGENIQUE**	- Stimule la synthèse de collagène, la contraction des cicatrices, l'épithélialisation - Stimule la prolifération et la mobilité des cellules endothéliales
ICAM-1	Cellules endothéliales	**Protéine d'adhésion**	Mobilité des cellules endothéliales, angiogenèse
VCAM	Cellules endothéliales	**Protéine d'adhésion**	Promotion de l'adhésion des lymphocytes, monocytes, éosinophiles, et basophiles.
MMP	Fibroblastes Polynucléaires Nombreuses cellules tissulaires	**Dégradation de la MEC**	Remodelage tissulaire (contribuent à l'angiogenèse)
TIMP	Fibroblastes	**Inhibiteur des MMP**	Régulation du remodelage

Les dommages à long terme observés dans les tissus sains exposés aux rayonnements ionisants sont caractérisés par une apoptose/nécrose cellulaire, une ischémie vasculaire, et une fibrose cicatricielle [6, 7]. La cascade des lésions radio-induites est illustrée Figure 9. L'atrophie tissulaire est la résultante de la disparition des cellules du parenchyme.

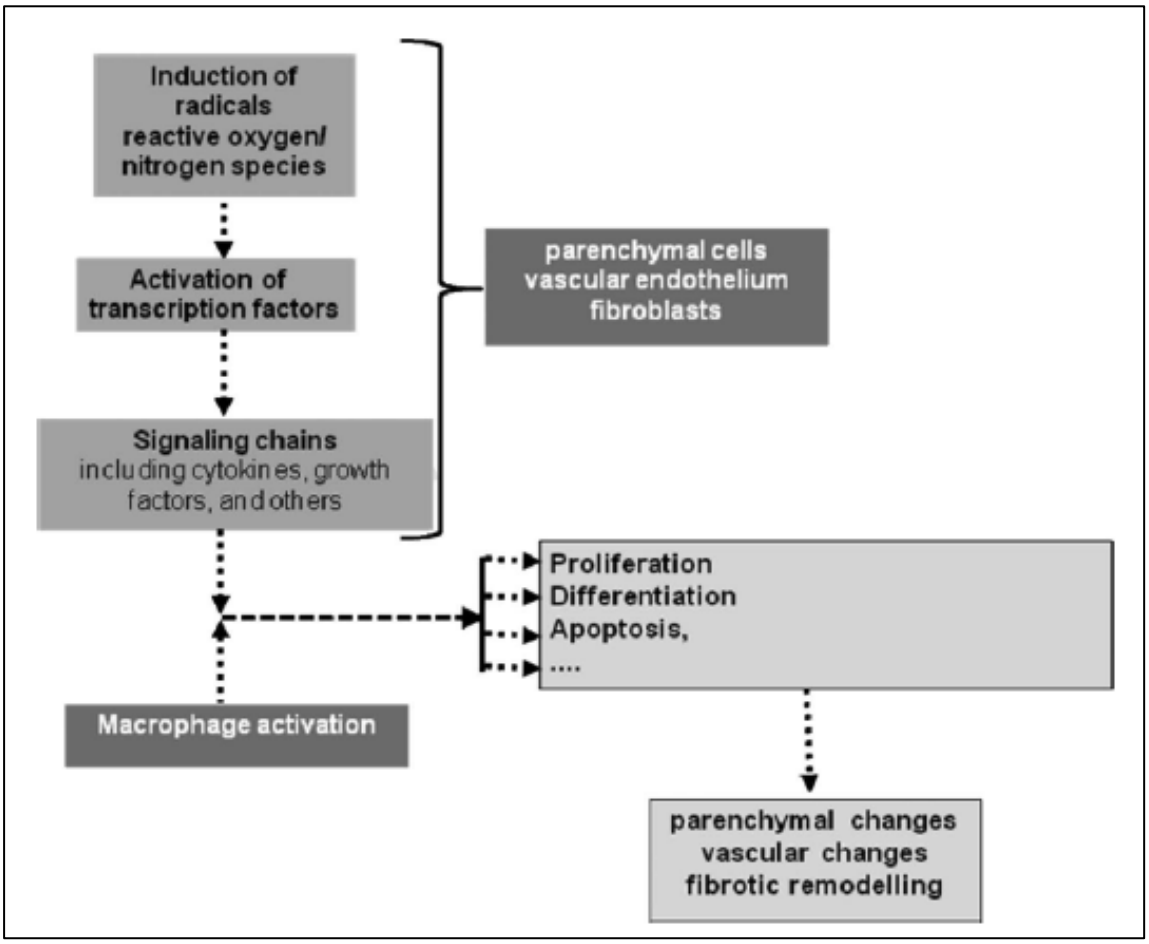

Figure 9 : Cascade des lésions radio-induites à l'échelon cellulaire et tissulaire, d'après Stewart [84]

L'irradiation des cellules induit initialement des radicaux libres, qui génèrent ensuite des espèces réactives de l'oxygène ainsi que d'autres espèces réactives. Il s'en suit une activation des facteurs de transcription nucléaires, entraînant l'activation ou la modulation de diverses chaînes de signalisation. La réponse de toutes les populations cellulaires d'un tissu, combinée à l'activation macrophagique, conduit alors aux divers changements observés au niveau cellulaire et tissulaire.

En dépit du fait que les dommages vasculaires radio-induit soient impliqués dans la genèse des lésions tardives, on ne sait pas si l'ischémie tissulaire en est la résultante ou est la conséquence des dommages radio-induits [14].

Un lien entre les effets des rayonnements ionisants sur l'endothélium vasculaire et les dommages consécutifs aux tissus sains a également été établi depuis plus d'une centaine d'années. Depuis très longtemps, l'attribution des altérations tissulaires tardives à l'endothélium vasculaire, aux cellules parenchymateuses ou aux deux, reste source de controverse.

II.A) L'atteinte vasculaire radio-induite

L'étiologie ischémique post irradiation est souvent évoquée. Certains auteurs comme Rubin et Casarett [16] ont établi un lien direct entre les lésions vasculaires radio-induites et les lésions parenchymales et stromales [17, 18]. Ce paradigme a permis de souligner le rôle majeur des dommages vasculaires dans la pathogenèse des dommages tardifs consécutifs aux irradiations [11].

II.A.1) L'endothélium sain

L'endothélium vasculaire est un tissu ubiquitaire, constitué d'une monocouche de cellules endothéliales, formant une barrière continue et semi-perméable qui tapisse la lumière de tous les vaisseaux sanguins. Chez un homme adulte la surface endothéliale se compose d'approximativement 1 à $6x10^{13}$ cellules et couvre une superficie approximative de 4000 à 7000 m^2 [89].

L'endothélium vasculaire a une activité paracrine, endocrine et autocrine, indispensable au contrôle du tonus vasculaire et du débit sanguin, et donc au maintien de l'homéostasie vasculaire. En plus de la promotion de la vasodilatation, un endothélium sain a des effets anti-oxydant, anti-inflammatoire, anti-thrombotique, anti-coagulant et anti-fibrinolytique. Il empêche l'adhérence et la migration des leucocytes, la prolifération et la migration des cellules musculaires lisses, et l'adhésion et l'agrégation plaquettaire Figure 10 [63, 89].

Function	Principal substances
Vascular tone	Vasodilators: NO, PGI_2 Vasoconstrictors: ET-1, Ang II, TXA_2
Coagulation	Anticoagulants: TM, TFPI, PGI_2 Pro-coagulants: TF, PAR-1, TXA_2
Fibrinolysis	Antifibrinolytic: PAI-1 Pro-fibrinolytic: tPA
Leukocyte adhesion (inflammation)	Inflammatory mediators: IL-6, IL-8, MCP-1 Adhesion molecules: P-selectin, E-selectin, ICAM-1, PECAM-1, VCAM-1
Platelet adhesion (thrombosis)	VWF, fibrinogen
Vascular permeability	RAGE
Vascular growth	VEGF, PDGF, FGF, TGF-β

NO, nitric oxide; PGI_2, prostacyclin; ET-1, endothelin-1; Ang II, angiotensin II; TXA_2, thromboxane A_2; TM, thrombomodulin; TFPI, tissue factor pathway inhibitor; TF, tissue factor; tPA, tissue plasminogen activator; Il, interleukin; VWF, von Willebrand factor.

Figure 10 : Fonctions régulées par le système endothélial vasculaire [89]

II.A.2) Dommages vasculaires radio-induits

L'existence de lésions vasculaires radio-induites a été confirmée par les études anatomopathologiques réalisées chez l'animal et chez l'homme [90]. Ces lésions vasculaires comprennent des dommages endothéliaux, des occlusions vasculaires, la présence d'infiltrats inflammatoires, des œdèmes, des leucostases, des thromboses, des fibroses avec notamment le remplacement des cellules musculaires lisses vasculaires par un matériel hyalin et des nécroses interstitielles [89-91].

Les radiations ionisantes ont de multiples effets sur l'endothélium, qui contribuent à l'initiation et la progression des dommages radio-induits aux tissus sains. Parmi ces principaux effets, on distingue la mort cellulaire radio-induite, la perte de thromborésistance, l'activation endothéliale et la sécrétion des facteurs solubles, comme des cytokines ou des facteurs de croissance [92].

De par leur différence architecturale, les différents composants du système circulatoire présentent des radiosensibilités différentes avec par ordre décroissant les capillaires, les artères et les veines [90, 93].

Au niveau de la micro-vascularisation on observe des ruptures ou des dilatations capillaires, des hypertrophies, le détachement des cellules endothéliales de la lame basale et des thromboses [90].

Les lésions artérielles, les sténoses et la réduction du flux sanguin sont associées à un épaississement de l'intima des artères irradiées [94]. Des lésions d'artérite radique peuvent survenir dans n'importe quel territoire artériel exposé à l'irradiation. Des lésions des artères intracérébrales (tumeurs intracérébrales), de la carotide interne (cancer de la sphère ORL), de l'artère sous-clavière, axillaire ou humérale (cancer du sein ou maladie de Hodgkin), des artères coronaires (maladie de Hodgkin), des artères digestives, rénales et des membres inférieurs (maladie de Hodgkin, cancer testiculaire ou ovarien par exemple) ont été décrites [95-98]. La fréquence de ces lésions est inconnue. Elle est probablement sous-estimée du fait du décès de patients avant que les lésions artérielles soient importantes, et du fait du caractère le plus souvent asymptomatique de ces lésions. Toutes ces études sont concordantes pour montrer que les radiations ionisantes sont un facteur à la fois inducteur et accélérateur de lésions artérielles sténo-occlusives.

Les effets de l'irradiation sur la paroi artérielle correspondent à la fois à une accélération de l'athérosclérose et à des lésions ischémiques secondaires à l'occlusion radio-induite des vasa vasorum [99]. Certains facteurs de risque de l'athérosclérose ont un effet synergique avec les radiations ionisantes. Plusieurs travaux expérimentaux et/ou cliniques ont mis en évidence le rôle néfaste de l'hyperlipidémie, de l'hypertension artérielle et du tabagisme [98, 100, 101]. Plusieurs études ont montré que l'irradiation localisée d'artères de lapins hypercholestérolémiques induit une accélération de la formation de plaques d'athérosclérose [102]. Par ailleurs, les radiations ionisantes accélèrent la formation des lésions aortiques chez des souris soumises à un régime proathérogène [103]. Dans les cinq premières années suivant une irradiation cervicale ou cervico-médiastinale, plusieurs observations d'occlusions carotiennes aiguës précédées d'accidents ischémiques transitoires ont été rapportées chez des malades jeunes n'ayant pas de facteurs de risque d'athérosclérose [104].

Les lésions radio-induites ont un aspect anatomopathologique proche de celui observé au cours des lésions d'athérome « banal ». Morphologiquement, au niveau des gros vaisseaux, il est très difficile de distinguer les lésions vasculaires d'athérosclérose «classiques » des lésions

vasculaires radio-induites. Ces dernières se caractérisent par des fibroses vasculaires avec des réductions luminales, des dépôts excessifs de MEC au niveau de la média et de l'adventice, des hyperplasies néo-intimales et des formations de thrombus [90]. Cependant les macrophages spumeux ainsi que les cristaux de cholestérol y sont moins nombreux et la fibrose artérielle et périartérielle y est plus importante. Néanmoins, aucun élément histologique n'est spécifique des lésions radio-induites [98]. Fajardo *et al.* [99] ont montré que les lésions artérielles radio-induites, en particulier celles de l'endothélium des artères de gros calibres et/ou de leur vasa vasorum ne sont pas de simples marqueurs morphologiques de l'irradiation mais constituent une maladie évolutive pour son propre compte. En effet, des changements importants ont été observés dans les vasa vasorum : œdème et desquamation de l'endothélium, œdème sous-endothélial, hyalinisation, nécrose fibrinoïde des parois des vaisseaux avec une infiltration cellulaire mononucléaire, accompagnés par des hémorragies focales et une inflammation chronique des tissus mous periadventitial. Il existe très certainement un lien de causalité entre les modifications des vasa vasorum et les vascularites nécrosantes. Les lésions des vasa vasorum constitueraient un mécanisme important dans le développement des vasculopathies radio-induites des grosses artères [105]. Il existerait également une évolution des lésions des vasa vasorum et des tissus periadventitia avec à long terme une fibrose dense du periadventice.

Ces anomalies vasculaires touchent également le vasa nervosum [106, 107]. Associés aux remaniements sclero-hyalins du tissu conjonctif, musculaire et périnerveux, parfois même aux remplacements de fibres nerveuses par de la fibrine, ces dommages vasculaires jouent un rôle dans le développement des neuropathies radio-induites [106, 107].
Ces altérations pourraient également avoir un impact sur le nervi vasorum. Les nervi-vasorums sont pour la plupart des nerfs vasomoteurs noradrénergiques appartenant au système végétatif. Leurs afférences aboutissent à la limite de la média et de l'adventice et leur rôle principal est l'innervation des cellules musculaires lisses situées dans la media. En libérant de la noradrénaline, ces fibres sympathiques non myélinisées jouent un rôle vasoconstricteur qui contribue au tonus vasculaire. Il est suggéré que l'irradiation crée des troubles du système nerveux autonome. En effet, des études expérimentales menées chez le rat [108, 109] indiquent que la perte de la fonction myocardique, à la suite de l'irradiation, est associée à une diminution de la concentration de la noradrénaline myocardique et à une augmentation de la densité des récepteurs adrénergiques. Le débit cardiaque est alors diminué. D'autres travaux ont montré que l'irradiation provoque une activité plus importante du système nerveux autonome et des lésions plus graves chez des rats spontanément hypertendus

[110]. Les modifications radio-induites des nervis vasorum modifieraient le tonus vasculaire et favoriseraient la vasoconstriction.

II.A.3) Rôle de l'irradiation sur les cellules endothéliales

Les lésions vasculaires radio-induites peuvent être dues tout d'abord à une sensibilité accrue des cellules endothéliales aux rayons ionisants [19, 93]. Ce sont certainement les cellules les plus radiosensibles du réseau vasculaire [111]. Une dose de 2 Gy est suffisante pour induire l'apoptose de 70% des cellules endothéliales [93], tant *in vitro* qu'*in vivo* [89]. Selon certains auteurs, une nécrose vasculaire peut être obtenue avec une dose d'irradiation unique de 20 Gy [2].

D'un point de vue histopathopathologique, les effets immédiats radio-induits se caractérisent par un œdème cellulaire et une desquamation segmentaire des cellules endothéliales. Une thrombose endoluminale peut s'y associer [93].

La date d'apparition des effets tardifs visibles au niveau de l'endothélium des tissus normaux est fonction du taux de renouvellement des cellules endothéliales. Ce taux de renouvellement est variable suivant les différents tissus de l'organisme. Chez l'homme, le taux de renouvellement au niveau du cerveau ou du muscle est de l'ordre de 1000 jours, alors qu'au niveau de la peau, des poumons et du foie ce taux est d'environ 100 jours [93].

La destruction et/ou la modification morphologique des cellules endothéliales génèrent une perte de l'intégrité des parois vasculaires. Du fait des réarrangements du cytosquelette induits par les radiations ionisantes, les cellules endothéliales se rétractent et perdent leur forme effilée et aplatie dans le sens du flux sanguin. Elles peuvent se décoller et exposer la surface pro-thrombotique de la matrice sous-jacente. Les cellules endothéliales mortes se détachent et viennent encombrer le lumen vasculaire. Certaines cellules endothéliales restantes vont se mettre à proliférer de façon anarchique, ce qui va encore accentuer les perturbations rhéologiques [112].

II.A.4) Activation de l'endothélium après irradiation

L'irradiation à une dose unique de 15 Gy ou de 60-80 Gy en fractionné induit une augmentation de la perméabilité membranaire, à l'origine d'un oedème tissulaire [7, 89, 113]. Les rayonnements ionisants sont aussi à l'origine de thromboses, d'infiltrations leucocytaires et

d'accumulations lipidiques sous endothéliales [6, 89]. L'activation de l'endothélium vasculaire après irradiation a été largement étudiée ces 15 dernières années à la fois *in vivo* et *in vitro*. Les cellules endothéliales irradiées ont des propriétés pro-adhésives. Lors d'irradiation de 5 à 30 Gy l'endothélium répond en exprimant à sa surface des molécules d'adhérence, y compris P-selectin, E-selectin, inter-cellular adhesion molecule 1(ICAM-1), platelet endothelial cell adhesion molecule 1 (PECAM-1) et vascular cell adhesion protein 1 (VCAM-1), et en produisant des cytokines inflammatoires (interleukin-6 (IL-6)) et des chemokines (IL-8, monocyte chemotactic protein-1 (MCP-1)). Toutes ces altérations augmentent la diapédèse des leucocytes dans les tissus [6, 89]. Après des irradiations à 40 Gy, la persistance d'infiltrat inflammatoire a été rapportée.

Les cellules endothéliales irradiées à 20 Gy libèrent du facteur de Von Willebrand (VWF), ceci induit un recrutement plaquettaire plus important au niveau vasculaire et favorise le thrombus plaquettaire. L'entretien des propriétés pro-thrombotiques cause l'occlusion du lumen vasculaire et altère la perfusion tissulaire [89].

II.A.5) Irradiation et activation du système de la coagulation

L'irradiation est à l'origine d'une coagulation et d'une fibrinolyse anormales. Au niveau du lumen vasculaire, divers composants membranaires des cellules endothéliales ont des propriétés anticoagulantes, parmi lesquelles la thrombomoduline (TM) et le tissue factor pathway inhibitor (TFPI). Les rayonnements induisent après des irradiations fractionnées, tant *in vitro* qu'*in vivo*, une diminution précoce puis chronique de la TM. De plus, il existe une activité accrue du tissu factor (TF) consécutive à une exposition de 20 Gy. La diminution du NO et de la prostaglandine 2 (PGI2) facilite l'aggravation de la coagulopathie. L'adhérence plaquettaire et leucocytaire peuvent lancer ou amplifier la coagulation. L'apoptose endothéliale engendre l'expression d'un phénotype de plus en plus pro-coagulant. L'activation de la coagulation concomitante à la fibrinolyse altérée est associée au dépôt de fibrine, à l'ischémie et à la nécrose tissulaire [89].

II.A.6) Irradiation et dysfonctionnement du tonus vasculaire

Les cellules endothéliales jouent un rôle déterminant dans le contrôle du tonus vasculaire et du débit vasculaire, en sécrétant des molécules agissant sur les cellules musculaires lisses

vasculaires. Ainsi, le rôle des cellules endothéliales dans les processus de vasoconstriction et vasodilatation s'effectue par la production ou le catabolisme de facteurs hémodynamiques locaux [92]. Les effets délétères précoces et tardifs de la vasodilatation endothéliale, incluant la vasoconstriction chronique, ont été décrits après une irradiation à des doses allant de 10 à 45 Gy. Ce changement a été lié à la diminution de vasodilatateurs tel que NO ou endothelial derived relaxing foactor (EDRF) (activité et expression), ainsi qu'à la diminution de la synthèse de la PGI2 et à l'augmentation de la synthèse des vasoconstricteurs tels que l'endothelin-1 (ET-1), l'angiotensine II (Ang II) et le thromboxane A2 (TXA2) [89, 92]. Pour exemple, une baisse de l'expression de l'endothélial oxyde nitritique synthétase a été décrite dans l'endothélium d'artères cervicales humaines irradiées [114]. Une diminution de cette enzyme a également été retrouvée au niveau d'artères d'oreilles de lapins deux semaines après une irradiation de 45 Gy [115]. De plus, plusieurs travaux montrent que l'irradiation entraîne une diminution des capacités de vasoconstriction [116] et de vasodilatation des vaisseaux par des mécanismes dépendant de la baisse de production de NO et de la surproduction d'espèces radicalaires de l'oxygène [51, 116, 117].

Ceci est associé à l'apoptose radio-induite des cellules musculaires lisses vasculaires sous-jacentes. Le dialogue entre les cellules endothéliales et les cellules musculaires lisses vasculaires est un élément essentiel de l'initiation des dommages vasculaires dans les pathologies, comme l'athérosclérose, l'hyperplasie néointimale ou l'hypertension. Les cellules endothéliales sont capables d'influencer le phénotype des cellules présentes dans leur micro-environnement. Elles stimuleraient la prolifération, la migration et la différenciation fibrogénique des cellules musculaires lisses vasculaires [93, 118], par la production de platelet-derived growth factor (PDGF) [93]. Au niveau moléculaire, un mécanisme dépendant de la voie TGF-β/SMAD est impliqué dans le phénotype profibrosant des cellules musculaires lisses vasculaires induit par les cellules endothéliales irradiées [118]. Le FGF agirait comme un facteur paracrine et favoriserait la prolifération des cellules endothéliales [93]. Ce remplacement par une matrice hyaline est à l'origine de l'épaississement et de la perte d'élasticité des parois vasculaires [6, 11, 14, 91, 93] et ultérieurement de la fibrose péri-vasculaire [93]. Tous ces mécanismes induisent une perte du contrôle de la pression intra-capillaire qui expliquerait l'apparition des télangiectasies [14, 19]. Une diminution du débit sanguin a également été rapportée. A terme, tous ces changements peuvent mener à une altération de la perfusion et à une hypoxie tissulaire [89].

En résumé, les troubles circulatoires, la perméabilité endothéliale accrue, l'accumulation de leucocytes dans les tissus et les désordres du système de la coagulation semblent être des causes déterminantes dans le processus lésionnel radio-induit (Figure 11). La perméabilité accrue provoque un œdème tissulaire, l'accumulation de leucocyte dans le tissu induisant des dommages tissulaires liés à la libération des protéases et des espèces réactives de l'oxygène et, des désordres de la coagulation (coagulation intravasculaire disséminé) avec des dépôts de fibrine et des occlusions thrombotiques.

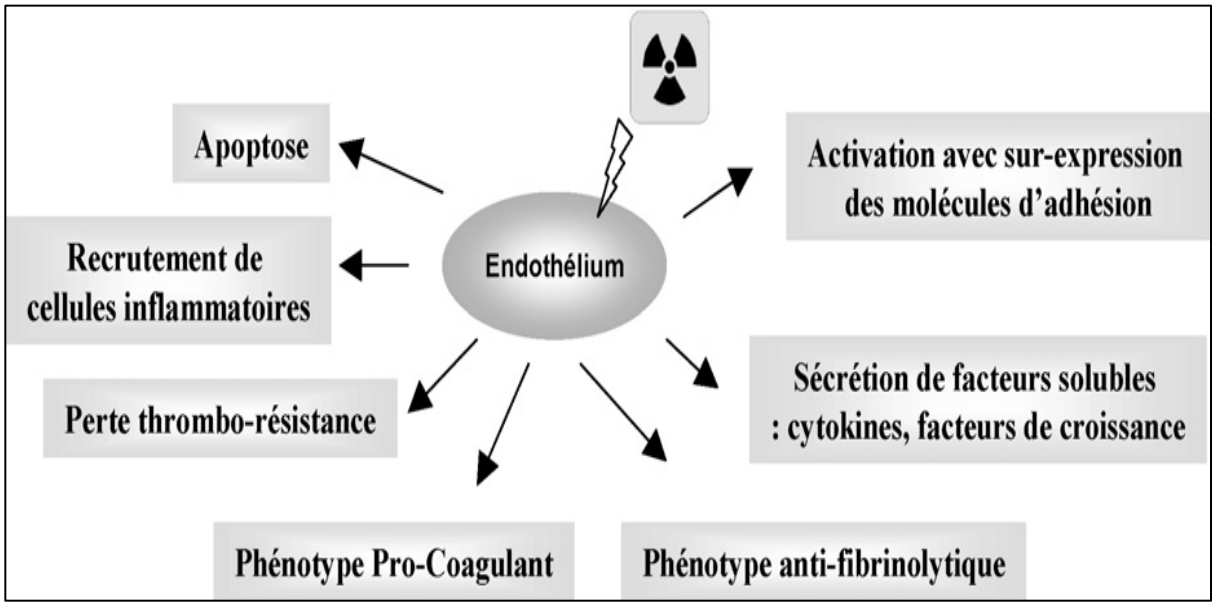

Figure 11 : Principaux effets des radiations ionisantes sur l'endothélium vasculaire d'après Milliat *et al.* [92].

Les effets tardifs sont l'hypoxie tissulaire liée à l'ischémie vasculaire et à la chronicité du dysfonctionnement de l'endothélium. Une forte corrélation a pu être mise en évidence entre l'épaississement vasculaire et le score d'atteinte radio-induite globale du tissu [118]. Cela montre, en outre, que les lésions vasculaires sont une composante de l'atteinte tissulaire globale et suggère que la sévérité de l'atteinte vasculaire pourrait constituer un facteur déterminant dans la réponse tissulaire aux rayonnements.

II.A.7) Angiogenèse des tissus sains irradiés

La formation des nouveaux vaisseaux sanguins résulte initialement du processus de vasculogenèse, qui se traduit par la différenciation et la prolifération des progéniteurs de cellules endothéliales circulantes et aboutit à la formation d'un réseau capillaire primitif. L'angiogenèse ou (néovascularisation) est un terme qui résume les étapes par lesquelles de nouveaux vaisseaux sanguins vont se développer à partir d'une structure endothéliale préexistante. Enfin, la migration et la prolifération des cellules musculaires lisses et des péricytes, ainsi que le développement de la paroi vasculaire traduisent le processus d'artériogenèse qui permet la formation d'éléments de plus gros calibre, comme les artérioles et les artères.

L'angiogenèse est contrôlée par un équilibre entre des facteurs de stimulation et d'inhibition. Dans un organisme adulte, l'angiogenèse physiologique est un événement peu fréquent. En revanche, l'angiogenèse survient dans certaines conditions pathologiques comme l'inflammation, la cicatrisation, en réponse à un stress hypoxique…

Au cours du processus angiogénique, la vasodilatation initiale du vaisseau s'accompagne d'une augmentation de la perméabilité de sa couche endothéliale [92]. Il existe une modification phénotypique des cellules endothéliales et un recrutement de cellules accessoires (cellules progénitrices circulantes) [119]. Cette migration dirigée de cellules activées est facilitée par la dégradation de la membrane basale et de la matrice extracellulaire environnante. Les cellules endothéliales vont proliférer pour former, par bourgeonnement (sprouting) ou intussusception, de nouveaux tubes vasculaires. Les interactions entre cellules endothéliales, MEC, cellules musculaires lisses, cellules péri-endothéliales, fibroblastes et cellules sanguines sont complexes et dépendent largement du type de néovascularisation (tumorale, ischémique..) et de l'organe considéré [92]. La néovascularisation est finement régulée par une balance angiogénique très complexe, le principal facteur étant le VEGF [119-121].

Les rayonnements ionisants peuvent affecter le processus angiogénique, en fonction, notamment, de la dose et du temps d'irradiation. Après radiothérapie, les effets délétères sur la néovascularisation impactent le processus de cicatrisation. Les raisons pour lesquelles la néoangiogenèse reste insuffisante en territoire irradié sont encore peu connues.

II.B) Lésion du parenchyme

II.B.1) Cascade d'activation des cytokines

Les effets biologiques des radiations au niveau tissulaire constituent un processus complexe progressif et irréversible. Il s'agit d'un continuum d'événements créant des dommages spécifiques touchant à la fois les compartiments intra et extra-cellulaires : réactions inflammatoires, altérations des systèmes de régulation des composants cellulaires, effets fonctionnels indirects [14].

Comme décrit ci-dessus, l'inflammation est caractérisée par une perméabilité vasculaire accrue qui associe extravasation de protéines sériques et formation d'œdème. La perte de cette barrière endothéliale naturelle a pour conséquence directe l'exposition des cellules conjonctives à des stimuli auxquels elles sont normalement étrangères et pourrait en particulier initialiser l'activité fibroblastique [7]. Il existe au sein des tissus irradiés, une cascade d'activation des cytokines continuellement entretenue [6, 7, 16, 65].
Les cellules endothéliales, stromales, inflammatoires, et/ou du parenchyme incluses dans les champs d'irradiation réagissent aux cytokines précoces (dès les premières heures) majoritairement proinflammatoires : TNF-α, transforming growth factor β (TGF-β), et les interleukines (IL) surtout l'IL-1, l'IL-2 et l'IL-8 proinflammatoire et l'IL-6 pro-fibrotique [9, 14, 16, 65, 122].

Ces cellules vont-elles mêmes s'activer (réponse autocrine) et se mettent à synthétiser des facteurs de croissance, des cytokines et des chimiokines pro-inflammatoires [16] qui entraînent une réponse adaptative dans les cellules du même tissu (réponse paracrine) ainsi que dans les tissus environnants distant des champs d'irradiation (réponse endocrine) et au niveau systémique (Figure 12) [15]. Cette cascade de facteurs induit des infiltrations cellulaires [6, 14, 16].

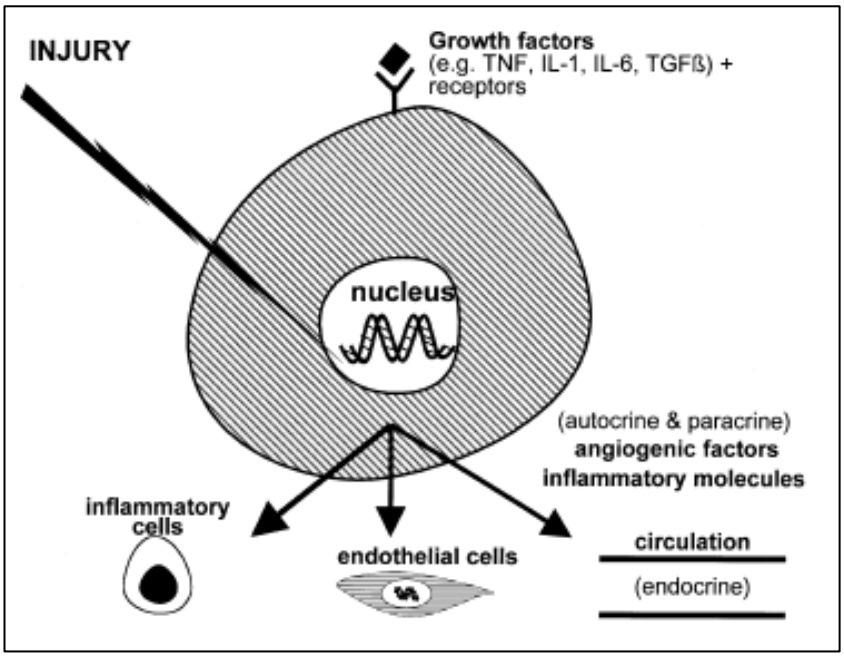

Figure 12 : Mécanismes déclenchés par les lésions cellulaires radio-induites d'après Williams [16]

Régulation à la hausse des cytokines et/ou de l'expression des récepteurs cytokiniques aboutissant à des régulations autocrines, paracrines et endocrines ainsi qu'à des interactions avec un réseau de médiateurs cellulaires.

II.B.2) Inflammation

En effet, les propriétés chimiotactiques de ces médiateurs pro-inflammatoires déclenchent le recrutement des cellules immunitaires (polynucléaires neutrophiles et macrophages) au sein des tissus irradiés. Les modifications de l'endothélium vasculaire, notamment la surexpression de protéines d'adhésion (ICAM-1 et VCAM), permettent une extravasation des cellules inflammatoires dans l'interstitium et l'espace périvasculaire [6, 89, 123] .

On observe alors des infiltrats périvasculaires massifs, des phénomènes d'activation et de multiplication cellulaire, qui débouchent sur la production de nombreux nouveaux médiateurs (IL-1, IL-2, IL-6, IL-8, insulin-like growth factor (IGF), TNF-α, TGF-β, PDGF, granulocyte macrophage colony stimulating factor (GM-CSF), IFN-γ, radicaux libres, enzymes protéolytiques, …) [9, 14]. Cependant, cette réponse inflammatoire initiale radio-induite ne va pas initier la formation d'un tissu de granulation, comme c'est le cas après un traumatisme aigu [14]. Paradoxalement, le relargage massif d'enzymes protéolytiques et de radicaux libres aggravent les lésions tissulaires [124]. L'afflux des cellules inflammatoires, le rolling,

l'adhésion et la transmigration vont d'autre part majorer les phénomènes thrombotiques initiés par les lésions des parois vasculaires. L'ensemble des modifications des parois vasculaires et le relargage des médiateurs pro-inflammatoires, sont également à l'origine d'une vasodilatation et d'un accroissement de la perméabilité vasculaire, entraînant œdème et exsudat fibrineux [19]. Ces mécanismes facilitent la constitution ultérieure d'une fibrose. Les dommages vasculaires et la production de cytokine vasoactive vont permettre à la fibrine de se déposer dans les tissus. Ceci favorise le dépôt de collagène [6] et aggrave l'hypoxie tissulaire.

Suite aux inter-relations (Figure 13) et à la persistance de ces familles de cytokines il résulte une production de cytokines pro-fibrotiques qui conduit à la fibrose élément caractéristique des effets tardifs sur les tissus irradiés [6, 9, 16, 122, 125, 126].

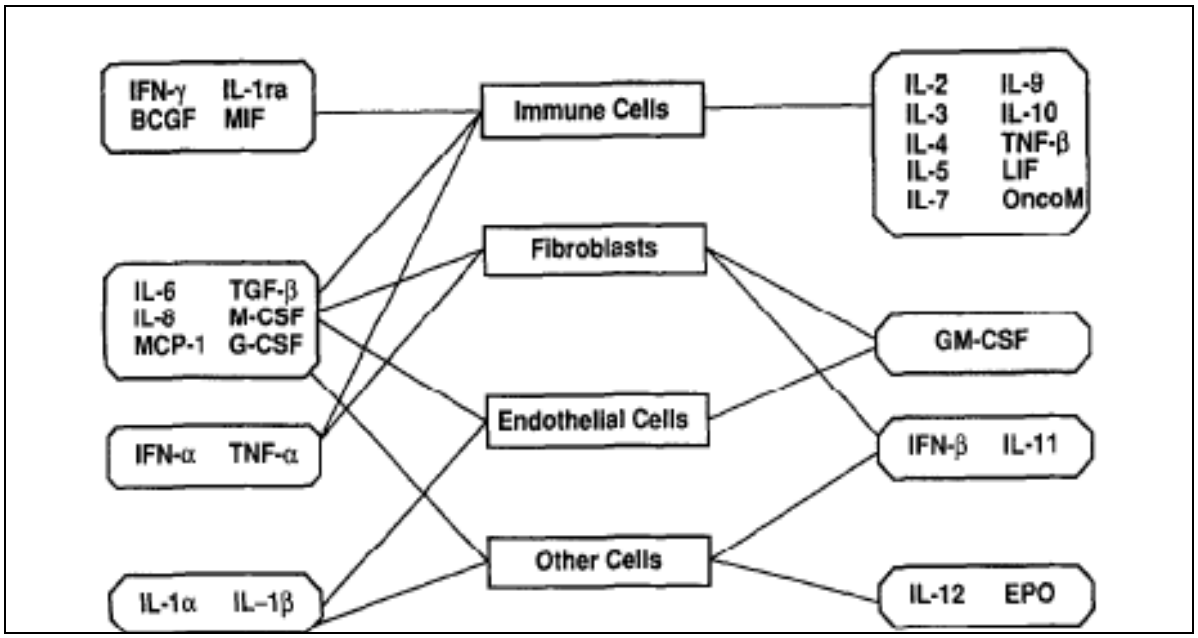

Figure 13 : Exemple de communication intercellulaire cytokinique d'après Rubin [9]

Cette expression progressive de gène pro-inflammatoire suivie de message pro-fibrotique est un phénomène ubiquitaire des mécanismes de cicatrisation (Figure 14) [16].

La différence entre un processus cicatriciel physiologique et la toxicité chronique radio-induite résiderait dans la dérégulation cytokinique [6, 15, 16]. La physiopathologie des manifestations tardives résulte de cette réponse inflammatoire intense accompagnée d'une fibro-prolifération [16].

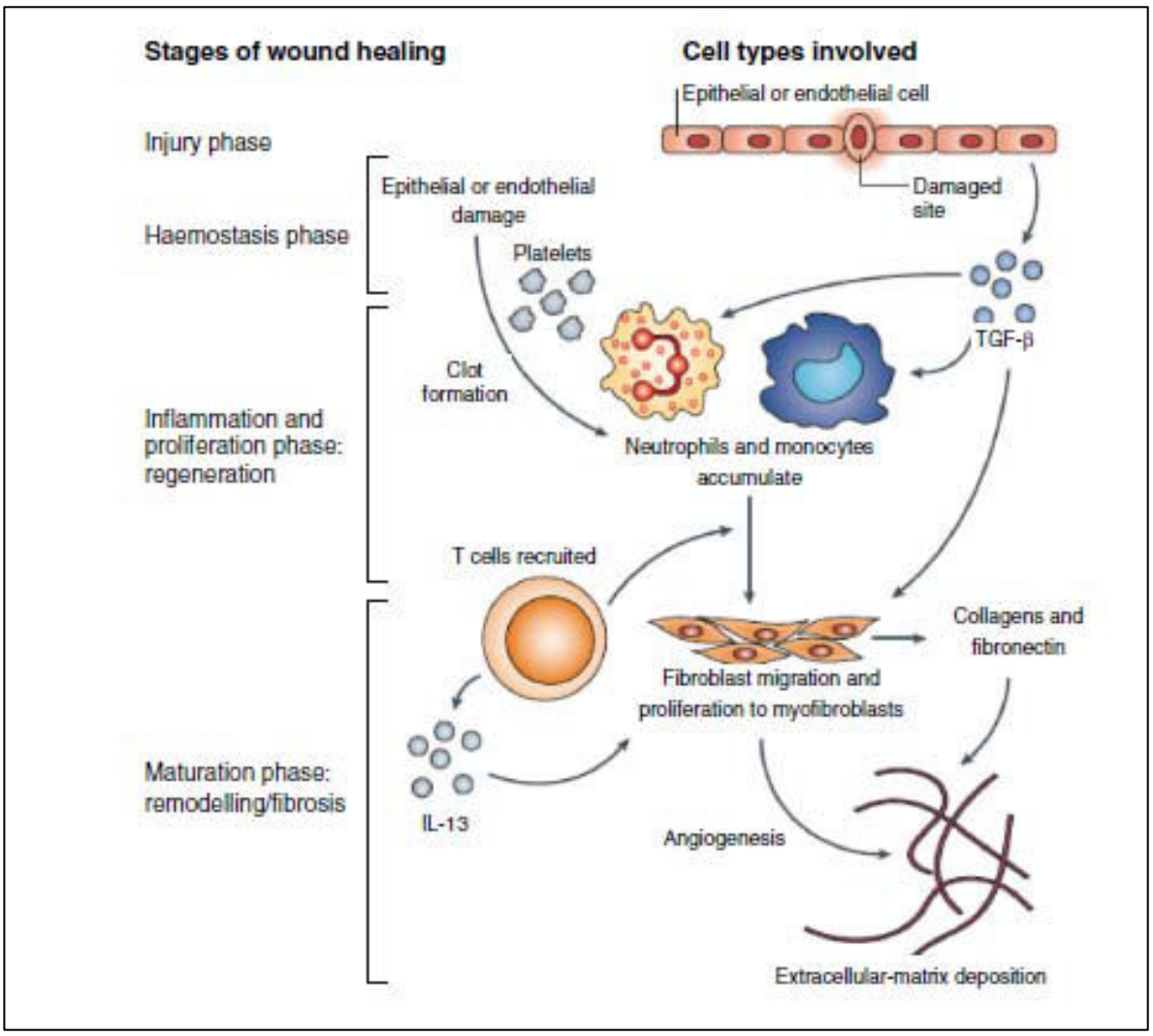

Figure 14 : Schéma montrant les différents types cellulaires impliqués durant le phénomène de cicatrisation [127]

II.B.3) Fibrose

La fibrose radio-induite survient dans pratiquement tous les tissus et tous les organes (Figure 15).

Lors d'études histologiques, on observe une accumulation anormale de MEC même en l'absence d'anomalie clinique [90] dont les aspects histopathologiques varient en fonction du tissu atteint et de la vitesse du processus [15]. La fibrose est un processus dynamique, évolutif, qui se caractérise par une activation cellulaire chronique et un remodelage constant des dépôts matriciels [7]. Les fibroses radio-induites établies sont considérées comme des tissus

cicatriciels irréversibles, évoluant spontanément vers l'aggravation et pour lequel il n'existe pas de traitement spécifique [90].

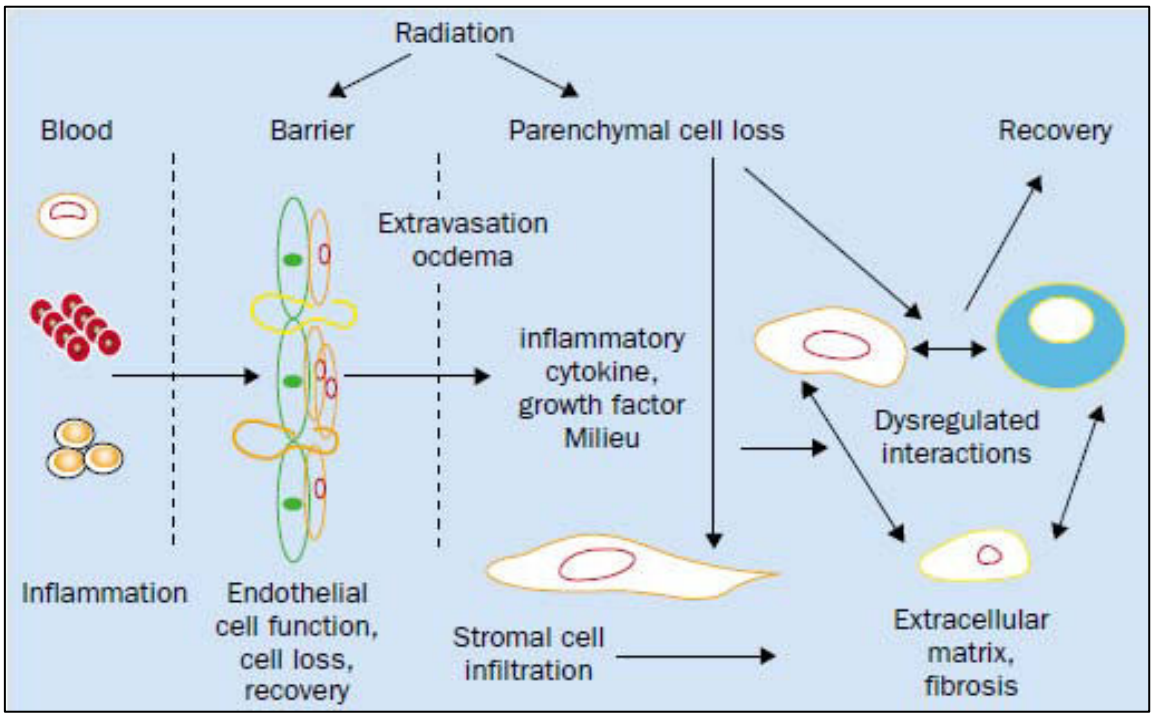

Figure 15 : Schéma représentant les modifications vasculaires et parenchymales après irradiation aboutissant à la fibrose d'après Stone [6]

Lors de la phase fibreuse constituée, le tissu fibreux est constitué de cellules de la réaction inflammatoire et de fibroblastes.

Le fibroblaste est une cellule sécrétoire qui élabore les différents constituants de la MEC (collagènes, fibronectine, protéoglycannes, et glycoprotéine de structure) et ses enzymes de dégradation (protéinases, collagénases, estérases), assurant ainsi le renouvellement de cette matrice et son équilibre entre synthèse et dégradation. Les facteurs de croissance tels que l'interféron béta (IFN-β), le PDGF, l'epidermal growth factor (EGF), le TGF-β et le keratinocyte growth factor (KGF), les interleukines ainsi que les prostaglandines qu'il est capable de sécréter en font également une cellule régulatrice, notamment des communications avec différents types de cellules mésenchymateuses et épithéliales [7]. Sous l'impulsion de facteurs de croissance, le fibroblaste peut devenir hyperactif [7] et se différencier en myofibroblaste, proliférer et sécréter les différents composants de la MEC. La présence de myofibroblastes est associée à une modification de la synthèse des composants de la MEC, avec pour exemple une synthèse accrue de collagène de type III.

Dans la cicatrisation normale, le type myofibroblastique est temporaire. Le processus inflammatoire s'arrête, provoquant le retour à l'état quiescent des fibroblastes et les myofibroblastes disparaissent par un processus de mort cellulaire programmée ou apoptose [7].
Dans la fibrose radio-induite, les myofibroblastes apparaissent dès la phase de constitution du tissu fibreux et demeurent présents dans les phases tardives. Ils sont directement impliqués dans un grand nombre de pathologies fibroprolifératives et inflammatoires, comme la sclérodermie, l'artériosclérose ou la maladie de Crohn [128-130]. La permanence de l'activation fibroblastique est une des caractéristiques de la fibrose et pourrait être liée à un mécanisme d'inhibition de l'apoptose [7]. En l'absence de rétrocontrôle, il a été proposé que ces activations chroniques résultent de la production continue de médiateurs, comme les radicaux libres et les facteurs de croissance ou cytokines [7]. L'expression de nombreux facteurs de croissance ou cytokines est modifiée dans les processus fibrotiques. Pour exemple, la thrombine et les macrophages activés, promeuvent indirectement le dépôt collagénique en recrutant, transformant et stimulant les fibroblastes, myofibroblastes et cellules musculaires lisses [14]. Parmi les nombreuses cytokines qui ont été impliquées dans l'activation des fibroblastes, le TGF-β est considéré aujourd'hui comme le plus important [7, 14-16]. Il stimule la prolifération collagénique des cellules mésenchymateuses [14]. Il induit la maturation des fibroblastes et l'élaboration du collagène et de la MEC [16, 83]. Il inhibe le catabolisme du collagène en stimulant les TIMP et d'autres inhibiteurs des métalloprotéinases [83]. Chez le rat, l'injection intraveineuse de TGF-β1 pendant 2 semaines produit une fibrose dans de nombreux tissus, en particulier dans le rein et le foie à partir de 10 à 100 µg/kg/j [7]. *In vitro*, il a été démontré que l'irradiation entraîne immédiatement une augmentation du taux de TGF-β1 et induit concomitamment une différenciation des fibroblastes en myofibroblastes sécrétant des taux élevés de collagène [83]. Une altération des acides ribonucléiques messagers (ARNm) des TGFβ 1 a été mise en évidence chez les souris radiosensibles [16]. En clinique, le TGF-β a été associé aux fibroses radio et chimio-induites hépatique et pulmonaire [16]. Les myofibroblastes sont également responsables de la contraction des tissus cicatriciels, grâce à leur abondant cytosquelette d'actine et de myosine.
Au cours de ces réactions, les mastocytes interviendraient comme amplificateur, facilitant la communication entre les fibroblastes et les cellules endothéliales [7, 14].
On observe alors des plages de fibrose active caractérisée par un feutrage interstitiel inorganisé de la MEC, une densité élevée de myofibroblastes et de néovaisseaux alternant avec des plages de fibrose paucicellulaire et peu vascularisées. La MEC fibrotique se

caractérise par une répartition spécifique inflammatoire des collagènes de type I, III, et IV et de la tenascine C, de la laminine de la fibronectine et du fibrinogène [7, 9, 14, 122].
Finalement la densification du tissu fibreux s'établit par remodelages successifs de la MEC déposée. L'accumulation de myofibroblastes, l'accumulation et le remodelage permanent de la MEC, traduisent un déséquilibre dans le contrôle de la prolifération et de la différenciation des fibroblastes. Malgré ce remodelage cellulaire incessant, cliniquement la fibrose tissulaire semble fixée et irréversible [7].

L'inflammation, l'hypoxie tissulaire, et la défaillance de l'angiogenèse sont donc au centre de la constitution des effets tardifs [6, 14].

III). PHYSIOPATHOLOGIE DU TISSU OSSEUX IRRADIE

La survenue d'une dégénérescence plus ou moins grave du tissu osseux est une des complications iatrogènes potentielles des traitements antinéoplasiques par radiothérapie [1].
Si certaines manifestations cliniques des radiolésions osseuses comme par exemple l'ostéoradionécrose ou l'ostéoporose sont bien décrites, la pathogenèse de ces séquelles post-irradiations n'est pas totalement élucidée. La relation de causalité directe avec l'action des rayons ionisants n'est pas toujours évidente. Les difficultés résident dans l'hétérogénéité des doses reçues, la complexité des phénomènes de cicatrisation osseuse post-radique, les éventuels mécanismes dégénératifs associés et le délai de l'apparition des symptômes, certaines lésions osseuses ne se manifestant que quelques mois voire quelques années après la radiothérapie [2, 3, 8, 131].
Comme décrit ci dessus, les processus lésionnels du tissu osseux irradié se caractérisent par une ischémie vasculaire, une apoptose/nécrose cellulaire et une fibrose cicatricielle [2, 6, 7, 132].
Ces phénomènes sont responsables de l'altération progressive de l'architecture de l'os irradié.

III.A) Ischémie osseuse

Les modifications vasculaires sont observées très précocement après irradiation. Chez le rat, 3 jours après une exposition corporelle totale à une dose de 6 Gy, des hémorragies ont été observées au sein du réseau vasculaire tant au niveau des métaphyses que des diaphyses [133]. Les travaux expérimentaux de King *et al.* [131, 134] ont été réalisés au niveau de membres inférieurs de lapins après une irradiation à une dose unique de 17,56 Gy ou lors d'une dose totale de 46,3 Gy délivrée en 3 fractions. Ils ont mis en évidence une réponse inflammatoire précoce, avec une extravasation des érythrocytes et une altération de la fonction réticulo-endothéliale. Récemment, les études *in vivo* grâce à l'imagerie par résonance magnétique (IRM) et histologiques de Huang *et al.* [135], réalisées sur des membres inférieurs de lapin irradiés à une monodose de 20 Gy, ont confirmé la dilatation précoce des vaisseaux sinusoïdaux et leur congestion.

Les travaux expérimentaux semblent indiquer une relation à la fois dose et temps dépendante de l'altération vasculaire. Il est à noter que la raréfaction vasculaire radio-induite touche tous les compartiments osseux, aussi bien médullaire que cortical [2, 132, 134].

Chez le rat recevant des doses variant de 40 à 100 Gy, l'étude de Cutright et Brady [132] a mis en évidence, 2 mois après irradiation, une diminution significative de la perfusion osseuse de l'os huméral de 20 à 30%. Cette situation délétère persistait 8 mois après l'irradiation. Par ailleurs les études microscopiques réalisées ont révélé une diminution de l'intégralité du réseau vasculaire osseux (os compact et moelle osseuse) après une irradiation à 80 Gy. La plupart des vaisseaux persistants se trouvaient localisés au niveau de l'interface os cortical/moelle osseuse, la zone médullaire centrale ayant un aspect dévascularisé.

De même, Pitkänen et Hopewell [136] ont étudié la perfusion osseuse fémorale de rats irradiés à des doses uniques variant de 5 à 25 Gy. La perfusion s'avérait réduite, avec un effet maximal après 3 mois. Cette diminution était transitoire et un retour à la normale survenait après 7 mois pour les doses inférieures ou égales à 20 Gy alors qu'elle était persistante pour des doses de 25 Gy.

Les travaux expérimentaux de King *et al.* [131, 134] ont mis en évidence, par analyse scintigraphique, une diminution progressive et persistante du flux sanguin médullaire au des membres inférieurs de lapins après une irradiation à une dose unique de 17,56 Gy ou lors d'une dose totale de 46,3 Gy délivrée en 3 fractions. L'analyse des données a objectivé une

diminution progressive de la perfusion médullaire qui a débuté 1 mois après l'irradiation et qui persistait après un délai de 12 mois. Ces résultats ont été corroborés par l'étude histologique qui a mis en exergue une diminution du réseau vasculaire, ainsi qu'une diminution du nombre des érythrocytes dans le compartiment médullaire et cortical.

Takahashi *et al.* [137] ont étudié l'os Haversien de membre inférieur de lapins après irradiation à une monodose de 25, 50 ou 100 Gy. Quatre semaines après irradiation, il existait une occlusion des vaisseaux Harversien, ainsi qu'une dilatation de la microvascularisation. Cette altération s'est atténuée à 12 semaines mais s'est avérée persistante après un recul de 52 semaines. Dès la 4ième semaine, la dilatation des capillaires était associée à une résorption de la matrice osseuse périvasculaire. La diminution du nombre de vaisseaux Harversiens et la perte cellulaire (cellules endothéliales, péricytes, parenchyme périvasculaire…) sont alors devenues proéminentes. Cette décroissance capillaire était temps et dose dépendante. Il semblait également exister une corrélation entre la densité capillaire et les ostéocytes survivants ainsi qu'entre la densité capillaire et la porosité osseuse.

Cette raréfaction du réseau vasculaire a été à l'origine d'une ischémie tissulaire.

Les études d'Aisatalo et Aro [138] ont rapporté, *in vivo*, chez des rats irradiés une diminution de la pression tissulaire en oxygène. Après 11 semaines, cette diminution était moindre dans les tissus sous cutanés alors qu'elle restait très marquée au niveau du tissu médullaire.

III.B) Hypocellularité osseuse

Les constatations concernant les cellules osseuses sont souvent contradictoires, en particulier en ce qui concerne leur radiosensibilité [2, 17]. Néanmoins, il est admis que l'os est plus radio-sensible que le cartilage car il contient une grande quantité de cellules osseuses et endothéliales [2].

Selon Jacobsson et al [139], après irradiation de métaphyses tibiales de lapin à une monodose de 40 Gy, les auteurs n'ont pas constaté de mortalité ostéocytaire même après 22 semaines. Dans une précédente étude ces mêmes auteurs [140] avaient, à l'aide observation *in vivo*, constaté une radiorésistance de l'os mature même après irradiation de métaphyse de lapin à 40 Gy. Paradoxalement, après une irradiation de métaphyse de lapin à 15 Gy, ces auteurs [141] ont chiffré à respectivement 71% et 29% la diminution de la régénération osseuse 4 semaines et un an après l'irradiation.

Dans ces différentes études, l'explication retenue quant à la radio-résistance des ostéocytes réside dans le fait qu'il s'agit de cellules post mitotiques, bien différenciées.

Sugimoto *et al.* [142] ont étudié l'effet d'une monodose de 50 Gy sur le métabolisme des ostéocytes d'un tibia de lapin. Douze semaines après irradiation, ils n'ont pas constaté de diminution significative du nombre des ostéocytes. La mortalité cellulaire est apparue plus tardivement, avec une réduction ostéocytaire constatée 52 semaines après irradiation. Paradoxalement, la diminution de la synthèse d'ARN par les ostéocytes est survenue beaucoup plus précocement dès la 4ième semaine, avec une légère amélioration dans le temps probablement liée à l'apparition de nouveaux ostéocytes.

Selon d'autres auteurs, l'hypocellularité rencontrée touche les cellules souches et toutes les lignées osseuses [131, 135, 137].

Selon Maeda *et al.* [143], les lacunes ostéocytaires apparaissaient désertées après une irradiation de membre inférieur de rat à une monodose de 35 Gy.

Il existe également des changements au niveau de l'ultra-structure des cellules restantes comprenant des dystrophies, ainsi qu'une diminution de l'activité mitotique et enzymatique [43]. La diminution du nombre des ostéoblastes est associée à la diminution de la production des protéines constitutives de la MEC osseuse telles que le collagène, et à la baisse de l'activité de la phosphatase alcaline. La synthèse collagénique et la phosphatase alcaline étant responsable de la minéralisation osseuse, ce mécanisme a servi de base explicative à l'ostéopénie [19, 144].

De plus, il existe un différentiel de radiosensibilité en faveur de la persistance d'une population ostéoclastique avec pour corollaire une résorption osseuse et une ostéoporose [137, 145].

Aisatalo et Aro [138] ont constaté, sur des rats irradiés, la présence de lacunes ostéocytaires vides dès l'utilisation d'une monodose de 10 Gy. Ce phénomène a perduré dans le temps. La mortalité ostéoclastique a été, quant à elle, observée à partir d'une monodose de 20 Gy.

Les phénomènes anti-angiogéniques décrits précédemment sont associés à la cytotoxicité osseuse tardive [2, 19, 132, 136]. La diminution de la vascularisation et du nombre des ostéocytes viables semblaient corrélés [131, 137].

Au niveau médullaire, les compartiments hématopoïétiques et le micro-environnement stromal (contenant notamment des long-term bone marrow cultures LTBMC, et une niche des CSMMs) sont affectés par la radiothérapie. Les lignées hématopoïétiques sont particulièrement sensibles aux radiations ionisantes. L'irradiation à des doses thérapeutiques entraîne une diminution voire une disparition des cellules souches [2, 145]. Sur le plan

histopathologique, les effets survenant au niveau de la moelle osseuse après irradiations corporelles totales et irradiations partielles présentent des similitudes [146-148]. Cependant, la cinétique de ces événements est différente car les doses délivrées sont beaucoup plus élevées lors des irradiations partielles (Tableau 3).

Tableau 3 : Chronologie des altérations de la moelle hématopoïétique (sternum) après irradiation locale [147]

3 j	4 Gy	Diminution modérée des cellules nucléées Diminution importante des précurseurs des globules rouges et des granulocytes
8 j	10 Gy	Absence de cellules souches : érythroblastes, précurseurs des granuleux (promyeloblastes, myelocytes) et des mégacaryocytes Dilatation des sinusoïdes Hémorragies localisées
16 j	20 Gy	Moelle pauvre : cellularité < 20 % de la normale
35 j	50 Gy, fin de l'irradiation	Hypoplasie sévère Moelle jaune et gélatineuse Sinusoïdes moins dilatés Persistance de plasmocytes, d'histiocytes et de lymphocytes
3 mois		> 50 % des patients présentent un début de régénération du parenchyme médullaire avec la ré-apparition de cellules souches et de précurseurs hématopoïétiques mais peu d'entre eux présentent une cellularité médullaire normale
5–12 mois		2e vague d'aplasie médullaire apparaissant de manière retardée chez certains patients dont la moelle s'était normalisée à 3 mois. Cette 2e d'aplasie médullaire peut être prolongée, voire permanente et définitive La dose limite permettant une régénération médullaire = 40–50 Gy

Lors d'un traitement par radiothérapie, la régénération de la moelle osseuse à l'intérieur du volume irradié est un phénomène complexe qui dépend de multiples variables : de la dose délivrée, du fractionnement de la dose et/ou du débit de dose, du site de l'irradiation, du volume de moelle osseuse irradiée, de l'administration préalable et/ou concomitante de chimiothérapie, de l'état de la moelle osseuse au moment de l'irradiation, du statut oncologique du patient (évolution métastatique avec possible infiltration ostéomédullaire) [146, 148, 149]... Ceci est illustré dans le Tableau 4. Il n'existe pas de dose critique en dessous de laquelle on obtient toujours une régénération du segment de moelle irradiée. A l'inverse, la dose seuil au-dessus de laquelle aucune régénération médullaire n'est possible est méconnue. Actuellement ces données sont controversées [147].

La régénération médullaire d'un segment de moelle osseuse irradiée à une dose inférieure ou égale à 30 Gy en fractionnement classique (ou 20 Gy en dose unique) est habituelle. Au-delà de 30 Gy, la plupart du temps, le segment de moelle osseuse irradié ne se régénère pas et une activation de la moelle osseuse adjacente non irradiée compense le déficit d'activité

hématopoïétique. Pour une dose d'irradiation fractionnée de 50 Gy, une réduction irréversible des cellules souches hématopoïétiques a été rapportée.

Tableau 4 : Effet de l'irradiation sur la régénération de la moelle en fonction du volume irradié [149]

Volume irradié	Régénération			Dose (Gy)	
	Moelle irradiée	Moelle non irradiée	Hématopoïèse extramédullaire	Journalière	Totale
Petit volume 10-15%	Non	Régénération locale+	Non	2	>40
Grand volume 25-50%	Non	Régénération généralisée++	Non	2	>30
Irradiation segmentaire sub-totale	Oui	Régénération généralisée++	++	2	40
Irradiation corporelle totale	Oui	-	Non	0,05-0,1	>1

Les études histologiques de Sugimoto [150] ont mis en évidence après une irradiation de membre inférieur de lapin à une monodose de 50 Gy, une diminution des éléments hématopoïétiques persistant tout au long d'une étude à long terme (52 semaines). L'altération du contingent hématopoïétique était plus marquée entre 12 et 24 semaines, avec une tendance à l'amélioration à 52 semaines, voir Figure 16.

Un modèle stochastique, basé sur les principes de consensus de la radiobiologie, a été mis au point pour estimer le nombre de cellules souches de la moelle osseuse survivant après irradiation [151]. Ce modèle dose-réponse intégrait 3 paramètres : les dommages cellulaires temps dépendant, la réparation, et la mort des cellules rouges de la moelle osseuse. Les résultats ont montré que la survie des cellules souches était établie principalement par rapport à la dose moyenne reçue et au débit de dose.

Après irradiation fractionnée à une dose totale de 74 Gy, la moelle osseuse de fémur de souris a été examinée [152]. Pendant et après la radiothérapie, l'activité hématopoïétique dans le fémur irradié a été significativement atténuée. En outre, dès une dose seuil de 20 Gy, la population hématopoïétique et l'intégrité fonctionnelle du compartiment stromal ont été gravement compromises. Les études ultérieures de cette même équipe [153] ont suggéré que la radiothérapie générait dans la moelle osseuse, 2 formes de dommages dose-dépendants. Les lésions précoces surviendraient dans les sous-populations hématopoïétiques. Les lésions retardées impliqueraient l'expression persistante d'un micro-environnement au phénotype dysfonctionnel, qui perturberait la régulation physiologique des cellules souches

hématopoïétiques, notamment leur prolifération et leur différenciation au cours du processus de reprise de l'activité hématopoïétique. La persistance de cellules souches hématopoïétiques s'avèrerait insuffisante pour réparer les lésions radio-induites [2].

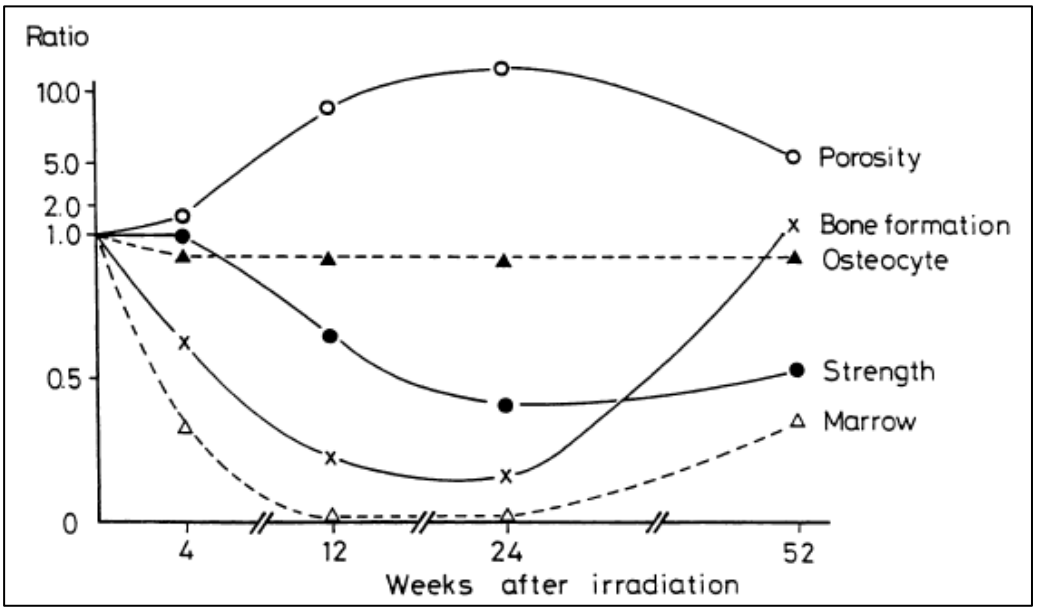

Figure 16 : Evolution des différents composants du tissu osseux après irradiation d'après Sugimoto *et al.* [150]

Modifications temps dépendante des différentes valeurs histologiques (ratio os controle/os irradié) obtenues après une irradiation de membre inférieur de lapin à une monodose de 50 Gy.

D'autres études sont venues corroborer ces théories. D'après les Schonmeyr *et al.* [79], après irradiation, la diminution de la prolifération cellulaire est associée à une altération du potentiel de différentiation cellulaire en réponse au micro-environnement.

III.C) Fibrose médullaire

Au sein du tissu osseux, la transformation adipeuse des espaces médullaires en est la première expression. Le remplacement des espaces laissés vacants par une adipose extensive donne à la moelle un aspect jaune, gélatineux et hypoplasique [147]. Ceci est suivie par l'apparition d'une fibrose en nappe qui se prolonge dans les espaces haversiens élargis [2]. Les changements au sein des canaux médullaires induisent la formation d'un tissu sclérotique dans la cavité médullaire [8].

El-Naggar *et al.* [154], ont retrouvé une diminution irréversible de la moelle hématopoïétique 12 semaines après une irradiation fractionnée de 50 Gy.

Les travaux d'Aisatalo et Aro [138] ont rapporté, chez des rats irradiés à 10 et 20 Gy, la présence d'un œdème médullaire atteignant son apogée 5 semaines après irradiation et persistant tout au long de l'étude (11 semaines). La diminution importante de la pression médullaire en oxygène a induit une synthèse collagénique irrégulière et des défauts de cicatrisation. Cette fibrose médullaire s'est intensifiée durant toute la période d'observation, l'intensité des dommages médullaires étant dose dépendante.

Similairement, les études histologiques réalisées par Madea *et al.* [143] ont mis en évidence une augmentation de la graisse intra-médullaire après irradiation de membre inférieur de rat à une dose unique de 35 Gy et ce 14 à 18 semaines après irradiation.

Baserga *et al.* [155] ont rapporté, chez des rats irradiés au niveau des membres inférieurs à une monodose de 30 Gy, la présence de zones médullaires gélatineuses extensives persistant 700 jours après l'irradiation.

Récemment, une étude dynamique utilisant l'IRM [135], réalisée sur des lapins irradiés localement à une dose de 20 Gy, a confirmé la dégénérescence médullaire radio-induite. Ces résultats ont été corroborés par des études histologiques.

III.D) Modification architecturale du tissu osseux

Le tissu osseux étant un tissu à renouvellement lent, les complications, lorsqu'elles surviennent, sont tardives. Le sel de calcium contenu dans le tissu osseux entraine une émission secondaire, au sein même du tissu osseux. Il est également 1.8 fois plus dense que les tissus mous, il absorbe donc une dose plus importante d'irradiation à volume identique.

L'expression tardive des radiolésions osseuses s'accompagne souvent d'une diminution de l'activité ostéogénique associée à une augmentation du processus ostéoporotique [2, 17]. L'expression de l'action des radiations ionisantes sur l'os traduit ainsi un déséquilibre variable dans le temps entre les possibilités de régénération osseuse et l'expression histologique de la cytotoxicité [2, 17, 156, 157]. Le premier effet de l'irradiation sur le tissu osseux est l'atrophie, qui dans le cas de cet organe solide induit une diminution des compartiments structurels du tissu sans réduction de volume [8].

Après une irradiation à une dose unique de 35 Gy, l'apparition de lacunes ostéocytaires a été constatée [137]. De même, la perte des ostéocytes du système haversien associée à

l'augmentation de la résorption ostéoclastique conduisent à augmenter la porosité osseuse dès l'administration de dose de 25 Gy au niveau des membres inférieurs de lapins irradiés [137]. Un mois après une irradiation à une dose unique de 17,5 Gy, il existe une diminution significative du remodelage de l'os trabecullaire et médullaire. Cette résorption osseuse s'avère maximale après 3 mois [131]. D'autres études ont montré un impact plus tardif de l'irradiation sur la masse osseuse : une diminution de 30% n'a été détectée qu'avec un recul de 8 mois après exposition à une dose de 40 Gy [132]. Des résultats similaires ont été obtenus 30 semaines après l'irradiation de fémurs de rats à des doses variant de 20 à 25 Gy [158]. Une atrophie osseuse avec une réduction de la masse sèche et une diminution significative de 7 à 8% du taux de calcium et phosphore ont été mis évidence après irradiation de tibia de rats à 20 à 25 Gy [136]. Ceci suggère une corrélation entre l'atrophie osseuse et la perte minérale [136].
De façon similaire Maeda *et al.* [143] ont mis en évidence une diminution de la corticale osseuse parallèlement à une augmentation de la porosité osseuse persistante 18 semaines après irradiation de membre inférieur de rat à une dose unique de 35 Gy. Paradoxalement, le nombre d'ostéocytes et la formation périostée retrouvaient des valeurs similaires à celle des témoins.

Certains auteurs obtiennent des résultats contradictoires et évoquent la possibilité d'une régénération osseuse temps-dépendante. Les travaux de Jacobson et collaborateurs [141], réalisés après irradiation du membre inférieur de lapin à une dose de 15 Gy, ont mis en évidence une diminution de la régénération osseuse par 70,9% durant les 4 premières semaines suivant l'irradiation, mais après un an cette diminution n'était plus que de 28,9%. Les études de Sugimoto [150] mettent en évidence après une irradiation de membre inférieur de lapin à une monodose de 50 Gy une diminution de la résistance osseuse de plus de moitié 24 semaines après irradiation avec une tendance à l'amélioration après 52 semaines.

L'irradiation induit des remaniements osseux s'étendant de l'atrophie (réduction asymptomatique de la densité osseuse), à l'ostéoporose, en passant par les fractures osseuses spontanées et l'ostéoradionécrose [2, 3, 155, 159]. Les fractures et la nécrose représentent une toxicité de grade IV dans l'échelle de l'European Organization for Research and Treatment of Cancer/Radiation Therapy Oncology Group (EORTC/RTOG) [160].
Chez un patient irradié, devant une altération osseuse il faut éliminer une évolution métastatique, une récidive avec extension tumorale osseuse par contigüité et, plus rarement un sarcome radio-induit [2].

L'ostéoporose entraîne une fragilisation de l'os, pouvant s'accompagner de microfractures des travées osseuses. On observe souvent une stimulation ostéoblastique réactionnelle à ces microfractures qui conduit à l'élaboration de microcals autour des lamelles fracturées. Les « macrofractures » observées sont parfois engrenées, avec souvent juxtaposition d'un processus de régénération osseuse (consolidation avec un cal dystrophique) et des foyers de désertification cellulaire [2].

Cette fragilité osseuse peut induire des fractures spontanées après irradiations [2]. On peut citer le cas des fractures spontanées du col du fémur après le traitement par radiothérapie des tumeurs malignes gynécologiques [161] ainsi que celle du bassin après irradiation pour les cancers de la prostate, l'endomètre, l'utérus et le rectum [159].

Les fractures des os longs sont principalement décrites après radiothérapie à haute dose utilisée dans le traitement des sarcomes [159].

Similairement, il existe un retard de cicatrisation des fractures osseuses après radiothérapie [162, 163]. Les récents travaux expérimentaux de Lerouxel *et al.* [164] ont mis en évidence un processus de cicatrisation anormal après irradiation. Trois semaines après irradiation à une monodose de 45 Gy, des défects on été réalisés au niveau de membres inférieurs de rats. Dix huit semaines après irradiation, le processus de cicatrisation pathologique était caractérisé par la présence d'œdème, de fibrose et de nécrose.

In vivo, chez les enfants, l'irradiation cause une rupture de l'homéostasie du fait des dommages aux compartiments cellulaires ainsi que des modifications de la résistance osseuse, ayant pour conséquence une altération de la croissance osseuse [143, 155, 165].

L'ostéoradionécrose (ORN) est une autre complication iatrogène qui peut mettre en jeu le pronostic vital et imposer le recours à des thérapeutiques agressives ou mutilantes [1, 11].

A la suite des travaux d'Ewing en 1926, certains auteurs ont insisté sur le rôle de l'atteinte vasculaire osseuse radio-induite dans la survenue des nécroses osseuses. Il faut cependant souligner que les altérations vasculaires sont inconstantes, suggérant que les radiolésions osseuses sont la résultante de modifications vasculaires et de la cytotoxicité directe de l'irradiation sur les cellules osseuses [2] .

La mandibule, os compact à vascularisation uni-pédiculaire fait partie des structures très fréquemment atteintes [3] plus particulièrement la corticale interne de la région prémolo-molaire et du trigone molaire [159, 166]. L'incidence est difficile à estimer et varie suivant les auteurs. En 2008, Lyons et Ghazali [167] rapportent une incidence d'ORN mandibulaire

oscillant entre 2 et 22%. Leur fréquence est d'environ 6 % pour des doses de 40 à 50 Gy et atteint 20% pour des doses de 60 à 70 Gy [3].

Plusieurs facteurs de risques ont été clairement identifiés dans la survenue de l'ORN. Les facteurs de risques liés aux rayonnements incluent la dose totale reçue, l'énergie photonique, le volume d'irradiation, le fractionnement... Les traumatismes et les gestes chirurgicaux réalisés dans les champs d'irradiation avant ou après la radiothérapie constituent également un facteur de risque, le plus important étant la réalisation d'avulsion dentaire en secteur irradié [166, 168]. Cependant, selon des études récentes [169], la chirurgie mandibulaire première constituerait le facteur de risque principal de survenue d'ORN. Les intoxications tabagiques et/ou alcooliques [166, 170] constituent également des facteurs de risques.

Plusieurs théories dont 2 principales permettent d'expliquer le processus physiopathologique, mais aucune ne fait consensus.

- La théorie de Marx [171], ou des 3 H repose sur l'association : Hypoxie, Hypocellularité, Hypovascularité. L'ORN n'est pas une infection primaire d'un os irradié mais une déficience tissulaire métabolique et homéostatique complexe due à une atteinte cellulaire induite par les rayonnements ionisants; les micro-organismes ne joueraient qu'un rôle de surinfection dans l'ORN.
- La théorie de Dambrain [145], ou théorie des 2 I repose sur l'Ischémie et l'Infection. Selon lui, il existe différents types de lyse osseuse dont l'ostéolyse péri-ostéocytaire, pathognomonique de l'ORN qui associe un facteur infectieux et vasculaire. L'étude histologique de tissu osseux radionécrotique de mâchoire féline et humaine [172, 173] a révélé une augmentation de l'activité ostéoclastique qui endommage la vitalité osseuse, mais aussi des foyers de destruction osseuse caractérisés par de grandes lacunes polycycliques intra-osseuses connectées les unes aux autres par de petits canalicules sinueux. Ces derniers sont tellement étroits qu'ils ne peuvent pas être bordés par des cellules multinuclées comme les ostéoclastes. Par conséquent il a suggéré que c'était les ostéocytes eux-mêmes qui contribuaient au processus de destruction radio-induit, ceci par un phénomène de résorption pelliculaire. Il s'agit d'une ostéolyse ostéocytaire ou lyse périostéocytaire. Plusieurs études ont montré que des ostéocytes mis en relation avec le milieu extérieur (action chimique de la salive et du pus) ou contaminés par des toxines microbiennes pouvaient être responsables d'une ostéolyse [168].

L'hypovascularisation serait le facteur majeur de l'évolution d'une ORN. L'oblitération de l'artère alvéolaire inférieure serait la première cause d'apparition d'ORN, car elle vascularise la mandibule sans réseau de suppléance [174]. Cette particularité anatomique expliquerait la plus grande incidence d'ORN mandibulaire par rapport au maxillaire. L'infection surajoutée, le plus souvent d'origine dentaire, jouerait un rôle d'aggravation en provoquant une ostéite qui précipite l'évolution de l'ORN.

La physiopathologie de l'ORN est résumée Figure 17

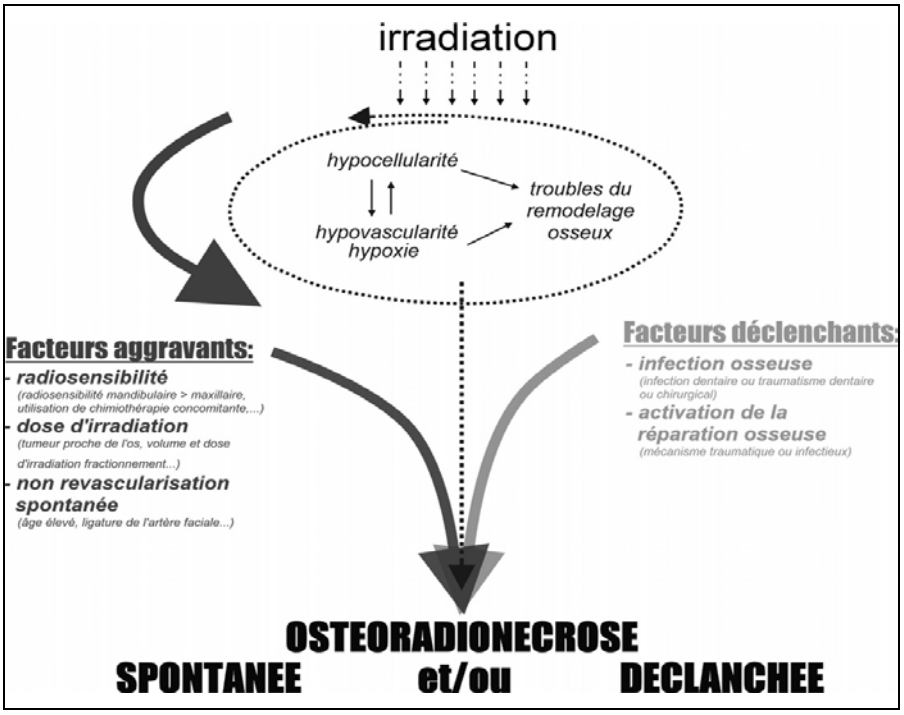

Figure 17 : Physiopathologie de l'ORN d'après d'Hauthuille *et al.* [175]

Les données bibliographiques exposées dans cette première partie étayent le rôle de l'hypocellularité, de l'ischémie vasculaire, et de la fibrose cicatricielle dans la survenue de la dégénérescence radio-induite.

Le travail expérimental de ce doctorat a consisté à :

- mettre au point un modèle murin présentant un processus de dégénérescence tissulaire similaire à celui survenant après radiothérapie
- élaborer un modèle murin de sarcogenèse radio-induite avec détection précoce des tumeurs par imagerie TEP
- analyser les cytokines et facteurs de croissance libérés au sein des tissus irradiés.

IV). MISE AU POINT DES MODELES ANIMAUX

IV.A) Modèle murin de dégénérescence radio-induite

« Re-assessment of chronic radio-induced tissue damage in a rat hindlimb model"
B. Phulpin, G. Dolivet, P-Y. Marie, S. Poussier, P. Gallet, A. Leroux, P. Graff, F. Groubach, P. Bravetti, J-L Merlin, N. Tran.
Experimental and Therapeutic Medicine, 2010 1(4) : p. 553-560

La première partie de ce travail a consisté en la mise au point d'un modèle murin présentant un processus de dégénérescence tissulaire similaire à celui survenant après radiothérapie.
Pour ce faire, 16 rats ont été irradiés bilatéralement au niveau des membres inférieurs à une monodose de 30 Gy (n=8), ou 50 Gy (n=8), et comparés à un groupe control (n=8). Des analyses séquentielles à long terme (10 mois), basées sur l'observation macroscopique et l'imagerie médicale non invasive, par scintigraphie osseuse ^{99m}Tc-HDP, ont été réalisées. Des études radiographiques, radio-histologiques ainsi que de l'histologie ont également été réalisées pour décrire les modifications radio-induites.
Après irradiation, tous les animaux ont développé des effets secondaires aigus et tardifs, dont la gravité était majorée dans le groupe irradié à 50 Gy. Ces animaux ont présenté une alopécie totale 5 (±2) semaines après l'irradiation. Puis après 25 (±13) semaines, ils ont développé une nécrose plantaire très agressive qui s'est peu à peu étendue à l'ensemble du membre inférieur. Dans le groupe irradié à 30 Gy, la captation osseuse en ^{99m}Tc-HDP était significativement diminuée de façon temps dépendante (-18% après 2 mois et -29% après 8 mois). Dans le groupe irradié à 50 Gy, la réduction de la captation était déjà maximale 2 mois après irradiation (-31%), et s'est avérée stable après 8 mois (-21%). Ces résultats ont été corrélés à ceux obtenus à l'examen radio-histologique. En cas de nécrose plantaire, les études radiologiques complémentaires ont objectivé une lyse osseuse, et les données histologiques étaient caractéristiques de l'ORN. Au sein des champs d'irradiation, 2 sarcomes ont également été détectés 10 mois après l'irradiation.
Bien que les modalités d'irradiation différent de celles d'une radiothérapie fractionnée, tous les animaux ont développé des lésions précoces puis tardives similaires aux manifestations cliniques rencontrées chez l'homme après irradiation, et en adéquation avec un processus de

dégénération tissulaire temps et dose dépendant [65, 136, 159, 167, 176, 177]. Après une irradiation à 50 Gy, les dommages tissulaires et particulièrement osseux se sont avérés similaires à ceux survenant au cours de l'ORN humaine, tant *in vivo* qu'*in vitro*. Ces modèles fiables et reproductifs, pourront permettre la réalisation d'études complémentaires notamment à l'échelle tissulaire et moléculaire. Cette validation initiale constitue une étape essentielle pour explorer la physiopathologie des lésions tissulaires radio-induites, ainsi que pour évaluer un éventuel apport bénéfique des stratégies thérapeutiques.

EXPERIMENTAL AND THERAPEUTIC MEDICINE 1: 553-560, 2010

Re-assessment of chronic radio-induced tissue damage in a rat hindlimb model

BÉRENGÈRE PHULPIN[1,2], GILLES DOLIVET[1], PIERRE-YVES MARIE[5], SYLVAIN POUSSIER[5], PATRICE GALLET[1], AGNÈS LEROUX[3], PIERRE GRAFF[4], FREDERIQUE GROUBACH[6], PIERRE BRAVETTI[7], JEAN-LOUIS MERLIN[2] and NGUYEN TRAN[5,6]

[1]Head and Neck and Dental Surgery Units, Oncologic Surgery Department, Centre Alexis Vautrin; [2]Tumor Biology Unit, EA4421 SIGReTO UHP-Nancy University, Centre Alexis Vautrin; Departments of [3]Pathology, and [4]Radiotherapy, Centre Alexis Vautrin, 54511 Vandoeuvre-lès-Nancy; [5]INSERM-U961, and [6]School of Surgery, Faculty of Medicine, UHP-Nancy University, 54500 Vandoeuvre-lès-Nancy; [7]Department of Oral Surgery, Faculty of Dentistry, University of Nancy, 54004 Nancy, France

Received March 16, 2010; Accepted May 17, 2010

DOI: 10.3892/etm_00000087

Abstract. Radiotherapy is successfully used to treat neoplastic lesions, but may adversely affect normal tissues within the irradiated volume. However, additional clinical and para-clinical data are required for a comprehensive understanding of the pathogenesis of this damage. We assessed a rat model using clinical records and medical imaging to gain a better understanding of irradiation-induced tissue damage. The hindlimbs of the rats in this model were irradiated with a single dose of 30 or 50 Gy. Sequential analysis was based on observation records of stage and planar scintigraphy. Additional radiography, radiohistology and histology studies were performed to detect histological alterations. All animals developed acute and late effects, with an increased severity after a dose of 50 Gy. The bone uptake of ^{99m}Tc-HDP was significantly decreased in a dose- and time-dependent manner. Histologically, significant tissue damage was observed. After the 50 Gy irradiation, the animals developed lesions characteristic of osteoradionecrosis (ORN). Radiographic and histological studies provided evidence of lytic bone lesions. Our rat model developed tissue damage characteristic of radiation injury after a single 30 Gy irradiation and tissue degeneration similar to that which occurs during human ORN after a 50 Gy irradiation. The development of this animal model is an essential step in exploring the pathogenesis of irradiation-induced tissue damage, and may be used to test the efficacy of new treatments.

Correspondence to: Dr Bérengère Phulpin, Head and Neck and Dental Surgery Units, Oncologic Surgery Department, Centre Alexis Vautrin, Avenue de Bourgogne, Brabois, 54511 Vandoeuvre-lès-Nancy, France
E-mail: b.phulpin@nancy.fnclcc.fr

Key words: radiotherapy, osteoradionecrosis, rat model, scintigraphy, radiohistology

Introduction

Radiotherapy is successfully used to treat regional neoplastic lesions, but may have an adverse effect on normal tissues. Irradiated tissue abnormalities include the impairment of vascularization (1-3) due to the high vulnerability of small vascular endothelial cells, impairment of cell homeostasis with cellular apoptosis (3-6), and the accumulation of fibrosis (5,7). Bone tissue is very vulnerable to irradiation (8,9) and undergoes impaired healing, infection, atrophy, pathological fractures and bone tissue necrosis, termed osteoradionecrosis (ORN), within the irradiated region. These iatrogenic delayed complications occur in various anatomic sites, including the pelvis, sternum, vertebrae, clavicle, femoral head and, in particular, the mandible. The most devastating radiotherapy-induced complications of the head and the neck occur in the mandible, and in some cases require surgical resection (10). The reported incidence of ORN following conventional radiotherapy (RT) to the mandible ranges between 0.9 and 35% (11), with an increased risk at doses exceeding 60 Gy (12).

Due to the increased use of radiation therapy alone or in combination with chemotherapy in the treatment of head and neck malignancies (13,14), it is likely that the number of radio-induced complications will rise (14-16).

Despite increased interest in the clinical development of ORN along with a new proposed definition and classification (17), most animal model studies on ORN date from the 1960-70s (18-20). Since then, imaging techniques have evolved, and the renewed investigation of treatments for ORN in animal models is warranted.

The aim of the present study was to develop an experimental animal model of hindlimb radiation-induced tissue damage in order to gain a better understanding of irradiation-induced defects and to determine potential targets for therapeutic strategies. We conducted a 10-month study in which rats were irradiated bilaterally on the hindlimbs with a single dose of 30 or 50 Gy. Sequential analysis was based on observation records of stage and non-invasive imaging using planar scin-

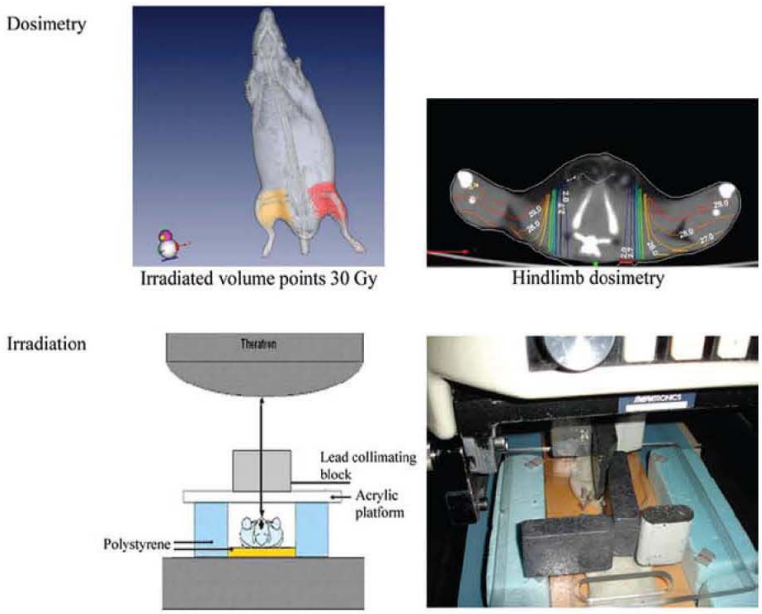

Figure 1. The 30-Gy irradiation procedure.

tigraphy techniques, focusing on changes in bone perfusion and bone lysis. Additional radiography, radiohistology and histology studies were performed to detect tissue alterations.

Materials and methods

Animals. This 10-month study was conducted using 24 adult male Wistar rats (Janvier CERJ, Le Genest Saint Isle, France) with an initial body weight of 420-460 g. The rats were maintained in a specific environment with controlled temperature and humidity and an automatically regulated 12-h light/dark cycle, and were fed a standard commercial diet and given water *ad libitum*. The experimental protocol was conducted in accordance with the regulations of our local ethics committee and with the Animal Welfare Act of the National Institutes of Health Guide for the Care and Use of Laboratory Animals (NIH Publication no. 85-23, Revised 1996). Subcutaneous injections of bupremorphine (Vetarsic® 0.5 mg/kg) in association with intravenous injections of paracetamol (Perfalgan® 0.3 ml) were administered to the rats twice a week during the ORN phase.

General experimental design. Under general anesthesia, animals were administered a single dose of 30 Gy (Group 2, n=8) or 50 Gy (Group 3, n=8) bilaterally on the hindlimb. Results were compared to healthy control animals (Group 1).

Irradiation procedures. Cobalt 60 was chosen to minimize the difference between the absorbed dose in soft and hard tissues. Prior to irradiation, a scanner acquisition (Philips Brillance 40) enabled the calculation of dosimetry (Isogray 3.0 software Dosisoft). Irradiation of the hindlimb was performed under general anesthesia as described previously (21). Briefly, the animals were placed in a prone position upon a thick polystyrene phantom. The hindlimbs were additionally immobilized by adhesive tape. The skin distance focus was 70 cm, and the field size was 20x30 cm. The lead collimating block was positioned on a 0.5-cm thick acrylic platform to shield the body, allowing exposure of only the hindlimb without the pelvis. Radiation was delivered in a vertical beam from a Theratron® 780C X-ray machine delivering γ-rays of 1.25 MeV energy. The irradiated volume was 40 cm^3 at a dose rate of 1.4 Gy/min (Fig. 1). The room temperature during irradiation was 22°C.

Determination of stage. Since standardized staging of ORN is not available for animal models, our macroscopic determinations for the rat model were partly based on the development of human symptoms as described elsewhere (15). Rats were followed up weekly. Acute parameters of irradiation were the appearance of alopecia and irradiation-induced dermatitis. Chronic effects included foot edema and necrosis noted on the sole of the foot, later extending to the entire foot.

Planar scintigraphy. Bone uptake was assessed using ^{99m}Tc-HDP. Briefly, following the intravenous injection of 9 mCi ^{99m}TC-HDP, uptake was recorded under general anesthesia during the first 5 min for the measurement of blood flow time and 3 h later, representing the late static phase of bone uptake. A single-head gamma camera (Sopha DSX, SMV-GE) was used, equipped with a 1.5-mm pinhole collimator (165-mm focal length, 44-mm radius of rotation) with the following parameters: 256x256 matrix, 1.14 zoom and 140 (±20%) keV energy window. The total acquisition time was 30 min: 15 min for ventral and 15 min for dorsal acquisition.

Changes in the accumulation of the tracer in the irradiated bone and surrounding tissues were evaluated by measuring uptake in regions of interest (ROIs) on Dysplay image processing computer software (Console Vision; General Electric®).

Table I. Effect of irradiation doses on clinical changes.

Rats	Beginning alopecia (weeks)	Radiation dermatitis (weeks)	Total alopecia (weeks)	Foot edema (weeks)	Beginning necrosis (sole of the foot) (weeks)	Beginning necrosis (entire foot) (weeks)
30 Gy						
No. of cases	8/8	0/8	0/8	0/8	0/8	0/8
Hindlimb	16/16	0/16	0/16	0/16	0/16	0/16
Percentage	100	0	0	0	0	0
Mean time of appearance	6	0	0	0	0	0
Standard deviation	2.1	0	0	0	0	0
50 Gy						
No. of cases	7/7	7/7	7/7	7/7	6/6	4/6
Hindlimb	14/14	14/14	14/14	14/14	11/12	7/12
Percentage	100	100	100	100	91.67	58.33
Mean time of appearance	2.86	6.36	7.57	16.17	25.82	27.71
Standard deviation	0.24	0.74	2.06	8.08	13.41	11.59

Radiographic studies. Radiographs of the feet and tibia were conducted on Roetgen film (Kodak InSight film, 31x41 mm) with a Kodak 2200 Intraoral X-ray System (70 kV, 7 mA and 0.138 sec) before the animals were sacrificed.

^{99m}Tc bone activity was observed in a histological section and compared to previous results determined *in vivo* by scintigraphy.

Autoradiography and histology. In some animals, the tibia was excised and snap-frozen in liquid nitrogen-cooled isopentane. A 15-μm cryosection, oriented along the vertical long axis of the bone, was performed. This section was analyzed on a beta micro-imaging system (μIMAGER; Biospace, Paris, France), which allows the recording of high resolution images in order to highlight the bone uptake of ^{99m}Tc. This imaging and counting system detects electrons emitted on the overall surface of histopathological slices with a high spatial resolution (20 μm) (21).

Histology. Gastrocnemius muscle, tibias and feet were removed and fixed in AFA (acid acetic, formaldehyde and alcohol). Tibia and feet were decalcified in a solution of 70% ethanol and concentrated nitric acid for 2 days, then each section was embedded in paraffin, cut into 5-μm sections and stained with H&E prior to light microscopic observations.

Statistics. Quantitative data based on the ^{99m}Tc activity of the ROIs, namely the hindlimb, knees and feet, relative to the chest and corrected to background, were expressed as the mean ± SD. The Student's t-test was used for pairwise comparisons. A p-value of <0.05 was considered to be indicative of a significant difference.

Results

Effect of irradiation on macroscopic staging recordings. The weight of the animals steadily increased (440±20 g before irradiation, 519±68 g at 6 months and 590±79 g at 10 months after irradiation), as compared to the reference weight curve provided by the animal provider (463±80 g at 6 months and 550±92 g at 10 months).

The observed pathological characteristics of the animals are listed in Table I. All irradiated animals developed alopecia within the irradiated area. In the animals of Group 2 (30 Gy), alopecia became apparent in the irradiated hindlimb on average 4-5 weeks after irradiation, and was visible and irreversibly stabilized at 8-10 weeks (Fig. 2). In the group of rats receiving a single dose of 50 Gy (Group 3), 1 rat died 1 week after irradiation. Alopecia appeared early (2-3 weeks after irradiation) and hair loss was total at 5±2 weeks. Thereafter, the irradiation-induced skin lesions gradually intensified, evolving from dry to moist desquamation. After an average of 13 weeks, significant edema of the toes was observed, which spread to the entire foot after 16 weeks. There was a gradual loss of elasticity of the irradiated hindlimb. After anesthesia, one rat was euthanized (with an intravenous injection of an overdose of sodium pentobarbital; Ceva Santé Animale®) at 24 weeks post-irradiation due to a large area of skin necrosis on the right thigh. After 25±13 weeks, small areas of necrosis began to be visible on the soles of the feet of the remaining 6 animals (11/12 feet). The necrosis was found to be very aggressive and expanded rapidly to the full-face plantar. After 26 weeks, atrophy of the toes was observed in 6 feet and was further characterized by the formation of scindactyly and by the appearance of a dry and black necrosis along with the disappearance of phalanges of the toe. After ~29 weeks, necrosis encompassed the entire foot and progressed to the hindlimb (Fig. 2).

Development of bone perfusion by sequential planar scintigraphy. Quantitative analysis of planar SPECT imaging (Fig. 3A) revealed that the early uptake of ^{99m}Tc-HDP, i.e., blood flow activity, did not differ between animals which received 30 Gy of irradiation compared to the controls, irrespective of the SPECT exams recorded at 2 or 8 months after irradiation (13±2.76 and 12±1.38%, respectively) (Fig. 4A). By contrast,

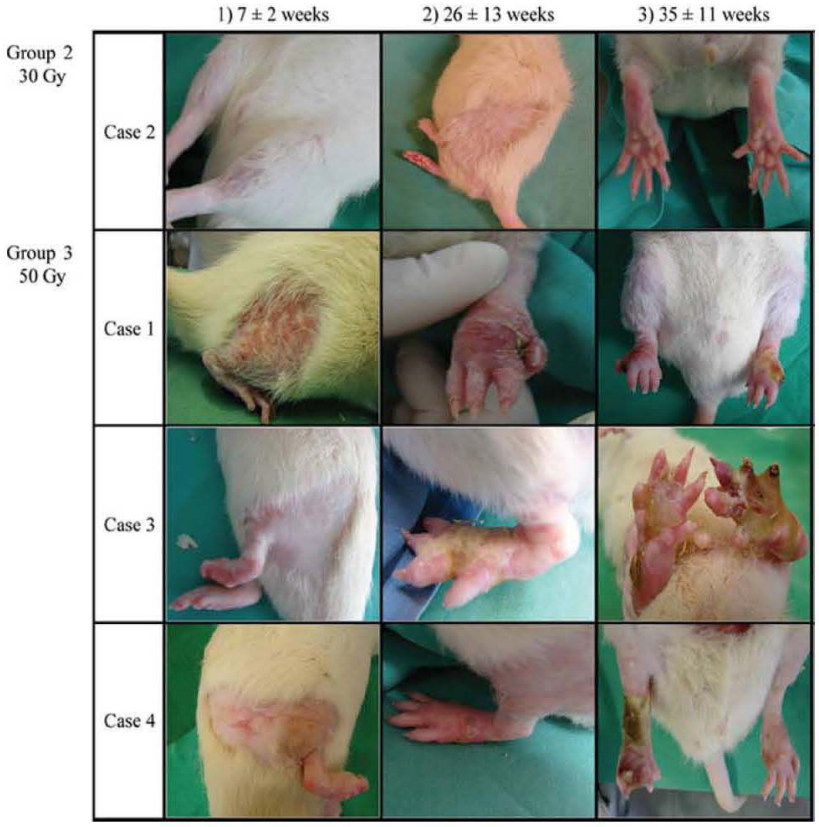

Figure 2. Images showing symptomatic changes. In Group 2, the animals presented a partial and persistent alopecia. In Group 3, alopecia was initially observed, and rapidly developed into a total irreversible alopecia. No further symptoms were observed in the 30-Gy irradiated animals. In Group 3, edema and necrosis appeared in the irradiated rat feet and progressed to the hindlimbs, affecting both bone and soft tissue.

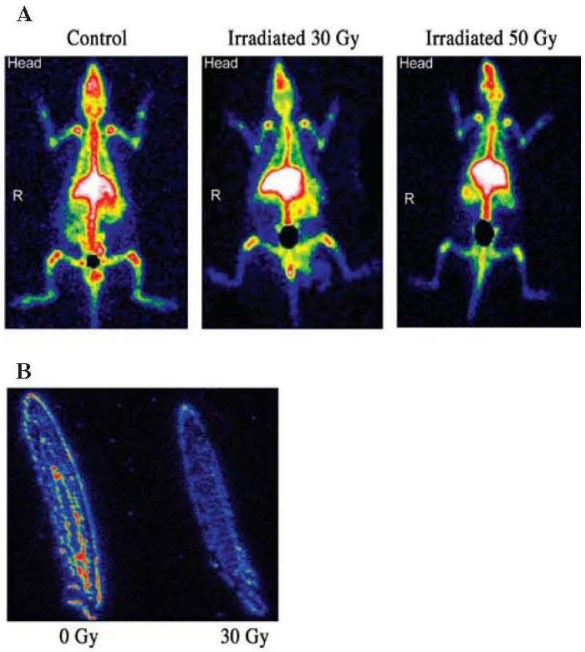

Figure 3. (A) Representative scintigraphic images highlighting changes in the uptake of ^{99m}TC-HDP in 30- and 50-Gy irradiated bone. (B) Representative μIMAGER images confirming a decrease in the bone tracer after 2 months.

a significant decrease in blood flow with ischemic hindlimb was observed at 2 months in animals that received 50 Gy in comparison to the controls (-17.51%, $p<0.05$). At 8 months post-irradiation, there was a 72% increase in early ^{99m}Tc-HDP uptake in this group compared to the controls, suggesting a possible contribution of inflammatory conditions.

The bone uptake of ^{99m}Tc-HDP was found to be significantly decreased in the 30-Gy (Fig. 3B) and 50-Gy groups. In the 30-Gy group, a time-dependent decrease in bone uptake was observed with -18% at 2 months and -29% at 8 months compared to the normal hindlimb. In the 50-Gy group, the decrease in the mean bone uptake was already maximal at 2 months (-31%), and stabilized at 8 months (-21%) (Fig. 4B).

Radiographic and autoradiographic studies. In 5 rats prior to sacrifice, foot radiographs highlighted bone lysis characterized by a loss of one or two distal and middle toe phalanges (Fig. 5). Patchy bone foot mineralization was observed, with the presence of blurring trabecular bone. Moreover, there was a thinning of the distal extremity of the posterior tibia cortical and a slight thickening of the tibia cortical.

Histology. Irradiation of the rat hindlimb at a dose of 30 Gy produced a decrease in vascularization and a partial loss of osteocytes (Fig. 6). By contrast, irradiation at a single dose of 50 Gy induced dramatical changes in the overall architecture

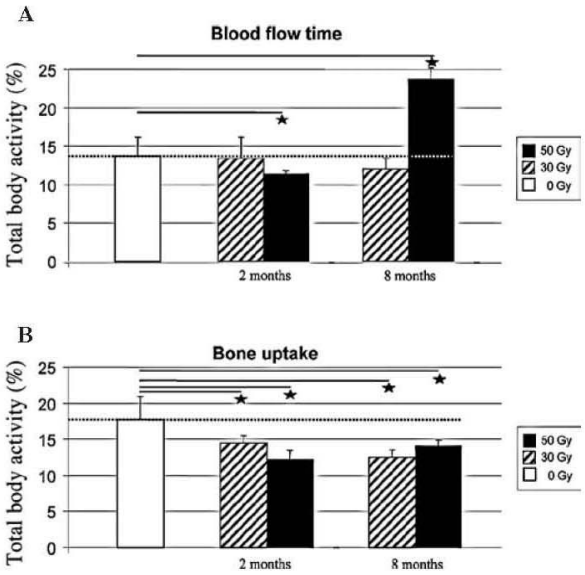

Figure 4. Progression of blood flow time (A) and bone uptake (B) in the rat hindlimb after 30-Gy (hatched columns) and 50-Gy (black columns) irradiation determined by ^{99m}Tc activity.

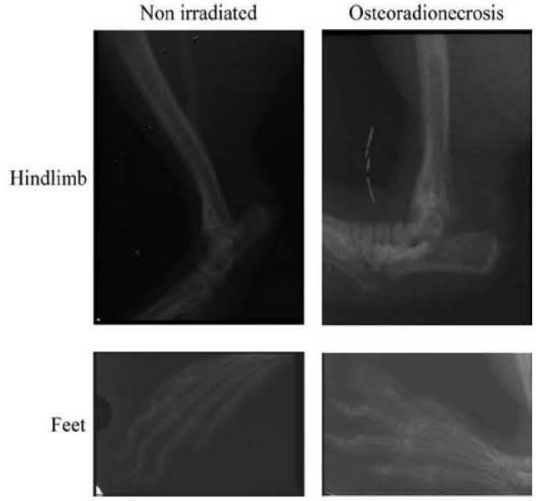

Figure 5. Examples of radiography showing cortical thickening of the tibia and foot bone lysis.

of the bone and soft tissues of the hindlimb. Acellular bone was observed and characterized by a loss of osteocytes on the cortical bone and osteoblasts from bone margins resulting in empty Howship's lacunae. In addition, a detachment or separation of the periosteum was noted, and blood vessels of the periosteum were destroyed and replaced by fibrosis. In the bone marrow tissue, an almost total loss of hematopoietic cells was found. These were replaced by adipocytes along with an amorphous eosinophil substance (Fig. 6A). Blood vessels that supply the bone marrow were surrounded by fibrosis. Typically, these vessels were characterized by a disappearance of endothelial cells, a collagenous hyalinization of the blood vessel wall and a narrowing of the vascular lumen (Fig. 6B). Abnormal bone resorption along with an increase in the osteoclast population within the resorption cavities was also observed.

At the level of the foot skin, the epidermis was very thick with hypertrophic cells containing dystrophic nuclei. Necrosis occurred in the skin causing interruptions in the epithelium in the skin ulcers. The dermis was loose, and almost all of the cells were dead as no nucleus was visible in the histological section. There were areas of inflammatory infiltration (lymphocyte and mast cells), with the tissues being edematous and necrotic.

At necropsy, the gastrocnemius muscle was adherent to the surrounding tissues. Histologically, muscle destruction was also evidenced by an increase in the collagen component and in inflammatory infiltration (lymphocyte and mast cells) between the fibers. The presence of few fibro-necrotic areas was noted.

Two rats in Group 3 experienced 3 neoplasias. In the first case, one tumor developed 7 months after the onset of irradiation in an area of anterior radiodermatitis. There was ulceration on the right thigh with a keratinous crust, surrounded by elevated and indurated borders. The surrounding skin appeared affected, and the tumor showed rapid enlargement. Histological studies revealed that it was a squamous cell carcinoma. In the other case, 2 neoplasias became apparent 10 months after irradiation, one on each thigh. The tumors were well-circumscribed, located deep within the soft tissues and firm at palpation. They were associated with necrotic ulceration, located at the surface of the skin and surrounded by elevated and indurated borders. Both tumors were very expansive and histologically characterized as soft tissue sarcomas (Fig. 7).

Discussion

The long-term effects of irradiation such as osteoradionecrosis (ORN) persist for months or years after exposure. Therefore, an understanding of radiation-related damage and the development of novel therapies to treat acute side effects as well as late events are crucial. The current study conducted macroscopic observation of staging and analyzed scintigraphic and histological changes in a rat hindlimb model exposed to several single doses of irradiation. Overall, the data suggest that the long-term effects of radiation, particularly at high doses, are associated with the severe development of ORN, including i) a dramatic alteration in the structural integrity of both soft and hard tissue, accompanied by ii) abnormal bone perfusion and, in some instances, iii) the development of irradiation-induced tumors.

Several studies have addressed the question of whether there are dose- and time-dependent relationships with irradiation in various soft and hard tissues in human or animal models (1,8,15,17,22). Most studies have demonstrated complex alterations following iatrogenic irradiation in experimental models (7,23), and it is generally considered that dose and irradiated volume are adequate predictors of the probability of complications (7). However, the development of ORN and its qualitative or quantitative aspects, particularly on a longitudinal basis, remain scarcely understood.

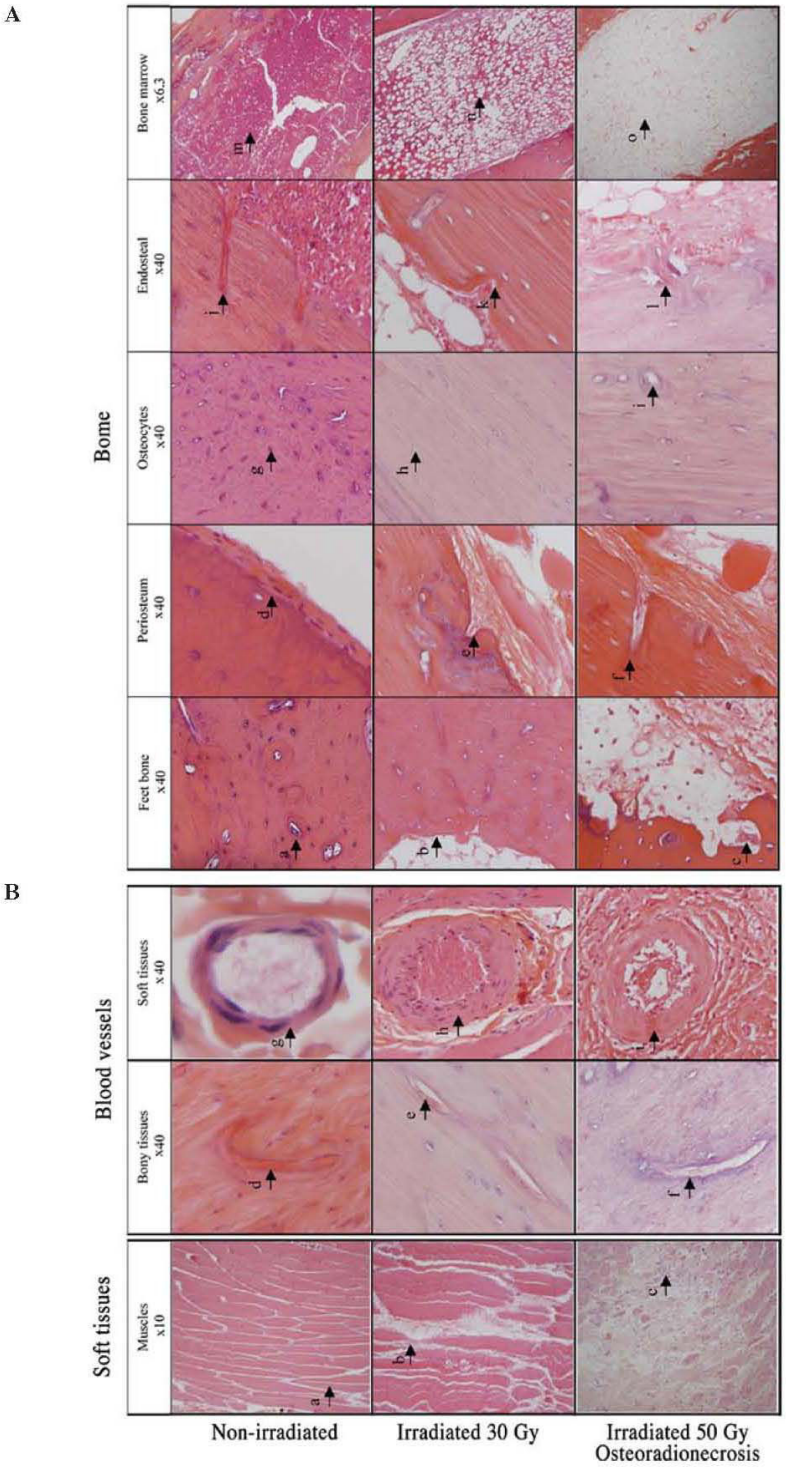

Figure 6. Micrographs of normal, 30- and 50-Gy irradiated tissues stained with H&E. (A) Bone tissues: a) normal foot bone; b) fibrosis of endosteal and bone marrow tissue containing adipocytes; c) foot bone resorption cavities containing osteoclasts and bone marrow tissue replaced by an amorphous eosinophil substance; d) normal tibia periosteum adherent to the cortical bone; e) blood vessels of the periosteum destroyed and replaced by fibrosis; f) blood vessels of the periosteum destroyed and replaced by fibrosis; g) Howship's lacunae containing osteocytes on the cortical bone; h) some Howship's lacunae are empty; i) empty Howship's lacunae, the death of bone cells results in acellular bone; j) endosteal blood vessels, which supply bone marrow; k) endosteal blood vessels surrounded by fibrosis; l) endosteal blood vessels destroyed and replaced by fibrosis; m) normal bone marrow tissue containing hematopoietic cells; n) bone marrow tissue containing hematopoietic cells and adipocytes; o) bone marrow tissue totally replaced by adipocytes and surrounded by an amorphous eosinophil substance. (B) Soft tissues: a) normal muscle fiber architecture; b) collagen and inflammatory infiltration between the muscle fibers; c) presence of a fibro-necrotic area with important inflammatory infiltration within the muscle; d) well-vascularized cortical bone; e) narrowing of the vascular lumen; f) loss of intra-osseous vascularization; g) blood vessels; h) decrease in endothelial cells and collagenous hyalinization of the blood vessel wall; i) disappearance of endothelial cells, realignment of the blood vessel wall with narrowing of the vascular lumen.

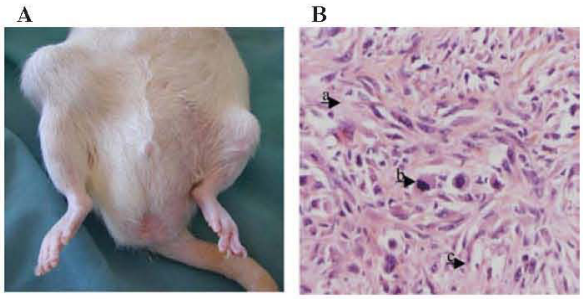

Figure 7. Macroscopic and microscopic images taken from irradiation-induced tumor. a, collagen; b, multinucleted giant cells; c, histiocyte-like cells.

In the present study, changes in the clinical observation records of stage were noted, and in follow-up studies in humans (17), time- and dose-dependent injuries in the irradiated areas were observed. Similar to previous studies (24-26), one well-documented acute adverse effect of irradiation is on the skin. Indeed, alopecia and irradiation-induced dermatitis were noted after exposure of rat hindlimbs to 30 or 50 Gy; this effect was more pronounced in animals which initially received a higher dose. Generally, hindlimb alopecia became apparent after 2 weeks in Group 3 (50 Gy) and on average 4-5 weeks after irradiation with 30 Gy. This delayed effect was consistent with recent findings. In a previous study (26), all rats receiving a single dose of 20 Gy at a high-dose rate for brachytherapy developed localized alopecia within 2 weeks. Notably, in a study by François *et al* (25), NOD/SCID mouse hindlimbs were irradiated with 30 Gy using a 60Co source, and an initial skin defect was observed within the first week, characterized by dry desquamation. This developed into severe desquamation during the second week. The observed acute effect may be attributed, in part, to the increased sensitivity of the skin of immuno-depressed mice to irradiation.

In the present study, upon long-term follow-up, the development of ORN was noted in animals that received 50 Gy. The chronic events were first identified as edema on the foot, followed by an aggressive and increased necrosis after 29 weeks. In our model, hindlimb ORN was primarily located in the areas exposed to high strains and began in an area of terminal vascularization. Furthermore, exposed and devitalized bone was observed through a non-healing skin ulceration, similar to previously observed cases of human ORN (15).

In this study, we employed sequential scintigraphy using ^{99m}Tc-HDP to assess bone blood flow and bone uptake. These radiopharmaceuticals are known to rapidly incorporate into the bone in direct proportion to the bone blood flow and provide a highly sensitive diagnosis of osseous lesions (4,27). In our study, bone blood flow activity was slightly decreased after irradiation of 30 Gy, but did not reach statistical significance. Pitkanen and Hoppewell (1) conducted SPECT examinations at 1 and 7 months, and a rapid and persistent decrease in the bone blood flow in rat irradiated femurs after exposure to radiation at 25 Gy was noted. This discrepancy may be due to the strain of rat and/or the irradiation source used. By contrast, in animals receiving a dose of 50 Gy, bone scintigrams have revealed a clear and significant 17% decrease in blood flow activity at 2 months. Similarly, Cutright and Brady (20) observed a 28% decreased vascularity in the irradiated rat humerus 2 months after a single dose of 40 Gy, as compared to the controls. In the present study, the effect of irradiation on bone perfusion was consistently documented with scintigraphy before the clinical diagnosis of ORN. The findings are consistent with the current hypothesis that ORN originates from vascular lesions. This explains why the mandible, with its unique pedicle, is particularly sensitive to radiation compared to other exposed bones (28). Notably, according to our SPECT examination conducted at 8 months post-irradiation, there was a 72% increase in early ^{99m}Tc-HDP uptake in the 50 Gy-irradiated group compared to the controls. The phenomenon of excessive tracer uptake in ORN was previously reported (2,4), particularly in the ORN sites of patients (27). Various explanations, such as the possible contribution of post-irradiated inflammatory conditions and/or an increase in cell membrane permeability responsible for a leakage of the tracer, may be advanced. Our bone radiographs conducted at 8 months post-irradiation revealed bone lyses, i.e., a significant decrease in the bone mineralization activity, in 50-Gy vs. 30-Gy irradiated bone. This confirmed our data regarding the alteration in bone uptake after exposure to irradiation irrespective of dose (30 or 50 Gy) (Fig. 4B), in agreement with the findings of King *et al* (29). It should, however, be noted that, despite the increased blood flow during ORN observed here with a dose of 50 Gy, there was no notable enhancement in bone uptake. Thus, the data were contradicted by histopathological findings, which showed a decrease in vascularity. This issue remains unresolved (4).

Our pathological data were satisfactorily consistent with previous studies. Upon the administration of a dose of 30 Gy, there was a decrease in vascularization (20,30). Maeda *et al* (31) reported that the osteocyte lacuanae of rats became empty after irradiation with a single dose of 35 Gy. We found a partial loss of osteocytes at 30 Gy. According to Jacobsson *et al* (32) and Sugimoto *et al* (9), a certain amount of osteocytes remains viable after a single dose of 40 Gy. At 50 Gy, changes in bony tissue involving the loss of all osseous cell types, osteoblasts and osteocytes, occur. The bone marrow was found to be mostly acellular and contained a significant amount of fat and an amorphous eosinophil substance. Indeed, bone marrow is a very radiosensitive tissue. El-Naggar *et al* (33) found an irreversible reduction in hematopoietic cells after a fractionated irradiation of 50 Gy. Similarly to ORN, there was a decrease in endothelial cells (3-6), periosteal fibrosis (5) and a reduction in the fibrosis of osseous vascularization (3,17). These histopathological findings are consistent with those of a previous human biopsy study (34). Taken together, these injuries are thought to be responsible for progressive alterations in bone structure, leading to the development of hypoxic, hypovascular and hypocellular bony tissue consistent with the 3-H concept of Marx (35). However, the contribution of each event in ORN development remains largely debated (2,36).

Lastly, among the most serious adverse effects of irradiation are the development of tumors. Although little progress has been made recently in quantifying such risks in animal models due to the difficulty in predicting such a late event, warnings about the potential for long-term malignancy after irradiation continue to be issued (30). Here, we observed two sarcomas 10 months after exposure to 50 Gy. The exact

frequency of this event was not determined due to the limited duration of the study (10 months), since most of the animals that developed concomitant severe ORN were euthanized out of compassion. The exact mechanism of malignancy and/or ORN requires further investigation.

In conclusion, although the irradiation modality of our model is not directly comparable to that used in human treatment, the lesions were very similar to those observed after conventional fractionated radiotherapy. The lesions were dose-dependent and, when exposed to 50 Gy, the model was easy and predictable. All data (clinical, imaging and histological) were concordant.

Although this model is perfectible, it is reliable for exploring the pathogenesis of radio-induced tissue degeneration and ORN, and may be used for assessing the efficiency of existing treatments, including hyperbaric oxygenotherapy, antibiotic treatments and reconstructive surgery, or new therapeutic approaches, such as pentoxifylline, tocopherol or biotherapy with mesenchymal stem cells.

Acknowledgements

This study was supported by the French Ligue Contre le Cancer, Comités Lorrains.

References

1. Pitkanen MA and Hopewell JW: Functional changes in the vascularity of the irradiated rat femur. Implications for late effects. Acta Radiol Oncol 22: 253-256, 1983.
2. Store G and Granstrom G: Osteoradionecrosis of the mandible: a microradiographic study of cortical bone. Scand J Plast Reconstr Surg Hand Surg 33: 307-314, 1999.
3. Takahashi S, Sugimoto M, Kotoura Y, Sasai K, Oka M and Yamamuro T: Long-term changes in the haversian systems following high-dose irradiation. An ultrastructural and quantitative histomorphological study. J Bone Joint Surg Am 76: 722-738, 1994.
4. Bachmann G, Rossler R, Klett R, Rau WS and Bauer R: The role of magnetic resonance imaging and scintigraphy in the diagnosis of pathologic changes of the mandible after radiation therapy. Int J Oral Maxillofac Surg 25: 189-195, 1996.
5. LaRue SM, Wrigley RH and Powers BE: A review of the effects of radiation therapy on bone. Vet Radiol 28: 17-22, 1987.
6. Sugimoto M, Takahashi S, Kotoura Y, *et al*: Osteocyte viability after high-dose irradiation in the rabbit. Clin Orthop Relat Res 297: 247-252, 1993.
7. Travis EL: Organizational response of normal tissues to irradiation. Semin Radiat Oncol 11: 184-196, 2001.
8. Engleman MA, Woloschak G and Small W Jr: Radiation-induced skeletal injury. Cancer Treat Res 128: 155-169, 2006.
9. Sugimoto M, Takahashi S, Toguchida J, Kotoura Y, Shibamoto Y and Yamamuro T: Changes in bone after high-dose irradiation. Biomechanics and histomorphology. J Bone Joint Surg Br 73: 492-497, 1991.
10. Pitak-Arnnop P, Sader R, Dhanuthai K, *et al*: Management of osteoradionecrosis of the jaws: an analysis of evidence. Eur J Surg Oncol 34: 1123-1134, 2008.
11. Reuther T, Schuster T, Mende U and Kubler A: Osteoradionecrosis of the jaws as a side effect of radiotherapy of head and neck tumour patients – a report of a thirty year retrospective review. Int J Oral Maxillofac Surg 32: 289-295, 2003.
12. Jereczek-Fossa BA and Orecchia R: Radiotherapy-induced mandibular bone complications. Cancer Treat Rev 28: 65-74, 2002.
13. Guntinas-Lichius O, Wendt W, Buentzel J, *et al*: Head and neck cancer in germany: a site-specific analysis of survival of the Thuringian Cancer Registration Database. J Cancer Res Clin Oncol 136: 55-63, 2010.
14. Teng MS and Futran ND: Osteoradionecrosis of the mandible. Curr Opin Otolaryngol Head Neck Surg 13: 217-221, 2005.
15. Lyons A and Ghazali N: Osteoradionecrosis of the jaws: current understanding of its pathophysiology and treatment. Br J Oral Maxillofac Surg 46: 653-660, 2008.
16. Mendenhall WM: Mandibular osteoradionecrosis. J Clin Oncol 22: 4867-4868, 2004.
17. Store G and Boysen M: Mandibular osteoradionecrosis: clinical behaviour and diagnostic aspects. Clin Otolaryngol Allied Sci 25: 378-384, 2000.
18. Grimm G: Animal experimental studies on the pathogenesis of radiogenic bone injuries in the mandibles of adult rabbits. II. Histometric data. Dtsch Zahn Mund Kieferheilkd Zentralbl Gesamte 54: 352-362, 1970.
19. King MA, Casarett GW and Weber DA: A study of irradiated bone: I. Histopathologic and physiologic changes. J Nucl Med 20: 1142-1149, 1979.
20. Cutright DE and Brady JM: Long-term effects of radiation on the vascularity of rat bone – quantitative measurements with a new technique. Radiat Res 48: 402-408, 1971.
21. Tran N, Poussier S, Franken PR, *et al*: Feasibility of in vivo dual-energy myocardial SPECT for monitoring the distribution of transplanted cells in relation to the infarction site. Eur J Nucl Med Mol Imaging 33: 709-715, 2006.
22. Hsu HY, Chai CY and Lee MS: Radiation-induced muscle damage in rats after fractionated high-dose irradiation. Radiat Res 149: 482-486, 1998.
23. Stone HB, Coleman CN, Anscher MS and McBride WH: Effects of radiation on normal tissue: consequences and mechanisms. Lancet Oncol 4: 529-536, 2003.
24. Baltalarli B, Bir F, Demirkan N and Abban G: The preventive effect of vitamin D3 on radiation-induced hair toxicity in a rat model. Life Sci 78: 1646-1651, 2006.
25. Francois S, Mouiseddine M, Mathieu N, *et al*: Human mesenchymal stem cells favour healing of the cutaneous radiation syndrome in a xenogenic transplant model. Ann Hematol 86: 1-8, 2007.
26. Niehoff P, Springer IN, Acil Y, *et al*: HDR brachytherapy irradiation of the jaw as a new experimental model of radiogenic bone damage. J Craniomaxillofac Surg 36: 203-209, 2008.
27. Hutchison IL, Cullum ID, Langford JA, Jarritt PH, Ell PJ and Harris M: The investigation of osteoradionecrosis of the mandible by ^{99m}Tc-methylene diphosphonate radionuclide bone scans. Br J Oral Maxillofac Surg 28: 143-149, 1990.
28. Bras J, de Jonge HK and van Merkesteyn JP: Osteoradionecrosis of the mandible: pathogenesis. Am J Otolaryngol 11: 244-250, 1990.
29. King MA, Weber DA, Casarett GW, Burgener FA and Corriveau O: A study of irradiated bone. Part ii. Changes in Tc-99m pyrophosphate bone imaging. J Nucl Med 21: 22-30, 1980.
30. Baserga R, Lisco H and Cater DB: The delayed effects of external gamma irradiation on the bones of rats. Am J Pathol 39: 455-472, 1961.
31. Maeda M, Bryant MH, Yamagata M, Li G, Earle JD and Chao EY: Effects of irradiation on cortical bone and their time-related changes. A biomechanical and histomorphological study. J Bone Joint Surg Am 70: 392-399, 1988.
32. Jacobsson M, Kalebo P, Tjellstrom A and Turesson I: Bone cell viability after irradiation. An enzyme histochemical study. Acta Oncol 26: 463-465, 1987.
33. El-Naggar AM, El-Baz LM, Carsten AL, Chanana AD and Cronkite EP: Radiation-induced damage to blood vessels: a study of dose-effect relationship with time after X-irradiation. Int J Radiat Biol Relat Stud Phys Chem Med 34: 359-366, 1978.
34. Marx RE and Johnson RP: Studies in the radiobiology of osteoradionecrosis and their clinical significance. Oral Surg Oral Med Oral Pathol 64: 379-390, 1987.
35. Marx RE: A new concept in the treatment of osteoradionecrosis. J Oral Maxillofac Surg 41: 351-357, 1983.
36. Gal TJ, Munoz-Antonia T, Muro-Cacho CA and Klotch DW: Radiation effects on osteoblasts in vitro: a potential role in osteoradionecrosis. Arch Otolaryngol Head Neck Surg 126: 1124-1128, 2000.

IV.B) Modèle de sarcogenèse radio-induite et détection précoce des tumeurs par imagerie TEP

"Experimental rat model of naturally occurring post-radiation sarcoma: interest of Positron Emission Tomography (PET) for early detection"
Phulpin B., Tran N., Leroux A., Poussier S., Marie P-Y., Pinel S., Huger S., Henrot P., Gallet P., Blaise C. , Bravetti P., Graff P., Merlin J-L., Dolivet G.
Acceptée pour publication : Journal of Radiation Research

Lors de l'étude menée précédemment, des sarcomes sont apparus au sein des champs d'irradiation. A long terme, le développement de sarcome radio-induit est l'effet iatrogène le plus délétère de la radiothérapie. Du fait de son efficacité antinéoplasique, deux tiers des patients atteints de cancer en bénéficieront au cours de leur traitement [4]. Le risque de développer un sarcome radio-induit, toute localisation confondue, est évalué à 0,8% [40]. Malgré la surveillance clinique, ces tumeurs sont difficiles à diagnostiquer, leur découverte est souvent tardive et représente un facteur de mauvais pronostic. L'objectif de cette étude expérimentale était de développer un modèle murin de sarcome radio-induit et d'étudier la contribution de différentes techniques d'imagerie non invasives telles que le scanner et la TEP dans leur détection précoce.

Pour ce faire, 15 rats Wistar adultes ont été irradiés unilatéralement au niveau du membre inférieur, à une monodose de 30 Gy. Un suivi à long terme (15 mois) a été réalisé macroscopiquement de façon hebdomadaire, ainsi que par imagerie scanner et PET mensuellement à partir du sixième mois. Des études radio-histologiques, histologiques et immunohistochimiques ont été effectuées sur les tumeurs prélevées. Des xénogreffes ont été réalisées pour s'assurer de la persistance de la lignée cellulaire.

Douze tumeurs (80%) ont été détectées au niveau des membres irradiés. Malgré l'injection d'iode, le scanner s'est avéré non contributif dans la détection précoce de ces tumeurs, et ce probablement du fait du faible volume sanguin limitant le volume injectable. Le PET a permis une détection précoce des lésions (11.9±1.8 mois après irradiation) alors que leur détection macroscopique n'a été possible qu'un mois plus tard (12.9 mois après irradiation). Aucune métastase n'a été retrouvée. Au TEP, après analyse quantitative des régions intérêt (region of

interest (ROI)), une valeur maximale de SUV>2,5 (standard uptake value maximum SUVmax), signait comme en clinique humaine [178] une pathologie tumorale. Ceci a été corroboré par les études anatomopathologiques. Les tumeurs étaient toutes des sarcomes (10 sarcomes indifférenciés de haut grade, un sarcome avec un contingent de cellules musculaires lisses de type leiomyosarcome, et un ostéosarcome) très agressifs avec une activité mitotique prédominante, coexistant avec des plages de nécrose. La xénogreffe a été réalisée avait succès dans 75% des cas et la persistance de la lignée cellulaire a été établie.

L'apparition de sarcome radio-induit dans des modèles murins a déjà été documentée mais à des incidences très inférieures [179, 180]. Ces sarcomes très agressifs, présentaient une histologie similaire à celle des sarcomes humains radio-induits [181]. Dans cette étude la TEP s'est avérée être une méthode d'imagerie fiable et efficace dans la détection précoce des sarcomes radio-induits. Du fait de l'augmentation du nombre de patients bénéficiant d'une radiothérapie et de l'allongement de l'espérance de vie après traitement, l'incidence de sarcome radio-induit risque d'augmenter. Ce modèle préclinique de sarcome murin radio-induit pourrait permettre d'explorer la pathogenèse de ces sarcomes ainsi que d'évaluer des approches préventives, diagnostiques et thérapeutiques.

J. Radiat. Res. JRR11007NB First proof Stamp Technical Report

Experimental Model of Naturally Occurring Post-radiation Sarcoma: Interest of Positron Emission Tomography (PET) for Early Detection

Bérengère PHULPIN[1,2*], Nguyen TRAN[3], Agnès LEROUX[2,4], Sylvain POUSSIER[5], Pierre-Yves MARIE[5], Sophie PINEL[2], Sandrine HUGER[6], Philippe HENROT[7], Patrice GALLET[2], Claire BLAISE[2], Pierre BRAVETTI[8], Pierre GRAFF[6], Jean-Louis MERLIN[2,4] and Gilles DOLIVET[1,2]

Rat model/Post-radiation sarcoma/MicroPET.

Radiotherapy is an integral part of overall cancer therapy. One of the most serious adverse effects of irradiation concern, for long-term survivors, the development of post-radiation sarcoma (PRS) in healthy tissues located within the irradiated area. PRS have bad prognosis and are often detected at a late stage. Therefore, it is obvious that the early detection PRS is a key-point and the development of preclinical models is worthy to evaluate innovative diagnostic and therapeutic procedures. The aim of this study was to develop a spontaneous murin model of PRS and to evaluate the potency of Positron Emission Tomography (PET) for early detection. Fifteen Wistars rats were irradiated unilateraly on the hindlimb with a single dose of 30 Gy. Sequential analysis was based on observational staging recordings, Computerized Tomography (CT) scanning and PET. Tumors were removed and, histopathological and immunochemistry analyses were performed. Among the irradiated rats, 12 sarcomas (80%) were detected. All tumors occurred naturallty within the irradiated hindlimb and were highly aggressive since most tumors (75%) were successfully transplanted and maintained by serial transplantation into nude mice. Upon serial staging recordings, using PET, was found to enable the detection of PRS earlier after irradiation than with the other methods (i.e. 11.9 ± 1.8 *vs* 12.9 ± 2.6 months). These results confirmed the interest of experimental models of PRS for the preclinical evaluation of innovative diagnostic strategies and confirmed the potency of PET for early detection of PRS. This preclinical model of PRS can also be propose for the evaluation of therapeutic strategies.

INTRODUCTION

For decades, radiotherapy has been used extensively in the cancer treatment since nearly two thirds of all cancer patients have received radiotherapy at some point during their disease management.[1,2] In addition, some recent salvage treatment procedures include reirradiation.[3] The obvious success of this therapy, well established for instance in most early-stage cancers leading to long term survival, should not however hide from view the recurrent issues concerning late side-effects associated with ionizing radiations. One of the most serious adverse event feared for irradiation therapy is the late development of post-radiation sarcoma (PRS) in healthy tissues within the targeted irradiated area.[4] The occurrence of PRS soft tissue sarcoma has been documented in a wide range of tissues including breast,[5–7] ovarian,[6,7] uterine,[6,7] head and neck[5,8] cancers as well as Hodgkin's and non-Hodgkin lymphoma.[5,7] Other epidemiologic outcomes have pointed to a dramatically increase by 8–25 fold in the risk of development of PRS in breast and ovary.[7] It is in keeping with the fact that other factors such as (i) the enhanced adverse exposure of healthy tissue to irradiation in case of use of intensity-modulated radiotherapy to target more precisely tumours and/or (ii) the improvement of the life expectancies of patients with early-stage cancer treated with radiation, could be also an attribute of the

*Corresponding author: Phone: (+33) 3.83.59.84.47,
Fax: (+33) 3.83.59.85.72,
E-mail: berengere-phulpin@orange.fr
[1]Head and Neck Surgery and Dental Units, Oncologic Surgery Department, Centre Alexis Vautrin, Avenue de Bourgogne, Brabois, 54511, Vandoeuvre-lès-Nancy, France; [2]EA4421 SIGReTO Nancy University, Faculty of Medicine, Avenue de la Forêt de Haye, 54500, Vandoeuvre-lès-Nancy, France; [3]School of Surgery, INSERM U961, Faculty of Medicine, Nancy University, Avenue de la Forêt de Haye, 54505, Vandoeuvre-lès-Nancy, France; [4]Pathology and Tumor Biology Department, Centre Alexis Vautrin, Avenue de Bourgogne, Brabois, 54511, Vandoeuvre-lès-Nancy, France; [5]INSERM U961, Faculty of Medicine, Nancy University, Avenue de la Forêt de Haye, 54505, Vandoeuvre-lès-Nancy, France; [6]Radiotherapy Department, Centre Alexis Vautrin, Avenue de Bourgogne, Brabois, 54511, Vandoeuvre-lès-Nancy, France; [7]Radiology Department, Centre Alexis Vautrin, Avenue de Bourgogne, Brabois, 54511, Vandoeuvre-lès-Nancy, France; [8]Oral Surgery Department, Faculty of Dentistry, Nancy University, 96 av Mal de Lattre de Tassigny BP.50208, 54004, Nancy, France.
doi:10.1269/jrr.11007

enhanced incidence of secondary malignancies.[1)]

However, although cares have been taken as a core part of surveillance necessary to succeed in the cancer management,[8)] diagnosis is often late.[8,9)] This delay in diagnosis has bad incidence because of the well demonstrated aggressiveness of post irradiated sarcomas.[9)] The complexity in the metabolic/functional cascades of irradiated tissue and the still unknown timing of the occurrence of such an event contribute to hamper prediction of irradiation related secondary tumors in both clinical and preclinical studies.[7,8,10)]

Therefore, in this experimental study, the feasibility of using non invasive imaging techniques such as PET, CT-scan for the early detection of naturally occur is, i.e. non grafted, PRS was investigated. Post-radiation tumors were induced in Wistar rats after a hindlimb irradiation at a monodose of 30 Gy. Analyses were based on longitudinal imaging using CT-scan and 2-[18F]fluoro-2-deoxy-D-glucose (FDG)-PET scanning, and on observational staging recordings.[11)] Pathological, autoradiohistology and immunochemical analyses were performed additionally to characterize the tumor.

MATERIALS AND METHODS

Animals

This 15-month study was conducted in 15 male and adult Wistar rats (Janvier CERJ, Le Genest Saint Isle, France), weighting 440 ± 20 g at the beginning. All experimental procedures were in accordance with our local ethical committee and with the regulations of the Animal Welfare Act of the National Institute of Health Guide for the Care and Use of Laboratory Animals (NIH Publication No. 85-23, Revised 1996).

Irradiation procedures

Cobalt 60 irradiation was chosen to minimize the difference in the absorbed dose in soft and hard tissues. According to our experiences, a single dose of 30 Gy was delivered.[12)] Prior to irradiation, a scanner acquisition (Philips Brillance 40) enabled the calculation of dosimetry (Isogray 3.0 software Dosisoft). The room temperature during irradiation was 22°C. The animals, under general anaesthesia, were positioned in a prone and dorsal decubitus position upon a thick polystyrene phantom. The focus skin distance was 70 cm and the field size was 20 × 30 cm. The lead collimating block was positioned on a 0.5 cm thick acrylic plateform to shield the body and expose only the hindlimb without the pelvis. Radiation was then delivered, at a single dose of 30 Gy unilaterally on the right hindlimb, in a vertical beam from a Theratron® 780C X-ray machine (1.25 MeV). The irradiated volume was 40 cm^3 at a dose rate of 1.4 Gy/min.

Observational staging recordings

Rats were followed-up weekly. The recorded criteria for acute toxicity of irradiation were the appearance of alopecia and the irradiation-induced dermatitis. In addition, throughout the study, we studied the evolution of the weight curve and monitored the locomotion of animals.

Positron emission tomography

From the sixth month, FDG captation in hindlimb was performed every 30 to 45 days (depending to the availability of the PET scan facility) using a small animal positon emission tomography (MicroPET; Inveon Siemens Medical USA, Inc.). Animals were fasted overnight and anesthetised by inhalation of isoflurane (1.5% v/v) all along PET recording. FDG (74 MBq) was injected intravenously. Hindlimb PET was recorded 5 min after FDG injection and during a 60-min period, and it was followed by a 6-min transmission with a ^{57}Co point source recording in order to evaluate attenuation map and apply emission scatter correction during image reconstruction. Field of view was 12 cm, consequently the acquisition was centered on the hindlimb. PET was analyzed in all rats by the Inveon Research Workplace software (Siemens Medical USA, Inc.). Images were reconstructed in 6 frames of 10 min. Reconstruction process used a 3D OSEM algorithm with 4 iterations, 128*128 matrix, 1.0 zoom and 0.8 mm thickness, leading to a voxel size of 0.8 × 0.8 × 0.8 mm. Images were corrected according to random coincidence counts, dead-time, activity decay, and for attenuation and scatter.[13,14)] In these conditions, the axial spatial resolution was less than 1.1 mm (1.1 mm of full width at half maximum for a point source placed at the centre of the field of view). Based on this, and since we only observed tumors of more than 2 mm of diameter, the problem of partial volume was not considered.

In order to normalize the differences in FDG uptake between the rats, SUV was calculated by measuring the radiopharmaceutical concentration within two-dimensional regions of interests (ROI) drawn around the leg. SUV was used to normalize radioactive counts from a particular ROI to the total dose injected and the body weight of the rats. The decrease of radioactivity was considered into Siemens® software. The standardized uptake values (SUVs) is defined by the formula:

$$\mathrm{SUV} = \frac{\text{tissue tracer specific activity (nCi/g)}}{\text{injected activity (nCi)/body weight (g)}}.$$

Active metabolic ROI was drawn based on SUV > 2.5 (using a cut-off value of 2.5) and regions of increased and abnormal FDG uptake higher than normal tissue uptake were characterized as tumor when SUV > 2.5.[15,16)] Similarly, the maximum standardized uptake value (SUVmax) was determined.

CT scan

From the sixth month, a CT scan was performed monthly concomitant with PET. The animals were anesthetized and positioned in dorsal decubitus. Since iodixanol has been reported to be rapidly excreted in rats with a plasma half-life

of 25 minutes,[17] a helical scanner acquisition (Philips Brillance 40) of the whole body (average acquisition field 290 mm) was immediately performed following the intravenous injection of 0.5 mL of iodoxanol (Visipaque, GE Healthcare®, Vélizy-Villacoublay France). CT scans were obtained with 150 mA and 120 kV. No triggering respiration was used. The mean acquisition time was 20 seconds. CT scan were reconstructed with a slice thicknesses of 0.9 mm and an increment of 0.4 mm. Each image file consisted of a 512 × 512 matrix of pixels. The opacity of each pixel was represented by a 16-bit gray-scale value. The CT scan was then reevaluated at the same interpretation session with the addition of soft tissue window (window level 80 HU, window width 280 HU) and a bone tissue window (window level 500, window width 1500 HU).

Histopathological and immunochemistry studies

After the development of the tumors the animals were sacrificed by injection of high doses of pentobarbital and KCl. The excised tumors, the lungs and the liver were immersion-fixed in AFA (acid acetic, formaldehyde, alcohol) for 24 hours and then embedded in paraffin. Five micrometer sections were stained with hematoxylin and eosin HES prior to light microscopic observations. Additional sections of the mass were stained immunohistochemically on Ventana Benchmark with the antibodies for vimentin (monoclonal mouse V9, 1:200, Dako Corporation, Trappes, France Corporation, Trappes, France), desmin (monoclonal mouse D33, 1:100, Dako Corporation, Trappes, France), actin (monoclonal mouse HHF35, 1:200, Dako Corporation, Trappes, France), S 100 protein (polyclonal rabbit, 1:1000; Dako Corporation, Trappes, France), cytokeratin AE1/E3 (monoclonal mouse AE1/AE3, 1:100, Dako Corporation, Trappes, France) and FVIII (polyclonal rabbit, 1:400, Dako Corporation, Trappes, France).

All microscope images (microscope Aristopla, Leica®), were captured with a camera (Olympus DP Controler, Olympus Optical) and analyzed with image analyzing software (TRIBVN-ics image communication software version 1.5, Chantillon France).

Microimager

In some animals, a piece of tumor was excised and snap-frozen in liquid-nitrogen cooled isopentane. A cryosection of 15 µm thick was performed and analyzed on a beta micro-imaging system (µIMAGER, Biospace, Paris, France), which allows recording of high resolution images, in order to highlight the captation of FDG. This imaging and counting system detects electrons emitted on the overall surface of histopathological slices with a high spatial resolution (20 µm).[18]

Then, this cryosection was stained with HES and an image of the all section was performed with a microscope (Axiocam, Carl ZEISS® Germany), equipped with software AxioVision (Carl ZEISS® Germany). A fusion of the µIMAGER and the HES images was obtained with the Photoshop CS software.

Tumor agressiveness

To assess tumor aggressiveness, serial grafting was performed. Each tumor was directly transplanted into 3 different 6-to 8-week-old, pathogen-free, athymic Ncr/Sed nude (nu/nu) mice, (Charles River) as described.[19] When source tumors were excised, a piece was cleaned from necrotic tissue, cut into small chunks, and transplanted subcutaneously in each of the hindlimb of each mouse. Tumor aggressiveness was considered as positive when the tumors size exceeded 800 µm and could be serially transplanted at least 4 times.

RESULTS

Observational staging recordings

The weight of animals steadily increased (440 ± 20 g before irradiation, 519 ± 68 g at 6 months and 590 ± 79 g at 10 months after irradiation), consistently with the reference weight curve provided by the animal provider (463 ± 80 g at 6 months and 550 ± 92 g at 10 months).

No sign of evident impairment of locomotion was observed during the staging period.

All irradiated animals developed alopecia within the irradiated area. It became apparent in the irradiated hindlimb, 4 to 5 weeks after irradiation, and was irreversibly stabilized at 8–10 weeks. During sequential observation, two rats died during anesthesia 13-months after irradiation.

Macroscopically, all other rats excepted one (n = 12, 80%) developed a neoplasia which became detectable 12.9 ± 2.6-months after irradiation. All tumors were localised within the area of alopecia, either on the thigh (5 cases) or on the leg (7 cases). All the tumors were well circumscribed, located deep within the soft tissues and firm at palpation. In 6 cases, the tumors were located at the surface of the skin and were associated with a necrotic ulceration, surrounded by elevated and indurated borders. The expensive expansion of all the neoplasm at the time of the discovery and their high vascularisation, leading to considerable bleeding during the tumor removal, were additional supporting arguments for the establishment of the malignant nature.

Scanner staging

Despite the iodine injection, the opacity and the contrast uptake were insufficient to enable early detection of tumors. All tumors were detected later as they macroscopically invaded and distorted the surrounding soft tissue (Fig. 1).

No bone, lung or hepatic metastasis was detected even in the advanced cancers.

Positron emission tomography staging

Over the time, PET imaging revealed the tumors (Fig.

2A). All the early detected tumors were followed until they reached approximately 6 to 8 mm in diameter in order to be harvested and analysed using µIMAGER and histopathology. ROI were drawn (Fig. 2B), quantitative analyses were performed, and SUV and SUVmax were determined. The tumors were detected at 11.9 ± 1.8 months. We found that the development of a tumor was signed by a SUVmax > 2.5 and was further confirmed by histological analyses (see below). The SUVmax increased in a linear way to reach a plateau (Fig. 2C).

In 3 cases, the SUVmax was > 2.5 without being a tumor. The increased uptake was only detected on one PET for each rat, around the skin, and reached approximately 2.5 mm. As opposed to captation pattern observed in validated tumors (SUV > 2.5, persistent during time, located within soft tissues), in theses 3 cases the tumor captation was only super-

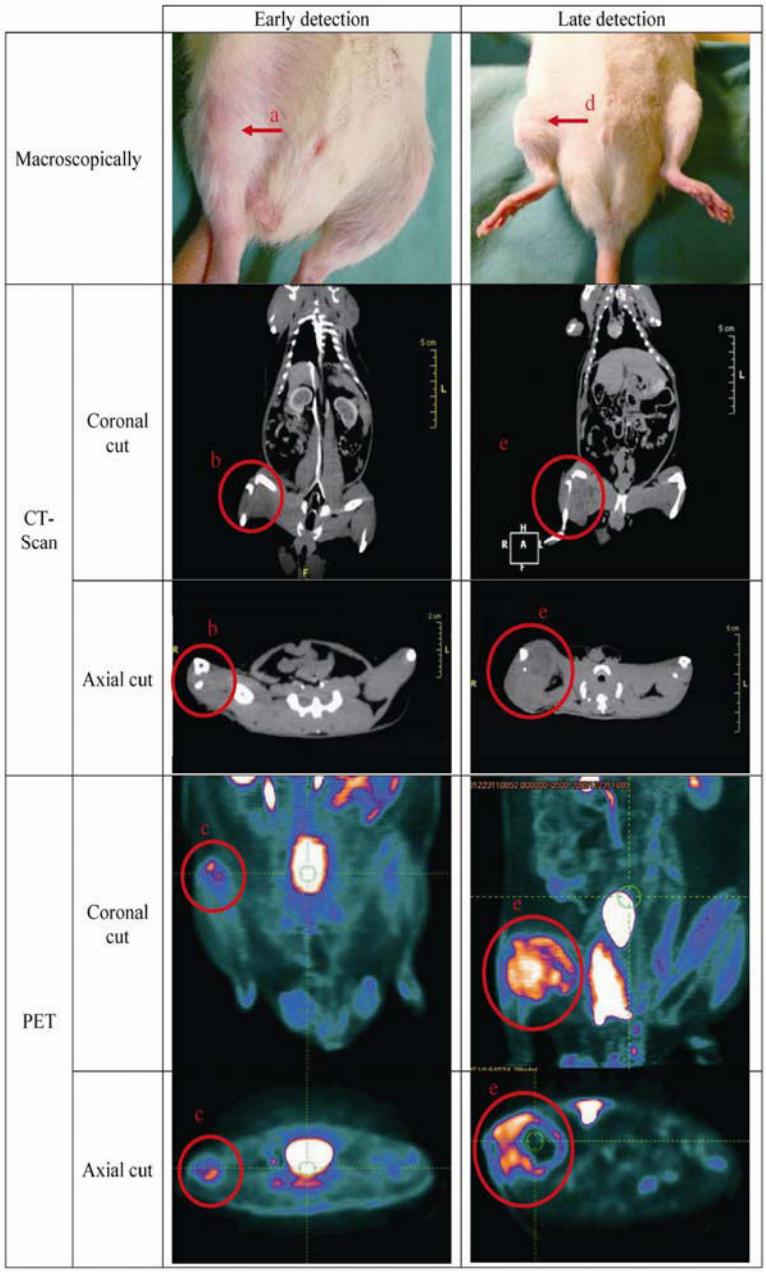

Fig. 1. Example of macroscopic images, PET and CT scan cuts performed on the same rats hindlimb 12 months and 14 months after 30 Gy irradiation. a: macroscopic view of alopecia within the irradiated area. b: no detectable tumor on axial and coronal cut. c: FDG uptake highlighting the tumor on both coronal and axial cuts. d: macroscopic view of hindlimb tumor. e: tumor invading and distorting the surrounding soft tissue.

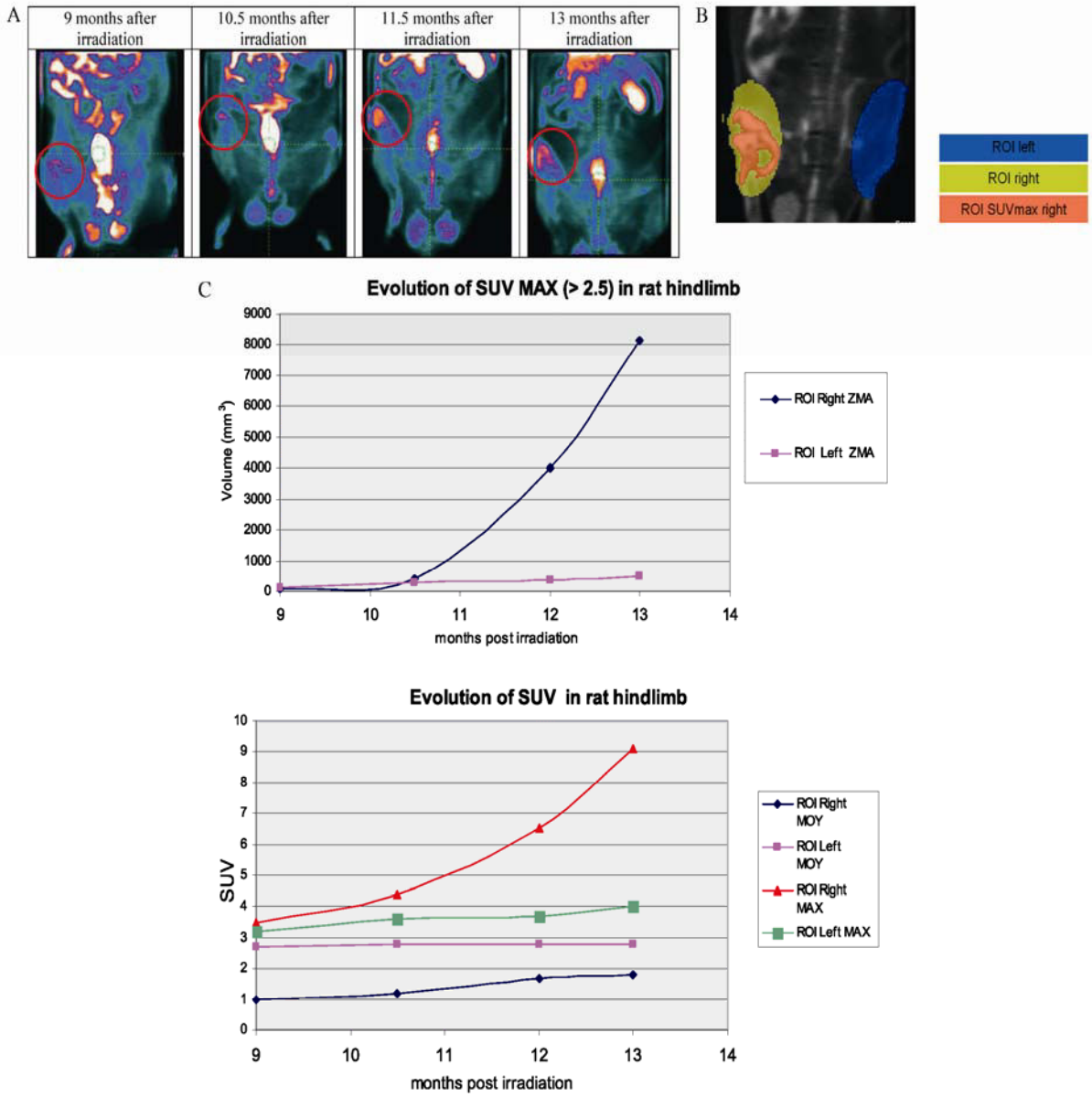

Fig. 2. Examples of PET images, ROI and evolution of SUV and SUVmax over the time. A: example of PET imaging revealing the tumor over the time. B: example of determination of the ROI SUV and determination of SUVmax on hindlimb. C: example of evolution of SUV and SUVmax over the time.

ficial and was not detected on the following PET and was consistent with a superficial temporary skin inflammation.

As in human imaging, the FDG captation was limited to the tumor and only a background captation was detected in the surrounding healthy tissues (Fig. 3). Regarding the medium SUV, we observed an increased uptake and sometimes stagnation in the uptake probably due to the presence of a zone of central necrosis intra-tumor. This was confirmed by the µIMAGER, whose images highlighted the absence of FDG in the necrotic areas (Fig. 3).

In some tumor detected by PET, a second PET was performed 10 days later. A visual contouring of the tumor periphery was performed on Siemens® software on the first and second PET to calculate tumor volume. In 10 days, tumor values increased by 1.6 fold.

Histological studies

No pulmonary or hepatic metastasis was found. All tumors were histologically characterized as sarcomas and confirmed by IHC since all tumors were diffusely positive for vimentin and negative for S 100 protein, cytokeratin AE1/E3 and FVIII.

Ten sarcomas were undifferentiated high grade sarcomas. The pleomorphic tumors infiltrated diffusely the skeletal

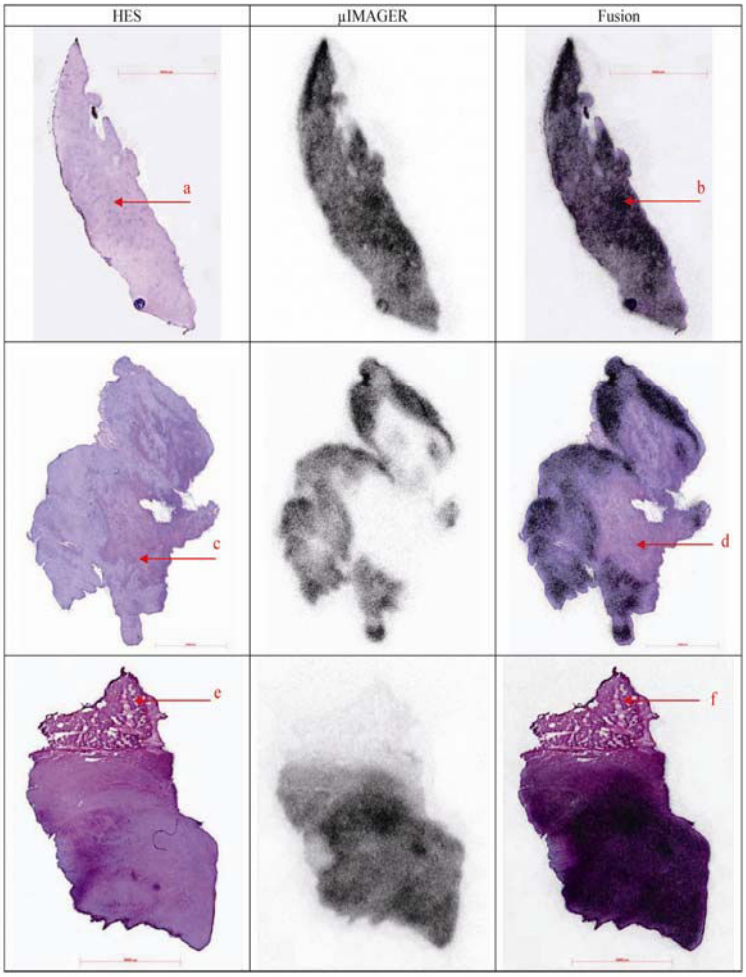

Fig. 3. Examples of HES and µIMAGER images of the same cut and fusion of these images. a: intratumoral area. b: FDG uptake throughout the tumor area. c: area of necrosis. d: absence of any uptake in the necrotic area. e: muscular area of healthy tissues. f: absence of any uptake in the muscular area of healthy tissues.

muscle fibers and cell overgrowth induced a localized loss of architecture with deep infiltrates. Histological observation revealed spindle cells focally arranged in a storiform growth pattern (Fig. 4). Spindle cells were mixed in 4 cases with multinucleated giant cells and in one case multinucleated giant cells were preponderant. The tumor cells appeared poorly differentiated with scanty eosinophilic cytoplasm, nuclear atypia with hyperchromatic and increased nuclei, and pleomorphism, mitotic activity was prominent (not shown). There was a little collagen in the matrix background. In all cases, IHC staining was negative for actin and desmin.

In one case, the tumor consist of spindle cells focally arranged in a herringbone growth pattern. Moreover, multinucleated giant cells were abundant and there was less collagen in the matrix background than in the previous tumors. The tumor was diffusely positively stained for vimentin and some spindle cells were positively stained for actin and desmin. This immunostaining pattern suggested that it was a sarcoma with a contingent of smooth muscle cell type leiomyosarcoma (Fig. 4).

In the last case, histological study of the leg neoplasm highlighted an osteosarcoma that produced osteid, consistent with osteoblastic sarcoma. IHC staining was negative for actin and desmin (Fig. 4).

Tumor agressiveness

Among the 12 tumors grafts, 3 failed at passage 1. The other tumors were very expansive, well circumscribed and firm at palpation. Histological studies performed showed that there was no change in histological types all along the 4 passages. Only slight morphologic differences were observed with an increase in cellular density and smaller and rounder shape of the cells than in the initial tumors.

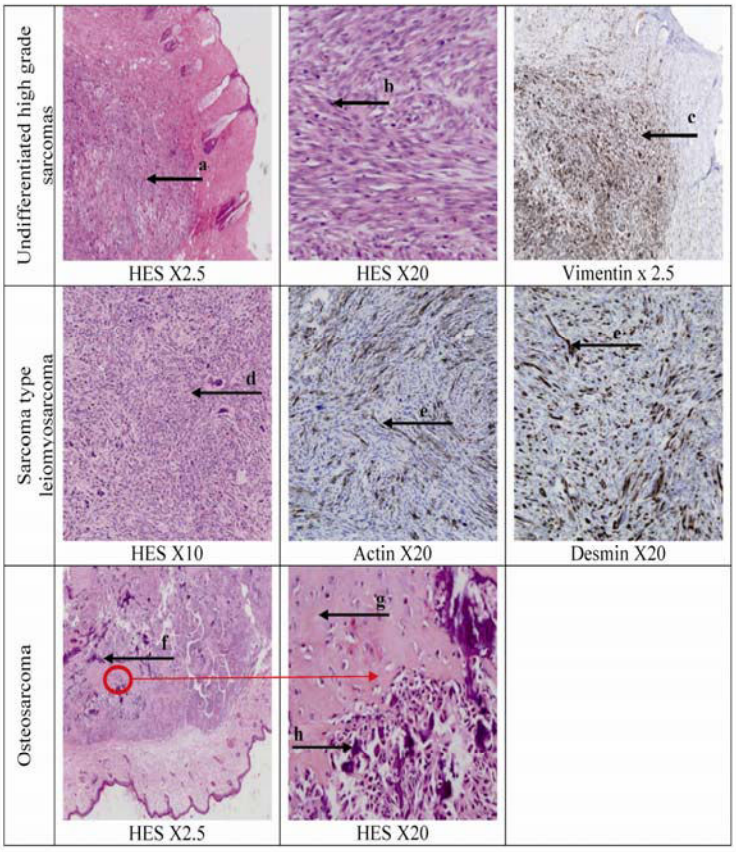

Fig. 4. Examples of micrographs taken from tumor tissues stained with HES and IHC. a: tumors infiltrated diffusely the skeletal muscle fibers. b: spindle cells focally arranged in a storiform growth pattern. c: tumor diffusely positive for vimentin. d: spindle cells focally arranged in a herringbone growth pattern. e: smooth muscle positively stained for actin and desmin. f: malignant bone formation by the tumor cells of osteosarcoma. g: osteoid tissue. h: very basophilic malignant bone.

DISCUSSION

One of the most serious side effects of radiotherapy, related to radiation-induced damage to normal cells is the induction of neoplasias.[20,21] In man, despites the well known risk[18] and advances in post-treatment survey and management, early diagnosis of these adverse events, probably compromised by the extremely versatile nature of post-radiation occurrence of tumors, is difficult. Hence, in animal models, little progress has been made, up to date, in quantifying such risks probably because of the lack of relevant models and of the difficulty of prediction or early diagnosis of such a late even. Therefore, global and comprehensive characterization of these particular tumors continues to be issued.

In the present long-term (> 12 months) study conducted in rats which experienced a monodose of 30 Gy in unilateral hindlimb, we documented an interesting high incidence of 80% of radiation induced soft tissue sarcomas according to current established criteria.[1,4] All sarcomas were located in the irradiated hindlimb. The occurrence of sarcoma has been already documented in murine models following irradiation but with a lower incidence.[22,23] In Sprague-Dawley rats after hindlimb fractionned irradiation with total cumulative doses of 46, 66, 86 or 106 Gy (delivered in 2 Gy fractions, each group receiving a final bolus dose of 16 Gy), Tinkey *et al.*[22] reported a total tumor incidence of 11% among which the most frequent tumor being osteosarcoma with a incidence of 17% after a cumulative dose of 106 Gy. More recently, Ando *et al.*[23] reported a total of 77 tumors in 371 mice that received γ-ray doses from 45 to 95 Gy. These authors identified malignant fibrous histiocytoma as the most observed tumor (60%), followed by carcinomas (25%). The reported low rate might be explained by the fact that doses accumulated over a period of time at low dose-rate would be biologically less effective than the same dose delivered in a single acute exposure.[24] Although the delivered dose was lower in our study, the observed higher incidence might be due to the different impact of unfractionated dose used. Furthermore, it has been showed that radiation might vary among the different strains of laboratory rats,[25] and Wistar rats might be probably more susceptible to radiation than

Sprague-Dawley rats as already suggested.[26] It is in keeping with the fact that spontaneous sarcoma is a very rare event in animals.[27] This high incidence of tumors makes our observation of sarcoma of particular interest, as it added to relatively few similar references in international literature.[22,23] We also succeeded to maintain the irradiation induced tumor during four serial transplantation, with no change in histological type, the tumors were very aggressive. After serial grafting, as the tumor line was established, the increase in cell density and modification in the cell morphology, seen in the immunocompromised recipient tissue, might suggest a higher degree in the aggressiveness of the tumors.

In this study, we challenged the early detection of radiation induced sarcomas by FDG-PET and CT-scan in small animal model. Small animal imaging has gained increasing attention in recent years as an excellent in vivo evaluation method in oncology research. In this particular model of late occurrence of radiation induced neoplasias, PET imaging might provide comprehensive representation of the extent and severity of metabolic/functional alteration within early cancer development.[11,28–31] Thus, evaluation of FDG uptake within a tumor was possible with the aid of CT images.[31] We are able in this study to show that PET and CT-scan images in rats were similar in quality to that observed in clinical oncology and thus the results achieved here clearly demonstrated the good quantitative ability of these imaging methodologies in rats. Accordingly, enhanced metabolic abnormalities of sarcomas were already documented by FDG-PET in the irradiated areas at 11.9 ± 1.8 months whereas CT-scan, which is the gold standard for the clinical detection of soft tissues sarcoma, and macroscopic visualization only evidenced tumors approximately one month later (i.e. 12.9 months after irradiation). The timing of the tumor occurrence compared satisfactorily with available data, a latency range of tumor induction being observed from a 4–25 month period.[22,23] In our study, as in humans, the threshold for tumor detection was set at SUVmax superior to 2.5.[32] It has been demonstrated that the metabolic parameters using SUVmax and metabolic tumor volume (TV) derived from TEP were positively correlated with T-stage in primary nasopharyngeal carcinoma patients.[33] Concerning the medium SUV, we observed an increased uptake and sometimes stagnation in the uptake probably due to the presence of a zone of central tumor necrosis. Similarly, in osteosarcoma, high SUVmax has been previously found to correspond to poor tumor necrosis on the histopathologic slab. As tumor necrosis is simply an estimation of the amount of viable tumor, SUVmax likely represents many viable tumor cells.[34] These sarcomas were poorly differentiated and very aggressive, as in human,[35] and we estimated the doubling time at 12.5 days. In this study, CT-scan seemed to be underpowered to detect early malignancies. The small size of the developing cancer and/or the sensibility of CT-scan used in our experiment might account for this discrepancy. However, it has been shown that FDG-PET was particularly helpful for the diagnosis in patients with suspected pancreatic cancer in whom CT-scan failed to identify a mass.[36] In this study, despite the injection of iodine, the contrast uptake of the tumors was insufficient for their detection. This can be explained by the low circulating blood volume of animals, limiting the volume of injection of the 270 mg I/ml iodoxanol for human use.

In a human case report of a post-radiation sarcoma with a very short latent period, serial diagnostic images were compared and revealed that FDG-PET was more potent than conventional imaging in distinguishing post-therapeutic change and tumor recurrence in the region after surgical and radiation therapy.[37] On the same way,[38] a patient who had been repeatedly treated for a peripheral nerve sarcoma, beneficed of a PET for the management of this disease. It showed regional recurrence, which required leg amputation. The pathological result has confirmed the PET diagnosis. PET was more potent than MRI to perform a differential diagnosis between postirradiation fibrosis and tumor recurrence, allowing for suitable therapeutic management of the patient.[38] Such information can be used to optimize staging, restaging, and assessment of response to therapy. Functional imaging with FDG-PET can also potentially help to better evaluate the patients prognosis both before and after neoadjuvant therapy.[28]

As more patients with early-stage cancer are treated with radiation and live longer, the incidence of post-radiation sarcomas is likely to increase as well. Therefore, the present preclinical model developed by a single dose 30 Gy irradiation of Wistar rat hindlimb, with a high incidence of soft tissue post-radiation sarcoma may be a useful animal model of naturally occurring post-radiation sarcoma suitable for the exploration of post-radiation sarcoma pathogenesis and evaluation of specific preventive or therapeutic approaches.

In this context, we report here that FDG-PET could be a reliable and useful imaging technique for early detection of post-radiation sarcomas.

ACKNOWLEDGMENTS

This works was granted by the French Ligue contre le cancer, Comités Lorrains and the Conseil Scientifique Nancyclotep, University Henri Poincaré Nancy.

REFERENCES

1. Cha C, *et al* (2004) Long-term results with resection of radiation-induced soft tissue sarcomas. Ann Surg **239**(6): 903–909; discussion 909–910.
2. Hogle WP (2006) The state of the art in radiation therapy. Semin Oncol Nurs **22**(4): 212–220.
3. Janot F, *et al* (2008) Randomized trial of postoperative reirradiation combined with chemotherapy after salvage surgery compared with salvage surgery alone in head and neck carci-

noma. J Clin Oncol **26**(34): 5518–5523.
4. Cahan WG, *et al* (1998) Sarcoma arising in irradiated bone: report of eleven cases. 1948. Cancer **82**(1): 8–34.
5. Sheppard DG and Libshitz HI (2001) Post-radiation sarcomas: a review of the clinical and imaging features in 63 cases. Clin Radiol **56**(1): 22–29.
6. Inoue YZ, *et al* (2000) Clinicopathologic features and treatment of postirradiation sarcoma of bone and soft tissue. J Surg Oncol **75**(1): 42–50.
7. Virtanen A, Pukkala E and Auvinen A (2006) Incidence of bone and soft tissue sarcoma after radiotherapy: a cohort study of 295, 712 Finnish cancer patients. Int J Cancer **118**(4): 1017–1021.
8. Maghami EG, *et al* (2005) Postirradiation sarcoma: a case report and current review. Am J Otolaryngol **26**(1): 71–74.
9. Robinson E, Neugut AI and Wylie P (1988) Clinical aspects of postirradiation sarcomas. J Natl Cancer Inst **80**(4): 233–240.
10. Sigurdson AJ and Jones IM (2003) Second cancers after radiotherapy: any evidence for radiation-induced genomic instability? Oncogene **22**(45): 7018–7027.
11. Riemann B, *et al* (2008) Small animal PET in preclinical studies: opportunities and challenges. Q J Nucl Med Mol Imaging **52**(3): 215–221.
12. Dolivet G (2009) Rehabilitation of irradiated tissues. Oncologie **11**(3): 526–527.
13. Kemp BJ, *et al* (2009) NEMA NU 2-2007 performance measurements of the Siemens Inveon preclinical small animal PET system. Phys Med Biol **54**(8): 2359–2376.
14. Visser EP, *et al* (2009) Spatial resolution and sensitivity of the Inveon small-animal PET scanner. J Nucl Med **50**(1): 139–147.
15. Hong R, *et al* (2007) Correlation of PET standard uptake value and CT window-level thresholds for target delineation in CT-based radiation treatment planning. Int J Radiat Oncol Biol Phys **67**(3): 720–726.
16. Lucignani G, Paganelli G and Bombardieri E (2004) The use of standardized uptake values for assessing FDG uptake with PET in oncology: a clinical perspective. Nucl Med Commun **25**(7): 651–656.
17. Heglund IF, *et al* (1995) Preclinical pharmacokinetics and general toxicology of iodixanol. Acta Radiol Suppl **399**: 69–82.
18. Mark RJ, *et al* (1994) Postirradiation sarcomas. A single-institution study and review of the literature. Cancer **73**(10): 2653–2662.
19. Pinel S, *et al* (2004) Erythropoietin-induced reduction of hypoxia before and during fractionated irradiation contributes to improvement of radioresponse in human glioma xenografts. Int J Radiat Oncol Biol Phys **59**(1): 250–259.
20. Fajardo LF (2005) The pathology of ionizing radiation as defined by morphologic patterns. Acta Oncol **44**(1): 13–22.
21. Fajardo LF (1986) Ionizing radiation and neoplasia. Monogr Pathol (27): 97–125.
22. Tinkey PT, *et al* (1998) Postirradiation sarcomas in Sprague-Dawley rats. Radiat Res **149**(4): 401–404.
23. Ando K, *et al* (2005) Tumor induction in mice locally irradiated with carbon ions: a retrospective analysis. J Radiat Res (Tokyo) **46**(2): 185–190.
24. Hall EJ (1991) Weiss lecture. The dose-rate factor in radiation biology. Int J Radiat Biol **59**(3): 595–610.
25. Suit H, *et al* (2007) Secondary carcinogenesis in patients treated with radiation: a review of data on radiation-induced cancers in human, non-human primate, canine and rodent subjects. Radiat Res **167**(1): 12–42.
26. Bartel-Friedrich S, Friedrich RE and Arps H (1999) Rat tumors following fractionated irradiation. Anticancer Res **19**(4A): 2725–2726.
27. Lavranos G, *et al* (2007) Casual discovery of a thoracic tumour showing histological features of undifferentiated pleomorphic sarcoma in a male Wistar laboratory rat. Anat Histol Embryol **36**(6): 433–436.
28. Bestic JM, Peterson JJ and Bancroft LW (2009) Use of FDG PET in staging, restaging, and assessment of therapy response in Ewing sarcoma. Radiographics **29**(5): 1487–1500.
29. Kumar R, *et al* (2006) Role of PET/PET-CT in the management of sarcomas. Expert Rev Anticancer Ther **6**(8): 1241–1250.
30. Wolf G and Abolmaali N (2009) Imaging tumour-bearing animals using clinical scanners. Int J Radiat Biol **85**(9): 752–762.
31. Tatsumi M, *et al* (2003) Initial experience in small animal tumor imaging with a clinical positron emission tomography/computed tomography scanner using 2-[F-18]fluoro-2-deoxy-D-glucose. Cancer Res **63**(19): 6252–6257.
32. Duysinx BC, *et al* (2006) 18F-FDG PET imaging in assessing exudative pleural effusions. Nucl Med Commun **27**(12): 971–976.
33. Chan WK, *et al* (2010) Nasopharyngeal carcinoma: relationship between 18F-FDG PET-CT maximum standardized uptake value, metabolic tumour volume and total lesion glycolysis and TNM classification. Nucl Med Commun **31**(3): 206–210.
34. Costelloe CM, *et al* (2009) Tumor necrosis in osteosarcoma: inclusion of the point of greatest metabolic activity from F-18 FDG PET/CT in the histopathologic analysis. Skeletal Radiol: 131–140.
35. Souba WW, *et al* (1986) Radiation-induced sarcomas of the chest wall. Cancer **57**(3): 610–615.
36. Delbeke D and Pinson CW (2004) Pancreatic tumors: role of imaging in the diagnosis, staging, and treatment. J Hepatobiliary Pancreat Surg **11**(1): 4–10.
37. Hsieh TC, *et al* (2009) Fulminant postirradiation soft tissue sarcoma. Clin Nucl Med **34**(11): 811–814.
38. Santaella Y, *et al* (2005) [18-FDG-PET in a case of recurrent malignant schwannoma]. Rev Esp Med Nucl **24**(2): 127–130.

Received on January 28, 2011
Accepted on April 4, 2011
J-STAGE Advance Publication Date: ●●● ●●, 2011

IV.C) Cytokines et facteurs de croissance relargués au sein des tissus irradiés

"Long-term alteration of cytokines and growth factors expression in irradiated tissues and relation with histological severity scoring"
P. Gallet, B. Phulpin, J-L.Merlin, A. Leroux, P. Bravetti, H. Mecellem, N. Tran, G. Dolivet
Soumise : Plos One

Le but de ce travail était d'affiner la compréhension des mécanismes physiopathologiques des lésions tissulaires radio-induites. Pour ce faire, les modifications des principaux médiateurs cellulaires impliqués ont été étudiées au niveau tissulaire (cutané et musculaire). Les 4 principales familles cytokiniques survenant dans la genèse des radiolésions étaient représentées, à savoir les cytokines : pro-inflammatoires (IL-1α, IL-2, IL-6, TNF-α, et IFN-γ), pro-fibrotique (TGF-β1), pro-angiogénique (VEGF) et de mobilisation et de recrutement de cellules souches (GM-CSF). Leur part respective dans la défaillance de l'angiogenèse et la dégénérescence tissulaire a ensuite été discutée.

Le modèle murin d'irradiation unilatérale à 30 Gy décrit précédemment a été utilisé, avec des sacrifices séquentiels à 6 semaines (n=8), 6 mois (n=8) et un an (n=8). Des prélèvements tissulaires cutanés et musculaires ont été réalisés et après extraction des protéines tissulaires, l'expression des différents médiateurs impliqués a été analysée par immunoanalyse multiplex (IL-1α, IL-2, IL-6, IL-10, IFN-γ, TNF-α, VEGF, GM-CSF) et western blot (TGF-β1) et comparée aux pattes saines controlatérales. Ces données ont été confrontées aux observations macroscopiques et histologiques. Un score histologique reflétant la sévérité des lésions a été proposé et utilisé.

De façon prédictible, les lésions macroscopiques et histologiques induites étaient similaires à celle de l'étude précédente. Les lésions radio-induites étaient plus marquées au niveau des tissus cutanées, les tissus musculaires s'avérant plus radio-résistants [176]. Les tissus irradiés présentaient un état inflammatoire chronique (IL-2,IL-1α et TNF-α augmentés). Une élévation de l'expression du TGF-β1, qui apparaissait correlée au score de fibrose, a été retrouvée tout au long de l'étude. De façon similaire, un signal pro-angiogénique (VEGF),

persistant dans le temps, a été détecté mais ce dernier a n'a pas induit de modification histologique. L'expression du GM-CSF s'est également avérée accrue mais aucune amélioration histologique n'a été constatée.

Bien qu'il s'agisse d'une étude sur l'animal, en irradiation monodose, notre modèle a montré une grande cohérence avec la conception actuelle de la physiopathologie de la dégénérescence tissulaire radio-induite. Les tissus irradiés présentaient un état inflammatoire chronique, dont l'implication dans la fibrose radio-induite semblait modérée, ce qui confirme certaines observations cliniques chez l'homme. En revanche, le TGF-β1 semblait être le médiateur clef de la fibrose. L'IL-10 paraît avoir ici un rôle plutôt anti-fibrotique et paraissait relativement indépendant de la réaction inflammatoire. Un signal pro-angiogénique était constatement détectable en territoire irradié mais son intensité était moins intense qu'attendue.

Ce modèle offre de nombreuses perspectives de développement, notamment dans la compréhension des mécanismes physiopathologiques radio-induits et pourra être étayé par d'autres études histologiques, moléculaires et génétiques. Par ailleurs, il constitue le préambule indispensable aux techniques de réhabilitation des tissus irradiés, en permettant d'évaluer leur efficacité et leur mode d'action. Du fait de l'augmentation du GM-CSF, traduisant le déficit de progéniteurs, ces travaux nous ont également permis de vérifier l'intérêt théorique d'une réhabilitation par cellules souches.

Long-term alteration of cytokines and growth factors expression in irradiated tissues and relation with histological severity scoring

P. Gallet[1*], B. Phulpin[1,2*+], J-L.Merlin[1,3], A. Leroux[1,3], P. Bravetti[4], H. Mecellem[5], N. Tran[6,7], G. Dolivet[1,2]

[1]EA4421 SiGReTO Nancy University, Faculty of Medicine, Avenue de la Forêt de Haye, 54500, Vandoeuvre-lès-Nancy, France

[2]Head and Neck Surgery and Dental Units, Oncologic Surgery Department, Centre Alexis Vautrin, Avenue de Bourgogne, Brabois, 54511 Vandoeuvre-lès-Nancy, France

[3]Pathology and Tumor Biology Department, Centre Alexis Vautrin, Avenue de Bourgogne, Brabois, 54511 Vandoeuvre-lès- Nancy, France

[4]Oral surgery department, Faculty of Dentistry, Nancy University, 96 av Mal de Lattre de Tassigny BP, 50208, 54004 Nancy, France

[5]Radiotherapy Department, Centre Alexis Vautrin, Avenue de Bourgogne, Brabois, 54511 Vandoeuvre-lès-Nancy, France

[6]School of Surgery, INSERM U961, Faculty of Medicine, Nancy University, Avenue de la Forêt de Haye, 54505, Vandoeuvre-lès-Nancy, France

[7]INSERM U961, Faculty of Medicine, Nancy University, Avenue de la Forêt de Haye, 54505, Vandoeuvre-lès-Nancy, France

[*] P.Gallet and B. Phulpin contributed equally to the paper

[+] Correspondence: Bérengère Phulpin D.D.S, Head and Neck Surgery and Dental Units, Centre Alexis Vautrin, Avenue de Bourgogne, Brabois, 54511 Vandoeuvre-lès-Nancy, France Tel :(+33) 3.83.59.84.47; Fax : (+33) 3.83.59.85.72; Email : b.phulpin@ nancy.unicancer.fr

Abstract :

Purpose : Beside its efficacy in cancer treatment, radiotherapy induces degeneration of healthy tissues within the irradiated area. The aim of this study was to analyze the variations of proinflammatory (IL-1α, IL-2, IL-6, TNF-α, IFN-γ), profibrotic (TGF-β1), proangiogneic (VEGF) and stem cell mobilizing (GM-CSF) cytokines and growth factors in an animal model of radiation-induced tissue degeneration.

Materiel and method : 24 rats were irradiated unilaterally on the hindlimb at a monodose of 30 Gy. Six weeks (n=8), 6 months (n=8) and 1 year (n=8) after irradiation the mediators expression in skin and muscle were analyzed using Western blot and the Bio-Plex® protein array (BPA) technology. Additional histological severity for fibrosis, inflammation, vascularity and cellularity alterations scoring was defined from histology and immnunohistochemistry analyses.

Results : a significant increase of histological severity scoring was found in irradiated tissue. Skin tissues were more radio-sensitive than muscle. A high level of TGF-β1 expression was found throughout the study and a significant relation was evidenced between TGF-β1 expression and fibrosis scoring. Irradiated tissue showed a chronic inflammation (IL-2 and TNF-α significantly increased). Moreover a persistent expression of GM-CSF and VEGF was found in all irradiated tissues. The vascular score was related to TGF-β1 expression and the cellular alterations score was significantly related with the level of IL-2, VEGF and GM-CSF.

Conclusion : The results achieved in the present study underline the complexity and multiplicity of radio-induced alterations of cytokine network. It offers many perspectives of development, for the comprehension of the mechanisms of late injuries or for the histological and molecular evaluation of the mode of action and the efficacy of rehabilitation techniques.

Keywords : multiplex, cytokine and growth factor, irradiated tissue, histology

INTRODUCTION

Radiotherapy is an integral part of overall cancer therapy and nearly two thirds of all cancer patients have received radiotherapy at some point during their disease management [1,2]. Its efficacy is still limited by the tolerance of healthy tissue included in the target volume of irradiation and by its side effects. Understanding the mechanisms of radiation-induced tissue degeneration is therefore essential to improve the tolerance of healthy tissues to radiation and to develop methods of tissue rehabilitation.

Histologically, the four main phenomena involved in late effects development appear to be

inflammation, fibrosis, vascular alterations and cellular depletion [3,4,5,6]. The involvement of each of these phenomena in the genesis of late effects is highly debated.

After radiotherapy, two types of deterministic effects are classically distinguished depending on their time of occurrence : early effects and late effects. This is based on clinical and on physiopathological concepts: early effects are easily predictable and occur soon after irradiation. Late effects can appear clinically months, even years after exposure to ionizing radiation [7,8]. Nevertheless, it should be noted that the distinction between acute and late effects is arbitrary because it is actually a continuum [3,4]. Late effects are the consequences of an imperfect tissue remodeling and of persistent radiation induced injuries. However, the molecular mechanisms involved in the development of these effects remain unclear. Chronic radio-induced toxicity may be induced by dysregulation of many mediators including perpetual cascades of cytokines [4,5,7,9,10]. In the current physiopathological models of radiation-induced tissue degeneration hypoxia plays a key role [11]. It perpetuates cellular damages, so that normal tissue regeneration is impossible. However, most of the studies were focused on lungs [12,13,14], and the precise role of hypoxia in other tissues is still unclear.

Indeed most clinical prospective studies assay growth factors and interleukins on serum in order to predict symptomatic radio-induced lung injury [15,16,17,18,19].

Within tissues, intercellular communication pathways are complex and include autocrine and paracrine mechanisms. Therefore, the resulting effect depends on the local balance between different types of mediators whose regulation and spatio-temporal distribution are crucial [20,21]. The balance cannot be understood without studying the local equilibrium. Consequently, the development of animal model of radio-induced injury is a necessity. Some studies have investigated the tissue concentrations of cytokines and interleukins, mainly in lungs [12,13,14,22], gut [23,24], or brain [25] but studies on skin and muscle are rare. In addition, all these studies are focused on one or at most 3 mediators [13,14,22,23,24,25,26].

The aim of this study was to analyze the variations of the main mediators of the four cytokine and growth factor families involved in inter-cellular exchanges during radiation-induced tissue degeneration in skin and muscles. An animal model of radiation-induced tissue degeneration was used for this purpose [27]. The expression of proinflammatory (IL-1α, IL-2, IL-6, TNF-α, IFN-γ), profibrotic (TGF-β1), proangiogenic (VEGF) and stem cell mobilizing (GM-CSF) cytokines (Figure 1) was analyzed using Western blot and the Bio-Plex® protein array (BPA) technology. Additional histology and immunochemistry studies were performed.

MATERIAL AND METHODS

Animals

This 12-month study was conducted using 24 adult male Wistar rats (Janvier CERJ, Le Genest Saint Isle, France) with an initial body weight of 420-460 g. The rats were maintained in a specific environment with controlled temperature and humidity and an automatically regulated 12-h light/dark cycle, and were fed a standard commercial diet and given water *ad libitum*. The experimental protocol was conducted in accordance with the regulations of our local ethics committee and with the Animal Welfare Act of the National Institutes of Health Guide for the Care and Use of Laboratory Animals (NIHPublication no. 85-23, Revised 1996).

General experimental design

Under general anesthesia, the animals (3 groups of 8 rats) were administered a single dose of 30 Gy unilaterally on the hindlimb. The first group was euthanized 6 weeks, the second six months and the third one year after irradiation. Immediately before sacrifice, tissue samples of skin and muscle were collected on each hindlimb in order to process BPA assay and western blot. The remaining tissues were removed and fixed for histological and immunohistochemical analysis. Unirradiated hindlimbs were used as controls.

Irradiation procedures

Cobalt 60 irradiation was chosen to minimize the difference between the absorbed dose in soft and hard tissues. Prior to irradiation, a scanner acquisition (Philips Brillance 40) enabled the calculation of dosimetry (Isogray 3.0 software Dosisoft). Irradiation of the hindlimb was performed under general anesthesia as described previously (21). Briefly, the animals were placed in a prone position upon a thick polystyrene phantom. The hindlimbs were additionally immobilized by adhesive tape. The skin distance focus was 70 cm, and the field size was 20x30 cm. The lead collimating block was positioned on a 0.5-cm thick acrylic platform to shield the body, allowing exposure of only the hindlimb without the pelvis. Radiation was delivered in a vertical beam from a Theratron® 780CX-ray machine delivering γ-rays of 1.25 MeVenergy. The irradiated volume was 40 cm3 at a dose rate of 1.4 Gy/min. The room temperature during irradiation was 22˚C.

Histopathological and immunochemistry studies

Gastrocnemius muscle and skin were removed and fixed in AFA (acid acetic, formaldehyde and alcohol). Each sample was embedded in paraffin, cut into 5-µm sections and stained prior to light microscopic observation: hematoxylin eosin, sirius red and FVIII immunohistochemistry (polyclonal rabbit, 1:400, Dako Corporation, Trappes, France) were performed on Ventana Benchmark.

All microscope images (microscope Aristopla, Leica®), were captured with a camera (Olympus DP Controler, Olympus Optical) and analyzed with image analyzing software (TRIBVN-ics image communication software version 1.5, Chantillon France).

Assessment of the severity of lesions

Histopahological analyses were performed in skin and muscles specimens taken from irradiated and control unirradiated hindlimb. The four following parameters were studied: fibrosis, inflammatory infiltrates, vascular alterations, cellular depletions and alterations. For each parameter, a score of severity was established, from 0 (no alteration) to 3 (severe alterations), using the visual scale presented here (Figure 2).

Each captured image was blindly analyzed twice at three weeks interval by two independent observers. Intra and inter observer reliability of the classification was verified by the concordance with the Kappa test, with a linear ponderation for variables with several categories.

Protein extraction

Protein from tissue specimens were extracted by using a cell lysing kit (Bio-Rad) according to the manufacturer's recommendations. The specimens were disrupted using a steel-bead tissue lyser (Tissuelyser, Quiagen) for 3 min at 30 cycles per sec. Protein concentration in supernatants was determined using the BioRad Dc Protein assay according to the manufacturer's recommendations. Then, the proteins extracts were stored frozen at -80°C until analyzed.

BPA assay

Multiplex sandwich bead immunoassays were used to analyze the expression of the cellular mediators. All experiments were carried out in triplicate. Protein concentration was determined as indicated above, adjusted to 1 µg/ml of total protein. Protein extracts were transferred into 96-well dishes and diluted with buffered solution (Lincoplex assay buffer).

Fluorescent capturing beads coupled to antibodies directed against IL-1α, IL-2, IL-6, IL-10, TNF-α, IFN-γ, VEGF and GMCSF (Linco Research (R-CYTO-80K-08)) were mixed. The antibody-conjugated beads were added into each well and incubated for 12 h at 4°C. The plates were washed (Lincoplex wash buffer) and incubated (1h at 21°C) with biotinylated antibodies to fix each target protein. The plates were then washed and Streptavidin–phycoerythrin solution was then added (30 min at 21°C).

Results were recorded as mean fluorescence intensities and normalized to the data measured in the positive controls.

Non-irradiated limbs were used as controls and all data were analyzed respectively to control at the same time. Skin and muscles were analyzed independently.

Western blot analysis

Protein concentration was determined as indicated above, adjusted to concentration 12 μg/ml of total protein. Dilution was performed with buffer Laemmli (Bio-Rad®). TGF-β1 activation was performed by heating the specimen at 80°C for 5 min. The proteins were electrophoretized at 100 V for 120 min (PowerPac 200, Bio-Rad) ins SDS-polyacrylamide gel (10%) and then transferred onto a polyvinylidene difluoride membrane (Hybon-P–GE Healthcare Amersham®) at 80 mA for 30 min by use of a Transblot SD 5bio-Rad). Nonspecific binding was blocked with 5% milk for 1h at room temperature. Immunodetection of the proteins was performed with specific primary antibody (TGF-β dilution range 1/500 sc-52893, Santa Cruz Biotechnology) in TBST 0.1% with 5% milk and incubated overnight at 4°C. The membranes were washed and incubated with mouse peroxydase-secondary anti-IgG1 (dilution range 1/2000) for 1 h and washed. Immunoreactive protein were visualized by using electroluminescent reagent (Kit ECL Western blotting Detection reagents–GE Healthcare Amersham ®).

Each dried blot was numerized at 100 dpi (Perfection 1670 scanner; Epson) and processed using ImageJ, Java-based image processing software (Rasband WS; NIH).

The area of the peak was determined and compared to that of a reference sample of known concentration in TGF-β1. Values were expressed as percentage of control.

Non-irradiated limbs were used as controls and all data were analyzed respectively to control at the same time. Skin and muscles were analyzed independently.

Comparison of histopathological and immunochemistry studies with BPA assays and western blot.

For each severity score of fibrosis, inflammation, vascular alterations, cellular depletions and alterations were reported to corresponding levels of mediators expression.

Statistical analysis

The statistical significance of differences between the groups was determined using the Student's t-test. For each score of severity, the correlations between the score and the level of expression of each mediator were determined. $p<0.05$ was considered as significant.

RESULTS

Histopathological results

Irradiation at a monodose of 30 Gy induced in all irradiated tissue a marked increase of histological scoring compared to unirradiated hindlimb. However, no significant differences could be found over time (figure 3).

The fibrosis score showed an increased with time in both skin and muscle. In skin, the inflammation score appeared to decrease at 6 months, but increased at 1 year. However, in the muscle, the inflammation score increased with time.

Inter-observer reproducibility was good for all the parameters of the histological classification (Kappa value are listed table 1)

Expression of cytokines and growth factors

Cytokines expression in irradiated skin

During this study, the control values obtained from the unirradiated contralateral hindlimb were stable over time. The results are shown in figure 4.

All pro-inflammatory mediators (IL-1α, TNF-α, IL-2, IFN-γ, IL-6) evolved consistently with time. Six weeks after irradiation, TNF-α was significantly higher than control (+66%, p=0.009) as well as IL-2 (+458%; p=0.013). The expression level of IFN-γ also tended to rise. Six months after irradiation, the inflammatory reaction tended to attenuate: IL2 remained moderately elevated (+83%, p=0.028) but the increase of TNF-α was no longer significant (+22%, p=0.231) while IFN-γ and IL-1α decreased markedly (respectively -34%, p=0.035 and -42%, p=0.015). However, one year after irradiation, there was a small intensification of inflammatory reaction, with a significant increase of TNF-α (+53%, p=0.002), and IL-2 (+350%, p=0.006). At one year, the expression level of IL-1 was also found to be increased

but did not reach statistical significance. During the study, the difference in the expression of IL-6 and IL-10 between irradiated hindlimbs and non irradiated hindlimbs never reached statistical significance. To summarize, the expression of proinflammatory cytokines measured at 6 weeks appeared to decrease at 6 months, then the trend reversed at 1 year.

Positive correlations were found between TNF-α and IL-1α ($r=0.690$, $p<0.001$), IL-2 and TNF-α ($r=0.558$, $p<0.001$) and IFN-γ and IL-1α ($r=0.429$ $p<0.001$). As expected, the anti-inflammatory mediator IL-10 was predictably negatively correlated to TNF-α ($r=-0.324$, $p=0.001$) and IL-1α ($r=-0.182$, $p=0.05$).

The expression of the profibrotic mediator TGF-β remained markedly increased during the study. Six weeks after irradiation, the levels of TGF-β was 2.2 times ($p=0.001$) higher than that measured on unirradiated tissue and reached 2.7 times ($p=0.013$) 6 months after irradiation. At one year, the level of TGF-β was still significantly increased but to a lesser extent (+65%, $p=0.017$). The TGF-β was negatively correlated to IL-10 ($r=-0.252$, $p=0.014$).

Six weeks after irradiation, the expression level of the pro-angiogenic mediator VEGF was markedly increased (+177%, $p=0.05$). This increase persisted over time and VEGF expression doubled (+119%, $p=0.181$) 6 months after irradiation and reached four times the controlateral unirradiated level (+323%; $p=0.233$) after one year. However the values did not reach statistical significance, probably due to the small number of sample. The profile of evolution was similar to the profile of the inflammatory reaction. A positive correlation was observed between VEGF and IL-2 ($r=0.585$; $p<0.001$) and between VEGF and GM-CSF ($r=0.689$; $p<0.001$).

Six weeks after irradiation, the expression of the stem cell mobilizing cytokine GM-CSF was higher than control (x33.6; $p=0.047$). This increase persisted over time with an increase of 2.5 times ($p=0.022$) and 5.5 times ($p=0.048$) respectively 6 months and one year after irradiation. As for VEGF, the profile of evolution was similar to the inflammatory reaction and IL-2 was positively correlated with GM-CSF ($r=0.744$, $p<0.001$).

Cytokines expression in irradiated muscle

Differences between irradiated and non irradiated samples of muscles were less marked and most of the results were not significant.

The evolution of the mediators was slightly different from that found in the skin. The inflammatory reaction seemed initially less intense, then appeared gradually, with a progressive trend to increase of IL-1, TNF-α, and IL-2, which was not statistically significant though.

The level of TGF-β increased later than in the skin, but the differences between irradiated and non irradiated samples were very marked at 6 months (more than 10 fold increase, p=0.017) and at 1 year (3 fold increase, p=0.041). The profile of variation in the expression of GM-CSF and VEGF seemed to be similar to that of the inflammatory reaction.

Relations between histopathological results and expression of mediators

The significant variation of expression of cytokine or growth factor for each score of severity from inflammation, fibrosis, vascularity and cellular alterations are shown in figure 5.

In skin, the global profile of evolution in time was similar for pro-inflammatory cytokines and for histological scores, always with a late intensification. Higher scores of inflammation were associated with higher levels of IL-2 (r=0.274, p=0.05), TGF-β1 (r=0.484, p=0.001) and GM-CSF (r=0.358, p=0.002). The impact of the variation of TNF-α on the inflammation score was moderate (r=0.3, p=0.05). On the contrary, IL-1 levels significantly decreased with increase of the inflammation score (r=-0.4, p=0.008).

A significant relation was found between TGF-β1 expression and histological fibrosis scoring (r=0.554, p=0.002). The fibrosis score also increased with the level of IL-2 (0.453, p=0.003), and with TNF-α (r=0.497, p=0.001). No relation could be found between the levels of expression of the other pro-and anti inflammatory mediators (IL-1, IL-6, IL-10) and the fibrosis score (data not shown), whose the expression levels of GM-CSF and VEGF both increased with the severity of fibrosis (r=0.455, p=0.002 and r=0.342, p=0.027 respectively).

The levels of expression of the key mediators were not related with vascular score, except for TGF-β1 (r=0.521, p<0.001), which level of expression was increased with vascular alterations, and at a lower level for VEGF and GM-CSF, which increased with mild alterations (p<0.05).

The cellular alterations score was significantly related with the level of IL-2 (r=0.3, p=0.05), VEGF (for mild alterations, p<0.05), GM-CSF (r=0.37, p=0.017) and TNF-α (r=0.5, p=0.001). Finally, the level of IL-1 expression slightly decreased when the cellular alterations score increased (r=-0.37, p=0.02).

In muscles, the major significant relation was found between TGF-β1 expression and histological scoring with a late intensification (r=0.67, p<0.001).

DISCUSSION

Radiotherapy induced late normal tissue injury within the irradiated field is a significant cause of morbidity and decrease quality of live in cancer patients [28]. This justifies the evaluation

of biomarkers predictive of late toxicity of radiation. The present study was performed in a model of late tissue radio-induced degeneration [27], enabling the assessment of histological changes and dysregulation of molecular mediators in irradiated tissues.

Despite monodose irradiation, the histological and macroscopic modifications observed in this study were very similar to those observed after radiotherapy in human. In our model, inflammation was maximal at 30 days, followed by fibrosis starting at 6 weeks, stabilizing at 3 months but sometimes continuing through successive stages. However, the main problem with the histological analysis of irradiated tissues is that radiation-induced injuries are focal so that analysis might miss some aspects of radiation induced degeneration. This is the reason why we developed a histological scoring system and tested its reliability prior to analysis. Intra and inter observers reliabilities were good, but it clearly appeared to us that histological analysis was not sufficient for precisely evaluating radio-induced tissular degeneration. In this context, the analysis of cytokines and mediators expression appeared to be an attractive method of evaluation of tissular changes after irradiation.

Very often, the analysis of expression of cytokines and growth factors is based on immunochemistry [12,25,26,29] or mRNA expression analyses [23,25,26,30]. This gives an insight of the production of proteins, but without quantifying their real concentration in the tissue, which is determinant for the actions of the studied mediators. In this study, the methodology was based on the direct analysis of protein using the Bio-Plex® cytokine array. Indeed, the determined levels of expression of the key mediators in this study were coherent, and the expected correlations between pro- and anti-inflammatory mediators could be identified. This confirms the reliability of the methodology.

Expression levels of the key mediators studied were consistent with the current model of radio-induced tissular degeneration.

Similarly to others works [14,30,31,32], particularly in the skin, a high level of TGF-β1 was found throughout the study. TGF-β1 is known to control the regulation and inhibition of cell growth and the homeostasis of the extracellular matrix. Dysregulation of TGF-β1 is involved in the development of fibroproliferative diseases [33,34,35]. The increased expression of TGF-β1 was already present 6 weeks after irradiation, so that the initiation of this process was certainly earlier. Indeed, several authors found an induction of TGF-β1 during the first 24 hours after irradiation [36,37,38]. In this study, a significant relation was found between TGF-β1 expression and histological scoring. These results highlight the crucial role of this cytokine in the pathogenesis of radiation fibrosis.

The precise role of inflammation in the constitution of late injuries is less clear. Similarly to others studies, a chronic release of proinflammatory mediators was observed in irradiated tissues in our model. The TNF-α levels of expression were increased during all the observation time. This was consistent with other studies reporting that in the lungs, an increase of TNF-α expression was detected during the first 10 days after irradiation [13] and that values of TNF-α mRNA remained elevated 25 weeks after irradiation [23]. IL-2 levels were also elevated during all the study, with the same profile of evolution. On the contrary, IL-1α increased only later in our model. This could be surprising, as in vitro and in vivo studies highlighted that thoracic irradiation induced prolonged release of IL-1α in serum and in lungs samples [30,39,40]. But Rube et al. already found in irradiated lung samples that after an initial increase of IL-1 during the first hours after irradiation, IL-1 returned to a baseline threshold and elevated markedly only after 8 and 16 weeks. In the present rat model, 6 weeks might correspond to the period of baseline threshold of Rube et al. study [38]. In fact, histological constatations and scores were similar to these molecular changes: following an initial inflammatory phase, there was a decreased in inflammatory at 6 months and then a rebound of inflammatory reaction was found at 1 year. This late intensification of inflammatory reaction was particularly marked with a very significant increase of the IL-1α expression between 6 and 12 months ($p=0.007$). Similar late intensification was also observed for muscles in our model.

Chronic inflammatory reaction is usually considered as the trigger for radiation induced fibrosis and some authors proposed that pro- and anti-inflammatory cytokines might be used as markers for predicting late injuries: Chen and coworkers [18] found that elevated pre-irradiation levels in IL-1α and IL-6 were predictive of radiation induced symptomatic pneumopathy. Similarly, Arpin and coworkers [17] found that high levels of IL-10 were protective against radiation induced symptomatic pulmonary fibrosis after thoracic radiotherapy, while elevation of IL-6 was associated with more severe lesions. This might be explained by the known direct antagonism between IL-10 and TGF-β1, and by the inhibition of the production of IL-10 by TGF-β1 associated to IL-6 in the T-reg pathway [41]. Nevertheless, the precise role of these cytokines in the constitution of late lesions remains controversial and some studies were in contradiction with Chen's and Arpin's results. Barthelemy-Brichant and coworkers [42] found no relation between IL-6 and radiation pneumonitis and a multicytokine analysis of plasma of patients showed that only pre-treatment low levels of IL-8 were predictive of radiation pneumonitis. Our model confirms that IL-10 might play a protective role against fibrosis, as elevation of IL-10 was slightly

related with lower levels of TGF-β (r=-0.25, p=0.02), but this role is not confirmed by histological scores. Similarly, the increase of IL-1α expression was not associated with more severe lesions (fibrosis, inflammation, vascular alterations and cellular alterations scores). Finally, the relation between levels of expression of TNF-α, and the fibrosis, the inflammation or the vascular alterations scores was only moderate in our model. On the contrary, the inflammation, cellular alterations and fibrosis scores were related with variations of IL-2. Consequently, IL-2 appeared to play a crucial role in the constitution of late injuries in our model. The radio-induced injuries might be preferentially Th1 mediated. Further investigations of the immune balance would clarified the impairment between Th1/Th2/Th17/Treg.

Recently, hypoxia has been placed in the center of all the models of radio-induced tissular degeneration. All authors agree on the fact that irradiation has deleterious effects on vascularization and neoangiogenesis [43,44,45] . VEGF is the main proangiogenic molecule and probably the most studied. Ebrahimian et al.[46] evidenced that irradiation hampered skin perfusion, capillary number, and VEGF plasma level. Consistently with others studies [12,14,25,26], we observed an increase of VEGF and this throughout the study. VEGF usually promotes revascularization and wound healing [47,48], but despite an increase of this angiogenic signal, histological and immunochemistral studies demonstrated typical decreased vascularity and alterations of the vascular wall [44,45,49]. Indeed, VEGF is known to be able to affect vessel permeability. It has been shown to induce fenestrations in capillary endothelial cells [50] and to affect occludin expression and tight junction assembly [51]. In our study, immunochemistry revealed X with anti-FVIII in irradiated tissues. As in the irradiated spinal cord [25], we can hypothesize that VEGF contributed to increase the vascular permeability in irradiated tissue and to perpetuate the vascular impairment.

Though we found no major relation between VEGF levels and the fibrosis score (r=0.34, p=0.027), and the increase of VEGF we evidenced was more moderate than in other studies [12,14]. This difference with existing studies might be explained by the type of tissue studied. Indeed, most of the existing studies were conducted in lung tissues, which have a particular vascularity system and hypoxia could also be the consequence of the impaired pulmonary function. The landmark of hypoxia HIF-1, is the upstream cytokine of VEGF, consequently further investigations may be necessary to link hypoxia, VEGF, vascular damage and late radiation-induced injuries in skin and muscle.

In our model, a persistent high level of GM-CSF, cytokine with a specific ability to mobilize stem cells, was found throughout the time of the study, in irradiated skin and muscle. In skin,

GM-CSF appeared correlated to fibrosis score (r=0.455, p=0.002) and hypocellularity score (r=0.37, p=0.017). The increase in GM-CS had already been highlighted in irradiated lung tissue, but during early response to radiation (<10 days) [13]. However, this increase could not be detected in serum samples after lung irradiation neither in mice [13] nor in patients [19]. As the GM-CSF level of expression was high throughout the study, it may be hypothesized that irradiated tissues try to mobilize and recruit stem cells in order to overcome the hypoxic and scarring problem [23,52,53,54,55]. The adjunction of stem cells in irradiated tissues might help scarring of wounded tissues [52,53,56]. It has been shown that growth factors injection with G-CSF, SCF and/or GM-CSF could be used to improve radioprotection or radio-induced tissue injury [20,23]. However, these treatments have a saturating effect [20], probably due to the limited capacity of effective recruitment of stem cells. In our model, despite the increase of GM-CSF within the irradiated tissue, histological studies showed persistent hypocellularity. The number of stem cells reaching and/or integrated in these tissues appears to be insufficient. The radio-induced alteration of blood vessel walls [45,49,57] and fibrosis [4,9] probably limit the extravasation of stem cells. Consequently, stem cell therapy might provide a means to reduce radiation-induced side effects [28]. Local injection of stem cells could bring multipotent functional cells, able to replace the differentiated cells, interact with the environment through biofactors secretions, regulate the inflammatory microenvironment, while inducing and participating in neoangiogenesis.

Conclusion:

Our animal model of radio-induced tissular degeneration appeared to be reliable and showed a great coherence with the existing theories of the physiopathology of radio-induced degeneration. It offers many perspectives of development, for the comprehension of the mecanisms of late injuries or for the histological and molecular evaluation of the mode of action and the efficacy of rehabilitation techniques.

The results achieved in the present study underline the complexity and multiplicity of radio-induced alterations of cytokine network. In this context, the results achieved suggest that stem cell therapy might represent an interesting approach to overcome the radiation-induced injuries, in relation with the extensive paracrine activity of stem cells.

ACKNOWLEDGMENTS :

This works was granted by the French Ligue contre le cancer, Comités Lorrains.

Conceived and designed the experiments: P. Gallet, B. Phulpin, J-L.Merlin, G. Dolivet

Performed the experiments: P. Gallet, B. Phulpin

Analyzed the data: P. Gallet, B. Phulpin

Contributed reagents/materials analysis tools: P. Gallet, B. Phulpin, A. Leroux,

Wrote the paper: P. Gallet, B. Phulpin, J-L.Merlin

Engaged in active discussion: J-L.Merlin, P. Bravetti, H. Mecellem, N. Tran, G. Dolivet

BIBLIOGRAPHY

1. Cha C, Antonescu CR, Quan ML, Maru S, Brennan MF (2004) Long-term results with resection of radiation-induced soft tissue sarcomas. Ann Surg 239: 903-909; discussion 909-910.
2. Hogle WP (2006) The state of the art in radiation therapy. Semin Oncol Nurs 22: 212-220.
3. Hill RP, Rodemann HP, Hendry JH, Roberts SA, Anscher MS (2001) Normal tissue radiobiology: from the laboratory to the clinic. Int J Radiat Oncol Biol Phys 49: 353-365.
4. Williams J, Chen Y, Rubin P, Finkelstein J, Okunieff P (2003) The biological basis of a comprehensive grading system for the adverse effects of cancer treatment. Semin Radiat Oncol 13: 182-188.
5. Stone HB, Coleman CN, Anscher MS, McBride WH (2003) Effects of radiation on normal tissue: consequences and mechanisms. Lancet Oncol 4: 529-536.
6. Martin M, Delanian S, Sivan V, Vozenin-Brotons MC, Reisdorf P, et al. (2000) [Radiation-induced superficial fibrosis and TGF-alpha 1]. Cancer Radiother 4: 369-384.
7. Denham JW, Hauer-Jensen M (2002) The radiotherapeutic injury--a complex 'wound'. Radiother Oncol 63: 129-145.
8. Dorr W, Hendry JH (2001) Consequential late effects in normal tissues. Radiother Oncol 61: 223-231.
9. Martin M, Lefaix J, Delanian S (2000) TGF-beta1 and radiation fibrosis: a master switch and a specific therapeutic target? Int J Radiat Oncol Biol Phys 47: 277-290.
10. Travis EL (2001) Organizational response of normal tissues to irradiation. Semin Radiat Oncol 11: 184-196.
11. Fleckenstein K, Gauter-Fleckenstein B, Jackson IL, Rabbani Z, Anscher M, et al. (2007) Using biological markers to predict risk of radiation injury. Semin Radiat Oncol 17: 89-98.
12. Vujaskovic Z, Anscher MS, Feng QF, Rabbani ZN, Amin K, et al. (2001) Radiation-induced hypoxia may perpetuate late normal tissue injury. Int J Radiat Oncol Biol Phys 50: 851-855.
13. Fedorocko P, Egyed A, Vacek A (2002) Irradiation induces increased production of haemopoietic and proinflammatory cytokines in the mouse lung. Int J Radiat Biol 78: 305-313.
14. Rabbani ZN, Mi J, Zhang Y, Delong M, Jackson IL, et al. (2010) Hypoxia inducible factor 1alpha signaling in fractionated radiation-induced lung injury: role of oxidative stress and tissue hypoxia. Radiat Res 173: 165-174.
15. Anscher MS, Kong FM, Andrews K, Clough R, Marks LB, et al. (1998) Plasma transforming growth factor beta1 as a predictor of radiation pneumonitis. Int J Radiat Oncol Biol Phys 41: 1029-1035.

16. Fu XL, Huang H, Bentel G, Clough R, Jirtle RL, et al. (2001) Predicting the risk of symptomatic radiation-induced lung injury using both the physical and biologic parameters V(30) and transforming growth factor beta. Int J Radiat Oncol Biol Phys 50: 899-908.
17. Arpin D, Perol D, Blay JY, Falchero L, Claude L, et al. (2005) Early variations of circulating interleukin-6 and interleukin-10 levels during thoracic radiotherapy are predictive for radiation pneumonitis. J Clin Oncol 23: 8748-8756.
18. Chen Y, Hyrien O, Williams J, Okunieff P, Smudzin T, et al. (2005) Interleukin (IL)-1A and IL-6: applications to the predictive diagnostic testing of radiation pneumonitis. Int J Radiat Oncol Biol Phys 62: 260-266.
19. Hart JP, Broadwater G, Rabbani Z, Moeller BJ, Clough R, et al. (2005) Cytokine profiling for prediction of symptomatic radiation-induced lung injury. Int J Radiat Oncol Biol Phys 63: 1448-1454.
20. von Bultzingslowen I, Brennan MT, Spijkervet FK, Logan R, Stringer A, et al. (2006) Growth factors and cytokines in the prevention and treatment of oral and gastrointestinal mucositis. Support Care Cancer 14: 519-527.
21. Galiano RD, Tepper OM, Pelo CR, Bhatt KA, Callaghan M, et al. (2004) Topical vascular endothelial growth factor accelerates diabetic wound healing through increased angiogenesis and by mobilizing and recruiting bone marrow-derived cells. Am J Pathol 164: 1935-1947.
22. Calveley VL, Khan MA, Yeung IW, Vandyk J, Hill RP (2005) Partial volume rat lung irradiation: temporal fluctuations of in-field and out-of-field DNA damage and inflammatory cytokines following irradiation. Int J Radiat Biol 81: 887-899.
23. Okunieff P, Cornelison T, Mester M, Liu W, Ding I, et al. (2005) Mechanism and modification of gastrointestinal soft tissue response to radiation: role of growth factors. Int J Radiat Oncol Biol Phys 62: 273-278.
24. Linard C, Marquette C, Mathieu J, Pennequin A, Clarencon D, et al. (2004) Acute induction of inflammatory cytokine expression after gamma-irradiation in the rat: effect of an NF-kappaB inhibitor. Int J Radiat Oncol Biol Phys 58: 427-434.
25. Li YQ, Ballinger JR, Nordal RA, Su ZF, Wong CS (2001) Hypoxia in radiation-induced blood-spinal cord barrier breakdown. Cancer Res 61: 3348-3354.
26. Liu Y, Kudo K, Abe Y, Aoki M, Hu DL, et al. (2008) Hypoxia expression in radiation-induced late rectal injury. J Radiat Res (Tokyo) 49: 261-268.
27. Phulpin B, Gangloff P, Tran N, Bravetti P, Merlin JL, et al. (2009) Rehabilitation of irradiated head and neck tissues by autologous fat transplantation. Plast Reconstr Surg 123: 1187-1197.
28. Coppes RP, van der Goot A, Lombaert IM (2009) Stem cell therapy to reduce radiation-induced normal tissue damage. Semin Radiat Oncol 19: 112-121.
29. Schultze-Mosgau S, Lehner B, Rodel F, Wehrhan F, Amann K, et al. (2005) Expression of bone morphogenic protein 2/4, transforming growth factor-beta1, and bone matrix protein expression in healing area between vascular tibia grafts and irradiated bone-experimental model of osteonecrosis. Int J Radiat Oncol Biol Phys 61: 1189-1196.
30. Rubin P, Johnston CJ, Williams JP, McDonald S, Finkelstein JN (1995) A perpetual cascade of cytokines postirradiation leads to pulmonary fibrosis. Int J Radiat Oncol Biol Phys 33: 99-109.
31. Martin M, Delanian S, Sivan V, Vozenin-Brotons MC, Reisdorf P, et al. (2000) [Radiation-induced superficial fibrosis and TGF-beta 1]. Cancer Radiother 4: 369-384.
32. Lefaix JL, Daburon F (1998) Diagnosis of acute localized irradiation lesions: review of the French experimental experience. Health Phys 75: 375-384.

33. Rieder F, Lawrance IC, Leite A, Sans M (2011) Predictors of fibrostenotic Crohn's disease. Inflamm Bowel Dis.
34. Castro SV, Jimenez SA (2010) Biomarkers in systemic sclerosis. Biomark Med 4: 133-147.
35. Wynn TA (2008) Cellular and molecular mechanisms of fibrosis. J Pathol 214: 199-210.
36. Randall K, Coggle JE (1995) Expression of transforming growth factor-beta 1 in mouse skin during the acute phase of radiation damage. Int J Radiat Biol 68: 301-309.
37. Martin M, Vozenin MC, Gault N, Crechet F, Pfarr CM, et al. (1997) Coactivation of AP-1 activity and TGF-beta1 gene expression in the stress response of normal skin cells to ionizing radiation. Oncogene 15: 981-989.
38. Rube CE, Uthe D, Schmid KW, Richter KD, Wessel J, et al. (2000) Dose-dependent induction of transforming growth factor beta (TGF-beta) in the lung tissue of fibrosis-prone mice after thoracic irradiation. Int J Radiat Oncol Biol Phys 47: 1033-1042.
39. Han SK, Song JY, Yun YS, Yi SY (2006) Effect of gamma radiation on cytokine expression and cytokine-receptor mediated STAT activation. Int J Radiat Biol 82: 686-697.
40. Rube CE, Uthe D, Wilfert F, Ludwig D, Yang K, et al. (2005) The bronchiolar epithelium as a prominent source of pro-inflammatory cytokines after lung irradiation. Int J Radiat Oncol Biol Phys 61: 1482-1492.
41. Romagnani S (2006) Regulation of the T cell response. Clin Exp Allergy 36: 1357-1366.
42. Barthelemy-Brichant N, Bosquee L, Cataldo D, Corhay JL, Gustin M, et al. (2004) Increased IL-6 and TGF-beta1 concentrations in bronchoalveolar lavage fluid associated with thoracic radiotherapy. Int J Radiat Oncol Biol Phys 58: 758-767.
43. Milliat F, Francois A, Tamarat R, Benderitter M (2008) [Role of endothelium in radiation-induced normal tissue damages]. Ann Cardiol Angeiol (Paris) 57: 139-148.
44. Girinsky T (2000) [Effects of ionizing radiation on the blood vessel wall]. J Mal Vasc 25: 321-324.
45. Fajardo LF (2005) The pathology of ionizing radiation as defined by morphologic patterns. Acta Oncol 44: 13-22.
46. Ebrahimian TG, Pouzoulet F, Squiban C, Buard V, Andre M, et al. (2009) Cell therapy based on adipose tissue-derived stromal cells promotes physiological and pathological wound healing. Arterioscler Thromb Vasc Biol 29: 503-510.
47. Hoeben A, Landuyt B, Highley MS, Wildiers H, Van Oosterom AT, et al. (2004) Vascular endothelial growth factor and angiogenesis. Pharmacol Rev 56: 549-580.
48. Roy H, Bhardwaj S, Yla-Herttuala S (2006) Biology of vascular endothelial growth factors. FEBS Lett 580: 2879-2887.
49. Hopewell JW, Calvo W, Campling D, Reinhold HS, Rezvani M, et al. (1989) Effects of radiation on the microvasculature. Implications for normal-tissue damage. Front Radiat Ther Oncol 23: 85-95.
50. Roberts WG, Palade GE (1995) Increased microvascular permeability and endothelial fenestration induced by vascular endothelial growth factor. J Cell Sci 108 (Pt 6): 2369-2379.
51. Wang W, Dentler WL, Borchardt RT (2001) VEGF increases BMEC monolayer permeability by affecting occludin expression and tight junction assembly. Am J Physiol Heart Circ Physiol 280: H434-440.
52. McFarlin K, Gao X, Liu YB, Dulchavsky DS, Kwon D, et al. (2006) Bone marrow-derived mesenchymal stromal cells accelerate wound healing in the rat. Wound Repair Regen 14: 471-478.
53. Dantzer D, Ferguson P, Hill RP, Keating A, Kandel RA, et al. (2003) Effect of radiation and cell implantation on wound healing in a rat model. J Surg Oncol 83: 185-190.

54. Rochefort GY, Delorme B, Lopez A, Herault O, Bonnet P, et al. (2006) Multipotential mesenchymal stem cells are mobilized into peripheral blood by hypoxia. Stem Cells 24: 2202-2208.
55. Fong EL, Chan CK, Goodman SB (2011) Stem cell homing in musculoskeletal injury. Biomaterials 32: 395-409.
56. Liu Y, Dulchavsky DS, Gao X, Kwon D, Chopp M, et al. (2006) Wound repair by bone marrow stromal cells through growth factor production. J Surg Res 136: 336-341.
57. Gaugler MH (2005) A unifying system: does the vascular endothelium have a role to play in multi-organ failure following radiation exposure? Br J Radiol Supplement 27: 100-105.

Figure Legends

Figure 1 : Simplified model of the complex network of interacting processes and signals in the pathogenesis of radio-induced injury.

The main mediators of the four cytokine and growth factor families involved in inter-cellular exchanges during radiation-induced tissue degeneration in skin and muscles are.represented, namely the expression of proinflammatory (IL-1α, IL-2, IL-6, TNF-α, IFN-γ), profibrotic (TGF-β1), proangiogenic (VEGF) and stem cell mobilizing (GM-CSF) mediators.

Figure 2 : Scale of severity for inflammation, fibrosis, vascularity and cellular alterations.

The inflammation score, evaluated on hematoxylin eosin stained slides, was based on the presence of inflammatory infiltrates. The fibrosis score evaluated on sirius red stained slides, depend on the intensity of the fibrosis and the modification of the tissular structure. The vascular score was evaluated both on sirius red and FVIII stained slides. It was calculated from the number and the alterations of structure of vessels. The cellular alterations score was evaluated on hematoxylin eosin stained slides. In skin, it was calculated according to the rarefactions and necrosis of cells as well as the number of myofibroblasts. In muscles, it depends mainly on the presence of dystrophic nuclei and necrosis.

Figure 3 : Evolution of the score of fibrosis, inflammation, vascularity and cellular alterations with time in skin and muscle.

The fibrosis score showed an increased with time in both skin and muscle. In skin, the inflammation score appeared to decrease at 6 months, but increased at 1 year. In muscle, the inflammation score increased consistently with time.

Figure 4 : Mean differences of expression of different mediators between healthy skin and irritated skin over time.

All pro-inflammatory mediators (IL-1α, TNF-α, IL-2, IFN-γ, IL-6) , the the pro-angiogenic mediator VEGF and the stem cell mobilizing cytokine GM-CSF evolved consistently with time, the level of expression measured at 6 weeks appeared to decrease at 6 months, then the trend reversed at 1 year. The expression of the profibrotic mediator TGF-β remained markedly increased during the study. (*: $p<0.05$ and **: $p<0.01$)

Figure 5 : Variation of expression of cytokine and growth factor for each score of severity from inflammation, fibrosis, vascularity and cellular alterations in skin and muscles. In skin only significant variations are shown.

Table 1 : Intra- and inter observer reproducibility of the histological scoring in skin and muscle. All figures are mean Kappa values +/- standard deviations

	Intra-observers reproducibility		**Inter-observers reproducibility**
	A	B	
Skin			
Fibrosis score	0.78+/-0.09	0.73+/-0.1	**0.69+/-0.1**
Inflammation score	0.82+/-0.08	0.76+/-0.09	**0.77+/-0.09**
Vascular score	0.41+/-0.11	0.69+/-0.1	**0.77+/-0.09**
Hypocellularity score	0.78+/-0.09	0.77+/-0.09	**0.73+/-0.09**
Muscle			
Fibrosis score	0.44+/-0.16	0.59+/-0.12	**0.67+/-0.12**
Inflammation score	0.54+/-0.14	0.65+/-0.14	**0.86+/-0.12**
Vascular score	0.77+/-0.14	0.47+/-0.14	**0.82+/-0.11**
Hypocellularity score	0.62+/-0.14	0.47+/-0.14	**0.76+/-0.16**

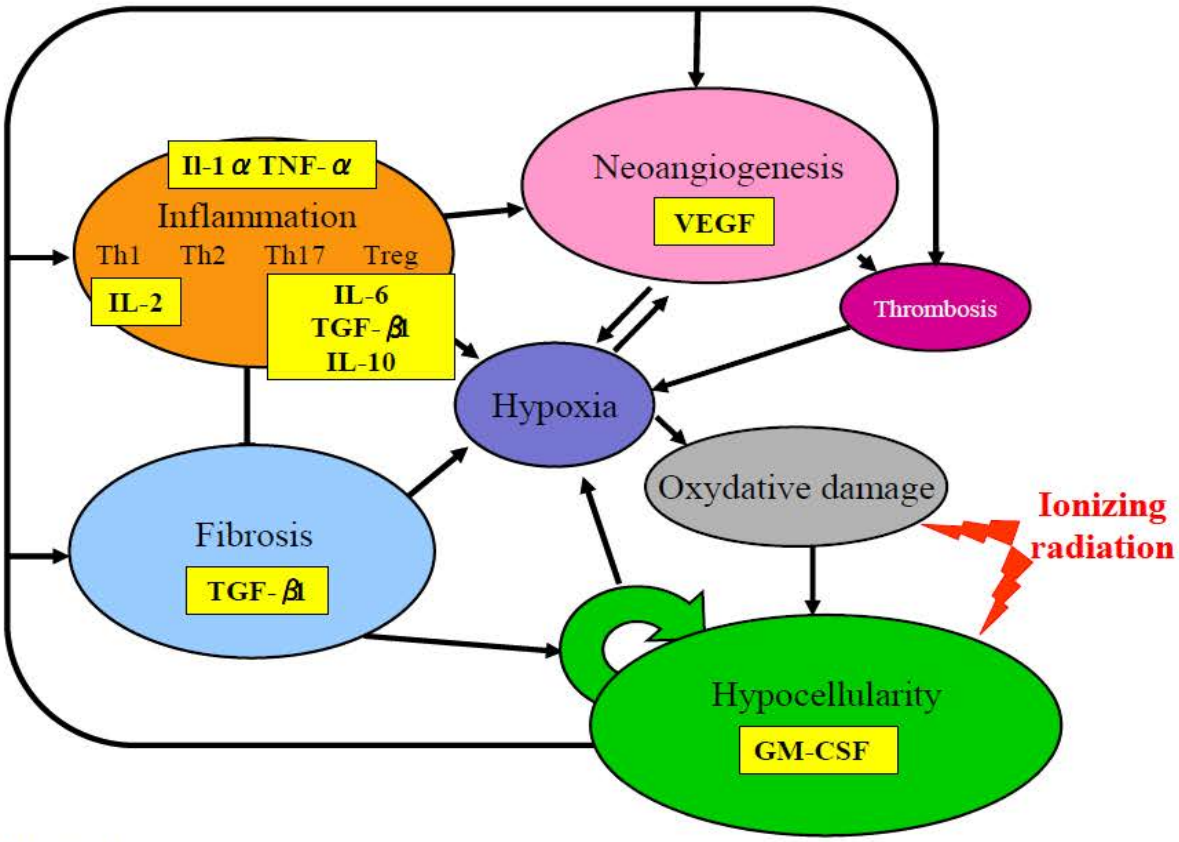
Il-1 α TNF- α
Inflammation
Th1 Th2 Th17 Treg
IL-2
IL-6
TGF- β1
IL-10
Neoangiogenesis
VEGF
Thrombosis
Hypoxia
Oxydative damage
Ionizing radiation
Fibrosis
TGF- β1
Hypocellularity
GM-CSF

Figure 1

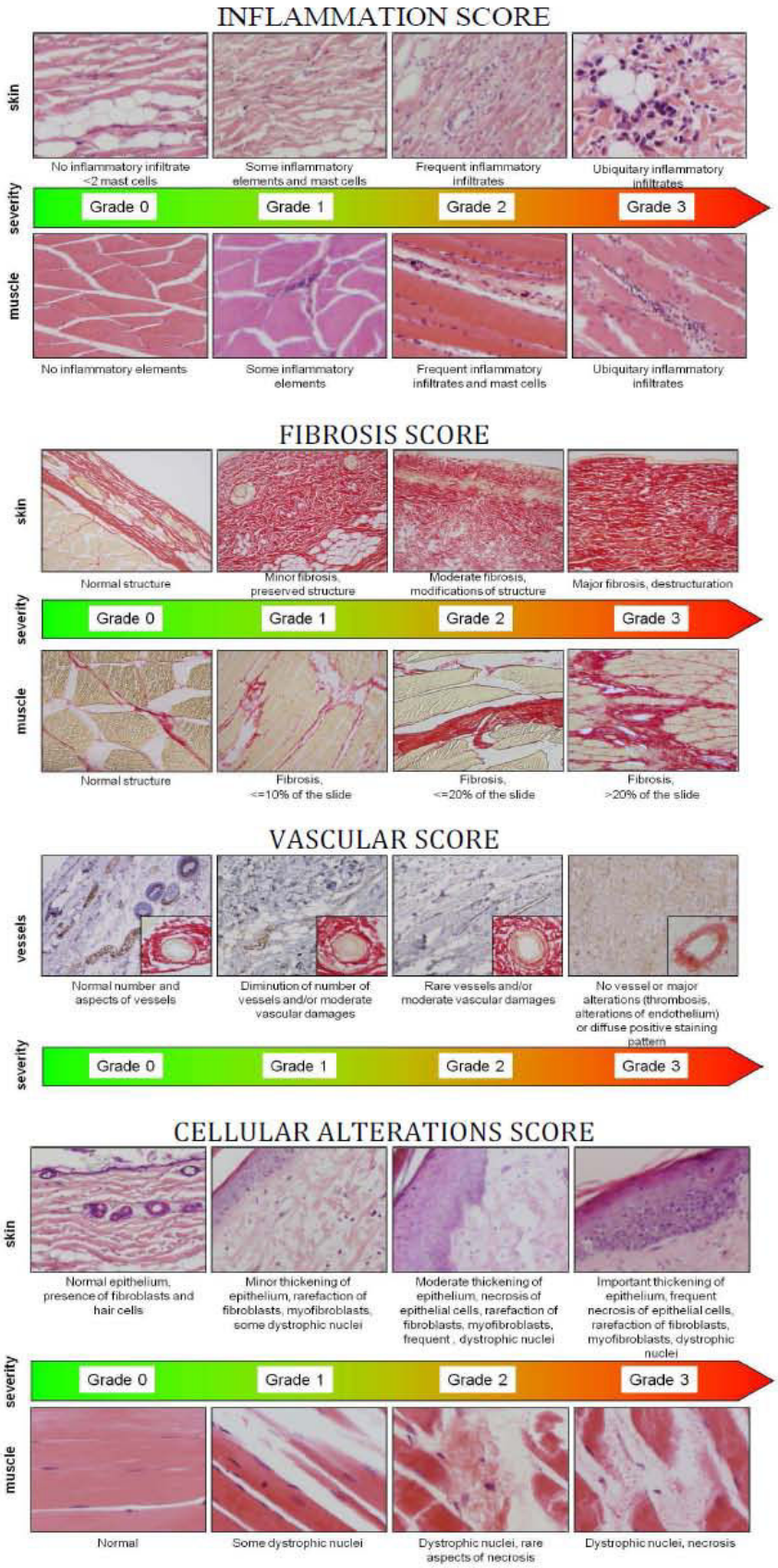
INFLAMMATION SCORE
skin
No inflammatory infiltrate <2 mast cells
Some inflammatory elements and mast cells
Frequent inflammatory infiltrates
Ubiquitary inflammatory infiltrates
severity
Grade 0
Grade 1
Grade 2
Grade 3
muscle
No inflammatory elements
Some inflammatory elements
Frequent inflammatory infiltrates and mast cells
Ubiquitary inflammatory infiltrates
FIBROSIS SCORE
skin
Normal structure
Minor fibrosis, preserved structure
Moderate fibrosis, modifications of structure
Major fibrosis, destructuration
severity
Grade 0
Grade 1
Grade 2
Grade 3
muscle
Normal structure
Fibrosis, <=10% of the slide
Fibrosis, <=20% of the slide
Fibrosis, >20% of the slide
VASCULAR SCORE
vessels
Normal number and aspects of vessels
Diminution of number of vessels and/or moderate vascular damages
Rare vessels and/or moderate vascular damages
No vessel or major alterations (thrombosis, alterations of endothelium) or diffuse positive staining pattern
severity
Grade 0
Grade 1
Grade 2
Grade 3
CELLULAR ALTERATIONS SCORE
skin
Normal epithelium, presence of fibroblasts and hair cells
Minor thickening of epithelium, rarefaction of fibroblasts, myofibroblasts, some dystrophic nuclei
Moderate thickening of epithelium, necrosis of epithelial cells, rarefaction of fibroblasts, myofibroblasts, frequent , dystrophic nuclei
Important thickening of epithelium, frequent necrosis of epithelial cells, rarefaction of fibroblasts, myofibroblasts, dystrophic nuclei
severity
Grade 0
Grade 1
Grade 2
Grade 3
muscle
Normal
Some dystrophic nuclei
Dystrophic nuclei, rare aspects of necrosis
Dystrophic nuclei, necrosis

Figure 2

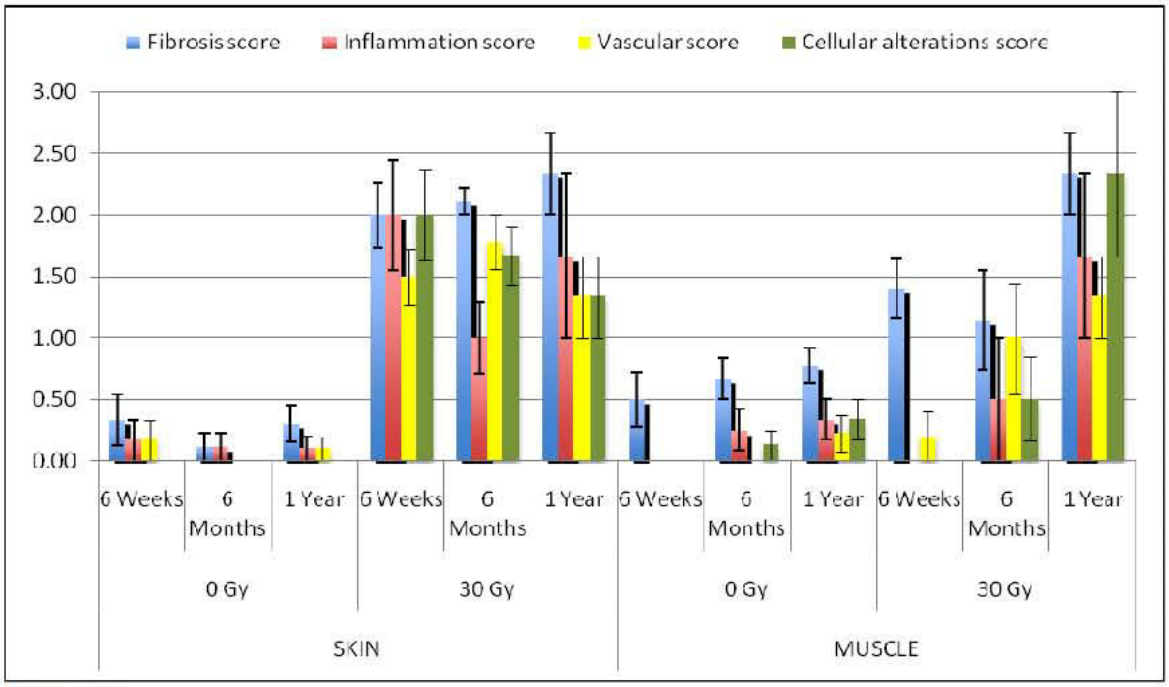

Figure 3

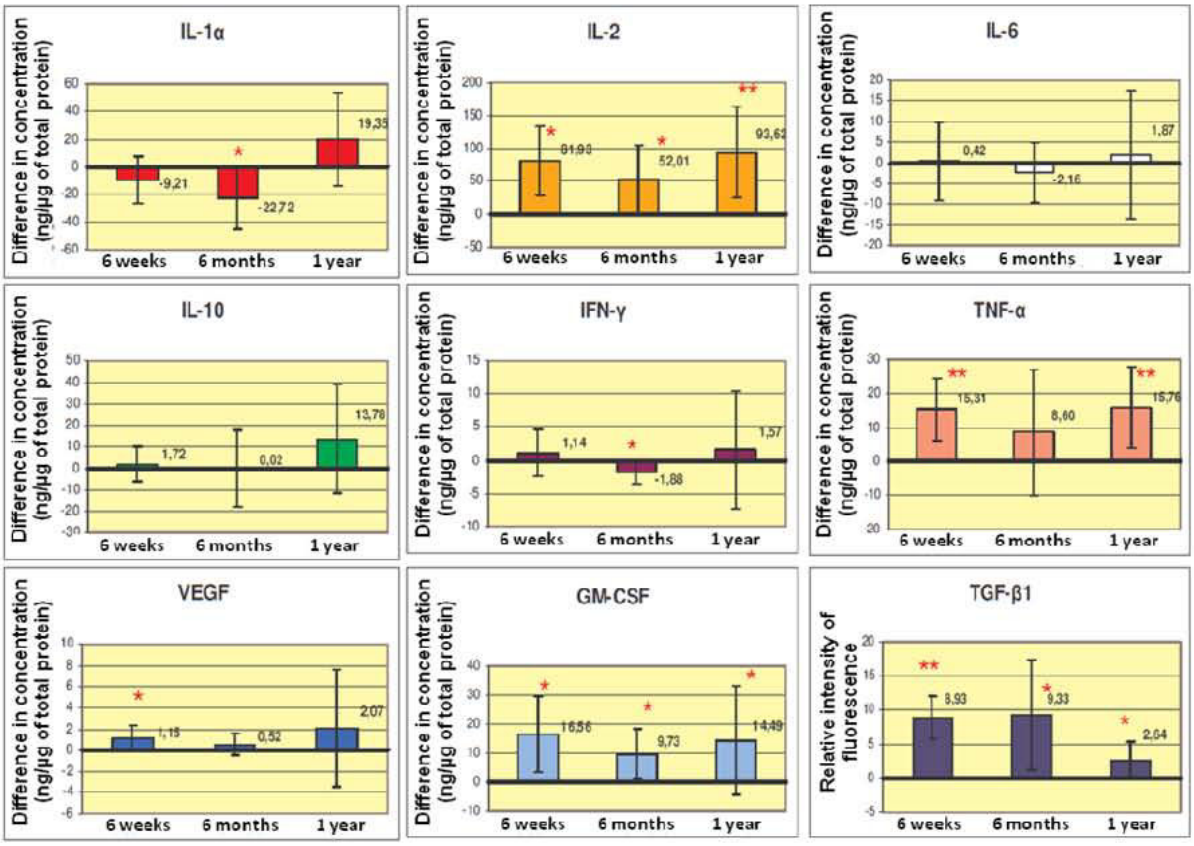

Figure 4

SKIN

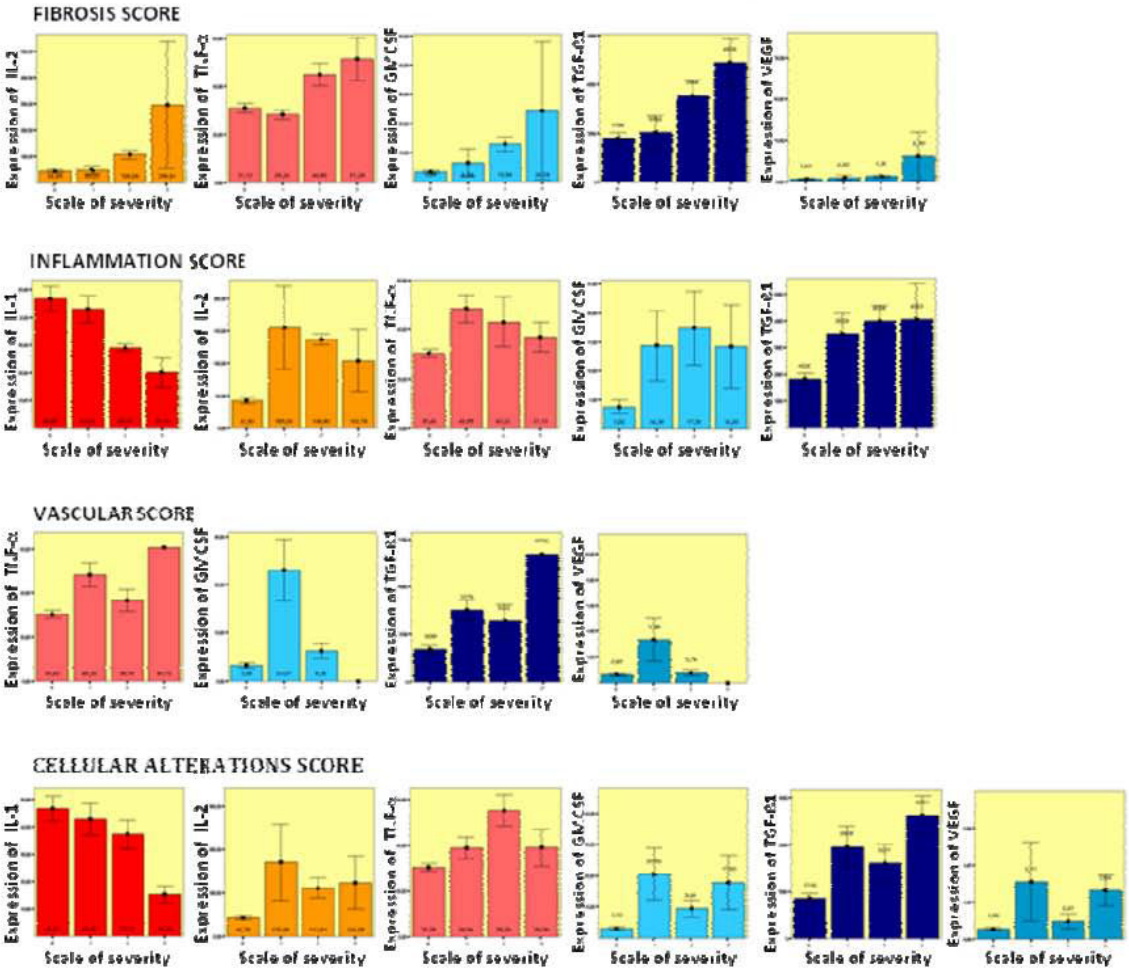

MUSCLE

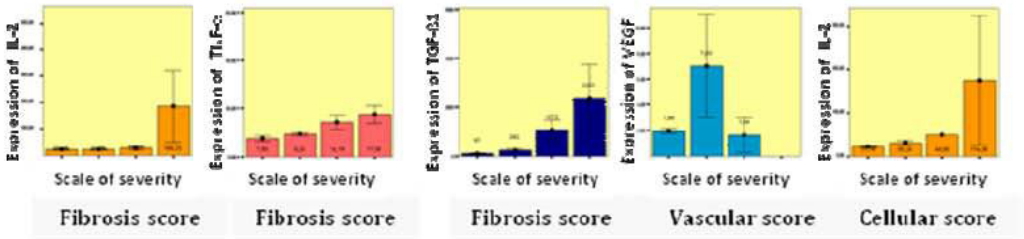

Figure 5

APPROCHE THERAPEUTIQUE DES LESIONS RADIO-INDUITES PAR AUTOGREFFE DE CELLULES SOUCHES MESENCHYMATEUSES MEDULLAIRES

V). ETUDE CLINIQUE DE LA REHABILITATION DES TISSUS IRRADIES PAR AUTOGREFFE DE TISSU ADIPEUX

"Rehabilitation of irradiated head and neck tissues by autologous fat transplantation." Phulpin, B., Gangloff, P., Tran, N., Bravetti, P., Merlin, J. L., Dolivet, G. Plast Reconstructive Surgery, 2009. **123**(4): p. 1187-97.

La prise en charge des tumeurs des VADS requiert souvent des traitements combinés associant chirurgie d'exérèse-radiothérapie, plus ou moins chimiothérapie. D'un point de vu carcinologique, les résultats obtenus sont satisfaisants. Néanmoins, la résection tumorale et la toxicité des rayonnements ionisants peuvent générer des séquelles esthétiques et/ou fonctionnelles plus ou moins importantes ayant un impact sur la qualité de vie des patients. Après traitement par radiothérapie, la réalisation de chirurgie en territoire ischémié au réseau vasculaire réduit, notamment la correction des défauts esthétiques, est délicate et nécessite des techniques chirurgicales novatrices. Depuis plus d'un siècle, la greffe autologue de tissus adipeux est utilisée pour corriger des défauts esthétiques, la graisse constituant un bon matériau de comblement. Entre 2000 et 2008, 11 patients ayant été traités pour un cancer des VADS, ont bénéficié de greffe de tissu adipeux en sous cutané et/ou en sous muqueux en territoire irradié.

Après ponction de tissu graisseux abdominaux, l'injection des tissus adipeux en territoire irradié a été réalisée d'une façon similaire à la technique de Lipostructure décrite par Coleman [182]. Le recul clinique s'étendait sur une période de 2 à 88 mois (moyenne : 39,9 mois). Une évaluation fonctionnelle et esthétique a été réalisée pour chaque patient. Lors de reprise chirurgicale des études histologiques complémentaires ont été effectuées sur les déchets opératoires à savoir des tissus graisseux, cicatriciels irradiés et irradiés traités.

Aucune complication n'a été signalée. Dans tous les cas, un excepté, la réhabilitation a été esthétique et fonctionnelle. En plus de corriger les volumes, l'autogreffe adipocytaire a amélioré la fonctionnalité et la trophicité tissulaire en regard des zones greffées. Ces greffes ont donc eu un impact positif sur la qualité de vie des patients. L'évaluation histologique

réalisée semblait en faveur d'une diminution des marqueurs morphologiques des lésions radio-induites caractérisée par une absence de territoire nécrotique et une augmentation de la densité vasculaire.

Cette technique de chirurgie plastique a induit, dans ce cas particulier, une amélioration clinique (tant esthétique que fonctionnelle) qui semblait corrélée aux résultats histologiques. Le mécanisme cellulaire et/ou tissulaire responsable du bénéfice thérapeutique observé demeure encore méconnu. L'hypothèse que ces améliorations pouvaient être induites par les cellules souches mésenchymateuses CSMs contenues dans les tissus adipeux a été émise [26]. Ces tissus adipeux constituent une source importante de CSMs [183], cellules ayant une capacité intrinsèque à promouvoir l'angiogenèse et une implication dans les processus naturels de réparation tissulaire. Elles pourraient participer à la revascularisation du tissu irradié ischémié.

Rehabilitation of Irradiated Head and Neck Tissues by Autologous Fat Transplantation

Bérengère Phulpin, D.D.S.
Pierre Gangloff, D.D.S., Ph.D.
Nguyen Tran, Ph.D.
Pierre Bravetti, D.D.S., Ph.D.
Jean-Louis Merlin, Pharm.D., Ph.D.
Gilles Dolivet, M.D., Ph.D.

Vandoeuvre les Nancy and Nancy, France

Background: Treatment of head and neck cancers allows good carcinologic results but induces aesthetic and functional sequelae. Autologous fat transplants have been used to correct aesthetic defects since the past century and exhibit many of the qualities of the ideal filler. Results reported here stem from experiences from 2000, with abdominal fat grafting in 11 patients who were referred to the authors' center for aesthetic subcutaneous or submucous head and neck reconstruction after radiotherapy.

Methods: Abdominal fat tissues were harvested, and injection into host sites was performed in a manner similar to that of the lipostructure technique described by Coleman. The postoperative follow-up periods ranged from 2 to 88 months (mean, 39.9 months). Clinical monitoring of the patients was carried out. Additional pathologic study was performed on irradiated tissues surrounding the scar and on abdominal fat and treated tissues.

Results: No surgical procedure complications occurred. For all cases, except for one patient, the rehabilitation was aesthetic and functional. The quality of life of the patients was improved. The pathologic data highlighted a decrease in irradiated morphologic patterns characterized by an absence of necrotic areas and a high vascular network density associated with a normal histologic structure.

Conclusions: Fat tissues can be successfully transplanted into irradiated areas, inducing both aesthetic and functional improvement. The cellular and/or tissular mechanisms underlying these changes need further investigation. (*Plast. Reconstr. Surg.* 123: 1187, 2009.)

In recent years, the treatment of head and neck malignancies, mainly from squamous cell carcinoma, has benefited from an increased understanding of the natural history of the disease and its diagnosis and from significant advances in combined therapy, which includes radiation therapy, surgery, and chemotherapy. However, depending on the extent of the tumor, with reconstruction after cancer surgery, it is still a challenge to preserve and/or to restore the appearance and the function of the defects induced at the time of treatment.[1–3] For example, complete resection sometimes requires removal of large amounts of surrounding healthy tissues and organs that might lead to impaired function and deformity, both of which affect the psychosocial makeup of the patient. Thus, the correction of the contour defects, particularly in irradiated ischemic areas where the vascular network is reduced, is delicate and requires innovative surgical procedures.

For several years, a plastic strategy based on rehabilitation of the defect by contouring the surface of deformities and filling the depressed area with autologous fat tissue has been investigated.[4] Adipose tissue is ubiquitous in the human body and, in most patients, is easily available in sufficient quantities. Engrafted fat tissue exhibits many of the qualities of an ideal filler.[5] Autologous fat injection is completely biocompatible, naturally integrated into the host tissues, and potentially permanent for various indications.[5] Available data have been associated

From the Head and Neck Surgery Unit, Oncologic Surgery Department, and the Tumor Biology Unit, Centre Alexis Vautrin, the Oral Surgery Department, Odontological Faculty, and the Laboratory of Surgery School-INSERM U684, Faculty of Medicine, UHP-Nancy.
Received for publication November 6, 2007; accepted November 11, 2008.
Copyright ©2009 by the American Society of Plastic Surgeons
DOI: 10.1097/PRS.0b013e31819f2928

Disclosure: *None of the authors has a financial interest to declare in relation to the content of this article.*

Copyright © American Society of Plastic Surgeons. Unauthorized reproduction of this article is prohibited.

Table 1. Summary of Patient Clinical Assessment before Treatment

Patient	Sex	Tumoral Status Age (yr) and Localization	Treatment		Aesthetic Sequelae		Functional Sequelae	
			Surgery	RTH (Gy)	Description	Score	Description	Score
1	F	18, submaxillary gland; 34, thyroid gland	Submandibulectomy	50	Subcutaneous and cutaneous cervical fibrosis, 25 cm^2; deficit, 65 cm^3	3	Swallowing trouble	2
2	M	50, vocal cord; 51, glottic area	Near total laryngectomy	66	Cutaneous cervical fibrosis, 15 cm^2	3	Limitation of head and neck mobility, swallowing trouble, dyspnea	2
3	F	38, retromolar area; 40, vallecula	Subglotic-laryngectomy	70	Subcutaneous deficit, 20 cm^2; cutaneous cervical fibrosis	3	Limitation of head and neck mobility	3
4	F	41, floor of mouth	Interruptive mandibular resection	65	Lower lip deficit, cutaneous cervical fibrosis, 15 cm^2	2	Limitation of head and neck mobility	4
5	M	44, floor of mouth	Noninterruptive mandibular resection	64.2	Submandibular and under lips fibrosis area	3	Limitation of oral opening, tongue volume deficit, trouble with phonation and chewing	3
6	M	69, oropharynx	Oropharyngeal resection	60	Cutaneous cervical fibrosis, 25 cm^2	4	Tendinous retraction, limitation of head and neck mobility	4
7	F	65, nasal cavity	Nasal resection with reconstruction	50 Gy	Tissular deficit, 4 cm^2	3	Nasogenian fibrosis	3
8	M	48, salivary gland	Palatal resection	50	—	0	Soft palate deficit, 1 cm^2	3
9	M	59, tongue	Partial resection of oral cavity with reconstruction	50 + 30	Cutaneous cervical fibrosis, 18 cm^2	4	Tongue volume deficit, trouble with phonation and chewing	2
10	M	48, vocal cord; 53, thyroid	Partial laryngectomy, thyroidectomy	75	Perilaryngeal fibrosis	3	Larynx mobility trouble	3
11	M	51, soft palate	Oropharyngeal resection with temporal flap	55	Left cutaneous and subcutaneous temporal deficit, 40 cm^3	3	—	0

RTH, radiotherapy; F, female; M, male.

Copyright © American Society of Plastic Surgeons. Unauthorized reproduction of this article is prohibited.

with a low rate of procedure-related complications and a high rate of midterm postoperative benefit on aesthetic and functional parameters.[1,2,6,7]

Results reported here stem from experiences from 2000 with abdominal fat grafting in 11 patients who were referred to our center for aesthetic subcutaneous or submucous head and neck reconstruction after radiotherapy. The primary objective of this retrospective study was to assess aesthetic and functional improvements of irradiated tissues after fat grafting. To evaluate the viability of the engrafted fat tissue, additional pathologic work was also performed on harvested abdominal fat tissue and on biopsy specimens taken from irradiated subcutaneous tissues surrounding the scar and treated subcutaneous tissues.

PATIENTS AND METHODS

The surgical procedures began in 2000, and 11 patients (four women and seven men), all in remission after cancer treatment, were treated with fat grafting. The patients' ages ranged from 44 to 73 years (median, 54 years) at the time of surgical reconstruction. All patients received external radiotherapy in the amount of 50 Gy or greater. In addition, one patient received brachytherapy at a dose of 30 Gy (Table 1).

Surgical Procedures

The cutaneous abdominal plicature was measured beforehand to appreciate fat availability. The harvesting technique was performed under general anesthesia or local anesthesia. If local anesthesia was used (intravenous sedation), an infiltration of lidocaine with 1% adrenaline was added into the cannula puncture sites. The liposuction cannula (25 mm long and 5 mm in diameter) connected to a vacuum pump was inserted through periumbilical areas. The harvesting was performed by rapid back-and-forth movement under moderate negative pressure (400 mbar) and parcels of fat were sucked up into a 500-ml sterile container. Collected fat was placed in a sterile cup dressed with sterile gauze to absorb the excess of hemorrhagic fluid. The concentrated fat was then transferred into a 10-ml Luer-Lock syringe attached to a 1.8-mm Angiocath without preparation.

The injection in the host site was performed in a way similar to the lipostructure technique described by Coleman.[8] If local anesthesia was used, nerve blocks were avoided for facial injections, to avoid modifying the defect area. Fat was injected in several areas to create cross and superimposed plans. A blunt needle was inserted through a small incision (2 mm) made with a no. 11 blade. Fatty tissues were injected slowly. The fatty tissue was first placed into the deep subcutaneous tissue and then into the superficial subcutaneous tissue. The stab incision was closed with one stitch of 5-0 Ethicrin (Ethicon, Inc., Somerville, N.J.). Intravenous penicillin was administered on the day of surgery. Patients were hospitalized for 24 hours.

Twenty sessions of massage of the graft areas were prescribed, 15 days after transplantation, to homogenize the fat distribution and improve the suppleness of the tissues. Clinical monitoring of the patients was performed. The criteria for skin improvement were as follows: the appreciation of cutaneous suppleness and skin fold thickness, and the amplification of capillary pulse; the method of scoring displayed in Table 2 was carried out by the physicians. The functional assessment was carried out by a speech therapist; the method of scoring is displayed in Table 3.

Histology

The operative wastes of irradiated and irradiated treated areas were removed during aesthetic surgery approximately level with the surgical scar resection. The surplus of subcutaneous abdominal fatty tissues obtained during harvesting was preserved for the histologic study.

Immediately after harvesting, the tissue specimens were fixed in acetic acid, formaldehyde, and

Table 2. Aesthetic Test Scores

Score	Aesthetic Description
0	No aesthetic trouble
1	Slight aesthetic defect: slight loss of cutaneous suppleness, capillary pulse perceptible
2	Moderate aesthetic defect: moderate loss of cutaneous suppleness, capillary pulse moderately perceptible
3	Severe aesthetic defect: severe loss of cutaneous suppleness, capillary pulse slightly perceptible
4	Very severe aesthetic defect: loss of cutaneous suppleness, capillary pulse not perceptible

Table 3. Functional Test Scores

Score	Functional Description
0	No functional trouble
1	Slight dysphonia, slight dyspnea, a hindrance for head and neck movement
2	Moderate dysphonia, moderate dysphagia, moderate dyspnea, partial loss of head and neck mobility
3	Severe dysphagia (nasogastric tube feeding), dyspnea without tracheotomy, bad head and neck mobility
4	Aphagia (nasogastric tube feeding), tracheotomy, head and neck immobility

Copyright © American Society of Plastic Surgeons. Unauthorized reproduction of this article is prohibited.

Table 4. Summary of Patient Clinical Assessment after Fat Grafting

	Fat Injections				Aesthetic Assessment		Functional Assessment	
Patient	Age at First Injection (yr)	Localization	Total No.	Total Volume (cm^3)	Description	Score	Description	Score
1	46	Mentum and submaxillary, right and left subclavicular and under omohyoid area	4	1) 70 2) 15	Disappearance of fibrosis	0	Disappearance of swallowing trouble	0
2	53	Perilaryngeal area	1	20	Decrease of cutaneous cervical fibrosis	2	Increase of head and neck mobility, increase of larynx mucosa suppleness, improvement of breathing, improvement of swallowing	2
3	44	Digastric area and root of tongue	2	105	Decrease of cutaneous irradiation aspect	0	Disappearance of trophicity trouble, increase of larynx mucosa suppleness, improvement of breathing, improvement of phonation and chewing	0
4	44	Mentum and lower lip	5	119	Aesthetic improvement of lower lip, disappearance of cutaneous irradiation aspect	0	Increase of head and neck mobility	1
5	45	Tongue, submandibular and under lips area, cervical area	4	1) 65 2) 60	Decrease of submandibular and under lips fibrosis area	1	Improvement of oral opening, improvement of phonation and chewing, reappearance of viscous saliva	1
6	73	Submental and digastric area	1	60	Decrease of cutaneous cervical fibrosis	2	Improvement of neck mobility, improvement of cutaneous suppleness	2
7	66	Nasogenian fold sulcus and philtrum	2	35	Normal tissue volume	0	Disappearance of trophicity trouble	0
8	49	Around soft palate deficit	1	10	—	0	No clinical improvement, no reduction of the palate deficit	3
9	61	Tongue submental and cervical area	2	1) 30 2) 30	Decrease of cutaneous cervical fibrosis	1	Improvement of phonation and chewing, reappearance of viscous saliva	2
10	58	Cervical area	1	20	Decrease of perilaryngeal fibrosis	1	Improvement of larynx mobility	1
11	58	Temporal area	1	45	Symmetry	0	—	0

Copyright © American Society of Plastic Surgeons. Unauthorized reproduction of this article is prohibited.

alcohol; embedded in paraffin; cut into 5-μm sections; and stained with hematoxylin and eosin. To reveal endothelial cells, immunohistochemistry was performed on embedded sections of 4 μm with monoclonal CD34 antibody (NCL-END, monoclonal mouse antibody, clone QB END/10; Novocastra Laboratories Ltd., Newcastle upon Tyne, United Kingdom) on a BenchMark XT (Ventana Medical Systems, Inc., Tucson, Ariz.); CD34 is a monomeric cell surface antigen selectively expressed on hematopoietic progenitor cells and the small vessel endothelium of a variety of tissues. All microscope images were captured with a Sony 3-CCD camera (Tokyo, Japan) coupled with Samba software.

RESULTS

Clinical Results

The postoperative follow-up periods ranged from 2 to 88 months (mean, 39.9 months). Only two patients have been followed up for less than 24 months. The summary of the clinical assessment before reconstructive surgery is shown in Table 4.

All patients tolerated both surgery and the early postoperative period. After surgery, no complications were observed on either donor or host sites. Transient bruising, redness, and swelling occurred within the first 48 hours.

Clinically, fat grafts provided a structural improvement. However, resorption of engrafted fat was observed for all patients and was estimated to be approximately 20 to 40 percent. Because of the importance of the defects, reinjections were performed for six patients (Table 4) at least 3 months after the first injection.

In the fat-filling sites, we noted an improvement of the quality of the treated irradiated skin. Clinically, the skin test has shown greater suppleness, with the skin being softer and more pliable and thus allowing some functional improvement. For example, for patients 2, 4, and 6, for whom injections were performed within the cervical area, a clear improvement of the mobility of the neck was documented despite the persistence of small fibrotic areas (Fig. 1). Similarly, greater cutaneous suppleness allowed an improvement of mouth opening in patient 5. Patient 10 (Fig. 2, *above*) also received an injection of 20 cm^3 of fat within the cervical area. Fourteen months after fat filling, there was a decrease of perilaryngeal fibrosis and an improvement of larynx mobility (Fig. 2, *below*). For patients 2 and 3, breathing and phonation were improved along with enhancement of the larynx mucosa suppleness. An improvement in laryngeal time following a better rise in the larynx toward the base of the tongue was also noted.

Fig. 1. Aesthetic aspect of patient 2 before (*above*) and 1 year after (*below*) fat injection. Small fibrotic areas in the cervical region are shown.

In patients 3, 5, and 9, who underwent fat injection into the tongue, an increase in tongue volume has favorably impacted phonation and chewing. In addition, we have noted in patients 5 and 9, who had radioinduced hypoptyalism, the reappearance of saliva that was more viscous.

For patient 11, 45 cm^3 of fat was injected in the temporal area after radiotherapy, which had induced an aesthetic impairment (Fig. 3, *above*). One year after fat filling, there was aesthetic improvement, and symmetry was obtained (Fig. 3, *below*).

In all cases except patient 8, the rehabilitation was aesthetic and functional. This induced an improvement in the quality of life for all patients.

Histology

Fat Graft

Histologic sections of adipose tissue obtained from four patients did not demonstrate notable

Copyright © American Society of Plastic Surgeons. Unauthorized reproduction of this article is prohibited.

Fig. 2. Aesthetic aspect of patient 10 before (*above*) and 14 months after (*below*) fat injection.

Fig. 3. Aesthetic aspect of patient 11 before (*above*) and 1 year after (*below*) fat injection.

abnormalities (Fig. 3). On hematoxylin and eosin–stained sections, the mature white fat cells were polyhedric, with a uniform size. The cytoplasm was compressed at the perimeter of the cell by a single lipid vacuole, and only a thin rim of membrane was evident. Adipose tissue was finely divided into ill-defined lobules by a thin band of collagen with associated microvasculature. Nuclei of capillary endothelial cells were present at intersections between multiple cells. In addition, marked $CD34^+$ endothelial cells were detected between fat cells (Fig. 4).

Irradiated Head and Neck Tissues

In samples available from two patients, pathologic data demonstrated alterations and notable degenerative anomalies within irradiated tissues surrounding the surgical scar. For the sample from patient 10, there was absence of fat tissue and the striated muscle was located directly under the skin (Fig. 5). At the level of the dermal and hypodermal junction, some infiltrated inflammatory cells and reorganization of fibrous tissue (i.e., collagen fibrosis deposition) were documented in the scar area. There was also elastoidosic degeneration deep into the dermis (Fig. 5). No macrophagic resorption focus was detectable.

At the level of the hypodermis, fat lobules appeared dystrophic and, in some cases, adiponecrosis was authenticated with anuclear lysed fat cells and fusion of preeminent lipidic vacuoles. Some blood vessels had a thickened wall with adventitial fibrosis and hyalinization of the media. This led to a reduction of the vascular lumen (Fig. 6).

Irradiated Treated Head and Neck Tissues

Histologic studies were performed on samples taken from six patients. On all tissue samples, fibroinflammatory remodeling of the cicatricial aspect was found at approximately the level of the dermis. We noticed angioinflammatory collagenic tissue development, containing many fibroblasts and fibrous spans. The pathologic data highlighted many mature adipose cells that gathered into small lobules separated by fibrous septa

Copyright © American Society of Plastic Surgeons. Unauthorized reproduction of this article is prohibited.

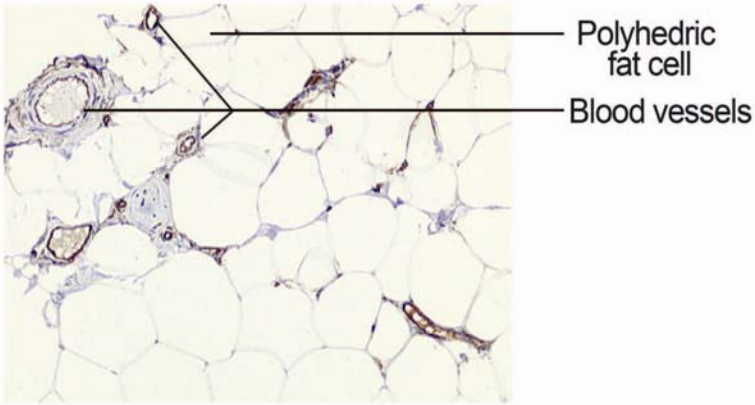

Fig. 4. Micrograph of lipoaspirated fat tissues stained with CD34 (original magnification, ×200).

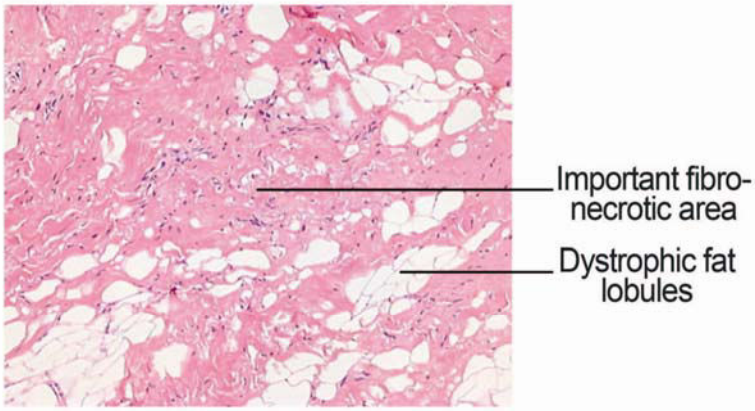

Fig. 5. Micrograph of irradiated tissue sample showing collagen fibrosis and dystrophic fat lobules (hematoxylin and eosin; original magnification, ×40).

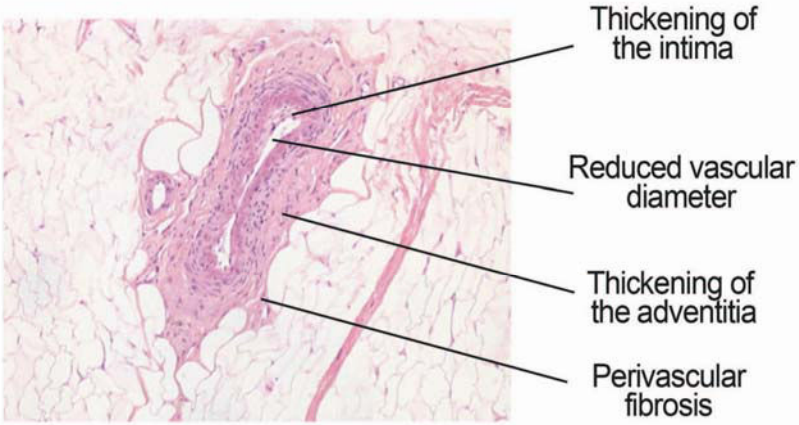

Fig. 6. Micrograph of irradiated tissue sample showing arteriole stenosis (hematoxylin and eosin; original magnification, ×100).

Copyright © American Society of Plastic Surgeons. Unauthorized reproduction of this article is prohibited.

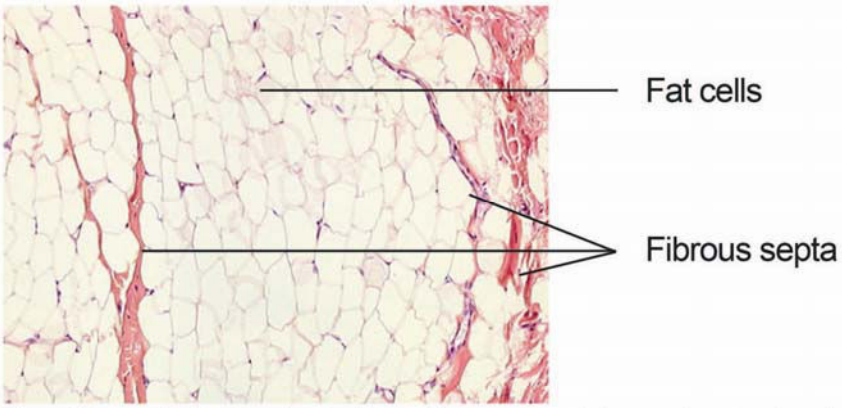

Fig. 7. Micrograph of irradiated cervical tissue after treatment with fat transplantation (sample from patient 4). There were adipose lobules separated by fibrous septa (hematoxylin and eosin; original magnification, ×100).

(Fig. 7). For the sample from patient 7, the small fat lobules were dystrophic within a collagenous fibrosis area. No adiponecrosis or macrophagic resorption focus was observed, except in the data extracted from patient 3, where some vacuoles experienced macrophagic resorption. On hematoxylin and eosin staining and immunostaining, the connective tissue and the dermis appeared richly vascularized (Fig. 8). An important network of capillaries was dispersed within spoiled collagen. The presence of many vessels of various gauges with a normal histologic structure was noted.

DISCUSSION

Autologous fat has been used as an implant material for several years in aesthetic and reconstructive surgery.[8] Several lines of evidence have suggested that the success of autologous fat implants might depend on the characteristics of fat, the location and the interaction between the grafted fat, and the host reaction.[4,8] According to the lipostructure concept, the optimal surface area of contact is a prerequisite condition because it might favorably impact on the process of respiration, nutrition, integration, and possibly vascularization of the engrafted tissues.[4,9]

Grafting fat in an irradiated area is still a challenging issue. It is now well documented that therapeutic irradiation might induce delayed and irreversible tissue injuries with altered morphologic patterns.[10] In our 11 patients who received external radiotherapy of at least 50 Gy, pathologic anal-

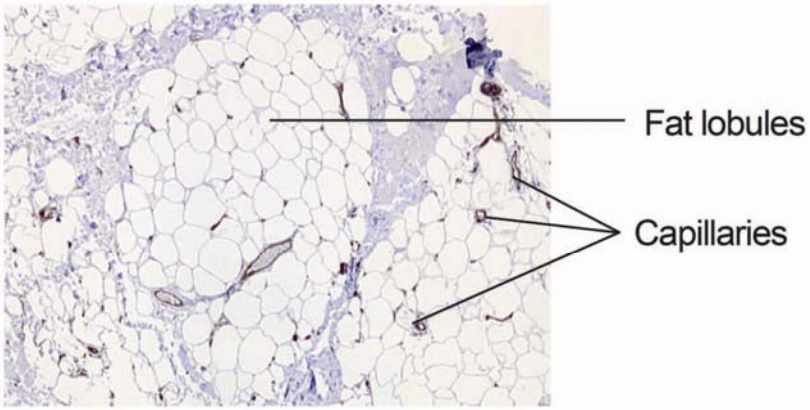

Fig. 8. Micrograph of irradiated cervical tissue after treatment with fat transplantation showing richly vascularized fat lobules (immunostained with CD34; original magnification, ×100).

Copyright © American Society of Plastic Surgeons. Unauthorized reproduction of this article is prohibited.

ysis of small tissue samples taken from the surgical scars has revealed some characteristics of radioinduced deteriorations. The presence of fibrotic areas was noted at the level of hypodermis lobules, which appeared dystrophic, with some sectors of adiponecrosis. The density of the microvascular network appeared weak and was associated with an alteration in the morphology of the blood vessels. This obvious reduction in the microvascular network might ultimately result in ischemia. Consequently, contouring the ischemic irradiated area was a surgical challenge.

We used a technique similar to the lipostructure concept for reconstructive contouring of irradiated areas. We followed the liposuction procedure described by Coleman[8] with respect to the delicate nature of adipocyte tissue. Excessive negative pressure was avoided during fat aspiration to preserve the integrity of adipocytes and their fibrovascular support.[8] Immediately after harvesting, fat tissues were heterogeneous with viable adipocytes, oily fluid release of lipids from the ruptured cells, collagen fibers, and hemorrhagic fluid. Fat tissue was then purified without the washing step as described.[7,11] During handling, exposure of the fragile fat tissue to air was minimized, thus avoiding rapid desiccation and preserving adipocyte survival rates.[7,11,12] However, we did not use centrifugation because its use is still controversial because of standards of sterility. Thus, it has been outlined that centrifugation has not demonstrated any advantage in terms of lipocyte viability.[9,13] Our histologic data on the fat tissue after liposuction showed normal morphology and an important interstitial vascular network. This suggested that our harvesting procedure preserves the integrity of fat tissue.

In our retrospective study performed in 11 patients, no surgical procedure complications have occurred. For the nine patients with greater than 2-year follow-up, both functional and aesthetic clinical improvements were noted. This might indicate that engrafted fat tissue can exert a long-lasting effect even in a postirradiation environment. Our results are consistent with other clinical studies. Jackson et al.[2] reconstructed a large subcutaneous postirradiation thigh defect with fat placed subcutaneously in various sessions. They obtained a good but not perfect reconstruction. Coleman[4] described one case of a 23-year-old man who underwent radical excision of a rhabdomyosarcoma of the masseter muscle followed by irradiation. Seven months after treatment, a significant increase in volume has been achieved. Mojallal and Foyatier[11] listed three cases where adipose cell grafting was carried out on host irradiated tissues (two with mandibular sarcoma and one with an angioma of the lower lip) and noted good results with, in particular, an improvement of tissue trophicity. In another pilot study, Rigotti et al.[14] treated 20 patients with severe symptoms or irreversible function damage after breast radiotherapy by transplantation of purified lipoaspirate. Clinical outcomes led to a systematic improvement or remission of symptoms in all patients evaluated.

We have noted, as in other studies, an improvement in the quality of skin radiation damage after lipostructure.[4] Important functional improvements were also noted, with benefits observed in breathing, phonation, and swallowing.

However, the cellular and/or tissular mechanisms responsible for the therapeutic effects seen with the fat grafting are still unknown. The survival rate for fat grafts is still controversial.[15] Pu et al. has outlined that grafted fat, with normal structure after harvest, might have an altered cellular function and might not survive after transplantation.[16] In 1950, Peer and colleagues already reported a loss of 50 percent of volume 1 year after fat transplantation.[17] Several clinical studies[18–20] have reported, between the years 1980 and 2000, reabsorption rates of 40 to 60 percent in graft volume. It is important to note that, in the latter studies, the authors used lipofilling technique, which consisted of correcting volumes, whereas fat tissues were reinjected in a massive way. It is possible that with this technique, filling fat might stick in a big volume, inducing necrosis of cells that are remote from sources of nutrition[8,21,22] and might compromise the final result.[21]

In our experiment, fat resorption from 20 to 40 percent was observed. Reinjection was carried out in six patients, and this at least 3 months after the first treatment. Of particular interest were the data from patient 4. Indeed, at the time of the mentum surgical remodeling, viability of the fat grafts within the irradiated area was observed. In addition, the pathologic data extracted from tissue samples highlighted adipose mature cells that gathered into lobules separated by fibrous septa. Similarly, other pathologic data seemed to correlate with the clinical improvement. We observed a decrease in irradiated morphologic patterns characterized by an absence of necrotic areas and a high vascular network density associated with a normal histologic structure.

Thus, we hypothesized that the clinical improvement could be induced by an increase in vascularization and a revitalization of interstitial

Copyright © American Society of Plastic Surgeons. Unauthorized reproduction of this article is prohibited.

tissues. It has been demonstrated that adipose tissues are highly vascularized, with each adipocyte being attached to at least one capillary. Several lines of evidence support the notion that adipose tissue might enhance angiogenesis through the secretion of growth factor and extracellular matrices.[3] Furthermore, there is a growing body of evidence that human adipose tissue contains an important source of multipotent stem cells,[4,23] such as mesenchymal stem cells,[24–26] probably the highest percentage of adult stem cells of any tissue in the body.[27] The beneficial effects of these cells could be related to their pluripotency[28,29] and their intrinsic ability to secrete growth factors, in particular, angiogenic and antiapoptotic factors.[30,31] Although we did not attempt to detect the presence of such stem cells in our experiment, we hypothesize that these cells could take part in the revascularization of ischemic irradiated tissues. Further experimental investigations using more specific markers are needed to gain insight into the relative contribution of fat and fat-derived stem cells to warrant the use of these cells as an adequate implant for treating irradiated tissue. Accordingly, the prevention of osteoradionecrosis, chronic xerostomia, vascular degeneration, and the possibility of reirradiation of fragile tissues could be imagined.

CONCLUSION

In conclusion, we show that fat tissues can be transplanted successfully into irradiated areas, inducing both aesthetic and functional improvement.

Gilles Dolivet, M.D.
Head and Neck Surgery Unit
Oncologic Surgery Department
Centre Alexis Vautrin
Avenue de Bourgogne
54511 Vandoeuvre les Nancy Cedex, France
g.dolivet@nancy.fnclcc.fr

REFERENCES

1. Harii K. Technical advances of plastic and reconstructive surgery in cancer surgery. *Int J Clin Oncol.* 2005;10:215–217.
2. Jackson IT, Simman R, Tholen R, DiNick VD. A successful long-term method of fat grafting: Recontouring of a large subcutaneous postradiation thigh defect with autologous fat transplantation. *Aesthetic Plast Surg.* 2001;25:165–169.
3. Patrick CW Jr. Adipose tissue engineering: The future of breast and soft tissue reconstruction following tumor resection. *Semin Surg Oncol.* 2000;19:302–311.
4. Coleman SR. Structural fat grafting: More than a permanent filler. *Plast Reconstr Surg.* 2006;118 (3 Suppl):108S–120S.
5. Coleman SR. Structural fat grafts: The ideal filler? *Clin Plast Surg.* 2001;28:111–119.
6. Foyatier JL, Mojallal A, Voulliaume D, Comparin JP. Clinical evaluation of structural fat tissue graft (Lipostructure) in volumetric facial restoration with face-lift: About 100 cases (in French). *Ann Chir Plast Esthet.* 2004;49:437–455.
7. Niechajev I, Sevcuk O. Long-term results of fat transplantation: Clinical and histologic studies. *Plast Reconstr Surg.* 1994; 94:496–506.
8. Coleman SR. Facial recontouring with lipostructure. *Clin Plast Surg.* 1997;24:347–367.
9. Kuran I, Tumerdem B. A new simple method used to prepare fat for injection. *Aesthetic Plast Surg.* 2005;29:18–22; discussion 23.
10. Fajardo LF. The pathology of ionizing radiation as defined by morphologic patterns. *Acta Oncol.* 2005;44:13–22.
11. Mojallal A, Foyatier JL. The effect of different factors on the survival of transplanted adipocytes (in French). *Ann Chir Plast Esthet.* 2004;49:426–436.
12. Aboudib Júnior JH, de Castro CC, Gradel J. Hand rejuvenescence by fat filling. *Ann Plast Surg.* 1992;28:559–564.
13. Rohrich RJ, Sorokin ES, Brown SA. In search of improved fat transfer viability: A quantitative analysis of the role of centrifugation and harvest site. *Plast Reconstr Surg.* 2004;113:391–395; discussion 396–397.
14. Rigotti G, Marchi A, Galie M, et al. Clinical treatment of radiotherapy tissue damage by lipoaspirate transplant: A healing process mediated by adipose-derived adult stem cells. *Plast Reconstr Surg.* 2007;119:1409–1422; discussion 1423–1404.
15. Kaufman MR, Miller TA, Huang C, et al. Autologous fat transfer for facial recontouring: Is there science behind the art? *Plast Reconstr Surg.* 2007;119:2287–2296.
16. Pu LL, Cui X, Cibull ML, GaoD. The viability of fatty tissues within adipose aspirates after conventional liposuction: A comprehensive study. *Ann Plast Surg.* 2005;54:288–292; discussion 292.
17. Peer L. Loss of weight and volume in human fat grafts. *Plast Reconstr Surg.* 1950;5:217–230.
18. Illouz YG. The fat cell "graft": A new technique to fill depressions. *Plast Reconstr Surg.* 1986;78:122–123.
19. Fournier PF. Fat grafting: My technique. *Dermatol Surg.* 2000; 26:1117–1128.
20. Ersek RA, Chang P, Salisbury MA. Lipo layering of autologous fat: An improved technique with promising results. *Plast Reconstr Surg.* 1998;101:820–826.
21. Jauffret JL, Magalon G. Volume and facial rejuvenation (in French). *Ann Chir Plast Esthet.* 2003;48:332–338.
22. Nguyen A, Pasyk KA, Bouvier TN, Hassett CA, Argenta LC. Comparative study of survival of autologous adipose tissue taken and transplanted by different techniques. *Plast Reconstr Surg.* 1990;85:378–386; discussion 387–379.
23. Rodriguez AM, Elabd C, Amri EZ, Ailhaud G, Dani C. The human adipose tissue is a source of multipotent stem cells. *Biochimie* 2005;87:125–128.
24. Dicker A, Le Blanc K, Astrom G, et al. Functional studies of mesenchymal stem cells derived from adult human adipose tissue. *Exp Cell Res.* 2005;308:283–290.
25. Kern S, Eichler H, Stoeve J, Klüter H, Bieback K. Comparative analysis of mesenchymal stem cells from bone marrow, umbilical cord blood, or adipose tissue. *Stem Cells* 2006;24: 1294–1301.
26. Boquest AC, Shahdadfar A, Brinchmann JE, Collas P. Isolation of stromal stem cells from human adipose tissue. *Methods Mol Biol.* 2006;325:35–46.
27. Strem BM, Hicok KC, Zhu M, et al. Multipotential differentiation of adipose tissue-derived stem cells. *Keio J Med.* 2005; 54:132–141.

Copyright © American Society of Plastic Surgeons. Unauthorized reproduction of this article is prohibited.

28. Pittenger MF, Mackay AM, Beck SC, et al. Multilineage potential of adult human mesenchymal stem cells. *Science* 1999; 284:143–147.
29. Fraser JK, Wulur I, Alfonso Z, Hedrick MH. Fat tissue: An underappreciated source of stem cells for biotechnology. *Trends Biotechnol.* 2006;24:150–154.
30. Rehman J, Traktuev D, Li J, et al. Secretion of angiogenic and antiapoptotic factors by human adipose stromal cells. *Circulation* 2004;109:1292–1298.
31. Kinnaird T, Stabile E, Burnett MS, et al. Local delivery of marrow-derived stromal cells augments collateral perfusion through paracrine mechanisms. *Circulation* 2004;109:1543– 1549.

Online CME Collections

This partial list of titles in the developing archive of CME article collections is available online at www.PRSJournal.com. *These articles are suitable to use as study guides for board certification, to help readers refamiliarize themselves on a particular topic, or to serve as useful reference articles. Articles less than 3 years old can be taken for CME credit.*

Reconstructive

Head and Neck

The Role of Open Rhinoplasty in the Management of Nasal Dermoid Cysts—Rod J. Rohrich et al.
The Evolution of the Hughes Tarsoconjunctival Flap for Lower Eyelid Reconstruction—Rod J. Rohrich and Ross I. S. Zbar
Subunit Principles in Midface Fractures: The Importance of Sagittal Buttresses, Soft-Tissue Reductions, and Sequencing Treatment of Segmental Fractures—Paul Manson et al.
Microsurgical Replantation of the Amputated Nose—Dennis C. Hammond et al.
Advances in Head and Neck Reconstruction—Geoffrey C. Gurtner and Gregory R. D. Evans
Auricular Reconstruction: Indications for Autogenous and Prosthetic Techniques—Charles H. Thorne et al.
Reconstruction of the Cheek—Frederick J. Menick
Management of the Recurrent, Benign Tumor of the Parotid Gland—David L. Larson
The Superiorly Based Nasolabial Flap for Simultaneous Alar and Cheek Reconstruction—Rod J. Rohrich and Matthew H. Conrad
Pharmacologic Optimization of Microsurgery in the New Millennium—Matthew H. Conrad and William P. Adams, Jr.
Understanding the Nasal Airway: Principles and Practice—Brian K. Howard and Rod J. Rohrich
Auricular Reconstruction for Microtia: Part I. Anatomy, Embryology, and Clinical Evaluation—Elisabeth K. Beahm and Robert L. Walton
Auricular Reconstruction for Microtia: Part II. Surgical Techniques—Robert L. Walton and Elisabeth K. Beahm
Rhinophyma: Review and Update—Rod J. Rohrich et al.
Velopharyngeal Incompetence: A Guide for Clinical Evaluation—Donnell F. Johns et al.
Basal Cell Carcinoma: An Overview of Tumor Biology and Treatment—David T. Netscher and Melvin Spira
Nasal Reconstruction: Forehead Flap—Frederick J. Menick
Reconstruction of Acquired Scalp Defects: An Algorithmic Approach—Jason E. Leedy
Further Clarification of the Nomenclature for Compound Flaps—Geoffrey G. Hallock
Current Options in Head and Neck Reconstruction—Keith A. Hurvitz et al.
Lip Reconstruction—Bardia A. Anvar et al.
Complex Nasal Reconstruction—Amir H. Taghinia and Julian J. Pribaz

Copyright © American Society of Plastic Surgeons. Unauthorized reproduction of this article is prohibited.

Ces constatations cliniques et les hypothèses formulées nous amènent à la définition des cellules souches et plus particulièrement des CSMs.
La prolifération, la migration et la différenciation, sont les principaux processus cellulaires qui permettent le maintien de l'homéostasie tissulaire au sein de l'organisme adulte. La fonction d'une cellule souche, c'est de proliférer et de créer, chez l'embryon, ou de pérenniser, chez l'adulte, la diversité des compartiments fonctionnels d'un tissu durant la vie de l'individu, en empruntant de multiples voies de différenciation [184].

Les cellules souches sont présentes dans de très nombreux organes et tissus adultes et elles préservent l'intégrité et la fonctionnalité du tissu auquel elles appartiennent. Du fait de leur rareté, de leur manque de distinction morphologique caractéristiques et de marqueurs spécifiques, il est difficile d'identifier leur niche [185, 186]. Par ailleurs, faute de critères de reconnaissance spécifique, les cellules souches ne peuvent être définies qu'en vertu de leurs caractéristiques fonctionnelles [187], à savoir : une autonomie substantielle de renouvellement nommé auto-renouvellement, un fort potentiel de prolifération, et l'aptitude à se différencier en au moins un type de lignage [187-190].
Pour affirmer l'identité de ces cellules, des manipulations expérimentales doivent être réalisées pour tester leurs fonctionnalités, aux risques de modifier leurs propriétés [187]. Ces contraintes expérimentales, auxquelles il est particulièrement difficile de se conformer dans le cas des cellules humaines, pour lesquelles les modèles *in vivo* sont rares et biaisés, expliquent que souvent, des populations cellulaires sont qualifiées de souches alors qu'elles n'en ont pas les caractéristiques requises [191].

VI). DEFINITION DES CELLULES SOUCHES MESENCHYMATEUSES

Historiquement, la présence de cellules souches non hématopoïétiques de la moelle osseuse a d'abord été suggérée par les observations du pathologiste allemand Cohnheim il y a 130 ans. D'après ses travaux, la moelle osseuse pouvait être la source de fibroblastes produisant des fibres de collagène participant au processus physiologique de réparation des plaies [192-194]. En 1976, Friedenstein *et al.* [195] ont démontré que les cultures réalisées à partir de ponction

médullaire engendraient la formation de colonies cellulaires adhérentes au plastique, ayant une morphologie fibroblastique. Il a été démontré que ces colonies étaient des clones provenant d'une cellule quiescente en début de culture. Ces cellules sont alors dénommées Colony-forming unit fibroblasts CFU-Fs. Par la suite, Owen et Friedenstein [196] ont également constaté que les cellules médullaires pouvaient, *in vitro*, se différencier en colonies ressemblant à de petits dépôts osseux ou cartilagineux. En 1999, Pittenger *et al.* [20] démontrèrent la multipotence de ces cellules, c'est à leur capacité à se différencier en de multiples lignées mésenchymateuses. Récemment, une nomenclature standardisée a été établie [197] et le terme retenu pour désigner cette population de cellules médullaires a été celui proposé par Caplan en 1991 [198] à savoir mesenchymal stem cells (MSCs).

Récemment, l'International Society for Cellular Therapy (ISCT) a énoncé les critères minimum requis pour parler de CSMs, dont l'acronyme signifie également cellules stromales mésenchymateuses [194, 199].

Comme l'ont souligné Pittenger et Martin [200], les caractéristiques des CSMs humaines à savoir : leur facilité d'isolement, leur potentiel d'expansion élevé, leur stabilité génétique, la reproductibilité des caractéristiques d'isolats cellulaires en isolats cellulaires, la reproductibilité de leurs caractéristiques dans les différents laboratoires mondiaux, la compatibilité avec les principes de l'ingénierie tissulaire et le potentiel de réparation de nombreux tissus vitaux en font actuellement une source idéale pour les biothérapies.

VI.A) Autorenouvellement et prolifération des cellules souches mésenchymateuses

Comme les autres cellules souches, les CSMs possèdent la capacité de s'auto-renouveller. En effet, les CSMs sont capables de se diviser à l'identique (sans changement de morphologie ni perte de leur pouvoir de différenciation) pendant de très longues périodes [190, 201]. Cette division symétrique permettrait d'accroitre le nombre de cellules souches [190].

Ces cellules présentent également une importante plasticité c'est à dire la capacité à se différencier en cellules matures. Les cellules souches entrent dans la voie de différenciation par des divisions dites asymétriques impliquant qu'une seule des deux cellules filles conserve les caractéristiques propres des cellules souches, alors que l'autre cellule fille continue dans la voie de la différenciation (Figure 18) [202, 203].

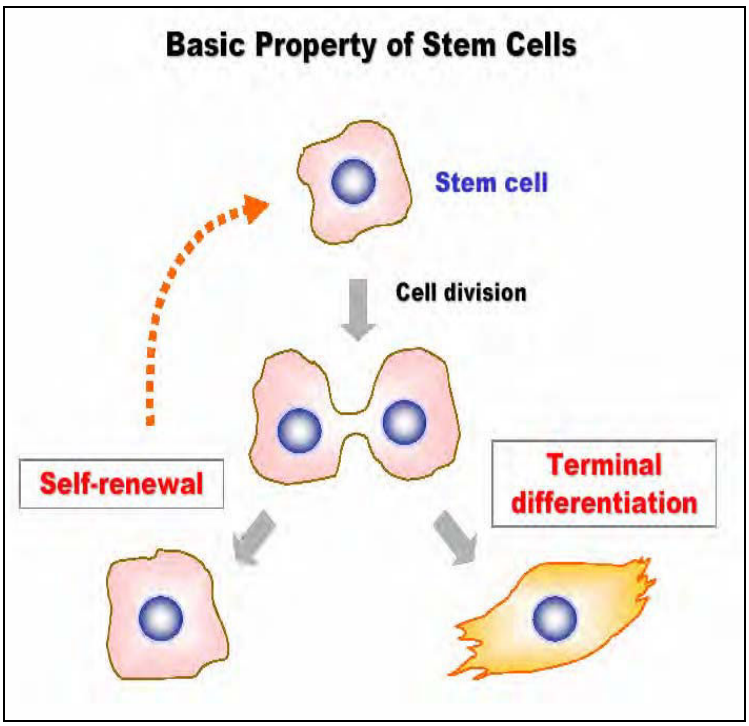

Figure 18 : Cellules souches et division cellulaire

Ces cellules filles ont des propriétés intermédiaires entre les cellules souches et les cellules totalement différenciées, avec un potentiel prolifératif limité et une incapacité d'auto-renouvellement. Durant plusieurs cycles de division cellulaire, elles acquièrent progressivement les marqueurs de différenciation aboutissant à la production de nombreuses cellules différenciées [187, 204] (Figure 19°).

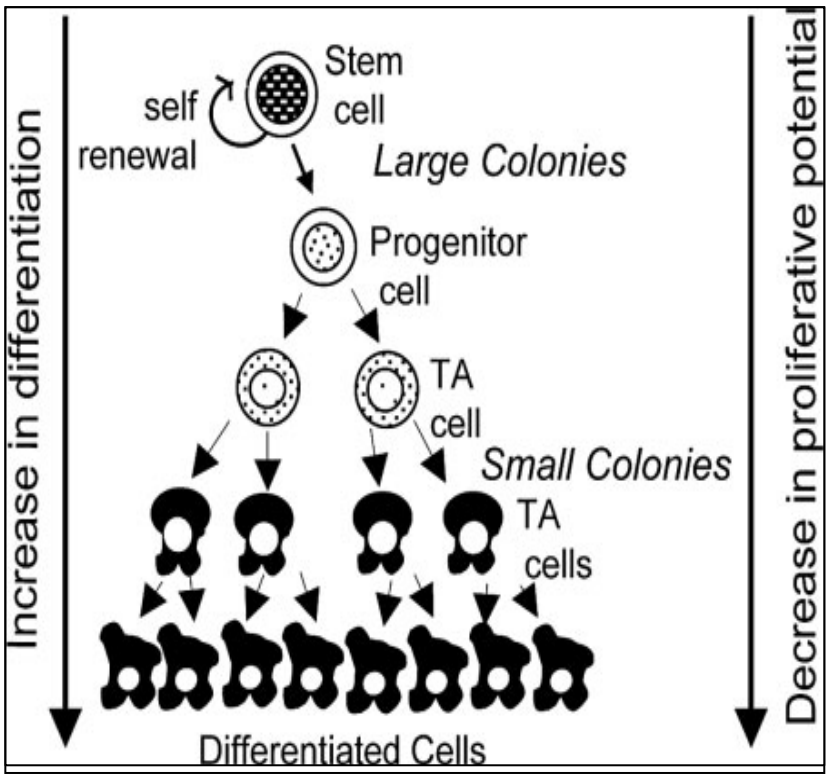

Figure 19 : Hiérarchie cellulaire d'un lignage cellulaire d'après Gargett [189]

Les cellules souches ont des divisions cellulaires asymétriques, ce qui leur permet de s'auto-renouveler ou de se différencier pour donner naissance à des progéniteurs engagés. Ces progéniteurs prolifèrent et donnent naissance à des cellules d'amplification transitoire (transit amplifying progenitor TA) plus différenciées qui prolifèrent rapidement et se différencient finalement pour produire de nombreuses cellules fonctionnelles totalement différenciées sans capacité de prolifération.

En terme de population, un pool de cellules souches peut ne générer que des cellules filles dans certaines divisions et que des cellules identiques dans d'autres divisions. En principe, les cellules souches peuvent engendrer des divisions symétriques (Figure 20. c) ou sur une combinaison de divisions symétriques et asymétriques (Figure 20d) [190].

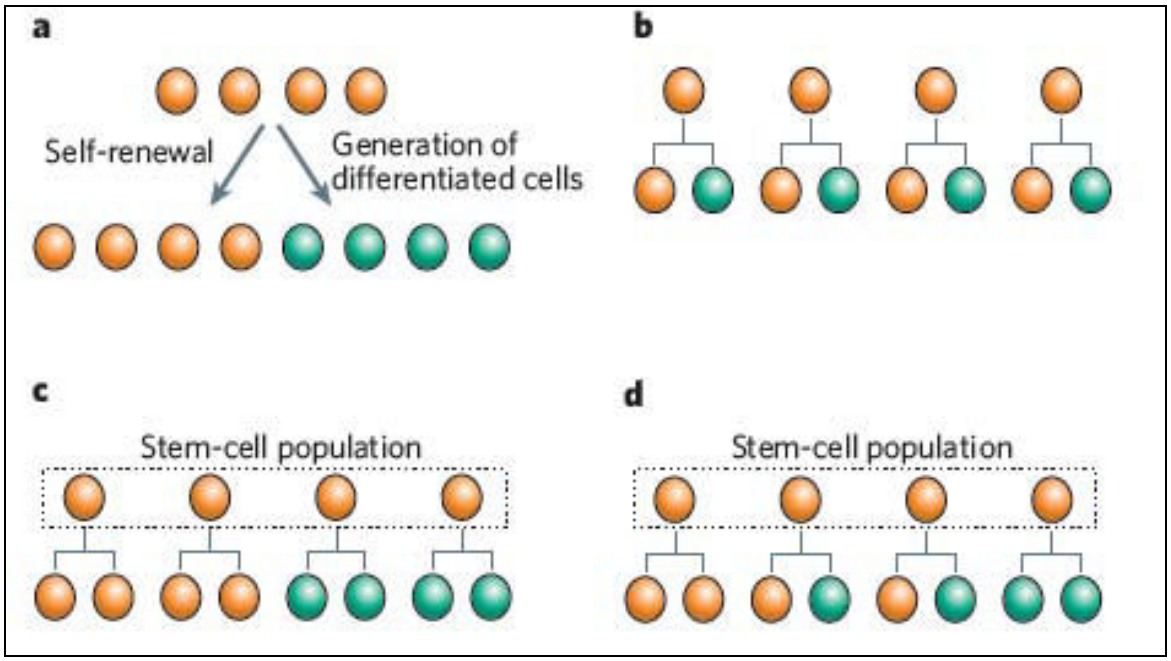

Figure 20 : Stratégies de division cellulaire d'après Morrison et Kimble [190]

a : les cellules souches (orange) doivent accomplir la double tâche d'auto-renouvellement et de production de cellules différenciées (vert).

b-d : stratégies possibles maintenant l'équilibre entre les cellules souches et leur descendance différenciée.

b : la division cellulaire asymétrique. Chaque cellule souche génère une cellule souche et une cellule fille destinée à se différencier.

c-d : stratégies de population. Une stratégie de population génère un contrôle dynamique sur l'équilibre entre les cellules souches et les cellules différenciées (capacité nécessaires aux réparations tissulaires). Dans ce schéma, les cellules souches sont définies par leur «potentiel» pour générer à la fois des cellules souches et des cellules filles, plutôt que pour leur production effective d'une cellule souche et d'une seule cellule fille différenciée à chaque division.

c : division cellulaire symétrique: chaque cellule souche peut se diviser de façon symétrique pour générer deux cellules souches ou deux cellules différenciées.

d : combinaison des divisions cellulaires : chaque cellule souche peut se diviser de manière symétrique ou asymétrique.

Les divisions asymétriques peuvent être régies à la fois par le partitionnement intrinsèque des déterminants cellulaires et l'exposition asymétrique aux signaux extrinsèques [190]. Il semblerait que l'asymétrie soit liée à une asymétrie moléculaire au sein de la cellule souche en division ainsi qu'à une ségrégation asymétrique des protéines, des acides ribonucléiques (ARN), des organelles et de l'ADN [190]. Lors de division asymétrique, certaines «protéines souches» doivent être maintenues ou régulées à la hausse, alors que les gènes encodant les protéines responsables de la différenciation doivent être réprimés ou régulés à la baisse. Tant que l'équilibre entre ces deux classes de protéines est maintenu par une ségrégation

asymétrique et l'activation/répression, la descendance qui reçoit les «protéines souches» maintient la compétence souches et conserve le potentiel de division asymétrique. L'autre descendance s'engagera dans la voie de la différentiation, du fait de la diminution des «protéines souches» et de la compétence souche, combinée à la ségrégation asymétrique de marqueurs d'identités cellulaires [205].

Il semblerait également que le fuseau mitotique nécessaire à la division cellulaire soit lui aussi asymétrique [206]. Du fait de l'orientation du fuseau lors de la division cellulaire, les cellules filles se trouveraient exposées à différents environnements de signalisation. Les bases génétiques de cette orientation ont largement été étudiées [207], et jouent un rôle majeur dans la détermination cellulaire [208].Les mécanismes permettant les divisions asymétriques sont illustrés Figure 21.

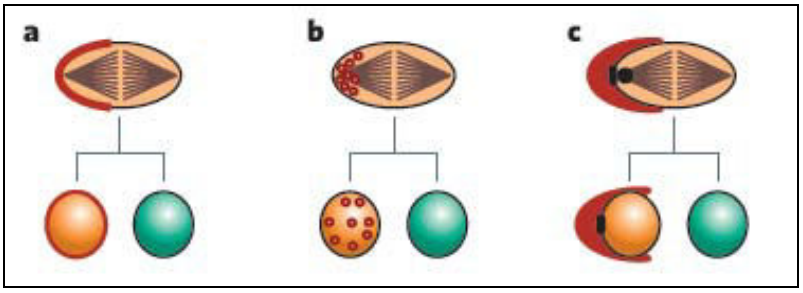

Figure 21: Mécanismes de contrôles de la division asymétrique des cellules souches d'après Morrison et Kimble [190].Trois mécanismes sont présentés, mais d'autres sont plausibles.

Les cellules souches sont en orange, et les cellules différenciées en vert.

a : une localisation asymétrique des régulateurs de la polarité cellulaire (rouge) initie la division asymétrique. Le complexe PAR-aPKC est à une extrémité de la cellule en cours de division.

b : les déterminants cellulaires (rouge) peuvent être ségrégés dans le cytoplasme d'une cellule fille, comme montré ici, ou bien ils peuvent être associée à la membrane, au centrosome ou tout autre composant cellulaire attribué à l'une des cellules filles.

c : l'orientation du fuseau mitotique retient une seule cellule au sein de la niche (rouge), de telle sorte que seule cette cellule fille souche a accès à des signaux extrinsèques nécessaires au maintien de l'identité sur les cellules souches. Ce mécanisme donne un résultat asymétrique, même si la division elle-même est intrinsèquement symétrique. Dans un modèle alternatif, mais similaire, la cellule fille placée à l'extérieur de la niche est exposée à des signaux qui induisent la différenciation.

Par ailleurs, certaines divisions des cellules souches de mammifères présentent des caractéristiques d'asymétrie et semblent être contrôlées par des mécanismes conservés durant l'évolution. Ceci est illustré par t la division des cellules progénitrices neurales.

Bien que les CSMs soient qualifiées de cellules immatures, elles sont limitées dans leur potentiel de prolifération et de différenciation par l'âge de l'individu [209, 210]. *In vitro*, les CSMs possèdent un potentiel de prolifération élevé. Cependant, l'expression de la télomérase, ralentissant ou abrogeant le processus de sénescence, n'est généralement pas détectée au sein des CSMs [211, 212]. De nombreuses données suggèrent que les CSMs ne peuvent pas proliférer au-delà des limites de Hayflick [213] correspondant à approximativement 50 cycles de doublement [214, 215]. Cette limite tient habituellement compte du nombre total de divisions cellulaires qui se sont produites *in vivo* et après le début de la culture. Ceci expliquerait notamment la sénescence des cellules en culture ainsi qu'une sénescence plus précoce lors de cultures cellulaires réalisées à partir de donneurs âgés [214]. Globalement les CSMs ne constituent qu'une fraction négligeable des tissus dont elles sont issues [216]. De plus cette fréquence décroit avec l'âge, passant de 1/10000 cellules nucléées médullaires chez le nouveau né, à environ 1/1000000 chez une personne âgée de 80 ans (Figure 22) [216, 217].

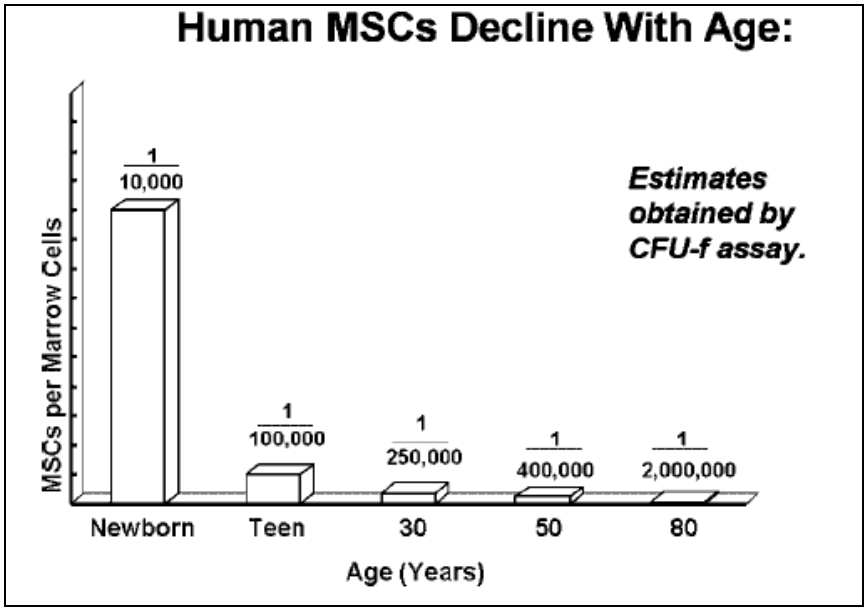

Figure 22 : Décroissance des CSMs en fonction de l'âge d'après [21]

Estimation du nombre de CSMs par l'intermédiaire de culture de Colony-forming unit fibroblasts.

Ces cellules sénescentes sont caractérisées par une hypertrophie phénotypique plane associée à une accumulation de cellules β-galactosidase+ [214]. Il semblerait que les CSMs puissent proliférer au-delà de 50 divisions mais ceci serait le résultat d'un enrichissement du milieu de culture par des facteurs de croissance tel que le FGF-2 [215]. La transfection de la sous-unité

catalytique de la télomérase dans les CSMs permet également de dépasser la constante de Hayflick [218, 219]. Les cellules obtenues sont alors immortelles, mais peuvent présenter un risque de transformation maligne [220].

Une autre caractéristique distinctive des CSMs est leur capacité d'expansion extensive, *in vitro*, dans des conditions normales de culture [201]. Lors de cultures à des stades précoces avec une densité de 50 à 500 cellules par cm^2, en un seul passage, une expansion de 88 à 560 fois a été constatée [221].

La densité cellulaire semble également jouer un rôle sur la capacité d'expansion des CSMs *in vitro*. Lors de culture de faible densité, 1,5 à 3 cellules par cm^2, Colter *et al.* [210, 222] ont obtenu une expansion d'une sous population de CSMs de l'ordre de 10^9 fois en 6 semaines.
Ainsi, une petite quantité de moelle osseuse prélevée par aspiration est suffisante pour générer, *in vitro*, un grand nombre de cellules nécessaires aux biothérapies [221].

VI.B) Capacité de différenciation in vitro des cellules souches mésenchymateuses

La différenciation est définie comme un changement de phénotype cellulaire du fait de l'expression de gènes de fonction spécifiques au lignage auquel la cellule appartient [187].
L'une des caractéristiques des CSMs est leur multipotence, c'est à dire leur capacité de se différencier dans plusieurs lignées mésenchymateuses, incluant l'os, le cartilage, le muscle lisse, les ligaments, les tendons, le tissu adipeux et stromal (Figure 23) [20, 217].

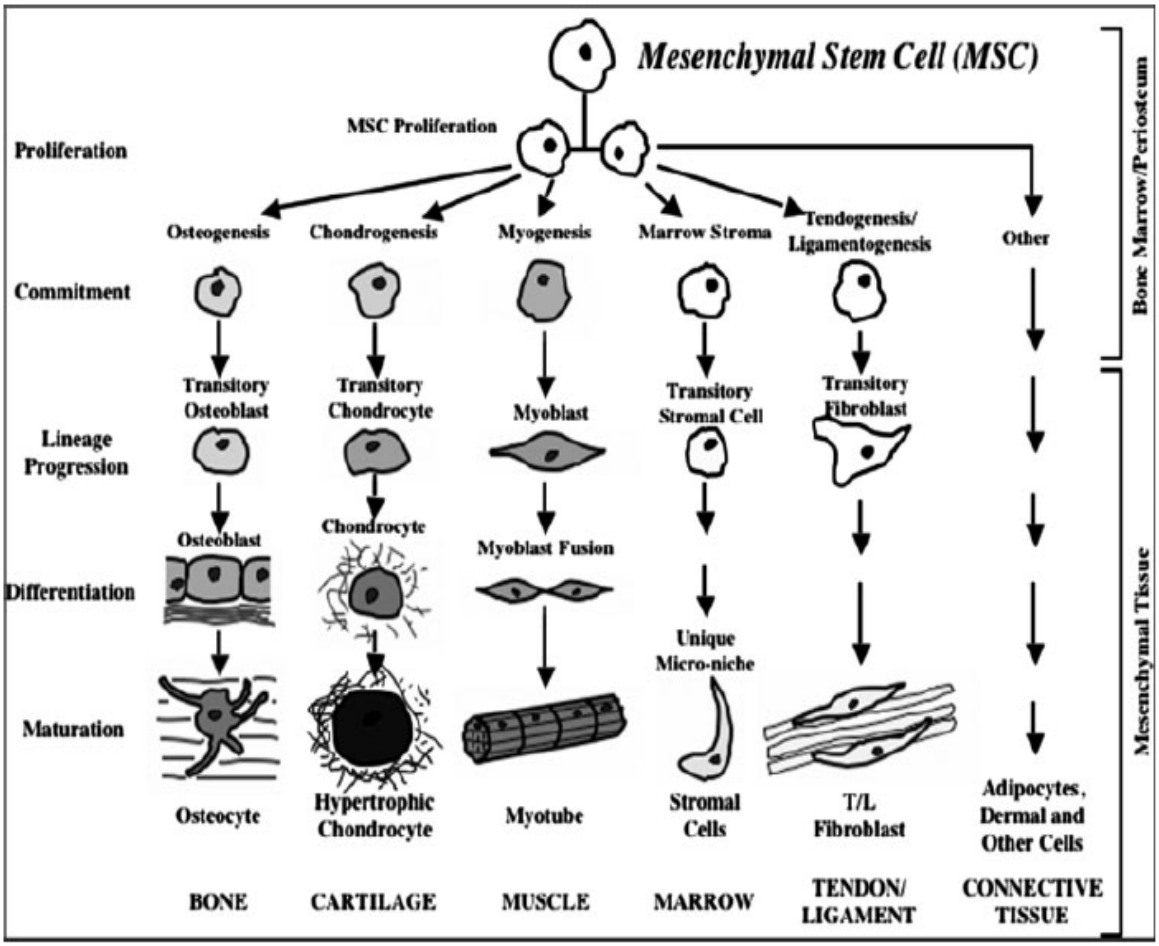

Figure 23 : Schéma de la mésengenèse d'après Caplan [21, 223]

Récemment, l'existence de cellules pluripotentes ayant la capacité de se différencier en cellules de la lignée mésodermique, mais aussi endodermique et neuroectodermique, a été mise en évidence. En fonction des conditions de culture cellulaire ou sous la pression environnementale, ces cellules souches mésenchymateuses adultes, peuvent se différencier en une grande variété de types cellulaires (Figure 24) tels que, les cardiomyocytes [224, 225], les fibroblastes [226], les myofibroblastes [226, 227], les péricytes [228], les myocytes squelettiques [229], les cellules rétiniennes [230], les cellules neuronales [231, 232], les astrocytes [233], les hépatocytes [234] et les cellules pancréatiques [235].

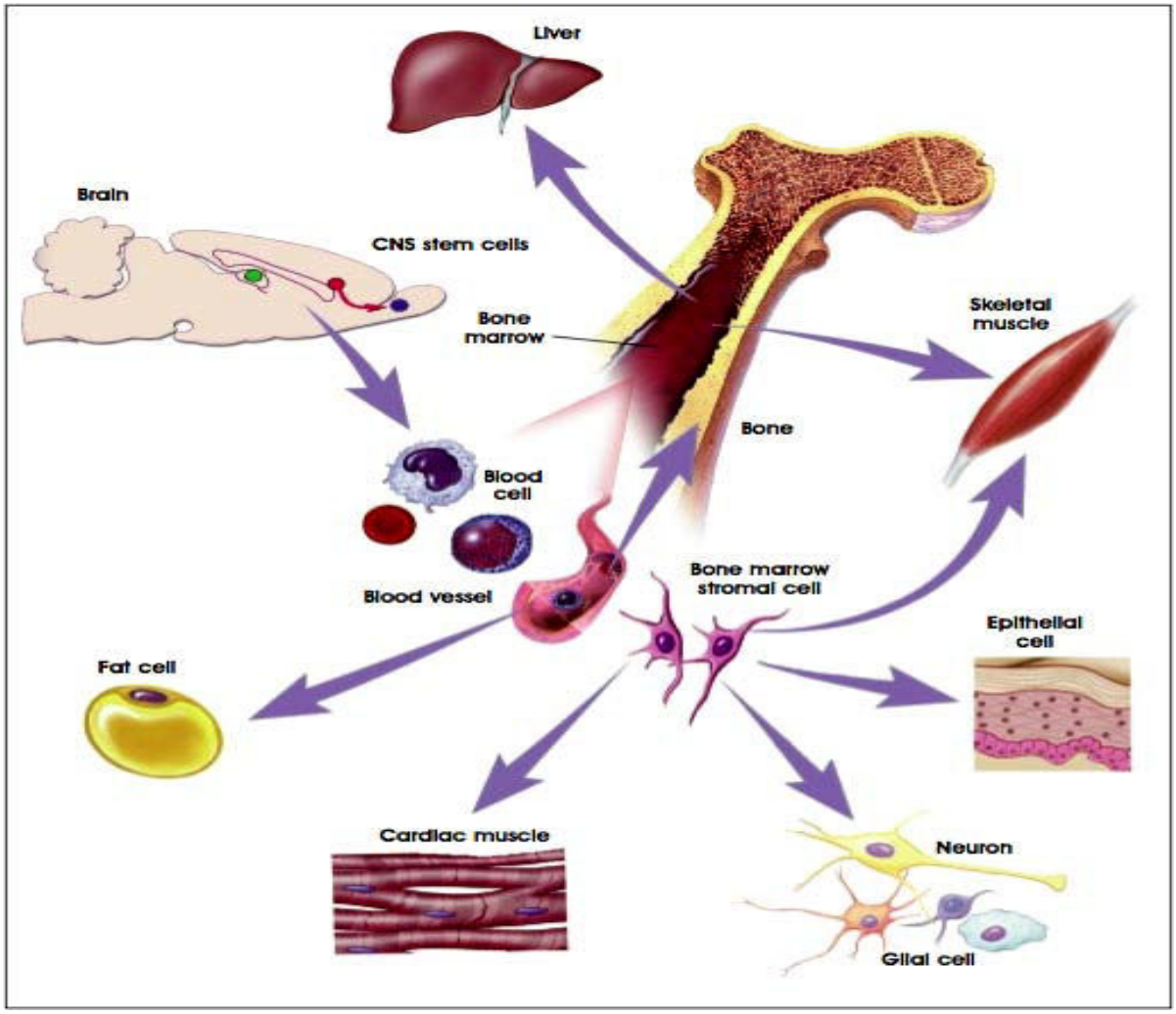

Figure 24 : Plasticité des cellules souches mésenchymateuses médullaires (CSMMs)

Des cellules souches pluripotentes ont initialement été décrites par le groupe Verfaillie [236] et identifiées dans la moelle osseuse. De nombreuses dénominations ont été proposées : Multipotent Adult Progenitor Cell (MAPC) [236], human bonne marrow derived multipotent stem cells (hBMSCs) [237], marrow-isolated adult multilineage inducible (MIAMI) cells [238], very small embryonic-like stem (VSEL) cells [239].

Selon des études récentes, les MAPC constitueraient une population différente de celles des CSMs, du fait d'un profil d'expression génique différent [240]. Au cours du développement, les MAPCs précéderaient les cellules souches hématopoiétiques et mésenchymateuses (Figure 25) [241]. Ce potentiel serait sous la dépendance du niveau d'expression d'Oct-4, marqueurs moléculaires restreints jusqu'alors aux cellules souches embryonnaires (Oct-4, Rex) et corrélé à la pluripotence [242].

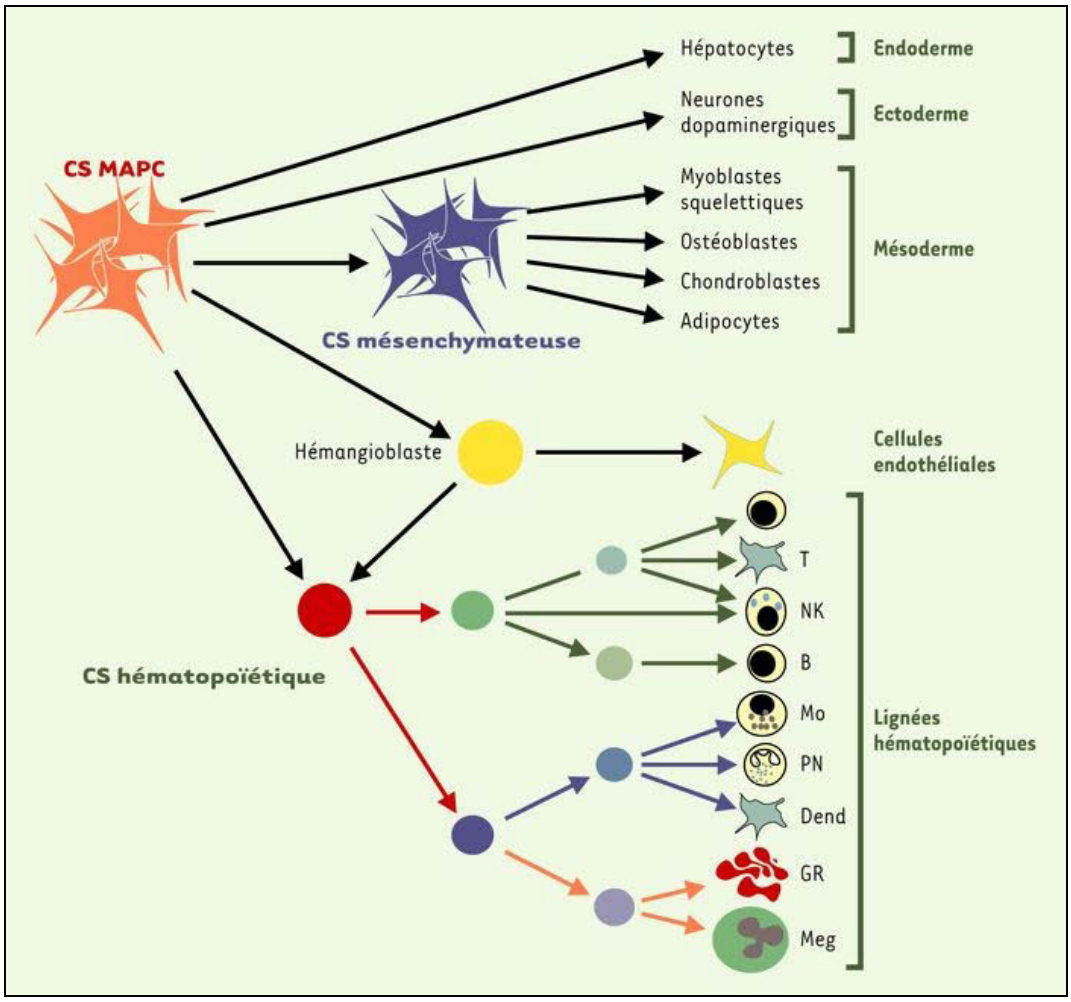

Figure 25 : Filiation proposée pour les différentes populations de cellules présentes dans la moelle osseuse. D'après Colombel 2003 [184]

Ce schéma, qui fait des MAPC les ancêtres de toutes les populations hématopoïétiques et mésenchymateuses présentes dans la moelle osseuse, est encore spéculatif. En particulier, la filiation des progéniteurs endothéliaux et de l'hémangioblaste est encore mal définie.

CS: cellule souche; GR: globule rouge; PN: polynucléaires neutrophiles; NK: natural killer; Mo: monocytes; Meg: mégacaryocytes; T, B: lymphocytes T et B; Dend: cellules dendritiques.

Selon Kuroda *et al.* [243], les CSMMs contiendraient, après expérimentation à l'échelle unicellulaire, un type distinct de cellules souches capable de générer des cellules ayant des caractéristiques de chacun des trois feuillets embryonnaires. Ces cellules ne se distingueraient pas des autres cellules mésenchymateuses adhérentes de la culture, mais quand elles seraient transférées en suspension, elles formeraient des amas de cellules caractéristiques capables d'auto-renouvellement, de différenciation et positives aux marqueurs de pluripotence.

La plasticité des cellules souches adultes reste un sujet de controverse [21, 184, 189, 191]. Il a été suggéré que les CSMs placées dans un environnement différent de leur tissu d'origine puissent suivre une autre voie de différenciation [188, 244-246]. La transdifférentiation a été définie comme la conversion d'une cellule d'une lignée particulière en une autre, associant une perte de marqueurs et fonctions spécifiques et l'acquisition de marqueurs et fonctions spécifiques du nouveau type cellulaire et ce sans nouvelle division cellulaire (Figure 26) [244, 247].

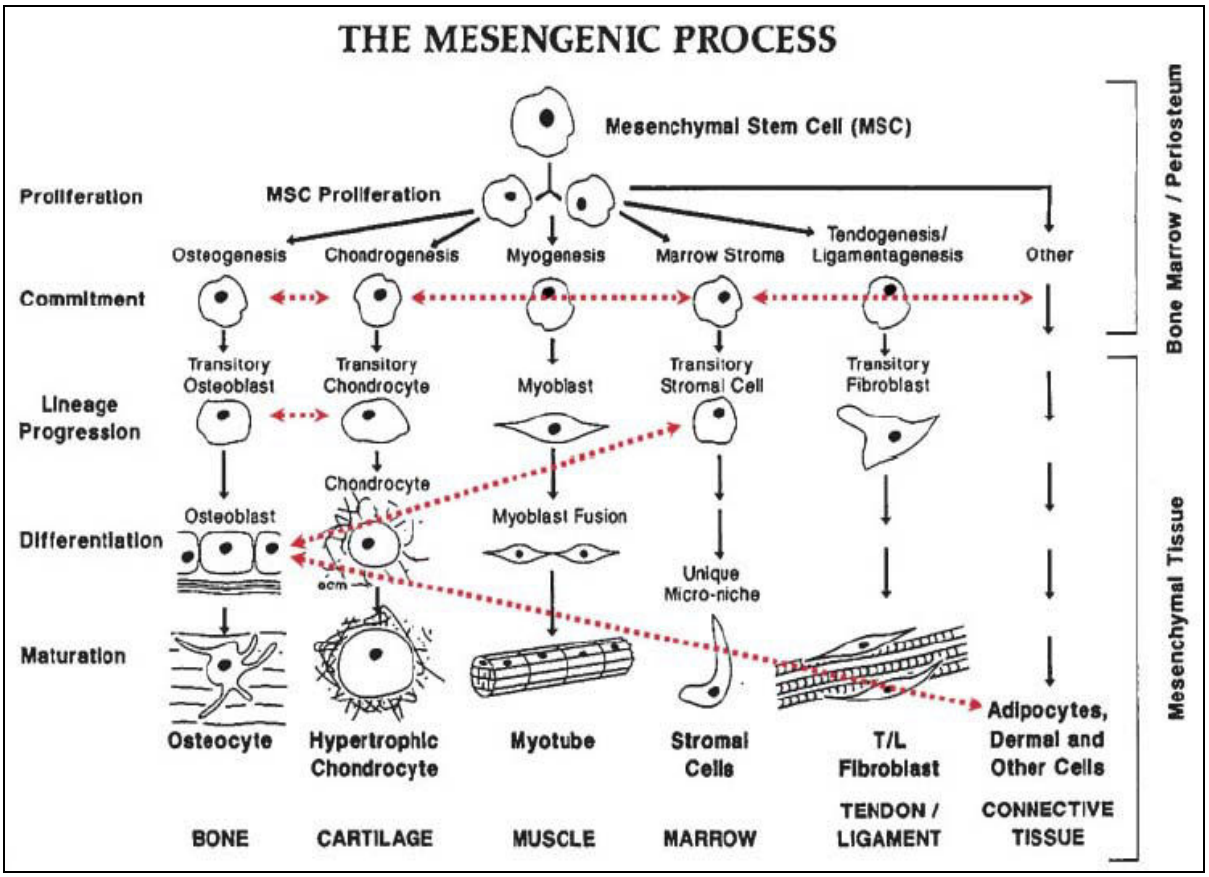

Figure 26 : La mésengenèse d'après Caplan [21]

Les flèches horizontales et transversales symbolisent la plasticité cellulaire et la transdifférenciation au sein des différents types cellulaires.

De nombreux auteurs réfutent cette notion de plasticité et de transdifférenciation, en soulevant plusieurs points critiques : la fusion *in vivo*, les critères de différenciation, la capacité de reprogrammation, et la sélection de population de cellules rares du fait de conditions de culture non standardisées [184, 189, 191, 214, 244]. En effet, certains cas de différenciation observés

in vivo, pourraient être induits par la fusion entre les CSMs et les cellules environnementales adjacentes. Selon Alvarez-Dolado *et al.* [248], ce processus aurait été décrit notamment avec des hépatocytes, des cardiomyocytes, et des cellules de Purkinje. Par ailleurs, pour Chabord [214], il semble difficile de conclure à un processus de différenciation en se basant sur l'expression d'un certain nombre de marqueurs, sans que ces cellules souches n'en possèdent les facteurs essentiels de transcription.

Actuellement, des facteurs de transcription spécifiques à la différentiation ostéoblastique, chondrocytaire, adipocytaire et musculaire lisse ont été mis en évidence au sein des CSMs de moelle osseuse. Aucun facteur de transcription spécifique aux lignées musculaire squelettique, cardiaque, hématopoïétique, hépatocytaire ou neural n'a été retrouvé [249]. A partir de CSMMs humaines cultivées dans des conditions de culture normalisées, conforme à celle du programme de recherche européen "Genostem", ces mêmes auteurs n'ont obtenu qu'une différenciation limitée aux 4 lignées caractérisant habituellement les CSMs [250]. L'obtention d'autres lignées serait induite par les différentes conditions de culture qui permettraient la sélection de population cellulaire beaucoup plus rare, possédant un important potentiel de différentiation [214].

VII). LES NICHES DES CELLULES SOUCHES MESENCHYMATEUSES

Le terme niche désigne, au sein d'un tissu adulte, l'endroit où les cellules souches résident et se multiplient pour générer un grand nombre de progéniteurs [251].

Les CSMs humaines ont tout d'abord été identifiées en post natal au niveau de la moelle osseuse [252] puis dans une multitude d'autres tissus humains [253]. Les CSMs ont pu être isolées à partir de cartilage [254], de périoste [255], de la membrane synoviale [256], du liquide synovial [257], des muscles [258], des tendons [259], du système vasculaire [260, 261], de la pulpe dentaire [262] et des tissus adipeux [263]. Des CSMs ont également été isolées au niveau des tissus fœtaux [264, 265] comme les poumons, la moelle osseuse et le foie ainsi qu'au niveau du liquide amniotique [266], du placenta [267] et de la veine ombilicale [268]. Dans le liquide amniotique et le placenta, les CSMs ont été trouvées en abondance [266, 267]. Le sang de cordon s'est avéré contenir à la fois des CSMs maternelles et foetales [266]. Cependant des résultats

contradictoires ont été rapportés en terme de taux de succès [269, 270], probablement à cause de la faible fréquence des CSMs au sein du sang de cordon.

Peu d'études ont comparé les CSMs isolées à partir de tissus différents. Récemment Kern *et al.* [271] ont étudié, dans les mêmes conditions de culture, des CSMs provenant de 3 différentes sources (moelle osseuse, tissus adipeux et sang de cordon). La morphologie et le phénotype immunitaire des cellules cultivées se sont avérés identiques. Cependant, des différences en termes de taux de réussite de l'isolement, de capacité de prolifération et de différenciation ont été retrouvées. En terme de capacité de différentiation, ces résultats s'avèrent contradictoires. D'après les travaux de Rebelatto *et al.* [272], les CSMs isolées à partir de tissus adipeux ou de moelle osseuse posséderaient un potentiel de différentiation chondrogénique et ostéogénique similaire. Selon Im *et al.* [273], ce potentiel serait supérieur pour les CSMs isolées à partir de moelle osseuse.

La moelle osseuse

La moelle osseuse contient au moins trois types de cellules souches (les cellules souches hématopoïétiques, les cellules souches mésenchymateuses et un type cellulaire rare les MAPCs) et l'ensemble des progéniteurs et précurseurs descendants de ces cellules. La moelle osseuse contient également bien d'autres cellules n'appartenant à aucune de ces deux catégories, auxquelles il faut ajouter les cellules circulantes (Figure 27). La moelle osseuse étant très vascularisée, tout échantillon est contaminé par du sang et on peut y trouver des cellules circulantes ne résidant pas dans la moelle osseuse [184, 274].

Globalement les CSMs ne constituent qu'une fraction négligeable des tissus dont elles sont issues [216]. Leur fréquence exacte est difficile à calculer du fait des différentes méthodes de prélèvement et de culture. Cependant la proportion de CSMs au sein de la moelle osseuse a été estimée être de l'ordre de 0.001 à 0.01% du nombre total de cellules nucléées, ce qui est 10 fois moins abondant que les cellules souches hématopoïétiques [216, 217].

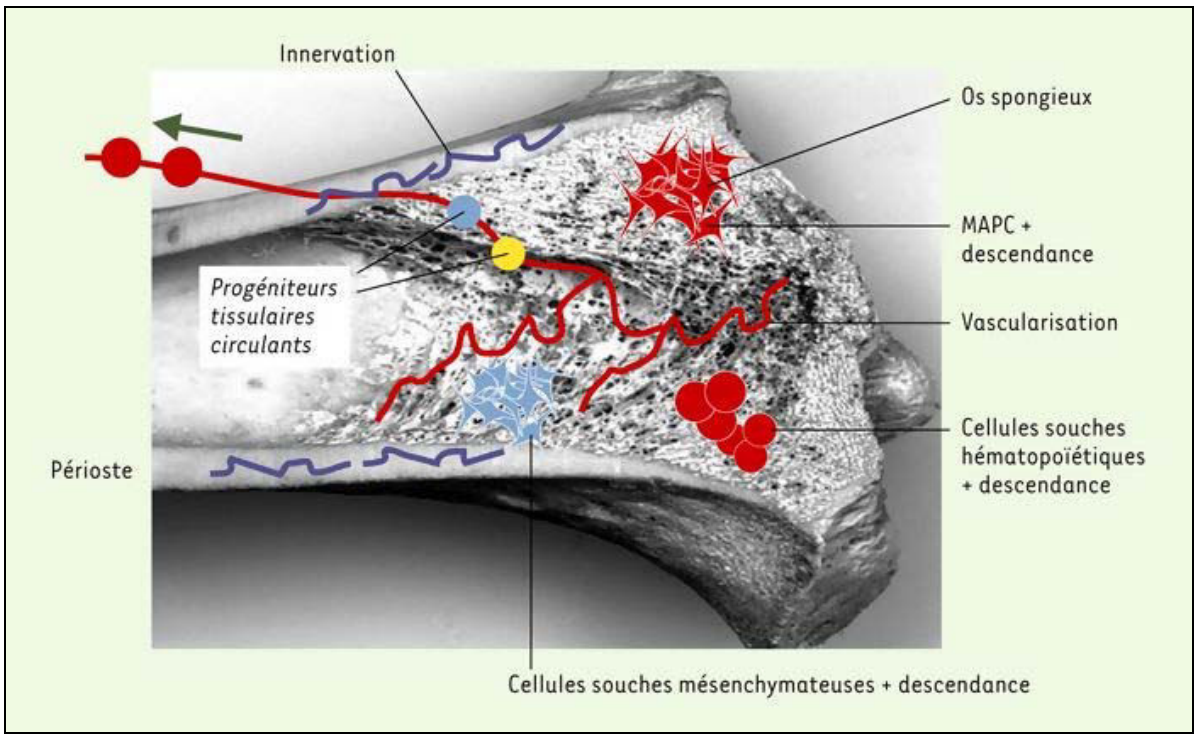

Figure 27 : Anatomie de la moelle osseuse d'après L. Coulombel 2003 [184]

Le tissu médullaire présent dans la cavité médullaire des os longs est très vascularisé (vaisseaux représentés en rouge), et de nombreuses populations cellulaires, dont des cellules souches, y circulent en permanence et contaminent inévitablement tout prélèvement médullaire. Dans le parenchyme extravasculaire, on trouve au moins trois populations de cellules souches, les MAPCs, les cellules souches mésenchymateuses et les cellules souches hématopoiétiques. Ces cellules sont extrêmement minoritaires par rapport à leur descendance, représentée par les progéniteurs et les précurseurs.

VIII). PHENOTYPE DES CELLULES SOUCHES MESENCHYMATEUSES

La majorité des informations phénotypiques et fonctionnelles concernant les CSMs à été réalisée à partir d'expansion cellulaire dérivée de culture cellulaire. Actuellement l'isolement des CSMs repose principalement sur leurs propriétés d'adhérence au plastique [20, 275], et leurs potentiels de différenciation. L'analyse de leurs immunophénotypes a été réalisée par cytométrie en flux [216, 276].

Phénotypiquement, les CSMs expriment un certain nombre de marqueurs antigéniques de surface, mais sans aucune spécificité [277].

Il est admis que les CSMs n'expriment pas les marqueurs hématopoïétiques CD11, [200, 278, 279], CD14, [200, 280], CD34 [200, 278-282] et CD45 [279, 281-283], les molécules de costimulation CD40 et CD40 ligand, CD80 (B7-1), CD86 (B7-2) [200, 277] ainsi que certaines molécules d'adhésion CD31 (plaquettes/adhérence des cellules endothéliales molécule (platelet endothelial cell adhesion molecule-1 PECAM-1)), [278, 279], CD18, ou CD56.
Inversement, les CSMs peuvent exprimer CD105 (SH2), [20, 278, 280, 281, 284], CD73 (SH3 / 4) [20, 281, 283-285], CD44, [20, 279, 286, 287], CD90 (Thy-1), [20, 278, 280], CD71 et Stro-1 [281, 288] [280] ainsi que les molécules d'adhésion CD29 [20], CD54 (ICAM-1) [287, 289], CD 102 (ICAM-2) [289], CD106 (VCAM-1) [279, 289], et CD166 (activated leukocyte cell adhesion molecule (ALCAM)) [20, 289]. Une liste non exhaustive des principaux marqueurs de surface étudiés au cours de la caractérisation des CSMs est présentée dans le Tableau 5.

Tableau 5 : Les marqueurs antigéniques de surface des CSMs humaines d'après Pitternger and Martin [200]

hMSC Surface Markers	
Positive	**Negative**
CD13, CD29, CD44, CD49a, b, c, e, f, CD51, CD54, CD58, CD71, CD73, CD90, CD102, CD105, CD106, CDw119, CD120a, CD120b, CD123, CD124, CD126, CD127, CD140a, CD166, P75, TGFb1R, TGFbIIR, HLA- A,B,C, SSEA-3, SSEA-4, D7	CD3, CD4, CD6, CD9, CD10, CD11a, CD14, CD15, CD18, CD21, CD25, CD31, CD34, CD36, CD38, CD45*, CD49d, CD50, CD62E,L,S, CD80, CD86, CD95, CD117, CD133, SSEA-1

Les CSMs expriment des molécules de surface dont les ligands sont présents sur les cellules matures des lignées hématopoïétiques. Ceci souligne l'étroite interaction entre ces deux types cellulaires [289].

Il est généralement admis que toutes les CSMs sont dépourvues du marqueur hématopoïétiques CD45 et du marqueur de cellules endothéliales CD31. Toutefois, il est important de noter que les différences d'expression à la surface cellulaire de nombreux marqueurs peuvent être influencées par les facteurs sécrétés par les cellules accessoires lors

des passages initiaux. De plus, l'expression *in vitro* de certains marqueurs de CSMs n'est pas toujours en corrélation avec leurs profils d'expression *in vivo* [277, 290].

Il existe également une variabilité phénotypique de certains des marqueurs antigéniques mentionnés en raison des différences inter-espèces, de la multitude des tissus sources, et des différences dans la méthode d'isolement et de culture [21, 200, 253, 277, 279, 291, 292].
Pour exemple, les CSMs humaines et issues de rats n'expriment pas CD34, alors que certaines études ont mis en évidence une expression variable de CD34 au niveau de CSMs de souris [293].
Illustration de la variabilité phénotypique au sein du même organisme, les CSMs humaines issues de graisse lipoaspirée expriment positivement CD49d et négativement CD106, contrairement aux CSMs humaines dérivées de moelle osseuse. L'expression de CD106 sur les CSMs ayant été fonctionnellement associée à l'hématopoïèse, cette absence sur les CSMs des tissus adipeux serait cohérente avec leur localisation au sein d'un tissu non hématopoïétique [263].

Les CSMs humaines adultes expriment modérément le CMH de classe I, mais n'expriment pas l'antigène leucocytaire humain (HLA) de classe II à la surface cellulaire. Elles possèdent donc une faible immunogénicité. Cependant, des études réalisées par Western Blot sur des lysats cellulaires ont révélé des dépôts intracellulaires de HLA de classe II [294-296]. L'expression des molécules du CMH de classe II est inductible, en particulier par l'IFN-γ [297].
Récemment, l'International Society for Cellular Therapy (ISCT) a énoncé les caractères définissant les cellules de la moelle osseuse. Selon ces critères, les CSMs doivent avoir des propriétés d'adhésion au plastique, posséder un potentiel de différentiation multipotent, ainsi qu'être positives à l'expression de CD73, CD90, CD105 et négatives (expression inférieure à 2%) à CD45, CD34, CD14, CD19, et HLA-DR [194, 199].

De surcroit, à l'absence d'un marqueur unique spécifique qui permettrait de les isoler, il existe également une hétérogénéité des cultures cellulaires. Les CSMs se définissent notamment par leur capacité d'adhésion au plastique, mais cette propriété ne leur est pas exclusive. Les progéniteurs des cellules B ainsi que les précurseurs granulocytaires et monocytaires possèdent également des propriétés d'adhésion au plastique [192, 275]. Par ailleurs, toutes les cellules au sein d'une population donnée ne sont pas des cellules souches. Plusieurs travaux

suggèrent que l'hétérogénéité des CSMs concerne à la fois leur capacité d'auto-renouvellement, mais aussi leur multi-potentialité [192, 298].

Cette hétérogénéité, démontrée tant *in vitro* qu'*in vivo*, peut s'expliquer par le fait qu'il ne s'agit pas d'une culture «de cellules souches», mais plutôt d'une culture contenant un sous-ensemble de cellules souches [192].

Dans toutes les études phénotypiques, les connaissances établies reposent sur des cellules issues de culture cellulaire. Actuellement, les caractéristiques des CSMs *in vivo* sont encore très largement méconnues [192, 194]. Seul un petit nombre de laboratoires a tenté une caractérisation phénotypique des CSMs *in vivo*, qui est encore partielle et incomplète [261]. De plus, la mise en évidence, *in vivo*, de leur «véritable potentiel multipotent» en testant leur capacité d'autorenouvellement n'est pas envisageable actuellement [194, 214]. Leur véritable plasticité devrait être démontrée par une série d'expériences où une seule cellule (clonogénique) serait capable, *in vivo*, de former une descendance ayant des phénotypes multiples et ce phénomène persistant devrait se reproduire à une fréquence élevée [299].

IX). CAPACITE SECRETOIRE DES CELLULES SOUCHES MESENCHYMATEUSES

Les études récentes de thérapie cellulaire indiquent que la majorité des effets bénéfiques observés après la greffe de CSMs dans des tissus lésés est due à leur importante activité paracrine. En effet, les CSMs sont de véritables réservoirs à cytokines, chimiokines et facteurs de croissance ayant des rôles favorables variables sur les organes [276].

Les CSMs sécrètent notamment des interleukines (IL-1a, IL-1b, IL-6, IL-7, IL-8, IL-11, IL-12, IL-14, IL-15), du VEGF, du HGF, du b-FG, de l'IGF-1, des métalloprotéases (MMP) (MMP-1, MMP-2 et MMP-9), du plasminogen activator, le macrophage colony stimulating factor (M-CSF), le granulocyte colony stimulating factor (G-CSF), le granulocyte macrophage colony stimulating factor (GM-CSF), le leukemia inhibitory factor (LIF), le TGF-β, le flat-3 ligand (FL) et le stem cell factor (SCF) [50, 300-303].

Ces données sont illustrées par le Tableau 6 et la

Figure 28. En revanche, l'étude du transcriptome a révélé que les CSMs ne synthétisaient pas les ARNm correspondant à l'IL-2, l'IL-3, l'IL-4, et l'IL-13 [301].

Tableau 6 : Principales caractéristiques des CSMMs : récepteurs cytokiniques ainsi que production de cytokines et molécules de la matrice extra cellulaire [304]

Marker type	Designation
Cytokines and growth factors	Interleukins: 1α, 6, 7, 8, 11, 12, 14, and 15 LIF, SCF, Flt-3 ligand GM-CSF, G-CSF, M-CSF
Cytokine and growth factor receptors	IL-1R, IL-3R, IL-4R, IL-6R, IL-7R, LIFR, SCFR, G-CSFR, IFNγR, TNFIR, TNFIIR, TGFβIR, TGFβIIR, bFGFR, PDGFR, EGFR
Extracellular matrix	Collagen type I, III, IV, V, and VI Fibronectin, laminin Hyaluronan, proteoglycans

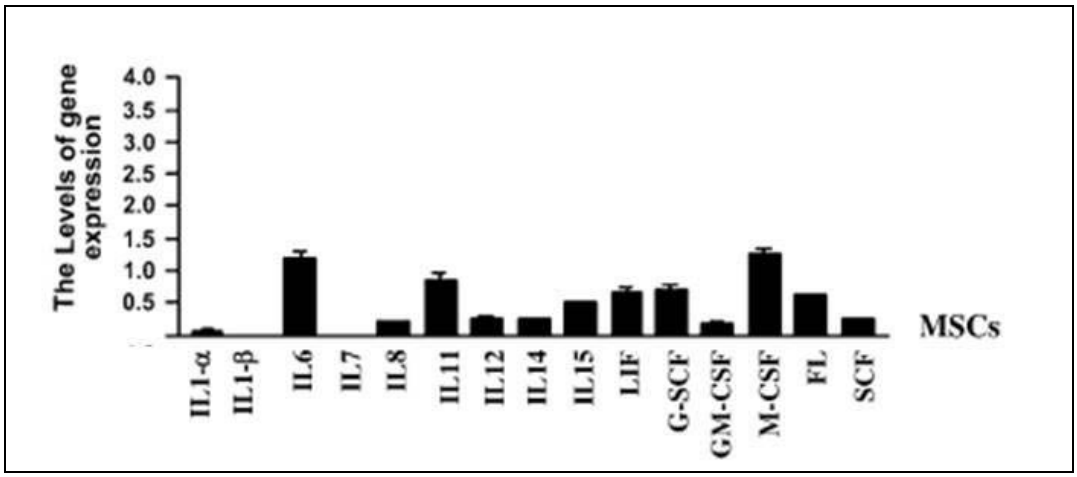

Figure 28 : Niveau d'expression des ARNm des cytokines et des facteurs de croissance déterminés par l'analyse du transcriptome des CSMs en culture d'après Kim *et al.* [301].

La sécrétion des cytokines et des facteurs de croissance seraient également corrélés à l'origine des CSMs. Selon Ikegame *et al.* [305], les CSMs adipocytaires auraient une synthèse de VEGF et d'hepatocyte growth factor (HGF) supérieure aux CSMs médullaires.

Toutes les cellules sécrètent divers agents bioactifs qui reflètent à la fois leur état fonctionnel et l'influence de leur micro-environnement local. Les facteurs secrétés ont également un effet feed back sur la cellule elle-même, en gouvernant à la fois son statut fonctionnel et physiologique. Cette fonctionnalité sécrétoire (paracrine et autocrine) peut considérablement modifier la dynamique locale cellulaire [276]. Les CSMs et leurs progéniteurs mésenchymateux contribueraient à la formation et la fonction du micro-environnement stromal. Ils synthétiseraient les signaux d'induction/régulation non seulement pour les progéniteurs mésenchymateux, mais aussi pour le développement des progéniteurs hématopoïétiques et d'autres cellules stromales non mésenchymateuses présentes dans la moelle osseuse (les myofibroblastes, les adipocytes et les cellules endotheliales) [302, 304, 306] ainsi que pour de nombreuses molécules de la MEC telles que la fibronectine, la laminine, le collagène, et les protéoglycanes [20, 304, 307].

Les molécules bioactives sécrétées par les CSMs peuvent avoir des mécanismes d'action directs et/ou indirects. Elles agissent directement sur la cellule elle-même en activant la signalisation intracellulaire et indirectement en induisant la sécrétion de l'agent fonctionnel par une cellule du voisinage. Cette activité indirecte est nommée trophique. Comme on le voit dans la Figure 29, les CSMs peuvent avoir deux fonctions distinctes : assurer le remplacement des cellules mésenchymateuses sénescentes et avoir des effets trophiques sur les cellules de leur voisinage sans générer de nouveaux phénotypes mésenchymateux différenciés. Les CSMs pourraient influer sur la régénération des cellules ou des tissus par un effet purement trophique via la sécrétion de facteurs bioactifs [276].

Les CSMs jouent un rôle clé dans la réparation et la régénération tissulaire, le maintien du turn-over et le contrôle de l'hématopoïèse de la moelle osseuse. Afin d'accomplir ces fonctions, les CSMs se différencient directement dans des phénotypes cellulaires spécifiques et/ou sécrètent des facteurs bioactifs qui influencent la régénération, le turnover et l'hématopoïèse. Cette activité est trophique puisque les CSMs ne se différencient pas mais sécrètent des facteurs bioactifs médiateurs des effets tissulaires.

Les CSMs secrètent des facteurs qui accélèrent le processus de réparation tissulaire par une variété de mécanismes incluant la promotion de la survie et de la prolifération des cellules endogènes [308-310], l'induction de l'angiogenèse/vasculogenèse [26, 311, 312], l'inhibition des réponses immunitaires et inflammatoires [313, 314] et la réduction de l'apoptose [314].

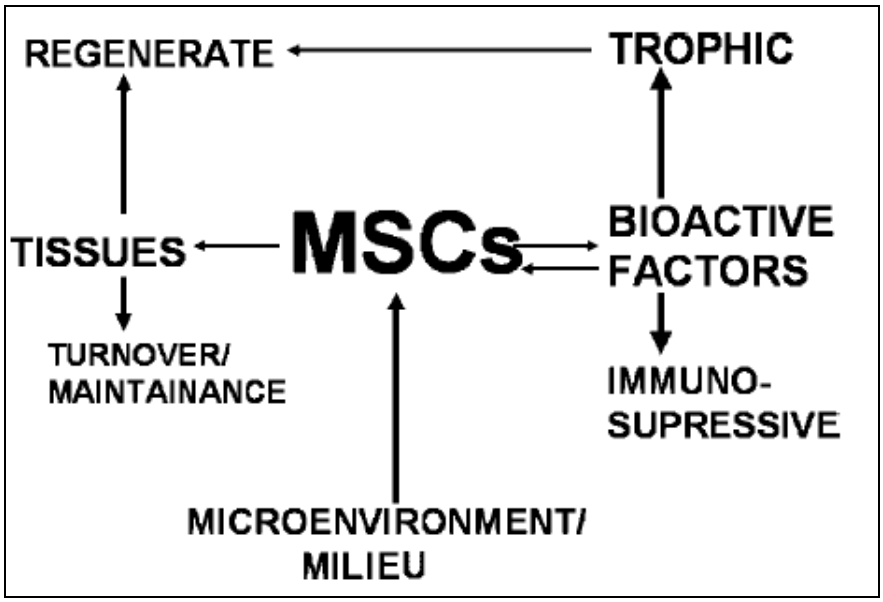

Figure 29 : Dualité du rôle des CSMs d'après Caplan [276]

IX.A) Induction de l'angiogenèse/vasculogenèse

L'injection de CSMMs au sein de territoire ischémié semblent avoir un rôle bénéfique sur l'angiogenèse et la vasculogenèse, avec l'augmentation de la densité capillaire et la formation d'un réseau vasculaire collatéral [25].

Plusieurs études animales ont rapporté une stimulation de l'angiogenèse tissulaire, notamment après greffe dans des territoires cardiaques ou rénaux ischémiés [312, 315]. Une augmentation de la perfusion vasculaire a également été observée au sein de la zone ischémiée [26].

Ce bénéfice peut être lié à une autre particularité de ces cellules; leur capacité de sécrétion de facteurs angiogéniques tels que le VEGF, l'HGF, l'IGF et le bFGF [26, 27, 311, 316]. Les mécanismes paracrines potentiellement inducteurs de cette néovascularisation sont représentés Figure 30.

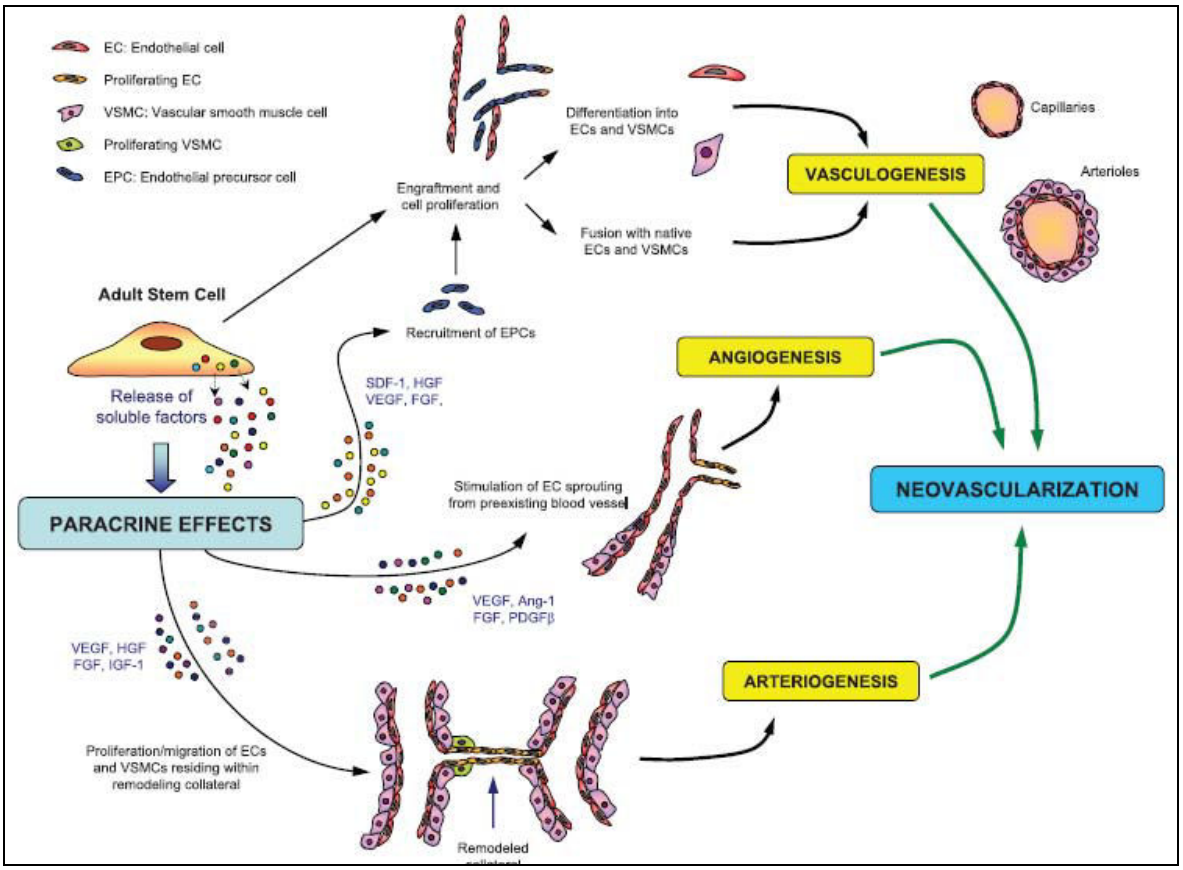

Figure 30 : Mécanismes paracrines induisant la néovascularisation d'après Gnecchi [316]

IX.B) Inhibition de l'apoptose

Les effets anti-apoptotiques des CSMs sont également liés à leur activité paracrine. En effet, les CSMs sécrètent de nombreux facteurs de croissance qui réduisent considérablement l'apoptose des cellules de l'organe atteint [317]. Il a d'ailleurs été montré que cet effet serait en partie médié par la production et le relargage d'IGF-1, VEGF et HGF [317, 318]. L'IGF-1 en se fixant sur son récepteur l'IGF-1R déclenche l'activation de la voie de signalisation intracellulaire PI3K/Akt induisant un signal antiapoptotique [319]. Le VEGF est quant à lui antiapoptotique par induction de Bcl2 (B-cell lymphoma 2) [320].

IX.C) Rôle immunomodulateur

Les CSMs possèdent également, tant *in vivo* qu'*in vitro* [321, 322], un effet immunosuppresseur en agissant sur tous les acteurs de l'immunité (voir Figure 31) [323, 324]. Les différents

mécanismes sous-jacent à cette immunomodulation ne sont pas totalement élucidés et reflètent la variabilité expérimentale [325]. Les biofacteurs sécrétés tel IL-10, le TGF-β, l'HGF, antagoniste du récepteur IL-1 et HLA-G soluble semblent en être les principaux médiateurs (Figure 31) [325]. Cependant l'ensemble des différents mécanismes ne sera pas présenté ici.

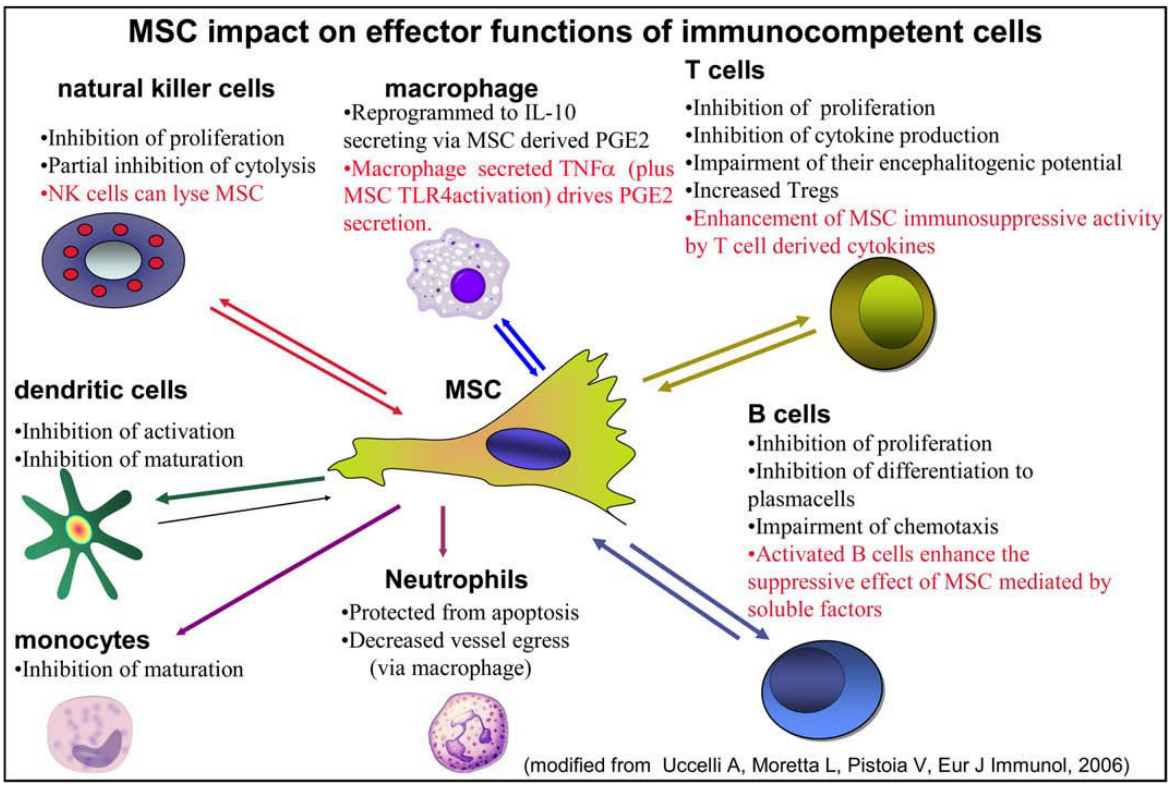

Figure 31 : Impacts des CSMs sur les effecteurs de l'immunocompétence d'après Tyndall *et al.* [325].

X). ADRESSAGE DES CELLULES SOUCHES MESENCHYMATEUSES VERS LES TISSUS LESES

La capacité de migration des CSMs au niveau des sites lésionnels a été particulièrement mise en évidence dans des modèles animaux d'infarctus du myocarde et d'ischémie cérébrale [221, 326, 327].

Les CSMs ont la capacité de migrer au sein de tissus lésés ou inflammés, et ce en franchissant le mur endothélial. Les mécanismes à l'origine de cet adressage (homing) ne sont pas encore

entièrement élucidés. Il est probable que le tissu lésé exprime des récepteurs spécifiques ou des ligands facilitant la mobilisation, l'adhérence et l'infiltration des CSMs au niveau de la blessure. Ce mécanisme serait similaire à celui du recrutement des leucocytes aux niveaux des sites d'inflammation [277]. Les chiomokines et leurs ligands, agents responsables de la migration leucocytaire, sont également exprimés par les CSMs. De même des molécules d'adhésion impliquées dans la diapédèse leucocytaire seraient présentes dans les CSMs [277].
L'intégration de signaux de souffrance tissulaire ou de paramètres physiques susceptibles d'en engendrer, comme l'hypoxie, semblent être des moteurs induisant la sortie des CSMs de leur(s) niche(s) et leur migration le long d'un gradient de chimiokines dont le stromal cell-derived factor-1 (SDF-1/CXCL-12) [277].

XI). INTERETS THERAPEUTIQUES

XI.A) Les différentes approches thérapeutiques

L'association des diverses propriétés des CSMs tels les effets trophiques, l'immunomodularité, la faible immunogénéicité, le remplacement cellulaires ont conduit à leur utilisation croissante tant en médecine régénérative qu'en immunologie (Figure 32) [323, 328]. Cette capacité d'adressage vers un tissu lésé peut également être mise à profit en thérapeutique pour traiter des lésions tissulaires diffuses ou difficiles d'accès.

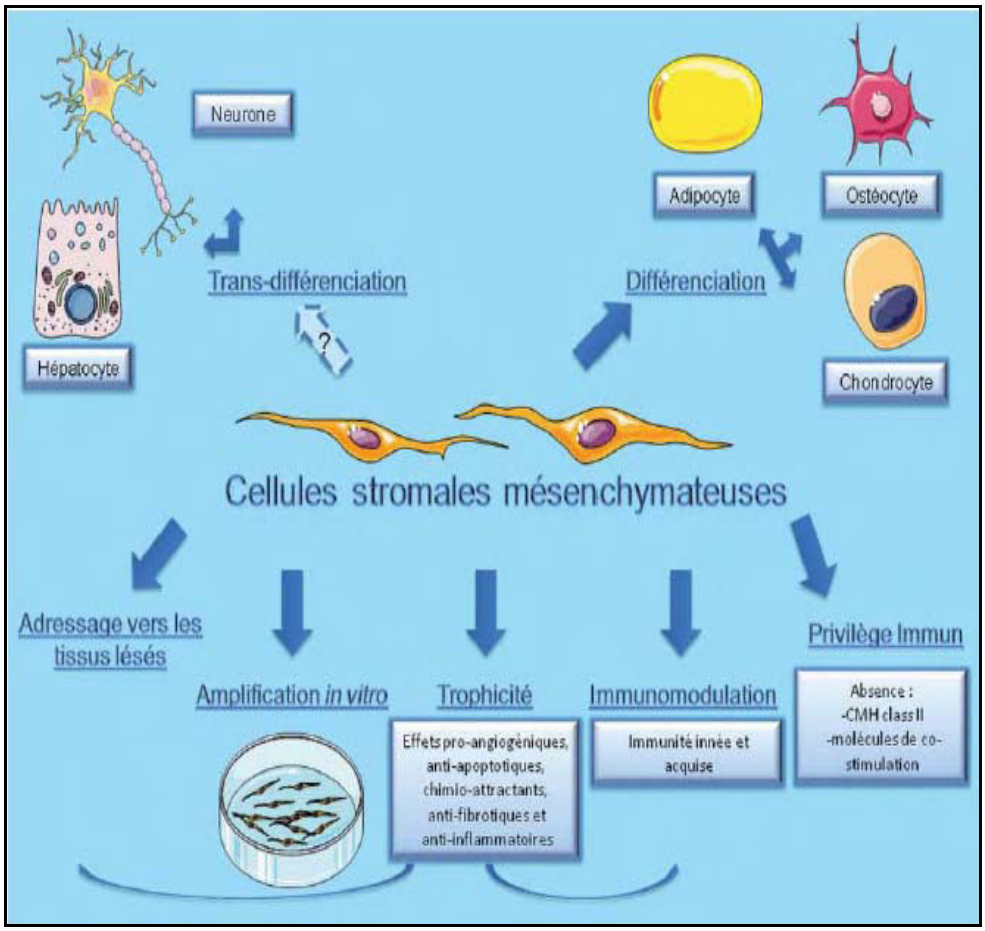

Figure 32 : Schéma récapitulatif des propriétés biologiques des CSMs [329] d'après Satija [221]

Les CSM sont capables de prolifération *in vivo* et de différenciation, bien que leur transdifférenciation soit débattue. Elles n'expriment pas ou peu le CMH de classe II, ni de molécules de co-stimulation (CD 40, CD 80 et CD86), empêchant partiellement leur destruction après greffe, et sont capables de moduler l'activation de cellules de l'immunité (lymphocytes T, B, NK, monocytes). Elles sont capables de homing vers un tissu lésé, et de faciliter la réparation en favorisant l'angiogenèse ou la modulation du fonctionnement des cellules survivantes ou l'attraction de progéniteurs.

Différentes approches utilisant les CSMs sont actuellement à l'étude notamment l'ingénierie tissulaire, la transplantation de cellules souches après expansion, la transplantation de cellules différenciées avec ou sans modification génique. Il persiste des interrogations pour chacune de ces utilisations qui sont présentées dans la Figure 33.

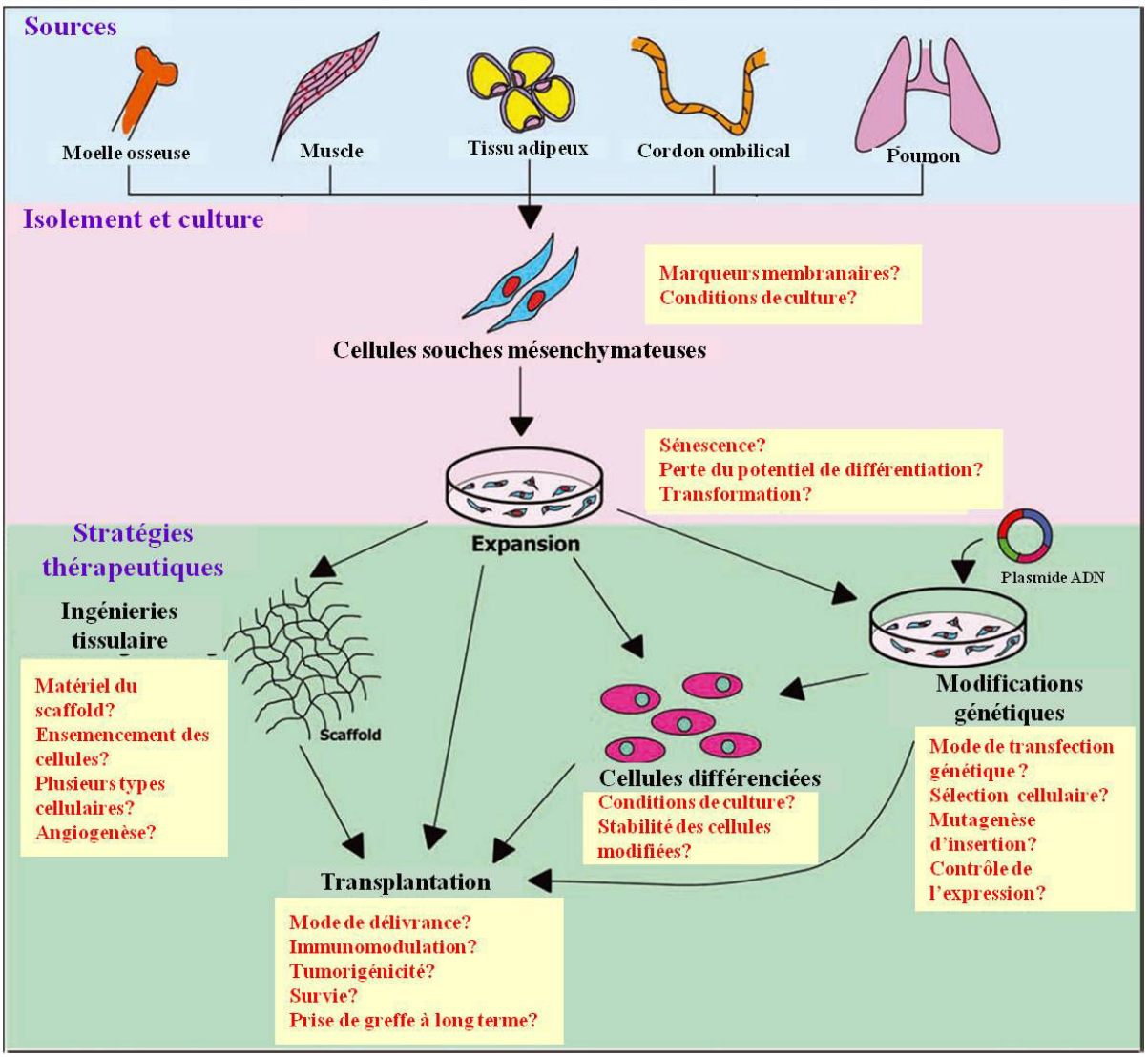

Figure 33: Les différentes approches utilisant les CSMs et leurs défis d'après Satija [221]

Les CSMs isolées à partir de divers tissus peuvent être amplifiées en culture, puis utilisées directement ou après modification génétique, ou combinées avec des scaffolds. Les questions importantes à résoudre pour accroître l'utilisation des CSMs en cliniques sont présentées à chaque étape.

Les avantages et limites des différentes utilisations thérapeutiques des CSMs sont synthétisés dans le Tableau 7.

Tableau 7 : Avantages et limites des applications cliniques basées sur l'utilisation des CSMs [24]

Applications cliniques potentielles	Avantages	Inconvénients/Pièges
Ingénierie cartilagineuse, osseuse, musculaire, graisseuse et tendineuse pour les stratégies de remplacement cellulaire	- Existence de CSMs dans de nombreux tissus - Protocoles de différenciation reproductible - Faibles immunogénicité - Contrairement au CSHs les MSCs prolifèrent abondamment *in vitro* tout en maintenant leur potentiel de multipotence	- Besoin d'optimiser les protocoles de différenciation selon la source tissulaire et sa biosécurité/la sénescence des CSMs/ les transformations durant les cultures à long terme - Nécessité d'un homing au sein du tissu endommagé - Absence de licence de bonnes pratiques de fabrication des CSMs - Le mode de délivrance optimal des CSMs doit être défini pour des indications individuelles - La pureté et la dose optimale de CSMs restent à définir
Véhicules pour la thérapie génique	- Facilité de transfection / transduction - Contrairement aux CSHs les MSCs prolifèrent abondamment *in vitro* tout en maintenant leur potentiel de multipotence	- Absence de données cliniques - Nécessité de confirmer s'il peut se produire un potentiel silencing d'un transgène lors de la différenciation - Risque de mutagenèse insertionnelle
Améliorer la prise de greffe dans la transplantation de CSHs	- Les CSMs sont capables de homing dans la moelle osseuse et d'y survivre - Les CSMs ne sont pas rejetés en raison de leur faible immunogeneicité - Encourager les études préliminaires précliniques/cliniques avec une faible toxicité	- Les allo-CSMMs peuvent induire une réponse des lymphocytes T mémoire chez les hôtes non-myélosupprimés - Problèmes de logistique/de synchronisation dans l'auto-greffe de CSMs - Absence de licence de bonnes pratiques de fabrication des CSMs - Le mode de délivrance optimal des CSMs doit être défini pour des indications individuelles - La pureté et la dose optimale de CSMs restent à définir

Tableau 7 : Avantages et limites des applications cliniques basées sur l'utilisation des CSMs [24]

Applications cliniques potentielles	Avantage	Inconvénients/Pièges
Diminuer la réaction du greffon contre l'hôte après greffe allogénique	- Faible immunogénicité - Propriétés d'immunotolérance - Encourager les études préliminaires précliniques/cliniques avec une faible toxicité	- La source, le nombre et le timing d'injection des CSMs sont cruciaux et doivent être pris en compte - Des injections multiples de CSMs peuvent être nécessaires - Absence de licence de bonnes pratiques de fabrication des CSMs - Le mode de délivrance optimal des CSMs doit être défini pour des indications individuelles - La pureté et la dose optimale de CSMs restent à définir - Risque potentiellement accru de rechute.

CSH : cellules souches hématopoïétiques

Actuellement, le choix du tissu d'origine des CSMs pour les essais cliniques repose plus sur la facilité et la richesse des prélèvements que sur la comparaison de l'efficacité relative de ces origines dans un cadre pathologique défini. Les sources actuellement utilisées ou en passe de l'être sont donc relativement restreintes [329].

- La moelle osseuse, source historique de CSMs, reste une origine privilégiée, permettant une utilisation à visée autologue ou allogénique. La ponction médullaire permet le recueil de plusieurs millilitres de moelle. Le tissu fluide recueilli peut être mis en culture afin de sélectionner et amplifier les CSMMs. Ce tissu est utilisé dans la grande majorité des essais cliniques en cours (Tableau 8).
- La graisse, surtout sous-cutanée, est obtenue sous forme de tissu semi-solide lors de plasties abdominales ou plus fluide après lipo-aspiration. Son utilisation passe par la séparation des cellules de la MEC par des bains de protéases et des dissociations mécaniques, avant mise en culture. Cependant, malgré ce désavantage technique, il s'agit d'un tissu abondant, facile d'accès et n'entraînant aucun risque supplémentaire pour le donneur.
- Les tissus extra-fœtaux, normalement détruits après l'accouchement, sont une source de grand intérêt. Ils présenteraient en particulier des propriétés immunologiques intéressantes liées à leur plus grande naïveté.

Le rendement de récupération en CSMs étant variable selon l'origine et le donneur, les utilisations cliniques actuelles privilégient les CSMs amplifiées *in vitro* plutôt qu'utilisées directement ou après un éventuel tri immunologique basé sur le phénotype membranaire. Cette amplification *in vitro*, portant habituellement sur un faible nombre de doublement de populations pour ne pas induire d'aberrations chromosomiques, pourrait cependant modifier la fonctionnalité des CSMs [329].

Tableau 8 : Synthèses des essais cliniques utilisant des CSMs (septembre 2010) d'après Martinaud *et al.* [329]

	Nombre d'essais cliniques
Sources des cellules	
Autologue	54
Allogénique	53
Types de CSM utilisées	
À partir de la moelle osseuse	96
À partir de tissu adipeux	6
À partir de tissu placentaire	5
Applications cliniques	
Réparation cartilage et os	21
Hématologie	-
Amélioration de la prise de greffe	4
Maladie du greffon contre l'hôte	15
Maladies auto-immunes	18
Maladies cardio-vasculaires	18
Neurologie	10
Néphrologie	4
Cancérologie	4
Maladies métaboliques	4
Pneumologie	2
Hépatologie	2
Autres	5
Total	**107**

XI.B) Utilisation des cellules souches mésenchymateuses dans le traitement des lésions radio-induites

La thérapie cellulaire à base de CSMs, pourrait donc constituer une nouvelle approche thérapeutique dans le traitement des lésions radio-induites aigues et/ou chroniques.

Après une exposition accidentelle aux radiations ionisantes à des doses allant de 2 à 10 Gy, les patients présentent un syndrome hématopoïétique. Hérodin et Drouet [330] ont étudié l'impact de la thérapie cellulaire par cellules souches hématopoïétiques dans le traitement des aplasies médullaires radio-induites. Ces travaux préliminaires ont mis en évidence, sur une cohorte de 3 babouins, la possibilité de prélever 1 million de cellules CD34+, 24 heures après une irradiation corporelle totale unilatérale à une dose de 6 Gy. Ces cellules ont pu être amplifiées ex vivo sur un milieu dépourvu de sérum avec des facteurs de croissance. Deux animaux ayant subi une irradiation corporelle totale de 12 Gy ont bénéficié d'une greffe allogénique constituée d'une co-culture de cellules CD34+ irradiées et non irradiées qui a permis de réduire la neutropénie radio-induite. L'expansion ex-vivo des cellules souches hématopoïétiques résiduelles des victimes, peu après l'irradiation accidentelle, pourrait représenter une approche additionnelle ou alternative à la thérapie par cytokines ou à la transplantation allogénique.

Ultérieurement, des greffes autologues ont été réalisées. Des cellules CD34+ hématopoïétiques de babouins irradiées (4 Gy) ont été cultivées pendant 7 jours dans un milieu sans sérum complété en facteur de croissance avec ou sans CSMMs [310]. Il a été possible d'obtenir une expansion ex vivo des cellules CD34+ irradiées mais uniquement en présence de CSMMs. Toutefois, cette expansion s'est avérée inférieure à celle d'une population contrôle de cellules CD34+ non irradiées. Ceci serait principalement lié à la réduction de l'apoptose ainsi qu'à l'interaction cellule-cellule plutôt qu'à la production de facteurs solubles. Les co-cultures de CD34+ et de CSMMs ont alors été greffées chez des babouins ayant subi une irradiation corporelle totale à une dose létale. La greffe a fonctionné et a permis la survie des animaux. La même expérience menée avec une injection de CSMMs seules, s'est avérée être un échec. Ce modèle expérimental suggère que les CSMMs pourraient être un outil crucial dans la thérapie cellulaire autologue chez les victimes d'accident d'irradiations [331].

La greffe de CSMs est également à l'étude dans le traitement des lésions cutanées radio-induites. Bensidhoum *et al.* [332] ont évalué la participation des CSMMs humaines dans la cicatrisation de lésions cutanées radio-induites murines. Un modèle de radiolésions cutanées précoces a été obtenu 3 semaines après une exposition unilatérale de 30 Gy provenant d'une source de rayons gamma au niveau du membre inférieur de souris NOD/SCID. Chez ces animaux des CSMMs humaines ont été injectées par intraveineuse 24 heures après l'irradiation. Six semaines après l'exposition, la migration des CSMMs humaines injectées au sein des zones de lésions cutanées a été mise en évidence lors d'étude histologique ainsi que par PCR quantitative. De plus, l'analyse du score clinique montrait une diminution significative de la sévérité des lésions chez les animaux greffés.

Ces résultats sont en adéquation avec ceux de François *et a.l* [333] qui ont aussi étudié l'impact des CSMMs humaines dans la cicatrisation des lésions cutanées radio-induites. Sur le même modèle animal que celui de Bensidhoum *et al.* [332] l'injection de 2,5 millions de CSMMs humaines a été réalisée par intraveineuse 24 heures après l'irradiation. Les études macroscopiques et histologiques ont mis en évidence une diminution significative de la sévérité de l'épidermite chez les animaux traités, avec une cicatrisation accélérée. L'immunohistologie et la PCR quantitative ont objectivé la présence de CSMMs humaines au sein des tissus irradiés.

XII). TRAITEMENT DES LESIONS OSSEUSES RADIO-INDUITES PAR AUTOGREFFE INTRAMEDULLAIRE DE CELLULES SOUCHES MESENCHYMATEUSES MEDULLAIRES

"Feasibility of treating irradiated bone with intramedullary delivered autologous mesenchymal stem cells"

Phulpin B., Dolivet G., Marie P-Y., Poussier S., Huger S., Bravetti P., Graff P., Merlin J-L., Tran N.

Acceptée pour publication : Journal of Biomedicine and Biotechnology

Au vu des données précédentes, la thérapie cellulaire par autogreffe de CSMMs pourrait constituer une nouvelle approche thérapeutique dans la réhabilitation du tissu osseux irradié. L'objectif de cette étude expérimentale était d'évaluer la faisabilité d'une autogreffe de CSMMs dans le modèle murin d'irradiation précédemment établi en répondant à 2 pré requis : la rétention des cellules injectées au niveau du tissu cible et l'évaluation de la greffe sur le métabolisme osseux.

Pour ce faire, chaque rat a bénéficié d'un prélèvement médullaire avant irradiation. Trois mois après irradiation à une monodose de 30 Gy, une autogreffe de CSMMs a été réalisée au niveau de la moelle diaphysaire du tibia irradié. Les 2.10^6 cellules injectées avaient au préalablement été marquées à l'aide d'une sonde radioactive non toxique l'^{111}In. Pendant la première semaine post-greffe, l'identification du greffon par rapport aux cibles tissulaires a reposé sur une technique d'acquisition simultanée des activités de l'^{111}In et du ^{99m}Tc-HDP. Le pourcentage de CSMMs persistant au niveau du site d'injection a été estimé en tenant compte à la fois de la décroissance de la sonde radioactive et de la cinétique de relarguage de l'^{111}In.

Soixante dix pourcents des CSMMs injectées ont été détectées au niveau du site d'injection 2 heures après la greffe. Après 2 jours, il ne restait plus que 40% des CSMMs transplantées. Ce taux a été maintenu stable jusqu'au 7ème jour. Parallèlement, une augmentation de la perfusion et du métabolisme osseux a été enregistrée durant la première semaine suivant la thérapie

cellulaire. Néanmoins, une diminution de la captation osseuse précoce et tardive en ^{99m}TC-HDP est observée 2 mois plus tard.

Cette étude a montré la faisabilité d'une thérapie cellulaire par autogreffe de CSMMs dans le traitement de l'ischémie post-radiothérapique sur un modèle animal irradié au niveau du membre inférieur. Une semaine après thérapie, 40% des CSMMs injectées étaient encore présentes au niveau de la diaphyse tibiale. Bien que transitoire, une augmentation du métabolisme osseux a également été mise en évidence. Des études complémentaires à long terme seront cependant nécessaires pour évaluer l'impact de la thérapie cellulaire par CSMMs sur le tissu osseux irradié.

Feasibility of treating irradiated bone with intramedullary delivered autologous mesenchymal stem cells

Phulpin Bérengère[1,2], Dolivet Gilles[1,2], Marie Pierre-Yves[3], Poussier Sylvain[3], Huger Sandrine[4], Bravetti Pierre[5], Graff Pierre[4], Merlin Jean-Louis[2], Tran Nguyen[3,6]

1) Head and Neck Surgery and Dental Units, Oncologic Surgery Department, Centre Alexis Vautrin, Avenue de Bourgogne, Brabois, 54511 Vandoeuvre-lès-Nancy, France

2) Tumor Biology Unit, EA4421 SIGReTO UHP-Nancy University, Centre Alexis Vautrin, Avenue de Bourgogne, Brabois, 54511 Vandoeuvre-lès- Nancy, France

3) NancyClotep-INSERM U961, Faculty of Medicine, UHP-Nancy University, Avenue de la forêt de Haye, 54500, Vandoeuvre-lès-Nancy, France

4) Radiotherapy Department, Centre Alexis Vautrin, Avenue de Bourgogne, Brabois, 54511 Vandoeuvre-lès-Nancy, France

5) Oral surgery department, Faculty of Dentistry, 96 av Mal de Lattre de Tassigny BP.50208, 54004 Nancy, France

6) School of Surgery-INSERM U961, Faculty of Medicine, UHP-Nancy University, Avenue de la forêt de Haye, 54500, Vandoeuvre-lès-Nancy, France

Correspondence: Nguyen TRAN, PhD, School of Surgery, Faculty of Medicine, UHP-Nancy University, Avenue de la forêt de Haye, 54500, Vandoeuvre-lès-Nancy, France

Tel :(+33) 3.83.68.33.91; Fax : (+33) 3.83.68.33.99

Email: nguyen.tran@medecine.uhp-nancy.fr

Conflict of interest notification: no conflict of interest declared

ABSTRACT

Background: We aimed to explore (i) the short-term retention of intramedullary implanted mesenchymal stem cells BMSCs and (ii) their impact on the bone blood flow and metabolism in a rat model of hindlimb irradiation.

Methods: Three months after 30-Gy irradiation, fourteen animals were referred into 2 groups: a sham-operated group (n = 6) and a treated group (n = 8) in which ^{111}In-labelled BMSCs ($2x10^6$ cells) were injected in irradiated tibias. Bone blood flow and metabolism were assessed by serial ^{99m}Tc-HDP scintigraphy and 1-wk cell retention by recordings of ^{99m}Tc/^{111}In activities.

Results: The amount of intramedullary implanted BMSCs was of 70% at 2H, 40% at 48H and 38% at 168H. Bone blood flow and bone metabolism were significantly increased during the first week after cell transplantation but these effects were found to reduce at 2-mo follow-up.

Conclusion: Short term cell retention produced concomitant enhancement in irradiated bone blood flow and metabolism.

Key Words: Radiotherapy, Bone defect, Bone Marrow Mesenchymal Stem Cells (BMSCs), Scintigraphy scanning 99mTc-HDP, Biodistribution

INTRODUCTION

Radiotherapy has been proven to successfully treat local and regional neoplasic lesions but it may adversely impact on normal tissues [1]. High vulnerability to irradiation was already documented in various bone tissues (pelvis, sternum, vertebra, clavicle, femoral head, and mandible) [2] with subsequent deleterious effect on the bone metabolism and healing leading thereafter to infection, atrophy, pathological fractures and osteoradionecrosis. For instance, the incidence of osteoradionecrosis after conventional radiotherapy ranges from 0.9% to 35% [3], with a increased risk when doses given to the mandible exceed 60 Gy [4]. Thus, irradiation of the mandible represents the most devastating radiotherapy-induced complications and might sometimes lead to surgical resection [5].

Since vascular ischemia is one of predictors of post-irradiation degeneration, the inception of angiogenesis by implantation of bone marrow mesenchymal stem cells (BMSCs) might represent a therapeutic approach for rehabilitating the irradiated bone tissue. Such potentiality was already documented in diverse ischemic pathologies such as hindlimb ischemia [6] or myocardial infarction [7, 8]. Previous data regarding the role of BMSCs in the bone

reconstruction have outlined their active contribution in the bone formation when seeded on various scaffolds [9, 10]. In a dog model of mandible segmental defect, the feasibility of bone reconstruction using morphologic and 3-D beta-tricalcium phosphate scaffold seeded with autologous BMSCs was highlighted by both bone formation and bone vascularization [10].

Experiments with BMSCs in the treatment or the prevention of radio-induced damage were reported on intestine [11, 12] and skin [13-15] using systemic [14-16] or local [11, 13] delivery. Little is known however about the effect of BMSCs in irradiated bone tissue and especially, the bio-availability and bio-distribution of these cells within the targeted areas since their in vivo monitoring is now mandatory to further understand their benefice.

The study was designed to explore, in a rat model of hindlimb irradiation, the feasibility of rehabilitating irradiated tibial bone tissue by intramedullary implanted BMSCs. The assessment of BMSCs' retention and distribution were conducted up to 7 days following transplantation using ^{111}In-oxine-labeling technique. Therapeutic effect on bone perfusion and metabolism was determined by serial ^{99m}-technetium hydroxymethane diphosphonate (^{99m}Tc-HDP) planar scintigraphy.

MATERIALS AND METHODS

Animals

This study was conducted in 14 Wistar rats (initial body-weight of 410g-460g). All experimental procedures were in accordance with our local ethical committee and with the regulations of the Animal Welfare Act of the National Institutes of Health Guide for the Care and Use of Laboratory Animals (NIH Publication No. 85-23, Revised 1996).

Three months after experiencing a hindlimb irradiation with a monodose of 30 Gy a ^{99m}Tc-HDP scintigraphy was performed. Thereafter, animals were referred into 2 groups: a control sham-operated group (n = 6) and a treated group (n = 8) in which ^{111}In-labelled BMSCs ($2x10^6$ cells) were intramedullary injected in irradiated tibial diaphysis; BMSCs being harvested before irradiation were cultured until passage 4, and their mesenchymal phenotypes were evidenced by flow cytometry.

To evaluate changes in bone blood flow and metabolism, serial ^{99m}Tc-HDP planar scintigraphy was scheduled at 3 months after irradiation and at 2 month after the cell therapy. The early cell retention after the cell therapy was assessed by additional dual recordings of ^{99m}Tc/^{111}In activities done at 2 hours, 48 hours and 168 hours after the cell injection.

Irradiation procedures

Irradiation of the hindlimb was performed under general anesthesia as previously described [17]. Briefly, the animals were placed in prone position upon a thick polystyrene phantom and their hindlimb was immobilized by adhesive tape. The focus skin distance was 70 cm and the field size was 20x30 cm. The collimating block was positioned on a 0.5 cm thick acrylic platform to shield the body and only irradiated the exposition of the left hindlimb without the pelvis. Radiation with ^{60}Co was delivered in a vertical beam from a Theratron® 780C X-ray machine delivering gamma rays of 1.25 MeV energy and dose rate of 1.4 Gy/min.

Non invasive imaging procedures

Sequential Planar Scintigraphy

Bone blood flow and metabolism were assessed using ^{99m}Tc-HDP. After the intravenous injection of 9 mCi of ^{99m}Tc-HDP and under general anesthesia, the acquisition was recorded using a single-head gamma camera (Sopha DSX, SMV-GE) equipped with a 1.5 mm pinhole collimator (165 mm focal length, 44 mm radius of rotation) and with the following parameters: 256×256 matrix, 1.14 zoom, 140 (±20%) keV energy window. Two acquisitions were performed: A dynamic HDP uptake (blood flow) consisted of images obtained at 1 second intervals for 60 seconds reflecting vascularity and a delayed (3 hours after) acquisition of HDP uptake reflecting osteoblastic metabolism [18].

Changes in accumulation of the tracer in irradiated bone and surrounding tissues were evaluated by measuring uptake within regions of interest (ROI) on the computer-processed images software (Dysplay, Console Vision, General Electric®). Values were expressed as percentage (%) of total body activity.

Dual ^{111}In/^{99m}Tc scintigraphy

Planar scintigraphic images of the body distribution of ^{111}In-labeled BMSCs were provided by the same single-head gamma camera (Sopha DSX, SMV-GE) already described [8, 19]. Two 20% energy windows centered on the 172 KeV and 246 KeV photopeaks of ^{111}In were applied. The initial image was recorded 2H after cell transplantation during a 15-min period and then at day 2 (48H), and day 7 (168H) during time periods of 20, and 40 min, respectively. ^{111}In activity from each image was expressed relative to the total injected activity (total body activity determined at 2H) and after additional corrections for the physical decay of ^{111}In (2.9 days).

BMSC Isolation, Cell Culture and Flow cytometry

Autologous bone marrow cells, harvested from the left tibias by punction, were cultured and expanded as previously described in detail elsewhere [19, 20]. Briefly, aspired whole bone

marrow cells were suspended in Iscove's modified Dulbecco's culture medium (Life Technologies®, Cergy Pontoise, France) containing 10% fetal bovine serum (Life Technologies®, Cergy Pontoise, France), 0.1 mmol/L β mercaptoethanol (Sigma, France), 100 U/mL penicillin, and 100 µg/mL streptomycin. The cells were grown in a 5% humidified CO2 atmosphere at 37°C and the medium was changed every 2 days.

To ascertain the mesenchymal phenotype of transplanted BMSCs, the expression of CD34, CD44, CD45 and CD90 surface antigens of cells prior to implantation (passage 4) was analysed using flow cytometry method (FACSCalibur; Becton Dickinson, Meylan, France) and the Cellquest software (Becton Dickinson, Meylan, France) [20].

Intramedullary implantation of radiolabeled BMSCs

Cell labeling and Cell transplantation

As already described [7, 8], BMSCs ($2x10^6$ cells/mL) were trypsinised and incubated at 37°C with 15 MBq of ^{111}In-oxine (Mallinckrodt Medical B.V., Holland) during a 10-min period, the labelling process being stopped by 5-min centrifugation at 950g. This 10-min incubation period was previously found to result in both a sufficiently high labeling efficiency (69%) and absence of significant deterioration of cell viability (96%) [8].

After stab incision, a 1 mm diameter drill hole was performed perpendicularly to the orientation of the tibial cortical bone. The ^{111}In-labelled cells were conditioned in a 1 mL syringe ($2x10^6$ cells in 50 µl) and were injected through the mini-invasive perforation into the bone marrow of the left tibia. To prevent leakage of transplanted cells in the surrounding tissues a biocompatible bandage (IRM Dentsply® 78467Konstanz Germany) was positioned over the drilling site.

Statistics

The statistical analysis was carried out with the Statistical Package SPSS version 14.0 (SPSS, Inc., Chicago, IL, USA). We used Mann-Whitney tests for the unpaired comparisons and Wilcoxon tests for the paired comparisons in each group. For each test, a p value < 0.05 was considered to be indicative of a significant difference.

RESULTS

Animal model of hindlimb irradiation and pre-therapeutic data

No animal died throughout the study's period. The 30-Gy irradiation induced 3-4 weeks later a persisting alopecia in the irradiated hindlimb (Figure 1A) without affecting however the daily locomotor activities of those animals.

At 2-mo scintigraphic imaging, radiation-induced bone defects appear as areas of attenuation of signal intensity covering the irradiated lower limb, with pronounced effect in the tibia (see Figure 1B for examples). The pre-therapeutic data of the group control and the cell-treated group were resumed in the Table 1. In both 2 groups, compared with the total body activity, irradiation of the hindlimb produced similar alteration in tibial values of bone perfusion blood flow (early uptake of ^{99m}Tc-HDP) and bone osteoblastic metabolism (late uptake of ^{99m}Tc-HDP). For example, bone perfusion blood flow were 3.2±0.8% at the irradiated tibia compared to 3.8±1.0% found in the healthy one ($p<0.05$). A slight decrease in bone metabolism of circa 10% was found in irradiated tibias but values did not reach statistical significance (2.0±0.3% *versus* 2.3±0.6% found in healthy counterparts).

Cell identification, Short-term in vivo tracking and Post therapeutic data

Cell identification prior to the cell grafting:

Flow cytometry analyses (Figure 2A) showed that the engrafted BMSCs of passage 4 expressed strong expression of CD44 and CD90 surface antigens (> 80%). Thus, these cells were negative for CD45 and CD34 (percentage of positive cells were 2.41 ± 2.47% for CD45 and 1.99±2.72% for CD34). These data were consistent with our previous studies [20] and in accordance with criteria defined by the International Society for Cellular Therapy (ISCT) [21].

Short-term bio-availability of engrafted BMSCs by Dual ^{111}In/^{99m}Tc scintigraphy

After intramedullary injection within the irradiated tibias (see Figure 2B for example of injection procedure and banding technique to prevent the cell leakage), serial dual scintigraphic images were performed and we documented a high ^{111}In signal in the tibia's target reflecting the retention of labelled BMSCs (Figure 3). However, the ^{111}In activity of the leg, compared to the total body activity, was found to decrease during the one-week follow-up; values were 32±12% at 2 hours, 10±5% at 48 hours and 7±4% at 168 hours. The other sites of ^{111}In uptake were the lung, the liver and the spleen. To estimate the amount of cells that still remained within the implanted target, we have taken into account the important leaking of ^{111}In in these types of cells during this period as already demonstrated in our previous work [7], the kinetics such a phenomenon being calculated as 28±3% during the first two hours following cell labelling, as 0.7±0.1% at 48 hours and as 0.08±0.01% at 168 hours. Therefore, after considering the leak of ^{111}In and the decay of the source (2.9 days), a mean value of 70% of injected BMSCs could be estimated to be retained within irradiated tibia 2 hours after transplantation. At 48 and 168 hours, circa 40% of BMSCs was still remained within implanted site (Figure 4).

Effect of BMSCs on bone blood flow and bone metabolism in irradiated hindlimb:

^{99m}Tc-HDP scintigraphic examinations performed after intramedullary implantation of BMSCs have documented, especially in the tibial area, a significant rise in both bone blood flow and bone metabolism during the post-therapeutic first week (Table 2 and figure 5). At 48 hours, the bone blood flow found in cell-treated tibias were 4.7±0.7% corresponding to an enhancement of 62% compared to basal pre-therapeutic values ($p<0.01$). Similarly, the bone metabolism was 35% higher to that measured before treatment, values were 2.7±0.5% ($p<0.01$ *versus* pre-therapeutic data). These effects persisted at 7 days, bone blood flow were 4.5±1.0% ($p<0.01$ *versus* pre-therapeutic data) and bone metabolism were 2.6±0.6% ($p<0.05$ *versus* pre-therapeutic data). At 2-mo follow-up, these uptake values were found to be down to 3.1±1.4% for the bone blood flow and 1.7± 0.3% for the bone metabolism.

DISCUSSION

Damage of normal tissue secondary to radiotherapy is still a major problem in cancer treatment. Stem cell therapy seems to be a new treatment option in radio-induced tissue abnormalities [22-24], providing a mean to reduce related side effects and to improve the quality of life of patients. In this study, we investigated the feasibility of BMSCs when injected intramedullary in an experimental rat model of radio-induced degeneration recently described by our group [17].

In the present study, ^{111}In-oxine labelling of BMSCs was successfully used to follow bone retention and body distribution of BMSCS when injected intramedullary within irradiated bone. ^{111}In-labelled cells have been widely used in humans in localizing areas of inflammation by imaging the leukocyte distribution [25]. Furthermore, ^{111}In-labelling techniques have been applied in various experimental settings in animal to analyse the migration of dendritic cells [26], the bio-distribution of transplanted hepatocytes [27] and of injected MSCs in animals model of heart or lung disease [7, 28]. As previously described [7], the technique used here reached a high efficiency (69%) with a low toxicity (viability>95%). In addition, it has been previously demonstrated that the leakage of ^{111}In from labelled cells resulted in a high ^{111}In uptake in the liver and spleen, and usually had hepatobiliary and renal excretion pathways [7, 29]. This is in accordance with our observations, and no ^{111}In radioactivity was found in bones outside the area of injection. Approximately 70% of grafted cells could be estimated to be retained within bone damaged area 2 hours after transplantation. The "disappearance" of radiolabeled grafted cell may be explained by the method used for BMSCs injection which could be associated with a leakage of BMSCs from the injection site

before bandage and residual BMSCs in the injection syringes. These data are fully consistent with those of the study of Tran and al. [7], where approximately 60% of ^{111}In labeled BMSCs were still present 2 hours after direct transplantation in a necrotic rat myocardium and were retained within the heart throughout the 7 days of follow up. In the present study, after 48 hours, BMSCs number decreased to approximately 40% and remained unchanged until the 7th day. The mechanism responsible for cell loss during the first two days remains to be explored. These results highlighted that at short term, the engrafted BMSCs remain localized within the area of injection into irradiated bone.

Many studies of cell therapy using mesenchymal stem cells [14, 16], used the systemic injection as modality of administration. In comparison, using local injection, cells engraftment seems to be better. For example, in François and al. study [14], rats were transplanted with a dose of $5x10^6$ BMSCs 24 hours after irradiation of the hindlimb at a single dose of 26.5 Gy. Fifteen days later, the implantation rates of BMSCs in bone and bone marrow were respectively approximately 12.5% and less than 0.25%. The major limitation of this approach is constituted by the very low number of BMSCs that home to the site of injury [30]. A possible reason for the inefficient engraftment and homing could be the entrapment of BMSCs in the lungs [31]. Moreover, vascular ischemia and fibrosis, characteristics injury of irradiated tissue [1, 32], may prevent homing and engraftment of BMSCs.

After cell therapy, the bone blood flow and bone metabolism evolved similarly and a significant increase of these values was observed during the seven days following the BMSCs engraftment. The influence of the surgical procedure used in the present study would require further investigation, especially regarding the role of the inflammation cells response and the local recruitment of mesenchymal stem cells [33] that should have been induced by the wound healing after drilling the cortical bone. However, the benefit obtained seems to be transient since 2 months after cell therapy, blood flow time and bone uptake of ^{99m}Tc-HDP did not differ significantly from data measured in un-grafted animals irradiated at 30 Gy. This result slightly differs from those achieved in our previous study [34], in which autologous fat was used as source of mesenchymal stem cell and grafted within irradiated area, inducing clinical benefit that appeared to be link to the improvement of vascular network and disappearance of necrotic area. Additional results demonstrating the potency of BMSCs therapy in irradiated tissues were recently reported [35] describing a case of regenerative reconstruction of a terminal stage of osteoradionecrosis with BMSCs and progenitor cells. Another explanation that stands for the short effect of engrafted BMSCs might be related to the native hypoxic microenvironment of the medullar area target of the bone. The BMSCs

used here were expanded according to most of the conventional cell culture procedures i.e. in normoxic condition (21% O2). Although they have mesenchymal characteristics, recent works from our group [36] and others [37] have suggested that BMSC, when cultured under 5% O2 rather than under 21% O2, had better growth advantage in long-term cell expansion. Thus, the hypoxic BMSC expressed more adhesion and extracellular matrix molecules and displayed more plasticity features. It is then possible that different *in vitro* conditions during the cell selection and expansion might lower their ability to repair when re-implanted in native environment. This hypothesis needs further experimental evidences.

CONCLUSION

In conclusion, the present study shows the feasibility of the intramedullary implantation of BMSCs in the attempt to rehabilitate the irradiated bone. Our data suggested that BMSCs appear to remain around the injection site, without evident body redistribution, for at least a 7-day period along with a transient benefice on bone blood flow and bone metabolism. Further experiments are required to evaluate their long-term beneficial effect.

ACKNOWLEDGMENT

This works was granted by the Lorraine Comity of the French League against cancers (Ligue Française contre le cancer, Comités Lorrains).

REFERENCES

[1] H. B. Stone, C. N. Coleman, M. S. Anscher and W. H. McBride, "Effects of radiation on normal tissue: consequences and mechanisms," *Lancet Oncol*, vol. 4, no. 9, pp. 529-536, 2003.

[2] M. A. Engleman, G. Woloschak and W. Small, Jr., "Radiation-induced skeletal injury," *Cancer Treat Res*, vol. 128, no. pp. 155-169, 2006.

[3] T. Reuther, T. Schuster, U. Mende and A. Kubler, "Osteoradionecrosis of the jaws as a side effect of radiotherapy of head and neck tumour patients--a report of a thirty year retrospective review," *Int J Oral Maxillofac Surg*, vol. 32, no. 3, pp. 289-295, 2003.

[4] B. A. Jereczek-Fossa and R. Orecchia, "Radiotherapy-induced mandibular bone complications," *Cancer Treat Rev*, vol. 28, no. 1, pp. 65-74, 2002.

[5] B. R. Chrcanovic, P. Reher, A. A. Sousa and M. Harris, "Osteoradionecrosis of the jaws--a current overview--part 1: Physiopathology and risk and predisposing factors," *Oral Maxillofac Surg*, vol. 14, no. 1, pp. 3-16, 2010.

[6] T. Iwase, N. Nagaya, T. Fujii, T. Itoh, S. Murakami, T. Matsumoto, K. Kangawa and S. Kitamura, "Comparison of angiogenic potency between mesenchymal stem cells and mononuclear cells in a rat model of hindlimb ischemia," *Cardiovasc Res*, vol. 66, no. 3, pp. 543-551, 2005.

[7] N. Tran, Y. Li, F. Maskali, L. Antunes, P. Maureira, M. H. Laurens, P. Y. Marie, G. Karcher, F. Groubatch, J. F. Stoltz and J. P. Villemot, "Short-term heart retention and distribution of intramyocardial delivered mesenchymal cells within necrotic or intact myocardium," *Cell Transplant*, vol. 15, no. 4, pp. 351-358, 2006.

[8] N. Tran, S. Poussier, P. R. Franken, F. Maskali, F. Groubatch, C. Vanhove, L. Antunes, G. Karcher, J. P. Villemot and P. Y. Marie, "Feasibility of in vivo dual-energy myocardial SPECT for monitoring the distribution of transplanted cells in relation to the infarction site," *Eur J Nucl Med Mol Imaging*, vol. 33, no. 6, pp. 709-715, 2006.

[9] A. Muraglia, I. Martin, R. Cancedda and R. Quarto, "A nude mouse model for human bone formation in unloaded conditions," *Bone*, vol. 22, no. 5 Suppl, pp. 131S-134S, 1998.

[10] Y. He, Z. Y. Zhang, H. G. Zhu, W. Qiu, X. Jiang and W. Guo, "Experimental study on reconstruction of segmental mandible defects using tissue engineered bone combined bone marrow stromal cells with three-dimensional tricalcium phosphate," *J Craniofac Surg*, vol. 18, no. 4, pp. 800-805, 2007.

[11] K. Kudo, Y. Liu, K. Takahashi, K. Tarusawa, M. Osanai, D. L. Hu, I. Kashiwakura, H. Kijima and A. Nakane, "Transplantation of mesenchymal stem cells to prevent radiation-induced intestinal injury in mice," *J Radiat Res (Tokyo)*, vol. 51, no. 1, pp. 73-79, 2010.

[12] A. Semont, M. Mouiseddine, A. Francois, C. Demarquay, N. Mathieu, A. Chapel, A. Sache, D. Thierry, P. Laloi and P. Gourmelon, "Mesenchymal stem cells improve small intestinal integrity through regulation of endogenous epithelial cell homeostasis," *Cell Death Differ*, vol. 17, no. 6, pp. 952-961, 2010.

[13] D. Agay, H. Scherthan, F. Forcheron, N. Grenier, F. Herodin, V. Meineke and M. Drouet, "Multipotent mesenchymal stem cell grafting to treat cutaneous radiation syndrome: development of a new minipig model," *Exp Hematol*, vol. 38, no. 10, pp. 945-956, 2010.

[14] S. Francois, M. Bensidhoum, M. Mouiseddine, C. Mazurier, B. Allenet, A. Semont, J. Frick, A. Sache, S. Bouchet, D. Thierry, P. Gourmelon, N. C. Gorin and A. Chapel, "Local irradiation not only induces homing of human mesenchymal stem cells at exposed sites but

promotes their widespread engraftment to multiple organs: a study of their quantitative distribution after irradiation damage," *Stem Cells*, vol. 24, no. 4, pp. 1020-1029, 2006.

[15] S. Francois, M. Mouiseddine, N. Mathieu, A. Semont, P. Monti, N. Dudoignon, A. Sache, A. Boutarfa, D. Thierry, P. Gourmelon and A. Chapel, "Human mesenchymal stem cells favour healing of the cutaneous radiation syndrome in a xenogenic transplant model," *Ann Hematol*, vol. 86, no. 1, pp. 1-8, 2007.

[16] K. X. Hu, Q. Y. Sun, M. Guo and H. S. Ai, "The radiation protection and therapy effects of mesenchymal stem cells in mice with acute radiation injury," *Br J Radiol*, vol. 83, no. 985, pp. 52-58, 2010.

[17] B. Phulpin, G. Dolivet, P.-Y. Marie, S. Poussier, P. Gallet, A. Leroux, P. Graff, F. Groubach, P. Bravetti, J.-L. Merlin and N. Tran, "Re-assessment of chronic radio-induced tissue damage in a rat hindlimb model " *Experimental and Therapeutic Medicine*, vol. 1, no. pp. 553-560, 2010.

[18] H. Schirrmeister, A. Guhlmann, J. Kotzerke, C. Santjohanser, T. Kuhn, R. Kreienberg, P. Messer, K. Nussle, K. Elsner, G. Glatting, H. Trager, B. Neumaier, C. Diederichs and S. N. Reske, "Early detection and accurate description of extent of metastatic bone disease in breast cancer with fluoride ion and positron emission tomography," *J Clin Oncol*, vol. 17, no. 8, pp. 2381-2389, 1999.

[19] N. Tran, P. R. Franken, F. Maskali, J. Nloga, P. Maureira, S. Poussier, F. Groubatch, C. Vanhove, J. P. Villemot and P. Y. Marie, "Intramyocardial Implantation of bone marrow-derived stem cells enhances perfusion in chronic myocardial infarction: dependency on initial perfusion depth and follow-up assessed by gated pinhole SPECT," *J Nucl Med*, vol. 48, no. 3, pp. 405-412, 2007.

[20] L. Zhang, N. Tran, H. Q. Chen, C. J. Kahn, S. Marchal, F. Groubatch and X. Wang, "Time-related changes in expression of collagen types I and III and of tenascin-C in rat bone mesenchymal stem cells under co-culture with ligament fibroblasts or uniaxial stretching," *Cell Tissue Res*, vol. 332, no. 1, pp. 101-109, 2008.

[21] M. Dominici, K. Le Blanc, I. Mueller, I. Slaper-Cortenbach, F. Marini, D. Krause, R. Deans, A. Keating, D. Prockop and E. Horwitz, "Minimal criteria for defining multipotent mesenchymal stromal cells. The International Society for Cellular Therapy position statement," *Cytotherapy*, vol. 8, no. 4, pp. 315-317, 2006.

[22] C. Hou, X. Wu and X. Jin, "Autologous bone marrow stromal cells transplantation for the treatment of secondary arm lymphedema: a prospective controlled study in patients with breast cancer related lymphedema," *Jpn J Clin Oncol*, vol. 38, no. 10, pp. 670-674, 2008.

[23] R. P. Coppes, A. van der Goot and I. M. Lombaert, "Stem cell therapy to reduce radiation-induced normal tissue damage," *Semin Radiat Oncol*, vol. 19, no. 2, pp. 112-121, 2009.

[24] E. Bey, M. Prat, P. Duhamel, M. Benderitter, M. Brachet, F. Trompier, P. Battaglini, I. Ernou, L. Boutin, M. Gourven, F. Tissedre, S. Crea, C. A. Mansour, T. de Revel, H. Carsin, P. Gourmelon and J. J. Lataillade, "Emerging therapy for improving wound repair of severe radiation burns using local bone marrow-derived stem cell administrations," *Wound Repair Regen*, vol. 18, no. 1, pp. 50-58, 2010.

[25] W. Becker and J. Meller, "The role of nuclear medicine in infection and inflammation," *Lancet Infect Dis*, vol. 1, no. 5, pp. 326-333, 2001.

[26] D. Blocklet, M. Toungouz, R. Kiss, M. Lambermont, T. Velu, D. Duriau, M. Goldman and S. Goldman, "111In-oxine and 99mTc-HMPAO labelling of antigen-loaded dendritic cells: in vivo imaging and influence on motility and actin content," *Eur J Nucl Med Mol Imaging*, vol. 30, no. 3, pp. 440-447, 2003.

[27] N. I. Bohnen, M. Charron, J. Reyes, W. Rubinstein, S. C. Strom, D. Swanson and R. Towbin, "Use of indium-111-labeled hepatocytes to determine the biodistribution of transplanted hepatocytes through portal vein infusion," *Clin Nucl Med*, vol. 25, no. 6, pp. 447-450, 2000.

[28] K. Takemiya, H. Kai, H. Yasukawa, N. Tahara, S. Kato and T. Imaizumi, "Mesenchymal stem cell-based prostacyclin synthase gene therapy for pulmonary hypertension rats," *Basic Res Cardiol*, vol. 105, no. 3, pp. 409-417, 2010.

[29] J. Kuyama, A. McCormack, A. J. George, B. T. Heelan, S. Osman, J. R. Batchelor and A. M. Peters, "Indium-111 labelled lymphocytes: isotope distribution and cell division," *Eur J Nucl Med*, vol. 24, no. 5, pp. 488-496, 1997.

[30] R. Marino, C. Martinez, K. Boyd, M. Dominici, T. J. Hofmann and E. M. Horwitz, "Transplantable marrow osteoprogenitors engraft in discrete saturable sites in the marrow microenvironment," *Exp Hematol*, vol. 36, no. 3, pp. 360-368, 2008.

[31] B. M. Abdallah and M. Kassem, "Human mesenchymal stem cells: from basic biology to clinical applications," *Gene Ther*, vol. 15, no. 2, pp. 109-116, 2008.

[32] M. Martin, S. Delanian, V. Sivan, M. C. Vozenin-Brotons, P. Reisdorf, D. Lawrence and J. L. Lefaix, "[Radiation-induced superficial fibrosis and TGF-alpha 1]," *Cancer Radiother*, vol. 4, no. 5, pp. 369-384, 2000.

[33] L. Geris, A. Gerisch, J. V. Sloten, R. Weiner and H. V. Oosterwyck, "Angiogenesis in bone fracture healing: a bioregulatory model," *J Theor Biol*, vol. 251, no. 1, pp. 137-158, 2008.

[34] B. Phulpin, P. Gangloff, N. Tran, P. Bravetti, J. L. Merlin and G. Dolivet, "Rehabilitation of irradiated head and neck tissues by autologous fat transplantation," *Plast Reconstr Surg*, vol. 123, no. 4, pp. 1187-1197, 2009.

[35] J. J. Mendonca and P. Juiz-Lopez, "Regenerative facial reconstruction of terminal stage osteoradionecrosis and other advanced craniofacial diseases with adult cultured stem and progenitor cells," *Plast Reconstr Surg*, vol. 126, no. 5, pp. 1699-1709, 2010.

[36] L. Basciano, C. Nemos, B. Foliguet, N. de Isla, M. de Carvalho, N. Tran and A. Dalloul, "Long term culture of mesenchymal stem cells in hypoxia promotes a genetic program maintaining their undifferentiated and multipotent status," *BMC Cell Biol*, article in press,. 2011.

[37] C. Holzwarth, M. Vaegler, F. Gieseke, S. M. Pfister, R. Handgretinger, G. Kerst and I. Muller, "Low physiologic oxygen tensions reduce proliferation and differentiation of human multipotent mesenchymal stromal cells," *BMC Cell Biol*, vol. 11, no. pp. 11, 2010.

		Group 1		Group 2	
		Non irradiated hindlimb	Irradiated hindlimb	Non irradiated hindlimb	Irradiated hindlimb
Bone blood flow	Knee	7.9±1.0	8.3±1.2	8.1±1.3	8.3±1.3
	Tibia	3.82±0.6	3.0±0.8*	3.79±1.0	3.2±0.3*
	Foot	2.4±0.7	2.6±0.8	2.7±0.6	2.6±0.7
Bone osteoblastic metabolism	Knee	10.3±3.0	9.9±1.7	11.3±4.9	8.9±1.9
	Tibia	2.2±0.2	2.1±0.1	2.3±0.2	2.0 ±0.3
	Foot	3.8±0.7	3.3±1.0	3.7±3.0	3.5±1.4

Table 1: Pretherapeutic value of ^{99m}Tc-HDP bone uptake of the rat hindlimbs. Results were expressed as percentage of total corporel activity.

* = P<0.05 *versus* controlateral non-irradiated legs.

		Hindlimb	post-therapeutic 48 H	post-therapeutic 168 H	post-therapeutic 2 months
Bone blood flow	Knee	Irradiated untreated	-0.40±1.30	-0.76±1.62	+0.16±0.91
		Irradiated treated	-0.30±0.89	-1.18±0.87	+0.20±0.98
	Tibia	Irradiated untreated	+0.95±1.43	+0.21±1.45	-0.01± 0.49
		Irradiated treated	+2.00±0.68*	+0.70±1.03*	+0.40±0.53
	Foot	Irradiated untreated	+1.05±1.12	+0.26±1.57	+0.46±0.31
		Irradiated treated	+1.64±1.25	+1.02±0.96	+0.56±0.90
Bone osteoblastic metabolism	Knee	Irradiated untreated	-2.12±1.25	-1.06±1.06	-1.21±1.13
		Irradiated treated	-1.68±1.43	-1.57±1.44	-1.16±0.98
	Tibia	Irradiated untreated	+0.28±0.85	-0.04±0.67	-0.01±0.66
		Irradiated treated	+0.77±0.56*	+0.47±0.58*	+0.07±0.56
	Foot	Irradiated untreated	+0.36±0.89	+0.01±1.19	+0.07±0.59
		Irradiated treated	+1.07±1.21	+0.58±0.62	+0.43±0.96

Table 2: Post-therapeutic value of ^{99m}Tc-HDP bone uptake of the irradiated hindlimbs.

Results were expressed as relative to the unirradiated hindlimb.

* = P<0.05 *versus* controlateral non-irradiated legs.

Figure Legends

Figure 1: Animal model of hindlimb irradiation. **A**: Examples of pictures showing alopecia of the hindlimb 3 months after irradiation at a monodose of 30 Gy. **B**: Examples of scintigraphic imaging showing the decrease of bone ^{99m}Tc-HDP on the irradiated hindlimb 3 months after irradiation.

Figure 2: Mesenchymal quality of the engrafted BMSCs and injection procedure. **A**: flow cytometry data depicting several conventional surface antigens of mesenchymal cells (CD34-, CD44+, CD45- and CD90+) prior to implantation (passage 4). **B**: technique of intramedullary injection (left panel) and on the right panel, the arrow indicates the bandage on the surgical site after BMSC engraftment.

Figure 3: Example of scintigrams from ^{111}In/^{99m}Tc dual-SPECT showing the short-term retention of ^{111}In-oxine-labeled BMSCs following intramedullary injection.

Figure 4: In vivo evolution of ^{111}In activity found in the tibia during the 7-day follow-up and estimation of the percentage of BMSCs retained within the injection site. Calculation of BMSCs retention in the tibia was defined as the ration of the mean radioactivity in the tibia to the mean radioactivity that remained in BMSCs at each time point.

Figure 5. Two-month evolution of bone flood flow (A) and bone osteoblastic metabolism (B) in irradiated tibias treated with BMSCs (dark columns) and control (white columns), values being expressed as relative to baseline (% of uptake variations with regard to untreated hindlimb values). *: $p<0.05$ *vs* pretherapeutic data, †: $p<0.05$ *vs* control group.

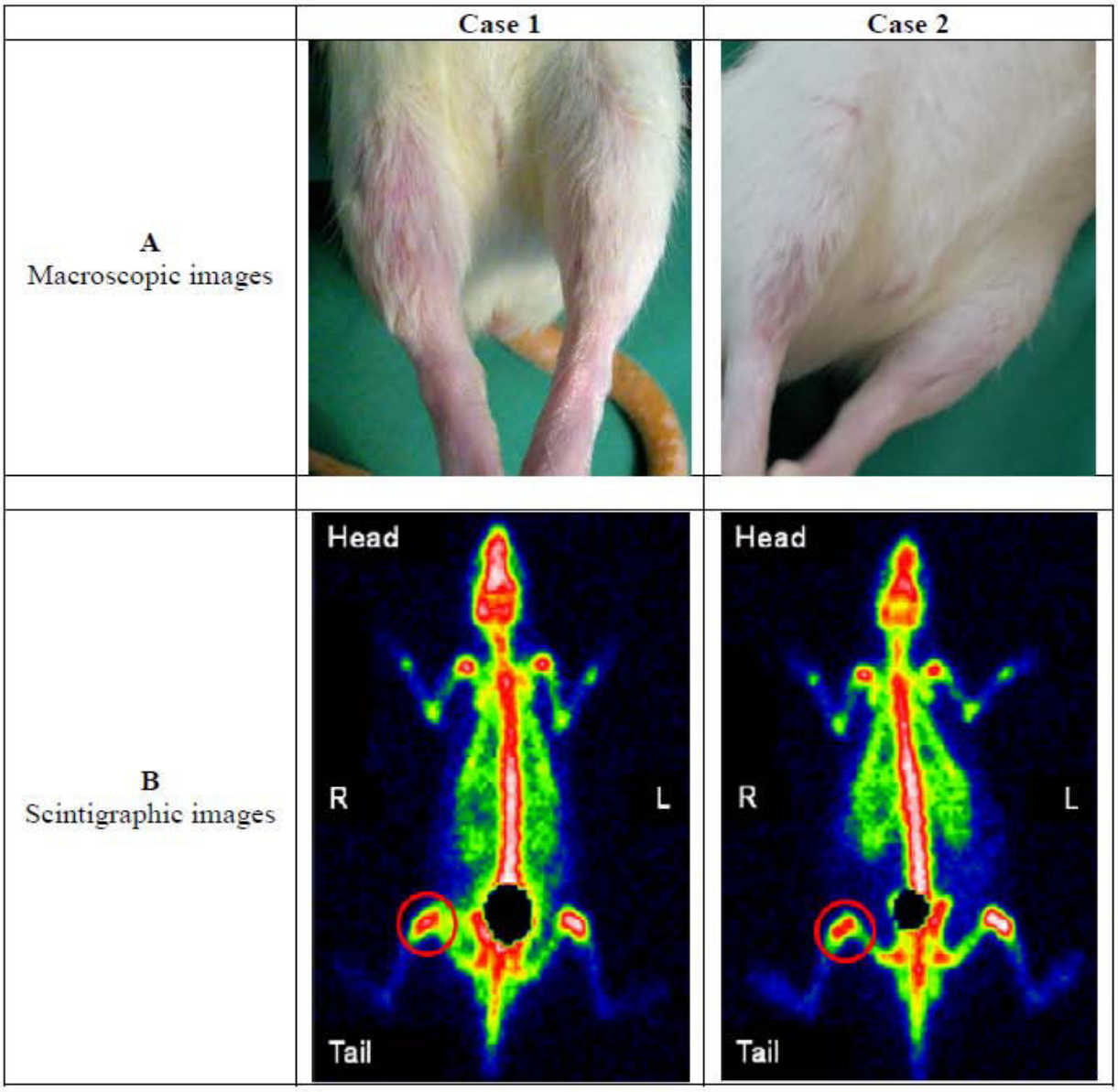
Case 1
Case 2
A
Macroscopic images
B
Scintigraphic images
Head
R
L
Tail
Head
R
L
Tail

Figure 1

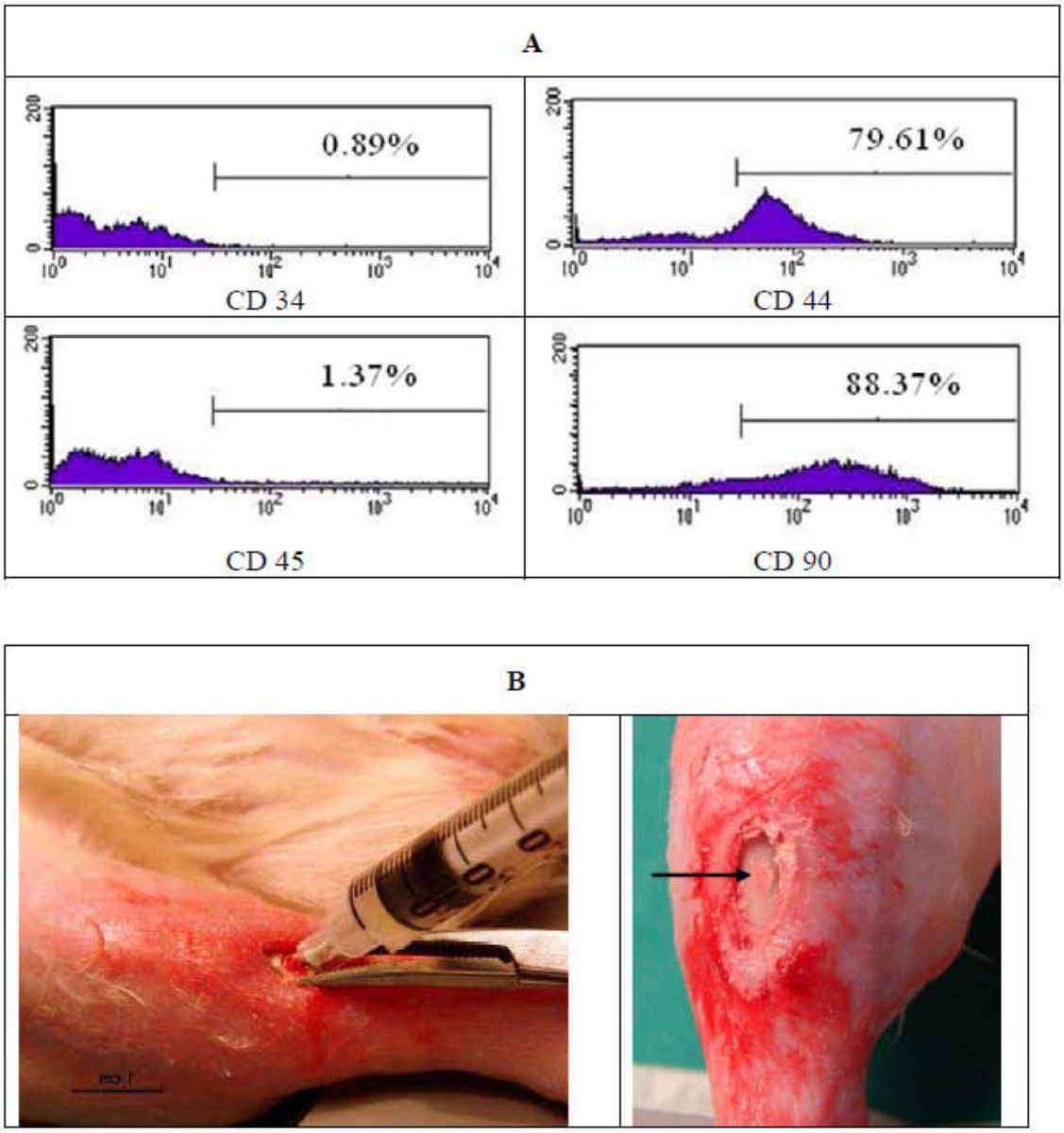

Figure 2

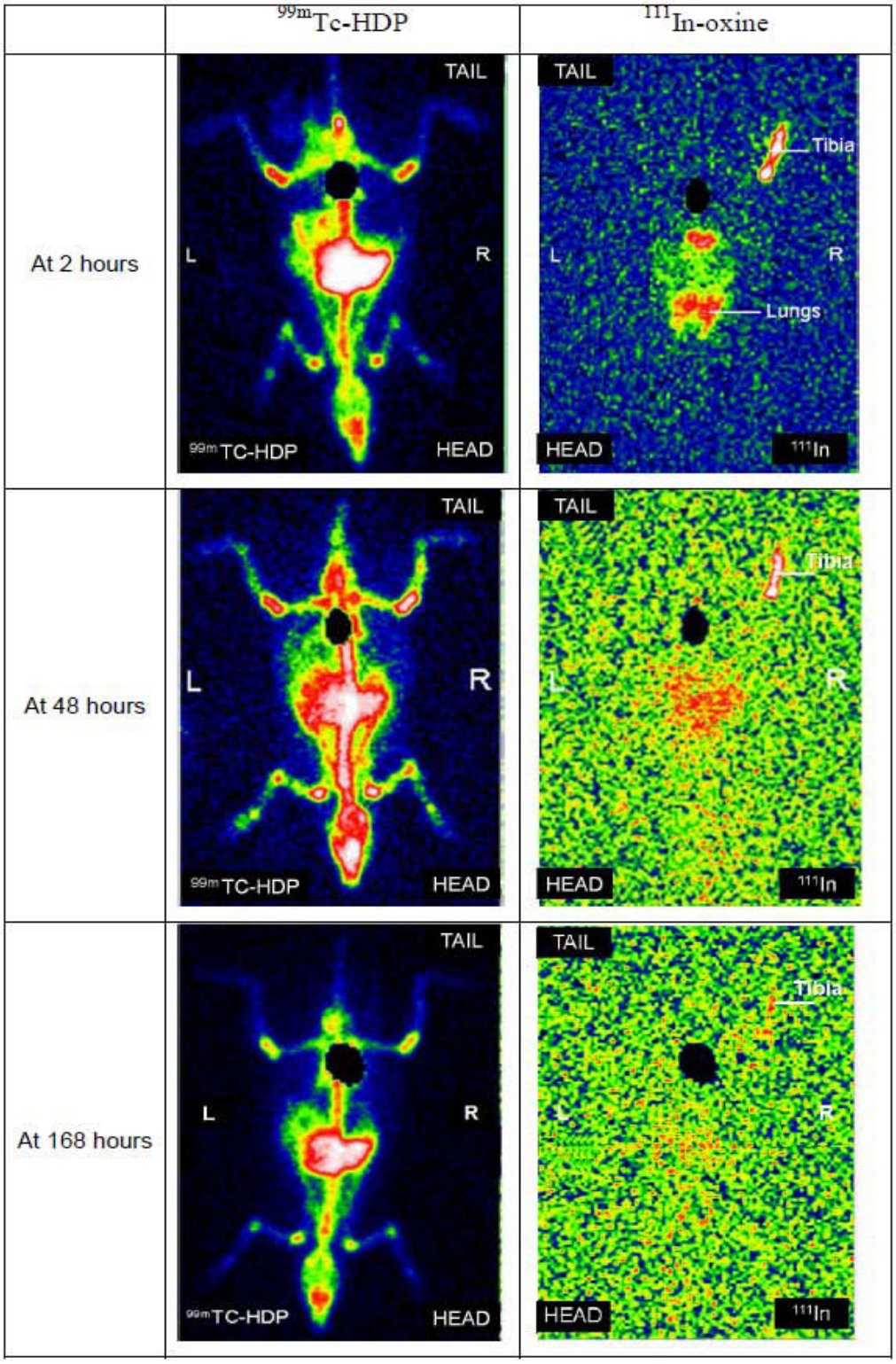
99mTc-HDP
111In-oxine
At 2 hours
At 48 hours
At 168 hours
TAIL
HEAD
L
R
99mTC-HDP
111In
Tibia
Lungs

Figure 3

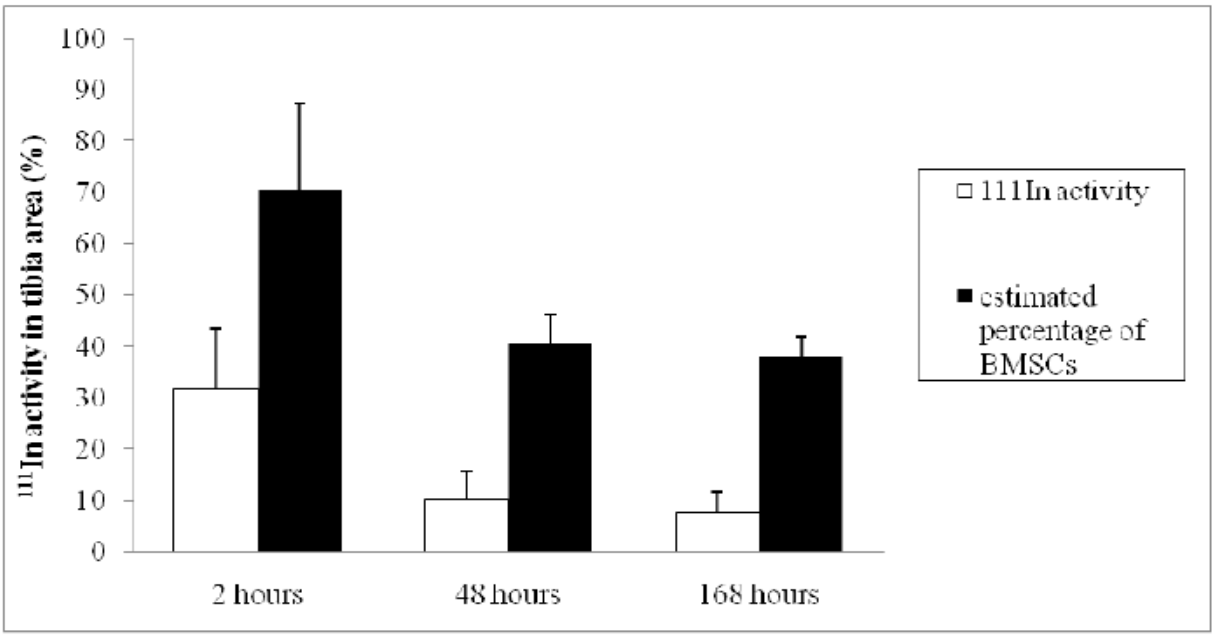
100
90
80
70
60
50
40
30
20
10
0
111In activity in tibia area (%)
2 hours
48 hours
168 hours
111In activity
estimated percentage of BMSCs

Figure 4

A

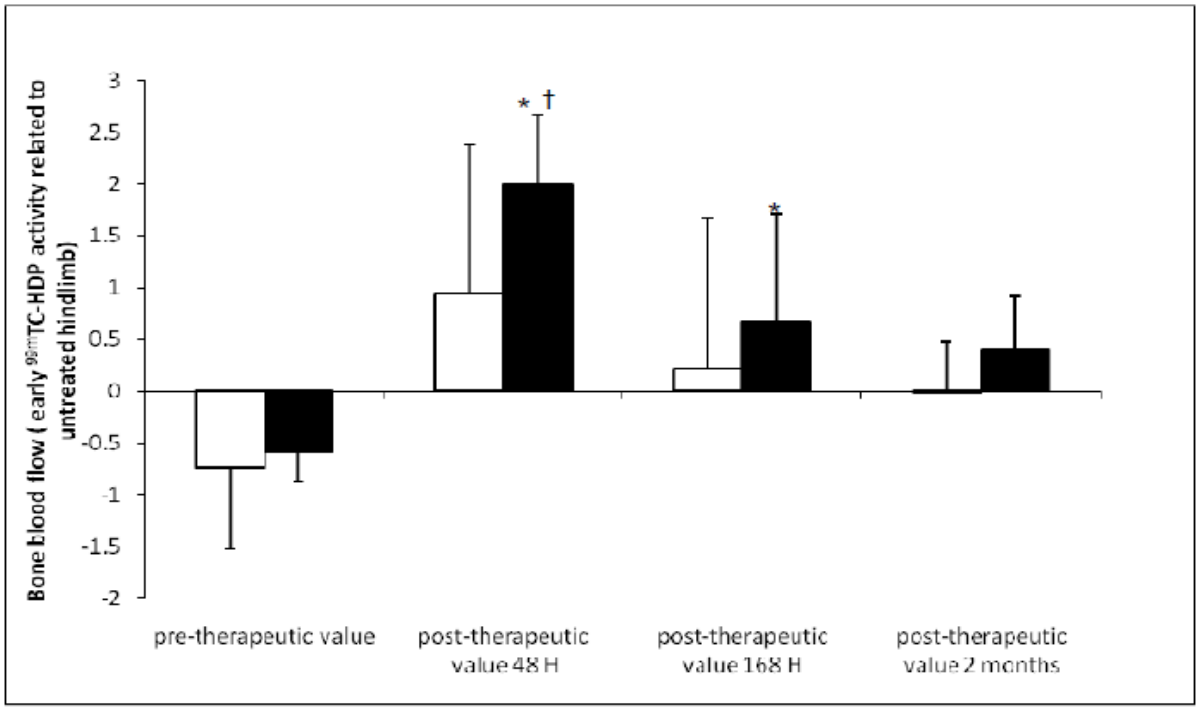
Bone blood flow (early 99mTC-HDP activity related to untreated hindlimb)
3
2.5
2
1.5
1
0.5
0
-0.5
-1
-1.5
-2
* †
*
pre-therapeutic value
post-therapeutic value 48 H
post-therapeutic value 168 H
post-therapeutic value 2 months

B

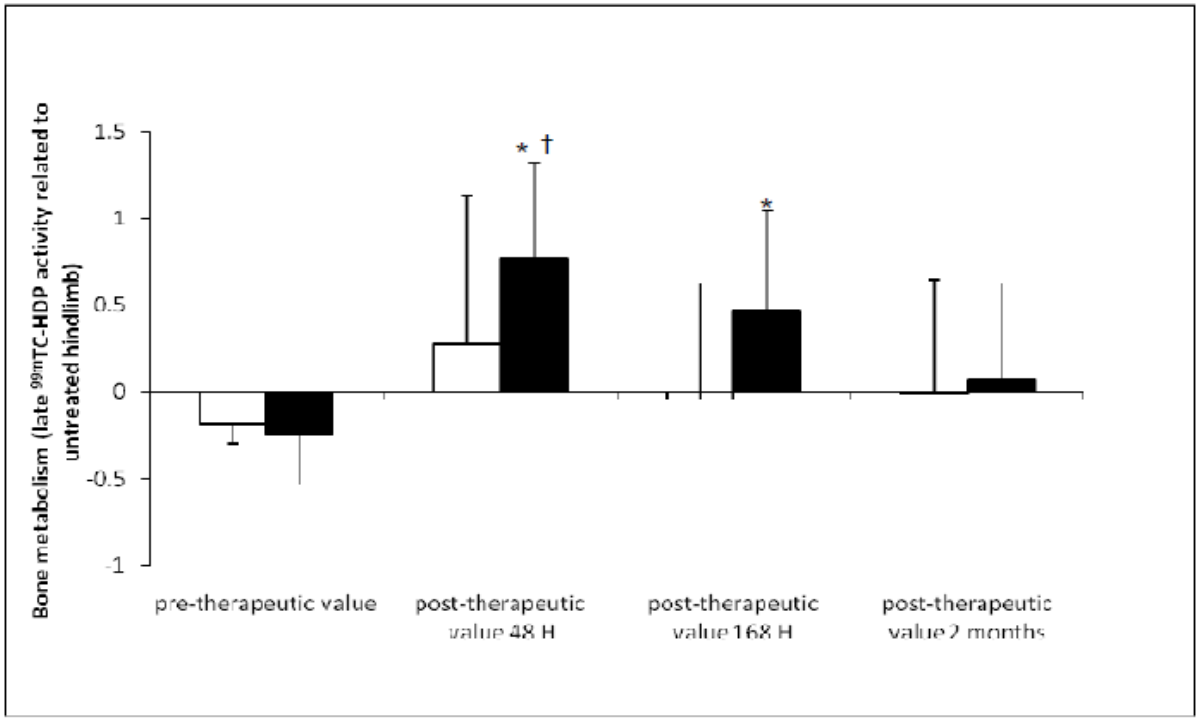
Bone metabolism (late 99mTC-HDP activity related to untreated hindlimb)
1.5
1
0.5
0
-0.5
-1
* †
*
pre-therapeutic value
post-therapeutic value 48 H
post-therapeutic value 168 H
post-therapeutic value 2 months

Figure 5

DISCUSSION

Les effets délétères de la radiothérapie au niveau des tissus sains constituent encore un problème majeur dans le traitement des cancers [334], notamment lors du traitement des tumeurs malignes des VADS. L'utilisation de nouvelles techniques comme la radiothérapie conformationnelle 3D avec modulation d'intensité permet d'améliorer la préservation des tissus sains [335] mais il persiste toujours des effets délétères au niveau du volume irradié telles les télangiectasies, la xérostomie, la dysphagie [336-338]. La survenue d'une dégénérescence plus ou moins grave du tissu osseux reste une des complications iatrogènes potentielles des traitements antinéoplasiques par radiothérapie [1]. Malgré les efforts des professionnels impliqués dans la prise en charge des tumeurs des VADS, notamment d'un point de vue bucco-dentaire, l'incidence de l'ORN n'a pas diminué de façon significative au cours de la dernière décennie [339]. L'ORN est responsable d'une morbidité considérable, et les formes les plus sévères peuvent mettre en jeu le pronostic vital [1, 11]. Actuellement, le traitement de l'ORN demeure source de controverse [339] et impacte considérablement la qualité de vie des patients [340-342]. Les traitements médicaux ou chirurgicaux conservateurs ne permettent que la prise en charge des formes mineures, et les ORN réfractaires et/ou extensives nécessitent le recours à des traitements chirurgicaux radicaux et aux chirurgies de reconstructions [12, 343-345]. Par conséquent, dans la prise en charge des lésions osseuses radio-induites, la recherche thérapeutique garde toute sa place.

Les thérapies cellulaires désignent les greffes de cellules visant à restaurer les fonctions d'un tissu ou d'un organe lorsqu'elles sont altérées par un accident, une pathologie ou le vieillissement. Pour ce faire, les cellules déficientes ou disparues sont remplacées ou régénérées par des cellules saines et fonctionnelles. Les débuts de la thérapie cellulaire datent des années 1950, et depuis plusieurs dizaines d'années les greffes de moelle osseuse sont utilisées en pratique courante dans le traitement des maladies hématologiques. De l'insuffisance cardiaque aux maladies neuromusculaires en passant par les cancers ou les affections du système nerveux, les diverses atteintes de l'organisme pourraient bien trouver dans la thérapie cellulaire une voie thérapeutique très encourageante. Ces dernières années ont été marquées par un engouement scientifique accompagnant l'émergence de ces stratégies thérapeutiques novatrices. Après radiothérapie, la thérapie cellulaire pourrait être une nouvelle approche permettant d'atténuer les effets secondaires dans les tissus sains et d'améliorer la qualité de vie des patients [334].

L'objectif de ce travail de thèse était de mettre au point un modèle de dégénérescence tissulaire radio-induite fiable, reproductif, cliniquement pertinent afin d'améliorer la

connaissance de la pathogenèse de ces lésions et de pouvoir étudier la faisabilité de la thérapie cellulaire par CSMMs dans la prévention et/ou le traitement de telles lésions.

XIII). MODELES ANIMAUX

Actuellement, les différents mécanismes survenant dans la genèse des lésions tissulaires radio-induites ne sont pas totalement élucidés [345]. Tester l'efficacité de nouveaux agents dans la prévention et/ou le traitement de la dégénérescence tissulaire radio-induite, particulièrement osseuse, requiert également des essais précliniques comportant l'évaluation de paramètres cliniques, fonctionnels, anatomopathogiques [346]… La première phase expérimentale de cette étude a donc consisté en la mise au point de modèles de dégénérescence tissulaire radio-induite.

Tout d'abord, il faut admettre qu'il n'existe pas de modèle animal idéal, reproduisant fidèlement tous les critères physiopathologiques de cette dégénérescence tissulaire et la prudence s'impose lors de la transposition préclinique-clinique [6]. L'irradiation est effectuée chez des animaux sains, notre modèle fait donc abstraction de l'évolution cancéreuse et les facteurs de comorbidité sont négligés.

Ainsi de nombreux facteurs favorisent la survenue d'une ORN chez les patients atteints d'un cancer des VADS. Certains patients souffrent d'une intoxication tabagique et/ou alcoolique [347]. Leur état général est dégradé [348, 349], avec un mauvais état nutritionnel. La chirurgie première réalisée au sein des futurs volumes irradiés induit une perte de la suppléance vasculaire périostée [168], ce qui constitue un facteur de risque. Les travaux de Reuther *et al.* [350] ont montré que le volume tumoral, l'infiltration tumorale au niveau de l'os adjacent et les extractions dentaires étaient également des facteurs prédisposant important dans la survenue de l'ORN.

Concernant les modalités d'irradiation de ce modèle, afin que la dose délivrée soit la plus homogène possible dans l'ensemble du volume irradié, l'irradiation a été réalisée à l'aide d'une source de cobalt 60. Bien qu'excluant la possibilité de calculer l'équivalent biologique de dose par l'intermédiaire du modèle quadratique linéaire, l'irradiation a été délivrée en une fraction unique. Cette procédure permet une simplification du protocole expérimental et une meilleure tolérance (limitation des anesthésies) pour les animaux [344]. Cette méthodologie est en adéquation avec celle appliquée à d'autres modèles de petits animaux [131, 134-136, 163]. L'objectif était d'obtenir, de façon empirique, une dégénérescence radio-induite similaire à

celle survenant lors des traitements de radiothérapies conventionnels. Deux monodoses d'irradiation, déterminées à partir des données de la littérature ont été utilisées durant l'étude. Conformément à nos attentes, les effets secondaires étaient temps et dose dépendants, et cette étude a permis de mettre au point 3 modèles animaux distincts.

XIII.A) Modèle d'ORN

Après irradiation à une monodose de 50 Gy, un modèle murin d'ORN a été obtenu.
La pathogenèse de l'ORN n'étant pas clairement définie, aucune véritable définition de l'ORN ne peut être établie [345]. Diverses tentatives de classification de l'ORN ont été proposées, et la majorité d'entre elles est basée sur des critères cliniques et radiologiques décrivant l'évolution clinique de la pathologie [177, 345]. Malgré la variabilité des descriptions cliniques, la majorité des auteurs s'accordent sur plusieurs points communs : la persistance d'une exposition osseuse en territoire irradié et ce en l'absence de récidive tumorale ou de métastase sur le site affecté. Il existe une absence ou un échec de cicatrisation des muqueuses, avec exposition d'un os sous jacent nécrotique ou mortifié, généralement suite à une nécrose hypoxique. Une surinfection (cellulite, fistulisation), la séquestration osseuse ou une fracture pathologique peuvent compléter le tableau clinique [12, 177, 345, 351]. L'ORN pourrait être définie comme une nécrose osseuse ischémique radio-induites associée à une nécrose des tissus mous d'extension variable survenant en l'absence de nécrose de la tumeur initiale, de récidive ou de maladie métastatique [351].
Plusieurs modèles animaux d'ORN ont récemment été décrits dans la littérature. A l'aide d'une radiothérapie stéréotaxique, Fenner *et al.* [352] ont irradié unilatéralement des mâchoires de rats à une dose totale de 60 Gy (irradiation fractionnée). Niehoff *et al.* [344] ont développé un modèle murin d'ORN mandibulaire, avec pour modalité d'irradiation la curiethérapie à haut débit de dose. Une procédure d'irradiation similaire a été utilisée par Cohen *et al.* [345] et, afin de maximiser le risque de lésions osseuses des avulsions dentaires ont été réalisées le lendemain de l'irradiation.
Contrairement à ces modèles et au fait qu'en clinique humaine l'ORN survienne majoritairement au niveau mandibulaire, nos animaux ont été irradiés au niveau du membre inférieur. En effet, le faible volume de la mâchoire des murins complexifiait le calcul des isodoses ainsi que la technique d'irradiation et le faible volume d'échantillons tissulaires recueillis aurait rendu nécessaire l'augmentation du nombre d'animaux de laboratoire. De

plus, lors de la mise au point des 2 modèles animaux précédents, des taux de mortalité élevés ont été rapportés [345, 352]. Selon Little [353], les animaux n'auraient pas pu survivre à une irradiation externe cérébrale de plus de 40 Gy. Dans ces 2 modèles [345, 352], l'analyse quantitative réalisée a mis en exergue une augmentation du nombre de lacunes ostéocytaires vides dans la mandibule irradiée mais également dans la mandibule controlatérale à l'irradiation et ce comparé aux animaux sains [352]. La stricte limitation de l'irradiation à une hémimandibule s'est avérée impossible et l'hémimandibule controlatérale à l'irradiation, servant de témoin, a également été partiellement irradiée. Bien que le diagnostic et l'évolution de l'ORN reposent en partie sur des critères cliniques durant ces études, seule une description macroscopique séquentielle exobuccale a pu être réalisée. Pour exemple, la perte de poids chez les animaux irradiés était très certainement révélatrice des mucites radio-induites [345].

Dans notre groupe d'animaux irradiés à 50 Gy, la description macroscopique et l'évolution de la nécrose se sont avérées assimilable à celle de l'ORN des maxillaires en clinique humaine [12, 177, 345, 351]. L'un des premiers signes cliniques étant l'apparition d'un œdème puis la survenue d'une nécrose osseuse dans une zone soumise à de fortes contraintes mécaniques et possédant une vascularisation terminale. L'os mis a nu était également bordé par un épithélium cutané ulcéré [167].

L'atteinte de l'homéostasie cellulaire osseuse a été mise en exergue avec pour corollaire une diminution persistante de la captation osseuse. En adéquation avec de nombreux auteurs [142, 143, 345, 352], notamment ceux décrivant des modèles d'ORN mandibulaire, nos études anatomopathologiques ont révélé une importante déplétion en cellules osseuses.

Les scintigraphies osseuses ont objectivé une diminution significative du flux sanguin. Ces données sont illustrées par les études histopathologiques qui révèlent une diminution de la vascularisation et de nombreuses altérations vasculaires. Ces résultats corroborent les hypothèses actuelles [174, 354] selon lesquelles les lésions vasculaires joueraient un rôle clé dans la pathogenèse de l'ORN. Ce paradigme expliquerait la vulnérabilité de la mandibule (uni-pédiculée) aux rayons ionisants.

XIII.B) Modèle de dégénérescence tissulaire radio-induite

Afin de compléter ce modèle murin d'ORN, un modèle murin de dégénérescence tissulaire radio-induite plus modérée a été élaboré.

Parallèlement aux suivis séquentiels macroscopique et scintigraphique, l'étude de l'expression de médiateurs cellulaires fibrotique, inflammatoire, angiogénique et de recrutement de cellules souches a été corrélée à des études histologiques et immunohistochimiques.

Tous les tissus inclus dans le volume irradié ont été affectés par l'irradiation. Conformément aux données de la littérature [107, 176], les tissus musculaires se sont avérés plus radio-résistants. Tous les animaux ont développé des lésions cutanées et particulièrement une alopécie en adéquation avec les résultats d'études précédentes [344, 355]. Une élévation du niveau d'expression du TGF-β1, au sein des tissus musculaires et surtout cutanés irradiés, a été mise en évidence tout au long de l'étude. La corrélation du TGF-β1 et du score de fibrose histologique a confirmé le rôle essentiel de ce médiateur dans la constitution de la fibrose [9, 356].

L'atteinte de l'homéostasie cellulaire osseuse a été mise en exergue. En adéquation avec d'autres études [131, 134, 163], nous avons observé une diminution progressive de la captation osseuse temps dépendante. Les cellules osseuses et hématopoïétiques se sont avérées radiosensibles et histologiquement, comme dans d'autres travaux [137, 143], une diminution de ces cellules a été rapportée. Cependant, les études réalisées ne permettent pas de dissocier l'hypocellularité et une éventuelle perte de fonctionnalité des cellules restantes. En effet, les altérations génétiques directes et indirectes provoquées par l'irradiation peuvent engendrer des dysfonctionnements voire la perte de certaines protéines.

Dans notre modèle, une diminution modérée du flux vasculaire a été mise en évidence mais de façon moins marquée que dans d'autres études [131, 134, 136]. L'exacerbation de l'expression du VEGF tissulaire s'est également avérée plus modérée [354, 357]. Malgré l'élévation du signal angiogénique aucune amélioration histologique n'a été constatée. Une diminution vasculaire associée à des altérations vasculaires caractéristiques de l'irradiation [90, 91, 93] a été retrouvée. Ces données sont en contradiction avec la théorie conventionnelle selon laquelle le VEGF favorise la revascularisation et la cicatrisation [358, 359]. Au sein des tissus irradiés, plusieurs hypothèses pourraient expliquer cette angiogenèse défaillante. L'élévation permanente du VEGF peut être insuffisante du fait des déséquilibres cytokiniques, de l'hypocellularité (notamment en cellules souches et en cellules endothéliales) et des modifications des interactions intercellulaires. Il serait également intéressant d'explorer la balance angiogénique afin de tester le profil d'expression d'autres médiateurs pro-angiogéniques (IL-8, PDGF…) mais aussi des médiateurs inhibant l'angiogenèse (angiostatine). Ces données permettraient de savoir si l'exacerbation du VEGF est isolée et, s'il existe une augmentation d'expression des médiateurs inhibant l'angiogenèse qui viendrait contrecarrer le signal angiogénique. Le

marqueur majeur de l'hypoxie HIF-1, régule l'expression du VEGF par conséquent des études complémentaires sont nécessaires pour corréler l'hypoxie, le VEGF et les lésions vasculaires. L'élévation de l'expression du VEGF pourrait également induire une augmentation de la perméabilité membranaire [360, 361]. Cette hypothèse se confirme dans notre modèle avec une diffusion des anticorps en immunohistochimie. Enfin, selon certains auteurs [124, 354], le VEGF pourrait avoir un rôle proinflammatoire ou réguler cette réponse inflammatoire.
La réaction inflammatoire, marquée par l'élévation de l'expression l'IL-1, du TNF-α, et de l'IL-2 perdure durant toute l'étude et la phase d'atténuation perceptible à 6 mois semble être transitoire avec une exacerbation de l'inflammation chronique 1 an après l'irradiation. L'élévation de L'IL-10, cytokine anti-inflammatoire précéde la reprise du phénomène inflammatoire. L'IL-10 paraît donc, dans cette étude, jouer un rôle relativement indépendant de la modulation de la réaction inflammatoire. Cependant, L'IL-10 semble, comme dans l'étude d'Apin *et al.* [362] avoir un rôle protecteur contre la fibrose.
Par ailleurs, notre modèle confirme l'intérêt théorique d'une réhabilitation tissulaire par CSMMS. En effet, l'expression tissulaire du GM-CSF en territoire irradié, signal de mobilisation et de recrutement des cellules souches, est augmentée durant toute la durée de l'étude. On peut donc émettre l'hypothèse que les tissus irradiés essayent de déclencher un recrutement des CSMMs périphériques et une mise en circulation des CSMMs de l'organisme afin de pallier au problème cicatriciel et hypoxique [37, 39, 126, 363, 364]. Malgré l'élévation du GM-CSF, facteur de mobilisation et d'appel des CSMMs au sein du tissu irradié, les études histologiques réalisées mettent en évidence une hypocellularité persistante tout au long de l'étude. Le nombre de cellules souches parvenant et/ ou s'intégrant dans ces tissus parait être insuffisant. L'altération des parois vasculaires et la fibrose limite probablement l'extravasion des cellules souches.

Le tissu irradié déclenche un processus cicatriciel inadapté, avec la libération de médiateurs inappropriés [365], et ce de façon persistante dans le temps. La présence d'un réseau vasculaire diminué, aux parois altérées, limite l'apport de nutriments et l'oxygénation tissulaire. La MEC sous jacente est de mauvaise qualité avec des protéines anormales et une fibrose intense, ce qui entrave l'apport de nutriment et l'oxygénation tissulaire déjà insuffisant. Les radiations ont induit une hypocellularité notamment au sein des compartiments souches de l'organisme. Le micro-environnement est donc hostile. Malgré la libération de facteur pro-angiogénique et de recrutement de cellules souches aucune amélioration n'est perceptible. Localement, l'hypocellularité et la libération inadaptée de médiateurs semblent rendre impossible le

développement vasculaire et la cicatrisation. Les altérations du réseau vasculaire peuvent non seulement entraver la dissémination du message d'appel au secours du tissu irradié mais également l'acheminement des cellules souches au sein du tissu irradié. Des dosages sériques permettraient d'étayer ces hypothèses.
Réhabiliter les tissus irradiés par thérapie cellulaire en injectant localement des cellules souches permettrait de pallier aux différentes difficultés rencontrées par les tissus lésés.

XIII.C) Modèle de cancérogenèse

A long terme, l'effet secondaire le plus délétère de la radiothérapie et le développement de sarcome radioinduit au sein des champs d'irradiation [366]. Malgré la surveillance carcinologique [367], le diagnostic de ces tumeurs agressives est souvent tardif [367, 368].
Afin d'étudier la détection précoce de telle tumeur, il convient de disposer d'un modèle de cancérogenèse. Après une irradiation monodose de 30 Gy, 80% des animaux ont développé spontanément un sarcome dans les champs d'irradiation Cette incidence s'avère supérieure à celle survenue dans d'autres modèles murins irradiés [179, 180]. De façon similaire aux sarcomes radioinduits humains, ces sarcomes se sont révèlés être peu différenciés et très agressifs [181].
L'irradiation génère des espèces réactives et des radicaux libres qui constituent des mutagènes puissants [66]. Le risque de réparation erronée de l'ADN augmente avec la dose et le débit de dose du rayon ionisant [369] mais la relation entre la dose délivrée et la probabilité de radiocancérogenèse en général et en fonction du tissu reste indéterminée [46]. L'instabilité génétique engendre de multiples altérations notamment des réarrangements chromosomiques de grandes échelles avec des translocations, la formation de micronucleus, une instabilité des microsatellites et des mutations génétiques [67, 69]. Tout ceci peut aboutir à des mutations de gènes suppresseurs de cancer, comme la mutation du gène *TP53* dans le sarcome post-radique [68] ou à l'inverse des mutations et transformations conduisant à l'activation de proto-oncogène tel *Ras* et *Myc*. Ces mutations peuvent affecter les CSMs, avec pour exemple la genèse de sarcome d'Ewing après fusion des gènes *EWS-FL11* induite par une translocation survenue au sein des CSMs [370, 371]. Cependant, la cancérogenèse reste un processus complexe multi-étapes et multifactoriels [46] et ce particulièrement au niveau des tissus irradiés qui constituent un environnement hostile (hypocellularité, hypovascularisation, hypoxie) ne parvenant pas à cicatriser et dans lequel paradoxalement les cellules tumorales sont capables de survivre, de proliférer et de développer un réseau vasculaire. Tous les tissus inclus dans les

champs d'irradiation sont affectés par ce risque de cancérogenèse mais les données épidémiologiques mettent en exergue une incidence élevée de sarcome radio-induit. Plusieurs hypothèses peuvent expliquer ce phénomène. Les cellules mésenchymateuses incluses dans les champs d'irradiation sont plus nombreuses et plus radiosensibles que d'autres types cellulaires [47]. La différence de radiosensibilité pourrait s'expliquer par la répartition cellulaire à l'intérieur de l'organisme. Les cellules épidermiques soumises physiologiquement à une pression en oxygène élevée, développeraient des mécanismes anti-oxydants et de réparation plus efficaces que ceux des cellules physiologiquement soumises à des pressions en oxygène plus faible [372, 373].

Dans cette étude la PET s'est avérée plus contributive que le scanner, actuellement considéré comme un standard, dans la détection précoce des sarcomes radioinduits murins. Similairement, en clinique la PET a permis de diagnostiquer des récidives tumorales dans des tissus fortement remaniés suite aux traitements chirurgicaux et radiothérapiques [374, 375]. Dans ce contexte, la PET pourrait être une technique d'imagerie fiable et utile pour la détection précoce des sarcomes post-radiothérapie. Ces informations pourraient également être utilisées pour optimiser la prise en charge et l'évaluation de la réponse au traitement [376]. Etant donné que de plus en plus de patients atteints de cancer sont traités par radiothérapie et que l'espérance de survie à long terme s'allonge, l'incidence des sarcomes radioinduits est susceptible d'augmenter [4]. Par conséquent, ce modèle préclinique peut constituer un modèle animal de sarcogenèse radio-induite permettant d'en étudier la pathogenèse mais aussi d'évaluer des approches thérapeutiques préventives, diagnostiques ou curatives.

XIII.D) Synthèse des modèles

Bien qu'il s'agisse d'études sur l'animal, en irradiation monodose, nos modèles se sont avérés fiables, reproductibles et ont montré une grande cohérence avec la conception actuelle de la physiopathologie de la dégénérescence tissulaire radio-induite. Ils pourront être utilisés pour évaluer l'efficacité des traitements existants, comme l'oxygénothérapie hyperbare, les traitements antibiotiques et la chirurgie reconstructive, ou de nouvelles approches thérapeutiques, telles que la pentoxifylline, le tocophérol ou les biothérapies notamment par injection de cellules souches mésenchymateuses.

XIV). THERAPIE CELLULAIRE

Les améliorations cliniques et les constatations histologiques observées lors de la réalisation de technique de Coleman [36], nous ont amené à formuler des hypothèses sur les mécanismes sous-jacent à ces bénéfices. Le tissu adipeux contenant une contingence de CSMs, cette technique de chirurgie plastique pourrait être assimilée à une thérapie cellulaire.

La thérapie cellulaire ouvre de vastes domaines de stratégies thérapeutiques dans la prise en charge de pathologies variées. Réhabiliter les tissus irradiés par injection de cellules souches autologues permettrait d'apporter des cellules fonctionnelles, au matériel génétique intact, capables de proliférer, de remplacer les cellules différenciées, d'interagir avec l'environnement par l'intermédiaire des cytokines et des facteurs de croissance, de réguler l'état inflammatoire du micro-environnement, tout en induisant et en participant à la néoangiogenèse. L'atténuation et/ou le traitement des dommages radio-induits dans les tissus sains permettraient non seulement d'augmenter la qualité de vie des patients mais aussi de réaliser une escalade de dose afin de mieux stériliser la zone tumorale et/ou permettre une réirradiation [334].

Des études expérimentales utilisant les CSMMs dans le traitement des lésions radio-induites intestinales [377-379] ou cutanées [332, 333, 380, 381] ont été décrites. Actuellement très peu de données sont disponibles sur l'effet des CSMs dans la prise en charge des lésions osseuses radio-induites, et l'investigation thérapeutique s'avère nécessaire.

De nombreuses études utilisant la thérapie cellulaire à l'aide des CSMs, privilégient l'injection systémique comme modalité d'administration notamment en secteur irradié [333, 357, 381]. La limitation majeure de cette approche réside dans le fait que seul un très faible nombre de CSMs atteignent les tissus lésés [194, 382]. Une des explications plausibles quant au déficit de homing pourrait être la captation pulmonaires des CSMs [23]. De plus, les tissus irradiés sont fibrotiques et hypovascularisés [6, 7], ce qui impacte très certainement le homing et l'implantation des CSMs. Afin de s'affranchir de ces problèmes d'autres auteurs ont choisi d'implanter les CSMs directement au sein du tissu irradié [377, 380].

Actuellement, le nombre optimal de cellules à injecter demeure encore méconnu. De ce fait il existe une importante variabilité dans le nombre de cellules greffées. Pour exemple François *et al.* [381] injectent $5x10^6$ CSMMs alors qu'Agay *et al.* [380] implantent en moyenne $100x10^6$ cellules lors de chaque injection soit 200 à $300x10^6$ cellules. Néanmoins, tous les auteurs

s'accordent sur un effet bénéfique de la thérapie cellulaire à l'aide de CSMMs quels que soit les modalités d'implantation, le nombre et la fréquence des injections.

Cependant, le nombre de cellules ayant réellement incorporé le tissu dégénérescent impacte l'efficacité de la thérapie cellulaire et l'absence d'une détermination du nombre de cellules initialement retenues dans le tissu cible ne permet pas d'étudier la relation dose-effet. Par conséquent, l'étude de la traçabilité du greffon cellulaire constitue un pré-requis indispensable de la thérapie cellulaire. Afin d'étudier l'impact des CSMMs dans l'os irradié, nous avons donc évalué *in vivo* la biodisponibilité et la biodistribution du greffon CSMMs au sein du tissu osseux ischémié. Certains auteurs [383, 384] ont procédé au tracking *in vivo* des CSMs par bioluminescence. Cette technique a nécessité l'utilisation d'un rétrovirus pour transfecter la luciférase aux CSMs [383] ou la réalisation de xénogreffe en utilisant des souris transgéniques [384]. Pour s'affranchir de ces contraintes, nous avons utilisé une technique de détection du greffon cellulaire à l'aide d'une sonde radioactive non toxique l'^{111}In-oxine pour estimer la proportion initiale de cellules retenues dans le tissu cible. Deux heures après l'injection, 70% des cellules restaient présentes au niveau du site d'implantation intramédullaire dans la diaphyse tibiale. Cette diminution précoce peut s'expliquer par la fuite de certaines cellules sous la pression d'injection et la persistance de cellules résiduelles dans la seringue. Ces résultats sont en adéquation avec ceux précédemment réalisés au laboratoire, où approximativement 60% des cellules marquées à l'^{111}In étaient présentes 2 heures après transplantation au sein d'un myocarde nécrosé [41]. Cependant dans notre étude, après 48 heures, le nombre de CSMMs estimé diminue et atteint 40 %, valeur qui restera alors constante jusqu'à la fin de l'étude. Le mécanisme responsable de cette perte cellulaire demeure méconnu et demandera des investigations complémentaires. Mais ces résultats ont mis en exergue, à court terme, la rétention des CSMMs greffées au niveau du tissu osseux radique dans lequel elles avaient été injectées.

Parallèlement, les premières études de l'impact thérapeutique révèlent un effet bénéfique à court terme de l'implantation, avec une augmentation similaire du flux vasculaire et du métabolisme osseux. Plusieurs mécanismes peuvent expliquer cette amélioration, la substitution des cellules endommagées par des cellules transplantées fonctionnelles ainsi qu'une probable amélioration du micro-environnement local générée par l'activité paracrine des CSMs greffées [385]. Ultérieurement, afin de valider cette hypothèse, l'expression tissulaire des médiateurs cellulaires fibrotique, inflammatoire, angiogénique et de recrutement de cellules souches en territoire irradié traité sera analysée et comparée à celle des tissus irradiés. D'autres études complémentaires s'avèrent également nécessaires pour mieux évaluer

l'impact du processus cicatriciel secondaire à la procédure chirurgicale, inductrice de phénomènes inflammatoires et d'un éventuel recrutement de CSMMs [386, 387].

Dans cette étude préliminaire les bénéfices de la thérapie cellulaire semblent transitoires. Ces résultats diffèrent de ceux de notre étude précédente [36]. D'autres auteurs ont mis en exergue l'effet bénéfique des CSMs dans la prise en charge des lésions osseuses [29, 388-390]. Mendonca et Juiz-Lopez [391] rapportent un cas de régénération osseuse à l'aide de CSMMs associées à des cellules progénitrices chez un patient souffrant d'une ORN de stade terminal. Dans un premier temps, un prélèvement de moelle osseuse a été réalisé chez ce patient. Les CSMMs ont alors été cultivées puis isolées. Lors d'une seconde intervention, après préparation chirurgicale de la mandibule, les CSMMs greffées sur une membrane dePRF (plaquette rich fibrine) ont été positionnées dans la logette mandibulaire. Une dernière injection de CSMMs a été réalisée sur le greffon en place.

Actuellement, il existe une importante disparité dans la procédure d'implantation des CSMMs. Certaines équipes pratiquent une intervention en deux temps, la moelle osseuse totale est prélevée puis cultivée et ultérieurement les CSMMs purifiées sont implantées. Cette stratégie expose le greffon à des risques de manipulation, de contamination bactérienne et d'altération génétique. D'autres équipes ont privilégié l'injection de moelle osseuse totale ou de tissu adipeux [36]. En cas d'utilisation de biomatériaux plusieurs protocoles de combinaison biomatériau/cellules peuvent également être envisagés et testés en fonction des applications souhaitées. La moelle osseuse totale peut être associée extemporanément au biomatériau, et l'ensemble est immédiatement implanté [392, 393]. Ce protocole a l'avantage d'être réalisable en préopératoire et de ne pas nécessiter d'équipement important. Cependant, dans ce cas, le nombre de CSMMs est limité par la quantité de moelle osseuse récupérée et par la proportion de CSM qu'elle contient. La moelle osseuse peut également être prélevée puis cultivée directement sur le biomatériau [394] ou les CSMMS ensemencées sur le biomatériau quelque temps avant l'implantation.

Le manque de néovascularisation du greffon après son implantation est un critère limitant l'efficacité de la greffe. Lors de la mise en place du greffon cellulaire, associé ou non à un biomatériau, la préparation du site receveur est importante. L'os nécrotique doit être éliminé puis le site receveur parfaitement cureté et libéré de tout tissu inflammatoire. L'os ainsi avivé et/ou la réalisation de fines perforations corticales ou cortico-trabéculaires permettent l'obtention d'un saignement qui favorisera la néovascularisation du greffon.

Dans notre étude, plusieurs hypothèses peuvent être formulées pour expliquer les effets transitoires des CSMMs. Une première explication est peut être liée au micro-environnement hypoxique natif de la moelle osseuse. Les CSMMs utilisées ici ont été amplifiées en culture, dans un environnement normoxique (21% O2). Des travaux récents [395, 396] ont suggéré que les CSMMs cultivées en hypoxie (moins de 5% d'O2) avaient une meilleure expansion lors de culture à long terme. Ainsi, les CSMMs cultivées en hypoxie expriment plus de molécules d'adhésion et de MEC et disposent d'une plasticité plus importante. De plus, l'utilisation d'enzymes et les matériaux de culture nécessaires à l'amplification s'avèrent néfastes et peuvent altérer le phénotype des CSMMs. Initialement, les CSMMs ont une croissance rapide et sont multipotentes. Au fur et à mesure des cultures leur croissance est plus lente, leur multipotence réduite et elles acquièrent un caractère fibreux [397]. Sous la pression expérimentale, la sélection cellulaire *in vitro* pourrait affecter le potentiel de réparation des cellules qui sont réimplantées dans leur milieu natif hypoxique. Cette théorique nécessitera de plus vastes investigations.

Le moment opportun pour réaliser la thérapie cellulaire demeure encore méconnu. Les cellules étant implantées tardivement, les conditions locales sont peut être trop délétères limitant ainsi la prolifération et la multipotence des CSMMs. Pour exemple, Nandoe Tewarie *et al.* [398] ont mis en évidence un effet thérapeutique des CSMMs dans le traitement des lésions nerveuses précoces. A contrario, aucun effet bénéfique n'a été constaté lors de la prise en charge tardive de ces mêmes lésions.

Dans chaque situation clinique, il est donc essentiel de connaître précisément les mécanismes de réparation afin d'optimiser la procédure d'administration (voie et moment d'administration, nombre de cellules, prétraitement avec des cytokines ou des chimiokines, etc.) Il est également crucial de normaliser les procédures d'amplification afin de pouvoir comparer les résultats cliniques [214].

Toutes ces observations stimulent le développement de stratégies visant à optimiser la survie du greffon et donc l'amélioration fonctionnelle de la transplantation. Plusieurs axes de recherche sont actuellement à l'étude notamment l'augmentation du support vasculaire du greffon. Diverses modalités apparaissent envisageables : cotransplantation de cellules souches et de cellules à potentiel angiogénique ou d'autres types de cellules souches [399], co-injection ou préconditionnement par des facteurs de croissance notamment angiogéniques [400-403], voire transfection des cellules par ces mêmes facteurs de croissance [404, 405]. En effet, l'apport de facteurs de croissances et de facteurs hématopoïétiques comme le G-CSF et le GM-CSF est

susceptible d'atténuer les radio-lésions tissulaires [126, 406]. Pour exemple, les injections de G-CSF chez la souris ont induit un homing des cellules de la moelle osseuse au sein des glandes submandibulaires irradiées [407]. Cependant ce type de traitement connaît un effet plafond [406], probablement lié à la quantité limitée de cellules souches recrutées. On peut donc espérer un effet synergique lors d'injection de cocktails de facteurs de croissance et des cellules souches.

D'autres axes de recherche font appel à l'ingénierie tissulaire qui a été définie comme « l'ensemble des techniques et des méthodes s'inspirant des principes de l'ingénierie et des sciences de la vie, utilisées pour développer des substituts biologiques pouvant restaurer, maintenir ou améliorer les fonctions des tissus » [408]. Le principe consiste à incorporer des cellules dans une matrice biocompatible tridimensionnelle (scaffold) en y associant des facteurs de croissance, de façon à reconstituer un environnement plus physiologique. Ainsi des scaffolds injectables biodégradables, ensemencées par des CSMMs relarguent des combinaisons de facteur de croissance tels le βFGF, le VEGF....[409-412].

CONCLUSIONS ET PERSPECTIVES

Les données rapportées dans ce mémoire contribuent à améliorer la compréhension des mécanismes impliqués dans la dégénérescence tissulaire radio-induite. Cette investigation préclinique sur un modèle murin constitue une étape essentielle dans l'évaluation du traitement des lésions tissulaires radio-induites par thérapie cellulaire. Ces travaux ont permis de mettre en évidence la rétention des cellules greffées au sein des territoires injectés mais également un effet bénéfique à court terme de cette thérapie.

Cependant, d'autres méthodologies sont encore à développer afin de pouvoir suivre ces cellules à plus long terme. Ceci permettra ainsi de quantifier leur pouvoir réparateur en évaluant leur capacité de survie et/ou leur capacité à produire des facteurs paracrines. Des axes de recherche additionnels pour améliorer la survie de ce greffon pourront également être étudiés.

Si les résultats obtenus confirment que la thérapie cellulaire par CSMMs limite la dégradation des tissus irradiés, une étude clinique pourrait être envisagée.

VALORISATION DU TRAVAIL

PUBLICATIONS :

Publiées :

- « Re-assessment of chronic radio-induced tissue damage in a rat hindlimb model" B. Phulpin, G. Dolivet, P-Y. Marie, S. Poussier, P. Gallet, A. Leroux, P. Graff, F. Groubach, P. Bravetti, J-L M.erlin, N. Tran. Experimental and Therapeutic Medicine, 2010 1(4) : p. 553-560
- "Rehabilitation of irradiated head and neck tissues by autologous fat transplantation." Phulpin, B., Gangloff, P., Tran, N., Bravetti, P., Merlin, J. L., Dolivet, G. Plast Reconstr Surg, 2009. **123**(4): p. 1187-97.

Acceptées pour publication :

- "Experimental rat model of naturally occurring post-radiation sarcoma: interest of Positron Emission Tomography (PET) for early detection" Phulpin B., Tran N., Leroux A., Poussier S., Marie P-Y., Pinel S., Huger S., Henrot P., Gallet P., Blaise C. , Bravetti P., Graff P., Merlin J-L., Dolivet G. Journal of Radiation Research
- "Feasibility of treating irradiated bone with intramedullary delivered autologous mesenchymal stem cells" Phulpin B., Dolivet G., Marie P-Y., Poussier S., Huger S., Bravetti P., Graff P., Merlin J-L., Tran N. Journal of Biomedicine and Biotechnology

Soumise :

- "Long-term alteration of cytokines and growth factors expression in irradiated tissues and relation with histological severity scoring" P. Gallet, B. Phulpin, J-L.Merlin, A. Leroux, P. Bravetti, H. Mecellem, N. Tran, G. Dolivet. Plos One

COMMUNICATIONS ORALES :

- **Congrès du GSF GETO Nancy juin 2010 :** « Développement d'un modèle murin de sarcome radio-induit et intérêt du TEP dans leur détection précoce » Phulpin B., Tran N., Leroux A., Poussier S., Marie P-Y., Pinel S., Huger S., Henrot P., Gallet P., Blaise C., Bravetti P., Graff P., Verhaeghe J-L , Merlin J-L., Dolivet G.
- **Congrès de la SFOP Lille mai 2010** « Caractéristiques et thérapies des tissus irradiés » B. Phulpin, N. Tran, G. Dolivet
- **SFCO, octobre 2009 :** « Caractéristiques et thérapies des tissus irradiés » B Phulpin

- **1er Colloque Interrégional Grand-Est de Recherche Translationnelle en Oncologie (ONCOTRANS) 19 et 20 mars 2009 :** « Study of the expression of cytokines and growth factors in a murin model of tissular radio-induced degeneration » Gallet P, B Phulpin, Leroux A, Graff P, Tran N, Merlin JL, Dolivet G.
- **45ième congrès de société Française de Chirurgie maxillofaciale, Nancy, septembre 2009 :**
  « Mise au point d'un modèle animal d'ostéoradionécrose ». Phulpin B., Tran N., Gallet P., Marie P-Y., Leroux A., Peiffert D., Bravetti P., Merlin J-L., Dolivet G.
  « Traitement des déficits tissulaires en territoire irradié par injections sous cutanées et sous muqueuses de graisse abdominale » Phulpin B., Gangloff P., Leroux A., Mastronicola P., Cortese S., Tran N., Peiffert D., Bravetti P., Merlin J.L., Dolivet G.
- **54ième congrès de la SFMbCb, Bordeaux, mai 2009** :« Mise au point d'un modèle animal d'ostéoradionécrose ». Phulpin B., Tran N., Gallet P., Marie P-Y., Leroux A., Peiffert D., Bravetti P., Merlin J-L., Dolivet G.
- **Journée Claude Huriet, journée annuelle de la recherche médicale de Nancy, 23 novembre 2007.** « Mise au point d'un modèle animal de dégénérescence tissulaire radio-induite » Phulpin B., Tran N., Marie P-Y., Poussier S., Leroux A., Peiffert D., Huger S., Frédérique G., Gallet P., Bravetti P., Merlin J-L., Dolivet G.
- **51ième congrès de la SFMbCb Genève 11 Avril 2007 :** « Traitement des séquelles osseuses radio-induites par autogreffe de cellules souches médullaires : étude de la biodisponibilité et de la biodistribution du greffon cellulaire ». Phulpin B., Dolivet G., Poussier S., Sophie M., Bravetti P., Marie P-Y, Merlin J-L., Tran N.
- **3rd World Congress of International Federation of Head & Neck Oncologic Societies Prague june 2006 :** "Reabilitation of intertitial head and neck irradiated tissue by injection of abdominal sub cutaneous adipocytes. Histological studies confirm clinical result". Dolivet G., Phulpin B., Garron X., Granger P., Gangloff P., Mirghani H., Hesnault P.H., Peiffer D., Bravetti P., Tran N., Merlin J.L.
- **11 international congres on oral cancer may 2006 Grado:** "Reabilitation of head and neck irradiated tissues : histological studies confirm clinical results". Dolivet G., Phulpin B., Granger P.
- **113ième congrès d'oto-rhino-laryngologie et de chirurgie de la face et du cou, Paris septembre 2006** : « Thérapie cellulaire et réhabilitation des tissus irradiés ». Dolivet G., Phulpin B., Tran N.

- **Journée annuelle de la recherche médicale de Nancy, septembre 2006 :** "traitement des séquelles osseuses radio-induites par autogreffe de cellules souches médullaires : étude de la biodisponibilité et de la biodistribution du greffon cellulaire". Phulpin B., Tran N., Zhang L., Poussier P., Marchal S., Bravetti P., Merlin J-L., Marie P-Y., Dolivet G.

POSTERS :

- **Congrès de la SFMBCB 19 mai 2011 Nantes :** «Mise au point de modèles animaux de dégénérescence tissulaire radio-induite et conceptualisation de thérapie cellulaire » Phulpin B., Tran N., Gallet P., Marie P-Y., Poussier S.' Leroux A., Graff P., Bravetti P., Merlin J-L., Dolivet G. Prix du meilleur poster
- **Collège Français des enseignants d'Odontologie pédiatrique, Reims mai 2009** « Modélisation de dégénérescence tissulaire radio-induite et conceptualisation de la réhabilitation des tissus irradiés par thérapie cellulaire » Bocquel J., Phulpin B.
- **Oncotrans, nancy 19 et 20 mars 2009** :

  « Experimental rat model of osteoradionecrosis" B. Phulpin, N Tran, P-Y Marie, S. Poussier, P. Gallet , A. Leroux , P. Graff, P. Bravetti, J-L. Merlin, G Dolivet

  "Rehabilitation of head and neck irradiated tissues by autologous fat transplantation". B. Phulpin, P. Gangloff, N Tran, P Bravetti, A. Leroux , J-L. Merlin, G. Dolivet
- **American Head and Neck Society. 7th International Conference on Head & Neck Cancer. San Francisco juillet 2008** :

  "Development of an animal model of radio-induced tissue degeneration". Phulpin B., Tran N., Marie P-Y., Gallet P., Gangloff P., Peiffert D.,Bravetti P., Merlin J-L., Dolivet G.

  "Rehabilitation of interstitial head and neck irradiated tissues by injection of abdominal subcutaneous fat tissues" Phulpin B., Gangloff P., Tran N., Gallet P., Bravetti P., Merlin JL, Dolivet G.
- **Eurocancer, XXVIIIième forum de cancérologie, Paris juin 2008** : "Mise au point de modèles animaux de dégénérescence tissulaire radio-induite ». Phulpin B., Tran N., Gallet P. , Marie P-Y., Peiffert D., Bravetti P., Merlin J-L., Dolivet G.

- **SFCO octobre 2007, Marseille :**« traitement des déficits tissulaires en territoire irradié par injections sous cutanées et sous muqueuses de graisse abdominale ». B. Phulpin , P. Gangloff , A. Leroux , R. Mastronicola , N. Tran, D. Peiffer ,P. Bravetti , J-L. Merlin , G. Dolivet
- **4ième Colloque International en "Bioingénierie et Biothérapies" 26, 27, 28 septembre 2007, Nancy** : "Mise au point d'un modèle animal de dégénérescence tissulaire radio-induit". Phulpin B., Tran N., Leroux A., Gallet P., Peiffer D., Huger S., Marie P-Y., Poussier S., Boutley H., Bravetti P., Merlin J-L., Dolivet G.
- **Eurocancer 30 novembre 2006, Venise** : "Reabilitation of intertitial head and neck irradiated tissues by injection of abdominal subcutaneous tissues. Histological studies confirm clinical results". Dolivet G., Phulpin B., Garron X., Granger P., Gangloff P., Gisquet H., Barberot JP., Peiffer D., Bravetti P., Merlin J.L, Tran N. Abstract EJSO, vol 32, supp. 1, november 2006, abstract 182

SUBVENTION RECHERCHE :

- Ligue contre le cancer, Comités Lorrains : « traitement des séquelles tissulaires en secteur irradié sain : restauration de l'angiogenèse après greffe de cellules souches mésenchymateuses médullaires » obtention d'un financement recherche d'un montant de 30000€ (2007-2008).
- Ligue contre le cancer, Comités Lorrains : « traitement des séquelles tissulaires en secteur irradié sain : restauration de l'angiogenèse après greffe de cellules souches mésenchymateuses médullaires » obtention d'un financement recherche d'un montant de 40000€ (2008-2009)

BIBLIOGRAPHIE

1. E. Lartigau, B. DubrayF. Mornex, *[Biological mechanisms of late effects of ionizing radiations].* Cancer Radiother, 1997. **1**(6): 669-676.
2. O. Ramuz, J. BourhisF. Mornex, *[Late effects of radiations on mature and growing bone].* Cancer Radiother, 1997. **1**(6): 801-809.
3. B. A. Jereczek-FossaR. Orecchia, *Radiotherapy-induced mandibular bone complications.* Cancer Treat Rev, 2002. **28**(1): 65-74.
4. C. Cha, C. R. Antonescu, M. L. Quan*, et al.*, *Long-term results with resection of radiation-induced soft tissue sarcomas.* Ann Surg, 2004. **239**(6): 903-909; discussion 909-910.
5. W. P. Hogle, *The state of the art in radiation therapy.* Semin Oncol Nurs, 2006. **22**(4): 212-220.
6. H. B. Stone, C. N. Coleman, M. S. Anscher*, et al.*, *Effects of radiation on normal tissue: consequences and mechanisms.* Lancet Oncol, 2003. **4**(9): 529-536.
7. M. Martin, S. Delanian, V. Sivan*, et al.*, *[Radiation-induced superficial fibrosis and TGF-alpha 1].* Cancer Radiother, 2000. **4**(5): 369-384.
8. J. W. Hopewell, *Radiation-therapy effects on bone density.* Med Pediatr Oncol, 2003. **41**(3): 208-211.
9. P. Rubin, C. J. Johnston, J. P. Williams*, et al.*, *A perpetual cascade of cytokines postirradiation leads to pulmonary fibrosis.* Int J Radiat Oncol Biol Phys, 1995. **33**(1): 99-109.
10. J. W. Hopewell, *The skin: its structure and response to ionizing radiation.* Int J Radiat Biol, 1990. **57**(4): 751-773.
11. S. Quarmby, P. Kumar, J. Wang*, et al.*, *Irradiation induces upregulation of CD31 in human endothelial cells.* Arterioscler Thromb Vasc Biol, 1999. **19**(3): 588-597.
12. B. R. Chrcanovic, P. Reher, A. A. Sousa*, et al.*, *Osteoradionecrosis of the jaws--a current overview--Part 2: dental management and therapeutic options for treatment.* Oral Maxillofac Surg, 2010. **14**(2): 81-95.
13. F. Sulaiman, J. M. HurynI. M. Zlotolow, *Dental extractions in the irradiated head and neck patient: a retrospective analysis of Memorial Sloan-Kettering Cancer Center protocols, criteria, and end results.* J Oral Maxillofac Surg, 2003. **61**(10): 1123-1131.
14. J. W. DenhamM. Hauer-Jensen, *The radiotherapeutic injury--a complex 'wound'.* Radiother Oncol, 2002. **63**(2): 129-145.
15. M. Martin, J. LefaixS. Delanian, *TGF-beta1 and radiation fibrosis: a master switch and a specific therapeutic target?* Int J Radiat Oncol Biol Phys, 2000. **47**(2): 277-290.
16. J. Williams, Y. Chen, P. Rubin*, et al.*, *The biological basis of a comprehensive grading system for the adverse effects of cancer treatment.* Semin Radiat Oncol, 2003. **13**(3): 182-188.
17. R. E. MarxR. P. Johnson, *Studies in the radiobiology of osteoradionecrosis and their clinical significance.* Oral Surg Oral Med Oral Pathol, 1987. **64**(4): 379-390.
18. J. W. Hopewell, W. Calvo, R. Jaenke*, et al.*, *Microvasculature and radiation damage.* Recent Results Cancer Res, 1993. **130**: 1-16.
19. P. Okunieff, X. Wang, P. Rubin*, et al.*, *Radiation-induced changes in bone perfusion and angiogenesis.* Int J Radiat Oncol Biol Phys, 1998. **42**(4): 885-889.
20. M. F. Pittenger, A. M. Mackay, S. C. Beck*, et al.*, *Multilineage potential of adult human mesenchymal stem cells.* Science, 1999. **284**(5411): 143-147.
21. A. I. Caplan, *Adult mesenchymal stem cells for tissue engineering versus regenerative medicine.* J Cell Physiol, 2007. **213**(2): 341-347.

22. D. G. PhinneyD. J. Prockop, *Concise review: mesenchymal stem/multipotent stromal cells: the state of transdifferentiation and modes of tissue repair--current views.* Stem Cells, 2007. **25**(11): 2896-2902.
23. B. M. AbdallahM. Kassem, *Human mesenchymal stem cells: from basic biology to clinical applications.* Gene Ther, 2008. **15**(2): 109-116.
24. J. Garcia-Castro, C. Trigueros, J. Madrenas*, et al.*, *Mesenchymal stem cells and their use as cell replacement therapy and disease modelling tool.* J Cell Mol Med, 2008. **12**(6B): 2552-2565.
25. T. Iwase, N. Nagaya, T. Fujii*, et al.*, *Comparison of angiogenic potency between mesenchymal stem cells and mononuclear cells in a rat model of hindlimb ischemia.* Cardiovasc Res, 2005. **66**(3): 543-551.
26. T. Kinnaird, E. Stabile, M. S. Burnett*, et al.*, *Local delivery of marrow-derived stromal cells augments collateral perfusion through paracrine mechanisms.* Circulation, 2004. **109**(12): 1543-1549.
27. M. Reyes, A. Dudek, B. Jahagirdar*, et al.*, *Origin of endothelial progenitors in human postnatal bone marrow.* J Clin Invest, 2002. **109**(3): 337-346.
28. M. H. Mankani, S. A. Kuznetsov, B. Shannon*, et al.*, *Canine cranial reconstruction using autologous bone marrow stromal cells.* Am J Pathol, 2006. **168**(2): 542-550.
29. F. Li, X. WangC. Niyibizi, *Distribution of single-cell expanded marrow derived progenitors in a developing mouse model of osteogenesis imperfecta following systemic transplantation.* Stem Cells, 2007. **25**(12): 3183-3193.
30. H. Nakagawa, S. Akita, M. Fukui*, et al.*, *Human mesenchymal stem cells successfully improve skin-substitute wound healing.* Br J Dermatol, 2005. **153**(1): 29-36.
31. A. Deganello, V. Manciocco, G. Dolivet*, et al.*, *Infrahyoid fascio-myocutaneous flap as an alternative to free radial forearm flap in head and neck reconstruction.* Head Neck, 2007. **29**(3): 285-291.
32. P. Gangloff, A. Deganello, M. L. Lacave*, et al.*, *Use of the infra hyoid musculo-cutaneous flap in soft palate reconstruction.* Eur J Surg Oncol, 2006. **32**(10): 1165-1169.
33. G. Dolivet, P. Gangloff, J. Sarini*, et al.*, *Modification of the infra hyoid musculo-cutaneous flap.* Eur J Surg Oncol, 2005. **31**(3): 294-298.
34. O. Dassonville, G. Poissonnet, E. Chamorey*, et al.*, *Head and neck reconstruction with free flaps: a report on 213 cases.* Eur Arch Otorhinolaryngol, 2008. **265**(1): 85-95.
35. A. L. Kruse, H. T. Luebbers, K. W. Gratz*, et al.*, *Factors influencing survival of free-flap in reconstruction for cancer of the head and neck: a literature review.* Microsurgery, 2010. **30**(3): 242-248.
36. B. Phulpin, P. Gangloff, N. Tran*, et al.*, *Rehabilitation of irradiated head and neck tissues by autologous fat transplantation.* Plast Reconstr Surg, 2009. **123**(4): 1187-1197.
37. K. McFarlin, X. Gao, Y. B. Liu*, et al.*, *Bone marrow-derived mesenchymal stromal cells accelerate wound healing in the rat.* Wound Repair Regen, 2006. **14**(4): 471-478.
38. Y. Liu, D. S. Dulchavsky, X. Gao*, et al.*, *Wound repair by bone marrow stromal cells through growth factor production.* J Surg Res, 2006. **136**(2): 336-341.
39. D. Dantzer, P. Ferguson, R. P. Hill*, et al.*, *Effect of radiation and cell implantation on wound healing in a rat model.* J Surg Oncol, 2003. **83**(3): 185-190.
40. R. J. Mark, J. Poen, L. M. Tran*, et al.*, *Postirradiation sarcomas. A single-institution study and review of the literature.* Cancer, 1994. **73**(10): 2653-2662.
41. N. Tran, Y. Li, F. Maskali*, et al.*, *Short-term heart retention and distribution of intramyocardial delivered mesenchymal cells within necrotic or intact myocardium.* Cell Transplant, 2006. **15**(4): 351-358.

42. N. Tran, S. Poussier, P. R. Franken*, et al.*, *Feasibility of in vivo dual-energy myocardial SPECT for monitoring the distribution of transplanted cells in relation to the infarction site.* Eur J Nucl Med Mol Imaging, 2006. **33**(6): 709-715.
43. J. Cadet, S. Bellon, T. Douki*, et al.*, *Radiation-induced DNA damage: formation, measurement, and biochemical features.* J Environ Pathol Toxicol Oncol, 2004. **23**(1): 33-43.
44. S. A. Ghandhi, A. Sinha, M. Markatou*, et al.*, *Time-series clustering of gene expression in irradiated and bystander fibroblasts: an application of FBPA clustering.* BMC Genomics, 2011. **12**: 2.
45. S. B. BaylinJ. E. Ohm, *Epigenetic gene silencing in cancer - a mechanism for early oncogenic pathway addiction?* Nat Rev Cancer, 2006. **6**(2): 107-116.
46. M. Tubiana, *[Prevention of cancer and the dose-effect relationship: the carcinogenic effects of ionizing radiations].* Cancer Radiother, 2009. **13**(4): 238-258.
47. L. Chauveinc, S. Lefevre, B. Malfoy*, et al.*, *[Update in radiation-induced neoplasms: genetic studies].* Bull Cancer, 2002. **89**(2): 181-196.
48. Granier R. Gambini D.-J., *Manuel pratique de radioprotection.* 1997.
49. A. AgrawalR. K. Kale, *Radiation induced peroxidative damage: mechanism and significance.* Indian J Exp Biol, 2001. **39**(4): 291-309.
50. T. Schinkothe, W. BlochA. Schmidt, *In vitro secreting profile of human mesenchymal stem cells.* Stem Cells Dev, 2008. **17**(1): 199-206.
51. O. A. Hatoum, M. F. Otterson, D. Kopelman*, et al.*, *Radiation induces endothelial dysfunction in murine intestinal arterioles via enhanced production of reactive oxygen species.* Arterioscler Thromb Vasc Biol, 2006. **26**(2): 287-294.
52. C. HennequinV. Favaudon, *Biological basis for chemo-radiotherapy interactions.* Eur J Cancer, 2002. **38**(2): 223-230.
53. Dutreix J. Tubiana M., Wambersie A, *Radiobiologie.* 1986.
54. M. Belli, O. SaporaM. A. Tabocchini, *Molecular targets in cellular response to ionizing radiation and implications in space radiation protection.* J Radiat Res (Tokyo), 2002. **43 Suppl**: S13-19.
55. P. A. JeggoM. Lobrich, *Contribution of DNA repair and cell cycle checkpoint arrest to the maintenance of genomic stability.* DNA Repair (Amst), 2006. **5**(9-10): 1192-1198.
56. L. Li, M. StoryR. J. Legerski, *Cellular responses to ionizing radiation damage.* Int J Radiat Oncol Biol Phys, 2001. **49**(4): 1157-1162.
57. D. A. Chistiakov, N. V. VoronovaP. A. Chistiakov, *Genetic variations in DNA repair genes, radiosensitivity to cancer and susceptibility to acute tissue reactions in radiotherapy-treated cancer patients.* Acta Oncol, 2008. **47**(5): 809-824.
58. G. K. SchwartzM. A. Shah, *Targeting the cell cycle: a new approach to cancer therapy.* J Clin Oncol, 2005. **23**(36): 9408-9421.
59. T. Rich, R. L. AllenA. H. Wyllie, *Defying death after DNA damage.* Nature, 2000. **407**(6805): 777-783.
60. P. E. WuC. Y. Shen, *'Hide-then-hit' to explain the importance of genotypic polymorphism of DNA repair genes in determining susceptibility to cancer.* J Mol Cell Biol, 2011. **3**(1): 59-65.
61. T. Farkasova, S. Gurska, V. Witkovsky*, et al.*, *Significance of amino acid substitution variants of DNA repair genes in radiosusceptibility of cervical cancer patients; a pilot study.* Neoplasma, 2008. **55**(4): 330-337.
62. Z. Hu, H. Ma, F. Chen*, et al.*, *XRCC1 polymorphisms and cancer risk: a meta-analysis of 38 case-control studies.* Cancer Epidemiol Biomarkers Prev, 2005. **14**(7): 1810-1818.
63. S. Michiels, A. Laplanche, T. Boulet*, et al.*, *Genetic polymorphisms in 85 DNA repair genes and bladder cancer risk.* Carcinogenesis, 2009. **30**(5): 763-768.

64. P. Vodicka, R. Stetina, V. Polakova*, et al.*, *Association of DNA repair polymorphisms with DNA repair functional outcomes in healthy human subjects.* Carcinogenesis, 2007. **28**(3): 657-664.
65. E. L. Travis, *Organizational response of normal tissues to irradiation.* Semin Radiat Oncol, 2001. **11**(3): 184-196.
66. A. J. SigurdsonI. M. Jones, *Second cancers after radiotherapy: any evidence for radiation-induced genomic instability?* Oncogene, 2003. **22**(45): 7018-7027.
67. L. E. Smith, S. Nagar, G. J. Kim*, et al.*, *Radiation-induced genomic instability: radiation quality and dose response.* Health Phys, 2003. **85**(1): 23-29.
68. N. Gonin-Laurent, A. Gibaud, M. Huygue*, et al.*, *Specific TP53 mutation pattern in radiation-induced sarcomas.* Carcinogenesis, 2006. **27**(6): 1266-1272.
69. L. Huang, A. R. SnyderW. F. Morgan, *Radiation-induced genomic instability and its implications for radiation carcinogenesis.* Oncogene, 2003. **22**(37): 5848-5854.
70. G. HarfoucheM. T. Martin, *Response of normal stem cells to ionizing radiation: A balance between homeostasis and genomic stability.* Mutat Res, 2010. **704**(1-3): 167-174.
71. J. S. PufnockJ. L. Rothstein, *Oncoprotein signaling mediates tumor-specific inflammation and enhances tumor progression.* J Immunol, 2009. **182**(9): 5498-5506.
72. R. J. Neely, M. S. Brose, C. M. Gray*, et al.*, *The RET/PTC3 oncogene activates classical NF-kappaB by stabilizing NIK.* Oncogene.
73. E. F. Bernstein, F. J. Sullivan, J. B. Mitchell*, et al.*, *Biology of chronic radiation effect on tissues and wound healing.* Clin Plast Surg, 1993. **20**(3): 435-453.
74. V. Pedraza Muriel, *The impact on oncology of the interaction of radiation therapy and radiobiology.* Clin Transl Oncol, 2006. **8**(2): 83-93.
75. G. P. Joshi, W. J. Nelson, S. H. Revell*, et al.*, *Division probability and division delay in diploid Syrian hamster cells following a range of x-ray doses.* Int J Radiat Biol Relat Stud Phys Chem Med, 1982. **41**(4): 443-448.
76. N. E. Bolus, *Basic review of radiation biology and terminology.* J Nucl Med Technol, 2001. **29**(2): 67-73; test 76-67.
77. J. BergonieL. Tribondeau, *Interpretation of some results of radiotherapy and an attempt at determining a logical technique of treatment.* Radiat Res, 1959. **11**: 587-588.
78. M. Drouet, F. Mourcin, N. Grenier*, et al.*, *[The effects of ionizing radiation on stem cells and hematopoietic progenitors: the place of apoptosis and the therapeutic potential of anti-apoptosis treatments].* Can J Physiol Pharmacol, 2002. **80**(7): 700-709.
79. B. H. Schonmeyr, A. K. Wong, M. Soares*, et al.*, *Ionizing radiation of mesenchymal stem cells results in diminution of the precursor pool and limits potential for multilineage differentiation.* Plast Reconstr Surg, 2008. **122**(1): 64-76.
80. M. F. Chen, C. T. Lin, W. C. Chen*, et al.*, *The sensitivity of human mesenchymal stem cells to ionizing radiation.* Int J Radiat Oncol Biol Phys, 2006. **66**(1): 244-253.
81. N. W. Clavin, J. Fernandez, B. H. Schonmeyr*, et al.*, *Fractionated doses of ionizing radiation confer protection to mesenchymal stem cell pluripotency.* Plast Reconstr Surg, 2008. **122**(3): 739-748.
82. R. E. Ploemacher, R. van Os, C. A. van Beurden*, et al.*, *Murine haemopoietic stem cells with long-term engraftment and marrow repopulating ability are more resistant to gamma-radiation than are spleen colony forming cells.* Int J Radiat Biol, 1992. **61**(4): 489-499.
83. R. P. Hill, H. P. Rodemann, J. H. Hendry*, et al.*, *Normal tissue radiobiology: from the laboratory to the clinic.* Int J Radiat Oncol Biol Phys, 2001. **49**(2): 353-365.
84. F. A. StewartW. Dorr, *Milestones in normal tissue radiation biology over the past 50 years: from clonogenic cell survival to cytokine networks and back to stem cell recovery.* Int J Radiat Biol, 2009. **85**(7): 574-586.

85. H. R. Withers, J. M. TaylorB. Maciejewski, *Treatment volume and tissue tolerance.* Int J Radiat Oncol Biol Phys, 1988. **14**(4): 751-759.
86. L. B. Marks, *The impact of organ structure on radiation response.* Int J Radiat Oncol Biol Phys, 1996. **34**(5): 1165-1171.
87. W. DorrJ. H. Hendry, *Consequential late effects in normal tissues.* Radiother Oncol, 2001. **61**(3): 223-231.
88. M. BaggioliniC. A. Dahinden, *CC chemokines in allergic inflammation.* Immunol Today, 1994. **15**(3): 127-133.
89. M. H. Gaugler, *A unifying system: does the vascular endothelium have a role to play in multi-organ failure following radiation exposure?* Br J Radiol, 2005. **Supplement 27**: 100-105.
90. L. F. Fajardo, *The pathology of ionizing radiation as defined by morphologic patterns.* Acta Oncol, 2005. **44**(1): 13-22.
91. J. W. Hopewell, W. Calvo, D. Campling*, et al.*, *Effects of radiation on the microvasculature. Implications for normal-tissue damage.* Front Radiat Ther Oncol, 1989. **23**: 85-95.
92. F. Milliat, A. Francois, R. Tamarat*, et al.*, *[Role of endothelium in radiation-induced normal tissue damages].* Ann Cardiol Angeiol (Paris), 2008. **57**(3): 139-148.
93. T. Girinsky, *[Effects of ionizing radiation on the blood vessel wall].* J Mal Vasc, 2000. **25**(5): 321-324.
94. L. D. Dorresteijn, A. C. Kappelle, N. M. Scholz*, et al.*, *Increased carotid wall thickening after radiotherapy on the neck.* Eur J Cancer, 2005. **41**(7): 1026-1030.
95. P. Piedbois, J. P. Becquemin, I. Blanc*, et al.*, *Arterial occlusive disease after radiotherapy: a report of fourteen cases.* Radiother Oncol, 1990. **17**(2): 133-140.
96. R. A. McCready, G. L. Hyde, B. A. Bivins*, et al.*, *Radiation-induced arterial injuries.* Surgery, 1983. **93**(2): 306-312.
97. L. Bali, F. Silhol, A. Kateb*, et al.*, *[Renal artery stenosis after abdominal radiotherapy].* Ann Cardiol Angeiol (Paris), 2009. **58**(3): 183-186.
98. G. Leseche, Y. Castier, O. Chataigner*, et al.*, *Carotid artery revascularization through a radiated field.* J Vasc Surg, 2003. **38**(2): 244-250.
99. L. F. FajardoM. Berthrong, *Vascular lesions following radiation.* Pathol Annu, 1988. **23 Pt 1**: 297-330.
100. J. J. Dubec, P. L. Munk, V. Tsang*, et al.*, *Carotid artery stenosis in patients who have undergone radiation therapy for head and neck malignancy.* Br J Radiol, 1998. **71**(848): 872-875.
101. E. Tiamson, K. E. Fritz, H. Campana*, et al.*, *Studies in rabbits of cellular mechanisms accounting for enhancement of diet-induced atherosclerosis by x-irradiation.* Exp Mol Pathol, 1970. **12**(2): 175-184.
102. Y. Cottin, M. Kollum, F. D. Kolodgie*, et al.*, *Intravascular radiation accelerates atherosclerotic lesion formation of hypercholesteremic rabbits.* Cardiovasc Radiat Med, 2001. **2**(4): 231-240.
103. D. L. Tribble, M. H. Barcellos-Hoff, B. M. Chu*, et al.*, *Ionizing radiation accelerates aortic lesion formation in fat-fed mice via SOD-inhibitable processes.* Arterioscler Thromb Vasc Biol, 1999. **19**(6): 1387-1392.
104. G. K. Call, P. F. Bray, W. R. Smoker*, et al.*, *Carotid thrombosis following neck irradiation.* Int J Radiat Oncol Biol Phys, 1990. **18**(3): 635-640.
105. N. Zidar, D. Ferluga, A. Hvala*, et al.*, *Contribution to the pathogenesis of radiation-induced injury to large arteries.* J Laryngol Otol, 1997. **111**(10): 988-990.
106. F. Mornex, S. BeauvoisP. Van Houtte, *[Late effects of ionizing radiations on central nervous system, spinal cord and peripheral nerves].* Cancer Radiother, 1997. **1**(6): 677-682.

107. E. L. Gillette, P. A. Mahler, B. E. Powers, *et al.*, *Late radiation injury to muscle and peripheral nerves.* Int J Radiat Oncol Biol Phys, 1995. **31**(5): 1309-1318.
108. N. A. Franken, A. van der Laarse, F. J. Bosker, *et al.*, *Time dependent changes in myocardial norepinephrine concentration and adrenergic receptor density following X-irradiation of the rat heart.* Int J Radiat Oncol Biol Phys, 1992. **24**(4): 721-727.
109. J. Wondergem, N. A. Franken, A. van der Laarse, *et al.*, *Changes in cardiac performance and sympathetic stimulation during and after fractionated radiotherapy in a rat model.* Radiother Oncol, 1996. **38**(1): 33-40.
110. M. Matsuu, K. Shichijo, Y. Ikeda, *et al.*, *Sympathetic hyperfunction causes increased sensitivity of the autonomic nervous system to whole-body X irradiation.* Radiat Res, 2005. **163**(2): 137-143.
111. S. D. Prionas, J. Kowalski, L. F. Fajardo, *et al.*, *Effects of X irradiation on angiogenesis.* Radiat Res, 1990. **124**(1): 43-49.
112. D. Rubin, *The radiation biology of the vascular endothelium.* Boca Raton ed, ed. B. Raton. 1998. 254.
113. E. C. Krishnan, L. Krishnan, B. Jewell, *et al.*, *Dose-dependent radiation effect on microvasculature and repair.* J Natl Cancer Inst, 1987. **79**(6): 1321-1325.
114. T. Sugihara, Y. Hattori, Y. Yamamoto, *et al.*, *Preferential impairment of nitric oxide-mediated endothelium-dependent relaxation in human cervical arteries after irradiation.* Circulation, 1999. **100**(6): 635-641.
115. X. H. Zhang, N. Matsuda, S. Jesmin, *et al.*, *Normalization by edaravone, a free radical scavenger, of irradiation-reduced endothelial nitric oxide synthase expression.* Eur J Pharmacol, 2003. **476**(1-2): 131-137.
116. F. Bouyer-Dalloz, P. Maingon, M. Benderitter, *et al.*, *Effect of in vivo heart irradiation on coronary reactivity in the rat.* Cell Mol Biol (Noisy-le-grand), 2003. **49 Online Pub**: OL435-442.
117. T. Suvorava, L. S. LukshaL. M. Lobanok, *The effects of acute and chronic radiation on endothelium- and no-dependent vascular reactivity.* Cell Mol Biol (Noisy-le-grand), 2005. **51**(3): 321-327.
118. F. Milliat, A. Francois, M. Isoir, *et al.*, *Influence of endothelial cells on vascular smooth muscle cells phenotype after irradiation: implication in radiation-induced vascular damages.* Am J Pathol, 2006. **169**(4): 1484-1495.
119. R. D. Galiano, O. M. Tepper, C. R. Pelo, *et al.*, *Topical vascular endothelial growth factor accelerates diabetic wound healing through increased angiogenesis and by mobilizing and recruiting bone marrow-derived cells.* Am J Pathol, 2004. **164**(6): 1935-1947.
120. H. Rossiter, C. Barresi, J. Pammer, *et al.*, *Loss of vascular endothelial growth factor a activity in murine epidermal keratinocytes delays wound healing and inhibits tumor formation.* Cancer Res, 2004. **64**(10): 3508-3516.
121. S. A. Eming, B. Brachvogel, T. Odorisio, *et al.*, *Regulation of angiogenesis: wound healing as a model.* Prog Histochem Cytochem, 2007. **42**(3): 115-170.
122. W. H. McBride, *Cytokine cascades in late normal tissue radiation responses.* Int J Radiat Oncol Biol Phys, 1995. **33**(1): 233-234.
123. D. Hallahan, J. KuchibhotlaC. Wyble, *Cell adhesion molecules mediate radiation-induced leukocyte adhesion to the vascular endothelium.* Cancer Res, 1996. **56**(22): 5150-5155.
124. K. Fleckenstein, B. Gauter-Fleckenstein, I. L. Jackson, *et al.*, *Using biological markers to predict risk of radiation injury.* Semin Radiat Oncol, 2007. **17**(2): 89-98.
125. P. Fedorocko, A. EgyedA. Vacek, *Irradiation induces increased production of haemopoietic and proinflammatory cytokines in the mouse lung.* Int J Radiat Biol, 2002. **78**(4): 305-313.

126. P. Okunieff, T. Cornelison, M. Mester*, et al.*, *Mechanism and modification of gastrointestinal soft tissue response to radiation: role of growth factors.* Int J Radiat Oncol Biol Phys, 2005. **62**(1): 273-278.
127. T. A. Wynn, *Fibrotic disease and the T(H)1/T(H)2 paradigm.* Nat Rev Immunol, 2004. **4**(8): 583-594.
128. F. Rieder, I. C. Lawrance, A. Leite*, et al.*, *Predictors of fibrostenotic Crohn's disease.* Inflamm Bowel Dis, 2011.
129. S. V. CastroS. A. Jimenez, *Biomarkers in systemic sclerosis.* Biomark Med, 2010. **4**(1): 133-147.
130. T. A. Wynn, *Cellular and molecular mechanisms of fibrosis.* J Pathol, 2008. **214**(2): 199-210.
131. M. A. King, G. W. CasarettD. A. Weber, *A study of irradiated bone: I. histopathologic and physiologic changes.* J Nucl Med, 1979. **20**(11): 1142-1149.
132. D. E. CutrightJ. M. Brady, *Long-term effects of radiation on the vascularity of rat bone--quantitative measurements with a new technique.* Radiat Res, 1971. **48**(2): 402-408.
133. L. L. Furstman, *Effect of radiation on bone.* J Dent Res, 1972. **51**(2): 596-604.
134. M. A. King, D. A. Weber, G. W. Casarett*, et al.*, *A study of irradiated bone. Part II. changes in Tc-99m pyrophosphate bone imaging.* J Nucl Med, 1980. **21**(1): 22-30.
135. W. Huang, Y. Yang, Z. Sun*, et al.*, *Early radiation-induced bone marrow injury: serial MR imaging during initial 4 weeks after irradiation.* Acad Radiol, 2009. **16**(6): 733-738.
136. M. A. PitkanenJ. W. Hopewell, *Functional changes in the vascularity of the irradiated rat femur. Implications for late effects.* Acta Radiol Oncol, 1983. **22**(3): 253-256.
137. S. Takahashi, M. Sugimoto, Y. Kotoura*, et al.*, *Long-term changes in the haversian systems following high-dose irradiation. An ultrastructural and quantitative histomorphological study.* J Bone Joint Surg Am, 1994. **76**(5): 722-738.
138. K. AitasaloH. Aro, *Irradiation-induced hypoxia in bones and soft tissues: an experimental study.* Plast Reconstr Surg, 1986. **77**(2): 256-267.
139. M. Jacobsson, P. Kalebo, A. Tjellstrom*, et al.*, *Bone cell viability after irradiation. An enzyme histochemical study.* Acta Oncol, 1987. **26**(6): 463-465.
140. M. Jacobsson, T. AlbrektssonI. Turesson, *Dynamics of irradiation injury to bone tissue. A vital microscopic investigation.* Acta Radiol Oncol, 1985. **24**(4): 343-350.
141. M. G. Jacobsson, A. K. Jonsson, T. O. Albrektsson*, et al.*, *Short- and long-term effects of irradiation on bone regeneration.* Plast Reconstr Surg, 1985. **76**(6): 841-850.
142. M. Sugimoto, S. Takahashi, Y. Kotoura*, et al.*, *Osteocyte viability after high-dose irradiation in the rabbit.* Clin Orthop Relat Res, 1993(297): 247-252.
143. M. Maeda, M. H. Bryant, M. Yamagata*, et al.*, *Effects of irradiation on cortical bone and their time-related changes. A biomechanical and histomorphological study.* J Bone Joint Surg Am, 1988. **70**(3): 392-399.
144. H. ErgunW. J. Howland, *Postradiation atrophy of mature bone.* CRC Crit Rev Diagn Imaging, 1980. **12**(3): 225-243.
145. R. Dambrain, *[The pathogenesis of osteoradionecrosis].* Rev Stomatol Chir Maxillofac, 1993. **94**(3): 140-147.
146. G. W. Casarett, *Radiation histopathology*, in *Hematopoietic organs and blood*. 1980, CRC Press.
147. F. DrouetJ. L. Lagrange, *[Normal tissue tolerance to external beam radiation therapy: bone marrow].* Cancer Radiother, 2010. **14**(4-5): 392-404.
148. L. F. Fajardo, *Pathology of radiation injury*. Masson ed. Hematopoietic tissue 1982, New York.

149. P. Mauch, C. Lamont, T. Y. Neben, *et al.*, *Hematopoietic stem cells in the blood after stem cell factor and interleukin-11 administration: evidence for different mechanisms of mobilization.* Blood, 1995. **86**(12): 4674-4680.
150. M. Sugimoto, S. Takahashi, J. Toguchida, *et al.*, *Changes in bone after high-dose irradiation. Biomechanics and histomorphology.* J Bone Joint Surg Br, 1991. **73**(3): 492-497.
151. G. CotletT. E. Blue, *A stochastic model of radiation-induced bone marrow damage.* Health Phys, 2000. **78**(3): 289-294.
152. C. J. Kovacs, M. J. EvansB. M. Daly, *Murine hematopoietic stem cell and stromal responses to clinically-related, fractionated radiotherapy (FxRT).* Anticancer Res, 2003. **23**(3B): 2625-2631.
153. C. J. Kovacs, M. J. EvansB. M. Daly, *A hematopoietic stromal lesion associated with fractionated radiotherapy (FxRT): time- and dose-effects.* Anticancer Res, 2005. **25**(4): 2801-2807.
154. A. M. El-Naggar, I. R. Hanna, A. D. Chanana, *et al.*, *Bone marrow changes after localized acute and fractionated X irradiation.* Radiat Res, 1980. **84**(1): 46-52.
155. R. Baserga, H. LiscoD. B. Cater, *The delayed effects of external gamma irradiation on the bones of rats.* Am J Pathol, 1961. **39**: 455-472.
156. L. E. McGuigan, J. P. EdmondsD. M. Painter, *Pubic osteolysis.* J Bone Joint Surg Am, 1984. **66**(1): 127-129.
157. R. G. ParkerD. Karon, *Normal-tissue tolerance of skin, cartilage, and bone.* Front Radiat Ther Oncol, 1989. **23**: 215-220; discussion 251-214.
158. M. M. Nyaruba, I. Yamamoto, H. Kimura, *et al.*, *Bone fragility induced by X-ray irradiation in relation to cortical bone-mineral content.* Acta Radiol, 1998. **39**(1): 43-46.
159. M. A. Engleman, G. WoloschakW. Small, Jr., *Radiation-induced skeletal injury.* Cancer Treat Res, 2006. **128**: 155-169.
160. J. J. Pavy, J. Denekamp, J. Letschert, *et al.*, *EORTC Late Effects Working Group. Late Effects toxicity scoring: the SOMA scale.* Int J Radiat Oncol Biol Phys, 1995. **31**(5): 1043-1047.
161. H. H. Chen, B. F. Lee, H. R. Guo, *et al.*, *Changes in bone mineral density of lumbar spine after pelvic radiotherapy.* Radiother Oncol, 2002. **62**(2): 239-242.
162. R. R. PelkerG. E. Friedlaender, *The Nicolas Andry Award-1995. Fracture healing. Radiation induced alterations.* Clin Orthop Relat Res, 1997(341): 267-282.
163. M. Arnold, P. Stas, J. Kummermehr, *et al.*, *Radiation-induced impairment of bone healing in the rat femur: effects of radiation dose, sequence and interval between surgery and irradiation.* Radiother Oncol, 1998. **48**(3): 259-265.
164. E. Lerouxel, A. Moreau, J. M. Bouler, *et al.*, *Effects of high doses of ionising radiation on bone in rats: a new model for evaluation of bone engineering.* Br J Oral Maxillofac Surg, 2009. **47**(8): 602-607.
165. R. K. Brown, R. R. Pelker, G. E. Friedlaender, *et al.*, *Postfracture irradiation effects on the biomechanical and histologic parameters of fracture healing.* J Orthop Res, 1991. **9**(6): 876-882.
166. J. J. Thorn, H. S. Hansen, L. Specht, *et al.*, *Osteoradionecrosis of the jaws: clinical characteristics and relation to the field of irradiation.* J Oral Maxillofac Surg, 2000. **58**(10): 1088-1093; discussion 1093-1085.
167. A. LyonsN. Ghazali, *Osteoradionecrosis of the jaws: current understanding of its pathophysiology and treatment.* Br J Oral Maxillofac Surg, 2008. **46**(8): 653-660.
168. B. R. Chrcanovic, P. Reher, A. A. Sousa, *et al.*, *Osteoradionecrosis of the jaws--a current overview--part 1: Physiopathology and risk and predisposing factors.* Oral Maxillofac Surg, 2010. **14**(1): 3-16.

169. Y. Monnier, M;€ Broome, M. Betz*, et al.*, *Incidence and risk factors of mandibular osteoradionecrosis in squamous cell carcinoma of the oral cavity and the oro-pharynx.* , in *Proc biannual meeting of the Swiss society of otolaryngology, head and neck surgery,* . 2009.: Geneva.
170. B. R. Goldwaser, S. K. Chuang, L. B. Kaban*, et al.*, *Risk factor assessment for the development of osteoradionecrosis.* J Oral Maxillofac Surg, 2007. **65**(11): 2311-2316.
171. R. E. Marx, *A new concept in the treatment of osteoradionecrosis.* J Oral Maxillofac Surg, 1983. **41**(6): 351-357.
172. R. Dambrain, B. Raphael, A. Dhem*, et al.*, *Radiation osteitis of the clavicle following radiotherapy and radical neck dissection of head and neck cancer.* Bull Group Int Rech Sci Stomatol Odontol, 1990. **33**(2): 65-70.
173. R. Dambrain, A. WambersieR. Douniau, *[Histological study of dento-maxillary lesions in the cat irradiated with telecobalt and by implantation of radiactive threads].* Bull Group Int Rech Sci Stomatol Odontol, 1976. **19**(3-4): 131-151.
174. J. Bras, H. K. de JongeJ. P. van Merkesteyn, *Osteoradionecrosis of the mandible: pathogenesis.* Am J Otolaryngol, 1990. **11**(4): 244-250.
175. C. d'Hauthuille, S. Testelin, F. Taha*, et al.*, *[Mandibular osteoradionecrosis: part I: severity factors].* Rev Stomatol Chir Maxillofac, 2007. **108**(6): 513-525.
176. H. Y. Hsu, C. Y. ChaiM. S. Lee, *Radiation-induced muscle damage in rats after fractionated high-dose irradiation.* Radiat Res, 1998. **149**(5): 482-486.
177. G. StoreM. Boysen, *Mandibular osteoradionecrosis: clinical behaviour and diagnostic aspects.* Clin Otolaryngol Allied Sci, 2000. **25**(5): 378-384.
178. B. C. Duysinx, M. P. Larock, D. Nguyen*, et al.*, *18F-FDG PET imaging in assessing exudative pleural effusions.* Nucl Med Commun, 2006. **27**(12): 971-976.
179. K. Ando, S. Koike, C. Oohira*, et al.*, *Tumor induction in mice locally irradiated with carbon ions: a retrospective analysis.* J Radiat Res (Tokyo), 2005. **46**(2): 185-190.
180. P. T. Tinkey, T. M. Lembo, G. R. Evans*, et al.*, *Postirradiation sarcomas in Sprague-Dawley rats.* Radiat Res, 1998. **149**(4): 401-404.
181. W. W. Souba, R. J. McKenna, Jr., J. Meis*, et al.*, *Radiation-induced sarcomas of the chest wall.* Cancer, 1986. **57**(3): 610-615.
182. S. R. Coleman, *Facial recontouring with lipostructure.* Clin Plast Surg, 1997. **24**(2): 347-367.
183. A. C. Boquest, A. Shahdadfar, J. E. Brinchmann*, et al.*, *Isolation of stromal stem cells from human adipose tissue.* Methods Mol Biol, 2006. **325**: 35-46.
184. L. Coulombel, *[Adult tissue stem cells: definition, identification and therapeutic use].* Journ Annu Diabetol Hotel Dieu, 2003: 1-16.
185. A. BongsoM. Richards, *History and perspective of stem cell research.* Best Pract Res Clin Obstet Gynaecol, 2004. **18**(6): 827-842.
186. S. Shostak, *(Re)defining stem cells.* Bioessays, 2006. **28**(3): 301-308.
187. C. S. PottenM. Loeffler, *Stem cells: attributes, cycles, spirals, pitfalls and uncertainties. Lessons for and from the crypt.* Development, 1990. **110**(4): 1001-1020.
188. C. E. Eckfeldt, E. M. MendenhallC. M. Verfaillie, *The molecular repertoire of the 'almighty' stem cell.* Nat Rev Mol Cell Biol, 2005. **6**(9): 726-737.
189. C. E. Gargett, *Uterine stem cells: what is the evidence?* Hum Reprod Update, 2007. **13**(1): 87-101.
190. S. J. MorrisonJ. Kimble, *Asymmetric and symmetric stem-cell divisions in development and cancer.* Nature, 2006. **441**(7097): 1068-1074.
191. L. Coulombel, *[Adult stem cells: their scientific interest and therapeutic future].* Gynecol Obstet Fertil, 2007. **35**(9): 806-810.

192. D. Docheva, C. Popov, W. Mutschler*, et al.*, *Human mesenchymal stem cells in contact with their environment: surface characteristics and the integrin system.* J Cell Mol Med, 2007. **11**(1): 21-38.
193. D. J. Prockop, *Marrow stromal cells as stem cells for nonhematopoietic tissues.* Science, 1997. **276**(5309): 71-74.
194. M. OhishiE. Schipani, *Bone marrow mesenchymal stem cells.* J Cell Biochem, 2010. **109**(2): 277-282.
195. A. J. Friedenstein, J. F. GorskajaN. N. Kulagina, *Fibroblast precursors in normal and irradiated mouse hematopoietic organs.* Exp Hematol, 1976. **4**(5): 267-274.
196. M. OwenA. J. Friedenstein, *Stromal stem cells: marrow-derived osteogenic precursors.* Ciba Found Symp, 1988. **136**: 42-60.
197. E. M. Horwitz, K. Le Blanc, M. Dominici*, et al.*, *Clarification of the nomenclature for MSC: The International Society for Cellular Therapy position statement.* Cytotherapy, 2005. **7**(5): 393-395.
198. A. I. Caplan, *Mesenchymal stem cells.* J Orthop Res, 1991. **9**(5): 641-650.
199. M. Dominici, K. Le Blanc, I. Mueller*, et al.*, *Minimal criteria for defining multipotent mesenchymal stromal cells. The International Society for Cellular Therapy position statement.* Cytotherapy, 2006. **8**(4): 315-317.
200. M. F. PittengerB. J. Martin, *Mesenchymal stem cells and their potential as cardiac therapeutics.* Circ Res, 2004. **95**(1): 9-20.
201. S. P. Bruder, N. JaiswalS. E. Haynesworth, *Growth kinetics, self-renewal, and the osteogenic potential of purified human mesenchymal stem cells during extensive subcultivation and following cryopreservation.* J Cell Biochem, 1997. **64**(2): 278-294.
202. C. Q. DoeB. Bowerman, *Asymmetric cell division: fly neuroblast meets worm zygote.* Curr Opin Cell Biol, 2001. **13**(1): 68-75.
203. J. BetschingerJ. A. Knoblich, *Dare to be different: asymmetric cell division in Drosophila, C. elegans and vertebrates.* Curr Biol, 2004. **14**(16): R674-685.
204. E. Fuchs, T. TumbarG. Guasch, *Socializing with the neighbors: stem cells and their niche.* Cell, 2004. **116**(6): 769-778.
205. I. GaziovaK. M. Bhat, *Generating asymmetry: with and without self-renewal.* Prog Mol Subcell Biol, 2007. **45**: 143-178.
206. S. J. MorrisonA. C. Spradling, *Stem cells and niches: mechanisms that promote stem cell maintenance throughout life.* Cell, 2008. **132**(4): 598-611.
207. K. H. Siller, C. CabernardC. Q. Doe, *The NuMA-related Mud protein binds Pins and regulates spindle orientation in Drosophila neuroblasts.* Nat Cell Biol, 2006. **8**(6): 594-600.
208. B. Egger, J. Q. Boone, N. R. Stevens*, et al.*, *Regulation of spindle orientation and neural stem cell fate in the Drosophila optic lobe.* Neural Dev, 2007. **2**: 1.
209. C. FehrerG. Lepperdinger, *Mesenchymal stem cell aging.* Exp Gerontol, 2005. **40**(12): 926-930.
210. D. C. Colter, I. SekiyaD. J. Prockop, *Identification of a subpopulation of rapidly self-renewing and multipotential adult stem cells in colonies of human marrow stromal cells.* Proc Natl Acad Sci U S A, 2001. **98**(14): 7841-7845.
211. A. Banfi, G. Bianchi, R. Notaro*, et al.*, *Replicative aging and gene expression in long-term cultures of human bone marrow stromal cells.* Tissue Eng, 2002. **8**(6): 901-910.
212. N. Serakinci, J. GraakjaerS. Kolvraa, *Telomere stability and telomerase in mesenchymal stem cells.* Biochimie, 2008. **90**(1): 33-40.
213. L. Hayflick, *The Limited in Vitro Lifetime of Human Diploid Cell Strains.* Exp Cell Res, 1965. **37**: 614-636.
214. P. Charbord, *Bone marrow mesenchymal stem cells: historical overview and concepts.* Hum Gene Ther, 2010. **21**(9): 1045-1056.

215. G. Bianchi, A. Banfi, M. Mastrogiacomo*, et al.*, *Ex vivo enrichment of mesenchymal cell progenitors by fibroblast growth factor 2.* Exp Cell Res, 2003. **287**(1): 98-105.
216. M. E. Bernardo, F. LocatelliW. E. Fibbe, *Mesenchymal stromal cells.* Ann N Y Acad Sci, 2009. **1176**: 101-117.
217. A. I. Caplan, *The mesengenic process.* Clin Plast Surg, 1994. **21**(3): 429-435.
218. J. L. Simonsen, C. Rosada, N. Serakinci*, et al.*, *Telomerase expression extends the proliferative life-span and maintains the osteogenic potential of human bone marrow stromal cells.* Nat Biotechnol, 2002. **20**(6): 592-596.
219. Y. Kawano, M. Kobune, M. Yamaguchi*, et al.*, *Ex vivo expansion of human umbilical cord hematopoietic progenitor cells using a coculture system with human telomerase catalytic subunit (hTERT)-transfected human stromal cells.* Blood, 2003. **101**(2): 532-540.
220. M. Gjerstorff, J. S. Burns, O. Nielsen*, et al.*, *Epigenetic modulation of cancer-germline antigen gene expression in tumorigenic human mesenchymal stem cells: implications for cancer therapy.* Am J Pathol, 2009. **175**(1): 314-323.
221. N. K. Satija, V. K. Singh, Y. K. Verma*, et al.*, *Mesenchymal stem cell-based therapy: a new paradigm in regenerative medicine.* J Cell Mol Med, 2009. **13**(11-12): 4385-4402.
222. D. C. Colter, R. Class, C. M. DiGirolamo*, et al.*, *Rapid expansion of recycling stem cells in cultures of plastic-adherent cells from human bone marrow.* Proc Natl Acad Sci U S A, 2000. **97**(7): 3213-3218.
223. A. I. Caplan, *Cell and molecular strategies for massive bone repair/regeneration.* Nippon Seikeigeka Gakkai Zasshi, 1989. **63**(5): 692-699.
224. D. Orlic, J. Kajstura, S. Chimenti*, et al.*, *Bone marrow cells regenerate infarcted myocardium.* Nature, 2001. **410**(6829): 701-705.
225. C. Toma, M. F. Pittenger, K. S. Cahill*, et al.*, *Human mesenchymal stem cells differentiate to a cardiomyocyte phenotype in the adult murine heart.* Circulation, 2002. **105**(1): 93-98.
226. A. Dicker, K. Le Blanc, G. Astrom*, et al.*, *Functional studies of mesenchymal stem cells derived from adult human adipose tissue.* Exp Cell Res, 2005. **308**(2): 283-290.
227. J. A. Buckwalter, *Do intervertebral discs deserve their bad reputation?* Iowa Orthop J, 1998. **18**: 1-11.
228. N. C. Direkze, S. J. Forbes, M. Brittan*, et al.*, *Multiple organ engraftment by bone-marrow-derived myofibroblasts and fibroblasts in bone-marrow-transplanted mice.* Stem Cells, 2003. **21**(5): 514-520.
229. M. Pittenger, P. Vanguri, D. Simonetti*, et al.*, *Adult mesenchymal stem cells: potential for muscle and tendon regeneration and use in gene therapy.* J Musculoskelet Neuronal Interact, 2002. **2**(4): 309-320.
230. M. Tomita, Y. Adachi, H. Yamada*, et al.*, *Bone marrow-derived stem cells can differentiate into retinal cells in injured rat retina.* Stem Cells, 2002. **20**(4): 279-283.
231. X. Long, M. Olszewski, W. Huang*, et al.*, *Neural cell differentiation in vitro from adult human bone marrow mesenchymal stem cells.* Stem Cells Dev, 2005. **14**(1): 65-69.
232. J. Sanchez-Ramos, S. Song, F. Cardozo-Pelaez*, et al.*, *Adult bone marrow stromal cells differentiate into neural cells in vitro.* Exp Neurol, 2000. **164**(2): 247-256.
233. S. Wislet-Gendebien, G. Hans, P. Leprince*, et al.*, *Plasticity of cultured mesenchymal stem cells: switch from nestin-positive to excitable neuron-like phenotype.* Stem Cells, 2005. **23**(3): 392-402.
234. R. E. Schwartz, M. Reyes, L. Koodie*, et al.*, *Multipotent adult progenitor cells from bone marrow differentiate into functional hepatocyte-like cells.* J Clin Invest, 2002. **109**(10): 1291-1302.
235. L. B. Chen, X. B. JiangL. Yang, *Differentiation of rat marrow mesenchymal stem cells into pancreatic islet beta-cells.* World J Gastroenterol, 2004. **10**(20): 3016-3020.

236. Y. Jiang, B. N. Jahagirdar, R. L. Reinhardt, *et al.*, *Pluripotency of mesenchymal stem cells derived from adult marrow.* Nature, 2002. **418**(6893): 41-49.
237. Y. S. Yoon, A. Wecker, L. Heyd, *et al.*, *Clonally expanded novel multipotent stem cells from human bone marrow regenerate myocardium after myocardial infarction.* J Clin Invest, 2005. **115**(2): 326-338.
238. G. D'Ippolito, S. Diabira, G. A. Howard, *et al.*, *Marrow-isolated adult multilineage inducible (MIAMI) cells, a unique population of postnatal young and old human cells with extensive expansion and differentiation potential.* J Cell Sci, 2004. **117**(Pt 14): 2971-2981.
239. M. Kucia, E. Zuba-Surma, M. Wysoczynski, *et al.*, *Physiological and pathological consequences of identification of very small embryonic like (VSEL) stem cells in adult bone marrow.* J Physiol Pharmacol, 2006. **57 Suppl 5**: 5-18.
240. F. Ulloa-Montoya, B. L. Kidder, K. A. Pauwelyn, *et al.*, *Comparative transcriptome analysis of embryonic and adult stem cells with extended and limited differentiation capacity.* Genome Biol, 2007. **8**(8): R163.
241. C. M. Verfaillie, *Multipotent adult progenitor cells: an update.* Novartis Found Symp, 2005. **265**: 55-61; discussion 61-55, 92-57.
242. M. Serafini, S. J. Dylla, M. Oki, *et al.*, *Hematopoietic reconstitution by multipotent adult progenitor cells: precursors to long-term hematopoietic stem cells.* J Exp Med, 2007. **204**(1): 129-139.
243. Y. Kuroda, M. Kitada, S. Wakao, *et al.*, *Unique multipotent cells in adult human mesenchymal cell populations.* Proc Natl Acad Sci U S A, 2010. **107**(19): 8639-8643.
244. A. J. WagersI. L. Weissman, *Plasticity of adult stem cells.* Cell, 2004. **116**(5): 639-648.
245. H. M. Blau, T. R. BrazeltonJ. M. Weimann, *The evolving concept of a stem cell: entity or function?* Cell, 2001. **105**(7): 829-841.
246. M. Raff, *Adult stem cell plasticity: fact or artifact?* Annu Rev Cell Dev Biol, 2003. **19**: 1-22.
247. D. ToshJ. M. Slack, *How cells change their phenotype.* Nat Rev Mol Cell Biol, 2002. **3**(3): 187-194.
248. M. Alvarez-Dolado, R. Pardal, J. M. Garcia-Verdugo, *et al.*, *Fusion of bone-marrow-derived cells with Purkinje neurons, cardiomyocytes and hepatocytes.* Nature, 2003. **425**(6961): 968-973.
249. B. Delorme, J. Ringe, C. Pontikoglou, *et al.*, *Specific lineage-priming of bone marrow mesenchymal stem cells provides the molecular framework for their plasticity.* Stem Cells, 2009. **27**(5): 1142-1151.
250. P. Charbord, E. Livne, G. Gross, *et al.*, *Human Bone Marrow Mesenchymal Stem Cells: A Systematic Reappraisal Via the Genostem Experience.* Stem Cell Rev, 2010.
251. T. YinL. Li, *The stem cell niches in bone.* J Clin Invest, 2006. **116**(5): 1195-1201.
252. A. J. Friedenstein, K. V. Petrakova, A. I. Kurolesova, *et al.*, *Heterotopic of bone marrow. Analysis of precursor cells for osteogenic and hematopoietic tissues.* Transplantation, 1968. **6**(2): 230-247.
253. I. PountosP. V. Giannoudis, *Biology of mesenchymal stem cells.* Injury, 2005. **36 Suppl 3**: S8-S12.
254. S. Alsalameh, R. Amin, T. Gemba, *et al.*, *Identification of mesenchymal progenitor cells in normal and osteoarthritic human articular cartilage.* Arthritis Rheum, 2004. **50**(5): 1522-1532.
255. P. Cuevas, F. Carceller, I. Garcia-Gomez, *et al.*, *Bone marrow stromal cell implantation for peripheral nerve repair.* Neurol Res, 2004. **26**(2): 230-232.
256. C. De Bari, F. Dell'AccioF. P. Luyten, *Human periosteum-derived cells maintain phenotypic stability and chondrogenic potential throughout expansion regardless of donor age.* Arthritis Rheum, 2001. **44**(1): 85-95.

257. E. A. Jones, A. English, K. Henshaw, *et al.*, *Enumeration and phenotypic characterization of synovial fluid multipotential mesenchymal progenitor cells in inflammatory and degenerative arthritis.* Arthritis Rheum, 2004. **50**(3): 817-827.
258. H. E. Young, T. A. Steele, R. A. Bray, *et al.*, *Human reserve pluripotent mesenchymal stem cells are present in the connective tissues of skeletal muscle and dermis derived from fetal, adult, and geriatric donors.* Anat Rec, 2001. **264**(1): 51-62.
259. R. Salingcarnboriboon, H. Yoshitake, K. Tsuji, *et al.*, *Establishment of tendon-derived cell lines exhibiting pluripotent mesenchymal stem cell-like property.* Exp Cell Res, 2003. **287**(2): 289-300.
260. M. Abedin, Y. TintutL. L. Demer, *Mesenchymal stem cells and the artery wall.* Circ Res, 2004. **95**(7): 671-676.
261. P. Bianco, P. G. RobeyP. J. Simmons, *Mesenchymal stem cells: revisiting history, concepts, and assays.* Cell Stem Cell, 2008. **2**(4): 313-319.
262. S. Shi, P. M. Bartold, M. Miura, *et al.*, *The efficacy of mesenchymal stem cells to regenerate and repair dental structures.* Orthod Craniofac Res, 2005. **8**(3): 191-199.
263. P. A. Zuk, M. Zhu, P. Ashjian, *et al.*, *Human adipose tissue is a source of multipotent stem cells.* Mol Biol Cell, 2002. **13**(12): 4279-4295.
264. Y. Hu, L. Liao, Q. Wang, *et al.*, *Isolation and identification of mesenchymal stem cells from human fetal pancreas.* J Lab Clin Med, 2003. **141**(5): 342-349.
265. C. Campagnoli, I. A. Roberts, S. Kumar, *et al.*, *Identification of mesenchymal stem/progenitor cells in human first-trimester fetal blood, liver, and bone marrow.* Blood, 2001. **98**(8): 2396-2402.
266. P. S. In 't Anker, S. A. Scherjon, C. Kleijburg-van der Keur, *et al.*, *Amniotic fluid as a novel source of mesenchymal stem cells for therapeutic transplantation.* Blood, 2003. **102**(4): 1548-1549.
267. P. S. In 't Anker, S. A. Scherjon, C. Kleijburg-van der Keur, *et al.*, *Isolation of mesenchymal stem cells of fetal or maternal origin from human placenta.* Stem Cells, 2004. **22**(7): 1338-1345.
268. Y. A. Romanov, V. A. SvintsitskayaV. N. Smirnov, *Searching for alternative sources of postnatal human mesenchymal stem cells: candidate MSC-like cells from umbilical cord.* Stem Cells, 2003. **21**(1): 105-110.
269. A. Erices, P. CongetJ. J. Minguell, *Mesenchymal progenitor cells in human umbilical cord blood.* Br J Haematol, 2000. **109**(1): 235-242.
270. K. Bieback, S. Kern, H. Kluter, *et al.*, *Critical parameters for the isolation of mesenchymal stem cells from umbilical cord blood.* Stem Cells, 2004. **22**(4): 625-634.
271. S. Kern, H. Eichler, J. Stoeve, *et al.*, *Comparative analysis of mesenchymal stem cells from bone marrow, umbilical cord blood, or adipose tissue.* Stem Cells, 2006. **24**(5): 1294-1301.
272. C. K. Rebelatto, A. M. Aguiar, M. P. Moretao, *et al.*, *Dissimilar differentiation of mesenchymal stem cells from bone marrow, umbilical cord blood, and adipose tissue.* Exp Biol Med (Maywood), 2008. **233**(7): 901-913.
273. G. I. Im, Y. W. ShinK. B. Lee, *Do adipose tissue-derived mesenchymal stem cells have the same osteogenic and chondrogenic potential as bone marrow-derived cells?* Osteoarthritis Cartilage, 2005. **13**(10): 845-853.
274. D. E. Wright, A. J. Wagers, A. P. Gulati, *et al.*, *Physiological migration of hematopoietic stem and progenitor cells.* Science, 2001. **294**(5548): 1933-1936.
275. D. G. Phinney, G. Kopen, R. L. Isaacson, *et al.*, *Plastic adherent stromal cells from the bone marrow of commonly used strains of inbred mice: variations in yield, growth, and differentiation.* J Cell Biochem, 1999. **72**(4): 570-585.

276. A. I. CaplanJ. E. Dennis, *Mesenchymal stem cells as trophic mediators.* J Cell Biochem, 2006. **98**(5): 1076-1084.
277. G. Chamberlain, J. Fox, B. Ashton*, et al.*, *Concise review: mesenchymal stem cells: their phenotype, differentiation capacity, immunological features, and potential for homing.* Stem Cells, 2007. **25**(11): 2739-2749.
278. R. Izadpanah, T. Joswig, F. Tsien*, et al.*, *Characterization of multipotent mesenchymal stem cells from the bone marrow of rhesus macaques.* Stem Cells Dev, 2005. **14**(4): 440-451.
279. M. Baddoo, K. Hill, R. Wilkinson*, et al.*, *Characterization of mesenchymal stem cells isolated from murine bone marrow by negative selection.* J Cell Biochem, 2003. **89**(6): 1235-1249.
280. E. A. Jones, S. E. Kinsey, A. English*, et al.*, *Isolation and characterization of bone marrow multipotential mesenchymal progenitor cells.* Arthritis Rheum, 2002. **46**(12): 3349-3360.
281. R. Tuli, S. Tuli, S. Nandi*, et al.*, *Characterization of multipotential mesenchymal progenitor cells derived from human trabecular bone.* Stem Cells, 2003. **21**(6): 681-693.
282. C. Sillaber, S. Walchshofer, I. Mosberger*, et al.*, *Immunophenotypic characterization of human bone marrow endosteal cells.* Tissue Antigens, 1999. **53**(6): 559-568.
283. N. Boiret, C. Rapatel, R. Veyrat-Masson*, et al.*, *Characterization of nonexpanded mesenchymal progenitor cells from normal adult human bone marrow.* Exp Hematol, 2005. **33**(2): 219-225.
284. S. E. Haynesworth, M. A. BaberA. I. Caplan, *Cell surface antigens on human marrow-derived mesenchymal cells are detected by monoclonal antibodies.* Bone, 1992. **13**(1): 69-80.
285. F. Barry, R. Boynton, M. Murphy*, et al.*, *The SH-3 and SH-4 antibodies recognize distinct epitopes on CD73 from human mesenchymal stem cells.* Biochem Biophys Res Commun, 2001. **289**(2): 519-524.
286. S. Meirelles LdaN. B. Nardi, *Murine marrow-derived mesenchymal stem cell: isolation, in vitro expansion, and characterization.* Br J Haematol, 2003. **123**(4): 702-711.
287. P. A. CongetJ. J. Minguell, *Phenotypical and functional properties of human bone marrow mesenchymal progenitor cells.* J Cell Physiol, 1999. **181**(1): 67-73.
288. J. E. Dennis, J. P. Carbillet, A. I. Caplan*, et al.*, *The STRO-1+ marrow cell population is multipotential.* Cells Tissues Organs, 2002. **170**(2-3): 73-82.
289. M. K. Majumdar, M. Keane-Moore, D. Buyaner*, et al.*, *Characterization and functionality of cell surface molecules on human mesenchymal stem cells.* J Biomed Sci, 2003. **10**(2): 228-241.
290. S. Gronthos, P. J. Simmons, S. E. Graves*, et al.*, *Integrin-mediated interactions between human bone marrow stromal precursor cells and the extracellular matrix.* Bone, 2001. **28**(2): 174-181.
291. E. H. Javazon, K. J. BeggsA. W. Flake, *Mesenchymal stem cells: paradoxes of passaging.* Exp Hematol, 2004. **32**(5): 414-425.
292. A. J. Katz, A. Tholpady, S. S. Tholpady*, et al.*, *Cell surface and transcriptional characterization of human adipose-derived adherent stromal (hADAS) cells.* Stem Cells, 2005. **23**(3): 412-423.
293. A. Peister, J. A. Mellad, B. L. Larson*, et al.*, *Adult stem cells from bone marrow (MSCs) isolated from different strains of inbred mice vary in surface epitopes, rates of proliferation, and differentiation potential.* Blood, 2004. **103**(5): 1662-1668.
294. K. Le Blanc, C. Tammik, K. Rosendahl*, et al.*, *HLA expression and immunologic properties of differentiated and undifferentiated mesenchymal stem cells.* Exp Hematol, 2003. **31**(10): 890-896.

295. E. Klyushnenkova, J. D. Mosca, V. Zernetkina, *et al.*, *T cell responses to allogeneic human mesenchymal stem cells: immunogenicity, tolerance, and suppression.* J Biomed Sci, 2005. **12**(1): 47-57.
296. K. Le Blanc, H. Samuelsson, L. Lonnies, *et al.*, *Generation of immunosuppressive mesenchymal stem cells in allogeneic human serum.* Transplantation, 2007. **84**(8): 1055-1059.
297. K. Le BlancO. Ringden, *Immunobiology of human mesenchymal stem cells and future use in hematopoietic stem cell transplantation.* Biol Blood Marrow Transplant, 2005. **11**(5): 321-334.
298. P. Bianco, M. Riminucci, S. Gronthos, *et al.*, *Bone marrow stromal stem cells: nature, biology, and potential applications.* Stem Cells, 2001. **19**(3): 180-192.
299. U. LakshmipathyC. Verfaillie, *Stem cell plasticity.* Blood Rev, 2005. **19**(1): 29-38.
300. M. K. Majumdar, M. A. Thiede, J. D. Mosca, *et al.*, *Phenotypic and functional comparison of cultures of marrow-derived mesenchymal stem cells (MSCs) and stromal cells.* J Cell Physiol, 1998. **176**(1): 57-66.
301. D. H. Kim, K. H. Yoo, K. S. Choi, *et al.*, *Gene expression profile of cytokine and growth factor during differentiation of bone marrow-derived mesenchymal stem cell.* Cytokine, 2005. **31**(2): 119-126.
302. S. E. Haynesworth, M. A. BaberA. I. Caplan, *Cytokine expression by human marrow-derived mesenchymal progenitor cells in vitro: effects of dexamethasone and IL-1 alpha.* J Cell Physiol, 1996. **166**(3): 585-592.
303. S. U. Song, C. S. Kim, S. P. Yoon, *et al.*, *Variations of clonal marrow stem cell lines established from human bone marrow in surface epitopes, differentiation potential, gene expression, and cytokine secretion.* Stem Cells Dev, 2008. **17**(3): 451-461.
304. J. J. Minguell, A. EricesP. Conget, *Mesenchymal stem cells.* Exp Biol Med (Maywood), 2001. **226**(6): 507-520.
305. Y. Ikegame, K. Yamashita, S. I. Hayashi, *et al.*, *Comparison of mesenchymal stem cells from adipose tissue and bone marrow for ischemic stroke therapy.* Cytotherapy, 2011.
306. L. Cheng, P. Qasba, P. Vanguri, *et al.*, *Human mesenchymal stem cells support megakaryocyte and pro-platelet formation from CD34(+) hematopoietic progenitor cells.* J Cell Physiol, 2000. **184**(1): 58-69.
307. C. O. Chichester, M. FernandezJ. J. Minguell, *Extracellular matrix gene expression by human bone marrow stroma and by marrow fibroblasts.* Cell Adhes Commun, 1993. **1**(2): 93-99.
308. A. Mahmood, D. LuM. Chopp, *Marrow stromal cell transplantation after traumatic brain injury promotes cellular proliferation within the brain.* Neurosurgery, 2004. **55**(5): 1185-1193.
309. L. Crigler, R. C. Robey, A. Asawachaicharn, *et al.*, *Human mesenchymal stem cell subpopulations express a variety of neuro-regulatory molecules and promote neuronal cell survival and neuritogenesis.* Exp Neurol, 2006. **198**(1): 54-64.
310. F. Mourcin, N. Grenier, J. F. Mayol, *et al.*, *Mesenchymal stem cells support expansion of in vitro irradiated CD34(+) cells in the presence of SCF, FLT3 ligand, TPO and IL3: potential application to autologous cell therapy in accidentally irradiated victims.* Radiat Res, 2005. **164**(1): 1-9.
311. K. G. Shyu, B. W. Wang, H. F. Hung, *et al.*, *Mesenchymal stem cells are superior to angiogenic growth factor genes for improving myocardial performance in the mouse model of acute myocardial infarction.* J Biomed Sci, 2006. **13**(1): 47-58.
312. J. Tang, Q. Xie, G. Pan, *et al.*, *Mesenchymal stem cells participate in angiogenesis and improve heart function in rat model of myocardial ischemia with reperfusion.* Eur J Cardiothorac Surg, 2006. **30**(2): 353-361.

313. E. Zappia, S. Casazza, E. Pedemonte, *et al.*, *Mesenchymal stem cells ameliorate experimental autoimmune encephalomyelitis inducing T-cell anergy.* Blood, 2005. **106**(5): 1755-1761.
314. L. A. Ortiz, M. Dutreil, C. Fattman, *et al.*, *Interleukin 1 receptor antagonist mediates the antiinflammatory and antifibrotic effect of mesenchymal stem cells during lung injury.* Proc Natl Acad Sci U S A, 2007. **104**(26): 11002-11007.
315. F. Togel, Z. Hu, K. Weiss, *et al.*, *Administered mesenchymal stem cells protect against ischemic acute renal failure through differentiation-independent mechanisms.* Am J Physiol Renal Physiol, 2005. **289**(1): F31-42.
316. M. Gnecchi, Z. Zhang, A. Ni, *et al.*, *Paracrine mechanisms in adult stem cell signaling and therapy.* Circ Res, 2008. **103**(11): 1204-1219.
317. F. Togel, K. Weiss, Y. Yang, *et al.*, *Vasculotropic, paracrine actions of infused mesenchymal stem cells are important to the recovery from acute kidney injury.* Am J Physiol Renal Physiol, 2007. **292**(5): F1626-1635.
318. S. Sadat, S. Gehmert, Y. H. Song, *et al.*, *The cardioprotective effect of mesenchymal stem cells is mediated by IGF-I and VEGF.* Biochem Biophys Res Commun, 2007. **363**(3): 674-679.
319. S. Rieder, C. W. Michalski, H. Friess, *et al.*, *Insulin-Like Growth Factor Signaling as a Therapeutic Target in Pancreatic Cancer.* Anticancer Agents Med Chem, 2011.
320. J. StreetB. Lenehan, *Vascular endothelial growth factor regulates osteoblast survival - evidence for an autocrine feedback mechanism.* J Orthop Surg Res, 2009. **4**: 19.
321. A. J. NautaW. E. Fibbe, *Immunomodulatory properties of mesenchymal stromal cells.* Blood, 2007. **110**(10): 3499-3506.
322. A. Bartholomew, C. Sturgeon, M. Siatskas, *et al.*, *Mesenchymal stem cells suppress lymphocyte proliferation in vitro and prolong skin graft survival in vivo.* Exp Hematol, 2002. **30**(1): 42-48.
323. L. SensebeP. Bourin, *Mesenchymal stem cells for therapeutic purposes.* Transplantation, 2009. **87**(9 Suppl): S49-53.
324. A. Tyndall, U. A. Walker, A. Cope, *et al.*, *Immunomodulatory properties of mesenchymal stem cells: a review based on an interdisciplinary meeting held at the Kennedy Institute of Rheumatology Division, London, UK, 31 October 2005.* Arthritis Res Ther, 2007. **9**(1): 301.
325. A. TyndallJ. M. van Laar, *Stem cells in the treatment of inflammatory arthritis.* Best Pract Res Clin Rheumatol, 2010. **24**(4): 565-574.
326. I. M. Barbash, P. Chouraqui, J. Baron, *et al.*, *Systemic delivery of bone marrow-derived mesenchymal stem cells to the infarcted myocardium: feasibility, cell migration, and body distribution.* Circulation, 2003. **108**(7): 863-868.
327. A. Mahmood, D. Lu, M. Lu, *et al.*, *Treatment of traumatic brain injury in adult rats with intravenous administration of human bone marrow stromal cells.* Neurosurgery, 2003. **53**(3): 697-702; discussion 702-693.
328. J. Becerra, L. Santos-Ruiz, J. A. Andrades, *et al.*, *The Stem Cell Niche Should be a Key Issue for Cell Therapy in Regenerative Medicine.* Stem Cell Rev, 2010.
329. C. Martinaud, C. Thepenier, M. Trouillas, *et al.*, *[Mesenchymal stem cells: cells for the future of regenerative medicine?].* Revue Francophone des Laboratoires 2010. **427**: 47-59.
330. F. HerodinM. Drouet, *Autologous cell therapy as a new approach to treatment of radiation-induced bone marrow aplasia: preliminary study in a baboon model.* Can J Physiol Pharmacol, 2002. **80**(7): 710-716.
331. F. Herodin, J. F. Mayol, F. Mourcin, *et al.*, *Which place for stem cell therapy in the treatment of acute radiation syndrome?* Folia Histochem Cytobiol, 2005. **43**(4): 223-227.

332. M. Bensidhoum, S. Gobin, A. Chapel, *et al.*, *[Therapeutic effect of human mesenchymal stem cells in skin after radiation damage].* J Soc Biol, 2005. **199**(4): 337-341.
333. S. Francois, M. Mouiseddine, N. Mathieu, *et al.*, *Human mesenchymal stem cells favour healing of the cutaneous radiation syndrome in a xenogenic transplant model.* Ann Hematol, 2007. **86**(1): 1-8.
334. R. P. Coppes, A. van der GootI. M. Lombaert, *Stem cell therapy to reduce radiation-induced normal tissue damage.* Semin Radiat Oncol, 2009. **19**(2): 112-121.
335. E. Peponi, C. Glanzmann, B. Willi, *et al.*, *Dysphagia in head and neck cancer patients following intensity modulated radiotherapy (IMRT).* Radiat Oncol, 2011. **6**(1): 1.
336. P. Dirix, S. Nuyts, V. Vander Poorten, *et al.*, *The influence of xerostomia after radiotherapy on quality of life: results of a questionnaire in head and neck cancer.* Support Care Cancer, 2008. **16**(2): 171-179.
337. N. P. Connor, S. B. Cohen, R. E. Kammer, *et al.*, *Impact of conventional radiotherapy on health-related quality of life and critical functions of the head and neck.* Int J Radiat Oncol Biol Phys, 2006. **65**(4): 1051-1062.
338. N. P. Nguyen, C. Frank, C. C. Moltz, *et al.*, *Impact of dysphagia on quality of life after treatment of head-and-neck cancer.* Int J Radiat Oncol Biol Phys, 2005. **61**(3): 772-778.
339. M. M. Curi, M. Oliveira dos Santos, O. Feher, *et al.*, *Management of extensive osteoradionecrosis of the mandible with radical resection and immediate microvascular reconstruction.* J Oral Maxillofac Surg, 2007. **65**(3): 434-438.
340. J. S. Harrison, R. A. Dale, C. W. Haveman, *et al.*, *Oral complications in radiation therapy.* Gen Dent, 2003. **51**(6): 552-560; quiz 561.
341. P. A. Kessler, A. Bloch-Birkholz, A. Leher, *et al.*, *Evaluation of quality of life of patients with oral squamous cell carcinoma. Comparison of two treatment protocols in a prospective study.* Radiother Oncol, 2004. **70**(3): 275-282.
342. D. Annane, J. Depondt, P. Aubert, *et al.*, *Hyperbaric oxygen therapy for radionecrosis of the jaw: a randomized, placebo-controlled, double-blind trial from the ORN96 study group.* J Clin Oncol, 2004. **22**(24): 4893-4900.
343. C. Madrid, M. AbarcaK. Bouferrache, *Osteoradionecrosis: an update.* Oral Oncol, 2010. **46**(6): 471-474.
344. P. Niehoff, I. N. Springer, Y. Acil, *et al.*, *HDR brachytherapy irradiation of the jaw - as a new experimental model of radiogenic bone damage.* J Craniomaxillofac Surg, 2008. **36**(4): 203-209.
345. M. Cohen, I. Nishimura, M. Tamplen, *et al.*, *Animal model of radiogenic bone damage to study mandibular osteoradionecrosis.* Am J Otolaryngol, 2010.
346. C. A. Lorente, B. Z. SongR. B. Donoff, *Healing of bony defects in the irradiated and unirradiated rat mandible.* J Oral Maxillofac Surg, 1992. **50**(12): 1305-1309.
347. C. R. Leemans, B. J. BraakhuisR. H. Brakenhoff, *The molecular biology of head and neck cancer.* Nat Rev Cancer. **11**(1): 9-22.
348. E. V. Kluth, P. R. Jain, R. N. Stuchell, *et al.*, *A study of factors contributing to the development of osteoradionecrosis of the jaws.* J Prosthet Dent, 1988. **59**(2): 194-201.
349. M. Couch, V. Lai, T. Cannon, *et al.*, *Cancer cachexia syndrome in head and neck cancer patients: part I. Diagnosis, impact on quality of life and survival, and treatment.* Head Neck, 2007. **29**(4): 401-411.
350. T. Reuther, T. Schuster, U. Mende, *et al.*, *Osteoradionecrosis of the jaws as a side effect of radiotherapy of head and neck tumour patients--a report of a thirty year retrospective review.* Int J Oral Maxillofac Surg, 2003. **32**(3): 289-295.
351. J. K. Wong, R. E. WoodM. McLean, *Conservative management of osteoradionecrosis.* Oral Surg Oral Med Oral Pathol Oral Radiol Endod, 1997. **84**(1): 16-21.

352. M. Fenner, J. Park, N. Schulz*, et al.*, *Validation of histologic changes induced by external irradiation in mandibular bone. An experimental animal model.* J Craniomaxillofac Surg, 2009. **38**(1): 47-53.
353. J. B. Little, *Cellular, molecular, and carcinogenic effects of radiation.* Hematol Oncol Clin North Am, 1993. **7**(2): 337-352.
354. Z. Vujaskovic, M. S. Anscher, Q. F. Feng*, et al.*, *Radiation-induced hypoxia may perpetuate late normal tissue injury.* Int J Radiat Oncol Biol Phys, 2001. **50**(4): 851-855.
355. B. Baltalarli, F. Bir, N. Demirkan*, et al.*, *The preventive effect of vitamin D3 on radiation-induced hair toxicity in a rat model.* Life Sci, 2006. **78**(14): 1646-1651.
356. M. Martin, S. Delanian, V. Sivan*, et al.*, *[Radiation-induced superficial fibrosis and TGF-beta 1].* Cancer Radiother, 2000. **4**(5): 369-384.
357. Z. N. Rabbani, J. Mi, Y. Zhang*, et al.*, *Hypoxia inducible factor 1alpha signaling in fractionated radiation-induced lung injury: role of oxidative stress and tissue hypoxia.* Radiat Res, 2010. **173**(2): 165-174.
358. A. Hoeben, B. Landuyt, M. S. Highley*, et al.*, *Vascular endothelial growth factor and angiogenesis.* Pharmacol Rev, 2004. **56**(4): 549-580.
359. H. Roy, S. BhardwajS. Yla-Herttuala, *Biology of vascular endothelial growth factors.* FEBS Lett, 2006. **580**(12): 2879-2887.
360. W. G. RobertsG. E. Palade, *Increased microvascular permeability and endothelial fenestration induced by vascular endothelial growth factor.* J Cell Sci, 1995. **108 (Pt 6)**: 2369-2379.
361. W. Wang, W. L. DentlerR. T. Borchardt, *VEGF increases BMEC monolayer permeability by affecting occludin expression and tight junction assembly.* Am J Physiol Heart Circ Physiol, 2001. **280**(1): H434-440.
362. D. Arpin, D. Perol, J. Y. Blay*, et al.*, *Early variations of circulating interleukin-6 and interleukin-10 levels during thoracic radiotherapy are predictive for radiation pneumonitis.* J Clin Oncol, 2005. **23**(34): 8748-8756.
363. G. Y. Rochefort, B. Delorme, A. Lopez*, et al.*, *Multipotential mesenchymal stem cells are mobilized into peripheral blood by hypoxia.* Stem Cells, 2006. **24**(10): 2202-2208.
364. E. L. Fong, C. K. ChanS. B. Goodman, *Stem cell homing in musculoskeletal injury.* Biomaterials, 2011. **32**(2): 395-409.
365. J. Brush, S. L. Lipnick, T. Phillips*, et al.*, *Molecular mechanisms of late normal tissue injury.* Semin Radiat Oncol, 2007. **17**(2): 121-130.
366. W. G. Cahan, H. Q. Woodard, N. L. Higinbotham*, et al.*, *Sarcoma arising in irradiated bone: report of eleven cases. 1948.* Cancer, 1998. **82**(1): 8-34.
367. E. G. Maghami, M. St-John, S. Bhuta*, et al.*, *Postirradiation sarcoma: a case report and current review.* Am J Otolaryngol, 2005. **26**(1): 71-74.
368. E. Robinson, A. I. NeugutP. Wylie, *Clinical aspects of postirradiation sarcomas.* J Natl Cancer Inst, 1988. **80**(4): 233-240.
369. E. DikomeyI. Brammer, *Relationship between cellular radiosensitivity and non-repaired double-strand breaks studied for different growth states, dose rates and plating conditions in a normal human fibroblast line.* Int J Radiat Biol, 2000. **76**(6): 773-781.
370. M. Kauer, J. Ban, R. Kofler*, et al.*, *A molecular function map of Ewing's sarcoma.* PLoS One, 2009. **4**(4): e5415.
371. J. S. Burns, B. M. Abdallah, H. D. Schroder*, et al.*, *The histopathology of a human mesenchymal stem cell experimental tumor model: support for an hMSC origin for Ewing's sarcoma?* Histol Histopathol, 2008. **23**(10): 1229-1240.
372. S. G. Jarrett, J. AlbonM. Boulton, *The contribution of DNA repair and antioxidants in determining cell type-specific resistance to oxidative stress.* Free Radic Res, 2006. **40**(11): 1155-1165.

373. H. S. Lin, *Adaptation: a new concept in radiation biology and oncology and its clinical relevance.* J Formos Med Assoc, 1996. **95**(11): 817-821.
374. T. C. Hsieh, C. H. Kao, Y. C. Wu*, et al.*, *Fulminant postirradiation soft tissue sarcoma.* Clin Nucl Med, 2009. **34**(11): 811-814.
375. Y. Santaella, I. Borrego, J. Lopez*, et al.*, *[18-FDG-PET in a case of recurrent malignant schwannoma].* Rev Esp Med Nucl, 2005. **24**(2): 127-130.
376. J. M. Bestic, J. J. PetersonL. W. Bancroft, *Use of FDG PET in staging, restaging, and assessment of therapy response in Ewing sarcoma.* Radiographics, 2009. **29**(5): 1487-1500.
377. K. Kudo, Y. Liu, K. Takahashi*, et al.*, *Transplantation of mesenchymal stem cells to prevent radiation-induced intestinal injury in mice.* J Radiat Res (Tokyo), 2010. **51**(1): 73-79.
378. A. Semont, M. Mouiseddine, A. Francois*, et al.*, *Mesenchymal stem cells improve small intestinal integrity through regulation of endogenous epithelial cell homeostasis.* Cell Death Differ, 2010. **17**(6): 952-961.
379. J. Zhang, J. F. Gong, W. Zhang*, et al.*, *Effects of transplanted bone marrow mesenchymal stem cells on the irradiated intestine of mice.* J Biomed Sci, 2008. **15**(5): 585-594.
380. D. Agay, H. Scherthan, F. Forcheron*, et al.*, *Multipotent mesenchymal stem cell grafting to treat cutaneous radiation syndrome: development of a new minipig model.* Exp Hematol, 2010. **38**(10): 945-956.
381. S. Francois, M. Bensidhoum, M. Mouiseddine*, et al.*, *Local irradiation not only induces homing of human mesenchymal stem cells at exposed sites but promotes their widespread engraftment to multiple organs: a study of their quantitative distribution after irradiation damage.* Stem Cells, 2006. **24**(4): 1020-1029.
382. R. Marino, C. Martinez, K. Boyd*, et al.*, *Transplantable marrow osteoprogenitors engraft in discrete saturable sites in the marrow microenvironment.* Exp Hematol, 2008. **36**(3): 360-368.
383. S. Y. Bian, L. Y. Gai, P. Ye*, et al.*, *[In vivo tracing of transplanted bone marrow mesenchymal stem cells with bioluminescence imaging].* Zhongguo Shi Yan Xue Ye Xue Za Zhi, 2009. **17**(5): 1307-1311.
384. K. S. Jang, K. S. Lee, S. H. Yang*, et al.*, *In vivo Tracking of Transplanted Bone Marrow-Derived Mesenchymal Stem Cells in a Murine Model of Stroke by Bioluminescence Imaging.* J Korean Neurosurg Soc, 2010. **48**(5): 391-398.
385. B. K. Nguyen, S. Maltais, L. P. Perrault*, et al.*, *Improved function and myocardial repair of infarcted heart by intracoronary injection of mesenchymal stem cell-derived growth factors.* J Cardiovasc Transl Res, 2010. **3**(5): 547-558.
386. Y. ChenB. A. Alman, *Wnt pathway, an essential role in bone regeneration.* J Cell Biochem, 2009. **106**(3): 353-362.
387. L. Geris, A. Gerisch, J. V. Sloten*, et al.*, *Angiogenesis in bone fracture healing: a bioregulatory model.* J Theor Biol, 2008. **251**(1): 137-158.
388. M. Griffin, S. A. IqbalA. Bayat, *Exploring the application of mesenchymal stem cells in bone repair and regeneration.* J Bone Joint Surg Br, 2011. **93**(4): 427-434.
389. M. H. Mankani, S. A. Kuznetsov, R. M. Wolfe*, et al.*, *In vivo bone formation by human bone marrow stromal cells: reconstruction of the mouse calvarium and mandible.* Stem Cells, 2006. **24**(9): 2140-2149.
390. C. Zong, D. Xue, W. Yuan*, et al.*, *Reconstruction of rat calvarial defects with human mesenchymal stem cells and osteoblast-like cells in poly-lactic-co-glycolic acid scaffolds.* Eur Cell Mater, 2010. **20**: 109-120.
391. J. J. MendoncaP. Juiz-Lopez, *Regenerative facial reconstruction of terminal stage osteoradionecrosis and other advanced craniofacial diseases with adult cultured stem and progenitor cells.* Plast Reconstr Surg. **126**(5): 1699-1709.

392. D. Le Nihouannen, E. Goyenvalle, E. Aguado*, et al.*, *Hybrid composites of calcium phosphate granules, fibrin glue, and bone marrow for skeletal repair.* J Biomed Mater Res A, 2007. **81**(2): 399-408.
393. J. J. MendoncaP. Juiz-Lopez, *Regenerative facial reconstruction of terminal stage osteoradionecrosis and other advanced craniofacial diseases with adult cultured stem and progenitor cells.* Plast Reconstr Surg, 2010. **126**(5): 1699-1709.
394. S. C. Mendes, M. Sleijster, A. Van Den Muysenberg*, et al.*, *A cultured living bone equivalent enhances bone formation when compared to a cell seeding approach.* J Mater Sci Mater Med, 2002. **13**(6): 575-581.
395. C. Holzwarth, M. Vaegler, F. Gieseke*, et al.*, *Low physiologic oxygen tensions reduce proliferation and differentiation of human multipotent mesenchymal stromal cells.* BMC Cell Biol, 2010. **11**: 11.
396. L. Basciano, C. Nemos, B. Foliguet*, et al.*, *Long term culture of mesenchymal stem cells in hypoxia promotes a genetic program maintaining their undifferentiated and multipotent status.* BMC Cell Biol, 2011. **12**(1): 12.
397. H. Majd, T. M. Quinn, P. J. Wipff*, et al.*, *Dynamic Expansion Culture for Mesenchymal Stem Cells.* Methods Mol Biol, 2011. **698**: 175-188.
398. R. D. Nandoe Tewarie, A. Hurtado, G. J. Ritfeld*, et al.*, *Bone marrow stromal cells elicit tissue sparing after acute but not delayed transplantation into the contused adult rat thoracic spinal cord.* J Neurotrauma, 2009. **26**(12): 2313-2322.
399. E. K. Moioli, P. A. Clark, M. Chen*, et al.*, *Synergistic actions of hematopoietic and mesenchymal stem/progenitor cells in vascularizing bioengineered tissues.* PLoS One, 2008. **3**(12): e3922.
400. K. Azarnoush, A. Maurel, L. Sebbah*, et al.*, *Enhancement of the functional benefits of skeletal myoblast transplantation by means of coadministration of hypoxia-inducible factor 1alpha.* J Thorac Cardiovasc Surg, 2005. **130**(1): 173-179.
401. A. H. Amin, Z. Y. Abd Elmageed, D. Nair*, et al.*, *Modified multipotent stromal cells with epidermal growth factor restore vasculogenesis and blood flow in ischemic hind-limb of type II diabetic mice.* Lab Invest, 2010. **90**(7): 985-996.
402. J. Pons, Y. Huang, J. Arakawa-Hoyt*, et al.*, *VEGF improves survival of mesenchymal stem cells in infarcted hearts.* Biochem Biophys Res Commun, 2008. **376**(2): 419-422.
403. J. L. Herrmann, Y. Wang, A. M. Abarbanell*, et al.*, *Preconditioning mesenchymal stem cells with transforming growth factor-alpha improves mesenchymal stem cell-mediated cardioprotection.* Shock, 2010. **33**(1): 24-30.
404. X. Liu, W. Shen, Y. Yang*, et al.*, *Therapeutic implications of mesenchymal stem cells transfected with hepatocyte growth factor transplanted in rat kidney with unilateral ureteral obstruction.* J Pediatr Surg, 2011. **46**(3): 537-545.
405. J. Pons, Y. Huang, J. Takagawa*, et al.*, *Combining angiogenic gene and stem cell therapies for myocardial infarction.* J Gene Med, 2009. **11**(9): 743-753.
406. I. von Bultzingslowen, M. T. Brennan, F. K. Spijkervet*, et al.*, *Growth factors and cytokines in the prevention and treatment of oral and gastrointestinal mucositis.* Support Care Cancer, 2006. **14**(6): 519-527.
407. I. M. Lombaert, P. K. Wierenga, T. Kok*, et al.*, *Mobilization of bone marrow stem cells by granulocyte colony-stimulating factor ameliorates radiation-induced damage to salivary glands.* Clin Cancer Res, 2006. **12**(6): 1804-1812.
408. R. LangerJ. P. Vacanti, *Tissue engineering.* Science, 1993. **260**(5110): 920-926.
409. T. Hisatome, Y. Yasunaga, S. Yanada*, et al.*, *Neovascularization and bone regeneration by implantation of autologous bone marrow mononuclear cells.* Biomaterials, 2005. **26**(22): 4550-4556.

410. X. Zeng, Y. S. Zeng, Y. H. Ma*, et al.*, *Bone Marrow Mesenchymal Stem Cells in a Three Dimensional Gelatin Sponge Scaffold Attenuate Inflammation, Promote Angiogenesis and Reduce Cavity Formation in Experimental Spinal Cord Injury.* Cell Transplant, 2011.
411. J. Saif, T. M. Schwarz, D. Y. Chau*, et al.*, *Combination of injectable multiple growth factor-releasing scaffolds and cell therapy as an advanced modality to enhance tissue neovascularization.* Arterioscler Thromb Vasc Biol, 2010. **30**(10): 1897-1904.
412. Y. H. Zheng, K. Su, Y. T. Jian*, et al.*, *Basic fibroblast growth factor enhances osteogenic and chondrogenic differentiation of human bone marrow mesenchymal stem cells in coral scaffold constructs.* J Tissue Eng Regen Med, 2010.