



**HAL**  
open science

# Caractéristiques histologiques et biochimiques des systèmes nerveux et musculaire après lésions neurodégénératives périphériques : Etude du modèle murin dystonia musculorum

Céline Clément

► **To cite this version:**

Céline Clément. Caractéristiques histologiques et biochimiques des systèmes nerveux et musculaire après lésions neurodégénératives périphériques : Etude du modèle murin dystonia musculorum. Médecine humaine et pathologie. Université Henri Poincaré - Nancy 1, 2011. Français. NNT : 2011NAN10140 . tel-01746304

**HAL Id: tel-01746304**

**<https://hal.univ-lorraine.fr/tel-01746304>**

Submitted on 29 Mar 2018

**HAL** is a multi-disciplinary open access archive for the deposit and dissemination of scientific research documents, whether they are published or not. The documents may come from teaching and research institutions in France or abroad, or from public or private research centers.

L'archive ouverte pluridisciplinaire **HAL**, est destinée au dépôt et à la diffusion de documents scientifiques de niveau recherche, publiés ou non, émanant des établissements d'enseignement et de recherche français ou étrangers, des laboratoires publics ou privés.

## AVERTISSEMENT

Ce document est le fruit d'un long travail approuvé par le jury de soutenance et mis à disposition de l'ensemble de la communauté universitaire élargie.

Il est soumis à la propriété intellectuelle de l'auteur. Ceci implique une obligation de citation et de référencement lors de l'utilisation de ce document.

D'autre part, toute contrefaçon, plagiat, reproduction illicite encourt une poursuite pénale.

➤ Contact SCD Nancy 1 : [theses.sciences@scd.uhp-nancy.fr](mailto:theses.sciences@scd.uhp-nancy.fr)

## LIENS

Code de la Propriété Intellectuelle. articles L 122. 4

Code de la Propriété Intellectuelle. articles L 335.2- L 335.10

[http://www.cfcopies.com/V2/leg/leg\\_droi.php](http://www.cfcopies.com/V2/leg/leg_droi.php)

<http://www.culture.gouv.fr/culture/infos-pratiques/droits/protection.htm>

Université Henri Poincaré – Nancy I  
Ecole Doctorale BioSE (Biologie – Santé – Environnement)

## THESE

Présentée et soutenue publiquement pour l'obtention du titre de  
DOCTEUR DE L'UNIVERSITE HENRI POINCARÉ  
Mention « Sciences de la Vie et de la Santé »

Par **Céline CLEMENT**

**Caractéristiques histologiques et biochimiques des systèmes  
nerveux et musculaire après lésions neurodégénératives  
périphériques :**  
**Etude du modèle murin *dystonia musculorum***

**Le 15 septembre 2011**

### **Membres du jury :**

<b>Rapporteurs :</b>	Pr Yves BOUCHER	PU-PH, CRicm UMRS 975, Paris 7
	Pr Olivier ROBIN	PU-PH, UMR CNRS 527, Lyon 1
<b>Examineurs :</b>	Pr Robert LALONDE	PU, Département de Psychologie, Faculté des Sciences, Rouen
	Pr Bernard FOLIGUET	PU-PH, Lab. de Microscopie Electronique, Nancy 1
	Pr Anne-Marie MUSSET	PU-PH, Lab. d'Epidémiologie et Santé Publique en Odontologie, Strasbourg
	Pr Catherine STRAZIELLE	PU-PH, UMR S 954, Nancy 1, Directeur de thèse
<b>Invité :</b>	Dr Pierre BRAVETTI	MCU-PH, Faculté d'Odontologie, Nancy 1

UMR S 954

Nutrition-Génétique et Exposition aux Risques Environnementaux (NGERE)

# REMERCIEMENTS

Cette thèse est le fruit de travaux de recherche menés au sein de l'Unité Mixte de Recherche S 954 - Nutrition-Génétique et Exposition aux Risques Environnementaux (NGERE), dirigée par Monsieur le Professeur **Jean-Louis Guéant**. Je l'en remercie sincèrement.

Je remercie ma Directrice de Thèse, Madame le Professeur **Catherine Strazielle**, qui m'a accueilli au sein du Laboratoire de Microscopie Electronique. Ses conseils, son encadrement, et les nombreuses discussions que nous avons eues, scientifiques ou non m'ont toujours été bénéfiques. Puissiez vous trouver dans ce manuscrit le témoignage de ma profonde et sincère reconnaissance.

Messieurs **Olivier Robin**, Professeur des Universités (Lyon 1) et **Yves Boucher**, Professeur des Universités (Paris 7) ont accepté de participer à ce jury en tant qu'examineurs. Leurs commentaires et leurs remarques constitueront un précieux concours. Je les en remercie vivement.

Je remercie Messieurs **Robert Lalonde**, Professeur des Universités (Rouen) et **Bernard Foliguet**, Professeur des Universités (Nancy), d'avoir accepté de juger ce travail et pour leur disponibilité.

Je remercie particulièrement Madame le Professeur **Anne-Marie Musset** (Strasbourg) d'avoir accepté de lire et commenter ce manuscrit. Vos conseils avisés et votre bienveillance à mon égard m'ont toujours été d'un grand recours. Puissè-je acquérir votre sagesse et votre compétence.

Je suis également sensible à l'honneur que me fait Monsieur **Pierre Bravetti**, Maître de Conférences et Doyen de la Faculté d'Odontologie de Nancy, en acceptant de juger ma thèse.

J'adresse mes remerciements à Monsieur le Professeur **Jean-Yves Jouzeau**, Directeur de l'Ecole Doctorale BIOSE, pour sa rigueur, sa patience et sa compréhension.

Je remercie également Madame **Jacqueline Chanel** pour ses grandes connaissances des techniques mises en œuvre au sein du laboratoire, et Madame **Anne-Laure Leblanc** pour les soins prodigués à l'animalerie. Leur grand professionnalisme et leur disponibilité m'ont profondément marqués. J'ai appris beaucoup à leurs côtés.

J'exprime toute mon amitié à l'équipe du laboratoire : Cécile et Hervé, Vanessa, Jacqueline, Christiane, Chrystelle, Rozat, Arnaud et Mihaela.



A mon père et à ma sœur Marie-Laure

A Loïc mon homme, mon secrétaire de luxe et diplomate émérite, pour son soutien et sa patience indéfectibles

A nos merveilles Victor et Gustave qui nous font tant rire

# TABLE DES MATIERES

<b>LISTE DES PUBLICATIONS ET COMMUNICATIONS .....</b>	<b>6</b>
1. PUBLICATIONS DANS DES REVUES INTERNATIONALES .....	7
2. LISTE DES COMMUNICATIONS INTERNATIONALES.....	7
3. LISTE DES COMMUNICATIONS NATIONALES .....	7
<b>LISTE DES ABREVIATIONS.....</b>	<b>8</b>
<b>TABLE DES ILLUSTRATIONS .....</b>	<b>10</b>
1. FIGURES .....	11
2. TABLEAUX .....	13
<b>PREAMBULE .....</b>	<b>15</b>
<b>PARTIE 1 : SYNTHESE BIBLIOGRAPHIQUE .....</b>	<b>17</b>
1. LE CYTOSQUELETTE.....	18
1.1. <i>Les microtubules.....</i>	20
1.2. <i>Les microfilaments d'actine.....</i>	22
1.3. <i>Les filaments intermédiaires .....</i>	24
2. UN MODELE MURIN MUTANT SPONTANE : LA SOURIS « <i>DYSTONIA MUSCULORUM</i> ».....	35
2.1. <i>Gène dystonine et expression génique de la mutation.....</i>	35
2.2. <i>Expression et localisation normale de la protéine dystonine .....</i>	39
2.3. <i>Caractérisation histopathologique de la mutation dt .....</i>	40
2.4. <i>Caractérisation biochimique .....</i>	45
2.5. <i>Caractérisation phénotypique comportementale de la souris Dst<sup>dt-j</sup>.....</i>	47
<b>PARTIE 2 : TRAVAUX EXPERIMENTAUX .....</b>	<b>57</b>
1. HISTOPATHOLOGIE DU SYSTEME NERVEUX DE LA SOURIS <i>DST<sup>DT-J</sup></i> .....	58
1.1. <i>Protocole de notre étude histopathologique avec les techniques utilisées et leurs intérêts. ....</i>	58
1.2. <i>Cartographie des lésions nerveuses au fluoro-jade B.....</i>	59
1.3. <i>Analyse morphométrique et structurale des lésions nerveuses .....</i>	68
1.4. <i>Discussion des résultats des lésions tissulaires.....</i>	85
2. ETUDE DU METABOLISME REGIONAL DU SYSTEME NERVEUX CENTRAL DE LA SOURIS <i>DST<sup>DT-J</sup></i> .....	93
2.1. <i>La cytochrome oxydase .....</i>	93
2.2. <i>Cartographie de la COX chez la souris normale.....</i>	95
2.3. <i>Résultats de la mesure comparative de l'activité COX .....</i>	98
2.4. <i>Discussion des variations régionales de l'activité COX chez la souris Dst<sup>dtj</sup> .....</i>	105
3. INNERVATION CHOLINERGIQUE CENTRALE CHEZ LA SOURIS <i>DST<sup>DT-J</sup></i> .....	110
3.1. <i>Le système cholinergique et son marquage histochimique.....</i>	110
3.2. <i>Cartographie de l'AChE chez la souris normale. ....</i>	113
3.3. <i>Analyse comparative du marquage de l'AChE dans la mutation. ....</i>	117
3.4. <i>Discussion de l'altération de l'activité de AChE chez la souris Dst<sup>dt-j</sup> .....</i>	124
4. ETUDE HISTOPATHOLOGIQUE ET NEUROCHIMIQUE DES MUSCLES SQUELETTIQUES .....	129
4.1. <i>Le système musculaire de la souris Dst<sup>dt-j</sup> .....</i>	129
4.2. <i>Typologie des fibres musculaires striées .....</i>	129
4.3. <i>Discussion.....</i>	145
<b>PARTIE 3 : CONCLUSION .....</b>	<b>149</b>

<b>PARTIE 4 : PROCOLES TECHNIQUES.....</b>	<b>155</b>
1. ANIMAUX.....	156
2. PREPARATION DES TISSUS.....	157
2.1. <i>Prélèvement des tissus</i> .....	157
2.2. <i>Dissection</i> .....	157
2.3. <i>Préparation des coupes</i> .....	160
3. MARQUAGES HISTOCHIMIQUES.....	161
3.1. <i>Marquage de la cytochrome oxydase (COX)</i> .....	161
3.2. <i>Marquage de l'acétylcholinestérase (AchE)</i> .....	163
3.3. <i>L'analyse quantitative des marquages histochimiques</i> .....	164
3.4. <i>Coloration au crésyl violet</i> .....	165
3.5. <i>Coloration au Fluoro-Jade B</i> .....	166
3.6. <i>Protocole pour la microscopie électronique à transmission</i> .....	167
3.7. <i>Etude statistique des résultats qualitatifs</i> .....	168
<b>BIBLIOGRAPHIE .....</b>	<b>169</b>

---

## **LISTE DES PUBLICATIONS ET COMMUNICATIONS**

---

## 1. Publications dans des revues internationales

---

- **CLEMENT C**, LALONDE R, STRAZIELLE C  
Acetylcholinesterase activity in the brain of *dystonia musculorum* ( $Dst^{dt-J}$ ) mutant mice. 2012 *Neurosci Res* 72(1):79-86
- STRAZIELLE C, **CLEMENT C**, LAFON A, LALONDE R.  
Histopathology and regional variations of cytochrome oxidase activity in the central nervous system of  $Dst^{dt-J}$  mutant mice (*Dystonia Musculorum*) with spinocerebellar atrophy. En préparation pour la revue *Journal of Neuroscience Research*

## 2. Liste des communications internationales

---

- **CLEMENT C**, LALONDE R, BRAVETTI P, STRAZIELLE C.  
Structural and histochemical characterization of skeletal muscles in *dystonia musculorum* mutation. 5<sup>th</sup> Forum of European Neuroscience. Vienne - Autriche, 8 au 12 juillet 2006
- STRAZIELLE C, LAFON A, **CLEMENT C**, LALONDE R.  
Metabolic activity and tissue lesion in the *dystonia musculorum* mutation, a model of thick neuronal fiber deafferentation. 5<sup>th</sup> Forum of European Neuroscience. Vienne - Autriche, 8 au 12 juillet 2006
- **CLEMENT C**, JAZI R, LALONDE R, STRAZIELLE C.  
Brain acetylcholinesterase activity in *dystonia musculorum* mutation. 6<sup>th</sup> Forum of European Neuroscience. Genève - Suisse, 12 au 16 juillet 2008

## 3. Liste des communications nationales

---

- STRAZIELLE C, **CLEMENT C**, LAFON A, MARCHETTI N, LALONDE R.  
Histopathologie des systèmes musculaire et nerveux chez la souris *dystonia musculorum*. Forum Recherche et Innovation en Odontologie. Nancy - France, 9 février 2006
- LAFON A, **CLEMENT C**, STRAZIELLE C.  
Etude de l'activité métabolique régionale du système nerveux central chez la souris *Dystonia musculorum* ( $Dst^{dt-J}$ ), modèle d'une déafferentation spinale et trigéminal. Forum des Jeunes Chercheurs en Odontologie. Lyon - France, 19 et 20 septembre 2006

---

## **LISTE DES ABREVIATIONS**

---

ABD	Séquence codant pour un domaine de liaison à l'actine
ADNc	Acide désoxyribonucléique complémentaire
ACHe	Acétylcholinestérase
APP	Protéine précurseur du peptide Abeta
ARN	Acide ribonucléique
ARNm	Acide ribonucléique messenger
Asp	Aspartate ou acide aspartique
ATP	Adénosine triphosphate
BPAG1	Antigène 1 de la pemphigoïde bulleuse
BPAG1n	Antigène 1 de la pemphigoïde bulleuse à isoforme neuronale
CMT	Maladie de Charcot-Tooth-Marie
COX	Cytochrome oxydase
DA	Dopamine
DLB	Démence à corps de Lewy
DRIP	Protéine interagissant avec les récepteurs dopaminergiques
FI	Filaments intermédiaires
Fln	Filaments intermédiaires neuronaux
FITC	Isothiocyanate de fluorescéine
GABA	Acide $\gamma$ -aminobutyrique
GFAP	Protéine acide fibrillaire gliale
5HT	Sérotonine
IFAPs	Protéines associées aux filaments intermédiaires
kb	Kilo base
kDa	Kilo Dalton
KO	Knock-out
KSP	Lysine-Sérine-Proline
<i>LacZ</i>	Gène bactérien codant pour la $\beta$ -galactosidase
LCR	Liquide Céphalo-Rachidien
MAP	Protéine associée aux microtubules
MAP2	Protéine associée aux microtubules 2
MHC	Chaîne lourde de myosine
MP	Maladie de Parkinson
MPZ	Protéine Myéline Zéro
MT	Microtubules
NA	Noradrénaline
NGF	Facteur de croissance neuronal
NFH	Sous-unité lourde neurofilamentaire
NFHLacZ	Protéine de fusion entre NFH et LacZ
NFL	Sous-unité légère neurofilamentaire
NFM	Sous-unité moyenne neurofilamentaire
NFs	Neurofilaments
nm	Nanomètre
NMDA	Acide N-méthyl-D-aspartique
PRD	Domaine de répétition de la plakine
PS1	Préséniline 1
SDH	Succinate déshydrogénase
SLA	Sclérose Latérale Amyotrophique
SNC	Système Nerveux Central
SNP	Système Nerveux Périphérique
SOD-I	SuperOxyde Dismutase 1
STOP	Protéine stop
TAU	Protéine tau

---

## **TABLE DES ILLUSTRATIONS**

---



# 1. Figures

---

- Figure 1** Mécanisme du transport axonal
- Figure 2** Organisation des microtubules et de leurs protéines associées (MAP)
- Figure 3** Mise en évidence par des anticorps fluorescents antitubuline de la localisation des microtubules d'une cellule aplatie de souris en culture
- Figure 4** Agencement des trois sous-unités dans le neurofilament final
- Figure 5** Les composants du cytosquelette sont organisés en un réseau tridimensionnel à l'intérieur de l'axone
- Figure 6** Décryptage et transcription du gène *dystonine* (*dst*)
- Figure 7** Visualisation d'un gonflement axonal dans la racine sensitive d'une souris *Dst<sup>dt-J</sup>* âgée de 20 jours, avec la présence de nombreux corps denses.
- Figure 8** Représentation schématique des principales voies ascendantes et descendantes au niveau de la moelle épinière chez l'homme
- Figure 9** Tentative de locomotion avec mouvements de « crawl » réalisés par la souris *Dst<sup>dt-J</sup>* dès la deuxième semaine post-natale
- Figure 10** Souris *Dst<sup>dt-J</sup>* âgées de 4 mois
- Figure 11** Photographie représentant une souris dystonique *Dst<sup>dt-J</sup>* et une souris contrôle issues de la même fratrie, et âgées de 6 semaines
- Figure 12** Photographies comparant le réflexe postural chez la souris *Dst<sup>dt-J</sup>* et celui chez la souris contrôle âgées de six semaines
- Figure 13** Marquage au fluoro-jade B du tractus trigéminal (sp5) et du noyau spinal caudal, du nerf trigéminal (Sp5C)
- Figure 14** Marquage des fibres nerveuses au fluoro-jade B chez la souris *Dst<sup>dt-J</sup>*
- Figure 15** Marquage au fluoro-jade B des fibres nerveuses du système central afférent sensitif des nerfs rachidiens chez la souris *Dst<sup>dt-J</sup>*, dans la partie dorsale de la moelle épinière et le complexe nucléaire cunéiforme du tronc cérébral
- Figure 16** Marquage au fluoro-jade B des fibres nerveuses du système nerveux central afférent sensitif du nerf trijumeau chez la souris *Dst<sup>dt-J</sup>*.
- Figure 17** Marquages au fluoro-jade B dans l'encéphale de la souris *Dst<sup>dt-J</sup>*
- Figure 18** Faisceaux de fibres afférentes dans les cordons de la moelle épinière cervicale de la souris contrôle et de la souris *Dst<sup>dt-J</sup>*
- Figure 19** Détails histologiques de la substance grise de la moelle cervicale chez la souris contrôle et la souris *Dst<sup>dt-J</sup>*
- Figure 20** Défauts de myélinisation des fibres nerveuses dans la colonne dorsale de la moelle cervicale de la souris *Dst<sup>dt-J</sup>*
- Figure 21** Ganglion trigéminal des souris contrôle et *Dst<sup>dt-J</sup>*: Coupes semi-fines colorées au bleu de toluidine
- Figure 22** Fréquence de distribution du diamètre des fibres nerveuses afférentes dans le ganglion trigéminal mesuré sur coupes semi-fines de 2 souris *Dst<sup>dt-J</sup>*
- Figure 23** Fréquence de distribution de l'épaisseur de la gaine de myéline des fibres afférentes trigéminales dans le ganglion trigéminal
- Figure 24** Fibres nerveuses sensibles au niveau du ganglion trigéminal chez la souris *Dst<sup>dt-J</sup>*
- Figure 25** Amas cellulaire du ganglion trigéminal chez la souris contrôle et la souris *Dst<sup>dt-J</sup>*
- Figure 26** Détails des cellules ganglionnaires au niveau du ganglion trigéminal chez la souris contrôle et la souris *Dst<sup>dt-J</sup>*

- Figure 27** Marquage au crésyl violet des cellules mésencéphaliques du nerf trijumeau
- Figure 28** Schéma illustrant la non-homogénéité de la répartition de la COX dans les neurones individuels
- Figure 29** Cartographie histochimique de l'activité de la COX
- Figure 30** Activité de la COX chez la souris contrôle et la souris  $Dst^{dt-J}$  au niveau de certaines régions du tronc cérébral
- Figure 31** Activité de la COX chez la souris contrôle et la souris  $Dst^{dt-J}$  au niveau de certains noyaux du système nerveux central
- Figure 32** Cartographie histochimique AChE
- Figure 33** Marquage de l'activité AChE du globus pallidus médial
- Figure 34** Marquage de l'activité AChE dans les nombreux noyaux de la partie centrale du thalamus
- Figure 35** Marquage de l'activité AChE dans les régions dopaminergiques, chez la souris contrôle et la souris mutante  $Dst^{dt-J}$
- Figures 36** Diagramme du schéma général des connexions pour la boucle du contrôle moteur du cortex cérébral avec le striatum et le cervelet
- Figure 37** Nombre de fibres claires, intermédiaires et sombres du muscle fléchisseur superficiel de l'extrémité de la patte postérieure chez les souris  $Dst^{dt-}$  et les souris contrôles exprimées en pourcentage, en fonction de l'activité enzymatique de la COX
- Figure 38** Marquages neurochimiques, COX et AChE du muscle *flexor digitorum superficialis* chez la souris contrôle et la souris  $Dst^{dt-J}$
- Figure 39** Nombre de fibres claires, intermédiaires et sombres du muscle masséter chez les souris  $Dst^{dt-J}$  et les souris contrôles exprimées en pourcentage, en fonction de l'activité enzymatique de la COX
- Figure 40** Marquage de la COX au niveau des fibres musculaires du muscle masséter chez la souris contrôle et la souris la souris  $Dst^{dt-J}$
- Figure 41** Détails de myocytes du muscle masséter chez la souris contrôle et la souris  $Dst^{dt-J}$
- Figure 42** Marquage de la COX au niveau des faisceaux de fibres musculaires de la face dorsale de la langue chez la souris contrôle et la souris  $Dst^{dt-J}$
- Figure 43** Fibres musculaires de la face dorsale de la langue chez la souris  $Dst^{dt-J}$
- Figure 44** Fibres musculaires situées au niveau de la partie dorsale de la langue de la souris  $Dst^{dt-J}$
- Figure 45** Fibres musculaires situées au niveau de la partie dorsale de la langue chez la souris contrôle et la souris  $Dst^{dt-J}$
- Figure 46** Schéma fonctionnel du contrôle central de la sensori-motricité chez la souris  $Dst^{dt-J}$
- Figure 47** Muscles superficiels, muscles profonds, face ventrale
- Figure 48** Muscles du membre pelvien, aspect latéral

## 2. Tableaux

---

<b>Tableau 1</b>	Classification des filaments intermédiaires
<b>Tableau 2</b>	Protéines associées aux filaments intermédiaires
<b>Tableau 3</b>	Nomenclature et description des protéines dystonine
<b>Tableau 4</b>	Anatomopathologie chez la souris <i>dystonia musculorum</i>
<b>Tableau 5</b>	Activité motrice chez les souris $Dst^{dt-J}$ et les contrôles dans « l'open-field » sur la poutre, calculé sur 3 jours
<b>Tableau 6</b>	Valeurs chez les souris $Dst^{dt-J}$ et les contrôles des examens neurologiques mesurés sur la grille d'exploration, l'open-field, et la grille horizontale, ainsi que pendant la suspension par la queue en l'air ou placées sur une barre horizontale
<b>Tableau 7</b>	Estimation du marquage au Fluoro-Jade B dans le groupe des souris $Dst^{dt-J}$ au microscope à fluorescence
<b>Tableau 8</b>	Evaluation morphométrique du système afférent segmentaire des nerfs rachidiens cervicaux (moelle épinière) et des centres segmentaires spinaux du tronc cérébral (noyaux cunéiformes) dans le groupe des souris $Dst^{dt-J}$
<b>Tableaux 9a-b</b>	Fréquence de distribution du diamètre des fibres nerveuses afférentes dans le ganglion trigéminal mesuré sur coupes semi-fines de 2 souris $Dst^{dt-J}$ et 2 souris contrôles
<b>Tableaux 10a-b</b>	Fréquence de distribution du diamètre de la gaine de myéline des fibres afférentes trigéminales dans le ganglion trigéminal mesurée sur coupes semi-fines de 2 souris $Dst^{dt-J}$ et 2 souris contrôles
<b>Tableau 11</b>	Mesures morphométriques des centres nucléaires du nerf trijumeau colorés au crésyl-violet dans les deux groupes des souris
<b>Tableau 12</b>	Résultats de la quantification cellulaire du noyau mésencéphalique du nerf trigéminal chez des souris dystoniques et des souris contrôles de trois mois, de 40-60 jours, et de 21 jours.
<b>Tableau 13</b>	Résultats de la quantification cellulaire du noyau rouge
<b>Tableau 14</b>	Evaluation quantitative des structures extra-pyramidales, marquées positivement au fluoro-jade B
<b>Tableau 15</b>	Neurodégénérescence chez la souris $Dst^{dt-J}$
<b>Tableau 16</b>	Activité COX dans la moelle épinière cervicale et le cerveau postérieur chez les souris $Dst^{dt-J}$ et contrôles et pourcentage de différence d'absorbance entre les deux groupes de souris mesuré sur des coupes colorées au crésyl-violet
<b>Tableau 17</b>	Activité COX dans le cerveau antérieur des souris $Dst^{dt-J}$ et les souris contrôles
<b>Tableau 18</b>	Classification des régions cholinergiques et leurs zones de projection au niveau de l'encéphale
<b>Tableau 19</b>	Activité AChE dans le cerveau antérieur des souris $Dst^{dt-J}$ et de souris contrôles et pourcentage de changement pour les régions montrant une différence significative
<b>Tableau 20</b>	Activité AChE dans le cerveau postérieur des souris $Dst^{dt-J}$ et des souris contrôles et pourcentage de changement pour les régions montrant une différence significative
<b>Tableau 21</b>	Tableau récapitulatif des caractéristiques des différentes fibres squelettiques
<b>Tableau 22</b>	Moyenne et écart-type de l'activité de la COX pour le muscle fléchisseur

	de l'extrémité de la patte postérieure des souris <i>Dst<sup>dt-J</sup></i>
<b>Tableau 23</b>	Nombre et surface des boutons terminaux par marquage à l'AChE au niveau du muscle fléchisseur superficiel de l'extrémité de la patte postérieure
<b>Tableau 24</b>	Moyenne et écart-type de l'activité de la COX pour le muscle masséter chez la souris <i>Dst<sup>dt-J</sup></i>
<b>Tableau 25</b>	Nombre et surface des boutons terminaux par marquage à l'AChE au niveau du muscle masséter
<b>Tableau 26</b>	Moyenne et écart-type de la mesure d'atrophie grossière pour la masse linguale chez les souris <i>Dst<sup>dt-</sup></i>
<b>Tableau 27</b>	Moyenne et écart-type de l'activité de la COX et des mesures morphométriques pour la masse linguale chez les souris <i>Dst<sup>dt-J</sup></i>
<b>Tableau 28</b>	Nombre et surface des boutons terminaux par marquage à l'AChE au niveau de la langue
<b>Tableau 29</b>	Répartition des souris de souche B6C3Fe-a/a étudiées selon l'âge

---

## **PREAMBULE**

---

L'étude de modèles animaux permet de faire des progrès considérables en physiopathologie et dans la compréhension des mécanismes cellulaires et moléculaires qui caractérisent les différentes pathologies humaines. En effet, la biologie moléculaire et cellulaire étant malheureusement incapable de prendre en compte les mécanismes compensatoires neurochimiques ou structuraux présents dans tout système fonctionnel, c'est par l'étude de modèles animaux créés ou disponibles et leur comparaison avec la symptomatologie clinique observée chez l'homme que les études cliniques et la recherche fondamentale peuvent se nourrir mutuellement.

Le groupe de recherche que nous avons intégré pour notre thèse de doctorat travaillait sur la caractérisation phénotypique, comportementale et neurochimique de plusieurs modèles de souris ataxiques dans un but d'expertise physiopathologique différentielle et de spécification des rôles que les différents compartiments du cervelet et les structures nerveuses associées jouent dans la pathologie.

Les modèles utilisés étaient, pour la plupart, le fruit de mutations spontanées apparues fortuitement dans diverses animaleries d'élevage. Le laboratoire entretenait un élevage de souris *dystonia musculorum* (*Dst*) dont l'atteinte motrice était caractérisée par une ataxie, des tremblements, des troubles de la coordination motrice et une dystonie des 4 pattes. Paradoxalement, l'histopathologie révélait une atteinte des voies afférentes sensitives à projections cérébelleuse et thalamique. Cette mutation était intéressante pour les cliniciens car elle présentait une symptomatologie similaire à celle retrouvée dans l'ataxie de Friedreich chez l'homme.

Il y a une quinzaine d'années, le gène de la dystonine était découvert, codant pour une protéine du cytosquelette associée aux filaments intermédiaires. Quelques années plus tard, on découvrait le gène de l'ataxie de Friedreich, codant pour la frataxine, une protéine impliquée dans la régulation de la quantité de fer mitochondrial. La souris mutante perdait alors son intérêt comme modèle animal de la pathologie humaine.

Actuellement, la souris *dystonia musculorum* reste un modèle d'intérêt à différents niveaux: 1) la pathologie est mal définie puisque le substrat physiopathologique des troubles dystoniques, qui apparaissent très tôt chez la souris, n'a pas encore été mis en évidence; 2) la dystonine semble intervenir à différents niveaux dans l'organisation du cytosquelette, mais la cause primaire de la dégénérescence cellulaire reste incertaine.

Notre travail a consisté en une caractérisation neurochimique globale du système nerveux central de la souris sous la forme de cartographies histochimiques dans le but de préciser la pathologie nerveuse centrale et périphérique en rapport avec les lésions histopathologiques mises en évidence et les performances neuro-comportementales détectées *in vivo*.

Avant la présentation du modèle et la synthèse des données expérimentales déjà publiées sur la mutation *Dst*, nous avons choisi, dans une première partie introductive, d'exposer l'organisation du cytosquelette cellulaire afin de mieux comprendre la pathologie moléculaire de notre modèle d'étude.

---

## **PARTIE 1 : SYNTHÈSE BIBLIOGRAPHIQUE**

---

# 1. Le cytosquelette

---

Au même titre que le squelette d'un animal qui est formé d'éléments solides servant de support aux tissus mous de l'organisme et qui jouent un rôle essentiel en permettant les mouvements du corps, la cellule possède un « système squelettique » appelé **cytosquelette** aux fonctions analogues.

Le cytosquelette est composé de trois structures filamenteuses bien définies – microtubules (MT), microfilaments (MF) et filaments intermédiaires (FI) - qui forment ensemble un réseau interactif élaboré. Ces trois types de filaments du cytosquelette sont des polymères de sous-unités protéiques maintenues par des liaisons non covalentes faibles. Ce type de construction permet un assemblage et un désassemblage rapides dépendant d'une régulation cellulaire complexe. Chaque élément du cytosquelette possède ses propres propriétés. Les **microtubules (MT)** sont de longs tubes creux non ramifiés composés d'une protéine, la tubuline. Les **microfilaments (MF)** sont de minces structures pleines, souvent organisées en un réseau ramifié et composées d'une protéine, l'actine. Les **filaments intermédiaires (FI)** sont des fibres résistantes, en forme de cordes, composées de diverses protéines de structure voisine. Ces trois types d'éléments sont caractérisés par une dynamique d'assemblage qui leur est propre, rendant compte de leurs propriétés. La capacité des filaments d'actine et des microtubules à résister à la déformation mécanique et à transmettre les forces engendrées par les moteurs moléculaires permet au système de motilité du cytosquelette de déterminer la forme des cellules et, par conséquent, la structure à la fois des tissus et des organismes entiers. En outre, la nature dynamique des polymères du cytosquelette permet aux cellules de changer de forme rapidement, en l'espace de quelques secondes.

Ainsi, il est communément admis que le terme de cytosquelette est en fait peu adapté. En effet, il fait inconsciemment référence à une structure, certes solide, mais statique. Ce terme ne prend pas en compte toutes les fonctions qu'exercent ces macromolécules au sein de la cellule et de son environnement. Certains auteurs proposent le terme de charpente dynamique traduisant ainsi la dualité structurelle et fonctionnelle.

Il est désormais acquis que des perturbations de son fonctionnement sont impliquées dans l'apparition de certaines maladies. Par ses divers rôles, notamment dans la division cellulaire, il est devenu la cible de thérapies anticancéreuses. Sa désorganisation paraît être un élément-clé dans la physiopathologie de maladies comme la maladie d'Alzheimer (MA), la maladie de Parkinson (MP), la sclérose latérale amyotrophique (SLA), la démence à corps de Lewy (DLB),... Ces maladies se traduisent le plus souvent par la formation d'agrégats intracellulaires contenant un ou plusieurs éléments du cytosquelette, l'élément majoritaire permettant de « classer » la maladie, tout du moins sur le plan neuropathologique. Dans certaines entités clinico-pathologiques, les agrégats sont présents dans les cellules gliales, astrocytes ou oligodendrocytes. Cependant, à l'exception de maladies liées à la mutation d'un gène précis du cytosquelette, le rôle exact de ces agrégats et de la désorganisation du cytosquelette ne sont pas clairement déterminés. Par ailleurs, il est probable qu'en fonction de la topographie et du moment de leur apparition, ils peuvent être, soit toxiques, soit en rapport avec un mécanisme protecteur pour la cellule [Alberts *et al*, 2002].

La conséquence majeure de ces agrégats neurofibrillaires est la perturbation des différents flux cytoplasmiques et plus particulièrement ceux du transport axonal. Rappelons qu'il existe trois types de transport le long de la fibre nerveuse :

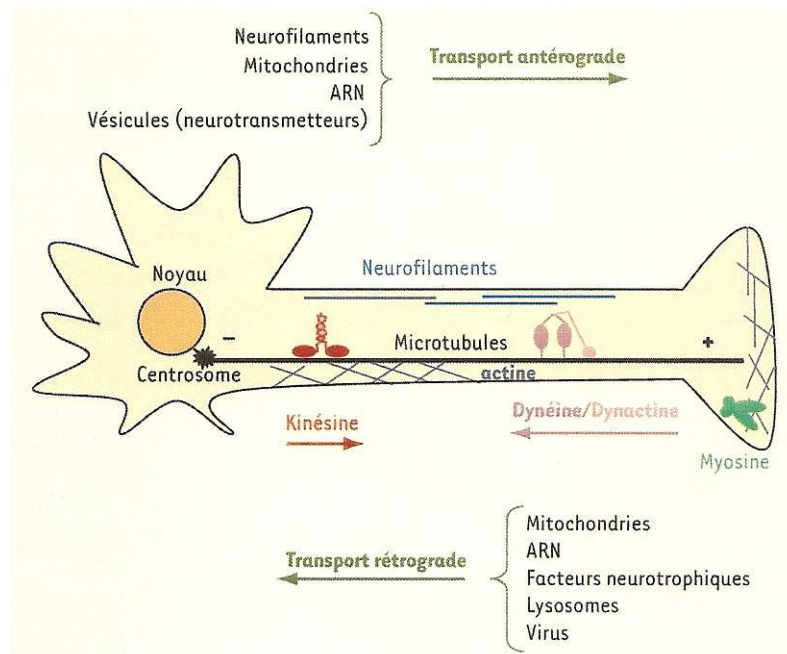
- Certains « cargos » (molécules transportées) sont acheminés dans le sens antérograde, centrifuge, du corps cellulaire vers la synapse, à deux vitesses : le



transport lent (1-5 mm/jour) utilisé par les molécules du cytosquelette, par exemple, pour assurer le renouvellement des voies de communication ; et le transport rapide (>5 cm/jour) pour les vésicules chargées de neurotransmetteurs.

- D'autres voyagent dans le sens rétrograde (20 cm/jour), centripète, de la synapse au corps cellulaire, comme les facteurs neurotrophiques, les lysosomes ou certains virus qui cherchent à atteindre le système nerveux central.

Un grand nombre de molécules (mitochondries ou ARN) peuvent être transportées dans les deux directions (**Figure 1**)



**Figure 1** : Mécanisme du transport axonal [Millecamps et Julien, 2008]

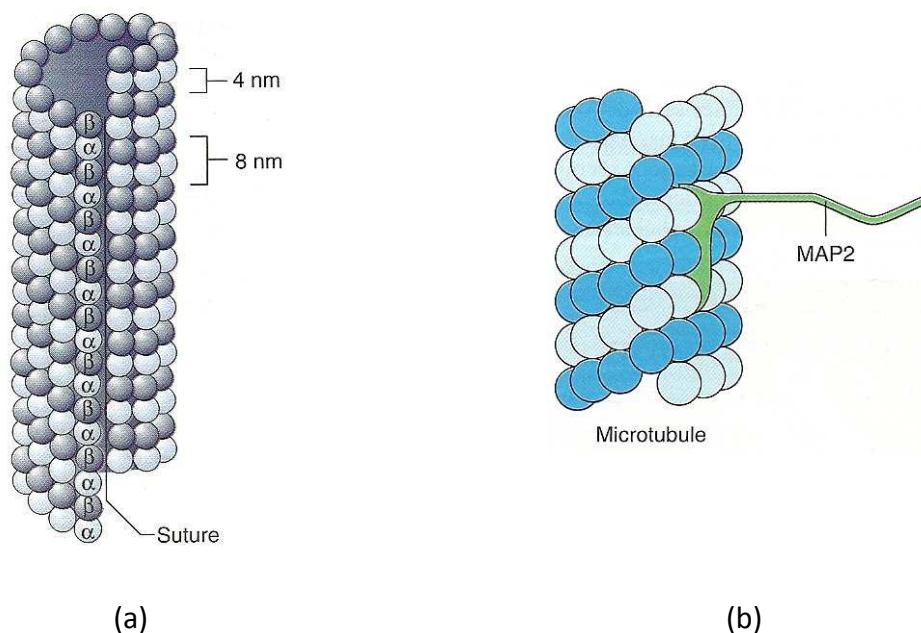
Les protéines motrices (kinésines, dynéines, myosines) propulsent les « cargos » le long des filaments du cytosquelette (microtubules, neurofilaments, actine) dans le sens antérograde (vers l'extérieur positive des microtubules) ou rétrograde (dans le sens inverse).

## 1.1. Les microtubules

### 1.1.1. Structure et composition [Karp *et al*, 2010]

Les microtubules ont un diamètre extérieur de 25 nm, une paroi épaisse d'environ 5 nm et leur longueur peut atteindre la longueur ou la largeur d'une cellule. La paroi du microtubule est composée de protéines globulaires disposées en rangées longitudinales, les protofilaments, alignés parallèlement au grand axe du tubule. On pense que des interactions non covalentes entre protofilaments voisins jouent un rôle important pour conserver la structure du microtubule.

Chaque protofilament est assemblé à partir de blocs dimériques composés d'une sous-unité globulaire de tubuline  $\alpha$  et d'une de tubuline  $\beta$ . Le protofilament est asymétrique, se terminant à un bout par une tubuline  $\alpha$  et à l'autre par une tubuline  $\beta$ . Tous les protofilaments d'un microtubule ont la même polarité. Par conséquent, l'ensemble du polymère est polarisé. Une extrémité du microtubule est l'extrémité plus et se termine par une rangée de sous-unités de tubuline  $\beta$ . L'autre extrémité est l'extrémité moins; elle se termine par une rangée de sous-unités de tubuline  $\alpha$ . La polarité structurale des microtubules joue un rôle important dans leur croissance et dans leur faculté de participer à des activités mécaniques orientées (**Figure 2a**).



**Figure 2 :** Organisation des microtubules et de leurs protéines associées (MAP)

(a) Coupe longitudinale schématisée d'un microtubule. Les protofilaments contigus ne sont pas en phase, mais décalés d'environ 1 nm, de sorte que les molécules de tubuline ont une disposition hélicoïdale à la périphérie du microtubule. L'hélice est interrompue à un endroit où les sous-unités  $\alpha$  et  $\beta$  sont latéralement en contact. Il en résulte une «suture» tout au long du microtubule [Karp *et al*, 2010]

(b) Représentation schématisée d'une molécule de MAP2 fixée à la surface d'un microtubule. Chaque molécule de MAP2 possède trois sites de fixation à la tubuline réunis par de courts segments de chaîne polypeptidique (une isoforme possède quatre sites de liaison). Les sites de fixation sont suffisamment espacés pour permettre à la molécule de MAP2 de s'attacher à trois sous-unités de tubuline séparées de la paroi du microtubule. Les queues des molécules de MAP2 s'échappent au dehors et peuvent interagir avec d'autres éléments cellulaires [Karp *et al*, 2010].

### 1.1.2. Protéines associées aux microtubules

Les microtubules contiennent des protéines additionnelles appelées protéines associées aux microtubules (microtubule associated proteins, ou MAP). Les MAP possèdent habituellement un domaine fixé latéralement au microtubule et un autre domaine filamentueux s'écartant de sa surface (**Figure 2b**). Elles ont pour rôle d'augmenter généralement la stabilité des microtubules et de favoriser leur assemblage. L'activité de liaison aux microtubules des différentes MAP est principalement contrôlée par l'addition ou l'élimination de groupements phosphate de résidus acides aminés particuliers. La maladie d'Alzheimer, par exemple, est caractérisée par un niveau anormalement élevé de phosphorylation d'une MAP particulière, appelée tau. Des amas de filaments enchevêtrés composés de molécules de tau excessivement phosphorylées et incapables de s'unir aux microtubules s'accumulent dans les neurones induisant leur dégénérescence.

Parallèlement à ces protéines associées, des protéines motrices assurent le transport de molécules le long des filaments du cytosquelette avec l'ATP comme source d'énergie. Le long des axones, deux types de protéines, des kinésines et des dynéines sont arimées aux microtubules qui leur servent de rails pour le transport.

Les kinésines assurent le transport antérograde, dirigé vers l'extrémité positive des microtubules. La kinésine (KIF5) est un tétramère constitué de deux chaînes lourdes (KHC) et de deux chaînes légères (KLC). Les deux chaînes lourdes s'associent au niveau de leur domaine central pour former l'hélice  $\alpha$ . Les extrémités amino-terminales, de forme globulaire, s'intriquent pour constituer le domaine moteur qui se lie aux microtubules et hydrolyse l'ATP. Les extrémités carboxy-terminales s'associent aux chaînes légères et aux cargos. L'attachement de ces cargos peut se faire par l'intermédiaire d'un adaptateur spécifique. Certains adaptateurs permettent la fixation du cargo au niveau de KLC et, dans ce cas, le transport est dirigé vers l'axone. D'autres adaptateurs associent leur cargo au niveau de KHC et, dans ce cas, le cargo est transporté dans les dendrites.

La dynéine cytoplasmique assure le transport rétrograde vers l'extrémité négative des microtubules. Elle est constituée de deux chaînes lourdes qui comportent les domaines moteurs, ainsi qu'un nombre variable de chaînes légères et intermédiaires. Ce complexe s'associe à la dynactine, complexe de 11 sous-unités comprenant en particulier, un filament de protéine Arp1 (actin-related protein présentant un domaine homologue à celui de l'actine) et plusieurs protéines associées telles que la protéine p150Glued et la dynamitine (p50). La dynactine intervient dans la liaison des cargos sur la dynéine [Millecamps et Julien, 2008].


### 1.1.3. Rôle des microtubules

- Comme supports structuraux et organisateurs

La répartition des microtubules cytoplasmiques et leur orientation déterminent généralement la forme de la cellule. Ce rôle comme éléments du squelette est particulièrement évident dans les prolongements cellulaires très allongés, comme les cils et flagelles et les axones des cellules nerveuses.

Les microtubules sont généralement disposés perpendiculairement au grand axe de la cellule (transversalement) (**Figure 3**). On pense aussi qu'ils joueraient un rôle dans le maintien de l'organisation interne des cellules. En effet, le traitement des cellules par des substances qui détruisent les microtubules peut affecter sérieusement la localisation des organites membranaires, comme le réticulum endoplasmique et l'appareil de Golgi. Celui-ci est habituellement localisé vers le centre de la cellule, près du noyau. Le traitement des

cellules par le nocodazole ou la colchicine peut disperser les éléments du Golgi dans les régions périphériques de la cellule. Après l'élimination de la substance et la reformation des microtubules, les membranes du Golgi reviennent se positionner au centre de la cellule.



**Figure 3 :** Mise en évidence par des anticorps fluorescents antitubuline de la localisation des microtubules d'une cellule aplatie de souris en culture.

On observe les microtubules qui s'étendent en rayonnant à partir de la région périnucléaire de la cellule. On peut suivre les microtubules individuels et voir qu'ils se courbent graduellement pour suivre la forme de la cellule [Karp *et al*, 2010].

- Comme facteurs de motilité intracellulaire

Les cellules vivantes sont très actives, avec des déplacements contrôlés de macromolécules et d'organites qui vont de place en place. Les microtubules jouent un rôle majeur dans ces déplacements. En effet, la destruction de ces éléments du cytosquelette arrête souvent les mouvements.

Nous verrons dans un chapitre ultérieur que ces éléments sont indispensables au transport axonal le long de la fibre nerveuse. Ils servent de charpente stable à des protéines motrices qui propulsent les molécules à transporter. Les kinésines assurent le transport antérograde, alors que le complexe dynéine-dynactine assure le transport rétrograde.

## 1.2. Les microfilaments d'actine

L'actine a été identifiée il y a plus de 50 ans comme une des principales protéines contractiles des cellules musculaires. Depuis lors, on l'a reconnue comme une protéine essentielle dans pratiquement tous les types de cellules eucaryotes étudiés.

- Assemblage et démontage des microfilaments

Les microfilaments ont un diamètre d'environ 8 nm et sont composés de sous-unités globulaires d'une protéine, l'actine. Avant son incorporation à un filament, le monomère d'actine s'unit à une molécule d'ATP et se comporte par conséquent comme une ATPase. L'ATP associé au monomère d'actine est alors hydrolysé en ADP. Par conséquent, la majeure partie d'un filament d'actine se compose de sous-unités d'ADP-actine.

En raison de l'organisation de ses sous-unités, le filament d'actine est essentiellement une structure à deux brins avec deux sillons hélicoïdaux courant sur toute sa longueur. Les termes « filament d'actine », ou « microfilament » ou « actine F » s'appliquent à ce type de

filament. Chaque sous-unité d'actine possédant une polarité et toutes les sous-unités d'un filament d'actine étant orientées dans le même sens, le filament tout entier est également polarisé. Suivant le type de cellule et l'activité à laquelle ils participent, les filaments d'actine peuvent être organisés en dispositifs très ordonnés, en réseaux lâches mal définis ou en faisceaux ancrés denses.

Les cellules gardent un équilibre dynamique entre les formes monomère et polymère de l'actine, exactement comme pour la tubuline et les microtubules. La vitesse d'assemblage ou de démontage des filaments d'actine dans la cellule peut être influencée par plusieurs protéines « accessoires » différentes. Si les conditions se modifient dans une partie de la cellule, l'équilibre peut être déplacé en faveur soit de l'assemblage, soit du démontage des microfilaments. En contrôlant cet équilibre, la cellule peut réorganiser son cytosquelette de microfilaments. Cette réorganisation est requise pour des processus dynamiques tels que la locomotion cellulaire, les changements de forme et la cytokinèse.

- La myosine : moteur moléculaire des filaments d'actine

Jusqu'à présent, tous les moteurs que l'on sait fonctionner conjointement avec les filaments d'actine font partie de la superfamille des myosines. Les myosines - à l'exception de la myosine VI, - se déplacent vers l'extrémité plus du filament d'actine.

On a d'abord isolé la myosine à partir de muscle squelettique des mammifères, puis de cellules eucaryotes très diverses. Toutes les myosines possèdent un domaine moteur (tête) caractéristique. La tête possède un site qui se fixe à un filament d'actine et un autre qui hydrolyse l'ATP. Les domaines de tête des myosines se ressemblent, mais les domaines de queue sont très divers. Les myosines contiennent également diverses chaînes (légères) de faible poids moléculaire. On divise généralement les myosines en deux grands groupes, les myosines conventionnelles (ou de type II) et les myosines non conventionnelles. Sur la base des séquences d'acides aminés, les myosines non conventionnelles sont subdivisées en 17 classes différentes au moins (types I et III-XVIII). Certaines de ces classes s'expriment largement parmi les eucaryotes, alors que d'autres sont plus limitées. Les humains possèdent une quarantaine de myosines différentes appartenant à 11 classes au moins; on suppose que chacune possède une ou plusieurs fonctions spécialisées.

- Myosines conventionnelles (type II)

Les plus connues des protéines de myosine de la classe II sont les principaux moteurs de la contraction musculaire, mais on les trouve aussi dans diverses cellules non musculaires. Parmi leurs activités non musculaires, les myosines de type II sont nécessaires pour la division de la cellule en deux parties.

Etant bipolaires, les têtes de myosine situées aux extrémités d'un filament de myosine peuvent tirer les filaments d'actine l'un vers l'autre, comme c'est le cas dans une cellule musculaire. Les filaments de myosine qui s'assemblent dans les cellules des muscles squelettiques sont des éléments très stables de l'appareillage contractile. Les petits filaments de myosine II de la plupart des cellules non musculaires sont cependant souvent des constructions transitoires qui s'assemblent là où et quand elles sont nécessaires et se démontent après usage.

- Myosines non conventionnelles

Plusieurs myosines non conventionnelles (comme les myosines I, V et VI) sont associées à différents types de vésicules et organites cytoplasmiques. On a montré que certaines vésicules contiennent des moteurs à base de microtubules (kinésines et/ou dynéine

cytoplasmiques) et des moteurs à base de microfilaments (myosines non conventionnelles) ; en fait, les deux types de moteurs peuvent être physiquement liés. Les vésicules et d'autres transporteurs membranaires peuvent se déplacer à longue distance sur des microtubules au sein des cellules animales. On pense cependant qu'en s'approchant de l'extrémité du microtubule, ces vésicules membranaires sont souvent aiguillées vers une voie de microfilaments pour traverser localement la zone périphérique de la cellule, riche en actine.

### **1.3. Les filaments intermédiaires**

#### **1.3.1. Généralités sur les filaments intermédiaires (FI)**

Les filaments intermédiaires sont des constituants ubiquitaires des cellules eucaryotes, et des molécules proches ont été mises en évidence chez les bactéries et les levures. Contrairement aux microtubules et aux microfilaments qui sont des structures très conservées entre les espèces, les filaments intermédiaires sont hautement et finement contrôlés, permettant une expression spécifique en fonction des tissus, du stade de développement embryologique voire du compartiment cellulaire. Ainsi, les filaments intermédiaires représentent un groupe très hétérogène du point de vue chimique. Il existe environ 65 gènes, et six classes de filaments intermédiaires sont actuellement individualisées en fonction de leurs caractéristiques biochimiques et de leur distribution tissulaire (**Tableau 1**).

Malgré cette hétérogénéité, ils possèdent une organisation tripartite proche. On distingue un domaine central de structure  $\alpha$ -hélicoïdale, ou domaine en bâtonnet, conservé entre les différents filaments intermédiaires et entre les espèces, flanqué de chaque côté de domaines globulaires, l'extrémité N-terminale (tête), et l'extrémité C-terminale (queue). Ces deux domaines sont sujets à de grandes variations de taille et de séquence, dotant les FI de caractéristiques différentielles et de certaines propriétés [Herrmann et Aebi, 2004]



**Tableau 1** : Classification des Filaments Intermédiaires (FI) [d'après Alberts *et al*, 2002]

Classe	Type	Sous type	Localisation tissulaire
I	Kératine acide	15	Epithélium
II	Kératine basique	15	Epithélium
III	«Desmin like»	Desmine Vimentine Périphérine GFAP (1)	Muscle Mésenchyme Neurone du SNP Astrocyte
IV	Neurofilaments  $\alpha$ -internexine synémine	NFL (2) NFM (3) NFH (4)	Neurone mature Neurone mature Neurone mature Neurone Neurone
V	Lamines	A B C	Membrane nucléaire Membrane nucléaire Membrane nucléaire
VI	Nestine		Neurone immature
FI «orphelins»	Phakinine Filensine		Cristallin Cristallin

(1) GFAP : Protéine acide fibrillaire gliale

(2) NFL : Neurofilament Light Subunit – Sous-unité légère

(3) NFM : Neurofilament Medium Subunit – Sous-unité moyenne

(4) NFH : Neurofilament High Subunit – Sous-unité lourde

SNP : Système Nerveux Périphérique

### 1.3.2. Les filaments intermédiaires neuronaux (FI<sub>n</sub>)

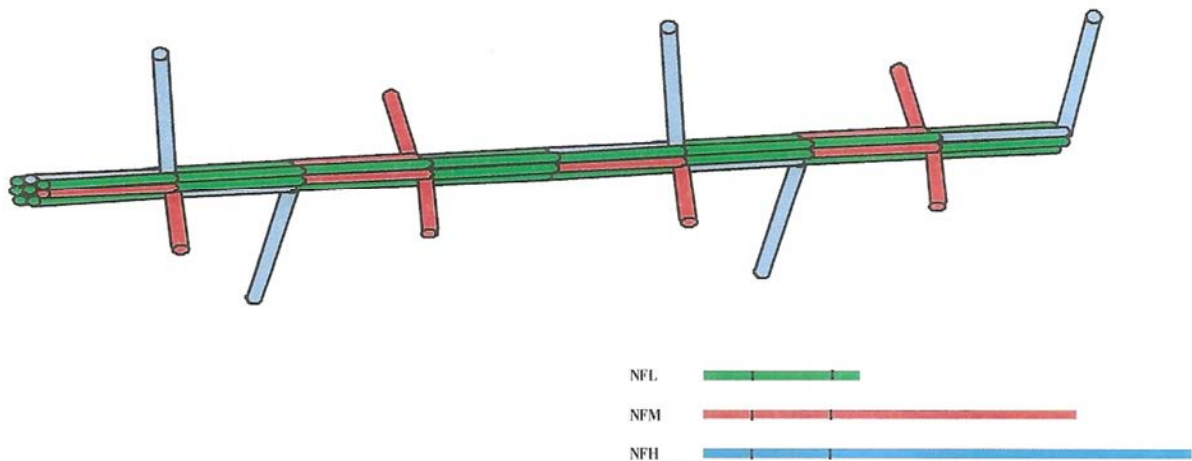
Les réseaux fibrillaires dans les neurones, d'abord appelés neurofibrilles, ont initialement été décrits au dix-neuvième siècle. Avec le développement de la microscopie électronique, il a été montré que les neurofibrilles étaient composées de filaments d'environ 10 nm de diamètre, qui ont été appelés neurofilaments et plus tard classés dans la famille des filaments intermédiaires.

Si nous nous référons au **Tableau 1**, nous voyons que les neurones expriment différemment plusieurs types de protéines constitutives des FI en fonction de leur stade de développement ou de leur localisation dans le système nerveux [Portier *et al*, 1983; Izmiryan *et al*, 2006]:

- les trois sous-unités NF (appelées NFL (légère, 68 kDa), NFM (moyenne, 160 kDa) et NFH (lourde, 205 kDa))
- la nestine (200 kDa),
- l' $\alpha$ -internexine (66 kDa),
- la périphérine (57 kDa),
- la synémine (41 kDa).

Dès que les différentes sous-unités NF sont exprimées, elles s'assemblent pour former un filament intermédiaire. Cet assemblage ne nécessite pas l'hydrolyse de nucléotides, mais est fortement dépendant de la force ionique, du pH et de la température [Angelides *et al*, 1989].

L'unité de base pour l'assemblage des filaments intermédiaires serait un tétramère formé de deux dimères (NFL avec soit NFM soit NFH) qui s'alignent côte à côte d'une manière décalée, avec leurs extrémités N- et C- orientées dans des directions différentes (antiparallèles) (**Figure 4**) [Heins *et al*, 1993]. A cause de cette orientation opposée des dimères, le tétramère est dépourvu de polarité. Les tétramères se combinent pour former des protofilaments, qui vont finalement s'assembler pour constituer le filament final de 10 nm. Puisque les éléments tétramériques ne sont pas polarisés, le filament assemblé ne l'est pas non plus, ce qui est une autre caractéristique distinguant les FI des autres éléments du cytosquelette.



**Figure 4** : Agencement des trois sous-unités dans le neurofilament final.

L'axe est formé par les domaines centraux des trois sous-unités et notamment de NFL (boîtes vertes). Les extrémités C-terminales des sous-unités NFM (boîtes rouges) et NFH (boîtes bleues) se projettent perpendiculairement à l'axe du NF formant des bras radiaires capables d'interagir avec les autres éléments du cytosquelette [d'après Nixon *et al*, 1993].

### 1.3.3. Structure et composition des neurofilaments

Les neurofilaments représentent les principaux filaments intermédiaires dans les neurones matures. Ils constituent 13% des protéines totales. Les poids moléculaires de la NFL, NFM et NFH déterminés à partir de séquences d'ADN sont respectivement 61,5, 102,5 et 112,5 kDa chez l'homme. Toutefois, en raison de leur teneur élevée en acides aminés chargés négativement (acide glutamique) dans leurs séquences et de leurs importantes modifications post-traductionnelles (phosphorylation et glycosylation), elles affichent un poids moléculaire supérieur sur gel d'électrophorèse de sodium dodécylsulfate polyacrylamide (68, 160 et 205 kDa, respectivement, pour NFL, NFM et NFH). Il est important de noter que NFM et NFH seuls ou en combinaison de NFM et NFH ne parviennent pas à former des filaments en l'absence de NFL.

On a longtemps considéré que les sous-unités NFL constituaient le noyau des neurofilaments tandis que NFM et NFH étaient disposées autour de ce noyau. Toutefois, des techniques en immunoelectromicroscopie utilisant des anticorps dirigés contre les domaines tête, en bâtonnet ou queue des sous-unités NF montrent que les trois protéines NF sont incorporées intégralement en filaments [Balin *et al*, 1991a ; Balin et Lee, 1991b]. Comme nous venons de le mentionner, les domaines queue de NFM et de NFH forme des saillies latérales s'étendant à partir de la surface du filament [Hisanaga et Hirokawa, 1989] et



participent à la stabilisation du réseau de filaments en formant des ponts transversaux entre NF et d'autres éléments du cytosquelette ou des organites (**Figure 4**).

Les domaines tête et en bâtonnet de NFL et NFM, et surtout leurs modifications post-traductionnelles, sont essentiels à l'assemblage des NF [Gill *et al*, 1990 ; Ching *et al*, 1999]. La phosphorylation des sous-unités des filaments intermédiaires peut affecter profondément l'assemblage et la dynamique des polymères. La façon dont elle se déroule n'est pas simple et reste partiellement incomprise car chaque classe de filaments intermédiaires possède des sites de phosphorylation multiples qui peuvent être phosphorylés par de nombreuses protéines kinases. L'effet de la phosphorylation dépend avant tout du résidu particulier qui est visé. Il a été montré *in vivo* que la phosphorylation de Ser-51 et de Ser-55 sur NFL [Sihag et Nixon, 1991] et que la phosphorylation de Ser-23 sur NFM par la protéine kinase A (PKA) et la protéine kinase C (PKC) [Sihag *et al*, 1999] jouaient un rôle dans l'assemblage des NF. En effet, la phosphorylation du domaine tête de NFL empêche leur assemblage ou occasionne leur désassemblage lorsqu'elles sont incorporées dans les filaments [Hisanaga *et al*, 1990]. Il est également intéressant de noter que l'élément phosphate présent sur Ser-55 de NFL est rapidement renouvelé à la suite de la synthèse de NFL dans les neurones [Sihag et Nixon, 1991], suggérant un rôle possible dans le blocage de l'assemblage des NF avant leur transport vers les neurites. La génération de souris transgéniques avec un mutant transgène NFL chez qui Ser-55 a été muté à Asp pour imiter une phosphorylation permanente conduit à l'accumulation pathologique de neurofilaments dans le corps cellulaire des neurones cérébraux [Gibb *et al*, 1998]. Ces résultats indiquent que la phosphorylation transitoire des domaines tête dans le péricaryon empêche la polymérisation des sous-unités NF [Ching et Liem, 1999]. Les domaines tête de NFM et de NFH sont également modifiés par la O-N-acétylglucosamylation (O-GlcNAc) sur les sites à proximité de lieux de phosphorylation [Dong *et al*, 1993]. Des sites similaires sont présents dans les domaines tête et queue de NFH [Dong *et al*, 1996]. Cette proximité pourrait suggérer que ces modifications post-traductionnelles peuvent s'influencer mutuellement et jouer un rôle encore inconnu dans l'assemblage des filaments.

D'autres protéines filaments intermédiaires telles que la *périphérine* dans le système nerveux périphérique (SNP) et l'*α-internexine* dans le système nerveux central (SNC) peuvent s'assembler avec NFL, NFM et NFH pour former des neurofilaments [Beaulieu *et al*, 1999 ; Yuan *et al*, 2006]. Aujourd'hui, il faut donc admettre que ces protéines font partie intégrante des neurofilaments, au même titre que NFL, NFM et NFH. En effet, Yuan *et al* [2006] ont démontré que l'*α-internexine* peut être considérée comme une quatrième sous-unité NF dans le SNC adulte. Par conséquent, NF doit être considérée comme la protéine des filaments intermédiaires dans les neurones, qui peut être composée d'au moins quatre protéines différentes selon le type et le stade de développement neuronal.

#### 1.3.4. Dégradation des neurofilaments

Après leur assemblage dans le péricaryon, les neurofilaments sont lentement transportés par un transport axonal lent vers les terminaisons nerveuses [Hoffman et Lasek, 1975] où ils sont dégradés.

Les neurofilaments, qui sont généralement absents dans les terminaisons synaptiques, s'accumulent après un traitement par la leupeptine, inhibiteur de protéase. Ainsi, leur absence normale au niveau des synapses est due à leur dégradation par les protéases, comme la calpaïne, activées par le calcium [Roots, 1983]. Les premières preuves que le calcium jouerait un rôle dans la dégradation des NF sont issues des observations montrant une désintégration des neurofilaments dans les fibres nerveuses périphériques chez le rat après exposition au calcium [Schlaepfer, 1971]. La purification des protéases neutres

activées par le calcium dans un nerf périphérique ou dans la moelle épinière chez le rat a abouti à l'identification de calpaïne I (ou  $\mu$ -calpaïne) et de calpaïne II (ou m-calpaïne), telles que définies respectivement par les niveaux micromolaires ou millimolaires de calcium nécessaire à leur activation [Murachi *et al*, 1980, Murachi, 1990]. Calpaïne II est présente dans les cellules gliales, tandis que calpaïne I est principalement exprimée dans les neurones [Hamakubo *et al*, 1986]. À des concentrations endogènes de calcium sous-micromolaire, Nixon *et al* [1983] ont montré une protéolyse limitée de NFM au même titre qu'une modification post-traductionnelle au cours du transport axonal. Les neurofilaments sont également dégradés par des protéases non spécifiques comme la cathepsine D lysosomale, la trypsine et l' $\alpha$ -chymotrypsine

La plupart des protéases neutres activées par le calcium montrent un haut degré de spécificité de substrat avec les filaments intermédiaires [Nelson et Traub, 1982]. Contrairement à de nombreuses protéases, la spécificité des calpaïnes semble être déterminée par des facteurs de conformation et par la première séquence d'acides aminés. La participation de la calpaïne et des protéases neutres activées par le calcium dans le renouvellement des neurofilaments est plausible comme en témoigne l'apparition dans le cerveau sain de fragments caractéristiques de neurofilaments protéase-résistants tout le long du névraxe. Ces fragments pourraient être transportés par voie rétrograde et pourraient réguler la synthèse, l'assemblage et la distribution des neurofilaments en fonction de leur niveau de renouvellement sur les sites à distance [Schaefer *et al*, 1985 ; Roots, 1983].

Des modifications post-traductionnelles peuvent réguler la protéolyse des neurofilaments, comme l'illustre la phosphorylation des neurofilaments qui les protège de la protéolyse par les calpaïnes [Pant, 1988, Goldstein *et al*, 1987]. L'aluminium, une neurotoxine qui provoque la phosphorylation des protéines des neurofilaments et leur accumulation dans les péricaryons neuronaux [Bizzi *et al*, 1984, Troncoso *et al*, 1986], inhibe la protéolyse des NF médiée par des calpaïnes [Nixon *et al*, 1990]. Ces résultats soulèvent la possibilité que la kinase ou l'activité phosphatase pourraient déterminer le taux de renouvellement des neurofilaments.

Les protéases neutres activées par le calcium jouent un rôle important dans les lésions tissulaires. De nombreux états pathologiques entraînent une augmentation du calcium libre dans l'axone conduisant à une protéolyse massive des neurofilaments [Posmantur *et al*, 1994 ; Banik *et al*, 1997]. La dégradation des neurofilaments dans le nerf sciatique sectionné chez le rat est réduite si l'on empêche l'afflux de calcium dans l'axoplasme ou si les activités des protéases neutres activées par le calcium sont inhibées [Schlaepfer, 1974]. Cette fragmentation enzymatique dans les nerfs sectionnés génère des fragments de neurofilaments résistants aux protéases, et peut constituer, après leur externalisation dans l'endonèvre, un mécanisme responsable de la production d'auto-anticorps dirigés contre les neurofilaments décelés dans la maladie de Parkinson et dans plusieurs maladies neurologiques [Bahmanyar *et al*, 1983 ; Toh *et al*, 1985].

Des agrégats anormaux de neurofilaments sont décrits dans plusieurs situations humaines neuropathologiques. Dans la sclérose latérale amyotrophique, ils s'accumulent dans les corps cellulaires ou dans la partie proximale des axones des neurones moteurs [Hirano, 1996 ; Corbo et Hays, 1992]. Dans la maladie de Parkinson, ils s'accumulent dans les corps de Lewy [Hill *et al*, 1993]. Ils forment des amas neurofibrillaires intracytoplasmiques dans la maladie d'Alzheimer [Leigh *et al*, 1989] et, après intoxication par l'aluminium, l'hexanedione, l'acrylamide ou le  $\beta$ ,  $\beta'$ -iminodipropionitrile (IDPN) [Chou et Hartmann, 1965 ; Gold *et al*, 1985]. Dans toutes ces situations pathologiques, les mécanismes cellulaires et moléculaires d'élimination des agrégats neurofilamentaires demeurent encore inconnus. Il a été montré que les protéases trypsine-like sont exprimées dans les neurones [Gschwend *et*

*al*, 1997 ; Scarisbrick *et al*, 2001], et qu'elles s'accumulent dans les agrégats pathologiques neurofilamentaires [Chou *et al*, 1998a]. Tsuji *et al*. [1998] ont décrit des niveaux plus élevés de calpaïnes dans la fraction cytosolique du cerveau chez des patients atteints de maladie d'Alzheimer par rapport aux cerveaux contrôles. Fasani *et al*. [2004] ont montré que des neurofilaments isolés à partir de souris transgéniques NFH-LacZ, chez lesquelles les neurofilaments sont séquestrés dans les corps cellulaires [Eyer et Peterson, 1994] sont plus sensibles à la trypsine exogène et à l' $\alpha$ -chymotrypsine que les neurofilaments normaux. Par ailleurs, on note une augmentation de l'immuno-marquage de la trypsine dans le péricaryon de ces souris par rapport à la souche sauvage. Ces résultats suggèrent que lorsque les neurofilaments sont séquestrés dans le corps cellulaire, leur quantité est contrôlée par une sensibilité accrue à la protéolyse trypsine-like et par une augmentation de la production de protéases [Fasani *et al*, 2004].

Comme mentionné ci-dessus, on a longtemps considéré que la dégradation des neurofilaments ne se produisait qu'au niveau des terminaisons axonales. Cependant, une dégradation des NF sur toute la longueur des axones dans le nerf sciatique de souris a récemment été décrite par Millecamps *et al*. [2007]. La préexistence d'un réseau de neurofilaments est un déterminant-clé de la demi-vie des protéines neurofilamentaires en réduisant leur taux de renouvellement, ce qui soutient l'idée que les protéines neurofilamentaires peuvent passer plusieurs mois, sinon des années, dans de longs axones périphériques riches en neurofilaments. Cette durée de vie longue fait d'eux des cibles potentielles à l'oxydation ou à d'autres modifications nocives, qui à leur tour peuvent engendrer une désorganisation des neurofilaments.

### 1.3.5. Les protéines associées aux neurofilaments

Comme tous les éléments d'un réseau complexe et dynamique, les neurofilaments interagissent avec plusieurs partenaires. Ces interactions se font principalement par l'intermédiaire de protéines associées aux neurofilaments, qui peuvent moduler la fonction (enzyme) et la structure (protéine de liaison) des neurofilaments (**Tableau 2**).

Les protéines de liaison sont responsables de l'interaction entre les différents filaments ou organites, tandis que les enzymes (principalement kinases et phosphatases) modulent l'architecture, l'assemblage et l'espacement des neurofilaments. Dans les neurones, les neurofilaments (NF) et les microtubules (MT) sont deux composants majeurs du cytosquelette. Les interactions dynamiques entre ces éléments sont cruciales pour le squelette axonal et sont régies principalement par la phosphorylation. Des études biochimiques ont montré que la tubuline et / ou les microtubules sont capables d'interagir directement avec les neurofilaments à la fois *in vitro* et *in vivo* [Runge *et al*, 1981 ; Minami *et al*, 1984].

**Tableau 2** : Protéines associées aux filaments intermédiaires [Pollard et Earnshaw, 2004]

Nom	Gènes	Molécules	Distribution	Maladies
BPAG1  - BPAG1e  - BPAG1n	1	Formes alternatives d'épissage : BPAG1e et BPAG1n  230 kD ; ancrée à la membrane; lie les filaments de kératine aux hémidesmosomes  280 kD, y compris le domaine de liaison de l'actine ; établit des liaisons croisées entre les neurofilaments et les filaments d'actine	Épithéliums stratifiés      Neurones	Maladies bulleuses de la peau et neuropathie chez la souris     Dégénérescence axonale des nerfs sensitifs
Filaggrine	1	37 kD ; dix filaggrines coupées par protéolyse à partir de la profilaggrine précurseur; induit l'agrégation de la kératine	Épithéliums cornés	
Protéine associée à la lamine		lie la laminine à l'enveloppe nucléaire	Noyaux des cellules animales	
LAP1	1	isoformes de 57 à 70 kD, protéine intramembranaire		
LAP2	1	50 kD, protéine intramembranaire		
LBR	1	73 kD, huit domaines transmembranaires		
Emerine	1	protéine de 34 kD située dans la membrane nucléaire interne	Cellules animales	Dystrophie musculaire d'Emery-Dreifuss
Plectine	1	homodimère > à 500 kD ; cytoplasme; contacts focaux, hémidesmosomes ; se lie aux FI, aux filaments d'actine, aux microtubules, à la spectrine, aux protéines MAP	Cellules animales	Maladies bulleuses de la peau accompagnées de dystrophie musculaire chez la souris et chez l'homme

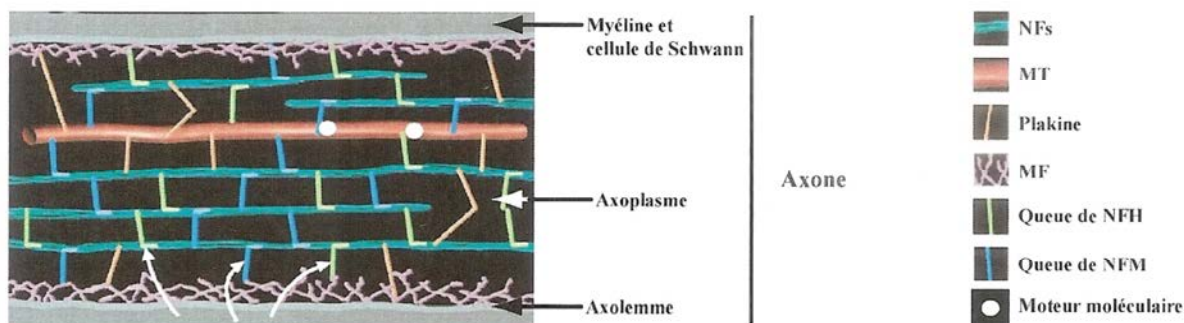
La déphosphorylation des neurofilaments par la phosphatase alcaline favorise l'interaction NF-MT médiée par le domaine carboxy-terminal de l'NFH [Hisanaga et Hirokawa, 1990] suggérant une régulation spatio-temporelle de l'interaction de NF-MT par les kinases. Il a été montré que l'interaction entre NF et MT se faisait grâce à MAP2 [Hirokawa *et al*, 1982]. Les protéines STOP (*stable tubule only polypeptide*) (nommées aussi

MTAP6 ou MAP6) pourraient également être impliquées dans l'interaction car chez la souris transgénique NFH-LacZ, les protéines STOP se sont également révélées être co-accumulées avec les neurofilaments dans le péricaryon. Des études supplémentaires sont nécessaires pour comprendre le mécanisme des interactions STOP-NF et leur pertinence fonctionnelle.

Plusieurs études montrent une interaction directe entre les protéines motrices dynéine et kinésine et les neurofilaments [Yabe *et al*, 1999, Motil *et al*, 2006] (**Figure 5**), principalement par l'intermédiaire des domaines carboxy-terminaux phosphorylés de NFM et NFH [Shah *et al*, 2000 ; Wagner *et al*, 2004 ; Motil *et al*, 2006]. Ces protéines motrices pourraient contribuer au transport des neurofilaments le long des axones et des dendrites [Hirokawa, 2006]. Par exemple, des expériences de co-immunoprécipitation avec un anticorps anti-dynéine induit sélectivement une co-précipitation des protéines neurofilamentaires phosphorylées, tandis que l'anti-kinésine co-précipitent sélectivement les protéines neurofilamentaires hypophosphorylées [Motil *et al*, 2006]. Récemment, la microscopie à force atomique a permis une évaluation directe de l'interaction entre les protéines neurofilamentaires et la dynéine cytoplasmique [Wagner *et al*, 2004]. Des études en chromatographie d'affinité ont également permis d'identifier une liaison directe entre les chaînes intermédiaires de dynéine et NFM [Wagner *et al*, 2004], potentiellement impliquée dans le transport axonal saltatoire bi-directionnel des neurofilaments dans le neurone. Les protéines associées servent de médiatrices de l'interaction entre les neurofilaments et les vésicules. Des préparations biochimiques ont montré que la protéine synapsine I [Goldenring *et al*, 1986 ; Steiner *et al*, 1987] peut lier des vésicules non sécrétoires directement à la sous-unité NFL.

Les protéines de la famille des Plakines (desmoplakine, plectine, BPAG1) sont les IFAPs les mieux caractérisées. Il s'agit de protéines de haut poids moléculaire, capables de relier les FIs aux autres éléments du cytosquelette. **L'antigène 1 de la pemphigoïde bulleuse à isoforme neuronale (BPAG1n, 280 kDa) a été initialement décrit comme un intégrateur essentiel du cytosquelette reliant les filaments d'actine aux NFs [Yang *et al*, 1996]. Chez les souris BPAG1 -/-, l'analyse au microscope électronique effectuée le long des axones sensitifs a révélé des gonflements régionaux remplis de vésicules lysosomales et de neurofilaments désorganisés [Yang *et al*, 1996 ; Guo *et al*, 1995].** Cette protéine possède à son extrémité N-terminale un domaine d'interaction avec les filaments intermédiaires neuronaux, périphérine surtout et neurofilaments. L'absence de cette protéine et l'impossibilité pour les filaments intermédiaires neuronaux d'être reliés aux autres éléments du cytosquelette expliqueraient leur désorganisation.

**La co-transfection de BPAG1n avec NFL et NFH dans des cellules SW13 montre que BPAG1n est en mesure de relier les neurofilaments au réseau d'actine [Yang *et al*, 1996]. Les mutations naturelles de BPAG1 [Brown *et al*, 1995a] sont à l'origine du modèle murin *dystonia musculorum (dt / dt)* qui fait l'objet de notre travail expérimental.**



**Figure 5 :** Les composants du cytosquelette sont organisés en un réseau tridimensionnel à l'intérieur de l'axone.

Les neurofilaments (NFs, vert sombre) sont en relation entre eux, avec les microtubules (MT, rouge) et les microfilaments (MF, violet) par l'intermédiaire des bras radiaires de NFM (bleu) et NFH (vert clair). Leur transport est assuré par les moteurs moléculaires (en blanc, dynéines et kinésines). Les trois éléments, MF, NFs et MT, sont connectés aussi par des protéines de la famille des plakines (orange) comme BPAG1, qui permettent une stabilisation de l'axoplasme. Les signaux moléculaires provenant de la cellule de Schwann (flèches) peuvent contrôler le niveau de phosphorylation des bras radiaires de NFM et NFH et donc moduler l'organisation du réseau [Larivière et Julien, 2004].

Plus récemment, la préséniline (PS1) a été impliquée dans la formation des neurofilaments. Il s'agit d'une protéine permettant le catabolisme de l'APP et dont la ou les mutations engendrent une maladie d'Alzheimer. En culture de cellules, les formes mutées de PS1 sont responsables d'une désorganisation du réseau de neurofilaments notamment en jouant sur NFH [Dowjat *et al*, 2001].

Les neurofilaments joueraient un rôle de liaison entre la membrane plasmique et le noyau. En effet, lors de la dépolarisation membranaire, un signal précoce de transduction par le  $Ca^{2+}$  ou l'AMP-cyclique pourrait servir de médiateur au réarrangement des neurofilaments et contribuer à une modification de la transcription de l'ADN par l'intermédiaire de son insertion au niveau du pore nucléaire [Metuzals et Mushynski, 1974]. En outre, il a été montré que les neurofilaments sont en mesure de lier l'ADN, l'ARN et des protéines nucléaires histone H1, suggérant un rôle possible des NFs dans le processus de régulation de la transcription [Traub *et al*, 1985 ; Wang *et al*, 2001 ; Traub *et al*, 1987].

Enfin, en utilisant les techniques de microscopie électronique sur des axones sectionnés de calmar géant, il a été montré que les neurofilaments forment un complexe dynamique avec le réticulum endoplasmique lisse. Les modifications et le réaménagement de tels complexes pourraient être impliqués dans certaines maladies neurodégénératives [Metuzals *et al*, 1995].

Les filaments intermédiaires semblent avoir un rôle dans le positionnement des mitochondries en collaboration avec les microtubules et les microfilaments [Hirokawa *et al*, 1982, Milner, 2000]. Les neurofilaments serviraient de site d'accueil pour ces organites afin de régir leur distribution spatiale le long des axones [Morris et Hollenbeck, 1995]. Des entrecroisements entre les mitochondries et les neurofilaments ont également été soulignés par des études ultrastructurales [Hirokawa *et al*, 1982, Leterrier *et al*, 1984]. Le déplacement des mitochondries ressemble à celui des neurofilaments avec de fréquents arrêts, parfois longs [Ligon et Stewart, 2000]. Une étude récente, *in vitro*, a montré que la relation des mitochondries avec les neurofilaments se faisait préférentiellement par l'extrémité C-terminale de NFH. Elle implique des protéines de la membrane externe des mitochondries, les porines. Ces liaisons sont régulées par la phosphorylation des NFH et par le potentiel de



membrane des mitochondries [Wagner *et al*, 2003]. Ces résultats sont à rapprocher de ceux obtenus en culture de cellules, où la surexpression de NFH aboutit à la formation d'agrégats périnucléaires de neurofilaments qui s'accompagnent de l'accumulation de mitochondries [Szebenyi *et al*, 2002]. Cependant, chez les souris transgéniques dont le domaine C-terminal de NFH a été supprimé, aucune anomalie de la répartition mitochondriale ne semble être présente [Eyer et Petterson, 1994 ; Rao *et al*, 2002b].

Des expériences de double hybride ont montré que l'extrémité C-terminale de NFM est capable d'interagir avec le récepteur D1 de la dopamine [Kim *et al*, 2002]. NFM aurait un rôle dans le transport du récepteur jusqu'à la terminaison présynaptique et appartiendrait à la classe des protéines interagissant avec les récepteurs dopaminergiques (DRIP). Quant à NFL, il interagirait avec les récepteurs NMDA [Sanelli *et al*, 2007].

### 1.3.6. Fonctions des neurofilaments

Les fonctions des NFs découlent intimement de leur état de phosphorylation.

Le principal rôle reconnu des protéines neurofilamentaires est d'augmenter le diamètre des axones myélinisés et par conséquent leur vitesse de conduction. Contrairement aux autres polypeptides des filaments intermédiaires, NFH et NFM possèdent des bras latéraux qui s'écartent du neurofilament. On suppose que ces bras latéraux maintiennent l'écartement correct entre les neurofilaments parallèles de l'axone. Au début de la différenciation, lorsqu'il s'allonge vers une cellule cible, l'axone contient très peu de neurofilaments, mais beaucoup de microtubules de soutien. Quand la cellule nerveuse est complètement allongée, elle se remplit de neurofilaments qui la soutiennent tandis que le diamètre de l'axone s'accroît fortement.

Les protéines neurofilamentaires contribuent également aux propriétés dynamiques du cytosquelette axonal au cours de la différenciation neuronale, de la croissance, de la régénération et de l'orientation axonale [Nixon et Shea, 1992]. Les perturbations de leur métabolisme et de leur organisation sont souvent associées à diverses maladies neurodégénératives, comme la sclérose latérale amyotrophique (SLA), la maladie d'Alzheimer (MA) et la maladie de Charcot-Marie-Tooth (CMT).

#### ○ Croissance longitudinale de l'axone

De nombreux axones chez l'homme s'étendent sur de grandes distances, pouvant atteindre un mètre, afin de former une synapse avec leur cible. Il est établi que les microfilaments et les microtubules jouent un rôle majeur dans la formation du cône de croissance. De plus, ces deux partenaires sont en relation très étroite, via probablement des MAPs, TAU et MAP2, et des petites kinases de la famille Rho GTPases [pour revue cf. Dehmelt et Halpain, 2004]. Cependant, les filaments intermédiaires neuronaux interviennent dans l'élongation de l'axone probablement en le stabilisant. L'injection d'anticorps anti-NFM, dans des embryons de *Xenopus laevis* au stade 2 cellules, montre que les neurites sont plus courts, que l'élongation prend plus de temps. Il en résulte une morphologie anormale des neurites, alors que l'initiation du cône de croissance est normale [Lin et Szaro, 1995; Walker *et al*, 2001]. Les neurofilaments permettraient de faciliter l'élongation en la rendant plus efficace.

#### ○ Croissance radiale de l'axone et vitesse de conduction nerveuse

Les neurofilaments contrôlent et modulent le diamètre axonal. Ce rôle est fondamental puisque le diamètre est directement en rapport avec la vitesse de conduction le long de l'axone, notamment dans les axones myélinisés de gros diamètre. Ceci explique l'abondance

en neurofilaments dans ce type d'axone. En fonction de la ou des sous-unités modifiées, la réduction de la vitesse de conduction nerveuse et du diamètre de l'axone est variable. Comme attendu, la perturbation de l'assemblage des neurofilaments par la modification de NFL (suppression ou expression de la forme humaine) provoque un ralentissement des conductions nerveuses et une réduction du calibre axonal [Kriz *et al*, 2000; Nguyen *et al*, 2000]. Les résultats les plus intéressants portent sur le rôle de NFM et NFH. En effet, chez la souris *Trembler*, modèle de démyélinisation, une diminution de la phosphorylation de NFH est observée [de Waegh *et al*, 1992]. Ces résultats supportent donc un rôle des cellules de Schwann sur l'état de phosphorylation et dans le contrôle du calibre axonal.

Cependant, l'absence complète de NFH chez la souris ou de son extrémité C-terminale n'a que peu de retentissement sur le diamètre, le réduisant de 20 à 25%, associé à une perte modérée des motoneurones [Rao *et al*, 1998 ; Rao *et al*, 2002a]. Ces anomalies sont notées principalement sur les axones de gros diamètre. Des mécanismes compensatoires sont donc probablement présents, liés à NFM et aux microtubules, dont la densité est augmentée chez ces animaux.

Il apparaît en fait que le rôle principal incombe à NFM [Wong *et al*, 1995]. La disparition de cette sous-unité est responsable d'une neuropathie chez la souris qui se traduit par une réduction drastique du calibre axonal et une diminution de l'espacement entre les neurofilaments dans l'axone. En revanche, il n'existe pas de perte neuronale dans la corne antérieure de la moelle épinière. De façon surprenante le transport des neurofilaments n'est pas perturbé [Elder *et al*, 1998 ; Jacomy *et al*, 1999 ; Rao *et al*, 2003]. De même, la surexpression de NFM aboutit à une réduction du calibre axonal, à la présence d'accumulation de neurofilaments dans les corps cellulaires des motoneurones et dans des dilatations de l'axone et à une réduction du contenu en NFH des axones [Wong *et al*, 1995]. Enfin, l'absence de NFM et NFH est responsable d'une accumulation de NFL dans les neurones, mais ne modifie pas le contenu des autres filaments intermédiaires neuronaux, Péripérine et  $\alpha$ -Internexine, qui ne sont pas, *a priori*, des modulateurs du calibre axonal [Levavasseur *et al*, 1999; Larivière *et al*, 2002].

Les neurofilaments sont aussi présents en quantité abondante dans les dendrites des neurones. Une surexpression de NFM ou NFH, ou une absence de NFL pourrait perturber cette arborisation [Kong *et al*, 1998].

En conclusion, l'ensemble des résultats obtenus en transgénèse et en culture de cellules permet de penser que la sous-unité NFL est primordiale pour instaurer un réseau normal de neurofilaments dans l'axone. La sous-unité NFM est l'élément le plus important dans le contrôle du calibre axonal et dans la stabilisation du réseau de neurofilaments en particulier en renforçant les sous-unités NFL néo-assemblées. La sous-unité NFH n'apparaît pas être indispensable ou essentielle à la croissance radiale des axones mais contribue à l'établissement du diamètre maximal et à l'élongation des axones à large calibre. Elle est aussi impliquée dans la régulation de la densité microtubulaire et du transport axonal.



## 2. Un modèle murin mutant spontané : la souris « *dystonia musculorum* »

---

La souris *dystonia musculorum* ( $Dst^{dt-J}$ ) est caractérisée par une désorganisation du cytosquelette des neurones sensitifs se traduisant par une accumulation des neurofibrilles et d'organites à l'intérieur de gonflements axonaux [Janota, 1972 ; Dalpé *et al*, 1998]. Une dégénérescence cellulaire s'ensuit affectant principalement les voies afférentes sensitives primaires du système nerveux périphérique et les afférences secondaires cérébelleuses et thalamiques. Ces dégénérescences à l'origine d'importants troubles moteurs, aboutissent à un décès précoce de la souris vers 3 à 5 semaines [Duchen *et al*, 1963, Duchen et Strich, 1964 ; Duchen, 1976]. Une altération de la cytoarchitecture des muscles squelettiques et cardiaque, ainsi que de l'intégrité mécanique de la peau sont associées [Guo *et al*, 1995 ; Dalpé *et al*, 1999].

La souris  $Dst^{dt-J}$  résulte d'une mutation spontanée, autosomale récessive, d'un gène situé sur le chromosome 1, appelé *dystonine* (*dst*), codant pour une protéine Bpag1 [Brown *et al*, 1995a]. Nous venons de voir dans le chapitre précédent que Bpag1 fait partie de la famille des Plakines, des protéines de structure (« cytolinker ») qui lient les membranes cellulaires aux filaments intermédiaires du cytosquelette, aux filaments d'actine et aux microtubules. Survenue pour la première fois à l'Institut de Génétique Animale de l'Université d'Edimbourg (Ecosse) en 1957 [Duchen *et al*, 1963], la mutation initialement nommée athétoïde (*ah*), puis *dt* en 1964, est caractérisée par des troubles moteurs des souris  $Dst^{dt-J}$  associant des déficits posturaux, une ataxie sensitive, des tremblements, résultant finalement en une sévère incoordination motrice [Lalonde *et al*, 1994].

Plusieurs allèles de ce même gène ont été découverts, dont Jackson ( $dt^{-J}$ ), 27 Jackson ( $dt^{-27J}$ ), 24 Jackson ( $dt^{-24J}$ ) [Duchen *et al*, 1963 ; Pool *et al*, 2005], Albany ( $dt^{-Alb}$ ) [Messer et Strominger, 1980], Orléans ( $dt^{-Orl}$ ) [Sotélo et Guénet, 1988], et Frankel ( $dt^{-Frk}$ ) [Pool *et al*, 2005].

Les phénotypes de ces mutants spontanés sont très similaires, mais non identiques. Les mutants spontanés  $dt^{-J}$ ,  $dt^{-27J}$  et  $dt^{-24J}$  ont été obtenus à partir de la souche C57BL/6 (Laboratoire Jackson, Bar Harbor, ME). Les souris des souches  $dt^{-Alb}$  apparues sur Balb/C,  $dt^{-Orl}$  et  $dt^{-Frk}$  sur DBA/2 ont été développées respectivement par le Dr Anne Messer (Département de la Santé de l'Etat de New York, Albany), le Centre d'Elevage et de Sélection des Animaux du Laboratoire d'Orléans (France) et le Dr Wayne Frankel (Laboratoire Jackson, Bar Harbor, ME).

### 2.1. Gène dystonine et expression génique de la mutation

Le gène *dst* (ou *Bpag1* ou *dystonine*) code pour plusieurs protéines, différentes en fonction du tissu où elles se trouvent.

Chez l'humain, la première isoforme découverte est l'isoforme épithéliale : pemphigoïde bulleuse antigène 1 ou BPAG1 (ou BP 230) de 230 kDA, située dans la jonction dermo-épidermique de la peau. Elle est responsable de la pemphigoïde bulleuse si des auto-anticorps anti-BPAG 1 sont présents [Mueller *et al*, 1989]. Cette protéine structurale permettrait d'arrimer les filaments intermédiaires sur les hémidesmosomes localisés au niveau des kératinocytes de l'épiderme [Sawamura *et al*, 1991, Hopkinson and Jones, 2000]. En l'absence de cette protéine, toutes les autres molécules constitutives des hémidesmosomes sont normalement présentes à la jonction épidermique, ce qui montre que BPAG1 n'est pas indispensable pour la formation et la nucléation des hémidesmosomes.

Toutefois, l'examen ultrastructural montre que l'absence de BPAG1 induit l'absence de la plaque dense intracytoplasmique proximale, tandis que la plaque dense distale est normalement détectée. Du fait de cette anomalie, il n'y a pas d'ancrage des tonofilaments de kératine sur les hémidesmosomes [Ortonne et Meneguzzi, 1999].

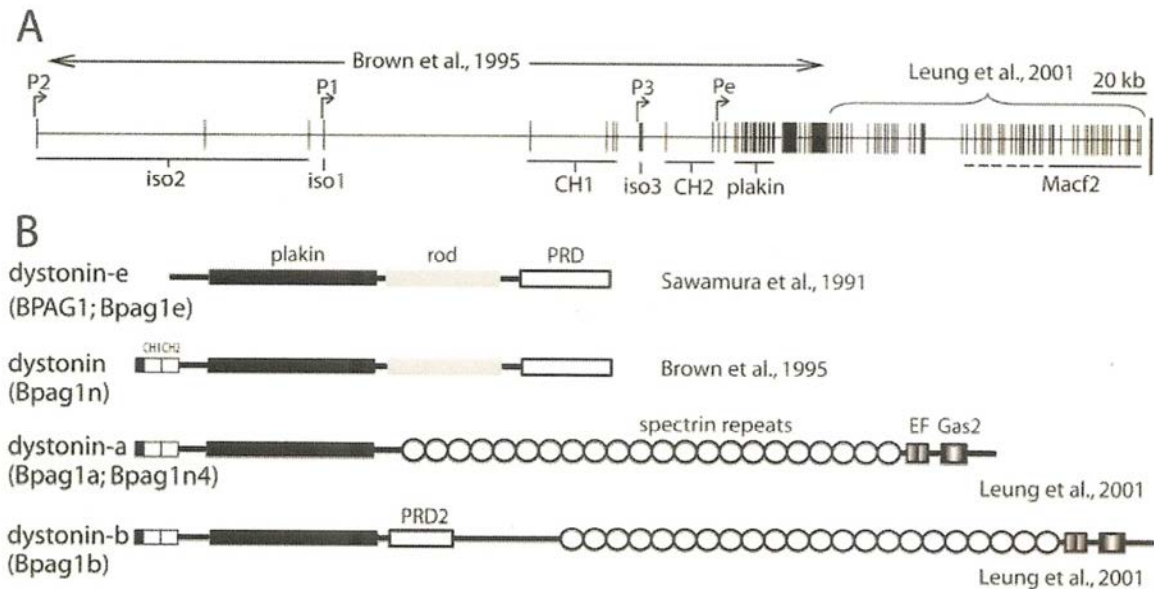
En 1995, Guo *et al*, en inactivant le gène Bpag1 chez des souris normales ou en le supprimant (souris « knock-out »), observent que les souris fabriquées présentent les mêmes caractéristiques phénotypiques que les souris *Dst<sup>dt-J</sup>*. Ils mettent ainsi en évidence l'existence d'une isoforme s'exprimant au niveau du système neuromusculaire, la perte de celle-ci étant à l'origine de la pathologie neurodégénérative chez la souris *dystonia musculorum*.

Plusieurs isoformes neuronales (présumées) Bpag1a 1-3 sont décrites [Brown *et al*, 1995a ; Yang *et al*, 1996, 1999], puis plusieurs isoformes sont retrouvées dans le tissu musculaire squelettique et cardiaque, le Bpag1b [Leung *et al*, 2001]. Les différentes isoformes sont regroupées dans le **Tableau 3** et la **Figure 6** donne un aperçu de la composition du gène et de ses variants.

**Tableau 3** : Nomenclature et description des protéines dystonine (Young et Kothary, 2007)

Noms proposés	Autres noms suggérés	Description	Références <sup>a</sup>
Dystonine-e	Bpag1e; Bpag1	Produit du gène <i>dst</i> décrit à l'origine; variant épithélial principal	Sawamura <i>et al</i> , 1991; Leung <i>et al</i> , 2001
Dystonine-a1	Bpag1a1; Bpag1n4	Variante neuronale principale avec une région unique N-terminale courte	Brown <i>et al</i> , 1995a; Leung <i>et al</i> , 2001; 2003
Dystonine-a2	Bpag1a2	Variante neuronale principale avec un domaine transmembranaire en N-terminal; principalement exprimé dans les tissus affectés chez les souris <i>Dst<sup>dt-J</sup></i> .	Brown <i>et al</i> , 1995a; Bernier <i>et al</i> , 1995a; Leung <i>et al</i> , 2001; Young <i>et al</i> , 2006
Dystonine-a3	Bpag1a3	Variante avec un motif conservé de myristoylation en extrémité N-terminale	Yang <i>et al</i> , 1999; Leung <i>et al</i> , 2001; Jefferson <i>et al</i> , 2006
Dystonine-b1, b2, b3	Bpag1 b1,b2,b3 ; Bpag1eB (montré comme correspondant à la moitié N-terminale de dystonine-b1 dans Okumura <i>et al</i> , 2001)	Semblable aux isoformes correspondantes dystonine-a; prédominant dans le muscle	Comme précédemment pour les isoformes-a1, a2, a3
Dystonine-eA Dystonine-eB	Bpag1eA Bpag1eB	Semblable aux dystonines a et b, respectivement; avec les extrémités N-terminales de dystonine-e	Okumura <i>et al</i> , 2002

<sup>a</sup> Les portions C-terminales des transcrits de tous les isoformes dystonine-a et dystonine-b sont ici décrites telles qu'elles le sont par Leung *et al* [2001]. Des variations peuvent toutefois se produire, particulièrement dans les tissus localisés en dehors du système neuromusculaire.



**Figure 6 :** Décryptage et transcription du gène *dystonine* (*dst*) (Young et Kothary, 2007)

**A :** Aperçu du gène *dystonine* chez la souris. Il a été démontré qu'à l'extrémité 5' du gène *dystonine*, décrite par Brown *et al* [1995a], les exons codant pour la séquence 5' ARNm et la séquence codant pour un domaine de liaison à l'actine (ABD ; composée des régions CH1 et CH2) se trouvent en amont du domaine Bpag1 codant pour la plakine. Aucune analyse de l'extrémité 3' n'a été réalisée dans cette étude. L'extrémité 3' du gène codant pour ce qui s'appelait à l'origine Macf2, a ensuite été décrite par Leung *et al* [2001]. Le gène entier fait ~ 400 kb chez la souris, ~ 500 kb chez l'homme, et contient plus de 100 exons dans chaque espèce. CH1 et CH2 = domaine d'homologie calponine 1 et 2 ; iso1, iso2, iso3 = isoformes *dystonine* 1, 2, 3 ; P1, P2, P3, Pe = régions promotrices pour les isoformes 1, 2, 3 et l'isoforme épithéliale.

**B :** La longueur initiale de la séquence d'ADNc pour le produit du gène *Dst* a été présentée par Sawamura *et al* [1991] et code pour la protéine épithéliale humaine BPAG1 (dystonin-e). En aval du domaine de plakine existe un domaine central (rod) et un domaine de répétition de la plakine (Plakin Repeat Domain= PRD), qui agit comme un domaine de liaison aux filaments intermédiaires. Brown *et al* [1995a] ont démontré que les transcrits, avec codage en amont de la séquence pour l'ABD (Actin Binding Domain = domaine de liaison à l'actine) sont produits dans le tissu neuronal, et ont été dénommés *dystonine*. Les transcriptions neuronales prédominantes contiendraient une séquence codant pour de multiples répétitions de la spectrine et en aval le domaine EF et le domaine d'homologie Gas2 [Leung *et al*, 2001], au lieu du domaine central initialement proposé et du domaine riche en proline PRD. Les transcriptions musculaires prédominantes sont similaires à la transcription neuronale, mais contiennent en outre des séquences codant pour une région riche en proline PRD 2 [Leung *et al*, 2001]. Une autre nomenclature est fournie entre parenthèses. Les longueurs des transcriptions ne sont pas à l'échelle exacte.

Il semblerait, au départ, que la perte des interactions de BPAG1 avec les filaments intermédiaires soit importante dans la pathogenèse de la souris *Dst<sup>dt-J</sup>*. Toutefois, Eyer *et al* [1998] ont montré que la pathogénie de l'axonopathie chez la souris *Dst<sup>dt-J</sup>* est indépendante des neurofilaments axonaux comme en témoignent le croisement de souris *Dst<sup>dt-J</sup>* et de souris NFH-LacZ transgéniques chez lesquelles les neurofilaments sont agrégés dans le corps cellulaire des neurones [Eyer et Peterson, 1994]. Des résultats similaires sont obtenus par des croisements de souris *Dst<sup>dt-J</sup>* avec des souris knock-out NFL [Yang *et al*, 1999], confirmant que la présence ou l'absence des neurofilaments dans l'axone n'affecte pas l'apparence du phénotype *Dst<sup>dt-J</sup>*. En outre, la capacité de l'isoforme neuronale BPAG1n, qui dérive de l'épissage de BPAG1 dans les neurones, de connecter les filaments d'actine aux neurofilaments est remise en question par les travaux de Leung *et al* [2001]. En effet, ils constatent que seul l'isoforme neuronale de BPAG1 (nommé BPAG1a) ne présente pas de domaine de liaison aux filaments intermédiaires. Toutefois, BPAG1a possède un domaine de liaison à l'actine, homologue de ceux à l' $\alpha$ -actinine, ainsi qu'un domaine de liaison aux microtubules, ce qui suggère que cette protéine pourrait jouer un rôle dans le maintien de

l'organisation structurale du cytosquelette neuronal par cet intermédiaire [Young et Kothary, 2007].

A ce jour, on pense que c'est la perte de fonction de la BPAG1a avec soit l'isoforme 1, soit l'isoforme 2 (ou les deux) en extrémité N-terminale qui est à l'origine du phénotype *Dst<sup>dt-J</sup>* [Young et Kothary, 2007].

En effet, une des isoformes (dystonine-a1) s'exprime au niveau de l'axone, et son absence induit une perturbation du transport axonal par désorganisation du cytosquelette. Toutefois, Pool *et al* [2005] ont montré, en culture cellulaire de neurones sensitifs dépourvus de dystonine, que le transport des mitochondries à travers l'axone n'était pas affecté. Ainsi, cette caractéristique histopathologique ne semble pas responsable de la dégénérescence cellulaire, mais pourrait être secondaire à la mutation. Il semblerait, en revanche, que la perte de l'isoforme 2 (dystonine-a2) soit plus délétère pour la cellule [Young et Kothary, 2007]. Normalement localisé autour du noyau cellulaire lié au réticulum endoplasmique, sa perte affecterait ses interactions avec d'autres protéines comme la dynactine [Liu *et al*, 2003 ; 2007] induisant un dysfonctionnement du réticulum endoplasmique, voire même une perturbation dans la modulation de la régulation des gènes. Ces perturbations pourraient être responsables de la mort cellulaire observée dans la population des neurones sensitifs affectés dans la mutation.

## 2.2. Expression et localisation normale de la protéine dystonine

La dystonine est présente dans les différents compartiments des neurones (corps cellulaires, dendrites, axones) ainsi que dans toutes les régions riches en actine et en filaments intermédiaires.

Bernier *et al* [1995a] ont montré par hybridation *in situ* que la dystonine est normalement exprimée de façon variable dans de nombreuses structures du système nerveux de la souris adulte.

- Dans le système nerveux périphérique : la protéine s'exprime dans les ganglions sensitifs des nerfs rachidiens et des nerfs crâniens. Cette expression débute dans la période embryonnaire. Toutefois, celle des cellules ganglionnaires des nerfs rachidiens et trigéminal apparaît plus précocement que celle des ganglions des 7<sup>ème</sup>, 8<sup>ème</sup>, 9<sup>ème</sup> et 10<sup>ème</sup> paires des nerfs crâniens. Il est important de noter à ce niveau que l'expression de la protéine est présente dans les fibres nerveuses ganglionnaires de tous calibres. Pourtant, nous verrons que les fibres de gros diamètre sont plus affectées dans la mutation. Une expression de la protéine est également détectée dans tous les ganglions végétatifs du système sympathique.
- Dans le système nerveux central : l'expression de la dystonine est variable, non seulement dans les centres segmentaires mais aussi dans les structures supra-segmentaires impliquées dans le contrôle central de la motricité. En effet, l'expression de la protéine est mise en évidence dans les noyaux principal et moteur du nerf trijumeau, moteur du nerf abducens et cochléaires, ainsi que dans la moelle épinière, plus précisément dans les neurones sensitifs (couches I à VII de Rexed) et les motoneurons (couche IX de Rexed) de la substance grise. La dystonine est également synthétisée par des populations neuronales du néocortex, des différentes régions (gyrus denté et corne d'Ammon) de l'hippocampe, du noyau subthalamique et du noyau ventro-latéral du thalamus. Enfin, l'expression de la protéine est observée dans le cortex cérébelleux, plus spécifiquement dans la couche des cellules à grains et la couche adjacente des cellules de Purkinje.

Nous allons voir dans le prochain chapitre que la mutation *dt* n'affecte pas toutes les populations neuronales qui expriment la dystonine car les régions motrices ne présentant pas ou peu d'altérations histologiques. Toutefois, nous ne pouvons pas exclure la présence, au sein de ces neurones, de troubles fonctionnels inhérents à la mutation.

Enfin, Bernier *et al* (1995a) ont montré chez l'embryon que le gène *Dst* pouvait s'exprimer dans d'autres tissus comme le tissu musculaire, la langue, les testicules et les reins.

### 2.3. Caractérisation histopathologique de la mutation *dt*

Dès l'apparition de la mutation en 1957 [Duchen *et al*, 1963], diverses équipes étudient en détails l'histopathologie du système nerveux de la souris *Dst<sup>dt-J</sup>* et montrent que la déficience motrice est la conséquence d'une atteinte à des degrés divers des fibres afférentes sensibles impliquées dans le transport des informations extéroceptives et proprioceptives.

#### 2.3.1. Dans le système nerveux périphérique

##### ○ Les lésions ganglionnaires

Le processus dégénératif débute par l'atteinte des ganglions sensitifs, site des corps cellulaires des neurones sensitifs, vers la deuxième semaine de vie [Duchen et Strich, 1964 ; Janota, 1972 ; Sotelo et Guénet, 1988].

- Une analyse histologique des **ganglions rachidiens dorsaux** permet d'observer une diminution de leur taille chez la souris *Dst<sup>dt-J</sup>* comparées aux souris contrôles [Bernier et Kothary, 1998]. De plus, les neurones ganglionnaires présentent des signes histopathologiques évoquant une neurodégénérescence. Les auteurs observent, en microscopie électronique, au sein d'un noyau excentré, une perte des corps de Nissl, une interruption du réticulum endoplasmique, une accumulation de neurofilaments dans le corps cellulaire, et une altération de la matrice des mitochondries [Al Ali et Al Zuhair, 1989].
- Les **ganglions dorsaux des nerfs crâniens** trijumeau (V), facial (VII), glosso-pharyngien (IX), et vague (X) sont également affectés, et présentent les mêmes signes de dégénérescence [Ichikawa *et al*, 2006].

Pour une meilleure compréhension, rappelons que le complexe sensitif du nerf trijumeau intègre, dans le tronc cérébral, les informations somesthésiques (mécaniques, thermiques, algésiques et proprioceptives) en provenance de la sphère orofaciale et des méninges.

La sensibilité somatique de la face, des cavités buccales et nasales, ainsi que des méninges est assurée, pour l'essentiel, par les trois branches du nerf trijumeau : les nerfs ophtalmique, maxillaire et mandibulaire. Les corps cellulaires des afférences primaires trigéminales sont regroupés au sein du ganglion trigéminal. Les prolongements centraux des fibres périphériques trigéminales se rassemblent au sein de la racine sensitive trigéminal qui pénètre dans le tronc cérébral au niveau du pont. Ils se distribuent ensuite dans le complexe sensitif du nerf trijumeau qui constitue le premier relais central des informations somesthésiques orofaciales.

Le complexe sensitif du nerf trijumeau comprend trois noyaux qui sont le noyau spinal, le noyau principal et le noyau mésencéphalique. Le noyau spinal prolonge la corne dorsale de la moelle ; très étendu, il traverse toute la hauteur du bulbe. Il est lui-même divisé en trois



sous-noyaux, le caudal, l'oral et l'interpolaire. Le noyau principal, beaucoup plus petit, est situé dans le pont à proximité du noyau moteur du nerf trijumeau.

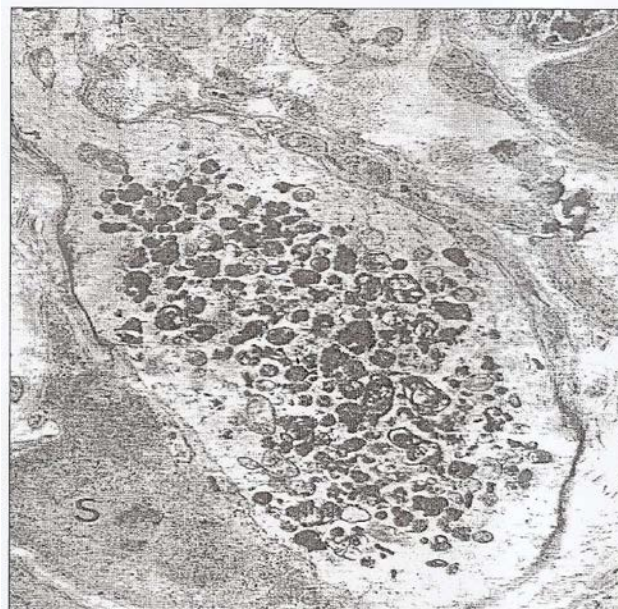
Le noyau mésencéphalique du nerf trijumeau, bien qu'il soit situé dans le tronc cérébral est considéré comme l'homologue d'un ganglion sensitif, puisqu'il est le site des corps cellulaires des protoneurones véhiculant les informations proprioceptives inconscientes des muscles masticateurs (afférences des fuseaux neuro-musculaires) et une partie de celles du ligament alvéolo-dentaire. Ce noyau possède donc, à l'instar des ganglions sensitifs, des cellules pseudo-unipolaires, rondes ou ovalaires d'un gros diamètre pouvant atteindre 40  $\mu\text{m}$  [Rokx et van Willigen, 1988].

Chez la souris *Dst<sup>dt-J</sup>*, les auteurs observent au sein de ce noyau, des gonflements axonaux signant une dégénérescence des fibres afférentes et confirmant ainsi l'atteinte primaire de tous les protoneurones sensitifs dans la mutation.

#### o Les lésions des fibres nerveuses

Après l'atteinte des ganglions dorsaux, la dégénérescence gagne les prolongements neuronaux périphériques et centraux [Duchen et Strich, 1964 ; Janota, 1972 ; Sotelo et Guénet, 1988]

Cette atteinte histologique correspondant à l'apparition des premiers symptômes cliniques au septième jour post-natal [Duchen *et al*, 1963]. Elle se caractérise par des **gonflements axonaux affectant plus spécifiquement les voies de gros diamètre, myélinisées, à conduction rapide**. Une observation en microscopie électronique montre une désorganisation des microtubules et des neurofilaments, ainsi qu'une accumulation d'organites comme les mitochondries, de corps lysosomiaux et de vésicules [Al Ali et Al Zuhair, 1989] (**Figure 7**). Le transport axonal est affecté.



**Figure 7 :** Visualisation d'un gonflement axonal dans la racine sensitive d'une souris *Dst<sup>dt-J</sup>* âgée de 20 jours, avec la présence de nombreux corps denses. MET X 10.000 (Duchen, 1976)

Ces phénomènes dégénératifs touchent non seulement les afférences des nerfs rachidiens, mais également les afférences sensitives des nerfs crâniens, et plus particulièrement du nerf trijumeau, responsable de la quasi-totalité de l'innervation sensitive de la tête et du cou [Thornburg et Hanker, 1975].

Les nerfs olfactifs, optiques et cochléo-vestibulaires semblent en revanche épargnés par ce phénomène pathologique [Duchen, 1976 ; Sotelo et Guénet, 1988].

Il a été démontré qu'un axone, prélevé chez une souris normale et greffé au niveau d'une souris *Dst<sup>dt-J</sup>*, ne modifie pas sa structure, prouvant ainsi l'absence d'influence du milieu extérieur (matrice extra-cellulaire ou cellules gliales) dans l'apparition de la pathologie. La dégénérescence est bien intrinsèque au neurone [Campbell et Peterson, 1992 ; De Repentigny *et al*, 2003]. Chez le jeune animal, l'axone conserve sa continuité, alors que chez l'animal plus âgé, l'axone disparaît en distal du gonflement. Il ne reste alors qu'un cylindre vide entouré complètement ou partiellement de myéline. Au bout de la quatrième semaine, la myéline a quasiment complètement disparu, principalement au niveau des racines sensibles [Janota, 1972].

- Lésions de la glie (cellules de Schwann)

Le système nerveux périphérique est touché également par **une anomalie intrinsèque de la cellule de Schwann**.

Dans cette cellule de Schwann, la dystonine, protéine essentielle du cytosquelette, est présente en quantité importante. Or, cette cellule est responsable de la myélinisation du système nerveux périphérique au même titre que l'oligodendrocyte dans le système nerveux central [Bernier, 1998]. La myélinisation dépend de l'interaction qui existe entre la cellule de Schwann et l'axone. Elle se fait par l'intermédiaire du cytosquelette et des liaisons que la dystonine établit avec les éléments qui le constituent [Bunge *et al*, 1982]. La mutation de la dystonine confère une architecture cytosquelettique anormale qui entrave les phénomènes de myélinisation.

L'enroulement de la plupart des cellules de Schwann autour de l'axone est interrompu après un tour et demi (étape de promyélinisation), les manchons de myéline étant normalement formés par plusieurs centaines de tours de membrane (au moins 200 tours). Nombreuses de ces cellules affichent également une morphologie anormale avec duplication des feuillettes externes et internes chez la souris *Dst<sup>dt-J</sup>* nouveau-né [Bernier *et al*, 1998].

De plus, il est observé dans la cellule de Schwann une augmentation du nombre de noyaux. En culture, dès la première journée, la cellule, normalement de configuration bipolaire, présente une morphologie anormale et apparaît multipolaire avec des prolongements plus courts et plus fins que ceux chez la souris de souche sauvage, qui est bipolaire. La cellule de Schwann chez la souris mutante est arrondie, rétractée avec un réseau de microtubules denses et perturbés [Bernier *et al*, 1998]. Toutefois, un phénotype intermédiaire est observé chez la souris hétérozygote : la myélinisation est déficiente mais de façon moindre que chez la souris homozygote. La myélinisation semble donc dépendre de la dose de protéine normale encore présente en quantité suffisante chez les souris hétérozygotes.

- Lésions des récepteurs sensitifs

**Une atteinte des récepteurs sensitifs proprioceptifs et extéroceptifs** est observée plus tardivement dans la mutation [Sotelo et Guénet, 1988]. Elle apparaît secondairement à la dégénérescence des neurones sensitifs. Dans les muscles du tronc et des membres, les fuseaux neuro-musculaires sont réduits en nombre et sont de diamètres plus petits que la normale. Cette lésion joue un rôle important dans l'apparition du phénotype. Les autres récepteurs altérés sont normalement activés par des stimulations tactiles épicrotiques et



proprioceptives des tendons et des articulations. Ce sont principalement les récepteurs encapsulés de Pacini, Golgi et Ruffini [Brown *et al*, 1995a].

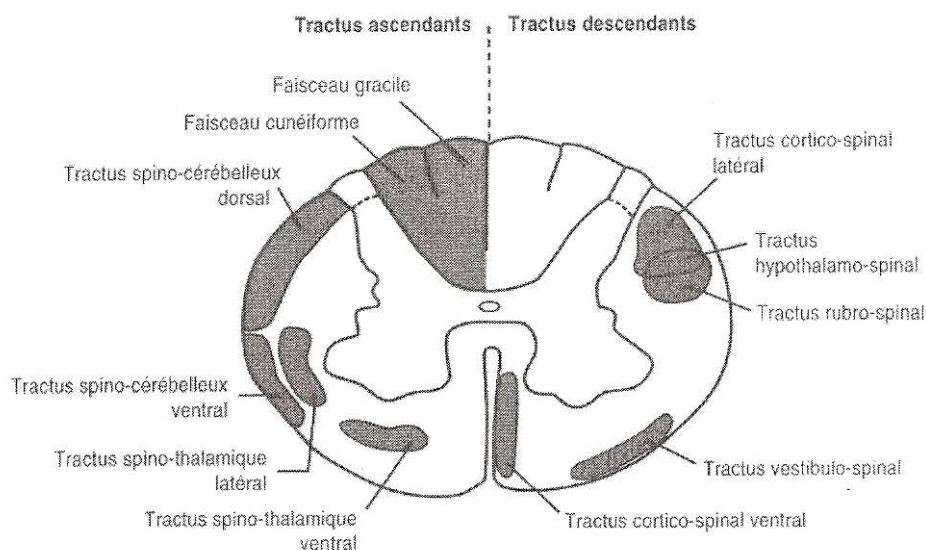
Plus récemment, l'observation de la partie antérieure de la langue de la souris *Dst<sup>dt-J</sup>* révèle une réduction en densité et en taille des papilles fongiformes et des bourgeons gustatifs par rapport à sa congénère de souche sauvage [Ichikawa *et al*, 2007]. Une réduction marquée des fibres nerveuses nociceptives dans le ganglion trigéminal est également rapportée chez la souris mutante. En revanche, les auteurs ont montré que l'altération du gène *dst* n'affecte pas la densité des fibres nerveuses proprioceptives retrouvées dans le noyau mésencéphalique du nerf trijumeau [Ichikawa *et al*, 2008].

### 2.3.2. Système nerveux central

#### ○ Lésions de la moelle épinière

Suite à l'atteinte des afférences sensibles du système nerveux périphérique, une atteinte plus modérée apparaît secondairement dans les voies ascendantes de la moelle épinière, particulièrement au niveau des prolongements centraux des afférences sensibles primaires, de gros diamètre et fortement myélinisées, véhiculant la proprioception et le tact épicrotique : les faisceaux gracile et cunéiforme du cordon postérieur de la moelle épinière.

Les afférences secondaires situées dans le cordon latéral, représentées par les voies spino-cérébelleuses et spino-thalamiques sont également atteintes [Duchen, 1976 ; Sotelo et Guénet, 1988] (**Figure 8**).



**Figure 8 :** Représentation schématique des principales voies ascendantes et descendantes au niveau de la moelle épinière chez l'homme.

Les tractus sensitifs ascendants sont indiqués à gauche, les tractus moteurs descendants, à droite [Fix, 2002].

Ces changements apparaissent sur toute la hauteur de la corne dorsale de la moelle épinière dans les segments lombaires, thoraciques et cervicaux.

Aucune dégénérescence n'est observée, au niveau des voies pyramidales véhiculant la motricité. En effet, en dépit d'une sévère atteinte motrice observée chez ces souris, les racines ventrales ne sont pas affectées par la dégénérescence [Duchen et Strich, 1964]. Toutefois, une atteinte de celles-ci peut apparaître secondairement, dans les stades tardifs de la pathologie [Sotelo et Guénet, 1988].

Sur le plan histopathologique, la dégénérescence des fibres nerveuses a les mêmes caractéristiques que les lésions trouvées dans les fibres nerveuses du système nerveux périphérique (**Figure 8**). Ces lésions sont représentées par une dégénérescence myélinique surtout présente au niveau des cordons dorsaux (faisceaux gracile et cunéiforme).

Des anomalies de la myéline observées au niveau central peuvent être dues à une pathologie intrinsèque des oligodendrocytes, mais aussi à l'anomalie des interactions entre les oligodendrocytes et la matrice extra-cellulaire, par désorganisation du cytosquelette [Saulnier *et al*, 2002]. Les anomalies de myélinisation observées dans le système nerveux central sont moins sévères que dans le système nerveux périphérique [Bernier et Kothary, 1998].

#### ○ Lésions de l'encéphale

D'importantes lésions sont observées dans les noyaux gracile et cunéiforme ainsi que dans les noyaux principal et spinal de la colonne nucléaire sensitive du nerf trijumeau. La dégénérescence est modérée dans les noyaux moteurs, notamment dans le noyau moteur du nerf trijumeau (V), où l'on peut observer une dégénérescence au niveau des terminaisons dendritiques des motoneurones [Sotelo et Guénet, 1988].

Au niveau des centres supra-segmentaires, les lésions dégénératives sont moindres et intéressent le cervelet dans lequel une dégénérescence partielle des fibres moussues a été observée dans le lobe antérieur du vermis [Sotelo et Guénet, 1988], et le noyau rouge, dans lequel une perte des neurones magnocellulaires est décrite sur deux souches mutantes : BALB/cBY dt<sup>Alb</sup> (souche mutante autosomale récessive d'apparition spontanée (Albany, NY), et B6C3 dt<sup>J</sup> [Stanley *et al*, 1983]).

Cette perte sévère de cellules pourrait expliquer en partie le déficit moteur d'après Stanley, en 1983. En effet, le noyau rouge, situé dans le tegmentum du mésencéphale, constitue un relais avec les centres segmentaires moteurs, il reçoit ses afférences du cortex moteur primaire et des centres sous-corticaux extra-pyramidaux, comme le cervelet. Il est à l'origine du faisceau rubro-spinal impliqué dans le tonus et la posture [Stanley *et al*, 1983].

Toutefois, au cours des premières observations (1964), Duchon et Strich n'avaient décelé de changements pathologiques ni dans le cervelet, ni dans le système extra-pyramidal. Ils avaient interprété le désordre comme une ataxie sensitive sévère car aucune anomalie structurale précise n'avait été observée dans les ganglions de la base ou dans le cervelet. Ils avaient néanmoins suggéré que des anomalies fonctionnelles pouvaient exister dans ces structures puisque les symptômes observés chez les souris mutantes *Dst*<sup>dt-J</sup> ne pouvaient être attribués à la seule déafférentation sensitive [Messer et Strominger, 1980]. De plus, ces symptômes pouvaient signer la possibilité d'une participation cérébelleuse car ils étaient comparables à ceux observés dans certains désordres ataxiques dégénératifs humains [Sotelo et Guénet, 1988].

En 1988, les travaux de Sotelo et Guénet suggèrent fortement que les changements pathologiques observés par Messer et Strominger en 1980 dans le striatum et le noyau rouge ne sont pas constants dans le phénotype *dt*, au moins pour les fonds génétiques étudiés (souches C57BL/6-J-*dt*<sup>J</sup> du Laboratoire Jackson, Bar Harbor, Maine ; et DBA/2 *Orl-dt*<sup>Orl</sup>, du Centre d'Élevage et de Sélection des Animaux de Laboratoire d'Orléans, France).

### 2.3.3. Muscles

Les mouvements anormaux observés chez la souris *Dst*<sup>dt-J</sup> seraient le résultat d'une sévère ataxie sensitive causée par la dégénérescence des fibres sensibles issues des fuseaux

neuromusculaires et des corpuscules de Pacini. D'ailleurs, les observations de Sotelo et Guénet, en 1988, indiquent que les fibres afférentes venant des fuseaux neuro-musculaires, des tendons ou des mécanorécepteurs sont les plus affectées et correspondent aux lésions initiales [Sotelo et Guenet, 1988].

En dépit de l'atteinte motrice constatée dans la mutation, les motoneurons ne sont pas affectés [Duchen et Strich, 1964 ; Janota, 1972 ; Duchen, 1976 ; Al-Ali et Al-Zuhair, 1989], sauf dans les stades tardifs du processus dégénératif [Duchen, 1976]. En effet, une analyse histologique des animaux affectés révèle une dénervation partielle des motoneurons à 6 mois post-natal. Cette observation suggère la possibilité d'atteinte de quelques motoneurons à un stade avancé de la maladie, et toujours secondairement à la dégénérescence des neurones sensitifs [Duchen et Strich, 1964 ; Duchen, 1976].

Parallèlement à cette atteinte nerveuse, Dalpé *et al*, en 1999 ont montré que la dystonine, protéine de liaison entre l'actine et les filaments de desmine, joue également un rôle dans la configuration des muscles squelettiques. L'observation des muscles de la souris *Dst<sup>dt-J</sup>* en post-natal montre une désorganisation de la cytoarchitecture. Celle-ci serait responsable d'une accumulation et d'une distribution anormale de mitochondries, de matériels denses et d'une désorganisation du réseau des myofibrilles. En effet, certains auteurs observent une accumulation des mitochondries à la périphérie des cellules musculaires, phénomène inexistant chez la souris adulte contrôle. Cette accumulation serait à l'origine d'une mauvaise fonction mitochondriale [Milner *et al*, 2000] et pourrait contribuer à la diminution de la résistance à la fatigue musculaire [Dalpé *et al*, 1999]. Les muscles seraient donc plus fragiles et plus fatiguables. De plus, la perte de la dystonine entraîne un épaississement et une désorganisation des stries Z [Granger et Lazarides, 1979]. Ce phénomène n'est jamais observé chez les souris normales.

A 10 jours post-natal, les myoblastes des souches sauvages peuvent se contracter normalement tandis que les myoblastes de souris dystoniques n'arrivent qu'à de faibles contractions. A l'âge adulte, les muscles présentent une fragilité et une faiblesse constantes, particulièrement au niveau de leur contractilité isométrique. En culture, les myocytes des souris dystoniques sont caractérisés par un agencement anormal qui aboutit à une désorganisation du réseau de myofibrilles. Ces anomalies du cytosquelette se retrouvent dans des pathologies humaines comme les myopathies héréditaires ou les cardiomyopathies [Dalpé *et al*, 1999].

## 2.4. Caractérisation biochimique

Conjointement aux études histopathologiques menées dès la découverte de la mutation pour préciser les lésions tissulaires, des analyses neurochimiques ont été effectuées par les auteurs pour déterminer l'incidence fonctionnelle des résultats histopathologiques et trouver un substrat neurochimique pathologique aux troubles comportementaux observés, plus particulièrement les anomalies posturales dystoniques et l'ataxie.

Globalement, des altérations neurochimiques ont été mises en évidence de façon prédominante 1) dans le cervelet et ses régions annexes extra-pyramidales, 2) dans le striatum, région importante dans la coordination motrice et dont le dysfonctionnement a été recherché car suspecté d'être à l'origine de la dystonie, 3) dans le système végétatif et plus précisément l'hypothalamus.

1) Les altérations neurochimiques du cervelet sont diverses et affectent plus précisément sa partie vermienne sans que les auteurs puissent apporter une explication à cette localisation spécifique. Des concentrations inférieures à celles des souris normales ont été observées pour le glutamate, l'aspartate, la glycine et le GABA [Messer, 1982] chez la souris *Dst<sup>dt-Alb</sup>*, en rapport probable avec la diminution des fibres moussues afférentes et peut-être dans une faible quantité, de leurs cellules-cibles, les cellules à grains. Parallèlement, une augmentation de la tyrosine hydroxylase associée à celle d'un turn-over adrénergique étaient observées sur les souris *Dst<sup>dt-Alb</sup>* [Riker *et al*, 1981], alors qu'une hyperinnervation noradrénergique caractérisait les souris *Dst<sup>dt-J</sup>* [Strazielle *et al*, 2002], signant vraisemblablement une réaction compensatrice car, outre un rôle de modulation de la transmission glutamatergique sur les cellules de Purkinje [Bickford *et al*, 1992], l'innervation noradrénergique serait également impliquée dans l'acquisition motrice [Bickford *et al*, 1992], la coordination motrice, et pourrait contribuer au maintien fonctionnel de la structure. Une hyperinnervation sérotoninergique conjointe était présente dans les noyaux profonds du cervelet, attestant d'un trouble de la fonction cérébelleuse, certainement plus important que ne le laisse présager l'histopathologie [Sotelo et Guenet, 1988]. Des modifications des innervations sérotoninergique et noradrénergique [Ase *et al*, 2000; Strazielle *et al*, 2002] dans des structures associées au cervelet comme les noyaux vestibulaires, les noyaux du pont, les noyaux du raphé, confirment la pathologie cérébelleuse et sa dysfonction.

2) Les structures dopaminergiques du mésencéphale, substance noire et aire tegmentale ventrale présentent des modifications neurochimiques importantes, illustrant des interactions entre les différents systèmes monoaminergiques : la concentration en noradrénaline ainsi que l'innervation noradrénergique sont augmentées dans les 2 structures mésencéphaliques dopaminergiques de la souris *Dst<sup>dt-J</sup>* [Strazielle *et al*, 2002], alors que les innervations sérotoninergique et dopaminergique diminuent de façon significative dans l'aire tegmentale ventrale [Ase *et al*, 2000 ; Strazielle *et al*, 1998]. Il semblerait que la perturbation d'un neuromodulateur entraîne un déséquilibre des autres neuromodulateurs. Bien que des modifications histopathologiques aient été décrites dans un premier temps dans le néostriatum [Messer and Strominger, 1980], cette structure et ses noyaux associés ne montrent pas d'altération tissulaire. Pourtant, une baisse de l'innervation dopaminergique est observée dans le néostriatum postérieur de la souris *Dst<sup>dt-J</sup>*, en lien avec la perte de l'innervation dans l'aire dopaminergique tegmentale ventrale [Strazielle *et al*, 1998] et la baisse de la synthèse de GABA dans le striatum et les noyaux du mésencéphale [Messer et Gordon, 1979]. Comme précédemment, ces modifications pourraient être causées par une dysfonction cérébelleuse car ces structures établissent des connexions directes et réciproques avec le cervelet [Perciavalle *et al*, 1989].

3) Bien que la dystonine s'exprime dans les ganglions végétatifs [Dowling *et al*, 1997], aucune altération n'a été décrite dans ces structures périphériques [Duchen et Strich, 1964]. Toutefois, la souris *Dst<sup>dt-J</sup>* présente des troubles végétatifs comme une augmentation importante du rythme cardiaque à l'effort, l'apparition d'une incontinence dans le second mois de la vie postnatale ou encore un risque accru de mort subite laissant suspecter un défaut de la fonction cardiaque. De plus, elle présente une cachexie, mais il semblerait que la diminution de la prise alimentaire semble être causée par le défaut moteur important. Les études neurochimiques au niveau du système nerveux central ont montré la présence de troubles végétatifs car des altérations des systèmes monoaminergiques au niveau de la région hypothalamique ont été observées avec une augmentation de la concentration de noradrénaline associée à une diminution de l'innervation noradrénergique dans les noyaux

médians et postérieurs et plus particulièrement le noyau paraventriculaire, ainsi que dans la région préoptique et le noyau de projection parabrachial latéral [Strazielle *et al*, 2002]. Une augmentation parallèle des taux de dopamine [Ongali *et al*, 2000] et sérotonine [Ase *et al*, 2000] endogènes associée à une augmentation de l'innervation sérotoninergique [Ase *et al*, 2000] ont été également observées dans l'hypothalamus de la souris *Dst<sup>dt-j</sup>*, attestant de la présence d'interactions monoaminergiques jouant sur la modulation des neurones de cette région de contrôle des fonctions végétatives. Ces modifications neurochimiques signent la présence d'altérations des fonctions végétatives : elles pourraient résulter en partie de la pathologie axonale des nerfs glosso-pharyngien et vague. Mais, elles seraient également le résultat de la dysfonction cérébelleuse car le cervelet participe à la régulation des fonctions végétatives, en particulier, cardiovasculaires et respiratoires, grâce aux connexions réciproques qu'il établit avec le noyau parabrachial latéral et l'hypothalamus [Dietrichs *et al*, 1994].

## 2.5. Caractérisation phénotypique comportementale de la souris *Dst<sup>dt-j</sup>*

### 2.5.1. Elevage de la souris dystonique au sein de notre laboratoire

Nous avons débuté notre travail de laboratoire par l'élevage des souris *Dst<sup>dt-j</sup>* de souche B6C3Fe-a/a (Laboratoire Jackson, Bar Harbor, ME) à l'animalerie centrale de la faculté de Médecine de Nancy. Ce travail consistait à maintenir un environnement propice aux naissances et aux bonnes conditions d'élevage et de développement des animaux (nettoyage des cages, changements des litières, alimentation avec l'aide du personnel de l'animalerie), ce qui nous a permis d'être particulièrement vigilant à l'apparition des premiers signes de la mutation et d'observer le comportement de l'animal dans son environnement habituel.

Le phénotype comportemental caractéristique des souris *Dst<sup>dt-j</sup>* a été décrit de façon détaillée par Duchen et Strich (1964), lors de la découverte de la mutation.

Nos observations sont en partie similaires à celles décrites par ces auteurs. Aussi, notre description s'appuiera sur les travaux déjà publiés que nous compléterons par notre propre expérience.

### 2.5.2. Comportementale globale

Le phénotype comportemental caractéristique de la souris *Dst<sup>dt-j</sup>* débute à la fin de la première semaine post-natale et se développe pour se stabiliser à la fin du premier mois post-natal.

- Comportement dans la cage avant le sevrage

- Ainsi, dès l'âge de **7 à 10 jours**, la souris mutante *Dst<sup>dt-j</sup>* présente des réflexes posturaux anormaux. Lorsqu'elle est tenue par la queue, elle adopte une position dite en « chauve-souris », membres antérieurs et postérieurs repliés sous le tronc. Cette attitude la différencie alors des autres membres de la fratrie dont elle est indiscernable à la naissance. Un autre signe précoce est la présence d'une dystonie des membres antérieurs avec les pattes en position de flexion et d'hyperpronation (**Figure 9**). Les souris sont déjà plus petites que leurs congénères contrôles.

- Une détérioration dramatique des fonctions motrices est constatée à partir de la deuxième semaine, avec une rapide incoordination des mouvements, accompagnée de postures anormales des membres. Au repos, l'animal est couché sur le ventre, les quatre membres écartés par rapport au reste du corps. Pour se déplacer, l'animal en général sur le ventre, effectue des mouvements de « crawl », les pattes positionnées latéralement par rapport au tronc (**Figure 10**).

A **10-12 jours** post-natal, la démarche devient saccadée et les mouvements incoordonnés. La locomotion devient difficile parasitée par la présence de spasmes musculaires, de flexions bizarres, et d'une posture anormale des membres limitant la locomotion. Des torsions tronculaires sont fréquentes. Quand il est soulevé par la queue, l'animal présente une hypotonie dorsale (absence de lordose lombaire) et des membres fléchis.

Les animaux dystoniques sont plus chétifs que leurs congénères normaux. Ceci serait dû en partie à leur absence de compétitivité lors de l'accès à la tétée.

Deux traits supplémentaires complètent les observations décrites dans la littérature :

- **sa posture de repos** : lorsqu'elle dort, la souris  $Dst^{dt-J}$  est généralement couchée sur le flanc (comme un chien), les quatre pattes en extension, alors qu'une souris normale adopte une posture en flexion, les pattes fléchies sous le ventre ;
- **ses réactions moindres au bruit et lors de la manipulation de la cage** : les souris normales ont tendance à s'échapper du nid et à s'éparpiller dans la cage dans un comportement de fuite. Les souris  $Dst^{dt-J}$  ne réagissent pas tout de suite. Nous suspectons un problème d'audition ou un temps de réaction plus important. Il se peut aussi que le sommeil soit perturbé, avec des phases plus profondes peu propices aux perceptions des variations environnementales.

Des conditions spécifiques d'élevage sont mises en place avant le sevrage pour essayer de palier au défaut de compétition des souris  $Dst^{dt-J}$ . Ainsi, au 18<sup>ème</sup> jour post-natal, de la nourriture sèche et dure, ainsi que de la nourriture pâteuse sont disposées directement dans la cage et des distributeurs d'eau à long bec sont mis en place car la souris  $Dst^{dt-J}$  n'est pas capable de se tenir sur ces pattes postérieures pour accéder au portoir des croquettes ou au biberon d'eau. Malgré ces aménagements, les souris  $Dst^{dt-J}$  sont petites et chétives.

#### ○ Comportement dans la cage après le sevrage

Le sevrage a lieu normalement au 21<sup>ème</sup> jour post-natal : nous séparons les petits du couple parental. Les souris sont alors élevées en paire : une souris  $Dst^{dt-J}$  avec une souris contrôle assurant le maternage. Dans ces conditions, les animaux mutés survivent grâce aux soins apportés par leur congénère contrôle, notamment ceux de toilettage. En effet, l'auto-toilettage reste difficile : les souris  $Dst^{dt-J}$  ne peuvent atteindre avec leur museau que leurs pattes antérieures, en se calant difficilement contre une paroi de la cage. Certains auteurs, dans la littérature, rapportent le risque d'infection, particulièrement au niveau ophtalmique, entraînant parfois la perte de la vision, ou au niveau de la peau, des excoriations pouvant s'observer sur la partie postérieure du corps [Duchen et Strich, 1964].

Ainsi, une souris normale maintenue dans la même cage que des souris dystoniques augmente la survie des souris dystoniques. Elle prend en charge le toilettage de ces dernières limitant le risque d'infections [Duchen et Strich, 1964]. Malgré les soins apportés par l'autre souris, les souris perdent rapidement l'aspect luisant de leur pelage : celui-ci devient terne et hérissé. **Dans notre élevage, nous n'avons observé que très peu**



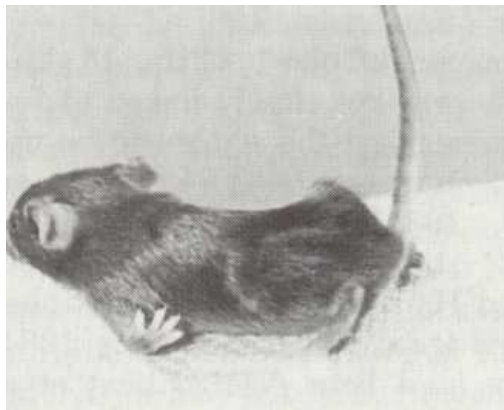
**d'infections, mais nous avons constaté que les souris développaient une incontinence dans les dernières semaines de vie, nous obligeant à changer les litières tous les 2 jours.**

Après la période de sevrage, les souris  $Dst^{dt-J}$  sont capables de se nourrir, mais ont des difficultés de préhension des croquettes avec les pattes antérieures en raison des mouvements désordonnés des membres. Leur croissance, en taille et en poids reste ainsi affectée de façon importante [Duchen et Strich, 1964].

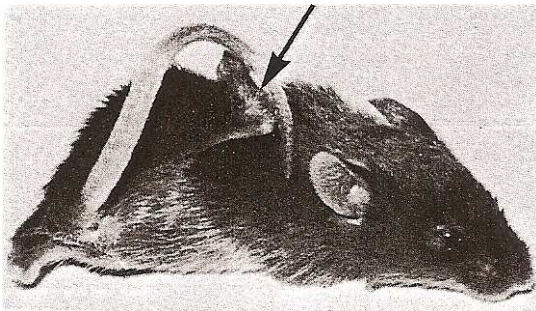
A l'âge de **3 à 4 semaines**, les symptômes sont complètement développés. Les spasmes musculaires sont tellement présents que les mouvements des membres en deviennent inefficaces pour la locomotion, et des torsions du tronc servent alors à propulser l'animal (**Figure 11**).

L'espérance de vie des souris  $Dst^{dt-J}$  dépasse rarement 3 mois, et environ 30% d'entre elles meurent avant le sevrage.

Cette mort prématurée survient le plus souvent de façon inattendue. Des infections ou des troubles végétatifs ou cardiaques pourraient en être la cause. Nous avons constaté que lors des déambulations dans la cage, la souris  $Dst^{dt-J}$  interrompait souvent son mouvement et que son rythme cardiaque était augmenté à ce moment là, suggérant un essoufflement peut-être lié à une fatigue musculaire.



**Figure 9 :** Tentative de locomotion avec mouvements de « crawl » réalisés par la souris  $Dst^{dt-J}$  dès la deuxième semaine post-natale [Duchen, 1976].



**Figure 10 :** Souris  $Dst^{dt-J}$  âgées de 4 mois.

A gauche, le membre postérieur raidi (flèche) se tient en position bizarre au-dessus du dos.

A droite, la souris a chuté sur son dos, les pattes postérieures positionnées de telle sorte que les pieds (flèches) se retrouvent de chaque côté de la tête [Duchen, 1976].

### 2.5.3. Les études neuro-comportementales

Des études neuro-comportementales ont permis d'évaluer les fonctions sensibles, motrices et certaines fonctions végétatives des souris *Dst<sup>dt-J</sup>*. Nous les décrivons en détails car elles ont été effectuées sur le lot des souris que nous avons utilisé pour nos analyses neurochimiques [Lalonde *et al*, 2005].

Plusieurs tests ont été utilisés. Etant donné les faibles performances motrices dont les souris *Dst<sup>dt-J</sup>* sont capables [Lalonde *et al*, 1993; Lalonde *et al*, 1999], les tests classiques de coordination motrice et d'apprentissage (rotarod, labyrinthes) ne peuvent être utilisés. Seule l'évaluation des performances dans l'open-field (champ ouvert), sur la poutre et un S.H.I.R.P.A. modifié (batterie de tests) [Rogers *et al*, 1999] ont pu être réalisés le matin durant trois jours consécutifs.

- l'open-field ou champ ouvert : évalue l'activité motrice d'exploration [Walsh et Cummins, 1976]. La souris a été observée pendant 5 minutes durant lesquelles la déambulation horizontale et verticale, le temps d'exploration, les épisodes d'auto-toiletage ainsi que les praxies associées sont comptabilisées.
- la poutre : ce test est un test d'exploration, de coordination motrice et d'équilibre. L'animal est déposé pendant 1 minute sur une poutre, divisée en 11 segments identiques et placée à 1,20m du sol. Les mesures effectuées sont le nombre de segments parcourus et la latence avant la chute. Quatre essais ont été effectués en une seule journée
- Le S.H.I.R.P.A (Smith beecham pharmaceuticals - Harwell, MRC mouse genome centre and mammalian genetics units - Imperial college school of medicine at st Mary's - Royal London hospital, st bartholomew's and the royal London school of medicine – Phenotype – Assesment) sert à détecter des troubles neurologiques [Rogers *et al*, 1999]. Par une série de tests simples et rapides de manipulation (une dizaine de minutes), il offre une expertise globale de l'animal : réflexes posturaux normaux et anormaux, fonctions sensorielles, réactions anormales face à un stimulus. Il a été réalisé le deuxième jour de l'évaluation. Dans cette étude, il s'agit d'un S.H.I.R.P.A. adapté, compte tenu de l'état général médiocre des souris *Dst<sup>dt-J</sup>*. Les paramètres évalués sont quantifiés d'après une grille de scores pré-établis. Ils regroupent : 1) des réflexes posturaux (position du corps au repos, lors de la déambulation (élévation pelvienne) et lors d'une préhension par la queue (lordose acquise, extension des pattes antérieures lorsque la souris se rapproche du sol et anticipation de la réaction posturale), réflexe de retournement ; 2) des réflexes de défense après stimulation sensorielle (évitement au toucher, retrait de la patte après pincement, réflexes palpébral et auriculaire déclenchés à l'aide d'un pinceau fin) ; 3) la tonicité musculaire par la force d'agrippement et la coordination motrice par le test de la grille verticale ; 4) l'état général de l'animal (état du pelage et degré d'ouverture palpébrale) ; 5) l'agressivité (morsure provoquée) et l'état d'anxiété (évitement, réponse à un son de 90db et émission d'un cri).



**Tableau 5 :** Activité motrice (moyenne  $\pm$  écart à la moyenne) chez les souris *Dst<sup>dt-J</sup>* (n = 10) et les contrôles (n = 11) dans « l'open-field » et sur la poutre, calculée sur 3 jours.

Tests	Contrôles	<i>Dst<sup>dt-J</sup></i>
<b>Open-field</b>		
Segments	153,36 $\pm$ 22,6	6,90 $\pm$ 1,8***
Temps d'activité (en sec.)	839,10 $\pm$ 19,9	505,89 $\pm$ 67,2***
Séquences de rearing	82,45 $\pm$ 9,8	0,70 $\pm$ 0,3***
Séquences de grooming	23,54 $\pm$ 2,6	9,10 $\pm$ 2,3***
Temps de grooming (en sec.)	52,00 $\pm$ 6,7	30,78 $\pm$ 7,8
Bol fécal	6,91 $\pm$ 0,8	1,80 $\pm$ 0,7***
<b>Poutre</b>		
Segments	66,64 $\pm$ 14,9	1,33 $\pm$ 0,6**
Latence avant chute (en sec.)	720,00 $\pm$ 0,0	335,78 $\pm$ 46,00***

\*P<0.01 ; \*\*P<0.01 ; \*\*\*P<0.0001 vs contrôles

**Tableau 6 :** Valeurs (moyenne  $\pm$  écart à la moyenne) chez les souris *Dst<sup>dt-J</sup>* (n = 10) et les contrôles (n = 11) des examens neurologiques divers pratiqués dans le SHIRPA.

Tests	Contrôles	<i>Dst<sup>dt-J</sup></i>
<b>Réponses Sensorimotrices</b>		
Stimulus auditif	0,91 $\pm$ 0,1	0,20 $\pm$ 0,1***
Echappement au contact	0,82 $\pm$ 0,2	0,20 $\pm$ 0,1*
Réflexe auriculaire	0,91 $\pm$ 0,1	0,60 $\pm$ 03
Réflexe cornéen	1,09 $\pm$ 0,1	0,80 $\pm$ 0,2
Pincement de l'orteil	1,82 $\pm$ 0,1	1,10 $\pm$ 04
Morsure provoquée	0,36 $\pm$ 0,2	0,00 $\pm$ 0,0*
<b>Réflexes posturaux</b>		
Position du corps	4,00 $\pm$ 0,0	2,40 $\pm$ 0,2***
Hauteur pelvienne	2,00 $\pm$ 0,0	0,00 $\pm$ 0,0***
Queue	1,00 $\pm$ 0,0	2,00 $\pm$ 0,0***
Lordose dorsale	1,00 $\pm$ 0,0	0,00 $\pm$ 0,0***
« Placing »	2,18 $\pm$ 0,1	0,80 $\pm$ 0,1***
Agrippement	1,00 $\pm$ 0,0	0,50 $\pm$ 0,2**
Force d'agrippement	2,27 $\pm$ 0,1	0,30 $\pm$ 0,2***
Retournement	1,00 $\pm$ 0,0	0,90 $\pm$ 0,1
Géotaxie négative	0,1 $\pm$ 0,1	4,00 $\pm$ 0,0***
<b>Caractéristiques corporelles</b>		
Tremblement	0,00 $\pm$ 0,0	0,40 $\pm$ 0,2*
Fermeture des yeux	0,00 $\pm$ 0,0	0,70 $\pm$ 0,2***
Piloérection	0,00 $\pm$ 0,0	0,90 $\pm$ 0,1***

Tests	Contrôles	<i>Dst<sup>dt-J</sup></i>
Couleur de la peau	1,09±0,1	0,40±0,2**
Poids (g)	20,60±0,9	8,56±0,6***

\*P<0.05. \*\* P<0.01. \*\*\* P < 0.001 vs contrôles

Les faibles performances des souris *Dst<sup>dt-J</sup>* obtenues dans les tests de la poutre et de l'open-field ne sont pas surprenantes compte tenu de leur incapacité à se déplacer sans ramper, de leurs postures dystoniques et de leur tremblement. Par ailleurs, une atteinte du système végétatif pourrait contribuer à l'hypoactivité observée : les souris mutantes, dans l'open-field, alternaient les périodes actives de déplacement avec des périodes de repos, comme si elles avaient besoin d'un temps de récupération après un effort intense. Elles présentaient alors un rythme cardiaque important.

Sur la poutre, la latence avant la chute est diminuée de moitié chez les souris *Dst<sup>dt-J</sup>* par rapport aux contrôles, pour un nombre de segments parcourus quasi nul. Cette latence avant la chute est plus longue lors des deux dernières journées de test, indiquant une certaine capacité d'apprentissage (la souris apprenait à tenir sur la poutre sans bouger), et une certaine préservation de la fonction labyrinthique.

Des études antérieures [Lalonde *et al*, 1994] montraient des résultats semblables pour des souris *Dst<sup>dt-J</sup>* de 3 mois. De plus, placées dans un labyrinthe aquatique [Lalonde *et al*, 1993] elles pouvaient nager même si elles avaient une vitesse de nage ralentie et présentaient une orientation spatiale normale.

Au final, dans le SHIRPA, les souris *Dst<sup>dt-J</sup>* sont déficientes dans presque tous les tests. Les différents points à retenir sont :

- **L'atteinte de tous les réflexes posturaux, à la fois dans la préhension, au repos ou dans l'activité motrice.** Ils sont dûs, en partie, à la faiblesse musculaire, aux tremblements du corps et à la dystonie (**Figures 11 et 12**).  
Ces déficits sont attribuables aux atrophies spinocérébelleuses et spinothalamiques, ainsi qu'aux lésions nerveuses proprioceptives. Ils pourraient également signifier la faiblesse des muscles même si elle n'est pas homogène parmi ceux-ci.
- **L'atteinte du système végétatif.** Une pression sanguine basse pourrait être responsable de la pâleur des pattes et des yeux peu proéminents. Une atteinte de la motilité intestinale pourrait être à l'origine de la plus faible quantité de bol fécal.
- **Des réactions normales à des stimulations tactiles,** malgré les altérations des ganglions de la racine dorsale du système nerveux périphérique. Les mutants *Dst<sup>dt-J</sup>* ont une réaction normale de retrait au pincement du coussinet d'un orteil de la patte postérieure (réflexe de flexion ipsilatérale) probablement parce que le caractère douloureux du stimulus passe par les fibres nerveuses non lemniscales. De même, les réflexes auriculaire et cornéen paraissent intacts, vraisemblablement car ils dépendent d'une sensibilité protopathique non lemniscale. Ainsi, les voies non lemniscales semblent préservées chez la souris *Dst<sup>dt-J</sup>*, ce qui concorde avec la dégénérescence sélective des fibres myélinisées de gros diamètre décrites classiquement dans la littérature [Duchen et Strich, 1964 ; Janota, 1972].
- **Une réponse auditive réduite :** la plupart des mutants ne manifestaient même pas le réflexe de Preyer (crispation du pavillon auriculaire en réponse à un son aigu, intense et brusque) et encore moins de réaction de sursaut. Cette anomalie peut être due à un dysfonctionnement des voies auditives au niveau du tronc cérébral ou du nerf

auditif. Il faut cependant noter que le VIII<sup>ème</sup> nerf crânien (vestibulo-cochléaire) avait jusqu'alors été décrit comme étant intact chez ce mutant [Duchen et Strich, 1964 ; Janota, 1972]. Des tests audiométriques plus sophistiqués seraient nécessaires pour déterminer le substrat neurobiologique de ce déficit.

- **Une diminution des réactions émotionnelles** : les mutants  $Dst^{dt-J}$  étaient moins réactifs que les souris contrôles non ataxiques dans le test d'échappement et la morsure provoquée. Bien que les déficits sensorimoteurs puissent être partiellement responsables de l'anomalie d'échappement au toucher, le fait que les mutants aient non seulement du mal à fuir mais sont également attirés par la main de l'opérateur est une indication d'une réactivité émotionnelle réduite. Toutefois, il est difficile d'évaluer les niveaux d'anxiété chez cette souris, dans la mesure où les tests standards impliquent une mobilité normale.



**Figure 11** : Photographie représentant une souris dystonique  $Dst^{dt-J}$  (en haut) et une souris contrôle (en bas), issues de la même fratrie, et âgées de 6 semaines.

Nous pouvons noter le maintien anormal des membres et de la queue en « z » chez la souris mutante. Les membres sont normalement sous le tronc chez la souris contrôle tandis que chez la souris  $Dst^{dt-J}$ , les quatre pattes sont en extension, sur le côté expliquant sa position aplatie au sol. Les souris se caractérisent également par des différences de poids et de taille importantes [Lalonde *et al*, 2005].



**Figure 12 :** Photographies comparant le réflexe postural chez la souris *Dst<sup>dt-J</sup>* à gauche, et celui chez la souris contrôle à droite âgées de 6 semaines.

Les animaux tenus entre le pouce et l'index sont abaissés d'une distance d'environ 15 cm au-dessus d'une grille. La souris contrôle (à droite) a une extension normale de ses membres avant le contact des vibrisses avec la grille, alors que la souris mutante *Dst<sup>dt-J</sup>* (à gauche) présente une rigidité des membres postérieurs. Elle est sur le point d'atterrir sur le museau sans préhension préalable du support au moyen de ses pattes antérieures. Nous pouvons remarquer la dystonie des membres [Lalonde *et al*, 2005].

## Hypothèses de travail

1. Une désorganisation du cytosquelette peut induire des modifications des flux axonaux. Nous pouvons par conséquent suspecter des altérations du métabolisme cellulaire dans les structures normalement riche en dystonine.

Les lésions nerveuses de la souris *Dst<sup>dt-j</sup>* sont essentiellement périphériques et sensibles puisqu'elles affectent les neurones sensitifs primaires de gros diamètre. Or la souris *Dst<sup>dt-j</sup>* se distingue par l'apparition rapide de troubles moteurs sévères, délétères à la survie de l'animal.

**Ces lésions nerveuses périphériques sont-elles suffisantes pour induire les troubles moteurs, ou existe t-il des lésions centrales susceptibles de contribuer ou induire les troubles moteurs observés ?**

**Nous étudierons tout particulièrement les structures sensori-motrices impliquées dans les boucles de régulation des systèmes pyramidal et extra-pyramidal.**

2. La dystonine, protéine du cytosquelette s'exprime non seulement dans les neurones sensitifs primaires mais aussi dans de nombreuses structures sensitives et motrices du système nerveux central sans pour autant induire de lésions dégénératives.

**Ces régions exprimant normalement la dystonine présentent-elles plus spécifiquement des altérations structuro-fonctionnelles ?**

3. La dystonine est essentielle à l'établissement et au maintien de l'architecture des muscles squelettiques et cardiaque. Elle sert à arrimer les filaments d'actine à la membrane cellulaire. Or la souris *Dst<sup>dt-j</sup>* se caractérise par une perte importante de ses fonctions motrices en rapport avec la dégénérescence du système afférent proprioceptif, et sans une altération des fibres motrices. Il faut toutefois noter qu'une perte partielle de cette innervation a été observée chez les souris *Dst<sup>dt-j</sup>* âgées de plus de 6 mois [Duchen *et al*, 1963].

**La mutation altère la fibre musculaire. Quelle est la part de l'atteinte musculaire dans le phénotype observé ?**

Pour répondre à ces questions, il est donc nécessaire de caractériser précisément les lésions des animaux de notre élevage, la variabilité inter-élevage et inter-souche étant importante.

- Au niveau neuronal :
  - Un marquage au **fluoro-jade B** [Schmued et Hopkins, 2000] d'une série de coupes permettra d'étudier la **perte neuronale** au sein du tissu nerveux central à différents âges (21 jours, puis 47-54 jours), la substance fluorescente colorant les fibres nerveuses dégénérées (corps cellulaires et prolongements nerveux) en vert fluorescent.  
Une étude en semi-fines et en ultra-fines (microscopie électronique) complètera l'étude histopathologique de certaines structures du système nerveux périphérique (le nerf trigéminal) et de la moelle épinière cervicale et lombaire.
  - Une évaluation de l'**activité métabolique neuronale** sera réalisée grâce à la **cytochrome oxydase** (COX), enzyme du complexe IV de la phosphorylation oxydative et marqueur fiable du métabolisme neuronal [Wong-Riley, 1989]. L'activité de la COX sera révélée d'après la méthode de Wong-Riley [1979] modifiée par Strazielle *et al* [1998a]. Le marquage sera analysé quantitativement grâce à l'utilisation de standards d'activité enzymatique connue déterminée au spectrophotomètre [Gonzalez-Lima, 1994]. L'analyse des résultats sera faite à l'aide d'un analyseur d'image de type BIOCROM. Une étude en **histologie classique** (crésyl violet) complètera l'étude.
  - Une **cartographie histochimique de l'acétylcholinestérase (AChE)** [Paxinos et Watson, 1998] sera réalisée pour l'étude de l'innervation cholinergique au niveau du système nerveux central. Cette évaluation enzymatique quantitative nous permettra d'étudier entre autres la fonctionnalité des noyaux segmentaires moteurs en réponse à la dégénérescence sensitive.
- Au niveau musculaire :
  - Une étude en **microscopie électronique** permettra d'observer les altérations histopathologiques des fibres musculaires de 3 muscles squelettiques d'origine différente.
  - L'étude du **métabolisme cellulaire par la technique quantitative de la cytochrome oxydase** permettra d'évaluer le travail musculaire des 3 muscles en fonction de leur histopathologie.
  - Un **marquage des fibres cholinergiques** sera effectué au niveau de la plaque motrice, un bourgeonnement important des boutons terminaux cholinergiques signant généralement une perte partielle des fibres nerveuses motrices.

---

## **PARTIE 2 : TRAVAUX EXPERIMENTAUX**

---

# 1. Histopathologie du système nerveux de la souris *Dst<sup>dt-J</sup>*

Les études anatomopathologiques chez la souris *Dst<sup>dt-J</sup>* rapportées dans la littérature, ont été menées généralement pour des âges n'excédant pas 1 mois post-natal. Celle de Sotelo et Guénet (1988) est la seule dépassant les 4 semaines puisqu'ils observent des souris âgées de 3 à 5 semaines. En effet, si le phénotype mutant est décelé aux alentours des 7<sup>ème</sup> ou 8<sup>ème</sup> jours post-natal, et qu'il devient évident vers le 10<sup>ème</sup> jour, les souris *Dst<sup>dt-J</sup>* survivent très difficilement au-delà de 5 semaines. De plus, il a été communément admis que la pathologie était complètement développée vers 3 à 4 semaines.

Dans cette première étude, nous nous proposons d'étudier l'histopathologie des souris *dystonia musculorum* de souche B6C3Fe-a/a issues du Laboratoire Jakson (Bar Harbor, Maine, USA), à un âge plus avancé (47–54 jours soit 7-8 semaines) que lors des études précédentes, car cette étude constitue non seulement une étape préalable indispensable à l'expertise neurochimique, mais elle va permettre aussi de juger de l'évolution des lésions et de leur stabilité.

## 1.1. Protocole de notre étude histopathologique avec les techniques utilisées et leurs intérêts.

**Les lésions tissulaires sont étudiées par marquage des coupes au fluoro-jade B.** Ce marqueur d'utilisation récente [Schmued et Hopkins, 2000] visualise de façon spécifique la mort cellulaire qu'elle soit de type nécrotique ou apoptotique. Cet agent fluorescent anionique est un fluorochrome dérivé de la fluorescéine, avec des profils d'excitation (495 nm) et d'émission (521 nm) identiques à celle-ci. Il colore en vert – jaune fluorescent les neurones en voie de dégénérescence. Ceux-ci sont visualisés en utilisant un filtre FITC. Développé pour améliorer le rapport signal/bruit, ce colorant permet une visualisation de la morphologie neuronale fine car il a une affinité pour toutes les parties du neurone dégénéré incluant le péricaryon, les dendrites, l'axone et les terminaisons nerveuses. La simplicité de cette procédure de marquage ainsi que son interprétation visuelle aisée, inconvénients communs des marqueurs de dégénérescence neuronale conventionnels, le font souvent préférer aux autres techniques. Cependant, les mécanismes par lesquels s'effectue le marquage, phénomène vraisemblablement membranaire, demeurent inconnus. Cette technique a été validée par corrélation à des marqueurs traditionnels de dégénérescence neuronale. En effet, le fluoro-jade B reproduisait le même schéma de marquage des neurones dégénérés que celui obtenu avec d'autres marqueurs tels que l'hématoxyline-éosine (H&E), ou le marquage cuprique de Olmos, confirmant sa fiabilité [Schmued *et al*, 1997]. Larry Schmued suggère qu'une molécule signant la mort cellulaire, exprimée par les cellules nerveuses endommagées, servirait de substrat au fluoro-jade B fortement anionique et acide [Schmued *et al*, 1997]. Auer *et al* [1985] ont montré qu'un autre colorant anionique, la fuschine acide, se liait à des neurones dégénérés probablement par le même mécanisme électrostatique que le fluoro-jade B. Ces neurones dégénérés étaient caractérisés par une condensation de chromatine, une déhiscence de la membrane plasmique ainsi qu'une déhiscence de la membrane nucléaire. Si la méthode argentique de Olmos marque précocement le phénomène dégénératif neuronal, il faut noter que le fluoro-jade B le révèle à un stade plus avancé [Poirier *et al*, 2000]

Les lésions nerveuses entraînent des modifications structurales régionales des différents noyaux ou faisceaux du système nerveux. **La coloration au crésyl violet est utilisée pour étudier la morphométrie** ; c'est un marqueur histologique classique du neurone car il colore



les nucléoles du noyau et les corps de Nissl, organites spécifiques du corps cellulaire du neurone. Dans un travail précédent [Strazielle *et al*, 2006], il a été démontré que la densité de marquage est directement proportionnelle à la quantité des corps cellulaires neuronaux.

L'étude structurale peut être appréhendée 1) par mesure de la largeur ou de l'épaisseur lorsqu'il s'agit de faisceaux de fibres ; 2) par mesure de la surface lorsque les limites de la structure sont définies, comme pour le cervelet par exemple ; 3) par mesure de l'absorbance des structures nerveuses colorées au crésyl-violet, celle-ci donnant une mesure de la densité tissulaire (fibres et cellules). L'association des deux mesures (surface et pourcentage d'absorbance) renseigne sur la nature de la lésion tissulaire. En effet, lorsque une atrophie tissulaire est constatée (diminution de surface), le pourcentage d'absorbance du marquage au crésyl-violet peut varier:

- une diminution de densité de marquage signe une perte cellulaire ;
- une augmentation de densité de marquage peut signifier en revanche, une perte des fibres afférentes ou de passage sans perte cellulaire (la structure se contracte, les corps cellulaires se rapprochent les uns des autres augmentant la densité de marquage).

**Une étude morphologique précise, cellulaire et fibrillaire est réalisée sur semi-fines (1,5 µm) et ultra-fines (de 70 à 100 nm) après traitement des tissus pour la microscopie électronique.** Cette étude intéresse les structures afférentes de la moelle épinière (nerfs médullaires) et le système trigéminal afférent (nerf et ganglion) difficilement exploitables lors d'une simple fixation par le froid.

## 1.2. Cartographie des lésions nerveuses au fluoro-jade B

Ce marquage a été réalisé sur des coupes de 20 µm du système nerveux central, moelle cervicale et ensemble de l'encéphale. Seule la moelle cervicale a été prélevée, par conséquent, il ne s'agit que d'un échantillon partiel de la moelle.

### 1.2.1. Marquage chez le contrôle

Celui-ci est pratiquement inexistant chez les souris contrôles : en effet, à fort grossissement, quelques terminaisons fibrillaires fluorescentes sont observées mais elles sont rares et disséminées.

Il faut noter qu'en périphérie des coupes et plus particulièrement dans les zones fibrillaires, on peut observer un marquage préfigurant un réseau de filaments très fins orientés perpendiculairement ou tangentiellement à la surface de la coupe ; ce réseau correspond aux vaisseaux de la microvascularisation cérébrale. Le fluoro-jade B a une certaine affinité pour les structures vasculaires, confirmée par la coloration fluorescente au niveau des ventricules. Toutefois, ce marquage ne fluoresce pas et ne peut être confondu avec le marquage de fibres dégénérées.

### 1.2.2. Marquage chez la souris *Dst<sup>dt-J</sup>*

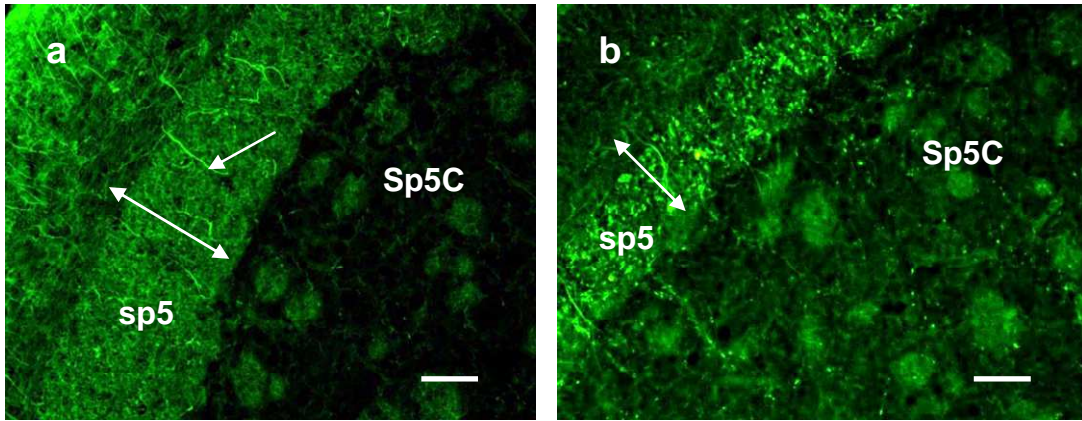
L'observation comparative des souris *Dst<sup>dt-J</sup>* avec les souris contrôles révèle, dans la mutation, des structures nerveuses centrales marquées positivement au fluoro-jade B (couleur vert – jaune fluorescent). L'observation générale de ce marquage montre :

- des structures fibrillaires (faisceaux ou tractus) plus marquées que les noyaux, indiquant ainsi que la dégénérescence est essentiellement fibrillaire et peu cellulaire ;

- une quantité de fluorescence plus importante au niveau segmentaire : dans la moelle épinière (siège du niveau segmentaire pour les nerfs rachidiens) et dans le tronc cérébral (siège du niveau segmentaire pour les nerfs crâniens).

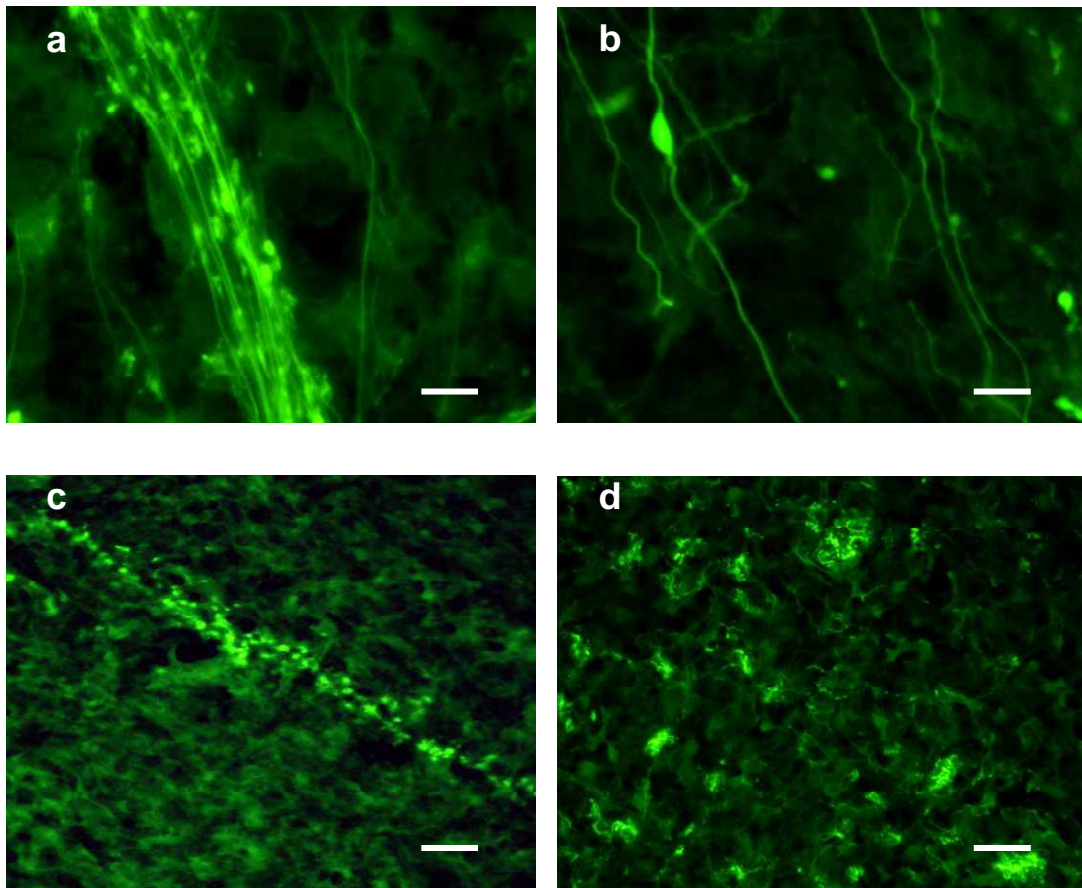
Les **Figures 13** et **14** présentent un échantillon des différents schémas de marquages possibles au sein du système nerveux central.

Pour chaque région marquée, nous avons évalué la quantité d'éléments fluorescents par comptage sur une fenêtre de surface donnée en grossissement X40. Les résultats du marquage ainsi que l'estimation quantitative de la dégénérescence sont regroupés dans le **Tableau 7**.



**Figure 13:** Marquage au fluoro-jade B du tractus trigéminal (sp5) et du noyau spinal caudal, du nerf trigéminal (Sp5C) chez la souris contrôle (1a) et la souris *Dst<sup>dt-J</sup>* (1b).

Chez cette dernière, une diminution d'épaisseur du tractus trigéminal (double-flèche) et un marquage fluorescent attestent de la dégénérescence des fibres trigéminales afférentes qui se distribuent dans le noyau adjacent (marquage ponctiforme). Chez la souris contrôle, quelques vaisseaux sont bien visibles (simple flèche). Barre d'échelle = 40  $\mu$ m.



**Figure 14 :** Marquage des fibres nerveuses au fluoro-jade B chez la souris *Dst<sup>dt-J</sup>*.

Fibres afférentes avec gonflements axonaux dans le noyau principal du nerf trigéminal (a-b) ; fibre parallèle du cortex cérébelleux dont l'aspect « en pointillé » préfigure le trajet (c) ; terminaisons nerveuses distribuées autour de corps cellulaires dans le noyau central de la moelle cervicale (d). Barre d'échelle = 60  $\mu$ m (a,b,d) et 25  $\mu$ m (c).

**Tableau 7 :** Estimation du marquage au Fluoro-Jade B dans le groupe des souris *Dst<sup>dt-J</sup>* au microscope à fluorescence (filtre FITC – grossissements 20x à x100x)

<b>Moelle épinière</b>	
- couches 3-5 de la corne dorsale	+++
- faisceaux gracile et cunéiforme	++++
- cordons latéral et ventral	+++
- couche 9 de la corne ventrale	0
- tractus pyramidal	+
- faisceaux spino-cérébelleux	+++
- faisceaux spino-thalamiques	++
<b>Tronc cérébral</b>	
- noyau et tractus mésencéphalique du V	+++
- noyau principal du nerf V	+++
- sous-noyau oral du noyau spinal du nerf V	+++
- sous-noyau interpolaire du noyau spinal du nerf V	+++
- sous-noyau caudal du noyau spinal du nerf V	+++
- noyau moteur du nerf V	0
- noyau moteur du nerf VII	0
- noyau ambigu	0
- noyau moteur du nerf X	0
- noyau moteur du nerf XII	0
- noyau cuneate externe / principal	++++ / ++
- noyau moteur du nerf IV	+++
- noyau du faisceau solitaire	++
- olive bulbaire	0
- noyaux cochléaires	
- noyaux vestibulaires	++
- faisceau longitudinal médian	+
- raphé médian	+
- noyau rouge	0
- réticulée latérale	+
- réticulées giganto- et paragigantocellulaire	++
- réticulée paramédiane	++
- réticulée tegmentale	++
<b>Cervelet</b>	
- pédoncules cérébelleux	+++
- cortex	+
- noyaux profonds	0
- substance blanche du vermis	++
<b>Thalamus &amp; Hypothalamus</b>	<b>0</b>
<b>Ganglions de la base</b>	<b>0</b>
<b>Système olfactif</b>	<b>0</b>
<b>Système optique</b>	<b>0</b>

+ : ≤ 10 fibres ; ++ : 10 ≤ fibres ≤ 20 ; +++ : ≥ 20 fibres ; ++++ : ≥ 50 fibres

IV : nerf trochléaire ; V : nerf trijumeau ; VII : nerf facial ; X : nerf vague ; XII : nerf hypoglosse

○ Au niveau de la moelle épinière cervicale

Les faisceaux de fibres situées dans la substance blanche présentent les marquages les plus denses et les plus intenses, visibles à faible grossissement.

Nous observons un marquage fluorescent important dans les 2/3 tiers dorsaux du cordon dorsal s'étirant latéralement vers la corne correspondante de la substance grise ; cette région est, dans sa partie médiale, le siège des faisceaux ascendants gracile et cunéiforme correspondant à la voie des fibres afférentes sensibles de gros diamètre véhiculant le tact épicritique et la proprioception consciente (dans la région médiale de la colonne dorsale) et dans sa partie latérale, le siège des faisceaux des fibres primaires arrivant de la périphérie. Des points plus fluorescents au sein du réseau de fibres marquées indiquent la présence de nombreux renflements axonaux (**Figures 15a-b**).

La région ventrale du cordon postérieur correspond au faisceau pyramidal moteur. L'observation révèle une région indemne, le marquage étant faible (inférieur à une dizaine de 10 fibres dégénérées), identique à celui des souris contrôles (**Figures 15a-b**).

Les cordons latéraux et ventraux, sites respectifs des faisceaux spino-cérébelleux et spino-thalamiques, présentent également des marquages fibrillaires fluorescents, mais en densité moins importante que dans les faisceaux gracile et cunéiforme.

La substance grise de la moelle épinière est partagée en 10 couches selon Rexed. Les couches 1 et 2 sont indemnes de marquage fluorescent.

Une fine granulation fluorescente préfigurant des terminaisons nerveuses est visible dans la couche 3.

Les couches 4-7 sous-jacentes présentent des marquages plus importants : disposées en regard du cordon dorsal, elles reçoivent de cette région, des fibres afférentes regroupées en fascicules ; le marquage en pointillé atteste d'une fragmentation de ces fibres (**Figure 15b**). Quelques corps cellulaires fluorescents sont présents, signant une dégénérescence partielle des neurones secondaires se projetant normalement sur d'autres régions de la moelle épinière, le thalamus, le cervelet ou la formation réticulée du tronc cérébral (**Figure 15b**).

Les couches restantes ne présentent aucun marquage significatif, particulièrement la couche 9 de la corne ventrale de la moelle épinière, siège des motoneurones.

○ Au niveau du tronc cérébral

Les **noyaux cunéiformes** présentent un marquage fibrillaire fluorescent intense, l'externe, à projection cérébelleuse, étant de loin le plus marqué (**Figure 15c**). Des corps cellulaires fluorescents sont également visibles, indiquant une dégénérescence partielle du noyau. Toutefois, la dégénérescence cellulaire est moins importante qu'elle ne paraît, des confusions pouvant être faites avec les gonflements axonaux en nombres importants dans la région et pouvant atteindre une taille importante (**Figure 15d**).

Des structures fibrillaires marquées sont observées dans toute la **colonne nucléaire sensitive du nerf trijumeau**, siège des afférences somesthésiques de la tête.

Le schéma de marquage est identique pour toute la colonne nucléaire : le tractus spinal trigéminal, situé en position externe par rapport à la colonne nucléaire présente un marquage fibrillaire dense normalement indemne de gonflements axonaux ; il cède au fur et mesure de son trajet descendant, des petits fascicules de fibres marquées au noyau trigéminal qu'il borde (**Figure 16a**) ; des gonflements axonaux sont visibles sur le trajet de ces fibres qui se terminent sous la forme de boutons terminaux dans les centres nucléaires (**Figure 16b**). Des axones présentant des varicosités sont également visibles.

Toute la colonne nucléaire est marquée mais à des degrés variables, les sous-noyaux interpolaire et caudal du noyau spinal étant les plus marqués, le noyau principal et le sous-noyau oral en quantité moindre. Toutefois, si le marquage est essentiellement fibrillaire dans le sous-noyau caudal, quelques dégénérescences cellulaires sont observées dans le noyau principal (**Figure 16d**) et possiblement dans les sous-noyaux interpolaire et oral du noyau spinal. La difficulté d'observation est la confusion possible entre les gonflements axonaux et les corps cellulaires qui peuvent produire des images similaires. Dans le noyau mésencéphalique, le tractus mésencéphalique ascendant présente une fine granulation fluorescente que l'on retrouve autour de certains des corps cellulaires du noyau lui-même (**Figure 16c**). Un marquage fluorescent est observé dans quelques cellules indiquant ainsi la présence d'une dégénérescence cellulaire localisée dans la partie pontique plutôt que dans la partie mésencéphalique du noyau (**Figure 16c**).

Le **cervelet** présente un faible marquage spécifique. Des fibres dégénérées sont observées dans les pédoncules cérébelleux inférieur et supérieur, voies d'entrée des afférences spino-cérébelleuses et trigémino-cérébelleuses.

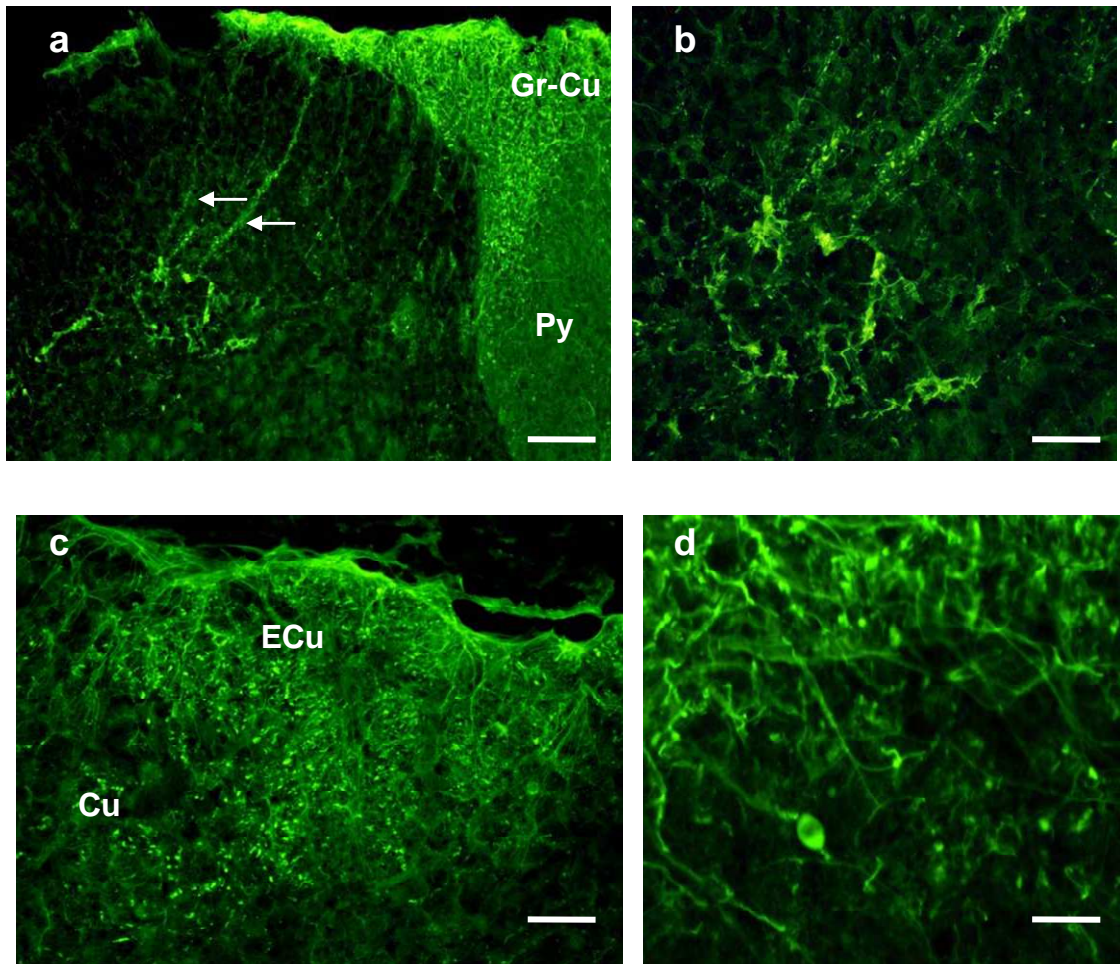
Un faible marquage de type terminal est également visible dans la couche granulaire de certaines régions, lobe 5 du vermis, lobe simplex et Crus I des hémisphères. Dans ces régions corticales, un marquage fibrillaire spécifique « en pointillé » signe un trajet rectiligne dans toute l'épaisseur de la couche moléculaire et perpendiculaire à la surface du cortex cérébelleux, à l'image des fibres parallèles, afférences des cellules de Purkinje (**Figures 17a-b**). Une dégénérescence de ces dernières n'a pas été mise en évidence même si certains marquages laissent suspecter qu'elle existe mais en faible quantité (**Figure 17b**). Les noyaux profonds n'ont pas révélé de marquage significatif.

Un marquage faible correspondant à une fine granulation terminale est observé dans plusieurs régions du tronc cérébral :

- Il intéresse le noyau du faisceau solitaire et la formation réticulée, plus particulièrement la réticulée bulbaire paramédiane, la réticulée pontique gigantocellulaire et paragigantocellulaire et la réticulée tegmentale du mésencéphale en relation avec le cervelet et impliqués dans le contrôle de la motricité. Au niveau de cette dernière, les faisceaux lemniscaux, médial et latéral (**Figure 17f**), à projection thalamique, présentent également un marquage fibrillaire modéré.
- Quelques fibres terminales sont également visibles dans les noyaux du nerf trochléaire, IV<sup>ème</sup> nerf crânien (**Figure 17d**) et dans le noyau raphé médian situé en position ventrale. Dans le système vestibulaire, seul le noyau médian présente un faible marquage.

Aucun marquage significatif n'est observé dans les noyaux moteurs des nerfs crâniens, le bulbe olfactif, le tractus optique (**Figure 17e**) ainsi que les noyaux cochléaires. Une absence de marquage est également observée dans le noyau rouge, les noyaux du pont, la substance noire, les colliculi ou encore le thalamus, le striatum et les cortex.



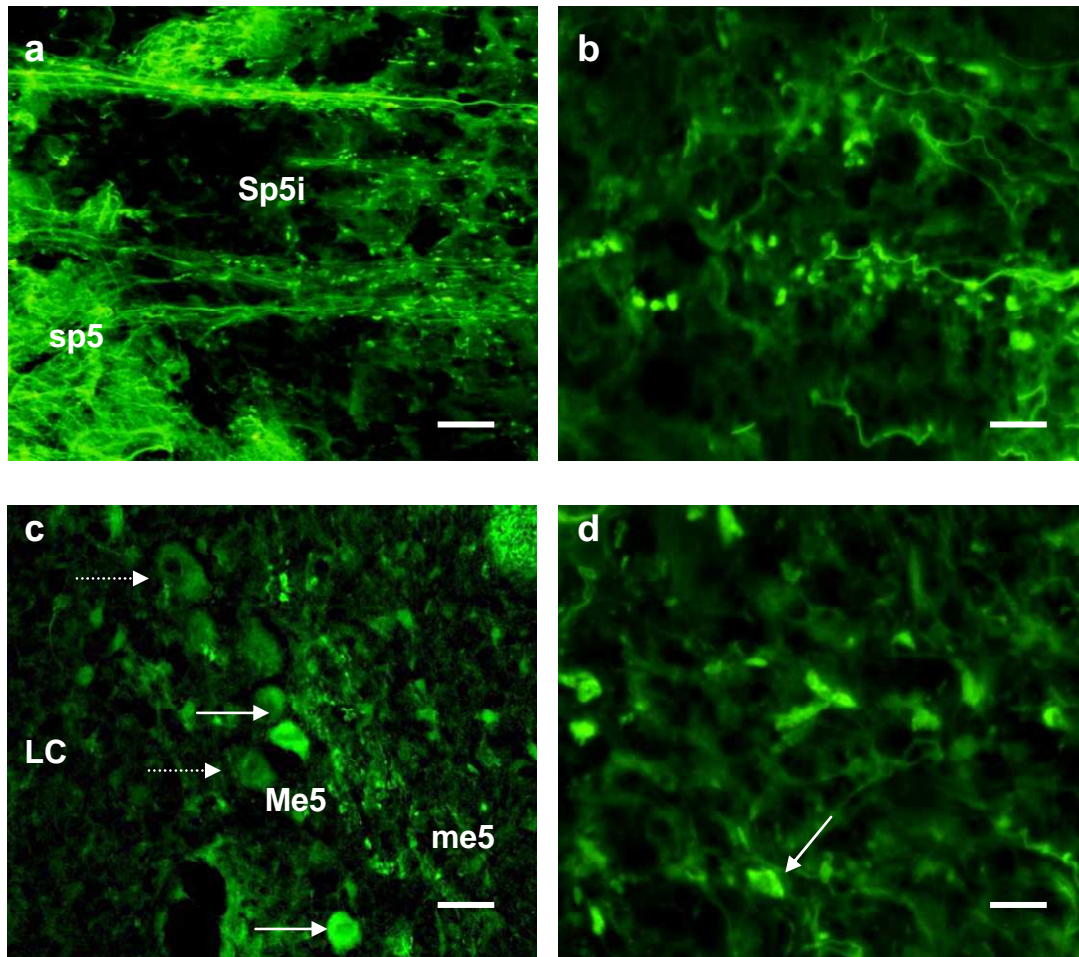


**Figure 15 :** Marquage au fluoro-jade B des fibres nerveuses du système central afférent sensitif des nerfs rachidiens chez la souris *Dst<sup>dt-J</sup>*, dans la partie dorsale de la moelle épinière (a-b) et le complexe nucléaire cunéiforme du tronc cérébral (c-d).

Dans la moelle épinière, le marquage dense des faisceaux gracile et cunéiforme (Gr-Cu) sert de point de départ à des fascicules de fibres dégénérées (flèches) qui se distribuent dans les couches 3-6 de la corne dorsale (a). Quelques corps cellulaires marqués sont visibles dans la couche 5 (b).

Le marquage des noyaux cunéiforme (Cu) et cunéiforme externe (Ecu) est à la fois fibrillaire et granulaire. Suivant leur taille, ces grains de forme arrondie ou ovale préfigurent des terminaisons nerveuses ou des renflements axonaux (c). Ces derniers peuvent atteindre une taille importante (d).

Barres d'échelle = 200  $\mu$ m (a) ; 125  $\mu$ m (c) ; 60  $\mu$ m (b et d) ;



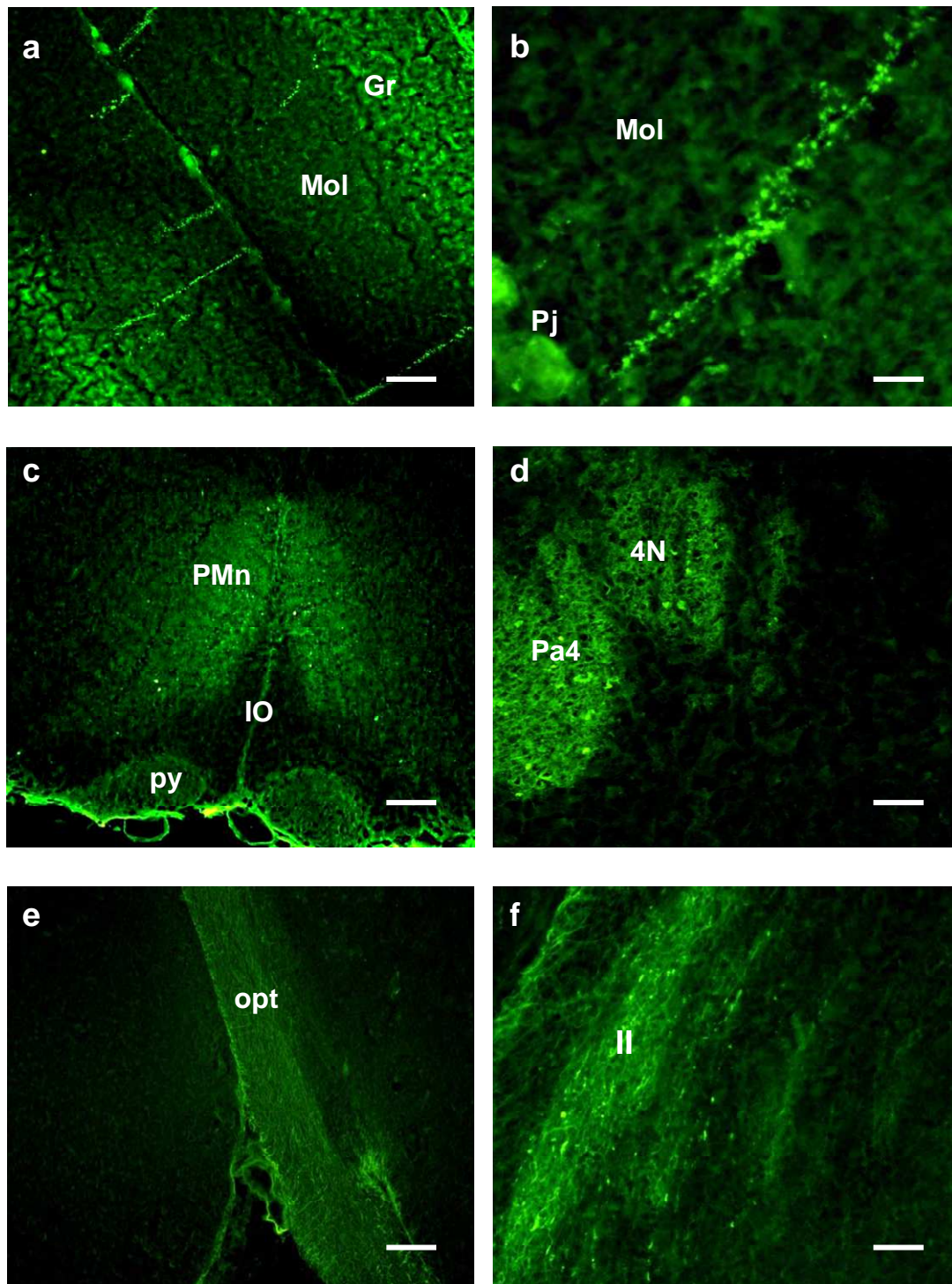
**Figure 16 :** Marquage au fluoro-jade B des fibres nerveuses du système nerveux central afférent sensitif du nerf trijumeau chez la souris *Dst<sup>dt-J</sup>*.

Le sous-noyau interpolaire du noyau spinal (Sp5i) est riche en marquage fibrillaire (a) ; les fibres regroupées en fascicules émergent du tractus descendant (sp5) ; de nombreux renflements axonaux sont visibles au sein du noyau (b). Barres d'échelle = 125  $\mu$ m (a) et 60  $\mu$ m (b).

Dans la région mésencéphalique (c), le marquage fibrillaire dans le tractus ascendant est faible, fin et fragmenté (me5) ; quelques terminaisons sont visibles autour des corps cellulaires du noyau (Me5) s'étalant le long du locus coeruleus (LC) ; parmi les corps cellulaires, certains émettent une fluorescence indiquant un processus de dégénérescence (flèche pleine) en comparaison à d'autres non marqués (flèche en pointillé). Barre d'échelle = 60  $\mu$ m.

Dans le noyau principal, le marquage fibrillaire est plus faible mais des dégénérescences cellulaires (flèche) sont visibles (d). Barre d'échelle = 60  $\mu$ m.





**Figure 17** : Marquages au fluoro-jade B dans l'encéphale de la souris *Dst<sup>dt-J</sup>*.

Les figures a-b illustrent le marquage du cortex cérébelleux (Crus1), dans les couches granulaire (Gr) et moléculaire (Mol) ; une fluorescence est observée dans des cellules de Purkinje (Pj) ; c : fin marquage disséminé dans la réticulée paramédiane (PMn) entourant l'olive inférieure (IO) et les pyramides (py) indemnes de marquage ; d : boutons terminaux marqués dans les noyaux trochléaire (4N) et para trochléaire (Pa4) ; e : tractus optique (opt) indemne de marquage ; f : fibres dégénérées dans le lemnisque latéral (ll).  
Barres d'échelle = 200  $\mu\text{m}$  (a) ; 25  $\mu\text{m}$  (b) ; 500  $\mu\text{m}$  (c) ; 100  $\mu\text{m}$  (d-f).

## 1.3. Analyse morphométrique et structurale des lésions nerveuses

### 1.3.1. Les centres segmentaires des nerfs rachidiens

#### ○ Analyse morphométrique

Nous avons vu au fluoro-jade B des lésions importantes dans la moelle épinière, touchant les faisceaux de fibres afférentes et plus particulièrement les faisceaux gracile et cunéiforme situés dans le cordon dorsal de la moelle épinière. Des marquages ont également été observés dans les faisceaux afférents secondaires, spino-cérébelleux situés dans le cordon latéral et spino-thalamiques situés dans le cordon ventral.

**Tableau 8 :** Evaluation morphométrique du système afférent segmentaire des nerfs rachidiens cervicaux (moelle épinière) et des centres segmentaires spinaux du tronc cérébral (noyaux cunéiformes) dans le groupe des souris  $Dst^{dt-J}$  (n entre 5 et 8) et le groupe des souris contrôles (n entre 7 et 8).

Régions	Contrôles	$Dst^{dt-J}$
faisceaux gracile et cunéiforme (largeur en mm – cordon dorsal)	0,41 ± 0,04	0,17 ± 0,02 ** (- 59%)
faisceaux spino-cérébelleux (largeur en mm – cordon latéral)	0,51 ± 0,01	0,43 ± 0,01** (-16%)
faisceaux spino-thalamiques (largeur en mm – cordon ventral)	0,33 ± 0,01	0.26 ± 0.01 *** (- 21%)
Noyaux cunéiformes (absorbance°)	0.55 ± 0.19	0.67 ± 0.24 * (+ 22%)

\*P<0,01 vs contrôles ; \*\*P<0,001 vs contrôles ; \*\*\*P<0,0001 vs contrôles

° calibrage de l'absorbance mesurée à partir d'une échelle de gris Kodak

- Une mesure des épaisseurs de ces faisceaux au niveau de la moelle cervicale a été effectuée. Chez la souris  $Dst^{dt-J}$ , une atrophie des cordons de la substance blanche a été révélée (**Tableau 8**). Ce résultat est le reflet de la dégénérescence des fibres nerveuses, plus importante pour les informations tactiles épicrotiques et proprioceptives conscientes qui empruntent la voie lemniscale.
- Le complexe nucléaire cunéiforme présentait des marquages de fluoro-jade B importants. Sur coupe histologique colorée au crésyl violet, mesurer la surface du noyau se révèle peu fiable car il est difficile d'apprécier les limites exactes de la structure. Une mesure d'absorbance de la coloration au sein de la structure nucléaire a été effectuée. Elle montre une augmentation significative de la densité de marquage dans la mutation (**Tableau 8**). Ce résultat indique une atrophie tissulaire, conséquence d'une perte plus importante des fibres afférentes que des neurones secondaires. Cette dégénérescence fibrillaire entraîne une diminution de l'arborisation dendritique et des synapses et par conséquent une diminution de la surface du noyau. Les corps cellulaires du noyau se rapprochent les uns des autres augmentant ainsi l'absorbance du crésyl violet, marqueur des corps de Nissl, spécifiques de la fibre nerveuse.

- Analyse morphologique des lésions

- en semi-fines

Une analyse morphologique sur coupes semi-fines des faisceaux primaires et secondaires de la moelle épinière au niveau des segments cervical et lombaire a complété l'étude au fluoro-jade B.

La comparaison avec la souris contrôle montre, chez la souris *Dst<sup>dt-J</sup>*, une désorganisation des faisceaux gracile et cunéiforme avec une perte importante des fibres (**Figures 18a-b**). Cette perte est hétérogène, en nombre variable suivant les zones observées, certaines zones présentant une destruction complète des fibres, d'autres présentant encore quelques fibres intactes (**Figure 18b**). Toutefois, les fibres de gros diamètre ont disparu. Les fibres qui persistent sont de petit diamètre, regroupées en amas peu denses et entourées par un nombre important de cellules de Schwann. Parmi ces fibres intactes, des fibres dégénérées, des gonflements axonaux ou des produits de dégradation (restes de gaine de myéline, par exemple) sont présents en quantité importante.

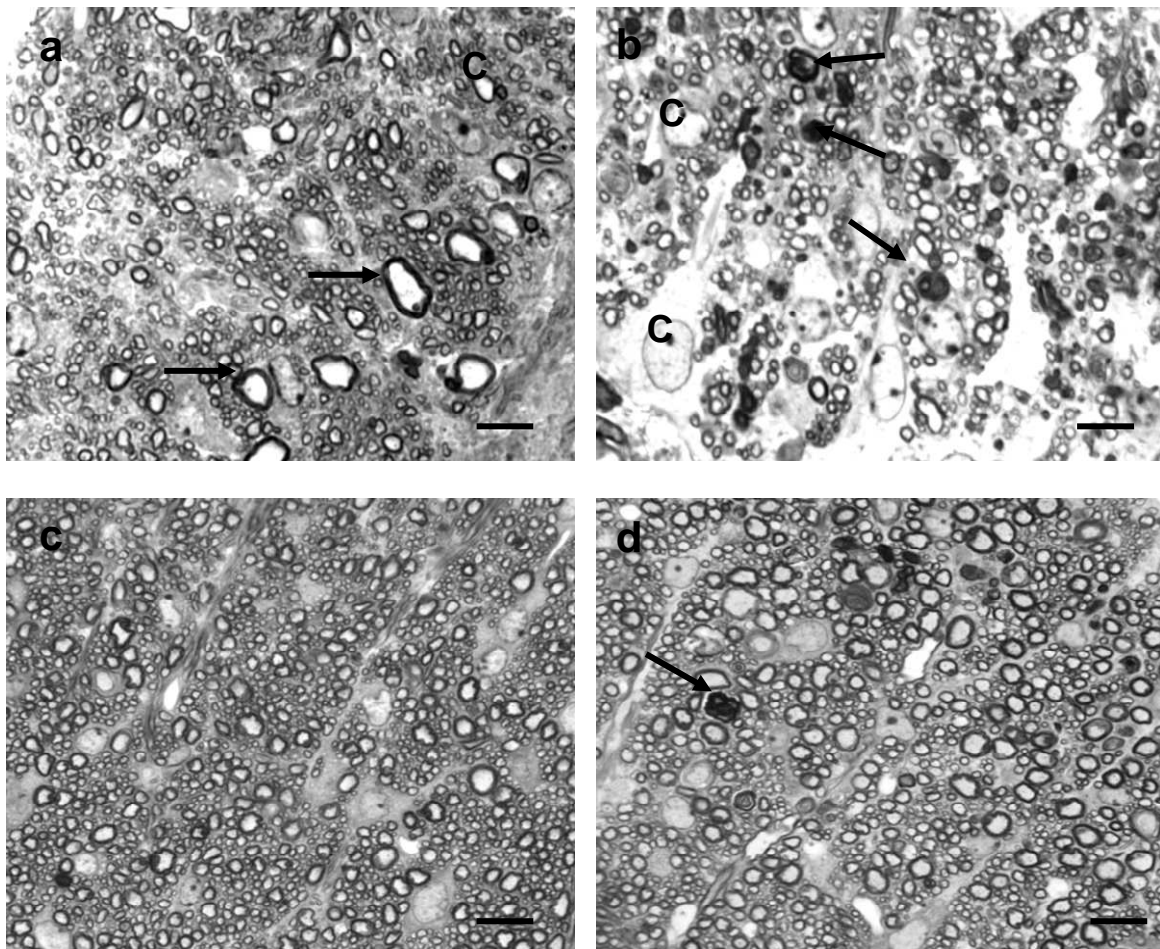
Les faisceaux spino-cérébelleux (**Figures 18c-d**) et spino-thalamiques présentent une organisation similaire à celle des faisceaux homonymes de la souris contrôle. Nous avons vu que ces faisceaux présentent une épaisseur moindre (**Tableau 8**) témoignant d'une perte fibrillaire. Une évaluation approximative de la quantité de fibres présentes dans les faisceaux respectifs d'une souris contrôle et d'une souris mutante (mesures effectuées dans 5 zones différentes pour chaque souris) a été effectuée : elle montre une diminution des fibres de 30% dans les faisceaux spino-cérébelleux (perte des fibres de petit diamètre) et de 35% dans les faisceaux spino-thalamiques.

Au niveau de la substance grise de la moelle épinière, nous avons vu au fluoro-jade B qu'il existait une dégénérescence cellulaire dans les couches 4-6 de la souris *Dst<sup>dt-J</sup>* après le premier mois de la vie post-natale. Nous n'avons pas réalisé d'évaluation quantitative mais l'observation comparative de coupes semi-fines de 1µm d'épaisseur (**Figures 19a-e**) nous révèle des caractéristiques histopathologiques déjà décrites par les précédents auteurs chez la souris *Dst<sup>dt-J</sup>* plus jeune (entre 10 et 30 jours post-nataux) : des axones dystrophiques sont présents dans les zones cellulaires de la moelle épinière et se trouvent le plus souvent associés à des neurones en voie de dégénérescence. Nous les avons visualisés dans les couches IV à VII de la moelle épinière ; la zone laminaire sous-jacente (VIII et IX), siège des motoneurones est épargnée, sans anomalie cellulaire ni fibrillaire visible en microscopie optique.

- les gonflements axonaux des fibres afférentes intéressent les deux types de fibres, myélinisées ou amyéliniques mais les plus fréquentes sont entourées d'une fine gaine de myéline ; ces dystrophies ont une forme arrondie ou piriforme et atteignent des tailles importantes, supérieures à 20 µm le plus souvent. Certaines sont claires, contenant une fine granulation correspondante à des neurofilaments ou des mitochondries, d'autres semblent contenir des agrégats centraux d'organites divers, mitochondries, réticulum endoplasmique, neurofilaments et corps denses (**Figures 19c-e**). Des gouttelettes lipidiques sont visibles dans certains gonflements ou dans le cytoplasme adjacent de cellules dégénérées (**Figure 19e**).
- des cellules présentent un noyau en position excentrée, parfois en chromatolyse signant ainsi la souffrance cellulaire. La coloration au bleu de toluidine révèle une désorganisation cytoplasmique. Des vésicules denses ou des granulations sont visibles dans le cytoplasme (**Figure 19b**).



La région ventrale de la moelle épinière, et particulièrement la couche IX siège des motoneurones, n'a révélé aucune altération cellulaire visible en microscopie optique (**Figure 19f**).

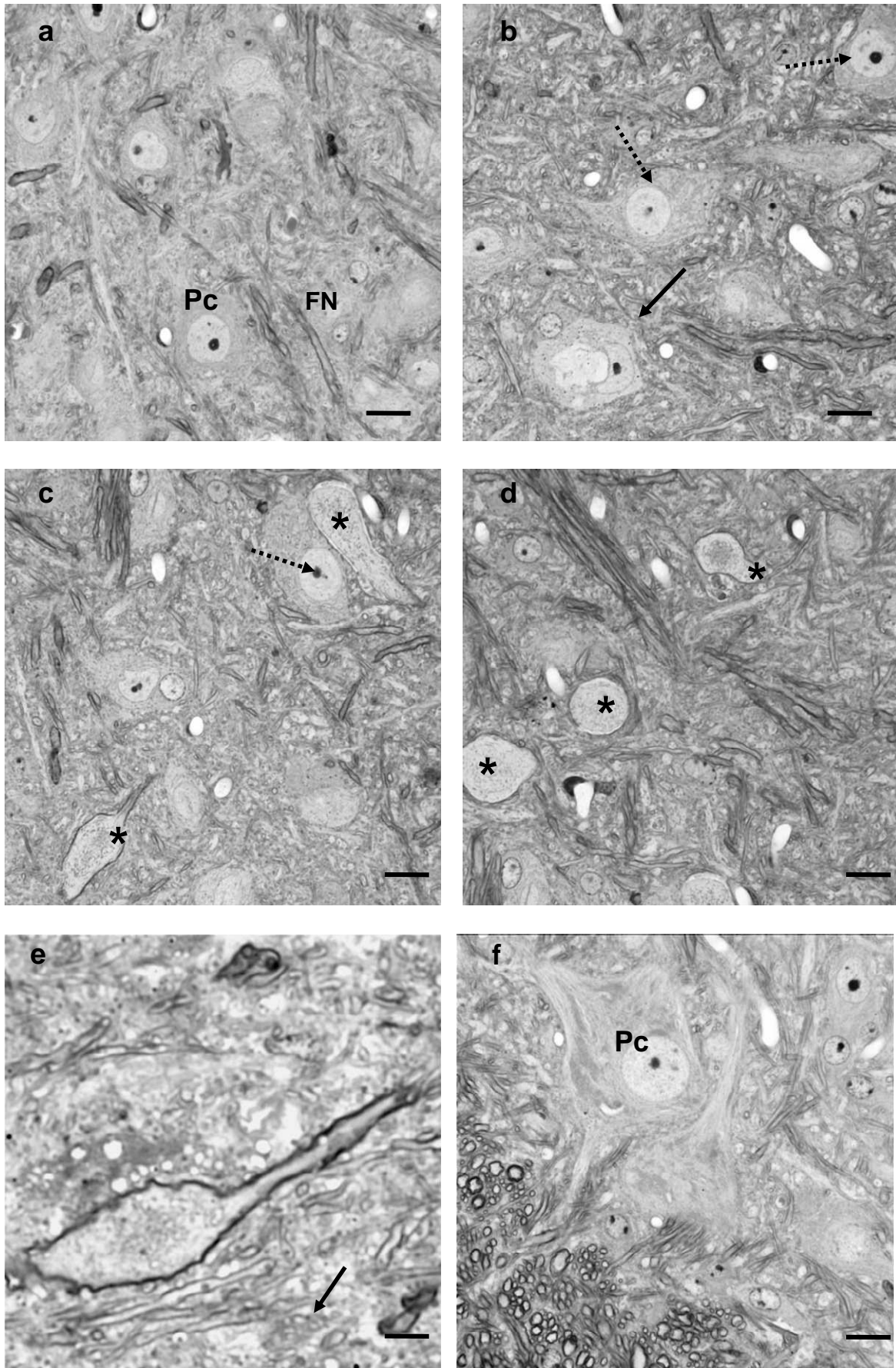


**Figure 18** : Faisceaux de fibres afférentes dans les cordons de la moelle épinière cervicale de la souris contrôle (a,c) et de la souris *Dst<sup>dt-J</sup>* (b,d). Semi-fines marquées au bleu de toluidine.

a-b : Faisceaux gracile et cunéiforme ; les fibres de gros diamètre (flèches en a) sont absentes chez la souris *Dst<sup>dt-J</sup>* alors que le nombre de cellules (c) et les espaces interfibrillaires augmentent ; des fibres dégénérées sont visibles (flèches en b).

c-d : Faisceaux spino-cérébelleux ; la densité des fibres est moindre chez la souris *Dst<sup>dt-J</sup>*, les fibres de petit diamètre sont en quantité moins importante donnant ainsi l'impression d'un nombre plus important de fibres de gros diamètre ; des fibres dégénérées sont visibles à leur niveau (flèches en d).

Barres d'échelle = 60  $\mu$ m.



**Figure 19 :** Détails histologiques de la substance grise de la moelle cervicale chez la souris contrôle (a) et la souris *Dst<sup>dt-J</sup>* (b-f). Coupes semi-fines colorées au bleu de toluidine. Barres d'échelle : a-d = 20  $\mu$ m ; e et f = 10  $\mu$ m.



## Légende de la Figure 19

La substance grise de la moelle épinière est constituée des péricaryons (Pc) des neurones secondaires se projetant sur le thalamus ou le cervelet, entourés de fibres nerveuses (FN) établissant des synapses. Chez la souris contrôle (**19a**), les cellules, de gros diamètre, présentent un noyau central et un cytoplasme clair et homogène. Les fibres n'excèdent pas un diamètre de 5 à 7  $\mu\text{m}$ .

Chez la souris *Dst<sup>dt-J</sup>*, les cellules présentent un noyau excentré, parfois avec une chromatolyse (flèches en pointillé) et un cytoplasme granuleux ; certaines cellules sont en dégénérescence (flèche pleine). Ces anomalies cellulaires sont couplées à la présence de dystrophies axonales en nombre important (**19c-d**). Les gonflements (astérisques) ont des tailles variables. On observe des granulations plus ou moins importantes dans l'axoplasme.

La photo **19e** illustre en fort grossissement un axone dystrophique. Le gonflement a 20  $\mu\text{m}$  de diamètre et est entouré d'une gaine de myéline ; L'axoplasme contient des inclusions de taille variable, en quantité importante dans la partie centrale du gonflement. On observe des fibres nerveuses de calibre normal dans la matrice extracellulaire adjacente.

La photo **19f** illustre des motoneurones de la corne ventrale de la moelle épinière situés en bordure du faisceau spino-thalamique. Les corps cellulaires multipolaires, de diamètre important, présentent un aspect normal.

- Etude en microscopie électronique

Elle s'est faite essentiellement sur l'organisation fibrillaire de la partie dorsale de la moelle épinière cervicale et lombaire. La pathologie générale évidente des fibres est l'atteinte importante de leur gaine de myéline quelque soit le diamètre de la fibre. Les fibres les moins atteintes semblent indiquer que la désorganisation myélinique se produit au niveau des incisures de Lantermann-Schmitt. On observe une dissociation des différentes couches de myéline, des défauts d'enroulement ainsi que des déchirures de la gaine (**Figure 20a**). L'axoplasme des fibres nerveuses altérées est chargé de neurofilaments et très peu de mitochondries sont visibles. Certaines fibres dégénérées présentent un axoplasme très dense chargé de vésicules pleines et de corps denses. Ces fibres sont associées à une gaine de myéline d'épaisseur importante. De plus, certaines fibres présentent des hypermyélinisations qui peuvent se traduire par une double gaine de myéline (**Figure 20d**). Ces hypermyélinisations aberrantes peuvent former des structures hypertrophiées et très denses constituées de cordons de myéline entremêlés. Ces structures sont appelées « tomaculus » et précèdent généralement la dégénérescence (Bernier *et al*, 1998). Elles sont en nombre important dans la corne dorsale de la moelle épinière de nos souris mutantes. La matrice extracellulaire est dense, chargée de débris fibrillaires, membranaires et myéliniques, témoignage de la dégénérescence fibrillaire.

### 1.3.2. Le système trigéminal

- Analyse morphométrique

- Le ganglion trigéminal

Le ganglion trigéminal n'a pas été marqué au fluoro-jade B, car les études histochimiques nécessitent des tissus non fixés. Or, il est difficile de préserver l'intégrité tissulaire de la moelle épinière et des structures ganglionnaires car la dissection est minutieuse et longue. Il a donc été récupéré sur les souris dont les tissus ont été fixés par perfusion intracardiaque de glutaraldéhyde ; une étude morphologique et morphométrique a été réalisée sur des coupes semi-fines de 1  $\mu\text{m}$ .

Les faisceaux de fibres nerveuses afférentes arrivant dans le ganglion trigéminal sont séparés par des tuniques fibreuses. Chez la souris  $Dst^{dt-J}$ , cette organisation en faisceaux de fibres compartimentés est respectée mais le nombre de fibres nerveuses et par conséquent la surface des différents faisceaux ont diminué de façon très importante (**Figures 21a-b**). Dans certains des faisceaux, seules subsistent les fibres de petit diamètre, hypomyélinisées. Les cellules de Schwann sont en nombre important (**Figure 21d**).

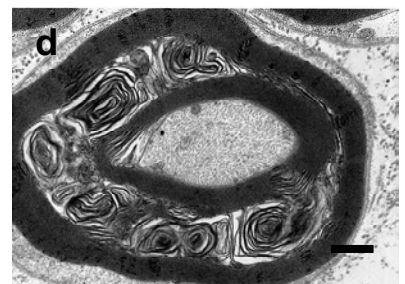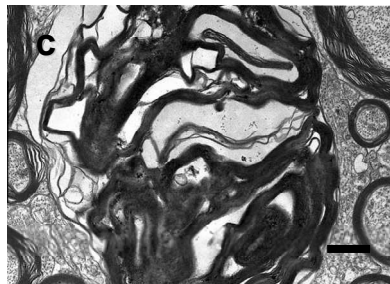
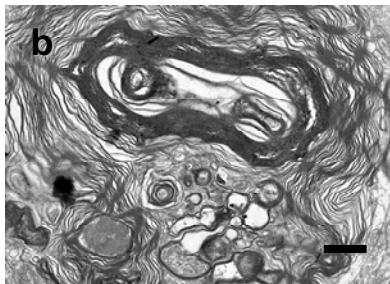
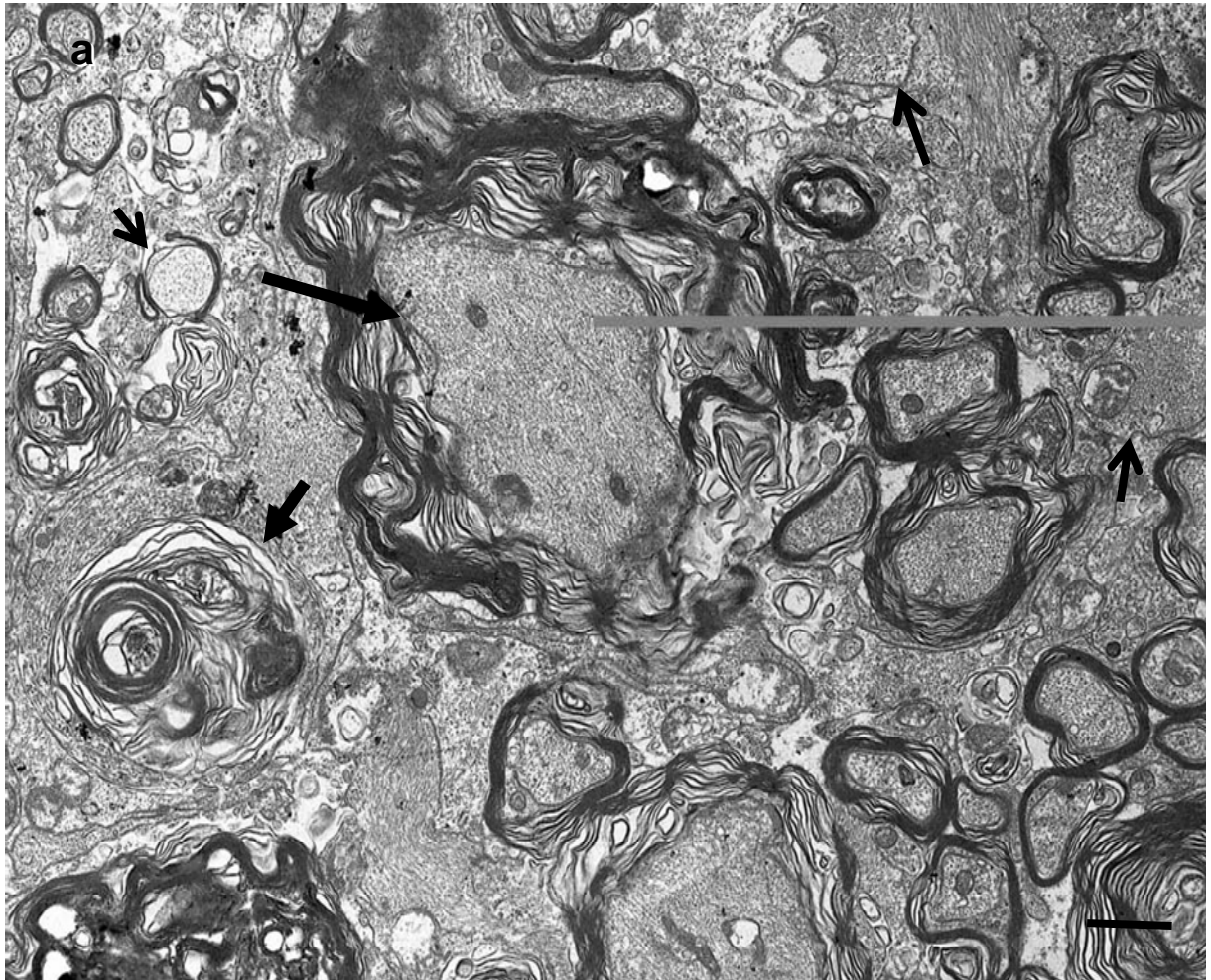
Afin de compléter nos observations, une quantification des fibres nerveuses et une mesure de leur diamètre et de l'épaisseur de leur gaine de myéline ont été réalisées sur les coupes semi-fines des 2 souris contrôles et 2 souris  $Dst^{dt-J}$ ; cinq plans par souris ont été utilisés pour chaque faisceaux. La quantification a obligatoirement été réalisée sur des fibres saines.

Il faut noter que cette quantification ne correspond qu'à une estimation grossière du pourcentage de fibres de gros, moyen et petit diamètre dans les faisceaux afférents du nerf trijumeau. Elle ne correspond pas à une évaluation de la quantité totale des fibres.

Les **Tableaux 9a-b et 9a-b** illustrent la répartition des fibres en fonction de leur diamètre et de l'épaisseur de leur gaine de myéline.

L'analyse des résultats montre que près de 91% des fibres myélinisées des souris dystoniques ont un diamètre inférieur à 5  $\mu\text{m}$  contre 71% chez les souris contrôles soulignant ainsi la présence plus importante de fibres plus petites chez  $Dst^{dt-J}$  (**Figures 22a-b**).

En ce qui concerne l'épaisseur de la gaine de myéline, elle est inférieure à 0,6  $\mu\text{m}$  pour près de 93% des fibres chez les souris dystoniques contre 57% chez les souris contrôles (**Figures 23a-b**) suggérant une épaisseur moindre chez le mutant. Ces résultats sont similaires à ceux obtenus par Bernier *et al* (1998) sur des coupes au niveau de la racine sensitive d'un nerf rachidien lombaire, chez des souris mutantes homozygotes  $dt^{Tg4}/dt^{Tg4}$ ,  $dt^{Tg4}/dt^{27J}$ , et  $dt^{27J}/dt^{27J}$ .

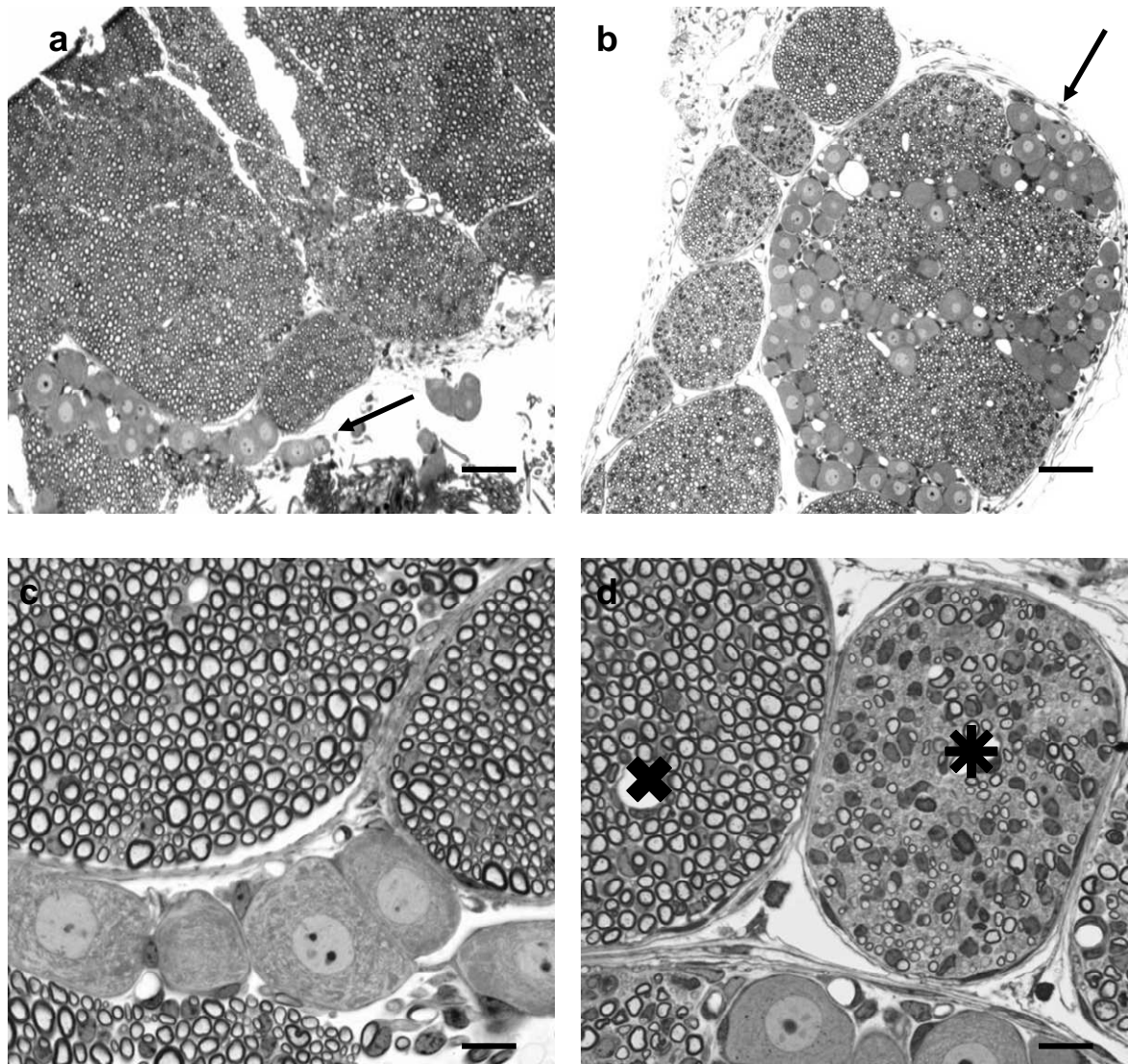


**Figure 20 :** Défauts de myélinisation des fibres nerveuses dans la colonne dorsale de la moelle cervicale de la souris *Dst<sup>dt-J</sup>* - Observation en microscopie électronique.

Sur la photographie 20a, certaines fibres sont hypomyélinisées, seule la membrane basale est visible (flèches fines) ; sur d'autres, les couches de myéline sont disjointes, parfois jusqu'à la rupture (grosses flèches pleines) ; des amas de microfilaments ainsi que des débris de myéline et d'organites sont présents dans la matrice extracellulaire témoignant de la dégénérescence fibrillaire. Les photos b à d illustrent différents types d'hypermélinisation aberrante (tomaculi) ;

Grossissements : X 5.000 (a) ; X 8.000 (b) ; X 10.000 (c) ; X 13.000 (d)





**Figure 21 :** Ganglion trigéminal des souris contrôle (a,c) et *Dst<sup>dt-J</sup>* (b,d) Coupes semi-fines colorées au bleu de toluidine.

Barres d'échelle = 70  $\mu\text{m}$  (a,b) et 20  $\mu\text{m}$  (c,d)

Une importante atrophie des contingents de fibres nerveuses qui constituent le ganglion trigéminal est visible chez la souris *Dst<sup>dt-J</sup>* (b), résultat de la dégénérescence fibrillaire afférente. A plus fort grossissement (d), pour certains des contingents (étoile sur d), ces dégénérescences (fibres opaques) sont importantes, visibles en quantité égale aux fibres intactes, ces dernières étant surtout de petit diamètre. La dégénérescence est toutefois, très hétérogène : certains contingents sont fortement atteints (étoile) ; d'autres semblent normaux en terme de densité de fibres et de calibre lui-même dépendant de l'épaisseur de la gaine de myéline (croix). Des cellules ganglionnaires sont visibles entre les contingents de fibres (flèches) sur les deux coupes. Le nombre de cellules visualisées sur les photographies n'est pas représentatif du nombre de cellules ganglionnaires. Chez la souris contrôle, une grosse quantité de cellules est regroupée en un amas qui n'est pas visualisé sur la coupe (a).

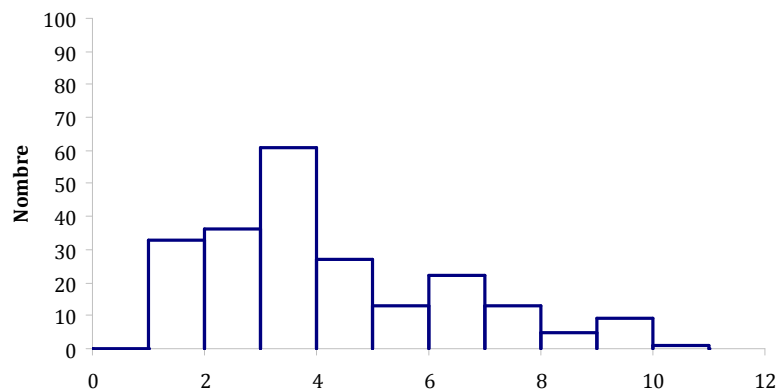
**Tableaux 9a-b :** Fréquence de distribution du diamètre des fibres nerveuses afférentes dans le ganglion trigéminal, mesurée sur coupes semi-fines de 2 souris contrôles **(a)** et 2 souris *Dst<sup>dt-J</sup>* **(b)**.

De ( )	à (<)	Nombre	Pourcentage
0	1	0	0,0%
1	2	33	15,0%
2	3	36	16,4%
3	4	61	27,7%
4	5	27	12,3%
5	6	13	5,9%
6	7	22	10,0%
7	8	13	5,9%
8	9	5	2,3%
9	10	9	4,1%
10	11	1	0,5%
11	12	0	0,0%
<b>Total</b>		<b>220</b>	<b>100,0%</b>

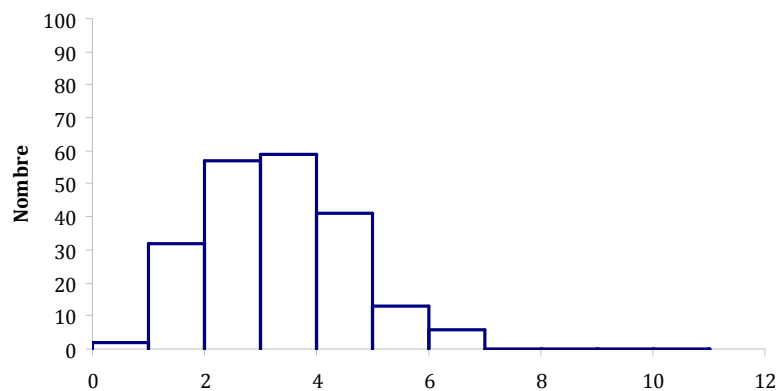
**(a)**

De ( )	à (<)	Nombre	Pourcentage
0	1	2	1,0%
1	2	32	15,2%
2	3	57	27,1%
3	4	59	28,1%
4	5	41	19,5%
5	6	13	6,2%
6	7	6	2,9%
7	8	0	0,0%
8	9	0	0,0%
9	10	0	0,0%
10	11	0	0,0%
11	12	0	0,0%
<b>Total</b>		<b>210</b>	<b>100,0%</b>

**(b)**



**a**



**b**

**Figures 22a-b :** Fréquence de distribution du diamètre des fibres nerveuses afférentes dans le ganglion trigéminal, mesurée sur coupes semi-fines de 2 souris contrôles **(a)** et 2 souris *Dst<sup>dt-J</sup>* **(b)**.

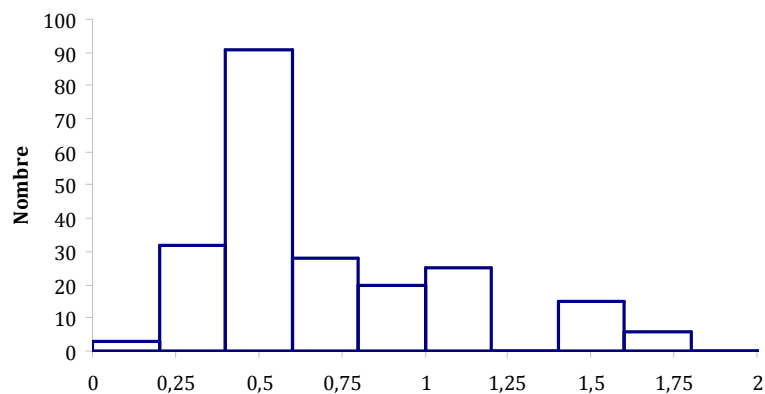
**Tableaux 10a-b :** Fréquence de distribution de l'épaisseur de la gaine de myéline des fibres afférentes trigéminales dans le ganglion trigéminal mesurée sur coupes semi-fines de 2 souris contrôles<sup>J</sup> (a) et 2 souris *Dst<sup>dt-</sup>* (b).

De ()	à (<)	Nombre	Pourcentage
0	0,2	3	1,4%
0,2	0,4	32	14,5%
0,4	0,6	91	41,4%
0,6	0,8	28	12,7%
0,8	1	20	9,1%
1	1,2	25	11,4%
1,2	1,4	0	0,0%
1,4	1,6	15	6,8%
1,6	1,8	6	2,7%
1,8	2	0	0,0%
<b>Total</b>		<b>220</b>	<b>100%</b>

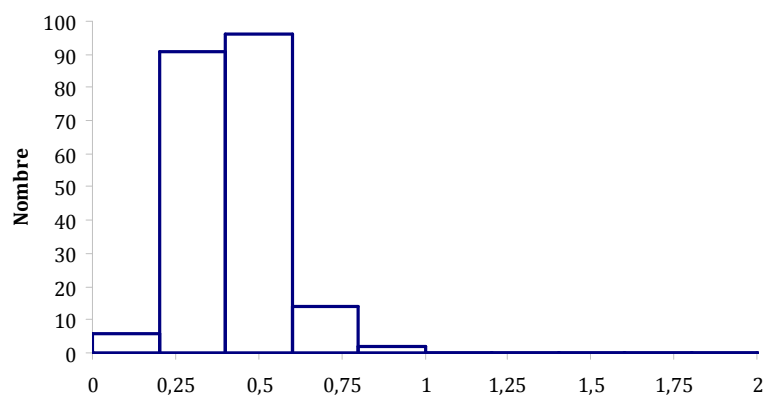
(a)

De ()	à (<)	Nombre	Pourcentage
0	0,2	6	2,9%
0,2	0,4	91	43,5%
0,4	0,6	96	45,9%
0,6	0,8	14	6,7%
0,8	1	2	1,0%
1	1,2	0	0,0%
1,2	1,4	0	0,0%
1,4	1,6	0	0,0%
1,6	1,8	0	0,0%
1,8	2	0	0,0%
<b>Total</b>		<b>209</b>	<b>100%</b>

(b)



a



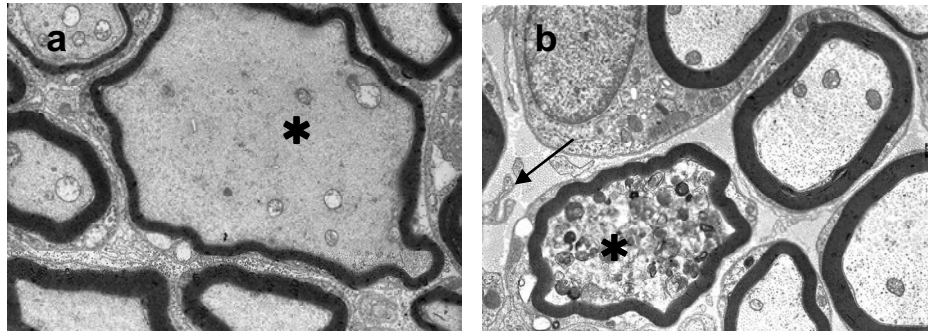
b

**Figures 23a-b :** Fréquence de distribution de l'épaisseur de la gaine de myéline des fibres afférentes trigéminales dans le ganglion trigéminal mesurée sur coupes semi-fines de 2 souris contrôles (a) et 2 souris *Dst<sup>dt-J</sup>* (b).

- Analyse morphologique

- Le ganglion trigéminal en microscopie électronique

L'observation des fibres nerveuses du ganglion trigéminal en microscopie électronique montre les mêmes caractéristiques histopathologiques que celles observées dans les faisceaux afférents de la moelle épinière. Toutefois, l'atteinte est moins importante, touchant une quantité moindre de fibres, la désorganisation de la gaine de myéline est peu importante (**Figure 24**).



**Figure 24** : Fibres nerveuses sensibles au niveau du ganglion trigéminal chez la souris *Dst<sup>dt-J</sup>*. Photographies de microscopie électronique – Grossissement X 6.300 (a) et X 8.000 (b).

Parmi les fibres nerveuses, on observe des dystrophies axonales (astérisque) présentant des aspects variés : sur la **Figure 24a**, l'hypertrophie fibrillaire présente un contenu clair constitué de neurofilaments ; les mitochondries sont altérées et la gaine de myéline est fine ; sur la **Figure 24b**, la fibre altérée est chargée de résidus membranaires et myéliniques ainsi que de corps vésiculaires. On distingue des membranes libres parmi les fibres de collagène (flèche).

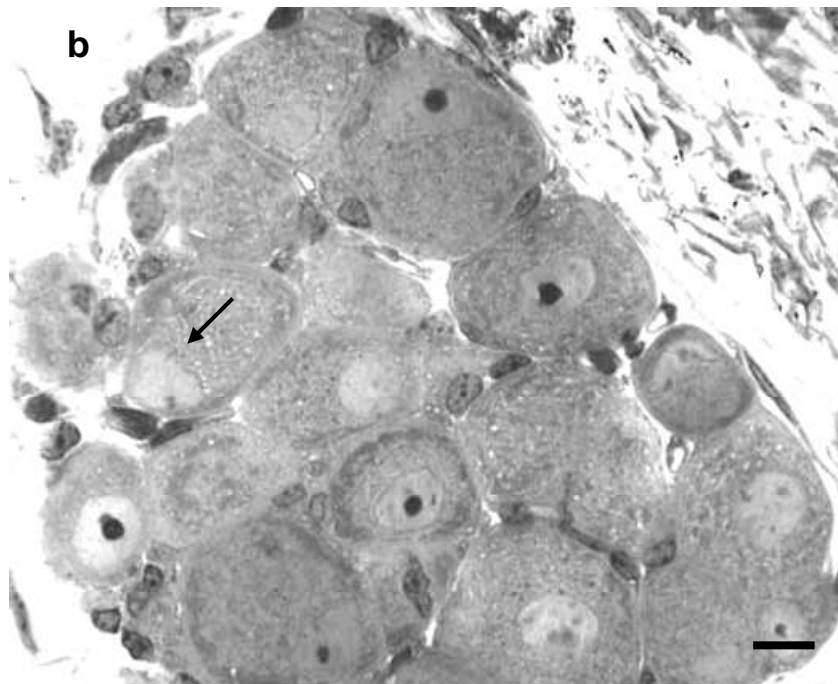
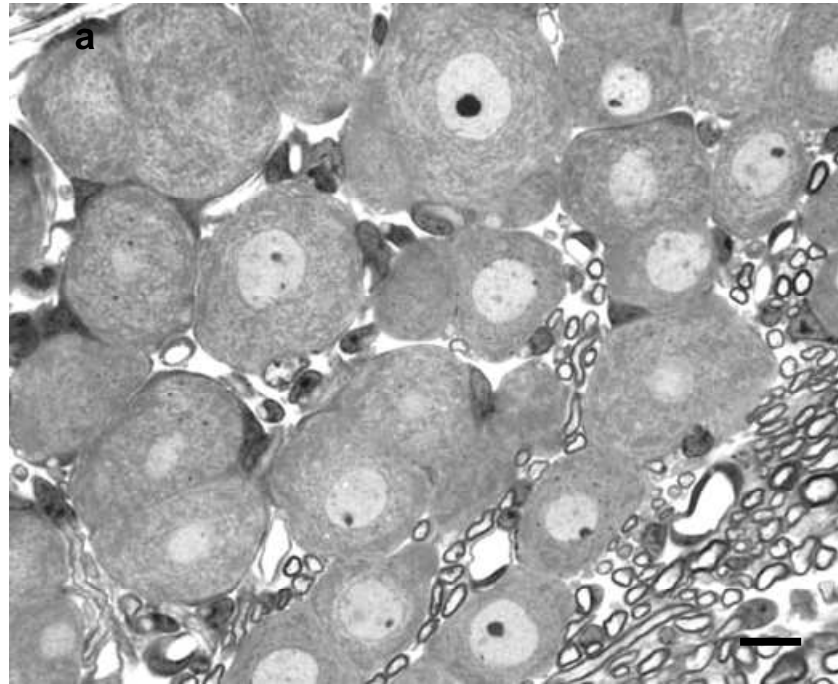
- en semi-fines

L'observation en semi-fines des cellules ganglionnaires montre, pour certaines d'entre elles, les caractéristiques pathologiques décrites précédemment pour les cellules de la corne dorsale de la moelle épinière : le noyau est excentré et le cytoplasme est chargé de vésicules denses ou claires (**Figure 25**).

- Etude en microscopie électronique

En microscopie électronique (**Figure 26**), ces cellules présentent un cytoplasme très hétérogène : on observe des neurofilaments en quantité importante, parfois groupés en amas et des ribosomes libres témoignant d'une désorganisation du réticulum endoplasmique ; la membrane nucléaire n'est pas régulière, elle présente des indentations, voire des déchirures.



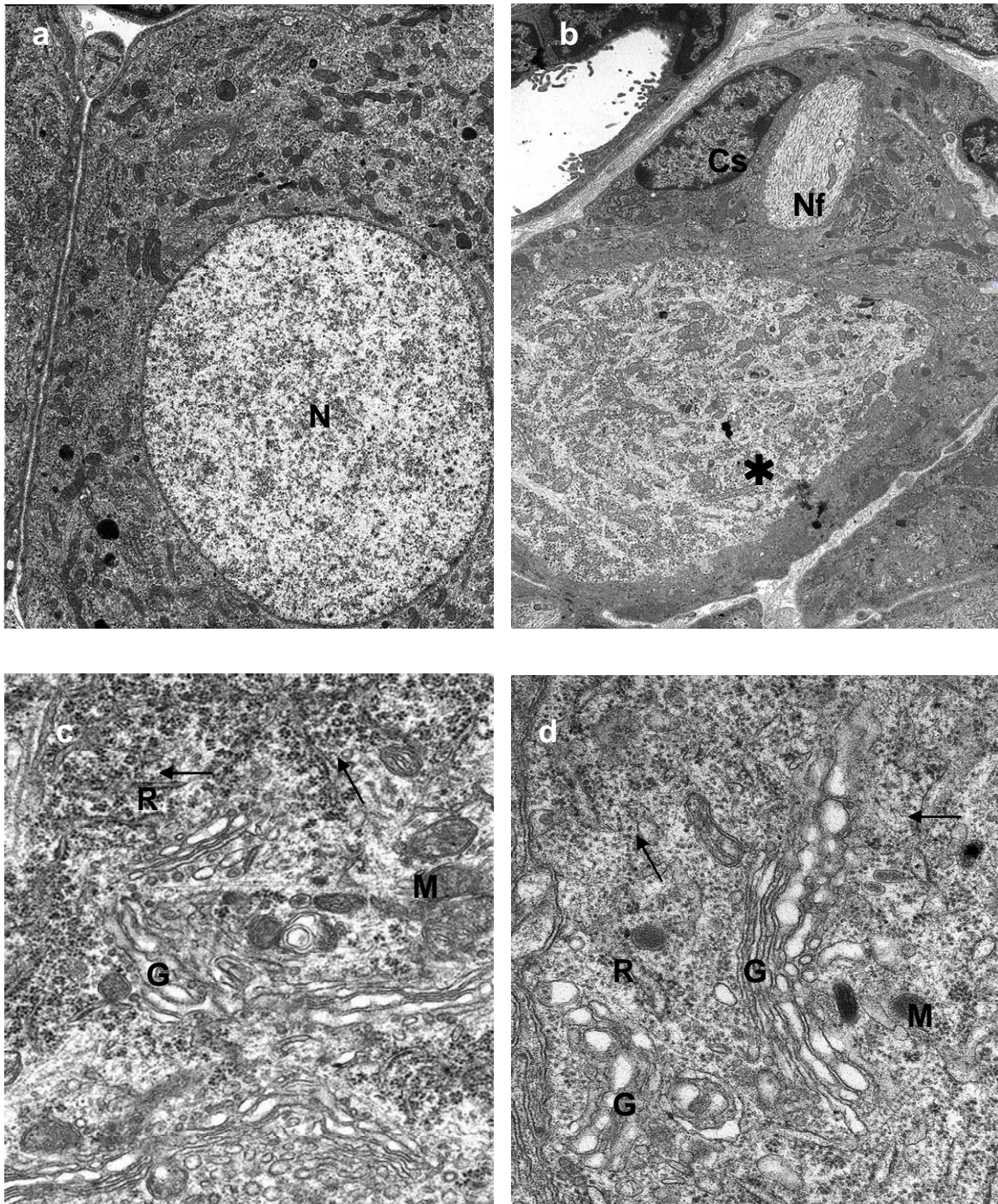


**Figure 25** Amas cellulaire du ganglion trigéminal chez la souris contrôle (a) et la souris *Dst<sup>dt-J</sup>* (b).

Coupes semi-fines colorées au bleu de toluidine – Barre d'échelle : 15  $\mu\text{m}$ .

Lorsque nous comparons les cellules ganglionnaires chez la souris *Dst<sup>dt-J</sup>* (b) avec celles de la souris contrôle (a), nous observons dans la mutation des cellules aux noyaux excentrés avec des membranes parfois irrégulières (flèche), un cytoplasme très hétérogène, parfois peu dense, chargé de vésicules claires ainsi qu'une augmentation de cellules satellites autour de certaines cellules ganglionnaires.





**Figure 26 :** Détails des cellules ganglionnaires au niveau du ganglion trigéminal chez la souris contrôle (a,c) et la souris *Dst<sup>dt-J</sup>* (b,d).

Photographies de microscopie électronique – Grossissements : X 5.000 (a) et X 3.000 (b) ; X 17.000 (c et d).

La cellule ganglionnaire normale (a) présente un noyau central (N) et un cytoplasme dense, riche en ergastoplasme et mitochondries. Dans la mutation (b), certaines cellules présentent un cytoplasme hétérogène avec des zones claires (\*) caractérisées par des accumulations de neurofilaments (Nf). Les cellules satellites (Cs) sont nombreuses autour des cellules ganglionnaires.

Au sein du cytoplasme (c et d), les appareils de Golgi (G) sont volumineux dans les deux groupes de souris, témoins d'une synthèse protéique importante. Chez la souris *Dst<sup>dt-J</sup>*, les mitochondries (M) sont moins nombreuses, les ribosomes ne sont plus arrangés en rosette et l'ergastoplasme semble désorganisé.

- Analyse morphométrique

- La colonne nucléaire sensitive du nerf trijumeau

Nous avons vu sur le marquage au fluoro-jade B que toute la colonne nucléaire du nerf trijumeau présentait des dégénérescences, fibrillaires mais aussi cellulaires. Une mesure de la largeur du tractus descendant spinal du nerf trijumeau, faisceau afférent primaire constitué des fibres qui viennent de la périphérie indique une atrophie de 33 % ( $t_{13} = 5,2$ ,  $P < 0.001$  – **Tableau 11**). Visible sur la **Figure 13b**, elle est le résultat de la dégénérescence fibrillaire antérieure et en cours.

Des mesures d'absorbance ont été effectuées au niveau des différents noyaux de la colonne nucléaire, marqués au crésyl-violet. Les résultats montrent une augmentation significative des absorbances dans tous les sous-noyaux constituant la colonne nucléaire chez la souris *Dst<sup>dt-J</sup>* indiquant que les lésions dégénératives impliquent plus les fibres afférentes que les corps cellulaires au sein de ces structures (**Tableau 11**).

**Tableau 11** : Mesures morphométriques (moyenne et écart-type) des centres nucléaires du nerf trijumeau colorés au crésyl-violet dans les deux groupes des souris (n entre 5 et 8)

Régions	Contrôles	<i>Dst<sup>dt-J</sup></i>
Tractus descendant du nerf V (largeur en mm)	0,24 ± 0,03	0,16 ± 0,02 ** (- 33%)
Noyau principal du nerf V (absorbance° - crésyl violet)	0,47 ± 0,02	0,60 ± 0,03 ** (+ 28%)
Sous-noyau oral du noyau spinal du nerf V (absorbance° - crésyl violet)	0,35 ± 0,01	0,42 ± 0,03 * (+ 20%)
Sous-noyau interpolaire du noyau spinal du nerf V (absorbance° - crésyl violet)	0,45 ± 0,02	0,52 ± 0,01 ** (+ 16%)
Sous-noyau caudal du noyau spinal du nerf V (absorbance° - crésyl violet)	0,33 ± 0,01	0,43 ± 0,02 ** (+ 30%)

\* $P < 0,05$  vs contrôles ; \*\* $P < 0,01$  vs contrôles ; \*\*\* $P < 0,001$  vs contrôles

° calibrage de l'absorbance mesurée à partir d'une échelle de gris Kodak

- Quantification cellulaire du noyau mésencéphalique

Le noyau mésencéphalique est considéré comme l'homologue d'un ganglion sensitif. Il est constitué des corps cellulaires des protoneurones des afférences proprioceptives, ainsi que des corps cellulaires des deutoneurones impliqués dans une projection thalamique ou cérébelleuse.

Evaluer la perte cellulaire dans le noyau mésencéphalique est aisée car les cellules présentent en crésyl violet une coloration dense et foncée. De plus, dispersées sur toute la hauteur du mésencéphale et de gros diamètre, aucune confusion n'est possible sur des coupes de 20  $\mu\text{m}$  car les cellules ne se superposent pas.



Une quantification du nombre de cellules s'est effectuée sur 6 coupes sériées (séparées entre elles d'une épaisseur de 200 µm) pour chaque animal permettant ainsi de couvrir la totalité du noyau mésencéphalique ; la quantité totale de cellules au sein du noyau a été estimée par la formule de Köningsmark :

$$N = n \cdot S \cdot s^{-1}$$

Avec N = nombre total de cellules estimées ;

n = nombre total de cellules comptées ;

S = nombre total de coupes histologiques intéressant le noyau mésencéphalique [Franklin et Paxinos, 2000] ;

s<sup>-1</sup> = nombre de coupes utilisées lors du comptage.

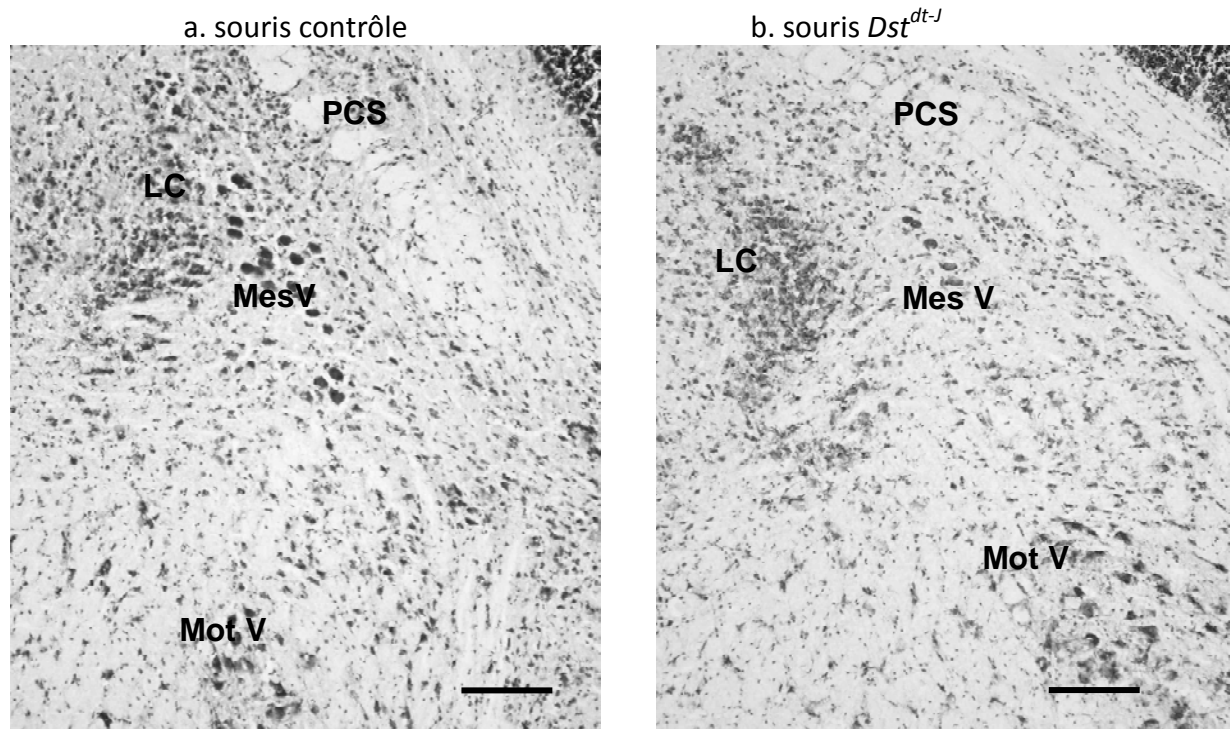
Une perte cellulaire importante de 45% (t<sub>10</sub> = 5,1 ; P<0.001) est observée chez les souris *Dst<sup>dt-J</sup>* âgées de 40-60 jours (**Tableau 12, Figure 27**).

Des études précédentes effectuées au laboratoire permettaient de disposer de coupes de souris à des âges différents. Nous avons effectué une analyse quantitative similaire sur des souris *Dst<sup>dt-J</sup>* âgées de 21 jours et de 3 mois. Les résultats nous montrent que la dégénérescence des cellules mésencéphaliques est tardive, apparaissant plutôt après le premier mois de la vie post-natale et qu'elle se poursuit chez la souris adulte jeune puisque la souris *Dst<sup>dt-J</sup>* âgée de 3 mois avait perdu 55% (t = 9.49; P<0.001) des cellules mésencéphaliques trigéminales. Par ailleurs, il semblerait que la perte intéresse préférentiellement les cellules situées dans la région pontique du noyau, d'origine manducatrice et non occulo-motrices et que les cellules restantes soient d'un diamètre inférieur à celui observé sur les souris contrôles (**Figure 27**).

**Tableau 12** : Résultats de la quantification cellulaire du noyau mésencéphalique du nerf trigéminal (moyenne et écart-type) chez des souris dystoniques (n=5-6) et des souris contrôles (n=5-6) de trois mois, de 40-60 jours, et de 21 jours.

Noyau mésencéphalique	Contrôles	<i>Dst<sup>dt-J</sup></i>
souris âgées de 3 mois	645 ± 85	289 ± 58** (-55%)
souris âgées de 40-60 jours	720 ± 65	395±74** (-45%)
souris âgées de 21 jours	1178 ± 109	995 ± 82

\*\*P<0.001 vs contrôles



**Figure 27 :** Marquage au crésyl violet des cellules mésencéphaliques du nerf trijumeau (MesV, flèches) chez la souris contrôle (a) et la souris *Dst<sup>dt-j</sup>* (b).

Le marquage n'intéressant que les péricaryons, il permet la quantification cellulaire du noyau. Dans la partie pontique du noyau, les cellules mésencéphaliques sont disposées entre le locus coeruleus (LC) et le pédoncule cérébelleux supérieur (PCS), à distance du noyau moteur du trijumeau (MotV) sur lequel elles se projettent. Barre d'échelle = 250  $\mu$ m.

### 1.3.3. Les autres centres segmentaires des nerfs crâniens

#### ○ Analyses morphométrique et morphologique

Nous n'étudions ici que les centres segmentaires des nerfs crâniens impliqués dans l'innervation de l'appareil manducateur. Les auteurs ont montré que les nerfs I (olfactif), II (optique) et VIII (partie cochléaire) sont épargnés par la mutation. Comme le système vestibulaire établit des rapports importants avec le cervelet, ils font partie de l'étude. Des mesures d'absorbance ont été effectuées sur les coupes histologiques marquées au crésyl-violet afin de déterminer une perte cellulaire ou une atrophie des différentes structures étudiées, le calibrage de l'absorbance ayant été réalisé à partir d'une échelle de gris Kodack.

Seules les structures du noyau moteur du nerf trijumeau et du noyau moteur du nerf facial présentent des atrophies significatives, avec des pourcentages de différence d'absorbance respectifs de **13%** et de **10%** ( $P < 0,01$ ) entre les deux groupes de souris.

Le noyau moteur du trijumeau reçoit de nombreuses afférences des centres suprasegmentaires mais également les axones des neurones proprioceptifs des fuseaux neuro-musculaires présents dans les muscles de fermeture de la cavité orale, assurant la posture mandibulaire. Ces fibres sont les axones des cellules du noyau mésencéphalique. Or, nous venons de voir que ce même noyau mésencéphalique présentait une diminution cellulaire, vraisemblablement liée à une diminution de ses afférences, pouvant expliquer ce phénomène d'atrophie ou de perte cellulaire au niveau du noyau moteur du nerf trijumeau. Cependant, ce phénomène existe au niveau du noyau moteur du facial, et il ne peut être expliqué de la même manière.

### 1.3.4. Les centres suprasegmentaires

#### ○ Le noyau rouge

Ce noyau situé dans la région ventrale du mésencéphale, est formé de deux parties appelées :

- le néo-rubrum ou zone parvicellulaire, rostrale, en relation directe avec le cortex,
- le paléo-rubrum ou zone magnocellulaire, caudale, en relation avec le cervelet.

Il constitue un des relais des voies extra-pyramidales. Le noyau rouge à grosses cellules (partie magnocellulaire) est à l'origine du tractus rubro-spinal, impliqué dans le contrôle du tonus de posture.

Stanley *et al* [1983] ont décrit dans le noyau rouge de la mutation  $dt^j$  une perte quasi-complète des cellules magnocellulaires dès l'âge de 4 semaines, tandis que certaines de ces cellules se maintiennent à l'âge adulte dans la mutation  $dt^{Alb}$ . Cependant, la révélation histochimique à l'AChE suggère que les neurones rubraux restants sont non fonctionnels. Cette atteinte pourrait contribuer aux graves troubles locomoteurs observés chez le mutant. Sotelo et Guénet [1988] n'ont, quant à eux, observé aucune lésion dégénérative dans le noyau rouge chez des souris homozygotes  $dt$  issues du croisement de deux souches différentes  $dt^j$  et  $dt^{Orl}$  âgées de 3 à 5 semaines.

#### ▪ Quantification cellulaire du noyau rouge

Une quantification cellulaire grossière du noyau rouge a été effectuée sur une seule coupe. La structure du noyau étant hétérogène, nous n'avons pour chaque souris, qu'une seule coupe qui correspondait à la partie magnocellulaire du noyau.

Ce comptage a été réalisé sur les grosses cellules (diamètre > 25  $\mu\text{m}$ ) colorées au crésyl violet ; Toutes les cellules contenues dans une fenêtre d'écran correspondant au champ de l'oculaire (450 x 600  $\mu\text{m}$ ) ont été comptées lorsque leur noyau était visible. Il montre une perte d'environ 30% du nombre de cellules dans la mutation (**Tableau 13**).

**Tableau 13** : Résultats de la quantification cellulaire du noyau rouge (moyenne et écart type) et comparaison entre les souris  $Dst^{dt-j}$  (n = 6) et souris contrôles (n= 7) âgées de 40- 60 jours.

Régions	Contrôles	$Dst^{dt-j}$
Noyau rouge	44 $\pm$ 6	31 $\pm$ 5* (-30%)

\*P< 0,01 vs contrôles, \*\*P<0,001 vs contrôles

### 1.3.5. Les autres structures

Enfin, nous avons complété l'étude par une évaluation quantitative au niveau des structures extra-pyramidales possédant une coloration positive au fluoro-jade B.

**Tableau 14 :** Evaluation quantitative morphométrique des structures extra-pyramidales, marquées positivement au fluoro-jade B

Régions	Contrôles	<i>Dst<sup>dt-J</sup></i>
Cervelet total (surface)	1859 ± 75,10	<b>1722 ± 66,53 ** (- 7%)</b>
noyaux cérébelleux (surface)	510,25 ± 42,35	510,18 ± 23,30
PCI (largeur)	0,28 ± 0,01	<b>0,25 ± 0,01* (-10%)</b>
Lémnisque médian (largeur)	0,20 ± 0,02	<b>0,16 ± 0,14* (- 20%)</b>
Noyaux du pont (hauteur)	0,41 ± 0.40	<b>0,32 ± 0,02 ** (- 22%)</b>

\*P<0.01 vs contrôles ; \*\*P<0.001 vs contrôles

PCI = pédoncule cérébelleux inférieur (mesures en mm)

Nous avons complété l'étude morphométrique par une évaluation des structures centrales pour lesquelles une altération morphologique était décrite dans la littérature, ou observée au fluoro-jade B. Il est intéressant de noter que toutes ces structures appartiennent au système moteur extra-pyramidal.

Chez la souris *Dst<sup>dt-J</sup>*, aucune altération morphométrique n'a été mise en évidence dans les structures du tronc cérébral comme les noyaux de la réticulée, l'olive bulbaire, les noyaux vestibulaires ou du néostriatum (caudé-putamen) et ses régions associées.

Les seules structures affectées par la mutation étaient le cervelet et les noyaux du pont (**Tableau 14**) :

- Le cervelet présentait une diminution significative de sa surface totale, n'affectant pas les noyaux profonds. Nous avons vu que la souris *Dst<sup>dt-J</sup>* était caractérisée par une perte des afférences cérébelleuses (fibres moussues), et une perte des cellules à grains, plus précisément dans le lobe antérieur du vermis cérébelleux [Sotelo et Guenet, 1988]. Ces dégénérescences partielles peuvent expliquer nos résultats.
- Les noyaux du pont présentaient de la même façon une diminution de surface de l'ordre de 20%, visible à l'œil nu, sans altération de la densité cellulaire. Un tel schéma serait le reflet d'une perte cellulaire associée à une perte fibrillaire au sein de la structure. Aucune donnée de la littérature ne rapporte de modification histologique de cette structure. Les noyaux du pont sont situés entre le cortex pyramidal d'une part, et le cervelet d'autre part. Sotelo et Guenet [1988] ont observé une faible perte de cellules pyramidales au niveau du cortex moteur. Nous n'avons observé aucun marquage fluorescent dans les aires corticales mais une faible altération cellulaire pourrait se produire à un âge plus précoce. Des investigations plus poussées sur la structure en cours de développement seraient nécessaires pour confirmer cette hypothèse.
- La diminution significative d'épaisseur au sein du lémnisque médian et du pédoncule cérébelleux inférieur (**Tableau 14**) témoigne de la perte partielle des fibres se projetant respectivement sur le thalamus et le cervelet.

#### 1.4. Discussion des résultats des lésions tissulaires.

Malgré la pléthore des travaux publiés sur la souris *Dst<sup>dt-J</sup>* après sa découverte dans plusieurs élevages, il nous a semblé nécessaire de procéder, nous-même, à une étude des lésions tissulaires du système nerveux central de nos souris car elles étaient plus âgées que celles utilisées pour les études antérieures.

Toutefois, notre étude chez la souris *Dst<sup>dt-J</sup>* âgée de 6-8 semaines a mis en évidence, au moyen de diverses techniques histologiques, des caractéristiques histopathologiques proches de celles décrites précédemment par Sotelo et Guénet [1988] chez la même souris âgée de 3-5 semaines indiquant que **le processus neurodégénératif est lent et se poursuit au cours du second mois de la vie postnatale**. En effet, nous avons constaté des dégénérescences importantes des protoneurones mais aussi des deutoneurones formant les faisceaux afférents secondaires à projection cérébelleuse et thalamique. Par ailleurs, nous avons observé que **les lésions cellulaires présentaient des variations temporelles parmi les populations neuronales affectées**. Sotelo et Guénet [1988] avaient remarqué que les lésions secondaires spino-thalamiques et spino-cérébelleuses étaient plus importantes dans la moelle lombaire que dans la moelle cervicale. Il semblerait, de la même façon, que les lésions observées dans le système nucléaire trigéminal se développent plus tardivement car les marquages au fluoro-jade B les plus importants étaient situés dans les centres segmentaires de la moelle cervicale et du nerf trigéminal.

#### 1.4.1. Les lésions tissulaires

Beaucoup de résultats ont été publiés concernant la lésion primaire rachidienne [Duchen, 1976 ; Janota *et al*, 1972 ; Sotelo et Guénet, 1988]. Pour cette raison et des problèmes techniques, nous n'avons pas cherché à prélever de ganglion rachidien et nous avons choisi d'étudier plus en détails le système segmentaire du nerf trijumeau, responsable de toute l'innervation sensitive, extéroceptive et proprioceptive de la tête.

La lésion était initialement décrite comme 1) une dégénérescence des fibres primaires sensibles de gros diamètre impliquant plus spécifiquement les fibres tactiles épicrotiques et proprioceptives ; 2) une atteinte des fibres secondaires cérébelleuses et thalamiques « en cascade » [Duchen, 1976 ; Sotelo et Guénet, 1988].

Nous avons montré, en fait, **que toutes les fibres sont affectées par la lésion et pas seulement celles de gros diamètre**.

En effet, nous avons trouvé des marquages au fluoro-jade B intenses dans le sous-noyau caudal, site des neurones amyéliniques véhiculant les informations de la douleur. La perte de fibres nociceptives a été mise en évidence récemment dans la mutation au niveau du ganglion trigéminal [Ichikawa *et al*, 2008]. Une erreur d'interprétation a pu être faite préalablement par certains auteurs [Sotelo et Guénet, 1988] car les fibres restantes étaient de plus petit diamètre, dotées d'une gaine de myéline plus fine. Or, il a été démontré depuis, pour le même type de fibres nerveuses, que le diamètre de l'axone et l'épaisseur de sa couche de myéline présentent une diminution d'environ 40% chez la souris *Dst<sup>dt-J</sup>* [Bernier *et al*, 1998]. **Ainsi, l'atrophie tissulaire observée à différents niveaux pourrait être due, non seulement à la perte de fibres, mais également à l'hypomyélinisation des fibres restantes.**

**Il est toutefois vraisemblable que les fibres amyéliniques soient touchées plus tardivement ou soient plus résistantes.**

En effet, chez nos souris, l'intensité des fibres marquées était prépondérante dans le sous-noyau caudal, site principal de projection des fibres amyéliniques et plus modérée dans le noyau principal, site de projection des afférences de gros diamètre. En revanche, un marquage cellulaire fluorescent et une atrophie significative étaient observés dans ce dernier noyau témoignant d'un phénomène dégénératif secondaire à la lésion préalable des afférences primaires.

**Au sein du système trigéminal, le noyau mésencéphalique** abrite les cellules pseudo-unipolaires de type ganglionnaire, responsables des informations proprioceptives issues des fuseaux neuro-musculaires localisés dans les muscles impliqués dans la posture

mandibulaire. Des travaux antérieurs, même récents, rapportent la présence de fibres dégénérées et la préservation de la population cellulaire dans ce noyau [Duchen, 1976 ; Ichikawa *et al*, 2008]. La quantification de ces cellules est aisée car elles sont facilement identifiables et de gros diamètre. **Nous avons montré qu'il existait une perte cellulaire de près de la moitié de la population.** Elle atteste d'une dégénérescence antérieure des fibres proprioceptives qui servent normalement à produire et calibrer les réflexes myotatiques associées à la perte des fuseaux neuro-musculaires [Duchen, 1976]. Cette dégénérescence se poursuit dans le temps puisque des travaux antérieurs, menés dans notre laboratoire, ont montré un taux de 55% de perte de ces neurones mésencéphaliques pour des souris *Dst<sup>dt-J</sup>* âgées de 3 mois. L'atrophie tissulaire observée dans les différents noyaux moteurs du système manducateur est, en partie, le résultat de la perte de ces cellules mésencéphaliques qui se projettent normalement sur ces noyaux [Marfurt et Rajchert, 1991]. **Le faible nombre de cellules mésencéphaliques marqués en fluoro-jade B prouve que le processus dégénératif est plus important à un âge antérieur à celui de nos souris mais qu'il est encore présent.** La population neuronale semble normale à l'âge de 21 jours. Il semblerait par conséquent, que la dégénérescence cellulaire se fasse après le sevrage, au cours d'une période courte d'environ 15 à 20 jours.

Dans l'étude ultrastructurale que nous avons réalisée, le ganglion trigéminal présentait des caractéristiques différentielles dans la mutation :

- 1) certains contingents fibrillaires étaient plus petits, alors que d'autres présentaient une grande homogénéité et semblaient intacts, épargnés par la pathologie. Ce résultat semble en contradiction avec nos propos antérieurs qui attestaient d'une atteinte de tous les types de fibres. Il semblerait ainsi que certaines régions périphériques de la tête et du cou soient atteintes et pas d'autres. Des techniques hodologiques seraient nécessaires pour déterminer la qualité de ces fibres ;
- 2) il y avait peu d'altérations fibrillaires. Si des gonflements étaient visibles au fluoro-jade B dans le tractus spinal du nerf trijumeau, ils ont également été observés dans le ganglion mais à des proportions moindres et sans altération de la gaine de myéline.

Nous pouvons donc conclure d'une atteinte moins importante du système afférent trigéminal par rapport au système afférent médullaire.

**Concernant le cervelet, nous avons observé des lésions plus importantes que celles décrites par les auteurs précédents,** peut-être parce qu'elles dépendent de l'âge. L'atrophie générale (7%) mesurée n'intéresse que la région corticale ; elle pourrait s'expliquer par la perte partielle et l'hypomyélinisation des fibres afférentes dites fibres moussues qui se projettent sur la couche des cellules à grains.

Une perte cellulaire au niveau de la couche des cellules à grains était décrite plus spécifiquement dans le lobe antérieur du vermis [Sotelo et Guénet, 1988]. L'observation des lames marquées au fluoro-jade B a porté sur l'ensemble du cortex cérébelleux mais c'est dans cette région vermienne antérieure (lobules 4-5) que nous avons trouvé des marquages fluorescents. Cette région fait partie du neocerebellum; elle est impliquée dans le contrôle de la coordination motrice, en relation avec le cortex extra-pyramidal. Ses afférences sont d'origine périphériques, spinales, trigéminales et vestibulaires, mais aussi issues du cortex cérébral par l'intermédiaire des noyaux du pont [Itoh, 1992]. Nous n'avons pas observé de marquage au fluoro-jade B au niveau du télencéphale alors que Sotelo et Guénet [1988] décrivaient quelques fibres dégénérées au sein du cortex cérébral. Cependant, la présence d'une atrophie des noyaux du pont chez nos souris *Dst<sup>dt-J</sup>* laisse supposer une perte tissulaire antérieure, intrinsèque à ces noyaux [Dowling *et al*, 1997] ou secondaire à une lésion

cérébrale. Des études morphométriques plus précises sont nécessaires pour pouvoir répondre à ces hypothèses.

Les marquages cellulaires et fibrillaires au fluoro-jade B observés au sein de la couche des cellules à grains évoquent la dégénérescence partielle des terminaisons des fibres moussues dans le cortex cérébelleux et la possible dégénérescence des cellules secondairement à la perte de leurs afférences. **Les quelques fibres parallèles et cellules de Purkinje en dégénérescence observées dans nos souris *Dst<sup>dt-J</sup>* n'ont pas été décrites par les auteurs précédents. Elles peuvent exprimer un processus longitudinal de dégénérescence en cascade et seraient alors la conséquence de la perte des cellules à grains.** Elles peuvent également résulter de la perte d'expression de la dystonine car celle-ci est présente normalement dans les cellules de Purkinje [Bernier *et al*, 1995 ; Dowling *et al*, 1997].

**Dans les autres structures suprasegmentaires** impliquées dans le contrôle de la coordination motrice, nous n'avons pas retrouvé la lésion du neostriatum précédemment décrite dans la souche *dt<sup>Alb</sup>* [Messer et Strominger, 1980], et la lésion du noyau rouge magnocellulaire n'était pas aussi sévère que celle précédemment décrite dans la souche *dt<sup>J</sup>* [Stanley *et al*, 1983]. Ces différences dans les résultats sont le reflet de l'existence de variations dans l'expression phénotypique des différents allèles ou des différents fonds génétiques.

Le noyau rouge, situé à l'interface entre le cerveau antérieur et le cerveau postérieur, est divisé en deux régions fonctionnelles : schématiquement, la zone parvicellulaire est impliquée dans le contrôle moteur en association avec le cortex cérébral alors que la zone magnocellulaire est impliquée dans le contrôle de la fonction posturale avec le cervelet. Ainsi, la lésion tissulaire magnocellulaire affecte le travail postural statique ainsi que les réflexes posturaux qui accompagnent normalement la motricité dynamique.

Enfin, les quelques terminaisons fluorescentes observées dans les structures du tronc cérébral peuvent être la projection de collatérales d'axones des afférences primaires spinales et trigéminales [Marfurt et Rajchert, 1991] plutôt que le résultat de la mutation dans des structures normalement riche en dystonine.

#### 1.4.2. Les pathologies fibrillaires

La dystrophie fibrillaire ou gonflement axonal est la structure histopathologique caractéristique de la mutation *Dst<sup>dt-J</sup>* [Janota, 1972]. Elle est importante en volume car le gonflement peut atteindre la taille d'un corps cellulaire de 40  $\mu\text{m}$ . Elle signe la désorganisation du cytosquelette au niveau de l'axone, mais elle n'est pas spécifique des fibres sensibles, ni de cette mutation. En effet, Bronson *et al* [1992] ont décrit la distribution d'axones dystrophiques dans d'autres modèles murins de maladies héréditaires spécifiques, telles que la dystrophie neuroaxonale infantile et la maladie de Hallervorden-Spatz. Elle peut apparaître au cours du vieillissement dans les noyaux gracile et cunéiforme et le cordon dorsal de la moelle lombo-sacrée chez la souris normale de 24 mois, dans certaines carences alimentaires (déficience en vitamine E) ou lors d'infection virale. Elle peut également résulter d'une démyélinisation [Raine et Cross, 1989]. Les études ont montré que ces lésions fibrillaires ne sont pas responsables des signes cliniques observés chez l'animal vivant mais sont plutôt un indicateur ou marqueur histologique de la maladie, à l'instar des plaques neuritiques caractéristiques de la maladie d'Alzheimer [Bronson *et al*, 1992].

La plupart des études ont suggéré que le gonflement axonal est la pathologie primaire responsable de la dégénérescence axonale, précédant la mort du neurone [Duchen et Strich,



1964 ; Janota, 1972 ; Sotelo et Guénet, 1988 ; Dalpé *et al*, 1998 ; Bernier et Kothary, 1998]. Cependant, nos marquages en fluoro-jade B n'ont pas révélé de gonflements axonaux fluorescents dans les couches 3-7 de la substance grise de la moelle épinière alors que de nombreux axones dystrophiques étaient mis en évidence sur semi-fines. **Ainsi, la dystrophie axonale n'entraînerait pas forcément une dégénérescence de la fibre nerveuse.** Elle perturberait la vitesse du transport axonal, particulièrement le transport rapide [De Repentigny *et al*, 2003] mais une circulation normale des mitochondries a été mise en évidence au sein des axones dystrophiques de cellules sensibles mutées en culture [Pool *et al*, 2005]. Dans des travaux récents, certains auteurs ont émis l'hypothèse d'une dégénérescence cellulaire d'origine intrinsèque. Ils se sont basés sur des observations que nous avons nous-mêmes constatées au niveau des cellules ganglionnaires trigéminales, comme la rupture de la membrane nucléaire ou l'involution des organites cytoplasmiques [Young et Kothary, 2007].

**Nous venons de voir que les dystrophies axonales ne sont pas responsables de la perte neuronale chez la souris  $Dst^{dt-J}$ . D'autres travaux ont argumenté que la dégénérescence nerveuse était due à un défaut génétique intrinsèque des cellules de Schwann** [Moss, 1981a, b]. Toutefois, des chimères de souris de souche sauvage et de mutants  $dt^{Tg4}$  ont permis de démontrer que le défaut génétique menant à la dégénérescence axonale sensitive était intrinsèque au neurone [Campbell et Peterson, 1992]. Cette dernière étude, bien que concluante, n'excluait pas la possibilité que les cellules de Schwann des souris  $dt$  puissent être anormales. Bernier *et al* [1998], travaillant sur des souris transgéniques  $dt^{Tg4}$  et les mutants spontanés  $dt^{24J}$  et  $dt^{27J}$  montrèrent que, chez la souris  $dt$ , deux types cellulaires étaient atteints indépendamment : le neurone sensitif qui subit une dégénérescence, et les cellules de Schwann qui sont déficientes au niveau de la myélinisation. Les auteurs ont mis en évidence une myélinisation retardée, réduite et anormale dans les nerfs périphériques des souris homozygotes  $dt$ . D'ailleurs, les souris hétérozygotes  $dt$  que l'on pensait jusqu'alors totalement normales, présentaient aussi des anomalies de myélinisation. Les défauts de myélinisation observés *in vivo* étaient intrinsèques aux cellules de Schwann et ont été presque entièrement reproduits dans des expériences en culture cellulaire ou dans des greffes de nerf.

Il était également remarquable que le calibre axonal soit réduit chez les souris homozygotes et hétérozygotes  $dt$ . Dans les expériences de Bernier *et al* [1998], où des segments de nerf sciatique de souris homozygotes  $dt$  sont transplantés sur des souris de souche sauvage, les fibres régénérées sont d'un calibre axonal réduit. Toutefois les greffes de nerf sciatique issu de souris  $dt^{27J}/+$  ne présentaient pas ce phénomène. Puisque  $Dst$  est exprimé dans les neurones moteurs, la réduction du calibre axonal pourrait être due en partie à un défaut intrinsèque du neurone. Par ailleurs, la myélinisation a des effets importants sur le calibre axonal [de Waegh *et al*, 1992]. **Ainsi, la réduction du diamètre axonal chez les souris pourrait être due à un défaut des cellules de Schwann et/ou au rôle de la dystonine dans la croissance radiale axonale.**

**Il est intéressant de noter que le défaut de myélinisation est sensible à la quantité d'expression du gène, puisque les hétérozygotes présentent un phénotype moins marqué que les souris  $dt$  homozygotes [Bernier *et al*, 1995].**

Les souris  $dt$  présentent un défaut de myélinisation dû à une altération des cellules de Schwann. Les souris  $dt^{Tg4}$  homozygotes présentent des axones hypomyélinisés avec quelques rares axones amyéliniques. Les souris homozygotes  $dt^{27J}$  montrent également des axones hypomyélinisés mais avec des axones amyéliniques abondants (dysmyélinisation).

Les souris hétérozygotes *dt* présentent des anomalies de myélinisation moins graves que celles observées chez les souris homozygotes *dt*. Ainsi, le défaut de myélinisation chez les souris *dt* est dépendant de l'expression du gène, ou semi-dominant. Les raisons de la différence de sévérité de phénotype entre ces deux allèles *dt* ne sont pas claires. Cependant, il est possible que l'allèle *dt*<sup>Tg4</sup> soit un allèle hypomorphique. La variation de fond génétique entre ces allèles *dt* est une autre explication possible à la différence de la sévérité phénotypique. On sait ainsi que les différentes mutations dans le même gène peuvent mener à des phénotypes fortement variables [Bedell *et al*, 1997]. Il est intéressant de noter que les variations alléomorphes et la sensibilité à la quantité d'expression du gène sont deux phénomènes communs dans les neuropathies périphériques impliquant la myélinisation. Chez les souris mutantes hétérozygotes *trembler* par exemple, qui présentent des mutations ponctuelles sur le gène *Pmp22* [Suter *et al*, 1992a, b], le phénotype est plus grave que celui des souris knock-out hétérozygotes *Pmp22* [Adlkofer *et al*, 1995].

De la même façon, chez les patients porteurs de mutations sur le gène de la protéine myéline zéro (MPZ), les différentes mutations aboutissent à des neuropathies avec des degrés divers de sévérité [Warner *et al*, 1996]. Chez les souris KO pour le gène *Po* [Giese *et al*, 1992 ; Martini *et al*, 1995], les nerfs périphériques sont sévèrement hypomyélinisés, et la myéline et les axones dégénèrent. Chez des animaux *Po*/+, la myélinisation est normale au début, mais les animaux plus âgés (4 mois) développent une démyélinisation progressive. Chez des souris knock-out *Pmp22* [Adlkofer *et al*, 1995], les animaux mutants homozygotes sont retardés dans leur départ de myélinisation, mais développent plus tard des structures hypermyélinisées (tomacula) à un jeune âge, qui mènent à une démyélinisation. Les animaux *Pmp22*/+ présentent au début une myélinisation normale, mais développent plus tard des tomacula focaux. Finalement, chez des rats transgéniques surexprimant le gène *Pmp22* [Sereda *et al*, 1996], une hypomyélinisation, des formations en bulbe d'oignon (transgénique simple) et une amyélinisation (double transgénique) sont observées.

Chez les souris *dt*, les gènes *Po* et *Pmp22* sont sous-exprimés au niveau ARN chez les animaux homozygotes âgés de 3 jours [Bernier *et al*, 1998]. Chez les animaux hétérozygotes, ces gènes sont surexprimés, et plus nettement encore dans l'allèle *dt*<sup>27j</sup> (approximativement deux fois plus). Curieusement, ceci semble être corrélé à la sévérité du phénotype de chaque souris. Les souris homozygotes de *dt*<sup>27j</sup> montrent un phénotype plus sévère d'hypomyélinisation que les souris *dt*<sup>Tg4</sup>, corrélé avec une réduction plus importante de l'expression des gènes *Po* et *Pmp22*. Les souris hétérozygotes *dt*<sup>27j</sup> surexpriment *Po* et *Pmp22*, et présentent ce qui pourrait être interprété comme une myélinisation prématurée. Elles présentent également des axones hypermyélinisés (tomacula) avec l'âge. Les souris *dt*<sup>Tg4</sup> hétérozygotes expriment ces gènes à des niveaux presque normaux, mais montrent à 2 semaines des anomalies qui sont très semblables à celles des souris hétérozygotes *dt*<sup>27j</sup>. Ces résultats suggèrent la possibilité que le niveau d'expression des gènes *Po* et *Pmp22* reflète la vitesse de myélinisation de chaque combinaison génétique.

Nous n'avons pas marqué l'expression de ces protéines *Po* et *Pmp22* au cours de notre étude, il est de ce fait difficile d'argumenter nos résultats sans études complémentaires.

Toutefois, des tomacula ont été observées en faible quantité dans une des souris contrôles, vraisemblablement hétérozygote. En revanche, nous avons trouvé des tomacula en nombre important chez nos souris homozygotes, plus particulièrement dans les cordons de la moelle cervicale. Ces résultats différentiels selon les régions pourraient être expliqués par un caractère différentiel dans l'apparition de la dégénérescence au niveau des afférences, ou une expression des différents des protéines, et par conséquent des interactions variables dans les différents segments de la moelle épinière et des centres segmentaires des nerfs crâniens.

**Tableau 15** : Principales neurodégénérescences observées à différents âges chez la souris *Dst<sup>dt-J</sup>*.

Structures		Age étudié	Lésions histopathologiques
Atteintes primaires  <b>Système nerveux périphérique</b>	<b>Ganglions spinaux et afférences</b>	7j 14j <b>45-60 j</b>	Atteinte de toutes les fibres sensibles : - fibres gros diamètre - fibres nociceptives Non étudiés
	<b>Ganglion trigéminal et afférences</b>	21-28 j <b>45-60 j</b>	Fibres (+++) – Cellules (++) Fibres (+), atteintes spécifiques de certains contingents – Cellules (+)
	<b>Ganglions des nerfs crâniens VII, IX et X</b>	14-28 j <b>45-60 j</b>	Fibres (+++) – Cellules (++) Non étudiés
Atteintes primaires et secondaires  <b>Système nerveux central</b>	<b>Moelle épinière et afférences sensitive</b>	21-28 j  <b>45-60 j</b>	Fibres (+++) – Cellules (++) – F. Spi-Thal et Spi-Cereb (++) , F. GC (+++) Moelle lombaire > Moelle cervicale  Fibres (++) - Cellules (+) – F. Spi-Thal et Spi-Cereb (++) , F. GC (+++) Moelle lombaire < Moelle cervicale
	<b>Colonne nucléaire sensitive trigéminal</b>	21-28 j <b>45-60 j</b>	Fibres (+) - Cellules (-8%)
	Noyau mésencéphalique V	<b>3 mois</b>	Fibres (+++) - Cellules (-45%) Fibres (+) - Cellules (-55%)
	Noyau principal V	21-28 j <b>45-60 j</b>	Fibres (+++) – Cellules (+) Fibres (+) – Cellules (++)
	Noyau spinal V -sn oral -sn interpolaire -sn caudal	21-28 j <b>45-60 j</b>	Fibres (oral et interpolaire ++ ; caudal +) – Cellules (+) Fibres (oral et interpolaire ++ ; caudal +++) – Cellules (+)
	Noyaux moteurs des nerfs crâniens Moelle épinière motrice (couche 9)	21-28 j <b>45-60 j</b> 3-6 mois	Fibres (+) Fibres (+) Motoneurons (+)
	Noyaux gracile et cuneiforme	21-28 j <b>45-60 j</b>	Fibres (++) – Cellules (+) Fibres (+++) – Cellules (++)
	Cervelet	21-28 j <b>45-60 j</b>	Fibres PCI et PCS (+) – Cellules à grain (+) vermis 4-5. Fibres PCI et PCS (++) – Cellules à grain (++) , cellules de Purkinje (+), fibres parallèles (+) vermis 4-5, hémisphères simplex et Crus I
	Noyau du pont	21-28 j <b>45-60 j</b>	aucune lésion décrite atrophie de la région (-22%) - dégénérescence ?

Structures		Age étudié	Lésions histopathologiques
	Noyau rouge	21-28 j <b>45-60 j</b> <b>3 mois</b>	Cellules partie magnocellulaire (≈-90%) Cellules partie magnocellulaire (-30%) Cellules partie magnocellulaire (-30%)
	Neostriatum	21-28 j <b>45-60 j</b>	Atrophie - Cellules (++) aucune altération - pas de dégénérescence
	Cortex	21-28 j <b>45-60 j</b>	Fibres (+) pas de dégénérescence

F. Spi-Thal = Faisceaux Spino-Thalamiques ; F. Spi-Cereb = Faisceaux Spino-Cérébelleux ; F. GC = Faisceaux Gracile et Cunéiforme ; PCI = Pédoncule Cérébelleux Inférieur ; PCS = Pédoncule Cérébelleux Supérieur

## 2. Etude du métabolisme régional du système nerveux central de la souris *Dst*<sup>dt-J</sup>

---

Nous avons vu qu'une désorganisation du cytosquelette induit un dysfonctionnement cellulaire. La perturbation du transport axonal des protéines et des mitochondries est hautement préjudiciable pour la survie des neurones. Des amas de mitochondries ont été observés dans les neuropathies axonales de la souris *Dst*<sup>dt-J</sup> bien qu'une circulation normale de ces organites ait été décrite dans les cellules *Dst* en culture [Pool *et al*, 2006].

Le système nerveux central ayant un métabolisme fondé sur la phosphorylation oxydative, la fonction mitochondriale est essentielle pour une fonction normale des neurones. Nous nous proposons d'étudier les capacités énergétiques des différentes régions du système nerveux central au moyen de la quantification de l'activité enzymatique de la cytochrome oxydase (COX) révélée en histochimie. Enzyme du complexe IV de la chaîne de phosphorylation oxydative, elle va nous permettre d'étudier :

1. la fonctionnalité des cellules touchées par la mutation,
2. la répercussion fonctionnelle centrale des populations neuronales dégénérées

### 2.1. La cytochrome oxydase

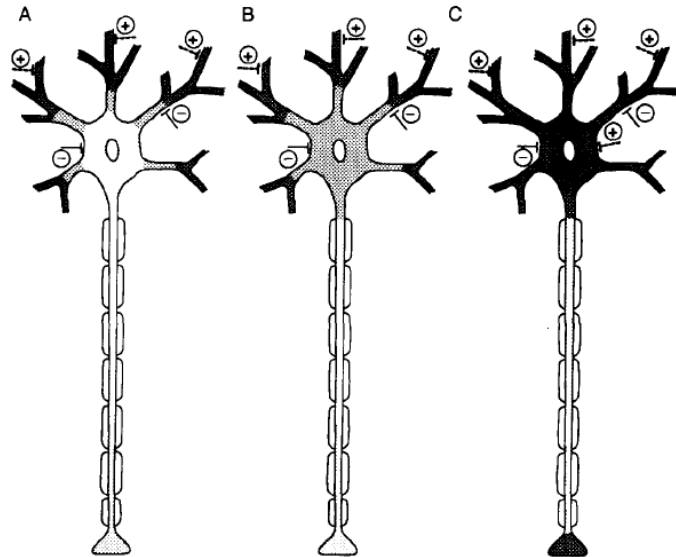
La cytochrome oxydase (COX) est une enzyme présente dans la membrane interne des crêtes mitochondriales de tous les eucaryotes. Elle est constituée de 13 sous-unités chez les mammifères : les trois premières, codées par l'ADN mitochondrial, sont les pièces fondamentales catalytiques ; les autres sous-unités ont une fonction de régulation et sont codées par l'ADN nucléaire. La COX est la dernière enzyme de la chaîne respiratoire mitochondriale (enzyme du complexe IV) et participe donc directement à la phosphorylation oxydative.

En 1989, Wong-Riley montre l'étroite corrélation qui existe entre le taux de COX révélé par histochimie et l'activité métabolique des neurones. N'étant pas stockée dans la cellule, la COX est fabriquée en fonction des besoins énergétiques de la cellule, représentant ainsi un index fiable du métabolisme énergétique des cellules travaillant en aérobie. Elle représente donc, au niveau du système nerveux central, un index fonctionnel spécifique du neurone, la glie s'appuyant sur des mécanismes énergétiques anaérobies. L'activité COX est également corrélée avec les autres indices du métabolisme cérébral comme le 2-déoxyglucose. Cependant, si ce dernier est un très bon marqueur d'un état «aigu», la COX est un marqueur «chronique», mieux adapté à l'étude des mécanismes dégénératifs lents [Wong-Riley, 1989].

Au niveau du neurone lui-même, la COX se distribue dans les différents compartiments cellulaires de façon hétérogène, suivant les demandes locales en énergie. Elle est en relation très étroite avec la fonction synaptique directement dépendante de la phosphorylation oxydative, et plus particulièrement gouvernée par les synapses excitatrices glutamatergiques et les récepteurs NMDA [Zhang et Wong-Riley, 1999], l'activité COX la plus importante étant localisée dans les terminaisons postsynaptiques des synapses excitatrices.

Les différences de niveau de COX existent non seulement entre le corps cellulaire et ses prolongements mais aussi entre les segments d'une même arborisation dendritique. Ceci démontre le principe fondamental de maîtrise de l'énergie locale pour le transport actif des ions et la capacité oxydative (**Figure 28**).

L'activité somatique de l'enzyme apparaît être liée à la fois aux activités spontanée et synaptique. Les corps cellulaires sont généralement des sites d'afférences inhibitrices, et les taux de l'enzyme ont tendance à être faibles car la phase de repolarisation est en grande partie passive. La membrane somatique inhibée est moins susceptible d'atteindre le seuil d'excitation. Lorsque les corps cellulaires reçoivent à la fois des synapses excitatrices et inhibitrices, comme le font certains interneurons corticaux, la demande d'énergie pour le pompage ionique suivant la dépolarisation des membranes augmente le niveau de leur activité enzymatique.



**Figure 28** : Schéma illustrant la répartition hétérogène de la cytochrome oxydase (COX) dans les neurones individuels.

La densité du grisé représente les niveaux relatifs de l'activité de la cytochrome oxydase (COX). Le corps cellulaire peut avoir des niveaux (A) faible, (B) modéré, ou (C) élevé d'enzyme en fonction de son activité spontanée et de ses entrées synaptiques (+ pour excitatrice et - pour inhibitrice). Les dendrites, surtout les plus distales, reçoivent la majeure partie des entrées excitatrices et ont une intense activité enzymatique. Le niveau de la COX dans le corps de l'axone est souvent faible alors que celui des terminaisons axonales peut être faible (A et B) ou élevé (C) [Wong-Riley, 1989].

Les dendrites représentent les principaux sites récepteurs des neurones, et leur niveau d'enzyme oxydative reflète étroitement l'intensité et le type de leur entrée synaptique. Comme la plupart des dendrites, cibles des synapses excitatrices, les membranes dendritiques sont constamment repolarisées par le système dépendant de l'énergie ATPase. Dans plusieurs études quantitatives du cortex visuel, les densités surfaciques et numériques des mitochondries, et en particulier des mitochondries intensément réactives à la cytochrome oxydase, étaient les plus élevées dans les dendrites. Le métabolisme dendritique est celui qui apporte probablement la plus importante contribution à l'activité métabolique du cerveau. Les troncs (corps) axonaux, en général, qu'ils soient myélinisés ou non myélinisés, ont des niveaux relativement faibles de cytochrome oxydase. Les terminaisons formant des synapses asymétriques (présumée excitatrice) ont souvent des niveaux relativement faibles de cytochrome oxydase, tandis que celles qui participent aux synapses symétriques (présumée inhibitrice) ont généralement plutôt des mitochondries réactives sombres. Les données de la littérature semblent indiquer que la plupart des terminaisons ont une plus grande activité d'inhibition tonique que la plupart des terminaisons excitatrices.

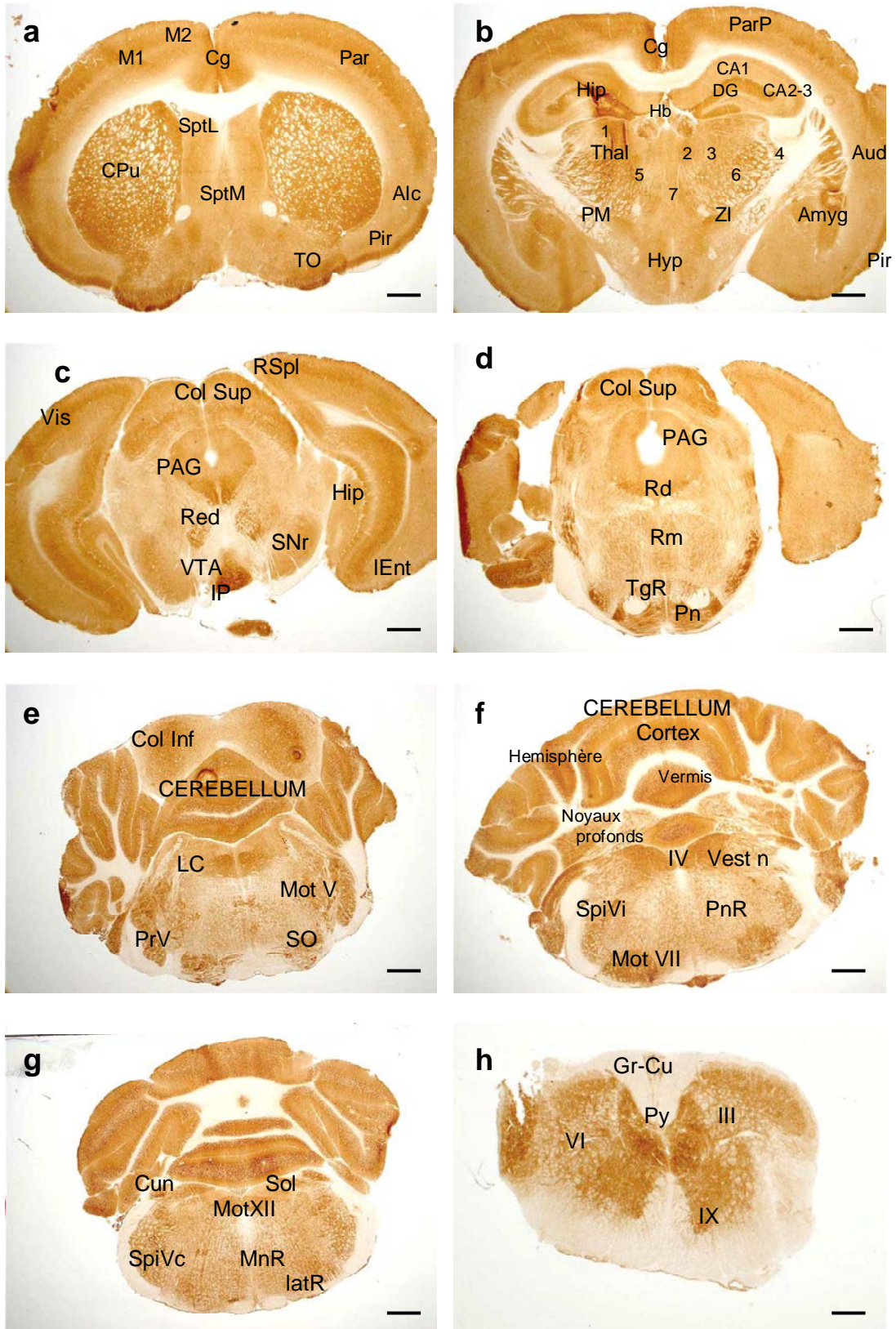
Ainsi, les neurones préservent la dépense énergétique par la réalisation de contrôles à des niveaux très locaux. Le corps cellulaire peut avoir un niveau faible, modéré ou élevé de cytochrome oxydase tandis que ses dendrites ont presque toujours une activité intense. Le

tronc axonal est généralement pauvre en COX, et possède des terminaisons axonales montrant des degrés divers d'activité COX (**Figure 28**).

## 2.2. Cartographie de la COX chez la souris normale

La COX permet donc d'appréhender l'activité métabolique régionale du système nerveux central. Située en amont de la production d'ATP, elle est un marqueur de l'énergie mise à disposition en fonction des besoins. Elle permet de détecter cette activité au niveau tissulaire (régional) mais aussi au niveau intracellulaire. La précision est telle que la révélation enzymatique de la COX par marquage différentiel entre les structures permet de fournir un atlas précis des différents noyaux du système nerveux central (**Figure 29**). Lorsque le marquage régional est homogène, il caractérise principalement l'activité des terminaisons nerveuses synaptiques afférentes à la région étudiée ; lorsque le marquage est hétérogène (distinction de cellules colorées au sein de la structure également colorée), il intéresse à la fois les corps cellulaires de la région étudiée et leur arborisation synaptique.





**Figure 29 :** Cartographie histochimique de l'activité de la cytochrome oxydase

## Légende de la Figure 29

**Photo a :** Marquage de la COX dans le télencéphale (coupe à + 0,50 mm du point bregma – Barre d'échelle = 1mm). Au niveau des structures télencéphaliques, le marquage est intense dans les zones riches en synapses (neuropile). En effet, dans les cortex, cingulaire (Cg), frontal moteur (M1 et M2), sensitif pariétal (Par), la couche la plus claire correspond à la couche V des cellules pyramidales. Les couches I à IV plus marquées reflètent l'activité métabolique engendrée par la présence de nombreuses synapses au niveau des terminaisons des fibres nerveuses afférentes, des cellules granulaires (sauf au niveau du cortex insulaire, agranulaire = AIC) et de l'arborisation dendritique des cellules pyramidales efférentes. Le système olfactif présente une activité métabolique intense, particulièrement dans la couche I la plus externe (TO = tubercules olfactifs, Pir = cortex piriforme). La région médiale est occupée par le septum latéral (Sept L) et le septum médian (Sept M).

**Photo b :** Marquage de la COX dans le diencéphale (coupe à -1,4 mm du point bregma – Barre d'échelle = 1mm). La coupe passe par le thalamus (Thal) dont le marquage « neuropile » permet de distinguer les différents noyaux : dorsaux latéral (1) et médial (2) intralaminaires (3), réticulé (4), ventro-latéral (5), ventro-postérieur (6) et midline (7) ainsi que les habenula (Hb), la zona incerta (ZI) et l'hypothalamus (Hyp). Les régions les plus marquées font partie du système limbique, l'amygdale (Amyg), l'hippocampe (Hip) avec une couche moléculaire plus intense dans les trois régions CA1 et CA2-3 de la corne d'Ammon et le gyrus denté (DG). A ce niveau, on observe le reste du caudé-putamen et sa voie de sortie principale, le pallidum médian (PM).

**Photo c :** Marquage de la COX dans la partie antérieure du mésencéphale (coupe à -3,6 mm du point bregma – Barre d'échelle = 1mm). L'activité métabolique est hétérogène dans le colliculus supérieur (Col Sup) permettant ainsi de distinguer ses différentes couches alors que la substance grise périacqueducale (PAG) présente un marquage homogène sauf dans sa partie inférieure plus intensément marquée, correspondant aux noyaux de l'occulo-motricité. Dans la partie ventrale de la coupe, les marquages des noyaux dopaminergiques intéressent le neuropile, de façon modérée dans la substance noire (pars reticulata = SNr) et faible dans l'aire tegmentale ventrale (VTA). En revanche, le noyau interpedonculaire présente une des activités métaboliques les plus intenses de l'encéphale. Enfin, le noyau rouge présente un marquage cellulaire qui permet une visualisation précise des cellules de la partie magnocellulaire. Dans les régions corticales, le cortex visuel (Vis), retrosplenius (RSpl), entorhinal (Ent) présentent un schéma d'activité métabolique identique aux structures corticales plus antérieures. L'hippocampe (Hip) présente un marquage intense dans la couche moléculaire.

**Photo d :** Marquage de la COX au niveau de la partie postérieure du mésencéphale (coupe à -4,3 mm du point bregma – Barre d'échelle = 1mm), en regard des noyaux du pont (Pn) et de la réticulée tegmentale (TgR), tous deux présentant une activité métabolique importante du neuropile. Les noyaux du raphé, dorsal (Rd) et médial (Rm) ainsi que le colliculus supérieur (Col Sup) et la substance grise périacqueducale (PAG) présentent également un marquage du neuropile, moins intense mais différentiel, permettant ainsi la reconnaissance des structures.

**Photo e :** Marquage de la COX au niveau de la partie pontique antérieure du tronc cérébral (coupe à -5,3 mm du point bregma – Barre d'échelle = 1mm). Au niveau de cette coupe, le noyau moteur du nerf trijumeau (Mot V) le noyau principal du même nerf (PrV) ainsi que l'olive supérieure présentent un marquage double des péricaryons et du neuropile. Sous le colliculus inférieur (Col Inf), le cortex cérébelleux (cerebellum) présente un marquage homogène du neuropile au niveau de la couche moléculaire et un marquage granulaire au niveau de la couche des grains.

**Photo f :** Marquage de la COX au niveau du tronc cérébral, centré sur les noyaux profonds du cervelet (coupe à -6,4 mm du point bregma – Barre d'échelle = 1mm). L'activité métabolique de ces noyaux situé au-dessus du 4<sup>ème</sup> ventricule (IV) est modérée ; le cortex est séparé frontalement en une région vermienne médiale (vermis) et deux régions hémisphériques de part et d'autre (hémisphère) ; au niveau du tronc cérébral, le niveau de coupe passe par les noyaux vestibulaires (Vestn), le médian présentant une activité du neuropile alors que le latéral est plus cellulaire. Dans la partie ventrale du tronc cérébral, le noyau spinal du nerf trijumeau (partie interpolaire) et le noyau moteur du nerf facial (Mot VII) présentent un marquage intense alors que pour la réticulée pontique (PnR), le marquage est moins intense.

**Photo g :** Marquage de la COX au niveau de la partie bulbaire du tronc cérébral (coupe à -7,5 mm du point bregma – Barre d'échelle = 800 µm). La coupe passe par différents centres segmentaires sensitifs, les noyaux cunéiforme (Cun), solitarii (Sol) et spinal du nerf trijumeau au niveau de sa partie caudale (SpiVc) et centres segmentaires moteurs, le noyau moteur dorsal du nerf vague, le noyau moteur du nerf hypoglosse (Mot XII) ; on distingue également un marquage des noyaux réticulaires latéral (latR) et paramédian (MnR) disposés autour de l'olive bulbaire.

**Photo h :** Marquage de la COX au niveau de la moelle cervicale en C3 (Barre d'échelle = 250 µm). La substance blanche de la moelle épinière est dépourvue de marquage ; on distingue la colonne dorsale avec les faisceaux gracile et cunéiforme (Gr-Cu) et pyramidal (Py). La substance grise est divisée en couches (I à X couches de Rexed). Le marquage est neuropile, la couche IX, siège des motoneurones de la corne ventrale étant plus intensément marquée que les couches III ou VI composées de cellules sensibles.

### 2.3. Résultats de la mesure comparative de l'activité COX

Le marquage de l'enzyme révélée par histochimie nous a permis d'élaborer une cartographie détaillée de l'ensemble des régions de l'encéphale afin d'étudier les répercussions centrales des troubles sensorimoteurs de la souris *Dst<sup>dt-J</sup>*.

Les différences entre les deux groupes au niveau de l'activité COX sont présentées dans les **Tableaux 15** et **16**. La coloration COX était hétérogène, en conformité avec les limites anatomiques connues, le marquage différentiel étant le reflet fonctionnel de chaque structure. Globalement, c'est dans la moelle épinière et le cerveau postérieur, en particulier dans les structures segmentaires et les régions connectées avec le cervelet que nous avons trouvé des modifications d'activité métabolique. Aux vues de ces changements, nous avons alors étudié la densité cellulaire neuronale par les mesures combinées surface/pourcentage d'absorbance du marquage au crésyl-violet. Rappelons que dès lors qu'une diminution de surface est observée (atrophie tissulaire), le pourcentage d'absorbance du marquage au crésyl-violet peut:

- 1) lorsqu'il augmente, signifier une perte de fibres afférentes ou de passage sans perte cellulaire,
- 2) demeurer inchangé lorsque la déplétion des prolongements fibrillaires ou des somas est égale à la perte tissulaire,
- 3) diminuer, signant le plus souvent une perte cellulaire avec ou sans perte des fibres de passage.

**Tableau 16 :** Activité de la cytochrome oxydase (moyenne et écart à la moyenne en  $\mu\text{mol}/\text{min}/\text{g}$  de tissu) dans la moelle épinière cervicale et le cerveau postérieur chez les souris *Dst<sup>dt-J</sup>* et contrôles et pourcentage de différence de densité tissulaire entre les deux groupes de souris (% Td) mesurée sur les coupes colorées au crésyl-violet

Régions	Contrôles	<i>Dst<sup>dt-J</sup></i>	%Td*
<b>Moelle épinière cervicale</b>			
- faisceaux gracile & cunéiforme	16,3 ± 0,4	<b>19,3 ± 0,5</b> **	
- tractus ventro-latéral	17,4 ± 0,7	20,5 ± 1,0	
- pyramidal	19,8 ± 0,5	21,3 ± 0,4	
- lamina IV-VII	56,2 ± 1,8	60,2 ± 1,0	+3
- lamina IX	51,3 ± 1,3	<b>58,1 ± 0,8</b> *	-1
<b>Cervelet</b>			
- couche moléculaire (vermis)	65,2 ± 0,9	66,9 ± 0,6	+2,5
- couche granulaire (vermis)	61,3 ± 1,1	63,3 ± 1,3	+6,5
- couche des cellules de Purkinje (vermis 4-5)	56,0 ± 0,6	<b>59,4 ± 0,8</b> **	
- couche des cellules de Purkinje (vermis 7-8)	56,3 ± 0,7	56,9 ± 0,6	
- n. dentelé	53,7 ± 1,1	<b>58,8 ± 0,8</b> *	+2,5
- n. interposé	47,7 ± 0,7	<b>53,8 ± 0,9</b> ***	+0,5
- n. fastigial	35,8 ± 1,0	<b>42,5 ± 0,5</b> ***	+5
<b>Structures du tronc cérébral</b>			
- colliculus supérieur	50,3 ± 1,0	51,4 ± 1,1	
- colliculus inférieur	51,2 ± 1,5	48,6 ± 0,7	
- n. rouge parvocellulaire	35,7 ± 0,7	39,6 ± 0,6	+6
- n. rouge magnocellulaire #	44,6 ± 1,0	<b>48,2 ± 0,7</b> *	+12

Régions	Contrôles	Dst <sup>dt-J</sup>	%Td*
- substance grise periaqueducule	46,9 ± 0,6	45,6 ± 0,7	
- n. interpédunculaire	64,1 ± 1,3	<b>70,3 ± 1,4 *</b>	
- substance noire	43,5 ± 0,8	44,1 ± 0,7	
- aire ventrale tegmentale	34,8 ± 0,8	<b>38,3 ± 0,9 *</b>	-2
- raphé dorsal	50,2 ± 0,9	48,5 ± 1,3	
- n. pontique median	41,3 ± 1,0	<b>45,6 ± 1,1 *</b>	+5
- locus coeruleus	49,3 ± 1,4	49,0 ± 1,0	
- n. reticulé tegmental	31,8 ± 0,7	<b>38,8 ± 0,7 ***</b>	+5
- n. reticulé pontique	33,7 ± 0,7	35,6 ± 0,7	
- n. reticulé gigantocellulaire	36,2 ± 0,9	<b>40,8 ± 0,6 **</b>	+7
- n. reticulé paramédian	37,7 ± 1,0	38,7 ± 0,9	
- n. reticulé latéral	43,6 ± 0,5	<b>48,1 ± 0,7 ***</b>	+8
- olive inférieure	57,6 ± 0,7	<b>61,2 ± 0,8 *</b>	+4
- n.cunéiforme (latéral)	64,3 ± 0,6	63,4 ± 0,7	<b>+21 *</b>
<b>Noyaux des nerfs crâniens</b>			
- n. vestibulaire médian (pv)	63,1 ± 0,9	<b>68,6 ± 0,9 **</b>	+5
- n. vestibulaire médian (mc)	45,5 ± 1,6	<b>51,7 ± 0,7 *</b>	+5
- n. vestibulaire latéral	41,1 ± 0,9	<b>45,2 ± 0,7 *</b>	-1
- n. vestibulaire spinal	40,4 ± 1,1	<b>44,7 ± 0,8 *</b>	+10
- n. préposé	56,3 ± 0,9	<b>62,7 ± 0,8 *</b>	-0,5
- n. cochléaire	50,2 ± 1,5	53,5 ± 1,3	
- n. mésencéphalique du V #	63,6 ± 0,9	<b>59,5 ± 0,9 *</b>	
- n. principal du V	46,3 ± 1,2	<b>50,2 ± 0,5 *</b>	<b>+10 *</b>
- n. spinal oral du V	44,0 ± 1,1	<b>48,9 ± 1,1 *</b>	+9
- n. spinal interpolaire du V	48,4 ± 1,1	51,6 ± 0,9	<b>+17 *</b>
- n. spinal caudal du V	54,2 ± 1,6	57,2 ± 0,6	
- n. moteur du V	42,3 ± 1,4	<b>49,2 ± 1,0 **</b>	<b>+13 *</b>
- n. moteur du VII	48,0 ± 1,1	<b>54,8 ± 0,8 ***</b>	<b>+10 *</b>
- n. ambigu	46,2 ± 1,2	<b>51,1 ± 0,7 *</b>	
- n. du faisceau solitaire	50,8 ± 0,6	51,6 ± 0,6	
- n. moteur dorsal du X	56,7 ± 1,4	55,5 ± 0,7	
- n. moteur du XII	58,7 ± 0,8	<b>62,2 ± 0,5 *</b>	+10

\* P < 0.01 ; \*\* P < 0.001 ; \*\*\* P < 0.0001

n.=noyau ; V= nerf trijumeau ; VII= nerf facial ; X= nerf vague ; XII= nerf hypoglosse

# régions évaluées à grossissement X 20

\* %Td = en gras sont visualisées les régions pour lesquelles les pourcentages de différence d'absorbance entre les deux groupes de souris, mesurée sur des coupes colorées au crésyl-violet, étaient significatifs. Pour les régions déjà connues pour leur dégénérescence, cette mesure n'a pas été réalisée. Pour la plupart des autres régions mesurées, nous avons voulu vérifier, lorsqu'il existait une différence d'activité COX, si la densité cellulaire variait ou non entre les deux groupes de souris.



**Tableau 17** : Activité de la cytochrome oxydase (moyenne et écart à la moyenne en  $\mu\text{mol}/\text{min}/\text{g}$  de tissu) dans le cerveau antérieur des souris  $Dst^{dt-J}$  et les souris contrôles.

Régions	Contrôles	$Dst^{dt-J}$
<b>Cortex cérébral</b>		
- cingulaire antérieur	43,5 ± 1,1	44,7 ± 1,1
- moteur primaire	46,2 ± 2,0	47,4 ± 0,8
- M2 (visuo-moteur)	48,9 ± 1,3	<b>54,8 ± 1,3</b> **
- sensitif primaire	47,1 ± 0,8	<b>52,4 ± 1,2</b> *
- auditif	43,18 ± 1,1	43,16 ± 1,0
- visuel	47,15 ± 1,4	49,30 ± 1,2
- piriforme	36,90 ± 1,1	36,27 ± 0,8
Tractus optique	9,7 ± 0,2	<b>11,2 ± 0,3</b> **
Bulbe olfactif	52,5 ± 0,8	<b>54,9 ± 0,2</b> *
<b>Ganglions de la base</b>		
- néostriatum dorsal	45,3 ± 0,8	<b>48,3 ± 1,2</b>
- néostriatum ventral	49,5 ± 1,4	52,8 ± 1,5
- pallidum latéral	28,5 ± 0,7	30,8 ± 0,8
- pallidum médial	34,7 ± 0,7	36,6 ± 1,1
- n. subthalamique	54,8 ± 1,2	58,7 ± 1,6
<b>Hippocampe</b>		
- région CA1	40,0 ± 1,1	<b>44,3 ± 0,6</b> *
- région CA2-CA3	42,3 ± 0,6	<b>48,5 ± 1,2</b> **
- gyrus dentelé	44,0 ± 1,0	46,6 ± 0,8
- subiculum	49,0 ± 0,9	52,6 ± 1,7
<b>Thalamus</b>		
- n. antérieur	51,5 ± 1,1	<b>56,9 ± 0,9</b> *
- n. ventrolatéral	48,5 ± 0,7	52,7 ± 1,1
- n. ventromédial	41,5 ± 0,8	43,2 ± 1,1
- n. ventropostérieur	44,9 ± 1,1	<b>49,6 ± 0,9</b> *
- n. postérieur	45,9 ± 0,8	47,5 ± 0,9
Zona incerta	53,8 ± 0,7	<b>58,1 ± 1,1</b> *

\*  $P < 0,01$  ; \*\*  $P < 0,001$

n.=noyau

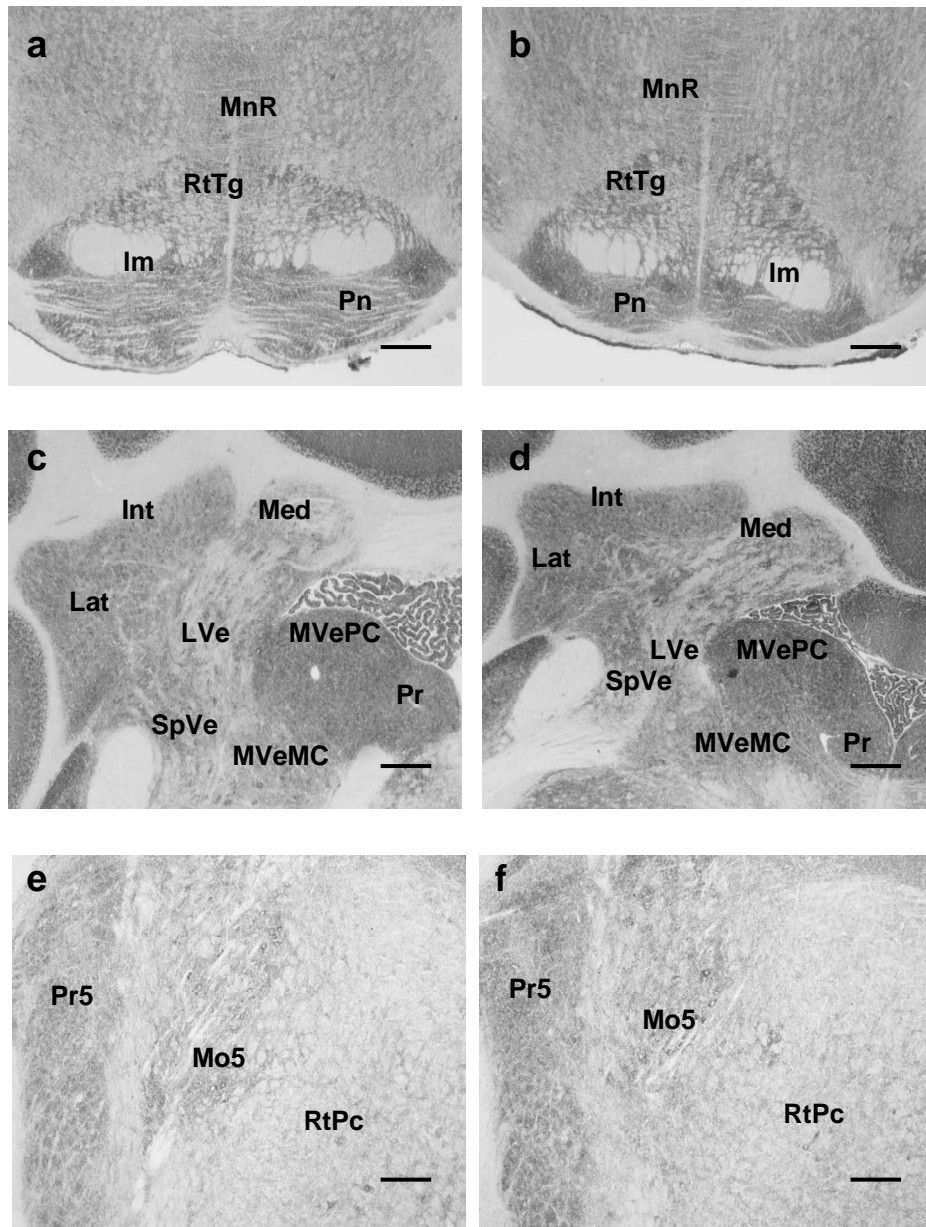
- Dans la moelle épinière cervicale, la comparaison entre les souris contrôles et les souris mutantes a révélé une augmentation significative de l'activité COX régionale ( $F_{1,50} = 26$  ;  $P < 0,001$ , ANOVA), affectant plus particulièrement la colonne dorsale de la substance blanche au niveau des voies gracile et cunéiforme et la couche IX de Rexed, site des motoneurones dans la corne ventrale (**Tableau 16**).
- Dans le cervelet, l'organisation en lobules du cortex ainsi que la cytoarchitecture en trois couches sont conservées chez la souris  $Dst^{dt-J}$ . L'activité de la COX a montré un effet gène significatif ( $F_{(1,75)} = 15,6$ ,  $P < 0,01$ , ANOVA) dans cette région déterminée plus spécifiquement par une augmentation d'activité 1) dans les cellules de Purkinje, dans la partie antérieure du vermis 2) dans les noyaux profonds du cervelet, à savoir le fastigial, l'interposé, et le dentelé (**Tableau 16**).

La surface totale et la densité tissulaire de ces 3 noyaux étaient semblables à celle des souris contrôles ( $P > 0,05$ ) témoignant d'une élévation réelle de leur activité COX dans ces structures.

- Plusieurs noyaux du tronc cérébral associé au système vestibulaire affichaient également une hyperactivité enzymatique de la COX chez les mutants  $Dst^{dt-J}$  (effet gène avec  $F_{1,60} = 12$ ,  $P < 0,01$ , ANOVA), affectant les trois noyaux vestibulaires mesurés, le latéral, les zones parvicellulaire et médio-caudale du médian, et le spinal. Le noyau prepositus hypoglossal associé dans sa fonction au système vestibulaire et situé en position médiale par rapport au noyau vestibulaire médian présentait également un hypermétabolisme (**Tableau 16**). La densité tissulaire sur les coupes au crésyl-violet n'a pas montré de variations significatives entre les deux groupes de souris dans ces structures du tronc cérébral, attestant que l'intensité de marquage n'était pas due à une atrophie tissulaire, mais plutôt à l'activation neuronale.
- Un schéma similaire d'hypermétabolisme est apparu chez les souris mutantes au niveau des régions spécifiques du tronc cérébral connectées avec le cervelet (effet gène,  $F_{1,55} = 15,0$ ,  $P < 0,01$ , ANOVA). En effet, l'activité enzymatique de la COX était plus élevée chez les souris mutantes  $Dst^{dt-J}$  dans la formation réticulée pontique tegmentale, latérale et gigantocellulaire ainsi que dans l'olive inférieure et le noyau cunéiforme (**Tableau 16**). La densité cellulaire mesurée sur des coupes colorées en crésyl-violet était équivalente dans ces noyaux pour les deux groupes de souris (**Tableau 16**). Toutefois, une réduction de surface de 21% a été trouvée dans le noyau cunéiforme ( $t_{16} = 3,8$ ,  $P < 0,01$ ) des souris  $Dst^{dt-J}$ , résultant d'un déficit fibrillaire des neurones secondaires à la dégénérescence des afférences primaires qui se projettent sur cette structure.
- Alors que les noyaux des nerfs crâniens impliqués dans la composante autonome ne montraient pas d'activité métabolique différente entre les deux groupes de souris ( $F_{1,24} = 0,2$ ,  $P > 0,05$ , ANOVA), ceux du système sensori-moteur manducateur ont montré un effet gène significatif ( $F_{1,98} = 15,5$ ,  $P < 0,01$ , ANOVA). Une activité COX supérieure a été observée dans les noyaux moteurs des nerfs trijumeau, facial, et de l'hypoglosse, le noyau ambigu, ainsi que dans la colonne nucléaire sensitive du nerf trijumeau, plus spécifiquement dans les noyaux principal et sous-noyau oral du noyau spinal (**Tableau 16**). Néanmoins, comme ces noyaux affichaient des absorbances supérieures sur les coupes colorées au crésyl-violet chez les souris mutantes (**Tableau 16**), l'activité COX demeurait inchangée entre les deux groupes de souris après correction en fonction de la densité de tissu pour ces régions ( $P > 0,05$ ), ce qui indique donc que l'augmentation du marquage n'était que le reflet de la rétraction des tissus observée dans ces régions. À l'inverse, le noyau trigéminal mésencéphalique de la souris  $Dst^{dt-J}$ , homologue des ganglions sensitifs pour les afférences proprioceptives du nerf trijumeau présentait une diminution de l'activité COX mesurée en intracellulaire à fort grossissement, dans les neurones restants ( $t_{20} = 3,4$ ,  $P < 0,01$ ).
- Les souris  $Dst^{dt-J}$  affichaient une activité COX augmentée dans les régions tegmentales ( $F_{1,13} = 12,3$ ,  $P < 0,01$ , ANOVA), incluant le noyau médian pontique, l'une des plus importantes sources d'afférences au cervelet, le noyau interpédonculaire, l'aire tegmentale ventrale, et la partie magnocellulaire du noyau rouge (**Tableau 16**). Cette activité COX élevée observée chez les mutants était réelle et non la conséquence de l'atrophie nucléaire pour les trois premières structures citées. Dans la partie magnocellulaire du noyau rouge, bien qu'il existe une rétraction tissulaire évaluée par mesure de la densité tissulaire de cette région, l'hypermétabolisme est réel, la mesure ayant été enregistrée en intracellulaire dans les cellules restantes de la région magnocellulaire. Cette augmentation est détectable à l'œil nu sur la **Figure 31 (a-b)**.

- Contrairement aux divers changements observés dans le cerveau postérieur et la moelle épinière, le cerveau antérieur était peu affecté au niveau de son métabolisme. Parmi les 75 structures du cerveau antérieur évaluées, seules quelques-unes d'entre elles sont présentées dans le **Tableau 17** au regard de leur implication dans le contrôle sensori-moteur. Dans le diencephale, les noyaux thalamiques présentaient un hypermétabolisme chez les mutants ( $F_{1,84} = 5,4$ ,  $P < 0,05$ ), incluant en particulier les noyaux thalamiques antérieur et ventropostérieur et la zona incerta (**Tableau 17**).
- L'activité COX était préservée dans la mutation au niveau des régions limbiques. Le système olfactif était inchangé, sauf pour le bulbe olfactif, caractérisé par une activité COX accrue chez les mutants  $Dst^{dt-J}$  (**Tableau 17**) (effet gène,  $F_{1,33} = 14,2$ ,  $P < 0,01$ , ANOVA), montrant une activité de la COX plus élevée dans les couches plexiforme interne des cellules mitrales ( $t_{16} = 3,3$ ,  $P < 0,01$ ), et des cellules granulaires ( $t_{16} = 3,1$ ,  $P < 0,01$ ) des souris  $Dst^{dt-J}$ .
- Dans l'hippocampe, les comparaisons intergroupes ont montré des résultats similaires ( $F_{1,160} = 6,7$ ,  $P < 0,05$ , ANOVA) avec une hyperactivité COX dans les différentes régions de la corne d'Ammon et plus précisément dans la couche oriens (11,5% et 9,3% respectivement pour CA1 et CA2-3,  $P < 0,01$ ) la couche radiatum (12,3%,  $t_{18} = 3,1$ ,  $P < 0,01$ ), et la couche polymorphe du gyrus denté (7,5%,  $t_{18} = 2,9$ ,  $P < 0,01$ ) des souris  $Dst^{dt-J}$ . La densité tissulaire sur coupes colorées au crésyl violet n'a montré aucune variation significative dans les différentes sous-régions de la formation hippocampique.
- Parmi les sous-régions corticales  $Dst^{dt-J}$ , seul le cortex sensori-moteur a montré un effet mutation facteur principal ( $F_{1, 39} = 6,8$ ,  $P < 0,05$ ), attribuable à l'activité COX élevée dans les aires pariétale et frontale occulo-motrice (eye-field) (**Tableau 17**). De plus, l'activité COX du tractus optique a augmenté chez les mutants, mais sans aucune altération de sa surface. Une évaluation comparative de la surface dans les noyaux caudé-putamen a abouti à des valeurs similaires entre les deux groupes d'animaux ( $P > 0,05$ ).





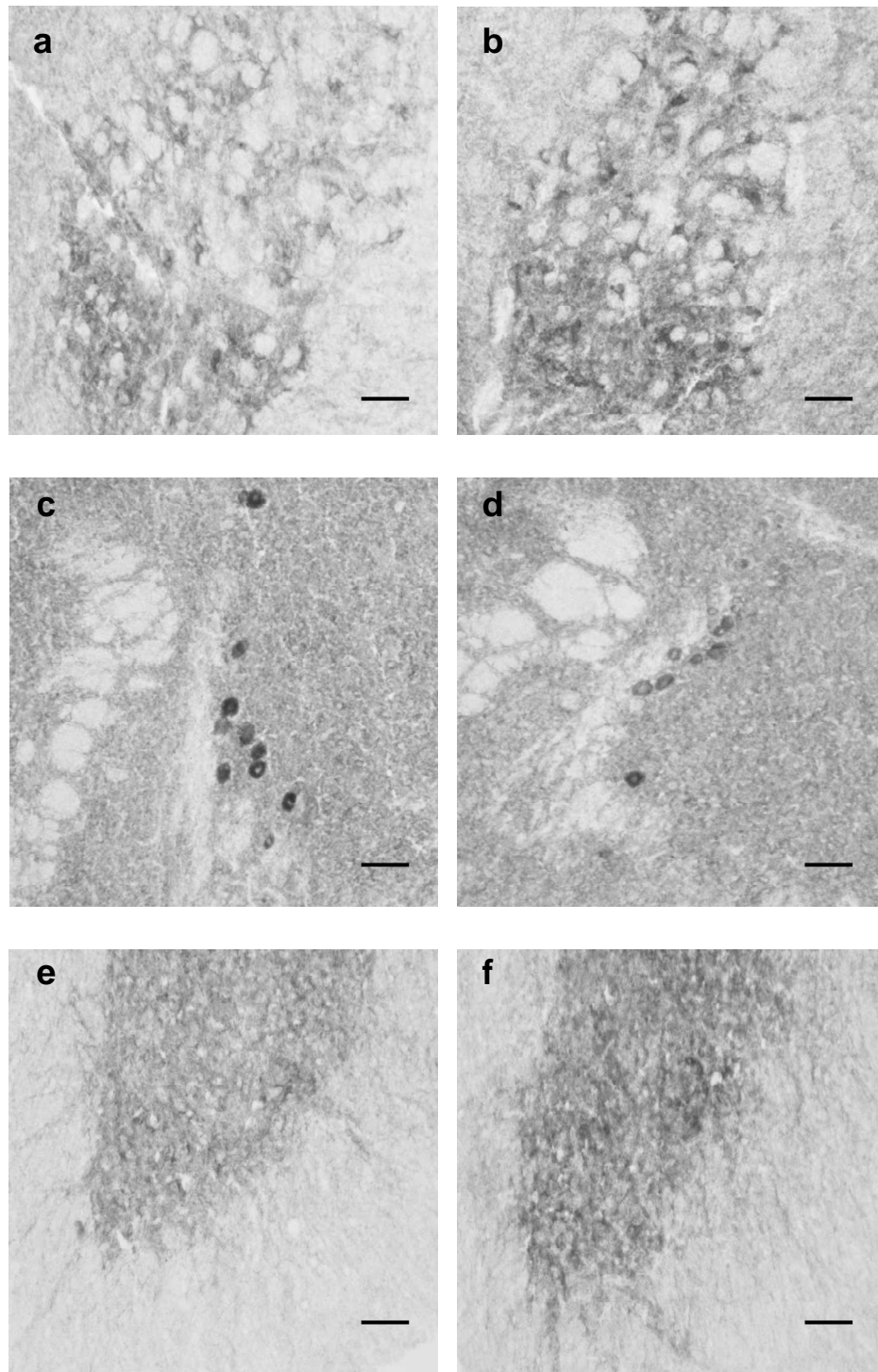
**Figure 30** : Activité de la COX chez la souris contrôle (a,c,e) et la souris *Dst<sup>dt-J</sup>* (b,d,f) au niveau de certaines régions du tronc cérébral.

- a-b : dans la mutation (b), les noyaux du pont (Pn) centrés sur le lemnisque médian (Im) présentent une atrophie associée à une augmentation d'activité de la COX présente également dans la réticulée tegmentale (RtTg) ; MnR = raphé médian.

- c-d : les noyaux profonds du cervelet, fastigial (Med), interposé (Int) et dentelé (Lat) ainsi que les noyaux vestibulaires (Lve pour le latéral, Mve pour le médian) présentent une augmentation de l'activité de la COX dans la mutation.

- e-f : les noyaux principal (Pr5) et moteur (Mo5) du nerf trijumeau présentent une augmentation d'activité de la COX chez la souris *Dst<sup>dt-J</sup>* affectant le neuropile plus que les corps cellulaires. RtPc = réticulée pontique caudale.

Barres d'échelle = 150  $\mu$ m pour les photos a-d et 300  $\mu$ m pour les photos e-f



**Figure 31 :** Activité de la COX chez la souris contrôle (a,c,e) et la souris *Dst<sup>dt-J</sup>* (b,d,f) au niveau de certains noyaux du système nerveux central.

Dans la partie magnocellulaire du noyau rouge (a,b) et la couche 9 de Rexed située au niveau de la corne ventrale de la moelle épinière (e,f), l'intensité du marquage, chez la souris mutante, augmente à la fois dans les corps cellulaires et le neuropile. Dans le noyau mésencéphalique du nerf trijumeau (c,d), on observe une diminution de marquage en intracellulaire chez la souris mutante (d).

Barres d'échelle = 120  $\mu\text{m}$  pour les photos a-d et 250  $\mu\text{m}$  pour les photos e-f.

## 2.4. Discussion des variations régionales de l'activité COX chez la souris *Dst<sup>dtj</sup>*

Les altérations sévères des performances motrices chez la souris *Dst<sup>dtj</sup>* suggéraient des troubles fonctionnels importants au niveau du SNC. L'évaluation régionale de l'activité de la COX nous a permis d'étudier avec précision ces répercussions centrales. Le laboratoire dans lequel nous avons travaillé a déjà effectué une caractérisation phénotypique de plusieurs souris mutantes ataxiques présentant des dégénérescences du cervelet (*weaver*, *lurcher*, *staggerer*, *hot-foot*) [Strazielle *et al*, 2006 ; Strazielle *et al*, 1998a ; Deiss *et al*, 2000 ; Kremarick *et al*, 1998]. L'étude comparative entre ces différents modèles offre la possibilité d'appréhender les rôles des différents circuits impliqués dans la motricité grâce à la pathologie différentielle.

La faible espérance de vie de la souris, ses constantes biologiques, ainsi que les études neurochimiques antérieures [Strazielle *et al*, 1998 ; 2002 ; Ongali *et al*, 2000 ; Ase *et al*, 2000] conduisaient à soupçonner un déficit du système autonome. Pourtant les anomalies fonctionnelles de la COX intéressaient essentiellement des structures impliquées dans la sensorimotricité et plus particulièrement localisées au niveau du tronc cérébral.

### 2.4.1. Activité de la COX en fonction des régions anatomiques du SNC

#### ○ Au niveau du système spinal

Malgré l'importance des lésions des fibres afférentes sensibles, les différentes couches de la corne dorsale de la moelle épinière conservent une activité métabolique normale. Celle-ci sert de relais segmentaire : 1) aux fibres de petit diamètre, faiblement myélinisées du tact protopathique, de la douleur et de la température, 2) aux fibres proprioceptives inconscientes, produisant les voies spino-cérébelleuses. Les premières sont préservées dans la mutation *Dst<sup>dt-j</sup>* comme l'atteste l'absence de fibres dégénérées dans les couches 1 et 2 de la moelle épinière, ainsi que des réponses comportementales normales, au niveau de réflexes induits par la stimulation de ce type de sensibilité [Lalonde *et al*, 2005]. Pour les secondes, il semblerait que la dégénérescence observée ne soit pas suffisante pour perturber significativement le métabolisme régional des couches 6-8. A l'inverse, les faisceaux gracile et cunéiforme du cordon postérieur présentent une augmentation du marquage de l'activité COX. L'activité mitochondriale étant très faible dans les faisceaux de fibres, il semblerait que cette augmentation de marquage soit le reflet de l'atrophie observée à ce niveau, due à la dégénérescence myélinique axonale. L'absence de variation métabolique dans le noyau cunéiforme, point de départ des voies spino-thalamiques pour les afférences tactiles épicritiques et proprioceptives conscientes, ainsi que dans les noyaux ventro-postérieurs du thalamus, suggère une compensation fonctionnelle des fibres restantes.

Une augmentation du marquage de la COX a été observée dans la couche des motoneurones, située dans la corne ventrale de la moelle épinière. Cette activation enzymatique pourrait traduire la présence d'un stress oxydatif au sein de ces cellules. En effet, il a été démontré qu'un phénomène d'excitotoxicité de type glutamatergique peut induire une augmentation de l'activité COX [Zhang et Wong-Riley, 1999]. Toutefois, comme le marquage histochimique reste homogène chez la souris *Dst<sup>dt-j</sup>*, il semble représenter l'activité des terminaisons nerveuses afférentes ; cette variation d'activité métabolique pourrait ainsi traduire une réaction compensatoire ou dysfonctionnelle, en réponse à la désorganisation des boucles réflexes myotatiques et posturales, due à la perte des fuseaux neuro-musculaires et à la dégénérescence de la proprioception inconsciente qui se projette



directement sur les motoneurons alpha [Dalpé *et al*, 1999]. Les troubles moteurs, et plus particulièrement l'activité posturale, observés dans la mutation  $Dst^{dt-J}$  [Lalonde *et al*, 1994 ; 2005] illustrent la sévérité de l'atteinte de ces boucles réflexes.

○ Au niveau du système manducateur

Les variations métaboliques obtenues dans la mutation  $Dst^{dt-J}$  au niveau des centres segmentaires du nerf trijumeau sont similaires à celles observées dans la moelle épinière.

La colonne nucléaire spinale et principale trigéminal intègre toutes les informations somatiques générales de la tête et du cou. Une augmentation de l'absorbance au niveau du marquage au crésyl-violet dans les noyaux principal et spinal oral de la souris  $Dst^{dt-J}$  témoigne de la perte des afférences tactiles de gros diamètre qui se projettent normalement sur ces régions.

Le noyau mésencéphalique du trijumeau est l'homologue d'un ganglion spinal ; il abrite les péricaryons des fibres proprioceptives issues des fuseaux neuro-musculaires des muscles temporaux et masséters assurant la posture de la mâchoire inférieure, ainsi qu'une partie des fibres proprioceptives du ligament alvéolo-dentaire. La perte de la moitié des péricaryons et l'hypoactivité métabolique des cellules restantes illustrent l'importance du phénomène dégénératif au sein de ce système [Dalpé *et al*, 1998].

La perte des projections centrales de ces afférences sur le noyau moteur du nerf trijumeau peut expliquer l'augmentation de l'absorbance observée au sein de ce dernier.

Toutefois, comme pour la moelle épinière, le noyau moteur du nerf trijumeau montre une augmentation d'activité métabolique malgré cette déafférentation. Cette variation d'activité enzymatique ne peut venir des fibres proprioceptives restantes, puisque celles-ci accusent une baisse d'activité COX. Elle pourrait être la traduction d'un stress oxydatif. Il semble toutefois plus probable qu'elle soit l'objet d'une activation des fibres afférentes provenant des diverses structures du système extra-pyramidal : fibres issues du noyau rouge magnocellulaire, de la formation réticulée, ou des noyaux vestibulaires, jouant avec le cervelet un rôle de contrôle des réflexes posturaux [Waite et Tracey, 1995].

L'augmentation conjointe du marquage de la COX dans les autres noyaux moteurs du système manducateur (noyaux moteurs des nerfs facial et hypoglosse, et noyau ambigu) renforce cette dernière hypothèse car ceux-ci, même s'ils sont fonctionnellement impliqués dans les réflexes posturaux de l'appareil manducateur, ne reçoivent pas de projections directes du noyau mésencéphalique du V.

Une usure dentaire a été observée dans une étude parallèle effectuée par l'équipe du laboratoire sur des souris  $Dst^{dt-J}$  de 3 mois. Cette usure dentaire pourrait être liée à l'hypermétabolisme du noyau moteur du nerf trijumeau, et à celui de la réticulée pontique activatrice de la contraction musculaire. En effet cet hypermétabolisme pourrait induire une hyperactivité musculaire ou une augmentation de la fréquence des contacts interdentaires (activité sûrement similaire au bruxisme), se traduisant par une augmentation des forces de morsure. La visualisation de dents de souris abrasées de façon importante serait le meilleur témoin de cette hyperactivité musculaire induite. Nous y reviendrons à la fin de cet ouvrage, après avoir effectué l'étude au niveau des muscles, et notamment des muscles masticateurs.

Il est intéressant de noter que les centres segmentaires des contingents viscéraux généraux (noyau du faisceau solitaire, noyau moteur dorsal du nerf vague), ne présentent aucune altération métabolique, confirmant la préservation de l'activité du système végétatif [Duchen, 1976]. Toutefois, une altération centrale du système noradrénergique, mise en évidence précédemment, pourrait expliquer les troubles végétatifs observés et suspectés chez la souris  $Dst^{dt-J}$  [Strazielle *et al*, 2002].

- Au niveau du cervelet.

Duchen n'a pas retrouvé de lésion cérébelleuse [1976]. Seuls Sotelo et Guénet [1988] ont décrit une perte partielle des fibres moussues dans le lobe antérieur du vermis cérébelleux. Pourtant, les symptômes observés chez la souris *Dst<sup>dt-J</sup>*, et notamment l'ataxie [Lalonde *et al*, 1994] ainsi que les modifications métaboliques régionales observées dans cette étude, suggèrent une altération fonctionnelle du cervelet. L'augmentation de l'activité métabolique observée au niveau des cellules de Purkinje des lobules 4 et 5 du vermis pourrait être due à la dégénérescence des fibres moussues décrite précédemment dans les lobules 1 à 5.

Une augmentation de l'activité de la COX est également observée dans les trois noyaux profonds, recevant les informations issues des cellules de Purkinje et constituant les voies efférentes du cervelet pour le contrôle de l'équilibre, du tonus musculaire, de la posture et de la coordination motrice. Les fibres moussues et les fibres grimpantes qui se projettent sur le cortex cérébelleux envoient des collatérales d'axones aux noyaux profonds. Une augmentation similaire du marquage de la COX a été observée dans les noyaux profonds d'autres mutants cérébelleux [Deiss *et al*, 2000 ; Strazielle *et al*, 1998a]. Par ailleurs, l'olive bulbaire, responsable de la projection des fibres grimpantes et présentant des connexions réciproques avec le cervelet, montre une modification de son activité métabolique.

Cette activation métabolique pourrait résulter d'altérations neurochimiques : une réorganisation de l'innervation sérotoninergique [Ase *et al*, 2000] et noradrénergique [Strazielle *et al*, 2002] avec augmentation du nombre de leurs fibres a été décrite précédemment au niveau des noyaux profonds du cervelet de la souris *Dst<sup>dt-J</sup>*.

- Au niveau des autres structures du système extrapyramidal.

L'augmentation d'activité de la COX, observée au niveau des divers noyaux de la formation réticulée, des noyaux du pont, du noyau rouge dans sa partie magnocellulaire, de l'olive bulbaire, du raphé médian, et de tous les noyaux du système vestibulaire peut résulter de l'activation métabolique des noyaux profonds du cervelet car ceux-ci établissent des projections directes avec tous ces noyaux du tronc cérébral [Waite et Tracey, 1995].

Leur intégration dans le système de contrôle des fonctions sensorimotrices suggère leur implication directe dans l'apparition des troubles moteurs caractéristiques de la mutation *Dst<sup>dt-J</sup>* [Lalonde *et al*, 1994 ; 2005]. L'activation métabolique des aires corticales pariétales primaires (S1) et moteur secondaires (M2) ne semble pas la conséquence directe de la déafférentation, dans la mesure où le thalamus, relais nécessaire avant la projection corticale, ne présente pas de variation d'activité de la COX dans les noyaux concernés. Ces aires corticales font partie des boucles de contrôle du système sensori-moteur.

L'aire S1 envoie des informations sensibles directement sur l'aire M2 [Waite et Tracey, 1995]. Cette dernière, particulièrement impliquée dans la préparation du mouvement volontaire, est en relation avec le cervelet et envoie des projections directes sur la moelle épinière et les centres segmentaires des nerfs crâniens [Waite et Tracey, 1995].

Les variations métaboliques présentes au sein de ces régions pourraient, ainsi, résulter directement des perturbations neurochimiques présentes dans les autres structures du système extra-pyramidal.

#### 2.4.2. Etude comparative de la souris *Dst<sup>dt-J</sup>* avec d'autres modèles animaux

Le laboratoire dans lequel nous avons travaillé, a une expertise de nombreux mutants ataxiques présentant des lésions dégénératives des populations cellulaires du cervelet. Des cartographies de l'activité métabolique régionale par la COX ont été réalisées de façon

similaire ce qui nous permet de comparer les résultats avec ceux que nous avons obtenus chez la souris *Dst<sup>dt-J</sup>*.

Tous les mutants caractérisés par une dégénérescence des cellules de Purkinje, totale chez la souris *Lurcher* (*Grid<sup>lc</sup>*) ou partielle, d'environ 75% chez la souris *staggerer* (*Rora<sup>sg</sup>*) ou 40% chez la souris *weaver* (*Girk2<sup>Wv</sup>*) présentent un hypermétabolisme dans les noyaux profonds du cervelet, vraisemblablement induit par la perte des afférences inhibitrices GABAergiques des cellules de Purkinje et l'activation des collatérales d'axones des afférences qui normalement se projettent sur le cortex cérébelleux [Deiss *et al*, 2000 ; Strazielle *et al*, 2006]. A l'opposé, chez la souris *hot-foot* (*Grid<sup>ho</sup>*), la lésion caractérisée par la perte partielle du nombre des synapses entre les fibres parallèles et les cellules de Purkinje n'induit pas de modification d'activité dans ces noyaux efférents du cervelet [Kremarick *et al*, 1998]. Ainsi, l'hyperactivité métabolique obtenue dans ces mêmes régions du cervelet chez la souris *Dst<sup>dt-J</sup>* pourrait traduire une perte des cellules de Purkinje. Un déficit partiel de ces cellules a été rapporté dans la littérature dans le vermis et plus particulièrement dans les lobes 4 et 5 [Sotelo et Guénet, 1988] et nous l'avons observé au fluoro-jade B. Cette perte n'a pas été quantifiée mais il est possible que cette dégénérescence soit plus importante que celle suspectée. Il est possible aussi que la diminution des projections afférentes spino-, trigémino- et ponto-cérébelleux induise un phénomène compensatoire par activation des synapses restantes. Une augmentation importante des innervations sérotoninergique et noradrenergique dans les noyaux profonds des souris a été observée dans la même mutation *Dst<sup>dt-J</sup>* [Ase *et al*, 2000 ; Strazielle *et al*, 2002].

Des études complémentaires sont nécessaires pour évaluer avec précision la fonctionnalité du cervelet mais il est certain que l'altération des noyaux profonds efférents joue un rôle important dans les atteintes motrices de ces souris car des corrélations négatives ont été observées pour tous les modèles, dans le sens qu'une augmentation d'activité COX signait une altération des performances motrices [Deiss *et al*, 2000; Strazielle *et al*, 2006]. Nous n'avons pas pu établir de corrélation structure-fonction chez les *Dst<sup>dt-J</sup>* car les aptitudes motrices étaient trop faibles pour toutes les souris du groupe.

Des modifications métaboliques systématiques sont également observées dans les mutants ataxiques comme dans la mutation *dt*, dans d'autres régions du tronc cérébral comme les noyaux vestibulaires, les noyaux de la rétículo pontique et bulbaire ou encore le noyau rouge magnocellulaire, corroborant ainsi l'hypothèse d'un dysfonctionnement cérébelleux important chez la souris *Dst<sup>dt-J</sup>*.

Enfin, il est intéressant de noter que le cortex visuo-spatial (eye field) est également systématiquement affecté au niveau des mutants ataxiques, soulignant son importance dans la caractérisation phénotypique des souris ataxiques [Strazielle *et al*, 1998a ; 2006 ; Kremarick *et al*, 1998]. L'activation métabolique de cette région corticale pourrait traduire, au niveau de la fonction oculaire, un phénomène compensatoire mis en place pour contrer l'ataxie et les pertes d'équilibre engendrées par le déficit cérébelleux.

Parallèlement à ces études sur divers modèles animaux ataxiques, le laboratoire a également évalué des souris génétiquement modifiées au niveau des filaments intermédiaires du cytosquelette. La cartographie histochimique de la souris knock-out *Nefl* pour le gène codant l'expression de la sous-unité NFL a révélé que les régions vulnérables sont le cervelet et ses régions de connexion [Dubois *et al*, 2005]. En effet, une diminution de l'activité COX était observée dans les cellules de Purkinje du vermis cérébelleux conjointement à un hypermétabolisme dans les noyaux profonds. De plus, les noyaux vestibulaires, la formation rétículo, les noyaux du pont et le noyau rouge présentaient un hypermétabolisme tout comme les centres segmentaires des nerfs crâniens et plus particulièrement les noyaux sensitifs et moteur du nerf trigéminal et le noyau moteur du nerf facial [Dubois *et al*, 2005].



Comme nous l'avons décrit, nous avons nous-mêmes observé une augmentation de l'activité de la COX au sein des noyaux profonds du cervelet, noyaux vestibulaires et formation réticulée. A l'instar du modèle murin knock-out *Nefl*, cette variation d'activité métabolique était corrélée à une diminution des performances motrices [Dubois *et al*, 2005]. Ces variations d'activité métabolique étaient corrélées à une diminution des performances motrices [Dubois *et al*, 2005 ; Lalonde *et al*, 2005].

Dans la souris *Dst<sup>dt-J</sup>*, nous avons interprété les changements d'activité de la COX comme des conséquences physiopathologiques de la dégénérescence des afférences sensitives de premier ordre et de second ordre. Or, nos résultats sont similaires à ceux obtenus chez la souris NFL. Ainsi, les modifications métaboliques pourraient traduire la désorganisation intrinsèque du cytosquelette des neurones centraux [Young et Kothary, 2007]. Rappelons toutefois que selon Eyer *et al* [1998], et Yang *et al* [1999], la pathogénie chez la souris *Dst<sup>dt-J</sup>* est indépendante des neurofilaments axonaux, que leur présence ou leur absence n'affecte pas le phénotype de cette souris, et que le transport des mitochondries à travers l'axone ne semble pas altéré en culture [Pool *et al*, 2006].

Comme la souris *Dst<sup>dt-J</sup>* semble montrer une vulnérabilité au niveau des mêmes structures centrales que la souris NFL, il est possible que la dysfonction ou la perte des protéines du cytosquelette induisent des altérations dans d'autres compartiments cellulaires que le cytosquelette, capables d'induire des modifications neurochimiques et métaboliques délétères pour les cellules.

### 3. Innervation cholinergique centrale chez la souris *Dst<sup>dt-J</sup>*

#### 3.1. Le système cholinergique et son marquage histochimique

La souris *Dst<sup>dt-J</sup>* a été baptisée « *Dystonia musculorum* » lors de son apparition dans l'élevage d'Edimbourg, car elle présentait une dystonie caractéristique au niveau de ses quatre pattes. La dystonie traduit généralement une pathologie des ganglions de la base. Or, les études histopathologiques ne révèlent aucune lésion évidente de ces régions antérieures. Pour certains auteurs, cette symptomatologie serait le reflet de la pathologie musculaire et plus précisément de la dégénérescence des fuseaux intramusculaires responsables de la proprioception inconsciente [Dowling *et al*, 1997] mise en évidence dans la mutation.

Des études neurochimiques effectuées par l'équipe du laboratoire avaient montré des altérations de l'innervation sérotoninergiques et noradrénergiques dans les noyaux profonds du cervelet [Ase *et al*, 2000 ; Strazielle *et al*, 2002] ainsi que dans certains noyaux du striatum. De plus, l'innervation dopalergique était diminuée dans le néostriatum et l'aire tegmentale ventrale en association avec une augmentation des récepteurs dopalergiques D1 et D2 [Strazielle *et al*, 1998b ; Ongali *et al*, 2000]. Il nous paraissait intéressant d'étudier l'innervation cholinergique de ces régions pour compléter l'étude biochimique, d'autant plus que l'administration d'anticholinergiques a été proposée dans le traitement de la dystonie chez l'homme [Bressman, 2000] il y a quelques années.

L'innervation cholinergique du système nerveux central est principalement constituée

- d'un système ascendant réticulaire d'activation formé par des neurones cholinergiques organisés en 6 régions nucléaires situées dans le cerveau antérieur et dans la partie supérieure du tronc cérébral [Mesulam *et al*, 1983 ; Mesulam et Geula, 1988] (**Tableau 18**) : le complexe basal cholinergique du cerveau antérieur comprend le septum médian (Ch1), la bande diagonale de Broca, formée d'un bras vertical (Ch2) et d'un bras horizontal (Ch3), et un ensemble de structures anatomiques (Ch4) formé du noyau basal de Meynert, du globus pallidus, de la substance innominée et du noyau préoptique. Les fibres cholinergiques se projettent majoritairement sur l'hippocampe (pour Ch1/Ch2), sur le cortex limbique cingulaire (pour Ch2) et les bulbes olfactifs (pour Ch3) ainsi que sur le complexe amygdalien, l'ensemble du néocortex et le thalamus (pour Ch4). Les projections cholinergiques issues des deux noyaux du tronc cérébral, pédonculopontique (Ch5) et latérodorsal (Ch6) du tegmentum forment la voie dorsotegmentale ascendante et innervent principalement les noyaux diffus du thalamus facilitant la transmission thalamocorticale [Hallanger *et al*, 1987]. Deux petites aires cholinergiques (Ch7 et Ch8) sont associées : l'habénula médiane (Ch7) se projette sur le noyau interpédonculaire, tandis que le noyau parabigéminale (Ch8) se projette sur le colliculus supérieur,
- d'interneurones disséminés dans différentes régions comme le néostriatum (noyaux caudé, putamen et accumbens), l'hippocampe, le cortex cérébral, l'hypothalamus et la moelle épinière.
- de motoneurones dans les centres segmentaires moteurs et les centres végétatifs parasympathiques.

Les neurones cholinergiques utilisent l'acétylcholine (ACh) pour la neurotransmission. L'enzyme de synthèse, la choline acétyltransférase (ChAT) ainsi que les vésicules

transporteur d'ACh sont situées dans le compartiment présynaptique uniquement, alors que l'enzyme de dégradation, l'acétylcholinestérase (AChE), qui peut aussi être produite par des neurones non cholinergiques, se trouve à la fois dans les compartiments présynaptique du neurone cholinergique et postsynaptique du neurone cholinocceptif [Smiley *et al*, 1997]. Le terme cholinocceptif, créé en 1955 par Dale, traduit la sensibilité de la structure cérébrale à une substance de type neurotransmetteur ou encore à des agonistes ou à des antagonistes et réfute l'idée que l'acétylcholine soit non seulement un transmetteur au niveau synaptique mais aussi responsable de la propagation de l'influx nerveux le long de l'axone des neurones [Clarac et Ternaux, 2008]. Le compartiment postsynaptique répond à l'ACh par l'intermédiaire de récepteurs de type muscarinique ou de type nicotinique. La glie adjacente contient de la butyrylcholinestérase (BChE). L'inhibition des AChE ou BChE par des agents pharmacologiques exerce un effet cholinomimétique en retardant l'hydrolyse de l'ACh. Ils furent les premiers agents pharmacologiques administrés dans la maladie d'Alzheimer et restent les principaux.

En dehors de son rôle bien connu dans la rétículo, le système cholinergique joue un rôle dans le contrôle du débit sanguin cérébral [Barbelivien *et al*, 1999], dans l'attention et l'éveil cortical [Lucas-Meunier *et al*, 2003] ainsi que dans la modulation des fonctions cognitives et la plasticité neuronale [Schliebs *et al*, 1996]. Les études cliniques et pharmacologiques montrent une forte corrélation entre la perte d'acétylcholine cérébrale et la diminution des performances cognitives. Les neurones cholinergiques du complexe basal antérieur dépendent du rôle neurotrophique du facteur de croissance neuronal (Nerve Growth Factor ou NGF) et la dégradation de celui-ci pourrait expliquer la vulnérabilité plus spécifique du système cholinergique antérieur au cours de la maladie d'Alzheimer [Cuellar, 1993].

**Tableau 18 :** Classification des régions cholinergiques et leurs zones de projection au niveau de l'encéphale, d'après Mesulam *et al* [1983].

Désignation	Structures contenant les noyaux cholinergiques	Zones de projection
<b>Ch1</b>	septum médian (SM)	Hippocampe et gyrus denté Subiculum Cortex entorhinal et périrhinal Cortex cingulaire Noyau interpédonculaire
<b>Ch2</b>	Bras vertical de la bande diagonale de Broca (VBD), incluant l'aire préoptique magnocellulaire	Hippocampe et gyrus denté Subiculum Cortex entorhinal, périrhinal et rétrosplénial Cortex préfrontal (cingulaire, orbitaire médian, pré- et infralimbique) Cortex occipital
<b>Ch3</b>	Bras horizontal de la bande diagonale de Broca (HBD)	Régions olfactives (bulbe, noyau antérieur, tubercule et cortex piriforme) Cortex préfrontal (cingulaire, orbitaire, insulaire, pré- et infralimbique) Cortex entorhinal latéral et rétrosplénial Cortex occipital
<b>Ch4</b>	Noyau basal magnocellulaire Substance innominée Noyau de l'anse lenticulaire	Cortex préfrontal Cortex frontopariétal Cortex temporal Régions olfactives Amygdale
<b>Ch5</b> <b>Ch6</b>	Noyau tegmental pédonculopontique Noyau tegmental dorsolatéral	Thalamus Septum latéral Septum médian et bande diagonale de Broca Noyau basal magnocellulaire Formation réticulée Substance noire Aire tegmentale ventrale Noyaux du raphé Locus coeruleus Noyaux cérébelleux et géniculés
<b>Ch7</b>	Habénula médiane	Noyau interpédonculaire
<b>Ch8</b>	Noyau parabigéminale	Colliculus supérieur

Diverses techniques permettent de mettre en évidence l'innervation cholinergique centrale, celles-ci ayant évolué avec le temps et les progrès technologiques [pour revue : Butcher, 1995].

La première technique a débuté en 1949 par la publication de la méthode de Koelle-Friedenwald pour la mise en évidence de l'acétylcholinestérase (AChE), l'enzyme dégradant l'acétylcholine. Bien que cette procédure, fondée sur la technologie d'hydrolyse de substrat, ne soit plus la technique histochimique préférentielle pour identifier les neurones cholinergiques, elle continue à être utilisée profitablement pour des études morphométriques, de traçage de neurones, ou conjointement à d'autres techniques telles que l'autoradiographie et l'immunocytochimie. Nous verrons les raisons pour lesquelles nous avons choisi de l'utiliser dans ce travail.

La seconde période principale débuta au début des années 80, quand des méthodes immunohistochimiques ont été développées pour la choline-acétyltransférase (ChAT), largement considérée comme marqueur plus spécifique que l'AChE. L'immunohistochimie pour la ChAT, seule ou combinée avec le traçage des voies nerveuses, est alors, la technique la plus couramment employée pour caractériser les neurones cholinergiques.

Une troisième ère a débuté lorsque l'hybridation *in situ* a été ajoutée à l'arsenal des technologies développées pour identifier et cartographier les neurones synthétisant et employant l'acétylcholine comme neurotransmetteur. Par hybridation *in situ*, l'expression du transporteur vésiculaire acétylcholine (VACHT) est mise en évidence dans les neurones cholinergiques des systèmes nerveux parasympathique et sympathique. Cependant, bien que la spécificité du marquage soit plus élevée en hybridocytochimie, le produit de réaction est localisé principalement au niveau des corps cellulaires limitant les évaluations morphologiques détaillées de l'axe neuronal. Le problème de l'intensité du signal est également en question. Ainsi, l'immunohistochimie a prouvé que VACHT était un excellent marqueur des terminaisons du système nerveux cholinergique en développement ou adulte, principalement en raison de sa concentration : 1) dans les terminaisons nerveuses qui contiennent une densité de petites vésicules synaptiques contenant cet antigène, 2) dans les corps cellulaires à l'emplacement du stockage des vésicules sécrétrices.

Malgré tous ces arguments, nous avons choisi le marquage histochimique AChE, sur tissus fraîchement congelés, car il permettait d'estimer de façon quantitative l'innervation cholinergique de l'encéphale chez des mutants *Dst<sup>dt-J</sup>* [Gil-Bea *et al*, 2005 ; Mesulam et Geula, 1988]. De plus, de telles cartographies du système cholinergique sont effectuées actuellement en PETscan chez l'homme après injection d'AChE marquée, ce qui nous permet des comparaisons avec la pathologie humaine [Herholz *et al*, 2004 ; Hirano *et al*, 2008].

### 3.2. Cartographie de l'AChE chez la souris normale.

Nous disposons dans la littérature d'une cartographie de l'innervation cholinergique par immunomarquage du transporteur vésiculaire acétylcholine (VACHT) [Schäfer *et al*, 1998] et nous avons comparé ce marquage à celui que nous avons obtenu, afin de tester la validité de notre marquage en tant qu'indice de l'innervation cholinergique centrale.

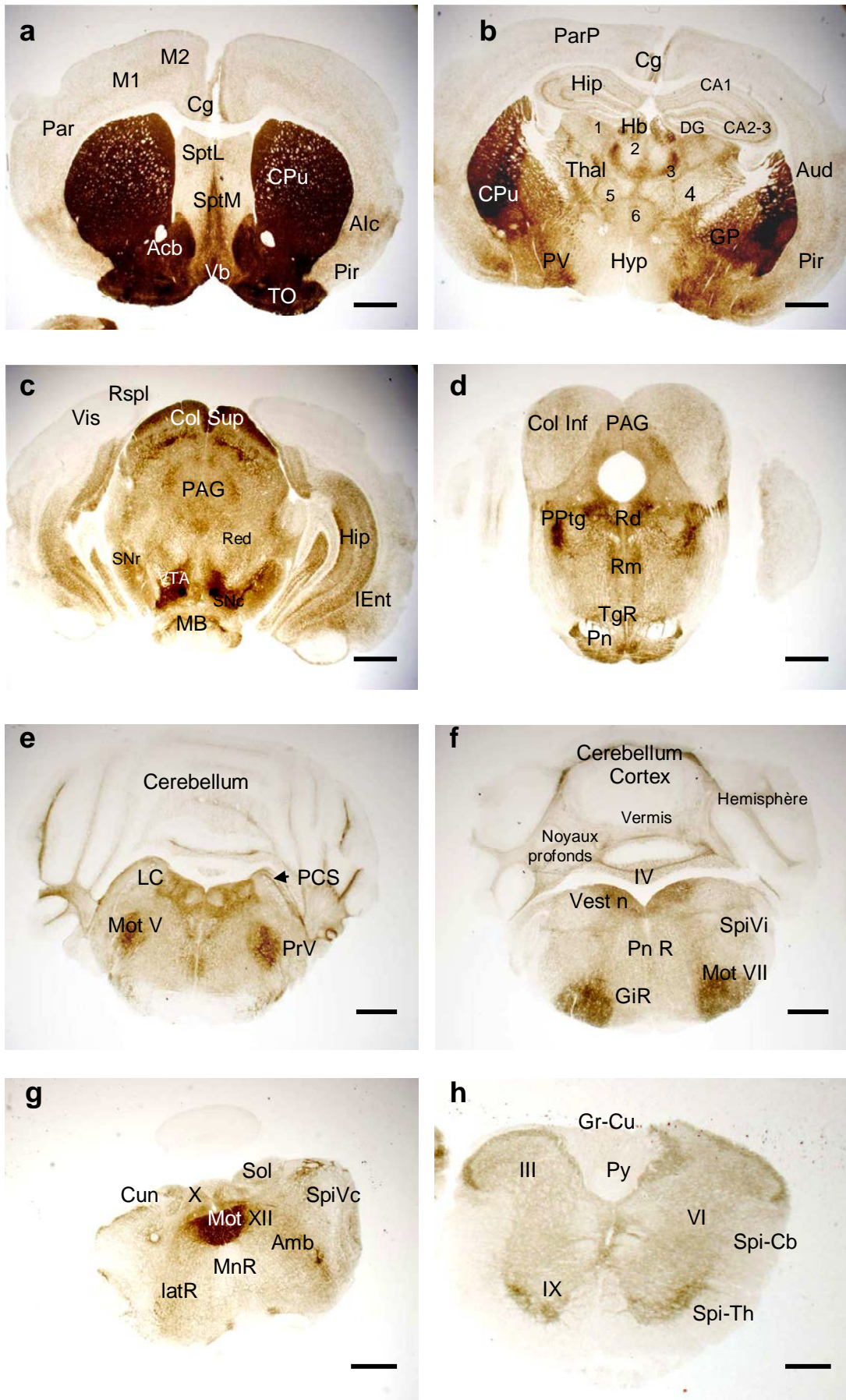
Au niveau du **télocéphale**, les deux marquages sont similaires dans le néostriatum dorsal formé du caudé-putamen et le néostriatum ventral formé par le noyau accumbens. Le marquage des tractus olfactifs en revanche serait de nature cholinoceptive car il n'est révélé que par histochimie. Les régions cholinergiques Ch1 (septum médian) et Ch2 (partie verticale de la bande diagonale) [Mesulam *et al*, 1983 ; Wainer et Mesulam, 1990], ainsi que les cortex frontal et pariétal sont moins intensément marqués en histochimie.

Au niveau **diencéphalique**, les marquages en histochimie de l'AChE se révèlent similaires mais moins intenses, sauf pour le globus pallidum, les noyaux thalamiques et l'habenula latérale, qui sont des structures à la fois cholinocéptives (sur lesquelles se projettent les fibres cholinergiques, les structures possédant de l'AChE) et cholinergiques.

Dans le **mésencéphale**, le marquage intense du colliculus supérieur, de l'aire tegmentale ventrale (VTA) serait cholinocéptif, tandis que celui de la substance noire *pars compacta* (SNc) et de la couche inférieure du colliculus supérieur seraient cholinergiques. Le locus coeruleus (LC) et le noyau principal du nerf trijumeau (PrV) présentent un marquage AChE non spécifique alors que les régions restantes du tronc cérébral montrent des marquages similaires entre les deux techniques.

La répartition des activités de l'AChE au sein du système nerveux central est présentée sur la **Figure 33**. Elle nous montre la grande hétérogénéité de marquage entre les différentes structures nerveuses.





**Figure 32** : Cartographie histochimique de l'acétylcholinesterase (AChE)

### Légende de la Figure 32

**Photo a :** Marquage à l'AChE au niveau du télencéphale (coupe à +1,1 mm du point bregma – Barre d'échelle = 1mm). Le néostriatum formé du caudé-putamen (Cpu) est fortement marqué, mais hétérogène, dans sa partie dorsale ; le néostriatum ventral, plus dense et homogène, est formé par le noyau accumbens (Acb) et les tractus olfactifs (TO) ; la région médiale est occupée par le septum latéral (Sept L) et les deux noyaux cholinergiques, le septum médian (Sept M = Ch1) et la partie verticale de la bande diagonale (Vb = Ch2) ; la coupe passe par les cortex cingulaire (Cg), moteurs au niveau frontal (M1 et M2), sensitif pariétal (Par), insulaire agranulaire (Aic) et piriforme (Pir), faibles en activité AChE.

**Photo b :** Marquage à l'AChE au niveau du diencephale (coupe à -1,2 mm du point bregma – Barre d'échelle = 1mm). Le caudé-putamen est encore visible (Cpu) en regard du globus pallidum (GP) et du pallidum ventral (PV), siège de la substance inominée (= Ch4). La coupe passe par le thalamus (Thal) au niveau duquel on distingue les noyaux dorsaux latéral (1) et médial (2) intralaminaires (3), ventral (4), ventro-postérieur (5) et midline (6) ainsi que les habenula (Hb), l'hippocampe (Hip) avec les trois régions CA1 et CA2-3 de la corne d'Ammon et le gyrus denté (DG) et l'hypothalamus (Hyp). La coupe passe par les cortex cingulaire (Cg), pariétal postérieur (ParP), auditif (Aud) et piriforme (Pir).

**Photo c :** Marquage à l'AChE au niveau de la partie antérieure du mésencéphale (coupe à -3,4 mm du point bregma – Barre d'échelle = 1mm). Le colliculus supérieur (Col Sup), fortement marqué dans sa partie supérieure et la substance grise periacqueducule (PAG) occupent le tectum alors que la partie ventrale de la région comprend le noyau rouge (Red), la substance noire, pars compacta (SNc) et pars reticulata (SNr), l'aire tegmentale ventrale (VTA) et la partie la plus postérieure des corps mamillaires (MB) ; dans les régions corticales, on distingue les cortex visuel (Vis), retrosplenius (RSpl), entorhinal (Ent) et hippocampique (Hip).

**Photo d :** Marquage à l'AChE au niveau de la partie postérieure du mésencéphale (coupe à 4,2 mm du point bregma – Barre d'échelle = 1mm), en regard des noyaux du pont (Pn) et de la réticulée tegmentale (TgR). On distingue le noyau pedunculopontique cholinergique fortement marqué (PPtn), les noyaux du raphé, dorsal (Rd) et médial (Rm) ainsi que le colliculus inférieur (Col Inf) et la substance grise périacqueducule (PAG) dans le tectum.

**Photo e :** Marquage à l'AChE au niveau de la partie pontique antérieure du tronc cérébral (coupe à -5,2 mm du point bregma – Barre d'échelle = 1mm). Le noyau moteur du nerf trijumeau (Mot V) est fortement marqué, alors que le noyau principal du même nerf (PrV), le locus coeruleus (LC) et le pédoncule cérébelleux supérieur (PCS), ces deux structures encadrant le noyau mésencéphalique du nerf trijumeau le sont faiblement.

**Photo f :** Marquage à l'AChE au niveau de la partie pontique du tronc cérébral (coupe à -6,4 mm du point bregma – Barre d'échelle = 1mm). Le cervelet comprend des noyaux profonds (deep nuclei) faiblement marqués, situés au-dessus du 4<sup>ème</sup> ventricule (IV) et un cortex indemne de marquage séparé frontalement en une région vermienne médiale (vermis) et deux régions hémisphériques de part et d'autre (hémisphère) ; au niveau du tronc cérébral, le niveau de coupe passe par les noyaux vestibulaires (Vest n), les noyaux réticulaires pontique (PnR) et gigantocellulaire (GIR), la partie interpolaire du noyau spinal du nerf trijumeau (SpiVi), et le noyau moteur du nerf facial (Mot VII), celui-ci étant la structure la plus marquée par l'activité AChE.

**Photo g :** Marquage à l'AChE au niveau de la partie bulbaire du tronc cérébral (coupe à -8 mm du point bregma – Barre d'échelle = 800 µm). La coupe passe par différents centres segmentaires sensitifs, les noyaux cunéiforme (Cun), solitarius (Sol) et spinal du nerf trijumeau au niveau de sa partie caudale (SpiVc) et centres segmentaires moteurs, le noyau moteur dorsal du nerf vague (X), le noyau moteur du nerf hypoglosse (XII) et le noyau ambigu (Amb) ; on distingue également un faible marquage des noyaux réticulaires latéral (latR) et paramédian (MnR) disposés autour de l'olive bulbaire.

**Photo h :** Marquage à l'AChE au niveau de la moelle cervicale en C3 (Barre d'échelle = 250 µm). La substance blanche de la moelle épinière est indemne de marquage ; on distingue la colonne dorsale avec les faisceaux gracile et cunéiforme (Gr-Cu) et pyramidal (Py). Les faisceaux spino-cérébelleux (Spi-Cb) et spino-thalamiques (Spi-Th) sont situés dans les colonnes latérale et ventrale de cette substance blanche ; La substance grise est divisée en couches (I à X couches de Rexed) ; la couche IX, siège des motoneurons de la corne ventrale est bien marquée par l'AChE.

### 3.3. Analyse comparative du marquage de l'AChE dans la mutation.

#### ○ Activité cérébrale AChE

Une évaluation de 120 régions a été effectuée. Nous avons choisi de ne pas présenter, dans les tableaux, les nombreuses régions pour lesquelles nous n'avons pas pu trouver de différences de marquage entre les souris contrôles et les souris mutantes. C'est particulièrement le cas des régions corticales, du cervelet et de certaines structures limbiques.

La comparaison intergroupe du marquage histochimique obtenu montre globalement des augmentations d'activité significatives (entre 15 et 50%) chez la souris *Dst<sup>dt-J</sup>* dans de nombreuses structures centrales impliquées dans les fonctions motrices extrapyramidales et les fonctions autonomes.

- Dans le néostriatum, site d'interneurones cholinergiques, une mosaïque de deux compartiments distincts met en évidence les striosomes pauvres en AChE en alternance avec la matrice riche en AChE. Chez la souris *Dst<sup>dt-J</sup>*, les noyaux gris centraux présentent une augmentation d'activité AChE significative ( $F_{1,143} = 9.0$ ,  $P < 0,01$ , ANOVA), imputable aux noyaux accumbens, néostriatum dorsal, pallidum latéral et médial (**Tableau 19 - Figures 33a-b**), ainsi qu'aux deux structures mésencéphaliques associées, la substance noire et l'aire tegmentale ventrale (**Tableau 20 - Figures 35c-d**).
- Dans les régions limbiques, les changements d'activité de l'AChE sont très spécifiques. La voie septo-hippocampique présente un effet-gène ( $F_{1,48} = 17,1$ ,  $P < 0,01$ , ANOVA) avec une activité enzymatique plus élevée dans le septum médian et la région CA2-CA3 (**Tableau 19**). Toutefois, en dissociant les différentes couches cellulaires de la région hippocampique, aucune différence significative d'activité enzymatique n'est enregistrée ( $P > 0,01$ ).
- Les autres noyaux du complexe basal cholinergique du cerveau antérieur restent inchangés.
- Dans le thalamus, ce sont les noyaux médians les plus fortement marqués (**Figure 34**). Un effet du gène est observé dans cette structure ( $F_{1,176} = 31,0$ ,  $P < 0,001$ , ANOVA) caractérisée, chez la souris mutante, par une activité AChE plus élevée dans les divers noyaux diffus (périvericulaire, intralaminaire, midline et réticulé), les noyaux moteurs (ventro-latéral, ventro-médian et postérieur) et le noyau limbique dorso-médian (**Tableau 19**). De même, une activité AChE plus élevée dans l'habenula est également observée ( $F_{1,16} = 6.8$ ,  $P < 0,05$ , ANOVA), affectant les deux noyaux médian et latéral (**Tableau 19**).
- Dans l'hypothalamus, des corps cellulaires marqués positivement à l'AChE peuvent être observés dans le noyau paraventriculaire ou dispersés dans son tiers dorsal. Chez les souris *Dst<sup>dt-J</sup>*, l'activité enzymatique de l'hypothalamus est élevée par rapport à celle des souris contrôles ( $F_{1,28} = 6,1$ ,  $P < 0,05$ , ANOVA), plus spécifiquement dans sa portion latérale (**Tableau 19**).
- Les autres régions du cerveau antérieur incluant les nombreuses zones néocorticales, les noyaux gris centraux cholinergiques, les sous-régions du complexe amygdalien, et les structures olfactives ne présentent aucune différence d'activité enzymatique entre les deux groupes de souris ( $P > 0,01$  ; données non présentées).
- Dans le tronc cérébral, parmi les diverses régions évaluées (**Tableau 20**), la souris *Dst<sup>dt-J</sup>* montre une activité AChE supérieure ( $F_{1,70} = 23,4$ ,  $P < 0,0001$ , ANOVA), dans le

mésencéphale, en particulier dans les colliculi supérieur et inférieur, la zone périaqueducale, les deux parties du noyau rouge, les noyaux du raphé, le noyau interpédunculaire, ainsi que les noyaux cholinergiques pédonculopontique et tegmental dorsolatéral (**Figure 35**). Une augmentation de l'activité AChE est également observée dans les différents noyaux de la formation réticulée, étendue du mésencéphale au bulbe ( $F_{1,52} = 41,2$ ,  $P < 0,0001$ , ANOVA), incluant principalement les noyaux connectés au cervelet (**Tableau 20**). Le complexe vestibulaire présente également des changements d'activité enzymatique dans la mutation ( $F_{1,64} = 7.1$ ,  $P < 0,0001$ , ANOVA), plus particulièrement à la hausse dans le noyau prépositus et à la baisse dans la partie médiocaudale du noyau vestibulaire médial (**Tableau 20**). Un effet gène est également observé dans le complexe nucléaire cunéiforme ( $F_{1,14} = 8.3$ ,  $P < 0,05$ , ANOVA) caractérisé, dans la mutation, par une hyperactivité AChE dans le noyau externe (**Tableau 20**).

- A l'inverse, la différence significative d'activité enzymatique observée dans les structures autonomes ( $F_{1, 24} = 12,1$ ,  $P < 0,01$ , ANOVA), révèle une baisse d'activité AChE dans l'area postrema (**Tableau 20**).
- Enfin, l'activité enzymatique AChE reste inchangée dans la moelle épinière et le cervelet ( $P > 0,01$ ).

**Tableau 19 :** Activité de l'acétylcholinestérase (moyenne et écart à la moyenne en  $\mu\text{mol}/\text{min}/\text{g}$  de tissu) dans le cerveau antérieur des souris  $Dst^{dt-J}$  et de souris contrôles et pourcentage de changement pour les régions montrant une différence significative

Régions	Contrôles	$Dst^{dt-J}$	%
<b>Noyaux gris centraux</b>			
- neostriatum dorsal	<b>115,2 ± 2,1</b>	<b>132,6 ± 1,9</b> ***	+15
- neostriatum ventral	147,5 ± 3,5	156,0 ± 2,2	
- n. accumbens	<b>155,0 ± 7,3</b>	<b>189,5 ± 2,6</b> **	+22
- tubercule olfactif	131,8 ± 8,5	130,7 ± 9,0	
- pallidum latéral	<b>29,7 ± 1,1</b>	<b>34,7 ± 1,2</b> *	+17
- pallidum médial	<b>14,1 ± 0,9</b>	<b>20,6 ± 0,7</b> ***	+46
- pallidum ventral	38,5 ± 2,1	40,6 ± 1,4	
- n. subthalamique	<b>9,7 ± 0,5</b>	<b>12,6 ± 0,8</b> *	+30
<b>Noyaux de la base du cerveau antérieur</b>			
- septum médian (Ch1)	<b>46,4 ± 2,2</b>	<b>57,1 ± 1,6</b> *	+23
- bandes diagonales (Ch2-3)	81,5 ± 3,6	86,9 ± 2,9	
- substance innommée (Ch4)	58,5 ± 4,2	63,2 ± 3,1	
<b>Hippocampe</b>			
- région CA1	12,2 ± 0,4	13,0 ± 0,4	
- région CA2-CA3	16,4 ± 0,3	<b>17,9 ± 0,3</b> *	+9
- gyrus denté	12,5 ± 0,4	13,7 ± 0,3	
- subiculum	15,9 ± 0,8	16,1 ± 1,0	
<b>Thalamus</b>			
- n. periventriculaire	9,0 ± 0,4	<b>10,8 ± 0,4</b> *	+20
- n. ventroantérieur	12,6 ± 0,8	16,0 ± 1,2	
- n. ventrolatéral	6,7 ± 0,3	<b>8,6 ± 0,4</b> **	+28
- n. ventromédial	7,4 ± 0,4	<b>9,8 ± 0,5</b> *	+34
- n. ventropostérieur	6,6 ± 0,3	8,2 ± 0,6	
- n. postérieur	11,9 ± 0,5	<b>14,6 ± 0,4</b> *	+23
- n. réticulaire	10,3 ± 0,6	<b>13,2 ± 0,7</b> *	+28
- n. intralaminaire	20,2 ± 0,8	<b>23,9 ± 0,9</b> *	+18
- n. midline	10,4 ± 0,6	<b>13,7 ± 0,6</b> *	+32
- n. médiadorsal	7,0 ± 0,3	<b>8,4 ± 0,2</b> *	+20
- n. latérodorsal	10,9 ± 0,6	12,4 ± 0,3	
- n. lateral geniculé	17,1 ± 0,4	<b>19,6 ± 0,8</b> *	+15
- n. medial geniculé	11,7 ± 0,4	<b>14,4 ± 0,6</b> *	+23
- habenula latérale	45,1 ± 2,1	<b>58,4 ± 3,9</b> *	+29
- habenula médiale	22,1 ± 1,4	<b>30,2 ± 1,5</b> *	+37
- zona incerta	13,0 ± 0,7	13,6 ± 0,4	
<b>Hypothalamus</b>			
- n. médial	8,5 ± 0,6	10,3 ± 0,5	
- n. latéral	14,2 ± 0,5	<b>17,2 ± 0,8</b> *	+21
- corps mammillaires	17,9 ± 1,6	19,2 ± 1,3	

\*  $P < 0.01$  ; \*\*  $P < 0.001$  ; \*\*\*  $P < 0.0001$

n. = noyau



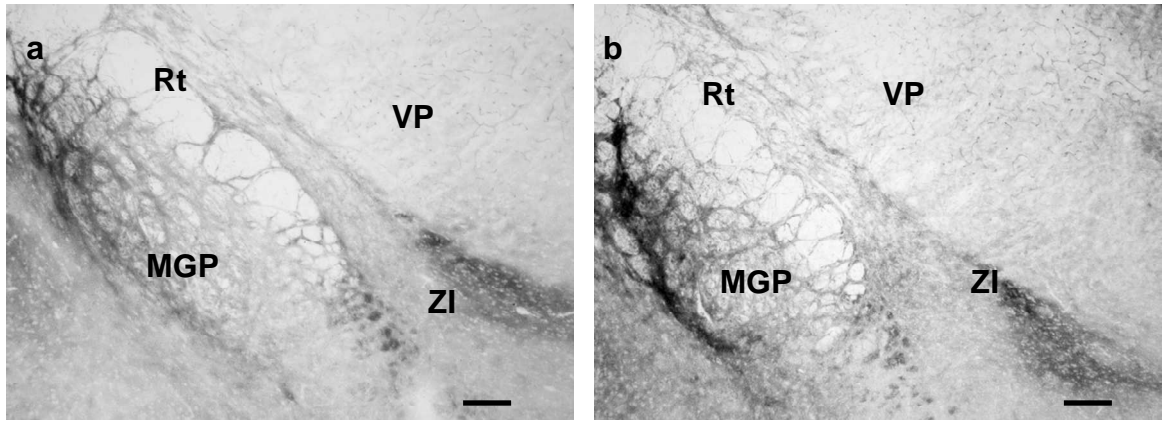
**Tableau 20 :** Activité de l'acétylcholinestérase (moyenne et écart à la moyenne en  $\mu\text{mol}/\text{min}/\text{g}$  de tissu) dans le cerveau postérieur des souris *Dst<sup>dt-J</sup>* et des souris contrôles et pourcentage de changement pour les régions montrant une différence significative

Régions	Contrôles	<i>Dst<sup>dtJ</sup></i>	%
<b>Structures du cerveau postérieur</b>			
- colliculus supérieur	29,5 ± 1,1	<b>37,6 ± 1,0</b> ***	+27
- colliculus inférieur	9,5 ± 0,4	<b>11,3 ± 0,3</b> *	+19
- n. rouge parvocellulaire	11,9 ± 0,7	<b>15,8 ± 1,1</b> *	+33
- n. rouge magnocellulaire	11,0 ± 0,5	<b>15,6 ± 0,6</b> ***	+42
- substance grise périaqueducale	17,0 ± 0,5	<b>19,9 ± 0,4</b> ***	+17
- n. interpédonculaire	90,1 ± 2,6	<b>104,3 ± 3,5</b> *	+16
- SN, pars compacta	30,2 ± 1,6	<b>41,6 ± 2,1</b> **	+38
- SN, pars reticulata	16,7 ± 1,0	<b>23,8 ± 1,0</b> **	+42
- aire tegmentale ventrale	41,7 ± 1,4	<b>51,7 ± 1,7</b> **	+24
- raphé dorsal	19,8 ± 0,8	<b>24,6 ± 1,4</b> *	+24
- raphé médian linéaire	24,0 ± 1,1	<b>31,6 ± 1,5</b> **	+32
- n. pontique	37,2 ± 2,1	44,6 ± 3,1	
- n. tegmental pédonculopontique	47,9 ± 1,5	<b>56,1 ± 1,2</b> **	+17
- locus coeruleus	29,9 ± 1,8	30,9 ± 0,9	
- n. parabrachial	15,7 ± 0,7	17,5 ± 0,7	
- n. réticulaire tegmental	20,3 ± 0,6	<b>28,1 ± 1,9</b> **	+38
- n. réticulaire pontique	18,4 ± 0,2	<b>24,8 ± 1,3</b> *	+35
- n. réticulaire gigantocellulaire	18,3 ± 0,2	<b>19,4 ± 0,3</b> *	+6
- n. réticulaire latéral	14,9 ± 0,5	<b>18,5 ± 0,8</b> *	+24
- n. cunéiforme	23,7 ± 0,8	26,3 ± 1,2	
- n. cunéiforme externe	16,1 ± 0,7	<b>20,5 ± 1,3</b> *	+27
<b>Noyaux des nerfs crâniens</b>			
- n. médial vestibulaire (pv)	45,0 ± 0,9	44,5 ± 1,0	
- n. médial vestibulaire (mc)	23,7 ± 0,9	<b>19,3 ± 1,1</b> *	-19
- n. latéral vestibulaire	23,2 ± 1,2	20,7 ± 2,2	
- n. vestibulaire spinal	14,7 ± 0,4	15,2 ± 0,9	
- n. préposé	42,5 ± 1,0	<b>48,6 ± 1,5</b> *	+14
- n. cochléaire	14,6 ± 0,5	17,4 ± 1,0	
- n. mésencéphalique du V	29,2 ± 1,0	32,0 ± 1,6	
- n. principal du V	16,5 ± 0,2	16,5 ± 0,4	
- n. spinal du V	16,1 ± 0,4	17,5 ± 0,7	
- n. moteur du V	43,6 ± 0,8	45,1 ± 1,2	
- n. moteur du VII	42,6 ± 0,8	40,8 ± 0,8	
- n. ambigu	64,6 ± 2,0	60,9 ± 2,2	
- n. du faisceau solitaire	27,5 ± 0,9	24,5 ± 0,9	
- area postrema	19,8 ± 1,0	<b>15,8 ± 0,8</b> *	-20
- n. moteur dorsal du X	35,0 ± 1,0	31,4 ± 1,6	
- n. moteur du XII	61,7 ± 1,2	57,1 ± 1,4	

\* P<0.01 ; \*\* P<0.001 ; \*\*\* P<0.0001

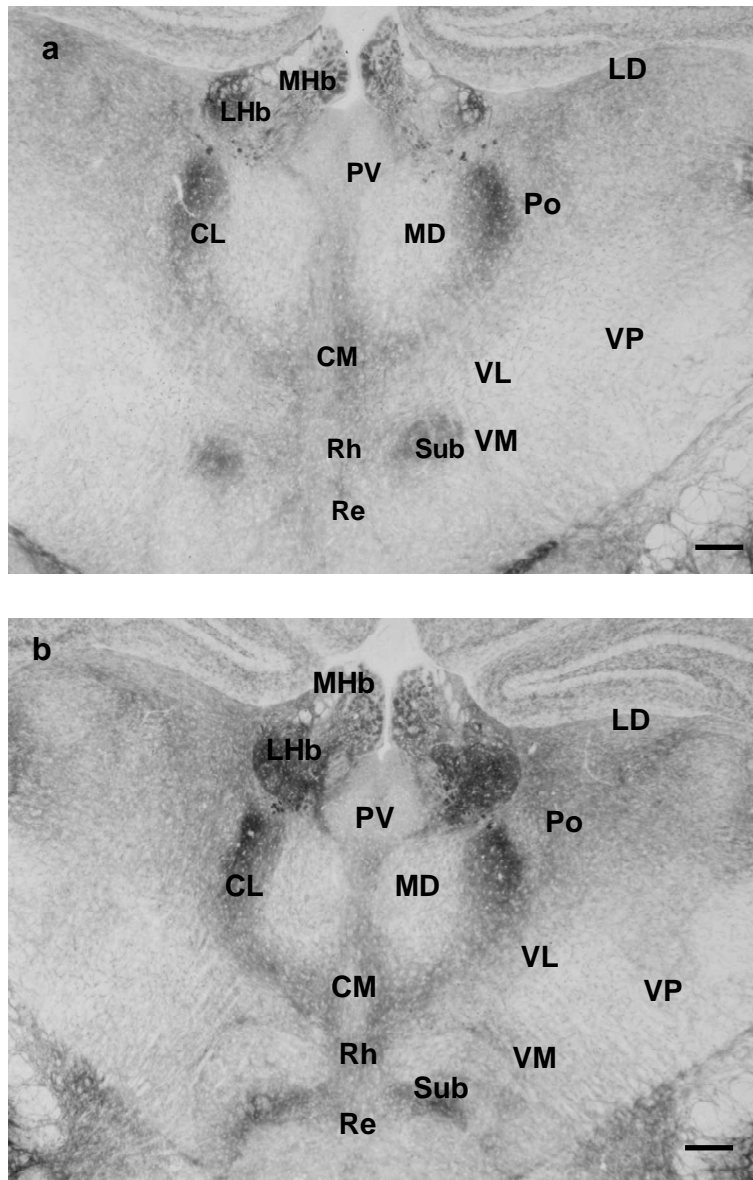
SN = Substance Noire ; n. = noyau ; V = nerf trijumeau, VII = nerf facial, X = nerf vague, XII = nerf hypoglosse





**Figure 33** : Marquage de l'activité acétylcholinestérase (AChE) du globus pallidus médial (MGP) chez la souris contrôle (a) et la souris mutante  $Dst^{dt-J}$  (b) dans un plan frontal situé à -1.34 mm en arrière du point Bregma (barre d'échelle 150  $\mu\text{m}$ ).

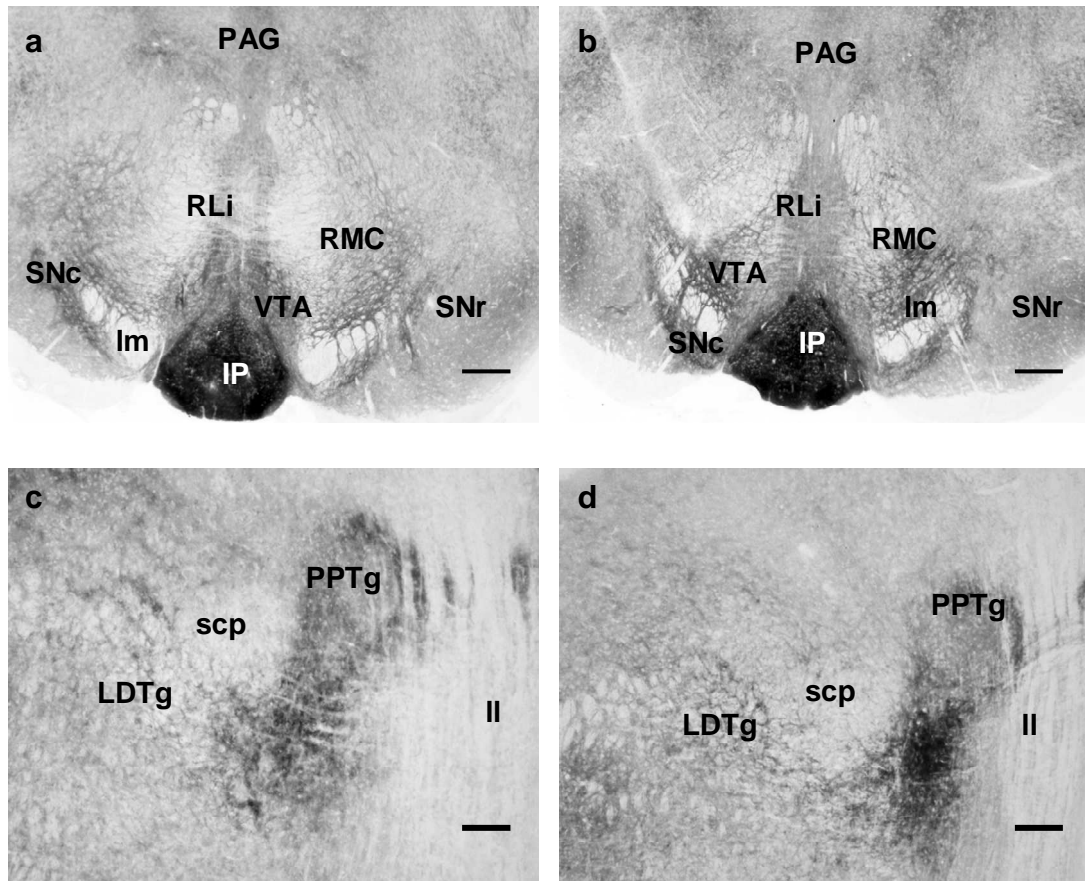
Nous observons un marquage plus intense dans la structure de la souris mutante. Le noyau réticulé du thalamus (Rt) observable partiellement sur les coupes présente également un marquage AChE plus intense chez la souris mutante. Le thalamus ventropostérieur (VP) et la zona incerta (ZI) demeurent inchangés.



**Figure 34** : Marquage de l'activité acétylcholinestérase (AChE) dans les nombreux noyaux de la partie centrale du thalamus chez la souris contrôle (a) et la souris mutante *Dst<sup>dt-J</sup>* (b) dans un plan frontal situé à -1.58 mm en arrière du point bregma.

Dans le thalamus de la souris *Dst<sup>dt-J</sup>*, un marquage plus intense est visible dans les noyaux centrolatéral (CL), centromédian (CM), paraventriculaire (PV), et midline formé par le rhomboïde (Rh), reuniens (Re), et le submédian (Sub). Les noyaux postérieur (Po), ventrolatéral (VL), ventromédian (VM) ont aussi montré un marquage plus intense, tandis que les noyaux latérodorsal (LD) et ventropostérieur (VP) demeurent inchangés. Le complexe habenulaire change dans le plan sagittal, le noyau latéral (LHb) augmentant son volume dans les sections caudales au détriment du médial (MHb) développé plus rostralement. Un marquage plus intense est évident dans les deux noyaux.

barre d'échelle = 300  $\mu$ m



**Figures 35a-b :** Marquage de l'activité actylcholinestérase dans les régions dopaminergiques, chez la souris contrôle (a) et la souris mutante  $Dst^{dt-J}$  (b) dans un plan frontal situé à -3.52 mm situé en arrière du point Bregma.

Sur la coupe de la souris mutante (b), par comparaison avec celle du contrôle (a), le marquage AChE est plus intense dans les noyaux dopaminergiques, les deux parties de la substance noire, *pars compacta* (SNc) et *pars reticulata* (SNr), et l'aire tegmentale ventrale (VTA) centrée autour du lemnisque médian (Im). De la même façon, le noyau raphé linéaire (RLi), localisé sous la substance grise périaqueducale (PAG), et la partie adjacente magnocellulaire du noyau rouge (RMC) montrent un marquage plus intense chez la souris mutante.  
barre d'échelle = 300  $\mu$ m

**Figures 35c-d** illustrent la région postérieure cholinergique, comprenant les noyaux tegmentaux pédonculopontique et latérodorsal (respectivement PPTg et LDTg) dans un plan frontal situé à -4.84 mm en arrière du point Bregma.

Sur la coupe de la souris mutante (d), par comparaison avec celle du contrôle, les deux noyaux localisés entre le lemnisque latéral (II) et le pédoncule cérébelleux supérieur (scp) présentent un marquage intracellulaire plus intense.  
barre d'échelle = 150  $\mu$ m

### 3.4. Discussion de l'altération de l'activité de AChE chez la souris *Dst<sup>dt-J</sup>*

L'AChE est un marqueur non spécifique mais très sensible de l'innervation cholinergique du cerveau. Sa distribution, associée à la libération d'acétylcholine, comprend non seulement des corps cellulaires cholinergiques présynaptiques et des axones, mais aussi les neurones postsynaptiques cholinergiques [Butcher, 1995 ; Schäfer *et al*, 1998 ; Gil-Bea *et al*, 2005]. Ainsi, la cartographie histochimique AChE a révélé un marquage intense dans les régions cholinergiques Ch1 à Ch8 et leurs structures cibles, dans le néostriatum ainsi que dans les motoneurons des noyaux moteurs crâniens.

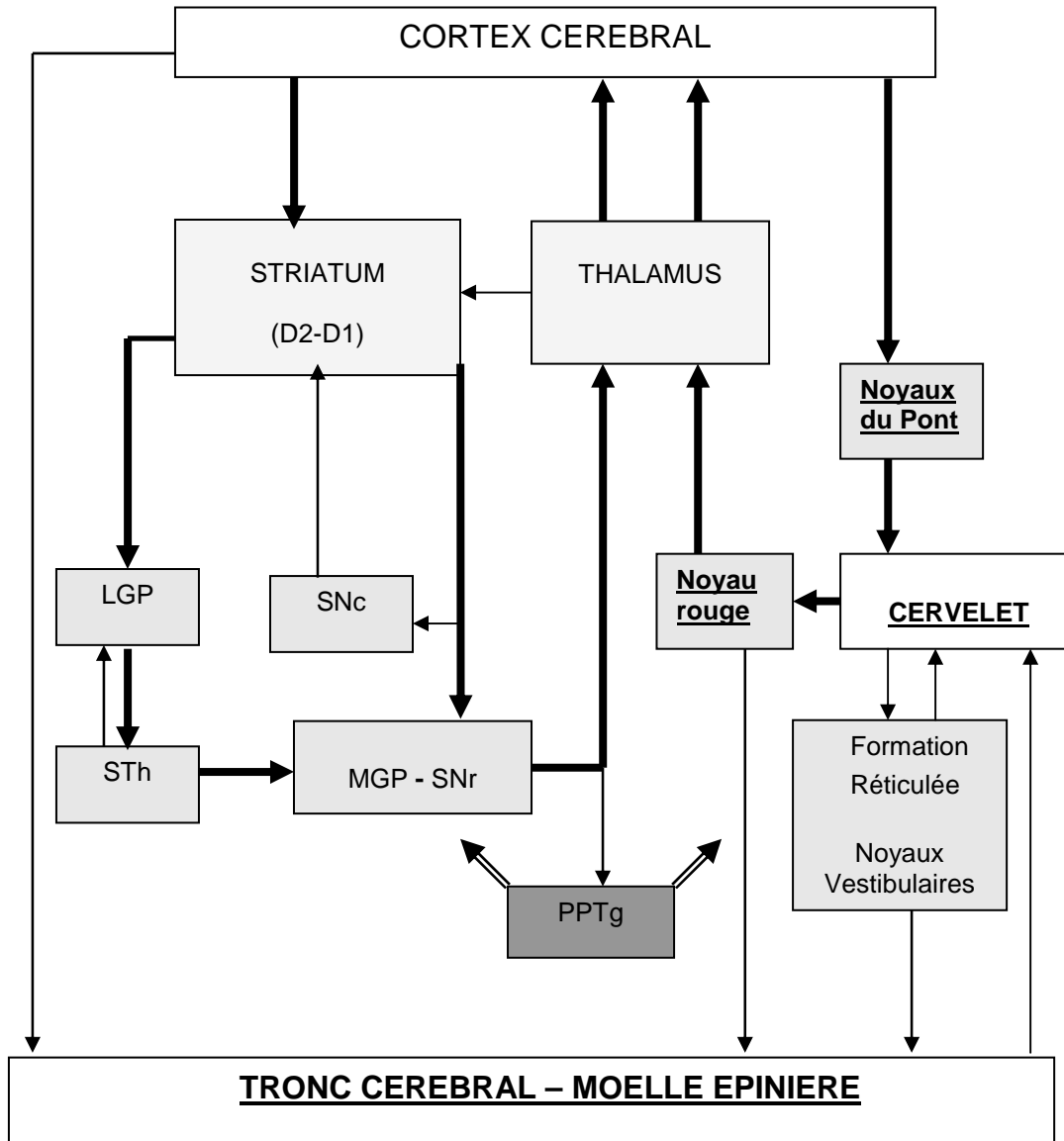
#### ○ L'innervation cholinergique centrale dans la mutation *Dst<sup>dt-J</sup>*

Bien que le principal processus dégénératif intéresse le système nerveux périphérique, des modifications cholinergiques ont été observées dans de nombreuses régions centrales de la souris *Dst<sup>dt-J</sup>*. **En effet, la cartographie réalisée a révélé une hyperactivité enzymatique AChE importante dans plusieurs structures des circuits moteurs extrapyramidaux impliquant les noyaux gris centraux et le cervelet.**

Le néostriatum bénéficie d'une innervation cholinergique intrinsèque par l'intermédiaire de ses interneurons cholinergiques [Butcher, 1995]. Pour les autres structures extrapyramidales, la principale source cholinergique est le noyau tegmental pédonculopontique (PPTg), associé au noyau tegmental latérodorsal, classés respectivement comme les régions cholinergiques Ch5 et Ch6 du tronc cérébral par Mesulam *et al* [1983]. Ces structures composées de neurones cholinergiques ont une projection ascendante principalement sur le diencephale et des projections descendantes multiples sur l'ensemble des structures du tronc cérébral. Elles innervent ainsi, le thalamus et l'hypothalamus, les différents noyaux gris centraux, comme la substance noire, l'aire tegmentale ventrale, le globus pallidus et le noyau sous-thalamique [Clarke *et al*, 1987 ; Mesulam *et al*, 1992 ; Oakman *et al*, 1999] ainsi que les régions extrapyramidales associées, le noyau rouge, la formation réticulée et le colliculus supérieur [Beninato et Spencer, 1986 ; Wainer et Mesulam, 1990]. Ce noyau envoie également des afférences cholinergiques au néostriatum [Bernard *et al*, 1995] et au cervelet [Jaarsma *et al*, 1997].

Le schéma fonctionnel que nous proposons (**Figure 36**) résume cette innervation et présente les principales connexions existant entre les différentes structures du système extrapyramidal.

Intégré dans le système réticulé activateur ascendant, le noyau PPTg est impliqué dans le sommeil, l'éveil et l'attention [Steckler *et al*, 1994], mais aussi dans l'activité motrice et son contrôle en raison de ses relations réciproques avec le striatum dorsal et ventral [Beninato *et al*, 1986 ; Winn *et al*, 1997, 2006 ; Jenkinson *et al*, 2009]. **Ainsi l'activation de ce noyau pourrait être au centre des altérations neurochimiques à l'origine de la symptomatologie clinique observée chez la souris *Dst<sup>dt-J</sup>*, et plus particulièrement de sa dystonie.** Nous n'avons observé aucun déficit histologique au niveau de ce noyau qui selon Bernier *et al* [1995] n'exprime pas la dystonine. Toutefois, ces modifications neurochimiques pourraient être une conséquence de la mutation, puisque le noyau PPTg reçoit des collatérales d'axone des afférences sensibles secondaires qui partent des relais segmentaires du tronc cérébral et de la moelle épinière [Semba et Fibiger, 1992].



**Figure 36 :** Diagramme du schéma général des connexions pour la boucle du contrôle moteur du cortex cérébral avec le striatum et le cervelet (respectivement à gauche et à droite du diagramme centré autour du thalamus).

Le noyau pédonculopontique tegmental (encadré gris foncé) envoie des projections aux diverses structures motrices. Dans la mutation, les régions présentant des altérations histopathologiques sont celles écrites en caractères gras et soulignées, tandis que les régions montrant une hyperactivité AChE sont celles encadrées gris clair.

LGP = pallidum latéral ; MGP = pallidum médial ; PPTg = noyau pedonculopontique tegmental ; SNc = Substance noire, *pars compacta* ; SNr = Substance noire, *pars reticulata* ; STh = noyau subthalamique



### ○ Implication fonctionnelle au niveau des noyaux gris centraux

Chez la souris *Dst<sup>dt-J</sup>*, les modifications d'activité AChE dans les noyaux gris centraux sont importantes, survenant dans : 1) les 2 systèmes moteur (partie dorsale) et limbique (partie ventrale) du neostriatum, et 2) le faisceau cholinergique habenulo-interpédonculaire [Grady *et al*, 2009].

Au niveau du neostriatum, les innervations dopaminergique et cholinergique interagissent pour exercer une modulation sur l'activité synaptique inhibitrice des neurones polydendritiques effecteurs : la dopamine (DA) inhibe la libération d'acétylcholine au niveau des interneurons, alors que l'acétylcholine renforce la libération de l'acide  $\gamma$ -aminobutyrique (GABA), leur interaction modulant l'équilibre entre les voies directes et indirectes GABAergiques du striatum [Grilli *et al*, 2009]. Cette interaction fonctionnelle entre la dopamine et l'acétylcholine a été mise en évidence chez des patients atteints de maladie de Parkinson pour lesquels une augmentation d'activité motrice a été observée après traitement avec un agoniste des récepteurs nicotiques [Abin-Carrquiry *et al*, 2010].

Nous avons vu, dans une étude précédente chez la souris *Dst<sup>dt-J</sup>*, que l'innervation dopaminergique était diminuée dans le néostriatum et l'aire tegmentale ventrale [Strazielle *et al*, 1998]; parallèlement, dans le même groupe de souris, le nombre des récepteurs D1 et D2 était augmenté dans le neostriatum [Ongali *et al*, 2000]. Ainsi, l'augmentation d'activité AChE observée dans notre étude confirme la présence d'un déséquilibre neurochimique au sein du neostriatum entre la dopamine et l'acétylcholine.

Des anomalies fonctionnelles semblables ont été mises en évidence en clinique chez l'homme atteint de dystonie idiopathique [Markham, 1992], ainsi que chez le hamster, dans un modèle de dystonie paroxystique [Hamann *et al*, 2005]. De la même façon, une augmentation du turn-over de l'acétylcholine, mise en évidence par une augmentation de l'activité enzymatique AChE, a été observée dans le striatum de souris mutantes transgéniques *DYT1*, caractérisées par la mutation du gène principal responsable de la dystonie précoce [Martella *et al*, 2009]; dans le même travail expérimental, ces auteurs montrent qu'un abaissement des niveaux d'acétylcholine endogène ou par antagonisme des récepteurs muscariniques compensaient en partie le défaut synaptique glutamatergique.

**En conséquence, bien que la souris *Dst<sup>dt-J</sup>* ne soit pas un modèle animal de dystonie humaine, nos résultats montrent clairement un déséquilibre neurochimique dans les noyaux gris centraux malgré l'absence de défaut structural ou d'expression de l'ARNm *Dst* et de dystonine à son niveau [Bernier *et al*, 1995a].** Il reste à déterminer si les modifications neurochimiques des noyaux gris centraux sont responsables des mouvements dystoniques observés chez la souris *Dst<sup>dt-J</sup>*. Cette hypothèse peut être évaluée par injection d'agonistes et d'antagonistes des récepteurs cholinergiques directement dans le striatum.

### ○ Implication fonctionnelle au niveau du cervelet

Le cervelet exprime normalement la dystonine chez la souris adulte, plus particulièrement dans les couches corticales des cellules à grains et des cellules de Purkinje [Bernier *et al*, 1995a]. Nous avons vu que le défaut structural intrinsèque est peu important chez la souris *Dst<sup>dt-J</sup>*, caractérisé par une perte de cellules à grains dans la région antérieure du vermis [Sotelo et Guénet, 1988] et, selon notre étude, par une faible dégénérescence des cellules de Purkinje. En revanche, les afférences cérébelleuses sont altérées, impliquant les voies d'origine spinale et trigéminale. Une dégénérescence des fibres d'origine pontique est également suspectée puisqu'une diminution de la surface des noyaux du pont a été observée. Ainsi, l'implication du cervelet dans la symptomatologie motrice de la souris *Dst<sup>dt-J</sup>* est évidente, au moins pour expliquer l'ataxie et les défauts de coordination motrice. Etablissant des relations directes ou indirectes avec les différents noyaux gris centraux, il



pourrait également être impliqué dans l'apparition des mouvements dystoniques [Brown et Lorden, 1990, Neychev *et al*, 2008]. Une injection d'acide kaïnique à faible dose dans le vermis cérébelleux induit des postures dystoniques au niveau du tronc et des membres chez la souris [Pizoli *et al*, 2002] alors que des réductions concomitantes de dopamine libérée s'observe dans le neostriatum [Neychev *et al*, 2008]. Par ailleurs, la protéine DYT1, dont la perte de fonction induit la dystonie précoce, est exprimée, non seulement dans les noyaux gris centraux mais aussi dans le cervelet [Augood *et al*, 1998]. **En conséquence, la dystonie pourrait résulter d'un dysfonctionnement du neostriatum mais aussi d'une pathologie concomitante des deux structures extrapyramidales principales que sont le cervelet et le striatum.**

Dans la mutation  $Dst^{dt-J}$ , l'innervation cholinergique du cervelet était faible et stable, mais toutes les structures motrices afférentes ou efférentes liées à cette région présentaient des altérations cholinergiques. Dans une étude précédente sur des souris  $Dst^{dt-J}$  d'âge semblable, les taux de noradrénaline (NA) et de sérotonine (5HT) étaient augmentés dans les noyaux profonds du cervelet ainsi que dans certaines régions mésencéphaliques de projection comme les structures dopaminergiques tegmentales [Perciavalle *et al*, 1989 ; Ase *et al*, 2000 ; Strazielle *et al*, 2002]. Ainsi, les modifications neurochimiques, observées dans les régions impliquées dans la modulation des systèmes moteurs ou dans les sites de convergence entre les voies des noyaux gris centraux et le cervelet, pourraient être la conséquence d'une activité anormale du cervelet et la cause des déficits moteurs observés dans la mutation. **De cette façon, les altérations cholinergiques pourraient être la conséquence directe de la pathologie cérébelleuse ou une conséquence indirecte, par altération des régions dopaminergiques.**

Des observations cliniques chez l'homme corroborent cette hypothèse de l'influence du cervelet sur l'activité des noyaux gris centraux : des diminutions du nombre des terminaisons monoaminergiques ou de la concentration en dopamine ont été observées dans le striatum de patients atteints d'atrophie spino-cérébelleuse [Kish *et al*, 1992 ; Gilman *et al*, 1996]; une diminution de l'acide homovanilique, principal métabolite de la dopamine, est observée dans le liquide céphalo-rachidien (LCR) de patients atteints d'atrophie spino-cérébelleuse ou d'ataxie de Friedreich sans manifestation parkinsonienne [Botez et Young, 2001].

#### ○ Implication fonctionnelle au niveau du système nerveux autonome

Nous savons que l'innervation cholinergique participe à la régulation du débit sanguin cérébral et l'hyperactivité AChE observée dans le septum médian de nos souris mutantes pourrait être à l'origine d'une augmentation du débit sanguin au niveau de la formation hippocampique [Adachi *et al*, 1990]. Nous ne pouvons pas ignorer une possible interaction sur la vascularisation dans d'autres régions encéphaliques.

La population mutante  $Dst^{dt-J}$  a montré des modifications enzymatiques dans des régions du système autonome : l'area postrema, portion du complexe médullaire autonome riche en cellules noradrénergiques, impliquée dans la régulation de la prise alimentaire et la fonction gastrique [Johnstone *et al*, 2006, Li *et al*, 2006, Potes *et al*, 2010] en association avec l'hypothalamus latéral, considéré comme un centre intégrateur pour le comportement alimentaire [Bernardis et Bellinger, 1996]. Cette dernière région joue également un rôle central dans l'attention grâce aux fibres cholinergiques de projection qui viennent des noyaux de la base du cerveau antérieur [Henry et Jones, 2006].

Des études précédentes sur la souris  $Dst^{dt-J}$  ont montré une perturbation de la quantité des amines biogènes ainsi que de leur innervation dans diverses structures du système autonome [Ase *et al*, 2000 ; Ongali *et al*, 2000 ; Strazielle *et al*, 2002]. **Ainsi, il est possible**

**que les changements d'activité AChE observés dans notre étude participent, en association avec les autres systèmes aminergiques, à certains mécanismes compensatoires des fonctions autonomes altérées dans la mutation.** En effet, même si aucune étude n'est actuellement publiée, de nombreux indices comportementaux permettent de suspecter une atteinte des fonctions d'ingestion, cardiovasculaire et respiratoire. Un taux important de morts soudaines est observé dans la population mutante *Dst<sup>dt-J</sup>* lors du premier mois suivant la naissance. Le faible poids mesuré chez les mutants est peut être le reflet de difficultés d'alimentation induites par les altérations motrices mais aussi, la conséquence possible d'un défaut primaire métabolique jusqu'alors indéterminé. **Enfin, n'oublions pas que le cervelet module les fonctions viscérales [Dietrichs *et al*, 1994], et son dysfonctionnement pourrait également contribuer à perturber les circuits autonomes chez la souris *Dst<sup>dt-J</sup>*.**

Ces résultats, ainsi que les études antérieures sur la même mutation [Ase *et al*, 2000 ; Strazielle *et al*, 1998, 2002], mettent l'accent sur les interactions fonctionnelles entre les différents systèmes de neuromodulation. Malgré l'absence de caractéristiques histologiques de dystonie, nos résultats montrent que l'altération cholinergique peut contribuer à la caractérisation symptomatologie dystonique chez les mutants. Il reste à déterminer si des injections centrales ou périphériques d'agents cholinergiques ou anticholinergiques seraient susceptibles d'améliorer les déficits sensori-moteurs chez la souris *Dst<sup>dt-J</sup>*.

## 4. Etude histopathologique et neurochimique des muscles squelettiques

---

### 4.1. Le système musculaire de la souris *Dst<sup>dt-J</sup>*

En dehors de l'ataxie et des défauts de coordination motrice, l'évaluation clinique du système musculaire de la souris *Dst<sup>dt-J</sup>* montre une hypotonicité ou faiblesse musculaire accompagnée d'une atrophie importante des muscles.

Ces caractéristiques musculaires ont différentes causes :

- l'altération du système nerveux central (pathologie des centres segmentaires, du cervelet)
- l'altération du système nerveux périphérique : l'innervation sensitive du muscle est altérée, causée par la dégénérescence des fibres afférentes proprioceptives suivie de l'atrophie des fuseaux neuro-musculaires [Duchen, 1976 ; Duchen et Strich, 1964] ; l'innervation motrice est normalement préservée mais une dégénérescence partielle des motoneurons apparaît chez la souris plus âgée.
- l'altération intrinsèque de la fibre musculaire. Nous avons vu que la dystonine, indispensable au maintien de l'intégrité du cytosquelette s'exprime dans une grande variété de tissus et notamment dans la fibre musculaire, où elle s'associe à la desmine, aux filaments intermédiaires, et aux filaments d'actine pour participer à l'établissement de la cytoarchitecture de la fibre musculaire [Dalpé *et al*, 1999]

Ces auteurs ont montré que la dystonine participe au processus d'assemblage des myofibrilles et des stries Z. Les myofibrilles sont assemblées au moins de deux façons différentes, caractérisées par des stries Z contenant de l' $\alpha$ -actinine s'orientant latéralement et par la colocalisation suivante de la desmine avec ses myofibrilles nouvellement formées [Gard et Lazarides, 1980]. De plus, des mitochondries accumulées en faisceaux ont été observées dans la mutation *dst*, suggérant que l'interruption du cytosquelette dans les cellules musculaires affecte également la distribution mitochondriale. Cette accumulation mitochondriale aberrante résulte probablement d'une faiblesse des filaments de desmine à ancrer les mitochondries aux stries Z. Ces filaments de desmine pourraient servir potentiellement à lier les mitochondries aux myofibrilles et fourniraient un mécanisme par lequel l'activité contractile influencerait la fonction métabolique des mitochondries [Milner *et al*, 2000]. On peut donc supposer des altérations de la fonction mitochondriale dans le système musculaire de la souris dystonique.

Nous nous proposons donc d'étudier l'activité métabolique de certains muscles squelettiques chez la souris *Dst<sup>dt-J</sup>*.

### 4.2. Typologie des fibres musculaires striées

Les fibres musculaires, suivant leur travail, présentent une morphologie et une activité métabolique différente.

Plusieurs classifications fondées sur la révélation des propriétés contractiles et/ou métaboliques ont été établies [Picard *et al*, 2003].

Les études les plus anciennes classaient les fibres selon leur vitesse de contraction grâce à la révélation de l'activité ATPasique. Cette activité se situe au niveau de la chaîne de

myosine (MyHC), qui est la seule protéine myofibrillaire présentant une activité enzymatique. Son action permet l'hydrolyse de l'ATP pour fournir l'énergie nécessaire à la contraction musculaire. La combinaison de plusieurs pH d'incubation des fibres selon la méthode de Brooke et Kaiser [1970] a permis de distinguer trois types de fibres : I, IIa, IIb. Les types I sont des fibres rouges, riches en hémoglobine et en ATPase mitochondriale. Elles résistent bien à la fatigue, leur vitesse de contraction est lente et sont d'action tonique. Elles tirent leur énergie de la phosphorylation oxydative.

- Les fibres de type IIa sont les fibres intermédiaires, fonctionnent avec un métabolisme oxydo-glycolitique, sont résistantes à la fatigue et de contraction rapide.
- Les fibres de type IIb contiennent moins d'hémoglobine, leur source métabolique est d'origine glucidique, ce qui implique une vitesse de contraction et une fatiguabilité élevées, elles interviennent dans l'activité phasique.

D'autres auteurs, tels que Peter *et al* [1972], ont combiné, sur des coupes sériées, la révélation du type contractile, par analyse de l'activité ATPasique myofibrillaire, et du type métabolique par révélation de l'activité d'une enzyme du métabolisme oxydatif telle que la succinate déshydrogénase (SDH). Une autre classification prenant en compte en complément la couleur a abouti à la classification de Ashmore et Doerr [1971]. Ces classifications considérées équivalentes, se sont rapidement révélées divergentes, aboutissant à l'identification de sous-types comme les fibres IIc, intermédiaires entre les fibres I et IIa [pour revue : Pete et Staron, 1990].

Plus récemment, l'utilisation d'anticorps anti-MyHC a permis une classification beaucoup plus fine des différents types de fibres. Cette méthode est fondée sur le fait que les propriétés contractiles des fibres musculaires dépendent directement de leur composition en MyHC. Les chaînes de myosines comportent plusieurs iso-formes. Celles-ci sont le produit d'une famille multigénique. Chez les mammifères, 14 gènes différents ont été identifiés. L'utilisation d'anticorps anti-MyHC a permis l'identification d'une catégorie supplémentaire de fibres à vitesse de contraction rapide et à métabolisme oxydo-glycolytique, intermédiaires entre celles des fibres IIa et IIb (**Tableau 21**). Ces fibres appelées IIx, ont tout d'abord été mises en évidence chez les rongeurs puis dans d'autres espèces.

Outre ces quatre types de fibres, dites pures car elles ne renferment qu'une seule isoforme de MyHC, l'utilisation d'anticorps anti-MyHC a également permis de mettre en évidence des fibres dites hybrides, qui peuvent exprimer simultanément 2 à 4 isoformes différentes de MyHC [Termin *et al*, 1990]. Ces fibres hybrides résultent de transitions dans l'expression des MyHC qui, chez les mammifères, se font selon le schéma suivant : I  $\leftrightarrow$  IIa  $\leftrightarrow$  IIx  $\leftrightarrow$  IIb. Ces transitions ont lieu avec l'âge des animaux, mais aussi sous l'influence de facteurs particuliers tels que l'exercice [pour revue : Pette, 1984 ; Barrey, 1994 ; Peuker *et al*, 1999], la température d'élevage [Lefaucheur *et al*, 1991], ou encore des modifications du régime alimentaire [Harrison *et al*, 1996 ; White *et al*, 2000 ; Lefaucheur *et al*, 2003].

**Tableau 21** : Tableau récapitulatif des caractéristiques des différentes fibres squelettiques [d'après Picard *et al*, 2003 modifié]

Type de fibres	Sombres	Intermédiaires	Intermédiaires	Clares
Contraction	Lente	Rapide	Rapide	Rapide
MyHC	I	Ila	Ilx	Ilb
Activité ATPasique	Faible	Forte	Forte	Forte
Métabolisme	Oxydatif	Oxydo-glycolytique		Glycolytique
Résistance à la fatigue	+++	++	+	+
Nombre de mitochondries	+++	++	+	+
Couleur	Rouge	Rouge	Rouge	Blanche
Taille	Petite	Moyenne	Moyenne	Grosse
Activité COX	Très élevée	Elevée	Elevée	Faible

Nous allons nous servir de la technique histochimique de la COX pour évaluer l'activité métabolique des fibres musculaires. Cette technique ne permet pas de faire la distinction entre les deux types de fibres rapides, les fibres Ilx et Ila étant confondues.

Nous avons réalisé notre étude sur trois muscles squelettiques

- le muscle *flexor digitorum superficialis* ou muscle superficiel du mollet, d'origine somitique, puissant mais fatiguable,
- le muscle masseter, d'origine branchiomérique, puissant et peu fatiguable,
- le complexe musculaire de la langue, d'origine somitique, mais peu puissant, situé au centre d'un territoire branchiomérique et caractérisé par une grande amplitude de mouvement.

Cette évaluation des capacités métaboliques des cellules musculaires, reflet du travail musculaire, a été associée à une étude histopathologique ainsi qu'à une étude de l'innervation motrice cholinergique du muscle au niveau des plaques motrices.

#### 4.2.1. Le muscle *flexor digitorum superficialis*

Le muscle *flexor digitorum superficialis* ou muscle fléchisseur de l'extrémité de la patte postérieure, est l'équivalent chez l'homme du triceps sural ; il est situé sur la face dorsale du tibia, et constitue le muscle du mollet. Formé de deux chefs, un profond et un superficiel, il est impliqué à la fois dans un travail de fond postural (chef profond) et dans un travail dynamique puissant (chef superficiel). L'observation à faible grossissement du marquage de la COX sur coupes transversales révèle trois zones distinctes dans ce muscle : une zone superficielle composée principalement de fibres claires (peu riches en COX), une zone profonde (juxta-osseuse) composée principalement de fibres foncées (riches en COX), puis une zone intermédiaire de composition mixte.

- Dans ce muscle, nous n'observons aucune différence significative de l'activité de COX chez la souris *Dst<sup>dt-J</sup>* et ceci quel que soit le type de fibres concernées (**Tableau 22** et **Figure 37**). En revanche, la surface des fibres chez la souris *Dst<sup>dt-J</sup>* diminue par rapport à celle des souris contrôles à la fois pour les fibres sombres et pour les fibres claires ( $P < 0.01$ ).

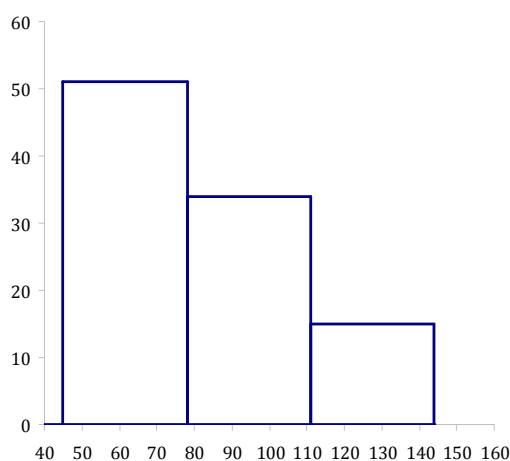
**Tableau 22** : Moyenne et écart-type de l'activité de la COX (en  $\mu\text{m}/\text{min}/\text{g}$  de tissu) pour le muscle fléchisseur de l'extrémité de la patte postérieure des souris  $Dst^{dt-J}$  (n=10) et des souris contrôles (n=10).

<i>Flexor digitorum superficialis</i>	contrôles	$Dst^{dt-J}$
Fibres sombres		
COX x20 *	82,4 $\pm$ 2,51	81,3 $\pm$ 1,8
COX x200 °	92,8 $\pm$ 1,5	95,9 $\pm$ 3,5
Surface fibres	13,8 $\pm$ 0,5	11,6 $\pm$ 0,5** (-16%)
Fibres claires		
COX x20 *	24,3 $\pm$ 1,1	25,4 $\pm$ 1,5
COX x200 °	39,7 $\pm$ 2,1	45,2 $\pm$ 3,2
Surface fibres	22,9 $\pm$ 0,4	15,4 $\pm$ 0,5*** (-32%)

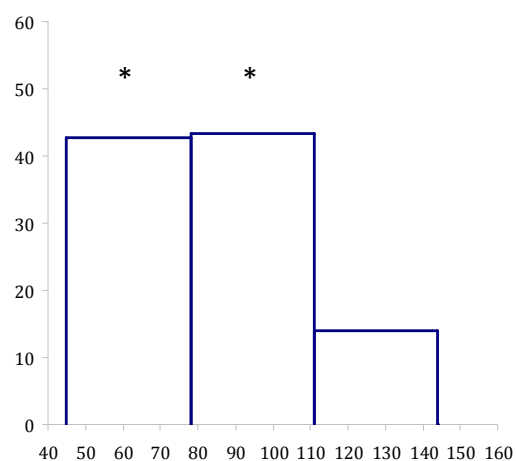
\*P<0.001 vs contrôles ;\*\*\*P<0.001 vs contrôles

\*l'activité enzymatique est mesurée par région (ensemble des fibres musculaires pour une région donnée) ;  
°l'activité enzymatique est mesurée en intrafibrillaire.

- L'analyse de la répartition des fibres claires, sombres et intermédiaires, dans le muscle, montre une équivalence de distribution dans les deux populations de souris, la seule différence étant une perte d'environ 10% des fibres claires compensée par une augmentation de même ordre du nombre de fibres intermédiaires chez la souris  $Dst^{dt-J}$  (**Figure 37** et **Tableau 22**). De plus, ces fibres claires présentent une diminution de taille de 32%. Comme la puissance d'une fibre musculaire est fonction de son diamètre, ces résultats nous permettent de conclure que la puissance musculaire est moindre dans la mutation.

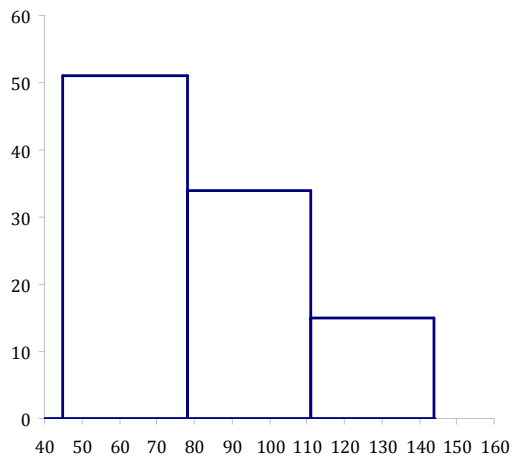


COX-*flexor digitorum superficialis* chez les souris contrôles

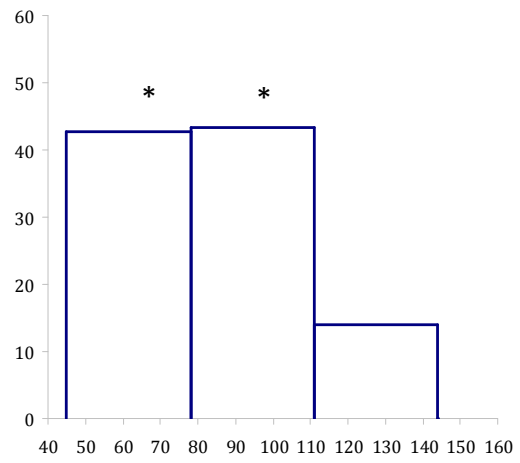


COX-*flexor digitorum superficialis* chez les souris  $Dst^{dt-J}$





COX-flexor digitorum superficialis chez les souris contrôles



COX-flexor digitorum superficialis chez les souris *Dst<sup>dt-J</sup>*

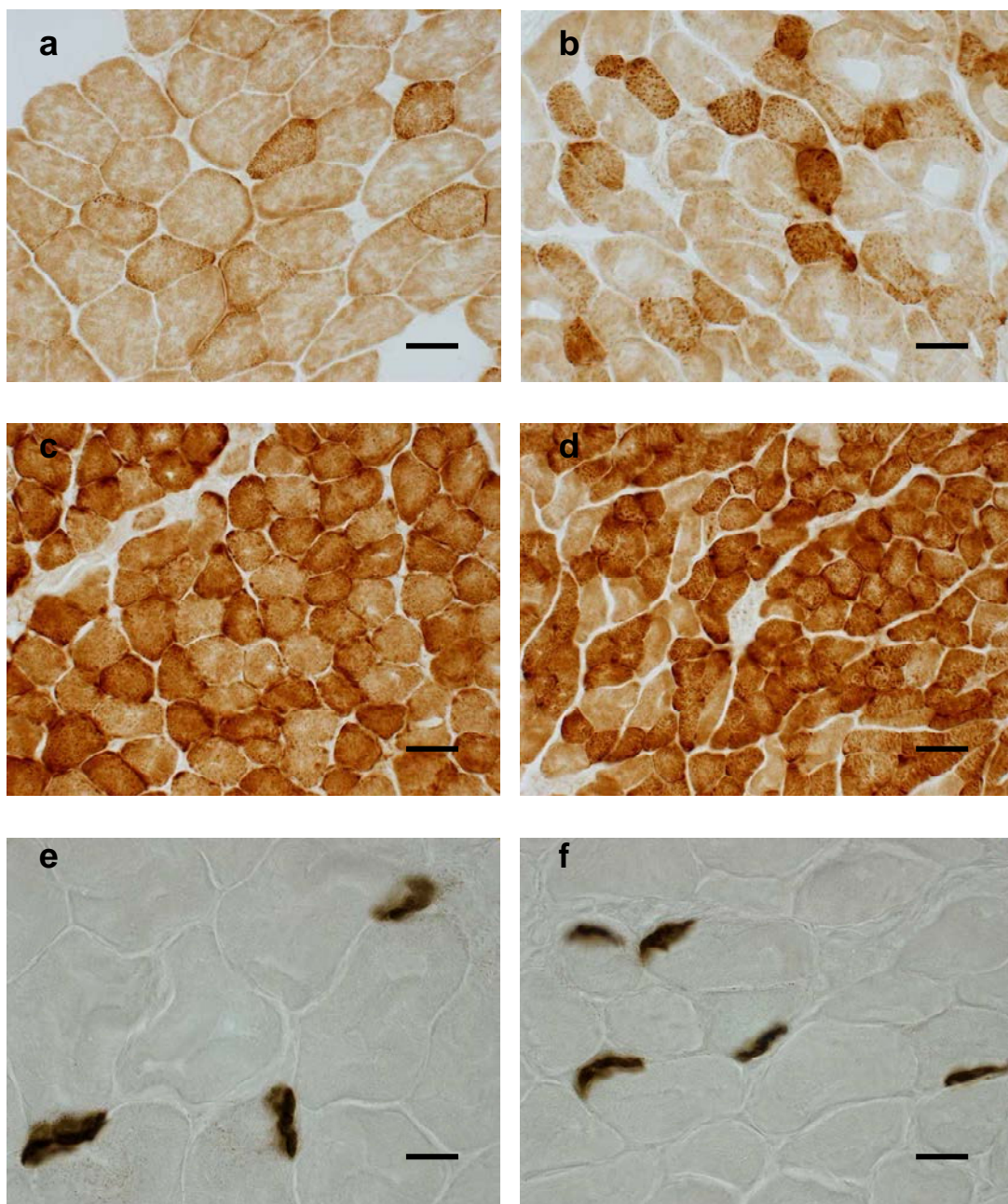
**Figure 37 :** Nombre de fibres claires, intermédiaires et sombres du muscle fléchisseur superficiel de l'extrémité de la patte postérieure chez les souris *Dst<sup>dt-J</sup>* et les souris contrôles exprimées en pourcentage, en fonction de l'activité enzymatique de la COX

- Le marquage des boutons terminaux cholinergiques au niveau des plaques motrices a permis de mettre en évidence une augmentation significative de 49% du nombre de ces boutons terminaux associée à une diminution de 43% de leur surface (**Tableau 23 – Figure 38**). Ce phénomène s’observe dans les modèles animaux présentant des pertes partielles de motoneurones. Il correspondrait à un phénomène compensatoire.

**Tableau 23** : Nombre et surface (en  $\mu\text{m}^2$ ) des boutons terminaux par marquage à l’AChE au niveau du muscle fléchisseur superficiel de l’extrémité de la patte postérieure. Pourcentage pour les mesures montrant une différence significative entre parenthèses.

<b>Flexor digitorum superficialis</b>	<b>Contrôles</b>	<b><i>Dst</i><sup>dt-J</sup></b>
Quantité boutons terminaux	<b>16,3±1,3</b>	<b>24,4±4,4*(+49%)</b>
Surface boutons terminaux	<b>168,5±17,8</b>	<b>95,1±9,7** (-43%)</b>

\*P<0.05 vs contrôles ;\*\*P<0.01 vs contrôles



**Figure 38** : Marquages neurochimiques, COX (a-d) et AChE (e-f) du muscle *flexor digitorum superficialis* chez la souris contrôle (a,c,e) et la souris *Dst<sup>dt-J</sup>* (b,d,f).

Barre d'échelle = 60  $\mu$ m

En comparaison avec le muscle contrôle (a), les fibres claires de la souris mutante (b) sont plus petites et semblent moins marquées par la COX et de façon hétérogène. Quelques fibres plus foncées sont observées, en plus grand nombre et avec une activité métabolique plus intense dans la mutation (b)

Dans la zone profonde, la proportion des fibres sombres est plus importante dans la mutation (d) que chez le contrôle (c)

les terminaisons cholinergiques sont plus nombreuses et de plus petite taille dans la mutation (f) que chez le contrôle (e)

#### 4.2.2. Le muscle masséter

Le muscle masséter de la souris est formé de 3 chefs qui se chevauchent. Le muscle masséter a été prélevé en un seul bloc sans dissection des différents chefs. L'étude a été réalisée essentiellement sur les chefs superficiel et moyen, les fibres du chef inférieur restant souvent adhérentes à l'os mandibulaire sous-jacent.

L'observation du marquage de la COX dans le muscle masticateur à faible grossissement (X20) montre une répartition homogène des fibres. Ces fibres sont riches en COX et sont qualifiées de fibres intermédiaires. L'observation générale des coupes montre un muscle de taille réduite et d'apparence plus gracile dans son ensemble pour le contingent des souris *Dst<sup>dt-J</sup>*.

- L'analyse quantitative de la COX (**Tableau 24 – Figure 40**) à faible grossissement (X20) montre une augmentation significative de 16% de l'activité enzymatique globale chez la souris *Dst<sup>dt-J</sup>*, alors qu'elle reste inchangée lorsque la mesure de l'activité de la COX est faite en intracellulaire (X200). On constate une atrophie des fibres musculaires comme dans le muscle précédent, la surface des fibres diminuant significativement de 23% chez la souris *Dst<sup>dt-J</sup>* ( $p < 0,001$ ) par rapport à celle des souris contrôles.

**Tableau 24** : Moyenne et écart-type de l'activité de la COX ( $\mu\text{mol}/\text{min}/\text{g}$  de tissu) pour le muscle masséter chez la souris *Dst<sup>dt-J</sup>* (n=10) et contrôle (n=11)

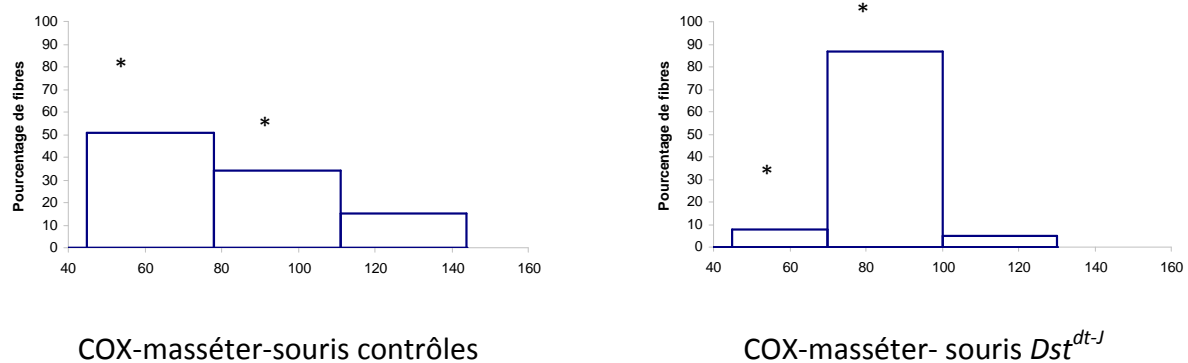
Régions Masséter	Contrôles	<i>Dst<sup>dt-J</sup></i>
Activité COX (x20) *	70,7±3,1	81,9±2,7** (+15,8%)
Activité COX (x200) °	77,8±1,5	83,3±1,4 (+7%)
Surface des fibres	16,4±2,6	12,6±1,34*** (-23%)

$P < 0,05$  vs contrôles ; \* $P < 0,01$  vs contrôles ; \*\*\* $P < 0,001$  vs contrôles

\* l'activité enzymatique est mesurée par région (ensemble des fibres musculaires pour une région donnée) ; ° l'activité enzymatique est mesurée en intrafibrillaire.

La **Figure 39** illustre la différence d'activité métabolique des myocytes entre les deux groupes de souris. Chez la souris *Dst<sup>dt-J</sup>*, les fibres présentent un marquage plus homogène, non seulement dans sa distribution au sein de la fibre musculaire mais aussi parmi les différents types de fibres musculaires ; elles semblent toutes avoir la même activité métabolique, caractéristique des fibres sombres impliquées dans un travail postural.

- L'analyse de la répartition des fibres en fonction de leur activité métabolique montre une augmentation de 43% de la proportion des fibres à activité enzymatique intermédiaire chez la souris dystonique au détriment des fibres claires (**Figure 39**). Cette différence de répartition explique les résultats obtenus au niveau de l'activité de la COX. L'activité globale du muscle augmente puisque la proportion des fibres plus claires diminue significativement de plus de 40% alors que les mesures intrafibrillaires sont semblables car les comparaisons intergroupes se font sur les fibres de même classe d'activité.



**Figure 39** : Nombre de fibres claires, intermédiaires et sombres du muscle masséter chez les souris *Dst<sup>dt-J</sup>* et les souris contrôles exprimées en pourcentage, en fonction de l'activité enzymatique de la COX .

- L'analyse du marquage des boutons terminaux cholinergiques au niveau des plaques motrices n'a pas mis en évidence de modification de leur nombre dans la mutation (**Tableau 25**)

**Tableau 25** : Nombre et surface (en cm<sup>2</sup>) des boutons terminaux par marquage à l'ACHé au niveau du muscle masséter. Pourcentage pour les mesures montrant une différence significative entre parenthèses.

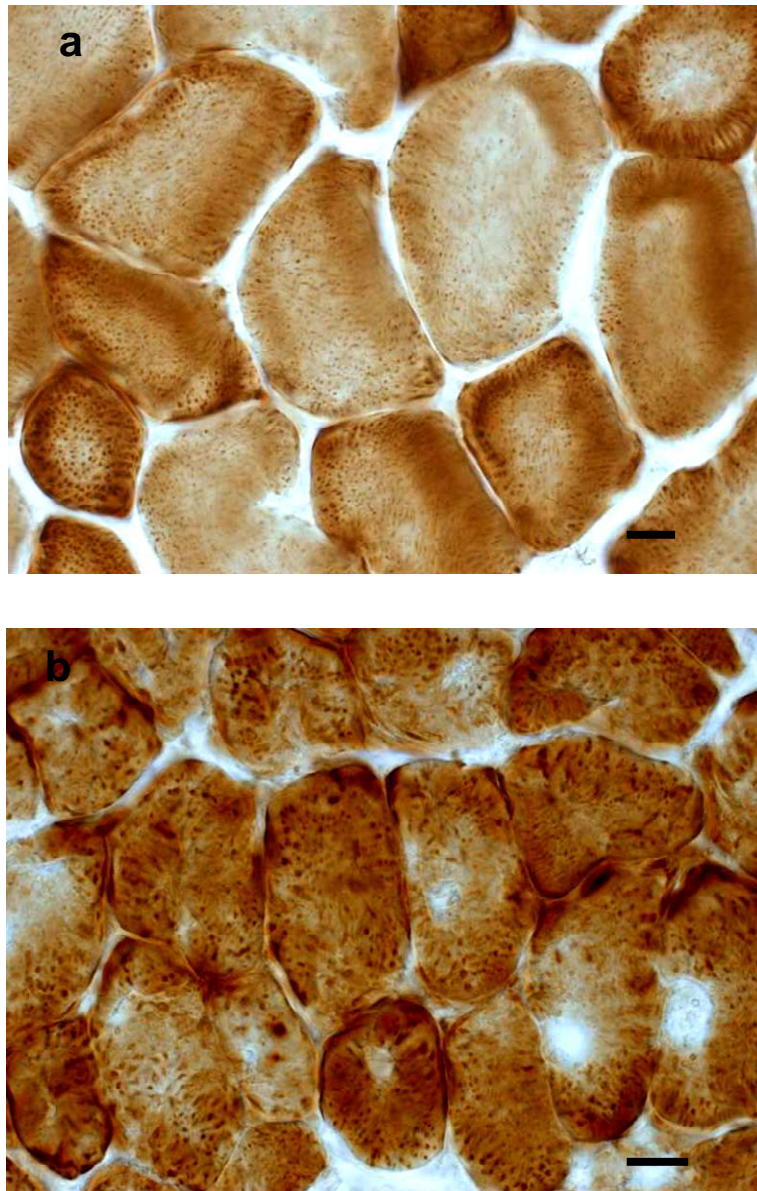
Masséter	Contrôles	<i>Dst<sup>dt-J</sup></i>
Quantité boutons terminaux	22,5±2,9	29,5±2,5
Surface boutons terminaux	102,7±9,1	82,9±7,1

- Parallèlement à ces études histochimiques, une observation en microscopie électronique des fibres musculaires du muscle masséter a été effectuée. Elle caractérise un muscle à contraction lente, mais permanente et sans production d'une grande fatigue. Le réseau vasculaire est important et de nombreuses mitochondries reflètent la forte consommation d'oxygène nécessaire au métabolisme aérobie de la cellule.

Nous retrouvons dans la mutation les caractéristiques histopathologiques déjà décrit précédemment par Dalpé *et al* [1999], au sein des muscles de la patte postérieure (**Figure 41**) et



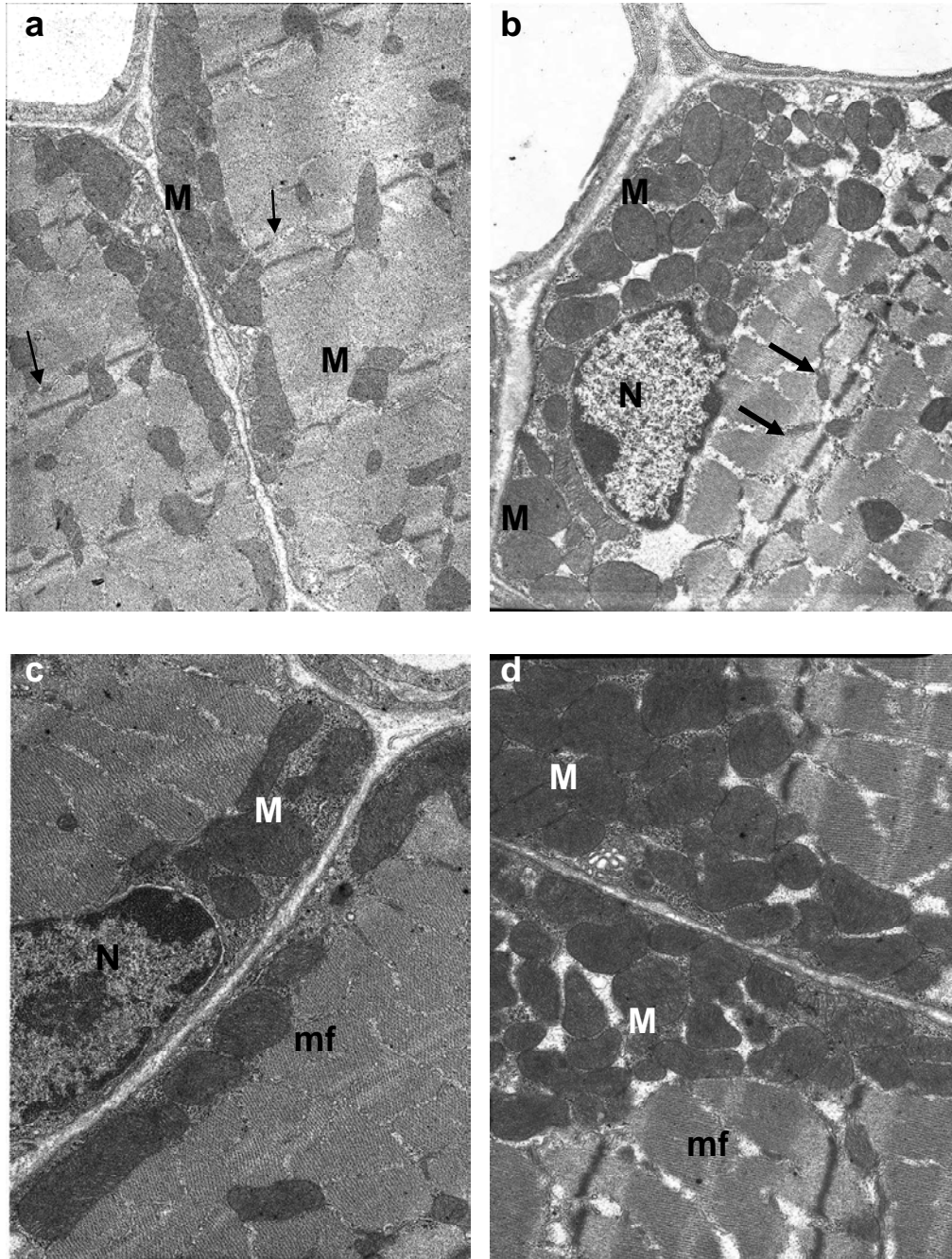
observé dans le muscle précédent : on remarque une désorganisation des sarcomères constitués des myofibrilles et une augmentation en épaisseur des stries Z. Normalement le réticulum sarcoplasmique s'invagine entre les sarcomères ; chez la souris *Dst<sup>dt-J</sup>*, il semble que le réticulum ait disparu laissant un espace libre plus ou moins hypertrophié entre les sarcomères. Une quantité importante de mitochondries est présente en périphérie de la cellule. Celles-ci sont amassées sous le sarcolème et autour des noyaux ; on ne note aucune altération structurale à leur niveau. L'augmentation de l'activité métabolique obtenue pourrait résulter de cette prolifération et accumulation de mitochondries.



**Figure 40** : Marquage de la COX au niveau des fibres musculaires du muscle masséter chez la souris contrôle (a) et la souris la souris *Dst<sup>dt-J</sup>* (b).  
Barre d'échelle = 50  $\mu$ m



Les fibres musculaires du muscle masséter sont riches en COX, la coloration étant plus intense dans la mutation (b) que chez la souris contrôle (a). Dans cette dernière, le marquage est hétérogène, plus dense dans la région sous-sarcolémique. Chez la souris *Dst<sup>dt-J</sup>* (b), pour certaines fibres, ce marquage hétérogène s'intensifie alors que dans la majorité des fibres, l'activité enzymatique est importante sur toute la surface de la cellule ; les fibres, en revanche, présentent une atrophie significative.



**Figure 41** : Détails de myocytes du muscle masséter chez la souris contrôle (a,c) et la souris *Dst<sup>dt-J</sup>* (b,d).

Photos de microscopie électronique – Grossissements X 6.300 (a-b), X 10.000 (c), X 25.000 (d)

Dans la mutation, on note la segmentation des faisceaux de myofibrilles (mf), l'épaississement des stries Z (flèches), et les amas importants de mitochondries (M) sous le sarcolème et autour des noyaux (N). Des mitochondries persistent dans le sarcoplasme entre les sarcomères de myofibrilles.

#### 4.2.3. Le complexe musculaire de la langue

La langue est formée chez l'homme de 17 muscles, regroupés en muscles intrinsèques responsables de la déformation et de la posture de la langue et en muscles extrinsèques responsables du déplacement de la langue. Chez la souris, les différents muscles de la langue sont des faisceaux de fibres disposés en anneau, situés en profondeur de l'épithélium lingual.

- L'atrophie musculaire observable au niveau des autres muscles prélevés existe également au niveau de la langue. Elle a été évaluée quantitativement par les mesures de surface totale de la langue, d'épaisseur de l'épithélium (faces ventrale et dorsale) et d'épaisseur des faisceaux de fibres musculaires. Les résultats (**Tableau 26**) montre une diminution significative de la surface totale de la langue chez la souris *Dst<sup>dt-J</sup>* de 18% ( $p < 0.01$ ). Cette diminution semble essentiellement due à l'atrophie des faisceaux de fibres musculaires puisqu'on observe une réduction équivalente de leur surface alors que l'épithélium lingual s'épaissit sur la face dorsale (**Figure 42**).

**Tableau 26 :** Moyenne et écart-type de la mesure d'atrophie grossière pour la masse linguale chez les souris *Dst<sup>dt-J</sup>* (n=10) et contrôles (n=11). Pourcentage pour les mesures montrant une différence significative entre parenthèses.

Régions linguales	Contrôles	<i>Dst<sup>dt-J</sup></i>
Epaisseur épithélium ventral	7,9±0,6	7,0±0,7
Epaisseur épithélium dorsal	<b>15,3±0,4</b>	<b>17,9±0,7**(+17%)</b>
Surface langue	<b>27,5±0,9</b>	<b>22,5±1,4**(-18%)</b>
Surface des fibres musculaires	<b>20,4±0,8</b>	<b>16,9±1,1*(-17%)</b>

\* $P < 0.05$  vs contrôles ; \*\* $P < 0.01$  vs contrôles

- Nous venons de voir que la masse musculaire linguale est constituée de fibres musculaires avec des orientations différentes. Pour les mesures de l'activité enzymatique, les différents faisceaux de fibres musculaires ont été regroupés en trois zones : dorsale, ventrale et interne. Le marquage histochimique est globalement homogène, très riche en activité enzymatique de la COX. Nous qualifierons les fibres de fibres sombres. Les analyses de l'activité enzymatique, faites à faible grossissement (X20) montrent une diminution significative de l'activité de la COX mesurée chez la souris *Dst<sup>dt-J</sup>* (**Tableau 27 – Figure 42**). Cette hypoactivité est spécifique, régionale puisqu'elle ne concerne que les contingents fibrillaires des régions dorsale (-8%) et interne (-12%).

**Tableau 27 :** Moyenne et écart-type de l'activité de la COX ( $\mu\text{m}/\text{min}/\text{g}$  de tissu) et des mesures morphométriques pour la masse linguale chez les souris  $Dst^{dt-J}$  (n=10) et contrôles (n=11). Pourcentage pour les mesures montrant une différence significative entre parenthèses.

Régions linguales	Contrôles	$Dst^{dt-J}$
COX zone dorsale (x20)	<b>82,2±2,4</b>	<b>75,5±1,3*(-8%)</b>
COX zone ventrale (x20)	71,4±1,8	66,3±1,9
COX zone interne (x20)	<b>102,8±5</b>	<b>90,6±2,1*(-12%)</b>
Moyenne de COX	<b>84,9±2,1</b>	<b>77,5±1,2*(-8%)</b>

\*P<0.05 vs contrôles

- Pour compléter l'étude, le marquage à l'AChE des boutons terminaux cholinergiques (**Tableau 28**) au niveau des plaques motrices a permis de mettre en évidence une augmentation de 34% de leur nombre chez la souris  $Dst^{dt-J}$ . En revanche, leur surface reste inchangée.

**Tableau 28 :** Nombre et surface (en  $\mu\text{m}^2$ ) des boutons terminaux par marquage à l'AChE au niveau de la langue. Pourcentage pour les mesures montrant une différence significative entre parenthèses.

Langue	Contrôles	$Dst^{dt-J}$
Quantité boutons terminaux	<b>44,6±2,9</b>	<b>59,7±3,4**(+34%)</b>
Surface boutons terminaux	76,8±7,5	66,1±6,4

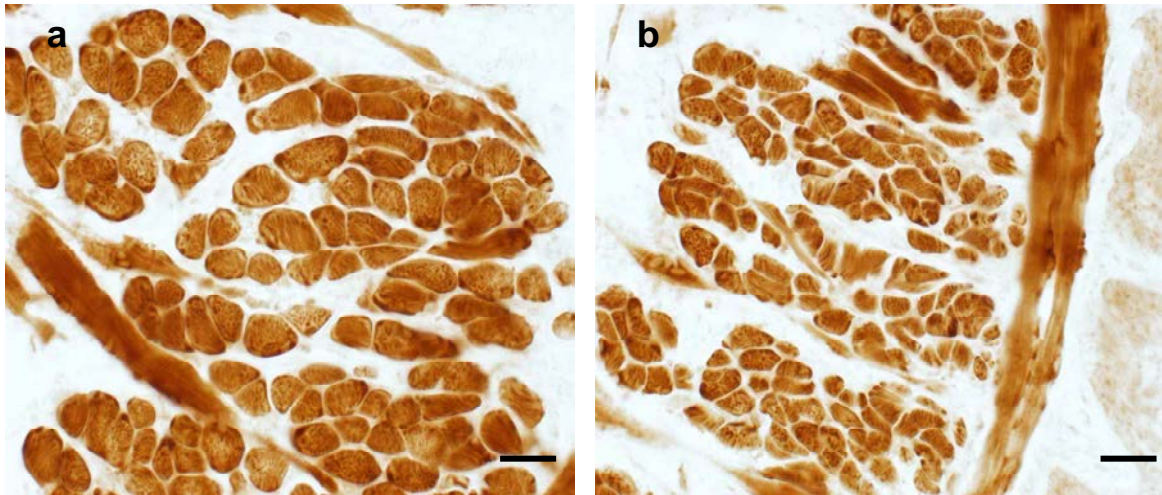
\*\*P<0.01 vs contrôles

- Etude histopathologique (semi-fines et microscopie électronique) :

Les faisceaux de fibres musculaires de la langue de la souris  $Dst^{dt-J}$  présentent des altérations importantes qui peuvent aller jusqu'à la dégénérescence. Les cellules sont chargées de vésicules ou corps denses (**Figure 43**). Ces caractéristiques n'ont pas été mises en évidence au niveau des deux muscles précédents.

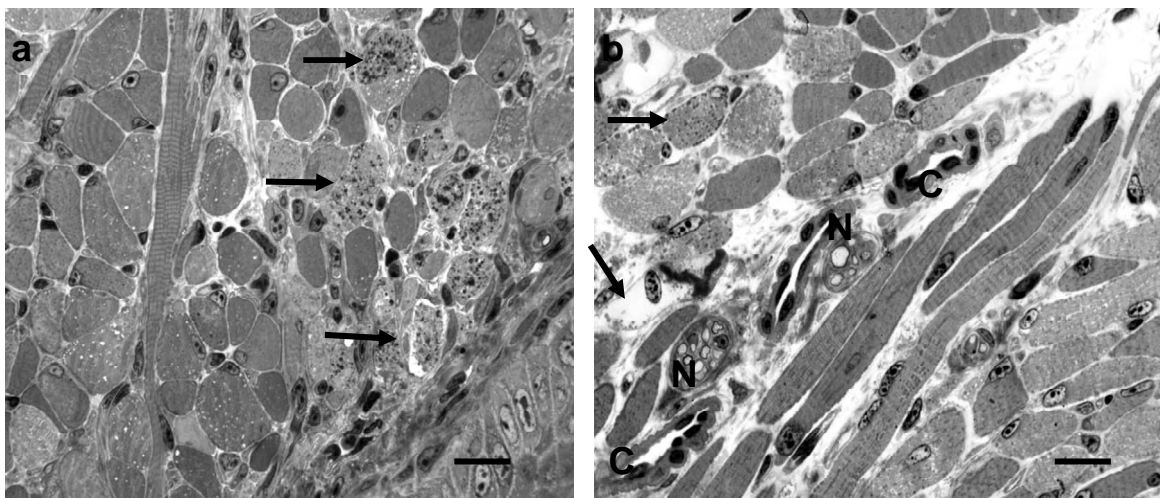
Une étude en microscopie électronique montre la désorganisation du réseau des sarcomères avec un épaissement de la strie Z à l'instar des deux autres muscles. La strie Z sert normalement de zone d'ancrage aux filaments d'actine. Cette désorganisation, pouvant être très importante, semble associée à une perte du réticulum sarcoplasmique. Certains tubules du réticulum paraissent distendus. Les mitochondries intersarcoplasmiques sont hypertrophiées, claires et perdent leurs citernes avant d'involuer. Elles peuvent également s'accumuler en paquets dans les zones polaires de la cellule musculaire ou autour du noyau (**Figures 44 et 45**).





**Figure 42 :** Marquage de la COX au niveau des faisceaux de fibres musculaires de la face dorsale de la langue chez la souris contrôle (a) et la souris *Dst<sup>dt-J</sup>* (b).  
Barre d'échelle = 150  $\mu$ m.

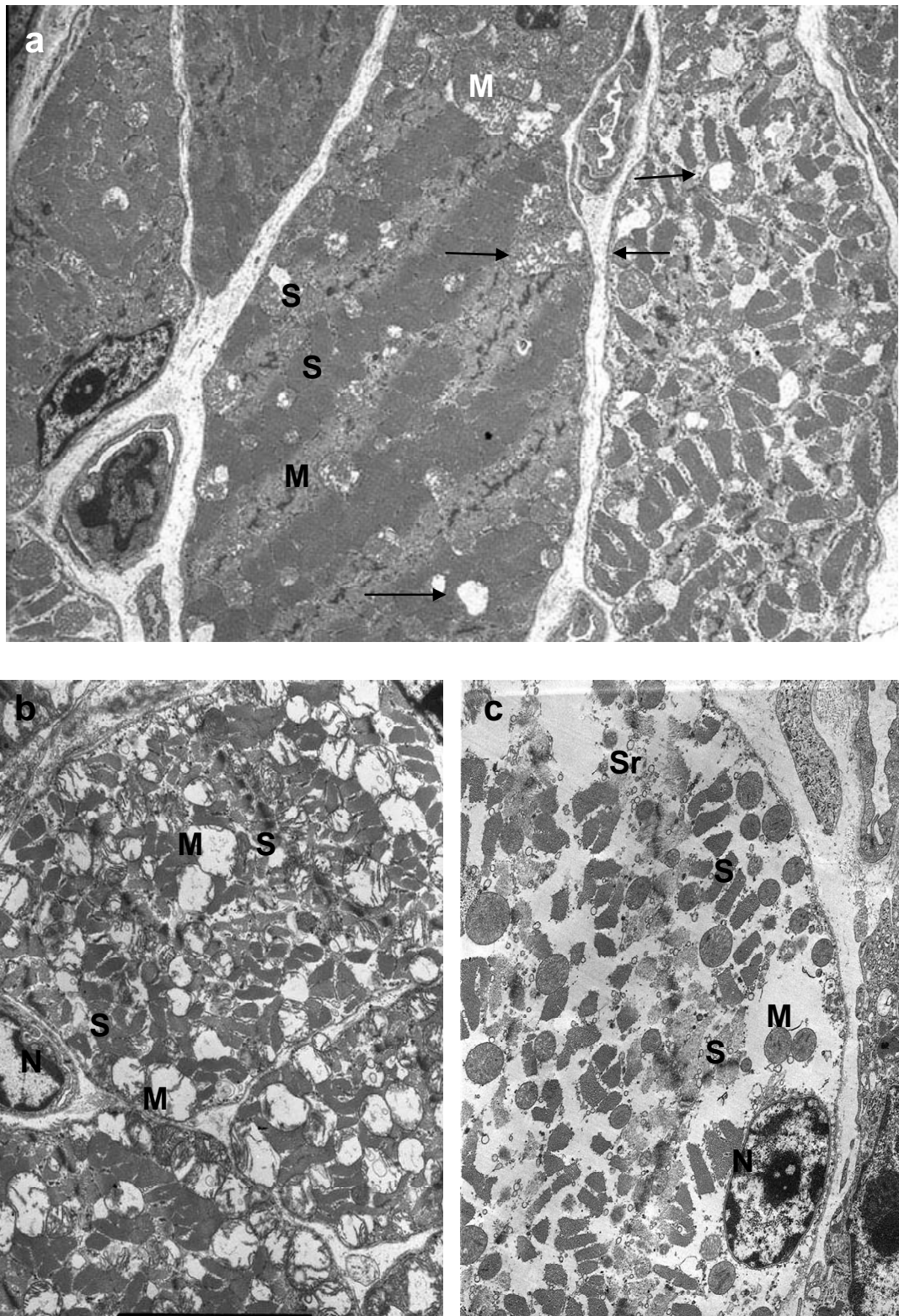
L'activité métabolique des fibres musculaires semble homogène pour l'ensemble des fibres musculaires de la zone observée pour les deux souris. Toutefois, dans la mutation, les fibres musculaires regroupées en faisceaux, présentent une baisse de l'activité métabolique ainsi qu'une atrophie importante.



**Figure 43 :** Fibres musculaires de la face dorsale de la langue chez la souris *Dst<sup>dt-J</sup>* (a,b).  
Coupes semi-fines de 1,5  $\mu$ m d'épaisseur  
Barre d'échelle = 100  $\mu$ m. C = capillaires ; N = nerf.

Les fibres musculaires présentent des orientations variables, les fibres coupées transversalement étant regroupées en faisceaux, séparés entre eux par des fibres disposées longitudinalement. L'aspect de ces fibres est hétérogène. Certaines présentent des vésicules claires, d'autres (flèches) sont riches en corps denses et présentent des caractéristiques de dégénérescence (rétraction, membrane externe irrégulière). Nous notons également que les espaces interstitiels sont plus importants dans la mutation.



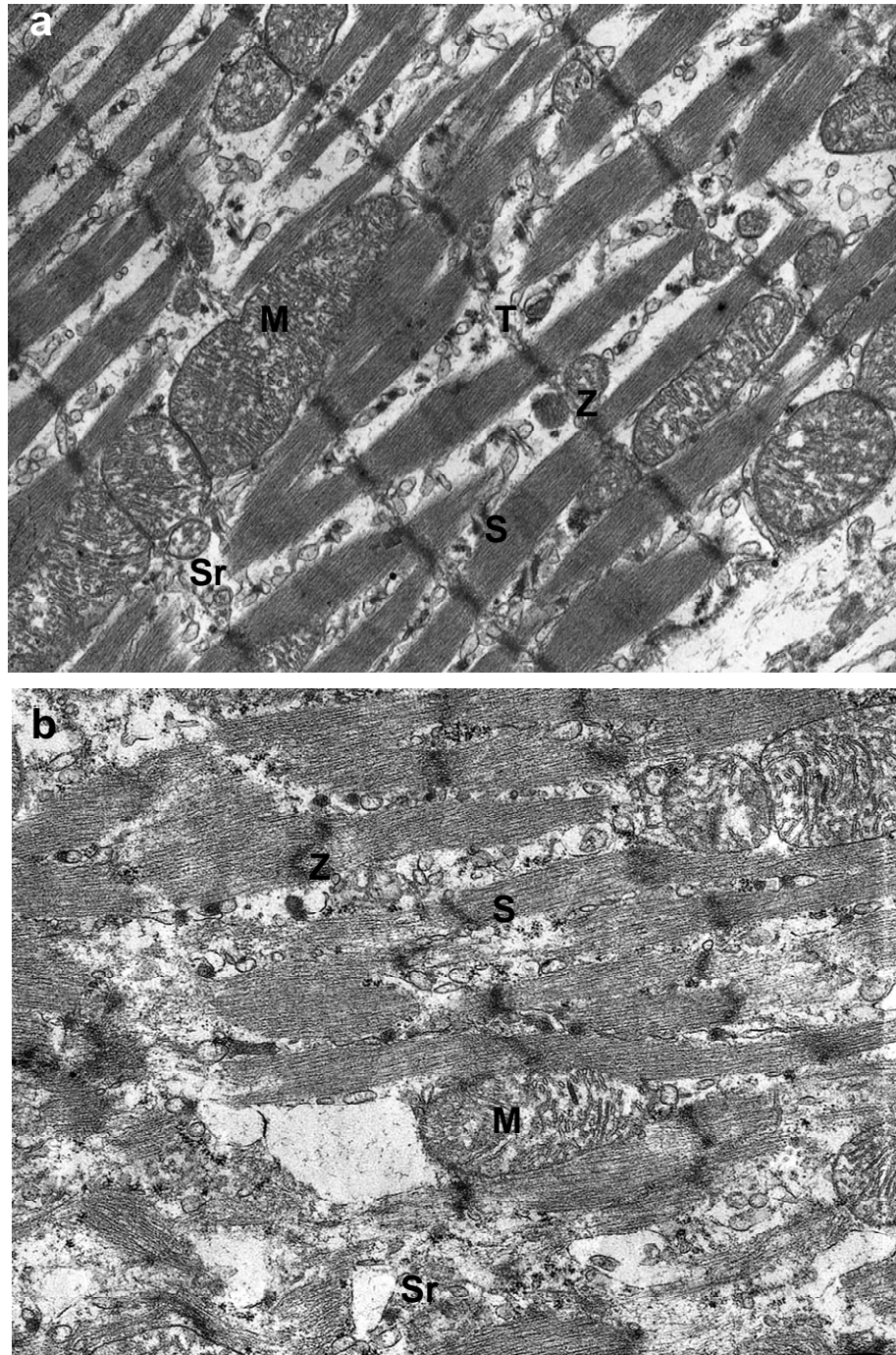


**Figure 44** : Fibres musculaires situées au niveau de la partie dorsale de la langue de la souris *Dst<sup>dt-J</sup>*.

Photos en microscopie électronique – Grossissement X 2.500 (a), X 3.800 (b) et X 5.000 (c).

On observe plusieurs stades de dégénérescence des cellules qui se traduisent par une altération (flèches) et une accumulation (M) des mitochondries, une désorganisation des sarcomères (S) et une perte du réticulum sarcoplasmique (Sr).





**Figure 45 :** Fibres musculaires situées au niveau de la partie dorsale de la langue chez la souris contrôle (a) et la souris *Dst<sup>dt-J</sup>* (b).

Photos en microscopie électronique – Grossissement x 8000 (a), 13.000 (b)

M = mitochondrie, S = sarcomère, Sr = réticulum sarcoplasmique, T = tubule transverse du réticulum, Z = strie Z



### 4.3. Discussion

La mesure de l'activité enzymatique de la COX a été utilisée pour évaluer l'activité métabolique des fibres musculaires striées, et les différencier en fonction de leurs caractéristiques histochimiques et physiologiques.

Le marquage de cette enzyme étant proportionnel à l'activité respiratoire de la cellule (phosphorylation oxydative), il nous a permis de classer les fibres musculaires en trois groupes, en fonction de l'intensité de la coloration : les cellules les plus marquées représentent les cellules à forte activité oxydative (lentes oxydatives), les cellules les moins marquées ont une activité métabolique plutôt glycolytique (rapides glycolytiques), et celles de coloration intermédiaire sont dites fibres oxydo-glycolytiques. Ainsi, l'activité métabolique des fibres musculaires est le reflet du travail musculaire.

#### 4.3.1. Observation chez la souris normale

Les trois muscles étudiés ont des activités très différentes, et par conséquent des caractéristiques ultrastructurales spécifiques. Les mitochondries sont les organites responsables de la phosphorylation oxydative et leurs quantité et répartition au sein de la fibre musculaire sont révélatrices :

- Le muscle *flexor digitorum superficialis* est un muscle mixte impliqué 1) dans un travail postural, grâce à son chef profond constitué de fibres sombres de petit diamètre, à contraction lente, peu fatigables et formées de myofibrilles riches en MHC (chaîne lourde de myosine) de type I, et 2) dans un travail dynamique puissant grâce aux fibres claires du chef superficiel, à contraction rapide, mais fatigables, constituées essentiellement de myofibrilles riches en MHC de type IIb. Nous avons observé un nombre très limité de mitochondries sombres de petite taille ; elles sont disposées généralement dans le sarcoplasme entre les faisceaux de myofibrilles.
- Le muscle masséter est chargé de fibres intermédiaires caractérisant un travail postural puissant ; en effet, les forces de morsure développées par le muscle masséter dans un travail statique peuvent être considérables. Nous avons observé un nombre important de mitochondries sombres, de taille moyenne, réparties, à la fois, sous le sarcolème et dans le sarcoplasme entre les faisceaux de myofibrilles. Celles-ci sont à contraction rapide, peu fatigables, constituées de MHC de type IIa ou IIx. L'activité de la COX, témoin du métabolisme des fibres musculaires est importante.
- La masse linguale est constituée de fibres musculaires intermédiaires et sombres. Nous avons été surpris par la quantité très importante de mitochondries. De grosses taille, le plus souvent claires, elles sont disposées en palissade entre les faisceaux de myofibrilles ; elle atteste d'un métabolisme oxydatif très important. Une certaine hétérogénéité au niveau de l'activité métabolique a été observée en fonction des régions de la langue, les muscles intrinsèques étaient chargés de fibres constituées de MHC IIa, résistantes à la fatigue. Des fibres MHC IIb ont été décrites par Abe *et al* [2002] dans les faisceaux musculaires du dos de la langue dans une proportion moyenne de 20%. Bien que nous ayons observé des activités métaboliques oxydatives plus faibles pour certaines des fibres à ce niveau, nous n'avons pas observé de fibres claires constituées de MHC IIb dans nos souris.

### 4.3.2. Histopathologie des muscles dans la mutation

Les muscles sont caractérisés par une atrophie générale observable à l'oeil nu. L'analyse histologique a montré que tous les types de fibres sont touchés par l'atrophie (diminution de leur surface), quelque soient leurs caractéristiques biochimiques et leur travail.

- L'atrophie peut résulter tout simplement du statut pondéral de la souris *Dst<sup>dt-J</sup>* (souris cachexiques) et/ou de la faible activité motrice des souris du fait de leur handicap. Le poids des muscles étudiés présente une perte directement proportionnelle à la perte du poids corporel mesuré pour des souris *Dst<sup>dt-J</sup>* âgées de 3 mois [Hartmann *et al*, 1999]
- L'atrophie peut être le résultat d'une perte de l'innervation motrice mais aucune dégénérescence n'a été observée dans les noyaux moteurs. Toutefois, nous n'avons pas réalisé de quantification cellulaire des motoneurones et nous ne pouvons pas ignorer l'hypothèse d'une éventuelle dégénérescence précoce même si les données de la littérature ne vont pas dans ce sens [Duchen et Strich, 1964 ; Duchen, 1976].
- L'atrophie est certainement liée à l'atteinte du cytosquelette, car le même résultat s'observe au niveau des fibres nerveuses ou chez d'autres types de souris transgéniques présentant des atteintes du cytosquelette [Dalpé *et al*, 1999 ; Eyer *et al*, 1994].

Nous avons vu dans l'introduction que les fibres musculaires pouvaient être classées fonctionnellement en 4 types selon le type d'isoforme constitutive des chaînes lourdes de myosine (MCH) : MHC-1, MHC-2a, MHC-2x et MHC-2b, la première étant l'équivalent des fibres sombres impliquées dans un travail postural et la dernière, l'équivalent des fibres claires puissantes mais douées d'une grande fatiguabilité. Ces isoformes ont été dosées il y a quelques années chez la même souris *Dst<sup>dt-J</sup>* âgée de 3 mois [Hartmann *et al*, 1999]. Le muscle masseter et la langue se trouvaient parmi les muscles évalués. L'expertise du muscle squelettique choisi était le muscle *soleus* très proche du muscle *flexor digitorum superficialis* que nous avons étudié.

Les auteurs ont montré globalement, pour tous les muscles à l'exception du *soleus*, des structures moins riches en protéines, et par conséquent plus fragiles, ainsi qu'une augmentation des fibres résistantes à la fatigue, celles-ci pouvant constituer une réponse adaptative au travail demandé.

Bien que nos souris soient relativement plus jeunes, nous confirmons les résultats pour le masséter, les auteurs précédents décrivant une transformation biochimique des fibres musculaires avec perte de l'isoforme MHC-2b au profit de l'isoforme MHC-2a. Nos résultats sont similaires, l'augmentation de l'activité métabolique régionale signant une augmentation du nombre des fibres lentes, peu fatigables. Les auteurs trouvaient une transformation de l'isoforme plus importante chez la souris femelle. L'absence de variabilité inter-sexe dans notre étude pourrait s'expliquer par le trop jeune âge de nos souris.

Paradoxalement, le muscle *soleus*, équivalent du muscle *flexor digitorum superficialis*, montre un effondrement important des MHC-1 et la perte des MHC-2a avec accumulation en isoformes de type MHC-2b, cette transformation biochimique se traduisant par une augmentation de fibres rapides chez la souris *Dst<sup>dt-J</sup>* ce qui expliquerait la mauvaise résistance à la fatigue et l'hypoactivité locomotrice décrite dans l'évaluation comportementale [Lalonde *et al*, 1994]. Dans notre étude, nous avons observé une atrophie importante des fibres rapides mais sans transformation en fibres lentes pouvant expliquer de la même manière une plus grande faiblesse musculaire au niveau des muscles locomoteurs.

Concernant les différents muscles constitutifs de la langue chez la souris, les fibres musculaires sont normalement riches en isoformes MHC-2b [Abe *et al*, 2002]. La vulnérabilité cellulaire que nous avons observée dans la mutation n'est pas mise en évidence dans le dosage des isoformes des MHC. Les auteurs [Hartmann *et al*, 1999] constatent, cependant, une absence de MHC-2a ou de MHC-1 au profit de l'isoforme MHC-2x. La diminution de l'activité métabolique intrafibrillaire conjointe à une atrophie des fibres et à un phénomène de bourgeonnement (« sprouting ») des terminaisons cholinergiques des fibres nerveuses motrices indiquent préférentiellement une dégénérescence fibrillaire plutôt qu'une réponse adaptative au travail demandé. L'étude histopathologique corrobore cette hypothèse. Il a été démontré qu'une dénervation conduit à une atrophie progressive des fibres rapides et une transformation en fibres lentes [d'Albis *et al*, 1995]; dans la langue de la souris *Dst<sup>dt-J</sup>*, la diminution de l'activité COX serait liée à la désorganisation du réseau de myofibrilles observée dans certaines fibres musculaires en microscopie électronique plutôt qu'à la transformation des fibres en fibres rapides basées sur un métabolisme glycolytique. De plus, le bourgeonnement terminal des fibres nerveuses témoigne en faveur de l'involution des fibres musculaires.

Dans le tissu musculaire, la dystonine serait responsable de la liaison des filaments d'actine à la desmine, une protéine associée aux filaments intermédiaires [Dalpé *et al*, 1999]. Elle agirait en corollaire avec la plectine, une autre protéine de liaison actine-FI de la même famille connue pour s'exprimer dans le muscle mature [Andrä *et al*, 1997]. Plectine et dystonine ont une similarité élevée de leurs séquences codantes [Elliott *et al*, 1997]. Une mutation ciblée du gène *plectine* chez la souris résulte, de façon similaire, en une perte d'intégrité de la peau et de la cytoarchitecture du muscle [Andrä *et al*, 1997].

Il est intéressant de noter qu'une perte de fonction de la dystonine ou de la plectine a pour conséquence un phénotype musculaire modéré comparé au phénotype sévère observé chez la souris *desmine -/-* [Milner *et al*, 1996]. Ce résultat permet de supposer que chacune de ces protéines de réticulation participe à l'ancrage des filaments intermédiaires dans les fibres musculaires et que l'absence de l'une d'entre-elles peut induire une compensation par l'autre.

Nous n'avons pas évalué l'expression de la plectine ou de la desmine au sein de nos tissus mais l'étude ultrastructurale a révélé une désorganisation importante de la cytoarchitecture des fibres musculaires. **Nous avons toutefois observé des degrés variables dans les anomalies, celles-ci étant plus importantes au niveau du complexe musculaire de la langue que dans les deux autres muscles squelettiques.** Il semblerait que le processus dégénératif débute avant la naissance mais soit progressif, n'atteignant pas l'ensemble des cellules musculaires [Dalpé *et al*, 1999].

L'hypercontraction et l'interruption cytoarchitecturale observées dans le muscle squelettique *dt* pourraient être dues à une perte de liaison entre les filaments intermédiaires (Fis) et les sites riches en actine-F comme le sarcolemme ou les stries Z.

Les filaments de desmine/vimentine sont également localisés entre stries Z adjacentes et entre stries Z et sarcolemme [Granger et Lazarides, 1979 ; Tokuyasu *et al*, 1983a, 1983b]. Etant donné cette localisation spécifique, les FIs du muscle sont vraisemblablement des liens structuraux qui maintiennent les myofibrilles « empilées » ensemble et intégrées avec le sarcolemme.

En accord avec ces observations, des auteurs ont montré que la mutation du gène de la desmine chez les souris induit un défaut cytoarchitectural sévère dans les muscles cardiaque et squelettiques [Li *et al*, 1996 ; Milner *et al*, 1996]. Dans le muscle strié mature, les FIs de desmine bordent la strie Z, lient les myofibrilles adjacentes au niveau de la strie Z, et lient les

myofibrilles au sarcolemme ou aux organites comme les mitochondries [Granger et Lazarides, 1978, Granger et Lazarides 1980 ; pour revue voir Capetanaki et Milner, 1998]. L'accumulation des mitochondries, que nous observons dans les fibres musculaires de la souris *Dst<sup>dt-J</sup>*, témoigne du manque d'ancrage de celles-ci au niveau des stries Z et du rôle interactif de la dystonine avec la desmine. Ainsi, à l'instar des mutations de la desmine, le gène de la dystonine est un gène candidat dans les myopathies ou cardiomyopathies héréditaires, car les caractérisations phénotypiques sont similaires au niveau de la fibre musculaire.

---

## **PARTIE 3 : CONCLUSION**

---



- A la différence des nombreux travaux précédents orientés sur l'expression de la dystonine et la caractérisation histopathologique du système nerveux de la souris *dystonia musculorum*, **notre travail contribue à l'étude physiopathologique de la mutation.**

Notre objectif principal était d'analyser les répercussions centrales de la lésion afférente sensitive afin de définir le substrat neurologique des troubles comportementaux observés. L'utilisation de cartographies nous a permis d'appréhender le système nerveux central dans sa globalité et par conséquent d'intégrer à la fois la pathologie et les phénomènes compensatoires.

Nous avons effectué ces travaux sur des souris un peu plus âgées que dans les études précédentes. Le développement du système nerveux central étant terminé à la fin du premier mois de vie post-natale, nos souris se situaient à un stade pré-adulte ou de jeune adulte. **Notre travail, par conséquent, présente l'intérêt de produire des données complémentaires sur l'évolution au cours du temps de la pathologie neurodégénérative qui caractérise la mutation *dt*.**

Comme nous l'avons vu, cette souris *Dst<sup>dt-J</sup>* a été comparée à d'autres modèles murins étudiés au sein de notre laboratoire, pour lesquels la lésion principale est cérébelleuse. Pour la souris *Lurcher (Grid<sup>Lc</sup>)*, par exemple, la lésion est stable dès le premier mois de vie [Lalonde et Strazielle, 2007]. Les résultats de notre étude montrent à l'inverse que, **chez la souris *Dst<sup>dt-J</sup>*, les lésions centrales continuent d'évoluer dans les mois suivants.** Au cours de la première année de cet élevage, période antérieure à ma présence au laboratoire, l'équipe avait réussi à maintenir des souris *Dst<sup>dt-J</sup>* à des âges plus avancés de 90-100 jours (soit environ 3 mois). Le déficit moteur était plus important, caractérisé par une perte d'activité des pattes postérieures, en extension dans la locomotion, indiquant que la dégénérescence de la moelle épinière lombaire s'était aggravée. L'apparition d'une incontinence signalait également l'atteinte des ganglions sympathiques. En revanche, les réflexes posturaux étaient semblables à ceux observés lors de notre étude et si la dystonie s'accroissait, l'équipe n'a jamais observé de torsions semblables à celles présentées par Duchon (**Figure 10**).

- Nous avons posé deux hypothèses de travail bien précises :
  - 1) les altérations structuro-fonctionnelles sont-elles localisées plus spécifiquement dans les régions exprimant la dystonine ?**
  - 2) Les lésions nerveuses périphériques sont-elles suffisantes pour induire les troubles moteurs observés ?**

Nous avons résumé nos résultats sous la forme d'un schéma des circuits centraux de la sensori-motricité en y associant les lésions histopathologiques, les structures présentant des altérations métaboliques et celles exprimant normalement la dystonine (**Figure 46**).

Que pouvons-nous conclure à la lumière de nos résultats ?

1) La dystonine, protéine du cytosquelette s'exprime dans les neurones sensitifs du système nerveux périphérique mais aussi dans de nombreuses structures centrales. Les lésions histopathologiques sont, en effet, localisées plus spécifiquement au niveau de certaines des structures normalement riches en dystonine mais pas toutes : nous avons vu que les régions corticales, l'hippocampe ou le noyau subthalamique qui expriment normalement la protéine ne présentent pas de lésions tissulaires évidentes. Il en est de même pour les centres segmentaires moteurs (noyau moteur du nerf trijumeau et couche 9

de Rexed de la moelle épinière). Il existerait ainsi des vulnérabilités différentielles parmi les populations cellulaires du système nerveux central. Nos résultats ont montré, en revanche, des changements d'activité métabolique dans la plupart de ces structures centrales signant possiblement une altération fonctionnelle des cellules. Ainsi, un facteur temps pourrait pondérer cette vulnérabilité cellulaire, certaines cellules pouvant résister plus longtemps à la perte de la dystonine.

2) Chez la souris *Dst<sup>dt-J</sup>*, la mise en évidence de l'atteinte de certains circuits fonctionnels suggère que les altérations observées dans les structures encéphaliques seraient la conséquence des lésions tissulaires observées plutôt que l'expression même de la mutation au sein des structures centrales. Notre étude a mis en évidence des modifications neurochimiques et métaboliques centrales dans des régions impliquées dans le contrôle des fonctions motrices et plus particulièrement celles qui font partie des boucles de régulation du système extrapyramidal assurant le contrôle des activités motrices réflexes et automatiques. Or, pour fonctionner correctement, ces régions sont dépendantes des informations extéroceptives et proprioceptives qui viennent de la périphérie qu'elles reçoivent directement ou indirectement de projections afférentes. La dégénérescence de ces fibres est ainsi une cause directe des troubles moteurs observés. Toutefois, nos études ont révélé des atteintes centrales plus importantes que celles décrites précédemment dans la littérature, l'âge plus avancé des souris pouvant peut-être expliquer ces différences. Ces atteintes tissulaires (cervelet, noyaux du pont, noyau rouge) ou neurochimiques (noyaux striés) intéressent des structures motrices importantes du système extra-pyramidal. La pathologie cérébelleuse joue certainement un rôle important dans le tableau clinique de la souris *Dst<sup>dt-J</sup>* car une comparaison de nos résultats avec ceux obtenus chez d'autres mutants caractérisés par une dégénérescence massive de populations cellulaires du cervelet (Lurcher, staggerer ou weaver) montre que, dans les diverses mutations, ce sont les mêmes structures encéphaliques qui sont affectées par des changements d'activité métaboliques [Strazielle et al, 1998 ; Deiss et al, 2002 ; Strazielle et al, 2004].

**Ainsi, les atteintes motrices importantes observées dans les diverses études comportementales sont certainement le résultat des pathologies combinées périphériques et centrales qu'il est difficile de dissocier car impliquées dans une même fonction globale.**

Au niveau des muscles, les données récentes de la littérature ont montré l'importance de l'interaction dystonine–desmine dans l'intégrité du cytosquelette de la fibre musculaire, et particulièrement dans la distribution et l'activité des mitochondries.

**La mutation altère la fibre musculaire.** Les résultats obtenus pour les trois muscles suggèrent que l'expression de la dystonine dans la cellule musculaire est essentielle à la fonction musculaire. Nous ne pouvons pas ignorer que son absence chez la souris *Dst<sup>dt-J</sup>* est en grande partie responsable de l'altération de la fonction motrice, l'atrophie musculaire résultante entraînant une faiblesse musculaire et une fatigue. Toutefois, il doit exister des variabilités de vulnérabilité entre les différentes structures musculaires car seule la langue présentait des fibres musculaires dégénérées, regroupées dans une zone spécifique de la masse linguale (dos de la langue)

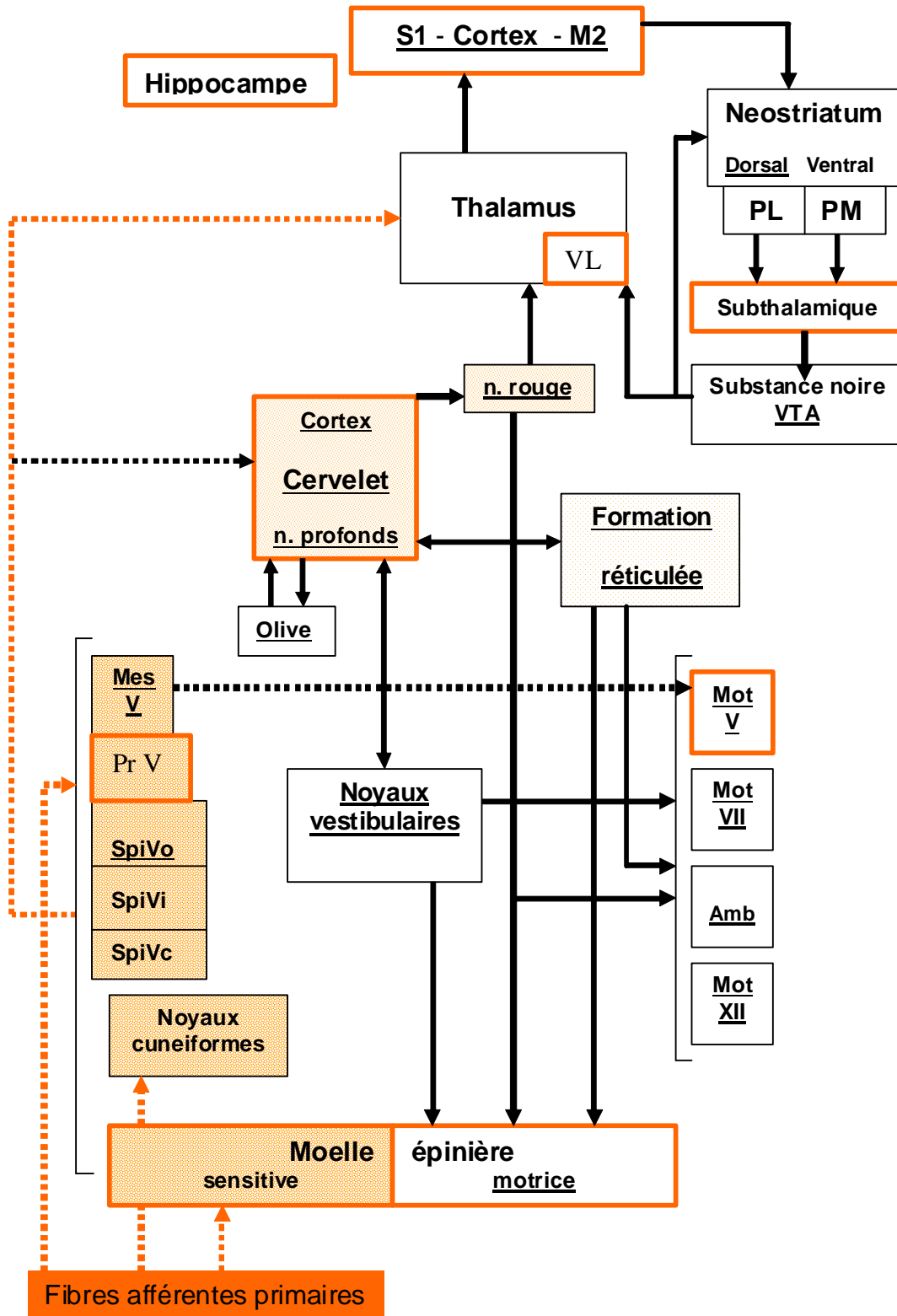


Figure 46 : Schéma fonctionnel du contrôle central de la sensori-motricité chez la souris *Dst<sup>dt-J</sup>*.

## Légende de la Figure 46

Illustration des structures : 1) exprimant normalement la dystonine (encadrés ou traits oranges), 2) atteintes par la pathologie neurodégénérative (fonds ou traits pointillés de densités croissantes proportionnelles à la quantité de fibres nerveuses dégénérées), 3) modifiées au niveau de leur activité métabolique (noms soulignés) Amb = noyau ambigu ; MesV = noyau mésencéphalique du nerf trijumeau ; Mot V, VII, XII = noyaux moteurs des nerfs crâniens trijumeau (V), facial (VII) et hypoglosse (XII) ; PL = partie latérale du pallidum ; PM = partie médiale du pallidum ; PrV = noyau principal du nerf trijumeau ; SpiV = noyau spinal du nerf trijumeau, parties orale (SpiVo), interpolaire (SpiVi) et caudale (SpiVc) ; VL = noyau ventrolatéral du thalamus ; VTA = aire tegmentale ventrale

Dans le système nerveux périphérique, la pathologie neurodégénérative est directement liée à l'expression de la dystonine. En revanche, dans le système nerveux central, il semble que les lésions dégénératives soient plutôt induites « en cascade » par les lésions primaires sensibles, intéressant, ainsi, essentiellement les centres segmentaires sensitifs. Les structures centrales, normalement riches en dystonine, sont peu vulnérables à la dégénérescence. Toutefois, il est fortement possible que ces structures soient altérées dans leur fonctionnement car les changements d'activité métabolique observés intéressent ces régions ou des régions de projection.

- **La souris *Dst<sup>dt-J</sup>* constitue un modèle important pour une meilleure compréhension des rôles et mécanismes physiologiques de la protéine dans l'intégrité du cytosquelette.**

L'intégration de la dystonine dans le cytosquelette nourrit l'hypothèse selon laquelle les maladies neurodégénératives sont des pathologies du cytosquelette. En effet, l'accumulation anormale de neurofilaments est une caractéristique pathologique à de nombreuses maladies humaines neurodégénératives, comme la sclérose latérale amyotrophique (SLA), la maladie d'Alzheimer (MA), la maladie de Parkinson (MP), la maladie de Charcot-Marie-Tooth (CMT), les neuropathies à axones géants de type GAN (Giant Axonal Neuropathy), la démence à corps de Lewy, l'atrophie musculaire spinale, la paralysie supranucléaire progressive et la neuropathie diabétique. De multiples facteurs peuvent potentiellement provoquer l'accumulation de neurofilaments, comme la dérégulation de l'expression du gène NF, des mutations au niveau de ce dernier, des défauts dans le transport axonal, ainsi que des modifications anormales post-traductionnelles et de protéolyse [Perrot et al, 2008]. La dystonine est un des facteurs susceptibles de perturber les transports axonaux. Toutefois, l'accumulation des neurofilaments n'est pas la cause de la dégénérescence cellulaire et semble plutôt être un marqueur histopathologique de la maladie comme les plaques neuritiques dans la maladie d'Alzheimer par exemple.

Ainsi, la dystonine est une protéine importante, mais ses rôles et mécanismes au sein du cytosquelette ne sont pas élucidés car dans la mutation *Dt*, la cause de la dégénérescence cellulaire demeure inconnue. Nos études en microscopie électronique ont montré une relative bonne conservation des neurones ganglionnaires trigéminaux alors que nous supposons des dégénérescences importantes. **Nous avons observé, toutefois, au sein de certaines cellules, la présence d'une désorganisation du réticulum endoplasmique (REG), des appareils de Golgi hypertrophiés et des membranes nucléaires indentées, parfois même déhiscentes.** Ces modifications morphologiques pourraient signer des perturbations des fonctions de synthèse au sein du péricaryon. Une isoforme de la dystonine impliquée dans ces systèmes a été récemment mise en évidence ; elle est suspectée d'être responsable de la mort cellulaire [Young et Kothary, 2007]. Des études systématiques à des âges plus précoces pourraient aider à préciser ce processus étiopathogénique.

- **Bien que la souris *Dst<sup>dt-J</sup>* constitue un modèle de déafférentation chronique, elle nous permet d'estimer les conséquences et les effets d'une atteinte aigue des afférences sensitives primaires.**

Cette atteinte peut-être transitoire lors d'un zona trigéminal. Dans notre activité de chirurgien-dentiste, ce type de pathologie survient le plus souvent de façon iatrogène par section ou compression nerveuses lors d'un acte chirurgical. Les accidents nerveux les plus fréquents dans notre profession ont lieu lors de l'avulsion des dents de sagesse mandibulaires ou lors d'ostéotomies pratiquées pour effectuer des avancées ou des reculs mandibulaires. Les répercussions sont multiples, sensitives mais aussi motrices et la santé bucco-dentaire peut être considérablement altérée à long terme: l'atteinte du nerf lingual entraîne une perte des fonctions sensitives (perte de sensibilité) et sensorielle (perte du goût) au niveau des deux tiers antérieurs de la langue ; la lésion du nerf alvéolaire inférieur entraîne une anesthésie, hypoesthésie ou paresthésie au niveau du menton et de l'hémilèvre correspondants à la lésion; le patient décrit le plus souvent des douleurs à type de décharge électriques ou paresthésies; des plaies au niveau du bord muqueux de la lèvre inférieure, consécutives à des morsures peuvent être observées [Seigneurie et al, 2000]; la fonction alimentaire est perturbée par des fuites de liquide au cours du repas et une accumulation du bol alimentaire dans le vestibule augmentant le risque carieux; la phonation est altérée, une difficulté à formuler certaines syllabes ou à s'exprimer entrave de façon significative la vie quotidienne [Boucher et Cohen, 2007].

Il est admis que ces troubles fonctionnels sont causés par la perte des sensations tactiles. Cependant, l'atteinte des fibres proprioceptives issues des muscles masticateurs a une incidence importante dans ces troubles fonctionnels [Raappana et Arvidsson, 1992] et la proprioception alvéolo-dentaire ne doit pas être ignorée car elle joue un rôle primordial dans la calibration des activités musculaires. **Nous avons montré que la perte de la sensibilité proprioceptive trigéminal engendrait une baisse d'activité métabolique dans le noyau mésencéphalique du nerf trijumeau et provoquait, en retour, une augmentation d'activité compensatoire dans le noyau moteur du nerf trijumeau pour permettre d'assurer le maintien des boucles réflexes myotatiques.** Toutefois, un phénomène compensatoire ne permet généralement pas le maintien de l'activité normale et engendre le plus souvent des perturbations fonctionnelles.

Une usure dentaire plus importante que la normale a été observée dans une étude parallèle effectuée par l'équipe du laboratoire sur des souris *Dst<sup>dt-J</sup>* de 3 mois. Cette usure dentaire pourrait être le résultat de l'hypermétabolisme observé dans les cellules du noyau moteur du nerf trijumeau et de la formation réticulée pontique, activatrice de la contraction musculaire. En effet, cet hypermétabolisme pourrait induire une hyperactivité musculaire se traduisant par une augmentation des forces de morsure ou une augmentation de la fréquence des contacts interdentaires (activité probablement similaire au bruxisme) provoquant ainsi une usure dentaire plus importante.

**Il est certain que notre modèle n'est pas comparable aux lésions aiguës provoquées car c'est un modèle dégénératif chronique, mais il est intéressant au niveau physiopathologique car il met en évidence l'importance du pôle sensitif dans le contrôle de la motricité, dans le calibrage et la précision des mouvements.**



---

## **PARTIE 4 : PROTOCOLES TECHNIQUES**

---

# 1. Animaux

Elevées à l'animalerie centrale de la Faculté de Médecine de Nancy, les souris de souche B6C3Fe-a/a (**Tableau 29**) sont issues du Laboratoire Jakson (Bar Harbor, Maine, USA). Elles sont élevées dans une salle sous température constante (24°C), humidité contrôlée, sous un cycle de lumière/obscurité de 12 heures. L'ensemble des expériences conduites sur ces animaux est réalisé en accord avec la Directive Européenne de 1986 (86/609/EEC) et le ministère de l'agriculture (autorisation numéro 38-R 1001).

**Tableau 29** : Répartition des souris de souche B6C3Fe-a/a étudiées selon l'âge (en jours), le sexe (M= masculin ; F= féminin) et le phénotype ( $Dst^{dt-J} / Dst^{dt-J}$  : souris homozygote atteinte, +/+ ou  $Dst^{dt-J} / +$  : respectivement souris homozygote saine et hétérozygote)

Souris contrôles +/+ ou $Dst^{dt-J} / +$		Souris dystoniques $Dst^{dt-J} / Dst^{dt-J}$	
Sexe	Age (en jours)	Sexe	Age (en jours)
F	56	F	56
F	58	M	58
M	58	M	49
M	49	F	45
F	45	F	49
F	50	M	42
M	49	M	42
M	49	F	42
F	47	M	47
M	47	F	47
M	47	M	46
F	47		
F	46		

Les études ont été réalisées sur vingt-quatre souris de souche B6C3Fe-a/a, âgées de 42 à 58 jours réparties en deux lots : onze souris dystoniques homozygotes ( $Dst^{dt-J} / Dst^{dt-J}$ , soit cinq femelles et six mâles), et treize souris contrôles (+/+ ou  $Dst^{dt-J} / +$ , soit sept femelles et six mâles). Etant donné leur phénotype semblable, les souris homozygotes normales et les souris hétérozygotes sont regroupées en un seul lot nommé « contrôle ». Ce choix de regroupement n'altère pas la validité des résultats : en effet la variabilité intra-groupe demeure faible quelle que soit la méthode d'investigation. Des souris hétérozygotes sont utilisées pour obtenir les souris homozygotes  $Dst^{dt-J} / Dst^{dt-J}$ , ces dernières étant incapables à l'accouplement ou stériles.

Parallèlement, trois souris  $Dst^{dt-J} / Dst^{dt-J}$  et trois souris contrôles (+/+ ou  $Dst^{dt-J} / +$ ), âgées de 34-35 jours, ont été utilisées pour l'étude histologique en microscopie électronique à transmission.

## 2. Préparation des tissus

---

### 2.1. Prélèvement des tissus

Le jour suivant la fin des expérimentations neuro-comportementales, les animaux sont anesthésiés au forène® (isoflurane) et euthanasiés par décapitation. La boîte crânienne est ouverte et l'encéphale est rapidement prélevé et congelé pendant 10 secondes dans une solution de 2-méthylbutane refroidi à l'azote liquide (température comprise entre -40° et -50°C) ; les encéphales sont alors enveloppés dans du papier d'aluminium annoté de façon indélébile, avant d'être conservés à -80°C au congélateur.

### 2.2. Dissection

#### 2.2.1. Encéphale

Le sacrifice par décapitation s'effectue au niveau des premières vertèbres dorsales de façon à pouvoir prélever la moelle cervicale en même temps que l'encéphale.

Après avoir dépecé la tête de l'animal, et supprimé les muscles dorsaux qui recouvrent la portion occipitale de la calotte crânienne ainsi que la région cervicale dorsale, la calotte crânienne est incisée par insertion de ciseaux fins au niveau de la moelle épinière sur les parois latérales du foramen magnum, puis au niveau des sutures temporo-pariétales. Les os de la voûte du crâne, cédant au niveau des sutures, sont retirés à l'aide d'une précelle.

On observe d'arrière en avant : la moelle cervicale, le cervelet, les hémisphères cérébraux et les lobes olfactifs. Lorsque ces structures ne sont pas toutes visibles, il faut enlever davantage de tissu osseux. Puis l'encéphale est retiré délicatement de la boîte crânienne, les nerfs crâniens étant sectionnés au fur et à mesure.

#### 2.2.2. Tissus musculaires

Les trois structures musculaires choisies (masse musculaire linguale, les deux muscles masséters, ainsi que les deux muscles fléchisseurs superficiels de l'extrémité de la patte postérieure) sont rapidement prélevés.

- Les muscles masséters

Ils sont normalement constitués de trois plans : un plan superficiel, un plan moyen et un plan profond. Seuls les deux premiers chefs seront prélevés, le chef profond restant adhérent à l'os mandibulaire.

Le plan moyen du *m. masseteris superficialis*, plus réduit que le premier, provient de la face latérale de l'arcade zygomatique. Il s'insère au bord inférieur de la mandibule. Le plan superficiel très volumineux, prend son origine au moyen de plusieurs tendons puissants et plats au niveau de la partie rostrale du maxillaire supérieur, et se prolonge caudalement et ventralement pour s'insérer sur les processus angulaires de la mandibule. La partie caudale du *m. masseteris profundus* vient du bord ventral de l'arcade zygomatique et s'insère principalement sur la ligne masséterique de la mandibule. La partie rostrale prend son origine latéralement au niveau de la partie caudale du maxillaire, de la partie rostrale de l'orbite, et de la fosse infra-orbitaire. Elle croise le canal infra-orbitaire et s'insère le long de la ligne masséterique. Les différents plans agissent dans le sens de la fermeture des mâchoires. **(Figure 47)**

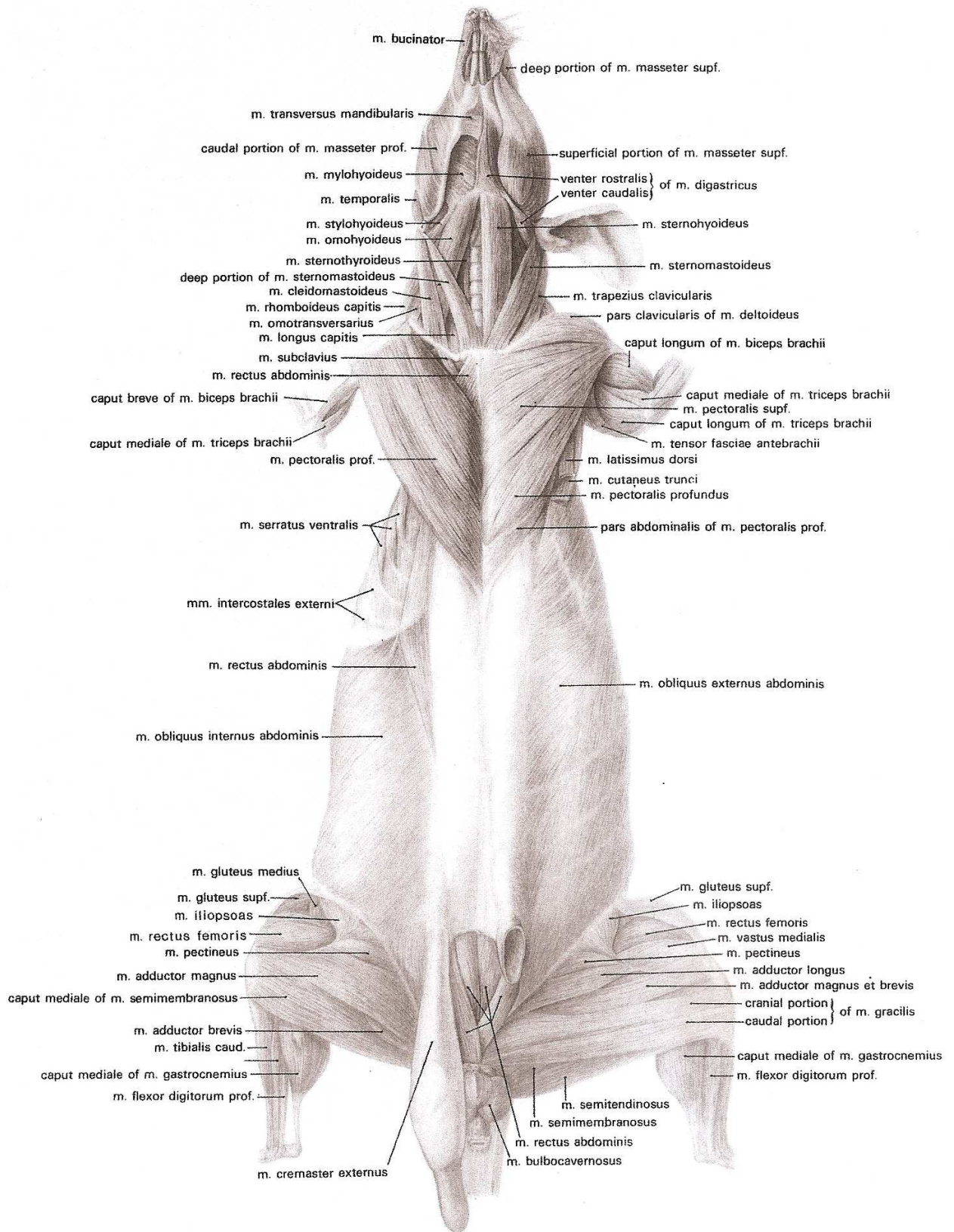
- Langue

La langue est étroite, plus importante en volume dans le sens sagittal que dans le sens transversal. Elle est de couleur rose pâle et a un aspect lisse. Elle est formée comme chez l'homme de plusieurs faisceaux musculaires correspondant chacun à l'un des muscles lingaux. Ces faisceaux sont dispersés en anneaux, orientés perpendiculairement à la muqueuse.

Le prélèvement lingual est effectué par simple section, à l'aide de ciseaux fins, de la partie orale qui correspond aux deux tiers antérieurs du complexe musculaire.

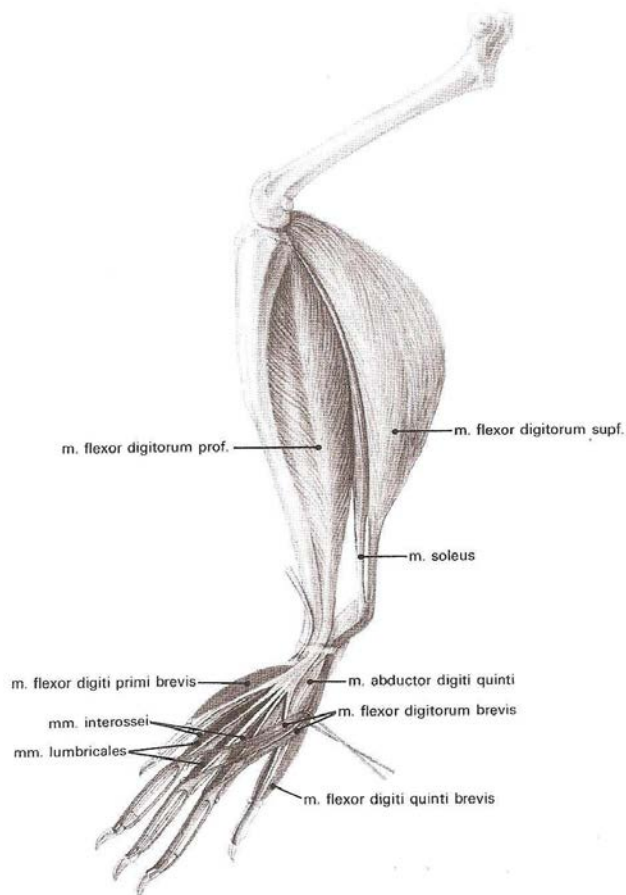
- Muscles fléchisseurs superficiels de l'extrémité de la patte postérieure

Le muscle *flexor digitorum superficialis* provient de l'épicondyle médial de l'humérus. Ses trois tendons se dirigent vers les deuxième, troisième et quatrième doigts, chacun se divisant en deux branches avant qu'ils n'atteignent le ligament annulaire proximal. Ceux-ci se prolongent le long des tendons profonds du *flexor* et s'insèrent sur la face proximale de la deuxième phalange. Action : flexion de l'articulation du carpe et des premières et deuxièmes articulations des doigts 2, 3, et 4 (**Figure 48**). Le prélèvement de ce muscle se fait par section distale du tendon situé en arrière de la patte postérieure et section proximale du chef musculaire dans sa partie charnue la plus haute.



**Figure 47** : Muscles superficiels (à gauche), muscles profonds (à droite), face ventrale de la souris (D'après Hebel et Stromberg, 1986)





**Figure 48 :** Muscles du membre pelvien de la souris, vue latérale (D'après Hebel and Stromberg, 1986)

### 2.3. Préparation des coupes

Des coupes sériées, dans le plan frontal, sont réalisées au cryostat HM505E (Microm Francheville, France) à une température de  $-20^{\circ}\text{C}$ . L'intérêt de cette méthode de coupe est d'avoir toutes les régions de l'encéphale sur deux lames (antérieure et postérieure), les coupes étant séparées entre elles d'une épaisseur de  $300\ \mu\text{m}$ . Concernant les séries réalisées, les 13 premières ont une épaisseur de coupe de  $20\ \mu\text{m}$ , les 3 dernières séries, une épaisseur de coupe de  $10\ \mu\text{m}$ .

Les coupes sont montées sur des lames gélatinées. Les lames vierges (nettoyées et dégraissées à l'achat) sont essuyées avec un papier spécial haute précision puis plongées quelques secondes dans une solution d'eau distillée chauffée à  $40^{\circ}\text{C}$ -  $50^{\circ}\text{C}$  avec  $0.5\text{g}$  de gélatine de boeuf et  $0.05\text{g}$  de chrome-alun pour  $100\ \text{ml}$ . Cette solution est filtrée avant utilisation. Les lames sont ensuite recouvertes de papier d'aluminium, et mises à sécher pendant deux jours à température ambiante ; puis elles sont rangées dans des boîtes hermétiques, à l'abri de la lumière et de la poussière.

La gélatinisation des lames histologiques, utilisées pour monter les séries de coupes, permet une meilleure adhérence des tissus biologiques sur la lame et par conséquent préserve l'intégrité des tissus lors des traitements histologiques.

Les coupes montées sur lames gélatinées sont enfin mises à sécher à température ambiante pendant 2 à 3 heures. Cette étape est importante car la déshydratation qui en résulte va permettre d'éviter la formation de cristaux de glace dommageables pour les tissus lors de la congélation. Les lames sont alors conservées au congélateur à  $-80^{\circ}\text{C}$  jusqu'à leur utilisation.

### 3. Marquages histochimiques

---

Les protocoles histochimiques du marquage de la COX et de l'ACHé ont servi pour les tissus nerveux et musculaires.

De la même façon, le protocole utilisé pour la préparation des tissus destiné à la microscopie électronique est le même quelque soit le tissu examiné.

#### 3.1. Marquage de la cytochrome oxydase (COX)

En 1989, Wong-Riley a démontré que l'activité de la COX est un indice valide et fiable de l'activité métabolique du neurone.

La révélation de l'activité de la COX se fait par une réaction histochimique d'oxydo-réduction. Lors de l'incubation, le cytochrome c, de couleur saumon, est réduit et devient rose ; le produit de réaction est alors révélé au DAB (3,3'diaminobenzidine). Cette réaction est générée tant que le substrat peut-être réduit. Ainsi, l'intensité du marquage est directement proportionnelle à la quantité de COX présente dans les tissus.

Dans nos études, la révélation de la COX est faite sur une série de coupes (20µm d'épaisseur) de chaque cerveau selon le protocole de Wong-Riley [1979] modifié par Strazielle *et al* [1998]. Des standards (coupes d'homogénat d'encéphale de souris) d'épaisseurs variables (entre 10-40µm) sont incubés en même temps. Le protocole histochimique est le même pour toutes les lames incubées. Les standards servent à vérifier la linéarité de la courbe des absorbances en fonction de l'épaisseur des coupes. La mesure préalable en spectrophotométrie de l'activité enzymatique de la COX dans ces homogénats va permettre la conversion automatique des absorbances mesurées par l'analyseur d'image directement en activité enzymatique.

##### ○ Protocole histochimique

- Séchage des lames à température ambiante :

Incubation à 37°C, à l'obscurité, sur agitateur pendant environ 1 heure (45 à 75 minutes – temps déterminé suivant l'intensité de la coloration et selon le tissu, musculaire ou nerveux) dans le mélange suivant :

Pour 180 ml de tampon phosphate 0.1 M (pH 7.4) :

- 40 mg de cytochrome c (SIGMA, type III, de cheval)
- 100 mg de DAB-4HCl
- 8 g de sucrose
- 36 mg de catalase

Rinçage au tampon phosphate 0.1 M sucrosé à 10% à 4°C pendant 5 min pour arrêter la réaction

Fixation dans un bain de formaline (Formaldéhyde 4% tamponné) pendant 30 min

- Rinçage 3 fois au tampon phosphate 0.1 M (5 min et 2 x 2 min)

Déshydratation dans des bains successifs d'alcool (3 min chacun) de 50°, 70°, 96° puis de 100° (2 fois 5 min) et enfin de xylène (2 fois 5 min).

- Montage au Permount ou à l'Eukitt.

Parallèlement, deux contrôles négatifs sont immergés dans la même solution mais un sans DAB et un avec du cyanide de potassium 0.01 M pendant le même temps d'incubation. Aucun marquage de COX n'est présent sur ces lames.

Le marquage, de couleur brune, est analysé à l'aide d'un microscope à transmission, en lumière blanche. Etant donné que l'intensité du marquage est proportionnelle à la quantité de tissus et au temps d'incubation, l'analyse de la densité de marquage se fait par mesure de l'absorbance.

○ Préparation des standards

- prélèvement de plusieurs encéphales de souris
- broyage manuel des encéphales de souris à l'aide d'un broyeur manuel de type Dounce jusqu'à obtention d'une pâte
- conservation de la pâte dans des petits ependorfs cylindriques.

Pour une bonne homogénéisation (densité uniforme de la pâte) faire tourner les homogénats rapidement dans une centrifugeuse (1800 rpm) à 4° pendant 15-30 sec.

- congélation des ependorfs dans l'isopentane à -40°C avant de les conserver au congélateur à -80°C

Pour la préparation des lames de standards, il suffit de démouler les petits « boudins » de pâte congelée, les placer sur un porte-objet, les couper à des épaisseurs variables de 10, 20, 30 et 40 µm et les placer sur une même lame.

Pour extraire les boudins de pâte des ependorfs, il suffit de couper l'extrémité du tube et de les pousser à l'aide d'un bâtonnet : procéder sur de la carboglace pour maintenir une température en dessous de -20°C.

○ Calcul de l'activité enzymatique spécifique de la COX

L'activité enzymatique est calculée par dosage biochimique à l'aide de la méthode au spectrophotomètre décrite par Hess et Pope [1953].

- diluer le cytochrome c (SIGMA) à une concentration de 30µM dans du tampon phosphate 0.05M (pH 7).
- rajouter 0,3 g de sodium hydrosulfite (= hydrosulfite de Na) pour 100 ml de solution de cytochrome c, soit une concentration de 17 mM.
- Le cytochrome c est réduit par l'hydrosulfite de Na et passe d'une coloration saumon à une coloration rose (Nous obtenions par exemple, à 565 nm une D.O. de 0.13 et à 550 nm une D.O. de 2.08, soit un rapport d'environ 16. Ce rapport doit être impérativement supérieur à 6 sinon la solution doit être réduite à nouveau).
- mélanger alors 0.9 ml de cette solution de cytochrome réduit avec 0.1 ml d'homogénat (l'homogénat est mélangé à du déoxycholate 0.75% dans un rapport de 0.012 g de pâte pour 5 ml de déoxycholate. Pour bien homogénéiser, utiliser un tube et un piston en friction).
- mesure de la D.O. à 550 nm.

On obtient une chute importante de la D.O. avec une courbe dont la pente est importante. Cette pente représente l'activité enzymatique qui est calculée directement par l'appareil selon la formule :

$$\Delta OD/E / (\text{tissu}) = \mu\text{mol}/\text{min}/\text{g de tissu sec à } 22^\circ \text{ pH } 7 \text{ (E = } 19.6 \text{ nM}^{-1} \cdot \text{Cm}^{-1}\text{)}$$

Le calcul de la pente se fait lorsque la pente est la plus droite entre T15 sec et T75 sec.

Le ferricyanide de potassium doit arrêter tout de suite la réaction d'oxydation.

L'activité spécifique mesurée (38,5 µmol/min/g de tissu) reste stable pendant plusieurs mois.

## 3.2. Marquage de l'acétylcholinestérase (AChE)

L'activité AChE est utilisée pour marquer l'innervation cholinergique dans le système nerveux central [Gil-Bea *et al*, 2005]. Bien que l'AChE ne soit pas un marqueur spécifique puisque l'enzyme est présente à la fois dans les neurones présynaptiques et postsynaptiques, sa révélation histochimique nous permet d'en faire une évaluation quantitative.

Le principe de la méthode histochimique est de mesurer le niveau de la thiocholine produite par hydrolyse de l'acétylthiocholine utilisée comme un analogue du substrat naturel. La révélation de la thiocholine est effectuée par le sodium sulfide.

De la même façon que pour le marquage de la COX, une série de coupes de cerveau de chaque souris, non fixées et conservées à  $-80^{\circ}\text{C}$  ( $20\mu\text{m}$  d'épaisseur) ainsi que des lames de standards (homogénats d'encéphale de souris) ont été utilisées. Le marquage est effectué selon le protocole de Paxinos et Watson [1998]. L'intensité du marquage est directement proportionnelle à la concentration du tissu biologique (épaisseur) et à la durée d'incubation.

La mesure de l'activité enzymatique des homogénats utilisés pour les standards par spectrophotométrie permet la conversion de l'absorbance en activité enzymatique et la réalisation d'une évaluation quantitative de l'AChE.

### o Protocole histochimique

- Séchage des lames à température ambiante
- Préparation d'un tampon acétate 0,1 M de pH=5,0

Solution A : (pour 100ml)

- 0.57ml acide acétique glacial 1 N (pour faire une solution à 0.1 N)
- eau distillée

Solution B : (pour 200ml)

- 1.64g sodium acétate pour une solution à 0.1 N (PM : 82.03)
- eau distillée

Solution finale = 59ml de solution A + 141ml de solution B (soit 200ml à 0.1M)

- utilisation de tampon acétate 50mM de pH=5,0 : dilution de la solution finale par 2, soit un ajout de 200ml d'eau distillée
- Préparation de la solution stock : ajouter au tampon acétate (pour 400ml)
  - 4mM de sulfate de cuivre (soit 0,2554 g)
  - 16mM de glycine (soit 0,4804 g)

Cette solution stock peut se conserver pendant des mois au réfrigérateur et des années au congélateur.

- Préparation de la solution d'incubation : ajouter à la solution stock (pour 100 ml)
  - 116 mg de S-acétylthiocholine iodide
  - 3 mg d'éthopropazine

Bien mélanger la solution car l'éthopropazine se dissout difficilement

- Incubation des lames à température ambiante, sans agitation de 2 séries de lames et de standards à des temps variables de 3 heures pour la première série et d'une nuit (15 heures) pour la seconde série, ceci pour éviter la saturation de la réaction enzymatique pour les structures très riches en AChE, celles-ci étant analysées sur la série incubée pendant 3 heures.
- Rinçages rapides à l'eau distillée (3 fois) pour arrêter la réaction
- Révélation dans une solution de 1% de sodium sulfide  $\text{Na}_2\text{S}_9\text{H}_{20}$  à pH=7,5 (ajout d'acide acétique jusqu'à obtention du pH souhaité) pendant 10min.
- Rinçages rapides à l'eau distillée (3 fois) pour arrêter la réaction

- Fixation dans un bain de formaline (Formaldéhyde 4% tamponné) pendant 30 min
- Rinçage à l'eau distillée (5 min et 2 x 2 min)
- Déshydratation dans des bains successifs d'alcool (3 min chacun) de 50°, 70°, 96° puis de 100° (2 fois 5 min) et enfin de xylène ou clearène (2 fois 5 min). Montage au Permout ou à l'Eukitt.

Parallèlement, un contrôle négatif est immergé dans la même solution sans S-acétylthiocholine iodide, pendant le même temps d'incubation. Aucun marquage d'AChE n'est présent sur ces lames.

Le marquage, de couleur brune, est analysé à l'aide d'un microscope à transmission classique (lumière normale). Etant donné que l'intensité du marquage est proportionnelle à la quantité de tissus analysée et au temps d'incubation, l'analyse de la densité de marquage se fait par mesure de l'absorbance.

- Préparation des standards

(Protocole identique à celui du marquage de la COX)

- Calcul de l'activité enzymatique spécifique de l'AChE

L'activité enzymatique de l'AChE a été déterminée en spectrophotométrie au moyen de la méthode colorimétrique d'Ellman *et al* (1961) modifiée par Dumont *et al* (2006). La thiocholine, formée durant l'hydrolyse de l'acétylthiocholine, est capable de réagir rapidement avec l'acide 5-5'-dithiobis-2-nitrobenzoïque (DTNB) en libérant un anion 5-thio-2-nitrobenzoate dont la couleur présente un maximum d'absorption à la longueur d'onde de 412 nm.

- Réalisation d'un homogénat formé de 50 mg de pâte (standard d'encéphale de souris) dans 1 ml de tampon phosphate 0.1 M (pH 8,0).
- Préparation d'aliqots de concentration tissulaire variable à partir de l'homogénat précédent (12.5 to 50 µl) par dilution dans du tampon phosphate contenant 25 µM de DTNB (0.5 mM).
- Mesure de l'absorbance à 412 nm de chaque aliqot après avoir rajouté dans la cuve de spectrophotomètre 10 µl d'acétylthiocholine-iodide (0.5 mM)

La valeur d'absorbance est proportionnelle à la concentration tissulaire ( $r = 0.997$ ).

L'activité enzymatique est calculée directement par l'appareil par la formule :

$$\Delta OD/E / (\text{tissu}) = \mu\text{mol}/\text{min}/\text{g de tissu sec à } 22^\circ\text{pH } 7 \quad (E = 1,36 \text{ nM}^{-1} \cdot \text{Cm}^{-1})$$

- L'ajout de 50 µM d'ambenonium (Tocris, Illkirch, France), un puissant inhibiteur de l'AChE supprime la réaction.

L'activité spécifique mesurée (13,0 µmol/min/g de tissu) reste stable pendant plusieurs mois pour les standards conservés à -80°C.

### 3.3. L'analyse quantitative des marquages histochimiques

Des cartographies détaillées de plus de 120 régions à travers tout l'encéphale ont été établies. L'intensité des différents marquages est quantifiée par la mesure de l'absorbance (densité optique) régionale au moyen d'un analyseur d'image assisté par ordinateur (MCID<sup>TM</sup>, Interfocus, UK).



Chaque région est digitalisée à un grossissement X10. L'absorbance spécifique au marquage est mesurée après soustraction automatique de la coloration de fond. La standardisation de l'appareil permet les comparaisons intergroupes pour des conditions identiques d'observation.

La mesure des absorbances des standards en fonction des épaisseurs de tissus permet le calibrage de l'appareil (échelle linéaire, le facteur de corrélation n'étant jamais inférieur à 0,95). Connaissant l'activité spécifique de l'enzyme étudiée, l'absorbance est convertie directement en activité enzymatique par le logiciel pour chaque mesure enregistrée. Le calibrage de l'appareil peut se faire également en utilisant une échelle de niveaux de gris élaborée et fournie par le laboratoire Kodak™.

Pour obtenir une évaluation homogène :

- toute l'analyse est faite par le même observateur en aveugle.
- les mesures sont effectuées dans le même plan de coupe pour les régions de vaste étendue,
- la surface mesurée pour chaque région est identique pour tous les encéphales. Pour les structures hétérogènes, une analyse globale est faite à faible grossissement (x10) complétée par une analyse précise des sous-régions à plus fort grossissement (x40).

### 3.4. Coloration au crésyl violet

Marqueur des ARN et ADN, le crésyl violet colore le noyau et les corps de Nissl, tout particulièrement les ribosomes du réticulum endoplasmique granulaire. Il est classiquement utilisé pour repérer les différentes régions de l'encéphale selon l'atlas à stéréotaxie [Franklin et Paxinos, 1997]. L'intensité du marquage mesurée par absorbance donne une évaluation grossière de la densité cellulaire et renseigne, par conséquent sur une éventuelle perte cellulaire.

Une coloration au crésyl violet à 0.5% est réalisée systématiquement sur une série de coupes suivant le protocole de Bolam [1992].

#### ○ Protocole histologique

- Séchage des lames à température ambiante
- Fixation à la formaline (fomaldéhyde 4% tamponné) pendant 24 heures Rinçage des lames dans de l'eau distillée (1 rinçage rapide suivi d'un rinçage de 5 min)
- Dégraissage des tissus par trempages successifs (3 min chacun) des lames dans une série ascendante puis une série descendante de bains d'alcool, (alcool 50°, 70°, 96° 100°(2 fois), xylène, 100° (2 fois), 96°, 70°, 50°)
- Rinçage à l'eau distillée pendant 5 min
- Préparation de la solution de crésyl violet

Pour 250 ml de solution :

- 15 ml d'acétate de sodium 1 M
- 75 ml d'acide formique 0.2M
- 150 ml de crésyl violet aqueux 0.5% (filtrer la solution)

- Coloration des lames par immersion pendant 30 min dans la solution de crésyl violet (procéder par essais pour définir le temps optimal de façon à obtenir une coloration bien contrastée)

- Rinçage rapide pour éliminer l'excès de colorant
- Immersion des lames dans une série de bains d'alcool 50°, 70°,96°,100° (2 fois), xylène (2 fois), 3 min chacun

La déshydratation sert à différencier la coloration (la myéline perd la coloration alors que le corps cellulaire la conserve). Cette différenciation est accélérée en acidifiant légèrement les bains d'alcool 70° et 96° avec de l'acide acétique.

- Montage des lames à l'Eukitt.

Les corps de Nissl sont colorés en violet et préfigurent les cellules. L'observation se fait au microscope à transmission en lumière blanche.

### 3.5. Coloration au Fluoro-Jade B

Le Fluoro-Jade B est une substance fluorescente (PM=450) ayant un spectre d'émission à 530 nm. Il est reconnu comme marqueur de la dégénérescence neuronale colorant en vert-jaune fluorescent le corps cellulaire et les prolongements fibrillaires des neurones en train de dégénérer [Schmued et Hopkins, 2000].

La coloration est effectuée sur une série de coupes (2 lames) par animal, non fixées et d'une épaisseur de 20 µm.

#### ○ Protocole histologique

- Ramener les lames à température ambiante
- Fixation préalable (coupes sur lame gélatinée) des lames pendant une nuit dans une solution de formaline (solution de Formaldéhyde 4% dans du tampon phosphate à un pH de 7,2).
- Rinçage des lames dans de l'eau distillée (1 rinçage rapide suivi d'un rinçage de 5 min)
- Préparation des solutions

Solution d'alcool 80% - NaOH 1% : mélanger 20 ml de NaOH 5% avec 80 ml d'alcool absolu.

Solution de permanganate de potassium 0.06%, soit 60 mg dans 100 ml d'eau distillée (solution craignant la lumière, à faire en extemporané).

Solution de Fluoro-Jade 0.0004% (à faire en extemporané, Histochem, Jefferson, AR, USA commercialisé en France par ASD, Evry) : partir d'une solution stock de Fluoro-Jade 0.01% (10 mg dans 100 ml d'eau distillée) qui peut être conservée 2 mois à 4°C ; mélanger 4 ml de cette solution stock avec 96 ml d'une solution d'acide acétique 0.1 % (0.1 ml d'acide acétique glacial dans 99.9 ml d'eau distillée).

- Immersion des lames dans la solution d'alcool 80% pendant 5 min
- Immersion dans un bain d'alcool 70° pendant 2 min
- Rinçage à l'eau distillée pendant 2 min
- Immersion des lames dans une solution de permanganate de potassium 0.06% pendant 10 min, sous agitation douce

Les bains d'alcool et de permanganate servent à diminuer la coloration de fond et empêcher l'affaiblissement du marquage fluorescent lors de l'exposition (« fading »).

- Rinçage à l'eau distillée pendant 2 min
- Immersion des lames dans une solution de Fluoro-Jade 0.0004% pendant 20 min, sous agitation douce

- Rinçages à l'eau distillée, 3 fois 1 min
- Séchage rapide sous air chaud ou sur une plaque chauffante (50°C) Immersion dans le xylène (2 min) et montage au DePeX.

L'observation se fait au microscope muni d'un filtre pour fluorescence ou FITC (Olympus AX70, France). La couleur positive avec le filtre est vert-jaune fluorescent.

### 3.6. Protocole pour la microscopie électronique à transmission

Les tissus doivent être fixés. Une perfusion intracardiaque est réalisée chez les 6 souris qui ont servi à l'étude.

Chaque animal est plongé dans un profond coma par inhalation de Forène®. L'animal est entravé, et une laparotomie est réalisée pour accéder au cœur. Après incision de la pointe cardiaque gauche, une canule est alors introduite dans le cœur jusqu'à la naissance de l'aorte, pour permettre le lavement et la fixation des tissus. L'oreillette droite est coupée pour permettre l'élimination des liquides.

- Les tissus sont dans un premier temps lavés à l'aide d'une solution saline à 0,9% et héparine (100mL) à 37°C, puis fixés dans une solution de glutaraldéhyde à 2,5% dans un tampon cacodylate de sodium 0,1M (100mL) à pH = 7,2 refroidie à une température de 4°C
- Les prélèvements des tissus fixés sont réalisés (petits cubes d'environ 1mm<sup>3</sup>). Il s'agit :
  - Au niveau du système nerveux : de segments de la moelle cervicale et de la moelle lombaire, du ganglion trigéminal,
  - Au niveau musculaire : du masséter, du muscle *flexor digitorum superficialis*, de la langue.
- Les prélèvements sont postfixés pendant 24 heures dans le tampon cacodylate de sodium 0,1M, puis placés, sous hotte, dans une solution de tetroxyde d'osmium 1% dans un tampon cacodylate 0,1M à 4° C.
- Après un rinçage rapide dans le tampon cacodylate, les prélèvements subissent une déshydratation poussée dans une série d'alcool.
- Les prélèvements sont alors placés 1h à température ambiante dans un mélange Epon (1 volume) – propylène oxyde (1 volume) pour leur pré – imprégnation.
- Ils sont ensuite immergés dans de l'Epon pur, en deux temps pour une meilleure imprégnation des tissus par l'Epon, dans des tubes en verre fermés. L'imprégnation est réalisée toute la nuit à température ambiante. Les échantillons sont alors placés dans des moules en latex en forme de gélules, et sont recouverts d'épon frais. Ils sont mis à polymériser dans une étuve à 56°C pendant 48h minimum [Luft, 1961].
- Les blocs obtenus sont coupés à l'aide d'un ultramicrotome (Ultracut de Reichert, JUNG®)
  - des coupes semi-fines de 1,5 µm d'épaisseur, colorées au bleu de Toluidine à 1% servent à l'orientation des blocs et au repérage des tissus en microscopie optique. Une étude histologique est possible à ces épaisseurs.

- Des coupes ultra-fines de 70 à 90 nm d'épaisseur sont alors réalisées et montées sur grille de cuivre.

Quelques coupes sont contrastées à l'aide de sels de métaux lourds :

- à l'acétate d'uranyl 3% en solution aqueuse, pendant 25 à 30 min. Un rinçage à l'eau distillée est effectué.
- au nitrate de plomb (pH = 12) suivant la coloration de Reynolds pendant 7 min.

L'observation est, quant à elle réalisée au microscope électronique à transmission (Philips CM 12 – 80 kV)

### **3.7. Etude statistique des résultats qualitatifs**

L'analyse des données qualitatives est réalisée au moyen du logiciel Statview 4.1.

Pour les cartographies histochimiques, la quantité importante des mesures effectuées augmente le risque d'erreur. Ainsi, les différences d'absorbance entre les deux groupes de souris contrôles et *Dst<sup>dt-J</sup>* sont évaluées dans un premier temps régionalement, à l'aide d'un test ANOVA à valeur répétée et à un seuil de significativité défini à  $P < 0,05$ . Pour les régions significatives, un test *t* de Student avec un seuil de significativité défini à  $P < 0,01$  est alors utilisé pour préciser au sein de la région expertisée, quelles sont les structures altérées.

Pour les analyses morphométriques, un test *t* de Student est utilisé, avec un seuil de significativité défini à  $p < 0,05$ .

---

## **BIBLIOGRAPHIE**

---



## A

- Abe S, Maejima M, Watanabe H, Shibahara T, Agematsu H, Doi T, Sakiyama K, Usami A, Gojyo K, Hashimoto M, Yoshinari M, Ide Y. 2002. Muscle-fiber characteristics in adult mouse-tongue muscles. *Anat Sci Int* 77:145-148
- Abin-Carrquiry JA, Urbanavicius J, Scorza C, Rebolledo-Fuentes M, Wonnacott S, Cassels BK, Dajas F. 2010. Increase in locomotor activity after acute administration of the nicotinic receptor agonist 3-bromocytisine in rats. *Eur J Pharmacol* 634:89-94
- Adachi T, Inanami O, Ohno K, Sato A. 1990. Responses of regional blood flow following focal electrical stimulation of the nucleus basalis of Meynert and the medial septum using the [<sup>14</sup>C]iodoantipyrine method in rats. *Neurosci Lett* 112:263-268
- Adlkofer K, Martini R, Aguzzi A, Zielasek J, Toyka KV, Suter U. 1995. Hypermyelination and demyelinating peripheral neuropathy in Pmp22-deficient mice. *Nat Genet* 11:274-11280
- Al-Ali SY, Al-Zuhair AGH. 1989. Fine structural study of the spinal cord and spinal ganglia in mice affected with a hereditary sensory neuropathy, *dystonia musculorum*. *J Submicrosc Cytol Pathol* 21:737-748
- Alberts B, Johnson A, Lewis J, Raff M, Roberts K, Walter P. 2002. *Molecular Biology of the Cell*, 4<sup>th</sup> ed, Garland Science, New York
- Andrä K, Lassmann H, Bittner R, Shorny S, Fässler R, Propst F, Wiche G. 1997. Targeted inactivation of plectin reveals essential function in maintaining the integrity of skin, muscle, and heart cytoarchitecture. *Genes Dev* 11:3143-3156
- Angelides KJ, Smith KE, Takeda M. 1989. Assembly and exchange of intermediate filament proteins of neurons: neurofilaments are dynamic structures. *J Cell Biol* 108:1495-1506
- Ase AR, Strazielle C, Hebert C, Botez MI, Lalonde R, Descarries L, Reader TA. 2000. Central serotonin system in *dystonia musculorum* mutant mice: biochemical, autoradiographic and immunocytochemical data. *Synapse* 37: 179–193
- Ashmore CR, Doerr L. 1971. Comparative aspects of muscle fiber types in different species. *Exp Neurol* 31:408-418
- Auer RN, Kalimo H, Olsson Y, Siesjö BK. 1985. The temporal evolution of hypoglycemic brain damage. I. Light- and electron-microscopic findings in the rat cerebral cortex. *Acta neuropath* 67:13-24
- Augood SJ, Penney JB, Friberg IK, Breakefield XO, Young AB, Ozelius LJ, Standaert DG. 1998. Expression of the early-onset torsion dystonia gene (DYT1) in human brain. *Ann Neurol* 43:669-673

## B

- Bahmanyar S, Moreau-Dubois MC, Brown P, Cathala F, Gajdusek DC. 1983. Serum antibodies to neurofilament antigens in patients with neurological and other diseases and in healthy controls. *J Neuroimmunol* 5: 191-196
- Balin BJ, Clark EA, Trojanowski JQ, Lee VM. 1991a. Neurofilament reassembly in vitro : biochemical, morphological and immuno-electron microscopic studies employing monoclonal antibodies to defined epitopes. *Brain Res* 556:181-195
- Balin BJ, Lee VM. 1991b. Individual neurofilament subunits reassembled in vitro exhibit unique biochemical, morphological and immunological properties. *Brain Res* 5196-208
- Banik NL, Matzelle DC, Gantt-Wilford G, Osborne A, Hogan EL. 1997. Increased calpain content and progressive degradation of neurofilament protein in spinal cord injury. *Brain Res* 752: 301-306

- Barbelivien A, Bertrand N, Besret L, Beley A, Mackenzie ET, Dauphin F. 1999. Neurochemical stimulation of the rat substantia innominata increases cerebral blood flow (but not glucose use) through the parallel activation of cholinergic and non-cholinergic pathways. *Brain Res* 840:115-124
- Barrey E. 1994. Propriétés contractiles des fibres musculaires et performance physique chez le cheval. *INRA Prod Anim* 7: 41-53
- Beaulieu JM, Robertson J, Julien JP. 1999. Interactions between peripherin and neurofilaments in cultured cells: disruption of peripherin assembly by the NFM and NFH subunits. *Biochem Cell Biol* 77: 41-45
- Bedell MA, Largaespada DA, Jenkins NA, Copeland NG. 1997. Mouse models of human disease. Part II: recent progress and future directions. *Genes Dev* 11:11-43
- Beninato M, Spencer RF. 1986. A cholinergic projection to the rat superior colliculus demonstrated by retrograde transport of horseradish peroxidase and choline acetyltransferase immunohistochemistry. *J Comp Neurol* 253:525-538
- Bernard V, Legay C, Massoulie J, Bloch B. 1995. Anatomical analysis of the neurons expressing the acetylcholinesterase gene in the rat brain with special reference to the striatum. *Neuroscience* 64:995-1005
- Bernardis LL, Bellinger LL. 1996. The lateral hypothalamic area revisited: ingestive behavior. *Neurosci Biobehav Rev* 20:189-287
- Bernier G, Brown A, Dalpé G, De Repentigny Y, Mathieu M, Kothary R. 1995a. Dystonin expression in the developing nervous system predominates in the neurons that degenerate in dystonia musculorum mutant mice. *Mol Cell Neurosci* 6:509-520
- Bernier G, Brown A, Dalpé G, Mathieu M, De Repentigny Y, Kothary R. 1995b. Dystonin transcripts are altered and their levels are reduced in the mouse neurological mutant *dt<sup>24J</sup>*. *Biochem Cell Biol* 73:605-609
- Bernier G, De Repentigny Y, Mathieu M, David S, Kothary R. 1998. Dystonin is an essential component of the Schwann cell cytoskeleton at the time of myelination. *Development* 125:2135-2148
- Bernier G, Kothary R. 1998. Prenatal onset of axonopathy in Dystonia musculorum mice. *Dev Genet* 22:160-168
- Bickford P, Heron C, Young DA, Gerhardt GA, de la Garza R. 1992. Impaired acquisition of novel locomotor tasks in aged and norepinephrine-depleted F344 rats. *Neurobiol Aging* 13:475-481
- Bizzi A, Crane RC, Autilio-Gambetti L, Gambetti P. 1984. Aluminium effect on slow axonal transport: a novel impairment of neurofilament transport. *J Neurosci* 4:722-731
- Bolam JP. 1992. Experimental Neuroanatomy. A practical approach. In *The Practical Approach series*. Rickwood D and Hames D, eds. Oxford University Press
- Botez MI, Young SN. 2001. Biogenic amine metabolites and thiamine in cerebrospinal fluid in heredo-degenerative ataxias. *Can J Neurol Sci* 28:143-140
- Boucher Y, Cohen E. 2007. Urgences dentaires et médicales. Conduites à tenir. Prévention chez le patient à risque. Collection JPIO. Ed CdP-Wolters Kluwer France
- Bressman SB. 2000. Dystonia update. *Clin Neuropharmacol* 23:239-251
- Bronson RT, Sweet HO, Spencer CA, Davisson MT. 1992. Genetic and age related models of neurodegeneration in mice: dystrophic axons. *J Neurogenet* 8:71-83
- Brooke MH, Kaiser KK. 1970. Muscle fiber types: how many and what kind? *Arch Neurol*

Brown A, Copeland NG, Gilbert DJ, Jenkins NA, Rossant J, Kothary R. 1994a. The genomic structure of an insertional mutation in the dystonia musculorum locus. *Genomics* 20:371-376

Brown A, Lemieux N, Rossant J, Kothary R. 1994b. Human homolog of a mouse sequence from the dystonia musculorum locus is on chromosome 6p12. *Mamm Genome* 5:434-437

Brown A, Bernier G, Mathieu M, Rossant J, Kothary R. 1995a. The mouse dystonia musculorum gene is a neural isoform of bullous pemphigoid antigen 1. *Nat Genet* 10:301-306

Brown A, Dalpe G, Mathieu M, Kothary R. 1995b. Cloning and characterization of the neural isoforms of human dystonin. *Genomics* 29:777-780

Brown LL, Lorden JF. 1989. Regional cerebral glucose utilization reveals widespread abnormalities in the motor system of the rat mutant dystonic. *J Neurosci* 9:4033-4041

Bunge MB, Williams AK, Wood PM. 1982. Neuron – Schwann cell interaction in basal lamina formation. *Dev Biol* 92:449-460

Butcher LL. 1995. Cholinergic neurons and networks. In: Paxinos G. (Ed), *The Rat Nervous System*, second ed. Academic Press, New York, pp. 1003-1015

### C

Campbell RM, Peterson AC. 1992. An intrinsic neuronal defect in *Dystonia musculorum*: a study of *dt/dt*  $\leftrightarrow$  *+/+* chimeras. *Neuron* 9:693-703

Capetanaki Y, Milner DJ. 1998. Desmin cytoskeleton in muscle integrity and function. *Subcell Biochem* 31:463-495

Ching GY, Chien CL, Flores R, Liem RK. 1999. Overexpression of alpha-internexin causes abnormal neurofilamentous accumulations and motor coordination deficits in transgenic mice. *J Neurosci* 19:2974-2986

Ching GY, Liem RK. 1999. Analysis of the role of the head domains of type IV rat neuronal intermediate filament protein in filament assembly using domain-swapped chimeric proteins. *J Cell Sci* 112:2233-2240

Chou SM, Hartmann HA. 1965. Electron microscopy of focal neuroaxonal lesions produced by beta-beta-iminodipropionitrile (IDPN) in rats. I. The advanced lesions. *Acta Neuropathol* 4:590-603

Chou SM, Taniguchi A, Wang HS, Festoff BW. 1998a. Serpin = serine protease-like complexes within neurofilament conglomerates of motoneurons in amyotrophic lateral sclerosis. *J Neurol Sci* 160:S73–79

Chou SM, Wang HS, Taniguchi A, Bucala R. 1998b. Advanced glycation endproducts in neurofilament conglomeration of motoneurons in familial and sporadic amyotrophic lateral sclerosis. *Mol Med* 4:324-32

Clarke PB, Hommer DW, Pert A, Skirboll LR. 1987. Innervation of substantia nigra neurons by cholinergic afferents from pedunculopontine nucleus in the rat: neuroanatomical and electrophysiological evidence. *Neuroscience* 23:1011-1019

Clarac F, Ternaux JP. 2008. Encyclopédie historique des Neurosciences. Du neurone à l'émergence de la pensée. 1ère ed. De Boeck Université. pp 319

Collard JF, Julien JP. 1995. A simple test to monitor the motor dysfunction in a transgenic mouse model of amyotrophic lateral sclerosis. *J Psychiatry Neurosci* 20:80-82

Corbo M, Hays AP. 1992. Peripherin and neurofilament protein coexist in spinal spheroids of motor neuron disease. *J Neuropathol Exp Neurol* 51:531-537

Cuello AC. 1993. Trophic responses of forebrain cholinergic neurons: a discussion. *Prog Brain Res* 98:265-277

## D

D'Albis A, Couteaux R, Janmot C, Mira JC. 1995. Response to denervation of rabbit soleus and gastrocnemius muscles. Time-course study of postnatal changes in myosin isoforms, fiber types, and contractile properties. *Biol Cell* 85:9-20

Dalpe G, Leclerc N, Vallee A, Messer A, Mathieu M, De Repentigny Y, Kothary R. 1998. Dystonin is essential for maintaining neuronal cytoskeleton organization. *Mol Cell Neurosci* 10:243-257

Dalpe G, Mathieu M, Comtois A, Zhu E, Wasiak S, De Repentigny Y, Leclerc N, Kothary R. 1999. Dystonin-deficient mice exhibit an intrinsic muscle weakness and an instability of skeletal muscle cytoarchitecture. *Dev Biol* 210:367-380

Dehmelt L, Halpain S. 2004. Actin and microtubules in neurite initiation: are MAPs the missing link? *J Neurobiol* 58: 18-33

Deiss V, Strazielle C, Lalonde R. 2000. Regional brain variations of cytochrome oxidase activity and motor coordination in staggerer mutant mice. *Neuroscience* 95:903-911

De Repentigny Y, Deschenes-Furry J, Jasmin BJ, Kothary R. 2003. Impaired fast axonal transport in neurons of the sciatic nerves from dystonia musculorum mice. *J Neurochem* 86:564-571

Dietrichs E, Haines DE, Roste GK, Roste LS. 1994. Hypothalamocerebellar and cerebellohypothalamic projections - circuits for regulating nonsomatic cerebellar activity? *Histol Histopathol* 9:603-614

De Waegh SM, Lee VM, Brady ST. 1992. Local modulation of neurofilament phosphorylation, axonal calibre and slow axonal transport by myelinating Schwann cells. *Cell* 68:451-463

Dong DL, Xu ZS, Chevrier MR, Cotter RJ, Cleveland DW, Hart GW. 1993. Glycosylation of mammalian neurofilaments. Localization of multiple O-linked N-acetylglucosamine moieties on neurofilament polypeptides L and M. *J Biol Chem* 268:16679-16687

Dong DL, Xu ZS, Hart GW, Cleveland DW. 1996. Cytoplasmic O-GlcNAc modification of the head domain and the KSP repeat motif of the neurofilament protein neurofilament-H. *J Biol Chem* 271:20845-20852

Dowjat WK, Wisniewski H, Wisniewski T. 2001. Alzheimer's disease presenilin-1 expression modulates the assembly of neurofilaments. *Neuroscience* 103:1-8

Dowling J, Yang Y, Wollmann R, Reichardt LF, Fuchs E. 1997. Developmental expression of BPAG1-n: insights into the spastic ataxia and gross neurologic degeneration in dystonia musculorum mice. *Dev Biol* 187:131-142

Dubois M, Strazielle C, Eyer J, Lalonde R. 2002. Sensorimotor functions in transgenic mice expressing the neurofilament/heavy-LacZ fusion protein on two genetic backgrounds. *Neuroscience* 112:447-454

Dubois M, Strazielle C, Julien JP, Lalonde R. 2005. Mice with the deleted neurofilament of low molecular weight (Nefl) gene: 2. Effects on motor functions and spatial orientation. *J Neurosci Res* 15; 80:751-758.

Duchen LW, Falconer DS, Strich SJ. 1963 Dystonia musculorum. A hereditary neuropathy of mice affecting mainly sensory pathways. *J Physiol (Lond)* 165 :7-9P

Duchen, LW, Strich SJ. 1964. Clinical and pathological studies of an hereditary neuropathy in

mice. *Brain* 87:367-378

Duchen LW. 1976. Dystonia Musculorum – An inherited disease of the nervous system in the mouse. *Adv Neurol* 14:353-365

Dumont M, Lalonde R, Ghersi-Egea JF, Fukuchi K, Strazielle C. 2006. Regional acetylcholinesterase activity and its correlation with behavioral performances in 15-month old transgenic mice expressing the human C99 fragment of APP. *J Neural Transm* 113:1225-1241

## E

Elder GA, Friedrich VL Jr, Bosco P, Kang C, Gourov A, Tu PH, Lee VM, Lazzarani RA. 1998. Absence of the mid-sized neurofilament subunit decreases axonal calibers, levels of light neurofilament (NF-L), and neurofilament content. *J Cell Biol* 141:727-739

Elliott CE, Becker B, Oehler S, Castañón MJ, Hauptmann R, Wiche G. 1997. Plectin transcript diversity: identification and tissue distribution of variants with distinct first coding exons and rodless isoforms. *Genomics* 42:115-25

Ellman GL, Courtney KD, Andres VJ, Featherstone RM. 1961. A new and rapid colorimetric determination of acetylcholinesterase activity. *Biochem Pharmacol* 7:88-95

Eyer J, Cleveland DW, Wong PC, Peterson AC. 1998. Pathogenesis of two axonopathies does not require axonal neurofilaments. *Nature* 391:584-587

Eyer J, Petterson A. 1994. Neurofilament-deficient axons and perikaryal aggregates in viable transgenic mice expressing a neurofilament-beta-galactosidase fusion protein. *Neuron* 12:389-405

## F

Fasani F, Bocquet A, Robert P, Peterson A, Eyer J. 2004. The amount of neurofilaments aggregated in the cell body is controlled by their increased sensitivity to trypsin-like proteases. *J Cell Sci* 117:861–869

Fix JD. 2002. Neuroanatomie. 2<sup>ème</sup> Ed. De Boeck Université. pp 175

Franklin KBJ, Paxinos G. 1997. The mouse Brain in Stereotaxic Coordinates. Academic Press, New York

## G

Gard DL, Lazarides E. 1980. The synthesis and distribution of desmin and vimentin during myogenesis in vitro. *Cell* 19:263-275

Gibb BJ, Brion JP, Brownlees J, Anderton BH, Miller CC. 1998. Neuropathological abnormalities in transgenic mice harbouring a phosphorylation mutant neurofilament transgen. *J Neurochem* 70:492-500

Giese KP, Martini R, Lemke G, Soriano P, Schachner M. 1992. Mouse P0 gene disruption leads to hypomyelination, abnormal expression of recognition molecules, and degeneration of myelin and axons. *Cell* 71:565-576

Gil-Bea FJ, Garcia-alloza M, Dominguez J, Marcos B, Ramirez MJ. 2005. Evaluation of cholinergic markers in Alzheimer's disease and in a model of cholinergic deficit. *Neurosci Lett* 375 :37-41

Gill SR, Wong PC, Monteiro MJ, Cleveland DW. 1990. Assembly properties of dominant and recessive mutations in the small mouse neurofilament (NFL) subunit. *J Cell Biol* 111:2005-19

Gilman S, Frey KA, Koeppe RA, Junck L, Little R, Vander Borgh T, Lohman M, Martorello S,

Lee LC, Jewett DM, Kilbourn MR. 1996. Decreased striatal monoaminergic terminals in olivopontocerebellar atrophy and multiple system atrophy demonstrated with positron emission tomography. *Ann Neurol* 40:885-892

Gold BG, Griffin JW, Price DL. 1985. Slow axonal transport in acrylamide neuropathy: different abnormalities produced by single-dose and continuous administration. *J Neurosci* 5:1755-1768

Goldenring JR, Lasher RS, Vallano ML, Ueda T, Naito S, Sternberger NH, Sternberger LA, DeLorenzo RJ. 1986. Association of synapsin I with neuronal cytoskeleton. Identification in cytoskeletal preparations in vitro and immunocytochemical localization in brain of synapsin I. *J Biol Chem* 261:8495-8504

Goldstein ME, Cooper HS, Bruce J, Carden MJ, Lee VM, Schlaepfer WW. 1987. Phosphorylation of neurofilament proteins and chromatolysis following transection of rat sciatic nerve. *J Neurosci* 7:1586-94

Gonzalez-Lima F, Jones D. 1994. Quantitative mapping of cytochrome oxidase activity in the central auditory system of the gerbil: a study with calibrated activity standards and metal-intensified histochemistry. *Brain Res* 660:34-39

Goryunov D, Adebola A, Jefferson JJ, Leung CL, Messer A, Liem RK. 2007. Molecular characterization of the genetic lesion in Dystonia musculorum (dt-Alb) mice. *Brain Res* 1140:179-187

Grady SR, Moretti M, Zoli M, Maks MJ, Zanardi A, Pucci L, Clementi F, Gotti C. 2009. Rodent habenulo-interpeduncular pathway expresses a large variety of uncommon nAChR subtypes, but only the  $\alpha 3\beta 4^*$  and  $\alpha 3\beta 3\beta 4^*$  subtypes mediate acetylcholine release. *J Neurosci* 29:2272-2282

Granger BL, Lazarides E. The existence of an insoluble Z disc scaffold in chicken skeletal muscle. *Cell* 15:1253-1268

Granger BL, Lazarides E. 1979. Desmin and vimentin coexist at the periphery of the myofibril Z disc. *Cell* 18:1053-1063

Granger BL, Lazarides E. 1980. Synemin: a new high molecular weight protein associated with desmin and vimentin filaments in muscle. *Cell* 22:727-738

Grilli M, Zappettini S, Raiteri L, Marchi M. 2009. Nicotinic and muscarinic cholinergic receptors coexist on GABAergic nerve endings in the mouse striatum and interact in modulating GABA release. *Neuropharmacology* 56:610-614

Gschwend TP, Krueger SR, Kozlov SV, Wolfer DP, Sonderegger P. 1997. Neurotrypsin, a novel multidomain serine protease expressed in the nervous system. *Mol Cell Neurosci* 9:207-219

Guo L, Degenstein L, Dowling J, Yu QC, Wollmann R, Perman B, Fuchs E. 1995. Gene targeting of BPAG1: abnormalities in mechanical strength and cell migration in stratified epithelia and neurologic degeneration. *Cell* 81:233-243

## H

Hallanger AE, Levey AI, Lee HJ, Rye DB, Wainer BH. 1987. The origins of cholinergic and other subcortical afferents to the thalamus in the rat. *J Comp Neurol* 262:105-124

Hamann M, Sander SE, Richter A. 2005. Age-dependent alterations of striatal calretinin neuron density in a genetic model of paroxysmal dystonia. *J Neuropathol Exp Neurol* 64:776-781

Hanker JS and Peach R. 1976. Histochemical and ultrastructural studies on primary sensory neurons in mice with *dystonia musculorum*. I. Acetylcholinesterase and lysosomal hydrolases.



- Hamakubo T, Kannagi R, Murachi T, Matus A. 1986. Distribution of calpains I and II in rat brain. *J Neurosci* 6:3103-3111
- Harrison AP, Rowlerson AM, Dauncey MJ. 1996. Selective regulation of myofiber differentiation by energy status during postnatal development. *Am J Physiol* 270:R667-674
- Hartmann N, Martrette JM, Strazielle C, Westphal A. 1999. *Dystonia musculorum* mutation and myosin heavy expression in skeletal et cardiac muscles. *J Cell Biochem* 74:90-98
- Hebel R, Stromberg MW. Anatomy and embryology of the laboratory rat. 1986. Günzburg. Biomed. Verlag Wörtsee, Germany, 271p
- Heins S, Wong PC, Müller S, Goldie K, Cleveland DW, Aebi U. 1993. The rod domain of NFL determines neurofilament architecture, whereas the end domains specify filament assembly and network formation. *J Cell Biol* 123:1517-1533
- Henry P, Jones BE. 2006. Vesicular glutamate (VgluT), GABA (VGAT), and acetylcholine (VAChT) transporters in basal forebrain axon terminals innervating the lateral hypothalamus. *J Comp Neurol* 496:453-467
- Herholz K, Weisenbach S, Zürndorf G, Lenz O, Schröder H, Bauer B, Kalbe E, Heiss WD. 2004. *In vivo* study of acetylcholinesterase in basal forebrain, amygdale, and cortex in mild to moderate Alzheimer disease. *Neuroimage* 21:136-143
- Herrmann H, Aebi U. 2004. Intermediate filaments: molecular structure, assembly mechanism, and integration into functionally distinct intracellular Scaffolds. *Annu Rev Biochem* 73:749-789
- Hess HH, Pope A. 1953. Ultramicrospectrophotometric determination of cytochrome oxydase for quantitative histochemistry. *J Biol Chem* 204:295-306
- Hill WD, Arai M, Cohen JA, Trojanowski JQ. 1993. Neurofilament mRNA is reduced in Parkinson's disease substantia nigra pars compacta neurons. *J Comp Neurol* 329:328-336.
- Hirano A. 1996. Neuropathology of ALS: an overview. *Neurology* 47:S63-66
- Hirano S, Shinotoh H, Arai K, Aotsuka F, Tanaka N, Ota T, Sato K, Fukushi K, Tanada S, Hattori T, Irie T. 2008. PET study of brain acetylcholinesterase in cerebellar degenerative disorders. *Mov Disord* 23:1154-1160
- Hirokawa N. 1982. Cross-linker system between neurofilaments, microtubules, and membranous organelles in frog axons revealed by the quick-freeze, deep-etching method. *J Cell Biol* 94:129-142
- Hisanaga S, Hirokawa N. 1989. The effects of dephosphorylation on the structure of the projections of neurofilament. *J Neurosci* 9:959-966
- Hisanaga S, Hirokawa N. 1990. Molecular architecture of the neurofilament. II. Reassembly process of neurofilament L protein in vitro. *J Mol Biol* 211:871-882
- Hisanaga S, Gonda Y, Inagaki M, Ikai A, Hirokawa N. 1990. Effects of phosphorylation of the neurofilament L protein on filamentous structure. *Cell Regul* 1: 237-248
- Hoffman PN, Lazek RJ. 1975. The slow component of axonal transport. Identification of major structural polypeptides of the axon and their generality among mammalian neurons. *J Cell Biol* 66: 351-366
- Hopkinson SB, Jones JC. 2000. The N terminus of transmembrane protein BP180 interacts with the n-terminal domain of BP230, thereby mediating keratin cytoskeleton anchorage to the cell surface at the site of the hemidesmosome. *Mol Biol Cell* 11:277-286

## I

Ichikawa H, De Repentigny Y, Kothary R, Sugimoto T. 2006. The survival of gustatory neurons is dependent upon the presence of dystonin in the vagal and glossopharyngeal sensory ganglia. *Neuroscience* 137:531-536

Ichikawa H, Terayama R, Yamaai T, De Repentigny Y, Kothary R, Sugimoto T. 2007. Dystonin deficiency reduces taste buds and fungiform papillae in the anterior part of the tongue. *Brain Res* 1129:142-146

Ichikawa H, Terayama R, Yamaai T, De Repentigny Y, Kothary R, Sugimoto T. 2008. The number of nociceptors in the trigeminal ganglion but not proprioceptors in the mesencephalic trigeminal tract nucleus is reduced in dystonin deficient *dystonia musculorum* mice. *Brain Res* 1226: 33-38

Izmiryan A, Cheraud Y, Khanamiryan L, Leterrier JF, Federici T, Peltekian E, Moura-Neto V, Paulin D, Li Z, Xue ZG. 2006. Different expression of synemin isoforms in glia and neurons during nervous system development. *Glia* 54:204-213

## J

Jaarsma D, Ruigrok TJ, Caffè R, Cozzari C, Levey AI, Mugnaini E, Voogd J. 1997. Cholinergic innervation and receptors in the cerebellum. *Prog Brain Res* 114:67-96

Jacomy H, Zhu Q, Couillard-Despres S, Beaulieu JM, Julien JP. 1999. Disruption of type IV intermediate filament network in mice lacking the neurofilament medium and heavy subunits. *J Neurochem* 73:972-984

Janota I. 1972. Ultrastructural studies of an hereditary sensory neuropathy in mice (*dystonia musculorum*). *Brain* 95:529-536

Jefferson JJ, Leung CL, Liem RK. 2006. Dissecting the sequence specific functions of alternative N-Terminal isoforms of mouse bullous pemphigoid antigen 1. *Exp Cell Res* 312:2712-2725

Jenkinson N, Nandi D, Muthusamy K, Ray NJ, Gregory R, Stein JF, Aziz TZ. 2009. Anatomy, physiology, and pathophysiology of the pedunculo-pontine nucleus. *Mov Disord* 24:319-328

Johnstone LE, Fong TM, Leng G. 2006. Neuronal activation in the hypothalamus and brainstem during feeding in rats. *Cell Metab* 24:313-321

## K

Karp G, Bouharmont J, Masson PL. 2010. *Biologie Cellulaire et Moléculaire*, 3<sup>ème</sup> ed, de Boeck Université.

Kim OJ, Ariano MA, Lazzarni RA, Levine MS, Sibley DR. 2002. Neurofilament-M interacts with the D1 dopamine receptor to regulate cell surface expression and desensitization. *J Neurosci* 22:5920-5930

Kish SJ, Robitaille Y, el-Awar M, Clark B, Schut L, Ball MJ, Young LT, Currier R, Shannak K. 1992. Striatal monoamine neurotransmitters and metabolites in dominantly inherited olivopontocerebellar atrophy. *Neurology* 42:1573-1577

Koelle GB, Friedenwald JS. 1949. A histochemical method for localizing cholinesterase activity. *Proc Soc Exp Biol Med* 70:617-622

Kong J, Tung VW, Aghajanian J, Xu Z. 1998. Antagonistic roles of neurofilament subunits NF-H and NF-M against NF-L in shaping dendritic arborization in spinal motor neurons. *J Cell Biol* 140:1167-1176

Koningsmark BM. 1970. Methods for the counting of neurons. In : Nauta Ebbesson (ed.), *Contemporary Research in Neuroanatomy*, New York : Springer; 315-340

Kothary R, Clapoff S, Brown A, Campbell R, Peterson A, Rossant J. 1988. A transgene containing lacZ inserted into the dystonia locus is expressed in neural tube. *Nature* 335:435-437

Kremarik P, Strazielle C, Lalonde R. 1998. Regional brain variations of cytochrome oxidase activity and motor coordination in hot-foot mutant mice. *Eur J Neurosci* 10 :2802-2809

Kriz J, Zhu Q, Julien JP, Padjen AL. 2000. Electrophysiological properties of axons in mice lacking neurofilament subunit genes: disparity between conduction velocity and axon diameter in absence of NF-H. *Brain Res* 885:32-44

## L

Lalonde R, Lamarre Y, Smith AM, Botez MI. 1986. Spontaneous alternation and habituation in lurcher mutant mice. *Brain Res* 1 ;362 :161-4

Lalonde R. Motor abnormalities in lurcher mutant mice. 1987a. *Exp Brain Res* 65 :479-481

Lalonde R. Motor abnormalities in *staggerer* mutant mice. 1987b. *Exp Brain Res* 65 :417-420

Lalonde R, Botez M, Joyal CC, Caumartin M. 1992. Motor abnormalities in *lurcher* mutant mice. *Physiol Behav* 51 :523-525

Lalonde R, Joyal CC, Cote C. 1993. Swimming activity in *dystonia musculorum* mutant mice. *Physiol Behav* 54 :119-120

Lalonde R, Joyal CC, Botez MI. 1994. Exploration and motor coordination in *dystonia musculorum* mutant mice. *Physiol Behav* 56:277-280

Lalonde R, Dubois M, Strazielle C, Eyer J. 1999. Motor coordination and spatial orientation are affected by neurofilament maldistribution: correlation with regional brain activity of cytochrome oxidase. *Exp Brain Res* 126:223-234

Lalonde R, Strazielle C. 2002. Les caractéristiques neuropsychologiques de l'ataxie de Friedreich. *Rev Neuropsychol* 12 :437-456

Lalonde R, Strazielle C. 2003. Neurobehavioral characteristics of mice with modified intermediate filament genes. *Rev Neurosci* 14 :369-85

Lalonde R, Marchetti N, Strazielle C. 2005. Primary neurologic screening and motor coordination of *Dst<sup>dt-J</sup>* mutant mice (*dystonia musculorum*) with spinocerebellar atrophy. *Physiol Behav* 86 :46-51

Lalonde R, Strazielle C. 2007. Spontaneous and induced mouse mutations with cerebellar dysfunctions: behavior and neurochemistry. *Brain Res* 1140:51-74

Larivière RC, Nguyen MD, Ribeiro-da-Silva A, Julien JP. 2002. Reduced number of unmyelinated sensory axons in peripherin null mice. *J Neurochem* 81:525-532

Larivière RC, Julien JP. 2004. Functions of intermediate filament in neuronal development and disease. *J Neurobiol* 58:131-148

Lefaucheur L, Le Dividich J, Mourot J, Monin G, Ecolan P, Krauss D. 1991. Influence of environmental temperature on growth, muscle and adipose tissue metabolism, and meat quality in swine. *J Anim Sci* 69:2844-2854

Lefaucheur L, Ecolan P, Barzic YM, Marion J, Le Dividich J. 2003. Early postnatal food intake alters myofiber maturation in pig skeletal muscle. *J Nutr* 133:140-147

Leigh PN, Dodson A, Swash M, Brion JP, Anderton BH. 1989. Cytoskeletal abnormalities in motor neuron disease. An immunocytochemical study. *Brain* 112(Pt 2):521-535

Letierrier JF, Wong J, Liem RK, Shelanski ML. 1984. Promotion of microtubule assembly by

neurofilament-associated microtubule-associated proteins. *J Neurochem* 43:1385-1391

Leung CL, Zheng M, Prater SM, Liem RK. 2001. The BPAG1 locus: alternative splicing produces multiple isoforms with distinct cytoskeletal linker domains, including predominant isoforms in neurons and muscles. *J Cell Biol* 154:691-698

Levavasseur F, Zhu Q, Julien JP. 1999. No requirement of alpha-internexin for nervous system development and for radial growth of axons. *Brain Res Mol Brain Res* 69:104-112

Li Y, Wu X, Zhao Y, Chen S, Owyang C. 2006. Ghrelin acts on the dorsal vagal complex to stimulate pancreatic protein secretion. *Am J Physiol Gastrointest Liver Physiol* 290:G1350-8

Ligon LA, Steward O. 2000. Movement of mitochondria in the axons and dendrites of cultured hippocampal neurons. *J Comp Neurol* 427:340-530

Liu JJ, Ding J, Kowal AS, Nardine T, Allen E, Delcroix JD, Wu C, Mobley W, Fuchs E, Yang Y. 2003. BPAG1n4 is essential for retrograde axonal transport in sensory neurons. *J Cell Biol* 163:223-229

Liu JJ, Ding J, Wu C, Bhagavatula P, Cui B, Chu S, Mobley WC, Yang Y. 2007. Retrolinkin, a membrane protein, plays an important role in retrograde axonal transport. *Proc Natl Acad Sci USA* 104:2223-2228

Lin W, Szaro BG. 1995. Neurofilaments help maintain normal morphologies and support elongation of neurites in *Xenopus laevis* cultured embryonic spinal cord neurons. *J Neurosci* 15 :8331-8344

Lucas-Meunier E, Fossier P, Baux G, Amar M. 2003. Cholinergic modulation of the cortical neuronal network. *Pflugers Arch* 446 :17-29

Luft JH. 1961 Improvements in epoxy resin embedding methods. *J Biophys Biochem Cytol* 9:409-414

## M

Marfurt CF, Rajchert DM. 1991. Trigeminal primary afferent projections to "non-trigeminal" areas of the rat central nervous system. *J Comp Neurol* 15;303:489-511

Markham C.H. 1992. The dystonias. *Curr Opin Neurol Neurosurg* 5:301-307

Martella G, Tassone A, Sciamanna G, Platania P, Cuomo D, Viscomi MT, Bonsi P, Cacci E, Biagoni S, Usiello A, Bernardi G, Sharma N, Standaert DG, Pisani A. 2009. Impairment of bidirectional synaptic plasticity in the striatum of a mouse model of DYT1 dystonia: role of endogenous acetylcholine. *Brain* 132:2336-2349

Martini R, Zielasek J, Toyka KV, Giese KP, Schachner M. 1995. Protein zero (P0)-deficient mice show myelin degeneration in peripheral nerves characteristic of inherited human neuropathies. *Nat Genet* 11:281-286

Messer A, Gordon G. 1979. Changes in whole brain tissue biosynthesis of gamma-aminobutyric acid (GABA) in basal ganglia of the dystonia (*dt<sup>Alb</sup>*) mouse. *Life Sci* 25 : 2217-2221

Messer A, Strominger NL. 1980. An allele of the mouse mutant dystonia musculorum exhibits lesions in red nucleus and striatum. *Neuroscience* 5:543-549

Messer A. 1982. Amino acid changes in the mouse mutant *dystonia musculorum* similar to those in Friedreich's ataxia. *J Can Neurol Sci* 9:185-188

Mesulam MM, Mufson EJ, Wainer BH, Levey AI. 1983. Central cholinergic pathways in the rat: an overview based on the alternative nomenclature (Ch1-Ch6). *Neuroscience* 10 :1185-1201

Mesulam MM, Geula C. 1988. Nucleus basalis (CH4) and cortical cholinergic innervation in the human brain: observations based on the distribution of acetylcholinesterase and

acetyltransferase. *J Comp Neurol* 275:216-240

Mesulam MM, Mash D, Hersh L, Bothwell M, Geula C. 1992. Cholinergic innervation of the human striatum, globus pallidus, subthalamic nucleus, substantia nigra, and red nucleus. *J Comp Neurol* 323:252-268

Metuzals J, Mushynski WE. 1974. Electron microscope and experimental investigations of the neurofilamentous network in Deiters' neurons. Relationship with the cell surface and nuclear pores. *J Cell Biol* 61:701-22

Metuzals J, Fishman HM, Robb IA. 1995. The neurofilamentous network-smooth endoplasmic reticulum complex in transected squid giant axon. *Biol Bull* 189:216-218

Millecamps S, Gowing G, Corti O, Mallet J, Julien JP. 2007. Conditional NF-L transgene expression in mice for in vivo analysis of turnover and transport rate of neurofilaments. *J Neurosci* 27:4947-4956

Millecamps S, Julien JP. 2008. Dysfunction of axonal transport in neuropathies and motor neuron diseases. *Med Sci* 24:65-67

Milner DJ, Weitzer G, Tran D, Bradley A, Capetanaki Y. 1996. Disruption of muscle architecture and myocardial degeneration in mice lacking desmin. *J Cell Biol* 134:1255-1341270

Milner DJ, Mavroidis M, Weisleder N, Capetanaki Y. 2000. Desmin cytoskeleton linked to muscle mitochondrial distribution and respiratory function. *J cell Biol* 150:1283-1298

Minami Y, Endo S, Sakai H. 1984. Participation of 200K or 150K subunit of neurofilament in construction of the filament core with 70K subunit and promotion of tubulin polymerization by incorporated 200K subunit. *J Biochem* 96:1481-1490

Morris RL, Hollenbeck PJ. 1995. Axonal transport of mitochondria along microtubules and F-actin in living vertebrate neurons. *J Cell Biol* 131:1315-1326

Moss TH. 1981a. Schwann cell involvement in the neurological lesion of the dystonic mutant mouse. A nerve grafting study. *J Neurol Sci* 49:207-222

Moss TH. 1981b. Segmental demyelination in the peripheral nerves of mice affected by a hereditary neuropathy (dystonia musculorum). *Acta Neuropathol* 53:51-56

Motil J, Chan WK, Dubey M, Chaudhury P, Pimenta A, Chylinski TM, Ortiz DT, Shea TB. 2006. Dynein mediates retrograde neurofilament transport within axons and anterograde delivery of NF from perikarya into axons: regulation by multiple phosphorylation events. *Cell Motil Cytoskeleton* 63:266-286

Mueller S, Klaus-Kovtun V, Stanley JR. 1989. A 230- kD basic protein is the major bullous pemphigoid antigen. *J Invest Dermatol* 92 :33-38

Murachi T, Tanaka K, Hatanaka M, Murakami T. 1980. Intracellular Ca<sup>2+</sup> -dependent protease (calpain) and its high-molecular-weight endogenous inhibitor (calpastatin). *Adv Enzyme Regul* 19:407-424

Murachi T. 1990. Calpain and calpastatin. *Rinsho Byori* 38:337-346

## N

Nelson WJ, Traub P. 1982. Intermediate (10 nm) filament proteins and the Ca<sup>2+</sup> -activated proteinase specific for vimentin and desmin in the cells from fish to man: an example of evolutionary conservation. *J Cell Sci* 57:25-49

Neychev VK, Fan X, Mitev VI, Hess EJ, Jinnah HA. 2008. The basal ganglia and cerebellum interact in the expression of dystonic movement. *Brain* 131:2499-2509

Nguyen MD, Lariviere RC, Julien JP. 2000. Reduction of axonal caliber does not alleviate motor neuron disease caused by mutant superoxide dismutase 1. *Proc Natl Acad Sci US A* 97:12306-12311

Nixon RA, Brown BA, Marotta CA. 1983. Limited proteolytic modification of neurofilaments protein involves a proteinase activated by endogenous levels of calcium. *Brain Res* 275:384-388

Nixon RA, Clarke JF, Logvinenko KB, Tan MK, Hoult M, Grynspan F. 1990. Aluminium inhibits calpain-mediated proteolysis and induces human neurofilament proteins to form protease-resistant high molecular weight complexes. *J Neurochem* 55:1950-1959

Nixon RA, Shea TB, 1992. Dynamics of neuronal intermediate filaments: a developmental perspective. *Cell Motil Cytoskeleton* 22 :81-91

Nixon RA. 1993. The regulation of neurofilament protein dynamics by phosphorylation: clues to neurofibrillary pathobiology. *Brain Pathol* 3:29-38

## O

Oakman SA, Faris PL, Cozzari C, Hartman BK. 1999. Characterization of the extent of pontomesencephalic cholinergic neurons' projections to the thalamus: comparison with projections to midbrain dopaminergic groups. *Neuroscience* 94:529-547

Okumura M, Yamakawa H, Ohara O, Owaribe K. 2002. Novel alternative splicings of BPAG1 (bullous pemphigoid antigen 1) including the domain structure closely related to MACF (microtubule actin cross-linking factor). *J Biol Chem* 277:6682-6687

Ongali B, Ase A, Hébert C, Amdiss F, Reader TA. 2000. Dopamine D(1) and D(2) receptors in the forebrain of dystonia musculorum mutant mice: an autoradiographic survey in relation to dopamine contents. *Synapse* 37:1-15

Ortonne JP, Meneguzzi G. 1999. Protéines des complexes hémidesmosomes-filaments d'ancrage et dermatoses bulleuses acquises et héréditaires. *Médecine thérapeutique/Pédiatrie* 2:466-471

## P

Pant HC. 1988. Dephosphorylation of neurofilament proteins enhances their susceptibility to degradation by calpain. *Biochem J* 256:665-668

Paxinos G, Watson C. 1998. The rat brain in stereotaxic coordinates, 4<sup>th</sup> ed, Academic Press, San Diego

Perciavalle V, Berretta S, Raffaella R. 1989. Projections from the intracerebellar nuclei to the ventral midbrain tegmentum in the rat. *Neuroscience* 29:109-119

Perrot R, Berges R, Bocquet A, Eyer J. 2008 Review of the multiple aspects of neurofilament functions, and their possible contribution to neurodegeneration. *Mol neurobiol* 38 :27-65

Perrot R, Eyer J. 2009. Neuronal intermediate filaments and neurodegenerative disorders. *Brain Res Bull* 80 :282-295

Peter JB, Barnard RJ, Edgerton VR, Gillespie CA, Stempel KE. 1972. Metabolic profiles of three fiber types of skeletal muscle in guinea pigs and rabbits. *Biochemistry* 4;11:2627-2633

Pette D. 1984. J.B. Wolffe memorial lecture. Activity-induced fast to slow transitions in mammalian muscle. *Med Sci Sports Exerc* 16:517-28

Pette D, Staron RS. Cellular and molecular diversities of mammalian skeletal muscle fibers. *Rev Physiol Biochem Pharmacol* 116:1-76

Peuker H, Conjard A, Putman CT, Pette D. 1999. Transient expression of myosin heavy chain



MHCI alpha in rabbit muscle during fast-to-slow transition. *J Muscle Res Cell Motil* 20:147-54

Picard B, Jurie C, Cassar-Malek I, Hocquette JF, Lefaucheur L, Berri C, Duclos MJ, Alami-Durante H, Rescan PY. 2003. *INRA Prod Anim* 2 :117-123

Pizoli CE, Jinnah HA, Billingsley ML, Hess EJ. 2002. Abnormal cerebellar signaling induces dystonia in mice. *J Neurosci* 22 :7825-7833

Poirier JL, Capek R, De Koninck Y. 2000. Differential progression of Dark Neuron and Fluoro-Jade labelling in the rat hippocampus following pilocarpine-induced status epilepticus. *Neuroscience* 97: 59-68

Pollard TD, Earnshaw WC. 2004. *Biologie Cellulaire*. Eds Elsevier Sciences, collection "Campus Référence" pp 649-662

Pool M, Boudreau-Larivière C, Bernier G, Young KG, Kothary R. 2005. Genetic alterations at the Bpag 1 locus in dt mice and their impact on transcript expression. *Mamm Genome* 16:909-917

Pool M, Rippstein P, McBride H, Kothary R. 2006. Trafficking of macromolecules and organelles in cultured Dystonia musculorum sensory neurons is normal. *J Comp Neurol* 494:549-558

Portier MM, de Nechaud B, Gros F. 1983. Peripherin, a new member of the intermediate filament protein family. *Dev Neurosci* 6 :335–344

Posmantur R, Hayes RL, Dixon CE, Taft WC. 1994. Neurofilament 68 and neurofilament 200 protein levels decrease after traumatic injury. *J Neurotrauma* 11:533-545

Potes CS, Lutz TA, Riediger T. 2010. Identification of central projections from amylin-activated neurons to the lateral hypothalamus. *Brain Res* 1334:31-44

## R

Raappana P, Arvidsson J. 1992. The reaction of mesencephalic trigeminal neurons to peripheral nerve transection in the adult rat. *Exp Brain Res* 90:567-571

Raine CS, Cross AH. 1989. Axonal dystrophy as a consequence of long-term demyelination. *Lab Invest* 60:714-25

Rao MV, Houseweart MK, Williamson TL, Crawford TO, Folmer J, Cleveland DW. 1998. Neurofilament-dependant radial growth of motors axons and axonal organization of neurofilaments does not require the neurofilament heavy subunit (NF-H) or its phosphorylation. *J Cell Biol* 143:171-181

Rao MV, Engle LJ, Mohan PS, Yuan A, Qiu D, Cataldo A, Hassinger L, Jacobsen S, Lee VM, Andreadis A, Julien JP, Bridgman PC, Nixon RA. 2002a. Myosin Va binding to neurofilaments is essential for correct myosin Va distribution and transport and neurofilament density. *J Cell Biol* 159:279-290

Rao MV, Garcia ML, Miyazaki Y, Gotow T, Yuan A, Mattina S, Ward CM, Calcutt NA, Uchiyama Y, Nixon RA, Cleveland DW. 2002b. Gene replacement in mice reveals that the heavily phosphorylated tail of neurofilament heavy subunit does not affect axonal caliber or the transit of cargoes in slow axonal transport. *J Cell Biol* 158:681–693

Reader TA, Strazielle C. 1999. Quantitative autoradiography of monoamine uptake sites and receptors in rat and mouse brain. In: Boulton A.A., Baker G.B., Bateson A.N. (eds) *Neuromethods, cell neurobiology techniques*, vol 33. Humana Press, Totowa, pp 1-51

Riker DK, Messer A, Roth RH. Increased noradrenergic metabolism in the cerebellum of the mouse mutant dystonia musculorum. *J Neurochem* 37:649-654

Rokx JT, van Willigen JD. 1988. Organization of neuronal clusters in the mesencephalic

trigeminal nucleus of the rat: fluorescent tracing of temporalis and masseteric primary afferents. *Neurosci Lett* 86:21-26

Rogers DC, Jones DNC, Nelson PR, Jones M, Quilter CA, Robinson TL, et al. 1999. Use of SHIRPA and discriminant analysis to characterize marked differences in the behavioural phenotype of six inbred mouse strains. *Behav Brain Res* 105:207-217

Roots BI. 1983. Neurofilament accumulation induced in synapses by leupeptin. *Science* 221: 971-2.

Runge MS, Laue TM, Yphantis DA, Lifshics MR, Saito A, Altin M, Reinke K, Williams RC Jr. 1986. ATP-induced formation of an associated complex between microtubules and neurofilaments. *Proc Natl Acad Sci U S A* 78 :1431-1435

## S

Sanelli IT, Ge W, Leystra-Lantz C, Strong MJ. 2007. Calcium mediated excitotoxicity in neurofilament aggregate-bearing neurons in vitro is NMDA receptor dependant. *J Neurol Sci* 15;256:39-51

Saulnier R, De Repentigny Y, Yong VW, Kothary R. 2002. Alterations in myelination in the central nervous system of dystonia musculorum mice. *J Neurosci Res* 69:233-242

Sawamura D, Li K, Chu ML, Uitto J. 1991. Human bullous pemphigoid antigen (BPAG1). Amino acid sequences deduced from cloned cDNAs predict biologically important peptide segments and protein domains. *J Biol Chem* 266:11784-17790

Scarlsbrick IA, Isackson PJ, Ciric B, Windebank AJ, Rodriguez M. 2001. MSP, a trypsin-like serine protease, is abundantly expressed in the human nervous system. *J Comp Neurol* 431:347–361

Schlaepfer WW. 1971. Experimental alterations of neurofilaments and neurotubules by calcium and others ions. *Exp Cell Res* 67:73-80

Schlaepfer WW. 1974. Calcium-induced degeneration of axoplasm in isolated segments of rat peripheral nerve. *Brain Res* 69:203-215

Schlaepfer WW, Lee C, Lee VM, Zimmerman UJ. 1985. An immunoblot study of neurofilament degradation in situ and during calcium-activated proteolysis. *J Neurochem* 44:502-509

Schäfer MKH, Eiden LE, Weihe E. 1998. Cholinergic neurons and terminal fields revealed by immunohistochemistry for the vesicular acetylcholine transporter. I. Central nervous system. *Neuroscience* 84:331-359

Schliebs R, Rossner S, Bigl V. 1996. Immunolesion by 192IgG-saporin of rat basal forebrain cholinergic system: a useful tool to produce cortical cholinergic dysfunction. *Prog Brain Res* 109:253-264

Schmued LC, Albertson C, Slikker Jr. W. 1997. Fluoro-Jade: a novel fluorochrome for the sensitive and reliable histochemical localization of neuronal degeneration. *Brain Res* 751: 37-46

Schmued LC, Hopkins KJ. 2000. Fluoro-Jade B: High affinity fluorescent marker for the localization of neuronal degeneration. *Brain Res* 874:123-130

Seigneuric JB, Denhez F, Andreani JF, Cantaloube D. 2000. Complications des extractions dentaires : prophylaxie et traitement. *Encycl Med Chir*, Ed scientifiques et médicales, Elsevier, 22-092-B-10, 13-7

Semba K, Fibiger HC. 1992. Afferent connections of the laterodorsal and the pedunculo-pontine tegmental nuclei in the rat: a retro- and antero-grade transport and immunohistochemical study. *J Comp Neurol* 323:387-410

- Sereda M, Griffiths I, Pühlhofer A, Stewart H, Rossner MJ, Zimmerman F, Magyar JP, Schneider A, Hund E, Meinck HM, Suter U, Nave KA. 1996. A transgenic rat model of Charcot-Marie-Tooth disease. *Neuron* 16:1049-1060
- Shah JV, Flanagan LA, Janmey PA, Letierrier JF. 2000. Bidirectional translocation of neurofilaments along microtubules mediated in part by dynein/dynactin. *Mol Biol Cell* 11:3495-3508
- Sihag RK, Nixon RA. 1991. Identification of Ser-55 as a major protein kinase A phosphorylation site on the 70-kDa subunit of neurofilaments. Early turnover during axonal transport. *J Biol Chem* 266:18861-18867
- Sihag RK, Jaffe H, Nixon RA, Rong X. 1999. Serine-23 is a major protein kinase A phosphorylation site on the amino-terminal head domain of the middle molecular mass subunit of neurofilament proteins. *J Neurochem* 72:491-499
- Smiley JF, Morrell F, Mesulam MM. 1997. Cholinergic synapses in human cerebral cortex: an ultrastructural study in serial sections. *Exp Neurol* 144:361-368
- Sotelo C, Guenet JL. 1988. Pathologic changes in the CNS of dystonia musculorum mutant mouse: an animal model for human spinocerebellar ataxia. *Neuroscience* 27:403-424
- Stanley E, Messer A, Strominger NL. 1983. Effects of age and strain differences on the red nucleus of the mouse mutant Dystonia musculorum. *Anat Rec* 206:313-318
- Steckler T, Inglis W, Winn P, Sahgal A. 1994. The pedunclopontine tegmental nucleus: a role in cognitive processes? *Brain Res Rev* 19:298-318
- Steiner JP, Ling E, Bennett V. 1987. Nearest neighbor analysis for brain synapsin I. Evidence from in vitro reassociation assays for association with membrane protein(s) and the Mr=68,000 neurofilament subunit. *J Biol Chem* 262:905-914
- Strazielle C, Kremarik P, Gherzi-Egea JF, Lalonde R. 1998a. Regional brain variations of cytochrome oxidase activity and motor coordination in Lurcher mutant mice. *Brain Res* 121 : 35-45
- Strazielle C, Lalonde R, Amdiss F, Botez MI, Hébert C, Reader TA. 1998b. Distribution of dopamine transporters in basal ganglia of cerebellar ataxic mice by [125I]RTI-121 quantitative autoradiography. *Neurochem Int* 32:61-68.
- Strazielle C, Ase AR, Lalonde R, Reader TA. 2002. Biochemical and autoradiographic studies of the central noradrenergic system in dystonia musculorum mutant mice. *J Chem Neuroanat* 23:143-155
- Strazielle C, Deiss V, Naudon L, Raisman-Vozari R, Lalonde R. 2006. Regional brain variations of cytochrome oxidase activity and motor coordination in Girk2(Wv) (Weaver) mutant mice. *Neuroscience* 13;142:437-449
- Strazielle C, Hayzoun K, Derer M, Mariani J, Lalonde R. 2006. Regional brain variations of cytochrome oxidase activity in Relnrl-orl mutant mice. *J Neurosci Res* 83:821-831
- Suter U, Moskow JJ, Welcher AA, Snipes GJ, Kosaras B, Sidman RL, Buchberg AM, Shooter EM. 1992a. A leucine-to-proline mutation in the putative first transmembrane domain of the 22-kDa peripheral myelin protein in the trembler-J mouse. *Proc Natl Acad Sci U S A* 89:4382-4386
- Suter U, Welcher AA, Ozcelik T, Snipes GJ, Kosaras B, Francke U, Billings-Gagliardi S, Sidman RL, Shooter EM. 1992b. Trembler mouse carries a point mutation in a myelin gene. *Nature* 356:241-244
- Szebenyi G, Smith GM, Li P, Brady ST. 2002. Overexpression of neurofilament H disrupts normal cell structure and function. *J Neurosci Res* 68:185-198

## T

- Termin A, Staron RS, Pette D. Myosin heavy chain isoforms in histochemically defined fiber types of rat muscle. *Histochemistry*. 1989;92:453-457
- Thornburg LP, Hanker JS. 1975. Lysosomal hydrolases in the trigeminal ganglion of mice afflicted with an hereditary sensory neuropathy (*dystonia musculorum*). *Acta Neuropathol* 11;32:91-101
- Toh BH, Gibbs CJ Jr, Gajdusek DC, Tuhill DD, Dahl D. 1985. The 200- and 150-kDa neurofilaments proteins react with IgG autoantibodies from chimpanzees with kuru or Creutzfeldt-Jakob disease; a 62-kDa neurofilament-associated protein reacts with sera from sheep with natural scrapie. *Proc Natl Acad Sci USA* 82:3894-3896.
- Tokuyasu KT, Dutton AH, Singer SJ. 1983a. Immunoelectron microscopic studies of desmin (skeletin) localization and intermediate filament organization in chicken skeletal muscle. *J Cell Biol* 96:1727-1735
- Tokuyasu KT, Dutton AH, Singer SJ. 1983b. Immunoelectron microscopic studies of desmin (skeletin) localization and intermediate filament organization in chicken cardiac muscle. *J Cell Biol* 96:1736-1742
- Traub P, Vorgias CE, Nelson WJ. 1985. Interaction in vitro of the neurofilament triplet proteins from porcine spinal cord with natural RNA and DNA. *Mol Biol Rep* 10:129-136
- Traub P, Perides G, Kuhn S, Scherbarth A. 1987. Interaction in vitro of non-epithelial intermediate filament proteins with histones. *Z Naturforsch [C]* 42:47-63
- Troncoso JC, Sternberger HH, Sternberger LA, Hoffman PN, Price DL. 1986. Immunocytochemical studies of neurofilament antigens in the neurofibrillary pathology induced by aluminium. *Brain Res* 364:295-300.
- Tsuji T, Shimohama S, Kimura J, Shimizu K. 1998. M-Calpain (calcium-activated neutral proteinase) in Alzheimer's disease brains. *Neurosci Lett* 248:109-112

## W

- Wagner OJ, Lifshitz J, Janmey PA, Linden M, McIntosh TK, Leterrier JF. 2003. Mechanisms of mitochondria-neurofilament interactions. *J Neurosci* 23:9046-9058
- Wagner OJ, Ascano J, Tokito M, Leterrier JF, Janmey PA, Holzbaur EL. 2004. The interaction of neurofilaments with the microtubule motor cytoplasmic dynein. *Mol Biol Cell* 15:5092-5100
- Wainer BH, Mesulam MM. 1990. Ascending cholinergic pathways in the rat brain. In: Steriade, M., Biesold, D. (Eds.), *Brain Cholinergic Systems*. Oxford University Press, Oxford, pp. 65-119
- Waite PME, Tracey DJ. 1995. Trigeminal sensory system. In: Paxinos, 2ème ed., *The rat nervous system*. Academic press 1:705-723
- Walker KL, Yoo K, Undamatla J, Szaro BG. 2001. Loss of neurofilaments alters axonal growth dynamics. *J Neurosci* 21: 9655-9666
- Walsh RN, Cummins RA. 1976. The open-field test : a critical review. *Psychol Bull* 83:482-504
- Wang Q, Tolstonog GV, Shoeman R, Traub P. 2001. Sites of nucleic acid binding in type I-IV intermediate filament subunit proteins. *Biochemistry* 40:10342-10349
- Warner LE, Hilz MJ, Appel SH, Killian JM, Kolodry EH, Karpati G, Carpenter S, Watters GV, Wheeler C, Witt D, Bodell A, Nelis E, Van Broeckhoven C, Lupski JR. 1996. Clinical phenotypes of different MPZ (P0) mutations may include Charcot-Marie-Tooth type 1B, Dejerine-Sottas,

and congenital hypomyelination. *Neuron* 17:451-460

White P, Cattaneo D, Dauncey MJ. 2000. Postnatal regulation of myosin heavy chain isoform expression and metabolic enzyme activity by nutrition. *Br J Nutr* 84:185-194

Winn P. 2006. How best to consider the structure and function of the pedunculo-pontine tegmental nucleus: Evidence from animal studies. *J Neurol Sci* 248:234-250

Winn P, Brown VJ, Inglis WL. 1997. On the relationships between the striatum and the pedunculo-pontine nucleus. *Crit Rev Neurobiol* 11:241-261

Wong PC, Marszalek J, Crawford TO, Xu Z, Hsieh ST, Griffin JW, Cleveland DW. 1995. Increasing neurofilament subunit NF-M expression reduces axonal NF-H, inhibits radial growth, and results in neurofilamentous accumulation in motor neurons. *J Cell Biol* 130:1413-1422

Wong-Riley MT. 1989. Cytochrome oxidase: an endogenous metabolic marker for neuronal activity. *Trends Neurosci* 12:94-101

Wong-Riley MT. 1979. Changes in the visual system of monocularly sutured or enucleated cats demonstrable with cytochrome oxidase histochemistry. *Brain Res* 171 : 11-28

## Y

Yabe JT, Pimenta A, Shea TB. 1999. Kinesin-mediated transport of neurofilament protein oligomers in growing axons. *J Cell Sci* 112 (Pt 21): 3799-3814

Yang Y, Dowling J, Yu QC, Kouklis P, Cleveland DW, Fuchs E. 1996. An essential cytoskeletal linker protein connecting actin microfilaments to intermediate filaments. *Cell* 86:655-665

Yang Y, Bauer C, Strasser G, Wollman R, Julien JP, Fuchs E. 1999. Integrators of the cytoskeleton that stabilize microtubules. *Cell* 98:229-238

Young KG, Pool M, Kothary R. 2003. Bpag1 localization to actin filaments and to the nucleus is regulated by its N-terminus. *J Cell Sci* 116:4543-4555

Young KG, Pinheiro B, Kothary R. 2006. A Bpag1 isoform involved in cytoskeletal organization surrounding the nucleus. *Exp Cell Res* 312:121-134

Young KG, Kothary R. 2007 Dystonin/Bpag1 – A link to what ? *Cell Motil Cytoskeleton* 64:897-905

Young KG, Kothary R. 2008 Dystonin/Bpag1 is a necessary endoplasmic reticulum/nuclear envelope protein in sensory neurons. *Exp Cell Res* 314:2750-2761

Yuan A, Rao MV, Sasaki T, Chen Y, Kumar A, Veeranna, Liem RK, Eyer J, Peterson AC, Julien JP, Nixon RA. 2006. Alpha-internexin is structurally and functionally associated with the neurofilament triplet proteins in the mature CNS. *J Neurosci* 27;26:10006-10019

## Z

Zhang C, Wong-Riley M. 1999. Expression and regulation of NMDA receptor subunit R1 and neuronal nitric oxide synthase in cortical neuronal cultures: correlation with cytochrome oxidase. *J Neurocytol* 28:525-539

<b>Title</b>	Histopathological and biochemical patterns in the central nervous system and skeletal muscles of the mouse <i>dystonia musculorum</i>
<b>Abstract</b>	<p>The "dystonia musculorum" (<i>Dst<sup>dt-J</sup></i>) mouse is the result of a recessive autosomal mutation of the dystonin (<i>dst</i>) gene responsible for the expression of a protein of the cytoskeleton, normally present in sensory peripheral neurons and numerous central nervous structures. The mutation is characterised by primary degeneration of peripheral afferent fibers followed by degenerative processes in secondary cerebellar and thalamic afferents. Postural reflex dysfunction and a severe ataxia occur at the same time as peripheral neurodegenerative processes.</p> <p>To study the impact of axonal transport alteration on neuronal activity as well as sensory degeneration on motor functions, histopathological and biochemical studies were performed on brain and skeletal muscles of B6C3Fe-a/a <i>Dst<sup>dt-j</sup></i> mice displayed in two groups, homozygotes <i>Dst<sup>dt-j</sup></i> and controls.</p> <p>In addition to sensory defects, histopathological evaluation showed central alterations affecting the segmentar nuclei and motor control regions, such as cerebellum, red nucleus, and pontine nuclei. Regional metabolism assessed by cytochrome oxidase histochemistry showed hypermetabolic activity in cerebellum and motor regions of the brainstem involved in equilibrium, muscle tonicity, and postural reflexes.</p> <p>Brain cholinergic innervation was performed by histochemical labelling of acetylcholinesterase (AChE) activity. Enzymatic hyperactivity was observed in target structures of the cholinergic pedunculo-pontine tegmental nucleus, the thalamus and basal ganglia.</p> <p>The morphological and functional alterations observed in the three skeletal muscles (masseteric, <i>flexor digitorum superficialis</i> and tongue) were characterized by hypotonicity and hypoactivity resulting possibly from both sensory denervation and intrinsic fiber defect. A partial muscular fiber degeneration was observed in the tongue.</p> <p>Several sensory neuropathies (Friedreich's ataxia or infant-onset spinocerebellar ataxia) have similar clinicopathological features. The present studies are of interest in understanding the physiopathology of these lesions. They can also contribute to the study of the pathological effects of trigeminal deafferentation induced by compression.</p>
<b>Key-words</b>	dystonin, cytoskeleton, ataxia, cellular metabolism, cholinergic fiber, cerebellar mutant



<b>Titre</b>	Caractéristiques histologiques et biochimiques des systèmes nerveux et musculaire après lésions neurodégénératives périphériques : Etude du modèle murin <i>dystonia musculorum</i>
<b>Résumé</b>	<p>La souris "<i>dystonia musculorum</i>" (<math>Dst^{dt-j}</math>) résulte d'une mutation spontanée autosomale récessive d'un gène codant pour la dystonine, protéine du cytosquelette qui s'exprime normalement dans les neurones sensitifs du système nerveux périphérique, mais aussi dans de nombreuses structures du système nerveux central. Elle est caractérisée par une dégénérescence des fibres nerveuses affectant principalement les voies afférentes sensibles du système nerveux périphérique et les afférences secondaires cérébelleuses et thalamiques. Des troubles posturaux et une sévère ataxie apparaissent avec les dégénérescences. Une altération des muscles squelettiques est associée.</p> <p>Afin d'étudier l'incidence des troubles du transport axonal sur l'activité métabolique de la fibre nerveuse et l'impact de la dégénérescence sensitive sur les fonctions motrices, une analyse histopathologique et biochimique comparative du système nerveux central et des muscles squelettiques est effectuée sur des souris de souche B6C3Fe-a /a <math>Dst^{dt-j}</math>, âgées de 42 à 54 jours réparties un groupe de souris homozygotes <math>Dst^{dt-j}</math> et un groupe contrôle, formé de souris homozygotes normales et hétérozygotes.</p> <p>En plus des dégénérescences afférentes périphériques, l'étude histopathologique montre des altérations centrales au niveau de centres segmentaires et de différentes structures du système extra-pyramidal comme le cervelet, le noyau rouge et les noyaux du pont. Une évaluation quantitative de l'activité métabolique régionale par marquage histochimique de la cytochrome oxydase (enzyme du complexe IV de la phosphorylation oxydative) est effectuée sur l'ensemble de l'encéphale et de la moelle épinière cervicale. Elle met en évidence une hyperactivité métabolique des voies de la proprioception inconsciente, affectant principalement les structures du tronc cérébral et du cervelet, et plus spécifiquement des structures motrices impliquées dans l'équilibre, le tonus musculaire et les réflexes posturaux.</p> <p>L'innervation cholinergique est étudiée par marquage histochimique de l'acétylcholinestérase (AChE). Des augmentations importantes de l'activité AChE sont observées dans les structures cibles du noyau cholinergique tegmental pontique, à savoir le thalamus servant à l'activation corticale, le striatum et certains noyaux mésencéphaliques connectés au striatum, impliqués dans le contrôle des mouvements.</p> <p>Des altérations histologiques associées à une hypoactivité des fibres sont observées dans les trois muscles étudiés (langue, muscle masséter et <i>flexor digitorum superficialis</i>). Une dégénérescence partielle des fibres musculaires est observée dans la langue suggérant que ces modifications sont conséquentes de la lésion nerveuse mais aussi d'une atteinte intrinsèque des fibres musculaires.</p> <p>La présente étude sert à comprendre la physiopathologie 1) des neuropathies sensitives humaines présentant des atteintes similaires comme l'ataxie de Friedreich, ou la forme infantile de l'ataxie spino-cérébelleuse, 2) de déafférentations trigéminales pouvant survenir par compression iatrogène lors d'actes chirurgicaux.</p>
<b>Mots-clés</b>	dystonine, cytosquelette, ataxie, métabolisme cellulaire, innervation cholinergique, mutant cérébelleux.