



**HAL**  
open science

# Plexus choroides et maladie d'Alzheimer : Immunologie d'une interface épithéliale

Jean-Marie Sérot

► **To cite this version:**

Jean-Marie Sérot. Plexus choroides et maladie d'Alzheimer : Immunologie d'une interface épithéliale. Médecine humaine et pathologie. Université Henri Poincaré - Nancy 1, 2000. Français. NNT : 2000NAN11310 . tel-01748121

**HAL Id: tel-01748121**

**<https://hal.univ-lorraine.fr/tel-01748121v1>**

Submitted on 29 Mar 2018

**HAL** is a multi-disciplinary open access archive for the deposit and dissemination of scientific research documents, whether they are published or not. The documents may come from teaching and research institutions in France or abroad, or from public or private research centers.

L'archive ouverte pluridisciplinaire **HAL**, est destinée au dépôt et à la diffusion de documents scientifiques de niveau recherche, publiés ou non, émanant des établissements d'enseignement et de recherche français ou étrangers, des laboratoires publics ou privés.



## AVERTISSEMENT

Ce document est le fruit d'un long travail approuvé par le jury de soutenance et mis à disposition de l'ensemble de la communauté universitaire élargie.

Il est soumis à la propriété intellectuelle de l'auteur. Ceci implique une obligation de citation et de référencement lors de l'utilisation de ce document.

D'autre part, toute contrefaçon, plagiat, reproduction illicite encourt une poursuite pénale.

Contact : [ddoc-theses-contact@univ-lorraine.fr](mailto:ddoc-theses-contact@univ-lorraine.fr)

## LIENS

Code de la Propriété Intellectuelle. articles L 122. 4

Code de la Propriété Intellectuelle. articles L 335.2- L 335.10

[http://www.cfcopies.com/V2/leg/leg\\_droi.php](http://www.cfcopies.com/V2/leg/leg_droi.php)

<http://www.culture.gouv.fr/culture/infos-pratiques/droits/protection.htm>

**UNIVERSITE HENRI POINCARE - NANCY I**

**ECOLE DOCTORALE: BIOLOGIE ET SANTE**



**Plexus Choroïdes et Maladie d'Alzheimer  
Immunologie d'une Interface Epithéliale**

**THESE**

Présentée et soutenue publiquement

Le 31 mai 2000

Pour l'obtention du titre de

**DOCTEUR DE L'UNIVERSITE HENRI POINCARE - NANCY I**

Spécialité: Neurosciences et Comportement

par

**Jean-Marie SEROT**

Docteur en Médecine

Né le 21 mars 1946

à Moyeuvre-Grande (Moselle)

**MEMBRES DU JURY**

Directeur de Thèse	GC. Faure	Professeur (Nancy)
Juges	MC. Béné F. Penin P. Pfitzenmeyer	Professeur (Nancy) Professeur (Nancy) Professeur (Dijon)
Rapporteurs	L. Buée JF. Ghersi-Egea	CR1 CNRS (Lille) CR1 INSERM (Lyon)

## Remerciements

L'élaboration de cette thèse a demandé une dizaine d'années et a nécessité de multiples collaborations sans lesquelles elle n'aurait finalement pu être rédigée. Les travaux relatés ont été réalisés à l'Hôtel-Dieu de Mont Saint Martin et à la Faculté de Médecine de Nancy. Une partie de ceux-ci a été financée par des dons de familles de patients souffrant de maladie d'Alzheimer, des subventions de l'association Alzheimer 54, et un PHRC.

Je tiens tout particulièrement à remercier:

- les patients et leurs familles,
- les Professeurs MC. Béné et GC. Faure qui m'ont accueilli si amicalement pendant ces 10 ans, m'ont fait connaître et apprécier l'Immunologie et ses arcanes, ont pallié mon anglais défaillant, et m'ont conseillé avec beaucoup de persévérance. J'ai parfaitement conscience que sans leur soutien actif ce document n'aurait pas vu le jour,
- les Professeurs G. Cuny (*in memoriam*) et F. Penin, qui sont à l'origine de ma vocation de gérontologue,
- les Professeurs G. Grignon et B. Foliguet qui m'ont fait découvrir et aimer l'Histologie et la Microscopie Electronique,
- M. Simonetti, sans son aide technique la partie consacrée à la Microscopie Electronique n'aurait pas été possible,
- P. Bettinelli, une collaboratrice très efficace aussi bien en salle d'endoscopie qu'en salle d'autopsie,
- B. Gobert, N. Sarda, C. Kohler et les membres du laboratoire d'Immunologie dont la coopération amicale n'a jamais fait défaut,
- D. Christmann et Th. Dubost qui ont réalisé avec beaucoup d'efficience les dosages de transthyrétine et de folates.

Je tiens à remercier également L. Buée et JF. Ghersi-Egea ainsi que le Professeur P. Pfitzenmeyer d'avoir accepté d'être mes rapporteurs ou de faire partie de ce jury.

Enfin je me dois de souligner le rôle prépondérant de mon épouse qui a fait preuve de beaucoup de patience durant toutes ces années et m'a toujours entouré de son soutien affectueux.

Merci à tous.

# Liste des Publications se rapportant à ce travail



## Publications nationales

A. Merched, **JM. Serot**, S. Visvikis, L. Terrisse, E. Rassart, G. Siest.

Génétique de l'apolipoprotéine E et association avec la transthyréline, l'apolipoprotéine D et l'actine dans la Maladie d'Alzheimer. *Progrès récents sur la Maladie d'Alzheimer et les syndromes apparentés*. Solal, Marseille. 1998, pp 65-72.

A. Merched, S Visvikis, **JM Serot**, C Jeandel, G Siest.

Association de l'apolipoprotéine E avec d'autres protéines dans le liquide céphalorachidien de malades d'Alzheimer. In *Maladie d'Alzheimer. L'Année Gériatologique. Volume 5*. Serdi, Paris. 1998, pp 136-137.

**JM Serot**, MC Béné, GC Faure. Etude morphométrique des plexus choroïdes au cours du vieillissement et de la Maladie d'Alzheimer. In *Maladie d'Alzheimer. L'année Gériatologique. Volume 13*. Serdi, Paris. 1999, pp 220-229.

## Publications internationales

**JM. Serot**, MC. Béné, B. Gobert, D. Christman, B. Leheup, G. Faure.

Antibodies to choroid plexus in senile dementia of Alzheimer's type. *J Clin Pathol*. 1992 ; 45 : 781-783.

**JM. Serot**, MC. Béné, GC. Faure.

Comparative immunohistochemical characteristics of human choroid plexus in vascular and Alzheimer dementia. *Hum Pathol*. 1994 ; 25 : 1185-1190.

**JM. Serot**, MC. Béné, GC. Faure.

Autoimmune alterations in choroid plexus basement membrane of some patients with Alzheimer's dementia. *Hum Pathol*. 1995 ; 26 : 1169.

**JM Serot**, D. Christmann, T. Dubost, M. Couturier.

Cerebrospinal fluid transthyretin: aging and late onset Alzheimer's disease. *J Neurol Neurosurg Psychiatry* 1997 ; 63 : 506-508.

**JM. Serot**, B. Foliguet, MC. Béné, GC. Faure.

Choroid plexus basement membrane and epithelium in late-onset Alzheimer's disease: an ultrastructural study. *Ann N-Y Acad Sci*. 1997 ; 826 : 507-509.

**JM. Serot**, B. Foliguet, MC. Béné, GC. Faure.

Ultrastructural and immunohistological evidence for dendritic-cell like within human choroid plexus epithelium. *Neuroreport* 1997 ; 8 : 1995-1998.

A. Merched, **JM. Serot**, S. Visvikis, D. Aguillon, GC. Faure, G. Siest.

Apolipoprotein E, transthyretin and actin in CSF of Alzheimer's: relation with senile plaques and cytoskeleton biochemistry. *FEBS Let*. 1998 ; 425 : 225-228.

**JM Serot**, B Foliguet, MC Béné, GC Faure. Intra-epithelial and stromal dendritic cells in human choroid plexus.

*Hum Pathol*. 1998 ; 29 : 1174.

**JM. Serot**, MC. Béné, B. Foliguet, G. Grignon, GC. Faure.

Alterations of the basement membrane and epithelium of choroid plexus could be involved in the pathogenesis of late-onset Alzheimer's disease. *Acta Neuropathol*. 2000 ; 99 : 105-108.

**JM Serot**, MC Béné, B Foliguet, GC Faure.

Monocyte-derived IL-10-secreting dendritic cells in choroid plexus epithelium. *J Neuroimmunol*. 2000 ; 105 : 115-119.

**JM Serot**, D Christmann, T Dubost, MC Béné, GC Faure.

CSF-folate levels are decreased in late-onset AD patients (*soumis*).

VV Shuvaev, I Laffont, **JM Serot**, J Fujii, N Taniguchi, G Siest.

Increased protein glycation in cerebrospinal fluid of Alzheimer's disease patients: new risk factor? (*soumis*)

## Communications orales et Posters

**JM. Serot**, MC. Béné, C. Jeandel, M. Couturier, JM. Frasier, GC. Faure.

Auto-anticorps anti-plexus choroïdes et démence. *XXX<sup>e</sup> Congrès de la S.N.F.M.I. Metz*, 9-11 juin 1994.

**JM. Serot**, MC. Béné, GC. Faure.

Etude comparative en immunofluorescence des plexus choroïdes de sujets âgés normaux, de déments séniles et vasculaires. *V<sup>e</sup> Congrès International Francophone de Gériatrie. Strasbourg*, 9-12 octobre 1994.

**JM. Serot**, MC. Béné, B. Foliguet, GC. Faure.

Altered choroid plexus basement membrane and epithelium in late-onset Alzheimer's disease: an ultrastructural study. *Cerebrovascular pathology in Alzheimer's disease, The New-York Academy of Sciences. New-York*, 12-15 novembre 1996.

GC. Faure, **JM. Serot**, B. Gobert, MC. Béné.

Antichoroid plexus antibodies in late onset Alzheimer's disease. *Keystone Symposium on Molecular Mechanisms in Alzheimer's Disease. Tamarron (USA)*, 2-6<sup>th</sup> february 1997.

MC. Béné, **JM. Serot**, B. Foliguet, G. Grignon, GC. Faure.

Ultrastructural features of choroid plexus in Alzheimer's disease and aging. *Keystone Symposium on Molecular Mechanisms in Alzheimer's Disease. Tamarron (USA)*, 2-6<sup>th</sup> February 1997.

**JM. Serot**, B. Foliguet, MC. Béné, GC. Faure.

Etude morphométrique des plexus choroïdes au cours du vieillissement et de la maladie d'Alzheimer. *VI<sup>e</sup> Congrès International Francophone de Gériatrie. Genève*, 19-22 avril 1998.

**JM Serot**, D Christmann, T Dubost, MC Béné, GC Faure.

Etude des fonctions de synthèse et de transport des plexus choroïdes au cours du vieillissement et de la Maladie d'Alzheimer. *XXIX<sup>e</sup> journées provinciales de la Société Française de Gériatrie. Nancy*, 27-28 mai 1999.

GC. Faure, MC. Béné, **JM. Serot**.

Morphological, immunological and functional alterations of choroid plexus in Alzheimer's disease. *Focus on choroid plexus: physiology, pharmacology and physiopathology. Lyon*, 17-20 mai 2000.

**JM. Serot**, MC. Béné, GC. Faure.

Ultrastructural modifications of choroid plexus in aged rats. *Focus on choroid plexus: physiology, pharmacology and physiopathology. Lyon*, 17-20 mai 2000.



# Table des Matières

<b>Liste des Publications</b>	2
<b>Table des Matières</b>	4
<b>Liste des Abréviations</b>	8
<b>Introduction</b>	9
<b>Première Partie</b>	
<b>Chapitre 1: Les plexus choroïdes (PC)</b>	
-1-1 anatomie	14
1-1-a schéma en trois dimensions des PC	15
1-1-b topographie des PC	15
-1-2 embryologie	16
-1-3 histologie	16
1-3-a PC, faible grossissement	19
1-3-b PC, fort grossissement	20
-1-4 vascularisation et innervation	21
<b>Chapitre 2: Physiologie des PC</b>	
-2-1 la barrière sang-LCR	22
-2-2 sécrétion du LCR	25
-2-3 activités de synthèse	26
2-3-a tableau des protéines synthétisées par les PC	29
-2-4 les PC, gardiens de l'homéostasie	30
2-4-a tableau des produits éliminés par les PC	32
-2-5 récepteurs	33
-2-6 immunosurveillance cérébrale	34
-2-7 le flux sanguin et sa régulation	34
-2-8 tableau comparatif: PC et reins	36
<b>Chapitre 3: La maladie d'Alzheimer (MA)</b>	
-3-1 définition, historique	37
-3-2 signes cliniques	38
-3-3 diagnostic positif	39
3-3-a au stade démentiel	40
3-3-a-1 critères du DSM	43
3-3-a-2 critères NINCDS-ADRDA	44
3-3-b au stade prédémentiel	45
-3-4 diagnostic différentiel	46
3-4-a démences sans signe neurologique	46
3-4-b démences avec signes neurologiques	49
-3-5 anatomie pathologique	49



-3-6	rappports entre vieillissement cérébral, MA et maladie vasculaire	
3-6-a	<i>vieillissement cérébral</i>	52
3-6-b	<i>rappports avec la MA</i>	55
3-6-c	<i>MA et maladie vasculaire</i>	57
-3-7	les acteurs de la MA. Caractéristiques moléculaires	60
3-7-a	<i>la protéine amyloïde</i>	60
3-7-b	<i>les protéines tau</i>	64
3-7-c	<i>l'apoE</i>	67
3-7-d	<i>le composant non <math>\beta</math>-amyloïde</i>	69
3-7-e	<i>le stress oxydatif et les phénomènes de glycation</i>	
3-7-e-1	<i>le stress oxydatif</i>	70
3-7-e-2	<i>les phénomènes de glycation</i>	73
3-7-e-3	<i>la réaction de Maillard</i>	76
3-7-f	<i>les phénomènes inflammatoires</i>	77
3-7-g	<i>l'apoptose</i>	78
3-7-h	<i>les troubles de l'hydraulique du LCR</i>	79
-3-8	mécanismes physiopathologiques de la MA	80

## Deuxième Partie: étude morphométrique

<b>Chapitre 4:</b>	Etude morphométrique des PC au cours du vieillissement	89
-4-1	étude morphométrique des PC	
-4-2	étude des PC chez le rat vieillissant	90
4-2-a	<i>matériels et méthodes</i>	90
4-2-b	<i>résultats et photographies</i>	91
-4-3	étude des PC humains au cours du vieillissement et de la MA	
4-3-a	<i>patients et méthodes</i>	97
4-3-b	<i>résultats et photographies</i>	99
4-3-c	<i>tableau des résultats</i>	103
4-3-d	<i>cellules dendritiques</i>	104
-4-4	discussion	104

## Troisième partie: étude du fonctionnement des PC

<b>Chapitre 5:</b>	Etude du fonctionnement des PC	
-5-1	étude des fonctions de transport et de synthèse des PC au cours du vieillissement et de la MA	110
-5-2	étude des fonctions de transport	110
5-2-a	<i>les folates, généralités</i>	109
5-2-b	<i>patients et méthodes</i>	112
5-2-c	<i>résultats</i>	114
5-2-d	<i>courbe des résultats</i>	116
-5-3	étude des fonctions de synthèse	117
5-3-a	<i>la transthyrétine, généralités</i>	117
5-3-b	<i>patients et méthodes</i>	119



5-3-c	<i>résultats</i>	120
5-3-d	<i>courbe des résultats</i>	121
-5-4	discussion	122
<b>Chapitre 6:</b>	Etude des phénomènes de glycation dans le LCR	
-6-1	les corps d'Amadori	126
-6-2	matériels et méthodes	126
-6-3	résultats	128
6-3-a	<i>tableau des résultats du dosage des corps d'Amadori</i>	130
-6-4	discussion	130
<b>Conclusion de la 3<sup>e</sup> partie</b>		132

## Quatrième partie: étude immunologique des PC

<b>Chapitre 7:</b>	Etude des PC à l'aide d'anticorps anti AGE-BSA	
-7-1	anticorps antiAGE-BSA	135
-7-2	matériels et méthodes	135
-7-3	résultats	136
7-3-a	<i>tableau des résultats</i>	137
7-3-b	<i>immunofluorescence, photographie</i>	138
-7-5	discussion	139
<b>Chapitre 8:</b>	Etude des PC avec des lectines marquées	
-8-1	généralités sur les lectines	141
-8-2	patients et méthodes	142
-8-3	tableau des lectines utilisées	143
-8-4	résultats	144
8-4-1	<i>immunofluorescence, photographie</i>	145
-8-5	tableau des résultats	146
-8-6	discussion	147
<b>Chapitre 9:</b>	Les phénomènes immunitaires	
-9-1	les phénomènes immunitaires et la MA	149
-9-2	étude en immunofluorescence indirecte	
9-2-a	<i>matériels et méthodes</i>	150
9-2-b	<i>résultats</i>	152
9-2-c	<i>immunofluorescence indirecte, photographie</i>	153
-9-3	étude de PC humains en immunofluorescence	
9-3-a	<i>matériels et méthodes</i>	154
9-3-b	<i>résultats et photographies</i>	155
9-3-c	<i>tableau</i>	159
-9-4	test ELISA	160
9-4-a	<i>préparation de l'extrait protéique</i>	160
9-4-b	<i>sélection des patients</i>	161
9-4-c	<i>réalisation du test ELISA</i>	161
9-4-d	<i>résultats</i>	162

-9-5	discussion	164
<b>Chapitre 10: Immunité cérébrale.</b>		
-10-1	cellules dendritiques intra-épithéliales	168
-10-2	PC et immunité cérébrale	168
-10-3	matériels et méthodes	171
-10-4	résultats	172
	<i>10-4-a microscopie optique</i>	172
	<i>10-4-b microscopie électronique et photographies</i>	172
	<i>10-4-c immunofluorescence et photographies</i>	176
-10-5	tableau des différents antigènes utilisés	178
-10-6	discussion	178
<b>Conclusion</b>		183
- 11-1	rôle potentiel des PC dans la pathogénie de la MA	188
- 11-2	coupe schématique d'une villosité choroïdienne	189
<b>Références</b>		190
<b>Textes des Communications et Publications</b>		226



## Liste des abréviations

ADN : acide désoxyribonucléique

AINS : anti-inflammatoire non stéroïdien

APP : amyloid protein precursor

ARM : acide ribonucléique

ARNm : ARM messenger

AVC : accident vasculaire cérébral

BSL : barrière sang-liquide céphalorachidien

DNF : dégénérescence neuro-fibrillaire

DSM-III-R: diagnostic and statistic manual of mental disorder III revised

FITC : Fluorescein isothiocyanate

HSP : héparane sulfate protéoglycane

Ig : immunoglobuline

IGF : insulin-like growth factor

LCR : liquide céphalorachidien

MA : maladie d'Alzheimer

MB : membrane basale

MBP : myelin basic protein

MID : multi infarct dementia

NGF : nerve growth factor

NINCDS-ADRDA : national institute of neurological and communicative disorders and stroke and the Alzheimer's disease and related disorders association

PBS : phosphate buffered saline

PC : plexus choroïdes

PHF : paired helical filaments

PS : plaque sénile

PS1 : préséniline 1

PS2 : préséniline 2

TNF $\alpha$  : tumor necrosis growth factor alpha

TTR : transthyrétine

UA : unité arbitraire

VL : ventricule latéral



# INTRODUCTION

**Les Plexus Choroïdes (PC)**, formations intraventriculaires constituées de villosités et d'un stroma conjonctivovasculaire, sont connus depuis l'antiquité; leur existence est en effet rapportée par Hérophilus trois siècles avant JC. En 1543, Vesalius décrit l'anatomie des PC des ventricules latéraux dans son ouvrage intitulé *De Fabrica*. Willis, en 1664, découvre les PC du IV<sup>e</sup> ventricule et suggère que ces structures glandulaires participent à la sécrétion du LCR. La description des PC est complétée par les travaux de Ridley qui, en 1695, rapporte la présence de PC du III<sup>e</sup> ventricule (Dohrmann, 1970). Leur nom provient du grec κοριον (khorion-membrane) et ειδος (eidos-forme) et du latin plexus (réseau).

Si leur description est effectivement ancienne, leurs fonctions n'ont été approchées que beaucoup plus tardivement. En 1919, Dandy prouve que l'épithélium choroïdien secrète le liquide céphalorachidien (LCR). Becht, en 1920, suggère que les PC transportent des molécules du LCR vers le sang. Smith et al, en 1964, confirment ces fonctions de réabsorption sur des PC isolés. Par la suite de nombreux travaux ont été consacrés à la découverte des mécanismes qui régissent la physiologie des PC. Actuellement il est admis que les PC jouent plusieurs rôles. Ils sécrètent environ 90 % du LCR (McComb, 1983), synthétisent plusieurs de ses composants (Aldred et al, 1995), transportent de nombreuses molécules du sang vers le LCR et en particulier des vitamines (Spector, 1977), réabsorbent certains produits du métabolisme cérébral (Keep, 1996) et participent à l'immunosurveillance cérébrale (Matyszack, 1992).

De façon paradoxale la seule pathologie connue des PC se résume à une pathologie neurochirurgicale. Les papillomes choroïdiens, le plus souvent bénins, sont des tumeurs rares qui représentent moins de 0.5 % des tumeurs cérébrales (Gaudio et al, 1998). On décrit également des pseudotumeurs inflammatoires (Bramwit et al, 1997), des nodules rhumatoïdes (Kim et Collins 1981), des granulomes histiocytaires (Grais et al, 1998), des kystes parfois



très volumineux et des angiomes responsables d'hémorragie méningée (Netsky et Shuangshoti, 1970).

**Les syndromes démentiels** sont fréquents au cours du vieillissement, frappant environ 1 % des sujets âgés de 65 à 69 ans et 40 % des patients âgés de 90 à 94 ans (Henderson, 1998). Les étiologies sont multiples; la maladie d'Alzheimer (MA), la plus fréquente, constitue approximativement 70 % des démences du sujet âgé (von Strauss et al, 1999). Cette affection est caractérisée sur le plan anatomique par une raréfaction neuronale, la présence de plaques séniles (PS) et de dégénérescences neurofibrillaires (DNF). En dépit de l'amélioration des connaissances sur le métabolisme des protéines  $\beta$ -amyloïde et tau, les mécanismes physiopathogéniques de la MA sont encore imparfaitement élucidés. Un certain nombre d'observations suggèrent que les PC pourraient être impliqués dans la pathogénie de cette affection (Rubenstein, 1998). En effet, chez ces patients, l'hydraulique du LCR est souvent perturbée, et lors de la réalisation de scintiscysternographies on constate fréquemment un retard à la réabsorption et des phénomènes transitoires de contamination ventriculaire (Sohn et al, 1973; Coblenz et al, 1973; Serot et al, 1978; Bartolini et al, 1982; Brusa et al, 1990), les taux de transthyréline (TTR, une protéine synthétisée par les PC), de vitamine B12 et de folates (des molécules transportées par les PC) sont abaissés (Rissøen, 1988; Ikeda et al, 1990; Regland et Gottfries, 1992; Carney, 1979; Marcus et Freedman, 1985). Jellinger (1976) rapporte l'existence d'une importante fibrose des PC chez plusieurs patients déments présentant des troubles de l'hydraulique du LCR. Ces faits semblent indiquer une atteinte fonctionnelle et/ou anatomique des PC.

Différents travaux ont été consacrés au **vieillissement des PC** aussi bien sur le plan histologique que sur le plan biochimique chez l'animal et chez l'homme (Dunn et Kernohan, 1955; Dohrmann, 1970; Shuangshoti et Netsky, 1970; Ferrante et Amenta, 1987), ces études

sont relativement anciennes, et aucune étude morphométrique n'a été réalisée sur les PC de sujets âgés sains ou déments.

Prenant comme hypothèse de travail l'implication éventuelle des PC dans le vieillissement cérébral et la MA, nous avons réalisé une étude morphométrique, en microscopie optique et électronique, de PC animaux et humains à différents âges; ce travail a été poursuivi par une étude des PC de patients souffrant de MA. Nous avons également en parallèle exploré les capacités fonctionnelles de synthèse et de transport des PC au cours du vieillissement et de la MA, par le dosage, dans le LCR humain, de substances biologiques synthétisées et secrétées spécifiquement par les PC.

Les phénomènes d'autoimmunisation sont de plus en plus fréquemment décrits dans les maladies neurodégénératives (Terryberry et al, 1998). Nous avons décelé dans le sérum de patients souffrant de MA des anticorps non spécifiques d'espèce, dirigés contre la membrane basale épithéliale des PC pouvant constituer un marqueur précoce de cette affection et dont la cible pourrait être impliquée dans les anomalies morphologiques précédemment décrites.

Les PC représentant une interface épithéliale originale au niveau de la barrière hématoencéphalique, nous avons recherché l'existence de cellules potentiellement impliquées dans la surveillance immunitaire du système nerveux central. L'examen ultrastructural des PC humains nous a permis de découvrir des cellules dendritiques intra-épithéliales non décrites antérieurement dont le phénotype original a pu être déterminé.

# **PREMIERE PARTIE**



# Chapitre 1

## Anatomie et histologie des Plexus Choroïdes

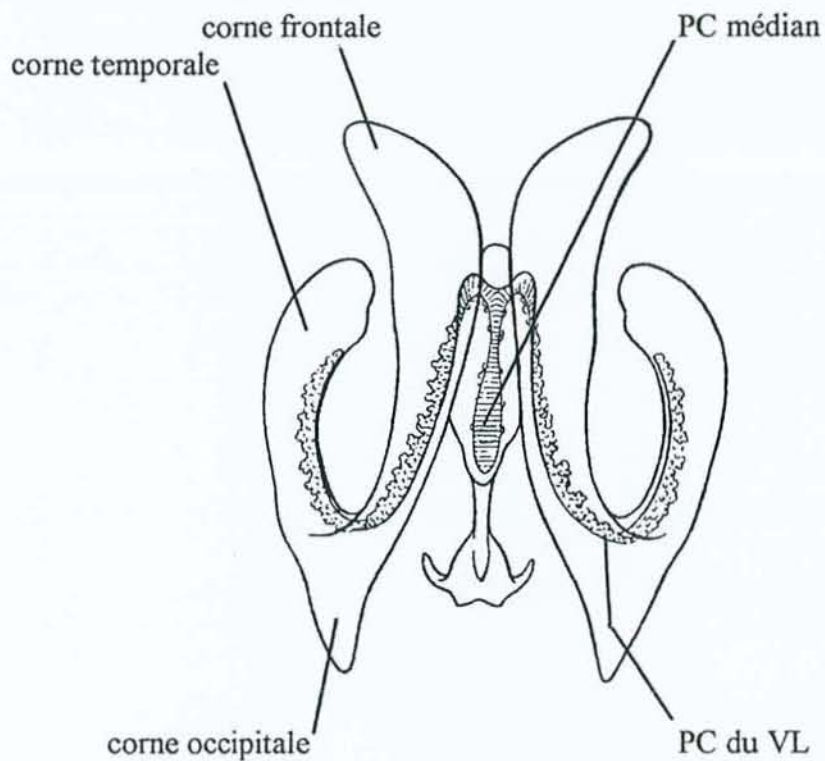
### 1-1 Anatomie

On distingue 3 sortes de PC, en fonction de leur localisation anatomique: les PC ventriculaires situés dans les ventricules latéraux, les plexus choroïdes médians localisé dans le toit du III<sup>e</sup> ventricule, et les PC du IV<sup>e</sup> ventricule (fig. 1-1-a et 1-1-b).

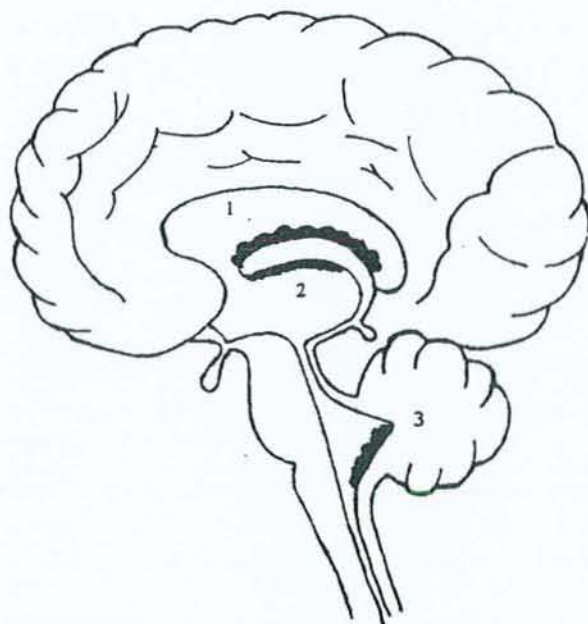
Les PC du III<sup>e</sup> ventricule ou PC médians sont situés dans l'épaisseur de la toile choroïdienne du toit du III<sup>e</sup> ventricule où ils forment un cordon médian encore appelé PC de Vicq d'Azyr. En regard de l'épiphyse, celui-ci se subdivise en deux cordons qui rejoignent les trous de Monro droit et gauche, et se prolongent, à la face interne des ventricules latéraux, sous forme de longs rubans mamelonnés rouges, appelés PC des ventricules latéraux. Ces derniers longent la face interne des ventricules latéraux jusqu'au carrefour ventriculaire où ils présentent un renflement, le glomus, qui se dirige vers la corne occipitale, et ils se terminent dans la corne temporale sans atteindre son extrémité. Dans la corne frontale les PC sont fins et sinueux, dans la corne temporale ils sont volumineux et étalés.

Au niveau du toit du IV<sup>e</sup> ventricule les PC se présentent comme 2 cordons qui s'étendent du trou de Magendie aux trous de Luschka. Du fait de leur petite taille la plupart des études portant sur les PC (chez le rat le diamètre des PC des ventricules latéraux est semblable à celui d'un cheveu) ont été réalisées sur les PC des ventricules latéraux. L'ensemble des différents PC chez l'homme adulte, ne pèse guère plus de 2 à 3 grammes.

1-1-a Schéma en trois dimensions des PC d'après W. Kahle et al (1991)



1-1-b Topographie des plexus choroïdes



- 1 PC des ventricules latéraux
- 2 PC médian
- 3 PC du IVe ventricule

## 1-2 Embryologie

Les PC des ventricules latéraux dérivent de la lame choroïdienne primitive qui résulte de l'accolement de la pie-mère et de la paroi hémisphérique médiane. Cette lame, au cours de l'embryogénèse, s'atrophie et n'est finalement constituée que d'une couche de cellules épithéliales. Les PC du IV<sup>e</sup> ventricule résultent de l'accolement de la pie-mère et du rhombencéphale.

**Kappers (1955) distingue 3 phases** dans le développement des PC humains:

**Phase I (6-8 semaines):** l'épithélium est pseudo-stratifié, les cellules contiennent un peu de glycogène. Les cellules du stroma se différencient en hémocytoblastes et en angioblastes.

**Phase II (8-15 semaines):** les cellules épithéliales sont cubiques et hautes, elles contiennent beaucoup de glycogène. Les PC ne présentent pas encore de villosités, ils occupent jusqu'à 63 % de la surface des ventricules latéraux (Voetmann, 1949; Spector et Johanson, 1990). Le LCR fœtal contient plus de protéines que le LCR d'un adulte.

**Phase III (15-40 semaines):** les cellules épithéliales deviennent progressivement moins hautes, le contenu en glycogène diminue. Les villosités choroïdiennes et le stroma fibreux apparaissent.

Deux semaines après la naissance, le glycogène a disparu des cellules épithéliales. Cette présence de glycogène pendant la vie fœtale est interprétée comme un témoin de glycolyse anaérobie, dont le but est de procurer l'énergie nécessaire aux réactions oxydatives dans les tissus présentant un apport insuffisant en oxygène (Dohrmann; 1970).

## 1-3 Histologie

En microscopie optique et électronique (fig.1-3-a et 1-3-b) les PC apparaissent formés de villosités, présentant un axe vasculaire central, recouvertes par un épithélium cubique, cilié, comportant une bordure en brosse, reposant sur une membrane basale séparée des vaisseaux centraux par un stroma conjonctif. Les capillaires prédominent dans la portion distale, les artérioles et les veinules à la base des villosités. L'épithélium est classiquement unistratifié, cependant plusieurs auteurs ont décrit des aspects suggérant l'existence d'un épithélium focalement stratifié. D'autres estiment qu'il s'agit en fait d'un artéfact de

préparation (Shuangshoti et Netsky; 1970). Bien qu'il soit admis que les cellules épithéliales puissent desquamier dans le LCR, les images de mitoses sont exceptionnelles au niveau de l'épithélium choroïdien (Netsky et Shuangshoti, 1970).

Dans l'espèce humaine, le nombre des cellules épithéliales choroïdiennes est évalué à  $101 \times 10^6$  avec une moyenne de  $107 \times 10^6$  chez l'homme et de  $96 \times 10^6$  chez la femme. Elles couvrent une surface totale d'environ  $213 \text{ cm}^2$  (Dohrmann; 1970). Elles sont cubiques et nettement polarisées. Leur hauteur est d'environ  $15 \text{ }\mu\text{m}$ . Le pôle basal, souvent irrégulier et ondulé, repose sur une membrane basale fine et régulière d'environ  $80 \text{ nm}$  d'épaisseur. Il présente de nombreuses interdigitations surtout au niveau basolatéral. Le pôle apical est caractérisé par la présence d'une multitude de microvillosités, non pas rigides mais entremêlées, et également par quelques cils groupés en amas. Le nombre de cils par cellule varie suivant les espèces, de 2 à 3 chez le lapin, 4 à 8 chez le rat, 11 à 16 chez le singe. Ces cils contiennent 10 paires de microtubules dont neuf périphériques et une central. Les espaces situés entre les cellules épithéliales sont très fins et fermés par des jonctions serrées placées à proximité du pôle apical.

Les cellules épithéliales choroïdiennes possèdent un noyau central ou basal, arrondi, comprenant habituellement un nucléole, parfois deux. La chromatine est finement condensée à proximité de l'enveloppe nucléaire qui possède de nombreux pores. Les mitochondries, allongées et tubulaires, sont dispersées dans le cytoplasme. Elles paraissent plus nombreuses aux pôles apical et basal. Le réticulum granulaire est réparti dans le cytoplasme qui contient de nombreux ribosomes. L'appareil de Golgi est situé à proximité du noyau. Le cytoplasme renferme également quelques lysosomes et parfois des vacuoles lipidiques.

Enfin en microscopie électronique, on distingue des cellules épithéliales à cytoplasme clair et d'autres à cytoplasme foncé, bien que l'ultrastructure des ces deux types cellulaire soit semblable (Johanson et al, 1999). D'après Dohrmann (1970), les nombres des cellules claires

et des cellules sombres sont identiques chez l'homme, le rat et le chien. Ces deux aspects correspondent vraisemblablement à des états fonctionnels différents, en effet l'injection d'arginine-vasopressine qui diminue la sécrétion du LCR induit une augmentation du nombre de cellules sombres. L'aspect sombre serait la traduction d'un hypofonctionnement ou d'une hyperhydratation (Johanson et al, 1999).

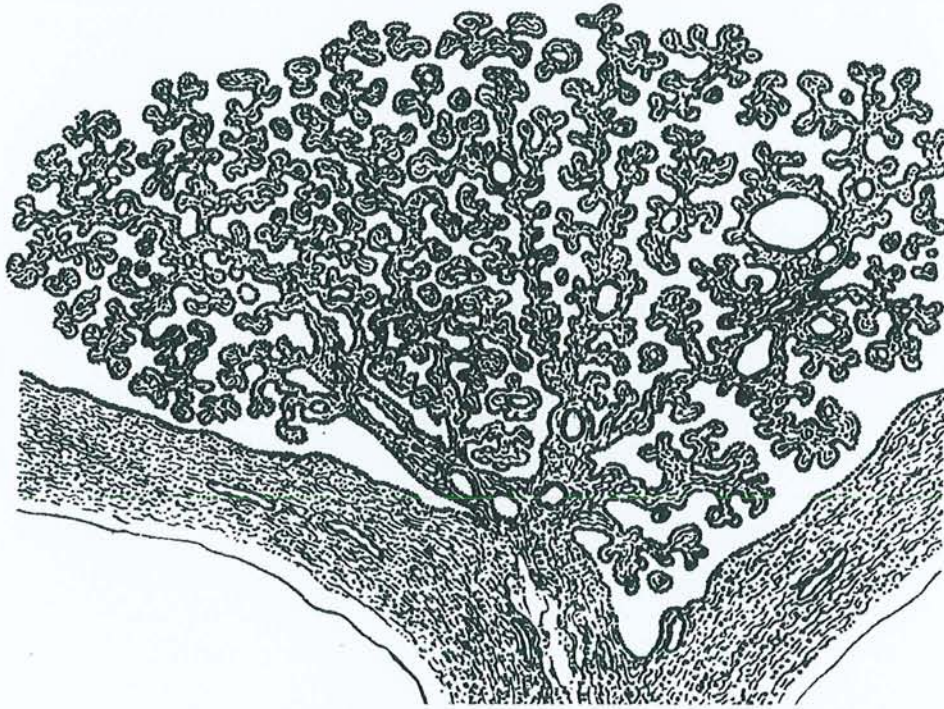Les microvillosités des cellules épithéliales des PC sont recouvertes par des cellules éparses, aplaties présentant de nombreux prolongements cytoplasmiques, appelées cellules épiplexuelles ou **cellules de Kolmer**. Ces dernières ont un noyau réniforme et un cytoplasme clair, elles contiennent des mitochondries de petite taille, un réticulum peu abondant et de fréquents phagolysosomes. Elles ressemblent à des macrophages et en ont les propriétés. En effet, après injection intra-ventriculaire d'encre de Chine chez le chat, on constate les jours suivants, l'apparition à l'intérieur de ces cellules de particules d'encre de Chine (Carpenter et al, 1970). Les cellules de Kolmer dérivent des monocytes sanguins, mais leur voie de passage dans le LCR est controversée. Chez le lapin les monocytes du stroma traverseraient l'épithélium par une voie intercellulaire, chez le rat les monocytes sanguins marqués par des particules de carbone utiliseraient un trajet trans-épendymaire pour atteindre le LCR (Maxwell et al; 1992). Chez le rat, selon Lu, le recrutement de monocytes sanguins marqués à la peroxydase, s'il existe, est extrêmement rare (Lu et al; 1993).

Les **capillaires** des PC sont volumineux et peuvent contenir jusqu'à six ou sept globules rouges dans leur plus grand diamètre. L'endothélium est de type fenêtré avec des pores de 30-50 nm. Il repose sur une MB (endothéliale) fine et régulière de 60-70 nm d'épaisseur.

Les capillaires sont séparés de l'épithélium par un **stroma** collagène peu épais. Celui-ci renferme quelques fibroblastes et également des cellules dendritiques qui envoient de nombreux prolongements sous la MB épithéliale et vers les capillaires (Hanly et Petito; 1998).

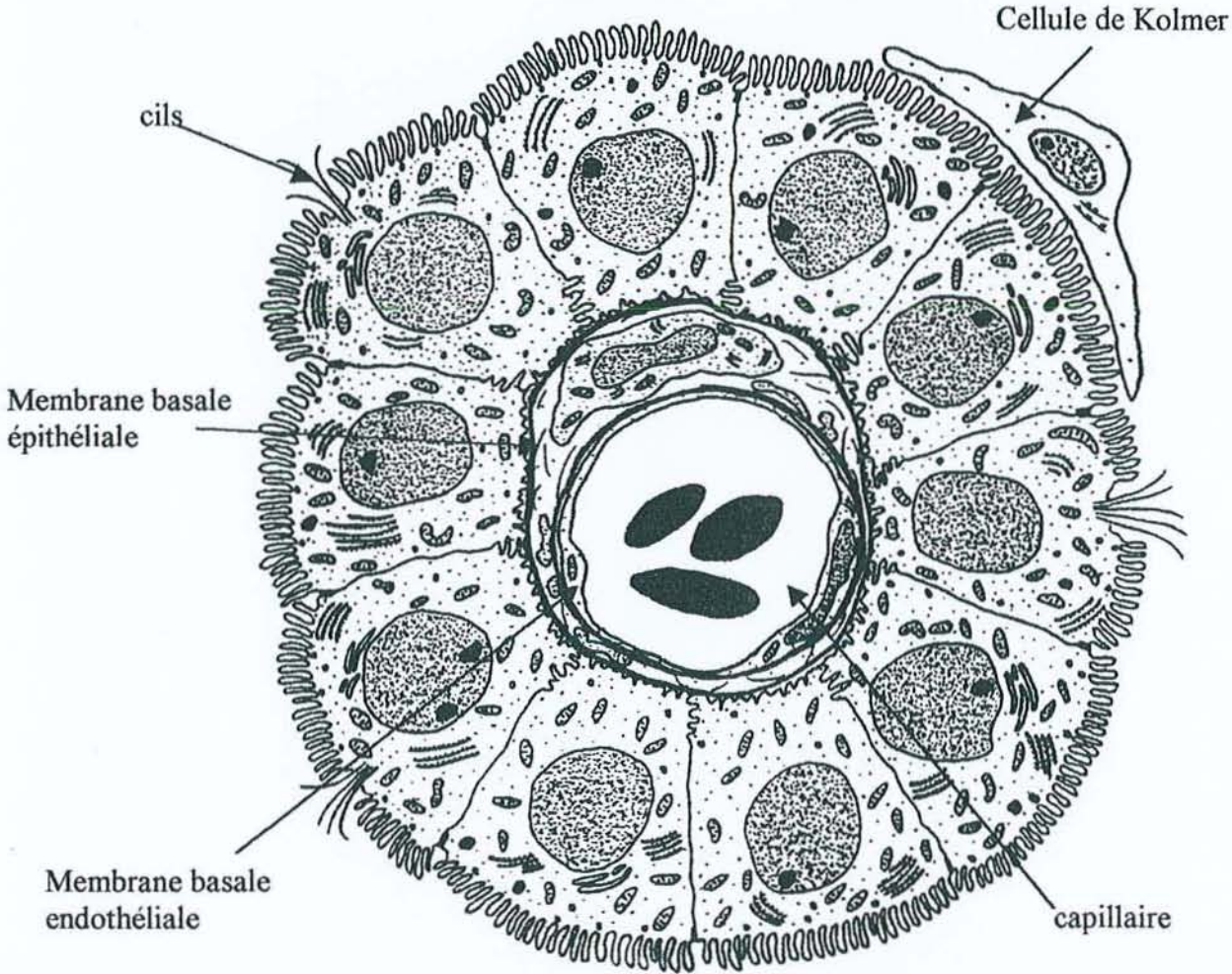
1-3-a

Ventricule latéral



Coupe schématique de Plexus Choroïde humain à faible grossissement, d'après W.Kahle et al (1991).

1-3-b Coupe schématique d'une villosité choroidienne d'après GJ Dohrmann (1970).



#### 1-4 Vascularisation et innervation

Les PC sont vascularisés par l'artère choroïdienne antérieure, branche terminale de la carotide interne, et par l'artère choroïdienne postérieure, branche de la cérébrale postérieure qui provient elle-même du tronc basilaire. Les veines choroïdiennes antérieures et postérieures déversent leur contenu dans la veine cérébrale interne (ou veine de Galien) au niveau du trou de Monro. Les veines de Galien droite et gauche rejoignent la grande veine cérébrale qui longe le tronc cérébral.

Les PC sont richement **innervés**. Des terminaisons nerveuses ont été observées sur les muscles lisses des artérioles et dans le stroma villositaire. Les PC reçoivent des fibres nerveuses de différents types: adrénérergique, cholinérergique, sérotoninérergique et peptidérergique. L'innervation sympathique est dense et provient du ganglion cervical supérieur (Nilsson et al, 1990). L'origine de l'innervation cholinérergique n'est pas connue. La densité des fibres cholinérergiques varie d'une espèce à l'autre (Nilsson et al, 1990).

Les PC reçoivent également une innervation peptidérergique. Les études en immunohistochimie ont montré la présence de filets nerveux contenant du vasoactive intestinal polypeptide (VIP), du neuropeptide Y, et de la substance P. La distribution de ces fibres varie beaucoup selon les espèces (Nilsson et al, 1990).

Sur le plan ultrastructural, les faisceaux nerveux myéliniques pénètrent dans les PC en longeant les axes vasculaires. La majorité des fibres villositaires a perdu sa gaine de myéline (Nakamura et Milhorat, 1978). La présence de boutons terminaux sur les cellules épithéliales est discutée (Lindvall et Owman, 1981), Clark rapporte la présence de fibres nerveuses interépithéliales respectivement chez l'homme, le chat, le rat, et le chien; Nakamura et Owman (1978) estiment qu'il n'y a pas de filets nerveux dans l'épithélium chez le rat.



## Chapitre 2

### Physiologie des PC

Les activités des PC sont multiples (Pritchard et Miller, 1993; Zheng, 1996). Ils font partie de la barrière hémoméningée, sécrètent le LCR et un certain nombre de ses composants, transportent de nombreuses molécules du sang vers le LCR, réabsorbent des produits du métabolisme cérébral et participent à l'immunosurveillance cérébrale. Toutes ces activités sont interdépendantes.

#### 2-1 La barrière sang-LCR (BSL) et les phénomènes de transport actif

La barrière hémocérébrale a été décrite en 1909 par Goldmann qui avait constaté que l'injection intraveineuse de bleu trypan imprégnait les tissus extra-cérébraux et non pas le tissu cérébral, ce phénomène étant dû à l'existence de jonctions serrées au niveau de l'endothélium des capillaires cérébraux, de l'épithélium des villosités choroïdiennes et l'arachnoïde. Au niveau cérébral, l'endothélium des capillaires forme une couche continue et pour atteindre le tissu cérébral les molécules doivent utiliser un trajet transcellulaire. L'endothélium des capillaires des PC est fenêtré, donc facilement franchissable par des molécules de faible masse moléculaire. Par contre au niveau de l'épithélium, du fait des jonctions serrées, elles doivent obligatoirement emprunter un trajet transcellulaire. Le plus souvent il s'agit de transport actif, qui nécessite de ce fait de l'énergie fournie par les mitochondries. Chez la souris, l'injection intra-veineuse de peroxydase du raifort (masse moléculaire = 4 kD) montre que ce traceur protéique franchit aisément l'endothélium capillaire des PC, se répartit dans le tissu conjonctif adjacent et pénètre dans l'épithélium par pinocytose avant d'atteindre le pôle apical des cellules épithéliales, d'où elle est excrétée dans le LCR (Brightmann; 1968).

Le rôle de cette barrière est d'éviter des variations qualitatives et quantitatives trop importantes des composants du LCR qui pourraient compromettre le fonctionnement cérébral (Grégoire; 1989). Les propriétés de transport des cellules épithéliales des PC peuvent être étudiées par cultures cellulaires sur membranes perméables. Les cellules choroïdiennes cultivées sur des filtres recouverts de laminine gardent un aspect fonctionnel, elles expriment l'ARNm de la transthyrétine et leur examen en microscopie électronique montre qu'elles forment une couche continue avec des jonctions serrées situées à proximité du pôle apical. Cette technique met également en évidence de la polarité fonctionnelle des cellules épithéliales de PC. Il est en effet possible d'étudier les phénomènes de transport d'un produit en mesurant l'évolution de sa concentration dans les chambres apicales et basales en fonction de différents paramètres de culture. Enfin, la présence et la localisation des différentes enzymes peuvent être précisées à l'aide d'anticorps monoclonaux (Hakvoort et al, 1998; Strazielle et Ghersi-Egea, 1999).

**Les PC transportent activement, du sang vers le LCR,** de nombreux nutriments ou vitamines à l'aide de molécules transporteuses. Quand la concentration sérique d'un composé dépasse un certain seuil, tous les transporteurs sont saturés, et la concentration dans le LCR ne varie pas. Quand la concentration sérique baisse, de nombreux transporteurs disponibles sont recrutés et la concentration dans le LCR ne varie pas. Dans les conditions habituelles les transporteurs pour les vitamines sont à demi saturés, et une petite augmentation sérique suffit à les saturer complètement. Les variations de taux de vitamines dans le LCR sont de ce fait minimes (Spector et Johanson, 1990).

Plusieurs vitamines sont transportées activement dans les PC du sang vers le LCR, notamment les vitamines B12 et C, les folates et la thiamine, le myo-inositol (Spector, 1977; Spector et al, 1977; Hakvoort et al, 1998) et vraisemblablement la vitamine E (Fand et

McNally, 1981). Chez l'homme la concentration en folates est 3 à 4 fois plus élevée dans le LCR (12-16 ng/ml) que dans le plasma (3 à 10 ng/ml) ce qui confirme l'existence d'un transport actif saturable. Au delà de 20 ng/ml de folates sériques les taux dans le LCR n'augmentent plus (Reynolds, 1972).

Les anticorps monoclonaux anti-GLU 1 (glucose transporter 1) marquent la portion basolatérale des cellules épithéliales des PC et, plus fortement, les membranes lumineales et ablumineales des cellules endothéliales aussi bien chez le rat, le lapin, le babouin et que chez l'homme; l'absence d'immunomarquage du pôle apical suggère l'existence d'autres transporteurs à ce niveau (Cornford et al, 1998) qui sont encore inconnus.

Les PC sont de même impliqués dans le métabolisme des hormones thyroïdiennes. Chez l'homme la thyroïde produit surtout de la thyroxine ou T4, une prohormone secondairement transformée dans les tissus périphériques en T3 par désiodation. Les hormones thyroïdiennes T4 et T3 ont un rôle essentiel dans le développement cérébral, elles influencent la régénération axonale et augmentent les taux d'acétylcholine des neurones cholinergiques (Hefti et al, 1986). Chez le rat, après injection intraveineuse de thyroxine marquée à l' $^{125}\text{I}$ , on constate l'accumulation de celle-ci dans les PC puis secondairement dans le LCR et enfin dans le cerveau (Dickson et al, 1987). La thyroxine, hormone lipophile, circule dans le sang essentiellement sous forme liée aux protéines, notamment à la transthyréline plasmatique d'origine hépatique. Elle pénètre facilement dans les cellules épithéliales choroïdiennes, vraisemblablement sous forme libre, se lie ensuite à sa protéine porteuse la transthyréline synthétisée par l'épithélium choroïdien, soit dans la cellule choroïdienne, soit après sécrétion dans le LCR, puis ce complexe est transporté dans le tissu cérébral où la T4 subit une désiodation qui la transforme en T3.

Chez le rat, Rao et al (1999) ont mis en évidence au pôle apical des cellules épithéliales la P-glycoprotéine produit du gène MDR (multidrug resistance) et au pôle

basolatéral la protéine MRP (multi resistance-associated protein). Ces deux transporteurs pourraient coordonner la sécrétion et la réabsorption de nombreux médicaments tels que les anti-protéases, les anti-psychotiques et certains anti-mitotiques.

La barrière hémocéphalique est imperméable aux nucléotides puriques et pyrimidiques, ainsi qu'à leurs analogues médicamenteux. Ceux-ci bénéficient d'un transport actif  $\text{Na}^+$ -dépendant (Washington et al, 1997), la localisation exacte de ce transporteur au niveau des cellules épithéliales choroïdiennes n'est pas connue (Schaner et al, 1999).

## 2-2 Sécrétion du LCR

La sécrétion du LCR est la fonction la plus anciennement connue des PC. Il s'agit d'un processus actif qui se fait par l'intermédiaire d'une pompe à  $\text{Na}^+$  située dans l'épithélium. Le mouvement de l'eau est un classique mouvement osmotique qui va des capillaires aux ventricules et qui, comme au niveau du rein, est régulé par deux enzymes: l'ATPase  $\text{Na}^+/\text{K}^+$  dépendante et l'anhydrase carbonique. Chaque pompe injecte dans le LCR trois ions  $\text{Na}^+$  pour 2 ions  $\text{K}^+$  réabsorbés, ce qui crée un gradient osmotique et favorise la diffusion de l'eau, l'inhibition de ces deux enzymes par l'ouabaïne ou l'acétazolamide engendre une diminution de volume du LCR secrété alors que l'insuline augmente le transport du  $\text{Na}$  et le volume du LCR secrété (Zheng, 1996; Johanson et Murphy, 1990). La pompe  $\text{Na}^+/\text{K}^+$  est située au pôle apical des cellules épithéliales des PC (Toyama et al, 1997), et on estime qu'il y a environ 6000 pompes par cellule (Zheng, 1996). Les corticoïdes, la sérotonine, la noradrénaline et l'oméprazole inhibent la pompe à  $\text{Na}^+$  et de ce fait diminuent la production de LCR (Nilsson et al, 1992; Lindvall-Axelsson et al, 1992, Fisone et al, 1998).

Les oestrogènes pourraient augmenter le débit de sécrétion du LCR (Nilsson et al, 1992). Les diurétiques de l'anse tels que le furosémide inhibent la sécrétion du LCR (Melby et al, 1982). La membrane apicale des PC de souris contient des canaux  $\text{Cl}^-$  et des canaux  $\text{K}^+$

respectivement activés et inhibés par la sérotonine. L'inhibition des canaux  $K^+$  annule les mouvements du  $Na^+$  et engendre une diminution de sécrétion du LCR; la miansérine, un inhibiteur des récepteurs de ces canaux, annule les effets de la sérotonine (Hung et al, 1993).

Chodobski et al (1998) ont démontré, chez le mouton, qu'une privation d'eau pendant 48 heures ne modifiait pas le volume de LCR sécrété.

Les PC produisent 90 % du LCR, les 10 % restant provenant du liquide interstitiel cérébral. Chez le rat le taux de production du LCR est de 2.1  $\mu$ l/mn (Davson et Segal, 1970) et chez l'homme il varie de 0.2 ml/mn à 0.6 ml/mn selon les auteurs. May et al (1990) ont réalisé chez des volontaires sains l'expérience suivante: une ponction lombaire est pratiquée chez un sujet à jeun, couché en décubitus latéral; la pression intrathécale est mesurée à l'aide d'un manomètre, puis 10 ml de LCR sont retirés. La pression intrathécale est ensuite mesurée toutes les minutes jusqu'au retour à la pression initiale ce qui permet de calculer le débit de production du LCR; pour ces auteurs celui-ci est de  $0.41 \pm 0.24$  ml/mn à l'âge de 28 ans.

La stimulation de l'innervation noradrénergique, qui provient du ganglion cervical supérieur (Blay et al, 1994), diminue le volume du LCR sécrété (Lindvall et al, 1978; Lindvall et Owman, 1981). Chez le rat, les PC reçoivent en outre des filets nerveux provenant du ganglion sphéno-palatin; ces fibres dont la stimulation augmente la sécrétion du LCR, ont une activité NOS (nitric oxide synthase) et sont en contact étroit avec les artérioles de petit calibre et les microvaisseaux du stroma (Lin et al, 1996).

### 2-3 Activités de synthèse

L'activité métabolique globale des PC a été estimée à la moitié de celle des reins (Zheng, 1996). Les cellules épithéliales des PC possèdent en effet une intense activité enzymatique; il est possible d'y détecter les enzymes suivantes: phosphatases acide et alcaline,  $Mg^+$  ATPase,  $Na^+/K^+$  ATPase, glucose-6-phosphatase, thiamine pyrophosphatase,

adényl cyclase, anhydrases carboniques II et III, oxydoréductases, plusieurs estérases et hydrolases, protéine C kinase, cytochrome P 450, glutathion-s-transférase, monoamines oxydases,  $\gamma$ -glutamyl-transpeptidase (Masuzawa et Sato, 1983; Zheng, 1996).

Les PC synthétisent des protéines, des cytokines et des enzymes retrouvées dans le LCR, avec des variations quantitatives et qualitatives suivant les espèces, l'âge et les circonstances. Ces différentes substances participent au maintien de l'homéostasie cérébrale et à la régulation endocrine du cerveau. La plus abondante protéine synthétisée est la transthyréline (TTR) qui, *in vitro*, constitue environ 20 % des molécules nouvellement synthétisées et 50 % des molécules sécrétées par les cellules épithéliales choroïdiennes.

Les synthèses varient suivant les espèces. L'ARNm de la transferrine est détecté dans les PC de rats, souris, chiens, et lapins, mais pas chez l'homme, le mouton, la vache, ou le cochon. L'ARNm de la « serum retinol binding protein » est détecté dans les PC de rats, souris, moutons et veaux mais pas chez le chien (Aldred et al, 1995).

Les activités de synthèse varient en fonction de l'âge. Chez le rat, l'ARNm de la TTR est exprimé dans les PC dès le 10<sup>e</sup> jour de gestation alors que l'expression d'ARNm d'IGF II (insulin like growth factor II) débute le 13<sup>e</sup> jour et se maintient à un taux élevé par la suite durant la morphogénèse puis décroît (Cavallaro et al, 1993). Chez l'homme, durant les premières semaines d'embryogénèse, un transcrite de 6 kb d'IGF II prédomine puis à partir de la 35<sup>e</sup> semaine c'est un transcrite de 4.8 kb qui est le plus abondant (McKelvie et al, 1992). *In vitro*, chez le rat, l'IGF II a un rôle paracrine/autocrine et augmente la croissance des cellules épithéliales (Nilsson et al, 1996). L'IGF II est normalement transporté par une protéine porteuse l'« IGF binding protein » dont il existe 6 isoformes; chez le rat l'isoforme 2 est synthétisée et sécrétée par les PC (Sullivan et Feldman, 1994).

Les synthèses varient avec les circonstances. Chez le rat, du 2<sup>e</sup> jour au 14<sup>e</sup> jour après un traumatisme crânien les PC synthétisent de l'ARNm de TGF  $\beta$ 1 (transforming growth

factor  $\beta 1$ ) (Logan et al, 1992). De même après une blessure du système nerveux central, Walter et al (1999) constatent à la phase aiguë une augmentation de la synthèse d'IGF II par les PC; durant la deuxième semaine post-lésionnelle la synthèse d'IGF II est essentiellement localisée dans la couronne astrocytaire périlésionnelle. Ces faits suggèrent l'implication des PC dans les processus de cicatrisation cérébrale. Tarlow et al (1993) ont démontré, chez le cochon d'Inde, que lors d'une méningite bactérienne, les cellules épithéliales synthétisent du tumor necrosis factor  $\alpha$  (TNF $\alpha$ ), une cytokine proinflammatoire majeure.

Les cellules épithéliales des PC synthétisent également d'autres molécules telles que la  $\beta 2$  microglobuline, la prostaglandine D synthase, l'arginine-vasopressine (celle-ci joue un rôle très important dans la régulation du flux sanguin et des fonctions sécrétoires des PC) et l'oxyde nitrique (NO). La sécrétion de ce dernier augmente le flux artériel dans les vaisseaux choroïdiens (Lin et al, 1996). La cystatine C, un inhibiteur des protéinases, exprimée dans les PC de nombreuses espèces, pourrait inhiber les dégradations inappropriées des protéinases durant l'embryogénèse (Aldred et al, 1995).

## 2-3-a Protéines synthétisées par les PC

Protéine	Fonction	Concentration	
		ans le LCR (mg/l)	dans le sang (mg/l)
Arginine vasopressine	Régulation du flux sanguin		
Cystatine C	Inhibition des protéinases	7.3	1.4
$\beta$ 2-microglobuline	Chaîne légère des antigènes HLA I	1.1	2
Transthyrétine	Transport de la thyroxine	14.7	176
Insuline-like growth factor II (IGF II)	Facteur de croissance	0.05	0.95
Transferrine	Transport du fer	14	2600
Caeruléoplasmine	Transport du cuivre, nombreuses activités enzymatiques	0.9	370
IGF binding protein-2, 4 et 5	Transport de l'IGF		
$\alpha$ 2-macroglobuline	Inhibition de nombreuses protéinases	4.6	3000
Serum retinol binding protein	Transport du rétinol		
Transforming growth factor $\beta$ 1 (TGF $\beta$ 1)	Facteur de croissance		
Fibroblast growth factor (FBG)	Facteur de croissance		
Tumor necrosis factor $\alpha$ (TNF $\alpha$ )	Cytokine pro-inflammatoire		
Prostaglandine D synthase	Régulation du sommeil		
Basic fibroblast growth factor (bFGF)	Processus de cicatrisation		

D'après Tu et al (1992); Cuevas (1994); Ingenbleek et Young (1994); Aldred et al(1995).



## 2-4 Les PC, gardiens de l'homéostasie du LCR

Les PC réabsorbent des molécules produites par le métabolisme cérébral dont l'accumulation pourrait s'avérer délétère pour le cerveau. La technique des cultures cellulaires sur membranes perméables permet la mise en évidence des **phénomènes de transport du LCR vers le sang**, par exemple le rouge phénol, la fluorescéine, la riboflavine et la pénicilline G sont transportés du pôle apical des cellules épithéliales vers le pôle basal. Il s'agit d'un transport actif inhibé par un inhibiteur du transport des anions, le probénécide (Zheng, 1996).

Par ailleurs, les PC peuvent réabsorber certains acides aminés et peptides du LCR. Les cellules épithéliales présentent à leur pôle apical plusieurs protéines de transport qui pourraient être impliquées dans l'élimination des acides aminés ( $\gamma$ -glutamyl transpeptidase; Ogawa et al, 1998), des anions anorganiques (Suzuki et al, 1987) et organiques (oatp 1; Angeletti et al, 1997; oat 1, Pritchard et al, 1999). Chez le rat, l'élimination des anions organiques du LCR se fait grâce à une synergie entre oatp1 (protéine de transport située au pôle apical) et MRP 1 ou oatp2 (protéines de transport situées en basolatéral; Nishino et al, 1999; Gao et al, 1999).

In vitro, les cellules épithéliales choroïdiennes réabsorbent la L-proline, un acide aminé neutre, grâce à un transporteur apical  $\text{Na}^+$ -dépendant qui est neutralisé par l'augmentation extra-cellulaire du  $\text{K}^+$  et par l'ouabaïne (Villalobos et al, 1997). La taurine, un acide  $\beta$ -aminé qui joue un rôle important dans la régulation osmotique du cerveau, bénéficie d'une réabsorption active  $\text{Na}^+$ -dépendante (Keep et Xiang, 1996; Ramanathan et al, 1997). L'histidine (un acide  $\beta$ -aminé neurotransmetteur impliqué dans l'encéphalopathie hépatique), et l'acide  $\gamma$ -aminobutyrique (un neurotransmetteur) sont réabsorbés activement (Xiang et al, 1998; Ramanathan et al, 1997). Chez le rat, les PC sont capables de capter la formycine B, un analogue nucléosidique, et un peptide Tyr-D-Ala-Gly injectés dans le ventricule latéral (Wu et

al, 1993; Huang, 1982). Les PC peuvent également réabsorber de nombreux cations organiques tels que la choline, l'hexaméthonium, la cimétidine, le tétraéthylammonium. L'absorption de la cimétidine est un processus saturable (Pritchard et Miller, 1993), inhibé par des anions organiques tels que l'acide salicylique et la benzylpénicilline mais non par certains cations tels que la choline ou les ammoniums quaternaires, ce qui suggère l'existence de multiples transporteurs pour les cations et anions organiques (Villalobos et al, 1997).

Les PC luttent contre les variations des taux de  $\text{Ca}^{++}$  du LCR par l'intermédiaire d'une pompe localisée au pôle apical des cellules épithéliales. Celle-ci assure une concentration calcique basse dans le LCR même en cas de régime enrichi ou appauvri en Ca (Zheng, 1996).

Les PC sont capables de limiter les variations du pH du LCR par modification des échanges  $\text{Na}^+/\text{H}^+$  au pôle basolatéral des cellules épithéliales (Murphy 1990). Ils présentent à leur pôle apical, à proximité de la pompe  $\text{Na}^+/\text{K}^+$  ATP ase, un cotransporteur  $\text{Na}^+-\text{K}^+-2\text{Cl}^-$  dont le rôle est d'échanger 2 ions  $\text{Cl}^-$  pour un ion  $\text{Na}^+$  et un ion  $\text{K}^+$ . Ce cotransporteur sert à la maintenance du volume cellulaire et à la réabsorption du  $\text{K}^+$  du LCR (Plotkin et al, 1997).

Les PC possèdent de nombreuses enzymes anti-oxydantes: superoxyde dismutase, glutathion peroxidase, glutathion réductase et catalase (Tayarani et al, 1989) ainsi que des enzymes qui participent au métabolisme des médicaments et qui ne sont retrouvées qu'en faible teneur au niveau du tissu cérébral, telles que, par exemple, la membrane-bound epoxide hydrolase, et plusieurs isoenzymes de la glutathion S-transférase (Gherzi-Egea et al, 1994). Il a également été démontré que les PC pouvaient constituer une barrière enzymatique complète pour certains xénobiotiques (molécules de faible poids moléculaire étrangères à l'organisme, tels que polluants, médicaments, additifs alimentaires...) grâce à un mécanisme de conjugaison couplé à un efflux basolatéral du métabolite par la MRP (Strazielle et Gherzi-Egea, 1999). Ces faits semblent indiquer que les PC protègent le cerveau contre l'accumulation de composés toxiques d'origine sérique ou cérébrale.

Les PC sont capables de réabsorber des métaux lourds, tels le plomb et le mercure lorsqu'ils sont présents dans le LCR, ou d'inhiber la pénétration de ceux-ci dans le LCR limitant ainsi leur toxicité cérébrale. Zheng (1996) a constaté que chez l'animal intoxiqué la concentration de plomb dans les PC était 57 fois plus importante que dans le tissu cérébral, celle du mercure 12 fois plus grande .

#### **2-4-a Exemples de produits éliminés du LCR par les PC (d'après Pritchard et Miller (1993) et Zheng (1996))**

##### **Médicaments**

acide salicylique  
 analgésiques narcotiques  
 antipyrine,  
 atropine et dérivés  
 cimétidine  
 céphalosporines  
 digoxine  
 gentamycine  
 méthadone  
 méthotrexate  
 lidocaine  
 morphine  
 pénicilline  
 phénobarbital  
 procaïnamide  
 proline  
 quinine, quinidine

##### **Toxiques**

tétrahydrocannabinol (marijuana)  
 pesticides anioniques  
 plomb  
 mercure

##### **Produits issus du métabolisme cérébral**

L-proline  
 taurine  
 prostaglandines  
 formycine B  
 leukotriènes  
 anions inorganiques I<sup>-</sup>  
 ac. hydroxyindole-acétique (métabolite de la sérotonine)  
 ac. homovanilique (métabolite de la dopamine)

## 2-5 Récepteurs

Les cellules épithéliales présentent de nombreux récepteurs/transporteurs aux hormones et aux neuromédiateurs tels que l'acide  $\gamma$ -aminobutyrique (Amenta et al, 1989), la prolactine, la 5-hydroxytryptamine, l'histamine, l'insuline, le NGF, les benzodiazépines (Nilsson et al, 1992), la leptine (de Matteis et Cinti, 1998), les corticoïdes (Lindvall-Axelsson et al, 1989) et l'IL-1 (French et al, 1999). Les capillaires des PC possèdent également des récepteurs pour l'angiotensine II, la dopamine, la sérotonine, la vasopressine, le peptide natriurétique, l'endothéline (Blay et al, 1994; Brooks et al, 1992; Conn et al, 1986; Crook et al, 1986; Vega et al, 1992).

La stimulation de ces récepteurs engendre des effets qui sont propres à chaque récepteur. Ainsi l'administration pendant cinq jours de bétaméthasone, chez le lapin, diminue la production de LCR de 43% et l'activité de  $\text{Na}^+\text{-K}^+$ -ATPase de 31 % (Lindvall-Axelsson et al, 1989). Chez le chien, l'injection intraveineuse d'oméprazole à doses thérapeutiques diminue la production du LCR de 26 % sans modification de l'activité ATPase (Javaheri et al, 1997). Chez le lapin l'injection intraventriculaire de diazepam diminue la sécrétion du LCR de 46 % sans atteinte de l'activité ATPase (Williams et al, 1990). La stimulation des récepteurs  $\text{H}_2$  de l'histamine, chez le chien, augmente la sécrétion de LCR vraisemblablement par augmentation de l'AMPc (Crook et al, 1986).

L'injection intra-veineuse de nicotine, chez le rat, engendre une augmentation de l'ARNm de la TTR au niveau des PC (et non au niveau hépatique), de la concentration de TTR dans le LCR et une chute des taux de TTR dans les cellules épithéliales choroïdiennes, ce qui indique une augmentation de la synthèse et de la sécrétion de TTR par les PC après stimulation par la nicotine (Li et al, 2000).

## 2-6 Immunosurveillance cérébrale

Le rôle des PC dans l'immunosurveillance cérébrale n'est que soupçonné, mais paraît vraisemblable puisque les PC constituent une interface épithéliale située entre le sang et le LCR qui est lui-même en contact étroit avec le cerveau. Matyszak et al (1992) ont décrit, chez le rat, la présence de cellules présentatrices d'antigène dans le stroma villositaire. McMenamin (1998) a mis en évidence dans le stroma villositaire, chez le rat, des cellules dendritiques et des macrophages. Nathanson et al (1989) ont également rapporté la présence d'antigènes d'histocompatibilité HLA DR au niveau des cellules épithéliales des PC, et Hanly et Petito (1998) ont décrit des cellules dendritiques dans le stroma villositaire avec des prolongements intra-épithéliaux. Ces cellules qui peuvent être infectées par le HIV, pourraient servir de réservoir pour ce virus et contaminer secondairement le cerveau.

## 2-7 Le flux sanguin

Les PC sont des organes richement vascularisés dans lesquels le débit sanguin est élevé (tableau 2-8). Chez le lapin, l'utilisation de microsphères radioactives a permis de mesurer ce débit qui est de l'ordre de 430 ml/mn/100 g de tissu dans les PC et seulement de 37 ml/mn/100 g dans le tissu cérébral (Mayhan et al, 1989). Dans les mêmes conditions de mesure, le débit des PC est 4 fois plus important que le débit cérébral chez le singe et 7 fois plus important chez le chien (Faraci et al, 1989).

Le débit sanguin et le débit du LCR sont régulés par plusieurs mécanismes, notamment par la stimulation des récepteurs hormonaux et nerveux. Les données sont malheureusement fragmentaires et il est difficile d'appréhender les processus qui les régulent.

L'injection intra-atriale de sérotonine chez le singe et le chien augmente le débit sanguin dans les (Faraci et al, 1989), l'injection intra-veineuse d'endothéline le diminue (Nilsson et al, 1992). Chez le rat, l'injection intra-veineuse de vaso intestinal peptide (VIP)

augmente le débit sanguin sans modifier la production de LCR, alors que l'injection intraventriculaire de VIP diminue la sécrétion du LCR et augmente le débit sanguin (Nilsson et al, 1991).

Le peptide natriurétique ne modifie pas le flux cérébral, par contre il augmente jusqu'à 51 % le flux sanguin des PC (Kimberly et al, 1989). Chez le lapin l'injection intra-veineuse d'arginine-vasopressine diminue le flux sanguin dans les PC de 50 % et la production de LCR de 35 % pendant la période de perfusion (Faraci et al, 1990). L'injection intra-veineuse d'acétazolamide fait chuter la production de LCR de 55 % alors que le débit sanguin dans les PC double (Faraci et al, 1990).

Chez le lapin, l'injection intra veineuse d'angiotensine II diminue la production du LCR et le flux sanguin des PC (Maktabi et al, 1993) alors que le débit sanguin cérébral n'est pas modifié. Chez le rat, les effets de l'injection d'angiotensine II sur le débit sanguin varient selon les doses injectées et la localisation des PC: le débit des PC des ventricules latéraux et du IV<sup>e</sup> ventricule ne sont pas modifiés par des doses faibles (10 ng/kg/mn) ou élevées (100 ng/kg/mn), alors que des doses moyennes (50 ng/kg/mn) le font chuter de 12 à 20 %. Le débit du III<sup>e</sup> ventricule n'est affecté par aucune de ces doses (Chodobski et al, 1995). Selon Chodobski et al (1999), ces effets différenciés résultent de la sommation de l'effet vasoconstricteur direct de l'angiotensine II sur le lit vasculaire choroïdien, de l'activation des  $\alpha$ -adrénorécepteurs qui potentialisent l'activité sympathique vasoconstrictrice, de la stimulation des  $\beta$ -adrénorécepteurs qui favorisent la relaxation des vaisseaux choroïdiens et de l'action vasodilatatrice du NO.

2-8 Tableau comparant les caractéristiques des PC et des reins

	<b>Plexus choroïdes</b>	<b>reins</b>
<b>Poids</b>	3 g/1.3 kg (PC/cerveau)	300 g/70 kg (rein/corps)
<b>% du poids</b>	0.2-0.3 % du poids cérébral	0.4 % du poids corporel total
<b>Quantité de liquide produit</b>	0.35 ml/mn 0.18 ml/mn/g	130 ml/mn 0.43 ml/mn/g
<b>Flux sanguin</b>	12-18 ml/mn 4-6 ml/mn/g	1200 ml/mn 4 ml/mn/g

D'après W. Zheng (1996).

## Chapitre 3

Le terme démence désigne une affection qui associe des troubles de la mémoire et un autre item de la série cognitive (langage, calcul, jugement, pensée abstraite, praxies, gnosies), évoluant depuis plus de 6 mois et perturbant la vie quotidienne. La maladie d'Alzheimer (MA) est la plus fréquente des démences dans les pays occidentaux où elle représente 70 % des syndromes démentiels du sujet âgé (von Strauss et al, 1999).

### La maladie d'Alzheimer

#### 3-1 Historique

La MA a été initialement décrite par Aloïs Alzheimer en 1907. Le cas princeps concerne une patiente âgée de 50 ans, présentant initialement un délire de jalousie, puis une dégradation rapidement évolutive des fonctions supérieures conduisant à une perte d'autonomie totale et au décès en l'espace de quatre ans. L'examen anatomo-pathologique révéla un cerveau globalement atrophique et des foyers miliaires dus, pour Alzheimer, à l'accumulation d'une substance étrangère, dont la nature amyloïde fut démontrée par Divry en 1927. Par la suite, Alzheimer décrivit également les dégénérescences neurofibrillaires bien visibles par la méthode d'imprégnation argentique mise au point par Bielchowsky.

Pendant de très nombreuses années, les travaux n'ont fait qu'améliorer la description des lésions anatomopathologiques et des signes cliniques alors que la pathogénie restait totalement obscure. En 1976, trois équipes indépendantes découvrirent simultanément un déficit en acétylcholine dans les cerveaux de patients souffrant de MA. En 1984 Glenner séquença la protéine  $\beta$ -amyloïde. Celle-ci dérive d'un précurseur, l'amyloïd precursor protein (APP) dont le gène, découvert en 1987, est situé sur le chromosome 21. La description de la



première mutation de l'APP date de 1990. Les présénilines 1 et 2, deux molécules impliquées dans le métabolisme de l'APP, ont été découvertes en 1995. Enfin, le rôle et l'importance du phénotype apoE4 sont étudiés depuis 1993.

Les cliniciens ont longtemps distingué les formes préséniles des formes séniles. Ces dernières sont parfois encore appelées démence sénile de type Alzheimer (DTA). En fait l'identité des lésions histologiques a fini par imposer, au congrès de Lausanne en 1967, la notion d'unicité. Les démences séniles et préséniles forment une seule et même maladie, la MA constituant vraisemblablement la voie finale commune d'un certain nombre de désordres métaboliques.

### 3-2 Clinique

Le stade prédéméntiel est difficile à reconnaître du fait d'une importante hétérogénéité des troubles cognitifs et comportementaux selon les individus. L'affection débute habituellement de façon insidieuse par des troubles de la mémoire des faits récents, souvent associés à une réduction des activités de loisir, un syndrome dépressif (fréquence très variable, selon les études, de 0 à 80 %), une apathie, une agitation, une agressivité, des troubles psychotiques (essentiellement délire ou hallucinations). Pour le malade tout se passe comme si la recherche du souvenir ou la maîtrise de l'apprentissage devenaient difficiles d'où l'angoisse, la dépression, la réduction des activités programmables.

Tous ces signes sont aspécifiques, ils s'aggravent progressivement, sans à-coups, et finissent par inquiéter l'entourage alors que le patient les minimise ou même les nie (anosognosie). Ils s'accompagnent de troubles du jugement et du raisonnement. Le patient ne retrouve plus ses mots et fait des périphrases. Il devient progressivement incapable de dessiner, de réaliser des manipulations complexes (utiliser sa brosse à dents, planter un clou-apraxie). Il ne reconnaît plus ses amis (agnosie visuelle), se perd dans son quartier, et ne

connaît ni la date, ni l'année ni même la saison en cours (désorientation temporo-spatiale). Son comportement se modifie et habituellement le patient manifeste un désintérêt particulièrement pénible pour l'entourage. Parfois il présente des hallucinations (environ 15 % des cas), des idées de persécution. L'inversion du rythme nyctéméral est fréquente avec déambulation nocturne, ce qui perturbe profondément la vie familiale. Les troubles du comportement alimentaire sont fréquents (45 %). Les troubles du comportement sexuel sont plutôt à type d'hypoactivité que d'hyperactivité. Enfin la personnalité se modifie parfois considérablement, le patient devenant grossier voire ordurier, autoritaire....

La MA évolue plus ou moins rapidement, la phase d'état étant caractérisée par un syndrome aphaso-apraxo-agnosique assez typique. Par la suite le patient devient grabataire, totalement dépendant de l'entourage pour tous les gestes de la vie courante. Des troubles de la déglutition, une incontinence anale et urinaire apparaissent et le malade finit par s'éteindre en moyenne 7 ans après le diagnostic, bien que mais 30 % des patients vivent plus de 10 ans et que les formes évoluant sur plus de 20 ans ne sont pas exceptionnelles.

### **3-3 Diagnostic positif**

Le diagnostic de MA au stade démentiel se fait en deux phases. Dans la première il convient d'affirmer le syndrome démentiel, et dans la deuxième de confirmer le diagnostic de MA et d'éliminer les autres démences, en particulier les démences curables. Au stade prédémentiel le diagnostic est plus difficile et nécessite le recours à des tests psychomoteurs.

Le diagnostic de démence repose sur des données cliniques, et le diagnostic étiologique probable (maladie d'Alzheimer, démence vasculaire...) sur un faisceau d'arguments fournis par les examens complémentaires, avec un pourcentage d'erreurs non négligeable. Le diagnostic définitif n'est finalement porté qu'après la mort du patient devant la coexistence de signes clinico-biologiques et de signes anatomopathologiques.

### 3-3-a Diagnostic au stade démentiel.

L'interrogatoire se doit de préciser les caractéristiques du syndrome démentiel: altération de la mémoire, perturbation d'une ou plusieurs fonctions cognitives (aphasie, apraxie, agnosie), perturbation des fonctions exécutives, retentissement social ou professionnel de ces anomalies (critères du DSM-III-R ou du DSM-IV, tableau n° 3-3-a-1).

Il convient de rechercher les antécédents familiaux de démence, de même que les notions de traumatisme crânien unique avec perte de connaissance ou répétés (démence des boxeurs). Les modalités évolutives doivent également être connues: évolution régulière ou au contraire par à-coups, durée, événement révélateur (anesthésie).

Pour évaluer les fonctions cognitives, les cliniciens utilisent fréquemment le Mini-Mental test de Folstein (MMSE, Mini-Mental State Evaluation), qui est un indicateur non spécifique de troubles fonctionnels cognitifs, sujet à de nombreux biais d'interprétation. En fonction du score obtenu, il est possible de classer les patients en trois groupes: démences légères (de 20 à 25) démences modérées (de 10 à 20) démences sévères (de 0 à 10). En fait pour l'interprétation des résultats, il faut tenir compte de l'âge et du niveau d'éducation du patient (Derouesné, 1991). Les cliniciens et psychologues ont recours à d'autres tests tels le Set Test d'Isaac, (test de fluence verbale, explore la mémoire sémantique), le test de Grober et Buschke (permet de différencier un trouble de l'encodage d'un trouble de la récupération), le test des activités instrumentales de la vie quotidienne (IADL, explore les capacités du sujet à utiliser le téléphone, faire ses courses, préparer ses repas, faire son ménage, utiliser les transports, suivre les traitements médicaux, gérer son argent; Pillon et Benoit, 1991), le BEC 96 de JL Signoret (batterie d'évaluation cognitive)....

L'examen clinique est le plus souvent normal. Il n'y a pas de syndrome déficitaire, tout au plus peut-on souvent noter la présence d'un syndrome extra-pyramidal surtout si la

maladie est évoluée (Lopez et Becker, 1999) et parfois de réflexes archaïques. A signaler un amaigrissement très fréquent (44 % des sujets perdent du poids sur un an, 71 % sur huit ans).

Les examens biologiques permettent d'éliminer une démence curable (carence en vitamine B12 ou en folates, hypothyroïdie, syphilis). Les dosages usuels réalisés sur le LCR sont normaux.

L'électroencéphalogramme (EEG) est peu contributif et ne permet pas de différencier une MA d'une démence vasculaire. Au cours de la MA, il peut montrer une augmentation des rythmes lents  $\alpha$  et  $\delta$ , et une diminution des rythmes rapides  $\beta$  alors qu'au cours du vieillissement physiologique l'activité lente diminue et l'activité rapide augmente. En fin d'évolution il peut ne persister que des rythmes lents parfois associés à des anomalies paroxystiques (Gueguen et al, 1997). Il n'y a jamais de focalisation.

L'imagerie structurelle (tomodensitométrie, IRM) peut-être normale, bien qu'habituellement, le scanner mette en évidence une atrophie corticale et sous-corticale avec légère dilatation ventriculaire, fréquemment associée à des phénomènes de leucoaraïose. L'atrophie prédomine au niveau temporal. Ces examens permettent d'éliminer de nombreuses autres affections: hydrocéphalie à pression normale, séquelles d'accident vasculaire cérébral, état lacunaire, tumeur cérébrale...

La tomographie d'émission monophotonique peut objectiver une hypoperfusion dans la région pariéto-temporale. Cet examen, de réalisation aisée et de coût limité, est surtout utilisé en cas de doute diagnostique. Pour certains (Mielke et al, 1994) les phénomènes d'hypoperfusion peuvent apparaître avant les signes cliniques, et les données de l'imagerie fonctionnelle pourraient de ce fait apporter une aide importante au diagnostic précoce.

Du vivant du patient, le diagnostic étiologique d'un syndrome démentiel est essentiellement clinique. Habituellement les cliniciens se servent des critères diagnostiques établis par le DSM-IV et le NINCDS-ADRDA (McKhann et al, 1984) pour classer les

patients dans l'un des trois groupes suivants: MA probable, MA possible, MA certaine. Les critères NINCDS-ADRDA (tableau 3-3-a-2) permettent d'atteindre 80-90 % de fiabilité diagnostique (Forette et al, 1991). Le diagnostic de MA certaine se fait lors du décès du patient sur pièces anatomiques en se basant sur les critères de Khachaturian (1985) qui évaluent le nombre de plaques séniles (PS) et de dégénérescences neurofibrillaires (DNF) ou ceux du CERAD qui recommandent une évaluation semi-quantitative des PS tenant compte de l'âge du patient (Mirra et al, 1991).

Il serait très intéressant de disposer d'un marqueur biologique fiable. De nombreux autoanticorps ont été signalés chez les patients souffrant de MA, par exemple la présence d'autoanticorps anti-microglie a été rapportée dans le sérum (Lemke et al, 1999) et le LCR (McRae et Dahlström, 1992) chez les patients souffrant de MA, mais celle-ci trop inconstante et non spécifique, ne peut servir de marqueur périphérique. L'analyse du LCR montre chez les patients atteint de MA, une diminution modérée des taux de transthyrétine (Rissøen, 1988) et des folates (Carney, 1979) cependant il existe un important chevauchement avec les valeurs obtenues chez les témoins. Plusieurs auteurs ont rapporté également une augmentation significative des taux de protéine tau dans le LCR et une chute des taux de protéine  $\beta$ -amyloïde (Andreasen et al, 1998; Galasko et al, 1998; Andreasen et al, 1999). Cette association semble pathognomonique mais les dosages sont de réalisation difficile et ne sont pas de pratique courante. Une autre difficulté diagnostique réside dans le fait que les patients présentant une MA isolée sans autre atteinte associée ne constituent vraisemblablement qu'un sous-groupe particulier (Pasquier et Leys, 1997).

### 3-3-a-1 Critères de diagnostic selon le DSM

**Critères de démence (sans préjuger de l'étiologie) selon le DSM III-R (Diagnostic and Statistic Manual of Mental Disorder III revised défini par l'American Psychiatric Association, 1987)**

- 1 Altération de la mémoire à court et long terme:
  - incapacité de se rappeler 3 objets après 5 minutes,
  - impossibilité de se rappeler des informations personnelles ou des faits connus de tous.
- 2 Au moins une des manifestations suivantes:
  - altération de la pensée abstraite (incapacité à identifier des similitudes et des différences, à définir des mots...),
  - altération du jugement comme le démontre l'impossibilité d'affronter de façon appropriée les difficultés,
  - altération de la personnalité, c'est à dire modification ou accentuation de traits prémorbides,
  - autres perturbations des fonctions supérieures telles que aphasie, apraxie, agnosie et troubles des fonctions constructives.
- 3 Les perturbations précédentes interfèrent significativement avec les activités professionnelles ou sociales.
- 4 Les troubles ne surviennent pas de façon exclusive au cours d'un état confusionnel aigu.
- 5 Mise en évidence d'un facteur organique responsable de l'affection ou à défaut absence de trouble mental non-organique pouvant expliquer les symptômes.

### Critères de la MA selon le DSM-IV (1994)

- A Apparition de déficits cognitifs multiples comme en témoignent à la fois:
- 1 altération de la mémoire (baisse de la capacité à apprendre des informations nouvelles ou à se rappeler des informations apprises antérieurement),
  - 2 une ou plusieurs des perturbations cognitives suivantes: aphasie, apraxie, agnosie, perturbations des fonctions exécutives.
- B Les déficits cognitifs des critères A1 et A2 sont à l'origine d'une altération significative du fonctionnement social ou professionnel et représentent un déclin significatif par rapport au niveau du fonctionnement antérieur.
- C L'évolution est caractérisée par un début progressif et un déclin cognitif continu.
- D Les déficits cognitifs des critères A1 et A2 ne sont pas dus:
- 1 à d'autres affections du système nerveux central qui peuvent entraîner des déficits progressifs de la mémoire et du fonctionnement cognitif (Parkinson, hématome sous-dural...)
  - 2 à d'autres affections générales pouvant engendrer une démence (hypothyroïdie, carence en vitamine B12 ou en folates...).
- E Les déficits ne surviennent pas de façon exclusive au cours d'un état confusionnel aigu.

### 3-3-a-2 Critères de diagnostic de la MA selon le groupe de travail NINCDS-ADRDA

#### 1 Les critères de diagnostic de MA probable sont:

- syndrome démentiel évoqué sur les données cliniques, objectivé par une échelle telle que le MMSE et confirmé par les tests neuropsychologiques;
- présence de déficits portant sur au moins 2 fonctions cognitives;
- aggravation progressive des troubles cognitifs;
- début entre 40 et 90 ans;
- absence de maladie systémique ou cérébrale pouvant provoquer par elle-mêmes des troubles cognitifs progressifs.

#### 2 Le diagnostic de MA probable est étayé par:

- une détérioration progressive du langage, des troubles des fonctions gestuelles (apraxie), de la perception (agnosie);
- une diminution des activités quotidiennes et des troubles du comportement; des antécédents familiaux de troubles similaires;
- les résultats des examens de laboratoires: absence d'anomalies du LCR étudié avec les méthodes usuelles; EEG normal ou présentant des anomalies non spécifiques comme une augmentation des rythmes lents; signes d'atrophie cérébrale en tomodensitométrie progressant lors de la répétition des examens.

#### 3 D'autres signes sont compatibles avec le diagnostic de MA après élimination des autres causes de démence:

- existence de plateaux dans l'évolution de la démence;
- symptômes associés: dépression, insomnie, incontinence, délire, hallucinations, troubles sexuels, perte de poids,
- présence chez certains patients, surtout à un stade avancé de la maladie d'autres signes neurologiques: rigidité, myoclonies, crises comitiales, troubles de la marche.

#### 4 Symptômes qui rendent le diagnostic de MA improbables:

- début soudain,
- déficits neurologiques focaux tels que hémiparésie, déficit du champ visuel, de la sensibilité.

#### 5 Le diagnostic de MA possible peut être porté:

- devant un syndrome démentiel en l'absence d'autres affections systémiques, neurologiques ou psychiatriques pouvant donner de tels symptômes, et en présence de variations dans le mode début, les symptômes initiaux et l'évolution;
- en présence d'une autre affection systémique ou cérébrale susceptible de causer une démence mais qui n'est pas considérée comme la cause de la maladie;
- devant un déficit cognitif limité à une seule fonction, d'évolution progressive et sévère, en l'absence d'autre cause identifiable.

#### 6 Le diagnostic de MA est certain seulement lorsque sont associés:

- les critères du diagnostic de MA probable
- les signes histopathologiques obtenus par biopsie ou autopsie.

### 3-3-b Diagnostic au stade prédéméntiel

Le diagnostic à ce stade peut être ardu, la frontière entre normalité et pathologie étant parfois difficile à définir. Un diagnostic précoce paraît néanmoins souhaitable car, avec la commercialisation des anticholinestérasiques et l'apparition prochaine d'autres classes thérapeutiques, il est possible d'escompter dans un avenir proche une progression plus lente, et à terme, une latence voire une régression de la MA.

Habituellement la maladie débute par un trouble en apparence isolé, qui souvent n'inquiète pas l'entourage: trouble mnésique, trouble du langage, syndrome dépressif, perturbation des conduites sociales... Toute la difficulté réside dans le fait que les marqueurs biologiques ne sont pas spécifiques et qu'à ce jour les cliniciens, en présence de signes atypiques ou discrets, sont obligés d'avoir recours aux batteries de tests psychomoteurs envisagés précédemment. Celles-ci sont malheureusement de mise en œuvre laborieuse et réalisables seulement dans quelques centres. La méta-analyse de Clarfield (1997) portant sur 1879 sujets âgés de plus de 65 ans, trouve une proportion de démences variant de 3.1 % à 29.1 % selon les critères utilisés; ce fait illustre bien les problèmes posés par ce diagnostic.

Le dosage de la protéine tau dans le LCR pourrait être particulièrement intéressant dans ce cas. Kurz et al (1998) ont en effet montré que, dans les stades prédéméntiels de la MA, la concentration de protéine tau était significativement augmentée alors qu'elle est normale dans les démences de type vasculaire (Arai et al, 1998).

Dans les formes débutantes, dans le LCR, il semble que le taux d'A $\beta$ 42 soit augmenté et que celui d'A $\beta$ 40 soit diminué, et qu'au cours de l'évolution, les taux d'A $\beta$ 42 diminuent progressivement (Jensen et al, 1999). Tapiola et al (2000), dans une série de 17 patients souffrant de MA, ont mis en évidence une diminution des taux de protéine amyloïde (A $\beta$ 42 et A $\beta$ 40) dans le LCR dès le début de l'évolution de la MA, alors que les taux de protéine tau augmentent chez la moitié des patients et diminuent dans l'autre moitié.



### 3-4 Diagnostic différentiel

Il peut être difficile lors de l'apparition des premiers signes cliniques. Il convient d'éliminer ce qui n'est pas une démence: plainte mnésique sans autre anomalie associée (encore appelée oubli bénin dû à l'âge mais pouvant parfois évoluer vers une authentique démence), troubles cognitifs liés à un syndrome dépressif, confusions mentales, démences curables (hématome sous-dural, tumeur cérébrale, troubles psychiques dus à une hypothyroïdie, à une carence en folates ou en vitamine B12). Certaines démences, notamment chez le jeune, peuvent débiter par un syndrome dépressif ou des troubles psychiatriques.

Il faut également différencier les démences symptomatiques: séquelles de traumatisme crânien, hydrocéphalie à pression normale, éthylisme, intoxication par les métaux lourds (bismuth, plomb, mercure..) ou par l'oxyde de carbone. )

Le diagnostic étiologique d'un syndrome démentiel peut être difficile même lorsqu'il est évolué. Varma et al (1999) ont montré au cours d'une étude avec vérification post-mortem de 56 sujets déments que les critères NINCDS-ADRDA avaient une faible spécificité (0.23) dans les cas de démence corticale: 28 des 30 patients atteints de MA étudiés par ces auteurs présentaient les critères de MA probable alors que 6 des 20 patients atteints de démence frontotemporale présentaient les mêmes caractéristiques.

Plusieurs systèmes de classification ont été proposés en fonction de la prédominance de l'atteinte: démence corticale et démence sous-corticale, présence ou non de signes neurologiques.

#### 3-4-a Démences sans signe neurologique:

*Les pseudo-démences dépressives:* on les observe chez des patients qui présentent un syndrome dépressif sévère et une baisse de l'efficacité intellectuelle (Arnaud-Castiglioni, 1989). Le malade paraît apathique, désintéressé, faisant preuve d'une grande négligence corporelle. On conçoit qu'un tel tableau puisse en imposer pour un syndrome démentiel

débutant, d'autant plus que les examens paracliniques sont habituellement normaux. Souvent c'est l'épreuve thérapeutique (prescription d'antidépresseurs) qui permet de rectifier le diagnostic. Néanmoins un syndrome dépressif chez un sujet âgé peut annoncer une démence ultérieure. Alexopoulos et al (1993) après avoir suivi, pendant 33 mois, 57 sujets âgés présentant un syndrome dépressif majeur relèvent 43 % de démence chez les sujets traités pour pseudo-démence dépressive et 12 % de démence chez les patients traités pour syndrome dépressif.

*Les démences vasculaires* occupent le deuxième rang par ordre de fréquence (environ 20 %). Il s'agit d'un concept qui regroupe sous une même dénomination des lésions de type hypoxique ou ischémique. Sur le plan anatomopathologique ce diagnostic correspond à plusieurs sortes d'anomalies: infarctissement massif, lacunes multiples (multi-infarcts dementia, MID), infarctus cérébral dans un territoire stratégique (thalamus, noyau caudé, gyrus angulaire) ou leucoaraiose (Roman, 1999). Les démences vasculaires aiguës sont habituellement secondaires à un infarctus cérébral volumineux. Les démences vasculaires chroniques se traduisent par un syndrome démentiel évoluant par à-coups; le scanner cérébral révèle des lacunes, des séquelles d'infarctus ou des phénomènes de leucoaraiose. L'évolution des démences vasculaires est fréquemment plus brève que celle des MA. Le diagnostic différentiel est parfois difficile avec la MA. Le score d'Hachinski permet théoriquement de différencier MA et MID (Hachinski et al, 1975), mais la validité de ce score est très fortement contestée (Moroney et al, 1997).

Les démences vasculaires sont associées parfois à une MA; on parle alors de démence mixte. Ce diagnostic, très difficile à porter du vivant du patient, n'est souvent posé que sur pièces anatomiques. La proportion de démences mixtes est probablement élevée (voir paragraphe maladie d'Alzheimer et maladie vasculaire) ce qui témoigne de l'intrication

fréquente, selon des proportions variables, de lésions vasculaires et de lésions de MA (Fallet-Bianco et al, 1990).

*Les démences par hydrocéphalie à pression normale (HPN)* se traduisent classiquement par l'association d'un syndrome démentiel, de troubles de l'équilibre, de mictions impérieuses. La symptomatologie peut être dissociée. Le diagnostic est fait par l'examen tomodensitométrique qui met en évidence une dilatation ventriculaire sans atrophie corticale. Le traitement consiste à créer une dérivation atrio-ventriculaire qui peut faire régresser le syndrome démentiel.

*Les démences alcooliques*: le contexte est théoriquement différent, et le scanner cérébral peut montrer une atrophie. Le sevrage engendre une amélioration plus ou moins rapide chez deux tiers des patients.

*Les démences à prions*: la plus fréquente est la maladie de Creutzfeld-Jakob, dont l'évolution peut parfois en imposer pour une MA. Les patients présentent souvent des myoclonies surtout en fin d'évolution, l'EEG est perturbé, l'évolution est plus rapide. Le diagnostic biologique repose sur la découverte, dans le LCR, de trois protéines produites en excès, la protéine 14-3-3, l'énolase-neurone spécifique (relarguée lors de la mort neuronale) et la protéine S-100 (témoin de la gliose réactionnelle).

*Les démences fronto-temporales* se traduisent par des troubles du comportement avec perte de l'autocritique, indifférence, négligence physique, perte des convenances sociales, conduite desinhibée (sexualité non réfrénée), boulimie... Il n'y a pas de troubles mnésiques, l'orientation temporo-spatiale et les praxies sont conservées. L'EEG est normal, le scanner met en évidence une atrophie fronto-temporale le plus souvent symétrique. Sur le plan anatomique il existe une dépopulation neuronale. Dans les régions atteintes, les neurones sont ballonnés et contiennent des boules argentophiles appelées corps de Pick. Il n'y a pas de traitement.

### 3-4-b Démences avec signes neurologiques:

Certaines démences sont associées à un syndrome neurologique:

*La paralysie supranucléaire progressive* associe une démence de type frontal, une paralysie de l'oculomotricité verticale et un syndrome akinéto-rigide de type parkinsonien.

*La démence à corps de Lewy diffus* se traduit cliniquement par un syndrome démentiel fluctuant associé à des hallucinations visuelles et des signes extra-pyramidaux qui peuvent évoquer une authentique maladie de Parkinson. L'EEG est souvent perturbé (McKeith et al, 1994). Sur le plan histologique, on constate la présence d'inclusions éosinophiles dans le cytoplasme de neurones du cortex, du locus coeruleus et de la substantia nigra ainsi qu'une dépopulation neuronale et une gliose. La plupart de ces patients âgés présentent également des PS et un tiers des DNF (Lennox, 1992).

*La démence cortico-basale* associe un syndrome akinéto-rigide et une apraxie à prédominance unilatérale. La démence apparaît tardivement au cours de la maladie.

### 3-5 Anatomie pathologique

La MA est caractérisée sur le plan anatomopathologique (Brion et Duyckaerts, 1991) par l'association de plusieurs anomalies que l'on peut également observer, avec une intensité moindre et une répartition différente, chez les sujets âgés normaux. Les lésions, bilatérales, atteignent plusieurs régions: les lobes frontaux, les aires associatives, le système diencephalo-thalamo-hippocampique (région de l'encodage et de l'accès aux souvenirs récents). La démence résulte vraisemblablement de la perte de circuits neuronaux clefs.

**L'atrophie cérébrale**, essentiellement due à une perte neuronale, peut manquer dans les formes tardives, mais habituellement elle atteint l'ensemble des circonvolutions avec une prédilection temporopariétale. L'observation en microscopie électronique montre que les

synapses restantes sont moins nombreuses mais plus larges. Shimohama et al (1997) ont démontré, sur des extraits de cortex cérébral par western blot, que ces modifications s'accompagnent d'une diminution en synaptophysine et synaptobrevine. Cette perte synaptique, plus importante dans les formes à début précoce que dans les formes à début tardif (Davidsson et Blennow, 1998) semble liée non pas à la surcharge en protéine amyloïde mais plutôt à la densité des DNF (Hamos et al, 1989).

Des formes à début localisé, par exemple à type d'aphasie progressive, ont été décrites; cependant, dans ce cas, les lésions histologiques sont toujours diffuses.

**Les plaques séniles (PS)** sont des formations grossièrement arrondies de 40 à 200  $\mu\text{m}$  de diamètre avec un centre formé de dépôts fibrillaires extracellulaires de protéines  $\beta$ -amyloïde (essentiellement  $\beta$ 1-42), une couronne formée de prolongements nerveux plus ou moins dilatés renfermant de nombreuses dégénérescences neurofibrillaires (plaques classiques ou neuritiques) et des vésicules présynaptiques caractéristiques des terminaisons axonales (Terry et al, 1964). Plusieurs autres types de PS ont été décrits: certaines sont dépourvues de centre amyloïde (plaques primitives), d'autres de couronne neuritique (burned-out plaques). Les PS sont présentes dans l'ensemble du néocortex, dans l'hippocampe et parfois dans les noyaux gris centraux. Au niveau du néocortex la densité des PS est homogène (Mirra et al, 1991). Les neurones dystrophiques de la périphérie des PS présentent un déficit en synaptophysine et en synaptotagmine, ce qui suggère une diminution du nombre des synapses, une altération des phénomènes de neurotransmission et d'exocytose (Ferrer et al, 1998). Le cerveau des patients âgés, qu'ils soient ou non atteints de MA, contient fréquemment des dépôts diffus de protéine amyloïde sous forme soluble et non fibrillaire, bien visibles en immunohistochimie, et qui ne sont pas entourés de DNF. Certains auteurs estiment que les plaques diffuses constituent les précurseurs des plaques matures (Mattson, 1997). Les dépôts diffus prédominent dans les couches I, III, et IV alors que les PS siègent essentiellement dans

les couches II et III (Hauw et Delaère, 1991). Les PS renferment également de nombreux composants de la matrice extra-cellulaire: thrombospondine (Buée et al, 1997) et héparane sulfate protéoglycane (Snow et al, 1994).

**L'angiopathie amyloïde** est caractérisée par des dépôts de protéine amyloïde (essentiellement  $\beta$ -40) dans la paroi des capillaires, des veines et des artérioles cérébrales. Elle se rencontre au cours de la MA, chez des sujets âgés normaux (la fréquence augmente avec l'âge) et chez certains patients souffrant d'hémorragies cérébrales à répétition.

**Les dégénérescences neurofibrillaires (DNF)** se traduisent par des inclusions argyrophiles intraneurales formées d'un matériel fibrillaire anormal. Celui-ci est constitué de deux filaments enroulés en forme d'hélice (paired helical filaments ou PHF) formés essentiellement de protéine tau hyperphosphorylée. L'accumulation de PHF se traduit par l'apparition, dans les prolongements axonaux, de « fibres tortueuses » (neuropils threads) et au niveau des corps cellulaires et dendrites apicaux de dépôts plus volumineux appelés dégénérescences neurofibrillaires (DNF) (Braak et Braak, 1991). Celles-ci siègent essentiellement dans les cellules pyramidales du cortex associatif, l'hippocampe, le noyau de Meynert, le locus coeruleus et le noyau du raphé médian dorsal. La gravité du syndrome démentiel varie proportionnellement au nombre de DNF. Elles peuvent néanmoins être absentes du néocortex dans 30 % des MA pour Terry et al (1987) et 50 % pour Fallet-Bianco et al (1990). Elles sont fréquemment rencontrées dans le néocortex des sujets âgés témoins (environ 50 % des cas) (Fallet-Bianco et al, 1990), leur nombre augmente avec l'âge, mais reste toujours inférieur à celui rencontré chez les patients atteints de MA.

On observe également des DNF dans de nombreuses autres affections telles que la maladie de Pick, la dégénérescence cortico-basale, la paralysie supra-nucléaire progressive, le Parkinson post-encéphalique, la panencéphalite sclérosante subaiguë. Ces affections sont actuellement regroupées sous le terme « tauopathies ».

**Les corps de Hirano** sont des inclusions arrondies éosinophiles, présentes dans les neurones et les oligodendrocytes de la corne d'Ammon, observées au cours de la MA et du vieillissement normal. En immunohistochimie ces inclusions fixent les anticorps monoclonaux anti-actine, anti-tau, anti- $\alpha$  actinine, anti-vinculine, anti-tropomyosine (Brion et Duyckaerts, 1991; Galloway et al, 1987).

Les neurones, surtout ceux de l'hippocampe, renferment parfois des **vacuoles argyrophiles** de 5  $\mu\text{m}$  de diamètre. Ces vacuoles sont observées au cours du vieillissement physiologique et de la MA. Les astrocytes fibrillaires sont hypertrophiés sans augmentation de leur nombre.

### **3-6 Rapports entre le vieillissement cérébral, la maladie d'Alzheimer et la maladie vasculaire**

#### **3-6-a Le vieillissement cérébral normal**

Le grand âge n'est pas synonyme de démence même si la prévalence des syndromes démentiels y est très élevée (près de 40 % après 95 ans). En fait il est admis que la détérioration mentale est liée essentiellement à des affections incidentes (par exemple la MA) et non à l'âge (Ritchie, 1998).

Le volume et le poids du cerveau diminuent avec l'âge. Chaque hémisphère perd 3,5 % de son volume par décennie chez l'homme après l'âge de 20 ans, et 2.5 % chez la femme. Il semble que l'atrophie initiale soit surtout corticale, qu'elle soit suivie d'une atrophie de la substance blanche et qu'elle siège essentiellement au niveau du lobe frontal (Mrak et al, 1997). Le ratio volume cérébral/volume de la boîte crânienne est de 95 % à 60 ans et de seulement 80 % à 90 ans (Mrak et al, 1997). Le cerveau après 60 ans perd environ 2 à 3 g, par an, surtout aux dépens du lobe frontal. A l'âge de 80 ans il a perdu environ 10 % de son poids (Mrak et al, 1997).

L'atrophie est inégalement répartie: chez l'adulte la diminution du volume frontal est de 0.55 % par an alors qu'elle n'est que de 0.28 % pour le lobe temporal (Coffey et al, 1992). Ceci se traduit par un élargissement des sillons corticaux et des ventricules (Guttmann et al, 1998) avec une augmentation annuelle de volume respectivement de 2.8 et 3.2 % pour le 3<sup>e</sup> ventricule et les ventricules latéraux (Coffey et al, 1992). Les volumes de chaque ventricule latéral et du 3<sup>e</sup> ventricule sont ainsi d'environ 15 ml chez l'adolescent et de 55 ml chez le sujet de 60 ans (Coffey et al, 1992). De ce fait, la quantité totale de LCR augmente progressivement, de 97.4 ml à l'âge de 35 ans à 164.5 ml à l'âge 71 ans (Tanna et al, 1991) avec toutefois de grandes variations individuelles. De plus, de nombreux sujets ne présentent ni atrophie corticale ni élargissement ventriculaire (Coffey et al, 1992).

Sur le plan histologique, classiquement 40 % des cellules neuronales peuvent disparaître au cours du vieillissement. En fait il semble que les premières études de comptage aient été faussées par un artéfact de préparation (Wickelgren, 1996). Actuellement la majorité des auteurs admet que la perte neuronale est répartie irrégulièrement, 50 % des neurones de la substantia nigra et seulement 25 % de la région médiotemporale disparaissent avec l'âge alors que la perte neuronale est négligeable au niveau des noyaux gris centraux (Drachman, 1997). L'atrophie cérébrale affecte surtout les lobes frontal et temporal plutôt que le lobe pariétal, et, à ce niveau, concerne plutôt les grands neurones, ce qui conduit à une augmentation relative du nombre des petits neurones. Ceci est associé à une augmentation de la glie. La densité neuronale ne varie pas avec l'âge alors que l'épaisseur de la substance grise chute confirmant ainsi l'existence d'une perte cellulaire (Terry et al, 1987). Au niveau cérébelleux, chez la majorité des sujets, le nombre des cellules de Purkinje diminue (Hall et al, 1975).

Le nombre de synapses diminue surtout au niveau frontal, peu au niveau temporal (Gibson, 1983). La plasticité cérébrale paraît longtemps conservée, puisqu'au cours de la 8<sup>e</sup> décennie, une croissance dendritique persiste au niveau des cellules pyramidales de la région



parahippocampique (Buell et Coleman, 1979; Gibson, 1983). Pendant l'installation de cette atrophie, des dépôts lipofuchsiniques apparaissent dans les cellules pyramidales et certains neurones. Le nombre d'astrocytes activés, c'est à dire élaborant la protéine neurotrophique S 100 $\beta$ , augmente, de même la microglie activée, synthétisant l'IL-1, est plus abondante (Sheng et al, 1997).

Les vaisseaux du polygone de Willis et de la base du crâne deviennent légèrement athéromateux sans que cela modifie significativement leur lumière. Par contre les artérioles de moins de 1 mm présentent une surcharge hyaline, les cellules musculaires lisses de la média sont remplacées par du tissu conjonctif, les artérioles s'allongent et deviennent tortueuses, plus épaisses et plus rigides avec l'âge (Spangler et al, 1994). La densité des capillaires est plus faible, même en tenant compte de la diminution de l'épaisseur du parenchyme cortical. L'architecture des capillaires est légèrement modifiée, le nombre de branches de division et leur longueur diminuent, les contours sont moins réguliers (Buée et al, 1994). Les espaces périvasculaires de Virchow-Robin augmentent de taille et peuvent former de petites lacunes plus nombreuses et plus volumineuses chez les sujets hypertendus que chez les normotendus. Ces lacunes se rencontrent essentiellement dans la substance blanche (Dozono et al, 1991). Les veines sont le siège d'une surcharge en tissu collagène (Mrak et al, 1997).

Enfin, les phénomènes de leucoaraiose sont très fréquents. Ils se traduisent en tomodynamométrie par des taches blanchâtres périventriculaires qui correspondent en microscopie optique à une dilatation des espaces périvasculaires, une pâleur de la myéline hémisphérique, une surcharge des veines en collagène, et une augmentation de l'hydratation des astrocytes. Au niveau de la substantia nigra et du locus coeruleus on constate une accumulation de neuromélanine (Mrak et al, 1997). Le taux de protéines oxydées augmente exponentiellement avec l'âge (Smith et al, 1991 ; Smith et al, 1996), l'ADN mitochondrial des neurones corticaux et cérébelleux est par ailleurs le siège de multiples lésions oxydatives

ce qui se traduit par l'accumulation du nucléoside oxydé 8-hydroxy-2'deoxyguanosine (Mecocci et al, 1993).

### **3-6-b Vieillessement et maladie d'Alzheimer**

Dans une étude longitudinale Fox et al (1999) ont montré que la perte de volume cérébral annuelle est plus importante chez les patients atteints de MA que chez les témoins appariés (2.4 % par an vs 0.4 %). Ceci s'explique par une perte neuronale accrue. La couche II du cortex entorhinal contient environ  $0.65 \times 10^6$  neurones, la couche IV environ  $10^6$ . Gomez-Isla et al (1996) ont comptabilisé le nombre de neurones à ce niveau dans une série de 20 autopsies. Le nombre de neurones reste constant entre 60 et 90 ans. Les patients décédés au stade de démence légère présentent une perte cellulaire de 60 % et de 40 % dans les couches II et IV, et ceux décédés avec une démence très évoluée une perte cellulaire de 90 % et 70 % dans ces mêmes couches.

Le volume du LCR augmente significativement chez les patients atteints de MA,  $245.3 \pm 69.7$  ml chez les sujets souffrant de MA vs  $164.5 \pm 47.8$  chez les témoins appariés (Tanna et al, 1991). Le volume des ventricules latéraux est de  $63.7 \pm 30.9$  ml vs  $31.9 \pm 17.8$ , le volume extraventriculaire de  $182 \pm 52.7$  ml vs  $132.6 \pm 43.2$ . L'augmentation de volume des ventricules latéraux n'est pas due à une hyperpression du LCR, en effet les tests d'infusion montrent que le tissu cérébral réabsorbe normalement le liquide injecté en intra-ventriculaire avec un débit de 0.76 ml/mn (Coblentz et al, 1973).

L'hippocampe de sujets âgés non déments présente souvent des DNF dont le nombre, bien qu'augmentant avec l'âge, reste inférieur à celui observé dans la MA (Ball, 1978). Après le décès de sujets âgés de plus de 75 ans présentant des fonctions supérieures normales (minimal state de Folstein > 28) plusieurs études anatomopathologiques ont montré que ces DNF étaient situées exclusivement dans le cortex entorhinal et l'hippocampe (Delacourte et

al, 1997). Miller et al (1984), dans un travail portant sur 150 patients de plus de 65 ans, rapportent que 12.7 % des sujets ont beaucoup de DNF et de PS, et que 71 % présentent quelques DNF ou de rares PS, le nombre de ces deux types de lésions étant positivement corrélé avec l'âge.

Chez le sujet âgé témoin, la densité des PS augmente avec l'âge. Elles sont surtout de type diffus et siègent essentiellement dans le néocortex fronto-temporal et occipital, et ne sont pas associées à des DNF, ces dernières étant retrouvées essentiellement dans l'hippocampe et le cortex entorhinal (Arriagada et al, 1992). A la fin de la neuvième décennie, 80 % des sujets normaux présentent des dépôts  $\beta$ -amyloïdes (Davies et al, 1988), ceux-ci sont constants chez les centenaires (Delaere et al, 1993). Les lésions dues à l'âge seraient donc proches mais différentes en intensité et en répartition de celles rencontrées dans la MA (Mukaetova et al, 1996).

En fait certaines études récentes sont plus nuancées. Arriagada et al (1992), dans un travail portant sur 25 sujets non déments, montrent que certains patients ont peu de DNF mais de nombreuses PS dans le néocortex temporal, alors que d'autres présentent de nombreuses DNF et, pas ou peu de PS. La fréquence des PS ne semble donc pas liée au nombre de DNF (Giannakopoulos et al, 1994). Braak et Braak (1991) ont décrit plusieurs stades de MA en fonction de la progression des DNF du cortex entorhinal vers l'ensemble du néocortex. De nombreux travaux réalisés chez des patients possédant des fonctions supérieures considérées comme normales ont révélé la présence de DNF au niveau du cortex temporal. Ces patients sont considérés actuellement comme présentant une MA au stade préclinique (Delacourte et al, 1997) ce qui amène à la notion de « réserve cérébrale »; certains individus atteints de MA sur le plan anatomique présenteraient des fonctions supérieures encore normales en raison d'un plus grand nombre de neurones et/ou d'une plus grande densité d'interconnexions

neuronales, d'une plus grande richesse en stratégies cognitives, la décompensation survenant au-delà d'un seuil à partir duquel il n'y a plus d'adaptation possible (Mortimer, 1997).

Hulette et al (1998), étudiant le cerveau de 31 patients décédés présentant de leur vivant un test de Folstein normal ( $> 25$ ) ont trouvé 10 individus (de 72 à 93 ans) avec un cerveau considéré comme normal, 7 sujets très âgés (de 85 à 105 ans) avec de rares PS, et 14 sujets avec de nombreuses PS de type neuritique (associées dans 11 cas à de multiples DNF). Chez ces derniers patients les tests psychométriques avaient mis en évidence des déficits cognitifs et une altération des fonctions frontales exécutives. Ce travail montre que le nombre de PS augmente avec l'âge, que des tests psychométriques permettent d'isoler un sous-groupe de sujets âgés considérés comme normaux, présentant toutefois une baisse de certaines fonctions cognitives ou exécutives et des lésions de type MA. Ces patients présentent vraisemblablement une MA au stade prédéméntiel.

Les lésions dues au vieillissement sont donc proches de celles de la MA, elles en diffèrent toutefois par leur intensité et leur répartition. Il existe un groupe de patients qui présente des fonctions supérieures normales et des lésions caractéristiques de MA, ces patients sont considérés comme atteints de MA au stade prédéméntiel.

### **3-6-c Maladie d'Alzheimer et maladie vasculaire**

La densité des capillaires cérébraux diminue de façon significative au cours de la MA, nettement plus que chez les témoins du même âge (Buée et al, 1994). Le ratio diamètre interne de la média/diamètre externe est significativement abaissé chez les patients atteints de MA (Tomimoto et al, 1999).

Jusqu'à ces dernières années, depuis les travaux du groupe de travail NINCDS-ADRDA (McKahn et al, 1984), l'absence d'atteinte vasculaire au cours de la MA était

admise. Théoriquement, l'évolution d'une MA est lentement progressive, le scanner cérébral n'objective qu'une atrophie cérébrale, et le score ischémique de Hachinski est inférieur ou égal à 2. En fait, les patients qui présentent ces critères ne correspondent vraisemblablement qu'à un sous-groupe particulier de patients atteints de MA. En effet, Lim et al (1999), étudiant le cerveau de 134 patients déments décédés et autopsiés, ont trouvé que 94 d'entre eux présentaient des lésions de MA répondant aux critères du CERAD. Seulement 34 avaient des lésions de MA isolées alors que les 60 autres patients possédaient également des anomalies vasculaires ou des stigmates de maladie de Parkinson.

Les anomalies de la substance blanche au cours de la MA peuvent avoir une double origine: dégénérescence sous-corticale wallérienne secondaire à l'apoptose corticale, lésions vasculaires indépendantes de l'atteinte corticale (Derouesné et Poirier, 1999). Chez de nombreux patients, dont la maladie est parfois marquée par des évolutions brutales, les lésions de type vasculaire sont fréquentes au scanner, et le score d'Hachinski souvent élevé. Il est d'ailleurs vraisemblable que la fréquence des démences vasculaires est surestimée (Derouesné et Poirier, 1999). Sur le plan anatomique les plaques séniles et les dégénérescences neurofibrillaires sont plus ou moins nombreuses et associées à des signes d'atteinte vasculaire d'intensité variable.

Les facteurs de risque vasculaire sont fréquents chez les patients atteints de MA et certains syndromes démentiels évoluent progressivement comme une authentique MA après un accident vasculaire cérébral (AVC) (Pasquier et Leys, 1997). Kokmen et al (1996) ont montré que le nombre de MA était 9 fois plus élevé 1 an après un AVC et que, par la suite, en l'absence de démence initiale, le risque de démence était le double de celui de la population témoin. Par ailleurs Hénon et al (1997), étudiant 202 patients consécutifs victimes d'un AVC, ont mis en évidence des signes de démence préexistante chez 1 patient sur 6. L'hypoperfusion cérébrale pourrait favoriser la survenue d'une MA, par diminution de consommation de O<sub>2</sub> et

de glucose, déficit en ATP, libération de radicaux libres et de glutamate, altérations dendritique et axonale, apoptose, perturbation du métabolisme des protéines tau et  $\beta$ -amyloïde (de la Torre, 1999)

Les antécédents d'hypertension artérielle sont plus fréquents chez les patients atteints de MA (Skoog et al, 1996). L'hypertension favorise la survenue de leucoaraiose, d'accident vasculaire cérébral et pourrait également constituer un facteur favorisant de la MA. Le traitement de l'hypertension semble prévenir la survenue d'une MA. Le traitement de 1138 hypertendus âgés de plus de 60 ans par la nitrendipine (un inhibiteur calcique) éventuellement associée à de l'énalapril et/ou de l'hydrochlorothiazide réduit l'incidence des syndromes démentiels de 50 % (Forette et al, 1998). Selon les auteurs, si l'on traite 1000 hypertendus pendant 5 ans, on évite 19 cas de démence. La réduction du nombre de démences pourrait être due soit à la normalisation tensionnelle soit à l'effet neuroprotecteur des inhibiteurs calciques. Sur le plan étiopathogénique il est difficile de savoir si la maladie vasculaire constitue une coétiologie ou une comorbidité. En fait il est probable que l'association de lésions vasculaires de la substance blanche, de PS et de DNF engendre une sommation de leurs effets propres, même si chacune de ces lésions prise individuellement ne suffit pas pour induire une démence (Pasquier et Leys, 1997).

La tension artérielle bénéficie d'un contrôle cérébral qui est localisé au niveau de l'amygdale, de l'hypothalamus et du locus coeruleus. La normalisation de la tension artérielle voire l'apparition d'une hypotension chez un hypertendu souffrant de MA, traduit vraisemblablement une atteinte neuronale sévère de ces zones (Pasquier et Leys, 1998).

L'allèle apoE4 constitue un facteur de risque pour la MA à début tardif, et, également pour la maladie coronarienne et l'infarctus cérébral. L'angiopathie amyloïde fréquemment rencontrée au cours de la MA peut être responsable d'infarctus cérébral ou d'hémorragie cérébrale.

### 3-7 Les acteurs de la maladie d'Alzheimer. Caractéristiques moléculaires

L'origine des MA à forme héréditaire paraît secondaire à un métabolisme aberrant de la protéine amyloïde (Hannequin et al, 1996) dû à une mutation du précurseur de cette dernière, ou des présénilines 1 et 2. Cependant, seules 20 % des formes ayant débuté avant l'âge de 60 ans sont liées à une mutation génétique (Brice, 1995).

La pathogénie des formes à début tardif est encore mal élucidée, bien que la sénescence soit reconnue comme un facteur de risque certain (Katzman, 1988). Le problème majeur réside dans la découverte de l'origine de la lésion initiale de la MA; jusqu'à ces dernières années, deux théories s'opposaient faisant jouer un rôle fondamental l'une à la protéine amyloïde, l'autre à la protéine tau.

#### 3-7-a La protéine amyloïde, l'APP et les présénilines

L'un des principaux constituants des PS est la protéine amyloïde sous une forme fibrillaire dont la structure  $\beta$ -plissée confère à la molécule une biréfringence caractéristique.

Le précurseur de la protéine amyloïde (APP, amyloid precursor protein) est codé par un gène situé sur le bras long du chromosome 21. Il s'agit d'un gène volumineux d'environ 400 Kb et comprenant 18 exons. L'épissage alternatif des transcrits de ce gène donne huit ARNm différents. La séquence  $\beta$ -amyloïde provient des exons 16 et 17. Le nombre d'acides aminés des protéines codées varie de 563 à 770. Chez le jeune, l'isoforme 695 est prédominante, alors que chez le sujet âgé la proportion de l'isoforme 751 augmente et peut atteindre celle de l'isoforme 695. L'ARNm de l'isoforme 751 contient un exon qui code pour une séquence inhibant les protéases (Octave et al, 1995). Les études par hybridation in situ ont montré que les neurones, les astrocytes et la microglie expriment le gène de l'APP (Card et al, 1988; Kawarabayashi et al, 1991).

Le précurseur de la protéine amyloïde présente plusieurs régions: un court domaine C-terminal intra-cytoplasmique, un domaine trans-membranaire et un long domaine N-terminal extra-membranaire. Le métabolisme de l'APP est complexe et encore incomplètement élucidé. Physiologiquement, sous l'action d'une  $\alpha$ -secrétase, l'APP est clivé dans sa portion extra-membranaire ce qui conduit à la libération de l'APP $\alpha$  qui ne contient pas la séquence A $\beta$ 4 dans son intégralité et n'est donc pas amyloïdogène (Checler, 1996). L'APP $\alpha$  impliqué dans les processus de coagulation et de réparation cellulaire, présente une activité neurotrophique et cytoprotectrice (Mattson et al, 1993). Cette voie métabolique est activée par la protéine kinase C (Caporaso et al, 1992). Une voie alternative, due à l'action de deux enzymes essentiellement endolysosomiales, les  $\beta$  et  $\gamma$  secrétases, libère de nombreux peptides, parmi lesquelles les fractions amyloïdogènes A $\beta$ 40 et A $\beta$ 42 qui normalement sont solubles. Physiologiquement 90 % de la protéine  $\beta$ -amyloïde sécrétée est de type A $\beta$ 40, et 10 % de type A $\beta$ 42. Au niveau des PS, A $\beta$ 42 prédomine. In vitro, les facteurs qui stimulent la protéine kinase C inhibent la voie amyloïdogène (Hung et al, 1993) et vice versa. In vitro, l'agrégabilité de l'A $\beta$ 42 est supérieure à celle de l'A $\beta$ 40 (Jarrett et al, 1993). Dans le LCR, la protéine amyloïde soluble (essentiellement sous forme de sA $\beta$ 40) est liée aux lipoprotéines de haute densité (HDL; Koudinov et al, 1996).

La provenance exacte de la protéine amyloïde des PS est controversée: origine cellulaire ou extra-cellulaire? Mochizuki et ses collègues (2000) ont démontré en immunohistochimie, à l'aide d'anticorps anti-domaine C terminal, la présence d'A $\beta$ 1-42 dans les neurones non pyramidaux des couches 2 et 4. Certaines de ces cellules en contact étroit avec les PS envoient des prolongements à l'intérieur de celles-ci. Une partie de la protéine amyloïde semble donc d'origine cellulaire.

Les rôles de l'APP et de la protéine amyloïde sont mal connus. Au niveau neuronal, l'APP est synthétisé dans le corps cellulaire puis migre vers l'extrémité de l'axone et s'insère



dans la membrane à la manière d'un récepteur (Regland et Gottfries, 1992). In vitro, l'APP mature est phosphorylé au niveau de Thr 668. Ando et al (1999) ont constaté sur des cultures cellulaires neuronales (PC12) traitées par du NGF (nerve growth factor) que l'APP phosphorylé apparaît 48 à 72 heures après traitement et se retrouve essentiellement au niveau des cônes de croissance. La croissance est nettement moindre lorsque l'APP est muté au niveau de Thr 668. L'APP mature semble donc jouer un rôle dans le croissance neuritique. Il pourrait avoir une action positive sur la mémoire à court et long terme, car chez la souris l'injection intra-ventriculaire d'APP augmente les phénomènes de reconnaissance et inhibe les déficits d'apprentissage induits par la scopolamine (Meziane et al, 1998).

In vitro, la protéine  $\beta$ -amyloïde sous forme fibrillaire est neurotoxique à doses très faibles (de l'ordre de la micromole). Dans les cultures cellulaires de neurones hippocampiques de rat, la séquence qui paraît toxique correspond à  $\beta$ 25-35. L'addition de  $\beta$ 1-40, de  $\beta$ 1-42 ou de  $\beta$ 25-35 engendre une diminution d'activité de l'ATPase  $\text{Na}^+/\text{K}^+$  qui précède l'augmentation des taux de  $\text{Ca}^{++}$  intra-cellulaire et l'apoptose neuronale; la substitution de Met 35 abolit cette toxicité (Mattson, 1997). Les anti-oxydants, notamment la vitamine E, inhibent cette  $\beta$ -neurotoxicité (Mark et al, 1995), ce qui suggère une toxicité médiée par un stress oxydatif. Effectivement, l'adjonction de  $\beta$ 1-40 à une culture cellulaire engendre en 3 heures un triplement de la quantité de  $\text{H}_2\text{O}_2$  (Behl et Sagara, 1997).

La toxicité de la protéine amyloïde repose sur plusieurs mécanismes (Mattson, 1997):

- formation de pores membranaires engendrant une augmentation du  $\text{Ca}^{++}$  intracellulaire,
- peroxydation lipidique,
- accumulation de  $\text{H}_2\text{O}_2$  dans les neurones,
- altération de l'activité ATPase  $\text{Na}^+/\text{K}^+$ ,
- mauvaise captation du glutamate par les astrocytes,

- altération des fonctions mitochondriales,
- diminution de la production d'acétylcholine par les neurones cholinergiques,
- diminution de la captation du glucose par les neurones.

La toxicité de la protéine amyloïde pourrait aussi être majorée par une clairance moins rapide dans le cerveau âgé (Meda et al, 1995). Chez le singe rhésus âgé, l'injection intracérébrale de 200 pg de protéine  $\beta$ -amyloïde fibrillaire (ce qui correspond approximativement à la quantité d'une plaque sénile) engendre une perte neuronale sévère, une prolifération microgliale, et une phosphorylation de la protéine tau. La même expérience réalisée avec de la protéine amyloïde soluble chez des animaux âgés montre que cette dernière n'est pas neurotoxique. L'injection de protéine amyloïde fibrillaire, dans les mêmes conditions, chez le singe rhésus jeune, ou chez le rat (âgé ou non) n'est pas toxique. La toxicité dépend donc de l'âge et de l'espèce (Geula et al, 1998).

Plusieurs mutations du gène de l'APP ont été décrites et sont à l'origine de MA à forme héréditaire. Des cellules transfectées avec de l'APP muté sécrètent plus de  $\beta$ -protéines solubles (mutation des codons 670/671) (Citron et al, 1994) ou une proportion plus importante de  $A\beta$ 1-42 (mutation du codon 717) (Suzuki et al, 1994).

Les MA précoces à transmission autosomique dominante sont rares (moins de 1000 cas en France) et sont dues essentiellement à des mutations des gènes de l'APP et des présénilines 1 et 2 (PS1 et PS2), dont les gènes sont situés respectivement sur les chromosomes 21, 14 et 1, Ces deux molécules possèdent 67 % d'homologie, il semble acquis que les présénilines participent au métabolisme de l'APP et inhibent également l'apoptose (Roperch et al, 1998). Cette dernière fonction serait perturbée chez les porteurs de mutations délétères (Tanzi, 1998). Les études immunohistochimiques montrent que la PS1 est située dans les neurones de type pyramidal et non dans les PS (Hendriks et al, 1998). La mutation de ces gènes augmente surtout la production de la protéine  $A\beta$ 1-42, forme la plus amyloïdogène

(Citron, 1997). Expérimentalement, des cellules sans PS1 ou PS2 sont incapables de cliver l'APP, ce qui confirme l'implication de ces protéines dans le métabolisme de l'APP et plus particulièrement dans la régulation de la  $\gamma$ -secrétase (Small, 1999). L'âge de début des formes secondaires à une mutation de PS1 (56 % des formes familiales) varie entre 40 et 50 ans, rarement plus précocément vers 25-30 ans. Les maladies secondaires à une mutation de PS2 débute entre 45 et 80 ans (Campion et Hannequin, 1999).

Les dépôts observés au cours de l'angiopathie amyloïde sont légèrement différents de ceux des PS de la MA. La protéine amyloïde  $\gamma$  est de type A $\beta$ 42 (Alonzo et al, 1998), elle est associée à des dépôts de fractions du complément (C1q, C3c, C4d, C5-9), de clustérine, d' $\alpha$ 1-antichymotrypsine, d' $\alpha$ 2-macroglobuline, d'héparane sulfate protéoglycan-00ne, d'apoE, d'amyloïde P et de lactoferrine. Dans l'angiopathie dyschorique, les dépôts amyloïdes contiennent essentiellement de la protéine amyloïde de type A $\beta$ 40 et les protéines mentionnées ci-dessus sont associées dans des proportions légèrement différentes (Vertbeek et al, 1998) ce qui suggère des processus métaboliques différents.

### **3-7-b Les protéines tau et les dégénérescences neurofibrillaires**

Les protéines tau font partie de la famille des "microtubule associated proteins" (MAP). Les protéines tau s'accrochent aux microtubules et les stabilisent, permettant ainsi le transport rapide de nombreuses molécules. Les protéines tau phosphorylées se détachent des microtubules. Les phénomènes de phosphorylation sont régulés par deux types d'enzymes, les kinases qui ajoutent des groupements phosphates et les phosphatases qui favorisent la déphosphorylation. Physiologiquement il existe un équilibre dynamique entre ces deux catégories d'enzymes.

Le gène des protéines tau est situé sur le bras long du chromosome 17 en position 17q21, et comporte 16 exons. Les exons 2, 3, et 10 sont exprimés dans le cerveau, par épissage alternatif, alors que les exons 4A, 6 et 8 ne sont traduits que dans le tissu nerveux périphérique. Dans le cerveau adulte, on observe 6 isoformes, chacune d'entre elles présentant de nombreux sites de phosphorylation. Vingt et un sites de phosphorylation potentielle ont pu être décrits grâce à l'utilisation d'anticorps dirigés contre certaines séquences reconnues uniquement après déphosphorylation.

Au cours de la MA, trois types de modifications atteignant les protéines tau ont été décrites: phosphorylation, ubiquitination et glycation du domaine de liaison à la tubuline (Ledesma et al, 1995). Les protéines tau anormalement phosphorylées se détachent des microtubules et forment des paires de filaments appariés en hélice (paired helical filaments, PHF), d'un diamètre d'environ 10 nm s'enroulant sous forme d'hélice dont le pas mesure 80 nm, et s'accumulent sous forme de DNF au niveau du péricaryon, des neurites dystrophiques de la couronne des PS, et des axones situés en dehors des PS. Ces derniers sont encore appelés « neuropils threads » (fibres tortueuses, ou tau-PHF). Elles contiennent 3 à 4 fois plus de phosphates que les protéines tau physiologiques de l'adulte dont elles se différencient également par leur moindre solubilité, leur acidité et leur masse moléculaire plus élevées (Tranchant, 1997). Les protéines tau-PHF obtenues après extraction tissulaire migrent dans un gel d'électrophorèse en présence de SDS (sodium dodécyl sulfate) sous forme de trois bandes de masses moléculaires de 55, 64 et 69 kD alors qu'après déphosphorylation elles migrent comme les protéines tau normales. Ce triplet électrophorétique est caractéristique de la MA (Delacourte, 1994), et n'est pas retrouvé dans les autres affections présentant des DNF. Par exemple dans la paralysie supra-nucléaire progressive ou la dégénérescence corticobasale, les DNF sont caractérisées par un doublet de 64 et 69 kD et dans la maladie de Pick par un doublet de 55 et 64 kD. Après extraction tissulaire, l'analyse électrophorétique des protéines

tau d'un patient donné permettrait de préciser s'il est ou non atteint d'une MA (Delacourte, 1994).

La phosphorylation anormale des protéines tau les empêche de se lier aux microtubules ce qui altère le fonctionnement axonal et provoquerait ainsi sa dégénérescence. L'origine de cette hyperphosphorylation demeure inconnue, mais il semble s'agir d'anomalies post-traductionnelles. Selon Takayashima et al (1998), PS1 régulerait la phosphorylation des protéines tau grâce à l'action d'une tau kinase  $3\beta$ , les mutations de cette préséniline augmenteraient l'activité de cette dernière et favoriseraient l'apparition de tau-PHF.

Lors de la MA, les protéines tau peuvent être glycosylées au site de liaison avec la tubuline, ce qui pourrait modifier leur métabolisme et favoriser ainsi la formation de PHF. Dans le cerveau de patients atteints de MA, on trouve des protéines tau phosphorylées sous forme soluble. La phosphorylation ne semble pas suffire pour induire la formation des PHF, mais elle pourrait favoriser la glycation (Ledesma et al, 1995). Plusieurs molécules favoriseraient l'agrégation des protéines tau. L'apoE et certains glycosaminoglycannes sulfatés sont par exemple constamment retrouvés dans les DNF. In vitro, l'oxydation des protéines tau bovines induit une polymérisation et la formation de filaments (Troncoso et al, 1993).

La concentration de tau-PHF est élevée dans les homogénats de cerveaux de sujets atteints de MA alors que celle de tau est abaissée (Blennow et al, 1995), ce qui se traduit au niveau tissulaire par une diminution importante de l'immunoréactivité vis à vis des anticorps anti-tau. Les lésions neurofibrillaires ne sont pas homogènes et n'atteignent qu'une sous-population des neurones pyramidaux. Les neurones contenant de la parvalbumine, de la calbindine et de la calrétinine sont habituellement épargnés par le processus (Giannakopoulos et al, 1994), alors que les neurones dystrophiques des PS présentent un déficit en protéines qui

contrôlent la neurotransmission telles que la synaptophysine, la synaptogranine, la synapsine et la syntaxine (Ferrer et al, 1998).

Les DNF débutent au niveau du cortex entorhinal, puis atteignent l'hippocampe, le pôle temporal (lobe temporal inférieur et moyen), les aires associatives et finalement les aires primaires motrices et sensorielles, la diffusion des lésions se fait selon un schéma précis, invariable et inéluctable (Delacourte et al, 1997). Les patients atteints d'oublis bénins dûs à l'âge présenteraient également des DNF mais seulement dans la partie moyenne et inférieure du lobe temporal (Giannakopoulos et al, 1994). Selon Delacourte et al (1997), les DNF peuvent atteindre le cortex temporal et rester asymptomatiques, il s'agit vraisemblablement de MA au stade prédéméntiel. L'apparition massive des DNF précède les signes cliniques de démence, et il existe une corrélation entre le statut cognitif et l'intensité des lésions neurofibrillaires (Delacourte et al, 1997).

Terry et al (1987) ont constaté l'absence de DNF chez de nombreux patients déments âgés de plus de 74 ans (jusqu'à 30 % des patients) présentant de multiples PS, dont la sévérité de la démence n'était pas significativement différente de celle rencontrée chez les patients présentant de nombreuses DNF. Par contre, Bouras et al (1994) ont rapporté la présence de DNF sans PS chez des patients présentant une MA. Ces cas ont été répertoriés sous le nom de «neurofibrillary tangles only» (Jellinger, 1995).

La protéine tau est significativement augmentée dans le LCR chez les patients atteints de MA et pourrait servir de marqueur biologique notamment dans les stades précoces (Kurz et al, 1998). Cette augmentation varie peu avec l'aggravation de la MA (Andreasen et al, 1999).

### **3-7-c L'apoE: ApoE4 et Démence**

L'apolipoprotéine E est une protéine impliquée dans le transport des lipides, notamment du cholestérol. Elle joue un rôle dans la réparation et la croissance des neurones.

La molécule d'apoE est composée de deux parties, l'une qui se lie aux lipides et l'autre aux récepteurs LDL des membranes cellulaires. Le complexe lipide-apoE-récepteur est endocyté par les cellules puis dissocié, et, le lipide ainsi libéré est métabolisé. L'apoE est vraisemblablement dégradée dans les lysosomes.

L'apoE est une molécule composée de 299 acides aminés, synthétisée par le foie, les astrocytes et la microglie, les neurones pyramidaux du néocortex des couches III et V, et certains neurones de l'hippocampe. Le gène est situé sur le bras long du chromosome 19, sa partie NH<sub>2</sub> terminale (séquence 1 à 191) contient le site de liaison au récepteur cellulaire des LDL, et la partie C terminale (séquence 201-299) contient le site de liaison aux lipides des lipoprotéines. On décrit trois allèles dont les produits diffèrent par leur point isoélectrique E2, E3 et E4. E3 est l'isoforme le plus fréquent (80 % de la population), E2 (5 %) s'en différencie par la substitution d'une arginine par une cystéine en position 158 et E4 (15 %) par la substitution d'une cystéine par une arginine en position 112. Trente cinq pour cent des patients souffrant de MA possèdent l'allèle E4.

L'apoE joue un rôle dans le transport du cholestérol, dans la réparation et dans la croissance neuronale. L'apoE3 augmente la croissance neuritique alors que l'apoE4 la ralentit (Nathan et al, 1994). Elle constitue l'une des principales lipoprotéines du LCR et pourrait être impliquée dans la clairance de la protéine amyloïde. La liaison apoE4-protéine amyloïde favoriserait la fibrillogénèse de cette dernière alors que les apoE2 et E3 pourraient l'inhiber. Il est probable que les apoE2 et E3 séquestrent la protéine tau et empêchent sa phosphorylation (Strittmatter et al, 1994). In vitro, l'apoE4 est plus sensible aux phénomènes de glycation que l'apoE3. L'affinité des apoE glyquées pour la protéine amyloïde n'est pas altérée (Shuvaev et al, 1999).

Pour Corder et al (1993), la présence d'un ou deux allèles E4 augmente la probabilité de survenue d'une MA, et abaisse l'âge de début. Gearing et al (1996) étudiant le cerveau de

68 patients décédés de MA ont montré que la densité des dépôts amyloïdes A $\beta$ 1-40 augmente avec le nombre d'allèles E4 alors que le nombre de PS A $\beta$ 1-42 était semblable pour les phénotypes E3/E3, E3/E4, E4/E4. Les observations de sujets âgés porteurs d'un ou deux allèles E4 ne présentant pas de MA sont toutefois fréquentes et de nombreux cas de patients porteurs d'allèles E2 ou E3 ont été rapportés. L'apoE4 semble donc intervenir non pas comme facteur causal mais plutôt comme facteur prédisposant (Blain et al, 1997). L'allèle E4 n'est ni suffisant ni indispensable pour le développement de la MA, il ne constitue qu'un facteur de risque. Selon Meyer et al (1998) il semble que le génotype ne permette pas de prédire si un sujet développera ou non une MA, par contre il permet de prédire l'âge d'apparition éventuelle de la maladie.

Le gène de l'apoE est précédé sur le chromosome 19 d'un promoteur qui régule l'expression du gène et qui constitue un facteur de risque indépendant du génotype E4 (Artiga et al, 1998; Charlier-Harlin et al, 1999).

### **3-7-d Le Composant non $\beta$ -amyloïde (NACP, non-amyloid $\beta$ component protein)**

Le NACP constitue quantitativement le second composant des PS, il s'agit d'un peptide hydrophobe qui provient d'un précurseur de 140 acides aminés (NACP encore appelé  $\alpha$ -synucléine). Le NACP est une molécule présynaptique dont les fonctions sont inconnues. Sa localisation suggère un rôle dans la neurotransmission. Le NACP est très sensible à la protéolyse, il présente une grande avidité pour la protéine  $\beta$ -amyloïde. Le NACP peut spontanément subir une fibrillotransformation amyloïde avec biréfringence caractéristique, qui dépend de la concentration et de la température (Stege et Bosman, 1999). Les anticorps anti-NACP marquent les corps de Lewy, les neurones dystrophiques de la maladie de Parkinson et les inclusions gliales des atrophies multisystématisées, ce qui suggère des rapports inattendus entre ces trois maladies (Duyckaerts et al, 1999).



### 3-7-e Le stress oxydatif et les phénomènes de glycation

**3-7-e-1 Les phénomènes d'oxydation** sont très fréquents au cours du vieillissement en particulier au niveau du cerveau et sont dus à plusieurs phénomènes: augmentation des oxydations, déclin des défenses anti-oxydantes et des possibilités de réparation ou de catabolisme des molécules endommagées (Sohal et Weindruch, 1996).

Un radical libre est une molécule qui possède un électron non apparié (encore appelé électron célibataire), à distinguer des ions qui sont beaucoup plus stables en solution. Les radicaux libres sont produits au cours du métabolisme surtout par les mitochondries. Ils réagissent dès leur formation avec la plupart des liaisons insaturées des molécules de la cellule. Leur durée de vie est très éphémère, de l'ordre de la nanoseconde; leur concentration est également très faible, environ  $10^{-10}$  M. L'oxygène joue un rôle fondamental dans une multitude de réactions au niveau de toutes les cellules de l'organisme, ce fait explique la plus grande fréquence des radicaux libres oxygénés.

Le rôle du stress oxydatif dans la pathogénie de la MA est suspecté depuis les travaux de Volicer et Crino en 1990.

**Mécanismes de formation des radicaux libres** (Markesbery et Carney, 1999): après absorption d'un photon, l'oxygène  $O_2$  est activé en oxygène singulet  $^1O_2$ , forme très réactive qui acquiert un électron pour former l'anion superoxyde  $^{\cdot}O_2^-$ , celui-ci est réactif avec les protéines et mais pas avec les lipides ni l'ADN. Sous l'action d'une dismutase, l'anion superoxyde donne de l'eau oxygénée:

$^{\cdot}O_2^- + ^{\cdot}O_2^- + 2 H^+ \rightleftharpoons H_2O_2$  (peroxyde d'Hydrogène, qui n'est pas un radical libre, mais un puissant oxydant).

La réaction de Fenton produit ensuite un radical hydroxyle  $^{\cdot}OH$  (le plus agressif des radicaux libres, réagissant avec les lipides, les carbohydrates, les protéines et l'ADN):



Les effets délétères des radicaux libres se traduisent par:

- une peroxydation lipidique des acides gras membranaires polyinsaturés,
- une fragmentation ou une agrégation des protéines et une inactivation des acides aminés insaturés ou contenant des groupements thiols,
- une altération des nucléotides de l'ADN, et une scission simple ou double brin de l'ADN chromosomique (Dechelette et al, 1998).

L'organisme produit en permanence des radicaux libres, qui sont éliminés par des mécanismes non enzymatiques faisant intervenir les vitamines C et E et le glutathion, et par des systèmes de défense très performants comprenant trois types d'enzymes, la superoxyde dismutase qui élimine les radicaux superoxydes, les glutathion peroxydases qui transforment les hyperoxydes en alcools et la catalase qui dégrade le peroxyde d'hydrogène ( $\text{H}_2\text{O}_2$ ). Les taux intra-cérébraux de ces trois enzymes sont plus élevés chez les sujets présentant une MA que chez les témoins ce qui semble indiquer une lutte du cerveau alzheimerien contre la formation de radicaux libres (Markesbery, 1997). Ce dernier point est cependant controversé puisque plusieurs auteurs (Papolla et al, 1992; Mattson, 1997) décrivent une diminution d'activité de plusieurs enzymes anti-oxydantes (Cu/Zn superoxyde dismutase, Mn superoxyde dismutase, catalase) dans la MA.

Au niveau cérébral le stress oxydatif en s'attaquant aux lipides, protéines et carbohydrates, induit l'augmentation d'hème oxygénase et produit du 4-hydroxynonéal (HNE, aldéhyde neurotoxique provenant de l'oxydation des acides gras polyinsaturés), du malonyldialdéhyde ainsi que des radicaux carbonyles qui engendrent la formation d'agrégats, les protéines devenant insolubles et résistantes à la protéolyse (Smith et al, 1996). Chez les patients atteints de MA, et non chez les sujets témoins, à l'aide d'anticorps monoclonaux, Smith et al (1996) ont constaté la présence de radicaux carbonyles dans le cytoplasme et les

noyaux des neurones et de la glie, les DNF étant fortement marquées ce qui suggère que ces lésions sont le siège de stress oxydatif. Montine et al (1999) ont également mis en évidence une peroxydation lipidique dès les premiers stades de la MA.

Mises en présence d'AAPH (2,2'-azobis(2-aminopropane)dihydrochloride), un producteur de radicaux libres, les lipoprotéines du LCR de patients souffrant de MA sont plus sensibles à l'oxydation que celles des sujets témoins ce qui semble indiquer que le LCR de ces malades présente une activité anti-oxydante réduite (Bassett et al, 1999; Schippling et al, 2000). In vitro, les lipides peroxydés sont neurotoxiques (Bassett et al, 1999).

In vitro, l'oxydation des protéines tau bovines induit une polymérisation et la formation de filaments (Troncoso et al, 1993), diminuant ainsi leurs possibilités de liaison à la tubuline (Ledesma et al, 1994 et 1995). L'introduction de protéines tau glycosylées dans des cellules de neuroblastome génère des radicaux libres, ce qui augmente secondairement le facteur de transcription NF $\kappa$ B, ainsi que la production d'APP et de protéine  $\beta$ -amyloïde (Yan et al, 1995).

In vitro, le stress oxydatif augmente la production de protéine  $\beta$ -amyloïde (Yan et al, 1995; Zhang et al, 1997), ce qui en retour augmente le stress oxydatif (Behl et al, 1992). Des souris transgéniques homozygotes, exprimant une mutation de l'APP responsable de MA, présentent des PS et des signes de stress oxydatif caractérisés par l'apparition de pentosidine, et de HNE, prouvant ainsi l'existence d'une liaison intime entre PS et stress oxydatif (Smith et al, 1998). In vitro, Mark et al (1997), utilisant des cultures cellulaires d'hippocampe de rat, ont montré que la protéine  $\beta$ -amyloïde altère le transport du glucose, vraisemblablement par induction de HNE qui, en se liant au transporteur du glucose GLU 3, l'inhibe, ce qui a pour effet d'engendrer un déficit en ATP; HNE altère également le transport du glutamate dans les neurones et les astrocytes (Mattson, 1997).

De nombreuses études autopsiques (Markesbery et Carney, 1999) ont révélé, au niveau du cortex cérébral, une diminution des taux d'acides gras polyinsaturés, une augmentation de la peroxydation lipidique, du HNE, du 8-hydroxy-2'-deoxyguanosine (témoin de l'oxydation de l'ADN). Le LCR est souvent considéré comme le reflet du métabolisme cérébral: Montine et al (1998) ont trouvé que la concentration de F<sub>2</sub>-isoprastane (composé stable dû à l'oxydation de l'acide arachidonique) était plus élevée dans le LCR des patients atteints de MA ( $72 \pm 7$  pg/ml) que chez des témoins appariés ( $46 \pm 4$  pg/ml). Le taux de HNE est également plus élevé dans le LCR des sujets souffrant de MA que chez les témoins (Lowell et al, 1997).

### **3-7-e-2 Formation des produits avancés de glycation**

Le glucose, le fructose, les trioses et leurs phosphates peuvent se lier spontanément (phénomène de glycation) à la lysine, à l'arginine et aux radicaux NH<sub>2</sub> des acides aminés pour former un premier composé stable appelé corps d'Amadori. A la suite d'une série de réactions non enzymatiques, ces corps d'Amadori se transforment en un groupe de produits appelés collectivement AGE (advanced glycation endproducts). L'ensemble de ces phénomènes est appelé réaction de Maillard (Maillard, 1912). Les AGE constituent un groupe hétérogène, de coloration brune et auto-fluorescent. Les principaux AGE sont la carboxyméthyl-lysine, la pentosidine, la pyrraline et la crossline (tableau 3-7-e-3). Ces modifications post-traductionnelles se produisent lentement et n'ont lieu que sur des protéines à longue durée de vie. La formation de corps d'Amadori, étape indispensable pour la formation ultérieure des AGE, s'effectue en l'espace de quelques heures ou jours tandis que celle d'AGE requiert des semaines voire des mois. Ces modifications sont irréversibles. Elles confèrent une haute résistance à la protéolyse enzymatique.

Il peut y avoir formation d'AGE à partir de protéines, de lipides, d'acides nucléiques. Il est possible d'obtenir des anticorps monoclonaux réagissant avec les différents AGE, quelle que soit leur origine ce qui suggère une structure commune. En fonction de leur spécificité, Ikeda et al (1998) distinguent trois types d'anticorps monoclonaux anti-AGE. Le groupe I est spécifique de la N-(carboxyméthyl)lysine (CML), le groupe II des AGE dérivés du lysozyme, et le groupe III d'autres épitopes. Les groupes II et III ne reconnaissent pas CML.

Les AGE, substances très réactives, favorisent la formation de ponts entre les chaînes polypeptidiques d'une même molécule (pont intramoléculaire), l'amarrage de protéines non glycosylées (liaisons intermoléculaires), la peroxydation des lipides (Vlassara et al, 1994). La toxicité des différents AGE est dose-dépendante, et varie en fonction de la molécule d'origine (Loske et al, 1998).

Les AGE provoquent la migration transendothéliale des monocytes et des macrophages, stimulent la production de cytokines et de facteurs de croissance par les macrophages, favorisent la production d'interféron- $\gamma$  par les lymphocytes T, accroissent la perméabilité de l'endothélium vasculaire et la prolifération cellulaire, augmentent la synthèse de la matrice extra-cellulaire, et le taux de mutation de l'ADN et inhibent l'activité du NO (Vlassara et al, 1994).

Les AGE accroissent l'expression de VCAM 1 (vascular cell adhesion molecule 1), d'ICAM 1 (intercellular adhesion molecule 1) et d'E-Selectine sur les cellules endothéliales (Kunt et al, 1998).

Le récepteur pour l'amphotérine, une molécule impliquée dans la croissance neuronale, peut servir de récepteur pour les AGE et la protéine  $\beta$ -amyloïde. Au cours de la MA, l'expression de ce récepteur (encore appelé RAGE) est augmentée sur les neurones, la microglie et les vaisseaux (Yan et al, 1996). Les AGE, par l'intermédiaire du récepteur RAGE situé sur les neurones, provoquent la translocation intranucléaire de NF $\kappa$ B (il s'agit d'une

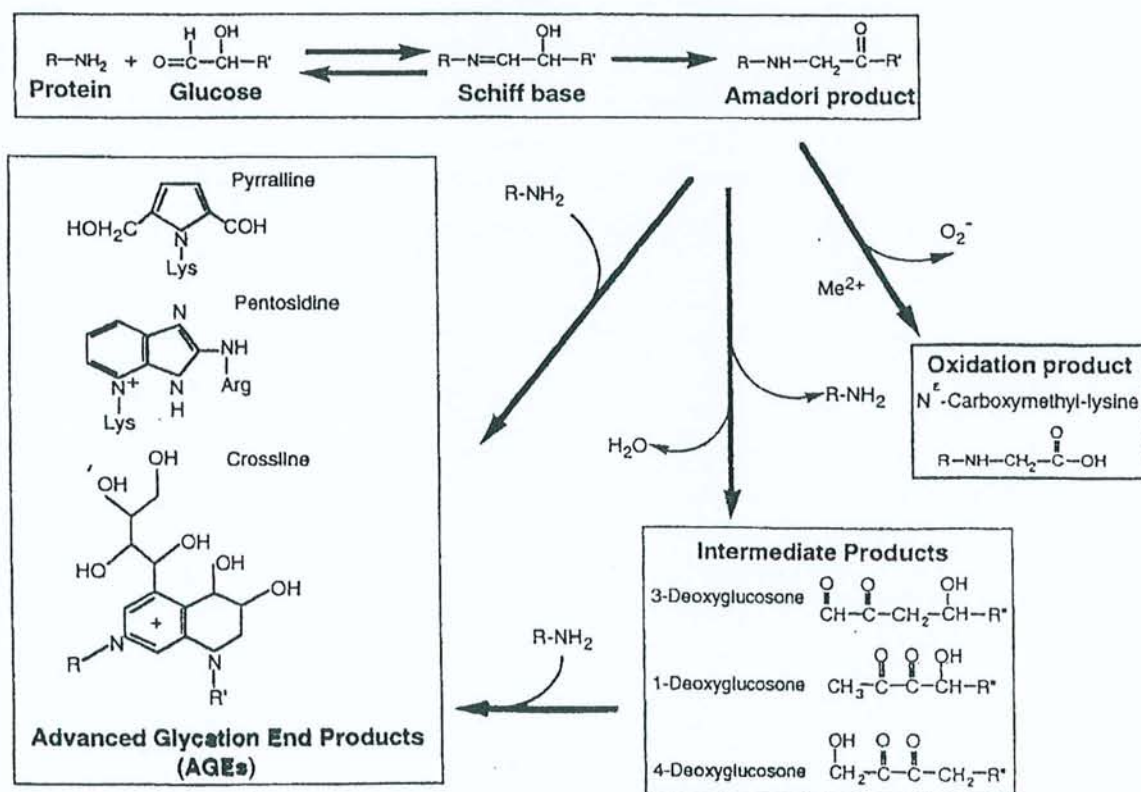
protéine cytosolique qui après stimulation et translocation intra-nucléaire favorise la transcription de gènes codant pour de nombreuses protéines de l'inflammation), ce qui induit la production de M-CSF (macrophage-colony stimulating factor), secondairement l'activation de la microglie, puis la sécrétion d'IL-1 et finalement une production accrue d'APP (Yan et al, 1997). La microglie activée produit également des radicaux superoxydes et l'oxyde nitrique (Markesbery, 1999). La translocation intra-nucléaire de NF $\kappa$ B pourrait également augmenter la production d'APP par stimulation directe des zones de régulation de ce gène, ces dernières possèdent en effet des sites de fixation pour ce facteur de transcription (Ferrer et al, 1998).

Les études en immunofluorescence à l'aide d'anticorps monoclonaux ont montré la présence d'AGE intracellulaires et extracellulaires, au niveau des PS et des DNF (Münch et al, 1997). In vitro, la fibrillotransformation de la protéine  $\beta$ -amyloïde est significativement accélérée en présence d'AGE, vraisemblablement par initiation des phénomènes de nucléation (Münch et al, 1997).

L'utilisation d'anticorps monoclonaux montre que les AGE sont fréquemment rencontrés dans les neurones de l'hippocampe lors du vieillissement (Kimura et al, 1996). Au cours de la MA les dépôts d'AGE sont très abondants dans les PS, les DNF extra-cellulaires, et moins marqués dans les DNF intra-cellulaires et les dépôts amyloïdes diffus (Dickson et al, 1996). Vitek et al (1994) ont démontré à l'aide d'un test ELISA que les cerveaux de patients souffrant de MA contenaient 3 fois plus d'AGE que les cerveaux des témoins. Les cerveaux des fœtus atteints de syndrome de Down (patients porteurs d'une trisomie 21, c'est à dire possédant le gène codant pour l'APP en triple exemplaire) recèlent de la protéine amyloïde soluble en quantité anormale, et également du 4-hydroxynonéal, de la pentosidine et de la pyrraline ce qui indique que les processus oxydatifs et les phénomènes de glycation débutent très précocément, bien avant la naissance et l'apparition des PS (Odetti et al, 1998).

La glycation de la protéine  $\beta$ -amyloïde favorise également sa fibrillogénèse (Vitek et al, 1994). L'apoE4 présente une affinité 3 fois plus importante pour les AGE que l'isoforme E3 (Li et Dickson, 1997). La protéine tau peut être glyquée au site de liaison de la tubuline, ce qui pourrait modifier son métabolisme et favoriser l'apparition de PHF (Ledesma et al, 1995).

### 3-7-e-3 Principales étapes de la glycation des protéines. Réaction de Maillard



### 3-7-f Les phénomènes inflammatoires

Au cours de la MA, les protéines de la voie classique du complément et l' $\alpha$ 1-antichymotrypsine sont présentes à proximité immédiate des PS dès leur formation. Les cellules microgliales sont sur-représentées au niveau des PS, elles paraissent activées et expriment fortement les antigènes du complexe majeur d'histocompatibilité. Les interleukines (IL-1 $\alpha$ , IL-1 $\beta$ , IL-2, IL-6, TNF) et leurs récepteurs membranaires sont augmentés (Nourashémi et al, 1998). En fait, plus de 40 protéines jouant un rôle dans les phénomènes inflammatoires sont retrouvées au niveau des PS (McGeer PL et E, 1999). On constate, en outre, une importante gliose, vraisemblablement réactionnelle à la production d'IL-1, caractérisée par l'expression de S-100 dans les astrocytes (Griffin et al, 1989).

Le traitement par corticoïdes au long cours et à faibles doses ne modifie pas l'évolution de la MA. Aisen et al ont traité une série de 138 patients soit par prednisone (20 mg/j pendant un mois puis 10 mg/j pendant un an) soit par placebo; à la fin de l'étude le déclin cognitif était identique dans les deux groupes. Plusieurs études font état d'une faible prévalence de la MA chez les sujets souffrant de polyarthrite rhumatoïde traités par AINS. Par exemple, McGeer et al (1987) dans une étude de cohorte de 923 sujets de plus de 64 ans atteints de PR montrent que seulement 0.41 % de ces patients présentaient une MA alors que ce taux était de 2.7 % chez des sujets témoins. Expérimentalement, l'injection intra-cérébrale de protéine amyloïde chez le rat engendre une infiltration importante par des cellules microgliales activées, et le traitement par indométacine inhibe cette prolifération microgliale (Netland et al, 1998). Chez l'homme le cerveau des sujets déments traités par AINS présente le même nombre de PS que celui des témoins. Ainsi les AINS n'empêcheraient pas la formation des PS mais retarderaient l'apparition des signes cliniques par inhibition de l'inflammation (MacKenzie, 1996).



L'IL-6 est une cytokine proinflammatoire qui favorise également la synthèse d'APP. Il existe plusieurs isoformes d'IL-6. L'allèle C semble avoir une activité proinflammatoire réduite. Papassitirepoulos et al (1999) ont montré dans une série de 293 patients, que les sujets atteints de MA, présentaient moins souvent cet allèle (39 %) que les témoins appariés (51 %) et que l'âge de début de la MA était retardé chez les porteurs de cet allèle ( $72 \pm 9.7$  versus  $67.2 \pm 8.9$  ans). Les phénomènes inflammatoires semblent donc jouer un rôle dans la pérennisation de la maladie.

### **3-7-g L'apoptose**

La disparition de nombreux neurones constitue l'un des principaux signes histologiques de la MA mais cette perte neuronale n'est pas homogène. Elle a été évaluée à 40-60 % dans les noyaux sous-corticaux et dans certaines aires associatives, alors que pour l'ensemble du cortex cérébral elle ne serait que de 20 %. Elle est associée à une perte synaptique importante, de l'ordre de 40 % au niveau du cortex (Dessi et al, 1998). Du fait de l'impossibilité d'obtenir des coupes de tissu cérébral chez des sujets vivants, il a été très difficile de montrer que cette disparition cellulaire était due à des morts cellulaires programmées de type apoptotique plutôt qu'à des phénomènes de nécrose.

L'apoptose est définie par des critères morphologiques stricts (Cotman et Su, 1996): rétraction progressive du cytoplasme, condensation en masses homogènes de la chromatine, perte des contacts cellulaires normaux, apparition de protrusions cytoplasmiques plus ou moins volumineuses, agrégation des organites, absence de réaction inflammatoire, fragmentation de l'ADN. L'utilisation de méthodes de marquage in situ des fragments d'ADN par immunocytochimie (Wijsman et al, 1993) permet la mise en évidence de ce phénomène notamment dans les zones particulièrement affectées par la MA. Il s'agit d'un événement qui débute tôt dans l'histoire de la MA, Cotman et Su (1996) ont pu l'observer chez des patients qui ne présentaient pas tous les critères du CERAD lors de leur décès.

In vitro, la protéine  $\beta$ -amyloïde induit l'apoptose des neurones en culture (Cotman et Su, 1996), vraisemblablement par induction d'un stress oxydatif, d'une surcharge en  $\text{Ca}^{++}$ , d'une altération de l'activité ATPasique, d'une baisse du transport du glucose et du glutamate. Les agents anti-oxydants ou les médicaments qui suppriment l'influx calcique et/ou chélatent le  $\text{Ca}^{++}$  protègent les cultures cellulaires contre l'apoptose provoquée par la protéine  $\beta$ -amyloïde (Mattson et al, 1993). Les dérivés oxygénés, les radicaux libres, ou l'ischémie cérébrale peuvent l'initier. La surexpression du gène bcl-2 bloque l'apoptose induite par la protéine  $\beta$ -amyloïde. Ce protooncogène est surexprimé dans les cerveaux atteints de MA de même que l'enzyme de réparation de l'ADN Ref-1 ce qui indique qu'il semble exister des mécanismes protecteurs (Cotman et Su, 1996). Les souris transgéniques surexprimant la protéine  $\beta$ -amyloïde présentent de nombreuses cellules détruites par apoptose, remplacées par des cellules gliales (LaFerla et al, 1995).

L'apoptose et les DNF sont-elles liées? L'accumulation de DNF intracellulaires peut détruire la cellule et ne laisser à terme qu'un amas de DNF devenu extra-cellulaire, considéré comme le fantôme de la cellule détruite (ghost tangle). Certains neurones présentent à la fois des signes d'apoptose et des DNF, mais à l'inverse de nombreux neurones possèdent les critères morphologiques et cytochimiques de l'apoptose sans aucun signe de DNF. Ces deux processus semblent donc indépendants (Cotman et Su, 1996). Morsch et al (1999) ont d'ailleurs démontré en utilisant un modèle mathématique que les neurones contenant des DNF peuvent vivre pendant plusieurs décades.

### **3-7-h Les troubles de l'hydraulique du LCR**

Il s'agit d'un phénomène méconnu récemment évoqué par Rubenstein (1998). Le LCR est souvent considéré comme un liquide inerte qui sert au remplissage des espaces sous-arachnoïdiens. En fait, il agit comme transporteur de très nombreuses molécules synthétisées

ou secrétées par les PC, en particulier la transthyrétine, une molécule qui séquestre la protéine amyloïde et inhibe sa fibrillo-transformation. Il contient également de nombreuses molécules impliquées dans la formation des PS comme par exemple la protéine  $\beta$ -amyloïde, l'ApoD, l'ApoE, l'ApoJ, l' $\alpha$ 1-antichymotrypsine (Merched et al, 1998). Les folates, certains acides aminés et nucléotides, la thyroxine, la vitamine B12 et les vitamines C et E, les deux principaux capteurs de radicaux libres du cerveau, sont également secrétés par les PC. De nombreux déchets du métabolisme cérébral, tels que des acides aminés ou des peptides transitent par le LCR et sont éliminés par les PC et les villosités arachnoïdiennes.

Di Chiro et al (1966), James et al (1972), lors de scintiscysternographies isotopiques, ont montré que le turn-over du LCR diminuait avec l'âge et que, après injection intralombaire de sérum-albumine humaine marquée à l'iode radioactif, la convexité cérébrale était atteinte d'autant plus tardivement que le patient était âgé. May et al (1990) ont calculé que le débit du LCR secrété par les PC diminuait avec l'âge, la production du LCR passant de 0.41ml/mn à 28 ans à 0.19ml/mn à 77 ans. Plusieurs auteurs (Bartolini et al, 1982; Brusa et al, 1990, Coblenz et al, 1973; Serot et al, 1978; Sohn et al, 1973) ont en outre montré que chez les patients déments il existait très fréquemment, lors de la réalisation de scintiscysternographies isotopiques, des troubles de l'hydraulique du LCR caractérisés par un retard à la réabsorption et des phénomènes de contamination ventriculaire transitoire, ce qui est en faveur d'une diminution du débit du LCR. Lors de la MA, la diminution du renouvellement du LCR pourrait favoriser la production de corps d'Amadori, accroître la stase des déchets du stress oxydatif d'où potentialisation de leur action délétère et augmentation de l'amyloïdogénèse.

### Exemple de cysternogrammes isotopiques chez des patients âgés déments ou non

	Nombre	Convexité atteinte à la 24 <sup>e</sup> h.	Convexité atteinte après 24 h.	Convexité non atteinte à la 48 <sup>e</sup> h.	Contamination ventriculaire transitoire	Contamination ventriculaire à la 48 <sup>e</sup> h.
<b>Témoins âgés</b>	<b>9</b>	8	0	1	0	0
<b>Patients déments</b>	<b>30</b>					
	8	8	0	0	8	0
	15	8	3	4	0	0
	7	0	4	3	0	7

D'après Serot et al, 1978

### 3-8 Mécanismes physiopathologiques de la MA

Les mécanismes qui régissent la survenue d'une MA sont encore imparfaitement compris. Les protéines  $\beta$ -amyloïde et tau semblent toutefois jouer un rôle pivot.

La transformation fibrillaire de la protéine amyloïde est un évènement fondamental, elle dépend de plusieurs facteurs (Kisilevski, 1998):

- 1-Concentration adéquate de l'APP: celle-ci est élevée dans les formes héréditaires où il existe en fait un trouble du métabolisme dû aux mutations de l'APP ou des présénilines 1 et 2.
2. Au cours du syndrome de Down, l'accumulation de protéine  $\beta$ -amyloïde sous forme de dépôts diffus de  $\beta$ A42/43 est secondaire à une surproduction due à la présence de trois gènes de l'APP. Prasher et al (1998) ont décrit un cas de mongolisme chez une patiente décédée à l'âge de 79 ans sans syndrome démentiel ni PS à l'autopsie. En fait l'analyse chromosomique a montré que l'un des trois chromosomes 21 était le siège d'une délétion pour le gène de l'APP.

2-Présence d'un nidus: la fibrilloformation se fait à partir de celui-ci, mais il n'est pas indispensable que ce dernier soit constitué de protéine  $\beta$ -amyloïde;

3-Altération quantitative ou qualitative des protéines qui séquestrent la protéine amyloïde:

- l'agrégation fibrillaire sous l'action de radicaux libres, est prévenue par les acides aminés libres et par les capteurs de radicaux libres tels que les vitamines E et C (Weller, 1998);

- interaction des peptides amyloïdes avec les composants des PS et en particulier la laminine, le collagène IV, le protéoglycane héparane sulfate, ces molécules étant des constituants des membranes basales. L'interaction avec un héparane sulfate protéoglycane favoriserait la formation en feuillets  $\beta$ -plissés et empêcherait la dégradation de la protéine amyloïde;

- Défaut de clairance de la protéine amyloïde. Les taux de  $\beta$ 4A solubles sont augmentés dans les cerveaux de MA à début tardif, vraisemblablement par défaut de séquestration par les apoE et J, la TTR et l'albumine (Wisniewski et al, 1997).

La présence de protéines associées paraît essentielle pour la transformation fibrillaire de la protéine  $\beta$ -amyloïde. Les souris transfectées avec un APP mutant présentent une concentration intracérébrale de  $A\beta$  soluble élevée même dans le thalamus qui ne contient habituellement pas de PS (Games et al, 1995). Dans le présubiculum, de vastes dépôts de  $\beta$ 1-40 et  $\beta$ 1-42 ne subissent pas de fibrillotransformation vraisemblablement par suite de l'absence d'apoE ou d'autres protéines associées à l'amylose (Wisniewski et al, 1998). Les souris transgéniques dépourvues de gène codant pour l'apoE et surexprimant par ailleurs le gène de l'APP, ne présentent pas de transformation fibrillaire de la protéine  $\beta$ -amyloïde (Bales et al, 1997). Teller et al (1996) ont démontré par la technique du western blot que la

protéine  $\beta$ 1-42 soluble était présente dans le cerveau des fœtus mongoliens dès la 21<sup>e</sup> semaine de gestation, c'est à dire plusieurs années avant l'apparition des premières PS, ce qui semble indiquer l'existence d'un processus inhibant la fibrillotransformation altéré par le vieillissement.

Les rapports entre les dépôts de protéine  $\beta$ -amyloïde et les DNF sont complexes:

-Lippa et al (1998) ont étudié le cerveau d'un professeur de mathématiques, non dément, membre d'une famille présentant une MA héréditaire par mutation de PS1 (A246E), et décédé d'un infarctus à l'âge de 51 ans. L'étude en immunofluorescence a mis en évidence dans le néocortex, l'amygdale et l'hippocampe, la présence de plaques diffuses constituées de protéine  $\beta$ 1-42. Il n'y avait ni PS A $\beta$ 1-40 ni DNF.

-Les patients atteints de trisomie 21 développent un syndrome démentiel (syndrome de Down) tout à fait comparable à la MA et caractérisé sur le plan anatomopathologique par l'apparition de PS et de DNF. Au cours de ce syndrome, les dépôts préamyloïdes (c'est-à-dire sous forme non fibrillaire) apparaissent dès l'âge de 12 ans et précèdent de plusieurs années l'apparition de DNF (Mann et Esiri, 1989).

-Troncoso et al (1998) ont décrit le cas d'une patiente de 74 ans atteinte de MA et de sa fille âgée de 47 ans, toutes deux assassinées le même jour; l'examen anatomopathologique de leurs cerveaux a mis en évidence chez la mère de nombreuses PS et DNF, et chez la fille (apoE 2/4) des dépôts diffus sans atteinte neuritique.

Ces faits suggèrent que les dépôts de protéine amyloïde apparaissent plus précocément que les anomalies du cytosquelette (Lippa et al, 1998) et sont donc en faveur de l'hypothèse de la « cascade amyloïde ». Dans celle-ci, l'accumulation de protéine  $\beta$ -amyloïde est considérée comme l'événement central et l'apparition des DNF ne serait qu'un événement secondaire. Néanmoins il faut signaler que chez le sujet non dément, les DNF sont très

fréquemment rencontrées dans le cortex entorhinal dès l'âge de 45 ans alors que les dépôts diffus n'apparaissent que 20 ans plus tard (Duyckaerts et al, 1999).

En fait l'existence d'une relation entre l'APPs (soluble) et la phosphorylation des protéines tau paraît probable pour certains auteurs (Kosik et al, 1995). Lorsque l'on rajoute de l'APPs à une culture cellulaire (PC12) après incubation en présence d'orthophosphate marqué au  $P^{32}$ , le taux de phosphorylation des protéines tau double. Ce phénomène est vraisemblablement secondaire à l'activation des Mitogen-Activated Protein Kinases (MAPK) par l'APPs (Greenberg et al, 1994). In vitro, l'incubation de cultures cellulaires d'hippocampe de rat fœtal avec de la protéine amyloïde fibrillaire engendre l'apparition de protéines tau hyperphosphorylées alors que la protéine amyloïde soluble est sans effet (Busciglio et al, 1995).

Cette relation n'est pas admise par van de Nes et al (1998) qui estiment que la densité des PS ne varie pas proportionnellement aux modifications quantitatives du cytosquelette, qu'il ne semble pas y avoir de relation entre la distribution des PS et celle des DNF et qu'en conséquence la survenue de PS et de DNF sont des phénomènes indépendants.

On dénombre d'ailleurs plusieurs affections liées à la présence de DNF sans PS, telles que la panencéphalite subaigüe sclérosante, la sclérose latérale amyotrophique, la dégénérescence cortico-basale et la démence de l'île de Guam (Spillantini et al, 1999). Dans l'hippocampe de patients atteints de MA le nombre des PS n'est pas corrélé avec celui des DNF (Silverman et al, 1993). Ces faits semblent indiquer que les dépôts de protéine  $\beta$ -amyloïde peuvent créer un environnement favorable à l'apparition de DNF alors que l'inverse paraît peu plausible. Néanmoins, in vitro Yan et al (1995) ont montré que la glycation de tau-PHF induit un stress oxydatif qui augmente la production d'APP et d'IL-6 par les neurones

corticaux, ce qui accélère en retour la formation des PS par production accrue d' $\alpha$ 1-antichymotrypsine et de  $\beta$ 4-amyloïde.

La distribution anatomique des dépôts de la protéine  $\beta$ -amyloïde paraît indépendante des DNF et des fibres tortueuses, les DNF sont très nombreuses dans la formation hippocampique alors que les dépôts amyloïdes y sont peu abondants. Au niveau du néocortex les PS classiques siègent surtout dans les couches II et III, les dépôts diffus dans les couches I, III et IV (Delaère et al, 1991), les DNF surtout au niveau des couches III et V (Brion et Duyckaerts, 1991). Ceci suggère l'existence de facteur(s) atteignant l'ensemble des couches du cortex avec des conséquences différentes selon les conditions locales, le stress oxydatif pourrait jouer un tel rôle.

L'ensemble de ces faits confirme la complexité des mécanismes pathogéniques de la MA. Plusieurs points méritent d'être soulignés:

- l'association très fréquente MA-anomalies vasculaires pourrait expliquer l'absence d'efficacité du traitement par les anticholinestérasiques chez de nombreux patients,

- le diagnostic exact d'un syndrome démentiel est souvent difficile, notamment dans les formes débutantes. Un marqueur biologique serait fort utile.

- l'âge et les modifications qui en découlent constituent le premier facteur de risque,

- la protéine amyloïde est neurotoxique sous sa forme fibrillaire, les anti-oxydants lèvent cette toxicité,

- les plaques diffuses sont fréquentes chez le sujet âgé témoin, les DNF sont souvent retrouvées dans le cortex entorhinal de sujets témoins dès l'âge de 50 ans. Les dépôts préamyloïdes ou même la formation de PS en grande quantité sont fréquents chez les patients âgés sans déficit intellectuel ou présentant des oublis bénins dus à l'âge (Dickson et al, 1992).



La formation de PS n'est donc pas obligatoirement liée à une baisse des fonctions supérieures, elle pourrait toutefois annoncer chez les personnes âgées le développement prochain d'une MA (Polvikoski et al, 1995).

- la fibrillotransformation de la protéine amyloïde dans les MA à forme héréditaire précède l'apparition des DNF,

- la formation des PS peut être secondaire à une surexpression du gène de l'APP (trisomie 21) ou à une anomalie du métabolisme de la protéine amyloïde due par exemple à une mutation des présénilines PS1 et PS2,

- la fibrilloformation de la protéine amyloïde et la formation des PS nécessite des cofacteurs,

- le cerveau alzheimerien est le siège d'un stress oxydatif conséquent,

- la disparition cellulaire par apoptose dans les aires associatives paraît importante,

- l'hypertension artérielle et le phénotype apoE4 constituent des facteurs aggravants,

- les radicaux libres et les phénomènes de glycation pourraient favoriser l'apoptose et la transformation fibrillaire de la protéine amyloïde, d'où secondairement polymérisation de la protéine tau par activation des MAPK, formation de DNF et production accrue d'APPs. Les processus inflammatoires, sans doute consécutifs aux événements précédents, participent à la pérennisation de la maladie.

Les troubles de l'hydraulique du LCR sont fréquents au cours de la MA à début tardif. Le LCR ne doit pas être considéré comme un liquide inerte. Il sert de milieu de transport pour de nombreuses molécules essentielles pour l'homéostasie cérébrale, il contient également des déchets dont l'accumulation pourrait s'avérer délétère pour le cerveau. Certains travaux (Coblentz et al, 1973; Sohn et al, 1973; Jellinger, 1976; Carney, 1979; Serot et al, 1978; Bartolini et al, 1982; Marcus et Freedman, 1985; Rissøen, 1988; Brusa et al, 1990; Ikeda et al,

1990; Regland et Gottfries, 1992) ont rapporté des anomalies morphologiques et/ou fonctionnelles des PC au cours de la MA dont il convient de préciser l'importance, la nature et l'étiologie.

**Les PC pourraient être impliqués dans la pathogénie de la MA de différentes manières:**

**-altération des fonctions de sécrétion**, d'où diminution du renouvellement du LCR, formation de corps d'Amadori, baisse de la clairance de la protéine  $\beta$ -amyloïde et des AGE, glycation de la protéine amyloïde favorisant ainsi sa transformation fibrillaire;

**-altération des fonctions de transport**, atteignant notamment les folates, la vitamine B12, les vitamines C et E, les deux principaux piègeurs de radicaux libres du cerveau, d'où baisse du pouvoir anti-oxydant du LCR et apparition d'un stress oxydatif;

**-altération des fonctions d'épuration**, d'où accumulation de produits délétères pour le cerveau;

**-altération des fonctions de synthèse**, et chute des taux de transthyréline dans le LCR, une molécule qui séquestre la protéine amyloïde et peut s'opposer à la formation de PS.

# **DEUXIEME PARTIE**

Etudes en Microscopie Optique et en Microscopie Electronique

## Chapitre 4

### 4-1 Etude morphométrique des PC au cours du vieillissement et de la MA

De nombreuses publications ont été consacrées au vieillissement des PC. Elles ont révélé des modifications dues à l'âge quelque peu différentes selon les espèces.

Chez le rat âgé (Peters et Swan, 1979), les cellules épithéliales s'aplatissent, elles contiennent de rares vacuoles lipidiques, et présentent parfois à leur pôle apical des protrusions cytoplasmiques arrondies et volumineuses. Elles ne possèdent ni corps de Biondi ni inclusions lipofuchsiniques. Les cellules de Kolmer et les macrophages du stroma renferment de nombreuses vacuoles lipidiques. La média artérielle s'épaissit.

Chez l'homme, l'épithélium présente par endroits un aspect pseudo-stratifié. La hauteur des cellules épithéliales diminue, celles-ci contiennent de nombreuses inclusions lipofuchsiniques grossièrement arrondies et des formations filamenteuses, bien visibles après imprégnation à l'argent, groupées en amas et appelées corps de Biondi, PAS + et paraissant de nature mucopolysaccharidique. Le stroma fibreux s'épaissit irrégulièrement, et présente de nombreux kystes, des corps hyalins, des calcifications voire des ossifications et des psammomes (formations calcifiées lamellaires et concentriques). Ces derniers sont surtout nombreux au niveau du glomus. La paroi des artères s'épaissit essentiellement aux dépens de la média, les fibres élastiques sont souvent fragmentées (Dunn et Kernohan, 1955; Dohrmann, 1970; Shuangshoti et Netsky, 1970).

Plusieurs faits plaident en faveur de troubles du fonctionnement des PC au cours de la MA: la découverte, lors de scintiscytophographies isotopiques, de troubles de l'hydraulique du LCR à type de contamination ventriculaire ou de retard à la réabsorption (Sohn et al, 1973; Serot et al, 1978; Bartolini et al, 1982; Brusa et al, 1990), la chute des taux de transthyréline, de vitamine B12 ou des folates dans le LCR (Carney, 1979; Marcus et Freedman, 1985;

Rissøen, 1988 ; Ikeda et al, 1990; Regland et al, 1992), suggèrent une atteinte fonctionnelle des PC.

Bien que les modifications histologiques dues à l'âge aient été largement explorées, les analyses quantimétriques des différentes cellules et membranes font défaut; de même les éventuelles anomalies au cours de la MA ne sont pas connues. Nous avons donc réalisé une étude morphométrique des PC en microscopie optique et électronique chez l'animal et chez l'homme au cours du vieillissement et chez ce dernier au cours de la MA.

## **4-2 Etude des PC chez le rat vieillissant.**

### **4-2-a Matériels et Méthodes**

Nous avons étudié les PC des ventricules latéraux de 9 rats mâles Sprague-Dawley. Trois étaient âgés de 6 mois, trois de 18 mois et trois de 30 mois. Ces derniers paraissaient très âgés, ils présentaient de nombreux lipomes sous-cutanés et ne se déplaçaient qu'avec difficulté. Tous les animaux provenaient de l'animalerie du CHU de Nancy-Brabois et étaient nourris suivant les mêmes modalités.

Brièvement, après anesthésie à l'éther, les rats ont été décapités, et les PC rapidement prélevés, fixés dans du glutaraldéhyde à 2 % pendant 2 heures, puis placés dans une solution tampon. Après déshydratation, les PC ont été inclus dans l'épon 812. Les coupes semi-fines (1.5  $\mu$ m) et ultra-fines (80-90 nm) ont été réalisées sur un ultramicrotome Reichert OMU 2 (Reichert, Vienne, Autriche). Les coupes semi-fines ont été contrastées par de l'Azur II, et les coupes ultra-fines par l'acétate d'uranyl à 4 % en solution aqueuse et le colorant de Reynolds. Les coupes semi-fines ont été examinées sur un microscope Olympus BH2 (Olympus, Tokyo, Japon). La hauteur des cellules épithéliales a été mesurée à l'aide de la chaîne d'analyse d'images Biocom (Biocom, Les Ulis, France). Trente cellules au minimum ont été étudiées pour chaque animal. L'épaisseur des membranes basales épithéliales et endothéliales a été

mesurée sur coupes ultra-fines à l'aide d'un microscope électronique Philips CM 12 (Philips, Eindhoven, Pays-Bas) avec 20 mesures différentes par membrane basale pour un même animal.

L'analyse statistique a été réalisée par test t de Student à l'aide du logiciel Slide Write Plus (Carlsbad, CA, USA). Une différence statistiquement significative a été admise pour des valeurs de  $p < 0.05$ .

#### **4-2-b Résultats**

##### **Microscopie optique**

Chez le jeune rat, les villosités choroïdiennes présentent des capillaires volumineux, entourés par un stroma conjonctif fin recouvert par un épithélium cubique à bordure en brosse (fig 4-2-b-1). La hauteur du corps des cellules épithéliales est  $12.38 \pm 2.68 \mu\text{m}$ , et celle des microvillosités apicales de  $2.66 \pm 0.54 \mu\text{m}$ .

La morphologie des PC des rats âgés de 18 mois est légèrement modifiée, le tissu conjonctif est épaissi de façon irrégulière. Les cellules épithéliales s'atrophient de façon non significative ( $11.63 \pm 2.23 \mu\text{m}$ ;  $p > 0.05$ ), fréquemment elles ne sont plus cubiques et présentent un aspect en dôme, avec nette diminution de hauteur sur les parties latérales. Les microvillosités gardent la même hauteur ( $2.61 \pm 0.62 \mu\text{m}$ ;  $p > 0.05$ ).

A 30 mois, les PC sont profondément remaniés (fig 4-2-b-2)). La hauteur des cellules épithéliales ( $10.53 \pm 2.13 \mu\text{m}$ ) est significativement plus faible que celle des jeunes rats et des rats âgés de 18 mois ( $p < 0.001$ ), celle des microvillosités diminue légèrement ( $2.46 \pm 0.51 \mu\text{m}$ ). La différence de hauteur des microvillosités des jeunes rats et des vieux rats est significative ( $p < 0.05$ ). Le stroma conjonctif est épaissi irrégulièrement parfois de façon considérable.

## Microscopie électronique

Chez les rats âgés de 6 mois, les cellules épithéliales ont une forme cubique, le noyau est central et arrondi avec margination de la chromatine (fig. 4-2-b-3). L'appareil de Golgi, formé de plusieurs dictyosomes, est situé dans la zone périapicale. Les lysosomes, les mitochondries, les ribosomes, de rares microtubules et le réticulum endoplasmique granulaire sont dispersés dans le cytoplasme. Les dépôts de lipofuchsine sont rares. Au pôle apical ces cellules présentent de nombreuses microvillosités fines de diamètre uniforme, entremêlées les unes aux autres, et quelques cils. Les espaces intercellulaires sont souvent dilatés mais restent fermés au niveau apical par des jonctions serrées, il existe de nombreux replis basolatéraux.

Sur les microvillosités apicales, dans la lumière ventriculaire, reposent des cellules de Kolmer, caractérisées par un noyau réniforme, un cytoplasme pauvre en mitochondries et des prolongements cytoplasmiques. La membrane basale (MB) épithéliale est régulière et a une épaisseur moyenne de  $95.74 \pm 31.72$  nm (fig. 4-2-b-5).

Les capillaires sont volumineux, bordés par un endothélium fenêtré, reposant sur une MB fine et régulière, dont l'épaisseur moyenne est de  $73.3 \pm 17.14$  nm. Ils sont séparés de l'épithélium par un stroma conjonctif peu épais, qui contient de nombreux faisceaux de fibres de collagène, de rares filets nerveux non myélinisés, quelques fibroblastes, et des cellules d'allure macrophagique avec des protrusions cytoplasmiques s'étendant de la MB épithéliale à la MB endothéliale. Les artérioles et veinules sont en plus grand nombre dans la région basale.

Chez les rats âgés de 18 mois, le stroma conjonctif augmente légèrement et irrégulièrement. L'épaississement de la MB épithéliale est significatif ( $163.96 \pm 60.24$  nm;  $p < 0.0001$ ) alors qu'il n'est que modéré pour la MB endothéliale ( $85.53 \pm 23.07$  nm;  $p < 0.001$ ).

Chez les rats âgés de 30 mois, les modifications sont multiples. La MB endothéliale est toujours régulière et significativement épaissie par rapport à celle des jeunes rats ( $87.01 \pm 20.23$  nm;  $p < 0.0001$ ), l'endothélium reste fenêtré. Le stroma conjonctif est épaissi de façon irrégulière par adjonction de faisceaux collagène, les fibroblastes contiennent de fréquentes vacuoles lipidiques. Les cellules épithéliales sont aplaties (fig 4-2-b-4), le noyau est irrégulier et souvent allongé, elles contiennent parfois des vacuoles lipidiques, la hauteur des microvillosités est légèrement diminuée ( $2.46 \pm 0.51$   $\mu\text{m}$ ) mais surtout elles sont moins nombreuses et irrégulièrement réparties. Quelques cellules épithéliales présentent à leur pôle apical de large protrusions cytoplasmiques pédiculées. La MB épithéliale est très épaissie et irrégulière ( $213.91 \pm 72.66$  nm;  $p < 0.0001$ ) (fig 4-2-b-6). Le cytoplasme des cellules de Kolmer contient des vacuoles lipidiques parfois très volumineuses. La média des artères est épaissie.

Ces résultats sont résumés dans le tableau suivant:

Caractéristiques morphométriques des cellules épithéliales et des MB choroïdiennes au cours du vieillissement.

	6 mois	18 mois	30 mois
Hauteur des cellules ( $\mu\text{m}$ )	$12.38 \pm 2.68$	$11.63 \pm 2.23$ <sup>(1)</sup>	$10.53 \pm 2.13$ <sup>(1,2)</sup>
Hauteur des microvillosités ( $\mu\text{m}$ )	$2.66 \pm 0.54$	$2.61 \pm 0.62$	$2.46 \pm 0.51$ <sup>(3)</sup>
Épaisseur de la MB épithéliale (nm)	$97.75 \pm 31.99$	$163.97 \pm 60.75$ <sup>(1)</sup>	$213.92 \pm 73.28$ <sup>(1,2)</sup>
Épaisseur de la MB endothéliale (nm)	$73.27 \pm 17.26$	$85.53 \pm 23.27$ <sup>(1)</sup>	$87.02 \pm 20.41$ <sup>(1)</sup>

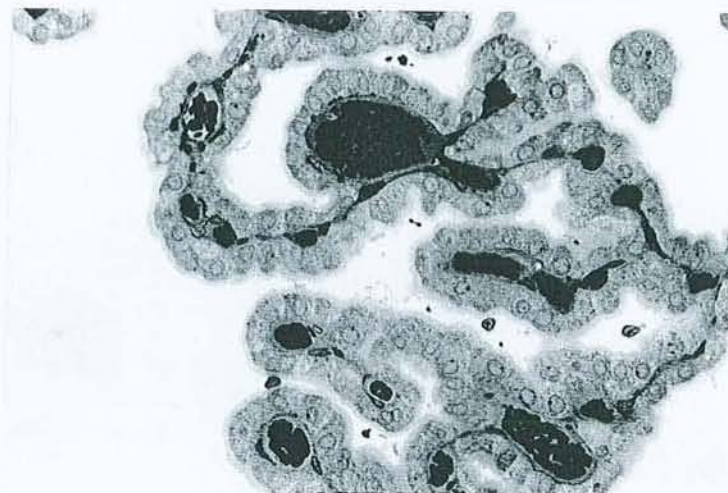
<sup>(1)</sup>  $p < 0.001$  par comparaison avec les rats de 6 mois

<sup>(2)</sup>  $p < 0.001$  par comparaison avec les rats de 18 mois

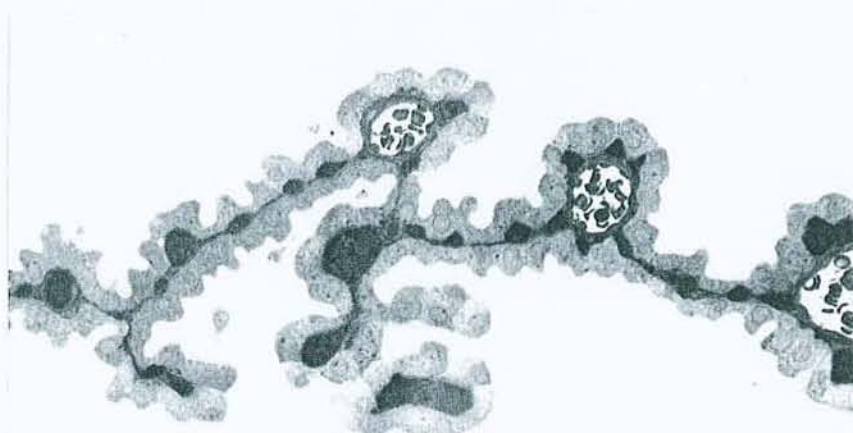
<sup>(3)</sup>  $p < 0.05$  par comparaison avec les rats de 6 mois



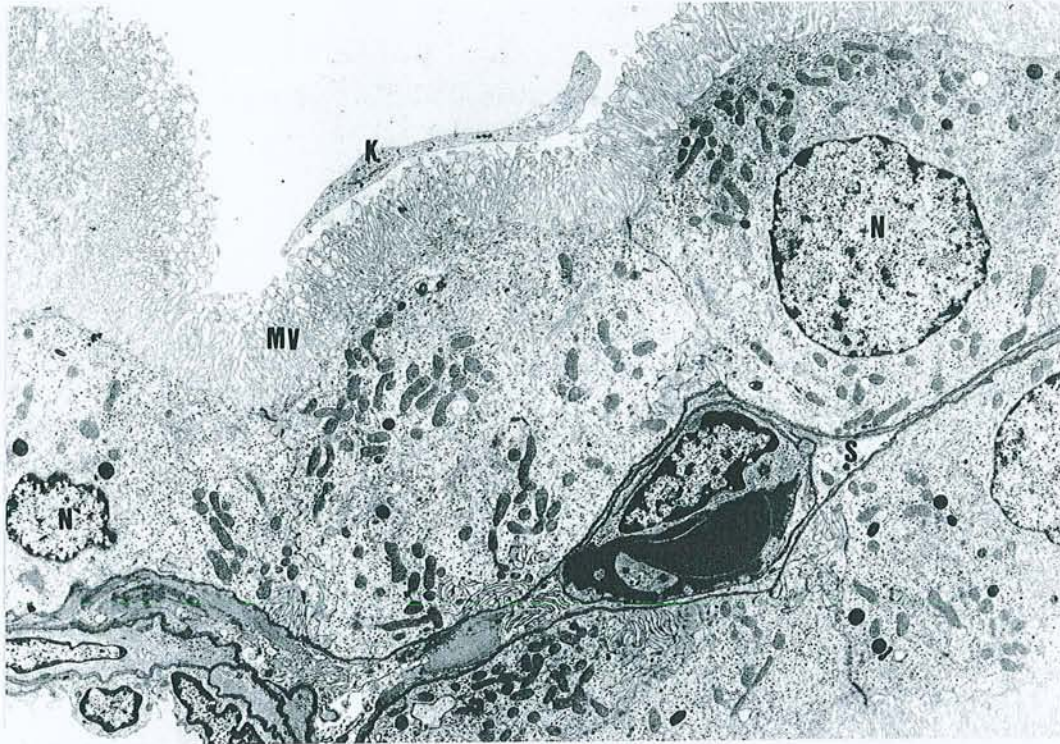
**4-2-b-1** Coupe de PC de rat âgé de 6 mois. Microscopie optique (grossissement x 150). Coloration à l'Azur II. Les cellules épithéliales sont cubiques.



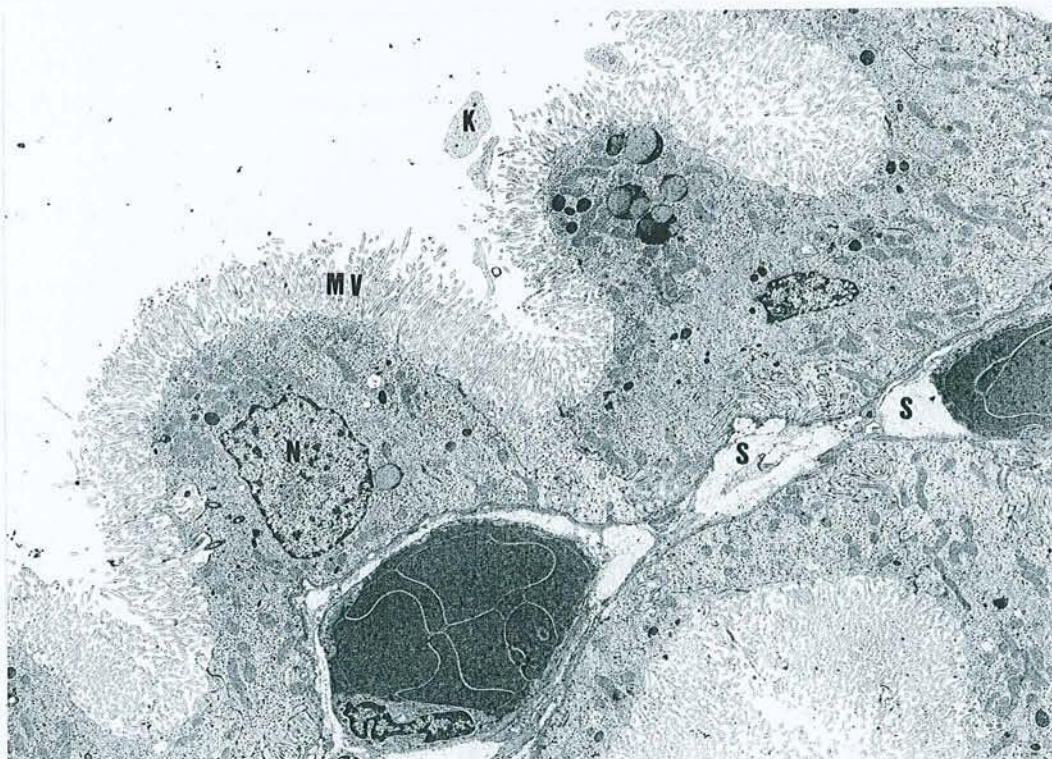
**4-2-b-2** Coupe de PC de rat âgé de 30 mois. Microscopie optique (grossissement x 150). Coloration à l'Azur II. Les cellules épithéliales sont aplaties ou ont un aspect en dôme.



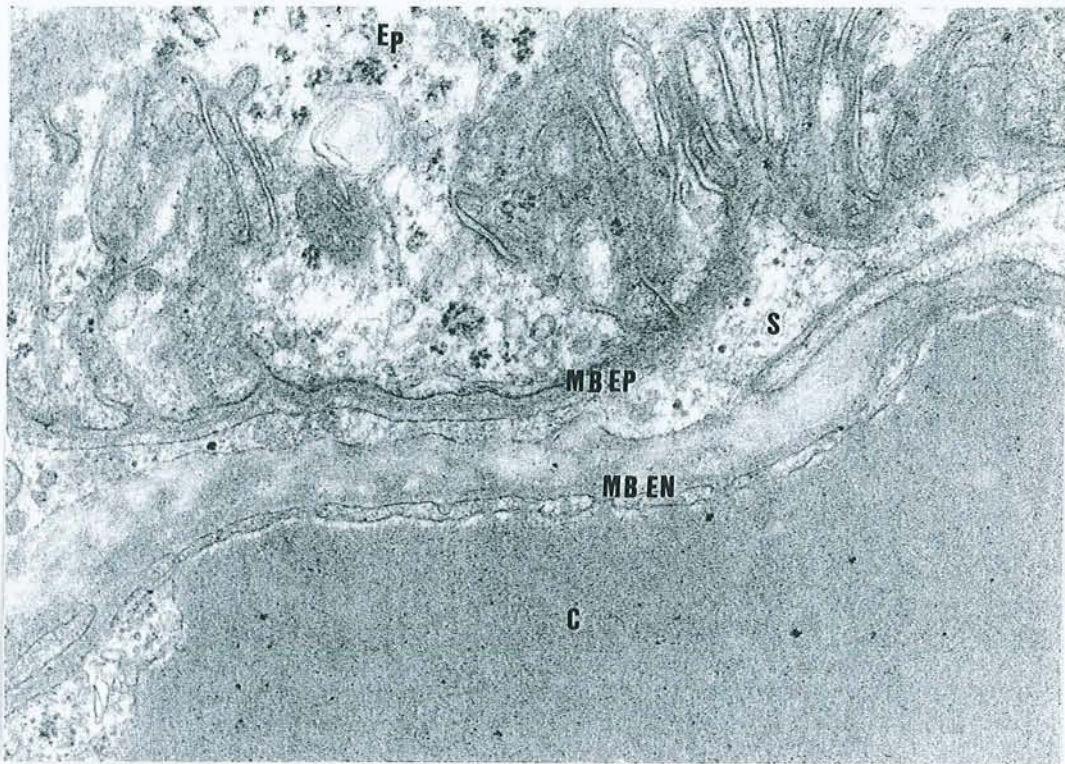
**4-2-b-3** Microscopie Electronique (x 2400 ). Coupe d'une villosité de PC chez un jeune rat de 6 mois. Noter la présence d'une cellule de Kolmer (K), de noyau arrondi (N), de microvillosités très denses (MV) et d'un stroma fibreux peu abondant (S).



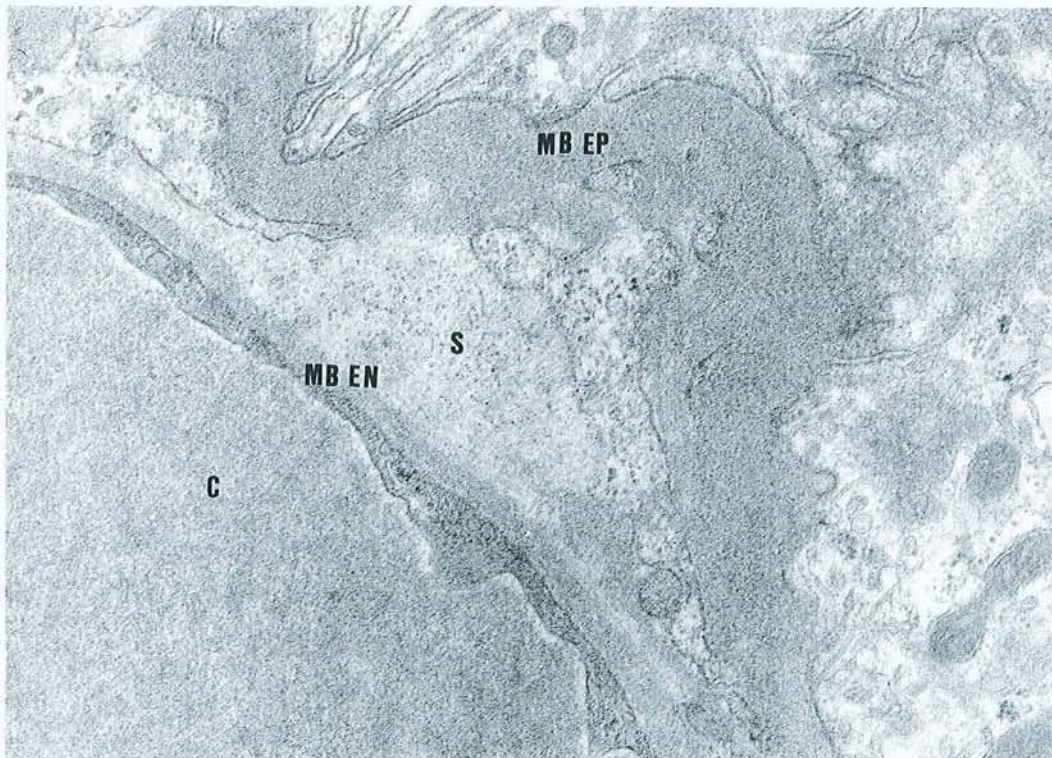
**4-2-b-4** Microscopie Electronique (x 2400). Coupe d'une villosité chez un rat de 30 mois. Les cellules ont un aspect en dôme, les microvillosités sont plus petites et moins denses (MV), le stroma fibreux est abondant (S).



**4-2-b-5** Microscopie Electronique (x 19000). MB épithéliale (MB Ep) et endothéliale (MB En) de villosité choroïdienne chez un rat de 6 mois, C: capillaire; Ep: épithélium.



**4-2-b-6** Microscopie Electronique (x 19000). MB épithéliale (MB Ep) et endothéliale (MB En) de villosité choroïdienne chez un rat de 30 mois; C: capillaire; S: stroma fibreux épais.



### 4-3 Etude des PC humains au cours du vieillissement et de la MA

#### 4-3-a Patients et Méthodes

Nous avons étudié les PC de 22 patients:

-1 produit d'avortement spontané de 24 semaines,

-2 nouveau-nés décédés subitement à l'âge de 3 mois,

-1 patient âgé de 48 ans décédé de complications tardives d'une hémiplégie post-traumatique,

-8 patients âgés de plus de 65 ans décédés d'affection néoplasique (1 cancer du colon, 1 cancer de la prostate, 1 cancer du poumon), d'accident vasculaire cérébral (1 sujet) ou de démence vasculaire (4 patients) (moyenne d'âge:  $88.28 \pm 4.86$  ans; 2 hommes, 6 femmes),

-10 sujets atteints de MA (moyenne d'âge  $84.2 \pm 5.97$  ans; 3 hommes, 7 femmes).

Tous les patients souffrant de MA présentaient de leur vivant les critères du DSM III R et du groupe de travail NINCDS-ADRDA (McKhann et al, 1984). Ils étaient tous atteints d'une MA très évoluée.

Les PC sont d'accès très difficile du fait de leur localisation. Tous ont été prélevés en post-mortem, chez le fœtus et les nouveau-nés au CHU de Nancy et chez les adultes à l'Hôtel-Dieu de Mont-Saint Martin, dans ce dernier cas, 24 heures après le décès des patients, conformément aux articles R.364-14 et 364-15 du code des communes (décret de l'Etat Français du 31-12-1941) qui régissent les autopsies à caractère privé, c'est-à-dire avec l'accord du Maire de la commune de Mont-Saint Martin et des familles.

L'étude a été réalisée en microscopie optique et en microscopie électronique chez tous ces patients. Pour chaque patient adulte ou âgé, des prélèvements des lobes temporal, frontal, pariétal et de l'hippocampe ont été réalisés, congelés dans l'azote liquide et stockés à  $-80^{\circ}$ . Ils ont été examinés en immunofluorescence après incubation avec des anticorps monoclonaux anti- $\beta 4$  amyloïde (Dako, Glostrup, Danemark) et anti-tau1 (Boehringer Mannheim

Biochemica, Mannheim, Allemagne). Tous les patients atteints de MA présentaient une maladie très évoluée et étaient porteurs de nombreuses PS réparties de façon homogène dans les aires néocorticales, et également de nombreuses dégénéscences neurofibrillaires confirmant ainsi le diagnostic de MA définie selon les critères du CERAD (Mirra et al, 1991). Des atteintes vasculaires microscopiques sont fréquemment associées à la MA (Pasquier et Leys, 1998); celles-ci ne peuvent être diagnostiquées par la technique d'immunofluorescence utilisée, il est donc vraisemblable que plusieurs de nos patients classés dans le groupe MA présentaient en fait une « démence mixte ».

Les DNF sont composées de protéines tau phosphorylées. Classiquement l'anticorps monoclonal anti-tau1 se lie aux protéines tau déphosphorylées, et donc n'est destiné au diagnostic des DNF qu'après déphosphorylation par phosphatase alcaline (Papazosomenos, 1989). En fait, d'après notre expérience personnelle, sur prélèvements cryocongelés réalisés à la 24<sup>e</sup> heure, non fixés par du paraformaldéhyde et non paraffinés l'anticorps tau1 révèle autant de DNF que l'anticorps AD2 (don d'A. Delacourte). Ceci paraît secondaire à la déphosphorylation qui survient spontanément en post-mortem (Buée-Scherrer et al, 1996).

Une partie des PC prélevés a été fixée dans du glutaraldéhyde à 2 %, et incluse dans l'épon. Des coupes semi (1.5 µm) ou ultra-fines (80-90 nm) ont été réalisées à l'aide d'un microtome Reichert OMU 2 (Reichert, Vienne, Autriche), et colorées respectivement par du Bleu Azur II ou de l'acétate d'uranyl à 4 %. Les coupes semi-fines ont été examinées sur un microscope Olympus BH2. La hauteur des cellules a été mesurée à l'aide de l'analyseur d'images Biocom (Biocom, Les Ulis, France). Pour chaque patient un minimum de 30 cellules a été observées sur 6 villosités différentes. Les coupes ultra-fines ont été observées sur un microscope électronique Philips CM12 (Philips, Eindhoven, Pays-Bas). Pour calculer l'épaisseur moyenne de la MB épithéliale choroïdienne de chaque patient, 20 champs différents ont été examinés. Nous avons comparé les valeurs moyennes de chaque patient

atteint de MA et de celles de l'ensemble du groupe souffrant de MA à celles de l'ensemble du groupe témoin. L'analyse statistique a été réalisée par un test t de Student à l'aide du logiciel Prism (Grafpad, San Diego, CA, USA). Une différence statistiquement significative a été admise pour des valeurs de  $p < 0.05$ .

Chez tous les patients la hauteur des microvillosités n'a pu être mesurée du fait de leur altération par le délai de prélèvement post-mortem.

#### **4-3-b Résultats**

##### **Microscopie Optique :**

Chez le fœtus les cellules épithéliales sont cubiques et mesurent  $33.09 \pm 6.49 \mu\text{m}$ . Elles sont optiquement vides en raison de la glycogénolyse post-mortem.

Chez les 2 nouveau-nés les villosités choroïdiennes présentent des capillaires volumineux. Les cellules épithéliales sont cubiques avec une hauteur respective de  $15.22 \pm 3.57$  chez le premier et de  $14.63 \pm 2.79 \mu\text{m}$  chez le deuxième. Le noyau est central et arrondi, les capillaires sont séparés de l'épithélium par une fine couche de tissu conjonctif, qui renferme de rares cellules fusiformes, le glomus présente de nombreuses artères et veines baignant dans un tissu conjonctif qui contient quelques méningocytes (fig. 4-3-b-1).

Chez le sujet d'âge moyen, les cellules épithéliales sont cubiques, leur hauteur est de  $14.33 \pm 2.1 \mu\text{m}$ , elles contiennent de rares vacuoles lipidiques. Le stroma est légèrement épaissi.

Chez les témoins âgés les modifications sont importantes, le stroma villositaire est épaissi de façon inhomogène, il contient de fréquents corps hyalins. Le glomus renferme de nombreuses artères et veines à paroi épaissie, entourées par un stroma abondant et irrégulier présentant de nombreux psammomes (inclusions concentriques lamellaires); les cellules épithéliales contiennent de fréquentes inclusions de lipofuchsine, leur hauteur est plus faible

( $13,74 \pm 2.56 \mu\text{m}$ ) (fig. 4-3-b-2). Chez les patients atteints de MA, le stroma villositaire est très nettement épaissi, les cellules épithéliales (fig. 4-3-b-3) sont significativement moins hautes ( $10.53 \pm 2.55 \mu\text{m}$ ) ( $p < 0.0001$ ).

### **Microscopie Electronique :**

La MB épithéliale du fœtus est fine et régulière ( $58.92 \pm 14.29 \text{ nm}$ ), de même que celle des nouveau-nés quoique légèrement plus épaisse (respectivement  $94.55 \pm 24.58$  et  $116.58 \pm 30.93 \text{ nm}$ ) (fig. 4-3-b-4).

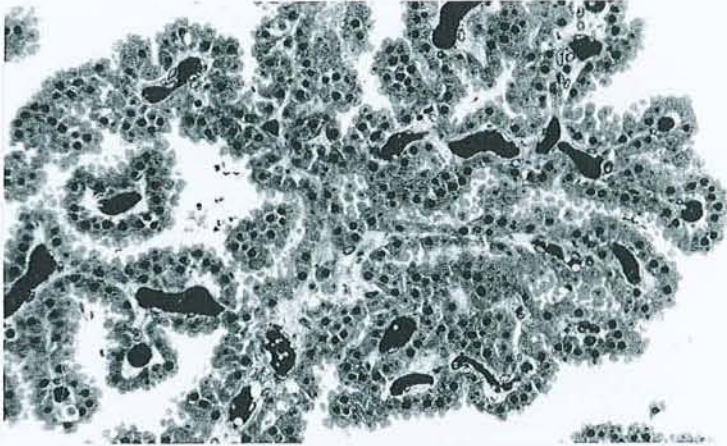
Chez le sujet d'âge moyen, la MB épithéliale est irrégulière et épaissie ( $219.9 \pm 63.6 \text{ nm}$ ).

Chez les patients présentant une MA, la MB épithéliale est irrégulière et significativement plus épaisse ( $352.74 \pm 227.74 \text{ nm}$ ) que celle des témoins âgés ( $274 \pm 117.71 \text{ nm}$ ) (fig. 4-3-b-4).

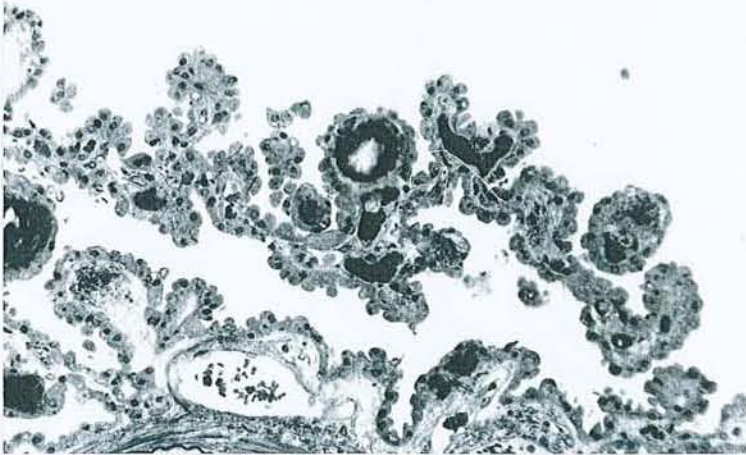
Chez les témoins âgés, le cytoplasme des cellules épithéliales renferme des vacuoles de lipofuchsine et des inclusions fibrillaires allongées en forme d'anneau appelées corps de Biondi. Chez les sujets atteints de MA, les cellules épithéliales sont aplaties, le noyau est le plus souvent arrondi, parfois il est ovoïde de grand axe parallèle à la MB épithéliale, elles contiennent également des vacuoles de lipofuchsine, la fréquence des corps de Biondi paraît plus élevée que chez les témoins.

Les résultats individuels et globaux sont détaillés dans le tableau n° 4-3-c

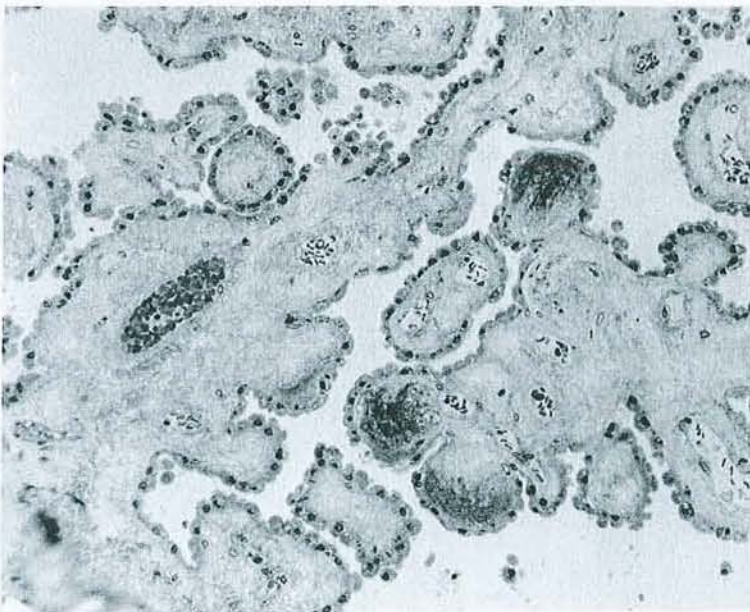
4-3-b-1 Microscopie Optique (x 150). PC de nouveau-né



4-3-b-2 Microscopie Optique (x 150). PC de témoin âgé.

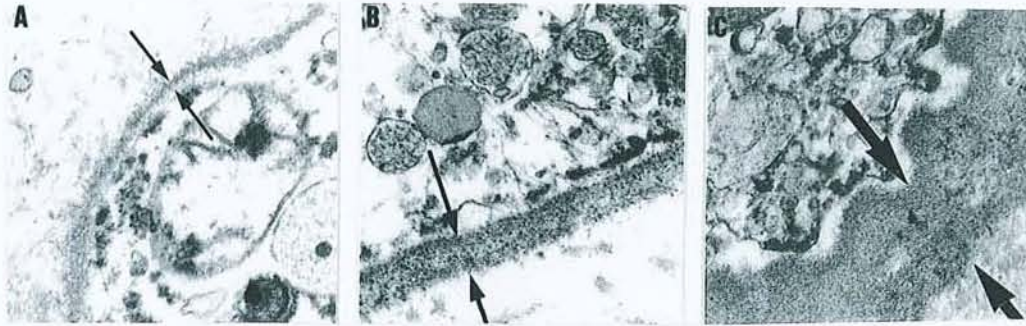


4-3-b-3 Microscopie optique (x 150). PC de patient souffrant de maladie d'Alzheimer, noter l'importance de l'atrophie épithéliale et du stroma fibreux.





**4-3-b-4** Microscopie Electronique (x 10000). Aspects comparatifs de l'épaisseur de la membrane basale épithéliale chez un nouveau-né (A), un témoin âgé (B), un patient souffrant de MA (C).



## 4-3-c Tableau des résultats de l'étude morphométrique des PC humains

Diagnostic	Patient #	Sexe	Age (années)	Hauteur des cellules épithéliales ( $\mu\text{m}$ )	Epaisseur de la MB épithéliale (nm)
Fœtus	1	M	24 sem	033.09 $\pm$ 6 (49)	058.92 $\pm$ 14.3 (20)
Nouveau-né I	2	M	0.25	14.63 $\pm$ 2.8 (65)	116.58 $\pm$ 30.9 (20)
Nouveau-né II	3	M	0.25	15.22 $\pm$ 3.6 (60)	094.55 $\pm$ 24.6 (20)
Témoin d'âge moyen	4	M	48	14.33 $\pm$ 2.1 (43)	219.9 $\pm$ 63.6 (20)
Témoins âgés				<b>13.7 <math>\pm</math> 2.6 (366)</b>	<b>274.0 <math>\pm</math> 117.7 (160)</b>
Cancer prostatique	5	M	82	13.6 $\pm$ 2.9 (61)	310.8 $\pm$ 140.5 (20)
Cancer colique	6	F	86	13.7 $\pm$ 1.9 (30)	345.9 $\pm$ 118.5 (20)
Cancer pulmonaire	7	F	85	14.3 $\pm$ 1.3 (30)	315.7 $\pm$ 073.6 (20)
AVC	8	F	88	13.2 $\pm$ 2.7 (78)	249.4 $\pm$ 141.36 (20)
DV	9	F	96	13.3 $\pm$ 1.9 (30)	304.8 $\pm$ 071.9 (20)
DV	10	M	86	12.3 $\pm$ 2.3 (36)	157.7 $\pm$ 042.5 (20)
DV	11	F	95	14.4 $\pm$ 2.8 (49)	274.6 $\pm$ 112.0 (20)
DV	12	F	95	14.00 $\pm$ 2.8 (52)	225.6 $\pm$ 065.6 (20)
Mal. d'Alzheimer				<b>10.5 <math>\pm</math> 2.6 (378)<sup>A</sup></b>	<b>352.7 <math>\pm</math> 227.74 (200)<sup>B</sup></b>
MA	13	M	82	07.4 $\pm$ 1.4 (34) <sup>A</sup>	365.9 $\pm$ 342.1 (20) <sup>B</sup>
MA	14	F	82	10.6 $\pm$ 2.6 (38) <sup>A</sup>	210.4 $\pm$ 104.2 (20) <sup>A</sup>
MA	15	F	87	10.1 $\pm$ 2.0 (37) <sup>A</sup>	430.6 $\pm$ 267.3 (20) <sup>B</sup>
MA	16	F	73	12.9 $\pm$ 1.9 (37)	266.3 $\pm$ 107.8 (20)
MA	17	M	83	09.4 $\pm$ 1.9 (30) <sup>A</sup>	418.4 $\pm$ 200.7 (20) <sup>B</sup>
MA	18	M	89	10.5 $\pm$ 1.9 (52) <sup>A</sup>	325.4 $\pm$ 197.5 (20)
MA	19	F	77	09.3 $\pm$ 1.6 (40) <sup>A</sup>	440.7 $\pm$ 237.8 (20) <sup>B</sup>
MA	20	F	84	10.6 $\pm$ 1.9 (30) <sup>A</sup>	387.9 $\pm$ 176.9 (20) <sup>B</sup>
MA	21	F	93	11.3 $\pm$ 2.6 (35) <sup>A</sup>	298.6 $\pm$ 166.5 (20)
MA	22	F	92	12.7 $\pm$ 2.4 (45) <sup>A</sup>	341.7 $\pm$ 220.78(20) <sup>B</sup>

(n) nombre de mesures

<sup>A</sup> valeurs moyennes inférieures à celles du groupe contrôle,  $p < 0.05$

<sup>B</sup> valeurs moyennes supérieures à celles du groupe contrôle,  $p < 0.05$

DV: démence vasculaire      AVC: accident vasculaire cérébral

#### 4-3-d Cellules dendritiques intra-épithéliales

L'examen attentif de l'épithélium choroïdien de tous les patients adultes examinés, a permis la mise en évidence de rares cellules étoilées à cytoplasme clair, renfermant un noyau réniforme et contenant de nombreuses mitochondries de petite taille, des microtubules et des microfilaments, des lysosomes, quelques citernes de réticulum endoplasmique granulaire (fig. 10-4-b-1, 10-4-b-2, 10-4-b-3). Ces cellules ne contiennent ni vacuoles lipidiques ni granules de Birbeck. Elles envoient de nombreux prolongements qui s'insinuent entre les cellules épithéliales, elles sont dépourvues de jonctions serrées. Elles paraissent souvent adhérentes à la membrane basale épithéliale. Ces cellules sont peu nombreuses et représentent environ 1 % des cellules épithéliales. Elles présentent beaucoup de caractéristiques des cellules dendritiques (Blanchereau et Steinman, 1998).

#### 4-4 Discussion

Ce travail met en évidence une atrophie significative de l'épithélium des PC au cours du vieillissement, accompagné d'un épaissement des MB plus conséquent au niveau de la MB épithéliale qu'au niveau de la MB endothéliale, aussi bien chez l'animal que chez l'homme. Ces modifications sont significatives dès l'âge de 18 mois chez le rat.

Nos résultats anatomopathologiques sont conformes aux données classiques. La hauteur des cellules épithéliales du fœtus humain et des nouveau-nés est comparable à celle mentionnée dans la revue de la littérature de Dohrmann (1970). Chez les humains âgés, les PC contiennent de nombreuses inclusions lipofuchsiniques et des corps de Biondi dans l'épithélium, ainsi que de nombreux psammomes dans le stroma. Ces trois anomalies ne sont pas retrouvées chez le rat.

La découverte de cellules dendritiques intra-épithéliales était inattendue, elle sera discutée dans le chapitre consacré à l'immunologie cérébrale.

Les corps de Biondi sont des inclusions cytoplasmiques fibrillaires de 8-11 nm de diamètre, très allongées, discrètement torsadées, avec une surface légèrement irrégulière (Wen et al, 1999). Ils plus fréquents au cours du vieillissement. Selon Wen et al (1999) leur présence affecterait le fonctionnement des PC.

La surcharge en lipofuchsines s'accompagne habituellement d'une baisse des capacités fonctionnelles des cellules; ainsi au niveau de la rétine, leur accumulation est associée à une baisse des capacités de phagocytose des cellules rétinienne pigmentées (Sundelin et al, 1998).

Au cours du vieillissement, l'atrophie des épithéliums est un phénomène classique mais cependant sélectif et concerne plutôt les épithéliums de transport et de sécrétion. Par exemple elle atteint l'épithélium des tubules rénaux (McLachlan et al, 1977), des canaux et des acini des glandes salivaires (de Wilde et al, 1986) et des follicules thyroïdiens (Rao-Rupanagudi et al, 1992), alors que l'épithélium pluristratifié de la muqueuse jugale ne présente pas d'amincissement morphologiquement appréciable (Stablein et Meyer, 1988). Cette atrophie s'accompagne d'une surcharge en pigments lipofuchsiniques et d'une diminution des activités enzymatiques. Dans le pancréas de rat, le nombre de grains de zymogène chute de 41.2 % avec l'âge (Balas et Vellas, 1989), les taux de bicarbonates, de lipase et de chymotrypsine du liquide pancréatique diminuent respectivement de 17.2 %, 15.2 % et 23.2 % (Vellas et al, 1988). Chez le rat, l'activité des succinate et lactate deshydrogénases des PC baisse respectivement de 26.1 % et 9.3 % (Ferrante et Amenta, 1987).

Au cours de la MA, les anomalies cytologiques de l'épithélium sont de même nature que celles des témoins du même âge. Néanmoins le pourcentage des cellules épithéliales présentant des corps de Biondi est significativement plus élevé (Wen et al, 1999), l'atrophie épithéliale paraît significativement plus accentuée et proportionnelle à l'importante fibrose

sous-jacente. L'apparition de ces anomalies majeure vraisemblablement la dégradation des propriétés fonctionnelles des PC dues à l'âge.

L'épaisseur des MB n'est pas affectée par le délai de prélèvement post-mortem (Bloom et al, 1959). La MB épithéliale des PC est fine et régulière chez les nouveau-nés, son épaisseur est du même ordre de grandeur (80 nm) que la plupart des MB chez le sujet jeune (Aumailley, 1995).

Les cellules épithéliales et leur membrane basale sont étroitement liées et forment un couple indissociable puisque les MB constituent un support physique aux cellules épithéliales qui les synthétisent (Abrahamson, 1986). Les MB sont des structures complexes présentant une triple fonction (Martinez-Hernandez et Amenta, 1983) de support physique, d'amarrage cellulaire et de filtration. Elles contiennent de nombreuses molécules ubiquitaires parmi lesquelles la laminine, le collagène de type IV, la fibronectine, certains héparane sulfate protéoglycannes (HSP). Elles sont composées de deux zones distinctes: la lamina rara, placée sous l'épithélium, et la lamina densa. La laminine est située au niveau de la lamina rara, alors que le collagène IV est l'élément structural de la lamina densa, entouré de part et d'autre par des HSP. La fibronectine joue un rôle dans l'amarrage fibroblastique. La composition des membranes basales varie quelque peu suivant les organes procurant ainsi le milieu optimal pour chaque type de cellule ou de tissu. Par exemple le collagène IV constitue 90 % du poids sec de la membrane du cristallin, 45 % de la MB glomérulaire et 25 % de la membrane de Reichert (Martinez-Hernandez et Amenta, 1983). La présence d'isoformes du collagène permet un certain polymorphisme dans leur composition et architecture (Aumailley, 1995).

Certaines MB s'épaississent avec l'âge (Xi et al, 1982) en particulier celles des zones d'échange, souvent en association avec d'autres modifications importantes de l'architecture tissulaire. Chez l'homme, au niveau du muscle pectoral, l'épaisseur des MB endothéliales

passe de 90 nm à 16 ans à 158 nm à 80 ans. De même l'épaisseur des MB des tubes séminifères passe de 162 nm à 244 nm (Xi et al, 1982). Cet épaissement n'est pas dû à une augmentation harmonieuse des différents constituants. Ainsi l'utilisation d'anticorps anti-collagène de type IV et anti-laminine objective un épaissement des MB alvéolaires chez le sujet âgé (d'Errico et al, 1989) alors que ce phénomène n'est pas retrouvé avec des anticorps anti-fibronectine et anti-collagène V. Au niveau des reins, les MB glomérulaire et tubulaire s'épaississent (Anderson et Brenner, 1986) et se dédoublent (McLachlan et al, 1977). La MB glomérulaire mesure 110 nm chez l'enfant et 270 nm chez le vieillard (Bloom et al, 1959), la proportion de collagène IV augmente (Karttunen, et al, 1986; Bloom et al, 1959) tandis que celle de laminine diminue (Karttunen et al, 1986). L'analyse biochimique de la MB glomérulaire de sujets âgés montre une augmentation des taux d'hydroxyproline, de glycine, de hydroxylysine, de galactose et de glucose (Langeveld et al, 1981) et une diminution des glycosaminoglycannes sulfatés, ce qui la rend plus perméable aux macromolécules (Cohen et Ku, 1983).

Le vieillissement des MB des PC animaux n'échappe pas à la règle générale. L'épaississement y est sélectif puisqu'il prédomine sur la MB épithéliale, et s'accompagne d'une fibrose interstitielle. Des anomalies identiques associées à l'atrophie épithéliale ont été retrouvées chez l'homme. Elles peuvent être en relation avec la diminution du volume du LCR sécrété.

Au cours de la MA, l'épaississement de la MB épithéliale est irrégulier et significativement plus important que chez les témoins du même âge. Il est associé à une fibrose parfois considérable du stroma villositaire.

**En conclusion,** ces deux études montrent que l'épaississement des MB des PC au cours du vieillissement est un phénomène sélectif atteignant de façon préférentielle la MB

épithéliale. Il est associé à une augmentation importante et irrégulière du tissu conjonctif et à une atrophie épithéliale. Les modifications cytologiques sont moins importantes chez le rat que chez l'homme puisqu'il n'y a pas apparition de corps de Biondi ou de lipofuchsine dans les cellules épithéliales ni de psammomes dans le stroma (Dunn et Kernohan, 1955). Cette évolution morphologique quelque peu différente suivant les espèces devrait être prise en compte dans l'interprétation des modèles expérimentaux. Les capacités d'absorption, de filtration et de sécrétion des PC peuvent être modifiées par ces altérations. Les conséquences de tels défauts sur l'homéostasie cérébrale sont inconnues, mais restent néanmoins compatibles avec la vie en dehors de toute agression intercurrente.

Au cours de la MA l'atrophie épithéliale, le pourcentage des cellules épithéliales présentant des corps de Biondi et l'épaississement de la MB épithéliale sont significativement accentués, ce qui pourrait altérer le renouvellement du LCR, ainsi que les fonctions de synthèse et de transport des PC.

## **TROISIEME PARTIE**

Etude du fonctionnement des Plexus Choroïdes



## Chapitre 5

### 5-1 Etude des fonctions de transport et de synthèse des PC lors du vieillissement ou de MA

Les PC sont difficiles à explorer du fait de leur situation anatomique. Leur vascularisation intense permet de les visualiser par scintigraphie, mais cet examen ne permet cependant pas de différencier les patients déments des sujets témoins (Montaigu, 1978).

Pour approfondir leurs fonctions de transport et de synthèse, nous avons mesuré, chez l'homme, les taux de deux molécules du LCR, les folates et la transthyréline (TTR). Les premiers bénéficient d'un transport actif au niveau des cellules épithéliales, et, la seconde est synthétisée et sécrétée par les cellules épithéliales. Nous avons effectué ces analyses sur des cohortes de sujets hospitalisés, permettant ainsi d'apprécier les effets du vieillissement et la MA sur ces fonctions de transport et de synthèse.

### 5-2 Etude des fonctions de transport

#### 5-2-a Les Folates

L'acide folique (acide ptéroylmonoglutamique) a été isolé initialement à partir de la feuille d'épinard. Il fait partie du groupe des vitamines hydrosolubles (Zittoun, 1990). Les folates alimentaires sont absorbés au niveau du jéjunum par un mécanisme actif. Une fois absorbé, l'acide folique est transformé en différents produits réduits dont l'acide 5-méthyltétrahydrofolique constitue la forme la plus active. Ces métabolites servent de coenzymes dans la synthèse de l'ADN et dans les processus de transméthylation (Ordoñez, 1979), c'est à dire qu'ils jouent un rôle particulièrement important dans les tissus à renouvellement rapide (Zittoun, 1990). Au niveau du tissu nerveux, ils interviennent comme cofacteur enzymatique indispensable de l'hydroxylation des acides aminés précurseurs des

neurotransmetteurs, notamment dans le métabolisme des cobalamines et de la méthionine, dans la synthèse de l'acétylcholine, de la dopamine et de la sérotonine (Ordoñez, 1979; Brocker et al, 1999). Les folates sont stockés en partie dans le foie et en partie dans les organes qui les métabolisent (Zittoun, 1990).

Les folates sériques ne peuvent atteindre directement le cerveau du fait de la barrière hémoméningée; ils pénètrent dans le LCR au niveau des PC grâce à un transport actif du 5-méthyltétrahydrofolate (Reynolds, 1979). Au niveau des cellules cérébrales, la diffusion est ensuite passive (Schnell et Ordoñez, 1977). Les folates sont véhiculés par les « folate binding proteins », glycoprotéines possédant une forte affinité pour les folates. On en distingue deux sortes: les unes sont associées aux membranes cellulaires et servent à endocyter les folates circulants, les autres sont solubles, servent au transport des folates dans les liquides biologiques et dérivent des précédentes mais ne possèdent pas de séquence aminée C terminale hydrophobique (Wevers et al, 1994). Chez l'homme et le lapin, la concentration en folates est nettement plus élevée dans le LCR (14-18 ng/ml) que dans le plasma (3 à 12 ng/ml) ce qui confirme l'existence d'un transport actif. Il s'agit d'un processus saturable: au delà de 20 ng/ml de folates sériques les taux dans le LCR n'augmentent plus (Reynolds, 1979). Les taux de folates intra-ventriculaires sont identiques aux taux du LCR prélevés par voie lombaire (Alperin et Haggard, 1970).

Les folates et la vitamine B12 sont des cofacteurs indispensables du métabolisme de l'homocystéine qui est impliquée dans la synthèse de la S-adénosylméthionine (SAM), elle-même impliquée dans la méthylation de nombreux accepteurs (myéline, phospholipides membranaires, récepteurs; Brocker et al, 1999). La carence expérimentale en folates engendre une diminution des taux de SAM, ce qui favorise la survenue d'un syndrome dépressif par diminution de synthèse de noradrénaline et de sérotonine (Brocker et Lods, 1987).

Les carences congénitales en folates sont caractérisées par une arriération mentale et des calcifications cérébrales (Lanzkowsky et al, 1969). Chez l'adulte elles ont des retentissements multiples: elles peuvent être responsables d'anémie macrocytaire de type biermérien, de glossite et de troubles du transit, de diminution de l'immunité à médiation cellulaire et du pouvoir phagocytaire des polynucléaires, de polynévrite sensitivo-motrice, de sclérose médullaire combinée, et, également de dépression ou de syndrome démentiel curables par thérapie substitutive. Le bilan d'un syndrome démentiel comprend théoriquement un dosage des folates afin d'éliminer une démence curable.

#### **5-2-b Patients et Méthodes**

Nous avons étudié les taux de folates dans le LCR d'une série de 131 sujets provenant de l'Hôtel-Dieu de Mont Saint Martin. Aucun de ces sujets ne bénéficiait d'une vitaminothérapie substitutive. Tous les témoins ont bénéficié d'une ponction lombaire pour éliminer une affection neurologique telle qu'une méningite ou une hémorragie sous-arachnoïdienne, ou pour réaliser une sacroradiculographie. Le diagnostic de MA a été porté suivant les critères du groupe de travail NINCDS-ADRDA (McKhann et al, 1984). Nous n'avons utilisé pour cette étude rétrospective que des résidus d'échantillon de LCR présentant une protéinorachie <0.60 g/l et moins de 3 cellules/ml. Avant d'être congelés à - 30°, tous les échantillons de LCR ont été centrifugés pour éliminer les cellules.

Nous avons étudié les taux d'albumine et de folates dans le LCR de ces 131 patients subdivisés en 3 groupes:

**un groupe de sujets témoins d'âge moyen:** 62 patients âgés de 20 à 60 ans (30 femmes, 32 hommes, moyenne d'âge:  $40.1 \pm 11.6$  ans), aux fonctions supérieures normales,

**un groupe de sujets témoins âgés:** 39 patients âgés de plus de 60 ans (28 femmes, 11 hommes, moyenne d'âge:  $73.2 \pm 7.5$  ans), aux fonctions supérieures normales.

**un groupe de patients atteints de MA:** 30 sujets atteints de MA tous âgés de plus de 60 ans (19 femmes, 11 hommes, moyenne d'âge:  $75.9 \pm 6.7$  ans). Tous ces patients ont bénéficié d'un dosage des folates sériques et présentaient un test de Folstein situé entre 10 et 25.

Les dosages ont été réalisés au laboratoire de biologie de l'Hôtel-Dieu à Mont Saint Martin (D. Christmann, T. Dubost). Les échantillons de LCR ont été analysés par le système d'immunoanalyse Access (Sanofi Diagnostics Pasteur, Marnes la Coquette, France). Le principe du test Folate Access repose sur une technique immuno-enzymatique chimioluminescente par compétition qui utilise comme phase solide des particules métalliques pour la séparation des formes libres et liées de l'analyte (acide folique).

Dans un premier temps, les folates sont dissociés de leur protéine porteuse par incubation de l'échantillon pendant 5 minutes à  $37^{\circ}$  avec une solution d'ascorbate de Na et d'HCl 0.1 N. Les folates entrent ensuite en compétition avec un conjugué (acide folique marqué à la phosphatase alcaline) pour un nombre limité de sites récepteurs sur une protéine liante. Des anticorps de souris dirigés contre la protéine liante forment un lien entre les particules métalliques sensibilisées par des anticorps de chèvre anti-souris et les complexes folate-récepteurs. Le milieu réactionnel est soumis à un champ magnétique puis un lavage permet d'éliminer les produits non liés à la phase solide. Le substrat chimioluminescent (Lumi-Phos 530, Sanofi Diagnostics Pasteur, Marnes la Coquette, France) est alors ajouté dans la cellule réactionnelle et un luminomètre enregistre la lumière générée, inversement proportionnelle à la concentration en folates de l'échantillon analysé. La courbe de calibration (6 points) est réalisée à l'aide d'un coffret d'étalons (Etalons Folate Access, Sanofi Diagnostics Pasteur) fournis à des concentrations différentes de 0, 1, 2, 5, 10 et 20 ng/ml. La

sensibilité analytique du test est donnée à 0.5 ng/ml pour être la plus petite concentration d'acide folique détectable distincte de l'étalon 0. Cette valeur est interpolée à partir de la courbe, au point correspondant à deux déviations standards à partir du signal moyen mesuré de l'étalon 0. Dans chaque série de mesures un sérum contrôle est analysé (Lyphocheck C-370-IA-1; Bio-Rad, Ivry sur Seine, France). Le test Folate Access permet d'obtenir un coefficient de variation de 7.3 % en intersérie pour le sérum de contrôle Lyphocheck niveau 1 (moyenne  $9.7 \pm 0.7$  ng/ml).

Pour évaluer une éventuelle contamination plasmatique des échantillons, l'albumine a été dosée par une méthode néphélométrique utilisant un néphélémètre automatique (Beckman Specific Protein Analyser, Array 360 System, Brea, CA USA) avec des anticorps monoclonaux anti-albumine (Beckman Instruments, Galway, Ireland). Pour chaque série de mesures, un contrôle d'échantillonnage a été réalisé avec des dilutions préétablies (Vigil PRX, Beckman Instruments, Brea, CA USA).

Les résultats ont été exprimés sous forme de moyenne  $\pm$  écart-type, et l'analyse statistique, utilisant le test t de Student, a été réalisée à l'aide du logiciel Slide Write Plus (Carlsbad, CA, USA). Les différences ont été considérées comme significatives pour  $p < 0.05$ .

### 5-2-c Résultats

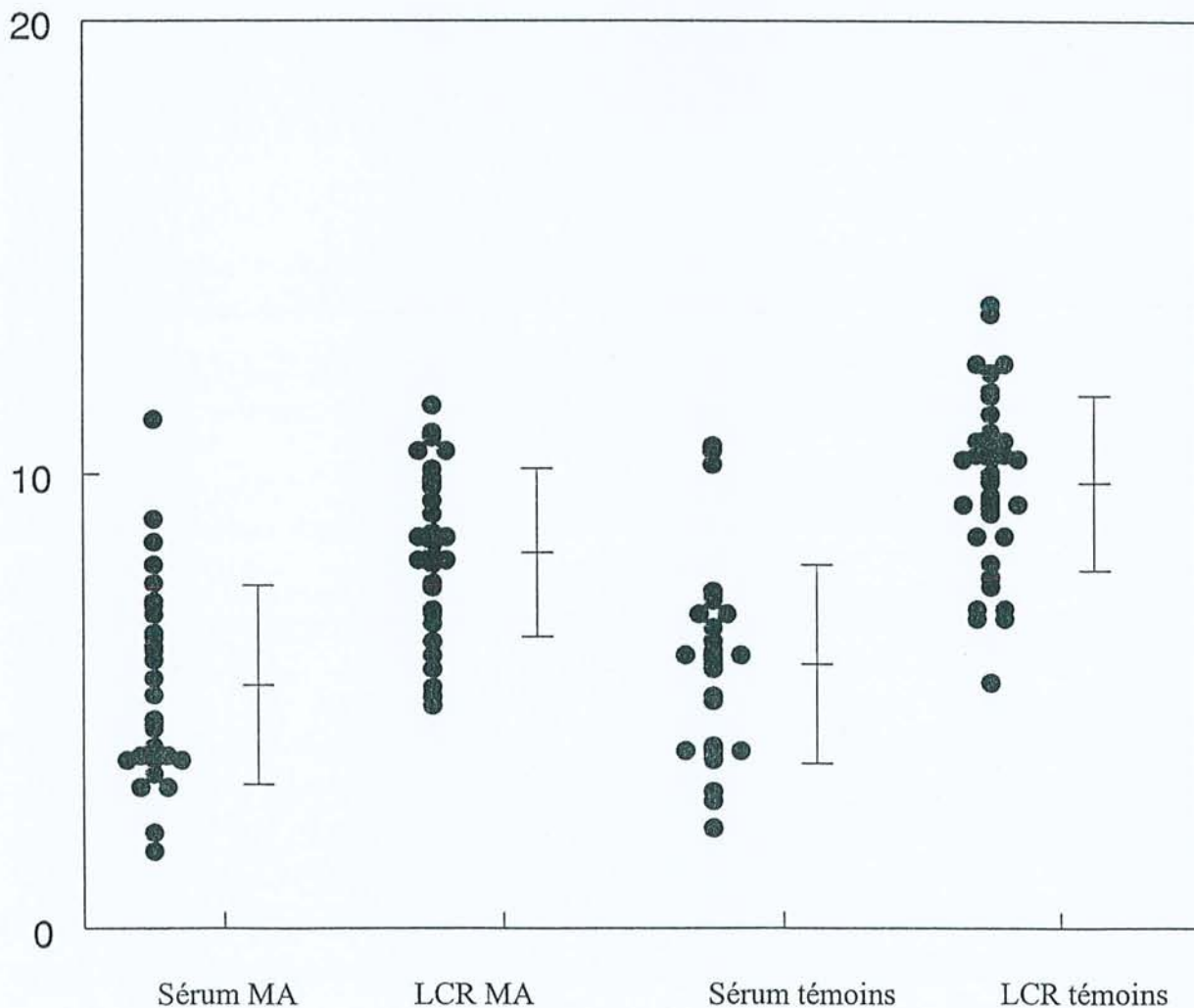
L'âge des patients atteints de MA n'est pas significativement différent de celui des témoins âgés ( $p > 0.05$ ), par contre l'âge des témoins jeunes est significativement différent de celui des 2 autres groupes ( $p < 0.001$ ).

Les taux d'albumine du LCR sont stables au cours du vieillissement:  $0.217 \pm 0.066$  g/l dans le groupe des témoins d'âge moyen,  $0.210 \pm 0.068$  g/l dans le groupe des témoins âgés et  $0.222 \pm 0.068$  g/l dans le groupe des patients atteints de MA.

Les taux de folates dans le LCR varient peu au cours du vieillissement: respectivement  $10.53 \pm 2.4$  ng/ml et  $10.33 \pm 2.81$  ng/ml chez les témoins d'âge moyen et les témoins âgés ( $p > 0.05$ ). Les taux sont par contre significativement abaissés chez les patients atteints de MA ( $8.31 \pm 1.75$  ng/ml;  $p < 0.001$ ). Les taux sériques sont cependant comparables chez les sujets souffrant de MA et chez les témoins du même âge ( $5.35 \pm 2.15$  ng/ml versus  $5.81 \pm 2.13$  ng/ml;  $p = 0.54$ ). Une faible corrélation a pu être montrée entre les taux de folates dans le LCR et les scores au MMSE ( $r = 0.35$ ).

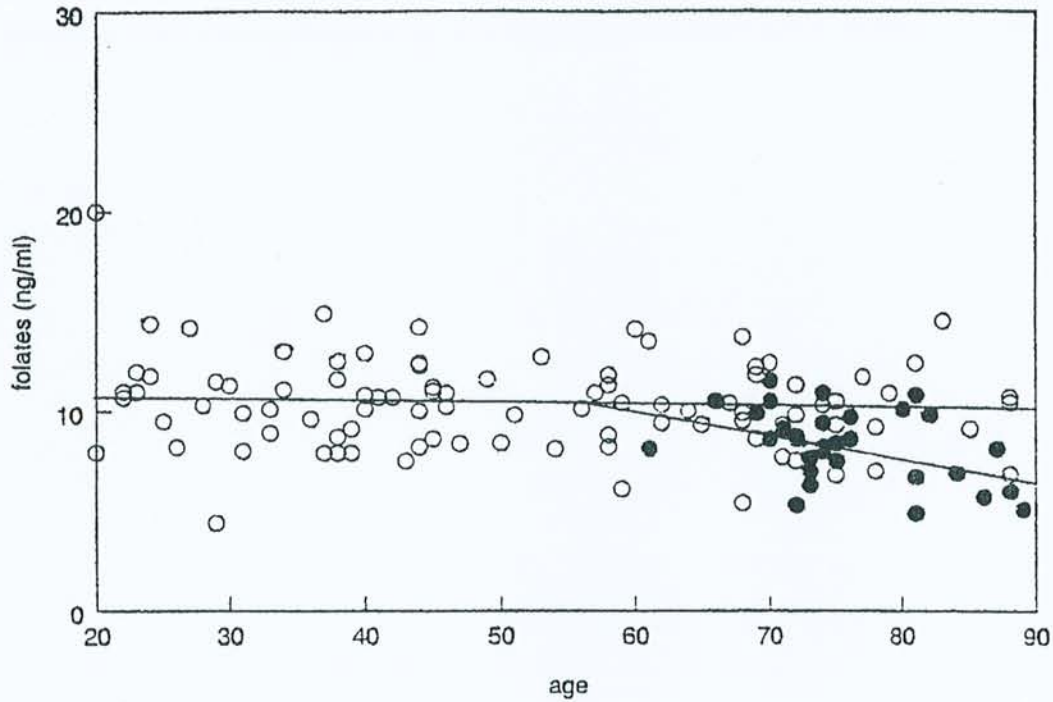
Les résultats sont détaillés dans les figures 5-2-d, 5-2-e et 5-2-f

**5-2-d Tableau comparatif des taux de folates dans le sérum et le LCR des patients souffrant de MA et des témoins âgés**



### 5-2-c Evolution des taux de folates dans le LCR

- en fonction de l'âge chez les témoins (○)
- chez les patients souffrant de MA (●)



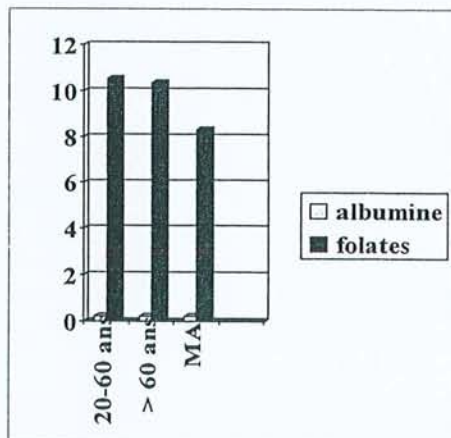
### 5-2-f Taux des folates sériques par groupe d'âge

- **Folates**

- I:  $10.53 \pm 2.4$  ng/ml
- II:  $10.33 \pm 2.81$  ng/ml
- III:  $8.31 \pm 1.75$  ng/ml\*

- **Albumine**

- I:  $0.21 \pm 0.06$  g/l
- II:  $0.21 \pm 0.06$  g/l
- III:  $0.22 \pm 0.06$  g/l



### 5-3 Etude des fonctions de synthèse

#### 5-3-a La Transthyréline (TTR)

La transthyréline autrefois appelée préalbumine est une protéine tétramérique de 55 kD, composée de 4 sous unités de 127 acides aminés délimitant un canal central dont la paroi interne est limitée par la portion  $\beta$ -plissée des 4 sous unités (Ingenbleek et Young, 1994). Le gène codant pour la TTR est situé, chez l'homme, sur le bras long du chromosome 18. Dans l'espèce humaine, ainsi que chez tous les mammifères et les oiseaux, la TTR est synthétisée par le foie et les PC. Chez l'homme, le taux d'ARNm de TTR est 10 fois plus élevé dans les PC que dans le foie (Blay et al, 1994).

Chez les reptiles et en particulier chez la tortue, l'ARNm de TTR est trouvé seulement au niveau des PC (Richardson et al, 1997). On admet que l'expression du gène dans les PC est apparue chez les reptiles il y a quelques 300 millions d'années, et que la synthèse hépatique s'est développée beaucoup plus tard (Schreiber et Richardson, 1997). Au cours de l'évolution la structure de la molécule a été bien conservée puisque l'on note 75 % d'homologie entre la séquence des gènes humains et celle des gènes aviaires (Duan et al, 1991).

L'ARNm de la TTR est régulé de façon différente au niveau du foie et des PC. Le jeûne induit une chute de la synthèse hépatique de TTR alors que la synthèse choroïdienne est inchangée (Wade et Bleiberg-Daniel, 1988). La destruction de l'innervation sympathique des PC par sympathectomie cervicale ne modifie pas les taux d'ARNm de TTR (Blay et al, 1994). Par contre l'altération fonctionnelle des PC diminue les taux de TTR dans le LCR. Ainsi, l'intoxication chronique du rat par le plomb n'a pas de conséquence morphologique sur la structure des PC mais modifie leur fonctionnement, et le taux de TTR chute dans le LCR (Zheng et al, 1996). Les taux dans le LCR sont 30 fois inférieurs à ceux du plasma, mais ils sont identiques dans les régions lombaires et ventriculaires (Ingenbleek et Young, 1994). Il n'y a pratiquement pas de diffusion du plasma vers le LCR du fait de la barrière hémato-



méningée. L'albumine, dont la masse moléculaire est de 69 kD, n'est pas synthétisée dans le cerveau, et provient entièrement du plasma par diffusion. Weisner et Kauerz (1983) estiment qu'une petite fraction de TTR du LCR émane du plasma par simple diffusion. Le taux de TTR diffusée se calcule de la façon suivante:

$$\text{TTR diffusée} = \text{albumine du LCR} \times \text{TTR du sérum} / \text{albumine du sérum}.$$

Une diminution des taux de préalbumine indiquerait des troubles de l'hydraulique du LCR (Weisner et Roethig, 1983).

Chez l'homme, la TTR constitue 25 % des protéines ventriculaires (Ingenbleek et Young, 1994), mais ses fonctions restent mal connues. Les astrocytes humains présentent des récepteurs pour la TTR (Divino et Schussler, 1990).

Au niveau sérique, la TTR sert de transporteur pour environ 15 % de la thyroxine et également pour le « retinol binding protein » (Dickson et al, 1987). Dans le LCR, la thyroxine (T4) peut être sous forme libre (ft4) ou liée à la TTR. Dans le LCR humain environ 80 % de T4 est sous forme liée à la TTR, et la concentration de ft4 dans le LCR est de 1 à 2 fois celle du sérum (58 ng/l vs 24 ng/l) bien que les taux de T4 totale soient plus élevés dans le sérum (75 µg/l vs 1.85 µg/l) (Hagen et Elliott, 1973). La T4 peut cependant pénétrer dans le tissu cérébral sans l'aide de TTR chez les souris délétées (knock out) de ce gène (Palha et al, 1997). D'après Southwell et al (1993), la ft4 sérique serait captée par les cellules choroïdiennes, puis par la TTR cytoplasmique et excrétée dans le LCR.

Plusieurs affections secondaires à différentes mutations de la TTR (met 30, isoleu 33, ser 84, met 111, ala 60) ont été décrites. Celles-ci s'accompagnent de dépôts amyloïdes à l'origine de neuropathies périphériques et dysautonomiques (met 30) et par des atteintes viscérales variées notamment cardiaques (met 111) pouvant conduire à la mort une dizaine d'années après le diagnostic (Grateau, 1992; Lebrazi et al, 2000). Dans ce cas le traitement peut consister en une transplantation hépatique, à la suite de laquelle la protéine mutée

disparaît du plasma mais persiste dans le LCR (Grateau, 1996), ce qui confirme la réalité de la barrière hémoméningée et le rôle des PC dans la synthèse de la TTR du LCR.

Le LCR inhibe *in vitro* la transformation de la protéine amyloïde soluble en fibrilles  $\beta$ -amyloïdes, vraisemblablement par séquestration de la protéine amyloïde. Ceci pourrait être dû à la TTR (Wisniewski et al, 1993; Schwarzman et al, 1994). En théorie une mutation de la TTR devrait empêcher cette action, et favoriser l'apparition de plaques séniles; en fait, Palha et al (1997) dans une série de 68 patients atteints de MA sporadiques (49 sujets) ou à début précoce (19 sujets) n'ont pas trouvé de corrélation entre les différents mutants et la survenue d'une MA. Une baisse des taux de TTR dans le LCR a été rapportée dans la MA (Rissøen, 1988) qui pourrait expliquer la fibrilloformation de la protéine amyloïde par insuffisance d'inhibition.

### 5-3-b Patients et Méthodes

Nous avons étudié de façon rétrospective les taux de TTR dans le LCR de 149 patients provenant de l'Hôtel-Dieu de Mont Saint Martin. Les critères de sélection étaient les mêmes que pour l'étude des folates et cette cohorte a été subdivisée en quatre groupes:

**un groupe de jeunes patients:** 17 sujets âgés de moins de 20 ans (5 sujets de sexe masculin, 12 de sexe féminin; moyenne d'âge:  $10.4 \pm 5.4$  ans), sans signe de démence

**un groupe de témoins d'âge moyen:** 51 sujets entre 20 et 60 ans (21 hommes, 30 femmes; moyenne d'âge:  $41 \pm 11$  ans), sans signe de démence

**un groupe de témoins âgés:** 41 patients tous âgés de plus de 60 ans (13 hommes, 28 femmes; moyenne d'âge:  $76.2 \pm 7.7$  ans), sans signe de démence

**un groupe des patients atteints de MA probable** selon les critères du groupe NINCDS-ADRDA: 40 patients tous âgés de 60 ans et plus (13 hommes, 27 femmes; moyenne d'âge:  $74.2 \pm 5.8$  ans), tous ces sujets présentaient un test de Folstein situé entre 10 et 25.

Comme précédemment nous n'avons utilisé que des résidus d'échantillon pour ces dosages qui ont tous été réalisés au laboratoire de biologie de l'Hôtel-Dieu de Mont Saint Martin (D. Christmann, T. Dubost). La TTR a été dosée selon une méthode néphélométrique comparable à celle utilisée pour doser l'albumine en ayant recours à un anticorps monoclonal anti-TTR (Beckman Instruments, Galway, Ireland).

### 5-3-c Résultats

Chez les témoins de moins de 20 ans, la concentration de TTR était de  $15.54 \pm 1.82$  mg/l, significativement différente de celle des témoins d'âge moyen ( $17.37 \pm 2.35$  mg/l,  $p < 0.001$ ), et des témoins âgés ( $20.02 \pm 2.45$  mg/l,  $p < 0.001$ ). La concentration de TTR chez les patients atteints de MA ( $17.49 \pm 2.02$  mg/l) n'était pas significativement différente de celle des témoins d'âge moyen ( $p = 0.8$ ), mais significativement plus basse que celle des témoins âgés ( $p < 0.0001$ ) (fig. 5-3-d et fig. 5-3-e).

La concentration d'albumine était significativement plus basse chez les sujets les plus jeunes ( $113 \pm 44$  mg/l). Par contre il n'y avait pas de différence significative entre celle des sujets d'âge moyen ( $211 \pm 70$  mg/l), des témoins âgés ( $217 \pm 76$  mg/l) et celle des patients déments ( $216 \pm 61$  mg/l).

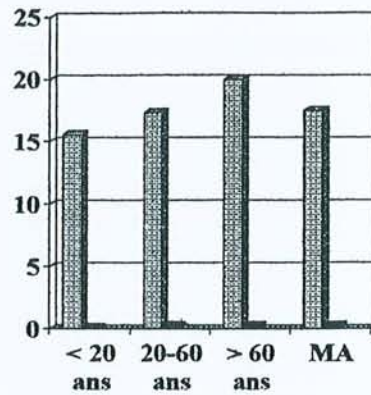
### 5-3-d Taux de transthyrétine dans le LCR par groupe d'âge

- **TTR:**

- I:  $15.54 \pm 1.82$  mg/l
- II:  $17.37 \pm 2.35$  mg/l
- III:  $20.02 \pm 2.45$  mg/l
- IV:  $17.49 \pm 2.02$  mg/l\*

- **Albumine:**

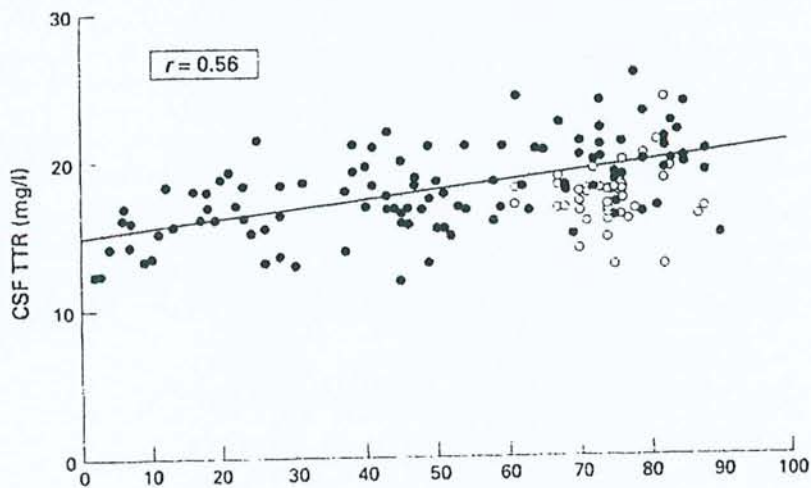
- I:  $113 \pm 44$  mg/l
- II:  $211 \pm 70$  mg/l
- III:  $217 \pm 76$  mg/l
- IV:  $216 \pm 61$  mg/l



### 5-3-e Evolution des taux de transthyrétine dans le LCR

-en fonction de l'âge chez les témoins (●)

-chez les patients souffrant de MA (○)



#### 5-4 Discussion

Ces deux études mettent en évidence plusieurs phénomènes. Les taux d'albumine ne varient pas dans le LCR au cours du vieillissement ni au cours de la MA. Les taux de TTR augmentent légèrement avec l'âge, de 0.06 mg/l par an, alors que les taux de folates sont stables. Par contre chez les patients atteints de MA les taux de folates et de TTR sont significativement plus bas que chez les témoins du même âge.

L'évolution des taux de folates du LCR au cours du vieillissement, et leur diminution chez les patients atteints MA ont déjà été rapportées (Carney, 1979; Marcus et Freedman, 1985). Nos résultats confirment ces travaux.. La concentration des folates dans le LCR est la résultante de plusieurs phénomènes successifs: absorption, transport intra-cellulaire, sécrétion par les cellules épithéliales des PC et dilution dans le LCR. Il s'agit d'un transport actif saturable, et donc logiquement il existe une corrélation positive entre les taux du LCR et ceux du sérum jusqu'au seuil de saturation ( $r = 0.79$ ; Reynolds, 1979).

Wevers et al (1994) rapportent le cas d'un patient de sexe masculin atteint d'une maladie neurologique lentement évolutive caractérisée par un syndrome cérébelleux, une atteinte pyramidale et une baisse de l'acuité auditive. Ce sujet présentait un taux très bas de folates dans le LCR alors que les taux de folates sériques, de vitamine B12 dans le LCR et le sérum étaient normaux. Ces anomalies ont été attribuées à une atteinte congénitale des fonctions de transport des folates.

D'après Renvoize et al (1985) 44.8 % des patients souffrant de MA seraient carencés en folates. En fait, comme dans la série de Joosten et al (1997), tous nos patients atteints de MA, sauf 2, possédaient des taux normaux de folates sériques. Les taux bas de folates dans le LCR de ces patients sont donc en faveur d'une atteinte des fonctions de transport des PC au cours de la MA.

La vitamine B12 bénéficie également d'un transport actif saturable (Spector, 1977); mais différent de celui des folates. Il existe une corrélation positive entre les taux plasmatiques et ceux du LCR (Nijst et al, 1990). Les patients souffrant de MA seraient souvent carencés en vitamine B12 (30 % dans la série de Nijst et al (1990). Ce fait est récusé par Ikeda et al (1990) et Joosten et al (1997), qui estiment que les taux sériques de vitamine B12 sont comparables chez les malades et les témoins. Par contre, Ikeda et al (1990), dans une série de 22 patients, rapportent des taux bas dans le LCR ( $28 \pm 7$  pg/ml chez 12 sujets souffrant de MA versus  $50 \pm 26$  pg/ml chez 10 témoins appariés,  $p < 0.01$ ) alors que les taux sériques sont du même ordre de grandeur, ce qui est en faveur d'une altération des fonctions de transport de la vitamine B12 (Regland et al, 1992). La chute des taux de vitamine B12 et des folates dans le LCR au cours de la MA suggère une altération de plusieurs processus de transport actif, secondaire à une atteinte fonctionnelle et/ou anatomique des PC.

Les folates et la vitamine B12 sont impliqués dans le métabolisme de l'homocystéine (Baldessarini; 1987). Le LCR des patients souffrant de MA présente un taux de SAM, une molécule dérivée de l'homocystéine, significativement abaissé ( $35.7 \pm 10.8$  ng/ml vs  $65.8 \pm 12.2$  ng/ml chez les témoins; Reynolds et al, 1989; Bottiglieri et al, 1990). Ce fait semble confirmer l'existence d'un déficit en folates au niveau cérébral.

La concentration de TTR dans le LCR résulte de plusieurs phénomènes simultanés: synthèse et excrétion, dilution dans le LCR secrété par les PC et réabsorption. Les taux de TTR dans le sérum sont 30 fois plus élevés que dans le LCR, et l'augmentation des taux de TTR dans le LCR au cours du vieillissement pourrait indiquer une perméabilité accrue de la barrière Sang-LCR (BSL). Effectivement, plusieurs études sont en faveur d'une augmentation de la perméabilité de la BSL chez les sujets âgés: Garton et al (1991) rapportent une corrélation positive entre les ratios LCR/serum et l'âge pour la TTR, l'albumine, les IgG et l' $\alpha$ 2-macroglobuline, de même Elovaara et al (1985) mentionnent une augmentation des

taux d'albumine dans le LCR des patients souffrant de MA. Skoog et al (1996) ont mesuré au cours d'une étude prospective chez 69 volontaires âgés de 85 ans le ratio albumine du LCR/albumine sérique. Celui-ci est plus élevé chez les déments atteints de MA ou de démence vasculaire que chez les témoins âgés. Hampel et al (1997) estiment que 16 % des patients atteints de MA présentent une altération de la BSL avec augmentation du ratio albumine du LCR/albumine sérique.

Par contre, d'autres auteurs ne trouvent pas d'anomalie de la perméabilité de la BSL au cours du vieillissement et de la MA. Frölich et al (1991), comparant les ratios LCR/sérum pour l'albumine et les IgG, ne signalent aucune différence dans une série de 50 patients. Mattila et al (1994) analysant les protéines du LCR prélevé chez des sujets atteints de MA, de démence vasculaire et des témoins rapportent des taux semblables dans les trois groupes de patients. Elovaara (1984) montre que, dans le syndrome de Down, les taux de TTR sont inchangés. Blennow et al (1990) ne détectent pas de dysfonction de la BSL chez les patients MA n'ayant pas de facteurs de risque vasculaire, par contre lorsque la MA coexiste avec de tels facteurs, le ratio albumine du LCR/albumine sérique est plus élevé. Pantoni et al (1993) signalent une élévation des taux d'albumine en cas de leucoaraiose.

Rozemuller et al (1988) ont étudié le parenchyme cérébral, prélevé en post-mortem, de patients souffrant de MA et de sujets témoins avec des techniques immunohistochimiques à base d'anticorps marqués à la peroxidase, et, ont mis en évidence des phénomènes de diffusion pour les IgG et l'albumine plasmatiques dans le tissu cérébral aussi bien chez les patients décédés de MA que chez les témoins non déments. Ces résultats ne sont pas influencés par le délai de prélèvement post-mortem (jusqu'à 36 heures dans ce travail). Cette étude a été réalisée sur des tissus congelés ou fixés dans le formol. Pour ces auteurs, il n'y a aucun argument en faveur d'un dysfonctionnement de la barrière hémato-encéphalique.

L'albumine et la TTR ont des masses poids moléculaires voisines (69 kD vs 55 kD). L'albumine du LCR n'est pas synthétisée dans le cerveau, elle provient exclusivement du sérum par diffusion au travers de la BSL. La stabilité des taux d'albumine semble indiquer l'absence d'augmentation de la perméabilité lors du vieillissement ou de la MA et, par conséquent l'augmentation des taux de TTR dans le LCR au cours du vieillissement n'est pas due à une diffusion accrue de TTR plasmatique mais plutôt à une diminution de la sécrétion hydrique et du renouvellement du LCR. On dispose d'un modèle analogue avec la créatininémie, qui est le reflet de la masse musculaire: la fonte musculaire due à l'âge devrait engendrer une diminution de la créatininémie, or en fait chez le sujet âgé, cette dernière est souvent normale voire augmentée du fait de la baisse des fonctions d'épuration rénale.

La baisse des taux de TTR au cours de la MA suggère donc une diminution de synthèse secondaire à une atteinte anatomique ou fonctionnelle des PC. Cette baisse est à rapprocher de l'importante atrophie épithéliale choroïdienne observée dans la MA.

**En conclusion**, les taux d'albumine du LCR ne varient ni au cours du vieillissement ni au cours de la MA, suggérant que la barrière hémoméningée n'est donc pas altérée par l'âge ou la MA. Les taux de TTR augmentent légèrement chez le sujet âgé alors que les taux de folates sont stables. Malgré la baisse probable du turn-over du LCR, il existe une diminution des taux de TTR et de folates chez les patients souffrant de MA. La baisse des taux de TTR dans le LCR traduit une diminution de synthèse, celle des folates une chute des transports actifs au niveau des PC chez les patients atteints de MA.



## Chapitre 6

### 6-1 Etude des phénomènes de glycation dans le LCR au cours du vieillissement et de la MA

Les anomalies constatées au niveau des PC lors du vieillissement et de la MA suggèrent une diminution de la sécrétion hydrique par ces derniers. En fait, le renouvellement du LCR est difficile à étudier. La scintigraphie des PC ne fournit aucun renseignement utile (Montaigu, 1978). La technique la plus facile à réaliser est celle de May et al (1990). Elle consiste, après une ponction lombaire évacuant 10 ml de LCR, à mesurer le temps nécessaire pour obtenir un retour à la pression initiale et à calculer le débit, mais elle est éthiquement inacceptable. Dans ces conditions nous ne disposons que de techniques indirectes, telles que la scintiscyernographie isotopique (cft paragraphe 3-7-g). L'étude des phénomènes de glycation pourrait constituer une autre approche de la mesure du renouvellement du LCR.

Le ratio glucose/protéines est beaucoup plus élevé dans le LCR que dans le sang (0.60g/0.30g versus 1g/60g). La diminution du turn-over du LCR devrait donc favoriser la glycation des protéines et en particulier la formation de corps d'Amadori, cette dernière pouvant se produire relativement rapidement, en l'espace de quelques heures ou jours (cft paragraphe 3-7-e). Nous avons donc mesuré la quantité de corps d'Amadori dans le LCR de 99 patients consécutifs à l'aide d'un anticorps monoclonal anti-hexitol-lysine.

### 6-2 Matériels et méthodes

Nous avons étudié de façon rétrospective les taux de corps d'Amadori dans le LCR de 99 patients provenant de l'Hôtel-Dieu de Mont Saint Martin. Les critères de sélection étaient

les mêmes que pour les deux études précédentes et cette cohorte a également été subdivisée en trois groupes:

**Un groupe de témoins de moins de 60 ans:** 50 sujets âgés de 1 à 59 ans (25 hommes, 25 femmes, moyenne d'âge:  $27 \pm 19.1$ ), sans signe de démence

**Un groupe de témoins âgés:** 20 patients âgés de plus de 60 ans (11 hommes, 9 femmes; moyenne d'âge:  $72 \pm 7.3$  ans), sans signe de démence

**Un groupe de patients souffrant de MA probable** selon les critères NINCDS-ADRDA: 29 patients (10 hommes, 19 femmes; moyenne d'âge:  $79.3 \pm 7.7$  ans), les scores au test de Folstein s'échelonnaient de 5 à 25.

Les corps d'Amadori ont été dosés, par une technique immunoenzymatique (Centre du Médicament, Faculté de Pharmacie, Prof. G. Siest) à l'aide d'un anticorps monoclonal anti-hexitol-lysine (Myint et al, 1995). Les échantillons de LCR ont été dilués au  $1/250^e$  en PBS (pH 7.4). Dans chaque puits d'une plaque de microtitration (Nunc, USA), 60  $\mu$ l d'un mélange composé de 10  $\mu$ l d'une solution fraîchement préparée de  $\text{NaBH}_4$  0.1 M dilué en NaOH 10 nM, et, de 50  $\mu$ l de LCR dilué (contenant 50 à 100 ng de protéines) ont ensuite été déposés. Après incubation pendant 2 heures à température ambiante, les puits ont été lavés 5 fois par du PBS contenant 0.5 % de Tween-20, pour éliminer les protéines non fixées, puis incubés 1 heure en présence de 250  $\mu$ l de sérum albumine bovine à 0.1 % pour saturer les sites d'accrochage non spécifique. Cinquante  $\mu$ l d'une solution d'anticorps monoclonal anti-hexitol-lysine dilué au  $1/1000^e$  en PBS ont été déposés dans chaque puits. Après une incubation de 2 heures à température ambiante, les puits ont été lavés, et 50  $\mu$ l d'une solution d'anticorps anti-IgG de souris conjugués à la peroxydase (dilution au  $1/5000^e$  en PBS) ont été déposés dans chaque puits et incubés pendant 2 heures à température ambiante. Après une nouvelle série de lavages, la réaction a été révélée par addition de 50  $\mu$ l d'une solution préparée extemporanément d'ortho phénylène diamine (OPD, Sigma) et d' $\text{H}_2\text{O}_2$ . La réaction

révélation a été arrêtée par addition de 50 µl de H<sub>2</sub>SO<sub>4</sub>, 1 N. L'absorbance de chaque puits a été mesurée à 490 nm à l'aide d'un spectromètre Dynatech MR 5000 (Dynatech, UK). Les résultats ont été exprimés en densité optique. La concentration en corps d'Amadori a été calculée en unités arbitraires (UA)/mg de protéine suivant l'équation suivante:

$$[\text{Corps d'Amadori}] = 1000 \cdot A_{490} / [\text{protéines}]V/D$$

où A<sub>490</sub> indique l'adsorbance à 490 nm, [protéine] est la concentration protéique dans le LCR, D le facteur de dilution et V le volume en µl.

L'analyse statistique a utilisé le *t*-test de Student, les différences ont été considérées comme significatives pour  $p < 0.05$ .

La glycorachie et la glycémie ont été mesurées selon la technique de Kunst et al (1983), les protéines selon la méthode de Lowry et al (1951).

Un western blot a été réalisé avec huit échantillons de LCR (4 LCR de sujets témoins, 4 LCR de patients souffrant de MA) sur un gel de polyacrylamide à 12 % en présence de sodium dodecyl-sulfate. Après transfert électrophorétique sur membrane (Immobilon en PVDF, 0.45 µm; Millipore, Saint Quentin, France), les sites non saturés ont été bloqués par incubation, pendant 120 mn à température ambiante, avec une solution de sérum albumine bovine à 3 %. Après lavage en PBS, la membrane de transfert a été incubée avec l'anticorps monoclonal anti-hexitol-lysine pendant 120 mn à température ambiante sous agitateur. Après lavage en PBS, la détection de l'activité peroxydasique a été réalisée avec un ECL kit (Amersham, UK).

### 6-3 Résultats

Les valeurs de la glycorachie sont pratiquement identiques chez les témoins jeunes ( $3.8 \pm 0.6$  mmol/l), les témoins âgés et chez les patients souffrant de MA ( $3.8 \pm 0.6$  mmol/l versus  $4.1 \pm 1.3$  mmol/l;  $p > 0.05$ ).

La protéinorachie est du même ordre de grandeur chez les témoins jeunes, les témoins âgés et les sujets atteints de MA (respectivement  $0.3 \pm 0.1$  g/l,  $0.4 \pm 0.1$  g/l,  $0.4 \pm 0.1$  g/l)

La glycémie reste stable au cours du vieillissement ( $5.9 \pm 1.6$  mmol/l chez les témoins jeunes,  $5.8 \pm 1.1$  mmol/l chez les témoins âgés, et  $5.8 \pm 1.4$  mmol/l chez les patients souffrant de MA)

Le taux de corps d'Amadori ne varie pas avec l'âge ( $2.4 \pm 1.3$  UA chez les témoins jeunes,  $2.2 \pm 0.7$  UA chez les témoins âgés). Par contre il est significativement augmenté chez les patients souffrant de MA par rapport aux témoins âgés et aux témoins jeunes ( $3.8 \pm 1.7$  UA;  $p < 0.0001$ ).

Les résultats sont détaillés dans le tableau 6-3-a.

Les patients souffrant de MA ont été subdivisés en trois groupes en fonction de la sévérité de leur maladie: sévère (MMS  $< 10$ ,  $n = 5$ ), modérée (MMS de 10 à 19,  $n = 15$ ), légère (MMS de 20 à 26). La glycation est plus importante chez les patients au stade de MA sévère que chez les sujets modérément atteints ( $4.8 \pm 1.4$  UA vs  $3.5 \pm 1.3$  UA), mais cette différence n'est pas significative. Les valeurs des patients au stade de MA légère ( $3.7 \pm 1.3$  UA) ne diffèrent pas de celles des patients au stade modéré.

La séparation électrophorétique des protéines du LCR par western blot suivie d'un immunomarquage par un anticorps monoclonal anti-hexitol-lysine montre que les protéines telles que la transferrine, l' $\alpha 1$ -antitrypsine, les chaînes légères et les chaînes lourdes des IgG, l'apoE, l'apoJ et la transthyréline, sont toutes glyquées chez les patients souffrant de MA et chez les témoins âgés, cette glycation globale et non spécifique paraît plus importante chez les sujets atteints de MA. En effet, l'intensité des bandes correspondant à l'albumine mesurée avec le logiciel Biomax 1D (Kodak) chez les quatre sujets souffrant de MA est 1.5 fois celle des quatre témoins.

**6-3-a** Résultats détaillés du dosage des corps d'Amadori

	Age (ans)	Glycémie (mmol/l)	Glycorachie (mmol/l)	Protéïnorachie (g/l)	Corps d'Amadori (UA)
<b>Témoins jeunes,</b> 50 (25 h, 25 f)	27 ± 19.1	5.9 ± 1.6	3.8 ± 0.6	0.3 ± 0.1	2.4 ± 1.3
<b>Témoins âgés</b> 20 (11 h, 9f)	72 ± 7.3	5.8 ± 1.1	3.8 ± 0.6	0.4 ± 0.1	2.2 ± 0.7
<b>MA</b> 29 (10 h, 19 f)	79.3 ± 7.7	5.8 ± 1.4	4.1 ± 1.3	0.4 ± 0.1	3.8 ± 1.7 <sup>(1, 2)</sup>

(1) p < 0.0001 par comparaison avec les témoins jeunes

(2) p < 0.0001 par comparaison avec les témoins âgés

**6-4 Discussion**

Les patients souffrant de MA présentent, d'après notre étude, une augmentation significative du taux des corps d'Amadori dans le LCR. L'origine de cette glycosylation accrue est discutable. En effet, le taux d'albumine plasmatique glycosylée est relativement élevé chez le sujet souffrant de MA (Rivière et al, 1998); l'albumine du LCR provient du plasma par diffusion au travers de la barrière hémoméningée, ce qui pourrait suggérer une glycation d'origine plasmatique. En fait la TTR, dont 90 % proviennent des PC (Weisner et Krauerz, 1983), est elle aussi glycosylée, suggérant qu'au moins une partie de cette glycation a lieu dans le LCR. D'autre part, le taux de glycation des différentes protéines du LCR est augmenté de façon significative alors que la protéïnorachie et la glycorachie sont inchangées, ce qui traduit un allongement de la demi-vie de toutes ces protéines et confirme une nette diminution du renouvellement du LCR chez ces patients, vraisemblablement secondaire à la diminution de sécrétion des PC et à l'augmentation de volume du LCR.

Malgré la petite taille de nos échantillons et l'absence de différence significative, il est intéressant de noter l'augmentation du taux des corps d'Amadori parallèlement à la sévérité de la MA. Ceci peut probablement s'expliquer de la manière suivante: l'atrophie cérébrale s'aggrave au cours de l'évolution de la MA et s'accompagne d'un accroissement du volume du LCR, engendrant ainsi un ralentissement de son renouvellement et donc une accentuation des phénomènes de glycation, ce qui en retour augmenterait le stress oxydatif, l'apoptose et l'atrophie cérébrale.

Si le cerveau des sujets âgés contient des AGE, celui des patients souffrant de MA en contient 3 fois plus (Münch et al, 1997). Leur augmentation pourrait être due, au moins partiellement, à un défaut d'épuration par le LCR. L'accumulation de corps d'Amadori pourrait constituer l'étape initiale de la formation de ces produits de glycation. Cet accroissement intra-cérébral des AGE semble avoir d'importantes conséquences comme, par exemple, l'activation du stress oxydatif, l'agrégation protéique, la diminution ou la perte des activités enzymatiques ou l'altération des récepteurs.

## Conclusion de la 3<sup>e</sup> partie

Ces deux chapitres permettent quelques remarques:

-Au cours du vieillissement, la glycorachie, la protéinorachie, les taux de folates et des corps d'Amadori restent stables alors que les taux de transthyréline augmentent légèrement.

-La diminution concomittante des fonctions de sécrétion et de transport, et du renouvellement du LCR chez le sujet âgé sain ne semble pas compromettre l'homéostasie cérébrale.

Par contre, dans la MA, l'association chute des taux de TTR et augmentation des taux de protéine  $\beta$ -amyloïde soluble (van Gool et al, 1994) et d'apoE (Blain et al, 1997) pourrait favoriser la fibrilloformation par manque de séquestration de la protéine  $\beta$ -amyloïde.

Nous ne possédons aucune information sur les fonctions de réabsorption des PC au cours du vieillissement et de la MA.

-La chute, dans le LCR, des taux de folates et de vitamine B12 (Ikeda et al, 1990) suggère une atteinte concomittante de plusieurs fonctions de transport qui pourrait altérer l'acheminement d'autres produits. Les PC transportent d'autres molécules qui sont impliquées dans différents métabolismes cérébraux, telles la thiamine, la thyroxine, la vitamine C et probablement la vitamine E (Spector, 1977; Fand et McNally, 1981).

La thyroxine a pour effet d'augmenter les taux d'acétylcholine cérébrale et a une action trophique sur le système nerveux central (Regelson, 1997). Les taux de thyroxine dans le LCR de sujets atteints de MA ne sont pas connus.

Les taux de vitamine E dans le LCR, le principal capteur lipophile de radicaux libres du cerveau, sont abaissés (Toghi et al, 1994; Jimenez-Jimenez et al, 1997; Schippling et al, 2000) suggérant que le débit de production est abaissé dans la MA. La vitamine C agit comme cofacteur dans la biosynthèse des catécholamines (Grünewald, 1993), c'est également le plus important antioxydant hydrophile du LCR (Lonnrot et al, 1996), et, comme les folates, elle

bénéficie d'un transport actif au niveau des PC (Spector, 1977 et 1981). Les taux physiologiques du LCR sont 4 fois plus élevés que ceux du sérum (Lonrot et al, 1996). Paraskevas et al (1997) ont étudié par chromatographie HPLC les taux de vitamine C chez 17 patients âgés de  $62 \pm 7.8$  ans et atteints de MA (ces patients sont nettement plus jeunes que les nôtres), et n'ont pas trouvé de différence avec leur série témoin âgée de  $59.8 \pm 12.5$  ans. Schippling et al (2000) ont également étudié les taux de vitamine C et d' $\alpha$ -tocophérol dans le sérum et le LCR de sujets âgés de plus de 60 ans, et ont trouvé une diminution significative des taux de vitamine C et une baisse importante mais non significative des taux de vitamine E dans le LCR de patients atteints de MA alors que les taux sériques de ces deux vitamines ne varient que peu. Du fait de la diminution considérable du turn-over du LCR, il est probable qu'il existe en fait une diminution du débit des vitamines C et E. Un tel déficit, vraisemblablement secondaire à l'altération des fonctions de transport des PC, permettrait d'expliquer au moins partiellement l'importance du stress oxydatif cérébral chez les patients souffrant de MA. L'administration per os de vitamine C et E pendant plusieurs années semble d'ailleurs diminuer le risque de MA (Morris et al, 1998).

-L'augmentation du taux des corps d'Amadori dans le LCR, alors que la glycémie, la glycorachie et la protéinorachie sont pratiquement identiques, suggère un ralentissement du renouvellement du LCR secondaire à la diminution des fonctions sécrétoires des PC. Cette augmentation du taux des corps d'Amadori participe vraisemblablement à la genèse des AGE du tissu cérébral et pourrait, de ce fait, par le biais du stress oxydatif favoriser l'apoptose neuronale, l'atrophie cérébrale, et ainsi augmenter le volume du LCR, d'où ralentissement de son turn over et augmentation des phénomènes de glycation.



# QUATRIEME PARTIE

Etude immunologique

## Chapitre 7

### 7-1 Etude des PC avec des anticorps anti-AGE au cours du vieillissement et de la MA

Nous avons vu précédemment que la MB épithéliale des PC s'épaississait au cours du vieillissement, que le stroma fibreux des villosités devenait plus abondant, et que ces phénomènes étaient accentués lors de la MA. Cet épaississement des MB chez le sujet âgé est un fait déjà rapporté (Xi et al, 1982) mais inexpliqué. Les constituants des MB (laminine, fibronectine, collagène de type IV, héparane sulfate protéoglycane...) sont des molécules à longue durée de vie qui de ce fait peuvent être le siège de modifications post-traductionnelles et en particulier d'oxydation ce qui pourrait modifier leurs propriétés physico-chimiques et altérer leur renouvellement.

Les sucres (glucose, fructose, trioses, et leurs phosphates) peuvent se lier spontanément et rapidement à la lysine, à l'arginine et aux radicaux  $\text{NH}_2$  des protéines pour former des corps d'Amadori, puis des produits intermédiaires (1, 3 ou 4-déoxyglucosone) et finalement en l'espace de quelques semaines des produits avancés de glycation appelés collectivement AGE (advanced glycation end products). Ces produits semblent jouer un rôle important dans les phénomènes de vieillissement, et nous avons recherché leur présence en immunohistochimie, au niveau des MB des PC à l'aide d'un anticorps polyclonal.

### 7-2 Matériels et méthodes

Nous avons étudié en immunofluorescence les PC de 11 patients:

- 2 nouveau-nés décédés de mort subite à l'âge de 3 mois,
- 1 sujet de 48 ans, décédé des suites d'un traumatisme cérébral,
- 2 patients de 66 ans, décédés d'insuffisance rénale et respiratoire,
- 3 patients souffrant de MA (1 homme et 2 femmes, âgés de 82, 87, 92 ans)

-3 témoins âgés (1 homme et 2 femmes âgés de 82, 88, 95 ans), décédés de néoplasme prostatique, d'accident vasculaire cérébral, de démence vasculaire.

Les prélèvements ont été réalisés selon les mêmes modalités que dans le chapitre 4.

Nous avons utilisé un anticorps polyclonal anti-AGE développé chez le lapin à partir de BSA (sérum albumine d'origine bovine) fourni gracieusement par H. Bakala. Schématiquement, les AGE-BSA ont été obtenus par incubation de BSA avec du glucose 0.5 M en PBS, pendant 60 jours à 37°C dans l'obscurité. Le glucose a ensuite été éliminé par dialyse et l'albumine native par chromatographie. Les AGE-BSA ont alors été injectés chez le lapin avec de l'adjuvant de Freund à J1 et J15. A J30, après prélèvement sanguin, les IgG ont été isolés sur colonne et purifiés par chromatographie.

Les incubations avec l'anticorps polyclonal anti-AGE ont été réalisées en chambre humide pendant une heure à température ambiante, suivies de 3 rinçages en PBS. Les coupes ont été ensuite recouvertes par un anticorps anti-Ig de lapin marqué à la fluorescéine (Institut Pasteur Production, Marnes, France) pendant une heure, puis rincées 3 fois en PBS et finalement montées en PBS-glycérol. Elles ont ensuite été examinées en lumière ultraviolette à l'aide d'un microscope Olympus BH-2 (Olympus, Tokyo, Japon), équipé du système d'épi-illumination de Ploem (Orthoplan Leitz, Leitz, Wetzlar, Allemagne).

### 7-3 Résultats

Les PC de nouveau-nés ne présentaient aucun immunomarquage aussi bien au niveau des MB, du stroma et de la lumière des vaisseaux.

Nous avons constaté de même l'absence de fluorescence au niveau de la MB endothéliale chez tous les patients.

Chez tous les sujets âgés, qu'ils soient ou non déments, la MB épithéliale était nettement immunomarquée par l'anticorps anti-AGE, elle paraissait épaissie (fig. 7-3-b). Ces patients présentaient tous des dépôts granuleux d'AGE dans la lumière des vaisseaux.

Chez le patient de 48 ans, la MB épithéliale n'était le siège d'un immunomarquage que sur quelques villosités, elle paraissait fine et régulière. On notait un marquage très net de cette MB épithéliale chez seulement l'un des 2 patients âgé de 66 ans.

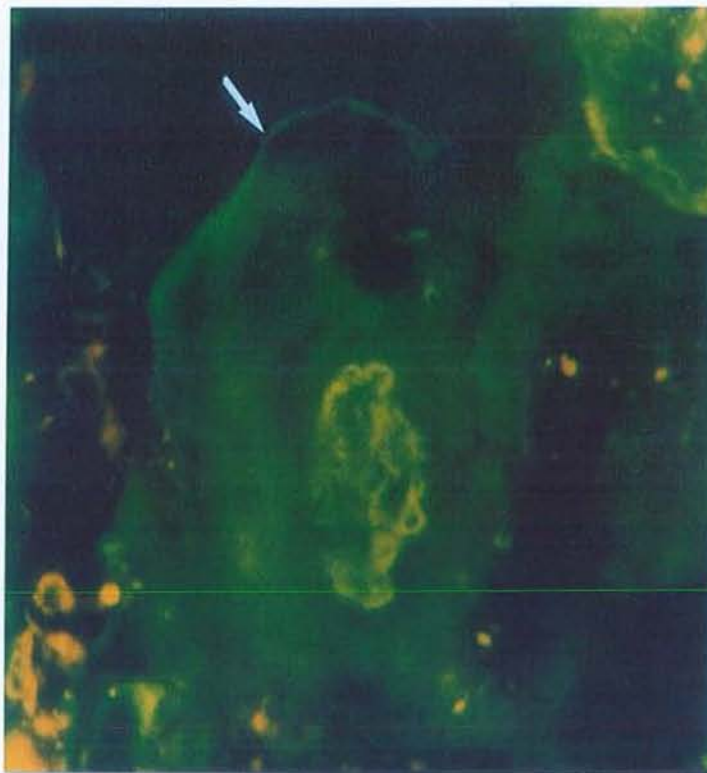
Les résultats sont détaillés dans le tableau n° 7-3-a.

**7-3-a** Résultats détaillés de l'étude en immunofluorescence des PC avec un anticorps polyclonal anti-AGE.

PC	MB épithéliale	MB endothéliale	Lumière des vaisseaux	Stroma
Nouveau-nés (2)	-	-	-	-
Témoin 48 ans (1)	+ ( <i>segmentaire</i> )	-	±	-
Témoins 66 ans (2)	+ (1/2)	-	+ (1/2)	+ (1/2, <i>diffus</i> )
Témoins âgés (3)	++ (3/3)	-	++ (3/3)	+ (3/3, <i>diffus</i> )
MA (3)	++ (3/3)	-	++ (3/3)	+ (3/3, <i>diffus</i> )

Les chiffres entre parenthèses indiquent le nombre de patients.  
Le signe – signifie absence d'immunomarquage.

**7-3-b** Examen en immunofluorescence (grossissement x 400) d'une villosité choroïdienne d'un patient souffrant de MA avec un anticorps polyclonal anti-AGE. Présence d'un immunomarquage au niveau de la MB épithéliale.



## 7-5 Discussion

Les anticorps monoclonaux anti-AGE sont nombreux et peuvent être subdivisés en plusieurs catégories, le groupe I reconnaît *N*<sup>c</sup>-(carboxyméthyl)lysine, le groupe II reconnaît un ou plusieurs épitopes d'AGE-lysozyme, et le groupe III aucun de ces épitopes (Ikeda et al, 1998). Nous avons utilisé un anticorps polyclonal anti-AGE susceptible de reconnaître un ou plusieurs des épitopes précédents.

Cette étude en immunofluorescence confirme que les MB épithéliale et endothéliale des villosités choroïdiennes se comportent différemment au cours du vieillissement et de la MA. La MB endothéliale s'épaissit peu et ne présente aucun marquage anti-AGE, par contre la MB épithéliale est le siège d'un immunomarquage important chez les sujets âgés qu'ils soient ou non déments. Cette dernière paraît épaissie de façon homogène alors qu'en microscopie électronique elle est très irrégulière, des agrandissements très différents (400 versus 10000) expliquent probablement cette discordance. Malgré une épaisseur accrue de la MB épithéliale au cours de la MA, nous n'avons pas constaté de différence entre l'immunomarquage des MB épithéliales de sujets atteints de MA et celles des témoins du même âge.

Nous n'avons pas constaté d'immunomarquage anti-AGE au niveau des PC de nouveau-né, et, chez les témoins de 48 et 66 ans celui de la MB épithéliale choroïdienne paraît inconstant et moins intense. Ceci confirme des travaux expérimentaux réalisés sur le rein de rat qui ont mis en évidence une augmentation du marquage anti-AGE avec le vieillissement (Verbeke et al, 1997).

La différence de marquage anti-AGE au niveau des MB d'un même organe est un fait déjà rapporté. Par exemple, la MB tubulaire de rat âgé contient plus d'AGE que la MB

glomérulaire (Verbeke et al, 1997). Plusieurs faits peuvent expliquer cette augmentation du marquage anti-AGE au niveau de la MB épithéliale:

-l'urine primitive contient des AGE filtrés par les glomérules; l'augmentation de produits de glycation au niveau de la MB tubulaire pourrait être due à la réabsorption des AGE de l'urine primitive par les cellules tubulaires (Verbeke et al, 1997). L'augmentation des AGE au niveau de la MB épithéliale des PC pourrait de même être due aux propriétés de réabsorption des cellules épithéliales.

-celle-ci peut être secondaire à des modifications du métabolisme de certains constituants des MB. La glycation du collagène IV par création de liaisons résistant aux protéases, ralentit son renouvellement, favorise ainsi son accumulation et altère ses propriétés ultrastructurales et fonctionnelles provoquant vraisemblablement la protéinurie développée chez les rats âgés (Haitoglou et al, 1992). Chez le rat, au niveau de la MB glomérulaire le taux des AGE augmente au cours du vieillissement et s'accompagne d'une baisse concomitante des taux de corps d'Amadori, ce qui traduit vraisemblablement un ralentissement du turn-over des protéines, une diminution des protéines natives et une réduction des sites pouvant être le siège de glycation précoce.

L'absence d'AGE au niveau de la MB endothéliale est vraisemblablement secondaire à une composition légèrement différente.

Les conséquences qualitatives et quantitatives de ces modifications sur la production du LCR ne sont pas connues.

## Chapitre 8

### 8-1 Etude des PC avec des lectines marquées

Les lectines sont des protéines ou des glycoprotéines, d'origine non immune, provenant du monde végétal, bactérien ou animal, qui ont la possibilité de se fixer avec une grande spécificité sur différents hydrates de carbone. Elles présentent au moins deux sites de fixation par molécule. Elles sont ainsi capables de reconnaître et de se fixer sur certains carbohydrates des membranes cellulaires, des noyaux, du cytoplasme ou des membranes basales. Certaines phytoagglutinines (lectines d'origine végétale) possèdent des propriétés mitogéniques, c'est à dire qu'elles peuvent activer et favoriser la mitose des lymphocytes.

Les glycoprotéines des parois cellulaires sont des structures très complexes qui peuvent être spécifiques d'un type cellulaire. C'est ainsi que l'utilisation de RCA (conjuguée à la fluorescéine) une lectine qui fixe préférentiellement les oligosaccharides se terminant par de l' $\alpha$  ou du  $\beta$ -galactose, permet de marquer sélectivement la microglie (Perlmutter et al, 1992); les astrocytes sont marqués par PNA et ConA (Schwechheimer et al, 1984). Les oligosaccharides présents à la surface des cellules cancéreuses peuvent être différents de ceux rencontrés sur les cellules normales (Hakamori, 1984). Par exemple, les cellules des carcinomes choroïdiens ne fixent pas LFA contrairement aux cellules normales (Kaneko et al, 1991), alors que de nouveaux sites de fixation, variant d'un cas à l'autre, apparaissent (UEA-1, SBA, DBA). Elles peuvent se fixer sur des lipides ou des glycoprotéines très différentes qui présentent la même structure glycosylée.

Nous avons réalisé une étude des PC au cours du vieillissement et de la MA à l'aide de lectines fluorescentes, dans le but de dépister des modifications non détectées par les autres méthodes morphologiques ou immunologiques.



## 8-2 Patients et Méthodes

Nous avons étudié les PC de 23 patients, se répartissant comme suit:

-3 hommes âgés respectivement de 48, 52 et 54 ans, décédés des suites d'un traumatisme crânien, d'insuffisance respiratoire aiguë, le patient âgé de 52 ans présentait un syndrome de Down,

-7 témoins âgés de plus de 65 ans (4 hommes, 3 femmes, moyenne d'âge:  $83.14 \pm 6.28$  ans), décédés de néoplasme prostatique, pulmonaire, d'accident vasculaire, de démence vasculaire,

-13 sujets (5 hommes, 8 femmes; moyenne d'âge:  $80.84 \pm 7.57$  ans) présentant une MA très évoluée.

Les PC ont été prélevés suivant les modalités décrites dans le chapitre 4. Nous avons utilisé 15 lectines fluorescentes commercialisées (Vector, Burlingame, CA). Leurs propriétés de fixation sont décrites dans le tableau n° 8-3.

L'étude en immunofluorescence a été faite de la manière suivante: réalisation au cryostat à  $-30^{\circ}$ , de coupes de  $4 \mu\text{m}$  d'épaisseur, qui ont ensuite été recueillies sur des lames de verre, séchées et fixées par un passage de 45 secondes dans un four à micro-ondes. Une goutte de lectines marquées à la fluorescéine, diluée au  $1/500^{\text{e}}$  en PBS, ont ensuite été déposée sur chaque coupe. Après incubation d'une heure à température ambiante, en chambre humide, les coupes ont été rincées trois fois dans du PBS puis montées en PBS-glycérol. Les coupes ont ensuite été examinées sous lumière ultraviolette à l'aide d'un microscope Olympus BH-2 (Olympus, Tokyo, Japon) équipés avec le système d'épi-illumination Ploem (Orthoplan Leitz; Leitz, Wetzlar, Allemagne).

## 8-3 Propriétés de fixation des 15 lectines utilisées

N°	Origine	Acronyme	Spécificité glucidique
1	<i>Lens culinaris</i>	LCA	$\alpha$ -D Man
2	<i>Ulex Europeanus</i>	UEA	$\alpha$ -L fucose
3	<i>Pisum sativum</i>	PSA	$\alpha$ -D Man
4	<i>Artocarpus heterophilus</i>	Jacalin	$\alpha$ Gal
5	<i>Triticum vulgare</i>	WGA	Acide sialique, GlcNAc, Neu5Ac
6	<i>Arachis hypogea</i>	PNA	$\alpha$ Gal, $\beta$ Gal, $\beta$ Gal 1-3GalNAc
7	<i>Dolichos biflorus</i>	DBA	$\alpha$ GalNAc, GalNAc $\alpha$ 1-3GalNAc
8	<i>Concanavalia ensiformis</i>	ConA	$\alpha$ -D Man, $\alpha$ -D-Glc, GlcNAc
9	<i>Bandereia simplicifolia</i>	BSA	$\alpha$ Gal
10	<i>Glycine maximus</i>	SBA	$\alpha$ et $\beta$ GalNAc, $\alpha$ et $\beta$ Gal
11	<i>Phaseolus vulgaris</i> (erythroagglutinin)	PHA-E	$\beta$ Gal, GlcNAc
12	<i>Phaseolus vulgaris</i> (leucoagglutinin)	PHA-L	$\beta$ Gal, GlcNAc
13	<i>Ricinus communis</i>	RCA	$\beta$ Gal, $\alpha$ Gal, GalNAc
14	<i>Sophora japonica</i>	SJA	$\alpha$ et $\beta$ GalNAc, $\alpha$ et $\beta$ Gal
15	<i>Triticum vulgare</i>	SuccWGA	GlcNAc

Gal: galactose; Glc: glucose; Man: mannose; NeuAc: acide neuraminique acétylé;  
(Gal-Glc)Nac: N-acétyl(galact-gluc)osamine

D'après McMahon et al (1989), Mann et al (1991), Kaneko et al (1991).

#### 8-4 Résultats

Chez les témoins de moins de 60 ans, les noyaux des cellules épithéliales sont essentiellement marqués par UEA (2/3), BSA (3/3), SJA (2/3), succWGA (2/3).

Chez les témoins âgés les noyaux des cellules épithéliales sont marqués par UEA (2/7), DBA (4/7), BSA (4/7), SJA (4/7), succWGA (3/7) et chez les patients souffrant de MA par UEA (7/13), DBA (8/13), BSA (9/13), SJA (10/13), succWGA (7/13).

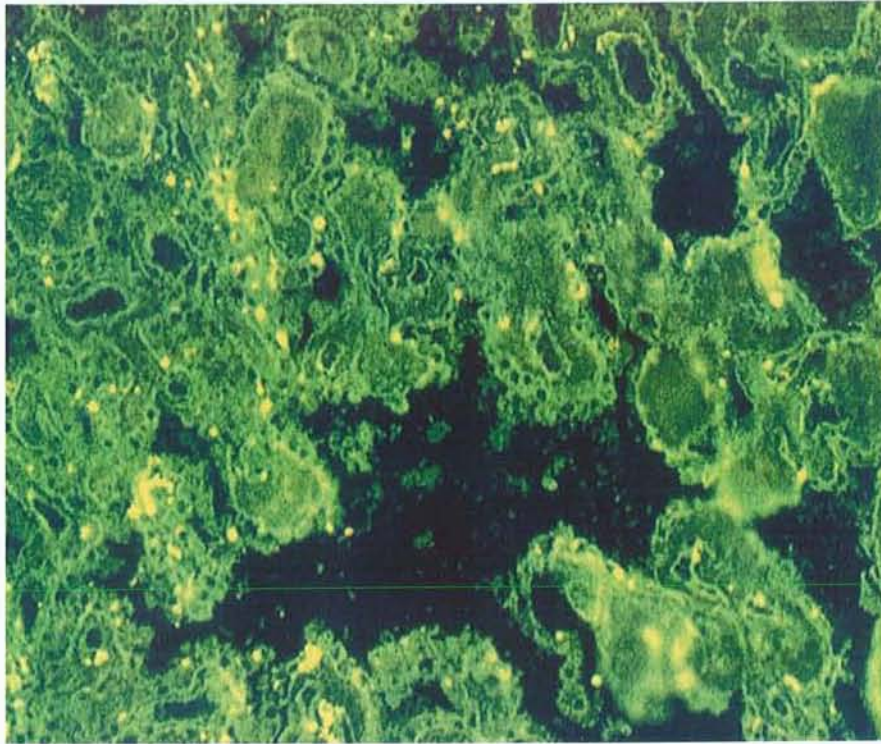
L'endothélium des vaisseaux présente une fluorescence ponctuée très particulière chez tous les patients avec SBA.

ConA se fixe sur le cytoplasme des cellules épithéliales des témoins d'âge moyen (2/3) et de tous les sujets âgés qu'ils soient ou non déments. Chez les sujets âgés témoins ou souffrant de MA, le cytoplasme est marqué par LCA(4/7 et 7/13), PSA (1/7 et 4/13), WGA (4/7 et 6/13), DBA (2/7 et 5/13), BSA (3/7 et 5/13), PHA-E (4/7 et 5/13), PHA-L (2/7 et 4/13) (fig.8-4-1). Les limites cellulaires sont marquées par PSA, WGA, ConA, PHA-E, et PHA-L chez tous les patients.

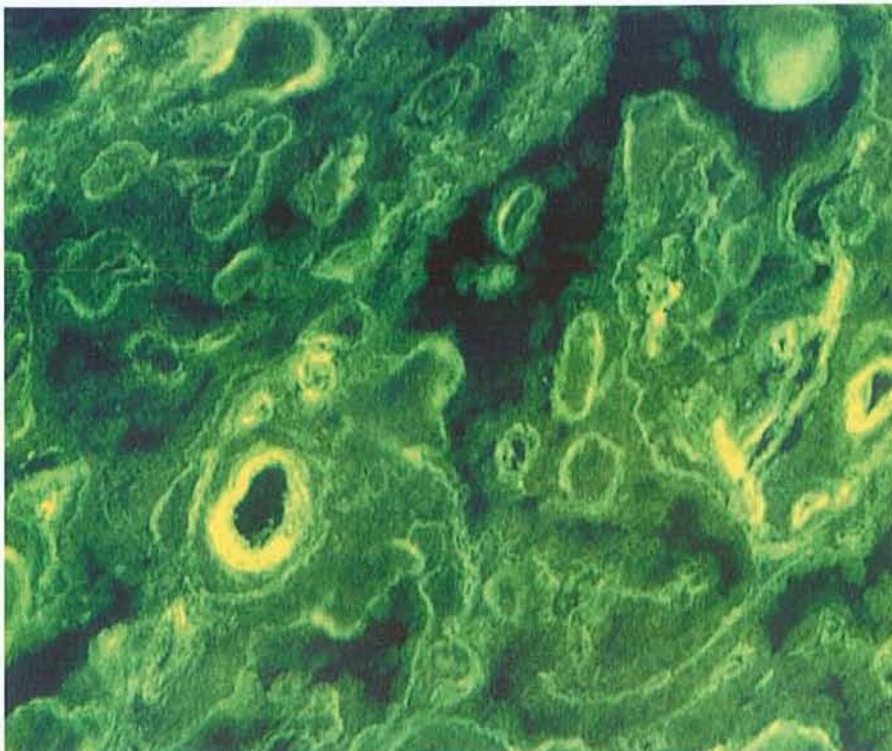
Les membranes basales épithéliales et endothéliales sont constamment marquées par LCA et PSA (fig.8-4-2). Chez les témoins jeunes la MB épithéliale n'est jamais marquée par *Jacalin* et WGA, alors qu'elle est bien visualisée chez les témoins âgés (6/7) et chez les patients souffrant de MA (11/13) avec ces deux lectines. Il n'y a aucun marquage membranaire avec PNA, DBA, SBA, SJA.

Les résultats sont détaillés dans le tableau 8-5

**8-4-1** Examen en immunofluorescence (grossissement x 400) de PC de patient souffrant de MA après incubation avec PHA E. Les MB épithéliales et endothéliales sont marquées de même que le cytoplasme des cellules épithéliales alors que les noyaux ne le sont pas.



**8-4-2** Examen en immunofluorescence (grossissement x 400) de PC de patient souffrant de MA après incubation avec LCA. Les MB épithéliales et endothéliales sont bien individualisées alors que les cellules épithéliales ne le sont pas.



8-5 Tableau de l'ensemble des résultats obtenus avec les lectines marquées

Lectines	Noyaux			Cytoplasme			Limites cellulaires			MB épithéliale			MB endothéliale		
	TJ (3)	TA (7)	MA (13)	TJ (3)	TA (7)	MA (13)	TJ (3)	TA (7)	MA (13)	TJ (3)	TA (7)	MA (13)	TJ (3)	TA (7)	MA (13)
LCA	-	-	-	-	4	7	-	-	-	3	7	13	3	7	13
UEA	2	2	7	-	2	2	-	-	-	-	-	-	-	-	-
PSA	1	-	1	-	1	4	3	7	13	3	7	13	3	7	13
Jacalin	1	2	-	-	2	1	-	-	-	-	6	11	-	6	11
WGA	-	-	-	-	4	6	3	7	13	-	6	11	-	6	11
PNA	1	2	2	-	-	1	-	-	-	-	-	-	-	-	-
DBA	1	4	8	-	2	5	-	-	-	-	-	-	-	-	-
ConA	-	-	-	2	7	13	3	7	13	-	-	-	-	-	-
BSA	3	4	9	-	3	5	-	-	-	2	6	10	3	6	9
SBA	-	-	1	-	1	-	-	-	-	-	-	-	-	-	-
PHA-E	-	-	3	-	4	5	3	7	13	3	7	13	3	7	13
PHA-L	-	-	-	-	2	4	3	7	13	2	5	9	2	5	9
RCA	-	-	-	-	2	1	-	-	-	-	-	-	-	-	-
SJA	2	4	10	-	1	-	-	-	-	-	-	-	-	-	-
SuWGA	2	3	7	-	1	-	-	-	-	-	-	-	-	-	-

TJ (3): 3 témoins jeunes; TA (7): 7 témoins âgés; MA (13): 13 patients atteints de MA.  
 Les chiffres indiquent le nombre de patients positifs dans chaque groupe. Le signe – signifie absence de marquage par les lectines.

## 8-6 Commentaires

Nos résultats chez les témoins d'âge moyen et les sujets âgés confirment certaines données de la littérature. Les cellules épithéliales des plexus choroïdes sont normalement marquées par ConA dès la huitième semaine de gestation et à l'âge adulte (Kasper et al, 1987; Kaneko et al, 1991). Les cellules épithéliales sont théoriquement marquées par RCA et succ WGA (Kaneko et al, 1991); nous ne pouvons confirmer ce fait, en raison vraisemblablement des modalités différentes de préparation des coupes. En effet, Kaneko et collaborateurs ont utilisé des coupes fixées dans la formaline et incluses dans la paraffine, alors que nous avons travaillé sur coupes congelées.

Au cours du vieillissement les cellules épithéliales s'atrophient et leurs propriétés de synthèse, de transport ou de réabsorption sont modifiées. Ces différences morphologiques et fonctionnelles pourraient se traduire par l'acquisition ou la perte de sites de fixation des lectines. Effectivement, de nombreux sites apparaissent occasionnellement dans le cytoplasme pour les lectines LCA, UEA, PSA, Jacalin, WGA, DBA, BSA, PHA-E, PHA-L, RCA. Ceci est en faveur d'une surcharge importante mais inconstante en  $\alpha$ -mannose,  $\alpha$ -glucose,  $\alpha$  et  $\beta$ -galactose, N-acetyl-galactosamine, N-acétyl-glucosamine. Néanmoins, il n'y a pas de différence de marquage entre les sujets âgés témoins et les patients atteints de MA malgré l'accentuation de l'atrophie épithéliale dans ce dernier cas.

Les noyaux sont fréquemment marqués par DBA, BSA, SJA, succWGA. Nous n'avons pas constaté de différence dans le marquage des limites cellulaires au cours du vieillissement.

L'épaississement des MB est un phénomène fréquemment rencontré au cours du vieillissement (Xi et al, 1982), notamment au niveau de la MB épithéliale des PC (Serot et al, 1997). Cet épaississement est particulièrement conséquent lors de la MA à début tardif. En fait, seuls les marquages avec les lectines *Jacalin* et WGA révèlent une différence entre les

MB épithéliale et endothéliale des sujets jeunes (respectivement 0/3 et 0/3) et celles des sujets âgés déments (10/13 et 11/13) ou non (6/7 et 6/7). Ceci traduit un enrichissement en  $\alpha$ -galactose et en N-acétyl-glucosamine.

Cette étude montre que le marquage par des lectines évolue avec l'âge, et, est caractérisé par l'apparition de nouveaux sites de fixation aussi bien au niveau de l'épithélium que des MB épithéliales ou endothéliales. Il n'y a aucune anomalie spécifique de la MA.

Ces modifications sont à rapprocher des phénomènes de glycation rapportés dans le chapitre précédent.

## Chapitre 9

### 9-1 Les Phénomènes Immunitaires

Des auto-anticorps à des taux significativement élevés sont fréquemment rencontrés chez le sujet âgé sain alors que de façon paradoxale la réponse aux néoantigènes est diminuée (Proust et al, 1994). Plus de 30 % des sujets de plus de 70 ans présentent un ou plusieurs auto-anticorps sériques (Lopez et al, 1992). Les sujets âgés sains présentent ainsi fréquemment des auto-anticorps dirigés contre des éléments non neurologiques tels que les antigènes nucléaires, les cellules musculaires lisses, la thyroglobuline, les facteurs rhumatoïdes (Lopez et al, 1992) et contre des éléments appartenant au système nerveux central tels que les cellules de l'hippocampe (Loeffler et al 1997), les neurofilaments (Soussan et al, 1994), la GFAP (glial fibrillary acidic protein) (Mecocci et al, 1995).

Au cours de la MA, la présence de nombreux auto-anticorps a été également rapportée dans le sérum ou le LCR; il s'agit d'anticorps:

- anti-cellules cérébrales (en immunofluorescence, sur coupe de cerveau de rat, le sérum des patients atteints de MA reconnaît les neurones de l'hippocampe et du putamen alors que celui des témoins ne les reconnaît pas, Fillit et al, 1985),
- anti-neurones cholinergiques (McRae et Dahlström, 1992),
- anti-histones (Mecocci et al, 1993),
- anti-S100 (Mecocci et al, 1995),
- anti-cellules à prolactine (Pouplard, 1983),
- anti-cellules microgliales (McRae et al, 1996),
- anti-astrocytes (Kingsley et al, 1988),
- anti-MBP (myelin basic protein; Singh et al, 1992),
- anti-DNF (Kingsley et al, 1988),



- anti-protéine  $\beta$ -amyloïde (Gaskin et Fu, 1992),
- anti-PS et anti-DNF (Gaskin et Fu, 1992),
- anti-MB des capillaires cérébraux (Fillit et al, 1987).

Aucun de ces anticorps n'est spécifique de la MA et toutes les tentatives pour découvrir un tel auto-anticorps se sont soldées par un échec (Lopez et al, 1992).

Les PC constituent une interface qui pourrait être le siège de phénomènes immunitaires comme le sont les reins dans certaines affections. Nous avons donc réalisé plusieurs études pour rechercher la présence d'anticorps anti-PC dans le sérum de patients souffrant de MA, et sur des PC prélevés en post mortem chez des patients souffrant de MA.

## 9-2 Etude en immunofluorescence indirecte sur PC

### 9-2-a Matériels et Méthodes

Des échantillons de sérum provenant de deux groupes de patients ont été testés:

**Groupe I:** 40 patients provenant du service de Long Séjour de Mont-Saint Martin (moyenne d'âge:  $85.08 \pm 5.28$  ans, de 74 à 94 ans; 8 hommes, 32 femmes) présentant tous, les critères NINCDS-ADRDA de MA probable (dans tous les cas il s'agissait d'un syndrome démentiel fort évolué).

**Groupe 2:** formant la série contrôle et comprenant 20 patients appariés pour l'âge et le sexe ( $81.4 \pm 5.48$  ans, de 75 à 90 ans; 4 hommes, 16 femmes). Tous avaient des fonctions supérieures considérées comme normales.

Le sérum de chaque individu après prélèvement a été aliquoté, congelé puis acheminé au laboratoire d'Immunologie et stocké à  $-30^{\circ}$  jusqu'à son utilisation.

Nous avons utilisé comme substrat des PC animaux et humains. Les PC animaux ont été prélevés chez des rats mâles Wistar selon le protocole suivant: après anesthésie à l'éther, rupture des vertèbres cervicales puis décapitation et finalement dissection du cerveau. Les PC

prélevés en l'espace de quelques minutes ont été immédiatement stockés à  $-80^{\circ}$  jusqu'à leur utilisation. Nous avons également eu recours à des PC humains prélevés sur un produit d'avortement (23 semaines après la conception), les PC ont dans ce cas été conditionnés comme précédemment.

L'étude en immunofluorescence a été réalisée de la manière suivante: à partir des PC congelés, réalisation sur un cryostat à  $-30^{\circ}$  de coupes de  $4\ \mu\text{m}$  d'épaisseur, recueillies sur des lames de verre, puis séchées et fixées par un passage de 45 secondes dans un four à micro-ondes. La première coupe de chaque série a été colorée au bleu de toluidine pour examen histologique d'orientation. Dans tous les cas, les structures vasculaires et épithéliales étaient parfaitement visibles.

Les échantillons de sérum ont été dilués au  $1/16^{\text{e}}$  dans du PBS (phosphate buffered saline), puis déposés sur les coupes de PC précédemment décrites, pendant 30 minutes à température ambiante en chambre humide. L'incubation a été suivie de trois rinçages dans du PBS, puis les coupes ont été recouvertes par des immunoglobines de lapin anti-IgG, IgA, ou IgM humaines conjuguées à la FITC (fluorescein isothiocyanate) (Biosys, Compiègne, France). Cette seconde incubation a été suivie de trois nouveaux rinçages dans du PBS, puis les coupes ont été montées en PBS-glycérol.

L'examen des coupes a été réalisé en aveugle par deux examinateurs différents, à l'aide de microscopes munis du système d'épi-illumination Ploem (Olympus BH2, Tokyo, Japon; Leitz Orthoplan, Weitzlar, Allemagne).

La présence d'autoanticorps anti-nucléaires, anti-muscles lisses, anti-mitochondries a été recherchée selon la même technique d'immunofluorescence, sur coupes congelées de rein de souris, et la présence d'autoanticorps anti-MB sur coupes de peau, de poumon, de rein et de cerveau humains. Enfin, un test ELISA pour détecter l'éventuelle présence d'anticorps

anti-collagène IV spécifiques du syndrome de Goodpasture a été réalisé, à l'aide d'un kit du commerce (Biocarb, Lund, Sweden).

### 9-2-b Résultats

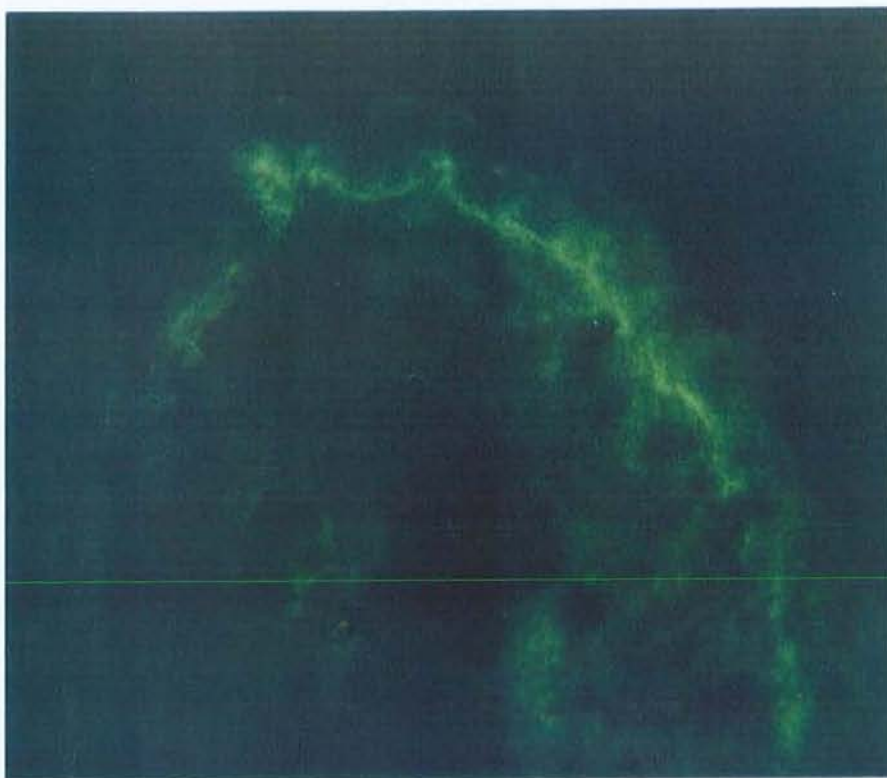
L'étude en immunofluorescence indirecte a mis en évidence des dépôts linéaires (fig.9-2-c) le long de la membrane basale épithéliale des PC de rat avec le sérum de 17 patients atteints de MA (42 %) et d'un témoin (5 %), cette différence étant significative ( $p < 0.001$ ). Dans 5 cas les dépôts étaient peu marqués et relativement fragmentés, ils n'étaient cependant jamais granuleux et présentaient un aspect semblable à celui constaté sur la membrane basale rénale glomérulaire lors du syndrome de Goodpasture ou à celui rencontré sur la membrane basale cutanée lors des pemphigoïdes bulleuses.

En utilisant les PC de fœtus humain, treize de ces 17 échantillons sériques donnaient le même type de fluorescence au niveau de la MB épithéliale, par contre avec les quatre autres échantillons la MB épithéliale n'était le siège d'aucun immunomarquage. De même il n'y avait aucun immunomarquage avec le sérum du témoin positif sur PC de rat.

Cinq patients et un témoin présentaient des anticorps anti-nucléaires.

La recherche d'autres anticorps, en particulier d'anticorps anti-neurone, anti-MB glomérulaire, tubulaire ou pulmonaire s'est avérée négative. Le test ELISA pour détecter des anticorps anti-collagène IV était négatif.

**9-2-c** Etude en immunofluorescence indirecte d'une villosité de PC de rat après incubation avec du sérum de patient souffrant de MA. Présence de dépôts d'Ig le long de la MB épithéliale.



### 9-3 Etude de PC humains

#### 9-3-a Matériels et Méthodes

Nous avons étudié les PC de 30 patients, 21 d'entre eux ayant également bénéficié de l'étude morphométrique rapportée dans le chapitre 4:

- 1 foetus de 24 semaines,
- 1 nouveau-né de 3 mois, décédé de mort subite,
- 3 témoins de moins de 60 ans (3 hommes âgés de 46, 48 et 52 ans). Le patient âgé de 52 ans présentait un syndrome de Down, les deux autres sont décédés d'insuffisance respiratoire aiguë et des suites d'un traumatisme crânien,
- 10 témoins âgés de plus de 60 ans: 3 hommes, 7 femmes (moyenne d'âge:  $83.6 \pm 9.03$ ), 4 démences vasculaires (3 femmes et 1 homme respectivement âgés de 96, 95, 95 et 86 ans). 6 patients aux fonctions supérieures normales (3 hommes et 3 femmes; 66, 69, 82, 86, 85, 88 ans) décédés d'infection pulmonaire, d'insuffisance rénale, de cancers prostatique, colique ou pulmonaire, d'accident vasculaire cérébral,
- 15 patients présentant une MA probable très évoluée selon les critères NINCDS-ADRDA: 3 hommes et 12 femmes (moyenne d'âge:  $86.66 \pm 6.34$  ans).

Les PC ont été prélevés selon la technique exposée dans le chapitre 4. L'étude des PC en immunofluorescence a été réalisée avec des anticorps polyclonaux de lapin, conjugués à la fluorescéine, anti IgG, IgA, IgM, C1q, C3 et fibrinogène humain (Dako, Glostrup, Danemark), anti-fibrinectine (Atlantic Antibodies, Stillwater, MN). Elle a été complétée par une étude en immunofluorescence indirecte de la laminine des MB à l'aide d'anticorps de lapin anti-laminine humaine (Serotec, Oxford, Angleterre) avec utilisation d'anticorps anti Ig de lapin conjugués à l'isothiocyanate de fluorescéine (Institut Pasteur Productions, Marnes, France) comme deuxième réactif. La recherche de PS et de DNF dans le tissu cérébral a été

réalisée à l'aide d'anticorps monoclonaux anti  $\beta$ -amyloïde (Dako, Glostrup, Danemark) et anti tau1 (Boehringer Mannheim Biochemica, Mannheim, Allemagne) et d'anticorps polyclonaux de lapin anti Ig de souris conjugués à l'isothiocyanate de fluorescéine (Dako, Glostrup, Danemark).

Toutes les incubations ont eu lieu à température ambiante en chambre humide pendant 30 mn avec les anticorps polyclonaux et pendant 60 mn avec les anticorps monoclonaux, suivies de 3 lavages en PBS. Après immunomarquage les coupes ont été montées en PBS-glycérol et examinées sous lumière ultraviolette à l'aide d'un microscope Olympus BH-2 (Olympus, Tokyo, Japon) équipés avec le système d'épi-illumination Ploem (Orthoplan Leitz; Leitz, Wetzlar, Allemagne).

### **9-3-b Résultats**

#### **Etude en immunofluorescence du parenchyme cérébral**

Tous les patients souffrant de MA présentaient de nombreuses PS (plus de  $55/\text{mm}^2$ ) et DNF (plus de  $5/\text{mm}^2$ ) dans le néocortex temporal, pariétal et frontal confirmant qu'ils souffraient de MA définie selon les critères du CERAD (Consortium to Establish a Registry for Alzheimer's disease; Mirra et al, 1991). Quatre d'entre eux présentaient en outre d'importantes séquelles de ramollissement cérébral en faveur d'une démence mixte. Avec la technique d'immunofluorescence utilisée, les lésions vasculaires microscopiques ne sont pas visualisées, il est vraisemblable que plusieurs patients classés dans le groupe MA présentaient en fait une démence mixte.

Nous n'avons pas retrouvé de PS chez les témoins âgés de 46 et 48 ans; par contre le patient souffrant de syndrome de Down présentait de nombreuses PS ( $75/\text{mm}^2$ ) et DNF ( $7/\text{mm}^2$ ). L'examen du néocortex des six témoins âgés non détériorés montrait de rares PS et moins de 1 DNF par  $\text{mm}^2$ . Les quatre démences vasculaires présentaient un ou plusieurs

foyers de ramollissement associés dans un cas à de nombreuses PS de type diffus dans le lobe temporal, ces quatre sujets n'avaient dans leur néocortex que de très rares DNF confirmant ainsi l'absence de MA associée.

### **Aspect macroscopique des PC**

L'examen des PC, lors de l'autopsie, a révélé la présence de kystes chez 6 témoins âgés et chez 10 des patients souffrant de MA. Les sujets plus jeunes ne présentaient pas de kyste à ce niveau. L'aspect macroscopique des PC n'était pathognomonique d'aucune pathologie précise.

**L'examen en microscopie optique** révélait des villosités avec un stroma pratiquement virtuel chez le nouveau-né, fin chez les témoins d'âge moyen, épaissi chez les témoins âgés et chez les patients atteints de MA. Tous les sujets âgés, déments ou non, présentaient de nombreux psammomes et calcifications mais pas d'infiltrat inflammatoire ou lymphoïde. Les cellules épithéliales contenaient des vacuoles de lipofuchsine auto-fluorescentes en grande quantité chez tous les sujets âgés et en quantité moindre chez les sujets d'âge moyen en particulier chez le patient mongolien.

### **Etude en immunofluorescence des PC**

Les PC de 12 patients atteints de MA présentaient des dépôts linéaires d'IgG segmentaires ou diffus plus ou moins intenses au niveau de la MB épithéliale (fig. 9-3-b-1).

Sept de ces sujets possédaient également des dépôts linéaires d'IgM le long de la MB épithéliale.

Sept patients présentaient des dépôts endovasculaires d'IgM. Quatre sujets avaient des dépôts endovasculaires d'IgA. 11 malades présentaient également une fluorescence diffuse du stroma avec les anticorps anti-C1q associée dans cinq cas à un net renforcement sous la MB épithéliale (fig. 9-3-b-2). Deux malades présentaient des dépôts de C3 de faible intensité dans le stroma. Le stroma villositaire, dans 12 cas, montrait une fluorescence diffuse avec les

anticorps anti-fibrine associée à un renforcement sous basal dans 7 cas. La MB épithéliale était épaissie et irrégulière chez 14 patients atteints de MA avec les anticorps anti-fibronectine et anti-laminine. Dans 8 cas le marquage paraissait fragmenté.

Chez le nouveau-né, il n'y avait aucun dépôt d'IgG, IgA, IgM, C1q, C3 ni de fibrine. La MB épithéliale paraissait fine et régulière, de même que chez le fœtus. Des constatations identiques été faites chez les trois témoins d'âge moyen avec néanmoins dans un cas des dépôts endovasculaires d'IgM et dans un autre de fibrine dans le stroma villositaire.

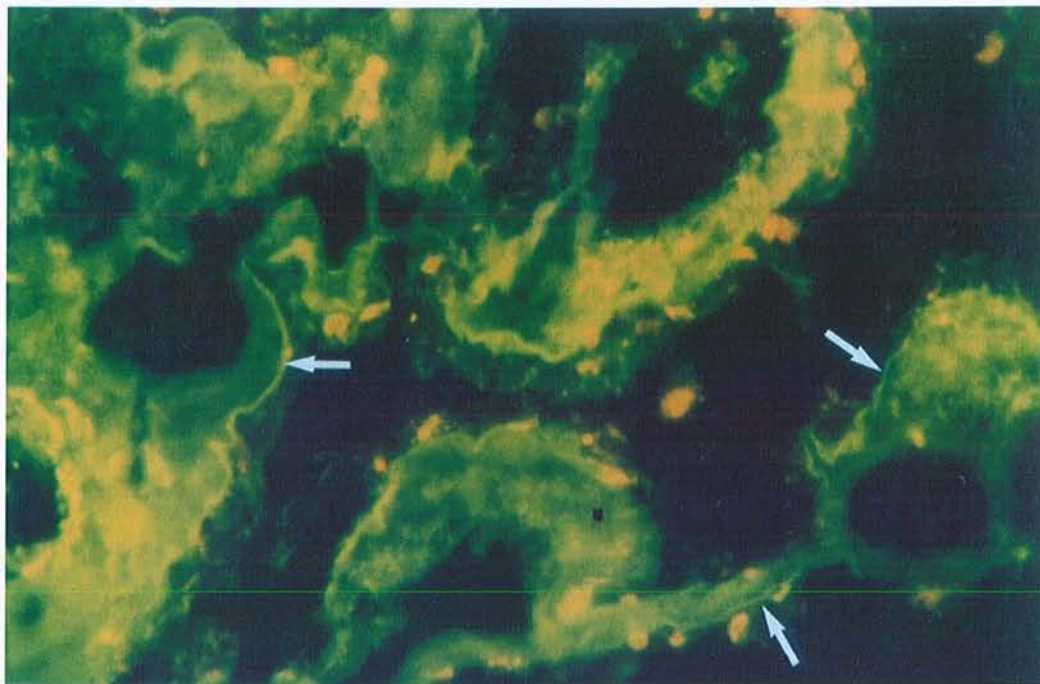
La MB épithéliale était fine et régulière chez ces trois patients avec les anticorps anti-fibronectine et anti-laminine, en particulier chez le patient trisomique.

Aucun des 10 témoins âgés ne présentaient de dépôts d'IgG ou d'IgA le long de la MB épithéliale. Quatre avaient des dépôts granuleux d'IgM endovasculaires. Il existait une fluorescence diffuse du stroma avec les anticorps anti-C1q dans 2 cas, avec les anticorps anti-fibrine dans 2 cas. Avec les anticorps anti-fibronectine et anti-laminine, la MB épithéliale paraissait fine et régulière chez 6 patients notamment chez ceux âgés de 66 et 69 ans, épaissie et irrégulière avec présence de microruptures dans 4 cas.

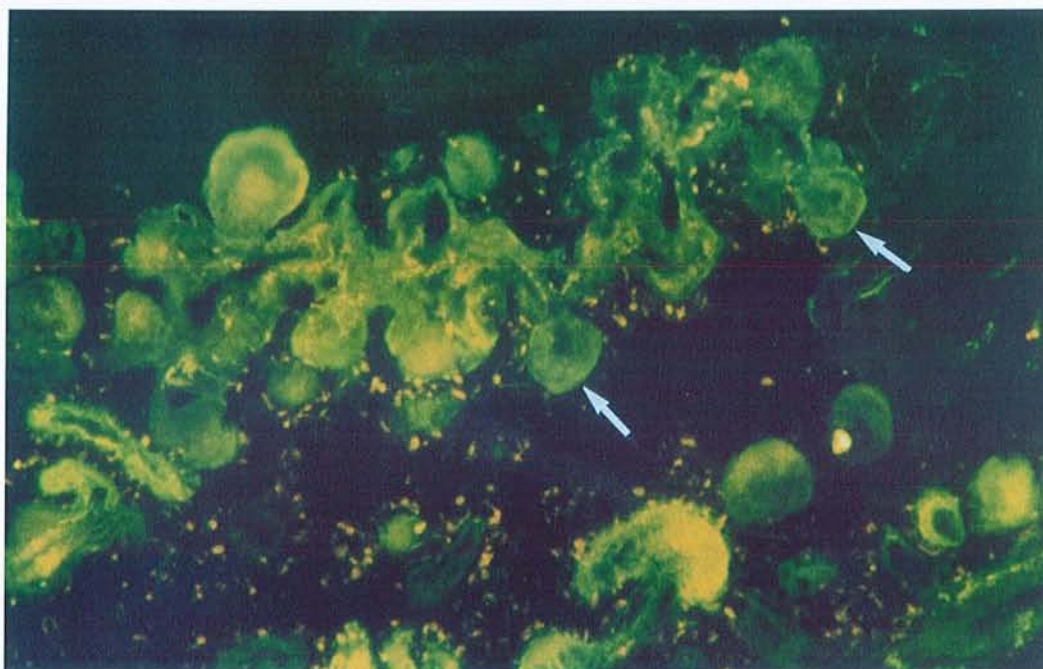
Les résultats sont détaillés dans le tableau 9-3-c.



**9-3-b-1** Etude en Immunofluorescence de PC de sujet souffrant de MA. Présence de dépôts d'IgG le long de la MB épithéliale (flèches).



**9-3-b-2** Etude en Immunofluorescence de PC de sujet souffrant de MA à l'aide d'anticorps anti-C1q, fluorescence diffuse du stroma avec renforcement au niveau de la MB épithéliale (flèches).



## 9-3-c Tableau

## Résultats détaillés de l'étude en immunofluorescence des PC humains

Diagnostic	Patient #	Sexe	Age	IgG	IgA	IgM	C1q	C3	F	Fn	Ln
Fœtus	1 (1)	M	24 sem	-	-	-	-	-	-	f, r	f, r
Nouveau-né	2 (3)	M	0.25	-	-	-	-	-	-	f, r	f, r
<b>Témoins jeunes</b>											
Hémiplégie p. tr.	3 (4)	M	48	-	-	-	-	-	+	f, r	f, r
Ins. Respiratoire	4	M	46	-	-	ev	-	-	-	f, r	f, r
Synd. Down	5	M	52	-	-	-	-	-	-	f, r	f, r, rp
<b>Témoins âgés</b>											
Ins. Respiratoire.	6	M	66	-	-	ev	-	-	+	f, r	f, r
Ins. Rénale	7	M	69	-	-	-	-	-	-	f, r	f, r
Cancer prostatique	8 (5)	M	82	±	-	-	-	-	-	f, r	f, r
Cancer colique	9 (6)	F	86	-	-	-	+	-	-	é, i	É, i
Cancer pulmonaire	10 (7)	F	85	-	-	-	±	-	-	f, r	É, r
AVC	11 (8)	F	88	-	-	-	-	-	-	é, i, rp	É, i, rp
DV	12 (9)	F	96	-	-	ev	-	-	+	é, i	É, i
DV	13 (10)	M	86	-	-	ev	-	-	-	é, r	É, i, rp
DV	14 (11)	F	95	-	-	-	ev	-	-	f, r	f, r
DV	15 (12)	F	95	-	-	ev	-	-	-	f, r	f, i
<b>Mal. d'Alzheimer</b>											
MA	16 (13)	M	82	++	Ev	+	+	-	-	é, i	É, i
MA	17 (14)	F	82	+++	Ev	++	+++	-	++	é, i, rp	É, i, rp
MA	18 (15)	F	87	+++	-	++	+++	-	++	é, i, rp	É, i, rp
MA	19 (16)	F	73	+	-	++(ev)	++	±	++	é, i, rp	É, i, rp
MA	20 (17)	M	83	-	-	ev	-	-	-	é, i	É, i
MA	21 (18)	M	89	+++	-	++	+++	-	+	é, i	É, i
MA	22 (19)	F	77	-	-	-	-	-	+	é, i, rp	É, i, rp
DM	23 (20)	F	84	+++	-	++	++	-	+	é, i	É, i
DM	24 (21)	F	93	-	Ev	ev	+	-	-	f, i	f, i
MA	25 (22)	F	92	++	-	ev	++	-	++	é, i	É, i
MA	26	F	97	+++	±	ev	++	-	++	é, i	É, i
DM	27	F	87	++	-	ev	-	-	+	é, i, rp	É, i, rp
DM	28	F	87	+++	-	++	-	-	+	é, i, rp	É, i, rp
MA	29	F	85	+++	-	-	+	-	++	é, i, rp	É, i, rp
MA	30	F	92	+++	-	ev	+(ev)	+(ev)	++	é, i, rp	É, i, rp

MA: Maladie d'Alzheimer

r: MB épithéliale régulière

é: MB épithéliale épaissie

+(ev): dépôts le long de la MB épithéliale (et endovasculaires)

(n): numéro d'ordre dans le tableau n° 4-3-c.

DM: démence mixte

rp: ruptures de la MB épithéliale

ev: dépôts endovasculaires

DV: démence vasculaire

i: MB épithéliale irrégulière

f: fine

#### **9-4 Recherche d'anticorps sériques anti-MB de PC à l'aide d'un test ELISA**

L'étude en immunofluorescence indirecte sur PC de rat a mis en évidence des anticorps anti-MB de PC chez 42 % des patients atteints de MA, ce travail a été confirmé par la découverte d'Ig le long de la MB épithéliale des PC prélevés en post-mortem chez 80 % des patients souffrant de cette affection. Nous avons réalisé un test ELISA pour rechercher de tels anticorps chez les patients déments et éventuellement développer un sérodiagnostic.

##### **9-4-a Préparation de l'extrait protéique.**

Nous avons utilisé un fragment de PC provenant d'un patient non dément âgé de 69 ans (patient n° 7, tableau 9-3-c). Une fois prélevé le PC a été transporté dans l'azote liquide au laboratoire d'Immunologie, puis stocké à  $-80^{\circ}$ . Après décongélation à température ambiante, le PC a été pesé et transféré dans un Potter en verre réfrigéré sur glace et contenant 1 ml de tampon d'extraction protéique (Tris HCl 0.1 %, déoxycholate 4 %, Nonidet P-40 2.5 %, Triton X-100 2.5 %, sodium dodecyl sulfate 1 %, azide de sodium 0.01 %, phényl méthyl sulfoxide 0.05 M) puis broyé. L'extrait, déposé dans un tube à hémolyse réfrigéré a bénéficié d'une ultrasonication à 40 watts pendant une minute (pour éviter que les protéines n'adhèrent à la paroi). Ensuite le tube a été placé sur un agitateur rotatif lent, à  $4^{\circ}$  C, pendant 18 heures, puis centrifugé, à  $4^{\circ}$  C, pendant une  $\frac{1}{2}$  heure à 40 000 g. La concentration protéique a été évaluée sur le surnageant recueilli, en spectrométrie à fluorescence (280 nm).

Un premier aliquote a été réalisé pour étude en électrophorèse et le reste lyophilisé puis conservé à  $4^{\circ}$  C en attendant la mise en œuvre ultérieure d'une chromatographie à interaction hydrophobe pour éliminer les détergents, suivie d'un nouveau passage en spectrométrie pour évaluer la concentration protéique, puis d'une lyophilisation et finalement d'un aliquotage.

Ce deuxième aliquote a été conservé à  $-20^{\circ}\text{C}$  jusqu'à reconstitution, avec de l'eau distillée, d'une solution présentant une concentration protéique d'1 g/l. Après adjonction d'un mg de protéine G couplée à des billes de sépharose afin d'éliminer les Ig, la solution a été placée pendant 4 heures à  $4^{\circ}\text{C}$  sur un agitateur rotatif puis centrifugée pendant 10 mn à  $4^{\circ}\text{C}$  et à 2500 tours/mn. Le surnageant a ensuite été prélevé et aliquoté à raison de 100  $\mu\text{g}/\text{tube}$ .

#### **9-4-b Sélection des patients.**

Nous avons utilisé le sérum de 83 patients, provenant de l'Hôtel-Dieu de Mont Saint-Martin, subdivisés en deux sous-groupes:

**43 patients souffrant de MA** sélectionnés suivant les critères NINCDS-ADRDA (9 hommes, 34 femmes, moyenne d'âge:  $83.83 \pm 7.94$  ans). Ces patients présentaient un score au test de Folstein s'échelonnant entre 5 et 25.

**40 sujets témoins** présentant tous un score au test de Folstein  $> 25$  (15 hommes, 25 femmes, moyenne d'âge:  $77.5 \pm 6.4$  ans).

#### **9-4-c Réalisation du test ELISA**

Les puits de la plaque de micro-titration (Nunc Maxisorp, Roskilde, Danemark) ont été incubés d'extraits de PC (100  $\mu\text{g}$  dilués dans 10 ml soit 1  $\mu\text{g}/\text{puits}$ ) pendant 18 heures à  $4^{\circ}\text{C}$ . Après trois rinçages en PBS, les sites de la plaque non occupés ont été saturés par incubation avec une solution de lait en poudre à 5 % pendant une heure, à température ambiante. Après rinçage, les sérums des patients dilués au 1/100<sup>e</sup> en PBS y ont été mis en incubation pendant 2 heures. Après 3 nouveaux rinçages, des anticorps polyclonaux de lapin anti-IgG, anti-IgA, anti-IgM humaines marqués à la peroxydase ont été déposés dans les puits. La révélation a été assurée avec 100  $\mu\text{l}/\text{puits}$  d'une solution extemporanée d'Ortho Phénylène Diamine (OPD,

Sigma) et d'H<sub>2</sub>O<sub>2</sub> (6 mg/25 µl dans 12 ml de tampon phosphate-acide citrique (0.1 M, pH = 5.5).

Avec cette technique, la coloration apparaît en quelques minutes et la réaction enzymatique est stoppée par adjonction de 50 µl d'acide sulfurique 2N. L'adsorbance de chaque puits a été mesurée à 492 nm à l'aide d'un spectromètre Titer Multiskan Plus (Lab. System, Helsinki, Finlande). Les résultats ont d'abord été évalués en densité optique (DO). Un calibrateur a également été testé et a permis d'exprimer les résultats individuels en UA (ratio de la DO de l'échantillon/DO du calibrateur). Les résultats globaux ont été exprimés sous forme de moyenne ± écart-type et l'analyse statistique a utilisé le test t de Student.

#### 9-4-d Résultats

Les résultats sont résumés dans les tableaux 9-4-d-1 et 9-4-d-2:

Les taux moyens d'IgG anti-extraits de PC étaient significativement plus élevés chez les patients atteints de MA (77 ± 31 UA) que chez les témoins (53 ± 18 UA; p < 0.0001).

Les taux moyens d'IgA n'étaient pas significativement différents dans les deux séries (85 ± 100 UA chez les patients souffrant de MA, 61 ± 48 UA chez les témoins; p = 0.18).

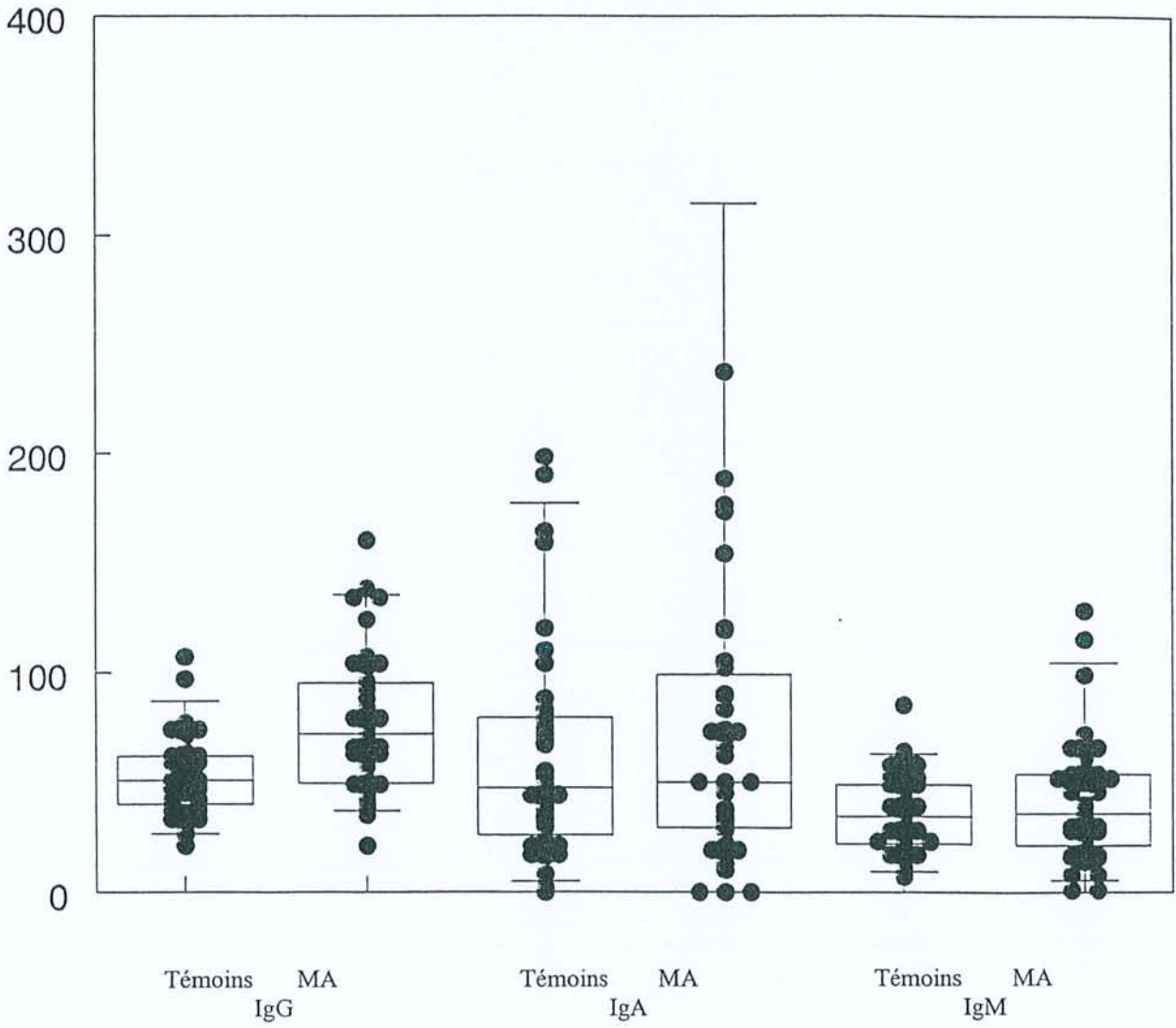
De même les taux moyens d'IgM n'étaient pas significativement différents dans les deux groupes (41 ± 27 UA chez les sujets atteints de MA et 36 ± 18 UA chez les témoins; p = 0.27).

##### 9-4-d-1 Résultats globaux du test ELISA

	<b>Témoins</b> (DO témoins/DO calibrateur).10 <sup>2</sup>	<b>Alzheimer</b> (DO MA/DO calibrateur).10 <sup>2</sup>	<b>p</b>
IgG	53 ± 18	77 ± 31 <sup>(1)</sup>	< 0.0001
IgA	61 ± 48	85 ± 100	= 0.18
IgM	36 ± 18	41 ± 27	= 0.27

(1) valeurs moyennes supérieures à celles du groupe témoin; p < 0.0001  
DO densité optique

9-4-d-2 Test ELISA, répartition du taux des anticorps anti-extraits de PC en fonction des classes d'Ig (UA).



## 9-5 Discussion

Ces études confirment l'existence d'autoanticorps anti-nucléaires dans le sérum de 12.5 % des patients souffrant de MA et démontrent la présence d'anticorps sériques anti-MB épithéliale des PC chez 42 % des sujets atteints de MA testés et chez seulement un des sujets témoins (5 %) qui est d'ailleurs décédé 5 ans plus tard dans un tableau démentiel (patient n° 26 du tableau 9-3-c). L'étude en immunofluorescence des PC de ce patient a démontré la présence de dépôts d'IgG le long de la MB épithéliale. La technique d'immunofluorescence indirecte utilisée dans ce travail est relativement simple dans la mesure où le substrat est disponible. Sa sensibilité est variable, en effet dans d'autres pathologies impliquant des anticorps anti-MB comme la glomérulonéphrite médiée par les anticorps anti-MB (McPhaul et Mullin, 1976) ou le syndrome de Goodpasture (Wilson et Dixon, 1972) la sensibilité rapportée dans la littérature varie de 24 à 87 %.

L'étude en immunofluorescence des PC prélevés en post mortem démontre que 80 % des patients souffrant de MA possèdent des dépôts d'IgG, d'IgM et éventuellement de C1q le long de la MB épithéliale, alors qu'il n'existe aucun dépôt d'Ig à ce niveau chez les témoins âgés qu'ils soient ou non atteints de démence vasculaire.

Ces résultats sont confirmés par le test ELISA qui met en évidence une augmentation significative des taux d'anticorps anti-extraits de PC de classe IgG chez les patients souffrant de MA ( $p < 0.0001$ ).

Les MB sont des structures complexes contenant des macromolécules telles que collagène IV, laminine, héparane sulfate protéoglycannes. Leur composition varie suivant les organes, ce qui modifie leurs propriétés immunologiques. Testé sur des coupes de cerveau de hamster, un anticorps monoclonal anti-*gag* (chaîne de glycosaminoglycane sulfaté liée à un héparane sulfate protéoglycane) se fixe sur la MB épithéliale des PC mais pas sur celle des capillaires cérébraux (Snow et al, 1990). Le sérum des malades atteints de syndrome de

Goodpasture reconnaît trois monomères différents (de masse moléculaire respective de 24, 26 et 28 kD) et deux dimères de 44 et 50 kD au niveau des MB glomérulaires, tubulaires, pulmonaires, placentaires et aortiques, et seulement un monomère de 28 kD et un dimère de 50 kD au niveau de la MB épithéliale des PC (Weber et al, 1990). Cette réactivité tissulaire sélective est retrouvée dans notre étude où seule la MB épithéliale des PC humains et muridés réagit avec le sérum des patients alors qu'il n'y a aucune immunofixation sur les autres MB étudiées (peau, poumon, rein, cerveau), ce qui suggère que les anticorps identifiés dans cette étude sont différents de ceux décrits par Fillit qui réagissent avec la MB des capillaires cérébraux (Fillit et al, 1987). Ces anticorps anti-MB épithéliale des PC semblent indiquer l'existence de phénomènes immunitaires pouvant altérer le fonctionnement des PC lors de la MA. Le fait de retrouver une immunofixation sur la MB épithéliale des PC aussi bien en utilisant des PC de rats adultes que de fœtus humain est en faveur d'une structure antigénique apparue précocément au cours du développement.

Les dépôts tissulaires d'immunoglobulines peuvent être linéaires ou granuleux selon qu'il s'agit de complexes immuns formés in situ ou circulants et captés par un organe. Plusieurs auteurs ont rapporté la présence de dépôts d'immunoglobulines au niveau des PC, ceux-ci peuvent être linéaires ou granuleux. Les souris femelles hybrides NZB-W développent spontanément des anticorps anti-ADN et constituent un modèle animal de lupus érythémateux disséminé. L'examen de leurs PC et de leurs glomérules met en évidence des dépôts granuleux d'IgG et de C3 (Lampert et Oldstone, 1973). Expérimentalement, chez le lapin, l'injection de sérum-albumine bovine déclenche une maladie sérique aiguë avec dépôts linéaires ou granuleux d'IgG le long de la MB épithéliale des PC associés à un infiltrat lymphoplasmocytaire (Koss et al, 1973). Peress et al (1977) ont créé, chez le lapin, une maladie sérique chronique par injections répétées de sérum-albumine bovine et ont mis en



évidence des dépôts granuleux d'IgG et de C3 sous la MB des PC, des procès ciliaires et des glomérules ce qui suggère que les PC peuvent capter les complexes immuns circulants (Peress et al, 1977). L'injection répétée sur trois jours de complexes immuns sérum albumine de lapin-anticorps anti-sérum albumine chez le rat engendre des dépôts granuleux dans les glomérules et dans les PC sous la MB épithéliale (Peress et al, 1977).

Quelques travaux rapportent également des résultats obtenus chez l'homme. Pitella et al (1989) ont montré la présence des dépôts granuleux d'IgG et ou d'IgA dans le stroma villositaire de 6 des 8 patients atteints de bilharziose mais chez aucun des 20 témoins qu'ils avaient examinés. Quatre-vingt pour cent des patients atteints de SIDA développent des complexes immuns circulants: dans une série de 19 patients, Falangola et al (1994) ont montré que 14 d'entre eux présentaient des dépôts irréguliers d'IgG dans les PC. Pitella et Bambirra (1988) ont étudié les PC de 25 sujets hypertendus et ont trouvé dans 5 cas des dépôts granuleux d'Ig (essentiellement des IgG), les 20 témoins étaient indemnes de telles anomalies. Ces mêmes auteurs (Pitella et Bambirra, 1991), étudiant les PC de 12 cirrhotiques, ont mis en évidence des dépôts de complexes immuns granuleux chez 10 d'entre eux, 20 témoins n'en présentant aucun. McIntosh et Koss (1974) rapportent la présence de dépôts linéaires d'IgG et de C3 le long de la MB épithéliale des PC au cours du syndrome de Goodpasture ce qui est en faveur de complexes immuns formés in situ.

**En conclusion,** les PC peuvent être le siège de dépôts de complexes immuns dans des circonstances variées. Les dépôts granuleux traduisent l'existence de complexes immuns circulants captés à ce niveau, et les dépôts linéaires le long de la MB épithéliale des PC, dont nous rapportons la présence, sont en faveur de complexes immuns formés in situ, comme dans le syndrome de Goodpasture. Ils traduiraient une auto-immunisation contre l'un des constituants de la MB épithéliale choroïdienne. Cette auto-immunisation pourrait aggraver les

lésions choroïdiennes dues à l'âge et en particulier, la fibrose du stroma et l'atrophie épithéliale.

La MB épithéliale des PC est une structure complexe contenant de nombreuses molécules (cf chapitre 4), il peut donc s'agir d'une auto-immunisation:

-contre un antigène membranaire ubiquitaire mais l'absence d'immunomarquage de la MB endothéliale des PC, des MB cutanée, rénale ou pulmonaire plaide contre cette hypothèse,

-contre un antigène commun à la MB épithéliale des PC, aux PS, et/ou aux DNF. Les PS contiennent en effet des immunoglobulines, et de nombreuses molécules que l'on retrouve dans la composition des MB et de la matrice extra-cellulaire, par exemple les HSP (héparane sulfate protéoglycane) (Iozzo, 1985; Snow et al, 1990),

-contre un antigène spécifique de la MB épithéliale des PC qui semble apparaître dès la vie fœtale, puisque dans l'étude en immunofluorescence indirecte, 13 patients sur 40 présentaient un immunomarquage de la MB épithéliale foetale utilisée comme substrat.

Ce travail devrait être poursuivi par une étude approfondie de la composition antigénique de la MB épithéliale des PC, par l'identification de l'antigène responsable de cette auto-immunisation permettant ainsi le développement d'un test ELISA et éventuellement d'un modèle animal.

## Chapitre 10

### 10-1 Etude des cellules dendritiques intra-épithéliales

Au cours de l'examen des PC en microscopie électronique, nous avons mis en évidence des cellules dendritiques intra-épithéliales dont la présence n'était pas soupçonnée. Ce chapitre aborde leur aspect en microscopie électronique, leur phénotype immunologique et leur rôle éventuel dans l'immunosurveillance cérébrale.

### 10-2 PC et immunité cérébrale

Le cerveau est considéré comme un site immunitaire privilégié depuis que l'on sait que les homo ou xéno-greffes intra-cérébrales sont mieux tolérées que les greffes intra-péritonéales ou sous-cutanées (Medawar, 1948; Scheinberg et Levy, 1964). Néanmoins, dans plusieurs maladies humaines de pathogénie mal élucidée, comme par exemple la sclérose en plaques ou le syndrome de Guillain-Barré, le tissu nerveux peut-être infiltré par des cellules immunocompétentes telles que les lymphocytes CD4 et CD8. Il est possible de reproduire expérimentalement chez l'animal de laboratoire ces affections. L'encéphalite aiguë expérimentale et « l'experimental autoimmune neuritis » constituent des modèles respectifs pour la sclérose en plaques et pour le syndrome de Guillain-Barré.

Des réactions de type immunitaire peuvent également survenir lors de certaines maladies neurologiques dont l'étiologie n'est pas a priori d'origine immune. Par exemple, au cours de la MA, la microglie qui entoure les PS exprime fortement les antigènes HLA DR (McGeer et al, 1987).

Ce privilège immunitaire n'est donc pas total et a été expliqué initialement par l'absence de drainage lymphatique cérébral, l'absence de cellules dendritiques au niveau cérébral (Hart et Fabre, 1981; Steinman, 1991), le manque d'expression des antigènes du

complexe majeur d'histocompatibilité de classe I et II sur les neurones et la glie (Lampson, 1987), et par la présence de la barrière hémocéphalique que l'on croyait imperméable aux peptides et aux cellules immunocompétentes.

En fait, ces données méritent d'être revues. Chez l'animal de laboratoire (rat et souris), la microglie exprime fortement les antigènes d'histocompatibilité de classe II, notamment au niveau de la substance blanche, du corps calleux et du cervelet (Gehrmann et al, 1993). Chez l'homme, la microglie exprime HLA DR essentiellement dans la substance blanche (Cuzner et al, 1988) et l'étude histochimique du tissu cérébral prélevé précocément après le décès montre une forte expression spontanée de HLA DR sur la microglie ramifiée (Gehrman et al, 1993). Au cours de la sclérose en plaques, les anticorps anti-HLA DR marquent intensément les astrocytes qui entourent les plaques (Traugott et Raine, 1985).

Le liquide interstitiel cérébral est drainé dans le LCR qui lui-même est évacué par un système de type lymphatique dans les ganglions lymphatiques régionaux du cou vraisemblablement par l'intermédiaire des espaces sous-arachnoïdiens entourant le nerf olfactif puis de la lame criblée et finalement de la sous-muqueuse nasale. Ceci permet d'expliquer l'importante proportion des protéines injectées dans la capsule interne ou le LCR (respectivement 22 et 30 % à la 25<sup>e</sup> heure) retrouvée dans les ganglions cervicaux chez l'animal de laboratoire (Yamada et al, 1991). Les antigènes du LCR peuvent également atteindre les organes lymphoïdes par la circulation générale après réabsorption par les villosités arachnoïdiennes (Cserr et Knopf, 1992). La barrière hémocérébrale peut être franchie par les lymphocytes activés qui exercent une surveillance immunologique permanente du système nerveux central et qui peuvent initier une réponse inflammatoire (Hickey et Kimura, 1991). Cette capacité à franchir la barrière hémocéphalique dépend de la présence de certaines molécules d'adhésion situées à la surface des lymphocytes (Engelhardt et al, 1995).

Différents travaux suggèrent la participation des PC à l'immunosurveillance cérébrale. Les PC situés à l'interface sang-LCR sont capables de réabsorber de nombreux métabolites cérébraux (Zheng, 1996). In vitro, les cellules épithéliales des PC sont aptes à absorber de nombreuses molécules au niveau de leur pôle apical et de les excréter à leur pôle basal (Hakvoort et al, 1998). Matyszak et al (1992) ont montré la présence de cellules présentatrices d'antigènes au niveau du stroma villositaire des PC chez le rat. Hanly et Petito (1998) ont confirmé la présence de cellules présentatrices d'antigène au niveau du stroma choroïdien humain. Ces auteurs estiment que ces cellules dendritiques pourraient envoyer des prolongements cytoplasmiques entre les cellules épithéliales après franchissement de la MB épithéliale.

Les fonctions des cellules dendritiques sont nombreuses. Elles captent les antigènes, les transportent vers les organes lymphoïdes, achèvent leur maturation et à la fin de leur différenciation présentent ces antigènes aux cellules T naïves (Banchereau et Steinman, 1998). Elles peuvent induire une immunisation primaire ou secondaire de type humoral ou cellulaire prédominant, ou des phénomènes de tolérance. Ces diverses propriétés correspondent à des sous-populations de phénotypes différents. L'origine des cellules dendritiques, les étapes de leur différenciation et de leur maturation restent mal connues et pour certaines sujet de controverses (Massard et al, 1996; Geissmann, 1999). L'adjonction de cytokines et de différents facteurs de croissance permet d'obtenir des cellules dendritiques à partir de précurseurs hématopoïétiques (CD34), de sang du cordon (cellules CD14 ou CD1a), du sang circulant (cellules CD14 ou CD1a) ou des monocytes du sang périphérique (Haegel-Kronenberger et al, 1998). Nous avons essayé de préciser l'origine lymphocytaire ou monocyttaire et le phénotype des cellules dendritiques choroïdiennes intra-épithéliales dont nous avons rapporté la présence dans le chapitre 4.

### 10-3 Matériels et méthodes

Nous avons étudié les PC de 10 patients, tous décédés dans le service de Long Séjour de l'Hôtel-Dieu de Mont-Saint Martin (9 femmes, 1 homme, moyenne d'âge:  $86.3 \pm 6.7$  ans) Deux présentaient des fonctions supérieures normales, 1 une démence mixte, 2 une démence vasculaire et 5 une MA. Les PC ont été prélevés à la 24<sup>e</sup> heure, après accord de la famille. Tous les prélèvements ont été divisés en 2 parties. L'une, destinée à l'étude en microscopie électronique, a été fixée dans du glutaraldéhyde à 2.5 %, incluse dans l'épon, et préparée en coupes semi ou ultra fines, respectivement marquées avec du Bleu Azur II ou de l'acétate d'uranyl à 4 % et du nitrate de Pb; ces coupes ont été examinées à l'aide d'un microscope Olympus BH2 (Olympus, Tokyo, Japon) et d'un microscope électronique Philips CM12.

La seconde partie de chaque prélèvement, destinée à l'étude en immunofluorescence, a été congelée dans l'azote liquide puis stockée à  $-80^{\circ}$ . Des coupes sériées de  $4 \mu\text{m}$  d'épaisseur ont été réalisées avec un cryomicrotome (Slee, London, England), déposées sur une lame et fixées pendant 45 secondes dans un four à micro-ondes. La première coupe de chaque échantillon a été colorisée au bleu de toluidine pour examen histologique. Une étude en immunofluorescence indirecte a été réalisée pour identifier les cellules exprimant des antigènes de différenciation lymphocytaire (CD3, CD4, CD7, CD8, CD21, CD22, CD24, CD25, CD28, CD35, CD40), de différenciation monocytaire ou macrophagique (CD13, CD14, CD16, CD11a, CD11b, CD11c, CD32, CD68), des antigènes fréquemment rencontrés sur les cellules dendritiques (CD1a, CD1b, CD1c, CD43, CD58, CD80, CD86, S100 et HLA DR, DQ, DP (Coulterclone, Hialeah, FL)), et IL-10 (MAB217, RD Systems, Abingdon, UK). Toutes les incubations ont été réalisées à température ambiante en chambre humide pendant 60 minutes avec les anticorps monoclonaux, elles ont été suivies de trois rinçages en PBS, et ensuite d'une deuxième incubation avec un anticorps polyclonal de lapin anti-souris (Dako, Glostrup, Danemark) conjugué à la fluorescéine. Après immunomarquage, les coupes ont été

montées en PBS/glycérol et examinées sous lumière ultra-violette à l'aide d'un microscope Olympus BH-2 (Olympus, Tokyo, Japan) équipé d'un système d'épi-illumination de Ploem.

#### 10-4 Résultats

**10-4-a L'étude en microscopie optique** est tout à fait comparable à celle réalisée dans le chapitre 4. Elle montre des villosités choroïdiennes présentant des capillaires volumineux. Les cellules épithéliales sont cubiques avec un noyau central et arrondi, elles contiennent de fréquentes inclusions de lipofuchsine, les capillaires sont séparés de l'épithélium par un tissu conjonctif épaissi de façon inhomogène avec de rares cellules fusiformes et de fréquents corps hyalins, le glomus renferme de nombreuses artères et veines à paroi épaissie, entourées par un stroma abondant et irrégulier parsemé de nombreux psammomes. L'étude en microscopie optique objective quelques noyaux intra-épithéliaux ovoïdes de grand axe parallèle à la MB épithéliale situés à proximité de celle-ci.

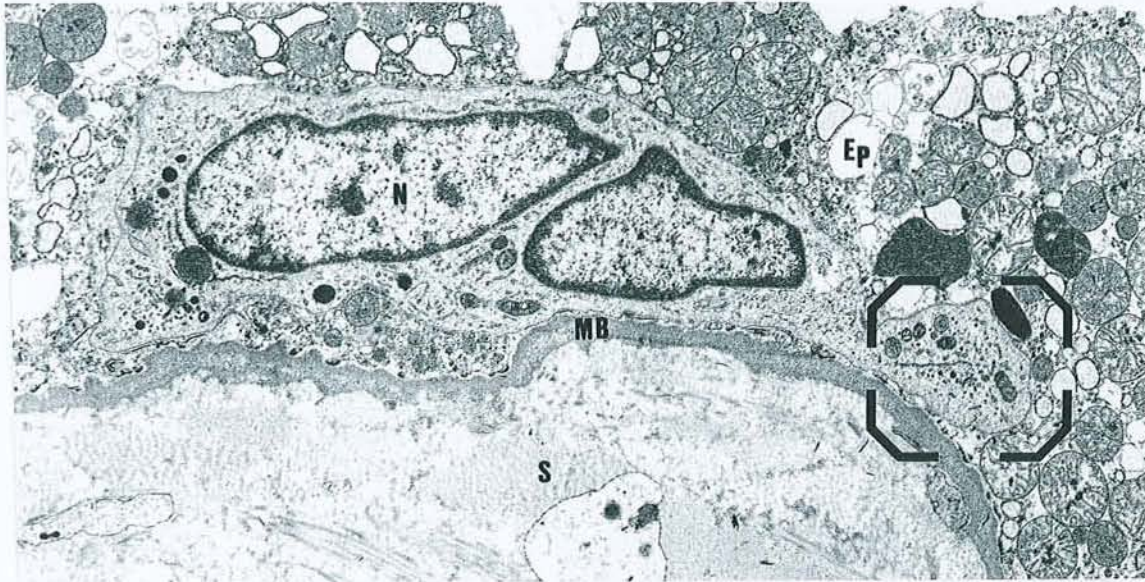
**10-4-b L'examen en microscopie électronique** des PC montre des cellules épithéliales présentant un noyau ovoïde, un cytoplasme sombre avec des mitochondries volumineuses et contenant de fréquentes vacuoles de lipofuchsine. Ces cellules sont adhérentes à la MB épithéliale. Les cellules épithéliales des patients souffrant de MA contiennent en outre de nombreux corps de Biondi. Il existe également au niveau de l'épithélium de rares cellules (moins de 1 %) situées à proximité de la MB épithéliale et possédant un noyau réniforme avec une chromatine densifiée en périphérie, un cytoplasme clair contenant des lysosomes, de nombreuses mitochondries de petite taille, des microtubules et filaments et des citernes de réticulum endoplasmique granulaire (fig. 10-4-b-1 et 10-4-b-2). Ces cellules ne contiennent jamais de phagolysosomes, elles sont toujours dépourvues de jonctions serrées, et paraissent parfois adhérentes à la MB. Entre les cellules épithéliales, on aperçoit quelques

prolongements cytoplasmiques avec une ultrastructure similaire suggérant que la coupe a sectionné un prolongement dendritique (fig. 10-4-b-3).

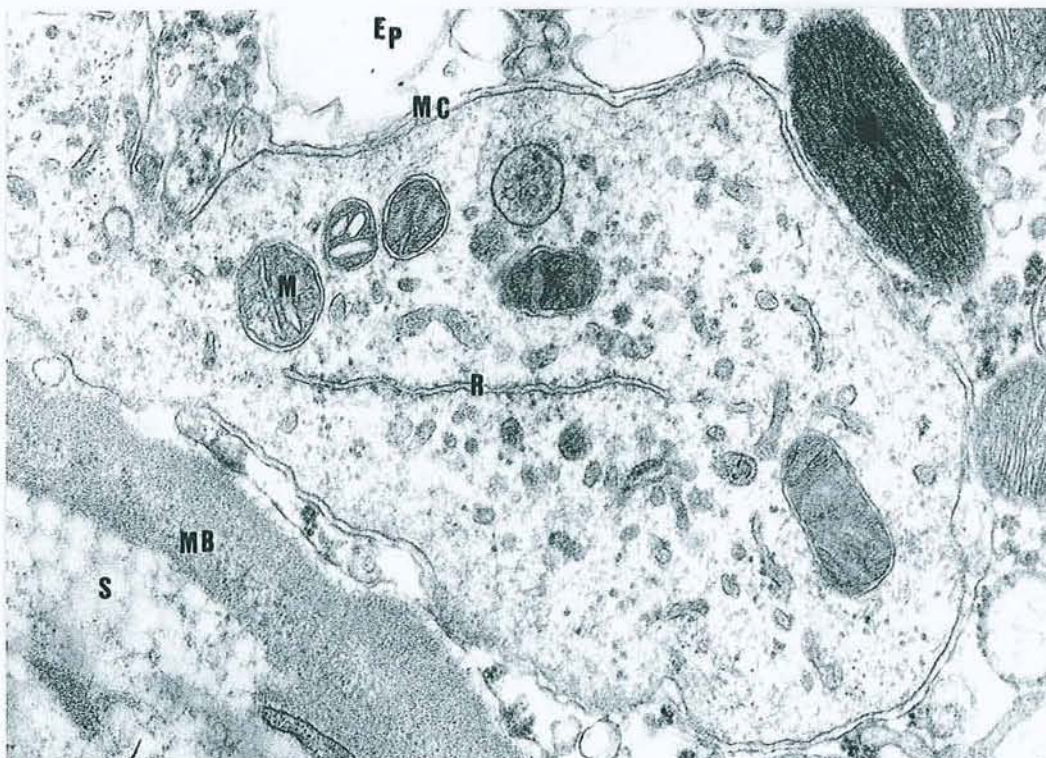
Au niveau du stroma, on constate la présence de plusieurs types cellulaires. Les fibroblastes sont caractérisés par leur cytoplasme sombre peu abondant et riche en réticulum endoplasmique et leur noyau à contours irréguliers. Les cellules dendritiques présentent un noyau réniforme et un cytoplasme clair, ces cellules sont souvent situées à proximité immédiate de la MB épithéliale. Le stroma contient également des macrophages avec un noyau à contours irréguliers, un cytoplasme clair, des mitochondries de petite taille et surtout des phagolysosomes.



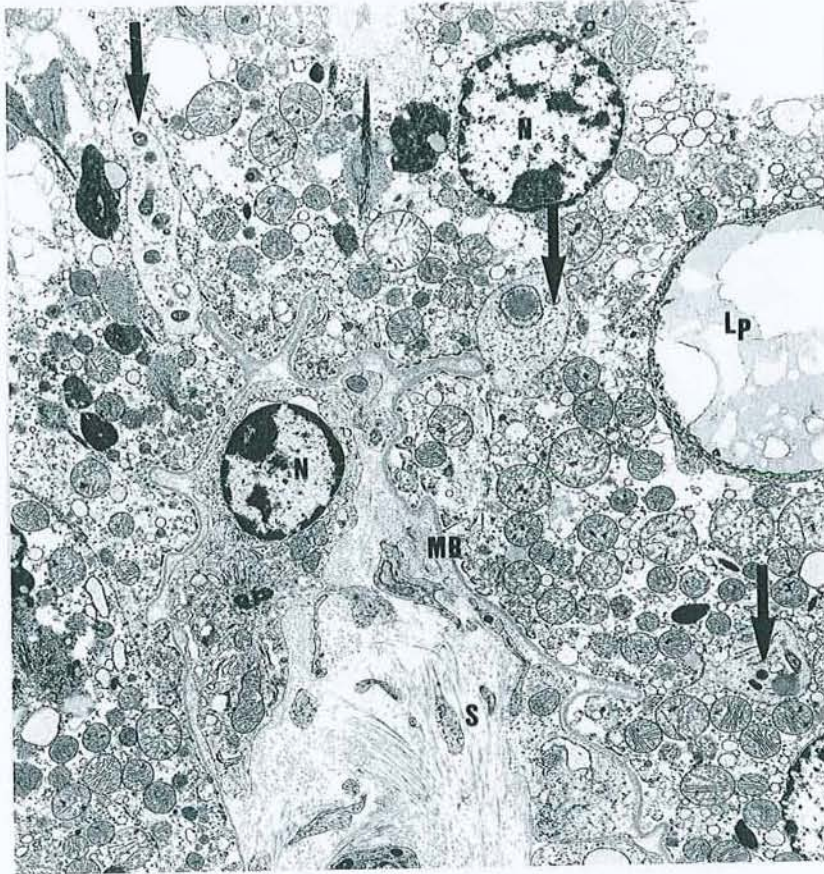
**10-4-b-1** Microscopie Electronique (x 2400). Présence d'une cellule dendritique intra-épithéliale. Ep: épithélium; N: noyau, MB: membrane basale épithéliale, S: stroma.



**10-4-b-2** Microscopie Electronique (x 10000). Détail de la cellule précédente. Ep: épithélium; M: mitochondrie; MC: membrane cytoplasmique; R: réticulum; S: stroma ; MB: membrane basale.



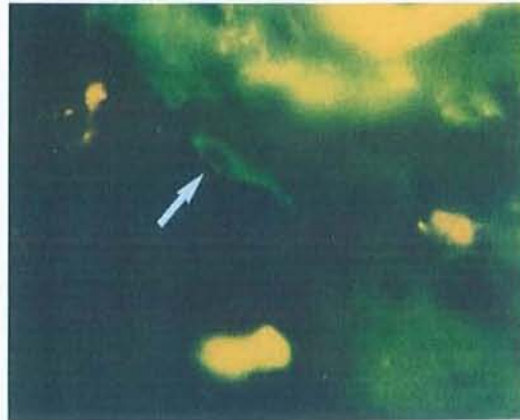**10-4-b-3** Microscopie Electronique (x 3000). Présence de plusieurs prolongements cytoplasmiques s'insinuant entre les cellules épithéliales (flèches); MB: membrane basale épithéliale; N: noyau; Lp: lipofuchsines; S: stroma.



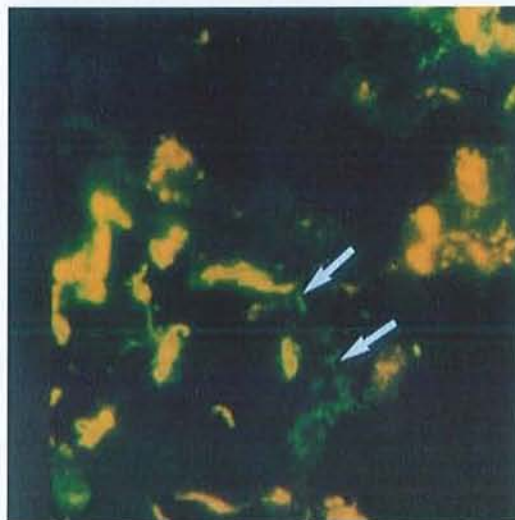
**10-4-c L'étude en immunofluorescence** montre que les cellules dendritiques intra-épithéliales expriment les antigènes de différenciation suivants: CD11b (7/10), CD14 (4/10), CD32 (10/10), CD68 (10/10), HLA DR (10/10), HLA DP (8/10), HLA DQ (3/10). Une proportion importante (approximativement 50 %) contient de l'IL-10 (fig. 10-4-c-1, 10-4-c-2, 10-4-c-3). Ces cellules n'expriment pas les antigènes suivants, fréquemment rencontrés dans les cellules dendritiques: CD58, CD80, CD83, CD86, S100. Les cellules épithéliales ne contiennent pas d'IL-10. Par ailleurs aucune cellule n'exprime les antigènes de différenciation de la lignée lymphoïde ni dans l'épithélium ni dans le stroma villositaire. Les résultats de cette étude sont détaillés dans le tableau n° 10-5

Les cellules dendritiques situées dans le stroma sous la MB épithéliale expriment les mêmes antigènes de différenciation que celles situées dans l'épithélium.

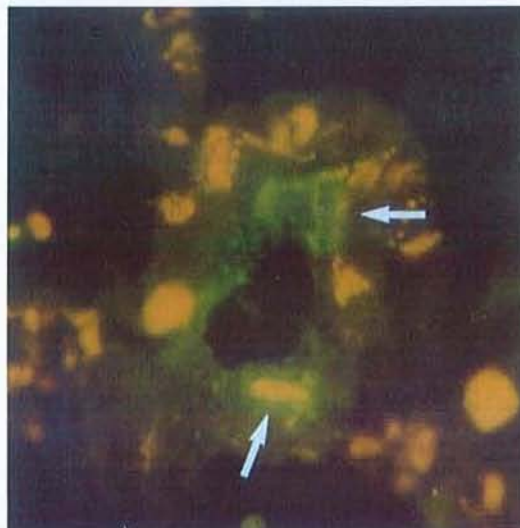
**10-4-c-1** Etude en immunofluorescence des cellules dendritiques intra-épithéliales à l'aide d'un anticorps monoclonal anti HLA DR (grossissement x 400).



**10-4-c-2** Etude en Immunofluorescence des cellules dendritiques intra-épithéliales à l'aide d'un anticorps monoclonal anti-CD68 (grossissement x 400).



**10-4-c-3** Etude en Immunofluorescence des cellules dendritiques intra-épithéliales à l'aide d'un anticorps monoclonal anti-IL10 (grossissement x 400).



### 10-5 Immunophénotype des cellules dendritiques intra-épithéliales des PC

Les chiffres en italique indiquent le nombre d'échantillons positifs par rapport au nombre d'échantillons testés. Les chiffres en caractères gras représentent les CD significativement positifs.

#### Antigènes de différenciation lymphoïde

CD3 <i>0/10</i>	CD21 <i>0/10</i>	CD25 <i>0/10</i>
CD4 <i>0/10</i>	CD22 <i>0/10</i>	CD28 <i>0/10</i>
CD8 <i>0/10</i>	CD24 <i>0/10</i>	CD35 <i>0/10</i>

#### Antigènes de différenciation monocytaire ou macrophagique

CD11a <i>2/10</i>	<b>CD14</b> <i>4/10</i>	CD40 <i>0/10</i>
<b>CD11b</b> <i>7/10</i>	CD16 <i>0/10</i>	CD64 <i>0/10</i>
CD11c <i>0/10</i>	<b>CD32</b> <i>10/10</i>	<b>CD68</b> <i>10/10</i>
<b>CD13</b> <i>4/10</i>	CD36 <i>0/10</i>	

#### Antigènes de différenciation associés aux cellules dendritiques

CD1a <i>2/10</i>	CD58 <i>0/10</i>	S100 <i>0/10</i>
CD1b <i>1/10</i>	CD80 <i>0/10</i>	<b>DR</b> <i>10/10</i>
CD1c <i>0/10</i>	CD83 <i>0/10</i>	<b>DP</b> <i>8/10</i>
CD34 <i>0/10</i>	CD86 <i>0/10</i>	<b>DQ</b> <i>3/10</i>

#### Cytokine

**IL-10** *10/10*

Tous les anticorps proviennent de Beckman Coulter (Miami, FL, USA) excepté l'anticorps monoclonal anti-IL10 (MAB217, RD Systems, Abingdon, Angleterre).

### 10-6 Discussion

Nous rapportons la présence de cellules dendritiques dans l'épithélium des PC et dans le stroma villositaire. Ces cellules ont un morphotype tout à fait comparable à celui des autres cellules dendritiques rencontrées dans divers tissus humains. Elles ont un noyau irrégulier plus ou moins segmenté, un cytoplasme abondant et peu dense, renfermant des ribosomes, des mitochondries, quelques lysosomes, un réticulum endoplasmique et de nombreuses digitations qui s'étendent entre les cellules avoisinantes. Elles ne contiennent pas de phagolysosomes contrairement aux macrophages (Wright-Browne et al, 1997). Dans l'épithélium, elles paraissent souvent adhérentes à la MB ce qui suggère une population résidente plutôt que des

cellules en transit. Dans le stroma, sur les incidences longitudinales, elles sont allongées et parallèles à la MB épithéliale, et sur les incidences transversales elles présentent un aspect grossièrement étoilé.

L'origine exacte des cellules de Kolmer n'est pas connue (cf chapitre 1). Les cellules dendritiques intra-épithéliales que nous décrivons pourraient être les précurseurs de ces cellules épiplexuelles, visualisées durant leur phase migratoire intra-épithéliale. Maxwell et al (1992) ont effectivement mis en évidence, chez le babouin, des monocytes migrant entre les cellules épithéliales après un traumatisme crânien. Ling et al (1992) ont montré, chez le macaque, que les cellules de Kolmer pouvaient dériver de monocytes migrant selon le phénomène d'empéripolèse (migration transcellulaire). Dans ces deux cas de figure l'aspect de ces macrophages est toutefois différent de celui des cellules dendritiques intra-épithéliales, arrondi dans le premier cas et étoilé dans le second cas avec de nombreux prolongements s'insinuant entre les cellules épithéliales et souvent adhésion à la MB épithéliale.

D'après Dohrmann (1970), le nombre de cellules épithéliales choroïdiennes peut être évalué à 100 millions d'éléments. Selon nos comptages, l'ensemble des cellules dendritiques intra-épithéliales représente environ 1 % des cellules épithéliales, ce qui permet d'estimer la population totale des cellules dendritiques intra-épithéliales à 1 million d'éléments.

De façon paradoxale, ces cellules n'ont pas encore été décrites, sans doute parce que les principales études morphologiques des PC humains sont antérieures à l'individualisation du système dendritique en 1973 (Steinman et Cohn, 1973).

La présence de CD14, CD32, CD68 et HLA DR à leur surface est en faveur d'une origine monocyttaire. Ces cellules n'expriment pas l'antigène CD83 caractéristique des cellules dendritiques matures (Haegel-Kronenberger et al, 1998). De même, elles n'expriment pas non plus les antigènes de co-activation CD40, CD80 ou CD86, ce qui suggère qu'elles sont à un stade intermédiaire non fonctionnel pour la présentation des antigènes.

Contrairement à la description de Hanly et Petito (1998) les cellules dendritiques de l'épithélium et du stroma que nous décrivons présentent l'antigène de différenciation CD68, cette discordance est vraisemblablement secondaire à des techniques différentes de préparation tissulaire, congélation immédiate après prélèvement puis cryosection et incubation avec l'anticorps monoclonal anti-CD68 dans notre cas, et, fixation dans du formol, puis inclusion dans la paraffine suivie d'une prédigestion par de la trypsine pendant une heure avant l'incubation avec l'anticorps monoclonal anti-CD68 pour Hanly. Classiquement les anticorps anti-CD68 marquent le cytoplasme des macrophages et des monocytes. De nombreuses équipes ont montré qu'il était possible d'obtenir *in vitro* la génération de plusieurs sous-groupes de cellules dendritiques humaines à partir de progéniteurs hématopoïétiques en modulant l'action de différentes cytokines. De Saint-Vies et al (1998) ont ainsi décrit *in vitro* un sous-groupe de cellules dendritiques exprimant CD14 et CD68, et, sécrétant de l'interleukine-10 (IL-10) comme les cellules que nous décrivons.

L'IL-10 peut être produite par de nombreuses cellules, éosinophiles, mastocytes, macrophages, monocytes, lymphocytes T et B, kératinocytes, cellules décíduales, cellules tumorales variées, certaines cellules dendritiques et les lymphocytes humains infectés par le virus d'Epstein-Barr (Mégarbane et al, 1998). L'IL-10, *in vitro*, est un cofacteur qui supprime la différenciation Th1 par induction d'une anergie des lymphocytes T CD4 et CD8. Cette anergie est irréversible. Elle abaisse également l'expression des co-sigaux d'activation CD80 et CD86 (Groux et al, 1996; Groux et al, 1998). La présentation d'un antigène par ces cellules devrait induire soit un état d'anergie soit la production d'anticorps (Stephoe et Thomson, 1996). L'administration intra-dermique d'IL-10 permet d'induire une tolérance vis à vis de certains sensibilisants de contact (Mégarbane et al, 1998). Chez les patients atteints de lupus érythémateux disséminé, l'IL-10 produite en excès pourrait expliquer l'hyperactivité lymphocytaire B, ainsi que la baisse de l'immunité cellulaire (Llorente et al, 1995). Il est

probable que des interactions avec différentes cytokines, en particulier avec IL-4 et IL-5, modulent les effets de l'IL-10 (Mégarbarne et al, 1998).

D'après McMenamin (1999) les PC de rat possèdent de nombreuses cellules dendritiques mais uniquement dans le stroma. Notre étude des PC de rat confirme ce fait. Schluter et al (1997) ont montré que les PC de souris contenaient de l'IL-10 en grande quantité, mais uniquement au niveau des cellules épithéliales et non pas au niveau des macrophages ou des cellules dendritiques du stroma. D'après nos résultats, les cellules épithéliales choroïdiennes humaines ne sécrètent pas d'IL-10, contrairement aux cellules dendritiques du stroma et de l'épithélium. Ces éléments semblent indiquer que la physiologie des PC, bien que variant suivant les espèces, utilise néanmoins des stratégies similaires conduisant au silence immunitaire cérébral.

Le LCR contient de nombreuses molécules issues du métabolisme cérébral (Noppe et al, 1986). Les cellules épithéliales des PC qui sont dotées de propriétés de transport bidirectionnelles, du sang vers le LCR et du LCR vers le sang, peuvent réabsorber ces molécules (Huang, 1984; Villalobos et al, 1997; Zheng, 1996), sans que cela provoque de réaction immunitaire. Les cellules dendritiques des PC pourraient jouer un rôle dans ce silence immunitaire.

Chez le rat, l'injection de myelin basic protein (MBP) et d'adjuvant de Freund dans le coussinet de la patte arrière induit une encéphalite aiguë expérimentale (EAE) qui est caractérisée par une infiltration de la substance blanche, initialement périvasculaire, par des lymphocytes T activés de type CD4 et des macrophages, et par des phénomènes de démyélinisation focale. L'administration préalable de cellules présentant l'antigène après incubation in vitro en présence d'un peptide encéphalogénique dérivé de la MBP et d'un anticorps monoclonal bloquant les co-sigaux d'activation CD80 et CD86, empêche l'apparition d'une EAE (Khoury et al, 1996). Le transfert passif de lymphocytes T anti-MBP



engendre une EAE, par contre les anticorps anti-MBP sont incapables d'induire une EAE (Cserr et Knopf, 1992). L'injection dans le LCR de MBP, trois semaines avant l'injection périphérique, n'est pas suivie d'une EAE malgré l'élévation des taux sériques d'anticorps anti-MBP, l'administration intra-thécale semble donc inhiber les réactions d'hypersensibilité retardée de type cellulaire et, favoriser l'apparition d'anticorps anti-MBP (Harling-Berg et al, 1989). La présence de cellules dendritiques dans les PC pourrait expliquer cette anergie cellulaire tout en permettant l'apparition d'anticorps humoraux.

Dans les conditions physiologiques, le LCR contient très peu de MBP. Après un traumatisme ou une infection, les taux de MBP augmentent considérablement dans le LCR. Plusieurs auteurs ont suggéré que cette augmentation pourrait induire une réaction immunitaire de type Th1 chez des sujets génétiquement prédisposés (Waksman et Reynolds, 1984; Liebert et al, 1988) et provoquer l'apparition d'une sclérose en plaques.

Les propriétés physiologiques des cellules dendritiques sont très dépendantes de leur environnement en cytokines (Mégarbane et al, 1998). Un traumatisme crânien ou une affection atteignant le cerveau et les PC (le virus de la rougeole, par exemple, qui peut être responsable d'encéphalite morbilloïde, présente par ailleurs un net tropisme pour les PC (Bachmann et Kesselring, 1998; McQuaid et al, 1998) pourrait altérer cet environnement, modifier les propriétés des cellules dendritiques des PC, engendrer une rupture de la tolérance immunitaire cérébrale, induire une auto-immunisation vis à vis de la MBP et provoquer l'apparition d'une sclérose en plaques.

**En conclusion,** cette étude a mis en évidence au niveau de l'épithélium des PC des cellules dendritiques dont la position sentinelle et l'immunophénotype suggèrent une participation à l'immunosurveillance du système nerveux central et vraisemblablement au privilège immunitaire cérébral.

## **CONCLUSION**

Les PC jouent un rôle très important dans l'homéostasie cérébrale. Ils font partie de la barrière hémocéphalique, sécrètent le LCR, synthétisent de nombreuses molécules, en particulier des facteurs de croissance, luttent contre les variations du pH du LCR, réabsorbent certains des déchets du métabolisme cérébral, transportent de nombreuses molécules du sang dans le LCR, et participent à l'immunosurveillance cérébrale. L'existence de troubles de l'hydraulique du LCR suggère leur implication dans la MA.

La pathogénie de la MA est encore imparfaitement connue. Le métabolisme de la protéine amyloïde est mieux cerné grâce à l'étude des formes héréditaires. Dans les formes sporadiques à début tardif, la fibrillotransformation de la protéine amyloïde, et l'apparition de DNF paraissent des événements pivots. La communauté scientifique s'accorde toutefois sur le fait qu'il s'agit de faits secondaires à des phénomènes encore mal élucidés parmi lesquels le rôle du stress oxydatif semble prépondérant. Le diagnostic de MA surtout au stade prédéméntiel de la maladie reste difficile et est sujet à erreur. Un marqueur périphérique fiable serait fort utile.

Le vieillissement altère la structure et le fonctionnement de nombreux organes, et les PC n'échappent pas à la règle générale. Nous avons mis en évidence des modifications anatomiques significatives des PC au cours du vieillissement aussi bien chez l'animal que chez l'homme: atrophie épithéliale, fibrose du stroma villositaire, épaissement de la MB épithéliale. Au cours de la MA, la hauteur des cellules épithéliales diminue de 23 % par rapport à celle des témoins du même âge. De même l'épaisseur de la MB épithéliale augmente de 28 %. Ces anomalies sont associées à une fibrose irrégulière parfois très importante du stroma villositaire. Ces modifications suggèrent une altération des différentes fonctions des PC.

L'étude du LCR de trois séries rétrospectives de témoins montre que le taux d'albumine ne se modifie pas avec l'âge ni au cours de la MA. La barrière sang-LCR ne paraît donc pas

altérée par l'âge ou la MA, ce qui confirme plusieurs travaux antérieurs. La stabilité des taux de folates chez le sujet âgé semble indiquer une préservation des fonctions de transport, toutefois si l'on tient compte de la diminution de sécrétion du LCR, celles-ci sont vraisemblablement légèrement altérées sans toutefois entraîner de perturbation de l'homéostasie cérébrale. Chez les patients souffrant de MA, la chute des taux de folates dans le LCR est en faveur d'une dégradation des fonctions de transport des PC. L'altération de ces dernières pourrait atteindre d'autres molécules, en particulier les vitamines C et E, les deux principaux capteurs de radicaux libres du LCR et expliquer au moins partiellement le stress oxydatif cérébral.

La TTR du LCR est synthétisée par les PC. Les taux de TTR augmentent modérément avec l'âge, de 0.06 mg/an. Ceci n'est pas dû à une augmentation de la perméabilité de la barrière sang-LCR, puisque les taux d'albumine, une molécule de masse moléculaire du même ordre de grandeur, ne varient pas, mais plutôt à une diminution de la sécrétion du LCR. Chez le patient souffrant de MA, les taux de TTR sont significativement abaissés, ce qui est en faveur d'une baisse des fonctions de synthèse des PC. In vitro la TTR peut séquestrer la protéine  $\beta$ -amyloïde et inhiber sa fibrillogenèse (Schwarzmann et al 1994). La MA pourrait être due, au moins partiellement, à un défaut de séquestration de la protéine amyloïde par la TTR. D'autres molécules pourraient également être touchées par l'atteinte des fonctions de synthèse, en particulier les facteurs de croissance.

Le ratio glucose/protéines est nettement plus élevé dans le LCR que dans le sérum, et logiquement nous avons pu mettre en évidence la présence de corps d'Amadori dans le LCR de sujets de moins de 60 ans, de témoins âgés de plus de 60 ans et de patients souffrant de MA. Ces derniers présentent une augmentation significative de ce taux, ce qui peut traduire une diminution du renouvellement du LCR. Cette augmentation des phénomènes de glycation

des protéines du LCR au cours de la MA pourrait participer au stress oxydatif et jouer un rôle dans la pathogénie de cette maladie.

Les phénomènes auto-immunitaires sont fréquents chez le sujet âgé et en particulier chez les patients souffrant de MA. Au cours d'une étude en immunofluorescence indirecte, en utilisant des PC de rat comme substrat, nous avons pu mettre en évidence dans le sérum de 42 % de patients souffrant de MA des anticorps anti-MB épithéliale de PC, alors que ceux-ci n'étaient retrouvés que chez un seul témoin (5 %) qui est d'ailleurs décédé quelques années plus tard d'une MA confirmée à l'autopsie. L'étude en immunofluorescence de PC humains a confirmé la présence de dépôts d'IgG et/ou d'IgM le long de la MB épithéliale chez 80 % des sujets atteints de MA, et dans aucun cas chez les témoins. Ces dépôts d'immunoglobulines étaient associés à des dépôts de C1q. Ces phénomènes immunologiques parfois très intenses pourraient être secondaires à une autoimmunisation vis à vis d'un constituant spécifique de la MB épithéliale choroïdienne, et, expliquer la fibrose du stroma et l'atrophie épithéliale constatées chez nos patients atteints de MA. L'absence de dépôts d'immunoglobines sur les autres MB étudiées est en faveur de cette hypothèse. La caractérisation de l'antigène responsable devrait permettre une confirmation de cette conjecture et la mise au point d'un test ELISA qui pourrait constituer une aide au diagnostic voire un test de dépistage.

L'étude en immunofluorescence des PC à l'aide de lectines marquées montre qu'une surcharge en  $\alpha$  glucose,  $\alpha$  galactose et N acétylgalactosamine apparaît dans le cytoplasme des cellules épithéliales au cours du vieillissement qu'il soit associé ou non à une MA. De même, pour les MB épithéliales et endothéliales on constate un enrichissement en acide sialique, N acétylglucosamine et  $\alpha$  glucose. L'examen des PC à l'aide d'anticorps anti-AGE révèle un immunomarquage sélectif de la MB épithéliale chez les sujets âgés déments ou non, qui pourrait être secondaire aux propriétés de réabsorption des cellules épithéliales.

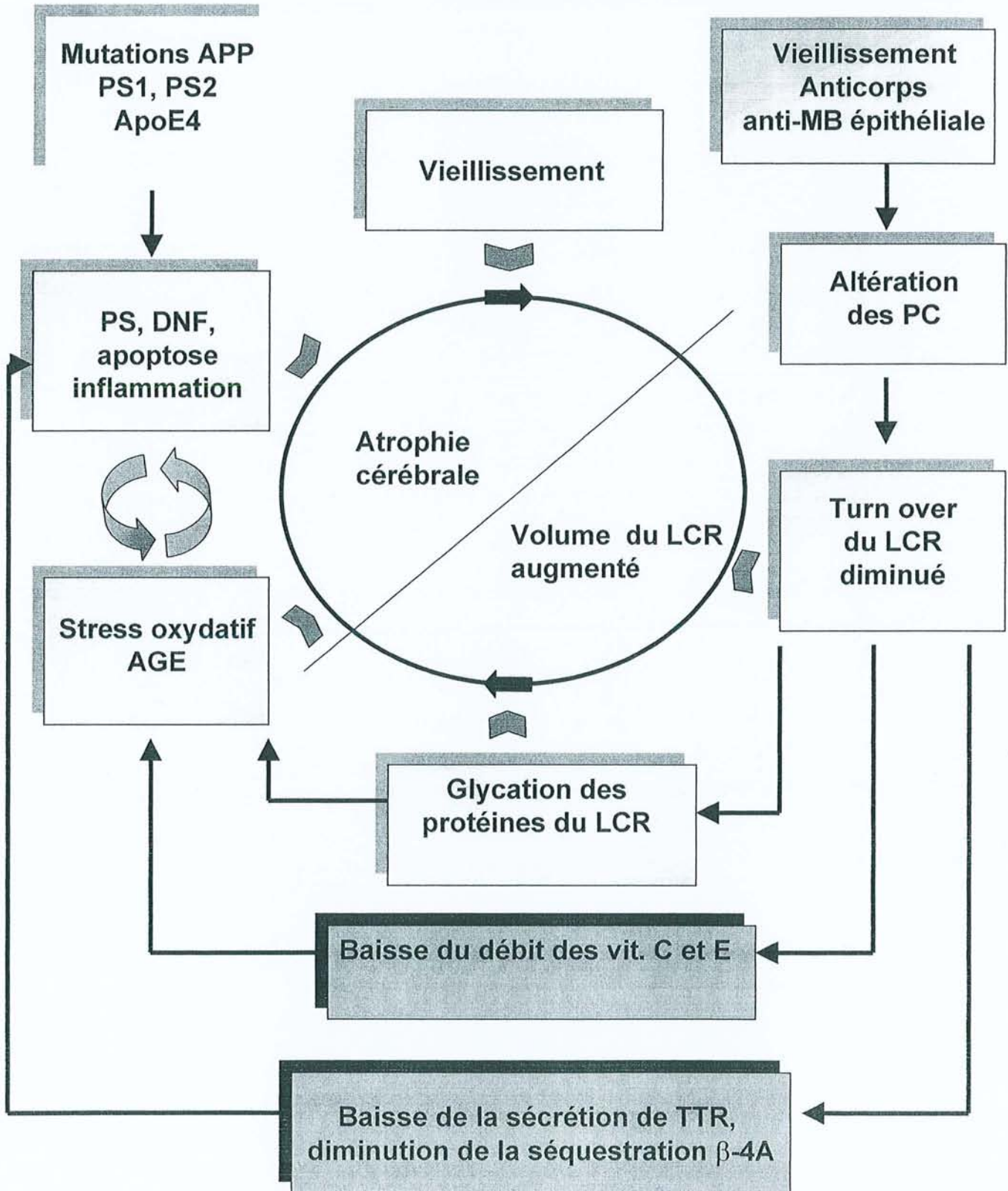
Le cerveau et le LCR sont classiquement isolés du reste de l'organisme par la barrière hémocéphalique, et ils bénéficieraient d'un « privilège immunitaire ». Les PC, dotés de propriétés de réabsorption, situés à l'interface sang-LCR, occupent une position clé pour participer à cette protection immunitaire. L'examen systématique en microscopie électronique a permis la mise en évidence des cellules dendritiques intra-épithéliales, de phénotype monocytaire mais sécrétant de l'IL-10 et n'exprimant aucun signal de co-activation, ce qui suggère leur implication dans les phénomènes de tolérance de l'organisme vis à vis des antigènes cérébraux. Des modifications de leurs propriétés de présentation des antigènes cérébraux pourraient provoquer une rupture de la tolérance immunitaire et expliquer l'apparition de certaines maladies auto-immunes telles que la sclérose en plaques.

**En conclusion,** la présence de cellules dendritiques intra-épithéliales au niveau des PC suggère que ces derniers, en plus de leurs fonctions de synthèse, de transport, et d'épuration du LCR pourraient être impliqués dans le privilège immunitaire cérébral.

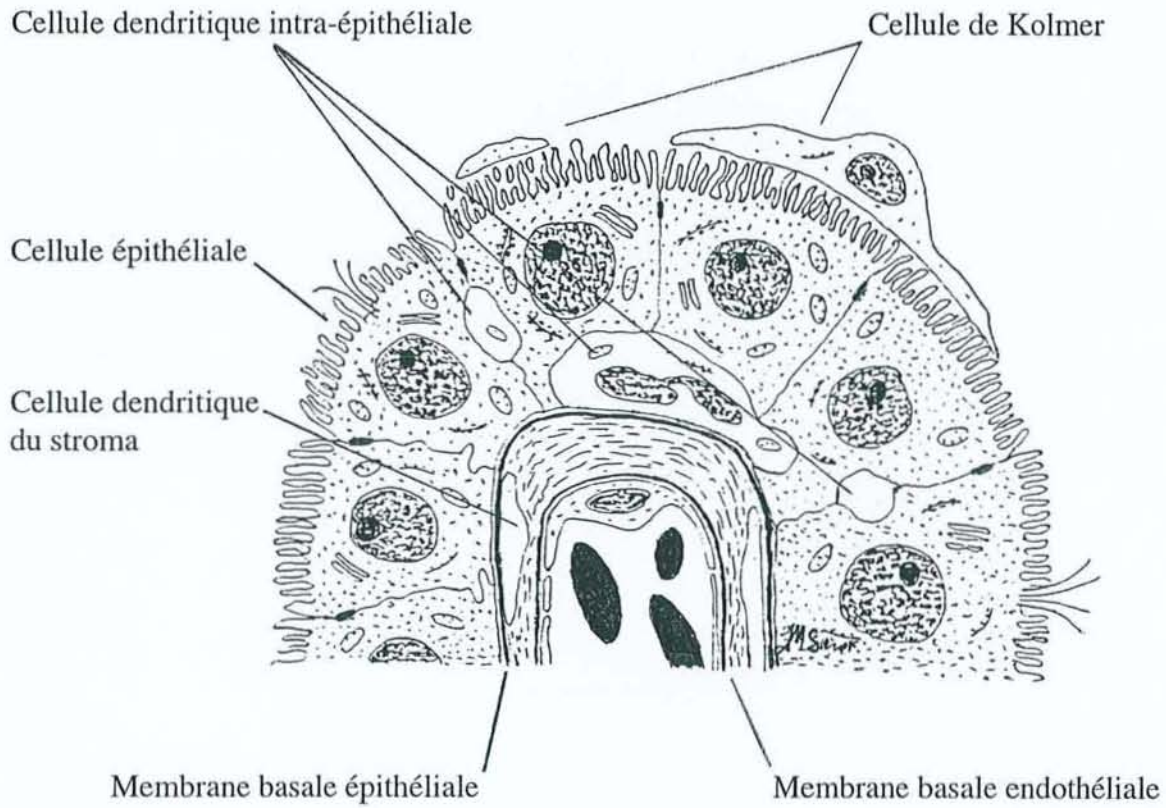
Le LCR de patients souffrant de MA présente une baisse des taux de TTR et de folates ainsi qu'une augmentation du taux des corps d'Amadori. Ces faits suggèrent une altération des fonctions de synthèse, de transport et de sécrétion paraissant participer à la pathogénie de cette affection. Ces anomalies sont probablement secondaires à l'atrophie épithéliale, l'épaississement de la MB épithéliale et à la fibrose du stroma des villosités choroïdiennes. La découverte d'anticorps anti MB épithéliale in situ et dans le sérum de malades atteints de MA, évoque des altérations d'origine immunologique.

Une partie de ces données est résumée dans le schéma 11-1 et la figure 11-2.

11-1 Rôle potentiel des PC dans la pathogénie de la MA



11-2 Coupe schématique d'une villosité choroïdienne





## REFERENCES

Abrahamson D. Recent studies on the structure and pathology of basement membranes. *J Pathol.* 1986 ; 149 : 257-278

Abrass C, Adcox MJ, Raugi GJ. Aging-associated changes in renal extracellular matrix. *Am J Pathol.* 1995 ; 146 : 742-752

Aisen PS, Davis KL, Berg JD, Schafer K, Campbell K, Thomas RG, Weiner MF, Farlow MR, Sano M, Grundman M, Thal LJ. A randomized controlled trial of prednisone in Alzheimer's disease. *Neurology* 2000 ; 54 : 588-593

Aldred AR, Brack CM, Schreiber G. The cerebral expression of plasma protein genes in different species. *Comp Biochem Physiol.* 1995 ; 111B : 1-15

Alexopoulos GS, Meyers BS, Young RC, Mattis S, Kakuma T. The course of geriatric depression with «reversible dementia»: a controlled study. *Am J Psychiatry* 1993 ; 150 : 1693-1699

Alonzo NC, Hyman BT, Rebeck W, Greenberg SM. Progression of cerebral amyloid angiopathy: accumulation of amyloid- $\beta$ 40 in affected vessels. *J Neuropathol Exp Neurol.* 1998 ; 57 : 353-359

Alperin JB, Haggard ME. Cerebrospinal fluid folate (CFA) and the blood-brain barrier. *Clin Res.* 1970 ; 18 : 40

Amenta F, Cavalotti C, Collier WL, Ferrante F, Napoleone P. 3H-muscicol binding sites within the rat choroid plexus: pharmacological characterization and autoradiographic localization. *Pharmacol Res.* 1989 ; 21: 369-373

Anderson S, Brenner, BM. Effects of aging on the renal glomerulus. *Am J Med.* 1986 ; 80 : 435-441

Ando K, Oishi M, Takeda S, Iijima K, Isohara T, Nairn AC, Kirino Y, Greengard P, Suzuki T. Role of phosphorylation of Alzheimer's amyloid precursor protein during neuronal differentiation. *J Neurosci.* 1999 ; 19 : 4421-4427

Andreasen N, Vanmechelen E, Van de Voorde A, Davidsson P, Hesse C, Tarvonen S, Raiha I, Sourander L, Winblad B, Blennow K. Cerebrospinal fluid tau protein as a biochemical marker for Alzheimer's disease: a community based follow up study. *J Neurol Neurosurg Psychiatry* 1998 ; 64 : 298-305

Andreasen N, Hesse C, Davidsson P, Minthon L, Wallin A, Winblad B, Vandertischele H, Vanmechelen E, Blennow K. Cerebrospinal fluid  $\beta$ -amyloid<sub>(1-42)</sub> in Alzheimer disease. Differences between early- and late-onset Alzheimer disease and stability during the course of disease. *Arch Neurol.* 1999 ; 56 : 673-680

Andreasen N, Minthon L, Clarberg A, Davidsson P, Gottfries J, Vanmechelen E, Vandertischele H, Winblad B, Blennow K. Sensitivity, specificity, and stability of CSF-tau in AD in a community-based patient sample. *Neurology* 1999 ; 53 :1488-1494



- Angeletti RH, Novikoff P, Juvvadi SR, Fritschy JM, Meier PJ, Wolkoff AW. The choroid plexus epithelium is the site of the organic anion transport protein in the brain. *Proc Natl Acad Sci USA*. 1997 ; 94 : 283-286
- Arai H, Satoh-Nakagawa T, Higuchi M, Morikawa Y, Miura M, Kawakami H, Seki H, Takase S, Sasaki H. No increase in cerebrospinal fluid tau protein levels in patients with vascular dementia. *Neurosci Lett*. 1998 ; 256 : 174-176
- Arnaud-Castiglioni R. Etats pseudo-déméntiels. *In La Maladie d'Alzheimer*. Guard O, Michel B, eds. Medsi/McGraw-Hill, Paris. 1989, pp139-145
- Arriagada PV, Marzloff K, Hyman BT. Distribution of Alzheimer-type pathologic changes in nondemented elderly individuals matches the pattern in Alzheimer's disease. *Neurology* 1992 ; 42 : 1681-1688
- Arvanitakis Z, Tounsi H, Pillon B, Dubois B. Les démences fronto-temporales: approche clinique. *Rev Neurol*. 1999 ; 155 : 113-119
- Aumailley M. Structure and supramolecular organization of basement membranes. *Kidney Int*. 1995 ; 47 (Suppl 49): S4-S7
- Bach MA, Bach JF. Neuro-immunologie. *In Traité d'Immunologie*. Bach JF, eds. Médecine-Sciences Flammarion, Paris. 1993, pp 935-955
- Bachmann S, Kesselring J. Multiple sclerosis and infectious childhood diseases. *Neuroepidemiology* 1998 ; 17 : 154-160
- Balas D, Vellas B. Dossier sur le vieillissement digestif. *L'Année Gérologique*. 1989 ; 3 : 135-150
- Balas D, Senegas-Balas F, Vellas B, Moreau J, Bertrand C, Ribet A. Trophic variations of rat small intestine during aging. *Age Nutrition* 1990 ; 1: 67-74
- Baldessarini RJ. Neuropharmacology of S-adenosylmethionine. *Am J Med*. 1987 ; 83 (Suppl 5a) : 95-103
- Bales KR, Verina T, Dodel RC, Du Y, Altstiel L, Bender M, Hyslop P, Johnstone EM, Little SP, Cummins DJ, Piccardo P, Ghetti B, Paul SM. Lack of apolipoprotein E dramatically reduces peptide deposition. *Nature Genet*. 1997 ; 17 :263-264
- Ball MJ. Topographic distribution of neurofibrillary tangles and granulovacuolar degeneration in hippocampal cortex of aging patients and demented patients. A quantitative study. *Acta Neuropathol*. 1978 ; 24 :73-80
- Banchereau J, Steinman RM. Dendritic cells and the control of immunity. *Nature* 1998 ; 392 : 245-252
- Bartolini S, Inzitari D, Castagnoli A, Amaducci L. Correlation of isotopic cisternographic patterns in multiple sclerosis with CSF IgG values. *Ann Neurol*. 1982 ; 12 : 486-489

Bassett CN, Neely MD, Sidell KR, Markesbery WR, Swift LL, Montine TJ. Cerebrospinal fluid lipoproteins are more vulnerable to oxidation in Alzheimer's disease and are neurotoxic when oxidized *ex Vivo*. *Lipids* 1999 ; 34 : 1273-1280

Becht FC. Studies on the cerebrospinal fluid. *Am J Physiol.* 1920-1921 ; li : 1-125

Behl C, Davis J, Cole G, Schubert D. Vitamin E protects nerve cells from amyloid- $\beta$  protein toxicity. *Biochem Biophys Res Commun.* 1992 ; 186 : 944-950

Behl C, Sagara Y. Mechanism of amyloid  $\beta$  protein induced neuronal cell death: current concepts and future perspectives. *J Neural Transm.* 1997 (suppl); 49 : 125-134

Blain H, Jeandel C, Merched A, Visvikis S, Siest G. Apolipoprotein E level in cerebrospinal fluid increases with aging. *J Am Ger Soc.* 1997 ; 45 : 1536

Blay P, Nilsson C, Hansson S, Owman C, Aldred AR, Schreiber G. An in vivo study of the effect of 5-HT and sympathetic nerves on transferrin and transthyretin mRNA expression in rat choroid plexus and meninges. *Brain Res.* 1994 ; 662 : 148-154

Blennow K, Wallin A, Fredman P, Karlsson J, Gottfries CG, Svennerholm L. Blood-brain barrier disturbance in patients with Alzheimer's disease is related to vascular factors. *Acta Neurol.* 1990 ; 81 : 323-326

Blennow K, Wallin A, Agren H, Spenger C, Siegfried J, Vanmechelen E. Tau protein in cerebrospinal fluid. A biochemical marker for axonal degeneration in Alzheimer disease? *Mol Chem Neuropathol.* 1995 ; 26 : 231-245

Bloom PM, Hartmann JF, Vernier RL. An electron microscopic evaluation of the width of normal glomerular basement membrane in man at various age. *Anat Rec.* 1959 ; 133 : 251

Bottiglieri T, Godfrey P, Flynn T, Carney MWP, Toone BK, Reynolds EH. Cerebrospinal fluid S-adenosylmethionine in depression and dementia: effects of treatment with parenteral and oral S-adenosylmethionine. *J Neurol Neurosurg Psychiatry* 1990 ; 53 : 1096-1098.

Bouras C, Hof PR, Giannokopoulos P, Michel JP, Morrison JH. Regional distribution of neurofibrillary tangles and senile plaques in the cerebral cortex of elderly patients: a quantitative evaluation of a one-year autopsy population from a geriatric hospital. *Cereb Cortex* 1994 ; 4 : 138-150

Braak H, Braak E. Neuropathological staging of Alzheimer-related changes. *Acta Neuropathol.* 1991 ; 82 : 239-259

Bramwit M, Kalina P, Rustia-Villa M. Inflammatory pseudotumor of the choroid plexus. *Am J Neuroradiol.* 1997 ; 18 : 1307-1309

Brightman MW. The intracerebral movement of proteins injected into blood and cerebrospinal fluid of mice. *Prog Brain Res.* 1968 ; 29 : 19-40

Brion JP, Duyckaerts. Neuropathologie. *In* Maladie d'Alzheimer et autres démences. Signoret JL, Hauw JJ, eds. Médecine-Sciences, Flammarion, Paris. 1991, pp 117-138

- Brocker P, Lods JC. Carence en folates en gériatrie. *In* Folates et cobalamines. Zittoun J, Cooper BA, eds. Douin, Paris. 1987, pp 175-184
- Brooks PJ, Funabashi T, Kleopoulos SP, Mobbs CV, Pfaff DW. Prolactin receptor messenger RNA is synthesized by the epithelial cells of the choroid plexus. *Brain Res Mol Brain Res.* 1992 ; 16 : 163-167
- Brusa G, Claudiani F, Piccardo A, Pizioo N, Stoehr R. Scintiscintigraphy in presenile and senile degenerative disease. *Ital J Neurol Sci.* 1990 ; 11 : 43-47
- Buée L, Hof PR, Roberts DD, Delacourte A, Morrisson JH, Fillit HM. Immunohistochemical localization of thrombospondin in normal human brain and Alzheimer's disease. *Am J Pathol.* 1992 ; 141 : 783-788
- Buée L, Hof PR, Bouras C, Delacourte A, Perl DP, Morrisson JH, Fillit HM. Pathological alterations of the cerebral microvasculature in Alzheimer's disease and related dementing disorders. *Acta Neuropath.* 1994 ; 87 : 469-480
- Buée-Scherrer V, Condamines O, Mourton-Gilles C, Jakes R, Goedert M, Pau B, Delacourte A. AD2, a phosphorylation-dependent monoclonal antibody directed against tau proteins found in Alzheimer's disease. *Brain Res Mol Brain Res.* 1996 ; 39 : 79-88
- Buell SJ, Coleman PD. Dendritic growth in the aged brain and failure of growth in senile dementia. *Science* 1979 ; 206 : 854-856
- Bullido MJ, Artiga MJ, Recuero M, Sastre I, Garcia MA, Aldudo J, Lendon C, Han SW, Morris JC, Frank A, Vazquez J, Goate A, Valdivieso F. A polymorphism in the regulatory region of apoE associated with risk for Alzheimer's dementia. *Nature Genet.* 1998 ; 18 : 69-71
- Busciglio J, Lorenzo A, Yeh J, Yankner BA. Beta-amyloid fibrils induce tau phosphorylation and loss of microtubule binding. *Neuron* 1995 ; 14 : 879-888
- Campion D, Hannequin D. Les formes autosomiques dominantes de la maladie d'Alzheimer: prévalence, spectre des mutations, relations génotype-phénotype. *Rev Neurol.* 1999 ; 155 : 3S9
- Caporaso L, Gandy SE, Buxbaum JD, Ramabhadran TV, Greengard P. Protein phosphorylation regulates secretion of Alzheimer  $\beta$ /A4 amyloid precursor protein. *Proc Natl Acad Sci USA* 1992 ; 89 : 3055-3059
- Carney MWP. Psychiatric aspects of folate deficiency and psychiatric illness. *In* Folic acid in Neurology, Psychiatry and Internal Medicine. Botez MI, Reynolds EH, eds. Raven Press, New-York. 1979, pp 463-474
- Carpenter SJ, McCarthy LE, Borison HL. Electron microscopic study on the epiplexus (Kolmer) cells of the cat choroid plexus. *Z Zellforsch.* 1970 ; 110 : 471-486

Cavallaro T, Martone RL, Stylianopoulou F, Herbert J. Differential expression of the insulin-like growth factor II and transthyretin genes in the developing rat choroid plexus. *J Neuropathol Exp Neurol*. 1993 ; 52 : 153-162

Charlier-Harlin MC, Lambert JC, Brousseau T, Amouyel P et le groupe collaboratif. Mutations du promoteur du gène de l'ApoE et maladie d'Alzheimer. *Rev Neurol*. 1999 ; 155 : 3S21

Checler F. Le rôle central des secrétases dans la maladie d'Alzheimer. *Alzheimer Actualités* 1996 ; 114 : 8-12

Chodobski A, Szmydynger-Chodobska J, Epstein MH, Johanson CE. The role of angiotensin II in the regulation of blood flow to choroid plexuses and cerebrospinal fluid formation in the rat. *J Cereb Blood Flow Metab*. 1995 ; 15 : 143-151

Chodobski A, Szmydynger-Chodobska J, McKinley MJ. Cerebrospinal fluid formation and absorption in dehydrated sheep. *Am J Physiol*. 1998 ; 275 : F235-F238

Chodobski A, Szmydynger-Chodobska J, Johanson CE. Angiotensin II regulates choroid plexus flow by interacting with the sympathetic nervous system and nitric oxide. *Brain Res*. 1999 ; 816 : 518-526

Citron M, Vigo-Pelfrey C, Teplow DB, Miller C, Schenk D, Johnston J, Winblad B, Venizelos N, Lannfelt L, Selkoe DJ. Excessive production of amyloid  $\beta$ -protein by peripheral cells of symptomatic and presymptomatic patients carrying the Swedish familial disease mutation. *Proc Natl Acad Sci USA* 1994 ; 91 : 11993-11997

Citron M, Westway D, Xia W, Carlson G, Diehl T, Levesque G, Johnson-Wood K, Lee M, Seubert P, Davies A, Kholodenko D, Motter R, Sherrington R, Perry B, Yao H, Strome R, Lieberburg I, Rommens J, Kim S, Schenk D, Fraser P, Hyslop PS, Selkoe DJ. Mutant presenilins of Alzheimer's disease increase production of 42-residue amyloid  $\beta$ -protein in both transfected cells and transgenic mice. *Nat Med*. 1997 ; 3 : 67-72

Clarfield AM. The reversible dementias: do they reverse? *Ann Intern Med*. 1988 ; 109 : 476-486

Clark SL. Nerve endings in the choroid plexus of the fourth ventricle. *J Comp Neurol*. 1928 ; 47 : 1-21

Coblentz JM, Mattis S, Zingesser LH, Kasoff SS, Wisniewski HM, Katzman R. Presenile dementia. Clinical aspects and evaluation of cerebrospinal dynamics. *Arch Neurol*. 1973 ; 29 : 299-308

Coffey CE, Wilkinson WE, Parashos IA, Soady SAR, Sullivan RJ, Patterson LJ, Figiel GS, Webb MC, Spritzer CE, Djang WT. Quantitative cerebral anatomy of the aging human brain: a cross-sectional study using magnetic resonance imaging. *Neurology* 1992 ; 42 : 527-536

Cohen MP, Ku L. Age-related changes in sulfation of basement membrane glycosaminoglycans. *Exp Gerontol*. 1983 ; 18 : 447-450

Colaco CA, Ledesma MD, Harrington CR, Avila J. The role of the Maillard reaction in other pathologies: Alzheimer's disease. *Nephrol Dial Transplant*. 1996 ; 11 : 7-12

Conn PJ, Sanders-Bush E, Hoffman BJ, Hartig PR. A unique serotonin receptor in choroid plexus is linked to phosphatidylinositol turnover. *Proc Natl Acad Sci USA* 1986 ; 83 : 4086-4088

Corder EH, Saunders AM, Strittmatter WJ, Schmechel DE, Gaskell PC, Small GW, Roses AD, Haines JL, Pericak-Vance MA. Gene dose of Apolipoprotein E type 4 allele and the risk of Alzheimer's disease in late onset families. *Science* 1993 ; 261 : 921-923

Cornford EM, Hyman S, Cornford ME, Damian RT. Glut1 glucose transporter in the primate choroid plexus endothelium. *J Neuropathol Exp Neurol*. 1998 ; 57 : 404-414

Cotman CW, Su JH. Mechanisms of neuronal death in Alzheimer's disease. *Brain Pathol*. 1996 ; 6 : 493-506

Crook RB, Farber MB, Prusiner SB. H<sub>2</sub> histamine receptors on the epithelial cells of choroid plexus. *J Neurochem*. 1986 ; 46 : 489-493

Cserr H, Knopf PM. Cervical lymphatics, the blood brain barrier and the immunoreactivity of the brain: a new view. *Immunol Today* 1992 ; 13 : 507-512

Cuevas P, Carceller F, Reimers D, Fu X, Gimenez-Gallego G. Immunohistochemical localization of basic fibroblast growth factor in choroid plexus of the rat. *Neurol Res*. 1994 ; 16 : 310-312

Cuzner ML, Hayes GM, Newcombe J, Woodroffe MN. The nature of inflammatory components during demyelination in multiple sclerosis. *J Neuroimmunol*. 1988 ; 20 : 203-209

Dandy WE. Experimental hydrocephalus. *Ann Surg*. 1919 ; 70 : 129-142

Davidsson P, Blennow K. Neurochemical dissection of synaptic pathology in Alzheimer's disease. *Int Psychogeriatr*. 1998 ; 10 : 11-23

Davies L, Wolska B, Hilbich C, Multhaup G, Martins R, Simms G, Beyreuther K, Masters CL. A4 amyloid protein deposition and the diagnosis of Alzheimer's disease: prevalence in aged brains determined by immunocytochemistry compared with conventional neuropathologic techniques. *Neurology* 1988 ; 38 : 1688-1693

Davson H, Segal MB. Effects of some inhibitors and accelerators of sodium transport on the turnover of Na<sup>22</sup> in the cerebrospinal fluid. *J Physiol*. 1970 ; 209 : 131-153

Dechelette L, Martini MC. Les théories du vieillissement. *In* Le vieillissement cutané. Damour O, Martini MC, Rousselle P, eds. *Media Flashes*, Paris. 1998, pp 49-68

Delacourte A. Pathological Tau proteins of Alzheimer's disease as a biochemical marker of neurofibrillary degeneration. *Biomed Pharmacother*. 1994 ; 48 : 287-295

Delacourte A, David JP, Ghozali F, Fallet-Bianco C, Vermersch P, Wattez A, Sergeant N, Permanne B, Buée L, Di Menza C. Lésions cérébrales de la Maladie d'Alzheimer. *In* De la plainte mnésique à la Maladie d'Alzheimer. Michel BF, Dérouesné C, Gély-Nargeot MC, eds. Solal, Marseille. 1997, pp 29-39

Delacourte A. Les diagnostics de la maladie d'Alzheimer. *Ann Biol Clin.* 1998 ; 56 : 133-142

Delaere P, Duyckaerts C, He Y, Piette F, Hauw JJ. Subtypes and differential laminar distribution of beta A4 deposits in Alzheimer's disease: relationship with intellectual status of 26 cases. *Acta Neuropathol.* 1991 ; 81 : 328-335

Delaere P, He Y, Fayet G, Duckaerts C, Hauw JJ.  $\beta$ A4 deposits are constant in the brain of the oldest old: an immunocytochemical study of 20 French centenarians. *Neurobiol Aging* 1993 ; 14 : 191-194

De La Torre JC. Critical threshold cerebral hypoperfusion causes Alzheimer's disease? *Acta Neuropathol.* 1999 ; 98 : 1-8

De Matteis R, Cinti S. Ultrastructural immunolocalization of leptin receptor in mouse brain. *Neuroendocrinology* 1998 ; 68 : 412-419

Derouesné C. Le Mini Mental State (MMS). Un outil pratique pour l'évaluation de l'état cognitif des patients par le clinicien. *In* Maladie d'Alzheimer et autres démences. Signoret JL, Hauw JJ, eds. Flammarion, Paris. 1991, pp 447-455

Derouesné C, Poirier J. Les lacunes cérébrales: un débat toujours d'actualité. *Rev Neurol.* 1999 ; 155 : 823-831

D'Errico A, Scarini P, Colosimo E, Spina M, Grigioni WF, Mancini A. Changes in the alveolar connective tissue of ageing lung. *Virchows Archiv A Pathol Anat.* 1989 ; 415 : 137-144

De Saint-Vis B, Fugier-Vivier I, Massacrier C, Gaillard C, Vanbervliet B, Aït-Yahia S, Banchereau J, Liu YJ, Lebecque S, Caux C. The cytokine profile expressed by human dendritic cells is dependent on cell subtype and mode of activation. *J Immunol.* 1998 ; 160 : 1666-1676

Dessi F, Colle M-A, Duyckaerts C. La Maladie d'Alzheimer: neuropathologie. *Gérontologie Pratique* 1998 ; 101 : 1-3

De Wilde PCM, Baak JPA, van Houwelingen JC, Kater L, Slootweg PJ. Morphometric study of histological changes in sublabial salivary glands due to aging process. *J Clin Pathol.* 1986 ; 39 : 406-417

Di Chiro G. Observations on the circulation of the cerebrospinal fluid. *Acta Radiol Diagn.* 1966 ; 5 : 988-1002

Dickson DW, Crystal HA, Mattiace LA, Masur DM, Blau AD, Davies P, Yen SH, Aronson MK. Identification of normal and pathological aging in prospectively studied nondemented elderly humans. *Neurobiol Aging* 1992 ; 13 : 179-189



- Dickson PW, Aldred AR, Menting JGT, Marley PD, Sawyer WH, Schreiber G. Thyroxin transport in choroid plexus. *J Biol Chem.* 1987 ; 262 : 13907-13915
- Dickson PW, Sinicropi S, Yen S, Ko L, Mattiace LA, Bucala R, Vlassara H. Glycation and microglial reaction in lesions of Alzheimer's disease. *Neurobiol Aging* 1996 ; 17 : 733-743
- Divino CM, Schussler GC. Transthyretin receptors on human astrocytoma cells. *J Clin Endocrinol Metab.* 1990 ; 71 : 1265-1268
- Divry P. Etude histochimique des plaques séniles. *J Belg Neuro Psych.* 1927 ; 9 : 649-657
- Dohrmann GJ. The choroid plexus: a historical review. *Brain Res.* 1970 ; 18 : 197-218
- Dohrmann GJ, Bucy PC. Human choroid plexus: a light and electron microscopic study. *J Neurosurg.* 1970 : 33 ; 506-516
- Dozono K, Ishii N, Nishihara Y, Horie A. An autopsy study of the incidence of lacunae in relation to age, hypertension, and arteriosclerosis. *Stroke* 1991 ; 22 : 993-996
- Drachman D. Aging and the brain: a new frontier. *Ann Neurol.* 1997 ; 42 : 819-828
- Duan W, Achen MG, Richardson SJ, Lawrence MC, Wettenhall REH, Jaworowski A, Schreiber G. Isolation, characterization, cDNA cloning and gene expression of an avian transthyretin: implications for the evolution of structure and function of transthyretin in vertebrates. *Eur J Biochem.* 1991 ; 200 : 679-687
- Dunn J, Kernohan JW. Histologic changes within the choroid plexus of the lateral ventricle: their relation to age. *Staff Meet Mayo Clin.* 1955 ; 30 : 607-616
- Duyckaerts C, Colle MA, Delatour B, Hauw JJ. Les stades précoces de la maladie d'Alzheimer: neuropathologie. *Rev Neurol.* 1999 ; 155 : 3S7
- Duyckaerts C, Colle MA, Delatour B, Hauw JJ. Maladie d'Alzheimer: les lésions et leur progression. *Rev Neurol.* 1999 ; 155 : 4S17-4S27
- Dyrks T, Dyrks E, Hartmann T, Masters C, Beyreuther K. Amyloidogenicity of beta A4 and beta A4-bearing amyloid protein precursor fragments by metal-catalyzed oxidation. *J Biol Chem.* 1992 ; 267 : 18210-18217
- Elovaara I. Proteins in serum and cerebrospinal fluid in demented patients with Down's syndrome. *Acta Neurol Scand.* 1984 ; 69 : 302-305
- Elovaara I, Icen A, Palo J, Erkinjuntti T. CSF in Alzheimer's disease. Studies on blood-brain barrier function and intrathecal synthesis protein. *J Neurol Sci.* 1985 ; 70 : 73-80
- Engelhardt B, Conley FK, Kilshaw PJ, Butch EC. Lymphocytes infiltrating the CNS during inflammation display a distinct phenotype and bind to VCAM-1 but not to Mad-CAM-1. *Int Immunol.* 1995 ; 7 : 481-491

- Falangola MF, Castro-Filho BG, Petito CK. Immune complex deposition in the choroid plexus of patients with acquired immunodeficiency syndrome. *Ann Neurol.* 1994 ; 36 : 437-440
- Falangola MF, Hanly A, Galvao-Castro B, Petito CK. HIV infection of human choroid plexus: a possible mechanism of viral entry into the CNS. *J Neuropathol Exp Neurol.* 1995 ; 54 : 497-503
- Fallet-Bianco C, Roudier M, Lamour Y, Davous P. Etude neuropathologique de 50 cas de démence sénile. *Rev Neurol.* 1990 ; 146 : 687-696
- Fand I, McNally WP. Whole-body localization of <sup>14</sup>C-tocopherylacetate in the rat following oral administration. *Arch Int Pharmacodyn Ther.* 1981 ; 250 : 4-17
- Faraci FM, Mayhan WG, Heistad DD. Effect of serotonin on blood flow to the choroid plexus. *Brain Res.* 1989 ; 478 : 121-126
- Faraci FM, Mayhan WG, Heistad DD. Effect of vasopressin on production of cerebrospinal fluid: possible role of vasopressin (V1)-receptors. *Am J Physiol.* 1990 ; 258 : R94-R98
- Faraci FM, Mayhan WG, Heistad DD. Vascular effects of acetazolamide on the choroid plexus. *J Pharmacol Exp Ther.* 1990 ; 254 : 23-27
- Ferrante F, Amenta F. Enzyme histochemistry of the choroid plexus in old rats. *Mech Ageing Dev.* 1987 ; 41 : 65-72
- Ferrer I, Marti E, Tortosa A, Blasi, J. Dystrophic neurites of senile plaques are defective in proteins involved in exocytosis and neurotransmission. *J Neuropathol Exp Neurol.* 1998 ; 57 : 218-225
- Ferrer I. Etudes sur l'hippocampe des patients présentant une maladie d'Alzheimer. *In* Maladie d'Alzheimer: recherche et pratique clinique (vol. 2). Serdi, Paris. 1999, pp 115-123
- Fillit H, Luine VN, Reisberg B, Amador R, McEwen B, Zabriskie JB. Studies of the specificity of antibrain antibodies in Alzheimer's disease. *Neurol Neurobiol.* 1985 ; 18 : 307-318
- Fillit HM, Kemeny E, Luine V, Weksler ME, Zabriskie JB. Antivascular antibodies in the sera of patients with senile dementia of Alzheimer's type. *J Gerontol.* 1987 ; 42 : 180-184
- Fisone G, Snyder GL, Aperia A, Greengard P. Na<sup>+</sup>, K<sup>+</sup>-ATPase phosphorylation in the choroid plexus: synergistic regulation by serotonin/protein kinase C and isoproterenol/cAMP-PK/PP-1 pathways. *Mol Med.* 1998 ; 4 : 258-265
- Forette F, Bert P, Duchesnes M. Démences du sujet âgé, diagnostic et essais cliniques *In* Maladie d'Alzheimer et autres démences. Signoret JL, Hauw JJ, eds. Flammarion, Paris. 1991, pp 469-478

- Forette F, Seux ML, Staessen JA, Thijs L, Birkenhager WH, Babarskiene MR, Babeanu S, Bossini A, Gil-Extremera B, Girerd X, Laks T, Lilov E, Moissejev V, Tuomilehto J, Vanhanen H, Webster J, Yodfat Y, Fagard R. Prevention dementia in randomised double-blind placebo-controlled systolic hypertension in Europe (Syst-Eur) trial. *Lancet* 1998 ; 352 : 1347-1351
- Fox NC, Scahill RI, Crum WR, Rossor MN. Correlation between rates of brain atrophy and cognitive decline in AD. *Neurology* 1999 ; 52 : 1555-1562
- French RA, VanHoy RW, Chizzonite R, Zachary JF, Dantzer R, Parnet P, Bluthe RM, Kelley KW. Expression and localization of p80 and p68 interleukin-1 receptor proteins in the brain of adult mice. 1999 ; 93 : 194-202
- Frölich L, Kornhuber J, Ihl R, Fritze J, Maurer K, Riederer P. Integrity of the blood-CSF barrier in dementia of Alzheimer type: CSF/serum ratios of albumin and IgG. *Eur Arch Psychiatry Clin Neurosci*. 1991 ; 240 : 363-366
- Fujii J, Myint T, Okado A, Kaneto H, Taniguchi N. Oxidative stress caused by glycation of Cu,Zn-superoxide dismutase and its effects on intracellular components. *Nephrol Dial Transplant*. 1996 ; 11 (suppl 5) : 34-40
- Galasko D, Chang L, Motter R, Clark CM, Kaye J, Knopman D, Thomas R, Kholodenko D, Schenk D, Lieberburg I, Miller B, Green R, Basherad R, Kertiles L, Boss MA, Seubert P. High cerebrospinal fluid tau and low amyloid  $\beta$ 42 levels in the clinical diagnosis of Alzheimer disease and relation to apolipoprotein E genotype. *Arch Neurol*. 1998 ; 55 : 937-945
- Galloway PG, Perry G, Gambetti P. Hirano body filaments contain actin and actin-associated proteins. *J Neuropathol Exp Neurol*. 1987 ; 46 : 185-199
- Games D, Adams D, Alessandrini R, Barbour R, Berthelette P, Blackwell C, Carr T, Clemens J, Donaldson T, Gillepsie F. Alzheimer-type neuropathology in transgenic mice overexpressing V717F  $\beta$ -amyloid precursor protein. *Nature* 1995 ; 373 : 523-527
- Gao B, Stieger B, Noé B, Fritschy JM, Meier PJ. Localization of the organic anion transporting polypeptide 2 (oatp2) in capillary endothelium and choroid plexus epithelium of rat brain. *J Histochem Cytochem* 1999 ; 47 : 1255-1263
- Garton MJ, Keir M, Lakshmi MV, Thompson EJ. Age-related changes in cerebrospinal fluid protein concentrations. *J Neurol Sci*. 1991 ; 104 : 74-80
- Gaskin F, Fu SM. Antineurofibrillary tangles, antineural and anti- $\beta$ -amyloid protein in Alzheimer's disease and related disorders. *Res Immunol*. 1992 ; 143 : 668-670
- Gaudio RM, Tacconi L, Rossi ML. Pathology of choroid plexus papillomas: a review. *Clin Neurol Neurosurg*. 1998 ; 100 : 165-186
- Gearing M, Mori H, Mirra S. A $\beta$ -peptide length and apolipoprotein E genotype in Alzheimer's disease. *Ann Neurol*. 1996 ; 39 : 395-399

- Gehrman J, Banati RB, Kreutzberg GW. Microglia in the immune surveillance of the brain: human microglia constitutively express HLA-DR molecules. *J Neuroimmunol.* 1993 ; 48 : 189-198
- Geissmann F. Actualités physiologiques et physiopathologiques des cellules dendritiques. *Rev Med Interne* 1999; 20 : 441-444
- Geula C, Wu CK, Saroff D, Lorenzo A, Yuan M, Yankner BA. Aging renders the brain vulnerable to amyloid  $\beta$ -protein neurotoxicity. *Nat Med.* 1998 ; 4 : 827-831
- Gherzi-Egea JF, Leininger-Muller B, Suleman G, Siest G, Minn A. Localization of drug-metabolizing enzyme activities to blood-brain interfaces and circumventricular organs. *J Neurochem.* 1994 ; 62 : 1089-1096
- Giannakopoulos P, Hof PR, Mottier S, Michel JP, Bouras C. Neuropathological changes in the cerebral cortex of 1258 cases from a geriatric hospital: retrospective clinicopathological evaluation of a 10-years autopsy population. *Acta Neuropathol.* 1994 ; 87 : 456-468
- Gibson PH. EM study of the numbers of cortical synapses in the brains of ageing people and people with Alzheimer-type dementia. *Acta Neuropathol.* 1983 ; 62 : 127-133
- Gomez-Isla T, Price JL, McKeel DW Jr, Morris JC, Growdon JH, Hyman BT. Profound loss of layer II entorhinal cortex neurons occurs in very mild Alzheimer's disease. *J Neurosci.* 1996 ; 16 : 4491-4500
- Grateau G. Les amyloses héréditaires. *Médecine/ Sciences* 1992 ; 2 : 524-531
- Grateau G. Amyloses héréditaires. *Rev Med Int.* 1996 ; 17 : 194-195
- Greenberg SM, Koo EH, Selkoe DJ, Qiu WQ, Kosik KS. Stimulation of MAP kinase and tau phosphorylation by secreted  $\beta$ -amyloid precursor protein. *Proc Natl Acad Sci USA* 1994 ; 91 : 7104-7108
- Grégoire N. La barrière hémato-encéphalique. *J Neuroradiol.* 1989 ; 16 : 238-250
- Griffin WST, Stanley LC, Ling C, White L, MacLeod V, Perrot LJ, White III CL, Araoz C. Brain interleukin-1 and S-100 immunoreactivity are elevated in Down syndrome and Alzheimer disease. *Proc Natl Acad Sci USA* 1989 ; 86 : 7611-7615
- Grois NG, Favara BE, Mostbeck GH, Prayer D. Central nervous system disease in Langerhans cell histiocytosis. *Hematol Oncol Clin North Am.* 1998 ; 12 : 287-305
- Groux H, Bigler M, de Vries JE, Roncaloro MG. Interleukin-10 induces a long-term antigen – specific anergic state in human CD4+ T cells. *J Exp Med.* 1996 ; 184 : 19-29
- Groux H, Bigler M, de Vries JE, Roncaloro MG. Inhibitory and stimulatory effects of IL-10 on human CD8+ T cells. *J Immunol.* 1998 ; 160 : 3188-3193
- Grünewald RA. Ascorbic acid in the brain. *Brain Res Rew.* 1993 ; 18 : 123-133

Guegen B, Belhadj F, Mourdel MC, Derouesné C, Castrasena A, Guillou S, Kalafat M, Ancrì D. Apports de l'électrophysiologie clinique au diagnostic des démences de type Alzheimer. *Rev Gériat.* 1997 ; 22 : 257-272

Gugliucci A, Bendayan M. Renal fate of circulating advanced glycated end products (AGE): evidence for reabsorption and catabolism of AGE-peptides by renal proximal tubular cells. *Diabetologia* 1996 ; 39 : 149-160

Guttmann CRG, Jolesz FA, Kikinis R, Killiany RJ, Moss MB, Sandor T, Albert MS. White matter changes with normal aging. *Neurology* 1998 ; 50 : 972-978

Hachinski VC, Iliff LD, Zilkha E. Cerebral blood flow in dementia. *Arch Neurol.* 1975 ; 32 : 632-637

Haegel-Kronenberger H, Bohbot A, Galon J, de la Salle, Hanau D. Cytokines et cellules dendritiques. *Médecine/Sciences* 1998 ; 14 : 429-436

Hagen GA, Elliott WJ. Transport of thyroid hormones in serum and cerebrospinal fluid. *J Clin Endocrinol Metab.* 1973 ; 37 : 415-422

Haitoglou CS, Tsilibary EC, Brownlee M, Charonis AS. The effect of non-enzymatic glycosylation on self assembly and cell bindings properties of type IV collagen. *J Biol Chem.* 1992 ; 267 : 12404-12407

Hakamori S. Tumour-associated carbohydrate antigens. *Ann Rev Immunol.* 1984 ; 2 : 103-126

Hakvoort A, Haselbach M, Galla HJ. Active transport properties of porcine choroid plexus cells in culture. *Brain Res.* 1998 ; 795 : 247-256

Hall TC, Miller AKH, Corsellis JAN. Variations in human Purkinje cell population according to age and sex. *Neuropathol Appl Neurobiol.* 1975 ; 1 : 217-292

Hamos JE, DeGennaro LJ, Drachman DA. Synaptic loss in Alzheimer's disease and other dementias. *Neurology* 1989 ; 39 : 355-361

Hampel H, Kotter HU, Moller HJ. Blood-cerebrospinal fluid barrier dysfunction for high molecular weight proteins in Alzheimer's disease and major depression: indication for disease subsets. *Alzheimer Dis Assoc Disord.* 1997 ; 11 : 78-87

Hanly A, Petito CK. HLA-DR-positive dendritic cells of the normal human choroid plexus : a potential reservoir of HIV in the central nervous system. *Hum Path.* 1998 ; 29 : 88-93

Harling-Berg C, Knopf PM, Merriam J Cserr HF. Role of cervical lymph nodes in the systemic humoral immune response to human serum albumin microinfused into cerebrospinal fluid. *J Neuroimmunol.* 1989 ; 25 : 183-193

Hart DNJ, Fabre JW. Demonstration and characterization of Ia-positive dendritic cells in the interstitial connective tissues of rat heart and other tissues, but not brain. *J Exp Med.* 1981 ; 153 : 347-361

Hauw JJ, Delaère P. Topographie des lésions. *In* Maladie d'Alzheimer et autres démences. Signoret JL, Hauw JJ, eds. Médecine-Sciences, Flammarion, Paris, 1991. pp23-38.

Hefti F, Hartikka J, Bolger MB. Effect of thyroid hormone analogs on the activity of choline acetyltransferase in cultures of dissociated septal cells. *Brain Res.* 1986 ; 375 : 413-416

Henderson S. Epidemiology of dementia. *Ann Med Interne* 1998 ; 149 : 181-186

Hendriks L, De Jonghe C, Lübke U, Woodrow S, Vanderhoeven I, Boons J, Cras P, Martin JJ, Van Broeckhoven C. Immunoreactivity of presenilin 1 and Tau in Alzheimer's disease brain. *Exp Neurol.* 1998 ; 149 : 341-348

Henon H, Pasquier F, Durieu I, Godefroy O, Lucas C, Lebert F, Leys D. Preexisting dementia in stroke patients. Baseline frequency, associated factors, and outcome. *Stroke* 1997 ; 28 : 2429-2436

Hickey WF, Hsu BL, Kimura H. T-lymphocyte entry into the central nervous system. *J Neurosci Res.* 1991 ; 28 : 254-260

Huang JT. Accumulation of peptide Tyr-D-Ala-Gly by choroid plexus during ventriculocysternal perfusion of rat brain. *Neurochem Res.* 1982 ; 7 : 541-548

Huang JT. Accumulation of amino acid and peptide by choroid plexus of the aging rat. *Age* 1984 ; 7 : 63-85

Hulette CM, Welsh-Bohmer KA, Murray MG, Saunders AM, Mash DC, McIntyre LM. Neuropathological and neuropsychological changes in « normal » aging: evidence for preclinical Alzheimer disease in cognitively normal individuals. *J Neuropathol Exp Neurol.* 1998 ; 57 : 1168-1174

Hung AY, Haass C, Nitsch RM, Qiu WQ, Ciron M, Wurtman RJ, Growdon JH, Selkoe DJ. Activation of protein kinase C inhibits cellular production of the amyloid  $\beta$ -protein. *J Biol Chem.* 1993 ; 268 : 22959-22962

Hung BCP, Loo DDF, Wright EM. Regulation of mouse choroid plexus apical  $\text{Cl}^-$  and  $\text{K}^+$  channels by serotonin. *Brain Res.* 1993 ; 617 : 285-295

Ikeda K, Nagai R, Sakamoto T, Sano H, Araki T, Sakata N, Nakayama H, Yoshida M, Ueda S, Horiuchi S. Immunochemical approaches to AGE-structures: characterization of anti-AGE antibodies. *J Immunol Meth.* 1998 ; 215 : 95-104

Ikeda T, Furukawa Y, Mashimoto S, Takahashi K, Yamada M: Vitamin B12 levels in serum and cerebrospinal fluid of people with Alzheimer's disease. *Acta Psychiatr Scand.* 1990 ; 82 : 327-329

Ingenbleek Y, Young V. Transthyretin (prealbumin) in health and disease: nutritional implications. *Annu Rev Nutr.* 1994 ; 14 : 495-533

Iozzo RV. Proteoglycans: structure, function, and role in neoplasia. *Lab Invest.* 1985 ; 53 : 373-396

James AE, De Land RH, Hodgers FJ, Wagner HN. Cerebrospinal fluid (CSF) scanning: cisternography. *Amer J Roentgenol.* 1970 ; 110 : 74-87

James AE, New PFJ, Heinz ER, Hodges FJ, Deland FH. A cisternographic classification of hydrocephalus. *Am J Roentgenol.* 1972 ; 115 : 39-49

Jarrett JT, Berger EP, Lansbury P. The carboxy terminus of the  $\beta$  amyloid-protein is critical for the seeding of amyloid formation: implications for the pathogenesis of Alzheimer's disease. *Biochemistry* 1993 ; T32 : 4693-4697

Javaheri S, Corbett WS, Simbartl LA, Mehta S, Khosla A. Different effects of omeprazole and Sch 28080 on canine cerebrospinal fluid production. *Brain Res.* 1997 ; 754 : 321-324

Jellinger K. Neuropathological aspects of dementias resulting from abnormal blood and cerebrospinal fluid dynamics. *Acta Neurol Belg.* 1976 ; 76 : 83-102

Jellinger KA. Alzheimer's changes in non demented and demented patients. *Acta Neuropathol.* 1995 ; 89 : 112-113

Jensen M, Schröder J, Blomberg M, Engvall B, Pantel J, Ida N, Basun H, Wahlund LO, Werle E, Jauss M, Beyreuther K, Lannfeld L, Hartmann T. Cerebrospinal fluid A $\beta$ 42 is increased early in sporadic Alzheimer's disease and declines with disease progression. *Ann Neurol.* 1999 ; 45 : 504-511

Jiménez-Jiménez FJ, de Bustos, Molina JA, Benito-León J, Tallón-Barranco A, Gasalla T, Orti-Pareja M, Guillamón F, Rubio JC, Arenas J, Enriquez-de-Slamanca R. Cerebrospinal fluid levels of alpha-tocopherol (vitamin E) in Alzheimer's disease. *J Neural Transm.* 1997 ; 104 : 703-710

Johanson CE, Murphy VA. Acetazolamide and insulin alter choroid plexus epithelial cell [Na<sup>+</sup>], pH, and volume. *Am J Physiol.* 1990 ; 258 : F1538-1546

Johanson CE, Preston JE, Chodobski A, Stopa EG, Szmydynger-Chodobska J, McMillan P. AVP V<sub>1</sub> receptor-mediated decrease in Cl<sup>-</sup> efflux and increase in dark cell number in choroid plexus epithelium. *Am J Physiol.* 1999 ; 276 : C82-C90

Johnson L, Petty CS, Neaves WB. Age-related variation in seminiferous tubules in men. A stereologic evaluation. *J Androl.* 1986 ; 7 : 316-322

Joosten E, Lesaffre E, Riezler R, Ghekiere V, Dereymaecker L, Pelemans W, Dejaeger E. Is metabolic evidence for vitamin B-12 and folate deficiency more frequent in elderly patients with Alzheimer's disease? *J Gerontol A Biol Sci Med Sci.* 1997 ; 52 : M76-M79

Kahle W. Système nerveux et organes des sens. *In Anatomie (tome 3).* Kahle W, Leonhardt H, Platzer W, eds. Flammarion-Médecine-Sciences, Paris. 1991, pp 260-267

- Kalaria RN, Andersson L, Lundahl P, Perry G. Immunocytochemical localization of the erythroid glucose transporter: abundance in tissues with barrier functions. *J Neurosci.* 1990 ; 10 ; 3862-3872
- Kaneko Y, Iwaki T, Matsushima T, Fukui M. Comprehensive lectin histochemistry of normal and neoplastic human choroid plexus cells: alternation of lectin-binding patterns through neoplastic transformation. *Acta Neuropathol.* 1991 ; 82 : 127-133
- Kappers JA. The development of the paraphysis cerebri in man. *J Comp Neurol.* 1955 ; 102 : 425-509
- Karttunen T, Risteli J, Autio-Harmanen H, Risteli L. Effect of age and diabetes on type IV collagen and laminin in human kidney cortex. *Kidney Int.* 1986 ; 30 : 586-591
- Katzman R. Alzheimer's disease as an age-dependent disorder. *Ciba Found Symp.* 1988 ; 134 : 69-85
- Keep RF, Jones HC. A morphometric study on the development of the lateral ventricle choroid plexus, choroid plexus capillaries and ventricular ependyma in the rat. *Dev Brain Res.* 1990 ; 56 : 47-53
- Keep RF, Xiang J. Choroid plexus taurine transport. *Brain Res.* 1996 ; 715 : 17-24
- Khachaturian ZS. Diagnosis of Alzheimer's disease. *Arch Neurol.* 1985 ; 42 : 1097-1105
- Khoury SJ, Gallon L, Verburg RR, Chandraker A, Peach R, Linsley PS, Turka LA, Hancock WW, Sayegh MH. Ex vivo treatment of antigen-presenting cells with CTLA4Ig and encephalogenic peptide prevents experimental autoimmune encephalomyelitis in the Lewis rat. *J Immunol.* 1996 ; 157 : 3700-3705
- Kim RC, Collins GH. The neuropathology of rheumatoid disease. *Hum Pathol.* 1980 ; 12 : 5-15
- Kimberly A, Schalk JLW, Heistad DD. Effect of atriopeptin on blood flow to cerebrum and choroid plexus. *Am J Physiol.* 1989 ; 257 : R1365-R1369
- Kimura T, Takamatsu J, Ikeda K, Kondo A, Miyakawa T, Horiuchi S. Accumulation of advanced glycation end products of the Maillard reaction with age in human hippocampal neurons. *Neurosci Lett.* 1996 ; 208 : 53-56
- Kingsley BS, Gaskin F, Fu SM. Human antibodies to neurofibrillary tangles and astrocytes in Alzheimer's disease. *J Neuroimmunol.* 1988 ; 19 : 89-99
- Kisilevsky R. Amyloid  $\beta$  threads in the fabric of Alzheimer's disease. *Nat Med.* 1998 ; 4 : 772-773
- Ko LW, Ko EC, Nacharaju P, Liu WK, Chang E, Kenessey A, Yen SH. An immunochemical study on tau glycation in paired helical filaments. *Brain Res.* 1999 ; 830 : 301-313



Kokmen E, Whisnant JP, O'Fallon WM, Chu CP, Beard CM. Dementia after ischemic stroke: a population-based study in Rochester, Minnesota (1960-1984). *Neurology* 1996 ; 46 : 154-159

Kosik KS, Ferreira A, Knowles R, Leclerc N, Greenberg SM. Linking amyloid precursor protein processing and tau-related pathology in Alzheimer's disease. *In* Lessons from cell biology. Kosik KS, Christen Y, Selkoe D, eds. Springer-Verlag Berlin Heidelberg. 1995, pp 230-240

Koss MN, Chernack WJ, Griswold WR, McIntosh RM. The choroid plexus in acute serum sickness. Morphologic, ultrastructural, and immunohistologic studies. *Arch Pathol.* 1973 ; 96 : 331-334

Koudinov AR, Koudinova NV, Kumar A, Beavis RC, Ghiso J. Biochemical characterization of Alzheimer's soluble amyloid beta protein in human cerebrospinal fluid: association with high density lipoproteins. *Biochem Biophys Res Commun.* 1996 ; 223 : 592-597

Kunst A, Draeger B, Ziegenhorn J. UV-methods with hexokinase and glucose-6-phosphate dehydrogenase. *In* Methods of enzymatic analysis (vol. 6). Bermeier HU, eds. Verlag Chemie, Deerfield. 1983, pp 163-172

Kunt T, Forst T, Harzer O, Buchert G, Pfützner A, Löbig M, Zschäbitz A, Stofft E, Engelbach M, Beyer J. The influence of advanced glycation endproducts (AGE) on the expression of human endothelial adhesion molecules. *Exp Clin Endocrinol Diabetes* 1998 ; 106 : 183-188

Kurz A, Riemenschneider M, Buch K, Willoch F, Bartenstein P, Müller U, Guder W. Tau protein in cerebrospinal fluid is significantly increased at the earliest clinical stage of Alzheimer disease. *Alzheimer Dis Assoc Disord.* 1998 ; 12 : 372-377

LaFerla FM, Tinke BT, Bieberich CJ, Haudenschild CC, Jay G. The Alzheimer's A beta peptide induces neurodegeneration and apoptotic cell death in transgenic mice. *Nat Genet.* 1995 ; 9 : 21-30

Lampert PW, Oldstone MBA. Host immunoglobulin G and complement deposits in the choroid plexus during spontaneous immune complex disease. *Science* 1973 ; 180 : 408-410

Lampson LA. Molecular bases of the immune response to neural antigens. *Trends Neurol Sci.* 1987 ; 10 : 211-216

Langeveld JPM, Veerkamp JH, Duyf CMP, Monnens LH. Chemical characterization of glomerular and tubular basement membranes of men of different ages. *Kidney Int.* 1981 ; 20 : 104-114

Lanzkowsky P, Erlandson ME, Bezan AI. Isolated defect of folic acid absorption associated with mental retardation and cerebral calcification. *Blood* 1969 ; 34 : 452-465

Lebrazi H, Hachulla E, Saïle R. Traitements des amyloses en dehors du traitement symptomatique. *Rev Med Interne* 2000 ; 21 : 247-255

- Ledesma MD, Bonay P, Colaço C, Avila J. Analysis of microtubule-associated protein tau glycation in paired helical filaments. *J Biol Chem.* 1994 ; 269 : 21614-21619
- Ledesma MD, Bonay P, Avilà J.  $\tau$  protein from Alzheimer's disease patients is glycated at its tubulin-binding domain. *J Neurochem.* 1995 ; 65 : 1658-1664
- Leininger-Muller B, Jolivald C, Bertrand P, Siest G. Oxidation of human apolipoprotein E and cerebral enzymatic systems. *Alzheimer Rep.* 1998 ; 1: 95-99
- Lemke MR, Glatzel M, Henneberg AE. Antimicroglia antibodies in sera of Alzheimer's disease patients. *Biol Psychiatry* 1999 ; 45 : 508-511
- Lennox G. Lewy body dementia. *Baillière Clin Neurol.* 1992 ; 1: 653-676
- Li MD, Kane JK, Matta SG, Blanner WS, Sharp BM. Nicotine enhances the biosynthesis and secretion of transthyretin from the choroid plexus in rats: implications for  $\beta$ -amyloid formation. *J Neurosci.* 2000 ; 20 : 1318-1323
- Li YM, Dickson DW. Enhanced binding of advanced glycation endproducts (AGE) by the ApoE4 isoform links the mechanism of plaque deposition in Alzheimer's disease. *Neurosci Lett.* 1997 ; 226 : 155-158
- Liebert UG, Linington C, Meulen V. Induction of autoimmune reactions to myelin basic protein in measles virus encephalitis in Lewis rats. *J Neuroimmunol.* 1988 ; 17 : 103-118
- Lim A, Tsuang D, Kukull W, Nochlin D, Leverenz J, McCormick W, Bowen J, Teri L, Thompson J, Peskind ER, Raskind M, Larson EB. Clinico-neuropathological correlation of Alzheimer's disease in a community-based case series. *J Am Geriatr Soc.* 1999 ; 47 : 564-569
- Lin AY-J, Szmydynger-Chodobska J, Rahman MP, Mayer B, Monfils PR, Johanson CE, Lim YP, Corsetti S, Chodobski A. Immunohistochemical localization of nitric oxide synthase in rat anterior choroidal artery, stromal blood microvessels, and choroid plexus epithelial cells. *Cell Tissue Res.* 1996 ; 285 : 411-418
- Lindvall M, Edvinsson L, Owman C. Sympathetic nervous control of cerebrospinal fluid production from the choroid plexus. *Science* 1978 ; 201 : 176-178
- Lindvall M, Owman C. Autonomic nerves in the mammalian choroid plexus and their influence on the formation of cerebrospinal fluid. *J Cereb Blood Flow Metab.* 1981 ; 1 : 245-266
- Lindvall-Axelsson M, Hedner P, Owman C. Corticosteroid action on choroid plexus: reduction in  $\text{Na}^+$ - $\text{K}^+$ -ATPase activity, choline transport capacity, and rate of CSF formation. *Exp Brain Res.* 1989 ; 77 : 605-610
- Lindvall-Axelsson M, Nilsson C, Owman C, Winbladh B. Inhibition of cerebrospinal fluid formation by omeprazole. *Exp Neurol.* 1992 ; 115 : 394-399

Ling EA, Dahlström A, Polinsky RJ, Nee LE, McRae A. Studies of activated microglial cells and macrophages using Alzheimer's disease cerebrospinal fluid in adult rats with experimentally induced lesions. *Neuroscience* 1992 ; 51 : 815-825

Lippa CF, Nee LE, Mori H, St George-Hyslop P. A beta-42 deposition precedes other changes in PS-1 Alzheimer's disease. *Lancet* 1998 ; 352 : 1117-1118

Llorente L, Zou W, Levy Y, Richaud-Patin Y, Wijdenes J, Alcocer-Varela J, Morrel-Fourrier B, Brouet JC, Alarcón-Segovia, Galanaud P et al. Role of interleukin 10 in the B lymphocyte hyperactivity and autoantibody production of human systemic lupus erythematosus. *J Exp Med.* 1995 ; 181 : 839-844

Loeffler DA, Juneau PL, N'Guyen HU, Najman D, Pomara N, LeWitt PA. Immunocytochemical detection of anti-hippocampal antibodies in Alzheimer's disease and normal cerebrospinal fluid. *Neurochem Research* 1997 ; 22 : 209-214

Logan A, Frautschy SA, Gonzalez AM, Sporn MB, Baird A. Enhanced expression of transforming growth factor beta 1 in the rat brain after a localized cerebral injury. *Brain Res.* 1992 ; 587 : 216-225

Lonnrot K, Metsa-Ketela T, Molnar G, Ahonen JP, Latvala M, Peltola J, Pietila T, Alho H. The effect of ascorbate and ubiquinone supplementation on plasma and CSF total antioxidant capacity. *Free Radic Biol Med.* 1996 ; 21 : 211-217

Loo DT, Copani A, Pike CJ, Whittemore ER, Walencewicz AJ, Cotman CW. Apoptosis is induced by beta-amyloid in cultured central nervous system. *Proc Natl Acad Sc USA* 1993 ; 90 : 7951-7955

Lopez OL, Rabin BS, Huff FJ, Rezk D, Reinmuth OM. Serum autoantibodies in patients with Alzheimer's disease and vascular dementia and in nondemented control subjects. *Stroke* 1992 ; 23 : 1078-1083

Lopez OL, Becker JT. Signes extrapyramidaux chez les patients atteints de maladie d'Alzheimer. *In* *Maladie d'Alzheimer: Recherche et Pratique Clinique*. Serdi, Paris. 1999, pp 193-199

Loske C, Neumann A, Cunningham AM, Nichol K, Schinzel R, Riederer P, Münch G. Cytotoxicity of advanced glycation endproducts is mediated by oxidative stress. *J Neural Transm.* 1998 ; 105 : 1005-1015

Lowell MA, Xie C, Markesbery WR. Decreased glutathione transferase activity in brain and ventricular fluid in Alzheimer's disease. *Neurology* 1995 ; 51 : 1562-1566

Lowell MA, Ehmann WD, Mattson MP, Markesbery WR. Elevated 4-hydroxynonenal in ventricular fluid in Alzheimer's disease. *Neurobiol Aging* 1997 ; 18 : 457-461

Lowell MA, Gabbita SP, Markesbery WR. Increased DNA oxidation and decreased levels of repair products in Alzheimer's disease ventricular CSF. *J Neurochem.* 1999 ; 72 : 771-776

- Lu J, Kaur C, Ling EA. Uptake of tracer by the epiplexus cells via the choroid plexus epithelium following an intravenous or intraperitoneal injection of horseradish peroxidase in rats. *J Anat.* 1993 ; 183 : 609-617
- MacKenzie IRA. Antiinflammatory drugs in the treatment of Alzheimer's disease. *J Rheumatol.* 1996 ; 23 : 806-808
- Maillard LC. Action des acides aminés sur les sucres: formation des mélanoidines par voie méthodique. *CR Acad Sci.* 1912 ; 154 : 66-68
- Maktabi MA, Stachovic GC, Faraci FM. Angiotenin II decreases the rate of production of cerebrospinal fluid. *Brain Res.* 1993 ; 606 : 44-49
- Mann DMA, Esiri MM. The pattern of acquisition of plaques and tangles in the brains of patients under 50 years of age with Down's syndrome. *J Neurol Sci.* 1989 ; 89 : 169-179
- Mann DMA, Purkiss MS, Bonshek RE, Jones D, Brown AMT, Stoddart RW. Lectin histochemistry of cerebral microvessels in ageing, Alzheimer's disease and Down's syndrome. *Neurobiol Ageing* 1991 ; 13 : 137-143
- Marcus DL, Freedman ML. Folic acid deficiency in the elderly. *J Am Geriat Soc.* 1985 ; 33 : 552-558
- Mark RJ, Hensley K, Butterfield DA, Mattson MP. Amyloid beta-peptide impairs ion-motive ATPase activities: evidence for a role in loss of neuronal  $Ca^{2+}$  homeostasis and cell death. *J Neurosci.* 1995 ; 15 : 6239-6249
- Mark RJ, Pang Z, Geddes JW, Uchida K, Mattson MP. Amyloid beta-peptide impairs glucose transport in hippocampal and cortical neurons: involvement of membrane lipid peroxidation. *J Neurosci.* 1997 ; 17 : 1046-1054
- Markesbery WR. Oxidative stress hypothesis in Alzheimer's disease. *Free Radic Biol Med.* 1997 ; 23 : 134-147
- Markesbery WR, Carney JM. Oxidative alterations in Alzheimer's disease. *Brain Pathol.* 1999 ; 9 : 133-146
- Markesbery WR. The role of oxidative stress in Alzheimer's disease. *Arch Neurol.* 1999 ; 56 : 1449-1452
- Martinez-Hernandez A, Amenta PS. The basement membrane in pathology. *Lab Invest.* 1983 ; 48 : 656-677
- Massard G, Tongio MM, Wihlm JM, Morand G. The dendritic cell lineage: a ubiquitous antigen-presenting organization. *Ann Thor Surg.* 1996 ; 61 : 252-258
- Masuzawa T, Sato F. The enzyme histochemistry of the choroid plexus. *Brain* 1983 ; 106 : 55-99

- Mattila KM, Pirtillä T, Blennow K, Walla, Vitanen M, Frey H. Altered blood brain barrier function in Alzheimer's disease. *Acta Neurol Scand.* 1994 ; 89 : 192-198
- Mattson MP, Cheng B, Culwell AR, Esch FS, Lieberburg I, Rydel RE. Evidence for excitoprotective and intraneuronal calcium-regulating roles for secreted forms of the  $\beta$ -amyloid precursor protein. *Neuron* 1993 ; 10 : 243-254
- Mattson MP. Central role of oxyradicals in the mechanism of amyloid  $\beta$ -peptide cytotoxicity. *Alzheimer Dis Rev.* 1997 ; 2 : 1-14
- Matyszak MK, Lawson LJ, Perry WH, Gordon S. Stromal macrophages of the choroid plexus situate at an interface between the brain and peripheral immune system constitutively express major histocompatibility classII antigens. *J Neuroimmun.* 1992 ; 40 : 173-181
- Maxwell WL, Hardy IG, Watt C, McGadey J, Graham DI, Adams JH, Gennarelli TA. Changes in the choroid plexus, responses by intrinsic ependymal cells and recruitment from monocytes after experimental head acceleration injury in the non-human primate. *Acta Neuropath.* 1992 ; 84 : 78-84
- May C, Kaye JA, Atack JR, Schapiro MB, Friedland RP, Rapoport SI. Cerebrospinal fluid production is reduced in healthy aging. *Neurology* 1990 ; 40 : 500-503
- Mayhan WG, Faraci FM, Spector R, Heistad DD. Effect of leukotriene D4 on blood flow to cerebrum and choroid plexus. *Am J Physiol.* 1989 ; 257 : H834-H838
- McComb JG. Recent research into the nature of cerebrospinal fluid formation and absorption. *J Neurosurg.* 1983 ; 59 : 369-383
- McGeer PL, Itagaki S, Tago H, McGeer EG. Reactive microglia in patients with senile dementia of Alzheimer type are positive for the histocompatibility glycoprotein HLA-DR. *Neurosci Lett.* 1987 ; 79 : 195-199
- McGeer PL, McGeer E. Inflammation of the brain in Alzheimer's disease: implications for therapy. *J Leukoc Biol.* 1999 ; 65 : 409-415
- McIntosh RM, Copack P, ChernackWB, Griswold WR, Weil R, Koss MN. The human choroid plexus and autoimmune nephritis. *Arch Pathol.* 1975 ; 99 : 48-50
- McKeith IG, Fairbairn AF, Bothwell RA, Moore PB, Ferrier IN, Thompson P, Perry RH. An evaluation of the predictive validity and inter-reliability of clinical diagnostic criteria for senile dementia of Lewy body type. *Neurology* 1994 ; 44 : 872-877
- McKelvie PA, Rosen KM, Kinney HC, Villa-Komaroff L. Insulin-like growth factor II expression in the developing human brain. *J Neuropathol Exp Neurol.* 1992 ; 51 : 464-471
- McKhann G, Drachman D, Folstein M, Katzman R, Price D, Stadlan EM. Clinical diagnosis of Alzheimer's disease: report of the NINCDS-ADRDA Work Group under the auspices of health and human services: task force on Alzheimer's disease. *Neurology* 1984 ; 34 : 939-944

- McLachlan MSF, Guthrie JC, Anderson CK, Kulker MJ. Vascular and glomerular changes in the ageing kidney. *J Pathol.* 1977 ; 121: 65-78
- McMahon RFT, Benbow EW, Lofthouse AK, Stoddart RW. Human salivary gland glycoconjugates: a lectin histochemical study. *Histochem J.* 1989 ; 51 : 663-674
- McMenamin PG. Distribution and phenotype of dendritic cells and resident tissue macrophages in the dura mater, leptomeninges, and choroid plexus of the rat brain as demonstrated in wholemount preparations. *J Comp Neurol.* 1999 ; 405 : 553-562
- McPhaul JJ, Mullins JD. Glomerulonephritis mediated by antibody to glomerular basement membrane. *J Clin Invest.* 1976 ; 57 : 351-361
- McQuaid S, Cosby SL, Koffi K, Honde M, Kirk J, Lucas SB. Distribution of measles virus in the central nervous system of HIV-seropositive children. *Acta Neuropathol.* 1998 ; 96 : 637-642
- McRae A, Dahlström A. Cerebrospinal fluid antibodies: an indicator for immune responses in Alzheimer's disease. *Res Immunol.* 1992 ; 143 : 663-667
- McRae A, Ling EA, Wigander A, Dahlström A. Microglial cerebrospinal fluid antibodies. Significance for Alzheimer's disease. *Mol Chem Neuropathol.* 1996 ; 28 : 89-95
- Mecocci P, Ekman R, Parnetti L, Senin U. Antihistone anti-dsDNA autoantibodies in Alzheimer's disease and vascular dementia. *Biol Psychiatry* 1993 ; 34 : 380-385
- Mecocci P, MacGarvey U, Kaufman AE, Koontz D, Shoffner JM, Wallace DC, Beal MF. Oxidative damage to mitochondrial DNA shows marked age-dependent increases in human brain. *Ann Neurol.* 1993 ; 34 : 609-616
- Mecocci P, Parnetti L, Romano G, Scarlli A, Chionne F, Cechetti R, Polidori MC, Palumbo B, Cherubini A, Senin U. Serum anti-GFAP and anti-S100 autoantibodies in brain aging, Alzheimer's disease and vascular dementia. *J Neuroimmunol.* 1995 ; 57 : 165-170
- Meda L, Cassatella MA, Szendrei GI, Otvos L Jr, Baron P, Villalba M, Ferrari D, Rossi F. Activation of microglial cells by  $\beta$ -amyloid protein and interferon-gamma. *Nature* 1995 ; 374 : 647-650
- Medawar PB. Immunity to homologous grafted skin: III. Fate of skin homografts transplanted to brain, to subcutaneous tissue and to anterior chamber of eye. *Brit J Exp Path.* 1948 ; 29 : 58-69
- Mégarbane B, Galanaud P, Emilie D. Cytokines du système de défense: interleukines et chimiokines. *Médecine thérapeutique* 1998 ; 4 : 641-653
- Melby JM, Miner LC, Reed DJ. Effect of acetazolamide and furosemide on the production and composition of cerebrospinal fluid from the cat choroid plexus. *Can J Physiol Pharmacol.* 1982 ; 60 : 405-409

Merched A, Serot JM, Visvikis S, Terrisse L, Rassart E, Siest G. Génétique de l'apolipoprotéine E et association avec la transthyréine, l'apolipoprotéine D et l'actine dans la Maladie d'Alzheimer. *In Progrès récents sur la Maladie d'Alzheimer et les syndromes apparentés*. Solal, Marseille. 1998, pp 65-72

Meyer MR, Tshanz JT, Norton MC, Welsh-Bohmer KA, Steffens DC, Wyse BW, Breitner JC. ApoE genotype predicts when-not whether-one is predisposed to develop Alzheimer disease. *Nat Genet*. 1998 ; 19 : 321-322

Meziane H, Dodart J, Mathis C, Little S, Clemens J, Paul SM, Ungerer A. Memory-enhancing effects of secreted forms of the beta-amyloid precursor protein in normal and amnesic mice. *Proc Natl Acad Sci USA* 1998 ; 13 : 12683-12688

Mielke R, Pietrzyk U, Jacob A, Fink GR, Ichimiya A, Kessler J, Herzolk K, Heiss WD. HMPAO SPECT and FDG PET in Alzheimer's disease and vascular dementia: comparaison of perfusion and pattern. *Eur J Nucl Med*. 1994 ; 21 : 1052-1060

Miller FD, Hicks SP, D'Amato CJ, Landis JR. A descriptive study of neuritic plaques and neurofibrillary tangles in an autopsy population. *Am J Epidemiol*. 1984 ; 120 : 331-341

Mirra SS, Heyman A, McKeel D, Sumi SM, Crain BJ, Brownlee LM, Vogel FS, Hughes JP, van Belle G, Berg L. The consortium to establish a registry for Alzheimer's disease (CERAD). Part II. Standardization of the neuropathologic assessment of Alzheimer's disease. *Neurology* 1991 ; 41: 479-496

Mochizuki A, Tamaoka A, Shimohata A, Komatsuzaki Y, Shoji S. Abeta42-positive non-pyramidal neurons around amyloid plaques in Alzheimer's disease. *Lancet* 2000 ; 355 : 42-43

Montaigu B. Contribution à l'étude de l'hydraulique du liquide céphalorachidien par cysternographie isotopique et scintigraphie des plexus choroïdes, chez le vieillard dément. Thèse Med. Nancy, 1978, 115 p

Montine TJ, Markesbery WR, Morrow JD, Roberts LJ. Cerebrospinal fluid F<sub>2</sub>-isoprostane levels are increased in Alzheimer's disease. *Ann Neurol*. 1998 ; 44 : 410-413

Moroney JT, Bagiella E, Hachinski VC, Mölsä PK, Gustafson L, Brun A, Fischer P, Erkinjuntti T, Rosen W, Paik MC, Tatemichi TK, Desmond DW. Misclassification of dementia subtype using the Hachinski Ischemic score: results of a meta-analysis of patients with pathologically verified dementias. *Ann NY Acad Sci*. 1997 ; 826 : 490-492

Morris MC, Beckett LA, Scherr PA, Hebert LE, Bennett DA, Field TS, Evans DA. Vitamin E and vitamin C supplement use and risk of incident Alzheimer disease. *Alzheimer Dis Assoc Disord*. 1998 ; 12 : 121-126

Morsch R, Simon W, Coleman PD. Neurons may live for decades with neurofibrillary. *J Neuropathol Exp Neurol*. 1999 ; 58 : 188-197

Mortimer JA. Brain reserve and the clinical expression of Alzheimer's disease. *Geriatrics* 1997 ; 52 : S50-S53.

- Mrak RE, Griffin WST, Graham DI. Aging-associated changes in human brain. *J Neuropathol Exp Neurol.* 1997 ; 56 :1269-1275
- Mukaetova-Ladinska EB, Harrington CR, Roth M, Wischik CM. Alterations in Tau protein metabolism during normal aging. *Dementia* 1996 ; 7 : 95-103
- Münch G, Schinzel R, Loske C, Wong A, Durany N, Li JJ, Vlassara H, Smith MA, Perry G, Riederer P. Alzheimer's disease-synergistic effects of glucose deficit, oxidative stress and advanced glycation endproducts. *J Neural Transm.* 1998 ; 105 :439-461
- Murphy VA, Johansson CE. Na(+)-H<sup>+</sup> exchange in choroid plexus and CSF in acute metabolic acidosis or alkalosis. *Am J Physiol.* 1990 ; 258 : F1528-F1537
- Myint T, Hoshi S, Ookawara T, Miyazawa N, Suzuki K, Taniguchi N. Immunological detection of glycated proteins in normal and streptozotocin-induced diabetic rats using anti hexitol-lysine IgG. *Biochim Biophys Acta* 1995 ; 1272 : 73-79
- Nakamura S, Milhorat TH. Nerve endings in the choroid plexus of the fourth ventricle of the rat: electron microscopic study. *Brain Res.* 1978 ; 153 : 285-293
- Nathan BP, Bellosta S, Sanan DA, Weisgraber KH, Mahley RW, Pitas RE. Differential effects of apolipoproteins E3 and E4 on neuronal growth *in vitro*. *Science* 1994 ; 264 : 850-852
- Nathanson JA, Chun LL. Immunological function of the blood-cerebrospinal fluid barrier. *Proc Natl Acad Sci.* 1989 ; 86 : 1684-1688
- Netland EE, Newton JL, Majocha RE, Tate BA. Indomethacin reverses the microglial response to amyloid  $\beta$ -protein. *Neurobiol Aging* 1998 ; 19 : 201-204
- Netsky MG, Shuangshoti S. Studies on the choroid plexus. *In Neurosciences Research*, vol 3. Ehrenpreis S and Solnitzky OC, eds. Acad Press, New York and London. 1970, pp 131-173
- Nijst TQ, Wevers RA, Schoonderwaldt HC, Hommes OR, de Haan AFJ. Vitamin B12 and folate concentrations in serum and cerebrospinal fluid of neurological patients with special reference to multiple sclerosis and dementia. *J Neurol Neurosurg Psychiatry* 1990 ; 53 : 951-954
- Nilsson C, Ekman R, Lindvall-Axelsson M, Owman C. Distribution of peptidergic nerves in the choroid plexus, focusing on coexistence of neuropeptide Y, vasoactive intestinal polypeptide and peptide histidine isoleucine. *Regul Pept.* 1990 ; 27 : 11-26
- Nilsson C, Lindvall-Axelsson M, Owman C. Simultaneous and continuous measurement of choroid plexus blood flow and cerebrospinal fluid production: effects of vasoactive intestinal peptide. *J Cereb Blood Flow Metab.* 1991 ; 11 : 861-867
- Nilsson C, Lindvall-Axelsson, Owman C. Neuroendocrine regulatory mechanisms in the choroid plexus-cerebrospinal fluid system. *Brain Res Rev.* 1992 ; 17 : 109-138



- Nilsson C, Hultberg BM, Gammeltoft S. Autocrine role of insuline-like growth factor II secretion by the rat choroid plexus. *Eur J Neurosci.* 1996; 8 : 629-635
- Nishino J, Suzuki H, Sugiyama D, Kitazawa T, Ito K, Hanano M, Sugiyama Y. Transepithelial transport of organic anions across the choroid plexus: possible involment of organic anion transporter and multidrug resistance-associated protein. *J Pharmacol Exp Ther.* 1999 ; 290 : 289-294
- Noppe M, Crols R, Andries D, Lowenthal A. Determination in human cerebrospinal fluid of glial fibrillary acidic protein, S-100 and myelin basic protein as indices of non-specific or specific central nervous tissue pathology. *Clin Chim Acta* 1986 ; 155 :143-150
- Nourhashemi F, Ousset PJ, Reyes G, Micas M, Adoue D, Vellas BJ, Albarède JL. Anti-inflammatoires non stéroïdiens et maladie d'Alzheimer. *Presse Med.* 1998 ; 27 : 25-28
- Octave JN, Macq AF, Philippe B. Le précurseur du peptide amyloïde dans la maladie d'Alzheimer. *Médecine/Sciences* 1995 ; 11 : 1251-1259
- Odetti P, Angelini G, Dapino D, Zaccheo D, Garibaldi S, Dagna-Bricarelli F, Piombo G, Perry G, Smith M, Traverso N, Tabaton M. Early glycation damage in brains from Down's syndrome. *Biochem Biophys Res Com.* 1998 ; 243 : 849-851
- Ogawa M, Shiozawa M, Hiraoka Y, Takeuchi Y, Aiso S. Immunohistochemical study of localization of  $\gamma$ -glutamyl transpeptidase in the rat brain. *Tissue Cell* 1998 ; 30 : 597-601
- Ordóñez LA. Biochemical functions of folate in the central nervous system. *In* Folic acid in Neurology, Psychiatry and Internal Medicine. Botez MI and Reynolds EH, eds. Raven Press, New York. 1979, pp 129-145
- Palha JA, Moreira P, Wisniewski T, Frangione B, Saraiva MJ. Transthyretin gene in Alzheimer's disease patients. *Neurosci Lett.* 1996 ; 204 : 212-214
- Palha JA, Thompson Hays M, Morreale de Escobar G, Episkopou V, Gottesman ME, Mascarenhas Saraiva MJ. Transthyretin is not essential for thyroxine to reach the brain and other tissues in transthyretin-null mice. *Am J Physiol.* 1997 ; 272 : E485-E493
- Pantoni L, Inzitari D, Pracucci G, Lolli F, Giordano GP, Bracco L, Amaducci L. Cerebrospinal fluid proteins in patients with leucoaraiosis: possible abnormalities in blood-brain barrier function. *J Neurol Sci.* 1993 ; 115 : 125-131
- Papasozemenos SC. Tau protein immunoreactivity in dementia of the Alzheimer type. 1. Morphology, evolution, distribution, and pathogenetic implications. *Lab Invest.* 1989 ; 60 : 123-137
- Papassotiropoulos A, Bagli M, Jessen F, Bayer TA, Maier W, Rao ML, Heun R. A genetic variation of the inflammatory cytokine interleukin-6 delays the initial onset and reduces the risk for sporadic Alzheimer's disease. *Ann Neurol.* 1999 ; 45 : 666-668
- Pappolla MA, Omar RA, Kim KS, Robakis NK. Immunohistochemical evidence of antioxidant stress in Alzheimer's disease. *Amer J Pathol.* 1992 ; 140 : 621-628

- Paraskevas GP, Kapaki E, Libitaki G, Zournas C, Segditsa I, Papageorgiou C. Ascorbate in healthy subjects, amyotrophic lateral sclerosis and Alzheimer's disease. *Acta Neurol Scand.* 1997 ; 96 : 88-90
- Pasquier F, Leys D. Why are stroke patients prone to develop dementia? *J Neurol.* 1997 ; 244 : 135-142
- Pasquier F, Leys D. Pression artérielle et maladie d'Alzheimer. *Rev Neurol.* 1998 ; 154 : 743-751
- Peress NS, Miller F, Palu W. The immunopathophysiological effects of chronic sickness on rat choroid plexus, ciliary process and renal glomeruli. *J Neuropathol Exp Neurol.* 1977 ; 36 : 726-733
- Peress NS, Miller F, Palu W. The choroid plexus in passive serum sickness. *J Neuropathol Exp Neurol.* 1977 ; 36 : 561-566
- Perlmutter LS, Scott SA, Barron E, Chui HC. MHC ClassII-positive microglia in human brain: association with Alzheimer lesions. *J Neurosci Res.* 1992 ; 33 : 549-558
- Peters A, Swan RC. The choroid plexus of the mature and aging rat: the choroidal epithelium. *Anat Rec.* 1979 ; 194 : 325-354
- Pillon B, Benoit N. Evaluation psychométrique et neuropsychologique des états démentiels. *In* *Maladie d'Alzheimer et autres démences.* Signoret JL, Hauw JJ, eds. Flammarion, Paris. 1991, pp 435-446
- Pitella JEH, Bambirra EA. Immune complexes in the choroid plexus in systemic hypertension. *J Clin Pathol.* 1988 ; 41 : 1245-1246
- Pitella JEH, Bambirra EA. Histopathological and immunofluorescence study of the choroid plexus in hepatosplenic schistosomiasis mansoni. *Am J Trop Med Hyg.* 1989 ; 41 : 548-552
- Pitella JEH, Bambirra EA. Immune complexes in the choroid plexus in liver cirrhosis. *Arch Pathol Lab Med.* 1991 ; 115 : 220-222
- Plotkin MD, Kaplan MR, Peterson LN, Gullans SR, Hebert SC, Delpire E. Expression of the  $\text{Na}^+ \text{-K}^+ \text{-2Cl}^-$  cotransporter BSC2 in the nervous system. *Am J Physiol.* 1997 ; 272 : C173-C183
- Polvikoski T, Sulkava R, Haltia M, Kainulainen K, Vuorio A, Verkkoniemi A, Niinisto L, Halonen P, Kontula K. Apolipoprotein E, dementia and cortical deposition of  $\beta$ -amyloid protein. *N Eng J Med.* 1995 ; 333 : 1242-1247
- Pouplard A. Autoanticorps circulants anticellules à prolactine de l'hypophyse et maladie d'Alzheimer. *Rev Neurol. (Paris)* 1983 ; 139 : 187-191
- Prasher VP, Farrer MJ, Kessling AM, Fisher EM, West RJ, Barber PC, Butler AC. Molecular mapping of Alzheimer-type dementia in Down's syndrome. *Ann Neurol.* 1998 ; 43 : 380-383

- Preston JE, Segal MB. The uptake of anionic and cationic amino acids by the isolated perfused sheep choroid plexus. *Brain Res.* 1992 ; 581 : 351-355
- Pritchard JB, Miller DS. Mechanisms mediating renal secretion of organic anions and cations. *Physiol Rev.* 1993 ; 73 : 765-796
- Proust JJ, Phelouzat MA, Quadri R, Arbogast A. Dysfonctionnement du système immunitaire lié à l'âge. *Infectiologie et Immunologie* 1994 ; 1 : 347-353
- Ramanathan VK, Chung SJ, Giacomini KM, Brett CL. Taurine transport in cultured choroid plexus. *Pharm Res.* 1997 ; 14 ; 406-409
- Ramanathan VK, Brett CM, Giacomoni KM. Na<sup>+</sup>-dependent  $\gamma$ -aminobutyric acid (GABA) transport in the choroid plexus of rabbit. *Biochem Biophys Acta* 1997 ; 1330 : 94-102
- Rao VV, Dahlmeimer JL, Bardgett ME, Snyder AZ, Finch RA, Sartorelli AC, Piwnicka-Worms D. Choroid plexus epithelial expression of MDR1 P glycoprotein and multidrug resistance-associated protein contribute to the blood-cerebrospinal-fluid drug-permeability barrier. *Proc Natl Acad Sci USA* 1999 ; 96 : 3900-3905
- Rao-Rupanagudi S, Heywood R, Gopinath C. Age-related changes in thyroid structure and function in Sprague-Dawley rats. *Vet Pathol.* 1992 ; 2 : 278-287
- Regelson W, Harkins SW. Amyloid is not a tombstone. A summation. The primary role for cerebrovascular and CSF dynamics as factors in Alzheimer's disease (AD): DMSO, fluorocarbon oxygen carriers, thyroid hormonal, and other suggested therapeutic measures. *Ann NY Acad Sci.* 1997 ; 826 : 348-374
- Regland B, Gottfries CG. The role of  $\beta$ -amyloid protein in Alzheimer's disease. *Lancet* 1992 ; 342 : 467-469
- Regland BA, Abrahamsson L, Blennow K, Gottfries CG, Wallin A. Vitamin B12 in CSF: reduced CSF/serum B12 ratio in demented men. *Acta Neurol Scand.* 1992 ; 85 : 276-281
- Renvoize EB, Gastkell RK, Klar HM. Results of investigations in 150 demented patients consecutively admitted to a psychiatric hospital. *Br J Psychiatry* 1985 ; 147 : 205-205
- Reynolds EH, Preece J, Chanarin I. Folic acid and anticonvulsivants. *Lancet* 1969 ; 1 : 1264-1265
- Reynolds EH, Gallagher BB, Mattson RH, Bowers M, Johnson AL. Relationship between serum and cerebrospinal fluid folate. *Nature* 1972 ; 240 : 155-157
- Reynolds EH. Cerebrospinal fluid folate: clinical studies. *In Folic acid in Neurology, Psychiatry and Internal Medicin.* Botez MI and Reynolds EH, eds. Raven Press, New York. 1979, pp 195-203
- Reynolds EH, Godfrey P, Bottiglieri T, Toone BK, Carney MWP. S-adenosylmethionine and Alzheimer's disease. *Neurology* 1989 ; 39 (suppl 1) : 397

- Richardson SJ, Hunt JL, Aldred AR, Licht P, Schreiber G. Abundant synthesis of transthyretin in the brain, but not in the liver of turtles. *Comp Biochem Physiol.* 1997 ; 117B : 421-429
- Rissøen H. Reduced prealbumin (transthyretin) in CSF of severely demented patients with Alzheimer's disease. *Acta Neurol Scand.* 1988 ; 78 : 455-459
- Ritchie K. Establishing the limits of normal cerebral ageing and senile dementias. *Brit J Psychiatry* 1998 ; 173 : 97-100
- Rivière S, Birlouez-Aragon I, Vellas B. Plasma protein glycation in Alzheimer's disease. *Glycoconj J.* 1998 ; 15 : 1039-1042
- Román GC. Vascular dementia today. *Rev Neurol.* 1999 ; 155 : 64-72
- Roperch JP, Alvaro V, Prieur S, Tuynder M, Nemani M, Lethrosne F, Piouffre L, Gendron MC, Israeli D, Dausset J, Oren M, Amson R, Telerman A. Inhibition of presenilin 1 expression is promoted by p53 and p21WAF-1 and results in apoptosis and tumor suppression. *Nat Med.* 1998 ; 4 : 835-838
- Rousset F, Garcia E, Defrance T, Peronne C, Vezzio N, Hsu DH, Kastelein R, Moore KW, Banchemereau J. Interleukin 10 is a potent growth and differentiation factor for activated human B lymphocytes. *Proc Natl Acad Sci USA* 1992 ; 89 : 1890
- Rozemuller JM, Eikelenboom P, Kamphorst W, Stam FC. Lack of evidence for dysfunction of the blood-brain barrier in Alzheimer's disease: an immunohistochemical study. *Neurobiol Aging* 1988 ; 9 : 383-391
- Rubenstein E. Relationship of senescence of cerebrospinal fluid circulatory system to dementia of the aged. *Lancet* 1998 ; 351 : 283-285
- Saito F, Yanagisawa K, Miyatake T. Soluble derivatives of  $\beta$ /A4 amyloid protein precursor in cerebrospinal fluid are both *N*- and *O*-glycosylated. *Mol Brain Res.* 1993 ; 19 : 171-174
- Schaner ME, Gerstin KM, Wang J, Giacomini KM. Mechanisms of transport of nucleosides and nucleoside analogues in choroid plexus. *Advan Drug Delivery Rev.* 1999 ; 39 : 514-62
- Scheibel AB, Duong T, Jacobs R. Alzheimer's disease as a capillary dementia. *Ann Med.* 1989 ; 21 : 103-107
- Scheinberg LC, Levy WA. Is the brain « an immunologically privileged site »? *Arch Neurol.* 1964 ; 11 : 248-264
- Schippling S, Kontush A, Arlt S, Buhmann C, Stürenburg HJ, Mann U, Müller-Thomsen T, Beisiegel U. Increased lipoprotein oxidation in Alzheimer's disease. *Free Rad Biol Med.* 2000 ; 28 : 351-360

Schluter D, Kaefer N, Hof H, Wiestler OD, Deckert-Schluter M. Expression pattern and cellular origin of cytokines in the normal and toxoplasma gondii-infected murine brain. *Am J Pathol.* 1997 ; 150 : 1021-1035

Schnell M, Ordóñez LA. Uptake and metabolism of 5-methyltetrahydrofolic acid by rat brain slices. *J Neurochem.* 1977 ; 29 : 1373-1385

Schreiber G, Southwell BR, Richardson SJ. Hormone delivery systems to the brain-transthyretin. *Exp Clin Endocrinol.* 1995 ; 103 : 75-80

Schreiber G, Richardson SJ. The evolution of gene expression and function of transthyretin. *Comp Biochem Physiol.* 1997 ; 116B : 137-160

Schwarzman AL, Gregori L, Vitek MP, Luybski S, Strittmatter WJ, Enghilde JJ, Bhasin R, Silverman J, Weisgraber KH, Coyle PK, Goldgaber D. Transthyretin sequesters amyloid  $\beta$  protein and prevents amyloid formation. *Proc Natl Acad Sci USA* 1994 ; 91 : 8368-8372

Schwechheimer K, Weiss G, Schnabel P, Moller P. Lectin target cells in human central nervous system and the pituitary gland. *Histochemistry* 1984 ; 80 : 165-169

Serot JM, Bertrand A, Penin F, Hocquard C, Mietkiewicz MC, Cuny G. La cysternographie isotopique dans les détériorations mentales et les démences du sujet âgé. *Med Hyg.* 1978 ; 36 : 1928-1930

Serot JM, Béné MC, Foliguet B, Faure GC. Altered choroid plexus basement membrane and epithelium in late-onset Alzheimer's disease: an ultrastructural study. *Ann NY Acad Sci* 1997 ; 826 : 507-509

Serot JM, Christmann D, Dubost T, Couturier M. Cerebrospinal fluid transthyretin: aging and late onset Alzheimer's disease. *J Neurol Neurosurg Pschiatry* 1997 ; 63 : 506-508

Serot JM, Foliguet B, Béné MC, Faure GC. Ultrastructural and immunohistological evidence for dendritic-like cells within human choroid plexus epithelium. *Neuroreport* 1997 ; 8 : 1995-1998

Serot JM, Foliguet B, Béné MC, Faure GC. Intraepithelial and stromal dendritic cells in human choroid plexus. *Hum Pathol.* 1998 ; 29 : 1174

Sheng JG, Mrak RE, Griffin WS. Glial-neuronal interactions in Alzheimer disease: progressive association of IL-1  $\alpha$ + microglia and S100 $\beta$ + astrocytes with neurofibrillary tangle stages. *J Neuropathol Exp Neurol.* 1997 ; 56 : 285-290

Shimohama S, Taniguchi T, Akagawa K, Kimura J. Differential involvement of synaptic vesicle and presynaptic plasma membrane proteins in Alzheimer's disease. *Biochem Biophys Res Commun.* 1997 ; 326 : 239-242

Shuangshoti S, Netsky MG. Human choroid plexus: morphologic and histochemical alterations with age. *Am J Anat.* 1970 ; 128 : 73-96

Shuvaev VV, Fujii J, Kawasaki Y, Itoh H, Hamaoka R, Barbier A, Ziegler O, Siest G, Taniguchi N. Glycation of apolipoprotein E impairs its binding to heparin: identification of the major glycation site. *Biochem Biophys Acta* 1999 ; 1454 : 296-308

Silverman W, Popowitch E, Schupf N, Zigman WB, Rabe A, Sersen E, Wisniewski HM. Alzheimer neuropathology in mentally retarded adults: statistical independence of regional amyloid plaque and neurofibrillary tangle densities. *Acta Neuropathol.* 1993 ; 85 : 260-266

Singh VK, Yang YY, Singh EA. Immunoblot detection of antibodies to myelin basic protein in Alzheimer's disease patients. *Neurosci Lett.* 1992 ; 147 : 25-28

Skoog I, Lernfelt B, Landahl S, Palmertz B, Andreasson LA, Nilsson L, Persson G, Oden A, Svanborg A. 15-year longitudinal study of blood pressure and dementia. *Lancet* 1996 ; 347 : 1141-1145

Skoog I, Wallin A, Fredman P, Hesse C, Aevarsson O, Karlsson I, Gottfries CG, Blennow K. A population study on blood-brain barrier function in 85-year-olds. Relation to Alzheimer's disease and vascular dementia. *Neurology* 1998 ; 50 : 966-971

Small DH. Connaissances récentes sur la maladie d'Alzheimer. *In* Maladie d'Alzheimer: recherche pratique et clinique (vol. 2). Vellas B, Fitten LJ, eds. Serdi Publisher, Paris. 1999, pp 21-26

Smith CD, Carney JM, Starke-Reed PE. Excess brain protein oxidation and enzyme dysfunction in normal aging and in Alzheimer disease. *Proc Natl Acad Sci USA* 1991 ; 88 : 10540-10543

Smith D, Streicher E, Milkovic K, Klatzo I. Observations on the transport of proteins by isolated choroid plexus. *Acta Neuropath.* 1964 ; 3 : 372-386

Smith MA, Perry G, Richey PL, Sayre LM, Anderson VE, Beal MF, Kowall N. Oxidative damage in Alzheimer's. *Nature* 1996 ; 382 : 120-121

Smith MA, Hirai K, Hsiao K, Papolla MA, Harris PLR, Siedlak SL, Tabaton M, Perry G. Amyloid- $\beta$  deposition in Alzheimer transgenic mice is associated with oxidative stress. *J Neurochem.* 1998 ; 70 : 2212-2215

Snow AD, Wight TN, Nochlin D, Koicke Y, Kimata K, DeArmond SJ, Prusiner SB. Immunolocalization of heparan sulfate proteoglycans to the prion protein amyloid plaques of Gerstmann-Straussler syndrome, Creutzfeldt-Jakob disease and scrapie. *Lab Invest.* 1990 ; 63 : 601-611

Snow AD, Mar H, Nochlin D, Sekiguchi RT, Kimata K, Koike Y, Wight TN. Early accumulation of heparan sulfate in neurons and in the beta-amyloid protein containing lesions of Alzheimer's disease and Down's syndrome. *Am J Pathol.* 1990 ; 137 : 1253-1270

Sohal RS, Weindruch R. Oxidative stress, caloric restriction, and aging. *Science* 1996 ; 273 : 59-63

- Sohn RS, Siegel BA, Gado M, Torack RM. Alzheimer's disease with abnormal cerebrospinal fluid flow. *Neurology* 1973 ; 23 : 1058-1065
- Soussan L, Tchernakov K, Bacharlavi O, Yuwan T, Wertman E, Michaelson DM. Antibodies to different isoforms of the heavy neurofilament protein (NH-H) in normal aging and Alzheimer's disease. *Mol Neurobiol.* 1994 ; 9 : 83-91
- Southwell BR, Duan W, Alcorn D, Brack C, Richardson SJ, Köhrle J, Schreiber G. Thyroxine transport to the brain: role of protein synthesis by the choroid plexus. *Endocrinology* 1993 ; 133 : 2116-2126
- Spangler KM, Challa VR, Moody DM, Bell MA. Arteriolar tortuosity of the white matter in aging and hypertension. A microradiographic study. *J Neuropathol Exp Neurol.* 1994 ; 53 : 22-26
- Spector R. Vitamin homeostasis in the central nervous system. *New Eng J Med.* 1977 ; 296 : 1393-1398
- Spector R, Spector AZ, Snodgrass SR. Model for transport in the central nervous system. *Am J Physiol.* 1977 ; 232 : R73-R79
- Spector R. Penetration of ascorbic acid from cerebrospinal fluid into brain. *Exp Neurol.* 1981 ; 72 : 645-653
- Spector R, Johanson C. Les reins du cerveau. *Pour la science* 1990, n°147 ; 82-89
- Spillantini MG, Tolnay M, Love S, Goedert M. Microtubule-associated protein tau, heparan sulphate and  $\alpha$ -synuclein in several neurodegenerative diseases with dementia. *Acta Neuropathol.* 1999 ; 97 : 585-594
- Stablein M, Meyer J. Age-related changes in capillaries of rat oral mucosa. A quantitative electron microscopic study. *Mech Ageing Dev.* 1988 ; 45 : 23-40
- Steinman RM, Cohn ZA. Identification of a novel cell type in peripheral lymphoid organs of mice. I. Morphology, quantitation, tissue distribution. *J Exp Med.* 1973 ; 137 : 1142-1162
- Steinman RM. The dendritic cell system and its role in immunogenicity. *Annu Rev Immunol.* 1991 ; 9 : 271-296
- Stephens RJ, Thomson AW. Dendritic cells and tolerance induction. *Clin Exp Immunol.* 1996 ; 105 : 397-402
- Strazielle N, Ghersi-Egea JF. Demonstration of a coupled metabolism-efflux process at the choroid plexus as a mechanism of brain protection toward xenobiotics. *J Neurosci.* 1999 ; 19 : 6275-6289
- Strittmatter WJ, Weisgraber KH, Huang DY, Dong LM, Salvesen GS, Pericak-Vance M, Schmechel D, Saunders AM, Goldgaber D, Roses AD. Binding of human apolipoprotein E to synthetic  $\beta$  peptide: isoform-specific effects and implications for late-onset Alzheimer disease. *Proc Natl Acad Sci USA.* 1993 ; 90 : 8098-8102

Strittmatter WJ, Saunders AM, Goedert M, Weisgraber KH, Dong LM, Jakes R, Huang DY, Pericak-Vance M, Schmechel D, Roses AD. Isoform-specific interactions of apolipoprotein E with microtubule-associated protein tau: implications for Alzheimer disease. *Proc Natl Acad Sci USA* 1994 ; 91 : 11183-11186

Sullivan KA, Feldman EL. Immunohistochemical localization of insulin-like growth factor-II (IGF-II) and IGF-binding protein-2 during development in the rat brain. *Endocrinology* 1994 ; 135 : 540-547

Sundelin S, Wihlmark U, Nilsson SEG, Brunk UT. Lipofuscin accumulation in cultured retinal pigment epithelial cells reduces their phagocytic capacity. *Curr Eye Res.* 1998 ; 17 : 851-857

Suzuki H, Sawada Y, Sugiyama Y, Iga T, Hanano M. Transport of benzylpenicillin by the rat choroid plexus in vitro. *J Pharmacol Exp Ther.* 1987 ; 242 : 660-665

Suzuki N, Cheung TT, Cai TT, Cai XD, Odaka A, Otvos L, Eckman C, Golde TE, Younkin SG. An increase percentage of long amyloid  $\beta$  protein secreted by familial amyloid  $\beta$  protein precursor ( $\beta$  PP717) mutants. *Science* 1994 ; 264 : 1336-1340

Takayashima A, Murayama M, Murayama O, Kohno T, Honda T, Yasutake K, Nihonmatsu N, Mercken M, Yamaguchi H, Sugihara S, Wolozin B. Presenilin 1 associates with glycogen synthase kinase-3 $\beta$  and its substrate tau. *Proc Natl Acad Sci USA* 1998 ; 95 : 9637-9641

Tallaksen CM, Bohmer T, Bell H. Concentrations of the water-soluble vitamins thiamin, ascorbic acid, and folic acid in serum and cerebrospinal fluid of healthy individuals. *Am J Clin Nutr.* 1992 ; 56 : 559-564.

Tanna NK, Kohn MI, Horwich DN, Jolles PR, Zimmermann RA, Alves WM, Alavi A. Analysis of brain and cerebrospinal fluid volumes with MR Imaging: Impact on PET data correctio for atrophy. Part II. Aging and Alzheimer Dementia. *Radiology* 1991 ; 178 : 123-130

Tanzi RE. Of calcium, caspases, and cognitive decline. *Nat Med.* 1998 ; 4 : 1127-1128

Tapiola T, Pirttilä T, Mikkonen M, Mehta P, Alafuzoff I, Koivisto K, Soininen H. Three-year follow-up of cerebrospinal fluid tau,  $\beta$ -amyloid 42 and 40 cncentrations in Alzheimer's disease. *Neurosci Lett.* 2000 ; 280 : 119-122

Tarlow MJ, Jenkins R, Comis SD, Osborne MP, Stephens S, Stanley P, Crocker J. Ependymal cells of the choroid plexus express tumor necrosis factor-alpha. *Neuropathol Appl Neurobiol.* 1993 ; 19 : 324-328

Tayarani I, Cloez I, Clement M, Bourre JM. Antioxidant enzymes and related trace elements in aging brain capillaries and choroid plexus. *J Neurochem.* 1989 ; 53 : 817-824

Teller JK, Russo C, DeBusk LM, Angelini G, Zaccheo D, Dagna-Bricarelli F, Scartezzini P, Bertolini S, Mann DMA, Tabaton M, Gambetti P. Presence of soluble  $\beta$ -peptide precedes amyloid plaque formation in Down's syndrome. *Nat Med.* 1996 ; 1 : 93-95



Terry RD, Gonatas JK, Weiss M. Ultrastructural study in Alzheimer presenile dementia. *Am J Pathol.* 1964 ; 44 : 269-297

Terry RD, Hansen LA, de Teresa R, Davies P, Tobias H, Katzman R. Senile dementia of the Alzheimer type without neocortical neurofibrillary tangles? *J Neuropath Exp Neurol.* 1987 ; 46 : 262-268

Terry RD, de Teresa R, Hansen LA. Neocortical cell counts in normal human adult aging. *Ann Neurol.* 1987 ; 21 : 530-539

Terryberry JW, Thor G, Peter JB. Autoantibodies in neurodegenerative disease: antigen-specific frequencies and intrathecal analysis. *Neurobiol Aging* 1998 ; 19 : 205-216

Toghi H, Abe T, Nakanishi M, Hamato F, Sasaki K, Takahashi S. Concentrations of  $\alpha$ -tocopherol and its quinone derivative in cerebrospinal fluid from patients with vascular dementia of the Binswanger type and Alzheimer dementia. *Neurosci Lett.* 1994 ; 174 : 73-76

Tomimoto H, Akiguchi I, Akiyama H, Ikeda K, Wakita H, Lin JX, Budka H. Vascular changes in white matter lesions of Alzheimer's disease. *Acta Neuropathol.* 1999 ; 97 : 629-634

Toyama EI, Doi Y, Kudo H, Fujimura T. Diversity in distribution of NA+K+ATPase of the choroid plexus epithelium of prenatal rats: an immunocytochemical study. *Arch Histol Cytol.* 1997 ; 60 : 235-244

Tranchant C. Protéines Tau et maladies neurologiques. *Médecine/Sciences* 1997 ; 13 : 989-997

Traugott U, Raine CS. Multiple sclerosis: evidence for antigen presentation in situ by endothelial cells and astrocytes. *J Neurol Sci.* 1985 ; 69 : 365-370

Troncoso JC, Costello A, Watson AR Jr, Johnson GVW. In vitro polymerisation of oxidized tau into filaments. *Brain Res.* 1993 ; 613 : 313-316

Troncoso JC, Cataldo AM, Nixon RA, Barnett JL, Lee MK, Checler F, Fowler DR, Smialek JE, Crain B, Martin JL, Kawas CH. Neuropathology of preclinical and clinical late-onset Alzheimer's disease. *Ann Neurol.* 1998 ; 43 : 673-676

Tu GF, Aldred AR, Southwell BR, Schreiber G. Strong conservation of the expression of cystatin C gene in choroid plexus. *Am J Physiol.* 1992 ; 263 : R195-200

Van de Nes JAP, Kamphorst W, Ravid R, Swaab DF. Comparison of  $\beta$ -protein/A4 deposits and Alz-50-stained cytoskeletal changes in the hypothalamus and adjoining areas of Alzheimer's disease patients: amorphic plaques and cytoskeletal changes occur independently. *Acta Neuropathol.* 1998 ; 96 : 129-138

Van Gool WA, Schenk DB, Bolhuis PA. Concentrations of amyloid  $\beta$ -protein in cerebrospinal fluid increase with age in patients free from neurodegenerative disease. *Neurosci Lett.* 1994 ; 172 : 122-124

- Varma AR, Snowden JS, Llyod JJ, Talbot PR, Mann DMA, Neary D. Evaluation of the NINCDS-ADRDA criteria in the differentiation of Alzheimer's disease and frontotemporal dementia. *J Neurol Neurosurg Psychiatry* 1999 ; 66 : 184-188
- Vega JA, Del Valle ME, Calzada B, Bengoechea ME, Perez-Casas A. Expression of nerve growth factor receptor immunoreactivity in the rat choroid plexus. *Cell Mol Biol.* 1992 ; 38 : 145-149
- Vellas B, Balas D, Moreau J, Bouisson M, Senegas-Balas F, Guidet M, Ribet A. Exocrine pancreatic secretion in the elderly. *Int J Pancreatol.* 1988 ; 3 : 497-502
- Verbeke P, Perichon M, Borot-Laloi C, Schaefferbeke J, Bakala H. Accumulation of advanced glycation endproducts in the rat nephron: link with circulating AGEs during aging. *J Histochem Cytochem.* 1997 ; 45 : 1059-1068
- Vertbeek MM, Otte-Höller I, Verhuis R, Ruiten DJ, De Waal RMW. Distribution of A $\beta$ -associated proteins in cerebrovascular amyloid of Alzheimer's disease. *Acta Neuropathol.* 1998 ; 96 : 628-636
- Villalobos AR, Parmelee JT, Pritchard JB. Functional characterization of choroid plexus epithelial cells in primary culture. *J Pharmacol Exp Ther.* 1997 ; 282 : 1109-1116
- Vitek MP, Battacharaya K, Glendening JM, Stopa E, Vlassara H, Bucala R, Manogue K, Cerami A. Advanced glycation end products contribute to amyloidosis in Alzheimer disease. *Proc Natl Acad Sci USA* 1994 ; 91 : 4766-4770
- Vlassara H, Bucala R, Striker L. Pathogenic effects of advanced glycosylation: biochemical, biologic, and clinical implications for diabetes and aging. *Lab Invest.* 1994 ; 70 : 138-151
- Voetmann E. On the structure and surface area of the human choroid plexuses. A quantitative anatomical study. *Acta Anat.* 1949 ; 10 : 110-116
- Volicer L, Crino BB. Involvement of free radicals in dementia of the Alzheimer type: a hypothesis. *Neurobiol Aging* 1990 ; 11 : 567-571
- Von Strauss E, Viitanen M, De Ronchi D, Winblad B, Fratiglioni L. Aging and the occurrence of dementia. Findings from a population-based cohort with a large sample of nonagenarians. *Arch Neurol.* 1999 ; 56 : 587-592
- Wade S, Bleiberg-Daniel F, Le Moullac B. Rat transthyretin: the effects of acute short-term food deprivation and refeeding on the serum and cerebrospinal fluid concentration and on the hepatic mRNA level. *J Nutr.* 1988 ; 118 : 199-205
- Waksman BH, Reynolds WE. Multiple sclerosis as a disease of immune regulation. *Proc Soc Exp Biol Med.* 1984 ; 175 : 282-294

Walter HJ, Berry M, Hill DJ, Cwyfan-Hughes S, Holly JMP, Logan A. Distinct sites of insulin-like growth factor (IGF)-II. Expression and localization in lesioned rat brains: possible roles of IGF binding proteins (IGFBPs) in the mediation of IGF II activity. *Endocrinology* 1999 ; 140 : 520-532

Washington CB, Giacomini KM, Brett CM. Nucleoside transport in isolated human and rhesus choroid plexus tissue slices. *Pharm Res.* 1997 ; 15 : 1145-1147

Weber R, Pullig O, Kohler H. Distribution of Goodpasture antigens within various human basement membranes. *Nephrol Dial Transplant.* 1990 ; 5 : 87-93

Weisner B, Kauerz U. The influence of the choroid plexus on the concentration of prealbumin in CSF. *J Neurol Sci.* 1983 ; 61 : 27-35

Weisner B, Roethig HJ. The concentration of prealbumin in cerebrospinal fluid (CSF), indicator of CSF circulation disorders. *Eur Neurol.* 1983 ; 22 : 96-105

Weller RO. Pathology of cerebrospinal fluid and interstitial fluid of the CNS: significance for Alzheimer disease, prion disorders and multiple sclerosis. *J Neuropathol Exp Neurol.* 1998 ; 57 : 885-894

Welsh-Bohmer KA, Gearing M, Saunders AM, Roses AD, Mirra S. Apolipoprotein E genotypes in a neuropathological series from the Consortium to Establish a Registry for Alzheimer's Disease. *Ann Neurol.* 1997 ; 42 : 319-325

Wen GY, Wisniewski HM, Kascsak RJ. Biondi ring tangles in the choroid plexus of Alzheimer's disease and normal aging brain: a quantitative study. *Brain Res.* 1999 ; 832 : 40-46

Wevers RA, Hansen SI, van Hellenberg Hubar JL, Holm J, Hoier-Madsen M, Jongen PJ. Folate deficiency in cerebrospinal fluid associated with a defect in folate binding protein in the central nervous system. *J Neurol Neurosurg Psychiatry* 1994 ; 57 : 223-226

Wickelgren I. The aging brain: for the cortex, neuron loss may be less than thought. *Science* 1996 ; 273 : 48-50

Wijsman JH, Jonker RR, Keijzer R, Van de Velde CJ, Cornelisse CJ, Van Dierendonck JH. A new method to detect apoptosis in paraffin sections: in situ end-labeling of fragmented DNA. *J Histochem Cytochem.* 1993 ; 41 : 7-12

Williams GL, Pollay M, Seale T, Hisey B, Roberts PA. Benzodiazepine receptors and cerebrospinal fluid formation. *J Neurosurg.* 1990 ; 72 : 759-762

Wisniewski HM, Sadowski M, Jakubowska-Sadowska M, Tarnawski M, Wegiel J. Diffuse, lake-like amyloid- $\beta$  deposits in the paraventricular layer of the presubiculum in Alzheimer disease. *J Neuropathol Exp Neurol.* 1998 ; 57 : 674-683

Wisniewski T, Castano E, Ghiso J, Frangione B. Cerebrospinal fluid inhibits Alzheimer  $\beta$ -amyloid fibril formation in vitro. *Ann Neurol.* 1993 ; 34 : 631-633



- Wiesniewski T, Ghiso G, Frangione B. Biology of A $\beta$  amyloid in Alzheimer's disease. *Neurobiol Dis.* 1997 ; 4 : 313-328
- Wright-Browne V, McClain KL, Talpaz M, Ordonez N, Estrov Z. Physiology and pathophysiology of dendritic cells. *Hum Pathol.* 1997 ; 28 : 563-579
- Wu X, Hui AC, Giacomini KM. Formicin B elimination from the cerebrospinal fluid of the rat. *Pharm Res.* 1993 ; 10 ; 611-615
- Xi YP, Nette G, King DW, Rosen M. Age-related changes in normal human basement membrane. *Mech Ageing Dev.* 1982 ; 19 : 315-324
- Xiang J, Fowkes RL, Keep RF. Choroid plexus histidine transport. *Brain Res.* 1998 ; 783 :37-43
- Yamada S, DePasquale M, Patlak CS, Cserr HF. Albumin outflow into deep cervical lymph from different regions of rabbit brain. *Am J Physiol.* 1991 ; 261 : H1197-H1204
- Yan SD, Yan SF, Chen X, Fu J, Chen M, Kuppusamy P, Smith MA, Perry G, Godman GC, Nawroth P. Non-enzymatically glycated tau in Alzheimer's disease induces neuronal oxidant stress resulting in cytokine gene expression and release of amyloid beta-peptide. *Nat Med.* 1995 ; 1 : 693-699
- Yan SD, Chen X, Fu J, Chen M, Zhu H, Roher A, Slattery T, Zhao L, Nagashima M, Morser J, Migheli A, Nawroth P, Stern D, Schmidt AM. RAGE and amyloid- $\beta$  peptide neurotoxicity in Alzheimer's disease. *Nature* 1996 ; 382 : 685-691
- Yan SD, Zhu H, Fu J, Yan SF, Roher A, Tourtellotte WW, Rajavashisth T, Chen X, Godman GC, Stern D, Schmidt AM. Amyloid-beta peptide-receptor for advanced glycation endproduct interaction elicits neuronal expression of macrophage-colony stimulating factor: a proinflammatory pathway in Alzheimer disease. *Proc Natl Acad Sci. USA* 1997 ; 4 : 5296-5301
- Zhang L, Zhao B, Yew DT, Kusiak JW, Roth GS. Processing of Alzheimer's amyloid precursor protein during H<sub>2</sub>O<sub>2</sub>-induced apoptosis in human neuronal cells. *Biochem Biophys Res Commun.* 1997 ; 235 : 845-848
- Zheng W. Choroid plexus and metal toxicity. *In Toxicology of metals.* Chang LW, eds. CRC Lewis Publishers, London. 1996, pp 609-626
- Zheng W, Shen H, Blaner WS, Zhao Q, Ren X, Graziano JH. Chronic lead exposure alters transthyretin concentration in rat cerebrospinal fluid: the role of choroid plexus. *Toxicol Appl Pharmacol.* 1996 ; 139 : 445-450
- Zittoun J. Les folates chez le sujet âgé. *Age et Nutrition* 1991 ; 2 : 34-38

**COMMUNICATIONS**

**ET**

**PUBLICATIONS**





## XXX<sup>e</sup> CONGRÈS NATIONAL DE LA SOCIÉTÉ NATIONALE FRANÇAISE DE MÉDECINE INTERNE

Metz, 9, 10, 11 juin 1994

### Autoanticorps anti-plexus choroïdes et démence

JM Serot<sup>1,2</sup>, MC Béné<sup>2</sup>, C Jeandel<sup>3</sup>, M Couturier<sup>1</sup>, JM Frasier<sup>1</sup>, GC Faure<sup>2</sup>

Les plexus choroïdes (PC) sécrètent le LCR et certains de ses composants dont les vitamines B12, B6, C, E, les folates, la préalbumine et des facteurs de croissance. Ils sont formés de villosités comprenant un axe capillaire entouré par un stroma lui-même recouvert par un épithélium. Les membranes basales épithéliale et endothéliale sont bien individualisées. Au cours de la maladie d'Alzheimer, d'importants troubles de l'hydraulique du LCR ont été mis en évidence : les taux de vitamine B12 et de préalbumine baissent, des autoanticorps apparaissent parmi lesquels des anticorps anti-membrane basale épithéliale de PC.

Nous avons étudié en immunofluorescence les PC de 20 patients ; 10 présentaient une maladie d'Alzheimer sporadique, 5 une démence vasculaire, 1 une démence mixte, 1 un syndrome de Down et 3, âgés de plus de 65 ans, avaient des fonctions supérieures normales. Chez les 10 patients atteints de maladie d'Alzheimer, les PC présentaient le long de la membrane basale épithéliale des dépôts linéaires et segmentaires d'IgG et de

Clq ; chez 6 malades, il existait également des dépôts linéaires d'IgM. La laminine et la fibronectine de la membrane basale épithéliale étaient très altérées dans 8 cas. Parmi les 10 autres patients, un dément vasculaire et un témoin présentaient des dépôts peu importants de Clq le long de la membrane basale épithéliale : la laminine et la fibronectine étaient intactes dans tous les cas sauf chez 1 témoin.

L'apparition d'autoanticorps anti-membrane basale épithéliale de PC semble ainsi être une nouvelle caractéristique spécifique de la maladie d'Alzheimer. La formation de complexes immuns *in situ* pourrait expliquer les altérations de la laminine et de la fibronectine et les troubles de la perméabilité de la barrière sang/LCR. La présence de ces anticorps dans le sang périphérique pourrait apporter une aide au diagnostic.

<sup>1</sup> Service de médecine interne, Hôtel-Dieu, 54350 Mont-Saint-Martin ;

<sup>2</sup> Laboratoire d'immunologie, faculté de médecine, 54500 Vandœuvre-lès-Nancy ;

<sup>3</sup> Service de médecine B, hôpital de Brabois, 54500 Vandœuvre-lès-Nancy, France

Strasbourg (France)

9 - 12 Octobre  
1994

Palais  
de la Musique  
et des Congrès

# Journées Internationales Francophones de Perfectionnement en Gériatrie



## LIVRE DES RÉSUMÉS

ETUDE COMPARATIVE EN IMMUNOFLUORESCENCE DES PLEXUS  
CHOROÏDES DE SUJETS AGES NORMAUX, DE DÉMENTIS SÉNILES  
ET VASCULAIRES

Serot JM<sup>1,2</sup>, Béné MC<sup>2</sup>, Faure GC<sup>2</sup>

1 Hôtel-Dieu, 54350 Mont-Saint-Martin (France).

2 Lab. d'Immunologie, Fac. de Méd., 54500 Vandoeuvre-les-Nancy (France).

Les plexus choroïdes (PC) sont formés de villosités, contenant des capillaires entourés d'un tissu interstitiel lui-même recouvert d'un épithélium. Au cours de la maladie d'Alzheimer (AD), la sécrétion du LCR et de certains de ses composants est diminuée.

Nous avons étudié, en immunofluorescence, les cerveaux et les PC de 25 patients: 5 avaient des fonctions supérieures normales, 13 présentaient une AD, 6 une démence vasculaire, 1 une démence mixte.

Les PC des témoins et des déments vasculaires et mixte ne présentaient aucun dépôt d'Ig; de faibles dépôts de C1q ont été trouvés dans le tissu interstitiel d'1 témoin et de 2 déments vasculaires. Chez les 13 patients atteints d'AD, le long de la membrane basale (MB) épithéliale choroïdienne, des dépôts linéaires et segmentaires d'IgG, d'IgM et de C1q ont été mis en évidence, la laminine et la fibronectine de cette MB étaient plus ou moins fragmentées dans 11 cas.

Ces anomalies pourraient être responsables de certaines modifications de la composition du LCR et les anticorps anti-MB épithéliale de PC constituer un marqueur périphérique de maladie d'Alzheimer.

**201** A $\beta$ (25-35) INDUCES PROTEIN CARBONYL FORMATION IN GLUTAMINE SYNTHETASE.

Michael Aksenov, Marina Aksenova, John Carney, D. Allan Butterfield.

Department of Pharmacology and Department of Chemistry and Center on Membrane Sciences, University of Kentucky, Lexington, KY.

It was previously demonstrated that A $\beta$  peptides generate ROS in oxygenated solutions, and there is a significant body of evidence which suggests that beta amyloid peptide is a potential prooxidant. However, it is not clear if toxic A $\beta$  can directly oxidize cell proteins, or if the excess protein oxidation is a consequence of intracellular ROS production stimulated by A $\beta$ .

Glutamine synthetase (GS) either of mammalian or bacterial origin is known as a classical model for studying the oxidative modification of proteins by ROS-generating systems, and the inactivation of GS by metal-catalyzed oxidation systems results in increase of the carbonyl content. Consequently, an increase of the carbonyl content in pure GS treated by A $\beta$  would provide direct evidence for peptide-associated free radicals to cause oxidative modification of proteins.

After co-incubation of pure ovine GS with A $\beta$ (25-35) the level of protein oxidation was determined using an Oxidized Protein Detection Kit (Oxyblot, ONCOR Inc), and at the same time the level of immunoreactive GS was determined by Western blot. Oxyblots and Western blots were digitized and quantified by computer assisted imaging.

When normalized to the immunoreactive GS content, the protein carbonyl content in GS treated with A $\beta$ (25-35) was found to be twice that of control, whereas the oxidation of GS by 50  $\mu$ M Fe<sup>2+</sup>/H<sub>2</sub>O<sub>2</sub> increased the carbonyl content 1.5 times compared to control. The addition of A $\beta$ (25-35) and Fe<sup>2+</sup>/H<sub>2</sub>O<sub>2</sub> together to pure GS led to a 10-fold increase in carbonyl content. This is the first demonstration that A $\beta$  is able to produce oxidative damage in proteins in a simple *in vitro* system containing only amyloid beta peptide, the protein of interest, and water or appropriate buffer.

This work was supported in part by NIH grants AG-10836 and AG-05119.

**203** Activation of the TrkA NGF receptor prevents beta amyloid-evoked reductions in acetylcholine levels in basal forebrain-derived SN56 cells.

Brygida Berse and Jan Krzysztof Blusztajn

Boston University School of Medicine, Boston MA 02118

We have observed that submicromolar concentrations of beta amyloid peptides reduce acetylcholine synthesis in murine basal forebrain SN56 cells [Pedersen et al. (1996) PNAS 93:8068]. In order to determine the effect of NGF on the anticholinergic actions of beta amyloid, we used wild type SN56 cells (which lack TrkA) and constructed stable transfectants of SN56 cells expressing TrkA. Stimulation of the TrkA-positive transfectants (clone T22) with NGF increased tyrosine phosphorylation of multiple protein species, including the adapter protein SHC, and caused elevations of intracellular calcium concentrations. NGF also increased the abundance of vesicular acetylcholine transporter mRNA in T22 cells. T22 cells were then treated with beta amyloid (1-42; 100 nM), NGF (100 ng/ml) or both for 48 h and acetylcholine content was determined.  $\beta$  amyloid reduced the acetylcholine content of T22 cells by 20%. NGF totally prevented those reductions but failed to do so in the untransfected SN56 cells. These results show that activation of TrkA by NGF prevents the anticholinergic actions of  $\beta$  amyloid.

Supported by an NIH grant AG09525.

**202** ULTRASTRUCTURAL FEATURES OF CHOROID PLEXUS IN ALZHEIMER DISEASE AND AGEING.

Marie C Béné, Jean Marie Serot, Bernard Foliguet, Georges Grignon, Gilbert C Faure

Lab Immunol &amp; Electron Microscopy, Fac Medicine, UHP Nancy - Hôpital Mont Saint Martin. France.

Choroid plexus (CP) basement membrane and epithelial cells are critically involved in the secretory and filtrating functions of this organ, responsible for the production and eparation of CSF. As anomalies in the hydraulics and composition of the latter have been reported in Alzheimer's disease (AD) we hypothesised that CP could be modified in this disorder, and performed a morphometric study of CP samples obtained post mortem from 18 patients: 1 newborn, 7 aged not demented controls and 10 AD patients (NINCDS-ADRDA criteria).

Ultrastructural examination showed a significant thickening of CP epithelial basement membrane and stroma fibrosis, nearly pathohognomonic of AD, paralleled by a significant flattening of epithelial cells. Between the latter, in all cases, we were able to disclose the presence of a possibly new type of CP cells, displaying many of the features of dendritic cells (DC), with a frequency of about 1/100 epithelial cells. These DC-like cells had no tight junctions, but often were in close contact with the basement membrane. They had numerous contacts with epithelial cells. Immunofluorescence examination of adjacent CP frozen-cut sections confirmed that these cells displayed the morphology and immunophenotypic features of DC. They were brightly stained for HLA-Class II antigens in AD patients. These cells could have a key role in the immunosurveillance of the central nervous system, and be involved in the auto-immune disorders of AD.

**204** ABSENCE OF ENTORRHINAL CORTEX INFLAMMATION IN PATIENTS WITHOUT HISTORY OF DEMENTIA BUT WITH SUBSTANTIAL AMYLOID  $\beta$  PEPTIDE DEPOSITION AND NEUROFIBRILLARY TANGLE FORMATION.

Libuse Brachova, Lih-Fen Lue, and Joseph Rogers.

Sun Health Research Institute, 10515 West Santa Fe Drive, Sun City, AZ 85372, USA

We have investigated a subset of patients who came to autopsy without clinical history of dementia but who nonetheless exhibited sufficient entorhinal amyloid  $\beta$  peptide deposition and neurofibrillary tangle formation to otherwise qualify for the diagnosis of Alzheimer's disease (AD). We have termed this subset "high pathology controls" (HPC) to distinguish them from the more usual nondemented elderly control patients with little or no AD pathology ("low pathology controls", LPC). We have evaluated HPC, LPC, and AD patients using markers for neurodegeneration (synaptophysin level), A $\beta$  deposition (counts of A $\beta$  immunoreactive and compacted, thioflavine histofluorescent plaques), NFT formation (counts of NFT), and inflammation (C5b-9 immunoreactivity). Our data suggest that inflammation must co-occur with A $\beta$  deposition and NFT formation before significant neurodegeneration is induced in AD. Inflammation, as measured by C5b-9 immunoreactivity, was profusely present in AD tissue surrounding plaques, NFT, and neuropil threads. In contrast, HPC patients showed only a weak inflammatory response with few plaques and NFT immunoreactive for C5b-9. LPC patients had no detectable C5b-9 plaques and tangles.



**213** ANTI-CHOROIDEAL PLEXUS ANTIBODIES IN LATE ONSET ALZHEIMER'S DISEASE.

Gilbert C Faure, Jean Marie Serot, Bernard Gobert, Marie C Béné  
Lab Immunol, Fac Medicine, UHP Nancy - Hôpital Mont Saint  
Martin. France.

Several immunological abnormalities have been reported in Alzheimer's disease (AD), such as anti-cholinergic neurones and anti-vascular basement membrane (BM) antibodies. We report *in situ* and *in vitro* studies indicating the participation of anti-choroid plexus (CP) BM antibodies in AD.

CP and brain tissue from 52 patients were removed within 24 hours after death. These subjects were diagnosed as having suffered from AD in 32 cases (NINCDS-ADRDA criteria). The control series included 1 newborn, 2 young patients with Down's syndrome or post-traumatic dementia, 8 elderly patients with multi-infarct dementia (MID) and 9 non demented elderly patients. Indirect immunofluorescence (IF) on brain tissue confirmed the presence of senile plaques and neurofibrillary tangles in AD patients only. Direct IF on frozen-cut CP sections from AD patients evidenced linear deposits of IgG in 30 cases, and of IgM in 18 cases, along the epithelial MB. Granular endovascular deposits of IgM were present in 30 cases, and granular C1q deposits in the stroma in 27. There was no significant labelling with anti-IgA or anti-C3 antisera. Among control subjects, minimal labelling was only observed in 3 MID and 3 non demented patients. Anti-CP BM antibodies were investigated in an ELISA assay set up with a protein extract of rat CP, and found in 85% of AD patients vs. 44% of non-AD patients ( $\chi^2$ :  $p=0.0003$ ), in a series of samples collected from 80 living patients. These data confirm the presence of specific anomalies of CP that could be involved in the pathogenesis of AD.

**215** THE EFFECTS OF  $\beta$ -AMYLOID(25-35) AND HYDROGEN PEROXIDE UPON RECEPTOR-MEDIATED CALCIUM MOBILISATION.

Christopher J. Fowler and Gunnar Tiger, Department of  
Pharmacology, Umeå University, S-901 87 Umeå, Sweden.

$\beta$ -Amyloid is able to produce free radicals *in vitro*, and it has been suggested that this may be involved in its neurotoxicity. Given that altered calcium signalling is found in Alzheimer's disease (see Gibson *et al.*, *Biochim. Biophys. Acta* 1316 [1996] 71-77), and that hydrogen peroxide can uncouple receptor-mediated phosphoinositide responses (Tiger & Fowler, abstract at this conference), we compared the effects of  $\beta$ -amyloid and hydrogen peroxide upon calcium signalling in a model system. Platelet rich plasma samples from healthy volunteers were incubated with Fura-2AM. After washing, the Fura-2 labelled platelets were used for fluorimetric determination of intracellular calcium. Both hydrogen peroxide and the  $\beta$ -amyloid(25-35) fragment concentration-dependently produced intracellular calcium signals within 10 sec of addition. The signal produced by  $\beta$ -amyloid(25-35) was, however, stronger than the corresponding response to hydrogen peroxide. Thus, 70  $\mu$ M  $\beta$ -amyloid(25-35) produced an increase in the calcium signal of ~67 ratio units, whereas 500  $\mu$ M hydrogen peroxide produced an increase of ~22 ratio units. Addition of thrombin (52 mU/ml) produced a robust increase in the calcium signal.  $\beta$ -Amyloid(25-35) had little effect on the thrombin response, whereas a concentration-dependent reduction was seen with hydrogen peroxide. From these experiments, it can be concluded that both  $\beta$ -amyloid(25-35) and hydrogen peroxide affect calcium signalling in human platelets, but that there are qualitative differences in their effects.

**214** Amyloid-beta stimulates differentiation of human monocytes into macrophages

M. Fiala, S. Kang, X-H Gan, S. Hama, M. Graves, D. Lorton.  
Departments of Neurology and Medicine, UCLA School of Medicine,  
Los Angeles, CA 90095 and  
Sun Health Research Institute, Sun City, AZ 85372

IL-1  $\alpha$ -positive microglia appear to have a prominent role in the development of senile plaques in the brain of patients with Alzheimer's disease (AD). Amyloid- $\beta$  ( $A\beta$ ) (1-42) has been shown to induce proinflammatory cytokines in glial cultures and IL-1 $\beta$  in LPS-activated monocytoid cells, and to activate peritoneal macrophages. We have investigated the effects of  $A\beta$  (1 and 0.1  $\mu$ M), reverse  $A\beta$  (1  $\mu$ M), and bacterial lipopolysaccharide (LPS) (1 and 0.1  $\mu$ g/ml) on production of IL-1 $\beta$ , TNF- $\alpha$ , IL-6, IL-10 and IL-12 (measured by ELISA) by cultured human monocytes and monocyte/derived macrophages. Monocytes from normal blood donors were isolated by a modification of the Recalde hypertonic saline technique and were cultured in 24-well T.C. plates (500,000 monocytes per well) for 7-10 days in RPMI medium with 10% autologous serum. Cytokine secretion by monocytes (after 40 hr in culture) was significantly increased by LPS but not by  $A\beta$  or reverse  $A\beta$ , and LPS with  $A\beta$  (1  $\mu$ M) showed insignificant synergistic effect. Macrophages (7-10 days in culture) released no IL-1 $\beta$  even after stimulation with LPS and  $A\beta$ . After washing off nonadherent lymphocytes, adherent macrophages were quantified by the MTT assay (Sigma). The average O.D. (570 nm) MTT ratios of the macrophages differentiated in presence of  $A\beta$  (1  $\mu$ M) compared to no  $A\beta$  were 1.6 and 4.9 with two donors. We speculate that  $A\beta$  effects on increased differentiation of monocytes into macrophages could increase inflammation in the brain of AD patients.

**216** Can Cataract be an Amyloidogenic Disease?

Peter Frederikse, Joram Piatigorsky and J. Samuel Zigler.  
NIH, Bethesda MD 20892

Senile cataracts and Alzheimer's senile dementia (AD) are diseases of protein aggregation linked to oxidative stress. Therefore we investigated cataract as a possible amyloidogenic disease. Previously we demonstrated that  $\beta$ AAPP and  $A\beta$  increased in the epithelium and cortex of intact monkey and rat lenses treated with  $H_2O_2$  or UV radiation (known cataractogenic agents). Incubation of lens epithelial cells with  $A\beta$  (1-40) or (25-35) produced vacuoles and was cytotoxic. Here we demonstrate the utility of classic AD stains to investigate a third aspect of amyloid disease: protein structure. Congo Red and fluorescent Thioflavine T and S stains react with the central region (nucleus) of mouse, guinea pig and human lenses, indicating that higher order  $\beta$ -sheet structure is part of the normal lens. We demonstrate shifted fluorescence emission from the lens cortex in a congenital guinea pig cataract, suggesting that these stains might be routinely used to investigate amyloid in both normal and cataractous lenses. Vacuoles (a hallmark of several types of cataract formation), amyloid staining, and  $A\beta$ , co-localize to regions of the cataractous lens cortex within portions of the elongated cells that contain the cellular nucleus. Our results are consistent with the idea that  $A\beta$ , amyloid and vacuole production are part of an inappropriate proliferative response to oxidative stress, and contribute to the mechanism by which oxidative damage leads to decreased cell viability and ultimately to lens opacification.

120

**ETUDE MORPHOMETRIQUE DES PLEXUS CHOROÏDES AU COURS DU VIEILLISSEMENT ET DE LA MALADIE D'ALZHEIMER**

J.M. Serot, B. Foliguet, M.C. Béné, G.C. Faure

Laboratoire d'Immunologie et d'Histologie, Faculté de Médecine, 54500 Vandœuvre Les Nancy (France)

Les troubles de l'hydraulique du Liquide Céphalorachidien décrits au cours du vieillissement et de la Maladie d'Alzheimer (MA) suggèrent une atteinte anatomique ou fonctionnelle des Plexus Choroïdes (PC), nous avons donc réalisé une étude morphométrique, en microscopie optique et électronique, des PC de 18 patients : 1 nouveau-né, 7 témoins âgés (5 femmes, 2 hommes ; 88.28+4.86 ans) et 10 patients (7 femmes, 3 hommes ; 84.2+5.97 ans) atteints de Maladie d'Alzheimer. Tous les sujets souffrant de MA présentaient lors de l'examen anatomopathologique post-mortem de nombreuses plaques séniles et dégénérescences neurofibrillaires au niveau du neocortex et de l'hippocampe.

Les PC sont classiquement formés de villosités recouvertes par un épithélium cubique cilié reposant sur une membrane basale (MB), et séparé de l'axe vasculaire central par un stroma fibroconjonctif. Chez le nouveau-né, les cellules épithéliales mesuraient 15.22+3.57  $\mu$ m de hauteur et reposaient sur une MB épithéliale fine et régulière (94.15+24.58 nM). Chez les témoins âgés le stroma était légèrement plus abondant, la MB épithéliale épaissie (279.82+121 nM), les cellules épithéliales contenaient de nombreux dépôts de lipofusine et des corps de Biondi, leur hauteur était diminuée (13.55+2.54  $\mu$ m), ces 2 valeurs étant significativement différentes de celles trouvées chez l'enfant ( $p < 0.0001$ ). Chez les patients souffrant de MA, le stroma était épaissi irrégulièrement parfois de façon considérable, l'épaisseur de la MB épithéliale (352.74+227.94 nM) était augmentée par rapport à celle rencontrée chez le nouveau-né et chez les témoins âgés ( $p < 0.0001$ ) ; la hauteur des cellules épithéliales (10.53+2.55  $\mu$ m) était nettement différente de celle constatée chez l'enfant et chez les témoins ( $p < 0.0001$ ). Ces modifications expliquent vraisemblablement, au cours de la MA, les troubles de l'hydraulique du LCR et la diminution des taux de transthyréine dans le LCR, une molécule synthétisée par les cellules épithéliales des PC qui sequestre la protéine p-amyloïde et l'empêche de précipiter.

Mots-Clés:

plexus choroïdes, vieillissement, maladie d'Alzheimer, transthyréine.

## *Livre des Résumés*

# **XXIXe** **Journées Provinciales** **de la Société Française de Gériatrie**

Nancy, 27-28 mai 1999  
Palais des Congrès

### COMMUNICATIONS LIBRES

**Etude des fonctions de synthèse et de transport des plexus choroïdes au cours du vieillissement et de la Maladie d'Alzheimer.**

*J.M. Serot, D. Christmann, T. Dubost, M.C. Bene, G.C. Faure*

Hôtel Dieu - 54350 MONT SAINT MARTIN

Les auteurs ont étudié, dans une série rétrospective de 118 liquides céphalorachidiens (LCR), les variations des taux de transthyrétine (une molécule synthétisée par les plexus choroïdes (PC) qui séquestre la protéine amyloïde) et de folates (une molécule transportée du sang vers le LCR par les PC) au cours du vieillissement et de la maladie d'Alzheimer (MA). Les taux de transthyrétine augmentent avec l'âge (15,38 mg/l chez les moins de 20 ans ; 17,44 mg/l chez les sujets compris entre 20 et 60 ans ; 18,75 mg/l chez les témoins âgés de plus de 60 ans) et diminuent significativement au cours de la MA (16,61 mg/l ;  $p < 0,0001$ ). Les taux de folates sont stables lors du vieillissement (10,53 ng/ml chez les sujets d'âge moyen ; 10,33 ng/ml chez les témoins âgés), ils chutent significativement au cours de la MA (8,26 ng/ml ;  $p < 0,001$ ). Ces résultats sont à rapprocher des modifications anatomiques des PC décrites au cours de la MA ; l'altération des fonctions de synthèse et de transport pourrait jouer un rôle dans la pathogénie de cette affection par diminution de la séquestration de la protéine amyloïde et chute du transport de nombreuses molécules et plus particulièrement les vitamines C et E, ces deux molécules transportées par les PC étant les principaux capteurs de radicaux libres du cerveau.

**MORPHOLOGICAL, IMMUNOLOGICAL AND FUNCTIONAL ALTERATIONS OF CHOROID PLEXUS IN ALZHEIMER'S DISEASE.**

GC Faure, MC Béné, JM Serot.

Laboratoire d'Immunologie, Faculté de Médecine, UHP Nancy I et CHU de Nancy. France

Choroid plexuses are responsible for the production of cerebrospinal fluid (CSF), synthesize several CSF proteins, transport numerous molecules from blood to CSF, scavenge some CSF components from brain metabolism. This work, analysing CP morphology, immunology and function in aging control subjects and patients with Alzheimer's disease, is based on the hypothesis that CP could be involved in the immunosurveillance of the brain and in the pathogenesis of AD.

Morphologically, aging of CP, in rats and humans, is characterized by epithelial atrophy and thickening of epithelial basement membrane (BM). In AD patients, these anomalies are significantly increased. Biochemically, lower levels of folate and transthyretin were found in AD patients supporting specific alterations of CP transport and synthesis functions in this disease. Likewise, CSF accumulation of Amadori products could be related to an increased glycation of CSF proteins due to an impairment of CSF circulation.

Serum anti-epithelial BM auto-antibodies were found significantly more frequently in AD patients than in control subjects. Immunological investigations of choroid plexuses obtained postmortem showed IgG, IgM and/or CIq deposits along the epithelial BM in most patients. These immunological anomalies could be responsible for formerly described morphological and functional alterations.

Intra-epithelial dendritic cells were disclosed in electron microscopy. Their topography, their immunophenotype of monocytic origin and their ability to secrete IL-10 support their participation to the immunological silence of the brain.

**ULTRASTRUCTURAL MODIFICATIONS OF CHOROID PLEXUS IN AGED RATS**

JM Serot, MC Béné, GC Faure.

Laboratoire d'Immunologie, Faculté de Médecine, UHP Nancy I et CHU de Nancy

Epithelial and endothelial interfaces morphological alterations have been described in aging, such as thickening of basement membranes and modifications of epithelial and endothelial cells. No data are available on choroid plexus (CP) which play a major role in neurophysiology and pathology.

An ultrastructural morphometric study was carried out in three groups of Sprague -Dawley rats, respectively 6, 18 and 30 months of age. After fixation, dehydration and inclusion, semi-thin sections of CP were studied using a transmission electron microscope and an image analyser.

Epithelial cells of choroid plexus villousities were cubic in shape at 6 months, more dome-like at 18 months, and significantly flattened at 30 months of age. Epithelial basement membranes, thin and regular at 6 months, were significantly thicker at 18 months, and even more thicker and irregular at 30 months. Endothelial thickening was also significant as early as 18 months. Intravillous stroma increased at 18 months and appeared very inhomogeneously altered at 30 months.

Neither lipofuchsin deposits, Biondi ring tangles were observed in epithelial cells, or psammomas in stroma, contrary to what is seen in human CP. Aging of choroid plexus is characterized by epithelial atrophy, thickening of epithelial and endothelial basement membranes and collagen deposition in stroma. These morphological alterations of choroid plexus should be taken into account in the interpretation of experimental models in rats and they could be related to functional alterations of the CP blood barrier.

# Antibodies to choroid plexus in senile dementia of Alzheimer's type

J M Serot, M C Béné, B Gobert, D Christmann, B Leheup, G C Faure

## Abstract

**Aims:** To investigate whether autoantibodies to choroid plexus are present in human senile dementia.

**Methods:** Serum samples from 40 elderly people presenting with characteristic, diagnostic criteria of senile dementia of Alzheimer's type and 20 age matched healthy controls were tested by indirect immunofluorescence for the presence of autoantibodies to choroid plexuses, using frozen sections of rat or human fetal brain tissue.

**Results:** Significant labelling of choroid plexus basement membrane was observed in 17 of the 40 samples from patients with senile dementia; in the control series one sample of rat but not human plexus labelled positively ( $p < 0.01$ ).

**Conclusions:** The antibodies identified in this series of patients with Alzheimer's disease suggest that autoimmune mechanisms might be responsible for some of the changes in cerebrospinal fluid production described in this disorder.

Choroid plexuses are highly vascularised structures that contain numerous capillaries surrounded by a basement membrane which separates them from overlying epithelial cells. They are active in filtration and secretion (vitamins B12, B6, C and E, thyroxin, folates, prealbumin) a process important in the production and delivery of cerebrospinal fluid into the brain. Several changes in the choroid plexus have been described in relation to age.<sup>1,2</sup> They include a proliferation of the underlying connective tissue, flattened epithelial cells, focal stratification, and the appearance of intraepithelial lipid vacuoles, psammoma bodies, or cysts. These alterations are considered responsible for the decrease in cerebrospinal fluid production from 0.41 ml/mn at age 28 to 0.19 ml/mn at age 77.<sup>3</sup> In senile dementia syndromes,<sup>4,5</sup> mainly of Alzheimer's type, scintiscintigraphic studies have shown a change in cerebrospinal fluid hydraulics, suggesting that the choroid plexus could be altered in these diseases. This notion is also sustained by the lowered secretion of prealbumin reported by Riisøen.<sup>6</sup> Because autoantibodies increase with age,<sup>7</sup> and neuron binding antibodies had been described in Alzheimer's disease,<sup>8</sup> we hypothesised that plexus related antibodies could be involved in

the changes in cerebrospinal fluid production which occur in this disorder.

## Methods

Two groups were tested. Group I included 40 elderly people (mean age 84.8, range 74 to 94 years) from a nursing home, presenting with characteristic features of senile dementia of Alzheimer's type (SDAT). There were eight men and 32 women and they fulfilled the diagnostic criteria of the NINCDS-ADRDA work group.<sup>9</sup>

Group II was a control series of 20 age matched (mean age 81.5, range 75 to 90 years) psychologically, and neurologically normal individuals with various non-neurological disorders. All had a Folstein mini-mental status higher than 24.

Serum samples from each individual were forwarded to the immunology laboratory where aliquots were kept frozen at  $-30^{\circ}\text{C}$  until tested.

## TISSUE SAMPLES

Choroid plexus samples were obtained from two sources. One series was obtained by dissecting the brain of male Wistar rats. The animals had been anaesthetised with barbiturates, killed by cervical disruption, and dissected within a few minutes. Choroid plexuses were readily identified in the lateral ventricles, and were excised and immediately snap frozen in liquid nitrogen. They were then kept at  $-80^{\circ}\text{C}$  until used.

Another series of tests was performed using human fetal choroid plexus. This tissue was obtained from a medical abortion product after consent of the local ethics committee had been obtained. The choroid plexus was excised and similarly snap frozen and transferred to the immunology laboratory, where it was then kept at  $-80^{\circ}\text{C}$ .

## IMMUNOFLUORESCENCE STUDIES

A classic indirect immunofluorescence technique was used. It was applied to all serum samples, using freshly prepared, frozen cut  $4\ \mu\text{m}$  thick sections of choroid plexus. These sections were obtained at  $-30^{\circ}\text{C}$ , collected on clean glass slides, air dried and rapidly fixed for 45 seconds in a microwave oven. The first section of each sample was checked histologically after rapid staining with toluidine blue. The epithelial and vascular structures of choroid plexus were clearly visible in all cases.

Hôtel Dieu, Mont  
Saint Martin, France  
J M Serot  
D Christmann

Immunology  
Laboratory, Faculté de  
Médecine and CHRU  
de Nancy, France  
M C Béné  
B Gobert  
G C Faure

Histology Laboratory,  
Faculté de Médecine  
and CHRU de Nancy,  
France  
B Leheup

Correspondence to:  
Dr Jean Marie Serot,  
Laboratoire d'Immunologie,  
Faculté de Médecine de  
Nancy BP184, 54500  
Vandoeuvre Les Nancy,  
France

Accepted for publication  
14 February 1992

Serum samples were first diluted 1 in 16 in phosphate buffered saline (PBS), then incubated on choroid plexus sections for 30 minutes at room temperature in moist chambers. This incubation was followed by three washes in PBS. The slides were then covered for 30 minutes with fluorescein isothiocyanate (FITC) conjugated rabbit serum to human IgG, IgA, and IgM (Biosys, Compiègne, France). This second incubation was followed by another series of three washes in PBS. The slides were then mounted on PBS/glycerol (7/3) and observed under ultraviolet light microscopy within a few hours. Examination was performed blind by two different observers using microscopes equipped with Ploem systems of epi-illumination (Olympus BH2, Tokyo, Japan, and Leitz Orthoplan, Weitzlar, Germany). Results were expressed qualitatively.

#### CONTROLS

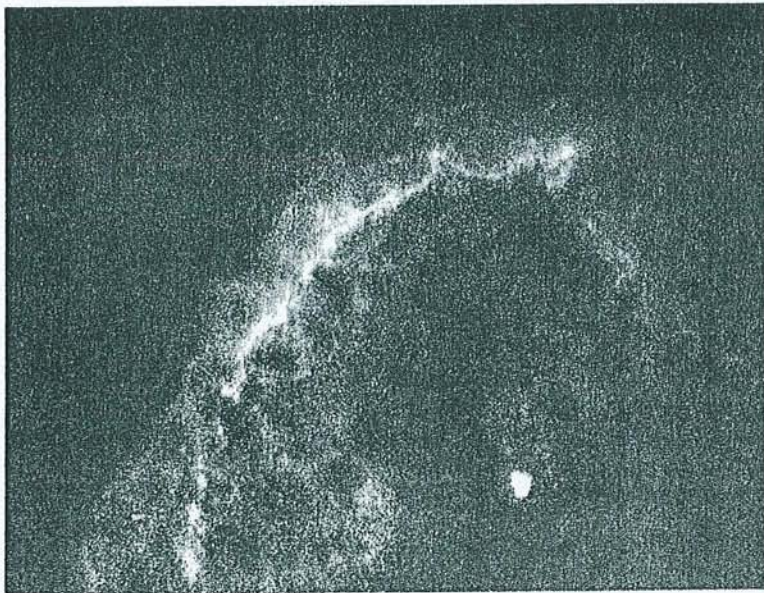
The serum samples were further routinely tested for the presence of other autoantibodies, using freshly prepared frozen cut sections of mouse or human tissues. This control series included mouse kidney sections for the identification of anti-nuclear, anti-mitochondrial, and anti-smooth muscle antibodies, as well as human skin, lung, kidney and normal brain.

An enzyme linked immunosorbent assay (ELISA) kit for the detection of antigens to collagen antibodies present in Goodpasture's syndrome was used to test the patients' samples (Biocarb, Lund, Sweden). In this test, ELISA microwells are coated with collagen IV fractions, and the presence of specific IgG is identified by an immunoenzymatic reaction.

The distribution of specific antibodies was compared between patients and controls using the Pearson/Yates correction of the  $\chi^2$  test.

#### Results

The figure shows the characteristic linear fluorescence pattern observed along the base-



Indirect immunofluorescence staining of rat choroid plexus by serum from a patient with Alzheimer's type senile dementia.

ment of choroid plexus in 17 of the patients and one of the controls ( $p < 0.01$ ). These data were observed on sections of rat plexus. The labelling was fainter in a few instances, and more fragmented in five cases. It was, however, not granular, and appeared very similar to the linear fluorescence patterns that are sometimes seen on the glomerular basement membrane in Goodpasture's syndrome or on the skin basement membrane in bullous pemphigoid.

Thirteen of these 17 serum samples yielded the same type of fluorescence pattern on fetal choroid plexus tissue. Four remained negative, as did the control sample which was positive on rat choroid plexus.

Five patients and one control also had antinuclear antibodies. None of the sera tested was positive on skin, lung, or kidney sections. The Goodpasture ELISA test was negative in all cases. Finally, no appreciable labelling was observed on normal brain sections.

#### Discussion

Immunological disorders are common in elderly people,<sup>7</sup> and often develop as autoimmune alterations. This was confirmed in our series of patients with SDAT: 12.5% of them had antinuclear antibodies, an incidence similar to that of previous studies. The appearance of anti-basement membrane antibodies is, however, not typically associated with aging. It is probably rare in mentally healthy individuals, as such antibodies were detected in only one of our 20 controls (5%). This suggests that the high rate observed in the group of SDAT patients (42.5%) could be indicative of immunologically mediated alterations of the choroid plexus. The relevance of this observation is strengthened by the high specificity we observed for these antibodies. Basement membranes are complex structures, rich in such macromolecules as type IV collagen, laminin, heparan sulphate, proteoglycans. Their composition varies according to the anatomic structure in which they are found. For instance, the "bullous pemphigoid antigen" is selectively observed in skin samples. In hamster brain, the monoclonal antibody directed against the sulphated glycosaminoglycan (*gag*) chains of heparan sulphate proteoglycan recognises the basement membrane of choroid plexus, but not that of brain capillaries.<sup>10</sup> In Goodpasture's syndrome, three different monomers (respective molecular weights of 24, 26, and 28 kilodaltons) and two dimers (of 44 and 50 kilodaltons) are recognised by the patients' sera in renal glomerules and tubules, as well as in the lung, placenta, and aorta, while only one monomer (28 kilodaltons) and one dimer (50 kilodaltons) are reactive in choroid plexus sections.<sup>11</sup> This tissue selectivity was confirmed in our series, where only choroid plexus membranes reacted with the patients' sera. No capillary labelling was seen in brain sections. This suggests that the antibodies identified in this series are different from those reported by Fillit, which reacted with the basement membrane of brain capillaries.<sup>12</sup>

The choroid plexus structure identified in our series also seems to be well conserved, as similar results were obtained using rat or human plexus, and it appears to be an antigen that appears early in development because the fetal brain tissue used was from a 23 week old conceptus.

Choroid plexuses are seldom involved in immunopathological disorders, but the deposition of autoantibodies or immune complexes has been reported before. An experimental model developed in the rabbit was reported by Koss *et al.*<sup>13</sup>: injection of bovine serum albumin and Freund's complete adjuvant resulted in the development of acute serum sickness, and linear and/or granular deposits of IgG could be identified along the choroid plexus basement membrane. A lymphoplasmocytic infiltrate was also present in this area. Several disorders in man have been reported to involve the choroid plexus. Sisson *et al.* described a specific labelling of the lamina rara interna in Goodpasture syndrome.<sup>14</sup> In 75% of a series of patients with hepatosplenic schistosomiasis Pitella *et al.* observed linear or nodular deposits of IgA, IgG, and C3, along the thickened basement membrane of choroid plexus.<sup>15</sup> The same authors reported similar deposits in 10 out of 12 patients with liver cirrhosis,<sup>16,17</sup> and in a post mortem study of the brain of 25 patients with hypertension, showed segmental granular deposits of immune complexes in five cases. Histological observation of these same samples also showed a periodic acid Schiff (PAS) positive homogeneous substance, located near the thickened choroid plexus basement membrane in 12 cases. These authors concluded that hypertension had increased vascular permeability, permitting the filtration of immune complexes later trapped by immunoglobulin and complement receptors. Deposited immune complexes were also described along the basement membrane between endothelial and epithelial cells in a series of patients with systemic lupus erythematosus (SLE).<sup>18</sup> Transmission electron microscopy showed interstitial dense deposits between the two cell layers, while no lesions were seen in brain tissue. Peress and Levine hypothesised that in SLE the deposition of immunoglobulins resulted in an increased permeability of the blood-brain barrier, allowing the filtration of such macromolecules as brain specific autoantibodies which led to the frequent neuropsychiatric disorders reported in this disease.<sup>19,20</sup> It is striking, however, that such mental anomalies do not develop in schistosomiasis or Goodpasture's syndrome.

In SDAT several authors failed to demonstrate alterations of the blood-brain barrier.<sup>21,22</sup> It could be that the autoantibodies we observed had not developed in such patients,

or were not prominent enough to result in measurable alterations. Our hypothesis of an autoimmune component in the development of Alzheimer's disease is supported by several reports, and, indirectly, by a recent report from McGeer *et al.*<sup>23</sup> These authors described the striking absence of SDAT in patients with rheumatoid arthritis, suggesting that patients with SDAT might benefit from the immunosuppressive regimens administered in rheumatoid arthritis or Goodpasture's syndrome.

- Dunn J, Kernahan JN. Histologic changes within the choroid plexus of the lateral ventricle: their relation to age. *Mayo Clin Proc* 1955;30:607-16.
- Shuangshoti S, Netsky MG. Human choroid plexus. Morphologic and histochemical alterations with age. *Am J Anat* 1970;128:73-96.
- May C, Kaye JA, Atack JR, Schapiro MB, Friedland RP, Rapoport SI. Cerebrospinal fluid production is reduced in healthy aging. *Neurology* 1990;40:500-3.
- Sohn RS, Siegel BA, Gado M, Torack RM. Alzheimer's disease with abnormal cerebrospinal fluid flow. *Neurology* 1973;23:1058-65.
- Brusa G, Claudiani F, Piccardo A, Pizio N, Stoeck R. Scintiscintigraphy in presenile and senile degenerative disease. *Ital J Neurol Sci* 1990;11:43-7.
- Riisøen H. Reduced prealbumin (transthyretin) in CSF of severely demented patients with Alzheimer's disease. *Acta Neurol Scand* 1988;78:455-9.
- Moullias R, Proust J, Wang A, Congy F. Age-related increase in autoantibodies. *Lancet* 1984;i:1128-9.
- Franceschi R, Comola M, Nemmi R, *et al.* Neuron-binding antibodies in Alzheimer's disease and Down's syndrome. *J Gerontol* 1989;44:128-30.
- McKhann G, Drachmann D, Folstein M, Katzmann R, Price D, Stadlan EM. Clinical diagnosis of Alzheimer's disease. *Neurology* 1984;34:939-44.
- Snow AD, Wight TN, Nochlin D, *et al.* Immunolocalization of heparan sulfate proteoglycans to the prion protein amyloid plaques of Gerstmann-Strausler syndrome, Creutzfeldt-Jakob disease and scrapie. *Lab Invest* 1990; 63:601-11.
- Weber R, Pullig O, Kohler H. Distribution of Goodpasture antigens within various human basement membranes. *Nephrol Dial Transplant* 1990;5:87-93.
- Fillit HM, Kemeny E, Luine V, Weksler ME, Zabriske JB. Antivascular antibodies in the sera of patients with senile dementia of the Alzheimer's type. *J Gerontol* 1978; 42:180-4.
- Koss MN, Chernack WJ, Griswold WR, McIntosh RM. The choroid plexus in acute serum sickness. *Arch Pathol* 1973;96:331-4.
- Sisson S, Dysart NK, Fish AJ. Localization of the Goodpasture antigen by immunoelectron microscopy. *Clin Immunol Immunopathol* 1982;23:414-9.
- Pitella JEH, Bambirra EA. Histopathological and immunofluorescence study of the choroid plexus in hepatosplenic schistosomiasis mansoni. *Am J Trop Med Hyg* 1989;41: 548-52.
- Pitella JEH, Bambirra EA. Immune complexes in the choroid plexus in liver cirrhosis. *Arch Pathol Lab Med* 1991;115:220-2.
- Pitella JEH, Bambirra EA. Immune complexes in the choroid plexus in systemic hypertension. *J Clin Pathol* 1988;41:1245-6.
- Atkins CJ, Kondon JJ, Quismorio FP, Friou GJ. The choroid plexus in systemic lupus erythematosus. *Ann Intern Med* 1972;76:65-72.
- Peress NS, Roxburgh VA, Gelfand MC. Binding sites for immune components in human choroid plexus. *Arthritis Rheum* 1981;24:520-6.
- Levine S. Choroid plexus: target for systemic disease and pathway to the brain. *Lab Invest* 1987;56:231-3.
- Schlageter NL, Carson RE, Rapoport SI. Examination of blood brain barrier permeability in dementia of the Alzheimer type with [68Ga]EDTA and positron emission tomography. *J Cereb Blood Flow Metab* 1987;7:1-8.
- Rozenmuller JR, Eikelenboom P, Kamphorst W, Stam FC. Lack of evidence for dysfunction of the blood brain barrier in Alzheimer's disease: an immunohistochemical study. *Neurobiol Aging* 1988;9:383-91.
- McGeer PL, McGeer E, Rogers J, Sibley J. Antiinflammatory drugs and Alzheimer's disease. *Lancet* 1990; 335:1037.

# Comparative Immunohistochemical Characteristics of Human Choroid Plexus in Vascular and Alzheimer's Dementia

JEAN MARIE SEROT, MD, MARIE C. BENE, PHARMSCID, PHD,  
AND GILBERT C. FAURE, MD, PHD

Autoimmune alterations are indirectly supported in Alzheimer's disease by the demonstration of circulating antibodies directed to the epithelial basement membrane (BM) of the choroid plexus. We used immunohistochemical methods to compare the characteristics of choroid plexuses obtained postmortem from 15 patients. Six had a diagnosis of Alzheimer's disease, five had multi-infarct dementia (MID), and one suffered from mixed dementia. Similar tissue from three age-matched, non-demented controls was studied as well. Age-related psammoma bodies, lipofuscin, and flattened epithelial cells were present in all cases. Specific alterations were evident in Alzheimer's disease patients only. These were comprised of pseudoliner deposits of immunoglobulin (Ig)G and coarse deposits of C1q along the thickened and segmented epithelial BM, and were associated with IgM in five cases. Although no lymphoid infiltration was demonstrated, MHC Class II+ macrophages were observed in the plexus stroma, and numerous epithelial cells were class II+. These observations suggest that immune alterations, possibly of autoimmune origin, may be involved in Alzheimer's disease, leading to severe lesions of the choroid plexus. Such anomalies could be responsible for some of the alterations of cerebrospinal fluid (CSF) production or composition noted in this disease. *HUM PATHOL* 25:1185-1190. Copyright © 1994 by W.B. Saunders Company

Age-related modifications of the structure of the choroid plexus have been characterized as a progressive flattening of cuboidal epithelial cells, with many becoming squamous. These cells occasionally become stratified and exfoliate in the cerebrospinal fluid (CSF). Their cytoplasm contains lipid vacuoles, lipofuscin deposits, and so-called "Biondi rings," which have the staining properties of amyloid. The choroid plexus stroma, thickened by proliferative connective tissue, contains increased numbers of pial cells, calcifications, and psammoma bodies.<sup>1,2</sup> Nonlamellar calcified foci appear within choroid villi. The physiological functions of the choroid plexus also are modified by ageing. May et al<sup>3</sup> have reported a dramatic decrease in CSF secretion rates, from 0.41 mL/min at 28 years of age to 0.19 mL/min at 77 years of age.

Patients with senile dementia of Alzheimer's type (AD) display severe alterations of CSF hydraulics. Isoto-

pic scintiscintigraphy allowed several investigators to detect anomalies, such as flow reversal with ventricular reflux or delayed clearance.<sup>4,7</sup> Similarly, CSF levels of vitamin B<sub>12</sub><sup>8</sup> and prealbumin<sup>9</sup> decrease significantly. These features suggest that the choroid plexus could be involved in the development of AD or could be affected by it. Paradoxically, only scarce and brief studies appear to have investigated the pathological features of the choroid plexus in AD. For example, Sohn et al<sup>10</sup> and Jellinger<sup>11</sup> performed histological investigations and reported important stromal fibrosis but did not use immunohistological techniques to investigate these tissues. Local alterations related to immune abnormalities nevertheless are likely to occur in this disorder where neuron-binding, antivascular, anticholinergic neuron, and antipituitary prolactin cell autoantibodies have been described.<sup>12-15</sup> More precisely, autoantibodies have been described, specifically directed to heparan sulfate proteoglycans of the basement membrane (BM) in small vessels and capillaries of the brain.<sup>13</sup> Similarly, antibodies directed to the BM of the choroid plexus recently have been reported.<sup>16</sup> Immunoglobulin (Ig)G C1q, C3, and C4 deposits also frequently are noted within senile plaques.<sup>17</sup>

We report an extensive immunohistological comparative study performed on choroid plexuses obtained postmortem from a series of patients with different types of dementia. Significant and specific alterations were observed in patients with AD.

## MATERIALS AND METHODS

### Patients

Fifteen patients were studied: nine females and six males between 68 and 89 years of age (Table 1). Twelve had a deep mental deterioration and had been residents of a nursing home for several years. The diagnosis of probable AD had been established in six subjects (three females and three males) according to the criteria of the National Institute of Neurological and Communicative Disorders and Stroke-Alzheimer's and Related Disorders Association work group.<sup>18</sup> Five of these six patients had been included in a previous study<sup>16</sup> and had peripheral antibodies against choroid plexus epithelial BM. Six subjects (four females and two males) had a long history of arterial hypertension and had suffered from several cerebrovascular strokes leading to multi-infarct dementia (MID). The last three patients, considered to be control subjects, were not demented and died from a polycystic kidney disease, vascular stroke, and colonic cancer, respectively.

From the Groupe de Recherche en Immunopathologie-Laboratoire d'Immunologie, Faculté de Médecine de Nancy, Vandoeuvre les Nancy, France. Accepted for publication December 7, 1993.

Supported by Grant No. 251 from the Jeune Equipe Direction de la Recherche et des Études Doctorales, Ministère de la Recherche et des Technologies, Paris, France.

**Key words:** Alzheimer's disease, choroid plexus, autoantibodies, basement membrane, immunoglobulin deposition.

Address correspondence and reprint requests to Jean Marie Serot, MD, Laboratoire d'Immunologie, Faculté de Médecine de Nancy, BP 184, 54500 Vandoeuvre les Nancy, France.

Copyright © 1994 by W.B. Saunders Company  
0046-8177/94/2511-0008\$5.00/0



TABLE 1. Clinical and Immunohistological Features

Diagnosis	Patient No.	Sex	Age	Disease Duration (Years)	SP/mm <sup>2</sup>	IgG	IgA	IgM	C1q	Class II Epithelium	Class II Endothelium	Class II Macrophages	Defective BM	
													Laminin	Fibronectin
AD	1	F	89	12	78	+	-	++	-	++	-	++	+++	+++
	2	F	79	7	112	+	-	+	-	+	-	+	-	++
	3	M	72	3	120	+++	-	+	-	+++	++	+++	-	-
	4	M	68	10	68	++	-	++	-	++	+	+++	+	++
	5	F	82	10	124	+	-	±	-	-	-	+	+	+
	6	M	81	4	72	++	-	-	-	+	+	+	+	+
MID	7	F	88	5	<1	-	-	-	-	-	-	+	-	-
	8	F	89	1	<1	-	-	-	-	-	-	+	-	-
	9	F	89	5	<1	-	-	-	-	-	-	-	-	-
	10	M	79	4	<10	-	-	-	-	-	+	+	-	-
	11	M	82	7	<1	-	-	-	-	-	++	+	-	-
MD	12	F	84	4	112	-	-	-	-	-	-	+	-	-
Controls	13	M	69	-	<1	-	-	-	-	-	-	+	-	-
	14	F	85	-	<1	-	-	-	-	+	-	+	-	-
	15	F	86	-	<1	-	-	-	-	-	-	+	+++	+++

Abbreviations: AD, Alzheimer's dementia; MID, multi-infarct dementia; MD, mixed dementia.

## Samples

Informed consent was obtained from the families of all patients and an autopsy was performed within a few hours after death, always within 24 hours. In all cases requisite sections, including middle temporal gyrus, middle frontal gyrus, and inferior parietal lobule cortex as well as both ventricular choroid plexuses, were removed, snap frozen in liquid nitrogen, and maintained at  $-70^{\circ}\text{C}$  until tested in the immunology laboratory.

## Immunofluorescence

Serial  $4\text{-}\mu\text{m}$  thick sections of each sample were frozen at  $-30^{\circ}\text{C}$  using a cryomicrotome (Slee, London, England), collected on clean glass slides, and fixed for 45 seconds in a microwave oven. The first section of each sample was stained with toluidine blue for histological examination.

## Brain Sections

For all patients the presence and number of senile plaques were investigated using Thioflavine S staining and indirect immunofluorescence (IIF). The latter was performed with nonconjugated rabbit antiserum to human  $\beta 4$  amyloid (DAKO, Glostrup, Denmark), using FITC antirabbit Ig (Institut Pasteur Productions, Marnes, France) as a second-step reagent.

## Choroid Plexus Sections

Direct immunofluorescence was performed with fluorescein-conjugated antisera to human IgG, IgA, IgM, C1q, C3, fibrinogen (DAKO), and fibronectin (Atlantic Antibodies, Stillwater, MN). Indirect immunofluorescence was used to identify cells expressing CD2 and/or HLA-class II DR antigens (T11 and I2, respectively, Coulterclone, Hialeah, FL). In these cases the second-step reagent was fluorescein-conjugated anti-mouse Ig (DAKO). Indirect immunofluorescence also was used to stain for  $\beta 4$  amyloid as described above and to investigate the laminin pattern using rabbit antihuman laminin antiserum (Serotec, Oxford, England).

All incubations were performed at room temperature in a moist chamber for 30 minutes with antisera and for 60 minutes with monoclonal antibodies, followed by three washes in phosphate-buffered saline (PBS). After labeling the

slides were mounted in PBS/glycerol and examined under ultraviolet (UV) light using an Olympus BH-2 (Olympus, Tokyo, Japan) or a Leitz Orthoplan (Leitz, Wetzlar, Germany) microscope, equipped with Ploem systems of epi-illumination and microphotography devices. As a control, double labeling was performed on some sections using concomitantly fluorescein isothiocyanate-conjugated anti-IgG and tetramethyl rhodamine isothiocyanate-conjugated anti-IgA (Cappel, Durham, NC) antisera.

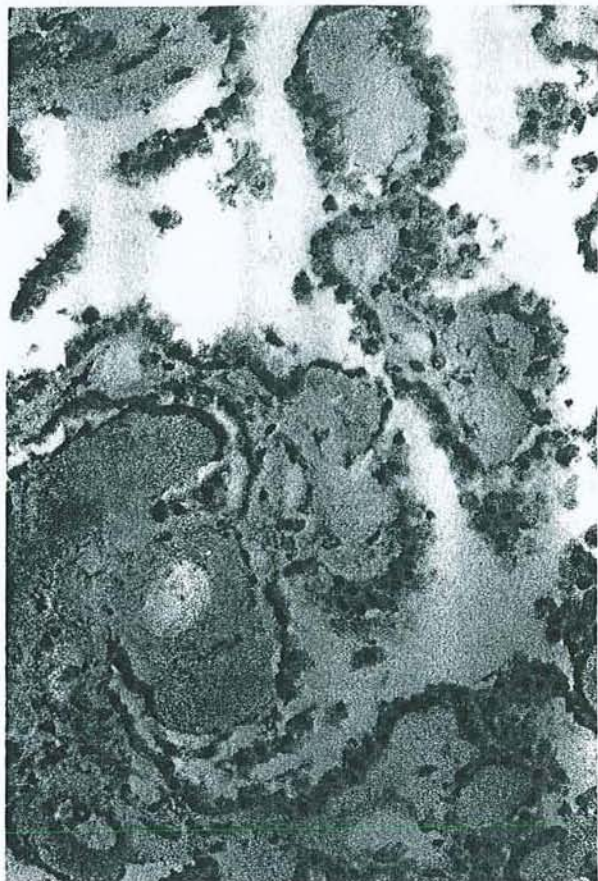
## RESULTS

Table 1 summarizes the clinical and immunohistological characteristics of all patients. Macroscopic examination during autopsy showed that four patients with AD (nos. 1, 2, 4, and 6) had a slight frontoparietotemporal atrophy with moderate atherosclerosis of the Willis polygon. The last two patients with AD had a severe frontoparietotemporal atrophy without (patient no. 3) or with moderate (patient no. 5) atherosclerosis.

Microscopic examination of the brain samples showed numerous senile plaques for these six patients. These criteria confirmed that all six had suffered from "definite AD", according to the criteria for AD of the Consortium to Establish a Registry for Alzheimer's Disease.<sup>19</sup>

The three control subjects and the four patients with MID had very sparse senile plaques (less than  $1/\text{mm}^2$ ) in the brain samples examined. In two patients with MID sparse (patient no. 10) or numerous (patient no. 12) senile plaques were found, indicating a possible diagnosis of mixed dementia for patient no. 12.

Macroscopic examination of the choroid plexuses from 10 patients showed that they contained several stromal cysts but were otherwise of normal morphology. No cysts were evidenced in the plexuses from the five other patients (nos. 2, 4, 6, 9, and 15). Microscopic examination showed numerous psammoma bodies in all cases as well as large areas of thickening within the stroma. Psammoma bodies appeared to be metachromatic and stained bright pink with toluidine blue. Small



**FIGURE 1.** Microscopic aspect of choroid plexus from patient no. 6. Frozen cut section stained with toluidine blue. (Original magnification  $\times 100$ .)

deposits of calcified material were present in all cases. There were no major alterations of the villi, but epithelial cells often appeared flattened. No inflammatory infiltration could be evidenced, although sparse mononuclear cells could be observed within the stroma (Fig 1). Ultraviolet light observation of unstained sections demonstrated numerous autofluorescent lipofuscin deposits within epithelial cells and stromal areas.

The choroid plexuses from all six AD patients were diffusely stained for fibrinogen, with brighter condensations below the BM. A segmentary pseudolinear labeling of variable intensity was observed along this membrane with anti-IgG antiserum (Fig 2) in all patients. Coarser deposits of IgM were observed in the same location in five patients. Granular deposits of C1q (Fig 3) were present in all cases underlining the BM. No significant labeling was noted with anti-IgA or anti-C3 antisera. Double labeling (Fig 4) confirmed the specificity of IgG labeling. Brightly stained, scattered deposits of C1q were observed in the stroma of microvilli in all cases, whereas anti-C3 antiserum evidenced more faintly labeled deposits in one case only (no. 3).

The distribution of fibronectin and laminin evidenced major alterations of the epithelial BM, often disrupted (Figs 5 and 6) and irregularly thickened in two cases. Less numerous disruption areas were ob-

served in two other cases, and the BM only appeared irregular with thickened areas in the last two patients.

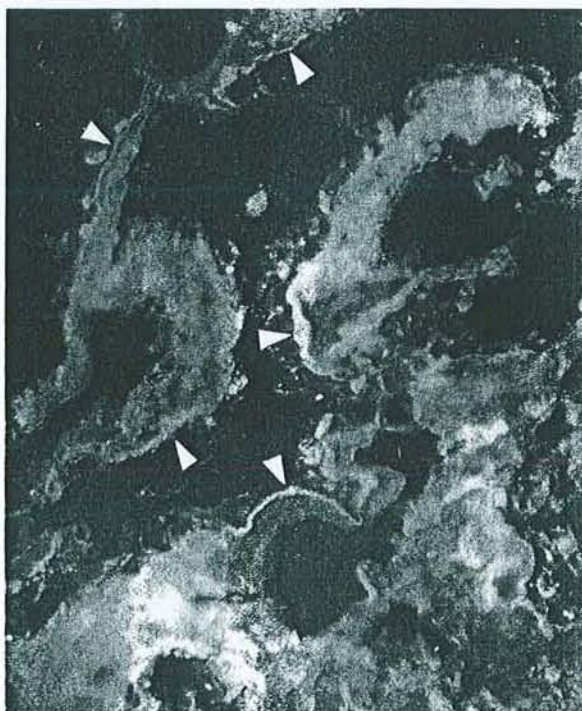The lumen of most blood vessels contained faintly stained granules of C1q and IgM. The absence of lymphocytic infiltration was confirmed by the negative labeling obtained with anti-CD2.

Class II molecules were visualized on the membrane and in the cytoplasm of stromal macrophages in the six patients. Endothelial cells of stromal capillaries were class II positive in two patients. Numerous epithelial cells faintly but clearly displayed intracytoplasmic labeling in five cases.

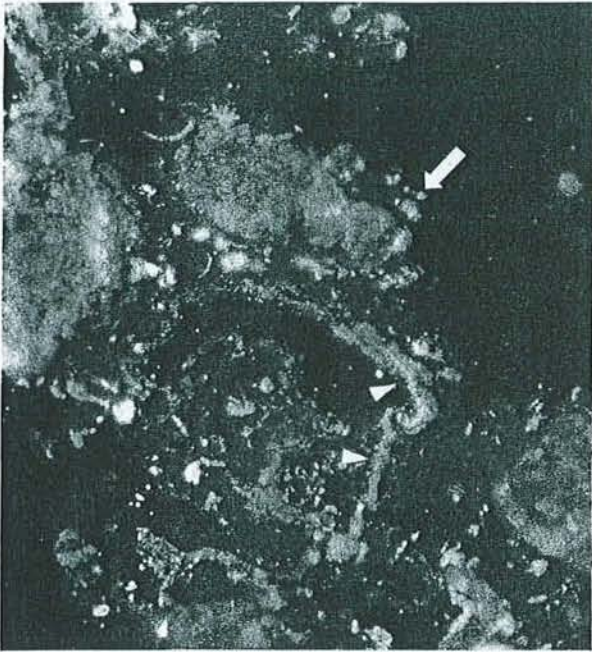In control subjects as well as in MD and MID patients the features were clearly different. The BM was never labeled by anti-IgG, IgA, IgM, or C3 antisera. In two patients coarse, irregular deposits of C1q underlined the BM, but no C1q labeling was noted in the other cases. The stroma of the choroid plexus was diffusely and faintly labeled with antifibrinogen, with small condensations below the BM.

The lumen of most blood vessels displayed a faint granular labeling with anti-C1q and anti-IgM antisera. The distribution of laminin and fibronectin was thin and continuous along the epithelial BM in eight cases. Disruptions without thickening were noted in the last case, that of a mentally healthy patient who died of colonic cancer.

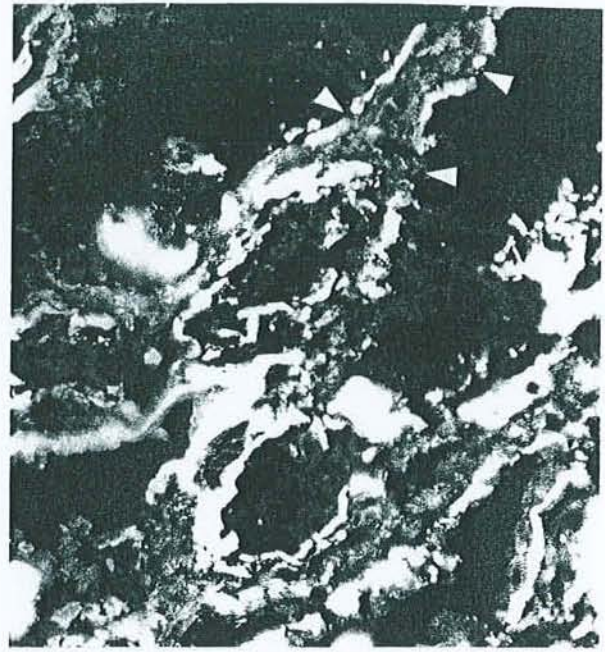Epithelial and endothelial cells were class II negative in six cases. Some epithelial cells were labeled in one control subject and endothelial cells were labeled in two MID patients. Sparse macrophages were stained in the stroma of all subjects.



**FIGURE 2.** Immunofluorescence labeling of the choroid plexus from patient no. 3 with FITC anti-IgG antiserum. (Original magnification  $\times 400$ .) Pseudolinear deposits are clearly visible along the epithelial BM (arrowheads).



**FIGURE 3.** Immunofluorescence labeling of the choroid plexus from patient no. 3 with FITC anti-C1q antiserum. (Original magnification  $\times 400$ .) Coarse granular deposits are visible along the epithelial BM (arrowheads). Numerous lipofuscin deposits can be observed throughout (arrow).



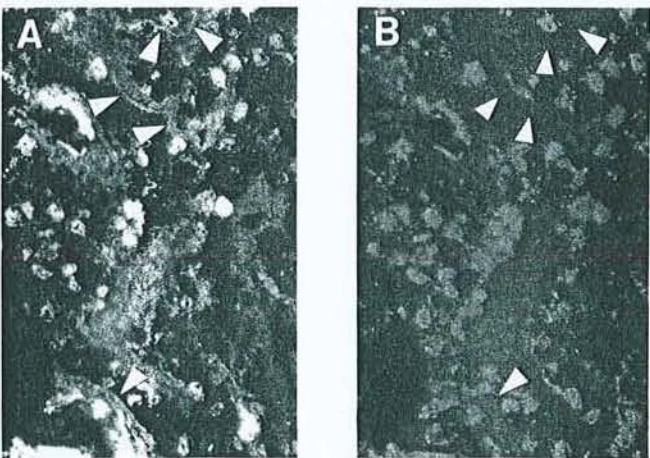
**FIGURE 5.** Immunofluorescence labeling of the choroid plexus from patient no. 1 with FITC antifibronectin antiserum. (Original magnification  $\times 400$ .) The epithelial BM is irregular and disrupted (arrowheads).

**DISCUSSION**

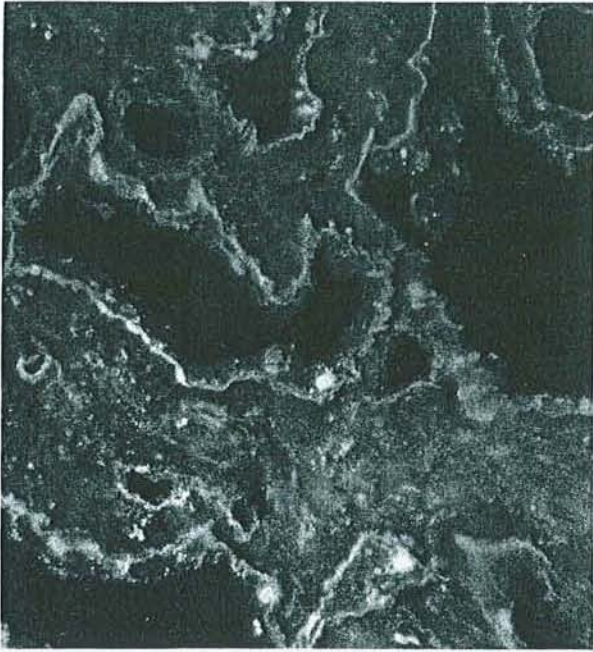This study reports specific features identified on immunohistological analysis of the choroid plexus from patients with Alzheimer's disease, in comparison with other dementias or control individuals. The age-related morphological alterations of the choroid plexus reported previously<sup>1,2</sup> (namely, psammoma bodies, epithelial cell alterations, and lipofuscin deposits) were

identified within the choroid plexus samples from this series of patients. Immunohistological investigations essentially showed well preserved choroid plexus structures in the control patients and in those subjects with vascular or mixed dementia. The presence of C1q coarse deposits in one control and one MID patient suggests that this anomaly could be related to ageing rather than to AD.

Linear or more often granular deposits of Igs and/or complement in the choroid plexus have been reported in lupus erythematosus,<sup>20</sup> schistosomiasis,<sup>21</sup> hypertension,<sup>22</sup> and cirrhosis.<sup>23</sup> Experimental acute serum sickness in the rabbit also was shown to induce granular deposits of immune complexes along the BM of the choroid plexus.<sup>24</sup> In our experience with AD the topography of Ig deposits and their pseudolinear appearance as well as the coarser appearance of C1q deposits all suggest in situ formation of immune complexes, although C3 deposits were either absent or faint. This theory would be supported by the previous observation of circulating antibodies specific for the BM of the rat or human fetus choroid plexus in AD.<sup>16</sup> The composition of BMs has been well described<sup>25</sup> and may differ depending on their anatomical topography. Circulating antibodies from patients with Goodpasture's syndrome have been reported to bind the lamina rara interna of the choroid plexus and the alveolar and glomerular BM,<sup>26</sup> however, these antibodies do not bind epidermal or intestinal BMs.<sup>27</sup> The BM of the developing mammary gland primarily contains heparan sulfate, whereas that of developing salivary glands mainly contains chondroitin sulfate proteoglycan.<sup>28</sup> Some BM components, such as heparan sulfate proteoglycans<sup>29</sup> and fibronectin,<sup>30</sup> also have been identified within senile plaques. A



**FIGURE 4.** Control double labeling of the choroid plexus from patient no. 3, showing pseudolinear deposits stained with FITC anti-IgG antiserum (A) and the absence of labeling with TRITC anti-IgA antiserum (B) in the same field. (Original magnification  $\times 400$ .) Arrowheads point to corresponding areas on both figures.



**FIGURE 6.** Indirect immunofluorescence labeling of the choroid plexus from patient no. 3 with antilaminin antiserum. (Original magnification  $\times 400$ .) The epithelial BM is irregular with normal thin areas and thickened foci.

monoclonal antibody (HK249) directed against a glucosaminosulfate  $\alpha 1-4$  glucuronic acid-containing determinant has been shown to bind amyloid plaques and epithelial BM of the choroid plexus.<sup>31</sup> One of these antigens could be responsible for the formation of the autoantibodies possibly involved in AD, as evidenced in this study.

Basement membranes synthesized by the cells resting on them have a triple function: support, cell attachment, and filtration. Variations in their composition, possibly induced by the abnormal binding of antibodies and/or immune complexes may change these properties.<sup>29</sup> In the choroid plexus, as in capillaries of the blood-brain barrier,<sup>13,32</sup> antibody deposition may alter local charges and result in functional alterations and passage of injurious substances from the blood to the CSF. This is consistent with the elevated levels of albumin reported by some investigators in the CSF of AD patients, although these characteristics are under discussion.<sup>33</sup> From a morphological point of view the alterations noted in the laminin and fibronectin partition of AD patients' choroid plexus BMs are consistent with such anomalies, although this might not be truly specific of AD and could occur in other age-related disorders. However, the observation of senile plaques in MD, without anomalies of the choroid plexus, suggests the absence of tight correlations between senile plaques and the immunohistological alterations reported here, and favors the hypothesis of specific alterations of choroid plexus BMs in AD. An alternative explanation could be that the sensitivity threshold of the immunofluorescence method used fails to detect very small amounts of immune complexes that could exist in MD and induce no morphological damage.

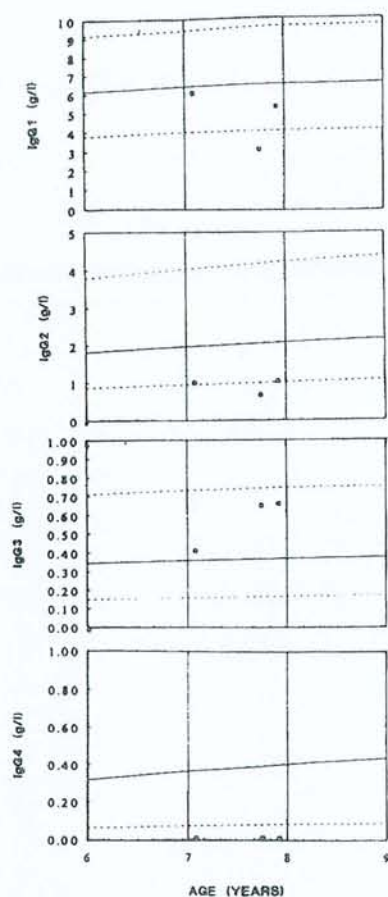
In summary, this comparative analysis of immunohistochemical characteristics of the choroid plexus in senile dementia supports the involvement of autoimmune anomalies in AD. Moreover, class II expression was noted on choroid plexus epithelial cells, which could be related to similar phenomena, such as those reported in Wallerian degeneration.<sup>34</sup> From these observations it may be hypothesized that autoantibodies directed to a specific component of the BM of the choroid plexus induce the in situ formation of immune complexes, initiating local inflammation. These disorders could ultimately lead to destructive lesions of the BM and to alterations of the physiological functions of the choroid plexus, such as either abnormal CSF formation and clearance or release of potentially damaging factors in the brain.

*Acknowledgment.* We are grateful to P. Bettinelli for her help and to the patients' families for their support and understanding.

## REFERENCES

- Dunn J, Kernahan JN: Histologic changes within the choroid plexus of the lateral ventricle: Their relation to age. *Staff Meet Mayo Clinic* 30:607-616, 1955
- Shuangshoti S, Netsky MG: Human choroid plexus: Morphologic and histochemical alterations with age. *Am J Anat* 128:73-96, 1970
- May C, Kaye JA, Atack JR, et al: Cerebrospinal fluid production is reduced in healthy aging. *Neurology* 40:500-503, 1990
- Yamamoto M, Chiba K, Tanno M: Disturbed cerebrospinal fluid (CSF) circulation among geriatric patients. Significance of delayed CSF circulation. *Jap J Nucl Med* 11:625-635, 1974
- Gado MH, Coleman RE, Lee KS, et al: Correlation between computerized transaxial tomography and radionuclide cisternography in dementia. *Neurology* 26:555-560, 1976
- Serot JM, Bertrand A, Penin F, et al: La cysternographie isotopique dans les détériorations mentales et les démences du sujet âgé. *Med et Hyg* 36:1928-1930, 1978
- Brusa G, Claudiani F, Piccardo A, et al: Scintiscysternography in presenile and senile degenerative disease. *Ital J Neurol Sci* 11:43-47, 1990
- Ikeda T, Furukawa Y, Mashimoto S, et al: Vitamin B12 levels in serum and cerebrospinal fluid of people with Alzheimer's disease. *Acta Psychiatr Scand* 82:327-329, 1990
- Rissøen H: Reduced prealbumin (transthyretin) in CSF of severely demented patients with Alzheimer's disease. *Acta Neurol Scand* 78:455-459, 1988
- Sohn RS, Siegel BA, Gado M, et al: Alzheimer's disease with abnormal cerebrospinal fluid flow. *Neurology* 23:1058-1065, 1973
- Jellinger K: Neuropathological aspects of dementias resulting from abnormal blood and cerebrospinal fluid dynamics. *Acta Neurol Belg* 76:83-102, 1976
- Chapman J, Bachar O, Korczyn AD, et al: Alzheimer's disease antibodies bind specifically to a neurofilament protein in torpedo cholinergic neurons. *J Neurosci* 9:2710-2717, 1989
- Fillit HM, Kemeny E, Luine V, et al: Antivascular antibodies in the sera of patients with senile dementia of the Alzheimer's type. *J Gerontol* 42:180-184, 1987
- Franceschi M, Comola M, Nemni R, et al: Neuron-binding antibodies in Alzheimer's disease and Down's syndrome. *J Gerontol* 44:128-130, 1989
- Pouplard A, Emile J, Vincent-Pineau F: Autoanticorps circulants anti-cellules à prolactine de l'hypophyse humaine et maladie d'Alzheimer. *Rev Neurol (Paris)* 139:187-191, 1983
- Serot JM, Béné MC, Gobert B, et al: Antibodies to choroid plexus in senile dementia of Alzheimer's type. *J Clin Pathol* 45:781-783, 1992

17. Ishii T, Kametani F: Presence of immunoglobulins and complements in the amyloid plaques in the brain of patients with Alzheimer's disease, in Pouplard-Barthelaix A, Emile J, Christen Y (eds): *Research and Perspectives in Alzheimer's Disease: Immunology and Alzheimer's Disease*. Berlin, Germany, Springer-Verlag, 1988, pp 17-29
18. McKhann G, Drachmann D, Folstein M, et al: Clinical diagnosis of Alzheimer's disease. Report of the NINCDS-ADRDA workgroup under the auspices of the Department of Health and Human Service Task Force on Alzheimer's Disease. *Neurology* 34:939-944, 1984
19. Mirra SS, Heyman A, McKeel D, et al: The consortium to establish a registry for Alzheimer's disease (CERAD). Part II. Standardization of the neuropathologic assessment of Alzheimer's disease. *Neurology* 41:479-486, 1991
20. Atkins CJ, Kondon JJ, Quismorio FP, et al: The choroid plexus in systemic lupus erythematosus. *Ann Intern Med* 76:65-72, 1972
21. Pittella JEH, Bambirra EA: Histopathological and immunofluorescence study of the choroid plexus in hepatosplenic schistosomiasis mansoni. *Am J Trop Med Hyg* 41:548-552, 1989
22. Pittella JEH, Bambirra EA: Immune complexes in the choroid plexus in systemic hypertension. *J Clin Pathol* 41:1245-1246, 1988
23. Pittella JEH, Bambirra EA: Immune complexes in the choroid plexus in liver cirrhosis. *Arch Pathol Lab Med* 115:220-222, 1991
24. Koss MN, Chernack WJ, Griswold WR, et al: The choroid plexus in acute serum sickness. *Arch Pathol* 96:331-334, 1973
25. Martinez-Hernandez A, Amenta PS: The basement membrane in pathology. *Lab Invest* 48:656-677, 1983
26. Sisson S, Dysart NK, Fish AJ: Localization of the Goodpasture antigen by immunoelectron microscopy. *Clin Immunol Immunopathol* 23:414-429, 1982
27. McIntosh RM, Copack P, Chernack WB, et al: The human choroid plexus and autoimmune nephritis. *Arch Pathol* 99:48-50, 1975
28. Iozzo RV: Biology of disease. Proteoglycans: Structure, function and role in neoplasia. *Lab Invest* 53:373-396, 1985
29. Perlemutter LS, Barron E, Saperia D, et al: Association between vascular basement membrane components and the lesions of Alzheimer's disease. *J Neurosci Res* 30:673-681, 1991
30. Howard J, Pilkington GJ: Antibodies to fibronectin bind to plaques and other structures in Alzheimer's disease and control brain. *Neurosci Lett* 118:71-76, 1990
31. Snow AD, Wight TN, Nochlin D, et al: Immunolocalization of heparan sulfate proteoglycans to the prion amyloid plaques of Gerstmann Straussler syndrome, Creutzfeldt-Jakob disease and scrapie. *Lab Invest* 63:601-611, 1990
32. Nagy Z, Peters H, Huttner I: Charge related alterations of the cerebral endothelium. *Lab Invest* 49:662-671, 1983
33. Kalaria RN: The blood-brain barrier and cerebral microcirculation in Alzheimer disease. *Cerebrovasc Brain Metab Rev* 4:226-260, 1992
34. Rao K, Lund RD: Degeneration of optic axons induces the expression of major histocompatibility antigens. *Brain Res* 488:332-335, 1989



**FIGURE 8.** Patient's serum IgG subclass levels. The normal range is shown by the broken lines (95th and 5th percentiles) and the solid line represents the 50th percentile.

The immunologic relevance of increased class II antigen expression by intestinal epithelial cells is not entirely clear, but there is a large body of evidence that suggests that the expression of MHC class II antigen is associated with the capability of cells to present antigen to T cells and that it can also be modulated by products of activated T cells.<sup>21</sup> This modulation is believed to play an important role in the regulation of the immune response. Therefore, it is possible that higher levels of class II antigen expression on epithelial cells may lead to an increased frequency of antigen presentation to T cells that results in overstimulation of T cells, and subsequent release of cytokines that induce an inflammatory reac-

tion causing cell damage. This case illustrates the need to consider autoimmune disease and to perform investigations of cellular and humoral immune function in children with chronic diarrhea in whom other investigations have proved negative.

## REFERENCES

- Mirakian R, Richardson A, Milla PJ, et al: Protracted diarrhea of infancy: Evidence in support of an autoimmune variant. *BMJ* 293:1132-1136, 1986
- McCarthy DM, Kultz SI, Gazze L, et al: Selective IgA deficiency associated with total villous atrophy of the small intestine and an organ-specific anti-epithelial cell antibody. *J Immunol* 120:932-938, 1978
- Fisher SE, Boyle JT, Holtzapfel P: Chronic protracted diarrhea and jejunal atrophy in an infant: Cimetidine-associated stimulation of jejunal mucosal growth. *Dig Dis Sci* 26:181-186, 1981
- Unsworth J, Hutchins P, Mitchell J, et al: Flat small intestinal mucosa and autoantibodies against the gut epithelium. *J Pediatr Gastroenterol Nutr* 1:503-513, 1982
- Savage MO, Mirakian R, Wozniak ER, et al: Specific autoantibodies to gut epithelium in two infants with severe protracted diarrhoea. *J Pediatr Gastroenterol Nutr* 4:187-195, 1985
- Unsworth DJ, Walker-Smith JA: Autoimmunity in diarrhoeal disease. *J Pediatr Gastroenterol Nutr* 4:375-380, 1985
- Hill SM, Milla PJ, Bottazzo GF, et al: Autoimmune enteropathy and colitis: is there a generalized autoimmune gut disorder? *Gut* 32:36-42, 1991
- Colletti RB, Guillot AP, Rosen S, et al: Autoimmune enteropathy and nephropathy with circulating anti-epithelial cell antibodies. *J Pediatr* 118:858-864, 1991
- Martin-Villa JM, Reguero JR, De Juan D, et al: T lymphocyte dysfunctions occurring together with apical gut epithelial cell autoantibodies. *Gastroenterology* 101:390-397, 1991
- Seidman EG, Lacaille F, Russo P, et al: Successful treatment of autoimmune enteropathy with cyclosporin. *J Pediatr* 117:929-932, 1990
- Coulthard M, Searle J, Patrick M, et al: Cyclosporin-responsive enteropathy and protracted diarrhea. *J Pediatr Gastroenterol Nutr* 10:257-261, 1990
- Sanderson IR, Phillips AD, Spencer J, et al: Response to autoimmune to cyclosporin A therapy. *Gut* 32:1421-1425, 1991
- Ferrante A, Beard LJ, Thong YH, et al: Immunodeficiency in Down syndrome, in Imbach P (ed): *Immunotherapy with Intravenous Immunoglobulin*. Academic Press, London, 1991, pp 401-423
- Beard LJ, Ferrante A, Hagedorn J, et al: Percentile ranges for IgG subclass concentrations in healthy Australian children. *Pediatr Infect Dis J* 9:59-S15, 1990
- Walker-Smith J. *Diseases of the small intestine in children*, ed 3. London, Butterworths, 1988, p 49
- Phillips AD, Rice SJ, France NE, et al: Small intestinal intraepithelial lymphocyte levels in cow's milk protein intolerance. *Gut* 20:509-512, 1979
- Evans CM, Phillips AD, Walker-Smith JA, et al: Activation of lamina propria T cells induces crypt epithelial proliferation and goblet cell depletion in cultured human fetal colon. *Gut* 33:230-235, 1992
- Deem RL, Shanahan F, Targan SR: Triggered human mucosal T cells release tumor necrosis factor-alpha and interferon-gamma which kill human colonic epithelial cells. *Clin Exp Immunol* 83:79-84, 1991
- Spencer J, Isaacson PG, Diss TC, et al: Expression of disulfide-linked and non-disulfide-linked forms of the T cell receptor  $\gamma/\delta$  heterodimer in human intestinal intraepithelial lymphocytes. *Eur J Immunol* 19:1335-1338, 1989
- Viney J, Macdonald J, Spencer J: Gamma/delta T cells in the gut epithelium. *Gut* 31:841-844, 1990
- Germain RN: Analysis of the expression and function of class II major histocompatibility complex-encoded molecules by DNA-mediated gene transfer. *Ann Rev Immunol* 4:281-315, 1986

## CORRESPONDENCE

### Guidelines for Letters

Letters to the Editor will be published at the discretion of the editor as space permits and are subject to editing and abridgement. They should be typewritten, double-spaced, and submitted in triplicate. They should be limited to 500 words or less and to no more than five pertinent references.

### Autoimmune Alterations in Choroid Plexus Basement Membrane of Some Patients With Alzheimer's Disease

*To the Editor:*—In a previous issue of *Human Pathology* Serot et al<sup>1</sup> reported data suggesting autoimmune alterations, namely immune complex formation, in the choroid plexus basement membrane (BM) of patients with Alzheimer's dementia. All of their cases classified as Alzheimer's dementia showed these alterations, whereas the only case of mixed dementia lacked these features. For this latter fact they propose

two explanations. The second seems acceptable, although questionable, and relates to the sensitivity of the methods used. The first suggests "specific alterations of choroid plexus BM in Alzheimer's dementia," and also says that the alterations described lack tight correlation with senile plaques. This is the point argued in this letter.

The final diagnosis of Alzheimer's disease (AD), responsible for both the presenile and the senile onset dementia of this type, is a neuropathological one, and depends on the demonstration of an adequate number of senile plaques. It may seem a syllogism to say that lesions in correlation with AD should logically be in correlation with senile plaques, which are critically required for the diagnosis of AD. (The authors used morphological criteria based on the number of senile plaques for the diagnosis of "definite AD"). Despite this syllogistic view, the question is not so simple.

A multiinfarct dementia (MID) patient (case no. 12) showed numerous senile plaques, which indicated "a possible diagnosis of mixed dementia." This case maximally fulfills the criteria for the diagnosis of AD set by both the CERAD<sup>2</sup> (criteria used in the study) and Khachaturian.<sup>3</sup> It seems preferable to state that this patient, clinically classified as suffering from MID, had AD as well as cerebrovascular lesions, which certainly contributed to her dementia; thus the findings are compatible with mixed type dementia. Case no. 12 would be better interpreted as AD (combined with infarcts) not showing the immunologic alterations described in the rest of the AD cases in which vascular lesions were absent. A possible explanation for this phenomenon, not mentioned in the original article, could be that AD itself could be a "convergence syndrome."<sup>4</sup> Factors contributing to some cases might be missing or obscured in others. This concept could explain the distribution of the described alterations independently of their being primary or secondary. The small number of cases makes possible only the formulation of possibilities that require further reinforcement.

G. CSERNI, MD  
Department of Pathology  
County Hospital of Bács-Kiskun  
Keckskemét, Hungary

1. Serot JM, Béné MC, Faure GC: Comparative immunohistochemical characteristics of human choroid plexus in vascular and Alzheimer's dementia. *HUM PATHOL* 25:1185-1190, 1994

2. Mirra SS, Heyman A, McKeel D, et al: The Consortium to Establish a Registry for Alzheimer's Disease (CERAD). Part II. Standardization of the neuropathologic assessment of Alzheimer's disease. *Neurology* 41:479-486, 1991

3. Khachaturian ZS: Diagnosis of Alzheimer's disease. *Arch Neurol* 42:1097-1105, 1985

4. Blass JP: Pathophysiology of the Alzheimer's syndrome. *Neurology* 43(Suppl 4):S25-S38, 1993

*The above letter was referred to the authors of the article in question, who offer the following reply:*

*To the Editor:*—We read with interest the letter by Dr Cserni regarding our article describing immunoglobulin (Ig)G and complement deposits in choroid plexuses from patients with Alzheimer's disease (AD).<sup>1</sup> Dr Cserni's argument is based on the absence of these features in the choroid plexus of a patient with mixed dementia (patient no. 12), who pre-

sented with a long history of hypertension and cerebrovascular strokes but whose brain appeared on autopsy to contain numerous senile plaques. Dr Cserni suggests that this observation relates to the fact that "AD is suggested to be a convergence syndrome," and we fully agree with this view. That several etiologies could be involved in the appearance of AD has been reported in the literature. AD can thus be the consequence of trauma, be associated with mutations in amyloid precursor protein (APP) genes or with Down's syndrome,<sup>2</sup> or even be secondary to cerebrovascular insufficiency.<sup>3</sup> The latter observation is clearly related to our own results in patient no. 12. Moreover, we had the opportunity to examine the choroid plexus of a 52-year-old man with Down's syndrome and found no deposits of IgG or complement, whereas numerous senile plaques were indeed present in his brain, confirming the absence of a tight correlation between senile plaques and choroid plexus deposition of IgG and complement. Dr Cserni also argues that owing to the small size of the series reported, further studies are required to support the hypotheses that we formulated. We have been aware of this matter and have extended the series of Alzheimer's disease patients studied. Among the 19 cases that have now been examined, we found features similar to those reported in the article discussed<sup>1</sup> in 18 cases, whereas no senile plaques and no immune complexes were observed in four new samples from patients mentally healthy at the time of their death. In conclusion, these new observations appear to strengthen the hypothesis that autoimmune disorders can contribute to Alzheimer's disease, either as a primary cause or secondarily to other alterations of the choroid plexus.

JEAN MARIE SEROT, MD  
MARIE C. BÉNÉ, Pharm Sci B, PhD  
GILBERT C. FAURE, MD, PHD  
Groupe de Recherche en Immunopathologie  
Faculté de Médecine de Nancy, Nancy, France

1. Serot JM, Béné MC, Faure GC: Comparative immunohistochemical characteristics of choroid plexus in vascular and Alzheimer's dementia. *HUM PATHOL* 25:1185-1190, 1994

2. Blass JP: Pathophysiology of the Alzheimer's syndrome. *Neurology* 43(Suppl 4):S25-S38, 1993

3. Lechner H, Niederkorn K, Schmidt R: Does cerebrovascular insufficiency contribute to Alzheimer's disease? *Ann NY Acad Sci* 640:74-79, 1991

### An Update on the Diagnostic Relevance of CD26 Antigen Expression in CD30 Positive Anaplastic Large Cell Lymphomas

*To the Editor:*—Because a proportion of CD30 positive anaplastic large cell (ALC) lymphomas exhibit a considerable morphological and phenotypic resemblance to Hodgkin's disease (HD), the application of new discriminating markers would be extremely helpful. In this regard, our two recent studies<sup>1,2</sup> showed the great relevance of CD26 antigen expression in CD30 positive ALC lymphomas<sup>1</sup> and the consistent immunodetection of CD40 molecule on Reed-Sternberg (RS) cells of HD.<sup>2</sup> Here are the results of a follow-up investigation into the complementary evidence deduced from our previously mentioned studies.<sup>1,2</sup>

The pattern of expression of CD40, as assessed by staining with MoAb 89, was compared with that of CD26 molecule, as detected by anti-CD26 MoAb TA5.9, in a series of 51 human lymphomas that also included the cases already reported in this Journal (*HUM PATHOL* 25:1360-1365, 1994).<sup>1</sup> Thirty-three cases of HD (2 lymphocytic predominance, 23 nodular sclerosis, 7 mixed cellularity, 1 lymphocytic depletion), and 18 cases of CD30 positive ALC lymphomas were immunostained on

## Altered Choroid Plexus Basement Membrane and Epithelium in Late-Onset Alzheimer's Disease: An Ultrastructural Study

J. M. SEROT,<sup>a,d</sup> M. C. BÉNÉ,<sup>b</sup> B. FOLIGUET,<sup>c</sup>  
AND G. C. FAURE<sup>b</sup>

<sup>a</sup>Hôtel-Dieu, 54350 Mont Saint-Martin, France

<sup>b</sup>GRIP Laboratoire d'Immunologie (JE DRED 251) and <sup>c</sup>Laboratoire de  
Microscopie Electronique, Faculté de Médecine de Nancy, 54500 Vandoeuvre lès  
Nancy, France

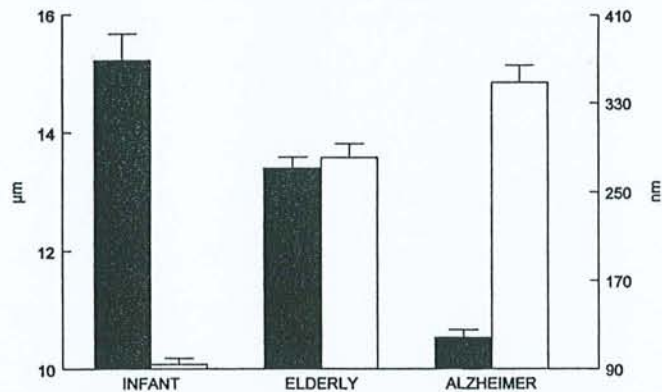
Choroid plexuses (CP) are highly vascularized structures, located in the lateral ventricles of the brain, composed of villi with capillaries, connective tissue, and a monolayer of ciliated epithelial cells. They are responsible for the production and egestion of CSF. Anomalies in CSF hydraulics<sup>1</sup> have been reported in Alzheimer's disease (AD) suggesting impaired functions of CP. Moreover the levels of transthyretin (TTR), a substance produced by CP epithelial cells,<sup>2</sup> and vitamin B<sub>12</sub>, a substance transported by CP epithelial cells,<sup>3</sup> have been reported lowered in the CSF of AD patients. In order to evaluate whether such anomalies could be related to structural modifications we performed a morphometric study of CP samples.

### PATIENTS AND METHODS

Choroid plexuses and brain tissue were removed from 18 cadavers: 1 newborn infant, 7 aged persons without AD as controls ( $88.3 \pm 4.9$  years old), and 10 aged patients ( $84.2 \pm 5.9$  years old) diagnosed as having suffered from a probable AD according to NINCDS-ADRDA criteria.<sup>4</sup> All samples were obtained within 24 hours post mortem after informed consent was given by the families of patients. All brain samples were snap-frozen in liquid nitrogen and stored at  $-80^\circ$  until studied; the presence and number of senile plaques (SP) and neurofibrillary tangles were investigated on frozen cut  $4\text{-}\mu\text{m}$ -thick sections using nonconjugated mouse antiserum anti- $\beta 4$  amyloid (Dako, Globstrup Denmark) and anti-tau1 (Boehringer Mannheim, Mannheim, German) with FITC antimouse IgG (Dako) as the second-step reagent. The seven control patients had sparse SP, whereas the ten AD patients had numerous SP (more than  $55/\text{mm}^2$  in all cases) with homogenous frequency in the frontal, parietal, and temporal neocortical areas. These criteria confirmed that all 10 patients suffered from definite AD according to the CERAD criteria.<sup>5</sup>

<sup>4</sup> Address for correspondence: Jean-Marie Serot, M.D., Laboratoire d'Immunologie, BP 184, 54500 Vandoeuvre lès Nancy, France. Phone, 33-3-83-59-28-56; fax, 33-3-83-44-60-22, e-mail: faure@grip.u-nancy.fr





**FIGURE 1.** Comparative thickness of choroid plexus epithelial cells (*black bars*) and epithelial basement membrane (*white bars*) in the three groups of patients tested. Data are expressed as mean and SE. Statistically significant differences are indicated in the text.

Choroid plexuses were fixed in glutaraldehyde at 2%, embedded in epon, and processed as semi-thin or ultra-thin sections, respectively, stained with Azur II blue or 4% uranyl acetate and lead nitrate; they were examined using an Olympus BH2 light microscope or Philips CM12 electron microscope, and epithelial cell thickness was measured using the Biocom system (Biocom, Les Ullis, France). The height of CP epithelial cells and basement membrane was measured on at least 20 randomly chosen areas for each sample in photonic and electron microscopy, respectively, on semi-thin and ultra-thin sections of epon embedded tissues. Data were expressed as mean  $\pm$  SD. Statistical analysis was performed using Student's *t* test with the Slide Write Plus software (Carlsbad, CA, USA). Statistical significance was considered with *p* values lower than 0.05.

## RESULTS

A statistically significant difference ( $p < 0.0001$ ) was noted in the height of CP epithelial cells, clearly higher in the newborn ( $15.2 \pm 3.6 \mu\text{m}$ ) than in elderly subjects ( $13.5 \pm 2.5 \mu\text{m}$ ), and significantly decreased again in AD patients ( $10.5 \pm 2.6 \mu\text{m}$ ). CP epithelial basement membranes conversely were significantly thicker in AD patients ( $352.7 \pm 228 \text{ nm}$ ) than in elderly individuals ( $279.8 \pm 121 \text{ nm}$ ;  $p < 0.01$ ) or in the newborn ( $94.1 \pm 24.6 \text{ nm}$ ;  $p < 0.0001$ ). These features are detailed in FIGURE 1.

## DISCUSSION

These data are consistent with previous reports indicating a size of about  $15 \mu\text{m}$  for CP epithelial cells of neonates<sup>6</sup> and are in keeping with other ultrastructural measurements indicating a flattening of epithelial cells in elderly individuals' renal tubules<sup>7</sup> or salivary gland acini.<sup>8</sup> Our results are also in the same range of values

as for seminiferous tubules or kidney basement membranes collected within 24 hours after death.<sup>9,10</sup> These data indicate that the significant flattening of epithelial cells and thickening of epithelial basement membranes of CP are accentuated in AD patients, which is consistent with further degradation of CP epithelial cell functions and decrease of the epithelial basement membrane filtration capacities.

The deposition of insoluble  $\beta$ -amyloid fibrils could be the central event in AD.<sup>11,12</sup> These fibrils are toxic for neurons<sup>13</sup> and soluble  $\beta$ -amyloid proteins promote neurite outgrowth.<sup>13</sup> Several extracellular factors can sequester the  $\beta$ -amyloid protein and inhibit its aggregation.<sup>12</sup> In CSF, TTR is the major  $\beta$ -amyloid-sequestering protein.<sup>12</sup> This activity is dose-dependent and also competes with other molecules, particularly apolipoprotein E. These morphologic anomalies could be at least partly responsible for the decrease of CSF transthyretin levels reported in AD<sup>2</sup> and could promote the fibril aggregation and thus SP formation. The mechanisms inducing these alterations are unknown. However, the presence of potentially harmful autoantibodies in the serum of AD patients and linear deposits of IgG and complement along CP epithelial basement membranes of late-onset AD has been reported,<sup>14</sup> and the occurrence of autoimmune reactions at this sensitive site of CSF production could aggravate the spontaneous damage related to aging.

#### REFERENCES

1. SOHN, R. *et al.* 1973. Alzheimer's disease with abnormal cerebrospinal fluid flow. *Neurology* **23**: 1058-1065.
2. RISSØEN, H. 1988. Reduced prealbumin (transthyretin) in CSF of severely demented patients with Alzheimer's disease. *Acta Neurol. Scand.* **78**: 455-459.
3. IKEDA, T. *et al.* 1990. Vitamin B12 levels in serum and cerebrospinal fluid of people with Alzheimer's disease. *Acta Psychiatr. Scand.* **82**: 327-329.
4. MCKHANN, G. *et al.* 1984. Clinical diagnosis of Alzheimer's disease: Report of the NINCDS-ADRDA Work Group under the auspices of Department of Health and Human Services Task Force on Alzheimer's disease. *Neurology* **34**: 939-944.
5. MIRRA, S. S. *et al.* 1991. The Consortium to Establish a Registry for Alzheimer's Disease (CERAD). Part II. Standardization of the neuropathologic assessment of Alzheimer's disease. *Neurology* **41**: 479-486.
6. DOHRMANN, G. J. 1970. The choroid plexus: A historical review. *Brain Res.* **18**: 197-218.
7. MCLACHLAN, M. S. F. 1978. The ageing kidney. *Lancet* **ii**: 143-145.
8. DE WILDE, P. C. M. *et al.* 1986. Morphometric study of histological changes in sublabial salivary glands due to aging process. *J. Clin. Pathol.* **39**: 406-417.
9. XI, Y. P. *et al.* 1982. Age-related changes in normal human basement membrane. *Mech. Aging Devel.* **19**: 315-324.
10. BLOOM, P. M. *et al.* 1959. An electron microscopic evaluation of the width of normal glomerular basement membrane in man at various ages. *Anat. Rec.* **133**: 251.
11. WISNIEWSKI, T. *et al.* 1993. Cerebrospinal fluid inhibits  $\beta$ -amyloid fibril formation in vitro. *Ann. Neurol.* **34**: 631-633.
12. SCHWARZMAN, A. L. *et al.* 1994. Transthyretin sequesters amyloid  $\beta$  protein and prevents amyloid formation. *Proc. Natl. Acad. Sci. USA.* **91**: 8368-8372.
13. KOROTZER, A. R. *et al.* 1993. Beta-amyloid peptides induce degeneration of cultured rat microglia. *Brain Res.* **624**: 121-125.
14. SEROT, J. M. *et al.* 1994. Comparative immunohistochemical characteristics of human choroid plexus in vascular and Alzheimer's dementia. *Human Pathol.* **25**: 1185-1190.

SHORT REPORT

## Cerebrospinal fluid transthyretin: aging and late onset Alzheimer's disease

J-M Serot, D Christmann, T Dubost, M Couturier

### Abstract

The deposition of insoluble  $\beta$ -amyloid protein fibrils is probably the central event in the pathogenesis of Alzheimer's disease. Cerebrospinal fluid inhibits this fibril formation, likely by the intervention of one or several proteins binding to soluble  $\beta$ -amyloid protein. In vitro, transthyretin (TTR), a CSF protein, impedes amyloid fibrillogenesis. Lowered concentrations of CSF TTR could therefore be associated with Alzheimer's disease. Concentrations of TTR in CSF samples from 149 consecutive patients were assayed, using a kinetic nephelometric method. These concentrations were correlated positively with age, but were significantly lower in patients with Alzheimer's disease. These data raise the possibility that amyloid fibril formation could be promoted in patients with late onset Alzheimer's disease by the lack of sufficient concentrations of TTR.

(*J Neurol Neurosurg Psychiatry* 1997;63:506-508)

Keywords: transthyretin; cerebrospinal fluid; Alzheimer's disease; aging

Transthyretin (TTR) is a protein of 508 amino acids with a molecular weight of 55 kDa. This tetrameric protein, which occurs in plasma and CSF, is composed of four identical  $\beta$  pleated subunits with a central channel.<sup>1</sup> The gene encoding TTR is located on chromosome 18; TTR is synthesised by the liver and, in the brain, only by the epithelial cells of the choroid plexus. In rats, serum TTR concentrations are 10 times higher than TTR concentrations in CSF,<sup>1</sup> but the TTR/CSF protein ratio (up to 25% of intraventricular proteins) is much higher than the TTR/serum protein ratio (0.5%). In vitro, TTR constitutes 20% of newly synthesised proteins and 50% of the proteins secreted by the choroid plexus.<sup>1</sup> The TTR present in CSF is catabolised by the liver, muscles, and skin, probably after reabsorption by arachnoid villi.<sup>1</sup> The CSF-blood barrier prevents the passive diffusion of serum TTR into CSF; therefore TTR in CSF comes almost uniquely from the choroid plexus.<sup>1</sup> Concentra-

tions of TTR are nearly the same in ventricular and lumbar CSF.<sup>1</sup> The synthesis of serum TTR and TTR in CSF are regulated independently. Fasting reduces serum concentrations whereas CSF concentrations remain unchanged.<sup>1</sup> Several TTR mutations have been documented, many of which are associated with systemic or cerebral amyloid deposition; however, none of these mutations are linked to Alzheimer's disease.<sup>1,2</sup>

TTR is a transport protein for thyroxine and plasma retinol binding protein. It could have other functions, especially as it sequesters the  $\beta$ -amyloid protein in vitro.<sup>3</sup> A decrease of TTR concentration in CSF among severely demented patients with Alzheimer's disease has been reported.<sup>4</sup> To evaluate whether concentrations of TTR in CSF are decreased in Alzheimer's disease we measured the concentrations in CSF in 149 consecutive patients.

### Patients and methods

CSF was obtained from 149 patients: 17 young patients under 20 years old (five males, 12 females, mean age 10.4 (SD 5.4) years), 51 middle aged patients between 20 and 60 years old (21 men, 30 women, mean age 41 (SE 11) years), and among the remaining patients over 60 years old, 41 elderly controls (13 men, 28 women, mean age 76.2 (SD 7.7) years) and 40 patients (13 men, 27 women, mean age 74.2 (SD 5.8) years) with dementia and fulfilling the diagnosis of probable Alzheimer's disease according to the NINCDS-ADRDA criteria.<sup>5</sup> All patients had undergone a lumbar puncture to rule out a neurological disease such as a CNS infection, a subarachnoid haemorrhage, or a degenerative disc disease.

All CSF samples had a protein concentration <0.60 g/l and less than three cells/ml. The TTR concentrations were measured in residual CSF samples after CSF had been examined routinely. Albumin and TTR were assayed by a kinetic nephelometric method using an automated nephelometer (Beckman Specific Protein Analyzer, Array 360 System; Brea, CA, USA) with antialbumin and anti-TTR antibodies (Beckman Instruments, Galway, Ireland). Samples of CSF were centrifuged before analysis to remove contaminants. Specimens not tested immediately were frozen and stored at  $-30^{\circ}$ . For each assessment series a survey of

Hôtel-Dieu,  
Mont-Saint Martin,  
France  
J-M Serot  
D Christmann  
T Dubost  
M Couturier

Correspondence to:  
Dr Jean-Marie Serot, 54350  
Mont-Saint Martin, France.

Received 12 March 1997 and  
in revised form 8 May 1997  
Accepted 14 May 1997

Albumin and TTR concentrations in lumbar CSF of patients with Alzheimer's disease (AD) v controls

	Young controls	Middle aged controls	Elderly controls	Patients with AD
No	17	51	41	40
Mean (SD) age (y)	10.4 (5.4)	41.0 (11.0)	76.0 (7.7)	74.2 (5.8)
Age range	2-18	20-53	61-90	61-88
Male/female ratio	5/12	21/30	13/28	13/27
Mean (SD) TTR (mg/l)*	15.54 (1.82)***	17.37 (2.35)	20.02 (2.45)***	17.49 (2.02)
Mean (SD) albumin (mg/l)*	113 (44)***	211 (70)	217 (76)	216 (61)

\*\*\*P<0.001 v patients with AD.

standardisation with pre-established dilutions (Vigil PRX, Beckman Instruments, Brea, CA, USA) was performed.

Statistical analysis using Student's *t* tests was performed with the Slide Write Plus software (Carlsbad, CA, USA). Significance was considered for P values <0.05.

### Results

In the younger control group the mean concentration of TTR in CSF was 15.54 (SD 1.82) mg/l, significantly different (P<0.0001) from the mean concentration in the elderly control group (20.02 (SD 2.45) mg/l) and in the middle aged control group (17.37 (SD 2.35) mg/l; P<0.001). The concentration of TTR in CSF in patients with Alzheimer's disease (17.49 (SD 2.02) mg/l) was not significantly different from that of middle aged patients (P=0.8), but significantly lower than that of aged control patients (P<0.0001). The table summarises these results.

Concentrations of TTR in CSF increased progressively with aging, at a rate of 0.06 mg/l every year (figure).

The mean concentration of albumin in CSF was lower in young patients (113 (SD 44) mg/l) than in middle aged patients (211 (SE 70) mg/l). It was not different in patients with Alzheimer's disease (216 (SD 61) mg/l) and in the elderly control group (217 (SD 76) mg/l).

### Discussion

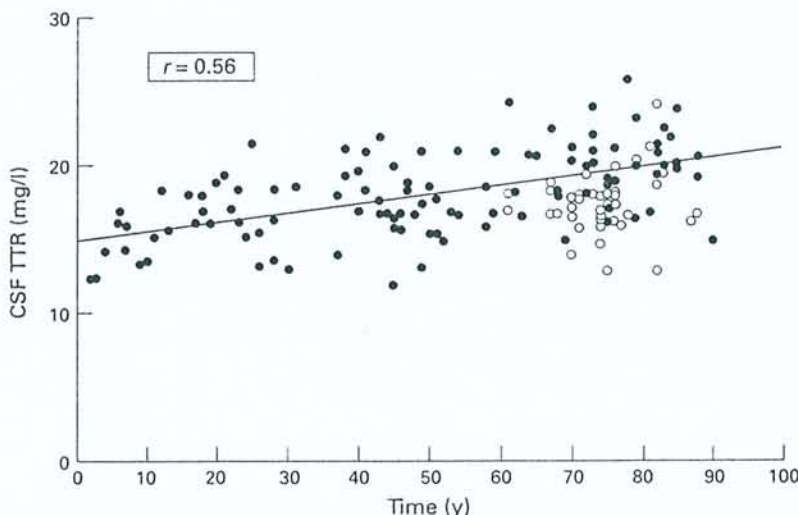
This study reports an increase in concentration of TTR in CSF with age, except in patients with Alzheimer's disease, who display signifi-

cantly lower concentrations despite some overlap between patients with Alzheimer's disease and aging controls.

The increase in concentration of TTR in CSF with age could be evaluated at 0.06 mg/l per year in our study, a feature previously reported by others but unexplained.<sup>6</sup> Concentrations of TTR in CSF result from simultaneous phenomena: secretion and filtration by the choroid plexus, passive diffusion through the blood-CSF barrier, and reabsorption. Albumin has a molecular weight of 65 kDa, in the same range as TTR. According to some authors (for review see Kalaria<sup>7</sup>), albumin concentrations rise in the CSF of aging patients, although serum albumin concentrations decrease, suggesting an increased blood-CSF barrier leakage particularly in the case of leukoaraiosis.<sup>8</sup> Other authors have reported that CSF albumin concentrations do not increase with age,<sup>7</sup> and our study similarly shows no change. This seems to indicate that the increase of TTR concentrations in CSF with age is not due to a disorder of the blood-CSF barrier permeability. Indeed May *et al* reported a decrease in CSF filtration rates from 0.41 ml/min at 28 years of age to 0.19 ml/min at 77 years of age,<sup>9</sup> probably related to modifications of the choroid plexus, such as thickened stroma, appearance of psammomas and cysts, and increased thickness of the epithelial basement membrane.<sup>10,11</sup> All these features could support a reduction of CSF filtration in elderly people.

In patients with Alzheimer's disease, concentrations of TTR in CSF were lower than in aging control subjects whereas albumin concentrations in CSF were in the same range, indicating a decrease of TTR secretion. This hypothesis is consistent with several other features. For instance, in rats, chronic lead exposure impairs the function of CP, and concentrations of TTR in CSF are decreased.<sup>12</sup> The epithelium of the choroid plexus transports vitamin B12 from blood into CSF, and vitamin B12 concentrations have been reported to be lowered in the CSF of patients with Alzheimer's disease.<sup>13</sup> Isotopic scintiscintigraphy detects hydraulic anomalies in CSF in patients with Alzheimer's disease such as reversal flow with ventricular reflux or delayed clearance.<sup>14</sup> Histological studies performed on the choroid plexus in Alzheimer's disease have reported an important stromal fibrosis,<sup>15</sup> and the height of choroid plexus epithelial cells is significantly higher in elderly controls than in patients with Alzheimer's disease.<sup>11</sup>

The deposition of  $\beta$ -amyloid fibrils is probably a central event in the pathogenesis of Alzheimer's disease, and sequestration of  $\beta$ -amyloid protein has been reported to prevent amyloid formation.<sup>3</sup> In vitro, CSF inhibits  $\beta$ -amyloid fibril formation, and it has been suggested that this phenomenon could be related to its interaction with one or several sequestering proteins such as  $\alpha$ -1-antichymotrypsin, apolipoproteins E (apoE) and J (apoJ), or TTR.<sup>16</sup> Indeed,  $\alpha$ -1-antichymotrypsin is able to prevent  $\beta$ -amyloid fibrillogenesis in vitro, and could induce fibril



Concentrations of TTR in CSF of control subjects (●) and patients with Alzheimer's disease (○) measured with a kinetic nephelometric method. Concentrations of TTR are correlated positively with age in patients free from Alzheimer's disease.

disaggregation.<sup>17,18</sup> An interaction between ApoE and  $\beta$ -amyloid is suggested by the fact that ApoE immunoreactivity is found in senile plaques, and because this lipoprotein prevents  $\beta$ -amyloid aggregation *in vitro*.<sup>3</sup> The  $\beta$ -amyloid/ApoE interaction is influenced by the  $\beta$  sheet conformation of the amyloid peptides used and by the purification of ApoE.<sup>19,20</sup> The more important avidity of the native ApoE3 allele products is attenuated by purification, whereas ApoE3 and ApoE4 exhibit similar avidity when they are purified. These data could explain the apparent discrepancy of previously reported data.<sup>19</sup> It has also been reported that the presence of equimolar complexes of apoJ and  $\beta$ -amyloid protein in CSF indicates that apoJ acts as a carrier protein.<sup>21</sup> Finally, in human CSF under physiological conditions, TTR forms soluble complexes by binding to  $\beta$ -amyloid protein. An important inhibition of amyloid aggregation is found at a molar ratio of 1:300, which suggests that TTR concentrations in CSF could be the major  $\beta$ -amyloid binding protein.<sup>3,22</sup> As CSF concentration of  $\beta$ -amyloid have been reported to increase with age,<sup>23</sup> the concomitant increase in TTR concentrations that we report here could be an important feature maintaining  $\beta$ -amyloid in soluble complexes. In Alzheimer's disease, this physiological sequestration could be imperfect, owing to inadequate concentrations of TTR, the last being possibly related to epithelial atrophy in the choroid plexus in patients with late onset Alzheimer's disease.

- 1 Ingenbleek Y, Young V. Transthyretin (prealbumin) in health and disease: nutritional implications. *Annu Rev Nutr* 1994;14:495-533.
- 2 Palha JA, Moreira P, Wisniewski T, Frangione B, Saraiva MJ. Transthyretin gene in Alzheimer's disease patients. *Neurosci Lett* 1996;204:212-4.
- 3 Schwarzman AL, Gregori L, Vitek MP, Luybski S, Strittmatter WJ, Enghilde JJ, Bhasin R, Silverman J, Weisgraber KH, Coyle PK, Goldgaber D. Transthyretin sequesters amyloid  $\beta$  protein and prevents amyloid formation. *Proc Natl Acad Sci* 1994;91:8368-72.
- 4 Riiseen H. Reduced prealbumin (transthyretin) in CSF of severely demented patients with Alzheimer's disease. *Acta Neurol Scand* 1988;78:455-9.
- 5 McKahn G, Drachman D, Folstein M, Katzmann R, Price D, Stadlan EM. Clinical diagnosis of Alzheimer's disease: report of the NINCDS-ADRDA Work Group under the auspices of Department of Health and Human Services Task Force on Alzheimer's disease. *Neurology* 1984;34:939-44.
- 6 Kleine TO, Hackler R, Dauch W, Zöfel P. Transport and production of cerebrospinal fluid (CSF) change in aging humans under normal and diseased conditions. *Z Gerontol* 1993;26:251-5.
- 7 Kalara RN. The blood-brain barrier and cerebral microcirculation in Alzheimer disease. *Cerebrovasc Brain Metab Rev* 1992;4:226-60.
- 8 Pantoni L, Inzitari D, Pracucci G, Lolli F, Giordano GP, Bracco L, Amaducci L. Cerebrospinal fluid proteins in patients with leucoaraiosis: possible abnormalities in blood-brain barrier function. *J Neurol Sci* 1993;115:125-31.
- 9 May C, Kaye JA, Atack JR, Schapiro MB, Friedland RP, Rapoport SI. Cerebrospinal fluid is reduced in healthy aging. *Neurology* 1990;40:500-3.
- 10 Shuanghoti S, Netsky MG. Human choroid plexus: morphologic and histochemical alterations with age. *Am J Anat* 1970;128:73-96.
- 11 Serot JM, Béné MC, Foliguet B, Faure GC. Altered choroid plexus basement membrane and epithelium in late-onset Alzheimer disease: an ultrastructural study. *Ann N-Y Acad Sci* 1997 (in press).
- 12 Zheng W, Shen H, Blaner WS, Zhao Q, Ren X, Graziano JH. Chronic lead exposure alters transthyretin concentration in rat cerebrospinal fluid: the role of the choroid plexus. *Toxicol Appl Pharmacol* 1996;139:445-50.
- 13 Ikeda T, Furukawa Y, Mashimoto S, Takahashi K, Yamada M. Vitamin B12 levels in serum and cerebrospinal fluid of people with Alzheimer's disease. *Acta Psychiatr Scand* 1990;82:327-9.
- 14 Brusa G, Claudiani F, Piccardo A, Pizio N, Stoeck R. Scintiscintigraphy in presenile and senile degenerative disease. *Ital J Neurol Sci* 1990;11:43-7.
- 15 Jellinger K. Neuropathological aspects of dementias resulting from abnormal blood and cerebrospinal fluid dynamics. *Acta Neurol Belg* 1976;76:83-102.
- 16 Wisniewski T, Castano E, Ghiso J, Frangione B. Cerebrospinal fluid inhibits  $\beta$  amyloid fibril formation *in vitro*. *Ann Neurol* 1993;34:631-3.
- 17 Aksenova MV, Aksenov NY, Butterfield DA, Carney JM. Alpha-1-antichymotrypsin interaction with A beta (1-40) inhibits fibril formation but does not affect the peptide toxicity. *Neurosci Lett* 1996;211:45-8.
- 18 Fraser PE, Nguhen GT, McLachlan DR, Abraham CR, Kirschner D.  $\alpha$ 1-Antichymotrypsin binding to Alzheimer's A  $\beta$  peptides is sequence specific and induces fibril disaggregation. *J Neurochem* 1993;61:298-306.
- 19 Ladu MJ, Pederson TM, Frail DE, Reardon CA, Getz GS, Falduto MT. Purification of apolipoprotein E attenuates isoform-specific binding to  $\beta$  amyloid. *J Biol Chem* 1995;270:9039-42.
- 20 Golabek AA, Soto C, Vogel T, Wisniewski T. The interaction between apolipoprotein E and Alzheimer's amyloid  $\beta$  peptide is dependent on  $\beta$  peptide conformation. *J Biol Chem* 1996;271:10602-6.
- 21 Matsubara E, Frangione B, Ghiso J. Characterization of apolipoprotein J-Alzheimer's A  $\beta$  interaction. *J Biol Chem* 1995;270:7563-7.
- 22 Schwarzman AL, Goldgaber D. Interaction of transthyretin with amyloid  $\beta$ -protein: binding and inhibition of amyloid formation. In: Bock GR, Goode JA, eds. *The nature and origin of amyloid fibrils*. Chichester: Wiley (Ciba Foundation Symposium 199), 1996:146-64.
- 23 van Gool WA, Schenk DB, Bolhuis PA. Concentrations of amyloid- $\beta$  protein in cerebrospinal fluid increase with age in patients free from neurodegenerative disease. *Neurosci Lett* 1994;172:122-4.

ULTRASONIC examination of human choroid plexus (CP) disclosed the presence of a possibly new type of CP cells displaying many of the features of dendritic cells and apparently expressing HLA Class II antigens. These cells bear long processes, devoid of tight junctions, inserted between CP epithelial cells, and have close contacts with CP basement membrane. They could, therefore, play a key role in immunosurveillance in the central nervous system.

## Ultrastructural and immunohistological evidence for dendritic-like cells within human choroid plexus epithelium

Jean-Marie Serot,<sup>1,2,3,CA</sup>  
Bernard Foliguet,<sup>2</sup>  
Marie-Christine Béné<sup>3</sup> and  
Gilbert-Charles Faure<sup>3</sup>

<sup>1</sup>Hôtel-Dieu, 54350 Mont Saint-Martin;  
<sup>2</sup>Laboratoire d'Histologie-Embryologie, and  
<sup>3</sup>GRIP, Laboratoire d'Immunologie, Faculté de  
Médecine de Nancy, BP 184, Avenue de la  
Forêt de Haye, 54500 Vandoeuvre les Nancy,  
France

**Key words:** Antigen-presenting cells; Choroid plexus; Dendritic cells; Immunofluorescence; Transmission electron microscopy; Ultrastructure

CA: Corresponding Author and Address

### Introduction

The central nervous system (CNS) has long been considered an immunologically privileged site, devoid of immune reactions. This concept emerged from experimental data showing that allografts survived better when implanted in the brain than elsewhere.<sup>1,2</sup> Attempts to explain this phenomenon showed that the healthy CNS contains few immunocompetent cells and antigen presenting cells.<sup>3</sup> In addition, it is isolated from the rest of the body by the blood-brain barrier (BBB).<sup>4</sup> The BBB is relatively impervious to proteins, ions, small peptides and amino acids and, under physiological conditions, does not allow the passage of hematopoietic cells.<sup>4</sup> However, diseases such as multiple sclerosis or Guillain-Barré syndrome are associated with extensive immune reactions. Animal models of experimental allergic encephalitis have confirmed that cytotoxic T-cells can reach the brain and induce significant damage.<sup>4</sup> The origin of peripheral sensitization with a CNS antigen in human disease is poorly characterized. It might involve either a lymphatic-like drainage system from the CNS to regional lymph nodes through the cerebroform plate into nasal lymphatics,<sup>5</sup> or choroid plexuses (CP).<sup>6</sup>

The CP, located in the lateral ventricles of the brain, at the blood/cerebrospinal fluid (CSF) inter-

face, secrete CSF and produce some of its components. They can absorb a number of molecules of CNS origin,<sup>6,7</sup> which endows them with an important cleansing role in the CNS.<sup>8</sup> Several studies have shown the presence of MHC Class II-expressing epithelial cells in CP, suggesting that these structures could also be involved in CNS immunity:<sup>6,9</sup> these epithelial cells are able to act as antigen-presenting cells (APC).<sup>6</sup> Epithelial cells, however, have limited mobility, and such a role would involve the migration of lymphocytes into CP, a feature not reported in the literature. We performed an ultrastructural study of human CP, aimed at investigating whether other types of APC could be involved in antigen presentation in these structures.

### Subject and Methods

CP samples were obtained at autopsy from six patients, aged between 72 and 96 years old, who had died in a nursing home. Samples were obtained within 24 h after death, after families of the deceased had agreed to autopsy. Part of each sample, snap-frozen in liquid nitrogen and maintained at  $-80^{\circ}\text{C}$  until tested, was studied on frozen-cut sections in the immunology laboratory, using indirect immunofluorescence to investigate HLA-DR expression. The latter was performed with a monoclonal antibody to

HLA DR (I2, Coulterclone, Hialeah, FL), using FITC antimouse Ig (Dako, Glostrup, Denmark) as second step reagent. The other part of the sample was processed for electron microscopy. Briefly, after fixation in 2% glutaraldehyde the tissues were placed in cacodylate buffer, dehydrated, and included in Epon 812. Semithin (1.5  $\mu\text{m}$ ) and ultrathin (80–90 nm) sections were cut on a Reichert OMU 3 ultramicrotome (Wien, Austria). Semithin sections were stained with Azur II blue and examined with an Ortholux (Leitz, Wien, Austria) photomicroscope. Ultrathin sections, counterstained with uranyl acetate and lead nitrate Reynold's stain, were examined by transmission electron microscopy (TEM) with an Elmiskop 101 (Siemens, Berlin, Germany).

## Results

Immunofluorescence examination showed the presence within CP epithelial cells, of numerous autofluorescent lipofuscin vacuoles. Some stromal cells and a few sparse cells between PC epithelial cells expressed MHC Class II antigens. Close examination disclosed the presence among them of occasional star-shaped cells (Figs 1,2).

In TEM, CP epithelial cells showed numerous microvilli and occasional apical cilia. Their nuclei were often ovoid with their longer axis parallel to that of the basement membrane. They contained numerous lipofuscin vacuoles, some Biondi bodies, and were linked together by tight junctions. Between epithelial cells, rare cytoplasmic bodies and nuclei could be seen. These formations seemed to define dendritic-like cells, visible at a rate of about 1 in 100 epithelial cells, in all cases, on at least three different preparations for each patient. All parts of these cells

could be clearly identified by their ultrastructural characteristics (Figs 3,4), which differed from those of epithelial cells. They had a clear cytoplasm containing lysosomes, numerous small mitochondria, microtubules and microfilaments, and cisternae of rough endoplasmic reticulum. This characteristic cytoplasm could be seen around reniform nuclei with discrete chromatin clumps, and extended in cytoplasmic protrusions. The latter could occasionally be followed over a few micrometers, but usually appeared to resolve in another section plane. Conversely, small cytoplasmic bodies, with similar ultrastructural characteristics could be seen between epithelial cells, suggestive of truncated protrusions from the same or other cells. Cytoplasmic membranes between epithelial cells and these dendritic-like cells were clearly visible, and always devoid of tight junctions, while distinct ones were present between epithelial cells themselves, confirming that these peculiar cells were not epithelial. Their position in the epithelium was basolateral to epithelial cells, and in some cases cytoplasmic processes could be seen adhering to the basement membrane (Fig. 5). The similar topography of these cells to the scarce Class II-positive star-shaped cells mentioned above suggests that they are likely to be the same cells.

## Discussion

This study describes the presence of a previously unreported type and intra-epithelial cell in human

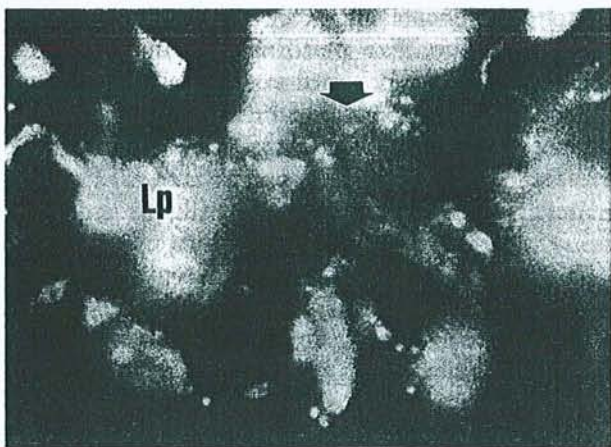


FIG. 1. Indirect immunofluorescence (original magnification  $\times 400$ ). Transverse section of the top of choroid plexus villus showing HLA-DR expression on a star-shaped intra-epithelial cell in choroid plexus. Lp, lipofuscin.

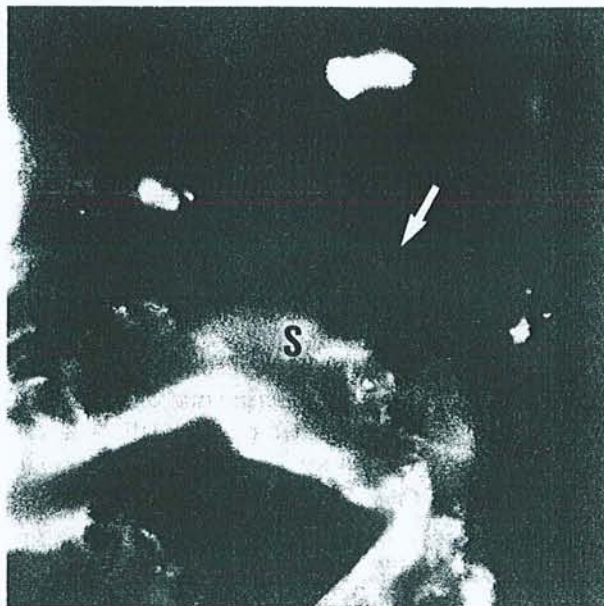

FIG. 2. Indirect immunofluorescence (original magnification  $\times 400$ ). Longitudinal section of choroid plexus villus showing HLA-DR expression on an elongated cell in choroid plexus epithelium. S, stroma.

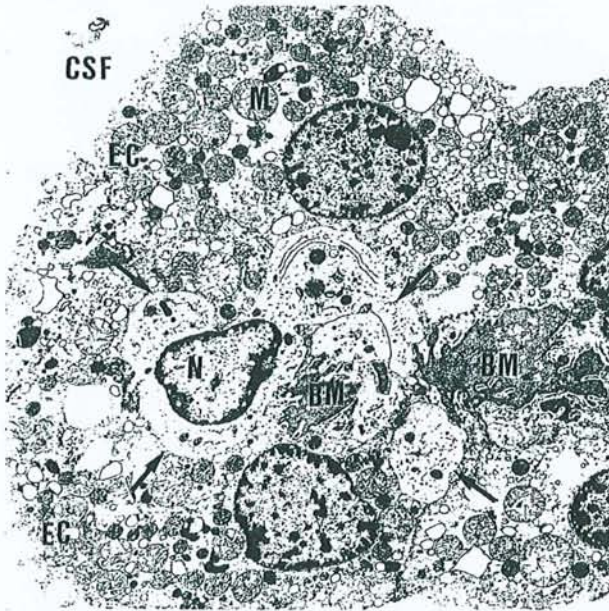


FIG. 3. Transmission electron microscopy (original magnification  $\times 2400$ ). Transverse section of the top of a choroid plexus villus showing several parts of an intra-epithelial dendritic-like cell. BM, basement membrane; ER, endoplasmic reticulum; Lp, lipofuscin; Ly, lysosomes; M, mitochondria; N, nucleus; S, stroma.

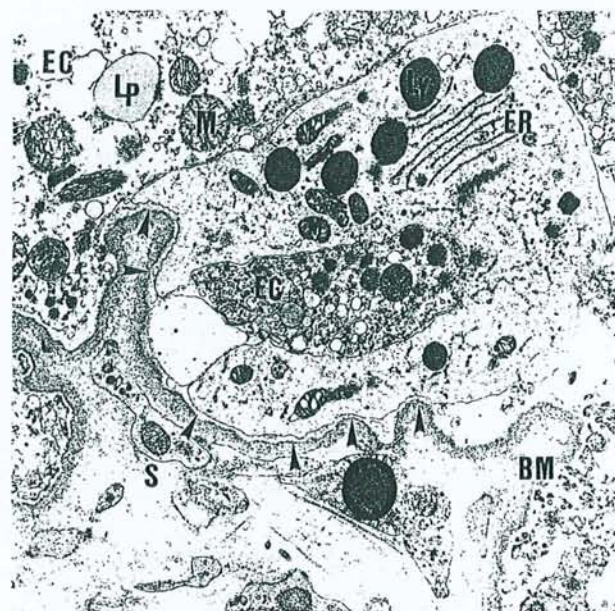


FIG. 5. Transmission electron microscopy (original magnification  $\times 6000$ ). Cytoplasmic process of a dendritic-like cell in close contact with choroid plexus epithelial basement membrane. BM, basement membrane; ER, endoplasmic reticulum; Lp, lipofuscin; Ly, lysosomes; M, mitochondria; N, nucleus; S, stroma.

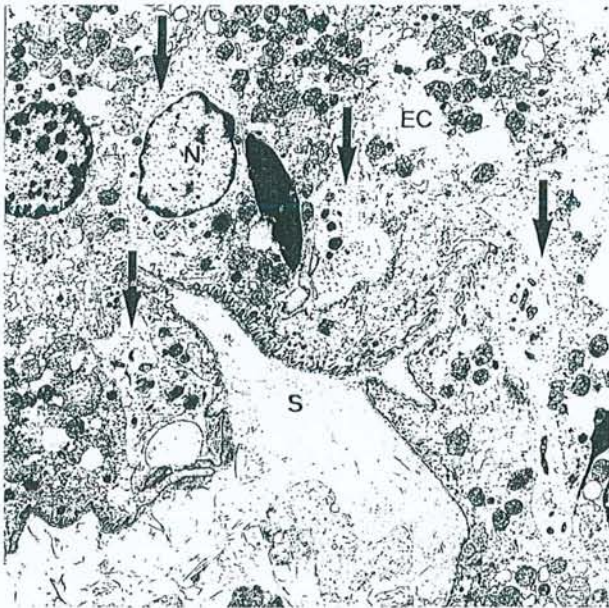


FIG. 4. Transmission electron microscopy (original magnification  $\times 2000$ ). Transverse section of a choroid plexus villus showing a dendritic-like cell and three cytoplasmic bodies likely to belong to the same cell, between epithelial cells. Note the absence of tight junctions between the dendritic-like cell membrane and that of epithelial cells. BM, basement membrane; ER, endoplasmic reticulum; Lp, lipofuscin; Ly, lysosomes; M, mitochondria; N, nucleus; S, stroma.

CP. These cells are very similar to dendritic cells in that they display a reniform nucleus, a cytoplasm relatively poor in vesicles but rich in mitochondria and lysosomes, and express HLA Class II antigens.<sup>10</sup>

The absence of Birbeck granules distinguishes them from Langerhans cells. Such cells are classically difficult to identify, owing to their failure to stain with common histological preparations such as hematoxylin-eosin.<sup>10</sup> This, added to the fact that CP have rarely been extensively studied in man could explain why the presence of CP dendritic cells does not seem to have been studied previously.<sup>11</sup> It might also be of relevance that we studied PC from elderly subjects, that could contain higher numbers of such cells. Normal CSF contains a few macrophage-like cells, also seen adherent to the apical pole of microvilli of CP epithelial cells. These epiplexus cells, also called Kolmer cells,<sup>12</sup> could be related to the dendritic-like intra-epithelial cells described here, which could be epiplexus cell precursors migrating towards the CSF.<sup>13</sup> Maxwell *et al.*<sup>14,15</sup> have reported an influx of macrophage-like cells to this area after a penetrant cerebral lesion or a head acceleration injury. These data have, however, been challenged by some authors<sup>12,14</sup> who consider that such transmigration does not exist or remains exceptional. Nevertheless, this hypothesis seems unlikely to explain the presence of the dendritic-like cells we report, since the morphological characteristics of monocytes/macrophages are very different from those noted here. The numerous interdigitating processes insinuated between epithelial cells and the occasional adherence between CP dendritic cells and the basement membrane rather suggest that they are resident cells.



The CSF contains numerous molecules issued from cerebral metabolism, including laminin,<sup>16</sup> tau-protein,<sup>17</sup> glial fibrillary acidic protein,<sup>18</sup> myelin basic protein,<sup>18</sup>  $\beta$ -amyloid<sup>19</sup> and prostaglandins.<sup>8</sup> Tight junctions between choroidal cells isolate CSF proteins from the peripheral blood. Nevertheless, in addition to their secretory activity, CP display what has been called a 'sink activity',<sup>20</sup> and are able to dispose of useless or toxic metabolites by pumping them from the CSF into the blood.<sup>7</sup> They also prevent the buildup in the CNS of potentially deleterious substances.<sup>8</sup> The key position of the dendritic-like cells we report therefore makes them likely to be in contact with such compounds, and possibly be involved in the immunosurveillance of brain tissue, by acting as APC inducing T-cell stimulation or tolerance.<sup>21</sup>

## Conclusion

Immunofluorescence examination of CP epithelium shows the presence of sparse intra-epithelial cells expressing MHC Class II antigens which display the

features of dendritic cells on TEM. This suggests that CP, besides their secretory and scavenger activity, could be involved in immunosurveillance in the CNS.

## References

1. Scheinberg LC, Edelman FL and Lewy WA. *Arch Neurol* **11**, 248-264 (1964).
2. Barker CF and Billingham RE. *Adv Immunol* **125**, 1-6 (1977).
3. Cserr HF and Knopf PM. *Immunol Today* **13**, 507-512 (1992).
4. Fabry Z, Raine CS and Hart MN. *Immunol Today* **15**, 218-224 (1994).
5. Bradbury MWB and Cole DF. *J Physiol* **299**, 353-365 (1980).
6. Nathanson JA and Chun LLY. *Proc Natl Acad Sci USA* **86**, 1684-1688 (1989).
7. Balin BJ and Broadwell RD. *J Neurocytol* **17**, 809-826 (1988).
8. Spector R. *Ann NY Acad Sci* **559**, 146-152 (1989).
9. Serot JM, Béné MC and Faure GC. *Hum Pathol* **25**, 1185-1190 (1994).
10. Hammar S, Bockus D, Remington F et al. *Hum Pathol* **17**, 894-905 (1986).
11. Perry VH and Gordon S. *Int Rev Cytol* **125**, 203-244 (1991).
12. Lu J, Kaur C and Ling EA. *J Anat* **183**, 405-414 (1993).
13. Ling EA. *J Anat* **133**, 559-569 (1981).
14. Maxwell WL and McGadey J. *J Anat* **160**, 145-155 (1988).
15. Maxwell WL, Hardy IG, Watt C et al. *Acta Neuropathol* **84**, 78-84 (1992).
16. Kittur SD, Adler WH, Martin GR et al. *Int J Devl Neuroscience* **11**, 95-99 (1993).
17. Arai H, Terajima M, Miura M et al. *Ann Neurol* **38**, 649-652 (1995).
18. Noppe M, Crols R, Andries D et al. *Clin Chim Acta* **155**, 143-150 (1986).
19. Van Gool WA, Kuiper MA, Wastra GJM et al. *Ann Neurol* **37**, 277-279 (1995).
20. Segal MB. *Inher Metab Dis* **16**, 617-638 (1993).
21. Van Seventer GA, Shimizu Y and Shaw S. *Curr Opin Immunol* **3**, 294-303 (1991).

Received 7 March 1997;  
accepted 19 March 1997

### General Summary

Choroid plexuses (CP) are located in the lateral ventricles of the brain, at the interface between blood and cerebrospinal fluid (CSF). They secrete CSF and some of its components and can also scavenge it from some molecules of central nervous system (CNS) origin. Immunofluorescence examination shows sparse cells expressing MHC Class II antigens within the CP epithelium. Transmission electron microscopy discloses the presence of dendritic-like cells, with long processes, clear cytoplasm, reniform nucleus and without tight junctions, insinuated between CP epithelial cells, near the epithelial basement membrane. Classically the CNS is devoid of antigen presenting cells, therefore the central nervous system has long been considered as an immunologically privileged site. The presence of dendritic cells in CP epithelium suggests that CP, besides their secretory and scavenger activity could be involved in immunosurveillance in the CNS.

1. Cooper HS, Deppisch LM, Kahn EI, et al: Pathology of the malignant colorectal polyp. *HUM PATHOL* 29:15-26, 1998
2. Cooper HS, Deppisch LM, Gourley WK, et al: Endoscopically removed malignant colorectal polyps: Clinical pathological correlations. *Gastroenterology* 108:1657-1665, 1998
3. Bond JH: For the practice parameters committee of the American College of Gastroenterology: Polyp guidelines, diagnosis, treatment, and surveillance for patients with non-familial colorectal polyps. *Ann Intern Med* 119:836-843, 1993
4. Lynch HT, Smyrk TC, Watson P, et al: Genetics, natural history, tumor spectrum, and pathology of hereditary non-polyposis colorectal cancer: An updated review. *Gastroenterology* 104:1535-1549, 1993
5. Myrholm T, Bisgaard ML, Bernstein I, et al: Hereditary non-polyposis. Cancer: clinical features and survival. Results from the Danish HNPCC register. *Scand J Gastroenterol* 32:572-576, 1997
6. Sankila R, Aaltonen LA, Jarvinen HJ, et al: Better survival rate in patients with MLH1-associated hereditary colon cancer. *Gastroenterology* 110:682-687, 1996

### Intraepithelial and Stromal Dendritic Cells in Human Choroid Plexus

*To the Editor:*—In a recent issue of *Human Pathology*, Hanly and Petito<sup>1</sup> reported on the presence of human immunodeficiency virus (HIV) in dendritic cells of choroid plexus (CP) stroma and suggested that such cells, localized in these ventricular structures, could be a potential reservoir of HIV during the period of AIDS clinical latency. According to these authors' description, CP dendritic cells would be located in the stroma of CP villi, near the epithelial basement membrane, and would send processes both toward stromal capillaries and between epithelial cells.

We reported recently an ultrastructural and immunohistological study of CP from 15 deceased elderly former patients from a nursing home.<sup>2</sup> Immunohistological examination allowed to observe sparse HLA-DR+ cells within the CP epithelium, and more numerous human leucocyte antigen (HLA)-DR+ cells in the stroma. Transmission electron microscopy observation disclosed the presence of elongated dendritic-like cells in CP's stroma, beneath the epithelial basement membrane (Fig 1). These cells indeed extended stromal processes towards capillaries, as reported by Hanly and Petito and cytoplasmic protrusions were also seen along the epithelial basement membrane but not crossing it. In addition, similar cells were evidenced within the CP epithelium (Fig 2). They were rare (approximately 1 for 100 epithelial cells), presented a reniform nucleus definitely different from that of



**FIGURE 1.** Transmission electron microscopy (original magnification  $\times 3,800$ ). Transverse section of a human choroid plexus villus showing an elongated stromal dendritic cell beneath the epithelial basement membrane. ec, epithelial cell; dc, dendritic cell; bm, basement membrane; s, stroma; n, nucleus.



**FIGURE 2.** Transmission electron microscopy (original magnification  $\times 3,000$ ). Transverse section of a human choroid plexus villus showing an intraepithelial dendritic cell in close contact with the epithelial basement membrane. ec, epithelial cell; dc, dendritic cell; bm, basement membrane; s, stroma; n, nucleus.

epithelial cells, and a clear cytoplasm containing a few lysosomes, microtubules and microfilaments, cisternae of rough endoplasmic reticulum, and numerous small mitochondria but no Birbeck granules. Between epithelial cells, small cytoplasmic bodies devoid of tight junctions, with similar ultrastructural characteristics were seen, suggestive of truncated protrusions from these cells.

Our data and those of Hanly and Petito concur in showing the presence of previously unreported dendritic-like cells in human CP, abundant in CP stroma and less numerous within the epithelium itself. Knowing that dendritic cells are mobile to and from epithelial interfaces particularly skin and mucosae<sup>3</sup> they are likely to contribute to immunosurveillance of the brain, adding another important function to the secretory and filtration activities of CP.<sup>4</sup>

JEAN-MARIE SEROT, MD  
 BERNARD FOLIGUET, MD  
 MARIE-C. BÉNÉ, PHARM SCI D, PH D  
 GILBERT C. FAURE, MD, PH D  
 Groupe de recherche en Immunopathologie,  
 Laboratoire de Microscopie Electronique  
 Faculté de Médecine de Nancy, Nancy, France

1. Hanly A, Petito CK: HLA-DR-positive dendritic cells of the normal human choroid plexus: A potential reservoir of HIV in the central nervous system. *HUM PATHOL* 29:88-93, 1998
2. Serot JM, Foliguet B, Béné MC, et al: Ultrastructural and immunohistological evidence for dendritic-like cells within human choroid plexus epithelium. *Neuroreport* 8:1995-1998, 1997
3. Banchereau J, Steinman RJ: Dendritic cells and the control of immunity. *Nature* 392:245-252, 1998
4. Segal MB: Extra cellular and cerebrospinal fluids. *J Inher Metab Dis* 16:617-638, 1993

### Reply

*To the Editor:*—We are grateful to Drs. Serat, Foliguet, Béné, and Faure for bringing to our attention, and to the attention of the readers of *Human Pathology*, their excellent article that documents the presence of dendritic cells in the normal human choroid plexus.<sup>1</sup> Because it was published shortly after our own manuscript<sup>2</sup> was in press, we were not aware of it at the time so thank them for their Letter. The choroid plexus is a structure remarkably

ASSOCIATION DE L'APOLIPOPROTEINE E AVEC D'AUTRES PROTEINES DANS LE LIQUIDE CEPHALORACHIDIEN DE MALADES D'ALZHEIMER  
AKSAM MERCHED\*, SOPHIE VISVIKIS\*, JEAN-MARIE SEROT\*\* CLAUDE JEANDEL\*\*\*  
GERARD SIEST\*

\* Centre de Medecine Preventive, URA CNRS 597 2, rue Parisot, F-54501 Vandoeuvre-les-Nancy.  
\*\* Hopital Hotel Dieu de Saint-Marfin, 54350 Mont Saint-Martin, \*\*\* CHU de Brabois, Medecine B, 54501

MALADIE D'ALZHEIMER, Volume 5, 1998 ©

Vandoeuvre-les-Nancy

Les propriétés physico-chimiques des apolipoprotéines (Apo) E, ont montré des différences suffisamment importantes pour rendre plausibles leurs différences au niveau de leur fonctions. Dans cet esprit, nous avons voulu, sur des échantillons de liquide céphalorachidien (LCR), examiner les variations de la concentration des apoE avec celle de l'apoD, de la transthyréine (TTR) et d'autres protéines comme l'actine évaluée par électrophorèse bidimensionnelle. Nous avons étudié leur état d'équilibre et/ou d'interaction dans ce milieu physiologique en relation avec la maladie d'Alzheimer (MA) et en parallèle avec la génétique de l'apoE (facteur de risque génétique majeur de la MA), les données de l'histopathologie clinique du cerveau permettant d'estimer l'avancement et le stade de la maladie.

Nous avons montré des taux plus élevés d'apoE dans le LCR dans les conditions neurodégénératives liées à la MA ( $2.07 \pm 0.80$  mg/l  $\pm$  DS) mais également à d'autres pathologies neurologiques ( $1.57 \pm 0.67$  mg/l,  $p < 0.001$ ) par rapport au groupe contrôle ( $0.80 \pm 0.34$  mg/l). Ces résultats suggèrent une implication de l'apoE dans la dégénérescence des neurones au niveau du mécanisme régénératif, au cours duquel l'apoE intervient dans la remobilisation et la réutilisation des lipides. Nous avons également montré que l'apoE est impliquée au niveau du vieillissement. En effet, sa concentration dans le LCR augmente avec l'âge ( $r = 0.52$ ,  $p < 0.005$ ) probablement en liaison avec des altérations des neurones.

Nous avons également étudié l'apoD dont l'expression est stimulée comme celle de l'apoE dans les conditions de lésions expérimentales du tissu périphérique. Nos résultats montrent que parallèlement à la concentration de l'apoE dans le LCR, celle de l'apoD augmente de façon considérable chez les patients atteints de la MA mais aussi chez les patients atteints d'autres pathologies par rapport au groupe contrôle ( $4.23 \pm 1.58$  et  $3.29 \pm 1.35$  vs  $1.15 \pm 0.70$  mg/l, avec dans les deux cas  $p < 0.0001$ ). De plus, sa concentration est positivement corrélée avec la dose de l'allèle ApoE- $\epsilon 4$  ( $p < 0.001$ ).

Par ailleurs, afin de mieux comprendre le processus de dépôts de l'amyloïde  $\sim$  dans les plaques séniles (PS) au niveau du cerveau des patients souffrant de la MA, nous avons étudié la contribution potentielle de deux protéines ayant une affinité vis-à-vis de l'Ap, l'apoE et la TTR. Nous avons mesuré leur concentration dans le LCR post-mortem en tenant compte de l'abondance des PS estimée par des études immunohistochimiques dans le cerveau des mêmes patients. Nos résultats montrent que la concentration de la TTR contrairement à celle de l'apoE, est plus basse dans le LCR des patients atteints de la MA par rapport aux patients ayant ou non d'autres pathologies neurologiques ( $22.80 \pm 1.36$  vs  $36.24 \pm 4.11$  mg/l d: SEM,  $p < 0.005$ ). La concentration de la TTR semble dépendre de la génétique de l'apoE ( $p < 0.05$ ). Toutefois, nous n'avons pas noté d'effet sur l'abondance des PS.

Un autre aspect de la physiopathologie de la MA est abordé via l'étude d'un composant majeur du  $\sim$ -tosquelette, l'actine dans le LCR. L'actine a été étudiée en relation avec la génétique de l'apoE et les variations quantitatives de la TTR. Les résultats montrent d'une part, une corrélation positive importante entre l'actine et la TTR ( $r = 0.75$ ,  $p < 0.001$ ) et d'autre part, une augmentation de l'actine en relation avec la dose de l'allèle  $\epsilon 4$  ( $p < 0.05$ ).

Les variations quantitatives de l'apoE et de ces protéines sont liées aux maladies neurodégénératives dans un cadre mécanistique multifonctionnelle bien précis (régénération cellulaire, synaptogenèse, biochimie du cytosquelette, ..). Ces fonctions multiples se trouvent dépendantes des états d'équilibre variables avec la nature des protéines, et de l'environnement pathologique des neurones. L'ensemble de nos résultats montrent que l'apolipoprotéine  $\epsilon 4$  pourrait être impliquée dans une ou plusieurs voies de corrélation particulière(s) mettant en jeu l'apoD, la TTR l'actine et probablement d'autres dans un processus physiopathologique spécifique de la MA. Les hypothèses d'implication de ces protéines seront proposées en relation avec les connaissances actuelles de la physiopathologie de la MA.

II - EPIDEMIOLOGIE GENETIQUE

VALEUR PREDICTIVE DU GENOTYPAGE DE L'ALLELE  $\epsilon 4$  DE L'APOLIPOPROTEINE E DANS LA MALADIE D'ALZHEIMER

G. LUCOTTE, F. DAVID, C. LEGRAND, C. CLAVEL, J.C. TURPIN

Laboratoire de Neurogénéétique, Service de Neurologie, Hôpital Maison Blanche, 45 rue Cognarg-Jay, 51092 Reims.

Les génotypes de l'apolipoprotéine E ont été déterminés dans une série de 248 Alzheimers probables d'âge d'apparition tardif ( $\geq 65$  ans), comparés à des témoins appariés pour l'âge et le sexe et en provenance de la même région. Dans ces deux séries la fréquence

---

# ACTUALITÉS 1998 SUR LA MALADIE D'ALZHEIMER ET LES SYNDROMES APPARENTÉS

Sous la direction de :

M.-C. GELY-NARGEOT  
K. RITCHIE  
J. TOUCHON

*Les articles de cet ouvrage ont été sélectionnés par un comité de lecture formé des membres du comité scientifique et du comité d'organisation de la IV<sup>e</sup> Réunion Francophone sur la maladie d'Alzheimer et des syndromes apparentés*

SOLAL, éditeurs  
111, rue Sainte-Cécile  
13005 MARSEILLE

---

---

# GÉNÉTIQUE DE L'APOLIPOPROTÉINE E ET ASSOCIATION AVEC LA TRANSTHYRÉTINE, L'APOLIPOPROTÉINE D ET L'ACTINE DANS LA MALADIE D'ALZHEIMER

A. MERCHED,  
S. VISVIKIS,  
J.-M. SEROT,  
E. RASSART,  
G. SIEST

## INTRODUCTION

Le locus du gène de l'apoE code pour 3 allèles communs ( $\epsilon 2$ ,  $\epsilon 3$  et  $\epsilon 4$ ) qui diffèrent les uns des autres par une substitution d'un ou deux acide(s) aminé(s). Dans le système nerveux central l'apoE est synthétisée principalement par les astrocytes (Pitas et al., 1987). Certains travaux originaux ont montré l'importance de l'apoE dans la croissance, la régénération neuronale et la synaptogénèse (Mahley, 1988, Boyles et al., 1990 ; Poirier et al., 1994). Ces données sont en faveur d'une implication de l'apoE dans le métabolisme lipidique et l'homéostasie du cholestérol dans le cerveau. Les mécanismes précis pouvant impliquer les dysfonctions de l'apoE dans la maladie d'Alzheimer (MA) ne sont pas encore définis. Tandis que certaines études postulent pour un rôle de l'apoE dans la clairance de l'amyloïde (Schmechel et al., 1993, Strittmatter et al., 1993), d'autres suggèrent un rôle dans la protection contre la phosphorylation excessive de la protéine tau (Strittmatter et al., 1994), et dans la plasticité neuronale (Poirier et al., 1994). Toutefois, l'association de l'allèle  $\epsilon 4$  à 64% des cas de MA (Saunders et al., 1993) suggère un rôle particulier de cet allèle.

Le LCR contient la majorité des facteurs impliqués dans la formation des plaques amyloïdes et des lésions neurofibrillaires. Parmi ces facteurs se trouvent principalement l'apolipoprotéine (apo) E, la protéine tau, le peptide amyloïde  $\beta$  ( $A\beta$ ), mais également l'apoD, J, la TTR, l' $\alpha 1$ -antichymotrypsine. La transthyrétine (TTR) séquestre vraisemblablement le peptide  $A\beta$  dans le milieu extracellulaire (Schwarzman et al., 1994), l'apolipoprotéine D (apoD) participe dans la régénération et la réparation neuronale (Boyles et al., 1990) et l'actine, un composant majeur du cytosquelette, impliquée dans la croissance cellulaire, pourrait interagir avec l'apoE (Fleming et al., 1996). Dans des échantillons de LCR, nous avons donc examiné les variations de la concentration des apoEs

---

avec celle de la TTR, de l'apoD et de l'actine évaluée par électrophorèse bidimensionnelle. Nous avons étudié leur état d'équilibre et/ou d'interaction dans ce compartiment en relation avec la MA et en parallèle avec le polymorphisme de l'apoE, le statut mental, les données de l'histopathologie clinique du cerveau.

## POPULATION ET MÉTHODES

Les apoD et E ont été mesurées dans les LCR prélevés par ponction lombaire chez 41 patients atteints de MA probable selon les critères de NINCDS-ADRA, 11 individus n'ayant pas d'atteintes neurologiques et 39 patients ayant diverses atteintes neurologiques périphériques et inflammatoires.

La relation de la TTR et de l'apoE avec les plaques séniles et l'actine a été réalisée chez 20 patients ayant une MA confirmée sur le plan anatomopathologique et 10 patients avec diverses atteintes neurologiques et inflammatoires. En *post mortem*, du LCR intraventriculaire a été prélevé. Une analyse semi-quantitative des plaques séniles a été réalisée à l'aide d'un anticorps monoclonal antiA $\beta$  (Dako) (Serot et al., 1994) au niveau des lobes temporal, frontal, pariétal et de l'hippocampe (CA1). L'abondance des plaques séniles a été classée en modérée (+), abondante (++) et très abondante (+++).

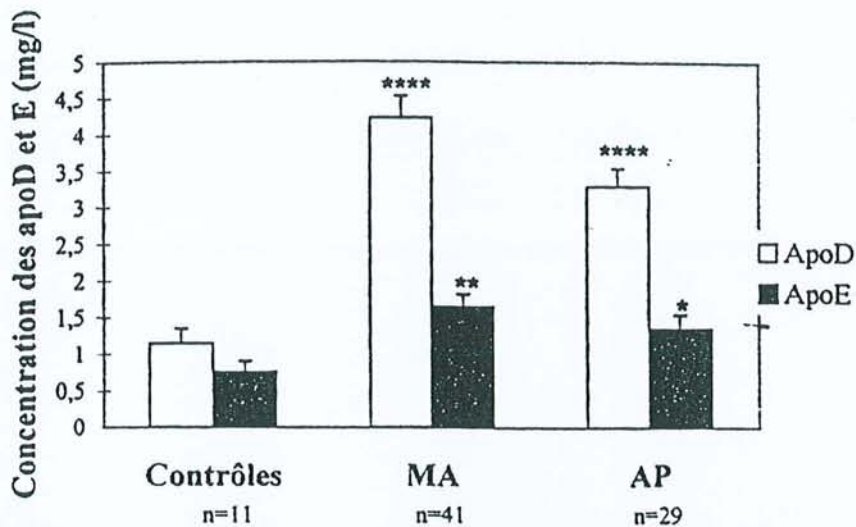
Les deux apolipoprotéines ont été mesurées à l'aide des techniques ELISA classiques décrites précédemment (Camato et al., 1989, Merched et al., 1997), la TTR par immunonéphélométrie à l'aide du système Array (Beckman). L'étude de l'actine a été réalisée après séparation des protéines de LCR par électrophorèse bidimensionnelle (Visvikis et al., 1986) et des mesures densitométriques quantitatives des deux spots d'actine identifiés par comparaison aux cartes publiées et par révélation immunospécifique à l'aide d'un anticorps monoclonal anti-actine (Sigma). Le polymorphisme génétique de l'apoE a été déterminé par électrophorèse bidimensionnelle ou par PCR à l'aide de la technique de Hixson et Vemier (1990).

## RÉSULTATS ET DISCUSSION

### ApoE, ApoD et réparation neuronale

Nous avons d'abord étudié l'ApoD dont l'expression est stimulée comme celle de l'apoE dans les conditions de lésions expérimentales du tissu périphérique (Boyles et al., 1990). Nos résultats montrent que parallèlement à la concentration de l'apoE dans le LCR, celle de l'apoD augmente de façon considérable chez les patients atteints de la MA mais aussi chez les patients atteints d'autres pathologies par rapport au groupe contrôle ( $4.23 \pm 1.58$  et  $3.29 \pm 1.35$  vs  $1.15 \pm 0.70$  mg/l, avec dans les deux cas  $p < 0.0001$ ) (Fig. 1). La concentration de l'apoD est positivement corrélée avec la dose de l'allèle  $\epsilon 4$  ( $p < 0.001$ ) (Fig. 2). Une augmentation de la concentration de l'apoE, bien que moins marquée que celle l'apoD, a été observée chez les patients MA, et les patients "neurologiques" ( $p < 0.001$  et  $p < 0.05$ , respectivement) (Fig. 1).

L'augmentation des apoD et E semble être liée aux caractères communs de



**Figure 1** : Variation de la concentration des Apo D et E dans le LCR des patients atteints de la maladie d'Alzheimer (MA), des contrôles et des patients atteints d'autres pathologies neurologiques et inflammatoires (AP). Les barres représentent les moyennes  $\pm$  SEM. \*  $p < 0.05$ , \*\*  $p < 0.01$ , \*\*\* :  $p < 0.005$ , \*\*\*\*  $p < 0.001$ .

la MA et des autres pathologies neurologiques et inflammatoires, probablement en réaction aux dommages cellulaires. Ces résultats sont en faveur d'un rôle de coordination des deux protéines dans la réparation et la régénération neuronale. Etant donné l'appartenance de l'apoD à la famille des lipocalines, elle pourrait assurer le transport de ligand(s) hydrophobe(s) essentiel(s) dans les situations pathologiques ou alternativement l'élimination de substance(s) neurotoxique(s). La corrélation positive entre la concentration de l'apoD dans le LCR et la dose de l'allèle  $\epsilon 4$  souligne une interaction probablement de nature métabolique entre les deux marqueurs (figure 2).

#### ApoE, transthyrétine et formation des plaques séniles

Par ailleurs, afin de mieux comprendre le processus de dépôts de l'amyloïde  $\beta$  dans les plaques séniles (PS) au niveau du cerveau, nous avons étudié la contribution potentielle de deux protéines ayant une affinité assez forte vis-à-vis de l'A $\beta$ , l'ApoE et la TTR. Nous avons mesuré leur concentration dans le LCR *postmortem* en tenant compte de l'abondance des dépôts amyloïdes estimée par études immunohistochimiques sur le cerveau des mêmes patients et en sachant que les résultats peuvent varier en fonction des observateurs (Duyckaerts et al., 1990). Nos résultats montrent que la concentration de la TTR, contrairement à celle de l'ApoE, est plus basse dans le LCR des patients atteints de la MA par rapport aux patients ayant ou non d'autres pathologies neurologiques ( $22.21 \pm 1.41$  vs  $36.52 \pm 4.12$  mg/l  $\pm$  SEM,  $p < 0.01$ ) (Fig. 3). Elle est également négativement corrélée à l'abondance des PS ( $p < 0.01$ ) (Fig. 4). Tandis que le nombre des plaques séniles augmente significativement avec le nombre d'allèle  $\epsilon 4$  ( $p < 0.05$ ). La TTR et l'apoE semblent avoir des effets oppo-

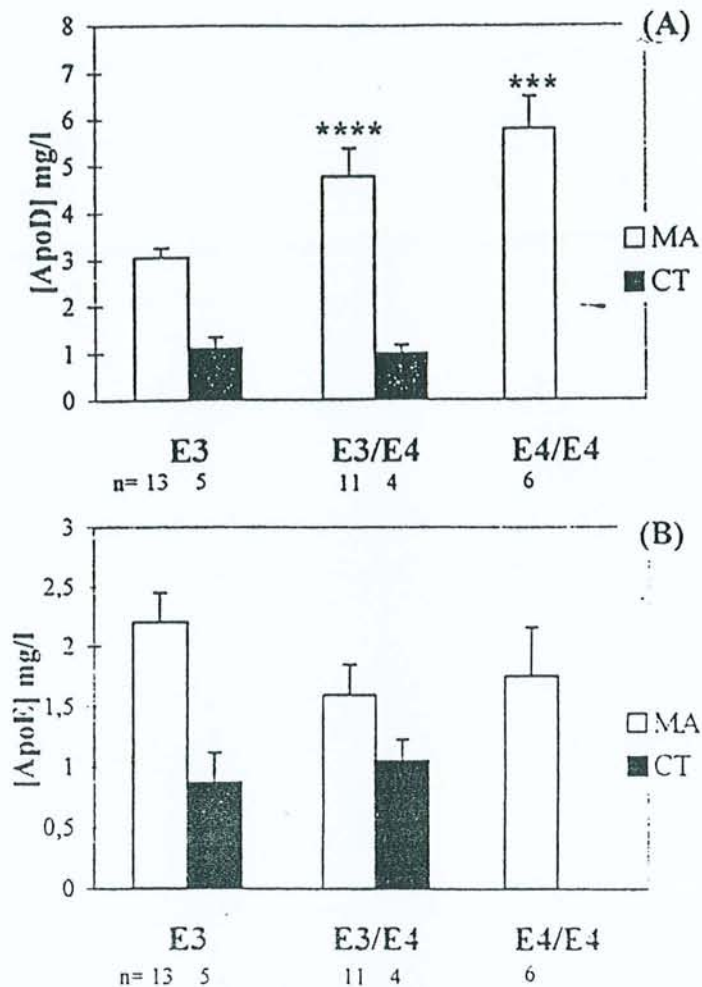


Figure 2 : Variation de la concentration de l'ApoD (A) et l'ApoE (B) dans le LCR des patients en fonction du nombre d'allèle  $\epsilon 4$ . \*\*\* :  $p < 0.005$ , \*\*\*\*  $p < 0.001$ .

sés dans la formation des plaques séniles. Leur affinité au peptide  $A\beta$  suggère une relation de compétition entre les deux protéines, avec un rôle protecteur de la TTR et un effet amyloïdogénique de l'apoE4.

#### ApoE, actine et cytosquelette

Un autre aspect de la physiopathologie de la MA a été abordé via l'étude par électrophorèse bidimensionnelle d'un composant majeur du cytosquelette, l'actine (Fig 5). L'actine a été étudiée dans le LCR, en relation avec la génétique de l'apoE. De plus en plus d'arguments sont en faveur d'un rôle important de l'apoE dans la biochimie du cytosquelette grâce à ses affinités différentielles vis-à-vis de plusieurs composants de celui-ci, comme la protéine *tau*, l'actine et la protéine *MAP2* (Fleming et al., 1996). Nos résultats montrent une augmen-



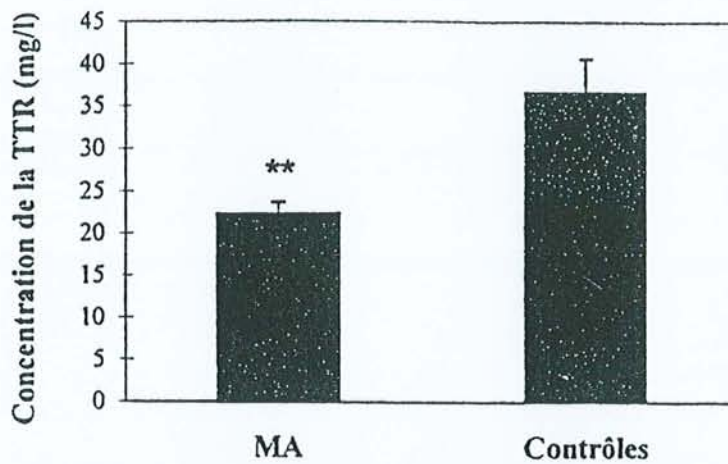


Figure 3 : Concentration de la transthyréline dans le LCR intraventriculaire des patients atteints de la maladie d'Alzheimer (MA) et d'autres pathologies neurologiques et inflammatoires (contrôles). \*\* :  $P < 0.01$ .

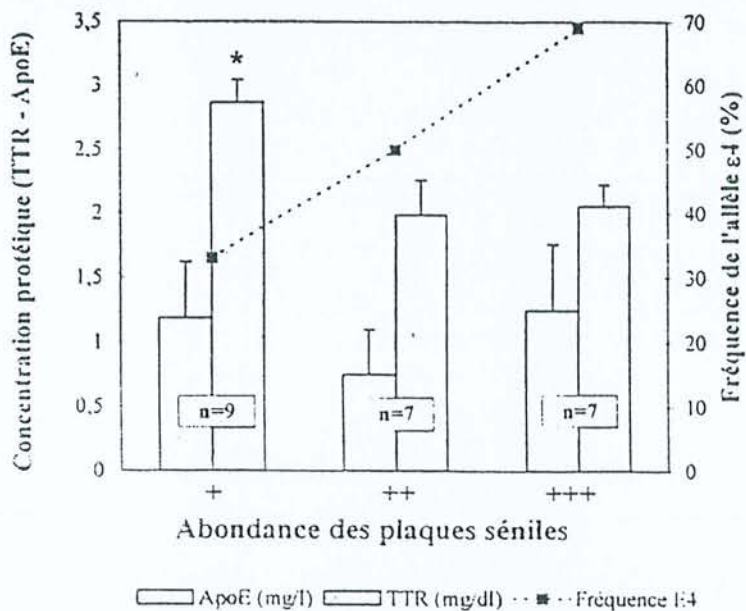


Figure 4 : Relation entre les concentrations moyennes de l'apoE et la TTR dans le LCR intraventriculaire et l'abondance des plaques séniles dans le cerveau des mêmes patients. L'évolution de la fréquence de l'allèle  $\epsilon 4$  est présentée en pointillé. (+) abondance moyenne, (++) abondant, (+++) très abondant. \*  $p < 0.05$ .

tation de l'actine en relation avec la dose de l'allèle  $\epsilon 4$  ( $p < 0.05$ ) (Fig 6) Ces résultats suggèrent que l'apoE4 pourrait moduler et réguler la plasticité du cytosquelette via des interactions directes avec les composants du cytosquelette.

En résumé, l'ensemble de ce travail montre les résultats suivants :

(i) la présence de l'allèle  $\epsilon 4$ , la diminution de la concentration de la TTR

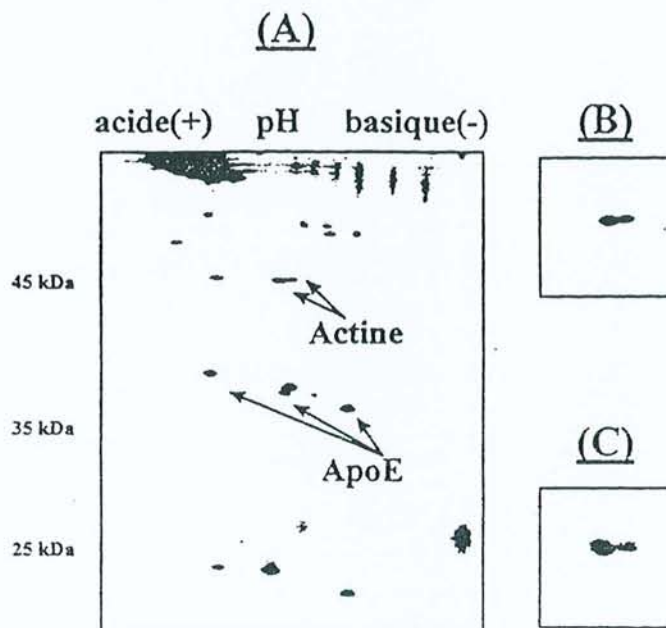


Figure 5 : Profil électrophorétique bidimensionnel des protéines de LCR colorées au nitrate d'argent (A). A droite sont présentés un agrandissement de la région d'actine (B) et une révélation immunospcifique de l'actine à l'aide d'un anticorps monoclonal anti-actine (Sigma).

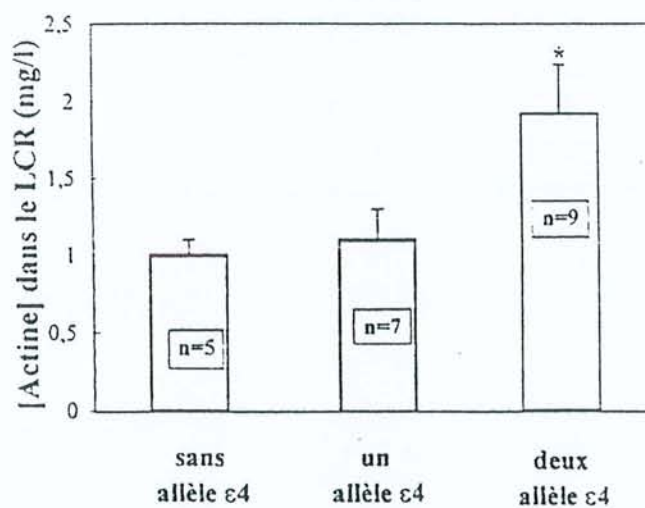


Figure 6 : Variation de la quantité d'actine dans le LCR intraventriculaire des patients atteints de la MA en fonction du nombre d'allèle  $\epsilon 4$ . \* $p < 0.05$ .

semblent être les conditions les plus favorables à la formation des plaques séniles. Ces fonctions pourraient être dues à un mécanisme de compétition entre les deux facteurs vis à vis du peptide  $A\beta$  ou à une implication dans le métabolisme anormale de ce peptide, (ii) les deux apolipoprotéines D et E sont

---

importantes dans les maladies neurodégénératives telle que la MA probablement au niveau de la remobilisation de cholestérol et la réparation neuronale. Toutefois, la présence de l'allèle  $\epsilon 4$  semble inhiber ou ralentir cette remobilisation et pourrait compromettre par conséquent la régénération cellulaire, (iii) L'apoE semble intervenir activement au niveau de la biochimie du cytosquelette. L'isoforme E4 pourrait avoir une contribution négative à la stabilité du cytosquelette à travers l'actine, et finalement (iv) l'actine pourrait servir comme marqueur du cytosquelette dans la MA. Sa polymérisation semble être négativement régulée par l'apoE4. Cette régulation pourrait s'exercer de manière directe ou indirecte.

Ces résultats montrent que l'apolipoprotéine E4 pourrait être impliquée dans une ou plusieurs voies de corrélation particulière(s) mettant en jeu l'apoD, la TTR, l'actine et probablement d'autres dans un processus physiopathologique spécifique de la MA. L'élucidation des bases moléculaires de la maladie d'Alzheimer et la définition de bons marqueurs seront utiles sur le plan étiopathologique mais également pour le suivi thérapeutique de cette maladie.

## RÉFÉRENCES BIBLIOGRAPHIQUES

- Boyles, J.K., Notterpek, L.M., Anderson, L.J. (1990). *J. Biol. Chem.*, 254, 17805-17815.
- Camato, R., Marcel, Y., Milne, R., Lussier-Cacan, S., Weech, P. (1989). *J. Lipid. Res.*, 30, 865-875.
- Duycaerts, C., Delaere, P., Hauw, J.J., Abbamondi-Pinto, A.L., Sorbi, S., et al. (1990). *J. Neurol. Sci.*, 97(2-3), 295-323.
- Fleming, L.H., Weisgraber, K.H., Strittmatter, W.J., Troncoso, J.C., Johnson, G.N.W. (1996). *Exp. Neurol.*, 138, 252-260.
- Hixon, J. E., Vernier, D.T. (1990). *J. Lipid. Res.*, 31, 545-548.
- Mahley, R.W. (1988). *Science*, 240, 622-630.
- Merched, A., Blain, H., Visvikis, S., Herbeth, B., Jeandel, C., Siest, G. (1997). *J. Neurol. Sci.*, 145, 33-39.
- Pitas, R.E., Boyles, J.K., Lee, S.H., Hui, D., Weisgraber, K.H. (1987). *J. Biol. Chem.*, 262, 14352-14360.
- Poirier, J., Baccichet, A., Dea, D., Gauthier, S. (1993). *Neuroscience*, 55(1), 81-90.
- Roses, A.D., Einstein, G., Gilbert, J., Goedert, M., et al. (1996). *Ann. NY Acad. Sci. USA*, 777, 147-157.
- Schmechel, D.E., Saunders, A.M., Strittmatter, W.J. et al. (1993). *Proc. Natl. Acad. Sci.*, 90, 9649-9653.
- Scharzman, A.L., Gregori, L., Vitek, M.P., Lyubski, S., et al. (1994). *Proc. Natl. Acad. Sci. USA*, 91, 8368-8372.
- Serot, J.M., Béné, M.C., Faure, G.C. (1994). *Hum Pathol*, 25, 1185-1190.
- Strittmatter, W.J., Saunders, A.M., Goedert, M. et al. (1994). *Proc. Natl. Acad. Sci. USA*, 91(23), 11183-11186.

---

Strittmatter, W.J., Saunders, A.M., Schmechel, D., Perikak-Vance, M.A., Roses, A.D. (1993). *Proc. Natl. Acad. Sci. U.S.A.*, 90, 1977-1981.

Visvikis, S., Steinmeitz, J., Cuvelier, I., Galteau, M.M., Siest, G. (1986). In *Recent Progresses in Two-Dimensional Electrophoresis* (Galteau M. M., and Siest G., eds), pp. 159-165. Presses Universitaires/ Nancy, France.

# Apolipoprotein E, transthyretin and actin in the CSF of Alzheimer's patients: relation with the senile plaques and cytoskeleton biochemistry

Aksam Merched<sup>a</sup>, Jean-Marie Serot<sup>b</sup>, Sophie Visvikis<sup>a</sup>, Dominique Aguillon<sup>a</sup>, Gilbert Faure<sup>c</sup>, Gérard Siest<sup>a,\*</sup>

<sup>a</sup>Centre de Médecine Préventive, UPRES, 2, rue du Doyen Jacques Parisot BP 7, F-54501 Vandoeuvre-lès-Nancy, France

<sup>b</sup>Hôpital Hotel Dieu, 54350 Mont Saint-Martin, France

<sup>c</sup>CRIP, Centre de Recherche en Immuno-Pathologie, Faculté de Médecine de Nancy, BP 184, F-54500 Vandoeuvre-lès-Nancy, France

Received 28 November 1997; revised version received 20 February 1998

**Abstract** We measured the levels of two  $\beta$ -amyloid (A $\beta$ )-sequestering proteins, apolipoprotein (Apo) E and transthyretin (TTR), in ventricular human cerebrospinal fluid (CSF) of Alzheimer's disease (AD) patients and controls in relation to brain histological findings. We also studied actin levels in CSF as a marker of the biochemical role of these two proteins in the cytoskeleton. We show that TTR levels in CSF were significantly decreased in AD patients compared to controls and negatively correlated with the senile plaque (SP) abundance. Moreover, actin levels were positively linked to TTR levels and increased in CSF samples of patients homozygous for the ApoE  $\epsilon$ 4-allele. We propose that TTR and ApoE4 may have competition in the aggregation of A $\beta$  and its deposition in the SP of AD brain. The relationships between ApoE, TTR and actin could suggest a metabolic implication of ApoE genetics and TTR levels in cytoskeletal biochemistry which may be relevant to the pathogenesis of AD.

© 1998 Federation of European Biochemical Societies.

**Key words:** Transthyretin; Apolipoprotein E; Actin; Cerebrospinal fluid; Senile plaque; Alzheimer's disease

## 1. Introduction

Amyloid  $\beta$  (A $\beta$ ) is the major component of senile plaques found in Alzheimer's disease (AD) brain. A $\beta$  also exists in a soluble form in physiological fluids such as cerebrospinal fluid (CSF) and plasma as well as in the conditioned media of different cultured cell lines [1–3]. The mechanism by which A $\beta$  forms amyloid fibrils is unknown. But emerging evidence suggests that amyloid fibril formation is a critical step in the pathogenesis of AD. CSF contains several factors that promote the solubility, transport and clearance of A $\beta$ , mainly two important proteins apolipoprotein E (ApoE) and transthyretin (TTR).

ApoE has three common isoforms, E2, E3 and E4, encoded by alleles  $\epsilon$ 2,  $\epsilon$ 3 and  $\epsilon$ 4. The  $\epsilon$ 4 allele is over-represented in late-onset and sporadic AD; and its importance as a risk factor for its development is now well established [4–6]. TTR is a homotetrameric protein each subunit of which has a molecular weight of 15 kDa. Within the central nervous

system (CNS), TTR is the only known CSF protein synthesized solely by the choroid plexus [7]. In CSF, TTR is the principal thyroxine-binding protein [8], which suggests its possible implication in the active transport of thyroid hormone from the blood stream into CSF [7]. Several lines of evidence point to an active role of ApoE and TTR in fibril formation in the brain. ApoE binds to  $\beta$ -peptide with high affinity *in vitro* [9], promotes A $\beta$  fibrillogenesis *in vitro* and induces accumulation of the  $\beta$ -amyloid peptide in cultured vascular smooth muscle [10–12], while TTR inhibits and prevents this fibril formation [12,13]. TTR in lumbar CSF was shown to be correlated negatively with the degree of dementia in patients with dementia of Alzheimer type [14]. Recently, we have shown that ApoE levels increased in lumbar CSF in cases with normal aging and more extensively with AD [15,16], which has now been confirmed by others [17,18]. We also reported that TTR levels increased with aging but decreased with AD [19].

The aim of this work was to investigate how the two A $\beta$  amyloid-sequestering proteins ApoE and TTR may contribute to the balance of amyloid formation in AD. We took into account senile plaque (SP) abundance in the brain of the same patients. We also verified the potential action of these proteins in the cytoskeletal biochemistry by estimating, for the first time, actin levels in the CSF, the major component of the microfilament. We studied these relationships because the intracellular organization of actin filament seemed to be regulated by thyroxine, mainly transported by TTR in the CSF [20]. We hypothesized that ApoE may also be involved in actin regulation via its avidity for this protein [21]. We investigated the ApoE polymorphism effects on these protein levels in relation to brain histological findings.

## 2. Materials and methods

### 2.1. Patients and samples

This study was performed with 30 patients. Twenty patients were confirmed by neuropathology examination at autopsy to have AD without other complicating neurological or neuropathological features ( $84.40 \pm 1.79$  years, five males and 15 females). Ten sex- and age-matched controls ( $83.10 \pm 3.49$  years, three males and seven females) were free of AD or other known neurological diseases (five with cerebrovascular disease without dementia, three multi-infarct dementia, two with degenerative disc disease). The NINCDS-ADRDA work group histological criteria for the diagnosis of 'definite Alzheimer's disease' were used. Autopsies were performed within 24 h in the nursing home of the Hotel Dieu Hospital in Mont Saint-Martin (France). Informed consent for brain autopsy had been obtained from the families of all patients. The CSF samples were obtained following opening of the cranial cavity and withdrawal of the CSF syringe. Brain sections including middle temporal gyrus, middle frontal gyrus, and inferior parietal lobule as well as hippocampus CA1 sections were ob-

\*Corresponding author. Fax: (33) 383 44 87 21.  
E-mail: gerard.siest@cmp.u-nancy.fr

**Abbreviations:** 2D-PAGE, two-dimensional polyacrylamide gel electrophoresis; A $\beta$ ,  $\beta$ -amyloid peptide; AD, Alzheimer's disease; Apo, apolipoprotein; CNS, central nervous system; CSF, cerebrospinal fluid; SP, senile plaques; TTR, transthyretin

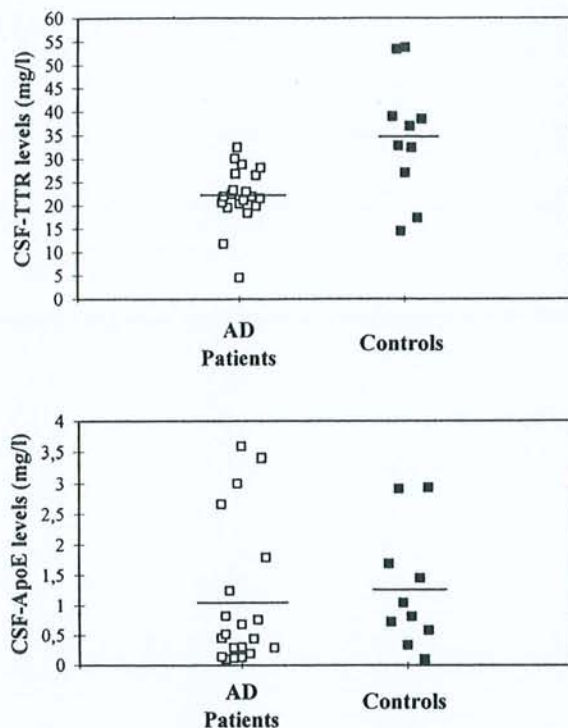


Fig. 1. Comparison of ApoE and TTR levels in CSF of AD patients and control patients. Each value is the mean of triple assays. Bars represent the mean values.

tained from all patients. Samples were frozen in liquid nitrogen and stored until analyzed.

#### 2.2. Histological analyses

Semiquantitative grading of senile plaques and neurofibrillary tangles in the tissue section were performed by immunofluorescence using monoclonal antibodies: antihuman  $\beta 4$  amyloid (Dako, Glostrup, Denmark) and antihuman Tau1 (Boehringer Mannheim, Mannheim, Germany) with FITC anti-mouse Ig (Institut Pasteur Productions, Marnes, France) as a second-step reagent previously described [22].

For AD patients, immunofluorescence revealed many SP with homogeneous frequency in the three neocortical regions. Control patients presented a few SP and threads. SP were classified as follows: +, some; ++, moderate; and +++, abundant.

#### 2.3. Protein measurements

The measurement of CSF total protein was made using a dye binding colorimetric method based on pyrogallol red-molybdate complex (Biotrol, Paris, France) with a Cobas Mira analyzer (Roche Diagnostics, Neuilly-sur-Seine, France). ApoE measurements in CSF were performed by a sandwich enzyme-linked immunosorbent assay (ELISA) as described elsewhere [16]. TTR was measured automatically using an Array protein system (Beckman, Brea, CA, USA) as described by the manufacturer with anti-TTR antibody (Beckman Instruments, Galway, Ireland). The coefficients of analytical variation were 4.9% and 3.7% for inter-assay and intra-assay, respectively. Actin levels were estimated by quantitative study of samples separated using high resolution, two-dimensional polyacrylamide gel electrophoresis (2D-PAGE) performed with the ISO-DALT system [23]. The staining of the 2D gels was performed with a neutral method using silver nitrate [24] with sensitivity in the nanogram range. Alternatively, proteins separated by 2D-PAGE were transferred to sheets of nitrocellulose (Schleicher&Schuell, Inc., Dassel, Germany). Primary antibodies to human TTR and actin were obtained from Sigma Biochemicals. Alkaline phosphatase conjugated anti-goat and anti-mouse was used as a secondary antibody. The 2D gels (18×16×0.15 cm) were digitized using an Agfa 800 laser scanner with 1024 gray levels, an optical density range of 0–3.2 and a spatial resolution of 250  $\mu$ m. The image data were analyzed on a SUN workstation by the HERMES program [25]. Calibration and normalization for staining

and detection variation were done using the TTR content of samples measured by nephelometry. To avoid variations which may be due mainly to the silver staining of actin between samples, we studied actin and TTR values from the same gel. In this way, the standardization was essentially internal for each gel. Minor variations in load volumes, for instance, would not alter the results. Values for CSF samples in this study were represented by averages of two or more replicates.

#### 2.4. ApoE polymorphism study

First, PCR amplification of the sequences spanning the ApoE polymorphic sites was performed. Then, ApoE genotyping was performed on DNA isolated from nucleated blood cells [26] and digested with *HhaI* as described elsewhere [27]. When blood was not available, polymorphism was studied by phenotyping ApoE in CSF samples using two-dimensional electrophoresis.

#### 2.5. Statistical analysis

All data were analyzed with the BMDP statistical software (Los Angeles, CA). The mean values were compared using the non-parametric Kruskal-Wallis test. We used the Spearman rank test to evaluate the relationship between ApoE, TTR and actin levels.  $P \leq 0.05$  was considered significant.

### 3. Results

The analysis showed no significant difference in the levels of ApoE ( $\pm$  S.E.M.) between AD and control groups ( $1.05 \pm 0.26$  mg/l,  $n = 20$  vs.  $1.26 \pm 0.31$  mg/l,  $n = 10$  respectively,  $P = 0.32$ ) (Fig. 1), but the mean CSF level of TTR in patients with AD was significantly lower than that observed in controls ( $22.21 \pm 1.41$  mg/l vs.  $34.52 \pm 4.12$  mg/l respectively,  $P = 0.0094$ ). Neither ApoE nor TTR levels were significantly correlated with those of albumin (not shown).

A semiquantitative estimation of senile plaques showed a negative correlation ( $P = 0.035$ ) between the SP abundance and the mean levels of TTR in CSF of the same patients (Fig. 2). The TTR levels were significantly higher in CSF of patients with a few SP compared to those of patients with abundant SP ( $P < 0.05$ ). Correlation was lacking between ApoE levels and SP abundance ( $P = 0.74$ ). We showed a positive correlation between ApoE  $\epsilon 4$ -allele frequency and the SP abundance ( $P < 0.05$ , by  $\chi^2$  test). Age did not affect the SP abundance ( $P = 0.77$ ). We also investigated the effect of age on ApoE and TTR levels in CSF. Neither ApoE nor TTR changed significantly with age (data not shown).

In the CSF, analysis of TTR and acting using 2D-PAGE

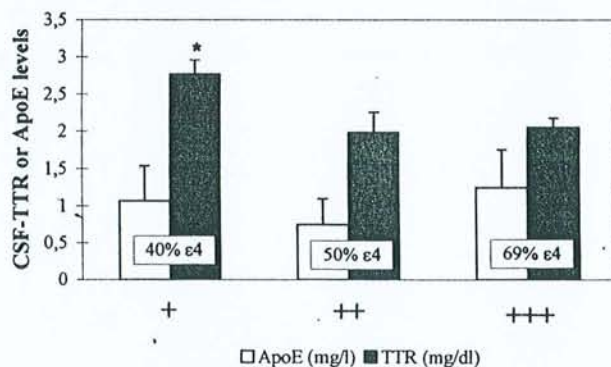


Fig. 2. ApoE and TTR concentrations in CSF of AD patients as a function of the SP abundance in the brain of the same patients. SP ranged as follows: +, some ( $n = 7$  patients); ++, moderate ( $n = 7$ ); +++, abundant ( $n = 7$ ). The frequency of  $\epsilon 4$  in each group is shown. \* $P < 0.05$ . Bars are S.E.M.

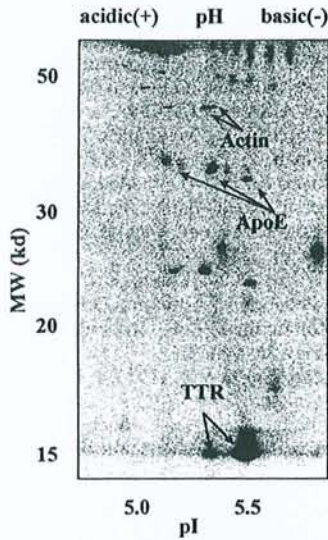


Fig. 3. High resolution 2D-PAGE of silver-stained human CSF proteins. Actin ( $pI$ : 5.24 and 5.28; MW: 43 kDa) and TTR spots ( $pI$ : 5.55 and 5.3; MW: 14 kDa) are indicated by the arrows.

(Fig. 3) showed two spots for actin with molecular masses (MM) of about 43 kDa and different isoelectric points ( $pI$ ) of 5.24 and 5.28 and two or three spots for TTR (MM = 14 kDa and  $pI$  5.04–5.55). The spots of actin and TTR were identified either by immunostaining of the 2D blot or by comparison with published maps. The correlation between actin spot intensities and those of TTR showed a positive relationship for all patients including AD and controls ( $r=0.54$ ,  $P=0.0088$ ,  $n=20$ , Fig. 4). The correlation remained significant without the control patients ( $r=0.60$ ,  $P=0.019$ ,  $n=14$ ). While that with the control group was not significant ( $r=0.46$ ,  $P=0.25$ ,  $n=7$ ), no difference was found in the actin levels between AD and controls group ( $1.41 \pm 0.22$  mg/l ( $n=15$ ) vs.  $1.41 \pm 0.28$  mg/l ( $n=7$ ),  $P=0.94$ ).

When we took into account the effect of the ApoE alleles relative to actin levels variability (Fig. 5), we found an association with the dose of the  $\epsilon 4$  allele ( $P<0.05$ ). The levels

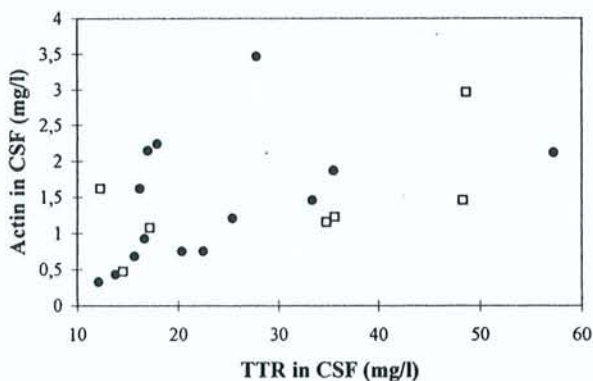


Fig. 4. Relationship between actin and TTR levels in CSF of patients with AD ( $n=14$ ) and with other neurological diseases ( $n=7$ ). The levels are reflected by the total intensities of actin and TTR proteins separated by 2D-PAGE, digitized using an Agfa 500 laser scanner and analyzed by HERMeS image analysis software. Spearman correlation coefficient with all patients was  $r=0.54$ ,  $P=0.0088$ . The closed circles and the open squares correspond to AD and the neurological diseases groups, with  $r=0.60$  ( $P=0.019$ ,  $n=14$ ) and  $r=0.46$  ( $n=7$ ,  $P=0.25$ ), respectively.

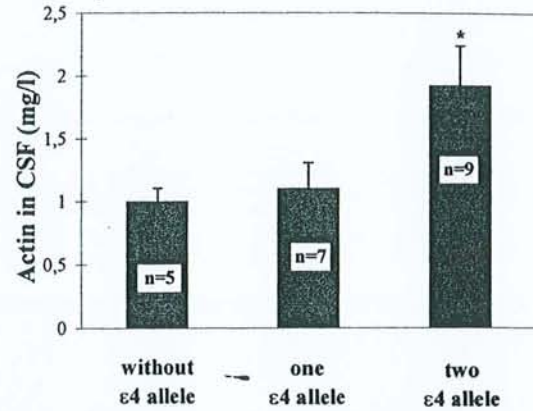


Fig. 5. Analysis of actin levels in CSF of all patients (14 with AD and seven with other neurological diseases) according to the  $\epsilon 4$  allele dose of ApoE. Statistical differences between allelic groups were calculated using Kruskal-Wallis test,  $*P<0.05$ . Bars are S.E.M.

were:  $1.01 \pm 0.09$  mg/l ( $\pm$ S.E.M.) for no  $\epsilon 4$  allele carriers ( $n=6$ );  $1.09 \pm 0.21$  mg/l for one  $\epsilon 4$  allele carriers ( $n=7$ ) and  $1.92$  mg/l  $\pm 0.32$  for two  $\epsilon 4$  allele carriers ( $n=9$ ). Actin levels were not statistically correlated with those of albumin ( $r=0.30$ ,  $P=0.20$ ,  $n=19$ ) nor were they linked to the SP abundance.

#### 4. Discussion

This is the first report investigating transthyretin and actin concentrations in ventricular human cerebrospinal fluid of patients clinically and pathologically confirmed to have had AD. A few biochemical studies of Alzheimer's patients have involved the analysis of CSF for transthyretin. A previous study showed a negative association of TTR with degree of dementia in lumbar CSF of patients with AD [14]. Now, we report a negative correlation between TTR and one major hallmark in the AD brain, the senile plaques. We also show that TTR levels in AD CSF were significantly lower compared to those of patients suffering from other neurological diseases and we confirmed our recent findings in lumbar CSF [19]. We note that ventricular TTR values in the present study are higher than the lumbar ones [14,19] and this is due to the fact that TTR, in contrast to most CSF proteins, decreases from the ventricles to the lumbar space [7].

Meanwhile, we showed that the CSF mean levels of ApoE in AD patients did not differ significantly from those in the neurological patients. The results of studies regarding lumbar CSF ApoE in AD are apparently controversial (see [15]). However, the level of ApoE seems to be dependent on the clinical state, genetics and other factors; but it is likely to be linked to the death and damage caused by disease or injury. Here, no specific association of CSF ApoE levels with the pathology of Alzheimer could be determined, probably because the control group seemed to have had high levels of ApoE [15]. Singly, variation of ApoE levels in CSF had no evident implication in AD.

The precise mechanism by which TTR may be involved in AD is unknown. Our findings provide strong support for a role of TTR in Alzheimer's pathogenesis by sequestering A $\beta$  and preventing fibril formation, as suggested by several in vitro assays [10,11,27]. The decreased CSF mean levels of TTR observed in patients with AD may reflect a decreased

synthesis of this protein by the choroid plexus in the brain. This is probably linked to the alterations in the structure of the latter which we have recently found with aging and more extensively with Alzheimer's pathology [28]. However, we cannot exclude an accelerated uptake of TTR from CSF via a specific receptor [29].

Another side of TTR implication poorly investigated in AD may be at the levels of hormonal regulation and delivery. In CSF, where TTR is the principal thyroxine binding protein, the TTR-thyroxine complex seems to have a distributive function, assuring availability of thyroxine to cells through the CSF circulation [30]. To better estimate this role, we studied the actin levels as potential target of the hormonal distributive action of TTR in the brain cytoskeleton. Thyroxine was shown to regulate the actin polymerization in the microfilament structure in astrocytes [20], e.g. the equilibrium between G-actin (soluble) and F-actin (insoluble) and consequently, the soluble form levels of actin in the extracellular fluid. The positive correlation that we reported here between actin and TTR levels in the CSF and the decrease of TTR levels with AD may have such biological relevance. Further investigations are needed to confirm this hypothesis.

The high levels of actin in CSF obtained with the  $\epsilon 4$  allele carrier patients may be due to the extensive damage in the brain cells of these patients in relation to the  $\epsilon 4$  allele [31]. Interestingly, ApoE seems to have allele-dependent affinity for some cytoskeleton components such as tau, MAP2 and actin [21], probably controlling the stability of the cytoskeleton and the normal neuronal function. The  $\epsilon 4$  allele is thought to have a negative contribution to this process. The correlation reported here between actin in CSF and the  $\epsilon 4$  allele may reflect one cytoskeletal abnormality characterized by a destabilization of the actin filaments, a process that might be enhanced by the ApoE4 isoform. Alternatively, TTR and ApoE4 could have different effects on actin regulation, indirectly by interacting with APP which was shown to be associated with the cytoskeleton [32] and seems to be directly implicated in the actin expression [33].

As a whole, TTR levels in CSF appear to be specifically decreased in AD and negatively correlated with SP abundance. These results reinforce the designation of TTR as a potential factor implicated in fibrillogenesis prevention and point to the utility of TTR determination in CSF of AD. Actin in the CSF may serve as a marker of the brain cytoskeletal integrity and with a lesser extent of particular TTR and/or ApoE functions in the brain.

**Acknowledgements:** We wish to thank the patients' families for their generous cooperation and understanding. We thank W. Ruff for improving the language of this paper and M. Starck and M.P. Recoureur for their technical assistance. This work was partially supported by the 'Alzheimer 54' Institution and the Region de La Lorraine.

## References

- [1] Smith, C. and Anderton, B.H. (1994) *Neuropathol. Appl. Neurobiol.* 20, 322-338.
- [2] Haass, C., Schlossmacher, M.G., Hung, A., Vigo-Pelfrey, C., Mellon, A., Ostaszewski, B., Lieberburg, I., Koo, E.H., Shenk, D., Teplow, D.B. and Selkoe, D.J. (1992) *Nature* 359, 322-325.
- [3] Seubert, P., Vigo-Pelfrey, C., Esch, F., Lee, M., Dovey, H., Davis, D., Shinka, S., Schlossmacher, M., Whaley, J., Swindlehurst, C., McCormack, R., Wolfert, R., Selkoe, D., Lieberburg, I. and Schenk, D. (1992) *Nature* 359, 325-327.
- [4] Strittmatter, W.J., Saunders, A.M., Schmechel, D., Peacock-Vance, M., Enghild, J., Salvesen, G.S. and Roses, A.D. (1993) *Proc. Natl. Acad. Sci. USA* 90, 1977-1981.
- [5] Kuusisto, J., Koivisto, K., Mykkanen, L., Helkala, E.L., Vanhanen, M., Hanninen, T., Pyörälä, K., Kesäniemi, Y.A., Riekkinen, P. and Vanhanen, M. (1994) *Br. Med. J.* 309, 636-638.
- [6] Siest, G., Pillot, T., Régis-Bailly, A., Leninger-Muller, B., Steinmetz, J., Galteau, M.-M. and Visvikis, S. (1995) *Clin. Chem.* 41, 1068-1086.
- [7] Herbert, J., Wilcox, J.N., Pham, K.-T.C., Fremeau Jr., R.T., Zeviani, M., Dwork, A., Soprano, D.R., Makover, A., Goodman, D.S., Zimmerman, E.A., Roberts, J.L. and Schon, E.A. (1986) *Neurology* 36, 900-911.
- [8] Hagen, G.A. and Elliott, W.J. (1973) *J. Clin. Endocrinol. Metab.* 37, 415-422.
- [9] Strittmatter, W.J., Weisgraber, K.H., Huang, D.Y., Dong, L.-M., Salvesen, G.S., Peacock-Vance, M., Schmechel, D., Saunders, A.M., Goldgaber, D. and Roses, A.D. (1993) *Proc. Natl. Acad. Sci. USA* 90, 8098-8102.
- [10] Ma, J., Yee, A., Brewer, H.B., Das, S. and Potter, H. (1994) *Nature* 372, 92-94.
- [11] Wisniewski, T., Castano, E.M., Golabek, A., Vogel, T. and Frangione, B. (1994) *Am. J. Pathol.* 145, 1030-1035.
- [12] Mazur-Koleka, B., Frackowiak, J. and Wisniewski, H.M. (1995) *Brain Res.* 698, 217-222.
- [13] Schwarzman, A.L., Gregori, L., Vitek, M.P., Lyubski, S., Strittmatter, W.J., Enghilde, J.J., Bhasin, R., Silverman, J., Weisgraber, K.H., Coyle, P.K., Zagorski, M.G., Talafous, J., Eisenberg, M., Saunders, A.M., Roses, A.D. and Goldgaber, D. (1994) *Proc. Natl. Acad. Sci. USA* 91, 8368-8372.
- [14] Riisøen, H. (1988) *Acta Neurol. Scand.* 78, 455-459.
- [15] Merched, A., Blain, H., Visvikis, S., Herbeth, B., Jeandel, C. and Siest, G. (1997) *J. Neurol. Sci.* 145, 33-39.
- [16] Blain, H., Merched, A., Visvikis, S., Siest, G. and Jeandel, C. (1997) *J. Am. Geriatr. Soc.* 45, 1536.
- [17] Lindh, M., Blomberg, M., Jensen, M., Basun, H., Lannfelt, L., Engvall, B., Scharnagel, H., Marz, W., Wahlund, L.O. and Cowburn, R.F. (1997) *Neurosci. Lett.* 229, 85-88.
- [18] Song, H., Saito, K., Seishima, M., Noma, A., Urakami, K. and Nakashima, K. (1997) *Neurosci. Lett.* 231, 175-178.
- [19] Serot, J.M., Chrismann, D., Dubost, T. and Couturier, M. (1997) *J. Neurol. Neurosurg. Psychiatry* 63, 506-508.
- [20] Siegrist-Kraiser, C.A., Juge-Aubray, C., Tranter, M.P., Ekenbarger, D.M. and Leonard, J.L. (1990) *J. Biol. Chem.* 265, 5296-5302.
- [21] Fleming, L.H., Weisgraber, K.H., Strittmatter, W.J., Troncosco, J.C. and Johnson, G.N.W. (1996) *Exp. Neurol.* 138, 252-260.
- [22] Serot, J.M., Béné, M.C. and Faure, G.C. (1994) *Hum. Pathol.* 25, 1185-1190.
- [23] Visvikis, S., Steinmetz, J., Cuvelier, I., Galteau, M.M. and Siest, G. (1986) in: *Recent Progress in Two-Dimensional Electrophoresis* (Galteau, M.M. and Siest, G., Eds.), pp. 159-165, Presses Universitaires, Nancy.
- [24] Rabillou, T. (1992) *Electrophoresis* 13, 429-439.
- [25] Tarroux, P. and Vincens, P. (1987) *Electrophoresis* 8, 173-199.
- [26] Miller, S.A., Dykes, D.D. and Polesky, S. (1988) *Nucleic Acids Res.* 16, 12-15.
- [27] Hixson, J.E. and Vernier, D.T. (1990) *J. Lipid Res.* 31, 545-548.
- [28] Serot, J.M., Béné, M.C., Foliguet, B. and Faure, G.C. (1997) *Ann. NY Acad. Sci.* 826, 507-509.
- [29] Divino, C.M. and Schussler, G.C. (1990) *J. Biol. Chem.* 265, 1425-1429.
- [30] Mendel, C.M., Weisiger, R.A., Jones, A.L. and Cavalieri, R.R. (1987) *Endocrinology* 120, 1742-1749.
- [31] Corder, E.H., Saunders, A.M., Strittmatter, W.J., Schmechel, D.E., Gaskell, P.C., Small, G.W., Roses, A.D., Haines, J.L. and Pericak-Vance, M.A. (1993) *Science* 261, 921-923.
- [32] Refolo, L., Wittenberg, I.S., Freidrich, V.L. and Robakis, N.K. (1991) *J. Neurosci.* 11, 3888-3897.
- [33] Ramakrishna, N., Smedman, M., Ramakrishna, V. and Gillam, B. (1997) *Biochem. Biophys. Res. Commun.* 231, 615-618.



## ETUDE MORPHOMÉTRIQUE DES PLEXUS CHOROÏDES AU COURS DU VIEILLISSEMENT ET DE LA MALADIE D'ALZHEIMER

JEAN-MARIE SEROT, MARIE-CHRISTINE BÉNÉ,  
GILBERT-CHARLES FAURE

Groupe de recherche en Immunopathologie, Laboratoire d'Immunologie, Faculté de Médecine, BP 184, avenue de la forêt de Haye, 54500 Vandœuvre les Nancy. Correspondance : Docteur JM Serot, Laboratoire d'Immunologie, Faculté de Médecine, BP 184, avenue de la forêt de Haye, 54500 Vandœuvre les Nancy. tel: (33) 03 83 59 28 56. fax: (33) 03 83 44 60 22. e-mail : faure@grip.u-nancy.fr  
Ce travail a été présenté au VIe congrès international francophone de Gériologie à Genève, le 20 avril 1998. Financement en partie par un don de l'association Alzheimer 54 et par un PHRC de la DRRC Lorraine 1997.

*Résumé* : Les troubles de l'hydraulique du LCR décrits au cours de la maladie d'Alzheimer (MA) suggérant une atteinte anatomique ou fonctionnelle des Plexus Choroïdes (PC) nous avons réalisé une étude morphométrique en microscopie optique et électronique des PC de 24 sujets: 1 nouveau-né, 8 patients âgés de plus de 65 ans et 15 patients atteints de MA. Chez le nouveau-né la hauteur des cellules était de  $15.22 \pm 3.57$  nm, celles-ci reposaient sur une membrane basale épithéliale (MBE) fine et régulière dont l'épaisseur était de  $94.55 \pm 24.58$  nm. Chez les sujets âgés la hauteur de l'épithélium était légèrement diminuée ( $13.6 \pm 2.58$  nm,  $p < 0.0001$ ) et la MBE épaissie irrégulièrement ( $279.8 \pm 121$  nm,  $p < 0.0001$ ). Chez les patients souffrant de MA ces anomalies étaient significativement accentuées ( $10.87 \pm 2.52$  nm,  $352.7 \pm 228$  nm;  $p < 0.0001$ ) et le stroma villositaire nettement épaissi. Ces modifications morphométriques expliquent vraisemblablement les troubles de l'hydraulique du LCR, et pourraient modifier les fonctions de sécrétion et d'absorption des PC au cours du vieillissement et de la MA.

*Mots-clés* : maladie d'Alzheimer, plexus choroïdes, vieillissement.

### INTRODUCTION

La maladie d'Alzheimer (MA) est caractérisée par l'apparition dans le tissu cérébral de dépôts extra-cellulaires de protéine  $\beta$ -amyloïde et de dégénérescences neuro-fibrillaires intra-neuronales. Les formes à début

précoce sont dues à une surproduction de protéine  $\beta$ -amyloïde secondaire à des mutations des gènes de l'APP (amyloid precursor protein) ou des présénilines 1 et 2, qui modifient le métabolisme de l'APP (1). La pathogénie de la MA à début tardif est par contre encore mal comprise, et seuls l'âge et la présence du gène de l'apoE4 sont des facteurs de risques unanimement reconnus (2).

Les plexus choroïdes (PC), situés dans les ventricules cérébraux latéraux sous forme d'un long ruban interne sont formés d'un glomus central richement vascularisé et de villosités. Ces dernières comprennent un axe vasculaire central à endothélium fenêtré, entouré d'un stroma fibro-conjonctif recouvert par un épithélium cilié. Cet épithélium repose sur une membrane basale. Les PC ont de nombreuses fonctions liées au fonctionnement cérébral. Ils sécrètent environ 90 % du liquide céphalo-rachidien (LCR) (3) et synthétisent plusieurs de ses composants comme par exemple la transthyrétine (TTR) (4). Ils transportent de nombreuses molécules du sang vers le LCR et en particulier les folates et les vitamines B12 et C (5). Les PC peuvent également réabsorber certains produits du métabolisme cérébral (6, 7) pour les acheminer vers la circulation sanguine. Enfin, ils sont susceptibles de participer à l'immunosurveillance cérébrale (8).

Au cours de la MA, on peut mettre en évidence dans le LCR une diminution des taux de transthyrétine (9, 10), de folates (11, 12) et de vitamine B12 (13), des molécules respectivement synthétisée ou transportées par les PC ainsi que des troubles de l'hydraulique du LCR à type de contamination ventriculaire ou de retard à la réabsorption lors de scintiscysternographies isotopiques (14, 15, 16). L'origine de ces différentes anomalies n'est pas connue, mais en raison du rôle majeur des PC dans la physiologie de ce liquide, leur implication paraît vraisemblable. La structure des PC peut, comme celle d'autres tissus, évoluer avec l'âge, avec notamment modification de la perméabilité des membranes; la majoration de ce type d'anomalies lors de la MA peut être envisagée. Nous avons examiné cette hypothèse dans une étude morphométrique des PC.

#### PATIENTS ET METHODES

Les PC de 24 patients ont été examinés. Ils provenaient d'un nouveau-né décédé subitement à l'âge de 3 mois, de 8 patients âgés de plus de 65 ans décédés d'affection néoplasique, d'accident vasculaire cérébral ou de démence vasculaire (moyenne d'âge:  $89.12 \pm 5.4$  ans; 2 hommes, 6 femmes), et de 15 sujets atteints de MA (moyenne d'âge  $85.93 \pm 6.28$  ans; 3 hommes, 12 femmes). L'étude a été réalisée en microscopie optique chez

tous ces patients, et en microscopie électronique chez 19 d'entre eux (nouveau-né, 7 témoins âgés et 10 MA). Pour chaque patient adulte des prélèvements des lobes temporal, frontal, pariétal et de l'hippocampe ont été réalisés à la 24e heure suivant le décès. Ces tissus ont été congelés dans l'azote liquide puis conservés à  $-80^{\circ}\text{C}$ . Des coupes à la congélation ont été réalisées pour une étude en immunofluorescence après incubation avec des anticorps monoclonaux anti- $\beta 4$  amyloïd (Dako, Glostrup, Danemark) et anti-Tau1 (Boehringer Mannheim Biochemica, Mannheim, Allemagne). Tous les patients atteints de MA, présentaient de nombreuses plaques séniles (PS), marquées par l'anticorps anti  $\beta$ -amyloïd, réparties de façon homogène dans les aires néocorticales, et de nombreuses dégénéscences neurofibrillaires marquées par l'anticorps anti-Tau1 confirmant ainsi le diagnostic de MA définie selon les critères du CERAD (17).

Les PC prélevés pour tous les patients également à la 24e heure suivant le décès, ont été fixés dans du glutaraldéhyde à 2% et inclus dans l'épon. Des coupes semi-fines (1.5  $\mu\text{m}$ ) ou ultra-fines (80-90 nm) ont été réalisées à l'aide d'un microtome Reichert OMU 2 (Reichert, Vienne, Autriche). Ces coupes ont été colorées respectivement par du Bleu Azur II ou de l'acétate d'uranyl à 4 %. Les coupes semi-fines ont été examinées à l'aide d'un microscope Olympus BH2 (Tokyo, Japon) et la hauteur des cellules a été mesurée à l'aide de l'analyseur d'images Biocom (Biocom, Les Ulis, France). Pour chaque patient un minimum de 30 cellules a été mesuré sur 6 villosités différentes. L'épaisseur de la membrane basale épithéliale des PC a été mesurée sur coupes ultra-fines à l'aide d'un microscope électronique Philips CM12. Au moins 20 champs différents ont été mesurés pour chaque patient. Les valeurs obtenues chez les sujets âgés témoins et les sujets AD ont été comparées entre elles et avec les valeurs observées dans les PC de nouveau-né. L'analyse statistique a été réalisée avec le test t de Student à l'aide du logiciel Slide Write Plus (Carlsbad, CA, USA). Une signification statistique a été admise pour des valeurs de  $p < 0.05$ .

## RESULTATS

Les résultats obtenus sont récapitulés dans le tableau n°1.

**Tableau 1**  
Caractéristiques de chaque groupe

Diagnostic	Hauteur des cellules ( $\mu\text{m}$ )	Nombre de mesures	Epaisseur de la MB épith. (nm)	Nombre de mesures
Nouveau-Né	15.22 $\pm$ 3.57	60	94.55 $\pm$ 24.58	20
Témoins âgés	13.6 $\pm$ 2.58 (1)	376	279.8 $\pm$ 121 (1)	140
Maladie d'Alzheimer	10.87 $\pm$ 2.52 (1,2)	682	352.7 $\pm$ 228 (1,3)	200

(1)  $p < 0.0001$  vs nouveau-né • (2)  $p < 0.0001$  vs Témoins âgés • (3)  $p < 0.001$  vs Témoins âgés

### Microscopie Optique


Chez le nouveau né les villosités choroïdiennes présentent des capillaires volumineux. Les cellules épithéliales sont cubiques avec une hauteur moyenne de 15.22 $\pm$ 3.57  $\mu\text{m}$ . Le noyau est central et arrondi, les capillaires sont séparés de l'épithélium par une fine couche de tissu conjonctif, qui renferme de rares cellules fusiformes (figure 1). Le glomus présente de nombreuses artères et veines baignant dans un tissu conjonctif qui contient quelques méningocytes.

Chez les témoins âgés le tissu choroïdien apparaît très modifié (figure 2). Le stroma villositaire est épaissi de façon inhomogène et contient de fréquents corps hyalins. Le glomus renferme de nombreuses artères et veines à paroi épaissie, entourées par un stroma abondant et irrégulier riche en psammomes. Les cellules épithéliales présentent de nombreuses inclusions de lipofuchsine. Leur hauteur est significativement plus faible que chez le nouveau-né (13,6 $\pm$ 2.58  $\mu\text{m}$ ,  $p < 0.0001$ ).

Les mêmes anomalies, mais encore accentuées, se retrouvent dans le tissu choroïdien des patients atteints de MA (figure 3). Le stroma villositaire est très nettement épaissi et les cellules épithéliales sont significativement moins hautes (10.87 $\pm$ 2.52  $\mu\text{m}$ ) que chez le nouveau-né ( $p < 0.0001$ ) mais également que chez les sujets âgés non atteints de MA ( $p < 0.0001$ ).

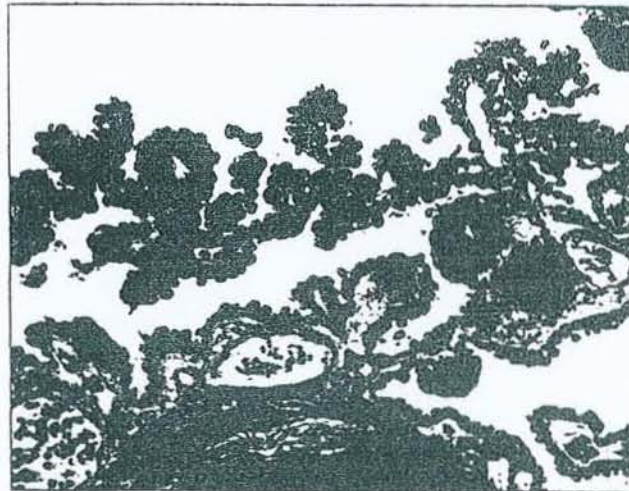**Figure 1**

Microscopie optique: (semi-fine, coloration au bleu azur II, grandissement initial x150) Plexus choroïde de nouveau-né; le stroma villositaire est fin, les cellules épithéliales sont cubiques.



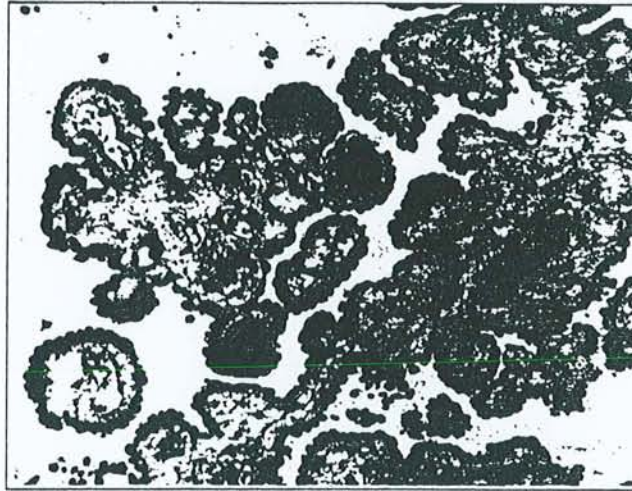
**Figure 2**

Microscopie optique: (semi-fine, coloration au bleu azur II, grandissement initial x150) Plexus choroïde de sujet âgé témoin; le stroma villositaire est épais.



**Figure 3**

Microscopie optique: (semi-fine, coloration au bleu azur II, grandissement initial x150) Plexus choroïde de patient atteint de maladie d'Alzheimer; le stroma villositaire est très épais et l'épithélium est nettement atrophique.



*Microscopie Electronique*

La membrane basale épithéliale (MBE) du nouveau né est régulière et fine ( $94.55 \pm 24.58$  nm). Chez les patients atteints de MA, la MBE est irrégulière et significativement plus épaisse ( $352.7 \pm 228$  nm) que celle du nouveau-né ( $p < 0.0001$ ) et que celle des témoins âgés ( $279.8 \pm 121$  nm  $p < 0.001$ ). Chez les témoins âgés, le cytoplasme des cellules épithéliales renferme des vacuoles de lipofuchsines et des corps de Biondi. Chez les sujets atteints de MA, les cellules épithéliales sont aplaties, le noyau est le plus souvent arrondi, parfois il est ovoïde de grand axe parallèle à la MB épithéliale.

**DISCUSSION**

Ce travail met en évidence des anomalies morphologiques significatives des PC de patients atteints de MA, accentuant les modifications tissulaires liées à l'âge. Dans notre groupe témoin de sujets âgés, nos résultats confirment les données de la littérature concernant la structure des PC et leurs modifications dues au vieillissement: aplatissement de cellules épithéliales riches en lipofuchsines et en corps

de Biondi, épaississement du stroma du glomus, apparition de corps hyalins villositaires et de psammomes (18, 19). L'atrophie de l'épithélium choroïdien, l'épaississement irrégulier de la MB épithéliale et la fibrose du stroma conjonctif que nous décrivons, sont significativement majorés en cas de MA.

L'atrophie des épithéliums est un phénomène classique au cours du vieillissement qui est cependant sélectif. Par exemple elle atteint l'épithélium des tubules rénaux (20), des canaux et des acini des glandes salivaires (21) et des follicules thyroïdiens (22), alors que l'épithélium de la muqueuse jugale ne présente pas d'amincissement morphologiquement appréciable (23). Cette atrophie s'accompagne d'une diminution des activités enzymatiques. Dans le pancréas de rat, le nombre de grains de zymogène diminue de 41% avec l'âge (24), les taux de bicarbonates, de lipase et de chymotrypsine du liquide pancréatique diminuent respectivement de 17%, 15% et 23% (25). Chez le rat, l'activité des succinate et lactate deshydrogénases des PC chute respectivement de 26% et 9.3 % (26).

L'épaisseur des MB n'est pas affectée par le délai de prélèvement post-mortem (27). La MB épithéliale des PC est fine et régulière chez le nouveau né, son épaisseur est du même ordre de grandeur (80 nm) que la plupart des MB chez le sujet jeune (28). L'épaississement des MB au cours du vieillissement est un phénomène très fréquent qui atteint des organes aussi différents que les tubes séminifères, les glomérules et les tubules rénaux (27, 29). Les MB sont des structures complexes qui ont une triple fonction : support physique et ancrage des cellules endothéliales ou épithéliales et filtration. Elles contiennent de nombreuses molécules ubiquitaires parmi lesquelles la laminine, le collagène de type IV, la fibronectine, des protéoglycannes. Dans certaines conditions pathologiques leur composition est modifiée tandis qu'elles s'épaississent. Ainsi, au cours du diabète, la teneur en collagène IV de la MB glomérulaire augmente tandis que les taux d'héparane sulfate proteoglycane diminuent, ce qui modifie la perméabilité glomérulaire et contribue à la protéinurie du diabète (30). Au cours du vieillissement, la MB des glomérules rénaux s'épaissit : elle passe de 110 nm chez l'enfant à 270 nm chez le vieillard (27). Là encore, les proportions de collagène IV, d'hydroxyproline, de glycine, de galactose et de glucose augmentent, tandis que le taux de laminine diminue (31, 32).

Les PC, comme les glomérules rénaux, sont des organes de filtration. L'épaississement des MB et la fibrose du stroma se développant avec l'âge sont susceptibles d'altérer la qualité et la quantité du fluide produit, l'urine pour les glomérules et le LCR pour les PC. Plusieurs séries d'arguments de la littérature confirment indirectement de tels défauts

fonctionnels des PC chez le sujet âgé. Ainsi, la production du LCR diminue, et passe de 0.41ml/mn à l'âge de 28 ans à 0.19ml/mn à l'âge de 77 ans (33). Le volume du LCR augmente lors du vieillissement du fait de l'atrophie cérébrale, 97.4 ml à l'âge de 35 ans versus 164.5 ml à l'âge de 71.1 ans (34). Le LCR se renouvelle environ 6 fois/j chez le jeune et seulement 1.6 fois/j chez le sujet de 75 ans. Chez le sujet âgé sain, cette diminution du turn-over du LCR semble compatible avec un fonctionnement cérébral satisfaisant, et permet d'expliquer l'augmentation concomitante des taux de transthyréline (10), d'apoE (35) et de protéine amyloïde (36) molécules qui ont un rôle pivot dans la MA.

Par contre, dans les PC des patients atteints de MA, l'atrophie épithéliale, l'épaississement de la MB épithéliale et la fibrose irrégulière du tissu conjonctif sont significativement accentués, ce qui pourrait altérer le fonctionnement des PC. Ces observations sont compatibles avec les anomalies scintiscytophographiques rappelées plus haut et suggèrent une diminution du turn-over du LCR. L'atrophie de l'épithélium pourrait expliquer au cours de la MA, l'altération de certaines fonctions de transport caractérisée par la baisse, dans le LCR, des taux de vitamine B12 (13) et de folates (11, 12) et la diminution des fonctions de synthèse des PC, marquée par la chute des taux de transthyréline (9, 10). Il est intéressant de noter que cette molécule séquestre la protéine amyloïde et inhibe sa fibrillo-transformation (37). Des taux abaissés de transthyréline seraient donc un facteur favorisant de la formation des plaques séniles dans l'AD.

Les raisons de l'altération accentuée des PC chez les patients atteints de MA sont inconnues. On peut toutefois évoquer la participation de manifestations auto-immunes. En effet, des dépôts linéaires d'immunoglobulines ont été décrits le long de la MB épithéliale des PC de sujets atteints de MA, ainsi que la présence d'anticorps circulants anti MB épithéliale de PC (38, 39). Parmi les 15 patients atteints de MA rapportés ici, 11 présentaient des dépôts linéaires d'IgG le long de la MB épithéliale de leurs PC, par contre la recherche de tels dépôts s'est révélée négative chez les 8 témoins âgés.

En conclusion, ce travail met en évidence une accentuation significative des anomalies morphologiques liées au vieillissement des PC chez les sujets âgés atteints de MA. Ces caractéristiques sont compatibles avec une altération du fonctionnement de ces structures importantes pour l'homéostasie cérébrale, et pourraient jouer un rôle dans la pathogénie de la MA.

*Remerciements* : Les auteurs remercient M. Simonetti et P. Bettinelli pour leur collaboration.



RÉFÉRENCES

1. Selkoe DJ. Alzheimer's disease: genotypes, phenotypes, and treatments. *Science* 1997; 275:630-631
2. Corder EH, Saunders AM, Pericak-Vance MA, Roses AD. There is a pathologic relationship between ApoE-epsilon 4 and Alzheimer's disease. *Arch Neurol* 1995;52:650-651
3. McComb JG. Recent research into the nature of cerebrospinal fluid formation and absorption. *J Neurosurg* 1983; 59:369-383
4. Aldred AR, Brack CM, Schreiber G. The cerebral expression of plasma protein genes in different species. *Comp Biochem Physiol* 1995;111B:1-15
5. Spector R. Vitamin homeostasis in the central nervous system. *New Eng J Med* 1977;296:1393-1398
6. Keep RF, Xiang J. Choroid plexus taurine transport. *Brain Res* 1996;715:17-24
7. Preston JE, Segal MB. The uptake of anionic and cationic amino acids by the isolated perfused sheep choroid plexus. *Brain Res* 1992;581:351-355
8. Matyszak MK, Lawson LJ, Perry WH, Gordon S. Stromal macrophages of the choroid plexus situate at an interface between the brain and peripheral immune system constitutively express major histocompatibility classII antigens. *J Neuroimmun* 1992;40:173-181
9. Riisøen H. Reduced prealbumin (transthyretin) in CSF of severely demented patients with Alzheimer's disease. *Acta Neurol Scand* 1988;78:455-459
10. Serot JM, Christmann D, Dubost T, Couturier M. Cerebrospinal fluid transthyretin: aging and late onset Alzheimer's disease. *J Neurol Neurosurg Psychiatry* 1997;63:506-508
11. Carney MWP. Psychiatric aspects of folate deficiency and psychiatric illness. In Botez MI, Reynolds EH eds. *Folic acid in Neurology, Psychiatry and Internal Medicine*. New-York, Raven Press 1979; pp 463-474
12. Marcus DL, Freedman ML. Folic acid deficiency in the elderly. *J Am Geriat Soc* 1985;33:552-558
13. Ikeda T, Furukawa Y, Mashimoto S, Takahashi K, Yamada M. Vitamin B12 levels in serum and cerebrospinal fluid of people with Alzheimer's disease. *Acta Psychiat Scand* 1990;82:327-329
14. Sohn RS, Siegel BA, Gado M, Torack RM. Alzheimer's disease with abnormal cerebrospinal fluid flow. *Neurology* 1973; 23:1058-1065
15. Serot JM, Bertrand A, Penin F, Hocquard C, Mietkiewicz MC, Cuny G. La cisternographie isotopique dans les détériorations mentales et les démences du sujet âgé. *Med et Hyg* 1978;36:1928-1930
16. Brusa G, Claudiani F, Piccardo A, Pizzio N, Stoehr R. Scintiscintigraphy in presenile and senile degenerative disease. *Ital J Neurol Sci* 1990;11:43-47
17. Mirra SS, Heyman A, McKeel D, Sumi SM, Crain BJ, Brownlee LM, Vogel FS, Hughes JP, van Belle G, Berg L and participating CERAD neuropathologists: The consortium to establish a registry for Alzheimer's disease (CERAD). Part II. Standardization of the neuropathologic assessment of Alzheimer's disease. *Neurology* 1991;41:479-486
18. Shuangshoti S, Netsky MG. Human choroid plexus: morphologic and histochemical alterations with age. *Am J Anat* 1970;128:73-96
19. Dunn J, Kernohan JW. Histologic changes within the choroid plexus of the lateral ventricle: their relation to age. *Staff Meet Mayo Clin* 1955;30:607-616
20. McLachlan MSF. The ageing kidney. *Lancet* 1978;iii:143-145
21. De Wilde PC, Baak JP, van Houwelingen JC, Kater L, Sloodweg PJ. Morphometric study of histological changes in sublabial salivary glands due to aging process. *J Clin Pathol* 1986;39:406-417
22. Rao-Rupanagudi S, Heywood R, Gopinath C. Age-related changes in thyroid structure and function in Sprague-Dawley rats. *Vet Pathol* 1992;2:278-287
23. Stablein M, Meyer J. Age-related changes in capillaries of rat oral mucosa. A quantitative microscopic study. *Mech Ageing Dev* 1988;45:23-40
24. Balas D, Vellas B. Dossier sur le vieillissement digestif. *L'Année Gérologique*. 1989;3:135-150
25. Vellas B, Balas D, Moreau J, Bouisson M, Senegas-Balas F, Guidet M, Ribet A. Exocrine pancreatic secretion in the elderly. *Int J Pancreatol* 1988;3:497-502
26. Ferrante E, Amenta F. Enzyme histochemistry of the choroid plexus in old rats. *Mech Ageing Dev* 1987;41:65-72
27. Bloom PM, Hartmann JF, Vernier RL. An electron microscopic evaluation of the width of normal glomerular basement membrane in man at various ages. *Anat Rec* 1959;133:251
28. Aumailley M. Structure and supramolecular organization of basement membranes. *Kidney Int* 1995; 47 (Suppl 49):S4-S7
29. Xi YP, Nette G, King DW, Rosen M. Age-related changes in normal human basement membrane. *Mech Ageing Dev* 1982;19:315-324

30. Martinez-Hernandez A, Amenta PS. The basement membrane in pathology. *Lab Invest* 1983;48:656-677
31. Karttunen T, Risteli J, Autio-Harminen H, Risteli L. Effect of age and diabetes on type IV collagen and laminin in human kidney cortex. *Kidney Int* 1986;30:586-591
32. Langeveld JPM, Veerkamp JH, Duyf CMP, Monnens LH. Chemical characterization of glomerular and tubular basement membranes of men of different ages. *Kidney Int* 1981;20:104-114
33. May C, Kaye JA, Atack JR, Schapiro MB, Friedland RP, Rapoport SI. Cerebrospinal fluid production is reduced in healthy aging. *Neurology* 1990;40:500-503
34. Tanna NK, Kohn MI, Horwich DN, Jolles PR, Zimmermann RA, Alves WM, Alavi A. Analysis of brain and cerebrospinal fluid volumes with MR Imaging: Impact on PET data correction for atrophy. Part II. Aging and Alzheimer Dementia. *Radiology* 1991;178:123-130
35. Blain H, Jeandel C, Merched A, Visvikis S, Siest G. Apolipoprotein E level in cerebrospinal fluid increases with aging. *J Am Geriatr Soc* 1997;45:1536
36. Van Gool WA, Schenk DB, Bolhuis PA. Concentrations of amyloid  $\beta$ -protein in cerebrospinal fluid increase with age in patients free from neurodegenerative disease. *Neurosci Lett* 1994;172:122-124
37. Schwarzman AL, Gregori L, Vitek MP, Luybski S, Strittmatter WJ, Enghilde JJ, Bhasin R, Silverman J, Weisgraber KH, Coyle PK, Goldgaber D. Transthyretin sequesters amyloid  $\beta$  protein and prevents amyloid formation. *Proc Natl Acad Sci USA* 1994;91:8368-8372
38. Serot JM, Béné MC, Gobert B, Christmann D, Leheup B, Faure CC. Antibodies to choroid plexus in senile dementia of Alzheimer's type. *J Clin Pathol* 1992;45:781-783
39. Serot JM, Béné MC, Faure CC. Comparative immunohistochemical characteristics of human choroid plexus in vascular and Alzheimer's dementia. *Hum Pathol* 1994;25:1185-1190

## REGULAR PAPER

Jean-Marie Serot · Marie-Christine Béné

Bernard Foliguet · Gilbert C. Faure

**Morphological alterations of the choroid plexus  
in late-onset Alzheimer's disease**

Received: 18 January 1999 / Revised: 27 May 1999 / Accepted: 21 June 1999

**Abstract** Anomalies of the cerebrospinal fluid flow rate and composition that have been reported in patients suffering from Alzheimer's disease (AD) could be related to alterations of the choroid plexuses (CP). Here we report a photonic and electron morphometric study in which we compared the height of CP epithelial cells and the thickness of their basement membrane on post-mortem samples from AD patients, age-matched controls and two new-borns. Ageing appeared associated with epithelial atrophy and basement membrane thickening, but these features were significantly accentuated in AD. These data suggest that a dramatic alteration of the secretion and filtration could be involved in the multiparametric pathogenesis of late-onset AD.

**Key words** Alzheimer's disease · Basement membrane · Choroid plexus · Epithelial cells

**Introduction**

Alzheimer's disease (AD) is characterized by the formation, in brain tissue, of numerous senile plaques composed of extracellular fibrils of precipitated  $\beta$ -4 amyloid protein. In early onset AD, mutations on genes encoding amyloid precursor protein, presenilin 1 or presenilin 2 induce an overproduction of amyloid protein. The pathogenesis of late-onset AD is, by contrast, poorly understood. The main risk factor considered is aging, but the possible age-re-

lated changes leading to AD are not known. Recent data have focused on oxidative damage, inflammatory processes and ApoE4 neurotoxicity.

Amyloid fibril formation can be inhibited in vitro by cerebrospinal fluid (CSF) [25], the composition of which is very similar to that of brain interstitial fluid [7]. CSF is largely dependent on the filtration and secretion role of choroid plexuses (CP), which are highly vascularized structures, located in the lateral ventricles of the brain, composed of convoluted villi with capillaries, connective tissue and a monolayer of ciliated epithelial cells [5]. CP have multiple functions of synthesis, secretion (of CSF), active transport and selective reabsorption of deleterious substances. CP constitute a selective blood-brain barrier that could also participate in the immuno-surveillance of the brain. CSF-transferrin, the main CSF thyroxin carrier protein, is almost exclusively of CP origin, where it is secreted by the epithelial cells lining the ventricle's lumen [1]. CSF-transferrin constitutes 50% of the proteins secreted by the CP. CP also transport folate, vitamin B6, vitamin B12, vitamin C, and probably vitamin E [6, 24].

The levels of transferrin, vitamin B12, vitamin E and folate have been reported to be lowered in the CSF of AD patients [9, 11, 17, 18, 22]. Morphological studies further demonstrated CP fibrosis in deceased AD patients [10]. This suggests that CP alterations, leading to an abnormal production of CSF, could be involved in the pathogenesis of late-onset AD.

Here we examined possible morphological alterations of this CSF-producing secretory system. We were able to evidence a significant thickening of the CP basement membrane (BM) and a significant flattening of epithelial cells in AD. These observations suggest that impaired functions of the CP could be involved in the pathogenesis of late-onset AD.

**Patients and methods**

Brain tissue and CP were obtained post-mortem from 21 patients (Table 1): 2 3-months-old children with sudden infant death syndrome, a 46-year-old man who died from traumatic hemiplegia

J.-M. Serot · M.-C. Béné · G. C. Faure  
Laboratoire d'Immunologie (GRIP, JE DRED 251)  
Faculté de Médecine, UHP Nancy I, France

J.-M. Serot · B. Foliguet  
Laboratoire de Microscopie Electronique,  
Faculté de Médecine, UHP Nancy I, France

J.-M. Serot (✉)  
Laboratoire d'Immunologie, BP 184,  
F-54500 Vandoeuvre les Nancy, France  
e-mail: faure@grip.u-nancy.fr,  
Tel.: +33-383-592856, Fax: +33-383-446022

**Table 1** Epithelium height and BM thickness in choroid plexuses of new-borns, middle-age control, elderly controls and AD expressed as mean  $\pm$  SD (*n* is given in parentheses) (BM basement membrane, CV cerebrovascular, MID multi-infarct dementia, AD Alzheimer's disease)

Diagnosis	Sex	Age (years)	Epithelial cells height ( $\mu\text{m}$ )	BM thickness (nm)
New-born I	M	0.25	15.2 $\pm$ 3.6 (62)	094.6 $\pm$ 024.6 (20)
New-born II	M	0.25	14.7 $\pm$ 2.8 (65)	116.6 $\pm$ 030.9 (20)
Middle-age control	M	46	14.3 $\pm$ 2.1 (43)	219.9 $\pm$ 063.6 (20)
Elderly controls				
Prost. Cancer	M	82	13.7 $\pm$ 2.9 (61)	310.8 $\pm$ 140.5 (20)
Colonic cancer	F	86	13.7 $\pm$ 1.9 (30)	345.9 $\pm$ 118.5 (20)
Lung cancer	F	85	14.3 $\pm$ 1.3 (40)	315.7 $\pm$ 073.6 (20)
CV Stroke	F	88	13.2 $\pm$ 2.7 (78)	249.4 $\pm$ 141.2 (20)
MID	F	96	13.3 $\pm$ 1.9 (30)	304.8 $\pm$ 071.9 (20)
MID	M	86	12.6 $\pm$ 2.3 (36)	157.7 $\pm$ 042.5 (20)
MID	F	95	14.4 $\pm$ 2.8 (49)	274.6 $\pm$ 112.1 (20)
MID	F	95	13.9 $\pm$ 2.7 (52)	225.6 $\pm$ 065.6 (20)
AD patients				
AD	M	82	07.4 $\pm$ 1.7 (34) <sup>a</sup>	365.9 $\pm$ 342.1 (20) <sup>b</sup>
AD	F	82	10.6 $\pm$ 2.6 (38) <sup>a</sup>	210.4 $\pm$ 104.2 (20) <sup>a</sup>
AD	F	87	10.1 $\pm$ 2.0 (37) <sup>a</sup>	430.6 $\pm$ 267.3 (20) <sup>b</sup>
AD	F	73	12.9 $\pm$ 1.8 (37)	266.3 $\pm$ 107.8 (20)
AD	M	83	09.4 $\pm$ 1.9 (30) <sup>a</sup>	418.4 $\pm$ 200.7 (20) <sup>b</sup>
AD	M	89	10.5 $\pm$ 1.9 (52) <sup>a</sup>	325.4 $\pm$ 197.5 (20)
AD	F	77	09.2 $\pm$ 1.6 (40) <sup>a</sup>	440.7 $\pm$ 237.8 (20) <sup>b</sup>
AD	F	84	10.6 $\pm$ 1.9 (30) <sup>a</sup>	387.9 $\pm$ 176.9 (20) <sup>b</sup>
AD	F	93	11.2 $\pm$ 2.6 (35) <sup>a</sup>	298.6 $\pm$ 166.5 (20)
AD	F	92	12.7 $\pm$ 2.5 (45) <sup>a</sup>	341.7 $\pm$ 220.8 (20) <sup>b</sup>

<sup>a</sup>Individual values < mean values of the control group;  $P < 0.05$

<sup>b</sup>Individual values > mean values of the control group;  $P < 0.05$

and 18 elderly patients (13 females and 5 males) aged between 73 and 96 years. Ten of them (7 females and 3 males; 84.2  $\pm$  5.9 years old) suffered from definite AD diagnosed according to the criteria of the National Institute of Neurological and Communicative Disorders and Stroke-Alzheimer's and Related Disorders Association work group [14]. Among the other 8 patients, 4 had a multi-infarct dementia, 1 died from colonic cancer, 1 from lung cancer, 1 from prostatic cancer and 1 from cerebrovascular stroke. They were considered as age-matched controls (6 females, 2 males; 88.3  $\pm$  4.8 years).

All samples were obtained within 24 h post-mortem, after informed consent was obtained from the families of the patients. In all elderly patients, requisite sections of hippocampus, middle temporal gyrus, middle frontal gyrus and inferior parietal lobule cortex as well as both ventricular choroid plexuses were removed. The cortex sections were snap-frozen in liquid nitrogen and maintained at  $-80^\circ\text{C}$  until tested. Part of the CP also was stored snap-frozen, and the remainder was fixed in 2% glutaraldehyde for 2 h, rinsed in buffer, dehydrated, and embedded in Epon 812. Only CP were studied in the infants and in the middle-age control.

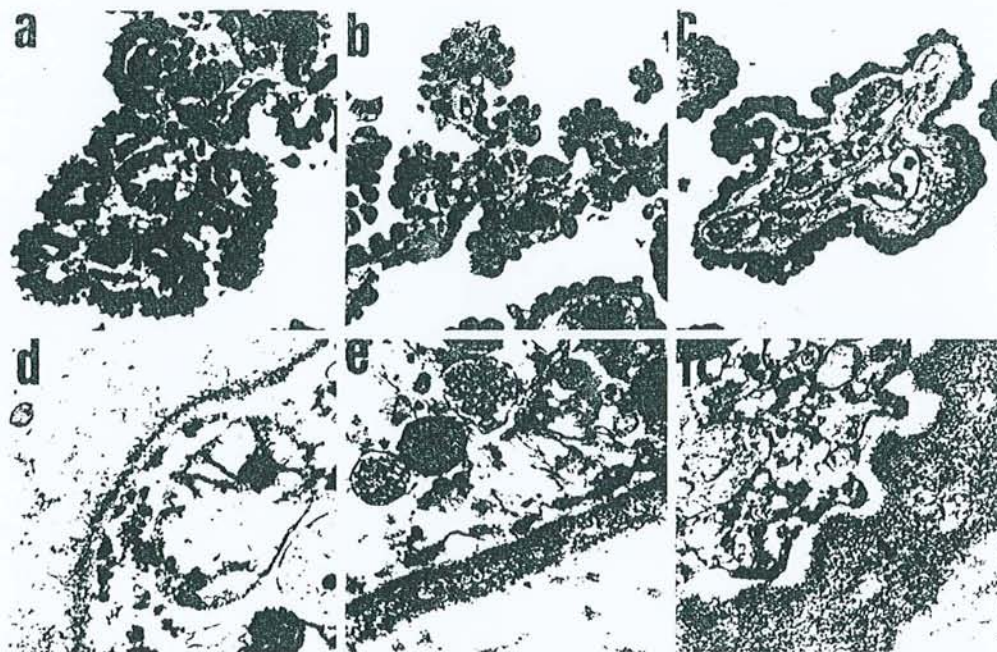
In all brain samples, the presence and number of senile plaques and neurofibrillary tangles were investigated using the classic indirect immunofluorescence method on frozen-cut 4- $\mu\text{m}$ -thick sections with non-conjugated mouse antisera to human  $\beta$ -4 amyloid (Dako-Glostrup, Denmark) and tau-1 (Boehringer Mannheim Biochemica, Mannheim, Germany), with FITC-conjugated anti-mouse Ig (Dako) as second-step reagent. These sections were obtained at  $-30^\circ\text{C}$ , collected on clean glass slides, air dried and rapidly fixed for 45 s in a microwave oven. Incubations were carried out for 60 min at room temperature in a moist chamber, and after three series of washes in phosphate-buffered saline (PBS), the sections were mounted in PBS-glycerol and examined under UV light with an Olympus BH2 (Olympus, Tokyo, Japan) microscope equipped with a Ploem system of epi-illumination. Semithin (1.5  $\mu\text{m}$ ) and ultrathin (80–90 nm) sections of Epon-embedded CP were cut with a glass knife on a Reichert OMU 2 (Reichert, Wien, Austria) ultramicrotome. Semithin sections were stained with Azur II blue and examined using an Olympus BH2 light microscope. Ul-

trathin sections were stained with 4% uranyl acetate and lead citrate Reynolds' stain. These sections were examined and the BM measured with a Philips CM 12 transmission electron microscope (Philips, Eindhoven, Netherlands) on 20 randomly selected fields for each specimen. The height of epithelial cells was measured by photonic microscopy on at least 30 randomly selected fields, on semithin sections for each CP sample using the Biocom system (Biocom, Les Ulis, France) for quantitative imaging. BM thickness and epithelial cell height were then expressed as mean values representative of the characteristics of each group, including the infant controls. We compared the mean values of the AD group and of each AD patient to the mean values of the elderly control group using Student's *t*-tests performed with the Prism software (GraPad, San Diego, Calif.). Statistical significance was considered for *P* values lower than 0.05. Results for all patients are expressed as means  $\pm$  SD and summarized in Table 1.

## Results

AD patients and control subjects were selected both on the basis of clinical signs, and the presence of  $\beta$ -amyloid and tau immunoreactivity of frontal, parietal, temporal neocortical areas and hippocampus. All of the ten AD patients had many senile plaques with similar frequency in the three neocortical regions, as well as numerous threads and neurofibrillary tangles (NFT). A different immunoreactivity was observed in the eight controls. Seven had sparse senile plaques and less than 1 NFT/ $\text{mm}^2$ . The other control presented three large cerebral cortical infarcts on autopsy and microscopic immunoanalysis of his brain tissue showed, exclusively in the temporal area, moderate amyloid deposits and exceptional NFT (< 1/ $\text{mm}^2$ ). The diagnosis of "definite AD" according to the criteria for AD

**Fig. 1** Semi-thin (a–c) and ultrathin (d–f) sections of human CP. The upper column shows CP epithelial cells in an infant (a), a mentally healthy elderly individual (b) and a patient (c) with AD. The lower column shows transmission electron microscopy revealing the thin CP epithelial BM of an infant (d), thickened epithelial BM of a mentally healthy elderly individual (e) and the irregular and extremely thick epithelial BM of an AD patient (f) (CP choroid plexus, AD Alzheimer's disease, BM basement membrane). a–c Azur II blue,  $\times 150$ ; d–f  $\times 10,000$



of the Consortium to Establish a Registry for AD is based upon evidence of senile plaques in the three neocortical areas without specification for them being diffuse or neuritic plaques [16]. The concomitant presence of numerous senile plaques and NFT confirmed that all ten patients and none of the controls suffered from "definite AD".

In the CP of the two infants, epithelial cells were cubic and clearly protruded into the lumen of the ventricle (Fig. 1a). Their mean height was, respectively,  $14.6 \pm 2.8$  and  $15.2 \pm 3.6$   $\mu\text{m}$ . In the middle-age control subject, the height of CP epithelial cells was similar at  $14.3 \pm 2.1$   $\mu\text{m}$ . In elderly controls (Fig. 1b), the CP epithelial cells appeared flattened with a mean height of  $13.7 \pm 2.6$   $\mu\text{m}$  and often contained lipofuscin deposits. Epithelial cells were even flatter in AD patients (Fig. 1c) at  $10.5 \pm 2.5$   $\mu\text{m}$ , significantly different from elderly controls ( $P < 0.001$ ).

In the two infant CP samples, the epithelial BM (Fig. 1d) was regular and with a mean thickness of  $116.7 \pm 30.3$  and  $94.2 \pm 24.6$  nm thick, respectively. In the middle-age control the epithelial BM of CP was thicker at  $219.9 \pm 63.6$  nm. A maximum thickness of  $352.7 \pm 227.7$  nm was seen in the BM of CP in AD patients (Fig. 1f), which was significantly different ( $P < 0.001$ ) from the mean values obtained for the elderly controls (Fig. 1e) of  $274 \pm 117.7$  nm. Epithelial BM had typical features in the four conditions studied. They were linear and uniform in the infants (Fig. 1d), slightly irregular and thicker in the middle age control, irregular, undulated and often inhomogeneous, with electron-luscent areas and coarser feltwork in elderly individuals (Fig. 1e). The latter features were accentuated in samples from AD patients (Fig. 1f), where epithelial BM were extremely irregular, and often associated with very thick fibrosis of the underlying connective tissue.

## Discussion

This study reports on severe morphological alterations of the CP in elderly patients with AD, which differed from those of age-matched controls.

Our data in control subjects are consistent with previous reports such as that from Dohrmann [5], who reported a height of about 15  $\mu\text{m}$  for CP epithelial cells of newborn. Ageing is associated with a flattening of several types of epithelial cells, such as renal tubules [15] or salivary glands acini [4], as well as with altered functions of these cells [8], consistent with the flattened CP epithelial cells we observed in mentally healthy elderly patients. BM thickening is also a frequent phenomenon associated with ageing. Again, our results are within the range of values reported by others for seminiferous tubules [26] and kidney BM [3, 12].

Both epithelial cells and BM are important structures of the CP, involved in the proper production and filtration of CSF. Their modifications, with age, are likely to be related with the lower CSF secretion rate of elderly individuals, which has been reported to be only 0.19 ml/min while it is of 0.41 ml/min in young healthy subjects [13]. Under physiological ageing conditions, the lowered secretion appears to be sufficient to maintain proper brain functions, but brain homeostasis could become impaired if these alterations were more severe. Indeed, this seems to be the case in AD patients, who have been reported to display such CSF hydraulic disorders, substantiated by isotopic cisternography, as reverse flow with ventricular reflux or delayed clearance [2]. We suggest that there could be a direct relationship between CP BM and epithelial cells alterations and AD. Indeed, CP epithelial cells are responsible for the secretion of transthyretin [1], a molecule reported to be the major  $\beta$ -amyloid sequestering pro-

tein [19]. CSF transthyretin levels are decreased in AD patients [18, 22], which might result from a decreased activity of severely modified epithelial cells. Lowered levels of transthyretin in the CSF could favor  $\beta$ -4 amyloid precipitation, a typical feature of AD. The rates of CP production of vitamin C and E, both important chain-breaker anti-oxidants, could be also lowered and participate to the oxidative stress described in the brain of AD patients [23].

The mechanisms inducing an increased thickening of epithelial BM of CP and epithelial cells flattening in AD are unknown. However, we have previously reported [20, 21] the presence of potentially harmful autoantibodies in the serum of AD patients and linear deposits of IgG and complement along the CP epithelial BM of late-onset AD patients. The occurrence of autoimmune reactions at this sensitive site of CSF production could be involved, in AD, in an exacerbation of age-related CP modifications.

**Acknowledgements** We gratefully acknowledge P. Bettinelli and M. Simonetti for their technical assistance. This study was supported in part by the French Ministère de l'Éducation Nationale et de l'Enseignement Supérieur (JE#251) and by a grant from Alzheimer 54.

## References

- Aldred AR, Brack CM, Schreiber G (1995) The cerebral expression of plasma protein genes in different species. *Comp Biochem Physiol* 111B: 1–15
- Bartolini S, Inzitari D, Castagnoli A, Amaducci L (1982) Correlation of isotopic cisternographic patterns in multiple sclerosis with CSF IgG values. *Ann Neurol* 12: 486–489
- Bloom PM, Hartmann JF, Vernier RL (1959) An electron microscopic evaluation of the width of normal glomerular basement membrane in man at various ages. *Anat Rec* 133: 251
- De Wilde PC, Baak JP, Houwelingen JC van, Kater L, Slootweg PJ (1986) Morphometric study of histological changes in sublabial salivary glands due to aging process. *J Clin Pathol* 39: 406–417
- Dohrmann GJ (1970) The choroid plexus: a historical review. *Brain Res* 18: 197–218
- Fand I, McNally WP (1981) Whole-body localization of <sup>14</sup>C-tocopherylacetate in the rat following oral administration. *Arch Int Pharmacodyn Ther* 250: 4–17
- Felgenhauer K (1986) The blood brain barrier redefined. *J Neurol* 233: 193–194
- Ferrante F, Amenta F (1987) Enzyme histochemistry of the choroid plexus in old rats. *Mech Ageing Dev* 41: 65–72
- Ikeda T, Furukawa Y, Mashimoto S, Takahashi K, Yamada M (1990) Vitamin B12 levels in serum and cerebrospinal fluid of people with Alzheimer's disease. *Acta Psychiatr Scand* 82: 327–329
- Jellinger K (1976) Neuropathological aspects of dementias resulting from abnormal blood and cerebrospinal fluid dynamics. *Acta Neurol Belg* 76: 83–102
- Jimenez-Jimenez FJ, Bustos F de, Molina JA, Benito-León J, Tallón-Barranco A, Gasalla T, Orti-Pareja M, Guillamón F, Rubio JC, Arenas J, Enriquez-de-Slamanca R (1997) Cerebrospinal fluid levels of alpha-tocopherol (vitamin E) in Alzheimer's disease. *J Neural Transm* 104: 703–710
- Karttunen T, Risteli J, Autio-Harmainen H, Risteli L (1986) Effect of age and diabetes on type IV collagen and laminin in human kidney cortex. *Kidney Int* 30: 586–591
- May C, Kaye JA, Atack JR, Schapiro MB, Friedland RP, Rapoport SI (1990) Cerebrospinal fluid production is reduced in healthy aging. *Neurology* 40: 500–503
- McKhann G, Drachman D, Folstein M, Katzman R, Price D, Stadlan EM (1984) Clinical diagnosis of Alzheimer's disease: report of the NINCDS-ADRDA Work Group under the auspices of Department of Health and Human Services Task Force on Alzheimer's disease. *Neurology* 34: 939–944
- McLachlan MSF (1978) The ageing kidney. *Lancet* II: 143–145
- Mirra SS, Heyman A, McKeel D, Sumi SM, Crain BJ, Brownlee LM, Vogel FS, Hughes JP, van Belle G, Berg L (1991) The consortium to establish a registry for Alzheimer's disease (CERAD). Part II. Standardization of the neuropathologic assessment of Alzheimer's disease. *Neurology* 41: 479–496
- Reynolds EH (1979) Cerebrospinal fluid folate: clinical studies. In: Botez MI, Reynolds EH (eds) Folic acid in neurology, psychiatry and internal medicine. Raven Press, New York, pp 195–203
- Riisøen H (1988) Reduced prealbumin (transthyretin) in CSF of severely demented patients with Alzheimer's disease. *Acta Neurol Scand* 78: 455–459
- Schwarzman AL, Gregori L, Vitek MP, Luybski S, Strittmatter WJ, Enghilde JJ, Bhasin R, Silverman J, Weisgraber KH, Coyle PK, Goldgaber D (1994) Transthyretin sequesters amyloid  $\beta$  protein and prevents amyloid formation. *Proc Natl Acad Sci USA* 91: 8368–8372
- Serot JM, Béné MC, Gobert B, Christmann D, Leheup B, Faure GC (1992) Antibodies to choroid plexus in senile dementia of Alzheimer's type. *J Clin Pathol* 45: 781–783
- Serot JM, Béné MC, Faure GC (1994) Comparative immunohistochemical characteristics of human choroid plexus in vascular and Alzheimer's dementia. *Hum Pathol* 25: 1185–1190
- Serot JM, Christmann D, Dubost T, Couturier M (1997) Cerebrospinal fluid transthyretin: aging and late onset Alzheimer's disease. *J Neurol Neurosurg Psychiatry* 63: 506–508
- Smith MA, Perry G, Richey PL, Sayre LM, Anderson VE, Beal MF, Kowall N (1996) Oxidative damage in Alzheimer's. *Nature* 382: 120–121
- Spector R (1977) Vitamin homeostasis in the central nervous system. *N Engl J Med* 296: 1393–1398
- Wisniewski T, Castano E, Ghiso J, Frangione B (1993) Cerebrospinal fluid inhibits  $\beta$ -amyloid fibril formation in vitro. *Ann Neurol* 34: 631–633
- Xi YP, Nette G, King DW, Rosen M (1982) Age-related changes in normal human basement membrane. *Mech Ageing Dev* 19: 315–324

## Monocyte-derived IL-10-secreting dendritic cells in choroid plexus epithelium

Jean-Marie Serot<sup>a,b,\*</sup>, Marie-Christine Béné<sup>a</sup>, Bernard Foliguet<sup>b</sup>, Gilbert C. Faure<sup>a</sup>

<sup>a</sup>Laboratoire d'Immunologie (GRIP) Faculté de Médecine, UHP Nancy I, BP 184, 54500 Vandoeuvre les Nancy, France

<sup>b</sup>Laboratoire de Microscopie Electronique, Faculté de Médecine, UHP Nancy I, BP 184, 54500 Vandoeuvre les Nancy, France

Received 15 June 1999; received in revised form 27 September 1999; accepted 12 October 1999

### Abstract

Choroid plexuses form an interface between peripheral blood and cerebrospinal fluid. Dendritic-like cells have been reported in a few studies of choroid plexuses in man. Here we used electron microscopy and immunophenotyping to precise the morphologic features and phenotype of these cells. Examination of 10 human choroid plexuses evidenced intra-epithelial dendritic cells with a clear cytoplasm, reniform nucleus and long expansions. These cells express MHC Class II, CD11b, CD14, CD32, CD68 and IL-10, but not CD40, CD80 or CD86, suggesting an immunosuppressive role for these dendritic cells. Their sentinel position could make them participate to the immunological silence of the brain. © 2000 Published by Elsevier Science B.V. All rights reserved.

**Keywords:** Choroid plexus; Dendritic Cells; IL-10; Neuroimmunology

### 1. Introduction

The brain has been considered immunologically privileged since it was shown that intracerebral homologous or heterologous grafts were less rejected than intraperitoneal or sub-cutaneous grafts (Scheinberg and Levy, 1964). This exceptional tolerance was initially explained by the absence of efferent lymphatic brain drainage and of antigen-presenting cells in cerebral tissue (Lampson, 1987), as it was assumed that the blood–brain barrier (BBB) was impervious to immunocompetent cells.

Recent data seem to suggest otherwise. Indeed, microglial cells of freshly removed brain tissue strongly express MHC class II antigens, suggesting that they may act as antigen presenting cells (Gehrman et al., 1993). Moreover, a large proportion of proteins injected intracranially in experimental animals can be retrieved in cervical lymph nodes (Cserr and Knopf, 1992), indicating that the CSF is drained by a lymphatic-like system in regional lymph nodes of the neck, probably along cranial nerves through the cribriform plate or nasal submucosa.

CSF antigens may also reach lymphoid organs via the

peripheral blood after they have been reabsorbed by arachnoid villi.

Lymphocytes are able to cross the BBB (Hickey et al., 1991) in such diseases as multiple sclerosis or Guillain-Barré syndrome, considered immune diseases of the central nervous system, which can be reproduced experimentally in the animal models of experimental acute encephalitis (EAE) and experimental autoimmune neuritis (EAN).

Another interface between the brain and the immune system is represented by choroid plexuses (CP), which regulate blood/CSF interactions. CP filter numerous molecules of brain metabolism and actively produce essential components of the CSF (Spector, 1977). Histological studies have demonstrated the presence of potential antigen presenting cells such as macrophages (Matyszak et al., 1992) and dendritic-like cells within the villous stroma of CP in HIV patients (Hanly and Petito, 1998) as well as between epithelial cells in elderly subjects (Serot et al., 1997), but their immunological characteristics have not been previously documented.

Dendritic cells constitute a complex family of mononuclear cells with numerous functions (Banchereau and Steinman, 1998). They trap and process antigens, migrate to lymphoid organs and trigger naive T-cells in the initiation of humoral or cellular immune responses, or in the development of active tolerance. These different types

\*Corresponding author. Laboratoire d'Immunologie, BP 184, 54500 Vandoeuvre les Nancy, France. Tel.: +33-383-59-28-56; fax: +33-383-44-60-22.

E-mail address: faure@grip.u-nancy.fr (J.-M. Serot)

of stimulation depend on immunophenotypic variations in accessory molecules expressed by dendritic cells.

Here we report a study where the immunophenotype of human CP dendritic cells was investigated.

## 2. Material and methods

CP were removed post mortem from 10 patients deceased in a nursing home. They were 9 women and 1 man of a mean age of  $86.3 \pm 6.7$  years old. Two of them had been mentally healthy at the time of death, one suffered from mixed dementia, two from vascular dementia and five from Alzheimer's disease. Autopsy was conducted after 24 h, after obtaining consent from the patients' families. All samples were divided into two parts. One was fixed in glutaraldehyde 2.5% and the other was snap-frozen in liquid nitrogen.

Fixed samples were then embedded in Epon, and processed as semi or ultra-thin sections, respectively stained with Azur II blue or 4% uranyl acetate and lead nitrate. These sections were examined using an Olympus BH-2 (Olympus, Tokyo, Japan) or a Philips CM12 electron microscope (Siemens, Berlin, Germany).

Frozen samples were maintained at  $-80^{\circ}\text{C}$  in view of immunofluorescence studies. Serial  $4\text{-}\mu\text{m}$  thick sections were processed with a cryomicrotome (Slee, London, England), collected on clean glass slides and fixed for 45 seconds in a microwave oven. The first section of each sample was stained with toluidine blue for histological examination. Indirect immunofluorescence was performed

to investigate the immunophenotype of dendritic cells, using a series of monoclonal antibodies as summarized in Table 1. All incubations were performed at room temperature in moist chambers for 60 min with monoclonal antibodies, followed by three washes in phosphate-buffered saline (PBS). The second-step reagent was a rabbit anti mouse purified antibody conjugated to FITC (Dako, Glostrup, Denmark). After labeling, the slides were mounted in PBS/glycerol and examined under ultraviolet light with an Olympus BH-2 microscope equipped with a Ploem system of epi-illumination and microphotography devices.

## 3. Results

Similar results were observed for all patients, independently of the presence or type of dementia at death. Morphologic studies allowed to observe choroid villi with large capillaries in a connective stroma presenting inhomogeneous thickened areas with occasional fusiform cells and numerous hyaline bodies. A single layer of cubic epithelial cells with round nuclei lined the protruding side of the villi. These cells often contained lipofuscin deposits. The central glomus contained arteries and veins within an abundant stroma, rich in psammoma bodies. Sparse isolated nuclei obviously different from those of epithelial cells were seen stretched along the apical side of the epithelial basement membrane.

Transmission electron microscopy demonstrated, in the cytoplasm of epithelial cells, the presence of large mitochondria, lipofuscin vacuoles and filamentous Biondi bodies. Epithelial cells were tightly bound to the basement membrane, except in areas where dendritic like cells could be seen (less than 1 for 100 epithelial cells). These dendritic-like cells presented a reniform nucleus with densified peripheral chromatin, a clear cytoplasm with numerous lysosomes, small mitochondria, microtubules, filaments and endoplasmic reticulum cisternae (Figs. 1 and 2). Phagolysosomes were not visible, nor tight junctions between these cells and adjacent epithelial cells. Occasional cytoplasmic segments could be seen between epithelial cells, with the same ultrastructural characteristics as those of dendritic cells, and likely to represent dendritic protrusions.

The stroma contained fibroblasts with an irregular nucleus and dark cytoplasmic expansions rich in endoplasmic reticulum (ER), and globular macrophages with a clear cytoplasm filled with abundant ER, lysosomes and bulky phagolysosomes. Star-shaped dendritic cells, 10 to 20 times more numerous than in the epithelium, yet displaying the same morphological characteristics as those located within the epithelium, were also present close to the epithelial basement membrane.

Examination of CP sections after immunohistological staining allowed to observe star-shaped cells between

Table 1  
Monoclonal antibodies used for immunophenotyping human choroid plexus intraepithelial dendritic cells

Figures in brackets indicate the number of positive/tested samples. Data in italics represent significant positive features of these cells.

All antibodies were purchased from Beckman Coulter (Miami, FL) except the monoclonal antibody against IL-10 (MAB217, RD Systems, Abingdon, UK).

Lymphoid lineage differentiation antigens		
CD3 0/10	CD21 0/10	CD25 0/10
CD4 0/10	CD22 0/10	CD28 0/10
CD8 0/10	CD24 0/10	CD35 0/10
Monocyte-macrophage differentiation antigens		
CD11a 2/10	CD14 4/10	CD40 0/10
CD11b 7/10	CD16 0/10	CD64 0/10
CD11c 0/10	CD32 10/10	CD68 10/10
CD13 0/10	CD36 0/10	
Dendritic cells-associated differentiation antigens		
CD1a 2/10	CD58 0/10	S100 0/10
CD1b 1/10	CD80 0/10	DR 10/10
CD1c 0/10	CD83 0/10	DP 8/10
CD34 0/10	CD86 0/10	DQ 3/10
Cytokine		
IL-10 10/10		



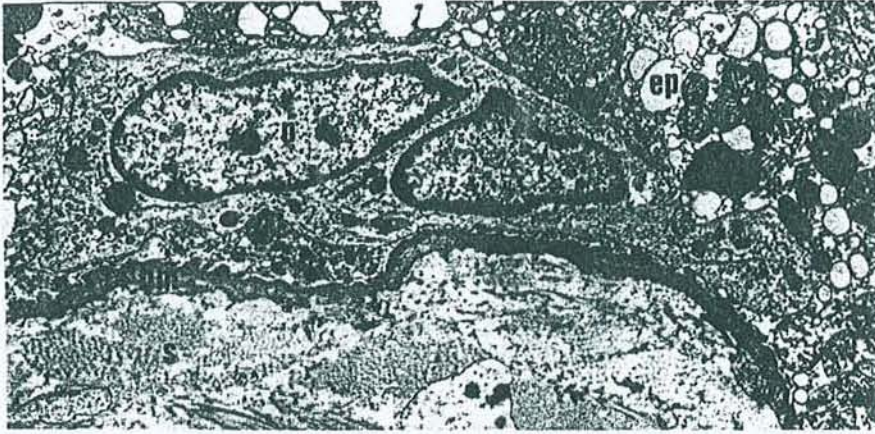


Fig. 1. Transmission electron microscopy (original magnification $\times 2400$ ). Transverse section of a human choroid plexus villus, showing an elongated intraepithelial dendritic cell (arrow) in close contact with the epithelial basement membrane. BM: basement membrane; Ep: epithelial cell. M: mitochondria; N: nucleus; S: stroma.

epithelial cells, i.e. with the same location as determined in electron microscopy. As summarized in Table 1, intraepithelial dendritic cells expressed CD11b (7/10 cases),

CD13 (4/10), CD14 (4/10), CD32 (10/10), CD68 (10/10), HLA DR (10/10), HLA DP (8/10), HLA DQ (3/10) (Fig. 3–5). Cytoplasmic labeling for IL-10 was seen in all

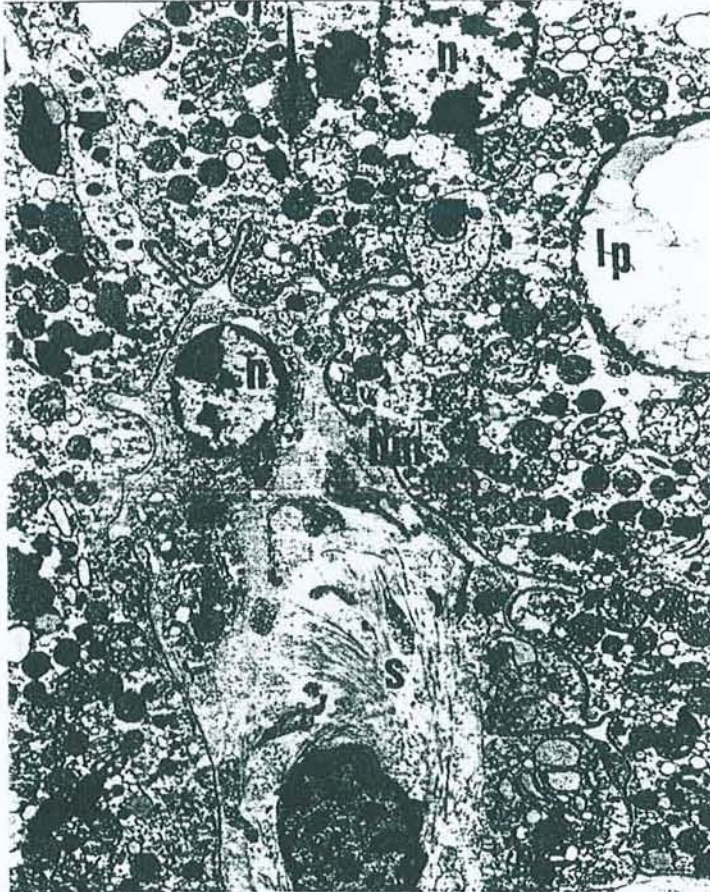

Fig. 2. Transmission electron microscopy (original magnification $\times 3000$ ). Transverse section of a human choroid plexus villus showing three cytoplasmic processes (arrows), between epithelial cells, likely to belong to a dendritic cell. BM: basement membrane; Lp: lipofuscin; N: nucleus; S: stroma.

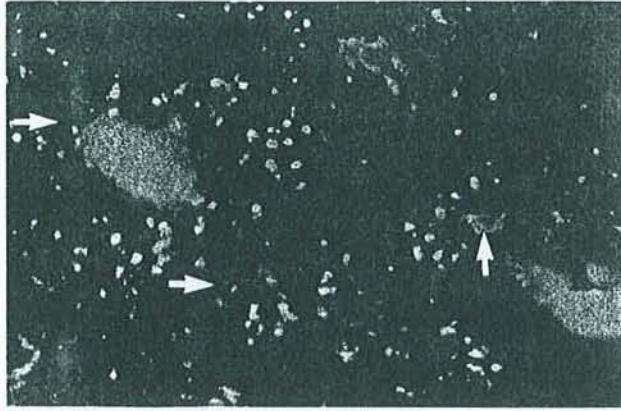


Fig. 3. Indirect immunofluorescence (original magnification  $\times 100$ ). Transverse section of a human choroid plexus showing CD32 expression (arrows) and autofluorescent lipofuscin vacuoles in intraepithelial cells.

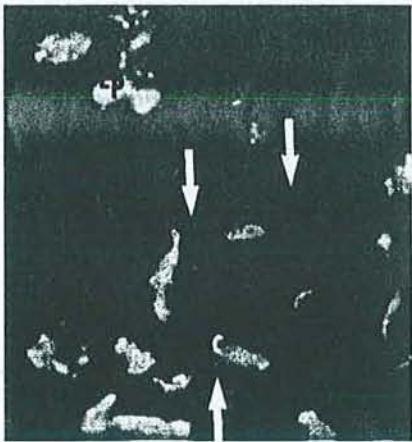


Fig. 4. Indirect immunofluorescence (original magnification  $\times 400$ ). Transverse section of a human choroid plexus villus showing CD68 expression (arrows) and autofluorescent lipofuscin vacuoles (Lp) in intraepithelial cells.

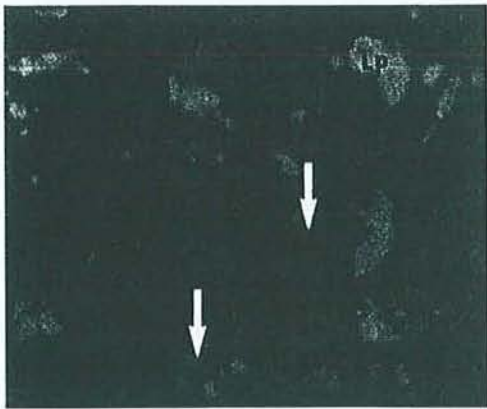


Fig. 5. Indirect immunofluorescence (original magnification  $\times 400$ ). Transverse section of a human choroid plexus villus showing HLA DR expression (arrows) in dendritic cells and autofluorescent lipofuscin (Lp) in intraepithelial cells.




Fig. 6. Indirect immunofluorescence (original magnification  $\times 400$ ). Transverse section of a human choroid plexus showing IL-10 expression in intraepithelial dendritic cells (arrows) and auto-fluorescent lipofuscin vacuoles within epithelial cells (Lp).

cases in dendritic cells but no other cell type (Fig. 6). The proportion of IL-10 containing cells represented about 90% of CP intra-epithelial dendritic cells.

#### 4. Discussion

This study confirms the presence, in human CP, of intra-epithelial dendritic cells, displaying typical morphologic characteristics and an immunophenotype similar to that described in immature dendritic cells (Banchereau and Steinman, 1998).

These cells differ from macrophages by the absence of phagolysosomes (Wright-Browne et al., 1997). They appear to be in close contact with the epithelial basement membrane, but no incidence allowed to visualize a cell crossing this membrane. Longitudinal sections showed them flattened along the basement membrane, transversal sections and immunohistology demonstrated their star-like shape. These cells have the same morphology than CP stromal dendritic cells located beneath the epithelial BM. As CP epithelial cells have been estimated to amount at approximately  $100 \times 10^6$  (Dohrmann, 1970), and since we observed intra-epithelial dendritic cells with a frequency of about 1 for 100 epithelial cells, this dendritic cells compartment could represent around  $10^6$  cells in the human brain.

The dendritic cells family tree is still a matter of debate, as these cells can be induced in vitro from immature myeloid, monocytic or even lymphoid precursors (Banchereau and Steinman, 1998). Immunophenotypic characteristics may help identifying the origin of dendritic cells in a given tissue. Our data concur with a monocytic origin of CP dendritic cells. The presence of intracytoplasmic IL-10 was an unexpected finding. It is however still congruent with a monocytic origin. Human cord blood

CD34+ hemopoietic progenitors have been reported to be able to differentiate into CD14+ dendritic cells expressing CD68 and IL-10 (De Saint-Vis et al., 1998), and the CP dendritic cells we observed expressed both these differentiation antigens. The absence of such accessory signals as CD40, CD80 or CD86 suggests that CP dendritic cells are in the immature state reported for most tissular dendritic cells (Banchereau and Steinman, 1998). IL-10, which has been reported to downregulate the expression of CD80 and CD86 (Groux et al., 1996) could be an autocrine factor maintaining this quiescent state in CP dendritic cells.

Once activated, dendritic cells are antigen presenting cells extremely efficient in initiating T cell-dependent immune responses. Inactive dendritic cells lacking CD80 and CD86 may conversely induce T-cell anergy (Stephens and Thomson, 1996). Again, IL-10 is an immunosuppressive cytokine favoring either T cell anergy (Groux et al., 1996) or the development of TH-2 responses (Rousset et al., 1992).

CSF contains numerous molecules derived from brain metabolism (Noppe et al., 1986) which remain secluded from the rest of the body by the blood brain barrier. Among these molecules are the glial fibrillary acid protein and myelin basic protein. The latter might be involved in the pathogenesis of multiple sclerosis when this barrier is altered. CP epithelial cells, with their unique properties of bi-directional transport, from the blood to the CSF and from the CSF to peripheral blood (Balin and Broadwell, 1988; Zheng, 1996), can process these proteins without inducing immune responses. Many of the features of CP dendritic cells therefore indicate that they may actively participate to the immunological silence of the brain and their key position could be relevant to maintain immune tolerance to brain proteins processed by CP.

In conclusion, this study of a seldom examined human tissue demonstrates that dendritic cells possibly derived from monocytes and presenting numerous immunosuppressive features are present in significant numbers in human CP.

#### Acknowledgements

We gratefully acknowledge P. Bettinelli and M. Simonetti for their technical assistance. This study was supported in part by the French Ministère de l'Éducation Nationale et de l'Enseignement Supérieur (JE#251) and by a grant from Alzheimer 54.

#### References

- Banchereau, J., Steinman, R.M., 1998. Dendritic cells and the control of immunity. *Nature* 392, 245–252.
- Balin, B.J., Broadwell, R.D., 1988. Transcytosis of protein through the mammalian cerebral epithelium and endothelium. I. Choroid plexus and the blood-cerebrospinal fluid barrier. *J. Neurocytol.* 17, 809–826.
- Csern, H., Knopf, P.M., 1992. Cervical lymphatics, the blood brain barrier and the immunoreactivity of the brain: a new view. *Immunol. Today* 13, 507–512.
- De Saint-Vis, B., Fugier-Vivier, I., Massacrier, C., Gaillard, C., Vanbervliet, B., Aït-Yahia, S., Banchereau, J., Liu, Y.J., Lebecque, S., Caux, C., 1998. The cytokine profile expressed by human dendritic cells is dependent on cell subtype and mode of activation. *J. Immunol.* 160, 1666–1676.
- Dohrmann, G.J., 1970. The choroid plexus: a historical review. *Brain Res.* 18, 197–218.
- Gehrman, J., Banati, R.B., Kreutzberg, G.W., 1993. Microglia in the immune surveillance of the brain: human microglia constitutively express HLA-DR molecules. *J. Neuroimmunol.* 48, 189–198.
- Groux, H., Bigler, M., de Vries, J.E., Roncaloro, M.G., 1996. Interleukin-10 induces a long-term antigen-specific anergic state in human CD4+ T cells. *J. Exp. Med.* 184, 19–29.
- Hanly, A., Petito, C.K., 1998. HLA-DR-positive dendritic cells of the normal human choroid plexus: a potential reservoir of HIV in the central nervous system. *Hum. Pathol.* 29, 88–93.
- Hickey, W.F., Hsu, B.L., Kimura, H., 1991. T-lymphocyte entry into the central nervous system. *J. Neurosci. Res.* 28, 254–260.
- Lampson, L.A., 1987. Molecular bases of the immune response to neural antigens. *Trends Neurosci.* 10, 211–216.
- Matyszak, M.K., Lawson, L.J., Perry, W.H., Gordon, S., 1992. Stromal macrophages of the choroid plexus situated at an interface between the brain and peripheral immune system constitutively express major histocompatibility class II antigens. *J. Neuroimmunol.* 40, 173–181.
- Noppe, M., Crois, R., Andries, D., Lowenthal, A., 1986. Determination in human cerebrospinal fluid of glial fibrillary acidic protein, S-100 and myelin basic protein as indices of non-specific or specific central nervous tissue pathology. *Clin. Chim. Acta* 155, 143–150.
- Rousset, F., Garcia, E., Defrance, T., Peronne, C., Vezzio, N., Hsu, D.H., Kastelein, R., Moore, K.W., Banchereau, J., 1992. Interleukin 10 is a potent growth and differentiation factor for activated human B lymphocytes. *Proc. Natl. Acad. Sci. U.S.A.* 89, 1890.
- Scheinberg, L.C., Levy, W.A., 1964. Is the brain "an immunologically privileged site". *Arch. Neurol.* 11, 248–264.
- Serot, J.M., Foliguet, B., Béné, M.C., Faure, G.C., 1997. Ultrastructural and immunohistological evidence for dendritic-like cells within human choroid plexus epithelium. *Neuroreport* 8, 1995–1998.
- Spector, R., 1977. Vitamin homeostasis in the central nervous system. *New Eng. J. Med.* 296, 1393–1398.
- Stephens, R.J., Thomson, A.W., 1996. Dendritic cells and tolerance induction. *Clin. Exp. Immunol.* 105, 397–402.
- Wright-Browne, V., McClain, K.L., Talpaz, M., Ordonez, N., Estrov, Z., 1997. Physiology and pathophysiology of dendritic cells. *Hum. Pathol.* 28, 563–579.
- Zheng, W., 1996. Choroid plexus and metal toxicity. In: Chang, L.W. (Ed.), *Toxicology of Metals*. CRC Lewis Publishers, London, pp. 609–626.

Low CSF-folate levels in late-onset Alzheimer's disease patients

Serot JM<sup>1,2</sup>, Christmann D<sup>2</sup>, Dubost T<sup>2</sup>, Béné MC<sup>1</sup>, Faure GC<sup>1</sup>.

1 Laboratoire d'immunologie (GRIP, JE DRED 251) Faculté de Médecine , UHP, Nancy I,  
France.

2 Hôtel-Dieu, Mont-Saint Martin, France.

Running Title :

CSF folate in AD

**Abstract**

Folate is involved in the cerebral metabolism of cobalamine, methionine, L-tyrosine and acetylcholine. Remarkably CSF-folate levels are 3-4 times higher than blood-folate levels. To reach the brain folate is actively transported by choroid plexus (CP) as well as vitamins B6, B12, C and E. Epithelial atrophy having been reported in aging and in Alzheimer's disease (AD), we measured the folate-levels in CSF of 131, including 30 AD patients, consecutive patients to evaluate whether CP functions of folate-transport were impaired. Folate concentrations do not vary with age ( $10.53 \pm 2.4$  ng/ml in the middle age, between 20 and 60 years;  $10.33 \pm 2.81$  ng/ml in the 39 elderly control patients older than 60 years of age range,  $p > 0.05$ ) while late-onset AD patients had CSF-folate levels significantly lower ( $8.26 \pm 1.85$  ng/ml,  $p < 0.001$ ). These data support a specific alteration of CP transport function in AD patients.

Choroid plexuses (CP) seem to play a major role in brain physiology, since they produce 90 % of the cerebrospinal fluid (CSF) (McComb, 1983). These ventricular structures synthesize such proteins as transthyretin (TTR) (Aldred et al., 1995), and filter brain metabolites (Keep and Xiang, 1996). CP also transport anionic and cationic amino acids (Preston et al., 1992; Stoll et al., 1993), purine and pyrimidine nucleosides (Wu et al., 1992), glucose (Cornford et al., 1998), folates, vitamins B6, B12, C (Spector, 1977 and 1981) and probably E (Fand et al., 1981).

Folate, provided by food, cannot reach the brain directly, owing to the blood-brain-barrier. CP actively transport peripheral blood 5-methyltetrahydrofolate (Reynolds, 1979), allowing folate to reach the CSF and then passively diffuse into brain cells (Schnell et al., 1977). This results in folate CSF levels 3-4 times higher than folate blood levels in man (3-10 ng/ml) (Reynolds et al., 1972). Folate concentration is very homogeneous in the CSF, similar in the ventricles and in the lumbar canal (Alperin et al., 1970). Folate metabolites act as coenzymes for DNA synthesis and transmethylation (Ordoñez, 1979), and play a part in the metabolism of cobalamines and methionine. Folate is also co-factor for L-tyrosine hydroxylase and 5-hydroxytryptophane hydroxylase, involved in the synthesis of acetylcholine, dopamine and serotonin (Ordoñez, 1979).

Aging seems to induce significant morphological modifications of CP, majored in patients with Alzheimer's disease (AD). These alterations of CP microanatomy include connective tissue fibrosis, epithelial basement membrane thickening, epithelial thinning and the appearance of villous calcified material and psammoma (Dunn et al., 1955; Jellinger, 1976; Serot et al., 1997). Moreover, in AD patients, the hydraulics of CSF is modified, with ventricular contamination or delayed reabsorption (Bartolini et al., 1982), and lowered levels of CSF-TTR (Rissøen, 1988; Serot et al., 1997). These features are suggestive of CP dysfunction, which might have an incidence on the proper transport of folate. We investigated

this hypothesis by assaying folate levels in CSF samples from a retrospective series of 131 patients.

### **Patients and methods**

All samples had been obtained by lumbar puncture, prescribed to rule out such neurological disease as central nervous system infection or subarachnoid haemorrhage, or to perform diagnostic myelography. They were processed for their intended use, then stored at  $-30^{\circ}\text{C}$ . The series of samples selected contained less than 0.60 g/l proteins, and less than three cells/ml. Retrospective analysis of the patients' files allowed to partition the samples within three groups.

Group I included 62 adults aged between 20 and 60 years (30 women, 32 men, mean age  $40.1 \pm 11.6$  years old).

Group II comprised 39 normal mentally healthy elderly subjects of more than 60 years of age range (28 women, 11 men, mean age  $73.2 \pm 7.5$  years old).

Group III was composed of 30 AD patients of more than 60 years of age range (19 women, 11 men, mean age  $75.9 \pm 6.7$  years old). Probable AD diagnosis had been made according to the NINCDS-ADRDA criteria (McKahn et al., 1984).

All patients had normal plasma folate levels, except 2 AD patients who presented slightly lowered levels. CSF samples were assayed on the Access Immunoassay System (Sanofi Diagnostics Pasteur Inc, Chaska, Minnesota, USA), with the Access Folate test (Sanofi Diagnostics Pasteur Inc) a competitive receptor-binding assay using paramagnetic particles to separate free and bound fractions and a chemiluminescent substrate. Folate in the sample competes with the folic acid-alkaline phosphatase conjugate for binding sites on a limited amount of folate binding protein. Resulting complexes bind to the solid phase via mouse antibodies directed to the folate-binding protein. After magnetic separation and washing, a chemiluminescent substrate (Lumi-Phos 530, Sanofi Diagnostics Pasteur Inc) is added to the reaction vessel. The resulting photon production is inversely proportional to the concentration of folate in the sample. Calibration was achieved using Access Folate calibrators (Sanofi Diagnostics Pasteur Inc) to obtain a six-point curve. The lowest detectable level of folic acid, with 95% confidence, is 0.5 ng/ml. The analytical sensitivity value is interpolated from the curve at a point two standard deviations above the average measured zero analytic calibrator signal. For each series of measures, quality control was performed with Lyphochek immunoassay control serum (Bio-Rad, Hercules, CA, USA). Day to day controls yielded a 7.3% CV for Lyphochek immunoassay control serum level 1 (mean  $9.7 \pm 0.7$  ng/ml).

Data were expressed as the mean  $\pm$  SD for each group, and statistical analysis using Student's t test was performed with the Slide Write Plus software (Carlsbad, CA, USA). Significativity was considered for  $p < 0.05$ .

## Results

Groups I and II were of significantly different mean age and allowed to observe folate levels over a range of 20-90 years old as shown in figure 1. There was no variation of folate levels with age. Indeed, the mean levels in each group were respectively  $10.53 \pm 2.4$  ng/ml in the middle-age and  $10.33 \pm 2.81$  ng/ml in the aging control group ( $p > 0.05$ ).

Conversely, despite some overlap between patients with AD and elderly controls, significantly lowered levels were observed in AD patients at  $8.26 \pm 1.85$  ng/ml ( $p < 0.001$ ). Moreover, this decrease appeared slightly correlated with age ( $r = 0.43$ ).

We tested whether CSF-folate levels varied with the severity of dementia. A weak correlation was noted with the MMSE score ( $r = 0.35$ ).

## Discussion

This study reports on the stability of CSF folate levels over age, and on a significant decrease in AD patients. CSF-folate levels result from an active transport through CP, a saturable process since CSF levels do not change when plasma folate levels exceed 20 ng/ml (Alperin et al., 1970). In AD, serum-folate levels have been reported comparable to those of control subjects (Joosten et al., 1997). Therefore, the observed decrease of CSF-folate levels is not on behalf of a peripheral deficiency.

Inborn defects of folate transfer by CP are known. For instance, Wevers et al (1994) reported the case of a patient with a slowly progressive neurological disease characterized by a cerebellar syndrome, a pyramidal tract dysfunction, having a severe CSF-folate deficiency with normal serum status, reflecting a disturbed transfer of folate in the CP. Epithelial atrophy, a classical phenomenon associated with aging has also been reported to involve CP epithelial cells (Dunn et al., 1955; Serot et al., 1997). This atrophy generates lower enzymatic



activities, such as in pancreas where bicarbonate, lipase and chymotrypsin activities decrease of respectively 17.2, 15.2 et 23.2 % (Vellas et al., 1988). In rat CP, Ferrante and Amenta (1987) have shown a decrease of succinate and lactate dehydrogenases of respectively 26.1 and de 9.3 %. In this study all AD patients had significantly lowered levels of CSF-folate and normal serum-folate concentrations except 2 who presented a slightly defect. This is consistent with an acquired defect in the CP folate binder in keeping with more severe alterations of CP epithelial cells.

Since the volume of secreted CSF is lower in elderly control individuals (0.41 ml/mn in young healthy patients versus 0.19 ml/mn in aging patients) (May et al., 1990), the stable CSF-folate levels we observed suggest a proportional decrease of active transport phenomena and flow. Besides the brain volume decreases with aging, while the CSF-volume increases chiefly in late-onset AD (Tanna et al., 1991), therefore the turnover of CSF is reduced, yielding a lowered flow of CSF-folate.

Other molecules such as thiamin, vitamin B12, vitamin C and probably vitamin E are actively transported by CP epithelial cells (Tallaksen et al., 1992; Fand et al., 1981; Spector, 1981). Although serum vitamin B12 concentrations are comparable in AD patients and control subjects (Ikeda et al., 1990; Joosten et al., 1997), vitamin B12 is also at lower levels in the CSF of AD patients (Ikeda et al., 1990). The decreased CSF/serum vitamin B12 ratio can be explained by a dysfunction of CP transfer (Regland et al., 1992). The metabolism of S-adenosylmethionine, the most important methyl donor in the central nervous system, is closely linked to folate and vitamin B12 process. The lowered CSF-levels of S-adenosylmethionine observed in AD patients (Bottiglieri et al., 1990) could be a consequence of this impaired transport of folate and vitamin B12, and could result in a depressed state consecutive to a decreased synthesis of noradrenalin and serotonin (Baldessarini, 1987).

We have previously reported a significantly greater flattening of CP epithelial cells in AD patients compared to age-matched mentally healthy individuals (Serot et al., 1997); accordingly the other CP binders are probably impaired. Vitamin E concentrations are low in AD patients CSF (Toghi et al., 1994; Jimenez-Jimenez et al., 1997). Vitamin E, as well vitamin C, is an important chain-breaker anti-oxidant and a decreased flow could favour the oxidative stress described in AD brain (Smith et al., 1996).

In conclusion, our data report on the stability of CSF-folate levels with ageing while, in AD patients, decreased CSF-folate levels could be related to a specific defect of folate transport in CP.

#### Acknowledgements :

This study was supported in part by a grant from PHRC 1997 and by a grant from Alzheimer  
54.

## References

- Aldred AR, Brack CM, Schreiber G (1995) The cerebral expression of plasma protein genes in different species. *Comp Biochem Physiol* 111B:1-15
- Alperin JB, Haggard ME (1970) Cerebrospinal fluid folate (CFA) and the blood-brain barrier. *Clin Res* 18:40
- Baldessarini RJ (1987) Neuropharmacology of S-Adenosyl-L-Methionine. *Am J Med* 83 (suppl 5A):95-103
- Bartolini S, Inzitari D, Castagnoli A, Amaducci L (1982) Correlation of isotopic cisternographic patterns in multiple sclerosis with CSF IgG values. *Ann Neurol* 12:486-489
- Bottiglieri T, Godfrey P, Flynn T, Carney MWP, Toone BK, Reynolds EH (1990) Cerebrospinal fluid S-adenosylmethionine in depression and dementia: effects of treatment with parenteral and oral S-adenosylmethionine. *J Neurol Neurosurg Psychiatry* 53:1096-1098
- Cornford EM, Hyman S, Cornford ME, Damian RT (1998) Glut1 glucose transporter in the primate choroid plexus endothelium. *J Neuropathol Exp Neurol* 57:404-414
- Dunn J, Kernohan JW (1955) Histologic changes within the choroid plexus of the lateral ventricle: their relation to age. *Staff Meet Mayo Clin* 30:607-616
- Fand I, McNally WP (1981) Whole-body localization of <sup>14</sup>C-tocopherylacetate in the rat following oral administration. *Arch Int Pharmacodyn Ther*.250:4-17
- Ferrante F, Amenta F (1987) Enzyme histochemistry of the choroid plexus in old rats. *Mech Ageing Dev* 41:65-72
- Ikeda T, Furukawa Y, Mashimoto S, Takahashi K, Yamada M (1990) Vitamin B12 levels in serum and cerebrospinal fluid of people with Alzheimer's disease. *Acta Psychiatr Scand* 82:327-329
- Jellinger K (1976) Neuropathological aspects of dementias resulting from abnormal blood and cerebrospinal fluid dynamics. *Acta Neurol Belg* 76:83-102
- Jiménez-Jiménez FJ, de Bustos, Molina JA, Benito-León J, Tallón-Barranco A, Gasalla T, Orti-Pareja M, Guillamón F, Rubio JC, Arenas J, Enriquez-de-Slamanca R (1997) Cerebrospinal fluid levels of alpha-tocopherol (vitamin E) in Alzheimer's disease. *J Neural Transm* 104:703-710
- Joosten E, Lesaffre E, Riezler R, Ghekiere V, Dereymaeker L, Pelemans W, Dejaeger E (1997) Is metabolic evidence for vitamin B-12 and folate deficiency more frequent in elderly patients with Alzheimer's disease? *J Gerontol A Biol Sci Med Sci* 52:M76-M79
- Keep RF, Xiang J (1996) Choroid plexus taurine transport. *Brain Res* 715:17-24
- May C, Kaye JA, Atack JR, Schapiro MB, Friedland RP, Rapoport SI (1990) Cerebrospinal fluid is reduced in healthy aging. *Neurology* 40:500-503
- McComb JG (1983) Recent research into the nature of cerebrospinal fluid formation and absorption. *J Neurosurg* 59:369-383

McKhann G, Drachman D, Folstein M, Katzman R, Price D, Stadlan EM (1984) Clinical diagnosis of Alzheimer's disease: report of the NINCDS-ADRDA Work Group under the auspices of health and human services: task force on Alzheimer's disease. *Neurology* 34:939-944

Ordoñez LA (1979) Biochemical functions of folate in the central nervous system. In Botez MI, Reynolds EH (eds). *Folic acid in Neurology, Psychiatry and Internal Medicine*, Raven Press, New York, pp 129-145

Preston JE, Segal MB (1992) The uptake of anionic and cationic amino acids by the isolated perfused sheep choroid plexus. *Brain Res* 581:351-355.

Regland BA, Abrahamsson L, Blennow K, Gottfries CG, Wallin A (1992) Vitamin B12 in CSF: reduced CSF/serum B12 ratio in demented men. *Acta Neurol Scand* 85:276-281

Reynolds EH, Gallagher BB, Mattson RH, Bowers M, Johnson AL (1972) Relationship between serum and cerebrospinal fluid folate. *Nature* 240:155-157

Reynolds EH (1979) Cerebrospinal fluid folate : clinical studies. In Botez MI, Reynolds EH (eds). *Folic acid in Neurology, Psychiatry and Internal Medicine*. Raven Press, New York, pp 195-203

RissØen H (1988) Reduced prealbumin (transthyretin) in CSF of severely demented patients with Alzheimer's disease. *Acta Neurol Scand* 78:455-459

Schnell M, Ordoñez LA (1977) Uptake and metabolism of 5-methyltetrahydrofolic acid by rat brain slices. *J Neurochem* 29:1373-1385

Serot JM, MC Béné, Foliguet B, Faure GC (1997) Altered choroid plexus basement membrane and epithelium in late-onset Alzheimer's disease: an ultrastructural study. *Ann N-Y Acad Sci* 826:507-509

Serot JM, Christmann D, Dubost T, Couturier M (1997) Cerebrospinal fluid transthyretin : aging and late-onset Alzheimer's disease. *J Neurol Neurosurg Pschiatry* 63:506-508

Smith MA, Perry G, Richey PL, Sayre LM, Anderson VE, Beal MF, Kowall N (1996) Oxidative damage in Alzheimer's. *Nature* 382:120-121

Spector R (1977) Vitamin homeostasis in the central nervous system. *New Eng J Med* 296:1393-1398

Spector R (1981) Penetration of ascorbic acid from cerebrospinal fluid into brain. *Exp Neurol* 72 : 645-653

Stoll J, Wadhvani KC, Smith QR (1993) Identification of the cationic amino acid transporter (System y+) of the rat blood-brain barrier. *J Neurochem* 60:1956-1959

Tallaksen CM, Bohmer T, Bell H (1992) Concentrations of the water-soluble vitamins thiamin, ascorbic acid, and folic acid in serum and cerebrospinal fluid of healthy individuals. *Am J Clin Nutr* 56 : 559-564

Tanna NK, Kohn MI, Horwich DN, Jolles PR, Zimmermann RA, Alves WM, Alavi A (1991) Analysis of brain and cerebrospinal fluid volumes with MR Imaging: Impact on PET data correctio for atrophy. Part II. Aging and Alzheimer Dementia. *Radiology* 178:123-130

Toghi H, Abe T, Nakanishi M, Hamato F, Sasaki K, Takahashi S (1994) Concentrations of  $\alpha$ -tocopherol and its quinone derivative in cerebrospinal fluid from patients with vascular dementia of the Binswanger type and Alzheimer type dementia. *Neurosci Lett* 174 : 73-76

Vellas B, Balas D, Moreau J, Bouisson M, Senegas-Balas F, Guidet M, Ribet A (1988) Exocrine pancreatic secretion in the elderly. *Int J Pancreatol* 3:497-502

Wevers RA, Hansen SI, van Hellenberg Hubar JL, Holm J, Hoier-Madsen, Jongen PJ (1994) Folate deficiency in cerebrospinal fluid associated with a defect in folate binding protein in the central nervous system. *J Neurol Neurosurg Psychiatry* 57:223-226

Wu X, Yuan G, Brett CM, Hui AC, Giacomini KM (1992) Sodium-dependent nucleoside transport in choroid plexus from rabbit. Evidence for a single transporter for purine and pyrimidine nucleosides. *J Biol Chem* 267:8813-8818

Address correspondence to:

Dr Jean Marie Serot

Laboratoire d'Immunologie

BP 184

54500 Vandoeuvre les Nancy

France

Phone: 33 383 59 28 56

Fax: 33 383 44 60 22

e-mail: faure@grip.u-nancy.fr

Increased protein glycation in cerebrospinal fluid of Alzheimer's patients: new risk factor?

Vladimir V. Shuvaev <sup>a</sup>, Isabelle Laffont <sup>a</sup>, Jean-Marie Serot <sup>b</sup>, Junichi Fujii <sup>c</sup>, Naoyuki Taniguchi <sup>c</sup>, Gérard Siest <sup>a\*</sup>

<sup>a</sup> Centre du Médicament, Université de Nancy I, 30, rue Lionnois, 54000 Nancy, France

<sup>b</sup> Hôpital Hôtel-Dieu, 54350 Mont Saint-Martin, France

<sup>c</sup> Department of Biochemistry, Osaka University Medical School, 2-2 Yamadaoka, Suita, Osaka 565-0871, Japan

\*To whom proofs and reprint requests should be addressed at: Centre du Médicament, 30, rue Lionnois, 54000 Nancy, France; Tel.: (33) 3.83.17.88.34; Fax: (33) 3.83.32.13.22; E-mail: Gerard.Siest@ctrmed.u-nancy.fr

Footnotes:

Abbreviations: Alzheimer's disease, AD; advanced glycation end products, AGEs; apolipoprotein, apo; bovine serum albumin, BSA; phosphate buffer saline, PBS; cerebrospinal fluid, CSF.

Abstract. Accumulation of advanced glycation end products occurs in the brain with ageing and was proposed to be involved in pathogenesis of Alzheimer's disease. We studied changes in the level of an early glycation product, an Amadori product, in cerebrospinal fluid (CSF) in ageing and in late-onset Alzheimer's disease using anti-hexitol-lysine antibodies. The work was realized on 99 consecutive patients. The concentration of Amadori product in CSF correlated with glucose concentration but was not changed as a function of age (n=70). In contrast, level of CSF Amadori product was 1.7-fold higher in Alzheimer's disease patients (n=29) as compared with non-demented age-matched control group (n=20;  $P < 0.0005$ ), although CSF glucose concentration was similar in both groups ( $4.1 \pm 1.3$  vs.  $3.8 \pm 0.6$  mmol/l, resp.). Increased accumulation of Amadori product was found in all major proteins of CSF of Alzheimer's disease including albumin and apolipoprotein E. We suggest that the increased glycation of CSF proteins in Alzheimer's disease is related with impairment of CSF circulation and increased half-life of CSF proteins due to morphological alterations of the choroid plexus in late-onset Alzheimer's disease. Accumulated CSF Amadori products may promote the pathogenesis of late-onset Alzheimer's disease by stimulating the deposition of advanced glycation end products and oxidative stress in the brain.

Key Words: protein glycation; ageing; Amadori product; Alzheimer's disease; cerebrospinal fluid; choroid plexuses.

Running title: Increased glycation in Alzheimer's CSF.

## Introduction.

Glycation reaction is a post-translational modification process occurring between free reducing sugars and free amino groups of proteins. Amadori product, the first stable product of the reaction, can be consequently transformed in advanced glycation end products (AGEs), irreversible adducts of the Maillard reaction [Monnier, 1989]. AGEs tend to accumulate in the brain in course of ageing. Alzheimer's disease (AD), the leading cause of senile dementia, is characterized with formation of senile plaques and neurofibrillary tangles in the brain as the major hallmarks. Several studies demonstrated the increased accumulation of AGEs in AD brain [Smith, 1994; Vitek, 1994] and an implication of AGEs in the pathogenesis of AD has been proposed [Finch, 1997]. AGE modifications and oxidative-stress mechanisms can both impair the functions of neuronal proteins and result in synergistically accelerated protein damage [Smith, 1995; Munch, 1998]. Moreover, glycation of antioxidative enzymes would inactivate their enzymatic activities and result in enhanced production of reactive oxygen species and accelerate oxidative damage to the cells [Fujii, 1996].

In the present work we studied the level of glycation in cerebrospinal fluid (CSF) in course of ageing and in AD. We demonstrated no effects of ageing on glycation level in CSF whereas increased glycation was shown in CSF of AD patients as compared to age-matched control. We proposed that the high glycation in AD may be related to impaired circulation of CSF in these patients and may be accompanied with numerous neuropathological consequences due to damaged proteins.



## Methods.

*Patients.* Subjects used in the study were hospitalized in the Hôtel-Dieu Hospital (Mont Saint-Martin, France). CSF was obtained from 70 control individuals without dementia (50 young and middle aged patients and 20 aged patients over 60 years old) and 29 patients over 60 years old with diagnosis of probable AD as it was established according to the NINCDS-ADRDA criteria [McKahn, 1984] (Table 1). All CSF samples chosen for the study had a protein concentration less than 0.60 g/l and less than three cells/ml. Subjects with diabetes were excluded from the study. MMS test was used to assess the severity of probable AD [Folstein, 1975]. CSF was obtained by lumbar puncture, prescribed to rule out such neurological disease as CNS infection, or subarachnoid haemorrhage or to perform diagnostic myelography. They were processed for their use, then stored at -30°C before measurement of Amadori product concentration.

*ELISA detection of CSF glycation in vivo.* Amadori products were measured in CSF using monoclonal anti-hexitol-lysine antibodies by modified method [Myint, 1995]. Samples of CSF were diluted 1:250 with PBS, pH 7.4 and 50 µl of the solution (near 50-100 ng of protein) were added to the wells of an immunoplate (Nunc, USA) along with 10 µl of freshly prepared 0.1 M NaBH<sub>4</sub> in 10 mM NaOH. The plate was incubated for 2 h at room temperature. Unbound proteins were washed 5 times with PBS containing 0.05% Tween-20, and non-specific binding was blocked with 250 µl of 1% BSA during 1 h at 37°C. Albumin solution was removed and 50 µl of monoclonal anti-hexitol-lysine antibodies diluted 1:1000 with PBS was added per well. Plates were incubated for 2 h at room temperature, wells were washed and 50 µl of peroxidase-conjugated goat anti-mouse IgG (1:5000 dilution in PBS) were added per well, followed by incubation for 2 h at room temperature. Peroxidase activity was detected by adding 50 µl of *o*-phenylenediamine solution containing H<sub>2</sub>O<sub>2</sub> prepared

according to the instruction of manufacturer. The reaction was performed for 30 min at room temperature and stopped by addition of 50  $\mu$ l of 1 N  $H_2SO_4$ . Absorbance was measured at 490 nm with a plaque reader Dynatech MR 5000 (Dynatech, UK). Calibration curve was linear in 0-0.4 o.u. range in the experimental conditions. If the response of a sample was out of linear range, initial dilution of such a sample was corrected. The Amadori product concentration was expressed in arbitrary unit/mg of protein using following equation:

$$[\text{Amadori product}] = 1000 A_{490} / ([\text{protein}]V/D),$$

where  $A_{490}$  is absorbance at 490 nm in o.u.; [protein] is total CSF protein concentration in g/l; D is a dilution factor; V is applied volume in  $\mu$ l.

*Other methods.* Reduced CSF samples were separated on 12% polyacrylamide gel electrophoresis in the presence of sodium dodecyl-sulfate, followed by Coomassie staining or Western blot transferring. The membrane was blocked with 3% BSA and treated using monoclonal anti-hexitol-lysine [Myint, 1995] or anti-apoE antibodies (Calbiochem, USA). The chemiluminescence method was used for the detection of peroxidase activity with an ECL kit (Amersham, UK). Data were statistically analyzed using Student's *t* tests. Significance was considered for P values <0.05.

## Results.

Effect of ageing on Amadori product level in CSF was studied on 70 normal non-demented subjects at different age. Fig.1 shows glucose and Amadori product concentrations in CSF as a function of age. No significant changes neither glucose nor glycation levels with ageing were detected. Furthermore, we studied CSF glycation in AD. CSF protein glycation was estimated in AD patients (n=29) as compared with age-matched control group (n=20). We found that in both groups glycation level correlated with glucose concentration but with a large dispersion (Fig.2). However, AD group was characterized with significantly higher glycation level ( $3.8 \pm 1.7$  arb.u. in AD vs.  $2.2 \pm 0.7$  arb.u. in control;  $P < 0.0005$ ). Apparently, this 1.7-fold augmentation in glycation among AD patients was not due to glucose concentration in CSF that was similar in both groups (Table 1). Moreover, plasma glucose concentration in AD did not differ from that of control ( $5.8 \pm 1.4$  and  $5.8 \pm 1.1$  mmol/l, respectively). To study the possible effects of glycation level on disease severity patients were divided into three groups on the basis of the severity, severe AD (MMS < 10, n=5), moderate AD (MMS 10÷19; n=15) and slight AD (MMS 20÷26; n=9). The glycation is higher in severe AD than in moderate one ( $4.8 \pm 1.4$  vs.  $3.5 \pm 1.9$  arb.u.), although the difference was not significant. Patients in initial stage of the disease ( $3.7 \pm 1.3$  arb.u.) did not differ from the moderate group.

Is the increased glycation in AD a result of specific changes or a non-specific process? To answer this question, we studied glycation of CSF proteins using electrophoretic separation of CSF patterns from AD patient and control (Fig.3). We observed that all major proteins from AD CSF pattern were more glycated than their counterparts from normal CSF (Fig.3B). Thus, glycation in albumin normalized on protein quantity was near 1.5 fold in AD patient as compared to control (total CSF glycation of the samples was 8.9 and 3.1 arb.u./mg of protein, resp.). Other major CSF proteins such as serrotransferrin,  $\alpha$ 1-antitrypsin, IgG,

apoE, apoJ and transthyretin were also more glycated throughout studied representative AD patients as compared to control. However, specific glycation depends on numerous parameters variable for different proteins such as amino acid sequence, accessibility of its lysine residues to glucose and half-life of the protein.

## Discussion

Accumulation of AGEs in the brain is a feature of ageing [Munch, 1997] and Maillard reaction is implicated in the development of pathophysiology in age-related diseases such as diabetes mellitus, atherosclerosis and Alzheimer's disease [Thorpe, 1996]. The possible role of AGEs in AD pathogenesis was initially proposed because of drastic 3-fold augmentation of their content in AD brain as compared to normal tissue. In addition, *in vitro* studies demonstrated that AGE-modified amyloid  $\beta$ -peptide promotes rapid amyloid aggregation [Vitek, 1994]. AGEs were detected also in AD tangles and the glycation of protein tau was proposed to play a role in stabilizing paired helical filaments aggregation leading to tangle formation in AD [Smith, 1994; Ko, 1999].

The present work was performed to study early stage of glycation, e.g. formation of Amadori product, in CSF proteins in course of ageing and in AD. We found no significant effects of age on early glycation in CSF of normal individuals. We suggest that the AGEs accumulation with age is not related to changes in glycation rate which remains stable. In contrast, CSF of AD patients revealed 1.7 fold higher level of glycation than control patterns. Moreover, we observed a higher glycation level in severe AD as compared to moderate disease although the difference was not significant. Amadori product is relatively short-lived (days and weeks) adduct and the time of brain cumulative exposition to its high concentration may be another important factor in the AGEs deposition and the progress of AD. Accumulated Amadori products may lead not only to AGEs deposition in tissues but also to other pathophysiological consequences such as activation of oxidative stress, protein aggregation and cross-linking, loss of receptor-binding, enzymatic or other physiological activities by glycated proteins.

Furthermore we demonstrated that increased CSF glycation in AD is not due to specific protein(s) as all major proteins are involved in the process. Considering that CSF albumin is of plasma origin [Cutler, 1970] whereas nearly 90% of transthyretin is synthesized by choroid plexus [Ingenbleek, 1994] and a major part of apoE derived from the brain [Zlokovic, 1994; Yamauchi, 1999], it may be concluded that indeed high glycation in AD CSF found in the study takes place in CSF rather than in plasma or other sites. Possible changes in glucose and glycation levels in plasma in AD are still controversial. While Thome et al. [1996] did not detect changes in both these parameters in AD patients, others [Riviere, 1998] demonstrated moderate increasing in Amadori products of plasma proteins.

The exact mechanism of high glycation in AD CSF observed in the present work remains to be elucidated. The CSF fraction increased with age from 97.4 ml at 35 to 164.5 ml at 71 years old [Tanna, 1991; Guttmann, 1998]. CSF secretion by choroid plexuses is slowed down with ageing and this age-related reduction in CSF production, together with the ventricular dilatation, should presumably result in reduced CSF turnover [May, 1990]. However, all these changes are significantly more profound in AD. AD brain volume is decreased on 7% compared to control and CSF fraction is increased to 245.3 ml [Tanna, 1991]. AD is characterized with delayed CSF clearance [Bartolini, 1982] and such morphological alterations of choroid plexuses as epithelial atrophy and thickening of basement membrane were described in AD brain [Serot, 1997; Serot, 1999]. We suggest that these factors prolong half-life of CSF proteins in AD and result in high glycation in CSF and consequent numerous disturbances. Thus we conclude that excessive protein glycation in CSF may be an additional risk factor of AD. The possible participation of CSF protein glycation in AD pathogenesis is summarized in Fig.4. Known risk factors of AD such as age or apoE  $\epsilon$ 4 allele may accelerate these processes. Further studies should also establish a role of this

phenomenon in the pathogenesis of AD and a prognostic value of the CSF glycation parameter in AD progress. It is also interesting to note that apoE4, the major genetic risk factor of late-onset AD [Strittmatter, 1993], demonstrated higher sensibility to *in vitro* glycation than normal apoE3 while glycated apoE still keeps its high binding affinity to amyloid  $\beta$ -peptide [Shuvaev, 1999].

## References

1. Bartolini S., Inzitari D., Castagnoli A., and Amaducci L. (1982) Correlation of isotopic cisternographic patterns in multiple sclerosis with CSF IgG values. *Ann. Neurol.* **12**, 486-489.
2. Cutler R.W., Watters G.V., and Hammerstad J.P. (1970) The origin and turnover rates of cerebrospinal fluid albumin and gamma-globulin in man. *J. Neurol. Sci.* **10**, 259-268.
3. Finch C.E., Cohen D.M. (1997) Aging, metabolism, and Alzheimer disease: review and hypotheses. *Exp. Neurol.* **143**, 82-102.
4. Folstein M.F., Folstein S.E., and McHugh P.R. (1975) "Mini-mental state". A practical method for grading the cognitive state of patients for the clinician. *J. Psychiatr. Res.* **12**, 189-198.
5. Fujii J., Myint T., Okado A., Kaneto H., and Taniguchi N. (1996) Oxidative stress caused by glycation of Cu,Zn-superoxide dismutase and its effects on intracellular components. *Nephrol. Dial. Transplant.* **11** Suppl 5, 34-40.
6. Guttmann C.R., Jolesz F.A., Kikinis R., Killiany R.J., Moss M.B., Sandor T., and Albert M.S. (1998) White matter changes with normal aging. *Neurology* **50**, 972-978.
7. Ingenbleek Y., and Young V. (1994) Transthyretin (prealbumin) in health and disease: nutritional implications. *Annu. Rev. Nutr.* **14**, 495-533.
8. Ko L.W., Ko E.C., Nacharaju P., Liu W.K., Chang E., Kenessey A., Yen S.H. (1999) An immunochemical study on tau glycation in paired helical filaments. *Brain Res.* **830**, 301-313.
9. May C., Kaye J.A., Atack J.R., Schapiro M.B., Friedland R.P., and Rapoport S.I. (1990) Cerebrospinal fluid production is reduced in healthy aging. *Neurology* **40**, 500-503.
10. McKahn G., Drachman D., Folstein M., Katzman R., Price D., and Stadlan E.M. (1984) Clinical diagnosis of Alzheimer's disease: report of the NINCDS-ADRDA Work Group under the auspices of Department of Health and Human Services Task Force on Alzheimer's disease. *Neurology* **34**, 939-944.
11. Monnier V.M. (1989) The Maillard Reaction, in *Aging, Diabete and Nutrition* (Baynes J.W. and Monnier V.M., eds.), pp.1-22, Alan R.Liss, New York.
12. Munch G., Schinzel R., Loske C., Wong A., Durany N., Li J.J., Vlassara H., Smith M.A., Perry G., and Riederer P. (1998) Alzheimer's disease - synergistic effects of glucose deficit, oxidative stress and advanced glycation end products. *J. Neural Transm.* **105**, 439-461.
13. Munch G., Thome J., Foley P., Schinzel R., and Riederer P. (1997) Advanced glycation end products in ageing and Alzheimer's disease. *Brain. Res. Brain Res. Rev.* **23**, 134-43.
14. Myint T., Hoshi S., Ookawara T., Miyazawa N., Suzuki K., and Taniguchi N. (1995) Immunological detection of glycated proteins in normal and streptozotocin-induced diabetic rats using anti hexitol-lysine IgG. *Biochim. Biophys. Acta* **1272**, 73-79.
15. Riviere S., Birlouez-Aragon I., and Vellas B. (1998) Plasma protein glycation in Alzheimer's disease. *Glycoconj. J.* **15**, 1039-1042.
16. Serot J.-M., Bene M.C., Foliguet B., and Faure G.C. (1997) Altered choroid plexus basement membrane and epithelium in late-onset Alzheimer's disease: an ultrastructural study. *Ann. N. Y. Acad. Sci.* **826**, 507-509.
17. Serot J.-M., Bene M.C., Foliguet B., and Faure G.C. (1999) Morphological alterations of the choroid plexus in late-onset Alzheimer's disease. *Acta Neuropathol.* in press.



18. Shuvaev V.V., Fujii J., Kawasaki Y., Itoh H., Hamaoka R., Barbier A., Ziegler O., Siest G., and Taniguchi N. (1999) Glycation of apolipoprotein E impairs its binding to heparin: identification of the major glycation site. *Biochim. Biophys. Acta*, **1454**, 296-308.

19. Smith M.A., Sayre L.M., Monnier V.M., and Perry G. (1995) Radical AGEing in Alzheimer's disease. *Trends Neurosci.* **18**, 172-176.

20. Smith M.A., Taneda S., Richey P.L., Miyata S., Yan S., Stern D., Sayre L.M., Monnier V.M., and Perry G. (1994) Advanced Maillard reaction end products are associated with Alzheimer disease pathology. *Proc. Natl. Acad. Sci. USA* **91**, 5710-5714.

21. Strittmatter W.J., Saunders A.M., Schmechel D., Pericak-Vance M., Enghild J., Salvesen G.S., and Roses A.D. (1993) Apolipoprotein E: high-avidity binding to beta-amyloid and increased frequency of type 4 allele in late-onset familial Alzheimer disease. *Proc. Natl. Acad. Sci. USA* **90**, 1977-1981.

22. Tanna N.K., Kohn M.I., Horwich D.N., Jolles P.R., Zimmerman R.A., Alves W.M., and Alavi A. (1991) Analysis of brain and cerebrospinal fluid volumes with MR imaging: impact on PET data correction for atrophy. Part II. Aging and Alzheimer dementia. *Radiology* **178**, 123-130.

23. Thome J., Munch G., Muller R., Schinzel R., Kornhuber J., Blum-Degen D., Sitzmann L., Rosler M., Heidland A., and Riederer P. (1996) Advanced glycation end products-associated parameters in the peripheral blood of patients with Alzheimer's disease. *Life Sci.* **59**, 679-85.

24. Thorpe S.R., Baynes J.W. (1996) Role of the Maillard reaction in diabetes mellitus and diseases of aging. *Drugs Aging* **9**, 69-77.

25. Vitek M.P., Bhattacharya K., Glendening M.J., Stopa E., Vlassara H., Bucala R., Manogue K., and Cerami A. (1994) Advanced glycation end products contribute to amyloidosis in Alzheimer disease. *Proc. Natl. Acad. Sci. USA* **91**, 4766-4770.

26. Yamauchi K., Tozuka M., Hidaka H., Hidaka E., Kondo Y., and Katsuyama T. (1999) Characterization of apolipoprotein E-containing lipoproteins in cerebrospinal fluid: effect of phenotype on the distribution of apolipoprotein E. *Clin. Chem.* **45**, 1431-1438.

27. Zlokovic B.V., Martel C.L., Mackic J.B., Matsubara E., Wisniewski T., McComb J.G., Frangione B., and Ghiso J. (1994) Brain uptake of circulating apolipoproteins J and E complexed to Alzheimer's amyloid beta. *Biochem. Biophys. Res. Commun.* **205**, 1431-1437.

Table 1. Comparison of control individuals and AD patients. Mean and SD are shown.

	control		Alzheimer's patients
	<60 years	>60 years	
total number	50	20	29
male/female ratio	25/25	11/9	10/19
age, years	27±19	72±7	79±8
CSF glucose, mmol/l	3.8±0.6	3.8±0.6	4.1±1.3
plasma glucose, mmol/l	-	5.8±1.1	5.8±1.4
CSF protein, mg/ml	0.3±0.1	0.4±0.1	0.4±0.1

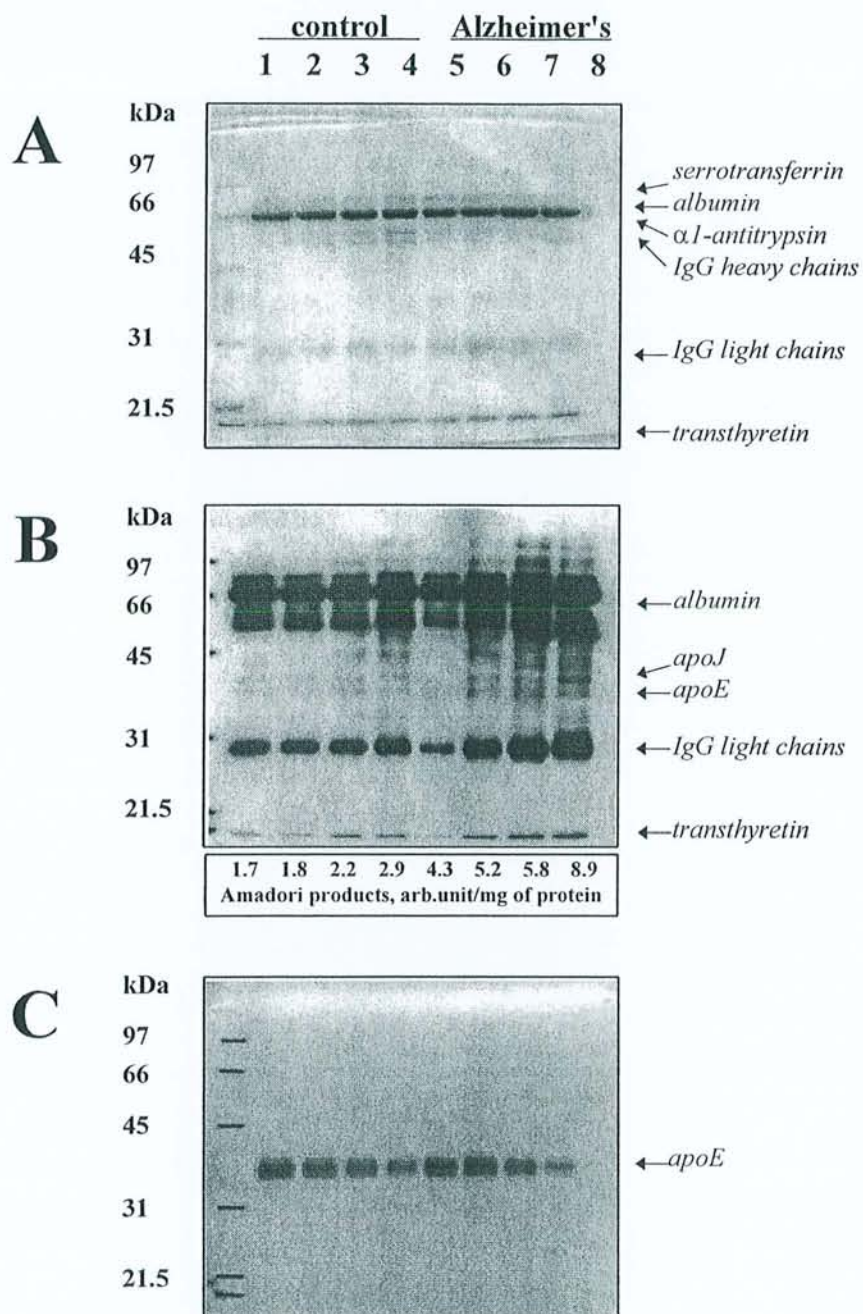
### Figure legends.

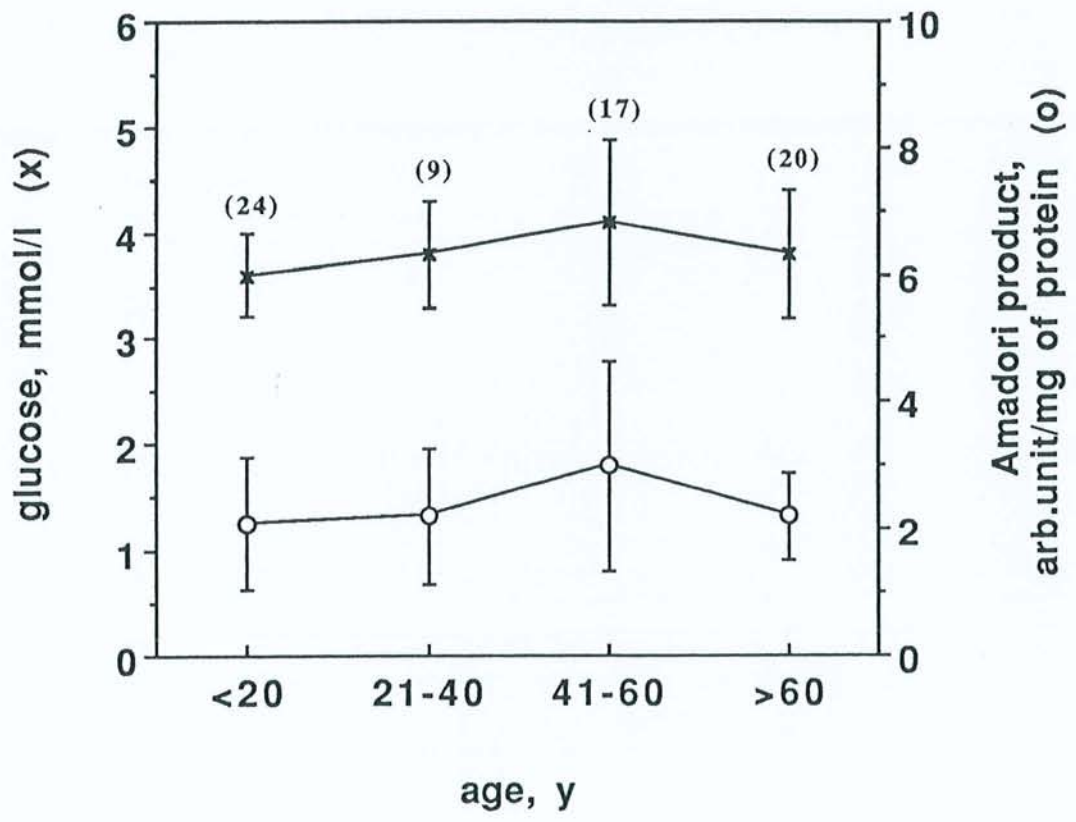
Fig.1 Effects of ageing on the concentration of glucose (crosses) and the level of Amadori products (open circles) in CSF. Values are means  $\pm$  SD of the number of determinations shown in parenthesis.

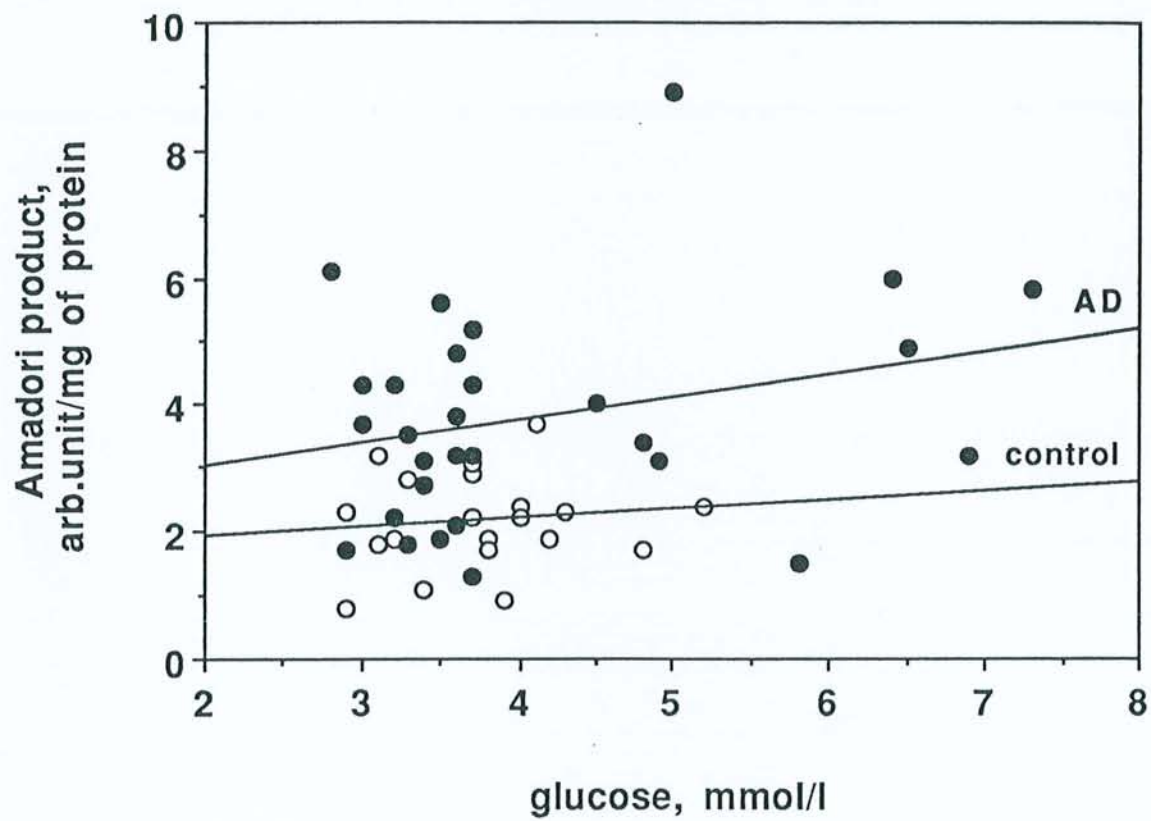
Fig.2 Glycation of protein CSF in AD patients (close circles; n=29) and in age-matched controls (open circles; n=20). Regression lines between CSF glucose concentration and glycation level are shown.

Fig.3 Electrophoretic and Western blot analysis of CSF patterns of control subjects (lanes 1-4) and AD patients (lanes 5-8). Coomassie staining (A); Western blot analysis with anti-hexitol-lysine (B) and anti-apoE (C) antibodies. 3.8  $\mu$ g and 1.0  $\mu$ g of total protein were applied for Coomassie staining and Western blot, respectively. Corresponding concentrations of Amadori product are indicated under the panel B.

Fig.4 Hypothetical vicious circle of AD that includes increased CSF protein glycation. Morphological changes in AD choroid plexuses reduce CSF production and along with augmented CSF volume in ageing brain slow down CSF turnover. Low CSF protein turnover leads to their excessive glycation, a possible initial stage of accelerated AGEs deposition and activator of oxidative stress in AD brain. Last processes are implicated in amyloid fibrillogenesis, neurofibrillary tangles formation and neuron loss during AD.







FACULTÉ de MÉDECINE  
de NANCY

21 JUIN 2000

COURRIER - ARRIVÉE

N° ..... 6389 .....

Nom : Monsieur SEROT  
Prénom : Jean-Marie

DOCTORAT DE L'UNIVERSITÉ HENRI POINCARÉ, NANCY 1

en BIOLOGIE ET SANTÉ

Spécialité : NEUROSCIENCES ET COMPORTEMENT

VU, APPROUVÉ ET PERMIS D'IMPRIMER

Nancy, le 19 juin 2000

Le Président de l'Université



C. BURLET

## **Plexus Choroïdes et maladie d'Alzheimer**

### **Immunologie d'une interface épithéliale**

Les Plexus Choroïdes (PC) secrètent le liquide céphalorachidien (LCR), synthétisent de nombreuses molécules, transportent de multiples nutriments du sang vers le LCR, réabsorbent certains produits du métabolisme cérébral contenus dans le LCR. Ce travail, consacré à l'étude des PC au cours du vieillissement et de la maladie d'Alzheimer (MA), est basé sur l'hypothèse de leur participation à l'immunosurveillance cérébrale et de leur implication dans la pathogénie de la MA.

Morphologiquement, le vieillissement des PC est marqué, aussi bien chez le rat que chez l'homme, par une atrophie épithéliale et un épaissement de la membrane basale (MB) épithéliale. Chez les patients souffrant de MA, ces deux anomalies sont significativement accentuées. Biochimiquement, dans la MA, les taux de folates et de transthyréine du LCR sont significativement diminués, traduisant une altération des fonctions de transport et de synthèse des PC, et les taux de corps d'Amadori sont augmentés évoquant un accroissement des phénomènes de glycation secondaires à la diminution du renouvellement du LCR.

Dans le sérum, des auto-anticorps anti-MB épithéliale de PC ont été retrouvés dans un pourcentage significatif des patients souffrant de MA par rapport aux témoins. L'examen immunohistologique de PC prélevés en post-mortem a montré la présence de dépôts d'IgG, IgM et/ou de C1q, chez la plupart des patients atteints de MA, le long de la MB épithéliale, pouvant être impliqués dans les anomalies morphologiques et fonctionnelles observées. Des cellules dendritiques intra-épithéliales d'origine monocyttaire ont été détectées. Leur topographie, leur phénotype et leur capacité à sécréter de l'IL-10 suggèrent leur contribution au privilège immunitaire cérébral. L'ensemble de ces résultats est en faveur d'altérations importantes de l'interface épithéliale des plexus choroïdes au cours de la MA.

**Mots-Clefs:** Plexus choroïdes, vieillissement, maladie d'Alzheimer, transthyréine, folates, corps d'Amadori, liquide céphalorachidien, cellules dendritiques.