



**HAL**  
open science

# Analyse et gestion des mouvements physiologiques en IRM thoraco-abdominale

Damien Mandry

► **To cite this version:**

Damien Mandry. Analyse et gestion des mouvements physiologiques en IRM thoraco-abdominale. Médecine humaine et pathologie. Université Henri Poincaré - Nancy 1, 2009. Français. NNT : 2009NAN10096 . tel-01748352

**HAL Id: tel-01748352**

**<https://hal.univ-lorraine.fr/tel-01748352>**

Submitted on 29 Mar 2018

**HAL** is a multi-disciplinary open access archive for the deposit and dissemination of scientific research documents, whether they are published or not. The documents may come from teaching and research institutions in France or abroad, or from public or private research centers.

L'archive ouverte pluridisciplinaire **HAL**, est destinée au dépôt et à la diffusion de documents scientifiques de niveau recherche, publiés ou non, émanant des établissements d'enseignement et de recherche français ou étrangers, des laboratoires publics ou privés.



## AVERTISSEMENT

Ce document est le fruit d'un long travail approuvé par le jury de soutenance et mis à disposition de l'ensemble de la communauté universitaire élargie.

Il est soumis à la propriété intellectuelle de l'auteur. Ceci implique une obligation de citation et de référencement lors de l'utilisation de ce document.

D'autre part, toute contrefaçon, plagiat, reproduction illicite encourt une poursuite pénale.

Contact : [ddoc-theses-contact@univ-lorraine.fr](mailto:ddoc-theses-contact@univ-lorraine.fr)

## LIENS

Code de la Propriété Intellectuelle. articles L 122. 4

Code de la Propriété Intellectuelle. articles L 335.2- L 335.10

[http://www.cfcopies.com/V2/leg/leg\\_droi.php](http://www.cfcopies.com/V2/leg/leg_droi.php)

<http://www.culture.gouv.fr/culture/infos-pratiques/droits/protection.htm>



**THESE**

présentée pour l'obtention du titre de

**Docteur de Nancy-Université, Université Henri Poincaré Nancy 1**

*Mention: Ingénierie cellulaire et tissulaire*

par **Damien Mandry**

le 29 octobre 2009

**ANALYSE ET GESTION DES MOUVEMENTS PHYSIOLOGIQUES EN IRM  
THORACO-ABDOMINALE**

**JURY :**

<b>Président :</b>	Jean-Marie ESCANYE	MCU-PH, HDR, Nancy-Université
<b>Rapporteurs :</b>	Emmanuel DURAND	PU-PH, Université Paris Sud - XI
	Frédérique FROUIN	CR INSERM, HDR
<b>Examineurs :</b>	Nicolas GRENIER	PU-PH, Université Bordeaux 2
	Cyril SCHWEITZER	PU-PH, Nancy-Université
	Michel CLAUDON	PU-PH, Nancy-Université, directeur de thèse

**LABORATOIRE : IADI, Imagerie Adaptative Diagnostique et Interventionnelle, INSERM U947, Nancy**

Directeur : Pr Jacques Felblinger



## **REMERCIEMENTS**



J'exprime en premier lieu ma gratitude au laboratoire IADI qui m'a accueilli pendant les (trop) nombreuses années que durèrent ce doctorat, et pendant lesquelles je l'ai vu grandir (à une vitesse impressionnante) sous la houlette de son directeur le Pr Jacques Felblinger. Que soient également remerciés les « anciens » du laboratoire avec lesquels j'ai eu le plaisir de partager cette aventure : Stéphane Gay, Freddy Odille, Cédric Pasquier, Pierre-André Vuissoz, Damien Husson. Sans oublier tous ceux qui ont rejoint l'équipe au fil des ans et qui sont désormais trop nombreux pour être tous cités, ainsi que ceux qui constituent l'ossature du CIC-IT.

Je remercie également le Pr Michel Claudon qui m'a encadré tout au long de mes travaux de recherche depuis le DEA et qui me prodigue ses conseils avisés pour me permettre de poursuivre dans la voie hospitalo-universitaire. Il m'a hébergé comme AHU puis MCU-PH au sein du service de radiopédiatrie ; je dois ici dire toute la reconnaissance et la dette que j'ai envers les Dr Marie-Agnès Galloy et Laurence Mainard, chevilles ouvrières de ce service, et sans la compréhension desquelles je n'aurais pu mener à bien le développement de mon activité de soins en imagerie cardiaque ni de celle de recherche. Je suis aussi gré aux Pr Denis Régent et Pierre-Yves Marie, ainsi que leurs équipes, de m'avoir accueilli et de m'avoir permis de pratiquer l'imagerie cardiaque par scanner et IRM ; je suis également reconnaissant de l'aide apportée dans l'avancement de mes travaux.

Je remercie les membres du jury d'avoir accepté de juger ce travail. La présentation de ce manuscrit a été notablement enrichie des remarques effectuées par les deux rapporteurs, Dr Frédérique Frouin et Pr Emmanuel Durand, avec lesquels j'ai eu des échanges très fructueux et intéressants. Les Pr Nicolas Grenier, qui suit depuis le DEA le développement de mes travaux, et le Pr Cyril Schweitzer, avec lequel j'ai plaisir à travailler à l'hôpital d'enfants, ont apporté leur œil extérieur. Enfin, « last but not least », je remercie le Dr Jean-Marie Escanyé d'avoir accepté la charge de présider ce jury ; j'ai apprécié depuis plusieurs années maintenant les conseils prodigués et les connaissances transmises dans le domaine de la RMN, notamment, qu'il maîtrise.

Une mention spéciale va à Valérie Croisé-Laurent, ma « binôme » dans cette « aventure médico-scientifique », pour reprendre ses termes, sans le soutien de laquelle je n'aurais pu mener à bien cette étape. La perspective de poursuivre cette collaboration, et cette amitié, me réjouit profondément.

Enfin, je remercie ma famille pour son soutien indéfectible et sa compréhension : Sylvie ma bien-aimée et nos adorables enfants, Arthur, Eloïse et Gauthier. Avec tout mon amour.



## **RESUME**

## **Analyse et gestion des mouvements physiologiques en IRM thoraco-abdominale**

L'imagerie par résonance magnétique (IRM) est une technique d'imagerie médicale très riche et en plein essor. Elle permet d'obtenir de hautes résolutions temporelle et spatiale, et une très bonne caractérisation tissulaire. Malheureusement, les activités physiologiques de la circulation et de la respiration induisent des mouvements qui interfèrent avec le processus d'acquisition, assez lent, générant des artéfacts. D'un côté, l'exploration par IRM des organes thoraco-abdominaux en est perturbée, mais d'un autre côté c'est un outil non-invasif et précis d'analyse. Ainsi, nous avons montré que la course du diaphragme était de l'ordre de 1 à 2 cm dans une population de patients atteints de mucoviscidose, comme chez les sujets normaux, et légèrement plus importante en postérieur qu'en antérieur. Au cours d'une autre étude, nous avons observé que les déplacements crânio-caudaux du rein étaient aussi importants chez le nourrisson que chez l'adulte, avec des conséquences en imagerie fonctionnelle. Les méthodes gestion de ces mouvements, comme l'apnée ou la synchronisation sur des capteurs externes ou internes, restent cependant imparfaites. Nous montrons comment améliorer la qualité des images pulmonaires chez les patients atteints de mucoviscidose par une technique de double synchronisation cardiaque et respiratoire développée au laboratoire, et comment nous avons pu réaliser des séquences de ciné-cardiaque de haute qualité en respiration libre par utilisation de l'algorithme GRICS. Enfin, nous présentons plusieurs études portant sur l'analyse cinétique des traceurs, illustrant les contraintes particulières à cette situation, et posons les conditions d'un recalage efficient.

### Mots clés :

Poumons - Imagerie par résonance magnétique

Reins - Imagerie par résonance magnétique

Appareil cardiopulmonaire

Mucoviscidose

Imagerie adaptative

Mouvements cardio-respiratoires

## **Analysis and management of physiological motions for thoracic and abdomino-pelvic MRI**

Magnetic Resonance Imaging (MRI) has become a major medical Imaging technique thanks to high temporal and spatial resolution, as well as to its abilities to distinguish between tissues. On one hand, MRI examinations of thoracic and abdomino-pelvic organs are compromised by the motions induced by circulation and respiration, but on the other hand, MRI is a non-invasive and precise tool to study these displacements. We have shown, in a group of patients with cystic fibrosis (CF), that the diaphragmatic course was around 1 to 2cm, as it is in normal subjects. In another study, we have found that motions of the kidney was in the same range in infants and in adults, despite the difference in the size of this organ; this is a major cause of error when performing functional analysis. Managing these motions is based upon breath holding and synchronization, both remaining imperfect. Thus, we showed how an in-lab dual synchronization, both cardiac and respiratory, improved quality of lung images in the patients with CF, and how we managed realizing high quality cardiac cine-MRI using the GRICS algorithm. At last, we discuss the specific difficulties of kinetic imaging of contrast agents through a few studies, and explain the bases of an efficient registration method.

### Keywords:

Lung – Magnetic Resonance Imaging

Kidney - Magnetic Resonance Imaging

Cardiopulmonary system

Cystic fibrosis

Adaptative imaging

Cardio-respiratory motions



## **TABLE DES MATIERES**



<b>Remerciements .....</b>	<b>3</b>
<b>Résumé .....</b>	<b>7</b>
<b>Table des matières.....</b>	<b>11</b>
<b>Introduction .....</b>	<b>19</b>
<b>Chapitre 1. Rappels anatomo-physiologiques et physiques concernant l'IRM et les mouvements physiologiques .....</b>	<b>25</b>
<b>1.1. Bases d'anatomie et physiologie cardio-circulatoire.....</b>	<b>27</b>
1.1.1. Bases anatomiques.....	27
1.1.2. Rappels physiologiques.....	30
1.1.2.1. Activité contractile du cœur .....	30
1.1.2.2. Circulation sanguine / onde de pouls.....	33
<b>1.2. Bases d'anatomie et physiologie ventilatoire.....</b>	<b>34</b>
1.2.1. Bases anatomiques.....	34
1.2.2. Bases physiologiques.....	36
1.2.2.1. Inspiration .....	36
1.2.2.2. Expiration .....	39
1.2.2.3. Contrôle de la ventilation pulmonaire .....	39
1.2.2.4. Amplitude des mouvements respiratoires .....	40
1.2.2.5. L'apnée.....	41
<b>2.1. Définition d'une séquence IRM .....</b>	<b>43</b>
2.1.1. Rappels élémentaires .....	43
2.1.2. Séquence excitation – relaxation .....	43
2.1.3. Séquence d'écho de spin.....	44
2.1.4. Pondération de la séquence ; notions de T1 et de T2 .....	45
2.1.5. Notion de plan de Fourier et construction de l'image .....	45
<b>2.2. Imagerie rapide .....</b>	<b>47</b>
2.2.1. Echo de gradient.....	47
2.2.2. Séquences rapides .....	48
2.2.2.1. Echo de spin rapide et écho de gradient rapide .....	48
2.2.2.2. Symétrie du plan de Fourier .....	49
2.2.2.2.1. Echo fractionné .....	49
2.2.2.2.2. Imagerie en demi-plan de Fourier .....	50
2.2.3. Echo planar Imaging (EPI).....	50

2.2.4. Trajectoires non cartésiennes.....	50
2.2.4.1. Trajectoires spiralées .....	51
2.2.4.2. Trajectoires radiales .....	51
2.3. Imagerie parallèle .....	52
2.4. k-t BLAST et dérivées.....	53
<b>Chapitre 2. Mouvements liés a la circulation et a la ventilation : étude par IRM .....</b>	<b>57</b>
1.1. Description des mouvements cardio-circulatoires.....	60
1.1.1. Influence sur les poumons .....	60
1.1.2. Influence sur le foie.....	62
1.1.3. Influence sur les vaisseaux.....	62
2.1. Description .....	64
2.1.1. Déplacements du cœur liés à la respiration .....	65
2.1.2. Déplacements du foie liés à la respiration .....	66
2.1.3. Déplacements des reins liés à la respiration .....	66
2.1.4. Déplacements de la prostate liés à la respiration.....	66
2.2. Etude par IRM des mouvements respiratoires.....	67
2.2.1. Contexte .....	67
2.2.2. Etude sur le mouvement des poumons .....	67
2.2.2.1. Matériels et méthodes .....	68
2.2.2.2. Résultats .....	71
2.2.2.3. Discussion.....	75
2.2.3. Etude sur le mouvement des reins .....	77
2.2.3.1. Matériels et méthodes .....	77
2.2.3.2. Résultats .....	78
2.2.3.3. Discussion.....	81
<b>Chapitre 3. Gestion des mouvements physiologiques en IRM .....</b>	<b>85</b>
1.1. Capteurs compatibles IRM.....	87
1.1.1. Principes .....	87
1.1.2. Contraintes .....	88
1.2. Synchronisation à l'ECG.....	89
1.2.1. Segmentation de l'acquisition .....	89
1.2.2. Synchronisation prospective.....	91
1.2.3. Synchronisation rétrospective.....	91
1.3. Limites de la synchronisation à l'ECG .....	92



1.4. Etude par IRM de la vitesse de l'onde de pouls.....	94
1.4.1. Contexte.....	94
1.4.2. Matériels et méthodes.....	94
1.4.2.1. Population.....	94
1.4.2.2. IRM.....	95
1.4.2.2.1. Evaluation fonctionnelle ventriculaire gauche.....	95
1.4.2.2.2. Débit cardiaque.....	96
1.4.2.2.3. Vitesse de l'onde de pouls aortique.....	96
1.4.2.2.4. Détermination de la surface de tissu adipeux sous-cutané et intra-abdominal.....	99
1.4.2.3. Analyse statistique.....	99
1.4.3. Résultats.....	100
1.4.3.1. Population.....	100
1.4.3.2. Corrélations.....	102
1.4.4. Discussion.....	105
2.1. Capteurs compatibles IRM.....	107
2.1.1. Ceinture pneumatique.....	107
2.1.2. Autres capteurs.....	108
2.2. Echo-navigateurs.....	108
2.3. Apnée.....	109
2.4. Synchronisation respiratoire.....	110
2.5. Recalage.....	111
3.1. Développement & fonctionnalités.....	114
3.2. Utilisation en imagerie cardiaque avec SPACE-RIP.....	116
3.3. Double synchronisation cardiaque et respiratoire.....	118
3.3.1. Protocole d'étude.....	119
3.3.1.1. Protocole IRM.....	119
3.3.1.1.1. Acquisition en apnée.....	119
3.3.1.1.2. Acquisition en double synchronisation cardiaque et respiratoire.....	120
3.3.1.2. Analyse des images.....	121
3.3.1.3. Analyse statistique.....	123
3.3.2. Résultats.....	123
3.3.2.1. Population.....	123
3.3.2.2. Score de sévérité.....	123
3.3.2.2.1. Données générales.....	123
3.3.2.2.2. Analyse des images en apnée.....	125
3.3.2.3. Analyse des images en double synchronisation.....	126

3.3.2.4. Qualité d'images .....	127
3.3.2.4.1. Résolution spatiale et rapport signal sur bruit .....	127
3.3.2.4.2. Evaluation par les lecteurs.....	128
3.3.3. Discussion .....	130
3.3.4. Conclusions sur l'étude mucoviscidose .....	133
<b>3.4. GRICS et ciné cardiaque .....</b>	<b>134</b>
3.4.1. Description simplifiée de l'algorithme GRICS.....	134
3.4.2. Application au ciné cardiaque .....	136
3.4.2.1. Adaptation de l'algorithme à la problématique.....	136
3.4.2.2. Etude réalisée .....	137
3.4.2.3. Vers une analyse cinétique segmentaire.....	140

## **Chapitre 4. Cas particulier des études de cinétique des traceurs ..... 143**

<b>1.1. Perfusion et notions apparentées .....</b>	<b>145</b>
1.1.1. Définition de la perfusion tissulaire.....	145
1.1.2. Analyse des données de cinétique de traceurs en IRM.....	147
<b>1.2. Avantages et inconvénients de l'IRM pour l'étude de la cinétique des traceurs .....</b>	<b>148</b>
<b>2.1. Notions générales.....</b>	<b>150</b>
<b>2.2. Analyse multicompartimentale du contraste de rétention tardive dans l'infarctus myocardique chronique.....</b>	<b>151</b>
2.2.1. Contexte .....	151
2.2.2. Matériels et méthodes.....	151
2.2.3. Résultats.....	155
2.2.4. Discussion sur cette étude .....	157
<b>3.1. Notions générales.....</b>	<b>158</b>
<b>3.2. Particularités de la perfusion du poumon.....</b>	<b>158</b>
<b>3.3. Analyse par IRM de la perfusion pulmonaire chez des patients atteints de mucoviscidose .....</b>	<b>159</b>
3.3.1. Contexte .....	159
3.3.2. Matériels et méthodes.....	160
3.3.2.1. Acquisition des images .....	160
3.3.2.2. Analyse des images.....	160
3.3.3. Résultats.....	162
<b>3.4. Discussion .....</b>	<b>165</b>
<b>4.1. Notions générales.....</b>	<b>168</b>
<b>4.2. Segmentation fonctionnelle rénale semi-automatique par quantification vectorielle de séries dynamiques en IRM.....</b>	<b>171</b>

4.2.1. Contexte .....	171
4.2.2. Matériels et méthodes.....	171
4.2.2.1. Acquisition des images .....	171
4.2.2.2. Analyse des données.....	172
4.2.3. Résultats.....	175
4.2.4. Discussion .....	175
<b>Conclusion .....</b>	<b>181</b>
<b>Annexe. Protocole « Mucoviscidose ».....</b>	<b>187</b>
<b>Bibliographie .....</b>	<b>195</b>



## **INTRODUCTION**



Le nom de l'équipe IADI, acronyme pour Imagerie Adaptative Diagnostique et Interventionnelle, est explicite quant à l'objectif poursuivi : améliorer les techniques d'imagerie pour permettre un plus grand apport en diagnostic et traitement. L'activité s'est en fait centrée sur une technique d'imagerie particulièrement riche, de par les principes physiques qui la régissent et les possibilités d'interaction qui en découlent, qu'est l'IRM (imagerie par résonance magnétique), et principalement sur les organes en mouvements que sont les poumons, le cœur, le foie et les reins, sans que cette liste soit exhaustive.

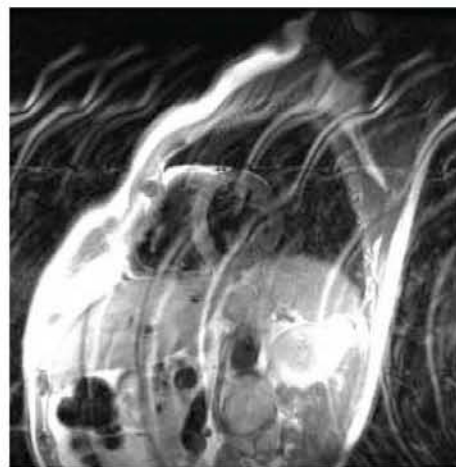
Améliorer l'apport diagnostique d'une technique d'imagerie peut s'entendre sous plusieurs angles. Cela peut se faire en améliorant la résolution spatiale, c'est-à-dire la capacité de discriminer deux points distincts, donc le détail anatomique, ou en augmentant la quantité de signal disponible, et surtout le rapport signal sur bruit et ainsi discriminer l'information du bruit. Les techniques classiques se heurtent à la limite du temps d'acquisition, avec comme principal facteur limitant la survenue d'un mouvement entre ou au cours des acquisitions, et en particulier à la capacité du patient à maintenir une apnée.

La survenue d'un mouvement peut se traduire de différentes façons sur une image IRM, selon le moment par rapport au processus d'acquisition. Le cas le plus simple à appréhender est celui où un déplacement est survenu entre deux, ou plusieurs, acquisitions distinctes d'une même image ; par exemple, cela se produit lors d'un examen avec des images avant et après injection de produit de contraste, comme dans les acquisitions dynamiques. Pourtant, comme nous le verrons dans le chapitre final, si comprendre cette situation est aisé, résoudre les problèmes afférents l'est moins.

La deuxième situation est lorsque le mouvement survient pendant l'acquisition des données, avec là encore deux possibilités. Si c'est entre l'excitation et le recueil du signal, notions qui seront présentées dans le premier chapitre, cela induit un déphasage dépendant de la position, de la vitesse du déplacement et de son moment exact par rapport à l'acquisition ; or l'information sur la phase du proton étant utilisée pour la localisation

## INTRODUCTION

spatiale, cela engendre des conséquences sur l'image parfois complexes à appréhender et qui ne seront pas détaillées. Néanmoins, il en existe un cas particulier qui se produit lorsque le sang présent dans un vaisseau quitte le plan de coupe, et qui est connu sous le nom de « sortie de coupe », avec alors un vide de signal au sein du vaisseau. En revanche, si le mouvement se produit après le recueil du signal mais avant l'excitation suivante, il va induire l'apparition d'artéfacts fantôme, qui se traduisent par la répétition périodique de bandes rappelant la structure en mouvement, dans et hors du patient, dans la direction de la phase et pour une trajectoire cartésienne de remplissage de l'espace de Fourier (Figure 1).



**Figure 1. Artéfacts fantôme sur une coupe petit axe cardiaque en séquence de type "sang noir" (écho de spin rapide avec double inversion) se traduisant par les répétitions sur l'image.**

Les solutions mises en œuvre en routine clinique reposent schématiquement sur trois principes :

- l'accélération de l'acquisition pour obtenir un temps d'acquisition faible par rapport au mouvement
- l'apnée pour éviter que les mouvements ne perdurent pendant l'acquisition
- la synchronisation cardiaque et/ou respiratoire.



Dans cette thèse, nous commencerons par un rappel sur les principales notions du processus d'acquisition IRM et les bases anatomiques et physiologiques des mouvements respiratoires, semi-automatiques, et cardiaques, automatiques et périodiques ; nous n'aborderons pas les mouvements physiologiques automatiques non cycliques comme le péristaltisme digestif qui peut être limité par l'utilisation d'antispasmodiques (1) ou urétéral, ni les mouvements liés au déplacement du patient dans l'aimant, volontaires.

Dans la suite de ce mémoire, nous aurons comme fil conducteur un projet de recherche clinique qui a fait l'objet d'une promotion par le CHU de Nancy sous la forme d'un contrat de promotion de la recherche clinique, et dont j'ai eu la responsabilité. Il est intitulé « Evaluation de la reproductibilité inter- et intra-observateur de l'IRM dans l'étude de la sévérité de l'atteinte pulmonaire au cours de la mucoviscidose », mais comportait plusieurs volets, correspondant aux thèmes développés dans les trois chapitres suivants.

Dans le chapitre deux, nous discuterons de l'impact de ces mouvements sur les organes thoraco-abdominaux, et présenterons comment l'IRM peut-être utilisée à des fins d'étude de ces déplacements.

Nous exposerons dans le chapitre suivant les méthodes de gestion de ces mouvements cardio-circulatoires et respiratoires, en insistant sur les avantages et insuffisances de chacune d'entre elles. Nous présenterons ensuite le SAEC, Signal Analyzer and Event Controller, et comment nous l'avons utilisé pour la première fois dans le projet de recherche clinique mentionné précédemment. Nous exposerons également comment nous avons adapté l'algorithme GRICS, Generalized Reconstruction by Inversion of Coupled Systems, développé au sein du laboratoire, pour réaliser un ciné-cardiaque en apnée.

Enfin, nous aborderons la question des analyses de cinétique des traceurs en IRM, s'agissant des organes en mouvements. Au travers de trois études cliniques, dont celle

portant sur la mucoviscidose, qui permettent d'illustrer les différentes situations rencontrées, nous expliquerons les contraintes spécifiques à ce type d'étude et les difficultés complémentaires de gestion du mouvement, non encore résolues.

**CHAPITRE 1. RAPPELS ANATOMO-  
PHYSIOLOGIQUES ET PHYSIQUES  
CONCERNANT L'IRM ET LES MOUVEMENTS  
PHYSIOLOGIQUES**



Après avoir posé les bases anatomiques et physiologiques des mouvements de la circulation et de la ventilation, nous rappellerons les principes de l'imagerie par résonance magnétique (IRM) qui nous semblent indispensables à la compréhension de la problématique du mouvement dans cette technique et expliquerons les conséquences du mouvement sur la construction de l'image.

## 1. NOTIONS D'ANATOMIE ET DE PHYSIOLOGIE DE CIRCULATION ET DE VENTILATION

Nous nous limiterons dans ce chapitre à un exposé succinct des bases anatomiques et physiologiques des différents mouvements qui nous intéressent au titre de l'imagerie macroscopique, voire microscopique. Nous ne détaillerons par exemple pas les échanges gazeux qui se déroulent au niveau des alvéoles pulmonaires, et qui ne sont pas l'objet de ce travail, bien que l'IRM puisse être un outil d'évaluation fonctionnelle en devenir (2). Nous étudierons au chapitre 2 l'impact de ces mouvements sur l'imagerie des autres organes et comment analyser leur importance, puis comment les gérer aux chapitres 3 et 4.

### 1.1. Bases d'anatomie et physiologie cardio-circulatoire

L'appareil cardio-circulatoire est le deuxième organe du corps humain à avoir un mouvement propre. Tous les autres, que nous qualifions habituellement d' « organes en mouvements », tels que le foie ou les reins, ne présentent en effet pas de mouvement intrinsèque, mais subissent les déplacements d'origine respiratoire et/ou cardio-circulatoires qui leur sont transmis.

#### 1.1.1. Bases anatomiques

Le cœur se trouve dans le médiastin moyen, délimité par le péricarde. Il a une forme de pyramide triangulaire couchée sur l'une de ses faces, avec un axe orienté vers l'avant, le bas et la gauche. On lui décrit une base et une pointe.

Le péricarde comprend quant à lui une partie séreuse, avec deux feuillets pariétal et viscéral présentant des lignes de réflexion au niveau de la racine des gros vaisseaux, et une partie fibreuse qui se poursuit par l'adventice des gros vaisseaux, dont la base est fixée au centre tendineux du diaphragme et qui est relié à la table postérieure du sternum par les ligaments sternopéricardiques. Du fait de ce péricarde fibreux, les mouvements du cœur dans la cavité thoracique sont limités.

Le cœur est un organe creux essentiellement musculaire qui mesure 14 à 16 cm de hauteur, pour un diamètre de 12 à 14 cm, et une masse de 300 à 350 g. Il comprend quatre chambres : deux atriums et deux ventricules (Figure 2).

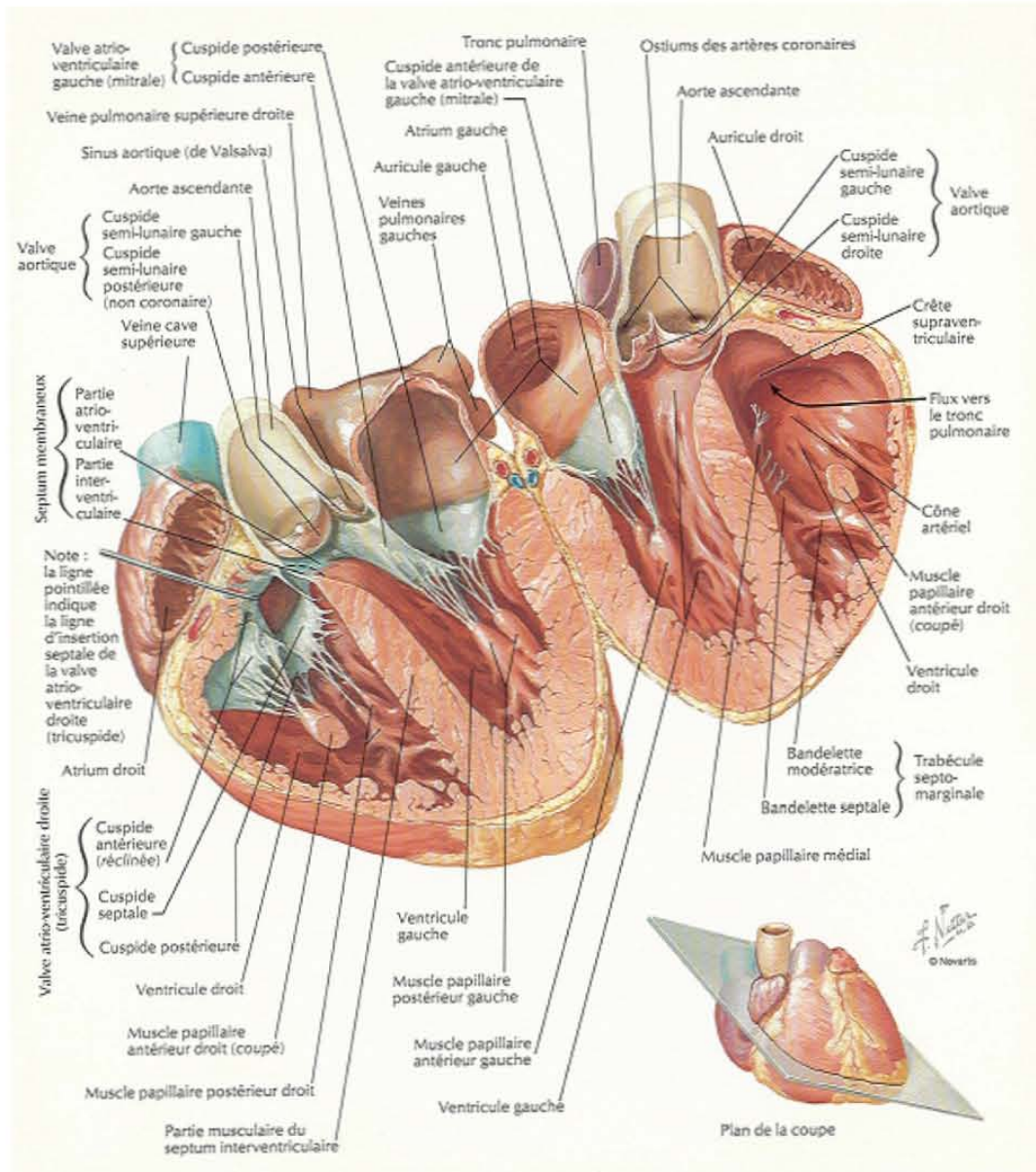


Figure 2. Anatomie cardiaque [tiré de Netter FH. Atlas d'anatomie humaine, 2ème édition, 1999]

L'appareil cardio-circulatoire est en fait constitué de deux systèmes en série. Le cœur droit reçoit par l'atrium correspondant le sang veineux désaturé en oxygène par les veines caves inférieure et supérieure, se poursuit par un ventricule et les artères pulmonaires ; il s'agit d'un régime à basse pression. Le sang est oxygéné lors de son passage dans les poumons, puis arrive à l'atrium gauche par les veines pulmonaires. Il passe par le ventricule gauche, qui l'envoie par l'aorte dans la circulation systémique se distribuer à l'ensemble de l'organisme. Le cœur gauche est un régime à haute pression.

### **1.1.2. Rappels physiologiques (3)**

#### **1.1.2.1. Activité contractile du cœur**

Nous n'envisagerons ici que les mouvements propres du cœur en rapport avec son activité de pompe dans le but d'assurer la circulation du sang par des contractions rythmiques.

Cette activité automatique se produit à un rythme d'environ 70 cycles par minute au repos. Chaque cycle cardiaque, également dénommé révolution cardiaque, comprend en fait plusieurs phases :

- la systole atriale qui correspond au remplissage actif des ventricules ; lorsque la pression dans le ventricule dépasse celle dans l'atrium, la valve atrio-ventriculaire correspondante se ferme afin d'empêcher le reflux.
- la systole ventriculaire qui correspond à la contraction des ventricules. Sa durée est relativement stable, autour de 400 ms (4). Elle débute par une phase de contraction iso-volumétrique, avec augmentation rapide de la pression ventriculaire qui devient supérieure à la pression dans l'artère correspondante, entraînant l'ouverture de la valve sigmoïde. S'ensuit l'éjection d'un volume sanguin du ventricule vers les gros vaisseaux avec diminution de la pression ventriculaire et remplissage passif des atrioms par phénomène d'aspiration jusqu'à fermeture des valves sigmoïdes et ouverture des valves atrio-ventriculaires.
- enfin, la diastole, ou phase de relaxation, au cours de laquelle se produit le remplissage passif des ventricules, dont la durée est modulée selon la fréquence cardiaque.



Le mécanisme de la contraction cardiaque au cours d'un cycle est désormais assez bien connue, grâce à des études anatomiques déjà anciennes et aux progrès des techniques d'imagerie comme l'échocardiographie ou l'IRM (5-8). Le modèle retenu est celui de la double hélice myocardique (Figure 3) (9).

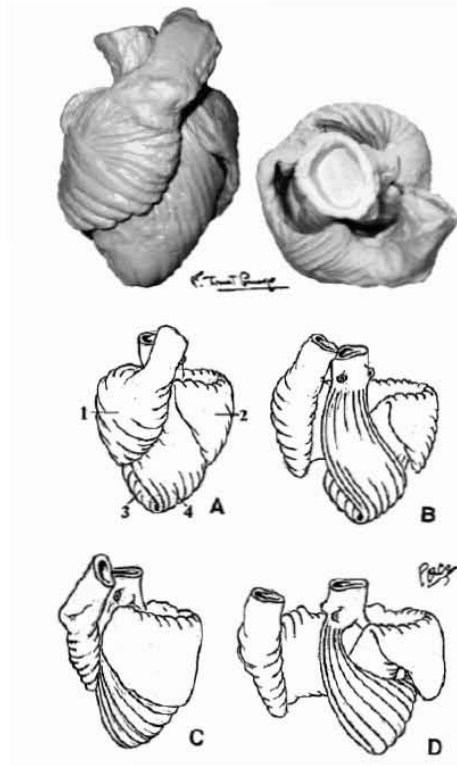


Figure 3. Description de l'organisation en double hélice de la bande myocardique ventriculaire. Rangée du haut : Moulage (vue antérieure à gauche et basale à droite). En bas : représentations schématiques de ce modèle : vues antérieures (A, B) et latérale (C, D). (1) segment droit de la boucle basale, (2) segment gauche de la boucle basale, (3) segment descendant de la boucle apicale, (4) segment ascendant de la boucle apicale. [Tiré de Torrent-Guasp et al. Eur J Cardiothorac Surg 2005]

En pratique, l'activité contractile débute par la base avec diminution du diamètre transversal (10). Puis se produit un raccourcissement du ventricule gauche selon son grand axe ; ce raccourcissement se produit essentiellement par le déplacement de la base, alors que la pointe reste à peu près stable, comme cela a été démontré entre autres par l'IRM

grâce aux méthodes de tagging et de mesures de vitesse (Figure 4) (8, 11, 12). Ce mouvement s'accompagne d'une rotation horaire de l'apex et anti-horaire de la base, en regardant le cœur depuis l'apex (13). C'est cette association particulière, parfois décrite par l'image d'une serpillière que l'on tord, qui explique l'efficacité de l'éjection ventriculaire. Par la suite, au cours de la relaxation, le grand axe se rallonge, avec concomitamment des rotations inverses par rapport à la phase initiale.

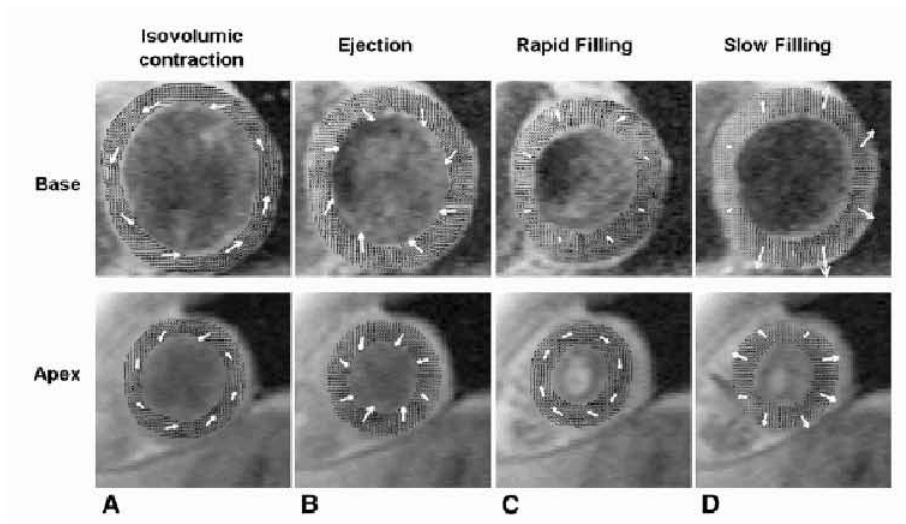


Figure 4. Contraction ventriculaire gauche étudiée par IRM en séquence de contraste de phase en coupes petit-axe à la base (rangée du haut) et à l'apex (rangée du bas), en respiration libre chez un volontaire sain. Les flèches représentent la vitesse et la direction du déplacement moyen dans la région, avec notamment lors de l'éjection (systole) la rotation horaire de la base et antihoraire de l'apex. [Tiré de Buckberg. J Thorac Cardiovasc Surg 2008]

Le ventricule droit a, quant à lui, été beaucoup moins étudié. Il existe essentiellement un raccourcissement longitudinal associé à une contraction radiale, qui complète l'effet créé par l'enroulement autour du VG lors de la contraction de ce dernier (14).

1.1.2.2. Circulation sanguine / onde de pouls

Le volume de sang éjecté lors de chaque systole est alors propulsé dans les gros vaisseaux que sont l'aorte et l'artère pulmonaire. L'arrivée de cet embolo entraîne une distension de l'artère correspondante, suivie d'un retour à la position de base. Du fait de la différence des régimes de pression, la distension de l'artère pulmonaire est bien moindre que celle de l'aorte (15, 16). Cette onde de pouls se propage tout au long de ces vaisseaux et à leurs branches, en s'amenuisant progressivement (17, 18). Il peut en résulter un artéfact de pulsation qui se produit dans la direction de la phase, sous la forme d'images fantômes (Figure 5) (1, 19, 20).

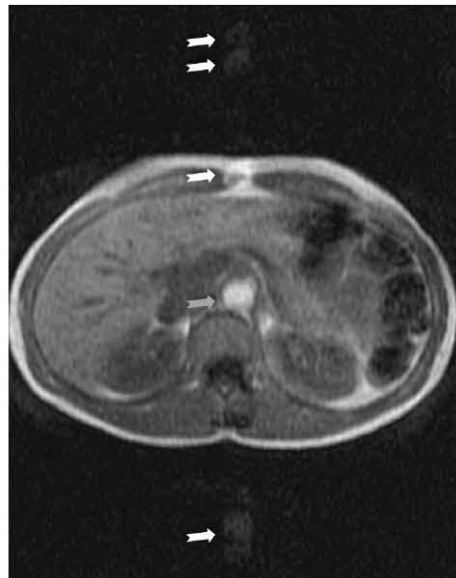


Figure 5. Artéfact de pulsation : images fantômes (flèches blanches) se propageant dans la direction de la phase (ici en antéro-postérieur) de part et d'autre de l'aorte (flèche grise).

## 1.2. Bases d'anatomie et physiologie ventilatoire

### 1.2.1. Bases anatomiques (21)

L'organe de la ventilation, qui assure l'oxygénation du sang veineux désaturé avant qu'il ne soit envoyé dans la circulation systémique, est en fait constitué des deux poumons qui se déforment au cours du cycle respiratoire, et des voies aériennes supérieures qui permettent les échanges avec l'extérieur.

Le poumon est un organe intrathoracique, entouré d'une enveloppe appelée « plèvre » qui comprend deux feuillets, viscéral et pariétal, qui délimitent une cavité virtuelle en situation physiologique (Figure 6). Autour se trouve la cage thoracique, composée de structures osseuses rigides – côtes, cartilages, sternum et vertèbres - et de structures déformables – muscles, aponévroses et tissus de soutien. La cage thoracique a une forme ogivale, fermée en haut, avec à sa face inférieure le diaphragme, muscle respiratoire principal, qui sépare le thorax de l'abdomen. Les muscles respiratoires accessoires comprennent les muscles intercostaux internes et externes, les scalènes, les sterno-cléido-mastoïdiens et les muscles abdominaux (transverses de l'abdomen, obliques internes et externes, droits).

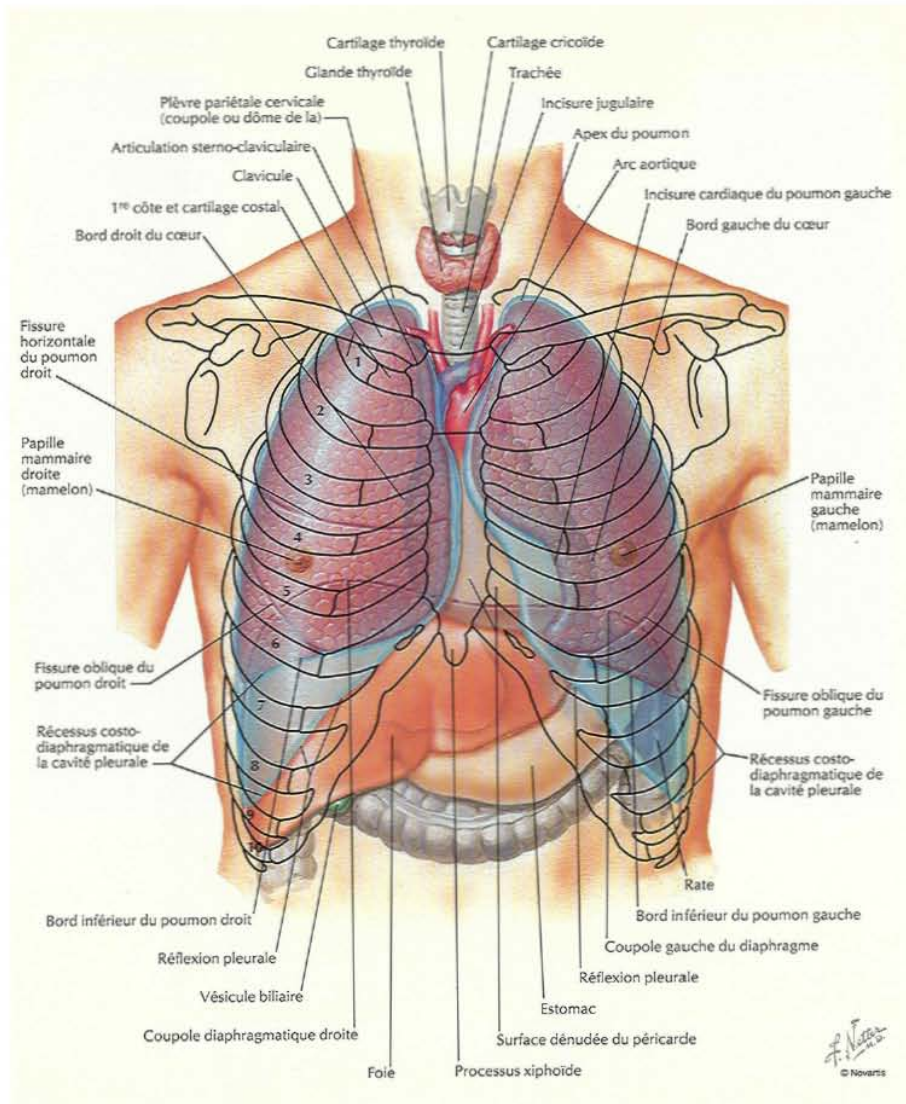


Figure 6. Anatomie thoracique [tiré de Netter FH. Atlas d'anatomie humaine, 2ème édition, 1999].

Enfin, le médiastin se loge entre les deux poumons. Il comprend le cœur, les gros vaisseaux – aorte et artère pulmonaire – ainsi que les premières générations de l'arbre trachéo-bronchique. Il représente également un moyen de fixation des poumons par les pédicules pulmonaires, qui comprennent chacun : la bronche, l'artère pulmonaire, les veines pulmonaires, l'artère bronchique, les nerfs et les lymphatiques.

Les échanges gazeux entre l'organisme et l'environnement extérieur se déroulent au niveau de la barrière alvéolo-capillaire. L'air ambiant arrive par la trachée qui se divise en deux bronches souches, une par poumon, au niveau de la carène. Chaque bronche souche se divise ensuite en bronches lobaires, habituellement deux à gauche et trois à droite, qui donnent elles-mêmes des bronches segmentaires, et ainsi de suite jusqu'aux bronchioles terminales qui correspondent à la 23<sup>ème</sup> génération bronchique d'après le modèle de Weibel (22). A ce niveau, la surface d'échanges est considérable, puisqu'elle atteint 100 m<sup>2</sup> en inspiration.

### ***1.2.2. Bases physiologiques (23 , 24)***

La ventilation ne met pas en jeu que les seuls poumons, mais également tout l'appareil mécanique nécessaire (cage thoracique osseuse, muscles, centres nerveux bulbaires et médullaires). Le cycle respiratoire comprend deux temps : l'inspiration et l'expiration, bien différentes.

#### ***1.2.2.1. Inspiration***

L'inspiration est un phénomène actif, au cours duquel tous les diamètres de la cage thoracique augmentent, par le jeu combiné de ses composants. La contraction du diaphragme, muscle inspiratoire principal, abaisse les coupes avec une augmentation du diamètre vertical de la cavité thoracique, et entraîne également une élévation des côtes inférieures. Les autres muscles inspiratoires sont les intercostaux externes et la partie interne des intercostaux internes qui élèvent les côtes et contribuent ainsi à l'augmentation du diamètre transversal. Enfin, les muscles scalènes élèvent les côtes supérieures et le sterno-cléido-mastoïdien le sternum (Figure 7).

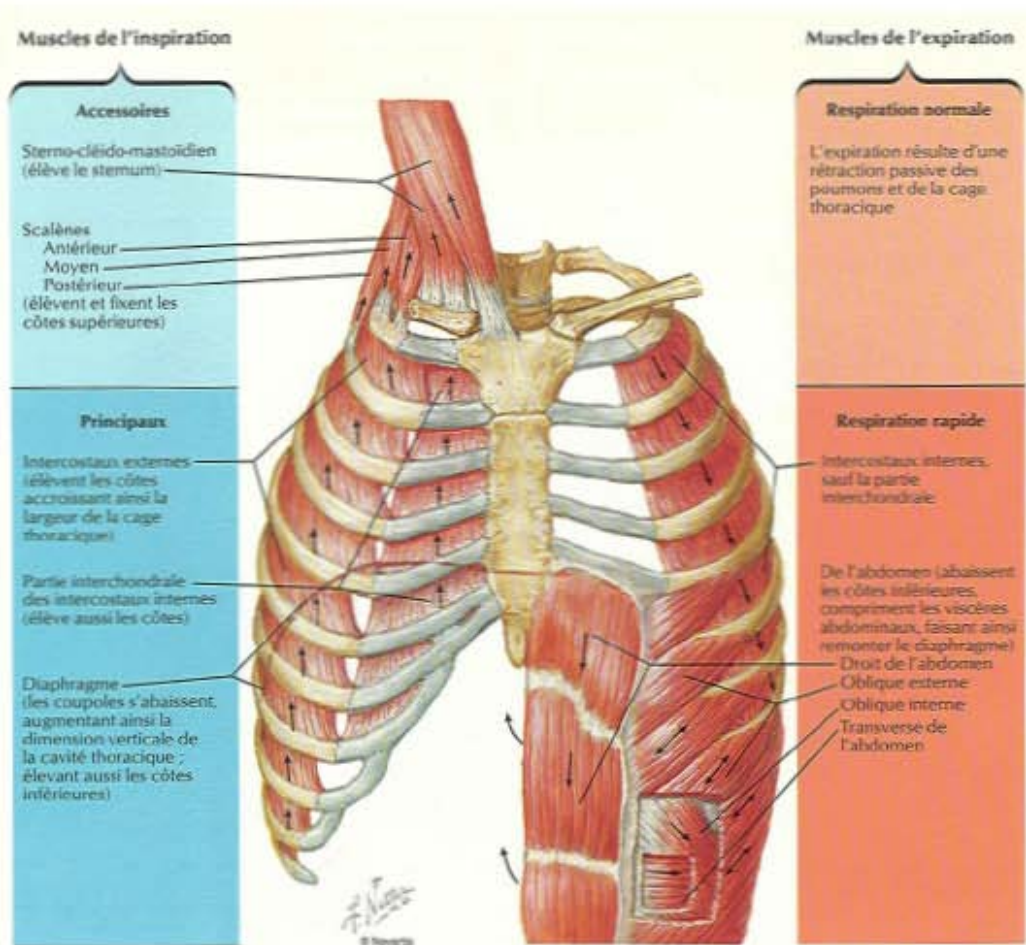


Figure 7. Muscles de la respiration [tiré de Netter FH. Atlas d'anatomie humaine, 2ème édition, 1999].

Ces contractions musculaires s'accompagnent de modifications de la conformation de la cage thoracique, que peut montrer le scanner (Figure 8). Ainsi, la colonne vertébrale, dans sa partie dorsale, se redresse, et les côtes suivent un mouvement d'ouverture en éventail. Les mouvements des côtes dépendent de l'axe mécanique des articulations costo-vertébrales, de la longueur des côtes et des cartilages, ainsi que de leur obliquité, alors que les articulations costo-vertébrales agissent comme des charnières avec un axe de plus en plus en oblique par rapport au plan frontal en descendant.

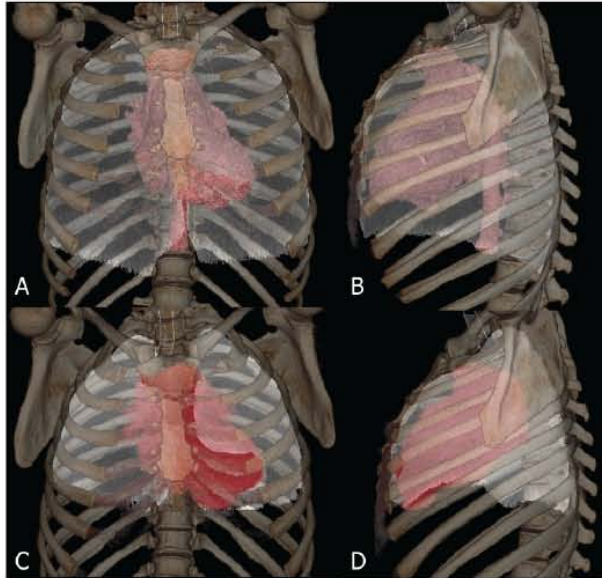


Figure 8. Images de scanner en 3D rendu volumique en inspiration profonde (A, de face et B, de profil gauche) et en expiration forcée (C, de face et D, de profil gauche), illustrant les modifications survenant au cours du cycle respiratoire.

De ce fait, chaque côte a un mouvement propre au cours de l'inspiration. Il est en fait possible d'individualiser trois étages dans le thorax :

- un étage supérieur (1<sup>ère</sup> et 2<sup>ème</sup> côtes), avec un déplacement essentiellement par élévation,
- un étage moyen (3<sup>ème</sup> à la 7<sup>ème</sup> côte), avec élévation, déplacement antérieur faible et extension latérale de moyenne amplitude,
- un étage inférieur (7<sup>ème</sup> à la 10<sup>ème</sup> côte), avec essentiellement projections latérale et en arrière.

L'augmentation de volume de la cavité thoracique a pour conséquence de créer une dépression alvéolaire, ce qui aspire l'air extérieur afin d'aboutir à un équilibre des pressions.



#### 1.2.2.2. Expiration

A la différence de l'inspiration, l'expiration est un phénomène passif en respiration normale. Les muscles inspiratoires se relâchent et le système tend à revenir à son état initial, du fait de l'élasticité de la cage thoracique. La diminution de volume qui en résulte entraîne une augmentation de pression alvéolaire, qui devient ainsi supérieure à la pression atmosphérique et l'air est expulsé. C'est seulement en cas d'expiration rapide ou forcée que les muscles expiratoires sont mis en jeu. Il s'agit des intercostaux internes, sauf leur portion interchondrale, et des muscles abdominaux dont le rôle est de comprimer la cavité abdominale et ainsi de faire remonter le diaphragme.

#### 1.2.2.3. Contrôle de la ventilation pulmonaire

La ventilation est un acte automatique, mais dont l'une des particularités est que cet automatisme peut être modifié par un acte volontaire, ou sous l'effet des émotions, par des ordres d'origine corticale.

Une autre particularité du système ventilatoire est que l'effecteur n'est pas unique mais comprend :

- les muscles des voies aériennes supérieures, muscles striés sous la dépendance des centres respiratoires,
- les muscles lisses des parois trachéales et bronchiques, sous la dépendance d'un contrôle neurohumoral complexe, dont le rôle est d'ajuster le diamètre des voies aériennes,
- et les muscles respiratoires à proprement parler qui sont également des muscles striés sous la dépendance des motoneurones spinaux, eux-mêmes sous la dépendance des centres respiratoires du tronc cérébral.

Seuls les derniers cités sont impliqués dans la genèse des mouvements respiratoires qui nous intéressent. L'automatisme sous la dépendance des centres respiratoires (groupe respiratoire dorsal, inspiratoire, et groupe respiratoire ventral, inspiratoire et expiratoire) induit un rythme régulier de 12 cycles par minute. Cette valeur est celle d'un adulte au repos ; en effet, la fréquence respiratoire est plus élevée chez les enfants du fait des plus petits volumes courants, atteignant 40-50 cycles par minute chez le nouveau-né pour diminuer progressivement au cours de la vie (20-40 chez le nourrisson, 20-30 chez le jeune enfant). Cette fréquence, ainsi que les volumes des échanges, est également modulée par des influences centrales, bulbaires ou supra-bulbaires, et par des récepteurs périphériques dans le but de maintenir l'homéostasie des pression partielles artérielles en dioxyde de carbone, dioxygène et du pH artériel. De surcroît, l'acte ventilatoire peut être ralenti ou stoppé par l'activité volontaire, ou au contraire accéléré et amplifié ; ce processus d'origine corticale court-circuite alors les centres bulbaires en intervenant directement sur les motoneurones spinaux phréniques, intercostaux et abdominaux.

Il s'avère que la position en fin d'expiration est plus reproductible que celle en fin d'inspiration, donc que la position des organes est moins variable d'un cycle à l'autre ou d'une apnée à l'autre (25, 26). De surcroît, au repos, il existe un plateau en fin d'expiration, alors que l'immobilité en fin d'inspiration est très courte, avec début immédiat de la phase expiratoire. Donc, il est intéressant d'utiliser cette phase du cycle respiratoire pour les examens qui requièrent plusieurs acquisitions soit à des temps différentes (comparatifs) soit avec une contiguïté des coupes (exploration cardiaque).

#### 1.2.2.4. Amplitude des mouvements respiratoires

La cage thoracique peut être assimilée à un cylindre, qui se caractérise donc par deux diamètres (antéro-postérieur et transversal) et une hauteur.

Au cours d'un cycle respiratoire de repos, la course verticale du diaphragme est de 1 à 1,7 cm chez l'adulte (23). Une telle respiration s'accompagne d'une augmentation assez

faible des diamètres antéro-postérieur et transversal du thorax, de l'ordre d'un centimètre, ainsi que d'une faible déformation du diaphragme. Les mouvements respiratoires s'apparentent dans cette situation à ceux d'un piston, et sont transmis au cœur et aux organes sous-phréniques comme le foie ou les reins, qui subissent des déplacements essentiellement crânio-caudaux.

En revanche, l'augmentation des débits ventilatoires fait appel à deux mécanismes : l'accroissement de la fréquence respiratoire d'une part, et l'augmentation du volume inspiratoire et la diminution du volume expiratoire d'autre part. Dans cette situation, l'amplitude du mouvement supéro-inférieur peut atteindre 5 à 10 cm. De surcroît, cela s'accompagne de l'augmentation des diamètres antéro-postérieur et transversal du thorax, de l'ordre de 3 cm, et d'un aplatissement des coupes diaphragmatiques. Ces mouvements, de fait plus complexes, sont également transmis au cœur et aux organes sous-phréniques. Cela se traduit par la modification de la projection des poumons par rapport au thorax, la variation de volume pulmonaire pouvant atteindre 4,5 à 5,7 l entre l'inspiration maximale et l'expiration maximale.

#### 1.2.2.5. L'apnée

Il est évidemment possible d'interrompre le processus ventilatoire consciemment afin de permettre l'acquisition des images. Ce phénomène nécessite donc la coopération du patient, ce qui exclut les enfants en bas âge et les personnes dont le niveau de conscience n'est pas assez important. Même chez les patients coopérants, la durée de l'apnée varie d'un sujet à l'autre, en fonction de son âge, de son entraînement, et évidemment des pathologies éventuelles dont il souffre. La rupture de l'apnée répond à des stimuli, parmi lesquels les plus importants sont chimiques, et correspondent à la combinaison d'une hypercapnie, la plus efficace, et d'une hypoxie. Lorsque le seuil d'hypercapnie est franchi, la contraction réflexe des muscles respiratoires et notamment du diaphragme se produit (27). Par ailleurs, des facteurs mécaniques peuvent intervenir, puisqu'il a été montré que si un

sujet expire dans un sac étanche en fin d'apnée puis inhale à nouveau cet air, il peut prolonger son apnée (28).

## 2. L'IRM ET LE MOUVEMENT

Après ces rappels anatomiques et physiologiques, nous allons présenter les principes de l'IRM, en insistant sur la problématique du mouvement.

### 2.1. Définition d'une séquence IRM

#### 2.1.1. Rappels élémentaires

L'IRM est une technique d'imagerie qui utilise les propriétés magnétiques de certains noyaux, d'où l'appellation de « résonance magnétique nucléaire ». Le noyau d'hydrogène, qui n'est composé que d'un proton, est le plus utilisé pour les applications médicales du magnétisme puisque c'est le noyau paramagnétique le plus fréquent dans l'organisme. Ces protons, qui portent des charges électriques, s'orientent dans la direction du champ magnétique appelé  $\vec{B}_0$ , leur moment magnétique devenant alors cohérents, selon un état d'équilibre qui s'instaure rapidement, en quelques millisecondes.

#### 2.1.2. Séquence excitation – relaxation

Pour pouvoir obtenir des informations sur les structures explorées, il faut perturber cet état d'équilibre. C'est le rôle de l'impulsion radiofréquence (RF) d'excitation, très brève, qui apporte de l'énergie aux protons. Sitôt l'application de cette onde RF terminée, le système tend naturellement à revenir à son état d'équilibre. Cette phase s'appelle relaxation, et s'accompagne d'une émission d'énergie ; cette énergie émise est recueillie par les antennes réceptrices sous forme d'un signal radiofréquence. L'impulsion RF d'excitation a également un deuxième rôle : basculer l'aimantation dans un plan différent de celui du champ magnétique externe afin de faire apparaître une composante transversale, distinguable de  $\vec{B}_0$  contrairement à la composante longitudinale.

### 2.1.3. Séquence d'écho de spin

La séquence d'écho de spin est la séquence élémentaire décrite en IRM. Elle correspond à la succession d'événements décrits précédemment, soit une impulsion d'excitation ( $90^\circ$ ), suivie d'une deuxième impulsion ( $180^\circ$ ) visant à mettre en phase les protons, et enfin le recueil des informations après un certain temps de latence. Ce délai est appelé « temps d'écho » ou TE (Figure 9).

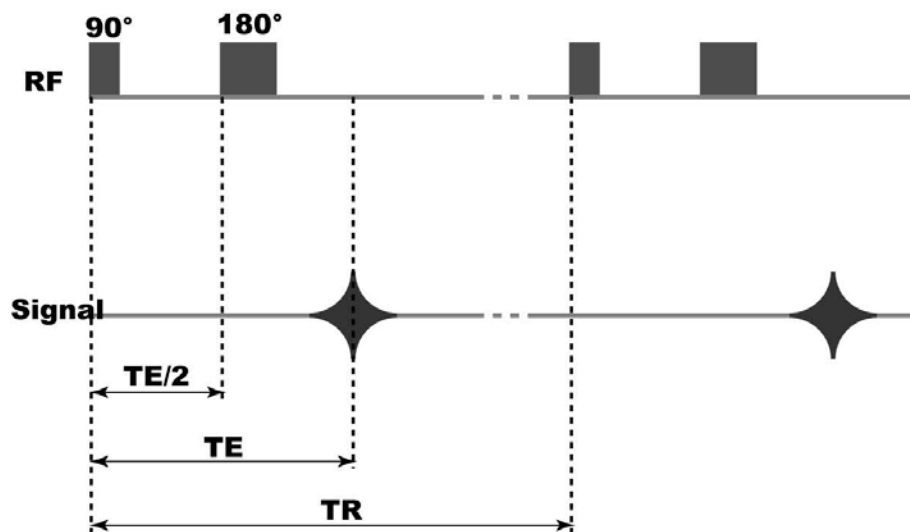


Figure 9. Diagramme de la séquence d'écho de spin. Pour des raisons de simplification, seules les impulsions de radiofréquence (RF) et le signal recueilli sont représentés. TE : temps d'écho ; TR : temps de répétition.

Dans cette figure, il apparaît clairement qu'il existe un temps inutilisé entre le TE, donc le recueil du signal, et la fin du TR, ou début de la séquence excitation – relaxation suivante. Il est possible au cours de ce laps de temps de répéter cette séquence excitation – relaxation pour un autre plan de coupe, et ainsi obtenir non plus une seule image 2D mais plusieurs, dont le nombre varie selon les paramètres choisis.

#### **2.1.4. Pondération de la séquence ; notions de T1 et de T2**

Les tissus biologiques sont caractérisés par trois grandeurs :

- la densité en protons
- le temps de relaxation longitudinale ou T1
- le temps de relaxation transversale ou T2.

Pondérer une séquence consiste à privilégier l'information en T1 ou en T2.

Schématiquement, une séquence est pondérée :

- T1 si le TE et le TR sont courts, respectivement <30 ms et <500 ms,
- T2 si le TE et le TR sont longs, respectivement >90 ms et >1500 ms,
- en densité de protons si le TE est court et le TR long.

Toujours est-il que TE et TR sont constamment longs par rapport à un mouvement physiologique, à l'inverse du temps de lecture qui est de l'ordre de la milliseconde.

#### **2.1.5. Notion de plan de Fourier et construction de l'image**

La séquence telle que nous l'avons vue jusqu'à présent permet de remplir une ligne du plan de Fourier, ou espace k, ou une ligne du plan de Fourier de chaque image en cas de séquence multicoupes. Il s'agit d'un espace à deux dimensions, la phase et la fréquence, dont les dimensions correspondent à la matrice c'est-à-dire au nombre de pixels déterminés par l'opérateur.

L'acquisition du signal IRM se fait dans un domaine de fréquences, puis est appliquée une transformée de Fourier à deux dimensions afin d'obtenir l'image médicale. Cela implique de pouvoir localiser l'origine du signal, ce qui se fait en utilisant des gradients du champ magnétique  $\vec{B}_0$ . Schématiquement, trois gradients sont utilisés à ces fins. Tout d'abord, le gradient de sélection de coupe permet, comme son appellation l'indique, de sélectionner une tranche de l'objet à explorer, dont l'épaisseur est choisie par l'opérateur avec des contraintes physiques imposées par le système. Il est appliqué perpendiculairement au plan d'intérêt. L'impulsion RF de 90° initiale de la séquence d'écho de spin a une fréquence égale à la fréquence de précession des protons du plan d'intérêt, avec comme résultat une bascule de l'aimantation de ces seuls protons ; ainsi, tous les autres protons, situés en dehors du plan d'intérêt, ne donneront-ils pas de signal. Le deuxième est un gradient d'encodage de phase qui permet d'individualiser les différentes lignes dans cette direction, par les décalages de phase induits, décalages qui persistent à l'arrêt de l'application du gradient. Enfin est utilisé un gradient de lecture, appliqué lors du recueil du signal, dans la direction de la fréquence, perpendiculaire à la phase, qui induit des différences de fréquence de précession et permet ainsi de déterminer la position des protons de l'image dans cette direction.

Comme nous l'avons vu précédemment, le nombre de lignes de phase équivaut à la matrice dans cette direction. Le temps nécessaire à l'acquisition de toutes les données de l'espace k correspond donc au produit du nombre de lignes de phase par le TR ; finalement, il faut multiplier ce résultat par le nombre d'excitations, qui servent à collecter plusieurs fois les mêmes informations afin d'augmenter le rapport signal sur bruit. Par exemple, le temps d'acquisition avec une séquence d'écho de spin est de 77 s pour un TR de 300 ms et 256 lignes de phase ; il atteint 384 s pour un TR de 1500 ms et une matrice équivalente.

D'ores et déjà, il apparaît clairement qu'il est impossible de réaliser une acquisition en écho de spin en apnée, à moins d'utiliser une matrice très faible. Or celle-ci détermine la taille du pixel dans le plan de coupe, donc la résolution spatiale, définie comme étant la capacité de discriminer deux points distincts.



Avant d'exposer les principes anatomiques et physiologiques des mouvements inhérents aux activités circulatoires et respiratoires, nous allons présenter les techniques d'imagerie rapide développées pour raccourcir les temps d'acquisition, qui est l'un des moyens utilisés avec l'apnée pour les juguler en clinique.

## **2.2. Imagerie rapide**

Comme nous l'avons vu précédemment, les temps d'acquisition en écho de spin sont longs. Ceci induit une durée d'examen particulièrement longue, ce qui engendre de l'inconfort pour le patient d'une part et limite le nombre d'acquisitions différentes possibles d'autre part. Surtout, ces durées sont incompatibles avec l'apnée, ce qui interdit l'exploration des organes en mouvements. Différentes techniques ont donc été développées pour pallier cela.

### ***2.2.1. Echo de gradient***

Pour cette séquence, la succession des deux impulsions RF respectivement de  $90^\circ$  et  $180^\circ$  sont remplacées par une seule impulsion d'angle aigu, non sélective. Le gain de temps dans la succession des événements est assez marginal. En revanche, il persiste alors une partie de l'aimantation longitudinale, d'où un retour à l'état d'équilibre plus rapide, ce qui permet de réduire les TR et TE. Le gain peut ainsi devenir très important par rapport à une séquence en écho de spin, avec un intérêt tout particulier pour les séquences en 3D. Un autre avantage de l'écho de gradient vis-à-vis de l'écho de spin réside dans la gestion du débit d'absorption spécifique (DAS, ou specific absorption rate SAR). Comme il est proportionnel au carré de l'angle de bascule, la quantité d'énergie déposée est plus faible en écho de gradient, ce qui autorise plus facilement la répétition des acquisitions avec cette séquence.

L'inconvénient essentiel de cette technique est qu'il n'y a pas d'impulsion RF de  $180^\circ$  de rephasage, pour compenser les hétérogénéités locales de champ  $\vec{B}_0$ . Ainsi, la décroissance du signal se fait-elle non pas en T2 mais en T2\*, beaucoup plus rapide, avec comme impératif celui d'utiliser des TE courts. Cela a également pour effet de rendre la séquence beaucoup plus sensible aux artéfacts de susceptibilité magnétique et de déplacement chimique.

L'utilisation de TR courts, inférieurs au T2, peut aboutir à une aimantation transversale résiduelle. Selon le mode de gestion de celle-ci, deux catégories peuvent être distinguées :

- séquences d'écho de gradient avec destruction de l'aimantation transversale résiduelle,
- séquences d'écho de gradient avec conservation de l'aimantation transversale résiduelle, dites à l'état d'équilibre (steady-state).

Parmi ces dernières, on distingue les séquences de précession libre à l'état d'équilibre avec gradients équilibrés (balanced-SSFP, steady-state free precession). Tous les gradients utilisés sont symétriques, ce qui permet de compenser les flux liés à la circulation, qui induisent sinon des décalages de phase et donc dégradent la qualité de l'image.

### **2.2.2. Séquences rapides**

Plusieurs autres techniques permettent d'accélérer le recueil des données.

#### **2.2.2.1. Echo de spin rapide et écho de gradient rapide**

Nous avons vu qu'il était possible d'utiliser le délai assez long entre la fin de la lecture du signal et la fin du TR en recueillant les données nécessaires à la reconstruction d'autres

plans coupes. Il est également possible dans le même TR de recueillir plusieurs échos donc de remplir plusieurs lignes de l'espace k. On parle alors de train d'échos, dont la longueur détermine le facteur d'accélération de la séquence. Le diagramme de la séquence d'écho de spin devient alors (Figure 10) :



Figure 10. Diagramme de la séquence d'écho de spin rapide, où seules sont représentées les impulsions radiofréquence.

Cette technique est également applicable aux séquences d'écho de gradient, en conservant ses spécificités.

#### 2.2.2.2. Symétrie du plan de Fourier

En imagerie de magnitude, le plan de Fourier présente une symétrie hermitienne. Cela signifie qu'il existe une symétrie en miroir des données brutes parmi les quatre quadrants qui composent cet espace. En théorie, il est donc possible de calculer à partir d'un point d'un quadrant le point correspondant dans les autres quadrants, donc en sous-échantillonnant. En pratique, c'est plus compliqué car le système n'est pas parfait, en raison de la phase résiduelle. Il y a plusieurs façons d'utiliser cette propriété :

##### 2.2.2.2.1. Echo fractionné

La symétrie est ici utilisée dans la direction de la fréquence. C'est donc la durée de recueil du signal qui est réduite, ce qui joue peu sur la durée totale de la séquence, sauf par l'augmentation du nombre de lignes acquises par TR.

#### 2.2.2.2. Imagerie en demi-plan de Fourier

Cette fois-ci c'est la symétrie dans la direction de la phase qui est utilisée, avec une diminution du nombre de lignes à recueillir. L'accélération est alors directement proportionnelle au facteur de diminution du nombre de lignes. Au maximum, en combinant un remplissage de seulement la moitié, plus quelques-unes au centre, des lignes de l'espace k à un long train d'échos égal au nombre de lignes à acquérir, toutes les données nécessaires peuvent être recueillies en un seul TR (séquence HASTE ou SSFSE).

En revanche, dès lors que l'on s'intéresse à la phase du signal, comme c'est le cas pour l'imagerie des flux, cette propriété de symétrie hermitienne est caduque, et il n'est alors plus possible d'accélérer l'acquisition par cette voie-ci.

#### **2.2.3. Echo planar Imaging (EPI)**

Il s'agit de la technique d'acquisition IRM la plus rapide. Après une impulsion RF d'excitation, le signal est recueilli en continu sous la forme d'un train d'échos de gradient, avec remplissage en une seule fois de la totalité de l'espace k. Cette séquence est naturellement pondérée en  $T2^*$ , mais il est possible d'y adjoindre un motif de préparation, afin de modifier la pondération de la séquence ( $T2$ ,  $T1$ ), y compris en diffusion. Cette séquence requiert des gradients de  $\vec{B}_0$  performants. La commutation fréquente de ceux-ci est à l'origine d'une limite importante à l'utilisation de cette séquence, qui est la dose d'énergie déposée. Une autre limite réside dans la faible résolution spatiale de cette séquence, à laquelle il faut ajouter une grande sensibilité aux artéfacts de déplacement chimique et de susceptibilité magnétique.

#### **2.2.4. Trajectoires non cartésiennes**

Les inconvénients des trajectoires linéaires de remplissage de l'espace k sont essentiellement que le temps accordé à chaque partie du plan de Fourier est équivalent quelle que soit son importance dans la construction de l'image, et que le lobe de déphasage

des gradients de lecture ne sert qu'au déplacement dans l'espace  $k$ , et pas au recueil du signal. Adopter une trajectoire spiralée ou une trajectoire radiale pour le remplissage de l'espace  $k$  permet donc de gagner du temps.

#### 2.2.4.1. Trajectoires spiralées

Le remplissage du plan de Fourier commence par le centre, ce qui présente plusieurs avantages. Tout d'abord, le centre est rempli juste après l'impulsion RF, soit lorsqu'il y a encore peu de déphasage, et son échantillonnage est plus important qu'en périphérie. Ensuite, les trajectoires ne requièrent pas de commutation rapide de gradients, ce qui permet de limiter la dose d'énergie déposée. Néanmoins, ces séquences peuvent être très sensibles aux artefacts d'inhomogénéités du champ magnétique en raison des longues durées de lecture du signal. Un autre inconvénient de ces trajectoires est la nécessité de procéder à une interpolation pour ajuster les données à la disposition en grille de l'espace  $k$  avant application de la transformée de Fourier. Ces séquences sont surtout utilisées pour l'angiographie, avec comme intérêt de remplir le centre, codant pour le contraste, au début de l'acquisition au moment où arrive le produit de contraste.

#### 2.2.4.2. Trajectoires radiales

Le gradient de lecture est oblique et passe par le centre de l'espace  $k$ , avec une rotation autour de ce dernier à chaque pas d'encodage de phase. Il y a donc un suréchantillonnage du centre et un sous-échantillonnage de la périphérie (Figure 11). Le gain de temps se fait par la réduction du nombre de lignes d'encodage de phase. Bien que le domaine premier d'application de ces séquences soit l'angiographie, il est possible de les utiliser pour réaliser des séquences de ciné-cardiaque (29, 30). Les auteurs de ces articles ont souligné le gain en résolution temporelle. Cependant, cela s'accompagne d'une perte de rapport signal-sur-bruit, et surtout de contraste entre myocarde et sang, avec une diminution d'intensité de ce dernier comme expliqué par Boll et al. (31) ; surtout, dans ce même article, il existait une différence considérée comme significative entre les volumes télédiastoliques et télésytoliques mesurés chez dix volontaires avec leur technique radiale

par rapport à la trajectoire habituelle. C'est une voie intéressante, permettant une imagerie temps réel, mais qui doit donc encore être validée.

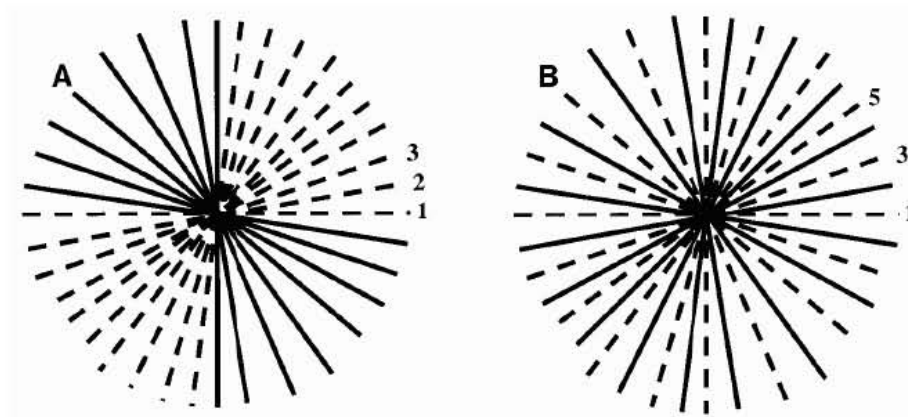


Figure 11. Exemples de trajectoires radiales de remplissage de l'espace k, continue (A) ou entrelacée (B), avec les lignes acquises lors du premier segment en pointillés et celles lors du deuxième segment en trait plein [Tiré de Shankaranarayanan et al. Radiology 2001]

### 2.3. Imagerie parallèle

L'imagerie parallèle utilise également un sous-échantillonnage dans la direction de la phase. La différence est que l'on n'acquiert pas ici un demi-plan de Fourier mais un plan de Fourier sous-échantillonné en ne prenant qu'une ligne de phase sur  $R$ ,  $R$  étant le facteur d'accélération (1, 2, 3...). Ceci est rendu possible par l'utilisation d'antennes de surface placées directement au contact du patient, qui ont la particularité de restituer plus de signal que les antennes traditionnelles en cage d'oiseau, mais avec une sensibilité en profondeur qui décroît très vite. Pour construire l'image, il faut donc combiner le signal recueilli par chaque élément d'antenne à une carte de sensibilité de ceux-ci. Deux familles d'algorithmes d'imagerie parallèle peuvent être distinguées (32) :

- celle où la reconstruction de l'image globale se fait dans le domaine fréquentiel, donc avant application de la transformée de Fourier : SMASH (SiMultaneous Acquisition of Spatial Harmonics), GRAPPA

(GeneRalized Autocalibrating Partially Parallel Acquisition, version autocalibrée de SMASH),

- et celle où la reconstruction de l'image globale a lieu dans le domaine image donc après application de la transformée de Fourier : SENSE (SENSitivity Encoding), mSENSE (SENSE avec autocalibration)

La diminution du temps d'acquisition se fait au détriment du rapport signal sur bruit, d'où la limitation du facteur d'accélération à 2 ou 3 au maximum sur les équipements actuels.

## 2.4. k-t BLAST et dérivées

BLAST signifie Broad-use Linear Acquisition Speed-up Technique, et k et t font référence à l'espace k et à la dimension temporelle (time, t) respectivement. Cette méthode d'acquisition et de reconstruction repose sur l'observation que, dans des séries dynamiques, les points ne sont pas indépendants mais sont corrélés à la fois dans les dimensions temporelle et spatiale, cette dernière propriété étant déjà utilisée par l'imagerie parallèle, l'imagerie en demi-plan de Fourier, les échos fractionnés ou les champs de vue asymétriques (33). L'acquisition est accélérée en procédant à un sous-échantillonnage (Figure 12), avec une interpolation des points manquants selon un modèle obtenu après une période d'apprentissage. Dans cet article, Tsao et al. présentent une implémentation de k-t BLAST et de k-t SENSE, variante intégrant en plus les sensibilités des éléments d'antenne, pour réaliser une imagerie temps réel cardiaque en respiration libre et non-synchronisée avec une résolution temporelle de 26 ms.

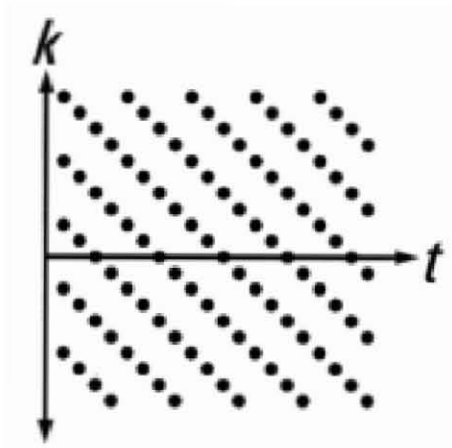


Figure 12. Schéma d'échantillonnage de l'espace k-t, avec une accélération de 4 fois, où k et t correspondent respectivement à l'encodage de phase dans l'espace k et au temps. Les points noirs correspondent aux points d'échantillonnage [Tiré de Tsao et al. Magn Reson Med 2003]

Les mêmes auteurs ont ensuite détaillé une adaptation de la méthode aux séquences SSFP et un travail d'optimisation des trajectoires pour l'acquisition, atteignant des facteurs d'accélération de 8 et 27 images par seconde (Figure 13) (34). Muthuranu a proposé d'utiliser une acquisition radiale avec k-t SENSE, afin d'acquérir tout le volume cardiaque en une seule apnée (35) ; toutefois, la comparaison des résultats fonctionnels à ceux obtenus par la méthode de référence en apnée a montré des différences, qui sont peut-être liées à la résolution temporelle plus faible avec la difficulté alors d'obtenir la télédiastole et la télésystole. Ces approches, très rapides, doivent donc encore faire l'objet d'améliorations et de validations.



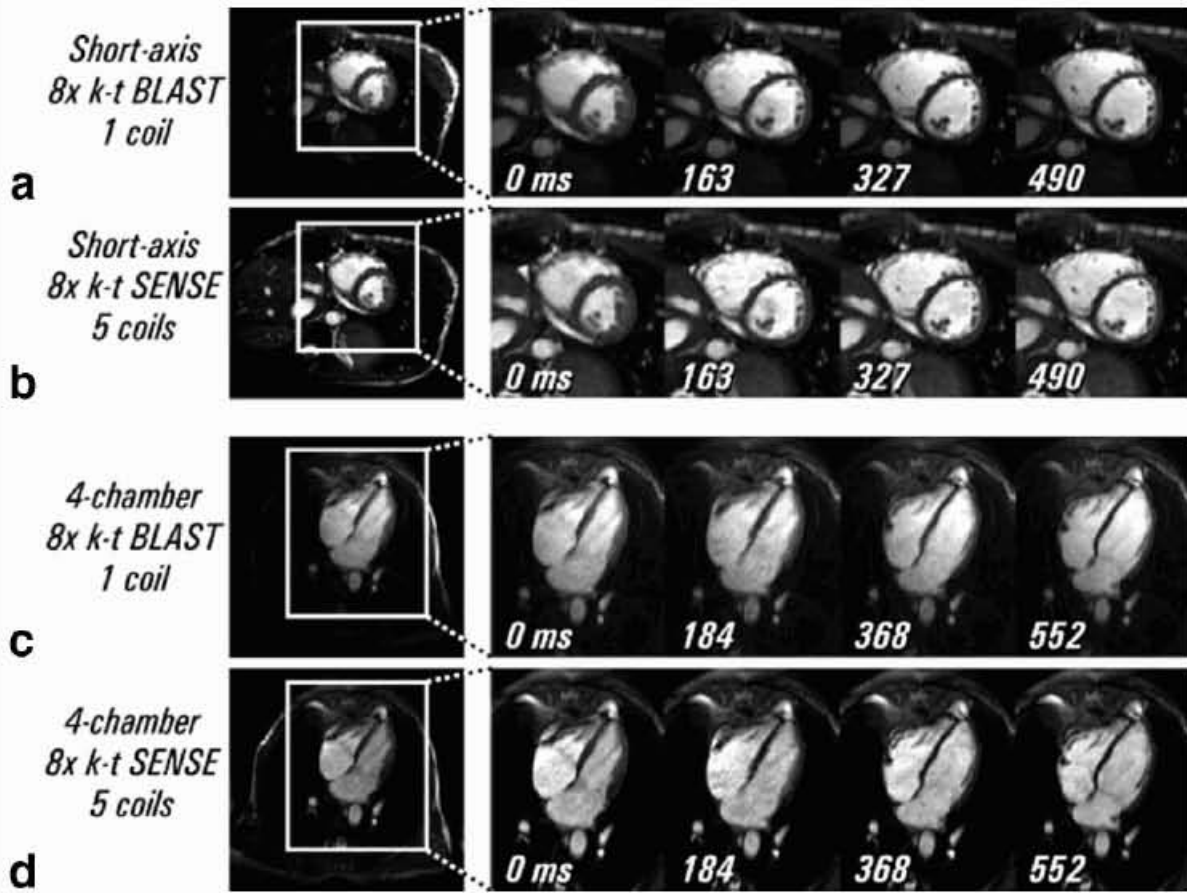


Figure 13. Quelques images en SSFP temps réel en petit axe (a,b) et grand axe horizontal (c,d) obtenues avec un facteur d'accélération de 8 en k-t BLAST (a,c) soit avec un seul élément d'antenne antérieur et en k-t SENSE (b,d) avec 5 éléments d'antenne. k-t SENSE procure une meilleure définition anatomique, mais génère également plus d'artéfacts que k-t BLAST. [Tiré de Tsao et al. Magn Reson Med 2005]

### 3. CONCLUSION SUR MOUVEMENT ET IRM

Les mouvements physiologiques auxquels nous nous intéressons, sont secondaires aux activités physiologiques suivantes :

- cardio-circulatoire : les mouvements sont périodiques et entièrement automatiques, et ne peuvent être contrôlés volontairement
- ventilatoire : les mouvements sont semi-automatiques, avec un rythme automatique mais qui peut être modulé par la volonté.

Le processus d'acquisition du signal de l'image en IRM est lent par rapport à ces mouvements. De fait, l'exploration des organes thoraco-abdominaux requiert un compromis entre la durée de l'acquisition et les paramètres de la séquence. Raccourcir la durée de l'acquisition pour lutter contre les mouvements physiologiques est de ce fait un axe de développement principal en IRM. Plusieurs méthodes ont ainsi progressivement été proposées, avec les séquences rapides, l'imagerie parallèle ou l'utilisation de trajectoires non-cartésiennes. Il est désormais possible de réaliser une exploration de ces organes en apnée, avec une couverture de plus en plus large. Néanmoins, l'apnée reste encore la limite dans bien des cas, ce d'autant qu'il est nécessaire de les répéter. Le compromis à faire reste donc valable.

**CHAPITRE 2. MOUVEMENTS LIES A LA  
CIRCULATION ET A LA VENTILATION : ETUDE  
PAR IRM**



Dans le chapitre précédent, nous avons procédé à quelques rappels sur la circulation et la respiration, soit les deux processus physiologiques qui engendrent des mouvements rythmiques, puis avons brièvement exposé les conséquences de la survenue d'un mouvement au cours du processus d'acquisition des données IRM. Dans celui qui vient, nous allons aborder la question de l'influence de ces mouvements sur l'imagerie par IRM des autres organes, au travers d'une revue, non exhaustive, de la littérature, et de mesures effectuées par IRM.

## 1. MOUVEMENTS LIES A LA CIRCULATION

L'amplitude des mouvements cardiaques est assez importante : la fraction d'éjection ventriculaire gauche normale est de 55 à 70%, ce qui signifie qu'entre la diastole et la systole, le volume intérieur de la cavité est réduit des deux tiers environ. Comme cela a été rappelé précédemment, c'est la base du cœur qui bouge le plus. Le déplacement de l'anneau atrio-ventriculaire atteint ainsi 10 à 13 mm, alors que celui de l'apex n'est que de 2 à 4 mm (Figure 14) (38). Ceci est lié en partie à la présence des ligaments sternopéricardiques en antérieur, alors que les moyens de fixation postérieurs sont moindres, et explique les difficultés d'exploration des coronaires situées dans les sillons atrio-ventriculaires, circonflexe à gauche et coronaire droite à droite (39).

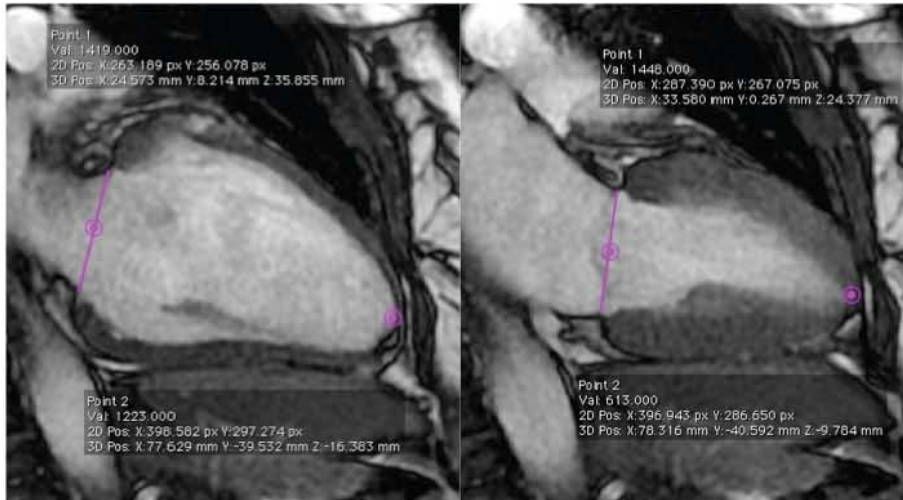


Figure 14. Illustration, sur une coupe grand axe vertical en séquence SSFP équilibrée en télédiastole à gauche et télésystole à droite, du raccourcissement du ventricule gauche au cours du cycle cardiaque, passant ici de 71,3mm en télédiastole à 60,6mm en télésystole soit un raccourcissement de 10,7mm. Celui-ci correspond de façon prépondérante à un déplacement de l'anneau mitral vers l'apex de 12,0mm, alors que celui de l'apex, en sens inverse, n'est que de 1,3mm.

La gestion des mouvements cardiaques par les techniques de synchronisation à l'électrocardiogramme, présentées au chapitre 3, est efficace. Mais, elles sont chronophages et ne peuvent donc être utilisées de manière systématique. Ainsi, les battements cardiaques peuvent-ils perturber l'exploration des autres organes auxquels ils sont transmis, comme les poumons dans leur partie antérieure et inférieure notamment, le foie gauche ou encore les vaisseaux eux-mêmes (40, 41).

## 1.1. Description des mouvements cardio-circulatoires

### 1.1.1. Influence sur les poumons

De par leur proximité avec le cœur, les poumons subissent bien évidemment l'influence des mouvements cardiaques, qui se traduisent par des artéfacts de type flou cinétique mais également par des images fantômes dans la direction d'encodage de la

phase. Ceci est d'autant plus vrai dans les segments antérieurs et inférieurs, soit à droite dans le lobe moyen et à gauche dans la lingula et le segment paracardiaque du lobe inférieur (Figure 15) (42). Une des méthodes, outre la synchronisation à l'ECG, pour les limiter est de recourir à de très hautes résolutions temporelles, accessibles essentiellement en radiographie et en scanner (43) ; il est possible d'utiliser les informations fournies par deux images acquises à des énergies différentes pour améliorer la qualité des images dans ces régions (44).

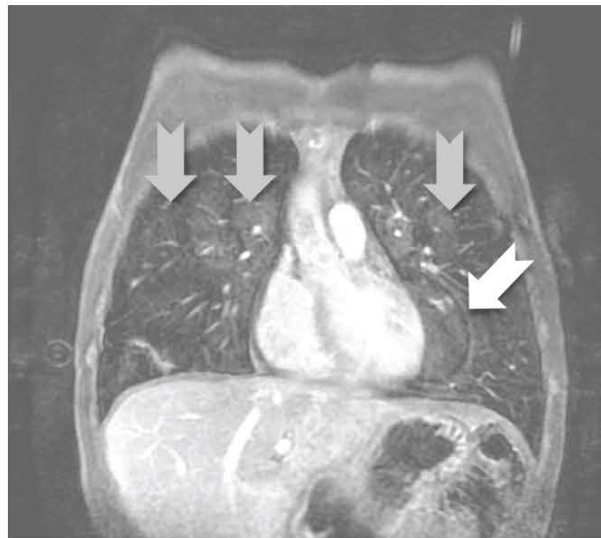


Figure 15. Illustration d'artéfacts d'origine cardiaque se projetant dans les poumons, dans la direction de la phase (droite-gauche) : image fantôme du ventricule gauche (flèche blanche) et images fantôme de répétition de l'aorte et de l'artère pulmonaire (flèches grises) (coupe frontale antérieure d'une séquence en écho de gradient 3D, sans synchronisation cardiaque ni respiratoire après injection, acquise en apnée).

La multiplication des acquisitions avec moyennage permet également de réduire les artéfacts d'origine cinétique, à la condition expresse que les mouvements qui sont à leur origine diffèrent d'une acquisition à l'autre. Une limite évidente est alors la durée totale de l'acquisition qui rapidement dépassera la capacité d'apnée du patient. Enfin, comme nous le verrons au chapitre suivant, les particularités architecturales du poumon expliquent la difficulté de l'IRM du proton de cet organe.

### **1.1.2. Influence sur le foie**

Les battements cardiaques se transmettent à tous les organes adjacents, dont le foie, et notamment du lobe gauche directement concerné de par sa position en regard du cœur. Ceci a des conséquences sur la mesure des coefficients de diffusion in vivo, et donc sur la reproductibilité de cette mesure (45).

### **1.1.3. Influence sur les vaisseaux**

Deux phénomènes liés à la circulation peuvent expliquer la dégradation de la qualité des images de portion initiale de l'aorte : la transmission des battements cardiaques d'une part, et leur déformation par l'arrivée de l'embolie (Figure 16) d'autre part. En effet, ce sont ces parties initiales de l'aorte qui sont les plus compliantes des artères de l'organisme, grâce à une constitution pariétale particulièrement riche en élastine (46). Ceci permet de transformer le flux de sang initialement pulsé en un flux continu. L'onde de pouls ainsi constituée est plus rapide que le déplacement du sang, de l'ordre de 4 à 6 m/s contre 1 m/s respectivement. La vitesse de l'onde de pouls (VOP) est d'autant plus élevée que le calibre de l'artère est petit, atteignant 12 m/s dans l'artère radiale par exemple. Cette vague se propage donc depuis le cœur à tout le système artériel avant de se réfléchir au niveau des bifurcations et des artérioles et de revenir à son point de départ en moins d'une seconde, après la fin de la systole dans un système normalement compliant. La vitesse de cette onde de pouls augmente également avec la rigidité artérielle, l'athérosclérose, donc, entre autres, avec l'âge (47). Il existe une relation étroite entre ce phénomène et la pression artérielle systolique et moyenne, et ainsi avec la mortalité (48). Du point de vue de la qualité d'image, cela a peu de conséquence au-delà de l'aorte ascendante puisque la déformation des vaisseaux est alors moindre. Toutefois, la pulsation du système artériel est à l'origine de la pulsation du liquide cérébro-spinal, ce qui est utilisé pour étudier sa circulation notamment dans les obstructions, mais peut également altérer la précision d'analyse de petites structures (49-52).



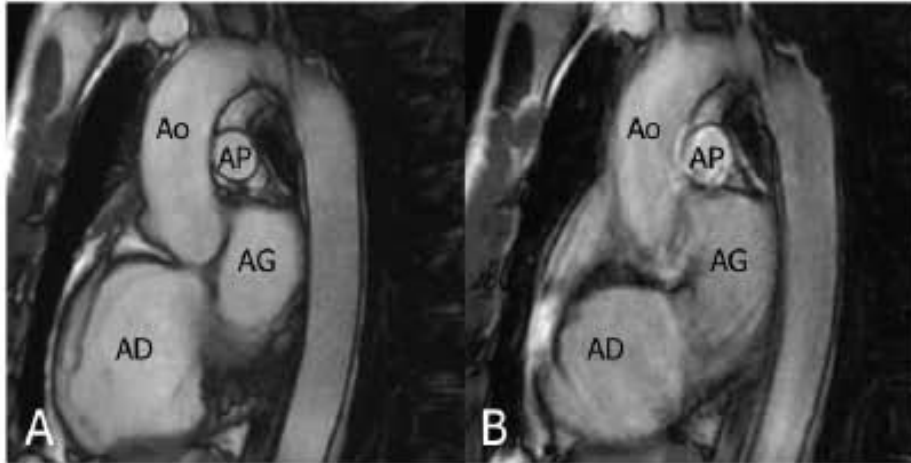


Figure 16. Images en 2D SSFP avec (A) et sans (B) synchronisation à l'ECG, montrant les artéfacts de mouvements sur le cœur et les gros vaisseaux liés à l'activité circulatoire. Ao : aorte, AP : artère pulmonaire, AG : atrium gauche, AD : atrium droit.

## 2. MOUVEMENTS LIES A LA RESPIRATION

### 2.1. Description

Les mouvements ventilatoires sont bien connus si l'on considère les poumons comme un organe unique. En revanche, le déplacement d'une petite zone de poumon est beaucoup plus difficile à appréhender. Il faut pour cela disposer de méthodes d'imagerie permettant l'analyse interne, et ne pas se contenter de capteurs externes. D'assez nombreuses études ont été menées en s'appuyant sur les possibilités de la scanographie et/ou de l'IRM, dans un domaine particulier : la radiothérapie, en particulier des lésions pulmonaires. En effet, afin d'obtenir une efficacité maximale, il est nécessaire de délivrer une dose importante à la lésion tumorale, dose souvent limitée par l'irradiation des tissus sains environnants, ce d'autant plus que l'organe est lui-même fragilisé comme en cas d'emphysème, fréquent chez les patients atteints d'un cancer broncho-pulmonaire (53). Dans ces études, les auteurs se sont surtout attachés par des mesures sur fantômes, des simulations et, parfois, par des analyses chez des volontaires sains et des patients, à apprécier la reproductibilité des cycles respiratoires et par-là même de la position d'une tumeur (54, 55). D'autres comme Jagsi ont étudié les mouvements du cœur, et en particulier du point le plus antérieur de l'artère interventriculaire antérieure, au cours de la respiration, afin d'offrir à cet organe et à sa vascularisation une meilleure protection en cas de radiothérapie mammaire (56). Il a confirmé que le plus grand déplacement de ce point était en crânio-caudal, de 6 mm en moyenne en respiration normale et jusqu'à 2,8 cm entre inspiration profonde et expiration maximale, moindre en antéro-postérieur et minime en droite-gauche. Concernant la reproductibilité des cycles respiratoires, il a obtenu une variation de 6,8mm en crânio-caudal, 3,4mm en antéro-postérieur et 2,7 mm en droite-gauche en inspiration profonde, et respectivement de 6,0, 3,3 et 4,5 mm en fin d'expiration.

En revanche, les conséquences des mouvements ventilatoires sur les autres organes que sont le cœur, les reins, le foie ou même la prostate ont été peu étudiées. Nous avons mené deux études pilotes visant à mesurer ces déplacements.

### **2.1.1. Déplacements du cœur liés à la respiration**

En raison de leur proximité anatomique, il existe une grande interrelation entre le cœur et les poumons, avec une transmission des mouvements de l'un à l'autre. Il existe une relation quasi linéaire entre la course crânio-caudale du diaphragme et celle du cœur dans la même direction. Mais il y a une grande variabilité individuelle et selon les conditions : par exemple, les mouvements respiratoires profonds provoquent également un déplacement antérieur et l'apparition d'une composante rotatoire (57). Les déplacements du cœur au cours du cycle respiratoire sont d'autant plus importants que cet organe se situe dans le médiastin antérieur et inférieur, soit la région thoracique qui a les plus grands degrés de liberté. Ceci est encore accru par l'utilisation de la position allongée au cours de la plupart des examens d'imagerie, ce qui modifie les mouvements respiratoires qui ont été décrits en station verticale ou assise avec une plus grande course du diaphragme que des côtes (58).

De surcroît, il existe une conséquence indirecte de la respiration sur le cœur, puisqu'elle agit sur la fréquence cardiaque, avec des relations complexes et encore mal connues (59, 60). Ce phénomène est dénommé arythmie respiratoire, et induit schématiquement une accélération de la fréquence cardiaque en inspiration et un ralentissement en expiration.

Et, outre la question de l'apnée, se pose la problématique de la reproductibilité des cycles cardiaques. En effet, l'imagerie cardiaque par IRM nécessite la réalisation de plusieurs coupes, le plus souvent en plusieurs apnées. Notamment, l'évaluation de la fonction ventriculaire repose sur le modèle géométrique de Simpson, qui permet d'évaluer le volume d'un objet tridimensionnel à partir de coupes 2D. En effet, le volume est égal à la somme des surfaces mesurées sur chaque coupe, multipliée par l'intervalle entre deux coupes (61). Mais cela suppose que le cœur soit toujours observé à la même position, afin de ne pas sur ou sous-échantillonner, d'où l'importance d'obtenir des cycles respiratoires reproductibles (Figure 17).

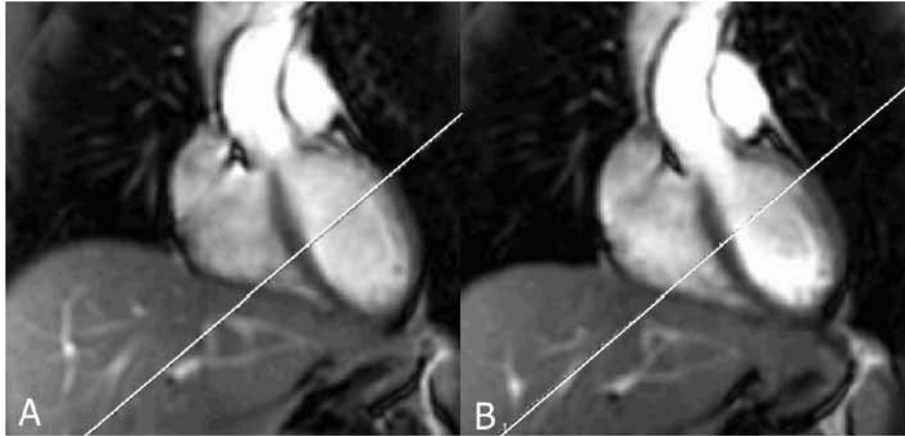


Figure 17. Variation de la position d'une coupe petit axe entre expiration (A) et inspiration (B), sur une coupe de repérage frontale non synchronisée à l'ECG.

### ***2.1.2. Déplacements du foie liés à la respiration***

La situation sous-phrénique du foie fait qu'il subit directement les mouvements de la respiration, essentiellement dans sa composante crânio-caudale. Mais, il se produit également une rotation liée aux moyens de fixité de l'organe, représentés par les pédicules vasculaires, en particulier la veine cave inférieure, et les ligaments péritonéaux (62).

### ***2.1.3. Déplacements des reins liés à la respiration***

Du fait de leur position rétropéritonéale, le mouvement transmis est essentiellement constitué par la course crânio-caudale du diaphragme postérieur, prépondérant dans les conditions d'examen. Il existe toutefois également un déplacement des reins en antéro-postérieur au cours de la respiration, et également latéral. Nous détaillerons une étude de ces mouvements chez quelques jeunes enfants et adultes qui ont eu une IRM pour explorer une obstruction urinaire en rapport avec une malformation dans la deuxième partie de ce chapitre.

### ***2.1.4. Déplacements de la prostate liés à la respiration***

Bien que située à distance des poumons, elle en subit l'influence comme tous les organes de la cavité abdomino-pelvienne. Au niveau pelvien et périnéal, ce sont principalement des travaux dans le cadre de la radiothérapie qui ont été réalisés, confirmant ces mouvements. Il a ainsi été montré récemment par IRM, chez des patients en bilan pré-traitement radiothérapique pour cancer prostatique, des mouvements de la prostate, à type de rotation sur l'apex en cas de rectum vide (déplacement de 0,68 à 1,04 mm), et plutôt antéropostérieurs, plus marqués (0,98 à 1,72 mm), en cas de rectum plein (63). Dans une autre étude, fondée également sur l'IRM ces déplacements étaient mesurés avec une moyenne de 4,2 mm (extrêmes de -5 à +14 mm) (64).

## **2.2. Etude par IRM des mouvements respiratoires**

### ***2.2.1. Contexte***

Nous avons étudié les mouvements respiratoires par IRM dans deux études cliniques. La première a été réalisée chez des patients atteints de mucoviscidose, pathologie dont le pronostic repose essentiellement sur l'atteinte respiratoire (65). La seconde visait à étudier les mouvements du rein avec la respiration chez des patients présentant une obstruction urinaire uni ou bilatérale secondaire à une malformation des voies excrétrices urinaires, et en particulier chez de jeunes enfants, population qui n'a pas fait l'objet d'études pour cette question.

### ***2.2.2. Etude sur le mouvement des poumons***

L'étude chez les patients atteints de mucoviscidose était intitulée « Evaluation de la reproductibilité inter- et intra-observateur de l'IRM dans l'étude de la sévérité de l'atteinte pulmonaire au cours de la mucoviscidose », dont j'ai assuré la responsabilité médicale. Le but de cette étude était de s'assurer de la faisabilité de l'exploration pulmonaire par IRM dans cette population et de colliger des informations de reproductibilité avant d'envisager une étude comparative entre scanner et IRM. Elle a bénéficié d'une promotion par le CHU de Nancy dans le cadre d'un contrat de promotion de la recherche clinique. Pour des raisons

légal, nous n'avons pu la mener que chez des patients majeurs, et ce bien que la file de patients mineurs suivis dans l'établissement soit plus importante. C'est la raison pour laquelle l'effectif n'est que de dix-huit patients, inclus de manière prospective par voie d'affichage entre janvier 2007 et janvier 2008. Le protocole d'acquisition IRM est détaillé en annexe.

Outre l'objectif principal de cette étude explicite dans son titre et l'analyse de la perfusion pulmonaire présentée dans le chapitre final, nous avons souhaité analyser les mouvements respiratoires chez ces patients afin de les comparer aux données déjà publiées chez des sujets sains. Pour ce faire, nous nous sommes intéressés aux déplacements crânio-caudaux du diaphragme, ainsi qu'aux déplacements antéro-postérieurs du sternum.

#### 2.2.2.1. Matériels et méthodes

Dix-huit patients ont été inclus, avec des données exploitables chez 17 d'entre eux ; le dernier n'a en effet pas souhaité poursuivre l'examen IRM au-delà des premières séquences de repérage et de calibration. L'âge moyen de cette population était de  $25,5 \pm 4,8$  ans, et leur indice de masse corporelle variait de 19 à 27, avec une moyenne de 21. Les examens ont été réalisés sur un imageur 1,5T.

Pour l'analyse des mouvements respiratoires, une coupe sagittale passant par la ligne médio-claviculaire droite a été réalisée en séquence de type précession libre à l'état d'équilibre, permettant d'accéder à une haute résolution temporelle (175 ms par image). Nous avons choisi un tel plan de coupe car il permettait d'analyser le diaphragme, avec une interface bien définie sur l'image IRM entre le poumon et le foie, et la paroi antérieure, soit les mouvements les plus amples. Les patients avaient reçu comme instruction de respirer normalement et régulièrement, en évitant les mouvements profonds, pendant cette acquisition dynamique qui durait 30 s (180 répétitions). Les principaux paramètres de la séquence étaient : TR/TE (ms) 2,6/0,9, angle 45°, matrice 128x128, épaisseur de coupe 10 mm, champ de vue 36 cm, bande passante 62,5 kHz, imagerie parallèle (ASSET) avec

facteur d'accélération à 2, antenne de surface en réseau phase composée de 8 éléments actifs, direction de la fréquence en crânio-caudal.

Les images obtenues (Figure 18), rendues anonymes, ont été transférées sur la base de données du laboratoire (ARCHIMED), déclarée à la CNIL. Pour leur analyse, nous avons défini le cahier des charges d'un logiciel qui a ensuite été développé sous Matlab par Benjamin CHALON, élève ingénieur en stage de master 2 recherche au sein de l'équipe. Celui-ci devait permettre d'afficher les images de la série dynamique, en totalité ou en partie, et d'en modifier le contraste si nécessaire. Nous avons également souhaité que l'analyse puisse être manuelle, c'est-à-dire que l'opérateur place les points de référence, dont le nombre était défini par l'utilisateur, sur chaque image, ou automatique, après mise en place des points de mesure sur une image de référence par l'opérateur, en utilisant une méthode de flux optique. Après quelques essais, nous avons privilégié l'algorithme décrit par Lucas et Kanade, car il s'est avéré rapide et adapté à la détection d'arêtes comme dans notre cas (66, 67). De plus, les résultats obtenus par l'algorithme étaient plus proches des mesures manuelles que ceux obtenus en utilisant celui décrit par Horn et Schunck, probablement en raison d'une moins grande sensibilité au bruit présent dans les images IRM (68). Lucas et Kanade ont proposé leur méthode mathématique pour le recalage d'images en vision stéréo, c'est-à-dire acquises par deux ou plusieurs caméras. Dans leur modèle, un point donné dans une image correspond à un point dans l'autre image après application d'une transformation rigide, acceptant les translations, rotations, changements d'échelle et cisaillements. Si l'on considère  $F(x)$  et  $G(x)$  comme les valeurs respectives du pixel  $x$  dans chacune des deux images, telles que :  $G(x)=F(xA+h)$ , où  $x$  est représenté par un vecteur à 2 dimensions dans ce cas,  $A$  est la matrice définissant la transformation spatiale linéaire entre  $F(x)$  et  $G(x)$ , et  $h$  le vecteur de disparité entre les deux images. Le critère à minimiser est la somme des moindres carrés, définie par  $E=\sum[F(xA+h)-G(x)]^2$ . Pour l'implémentation de l'algorithme dans notre logiciel, nous avons utilisé la version disponible dans la librairie OpenCV d'Intel.

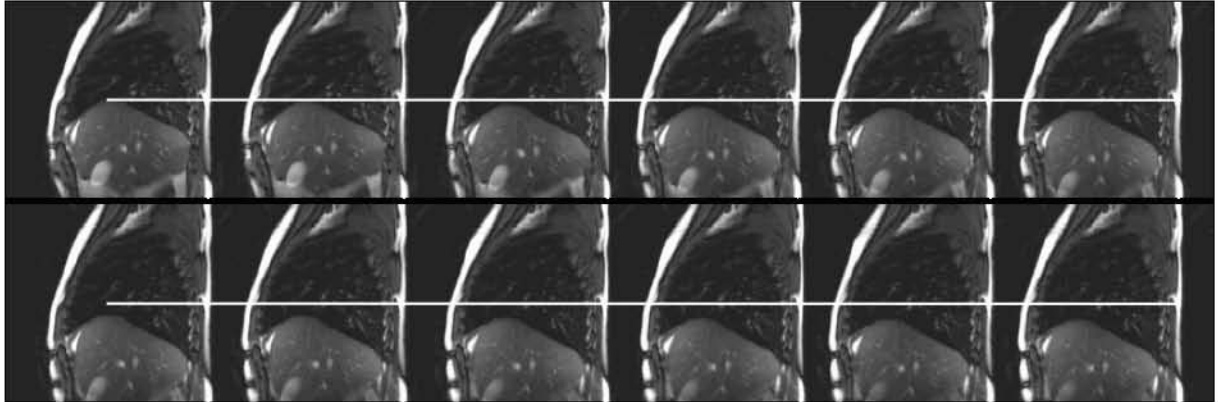


Figure 18. Extrait d'une séquence dynamique en coupe sagittale SSFP passant par la ligne médio-claviculaire droite, montrant les modifications de position du diaphragme et de la paroi thoracique au cours d'un cycle (1ère image en fin d'expiration et dernière en fin d'inspiration ; la ligne représente la position initiale du dôme du diaphragme).

Pour nos mesures, nous avons défini trois points situés sur le diaphragme, l'un à son point le plus haut (H), les deux autres à mi-chemin entre celui-ci et le cul-de-sac pleural antérieur (A) et postérieur (P) respectivement (58), ainsi qu'un point sur la paroi thoracique antérieure environ à la jonction du tiers moyen et du tiers inférieur (Figure 19). Nous nous sommes intéressés au déplacement dans la direction du segment placé, soit crânio-caudal pour H, A et P, et antéro-postérieur pour I, et avons utilisé les valeurs moyennes obtenues pour chaque segment.



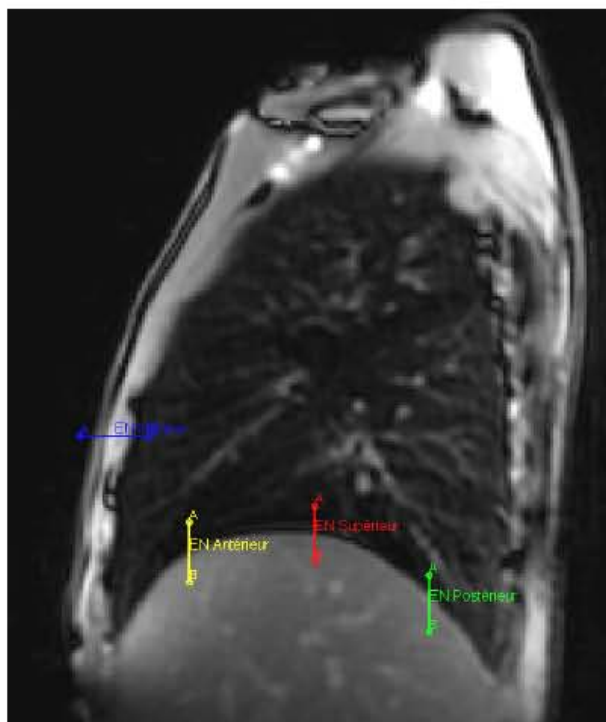


Figure 19. Exemple de positionnement des points H (rouge), A (jaune), P (vert) et I (bleu), chez un patient atteint de mucoviscidose, utilisés pour la mesure des déplacements au cours de la respiration

Nous avons également calculé l'amplitude maximale du déplacement entre inspiration et expiration, entre les images 20 et 100 (soit la plage de 3,5 à 17,5 s environ), afin de laisser à la respiration quelques instants pour se régulariser et éviter les éventuelles fatigues de fin d'acquisition. Pour comparer ces amplitudes maximales des trois points diaphragmatiques, nous avons utilisé un test  $t$  pour séries appariées, avec seuil de significativité fixé à 0,05, après vérification de la normalité de la distribution par un test de Shapiro-Wilk au risque alpha de 5%.

#### 2.2.2.2. Résultats

Les courbes des déplacements observés pour les quatre points choisis chez les dix-sept patients sont présentées dans les deux figures suivantes (Figure 20, Figure 21).

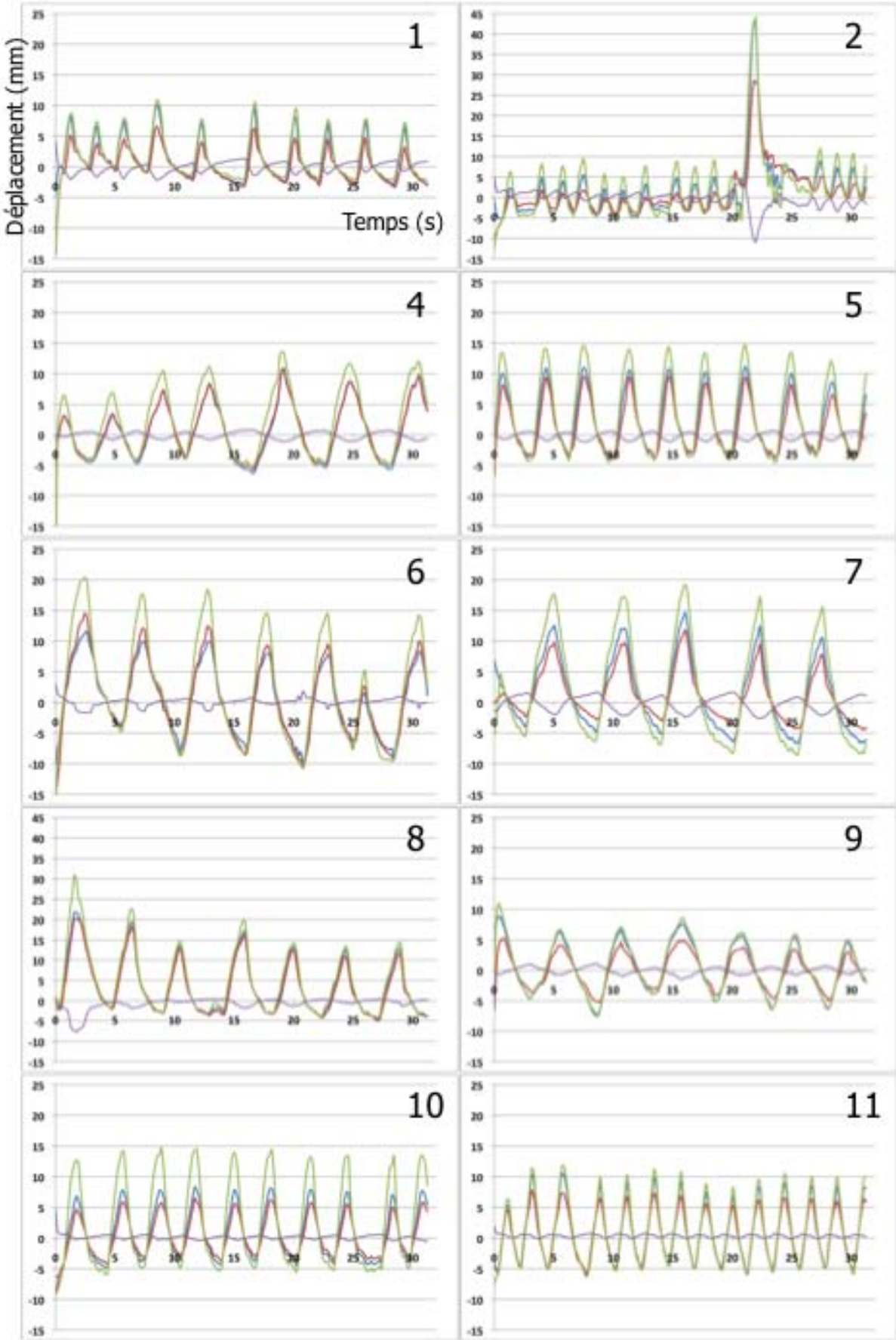


Figure 20. Cf. figure suivante

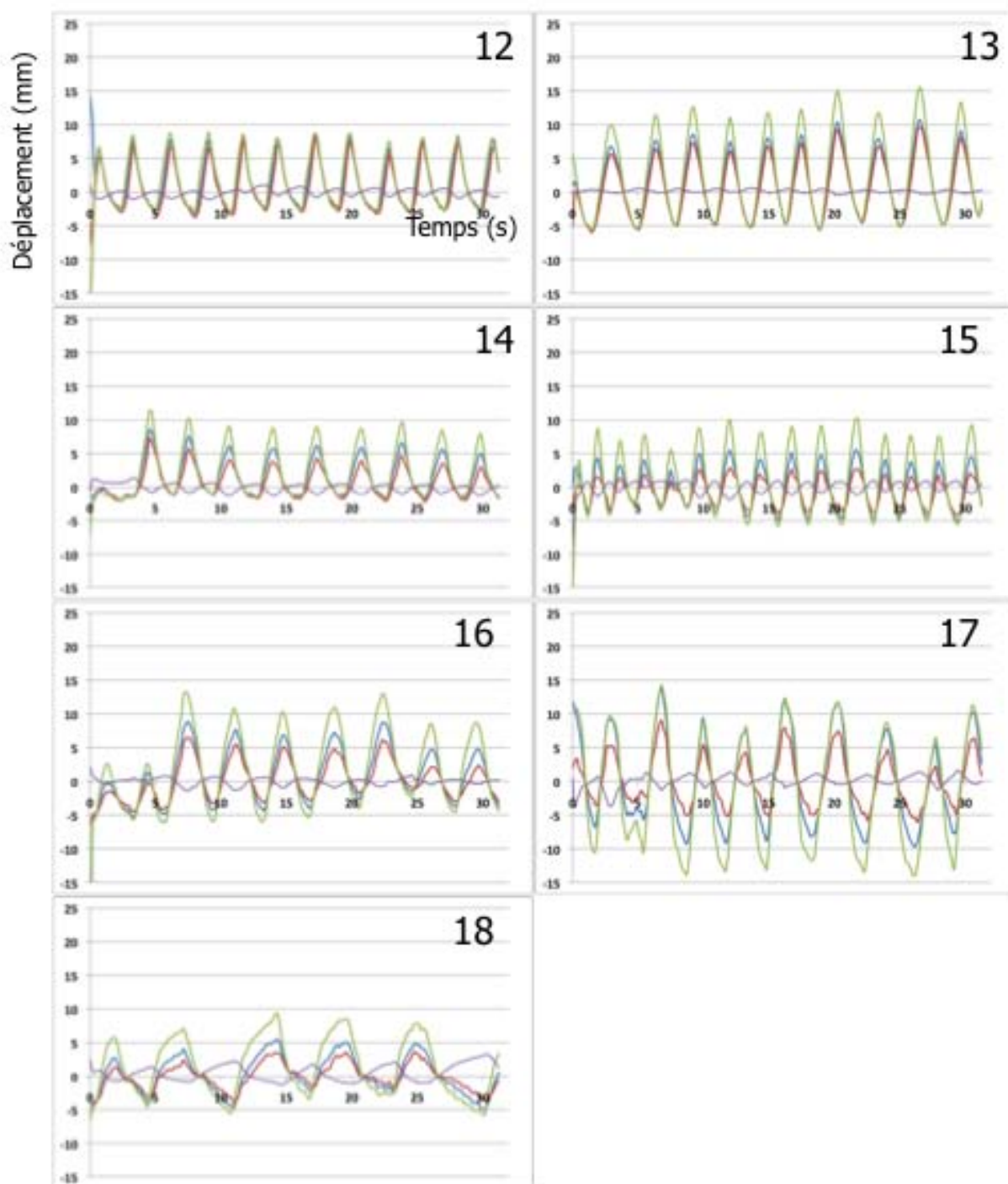


Figure 21. Courbes de déplacement crânio-caudal des points H (bleu), A (rouge) et P (vert), placés sur le diaphragme respectivement à son point le plus haut, et à mi-chemin entre ce point et les culs-de-sac pleuraux antérieur et postérieur, et antéro-postérieur du point I (violet) placé sur la paroi thoracique antérieure au tiers moyen - tiers inférieur, obtenues en respiration libre chez dix-sept patients atteints de mucoviscidose. Les valeurs négatives correspondent aux déplacements en caudal (H, A et P) ou en postérieur (I). Deux constatations sont faites : (i) le déplacement du diaphragme au cours de la respiration normale prédomine par rapport à celui de la paroi thoracique antérieure, et (ii) les mouvements du diaphragme postérieur sont plus importants que ceux du diaphragme moyen ou antérieur ( $p < 0,05$ ). L'accident en fin de séquence chez la patiente 2 correspond à un épisode de toux, identifiable sur les images.

Les amplitudes maximales observées au cours de la respiration chez ces patients sont détaillées dans le tableau 1.

**Tableau 1.** Amplitudes maximales (en mm) des mouvements crânio-caudaux du diaphragme en trois points H (dôme), A (antérieur) et P (postérieur), et des mouvements antéro-postérieurs de la paroi thoracique antérieure, et résultats du test de Shapiro-Wilk sur la distribution.

Patient	H	A	P	I	
74	12,8	9,8	13,0	3,5	
75	10,2	5,9	14,8	3,1	
77	14,4	14,1	16,4	1,6	
80	14,9	13,5	19,1	1,7	
86	17,9	20,8	27,2	2,1	
91	19,8	14,7	26,1	4,1	
93	22,3	21,9	25,6	2,4	
94	14,7	10,2	16,3	2,5	
95	13,1	10,7	20,6	1,0	
96	16,6	13,1	18,1	0,9	
97	11,8	12,0	11,8	2,1	
98	13,9	12,8	17,8	0,8	
99	10,1	8,9	12,8	2,6	
100	10,4	6,8	15,9	2,9	
101	14,2	11,0	19,4	2,2	
102	23,0	14,2	28,1	3,4	
103	21,2	16,7	26,9	4,8	
Moyenne	15,4	12,8	19,4	2,4	
Ecart-type	4,2	4,3	5,5	1,1	
Maximum	23,0	21,9	28,1	4,8	
Minimum	10,1	5,9	11,8	0,8	
Shapiro- Wilk	W p	0,9198 0,1163	0,9521 0,491	0,9099 0,0998	0,9703 0,8243

Les conditions de normalité de la distribution des échantillons et d'égalité des variances, étant respectées, le test  $t$  de Student peut être valablement utilisée pour comparer les résultats des trois points positionnés sur le diaphragme. Les valeurs de  $t$  renvoyées sont de 0,000892, 0,000007 et 0,000001, entre H et A, H et P et A et P respectivement. Les différences mises en évidence ici peuvent donc être considérées comme différentes au risque statistique choisi (5%).

### 2.2.2.3. Discussion

Les résultats que nous avons obtenus sont en conformité avec la description des mouvements respiratoires rappelée précédemment, entre 1 et 2 cm pour les amplitudes diaphragmatiques au repos. Ainsi, la mobilité prépondérante est-elle liée au diaphragme par rapport à la paroi thoracique antérieure. De surcroît, les mouvements sont plus importants dans le compartiment postérieur, représenté par le point P, que dans le segment moyen, point H ; ces derniers étaient eux-mêmes supérieurs à ceux du segment antérieur, point A, comme cela avait déjà été décrit (69, 70). L'importance de l'excursion diaphragmatique et de ce gradient antéro-postérieur est d'autant plus marquée en IRM que le sujet est en décubitus et que les antennes exercent une contrainte complémentaire sur la paroi thoracique antérieure (58). Les amplitudes maximales constatées sont également de l'ordre de celles attendues, autour d'un à deux centimètres (23).

Les amplitudes de ces déplacements, constatées sans travailler aux alentours de la capacité vitale du patient mais au repos, sont de l'ordre d'une à deux fois l'épaisseur de coupe utilisée habituellement en imagerie cardiaque, d'où l'importance d'obtenir des apnées reproductibles de la part du patient.

Ces résultats valident également l'approche automatisée que nous avons choisie, basée sur l'algorithme décrit par Lucas et Kanade (66). Outre les valeurs quantitatives en

concordance avec la littérature, la description de la respiration est en phase avec l'observation des images. Par exemple, chez la patiente n°2, il existe ce qui peut être qualifié d'accident sur les courbes autour de l'image 130 (environ à la vingt-troisième seconde d'acquisition) ; il est aisé d'identifier un épisode de toux sur la séquence d'images (Figure 22). Concernant le temps de calcul, il était d'environ 5mn pour une série dynamique composée de 180 images. Ce laps de temps court est un avantage indéniable par rapport à une méthode manuelle. L'intervention de l'opérateur est en effet ici limitée à la sélection des images à analyser et à la mise en place des points de référence.

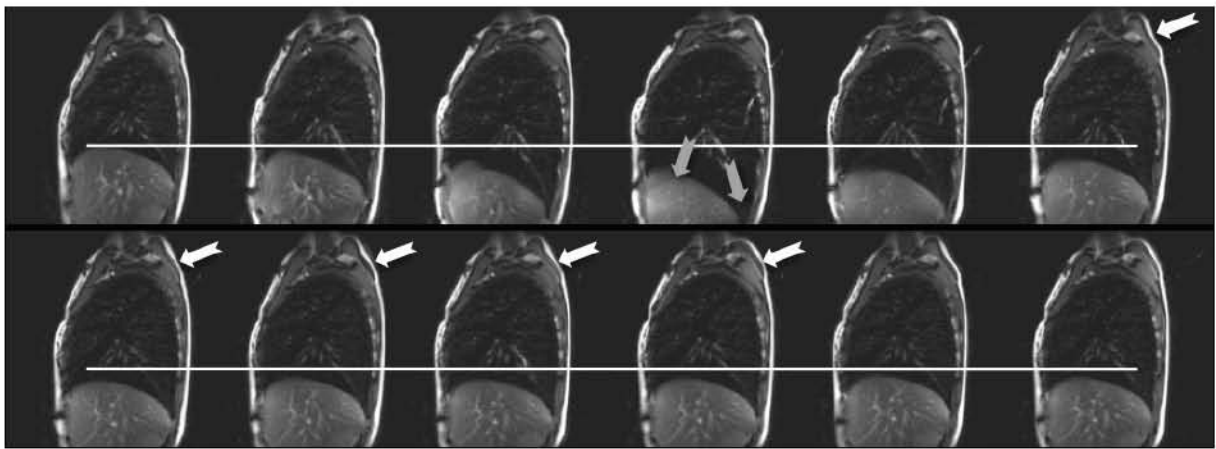


Figure 22. Extrait de la séquence dynamique d'étude de la respiration chez la patiente n°2, autour de l'image 130, montrant une inspiration profonde avec abaissement marqué du diaphragme (flèches grises) suivie d'un épisode de toux se traduisant par l'absence de modification du volume pulmonaire et un tressaillement de la région axillaire (flèches blanches). La ligne représente la position initiale du dôme du diaphragme.

Néanmoins, il serait intéressant de corrélérer ces observations avec celles des capteurs externes comme les ceintures respiratoires dont nous disposons. Ceci avait déjà été étudié chez quelques volontaires sains par Freddy Odille avec, succinctement, des résultats assez probants à proximité des capteurs, et une corrélation qui s'amointrissait à distance de ceux-ci (71).

L'analyse a été limitée aux mouvements dans une direction. Nous avons fait ce choix en raison du développement choisi, où la détection se faisait non sur un point mais sur un segment de quelques pixels placé perpendiculairement à l'interface d'intérêt (diaphragme – poumon ou paroi – poumon). La pertinence des mesures effectuées par l'algorithme dans la direction orthogonale n'a pas été évaluée.

En conclusion, dans cette population de patients atteints de mucoviscidose, les amplitudes maximales de la course diaphragmatique en crânio-caudal et sternale en antéro-postérieur, mesurées au repos, sont en conformité avec les données de la littérature. Néanmoins, il serait intéressant de réitérer cette expérience chez des volontaires sains pour s'en assurer, et également d'étudier des mouvements de plus grande amplitude (inspiration et expiration profondes).

### ***2.2.3. Etude sur le mouvement des reins***

L'importance des mouvements est nettement moins bien connue chez le petit enfant. Aussi, avons nous mené une étude similaire sur huit nourrissons et quatre adultes inclus à Nancy dans le protocole « Place de l'uro-IRM dans l'évaluation des conséquences fonctionnelles de l'obstruction urinaire de l'enfant et de l'adulte », projet multicentrique national ayant bénéficié d'un financement dans le cadre du programme Soutien aux Techniques Innovantes et Coûteuses (STIC, 2005), dont la coordination est assurée par le Pr M. Claudon.

#### ***2.2.3.1. Matériels et méthodes***

Comme nous nous intéressions aux mouvements des reins et non à ceux du diaphragme, nous avons choisi une coupe sagittale passant à peu près par le grand axe du rein gauche, considérant que les déplacements étaient essentiellement en crânio-caudal et en antéro-postérieur. La séquence était similaire à celle utilisée lors de l'étude précédente, hormis que l'épaisseur de coupe était fixée à 4 mm et que la matrice était portée à 256x128,

d'où des TR et TE respectivement de 4,5 et 1,69 ms et une résolution temporelle moindre de 302 ms. De plus, l'antenne utilisée était une antenne de surface à 4 éléments pour les enfants, et 8 éléments pour les adultes. Les points d'intérêt étaient le pôle supérieur et le pôle inférieur.

Nous avons travaillé sur la corrélation entre les mesures automatiques par l'algorithme de Lucas-Kanade et les mesures manuelles (72). Si celle-ci était très bonne chez les adultes (coefficient de corrélation intra-classe  $>0,9$ ), elle l'était beaucoup moins chez les enfants (coefficient de corrélation intra-classe autour de 0,6), et encore en ne s'intéressant qu'aux pôles supérieur et inférieur. Ceci pouvait s'expliquer par une qualité d'image moindre mais également par une interface moins nette entre le rein et son environnement (absence de graisse chez l'enfant). Suivant ces résultats, nous avons privilégié la méthode manuelle pour les mesures dans notre étude, avec comme contrainte de devoir placer sur chaque image les points d'intérêt. C'est la raison pour laquelle nous sommes nous limités à l'étude d'une vingtaine d'images soit environ 6s.

#### 2.2.3.2. Résultats

Les courbes obtenues pour les 8 enfants et les 4 adultes sont présentées ci-dessous (Figure 23, Figure 24).



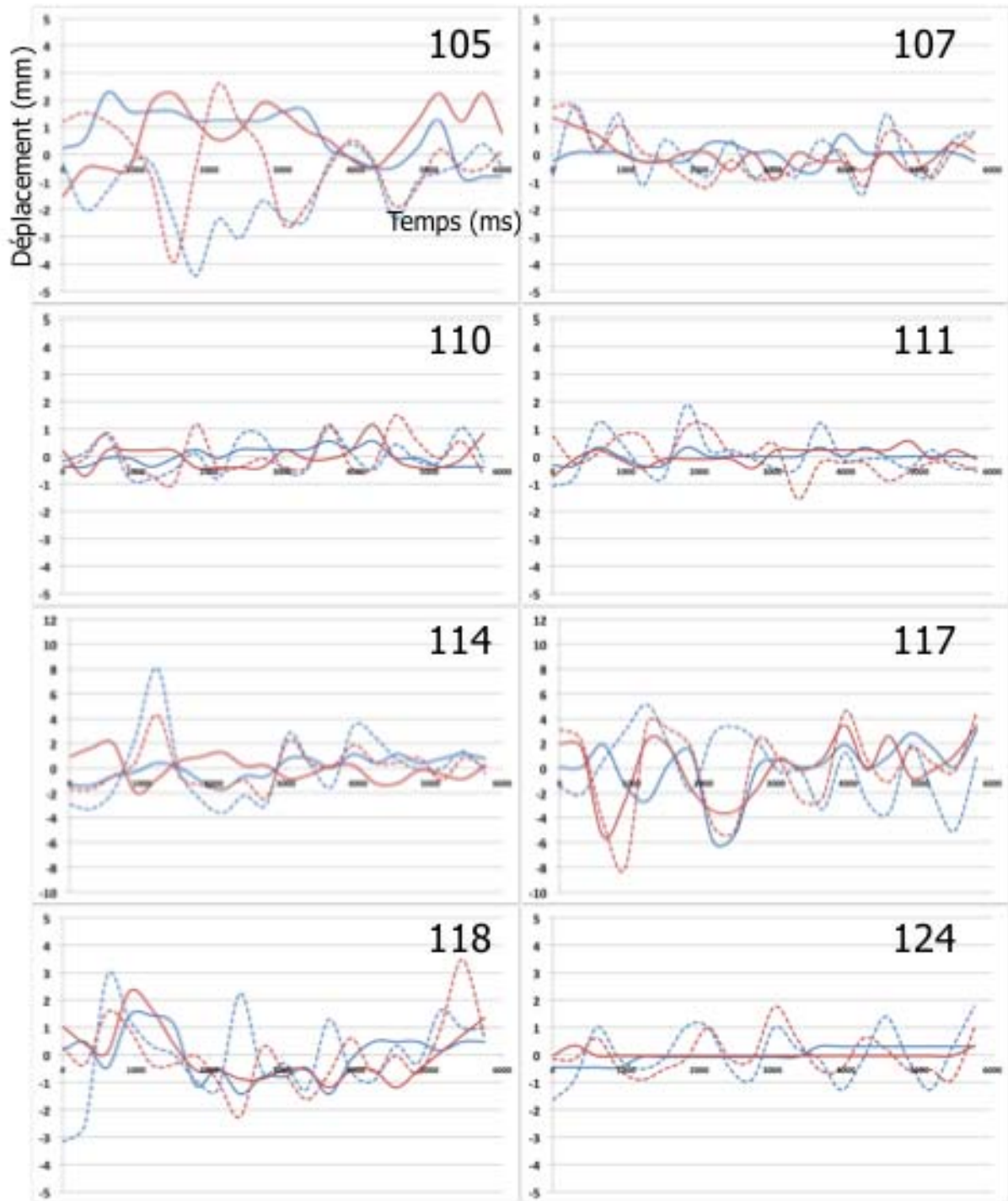


Figure 23. Déplacements (en mm) en antéro-postérieur (trait plein) et crânio-caudal (pointillés) du pôle supérieur (courbes bleues) et du pôle inférieur (courbes rouges) du rein gauche observés pendant 6 s chez 8 nourrissons. Les mouvements sont plus importants en crânio-caudal qu'en antéro-postérieur, ce qui était attendu. Les cycles respiratoires ne sont pas toujours discernables, notamment pour les mouvements en antéro-postérieur.

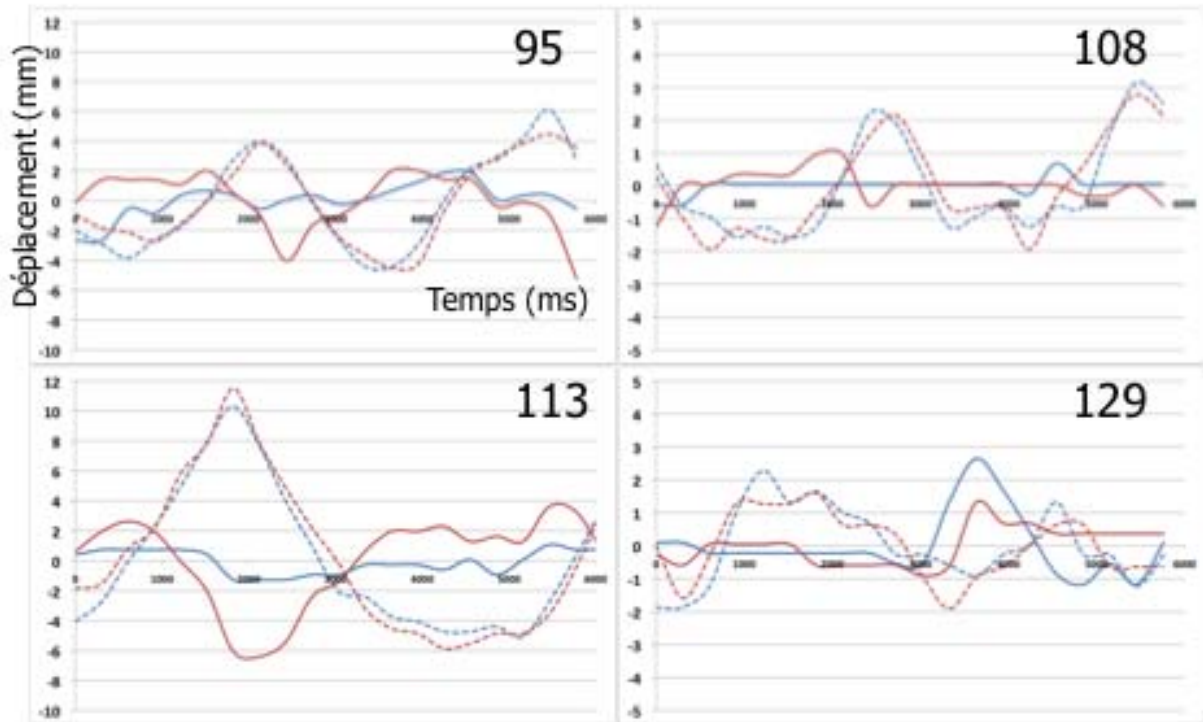


Figure 24. Déplacements (en mm) en antéro-postérieur (trait plein) et crânio-caudal (pointillés) du pôle supérieur (courbes bleues) et du pôle inférieur (courbes rouges) du rein gauche observés pendant 6 s chez 4 adultes. Les mouvements sont également plus importants en crânio-caudal qu'en antéro-postérieur.

Les amplitudes maximales des déplacements observés sont détaillées dans le tableau 2, ainsi que les valeurs maximales, minimales, moyennes et les écart-types, pour chaque échantillon.

**Tableau 2.** Amplitude maximale des déplacements crânio-caudal et antéro-postérieur des pôles supérieur et inférieur du rein gauche.

	Age	Sexe	Pôle supérieur		Pôle inférieur		
			AP (mm)	CC (mm)	AP (mm)	CC (mm)	
Enfants	105	8 semaines	M	4,5	11,7	4,5	13,7
	107	17 jours	F	1,3	3,2	2,3	2,9
	110	18 jours	M	0,9	1,9	1,9	2,5
	111	5 mois	F	0,7	3,0	1,3	2,6
	114	9 semaines	F	2,8	11,7	3,9	6,7
	117	3 mois	M	9,0	10,2	9,0	12,6
	118	3 mois	M	2,9	6,1	3,5	5,7
	124	9 semaines	M	0,8	3,4	0,4	2,7
	Moyenne			2,9	6,4	3,3	6,2
	Ecart-type			2,8	4,2	2,7	4,6
Maximum			9,0	11,7	9,0	13,7	
Minimum			0,7	1,9	0,4	2,5	
Adultes	95	36 ans	M	4,5	10,5	7,2	9,0
	108	15 ans	F	1,3	4,7	2,2	4,7
	113	73 ans	F	2,3	15,7	12,0	18,4
	129	19 ans	M	3,8	4,1	2,2	3,5
	Moyenne			3,0	8,8	5,9	8,9
	Ecart-type			1,5	5,4	4,7	6,7
	Maximum			4,5	15,7	12,0	18,4
	Minimum			1,3	4,1	2,2	3,5

Notes. AP : antéro-postérieur ; CC : crânio-caudal ; M : masculin ; F : féminin.

### 2.2.3.3. Discussion

Les déplacements crânio-caudaux du rein gauche observés sont du même ordre de grandeur dans les deux populations étudiées, en valeurs absolues. Si on les considère par rapport à la longueur des reins, autour de 12cm de grand axe chez l'adulte et seulement 6cm chez le nourrisson, ils deviennent alors plus grands chez les enfants (73). La prise en compte

de ces mouvements apparaît donc cruciale, notamment pour l'imagerie fonctionnelle, basée sur l'analyse d'une région dans une série dynamique d'images.

Quant aux mouvements antéro-postérieurs, ils sont également du même ordre de grandeur entre enfants et adultes. Ils semblent toutefois moins importants que ceux dans l'autre direction étudiée, mais sont suffisants pour induire des phénomènes d'entrée ou de sortie de coupe pour les études en coupes coronales (74).

En fait, ces résultats, montrant une même amplitude chez l'enfant et l'adulte, peuvent s'expliquer. En effet, si l'on considère que l'organisme s'apparente à une sphère, alors son volume est  $V = 4/3 \cdot \pi R^3$ . La variation du volume ( $\Delta V$ ) en fonction du rayon est obtenue en dérivant cette formule, soit  $\Delta V / \Delta R = 4\pi R^2$ , ou  $\Delta V = 4\pi R^2 \Delta R$ . Cette variation de volume de l'organisme est induite par la ventilation, et peut donc s'apparenter au volume courant respiratoire. Si l'on considère cette variation de volume en fonction de la surface corporelle (BSA, body surface area), donnée selon la loi dimensionnelle par la formule  $BSA = kR^2$ , où  $k$  est une constante, alors on obtient  $\Delta V / BSA = 4\pi \Delta R^2 / k$ . La variation de volume indexée à la surface corporelle, responsable des déplacements du rein, est donc bien indépendante de la taille du patient.

Notre étude présente plusieurs limites. Parmi celles-ci, nous avons choisi le rein gauche car, d'expérience, c'est celui qui nous semblait présenter les mouvements plus importants, et le plan sagittal pour observer les déplacements crânio-caudaux et antéro-postérieurs. Mais il serait souhaitable de réaliser la même mesure sur des reins droits, les mouvements de ceux-ci étant peut-être même plus complexes en raison des rapports avec le foie. Disposer des mesures sur les mouvements latéraux serait également intéressant ; pour cela, il faudrait soit multiplier les acquisitions, soit, au mieux, disposer d'une séquence équivalente en 3D, sans perdre la résolution temporelle.

Une autre limite concerne la durée d'observation. En effet, si l'observation des courbes montre également une certaine corrélation temporelle entre les mouvements du pôle supérieur (courbes bleues) et ceux du pôle inférieur (courbes rouges), que ce soit en crânio-caudal (pointillés) ou en antéro-postérieur (trait plein), celle-ci apparaît moins évidente si l'on considère les mouvements crânio-caudaux par rapport aux mouvements antéro-postérieurs. Il faudrait vérifier la corrélation temporelle des mouvements observés avec les informations des capteurs externes.

Enfin, il est difficile d'observer la périodicité de la respiration sur les courbes résultantes, surtout chez les adultes, probablement toujours en raison d'une durée d'observation trop courte, limitée à 6 s soit à peine un cycle respiratoire complet. De surcroît, il y a probablement des mouvements « parasites », des déplacements du patient lui-même, notamment chez les enfants. Pour les identifier sur les courbes, il faudrait disposer de données sur des durées plus longues, ou alors reprendre les images elles-mêmes et les observer par exemple en mode « ciné ». A moins qu'il ne soit possible d'obtenir cette information à partir des capteurs externes (ceintures respiratoires). Le dernier point à prendre en compte concerne la méthode utilisée : l'appréciation manuelle des déplacements requiert un long temps d'observation puisqu'il faut placer sur chaque image les points choisis. Son avantage essentiel est de limiter les erreurs importantes que pourrait commettre un algorithme dans les cas difficiles. Néanmoins, elle ne permet pas de traiter des données en grand nombre.

En conclusion, cette étude a montré que les déplacements antéro-postérieurs et crânio-caudaux du rein gauche étaient du même ordre de grandeur chez l'enfant que chez l'adulte. Pour reproduire ces mesures sur le rein droit et surtout dans une population plus grande, il faudrait améliorer la méthode automatique, ou en trouver une plus adaptée à ce cas particulier.

### 3. CONCLUSION LEUR ETUDE PAR IRM DES MOUVEMENTS LIES A LA CIRCULATION ET A LA VENTILATION

Les applications de la résonance magnétique nucléaire en médecine sont extrêmement vastes car cette technique permet évidemment une imagerie morphologique en coupes, mais également d'autres approches pour la caractérisation tissulaire (temps de relaxation longitudinale et transversale, diffusion, perfusion, spectroscopie) ou l'imagerie fonctionnelle. Toutefois, pour toutes ces techniques, le mouvement, terme très général, est l'un des facteurs limitant, si ce n'est le seul. C'est d'autant plus vrai que l'on s'intéresse, comme c'est notre cas, aux organes du tronc, par définition en mouvements. Il est donc nécessaire de faire un compromis entre la résolution spatiale, la résolution temporelle, le rapport signal sur bruit, la couverture volumique et la durée de l'acquisition, le tout devant prendre en compte les capacités d'apnée du patient. Mais l'IRM est également un outil non-invasif qui permet de décrire les mouvements d'origine physiologique, comme nous l'avons illustré dans une population de patients atteints de mucoviscidose et sur les mouvements du rein. Dans le cadre de la mucoviscidose, les mesures observées sont similaires à celles décrites chez des volontaires sains. Pour le rein, nos résultats sont originaux, et méritent d'être confirmés sur une population élargie, de préférence en augmentant la durée d'observation et en incluant le rein controlatéral, ainsi que les mouvements latéraux. La connaissance de ces mouvements est souhaitable afin d'améliorer la technique d'imagerie fonctionnelle par IRM.

# **CHAPITRE 3. GESTION DES MOUVEMENTS PHYSIOLOGIQUES EN IRM**





Nous allons maintenant aborder la problématique des méthodes mises en œuvre pour gérer les mouvements physiologiques cardiaques et respiratoires. Il en existe plusieurs familles, selon qu'elles agissent lors de l'acquisition ou de la reconstruction des images, voire en post-traitement comme le recalage. Nous nous attacherons en particulier à en préciser les limites et ainsi à poser les jalons de l'imagerie adaptative.

## 1. MOUVEMENTS CARDIAQUES ET CIRCULATOIRES

### 1.1. Capteurs compatibles IRM

#### 1.1.1. Principes

L'ECG est l'enregistrement du front de dépolarisation-repolarisation des cellules myocardiques, qui se produit concomitamment à leur contraction ou relaxation (Figure 25). L'ECG reflète donc les différentes phases du cycle cardiaque. Pour obtenir un tracé ECG, il faut placer trois ou quatre électrodes sur la poitrine du patient.

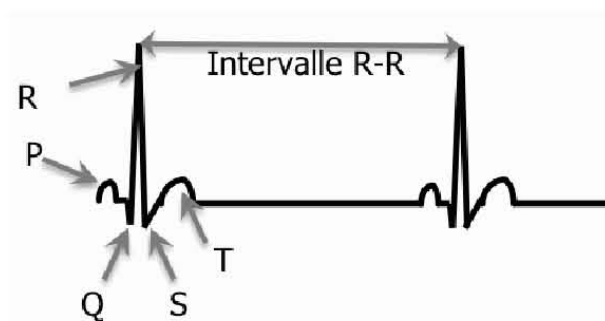


Figure 25. Description schématique de l'ECG. L'onde P correspond à la dépolarisation, responsable de la contraction, atriale, les ondes Q, R et S à celle des ventricules, et l'onde T au courant de repolarisation ventriculaire qui s'ensuit.

Les techniques de synchronisation à l'ECG utilisent l'onde R comme élément de repère. Elles sont robustes et utilisées en pratique clinique quotidienne, malgré quelques contraintes à connaître.

Mais, il est également possible de synchroniser l'acquisition sur l'onde de pouls, enregistrée par un capteur digital. Cette information, obtenue en un point périphérique, est donc retardée par rapport à l'activité contractile cardiaque, de l'ordre de 200 ms. Il faut en tenir compte dans le réglage des paramètres de la séquence.

### **1.1.2. Contraintes**

La première contrainte pour l'utilisation de systèmes de recueil du signal ECG est qu'ils ne doivent pas être ferromagnétiques, du moins pour leur partie située dans l'aimant. En effet, si ce n'était pas le cas, cela pourrait provoquer des artéfacts de susceptibilité magnétique à même de perturber l'image de la région explorée. Mais ce point est désormais bien maîtrisé par les fabricants.

Un problème en revanche plus préoccupant est celui du risque d'induire des courants dans un matériau conducteur soumis aux commutations des gradients, conformément à la loi de Faraday. Le danger ici est de provoquer un échauffement localisé qui peut aller jusqu'à des brûlures du patient. Heureusement, les matériels proposés actuellement procurent une grande sécurité si l'on en respecte les conditions d'utilisation (ne pas faire de boucle avec les câbles par exemple).

Suivant la même loi, le déplacement d'une boucle conductrice dans un champ magnétique statique peut induire des courants, qui vont perturber le recueil du signal d'intérêt. Les impulsions RF émises au cours des séquences en IRM peuvent également être à l'origine d'une perturbation du signal ECG.

Enfin, le signal peut être perturbé par l'effet magnéto-hydrodynamique, ou effet Hall, qui résulte de la création d'un champ électrique secondaire au déplacement de particules

chargées dans un champ magnétique (Figure 26). Cet effet est d'autant plus important que le déplacement se fait perpendiculairement au champ magnétique ; dans notre cas, il est essentiellement lié au passage de l'onde de pouls dans la crosse de l'aorte thoracique. La tension ainsi créée se superpose à l'onde T du signal ECG, d'où des difficultés d'interprétation et notamment de détection de l'onde R (75, 76).

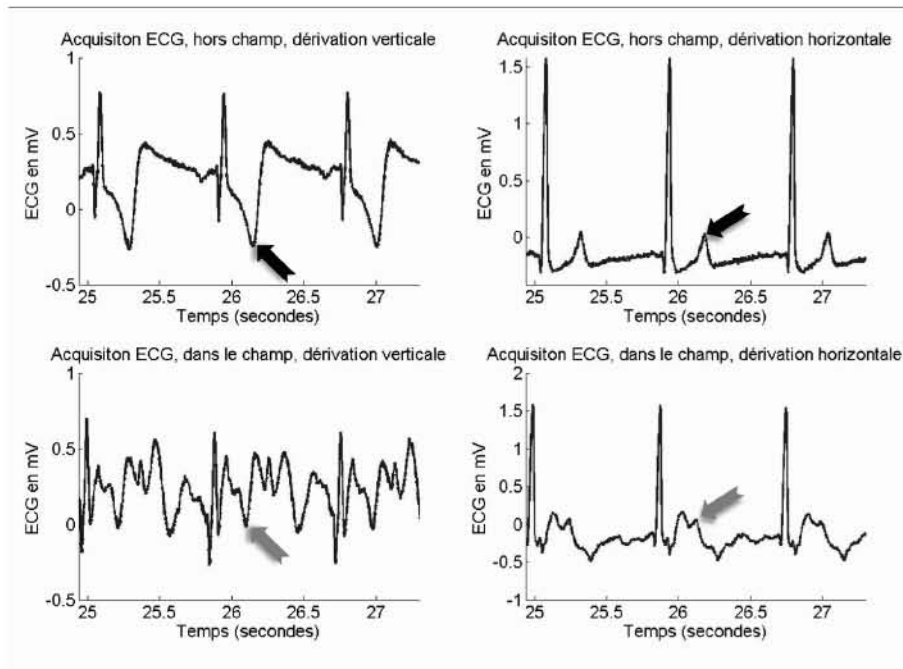


Figure 26. Extraits d'enregistrement ECG en dehors (rangée du haut) et dans un champ IRM 1,5T (rangée du bas). La flèche noire pointe vers l'onde T, hors champ, et la flèche grise vers l'onde T dans le champ, avec toutes les perturbations également de la ligne isoélectrique, plus importantes dans la colonne de gauche, qui peuvent empêcher la détection de l'onde R.

## 1.2. Synchronisation à l'ECG

### 1.2.1. Segmentation de l'acquisition

L'analyse des structures cardiaques, en mouvement cyclique et perpétuel, repose sur la construction d'images à un moment donné de ce cycle, pour l'analyse morphologique, ou sur la construction d'un mode « ciné » qui le couvre en 20 ou 30 images, pour l'analyse fonctionnelle.

L'acquisition des données nécessaires ne peut se faire en un seul cycle cardiaque qu'au détriment de la résolution spatiale ou à celui de la résolution temporelle. En imagerie cardiaque, on recourt de ce fait à des techniques dites segmentées où l'acquisition se fait partie par partie sur plusieurs cycles cardiaques (Figure 27). C'est le principe du partage de lignes du plan de Fourier (« view sharing » des anglo-saxons) qui permet d'obtenir une résolution temporelle adéquate pour l'analyse de la fonction ventriculaire globale (77, 78). Toutefois, la résolution temporelle dépend essentiellement des paramètres choisis pour la séquence. En pratique, elle peut se calculer comme le produit du temps de répétition (TR) par le nombre de lignes de phase de l'espace k acquises lors de chaque cycle cardiaque. Il est établi qu'elle doit être d'au maximum 50ms pour permettre une analyse correcte de la cinétique segmentaire des ventricules (61, 77, 78).

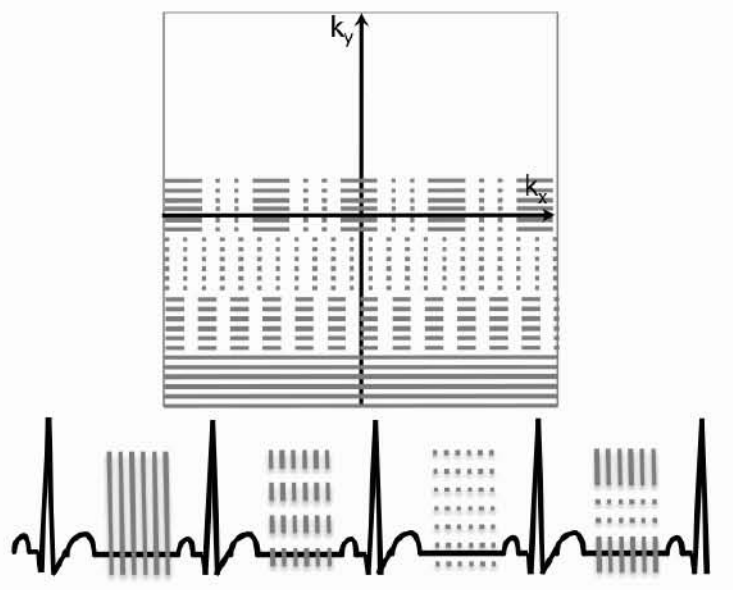


Figure 27. Principe de la segmentation de l'acquisition en IRM pour la séquence d'écho de spin rapide synchronisée à l'ECG. Plusieurs lignes de l'espace k (ici, 6) sont remplies lors de chaque cycle cardiaque, jusqu'à remplissage complet. Ce nombre est fixé par l'opérateur, et le nombre de cycles nécessaires dépend de celui-ci et de la taille de la matrice en phase.

### 1.2.2. Synchronisation prospective

Dans ce mode de synchronisation, l'acquisition débute après la détection d'une onde R (Figure 28) (79). Elle se poursuit jusqu'à ce que, habituellement, 80 à 90% du cycle ait été couvert. Il existe donc une petite partie du cycle qui n'est jamais explorée et qui correspond à une fenêtre dans l'acquisition nécessaire à la détection de l'onde R. Comme cette zone d'ombre est habituellement située en fin de diastole et inclut la systole atriale, cette technique n'est pas adaptée à l'analyse de cette période du cycle cardiaque (fonction diastolique) (80). Quant aux séquences de type SSFP, elles requièrent un état d'équilibre qui serait rompu par l'interruption de l'acquisition imposée par la technique de synchronisation prospective.

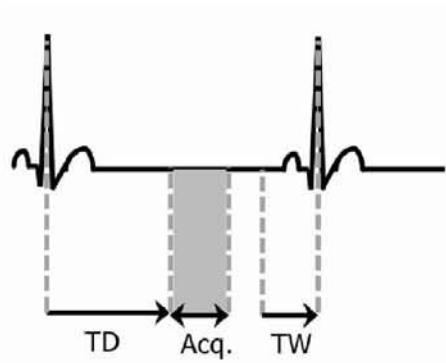


Figure 28. Principe de la synchronisation prospective en IRM. Une fenêtre de détection (trigger window, TW) de l'onde R est laissée libre de toute impulsion radiofréquence susceptible de la perturber. La fenêtre d'acquisition (Acq.), dont la durée varie selon la séquence et les paramètres, est déclenchée après un certain laps de temps après détection de l'onde R, appelé trigger delay (TD).

### 1.2.3. Synchronisation rétrospective

Les données brutes sont acquises en continu, indépendamment des données ECG. Celles-ci sont utilisées dans le processus de reconstruction des images afin d'obtenir les différentes phases du cycle cardiaque. Ce mode est adapté à l'analyse en mode ciné de la diastole et est désormais le plus couramment utilisé pour ce type de séquence.

### 1.3. Limites de la synchronisation à l'ECG

La segmentation de l'acquisition sur plusieurs cycles cardiaques repose sur l'hypothèse que le mouvement cardiaque est strictement identique d'un cycle à l'autre. Celle-ci n'est pas vérifiée dans un certain nombre de conditions, y compris physiologiques. En effet, il existe une variation de la fréquence cardiaque instantanée, connue sous le nom d'arythmie sinusale, et dépendant essentiellement de la respiration (59, 81). Ceci n'a pas d'influence sur l'image tant que la variation de durée est très inférieure à la durée de la fenêtre d'acquisition. Cette condition n'est plus vérifiée si une extrasystole se produit, avec une dépolarisation-contraction plus précoce que lors des cycles normaux ; dans cette situation, les données recueillies vont donc être constituées pour partie de données à la phase souhaitée et pour partie de données issues d'une autre phase (61). Et en cas d'extrasystole ventriculaire, outre la variation de la durée du cycle R-R, se produit une modification du circuit de l'onde de dépolarisation et donc du schéma de la contraction (Figure 29). Il est donc important que ces cycles aberrants soient identifiés comme tels et ne soient pas pris en compte dans la reconstruction de l'image. Ceci implique un allongement de la durée de l'acquisition en synchronisation prospective comme rétrospective, avec comme limite la capacité d'apnée du patient ; l'extrasystolie ne peut donc être que de faible abondance, à moins de disposer d'une séquence autorisant le remplissage de la totalité de l'espace k en un seul cycle.

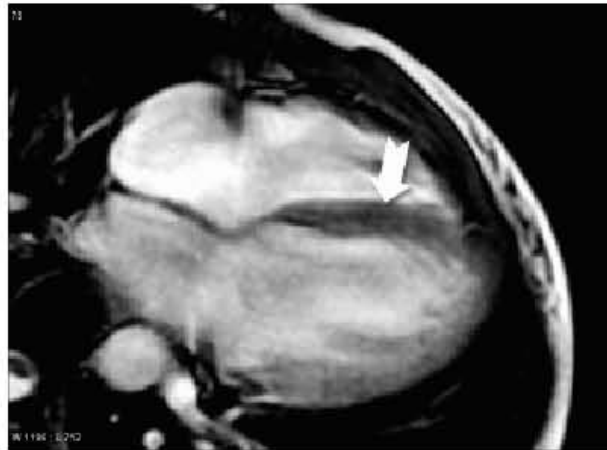


Figure 29. Image 2D en SSFP synchronisée à l'ECG chez une patiente en bigéminisme, à l'origine d'un flou cinétique avec par exemple l'aspect de dédoublement du septum (flèche). Ceci est lié à l'utilisation de données provenant de plusieurs cycles cardiaques, imposée par les techniques de segmentation, ayant des schémas de contraction différents.

Habituellement, l'imagerie cardiaque est réalisée en diastole, plus précisément en mésodiastole lors de la diastase, qui est une plage temporelle de relative immobilité. Cette phase se situe entre le remplissage rapide du ventricule et la contraction atriale. Elle dure environ 200ms pour une fréquence cardiaque de 60bpm. Mais, en cas de fréquence plus élevée, elle se raccourcit, ne permettant rapidement plus de disposer du temps nécessaire pour la fenêtre d'acquisition. En effet, si un mouvement survient au cours de la lecture des données, ou fenêtre d'acquisition, cela va engendrer des modifications de la phase. Comme l'information en phase est utilisée dans la localisation spatiale lors de la formation de l'image, il en résultera des conséquences variables selon la séquence utilisée (type de gradients notamment) et le type de mouvement (flux laminaire ou turbulent part exemple). Au contraire, la systole varie peu avec la fréquence cardiaque, avec également une fenêtre d'immobilité lors de la relaxation isovolumétrique, plus courte que la phase d'immobilité mésodiastolique à fréquence cardiaque basse (82, 83).

## 1.4. Etude par IRM de la vitesse de l'onde de pouls<sup>1</sup> (84)

L'IRM, grâce à des résolutions temporelle et spatiale élevées, et à des séquences adaptées, permet d'étudier les débits dans les vaisseaux et leur distensibilité, et donc de mesurer la vitesse de l'onde de pouls, et ce de manière non-invasive.

### 1.4.1. Contexte

L'obésité abdominale est un facteur de risque indépendant d'évolution vers l'insuffisance cardiaque, notamment chez le sujet âgé, sans que les mécanismes de ce processus soient encore identifiés (85-89). Ce risque survient essentiellement chez le sujet âgé, et est indépendant de l'indice de masse corporelle, et des autres facteurs de risque cardio-vasculaire que sont l'hypertension artérielle, le diabète, ou les antécédents d'infarctus myocardique. Le rôle de l'augmentation du débit cardiaque secondaire à l'accroissement des besoins métaboliques chez ces patients a été incriminé, tout comme, plus récemment, celui de la rigidité artérielle (90). Le but de cette étude observationnelle était de mieux connaître les mécanismes d'évolution vers l'insuffisance cardiaque de l'obésité abdominale isolée. Nous avons réalisé l'analyse par IRM des paramètres fonctionnels cardiaques (fonction systolique globale du ventricule gauche), avec l'hypothèse que la rigidité artérielle, déterminée par la vitesse de l'onde de pouls, était incriminée dans cette évolution vers l'insuffisance cardiaque.

### 1.4.2. Matériels et méthodes

#### 1.4.2.1. Population

Les critères d'inclusion des volontaires étaient les suivants : (i) obésité abdominale définie par un périmètre abdominal >102 cm chez l'homme et 88 cm chez la femme, (ii) âge moyen (40 – 65 ans), (iii) rythme cardiaque sinusal. Les critères d'exclusion étaient : (i) indice

---

<sup>1</sup> MRI assessment of early left ventricular remodeling in abdominal obesity: evidence of an influence of aortic stiffening. Mandry D, Kearney-Schwartz A, Joly L, Djaballah W, Böhme P, Escanyé JM, Vuissoz PA, Adamopoulos C, Codreanu A, Zannad F, Marie PY. ESMRMB 2008, Valence, Espagne



de masse corporelle  $>40 \text{ kg.m}^{-2}$ , (ii) facteurs de risque cardio-vasculaire autres (diabète défini selon les critères de l'American Diabetes Association, hypertension artérielle, notion de dyslipidémie), (iii) antécédent de pathologie cardio-vasculaire, (iv) maladie inflammatoire aiguë ou chronique, (v) insuffisance rénale, hépatique ou respiratoire, (vi) contre-indication à l'IRM, (vii) grossesse.

Les sujets ont tous eu, outre l'IRM, une absorptiométrie biphotonique aux fins de détermination de la composition corporelle, estimée par l'atténuation d'un faisceau de rayons-X (40 – 100 keV) sur une machine Lunar DPX-IQ. Lorsqu'il n'était pas possible d'avoir la totalité du patient dans le champ d'exploration en largeur, celui-ci était décalé par rapport au centre pour avoir les membres d'un côté en entier ; les valeurs pour les membres controlatéraux étaient alors considérées comme équivalentes, par symétrie. Les paramètres suivants ont été déterminés : masse grasse, masse maigre et masse osseuse ; la masse totale non-grasse était calculée comme la somme de la masse maigre et de la masse osseuse.

#### 1.4.2.2. IRM

Les examens ont été réalisés sur un imageur clinique 1,5T (Signa Excite HDx, General Electric Healthcare, Milwaukee, Etats-Unis), en utilisant une antenne de surface de 8 éléments en réseau phasé. Au cours de cet examen, trois mesures de la pression artérielle ont été réalisées. Les valeurs médianes ont été conservées pour les analyses.

##### 1.4.2.2.1. Evaluation fonctionnelle ventriculaire gauche

Des coupes contiguës, selon le petit axe du cœur et couvrant l'ensemble des volumes ventriculaires, ont été réalisées avec une séquence de type précession libre à l'état d'équilibre (SSFP). Les principaux paramètres étaient les suivants : TR 3,5-3,9ms, TE 1,6-1,8 ms, 14 à 16 lignes par segment, 30 phases par cycle cardiaque, imagerie parallèle de type SENSE avec facteur d'accélération à 1,5, épaisseur 8mm, matrice 224x224, champ de vue 32 à 38 cm selon la morphologie du patient.

L'analyse des images a été réalisée par un médecin expérimenté en IRM cardiaque à l'aide d'un logiciel dédié (Mass Analysis Plus, Medis, Pays-Bas), afin de déterminer les volumes télédiastolique (VTD), télésystolique (VTS), la fraction d'éjection (FE) et la masse myocardique en télédiastole. Ces valeurs, à l'exception de la FE, ont été indexées à la surface corporelle (SC), celle-ci étant calculée par la formule de Mosteller :  $SC = [\text{poids}(\text{kg}) \times \text{taille}(\text{cm})/3600]^{1/2}$  (91).

#### 1.4.2.2.2. Débit cardiaque

Une coupe en contraste de phase synchronisée à l'ECG a été réalisée perpendiculairement à la partie moyenne de l'aorte ascendante. Les paramètres de la séquence étaient les suivants : TR/TE/angle 6-7 ms/3-4 ms/15°, bande passante 31 kHz, épaisseur de coupe 8 mm, champ de vue 30-38 cm, matrice 256x128, 6 lignes par segment, vitesse maximale d'encodage à  $150 \text{ cm.s}^{-1}$ , 32 phases par cycle cardiaque.

Les images obtenues ont alors été analysées avec le logiciel dédié (CV Flow, Medis, Pays-Bas) avec détermination automatique des contours.

#### 1.4.2.2.3. Vitesse de l'onde de pouls aortique

Deux coupes en séquence de type contraste de phase synchronisée à l'ECG, sensible au flux, ont été réalisées en respiration libre, durant chacune environ 2mn : l'une positionnée à mi-hauteur de l'aorte ascendante soit au niveau de l'artère pulmonaire droite, et l'autre 15cm plus bas dans la portion initiale de l'aorte abdominale. Les principaux paramètres de la séquence étaient les suivants : TR/TE/angle 6-7 ms/3-4 ms/15°, bande passante 31 kHz, épaisseur de coupe 8-10mm, champ de vue 30-38 cm, matrice 256x128, vitesse maximale d'encodage à  $150 \text{ cm.s}^{-1}$ . Afin d'accroître la résolution temporelle de cette acquisition, le nombre de lignes de l'espace k acquises par cycle cardiaque a été limité à une et le nombre de phases dans le cycle fixé à 200.

Les images obtenues ont alors été analysées avec le logiciel dédié (CV Flow, Medis, Pays-Bas) avec détermination automatique des contours. La distance exacte entre les deux points de mesure a été déterminée sur des coupes de type SSFP non synchronisée en 2D contiguës.

La dérivée première de la courbe permettait de trouver le point avec la pente maximale, point de départ des modélisations. Pour chaque courbe, 16 régressions linéaires ont été effectuées à partir de ce point sur des segments de 3, 5, 7 ou 9 points, et en décalant le centre de 4 ou 8 points. La VOP aortique était alors calculée comme le rapport de la longueur du segment artériel par le délai séparant l'arrivée de l'onde de pouls aux deux sites de mesure (Figure 30), cette dernière étant déterminée comme l'intersection entre la ligne de base et la droite obtenue par la meilleure régression linéaire (89-92).

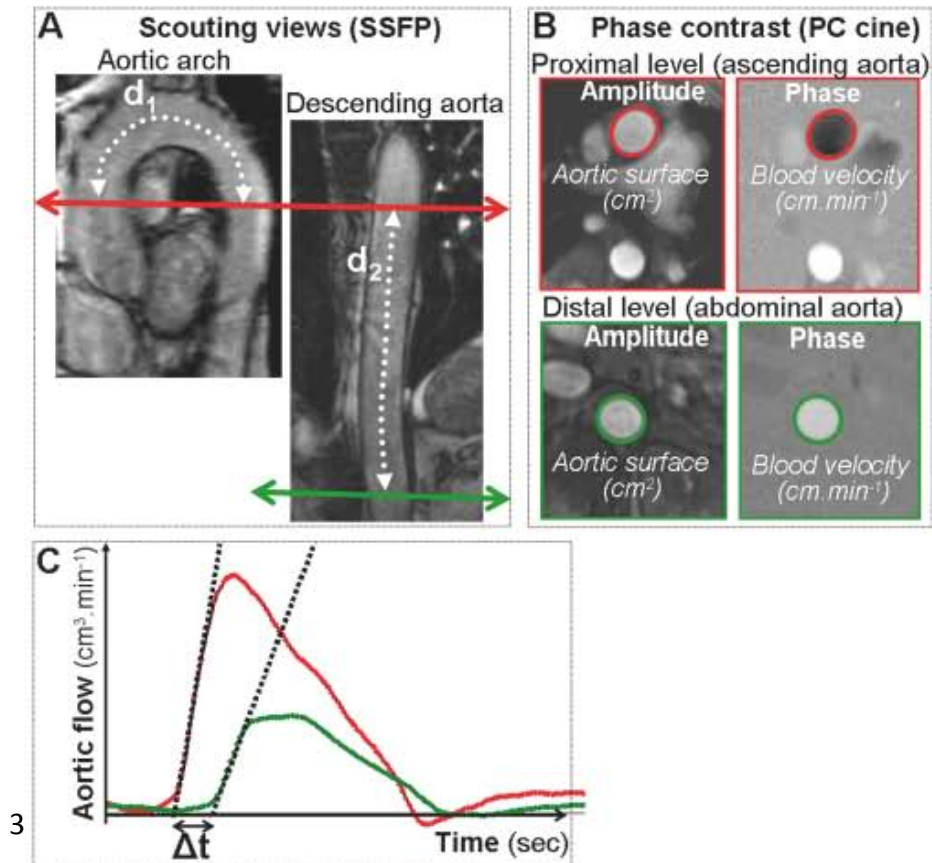


Figure 30. Méthode utilisée pour déterminer la vitesse de l'onde de pouls (VOP) aortique : acquisition de deux coupes au niveau de la portion médiane de l'aorte ascendante et de l'aorte abdominale (A) pour déterminer la surface et la vitesse moyenne sur une séquence en contraste de phase (B). La VOP (m/s) a été calculée comme le rapport de la distance ( $d_1+d_2$ ) par l'intervalle de temps ( $\Delta t$ ) séparant l'arrivée de l'onde de pouls aux deux sites de mesure, déterminé par régression linéaire (C).

1.4.2.2.4. Détermination de la surface de tissu adipeux sous-cutané et intra-abdominal

Enfin, une coupe axiale, positionnée au niveau L3-L4, en séquence d'écho de spin rapide avec saturation spectrale du pic de l'eau, a été réalisée. Afin de mesurer les surfaces du tissu adipeux sous-cutané et intra-abdominal, nous avons développé un logiciel, programmé au sein de l'équipe par Pierre-André Vuissoz sous Matlab, permettant d'appliquer un seuillage associé à un contour de la frontière entre ces deux zones (Figure 31).

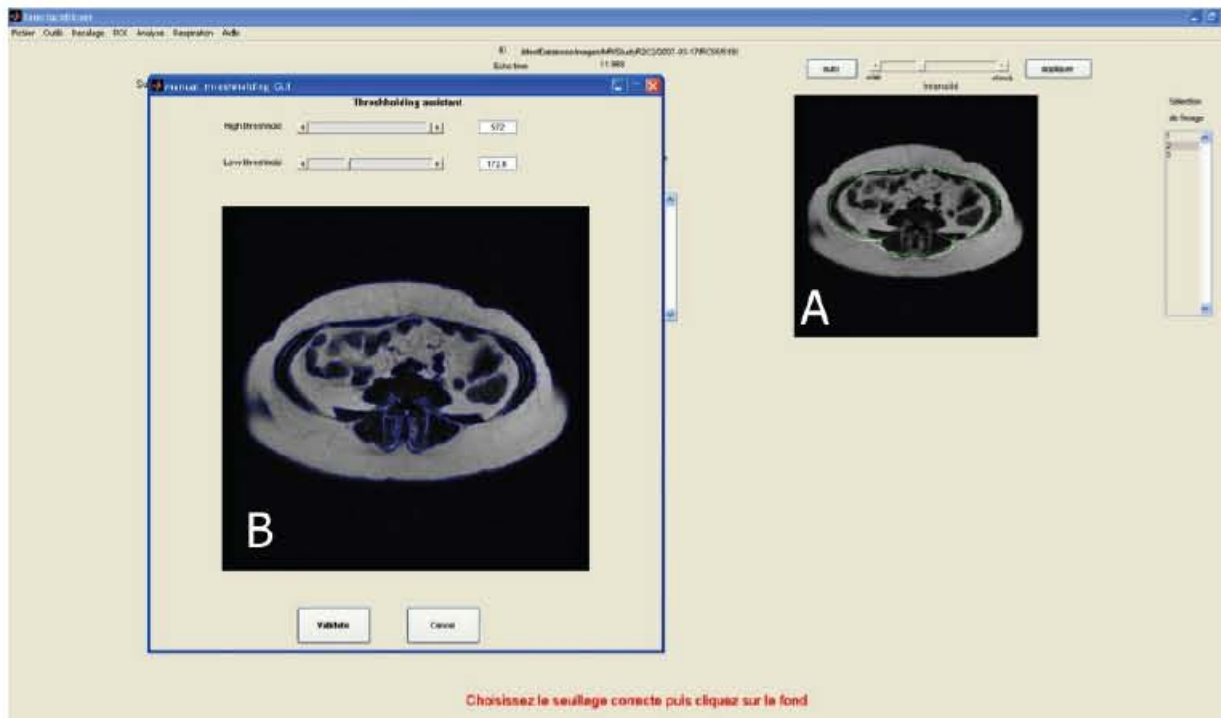


Figure 31. Capture d'écran du logiciel de segmentation de la graisse sous-cutanée et intra-abdominale sur des coupes de spin écho rapide avec pic de suppression du signal de l'eau à l'étage abdominal. A : dessin de la frontière entre les régions sous-cutanée et intra-abdominale (vert). B : application du seuillage (bleu) pour éliminer tous les tissus non adipeux.

1.4.2.3. Analyse statistique

Les valeurs continues sont exprimées en moyenne  $\pm$  écart-type, alors que les discrètes le sont en pourcentage. La comparaison entre les groupes masculin et féminin a été effectuée par test t de Student pour séries non appariées. Une analyse univariée par coefficient de corrélation de Pearson a été appliquée pour identifier les déterminants du VTD et de la masse. Une valeur de  $p < 0,05$  a été considérée comme indicatrice d'une différence significative avec les deux tests. Les analyses multivariées pour identifier les meilleurs facteurs prédictifs de la fraction d'éjection, du volume télédiastolique et de la masse ventriculaire gauche, ont été conduites par régression linéaire ascendante pas à pas, avec des seuils de significativité et pour retirer des variables de 0,05 et 0,10 respectivement.

### **1.4.3. Résultats**

#### **1.4.3.1. Population**

56 patients, dont 28 hommes, ont été inclus. Leurs principales caractéristiques figurent dans le tableau 3. La différence constatée entre la masse des sujets inclus et la somme de leur masse grasse et de leur masse non-grasse peut s'expliquer par la méthode utilisée en absorptiométrie biphotonique au cas où le sujet ne pouvait se trouver en totalité dans le champ d'exploration (symétrie des membres).

**Tableau 3.** Caractéristiques de la population étudiée.

	<b>Globale</b> (n=56)	<b>Hommes</b> (n=28)	<b>Femmes</b> (n= 28)
Age (années)	55±5	55±6	55±5
Tabagisme	5 (9%)	4 (14%)	1 (4%)
Taille (cm)	167±9	174±8	161±6*
Poids (kg)	91±12	96±10	85±11*
Surface corporelle (m <sup>2</sup> )	2,0±0,1	2,2±0,1	1,9±0,1*
Index de masse corporelle (kg.m <sup>-2</sup> )	32±3	32±3	33±4
Circonférence abdominale (cm)	106±9	111±6	101±7*
Fréquence cardiaque (min <sup>-1</sup> )	73±9	73±10	73±8
Pression artérielle systolique (mmHg)	123±14	125±12	121±15
Pression artérielle diastolique (mmHg)	72±9	76±9	68±8*
Pression artérielle moyenne (mmHg)	89±10	92±10	86±9*
<b>Composition corporelle (absorptiométrie biphotonique)</b>			
Masse grasse (kg)	37±8	33±5	40±8*
Masse non-grasse (kg)	56±12	66±8	47±6*
<b>Résultats de l'IRM</b>			
FEVG (%)	59±6	58±6	61±6*
Volume télédiastolique (ml)	141±28	148±30	134±23*
.indexé à la surface corporelle (ml.m <sup>-2</sup> )	69±11	69±12	69±10
Masse ventriculaire gauche (g)	94±23	110±18	78±14*
.indexée à la surface corporelle (g.m <sup>-2</sup> )	45±9	51±7	40±7*
Débit cardiaque (l.min <sup>-1</sup> )	5,8±1,4	6,2±1,3	5,5±1,3*
.index cardiaque (ml.min <sup>-1</sup> .m <sup>-2</sup> )	2,9±0,6	2,9±0,6	2,9±0,7
VOP (m.s <sup>-1</sup> )	7,4±2,3	7,6±2,4	7,2±2,3
Tissu adipeux viscéral (cm <sup>2</sup> )	241±108	308±101	173±63*
Tissu adipeux sous-cutané (cm <sup>2</sup> )	302±100	248±68	356±98*

Abréviations: VG : ventricule gauche ; VOP : vitesse de l'onde de pouls. \*: p < 0,05 pour les comparaisons hommes / femmes

Tous les patients présentaient des paramètres de fonction ventriculaire gauche systolique globale normaux, quand le VTD et la masse du VG étaient indexés à la surface corporelle, sauf trois dont la FE était respectivement de 47, 47 et 44%, soit 5% de la population. La vitesse de l'onde de pouls aortique ne dépassait  $12\text{m}\cdot\text{s}^{-1}$  que chez trois autres sujets.

Comparativement aux hommes, les femmes présentaient des paramètres anthropométriques (taille, poids, surface corporelle, circonférence abdominale) plus faibles, une répartition différente du tissu adipeux avec une masse grasse plus importante et avec un compartiment sous-cutané plus important (Figure 32), des pressions artérielles moyenne et diastolique plus basses, et une FE plus élevée.

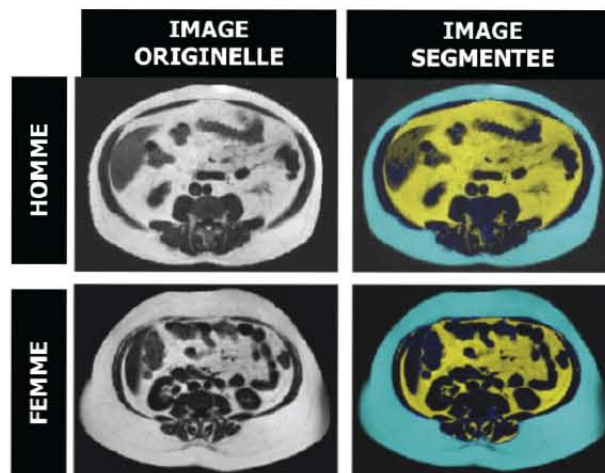


Figure 32. Illustration des résultats de la segmentation du tissu adipeux sous-cutané (en bleu) et intra-abdominal (en jaune) chez un homme (rangée du haut) et une femme (rangée du bas).

#### 1.4.3.2. Corrélations

Le VTD et la masse du VG sont étroitement liés aux valeurs anthropométriques (taille et/ou poids) (tableau 4). D'ailleurs, en analyse univariée, la meilleure corrélation pour le VTD était obtenue avec la surface corporelle. En revanche, la masse du VG était mieux corrélée



avec la masse non-grasse. C'est la raison pour laquelle le VD est ensuite exprimé indexé à la surface corporelle et la masse du VG à la masse non grasse.

**Tableau 4.** Coefficients de Pearson significatifs pour le volume télédiastolique et la masse.

	VTD	Masse VG
Taille (cm)	+ 0,508	+ 0,685
Poids (kg)	+ 0,491	+ 0,556
Surface corporelle (m <sup>2</sup> )	+ 0,529	+ 0,639
Indice de masse corporelle (kg.m <sup>-2</sup> )	-----	-----
Circonférence abdominale (cm)	+ 0,265	+ 0,588
Masse grasse (kg)	-----	-----
Masse non grasse (kg)	+ 0,472	+ 0,755

Notes. VTD, volume télédiastolique. VG, ventricule gauche.

Les résultats de l'analyse de Pearson pour les paramètres présentés dans le tableau 1 sont détaillés dans le tableau 5. Le VTD indexé n'était corrélé qu'avec l'âge ( $p=0,01$  et  $r^2=0,11$ ) et la masse indexée aux pressions artérielles systolique et moyenne, ainsi qu'à la vitesse de l'onde de pouls. En analyse multivariée, la meilleure prédiction de la masse indexée était fournie par l'association de la VOP ( $p=0,01$  et  $r^2=0,23$ ) et de la pression artérielle systolique ( $p=0,045$  et  $r^2=0,06$ ) (Figure 33). Quant à la FEVG, elle était inférieure chez les hommes, et elle était corrélée négativement avec la surface du tissu adipeux viscéral et aux variables anthropométriques qui ont déjà été montrées comme dépendantes du sexe (poids, surface corporelle, circonférence abdominale, masse non-grasse). En analyse multivariée, la meilleure corrélation était obtenue avec la circonférence abdominale ( $p=0,01$  et  $r^2=0,12$ ) ; quand celle-ci était retirée, elle était remplacée par le sexe féminin ( $p=0,009$  et  $r^2=0,12$ ), en raison de la forte colinéarité entre sexe féminin et circonférence abdominale.

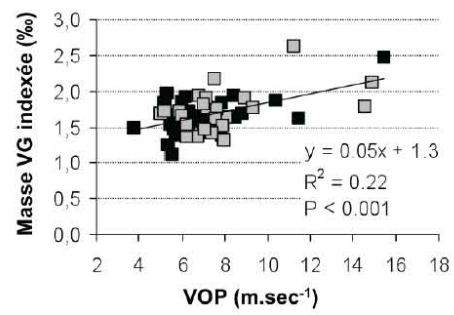


Figure 33. Régression linéaire entre la vitesse de l'onde de pouls aortique (VOP) et la masse ventriculaire gauche (VG) indexée à la masse maigre corporelle. Les carrés gris représentent les hommes et les noirs les femmes.

**Tableau 5.** Coefficients de Pearson pour les corrélations significatives avec la masse du ventricule gauche indexée en ‰ de la masse non-grasse, du volume télédiastolique (VTD) indexé à la surface corporelle et de la fraction d'éjection du ventricule gauche (FEVG)

		Masse indexée	VTD indexé	FEVG
	Age (ans)	-----	- 0,334	-----
	Sexe féminin	-----	-----	+0,347
	Taille (cm)	-----	-----	-----
	Poids (kg)	-----	-----	-0,340
<b>Paramètres cliniques et obtenus par DEXA</b>	Surface corporelle (m <sup>2</sup> )	-----	-----	-0,334
	Indice de masse corporelle (kg.m <sup>-2</sup> )	-----	-----	-----
	Circonférence abdominale (cm)	-----	-----	-0,352
	Masse grasse (DEXA) (kg)	-----	-----	-----
	Masse non-grasse (DEXA) (kg)	-----	-----	-0,285
	Fréquence cardiaque (min <sup>-1</sup> )	-----	-----	-----
	Pression artérielle systolique (mmHg)	+0,432	-----	-----
	Pression artérielle diastolique (mmHg)	-----	-----	-----
	Pression artérielle moyenne (mmHg)	+0,335	-----	-----
		Tissu adipeux viscéral (cm <sup>2</sup> )	-----	-----
<b>Paramètres IRM</b>	Tissu adipeux sous-cutané (cm <sup>2</sup> )	-----	-----	-----
	Vitesse de l'onde de pouls (m.s <sup>-1</sup> )	+0,477	-----	-----

#### 1.4.4. Discussion

L'étude par IRM des paramètres de fonction ventriculaire gauche est réputée plus précise et reproductible que les autres méthodes comme l'échocardiographie (92). Dans la population analysée, les paramètres de fonction ventriculaire gauche étaient presque toujours normaux. Outre les relations connues entre VTD et surface corporelle et masse ventriculaire gauche et masse corporelle non grasse, nous avons pu mettre en évidence une relation étroite entre la masse ventriculaire gauche et la vitesse de l'onde de pouls aortique, alors même que ces valeurs restaient dans les limites de la normale chez ces sujets. La vitesse de l'onde de pouls aortique n'était en revanche pas corrélée avec la fraction d'éjection ou le VTD. Cette observation, qui doit être confirmée par d'autres études, pourrait

être le reflet d'un remodelage précoce du ventricule gauche, en adaptation à la rigidité artérielle, avec une évolution par la suite vers l'hypertrophie, condition connue comme risque d'insuffisance cardiaque (93).

L'utilisation de l'IRM pour calculer la vitesse de l'onde de pouls aortique présente l'avantage d'une mesure directe de la distance entre les deux sites et du délai d'apparition de l'onde de pouls. Elle diffère en cela des techniques conventionnelles, où les sites de mesures sont situés sur des branches de l'aorte (carotide et fémorale en général), et où la distance est mesurée par voie externe, avec toutes les imprécisions que cela peut engendrer. Ces résultats ont d'ailleurs été utilisés dans une étude ancillaire pour valider les mesures obtenues par voie externe dans une population de sujets obèses, pour laquelle la mesure de distance était optimisée (94).

La principale limite de la mesure de cette vitesse d'onde de pouls par l'IRM réside dans les techniques de synchronisation. D'une part, il ne faut pas qu'il y ait trop de retard dans la chaîne de transmission ou la fenêtre de recherche de l'onde R peut se trouver dans la pente de l'arrivée de l'onde de pouls et ainsi fausser les mesures. D'autre part, les paramètres de la séquence doivent être optimisés pour obtenir une résolution temporelle adéquate. Dans cette optique, nous avons désormais modifié la séquence en utilisant 250 phases par cycle cardiaque et en ayant augmenté la bande passante au maximum permis (125 kHz) pour raccourcir le temps de répétition.

## 2. MOUVEMENTS RESPIRATOIRES

### 2.1. Capteurs compatibles IRM

#### 2.1.1. Ceinture pneumatique

Il s'agit du capteur externe de la respiration le plus utilisé, qui permet d'une part de surveiller les apnées du patient et d'autre part d'asservir l'acquisition à telle ou telle partie du cycle respiratoire (synchronisation respiratoire prospective). Elle est extrêmement simple dans sa conception, et totalement amagnétique. La ceinture respiratoire, placée sur l'abdomen ou le thorax du patient, se tend et se détend au cours du cycle respiratoire, ou plutôt se plisse et se déplisse. Ceci induit une variation de volume du contenant avec un volume d'air contenu constant, donc une variation de la pression, transmise au capteur de pression situé à distance.

Selon sa position, elle permet d'enregistrer les mouvements thoraciques et/ou abdominaux qui se produisent au cours de la respiration (95). Placée au niveau thoracique, elle enregistre essentiellement le déplacement antéro-postérieur des côtes, donc elle reflète probablement la composante antéro-postérieure de la respiration. A l'inverse, placée au niveau abdominal, elle enregistre principalement la pression exercée par le diaphragme sur les organes abdominaux, et reflète ainsi la composante crânio-caudale du mouvement respiratoire.

Sa première limitation apparaît immédiatement : elle ne reflète pas directement le mouvement de l'organe à explorer, mais le mouvement de la paroi. Une première solution, proposée par Cédric Pasquier, consiste à utiliser non pas une seule mais deux ceintures respiratoires, l'une placée sur le thorax à sa partie basse et l'autre sur l'abdomen au niveau de l'ombilic (95).

De surcroît, les ceintures pneumatiques mises à disposition ne sont pas parfaitement hermétiques. Il se produit donc des fuites d'air qui sont responsables d'une dérive du système au cours du temps. Ceci représente donc un obstacle important à l'utilisation de ce dispositif pour quantifier l'importance du mouvement (95).

Malgré tous ces défauts, Freddy Odille a démontré qu'il existait une assez bonne corrélation entre les mouvements enregistrés par la ceinture et les mouvements de certains organes ; ces résultats sont à la base du développement de l'algorithme GRICS que nous présenterons au chapitre 3 (71).

### **2.1.2. Autres capteurs**

Il existe d'autres ceintures, qui diffèrent de celle décrites précédemment par le capteur de pression utilisé, et qui ne sont que très peu répandues.

L'ECG, ou plutôt la vectocardiographie 3D, peut également être utilisé comme capteur de mouvement. En effet, la position et l'orientation du cœur se modifient au cours du cycle respiratoire, ce qui entraîne un déplacement relatif des électrodes par rapport au massif cardiaque et ainsi des modifications du signal enregistré. Le vectocardiogramme pourrait donc être le capteur exact des déplacements du cœur. Malheureusement persistent pour le moment les difficultés inhérentes à l'enregistrement d'un signal ECG dans l'environnement IRM, décrites précédemment.

## **2.2. Echo-navigateurs**

Il est possible de recourir à des écho-navigateurs qui peuvent être considérés comme des capteurs internes. Un écho-navigateur est une séquence dédiée à la détection du mouvement, intercalée dans la séquence haute résolution. Ils fournissent une information sur le mouvement des organes, à la différence des ceintures respiratoires ou autres capteurs

externes qui ne sont que le reflet des mouvements de la paroi induits par la ventilation (96). Leurs principaux inconvénients sont que (i) de ce fait la durée de l'acquisition est allongée, (ii) ils peuvent générer des artéfacts à l'intersection avec le volume d'intérêt en haute résolution et (iii) ils nécessitent une interface franche pour détecter le mouvement, raison pour laquelle ils sont généralement placés sur le diaphragme, à l'interface entre poumon et foie (97). En réalité, les informations fournies ne reflètent que le déplacement crânio-caudal du diaphragme dans la zone de recueil, mais ne sont pas si bien corrélées que cela au mouvement des autres organes comme le cœur (98). Par exemple, si le déplacement moyen du diaphragme en crânio-caudal est d'environ 5mm, celui du cœur n'est que de 2,5mm (99). D'après ces auteurs, un échonavigateur positionné à distance de l'organe d'intérêt ne semble pas mieux corrélé au déplacement qu'un capteur externe. Spécifiquement pour l'imagerie des coronaires, il a récemment été proposé de positionner le navigateur sur le massif cardiaque (100). Cette solution requiert d'utiliser un navigateur modifié utilisant une suppression de signal de la graisse épicaudique afin d'obtenir un contraste suffisant pour la détection du mouvement. Les résultats présentés sur dix volontaires sains sont prometteurs. De surcroît, cette étude confirme l'importance de la mesure directe et fiable du déplacement de l'organe, si possible dans plusieurs directions.

### 2.3. Apnée

L'apnée est la solution la plus évidente à mettre en œuvre lorsque l'on veut réaliser l'exploration d'un organe subissant des déplacements liés à la respiration. Il existe toutefois plusieurs limites à son utilisation. La plus évidente est la capacité du patient à maintenir une apnée (83). Elle va dépendre de son entraînement, mais surtout de son état physiologique et de son niveau de compréhension (101). Il est évident qu'un petit enfant ne saura pas retenir sa respiration, et qu'un patient dyspnéique aura du mal à maintenir des apnées longues et répétées comme cela est souvent nécessaire en IRM.

De surcroît, même un patient compliant, ou un volontaire, ne maintient que rarement une apnée parfaite sans aucun mouvement résiduel (Figure 34), probablement en

partie en raison de la fatigue musculaire qui s'instaure progressivement (83, 95, 102). Il en résulte des déplacements résiduels, plus pénalisants dans les régions proches du diaphragme, comme pour le cœur.

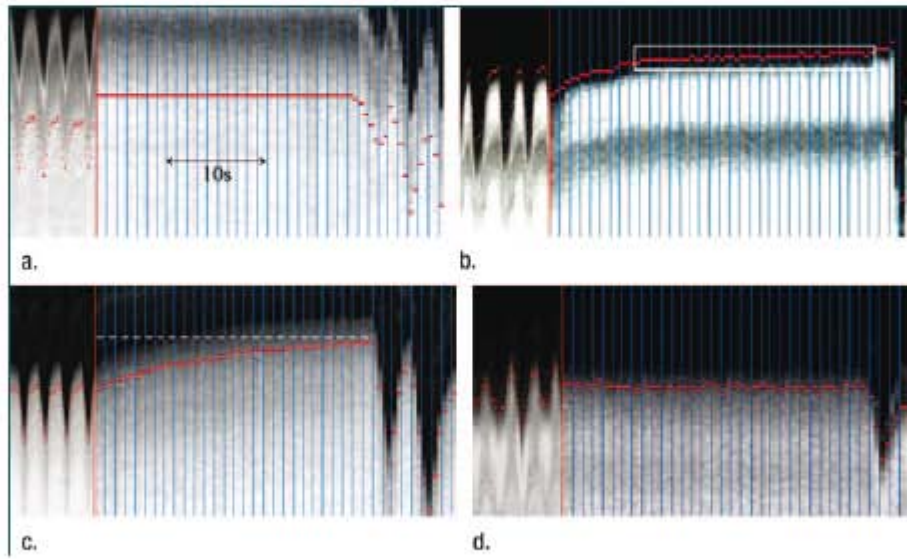


Figure 34. Différents schémas d'apnée, représentés par la position du diaphragme (points rouges) en respiration libre puis en apnée en fin d'expiration ; l'intervalle entre deux lignes verticales est de 1s. (a) Plateau, sans mouvement résiduel. (b) Dérive en début d'apnée vers l'expiration complète, puis plateau avec mouvements inférieurs à 2mm. (c) Dérive progressive pendant toute l'apnée vers l'expiration complète, sans période d'immobilité parfaite du diaphragme. (d) Mouvements diaphragmatiques résiduels irréguliers. [Tiré de Jahnke et al. Radiology 2006;239:71-78]

## 2.4. Synchronisation respiratoire

De même que la synchronisation est utilisée pour s'affranchir des mouvements cardiaques, elle peut servir pour la prise en compte des mouvements respiratoires. Les deux modes de synchronisation déjà décrits pour le cycle cardiaque, prospectif et rétrospectif, sont disponibles pour la respiration (103). Toutefois, il y a alors deux problèmes majeurs. En premier lieu, la variabilité des cycles respiratoires est encore plus grande que celle des cycles cardiaques, comme cela a été montré dans des études visant à améliorer les techniques de



radiothérapie externe (54-56). En second lieu, la fréquence respiratoire est bien plus faible que la fréquence cardiaque, aux environs de 10 à 20 cycles par minute ; comme le temps de répétition dépend directement de cette fréquence, il sera élevé et la séquence ne pourra dès lors être pondérée qu'en T2. Une dérivée de la synchronisation prospective est la technique ROPE (respiratory ordered phase encoding) qui vise à remplir les lignes centrales de l'espace k à un moment du cycle respiratoire où les mouvements respiratoires sont moindres (fenêtre d'acceptation plus restrictive) (104).

## 2.5. Recalage

Cette méthode a comme particularité de ne pas être une technique d'acquisition mais un post-traitement appliqué aux images. Le recalage des images médicales est un vaste domaine qui ne se limite pas à la question de la compensation des mouvements physiologiques qui nous intéresse ici. Il se définit comme un processus intégré qui vise à amener les acquisitions obtenues par les modalités concernées dans un alignement spatial ; il précède éventuellement un processus de fusion ou tout autre moyen d'exploitation des données qui nécessite cet alignement spatial, comme la segmentation spatiale, la comparaison entre individus...

Dans une synthèse détaillée de la question publiée il y a une dizaine d'années, Maintz classe les méthodes de recalage selon neuf critères (105):

- la dimension : spatiale uniquement (2D ou 3D) ou spatio-temporelle (2D+t ou 3D+t),
- la nature de la base du recalage : méthodes extrinsèques (capteurs externes, voire capteurs internes placés de manière invasive) ou intrinsèques (structures de l'image, segmentation), voire par comparaison avec des atlas (atlas de Talairach et comparaison des cerveaux entre individus),

- la nature de la transformation utilisée : rigide, affine, projective ou élastique,
- le domaine d'application de ces transformations : local ou global,
- le niveau d'interaction avec l'opérateur : opérateur-dépendant, semi-automatique ou automatique,
- le degré d'optimisation de la procédure,
- la modalité concernée : une seule ou plusieurs
- le sujet : un seul patient (un seul examen ou un suivi longitudinal), plusieurs patients
- l'organe.

Il n'y a donc pas un mais des recalages : suivi longitudinal d'un patient avec une seule modalité, plusieurs modalités chez un même patient (bilan morphologique et fonctionnel, modalités diagnostiques et thérapeutiques...), confrontation des caractéristiques d'une population requérant un référentiel unique.... Dans le cas particulier qui nous intéresse, il s'agit du recours à une seule modalité (IRM), chez un seul patient et même pour un seul organe, mais pour des séries dynamiques (2D+t ou 3D+t). Cette situation spécifique d'analyse de la cinétique des traceurs introduit une déformation complémentaire à celle liée au mouvement, qui est le changement de contraste. Habituellement en effet, l'un des postulats de base est la conservation des intensités d'une image à l'autre. Cet enjeu a donné lieu à plusieurs propositions d'algorithmes. Par exemple, Sun a suggéré d'utiliser un processus itératif, en diminuant progressivement l'échelle du recalage (106). Cet algorithme a été amélioré par De Senneville (107). Une autre voie est de considérer l'acquisition dynamique non pas comme issue d'une seule modalité, mais comme un jeu d'images provenant de modalités différentes, et ainsi d'utiliser les méthodes adaptées à cette situation, ne reposant pas sur l'invariabilité du contraste (74).

La recherche de l'algorithme le mieux adapté est importante dans la quête de rapidité de la procédure et de sa reproductibilité (108). D'où surgit une autre question, qui est celle de la validation des algorithmes de recalage. De nombreuses méthodes sont également disponibles, allant de la simulation mathématique à l'utilisation dans des études cliniques, en passant par des études sur fantôme (105). Et, il n'y a certainement pas une réponse unique tant les situations sont différentes, selon l'organe étudié ou même les paramètres de la séquence IRM utilisée.

### 3. SIGNAL ANALYZER AND EVENT CONTROLLER (SAEC)

Afin de pouvoir utiliser les informations de mouvements fournies par les capteurs, qui ne sont habituellement utilisées qu'à des fins de synchronisation prospective ou rétrospective en particulier en imagerie cardiaque ou vasculaire, il faut d'abord être capable de les enregistrer et de les traiter. Nous allons désormais expliquer comment a été développé ce système, puis présenterons comment il a été utilisé pour une imagerie morphologique et fonctionnelle.

#### 3.1. Développement & fonctionnalités

Le SAEC est l'un des éléments constitutifs d'une plateforme d'acquisition et de traitement des signaux physiologiques, développée au sein du laboratoire (71, 95). Son rôle est de numériser les signaux recueillis et de permettre leur traitement en temps réel, grâce à une interface utilisateur qui permet en outre de les afficher, et bien sûr de les enregistrer (Figure 35). Ainsi peuvent-ils être par la suite analysés voire utilisés dans le processus de reconstruction des images.

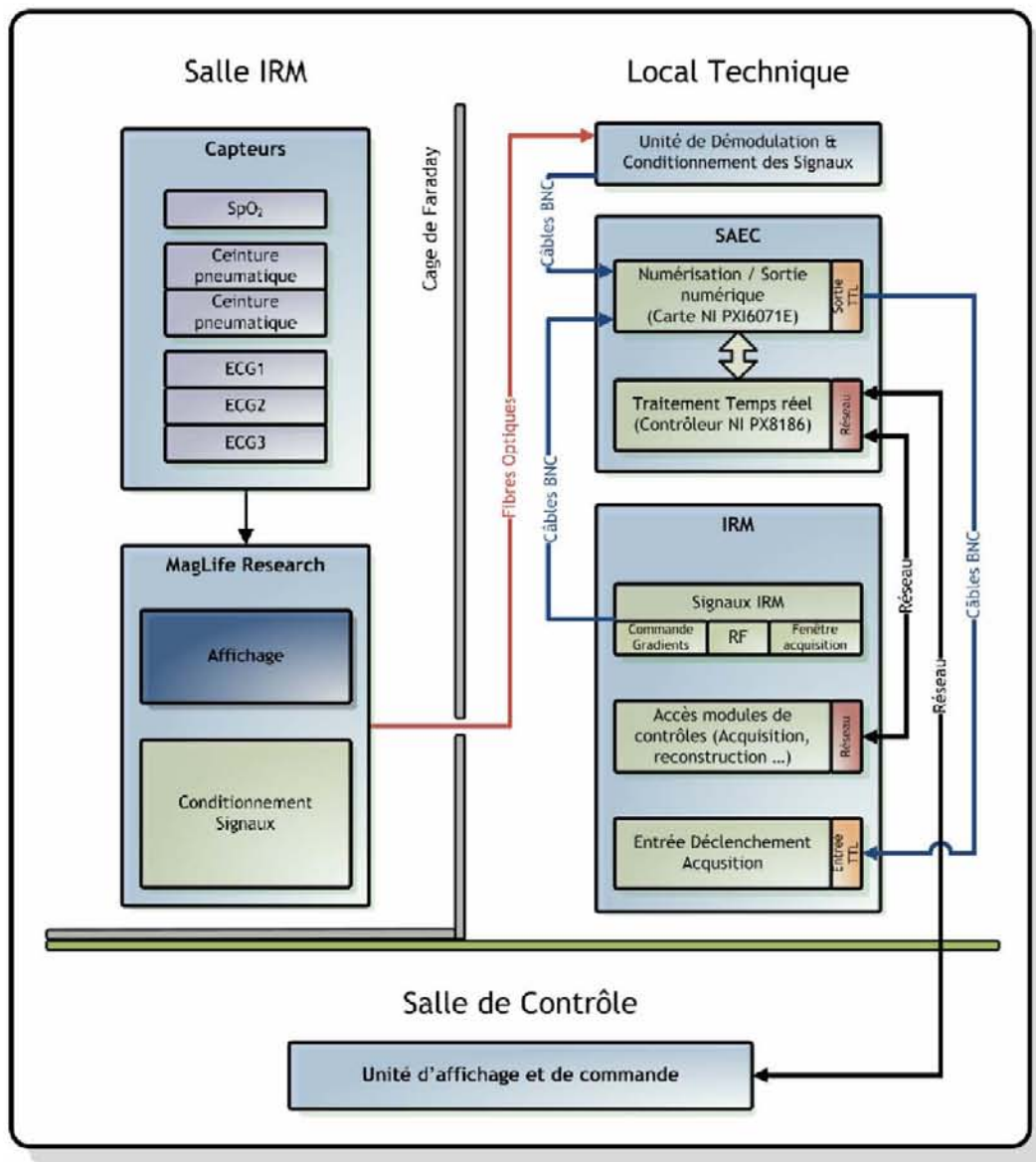


Figure 35. Schéma global de l'acquisition et du traitement des signaux

Mais ceci ne concerne pas uniquement ces signaux physiologiques, puisque les informations de gradients et de la fenêtre d'acquisition sont également collectées. Une des fonctionnalités du SAEC est de transmettre un signal ECG épuré des artéfacts générés par les gradients, d'où une meilleure synchronisation à l'onde R, sans délai supplémentaire (109). Enfin, ce système est également capable d'asservir le séquenceur par le biais d'une synchronisation externe réalisée par le SAEC, ce qui a permis par exemple de réaliser des

images en double synchronisation respiratoire et cardiaque. Les réglages sont accessibles par le biais d'une interface utilisateur, paramétrable (Figure 36).

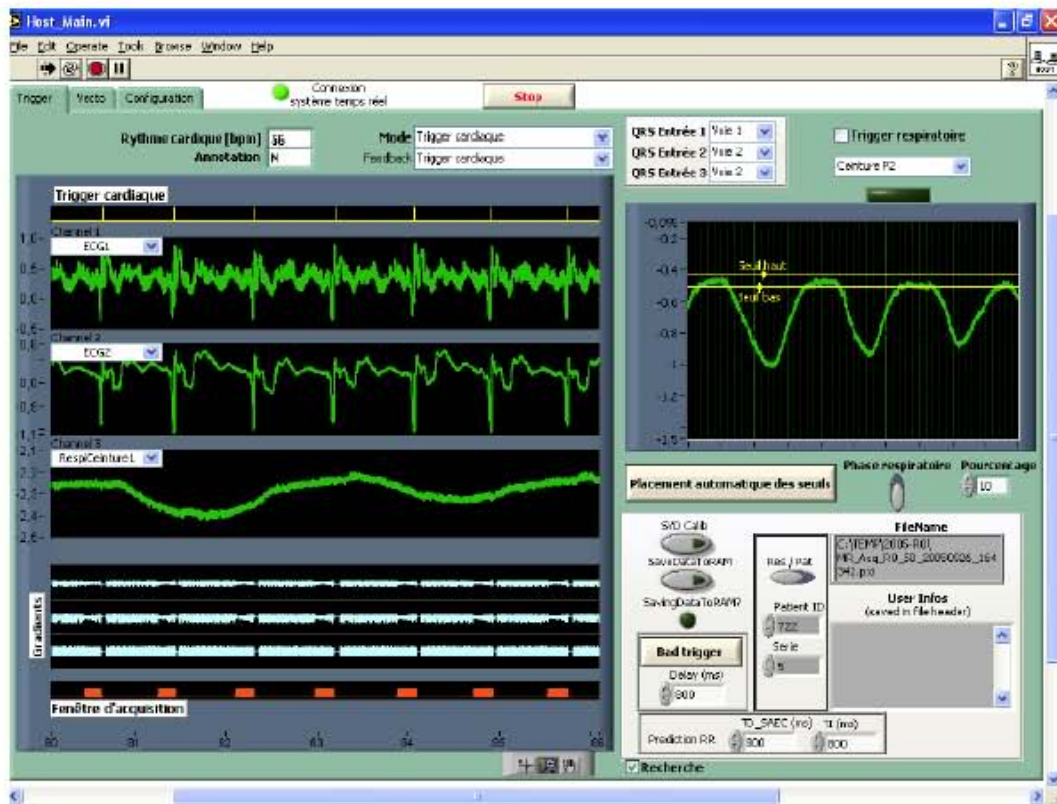
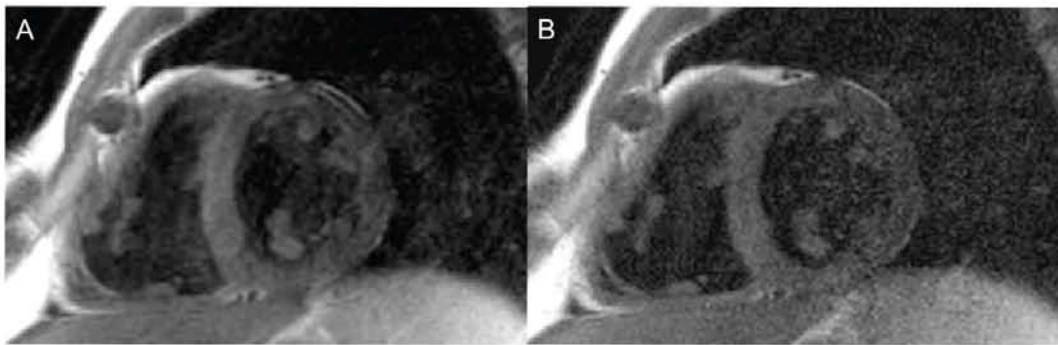


Figure 36. Interface utilisateur du SAEC avec affichage dans le cadre de gauche, de haut en bas : du trigger cardiaque, de deux dérivations d'ECG, d'une courbe de ceinture pneumatique respiratoire, des informations de gradients dans les trois directions et de la fenêtre d'acquisition. En haut à droite, le signal de la ceinture n°2, avec des seuils d'acceptation. En bas à droite, plusieurs boutons de réglage, enregistrement et commentaires.

### 3.2. Utilisation en imagerie cardiaque avec SPACE-RIP

SPACE-RIP (Sensitivity Profiles from an Array of Coils for Encoding and Reconstruction In Parallel) est un algorithme d'imagerie parallèle généralisé, qui présente comme avantages par rapport à l'algorithme SMASH (SiMultaneous Acquisition of Spatial Harmonics) dont il est issu, de permettre une reconstruction dans tous les plans de l'espace et surtout une plus grande liberté dans le choix des lignes de l'espace k à utiliser dans la reconstruction (110).

Cet algorithme a été implémenté en imagerie cardiaque statique de type « sang noir » (séquence d'écho de spin rapide avec double inversion récupération, DIR-FSE). Ses propriétés ont été utilisées pour retirer du processus de reconstruction les lignes de l'espace k corrompues par un mouvement inapproprié identifié grâce au SAEC, soit parce que l'apnée n'était pas tenue tout au long de l'acquisition soit car survenait une extrasystole. Ceci a été testé sur un fantôme mobile et sur quatre volontaires sains, avec une nette amélioration des images (moins de flou et d'artéfacts fantômes), mais au détriment d'une dégradation du rapport signal sur bruit du fait de l'augmentation du facteur d'accélération (Figure 37) (111).



**Figure 37. Coupe petit-axe en écho de spin rapide avec double inversion récupération ("sang noir") en reconstruction standard (A) et SPACE-RIP (B) après avoir ôté les lignes de l'espace k corrompues par un mouvement respiratoire (apnée non tenue), qui montre la nette diminution des artéfacts en antéro-latéral ici, mais avec une dégradation du rapport signal-sur-bruit [Tiré de Vuissoz, ISMRM 2007]**

Dans l'exemple présenté ici, le rapport signal-sur-bruit de l'image reconstruite avec SPACE-RIP est trop dégradé pour que l'amélioration par rapport à l'image originelle soit perceptible. Cela est probablement dû aux paramètres choisis pour cette séquence, surtout au facteur d'accélération de 2, ce qui a abouti à un facteur d'accélération de 2,6 pour l'image finale. Néanmoins, le principe de pouvoir éliminer avant la reconstruction de l'image les données corrompues par un mouvement est très intéressant, en particulier en imagerie cardiaque. Une application spécifique est l'imagerie chez les patients présentant des

extrasystoles ventriculaires en nombre restreint. Deux améliorations seraient souhaitables : (i) utiliser un facteur d'accélération initial autour de 1, afin de conserver un rapport signal-sur-bruit suffisant sur l'image finale, et (ii) disposer d'un algorithme permettant d'identifier automatiquement les extrasystoles et de retirer sans intervention humaine les données correspondantes. D'ailleurs, il pourrait s'agir d'une première étape avant la reconstruction par l'algorithme GRICS.

### 3.3. Double synchronisation cardiaque et respiratoire<sup>2</sup> (112)

Les possibilités offertes par le SAEC ont été utilisées pour la première fois dans le protocole de recherche clinique portant sur « l'évaluation de la reproductibilité inter- et intra-observateur de l'IRM dans l'étude de la gravité de l'atteinte pulmonaire au cours de la mucoviscidose ». Cette maladie est fréquente dans la population blanche, puisqu'elle atteint 1/3200 naissances et fait depuis 2002 l'objet d'un dépistage néonatal. Elle est liée à une mutation sur le gène codant pour la protéine CFTR (cystic fibrosis transmembrane regulator), situé sur le bras long du chromosome 7. A ce jour, plus de 1200 mutations différentes ont été identifiées, ce qui explique probablement les divers phénotypes de la maladie rencontrés. L'atteinte pulmonaire reste prédominante, et est la principale cause de morbidité et de mortalité (90% des décès) (65). Si la plupart des patients décédaient au cours de l'enfance dans les années 1960, la médiane de vie dépasse désormais 35 ans et l'espérance de vie 42 ans grâce aux progrès de la prise en charge (113).

Le diagnostic précoce de l'atteinte pulmonaire, avant l'apparition des anomalies cliniques, et le suivi longitudinal des patients est donc crucial. Actuellement, le suivi en imagerie repose sur la radiographie thoracique annuelle, insuffisante, et une place croissante est faite au scanner comme examen de référence et en cas d'exacerbation. Cependant, les médecins qui prennent en charge ces patients sont concernés par le

---

<sup>2</sup> Evaluation of lung involvement in cystic fibrosis with contrast-enhanced T1-weighted MRI: preliminary results. Mandry D, Pasquier C, Baumann C, Vuissoz PA, Odille F, Montcouquiol-Kamdem-Simo S, Derelle J, Galloy MA, Guillemin F, Felblinger J, Claudon M. ESMRMB 2008, Valence, Espagne



problème de l'irradiation imputable à la réalisation de scanners itératifs. Nous pensons que l'IRM, technique d'imagerie en coupes, pourrait devenir un outil d'évaluation pulmonaire de ces patients, en s'intégrant dans leur suivi. Le but de cette étude préliminaire était d'évaluer les reproductibilités inter- et intra-observateurs de l'IRM dans l'évaluation de la sévérité de l'atteinte pulmonaire, avant d'envisager une éventuelle étude comparative entre scanner et IRM.

### **3.3.1. Protocole d'étude**

Ce protocole comprenait, outre l'analyse des mouvements respiratoires et l'évaluation de la perfusion, une analyse morphologique pour coter la sévérité de l'atteinte pulmonaire en utilisant un score décrit pour le scanner (114).

#### **3.3.1.1. Protocole IRM**

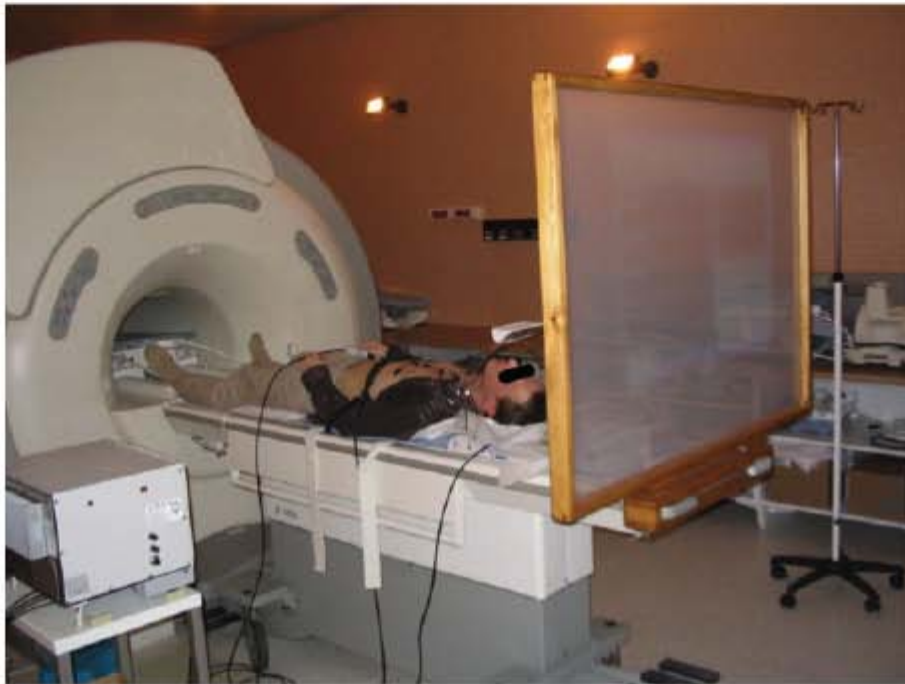Les examens ont été réalisés sur une IRM 1,5T (Signa Excite HD, General Electric Healthcare, Milwaukee, Etats-Unis), avec une antenne composée de 8 à 12 éléments en réseau phasé. Les séquences à visée morphologique ont été acquises quelques minutes après l'injection de chélate de gadolinium utilisée pour l'analyse de la perfusion (dose : 0,2 mmol Gd/kg).

##### **3.3.1.1.1. Acquisition en apnée**

L'acquisition de référence, en apnée expiratoire, a été effectuée avec une séquence de type écho de gradient rapide avec destruction de l'aimantation transversale résiduelle (FSPGR), avec les paramètres suivants : plan axial, TR/TE/angle de bascule 90/1,4/75°, matrice 384x256, 15 à 18 coupes jointives de 10mm d'épaisseur, champ de vue adapté au patient (40-44cm).

3.3.1.1.2. Acquisition en double synchronisation cardiaque et respiratoire

La séquence utilisée était une écho de gradient rapide sans spoiler adaptée par Pierre-André Vuissoz pour la synchroniser à la fois au rythme cardiaque et à la respiration. Il était demandé au patient de faire de courtes apnées d'environ 3 à 4s en fin d'expiration, en s'aidant de la courbe de sa respiration qui lui était projetée sur un écran placé en tête de table (Figure 38).



**Figure 38. Installation du patient avec rétrocontrôle visuel. La partie antérieure de l'antenne n'est pas en place, pour montrer les capteurs. Les courbes respiratoires obtenues à partir des ceintures pneumatiques sont projetées au patient sur l'écran.**

Après une phase d'apprentissage de quelques cycles respiratoires, des barres de seuil de tolérance vis-à-vis de la fin d'expiration étaient placées manuellement par un opérateur. La séquence était synchronisée par le SAEC qui ne déclenchait donc l'acquisition en diastole (retard de 300 à 400ms, programmé, par rapport à l'onde R) que pour les cycles cardiaques dans la fenêtre respiratoire définie (Figure 39). Six coupes axiales étaient alors réalisées,

placées selon les recommandations d'études destinées à réduire l'irradiation en scanner (115, 116). Les paramètres étaient les suivants : TR/TE/angle de bascule 8,8/1,8/75°, matrice 512x512, épaisseur de coupe 10mm, champ de vue adapté au patient (40-48cm), 3 excitations.

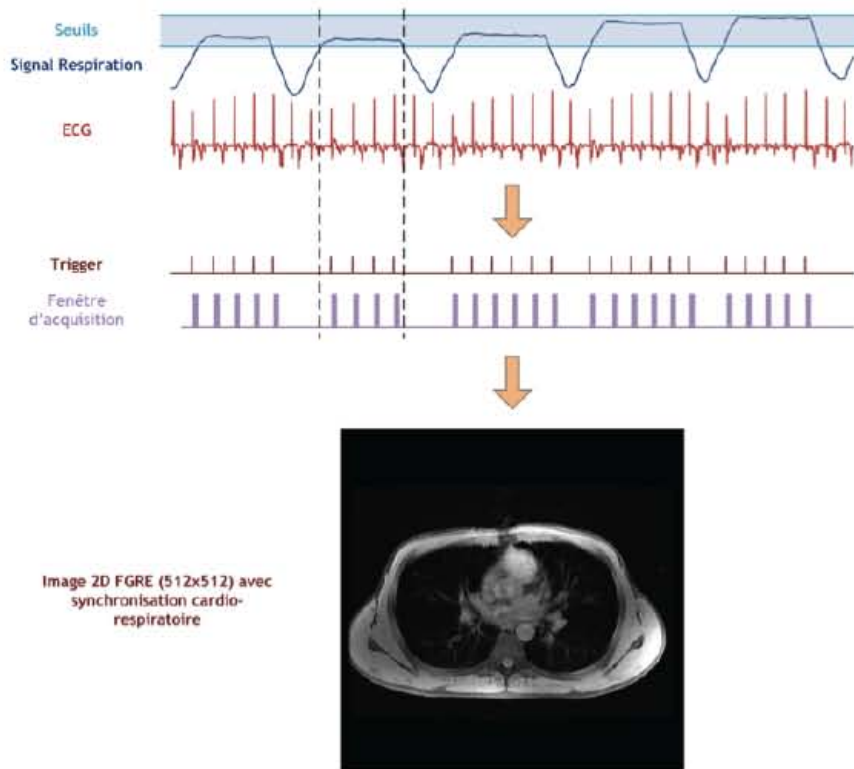


Figure 39. Principe de la double synchronisation. En haut : courbe respiratoire (l'expiration correspond à la partie haute de la courbe), avec seuils d'acceptation placés pour l'opérateur (en bleu) et signal ECG (en rouge). Au milieu, trigger (en pourpre) et fenêtre d'acquisition (en mauve), uniquement en fin d'expiration. En bas : exemple d'image obtenue.

### 3.3.1.2. Analyse des images

Les images obtenues ont été lues selon le score décrit au tableau 6 par trois lecteurs, dans un ordre aléatoire, à deux reprises pour les images en apnée et à une seule reprise pour celles en double synchronisation, afin de pouvoir étudier les reproductibilités inter et intra-observateurs. Ces trois observateurs étaient des radiologues séniors expérimentés.

Pour cette analyse, la sémiologie des anomalies broncho-pulmonaires a été considérée être identique à celle décrite pour en scanner.

**Tableau 6.** Score scanographique utilisé, décrit par Bhalla (114)

Catégorie	Scores			
	0	1	2	3
Sévérité des bronchectasies	Absence	Minime (diamètre de la lumière bronchique discrètement supérieur à celui du vaisseau adjacent)	Modérée (diamètre 2-3 x celui du vaisseau)	Sévère (diamètre > 3x celui du vaisseau)
Epaississement péribronchique	Absence	Minime (épaisseur pariétale égale au diamètre du vaisseau adjacent)	Modéré (jusqu'à 2x le diamètre du vaisseau)	Sévère (au-delà)
Etendue des bronchectasies *	Absence	1-5	6-9	>9
Etendue des impacts mucoïdes *	Absence	1-5	6-9	>9
Sacs ou abcès *	Absence	1-5	6-9	>9
Génération bronchique atteinte	Absence	Jusqu'à la 4 <sup>ème</sup>	Jusqu'à la 5 <sup>ème</sup>	Jusqu'à la 6 <sup>ème</sup> et périphérique
Nombre de bulles	Absence	Unilatérales (≤4)	Bilatérales (≤4)	>4
Emphysème *	Absence	1-5	>5	
Condensation	Absence	Sous-segmentaire	Segmentaire ou lobaire	
Notes : * : nombre de segments pulmonaires ; ajouter P en cas d'impacts mucoïdes et T d'épaississement péribronchique ; le score du patient est obtenu en retranchant le total des points du tableau à 25.				

Il a également été demandé aux lecteurs de coter la qualité de l'image présentée à l'aide d'une échelle visuelle analogique (EVA) allant de 0 à 10. Le rapport signal sur bruit a été mesuré sur une image de chaque série, comme le rapport de l'intensité moyenne au sein d'une large région d'intérêt (ROI) placée de préférence dans une zone de poumon normal sur l'écart-type constaté dans cette même ROI ; il n'a en effet pas été possible de faire cette

mesure en dehors du patient, les images étant acquises à l'aide d'une technique d'imagerie parallèle avec application d'un filtre en dehors du sujet.

### 3.3.1.3. Analyse statistique

Les résultats sont exprimés en moyenne  $\pm$  écart-type pour les variables continues.

Les coefficients de corrélation intra-classe à l'intervalle de confiance 95% (CCIC<sub>95%</sub>) ont été calculés pour analyser les reproductibilités inter et intraobservateurs, sur le score global.

## 3.3.2. **Résultats**

### 3.3.2.1. Population

18 patients (25,5 $\pm$ 4,8 ans) ont été inclus dans cette étude, dont 7 femmes. L'un d'entre eux n'a pas souhaité poursuivre l'examen au-delà des séquences de repérage, arguant de l'inconfort de l'installation et du bruit. Chez tous les autres, toutes les séquences ont pu être réalisées, à l'exception des deux premiers qui n'ont eu que trois des six coupes prévues pour les images en double synchronisation en raison de difficultés inhérentes au démarrage du protocole.

### 3.3.2.2. Score de sévérité

#### 3.3.2.2.1. Données générales

Les différentes anomalies décrites dans la mucoviscidose, c'est-à-dire celles constituant les critères du score utilisé, étaient détectées, sauf l'emphysème qu'un lecteur a déclaré ne pas être en mesure de coter, et ce de façon systématique (Figure 40).

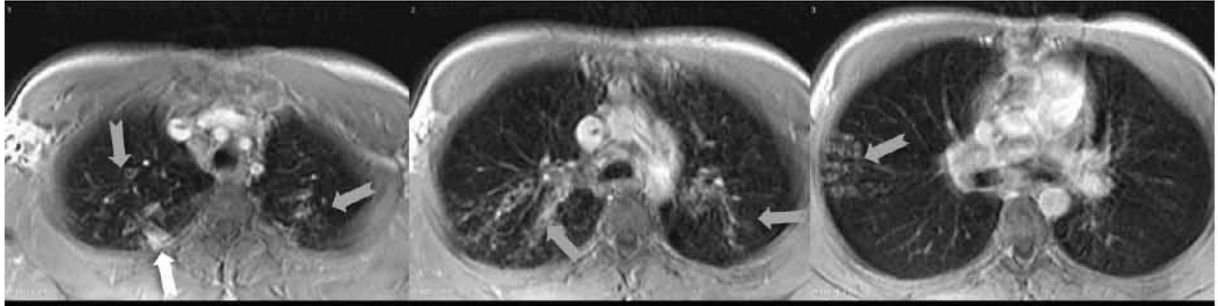


Figure 40. Coupes axiales obtenues en apnée, montrant des foyers de bronchectasies (flèche grise), ainsi qu'un petit foyer de condensation sous-segmentaire apical droit (flèche blanche). Epaissement pariétal bronchique quasi systématique avec les bronchectasies.

Le score de Bhalla moyen était de  $14,2 \pm 2,9$  et variait de 8 à 21, selon le patient et le lecteur, ce qui reflète une distribution assez large de la population, avec même quelques cas peu sévères (tableau 7). Rappelons qu'un score de Bhalla de 25 reflète une absence totale d'anomalie, alors qu'un score de 0 indique une grande sévérité (Figure 41).

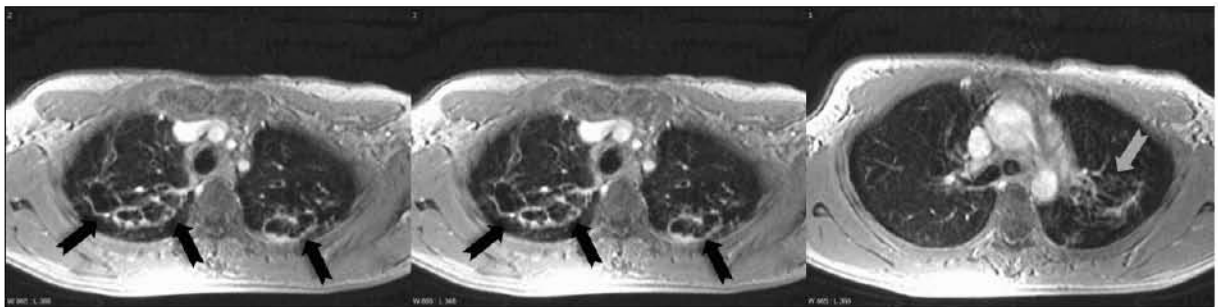


Figure 41. Coupes axiales en apnée, montrant des bronchectasies (flèche grise) dont certaines sont kystiques aux deux sommets (flèche noire), avec également un discret épaissement pariétal.

**Tableau 7.** Score de Bhalla pour chaque patient et chaque analyse

Patient	Apnée						Double synchronisation		
	Lecteur 1		Lecteur 2		Lecteur 3		Lecteur 1	Lecteur 2	Lecteur 3
	Lecture 1	Lecture 2	Lecture 1	Lecture 2	Lecture 1	Lecture 2			
1	17	13	16	17	19	17	16	19	20
2	13	12	15	16	20	15	17	19	19
4	15	13	18	18	21	16	13	18	18
5	13	12	14	14	11	9	13	15	15
6	13	11	16	15	15	8	13	14	18
7	12	10	14	13	13	9	12	14	14
8	13	12	16	17	17	14	16	16	19
9	17	13	17	18	20	17	17	19	18
10	14	12	15	16	15	11	12	17	14
11	9	11	13	13	11	9	11	14	11
12	13	11	14	15	12	13	13	16	13
13	10	9	15	14	8	10	11	15	14
14	11	10	15	15	11	13	11	13	14
15	10	9	15	14	12	9	11	15	12
16	14	14	17	21	21	17	16	20	19
17	12	11	15	15	12	15	13	15	15
18	13	11	15	15	10	13	12	15	13

### 3.3.2.2.2. Analyse des images en apnée

Les résultats de la reproductibilité intra-observateur, basée sur le coefficient de corrélation intra-classe à l'intervalle de confiance 95% de la mesure du score de Bhalla vrai et du score de Bhalla modifié, c'est-à-dire sans l'item « emphysème » non coté par le lecteur 2, sont présentés dans le tableau 8.

La reproductibilité intra-observateur est donc bonne dans tous les cas. Les valeurs sont plus élevées avec le score de Bhalla modifié, avec des intervalles de confiance resserrés.

**Tableau 8.** Reproductibilité intra-observateur et intervalle de confiance à 95%

	Score de Bhalla vrai		Score de Bhalla modifié	
	CCIC <sub>95</sub>	IC	CCIC <sub>95</sub>	IC
Lecteur 1	0,7248	0,3884-0,8908	0,7405	0,4167-0,8975
Lecteur 2	N/A	N/A	0,7443	0,4238-0,8992
Lecteur 3	0,6748	0,3019-0,8686	0,7170	0,3745-0,8874
Globale	0,6860	0,3208-0,8736	0,7493	0,4329-0,9013

Notes. CCIC95 : Coefficient de corrélation intraclasse. IC : Intervalle de confiance à 95%. Score de Bhalla modifié : sans l'item emphysème. N/A : non applicable (le lecteur 2 n'a pas coté l'item emphysème)

Ceux de la reproductibilité inter-observateurs figurent dans le tableau 9, pour le seul score de Bhalla modifié. Elle s'avère donc modérée à bonne.

### 3.3.2.3. Analyse des images en double synchronisation

Les résultats de la reproductibilité inter-observateurs, basée sur le coefficient de corrélation intra-classe à l'intervalle de confiance 95% de la mesure du score de Bhalla modifié sont présentés dans le tableau 9.

**Tableau 9.** Reproductibilités inter-observateurs

		Score de Bhalla modifié	
		CCIC <sub>95</sub>	IC
Apnée	Lecture 1	0,5554	0,2704-0,7875
	Lecture 2	0,6901	0,4462-0,8612
Double synchronisation	Lecture 1	0,7590	0,5488-0,8954

Notes. CCIC95 : Coefficient de corrélation intraclasse. IC : Intervalle de confiance à 95%. Score de Bhalla modifié : sans l'item emphysème.



### 3.3.2.4. Qualité d'images

#### 3.3.2.4.1. Résolution spatiale et rapport signal sur bruit

L'épaisseur des coupes était de 10 mm que ce soit en apnée ou en double synchronisation. En revanche, la taille du pixel dans le plan était différente, atteignant  $0,78 \times 0,78 \text{ mm}^2$  en double synchronisation contre  $1,04 \times 1,56 \text{ mm}^2$  en apnée.

Malgré cette différence de résolution spatiale dans le plan, le rapport signal sur bruit, détaillé dans le tableau 10, était nettement plus élevé pour l'acquisition en double synchronisation que pour l'acquisition en apnée, pour chaque patient et globalement, avec une moyenne de  $3,1 \pm 0,4$  contre  $1,7 \pm 0,3$  respectivement, et des médianes de 3,2 et 1,7 (Figure 42, Figure 43).

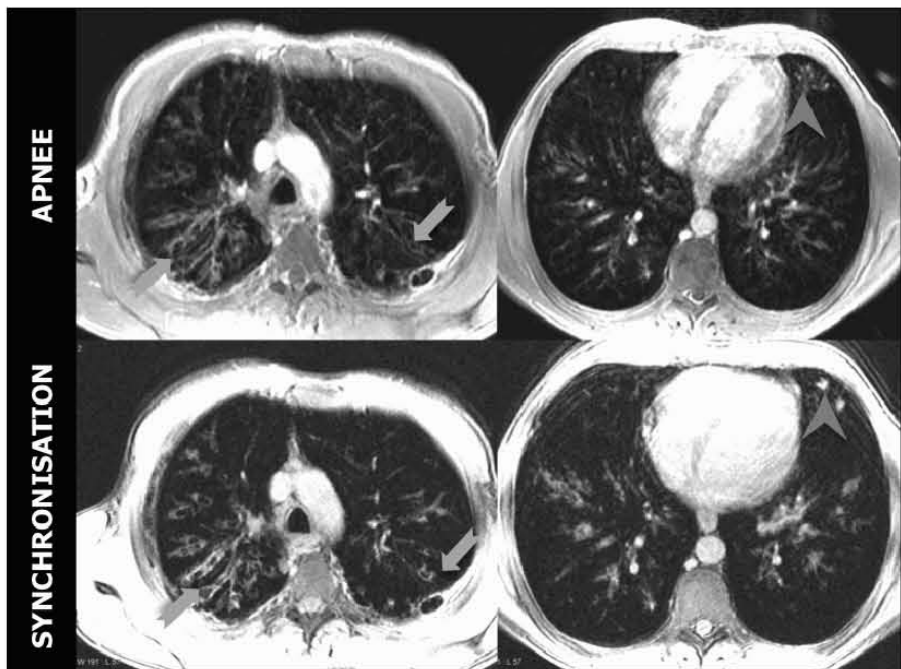


Figure 42. Coupes axiales acquises en apnée (rangée du haut) et en double synchronisation (rangée du bas), montrant le renforcement du rapport signal-sur-bruit en double synchronisation, notamment appréciable sur la description des bronchectasies avec épaissement pariétal (flèche grise), et la meilleure définition des bronchomucocèles linguaires (tête de flèche grise).

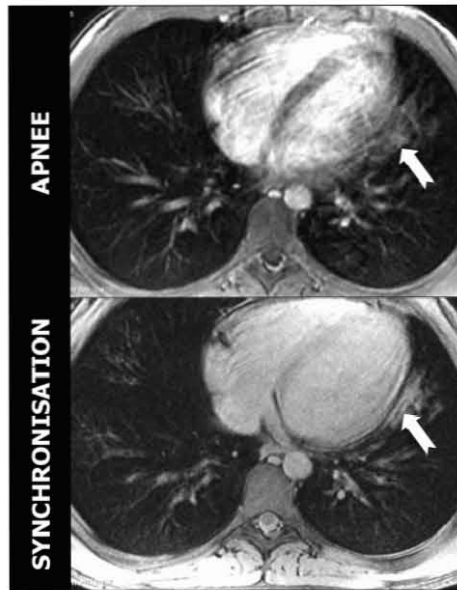


Figure 43. Coupes axiales acquises en apnée (rangée du haut) et en double synchronisation (rangée du bas), montrant la meilleure définition d'un foyer de condensation linguale (flèche blanche) grâce à la réduction des artéfacts cinétiques d'origine cardiaque par la synchronisation à l'ECG.

#### 3.3.2.4.2. Evaluation par les lecteurs

Pour autant, l'évaluation subjective par échelle visuelle analogique par les trois lecteurs donne des résultats opposés, avec des notes presque systématiquement supérieures en apnée qu'en double synchronisation pour les valeurs moyennes sur les trois lecteurs (tableau 10). Seul le lecteur 2 à quinze reprises, et une seule fois le lecteur 3, donne des notes supérieures pour la technique en double synchronisation.

**Tableau 10.** Rapport signal sur bruit et qualité évaluée par échelle visuelle analogique des images acquises en apnée et en double synchronisation

Patient	Apnée					Double synchronisation					
	SNR	EVA				Moyenne	SNR	EVA			
Lecteur 1		Lecteur 2	Lecteur 3		Lecteur 1			Lecteur 2	Lecteur 3		
1	1,4	1,7	3,2	3,7	2,9	2,6	0,4	0,7	1,1	2,4	
2	1,5	6,4	4,9	8,9	6,7	2,5	1,5	3,2	1,3	5,1	
4	2,0	9,3	6,8	8,3	8,1	3,0	3,7	7,5	7,4	6,3	
5	2,2	4,8	7,0	7,3	6,4	3,3	1,6	7,7	8,1	5,3	
6	1,5	7,7	5,5	9,5	7,6	4,0	4,4	7,2	4,6	6,5	
7	1,1	9,0	6,5	8,9	8,1	3,5	2,7	7,9	7,0	6,0	
8	1,7	5,2	6,7	4,7	5,5	3,3	2,3	7,3	3,1	4,6	
9	1,8	6,0	5,7	8,0	6,6	3,7	1,9	7,0	2,4	5,2	
10	1,6	7,0	6,8	8,0	7,3	2,4	2,4	7,2	3,5	5,7	
11	1,9	7,7	6,9	8,6	7,7	3,2	5,5	7,5	5,9	7,0	
12	1,2	5,6	6,7	7,0	6,4	3,4	2,2	7,2	8,4	5,3	
13	2,0	8,7	5,5	7,9	7,4	3,1	3,3	7,9	6,7	5,6	
14	1,9	8,5	6,5	8,6	7,9	3,1	6,9	7,9	5,9	7,3	
15	1,6	7,9	5,6	8,7	7,4	3,4	2,9	7,0	3,0	5,7	
16	2,3	7,9	6,3	9,1	7,8	2,9	2,2	8,2	3,6	5,9	
17	1,8	3,7	7,0	7,7	6,1	3,1	3,1	7,1	5,5	5,9	
18	1,6	8,6	6,3	7,9	7,6	3,3	4,6	7,5	7,6	6,3	
Min	1,1	1,7	3,2	3,7	2,9	2,4	0,4	0,7	1,1	2,4	
Max	2,3	9,3	7	9,5	8,1	4,0	6,9	8,2	8,4	7,3	
Moy	1,7	6,8	6,1	7,8	6,9	3,2	3,0	6,8	5,0	5,7	
EC	0,3	2,1	1,0	1,5	1,3	0,4	1,6	1,9	2,4	1,1	
Notes. EVA, échelle visuelle analogique de qualité d'image ; SNR, rapport signal sur bruit ; Min, valeur minimale ; Max, valeur maximale ; Moy, moyenne ; EC, écart-type.											

### 3.3.3. Discussion

Dans cette partie de l'étude, nous avons montré qu'il était possible d'analyser les anomalies parenchymateuses pulmonaires qui se rencontrent dans la mucoviscidose, conformément à ce qui a déjà été décrit dans la littérature que ce soit avec des séquences pondérées en T2 ou en T1 (40, 117-120). Toutes les anomalies ne sont pas aussi aisées à détecter par IRM. Si les bronchomucocèles et l'épaississement pariétal bronchique sont bien décrits et ce de façon reproductible, il n'en va pas de même pour l'analyse de l'étendue des bronchectasies et de leur sévérité, de celle des bulles, sacs ou abcès et de l'emphysème. Ceci s'explique aisément par les difficultés de l'IRM dans l'exploration des poumons, en raison de deux particularités :

- une composition à 98% d'air, avec une densité moyenne très faible (0,3 g/ml en fin d'expiration et 0,15 g/ml en inspiration profonde)
- de nombreuses interfaces air – tissu, qui représentent une immense surface d'échanges pour l'hématose (50-70 m<sup>2</sup>).

Pour ces raisons, le signal en IRM du proton est très faible, avec un T2\* très court (1,4 ms à 1,5T), ce qui impose d'utiliser des TE très courts afin qu'il y ait un signal mesurable (40, 119). Ce faible signal, et conséquemment rapport signal sur bruit, explique le faible développement de cette technique d'imagerie dans l'exploration du poumon, ce d'autant que les détails anatomiques à apprécier sont très petits. L'exploration morphologique de cet organe est donc essentiellement du ressort du scanner pour le moment. Pourtant, les multiples facettes de l'IRM et l'absence d'irradiation induite devraient lui permettre de trouver sa place dans l'arsenal diagnostique. D'ailleurs, c'est la voie fonctionnelle qui pour le moment a fait l'objet du plus grand nombre d'études. Ainsi, l'analyse de la ventilation semble assez prometteuse, même si pour le moment les techniques efficaces utilisent des gaz hyperpolarisés, ce qui implique une installation particulière et limite la technique à des centres de recherche (2, 118, 121, 122). La perfusion présente également de nombreuses applications potentielles, allant du diagnostic de l'embolie pulmonaire à la caractérisation et au suivi de lésions tissulaires parenchymateuses, en passant par le bilan fonctionnel avant chirurgie (123-126).

Les précédentes études concernant l'utilisation de l'IRM dans l'exploration pulmonaire de la mucoviscidose étaient essentiellement des preuves de faisabilité, avec des comparaisons vis-à-vis du scanner. A notre connaissance, la nôtre est la première à avoir évalué les reproductibilités inter- et intra-observateur, paramètre important pour envisager une utilisation en pratique, qui étaient modérées à bonnes. Ce résultat, bien qu'obtenu sur un petit échantillon de seulement dix-sept patients, est encourageant, et confirme que l'IRM peut trouver une place dans le suivi de ces patients, ce d'autant qu'elle n'implique pas d'irradiation et permet également d'évaluer certains paramètres fonctionnels (118, 127, 128).

Une autre originalité de cette étude repose sur la réalisation des images en double synchronisation cardiaque et respiratoire, sans apnée. Chacune des six images réalisées durait 2 à 3 mn soit un total de 15 mn environ, alors que l'acquisition des coupes en apnée ne requérait qu'environ 20 s. Un avantage de la synchronisation cardiaque est la réduction des artéfacts dans les segments antérieurs des bases ; par exemple, ceci permettait de mieux délimiter des foyers de condensation situés dans ces territoires (Figure 44). Et, puisque la durée de l'acquisition n'était plus une limite, nous avons pu diminuer nettement la taille du pixel, pour s'approcher de ce qui est obtenu en scanner. Nous avons également augmentée le nombre d'accumulations (3) afin d'augmenter le rapport signal-sur-bruit. D'ailleurs, celui-ci s'est avéré égal au double de celui mesuré sur les images en apnée. Néanmoins, le mode de mesure que nous avons utilisé est critiquable, surtout concernant un organe aussi hétérogène que le poumon et le paramètre mesuré n'est pas à proprement parler un rapport signal-sur-bruit. Pourtant, la méthodologie de mesure a bien été la même pour les deux modes d'acquisition. Pourtant également, les meilleures valeurs ont été obtenues en double synchronisation, soit avec la plus petite taille de pixel. Mais les notes données par deux des trois lecteurs sont presque toujours inférieures à celles des images en apnée, alors que c'est l'inverse pour le troisième. Plusieurs raisons peuvent expliquer ces discordances. Premièrement, si la durée d'acquisition n'était pas limitée par l'apnée, ce paramètre a tout de même été un frein puisque chaque coupe durant environ deux minutes,

nous n'avons réalisé que six images avec cette technique, comme cela a été proposé pour limiter la dose en scanographie (129) ; mais cela pouvait rendre la tâche du lecteur plus ardue pour coter en confiance les items du score de Bhalla et ainsi avoir un impact négatif sur l'évaluation qualitative des images qui s'est déroulée dans le même temps. Deuxièmement, la diminution nette de la taille du pixel dans le plan ( $0,78 \times 0,78 \text{ mm}^2$  en double synchronisation contre  $1,04 \times 1,56 \text{ mm}^2$  en apnée), choisie afin de s'approcher de ce qui est obtenu en scanner, a probablement gommé une partie des bénéfices tirés de l'augmentation du rapport signal sur bruit, sans être décisive pour le détail de l'analyse, et conservant une épaisseur de 10mm. Le fait que la reproductibilité interobservateur soit légèrement supérieure avec la double synchronisation qu'en apnée, et avec des intervalles de confiance resserrés, pourrait indiquer malgré tout une meilleure qualité d'images, donnant tort aux deux lecteurs. Toutefois, cette hypothèse doit être vérifiée sur une plus large population ; peut-être cette amélioration de la reproductibilité inter-observateur est-elle liée au nombre restreint d'images en double synchronisation, limitant ainsi les incertitudes pour le lecteur. Mais et troisièmement, le lecteur qui a coté généreusement les images en double synchronisation a pu être influencé par son investissement dans le protocole puisqu'il s'agit de l'auteur de ces lignes. D'ailleurs, cela souligne bien toute la subjectivité d'une cotation de qualité d'image reposant sur une échelle visuelle analogique.

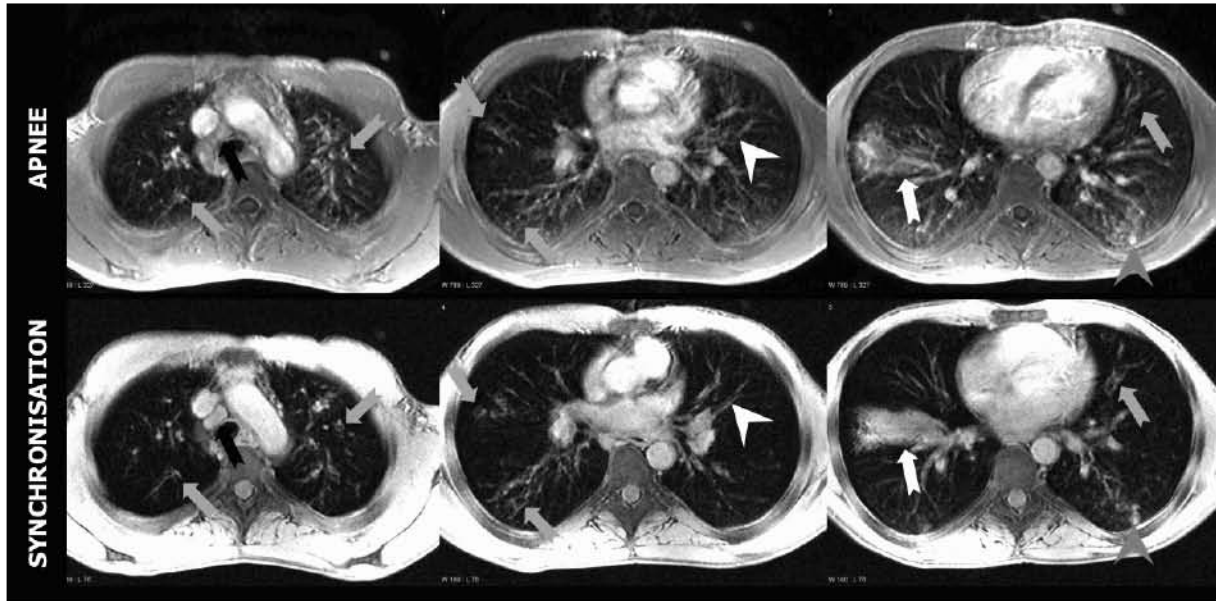


Figure 44. Coupes axiales acquises en apnée (rangée du haut) et en double synchronisation (rangée du bas), montrant des bronchectasies avec discret épaississement pariétal (flèche grise), un bronchomucocèle (tête de flèche grise), un foyer de condensation parenchymateuse lobaire inférieur droit (flèche blanche), et la réduction des artéfacts cinétiques liés aux battements cardiaques en double synchronisation : artéfacts fantômes dans les segments paracardiaques (tête de flèche blanche), et dans les structures médiastinales permettant de mieux visualiser une adénopathie de la loge de Baretz (flèche noire).

### 3.3.4. Conclusions sur l'étude mucoviscidose

Plusieurs points d'intérêt sont à souligner. En premier lieu, nous avons démontré la faisabilité d'une évaluation de la sévérité de l'atteinte pulmonaire au cours de la mucoviscidose par IRM, renforcée par une bonne reproductibilité, à la fois inter et intraobservateur, de la mesure basée sur un score pourtant créé pour une analyse scanographique. Grâce aux informations recueillies, il est possible d'envisager d'utiliser l'IRM dans une étude de confrontation avec le scanner. L'hypothèse initiale que l'IRM, d'autant qu'elle n'implique aucune irradiation, pourrait trouver sa place dans l'arsenal du suivi des patients atteints de mucoviscidose, se trouve donc confortée, d'autant plus que, comme nous le verrons dans le chapitre suivant, elle peut également apporter des informations fonctionnelles (130). Enfin, ce protocole de recherche clinique a été le premier à mettre en

œuvre les techniques développées au sein du laboratoire pour compenser le mouvement, avec l'utilisation de la double synchronisation respiratoire et cardiaque ; les résultats ont été satisfaisants, puisque la reproductibilité inter-observateur de l'analyse était similaire en double synchronisation et en apnée. Néanmoins, l'utilisation de cette technique a impliqué un allongement considérable de la durée d'acquisition, passant de 20 s environ pour la séquence en apnée à 15 mn environ pour les six coupes en double synchronisation ; il faut donc améliorer la technique, par exemple en réduisant le nombre d'accumulations, et peut-être en réservant la synchronisation cardiaque pour les images thoraciques basses, là où les artéfacts cinétiques d'origine cardiaque sont les plus importants.

### **3.4. GRICS et ciné cardiaque<sup>3</sup> (131)**

Cet algorithme de reconstruction généralisée pour l'IRM, dont l'acronyme signifie « Generalized Reconstruction by Inversion of Coupled Systems » a été mis au point par Freddy Odille au cours de son doctorat d'université, a également fait l'objet de deux publications et d'un dépôt de brevet (71, 132, 133). Il permet de réaliser des images IRM en respiration libre. Depuis lors, plusieurs doctorants poursuivent ces travaux dans le domaine de l'imagerie cardiaque en « sang noir ». Nous avons pour notre part souhaiter adapter cet algorithme dans le domaine de l'exploration fonctionnelle cardiaque, ce que nous exposerons après avoir procédé à une présentation succincte de GRICS.

#### ***3.4.1. Description simplifiée de l'algorithme GRICS***

GRICS est un développement basé sur la reconstruction généralisée décrite pour corriger les mouvements arbitraires, étendu aux acquisitions avec antennes multiples (134, 135). C'est un algorithme de reconstruction itératif, qui nécessite plusieurs acquisitions. Il repose sur l'hypothèse que le signal IRM est conservé d'une image à l'autre, et donc que les variations sont induites par le mouvement. Partant de l'image acquise, il optimise pas à pas

---

<sup>3</sup> Model-based reconstruction for free breathing cardiac cine Imaging using GRICS. Vuissoz PA, Odille F, Fernandez B, Lohezic M, Benhadid A, Mandry D, Felblinger J. ISMRM 2009 17th Scientific Meeting and Exhibition, Honolulu, Etats-Unis



à la fois l'image résultante et un modèle de mouvement. Ce dernier est représenté par une carte du mouvement dans les deux directions du plan de coupe et pour chaque élément d'antenne. Son originalité est qu'il est contraint par la prise en compte des capteurs de détection des mouvements, qui peuvent être externes le plus souvent (ceintures respiratoires, ECG...) ou internes (écho-navigateurs) ; le seul impératif qui s'impose à ces capteurs est qu'ils doivent être corrélés temporellement aux mouvements à corriger (Figure 45).

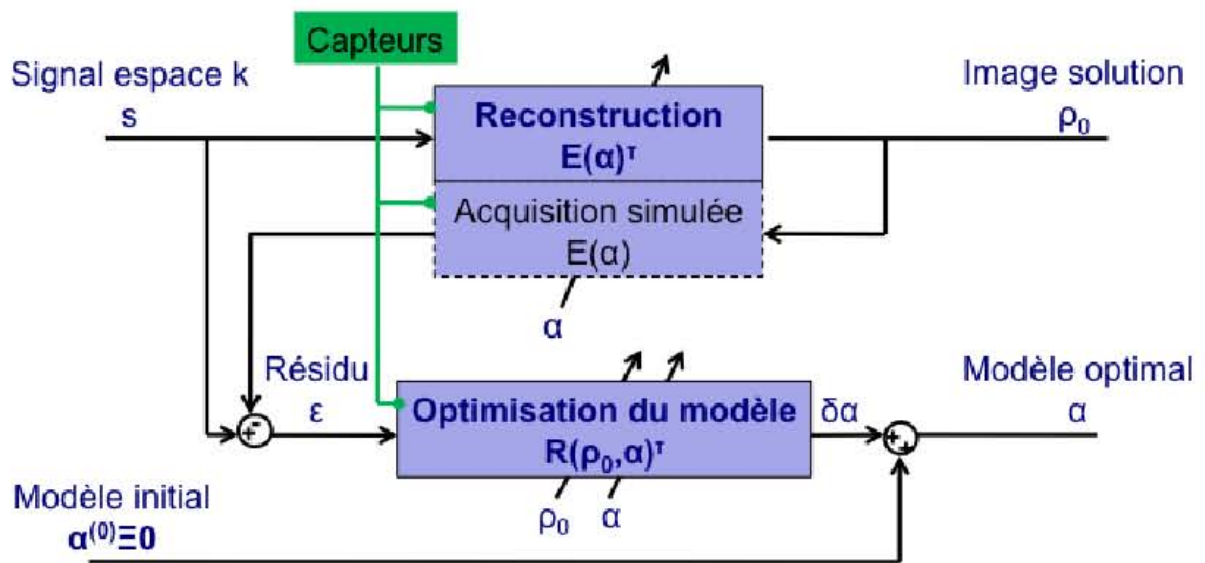


Figure 45. GRICS est un algorithme itératif de reconstruction généralisée qui vise à résoudre le système d'équations :  $s=E(\alpha)\rho_0$ ,  $\epsilon=R(\rho_0,\alpha)\delta\alpha$  avec comme contrainte les informations de capteurs de mouvements, où  $s$  est le signal recueilli,  $\alpha$  le modèle de mouvement à optimiser,  $\epsilon$  le résidu à minimiser.

Dans les premiers travaux publiés, cet algorithme a d'abord été testé sur fantôme comportant une partie fixe et une autre mobile, puis chez des volontaires en réalisant des images de cœur, statiques, avec une séquence en écho de spin rapide avec double inversion récupération de type « sang noir ». Nous avons souhaité adapter cet algorithme au ciné cardiaque, étape importante de ces explorations pour l'analyse de la fonction systolique globale et régionale en IRM, afin d'être en mesure de proposer aux patients incapables de

maintenir une apnée suffisante, comme les enfants, une exploration de qualité et en respiration libre.

### **3.4.2. Application au ciné cardiaque**

#### **3.4.2.1. Adaptation de l'algorithme à la problématique**

Le développement initial de l'algorithme était conçu pour réaliser des images dites statiques. L'adaptation au mode dynamique tel qu'utilisé pour l'imagerie fonctionnelle cardiaque a été entièrement réalisée par Pierre-André Vuissoz. En particulier, il a fallu intégrer la question du mouvement cardiaque, puisque la version initiale de GRICS n'était prévue que pour gérer le mouvement respiratoire. Le choix s'est porté vers une synchronisation rétrospective à la fois respiratoire et cardiaque, en utilisant une séquence en précession libre à l'état d'équilibre avec une haute résolution temporelle, d'environ 1s par image. Les principaux paramètres de la séquence étaient les suivants : TR/TE/angle de bascule 3,9 ms/1,7 ms/45°, matrice 256x256, champ de vue 40 cm adapté au patient si besoin, épaisseur de coupe 8 mm, bande passante 125 kHz. La particularité de l'acquisition résidait dans l'encodage en phase, selon l'agencement suivant :  $k=8n+j$ , avec  $n=1$  à 31 et  $j=1,5,2,6,3,7,4,8$ . L'acquisition des données se poursuivait sur 40 s, soit environ 40 répétitions. Pour la reconstruction des images, le cycle cardiaque a été segmenté en quatorze parties, permettant la reconstruction de quatorze images clés considérées comme des problèmes indépendants, en imposant toutefois une contrainte d'évolution linéaire interdisant tout changement trop brutal (Figure 46). Enfin, pour obtenir trente-deux phases dans le cycle cardiaque une interpolation par zéro filling a été réalisée.

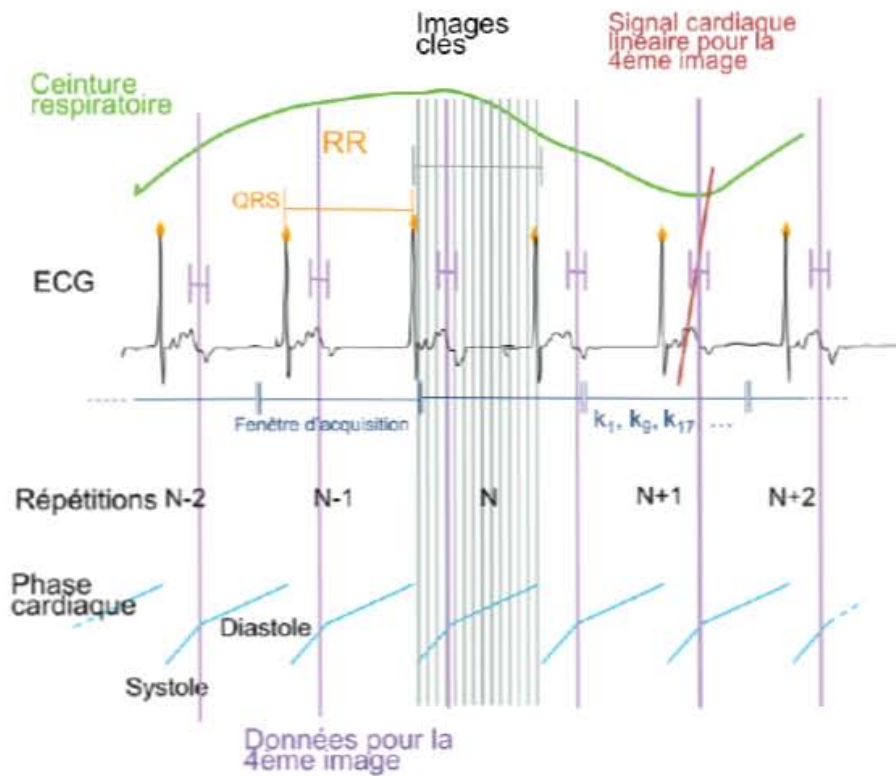


Figure 46. Représentation schématique du processus de reconstruction des images pour le ciné cardiaque avec GRICS. Chaque cycle cardiaque, représenté par l'intervalle R-R, est divisé en 14 phases ou images clés. Pour chaque image clé, une variation linéaire du signal ECG est utilisée, en complément des signaux des deux ceintures respiratoires.

#### 3.4.2.2. Etude réalisée

Nous avons testé cette approche sur un premier volontaire sain. Le protocole comprenait la réalisation de coupes grand axe horizontal et vertical en séquence balanced-SSFP habituelles. Sur ces deux images étaient placées les coupes petit axe contiguës de 8mm, couvrant l'ensemble des volumes ventriculaires en :

- séquence balanced-SSFP classique réalisée en apnée expiratoire avec les paramètres suivants : TR/TE 3,6/1,6ms, angle 45°, matrice 224x224, champ de vue 40cm, 30 phases cardiaques

- séquence en respiration libre avec les paramètres suivants : TR/TE 3,8/1,7ms, angle 45°, matrice 256x256, champ de vue 40cm, 40 répétitions successives.

Les images obtenues ont été analysées à l'aide du logiciel utilisé en pratique clinique (Mass Analysis Plus, Medis, The Netherlands) en traçant les contours endocardiques du ventricule gauche et du ventricule droit en télésystole et télédiastole et épocardiques du ventricule gauche en télédiastole. Ceci permettait donc d'obtenir les volumes télédiastoliques et télésystoliques des deux ventricules, donc les volumes d'éjection systoliques et les fractions d'éjection, ainsi que la masse myocardique du ventricule gauche.

Les images obtenues en ciné-GRICS apparaissent plus floues que celles en apnée (Figure 47), mais permettent toutefois d'obtenir un bon contraste entre myocarde et cavité, et de distinguer les reliefs musculaires tant dans le ventricule gauche que dans le ventricule droit. Chez ce volontaire, les résultats des paramètres des fonctions ventriculaires globales étaient similaires avec les deux méthodes (tableau 11).

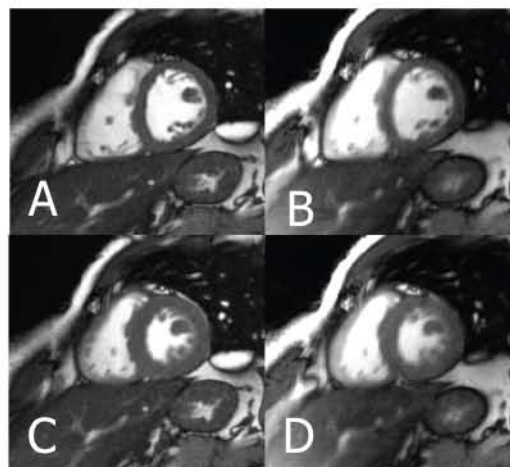



Figure 47. Comparaison des images en diastole (A,B) et systole (C,D) obtenues en ciné standard (apnée, A,C) et en ciné-GRICS (respiration libre, B, D).

**Tableau 11.** Comparaison des mesures de fonction ventriculaire effectuées en ciné standard et en ciné-GRICS

	Ciné standard		Ciné GRICS	
	VG	VD	VG	VD
VTD (ml)	149	169	149	155
VTS (ml)	63	80	62	78
VES (ml)	86	89	87	77
FE (%)	58	53	58	50
Masse (g)	115		118	

Abréviations : VTD volume télédiastolique, VTS volume télésystolique, VES volume d'éjection systolique (VTD-VTS), FE fraction d'éjection (VES/VTD), VG ventricule gauche, VD ventricule droit

La représentation en mode temps-mouvement (Figure 48) permet également d'apprécier la bonne définition des structures anatomiques, et le contraste entre cavité et myocarde.



**Figure 48.** Représentation temps mouvements (B) d'une coupe selon le grand axe horizontal (repérage en A), montrant de haut en bas les structures visibles le long de la flèche : air à l'extérieur du patient (bande noire), graisse sous-cutanée (bande blanche), paroi musculaire et cartilages costaux (bande grise), paroi libre du ventricule droit (bande grise, flèche noire), cavité ventriculaire droite (bande blanche), septum interventriculaire (bande grise, flèche blanche), paroi inféro-latérale du ventricule gauche (bande grise, flèche grise), poumon avec un vaisseau en coupe (large bande noire), et illustrant les modifications entre systole (étoile noire) et diastole (étoile blanche).

Cette étude préliminaire a servi de test de faisabilité. Un point à souligner est que la durée totale de l'acquisition en respiration libre est d'environ 15 mn, soit le même ordre de grandeur que le temps nécessaire pour réaliser les 13 à 15 coupes en apnée, en intégrant les temps de récupération entre chaque image. Actuellement, les données recueillies sur six autres volontaires sont en cours de reconstruction et d'analyse. En effet, l'une des limites actuelles est le temps de reconstruction nécessaire, de deux à trois jours pour une coupe donc d'environ six semaines pour un examen complet. Un travail d'optimisation informatique est en cours, qui devrait permettre de réduire considérablement les temps de calcul, dans le but d'arriver à fournir les images dans un délai raisonnable, compatible avec la clinique, autour d'une minute, soit peu ou prou le temps d'acquisition. Une telle séquence permettant d'obtenir en respiration libre une qualité d'image proche de celle acquise en apnée serait utile dans un certain nombre de situations où les patients sont incapables de maintenir l'apnée requise : enfants, patients dyspnéiques. Il est également possible d'envisager de combiner cette technique avec SPACE-RIP, dont il a été fait mention précédemment, pour réaliser des séquences en mode-ciné chez des patients présentant une abondante extrasystolie ventriculaire.

#### 3.4.2.3. Vers une analyse cinétique segmentaire

L'autre versant du ciné-GRICS est qu'il procure non seulement une image, mais également un modèle de mouvement. C'est ce qu'a proposé Pierre-André Vuissoz (Figure 49) (136). Dans cet exemple, on peut observer qu'il existe une corrélation entre les composantes cardiaques et respiratoires du mouvement observé et les signaux physiologiques correspondants, du moins en termes de fréquence. Il est en revanche plus surprenant de constater que les déplacements en x sont quasi nuls, ce qui n'est pas attendu. Cette approche doit faire l'objet d'une validation par rapport à des techniques de référence. Peut-être la prise en compte de l'information de phase, disponible dans les données brutes, pourrait-elle participer à cette amélioration.

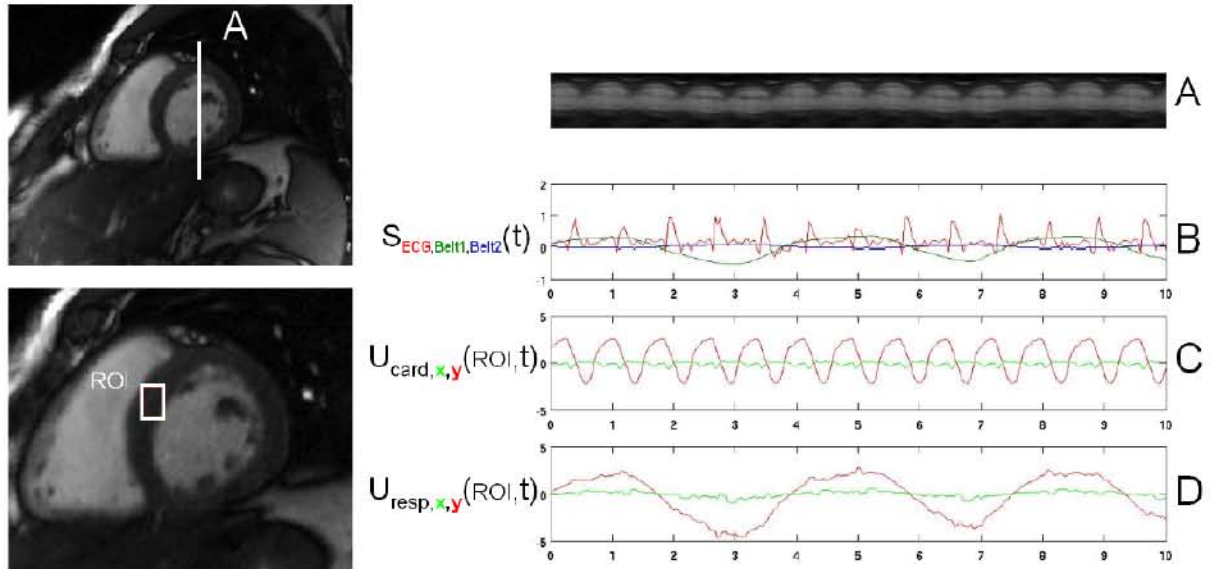


Figure 49. Analyse du mouvement au sein d'une région d'intérêt septale (ROI) à partir du modèle de mouvement calculé par GRICS lors d'une acquisition ciné. A : représentation en mode temps-mouvement d'une coupe grand axe vertical repérée sur la coupe petit-axe en haut à gauche. B : Signaux physiologiques enregistrés à 25Hz, avec un ECG (rouge) et deux ceintures respiratoires (vert et bleu). C et D : composante cardiaque et respiratoire en x (vert) et y (rouge) du déplacement du vecteur moyen au sein de la ROI. A noter que les fréquences obtenues entre les signaux physiologiques et la composante correspondante du déplacement sont équivalentes.

#### 4. CONCLUSION SUR LES TECHNIQUES DE GESTION DES MOUVEMENTS PHYSIOLOGIQUES

La gestion des mouvements cardiaques est certainement plus aboutie que celle des mouvements respiratoires. Plusieurs explications peuvent être avancées à cela. Tout d'abord, la disponibilité d'un capteur fiable et véritable reflet de l'activité contractile cardiaque qu'est l'ECG facilite la tâche. Ensuite, l'activité cardio-circulatoire est entièrement automatique, avec des cycles réguliers, à l'inverse de l'activité ventilatoire, semi-automatique et facilement modulée par le sujet. Pourtant, la synchronisation à l'ECG trouve justement ses limites chez les patients arythmiques, d'où l'intérêt de techniques telles SPACE-RIP qui permettent d'éliminer avant la reconstruction les données corrompues ; si ces données pouvaient être identifiées entièrement de manière automatique, cela engendrerait un gain de temps indéniable dans l'analyse a posteriori. Et elle présente l'inconvénient de prolonger la durée de l'acquisition par rapport à une séquence non-synchronisée, avec l'apnée comme facteur limitant majeur en imagerie thoraco-abdominale. D'où l'importance du développement des techniques de synchronisation respiratoire, voire de double synchronisation. Nous avons utilisé une double synchronisation chez des patients atteints de mucoviscidose, avec une reproductibilité inter-observateur d'analyse aussi bonne que sur les séquences en apnée, et avec un gain en qualité d'image dans les régions antérieures basales, habituellement soumises aux artéfacts cinétiques liés à l'activité cardiaque. Quant à l'algorithme GRICS, dérivé du cadre de la reconstruction généralisée et qui offre, outre l'imagerie en respiration libre un modèle de mouvement, il laisse entrevoir un avenir prometteur à ces techniques, comme nous l'avons montré pour les acquisitions de ciné-cardiaque en respiration libre. Son adaptation à la 3D permettra en effet de gérer la problématique ô combien importante du changement de plan de coupe qui intervient lors des acquisitions en respiration libre.



## **CHAPITRE 4. CAS PARTICULIER DES ETUDES DE CINETIQUE DES TRACEURS**



J'avais eu l'occasion de travailler sur la perfusion rénale au cours de mon DEA, ayant testé plusieurs produits de contraste dans un modèle de reins normaux chez le rat (137). Nous avons alors mis en avant le potentiel d'un produit de contraste macromoléculaire produit par le laboratoire Guerbet (Aulnay-sous-Bois, France), le P792, dont le développement commercial a par la suite été stoppé, pour les études fonctionnelles, grâce à un moindre effet T2 et T2\* proportionnellement à l'effet T1 par rapport aux chélates de gadolinium non spécifiques. J'ai poursuivi dans ce domaine des études de cinétique des traceurs, en m'intéressant au cœur, qui est devenu mon domaine de prédilection en radiologie, et ces travaux seront présentés dans la première partie de ce chapitre. Dans la suite de ce chapitre, j'exposerai des études en IRM dynamique après injection de chélate de gadolinium, ce qui me permettra de débattre de la question des mouvements ventilatoires. Il ne s'agit ici que d'applications cliniques, qui illustreront les problèmes posés par les mouvements et permettront, en quelque sorte, d'éditer le cahier des charges des outils désormais en cours de développement au sein du laboratoire, notamment par Marina Filipovic qui travaille à l'adaptation de GRICS, mais qui n'étaient pas disponibles pendant mon doctorat.

## 1. SPECIFICITES DE L'IRM POUR LA QUANTIFICATION DE LA CINETIQUE

L'IRM, technique non irradiante, à la différence du scanner, et permettant l'étude de la plupart des organes sans limite de profondeur, contrairement à l'échographie, s'impose de plus en plus comme une technique de choix pour l'imagerie fonctionnelle de perfusion (138). Après avoir défini la notion de perfusion et les phénomènes apparentés, nous présenterons les avantages et inconvénients de l'IRM pour ces analyses.

### 1.1. Perfusion et notions apparentées

#### 1.1.1. Définition de la perfusion tissulaire

L'imagerie dite fonctionnelle vise à mesurer des paramètres qui permettent de mieux caractériser un organe, un tissu ou une lésion. Selon le phénomène physiologique étudié, les paramètres à analyser diffèrent, et donc les modalités de l'imagerie également. Souvent, le terme « d'imagerie de perfusion » est employé à visée simplificatrice mais par excès. En effet, la perfusion tissulaire se définit comme le débit sanguin tissulaire par unité de volume d'un organe. Elle s'exprime donc en  $\text{ml} \cdot \text{mn}^{-1} \cdot \text{g}^{-1}$  (souvent en  $\text{ml} \cdot \text{mn}^{-1} \cdot 100\text{g}^{-1}$ ). Elle dépend donc du nombre de capillaires fonctionnels et du débit moyen dans ces capillaires, et reflète, la plupart du temps, le métabolisme de l'organe (Figure 50). Elle est donc différente du débit sanguin (en  $\text{l} \cdot \text{mn}^{-1}$ ), bien qu'elle lui soit reliée par la masse de l'organe, ou du volume sanguin (en l).

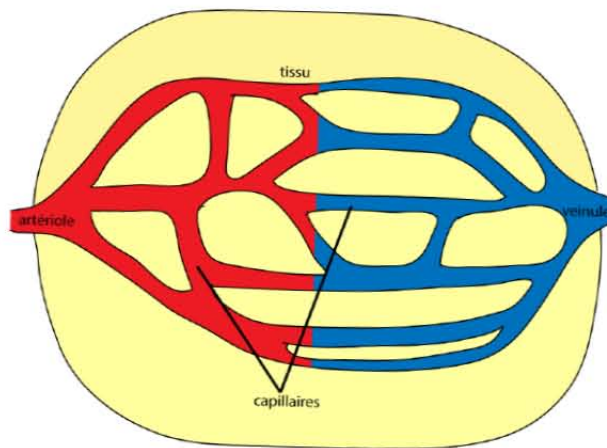


Figure 50. Représentation schématique de la circulation sanguine au sein d'un organe. Le débit sanguin correspond à la quantité de sang par unité de temps qui arrive à l'organe, figuré en jaune et qui comprend des cellules et un tissu interstitiel de soutien, par le réseau artériel ; la perfusion de l'organe correspond à ce débit ramené à sa masse. Les artères se divisent en artérioles, qui elles-mêmes donnent les capillaires qui représentent l'essentiel du volume sanguin dans l'organe. Puis le sang quitte l'organe par le versant veineux des capillaires qui se regroupent en veinules, puis elles-mêmes en veines.

Etudier la perfusion tissulaire se fait essentiellement dans trois situations. Tout d'abord quand il faut diagnostiquer un défaut de perfusion, qui va être à l'origine d'une ischémie tissulaire ; c'est le cas par exemple dans le diagnostic des accidents vasculaires

cérébraux ou de l'ischémie myocardique. Le deuxième domaine d'utilisation est essentiellement oncologique, afin de mieux caractériser les lésions tumorales et de pouvoir les suivre sous traitement, avec des informations qui précèdent les modifications morphologiques ; ces lésions ont en effet de grands besoins en oxygène et substrats, d'où le développement d'une néoangiogenèse (139). Il est également possible de s'intéresser à la fonction à proprement parler d'un organe, comme le rein, le foie ou le poumon ; pour ces deux derniers, les informations établies grâce à ces techniques d'imagerie peuvent permettre de prédire par exemple s'il restera du parenchyme suffisant pour assurer la fonction de l'organe à la suite d'une chirurgie d'exérèse tumorale (140).

Souvent, l'imagerie dite de perfusion vise en fait à mesurer des paramètres qui indirectement reflètent la perfusion, ou des propriétés apparentées de l'organe. Outre le débit sanguin et le volume sanguin, entrent dans cette catégorie le temps de transit moyen, le coefficient de perméabilité membranaire, le volume de distribution du traceur... Nous n'entrerons pas ici dans le détail de ces questions fondamentales, qui méritent une place plus importante que celle que nous pouvons leur accorder.

### ***1.1.2. Analyse des données de cinétique de traceurs en IRM***

L'analyse des images obtenues au cours d'une étude de cinétique peut se faire de plusieurs manières. Tout d'abord, il est possible d'apprécier l'évolution temporelle du rehaussement par une analyse purement visuelle. Evidemment, une telle analyse est subjective, avec la problématique de la reproductibilité des résultats.

Une deuxième solution est de suivre l'évolution temporelle du signal de tout ou partie de l'image, au sein d'une région d'intérêt, voire voxel par voxel. Cela permet donc d'établir des courbes temps-intensité, avec à nouveau plusieurs possibilités d'analyse : description simple, éventuellement renforcée par le choix de quelques points remarquables sur la courbe, ou analyse mathématique, de préférence basée sur les concentrations du

traceur que sur l'intensité du signal mesuré. Différentes méthodes de résolution des problèmes existent, qui doivent être adaptées au phénomène analysé.

## **1.2. Avantages et inconvénients de l'IRM pour l'étude de la cinétique des traceurs**

Comme cela a déjà été souligné, l'IRM est une technique non irradiante, et sûre. De plus, elle procure une résolution temporelle et une résolution spatiale élevées, qui conviennent à cette application. Ainsi, il est possible d'obtenir une série dynamique à haute résolution temporelle, tout en conservant une qualité d'image anatomique suffisante. Et l'amélioration constante des antennes ainsi que des séquences permet désormais de réaliser ces acquisitions non plus seulement en 2D mais en 3D.

Mais la richesse technique de l'IRM est également probablement son talon d'Achille pour l'utilisation en imagerie fonctionnelle de perfusion. En effet, elle offre tant de possibilités de choix de la séquence, de l'antenne, de réglages des paramètres de l'acquisition ou de l'injection, qu'il est difficile de les homogénéiser entre plusieurs centres, surtout s'ils ne disposent pas exactement du même équipement. Or, ces choix ne sont pas anodins, en cela qu'ils vont influencer la relation entre le signal mesuré dans l'image et la concentration du produit de contraste (141). Pourtant, obtenir une relation linéaire entre signal et concentration du traceur est indispensable pour pouvoir quantifier de façon fiable le phénomène désiré (137, 142, 143).

Enfin, la question des produits de contraste eux-mêmes peut être considérée comme un avantage ou un inconvénient de la technique, oscillant entre le choix, leur disponibilité et les difficultés de quantification, ce d'autant que leur effet varie selon les conditions de l'expérimentation. Ils peuvent être classés selon leurs propriétés pharmacocinétiques ou selon leurs propriétés physiques (144). Pour l'analyse de cinétiques de rehaussement, c'est plutôt le premier mode de classement qui est adéquat. Brièvement, on distingue :

- les agents non spécifiques : de petit poids moléculaire, ils diffusent librement vers le secteur interstitiel et sont éliminés par filtration glomérulaire. Ils sont utilisés en routine clinique. Ils peuvent servir à l'étude de la filtration glomérulaire et de la perfusion, mais à condition de prendre en compte cette diffusion au secteur interstitiel (145).
- les agents à rémanence vasculaire et clairance rapide : de poids moléculaire plus important, ils ne diffusent pas dans le secteur extravasculaire mais restent librement filtrés par le glomérule rénal. Ce sont donc de vrais traceurs de la filtration glomérulaire, et de la perfusion (146).
- les agents à rémanence vasculaire et clairance lente : il s'agit de molécule de taille nettement supérieure, qui ne diffusent pas dans le secteur extravasculaire et ne sont pas non plus éliminés par le rein. Ce sont des traceurs de la perfusion (147).

## 2. ANALYSE DE PARAMETRES A L'ETAT STATIONNAIRE

### 2.1. Notions générales

L'analyse à l'état stationnaire se base sur la comparaison d'images obtenues avant et après injection, pour extraire un paramètre, comme le temps de relaxation longitudinale T1, son inverse R1 (148) ou le coefficient de partage des concentrations du traceur de part et d'autre de la membrane capillaire, plasmatique et extravasculaire, noté  $\lambda$ . Mais, ce genre d'analyse reposant sur la comparaison de deux ou plusieurs images n'est pas utilisé qu'en cinétique des traceurs. Par exemple, c'est la méthode pour calculer le temps de relaxation transversale T2 d'un tissu, à partir de plusieurs images à paramètres identiques à l'exception du TE (149).

Pour obtenir cet état stationnaire, dans lequel les concentrations artérielle et veineuse du traceur sont équivalentes et où les échanges à travers la membrane capillaire sont stables, il faut recourir à une injection lente et régulière du produit de contraste par voie veineuse, ou perfusion, pendant un laps de temps assez long, d'une heure environ (150, 151).

Il n'y a alors guère de contrainte temporelle lors de l'acquisition, puisqu'il n'est pas nécessaire d'obtenir une résolution temporelle élevée, contrairement à ce qui prévaut dans les études au premier passage, si ce n'est la capacité d'apnée du patient. Il est donc possible de privilégier la résolution spatiale et/ou le rapport signal sur bruit. Afin de limiter les déplacements liés à la respiration entre les deux images, il faut essayer de les réaliser dans les mêmes conditions d'apnée, à moins que ne soit utilisée l'une des méthodes de synchronisation déjà présentées. Et s'il persiste malgré tout un décalage, il est assez aisé à corriger, ne s'agissant que de deux images, soit en procédant à un recalage manuel des images, soit en remplaçant de la même façon les régions d'intérêt sur chaque image, sous la réserve de la question d'entrée et de sortie du plan de coupe. Le même principe prévaut



lorsqu'il n'y a pas seulement deux images mais plusieurs, comme dans une étude clinique que nous avons menée.

## **2.2. Analyse multicompartimentale du contraste de rétention tardive dans l'infarctus myocardique chronique<sup>4</sup> (152)**

### **2.2.1. Contexte**

Les séquences de rétention tardive en IRM sont très utilisées dans les bilans de viabilité myocardique depuis quelques années (153). Ce phénomène est lié aux propriétés des chélates de Gadolinium qui diffusent librement dans le secteur interstitiel. Or ce dernier est proportionnellement plus important dans les zones nécrosées que dans le myocarde normal (154). Nous avons étudié les relations entre le contraste de rétention tardive et le volume de distribution interstitielle chez des patients présentant un infarctus myocardique avec occlusion artérielle persistante, condition où la perfusion est de fait réduite, dans une étude dynamique puis par approximation de l'état stationnaire. Le but était de préciser les facteurs influençant le contraste entre les zones nécrosées et celles de myocarde viables.

### **2.2.2. Matériels et méthodes**

12 patients ( $59 \pm 9$  ans, 10 hommes), adressés en IRM pour bilan de viabilité myocardique avant décision de revascularisation, ont été inclus. Ils ont bénéficié de l'exploration habituelle dans cette indication ; de plus, une coupe soit en petit-axe soit en grand-axe horizontal, choisie d'après les séquences ciné, a été réalisée en séquence d'écho de gradient avec inversion – récupération (TR/TE/TI (ms) 7,7/3,7/250 ; angle  $15^\circ$  ; épaisseur 8mm ; champ de vue 28 à 34 cm, matrice 256x192, bande passante 25 kHz, 2 excitations), avant puis chaque minute après l'injection de  $0,2 \text{ mmol Gd.kg}^{-1}$  (Gd-DTPA). Le suivi a duré 15 minutes.

---

<sup>4</sup> Multicompartmental analysis of late contrast enhancement in areas of myocardial infarction supplied by chronically occluded coronary arteries. Mandry D, Lopicque F, Odille F, Djaballah W, Codreanu A, Escanyé JM, Felblinger J, Karcher G, Claudon M, Marie PY. J Magn Reson Imaging 2009; 29:78-85

Pour l'analyse de cette série d'images, nous avons placé trois régions d'intérêt (Figure 51) : une dans la cavité ventriculaire gauche (fonction d'entrée), une dans la zone infarctie et une dans une zone de myocarde normal, dans un autre territoire coronarien. La compensation des mouvements respiratoires s'est faite en replaçant les ROI sur chaque image.

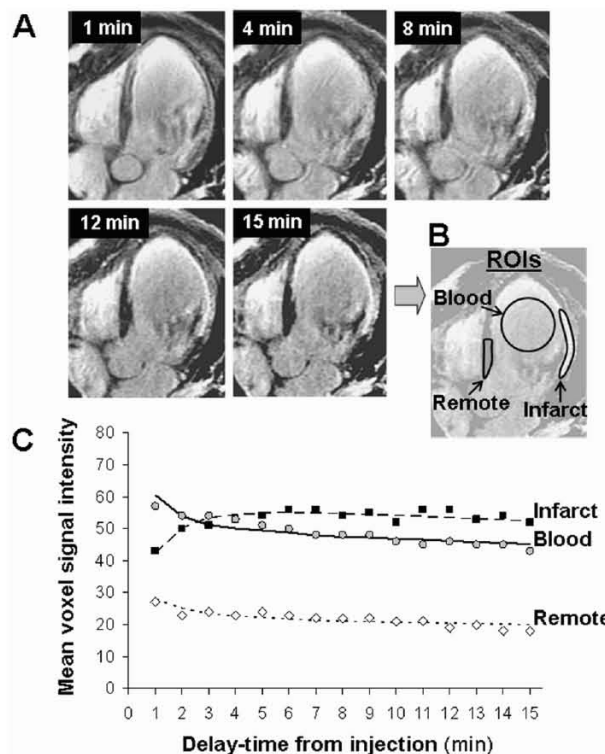


Figure 51. Exemple chez un patient : (a) quelques images IRM en grand axe horizontal de la série acquise ; (b) positionnement des ROI dans la cavité ventriculaire (blood), la zone de myocarde normal (remote) et la zone infarctie (infarct) ; (c) courbe temps intensité pour chacune des 3 ROI. Le pic dans la région infarctie est atteint plus tardivement, et la décroissance est plus lente, ce qui explique l'apparition progressive du contraste entre ces deux territoires.

Une analyse multicompartimentale a été appliquée aux courbes temps-intensité résultantes en utilisant un modèle à trois compartiments (Figure 52), en considérant que : (i)

les relaxivités sont comparables dans les trois territoires, (ii) les vitesses d'échange entre les compartiments sont rapides, (iii) la relation entre signal mesuré et concentration est linéaire.

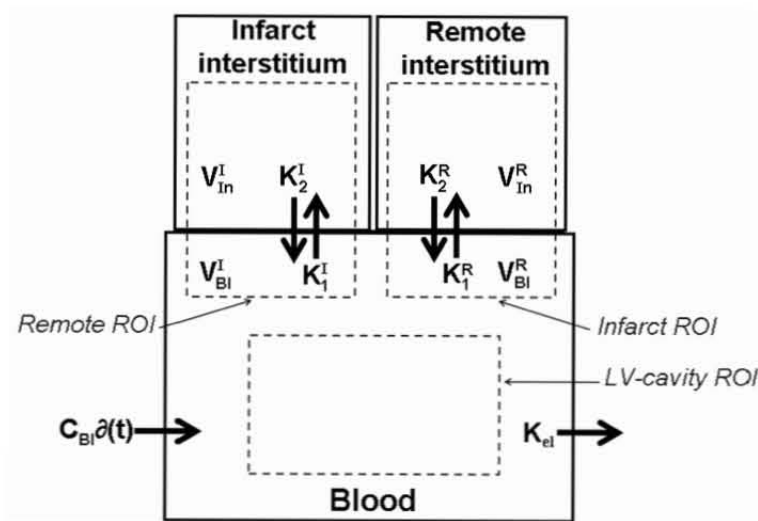


Figure 52. Représentation schématique du modèle utilisé pour l'analyse à 3 compartiments : sang (blood, BI), myocarde sain (remote, R) et infarctus (infarct, I).  $K_1$  représente l'influx et  $k_2$  l'efflux,  $k_{el}$  la constante d'élimination du compartiment sanguin,  $V_{In}$  le volume de distribution interstitiel du Gd-DTPA,  $V_{BI}$  le volume de distribution sanguine et  $C_{BI} \ddot{a}(t)$  la concentration initiale de Gd-DTPA.

Cette dernière hypothèse a été vérifiée lors d'une étude sur un fantôme composé de tubes contenant des dilutions de Gd-DTPA autour des concentrations attendues in-vivo, soit environ  $1 \text{ mmol.l}^{-1}$ , et dans les mêmes conditions de séquence que chez l'homme (Figure 53).

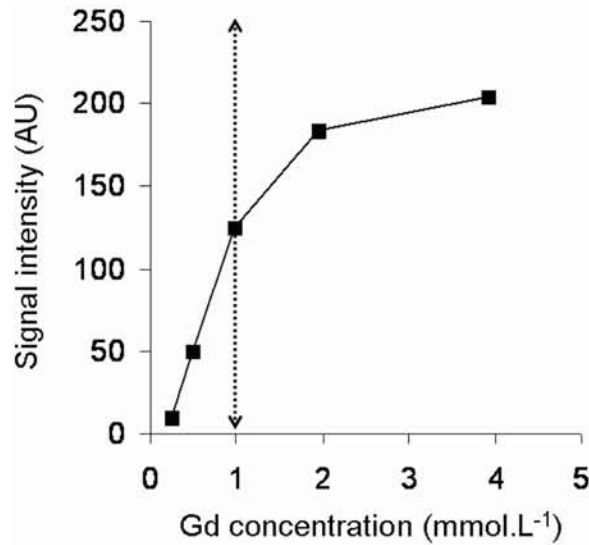


Figure 53. Relation entre concentration de gadolinium (mmol/l) et signal mesuré avec la séquence IR-FGRE dans un fantôme composé de tubes remplis de concentrations croissantes de Gd-DTPA, montrant une relation linéaire autour de 1 mmol/l, soit l'ordre de grandeur des concentrations attendues après injection intraveineuse de 0,2 mmol Gd/kg de poids corporel, dilués dans le volume extracellulaire (environ 15% du poids du corps).

Le transport du produit de contraste à travers la membrane capillaire a été décrit par une équation différentielle du premier ordre :  $\frac{dC_{In}(t)}{dt} = k_1 \cdot C_{Bl}(t) - k_2 \cdot C_{In}(t)$ , où  $C_{In}$

représente la concentration de Gd-DTPA dans le secteur interstitiel (extravasculaire extracellulaire) et  $C_{Bl}$  sa concentration plasmatique en  $\text{mmol.l}^{-1}$ ,  $k_1$  et  $k_2$  les constantes de transfert du Gd-DTPA respectivement de et vers le compartiment tissulaire en  $\text{ml.g}^{-1}.\text{mn}^{-1}$ .

L'évolution de la concentration du Gd-DTPA dans le sang était décrite par l'équation :

$$\frac{dC_{Bl}(t)}{dt} = -k_1^R \cdot C_{Bl}(t) + k_2^R \cdot C_{In}(t) - k_1^I \cdot C_{Bl}(t) + k_2^I \cdot C_{In}(t) - k_{el} \cdot C_{Bl}(t) + C_{Bl} \ddot{a}(t), \quad \text{où } C_{Bl} \ddot{a}(t)$$

correspond à la concentration artérielle initiale du traceur et  $k_{el}$  à sa clairance depuis le compartiment plasmatique. Nous avons pris en compte l'hématocrite, avec l'équation suivante :  $V_{in} = k_1 \cdot (1 - \text{hématocrite}) / k_2$  (155). La résolution des équations différentielles a été réalisée après transformée de Laplace, en utilisant la somme des moindres carrés comme fonction de coût.

Nous avons également calculé :

- (i) un index relatif du contraste entre myocarde normal et séquelle à la 15<sup>ème</sup> minute, soit à la fin du suivi dynamique chez ces patients, comme étant le rapport entre la différence du signal moyen dans ces deux zones par leur moyenne,

$$\frac{SI_{15}(I) - SI_{15}(R)}{0.5[SI_{15}(I) + SI_{15}(R)]} \times 100,$$

où SI signifie intensité du signal, R correspond à la zone contrôle et I à la zone infarctée

- (ii) le coefficient de partage du Gd-DTPA dans le myocarde normal et dans la séquelle, comme étant le rapport entre l'évolution du signal dans la zone tissulaire étudiée par celle dans le sang (156, 157),

$$\frac{SI_{15}(I) - SI_0(I)}{SI_{15}(A) - SI_0(A)} \text{ et } \frac{SI_{15}(R) - SI_0(R)}{SI_{15}(A) - SI_0(A)}.$$

### 2.2.3. Résultats

Les constantes de transfert étaient plus basses dans les territoires nécrosés que dans les zones de myocarde normal, à fois pour l'influx ( $K_1$ ,  $0,33 \pm 0,19$  contre  $0,57 \pm 0,15 \text{ mn}^{-1}$ ,  $p=0,008$ ) et l'efflux ( $k_2$ ,  $0,32 \pm 0,19$  contre  $1,82 \pm 0,56 \text{ mn}^{-1}$ ,  $p=0,002$ ). Le volume de distribution interstitiel du Gd-DTPA était quant à lui augmenté ( $74 \pm 16$  contre  $20 \pm 7\%$ ,  $p=0,002$ ), ainsi que le coefficient de partage ( $1,45 \pm 0,47$  contre  $0,24 \pm 0,16$ ,  $p=0,002$ ), avec une bonne corrélation entre ces deux paramètres (Figure 54).

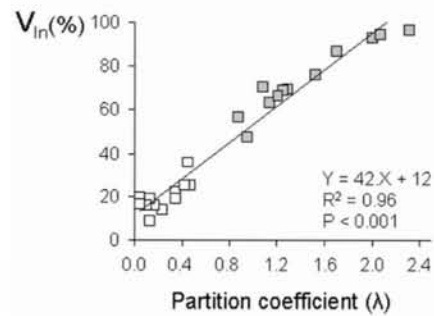


Figure 54. Relation entre le coefficient de partage ( $\lambda$ ) et le volume de distribution interstitiel ( $V_{in}$ ) du Gd-DTPA, calculés dans le myocarde sain (carrés blancs) et infarcté (carrés gris) (tiré de Mandry et al. J. Magn. Reson. Imaging 2009;29:78-85).

Quant à l'index de contraste relatif, il était mieux corrélé à la différence de volume de distribution interstitiel entre la zone d'infarctus et celle de myocarde sain ( $r^2=0,85$ ) (Figure 55) qu'avec le seul volume de distribution interstitiel de la zone d'infarctus ( $r^2=0,63$ ).

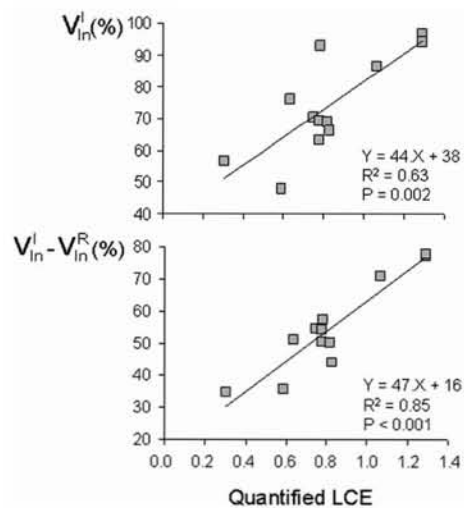


Figure 55. Relation entre l'index de contraste relatif calculé à la 15ème mn et le volume de distribution interstitiel, exprimé en pourcentage du voxel, dans la zone infarctée en haut, la différence de volume de distribution interstitiel entre infarctus et myocarde sain en bas, et droites de régression linéaire correspondantes.

#### **2.2.4. Discussion sur cette étude**

La méthodologie d'acquisition et le modèle d'analyse retenus semblent crédibles, puisque les valeurs obtenues sont en cohérence avec les données de la littérature, notamment en ce qui concerne le myocarde normal (155, 158-161). En revanche, il n'existait pas de données sur l'analyse des zones de nécrose.

Grâce à cette étude, nous avons pu déterminer les facteurs qui influencent le contraste de la rétention tardive entre myocarde normal et myocarde nécrosé. Comme attendu, il était corrélé avec le volume de distribution interstitiel du Gd-DTPA. Mais surtout, c'est la différence entre les volumes de distribution interstitiels du traceur entre les deux territoires qui l'influençaient.

Enfin, nous avons trouvé une relation forte entre le volume de distribution interstitiel mesuré par analyse multicompartimentale, et le coefficient de partage calculé sur les variations d'intensité de signal à la 15<sup>ème</sup> minute, qui est un moyen d'approcher le premier (151). Cela signifie que l'état obtenu quinze minutes après l'injection en embolie est proche de l'état stationnaire, comme le suggéraient d'ailleurs les courbes obtenues, qui devenaient parallèles.

Concernant les mouvements physiologiques, ceux-ci ont été facilement gérés par le repositionnement manuel des ROI sur chaque image, en raison de leur faible nombre, et car les phénomènes d'entrée et sortie de plan de coupe étaient limités puisque les patients avaient reçu comme instruction de répéter leurs apnées toujours dans les mêmes conditions, en fin d'expiration.

### 3. ANALYSE AU PREMIER PASSAGE

#### 3.1. Notions générales

L'analyse au premier passage est par définition un phénomène bref, durant quelques dizaines de secondes, qui est compatible avec une apnée chez la plupart des patients. Par ailleurs, puisqu'il faut obtenir une haute résolution temporelle, il est difficile d'utiliser les autres techniques visant à s'affranchir des mouvements respiratoires (162). Pour ces raisons, l'apnée est utilisée de façon quasi systématique dans les études au premier passage (163). Les travaux visant à s'affranchir de l'apnée sont nombreux, mais se heurtent aux déplacements dans la direction du plan de coupe, avec des phénomènes d'entrée et de sortie de coupe, à moins de recourir à une adaptation en temps réel du plan de coupe (164).

Nous avons donc choisi de réaliser l'analyse de la perfusion pulmonaire au premier passage, à laquelle nous avons procédé dans le cadre du protocole de recherche clinique sur la mucoviscidose, en apnée.

#### 3.2. Particularités de la perfusion du poumon

L'appareil circulatoire est composé de deux systèmes en série : la circulation pulmonaire et la circulation systémique. Le rôle essentiel du poumon est d'assurer les échanges gazeux nécessaires à la vie, en particulier d'apporter au sang du dioxygène et d'en extraire le dioxyde de carbone. Ainsi, le sang désaturé en oxygène revient à l'atrium droit par le système des veines caves, puis est éjecté par le ventricule droit dans l'artère pulmonaire. Arrivé aux poumons, le sang est réoxygéné puis emprunte les veines pulmonaires pour revenir à l'atrium gauche, et est éjecté dans l'aorte, qui le distribue à tout l'organisme, par le ventricule gauche.

La « perfusion pulmonaire », telle qu'elle est habituellement comprise dans les applications médicales, correspond à cette distribution par les artères pulmonaires du sang à



oxygéner. Il s'agit d'un phénomène précoce par rapport à une injection de produit de contraste qui se fait par voie veineuse habituellement en imagerie. En revanche, la vascularisation du tissu pulmonaire, pour lui apporter les nutriments nécessaires à sa fonction, se fait par voie systémique, par les artères bronchiques qui naissent de l'aorte thoracique descendante. Il existe donc un double apport sanguin au poumon, mais qui peuvent être assez aisément distingués, car décalés dans le temps.

L'imagerie fonctionnelle pulmonaire comprend outre l'étude de la perfusion, celle de la ventilation, qui est indicative de la présence ou non de parenchyme fonctionnel. Elle est utilisée dans le diagnostic de l'embolie pulmonaire, indiquée par la présence de tissu non vascularisé par les artères pulmonaires, ou dans les bilans avant chirurgie comportant une réduction du volume pulmonaire (cancer, emphysème). Les techniques de référence actuellement sont isotopiques, et en particulier la scintigraphie planaire, récemment améliorée par les possibilités de la tomoscintigraphie.

### **3.3. Analyse par IRM de la perfusion pulmonaire chez des patients atteints de mucoviscidose**

#### **3.3.1. Contexte**

Il s'agit d'une autre partie du projet de recherche clinique intitulé « Evaluation de la reproductibilité inter- et intra-observateur de l'IRM dans l'étude de la gravité de l'atteinte pulmonaire au cours de la mucoviscidose ». Comme nous l'avons déjà signalé, nous pensons que les informations fonctionnelles délivrées par l'IRM pourraient justifier son essor dans ces indications, malgré une imagerie morphologique de moindre qualité par rapport au scanner. Nous avons donc souhaité analyser la perfusion pulmonaire chez ces patients atteints de mucoviscidose, dont la probabilité a priori de présenter des anomalies est élevée, afin d'établir un protocole d'acquisition et une sémiologie dans une pathologie pulmonaire chronique, peut-être différente de celle dans la maladie thrombo-embolique veineuse qui avait servi aux publications principales analysant la perfusion pulmonaire par IRM (165-168).

### **3.3.2. Matériels et méthodes**

#### **3.3.2.1. Acquisition des images**

Une séquence 3D en écho de gradient rapide avec destruction de l'aimantation résiduelle par spoiler (FSPGR) dans le plan frontal a été utilisée. Les principaux paramètres étaient les suivants : TR/TE/angle de bascule 1,5ms/0,5ms/10°, matrice 224x160, champ de vue 48cm soit un pixel de 2,14 x 3mm<sup>2</sup>. L'épaisseur de coupe a été ajustée entre 4 et 5mm, de même que le nombre de coupes, afin de pouvoir explorer la totalité des deux champs pulmonaires en conservant la durée d'acquisition d'une phase (un volume) en deçà de 4s. Comme l'acquisition était réalisée en apnée, le nombre de phases a été compris entre 8 et 10 afin d'obtenir un temps d'acquisition total compatible avec les capacités du patient (entre 30 et 40s).

L'injection de produit de contraste, non spécifique et utilisé en routine clinique, se faisait par voie veineuse placée dans l'un des membres supérieurs, à la dose de 0,2 mmol Gd/kg et au débit de 5ml/s. Du sérum physiologique était ensuite injecté au même débit. L'acquisition et l'injection étaient initiées concomitamment.

Enfin, une acquisition tardive était réalisée environ 5mn après l'injection. Elle était identique à l'acquisition au premier passage, si ce n'est que le nombre de phases était fixé entre 1, pour les premiers patients, et 3, pour limiter l'apnée à 10 s et le nombre d'images à reconstruire à 200 au maximum.

#### **3.3.2.2. Analyse des images**

Pour l'analyse de la « perfusion pulmonaire », nous avons considéré les premières phases, correspondant au temps artériel pulmonaire, jusqu'à celle avec opacification de l'aorte thoracique descendante qui a été exclue (Figure 56), puis avons réalisé un moyennage

de ces données afin d'augmenter le rapport signal sur bruit. La justification du choix de la dernière phase à prendre en compte repose sur le double apport aux poumons rappelé au 3.1, afin d'être certain de ne pas être pollué par la circulation systémique bronchique.

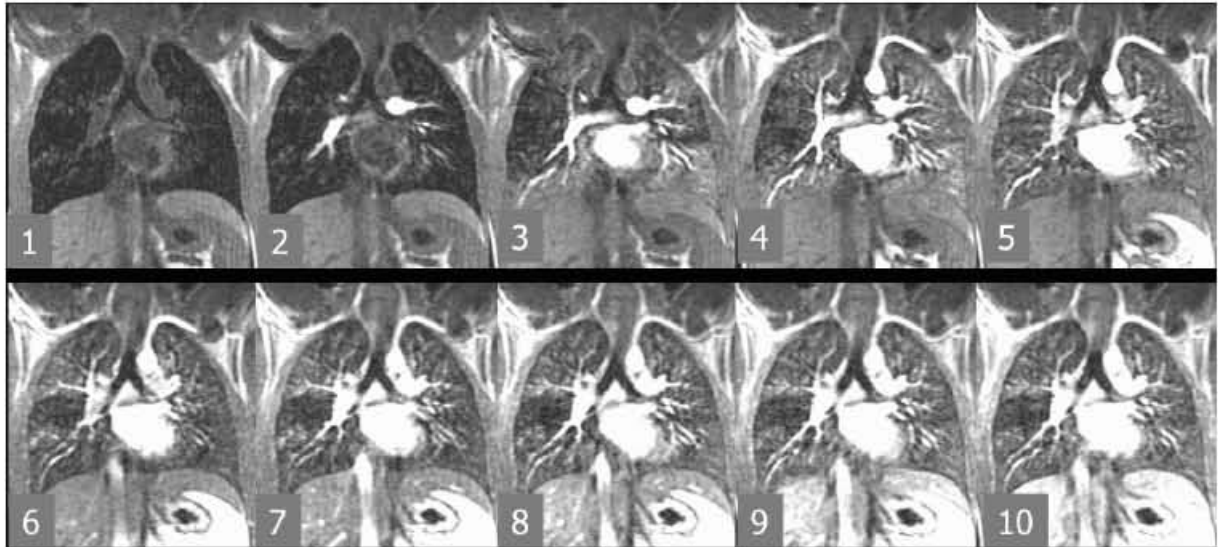


Figure 56. Exemple d'acquisition dynamique pulmonaire pour l'étude au premier passage (un plan de coupe choisi). La phase 3 correspond au temps artériel pulmonaire, et montre de larges plages hypo-perfusées (hypointenses). Dès la phase 4 commence le temps systémique, avec rehaussement progressif des plages hypo-perfusées.

L'échelle suivante a été utilisée pour coter les anomalies de rehaussement dans les dix-huit segments pulmonaires (Figure 57) : 0, absence d'anomalie ; 1, défaut de rehaussement de <25% de la surface ; 2, défaut de rehaussement de 25 à 75% et 3, défaut de rehaussement >75%. Concernant les anomalies de la perfusion, nous avons choisi un système binaire : perfusion homogène normale, ou anormale (hétérogène et/ou diminuée par rapport aux autres segments). Nous avons utilisé la même échelle pour analyser les acquisitions tardives, ou systémiques, en moyennant les différentes phases disponibles.

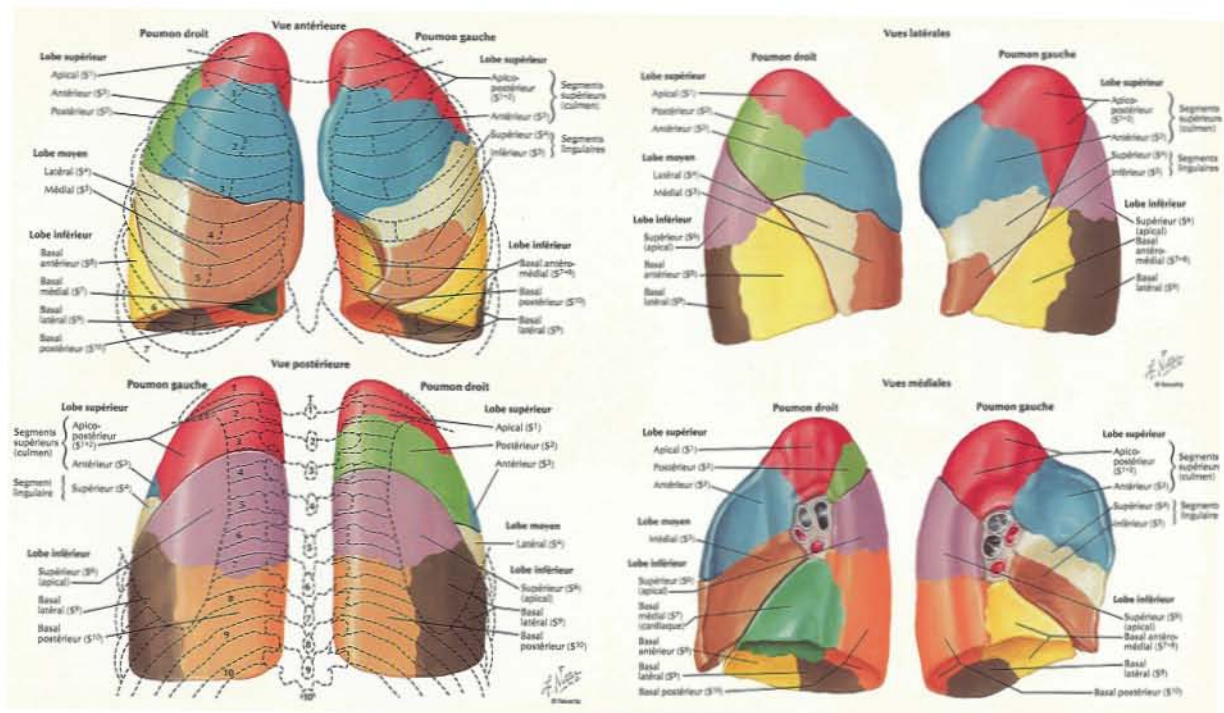


Figure 57. Segmentation pulmonaire utilisée dans l'analyse de la perfusion pulmonaire chez les patients atteints de mucoviscidose [tiré de Netter FH. Atlas d'anatomie humaine, 2ème édition, 1999].

### 3.3.3. Résultats

Les résultats détaillés de l'analyse figurent dans le tableau 12. Parmi les 306 segments analysés, 109 (36%) ne présentaient aucune anomalie au temps artériel pulmonaire, 64 (21%) des anomalies de rehaussement inférieures à 25% de leur surface, 64 (21%) entre 25 et 75% et 69 (22%) plus de 75%. Au temps systémique, la répartition était la suivante : 161 (53%) avaient un score de 0, 49 (16%) un score de 1, 51 (17%) un score de 2 et 45 (14%) un score de 3.

Parmi les 197 segments qui présentaient des anomalies au temps artériel pulmonaire, 127 (64%) avaient des anomalies concordantes au temps tardif, 36 (18%) une différence de score de 1, 25 (13%) une différence de 2 et 9 (5%) une différence de 3 points (Figure 58).

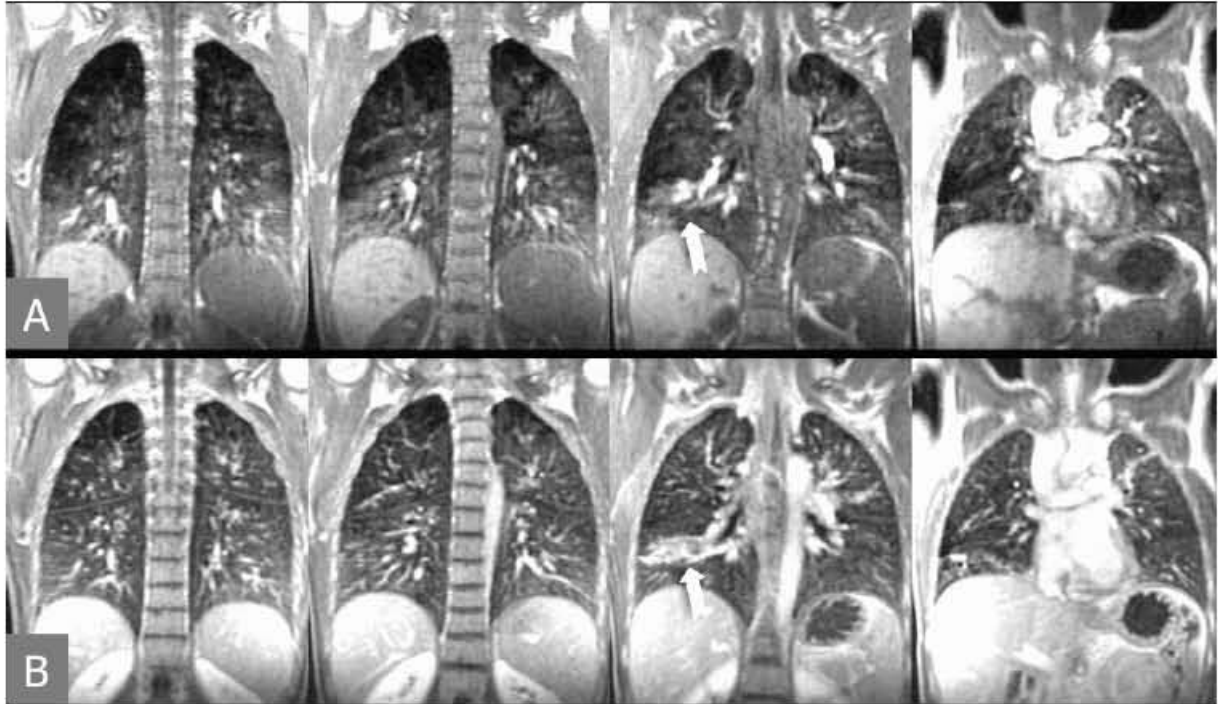


Figure 58. 4 plans de coupe extraits d'une acquisition dynamique pulmonaire au temps artériel pulmonaire (rangée du haut), avec plages hypointenses étendues notamment aux sommets, et au temps systémique (rangée du bas), avec des anomalies moins étendues. A noter également qu'il existe un foyer de condensation au sein du lobe inférieur droit (flèche blanche).

**Tableau 12.** Anomalies du rehaussement lors de l'étude de la perfusion pulmonaire, segment par segment

Patie nt	Poumon droit										1+2	3	4
	1	2	3	4	5	6	7	8	9	10			
1	3/3	3/3	2/2	2/2	3/3	2/2	2/2	3/3	3/3	3/3	1/1	0/0	1/1
2	3/3	1/1	1/1	2/2	1/1	1/1	1/1	1/1	0/0	0/0	2/2	1/1	2/2
4	2/2	3/2	1/1	2/1	3/2	0/0	0/0	0/0	0/0	0/0	3/3	0/0	0/0
5	2/2	2/2	3/3	1/1	0/0	0/0	0/0	0/0	0/0	0/0	3/3	3/3	1/1
6	3/2	3/2	2/2	1/1	1/1	2/2	0/0	0/0	0/0	0/0	3/3	1/1	2/2
7	3/3	3/3	2/2	3/3	3/3	3/3	1/1	1/1	2/2	3/3	3/3	3/3	2/2
8	1/1	3/3	2/2	2/2	1/1	0/0	2/2	1/1	0/0	0/0	2/2	1/1	2/2
9	2/1	3/1	1/0	1/0	2/1	0/0	1/0	0/0	0/0	0/0	3/1	1/0	1/1
10	2/0	3/0	3/0	3/0	1/0	2/0	1/0	0/0	0/0	1/0	2/0	1/0	2/2
11	2/2	3/2	3/3	2/2	1/1	3/2	3/2	3/3	2/2	3/3	2/2	3/3	1/1
12	3/1	3/1	2/0	1/0	3/2	2/2	3/3	2/2	0/0	0/0	2/0	1/0	0/0
13	3/1	2/0	0/0	2/0	0/0	1/0	0/0	0/0	0/0	0/0	3/1	0/0	0/0
14	2/0	3/0	0/0	0/0	1/0	0/0	0/0	3/0	0/0	0/0	1/0	0/0	1/1
15	3/3	3/3	2/2	1/1	0/0	1/1	0/0	0/0	0/0	0/0	3/3	2/2	3/3
16	0/0	0/0	0/0	1/1	0/0	0/0	0/0	0/0	0/0	0/0	0/0	0/0	1/1
17	3/3	3/2	2/2	2/2	3/3	2/2	1/1	0/0	0/0	2/2	3/3	2/2	3/3
18	3/0	3/0	2/0	3/0	2/0	0/0	2/0	0/0	0/0	0/0	2/0	0/0	2/2

Notes. Score des anomalies de rehaussement : 0 aucune ; 1 <25% de la surface du segment ; 2 25 à 75% pulmonaire ; 2<sup>ème</sup> valeur : temps tardif systémique. Différence de score entre les 2 temps d'analyse

### 3.4. Discussion

Tous les patients présentaient des anomalies de perfusion pulmonaire. Pour le cas n°16, elles étaient très limitées, intéressant uniquement les segments 4, antérieurs, à droite comme à gauche. Probablement s'agit-il en fait uniquement d'artéfacts cinétiques d'origine cardiaque. Chez les seize autres patients, l'atteinte prédominait aux lobes supérieurs, ce qui était attendu puisque c'est un site préférentiel d'atteinte dans cette maladie (169).

Si six patients n'avaient que des anomalies concordantes entre le temps artériel pulmonaire et le temps tardif (Figure 59), et quatre des différences de score d'au maximum 1 point, des écarts plus importants étaient constatés chez les six autres, représentant un total de 34 segments. L'hypothèse est que s'il existe un rehaussement au temps tardif, cela traduit la présence de parenchyme. Une différence de score entre les deux temps d'acquisition pourrait donc correspondre au mismatch bien connu en scintigraphie de ventilation/perfusion dans le diagnostic de l'embolie pulmonaire (170). Un argument en faveur de cette hypothèse est qu'il a été possible d'observer des artères bronchiques dilatées qui vascularisaient ces territoires (Figure 60). Il serait intéressant de mieux comprendre à quels mécanismes est due cette hypoperfusion artérielle pulmonaire, puisqu'il semble peu probable qu'il s'agisse d'un processus embolique. S'agit-il en fait d'un accroissement de la vascularisation systémique en raison de l'état inflammatoire chronique, qui compense, au moins sur l'image, la raréfaction du parenchyme ? L'imagerie de ventilation pourrait certainement apporter des éléments de réponse à cette question (118).

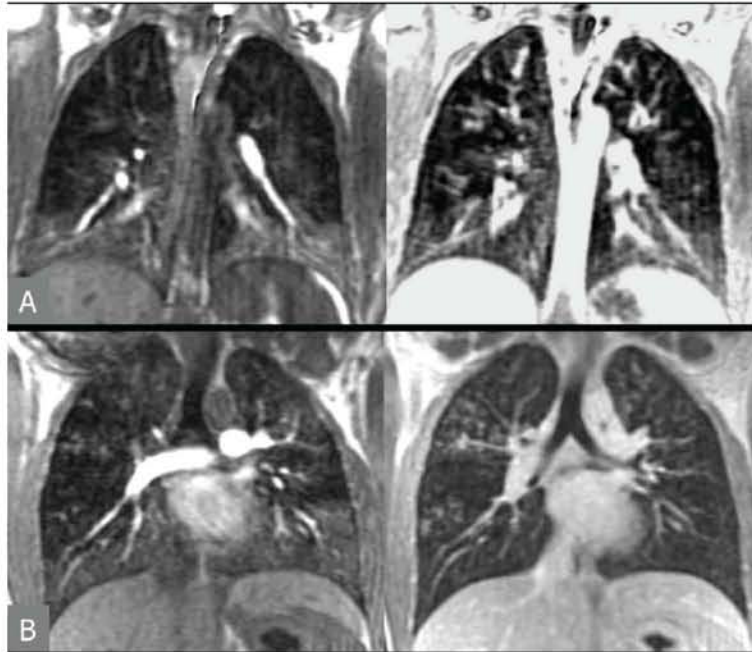


Figure 59. Exemple d'anomalies concordantes (A, match) et discordantes (B, mismatch) entre l'acquisition au temps artériel pulmonaire (colonne de gauche) et celle au temps systémique (colonne de droite). Dans le premier cas, les plages en hyposignal persistent, alors que dans le deuxième le signal du parenchyme pulmonaire devient homogène, traduisant le rehaussement des territoires hypoperfusés.

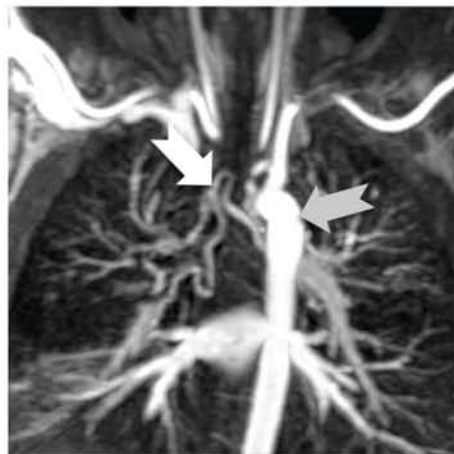


Figure 60. Image en MIP épais (environ 6mm) obtenue à partir de la sixième phase de la séquence de perfusion en IRM après injection, montrant l'aorte descendante (flèche grise) donnant naissance à une artère bronchique dilatée (flèche blanche) qui elle-même se divise en deux rameaux se distribuant au poumon droit.



Par ailleurs, l'interprétation des images était délicate, principalement en raison du rapport signal-sur-bruit assez faible. Une autre difficulté était liée à la comparaison des temps artériel pulmonaire et tardif, et à l'anatomie des segments pulmonaires parfois délicats à distinguer. Une réponse qui pourrait être apportée consisterait à procéder à une analyse quantitative, pour distinguer plusieurs niveaux de sévérité, dans l'idéal entièrement automatisée avec une quantification du volume anormal par rapport au volume normal.

Concernant la question des mouvements, nous n'avons pas été confrontés à ceux d'origine respiratoire, ayant fait le choix de réaliser les acquisitions en apnée expiratoire. En revanche, nous avons constaté des artéfacts d'origine cardiaque dans les segments antérieurs et inférieurs, qui ont parfois rendu difficile la tâche d'analyse. En effet, nous avons dû faire un compromis entre les paramètres pour maintenir une exploration de tout le volume pulmonaire, conserver une haute résolution temporelle, le tout dans un contexte de rapport signal-sur-bruit défavorable avec cet organe. Utiliser une synchronisation à l'ECG ne paraît pourtant pas adapté dans cette application, puisque cela aurait pour conséquence de dégrader la résolution temporelle.

## 4. PHENOMENES TARDIFS : CAS DE L'URO-IRM

### 4.1. Notions générales

Le rôle principal du rein est de maintenir l'homéostasie. Cela comprend l'excrétion des déchets métaboliques terminaux (urée, acide urique), le maintien de l'équilibre acido-basique et hydro-électrolytique et donc la régulation du volume des liquides plasmatiques et interstitiels et de la pression sanguine. L'unité fonctionnelle rénale est appelée néphron, qui comprend plusieurs parties (Figure 61).

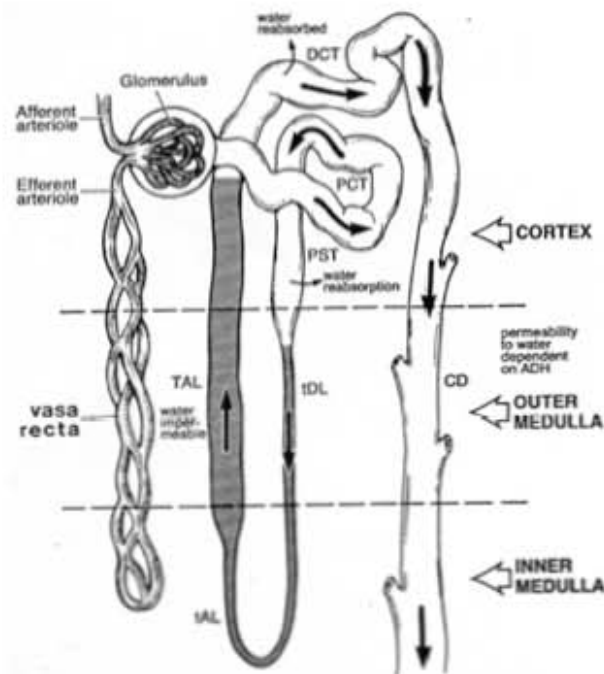


Figure 61. Schéma d'un néphron. Inner medulla : médullaire interne ; Outer medulla : médullaire externe ; PCT : tube contourné proximal ; PST : tube droit ; tDL : anse de Henlé descendante, segment fin ; tAL et TAL : segments fin et large de l'anse de Henlé ascendante ; DCT : tube contourné distal ; CD : tube collecteur. Tiré de Bennett HF, Li D. MR Imaging of renal function. Magn Reson Imaging Clin N Am 1997; 5:107-126

L'urine primitive est constituée par filtration du sang dans le glomérule, situé dans le cortex rénal, qui est une pelote vasculaire d'origine artérielle entourée de la capsule de

Bowman. L'association de l'endothélium vasculaire, normalement imperméable aux molécules de plus de 60Å, de la membrane basale glomérulaire chargée négativement et qui ne laisse donc pas passer les anions protéiques, et du feuillet viscéral de la capsule, sépare donc le compartiment sanguin de l'urine primitive. Cette dernière chemine ensuite dans les différents segments du néphron, où une grande partie est réabsorbée, de 180l/jour d'urine primitive à l'excrétion de 1,5l/jour d'urine définitive, et où s'effectuent également de nombreux échanges ioniques, sous l'influence d'un système de régulation assez complexe (171).

Il est possible d'étudier la perfusion rénale, normalement très élevée puisque le débit rénal représente 20% du débit cardiaque soit environ 1,2 l/mn, la quasi totalité étant dévolue à la filtration glomérulaire, donc au cortex (172). Une telle mesure présente un intérêt dans les pathologies rénales d'origine vasculaire comme les sténoses artérielles ou les microangiopathies comme celles d'origine diabétique. Il s'agit alors d'une étude au premier passage, sans particularité par rapport à ce qui a été décrit pour les poumons ; de même, il est préférable d'utiliser un vrai traceur de la perfusion, soit des particules de grande taille (146, 147).

Mais, comme cela a été détaillé précédemment, le rein a une fonction propre très particulière que les techniques d'imagerie fonctionnelles rénales essaient de caractériser. Le but serait d'atteindre la quantification du débit de filtration glomérulaire (DFG), qui est le véritable paramètre de la fonction rénale, afin de diagnostiquer précocement et de suivre les altérations de la fonction rénale. Pour le moment, l'évaluation de la fonction rénale est basée sur des mesures biologiques, qui ne permettent qu'un reflet indirect des modifications, ou d'imagerie comme la scintigraphie planaire, qui souffre d'un manque de résolution spatiale et ne renvoie en routine qu'une évaluation de la fonction rénale différentielle (173, 174). L'approche fonctionnelle en IRM a été explorée depuis de nombreuses années, avec pour le moment un axe privilégié d'établir la fonction rénale différentielle en parallèle avec la scintigraphie. Cela a été le cas des travaux publiés par Rohrschneider (175-178). Quatre phases sont décrites :

- l'état de base, avant l'arrivée du traceur dans la région d'intérêt
- le pic vasculaire, bref et quasi concomitant du pic aortique, qui correspond à l'arrivée artérielle du traceur dans le cortex et au début de la filtration glomérulaire
- une phase dite de concentration, qui comprend la poursuite de la filtration glomérulaire (recirculation du traceur) et le transit du traceur filtré dans les structures néphroniques de la médullaire et du cortex
- une phase de drainage, avec décroissance du signal, donc de la concentration du traceur, avec sortie du traceur de la région d'intérêt.

De ceci découle les contraintes inhérentes à l'imagerie fonctionnelle rénale. En effet, l'existence de plusieurs régions rénales à différencier implique une bonne résolution spatiale. De plus, la phase vasculaire, qui correspond à la perfusion et donc à une étude au premier passage, requiert une bonne résolution temporelle, ce d'autant qu'il est souhaitable de prendre en compte la fonction d'entrée pour la quantification, en général recueillie en aortique. Pour la suite, les phénomènes sont beaucoup plus lents, ce qui autorise l'utilisation d'une résolution temporelle moindre, mais nécessite de suivre l'évolution durant au moins dix voire vingt minutes (172).

## 4.2. Segmentation fonctionnelle rénale semi-automatique par quantification vectorielle de séries dynamiques en IRM<sup>5</sup> (179)

### 4.2.1. Contexte

La segmentation des différents segments du rein est une étape importante pour les analyses fonctionnelles. Mais, en raison du nombre important d'images à traiter, celle-ci s'avère longue et fastidieuse. Diverses méthodes semi-automatiques ont été proposées, sans qu'aucune ne fasse pour l'heure l'objet d'un consensus (180). L'approche développée en collaboration avec Béatrice Chevaillier, sous la direction d'Olivier Pietquin du laboratoire IMS à l'école Supélec à Metz, consiste à opérer la segmentation en se basant non pas sur les images mais sur les profils fonctionnels des voxels.

### 4.2.2. Matériels et méthodes

#### 4.2.2.1. Acquisition des images

Il s'agit ici d'une étude ancillaire au projet STIC « Place de l'évaluation fonctionnelle par IRM des conséquences de l'obstruction urinaire de l'adulte et de l'enfant ». Huit examens, tous été réalisés sur notre imageur 1,5T, avec une antenne multi-éléments, ont été retenus parmi la population incluse dans notre centre, après tirage au sort.

Pour l'analyse fonctionnelle, nous avons utilisé la séquence 3D en écho de gradient rapide avec destruction de l'aimantation longitudinale résiduelle (FSPGR). Elle était placée en frontal oblique, pour englober les deux reins et une partie de l'aorte abdominale. Les principaux paramètres étaient les suivants : TR/TE/ angle 2,3/1,1/15°, épaisseur de coupe 10mm, taille du pixel 1,1 à 1,9 mm<sup>2</sup>. L'acquisition d'un volume 3D durait environ 3 s. Le suivi

---

<sup>5</sup> Functional semi-automated segmentation of renal DCE-MRI sequences. Chevaillier B, Ponvianne Y, Collette JL, Mandry D, Claudon M, Pietquin O. International Conference on Acoustics, Speech, and Signal Processing (ICASSP) 2008, Las Vegas, USA

dynamique couvrait une minute avant et les dix minutes suivant l'injection en embole de 0,1 mmol Gd/kg, résultant en un total de 256 images ( $N_T$ ).

#### 4.2.2.2. Analyse des données

Parmi les 8 séries dynamiques correspondant à des reins normaux retenues, nous n'avons conservé que la coupe la plus médiane. En premier lieu, il était procédé à un recalage rigide par information mutuelle, en utilisant une méthode dérivée de celle publiée par Mattes et al. (181). Puis, deux radiologues expérimentés ont déterminé en consensus les contours externes de chaque rein, établissant ainsi un masque global. Par la suite, ils ont indépendamment segmenté le cortex et les cavités ; la segmentation de la médullaire était obtenue par soustraction de ces deux régions du masque rénal global.

La méthode automatique consistait à réaliser une segmentation basée sur une approche fonctionnelle, en regroupant les pixels de l'image selon leur évolution temporelle. Ainsi à chaque pixel de l'image correspondait un vecteur à  $N_T$  composantes  $X_i = (P_1 X_{i1}, \dots, P_{N_T} X_{iN_T})$ , tel que  $X_{ip}$  est l'intensité du pixel  $x_i$  au temps  $p$  et  $(P_1, \dots, P_{N_T})$  est un facteur de pondération renforçant le poids des phases les plus discriminantes (avant injection, artérielle, filtration et excrétion) et minimisant celui de la phase où un équilibre est proche, autour du début du drainage (Figure 62).

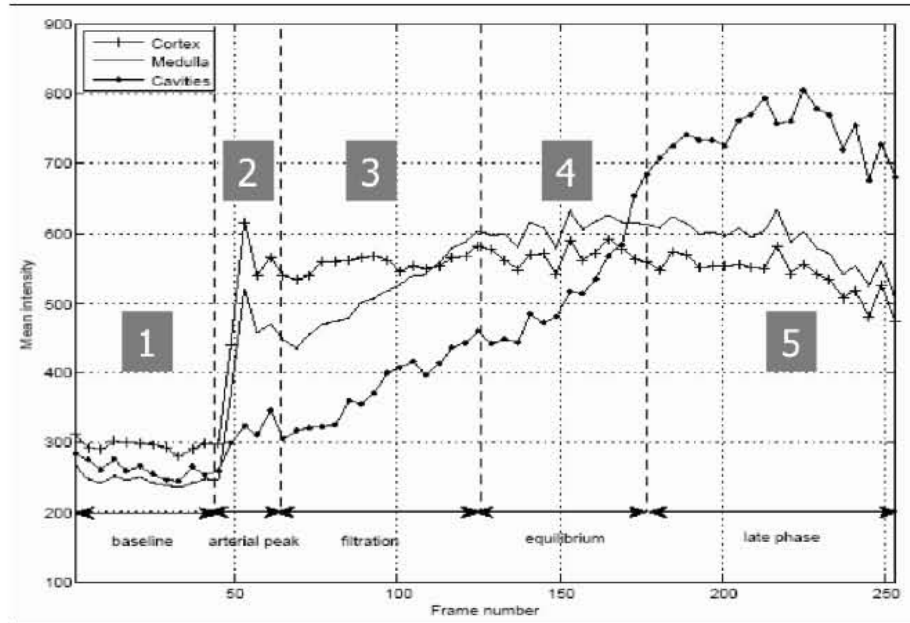


Figure 62. Evolution temporelle du signal en fonction du temps corticale (croix), médullaire (pas de marque) et des cavités rénales (points), montrant les différentes phases : (1) état de base, (2) pic artériel, (3) filtration glomérulaire avec concentration dans la médullaire, (4) équilibre entre les différents compartiments et (5) tardive excrétoire avec augmentation nette dans les cavités et début de décroissance dans le cortex et la médullaire.

L'algorithme utilisé est de type k-moyennes, avec comme fonction de coût la distorsion globale au sein des classes (5 à 7) (179) :

$$I(C) = \sum_{j=1}^K \sum_{x_i \in C_j} X_i - \mu_j^2,$$

où  $\mu_j$  est le vecteur prototype, c'est-à-dire le vecteur moyen, de tous les points  $X_i$  dans la classe  $C_j$ .

La méthode de segmentation fonctionnelle a été appliquée sur le masque rénal global, avec 5, 6 ou 7 classes, secondairement regroupées par un opérateur pour ne conserver que les trois segments rénaux (Figure 63).

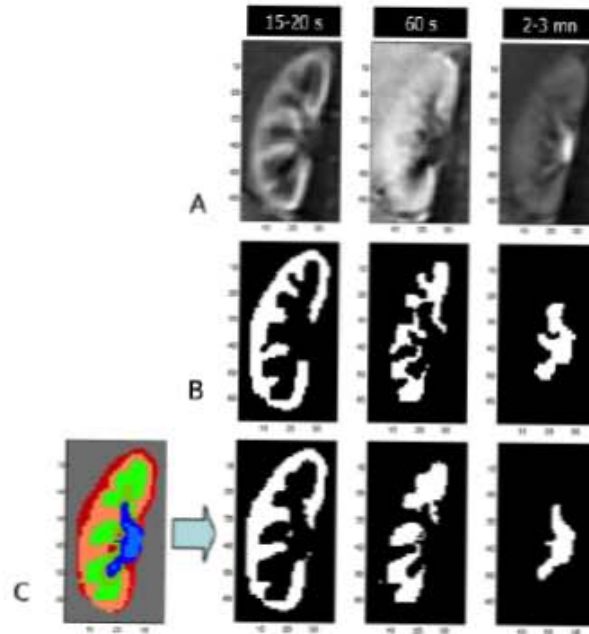


Figure 63. 3 images extraites d'une séquence dynamique (A) aux temps cortical, médullaire et excrétoire, et les segmentations des trois compartiments correspondants obtenues manuellement (B) et par la méthode semi-automatique (C), avec également pour cette dernière la segmentation en 6 classes avant regroupement.

Les résultats de chacune des segmentations manuelles et automatiques, dénommée test ci-après, ont été comparés vis-à-vis de l'une des segmentations manuelles choisie comme référence. Pour cela, les pixels de la ROI ont été classés en quatre catégories :

- vrais positifs (VP) : inclus par le test et la référence
- vrais négatifs (VN) : exclus par le test et la référence
- faux positifs (FP) : exclus par la référence mais inclus par le test
- faux négatifs (FN) : inclus par la référence mais exclus par le test.

Nous avons alors calculé l'indice de similarité (SI), ou indice de Dice, tel que  $SI=(2xVP)/(2.VP+FN+FP)$  ; cet indice est sensible à la fois à la taille et à la répartition des



pixels (182). Ainsi, deux ROI qui sont strictement superposables ont un SI de 1, et deux qui n'ont aucun pixel en commun un SI de 0.

### 4.2.3. Résultats

Les indices de similarité sont présentés dans le tableau 13. Globalement, les meilleurs résultats de la méthode automatique ont été obtenus avec 7 classes et étaient proches de la variabilité retrouvée entre deux opérateurs pourtant tous deux expérimentés.

**Tableau 13.** Indices de similarité (SI) pour les trois compartiments rénaux.

Référence	Opérateur 1			Opérateur 2			
	Opérateur 2	5 classes	6 classes	7 classes	5 classes	6 classes	7 classes
Méthode testée							
Cortex	0,79	0,75	0,77	0,77	0,70	0,73	0,74
Médullaire	0,70	0,67	0,66	0,68	0,69	0,68	0,71
Cavités	0,77	0,69	0,70	0,71	0,72	0,73	0,76

### 4.2.4. Discussion

La méthode semi-automatique basée sur une approche fonctionnelle prodigue une segmentation rénale réaliste, et sans introduire plus de variabilité qu'il n'en existe entre deux opérateurs expérimentés. Son principal avantage réside dans la rapidité de calcul, puisqu'il ne faut pas plus de 30s pour obtenir les résultats, alors que la méthode manuelle requiert entre 5 et 10mn. Mais la méthode présentée ici présente des limites qui sont la nécessité de disposer d'un masque rénal d'une part, et de regrouper manuellement les classes obtenues d'autre part ; ceci aboutit à la perte d'une partie non négligeable du gain de temps réalisé par l'automatisation. Plus récemment, Zollner a utilisé une approche similaire pour réaliser une segmentation entièrement automatique des séquences dynamiques rénales (74). Toutefois, il ne présente qu'une série de trois cas avec une qualité d'images qui semble bien meilleure que ce que nous avons pu obtenir dans notre étude,

cette étude ayant été menée chez trois volontaires sains adultes auxquels il était demandé de maintenir l'apnée pendant le début de l'acquisition. Actuellement, nous travaillons sur une plus grande série, qui inclut à la fois des cas normaux et des cas pathologiques, avec une version améliorée de l'algorithme, en particulier de la fonction de coût, afin de dépasser ces limites.

La question de la qualité des images est importante dans ces approches automatisées, où l'algorithme risque d'être perturbé par le moindre défaut, à la différence de l'homme. Et de ce paramètre dépend en premier lieu la qualité du recalage, avec ses conséquences propres quant à la détermination des segments rénaux (74). En effet, pour réaliser la segmentation de chaque compartiment, un opérateur sélectionne les images sur lesquelles il distingue le mieux l'un des autres, soit en général à la fin du pic artériel pour le cortex, en phase de concentration pour la médullaire et lors du drainage pour les cavités. Or tout déplacement du rein entre l'image choisie et les autres implique une erreur dans les mesures effectuées, avec prise en compte de pixels d'un autre compartiment voire situés en dehors de l'organe. Cette erreur est d'autant plus importante que le déplacement est grand par rapport à l'épaisseur du compartiment concerné, qui ne dépasse pas quelques pixels dans le cas du rein (183). C'est probablement l'une des principales limites de notre étude, puisque la qualité du recalage n'a pas été évaluée. D'ailleurs, à l'heure actuelle, aucun consensus n'existe pour déterminer l'algorithme de recalage à utiliser. D'ailleurs, pour l'analyse des séries dynamiques dans le cadre du protocole « Place de l'uro-IRM dans l'évaluation des conséquences fonctionnelles de l'obstruction urinaire de l'enfant et de l'adulte », étude multicentrique coordonnée par Monsieur le Pr Claudon et financée par le programme Soutien aux Techniques Innovantes et Coûteuses (STIC national, 2005), l'approche utilisée était basée sur la détection des contours des reins, considérés comme invariables (107). Cette méthode avait été optimisée récemment, mais elle ne s'est pas révélée si efficace. Les lecteurs devaient en effet coter la qualité du recalage. Parmi les 360 cas analysés, le recalage a été jugé très bon dans 37 (10%), bon dans 88 (24%), moyen dans 68 (19%) et médiocre dans 43 (12%). Surtout, ils avaient la possibilité de refuser le recalage et de travailler sur la série originelle, ce qu'ils ont fait dans 124 cas (35%). Plusieurs explications peuvent être avancées, parmi lesquelles l'hétérogénéité du panel

d'observateurs, douze d'expérience et d'implications dans le protocole variables, et plus probablement l'hétérogénéité de la qualité des acquisitions, recueillies dans dix-sept centres. En effet, la population était variée, avec aussi bien des nourrissons, en grand nombre, que des adultes, et il avait été impossible d'homogénéiser les protocoles d'acquisition entre tous les centres, en raison du parc de machines.

## 5. CONCLUSION SUR MOUVEMENTS ET ANALYSE DE CINETIQUE DES TRACEURS

Comme nous venons de le voir au travers de ces trois exemples, les études de la cinétique des traceurs, souvent appelées « perfusion » par simplification, regroupent plusieurs situations très différentes. Elles ont en commun de requérir une bonne sensibilité aux variations de concentration de l'agent de contraste, si possible liée au signal par une relation linéaire. L'autre point commun est que le signal dans l'image, et en particulier dans l'organe d'intérêt, n'est pas constant, d'où une partie des difficultés éprouvées par les méthodes usuelles de recalage.

Le cas des études à l'état stationnaire, à rapprocher de celui des autres paramètres que l'on peut mesurer à partir de plusieurs images avec variation de contraste, comme lors des mesures des temps de relaxation longitudinale ou transversale, est assez simple. En effet, il n'y a pas de contrainte temporelle à l'acquisition des données, si ce n'est évidemment la capacité d'apnée du patient. Il est donc possible de favoriser la qualité de l'image et d'utiliser les méthodes de synchronisation cardiaque et/ou respiratoire. Et s'il persiste un déplacement entre les deux, ou plusieurs, images acquises, leur nombre restreint autorise un recalage manuel. La technique GRICS pourrait également leur être appliquée.

Quant aux études au premier passage et celles qui demandent un suivi plus long, elles posent plus de problème. Il est en effet indispensable de faire un compromis entre le type de séquence à utiliser et ses paramètres, la résolution spatiale, l'étendue de la couverture dans le cas d'une utilisation en 3D et la résolution temporelle. Et cette dernière contrainte exclut le recours aux techniques de synchronisation respiratoire externe (ceinture pneumatique) ou interne (écho-navigateurs). Une option consiste donc à demander une apnée pour le premier passage. Elle permet d'éviter les phénomènes d'entrée et de sortie du plan de coupe qui se produisent lors des acquisitions en respiration libre (par exemple déplacement antéro-postérieur d'un organe lors d'une acquisition en frontal). Mais il n'est alors pas possible de disposer d'informations avant l'arrivée du produit de contraste (ligne

de base), ou alors sur une très courte période, alors que cette information est importante pour les analyses quantitatives.

Pour les suivis plus longs, l'apnée peut-être demandée lors du premier passage, en laissant ensuite le sujet respirer librement. Et là se pose la question du recalage qui ne peut-être manuel en raison du grand nombre d'images, à moins de ne se contenter que de l'analyse de quelques cas à des fins de recherche et non pas en utilisation clinique. Pourtant, comme cela a déjà été souligné, procéder à un recalage est crucial car cela permet d'améliorer les critères de qualité quant à la détermination de la fonction rénale (74). De nombreuses méthodes de recalage existent, qui ne sont pas propres à cette problématique, mais aucune n'a à ce jour permis de répondre à toutes les difficultés. En effet, il faut prendre en compte le changement d'intensité de signal intervenant d'une image à l'autre, ce qui va exactement à l'encontre des algorithmes usuels (105). Ainsi, la question du recalage des séries dynamiques n'est-il pas résolu. Une piste pourrait être d'utiliser les informations des capteurs externes afin d'affiner cette procédure. Une autre voie de développement consiste à adapter l'algorithme GRICS au cas particulier des acquisitions dynamiques après injection, sur laquelle travaille actuellement Marina Filipovic.



## **CONCLUSION**





La question du retentissement des mouvements physiologiques en imagerie médicale, et en particulier en IRM, n'est pas nouvelle. Les deux activités principales qui en engendrent sont la circulation sanguine et la ventilation. La particularité de ces mouvements, par rapport aux mouvements volontaires du patient et aux autres mouvements physiologiques comme ceux du péristaltisme digestif ou urétral, est qu'ils sont cycliques. Nous avons d'abord rappelé les principes anatomiques et physiologiques de ces mouvements, et leur impact sur l'imagerie des organes thoraco-abdominaux. Puis nous avons présenté succinctement les principes physiques de l'IRM, en insistant sur les méthodes développées pour permettre l'exploration des organes en mouvement.

Dans les chapitres suivants, des études cliniques ont permis d'étayer la discussion sur les mouvements cardio-circulatoires et surtout ventilatoires, notamment au travers d'un projet de recherche clinique intitulé « Evaluation de la reproductibilité inter- et intra-observateur de l'IRM dans l'étude de la sévérité de l'atteinte pulmonaire au cours de la mucoviscidose ». Nous avons ainsi montré comment l'IRM pouvait être un outil de mesure directe des mouvements des organes, grâce à de hautes résolutions temporelle et spatiale. Nous avons utilisé une séquence SSFP avec une résolution temporelle de 175 ms en sagittal passant par la ligne médio-claviculaire droite, chez dix-sept patients atteints de mucoviscidose installés en décubitus dans l'aimant. La course crânio-caudale du diaphragme, mesurée automatiquement à l'aide d'un algorithme de flux optique, était de 1 à 2 cm en ventilation de repos, soit le même ordre de grandeur que chez des sujets sains. Nous avons également pu montré la différence de comportement entre les segments antérieurs et postérieurs du diaphragme, avec des déplacements plus importants en postérieur. Il serait désormais intéressant de pouvoir effectuer des mesures similaires chez des volontaires sains, et avec de plus grandes amplitudes ventilatoires. Nous avons également mené une étude sur le déplacement crânio-caudal et antéro-postérieur des pôles supérieur et inférieur du rein gauche chez huit enfants âgés de moins de 3 ans et quatre adolescents ou adultes, mais avec une détection manuelle des points, pour des raisons de qualité d'image. Sur cette petite série, nous avons constaté que les déplacements étaient similaires entre les deux pôles. Surtout, nous avons observé des amplitudes similaires en supérieur-inférieur chez les enfants et les adultes, de 7 à 8 mm, pour une taille d'organe bien

différente ; ceci peut en fait s'expliquer par un modèle dimensionnel, en considérant que le volume courant ventilatoire est proportionnel à la surface corporelle, mais doit être confirmé sur une population plus large et sur des périodes d'observation plus longues, limitées ici à 6 s en raison du caractère fastidieux de l'analyse manuelle. La prise en compte de ces mouvements est cruciale dans les analyses fonctionnelles, avec acquisition en respiration libre.

Le troisième chapitre était l'occasion de présenter les méthodes usuelles de gestion de ces mouvements, et d'insister sur leurs limites, alors que le dernier chapitre abordait le cas particulier des études de cinétique des traceurs. En ce qui concerne l'activité cardio-circulatoire, il s'agit essentiellement de la synchronisation basée sur l'enregistrement de l'activité électrique du cœur (ECG). Elle est efficace, mais présente des inconvénients comme l'allongement de la durée de l'acquisition et la nécessité d'un rythme régulier en raison de la segmentation du recueil des données sur plusieurs cycles cardiaques. Le premier explique pourquoi elle ne peut être appliquée facilement à l'exploration des autres organes que le cœur. Le second empêche les investigations cardiaques chez des patients présentant de trop fréquents troubles du rythme. Néanmoins, la synchronisation à l'électrocardiogramme est une méthode efficace.

En ce qui concerne la prise en compte des mouvements ventilatoires, il est possible d'utiliser l'apnée. C'est ce que nous avons choisi de faire pour étudier la perfusion pulmonaire au premier passage chez les patients atteints de mucoviscidose. Nous avons procédé à une analyse visuelle qui a révélé des anomalies de perfusion chez 16 d'entre eux, prédominant dans les segments postérieurs des lobes supérieurs, soit les lieux d'atteinte préférentielle de la maladie. Nos critères des anomalies étaient binaires (perfusion normale ou non), avec une cotation selon la proportion du segment atteint. Procéder à une analyse quantitative de la sévérité de l'anomalie et également plus précise de son importance par rapport au volume total des poumons pourrait apporter des informations complémentaires, probablement utiles pour pouvoir proposer cette technique d'évaluation fonctionnelle qui est l'un des avantages de l'IRM.

Outre l'apnée, les méthodes de synchronisation sont également disponibles, avec des capteurs externes (ceintures pneumatiques par exemple) ou internes (écho-navigateurs). Dans cette optique a été développé au sein du laboratoire IADI un dispositif dénommée SAEC (Signal Analyzer and Event Controller) qui permet d'enregistrer les signaux physiologiques (ceintures pneumatiques et ECG), ainsi que les informations de gradient et la fenêtre d'acquisition, et d'interagir avec le séquenceur. Nous avons utilisé cette possibilité pour réaliser des images en double synchronisation cardiaque et respiratoire chez les mêmes patients atteints de mucoviscidose. L'acquisition des images était beaucoup plus longue qu'en apnée, mais le score de sévérité mesuré était similaire avec les deux techniques, et les reproductibilités inter-observateurs étaient également similaires. La double synchronisation présentait même quelques avantages comme la suppression des artéfacts d'origine cardiaque dans les segments antérieurs de la base, soumis aux artéfacts d'origine cardiaque. L'enregistrement des données physiologiques par le SAEC permet également de modifier la reconstruction des données brutes. SPACE-RIP en est un exemple, qui procède à une suppression des données corrompues par le mouvement avant la reconstruction ; ceci est utile par exemple pour gérer une extrasystolie peu abondante ou une apnée non tenue jusqu'à la fin de l'acquisition. Voire, cette technique pourrait être couplée à d'autres, comme GRICS. Cet algorithme de reconstruction itérative contraint par les informations des capteurs permet de reconstruire à la fois une image et un modèle de mouvement, à partir d'acquisitions réalisées en respiration libre. Nous l'avons adapté pour réaliser un ciné cardiaque en respiration libre. La faisabilité de la technique a été prouvée chez un premier volontaire, avec des résultats d'analyse fonctionnelle systolique globale du VG et du VD similaires à la référence en apnée. Actuellement, nous l'évaluons sur une population plus large, avec comme limite le temps de calcul pour la reconstruction, qui devrait être raccourci par l'optimisation de l'algorithme, de sa programmation et les progrès de l'informatique.

Enfin, le recalage des images a posteriori offre une alternative à l'apnée pour les acquisitions dynamiques. Nous avons utilisé cette méthode dans sa version simpliste pour

une étude à l'état stationnaire, qui demandait de replacer les régions d'intérêt sur les seize images acquises après injection chez des patients présentant un infarctus myocardique. Par une analyse compartimentale de la cinétique dans les territoires infarcis et contrôle, nous avons mieux compris les phénomènes qui jouent sur le contraste entre ces deux territoires, essentiellement lié à la différence du volume interstitiel proportionnel. Pour une autre étude sur l'évaluation fonctionnelle rénale, nous avons utilisé un algorithme pour automatiser la procédure, en raison du grand nombre d'images à traiter. Nous avons alors procédé à une segmentation semi-automatique des différents compartiments des reins, avec des résultats obtenus offrant une variabilité similaire à celle observée entre deux observateurs. Mais notre technique a malgré tout souffert de la qualité moyenne des séquences dynamiques utilisées, avec des examens réalisés chez des enfants. D'ailleurs la qualité du recalage utilisé ici n'a pas été évaluée. Il existe de nombreuses méthodes de recalage, dont le choix dépend de la situation. Plusieurs critères rentrent en ligne de compte, dont en premier lieu l'application visée : suivi longitudinal d'un patient, confrontation des caractéristiques d'une population dans un référentiel unique ou étude dynamique après injection. Ce dernier cas pose le problème supplémentaire de la variation d'intensité de signal dans un même pixel de l'image. Plusieurs pistes sont alors envisageables pour améliorer les techniques existantes, dont l'utilisation des informations des capteurs physiologiques ou celle de la corrélation temporelle. Et encore, le recalage ne permet-il pas de répondre au problème du changement de plan de coupe qui peut intervenir en respiration libre. Il convient donc de privilégier la 3D, à moins que les techniques de suivi de plan de coupe ne deviennent disponibles avec la résolution temporelle suffisante.

## **ANNEXE. PROTOCOLE « MUCOVISCIDOSE »**



## **Evaluation de la reproductibilité inter- et intra-observateur de l'IRM dans l'évaluation de la gravité de l'atteinte pulmonaire au cours de la mucoviscidose**

Cette étude a bénéficié d'un contrat de promotion de la recherche clinique du CHU de Nancy en 2005 et a été approuvée par le CCPPRB de Lorraine en octobre 2006. Celui-ci a demandé que seuls des patients majeurs soient inclus, d'où les difficultés de recrutement, puisque la file de patients est essentiellement constituée d'enfants et d'adolescents.

Les inclusions ont débuté en janvier 2007 et se sont poursuivies pendant 13 mois, avec au total 18 patients inclus. Le protocole d'exploration par IRM était le suivant :

### **Installation du patient**

- voie veineuse périphérique
- décubitus dorsal, bras au-dessus de la tête
- antenne multi-éléments en réseau phasé (8 à 12 éléments, type Torso)
- 2 ceintures pneumatiques pour les mouvements respiratoires placées l'une au niveau de l'ombilic et l'autre au niveau de la xyphoïde
- 3 voies ECG placées l'une verticalement sur le sternum et les deux autres horizontalement au niveau du pli mammaire à gauche et à droite (Figure 64)

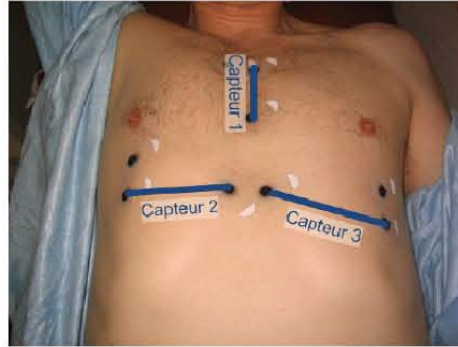


Figure 64. Positionnement des électrodes pour la synchronisation ECG (3 voies).

### Séquences IRM

- 1) **repérage** 3 plans
- 2) **calibration** pour imagerie parallèle et correction d'intensités de surface
- 3) **repérages spécifiques** : aorte ascendante, artères pulmonaires
- 4) **coupes axiales SSFP** non synchronisées couvrant l'ensemble des champs pulmonaires
  - a. TR/TE (ms) 4,1/1,8
  - b. angle de bascule 85°
  - c. épaisseur de coupe 6 mm
  - d. matrice 224 x 224
  - e. champ de vue 36 cm
  - f. bande passante 83,3 kHz
  - g. imagerie parallèle (SENSE) facteur d'accélération à 2
- 5) **coupe sagittale** passant par la ligne médio-claviculaire droite (milieu du foie droit) en SSFP non synchronisée à l'ECG et haute résolution temporelle
  - a. TR/TE (ms) 2,6/0,9



- b. angle de bascule 45°
- c. épaisseur de coupe 10 mm
- d. matrice 128 x 128
- e. champ de vue 36 cm
- f. bande passante 125 kHz
- g. imagerie parallèle (SENSE) facteur d'accélération à 2
- h. fréquence en caudo-crânial

**6) débit aortique et débit pulmonaire** en séquence en contraste de phase

- a. TR/TE (ms) 7,7/3,3
- b. angle de bascule 15°
- c. épaisseur de coupe 10 mm
- d. matrice 256 x 128
- e. champ de vue 36 x 27 cm
- f. bande passante 31,3 kHz
- g. vitesse maximale d'encodage 150 cm/s

**7) perfusion pulmonaire** en coupe 3D écho de gradient rapide avec spoiler

- a. plan frontal
- b. TR/TE (ms) 1,5/0,5
- c. angle de bascule 10°
- d. épaisseur de coupe 10 mm
- e. matrice 224 x 160
- f. champ de vue 48 cm

- g. injection de 0,2 mmol Gd/kg de poids corporel à 5 ml/s puis de sérum physiologique au même débit ; débit concomitant de l'acquisition et de l'injection

**8) 3D écho de gradient rapide en inspiration**

- a. TR/TE (ms) 3/1,4
- b. angle de bascule 15°
- c. épaisseur de coupe 4,4 mm
- d. matrice 256 x 224
- e. champ de vue 40-44 cm selon la morphologie du patient
- f. bande passante 90,9 kHz
- g. imagerie parallèle (SENSE) facteur d'accélération à 2

**9) 3D écho de gradient rapide en expiration**

**10) perfusion pulmonaire temps tardif** : mêmes paramètres mais 3 phases

**11) coupes axiales écho de gradient 2D en apnée** (15 à 18 coupes jointives)

- a. TR/TE (ms) 90/1,4
- b. angle de bascule 75°
- c. épaisseur de coupe 10 mm
- d. matrice 384 x 256
- e. champ de vue 40-44 cm selon la morphologie du patient
- f. bande passante 42 kHz

**12) coupes axiales écho de gradient 2D en double synchronisation**

- a. 6 coupes placées ainsi :
  - i. apex pulmonaires, en-dessous des clavicules

- ii. au niveau de la crosse aortique
  - iii. au niveau du tronc de l'artère pulmonaire
  - iv. juste sous la carène
  - v. au plus grand diamètre cardiaque
  - vi. au sommet des coupes diaphragmatiques
- b. TR/TE (ms) 8,8/1,8
  - c. angle de bascule 75°
  - d. épaisseur de coupe 10 mm
  - e. matrice 512 x 512
  - f. champ de vue 40-44 cm selon la morphologie du patient
  - g. bande passante 42 kHz
  - h. 3 accumulations
  - i. synchronisation à l'ECG avec retard par rapport à l'onde R de 300 à 400 ms pour réaliser l'image en diastole



## **BIBLIOGRAPHIE**

1. Dumoulin CL, Steinberg FL, Yucel EK, Darrow RD. Reduction of artifacts from breathing and peristalsis in phase-contrast MRA of the chest and abdomen. *J Comput Assist Tomogr.* 1993 Mar-Apr;17(2):328-32.
2. Durand E, Guillot G, Darrasse L, Tastevin G, Nacher PJ, Vignaud A, et al. CPMG measurements and ultrafast imaging in human lungs with hyperpolarized helium-3 at low field (0.1 T). *Magn Reson Med.* 2002 Jan;47(1):75-81.
3. Mercadier J. Biologie et physiologie cardiovasculaire et de l'hémostase. In: Artigou J, Monsuez J, editors. *Cardiologie et maladies vasculaires.* Issy-les-Moulineaux: Elsevier Masson SAS; 2007. p. 1-79.
4. Gibney JP, Sutton GC, Mc EE. Time intervals of the cardiac cycle in several forms of organic heart disease other than mitral stenosis. *Am J Med Sci.* 1961 Apr;241:503-6.
5. Keith A. The functional anatomy of the heart. *Br Med J.* 1918;1:361-3.
6. Zhukov L, Barr AH. Heart-Muscle Fiber Reconstruction from Diffusion Tensor MRI. *Proceedings of the 14th IEEE Visualization 2003 (VIS'03); 2003.* IEEE Computer Society; 2003.
7. Buckberg G, Mahajan A, Saleh S, Hoffman JI, Coghlan C. Structure and function relationships of the helical ventricular myocardial band. *J Thorac Cardiovasc Surg.* 2008 Sep;136(3):578-89, 89 e1-11.
8. Buckberg GD, Mahajan A, Jung B, Markl M, Hennig J, Ballester-Rodes M. MRI myocardial motion and fiber tracking: a confirmation of knowledge from different imaging modalities. *Eur J Cardiothorac Surg.* 2006 Apr;29 Suppl 1:S165-77.
9. Torrent-Guasp F, Kocica MJ, Corno AF, Komeda M, Carreras-Costa F, Flotats A, et al. Towards new understanding of the heart structure and function. *Eur J Cardiothorac Surg.* 2005 Feb;27(2):191-201.
10. Hoffman EA, Ritman EL. Invariant total heart volume in the intact thorax. *Am J Physiol.* 1985 Oct;249(4 Pt 2):H883-90.
11. Jung B, Foll D, Bottler P, Petersen S, Hennig J, Markl M. Detailed analysis of myocardial motion in volunteers and patients using high-temporal-resolution MR tissue phase mapping. *J Magn Reson Imaging.* 2006 Nov;24(5):1033-9.
12. Delfino JG, Bhasin M, Cole R, Eisner RL, Merlino J, Leon AR, et al. Comparison of myocardial velocities obtained with magnetic resonance phase velocity mapping and

tissue Doppler imaging in normal subjects and patients with left ventricular dyssynchrony. *J Magn Reson Imaging*. 2006 Aug;24(2):304-11.

13. Lorenz CH, Pastorek JS, Bundy JM. Delineation of normal human left ventricular twist throughout systole by tagged cine magnetic resonance imaging. *J Cardiovasc Magn Reson*. 2000;2(2):97-108.

14. Scott AD, Keegan J, Firmin DN. Motion in Cardiovascular MR Imaging. *Radiology*. 2009 February 1, 2009;250(2):331-51.

15. Bradlow WM, Gatehouse PD, Hughes RL, O'Brien AB, Gibbs JS, Firmin DN, et al. Assessing normal pulse wave velocity in the proximal pulmonary arteries using transit time: a feasibility, repeatability, and observer reproducibility study by cardiovascular magnetic resonance. *J Magn Reson Imaging*. 2007 May;25(5):974-81.

16. Grotenhuis HB, Ottenkamp J, Fontein D, Vliegen HW, Westenberg JJ, Kroft LJ, et al. Aortic elasticity and left ventricular function after arterial switch operation: MR imaging--initial experience. *Radiology*. 2008 Dec;249(3):801-9.

17. Alexander RS. Transformation of the arterial pulse wave between the aortic arch and the femoral artery. *Am J Physiol*. 1949 Aug;158(2):287-93.

18. Van Citters RL, Rushmer RF. Longitudinal and radial strain in pulse wave transmission. *Am J Physiol*. 1961 Apr;200:732-4.

19. Mitchell DG, Tasciyan T, Ortega HV, Outwater E, Vinitzki S. Pulsation artifact in short TR MR imaging and angiography: exacerbation with signal averaging. *J Magn Reson Imaging*. 1994 Sep-Oct;4(5):709-18.

20. Groves EM, Bireley W, Dill K, Carroll TJ, Carr JC. Quantitative analysis of ECG-gated high-resolution contrast-enhanced MR angiography of the thoracic aorta. *AJR Am J Roentgenol*. 2007 Feb;188(2):522-8.

21. Rouvière H, Delmas A. Anatomie humaine descriptive, topographique et fonctionnelle. 13ème édition ed. Paris: Masson; 1992.

22. Weibel ER. Principles and methods for the morphometric study of the lung and other organs. *Lab Invest*. 1963 Feb;12:131-55.

23. Liot F, Leroy M, Préfaut C, Jammes Y. Physiologie de l'appareil respiratoire. In: Guénard H, editor. *Physiologie humaine*. Paris: Editions Pradel; 1991. p. 143-89.

24. Netter F. The CIBA collection of Medical Illustrations. Vol. 7: Respiratory System. First ed. Summit, NJ: CIBA; 1979.

25. Felblinger J, Boesch C. Amplitude demodulation of the electrocardiogram signal (ECG) for respiration monitoring and compensation during MR examinations. *Magn Reson Med*. 1997 Jul;38(1):129-36.
26. Felblinger J, Debatin JF, Boesch C, Gruetter R, McKinnon GC. Synchronization device for electrocardiography-gated echo-planar imaging. *Radiology*. 1995 Oct;197(1):311-3.
27. Despopoulos A, Silbernagl S. *Color atlas of physiology*. 4th English ed. Stuttgart ; New York: G. Thieme Verlag ; New York : Thieme Medical Publishers; 1991.
28. Grimaud C, Vanuxem P, Fondarai J, Coutant P. Le point de rupture de l'apnée volontaire ; ses relations avec les sensations proprioceptives thoraciques. *C R Seances Soc Biol Fil*. 1968;162(8):1542-6.
29. Shankaranarayanan A, Simonetti OP, Laub G, Lewin JS, Duerk JL. Segmented k-space and real-time cardiac cine MR imaging with radial trajectories. *Radiology*. 2001 Dec;221(3):827-36.
30. Leung AO, Paterson I, Thompson RB. Free-breathing cine MRI. *Magn Reson Med*. 2008 Sep;60(3):709-17.
31. Boll DT, Merkle EM, Seaman DM, Gilkeson RC, Larson AP, Simonetti OP, et al. Comparison of ECG-gated rectilinear vs. real-time radial K-space sampling schemes in cine True-FISP cardiac MRI. *J Cardiovasc Magn Reson*. 2004;6(4):793-802.
32. Glockner JF, Hu HH, Stanley DW, Angelos L, King K. Parallel MR imaging: a user's guide. *Radiographics*. 2005 Sep-Oct;25(5):1279-97.
33. Tsao J, Boesiger P, Pruessmann KP. k-t BLAST and k-t SENSE: dynamic MRI with high frame rate exploiting spatiotemporal correlations. *Magn Reson Med*. 2003 Nov;50(5):1031-42.
34. Tsao J, Kozerke S, Boesiger P, Pruessmann KP. Optimizing spatiotemporal sampling for k-t BLAST and k-t SENSE: application to high-resolution real-time cardiac steady-state free precession. *Magn Reson Med*. 2005 Jun;53(6):1372-82.
35. Muthurangu V, Lurz P, Critchely JD, Deanfield JE, Taylor AM, Hansen MS. Real-time Assessment of Right and Left Ventricular Volumes and Function in Patients with Congenital Heart Disease by Using High Spatiotemporal Resolution Radial k-t SENSE. *Radiology*. 2008 September 1, 2008;248(3):782-91.



36. Jung H, Sung K, Nayak KS, Kim EY, Ye JC. k-t FOCUSS: a general compressed sensing framework for high resolution dynamic MRI. *Magn Reson Med*. 2009 Jan;61(1):103-16.
37. Jung H, Ye JC, Kim EY. Improved k-t BLAST and k-t SENSE using FOCUSS. *Phys Med Biol*. 2007 Jun 7;52(11):3201-26.
38. Petitjean C, Rougon N, Cluzel P. Assessment of myocardial function: a review of quantification methods and results using tagged MRI. *J Cardiovasc Magn Reson*. 2005;7(2):501-16.
39. Wang Y, Vidan E, Bergman GW. Cardiac motion of coronary arteries: variability in the rest period and implications for coronary MR angiography. *Radiology*. 1999 Dec;213(3):751-8.
40. Puderbach M, Hintze C, Ley S, Eichinger M, Kauczor HU, Biederer J. MR imaging of the chest: a practical approach at 1.5T. *Eur J Radiol*. 2007 Dec;64(3):345-55.
41. Wang Z, Willett CG, Yin FF. Reduction of organ motion by combined cardiac gating and respiratory gating. *Int J Radiat Oncol Biol Phys*. 2007 May 1;68(1):259-66.
42. Lenoir S. Imagerie par Résonance Magnétique. In: Grenier P, editor. *Imagerie thoracique de l'adulte (3ème édition)*. Paris, France: Flammarion Médecine-Sciences; 2006. p. 114-35.
43. Boroto K, Remy-Jardin M, Flohr T, Faivre JB, Pansini V, Tacelli N, et al. Thoracic applications of dual-source CT technology. *Eur J Radiol*. 2008 Dec;68(3):375-84.
44. Kyriakou Y, Ertel D, Lapp RM, Kalender WA. Reduction of motion artefacts in non-gated dual-energy radiography. *Br J Radiol*. 2009 Mar;82(975):235-42.
45. Laurent V. *Imagerie de diffusion par RMN : Optimisation des paramètres et applications cliniques pour les explorations hépatiques*. Nancy: Nancy-Université; 2008.
46. Hutchison SJ. *Aortic diseases : clinical diagnostic imaging atlas*. Philadelphia, PA: Saunders/Elsevier; 2009.
47. Spina M, Garbisa S, Hinnie J, Hunter JC, Serafini-Fracassini A. Age-related changes in composition and mechanical properties of the tunica media of the upper thoracic human aorta. *Arteriosclerosis*. 1983 Jan-Feb;3(1):64-76.
48. Laurent S, Boutouyrie P, Asmar R, Gautier I, Laloux B, Guize L, et al. Aortic stiffness is an independent predictor of all-cause and cardiovascular mortality in hypertensive patients. *Hypertension*. 2001 May;37(5):1236-41.

49. Hamer J, Alberti E, Hoyer S, Wiedemann K. Influence of systemic and cerebral vascular factors on the cerebrospinal fluid pulse waves. *J Neurosurg.* 1977 Jan;46(1):36-45.
50. Ridgway JP, Turnbull LW, Smith MA. Demonstration of pulsatile cerebrospinal-fluid flow using magnetic resonance phase imaging. *Br J Radiol.* 1987 May;60(713):423-7.
51. Soellinger M, Rutz AK, Kozerke S, Boesiger P. 3D cine displacement-encoded MRI of pulsatile brain motion. *Magn Reson Med.* 2009 Jan;61(1):153-62.
52. Vargas MI, Delavelle J, Kohler R, Becker CD, Lovblad K. Brain and spine MRI artifacts at 3Tesla. *J Neuroradiol.* 2009 May;36(2):74-81.
53. Sarrut D, Perol D, Pommier P, Carrie C. [Air breath control radiotherapy in severe insufficiency respiratory patients with NSCL: application for deformable registration method in thoracic radiotherapy]. *Cancer Radiother.* 2006 Nov;10(6-7):377-80.
54. Paganetti H, Jiang H, Adams JA, Chen GT, Rietzel E. Monte Carlo simulations with time-dependent geometries to investigate effects of organ motion with high temporal resolution. *Int J Radiat Oncol Biol Phys.* 2004 Nov 1;60(3):942-50.
55. Blackall JM, Ahmad S, Miquel ME, McClelland JR, Landau DB, Hawkes DJ. MRI-based measurements of respiratory motion variability and assessment of imaging strategies for radiotherapy planning. *Phys Med Biol.* 2006 Sep 7;51(17):4147-69.
56. Jagsi R, Moran JM, Kessler ML, Marsh RB, Balter JM, Pierce LJ. Respiratory motion of the heart and positional reproducibility under active breathing control. *Int J Radiat Oncol Biol Phys.* 2007 May 1;68(1):253-8.
57. Wang Y, Riederer SJ, Ehman RL. Respiratory motion of the heart: kinematics and the implications for the spatial resolution in coronary imaging. *Magn Reson Med.* 1995 May;33(5):713-9.
58. Takazakura R, Takahashi M, Nitta N, Murata K. Diaphragmatic motion in the sitting and supine positions: Healthy subject study using a vertically open magnetic resonance system. *J Magn Reson Imaging.* 2004 May;19(5):605-9.
59. Clynes M. Computer analysis of reflex control and organization: respiratory sinus arrhythmia. *Science.* 1960 Jan 29;131:300-2.
60. Fredrickson JO, Wegmuller H, Herfkens RJ, Pelc NJ. Simultaneous temporal resolution of cardiac and respiratory motion in MR imaging. *Radiology.* 1995 Apr;195(1):169-75.

61. Lee VS. Cardiovascular MRI: Physical principles to practical protocols. Philadelphia, PA: Lippincott Williams and Wilkins; 2006.
62. Rohlfing T, Maurer CR, Jr., O'Dell WG, Zhong J. Modeling liver motion and deformation during the respiratory cycle using intensity-based nonrigid registration of gated MR images. *Med Phys*. 2004;31(3):427-32.
63. Ghilezan MJ, Jaffray DA, Siewerdsen JH, Van Herk M, Shetty A, Sharpe MB, et al. Prostate gland motion assessed with cine-magnetic resonance imaging (cine-MRI). *Int J Radiat Oncol Biol Phys*. 2005 Jun 1;62(2):406-17.
64. Padhani AR, Khoo VS, Suckling J, Husband JE, Leach MO, Dearnaley DP. Evaluating the effect of rectal distension and rectal movement on prostate gland position using cine MRI. *Int J Radiat Oncol Biol Phys*. 1999 Jun 1;44(3):525-33.
65. Pin I, Bremont F, Clement A, Sardet A. Prise en charge de l'atteinte pulmonaire au cours de la mucoviscidose chez l'enfant. *Arch Pediatr*. 2001 Dec;8 Suppl 5:856s-83s.
66. Lucas BD, Kanade T, editors. An iterative image registration technique with an application to stereo vision. *Imaging Understanding Workshop*; 1981.
67. Chalon B. Problématique du mouvement en imagerie par résonance magnétique. Université Jean Monnet Saint-Etienne; 2008.
68. Horn BP, Schunck BG. Determining optical flow. *Artificial Intelligence*. 1981;17:185-203.
69. Gierada DS, Curtin JJ, Erickson SJ, Prost RW, Strandt JA, Goodman LR. Diaphragmatic motion: fast gradient-recalled-echo MR imaging in healthy subjects. *Radiology*. 1995 Mar;194(3):879-84.
70. Kiryu S, Loring SH, Mori Y, Rofsky NM, Hatabu H, Takahashi M. Quantitative analysis of the velocity and synchronicity of diaphragmatic motion: dynamic MRI in different postures. *Magn Reson Imaging*. 2006 Dec;24(10):1325-32.
71. Odille F. Imagerie adaptative en IRM : utilisation des informations de mouvements physiologiques pour l'optimisation des processus d'acquisition et de reconstruction. Nancy: Nancy 1; 2007.
72. Max A. Etude du mouvement rénal en IRM. Nancy-Université & INSERM; 2008.
73. Han BK, Babcock DS. Sonographic measurements and appearance of normal kidneys in children. *AJR Am J Roentgenol*. 1985 Sep;145(3):611-6.

74. Zollner FG, Sance R, Rogelj P, Ledesma-Carbayo MJ, Rorvik J, Santos A, et al. Assessment of 3D DCE-MRI of the kidneys using non-rigid image registration and segmentation of voxel time courses. *Comput Med Imaging Graph.* 2009 Apr;33(3):171-81.
75. Chakeres DW, de Vocht F. Static magnetic field effects on human subjects related to magnetic resonance imaging systems. *Progress in Biophysics and Molecular Biology.* 2005;87(2-3):255-65.
76. Fischer S, Wickline S, Lorenz C. Novel real-time R-wave detection algorithm based on the vectorcardiogram for accurate gated magnetic resonance acquisitions. *Magnetic Resonance in Medicine.* 1999;42(2):361-70.
77. Foo TK, Bernstein MA, Aisen AM, Hernandez RJ, Collick BD, Bernstein T. Improved ejection fraction and flow velocity estimates with use of view sharing and uniform repetition time excitation with fast cardiac techniques. *Radiology.* 1995 May;195(2):471-8.
78. Kunz RP, Oellig F, Krummenauer F, Oberholzer K, Romaneehsen B, Vomweg TW, et al. Assessment of left ventricular function by breath-hold cine MR imaging: Comparison of different steady-state free precession sequences. *J Magn Reson Imaging.* 2005 Feb;21(2):140-8.
79. Bluemke DA, Boxerman JL, Atalar E, McVeigh ER. Segmented K-space cine breath-hold cardiovascular MR imaging: Part 1. Principles and technique. *AJR Am J Roentgenol.* 1997 Aug;169(2):395-400.
80. Saremi F, Grizzard JD, Kim RJ. Optimizing cardiac MR imaging: practical remedies for artifacts. *Radiographics.* 2008 Jul-Aug;28(4):1161-87.
81. Raper AJ, Richardson DW, Kontos HA, Patterson JL, Jr. Circulatory responses to breath holding in man. *J Appl Physiol.* 1967 Feb;22(2):201-6.
82. Weissler AM, Harris WS, Schoenfeld CD. Systolic time intervals in heart failure in man. *Circulation.* 1968 Feb;37(2):149-59.
83. Jahnke C, Paetsch I, Achenbach S, Schnackenburg B, Gebker R, Fleck E, et al. Coronary MR imaging: breath-hold capability and patterns, coronary artery rest periods, and beta-blocker use. *Radiology.* 2006 Apr;239(1):71-8.
84. Mandry D, Kearney-Schwartz A, Joly L, Djaballah W, Böhme P, Escanye JM, et al. MRI assessment of early left ventricular remodeling in abdominal obesity: evidence of an influence of aortic stiffening. *ESMRMB Congress; 2008 2008; Valence, Espagne.* 2008.

85. Poirier P, Giles TD, Bray GA, Hong Y, Stern JS, Pi-Sunyer FX, et al. Obesity and cardiovascular disease: pathophysiology, evaluation, and effect of weight loss. *Arterioscler Thromb Vasc Biol.* 2006 May;26(5):968-76.
86. Dagenais GR, Yi Q, Mann JF, Bosch J, Pogue J, Yusuf S. Prognostic impact of body weight and abdominal obesity in women and men with cardiovascular disease. *Am Heart J.* 2005 Jan;149(1):54-60.
87. Nicklas BJ, Cesari M, Penninx BW, Kritchevsky SB, Ding J, Newman A, et al. Abdominal obesity is an independent risk factor for chronic heart failure in older people. *J Am Geriatr Soc.* 2006 Mar;54(3):413-20.
88. Alpert MA. Obesity cardiomyopathy: pathophysiology and evolution of the clinical syndrome. *Am J Med Sci.* 2001 Apr;321(4):225-36.
89. Collis T, Devereux RB, Roman MJ, de Simone G, Yeh J, Howard BV, et al. Relations of stroke volume and cardiac output to body composition: the strong heart study. *Circulation.* 2001 Feb 13;103(6):820-5.
90. Safar ME, Czernichow S, Blacher J. Obesity, arterial stiffness, and cardiovascular risk. *J Am Soc Nephrol.* 2006 Apr;17(4 Suppl 2):S109-11.
91. Mosteller RD. Simplified calculation of body-surface area. *N Engl J Med.* 1987 Oct 22;317(17):1098.
92. Alfakih K, Reid S, Jones T, Sivananthan M. Assessment of ventricular function and mass by cardiac magnetic resonance imaging. *Eur Radiol.* 2004 Oct;14(10):1813-22.
93. Vakili BA, Okin PM, Devereux RB. Prognostic implications of left ventricular hypertrophy. *Am Heart J.* 2001 Mar;141(3):334-41.
94. Joly L, Perret-Guillaume C, Kearney-Schwartz A, Salvi P, Mandry D, Marie PY, et al. Pulse Wave Velocity Assessment by External Noninvasive Devices and Phase-Contrast Magnetic Resonance Imaging in the Obese. *Hypertension.* 2009 Jun 8.
95. Pasquier C. Capteurs de mouvements dédiés à l'imagerie adaptative en IRM : développement technique et méthodologique. Nancy: Nancy 1; 2007.
96. McConnell MV, Khasgiwala VC, Savord BJ, Chen MH, Chuang ML, Edelman RR, et al. Comparison of respiratory suppression methods and navigator locations for MR coronary angiography. *AJR Am J Roentgenol.* 1997 May;168(5):1369-75.
97. Sachs TS, Meyer CH, Hu BS, Kohli J, Nishimura DG, Macovski A. Real-time motion detection in spiral MRI using navigators. *Magn Reson Med.* 1994 Nov;32(5):639-45.

98. Nehrke K, Bornert P, Manke D, Bock JC. Free-breathing cardiac MR imaging: study of implications of respiratory motion--initial results. *Radiology*. 2001 Sep;220(3):810-5.
99. Nguyen TD, Nuval A, Mulukutla S, Wang Y. Direct monitoring of coronary artery motion with cardiac fat navigator echoes. *Magn Reson Med*. 2003 Aug;50(2):235-41.
100. Nguyen TD, Spincemaille P, Cham MD, Weinsaft JW, Prince MR, Wang Y. Free-breathing 3D steady-state free precession coronary magnetic resonance angiography: comparison of diaphragm and cardiac fat navigators. *J Magn Reson Imaging*. 2008 Aug;28(2):509-14.
101. Jahnke C, Paetsch I, Schnackenburg B, Bornstedt A, Gebker R, Fleck E, et al. Coronary MR angiography with steady-state free precession: individually adapted breath-hold technique versus free-breathing technique. *Radiology*. 2004 Sep;232(3):669-76.
102. Fischer RW, Botnar RM, Nehrke K, Boesiger P, Manning WJ, Peters DC. Analysis of residual coronary artery motion for breath hold and navigator approaches using real-time coronary MRI. *Magn Reson Med*. 2006 Mar;55(3):612-8.
103. Lewis CE, Prato FS, Drost DJ, Nicholson RL. Comparison of respiratory triggering and gating techniques for the removal of respiratory artifacts in MR imaging. *Radiology*. 1986 Sep;160(3):803-10.
104. Bailes DR, Gilderdale DJ, Bydder GM, Collins AG, Firmin DN. Respiratory ordered phase encoding (ROPE): a method for reducing respiratory motion artefacts in MR imaging. *J Comput Assist Tomogr*. 1985 Jul-Aug;9(4):835-8.
105. Maintz JB, Viergever MA. A survey of medical image registration. *Med Image Anal*. 1998 Mar;2(1):1-36.
106. Sun Y, Jolly M, Moura J, editors. Integrated registration of dynamic renal perfusion MR images. In *Proceedings of the International Conference on Image Processing (ICIP'04)*, Singapore, vol. 3, 1923-1926; 2004.
107. de Senneville BD, Mendichovszky IA, Roujol S, Gordon I, Moonen C, Grenier N. Improvement of MRI-functional measurement with automatic movement correction in native and transplanted kidneys. *J Magn Reson Imaging*. 2008 Oct;28(4):970-8.
108. Gupta SN, Solaiyappan M, Beache GM, Arai AE, Foo TK. Fast method for correcting image misregistration due to organ motion in time-series MRI data. *Magn Reson Med*. 2003 Mar;49(3):506-14.

109. Abacherli R, Hornaff S, Leber R, Schmid HJ, Felblinger J. Improving automatic analysis of the electrocardiogram acquired during magnetic resonance imaging using magnetic field gradient artefact suppression. *J Electrocardiol.* 2006 Oct;39(4 Suppl):S134-9.
110. Kyriakos WE, Panych LP, Kacher DF, Westin CF, Bao SM, Mulkern RV, et al. Sensitivity profiles from an array of coils for encoding and reconstruction in parallel (SPACE RIP). *Magn Reson Med.* 2000 Aug;44(2):301-8.
111. Vuissoz PA, Odille F, Pasquier C, Hoge W, Kyriakos WE, Felblinger J, editors. Faulty trigger and motion artifact canceling in cardiac MRI using SPACE-RIP. ISMRM 15th Scientific Meeting; 2007; Berlin, Germany.
112. Mandry D, Pasquier C, Baumann C, Vuissoz PA, Odille F, Montcouquiol-Kamdem-Simo S, et al. Evaluation of lung involvement in cystic fibrosis with contrast-enhanced T1-weighted MRI: preliminary results. ESMRMB Congress; 2008 2008; Valence, Espagne. 2008.
113. Bellon G, Derelle J, Grosskopf C, Lenoir G, Munck A, Roussey M, et al. Protocole de prise en charge des enfants atteints de mucoviscidose dépistés à la naissance. Association Française pour le Dépistage et la Prévention des Handicaps de l'Enfant. 2003.
114. Bhalla M, Turcios N, Aponte V, Jenkins M, Leitman BS, McCauley DI, et al. Cystic fibrosis: scoring system with thin-section CT. *Radiology.* 1991 Jun;179(3):783-8.
115. de Jong PA, Nakano Y, Lequin MH, Mayo JR, Woods R, Pare PD, et al. Progressive damage on high resolution computed tomography despite stable lung function in cystic fibrosis. *Eur Respir J.* 2004 Jan;23(1):93-7.
116. Santamaria F, Grillo G, Guidi G, Rotondo A, Raia V, de Ritis G, et al. Cystic fibrosis: when should high-resolution computed tomography of the chest Be obtained? *Pediatrics.* 1998 May;101(5):908-13.
117. Puderbach M, Eichinger M, Gahr J, Ley S, Tuengerthal S, Schmahl A, et al. Proton MRI appearance of cystic fibrosis: comparison to CT. *Eur Radiol.* 2007 Mar;17(3):716-24.
118. Donnelly LF, MacFall JR, McAdams HP, Majure JM, Smith J, Frush DP, et al. Cystic fibrosis: combined hyperpolarized <sup>3</sup>He-enhanced and conventional proton MR imaging in the lung--preliminary observations. *Radiology.* 1999 Sep;212(3):885-9.
119. Failo R, Wielopolski PA, Tiddens HA, Hop WC, Mucelli RP, Lequin MH. Lung morphology assessment using MRI: a robust ultra-short TR/TE 2D steady state free

precession sequence used in cystic fibrosis patients. *Magn Reson Med*. 2009 Feb;61(2):299-306.

120. Anjorin A, Schmidt H, Posselt HG, Smaczny C, Ackermann H, Deimling M, et al. Comparative evaluation of chest radiography, low-field MRI, the Shwachman-Kulczycki score and pulmonary function tests in patients with cystic fibrosis. *Eur Radiol*. 2008 Jun;18(6):1153-61.

121. Altes TA, de Lange EE. Applications of hyperpolarized helium-3 gas magnetic resonance imaging in pediatric lung disease. *Top Magn Reson Imaging*. 2003 Jun;14(3):231-6.

122. Cremillieux Y, Berthezene Y, Humblot H, Viallon M, Canet E, Bourgeois M, et al. A combined <sup>1</sup>H perfusion/<sup>3</sup>He ventilation NMR study in rat lungs. *Magn Reson Med*. 1999;41(4):645--8.

123. van Beek EJ, Hoffman EA. Functional imaging: CT and MRI. *Clin Chest Med*. 2008 Mar;29(1):195-216, vii.

124. Matsuoka S, Hunsaker AR, Gill RR, Jacobson FL, Ohno Y, Patz S, et al. Functional MR imaging of the lung. *Magn Reson Imaging Clin N Am*. 2008 May;16(2):275-89, ix.

125. Koegelenberg CF, Bolliger CT. Assessing regional lung function. *Thorac Surg Clin*. 2008 Feb;18(1):19-29, v-vi.

126. Hopkins SR, Levin DL, Emami K, Kadlecsek S, Yu J, Ishii M, et al. Advances in magnetic resonance imaging of lung physiology. *J Appl Physiol*. 2007 Mar;102(3):1244-54.

127. Eichinger M, Puderbach M, Fink C, Gahr J, Ley S, Plathow C, et al. Contrast-enhanced 3D MRI of lung perfusion in children with cystic fibrosis--initial results. *Eur Radiol*. 2006 Oct;16(10):2147-52.

128. Ley S, Puderbach M, Fink C, Eichinger M, Plathow C, Teiner S, et al. Assessment of hemodynamic changes in the systemic and pulmonary arterial circulation in patients with cystic fibrosis using phase-contrast MRI. *Eur Radiol*. 2005;15(8):1575--80.

129. Jimenez S, Jimenez JR, Crespo M, Santamarta E, Bousono C, Rodriguez J. Computed tomography in children with cystic fibrosis: a new way to reduce radiation dose. *Arch Dis Child*. 2006 May;91(5):388-90.

130. Bauman G, Puderbach M, Deimling M, Jellus V, Chefd'hotel C, Dinkel J, et al. Non-contrast-enhanced perfusion and ventilation assessment of the human lung by means of fourier decomposition in proton MRI. *Magn Reson Med*. 2009 Jul 7.



131. Vuissoz PA, Odille F, Fernandez B, Lohezic M, Benhadid A, Mandry D, et al., editors. Model-based reconstruction for free-breathing cardiac cine imaging using GRICS. ISMRM 17th Scientific Meeting; 2009; Honolulu, USA.
132. Odille F, Cindea N, Mandry D, Pasquier C, Vuissoz PA, Felblinger J. Generalized MRI reconstruction including elastic physiological motion and coil sensitivity encoding. *Magn Reson Med*. 2008 Jun;59(6):1401-11.
133. Odille F, Vuissoz PA, Marie PY, Felblinger J. Generalized reconstruction by inversion of coupled systems (GRICS) applied to free-breathing MRI. *Magn Reson Med*. 2008 Jul;60(1):146-57.
134. Batchelor PG, Atkinson D, Irrazaval P, Hill DL, Hajnal J, Larkman D. Matrix description of general motion correction applied to multishot images. *Magn Reson Med*. 2005 Nov;54(5):1273-80.
135. Pruessmann KP, Weiger M, Bornert P, Boesiger P. Advances in sensitivity encoding with arbitrary k-space trajectories. *Magn Reson Med*. 2001 Oct;46(4):638-51.
136. Vuissoz PA, Odille F, Fernandez B, Lohezic M, Benhadid A, Mandry D, et al., editors. Free breathing cardiac deformation fields using GRICS. ISMRM 17th Scientific Meeting; 2009; Honolulu, USA.
137. Mandry D, Pedersen M, Odille F, Robert P, Corot C, Felblinger J, et al. Renal functional contrast-enhanced magnetic resonance imaging: evaluation of a new rapid-clearance blood pool agent (p792) in sprague-dawley rats. *Invest Radiol*. 2005 May;40(5):295-305.
138. Tognolini A, Schor-Bardach R, Pinykh OS, Wilcox CJ, Raptopoulos V, Goldberg SN. Body tumor CT perfusion protocols: optimization of acquisition scan parameters in a rat tumor model. *Radiology*. 2009 Jun;251(3):712-20.
139. Cuenod CA, Fournier L, Balvay D, Guinebretiere JM. Tumor angiogenesis: pathophysiology and implications for contrast-enhanced MRI and CT assessment. *Abdom Imaging*. 2006 Mar-Apr;31(2):188-93.
140. Scharf J, Kemmling A, Hess T, Mehrabi A, Kauffmann G, Groden C, et al. Assessment of hepatic perfusion in transplanted livers by pharmacokinetic analysis of dynamic magnetic resonance measurements. *Invest Radiol*. 2007 Apr;42(4):224-9.

141. Weber S, Kronfeld A, Kunz RP, Muennemann K, Horstick G, Kreitner KF, et al. Quantitative myocardial perfusion imaging using different autocalibrated parallel acquisition techniques. *J Magn Reson Imaging*. 2008 Jul;28(1):51-9.
142. Vallee JP, Sostman HD, MacFall JR, Coleman RE. Quantification of myocardial perfusion with MRI and exogenous contrast agents. *Cardiology*. 1997 Jan-Feb;88(1):90-105.
143. Takeda M, Katayama Y, Tsutsui T, Komeyama T, Mizusawa T. Does gadolinium-diethylene triamine pentaacetic acid enhanced MRI of kidney represent tissue concentration of contrast media in the kidney? In vivo and in vitro study. *Magn Reson Imaging*. 1994;12(3):421-7.
144. Bourasset F, Dencausse A, Bourrinet P, Ducret M, Corot C. Comparison of plasma and peritoneal concentrations of various categories of MRI blood pool agents in a murine experimental pharmacokinetic model. *MAGMA MAGN RESON MATER PHY*. 2001 May;12(2-3):82-7.
145. Moran GR, Thornhill RE, Sykes J, Prato FS. Myocardial viability imaging using Gd-DTPA: physiological modeling of infarcted myocardium, and impact on injection strategy and imaging time. *Magn Reson Med*. 2002 Nov;48(5):791-800.
146. Schoenberg SO, Aumann S, Just A, Bock M, Knopp MV, Johansson LO, et al. Quantification of renal perfusion abnormalities using an intravascular contrast agent (part 2): results in animals and humans with renal artery stenosis. *Magn Reson Med*. 2003 Feb;49(2):288-98.
147. Aumann S, Schoenberg SO, Just A, Briley-Saebo K, Bjornerud A, Bock M, et al. Quantification of renal perfusion using an intravascular contrast agent (part 1): results in a canine model. *Magn Reson Med*. 2003 Feb;49(2):276-87.
148. Flacke SJ, Fischer SE, Lorenz CH. Measurement of the gadopentetate dimeglumine partition coefficient in human myocardium in vivo: normal distribution and elevation in acute and chronic infarction. *Radiology*. 2001 Mar;218(3):703-10.
149. Marie PY, Angioi M, Carreaux JP, Escanye JM, Mattei S, Tzvetanov K, et al. Detection and prediction of acute heart transplant rejection with the myocardial T2 determination provided by a black-blood magnetic resonance imaging sequence. *J Am Coll Cardiol*. 2001 Mar 1;37(3):825-31.
150. Diesbourg LD, Prato FS, Wisenberg G, Drost DJ, Marshall TP, Carroll SE, et al. Quantification of myocardial blood flow and extracellular volumes using a bolus injection of

Gd-DTPA: kinetic modeling in canine ischemic disease. *Magn Reson Med.* 1992 Feb;23(2):239-53.

151. Tong CY, Prato FS, Wisenberg G, Lee TY, Carroll E, Sandler D, et al. Measurement of the extraction efficiency and distribution volume for Gd-DTPA in normal and diseased canine myocardium. *Magn Reson Med.* 1993 Sep;30(3):337-46.

152. Mandry D, Lopicque F, Odille F, Djaballah W, Codreanu A, Escanye JM, et al. Multicompartmental analysis of late contrast enhancement in areas of myocardial infarction supplied by chronically occluded coronary arteries. *J Magn Reson Imaging.* 2009 Jan;29(1):78-85.

153. Kim RJ, Fieno DS, Parrish TB, Harris K, Chen EL, Simonetti O, et al. Relationship of MRI delayed contrast enhancement to irreversible injury, infarct age, and contractile function. *Circulation.* 1999 Nov 9;100(19):1992-2002.

154. Arheden H, Saeed M, Higgins CB, Gao DW, Bremerich J, Wyttenbach R, et al. Measurement of the distribution volume of gadopentetate dimeglumine at echo-planar MR imaging to quantify myocardial infarction: comparison with <sup>99m</sup>Tc-DTPA autoradiography in rats. *Radiology.* 1999 Jun;211(3):698-708.

155. Vallee JP, Lazeyras F, Kasuboski L, Chatelain P, Howarth N, Righetti A, et al. Quantification of myocardial perfusion with FAST sequence and Gd bolus in patients with normal cardiac function. *J Magn Reson Imaging.* 1999 Feb;9(2):197-203.

156. Lekx KS, Prato FS, Sykes J, Wisenberg G. The partition coefficient of Gd-DTPA reflects maintained tissue viability in a canine model of chronic significant coronary stenosis. *J Cardiovasc Magn Reson.* 2004;6(1):33-42.

157. Pereira RS, Prato FS, Sykes J, Wisenberg G. Assessment of myocardial viability using MRI during a constant infusion of Gd-DTPA: further studies at early and late periods of reperfusion. *Magn Reson Med.* 1999 Jul;42(1):60-8.

158. Maskali F, Ayalew A, Marie PY, Menu P, Antunes L, Mertes PM, et al. Changes in first-pass interstitial kinetics of DTPA in myocardium submitted to low-flow ischemia. *Invest Radiol.* 2005 Dec;40(12):766-72.

159. Larsson HB, Stubgaard M, Sondergaard L, Henriksen O. In vivo quantification of the unidirectional influx constant for Gd-DTPA diffusion across the myocardial capillaries with MR imaging. *J Magn Reson Imaging.* 1994 May-Jun;4(3):433-40.

160. Vallee JP, Sostman HD, MacFall JR, Wheeler T, Hedlund LW, Spritzer CE, et al. MRI quantitative myocardial perfusion with compartmental analysis: a rest and stress study. *Magn Reson Med*. 1997 Dec;38(6):981-9.
161. Gonzalez F, Bassingthwaite JB. Heterogeneities in regional volumes of distribution and flows in rabbit heart. *Am J Physiol*. 1990 Apr;258(4 Pt 2):H1012-24.
162. Adluru G, DiBella EV, Schabel MC. Model-based registration for dynamic cardiac perfusion MRI. *J Magn Reson Imaging*. 2006 Nov;24(5):1062-70.
163. Gebker R, Schwitter J, Fleck E, Nagel E. How we perform myocardial perfusion with cardiovascular magnetic resonance. *J Cardiovasc Magn Reson*. 2007;9(3):539-47.
164. Pedersen H, Kelle S, Ringgaard S, Schnackenburg B, Nagel E, Nehrke K, et al. Quantification of myocardial perfusion using free-breathing MRI and prospective slice tracking. *Magn Reson Med*. 2009 Mar;61(3):734-8.
165. Fink C, Ley S, Puderbach M, Plathow C, Bock M, Kauczor HU, et al. 3D pulmonary perfusion MRI and MR angiography of pulmonary embolism in pigs after a single injection of a blood pool MR contrast agent. *Eur Radiol*. 2004;14(7):1291--6.
166. Suga K, Ogasawara N, Okada M, Matsunaga N, Arai M. Regional lung functional impairment in acute airway obstruction and pulmonary embolic dog models assessed with gadolinium-based aerosol ventilation and perfusion magnetic resonance imaging. *Invest Radiol*. 2002 May;37(5):281-91.
167. Altes TA, Mai VM, Munger TM, Brookeman JR, Hagspiel KD. Pulmonary embolism: comprehensive evaluation with MR ventilation and perfusion scanning with hyperpolarized helium-3, arterial spin tagging, and contrast-enhanced MRA. *J Vasc Interv Radiol*. 2005 Jul;16(7):999-1005.
168. Kluge A, Gerriets T, Stolz E, Dill T, Mueller KD, Mueller C, et al. Pulmonary perfusion in acute pulmonary embolism: agreement of MRI and SPECT for lobar, segmental and subsegmental perfusion defects. *Acta Radiol*. 2006 Nov;47(9):933-40.
169. Fraser, Paré, Muller. *Diseases of the chest*. Philadelphia.
170. Value of the ventilation/perfusion scan in acute pulmonary embolism. Results of the prospective investigation of pulmonary embolism diagnosis (PIOPED). The PIOPED Investigators. *JAMA*. 1990 May 23-30;263(20):2753-9.
171. Bennett HF, Li D. MR imaging of renal function. *Magn Reson Imaging Clin N Am*. 1997 Feb;5(1):107-26.

172. Grenier N, Basseau F, Ries M, Tyndal B, Jones R, Moonen C. Functional MRI of the kidney. *Abdom Imaging*. 2003 Mar-Apr;28(2):164-75.
173. Knesplova L, Krestin GP. Magnetic resonance in the assessment of renal function. *Eur Radiol*. 1998;8(2):201-11.
174. Durand E, Chaumet-Riffaud P, Archambaud F, Moati F, Prigent A. Mesure de la fonction rénale par les méthodes radio-isotopiques. EMC, Néphrologie. Paris: Elsevier SAS; 2006.
175. Rohrschneider WK, Becker K, Hoffend J, Clorius JH, Darge K, Kooijman H, et al. Combined static-dynamic MR urography for the simultaneous evaluation of morphology and function in urinary tract obstruction. II. Findings in experimentally induced ureteric stenosis. *Pediatr Radiol*. 2000 Aug;30(8):523-32.
176. Rohrschneider WK, Hoffend J, Becker K, Clorius JH, Darge K, Kooijman H, et al. Combined static-dynamic MR urography for the simultaneous evaluation of morphology and function in urinary tract obstruction. I. Evaluation of the normal status in an animal model. *Pediatr Radiol*. 2000 Aug;30(8):511-22.
177. Rohrschneider WK, Haufe S, Wiesel M, Tonshoff B, Wunsch R, Darge K, et al. Functional and morphologic evaluation of congenital urinary tract dilatation by using combined static-dynamic MR urography: findings in kidneys with a single collecting system. *Radiology*. 2002 Sep;224(3):683-94.
178. Rohrschneider WK, Haufe S, Clorius JH, Troger J. MR to assess renal function in children. *Eur Radiol*. 2003 May;13(5):1033-45.
179. Chevallier B, Ponvianne Y, Collette JL, Mandry D, Claudon M, Pietquin O, editors. Functional semi-automated segmentation of renal DCE-MRI sequences. ICASSP, IEEE International Conference on Acoustics, Speech and Signal Processing - Proceedings; 2008; Las Vegas, NV.
180. Michoux N, Vallee JP, Pechere-Bertschi A, Montet X, Buehler L, Van Beers BE. Analysis of contrast-enhanced MR images to assess renal function. *MAGMA Magn Reson Mater Phy*. 2006 Sep;19(4):167-79.
181. Mattes D, Haynor DR, Vesselle H, Lewellen TK, Eubank W. PET-CT image registration in the chest using free-form deformations. *IEEE Trans Med Imaging*. 2003 Jan;22(1):120-8.

182. Zijdenbos AP, Dawant BM, Margolin RA, Palmer AC. Morphometric analysis of white matter lesions in MR images: method and validation. *IEEE Trans Med Imaging*. 1994;13(4):716-24.

183. Lee VS, Rusinek H, Bokacheva L, Huang AJ, Oesingmann N, Chen Q, et al. Renal function measurements from MR renography and a simplified multicompartmental model. *Am J Physiol Renal Physiol*. 2007 May;292(5):F1548-59.