



HAL
open science

**Étude des mécanismes régissant l'efficacité
photodynamique sélective de
l'Héxylaminolévulinate-Protoporphyrine IX dans le
traitement du cancer de la vessie: Application dans le
cadre de la prévention de ses récurrences**

Saoussen Berrahmoune

► **To cite this version:**

Saoussen Berrahmoune. Étude des mécanismes régissant l'efficacité photodynamique sélective de l'Héxylaminolévulinate-Protoporphyrine IX dans le traitement du cancer de la vessie: Application dans le cadre de la prévention de ses récurrences. Autre. Université Henri Poincaré - Nancy 1, 2009. Français. NNT: 2009NAN10012 . tel-01748506

HAL Id: tel-01748506

<https://hal.univ-lorraine.fr/tel-01748506v1>

Submitted on 29 Mar 2018

HAL is a multi-disciplinary open access archive for the deposit and dissemination of scientific research documents, whether they are published or not. The documents may come from teaching and research institutions in France or abroad, or from public or private research centers.

L'archive ouverte pluridisciplinaire **HAL**, est destinée au dépôt et à la diffusion de documents scientifiques de niveau recherche, publiés ou non, émanant des établissements d'enseignement et de recherche français ou étrangers, des laboratoires publics ou privés.



AVERTISSEMENT

Ce document est le fruit d'un long travail approuvé par le jury de soutenance et mis à disposition de l'ensemble de la communauté universitaire élargie.

Il est soumis à la propriété intellectuelle de l'auteur. Ceci implique une obligation de citation et de référencement lors de l'utilisation de ce document.

D'autre part, toute contrefaçon, plagiat, reproduction illicite encourt une poursuite pénale.

Contact : ddoc-theses-contact@univ-lorraine.fr

LIENS

Code de la Propriété Intellectuelle. articles L 122. 4

Code de la Propriété Intellectuelle. articles L 335.2- L 335.10

http://www.cfcopies.com/V2/leg/leg_droi.php

<http://www.culture.gouv.fr/culture/infos-pratiques/droits/protection.htm>

THESE

Pour obtenir le titre de

Docteur de l'Université Henri Poincaré – Nancy I

Discipline : **Ingénierie Cellulaire et Tissulaire**

Thèse présentée et soutenue publiquement par

Saoussen BERRAHMOUNE

Le 06 Mars 2009

Étude des mécanismes régissant l'efficacité photodynamique sélective de l'Héxyl-aminolévulinate-Protoporphyrine IX dans le traitement du cancer de la vessie.

Application dans le cadre de la prévention de ses récurrences.

Rapporteurs

Dr. Serge MORDON, Lille, France

Pr. Peter DE WITTE, Leuven, Belgique

Membres du jury :

Directeur de thèse Dr. Lina BEZDETAYA-BOLOTINE , Nancy, France

Co-directeur de thèse Dr. Marie-Ange D'HALLEWIN, Nancy, France

Président de Jury Pr. François GUILLEMIN, Nancy, France

Examineur Dr. Norbert LANGE, Genève, Suisse

Examineur Dr. Geneviève BOURG-HECKLY, Paris, France

*La sagesse, c'est d'avoir des rêves suffisamment
grands pour ne pas les perdre de vue
lorsqu'on les poursuit*

Oscar Wilde

Ce manuscrit de thèse est dédié :

A mon regretté père, qui devait être présent à ma soutenance de thèse et dont le destin en a décidé autrement. Mon père qui n'a jamais douté de moi, qui m'a toujours poussée à donner le meilleur de moi-même. Avec tout mon amour.

A ma mère, qui a mené un grand combat dans la vie afin que je puisse en arriver là où je suis et que je puisse être ce que je suis. Avec tout mon amour.

A mes sœurs et frères qui ont toujours cru en moi et qui m'ont soutenue dans les choix qui étaient les miens, pour leur confiance, conseils, patience et amour. Avec tout mon amour.

A ma cousine Assia Bradai, ma tante Khedoudja Berrahmoune, ma grand mère pour leurs amours et soutiens.

A mes amies Wafa, Hermine Dika, Emmanuel Nakouné, Sanae Bouali, Sihem Benzirar, Amel Sahnine, Nacima Yahi, Nouara Ait Said pour leurs soutiens et pensées dans tout ce que j'ai entrepris.

Que ce travail soit l'expression de ma profonde reconnaissance.

.

REMERCIEMENTS

Le présent travail a été réalisé au laboratoire du Centre de Recherche en Automatique sur le site du Centre Alexis Vautrin.

Je remercie tout ceux qui ont participé de près ou de loin à l'élaboration de ce travail qui constitue une petite collaboration dans l'immense monde de la recherche scientifique et qui j'espère va être utilisé à de grandes fins thérapeutiques.

Ce travail n'aurait pas pu être concrétisé sans l'aide financière de la Ligue Contre le Cancer département 54, que je tiens à remercier pour son soutien financier qui m'a permis de réaliser l'ensemble de mes travaux. Je remercie les membres de l'association (DrYves Kessler Mr Jean Pierre Pilon, Mr Michel Laurent Mme Chantal Colin.....) pour leur accueil chaleureux et leur investissement pour la recherche contre le Cancer.

Je remercie Photocure ASA, l'industrie qui produit l'Hexvix[®] de nous avoir fourni le médicament pendant toute la période de ma thèse ce qui m'a permis de réaliser ce travail.

Je remercie vivement le Dr Lina Bolotine pour la confiance qu'elle m'a accordée en me permettant de réaliser ce travail et ce, dès notre première rencontre et je lui suis infiniment reconnaissante de toutes les opportunités qu'elle m'a permis de saisir.

J'adresse également mes sincères remerciements au Dr Marie-Ange D'Hallewin pour sa grande disponibilité à suivre ces recherches et d'avoir codiriger cette thèse.

Je remercie le Professeur François Guillemin de m'avoir accueillie au sein du Centre Alexis Vautrin, d'avoir toujours porté de l'intérêt à mon travail et d'avoir accepté de siéger dans le jury de cette thèse. Je tiens à lui exprimer mon admiration pour son grand dévouement à l'exercice de la médecine et à la recherche.

Je remercie le Pr Petter De Witte et le Dr Serge Mordon pour avoir accepté de juger ce travail.

Je remercie le Dr Norbert Lange et Dr Geneviève Bourg-Heckly pour avoir accepté de faire partie des membres de jury.

Je remercie le Pr Alain Richard pour m'avoir accueillie au sein du Centre de Recherche en Automatique (CRAN) et le Pr Didier Wolf pour m'avoir accueillie avec bienveillance au sein du groupe Ingénierie pour la Santé du CRAN pour réaliser cette thèse.

Je remercie le Dr Sophie Marchal et Madame Marie-Claire Bottin pour leurs précieux conseils scientifiques, grandes disponibilités et leurs sympathies.

Je remercie tout mon groupe de recherche Aurélie François, Emilie Pic, Anne Robé, Noémie Thomas, Denise Bechet, Julie Garrier, Hector Perez-Ponze, Henri Pière Lassalle, Dominique le Prince et toutes les autres personnes pour leur aide, leurs sympathie et les bons moments partagés au laboratoire et en dehors, d'avoir partagé mes joies devant les bons résultats et de m'avoir remonté le moral dans les moins bons moments durant ces 4 années de thèse.

Je remercie le Dr Jacques Didelon pour sa disponibilité à m'aider dans mes expérimentations de thérapie photodynamique tout le long des ces 3 années de thèse. Je le remercie pour sa gentillesse, sa bonne humeur et son âme d'artiste.

Je remercie le Pr David Brie du CRAN de m'avoir initié au programme mathématique de déconvolution afin que je puisse traiter certains résultats.

Je remercie l'équipe du laboratoire d'anatomopathologie du Centre Alexis Vautrin pour leur gentillesse et leur aide indirecte mais essentielle dans l'aboutissement de mes études.

Je remercie le Dr Valérie Lègué du laboratoire INRA UMR1136 UMR qui m'a fait bénéficier de ses compétences en microscopie confocale.

Je remercie le Professeur François Plénat, chef du service d'anatomie et de cytologie pathologiques du CHU de Brabois pour l'assistance technique qu'il met à la disposition de notre groupe de recherche, Madame Denise Thiebaut et Mme Corinne Bonnet pour leur aide dans mes expérimentations de microscopie électronique et d'immunohistochimie.

Je remercie le Dr Norbert Lange de m'avoir accueillie dans son groupe de recherche au laboratoire de Pharmacie Galénique de l'Université de Genève pour que j'effectue les

analyses de chromatographie liquide haute performance. C'était une grande chance pour moi et un grand honneur d'être accueillie dans le laboratoire des fondateurs de l'Hexvix[®].

Un grand merci au Dr Nicolas Fotinos ancien étudiant du Dr Norbert Lange pour son aide, ses conseils, son esprit scientifique, sa perspicacité et son dévouement pour la recherche scientifique. Je le remercie pour ce qu'il m'a appris et pour ses conseils. Mon passage au laboratoire Pharmacie Galénique de l'Université de Genève était pour moi un moment d'échanges et de rencontres enrichissantes qui a apporté une profonde touche scientifique et humaine. C'est avec une profonde sympathie que je pense à eux.

Je remercie Madame Anne-Laure Leblanc, animalière de l'animalerie centrale de la faculté de médecine pour sa sympathie, son dévouement à son travail, sa sincérité, son implication en tant qu'animalière qui m'a permis de mieux appréhender les rats et de mieux les manipuler.

Un grand merci à Monsieur Jean-Pierre Pilon pour sa sympathie, sa bonne humeur, son soutien moral et de m'avoir offert le privilège d'assister à de nombreux concerts de musique classiques.

SOMMAIRE

| | |
|--|-----------|
| INTRODUCTION GENERALE | 1 |
| SYNTHESE BIBLIOGRAPHIQUE..... | 3 |
| I. CANCER DE LA VESSIE | 3 |
| I.1. EPIDEMIOLOGIE ET ETIOLOGIE | 3 |
| I.2. HISTOLOGIE DE LA VESSIE | 4 |
| I.3. CLASSIFICATION DES TUMEURS VESICALES | 5 |
| I.4. TUMEUR UROTHELIALE NON MUSCULO-INVASIVE | 7 |
| I.5. DIAGNOSTIC DE FLUORESCENCE DU CANCER DE LA VESSIE | 7 |
| I.5.1. Principe de la photodétection | 8 |
| I.5.2. Historique du diagnostic par fluorescence | 8 |
| I.5.3. Cystoscopie de fluorescence et diagnostic des tumeurs vésicales..... | 10 |
| I.6. TRAITEMENT DES TUMEURS UROTHELIALES NON MUSCULO-INVASIVES | 11 |
| I.7. PREVENTION DES RECIDIVES DES TUMEURS VESICALES | 12 |
| I.7.1. Causes de récurrences des tumeurs vésicales | 12 |
| I.7.2. Méthode de prévention des récurrences | 12 |
| II. MODELES EXPERIMENTAUX DE TUMEURS VESICALES | 15 |
| II.1. MODELES <i>IN VITRO</i> | 15 |
| II.2. EXPLANTS | 15 |
| II.3. MODELES <i>IN VIVO</i> | 16 |
| II.3.1. Modèles de tumeurs xénogreffées hétérotopiques | 16 |
| II.3.2. Modèles de tumeurs xénogreffées orthotopiques..... | 16 |
| II.3.3. Modèles de tumeurs syngéniques hétérotopiques | 16 |
| II.3.4. Modèles de tumeurs syngéniques orthotopiques..... | 17 |
| III. THERAPIE PHOTODYNAMIQUE | 18 |
| III.1. PRINCIPE DE LA THERAPIE PHOTODYNAMIQUE | 18 |
| III.2. HISTORIQUE DE LA THERAPIE PHOTODYNAMIQUE | 19 |
| III.3. MECANISMES D’ACTION FONDAMENTAUX EN THERAPIE PHOTODYNAMIQUE | 19 |
| III.3.1. Voie d’excitation moléculaire..... | 19 |
| III.3.2. Réactions photochimiques | 21 |
| III.4. PHOTOSENSIBILISATEURS | 21 |
| III.4.1. Les photosensibilisateurs non tétrapyrroliques..... | 21 |
| III.4.2. Les photosensibilisateurs tétrapyrroliques..... | 22 |
| III.5. ACIDE 5-AMINOLEVULINIQUE ET SES DERIVES | 24 |
| III.6. VOIE DE BIOSYNTHESE DE L’HEME ET PROTOPORPHYRINE IX | 26 |
| III.7. 5-ALA ET TRAITEMENT PHOTODYNAMIQUE DES TUMEURS VESICALES | 28 |
| III.7.1. Essais précliniques | 28 |
| III.7.2. Essais cliniques | 29 |
| III.8. PARAMETRES REGISSANT L’EFFICACITE DU TRAITEMENT PHOTODYNAMIQUE | 30 |
| III.8.1. Dosimétrie de la lumière..... | 30 |
| III.8.2. Photoblanchiment de la protoporphyrine IX | 31 |
| III.8.3. Localisation intracellulaire du photosensibilisateur | 34 |
| III.8.4. Facteurs affectant l’accumulation sélective de la protoporphyrine IX..... | 35 |

| | |
|--|------------|
| III.8.5. Mécanisme de la photodestruction | 42 |
| III.8.6. Les différents types de mort cellulaire..... | 43 |
| <u>OBJECTIFS.....</u> | 47 |
| <u>RESULTATS</u> | 48 |
| PARAMETRES REGISSANT LA REPONSE AU TRAITEMENT PHOTODYNAMIQUE CHEZ DES RATS PORTEURS DE TUMEURS VESICALES EN FONCTION DE DEUX CONCENTRATIONS D’HALA (8 ET 16 mM) | 50 |
| ANALYSE DE LA VARIATION DE L’EFFET THERAPEUTIQUE EN FONCTION DE LA CONCENTRATION D’HALA DANS UN MODELE DE TUMEURS UROTHELIALES NON MUSCULO-INVASIVE S IMPLANTEES CHEZ DES RATS | 52 |
| ETUDE <i>IN VIVO</i> DE L’ETAT D’AGREGATION ET DE LA CINETIQUE DE PHOTOBLANCHIMENT DE LA PROTOPORPHYRINE IX APRES INSTILLATION INTRAVESICALE DE DEUX CONCENTRATIONS D’HEXVIX [®] 8 ET 16 mM | 60 |
| MECANISME DE PHOTODESTRUCTION DES CELLULES TUMORALES APRES TRAITEMENT DES VESSIES PAR HALA-PpIX-PDT | 69 |
| NOUVEAU MODELE DE TUMEUR VESICALE SOLITAIRE ORTHOTOPIQUE SYNGENIQUE A LOCALISATION PREDICTIBLE | 79 |
| PREVENTION DES RECIDIVES DE TUMEURS VESICALES PAR LA THERAPIE PHOTODYNAMIQUE SUR UN MODELE DE RAT MIMANT LA SITUATION CLINIQUE POST RESECTION TRANSURETHRALE DIRIGEE PAR ENDOSCOPIE DE FLUORESCENCE | 85 |
| <u>SYNTHESE GENERALE DES RESULTATS.....</u> | 93 |
| <u>CONCLUSION ET PERSPECTIVES</u> | 98 |
| <u>RÉFÉRENCES BIBLIOGRAPHIQUES.....</u> | 101 |

LISTE DES ABREVIATIONS

5-ALA : 5-acide aminolévulinique

5-ALAD : 5-ALA déshydratase

AMM : Autorisation de mise sur le marché

AIF : Apoptosis-inducing factor

AFA : Acide acétique formol aldéhyde

Apaf-1 : Apoptosis Protease Activating Factor 1

ADN : Acide DésoxyriboNucléique

ATP : Adénosine triphosphate

BBN : N-butyl-N-(4-hydroxybutyl) nitrosamine

BCG : Bacille de Calmette et Guérin

BPD-MA : Benzoporphyrin derivative-monoacid ring A

[C] : Concentration cellulaire

Caspases : Cystinyl aspartate-specific proteases

CCD : Charge Coupled Device

Cyt C : Cytochrome C

DHE : Ester de dihématoporphyrine

DMLA : Dégénérescence Maculaire lié à l'âge

DPB : 7-(dimethylcarbamoloxo)-6-phenylpyrrolo-[2,1-d]benzothiazepine

DE37 : Dose qui permet un effet phototoxique de 37 %

EORTC : Organisation Européenne de la Recherche et de Traitement de Cancer

EC : Enzyme Commission numbers

EDTA : Éthyl-Diamino-Tétra-Acétique

FANFT : N-[4-(5-nitro-2-furyl)-2-thiazolyl] formamide

F.D.I : Facteur de diminution de l'implantation

GSTM1 : Glutathion s transférase de type 1

hALA : Hexyl ester d'acide 5-aminolévulinique

HVD : Hydroxyethylvinyl Deuteroporphyrine

HpD : Hématoporphyrine

HPLC : Chromatographie Liquide Haute Performance

HES : Hématoxyline Eosine Saphran

ISUP : Société Internationale de Pathologistes Spécialisés en Urologie

IV : Intraveineuse ; IP : Intrapéritonéal ; IIV : Instillation intravésicale

K_m : Constante de Michaelis

Ki : Constante d'inhibition

MAL : Methylaminolévulinate

MCMC : Markov Chain Monte Carlo

MNU : N-methyl-N-nitrosourea

mTHPC : 5,10,15,20-tetrakis (m-hydroxyphenyl) chlorine

NAD⁺ : Nicotinamide adenine dinucleotide

NATs : N acétyltransferase

Npe6 : N-aspartyl chlorine e6

Nb C : Nombre de cellules

OCT : Optimal Cutting Temperature

OPD : Optical penetration depth

ORL : Ortho-Rhino-Laryngée

PARP : Poly (ADP-ribose) polymerase

PUNLMP : Urothélium Papillaire Néoplasique à Faible Malignité

PpIX : Protoporphyrine IX

PDT : Thérapie photodynamique

PS : Photosensibilisateur

PBR : Récepteurs périphériques des benzodiazépines

PBST : Phosphate Buffered Salin Tween-20

PM : Poids moléculaire

pPp : Photoporphyrine

PBG-D : Porphobilinogène déaminase

PK11195 : 1-(2-chlorophényl)-N-méthyl-N-(1-méthylpropyl)-3-isoquinoline-carboxamide

RE : Réticulum endoplasmique

SnTE2 : Tin etiopurpurin

SVD : Singular value Decomposition

TfR1 : Transferrin Receptor 1

T.N.M : Tumor, Node, Metastases

TUR : Résection transurétrale

TCC : Cellule de carcinome transitionnel

Tis : Carcinome *in situ*

VA : Voie d'administration

VDAC : Voltage Dependent Anion Channel

WHO : World Health Organization

LISTE DE FIGURES :

| | |
|---|----|
| Figure 1 : Histologie de la vessie | 5 |
| Figure 2 : Classification du grade tumoral suivant WHO 1973 et 2004 | 6 |
| Figure 3 : Les différents types de tumeurs urothéliales non musculo-invasive s..... | 7 |
| Figure 4 : Cystoscopie de fluorescence (A : tumeur papillaire, B : tumeur micro-papillaire, C : carcinome <i>in situ</i> , D : cicatrice avec tumeur résiduelle) | 10 |
| Figure 5 : Diagramme de Jablonski représentant les différentes transitions énergétiques possibles entre les états singulets : S0 (état stable), S1 et S2 (états excités) et les états triplets T1 et T2. | 20 |
| Figure 6 : Réactions photochimiques de type I et II | 21 |
| Figure 7 : Spectre d'absorption (bleu) et de fluorescence (rouge) de la PpIX..... | 25 |
| Figure 8 : Voie de biosynthèse de l'hème | 27 |
| Figure 9 : Photoblanchiment des porphyrines..... | 32 |
| Figure 10 : Schéma de l'apoptose engendrée par les photodommages mitochondriaux. | 45 |

LISTE DE TABLEAUX :

| | |
|--|----|
| Tableau 1 : Classification TNM des tumeurs vésicales | 6 |
| Tableau 2 : Etudes précliniques de prévention de récurrences de tumeurs vésicales | 13 |
| Tableau 3 : Km des enzymes impliquées dans la voie de biosynthèse de l'hème déterminé chez l' Homo sapiens | 28 |
| Tableau 4 : Essais précliniques de PDT des tumeurs vésicales | 29 |
| Tableau 5 : Relation entre l'affinité Porphyrine-PBR et effet phototoxique | 40 |
| Tableau 6 : Facteurs affectant la sélectivité de l'accumulation de la PpIX | 42 |

[Partie 1]

INTRODUCTION GÉNÉRALE

Traitement des tumeurs vésicales et
prévention de leurs récurrences par la PDT

(page : 1- 2)

INTRODUCTION GENERALE

Le travail que j'ai réalisé au sein de l'équipe Interaction Rayonnement Tissu Biologique (IRTB), du laboratoire de recherche CRAN, Nancy-Université CNRS, Centre Alexis Vautrin est en continuité des travaux déjà menés au sein de notre laboratoire, sur le traitement du cancer de la vessie par la thérapie photodynamique (PDT). Soixante quinze à quatre vingt pour cent des cas de carcinomes transitionnels de la vessie (TCC) sont des tumeurs urothéliales non musculo-invasives. Ces tumeurs se caractérisent par un taux de récurrence élevé (50 à 70 %) après résection transurétrale (TUR) des lésions visibles à la cystoscopie.

Actuellement, dans de nombreux centres hospitaliers, la cystoscopie standard est associée à la cystoscopie de fluorescence dont le principe est basé sur la photodétection. Cette méthode permet la visualisation de foyers tumoraux grâce à l'émission de fluorescence, sous l'action de la lumière, d'un chromophore qui s'accumule préférentiellement dans la tumeur. La cystoscopie de fluorescence augmente le diagnostic des tumeurs vésicales avec une sensibilité supérieure à 90 %. Cette technique est réalisée sous lumière bleue après instillation intravésicale de la prodrogue hexyl aminolévulinate (hALA) commercialisée depuis 2005 dans 25 pays européens sous le nom de Hexvix[®]. L'hALA permet la synthèse intracellulaire d'une molécule photoactive appelée protoporphyrine IX (PpIX). Cette molécule présente un bon rendement quantique de fluorescence et de génération d'oxygène singulet de 56 % ce qui lui confère des propriétés intéressantes pour son utilisation en PDT.

La thérapie photodynamique est basée sur l'utilisation de molécules photoactivables (photosensibilisateurs ou PS) présentant un bon rendement en oxygène singulet qui, sous l'action de la lumière et en présence d'oxygène, induisent la synthèse d'espèces réactives de l'oxygène qui sont toxiques pour les cellules. Comparé à d'autres PS, l'hALA-PpIX offre beaucoup d'avantages pour le traitement photodynamique des tumeurs vésicales. Son administration topique par instillation intravésicale permet d'éviter le phénomène de photosensibilisation cutanée et de limiter la synthèse de PpIX à la couche urothéliale et plus particulièrement au niveau des tumeurs superficielles.

L'efficacité de l'hALA-PpIX-PDT dépend de plusieurs paramètres tels que : la dosimétrie de la lumière, l'intervalle entre l'administration de l'hALA et l'irradiation, la cinétique de formation et de distribution de la PpIX, sa concentration, sa localisation intracellulaire ou encore sa photodégradation.

Dans une première partie du travail, nous avons déterminé l'implication des paramètres biologiques liés à la PpIX dans la variabilité de la réponse au traitement photodynamique en fonction de la concentration initiale d'hALA. Nous avons quantifié la PpX synthétisée, défini sa localisation intracellulaire, étudié sa cinétique de photodégradation et les photoproduits formés puis identifié le premier site des dommages photoinduits.

Dans une deuxième partie du travail, nous avons évalué la possibilité d'utiliser la PDT en complément de la cystoscopie de fluorescence pour prévenir les récurrences de tumeurs vésicales. Pour cela, nous avons tout d'abord développé un nouveau modèle orthotopique syngénique chez le rat, caractérisé par une tumeur solitaire de localisation prédéfinie. La mise au point d'un modèle préclinique qui reproduit la situation post résection transurétrale dirigée par endoscopie de fluorescence nous a ensuite permis d'évaluer l'efficacité de la PDT pour prévenir les récurrences de tumeurs vésicales.

[Partie 2]

SYNTHÈSE BIBLIOGRAPHIQUE

- Cancer de la vessie
- Modèles expérimentaux de tumeurs vésicales (page : 3 – 46)
- Thérapie photodynamique

SYNTHESE BIBLIOGRAPHIQUE

I. CANCER DE LA VESSIE

I.1. Epidémiologie et étiologie

Le cancer de la vessie occupe le neuvième rang des cancers chez l'homme¹, il représente le deuxième cas de cancers de l'appareil urinaire après la prostate. Il touche majoritairement les individus âgés entre 50 et 70 ans et sa fréquence est 4 fois plus importante chez l'homme que chez la femme. En effet 10,1 nouveaux cas pour 100.000 personnes par an sont observés chez l'homme et 2,5 pour 100.000 chez la femme¹. Une forte prévalence du cancer de la vessie est observée dans les pays développés². En Europe, la moyenne de survie à 5 ans, tous stades confondus, est de 70 % et varie largement selon les pays³. Aux Etats Unis le pourcentage de survie à 5 ans est de 97 % pour des tumeurs de stade T1 et de 22 % pour des tumeurs de stade T4⁴.

Le principal facteur de risque du cancer de la vessie est le tabac. En effet, 50 % des cas de cancer chez l'homme et 35 % chez la femme sont une conséquence du tabagisme⁵. Une corrélation positive dose-réponse est obtenue en fonction du nombre de cigarettes fumées par jour et du nombre d'années de consommation de tabac⁶. Un à quatre ans après sevrage, le risque diminue de 30 % et à 25 ans il est réduit de 60 %^{6,7}. L'exposition professionnelle à des carcinogènes chimiques comme les xénylamines et les benzidines (amines aromatiques utilisés en industries chimiques) est un autre facteur de risque du cancer de la vessie¹. Les hydrocarbures aromatiques cycliques utilisés dans les industries de l'aluminium et du charbon sont d'autres agents chimiques associés au risque de développer ce type de cancer⁸. D'autre part, certains médicaments tels que les chlornaphazines, dérivés du chloroéthyl de 2 naphthyl amine et les cyclophosphamides sont associés à une augmentation du risque de néoplasme vésical¹. Les irritations dues aux sondes urinaires et les infections chroniques sont d'autres facteurs de causalité. L'infection parasitaire induite par *Schistosoma haematobium* (Bilharziose urinaire) est l'une des causes des tumeurs vésicales de type épidermoïdes rencontrées en Egypte^{1,9}. L'augmentation du risque de développement du cancer de la vessie est associée à certaines anomalies génétiques. En effet, la déficience au niveau des 2 allèles de la N-acétyltransferase (NATs), impliqués dans l'acétylation et la détoxification des amines aromatiques, associée au tabagisme, est l'un des exemples de l'interaction gène-

environnement impliquée dans le risque de cancer de la vessie^{10, 11}. Il a par ailleurs été démontré qu'une délétion au niveau du gène de la glutathion s transférase de type 1 (GSTM1), impliqué dans la détoxification des peroxydes et dérivés, était associée au risque de contracter le cancer de la vessie¹²⁻¹⁴. Les mutations du gène p53 ont largement été étudiées chez les patients atteints de cancer de la vessie et ont été associées aux risques de progression tumorale. En effet, des études ont démontré que la surexpression du gène p53 associée à la progression tumorale est retrouvée dans 30 % des cas de cancer de la vessie^{15, 16}. Les auteurs ont suggéré la surexpression de la protéine p53 comme facteur pronostique des tumeurs vésicales.

I.2. Histologie de la vessie

La vessie est un organe du système urinaire dont la fonction est de collecter l'urine produite par les reins via les uretères et de l'évacuer au cours de la miction via l'urètre. C'est un organe pelvien creux dont la paroi est formée par quatre couches (Figure 1) :

- La muqueuse ou urothélium est un épithélium pavimenteux pseudostratifié polymorphe, c'est-à-dire qu'il change d'aspect en fonction de son état de vacuité ou de réplétion. Ce tissu est constitué de trois types cellulaires qui sont les cellules basales, les cellules intermédiaires et les cellules superficielles^{17, 18}. Chez l'homme, l'urothélium est formé de 3 à 6 couches cellulaires¹⁸ et le nombre est limité à 3 couches chez le rat¹⁷.
- La sous muqueuse est une lamelle de tissu conjonctif riche en terminaisons nerveuses. Elle est séparée de la muqueuse par une fine membrane basale, riche en collagène IV¹⁹.
- La musculuse (détrusor) est constituée de fibres musculaires lisses, elles sont longitudinales en superficie, formant de gros faisceaux et circulaires en profondeur.
- L'adventice entoure la vessie et fusionne sur la face postérieure avec la séreuse péritonéale^{17, 20}.

La vessie est richement innervée par des fibres d'origine sympathiques et parasympathiques.

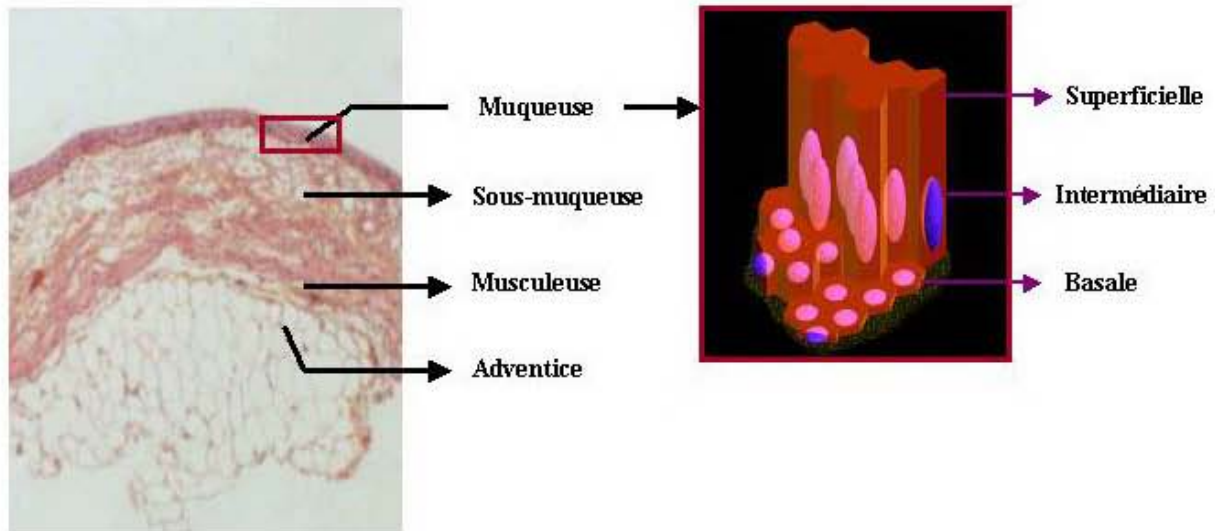


Figure 1 : Histologie de la vessie

I.3. Classification des tumeurs vésicales

Les tumeurs de la vessie sont classées en 2 familles, les tumeurs d'origine épithéliale et non-épithéliale. Les tumeurs d'origine épithéliale se composent majoritairement de carcinomes transitionnels (> 90 %) ²¹. Les carcinomes épidermoïdes et les adénocarcinomes sont faiblement rencontrés avec un pourcentage respectif de 5 % et 1 % ²².

Les tumeurs sont classées suivant le stade d'infiltration et le grade de différenciation cellulaire ²³. L'évaluation du stade d'évolution tumorale est fortement corrélée au pronostic et est critique pour la détermination du traitement approprié. La classification du stade est un code standard international qui suit le système « T.N.M. » de *l'American Joint Committee on Cancer*.

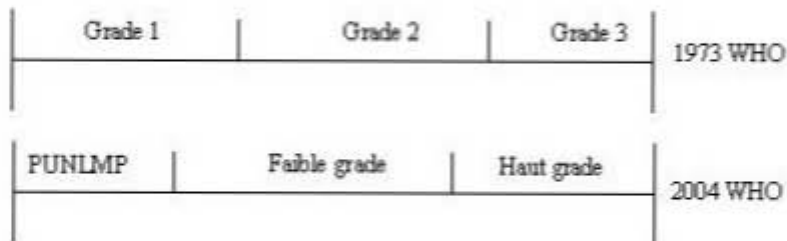
- La lettre « T » (Tumeur) suivie d'un chiffre allant de 0 à 4 décrit l'extension de la lésion dans la paroi de la vessie. Par exemple, les tumeurs classifiées T4 sont les plus invasives et s'étendent aux organes adjacents.
- La lettre « N » (*Node* ou ganglion) suivie d'un chiffre allant de 0 à 3 détermine la taille et le nombre de ganglions lymphatiques atteints.
- La lettre « M » (Métastase) suivie d'un 0 ou d'un 1 indique si le cancer s'est étendu ou non à des organes distants.

La classification du stade de cancers de la vessie définie par la 6^{ème} édition de la classification des tumeurs malignes de 2002 est présentée dans le tableau 1.

Tableau 1 : Classification TNM des tumeurs vésicales²⁴

| | |
|---|---|
| T : Tumeur primaire | N : <i>Node</i> ou Ganglion |
| Tx : la tumeur ne peut pas être évaluée | Nx : ganglions lymphatiques locaux ne peuvent pas être évalués |
| T0 : pas de preuve de tumeur primaire | N0 : absence de diffusion dans les ganglions régionaux |
| Tis : carcinome <i>in situ</i> | N1 : un seul ganglion lymphatique touché de < 2 cm |
| Ta : confinée à la muqueuse | N2 : un ganglion de > 2 cm ; < 5 cm ou multiples ganglions < 5 cm |
| T1 : pénètre la sous muqueuse | N3 : au moins un ganglion touché de > 5 cm ² |
| T2 : invasion du muscle enveloppant la vessie | M : Métastase distante |
| T2a : la moitié interne | Mx : la présence de métastases à distance ne peut être évaluée |
| T2b : la moitié externe | M0 : pas de métastase à distance |
| T3 : invasion de la graisse périvésicale | M1 : une ou plusieurs métastases à distance |
| T3a : microscopique | |
| T3b : macroscopique | |
| T4 : envahit les organes avoisinants | |
| T4a : atteint la prostate ou l'utérus ou le vagin | |
| T4b : atteint la paroi pelvienne ou abdominale | |

Traditionnellement, le grade des tumeurs vésicales suivait la classification WHO (*World Health Organization*) de 1973 qui différencie le grade tumoral en 3 groupes : tumeurs bien différenciées (G1), tumeurs moyennement différenciées (G2) et tumeurs faiblement différenciées (G3). En 2004, l'organisation mondiale de la santé (OMS) et la société internationale de pathologistes spécialisés en urologie (ISUP) ont publié une nouvelle classification du grade tumoral basée sur des critères morphologiques et cytologiques.^{25, 26} La nouvelle classification WHO/ISUP classe le grade en 4 groupes qui sont l'urothélium papillaire, l'urothélium papillaire néoplasique à faible malignité (PUNLMP), l'urothélium papillaire de faible grade, l'urothélium papillaire de haut grade. La comparaison entre les classifications de 1973 et de 2004 est représentée dans la figure 2²⁷. WHO 2004 offre une meilleure classification des tumeurs en terme de risque et donc une meilleure approche thérapeutique.^{28, 29}



PUNLMP : *papillary urothelial neoplasms of low malignant potential*

Figure 2 : Classification du grade tumoral suivant WHO 1973 et 2004²⁷

I.4. Tumeur urothéliale non musculo-invasive

Soixante quinze à quatre vingt pour cent des cas de carcinomes transitionnels de vessie sont des tumeurs urothéliales non musculo-invasive s³⁰. Soixante dix pourcent de ces tumeurs sont des lésions de type Ta, 20 % de type T1 et 10 % de type Tis³¹ (Figure 3). Les tumeurs de stade Ta sont de type papillaire, limitées à l'urothélium avec un pourcentage de progression faible (< 5%) mais un taux de récurrences élevé (50 à 75 %)²³. Les tumeurs de stade T1 envahissent la sous muqueuse³². Les tumeurs de stade Tis sont planes et se limitent à l'urothélium³³. Dans 90 % des cas, ces lésions planes sont associées à d'autres carcinomes transitionnels invasifs dont le diagnostic est concomitant ou antérieur au Tis^{34, 35}. Histologiquement les Tis se caractérisent par des dysplasies de haut grade³⁵, ce qui leur confèrent un fort potentiel invasif^{36, 37}. Le pourcentage de progression des Tis varie de 36 à 83 %^{36, 38}. La période moyenne qui sépare le diagnostic du développement d'une tumeur invasive est d'environ 5 ans³⁹. La détection précoce des Tis est une étape primordiale pour réduire la mortalité due au cancer de la vessie et améliorer la qualité de vie des malades en assurant la préservation de la vessie. L'un des efforts de la recherche en urologie tente de développer des techniques de diagnostic capables de détecter les Tis ainsi que des techniques thérapeutiques pour son éradication.

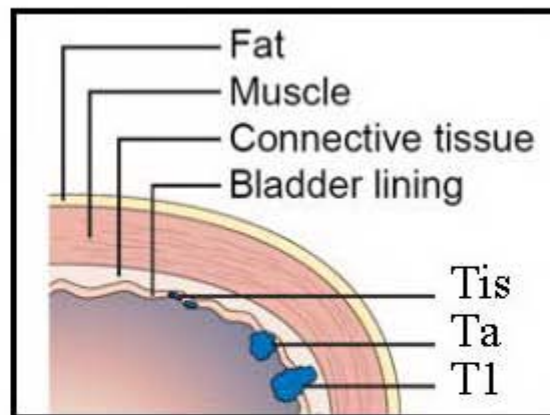


Figure 3 : Les différents types de tumeurs urothéliales non musculo-invasives

I.5. Diagnostic de fluorescence du cancer de la vessie

Le signe le plus fréquemment observé chez les individus atteints de tumeurs vésicales est la présence de sang dans les urines (hématurie). Il existe différents moyens de

diagnostiquer ces tumeurs : la cytologie urinaire, l'échographie vésicale, l'urographie intraveineuse et le scanner. Les analyses les plus déterminantes sont l'endoscopie standard en lumière blanche et en fluorescence et l'étude anatomopathologique des biopsies prélevées.

I.5.1. Principe de la photodétection

La photodétection est basée sur l'interaction de la lumière avec un chromophore. L'excitation du chromophore à une certaine longueur d'onde, induit l'émission de fluorescence. La variabilité de distribution du chromophore dans les tissus tumoraux et sains implique une différence dans l'émission de fluorescence. Les chromophores peuvent être soit de nature :

- endogène (molécules impliquées dans l'autofluorescence des tissus) tels que les dérivés nicotinamides (NAD, NADH), collagènes, élastines et les dérivés des flavines.
- exogène après administration de photosensibilisateurs ou prodrogues précurseurs de photosensibilisateurs.

I.5.2. Historique du diagnostic par fluorescence

La première observation de la fluorescence des porphyrines à partir des lésions tumorales fut mentionnée en 1924 par Policard⁴⁰. Il avait démontré que l'excitation de tumeurs de rats induisait l'émission d'une fluorescence rouge qui correspondait à la fluorescence de porphyrines endogènes. En 1942, les essais précliniques d'Auler et Banzer ont montré l'accumulation de porphyrines au niveau de lésions tumorales et des ganglions lymphatiques après injection intraveineuse d'hématoporphyrine (HpD) chez des rats⁴¹. En 1948, Figge *et al.* confirment que les porphyrines présentent une affinité sélective pour les tissus tumoraux⁴². L'utilisation de l'HpD dans la détection de tumeurs transplantées chez des souris a été introduite en 1961 par Lipson *et al.*⁴³. Le photodiagnostic de tumeurs vésicales a été proposé pour la première fois en 1976 par Kelly et Snell. Ces auteurs ont pu observer la fluorescence de tumeurs vésicales après l'injection intraveineuse d'HpD à 2 mg/kg chez des patients⁴⁴. En 1982, Benson décrivait la détection par fluorescence de carcinomes *in situ*⁴⁵. L'instillation intravésicale de porphyrines chez le rat a été introduite par Windahl *et al.* en 1993. Ces auteurs ont démontré l'accumulation des porphyrines au niveau de la vessie⁴⁶, mais sans aucune sélectivité entre l'urothélium et la tumeur⁴⁷. En 1994 une nouvelle prodrogue, le 5-acide aminolévulinique (5-ALA) permettant la synthèse intracellulaire d'une molécule

photoactive, la protoporphyrine IX (PpIX), a été utilisée pour la détection des tumeurs vésicales chez le rat⁴⁸. La PpIX est une molécule qui se caractérise par des bons rendements quantiques de fluorescence et en oxygène singulet. L'avantage du 5-ALA est la possibilité de l'instillation intravésicale. Ce type d'administration favorise une synthèse de PpIX limitée à la couche urothéliale et plus particulièrement au niveau des tumeurs superficielles. Kriegmair *et al.* sont les premiers à avoir décrit l'instillation intravésicale du 5-ALA chez l'homme⁴⁹.

En clinique, l'instillation intravésicale du 5-ALA permet une synthèse accrue de PpIX au niveau des tissus tumoraux, ce qui augmente significativement la sensibilité du diagnostic en détectant les Tis, les dysplasies et les tumeurs papillaires. Cette procédure a permis la détection de Tis avec une sensibilité de 97 % et une spécificité de 65 %⁵⁰. Les limites de cette technique sont les faux positifs car la fluorescence n'est pas spécifique au tissu tumoral. En effet, 37 % de lésions fluorescentes sont histologiquement bénignes⁵¹. L'utilisation de 5-ALA nécessite de fortes concentrations de prodrogue (≥ 180 mM) et un temps d'instillation de 2 à 6 h⁴⁹⁻⁵⁴. Ainsi, des esters d'acide aminolévulinique tel que l'hexylester d'ALA (hALA) ont été développés, permettant l'augmentation de la synthèse de la PpIX en diminuant la concentration de prodrogue instillée (8 mM) et le temps d'instillation (1 h)⁵⁵⁻⁵⁷. L'hALA induit une synthèse de PpIX 2 à 4 fois plus importante que le 5-ALA avec des concentrations 20 fois plus faibles. Une faible fluorescence est détectée dans les tissus sains ce qui diminue le pourcentage de faux positifs.

D'autres produits ont été testés en clinique pour le diagnostic des tumeurs de la vessie tels que l'hypéricine (phenanthro-perylenquinone hydroxylé) qui est un pigment fluorescent synthétisé par les plantes du genre *Hypericum*^{58,59}.

L'autofluorescence a également fait l'objet d'études pour le diagnostic des tumeurs vésicales. En effet, les études de spectroscopies de fluorescence de vessies tumorales ont montré qu'il y a une diminution de l'intensité de fluorescence des tumeurs par rapport à l'épithélium normal⁶⁰⁻⁶². L'autofluorescence des tissus est essentiellement due à la forme réduite de la nicotinamide dinucléotide (NADH), au collagène et au tryptophane des protéines^{61,63,64}.

L'hALA est le seul à avoir obtenu l'autorisation de mise sur le marché (AMM) pour le diagnostic de tumeurs vésicales par cystoscopie de fluorescence. Il a été commercialisé en 2005 sous le nom de Hexvix[®] (Photocure, Oslo, Norway).

I.5.3. Cystoscopie de fluorescence et diagnostic des tumeurs vésicales

Le problème majeur de la cystoscopie conventionnelle en lumière blanche est la non visualisation de tumeurs planes (Tis) et les très petits néoplasmes papillaires. La cystoscopie de fluorescence en lumière bleue est effectuée en complément de la cystoscopie conventionnelle en lumière blanche dans le but de guider les biopsies. La détection est basée sur la visualisation d'une fluorescence rouge qui est émise par les tumeurs chargées de PpIX, suite à une illumination dans le bleu. Cette technique permet d'augmenter le diagnostic des tumeurs vésicales avec une sensibilité supérieure à 90 %⁶⁵ (Figure 4). D'autre part, la spécificité de la cystoscopie de fluorescence médiée par l'hALA-PpIX est de 80 %⁶⁶. Les faux positifs sont essentiellement dus à l'inflammation et aux cicatrices⁵⁹. Néanmoins, dans certains cas, la fluorescence supposée faussement positive est associée à la présence d'aberrations génétiques qui peuvent être associées à un état précancéreux⁶⁷. Cette technique permet de diminuer d'un facteur 2 la progression tumorale⁶⁸. Des essais cliniques comparant la cystoscopie de fluorescence à la cystoscopie standard montrent que le pourcentage de récurrences de tumeurs vésicales respectivement pour les 2 méthodes est de 16 % vs. 41 % sur une période de 3 mois, de 43 % vs. 61 % sur une période d'un an et de 45 % vs. 75 % sur une période de 5 ans^{68, 69}.

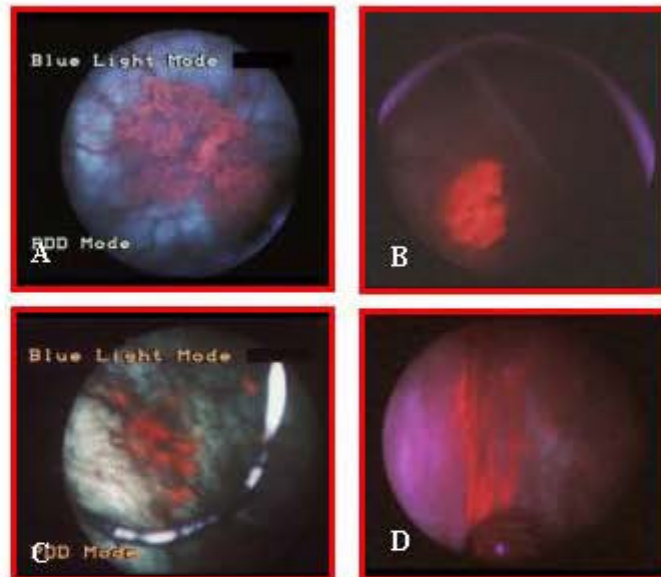


Figure 4 : Cystoscopie de fluorescence (A : tumeur papillaire, B : tumeur micro-papillaire, C : carcinome *in situ*, D : cicatrice avec tumeur résiduelle)

I.6. Traitement des tumeurs urothéliales non musculo-invasives

L'estimation de l'efficacité du traitement est difficile en raison de l'importante hétérogénéité des tumeurs vésicales. En conséquence, la stratification des tumeurs vésicales est impérative pour classer les patients avec des risques similaires de récurrence et/ou de progression et permet ainsi d'appliquer des stratégies thérapeutiques adaptées à chaque catégorie de risque. Le système de stratification de l'organisation européenne de la recherche et de traitement de cancer (EORTC) associe de nombreuses données telles que le nombre de tumeurs, la fréquence et la précocité des récurrences, le diamètre tumoral, le type de tumeur, le stade TNM, le grade WHO et la présence ou l'absence de Tis⁷⁰.

Si le risque de progression et de récurrence tumorale est nul, une résection transurétrale (TUR) est réalisée. Cette procédure constitue la première étape du traitement. Elle est réalisée sous anesthésie générale ou sous rachianesthésie. Elle doit englober l'ensemble de la tumeur et être suffisamment profonde afin d'étudier avec précision le rapport de la tumeur avec le chorion et le muscle vésical. Une surveillance endoscopique régulière et prolongée est réalisée après la TUR. Les principales complications dues à cette thérapie sont la perforation vésicale et le saignement. Malgré l'évaluation macroscopique de l'urologue, la résection guidée par endoscopie standard est souvent incomplète, surtout dans le cas de tumeurs multifocales, Tis ou micro-papillaire. Des études ont montré que des reliquats tumoraux sont présents dans plus de 40 % des cas, 6 semaines après la 1^{ère} résection de tumeurs T1⁷¹. Il est par ailleurs d'usage courant de proposer une 2^{ème} résection biopsie à 6 semaines en cas de tumeur à haut risque, de résection incomplète ou d'absence de muscle à l'examen histologique⁷².

La résection transurétrale est associée à une chimiothérapie ou à une immunothérapie intravésicale si la stratification indique la présence de tumeurs de stade T1, tumeurs multifocales ou récidivantes et/ou avec un risque d'infiltration. Les deux produits qui sont majoritairement utilisés dans les instillations postopératoires sont la mitomycine dans le cas de chimiothérapie et le Bacille de Calmette et Guérin (BCG) dans le cas de l'immunothérapie. Les tumeurs à haut risque sont préférentiellement traitées par le BCG. Une fibroscopie de contrôle est réalisée à 3 mois, à 6 mois, puis tous les 6 mois ou tous les ans en fonction de l'agressivité tumorale. En cas de récurrence, la poursuite du traitement conservateur ou la chirurgie radicale sont discutées au cas par cas. La cystectomie est rarement nécessaire en cas de tumeur superficielle bien que le débat subsiste sur son utilité de première intention dans les formes à très haut risque⁷³. Elle est envisagée en cas d'échec des traitements conservateurs.

L'utilisation du laser (Argon et le Nd YAG) représente un autre type de traitement de tumeurs urothéliales non musculo-invasives mais il occupe une place peu importante dans l'arsenal thérapeutique. Ce dernier est réservé dans certaines institutions pour les patients avec d'importantes co-morbidités. Le principal inconvénient de l'utilisation du laser est l'absence d'examen histologique.

I.7. Prévention des récurrences des tumeurs vésicales

I.7.1. Causes de récurrences des tumeurs vésicales

Les tumeurs urothéliales non musculo-invasives se caractérisent par un taux de récurrence élevé (50 à 70 %) et cela même après une résection complète des lésions visibles à la cystoscopie⁷⁴. Les récurrences sont dues soit à des nouvelles apparitions de la tumeur, soit à une résection incomplète de la tumeur⁷² ou bien à la réimplantation de cellules tumorales viables issue de la résection transurétrale⁷⁵. La réimplantation de cellules tumorales est favorisée par la présence de microtraumatismes au niveau de la paroi vésicale caractérisés par la perte de mucopolysaccharides de la couche urothéliale^{75, 76}.

I.7.2. Méthode de prévention des récurrences

La cystoscopie de fluorescence a permis d'augmenter la sensibilité du diagnostic des tumeurs vésicales jusqu'à un pourcentage supérieur à 90 % incluant la détection des petites tumeurs papillaires et de Tis invisibles à la lumière blanche. En permettant une résection plus complète des lésions, elle induit une diminution des récurrences de 30 %⁶⁵. Néanmoins, la morbidité due aux récurrences des tumeurs vésicales reste élevée. Elle est majoritairement due à la réimplantation de cellules tumorales après la résection. Pode *et al.* ont étudié le phénomène d'implantation de cellules tumorales au cours de la TUR sur un modèle de tumeurs vésicales développé *in vitro*⁷⁷. Les auteurs ont démontré que l'implantation des cellules tumorales s'initie après 1 h de contact et atteint un maximum après 24 h. Ils ont par ailleurs observé que l'implantation est suivie par une prolifération et une multiplication des cellules tumorales. Ces résultats présentent la nécessité d'un traitement préventif de l'implantation de cellules tumorales à la première heure après la résection transurétrale.

Il existe 2 méthodes permettant d'éviter la réimplantation de cellules tumorales au cours de la TUR : soit diminuer le nombre de cellules tumorales viables dans la lumière de la vessie, soit réduire le nombre de sites susceptibles à l'implantation.

Des études précliniques montrent que l'instillation intravésicale de glycosaminoglycane permet de réduire le nombre de sites d'implantation et de diminuer le pourcentage de récurrences. Van Every *et al.* ont observé que l'instillation intravésicale de sucralfate (un dérivé synthétique du glycosaminoglycane) chez des rats, en aval de l'instillation de cellules tumorales, induisait une diminution de l'implantation tumorale⁷⁸. En clinique une telle procédure devrait être réalisée immédiatement après la résection transurétrale afin d'éviter l'implantation de cellules tumorales. Néanmoins, l'utilisation post résection transurétrale de ce produit qui est un puissant anticoagulant, pourrait induire des hémorragies vésicales graves. Son utilisation est donc impossible en clinique.

Différentes études précliniques ont été réalisées dans le but de prévenir les récurrences causées par la réimplantation de cellules tumorales viables dans la lumière de la vessie. Les cellules ont été instillées par voie intravésicale après conditionnement de la vessie par cautérisation (Tableau 2).

Tableau 2 : Etudes précliniques de prévention de récurrences de tumeurs vésicales

| | TCC | Nb C ou [C] | Drogue utilisée | V.A | F.D.I | Auteurs |
|------------------|------|-----------------------------|----------------------------|-----|-------|---------------|
| Souris C3Hf/HeHa | MBT2 | 10 ⁶ cellules | Nitrofurantoïne | IIV | 2 | ⁷⁹ |
| Rats Fischer 344 | 4909 | 10 ⁷ cellules/ml | Cyclophosphamide | IP | 10 | ⁸⁰ |
| Rats Fischer 344 | AY27 | 10 ⁵ cellules | Epigallocatechin-3-gallate | IIV | 3 | ⁸¹ |
| Souris C57/BL6 | MB49 | 10 ⁵ cellules | Gemcitabine | IIV | 3 | ⁸² |

TCC : cellule de carcinome transitionnel, **Nb C** : nombre de cellule, **[C]** : concentration cellulaire, **IIV** : instillation intravésicale, **IP** : intrapéritonéal, **V.A** : voie d'administration, **F.D.I** : facteur de diminution de l'implantation.

En clinique, plusieurs tests randomisés ont démontré l'efficacité de la chimioprévention pour prévenir les récurrences des tumeurs. Cet effet a été observé avec la mitomycine C, le thiotépa, la doxorubicine et l'épirubicine, comme rapporté dans une récente méta-analyse de l'EORTC⁷⁰. La mitomycine C est la plus souvent utilisée, c'est un antibiotique aux propriétés chimiothérapeutiques qui inhibe la réplication de l'ADN. Elle peut être utilisée en cure prophylactique traditionnelle ou immédiatement après la résection⁸³. La chimioprophylaxie à base de mitomycine est indiquée dans le cas de tumeurs à risque intermédiaire ou faible ayant récidivé. Elle permet la diminution du taux de récurrence de 15 % à 38 %^{84 85}. Cependant, elle ne prévient pas la progression tumorale⁸⁴. La mitomycine est

aussi le médicament le plus utilisé dans les instillations postopératoires précoces, en instillation unique, à moins de 24 heures après la résection endoscopique. Cette instillation permet la réduction de récurrences précoces de 30 à 50 %^{86, 87}. Les effets secondaires possibles associés à ce traitement sont la cystite chimique, les calcifications pariétales et le rash cutané.

L'immunothérapie endovésicale à base de BCG est une autre procédure clinique utilisée pour prévenir les récurrences des tumeurs vésicales. Le BCG est une souche atténuée de la bactérie *Mycobacterium Bovis*. Son mode d'action exact sur les tumeurs vésicales est mal connu. Néanmoins, certains auteurs supposent que ce médicament agit localement en stimulant la réponse immunitaire. Un contact direct entre le BCG et les cellules tumorales est nécessaire pour le recrutement des lymphocytes T qui sont à la base de l'activité antitumorale⁸⁸. Le BCG est préconisé pour 2 indications principales : le traitement des tumeurs urothéliales non musculo-invasives à haut risque de progression (Tis) et la prophylaxie après le traitement. Le BCG constitue le traitement de référence des Tis avec des taux de réponse d'environ 70 % à 2 ans⁸⁹⁻⁹¹. C'est le seul médicament qui a prouvé sa capacité à prévenir ou à retarder la progression tumorale⁸⁹. Plusieurs études randomisées prospectives ont montré que le BCG diminuait d'environ 25 % le taux de récurrence de tumeurs urothéliales non musculo-invasives^{89, 92, 93}. Le schéma instillatoire est actuellement débattu, notamment en ce qui concerne la nécessité d'un traitement d'entretien et la dose utilisée^{94, 95}. En général, il consiste en 6 instillations hebdomadaires après la TUR suivi par 3 instillations mensuelles. En cas de récurrence après un tel cycle thérapeutique, la procédure à suivre est discutée au cas par cas en fonction de l'agressivité de la tumeur, de l'état général du patient, de la tolérance du traitement et de la nature de la tumeur récidivée. Ainsi, soit un nouveau cycle d'instillation intravésicale de BCG est proposé comme un traitement d'entretien soit une cystectomie est réalisée. Le traitement par BCG est plus efficace que la chimiothérapie, mais il est moins bien toléré. Des effets secondaires locaux sont fréquemment observés tels que des troubles mictionnels irritatifs, des cystites et des prostatites. Le BCG peut aussi entraîner des effets secondaires généraux tels que le syndrome grippal ou des réactions allergiques qui peuvent nécessiter l'arrêt des instillations et la mise en route d'un traitement antituberculeux.

D'autres agents immunomodulateurs tels que l'interféron ont été étudiés ou sont en cours d'étude^{96, 97}. Les incertitudes concernant la stabilité des cytokines dans les urines, le fort coût de ces traitements et les doutes à propos de leur efficacité font qu'ils ne sont pas utilisés en pratique courante.

Il est nécessaire de développer un traitement ou de mettre au point une procédure qui pourrait être utilisée immédiatement après la TUR, qui permettrait de diminuer le taux de

récidives de tumeurs vésicales sur une longue durée et avec peu ou pas d'effets indésirables. Ceci permettrait de diminuer la morbidité due aux récidives des tumeurs vésicales et d'améliorer la qualité de vie du patient.

II. MODELES EXPERIMENTAUX DE TUMEURS VESICALES

La recherche préclinique a besoin d'un modèle de tumeur expérimentale reproductible et qui reproduit ou s'approche le plus possible de la situation clinique.

II.1. Modèles *in vitro*

Les études *in vitro* représentent une phase obligatoire des essais précliniques. Ce modèle a été développé depuis plusieurs années pour sélectionner de nouvelles molécules anticancéreuses. Les lignées cellulaires sont soit issues de biopsies humaines, soit chimio-induites chez l'animal. Suivant le type cellulaire et l'étude réalisée, les cellules sont cultivées en monocouche ou en sphéroïdes. Les lignées humaines de tumeurs vésicales utilisées en PDT sont nombreuses telles que : RT 112⁹⁸, J-82, EJ, T-24 et les RT-4^{99, 100}. Les lignées animales de tumeurs vésicales utilisées en PDT sont les NBT-II et les AY27^{99, 101-103}. Malgré le nombre d'études effectuées sur les lignées cellulaires, ce modèle est loin d'être représentatif de la situation clinique.

II.2. Explants

Les explants consistent à maintenir des tissus ou organes prélevés chez l'homme ou chez l'animal en milieu adapté. Reese *et al.* ont décrit la culture de tissu épithélial hyperplasique de vessie de rat sur des grilles métalliques en présence d'un milieu de culture¹⁰⁴. Lyman *et al.* ont développé un modèle d'explant à partir de vessie de lapin pour étudier l'adhérence des *Candida Albicans* à l'épithélium vésical¹⁰⁵. Crook *et al.* ont développé un modèle d'explant de tumeurs vésicales superficielles fluorescentes de rat¹⁰⁶. Lyng *et al.* ont réalisé un explant à partir de l'urothélium humain pour étudier l'effet de la nitrosamine, l'un des produits toxiques du tabac, sur la vessie¹⁰⁷. Marti *et al.* ont développé un modèle d'explant de muqueuse urothéliale humaine et de porc pour étudier l'accumulation de la PpIX après apport de 5-ALA et dérivés¹⁰⁸. Les cultures de tissus et d'organes sont des

atouts prometteurs dans le développement des recherches précliniques. Néanmoins, par rapport aux expérimentations *in vivo*, les explants restent éloignés de la situation clinique.

II.3. Modèles *in vivo*

Il existe plusieurs types de modèles de tumeurs vésicales utilisés *in vivo*. Ces modèles sont, hétérotopiques ou orthotopiques, spontanés, chimioinduits ou greffés, syngéniques ou xénogéniques. Le choix du type de modèle se fait en fonction de l'étude à réaliser.

II.3.1. Modèles de tumeurs xénogreffées hétérotopiques

Ce modèle est obtenu après injection de cellules ou de fragments tissulaires en sous-cutané ou en intraveineuse chez des animaux immunodéprimés^{100, 109}. Le modèle sous-cutané présente l'avantage de possibilité d'évaluation de l'effet thérapeutique sur l'implant *de visu*. L'injection intraveineuse permet l'obtention de métastases.

II.3.2. Modèles de tumeurs xénogreffées orthotopiques

Ce modèle est obtenu après conditionnement épithélial par cautérisation, suivi d'une instillation intravésicale de cellules tumorales RT4 et EJ (carcinomes transitionnels de vessie humains) chez des souris athymiques femelles (female nude). Ahlering *et al.* ont décrit un modèle de tumeurs vésicales orthotopiques xénogreffées¹⁰⁰. Le même modèle a été développé sur des rats immunodéprimés inoculés avec des cellules RT4. La prise tumorale était de 93,4 %¹¹⁰.

II.3.3. Modèles de tumeurs syngéniques hétérotopiques

Ce type de modèle consiste en l'implantation en sous-cutané de cellules ou de tissus provenant d'une espèce déterminée vers la même espèce. Cohen *et al.* ont utilisé ce modèle chez des rats Fischer 344, en implantant les cellules AY27 en sous-cutané¹¹¹.

II.3.4. Modèles de tumeurs syngéniques orthotopiques

Ce modèle englobe les tumeurs spontanées et les tumeurs implantées (chimioinduites ou greffées).

- *Tumeurs spontanées*

Les tumeurs vésicales spontanées sont généralement rares chez l'animal. Il a été observé chez la souche de rat Brown Norway (BN/BiRij) âgés de 18 à 36 semaines, que l'incidence de tumeurs vésicales est de 28 % pour le male et 2 % pour la femelle¹¹². Les lésions tumorales comportent plusieurs stades : hyperplasie, carcinome papillaire, carcinome *in situ* et tumeurs invasives¹¹³. Une autre souche de rat qui développe des tumeurs spontanées est la DA/Han, avec un pourcentage de 53,9 % chez le male et 14,4 % chez la femelle, observé entre 25 et 36 mois¹¹⁴.

- *Tumeurs chimioinduites*

Ce modèle est réalisé soit par ingestion¹¹⁵⁻¹¹⁹, soit par instillation intravésicale¹²⁰ de produits cancérogènes. Les plus utilisés chez les rongeurs sont le N-butyl-N-(4-hydroxybutyl) nitrosamine (BBN)^{115, 121}, le N-méthyl-N-nitrosourea (MNU)^{116, 120, 122, 123} et le N-[4-(5-nitro-2-furyl)-2-thiazolyl] formamide (FANFT)^{117-119, 124}. Les tumeurs obtenues sont multiples, de nature épidermoïde ou transitionnelle et varient du Tis aux tumeurs invasives.

- *Tumeurs greffées*

Suivant le mode de conditionnement vésical et le type d'inoculation de cellules ou de fragments tumoraux, différents modèles syngéniques orthotopiques sont obtenus.

Implantation par injection pariétale de cellules tumorales :

L'implantation est réalisée par injection de cellules tumorales au niveau de la sous-muqueuse de la paroi vésicale¹²⁵⁻¹²⁷. Les tumeurs implantées sont intramusculaires¹²⁶, ce modèle n'est donc pas très adapté aux études de PDT.

Implantation par instillation intravésicale :

Ce modèle est obtenu après conditionnement épithélial qui peut être réalisé de différentes façons :

- La cautérisation induit une dénudation de l'épithélium associée à des zones de nécrose focale⁷⁴. Le taux d'implantation tumorale chez des souris instillées par voie

intravésicale est de 67 %¹²³. L'augmentation du temps d'instillation favorise 100 % de prise tumorale¹²⁸. Néanmoins, elle présente des inconvénients engendrés par la distension vésicale.

- L'abrasion mécanique induit des lésions épithéliales focales¹²⁹. La lésion est réalisée à l'aide d'un fil d'abrasion en cuivre et induit une prise tumorale de 99,5 %. Cependant ce type de modèle n'est pas adapté à la PDT puisque les tumeurs développées sont sous-épithéliales.

- Le traitement acide est réalisé par instillation intravésicale d'HCl 0,1 N¹³⁰⁻¹³² suivie d'une neutralisation basique par du NaOH ou KOH à 0,1 N. L'instillation d'HCl provoque une dénudation globale de l'épithélium¹³⁰⁻¹³². L'implantation chez le rat Fischer est réalisée après instillation intravésicale de cellules de carcinomes transitionnels de vessie de rats Fischer 344 (AY27). Dix jours après l'instillation le taux de l'implantation est de 100 % et les tumeurs sont de type Ta, T1 et Tis¹³².

Le choix de l'un ou de l'autre modèle repose sur l'étude à réaliser. En PDT, un modèle idéal de tumeurs vésicales doit se caractériser par : des tumeurs urothéliales non musculo-invasives, syngéniques orthotopiques, de stade, de localisation et de volume prédictibles.

III. THERAPIE PHOTODYNAMIQUE

III.1. Principe de la thérapie photodynamique

Le principe de la thérapie photodynamique (PDT) repose sur la réaction photochimique résultant de l'activation d'un photosensibilisateur (PS) qui sous l'action de la lumière à une longueur d'onde spécifique et en présence d'oxygène, induit la synthèse d'espèces réactives d'oxygène qui vont détruire les cellules¹³³. La PDT se distingue de la photochimiothérapie (Psoralen-UVA (PUVA)-thérapie du psoriasis) qui n'implique pas l'oxygène et de la photothérapie où la lumière agit seule (traitement de l'ictère néonatal).

L'activité d'un PS se caractérise par son rendement quantique en état triplet à la longueur d'onde d'excitation considérée. La longueur d'onde de la lumière d'excitation est choisie en fonction de la fenêtre optique des tissus ($600 \text{ nm} < \lambda < 800 \text{ nm}$) et le spectre d'absorption du PS. Les sources de lumière sont des lasers, des diodes laser ou des lampes filtrées. La lumière est amenée par une fibre optique dans le cas des lasers et est distribuée par un diffuseur qui permet une illumination homogène du site à traiter. L'intensité de la lumière

ou l'irradiance s'exprime en W.cm^{-2} , la dose de lumière ou fluence s'exprime en J.cm^{-2} . Actuellement, la PDT est utilisée pour la palliation et le traitement de certaines tumeurs accessibles à la lumière. En effet, certains PS ont obtenu l'autorisation de mise sur le marché (AMM). Le Photofrin[®] est utilisé pour le traitement curatif de cancers de l'œsophage, le Foscan[®] pour la palliation des cancers Ortho-Rhino-Laryngée (ORL), le Metvix[®] pour le traitement de cancers de la peau. La PDT est aussi utilisée en clinique dans des domaines autres que la cancérologie, par exemple en ophtalmologie pour traiter la dégénérescence maculaire liée à l'âge (DMLA).

III.2. Historique de la thérapie photodynamique

La première étude de la PDT a été décrite par Raab en 1897, où il décrit la mort de paramécies sous l'action de la lumière et en présence d'acridine orange¹³⁴. Les premiers essais cliniques avec l'éosine ont été réalisés par von Tappeiner et Jesionek en 1903, qui ont introduit le terme de «thérapie photodynamique¹³⁵». En 1960, Lipson *et al.* déterminent les propriétés photodynamiques de l'hématoporphyrine (HpD)¹³⁶ et en 1972, Diamond *et al.* démontrent que l'HpD, activée par la lumière blanche induit la régression d'un gliome expérimental chez le rat¹³⁷. Les effets curatifs de la PDT ont également été obtenus sur un modèle de tumeur mammaire transplantée chez des souris sensibilisées à la fluorescéine¹³⁸.

L'application de la PDT pour le traitement des tumeurs vésicales a été réalisée pour la première fois par Kelly et Snell en 1975¹³⁹. Ces derniers ont observé que l'action de la lumière en présence de l'HpD, induisait la destruction totale de tumeurs vésicales humaines transplantées chez des souris nude. Les études précliniques réalisées par Dougherty *et al.* ont révélé l'efficacité de la PDT dans le traitement de différents types de carcinomes humains (sein, colon, prostate, endomètre, mélanome malin, chondrosarcome, angiosarcome)¹⁴⁰.

III.3. Mécanismes d'action fondamentaux en thérapie photodynamique

III.3.1. Voie d'excitation moléculaire

L'absorption de la lumière par un chromophore représente la première étape de toutes les réactions photophysiques et photochimiques. L'énergie absorbée par une molécule conduit à la formation d'un état excité instable (S_1), avec une distribution électronique différente de

celle de l'état fondamental (S_0). Du fait de l'instabilité relative, l'état excité est un phénomène transitoire et l'excès d'énergie est libéré par la désactivation du PS. Les voies de désactivation possibles que peut suivre la molécule excitée sont représentées dans le diagramme de Jablonski¹⁴¹ (Figure 5). L'état excité (S_1) est un état très instable, de courte durée de vie (nanosecondes). La possibilité d'interaction avec d'autres molécules est donc très faible. Cependant, la molécule peut subir plusieurs phénomènes de désactivation avant de retourner à son état fondamental. L'état singulet S_1 peut retourner à son état fondamental par un processus radiatif en émettant de la « fluorescence » ou par un processus non radiatif appelé « conversion interne ». Durant la conversion interne, l'excès énergétique de la molécule est libéré sous forme de chaleur, qui peut facilement se dissiper dans le solvant ou le tissu biologique¹⁴¹. En plus de la fluorescence et de la conversion interne, l'état singulet S_1 peut subir un changement de multiplicité de spin (la rotation de la particule sur elle-même), par un phénomène qui s'appelle « passage intersystème » pour donner naissance à l'état triplet T_1 . La durée de vie de l'état triplet est plus longue que celle de l'état singulet. Ceci augmente la probabilité d'interaction de l'état triplet avec d'autres molécules. Le processus photophysique à travers lequel l'état triplet retourne à son état fondamental est appelé « phosphorescence »¹⁴¹.

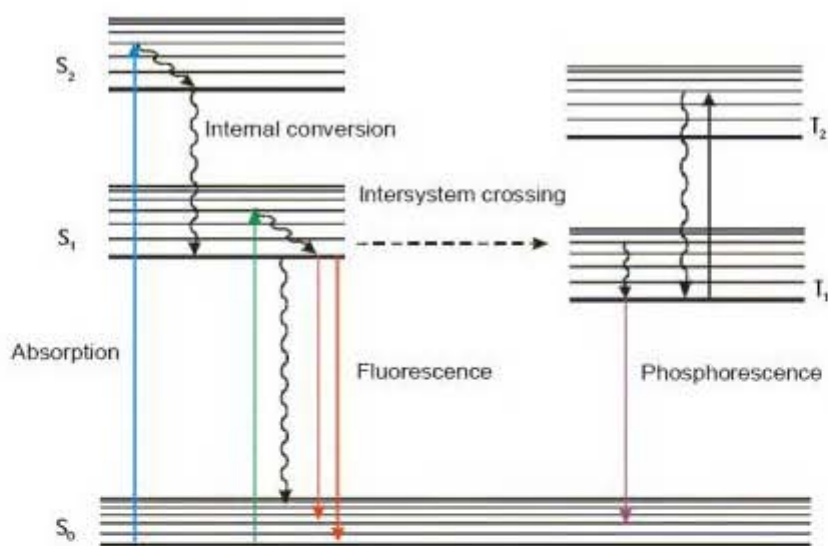


Figure 5 : Diagramme de Jablonski représentant les différentes transitions énergétiques possibles entre les états singulets : S_0 (état stable), S_1 et S_2 (états excités) et les états triplets T_1 et T_2 .

III.3.2. Réactions photochimiques

En présence d'oxygène, le photosensibilisateur excité $^3P^*$ peut suivre deux types de réactions photochimiques de types I et II (Figure 6). Les mécanismes de type I impliquent une interaction directe de l'état excité $^3P^*$ avec le substrat pour générer des ions radicalaires, ce type de réaction est prédominant dans un milieu polaire sous des conditions d'hypoxie. Les mécanismes de type II impliquent l'interaction de l'état excité $^3P^*$ avec l'oxygène moléculaire (3O_2) pour induire la synthèse d'intermédiaires d'oxygènes réactifs (1O_2)¹⁴², ce type de réaction est favorisé par un milieu oxygéné et lipophile^{143, 144}.

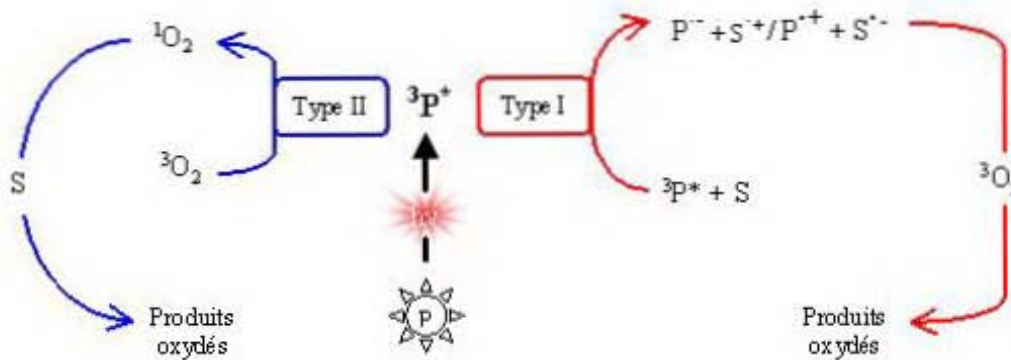


Figure 6 : Réactions photochimiques de type I et II

III.4. Photosensibilisateurs

Les PS sont répartis en 2 grandes familles. Les PS non tétrapyrroliques et les tétrapyrroliques qui peuvent être de 3 types : de première génération (PS d'origine naturelle), de deuxième génération (PS de synthèse) et de troisième génération (PS vectorisé).

III.4.1. Les photosensibilisateurs non tétrapyrroliques

Parmi les PS non tétrapyrroliques utilisés en PDT, nous retenons l'hypericine. Cette molécule est une quinone extraite de la plante *Hypericum perforatum*. La longueur d'onde d'absorption de l'hypericine est de 590 nm avec un coefficient d'extinction molaire (ϵ) de $41600 \text{ M}^{-1} \cdot \text{cm}^{-1}$.

III.4.2. Les photosensibilisateurs tétrapyrroliques

- *Photosensibilisateur de première génération*

L'hématoporphyrine (HpD) a longtemps été le seul PS utilisé en PDT clinique. Il est le premier à avoir obtenu l'AMM au Canada en 1993 et il est actuellement approuvé dans 40 pays. L'HpD est un mélange de porphyrines contenant essentiellement de l'HpD, de l'hydroxyethylvinyl deuteroporphyrine (HVD) et de la PpIX. Le coefficient d'extinction molaire de l'HpD à 630 nm est faible ($\approx 1170 \text{ M}^{-1}\text{cm}^{-1}$)¹⁴⁵. La composition chimique mixte de l'HpD rend sa synthèse peu reproductible, ainsi de nombreux autres formes d'HpD purifiées ont été commercialisées telles que le Photosan[®] (Allemagne), Photogem[®] (Russie), Haematodrex[®] (Bulgarie) et Photocarcinorin[®] (Chine).

Un autre PS constitué d'un mélange de porphyrines est le Photofrin[®]. Ce PS est constitué d'un mélange de monomères, de dimères et d'oligomères de porphyrines actives avec moins de 20 % de formes monomères. Le Photofrin[®] est activé par la lumière dans la région spectrale de 630 nm, son coefficient d'extinction molaire à cette longueur d'onde est faible ($3000 \text{ M}^{-1}\text{cm}^{-1}$). La première indication clinique approuvée pour le traitement photodynamique fut l'utilisation du Photofrin[®] pour le traitement de tumeurs vésicales au Canada en 1982, suivie par les Etats Unis d'Amérique puis l'Europe. Bien que les résultats à court terme furent très encourageants (réponse > 80 %), cette application fut abandonnée à cause des inconvénients du Photofrin[®] (manque de spécificité et fibrose réactionnelle musculaire ainsi que sensibilisation cutanée prolongée).

Malgré la bonne activité photodynamique de l'HpD et le Photofrin[®], ces PS possèdent de nombreux inconvénients tels que :

- Faible sélectivité tumeur vs. tissu sain et donc une photosensibilisation cutanée qui peut durer des mois après une injection du PS par voie intraveineuse^{145, 146}.
- Composition chimique mixte et peu reproductible¹⁴⁵.
- Faible coefficient d'extinction molaire qui impose l'utilisation de très fortes concentrations de PS¹⁴⁵.
- Faible pénétration tissulaire de la lumière à 630 nm. Au niveau de la vessie, elle est de l'ordre de 0,5 à 1 cm¹⁴⁷.

- *Photosensibilisateur de deuxième génération*

Les inconvénients des PS de première génération ont abouti à la synthèse de PS de deuxième génération qui répondent plus aux critères d'un PS idéal dont les caractéristiques sont^{148, 149} :

- Forte absorption dans la fenêtre optique du spectre visible où l'absorption des chromophores endogènes est minimale.
- Rendement quantique élevé en état triplet, avec une énergie supérieure à 94 k J mol⁻¹.
- Fort rendement quantique en oxygène singulet.
- Non toxique à l'obscurité.
- Non carcinogène et non mutagène.
- Pharmacocinétique avec une clairance rapide.
- Sélectivité importante pour le tissu tumoral.
- Composition stable et constante.

La majorité des PS de deuxième génération sont constitués d'un noyau tetrapyrrolique sur lequel est greffé une chaîne latérale qui permet d'améliorer sa stabilité et son absorption dans le rouge. Actuellement de nombreux PS de deuxième génération ont été développés. Certains sont commercialisés, d'autres sont en cours d'investigation clinique ou préclinique, quelques exemples :

- chlorines (Npe6 : N-aspartyl chlorin e6, mTHPC : 5,10,15,20-tetrakis (m-hydroxyphenyl) chlorines).
- purpurines (SnTE2 : tin etiopurpurin).
- benzoporphyrines (BPD-MA : *Benzoporphyrin derivative-monoacid ring A*).
- phtalocyanines.
- texaphyrines.

Les PS de deuxième génération absorbent dans la fenêtre thérapeutique et leur coefficient d'extinction molaire est important, ce qui permet une très forte activité à de faibles doses. Malheureusement, du fait de leur faible sélectivité pour la tumeur, ils engendrent une photosensibilisation cutanée et la PDT peut provoquer des dégâts au niveau des tissus sains irradiés. C'est pourquoi des PS de 3^{ème} génération sont en cours de développement. Ces derniers sont une forme plus développée de PS de 2^{ème} génération. Ils sont soit conditionnés

dans des liposomes qui vont les véhiculer vers leurs cibles, soit greffés avec des acides aminés, protéines, polymères, carbohydrates ou anticorps qui vont leur permettre de se lier de façon spécifique à des cibles moléculaires bien définies. Les PS de 3^{ème} génération tendent à augmenter la sélectivité pour la tumeur et la clairance métabolique du PS, tout en gardant les avantages du PS de 2^{ème} génération.

Une autre approche est de substituer les PS par des prodrogues, agents précurseurs de PS. Les prodrogues sont des molécules non actives qui se transforment en produits pharmacologiquement actifs après leur métabolisation¹⁵⁰. L'une des prodrogues utilisées en PDT est le 5-acide aminolévulinique (5-ALA) qui a l'avantage de ne pas être fluorescent et permet une synthèse intracellulaire d'une molécule photoactive, la PpIX.

III.5. Acide 5-aminolévulinique et ses dérivés

L'acide 5-aminolévulinique est une molécule présente naturellement dans les cellules de notre organisme. Cette molécule est un précurseur intracellulaire de PpIX via la voie de biosynthèse de l'hème, qui est rencontrée dans presque toutes les cellules mammifères aérobies. L'hème endogène inhibe l'excès de formation du 5-ALA par un mécanisme de contrôle négatif (feedback)¹⁵¹. Néanmoins, la présence de 5-ALA exogène dévie les mécanismes de régulation de la voie de biosynthèse en faveur d'une synthèse accrue de la PpIX^{152, 153}. Cette molécule photoactive présente un rendement en oxygène singulet de 56 % et un bon rendement quantique de fluorescence¹⁵⁴. Le spectre d'absorption de la PpIX présente plusieurs pics d'absorbance à 405, 520, 550, 600 et 650 nm (Figure 7). L'absorption maximale de la PpIX est à 405 nm au niveau de sa bande de Soret, avec un coefficient d'extinction molaire de $1,24 \times 10^5 \text{ M}^{-1} \cdot \text{cm}^{-1}$ ¹⁵⁵. Le spectre d'émission de la PpIX est caractérisé par 2 pics, le plus important se situe à 635 nm et le second à 700 nm (Figure 7).

L'avantage de l'utilisation de prodrogue tel que le 5-ALA par rapport à un agent photosensibilisant conventionnel, est sa forte sélectivité tumorale et l'absence de photosensibilisation cutanée¹⁵⁶. Le 5-ALA commercialisé sous le nom de Lévilan[®], a été approuvé en 1999 par le *US Food and Drug Administration* pour le traitement de kératoses actiniques après une application topique.

En dépit de ses avantages, le 5-ALA présente plusieurs inconvénients. En effet, sa forme zwitterionique rend difficile son passage à travers la membrane plasmique, ce qui explique sa faible pénétration après application topique. D'autre part, la forte biodisponibilité

du 5-ALA induit des effets indésirables (nausée, vomissement, diminution de la pression pulmonaire systolique et diastolique) après injection systémique^{157, 158}.

De ce fait, les recherches se sont focalisées sur la synthèse de dérivés de 5-ALA présentant un pouvoir lipophile plus important pour une application topique, tout en diminuant la concentration de la prodrogue utilisée et son temps d'application. Des formulations liposomales et des n-alkylesters de 5-ALA ont ainsi été développées. Deux de ces n-alkylesters, le méthylaminolévulinate (MAL) et l'hexylaminolévulinate (HAL) ont obtenu l'autorisation de mise sur le marché. Le Metvix[®] (MAL) développé pour le traitement des kératoses actiniques et carcinomes basocellulaires en Europe et en Australie et le Hexvix[®] (HAL) développé pour la détection des cancers de la vessie dans 27 pays européens.

D'autres prodrogues à base de 5-ALA sont en cours d'études expérimentales. Ce sont des nanoparticules constituées de branchement de plusieurs molécules de 5-ALA formant des prodrogues polymères appelées dendrimères. Ils permettent l'incorporation d'une plus grande quantité de 5-ALA avec un relargage permanent et donc une synthèse continue de PpIX^{159, 160}.

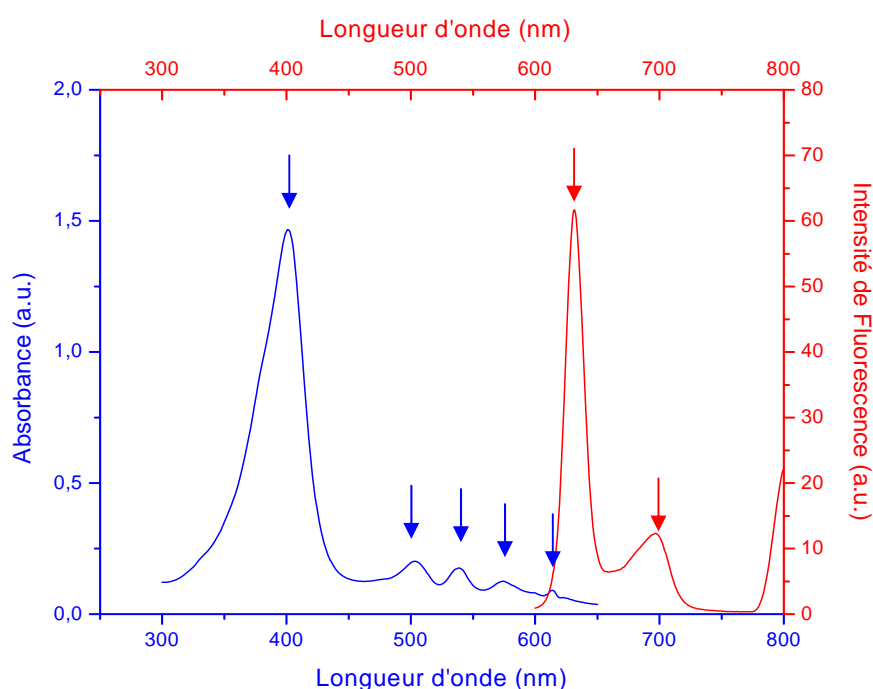


Figure 7 : Spectre d'absorption (bleu) et de fluorescence (rouge) de la PpIX

III.6. Voie de biosynthèse de l'hème et protoporphyrine IX

La voie de biosynthèse de l'hème est essentielle pour la fonction de toutes les cellules mammifères aérobies. L'hème est un cofacteur contenant un atome de fer servant à accueillir un gaz diatomique (souvent le dioxygène (O₂)) au centre d'un large anneau organique appelé protoporphyrine IX (PpIX). Ce cofacteur est retrouvé dans de nombreuses hémoprotéines comme l'hémoglobine et les cytochromes. La PpIX joue un rôle important dans la régulation de la synthèse protéique et la différenciation cellulaire¹⁶¹. La voie de biosynthèse de l'hème est finement régulée par de nombreux mécanismes à différents niveaux cellulaires. La quantité d'hème nécessaire pour le fonctionnement cellulaire diffère significativement d'une cellule à une autre et d'un tissu à un autre.

La voie de biosynthèse de l'hème se fait en 8 étapes, 4 étapes cytoplasmiques et 4 étapes mitochondriales¹⁵¹ (Figure 8). La première et les 3 dernières étapes prennent place dans la mitochondrie. La biosynthèse de l'hème débute avec la formation du 5-ALA après la condensation de succinyl CoA et de glycine. La réaction est catalysée par la d-aminolévulinate (ALA) synthase. L'hème exerce un feedback négatif sur la d-aminolévulinate (ALA) synthase pour réguler la synthèse du 5-ALA.

Le 5-ALA quitte la mitochondrie par un processus inconnu et l'association de 2 molécules forme un dérivé monopyrrolique, le porphobilinogène, après action de la d-aminolévulinate déshydratase encore appelée la porphobilinogène synthase. Une désamination de la porphobilinogène est ensuite réalisée par la porphobilinogène désaminase (hydroxyméthyl synthase) induisant la formation d'un composé instable, l'hydroxyméthylbilane. Ce composé instable subit ensuite soit une transformation spontanée en uroporphyrinogène I puis en coproporphyrinogène I soit une catalyse enzymatique réalisée par l'uroporphyrinogène III cosynthase pour former l'uroporphyrinogène III. L'hydroxyméthylbilane joue un rôle important dans la régulation de la conversion enzymatique qui induit la formation de l'uroporphyrinogène III.

La décarboxylation de l'uroporphyrinogène III par l'uroporphyrinogène décarboxylase induit la synthèse de la coproporphyrinogène III. Cette dernière est transportée dans l'espace inter-membranaire des mitochondries par l'intermédiaire des récepteurs périphériques des benzodiazépines (PBR)¹⁶². Dans les mitochondries, la transformation de la coproporphyrinogène III en PpIX est réalisée par 2 réactions oxydatives. La première oxydation sous l'action de coproporphyrinogène oxydase induit la synthèse de la protoporphyrinogène IX et la seconde oxydation réalisée par la protoporphyrinogène oxydase

donne la PpIX. La transformation de la PpIX en hème est la dernière étape de la voie de biosynthèse. Elle est catalysée par la ferrocélatase dont le rôle est l'incorporation d'une molécule de fer dans le cœur de la PpIX. La ferrocélatase est l'une des enzymes limitantes de la voie de biosynthèse de l'hème.

La portée de la synthèse de l'hème est dépendante de l'activité des enzymes impliquées dans sa voie de biosynthèse et est régie par leurs constantes d'affinités (Km) envers leurs substrats (Tableau 3). L'altération du Km enzymatique induit la modification de la régulation de la synthèse de l'hème. Une très forte concentration de 5-ALA cytoplasmique inhibe l'action des ferrocélatases, de ce fait la PpIX s'accumule dans les cellules^{163, 164}. L'apport d'esters de 5-ALA induit une accumulation cytoplasmique du 5-ALA après action des estérases cytoplasmiques.

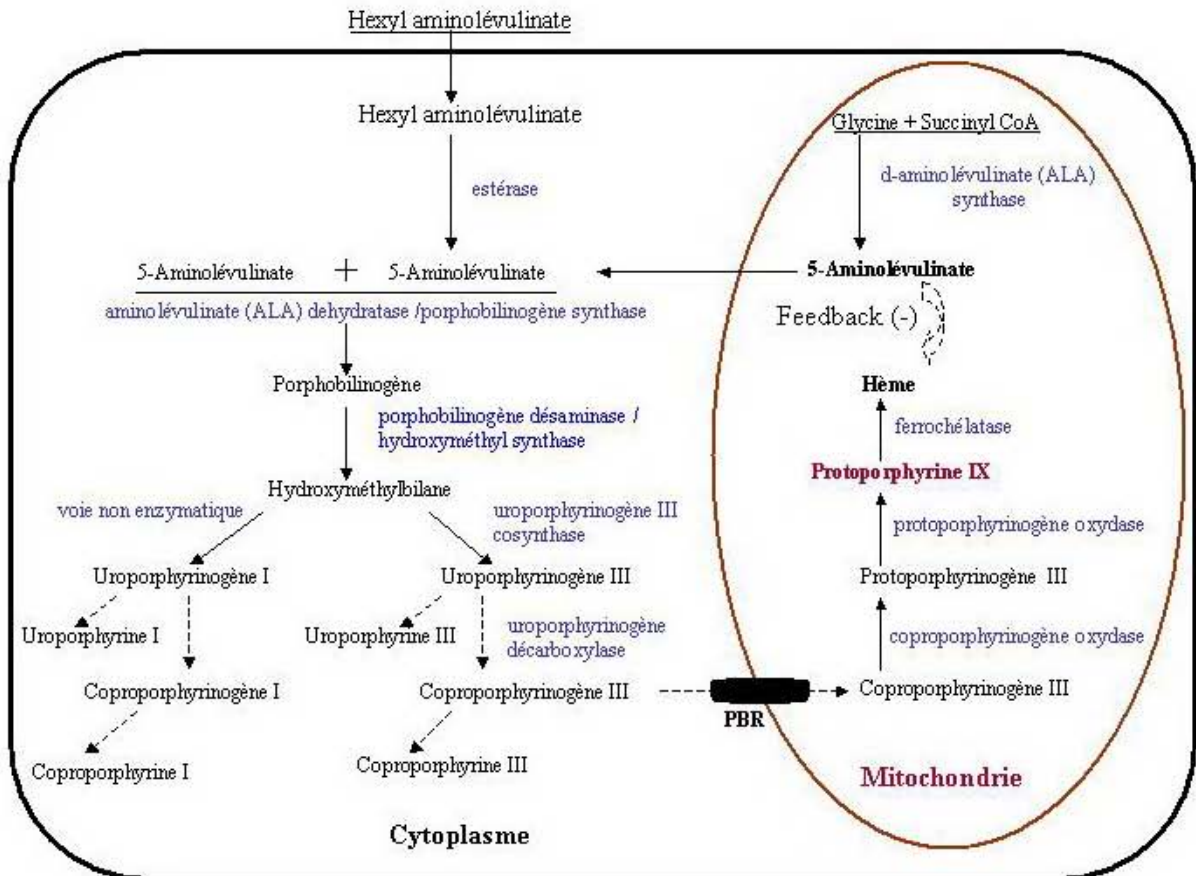


Figure 8 : Voie de biosynthèse de l'hème

Tableau 3 : Km des enzymes impliquées dans la voie de biosynthèse de l'hème déterminé chez l' Homo sapiens¹⁵³

| Etapes | Enzyme | EC | PM | Km [mM] | Auteurs |
|--------|---|----------|-----|---------------------|---------------------|
| 1 | 5-ALA synthase | 2.3.1.37 | 110 | 0,02 | ^{165, 166} |
| 2 | 5-ALA déhydrase | 4.2.1.24 | 252 | 0,27 | ¹⁶⁷ |
| 3 | Hydroxy méthyle bilane synthase (PBG deaminase) | 4.3.1.8 | 25 | 0,07 | ¹⁶⁸ |
| 4 | Uroporphyrinogène cosynthase | 4.2.1.75 | 30 | 0.02 | ¹⁶⁹ |
| 5 | Uroporphyrinogène décarboxylase | 4.1.1.37 | 52 | 3,510 ⁻⁴ | ¹⁷⁰ |
| 6 | Coproporphyrinogène oxidase | 1.3.3.3 | 80 | 0,001 | ^{171, 172} |
| 7 | Protoporphyrinogène oxidase | 1.3.3.4 | 32 | 0,09 | ^{171, 173} |
| 8 | Férrochélatase | 4.99.1.1 | 40 | 0,01 | ¹⁷⁴ |

EC : *Enzyme Commission numbers*, PM : Poids moléculaire, Km : Constante de Michaelis

III.7. 5-ALA et traitement photodynamique des tumeurs vésicales

La première indication clinique approuvée en PDT a été le traitement de tumeurs vésicales par le Photofrin II[®] au Canada en 1982. Bien que les résultats à court terme furent très encourageants (réponse > 80 %), cette application fut abandonnée à cause de la photosensibilité cutanée prolongée et la perte de fonctionnalité vésicale engendrée après administration systémique du Photofrin II[®]. Des études cliniques avec d'autres photosensibilisateurs tel que l'hématoporphyrine (HpD) et l'ester de dihématoporphyrine (DHE), ont montré des résultats et des effets secondaires semblables à ceux du Photofrin II[®]. D'autres produits, parmi lesquels l'hypéricine et les prodrogues (5-ALA, ester de 5-ALA, dendrimères de 5-ALA) précurseurs de la PpIX, ont été développés. Ils offrent l'avantage d'une administration topique, par voie intravésicale, qui permet d'éviter la phototoxicité cutanée et la perte de fonctionnalité de la vessie. Des essais précliniques et cliniques sur le traitement photodynamique des tumeurs vésicales traitées par le 5-ALA et ses dérivés ont été réalisés afin de mettre au point les paramètres thérapeutiques.

III.7.1. Essais précliniques

Les effets du traitement photodynamique des vessies tumorales traitées par 5-ALA ou hALA dépendent de la voie d'administration (intraveineuse vs. intravésicale), de la dose de lumière appliquée et de la concentration de la prodrogue (Tableau 4). Les lésions superficielles, limitées à l'épithélium, sont souvent détruites alors que les lésions invasives sont résistantes. Des dommages musculaires sont souvent observés après injection

intraveineuse du 5-ALA ainsi qu'à de fortes doses de lumière. D'après les essais précliniques de PDT médiée par 5-ALA-PpIX, la voie d'administration qui permet une bonne efficacité thérapeutique, avec un minimum d'effets secondaires est l'instillation intravésicale d'une faible concentration de prodrogue. L'utilisation intravésicale d'ester de 5-ALA (hALA) permet de diminuer la dose de prodrogue de 20 fois par rapport au 5-ALA. El Khatib *et al.* démontrent que la PDT de tumeurs vésicales réalisée après instillation intravésicale de 8 mM d'hALA avec une dose de lumière de 20 J/cm² permet l'éradication totale de la tumeur tout en préservant le reste des tissus vésicaux¹⁷⁵.

Tableau 4 : Essais précliniques de PDT des tumeurs vésicales

| Dose prodrogue | V.A | Dose (J/cm ²) | Résultats | Auteurs |
|-----------------|-----|--|---|---------|
| 500 mg/kg 5-ALA | IV | 50 J/cm ² 100 J/cm ² 150 J/cm ² | Nécrose tumorale à 60 % Nécrose tumorale à 75 % Nécrose tumorale totale Nécrose partielle ou totale de la paroi | 176 |
| 100 mg/ml 5-ALA | IIV | 50 J/cm ² 100 J/cm ² 150 J/cm ² | Nécrose tumorale à 30 % Nécrose tumorale > 90 % Nécrose tumorale > 90 % Nécrose partielle ou totale de la paroi | |
| 40 mg/ml 5-ALA | IIV | 15 à 100 J/cm ² | Lésions planes détruites Lésions papillaires partiellement détruites | 177 |
| 300 mg/kg 5-ALA | IV | 40 J/cm ² | Nécrose tumorale à 55 % Inflammation, œdème, hémorragie | 178 |
| 100 mg/ml 5-ALA | IIV | | Nécrose tumorale à 90 % Nécrose épithéliale Inflammation, œdème, hémorragie | |
| 300 mM 5-ALA | IIV | 15 à 100 J/cm ² | Efficacité = Photofrin® administré en IV Phototoxicité pour le tissu normale est faible | 179 |
| 8 mM hALA | IIV | 15 J/cm ² 20 J/cm ² 25 J/cm ² | Tumeur intacte, muscle intact Tumeur détruite, muscle intact Tumeur détruite, altération focale ou totale du muscle | 175 |
| 16 mM hALA | | 40 à 80 J/cm ² | Altération totale de la paroi vasculaire | |
| | | 15 J/cm ² 20 à 80 J/cm ² | Tumeur intacte, altération focale du muscle Tumeur intacte, altération totale du muscle | |

VA : voie d'administration, IV : intraveineuse, IIV : instillation intravésicale

III.7.2. Essais cliniques

Les études cliniques ont été réalisées quelques semaines après résection transurétrale chez des patients multirécidivistes. La première étude clinique de PDT médiée par le 5-ALA a été réalisée par Kriegmair *et al* après instillation intravésicale de 5-ALA et une irradiation

dans le vert suivie d'une illumination dans le rouge. Trois mois après la PDT, ils observent une réponse thérapeutique de 40 %⁵⁰. Berger *et al.* ont observé une efficacité au traitement de 51,6 % sur une période de 20 mois en réduisant la dose de 5-ALA et en illuminant uniquement dans le rouge¹⁸⁰. Les mêmes résultats ont été observés par Waidelich *et al.* en utilisant de la lumière blanche. Le taux de récurrence après 5-ALA-PpIX-PDT est de 50 % pour les tumeurs papillaires et 44 % pour les Tis¹⁸¹. Aucun essai clinique de PDT utilisant l'hALA n'a été réalisé sur des tumeurs vésicales.

III.8. Paramètres régissant l'efficacité du traitement photodynamique

L'efficacité de la PDT dépend de plusieurs paramètres : la dosimétrie de la lumière, la cinétique de distribution et de métabolisation du PS, l'intervalle de temps entre l'injection du PS et l'irradiation, sa sélectivité dans les tissus néoplasiques, sa photodégradation, sa concentration et sa localisation intracellulaire. L'optimisation du traitement photodynamique clinique est difficile étant donné la variabilité interindividuelle de ces paramètres.

III.8.1. Dosimétrie de la lumière

Différentes sources lumineuses sont utilisées en traitement clinique ou expérimental par PDT. Les sources de lumière sont des lasers, des diodes laser ou des lampes filtrées. Dans le cas des lasers, la lumière est amenée par une fibre optique et est distribuée par un diffuseur qui permet une illumination homogène du site à traiter. Dans le cas de la vessie, les diffuseurs utilisés sont de type sphérique. La longueur d'onde de la lumière d'excitation est choisie en fonction de la fenêtre optique des tissus ($600 \text{ nm} < \lambda < 800 \text{ nm}$) et l'un des pics d'absorption du PS. L'irradiation du tissu à la longueur d'onde de la bande Soret de la protoporphyrine IX (405 nm) limite la profondeur de pénétration de la lumière à 2 mm¹⁸².

L'«*Optical Penetration Depth*» (OPD) ayant été mesurée à 4 mm à 635 nm pour un carcinome transitionnel de la vessie¹⁴⁷. Cette longueur d'onde est retenue pour la PDT des tumeurs vésicales traitées par 5-ALA-PpIX¹⁴⁷.

La dosimétrie de la lumière consiste à déterminer la dose de lumière nécessaire pour la destruction complète des cellules tumorales tout en préservant l'intégrité fonctionnelle du tissu adjacent¹⁸³. La dose de la lumière reçue par la paroi de la vessie est 5 fois plus importante que la dose calculée à la sortie de la fibre, ce qui est dû à l'anatomie creuse de la

vessie présentant des effets de sphère d'intégration (rétrodiffusion de la lumière non absorbée)¹⁸⁴. L'utilisation d'un système de dosimétrie *in situ* permet de contrôler la dose réelle de lumière que reçoit la paroi vésicale pendant la PDT¹⁸⁴⁻¹⁸⁶.

III.8.2. Photoblanchiment de la protoporphyrine IX

Au cours de la PDT et sous l'action de la lumière, le PS subit un phénomène de photodégradation appelé photoblanchiment. La première observation de ce phénomène en PDT a été décrite par Moan *et al.*¹⁸⁷. Le photoblanchiment a été proposé comme un paramètre de dosimétrie. En effet, l'efficacité du traitement photodynamique est souvent associée à une cinétique rapide de photoblanchiment et est corrélée au type de photoproduits formés^{188, 189}. Lorsque la concentration de PS dans la tumeur est faible, le photoblanchiment diminue l'efficacité de la PDT.

▪ Mécanismes du photoblanchiment

L'oxygène singulet ($^1\text{O}_2$) formé au cours de la PDT interagit avec le PS et induit 2 mécanismes de photoblanchiment¹⁹⁰ :

- La phototransformation «*photomodification*» qui se traduit par une modification chimique du PS induisant la diminution de son absorbance et de sa fluorescence.
- La photodégradation «*true photobleaching*» qui se traduit par la rupture du macrocycle (dégradation du PS) induisant la perte de l'absorption du PS dans la région du visible.

Les 2 mécanismes de phototransformation et de photodégradation sont souvent concomitants. Ils peuvent être associés à un phénomène de re-localisation du PS qui est dû à un mécanisme de destruction de ses sites de liaison avec les protéines¹⁹¹.

Le photoblanchiment de la PpIX a été étudié dans plusieurs environnements (en solution, *in vitro* et *in vivo*), il entraîne la diminution de la bande de Soret du PS et donc la perte de son intensité de fluorescence^{192, 193 194}. Cette diminution est associée à l'apparition de nouvelles bandes correspondant à la formation de photoproduits.

En présence d'oxygène, la PpIX catalyse sa propre photo-oxydation induisant la formation de 2 types de photoproduits, les hydroxyaldéhydes et les formylporphyrines¹⁹⁵. Le schéma réactionnel suivant résume le mécanisme de photoblanchiment des porphyrines (Figure 9). En plus de la photo-oxydation qui est engendrée majoritairement par de l'oxygène

singulet, la structure tétrapyrrolique de la PpIX peut être détruite par des dérivés oxydés et cela dans les milieux riche en lipides, protéines et acides aminés^{196, 197}.

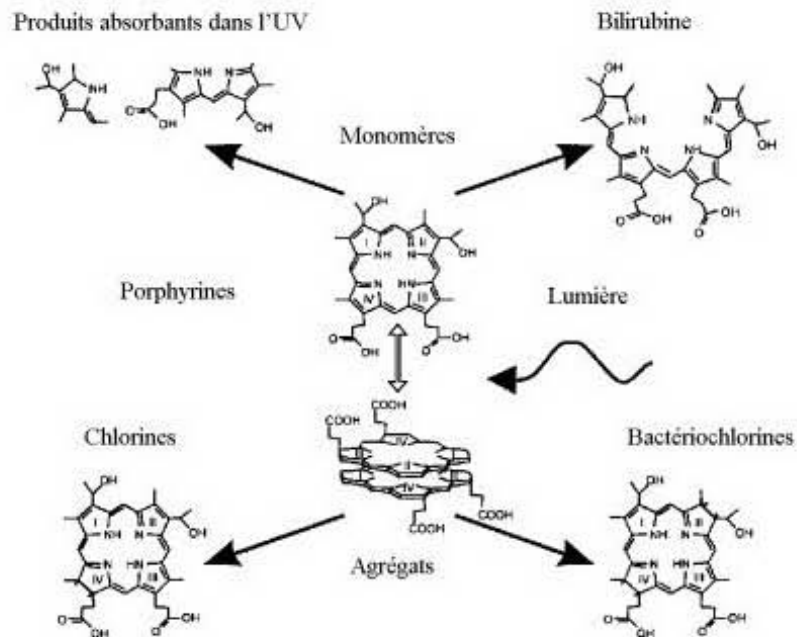


Figure 9 : Photoblanchiment des porphyrines

- Paramètres affectant le photoblanchiment de la PpIX

Les propriétés photophysiques d'un PS dépendent de son environnement (quantité d'O₂, pH, température, irradiance, force ionique)¹⁹⁸. La concentration et l'état d'agrégation d'un PS influence sa cinétique de photoblanchiment¹⁹⁹. L'augmentation de la concentration de Photofrin® et mTHPC résulte en un photoblanchiment rapide^{200, 201} alors que différentes études ont démontré que la cinétique de photoblanchiment de la PpIX est indépendante de sa quantité mais dépend de son environnement. En effet, les études *in vitro* montrent qu'une faible constante de photoblanchiment est observée à une forte concentration de PpIX^{202, 203}. Inversement, une constante de photoblanchiment élevée est observée avec une forte concentration de PpIX au niveau de la peau de souris²⁰⁴. Aucun impact de la variation de la concentration du 5-ALA sur la cinétique de photoblanchiment de la PpIX n'a été observé dans une étude *in vivo* réalisée sur la peau normale de souris²⁰⁵.

Différents auteurs ont démontré un photoblanchiment différent entre les formes monomères et agrégées de porphyrines. En effet, du fait que la photo-oxydation de la PpIX est

engendrée essentiellement par de l'oxygène singulet, la cinétique de photoblanchiment des formes monomères est plus rapide que celle des formes agrégées et cela est dû à la faible accessibilité du noyau des formes agrégées à l'oxygène^{206, 207}. L'état d'agrégation du PS affecte sa localisation intracellulaire et celle-ci influence sa cinétique de photoblanchiment. Schnekenburger *et al.* ont démontré que le photoblanchiment des porphyrines était différent suivant que ces dernières étaient localisées au niveau du cytoplasme ou au niveau des membranes²⁰⁷.

L'irradiance est un autre paramètre qui influence la cinétique du photoblanchiment de la PpIX. Finlay *et al.* ont démontré que le photoblanchiment de la PpIX induite par le 5-ALA diffère suivant l'irradiance appliquée²⁰⁸. Une forte irradiance implique une consommation rapide d'oxygène et en conséquence, un photoblanchiment plus lent.

Contrairement à la mTHPC et au Photofrin, le photoblanchiment de la PpIX ne peut être utilisé comme base pour la dosimétrie de l'oxygène singulet et cela pour diverses raisons :

- Le photoblanchiment de la PpIX dépend de sa localisation intracellulaire, qui elle-même dépend de la concentration de prodrogue administrée (5-ALA ou ester)²⁰³. Le photoblanchiment est donc dose prodrogue dépendant.
- Les photoproduits formés au cours du photoblanchiment, spécialement la photoprotoporphyryne (pPp), sont eux même des PS qui contribuent également à la dose photodynamique²⁰⁹.
- L'oxygène singulet généré par les photoproduits contribue aux phénomènes de photoblanchiment de la PpIX²⁰³.
- La PpIX subit un photoblanchiment même en absence d'oxygène²⁰².
- La PpIX peut se re-localiser au cours du traitement, ce qui modifie la cible biologique de la PDT, le rendement quantique du PS et donc sa cinétique de photoblanchiment²¹⁰.
- La PpIX est en synthèse continue ce qui peut modifier la mesure de sa concentration et donc sa cinétique de photoblanchiment²⁰³.

Les photoproduits de la PpIX s'avèrent être utiles pour la dosimétrie de l'oxygène singulet¹⁸⁹. Le photoprotoporphyryne (pPp) est le photoproduit le plus important retrouvé au cours des phénomènes de photoblanchiment de la PpIX liés à l'oxygène. Néanmoins, ce photoproduit présente des inconvénients pour la dosimétrie de l'oxygène singulet car il peut être également produit en absence d'oxygène. De plus, il s'accumule en plus grande quantité en conditions hypoxiques. Il est donc difficile de déterminer la quantité de pPp qui est engendrée exclusivement par l'oxygène singulet²⁰³.

III.8.3. Localisation intracellulaire du photosensibilisateur

Les propriétés de fluorescence de la plupart des PS exogènes et endogènes ont permis d'étudier leur localisation, le plus souvent par des techniques de microscopie de fluorescence. La localisation d'un PS est régie par ses caractéristiques physicochimiques, sa capacité de liaison aux protéines, son état d'agrégation, sa concentration extra et intracellulaire et sa durée d'incubation²¹¹.

Les PS hydrophobes possèdent une forte affinité pour les membranes plasmiques à travers lesquelles ils peuvent diffuser passivement. Ils peuvent ensuite se localiser dans les structures membranaires des différents organites cellulaires. L'un des exemples de PS hydrophobe est l'hypéricine, elle se localise préférentiellement dans la membrane du réticulum endoplasmique (RE)²¹². Les PS hydrophiles ne diffusent pas à travers la membrane plasmique mais sont incorporés par endocytose. Ils sont localisés de manière préférentielle dans les lysosomes, exemple Npe6.

En plus des caractéristiques physicochimiques du PS qui influence sa localisation, des phénomènes de relocalisation peuvent avoir lieu pendant l'irradiation. Certaines porphyrines cationiques initialement localisées dans la membrane plasmique peuvent être libérées dans le cytosol²¹⁰. Il en est de même pour certains PS initialement localisés dans les lysosomes²¹³.

La durée d'incubation du PS peut aussi modifier sa localisation. Une durée longue favorise la localisation du Photofrin® dans l'appareil de Golgi au lieu de la membrane plasmique²¹⁴. De même la localisation de la zinc (II) phthalocyanine est mitochondriale après 24 h d'incubation alors qu'elle est localisée dans l'appareil de Golgi après 2 h d'incubation²¹⁵.

L'effet cytotoxique du PS est réalisé par l'intermédiaire d'espèces réactives de l'oxygène. Ces dernières sont caractérisées par une demi-vie et un espace de diffusion très courts. Le rayon d'action de l'oxygène singulet dans les milieux biologiques est de l'ordre de 20 nm²¹⁶. Ainsi la première cible endommagée par la PDT est l'organite de localisation du PS ou qui en est extrêmement proche.

Les mitochondries sont une cible importante de la PDT et sont impliquées dans l'initiation de la mort cellulaire par apoptose²¹⁷⁻²¹⁹. Certains PS hydrophobes ont une localisation mitochondriale comme la Pc 4 et la PpIX. La Pc 4 possède une affinité pour certains lipides (cardiolipine, phosphatidyl glycol) et la PpIX pour les récepteurs périphériques des benzodiazépines (PBR) qui sont présents au niveau de la membrane interne des mitochondries²²⁰. La localisation mitochondriale peut être facilitée par le gradient électrochimique de cet organite. Cependant, l'accumulation mitochondriale de la PpIX induite

après apport exogène du 5-ALA ou de ses dérivés est due au fait que cet organite est le lieu de la synthèse de ce PS. Néanmoins, en fonction du type cellulaire étudié, de la concentration de la prodrogue utilisée (5-ALA ou ses dérivés esters) et le temps d'incubation, la localisation mitochondriale de la PpIX synthétisée peut être affectée.

La localisation intracellulaire du PS régit le type de mort cellulaire après PDT²¹⁷. Il est donc important de déterminer la localisation du PS. Il existe 2 méthodes pour déterminer la localisation intracellulaire d'un PS : la méthode directe et la méthode indirecte.

La méthode directe est réalisée par une technique de co-localisation entre les organites cellulaires et le PS²²¹. Les organites ciblés soit par un anticorps conjugué à un fluorochrome soit par une sonde fluorescente s'accumulant préférentiellement dans l'organite émettent une fluorescence qui est recoupée avec celle du PS. Le fluorochrome utilisé pour le marquage des organites doit avoir des caractéristiques d'absorption et d'émission lui permettant d'être différencié du PS. L'aire de chevauchement de fluorescence entre les 2 images renseigne sur la localisation du PS. Cette méthode est souvent utilisée *in vitro*.

La méthode indirecte est basée sur la détermination de la première cible photo-endommagée par la PDT. L'étude est réalisée à plusieurs temps post PDT par microscopie électronique à transmission. La méthode indirecte est une alternative à la co-localisation, elle est souvent utilisée *ex vivo*^{222, 223}.

III.8.4. Facteurs affectant l'accumulation sélective de la protoporphyrine IX

L'accumulation d'un PS est affectée par divers éléments de l'environnement cellulaire tels que : l'intégrité tissulaire, la modification des propriétés des cellules tumorales, le pH et la température intra et extra-cellulaire. Dans le cas de PpIX endogène formée après apport de 5-ALA ou de ses dérivés, les facteurs environnementaux n'affectent pas le PS (PpIX) mais sa prodrogue précurseur. La synthèse endogène de la PpIX impliquant une catalyse enzymatique, l'accumulation et la quantité de ce PS dans les tissus tumoraux *vs.* tissus sains dépendent des facteurs impliqués dans la voie de biosynthèse de l'hème. La connaissance des facteurs affectant l'accumulation de la PpIX induite par le 5-ALA exogène, permet de développer des stratégies pour augmenter la synthèse, la sélectivité et la spécificité de la PpIX dans les tissus tumoraux.

- Facteurs morphologiques et environnementaux

Les modifications de l'environnement macroscopique de la tumeur consistent en l'augmentation de l'activité angiogénique, de la pression interstitielle, de la perméabilité vasculaire, de la température et des altérations de l'architecture tissulaire. Les modifications du microenvironnement tumoral concernent la modification des paramètres métaboliques, du nombre d'organites cellulaires et de l'expression génique. Tous ces facteurs peuvent influencer l'accumulation de la PpIX dans les tissus tumoraux incubés en présence de 5-ALA ou ses dérivés esters exogènes.

Architecture tissulaire

L'implication de l'altération de la barrière tissulaire dans la sélectivité de synthèse de PpIX a été démontrée dans le cadre de tumeurs vésicales après instillation topique du 5-ALA et de ses dérivés esters. En effet, lors du photodiagnostic par fluorescence des carcinomes superficiels de la vessie, les faux positifs observés sont causés par l'incorporation de l'hALA dans les tissus inflammatoires. Ces derniers présentent des caractéristiques d'altération tissulaire identiques au carcinome *in situ*²²⁴.

Barrière membranaire et diffusion du 5-ALA et dérivés

Un autre mécanisme qui régit la synthèse et l'accumulation sélective de la PpIX est la diffusion du 5-ALA ou dérivés à travers la membrane plasmique. Les cellules cancéreuses se caractérisent par un pouvoir métabolique très élevé et donc une demande très importante en substances vitales. Le transport de ces substrats se réalise dans la majorité des cas par voie active, ce qui induit la surexpression de récepteurs membranaires par les cellules tumorales^{225, 226}. Du fait de la similarité structurale entre le 5-ALA et de nombreux acides aminés, le transport de cette prodrogue s'effectue de façon active (Na⁺/ Cl⁻ dépendant), et par l'intermédiaire de certains transporteurs d'acides aminés²²⁷⁻²²⁹. Ainsi, la surexpression de ces récepteurs au niveau des membranes plasmiques des cellules tumorales est un facteur favorisant l'accumulation sélective de la PpIX dans ces cellules. Considérant l'hydrophilie du 5-ALA et son transport actif, la biodisponibilité de la prodrogue reste limitée par rapport à une diffusion passive. L'ester de 5-ALA offre une meilleure disponibilité intra-cellulaire, du fait de sa lipophilicité, la prodrogue traverse la membrane plasmique de façon passive.

Température

La température des tissus néoplasiques dépend du grade de différenciation cellulaire et elle est plus importante dans les tissus cancéreux que dans les tissus normaux²³⁰. Dans une étude réalisée par Stefanadis *et al.* il a été démontré par une méthode de thermographie réalisée *in vivo* sur des vessies tumorales, que la température des tissus normaux diffère des tissus néoplasiques d'un intervalle de 0,5 K à 1,6 K²³⁰. La synthèse de PpIX est fortement dépendante de la température^{231, 232}, ainsi l'élévation de la température dans les tissus tumoraux favorise positivement la production de PpIX après apport exogène de 5-ALA ou dérivés. Il a été démontré que l'activité de la porphobilinogène déaminase (PBG-D), était 2 fois plus importante à 45 °C qu'à 37°C^{167, 231}. En appliquant le principe d'Arrhenius sur les vessies tumorales, l'augmentation de la température à 1,6 K induit une augmentation de la formation de PpIX de 1,5 fois.

Paramètres métaboliques

Les paramètres métaboliques tels que l'oxygène, le glucose et la quantité de protons influencent la synthèse de PpIX. Au niveau des zones tumorales, les concentrations de ces métabolites sont inhomogènes. D'autre part, les tumeurs qui se localisent à une distance supérieure à 100 ou 200 µm des vaisseaux sanguins s'adaptent à un environnement hypoxique et synthétisent leur énergie à partir de la glycolyse anaérobie²³³. L'une des conséquences de la modification du profil métabolique est la variabilité intra et extra-cellulaire du pH. Il a été démontré que la synthèse de PpIX après apport de 5-ALA exogène ou de ses dérivés dépend de la valeur du pH^{234, 235}. Les cellules ont la capacité de réguler leurs pH intracellulaire, ce dernier n'a donc pas d'impact sur l'accumulation sélective de la PpIX. Cependant, la variation du pH du milieu extracellulaire modifie les caractéristiques physicochimiques de la prodrogue (5-ALA ou ses esters) en affectant sa diffusion à travers la membrane plasmique et donc l'accumulation de la PpIX dans les tissus. La production de la PpIX est maximale lorsque le pH extracellulaire est de 7,4 (condition physiologique) et elle est très faible à pH acide.

Mitochondrie :

C'est dans cet organite que s'initie et s'achève la synthèse de PpIX. Le nombre et le volume des mitochondries dans les cellules néoplasiques peuvent influencer de façon très importante l'accumulation de la PpIX après apport de 5-ALA. Gibson *et al.* ont montré qu'un nombre important de mitochondries était corrélé avec une forte synthèse de PpIX²³⁶. Gabeler *et al.* ont démontré qu'au niveau des artères centrales et périphériques, la quantité de PpIX synthétisée après une administration systémique du 5-ALA ne dépend pas du nombre de mitochondries²³⁷.

- Facteurs impliqués dans la voie de biosynthèse de l'hème :

Facteurs enzymatiques

De nombreuses études se sont focalisées sur l'implication de l'altération de l'activité des enzymes de la voie de biosynthèse de l'hème des cellules cancéreuses et l'accumulation de la PpIX. Gibson *et al.* ont démontré que la modification du métabolisme des cellules tumorales favorise l'augmentation de la synthèse de PpIX après apport de 5-ALA exogène²³⁸. Différents auteurs ont remarqué une augmentation de l'activité enzymatique pré PpIX et la diminution de l'activité des enzymes post PpIX, dans différentes souches de cellules tumorales. En effet, Kondo *et al.* ont démontré une augmentation de l'activité de la porphobilinogène déaminase (PBG-D) dans 5 souches de cellules néoplasiques de foie de rat¹⁶³. Les mêmes auteurs ont également observé une diminution de l'activité des ferrochélatases dans les cellules néoplasiques par rapport aux cellules saines. Navone *et al.* ont démontré une forte activité de la 5-ALA déshydratase (5-ALAD), la PBG-D et l'uroporphyrinogène décarboxylase dans les tissus de cancer de sein humain corrélée avec une augmentation de la synthèse de PpIX²³⁹. Hinnen *et al.* ont observé une augmentation de l'activité de la PBG-D et une diminution de l'activité de la ferrochélatase dans les tissus précancéreux et cancéreux de l'œsophage²⁴⁰. Ces auteurs ont ainsi établi un index d'efficacité du traitement photodynamique «PDT power index». Le rôle de la PBG-D comme enzyme de régulation de la voie de biosynthèse de l'hème a été démontré dans plusieurs travaux de Greenbaum *et al.*²⁴¹. Les auteurs ont observé que l'activité de la PBG-D était dépendante de la différenciation cellulaire. Dans les lignées cellulaires faiblement différenciées, l'augmentation de l'activité de la PBG-D est associée à la diminution de l'activité des ferrochélatases. L'activité de la PBG-D semble jouer un rôle mineur comme enzyme limitant de la synthèse de PpIX au niveau des cellules tumorales de la vessie. Les études de Hilf *et al.* montrent qu'il n'y a aucune augmentation de la synthèse de PpIX dans des cellules tumorales vésicales transfectées par PBG-D et incubées avec de l'hALA en comparaison avec les cellules tumorales non transfectées²⁴². Les études de Krieg *et al.* renforcent les résultats de Hill *et al.* en montrant que la PBG-D joue un rôle mineur dans la régulation de la synthèse de PpIX dans les cellules urothéliales²⁴³. D'après ces études, il est clair que l'implication de la PBG-D comme enzyme limitant de l'accumulation de la PpIX au niveau des tumeurs urothéliales est très faible.

L'activité des ferrochélatase est impliquée dans l'accumulation de la PpIX dans les cellules tumorales de la vessie. Les travaux de Krieg *et al.* réalisés sur 3 types de lignées

cellulaires de tumeurs vésicales montrent une corrélation négative entre l'accumulation de la PpIX et l'activité de la ferrochélatase^{243, 244}.

Récepteur/transporteur

Les récepteurs/transporteurs périphériques de benzodiazépine (PBR) sont des protéines mitochondriales de 18 kDa, nécessaires pour la liaison, la capture et le relargage de substrats tels que les porphyrines. Au cours de la voie de biosynthèse de l'hème, le passage de la coproporphyrinogène III du cytoplasme vers les mitochondries est réalisé par l'intermédiaire de ces récepteurs^{245, 246}.

D'après Taketani S *et al.*, l'interaction coproporphyrinogène III-PBR au niveau de la membrane externe des mitochondries, n'est pas due à une affinité substrat-récepteur mais à la concentration cytoplasmique du coproporphyrinogène III²⁴⁷.

Le PBR est exprimé dans presque tous les tissus et son expression est plus importante dans les tissus néoplasiques que les tissus normaux. Divers auteurs ont démontré la surexpression de ces récepteurs dans les tissus néoplasiques : colon²⁴⁸, cerveau²⁴⁹, sein²⁵⁰, ovaire²⁵¹ et foie²⁵². Ces tissus synthétisent des quantités importantes de PpIX après leur incubation avec le 5-ALA ou ses dérivés. L'augmentation de l'expression du PBR dans les cellules tumorales est l'un des facteurs qui favorise l'accumulation de la PpIX dans les tissus néoplasiques.

L'activité d'un récepteur est fonction de son affinité envers son substrat. La saturation d'un récepteur modifie son affinité envers son substrat et diminue donc son efficacité.

Le PBR présente une forte affinité pour les porphyrines qui est fonction de leur type (Tableau 5). Verma *et al.* ont démontré que l'affinité du PBR pour son substrat porphyrique détermine l'effet phototoxique des porphyrines (Tableau 5)²⁴⁵.

Taketani S *et al.* ont montré que l'inhibition des PBR par des substrats à haute affinité induit la diminution de la synthèse de PpIX. Les auteurs ont démontré que l'inhibition affecte la liaison de la coproporphyrinogène III au récepteur et donc sa translocation dans la mitochondrie et sa conversion en PpIX²⁵³. Mesenhöller et Matthews ont observé la même relation entre PBR et accumulation de PpIX dans les cellules glandulaires du pancréas (AR4 2J). Les auteurs ont aussi observé une diminution significative de la synthèse de PpIX qui est fonction de l'inhibition des PBR engendrée par des substrats à très haute affinité tels que : le 1-(2-chlorophenyl)-N-méthyl-N-(1-méthylpropyl)-3-isoquinoline-carboxamide (PK11195), le dipyridamole et le 7-(diméthylcarbamoxy)-6-phénylpyrrolo-[2,1-d] benzothiazépine (DPB). Ces auteurs ont par ailleurs observé que 24 h post inhibition des PBR, la synthèse de PpIX est déviée en faveur d'une formation d'un autre type de porphyrine

à localisation cytoplasmique (Zn-protoporphyrine IX) comportant des caractéristiques d'un PS et avec un pic d'émission de 580 nm²⁵⁴.

Tableau 5 : Relation entre l'affinité Porphyrine-PBR et effet phototoxique²⁴⁵

| Porphyrones | Ki (nM) | DE37 (nM) |
|--|-----------|-----------|
| Porphyrones neutres | 14 | 20 |
| Protoporphyrine IX | 20 | 60 |
| Mésoporphyrine | 40 | 50 |
| Deuteroporphyrine IX | 50 | 60 |
| Fe-Protoporphyrine IX (Hème) | 50 | > 32 000 |
| N-méthyl mésoporphyrine IX | 90 | 350 |
| N-méthyl protoporphyrine IX | 95 | 400 |
| 2,4(4,2) Hydroxyéthylvinyldeuteroporphyrine IX | 100 | 125 |
| Photophrin II | 100 | 153 |
| Hématoporphyrine IX | 350 | 1 000 |
| Zn-Protoporphyrine IX | 375 | 800 |
| Chlorine E6 | 500 | 1 000 |
| Sn-protoporphyrine IX | 2 000 | 12 000 |
| Coproporphyrine III | 2 500 | > 10 000 |
| Coproporphyrine IX | 5 000 | 8 000 |
| Coproporphyrine I | 100 000 | > 10 000 |
| Héxaporphyrine | 24 000 | > 10 000 |
| Pentaporphyrine | > 100 000 | > 10 000 |
| Héptaporphyrine | > 10 000 | > 10 000 |
| Biluribine | > 100 000 | > 2 500 |

Ki : Constante d'inhibition obtenue en calculant la concentration de PK 11195(³H), qui permet le déplacement de 50 % de substrat porphyrine du PBR. **DE37** : La dose de porphyrine qui permet d'induire un effet phototoxique de 37 % par rapport au contrôle.

Fer

En plus du rôle des férrochélatases décrit précédemment, la disponibilité du fer joue aussi un rôle très important dans l'accumulation de la PpIX. Le mécanisme de capture du fer par les cellules normales et tumorales est identique. Cependant, les cellules tumorales

présentent un niveau très élevé de récepteurs de transferrine (TfR1). La transferrine est un transporteur de fer du milieu sanguin vers les cellules. La présence d'un niveau élevé de TfR1 au niveau des cellules tumorales augmente le taux de fer disponible au niveau de la zone tumorale. Ceci rend les cellules tumorales plus sensibles aux chélateurs de fer que les cellules normales. Différentes études ont démontré que le traitement avec des chélateurs de fer de cellules tumorales prétraitées au 5-ALA, permet l'augmentation de la quantité de protoporphyrine IX^{164, 254-258}

L'augmentation de l'expression des TfR n'implique pas toujours l'augmentation de la concentration cytoplasmique du fer. En effet, la disponibilité cytoplasmique du fer dans les cellules de plusieurs types de carcinomes est plus faible que dans les cellules des tissus sains²⁵⁹. Ceci peut être attribué à la faible valeur du pH extracellulaire des cellules tumorales, qui induit la libération prématurée du fer à partir de la transferrine et cela avant l'internalisation. D'autre part, les cellules tumorales présentent un noyau volumineux et une surface cytoplasmique faible, par conséquent le fer se retrouve en plus grande quantité dans le noyau, où il est impliqué dans les mitoses²⁶⁰.

Certains auteurs ont démontré qu'il n'y a aucune corrélation entre l'expression de TfR1 et la synthèse de PpIX après apport de 5-ALA exogène^{243, 261}.

D'après Pourzand *et al.* la variation intracellulaire du fer dépend du stade de développement cellulaire qui influence fortement la formation de PpIX après apport de 5-ALA exogène²⁶². En effet les auteurs ont observé que dans les fibroblastes en division, la synthèse de PpIX augmente lorsque les cellules sont en contact du chélateur de fer. Cette observation a été confirmée par d'autres auteurs qui ont démontré que l'augmentation de l'accumulation de la PpIX est fonction de la densité cellulaire en subconfluence aussi bien qu'en confluence, où le pool de fer est limité^{243, 263}.

Il existe donc de multiples facteurs qui affectent la voie de biosynthèse de l'hème qui sont résumés dans le Tableau 6. Au cours des expérimentations sur le traitement photodynamique médié par 5-ALA-PpIX, il est important de quantifier la PpIX et d'identifier les différentes porphyrines induites après apport de 5-ALA ou ses esters exogènes. Ceci permet d'une part, d'évaluer la concentration de prodrogue permettant la synthèse d'une quantité maximale de PpIX induisant un bon effet thérapeutique et d'autre part, de déterminer l'implication d'autres dérivés porphyriques dans l'effet photodynamique. Il existe différentes techniques pour identifier et quantifier la PpIX et ces dérivés, la méthode de référence est la chromatographie liquide haute performance (HPLC) équipée d'un détecteur de fluorescence.

Cette technique permet de séparer les porphyrines suivant leur solubilité dans un solvant mobile par rapport à une phase stationnaire, leur taille, leur charge et leur spectre d'émission.

Tableau 6 : Facteurs affectant la sélectivité de l'accumulation de la PpIX¹⁵³

| Facteurs généraux | Facteurs spécifiques |
|---|--|
| Facteurs environnementaux | pH Température Intégrité tissulaire Modification des propriétés cellulaires des tumeurs |
| Altération des turnover de la voie de biosynthèse de l'hème | Concentration en fer Augmentation de l'activité des enzymes pre-PpIX Diminution de l'activité des enzymes post-PpIX Modification de l'expression des récepteurs PBR |

III.8.5. Mécanisme de la photodestruction

La photodestruction des cellules tumorales se fait soit par un mécanisme direct ou indirect²⁶⁴.

Le mécanisme direct : la PDT induit des dommages toxiques directs sur les cellules tumorales conduisant à la mort cellulaire soit par apoptose, autophagie ou nécrose selon la dosimétrie et la localisation intracellulaire du PS.

Le mécanisme indirect : la PDT induit des dommages vasculaires et produit de l'inflammation. Les dommages vasculaires se traduisent par des altérations des cellules endothéliales avec une modification de l'organisation du cytosquelette et un efflux de calcium²⁶⁵. La photodestruction des vaisseaux conduit à la diminution du flux sanguin, ce qui entraîne une hypoxie tissulaire et conduit à la mort des cellules par asphyxie. La contribution relative de l'effet vasculaire à la réponse de la PDT dépend de la nature du PS, de sa distribution au moment de l'irradiation et de l'intervalle drogue-lumière²⁶⁶. Les dommages vasculaires et la nécrose tumorale induisent l'activation de médiateurs de l'inflammation²⁶⁷. En effet, les polynucléaires et les plaquettes vont migrer vers les vaisseaux puis vers la tumeur nécrosée où ils vont libérer de nombreux médiateurs de l'inflammation tels que l'histamine, la sérotonine, les prostaglandines, les cytokines et l'interféron²⁶⁸. La sécrétion de médiateurs inflammatoires par les cellules immunitaires entraîne le recrutement de lymphocytes et de phagocytes au niveau du site tumoral, ce qui potentialise l'effet tumoricide de la PDT²⁶⁶.

Effet mixte : La combinaison de l'effet cellulaire direct et de l'effet indirect améliore l'efficacité du traitement. Il a été démontré qu'un protocole de photosensibilisation et

d'irradiation permettant de cibler à la fois le tissu et les vaisseaux améliore l'efficacité de la PDT²⁶⁹.

Les tumeurs urothéliales non musculo-invasives sont avasculaires. L'utilisation de l'hALA en topique favorise une accumulation du PS au niveau de la muqueuse. Par conséquent, l'effet de la PDT sera majoritairement dû à un mécanisme de photodestruction direct.

III.8.6. Les différents types de mort cellulaire

Les 3 types majeurs de mort cellulaire sont la nécrose, l'autophagie et l'apoptose. La nécrose est traditionnellement considérée comme une forme de mort cellulaire passive et non régulée. Elle est caractérisée morphologiquement par un gonflement de la cellule, une vacuolisation du cytoplasme et la perte de l'intégrité membranaire. La rupture de la membrane plasmique libère le contenu intracellulaire dans l'espace extracellulaire ce qui produit de l'inflammation²⁷⁰. Un exemple classique de conditions nécrotiques est la thrombose vasculaire qui conduit à la déplétion en oxygène et nutriments provoquant la nécrose massive des cellules endothéliales²⁷¹. Dans la plupart des cas, la mort nécrotique est la conséquence d'un traumatisme engendré sur les cellules. En PDT, l'augmentation de l'intensité de la dose de lumière favorise la mort par nécrose^{215, 272}. La localisation des PS est également un facteur qui contribue à l'orientation de la mort vers une nécrose ou un autre type de mort cellulaire. L'inactivation des procaspases -9 et -3 associée à une relocalisation d'un PS de la membrane plasmique vers le cytosol favorise la nécrose²¹⁰. Ce type de mort cellulaire est associé à la perte précoce de l'intégrité de la membrane plasmique. Il est prédominant dans le cas de PDT médiée par des PS à localisation membranaire^{214, 215, 217, 273, 274}. Le type d'espèces réactives de l'oxygène impliquées lors des mécanismes de PDT est un autre paramètre qui détermine le type de mort cellulaire. L'augmentation de la durée de vie de l'oxygène singulet produit au niveau du réticulum endoplasmique (RE)/Golgi augmente la mort nécrotique²⁷⁵. La nécrose peut survenir en concomitance avec l'apoptose. Ce type de mort cellulaire n'est pas seulement lié à des conditions traumatiques mais peut également se produire lors de certains processus physiologiques et se substituer à l'apoptose. Certaines études récentes tendent à montrer que la nécrose peut résulter d'un programme régulé et être ainsi une mort cellulaire programmée de type III²⁷¹.

L'autophagie ou mort cellulaire programmée de type II, dérive lors de conditions de stress aggravées, d'un processus de survie par lequel la cellule s'adapte, notamment, à la carence nutritive. Elle consiste en la séquestration de matériel cytoplasmique et à son adressage au lysosome. Elle se distingue de l'apoptose par des critères morphologiques et moléculaires. Elle agit grâce à la formation de vésicules autophagiques ou autophagosomes formés à partir de l'assemblage et l'expansion de structures bi-membranaires du RE. Ces autophagosomes encapsulent les matériels cytosoliques et fusionnent avec des lysosomes ou vacuoles où leur contenu est dégradé. Des études récentes ont montré que la PDT pouvait induire un processus autophagique lié à la mort cellulaire²⁷⁶⁻²⁷⁸.

L'apoptose ou mort cellulaire programmée de type I, est un processus par lequel des cellules déclenchent leur auto-destruction en réponse à un signal. C'est une mort cellulaire physiologique, génétiquement programmée, nécessaire à la survie des organismes pluricellulaires. Contrairement à la nécrose, elle ne provoque pas d'inflammation. Physiologiquement la membrane plasmique reste intacte mais la cellule émet des signaux qui permettent sa phagocytose par les globules blancs et notamment les macrophages. L'apoptose se caractérise par des modifications de la morphologie cellulaire définie par une condensation du cytoplasme et une altération des mitochondries, une convolution des membranes nucléaires et cytoplasmiques, une compaction et une marginalisation de la chromatine nucléaire aboutissant à la fragmentation de l'ADN pour finalement former les corps apoptotiques. Ce type de mort peut être déclenché soit par des mécanismes extrinsèques, par l'intermédiaire de signaux provenant de récepteurs des membranes plasmiques, soit par des mécanismes intrinsèques, par des événements survenant sur les organites cellulaires principalement au niveau des mitochondries. L'apoptose est caractérisée par une succession d'événements moléculaires impliquant, en particulier, les caspases (*cystinyl aspartate-specific proteases*).

Les photodommages induits par l'hALA-PpIX sont principalement mitochondriaux. Ces derniers engendrent dans la majorité des cas une apoptose intrinsèque qui se traduit par une libération du cytochrome C et/ou de l'AIF (*Apoptosis Inducing Factor*) accompagnée en général de la diminution du potentiel membranaire et du niveau d'ATP. La PpIX présente une affinité pour les récepteurs périphériques des benzodiazépines (PBR). La présence de ces récepteurs est critique pour le maintien et la stabilité de la membrane mitochondriale externe et prévient l'apoptose²⁴⁶. Il a été démontré, que l'altération des PBR au cours de la PDT médiée par l'hALA-PpIX induisait une apoptose intrinsèque caspase-3 dépendante²⁷⁹ ou caspase-3 indépendante¹⁶² ou encore mixte²⁸⁰.

L'apoptose intrinsèque s'initie suite à un stress engendré au niveau des mitochondries, ce qui induit la libération dans le cytoplasme de protéines modulatrices de l'apoptose (cytochrome C et Apoptosis-inducing factor (AIF)) (Figure 10). Le cytochrome C libéré dans le cytoplasme, s'associe à d'autres protéines telles que le complexe Apaf-1 (*Apoptosis Protease Activating Factor 1*) / procaspase-9 pour former l'apoptosome qui va activer la chaîne de procaspases en caspases actives notamment les caspases -9 et -3. Les caspases activées vont induire le clivage d'autres protéines essentielles à la survie des cellules en particulier des endonucléases qui vont contribuer à la fragmentation de l'ADN. La libération du cytochrome C est impliquée dans la voie de l'apoptose caspase -3 dépendante. Une deuxième protéine peut être impliquée dans l'apoptose intrinsèque, l'AIF. Cette protéine se situe dans l'espace inter-membranaire mitochondrial où elle possède une fonction oxydoréductase. Après un stimulus apoptotique, l'AIF migre des mitochondries vers le cytoplasme puis vers le noyau où elle induit la condensation de la chromatine.

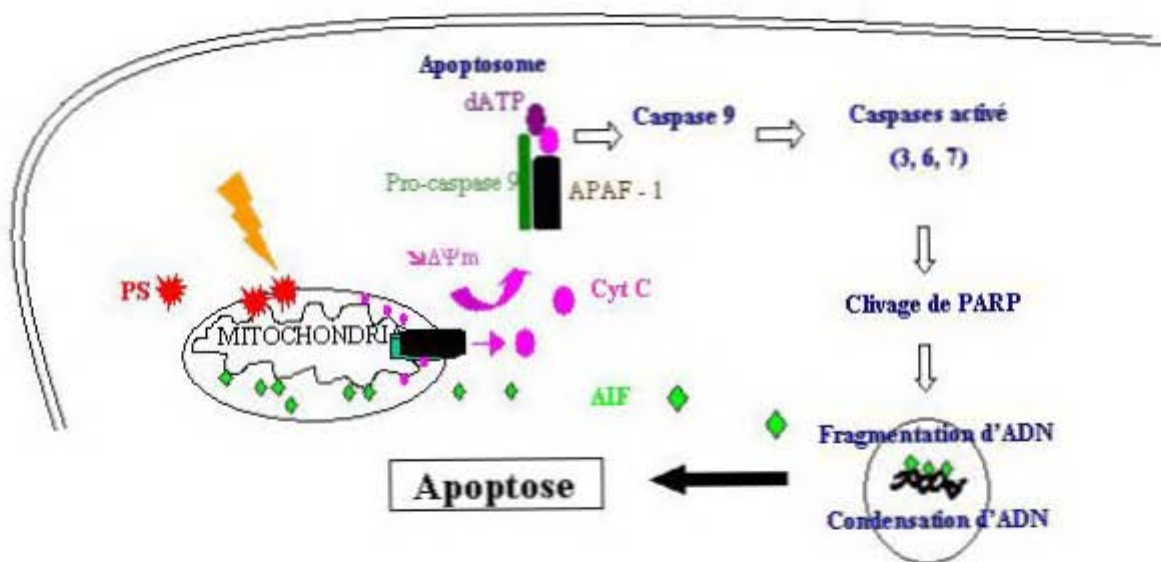


Figure 10 : Schéma de l'apoptose engendrée par les photodommages mitochondriaux.

La mort apoptotique peut être étudiée à différents niveaux et par différentes techniques. *In vitro*, l'induction ou l'activation des événements moléculaires de la transduction du signal peuvent être mis en évidence par des techniques classiques de biologie moléculaire. *Ex vivo*, les colorations histologiques permettent l'identification des cellules en fin d'apoptose par leur morphologie caractéristique. L'immunohisto(cyto)chimie grâce à l'emploi d'anticorps spécifiques dirigés contre des protéines spécifiques impliquées dans les événements apoptotiques est l'une des techniques les plus utilisées. La détection du cytochrome C permet de déterminer la modification de la perméabilité des mitochondries. La

présence de caspases activées permet de déterminer les modifications biochimiques. Il existe d'autres techniques mettant en évidence la fragmentation de l'ADN comme la méthode TUNEL. La méthode standard permettant d'étudier les modifications de la morphologie cellulaire produites au cours de l'apoptose reste la microscopie électronique à transmission.

Il existe peu d'études mettant en évidence l'apoptose *ex vivo* après ALA-PpIX-PDT. Webber *et al.* sur un modèle d'adénocarcinome colique implanté en sous-cutané chez la souris ont observé l'apoptose par simple analyse histologique²⁸¹. Yamamoto *et al.* sur un modèle de gliosarcome implanté en sous-cutané chez le rat, ont mis en évidence l'apoptose grâce à la méthode TUNEL²⁸².

Optimiser la PDT pour :

- traiter les tumeurs vésicales
- prévenir les récurrences des tumeurs vésicales

(page : 47)

OBJECTIFS

Nos travaux antérieurs ont permis l'optimisation des paramètres physiques (dose de lumière et irradiance) pour une efficacité optimale du traitement photodynamique de tumeurs vésicales. Néanmoins, nous avons observé que pour les mêmes conditions d'irradiations, l'efficacité du traitement photodynamique diffère en fonction de la concentration d'hALA. La PDT réalisée après instillation intravésicale de 8 mM d'hALA chez des rats Fischer femelles 344 induit la destruction totale de la tumeur avec une musculature intacte, alors que la tumeur reste intacte et la musculature est affectée à 16 mM d'hALA.

Le premier objectif de ce travail a été de déterminer l'implication des paramètres biologiques liés à la PpIX dans la variabilité de la réponse au traitement photodynamique en fonction de 2 concentrations d'hALA (8 et 16 mM). Plusieurs paramètres ont été étudiés :

- 1- La distribution tissulaire et la localisation intracellulaire de la PpIX.
- 2- L'identification et la quantification des porphyrines extraites à partir de vessies saines et tumorales.
- 3- La cinétique *in vivo* du photoblanchiment de la PpIX et la formation de photoproduits.
- 4- Le type de mort cellulaire, en particulier l'apoptose, des cellules tumorales.

Le second objectif de ce travail a été d'évaluer la possibilité de réduire le taux de récurrences de tumeurs urothéliales non musculo-invasives en appliquant la PDT suite à une résection transurétrale (TUR) dirigée par endoscopie de fluorescence. Le but est de détruire les cellules tumorales viables issues de la résection afin d'éviter leur réimplantation. Dans cette partie d'étude nous avons :

- 1- Développé un modèle de tumeur orthotopique syngénique, qui se caractérise par une tumeur solitaire, de volume et de localisation prédéfinis.
- 2- Réalisé la PDT avec les paramètres physiques optimisés, sur un modèle préclinique que nous avons développé et qui simule la situation post TUR dirigée par cystoscopie de fluorescence.

4.1. PARAMETRES REGISSANT LA REPONSE AU TRAITEMENT PHOTODYNAMIQUE CHEZ DES RATS PORTEURS DE TUMEURS VESICALES EN FONCTION DE DEUX CONCENTRATIONS D'hALA (8 ET 16 mM).

4.2. NOUVEAU MODELE DE TUMEUR VESICALE SOLITAIRE ORTHOTOPIQUE SYNGENIQUE A LOCALISATION PREDICTIBLE.

(page : 48 – 92)

4.3. PREVENTION DES RECIDIVES DE TUMEURS VESICALES PAR LA THERAPIE PHOTODYNAMIQUE SUR UN MODELE DE RAT MIMANT LA SITUATION CLINIQUE POST RESECTION TRANSURETHRALE DIRIGEE PAR ENDOSCOPIE DE FLUORESCENCE.

RESULTATS

PARTIE 1 :

PARAMETRES REGISSANT LA REPOSE AU TRAITEMENT PHOTODYNAMIQUE CHEZ DES RATS PORTEURS DE TUMEURS VESICALES EN FONCTION DE DEUX CONCENTRATIONS D'hALA (8 ET 16 mM) :

- Analyse de la variation de l'effet thérapeutique en fonction de la concentration d'hALA dans un modèle de tumeurs urothéliales non musculo-invasives implantées chez des rats

<<*Analysis of differential PDT effect in rat bladder tumor model according to concentrations of intravesical hexyl-aminolevulinate. Photochem Photobiol Sci; 2008;7:1018-24*>>

- Etude *in vivo* de l'état d'agrégation et de la cinétique de photoblanchiment de la PpIX après instillation intravésicale de deux concentrations d'hALA 8 et 16 mM
- Mécanisme de photodestruction des cellules tumorales après traitement de vessies par de l'hALA-PpIX-PDT

PARTIE 2 :

MODELE DE TUMEUR VESICALE ORTHOTOPIQUE ET SYNGENIQUE

- Nouveau modèle de tumeur vésicale solitaire orthotopique syngénique, à localisation prédictible

<<*A novel orthotopic bladder tumor model with predictable localization of a solitary tumor. Cancer Biol Ther. 2006;5:1327-31*>>

PARTIE 3 :

PREVENTION DE RECIDIVES DES TUMEURS VESICALES PAR PDT

- Prévention de récurrences de tumeurs vésicales par la thérapie photodynamique sur un modèle de rat qui mime la situation clinique post résection transurétrale dirigée par endoscopie de fluorescence

<<Prevention of bladder tumor implantation with photodynamic therapy in a rat model mimicking post fluorescence guided tur. Sous presse. J UROL. 2009>>

PARAMETRES REGISSANT LA REPONSE AU TRAITEMENT PHOTODYNAMIQUE CHEZ DES RATS PORTEURS DE TUMEURS VESICALES EN FONCTION DE DEUX CONCENTRATIONS D'hALA (8 ET 16 mM) :

- Analyse de la variation de l'effet thérapeutique en fonction de la concentration d'hALA dans un modèle de tumeurs urotheliales non-invasives implantées chez des rats.

(page : 50 – 78)

- Etude *in vivo* de l'état d'agrégation et de la cinétique de photoblanchiment de la protoporphyrine IX après instillation intravésicale de deux concentrations d'Hexvix® 8 et 16 mM.

- Mécanisme de photodestruction des cellules tumorales après traitement des vessies par hALA-PpIX-PDT.

PARAMETRES REGISSANT LA REPONSE AU TRAITEMENT PHOTODYNAMIQUE CHEZ DES RATS PORTEURS DE TUMEURS VESICALES EN FONCTION DE DEUX CONCENTRATIONS D'hALA (8 ET 16 mM)

Les travaux antérieurs du laboratoire ont permis l'optimisation des paramètres photophysiques pour une efficacité optimale du traitement photodynamique de tumeurs vésicales. Néanmoins, nous avons observé que l'efficacité du traitement photodynamique diffère en fonction de la concentration d'hALA utilisée. En effet, dans des conditions d'irradiation identiques, la tumeur est complètement détruite à 8 mM d'hALA-PDT mais reste intacte à 16 mM d'hALA-PDT et l'effet est inversé pour le muscle.

Le but de cette partie de travail est d'étudier les paramètres qui affectent l'efficacité du traitement photodynamique de tumeurs vésicales en fonction des 2 concentrations d'hALA.

Des tumeurs vésicales urothéliales non musculo-invasives, orthotopiques et syngéniques ont été implantées chez des rats Fischer 344 femelles. Dix jours après l'induction tumorale, 2 concentrations d'hALA (8 et 16 mM) ont été instillées par voie intravésicale et différents paramètres ont ensuite été étudiés. La distribution tissulaire et la localisation intracellulaire de la PpIX ont été observées *ex vivo*. L'identification et la quantification des porphyrines ont été réalisées par chromatographie liquide haute performance (HPLC) à partir d'extraits de vessies saines et tumorales. La cinétique de photoblanchiment de la PpIX et la formation de photoproduits ont été réalisées *in vivo*. L'étude du type de mort cellulaire des cellules tumorales après PDT avec 8 mM d'hALA a ensuite été entreprise.

L'analyse par HPLC indique que la PpIX est la seule porphyrine synthétisée au niveau de vessies saines et tumorales aux 2 concentrations d'hALA utilisées. La quantité de PpIX synthétisée au niveau des vessies tumorales instillées avec 8 mM d'hALA est plus importante que pour celles instillées avec 16 mM d'hALA. La microscopie confocale révèle une fluorescence ponctuelle de la PpIX au niveau des zones tumorales des vessies instillées avec 8 mM d'hALA et une fluorescence diffuse dans ces mêmes zones pour les vessies instillées avec 16 mM d'hALA. L'immunofluorescence et la microscopie électronique indiquent une destruction des cellules et des mitochondries limitée aux tumeurs traitées avec 8 mM hALA-PDT et aux muscles traités avec 16 mM hALA-PDT. La cinétique de photoblanchiment de la PpIX au niveau des vessies traitées avec 8 mM et 16 mM est identique ($k_{8\text{mM}} = 0,3 \text{ cm}^2/\text{J}$,

$k_{16mM} = 0,27 \text{ cm}^2/\text{J}$), avec la formation d'un seul photoproduit qui correspond à la photoprotoporphyryne (pPp).

La destruction de la tumeur à 8 mM est due aux photodommages mitochondriaux qui sont dépendants de la localisation de la PpIX et de sa quantité, induisant une mort des cellules tumorales par apoptose. L'inefficacité de la PDT à 16 mM est due à la forte dose d'hALA qui a induit une diminution de la synthèse de PpIX et sa relocalisation. La cinétique de photoblanchiment de la PpIX n'est affectée ni par la variation de la localisation intracellulaire de la PpIX ni par sa quantité. Dans nos conditions expérimentales, le photoblanchiment de la PpIX et la formation de photoproduits, ne peuvent pas être utilisés comme paramètres prédictibles de l'efficacité du traitement photodynamique de tumeurs vésicales par l'hALA.

Analyse de la variation de l'effet thérapeutique en fonction de la concentration d'hALA dans un modèle de tumeurs urothéliales non musculo-invasives implantées chez des rats

Analysis of differential PDT effect in rat bladder tumor models according to concentrations of intravesical hexyl-aminolevulinat

Saoussen Berrahmoune,^a Nicolas Fotinos,^b Lina Bezdetnaya,^a Norbert Lange,^b Jean Claude Guedenet,^c François Guillemin^a and Marie Ange D'Hallewin^a

Received 25th March 2008, Accepted 27th May 2008

First published as an Advance Article on the web 23rd July 2008

DOI: 10.1039/b804921a

The hexylester of 5-aminolevulinic acid (HAL) is a very efficient precursor of the photosensitizer protoporphyrin IX (PpIX) for photodynamic therapy (PDT). Our previous study, performed in rat orthotopic bladder tumors, indicated an opposite effect of HAL/PpIX-PDT according to HAL concentration. The present study investigated possible reasons for this differential effect considering the impact of extracted amounts of PpIX in normal and tumor bearing bladders along with PpIX distribution in distinctive histopathological layers. High performance liquid chromatography (HPLC) analysis of tumor and normal bladder tissues after 8 mM and 16 mM HAL instillation showed that PpIX was the main porphyrin species. The PpIX production in tumor bladders instilled with 8 mM HAL was significantly higher than after 16 mM HAL. Fluorescence confocal microscopy demonstrated a punctuate bright fluorescence pattern in tumor zones of bladders instilled with 8 mM HAL, whereas a more diffuse cytoplasmatic fluorescence distribution was observed after 16 mM HAL instillation. Immunofluorescence staining together with transmission electron microscopy showed severe mitochondrial damage in tumor zones of bladders treated with 8 mM HAL/PpIX PDT, with intact mitochondria in tumor zones of bladders treated with 16 mM HAL/PpIX PDT. We conclude that the differential response to HAL/PpIX PDT in function of HAL concentrations could be attributed to diminished PpIX synthesis and differential intracellular localisation of PpIX. Mitochondria were shown to be the critical photodamaged sites of HAL/PpIX PDT and as such tissue sensitivity to treatment can be estimated through investigation of intracellular PpIX distribution.

Introduction

Photodynamic therapy (PDT) is a treatment modality based on the cytotoxic effect occurring on target tissues by interaction of a photosensitizer with light in the presence of oxygen.¹ One of the major advances in PDT can be attributed to the use of 5-aminolevulinic acid (ALA) to induce protoporphyrin IX (PpIX) for the treatment of early stage cancers as well as diagnosis.^{2,3} ALA is a precursor in the heme synthesis pathway. Exogenous ALA overcomes the negative feedback exerted by heme on endogenous ALA formation and promotes the transient formation of PpIX. Hexvix[®] or hexyl-aminolevulinat (HAL), a more lipophilic derivative of ALA, was approved as an adjunct to standard cystoscopy in the fluorescence diagnosis of bladder cancer in 27 European countries. Due to its higher local bioavailability, the latter allows inducing higher or identical fluorescence levels at 20 fold lower concentrations

and shorter incubation times.^{4,5} Fluorescence cystoscopy has been shown in large multicenter studies to enhance detection by 30%, to reduce progression by a factor 2 and to significantly reduce recurrence rate up to 8 years.^{6,7}

The efficacy of ALA-PDT is determined by a variety of parameters such as intracellular localisation and concentration of PpIX at the time of treatment, optical tissue parameters, light fluence and fluence rate, oxygenation of the tissue. Our pilot study in a rat orthotopic bladder tumor model indicated a narrow therapeutic window, in which a selective HAL/PpIX-PDT effect was achieved. Complete tumor eradication, without damage to underlying tissues, was observed with 8 mM HAL and a fluence of 20 J cm⁻² delivered at 100 mW cm⁻². Applying the same dosimetric parameters for 16 mM resulted in a massive wall necrosis, whereas the tumor remained intact.⁸ These differential effects were observed at comparable PpIX fluorescence levels in the tumor as assessed spectroscopically *in situ*. However, fluorescence does not necessarily reflect drug concentration and considering that the amount of PpIX critically determines the sensitivity of urothelium to irradiation, PpIX extraction is warranted.⁹ Another parameter, which was reported as an important determinant for photodynamic efficacy of PpIX is its subcellular localisation pattern.^{10,11} The very short lifetime of singlet oxygen (10–40 ns) and resulting short diffusion length (10–20 nm), leads to the destruction of cell components only in very close vicinity of the

^aPhotobiology in Cancerology, Centre Alexis Vautrin, CRAN Nancy University, CNRS, Avenue de Bourgogne 54511, Vandoeuvre les Nancy Cedex, France. E-mail: m.dhallewin@nancy.fnclcc.fr; Fax: +33 3 83 59 83 79; Tel: +33 3 83 59 83 06

^bDepartment of Pharmaceutics and Biopharmaceutics, School of Pharmaceutical Sciences, University of Geneva, University of Lausanne, Geneva, Switzerland

^cDepartment of pathology and cytology, University Hospital Nancy, Vandoeuvre-les-Nancy, France

generation site.¹² Irradiation of cells incubated with exogenous PpIX, preferentially localized in the cell membrane or cytoplasm, induced less cell death than illumination of ALA-induced PpIX, with preferential mitochondrial localization.^{10,13,14}

In the present study we undertook a mechanistic analysis of differential PDT effects in response to different HAL concentrations. Emphasis was put on two distinct parameters, HAL-induced PpIX accumulation and localization with subsequent subcellular damage.

Material and methods

Bladder cancer cell line

The tumor cell line (AY27) was initially derived from carcinomas of the urinary bladder induced in female Fischer (F344) rats continuously fed with *N*-[4-(5-nitro-2-furyl)-2-thiazolyl] formamide (FANFT). The papillary transitional AY27 cell line was primarily established by subcutaneous transplantation and subsequent maintenance in cell culture. The culture medium used was RPMI-1640 (GIBCO, Invitrogen, UK), supplemented with 10% fetal calf serum, 5% L-glutamine (200 mM) and 5% penicillin–streptomycin (Biotech, GmbH, Aidenbach, Germany). Cells were cultured in 75 cm² tissue culture flasks with 0.2 µm vented cup (Fisher Bioblock Scientific S.A.S, Illkirch, France) and maintained in humidified incubator with 5% CO₂ environment. At confluence, cultured cells were dissociated with 2 ml trypsin–EDTA for 10 min at 37 °C, then centrifuged and re-suspended in complemented RPMI 1640 medium. Cell viability was determined by standard trypan blue (0.4%) exclusion test.

Animal tumor model

All animal procedures were performed according to institutional and national guidelines. Female Fischer (F344) rats weighing 160–200 g were purchased from HARLAN Laboratories (Gannat, France). Animals were maintained in our animal care facility and housed four per cage at room temperature (22 ± 2 °C) with food and water *ad libitum*. The orthotopic bladder cancer model was previously described by Xiao *et al.*¹⁵ Briefly, animals were anaesthetized with an intraperitoneal injection of 45 mg kg⁻¹ sodium pentobarbital (Ceva Santé Animale, Libourne, France) and body temperature was maintained with thermostatic blanket during experiments. The rat bladders were catheterized with 16 G intravenous cannula (Terumo Surflo, Guyancourt, France). Epithelial desquamation was obtained through an intravesical instillation of 0.5 ml HCl (0.1 N) during 15 s, neutralized with 0.5 ml of NaOH (0.1 N). Bladders were washed with PBS and a bladder tumor cell suspension (0.5 ml containing 10⁶ AY-27 cells) was instilled intravesically for one hour. All experiments were carried out on tumor bearing rats 10 days after tumor cell implantation.

Hexylester aminolevulinat

Solutions containing 8 or 16 mM HAL (Photocure, Oslo, Norway) were prepared by dissolving HAL powder in phosphate buffer saline (PBS). Animals were anaesthetized and catheterized with a 14 G intravenous cannula (Terumo Surflo, Guyancourt, France).

0.5 ml of HAL (8 and 16 mM) was administered intravesically for one hour. Fluorescence confocal microscopy, protoporphyrin IX tissue extraction and PDT, were performed after a resting time of two and three hours for 8 and 16 mM HAL respectively, according to our previous protocol.⁸

Fluorescence confocal microscopy

Bladders of 10 rats were excised and embedded in optimal cutting temperature compound (Tissue-Tek; Sakura Finetek, Tokyo, Japan), and kept at –80 °C for one hour. Five µm frozen sections were prepared and examined under fluorescence confocal microscopy (Nikon TE2000-U microscope linked with a Biorad LRC Radiance 2100 fitted with a 100 mW argon ion laser). Excitation was performed using a 514 nm diode laser and fluorescence was collected using a ×40 dic Nikon oil immersion objective with a lateral resolution of 0,15 µm and an axial resolution of 1.52 µm. PpIX fluorescence was collected using HQ590LP filter collecting fluorescence signals above 590 nm. The final fluorescence images were constructed using photocounting process (512 × 512 pixels, 302 × 302 µm or 76 × 76 µm FOV (field of vision), 166 line per second scan).

Protoporphyrin IX tissue extraction and HPLC analysis

24 rats were used: 12 healthy rats and 12 tumor bearing rats separated in six groups. Healthy bladder controls, healthy bladders instilled with 8 mM or 16 mM HAL, bladder tumors control and bladder tumors instilled with 8 mM or 16 mM HAL. After dissection and removal of the bladders, ten µl of extraction solvent (EtOH/DMSO/acetic acid 80/20/1) was added per milligram of sample tissue. The samples were then mechanically grinded and sonicated for 15 min at 0 °C. After centrifugation for 5 min at 12 000 × *g*, the supernatant was recovered and stored at –80 °C in the dark prior to analysis. Porphyrins were analyzed by HPLC-FD, according to a modified method from Tunstall *et al.*¹⁶ Samples were injected into a LaChrom D7000 system (Merck-Hitachi, Tokyo, Japan), equipped with a L7100 high pressure pump. Separation was carried out on an inversed phase column 125/4 Nucleodur 3 µm C18 gravity (Macherey-Nagel, Oensingen, Switzerland) protected with a corresponding precolumn. Elution was performed at a flow rate of 1 ml min⁻¹ with a two-component elution. A linear gradient started with 100% of solvent A (ammonium acetate (0.5 M, pH 5.5) 90% and acetonitrile 10%) to 25% of solvent A and 75% of solvent B (methanol 90% and acetonitrile 10%) after 45 min. The solvent mixture was kept unchanged for 15 min and the column was re-equilibrated with 100% solvent A for 10 min. Porphyrins were detected with a fluorescence detector (LaChrom L-7480) with an excitation wavelength set at 407 nm and emission at 620 nm. The porphyrin concentration in the samples was determined by measuring the area under the curve and compared with standard curves. Standards used were a chromatographic marker containing the regular isomers 8- (uroporphyrin I), 7-, 6-, 5-, 4- (coproporphyrin I), and 2-carboxylate porphyrins, completed with uroporphyrin III, coproporphyrin III, zinc protoporphyrin IX and protoporphyrin IX. All porphyrin standards were purchased from Porphyrin Products (Logan, Utah, USA) and were dissolved in the prementioned extraction solvent mixture.



Whole bladder PDT

Light was delivered by an argon pumped dye laser (Spectra Physics 2020, Les Ulis, France). The optical fiber (400 μm) with a spherical light diffuser (IP159 Medlight S.A., Eccublens, Switzerland) was introduced in the bladder through a connector (Qosina, Edgewood, New York USA) screwed on a 14 G catheter. The fiber was placed in a central position in the bladder filled with 0.5 ml of sterile PBS. Irradiation was performed at a wavelength of 635 nm (20 J cm^{-2} , 100 mW cm^{-2}).

Mitochondrial damage

Mitochondrial damage was assessed by two methods: immunofluorescent marking of ATP synthase β and transmission electron microscopy. Four rats were used for each category: (i) control tumors without HAL incubation or irradiation, (ii) control tumors with irradiation only and tumor bearing bladders treated with (iii) 8 and (iv) 16 mM HAL PDT. Immediately and 4 h post-PDT, the rats were euthanized and a cystectomy was performed.

Immunofluorescence study. After cystectomy, the bladder was embedded in optimal cutting temperature compound (Tissue-Tek; Sakura Finetek, Tokyo, Japan), and kept at $-80\text{ }^{\circ}\text{C}$ until use. Blocks were cryosectioned at 5 μm thickness. Frozen sections were immediately immersed in formaldehyde 3% for fixing at room temperature for 15 min. The antibodies used for mitochondria labelling were: anti-ATP Synthase β (EC 3.6.3.14) mouse -anti-rat (Sigma, Aldrich, Saint Louis, Missouri, USA) as primary antibody and goat-anti-Mouse IgG FITC conjugate (Sigma, Aldrich, Saint Louis, Missouri, USA) as secondary antibody. The sections were rinsed three times with PBS and treated with blocking solution (5% goat serum in PBS $1\times/0.3$ Triton $100\times$) for 1 h at room temperature followed by incubation with primary antibody (5 $\mu\text{g ml}^{-1}$) overnight at $4\text{ }^{\circ}\text{C}$. The slides were then washed with PBS and incubated with secondary antibody diluted at $1/64$ for 1 h at room temperature and then rinsed three times with PBS. Finally, the slides were mounted with fluorescent mounting medium (DakoCytomation, Glostrup, Denmark) and specimens were examined with a fluorescence microscope (Olympus AX-70, Rungis, France).

Transmission electron microscopy. Immediately after cystectomy the bladders were fixed in 2.5% glutaraldehyde in phosphate buffer 0.1 M overnight at $4\text{ }^{\circ}\text{C}$. Full thickness biopsies from healthy and implanted tumors were cut in thin pieces and washed 5 min with sodium cacodylate. Subsequently, they were fixed in 1% osmium tetroxide in 0.1 M phosphate buffer (pH 7.2) for 90 min and washed once again with sodium cacodylate. The samples were dehydrated through series of graded alcohol, embedded in Resin/Epon and sectioned into semi-thin sections (2 μm), which were stained with toluidine blue for pathology control. The sample was then further sectioned into ultrathin slices (75 nm) and contrasted with uranyl acetate and lead citrate and observed on a transmission electron microscope (CM10, Philips, Eindhoven, The Netherlands).

Statistical analysis

Statistical analysis was performed using unpaired *t*-tests; *p* values of less than 0.05 were considered significant.

Results

In situ fluorescence distribution of PPIX

Fig. 1 shows confocal fluorescence images of tumor bearing rat bladders two and three hours after the end of an intravesical instillation of 8 mM (Fig. 1A) or 16 mM HAL (Fig. 1B). After instillation of 8 mM HAL, transitional cell carcinoma (TCC) and healthy urothelium show the presence of bright fluorescent spots. An intravesical instillation of 16 mM HAL leads to a similar fluorescence distribution pattern in normal urothelium, whereas transformed AY27 epithelium exhibits a more diffuse fluorescence. At both HAL concentrations, the fluorescence intensity of PpIX in muscle was barely detectable.

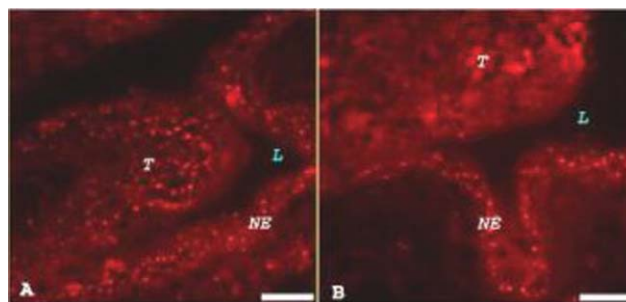


Fig. 1 Confocal fluorescence microscopy obtained from tumor bearing bladder sensitized with 8 (A) and 16 mM HAL (B) showing fluorescence distribution (L: lumen, T: tumor and NE: normal epithelium). Bar = 50 μm .

HPLC-assessed tissue extraction of PpIX and its metabolites

Application of two HAL concentrations on tumor bladders resulted in accumulation of PpIX along with related metabolites (Fig. 2A). PpIX was the main detected porphyrin species, whereas the amount of all other metabolites was very low and never exceeded 0.06 nmol (g tissue) $^{-1}$. Similar contents of PpIX pro-metabolites were recorded in healthy bladders subjected to both HAL concentrations (data not shown). PpIX concentrations in healthy bladders were not significantly different after instillation with 8 and 16 mM of HAL (2.06 vs. 2.86, $p > 0.05$) (Fig. 2B). Likewise, no statistically significant difference was found between tumor bladders instilled with 16 mM HAL and healthy bladders, irrespective of the HAL ($p > 0.05$) (Fig. 2B). However, the PpIX production in tumor bladders instilled with 8 mM HAL was higher than that after 16 mM HAL (7.52 nmol g^{-1} vs. 4.72 nmol g^{-1} ; $p < 0.05$) (Fig. 2B).

Photodamaged sites

Mitochondrial damage in tumor bearing bladders was probed by immunofluorescent staining of mitochondrial ATP synthase β . ATP synthase is a transmembrane protein responsible for driving the reversible reaction from ADP + phosphate to ATP.¹⁷ Its β -subunit is located in the peripheral stalk. Using fluorescence labelled anti-ATP synthase β , intact mitochondria are revealed as fluorescence spots as shown in frozen section of untreated tumor (Fig. 3A) and muscle (Fig. 3D). Immediately after 8 and 16 mM HAL-PDT, the mitochondrial staining pattern remained

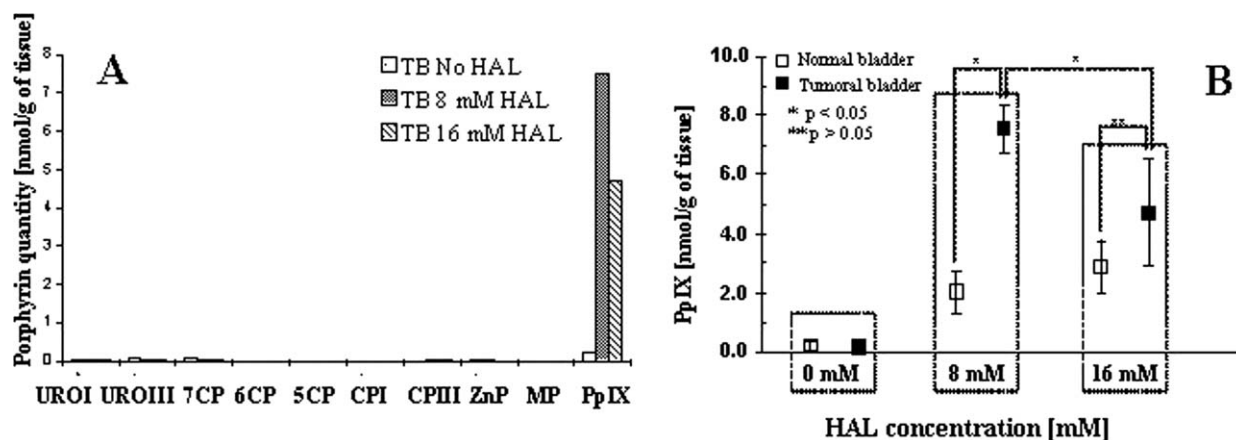


Fig. 2 Porphyrin profile expressed in nmol g^{-1} of tissue extracted *ex vivo* from tumor bladders (TB) non-instilled and instilled with two HAL concentration separated by HPLC-FD; (URO I: uroporphyrin I, URO III: uroporphyrin III, 7CP, 6CP, 5CP: 7-, 6-, 5-carboxylate porphyrins, MP: mesoporphyrin, CPI: coproporphyrin I, CP III: coproporphyrin III, ZnP: zinc protoporphyrin IX, PpIX: protoporphyrin IX) (A). PpIX quantity extracted from normal \square and tumor bearing \blacksquare bladders in control animals (no drug) and after 8 and 16 mM HAL instillation, measured by HPLC-FD (B).

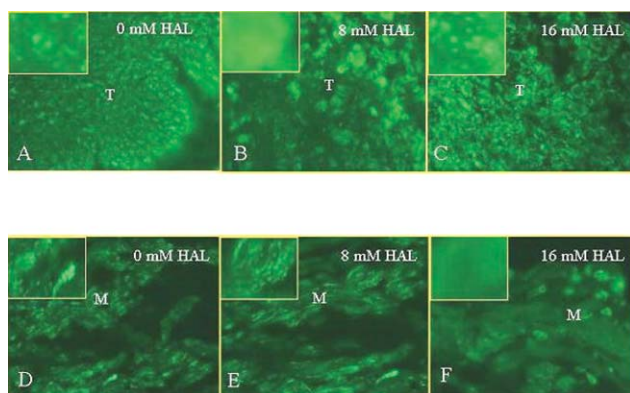


Fig. 3 Immunofluorescence staining with ATP synthase β ($\times 40$). A: tumor zone of untreated bladder; B: tumor zone of bladder treated with 8 mM HAL-PDT; C: tumor zone of bladder treated with 16 mM HAL-PDT; D: muscle of untreated bladder; E: muscle of tumor bladder treated with 8 mM HAL-PDT; F: muscle of tumor bladder treated with 16 mM HAL-PDT. Inserted are magnifications of single cells. Sections of tumor bearing bladders were observed at 4 h post-PDT ($\lambda = 635 \text{ nm}$, fluence = 20 J cm^{-2} , fluence rate = 100 mW cm^{-2}). (T: tumor, M: muscle).

unchanged (data not shown). Four hours post-PDT with 8 mM HAL, the fluorescence pattern becomes diffuse in the tumor compartment of bladders (Fig. 3B) while the muscularis remains punctuated (Fig. 3E). In contrast, the fluorescence aspect in the tumor of bladders after 16 mM HAL-PDT was punctuated (Fig. 3C) whereas that of the bladder muscle was diffuse (Fig. 3F).

Transmission electron micrographs of tumor bladders treated with 8 and 16 mM HAL-PDT are displayed in Fig. 4. No signs of tumoral nor muscular damage were observed in non-irradiated bladders (Fig. 4A, 4D). No abnormalities were noticed immediately after 8 or 16 mM HAL-PDT (data not shown). Four hours after the addition of 8 mM HAL-PDT, we observed damage in AY27 cells of bladders (Fig. 4B) together with intact muscle cells (Fig. 4E). Alterations of tumor cells treated with 8 mM HAL-PDT (Fig. 4B) consisted in chromatin condensation and mitochondrial damage with crest ruptures, vacuoles and swelling (insert to Fig. 4B). Tumor cells of bladders treated with 16 mM

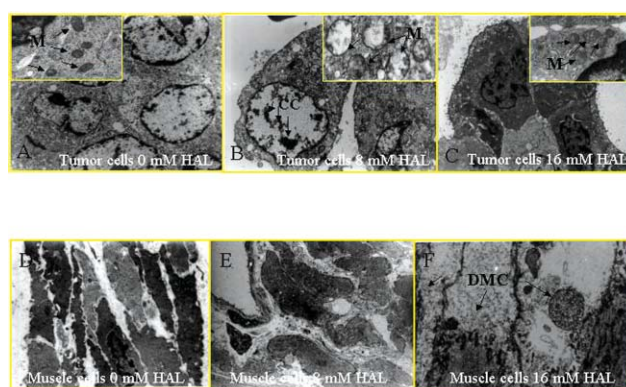


Fig. 4 Transmission electron microscopy of tumor-bearing bladders sections observed at 4 h post-PDT ($\lambda = 635 \text{ nm}$, fluence = 20 J cm^{-2} , fluence rate = 100 mW cm^{-2}). A: tumor cells of untreated bladder ($\times 2.95 \text{ K}$); insert: enlarged image ($\times 15.5 \text{ K}$) of intact mitochondria (M). B: tumor cells of bladder treated with 8 mM HAL-PDT ($\times 5.2 \text{ K}$); insert: enlarged image ($\times 28.5 \text{ K}$) of altered mitochondria (M) and chromatin condensation (CC). C: tumor cells of bladder treated with 16 mM HAL-PDT ($\times 2.2 \text{ K}$); insert: enlarged image ($\times 15.5 \text{ K}$) of intact mitochondria (M). D: myocytes of untreated tumor bearing bladder ($\times 5.2 \text{ K}$), E: myocytes of tumor bladder treated with 8 mM HAL-PDT ($\times 5.2 \text{ K}$). F: damaged myocytes (DMC) of bladder treated with 16 mM HAL-PDT ($\times 5.61 \text{ K}$).

HAL-PDT remain intact even 4 h post-PDT (Fig. 4C) whereas completely destroyed myocytes (Fig. 4F) were noted at the same conditions.

Discussion

In a previous study we have optimised HAL-PpIX based photodynamic treatment of bladder cancer in an orthotopic rat bladder tumor model.⁸ Among several tested HAL concentrations and light doses, we have found conditions that resulted in an inverted PDT effect on tumor and muscle. This opposite effect was obtained at similar HAL-induced PpIX fluorescence levels of the mucosal layer as measured non-invasively *in situ*.

In order to introduce a mechanistic aspect of this selective PDT effect, we focused our present investigation on two parameters: the extracted amounts of HAL-induced PpIX in normal and tumor bearing bladders and the PpIX distribution in distinctive histopathological layers of the bladder and successive photodamage.

The HPLC profiles of porphyrin metabolites of healthy and tumor bladders at both HAL concentrations (8 and 16 mM) showed that the main porphyrin species was PpIX (Fig. 2A). Further, HPLC results clearly demonstrated that the PpIX amount of tumor bearing bladders instilled with 8 mM HAL was higher than healthy bladder instilled with both HAL concentrations (8 and 16 mM) as well as tumor bearing bladders instilled with 16 mM HAL (Fig. 2B). This differential PpIX accumulation between tumor bearing and healthy bladders is consistent with the difference in metabolising ability of the porphyrin-heme biosynthetic pathway between cancerous and normal cells and/or increased permeability of tumor cells for HAL.^{18,19} HPLC analysis was performed on whole bladder extracts, thus with an intermingling input from both tumor and muscle compartment. Since healthy bladders produced an identical amount of PpIX, irrespective of pro-drug concentration, it is reasonable to assume that the reduced amount of PpIX in whole bladder extracts after 16 mM compared to 8 mM is due to reduced tumoral PpIX synthesis. PpIX synthesis is known to be critically dependent on initial pro-drug concentration. There is a threshold after which a reduction of the PpIX quantity is observed. Steinbach *et al.* demonstrated *in vitro* a linear correlation between the concentration of ALA and the fluorescence intensity of PpIX up to a certain ALA concentration, after which a plateau was observed.²⁰ He *et al.* reported a linear increase of PpIX accumulation in human dermal microvascular endothelial cells (HMEC-1) after incubation with a certain range of HAL concentrations, followed by decline at higher pro-drug concentrations.²¹ The same tendency was reported in an *in vivo* study in pig bladders and in human oesophagus: increasing the ALA dose leads to increasing PpIX production up to a certain point, after which PpIX levels remain stable.^{22–23} In a clinical pilot study of photodetection of bladder cancers with HAL, Lange *et al.* observed that PpIX generation is positively correlated with low HAL concentrations (4 and 8 mM) while instillation with 16 mM resulted in less PpIX accumulation.⁴

The decrease in the amount of PpIX observed in our study could be attributed to several mechanisms related to heme biosynthesis. Esterase activity, which is responsible for hydrolysis of HAL to ALA is probably not the limiting step since the kinetics of porphyrin synthesis from ALA esters are comparable to ALA in almost all tissues.²⁴ Increasing the pro-drug concentration and, thus, increasing intracellular ALA content, can in turn cause inhibition of rate-limiting enzymes of the heme biosynthesis pathway such as porphobilinogen synthase and porphobilinogen deaminase (PBGD) (EC 4.3.1.8).²⁵ The inhibition of these critical enzymes induces a deviation of heme biosynthesis pathway which causes the cytoplasmic porphyrin synthesis. However, PBGD activity seems to play a minor role for the differential accumulation of PpIX in urothelial cells.²⁶ Another possibility could be related to a saturation of benzodiazepine receptor (PBR), responsible for the transport of cytoplasmic coproporphyrinogen III to mitochondria where the transformation to protoporphyrin IX takes place, thus leading to a diminution of PpIX.^{27,28} Additional experiments

establishing a specific binding of coproporphyrinogen III to PBR upon our conditions are needed to verify this hypothesis.

Another parameter, which is of paramount importance for photodynamic efficacy is the pro-drug induced PpIX intratissular and intracellular localization.^{13,29} Fluorescence confocal microscopy images demonstrated a punctuate bright fluorescence patterns in tumor zones of bladders instilled with 8 mM HAL (Fig. 1A), whereas a more diffuse cytoplasmatic fluorescence distribution was observed after 16 mM HAL instillation (Fig. 1B). Considering that endogenous PpIX biosynthesis takes place in mitochondria, we have assumed a mitochondrial PpIX accumulation after 8 mM HAL. Since PpIX-mitochondrial colocalisation studies are technically impossible on frozen sections, we have studied mitochondrial PpIX localisation indirectly, through the detection of photodamaged sites. Mitochondrial photodamage was assessed by immunofluorescence staining of anti-ATP Synthase β and electron microscopy. Fluorescence labeling of mitochondria showed fluorescent spots in tumor zones of untreated bladders (Fig. 3A). Four hours after 8 mM HAL-mediated PDT, the pattern becomes diffuse in the tumor, indicating disruption of the mitochondrial membrane (Fig. 3B). This observation is consistent with tumor necrosis as assessed by HES staining in our previous study.⁸ Alternatively, four hours after 16 mM HAL-PDT, the fluorescence pattern in the tumor zone remained punctiform (Fig. 3C), corresponding to intact tumor as observed on pathology slides.⁸

Electron microscopic observation of bladder tumors four hours after PDT confirmed results of immunofluorescence. After 8 mM HAL-PDT, we observed tumor cell alterations with mitochondrial damage and chromatin condensation (Fig 4B, insert 4B) corresponding to apoptotic features of cell death. We have inspected other intracellular organelles (endoplasmic reticulum, Golgi apparatus; data not shown) and mitochondria appeared to be the only photodamaged site. Sixteen mM HAL-PDT failed to induce mitochondrial or any other damage in the tumors (Fig 4C, insert 4C), whereas muscle destruction was confirmed. We thus conclude that the punctiform fluorescence image observed on confocal microscopy of frozen sections of bladder tumors instilled with 8 mM HAL (Fig 1A) is consistent with mitochondrial-PpIX localisation and that these organelles can be considered as critical photodamage sites.

Another issue that should be discussed in relation to localization is a time-dependent migration of mitochondrial PpIX to cytoplasm followed by cellular efflux.^{13,30,31} Accordingly, PDT efficacy is the highest at shorter incubation times and decreases gradually with longer light drug intervals (LDI).¹³ Our PDT experiments were performed after one hour incubation with the pro-drug, followed by two or three hours resting time for 8 mM and 16 mM HAL respectively. The different LDIs were chosen in order to obtain a comparable PpIX fluorescence for both initial HAL concentrations.⁸ Indeed, incubation of tumor bearing bladders with 8 mM HAL and adding one resting hour (to reach an LDI of $1 + 3 = 4$) does not alter the fluorescence distribution, with persistence of bright spots (data not shown). Neither does reducing the LDI by one hour (to reach $1 + 2 = 3$) in case of tumor bearing bladders instilled with 16 mM HAL alter the fluorescence pattern, which remains diffuse (data not shown). Therefore, in our particular case, the time factor is not responsible for differential intracellular localization. Efflux of the prodrug itself could also

be an issue. Indeed, it has been shown that ALA and HAL very quickly leave the cells, and this efflux is proportional to the intracellular content.³²

It would be very appealing if similar to tumor, PpIX localization in muscle could also stand for the selective PDT effect. However, the present study does not provide sufficient evidence for this conclusion, thus warranting further investigations.

Clinical PDT has not gained widespread acceptance in the oncology community at this moment. Technical complexity and skin toxicity can be partly held responsible for this phenomenon. The major issue however might be the variable response of patients, treated under identical conditions. It is therefore of the utmost importance to establish parameters that can be applied to predict treatment outcome. Furthermore, these parameters have to be detectable by minimally invasive techniques. From the present study, it appears that subcellular localization and concentration of PpIX can both be used to predict treatment outcome in rat bladder cancers. Concentration measurements however cannot be performed non-invasively. Alternatively, confocal fiberoptic fluorescence microscopy can be successfully performed in rat bladders *in vivo*.³³ This tool could thus potentially be used to visualize PpIX distribution in bladder tumors and predict treatment outcome.

Abbreviations

| | |
|-------|---|
| PDT | Photodynamic therapy |
| HAL | Hexyl-aminolevulinat |
| ALA | 5-Aminolevulinic acid |
| PpIX | Protoporphyrin IX |
| FANFT | <i>N</i> -[4-(5-Nitro-2-furyl)-2-thiazolyl] formamide |
| HPLC | High Performance Liquid Chromatography |

Acknowledgements

This work was supported by a grant from the French Cancer Ligue “La ligue contre le cancer”. We thank Photocure ASA for supplying Hexvix®. Technical assistance by Sami El Khatib, Jacques Didelon, Valérie Legué, Agnes Leroux, and François Plénat is also gratefully acknowledged.

References

- 1 T. J. Dougherty, Photodynamic therapy, *Clin. Chest Med.*, 1985, **6**, 219–236.
- 2 M. Kriegmair, R. Baumgartner, R. Knuechel, P. Steinbach, A. Ehsan, W. Lumper, F. Hofstadter and A. Hofstetter, Fluorescence photodetection of neoplastic urothelial lesions following intravesical instillation of 5-aminolevulinic acid, *Urology*, 1994, **44**, 836–841.
- 3 M. Kriegmair, R. Baumgartner, W. Lumper, R. Waidelich and A. Hofstetter, Early clinical experience with 5-aminolevulinic acid for the photodynamic therapy of superficial bladder cancer, *Br. J. Urol.*, 1996, **77**, 667–671.
- 4 N. Lange, P. Jichlinski, M. Zellweger, M. Forrer, A. Marti, L. Guillou, P. Kucera, G. Wagnieres and H. van den Bergh, Photodetection of early human bladder cancer based on the fluorescence of 5-aminolevulinic acid hexylester-induced protoporphyrin IX: a pilot study, *Br. J. Cancer*, 1999, **80**, 185–193.
- 5 A. Marti, P. Jichlinski, N. Lange, J. P. Ballini, L. Guillou, H. J. Leisinger and P. Kucera, Comparison of aminolevulinic acid and hexylester aminolevulinat induced protoporphyrin IX distribution in human bladder cancer, *J. Urol.*, 2003, **170**, 428–432.
- 6 E. Hungerhuber, H. Stepp, M. Kriegmair, C. Stief, A. Hofstetter, A. Hartmann, R. Knuechel, A. Karl, S. Tritschler and D. Zaak,

- Seven years’ experience with 5-aminolevulinic acid in detection of transitional cell carcinoma of the bladder, *Urology*, 2007, **69**, 260–264.
- 7 S. Denzinger, M. Burger, B. Walter, R. Knuechel, W. Roessler, W. F. Wieland and T. Filbeck, Clinically relevant reduction in risk of recurrence of superficial bladder cancer using 5-aminolevulinic acid-induced fluorescence diagnosis: 8-year results of prospective randomized study, *Urology*, 2007, **69**, 675–679.
- 8 S. El Khatib, J. Didelon, A. Leroux, L. Bezdetnaya, D. Notter and M. D’Hallewin, Kinetics, biodistribution and therapeutic efficacy of hexylester 5-aminolevulinat induced photodynamic therapy in an orthotopic rat bladder tumor model, *J. Urol.*, 2004, **172**, 2013–2017.
- 9 L. Vaucher, P. Jichlinski, N. Lange, C. Ritter-Schenk, H. van den Bergh and P. Kucera, Hexyl-aminolevulinat-mediated photodynamic therapy: how to spare normal urothelium. An *in vitro* approach, *Lasers Surg. Med.*, 2007, **39**, 67–75.
- 10 Z. Ji, G. Yang, V. Vasovic, B. Cunderlikova, Z. Suo, J. M. Nesland and Q. Peng, Subcellular localization pattern of protoporphyrin IX is an important determinant for its photodynamic efficiency of human carcinoma and normal cell lines, *J. Photochem. Photobiol., B*, 2006, **84**, 213–220.
- 11 F. Wierrani, D. Fiedler, G. Schnitzhofer, J. C. Stewart, K. Gharehbaghi, M. Henry, W. Grin, W. Grunberger and B. Krammer, A new approach to cancer therapy due to appropriate uptake and retention kinetics of *meta*-tetrahydroxy-phenylchlorin in a human fibroblast cell line, *Cancer Chemother. Biophys.*, 1996, **15**, 171–176.
- 12 J. Moan and K. Berg, The photodegradation of porphyrins in cells can be used to estimate the lifetime of singlet oxygen, *Photochem. Photobiol.*, 1991, **53**, 549–553.
- 13 B. C. Wilson, M. Olivo and G. Singh, Subcellular localization of Photofrin and aminolevulinic acid and photodynamic cross-resistance in vitro in radiation-induced fibrosarcoma cells sensitive or resistant to photofrin-mediated photodynamic therapy, *Photochem. Photobiol.*, 1997, **65**, 166–176.
- 14 B. Krammer and K. Uberriegler, *In vitro* investigation of ALA-induced protoporphyrin IX, *J. Photochem. Photobiol., B*, 1996, **36**, 121–126.
- 15 Z. Xiao, T. J. McCallum, K. M. Brown, G. G. Miller, S. B. Halls, I. Parney and R. B. Moore, Characterization of a novel transplantable orthotopic rat bladder transitional cell tumour model, *Br. J. Cancer*, 1999, **81**, 638–646.
- 16 R. G. Tunstall, A. A. Barnett, J. Schofield, J. Griffiths, D. I. Vernon, S. B. Brown and D. J. Roberts, Porphyrin accumulation induced by 5-aminolevulinic acid esters in tumour cells growing *in vitro* and *in vivo*, *Br. J. Cancer*, 2002, **87**, 246–250.
- 17 J. A. Leyva, M. A. Bianchet and L. M. Amzel, Understanding ATP synthesis: structure and mechanism of the F1-ATPase (Review), *Mol. Membr. Biol.*, 2003, **20**, 27–33.
- 18 Y. Ohgari, Y. Nakayasu, S. Kitajima, M. Sawamoto, H. Mori, O. Shimokawa, H. Matsui and S. Taketani, Mechanisms involved in delta-aminolevulinic acid (ALA)-induced photosensitivity of tumor cells: relation of ferrochelatase and uptake of ALA to the accumulation of protoporphyrin, *Biochem. Pharmacol.*, 2005, **71**, 42–49.
- 19 J. Moan, O. Bech, J. M. Gaullier, T. Stokke, H. B. Steen, L. W. Ma and K. Berg, Protoporphyrin IX accumulation in cells treated with 5-aminolevulinic acid: dependence on cell density, cell size and cell cycle, *Int. J. Cancer*, 1998, **75**, 134–139.
- 20 P. Steinbach, H. Weingandt, R. Baumgartner, M. Kriegmair, F. Hofstadter and R. Knuechel, Cellular fluorescence of the endogenous photosensitizer protoporphyrin IX following exposure to 5-aminolevulinic acid, *Photochem. Photobiol.*, 1995, **62**, 887–895.
- 21 D. He, S. Behar, N. Nomura, S. Sassa and H. W. Lim, The effect of ALA and radiation on porphyrin/heme biosynthesis in endothelial cells, *Photochem. Photobiol.*, 1995, **61**, 656–661.
- 22 J. F. B. H. J. Van Staveren, C. W. Verlaan, A. Edixhoven, T. M. de Reijke, G. Brutel de la and R. G. a. W. M. Sta, Comparison of normal piglet bladder damage after PDT with oral or intravesical administration of ALA., *Lasers Med. Sci.*, 2006, **17**, 238.
- 23 C. J. Kelty, R. Ackroyd, N. J. Brown, S. B. Brown and M. W. Reed, Comparison of high- vs low-dose 5-aminolevulinic acid for photodynamic therapy of Barrett’s esophagus, *Surg. Endosc.*, 2004, **18**, 452–458.
- 24 G. Di Venosa, A. Batlle, H. Fukuda, A. Macrobert and A. Casas, Distribution of 5-aminolevulinic acid derivatives and induced porphyrin kinetics in mice tissues, *Cancer Chemother. Pharmacol.*, 2006, **58**, 478–486.

- 25 L. Greenbaum, D. J. Katcoff, H. Dou, Y. Gozlan and Z. Malik, A porphobilinogen deaminase (PBGD) Ran-binding protein interaction is implicated in nuclear trafficking of PBGD in differentiating glioma cells, *Oncogene*, 2003, **22**, 5221–5228.
- 26 R. C. Krieg, S. Fickweiler, O. S. Wolfbeis and R. Knuechel, Cell-type specific protoporphyrin IX metabolism in human bladder cancer *in vitro*, *Photochem. Photobiol.*, 2000, **72**, 226–233.
- 27 S. Taketani, H. Kohno, T. Furukawa and R. Tokunaga, Involvement of peripheral-type benzodiazepine receptors in the intracellular transport of heme and porphyrins, *J. Biochem.*, 1995, **117**, 875–880.
- 28 M. Mesenholler and E. K. Matthews, A key role for the mitochondrial benzodiazepine receptor in cellular photosensitisation with delta-aminolaevulinic acid, *Eur. J. Pharmacol.*, 2000, **406**, 171–180.
- 29 R. Sailer, W. S. Strauss, M. Wagner, H. Emmert and H. Schneckenburger, Relation between intracellular location and photodynamic efficacy of 5-aminolevulinic acid-induced protoporphyrin IX *in vitro*. Comparison between human glioblastoma cells and other cancer cell lines, *Photochem. Photobiol. Sci.*, 2007, **6**, 145–151.
- 30 S. Iinuma, S. S. Farshi, B. Ortel and T. Hasan, A mechanistic study of cellular photodestruction with 5-aminolaevulinic acid-induced porphyrin, *Br. J. Cancer*, 1994, **70**, 21–28.
- 31 S. Sandberg, I. Romslo, G. Hovding and T. Bjorndal, Porphyrin-induced photodamage as related to the subcellular localization of the porphyrins, *Acta Derm. Venereol. Suppl. (Stockholm)*, 1982, **100**, 75–80.
- 32 G. Di Venosa, H. Fukuda, A. Batlle, A. MacRobert and A. Casas, Photodynamic Therapy: regulation of porphyrin synthesis and hydrolysis from ALA esters, *J. Photochem. Photobiol., B*, 2006, **83**, 129–136.
- 33 M. A. D'Hallewin, S. El Khatib, A. Leroux, L. Bezdetsnaya and F. Guillemain, Endoscopic confocal fluorescence microscopy of normal and tumor bearing rat bladder, *J. Urol.*, 2005, **174**, 736–740.

Etude *in vivo* de l'état d'agrégation et de la cinétique de photoblanchiment de la protoporphyrine IX après instillation intravésicale de deux concentrations d'Hexvix[®] 8 et 16 mM

INTRODUCTION

La première partie de ce travail a consisté à déterminer les paramètres qui sont impliqués dans la variabilité de la réponse au traitement photodynamique des tumeurs vésicales, en utilisant 2 concentrations d'hALA (8 et 16 mM). Une dose de lumière de 20 J/cm² délivrée à 100 mW/cm² à une longueur d'onde de 635 nm appliquée sur des vessies tumorales instillées avec 8 mM d'hALA, provoque une destruction totale des tumeurs tout en préservant les tissus sains. Paradoxalement, la même dose de lumière délivrée sur des vessies instillées avec 16 mM d'hALA, induit la destruction du muscle vésical et les tumeurs restent intactes¹⁷⁵. La PDT a été réalisée à un ratio maximal de fluorescence de PpIX de 5/1 entre la tumeur et le muscle pour les 2 concentrations d'hALA. Le temps nécessaire pour l'obtention de ce ratio est de 2 h après la fin de l'instillation de 8 mM d'hALA et de 3 h après la fin de l'instillation de 16 mM d'hALA et l'intensité de fluorescence est comparable dans les 2 cas¹⁷⁵. En clinique, l'intervalle entre l'administration du PS et l'irradiation est définie selon le ratio de fluorescence maximale entre la tumeur et le tissu sain. Nos mesures réalisées par HPLC indiquent une concentration de PpIX 2 fois moins importante suite à une instillation de 16 mM hALA qu'à 8 mM d'hALA²⁸³. Nous avons démontré que seule la distribution ponctuelle était associée à des photodommages mitochondriaux, ce qui nous a permis de conclure à une localisation mitochondriale de la PpIX après instillation de 8 mM d'hALA. L'aspect diffus observé après instillation de 16 mM d'hALA, est la conséquence de la relocalisation de la PpIX des mitochondries vers le cytoplasme²⁸³. La diminution de la quantité de PpIX et sa relocalisation après instillation de 16 mM d'hALA sont 2 paramètres qui ont altéré l'efficacité de la PDT. La concentration et l'état d'agrégation d'un PS influence sa cinétique de photoblanchiment^{199, 207}. L'état d'agrégation du PS affecte aussi sa localisation intracellulaire. L'objectif de ce travail a été d'étudier le photoblanchiment de la PpIX aux 2 concentrations d'hALA, afin de déterminer l'impact de la variation de la quantité de PpIX synthétisée et de sa localisation intracellulaire sur sa cinétique de photoblanchiment. Ceci permettrait de déterminer si le photoblanchiment de la PpIX est un paramètre prédictible de la variabilité du traitement photodynamique des tumeurs vésicales en fonction de la concentration d'hALA.

MATERIELS ET METHODES

▪ Culture cellulaire

Les cellules tumorales AY27 sont issues d'un carcinome transitionnel de vessie chimio-induit par N-(4 - [5- nitro-2-furyl] -2- thiazolyl) formamide (FANFT) chez le rat Fischer. La culture cellulaire est réalisée dans un milieu RPMI (GIBCO, Invitrogen Corporation, UK) supplémenté avec 10 % de sérum de veau fœtal, 1 % de L-glutamine et 1 % de solution d'antibiotique/antimycosique (100 000 U/l de pénicilline G, 100 mg/l de streptomycine et 250 µg/l d'amphotéricine B). Pour l'implantation tumorale, les cellules confluentes sont trypsinées, centrifugées puis resuspendues dans le milieu de culture. La viabilité cellulaire est ensuite déterminée par un test d'exclusion au bleu trypan. La concentration cellulaire utilisée pour l'implantation tumorale est de 2.10^6 cellules/ml.

▪ Induction tumorale

Les expériences sont réalisées sur des rats Fischer femelles 344 âgés de 8 semaines pesant entre 150 et 170 g (Harlan, Gannat, France). L'étude est réalisée en accord avec les directives gouvernementales (réglementation pour l'expérimentation animale définies par le Ministère français de l'agriculture N° 2001-464, Mai 2001). L'induction tumorale a été réalisée chez 8 rats. Les animaux ont été anesthésiés par injection intra péritonéale de pentobarbital sodique (Sanofi, France) à raison de 45 mg/kg. Ils ont ensuite été placés en décubitus dorsal sur une couverture chauffante pour maintenir leur température corporelle. L'induction tumorale a été réalisée suivant la méthode développée par Xiao et al¹³². Les rats sont cathétérisés à l'aide d'un cathéter 16 G (TERUMO, Surflo). Les vessies sont désépithélialisées par instillation intravésicale d'HCl (0,1 N) pendant 15 secondes, suivie d'une neutralisation à base de NaOH (0,1 N) pendant 15 secondes. Les vessies sont ensuite rincées avec du PBS et un volume de 0,5 ml de la suspension de AY27 (10^6 cellules) est instillé par voie intravésicale pendant 1 h. Les cathéters sont ensuite enlevés et les vessies vidées. Les animaux sont maintenus sur la couverture chauffante jusqu'à leur réveil puis hydratés et enfin ramenés à l'animalerie.

- Préparation et instillation d'hALA

La poudre d'hALA de poids moléculaire de 251,8 g/mol a été dissoute dans du PBS pour la préparation de 2 solutions de concentrations 8 et 16 mM avec un pH respectif de 7,4 et 7,6. Dix jours après l'instillation des cellules tumorales (temps qui correspond à l'implantation de tumeurs urothéliales non musculo-invasives), les rats ont été anesthésiés et cathétérisés comme décrit précédemment et la solution d'hALA fraîchement préparée est instillée par voie intra-vésicale pendant 1 h. Quatre rats ont été instillés avec 8 mM d'hALA et 4 avec 16 mM d'hALA.

- Mesure in vivo de la fluorescence de la PpIX au cours de l'irradiation

Deux et trois heures après la fin de l'instillation pour 8 et 16 mM d'hALA, les mesures de fluorescence ont été réalisées par spectroscopie de fluorescence en utilisant le CP 200 (Jobin Yvon S.A.S., Longjumeau, France) intégré d'un logiciel Spectramax. Les vessies de rats sont remplies par du PBS (0,4 à 0,5 ml) et sont maintenues dans cet état jusqu'à la fin de l'irradiation et des mesures. Une fibre bifurquée est insérée dans la vessie par l'intermédiaire d'un connecteur à 2 pores (Qosina, Edgewood, New York USA), préalablement relié au cathéter 14 G. Cette fibre est placée en contact direct avec la zone tumorale à mesurer. Le premier bras de la fibre est couplé à une diode laser avec une excitation de 410 ± 5 nm (Model PPMT25; Power Technology Inc., Little Rock, USA) qui permet l'excitation de la PpIX au niveau de sa bande de Soret. Le second bras de la fibre est couplé au spectrofluorimètre associé à une caméra CCD (charge-coupled device) permettant de collecter les mesures de fluorescence puis de les transférer à un ordinateur pour l'acquisition des spectres. L'acquisition du signal de fluorescence est réalisée dans une bande passante entre 400 et 800 nm. Une laparotomie a été réalisée sur les rats, afin d'avoir une visualisation de la zone à mesurer. L'intensité initiale de fluorescence de la PpIX est mesurée 2 et 3 heures après la fin de l'instillation pour 8 et 16 mM d'hALA. L'illumination des vessies est ensuite réalisée à différentes doses de lumière (2, 4, 6, 8, 10, 12, 15 et 20 J/cm²). L'irradiance a été fixée à 100 mW/cm², la longueur d'onde d'irradiation à 635 nm et la dose totale de la lumière à 20 J/cm². L'irradiation des vessies a été effectuée par un laser colorant pompé par un laser argon (Spectra Physics 2020, Les Ullis, France) et amené par une fibre optique (400 µm) couplée à

un diffuseur sphérique (Medlight S.A., Ecubens, Switzerland). La fibre d'irradiation a été insérée par l'intermédiaire du connecteur à 2 pores puis placée au centre de la vessie.

- Analyse des spectres

Afin de déterminer la cinétique de photoblanchiment de la PpIX, il est nécessaire de déconvoluer les spectres mesurés. La déconvolution consiste à séparer les différentes composantes du spectre. En effet, le spectre de fluorescence mesuré au cours de l'irradiation de la PpIX est constitué d'un mélange de plusieurs spectres (autofluorescence de fluorochromes endogènes, fluorescence de la PpIX et des photoproduits formés au cours de l'irradiation). Dans cette étude, la déconvolution spectrale a été réalisée grâce à un algorithme Bayésien-MCMC (Markov Chain Monte Carlo) développé dans le logiciel Matlab 6.5 (Mathworks, Inc)^{284, 285}. Cette méthode a été validée sur des solutions chimiques pour la séparation de différentes composantes et cela, en la comparant avec la décomposition en valeurs singulières (SVD)^{284, 285}. Pour notre application, nous avons préalablement validé la méthode en la comparant avec la SVD pour le photoblanchiment de la PpIX en solution et *in vitro*. Les données spectroscopiques ont été traitées d'une part pour séparer les différents spectres de composantes pures (source) et d'autre part pour établir leur contribution dans le mélange. Les valeurs mesurées représentent un mélange de matrices comportant le signal de la matrice source, le signal des matrices formées et la matrice du bruit. La séparation des différents résidus matriciels peut être réalisée grâce à un modèle de mélange linéaire dont la formule est la suivante :

$$X = AS + E$$

Avec $X \in R^{m \times N}$ représente les données mesurées, $A \in R^{m \times p}$ est la matrice de mélange, $S \in R^{p \times N}$ est le signal de la matrice source et $E \in R^{m \times N}$ constitue la matrice de bruit obtenu au cours de la mesure et à partir des erreurs du modèle.

Dans cette étude X correspond à la fluorescence des spectres mesurés à différentes doses de lumière (m). Le nombre de la source (p), représente le nombre de composantes pures dans le mélange et le nombre d'échantillons de chaque spectre au niveau de la bande 400 à 800 nm qui est représenté par (N). L'approche Bayésienne-MCMC (Chaîne de Markov Monte Carlo) requiert d'une part de fixer le nombre de composantes des spectres purs et d'autre part le nombre d'itérations requises pour réaliser la convergence de l'algorithme MCMC. Dans notre étude nous avons évalué jusqu'à 5 sources et le nombre d'itérations a été fixé à 5000. Le fitting des courbes de cinétique de photoblanchiment a été réalisé par Origin 7,5 (OriginLab,

Corporation) et le choix de l'équation la plus adaptée est basé sur la valeur de χ^2 . La constante de photoblanchiment est calculée à partir du fit de la courbe de cinétique de photoblanchiment.

RESULTATS

Les figures 1A et 1B représentent les spectres de fluorescence de la PpIX au cours de l'irradiation de vessies tumorales instillées aux 2 concentrations d'hALA. Au temps 0, la moyenne de l'intensité de fluorescence de la PpIX n'ai pas significativement différente pour les 2 concentrations d'hALA (4500 UA à 8 mM d'hALA vs. 3500 UA à 16 mM d'hALA avec $P > 0,05$). L'irradiation des vessies instillées avec 8 mM d'hALA à une dose de 2 J/cm² induit un photoblanchiment important de la PpIX, qui se traduit par une chute brutale et très importante de l'intensité de fluorescence à 635 nm. L'irradiation des vessies instillées avec 16 mM d'hALA à une dose de 2 J/cm² induit une baisse moins importante du pic à 635 nm qu'à 8 mM d'hALA.

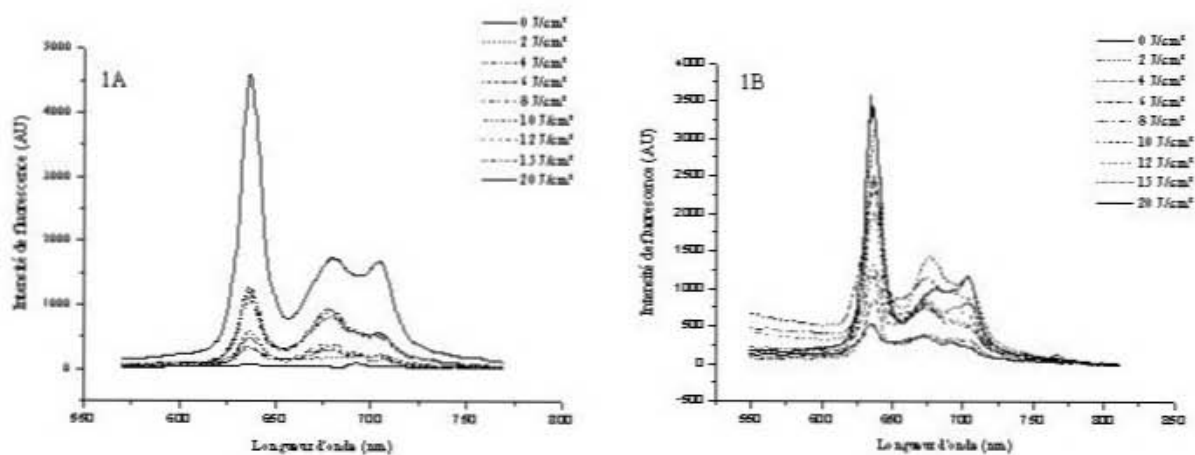


Figure 1 : Spectre de fluorescence de la PpIX mesurés au cours de l'irradiation (1A : PDT avec 8 mM d'hALA, 1B : PDT avec 16 mM d'hALA).

L'irradiation de vessies tumorales de rats instillées avec 8 mM d'hALA à une dose de lumière de 20 J/cm² induit le photoblanchiment total de la PpIX (Figure 1A). A cette même dose de lumière, le spectre de PpIX est toujours observé au niveau des vessies tumorales traitées avec 16 mM d'hALA-PDT (Figure 1B). La déconvolution des spectres indique la présence de 2 sources (Figures 2A, 2B). La première source avec un pic d'émission à 635 nm

qui correspond au spectre de la PpIX. La deuxième source avec un pic d'émission à 675 nm qui correspond à un photoproduit : la photoporphyrine (pPp).

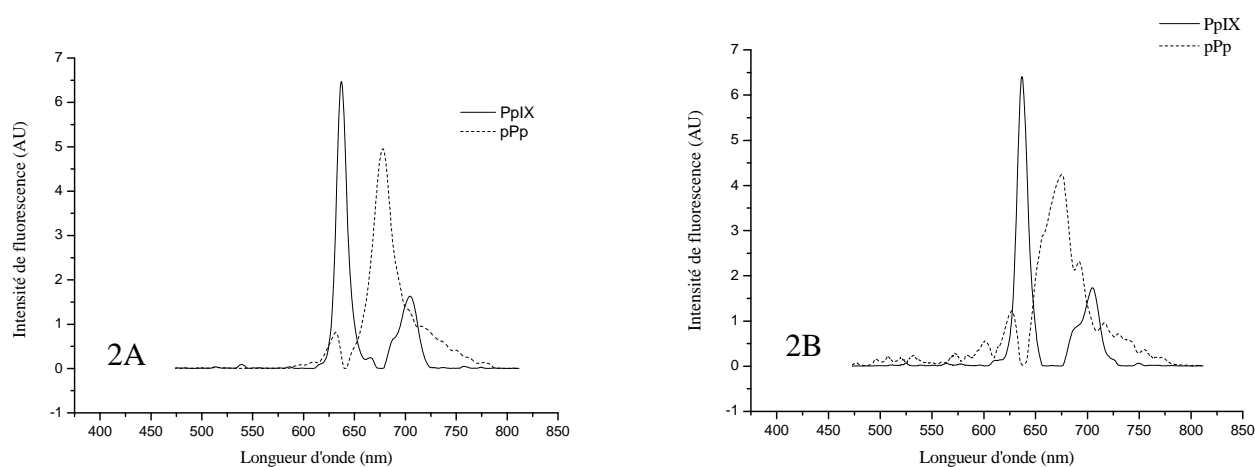


Figure 2 : Déconvolution des spectres de mesures de fluorescence de la PpIX (2A : PDT avec 8 mM d'hALA, 2B : PDT avec 16 mM d'hALA). Présence de 2 sources qui correspondent à la PpIX (pic d'émission à 635 nm) et la pPp (pic d'émission à 675 nm)

Le fitting des courbes de cinétique de photoblanchiment de la PpIX montre une décroissance qui suit une équation mono-exponentielle et cela pour les 2 concentrations d'hALA (Figures 3A, 3B). Les constantes de photoblanchiment de la PpIX sont de $0,29 \text{ J/cm}^2$ ($\chi^2 = 0,98$) et de $0,27 \text{ J/cm}^2$ ($\chi^2 = 0,74$) respectivement pour une PDT à 8 et 16 mM d'hALA.

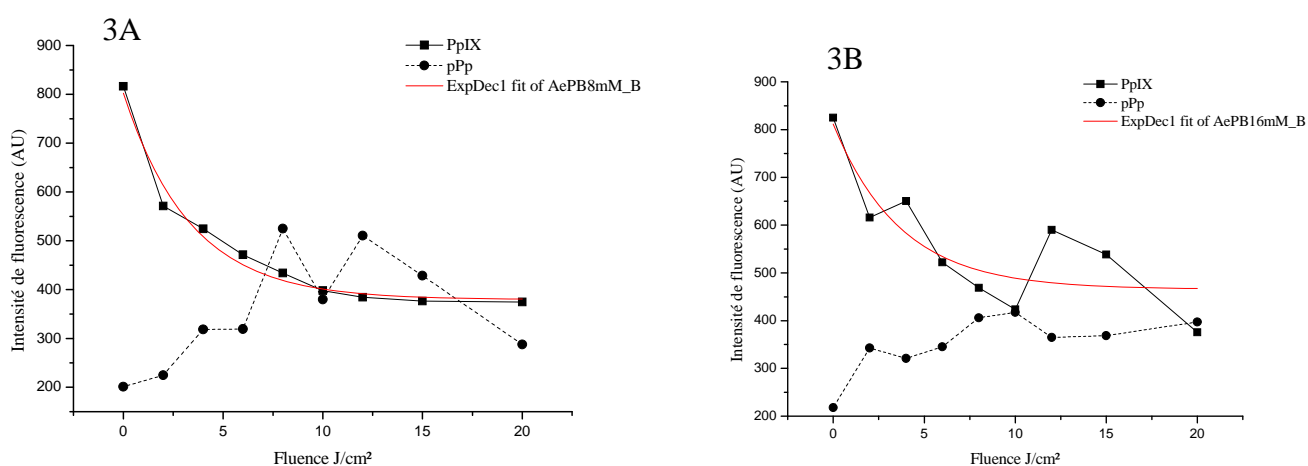


Figure 3 : Cinétique de photoblanchiment de la PpIX et de formation de la pPp (3A : PDT avec 8 mM d'hALA, 3B : PDT avec 16 mM d'hALA)

La cinétique de formation de la pPp suit une évolution comparable aux 2 concentrations d'hALA (8 et 16 mM). La pPp est formée dès le début de l'irradiation avec une intensité initiale de 200 AU. L'intensité de fluorescence augmente pour atteindre un pic maximal entre 80 à 120 secondes d'illumination (8 J/cm² à 12 J/cm²) (Figures 3A, 3B). Le pic maximal de la pPp observé après 8 mM hALA-PpIX-PDT est plus important (550 AU) qu'après 16 mM hALA-PpIX-PDT (400 AU). Après 120 s d'irradiation (12 J/cm²) le phénomène de photoblanchiment de la pPp est observé, il est très important avec 8 mM hALA-PDT et est très faible à 16 mM hALA-PDT.

DISCUSSION

Le photoblanchiment a été proposé comme un paramètre de dosimétrie implicite. En effet, un bon effet photodynamique est souvent associé à une cinétique rapide de photoblanchiment et corrélé à la cinétique de formation de photoproduits^{188, 189}. L'étude du photoblanchiment de la PpIX induite à partir du 5-ALA, dans l'œsophage de Barrett chez le rat, montre qu'un traitement efficace est associé à un photoblanchiment rapide, alors qu'un photoblanchiment lent n'induit aucune réponse^{189, 286}. Différentes études ont montrées que la cinétique de photoblanchiment de la PpIX est indépendante de sa concentration mais dépend de son environnement. En effet, les études *in vitro* montrent qu'une faible constante de photoblanchiment est observée à une forte concentration de PpIX^{202, 203}. Inversement, une constante de photoblanchiment élevée est observée à une forte concentration de PpIX au niveau de la peau de souris²⁰⁴. Robinson *et al.* ont démontré qu'il n'y a aucun impact de la concentration de la PpIX sur sa cinétique de photoblanchiment au niveau de la peau de souris²⁰⁵.

Dans notre étude, le photoblanchiment de la PpIX au niveau des vessies tumorales est identique aux 2 concentrations d'hALA-PpIX avec une cinétique monoexponentielle et des constantes de photoblanchiment comparables (0,29 J/cm² et 0,27 J/cm²). Le photoblanchiment ne peut donc pas être appliqué comme facteur prédictif de l'efficacité du traitement photodynamique de tumeurs vésicales. Ceci pourrait être dû à l'organe lui-même. En effet, Iinuma *et al.* ont observé une réponse variable à la PDT en fonction de la dose de lumière appliquée au niveau de vessies tumorales de rats, tandis que le photoblanchiment de la PpIX était identique²⁸⁷. Par ailleurs, la situation *in vivo* est beaucoup plus complexe que *in vitro* et la consommation d'oxygène, élément crucial dans le photoblanchiment, est influencée par de

multiples facteurs tels que la topographie du tissu et les effets vasculaires induits par l'illumination.

L'état d'agrégation d'un PS influence également sa cinétique de photoblanchiment¹⁹⁹. La cinétique des formes agrégées de PS est plus lente que les formes monomères^{206, 207}. L'état d'agrégation d'un PS peut modifier sa localisation intracellulaire et donc sa cinétique de photoblanchiment²⁰³. Schnekenburger *et al.* ont démontré que le photoblanchiment de porphyrines était différent suivant que ces dernières étaient localisées au niveau du cytoplasme ou au niveau des membranes²⁰⁷. Dans notre étude, la localisation de la PpIX est mitochondriale après instillation de 8 mM d'hALA et est cytoplasmique après instillation de 16 mM d'hALA²⁸³, cependant la cinétique de photoblanchiment de la PpIX est identique pour les 2 concentrations d'hALA. Il n'y a donc aucun impact des variations de la concentration d'hALA, la quantité de PpIX synthétisée, sa localisation intracellulaire sur la cinétique de photoblanchiment de la PpIX.

Les propriétés photophysiques d'un PS dépendent de son environnement (quantité d'O₂, pH, température, irradiance, force ionique)¹⁹⁸. L'intensité de fluorescence de la PpIX mesurée par spectroscopie de fluorescence avant l'irradiation est identique pour les 2 concentrations d'hALA¹⁷⁵. Néanmoins, les résultats d'HPLC indiquent une diminution significative de la quantité de PpIX dans les vessies tumorales instillées avec 16 mM d'hALA par rapport à 8 mM d'hALA²⁸³. Nous supposons que la similarité des mesures spectroscopiques est due à la variation des propriétés photophysiques de la PpIX engendrée par la différence de localisation de la PpIX, affectant ainsi son rendement quantique de fluorescence. Nous stipulons que l'état lié de la PpIX au niveau des mitochondries diminue sa capacité d'émission de fluorescence par rapport à son état libre dans le cytoplasme. Ceci expliquerait une intensité de fluorescence identique avec des concentrations de PpIX différentes. La spectroscopie de fluorescence ne peut donc pas nous renseigner sur la quantité de PpIX synthétisée.

L'analyse bayésienne des composantes spectrales^{284, 285} obtenues au cours de l'irradiation de vessies tumorales instillées aux 2 concentrations d'hALA (8 et 16 mM) montre que le photoblanchiment de la PpIX induit la formation d'un seul photoproduit avec un pic d'émission à 675 nm qui correspond à la pPp (Figures 2A, 2B)^{203, 208, 288}. La pPp est observée au temps 0 de la mesure spectrale ce qui peut être expliqué par le photoblanchiment de la PpIX durant l'excitation à 405 nm en vue de la mesure (Figures 3A, 3B). Des études *in vivo* sur l'oesophage de Barrett et le sarcome de la peau montre que la pPp est le seul photoproduit formé après photodégradation de la PpIX^{188, 286, 289}. D'autres photoproduits tels

que l'uro et la coproporphyrine ont été observés après photoblanchiment de la PpIX au niveau de la peau saine de rongeurs^{208, 288}. Dans notre cas, le seul photoproduit observé est la pPp. Au niveau des vessies tumorales irradiées après instillation de 8 mM d'hALA la formation de pPp commence au temps 0 pour atteindre un maximum à 120 s, suivie par son photoblanchiment entre 120 et 200 s (Figure 3A). Une instillation de 16 mM d'hALA provoque également l'apparition de pPp, qui cependant subit beaucoup moins de photoblanchiment. Ceci pourrait également affecter l'efficacité de la PDT à 16 mM d'hALA. En effet, les photoproduits formés au cours du photoblanchiment, spécialement la pPp sont eux mêmes des PS qui contribuent également à la dose photodynamique²⁰⁹. Nous supposons que l'oxygène singulet généré par la pPp et qui cause son photoblanchiment, contribue à l'efficacité de la PDT réalisée à une dose de 20 J/cm² et à 8 mM d'hALA et aux phénomènes de photoblanchiment de la PpIX comme démontré par Dysart *et al*²⁰³. Notre hypothèse est supportée par le fait qu'il n'y a aucun effet thérapeutique sur les tumeurs des vessies traitées par PDT avec une dose de lumière de 15 J/cm² délivrée à 100 mW/cm² à une longueur d'onde de 635 nm et cela aux deux concentrations d'hALA (8 et 16 mM)¹⁷⁵. D'après nos résultats à cette dose de lumière (15 J/cm²), le photoblanchiment de la pPp est faible avec une intensité de 450 UA vs. 350 UA respectivement pour 8 et 16 mM d'hALA (Figure 3A, 3B). Une même intensité de fluorescence de pPp est observée à 20 J/cm² pour une instillation de 16 mM hALA.

CONCLUSION

Nous avons évalué l'impact de la concentration d'hALA engendrant des effets PDT opposés sur la cinétique de photoblanchiment de la PpIX au niveau des vessies tumorales. Nos résultats montrent que le photoblanchiment de la PpIX n'est pas un paramètre prédictible de l'efficacité du traitement photodynamique des tumeurs vésicales. En effet, malgré la variabilité de localisation intracellulaire de la PpIX et de sa quantité en fonction de la concentration d'hALA, le photoblanchiment reste identique.

Mécanisme de photodestruction des cellules tumorales après traitement des vessies par hALA-PpIX-PDT

OBJECTIF

Nous travaux antérieurs nous ont permis d'optimiser les paramètres photophysiques (longueur d'onde, irradiance, fluence et concentration d'hALA) pour une efficacité maximale du traitement photodynamique. En effet, l'utilisation d'une dose de 8 mM d'hALA, à une longueur d'onde de 635 nm, une fluence de 20 J/cm² et une irradiance de 100 mW/cm² permet l'éradication totale de la tumeur, sans altération des autres structures tissulaires. Nous avons démontré par immunofluorescence et microscopie électronique à transmission que la première cible endommagée après 8 mM hALA-PpIX était la mitochondrie.

Dans cette partie du travail nous avons évalué le type de mort cellulaire des tumeurs vésicales après 8 mM hALA-PDT. L'étude a été réalisée par observation de la morphologie cellulaire par microscopie électronique à transmission et par marquage immunohistochimique des protéines impliquées dans la mort cellulaire par apoptose.

MATERIELS ET METHODES

▪ Culture cellulaire

Les cellules tumorales AY27 sont issues d'un carcinome transitionnel de vessie chimio-induit par N-(4 - [5- nitro-2-furyl] -2- thiazolyl) formamide (FANFT) chez le rat Fischer. La culture cellulaire est réalisée dans un milieu RPMI (GIBCO, Invitrogen Corporation, UK) supplémenté avec 10 % de sérum de veau fœtal, 1 % de L-glutamine et 1 % de solution d'antibiotique/antimycosique (100 000 U/l de pénicilline G, 100 mg/l de streptomycine et 250 µg/l d'amphotéricine B). Pour l'implantation tumorale, les cellules confluentes sont trypsinées, centrifugées puis resuspendues dans le milieu de culture. La viabilité cellulaire est ensuite déterminée par un test d'exclusion au bleu trypan. La concentration cellulaire utilisée pour l'implantation tumorale est de 2.10^6 cellules/ml.

▪ Induction tumorale

Les expériences sont réalisées sur des rats Fischer femelles 344 âgés de 8 semaines pesant entre 150 et 170 g (Harlan, Gannat, France). L'étude est réalisée en accord avec les directives gouvernementales (réglementation pour l'expérimentation animale définies par le ministère français de l'agriculture N° 2001-464, Mai 2001). L'induction tumorale a été réalisée pour 22 rats. Seize rats ont été utilisés pour les études de la morphologie cellulaire en microscopie électronique à transmission et 6 rats pour les études d'immunohistochimie.

Les animaux ont été anesthésiés par injection intra-péritonéale de pentobarbital sodique (Sanofi, France) à raison de 45 mg/kg, ils ont ensuite été placés en décubitus dorsal sur une couverture chauffante pour maintenir leur température corporelle. L'induction tumorale a été réalisée suivant la méthode développée par Xiao et *al.*¹³². Les rats sont cathétérisés à l'aide d'un cathéter 16 G (TERUMO, Surflo). Les vessies sont désépithélialisées par l'instillation intravésicale d'HCl (0,1 N) pendant 15 secondes, suivie d'une neutralisation à base de NaOH (0,1 N) pendant 15 secondes. Les vessies sont ensuite rincées par du PBS et un volume de 0,5 ml de la suspension de AY27 contenant 10^6 cellules est instillé par voie intravésicale pendant 1 h. Le cathéter est ensuite enlevé et la vessie est vidée. Les animaux sont maintenus sur la couverture chauffante jusqu'à leur réveil, hydratés puis remis à l'animalerie.

- Traitement photodynamique

Les rats sont anesthésiés et cathétérisés comme décrit précédemment et la solution d'hALA fraîchement préparée est instillée par voie intra-vésicale pendant 1 h. La solution d'hALA concentrée à 8 mM, pH = 7,4 est préparée après dissolution de la poudre d'hALA de poids moléculaire de 251,8 g/mol dans du PBS. Après l'instillation, les animaux sont maintenus 2 h au repos ; ce temps correspond au temps nécessaire pour la production maximale de la PpIX¹⁷⁵. Deux heures après la fin de l'instillation, l'irradiation des vessies est effectuée par un laser colorant pompé par un laser argon (Spectra Physics 2020, Les Ullis, France) et amené par une fibre optique (400 µm) couplée à un diffuseur sphérique (Medlight S.A., Ecubens, Switzerland). La fibre est insérée dans la vessie par l'intermédiaire d'un connecteur lié au cathéter et est placée au centre de la vessie remplie par du PBS. Les conditions d'irradiation qui ont été utilisées sont : longueur d'onde (λ) = 635 nm, irradiance (I) = 100 mW/cm², fluence (F) = 20 J/ cm². Seize rats ont été irradiés et 6 rats ont été utilisés comme témoin (tumeurs non irradiées).

Quatre heures post 8 mM hALA-PDT, les rats sont euthanasiés par une injection intracardiaque de pentobarbital de sodium. Une cystectomie est réalisée et les vessies ont été fixées soit dans du glutaraldéhyde à 3 % pour l'étude en microscopie électronique à transmission, soit dans de l'alcool formol acide acétique (AFA) puis paraffinées, pour une étude immunohistochimique. Ces 2 parties d'expérimentations ont été réalisées en collaboration avec le laboratoire d'anatomie-pathologie du CHU de Nancy Brabois.

- Microscopie électronique à transmission

Seize vessies tumorales ont été incubées dans du glutaraldéhyde à 3 % durant toute une nuit à 4°C. La cystectomie a été réalisée 4 h post PDT pour 12 rats traités avec 8 mM hALA-PDT et 4 rats non traités (contrôles). Les zones tumorales sont ensuite coupées, lavées dans un premier temps pendant 5 min dans du cacodylate de sodium puis fixées dans du tétraxide d'osmium 1 % pendant 90 min. Un deuxième lavage au cacodylate de sodium est ensuite réalisé suivi d'une déshydratation par une série de concentrations croissantes d'éthanol. Les échantillons sont ensuite fixés dans de la résine/epon puis coupées en coupes semi-fines de 2 µm. Les coupes de 2 µm sont colorées au bleu de toluidine pour l'observation anatomopathologique en microscopie à transmission. L'observation au microscope électronique à transmission (CM10, Philips, Eindhoven, The Netherlands) est réalisée sur des

coupes ultra fines (75 nm) déposées sur des grilles métalliques et contrastées par de l'acétate d'uranyl.

- Immunohistochimie

Six vessies tumorales (2 vessies non traitées (contrôles) et 4 vessies traitées à la PDT (tests)), ont été fixées dans de l'AFA puis paraffinées. La cystectomie a été réalisée 4 h post 8 mM hALA-PDT pour les tests. Des coupes de 5 μm sont ensuite réalisées et incubées dans une étuve à 38°C pendant 24 h. Deux anticorps ont été utilisés, un anticorps primaire pour marquer le site antigénique de la protéine à explorer et un anticorps secondaire conjugué à la biotine qui va se lier à la partie Fc de l'anticorps primaire. Le marquage a été révélé par ajout du complexe streptavidine/ peroxydase qui se couple à la biotine de l'anticorps secondaire. Les anticorps primaires utilisés sont le cytochrome C et caspase 3 clivée. Ce sont des anticorps de type polyclonal synthétisés chez le lapin et d'isotype IgG (Cell signaling technology[®], USA). Ces anticorps sont dilués respectivement à 1/100^{ème} pour l'anti-cytochrome C et à 1/1000^{ème} pour l'anti-caspase 3 clivée. Les lames ont été déparaffinées par un passage dans du toluène, suivi par des bains d'alcool décroissants puis incubées dans un tampon EDTA (pH = 8) et placées dans un autoclave (2100 Retriever, Hollande) préchauffé à une température initiale de 121°C, pour le démasquage du site antigénique. Après le démasquage, l'anticorps primaire est déposé sur les coupes à la concentration requise pendant une nuit à 4°C. Les lames sont ensuite rincées au phosphate buffered saline tween-20 (PBST) et l'anticorps secondaire anti-lapin couplé à la biotine (Dako, France) dilué au 1/200^{ème} est déposé pendant 1 h à température ambiante. Les lames sont ensuite incubées pendant 15 min dans de l'eau oxygénée à 6 %, puis révélées par de la streptavidine/ peroxydase (Dako, France) après une incubation de 50 min. Le marquage colorimétrique est obtenu après dépôt du NovaRED (Vector, Abcys S.A, France) sur les coupes, ce dernier agit avec les peroxydases. Une contre coloration à base d'hématoxyline est ensuite réalisée, suivie d'une déshydratation dans des bains d'alcool croissants puis dans du toluène. Un montage lames – lamelles est ensuite réalisé par l'Eukit (Labonord, France). Les biopsies sont finalement observées par microscopie optique et les résultats du marquage des coupes de vessies traitées avec 8 mM hALA-PDT sont déterminés après comparaison avec les contrôles. Contrôle *no drug no light* : coupes de vessies tumorales qui ne sont pas traitées et qui sont incubées avec l'anticorps primaire et l'anticorps secondaire ; Contrôle négatif : coupes de vessies tumorales qui sont traitées avec 8 mM hALA-PDT et qui sont incubées uniquement avec l'anticorps secondaire ;

Contrôle positifs : tumeurs de souris qui sont en apoptose. Ces tumeurs sont des adénocarcinomes coliques obtenus après implantation de cellules HT29 (adénocarcinomes coliques) en sous-cutané chez des souris Nude. Les tumeurs ont ensuite été traitées par PDT 24 h après injection du Foscan[®] à une concentration de 0,3 mg/kg. L'étude de l'apoptose a été réalisée 24 h post PDT.

RESULTATS

- *Microscopie électronique à transmission*

La figure 1A montre la morphologie cellulaire de la zone tumorale de vessies non traitées par hALA-PDT. Un aspect caractéristique des cellules tumorales intactes est observé chez les contrôles, avec des noyaux globalement augmentés, de couleur foncés et présentant des tailles inégales d'une cellule à l'autre. La membrane nucléaire est épaissie et les contours sont irréguliers. La chromatine est anormalement répartie et le nombre de mitoses est augmenté. Le cytoplasme est moins abondant, ce qui contribue à l'augmentation du rapport nucléo-cytoplasmique et la taille des cellules est variable. Le nombre de mitochondrie est très élevé (élargissement image).

La figure 1B montre la morphologie cellulaire de la zone tumorale de vessies 4 h post 8 mM hALA-PDT. Un aspect cellulaire altéré est observé avec un rétrécissement de la cellule, une convolution des membranes nucléaires et cytoplasmiques, une condensation du cytoplasme, une altération des mitochondries (élargissement image) et un début de condensation de la chromatine.

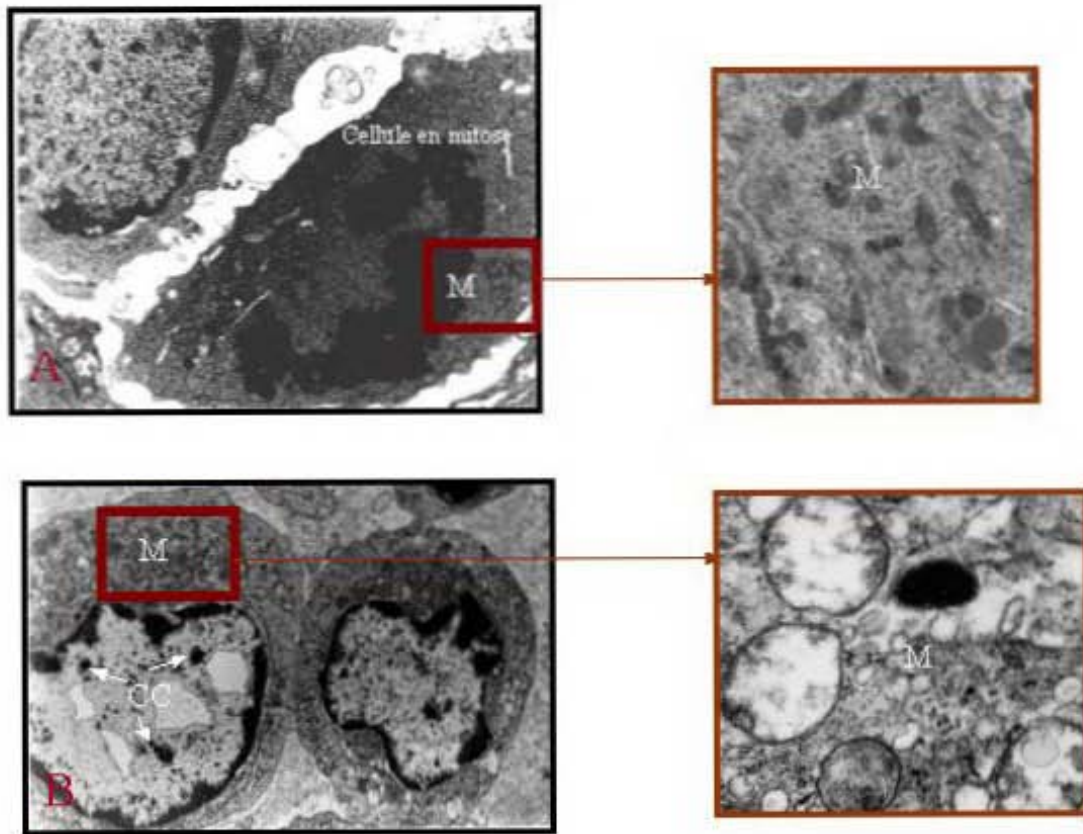


Figure 1 : Morphologie de cellules tumorales de carcinome transitionnel de vessie observée en microscopie électronique à transmission. A : cellules tumorales non traitées x 6,61 K, élargissement de M x 11,5 K ; B : cellules tumorales traitées avec 8 mM hALA-PDT x 3,9 K , élargissement de M x 28,5 K. M : mitochondrie, CC : condensation chromatinienne

- *Immunohistochimie*

Cytochrome C :

La figure 2A représente la zone tumorale d'une vessie traitée avec 8 mM hALA-PDT et marquée uniquement à l'anticorps secondaire (contrôle négatif), aucun marquage n'est observé. De même, aucun marquage n'est observé sur les coupes de vessie tumorale non traitée (*no drug no light*) (Figure 2B). Le témoin positif (Figure 2C) présente un marquage cytoplasmique de couleur brune, le même marquage est observé au niveau de la zone tumorale des coupes de vessies traitées avec 8 mM hALA-PDT (Figure 2D). Cette coloration brune cytoplasmique correspond au marquage du cytochrome C.

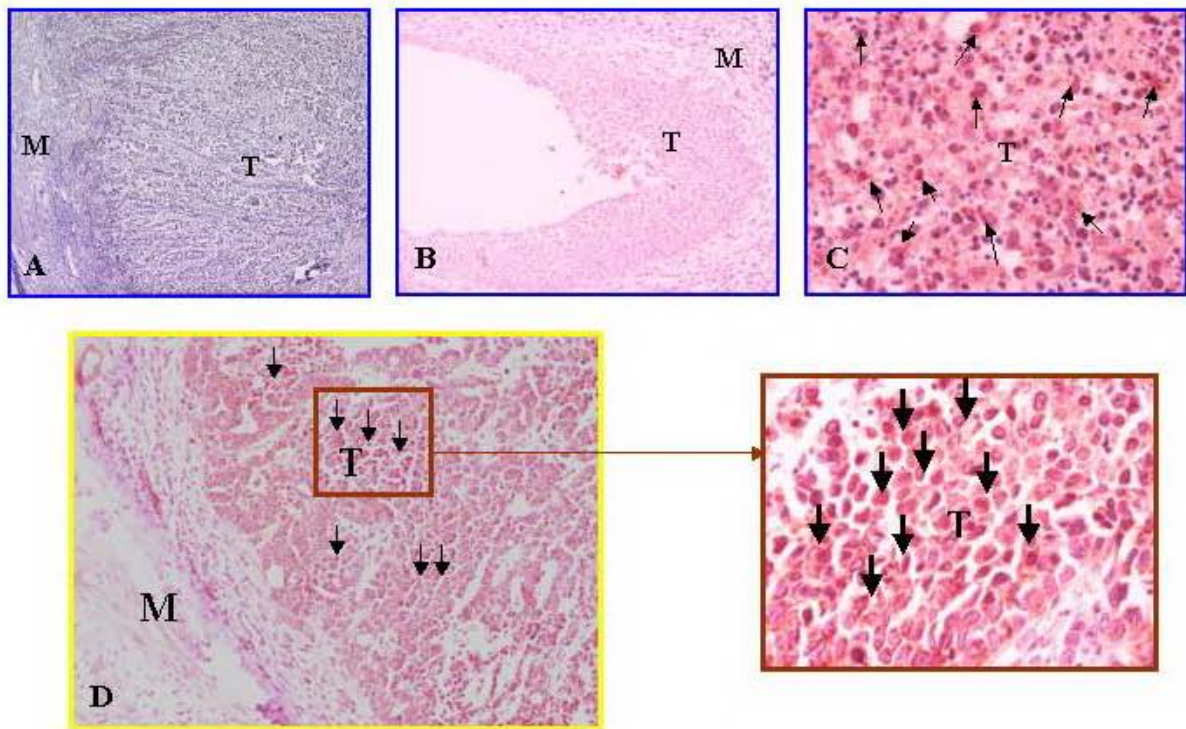


Figure 2 : Marquage du cytochrome C par immunohistochimie. A : Témoin négatif (x 10), B : Témoin *no drug no light* (x10), C : Témoin positif (x10), D : vessie tumorale traitée avec 8 mM hALA-PDT (x 10), élargissement de la zone tumorale (x 40). T : Tumeur, M : Muscle.

Caspase 3 clivée :

Les mêmes résultats que pour le marquage du cytochrome C sont observés pour la caspase 3 clivée. En effet, aucun marquage n'est observé sur les coupes témoins négatifs (Figure 3A) et les coupes des vessies tumorales non traitées (Figure 3B). Un marquage cytoplasmique de couleur brune est observé au niveau des tumeurs du témoin positif (Figure 3C) et les tumeurs de vessies traitées avec 8 mM hALA-PDT (Figure 3D).

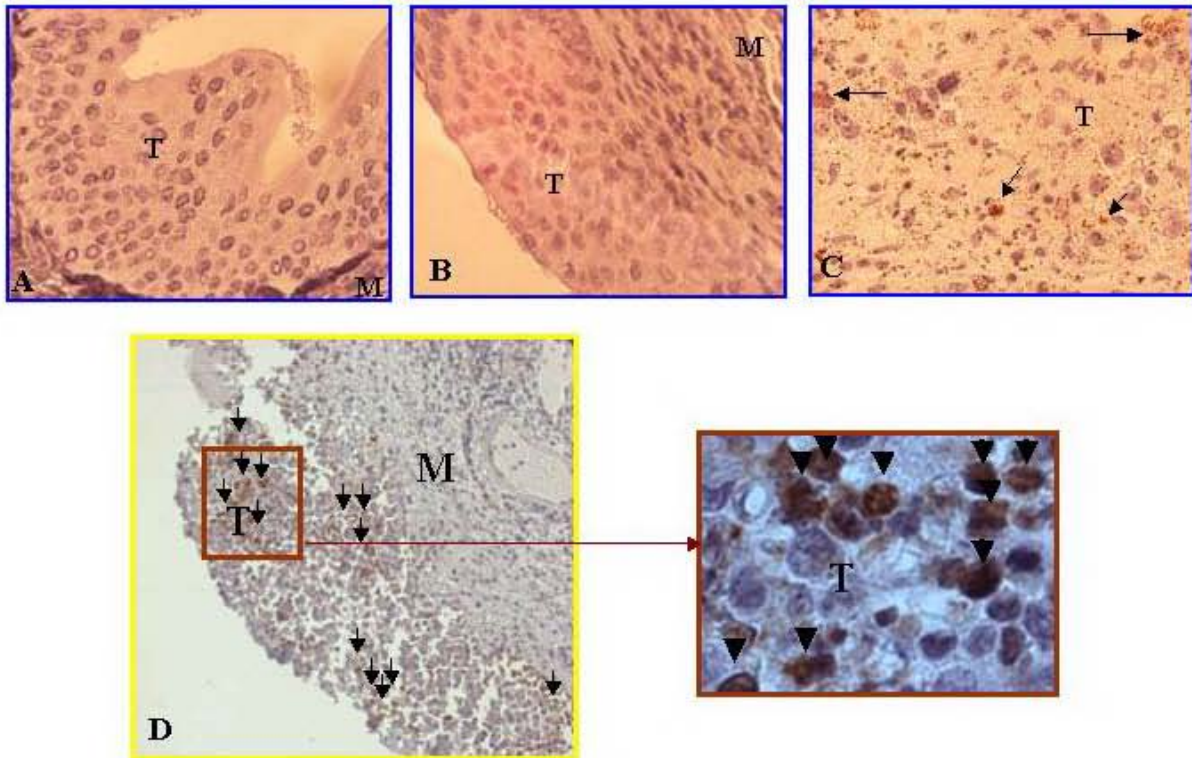


Figure 3 : Marquage de caspase 3 active par immunohistochimie. A : Témoin négatif (x10), B : Témoin *no drug no light* (x10), C : Témoin positif (x10), D : vessie tumorale traitée avec 8 mM hALA-PDT (x10) élargissement de la zone tumorale (x100). T : tumeur, M : Muscle.

DISCUSSION

Les travaux antérieurs de notre laboratoire ont permis d'optimiser les paramètres photophysiques (longueur d'onde de 635 nm, une fluence de 20 J/cm² et une irradiancie de 100 mW/cm²) et la concentration de la prodrogue Hexvix[®] (8 mM) pour une efficacité optimale du traitement. En effet 48 h après PDT, nous observons une destruction totale de la tumeur avec une musculature intacte¹⁷⁵. L'objectif de ce travail a été de déterminer le type de mort cellulaire des tumeurs vésicales après 8 mM hALA-PDT. Etant donné la forte énergie utilisée lors du traitement photodynamique, il aurait été probable que la mort tumorale soit nécrotique. La vessie étant un organe creux, en plus de la lumière absorbée, il y a rétrodiffusion de la lumière, ce qui augmente de 5 fois la fluence initiale apportée au tissu¹⁸⁴. Néanmoins, en vue de nos travaux sur la localisation de la PpIX médiée par 8 mM d'hALA, nous avons démontré une localisation mitochondriale de la PpIX et des photodommages primaires au niveau de cet organe. Du fait de la courte demi-vie et de l'espace réduit de

diffusion de l'oxygène réactif, l'organite de localisation du PS est la première cible détruite par PDT. Cette étude a été réalisée 4 h post 8 mM hALA-PpIX-PDT. Le choix de ce temps est basé sur le fait que nous n'avons observé aucun dommage cellulaire en amont de 4 h. Ces observations coïncident avec celles obtenues par Klaunig *et al.* qui a étudié, par microscopie électronique à transmission, la morphologie des cellules AY27 après PDT en utilisant l'HPD comme PS¹⁰². Nos résultats de microscopie électronique de cellules tumorales de vessies traitées avec 8 mM hALA-PpIX-PDT, montrent un rétrécissement de la cellule, une convolution des membranes nucléaires et cytoplasmique, une condensation du cytoplasme, une altération des mitochondries avec un début de condensation de la chromatine (Figure 1B). Cet aspect correspond à une morphologie de cellules en apoptose. Cette morphologie associée aux altérations mitochondriales nous a amené à étudier la présence de protéines relarguées par les mitochondries au cours de l'apoptose (cytochrome C).

Nos résultats d'immunohistochimie montre un marquage cytoplasmique qui correspond à la présence du cytochrome C (Figure 2D) et de la caspase 3 clivée (Figure 3D) au niveau du cytoplasme. Lors d'une apoptose intrinsèque, conséquence d'un stress appliqué aux mitochondries engendrant leurs destruction, le cytochrome C est relargué de cet organite vers le cytoplasme. Une fois dans le cytoplasme, le cytochrome C se fixe à une protéine adaptatrice (Apaf-1) en induisant son activation. Une fois activée l'Apaf-1 se lie à la procaspase -9 pour former un complexe tri-moléculaire appelé «Apoptosome». Ce complexe active la caspase -9 qui va induire le clivage de la caspase -3. Les caspases -3 clivées vont activer les enzymes promotrices de l'apoptose et notamment les endonucléases.

Aucune étude sur la détermination du type de mort cellulaire des tumeurs vésicales post hALA-PpIX-PDT n'a été réalisée. La mort cellulaire post hALA-PpIX-PDT de cellules tumorales lymphoïdes murines (L1210) a été étudiée par Kessel *et al.* qui démontrent une mort cellulaire caspase 3-dépendante²⁷⁹. D'autre part, les études de Furre *et al.* sur la lignée de leucémie lymphocytaire aigue de l'homme (Reh) indiquent une mort cellulaire caspase 3-indépendante induite par un relargage de l'AIF¹⁶². Furre *et al.* ont également montré une mort cellulaire apoptotique via 2 voies mixtes, les voies caspase 3 dépendante et caspase -3 indépendante sur les cellules lymphocytaires T traitées par hALA-PDT²⁸⁰. Dans notre étude, nous avons exploré la voie caspase -3 dépendante et nous avons démontré que la mort des tumeurs vésicales traitées par 8 mM hALA-PpIX-PDT est due à une apoptose intrinsèque caspase -3 dépendante.

Néanmoins, nous ne pouvons pas négliger la présence probable d'autres voies. En effet, il est fort probable que la voie de l'AIF soit aussi impliquée dans l'apoptose des cellules

tumorales des vessies traitées par 8 mM hALA-PpIX-PDT. D'après nos résultats de microscopie électronique, les cellules tumorales traitées par PDT, présentent des mitochondries altérées et un début de condensation chromatinienne. La condensation de la chromatine observée lors de l'apoptose est en partie engendrée par la libération de l'AIF. Cette protéine se situe dans l'espace inter membranaire mitochondrial de toutes les cellules. Après un stimulus apoptotique, l'AIF est transloqué dans le cytoplasme puis vers le noyau où il induit des signaux spécifiques de la mort caspase indépendante. En plus de ses effets au niveau nucléaire, l'AIF provoque une congestion des mitochondries et une perte de leur potentiel transmembranaire. C'est pourquoi il est intéressant d'étudier l'implication de cette voie dans la mort cellulaire des tumeurs vésicales après 8 mM hALA-PpIX-PDT et d'étudier les voies de signalisation apoptotique, de la première cible protéique impliquée jusqu'à l'apoptose.

CONCLUSION

Le but de nos travaux est de déterminer les paramètres physiques et biologiques pour une efficacité optimale du traitement photodynamique des tumeurs vésicales. L'efficacité du traitement implique l'éradication totale de la tumeur. Néanmoins, si le traitement engendre de la nécrose, cela aboutirait à une inflammation vésicale. C'est pourquoi, il est indispensable d'étudier le type de mort cellulaire post PDT afin d'optimiser les paramètres de la PDT pour engendrer une mort apoptotique. Cette étude nous a permis de démontrer que notre traitement PDT des tumeurs vésicales engendrait une mort cellulaire apoptotique par voie intrinsèque et caspase -3 dépendante. Cependant, d'autres voies d'apoptose caspase -3 indépendantes peuvent être impliquées.

[Partie 4.2]

RÉSULTATS

NOUVEAU MODELE DE TUMEUR VESICALE
SOLITAIRE ORTHOTOPIQUE SYNGENIQUE A
LOCALISATION PREDICTIBLE

(page : 79 – 84)

NOUVEAU MODELE DE TUMEUR VESICALE SOLITAIRE ORTHOTOPIQUE SYNGENIQUE A LOCALISATION PREDICTIBLE

La recherche préclinique a besoin d'un modèle de tumeur expérimentale reproductible qui se rapproche le plus possible de la situation clinique. Il existe plusieurs modèles de tumeurs vésicales expérimentales qui sont utilisés en recherche préclinique. Le modèle tumoral préclinique utilisé en PDT, doit se caractériser par des tumeurs urothéliales non musculo-invasives. Le modèle le plus avantageux est celui décrit par Xiao *et al.* en 1999, qui se caractérise par des tumeurs syngéniques orthotopiques, comparables aux tumeurs humaines. Cependant, ce modèle présente des inconvénients étant donné que les tumeurs implantées sont multifocales, de stades différents et avec une localisation non prédictible.

Le but de notre travail a été de développer un modèle de tumeur vésicale qui se caractérise par des tumeurs solitaires syngéniques orthotopiques avec un stade et une localisation prédictibles.

L'implantation tumorale a été réalisée sur des rats Fischer femelles par l'instillation intravésicale de cellules tumorales AY27 (lignée issue d'un carcinome transitionnel de vessie de rat Fischer), après conditionnement épithélial. Deux conditionnements épithéliaux ont été réalisés : le conditionnement global qui consiste en l'administration intravésicale globale d'HCl suivie d'une neutralisation à base de NaOH et le conditionnement focal obtenu par application localisée d'HCl dans le dôme vésical à l'aide d'une tête spongieuse en polyuréthane. Après conditionnement épithélial, les cellules AY27 sont administrées par instillation intravésicale soit par application focale soit par administration globale.

Cent pour cent de prises tumorales ont été observées après le conditionnement épithélial. Le conditionnement global suivi d'une instillation globale ou focale induit des tumeurs multifocales de stades différents à localisation tumorale non prédictible. Le conditionnement focal induit des tumeurs solitaires, de stade et de localisation prédictibles quelque soit le procédé d'instillation cellulaire. Cinq jours après l'implantation, les tumeurs sont sous épithéliales et deviennent invasives après 7 jours.

Nous avons proposé une technique qui permet de limiter la zone de destruction épithéliale et de développer un nouveau modèle de tumeur vésicale orthotopique syngénique. Ce dernier est caractérisé par une tumeur solitaire, à localisation et de stade prédéfinis.

Research Paper

A Novel Orthotopic Bladder Tumor Model with Predictable Localization of a Solitary Tumor

Sami El Khatib^{1,†}Saoussen Berrahmoune^{2,†}Agnes Leroux²Lina Bezdetsnaya²François Guillemin²Marie-Ange D'Hallewin²

¹Laboratoire d'Hématologie, Physiologie et Biologie Cellulaire (EA 3452); Université Henri Poincaré (UHP); Faculté de Pharmacie; Nancy, France

²Centre de Recherche en Automatique de Nancy CRAN; Nancy University; CNRS UMR 7039; Centre Alexis Vautrin; Vandoeuvre les Nancy, France

[†]These authors contributed equally to this study.

*Correspondence to: M. D'Hallewin; Centre Alexis Vautrin; Avenue de Bourgogne; 54511 Vandoeuvre les Nancy CEDEX France; Tel.: +33.3.83.59.83.06; Fax: +33.3.83.44.76.35; Email: m.dhallewin@nancy.fnclcc.fr

Received 07/15/06; Accepted 07/15/06

Previously published online as a *Cancer Biology & Therapy* E-publication: <http://www.landesbioscience.com/journals/cbt/abstract.php?id=3214>

KEY WORDS

bladder cancer, animal model, orthotopic

ABBREVIATIONS

| | |
|-------|--|
| CIS | carcinoma in situ |
| FANFT | N-(4-[5-nitro-2-furyl]-2-thiazolyl)formamide |
| GAG | Glucosamino-glucan |
| HE | Haematoxylin eosin |
| MNU | N-methyl-N nitrosurea |
| PBS | phosphate buffered serum |
| PDT | photodynamic therapy |
| RPMI | Roswell Park Memorial Institute |
| TCC | transitional cell carcinoma |

ACKNOWLEDGEMENTS

The authors thank the French Ligue Contre le Cancer for financial support (SEK, SB) and Pr. P Olivier for his assistance with PET scan imaging.

ABSTRACT

An ideal bladder tumor model consists in an orthotopic solitary tumor with a well-defined localization and stage, as well as unaltered normal mucosa. None of the existing models covers all these requirements. We have created a new model, suitable for diagnostic and therapeutic purposes. Female Fisher rats were divided into different groups according to bladder preconditioning and tumor cell (AY27) administration. Generalized desepithelialization was obtained by an intravesical instillation of HCl, neutralized by NaOH. Localized desepithelialization of the bladder fundus was the result of application of a micro-swab, imbibed with the same chemicals. Tumor cells administration was either generalized (intravesical instillation) or focal (micro swab). No bladder perforations were observed. Generalized desquamation always produced multifocal tumors, whereas focal application of HCl/NaOH resulted in solitary tumors of the bladder fundus, irrespective of the method of tumor cell administration. Only hyperplasia could be detected at day 3. AY27 cells were covered by umbrella cells at day 5 and subepithelial AY 27 tumor nests, covered by full thickness epithelium were observed day 7.

INTRODUCTION

A suitable bladder tumor model that mimics the clinical situation is essential for the appraisal of new diagnostic modalities or therapeutic approaches. The ideal model would be an orthotopic TCC, originating from the epithelium, with a predictable localization and stage and surrounded by normal urothelium that exhibits the same behavior as in control animals. The implantation technique must be easy to reproduce and the tumors must arise within a reasonable time period. The choice of the animal type depends on the cost and the possibility to perform a transurethral catheterization, but it also must parallel the human disease as best as possible. From this point of view, rats appear to be the best choice.¹

Spontaneously arising rodent bladder tumors are rare and carcinogens such as N-butyl-N-(4-hydroxybutyl)nitrosamine and FANFT are known to induce lower urinary tract tumors.²⁻³ However, both TCC and squamous carcinoma do arise after a time period of eight to 11 months. Multiple bladder tumors can be found at various stages within the same animal, ranging from CIS to muscle invasive and necrotic tumors.⁴

A transplantable orthotopic model appears more suited. Intraparietal tumor cell injection results in submucosal tumors covered by normal transitional epithelium.⁵⁻⁶ Pretreatment of rodent mucosa with MNU or acid followed by intravesical instillation of syngeneic tumor cells, produces multiple TCC's at various stages, depending on the time after inoculation (one to 20 weeks).⁷⁻⁹ Early stages (CIS, TA, T1) can be found within a two-week period and are followed by progression to invasive disease.⁹ However, the acid pre-treatment modifies the normal epithelium surrounding the tumors since for example it does not respond to PDT in the same way as normal, untreated mucosa.¹⁰ Moreover, since the tumor localization is not predictable, endoscopic diagnostic studies have to be performed at least three weeks after inoculation, when gross tumors have appeared.¹¹ The aim of the present study was to develop an orthotopic, solitary bladder cancer model with a known localization and a predictable stage, without altering the surrounding normal epithelium.

MATERIAL AND METHODS

Bladder cancer cell line. The tumor cell line was initially derived from carcinomas of the urinary bladder induced in male Fischer (F 344) rats (Charles River, Wilmington, MA), fed continuously with FANFT (0.2%).¹² The AY 27 cell line was primarily established by

Table 1 **Tumor take rate and localization according to conditioning and AY27 administration.**

| | group | n° rats | conditioning | AY27 cells | tumor take fundus solitary | tumor take other solitary | tumor take multiple |
|-------------------|-------|---------|--------------|------------|----------------------------|---------------------------|---------------------|
| Control | 1 | 6 | none | global | 0/6 | 0/6 | 0/6 |
| | 2 | 6 | none | focal | 0/6 | 0/6 | 0/6 |
| | 3 | 6 | global | global | 0/6 | 1/6 | 5/6 |
| Experiment | 4 | 21 | focal | global | 21/21 | 0/21 | 0/21 |
| | 5 | 21 | global | focal | 2/21 | 0/21 | 19/21 |
| | 6 | 21 | focalfocal | 21/21 | 0/21 | 0/21 | |

subcutaneous transplantation and subsequently maintained in cell culture.¹² The culture medium used was RPMI-1640 (GIBCO, Invitrogen Corporation, UK), without phenol red, supplemented with 5% L-glutamine (200mM), 5% penicillin-streptomycin containing 10,000 units of penicillin and 10,000 µg of streptomycin/ml (penicillin G and streptomycin sulphate in 0.85% saline), and 20% foetal calf serum (Biotech, GmbH). Cells were cultured in 75-cm² tissue culture flasks with 0.2 µm vented cup (BD Biosciences) and maintained in a humidified incubator with 5% CO₂. At confluence, cultured cells were dissociated with 10ml Trypsin-EDTA for 10 min at 37°C and resuspended after centrifugation in complemented RPMI 1640 medium. Cell viability was determined by standard trypan blue (0.4%) exclusion test.

Animal preparation. Albino female Fischer (F344) rats weighing 160–200 g were purchased from Charles Rivers Laboratories (France). Animals were maintained in our animal care facility and housed four per cage at room temperature (22 ± 2°C) with food and water *ad libidum*. All animal procedures were performed according to institutional and national guidelines. The animals were anesthetized with an intraperitoneal injection of 45 mg.kg⁻¹ sodium pentobarbital (Sanofi, France). The rats were placed in a supine position on a thermostatic blanket and catheterized with an 18G intravenous cannula (TERUMO, Surflo) (2.15 × 64 mm).

Bladder conditioning. HCl and NaOH solution (0.1 N) were obtained from Sigma (France). HCl was applied for 15 seconds followed by neutralization with NaOH for 15 seconds and PBS rinsing. For global conditioning, 0.5 ml of HCl was instilled in the bladder, then neutralized with 0.5 ml NaOH and finally rinsed several times with PBS. For focal conditioning, the same agents were delivered to the bladder fundus only. A thin precision swab (Qosina, USA) with a 1.7 mm polyurethane foam tip and nylon filament handle was immersed in the chemical solution, then inserted through the catheter straight forward and placed in gentle contact with the fundus for an identical time period (15 seconds) followed by generalized PBS rinsing. The histological effect of both conditioning methods was evaluated in 4 rats after 1 hour.

Tumor cell administration. A tumor cell suspension of 4 × 10⁶ cells/ml was used. Global administration was obtained with an intravesical instillation of 0.5 ml of this solution for one hour. A precision swab containing the same cell suspension was brought in contact with the fundus for ten minutes in case of focal administration.

Experimental groups. The different experimental groups are listed in Table 1. Six rats were included in each control category. Negative controls received a global or focal cell suspension application without prior conditioning (group 1-2), whereas positive control animals received a global inoculation after generalized acid attack (group 3). Experimental groups (21 rats in each group) received either a focal

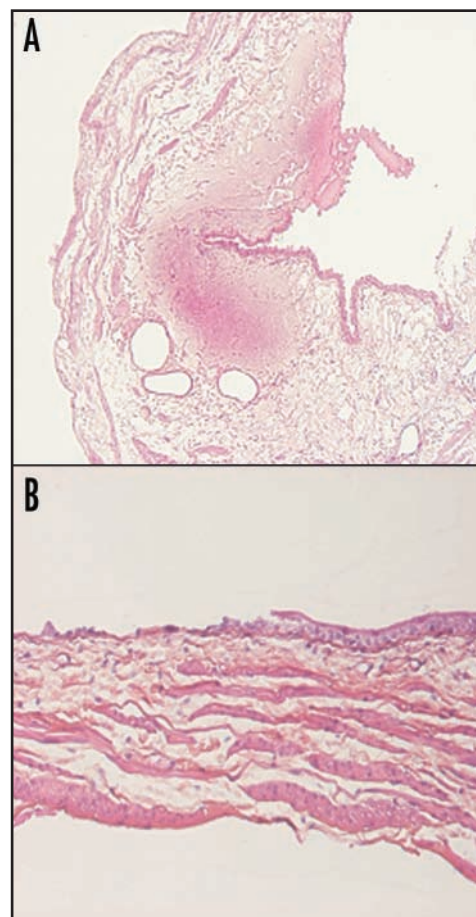


Figure 1. (A) Effect of global HCl/NaOH conditioning on normal bladder after 1 hour, with generalized despitheialization, dilated vessels and hemorrhage (HES × 4). (B) Effect of focal HCl/NaOH conditioning on normal bladder after 1 hour with local desquamation and residual basal cells (HES × 10).

cell administration after global conditioning (group 5) or inversely (group 4). In group 6, both procedures were applied topically. After inoculation, the catheters were removed and the rats were returned to their cage to void spontaneously. The animals were euthanized for histological studies 3, 5 and 7 days after inoculation (seven rats at each end-point). Bladders were filled and fixed in formaldehyde solution and suspicious lesions were detected under white light lamp and marked with indelible ink before paraffin fixation. Marked tissues were serially sectioned at 6 µm, and stained with standard HE staining for histological examination. Immunohistochemical marking of

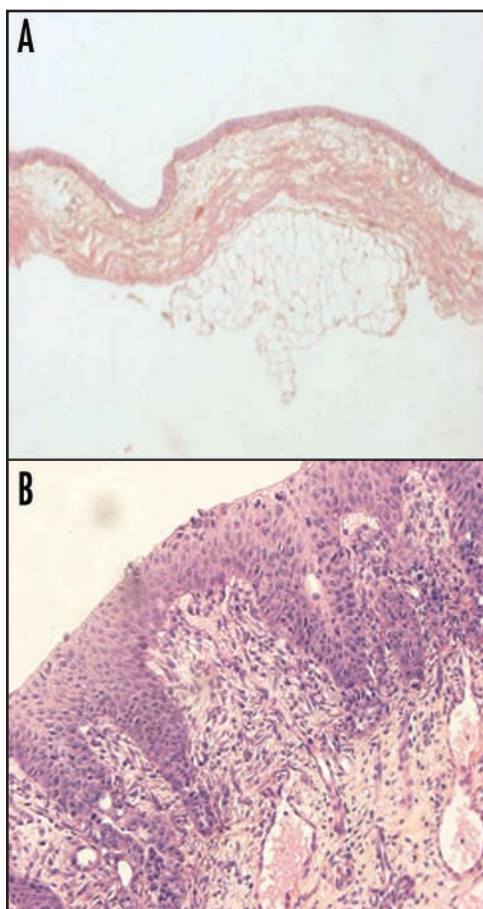


Figure 2. (A) Absence of tumor development without prior conditioning (HES x 4). (B) Superficial tumor obtained five days after generalized conditioning and generalized AY27 administration. (HES x 10).

cytokeratin AE1/AE3 was used to stain normal urothelium and differentiate it from AY27 cells.

RESULTS

Conditioning effect. One hour after global conditioning, dilated vessels can be observed, with some haemorrhage (Fig. 1A). Umbrella and intermediate cells are absent but most basal cells still adhere to the basement membrane. Topical conditioning does not affect the suburothelial layers and a well-defined area of urothelial denudation can be observed with some residual basal cells (Fig. 1B).

Control groups. Tumor cell addition without prior conditioning never resulted in tumor takes (Fig. 2A).

Global conditioning and global tumor cell instillation resulted in multiple superficial tumors five days after inoculation in five of six rats (Table 1 and Fig. 2B). One rat developed a solitary tumor located in the right lateral wall.

Experimental groups. No perforations were observed in any of the groups. At three days, only hyperplasia could be detected irrespective of the protocol (Fig. 3A). Focal desepithelialisation, followed by intravesical global AY27 administration resulted in solitary tumors located in the fundus, as was observed from five days on (Table 1 and Fig. 3B). HE staining and immunohistochemistry revealed intraepithelial tumor nests, covered by umbrella cells (Fig. 3C). After seven days, the tumors were invasive and covered by full urothelium (Fig. 3D).

Topical application of chemicals as well as cells had an identical effect although two of seven rats already presented an invasive tumor at five days (Fig. 3E). After seven days, all tumors were muscle invasive. Focal tumor cell application after whole bladder desepithelialisation induced intraepithelial lesions at five days that became invasive at seven days. However, in addition to the tumor located in the fundus, we noticed multiple tumors randomly distributed along the bladder corpus in 19 of 21 rats (Fig. 3F).

DISCUSSION

In vitro evaluation of anticancer therapies is a prerequisite to clinical trials but monolayer cell cultures have many limitations such as for instance the highly oxygenated in vitro environment as opposed to the relative hypoxia observed in vivo. Although 3D spheroids or organ culture models provide a more realistic situation, in vivo animal experiments must necessarily precede clinical trials.¹³⁻¹⁶ All animal bladder cancer models available today have their limitations.

Addition of carcinogens (such as isothiocyanate derivatives N-butyl-N-(4-hydroxybutyl)nitrosamine, FANFT, arsenic or o-nitroanisole) to drinking water or food is known to induce bladder tumors.^{2-3,17-19} There is however a high amount of squamous differentiation and one has to wait several months before tumor occurrence.

Heterotopic grafts are unsuited to evaluate intravesical therapies and transplantable orthotopic models are thus to be preferred. Because of its size as well as the close resemblance to human bladder cancer behaviour, the rat model is easier to work with than a mouse model.¹ Intraparietal injection of tumor cells resulted in intramuscular tumors.^{5,6,20,21} Mei et al proposed a very complex surgical grafting technique where domes of FANFT induced tumor bearing bladders were transplanted into normal rats after removal of the tumor free dome.²²

Intravesical instillation of tumor cells appears to be a reliable and easy method to induce orthotopic tumors but necessitates previous bladder conditioning.^{9,22} Intravesical instillation of MNU or electrocautery resulted in approximately 60% tumor take with a risk of perforation in the latter.^{7,23-25} Mild acid attack (HCl) followed by neutralization with KOH or NaOH is the most commonly used technique.⁹ It is not clear which kind of alterations induce tumor cell adhesion. Apparently, the GAG layer that covers the umbrella cells is an important factor since tumor implantation can be prevented by the presence of those compounds.²⁶ Removal of umbrella cells can cause tumor growth on underlying intermediate and basal cells.²⁷ Other studies claim that the basement membrane and submucosa are the major site for tumor implantation.²⁸⁻²⁹ In our study, it appears that persistence of basal cells, which was observed after both conditioning methods, does not prevent tumor growth.

Since the use of nude rats is contraindicated when immune reactions can partake in therapeutic efficacy, syngeneic cell strains have to be chosen, which are generally derived from FANFT induced tumors.^{5,12} Six cell lines have successfully been characterized by Cohen et al.¹² Among these, AY 27 had the highest rate of successful subcutaneous transplantation (90%) and retained all its original characteristics without squamous differentiation. In our study we used the Xiao model as positive control, where AY 27 cells are instilled for 1 hour after HCl and KOH conditioning (Table 1, group 3).

One of the major drawbacks of this widely used model, is the multifocality of the lesions and inter-animal variability in tumor load, localization and stage, thus potentially hampering correct therapeutic assessment. The aims of our study were: to create a solitary lesion with known stage, to homogenize tumor load between animals

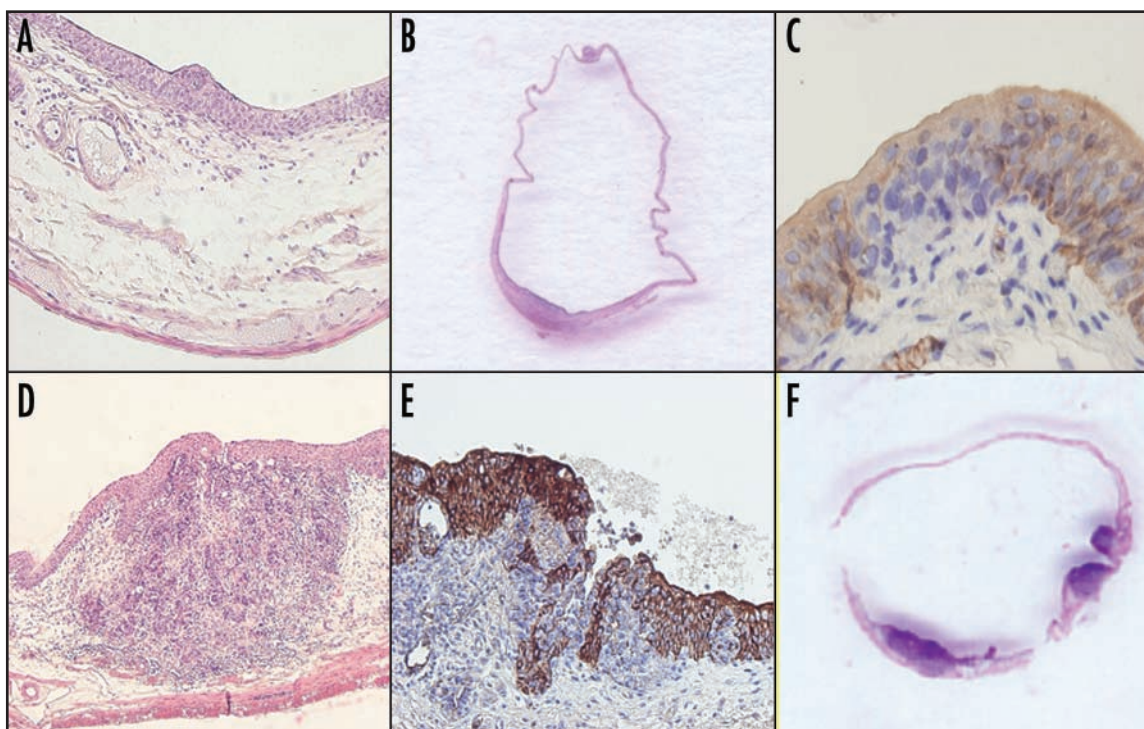


Figure 3. (A) Hyperplasia as seen three days after AY27 administration (HES $\times 10$). (B) Macroscopic image of bladder five days after focal preconditioning and whole bladder AY27 administration (☆ urethra, arrow = tumor). (C) The same tumor covered by umbrella cells (anti-AE1/AE3 staining $\times 40$). (D) Invasive tumor seven days after localized conditioning and global AY27 administration (HES $\times 4$). (E) Invasive tumor, five days after topical application of chemicals and cells (anti-AE1/AE3 staining $\times 10$). (F) Macroscopic image of bladder seven days after generalized preconditioning and focal AY27 administration.

and also to precisely localize this tumor for diagnostic purposes. We thus limited the area of possible implantation to the bladder fundus and effectively reached this goal. Theoretically, generalized desquamation followed by topical application of AY 27 cells, should have the same effect. This is not the case in experimental group 5 where 19/21 rats developed multifocal lesions. This can most probably be attributed to dispersion within the bladder lumen of cells from the swab, since only solitary tumors are observed in group 6 (focal conditioning and focal AY27 cells). Two techniques have a 100% success rate in terms of localization and number of lesions: focal acid attack followed by either whole bladder cell instillation or topical application of cells. Although we did not observe any complications, the perforation risk is considerably higher when the swab must remain in contact with the bladder wall for an additional ten minutes and we recommend the first technique.

An other aspect that distinguishes our current model from the initial Xiao model is the subepithelial growth pattern, which is already present at day 5 (Figs. 1B and 3C). Reepithelialization after localized desquamation originates from healthy surrounding tissue as was shown in an *in vitro* coculture system.²⁹ Bindels et al. noted an undermining growth pattern, similar to the one observed in our study, which was attributed to the higher affinity of transformed cells towards extracellular matrix proteins as opposed to neighboring normal urothelium.²⁸ Epithelial regeneration after total denudation of bladders is obtained through cell proliferation originating from the trigone, ureters and urethra.³⁰⁻³¹ Theoretically, a whole bladder attack, followed by topical application of tumor cells should result in superficial tumors, uncovered by urothelium. Nevertheless, all animals in group 5 present subepithelial tumors as early as day 5 post-implantation. We hypothesize this can be attributed to the

rather aggressive character AY27 cells have developed at our institution. Indeed, where one third of the tumors are invasive after 16 to 17 days in the original Xiao model, in our study, we already note 50% muscle invasive lesions at seven days. Liver metastases of AY 27 have only been mentioned in one rat according to Xiao et al but with regard to the virulence of our actual strain we performed a biweekly longitudinal PET scan study (data not shown). The rats developed gross haematuria starting from week 6, accompanied by weight loss (± 45 g) and a palpable suprapubic mass could be detected at week 8. PET scans and histological examination of organs from the peritoneal and thoracic cavity remained negative up to two months after inoculation.

The subepithelial localization of the tumors represents a drawback for diagnostic and therapeutic applications that affect only the superficial layers. But the model could be very useful to evaluate conservative treatments for invasive disease since highly aggressive, invasive but small lesions can be obtained in less than 1 week.

In conclusion, we have developed a new orthotopic bladder cancer model with a single tumor localized in the fundus. This is achieved by limiting the acid attack to a precise area (fundus) before whole bladder instillation with tumor cells. There is a 100% tumor take with micro-invasive lesions (T1) as early as five days post implantation. The technique is simple, safe and highly reproducible.

References

1. Oyasu R. Epithelial tumors of the lower urinary tract in humans and rodents. *Fd Chem Toxic* 1995; 33:747-55.
2. Erturk E, Price JM, Morris JE, Cohen S, Letth RS, Von Esch AM, Crovetto AJ. The production of carcinoma of the urinary bladder in rats by feeding N-(4-[5-nitro-2-furyl]-2-thiazolyl) formamide. *Cancer Res* 1967; 27:1998-2002.
3. Ohtani M, Kakizoe T, Nishio Y, Sato S, Sugimura T, Fukushima T, Niiuma T. Sequential changes of mouse bladder epithelium during induction of invasive carcinomas by N-butyl-N-(4-hydroxybutyl)nitrosamine. *Cancer Res* 1986; 46:2001-4.
4. Ohyama C, Kawamura S, Satoh M, Saito S, Yoshikawa K, Hoshi S, Orikasa S. Endoscopic observation for detection and monitoring of N-butyl-N-(4-hydroxybutyl)nitrosamine-induced bladder tumor in rats. *Urol Res* 1997; 25:183-96.
5. Ibrahim EH, Nigam VN, Brailovsky CA, Madarnas P, Elhilali M. Orthotopic implantation of primary N-(4-[5-nitro-2-furyl]-2-thiazolyl) formamide-induced bladder cancer in bladder urothelium: An animal model for bladder cancer study. *Cancer Res* 1983; 43:617-22.
6. Inuma S, Bachor R, Flotte T, Hasan T. Biodistribution and phototoxicity of 5-aminolevulinic acid induced *PpIX* in an orthotopic rat bladder tumor model. *J Urol* 1995; 153:802-6.
7. Soloway MS. Intravesical and systemic chemotherapy of murine bladder carcinoma in mice. *Cancer Res* 1977; 37:2918-29.
8. Chin J, Kadhim S, Garcia B, Kim YS, Karlik S. Magnetic resonance imaging for detecting and treatment monitoring of orthotopic murine bladder tumor implants. *J Urol* 1991; 145:1297-301.
9. Xiao Z, McCallum TJ, Brown KM, Miller GG, Halls SB, Parney I, Moore RB. Characterization of a novel transplantable orthotopic rat bladder transitional cell tumour model. *Br J Cancer* 1999; 81:638-46.
10. El Khatib S, Didelon J, Leroux A, Bezdetnaya L, Guillemin F, D'Hallewin M. Kinetics, biodistribution and therapeutic efficacy of hexylester 5-aminolevulinic acid induced photodynamic therapy in an orthotopic rat bladder tumor model. *J Urol* 2004; 172:2013-7.
11. D'Hallewin M, El Khatib S, Leroux A, Bezdetnaya L, Guillemin F. Endoscopic confocal fluorescence microscopy of normal and tumor bearing rat bladder. *J Urol* 2005; 174:736-40.
12. Cohen S, Yang JPS, Jacobs JB, Arai M, Fukushima S, Friedell GH. Transplantation and cell culture of rat urinary bladder carcinoma. *Invest Urol* 1981; 19:136-41.
13. Marchal S, Fadloun A, Maugain E, D'Hallewin MA, Guillemin F, Bezdetnaya L. Necrotic and apoptotic features of cell death in response to Foscan photosensitization of HT29 monolayers and multicell spheroids. *Biochem Pharmacol* 2005; 69:1167-76.
14. Marti A, Lange N, van den Bergh H, Sedmera D, Jichlinski P, Kucera P. Optimization of the formation and distribution of protoporphyrin IX in the urothelium: An in vitro approach. *J Urol* 1999; 162:546-52.
15. Crook TJ, Hall IS, Solomon LZ, Birch BR, Cooper AJ. A model of superficial bladder cancer using fluorescent tumour cells in an organ-culture system. *BJU Int* 2000; 86:886-93.
16. Daher A, de Boer WI, Le Frere-Belda MA, Kheuang L, Abbou CC, Radvani F, Jaurand MC, Thierry JP, Gil Diez de Medina S, Chopin DK. Growth, differentiation and senescence of normal human urothelium in an organ-like culture. *Eur Urol* 2004; 45:799-805.
17. Akagi K, Sano M, Ogawa K, Hirose M, Goshima H, Shirai T. Involvement of toxicity as an early event in urinary bladder carcinogenesis induced by phenethyl isothiocyanate, benzyl isothiocyanate, and analogues in F344 rats. *Toxicol Pathol* 2003; 31:388-96.
18. Wei M, Wanibuchi H, Morimura K, Iwai S, Yoshida K, Endo G, Nakae D, Fukushima S. Carcinogenicity of dimethylarsinic acid in male F344 rats and genetic alterations in induced urinary bladder tumors. *Carcinogenesis* 2002; 23:1387-97.
19. Irwin RD, Chhabra R, Eustis S, Pinter A, Prejean JD. Tumors of the bladder, kidney, and intestine of F344 rats and liver of B6C3F1 mice administered o-nitroanisole in feed. *Fundam Appl Toxicol* 1996; 30:1-12.
20. Harzmann R, Gericke D, Bichler K, Altenhär E. A transplantable tumor of the urinary bladder in rabbits. *J Urol* 1979; 17:181-5.
21. Harney JV, Wahl RL, Liebert M, Kuhl DE, Hutchins GD, Wedemeyer Gand, Grossman HB. Uptake of 2-deoxy, 2-(18F) fluoro-D-glucose in bladder cancer: Animal localization and initial patient positron emission tomography. *J Urol* 1991; 145:279-83.
22. Mei H, Hagen K, Allhof P, Lin JC, Chapman CM, Proppe KH, Prout Jr GR, Lin CW. Rat bladder isograft model for focal carcinoma. *J Urol* 1982; 128:629-32.
23. Soloway MS, Masters S. Urothelial susceptibility to tumor cell implantation influence of cauterization. *Cancer* 1980; 46:1158-63.
24. Akaza H, Crabtree WN, Matheny Jr RB, Soloway MS. Chemoimmunotherapy of implanted murine bladder cancer. *Urology* 1983; 21:273-6.
25. Günther JH, Jurczok A, Wulf T, Brandau S, Deinert I, Jocham D, Böhle A. Optimizing syngeneic orthotopic murine bladder cancer (MB49). *Cancer Res* 1999; 59:2834-7.
26. Van Every MJ, Sago AL, Ehler WJ, Novicki DE. Sucralfate inhibition of tumor cell implantation in the murine urinary bladder. *J Urol* 1988; 140:188-90.
27. Nakamura K, Fujiyama C, Tokuda Y, Sugihara H, Masaki Z. Bladder cancer cell implantation in reconstructed bladder in vitro: A model of tumour recurrence. *BJU Int* 2002; 82:119-25.
28. Bindels EM, Verma M, Rebel JM, Zwarthoff EC, Van der Kwast TH. In vitro modulation of implantation and intraepithelial expansion of bladder tumor cells by epidermal growth factor. *Exp Cell Res* 1997; 235:395-402.
29. Pode D, Alon Y, Horowitz AT, Vladavsky I, Biran S. The mechanism of human bladder tumor implantation in an in vitro model. *J Urol* 1986; 136:482-6.
30. Oyasu R, Manning DJ, Matsumoto M, Hopp ML. Heterotopic urinary bladder with a communicating reservoir. *Cancer Res* 1976; 36:2261-7.
31. Wishnow KI, Johnson DE, Grignon DJ, Cromeens DM, Ayala AG. Regeneration of the canine urinary bladder mucosa after complete surgical denudation. *J Urol* 1989; 141:1476-9.

[Partie 4.3]

RÉSULTATS

PREVENTION DES RECIDIVES DE TUMEURS
VESICALES PAR LA THERAPIE
PHOTODYNAMIQUE SUR UN MODELE DE RAT
MIMANT LA SITUATION CLINIQUE POST
RESECTION TRANSURETHRALE DIRIGEE PAR
ENDOSCOPIE DE FLUORESCENCE

(page : 85 – 92)

PREVENTION DES RECIDIVES DE TUMEURS VESICALES PAR LA THERAPIE PHOTODYNAMIQUE SUR UN MODELE DE RAT MIMANT LA SITUATION CLINIQUE POST RESECTION TRANSURETHRALE DIRIGEE PAR ENDOSCOPIE DE FLUORESCENCE

Les tumeurs urothéliales non musculo-invasives se caractérisent par un taux de récurrences élevé. Ces dernières sont dues à de nouvelles apparitions de tumeurs ou à une résection incomplète des foyers tumoraux non visibles à la cystoscopie standard ou encore à la ré-implantation de cellules tumorales viables issues de la résection transurétrale. La cystoscopie de fluorescence augmente la détection des tumeurs de 30 % par rapport à la cystoscopie en lumière blanche. L'objectif de ce travail a été d'étudier la possibilité de réduire les récurrences de tumeurs vésicales causées par la réimplantation de cellules tumorales en utilisant la PDT suite à la résection transurétrale dirigée par fluorescence. Les cellules libérées par la TUR dirigée par endoscopie de fluorescence sont chargées de PpIX, l'application de la PDT devrait induire leur destruction et empêcher donc leur implantation.

Nous avons développé un modèle préclinique post résection transurétrale dirigée par endoscopie de fluorescence chez des rats Fischer femelles 344. Les animaux ont subi un conditionnement vésical suivi d'une instillation intravésicale de cellules de carcinome transitionnel de la vessie (AY27) préalablement incubées avec de l'hALA et donc chargées de PpIX. Deux conditionnements ont été utilisés : la désépithélialisation globale qui permet le développement de tumeurs multifocales et la désépithélialisation focale permettant l'implantation de tumeurs focales. Deux concentrations cellulaires ont été étudiées 2.10^6 cellules/ml pour le modèle focal et 4.10^4 cellules/ml pour le modèle multifocal. Quatre groupes ont été réalisés : non traités à l'hALA et sans irradiation (*no drug no light*) ; traités juste avec l'hALA (*drug only*) ; non traités avec l'hALA mais irradiés par la lumière (*light only*) et traités avec hALA et irradiés (PDT). La PDT a été réalisée 1 h après la fin de l'instillation cellulaire pour les groupes *light only* et PDT. Le contenu vésical a ensuite été récupéré et soumis à des tests de viabilité cellulaire. Dix jours après l'expérimentation, des études anatomopathologiques des vessies ont été réalisées.

Une implantation tumorale de 100 % a été observée dans le groupe *no drug no light* et de 70 % pour les groupes *drug only* et *light only* et cela pour les 2 concentrations cellulaires instillées.

Les essais clonogéniques indiquent une diminution de la viabilité cellulaire de 80 % après PDT en comparant avec le contrôle *drug only*.

Une faible diminution de l'implantation tumorale (20 %) est observée après la PDT en comparaison avec les contrôles *drug only* pour les rats instillés avec $2 \cdot 10^6$ cellules/ml. Cependant le volume tumoral estimé grâce au modèle focal, décroît de 64 %. L'efficacité du traitement photodynamique est perceptible chez les rats instillés avec une concentration cellulaire de $4 \cdot 10^4$ cellules/ml, avec une réduction de l'implantation tumorale de 80 % par rapport au contrôle *drug only*.

Notre travail montre la possibilité de réduire les récurrences des tumeurs vésicales causées par la réimplantation de cellules tumorales suite à une résection transurétrale dirigée par endoscopie de fluorescence en appliquant la PDT.

Preventing Bladder Tumor Implantation With Photodynamic Therapy in a Rat Model Mimicking Post-Fluorescence Guided Transurethral Resection

Saoussen Berrahmoune, Lina Bezdetsnaya, Agnès Leroux, François Guillemin and Marie Ange D'Hallewin*

From the Centre de Recherche en Automatique de Nancy, Nancy University, CNRS and Centre Alexis Vautrin, Vandoeuvre lès Nancy, France

Purpose: Fluorescence guided transurethral resection has gained acknowledgment from the urological community and it is progressively becoming more applied. It has been shown to decrease the recurrence rate of nonmuscle invasive bladder cancer due to incomplete resection due to lack of visualization. The implantation of viable tumor cells seeded during transurethral resection is another reason for recurrence. We investigated whether applying photodynamic therapy on sensitized tumor cells would decrease the amount of viable intraluminal cells and tumor cell implantation.

Material and Methods: Two models were designed to mimic the situation after fluorescence guided transurethral resection, including partly or fully de-epithelialized bladders and circulating tumor cells loaded with protoporphyrin IX. Photodynamic therapy was performed. Controls consisted of no drug with no light, light only and drug only. Immediately after photodynamic therapy the intravesical contents were retrieved and clonogenic assays were performed in cells. Bladders were harvested 10 days after cell administration and subjected to pathological analysis.

Results: In the photodynamic therapy and control groups tumor volume was proportional to the instilled cell load. Clonogenic assays showed that viable cells were decreased a tenth of the initial administered amount. Tumor implantation decreased to less than a fifth of control values.

Conclusions: Photodynamic therapy can effectively decrease the amount of viable tumor cell in the bladder lumen. This results in a significant decrease in tumor implantation. This technique could possibly be used to further decrease the recurrence rate of nonmuscle invasive bladder cancer.

Key Words: bladder, bladder neoplasms, photochemotherapy, neoplasm recurrence, fluorescence

THE prevalence of bladder cancer is high due to the high recurrence rate of nonmuscle invasive cancer (30% to 85%), which is the stage in approximately 80% of patients at first diagnosis. Recurrence may be partly attributable to new occurrences but also to residual tumors after resection. Incomplete TUR has been observed in

30 to 50% of resections, especially when dealing with T₁ or poorly visible premalignant disease.¹ Fluorescence guided resection with ALA or its hexyl ester derivative Hexvix® has now been demonstrated to increase the detection rate and a growing number of studies indicate that this has a positive impact on recurrence and

Abbreviations and Acronyms

ALA = 5-aminolevulinic acid
hALA = hexyl aminolevulinate
HES = hematoxylin, eosin and saffron
PDT = photodynamic therapy
PpIX = protoporphyrin IX
TUR = transurethral resection

Submitted for publication June 23, 2008.
Study received institutional review board approval.

Supported by the French Ligue Contre le Cancer (Meurthe et Moselle).

* Correspondence: Centre Alexis Vautrin, Av. de Bourgogne, 54511 Vandoeuvre lès Nancy, France (telephone: +33 3 83 59 83 06; FAX: +33 3 83 59 83 79; e-mail: m.dhallewin@nancy.fnclcc.fr).

progression rates.² Implanting viable tumor cells that are dispersed during resection is a third factor influencing bladder cancer recurrence.³ The aim of early intravesical therapy is to interfere with cell viability and decrease implantation risks.

PDT is a treatment modality that combines a photosensitizing molecule and light in the presence of oxygen. The first approval for Photofrin® mediated PDT was obtained to treat bladder cancer in 1982. Although oncological results were encouraging, PDT was abandoned due to side effects, such as skin sensitization and bladder shrinkage.⁴ With the venue of ALA or its derivatives, which are administered intravesically and have better tumor specificity as opposed to muscle, there is growing interest in ALA mediated PDT for bladder cancer.⁵

Intracellular ALA is a precursor in the heme synthesis pathway. Exogenous ALA overcomes the negative feedback exerted by heme on endogenous ALA formation and promotes the formation of PpIX. The latter is the fluorophore that gives rise to the red fluorescence observed under blue light cystoscopy but PpIX is also a photosensitizer. Light excitation of PpIX results in the production of reactive oxygen species that destroy the cellular host components. Theoretically when fluorescence guided resection is performed, intraluminal tumor cells are loaded with PpIX. Thus, illumination of the bladder, intraluminal contents as well as solid organs could result in the destruction of circulating and adherent cells, and further decrease recurrence. We investigated whether PDT in an animal model that mimics post-fluorescence guided TUR would decrease the amount of viable intraluminal tumor cells. Our secondary objective was to investigate whether this would have an impact on tumor implantation.

MATERIALS AND METHODS

Hexvix Solution and Bladder Cancer Cell Line Preparation

Hexvix® (hALA) solution (0.8 mM) was prepared in RPMI-1640 medium (Gibco®) supplemented with 2% fetal calf serum (pH 7.4) before the experiment. The tumor cell line used was AY27, which was derived from carcinoma of the bladder chemically induced in female Fischer F344 rats (Harlan Laboratories, Gannat, France). Cells in the exponential growth phase were incubated with hALA or 2% RPMI for 2 hours. Cell viability was determined by the standard trypan blue (0.4%) exclusion test and cell suspensions at 2×10^6 or 4×10^4 cells per ml were prepared for tumor induction.

Animal Tumor Model and PDT

All animal procedures were performed according to institutional and national guidelines defined by the French Ministry of Agriculture (No. 2001-464). Female Fischer F344 rats weighing 160 to 200 gm were used. Two orthotopic bladder tumor models were used, the first character-

ized by a solitary tumor and the second characterized by multifocal tumor implantation.^{6,7} The animals were anesthetized with intraperitoneal injection of 45 mg/kg⁻¹ sodium pentobarbital (Ceva Sante Animale, Libourne, France) and the bladders were catheterized with a 14 gauge Terumo® Surflo® intravenous cannula. Tumor cell instillation was performed after epithelial desquamation with HCl (0.1 N) during 15 seconds. HCl was administered as an intravesical instillation or as a localized application at the bladder dome with a micro swab.^{6,7} A tumor cell suspension of 0.5 ml containing 10^6 or 2×10^4 AY-27 cells was instilled intravesically for 1 hour for the solitary and the multifocal induction, respectively. Four groups were used, including group 1—no drug and no light, group 2—light only, group 3—drug only and group 4—PDT. PDT was performed 1 hour after AY27 administration at 635 nm to a total light dose of 20 J/cm² with a fluence rate of 100 mW/cm².⁸ In control groups 1 and 3 the bladder contents were recovered 1 hour after cell instillation and immediately after irradiation in groups 2 and 4.

Cell Viability Assay

Bladder contents were assessed for cell viability by clonogenic assay. Cells were seeded in triplicate into 6-well plates at 250 cells per well. After 10 days the medium was removed, and colonies were fixed with 70% ethanol and stained with 1% crystal violet (Pointet Girard, Clichy, France). Excess dye was washed off and the colonies were counted. Each experiment was repeated in triplicate. Surviving fractions were calculated as the number of clonogenic cells per treatment group relative to the number of clonogenic cells found in the control condition with no drug and no light (group 1).

Pathological Evaluation

Bladders were harvested 10 days after AY27 instillation and prepared for HES histological examination. The pathologist was blinded to prior treatments. The presence of tumors and tumor volume were noted, as assessed by Image J software in 5 consecutive slices.

Statistical Analysis

Mann-Whitney's test using XLSTAT 7.5 software was used to analyze clonogenic assays with $p < 0.05$ considered significant.

RESULTS

Clonogenic Assays

The number of viable cells in the bladder lumen was estimated by counting the colony formation from the retrieved urine (fig. 1). Colonies formed in the absence of light as well as drug (group 1) were considered to represent 100%. Colonies formed after illumination in the absence of hALA (group 2) and with hALA only (group 3) showed 70% cell viability of. However, due to a rather large SD cellular survival after illumination only was not significant ($p = 0.077$), whereas drug only resulted in statistically significant increased cell death compared to that caused by no drug with no light ($p = 0.034$). After PDT cell viability decreased

F1

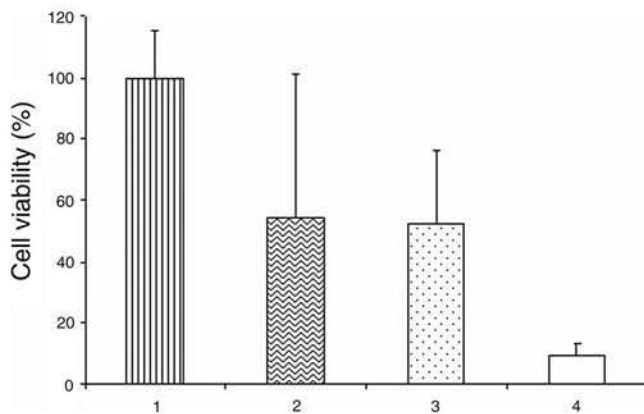


Figure 1. Clonogenic assay of intraluminal bladder content shows cell viability. 1, 1 hour after AY27 cell instillation. 2, 1 hour after AY27 cell instillation, followed by illumination. 3, 1 hour after instillation of AY27 cells loaded with PpIX. 4, 1 hour after instillation of AY27 cells loaded with PpIX, followed by illumination.

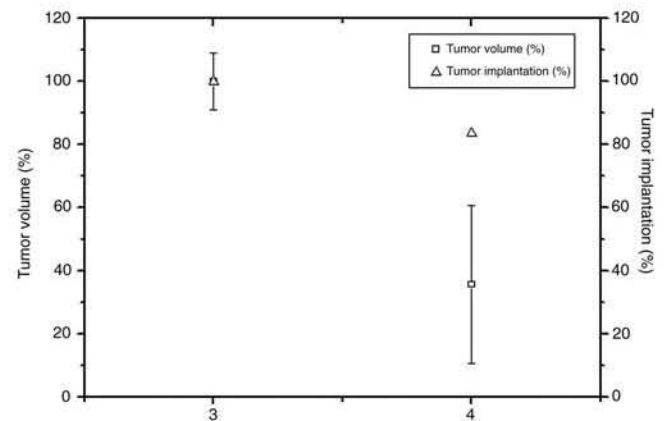


Figure 2. Solitary tumor volume and tumor take rates in control drug only rats instilled with 10^6 AY27 cells loaded with PpIX (3) and in PDT rats instilled with 10^6 AY27 cells loaded with PpIX, followed by illumination (4). Tumor take rate and volume were evaluated in PDT vs control groups with latter considered 100%.

significantly to 10% ($p = 0.009$). With regard to the clinical situation, in which ALA also has been administered, we considered drug only to be the reference group (group 3), representing 100%. Cell mortality in the PDT group (group 4) appeared to be 80% compared to that in controls, which was statistically significant ($p = 0.003$).

Solitary Implantation

Focal conditioning in group 1, resulting in focal de-epithelialization and followed by the instillation of 2×10^6 AY27 cells per ml, induced 100% solitary tumors with predictable localization and stage, and identical volumes. Drug only (group 3) resulted in a 70% tumor take rate. Since in a clinical setting hALA would also have been applied, we considered this group to be the control with a 100% take rate (fig. 2). Following PDT (group 4) tumor volume was decreased by 60% but the tumor take rate was not affected at about 80% compared to that of drug only (fig. 2).

Multifocal Implantation

General conditioning in group 1, followed by the instillation of 4×10^4 AY27 cells per ml, resulted in 100% multifocal tumors (fig. 3). Light only (group 2) and drug only (group 3) decreased tumor implantation to $\pm 70\%$, identical to the tumor take rate observed after the instillation of 10^6 cells. After PDT tumor implantation occurred in fewer than 20%.

Figure 4, A and B shows a typical image of a bladder without and with PDT, respectively, 1 month after tumor induction. Figure 4, C and D show corresponding HES staining. After PDT the absence of tumor growth was noted, whereas multifocal tumors were observed in controls with no light plus no drug, almost completely obliterating the lumen.

DISCUSSION

Although the mortality rate of nonmuscle invasive bladder cancer is low, the high recurrence rate observed represents a considerable economical and psychological burden in patients and communities. Two theories have been developed to elucidate the multiplicity of so-called true recurrence or new occurrence, that is the field effect and the implantation theory. The former implies that the entire urothelial tract is prone to undergo malignant transformation due to prolonged contact with carcinogens, giving rise to tumors originating from separate clones. However, most molecular studies of multifocal bladder tumors indicate a monoclonal origin, favoring intraluminal seeding and implantation as

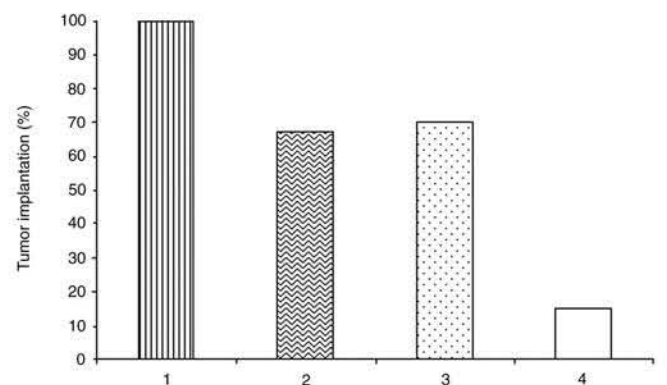


Figure 3. Tumor take rate in rats with no drug and no light, and instilled with 2×10^4 AY27 cells as control (1), no drug or light and instilled with 2×10^4 AY27 cells, followed by illumination (2), drug only and instilled with 2×10^4 AY27 cells loaded with PpIX (3), and PDT and instilled with 2×10^4 AY27 cells loaded with PpIX, followed by illumination (4).

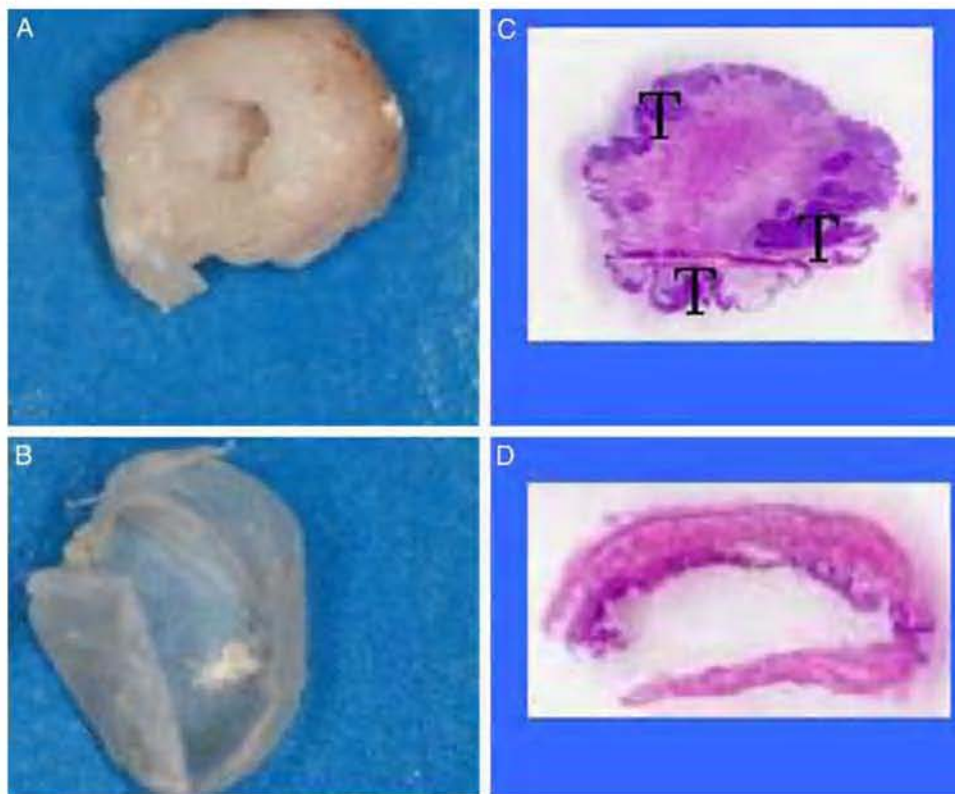


Figure 4. Typical image of control bladder (A) and bladder treated with PDT (B) 1 month after instillation of 4.10^4 AY27 cells per ml loaded with PpIX, and HES stained counterparts (C and D, respectively). Note multifocal tumors (T) in control (A and C) and in normal urothelium after PDT (B and D).

the cause of most recurrences.⁹ This is the rationale for immediate post-TUR intravesical chemoprevention. We investigated whether PDT performed immediately after fluorescence guided TUR would also impact tumor implantation.

We developed 2 animal models that mimic the situation after fluorescence guided TUR and compared the viability of circulating cells as well as tumor take rates with and without additional PDT. Tumor cell implantation necessitates the presence of an adequate receptor environment, which in vivo and in patients corresponds to removal from at least 1 of the epithelial components.^{3,6} We used 2 orthotopic syngeneic rat models, including 1 in which multifocal implantation occurs at random and a modified model in which where a solitary tumor grows at the bladder dome.^{6,7} The difference between those models consists in the extent of de-epithelialization, which is generalized or localized. In the solitary model the area ready to accept tumor implantation is more limited, thus, restricting tumor growth, although the preparation of pathology slides is facilitated by foreknowledge of its localization. When generalized de-epithelialization is achieved, implantation possibilities are multiplied and risk of tumor is higher.

The 2 models were used to evaluate the effect of hALA-PDT on cell viability of the intraluminal contents by clonogenic assays. We have previously described the optimal illumination conditions for destroying AY27 bladder tumors without damage to normal tissues in a multifocal tumor model^{8,10} and we used these conditions in the current study. The PDT effect is significant with 80% cell death (fig. 1). Drug only seems to have a small but statistically significant effect on cell survival. This could be the result of the irrigation effect, as observed in vivo and in humans.¹¹⁻¹³ It could also be attributable to the dark toxicity of ALA. Indeed, ALA only has been shown to induce a time dependent decrease in mitochondrial activity and increase cell membrane permeability.¹⁴ This effect is not immediately observed when cell viability is ascertained before instillation but it becomes noticeable after 10 days.

We further ascertained whether influencing cell viability would be reflected in the tumor take rate. We started the study with a cellular content of 2×10^6 /ml and did not observe any effect on the tumor take rate in PDT group 1 compared to the drug only group, although tumor volume decreased to 60% (fig. 2). The success of implantation depends

on the number of available cells. It has previously been shown that the tumor take rate and volume critically depend on the number of indwelling cells. In a syngeneic murine model the tumor take rate decreased from 90% to 30% when the cellular content decreased from 10^6 to 2.5×10^5 .¹⁵ No differences in tumor take rates were observed between 1×10^4 and 5×10^4 instilled cells but bladder weight increased with increasing cell count, together with an increased number of distant metastases and decreased animal survival.¹⁶ The results of our study confirm these data. The important cellular load is too high to affect the tumor take rate but PDT still shows some effect in terms of decreased tumor volume.

Thus, we performed a dose deescalating study to define the minimal number of cells required to induce a 100% take rate in controls. We applied 4×10^4 cells per ml in the multifocal model to maximize the possibility of cell implantation. Figure 3 shows that the implantation histogram matches the histogram representing clonogenic assays. The decreased tumor cell load did not affect tumor growth in controls with no drug and no light (100%). Light only minimally affected the tumor take rate, although it must be noted that we observed a considerable number of animal deaths due to hemorrhagic bladder (data not shown). This might be attributable to the effect of light only at a fluence rate of 100 mW/cm^2 in de-epithelialized bladders. Indeed, massive ulceration and erosion with inflammatory reaction and necrosis have previously been observed in healthy bladders.¹⁷ The tumor take rate in the drug only group was similar to that in the light only group, probably due to hALA toxicity. Only following PDT did we observe real efficacy in terms of tumor implantation, comparable to the results of colony formation. Only 20% of rats showed signs of tumor growth. This value is comparable to previous results obtained with the intravesical instillation of gemcitabine, green tea or curcumin in rats.^{11,12,18} In the current study the bladders were harvested 10 days after implantation but observation in a limited number of rats (3) showed absent tumor 1 month after PDT as opposed to gross multifocal tumors in controls (fig. 4).

To our knowledge this is the first observation of the use of PDT to prevent tumor implantation. From our results it seems that additional PDT immediately after fluorescence guided TUR might be applicable in humans. However, some purely clinical aspects must be considered. Fluorescence guided TUR has already been shown to decrease recurrence rates due to enhanced visualization. It

is also probable that the white light used during resection has some phototoxic effect on PpIX loaded cells. Indeed, white light PDT with limited emission in the red region at a fluence of 100 J/cm^2 has resulted in a 50% complete response in humans.⁵ Thus, in the situation described in the current study additional red light should further increase tumor cell death and decrease the implantation and recurrence rates.

A possible limiting factor is the inhomogeneity of light distribution during PDT due to absorbance by blood. Therefore, hemostasis is of the utmost importance to guarantee efficacy. Another aspect is the duration of illumination. With the settings in the current study and a bladder volume of 0.5 ml illumination was achieved within 200 seconds. Considering 300 ml to be an acceptable human bladder volume that ensures good unfolding, illumination to 20 J/cm^2 would require only about 15 minutes. Our study was performed with Hexvix since it is the only drug that has been approved in Europe for clinical use. This drug has a limitation due to photo degradation (photobleaching) of PpIX, which occurs during illumination with white/blue light, which might hamper PDT efficacy. Alternatives could be to use hypericin, which has a minimal photobleaching effect, or ALA dendrimers, which provide sustained release of ALA and, thus, continuous re-synthesis of PpIX.^{19,20} Another limitation due to the drug used is the rather poor specificity observed with high false-positive rates. Illumination of a normal urothelial lining that has accumulated PpIX might result in over extensive damage and enhance urgency symptoms after TUR. Finally, further studies are necessary to ascertain whether additional chemoprevention after post-TUR PDT is necessary or does not significantly alter the tumor take rate.

CONCLUSIONS

Hexvix mediated PDT effectively decreased the number of viable tumor cells that were previously instilled in the bladder. Consequently the tumor take rate was significantly decreased to 20%. Thus, PDT could potentially be applied after fluorescence guided TUR using the same anesthesia and it might result in even further decreasing the tumor recurrence rate.

ACKNOWLEDGMENTS

D. Dumas, E. Werkmeister and J. Didelon assisted with the study. Hexvix was provided by Photocure ASA, Oslo, Norway.

REFERENCES

- Denzinger S, Wieland WF, Otto W, Kneuchel R and Burger M: Does photodynamic transurethral resection of bladder tumour improve the outcome of initial T1 high-grade bladder cancer? A long-term follow-up of a randomized study. *BJU Int* 2008; **101**: 566.
- Denzainger S, Burger M, Walter B, Kneuchel R, Wieland WF and Filbeck T: Clinically relevant reduction in risk of recurrence of superficial bladder cancer using 5-aminolevulinic acid-induced fluorescence diagnosis: 8-year results of prospective randomized study. *Urology* 2007; **69**: 675.
- Boyd PJ and Burnand KG: Site of bladder-tumour recurrence. *Lancet* 1974; **2**: 1290.
- Pinthus JH, Bogaards A, Weersink R, Wilson BC and Trachtenberg J: Photodynamic therapy for urological malignancies: past to current approaches. *J Urol* 2006; **175**: 1201.
- Waidelich R, Beyer W, Kneuchel R, Stepp H, Baumgartner R, Schroder J et al: Whole bladder photodynamic therapy with 5-aminolevulinic acid using a white light source. *Urology* 2003; **61**: 332.
- El Khatib S, Berrahmoune S, Leroux A, Bezdetsnaya L, Guillemin F and D'Hallewin MA: Novel orthotopic bladder tumor model with predictable localization of a solitary tumor. *Cancer Biol Ther* 2006; **5**: 1327.
- Xiao Z, McCallum TJ, Brown KM, Miller GG, Halls SB, Parney I et al: Characterization of a novel transplantable orthotopic rat bladder transitional cell tumour model. *Br J Cancer* 1999; **81**: 638.
- El Khatib S, Didelon J, Leroux A, Notter D and D'Hallewin M: Kinetics, biodistribution and therapeutic efficacy of hexylester 5-aminolevulinic acid induced photodynamic therapy in an orthotopic rat bladder tumor model. *J Urol* 2004; **172**: 2013.
- Hafner C, Kneuchel R, Zanardo L, Dietmaier W, Blaszyk H, Chevillat J et al: Evidence for oligoclonality and tumor spread by intraluminal seeding in multifocal urothelial carcinomas of the upper and lower urinary tract. *Oncogene* 2001; **20**: 4910.
- Berrahmoune S, Fotinos N, Bezdetsnaya L, Lange N, Guedenet JC, Guillemin F et al: Analysis of differential PDT effect in rat bladder tumor models according to concentration of intravesical hexyl-aminolevulinic acid. *Photochem Photobiol Sci* 2008; **7**: 1018.
- Brocks CP, Büttner H and Böhle A: Inhibition of tumor implantation by intravesical gemcitabine in a murine model of superficial bladder cancer. *J Urol* 2005; **174**: 1115.
- Sindhwani P, Hampton JA, Baig MM, Keck R and Selman SH: Curcumin prevents intravesical tumor implantation of the MBT-2 tumor cell line in C3H mice. *J Urol* 2001; **166**: 1498.
- Dosterlinck W, Kurth KH, Schröder F, Bultinck J, Hammond B and Sylvester R: A prospective European Organization for Research and Treatment of Cancer Genitourinary Group randomized trial comparing transurethral resection followed by a single intravesical instillation of epirubicin or water in single stage Ta, T1 papillary carcinoma of the bladder. *J Urol* 1993; **149**: 749.
- Spörri S, Chopra V, Egger N, Hawkins HK, Motamedi M, Dreher E et al: Effects of 5-aminolevulinic acid on human ovarian cancer cells and human vascular endothelial cells in vitro. *J Photochem Photobiol B* 2001; **64**: 8.
- Shapiro A, Kelley DR, Oakley DM, Catalona WJ and Ratliff TL: Technical factors affecting the reproducibility of intravesical mouse bladder tumor implantation during therapy with Bacillus Calmette-Guérin. *Cancer Res* 1984; **44**: 3051.
- Günther JH, Jurczok A, Wulf T, Brandau S, Deiner I, Jocham D et al: Optimizing syngeneic orthotopic murine bladder cancer (MB49). *Cancer Res* 1999; **59**: 2834.
- Kamuhabwa AA, Roskams T, D'Hallewin MA, Baert L, Van Poppel et al: Whole bladder wall photodynamic therapy of transitional cell carcinoma rat bladder tumors using intravesically administered hypericin. *Int J Cancer* 2003; **107**: 460.
- Kemberling JK, Hampton JA, Keck RW, Gomez MA and Selman SH: Inhibition of bladder tumor growth by the green tea derivative epigallocatechin-3-gallate. *J Urol* 2003; **170**: 773.
- D'Hallewin MA, De Witte P, Waelkens E, Merlevede W and Baert L: Fluorescence detection of flat bladder carcinoma in situ after intravesical instillation of hypericin. *J Urol* 2000; **164**: 349.
- Battah S, Balaratnam S, Casas A, O'Neill S, Edwards C, Batlle A et al: Macromolecular delivery of 5-aminolevulinic acid for photodynamic therapy using dendrimer conjugates. *Mol Cancer Ther* 2007; **6**: 876.

[Partie 5]

SYNTHÈSE GÉNÉRALE DES RÉSULTATS

Discussion générale

(page : 93 – 97)

SYNTHESE GENERALE DES RESULTATS

La PDT est utilisée pour le traitement et la palliation de certaines tumeurs accessibles à la lumière. En urologie, cette thérapie est indiquée pour le traitement conservateur de la vessie spécialement chez les patients atteints d'un carcinome *in situ* résistant à la chimiothérapie et à l'immunothérapie^{186, 290}. Les études cliniques de PDT réalisées après injection intraveineuse de porphyrines (HPD, DHE et Photofrin[®]) montrent une bonne efficacité du traitement qui est malheureusement associée à une perte de fonctionnalité vésicale et à une photosensibilisation cutanée.

Le traitement photodynamique des tumeurs vésicales après administration topique de prodrogues, 5-ALA ou ses esters, a apporté une meilleure efficacité, tout en évitant les effets secondaires liés au photosensibilisateur. Le 5-ALA et ses dérivés esters sont des précurseurs intracellulaires de la molécule photoactivable PpIX. La synthèse de PpIX est limitée à la couche urothéliale, plus particulièrement au niveau des tumeurs superficielles. En 2005 l'hexylester de 5-ALA (l'hALA) a obtenu l'AMM pour le diagnostic des tumeurs vésicales par cystoscopie de fluorescence. Cependant, l'utilisation de cette prodrogue pour le traitement photodynamique des tumeurs urothéliales non invasives demande d'avantage d'investigations.

Dans ce contexte, l'un des axes développés au sein de notre laboratoire porte sur l'optimisation du traitement photodynamique pour l'éradication des tumeurs urothéliales non invasives en utilisant, en particulier, l'hALA comme prodrogue.

Les travaux antérieurs de l'équipe ont permis la mise au point des paramètres photophysiques ($\lambda = 635 \text{ nm}$, $I = 100 \text{ mW/cm}^2$, $F = 20 \text{ J/cm}^2$) et de la concentration d'hALA (8 mM) pour une efficacité optimale du traitement photodynamique¹⁷⁵. En effet, dans ces conditions, la tumeur est complètement détruite et le reste des tissus vésicaux est bien conservé. Par contre, l'utilisation d'une concentration d'hALA de 16 mM altère l'efficacité du traitement photodynamique en produisant un effet délétère sur les tissus sains tout en conservant la tumeur intacte¹⁷⁵.

Ces observations nous ont conduit, dans un premier temps, à étudier les paramètres biologiques liés à l'hALA-PpIX, qui régissent l'efficacité du traitement photodynamique des tumeurs vésicales. Ceux-ci sont essentiellement liés à (1) la localisation intracellulaire du PS dont vont dépendre les dommages photoinduits au niveau des organites et par conséquent, le type de mort cellulaire, (2) au bon fonctionnement de la voie de biosynthèse, (3) à la photodégradation de la PpIX et la formation de photoproduits. Ce travail préclinique a été

réalisé sur des rats femelles Fischer 344 implantés par des tumeurs orthotopiques syngéniques en utilisant les 2 concentrations d'hALA (8 et 16 mM) induisant des effets de PDT diamétralement opposés.

Après instillation des vessies avec 8 mM d'hALA, les résultats de microscopie confocale montrent une distribution ponctuée de la PpIX au niveau des zones tumorales ce qui suggère une localisation mitochondriale de la PpIX. La mise en évidence des photodommages induits par la PDT a permis de confirmer la localisation mitochondriale de la PpIX. En effet, les vessies tumorales traitées avec 8 mM hALA, montrent, après PDT, une destruction des cellules tumorales qui se traduit par un rétrécissement cellulaire, une convolution des membranes plasmiques et nucléaires, des altérations mitochondriales avec des gonflements et des ruptures des crêtes et un début de condensation chromatinienne. La mitochondrie s'avère être le seul organite altéré ce qui est compatible avec le fait que le PS agit par l'intermédiaire de l'oxygène singulet à durée de vie courte et espace de diffusion limité²¹⁶. Au niveau des mitochondries, la PpIX présente une affinité pour les récepteurs périphériques des benzodiazépines (PBR). La présence de ces récepteurs est critique pour le maintien de la membrane mitochondriale externe ce qui prévient l'apoptose²⁴⁶. Il a été démontré que l'altération des PBR au cours de la PDT avec l'hALA-PpIX induisait une apoptose intrinsèque^{162, 279, 280}. Nos études sur la mort cellulaire des tumeurs vésicales traitées avec 8 mM hALA confirme la présence de cellules apoptotiques après PDT présentant des événements moléculaires typiques d'une voie caspase-3 dépendante en particulier la libération du cytochrome C de la mitochondrie vers le cytoplasme.

Suite à l'observation en microscopie focale de la distribution diffuse au niveau des zones tumorales des vessies instillées avec 16 mM d'hALA, l'hypothèse a été émise d'une déviation de la voie de biosynthèse, qui engendrerait une accumulation de dérivés porphyriques à localisation cytoplasmique (uroporphyrine I et III, coproporphyrine I et III, Zn-protoporphyrine IX) soit à une re-localisation de la PpIX vers le cytoplasme.

D'après nos résultats d'HPLC, l'apport d'hALA aux vessies tumorales induit l'accumulation de la PpIX, qui est la seule porphyrine synthétisée. L'accumulation de la PpIX est due à l'inhibition de l'une des enzymes limitantes de la voie de biosynthèse de l'hème, la férochélatase²⁹¹. La quantité de PpIX dans les extraits de vessies tumorales instillées avec 8 mM d'hALA est plus importante que celle des vessies tumorales instillées avec 16 mM d'hALA (7,52 vs 4,72 nmol/g, $p < 0,05$). Plusieurs études ont démontré une corrélation positive entre l'intensité de fluorescence de la PpIX et la concentration d'hALA jusqu'à une concentration seuil d'hALA dépendante du modèle étudié. Au-delà de cette concentration, la

fluorescence de PpIX décroît^{57, 292, 293}. La diminution de la synthèse de PpIX peut se produire à différents niveaux de la voie de biosynthèse de l'hème. L'activité des estérases, enzymes responsables du clivage de l'hALA en 5-ALA n'intervient pas dans la limitation de la synthèse de la PpIX par contre la porphobilinogène deaminase (PBGD) enzyme limitante de la voie de biosynthèse peut être inhibée par une très forte concentration d'hALA²⁹⁴. Cependant, Krieg *et al.* ont montré que l'activité PBGD joue un rôle mineur dans l'accumulation de la PpIX au niveau des cellules urothéliales²⁴³. Un autre facteur limitant de la voie de biosynthèse de l'hème est la saturation des récepteurs des benzodiazépines. Ces derniers sont responsables du transport du coproporphyrinogène III du cytoplasme vers les mitochondries où il subit les dernières transformations pour aboutir à la PpIX^{253, 254}. Il a été démontré que l'interaction, au niveau de la membrane externe des mitochondries, des coproporphyrinogènes III au PBR n'était pas due à l'affinité entre la molécule et la protéine mais à la quantité de coproporphyrinogène III présente au niveau du cytoplasme²⁴⁷. Nous pouvons alors supposer que la plus forte concentration d'hALA instillée (16 mM) a engendré une très forte quantité de coproporphyrinogène III, ce qui a causé la saturation des PBR d'une manière similaire à la saturation des PBR par des antagonistes tels que le diazépam ou PK 11195²⁵⁴. Par ailleurs, l'inhibition d'un récepteur modifie son affinité pour son substrat. Nous supposons que la diminution de l'affinité du PBR pour la PpIX, molécule naturellement liée à ce récepteur est la cause de la diffusion de la PpIX vers le cytoplasme. En effet, la PpIX se retrouvant libre dans l'espace inter-mitochondrial pourrait être libérée vers le cytoplasme grâce aux canaux VDAC (*voltage dependent anion channel*). Ceci expliquerait l'aspect diffus compatible avec une localisation cytoplasmique de la PpIX. Cette hypothèse est confortée par le fait qu'aucune altération mitochondriale n'a été observée après PDT et que, par ailleurs, les résultats d'HPLC démontrent qu'il n'y a pas de formation de prométabolites porphyriques cytoplasmiques. Woodbrun *et al.* ont démontré que les porphyrines à localisation membranaire et spécialement au niveau des membranes mitochondriales présentaient une activité photodynamique importante alors que les porphyrines à localisation cytoplasmiques sont très peu efficace²⁹⁵. L'inefficacité du traitement photodynamique sur les tumeurs des vessies traitées avec 16 mM hALA-PpIX pourrait être due à la faible quantité de PpIX synthétisée et à sa localisation cytoplasmique.

Un résultat inattendu observé lors de notre étude est l'altération du muscle des vessies traitées avec 16 mM hALA-PDT. Il a été démontré que le 5-ALA et ses esters sont des prodrogues qui ne diffuse pas dans le muscle et reste limitées à la couche urothéliale^{291, 296}. L'effet PDT sur le muscle n'est donc pas dû au passage de l'hALA dans le muscle. Nous

supposons que la PpIX et le coproporphyrinogène III accumulés dans le cytoplasme des cellules tumorales diffusent vers les vaisseaux. Ces derniers constituant un environnement très oxygéné, le coproporphyrinogène III peut être transformé en PpIX, elle-même activée sous l'action de la lumière à 635 nm qui pénètre suffisamment en profondeur, pour engendrer des dommages vasculaires importants induisant une nécrose musculaire secondaire.

Le dernier point abordé est l'impact du photoblanchiment de la PpIX dans l'efficacité de la PDT. La cinétique de photoblanchiment de la PpIX dépend de l'état d'agrégation du PS^{206, 207} qui peut être influencé par sa localisation²⁰⁷ et sa concentration¹⁹⁹. Le photoblanchiment des formes monomères suit une cinétique monoexponentielle, alors que la photodégradation des formes agrégées ainsi que la présence de plusieurs espèces monomères induisent une cinétique bi ou pluri-exponentielle.

Nous avons démontré que la cinétique de photoblanchiment de la PpIX suit une courbe de décroissance mono-exponentielle et cela pour les 2 concentrations d'hALA avec des constantes de photoblanchiment très proches. Ceci indique la présence d'une seule forme monomère de PpIX aux 2 concentrations d'hALA. Il n'y a donc aucun impact du photoblanchiment sur l'efficacité de la PDT et par conséquent le photoblanchiment de la PpIX ne peut être utilisé comme paramètre prédictible de l'efficacité du traitement photodynamique des tumeurs vésicales par l'hALA, au moins dans nos conditions expérimentales.

Dans un second temps, nous nous sommes intéressés au potentiel de l'hALA-PpIX-PDT pour prévenir les récurrences des tumeurs vésicales. Les récurrences des tumeurs vésicales sont l'une des causes de morbidité de cette maladie. En effet, les tumeurs urothéliales non musculo-invasives se caractérisent par un taux de récurrences très élevé (70 %). Ces dernières sont dues soit à de nouvelles apparitions de la tumeur, soit à une résection incomplète des foyers tumoraux non visibles par cystoscopie standard ou encore à la ré-implantation de cellules tumorales viables issues de la résection transurétrale. La cystoscopie de fluorescence a permis d'augmenter la détection des tumeurs par rapport à la cystoscopie en lumière blanche et ainsi de diminuer le pourcentage de récurrences.

Le deuxième objectif de notre travail a été d'étudier la possibilité de réduire les récurrences des tumeurs vésicales causées par la réimplantation de cellules tumorales en utilisant la PDT suite à la TUR dirigée par fluorescence. Les cellules tumorales étant chargées de PpIX, notre hypothèse est que l'application de la PDT sur ces cellules provoque leur destruction et donc empêche leur réimplantation.

Nous avons utilisé deux modèles tumoraux orthotopiques et syngéniques, un modèle qui se caractérise par des tumeurs multifocales¹³² et un modèle que nous avons développé au

laboratoire et qui se caractérise par une tumeur focale²⁹⁷. Ces 2 modèles permettent le développement de 100 % de tumeurs et permettent ainsi de contrôler efficacement la prise tumorale. Ils ont par ailleurs été utilisés pour développer un modèle préclinique qui mime la situation clinique de post-résection transurétrale dirigée par endoscopie de fluorescence. La procédure a consisté en l'instillation intravésicale de cellules AY27 (TCC) chargées de PpIX dans des vessies desepithélialisées de façon focale ou globale. Le modèle focal qui se caractérise par une tumeur solitaire de volume constant, de stade et de localisation prédictible a été choisi pour mieux apprécier l'implantation tumorale. Les résultats montrent que la PDT appliquée sur les vessies chargées de $2 \cdot 10^6$ cellules/ml induit une diminution du volume tumoral de 64 % et une diminution de l'implantation de 20 %. De plus, le volume tumoral est proportionnel au nombre de cellules injecté et une forte implantation tumorale est due à la concentration élevée de cellules injectée qui réduit l'efficacité de la PDT. En effet, sur 10^6 cellules présentes dans la vessie au moment de la PDT, $2 \cdot 10^5$ cellules demeurent viables après traitement ce qui est nettement supérieur au nombre minimal de cellules ($4 \cdot 10^4$) induisant 100 % de prise tumorale. Ces résultats sont concordants avec les études montrant que l'implantation tumorale et le volume tumoral dépendent du nombre de cellules et de la surface vésicale lésée^{82, 298}. A la suite de ces résultats nous avons employé le modèle multifocal instillé avec $4 \cdot 10^4$ cellules afin d'éviter le risque de faux négatif et de mieux appréhender l'effet de la PDT sur l'implantation tumorale. Dans ces conditions, le traitement photodynamique induit une réduction de l'implantation tumorale de 80 %.

En résumé, l'ensemble de ces travaux a été consacré d'une part, à une meilleure appréhension des paramètres biologiques régissant l'efficacité de la PDT utilisant l'hALA-PpIX et d'autre part à la mise en évidence d'une application originale de ce traitement pour améliorer la curabilité des cancers de la vessie.

[Partie 6]

CONCLUSION ET PÉRSPECTIVES

(page : 98 - 100)

CONCLUSION ET PERSPECTIVES

Cette thèse porte sur l'optimisation de la PDT utilisant l'Hexvix[®] (hALA) précurseur de la PpIX pour le traitement des tumeurs urothéliales non invasives de la vessie. Les travaux ont été focalisés sur 2 aspects, le premier étant la détermination des paramètres biologiques liés à la PpIX, et le deuxième, la prévention des récurrences de ce type de cancer.

D'après nos résultats, la destruction de la tumeur à 8 mM est due aux photodommages mitochondriaux qui sont dépendants de la localisation de la PpIX et de sa quantité. Les photodommages mitochondriaux provoquent une apoptose intrinsèque caspase -3 dépendante ce qui représente une voie de mort cellulaire appréciée en clinique. L'inefficacité de la PDT à 16 mM serait due à la forte dose d'hALA qui induit une diminution de la synthèse de PpIX et sa relocalisation vers le cytoplasme. La cinétique de photoblanchiment de la PpIX n'est pas affectée par la variation de la localisation intracellulaire de la PpIX et de sa quantité. Ce paramètre ne peut donc pas être utilisé pour prédire l'efficacité du traitement photodynamique des tumeurs vésicales.

Quant à l'étude préclinique réalisée en appliquant la PDT avec l'Hexvix[®] sur un modèle mimant la situation post résection transurétrale dirigée par endoscopie de fluorescence, nous avons démontré la possibilité de réduire significativement le taux de récurrences des tumeurs vésicales causées par la réimplantation de cellules tumorales issues de cette résection.

L'ensemble de ces résultats montrent l'efficacité du traitement photodynamique utilisant l'Hexvix[®] pour l'éradication totale des tumeurs vésicales non musculo-invasives ainsi que la possibilité d'utiliser ce traitement comme outil préventif des récurrences de ce type de cancer. Néanmoins, malgré les avantages de cette alternative thérapeutique, un certain nombre de paramètres restent à optimiser afin de pouvoir utiliser cet outil en clinique. En particulier, il a été observé lors des essais cliniques utilisant le 5-ALA, que les douleurs liées au traitement photodynamique des tumeurs vésicales étaient d'une intensité difficilement supportable pour le patient. Cet épisode douloureux est nettement perceptible chez les rats lors de nos essais précliniques, avec une augmentation de la fréquence cardiaque et du rythme de la respiration au cours de la PDT, une perte d'appétit, une forte perte de poids et des difficultés à bouger les pattes arrière après le traitement. Les douleurs sont probablement dues à l'anatomie de la vessie qui est un organe sensoriel extrêmement sensible. Il est donc

important d'identifier les médiateurs de la douleur afin d'associer à la PDT des médicaments qui vont permettre de mieux supporter le traitement.

La PDT médiée par l'Hexvix[®] est très complexe car la synthèse du photosensibilisateur (PpIX) est la conséquence de la déviation d'une voie de biosynthèse intracellulaire impliquée dans plusieurs processus physiologiques. Ceci n'est sans doute pas sans conséquences. En effet, il a été démontré qu'une altération au niveau de cette voie était associée à de nombreuses pathologies. Les essais cliniques du diagnostic des tumeurs vésicales par la cystoscopie de fluorescence avec l'Hexvix[®] montrent qu'il n'y a aucun effet indésirable pour les patients et cela sur une durée de 5 ans. L'inhibition réversible des ferrocélatases par l'apport du 5-ALA exogène n'engendre pas de variation sur d'autres voies de métabolisation intracellulaire. Néanmoins, il a été démontré que la PpIX photoactivée mais également en absence de lumière peut engendrer l'induction de certaines molécules impliquées dans les phénomènes de survie et d'invasion des cellules tumorales. C'est pourquoi, l'une des suites de ces travaux pourrait être l'étude de certaines voies moléculaires activées au cours du traitement photodynamique avec l'hALA-PpIX et de déterminer leurs implications dans le potentiel invasif de la tumeur. Ceci permettrait de prévenir certains effets indésirables liés au traitement photodynamique de l'hALA-PpIX et d'améliorer son efficacité par l'association avec des inhibiteurs de protéines cibles.

En PDT, il est très intéressant d'utiliser une prodrogue comme précurseur intracellulaire de PS. En effet, du fait de leur synthèse intracellulaire, il est possible de moduler la quantité du PS en manipulant certaines étapes clés de la biosynthèse afin d'optimiser le traitement photodynamique. Dans le cas du 5-ALA-PpIX, plusieurs études ont démontré l'implication des récepteurs mitochondriaux des benzodiazépines (PBR) dans la mort cellulaire photoinduite. Dans notre travail, nous avons supposé leurs implications aussi bien dans l'efficacité que dans l'inefficacité du traitement photodynamique qui est fonction de la concentration d'hALA-PpIX. C'est pourquoi la démarche qui pourrait être poursuivie serait de démontrer l'implication des PBR dans le traitement photodynamique en fonction de la concentration d'hALA-PpIX et de déterminer la concentration d'hALA engendrant l'inhibition de ces récepteurs.

L'Hexvix[®] est un médicament d'un grand apport pour le diagnostic par fluorescence des tumeurs vésicales. Dans notre travail, nous avons démontré la possibilité de prévenir les récurrences des tumeurs vésicales en appliquant la lumière rouge après résection transurétrale sur une vessie traitée avec l'Hexvix[®] durant la cystoscopie de fluorescence. Les résultats précliniques sont prometteurs avec une diminution de l'implantation tumorale de 80 %.

Cependant le photoblanchiment de la PpIX au cours de la cystoscopie représente un inconvénient. C'est pourquoi il est envisagé d'utiliser des dendrimères constitués de plusieurs molécules de 5-ALA, permettant le relargage progressif de cette molécule et donc une synthèse continue de PpIX.

[Partie 7]

RÉFÉRENCES BIBLIOGRAPHIQUES

(page : 101 – 123)

RÉFÉRENCES BIBLIOGRAPHIQUES

1. Murta-Nascimento, C., Schmitz-Drager, B. J., Zeegers, M. P. et al.: Epidemiology of urinary bladder cancer: from tumor development to patient's death. *World J Urol*, **25**: 285, 2007
2. Ferlay J, B. F., Pisani P, Parkin DM cancer incidence, mortality and prevalence worldwide. version 1.0. IARC CancerBase No. 5. IARC Press, Lyon, (2004) GLOBOCAN 2002:
3. Sant, M., Aareleid, T., Berrino, F. et al.: EURO CARE-3: survival of cancer patients diagnosed 1990-94--results and commentary. *Ann Oncol*, **14 Suppl 5**: v61, 2003
4. Gloeckler Ries, L. A., Reichman, M. E., Lewis, D. R. et al.: Cancer survival and incidence from the Surveillance, Epidemiology, and End Results (SEER) program. *Oncologist*, **8**: 541, 2003
5. Zeegers, M. P., Tan, F. E., Dorant, E. et al.: The impact of characteristics of cigarette smoking on urinary tract cancer risk: a meta-analysis of epidemiologic studies. *Cancer*, **89**: 630, 2000
6. Silverman DT, D. S., Moore LE, Rothman N: Bladder cancer. In: Schottenfeld D, Fraumeni J (eds) *Cancer Epidemiology and prevention*, 3rd edn. Oxford University Press, New York, 2006
7. Brennan, P., Bogillot, O., Cordier, S. et al.: Cigarette smoking and bladder cancer in men: a pooled analysis of 11 case-control studies. *Int J Cancer*, **86**: 289, 2000
8. Boffetta, P., Silverman, D. T.: A meta-analysis of bladder cancer and diesel exhaust exposure. *Epidemiology*, **12**: 125, 2001
9. Tricker, A. R., Mostafa, M. H., Spiegelhalter, B. et al.: Urinary excretion of nitrate, nitrite and N-nitroso compounds in Schistosomiasis and bilharzia bladder cancer patients. *Carcinogenesis*, **10**: 547, 1989
10. Green, J., Banks, E., Berrington, A. et al.: N-acetyltransferase 2 and bladder cancer: an overview and consideration of the evidence for gene-environment interaction. *Br J Cancer*, **83**: 412, 2000
11. Garcia-Closas, M., Malats, N., Silverman, D. et al.: NAT2 slow acetylation, GSTM1 null genotype, and risk of bladder cancer: results from the Spanish Bladder Cancer Study and meta-analyses. *Lancet*, **366**: 649, 2005
12. Brockmoller, J., Cascorbi, I., Kerb, R. et al.: Combined analysis of inherited polymorphisms in arylamine N-acetyltransferase 2, glutathione S-transferases M1 and

- T1, microsomal epoxide hydrolase, and cytochrome P450 enzymes as modulators of bladder cancer risk. *Cancer Res*, **56**: 3915, 1996
13. Cascorbi, I., Roots, I., Brockmoller, J.: Association of NAT1 and NAT2 polymorphisms to urinary bladder cancer: significantly reduced risk in subjects with NAT1*10. *Cancer Res*, **61**: 5051, 2001
14. Lee, S. J., Cho, S. H., Park, S. K. et al.: Combined effect of glutathione S-transferase M1 and T1 genotypes on bladder cancer risk. *Cancer Lett*, **177**: 173, 2002
15. Sarkis, A. S., Dalbagni, G., Cordon-Cardo, C. et al.: Nuclear overexpression of p53 protein in transitional cell bladder carcinoma: a marker for disease progression. *J Natl Cancer Inst*, **85**: 53, 1993
16. Nakanishi, K., Kawai, T., Torikata, C.: Immunohistochemical evaluation of p53 oncoprotein in transitional cell carcinoma of the upper urinary tract. *Hum Pathol*, **27**: 1336, 1996
17. Hicks, R. M.: The mammalian urinary bladder: an accommodating organ. *Biol Rev Camb Philos Soc*, **50**: 215, 1975
18. Jost, S. P., Gosling, J. A., Dixon, J. S.: The morphology of normal human bladder urothelium. *J Anat*, **167**: 103, 1989
19. Mostofi, F. K., Sesterhenn, I. A.: Pathology of epithelial tumors & carcinoma in situ of bladder. *Prog Clin Biol Res*, **162A**: 55, 1984
20. Mostofi, F. K., Davis, C. J., Jr.: Epithelial abnormalities of urinary bladder. *Prog Clin Biol Res*, **162A**: 81, 1984
21. Fleshner, N. E., Herr, H. W., Stewart, A. K. et al.: The National Cancer Data Base report on bladder carcinoma. The American College of Surgeons Commission on Cancer and the American Cancer Society. *Cancer*, **78**: 1505, 1996
22. Kantor, A. F., Hartge, P., Hoover, R. N. et al.: Epidemiological characteristics of squamous cell carcinoma and adenocarcinoma of the bladder. *Cancer Res*, **48**: 3853, 1988
23. Lee, R., Droller, M. J.: The natural history of bladder cancer. Implications for therapy. *Urol Clin North Am*, **27**: 1, 2000
24. Sobin DH, W. C., editors. : TNM classification of malignant tumours, 6th ed. New York, New York: Wiley-Liss: 199, 2002
25. Epstein, J. I., Amin, M. B., Reuter, V. R. et al.: The World Health Organization/International Society of Urological Pathology consensus classification of urothelial (transitional cell) neoplasms of the urinary bladder. Bladder Consensus Conference Committee. *Am J Surg Pathol*, **22**: 1435, 1998
26. Sauter G, A. F., Amin M, et al. In: Eble JN, Sauter G, Epstein JL, Sesterhenn I:

Tumours of the urinary system: non -invasive urothelial neoplasias. WHO classification of tumours of the urinary system and male genital organs. Lyon, France: IARC Press; 2004.

27. MacLennan, G. T., Kirkali, Z., Cheng, L.: Histologic grading of noninvasive papillary urothelial neoplasms. *Eur Urol*, **51**: 889, 2007

28. Lopez-Beltran, A., Montironi, R.: Non-invasive urothelial neoplasms: according to the most recent WHO classification. *Eur Urol*, **46**: 170, 2004

29. Babjuk M, O. W., Sylvester R, Kaasinen E, Böhle A, Palou J. : European Association of Urology guidelines on TaT1 (Non-muscle invasive) bladder cancer. . Update March 2008. Arnhem, the Netherlands: EAU; 2008.

30. Marc Colombel, M. S., Hideyuki Akaza, Andreas Böhle, Joan Palou, Roger Buckley, Donald Lamm, Maurizio Brausi, J Alfred Witjes, Raj Parsad: Epidemiology, Staging, Grading, and Risk Stratification of Bladder Cancer. *Eur Urol Suppl*, In press

31. Kirkali, Z., Chan, T., Manoharan, M. et al.: Bladder cancer: epidemiology, staging and grading, and diagnosis. *Urology*, **66**: 4, 2005

32. Amling, C. L.: Diagnosis and management of superficial bladder cancer. *Curr Probl Cancer*, **25**: 219, 2001

33. Melicow, M. M.: Histological study of vesical urothelium intervening between gross neoplasms in total cystectomy. *J Urol*, **68**: 261, 1952

34. Hudson, M. A., Herr, H. W.: Carcinoma in situ of the bladder. *J Urol*, **153**: 564, 1995

35. Utz, D. C., Hanash, K. A., Farrow, G. M.: The plight of the patient with carcinoma in situ of the bladder. *J Urol*, **103**: 160, 1970

36. Althausen, A. F., Prout, G. R., Jr., Daly, J. J.: Non-invasive papillary carcinoma of the bladder associated with carcinoma in situ. *J Urol*, **116**: 575, 1976

37. Kiemeny, L. A., Witjes, J. A., Heijbroek, R. P. et al.: Dysplasia in normal-looking urothelium increases the risk of tumour progression in primary superficial bladder cancer. *Eur J Cancer*, **30A**: 1621, 1994

38. Melamed, M. R., Voutsas, N. G., Grabstald, H.: Natural History and Clinical Behavior of in Situ Carcinoma of the Human Urinary Bladder. *Cancer*, **17**: 1533, 1964

39. Cheng, L., Cheville, J. C., Neumann, R. M. et al.: Survival of patients with carcinoma in situ of the urinary bladder. *Cancer*, **85**: 2469, 1999

40. A, P.: Etudes sur les aspects offerts par des tumeurs experimentales examinées à la lumière de la Woods. *CR Soc Biol*, **91**: 1423, 1924

41. Auler, H. a. G. B.: Untersuchungen über die Rolle der Porphyrine bei geschwulstkranken Menschen and Tieren. *Z. Krebsforsch*, **53**: 65, 1942
42. Figge, F. H. J., G. S. Weiland and L. O. J. Manganiello Cancer detection and therapy. Affinity of neoplastic, embryonic and traumatized regenerating tissues for porphyrins and metalloporphyrins. *Proc Soc Exp Biol Med*, **68**: 640, 1948
43. Lipson, R. L., Baldes, E. J., Olsen, A. M.: The use of a derivative of hematoporphyrin in tumor detection. *J Natl Cancer Inst*, **26**: 1, 1961
44. Kelly, J. F., Snell, M. E.: Hematoporphyrin derivative: a possible aid in the diagnosis and therapy of carcinoma of the bladder. *J Urol*, **115**: 150, 1976
45. Benson, R. C., Jr., Farrow, G. M., Kinsey, J. H. et al.: Detection and localization of In situ carcinoma of the bladder with hematoporphyrin derivative. *Mayo Clin Proc*, **57**: 548, 1982
46. Windahl, T., Peng, Q., Moan, J. et al.: Uptake and distribution of intravenously or intravesically administered photosensitizers in the rat. *Cancer Lett*, **75**: 65, 1993
47. Xiao, Z., Miller, G. G., McCallum, T. J. et al.: Biodistribution of Photofrin II and 5-aminolevulinic acid-induced protoporphyrin IX in normal rat bladder and bladder tumor models: implications for photodynamic therapy. *Photochem Photobiol*, **67**: 573, 1998
48. Leveckis, J., Burn, J. L., Brown, N. J. et al.: Kinetics of endogenous protoporphyrin IX induction by aminolevulinic acid: preliminary studies in the bladder. *J Urol*, **152**: 550, 1994
49. Kriegmair, M., Baumgartner, R., Knuechel, R. et al.: Fluorescence photodetection of neoplastic urothelial lesions following intravesical instillation of 5-aminolevulinic acid. *Urology*, **44**: 836, 1994
50. Kriegmair, M., Baumgartner, R., Lumper, W. et al.: Early clinical experience with 5-aminolevulinic acid for the photodynamic therapy of superficial bladder cancer. *Br J Urol*, **77**: 667, 1996
51. Zaak, D., Kriegmair, M., Stepp, H. et al.: Endoscopic detection of transitional cell carcinoma with 5-aminolevulinic acid: results of 1012 fluorescence endoscopies. *Urology*, **57**: 690, 2001
52. D'Hallewin, M. A., Vanherzeele, H., Baert, L.: Fluorescence detection of flat transitional cell carcinoma after intravesical instillation of aminolevulinic acid. *Am J Clin Oncol*, **21**: 223, 1998
53. Jichlinski, P., Forrer, M., Mizeret, J. et al.: Clinical evaluation of a method for detecting superficial surgical transitional cell carcinoma of the bladder by light-induced fluorescence of protoporphyrin IX following the topical application of 5-aminolevulinic acid: preliminary results. *Lasers Surg Med*, **20**: 402, 1997

-
54. Koenig, F., McGovern, F. J., Larne, R. et al.: Diagnosis of bladder carcinoma using protoporphyrin IX fluorescence induced by 5-aminolaevulinic acid. *BJU Int*, **83**: 129, 1999
55. Kloek, J., Akkermans, W., Beijersbergen van Henegouwen, G. M.: Derivatives of 5-aminolevulinic acid for photodynamic therapy: enzymatic conversion into protoporphyrin. *Photochem Photobiol*, **67**: 150, 1998
56. Kloek, J., Beijersbergen van, H.: Prodrugs of 5-aminolevulinic acid for photodynamic therapy. *Photochem Photobiol*, **64**: 994, 1996
57. Lange, N., Jichlinski, P., Zellweger, M. et al.: Photodetection of early human bladder cancer based on the fluorescence of 5-aminolaevulinic acid hexylester-induced protoporphyrin IX: a pilot study. *Br J Cancer*, **80**: 185, 1999
58. D'Hallewin, M. A., De Witte, P. A., Waelkens, E. et al.: Fluorescence detection of flat bladder carcinoma in situ after intravesical instillation of hypericin. *J Urol*, **164**: 349, 2000
59. D'Hallewin, M. A., Kamuhabwa, A. R., Roskams, T. et al.: Hypericin-based fluorescence diagnosis of bladder carcinoma. *BJU Int*, **89**: 760, 2002
60. Anidjar, M., Etori, D., Cussenot, O. et al.: Laser induced autofluorescence diagnosis of bladder tumors: dependence on the excitation wavelength. *J Urol*, **156**: 1590, 1996
61. D'Hallewin, M. A., Baert, L., Vanherzeele, H.: Fluorescence imaging of bladder cancer. *Acta Urol Belg*, **62**: 49, 1994
62. Koenig, F., McGovern, F. J., Althausen, A. F. et al.: Laser induced autofluorescence diagnosis of bladder cancer. *J Urol*, **156**: 1597, 1996
63. Richards-Kortum, R., Sevick-Muraca, E.: Quantitative optical spectroscopy for tissue diagnosis. *Annu Rev Phys Chem*, **47**: 555, 1996
64. Wagnieres, G. A., Star, W. M., Wilson, B. C.: In vivo fluorescence spectroscopy and imaging for oncological applications. *Photochem Photobiol*, **68**: 603, 1998
65. Riedl, C. R., Daniltchenko, D., Koenig, F. et al.: Fluorescence endoscopy with 5-aminolevulinic acid reduces early recurrence rate in superficial bladder cancer. *J Urol*, **165**: 1121, 2001
66. Jichlinski, P., Guillou, L., Karlsen, S. J. et al.: Hexyl aminolevulinate fluorescence cystoscopy: new diagnostic tool for photodiagnosis of superficial bladder cancer--a multicenter study. *J Urol*, **170**: 226, 2003
67. Hartmann, A., Moser, K., Kriegmair, M. et al.: Frequent genetic alterations in

simple urothelial hyperplasias of the bladder in patients with papillary urothelial carcinoma. *Am J Pathol*, **154**: 721, 1999

68. Denzinger, S., Burger, M., Walter, B. et al.: Clinically relevant reduction in risk of recurrence of superficial bladder cancer using 5-aminolevulinic acid-induced fluorescence diagnosis: 8-year results of prospective randomized study. *Urology*, **69**: 675, 2007

69. Daniltchenko, D. I., Riedl, C. R., Sachs, M. D. et al.: Long-term benefit of 5-aminolevulinic acid fluorescence assisted transurethral resection of superficial bladder cancer: 5-year results of a prospective randomized study. *J Urol*, **174**: 2129, 2005

70. Sylvester, R. J., van der Meijden, A. P., Oosterlinck, W. et al.: Predicting recurrence and progression in individual patients with stage Ta T1 bladder cancer using EORTC risk tables: a combined analysis of 2596 patients from seven EORTC trials. *Eur Urol*, **49**: 466, 2006

71. Klan, R., Loy, V., Huland, H.: Residual tumor discovered in routine second transurethral resection in patients with stage T1 transitional cell carcinoma of the bladder. *J Urol*, **146**: 316, 1991

72. Herr, H. W.: The value of a second transurethral resection in evaluating patients with bladder tumors. *J Urol*, **162**: 74, 1999

73. Joudi, F. N., Smith, B. J., O'Donnell, M. A. et al.: Contemporary management of superficial bladder cancer in the United States: a pattern of care analysis. *Urology*, **62**: 1083, 2003

74. Soloway, M. S., Masters, S.: Urothelial susceptibility to tumor cell implantation: influence of cauterization. *Cancer*, **46**: 1158, 1980

75. See, W. A., Chapman, P. H.: Heparin prevention of tumor cell adherence and implantation on injured urothelial surfaces. *J Urol*, **138**: 182, 1987

76. Boyd, P. J., Burnand, K. G.: Site of bladder-tumour recurrence. *Lancet*, **2**: 1290, 1974

77. Pode, D., Alon, Y., Horowitz, A. T. et al.: The mechanism of human bladder tumor implantation in an in vitro model. *J Urol*, **136**: 482, 1986

78. Van Every, M. J., Sago, A. L., Ehler, W. J. et al.: Sucralfate inhibition of tumor cell implantation in the murine urinary bladder. *J Urol*, **140**: 188, 1988

79. Bulbul, M. A., Chin, J. L., Huben, R. P. et al.: The effect of nitrofurantoin on bladder tumor cell lines: in vitro growth and implantation in the cauterized mouse bladder. *J Urol*, **134**: 1231, 1985

80. See, W. A., Crist, S. A., Boileau, M. A. et al.: Single-dose preoperative systemic cyclophosphamide for the prevention of bladder tumor implantation in F344 rats. *Cancer Res*, **51**: 1373, 1991

81. Kemberling, J. K., Hampton, J. A., Keck, R. W. et al.: Inhibition of bladder tumor growth by the green tea derivative epigallocatechin-3-gallate. *J Urol*, **170**: 773, 2003
82. Brocks, C. P., Buttner, H., Bohle, A.: Inhibition of tumor implantation by intravesical gemcitabine in a murine model of superficial bladder cancer. *J Urol*, **174**: 1115, 2005
83. Kaasinen, E., Rintala, E., Hellstrom, P. et al.: Factors explaining recurrence in patients undergoing chemoimmunotherapy regimens for frequently recurring superficial bladder carcinoma. *Eur Urol*, **42**: 167, 2002
84. Lamm, D. L., Griffith, J. G.: Intravesical therapy: does it affect the natural history of superficial bladder cancer? *Semin Urol*, **10**: 39, 1992
85. Huncharek, M., McGarry, R., Kupelnick, B.: Impact of intravesical chemotherapy on recurrence rate of recurrent superficial transitional cell carcinoma of the bladder: results of a meta-analysis. *Anticancer Res*, **21**: 765, 2001
86. Oosterlinck, W., Kurth, K. H., Schroder, F. et al.: A prospective European Organization for Research and Treatment of Cancer Genitourinary Group randomized trial comparing transurethral resection followed by a single intravesical instillation of epirubicin or water in single stage Ta, T1 papillary carcinoma of the bladder. *J Urol*, **149**: 749, 1993
87. Tolley, D. A., Parmar, M. K., Grigor, K. M. et al.: The effect of intravesical mitomycin C on recurrence of newly diagnosed superficial bladder cancer: a further report with 7 years of follow up. *J Urol*, **155**: 1233, 1996
88. Patard, J. J., Saint, F., Velotti, F. et al.: Immune response following intravesical bacillus Calmette-Guerin instillations in superficial bladder cancer: a review. *Urol Res*, **26**: 155, 1998
89. Herr, H. W., Schwalb, D. M., Zhang, Z. F. et al.: Intravesical bacillus Calmette-Guerin therapy prevents tumor progression and death from superficial bladder cancer: ten-year follow-up of a prospective randomized trial. *J Clin Oncol*, **13**: 1404, 1995
90. Lamm, D. L., Thor, D. E., Stogdill, V. D. et al.: Bladder cancer immunotherapy. *J Urol*, **128**: 931, 1982
91. De Kernion JB, H. M., Lindner A et al.: The management of superficial bladders tumors and carcinoma in situ with intravesical bacilluls Calmette-Guerin. *J Urol*, **133**: 598, 1985
92. Lamm, D. L., Thor, D. E., Harris, S. C. et al.: Bacillus Calmette-Guerin immunotherapy of superficial bladder cancer. *J Urol*, **124**: 38, 1980
93. Lamm, D. L., Blumenstein, B. A., Crawford, E. D. et al.: A randomized trial of

intravesical doxorubicin and immunotherapy with bacille Calmette-Guerin for transitional-cell carcinoma of the bladder. *N Engl J Med*, **325**: 1205, 1991

94. Lamm, D. L., Blumenstein, B. A., Crissman, J. D. et al.: Maintenance bacillus Calmette-Guerin immunotherapy for recurrent TA, T1 and carcinoma in situ transitional cell carcinoma of the bladder: a randomized Southwest Oncology Group Study. *J Urol*, **163**: 1124, 2000

95. Martinez-Pineiro, J. A., Flores, N., Isorna, S. et al.: Long-term follow-up of a randomized prospective trial comparing a standard 81 mg dose of intravesical bacille Calmette-Guerin with a reduced dose of 27 mg in superficial bladder cancer. *BJU Int*, **89**: 671, 2002

96. Malmstrom, P. U.: A randomized comparative dose-ranging study of interferon-alpha and mitomycin-C as an internal control in primary or recurrent superficial transitional cell carcinoma of the bladder. *BJU Int*, **89**: 681, 2002

97. Mohanty, N. K., Malhotra, V., Nayak, R. L. et al.: Combined low-dose intravesical immunotherapy (BCG + interferon alpha-2b) in the management of superficial transitional cell carcinoma of the urinary bladder: a five-year follow-up. *J Chemother*, **14**: 194, 2002

98. Kamuhabwa, A. R., Huygens, A., Roskams, T. et al.: Enhancing the photodynamic effect of hypericin in human bladder transitional cell carcinoma spheroids by the use of the oxygen carrier, perfluorodecalin. *Int J Oncol*, **28**: 775, 2006

99. Kamuhabwa, A. R., Agostinis, P., D'Hallewin, M. A. et al.: Photodynamic activity of hypericin in human urinary bladder carcinoma cells. *Anticancer Res*, **20**: 2579, 2000

100. Ahlering, T. E., Dubeau, L., Jones, P. A.: A new in vivo model to study invasion and metastasis of human bladder carcinoma. *Cancer Res*, **47**: 6660, 1987

101. Shulok, J. R., Klaunig, J. E., Selman, S. H. et al.: Cellular effects of hematoporphyrin derivative photodynamic therapy on normal and neoplastic rat bladder cells. *Am J Pathol*, **122**: 277, 1986

102. Klaunig, J. E., Selman, S. H., Shulok, J. R. et al.: Morphologic studies of bladder tumors treated with hematoporphyrin derivative photochemotherapy. *Am J Pathol*, **119**: 236, 1985

103. Cosserat-Gerardin, I., Bezdetnaya, L., Notter, D. et al.: Biosynthesis and photodynamic efficacy of protoporphyrin IX (PpIX) generated by 5-aminolevulinic acid (ALA) or its hexylester (hALA) in rat bladder carcinoma cells. *J Photochem Photobiol B*, **59**: 72, 2000

104. Reese, D. H., Friedman, R. D., Smith, J. M. et al.: Organ culture of normal and carcinogen-treated rat bladder. *Cancer Res*, **36**: 2525, 1976

-
105. Lyman, C. A., Navarro, E., Garrett, K. F. et al.: Adherence of *Candida albicans* to bladder mucosa: development and application of a tissue explant assay. *Mycoses*, **42**: 255, 1999
106. Crook, T. J., Hall, I. S., Solomon, L. Z. et al.: A model of superficial bladder cancer using fluorescent tumour cells in an organ-culture system. *BJU Int*, **86**: 886, 2000
107. Lyng, F. M., de Feijter-Rupp, H. L., Hayashi, T. et al.: Effect of a tobacco-related nitrosamine on intercellular communication in human urothelial cells: a possible factor in smoking-related bladder carcinogenesis. *Oncol Res*, **8**: 371, 1996
108. Marti, A., Lange, N., van den Bergh, H. et al.: Optimisation of the formation and distribution of protoporphyrin IX in the urothelium: an in vitro approach. *J Urol*, **162**: 546, 1999
109. Russell, P. J., Raghavan, D., Philips, J. et al.: Applications of the xenograft as a model of invasive transitional cell carcinoma of the bladder. *Prog Clin Biol Res*, **260**: 167, 1988
110. Oshinsky, G. S., Chen, Y., Jarrett, T. et al.: A model of bladder tumor xenografts in the nude rat. *J Urol*, **154**: 1925, 1995
111. Cohen, S. M., Yang, J. P., Jacobs, J. B. et al.: Transplantation and cell culture of rat urinary bladder carcinoma. *Invest Urol*, **19**: 136, 1981
112. Boorman, G. A., Hollander, C. F.: High incidence of spontaneous urinary bladder and ureter tumors in the brown Norway rat. *J Natl Cancer Inst*, **52**: 1005, 1974
113. Boorman, G. A.: Animal model of human disease: carcinoma of the ureter and urinary bladder. *Am J Pathol*, **88**: 251, 1977
114. Deerberg, F., Rehm, S., Jostmeyer, H. H.: Spontaneous urinary bladder tumors in DA/Han rats: a feasible model of human bladder cancer. *J Natl Cancer Inst*, **75**: 1113, 1985
115. Herman, C. J., Vegt, P. D., Debruyne, F. M. et al.: Squamous and transitional elements in rat bladder carcinomas induced by N-butyl-N-4-hydroxybutyl-nitrosamine (BBN). A study of cytokeratin expression. *Am J Pathol*, **120**: 419, 1985
116. Oyasu, R., Iwasaki, T., Matsumoto, M. et al.: Induction of tumors in heterotopic bladder by topical application of N-methyl-N-nitrosourea and N-butyl-N-(3-carboxypropyl)nitrosamine. *Cancer Res*, **38**: 3019, 1978
117. Erturk, E., Cohen, S. M., Bryan, G. T.: Urinary bladder carcinogenicity of N-[4-(5-nitro-2-furyl)-2-thiazolyl] formamide in female Swiss mice. *Cancer Res*, **30**: 1309, 1970
118. Erturk, E., Cohen, S. M., Price, J. M. et al.: Pathogenesis, histology, and

transplantability of urinary bladder carcinomas induced in albino rats by oral administration of N-(4-(5-nitro-2-furyl)-2-thiazolyl)formamide. *Cancer Res*, **29**: 2219, 1969

119. Erturk, E., Price, J. M., Morris, J. E. et al.: The production of carcinoma of the urinary bladder in rats by feeding N-[3-(5-nitro-2-furyl)-2-thiazolyl]formamide. *Cancer Res*, **27**: 1998, 1967

120. Hicks, R. M., Wakefield, J. S.: Rapid induction of bladder cancer in rats with N-methyl-N-nitrosourea. I. Histology. *Chem Biol Interact*, **5**: 139, 1972

121. Druckrey, H., Preussmann, R., Ivankovic, S. et al.: [Selective Induction of Bladder Cancer in Rats by Dibutyl- and N-Butyl-N-Butanol(4)-Nitrosamine.]. *Z Krebsforsch*, **66**: 280, 1964

122. Wakefield, J. S., Hicks, R. M.: Bladder cancer and N-methyl-N-nitrosourea. II. Sub-cellular changes associated with a single noncarcinogenic dose of MNU. *Chem Biol Interact*, **7**: 165, 1973

123. Soloway, M. S., Nissenkorn, I., McCallum, L.: Urothelial susceptibility to tumor cell implantation: comparison of cauterization with N-methyl-N-nitrosourea. *Urology*, **21**: 159, 1983

124. Erturk, E., Atassi, S. A., Yoshida, O. et al.: Comparative urinary and gallbladder carcinogenicity of N-(4-(5-nitro-2-furyl)-2-thiazolyl)formamide and N-(4-(5-nitro-2-furyl)-2-thiazolyl)acetamide in the dog. *J Natl Cancer Inst*, **45**: 535, 1970

125. Harzmann, R., Gericke, D., Bichler, K. H. et al.: A transplantable tumor of the urinary bladder in rabbits. *Invest Urol*, **17**: 181, 1979

126. Ibrahiem, E. H., Nigam, V. N., Brailovsky, C. A. et al.: Orthotopic implantation of primary N-[4-(5-Nitro-2-furyl)-2-thiazolyl]formamide-induced bladder cancer in bladder submucosa: an animal model for bladder cancer study. *Cancer Res*, **43**: 617, 1983

127. Jiang, F., Zhou, X. M.: A model of orthotopic murine bladder (MBT-2) tumor implants. *Urol Res*, **25**: 179, 1997

128. Gunther, J. H., Jurczok, A., Wulf, T. et al.: Optimizing syngeneic orthotopic murine bladder cancer (MB49). *Cancer Res*, **59**: 2834, 1999

129. Bisson, J. F., Parache, R. M., Droulle, P. et al.: A new method of implanting orthotopic rat bladder tumor for experimental therapies. *Int J Cancer*, **102**: 280, 2002

130. Chin, J., Kadhim, S., Garcia, B. et al.: Magnetic resonance imaging for detecting and treatment monitoring of orthotopic murine bladder tumor implants. *J Urol*, **145**: 1297, 1991

131. Chin, J. L., Kadhim, S. A., Batislam, E. et al.: Mycobacterium cell wall: an

- alternative to intravesical bacillus Calmette Guerin (BCG) therapy in orthotopic murine bladder cancer. *J Urol*, **156**: 1189, 1996
132. Xiao, Z., McCallum, T. J., Brown, K. M. et al.: Characterization of a novel transplantable orthotopic rat bladder transitional cell tumour model. *Br J Cancer*, **81**: 638, 1999
133. Dougherty, T. J.: Photodynamic therapy. *Clin Chest Med*, **6**: 219, 1985
134. O., R.: Untersuchungen über die wirkung fuorescienrender stoffe auf infusorien. *Z Biol*, **39**: 16, 1900
135. von Tappeiner, H. a. L. J.: Über die wirkung der photodynamischen (fluorescierenden) stoffe auf protozoen und enzyme. *Disch Arch Klin Med*, **39**: 427, 1904
136. Lipson, R. L., Baldes, E. J.: The photodynamic properties of a particular hematoporphyrin derivative. *Arch Dermatol*, **82**: 508, 1960
137. Diamond, I., Granelli, S. G., McDonagh, A. F. et al.: Photodynamic therapy of malignant tumours. *Lancet*, **2**: 1175, 1972
138. Dougherty, T. J.: Activated dyes as antitumor agents. *J Natl Cancer Inst*, **52**: 1333, 1974
139. Kelly, J. F., Snell, M. E., Berenbaum, M. C.: Photodynamic destruction of human bladder carcinoma. *Br J Cancer*, **31**: 237, 1975
140. Dougherty, T. J., Kaufman, J. E., Goldfarb, A. et al.: Photoradiation therapy for the treatment of malignant tumors. *Cancer Res*, **38**: 2628, 1978
141. JR, L.: Introduction to Fluorescence. Principles of Fluorescence Spectroscopy. New York, Kluwer Academic Plenum Publishers. , 1998
142. Foote, C. S.: Definition of type I and type II photosensitized oxidation. *Photochem Photobiol*, **54**: 659, 1991
143. Fuchs, J., Thiele, J.: The role of oxygen in cutaneous photodynamic therapy. *Free Radic Biol Med*, **24**: 835, 1998
144. Ochsner, M.: Photophysical and photobiological processes in the photodynamic therapy of tumours. *J Photochem Photobiol B*, **39**: 1, 1997
145. R, B.: Photodynamic therapy in historical perspective. *Rev Contemp Pharmacother*, 1999
146. Dougherty, T. J., Marcus, S. L.: Photodynamic therapy. *Eur J Cancer*, **28A**: 1734, 1992
147. Shackley, D. C., Whitehurst, C., Moore, J. V. et al.: Light penetration in

- bladder tissue: implications for the intravesical photodynamic therapy of bladder tumours. *BJU Int*, **86**: 638, 2000
148. Bonnett, R., Berenbaum, M.: Porphyrins as photosensitizers. *Ciba Found Symp*, **146**: 40, 1989
149. Allison RR, D. G., Cuenca R, Hu XH, Childs CJ, Sibata CH: Photosensitizers in clinical PDT Photodiagnosis and Photodynamic Therapy 27, 2004
150. Albert, A.: Chemical aspects of selective toxicity. *Nature*, **182**: 421, 1958
151. Ajioka, R. S., Phillips, J. D., Kushner, J. P.: Biosynthesis of heme in mammals. *Biochim Biophys Acta*, **1763**: 723, 2006
152. Kennedy, J. C., Pottier, R. H., Pross, D. C.: Photodynamic therapy with endogenous protoporphyrin IX: basic principles and present clinical experience. *J Photochem Photobiol B*, **6**: 143, 1990
153. Collaud, S., Juzeniene, A., Moan, J. et al.: On the selectivity of 5-aminolevulinic acid-induced protoporphyrin IX formation. *Curr Med Chem Anticancer Agents*, **4**: 301, 2004
154. Redmond, R. W., Gamlin, J. N.: A compilation of singlet oxygen yields from biologically relevant molecules. *Photochem Photobiol*, **70**: 391, 1999
155. Natarajan P, R. C.: Studies on interpolymer self-organisation behaviour of protoporphyrin IX bound poly(carboxylic acid)s with complimentary polymers by means of fluorescence techniques. *European Polymer Journal*, **40** 2291–2303, 2004
156. Webber, J., Kessel, D., Fromm, D.: Plasma levels of protoporphyrin IX in humans after oral administration of 5-aminolevulinic acid. *J Photochem Photobiol B*, **37**: 151, 1997
157. Waidelich, R., Hofstetter, A., Stepp, H. et al.: Early clinical experience with 5-aminolevulinic acid for the photodynamic therapy of upper tract urothelial tumors. *J Urol*, **159**: 401, 1998
158. Waidelich, R., Stepp, H., Baumgartner, R. et al.: Clinical experience with 5-aminolevulinic acid and photodynamic therapy for refractory superficial bladder cancer. *J Urol*, **165**: 1904, 2001
159. Casas, A., Batlle, A.: Aminolevulinic acid derivatives and liposome delivery as strategies for improving 5-aminolevulinic acid-mediated photodynamic therapy. *Curr Med Chem*, **13**: 1157, 2006
160. Battah, S., Balaratnam, S., Casas, A. et al.: Macromolecular delivery of 5-aminolaevulinic acid for photodynamic therapy using dendrimer conjugates. *Mol Cancer Ther*, **6**: 876, 2007
161. Ponka, P.: Cell biology of heme. *Am J Med Sci*, **318**: 241, 1999

162. Furre, I. E., Shahzidi, S., Luksiene, Z. et al.: Targeting PBR by hexaminolevulinate-mediated photodynamic therapy induces apoptosis through translocation of apoptosis-inducing factor in human leukemia cells. *Cancer Res*, **65**: 11051, 2005
163. Kondo, M., Hirota, N., Takaoka, T. et al.: Heme-biosynthetic enzyme activities and porphyrin accumulation in normal liver and hepatoma cell lines of rat. *Cell Biol Toxicol*, **9**: 95, 1993
164. Ohgari, Y., Nakayasu, Y., Kitajima, S. et al.: Mechanisms involved in delta-aminolevulinic acid (ALA)-induced photosensitivity of tumor cells: relation of ferrochelatase and uptake of ALA to the accumulation of protoporphyrin. *Biochem Pharmacol*, **71**: 42, 2005
165. Scholnick, P. L., Hammaker, L. E., Marver, H. S.: Souble -aminolevulinic acid synthetase of rat liver. I. Some properties of the partially purified enzyme. *J Biol Chem*, **247**: 4126, 1972
166. Nakakuki, M., Yamauchi, K., Hayashi, N. et al.: Purification and some properties of delta-aminolevulinic acid synthase from the rat liver cytosol fraction and immunochemical identity of the cytosolic enzyme and the mitochondrial enzyme. *J Biol Chem*, **255**: 1738, 1980
167. Anderson, P. M., Desnick, R. J.: Purification and properties of delta-aminolevulinic acid dehydratase from human erythrocytes. *J Biol Chem*, **254**: 6924, 1979
168. Frydman, R. B., Feinstein, G.: Studies on porphobilinogen deaminase and uroporphyrinogen 3 cosynthase from human erythrocytes. *Biochim Biophys Acta*, **350**: 358, 1974
169. Tsai, S. F., Bishop, D. F., Desnick, R. J.: Purification and properties of uroporphyrinogen III synthase from human erythrocytes. *J Biol Chem*, **262**: 1268, 1987
170. Roberts, A. G., Elder, G. H.: Purification and properties of uroporphyrinogen decarboxylase from human erythrocytes. *Methods Enzymol*, **281**: 349, 1997
171. Lim, C. K., Li, F., Peters, T. J.: High-performance liquid chromatography of uroporphyrinogen and coproporphyrinogen isomers with amperometric detection. *Biochem J*, **234**: 629, 1986
172. del Batlle, A. M., Benson, A., Rimington, C.: Purification and properties of coproporphyrinogenase. *Biochem J*, **97**: 731, 1965
173. Camadro, J. M., Abraham, N. G., Levere, R. D.: Kinetic properties of the membrane-bound human liver mitochondrial protoporphyrinogen oxidase. *Arch Biochem Biophys*, **242**: 206, 1985
174. Okuda, M., Kohno, H., Furukawa, T. et al.: Overexpression in *Escherichia coli*,

and one-step purification of the human recombinant ferrochelatase. *Biochim Biophys Acta*, **1200**: 123, 1994

175. El Khatib, S., Didelon, J., Leroux, A. et al.: Kinetics, biodistribution and therapeutic efficacy of hexylester 5-aminolevulinic acid induced photodynamic therapy in an orthotopic rat bladder tumor model. *J Urol*, **172**: 2013, 2004

176. Inuma, S., Bachor, R., Flotte, T. et al.: Biodistribution and phototoxicity of 5-aminolevulinic acid-induced PpIX in an orthotopic rat bladder tumor model. *J Urol*, **153**: 802, 1995

177. Stocker, S., Knuchel, R., Sroka, R. et al.: Wavelength dependent photodynamic effects on chemically induced rat bladder tumors following intravesical instillation of 5-aminolevulinic acid. *J Urol*, **157**: 357, 1997

178. Gronlund-Pakkanen, S., Wahlfors, J., Talja, M. et al.: The effect of photodynamic therapy on rat urinary bladder with orthotopic urothelial carcinoma. *BJU Int*, **92**: 125, 2003

179. Xiao, Z., Brown, K., Tulip, J. et al.: Whole bladder photodynamic therapy for orthotopic superficial bladder cancer in rats: a study of intravenous and intravesical administration of photosensitizers. *J Urol*, **169**: 352, 2003

180. Berger, A. P., Steiner, H., Stenzl, A. et al.: Photodynamic therapy with intravesical instillation of 5-aminolevulinic acid for patients with recurrent superficial bladder cancer: a single-center study. *Urology*, **61**: 338, 2003

181. Waidelich, R., Beyer, W., Knuchel, R. et al.: Whole bladder photodynamic therapy with 5-aminolevulinic acid using a white light source. *Urology*, **61**: 332, 2003

182. Yann, B.: Synthèse de dérivés de l'acide 5-aminolévulinique, capable de cibler des cellules spécifiques, en vue de leur utilisation en thérapie photodynamique. Thèse présentée à la faculté de Sciences de l'Université de Neuchâtel, Septembre 2002

183. Profio, A. E., Doiron, D. R.: Dosimetry considerations in phototherapy. *Med Phys*, **8**: 190, 1981

184. D'Hallewin, M. A., Baert, L., Marijnissen, J. P. et al.: Whole bladder wall photodynamic therapy with in situ light dosimetry for carcinoma in situ of the bladder. *J Urol*, **148**: 1152, 1992

185. Marijnissen, J. P., Star, W. M., in 't Zandt, H. J. et al.: In situ light dosimetry during whole bladder wall photodynamic therapy: clinical results and experimental verification. *Phys Med Biol*, **38**: 567, 1993

186. D'Hallewin, M. A., Baert, L.: Long-term results of whole bladder wall photodynamic therapy for carcinoma in situ of the bladder. *Urology*, **45**: 763, 1995

187. Moan, J.: Effect of bleaching of porphyrin sensitizers during photodynamic therapy. *Cancer Lett*, **33**: 45, 1986

188. Boere, I. A., Robinson, D. J., de Bruijn, H. S. et al.: Protoporphyrin IX fluorescence photobleaching and the response of rat Barrett's esophagus following 5-aminolevulinic acid photodynamic therapy. *Photochem Photobiol*, **82**: 1638, 2006
189. Zeng, H., Korbelik, M., McLean, D. I. et al.: Monitoring photoproduct formation and photobleaching by fluorescence spectroscopy has the potential to improve PDT dosimetry with a verteporfin-like photosensitizer. *Photochem Photobiol*, **75**: 398, 2002
190. Martinez, B. R. a. G.: Photobleaching of sensitizers used in photodynamic therapy. *Tetrahedron*, 2001
191. Sandberg, S., Brun, A.: Light-induced protoporphyrin release from erythrocytes in erythropoietic protoporphyria. *J Clin Invest*, **70**: 693, 1982
192. Rotomskiene, J., Kapociute, R., Rotomskis, R. et al.: Light-induced transformations of hematoporphyrin diacetate and hematoporphyrin. *J Photochem Photobiol B*, **2**: 373, 1988
193. Rotomskis R, S. G., Bagdonas S: Phototransformations of sensitizers 1. Significance of the nature of the sensitizer in the photobleaching process and photoproduct formation in aqueous solution. *J Photochem Photobiol B*, **39**: 167, 1997
194. Rotomskis R, S. G., Bagdonas S: Phototransformations of sensitizers 2. Photoproducts formed in aqueous solutions of porphyrins. *J Photochem Photobiol B*, **39**: 172, 1997
195. Cox G, K. M., Whitten DG: Self-Sensitized Photooxidation of Protoporphyrin IX. Derivatives in Aqueous Solutions: Products and mechanistic studies. *J Am Chem Soc*, **104**: 6930, 1982
196. Spikes, J. D.: Quantum yields and kinetics of the photobleaching of hematoporphyrin, Photofrin II, tetra(4-sulfonatophenyl)-porphine and uroporphyrin. *Photochem Photobiol*, **55**: 797, 1992
197. Weishaupt, K. R., Gomer, C. J., Dougherty, T. J.: Identification of singlet oxygen as the cytotoxic agent in photoinactivation of a murine tumor. *Cancer Res*, **36**: 2326, 1976
198. Brancalion, L., Magennis, S. W., Samuel, I. D. et al.: Characterization of the photoproducts of protoporphyrin IX bound to human serum albumin and immunoglobulin G. *Biophys Chem*, **109**: 351, 2004
199. Moan J, W. A., Rimington C: Photomodification of porphyrins in biological systems. *NATO ASI Series*, **15**: 407, 1988
200. Dysart, J. S., Singh, G., Patterson, M. S.: Calculation of singlet oxygen dose from photosensitizer fluorescence and photobleaching during mTHPC photodynamic therapy of MLL cells. *Photochem Photobiol*, **81**: 196, 2005

201. Dysart, J. S., Patterson, M. S.: Characterization of Photofrin photobleaching for singlet oxygen dose estimation during photodynamic therapy of MLL cells in vitro. *Phys Med Biol*, **50**: 2597, 2005
202. Bagdonas, S., Ma, L. W., Iani, V. et al.: Phototransformations of 5-aminolevulinic acid-induced protoporphyrin IX in vitro: a spectroscopic study. *Photochem Photobiol*, **72**: 186, 2000
203. Dysart, J. S., Patterson, M. S.: Photobleaching kinetics, photoproduct formation, and dose estimation during ALA induced PpIX PDT of MLL cells under well oxygenated and hypoxic conditions. *Photochem Photobiol Sci*, **5**: 73, 2006
204. Juzenas, P., Sharfaei, S., Moan, J. et al.: Protoporphyrin IX fluorescence kinetics in UV-induced tumours and normal skin of hairless mice after topical application of 5-aminolevulinic acid methyl ester. *J Photochem Photobiol B*, **67**: 11, 2002
205. Robinson, D. J., de Bruijn, H. S., van der Veen, N. et al.: Fluorescence photobleaching of ALA-induced protoporphyrin IX during photodynamic therapy of normal hairless mouse skin: the effect of light dose and irradiance and the resulting biological effect. *Photochem Photobiol*, **67**: 140, 1998
206. Bezdetnaya, L., Zeghari, N., Belitchenko, I. et al.: Spectroscopic and biological testing of photobleaching of porphyrins in solutions. *Photochem Photobiol*, **64**: 382, 1996
207. Schneckenburger, H., Ruck, A., Bartos, B. et al.: Intracellular distribution of photosensitizing porphyrins measured by video-enhanced fluorescence microscopy. *J Photochem Photobiol B*, **2**: 355, 1988
208. Finlay, J. C., Conover, D. L., Hull, E. L. et al.: Porphyrin bleaching and PDT-induced spectral changes are irradiance dependent in ALA-sensitized normal rat skin in vivo. *Photochem Photobiol*, **73**: 54, 2001
209. Theodossiou, T., MacRobert, A. J.: Comparison of the photodynamic effect of exogenous photoporphyrin and protoporphyrin IX on PAM 212 murine keratinocytes. *Photochem Photobiol*, **76**: 530, 2002
210. Kessel, D.: Relocalization of cationic porphyrins during photodynamic therapy. *Photochem Photobiol Sci*, **1**: 837, 2002
211. Rosenkranz, A. A., Jans, D. A., Sobolev, A. S.: Targeted intracellular delivery of photosensitizers to enhance photodynamic efficiency. *Immunol Cell Biol*, **78**: 452, 2000
212. Siboni, G., Weitman, H., Freeman, D. et al.: The correlation between hydrophilicity of hypericins and helianthrone: internalization mechanisms, subcellular distribution and photodynamic action in colon carcinoma cells. *Photochem Photobiol Sci*, **1**: 483, 2002

213. Berg, K., Madslie, K., Bommer, J. C. et al.: Light induced relocalization of sulfonated meso-tetraphenylporphyrins in NHIK 3025 cells and effects of dose fractionation. *Photochem Photobiol*, **53**: 203, 1991
214. Hsieh, Y. J., Wu, C. C., Chang, C. J. et al.: Subcellular localization of Photofrin determines the death phenotype of human epidermoid carcinoma A431 cells triggered by photodynamic therapy: when plasma membranes are the main targets. *J Cell Physiol*, **194**: 363, 2003
215. Fabris, C., Valduga, G., Miotto, G. et al.: Photosensitization with zinc (II) phthalocyanine as a switch in the decision between apoptosis and necrosis. *Cancer Res*, **61**: 7495, 2001
216. Moan, J., Berg, K.: The photodegradation of porphyrins in cells can be used to estimate the lifetime of singlet oxygen. *Photochem Photobiol*, **53**: 549, 1991
217. Kessel, D., Luo, Y., Deng, Y. et al.: The role of subcellular localization in initiation of apoptosis by photodynamic therapy. *Photochem Photobiol*, **65**: 422, 1997
218. Kessel, D., Luguya, R., Vicente, M. G.: Localization and photodynamic efficacy of two cationic porphyrins varying in charge distributions. *Photochem Photobiol*, **78**: 431, 2003
219. Kessel, D., Luo, Y.: Photodynamic therapy: a mitochondrial inducer of apoptosis. *Cell Death Differ*, **6**: 28, 1999
220. Chen, L. B.: Mitochondrial membrane potential in living cells. *Annu Rev Cell Biol*, **4**: 155, 1988
221. Wilson, B. C., Olivo, M., Singh, G.: Subcellular localization of Photofrin and aminolevulinic acid and photodynamic cross-resistance in vitro in radiation-induced fibrosarcoma cells sensitive or resistant to photofrin-mediated photodynamic therapy. *Photochem Photobiol*, **65**: 166, 1997
222. Ji, Z., Yang, G., Vasovic, V. et al.: Subcellular localization pattern of protoporphyrin IX is an important determinant for its photodynamic efficiency of human carcinoma and normal cell lines. *J Photochem Photobiol B*, **84**: 213, 2006
223. Moan, J., Berg, K., Kvam, E. et al.: Intracellular localization of photosensitizers. *Ciba Found Symp*, **146**: 95, 1989
224. Herd, M. E., Williams, G.: Scanning electron microscopy of normal, neoplastic and inflamed human bladder. *Histopathology*, **8**: 601, 1984
225. McGivan, J. D.: Rat hepatoma cells express novel transport systems for glutamine and glutamate in addition to those present in normal rat hepatocytes. *Biochem J*, **330** (Pt 1): 255, 1998
226. Dudeck, K. L., Dudenhausen, E. E., Chiles, T. C. et al.: Evidence for inherent

differences in the system A carrier from normal and transformed liver tissue. Differential inactivation and substrate protection in membrane vesicles and reconstituted proteoliposomes. *J Biol Chem*, **262**: 12565, 1987

227. Neumann, J., Brandsch, M.: Delta-aminolevulinic acid transport in cancer cells of the human extrahepatic biliary duct. *J Pharmacol Exp Ther*, **305**: 219, 2003

228. Doring, F., Walter, J., Will, J. et al.: Delta-aminolevulinic acid transport by intestinal and renal peptide transporters and its physiological and clinical implications. *J Clin Invest*, **101**: 2761, 1998

229. Rud, E., Gederaas, O., Hogset, A. et al.: 5-aminolevulinic acid, but not 5-aminolevulinic acid esters, is transported into adenocarcinoma cells by system BETA transporters. *Photochem Photobiol*, **71**: 640, 2000

230. Stefanadis, C., Chrysochoou, C., Markou, D. et al.: Increased temperature of malignant urinary bladder tumors in vivo: the application of a new method based on a catheter technique. *J Clin Oncol*, **19**: 676, 2001

231. Moan, J., Berg, K., Gadmar, O. B. et al.: The temperature dependence of protoporphyrin IX production in cells and tissues. *Photochem Photobiol*, **70**: 669, 1999

232. Shioi, Y., Nagamine, M., Kuroki, M. et al.: Purification by affinity chromatography and properties of uroporphyrinogen I synthetase from *Chlorella regularis*. *Biochim Biophys Acta*, **616**: 300, 1980

233. Dang, C. V., Semenza, G. L.: Oncogenic alterations of metabolism. *Trends Biochem Sci*, **24**: 68, 1999

234. Uehlinger, P., Zellweger, M., Wagnieres, G. et al.: 5-Aminolevulinic acid and its derivatives: physical chemical properties and protoporphyrin IX formation in cultured cells. *J Photochem Photobiol B*, **54**: 72, 2000

235. Lange, N., Vaucher, L., Marti, A. et al.: Routine experimental system for defining conditions used in photodynamic therapy and fluorescence photodetection of (non-) neoplastic epithelia. *J Biomed Opt*, **6**: 151, 2001

236. Gibson, S. L., Nguyen, M. L., Havens, J. J. et al.: Relationship of delta-aminolevulinic acid-induced protoporphyrin IX levels to mitochondrial content in neoplastic cells in vitro. *Biochem Biophys Res Commun*, **265**: 315, 1999

237. Gabeler, E. E., Sluiter, W., van Hillegersberg, R. et al.: Aminolaevulinic acid-induced protoporphyrin IX pharmacokinetics in central and peripheral arteries of the rat. *Photochem Photobiol*, **78**: 82, 2003

238. Gibson, S. L., Havens, J. J., Foster, T. H. et al.: Time-dependent intracellular accumulation of delta-aminolevulinic acid, induction of porphyrin synthesis and subsequent phototoxicity. *Photochem Photobiol*, **65**: 416, 1997

239. Navone, N. M., Polo, C. F., Frisardi, A. L. et al.: Heme biosynthesis in human breast cancer--mimetic "in vitro" studies and some heme enzymic activity levels. *Int J Biochem*, **22**: 1407, 1990
240. Hinnen, P., de Rooij, F. W., van Velthuysen, M. L. et al.: Biochemical basis of 5-aminolaevulinic acid-induced protoporphyrin IX accumulation: a study in patients with (pre)malignant lesions of the oesophagus. *Br J Cancer*, **78**: 679, 1998
241. Greenbaum, L., Gozlan, Y., Schwartz, D. et al.: Nuclear distribution of porphobilinogen deaminase (PBGD) in glioma cells: a regulatory role in cancer transformation? *Br J Cancer*, **86**: 1006, 2002
242. Hilf, R., Havens, J. J., Gibson, S. L.: Effect of delta-aminolevulinic acid on protoporphyrin IX accumulation in tumor cells transfected with plasmids containing porphobilinogen deaminase DNA. *Photochem Photobiol*, **70**: 334, 1999
243. Krieg, R. C., Fickweiler, S., Wolfbeis, O. S. et al.: Cell-type specific protoporphyrin IX metabolism in human bladder cancer in vitro. *Photochem Photobiol*, **72**: 226, 2000
244. Seidl, J., Rauch, J., Krieg, R. C. et al.: Optimization of differential photodynamic effectiveness between normal and tumor urothelial cells using 5-aminolevulinic acid-induced protoporphyrin IX as sensitizer. *Int J Cancer*, **92**: 671, 2001
245. Verma, A., Facchina, S. L., Hirsch, D. J. et al.: Photodynamic tumor therapy: mitochondrial benzodiazepine receptors as a therapeutic target. *Mol Med*, **4**: 40, 1998
246. Papadopoulos, V., Amri, H., Li, H. et al.: Structure, function and regulation of the mitochondrial peripheral-type benzodiazepine receptor. *Therapie*, **56**: 549, 2001
247. Taketani, S., Kohno, H., Okuda, M. et al.: Induction of peripheral-type benzodiazepine receptors during differentiation of mouse erythroleukemia cells. A possible involvement of these receptors in heme biosynthesis. *J Biol Chem*, **269**: 7527, 1994
248. Katz, Y., Eitan, A., Gavish, M.: Increase in peripheral benzodiazepine binding sites in colonic adenocarcinoma. *Oncology*, **47**: 139, 1990
249. Cornu, P., Benavides, J., Scatton, B. et al.: Increase in omega 3 (peripheral-type benzodiazepine) binding site densities in different types of human brain tumours. A quantitative autoradiography study. *Acta Neurochir (Wien)*, **119**: 146, 1992
250. Hardwick, M., Fertikh, D., Culty, M. et al.: Peripheral-type benzodiazepine receptor (PBR) in human breast cancer: correlation of breast cancer cell aggressive phenotype with PBR expression, nuclear localization, and PBR-mediated cell proliferation and nuclear transport of cholesterol. *Cancer Res*, **59**: 831, 1999
251. Katz, Y., Ben-Baruch, G., Kloog, Y. et al.: Increased density of peripheral

- benzodiazepine-binding sites in ovarian carcinomas as compared with benign ovarian tumours and normal ovaries. *Clin Sci (Lond)*, **78**: 155, 1990
252. Batra, S., Iosif, C. S.: Elevated concentrations of mitochondrial peripheral benzodiazepine receptors in ovarian tumors. *Int J Oncol*, **12**: 1295, 1998
253. Taketani, S., Kohno, H., Furukawa, T. et al.: Involvement of peripheral-type benzodiazepine receptors in the intracellular transport of heme and porphyrins. *J Biochem*, **117**: 875, 1995
254. Mesenholler, M., Matthews, E. K.: A key role for the mitochondrial benzodiazepine receptor in cellular photosensitisation with delta-aminolaevulinic acid. *Eur J Pharmacol*, **406**: 171, 2000
255. Curnow, A., Pye, A.: Biochemical manipulation via iron chelation to enhance porphyrin production from porphyrin precursors. *J Environ Pathol Toxicol Oncol*, **26**: 89, 2007
256. Choudry, K., Brooke, R. C., Farrar, W. et al.: The effect of an iron chelating agent on protoporphyrin IX levels and phototoxicity in topical 5-aminolaevulinic acid photodynamic therapy. *Br J Dermatol*, **149**: 124, 2003
257. Chang, S. C., MacRobert, A. J., Porter, J. B. et al.: The efficacy of an iron chelator (CP94) in increasing cellular protoporphyrin IX following intravesical 5-aminolaevulinic acid administration: an in vivo study. *J Photochem Photobiol B*, **38**: 114, 1997
258. Berg, K., Anholt, H., Bech, O. et al.: The influence of iron chelators on the accumulation of protoporphyrin IX in 5-aminolaevulinic acid-treated cells. *Br J Cancer*, **74**: 688, 1996
259. Stout, D. L., Becker, F. F.: Heme synthesis in normal mouse liver and mouse liver tumors. *Cancer Res*, **50**: 2337, 1990
260. Johnson, S.: Do mitochondria regulate cellular iron homeostasis through citric acid and haem production? Implications for cancer and other diseases. *Med Hypotheses*, **60**: 106, 2003
261. Rittenhouse-Diakun, K., Van Leengoed, H., Morgan, J. et al.: The role of transferrin receptor (CD71) in photodynamic therapy of activated and malignant lymphocytes using the heme precursor delta-aminolevulinic acid (ALA). *Photochem Photobiol*, **61**: 523, 1995
262. Pourzand, C., Reelfs, O., Kvam, E. et al.: The iron regulatory protein can determine the effectiveness of 5-aminolevulinic acid in inducing protoporphyrin IX in human primary skin fibroblasts. *J Invest Dermatol*, **112**: 419, 1999
263. Moan, J., Bech, O., Gaullier, J. M. et al.: Protoporphyrin IX accumulation in cells treated with 5-aminolevulinic acid: dependence on cell density, cell size and cell cycle. *Int J Cancer*, **75**: 134, 1998

264. Castano AP, D. T., Hamblin MR: Mechanisms in photodynamic therapy: part two-cellular signaling, cell metabolism and modes of cell death. *Photodiagnosis and Photodynamic Therapy*, **1**: 1, 2005
265. Foster, T. H., Primavera, M. C., Marder, V. J. et al.: Photosensitized release of von Willebrand factor from cultured human endothelial cells. *Cancer Res*, **51**: 3261, 1991
266. Fisher, A. M., Murphree, A. L., Gomer, C. J.: Clinical and preclinical photodynamic therapy. *Lasers Surg Med*, **17**: 2, 1995
267. Korbelik, M.: Induction of tumor immunity by photodynamic therapy. *J Clin Laser Med Surg*, **14**: 329, 1996
268. Fingar, V. H., Wieman, T. J., Wiehle, S. A. et al.: The role of microvascular damage in photodynamic therapy: the effect of treatment on vessel constriction, permeability, and leukocyte adhesion. *Cancer Res*, **52**: 4914, 1992
269. Chen, B., Pogue, B. W., Hoopes, P. J. et al.: Combining vascular and cellular targeting regimens enhances the efficacy of photodynamic therapy. *Int J Radiat Oncol Biol Phys*, **61**: 1216, 2005
270. Assuncao Guimaraes, C., Linden, R.: Programmed cell deaths. Apoptosis and alternative deathstyles. *Eur J Biochem*, **271**: 1638, 2004
271. Proskuryakov, S. Y., Konoplyannikov, A. G., Gabai, V. L.: Necrosis: a specific form of programmed cell death? *Exp Cell Res*, **283**: 1, 2003
272. Piette, J., Volanti, C., Vantieghem, A. et al.: Cell death and growth arrest in response to photodynamic therapy with membrane-bound photosensitizers. *Biochem Pharmacol*, **66**: 1651, 2003
273. Kriska, T., Korytowski, W., Girotti, A. W.: Role of mitochondrial cardiolipin peroxidation in apoptotic photokilling of 5-aminolevulinate-treated tumor cells. *Arch Biochem Biophys*, **433**: 435, 2005
274. Dellinger, M.: Apoptosis or necrosis following Photofrin photosensitization: influence of the incubation protocol. *Photochem Photobiol*, **64**: 182, 1996
275. Matroule, J. Y., Carthy, C. M., Granville, D. J. et al.: Mechanism of colon cancer cell apoptosis mediated by pyropheophorbide-a methylester photosensitization. *Oncogene*, **20**: 4070, 2001
276. Buytaert, E., Callewaert, G., Hendrickx, N. et al.: Role of endoplasmic reticulum depletion and multidomain proapoptotic BAX and BAK proteins in shaping cell death after hypericin-mediated photodynamic therapy. *Faseb J*, **20**: 756, 2006
277. Kessel, D.: Protection of Bcl-2 by salubrinal. dhkessel@med.wayne.edu. *Biochem Biophys Res Commun*, **346**: 1320, 2006

278. Xue, L. Y., Chiu, S. M., Azizuddin, K. et al.: The death of human cancer cells following photodynamic therapy: apoptosis competence is necessary for Bcl-2 protection but not for induction of autophagy. *Photochem Photobiol*, **83**: 1016, 2007
279. Kessel, D., Antolovich, M., Smith, K. M.: The role of the peripheral benzodiazepine receptor in the apoptotic response to photodynamic therapy. *Photochem Photobiol*, **74**: 346, 2001
280. Furre, I. E., Moller, M. T., Shahzidi, S. et al.: Involvement of both caspase-dependent and -independent pathways in apoptotic induction by hexaminolevulinate-mediated photodynamic therapy in human lymphoma cells. *Apoptosis*, **11**: 2031, 2006
281. Webber, J., Luo, Y., Crilly, R. et al.: An apoptotic response to photodynamic therapy with endogenous protoporphyrin in vivo. *J Photochem Photobiol B*, **35**: 209, 1996
282. Yamamoto, J., Yamamoto, S., Hirano, T. et al.: Monitoring of singlet oxygen is useful for predicting the photodynamic effects in the treatment for experimental glioma. *Clin Cancer Res*, **12**: 7132, 2006
283. Berrahmoune, S., Fotinos, N., Bezdetsnaya, L. et al.: Analysis of differential PDT effect in rat bladder tumor models according to concentrations of intravesical hexyl-aminolevulinate. *Photochem Photobiol Sci*, **7**: 1018, 2008
284. Saïd Moussaouia, C. C., David Briea and Ali Mohammad-Djafaric: Bayesian analysis of spectral mixture data using Markov Chain Monte Carlo Methods *Chemometrics and Intelligent Laboratory Systems* **81**: 137, 2006
285. Moussaoui, S. B., D.; Mohammad-Djafari, A.; Carteret, C.: Separation of Non-Negative Mixture of Non-Negative Sources Using a Bayesian Approach and MCMC Sampling. *Signal Processing, IEEE Transactions on*, **54**: 4133 2006
286. Boere, I. A., Robinson, D. J., de Bruijn, H. S. et al.: Monitoring in situ dosimetry and protoporphyrin IX fluorescence photobleaching in the normal rat esophagus during 5-aminolevulinic acid photodynamic therapy. *Photochem Photobiol*, **78**: 271, 2003
287. Iinuma, S., Schomacker, K. T., Wagnieres, G. et al.: In vivo fluence rate and fractionation effects on tumor response and photobleaching: photodynamic therapy with two photosensitizers in an orthotopic rat tumor model. *Cancer Res*, **59**: 6164, 1999
288. Juzenas, P., Iani, V., Bagdonas, S. et al.: Fluorescence spectroscopy of normal mouse skin exposed to 5-aminolaevulinic acid and red light. *J Photochem Photobiol B*, **61**: 78, 2001
289. Robinson, D. J., de Bruijn, H. S., van der Veen, N. et al.: Protoporphyrin IX fluorescence photobleaching during ALA-mediated photodynamic therapy of UVB-induced tumors in hairless mouse skin. *Photochem Photobiol*, **69**: 61, 1999

290. Nseyo, U. O.: Photodynamic therapy. *Urol Clin North Am*, **19**: 591, 1992
291. Peng, Q., Warloe, T., Berg, K. et al.: 5-Aminolevulinic acid-based photodynamic therapy. Clinical research and future challenges. *Cancer*, **79**: 2282, 1997
292. Steinbach, P., Weingandt, H., Baumgartner, R. et al.: Cellular fluorescence of the endogenous photosensitizer protoporphyrin IX following exposure to 5-aminolevulinic acid. *Photochem Photobiol*, **62**: 887, 1995
293. He, D., Behar, S., Nomura, N. et al.: The effect of ALA and radiation on porphyrin/heme biosynthesis in endothelial cells. *Photochem Photobiol*, **61**: 656, 1995
294. Greenbaum, L., Katcoff, D. J., Dou, H. et al.: A porphobilinogen deaminase (PBGD) Ran-binding protein interaction is implicated in nuclear trafficking of PBGD in differentiating glioma cells. *Oncogene*, **22**: 5221, 2003
295. Woodburn, K. W., Stylli, S., Hill, J. S. et al.: Evaluation of tumour and tissue distribution of porphyrins for use in photodynamic therapy. *Br J Cancer*, **65**: 321, 1992
296. Goff, B. A., Bachor, R., Kollias, N. et al.: Effects of photodynamic therapy with topical application of 5-aminolevulinic acid on normal skin of hairless guinea pigs. *J Photochem Photobiol B*, **15**: 239, 1992
297. El Khatib, S., Berrahmoune, S., Leroux, A. et al.: A novel orthotopic bladder tumor model with predictable localization of a solitary tumor. *Cancer Biol Ther*, **5**: 1327, 2006
298. Shapiro, A., Kelley, D. R., Oakley, D. M. et al.: Technical factors affecting the reproducibility of intravesical mouse bladder tumor implantation during therapy with Bacillus Calmette-Guerin. *Cancer Res*, **44**: 3051, 1984

[Partie 8]

ANNEXES

available at www.sciencedirect.comjournal homepage: www.elsevier.com/locate/pdpdt

REVIEW

Orthotopic animal models for oncologic photodynamic therapy and photodiagnosis

Marie-Ange D'Hallewin MD, PhD*, Saoussen Berrahmoune,
Lina Bezdetnaya, Henri-Pierre Lassalle, François Guillemin

Centre de Recherche en Automatique de Nancy CRAN, Nancy University, CNRS UMR 7039, Centre Alexis Vautrin, Avenue de Bourgogne, Vandoeuvre les Nancy 54511, France

Available online 5 November 2007

KEYWORDS

Animal model;
Orthotopic;
Photodynamic
therapy;
Cancer

Summary Photodynamic therapy is a complex treatment modality where a large array of factors can influence therapeutic outcome. Vascularization, vessel permeability, oxygenation and light distribution in the tissue as well as immune response play a key role in the photodynamic process. Each of these factors can be influenced by the choice of the animal model. It is therefore of the utmost importance to choose an appropriate model for pre-clinical oncologic PDT studies. Orthotopic tumor models present the closest resemblance to the clinical situation with regard to the elements involved in PDT. We present here a brief organ specific overview of the different orthotopic animal models that can be used for *in vivo* photodynamic therapy studies.

© 2007 Elsevier B.V. All rights reserved.

Contents

| | |
|--|-----|
| Introduction and general considerations..... | 231 |
| Materials and methods..... | 231 |
| Results..... | 232 |
| Urology..... | 232 |
| Bladder cancer..... | 232 |
| Prostate cancer..... | 232 |
| Gastroenterology..... | 232 |
| Oesophagus..... | 232 |
| Colon cancer..... | 232 |
| Liver metastases..... | 232 |
| Cholangiocarcinoma..... | 232 |
| Pulmonology..... | 233 |
| Otorhinolaryngology..... | 233 |

* Corresponding author at: Laboratoire de Recherche, Centre Alexis Vautrin, Avenue de Bourgogne, 54115 Vandoeuvre les Nancy, France. Tel.: +33 3 83 59 83 06; fax: +33 3 83 44 76 35.

E-mail address: m.dhallewin@nancy.fnclcc.fr (M.-A. D'Hallewin).

| | |
|--------------------------------------|-----|
| Orthotopic animal models | 231 |
| Gynecology..... | 233 |
| Ovary/peritoneal carcinomatosis..... | 233 |
| Cervix..... | 233 |
| Endometrium..... | 233 |
| Neurology..... | 233 |
| Orthopedics..... | 234 |
| Discussion and conclusion..... | 234 |
| References..... | 234 |

Introduction and general considerations

Photodynamic therapy (PDT) consists of the local or systemic administration of a photosensitizing compound followed by activation with light and consequent interaction with oxygen to induce the formation of reactive oxygen species that will induce destruction of the host tissue [1]. Although initially approved in oncology for palliative purposes, it gradually emerges as a valuable alternative for the treatment of superficial tumors [2]. Evaluation of PDT efficacy should be performed in systems that mimic as closely as possible the clinical situation. Multicell spheroids are therefore more appropriate study objects than monolayer cell cultures [3]. But since PDT outcome ultimately depends on a large number of parameters, optimization can only be achieved in an *in vivo* model.

Historically, animal testing was performed on mice bearing fast growing murine leukaemia's [4] and since an original report in 1969, there is a growing interest for transplanted human tumors in immunodeficient rodents [5]. With regard to the immunologic effector pathway attributed to PDT it is probably more appropriate to work with syngeneic tumors [6]. Various carcinogens have been proposed to induce tumors but this method is time consuming and the reproducibility is low. Implanted subcutaneous tumors offer an opportunity to develop tumors with a high predictability in a reasonably short time period with minimal labour intensity [7]. Those heterotopic models possess the advantage that the tumor is easily accessible *de visu* and growth as well as tumor response to treatment is easily monitored. Inversely, orthotopic implant models, although more faithfully mimicking the natural behavior of the disease, frequently are less accessible and monitoring has to be performed with endoscopy or conventional imaging methods. Surgical procedures to implant those tumors must be easy and reproducible with minimal surgical and anaesthetic risk factors as well as high take rates. Light distribution is another essential aspect in PDT and it strongly depends on scattering and absorption coefficients of the tissue and light delivery. Orthotopic models are thus better suited and the type of delivery device (frontal, cylindrical or spherical diffuser or interstitial fibers) must be whenever possible identical to the clinical devices.

The effect of the microenvironment, and thus of the implant site, has been shown to be very important for tumor take rates and susceptibility to chemotherapy [8,9]. Many human cell lines are especially susceptible to the host environment since they fail to grow subcutaneously in immunodeficient animals [10]. Chan et al. showed that the PDT sensitivity of different cell lines is altered when com-

paring *in vivo* and *in vitro* spheroids or monolayer culture studies [11] and Gibson et al. showed inversed PDT sensitivity between cell lines *in vivo* and *in vitro* [12]. Also tumor vascularization and consequently oxygenation and photosensitizer distribution differ according to the implantation site as was shown in the case of prostate tumors [13,14]. Orthotopic tumor growth can be the result of the injection of either tumor cells or solid tumor lumps in the target organ. Generally, tumor cells produce a higher tumor take than biopsies, [15] whereas solid implants have a more invasive and metastatic potential [16] and tend to develop central necrotic areas [17]. Tumor take rates can be enhanced by first growing them subcutaneously and even reach 100% if these ectopic tumors are passaged one or two times in monolayer cultures [8]. To obtain orthotopic epithelial tumor growth for tumors from an epithelial origin, a pre-treatment of the host tissue is frequently necessary. Addition of EDTA or HCl/NaOH will remove the original host epithelium and surfactant in order to allow implantation of transformed cells [8,18].

The choice of animal type depends on the research subject. For instance, biodistribution studies with mTHPC have shown that, Foscan® in the vascular compartment of mice is reduced by a factor 10 after 6 h [19] whereas Foscan levels in human plasma remain constant over the first 12 h. Syrian hamsters show a biodistribution pattern comparable to humans, albeit with reduced fluorescence [20]. Adverse events observed in clinical practice also will influence the type of animal to be studied. Strictures represent the most important side effect of oesophageal PDT with first generation photosensitizers due to deep tissue penetration. This phenomenon cannot be studied in rodents since increasing the PDT dose will result in lethal pulmonary damage and only pigs will develop strictures according to the light dose applied [21].

The choice of the animal model, with regard to the complexity of the parameters involved in PDT, can thus potentially influence PDT outcome. Most pre-clinical PDT studies are performed on subcutaneous growing tumors and literature data on orthotopic animal models for PDT are sparse. In this paper, we want to give an organ dependent overview on orthotopic animal models for oncologic PDT and photodiagnosis.

Materials and methods

We used Medline to systematically review the literature on animal models. Results were limited to studies published in English and skin or eye models were excluded. The following search terms were used: animal model, orthotopic,

PDT, fluorescence diagnosis, as well as each specific organ addressed in the present paper. Secondary hand searching was also carried out using relevant journal articles and reference lists, historical books, conference proceedings and theses in the area of PDT.

Results

Urology

Bladder cancer

Rats are preferred over mice due to their size and the better resemblance to human tumors and a syngeneic strain (AY27) was developed from spontaneously occurring tumors in Fisher rats [22,23]. Intraparietal bladder injections of tumor cells induce intramuscular tumors and are thus less suited for PDT evaluation, especially after intravesical sensitization [24,25]. The most frequently used model was described by Xiao and consists of intravesical tumor cells instillation after chemical abrasion of the urothelium [26]. Although tumors clearly are originating from the mucosa, various stages are present in the same animal and tumor load can greatly vary between animals. El Khatib et al. have developed a modified model with localization of a single tumor in the bladder fundus with predictable tumor volume and stage [18]. Most dosimetric studies been performed in healthy pigs, due to the size of the animals [27,28].

Prostate cancer

Only rats, dogs and humans do develop spontaneous tumors [29]. Most cell lines used are derived from the so-called Dunning model, originating from a spontaneous rat tumor in Copenhagen rats [30]. Variants are described according to androgen sensitivity and/or metastatic potential [31,32]. Orthotopic models are better suited for PDT with regard to vascularization, oxygenation and biodistribution of the photosensitizer [13]. Chen et al. have shown that orthotopic tumors have a higher vessel density with smaller but more permeative vessels as compared to subcutaneous implants, resulting in a more homogenous and intense photosensitizer fluorescence distribution in the tumor at long time intervals. Subcutaneous tumors were more hypoxic and the combination of all those factors resulted in a significantly better PDT response for orthotopic lesions at long light drug intervals. With regard to the size of this rat model, illumination is performed with a frontal diffuser [14] whereas interstitial illumination is advocated in clinical trials [33]. Therefore, dosimetric pre-clinical studies choose either dogs with spontaneous tumors or normal canine prostates that may have received external beam radiation therapy, to better mimic prostate cancer recurrence in men [34,35]. Observations can be made on light distribution within the prostate or PDT efficacy can be monitored with magnetic resonance imaging to visualise hemorrhagic necrosis, inflammation and subsequent fibrosis [36,37].

Gastroenterology

Oesophagus

Clinical protocols mostly involve high-grade dysplasia or early stage adenocarcinoma in Barrett's oesophagus with

primary intent to remove dysplasia or cancer and secondary aim to eliminate Barrett's mucosa [38]. Oesophagitis and subsequent Barrett's transformation can be observed in rats after oesophago-jejunostomy due to reflux and modification of the mucosa [39]. This model has been used to monitor PpIX biodistribution and photobleaching after amino levulinic acid (ALA) mediated PDT [40]. Unfortunately, this surgical technique is accompanied by high postoperative mortality rates, mostly due to anastomotic leakage. A side to side oesophago-gastro-jejunostomy shows less mortality, induces longer Barrett segments (10 vs. 2 mm) and frequent occurrence of adeno or squamous carcinoma (70 or 60%, respectively) [41]. Unfortunately, the animals do not develop oesophageal strictures, that are the main adverse event observed in clinical practice [21]. This is not particular to rodents but rather to the poor specificity of the photosensitizer and subsequent PDT-induced lung necrosis, since ionizing radiation can cause oesophageal strictures in rodents [42]. Orthotopic squamous carcinoma can also be inoculated by direct submucosal injection of tumor cells, but this model was never used for PDT studies [43]. A dosimetric study has been performed on healthy sheep, since they bear the closest resemble to humans in terms of histology (thickness and structure) [44].

Colon cancer

Colon cancer can be induced with a high tumor take by intrarectal administration of carcinogens in shrews [45]. Implant models consist in the subserosal injection of tumor cells or tumor tissue (with a higher metastatic potential) in rodents [46]. This implant model induces submucosal lesions and has been described for PDT treatments [47]. Woodhams et al. observed no significant differences in tumor response according to tumor implantation site at any given light drug interval as opposed to Chen et al. [13,47]. This can probably be attributed to the fact that illumination was performed interstitially as well for orthotopic as ectopic lesions, whereas frontal illumination in subcutaneous prostate grafts will result in a totally different light distribution of the tumor through the skin as opposed to direct frontal prostate illumination.

Liver metastases

Most commonly used models are obtained by intraportal or intrasplenic injection of tumor cells or spheroids [48,49]. Tumor load is inconsistent and subcapsular as well as deep intrahepatic lesions can be found and make this model less appropriate for PDT studies. To overcome this, tumor cells can be injected directly subcapsularly after prior whole body irradiation in Wistar rats [50]. With regard to PDT, it is also important to realize that the vascularization of the tumors differs with regard to their localization and that there is no systemic immune response after liver PDT [51,52].

Cholangiocarcinoma

Models have been described by subcutaneous injection or nitrosamines combined with bile duct ligation [53]. Syrian hamsters can be infected with parasites, that will induce liver cirrhosis and additional carcinogenic insult will stimulate the formation of cholangiocarcinoma [54]. PDT for cholangiocarcinoma has only been performed in humans.

Pulmonology

An orthotopic propagation model of bronchioalveolar carcinoma was first described by McLemore et al. [55]. After tracheotomy, either right or left bronchus is catheterised and a tumor cell suspension is injected into nude mice. Tumor take, invasive behavior and lymphatic spread vary according to the cell type used and the metastatic potential can be enhanced by prior ionizing radiation [56,57]. Tumor take can be enhanced by prior subcutaneous passage of the tumor, followed by one or two passages as monolayer cultures [8]. Invasion into the chest wall is best observed after percutaneous intrapleural injection [58].

None of these models have been used in PDT or diagnostic *in vivo* studies. Normal pigs have been used to compare percutaneous interstitial laser coagulation and PDT without major side effects in both treatment modalities [59]. Biodistribution studies were the results of fluorescence microscopy analysis of human patients after Foscan® injection or ALA-induced PpIX in rodents [60,61]. Mice were given a single intraperitoneal injection of urethane and developed hyperplasia 10 weeks later and tumor nodules at 22 weeks. Intraperitoneal ALA induced a 20-fold higher PpIX fluorescence in tumors as compared to normal tissue.

Most mesothelioma animal models are chemically induced although an orthotopic implant model was originally described by Kucharczuk et al. [62]. After thoracotomy, a syngeneic mesothelioma cell line is injected into the pleural cavity of Fisher rats. Krueger et al. have used this model to evaluate Foscan® PDT [63]. All animals developed solitary or multiple ipsilateral tumors, sometimes associated with contralateral disease and frequent invasion of mediastinum, diaphragm and lung. They compared intracavitary mTHPC mediated PDT after pneumonectomy with focal illumination. All animals in the former group died within 3 days due to massive pleural effusion, without damage of intrathoracic organs. An identical model was used for focal PDT without pneumonectomy, where Verteporphin® induced better necrosis as compared to mTHPC, without major side effects, irrespective of the drug used [64]. Healthy pigs were used in a study by Krueger et al. with a special illumination device consisting of a spherical diffuser inserted in an inflatable balloon [65]. mTHPC injection followed by pneumonectomy and illumination did not induce any PDT related adverse events and autopsy at 3 months did not reveal any abnormal pathological features except for one contralateral bronchopleural fistula. Photofrin® injection followed by focal illumination of pleura in normal dogs showed increasing damage (necrosis followed by fibrosis) in lung, myocardium and chest wall [66].

Otorhinolaryngology

The hamster-induced cheek pouch tumor model has been frequently used in PDT. The fact that biodistribution kinetics of photosensitizers are comparable in hamster and men is one of the main reasons [20]. Furthermore, it is an easy and reproducible model that consists in the local application of 9,10-dimethyl-1,2-benzanthracene (DMBA) three times per week for 16 weeks [67]. It is a relatively fast model since dysplasia, CIS and invasive squamous carcinoma arise at 7, 9 and

10–16 weeks, respectively [68]. It has been used in biodistribution studies of mTHPC, Tookad® or chlorin p6 [20,69,70]. PDT efficacy studies were tested in the same model with Tookad®, Photofrin® or Foscan® [71–73].

Implant models are the result of cells injected in either the tongue or the mouth floor [74–76]. The tongue model has been used to study the fluorescence intensity of ALA-induced PpIX according to its administration route [77] and highest fluorescence intensities were observed after oral administration whereas topical ALA induced the weakest fluorescence. PDT with a chlorin in an identical model showed highly selective necrosis, although some viable tumor cells remained at the tumor periphery 2 days after PDT [78].

Gynecology

Ovary/peritoneal carcinomatosis

An orthotopically grafted tumor has been described by injecting tumor cells in the bursa that envelops rodent ovaries [79] or by injection in the psoas in order to create neighbouring organ invasion and test PDT efficacy [80,81]. All animals developed bulky tumors and administration of pegylated mTHPC gave rise to a tumor to normal fluorescence ratio of 40 after 8 days and a substantial debulking effect could be obtained with PDT.

Intraperitoneal injection of cancer cells causes widespread carcinomatosis and has been used for diagnostic purposes [82] or for biodistribution studies of BPD MA and chlorin e6, as well as light dosimetric studies [83,84].

Cervix

An orthotopic cervix cancer model has been recently described by Hamada et al. [85]. The vaginal portion of the rodent cervix is too hard to allow direct intratumor injection and therefore tumor cells are injected in the anterior vaginal fornix. This model is less appropriate for diagnostic or PDT studies, which consequently are only performed in humans.

Endometrium

The use of PDT in order to obtain endometrial ablation has been proposed and feasibility studies were performed in healthy rabbits, monkeys or rats [86–89].

Neurology

An original orthotopic rat brain tumor model that consist in the transcranial subdural injection of tumor cells was described by Bjerkvig et al. [90] and has been used in most PDT studies. Specificity of different sensitizers was tested in rabbits and ALA and tin ethyl etiopurpurin appeared to create the least damage to healthy tissue [91]. ALA-induced fluorescence guided resection followed by a LED implant allows for repeated illumination or the so-called metronomic PDT [92]. Surgery followed by PDT does significantly reduce remaining infiltrating tumor cells [93]. Encapsulated and vascular targeted Photofrin® PDT significantly increases survival as compared to Photofrin® PDT [94].

Orthopedics

Bone metastases can be induced by intracardial tumor cell injection and bone metastases will develop ad random [95]. This model has been used to investigate neural damage in vertebral PDT [96]. The viability of tumor cells was reduced by 90% but paralysis occurred in 45% of the animals. Neurological symptoms were minimized with reduced light dose and enhanced light drug interval. Direct intramedullar tibial injection was chosen to evaluate Tookad® mediated PDT, with a 50% tumor cure at 3 months and histopathological aspects of fibrosis [97].

Discussion and conclusion

Through the use of animal models, adequate control of an experimental design is possible so that rigorous experiments can be performed to test a hypothesis. The choice of the animal model will depend on the research topic. Assessment of therapeutic efficacy and adverse events must be conducted in a model capable of developing identical features as those observed in humans (e.g. oesophageal strictures [21], bladder shrinking due to muscular necrosis and secondary fibrosis [98]). The choice of cell line is another important consideration. Immune reaction emerges as a key factor responsible for the development of tumor antigen-specific adaptive immune response that contributes to the eradication of PDT-treated cancers [6]. However, a significant limitation to the use of immunocompetent animal models is the lack of syngeneic strains. Human cell lines are very sensitive to the host microenvironment and tumor take rate as well as proliferation rate and histopathological differentiation vary greatly and are not necessarily comparable to tumor development in the clinical settings [10,99]. The choice of implant site is thus another crucial element that influences tumor growth as well as its response to treatment in general [9,10,12]. PDT is probably even more affected by this issue than other therapeutic modalities since vascularization, and thus photosensitizer distribution and oxygenation, are different according to the host organ [13,14]. Microenvironment will also govern PDT response with regard to the light distribution. Since light propagation is strongly dependent on absorption and scattering coefficient of the medium, the effective amount of photons that reach the target tissue will vary according to implantation site.

When pre-clinical testing is performed in order to initiate phases I–II clinical trials, the model must have the closest possible resemblance to humans. This implicates an immunocompetent animal, identical biodistribution of the photosensitizer, identical light delivery and orthotopic localization of the tumor. In case of mechanistic studies, the model used must be appropriate to answer the scientific question. Whatever the model chosen, scientists should be aware of the complexity of both the model as well as the parameters involved in PDT.

References

- [1] Henderson BW, Dougherty T. How does photodynamic therapy work? *Photochem Photobiol* 1992;55:145–57.
- [2] Triesscheijn M, Baas P, Schellens JH, Stewaert FA. Photodynamic therapy in oncology. *Oncologist* 2006;11:1034–44.
- [3] Madsen S, Sun CH, Tromberg BJ, Cristini V, De Magalhaes N, Hirschberg H. Multicell tumor spheroids in photodynamic therapy. *Lasers Surg Med* 2006;38:555–64.
- [4] Harrison P. Perspective on the history of tumor models. In: Teicher BA, editor. *Tumor models in cancer research*. Totowa: Humana Press Inc.; 2002. p. 3–19.
- [5] Rygaard J, Povlsen CO. Heterotransplantation of a human malignant tumour to "Nude" mice. *Acta Pathol Microbiol Scand* 1969;77:758–60.
- [6] Korbek M. PDT-associated host response and its role in the therapy outcome. *Lasers Surg Med* 2006;38:500–8.
- [7] Meyvisch C. Influence of implantation site on formation of metastases. *Cancer Metastasis Rev* 1983;2:295–306.
- [8] Kang Y, Omura M, Suzuki A, et al. Development of an orthotopic transplantation model in nude mice that simulates the clinical features of human lung cancer. *Cancer Sci* 2006;97:996–1001.
- [9] Teicher BA. Tumor models for efficacy determination. *Mol Cancer Ther* 2006;5:2435–43.
- [10] Stephenson R, Dinney CP, Gohji K, Ordonez NG, Killion JJ, Fidler IJ. The characterization of a newly identified, highly metastatic variety of Dunning R 3327 rat prostatic adenocarcinoma system: the MAT LyLu tumor. *Invest Urol* 1981;19:20–3.
- [11] Chan WS, West CM, Moore JV, Hart IR. Photocytotoxic efficacy of sulphonated species of aluminium phthalocyanine against cell monolayers, multicellular spheroids and in vivo tumours. *Br J Cancer* 1991;64:827–32.
- [12] Gibson SL, Foster TH, Feins RH, Raubertas RF, Fallon MA, Hilf R. Effects of photodynamic therapy on xenografts of human mesothelioma and rat mammary carcinoma in nude mice. *Br J Cancer* 1994;69:473–81.
- [13] Chen B, Pogue BW, Zhou X, et al. Effect of tumor host microenvironment on photodynamic therapy in a rat prostate tumor model. *Clin Cancer Res* 2005;11:720–7.
- [14] Chen B, Pogue BW, Hoopes PJ, Hasan T. Combining vascular and cellular targeting regimens enhances the efficacy of photodynamic therapy. *Int J Radiat Oncol Biol Phys* 2005;61:1216–26.
- [15] Giovannella BC, Yim SO, Stehlin JS, Williams Jr LJ. Development of invasive tumors in the "nude" mouse after injection of cultured human melanoma cells. *J Natl Cancer Inst* 1972;48:1531–3.
- [16] Wang X, An Z, Geller J, Hoffman RM. High-malignancy orthotopic nude mouse model of human prostate cancer LNCaP. *Prostate* 1999;39:182–6.
- [17] Pocard M, Tsukui H, Salmon RJ, Ditrillaux B, Poupon MF. Efficiency of orthotopic xenograft models for human colon cancers. *In vivo* 1996;10:463–9.
- [18] El Khatib S, Berrahmoune S, Leroux A, Bezdetsnaya L, Guillemin F, D'Hallewin MA. A novel orthotopic bladder tumor model with predictable localization of a solitary tumor. *Cancer Biol Ther* 2006;5:1327–31.
- [19] Triesscheijn M, Ruevekamp M, Out R, et al. The pharmacokinetic behavior of the photosensitizer meso-tetrahydroxyphenyl-chlorin in mice and men. *Cancer Chemother Pharmacol* 2007;60:113–22.
- [20] Glanzmann T, Forrer M, Blant A, et al. Pharmacokinetics and pharmacodynamics of tetra(*m*-hydroxyphenyl)chlorin in the hamster cheek pouch tumor model: comparison with clinical measurements. *J Photochem Photobiol B* 2000;57:22–32.
- [21] Perry Y, Epperly MW, Fernando HC, et al. Photodynamic therapy induced esophageal stricture—an animal model: from mouse to pig. *J Surg Res* 2005;123:67–74.
- [22] Cohen S, Yang JP, Jacobs JB, Arai M, Fukushima S, Friedell GH. Transplantation and cell culture of rat urinary bladder carcinoma. *Invest Urol* 1981;19:136–41.
- [23] Oyasu R. Epithelial tumours of the lower urinary tract in humans and rodents. *Food Chem Toxicol* 1995;33:747–55.

- [24] Ibrahim S, Nigam VN, Brailovsky CA, Madornas P, Elhilali M. Orthotopic implantation of primary *N*-[4-(5-nitro-2-furyl)-2-thiazolyl]formamide-induced bladder cancer in bladder submucosa: an animal model for bladder cancer study. *Cancer Res* 1983;43:617–22.
- [25] Iinuma S, Bachor R, Flotte T, Hasan T. Biodistribution and phototoxicity of 5-aminolevulinic acid-induced PpIX in an orthotopic rat bladder tumor model. *J Urol* 1995;153:802–6.
- [26] Xiao Z, McCallum TJ, Brown KM, et al. Characterization of a novel transplantable orthotopic rat bladder transitional cell tumour model. *Br J Cancer* 1999;81:638–46.
- [27] Van Staveren H, Beek JF, Keijzer M, Star WM. Integrating sphere effect in whole-bladder-wall photodynamic therapy. II. The influence of urine at 458, 488, 514 and 630 nm optical irradiation. *Phys Med Biol* 1995;40:1307–15.
- [28] Van Staveren H, Beek JF, Verlaan CW, et al. Comparison of normal piglet bladder damage after PDT with oral or intravesical administration of ALA. *Lasers Med Sci* 2002;17:238–45.
- [29] Waters DJ, Hayden DW, Bell FW, Klausner JS, Oian J, Bostwick DG. Prostatic intraepithelial neoplasia in dogs with spontaneous prostate cancer. *Prostate* 1997;30:92–9.
- [30] Dunning WF. Prostate cancer in the rat. *J Natl Cancer Inst Monogr* 1963;12:351–69.
- [31] Isaacs J, Weissman RM, Coffey DS, Scott WW. Concepts in prostatic cancer biology: Dunning R-3327 H, HI, and AT tumors. *Prog Clin Biol Res* 1980;37:311–23.
- [32] Isaacs JT, Yu GW, Coffey DS. The characterization of a newly identified, highly metastatic variety of Dunning R 3327 rat prostatic adenocarcinoma system: the MAT LyLu tumor. *Invest Urol* 1981;19:20–3.
- [33] Du KL, Mick R, Busch TM, et al. Preliminary results of interstitial motexafin lutetium-mediated PDT for prostate cancer. *Lasers Surg Med* 2006;38:427–34.
- [34] Huang Z, Chen Q, Luck D, et al. Studies of a vascular-acting photosensitizer, Pd-bacteriopheophorbide (Tookad), in normal canine prostate and spontaneous canine prostate cancer. *Lasers Surg Med* 2005;36:390–7.
- [35] Huang Z, Chen Q, Tmcic N, et al. Effects of Pd-bacteriopheophorbide (TOOKAD)-mediated photodynamic therapy on canine prostate pretreated with ionizing radiation. *Radiat Res* 2004;161:723–31.
- [36] Lilge L, Pomerlau-Dalcourt N, Douplik A, et al. Transperineal in vivo fluence-rate dosimetry in the canine prostate during SnET2-mediated PDT. *Phys Med Biol* 2004;49:3209–25.
- [37] Huang Z, Haider MA, Kraft S, et al. Magnetic resonance imaging correlated with the histopathological effect of Pd-bacteriopheophorbide (Tookad) photodynamic therapy on the normal canine prostate gland. *Lasers Surg Med* 2006;38:672–81.
- [38] Overholt BF, Panjehpour M, Halberg DL. Photodynamic therapy for Barrett's esophagus with dysplasia and/or early stage carcinoma: long-term results. *Gastrointest Endosc* 2003;58:183–8.
- [39] Levrat M, Lambert R, Kirshbaum G. Esophagitis produced by reflux of duodenal contents in rats. *Am J Dig Dis* 1962;7:564–73.
- [40] Boere I, Robinson DJ, de Bruijn HS, et al. Protoporphyrin IX fluorescence photobleaching and the response of rat Barrett's esophagus following 5-aminolevulinic acid photodynamic therapy. *Photochem Photobiol* 2006;82:1638–44.
- [41] Buskens CJ, Hulscher JB, van Gulik TM, Ten Kate FJ, van Lanschot JJ. Histopathologic evaluation of an animal model for Barrett's esophagus and adenocarcinoma of the distal esophagus. *J Surg Res* 2006;135:337–44.
- [42] Sindelar WF, Hoekstra HJ, Kinsella TJ, et al. Response of canine esophagus to intraoperative electron beam radiotherapy. *Int J Radiat Oncol Biol Phys* 1988;15:663–9.
- [43] Furihata T, Sakai T, Kawamata H, et al. A new in vivo model for studying invasion and metastasis of esophageal squamous cell carcinoma. *Int J Oncol* 2001;19:903–7.
- [44] Radu A, Conde R, Fontollet C, Wagnieres G, van den Bergh H, Monnier P. Mucosal ablation with photodynamic therapy in the esophagus: optimization of light dosimetry in the sheep model. *Gastrointest Endosc* 2003;57:897–905.
- [45] Yang J, Shikata N, Mizuoko H, Tsubura A. Colon carcinogenesis in shrews by intrarectal infusion of *N*-methyl-*N*-nitrosourea. *Cancer Lett* 1996;110:105–12.
- [46] Kubota T. Metastatic models of human cancer xenografted in the nude mouse: the importance of orthotopic transplantation. *J Cell Biochem* 1994;56:4–8.
- [47] Woodhams J, MacRobert AJ, Novelli M, Bown SG. Photodynamic therapy with WST09 (Tookad): quantitative studies in normal colon and transplanted tumours. *Int J Cancer* 2006;118:477–82.
- [48] Morikawa K, Walker SM, Jessup JM, Fidler IJ. In vivo selection of highly metastatic cells from surgical specimens of different primary human colon carcinomas implanted into nude mice. *Cancer Res* 1988;48:1943–8.
- [49] Enomoto T, Oda T, Aoyagi Y, et al. Consistent liver metastases in a rat model by portal injection of microencapsulated cancer cells. *Cancer Res* 2006;66:11131–9.
- [50] Marchal F, Tran N, Marchal S, et al. Development of an HT29 liver metastases model in nude rats. *Oncol Rep* 2005;14:1203–7.
- [51] Casillas S, Dietz DW, Brand MI, Jones SC, Vladislavljevic A, Milson JW. Perfusion to colorectal cancer liver metastases is not uniform and depends on tumor location and feeding vessel. *J Surg Res* 1997;67:179–85.
- [52] van Duijnhoven FH, Aalbers RI, Rovers JP, Terpstra OT, Kuppen PJ. Immunological aspects of photodynamic therapy of liver tumors in a rat model for colorectal cancer. *Photochem Photobiol* 2003;78:235–40.
- [53] Cheifetz RE, Davis NL, Owen DA. An animal model of benign bile-duct stricture, sclerosing cholangitis and cholangiocarcinoma and the role of epidermal growth factor receptor in ductal proliferation. *Can J Surg* 1996;39:193–7.
- [54] Chaimuangraj S, Thamavit W, Tsuda H, Moore MA. Experimental investigation of opisthorchiasis-associated cholangiocarcinoma induction in the Syrian hamster—pointers for control of the human disease. *Asian Pac J Cancer Prev* 2003;4:87–93.
- [55] McLemore T, Liu MC, Blacker PC, et al. Novel intrapulmonary model for orthotopic propagation of human lung cancers in athymic nude mice. *Cancer Res* 1987;47:5132–40.
- [56] Mase K, Iijima T, Nakamura N, et al. Intrabronchial orthotopic propagation of human lung adenocarcinoma—characterizations of tumorigenicity, invasion and metastasis. *Lung Cancer* 2002;36:271–6.
- [57] Howard RB, Mullen JB, Pagura ME, Johnston MR. Characterization of a highly metastatic, orthotopic lung cancer model in the nude rat. *Clin Exp Metastasis* 1999;17:157–62.
- [58] McLemore TL, Eggleston JC, Shoemaker RH, et al. Comparison of intrapulmonary, percutaneous intrathoracic, and subcutaneous models for the propagation of human pulmonary and nonpulmonary cancer cell lines in athymic nude mice. *Cancer Res* 1988;48:2880–6.
- [59] Fielding DI, Buonaccorsi G, Cowley G, et al. Interstitial laser photocoagulation and interstitial photodynamic therapy of normal lung parenchyma in the pig. *Lasers Med Sci* 2001;16:26–33.
- [60] Andrejevic-Blant S, Grosjean P, Ballini JP, et al. Localization of tetra(*m*-hydroxyphenyl)chlorin (Foscan) in human healthy tissues and squamous cell carcinomas of the upper aerodigestive tract, the esophagus and the bronchi: a fluorescence microscopy study. *J Photochem Photobiol B* 2001;61:1–9.
- [61] Campbell DL, Gudgin-Dickinson EF, Forkert PG, Pottier RH, Kennedy JC. Detection of early stages of carcinogenesis

- in adenomas of murine lung by 5-aminolevulinic acid-induced protoporphyrin IX fluorescence. *Photochem Photobiol* 1996;64:676–82.
- [62] Kucharczuk JC, Elshami AA, Zhang HB, et al. Pleural-based mesothelioma in immune competent rats: a model to study adenoviral gene transfer. *Ann Thorac Surg* 1995;60:593–7.
- [63] Krueger T, Pan Y, Tran N, Altermatt HJ, Opitz I, Ris HB. Intraoperative photodynamic therapy of the chest cavity in malignant pleural mesothelioma bearing rats. *Lasers Surg Med* 2005;37:271–7.
- [64] Opitz I, Krueger T, Pan Y, Altermatt HJ, Wagnieres G, Ris HB. Preclinical comparison of mTHPC and verteporfin for intracavitary photodynamic therapy of malignant pleural mesothelioma. *Eur Surg Res* 2006;38:333–9.
- [65] Krueger T, Altermatt HJ, Mettler D, Scholl B, Magnusson L, Ris HB. Experimental photodynamic therapy for malignant pleural mesothelioma with pegylated mTHPC. *Lasers Surg Med* 2003;32:61–8.
- [66] Tochner ZA, Pass HI, Smith PD, et al. Intrathoracic photodynamic therapy: a canine normal tissue tolerance study and early clinical experience. *Lasers Surg Med* 1994;14:118–23.
- [67] Salley JJ. Experimental carcinogenesis in the cheek pouch of the Syrian hamster. *J Dent Res* 1954;33:253–62.
- [68] Morris AL. Factors influencing experimental carcinogenesis in the hamster cheek pouch. *J Dent Res* 1961;40:3–15.
- [69] Borle F, Radu A, Fontollet C, van den Bergh H, Monnier P, Wagnieres G. Selectivity of the photosensitizer Tookad for photodynamic therapy evaluated in the Syrian golden hamster cheek pouch tumour model. *Br J Cancer* 2003;89:2320–6.
- [70] Dube A, Sharma S, Gupta PK. Evaluation of chlorin p6 for photodynamic treatment of squamous cell carcinoma in the hamster cheek pouch model. *Oral Oncol* 2006;42:77–82.
- [71] Borle F, Radu A, Monnier P, van den Bergh G, Wagnieres G. Evaluation of the photosensitizer Tookad for photodynamic therapy on the Syrian golden hamster cheek pouch model: light dose, drug dose and drug-light interval effects. *Photochem Photobiol* 2003;78:377–83.
- [72] Kingsbury JS, Cecere W, Mang TS, Liebow C. Photodynamic therapy for premalignant lesions in DMBA-treated hamsters: a preliminary study. *J Oral Maxillofac Surg* 1997;55:376–81.
- [73] Andrejevioc-Blant S, Hadjur C, Ballini JP, et al. Photodynamic therapy of early squamous cell carcinoma with tetra(*m*-hydroxyphenyl)chlorin: optimal drug-light interval. *Br J Cancer* 1997;76:1021–8.
- [74] Lou E, Kellman RM, Shillitoe EJ. Effect of herpes simplex virus type-1 on growth of oral cancer in an immunocompetent, orthotopic mouse model. *Oral Oncol* 2002;38:349–56.
- [75] Lou E, Kellman RM, Hutchison R, Shillitoe EJ. Clinical and pathological features of the murine AT-84 orthotopic model of oral cancer. *Oral Dis* 2003;9:305–12.
- [76] Kurokawa K, Katsube K, Podyma KA, et al. Heparanase and tumor invasion patterns in human oral squamous cell carcinoma xenografts. *Cancer Sci* 2003;94:277–85.
- [77] Ogasawara T, Myoshi N, Sano K, et al. Influence of administration methods on the accumulation of ALA-induced Pp-IX in mouse tongue tumors. *Oral Dis* 2006;12:415–9.
- [78] Kobayashi W, Liu Q, Nakagawa H, et al. Photodynamic therapy with mono-L-aspartyl chlorin e6 can cause necrosis of squamous cell carcinoma of tongue: experimental study on an animal model of nude mouse. *Oral Oncol* 2006;42:46–50.
- [79] Fu X, Hoffman RM. Human ovarian carcinoma metastatic models constructed in nude mice by orthotopic transplantation of histologically-intact patient specimens. *Anticancer Res* 1993;13:283–6.
- [80] Hornung R, Fehr MK, Monti-Frayne J, et al. Highly selective targeting of ovarian cancer with the photosensitizer PEG-*m*-THPC in a rat model. *Photochem Photobiol* 1999;70:624–9.
- [81] Hornung R, Fehr MK, Monti-Frayne J, Tromberg BJ, Bern MW, Tadir T. Minimally-invasive debulking of ovarian cancer in the rat pelvis by means of photodynamic therapy using the pegylated photosensitizer PEG-*m*-THPC. *Br J Cancer* 1999;81:631–7.
- [82] Collinet P, Sabban F, Cosson M, et al. Laparoscopic photodynamic diagnosis of ovarian cancer peritoneal micro metastasis: an experimental study. *Photochem Photobiol* 2007;83:647–51.
- [83] Lilge L, Molpus K, Hasan T, Wilson BC. Light dosimetry for intraperitoneal photodynamic therapy in a murine xenograft model of human epithelial ovarian carcinoma. *Photochem Photobiol* 1998;68:281–8.
- [84] Goff BA, Blake J, Bamberg MP, Hasan T. Treatment of ovarian cancer with photodynamic therapy and immunoconjugates in a murine ovarian cancer model. *Br J Cancer* 1996;74:1194–8.
- [85] Hamada K, Ueda N, Ito M, Roth JA, Follen M. The nude rat as an orthotopic model for cervical cancer. *Gynecol Oncol* 2005;99:5159–65.
- [86] Wyss P, Steiner R, Liaw LH, et al. Regeneration processes in rabbit endometrium: a photodynamic therapy model. *Hum Reprod* 1996;11:1992–7.
- [87] van Vugt DA, Krzemien A, Roy BN, et al. Photodynamic endometrial ablation in the nonhuman primate. *J Soc Gynecol Investig* 2000;7:125–30.
- [88] Steiner R, Tadir Y, Tromberg BJ, et al. Photosensitization of the rat endometrium following 5-aminolevulinic acid induced photodynamic therapy. *Lasers Surg Med* 1996;18:301–8.
- [89] Mhawech P, Renaud A, Sene C, et al. High efficacy of photodynamic therapy on rat endometrium after systemic administration of benzoporphyrin derivative monoacid ring A. *Hum Reprod* 2003;18:1707–11.
- [90] Bjerkvig R, Laerum OD, Mella O. Glioma cell interactions with fetal rat brain aggregates in vitro and with brain tissue in vivo. *Cancer Res* 1986;46:4071–9.
- [91] Lilge L, Wilson BC. Photodynamic therapy of intracranial tissues: a preclinical comparative study of four different photosensitizers. *J Clin Laser Med Surg* 1998;16:81–91.
- [92] Bisland SK, Lilge L, Lin A, Rusnov R, Wilson BC. Metronomic photodynamic therapy as a new paradigm for photodynamic therapy: rationale and preclinical evaluation of technical feasibility for treating malignant brain tumors. *Photochem Photobiol* 2004;80:22–30.
- [93] Zhang X, Jiang F, Kalkanis SN, et al. Combination of surgical resection and photodynamic therapy of 9L gliosarcoma in the nude rat. *Photochem Photobiol* 2006;82:1704–11.
- [94] Reddy GR, Bhojani MS, McConville P, et al. Vascular targeted nanoparticles for imaging and treatment of brain tumors. *Clin Cancer Res* 2006;12:6677–86.
- [95] Engebraaten O, Fodstad O. Site-specific experimental metastasis patterns of two human breast cancer cell lines in nude rats. *Int J Cancer* 1999;82:219–25.
- [96] Burch S, Bisland SK, Bogaards A, et al. Photodynamic therapy for the treatment of vertebral metastases in a rat model of human breast carcinoma. *J Orthop Res* 2005;23:995–1003.
- [97] Koudinova NV, Pinthus JH, Brandis A, et al. Photodynamic therapy with Pd-bacteriopheophorbide (TOOKAD): successful in vivo treatment of human prostatic small cell carcinoma xenografts. *Int J Cancer* 2003;104:782–9.
- [98] El Khatib S, Didelon J, Leroux A, Bezdetnaya L, Notter D, D'Hallewin M. Kinetics, biodistribution and therapeutic efficacy of hexylester 5-aminolevulinic acid induced photodynamic therapy in an orthotopic rat bladder tumor model. *J Urol* 2004;172:2013–7.
- [99] Shaw TJ, Senterman MK, Dawson K, Crane CA, Vanderhyden BC. Characterization of intraperitoneal, orthotopic, and metastatic xenograft models of human ovarian cancer. *Mol Ther* 2004;10:1032–42.