



HAL
open science

Interactions visuo-proprioceptives dans les pathologies dégénératives du rachis cervical relevant d'un traitement chirurgical

Sébastien Freppel

► **To cite this version:**

Sébastien Freppel. Interactions visuo-proprioceptives dans les pathologies dégénératives du rachis cervical relevant d'un traitement chirurgical. Médecine humaine et pathologie. Université de Lorraine, 2013. Français. NNT : 2013LORR0284 . tel-01750635

HAL Id: tel-01750635

<https://hal.univ-lorraine.fr/tel-01750635>

Submitted on 29 Mar 2018

HAL is a multi-disciplinary open access archive for the deposit and dissemination of scientific research documents, whether they are published or not. The documents may come from teaching and research institutions in France or abroad, or from public or private research centers.

L'archive ouverte pluridisciplinaire **HAL**, est destinée au dépôt et à la diffusion de documents scientifiques de niveau recherche, publiés ou non, émanant des établissements d'enseignement et de recherche français ou étrangers, des laboratoires publics ou privés.



AVERTISSEMENT

Ce document est le fruit d'un long travail approuvé par le jury de soutenance et mis à disposition de l'ensemble de la communauté universitaire élargie.

Il est soumis à la propriété intellectuelle de l'auteur. Ceci implique une obligation de citation et de référencement lors de l'utilisation de ce document.

D'autre part, toute contrefaçon, plagiat, reproduction illicite encourt une poursuite pénale.

Contact : ddoc-theses-contact@univ-lorraine.fr

LIENS

Code de la Propriété Intellectuelle. articles L 122. 4

Code de la Propriété Intellectuelle. articles L 335.2- L 335.10

http://www.cfcopies.com/V2/leg/leg_droi.php

<http://www.culture.gouv.fr/culture/infos-pratiques/droits/protection.htm>

Ecole Doctorale BioSE (Biologie-Santé-Environnement)

Thèse

Présentée et soutenue publiquement pour l'obtention du titre de

DOCTEUR DE L'UNIVERSITE DE LORRAINE

Mention : « Sciences de la Vie et de la Santé »

par **Sébastien FREPPEL**

Interactions visuo-proprioceptives dans les pathologies dégénératives
du rachis cervical relevant d'un traitement chirurgical.

12 décembre 2013

Membres du jury :

Rapporteurs :	M. Herman KINGMA	Professeur, Université de Maastricht, Pays-Bas
	Mme Dominique VIBERT	Professeur, Université de Berne, Suisse
Examineurs :	M. Hadrien CEYTE	Maître de Conférences, Université de Lorraine
	Mme Sophie COLNAT-COULBOIS	Professeur, Université de Lorraine, Co-Directrice de thèse
	M. Pierre DENISE	Professeur, Université de Caen – Basse-Normandie
	M. Philippe PERRIN	Professeur, Université de Lorraine, Directeur de thèse

Je remercie :

- mon Directeur de thèse, le **Professeur Philippe Perrin**, dont la patience et les conseils avisés m'ont permis de terminer ce travail. Sa disponibilité et son enthousiasme, restés intacts malgré plusieurs relectures, ont été précieux durant la concrétisation de ce projet,
- **Madame le Professeur Dominique Vibert** et **Monsieur le Professeur Herman Kingma**, pour avoir accepté de consacrer du temps pour être les Rapporteurs de ce travail,
- les examinateurs de cette thèse, **Madame le Professeur Sophie Colnat-Coulbois** (qui, il y a 11 ans supervisait ma toute première intervention chirurgicale), **Monsieur le Professeur Pierre Denise** et le **Docteur Hadrien Ceyte**,
- le **Docteur Alex Bisdorff**, pour son aide à l'élaboration de ce travail et ses remarques toujours pertinentes,
- le **Docteur Alexis Lion**, pour son aide à la saisie des données et ses cours de statistiques,

- **Monsieur Pierre-Alain Barraud**, qui a réalisé le dispositif de stimulation optocinétique et l'**Institut de Recherches Biomédicales des Armées, La Tronche – Grenoble**,
- **mes parents et mes grands-parents** pour leur soutien et leurs encouragements,
- **Géraldine**, ma compagne, pour sa patience, sa compréhension et son soutien sans faille malgré mes nombreuses absences.

« ... le balancement syncopé de notre convoi s'était insinué sous ma peau et jusque dans mes muscles, si bien que quand le train freinait brusquement, devant un aiguillage, par exemple, ou dans une petite gare, tout mon corps continuait à tressaillir. Je m'émerveillais de la façon dont mes millions de fibres musculaires s'étaient synchronisées avec le bringuebatement du train, intégrant discrètement sa symphonie en *thackety-thack*. Mon oreille interne avait dû comprendre que ces turbulences allaient durer, et mes muscles avaient réagi en se lançant dans une contredanse complexe faite de frissons et de soubresauts, destinée à m'équilibrer »

Reif Larsen

L'extravagant voyage du jeune et prodigieux T.S. Spivet

Table des matières

I. INTRODUCTION	7
1. ANATOMIE CERVICALE	8
1.1- RACHIS CERVICAL	8
1.2- LES MUSCLES CERVICAUX	11
2- FONCTIONS DU RACHIS CERVICAL	14
3- LES PATHOLOGIES DEGENERATIVES DU RACHIS CERVICAL	16
3.1– TYPES	16
3.2– SYMPTOMATOLOGIE	17
3.3- EXAMENS COMPLEMENTAIRES	20
3.4- TRAITEMENT CONSERVATEUR	22
3.5- TRAITEMENT PERCUTANE	23
3.6- TRAITEMENT CHIRURGICAL	25
3.7- COMPLICATIONS DU TRAITEMENT CHIRURGICAL	30
4- RACHIS CERVICAL DEGENERATIF ET CONTROLE POSTURAL	31

II- MATERIELS ET METHODES 35

1. GROUPES DE PATIENTS	35
2. GROUPE TEMOIN	36
3. PLATEFORME DE POSTUROGRAPHIE	36
4. DISPOSITIF DE STIMULATION OPTOCINETIQUE ROTATOIRE	36
5. CHIRURGIE	38
6. EXAMENS DE POSTUROGRAPHIE STATIQUE	38
7. DONNEES ET ANALYSES STATISTIQUES	40

III- RESULTATS 41

1. GROUPES ARTHROSE ET HERNIE DISCALE AVANT L'INTERVENTION	41
2. PATIENTS ET TEMOINS	44
3. GROUPES ARTHROSE ET HERNIE DISCALE AVANT L'INTERVENTION	46
4. EFFETS DE LA CHIRURGIE	46

IV- DISCUSSION 47

1. DEUX PATHOLOGIES DIFFERENTES	47
2. EFFETS DE LA CHIRURGIE CERVICALE	48

3. EFFETS DE LA ROTATION DE LA TETE	50
4. LIMITATIONS ET PERSPECTIVES	50
BIBLIOGRAPHIE	52
<hr/>	
ANNEXE	57

I. Introduction

Le cou est, chez les vertébrés terrestres ou secondairement aquatiques, la partie du corps correspondant à la jonction entre la tête et le tronc. Par lui transitent les informations afférentes et efférentes du système nerveux, la vascularisation crano-cervico-faciale et encéphalique et les voies aéro-digestives. Au-delà de ce rôle de zone de passage, le cou et en particulier le rachis cervical permettent de soutenir la tête et de lui donner sa mobilité, orientant ainsi les organes sensoriels vers la source de l'information. Du fait de sa grande mobilité, le rachis cervical est une zone fragile, vulnérable notamment à certaines pathologies dégénératives qui vont altérer ses fonctions propres (Figure 1).



Figure 1 La Girafe en feu (fragment). Huile sur toile. Dali, 1937.

1. Anatomie cervicale

1.1- *Rachis cervical*

La colonne cervicale est composée de 7 vertèbres cervicales. Elle est constituée de deux segments (Figure 2):

- le rachis cervical inférieur de C3 à C7 dont les vertèbres suivent une schématisation commune à toutes les vertèbres de la colonne vertébrale,
- la charnière crânio-rachidienne de C0 à C2 dont les vertèbres ont une construction anatomique différente.

Les vertèbres du rachis cervical inférieur sont composées :

- d'un corps vertébral plus court qu'au niveau du reste du rachis,
- de deux processus transverses bituberculés et perforés d'un foramen, le foramen transversaire,
- de deux processus articulaires reliés au corps vertébral par les pédicules,
- d'une apophyse épineuse bifide.

Le terme « C0 » ne désigne pas une vertèbre mais la base du crâne et plus particulièrement les condyles occipitaux qui s'articulent (sans disque intervertébral) avec C1.

La vertèbre C1 ou atlas, a pour fonction principale de soutenir l'ensemble du crâne (par analogie au dieu grec Atlas qui portait le monde). Cette vertèbre a pour particularité de ne pas posséder de corps vertébral mais seulement deux masses latérales réunies par un arc

antérieur et un arc postérieur. Les deux masses latérales possèdent une surface articulaire supérieure qui s'articule avec les condyles de l'os occipital et une surface articulaire inférieure qui s'articule avec C2. On retrouve également au niveau de C1 deux processus transverses unituberculés percés d'un foramen transversaire.

La vertèbre C2, ou axis, fait la transition entre le rachis cervical supérieur et inférieur. Elle est composée :

- d'un corps vertébral, se prolongeant vers le haut par un processus odontoïde (ou dent de l'axis) qui vient s'articuler avec la face postérieure de l'arc antérieur de C1,
- de deux masses latérales s'articulant à leur partie supérieure avec les masses latérales de l'atlas et à leur partie inférieure avec les articulaires de C3,
- de deux processus transverses unituberculés perforés par un foramen transversaire,
- d'un processus épineux bifide relié aux masses latérales par les lames.

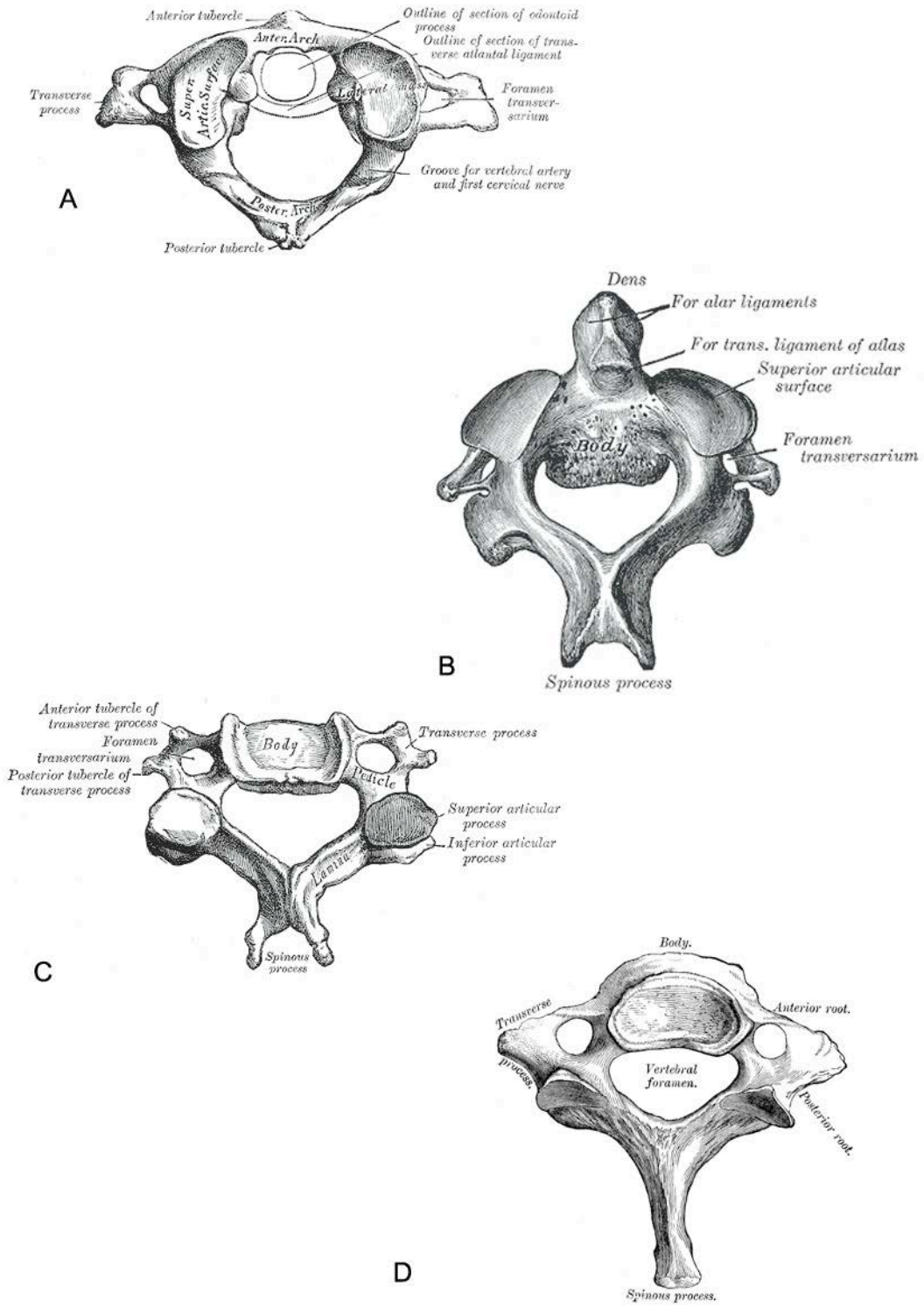


Figure 2 Vertèbres cervicales. A : Atlas (C1). B : Axis (C2). C : 5^{ème} vertèbre cervicale (C5). D : 7^{ème} vertèbre cervicale (C7).

1.2- Les muscles cervicaux

Les muscles de la région antérieure du cou (Figure 3)

Le groupe antérolatéral, composé d'un seul muscle, le muscle sterno-cléido-mastoïdien : il possède 4 chefs (sterno-mastoïdien, cléido-mastoïdien, cléido-occipital et sterno-occipital). Sa contraction unilatérale génère une inclinaison homolatérale, extension et une rotation coté opposé de la tête. Sa contraction bilatérale entraîne une hyperlordose et une extension de la tête si le rachis est souple. En revanche, si le rachis est « délordosé » et raide, la contraction bilatérale entraîne une flexion de la tête.

Le groupe profond médian comprenant :

- les muscles longs du cou situés sur la partie antérieure du rachis cervical (et dorsal haut). Leur contraction unilatérale va entraîner une inclinaison ainsi qu'une rotation de la tête. Leur contraction bilatérale va quant à elle fléchir le rachis cervical. Ces muscles ont par ailleurs un rôle antigravitaire et stabilisateur du rachis cervical,
- le petit droit antérieur, étendu de l'atlas à l'occipital et au temporal avec une action d'inclinaison et de rotation de la tête lors de sa contraction unilatérale et une action de flexion de la tête lors de sa contraction bilatérale,
- le grand droit antérieur, étendu du rachis cervical à l'os occipital, il a la même action que le petit droit antérieur.

Le groupe profond latéral comprenant :

- les muscles scalènes insérés au niveau du rachis cervical et sur les deux premières côtes. Ils sont rotateurs du rachis cervical en contraction unilatérale et fléchisseurs du

rachis cervical en contraction bilatérale. Par ailleurs, ils ont un rôle inspirateur en élevant les deux premières côtes,

- les muscles inter-transversaires du cou, reliant les deux processus transverses de vertèbres adjacentes, ils permettent une inclinaison latérale du rachis cervical,
- les muscles sous hyoïdiens, situés, comme leur nom l'indique sous l'os hyoïde, ils permettent d'abaisser ce dernier et de cette façon, participent à l'abaissement de la mâchoire,
- les muscles sus-hyoïdiens, au nombre de quatre s'étendent de l'os hyoïde à la mandibule. Ils permettent d'abaisser la mâchoire ou d'élever l'os hyoïde.

Les muscles de la région postérieure du cou

Le plan profond comprend :

- le petit droit postérieur qui s'étend de l'atlas à l'occipital avec un rôle d'extension de la tête,
- le grand droit postérieur qui s'étend quant à lui de l'axis à l'occipital et qui a le même rôle d'extension de la tête,
- le muscle grand oblique s'étend de l'atlas à l'axis avec un rôle de rotation de la tête,
- le muscle petit oblique allant de l'atlas à l'os occipital a un rôle d'extension, d'inclinaison et de rotation de la tête,
- les inter-épineux du cou, situés, comme leur nom l'indique entre les épineuses cervicales ont un rôle d'extension cervicale.

Le plan des *complexus* comprend :

- le muscle grand *complexus* qui s'étend de D6 à C4 jusqu'à l'os occipital avec un rôle d'inclinaison lors de sa contraction unilatérale et d'extension lors de sa contraction bilatérale,
- le muscle petit *complexus* inséré de C4 à C7 jusqu'à la mastoïde et ayant la même action que le grand complexus,
- le muscle transversaire du cou s'étend des transverses des cinq premières dorsales jusqu'aux transverses des cinq dernières cervicales et a une action d'extension et d'inclinaison du rachis.

Le plan des *splenius* et de l'angulaire comprend :

- le muscle *splénius* qui s'étend de C7 à D4 et remonte vers l'occipital, la mastoïde, C1, C2 et C3. Il a une action d'inclinaison et de rotation lorsqu'il se contracte de façon unilatérale et une action d'extension cervicale lors de sa contraction bilatérale,
- le muscle angulaire de l'omoplate, s'étend de C1 à C5 jusqu'à l'omoplate. Lors de sa contraction, si les cervicales constituent le point fixe, ce muscle est élévateur et rotateur interne de l'omoplate. Si l'omoplate constitue le point fixe, sa contraction unilatérale provoque une extension de la tête avec inclinaison latérale et rotation et sa contraction bilatérale entraîne une hyperlordose cervicale par extension du rachis.

Le plan superficiel, est composé d'un seul muscle le trapèze. Ce muscle, comportant trois faisceaux, s'insère sur l'os occipital, les épineuses de C7 et des vertèbres dorsales de D4 à D10 ainsi que sur la clavicule, l'acromion et l'omoplate. Sa contraction unilatérale va avoir pour action de faire tourner et d'incliner la tête tandis que sa contraction bilatérale permettra une extension de la tête.

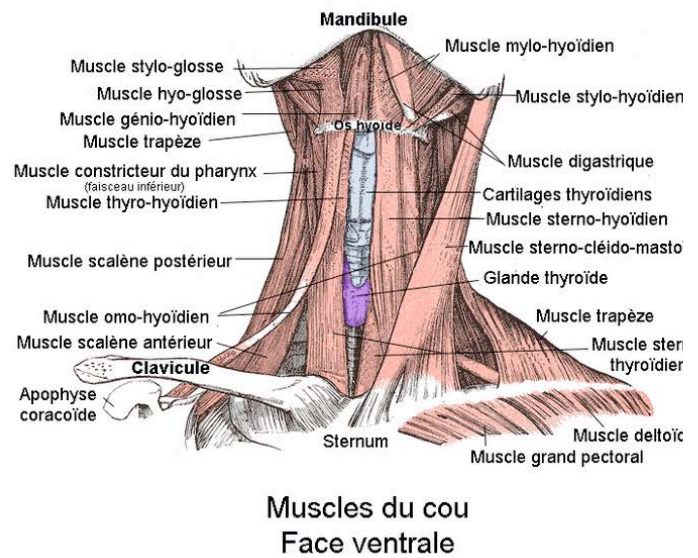
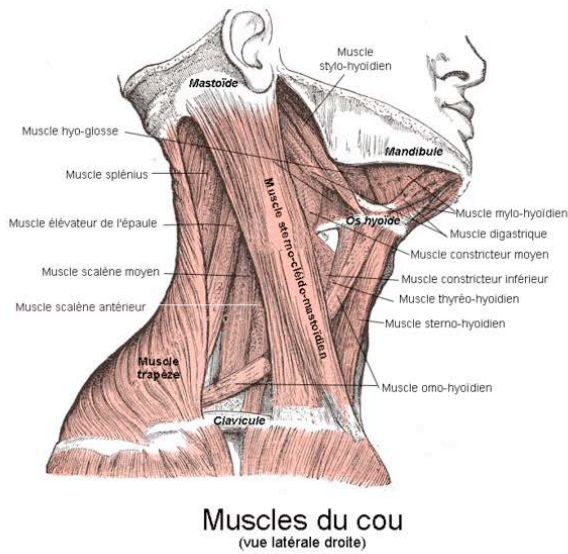


Figure 3 Muscles du cou, vue latérale droite et vue de la face ventrale.

2- Fonctions du rachis cervical

Le rachis cervical remplit plusieurs fonctions.

Protection des éléments neurologiques : la moelle et les nerfs spinaux cervicaux.

Statique : il porte l'extrémité céphalique et la relie au tronc. Le rachis cervical dessine par ailleurs une courbure en lordose dans le plan sagittal, qui fait écho à la lordose lombaire et qui répond aux cyphoses dorsales et sacrées. Ces courbures permettent d'augmenter la solidité du rachis qui résiste ainsi mieux aux forces d'écrasement qu'une colonne rectiligne. Elles facilitent également la gestion de l'équilibre du tronc en permettant un rattrapage plus efficace des déséquilibres.

Dynamique : le rachis cervical permet des mouvements dans les trois plans de l'espace. Ses amplitudes de mouvement sont plus importantes que celles des autres segments rachidiens mobiles (rachis thoracique et lombaire). Elle permet une flexion de 80 à 90°, une extension de 70°, une flexion latérale de 20 à 45° et une rotation bilatérale pouvant aller jusqu'à 90°. La mobilité du rachis cervical est complexe, les mouvements entre deux vertèbres cervicales ne se faisant jamais dans un seul plan. Par ailleurs, la participation des différents segments du rachis cervical n'est pas la même pour un mouvement donné. En particulier, 50% de la rotation cervicale d'effectue au niveau de l'articulation entre C1 et C2 (autour de l'axe du processus odontoïde) et les autres 50% sont partagés entre les différents segments du rachis cervical inférieur.

Protection vasculaire : dans les foramina transversaires des vertèbres cheminent les deux artères vertébrales. Ce rôle est spécifique au rachis cervical.

Proprioception cervicale : le système vestibulaire permet d'apprécier les mouvements angulaires (canaux semi-circulaires) ou linéaires (utricule et saccule) de la tête dans l'espace, ainsi que sa position relative par rapport à la gravité. Il joue ainsi un rôle capital dans la posture, l'équilibre, l'orientation spatiale et la stabilisation de l'image rétinienne (Janssen *et al.*, 2012).

Si les organes vestibulaires perçoivent les mouvements de la tête dans l'espace, leur position dans le rocher, c'est-à-dire dans la base du crâne, ne leur permet pas de différencier un mouvement de la tête sur le tronc d'un mouvement de la tête avec le tronc. Afin de différencier ces deux situations, la proprioception cervicale est indispensable (Normand *et al.*, 1997). L'interaction entre le système vestibulaire et la proprioception cervicale fonctionne aussi bien dans le sens de l'addition des informations que de la soustraction. Cette

interaction permet donc de différencier un mouvement de rotation de la tête sur un tronc immobile d'un mouvement du tronc sous une tête maintenue stable (Mergner *et al.*, 1983). Ainsi, la proprioception cervicale aide à stabiliser la tête sur le tronc grâce au réflexe cervico-colique qui interagit avec le réflexe vestibulo-colique qui permet quant à lui de stabiliser la tête dans l'espace.

La proprioception cervicale comporte une sensibilité statique et dynamique puisqu'elle permet d'apprécier les positions mais aussi les mouvements grâce à de nombreux récepteurs situés dans les muscles, les tendons et les articulations du rachis cervical (les muscles profonds de la partie supérieure du cou contiennent dix fois plus de terminaisons nerveuses que le muscle opposant du pouce) (Boyd-Clark *et al.*, 2002). Les informations issues des mécanorécepteurs des muscles du cou convergent avec celles du labyrinthe vers les mêmes aires corticales temporo-pariétales, insulaires, rétro-insulaires et somatosensorielles (Bottini *et al.*, 2001). La proprioception cervicale semble donc jouer un rôle dans le contrôle postural et dans la représentation égocentrique de l'espace. La stimulation cervicale, vibratoire ou électrique, peut ainsi modifier la perception du « droit devant » ou de « la verticale visuelle subjective » (Brandt et Bronstein, 2001).

3- Les pathologies dégénératives du rachis cervical

3.1– Types

Les lésions dégénératives touchent principalement le rachis cervical inférieur. Elles apparaissent le plus souvent avec l'âge et peuvent aggraver un canal cervical étroit constitutionnel. Elles se présentent principalement sous deux formes :

- les hernies discales molles qui surviennent plus souvent chez des patients jeunes. Elles sont liées à une fissuration de l'*annulus fibrosus* avec migration d'une partie du *nucleus pulposus* vers le canal rachidien. Il s'agit dans la plupart des cas d'une pathologie aiguë, d'installation rapide,
- l'arthrose cervicale qui provoque des remaniements disco-ostéophytiques. Cette forme de pathologie dégénérative du rachis cervical se rencontre plus souvent chez le patient âgé. Le disque intervertébral se déshydrate, dégénère et se pince ce qui entraîne un accroissement du stress mécanique au niveau des plateaux vertébraux. Des excroissances osseuses peuvent alors apparaître à la partie ventrale du canal rachidien. Dans la plupart des cas, il s'agit d'une pathologie chronique, d'installation lente et progressive.

3.2– Symptomatologie

La symptomatologie des pathologies dégénératives du rachis cervical peut comporter, classiquement :

- **des douleurs cervicales** : elles sont principalement retrouvées chez les patients présentant une arthrose cervicale et plus rarement dans le cas d'une hernie molle. Les douleurs cervicales, largement prédominantes dans la partie postérieure, peuvent irradier vers la nuque ou les épaules. Elles sont le plus souvent chroniques, entrecoupées d'épisodes de rémission mais peuvent être exacerbées par un traumatisme cervical ou un mouvement de flexion ou d'extension forcée,

- **une myélopathie** : elle survient le plus souvent dans les cas d'arthrose cervicale et plus rarement dans les cas de hernie molle médiane en raison de l'épaisseur du ligament

vertébral commun postérieur à ce niveau. L'installation des symptômes est le plus souvent très progressive. Les signes typiques de la myélopathie cervicarthrosique comprennent : une malhabileté des mains, une faiblesse diffuse des bras, une spasticité et une atteinte proprioceptive des membres inférieurs, des troubles de la marche (claudication médullaire) et des troubles vésicosphinctériens. On retrouve également à l'examen clinique un syndrome pyramidal comprenant des réflexes ostéotendineux exagérés, un signe de Hoffmann (le relâchement brusque d'une flexion forcée du majeur entraîne une flexion de l'index et du pouce) et un signe de Babinski (réflexe cutané plantaire en extension) positifs. La flexion cervicale peut entraîner une sensation de décharge électrique dans les extrémités (signe de Lhermitte),

- **des radiculopathies** : elles se développent également de façon insidieuse la plupart du temps. Dans le cas d'une hernie discale molle, le plus souvent, un seul territoire radiculaire est concerné tandis que pour l'arthrose cervicale, les atteintes sont plus souvent multiples, bilatérales et étagées. L'atteinte radiculaire se traduit par une douleur sur le trajet de la racine concernée (Figure 4), des paresthésies, une hypoesthésie, des dysesthésies et une sensation de faiblesse (parésie). Le plus souvent, ce sont les racines C6 et C7 qui sont touchées. Dans le cas des hernies molles, l'exacerbation par la toux est classique mais très inconstante,

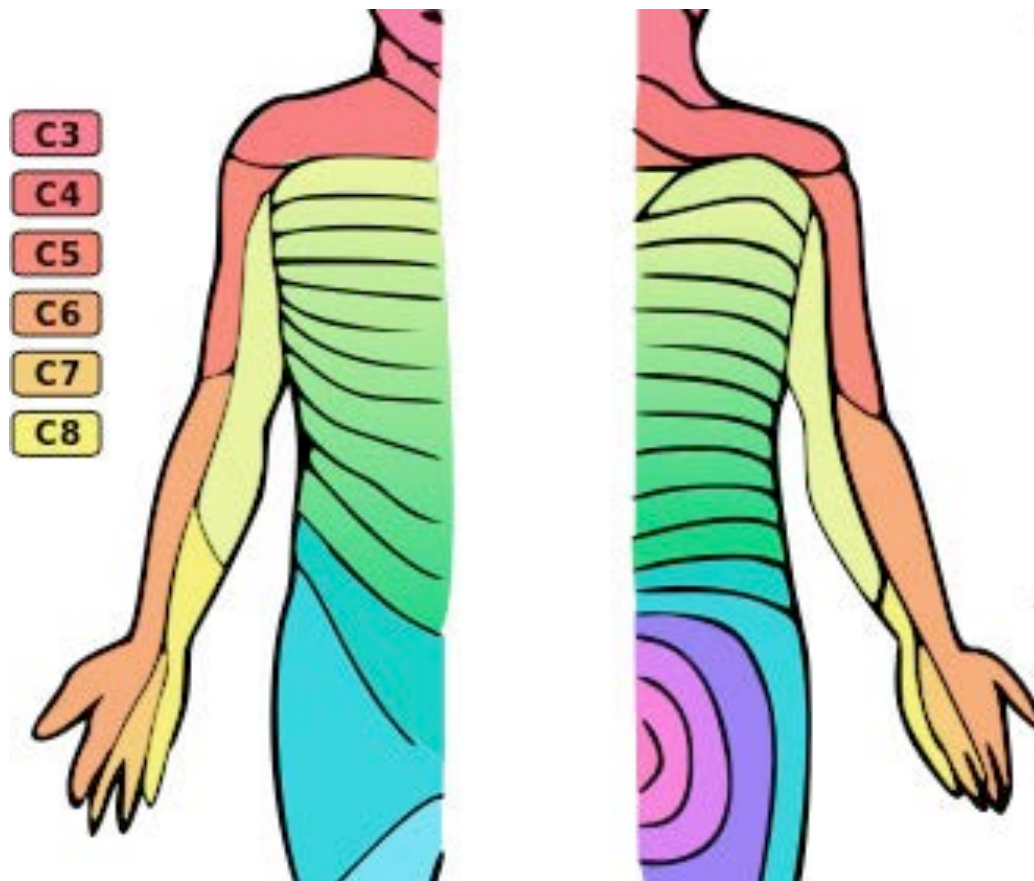


Figure 4 Territoires sensitifs des racines nerveuses cervicales.

- **des céphalées** : elles sont souvent décrites dans les pathologies dégénératives du rachis cervical mais leur physiopathologie n'est pas claire. Si dans les atteintes du rachis cervical supérieur (racines C2 et C3 et nerf occipital), une origine neurologique est évoquée, elle n'explique que les douleurs occipitales. Une origine musculo-squelettique est le plus souvent retenue pour expliquer les céphalées associées aux pathologies du rachis cervical.

Cette liste de symptômes, bien qu'il s'agisse des plus fréquents est loin d'être exhaustive et il existe une grande variabilité de symptômes et de doléances, pour un même type de pathologie. Les sensations vertigineuses sont un de ces symptômes auquel le praticien peut être confronté dans la prise en charge des pathologies du rachis cervical. Plus fréquentes dans le cas des pathologies traumatiques du rachis cervical, elles sont souvent associées à

des lésions traumatiques de l'oreille interne. Moins fréquemment mais régulièrement, les pathologies cervicales dégénératives peuvent également s'accompagner de sensations vertigineuses.

3.3- Examens complémentaires

Plusieurs examens complémentaires peuvent être proposés au patient afin de mettre en évidence les causes d'une cervico-brachialgie :

- **les radiographies cervicales** : de face et de profil, elles permettent de rechercher des becs ostéophytiques et des troubles de la statique cervicale. Les radiographies de trois-quarts droite et gauche permettent d'analyser les foramina intervertébraux et de mettre en évidence une éventuelle sténose foraminale arthrosique pouvant être responsables de radiculalgies (Figure 5). Enfin, les radiographies dynamiques (en flexion et en extension) du rachis cervical permettent de rechercher une éventuelle instabilité cervicale. Les radiographies cervicales sont un bon examen de débrouillage mais ne permettent pas de visualiser les éléments neurologiques ou une éventuelle hernie discale,

- **la tomodensitométrie cervicale** : elle permet une bonne appréciation des remaniements osseux. Elle est moins performante sur le disque et les éléments neurologiques. Par ailleurs, la résolution en C6-C7 et C7-D1 peut être perturbée par des artefacts liés à la projection des épaules. Cet examen peut être combiné à une myélographie (injection intrathécale d'un produit de contraste hydrosoluble) permettant alors de diagnostiquer 98% des pathologies discales ou disco-ostéophytiques. Néanmoins, il s'agit d'un examen invasif pouvant nécessiter une hospitalisation et potentiellement générateur de complications (céphalées d'hypotension intracrânienne),

- **l'IRM cervicale** : c'est actuellement l'examen de choix dans le cadre de la prise en charge des pathologies dégénératives du rachis cervical (Figure 5). Sa sensibilité est un peu

moins que la tomodensitométrie associée à une myélographie en raison d'une visualisation des foramina un peu moins bonne (85 à 90% de précision). Néanmoins, il s'agit d'un examen non invasif et non irradiant qui offre de surcroît une excellente précision pour l'analyse de la moelle et la recherche d'une éventuelle myélopathie (sensibilité de 95%). Enfin, l'IRM permet d'apprécier les remaniements pathologiques des plateaux vertébraux adjacents au disque pouvant être à l'origine de douleurs cervicales.

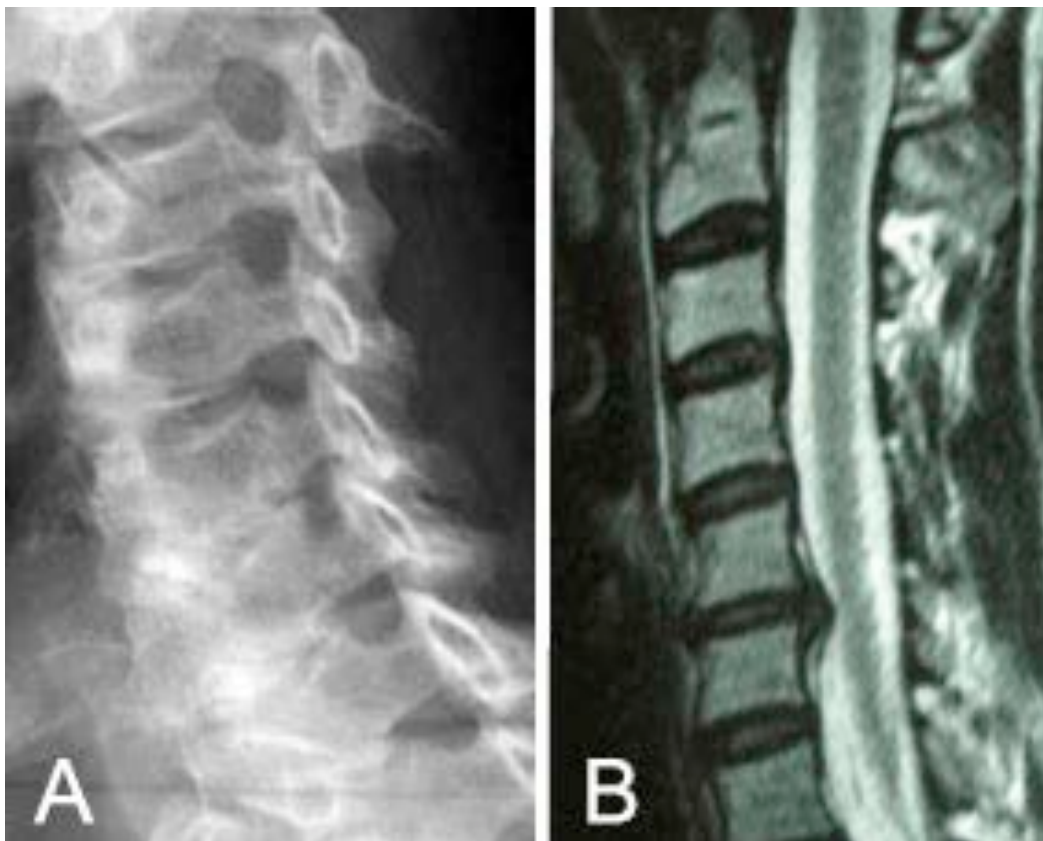

Figure 5 Imagerie cervicale. A : radiographie cervicale incidence de trois-quarts gauche mettant en évidence une sténose foraminale C5-C6 gauche d'origine arthrosique. B : IRM cervicale, coupe sagittale T2 mettant en évidence une hernie discale cervicale C5-C6 réalisant une empreinte sur le cordon médullaire.

3.4- Traitement conservateur

Plus de 90% des patients présentant une cervicobrachialgie liée à une compression radiculaire au niveau cervical vont s'améliorer sans qu'une prise en charge chirurgicale soit nécessaire. En dehors de signes d'urgence (déficit moteur, signes de compression médullaire, hyperalgie), un traitement conservateur doit être proposé au patient en première intention afin de réduire sa symptomatologie douloureuse.

Repos : c'est la première étape du traitement, en particulier pour les patients présentant une activité professionnelle impliquant le port de charges lourdes. La période de repos peut aller de quelques jours à plusieurs mois mais l'alitement prolongé est toutefois à proscrire du fait des risques de déconditionnement rachidien et des complications de décubitus (thrombose veineuse, troubles respiratoires).

Kinésithérapie : toute manipulation cervicale est bien entendu à proscrire en l'absence d'imagerie. Toutefois, une fois l'imagerie réalisée et uniquement sur prescription médicale, de la kinésithérapie cervicale peut être débutée, en général sous la forme de tractions cervicales douces ou de renforcement isométrique de la musculature cervicale. Par ailleurs, des massages cervicaux à but antalgique ainsi que l'application de chaleur sur la partie postérieure du cou peuvent apporter au patient un soulagement (souvent temporaire) de ses cervicalgies.

Antalgiques : en l'absence de contre-indication, des antalgiques de palier I et de palier II (paracétamol, tramadol) sont proposés au patient et en cas d'inefficacité des antalgiques de palier III sont prescrits en dernière intention (morphine).

Anti-inflammatoires : des anti-inflammatoires non stéroïdiens sont en général administrés en première intention avec, le plus souvent, une efficacité prédominant sur la symptomatologie axiale (douleurs rachidiennes). En cas d'inefficacité sur les radiculalgies, des corticoïdes peuvent être proposés, à la dose initiale de 1 mg/kg afin de cibler l'œdème

radiculaire. Des précautions doivent bien sûr être observées et un protecteur gastrique (inhibiteur de la pompe à protons) est en général associé à ces traitements anti-inflammatoires. Par ailleurs, le traitement par corticoïdes doit être interrompu de façon progressive et nécessite un contrôle régulier de la natrémie, la kaliémie et la glycémie.

Autres traitements : en cas de douleurs neuropathiques, les traitements antalgiques « classiques » peuvent s'avérer inefficaces. Certains antiépileptiques ou leurs dérivés peuvent alors être utilisés pour traiter ces douleurs (prégabaline, gabapentine). Par ailleurs, le thiocolchicoside est fréquemment utilisé pour réduire les contractions musculaire pourvoyeuses de cervicalgies.

3.5- Traitement percutané

Les infiltrations foraminales du rachis cervical consistent en l'injection, sous contrôle radiologique de glucocorticoïdes directement au niveau du foramen afin de réduire l'inflammation radiculaire. Toutefois cette technique comporte des risques d'accident vasculaire cérébral potentiellement fatal et des risques d'infarctus médullaire responsable d'une tétraplégie. Elle est actuellement de moins en moins pratiquée au niveau cervical.

La nucléoplastie (Figure 6) par radiofréquence est une alternative intéressante aux infiltrations puisqu'elle n'apporte pas seulement un bénéfice symptomatique mais traite véritablement la cause des douleurs. Sous contrôle fluoroscopique ou scanographique, une électrode est introduite dans le disque pathologique. Un courant de radiofréquence est appliqué selon un mode bipolaire permettant de vaporiser le nucleus et de détruire les nocicepteurs de l'*annulus*. Cette technique permet ainsi de décompresser le nerf grâce à l'ablation du nucleus et de réduire les douleurs cervicales grâce à la destruction des récepteurs à la douleur au niveau du disque. Les avantages de cette technique sont :

- l'absence de lésion des tissus environnants,

- l'absence de cicatrice,
- une réalisation sous anesthésie locale,
- une réalisation en semi-ambulatoire.

La nucléoplastie est toutefois réservée aux hernies discales molles, sous ligamentaires sans pincement discal trop marqué.

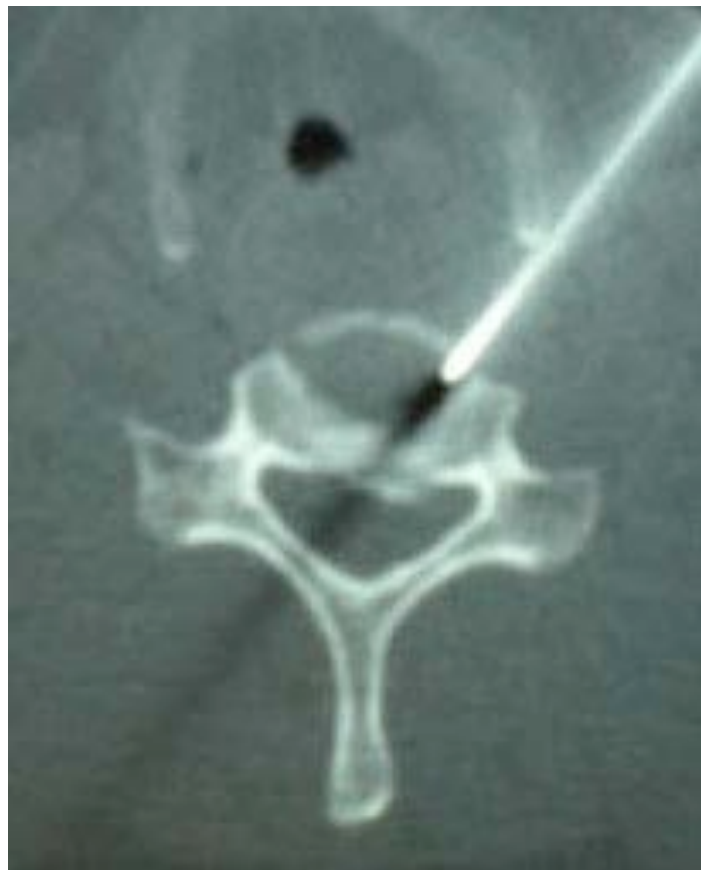

Figure 6 Ponction du disque par voie antérieure sous contrôle scanographique pour réalisation d'une nucléoplastie.

3.6- Traitement chirurgical

Le traitement chirurgical n'est indiqué qu'en cas de douleurs persistantes après trois mois de traitement médical. Néanmoins, en cas de déficit moteur installé depuis moins de 72 heures, de compression médullaire responsable d'une tétraparésie ou de cervico-brachialgie hyperalgique, l'indication chirurgicale peut être posée en urgence.

Sous anesthésie générale, le patient est installé en décubitus dorsal sur une têtère dite « en fer à cheval ». La tête est maintenue dans l'axe du corps, en discrète extension. La zone d'incision est tracée au niveau cervical, dans les plis du cou, horizontalement et s'étendant du bord antérieur du muscle sterno-cléido-mastoïdien à la ligne médiane. Quel que soit le côté des radiculalgies, l'incision cervicale est toujours pratiquée sur la partie droite du cou pour un chirurgien droitier ce qui rend la dissection et le curetage discal plus aisés. Si le chirurgien souhaite réaliser une arthrodèse intersomatique à l'aide d'os autologue, un site de prise de greffons cortico-spongieux au niveau iliaque est également préparé. Cette prise de greffon doit se faire en arrière de l'épine iliaque antéro-supérieure afin de ne pas léser le nerf fémoro-cutané ce qui peut provoquer des meralgies.

L'antisepsie de la peau est réalisée par badigeonnage de Bétadine™ puis des champs stériles sont placés autour des sites opératoires.

Si le chirurgien souhaite utiliser de l'os autologue, l'intervention débute par la prise de greffons au niveau iliaque. La peau est incisée et une tréphine est placée au contact de l'os. Plusieurs carottes cortico-spongieuses d'environ un centimètre de long sont prélevées. En moyenne trois carottes sont nécessaires pour un étage opéré. La peau est suturée à l'aide de fil non résorbable et une pression est exercée sur l'incision à l'aide d'un poids.

Au niveau cervical, la peau et le muscle peaucier sont incisés en une fois à l'aide d'un bistouri à lame froide. L'incision est bordée à l'aide de champs stériles et d'agrafes. Le bord antérieur du muscle sterno-cléido-mastoïdien est repéré et récliné vers l'extérieur. Au niveau

de C6 et C7 il peut être nécessaire de sectionner le muscle omo-hyoïdien. Au dessus et en dessous de ces niveaux il est possible de simplement rétracter ce muscle. La carotide est alors palpée. Le paquet jugulo-carotidien est refoulé latéralement. L'axe aéro-digestif est quant à lui écarté médialement. L'aponévrose cervicale profonde est ouverte et une aiguille est placée dans le disque intervertébral afin de contrôler sous amplificateur de brillance qu'il s'agit du disque pathologique. L'aiguille est ensuite retirée et les deux muscles longs du cou sont en partie coagulés et désinsérés de la face antérieure du rachis cervical. Un écarteur vissé dans les corps vertébraux permet de garder une bonne exposition en maintenant l'espace intersomatique ouvert. Le ligament vertébral commun antérieur et le disque intervertébral sont incisés à l'aide d'un bistouri à lame froide. Le disque est retiré à l'aide d'une pince de Spurling. Le ligament vertébral commun postérieur est ouvert à l'aide d'un crochet puis réséqué à l'aide d'un rongeur de Kerrison. D'éventuels ostéophytes ou une hernie discale molle sont réséqués (Figure 7).

Si une fusion est souhaitée, les plateaux vertébraux sont curetés afin de mettre à nu l'os sous chondral. Une cage (en polyéther éther cétoné ou PEEK), préremplie d'un substitut osseux ou des greffons cortico-spongieux autologues prélevés au préalable, est placée dans l'espace intersomatique. Cette cage, en plus de favoriser l'arthrodèse, joue un rôle de cale entre les deux vertèbres. Elle va maintenir une distraction qui va permettre aux foramina de rester ouverts (Figure 8).

Chez un patient pour lequel la symptomatologie est liée à une hernie discale, il est envisageable de mettre en place une prothèse discale. Dans ce cas, le curetage des plateaux est à proscrire. La prothèse est simplement placée dans l'espace intersomatique sous amplificateur de brillance (Figure 8).

Une fois le bon positionnement du dispositif intersomatique contrôlé à l'amplificateur de brillance, une hémostase soigneuse est réalisée. Le muscle peucier est suturé à l'aide de fil résorbable et la peau à l'aide de fil résorbable ou non résorbable (selon le chirurgien).

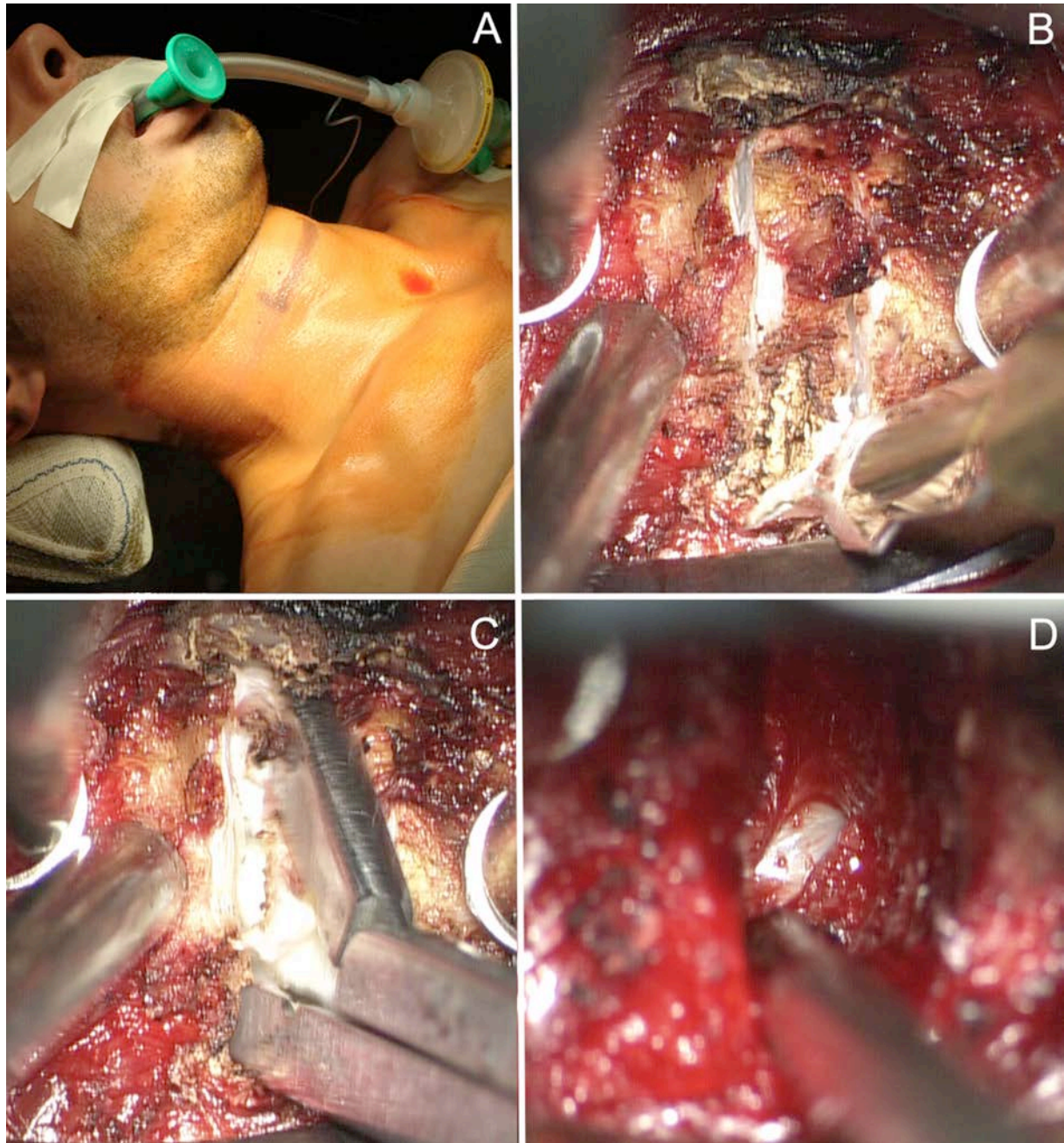


Figure 7 Procédure chirurgicale. Installation du patient en décubitus dorsal et tracé de l'incision (A). Le disque pathologique est incisé (B). Discectomie cervicale à l'aide d'une pince de Spurling (C). Ouverture du ligament vertébral commun postérieur et visualisation de la dure-mère (D).

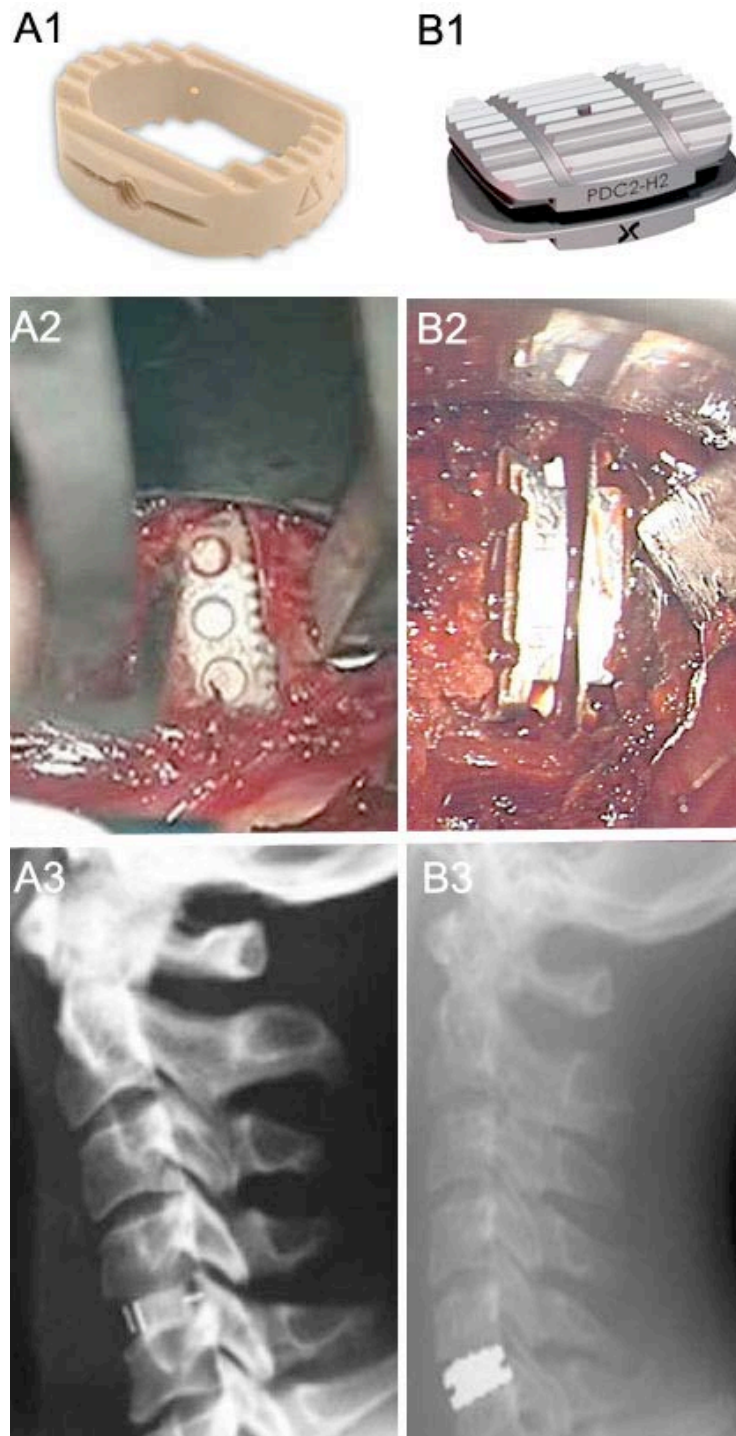


Figure 8 A1 : Cage cervicale en PEEK. A2 : aspect peropératoire d'une cage placée en intersomatique. A3 : aspect sur les radiographies postopératoires d'une cage placée en C4-C5. B1 : Prothèse discale. B2 : aspect peropératoire d'une prothèse cervicale placée en intersomatique. B3 : aspect sur les radiographies postopératoires d'une prothèse discale placée en C5-C6.

Des radiographies cervicales de face et de profil sont réalisées en postopératoire immédiat et le patient est autorisé à se lever à J1. Le port d'un collier cervical mousse n'est pas systématique et dépend principalement de l'intensité des douleurs postopératoires. Si une prothèse discale a été mise en place, le port d'une minerve est par contre déconseillé puisque le but est de conserver une mobilité au niveau du segment rachidien opéré. Le patient quitte le service à J3 en l'absence de complications. Un arrêt de travail d'une durée d'au moins 6 semaines est prescrit et pendant cette période, le port de charge lourde et les trajets motorisés assis sont proscrits.

Le patient est convoqué pour une consultation de contrôle 6 semaines plus tard avec des radiographies cervicales de face et de profil ainsi que des radiographies dynamiques en flexion/extension si une prothèse discale a été mise en place (Figure 9).

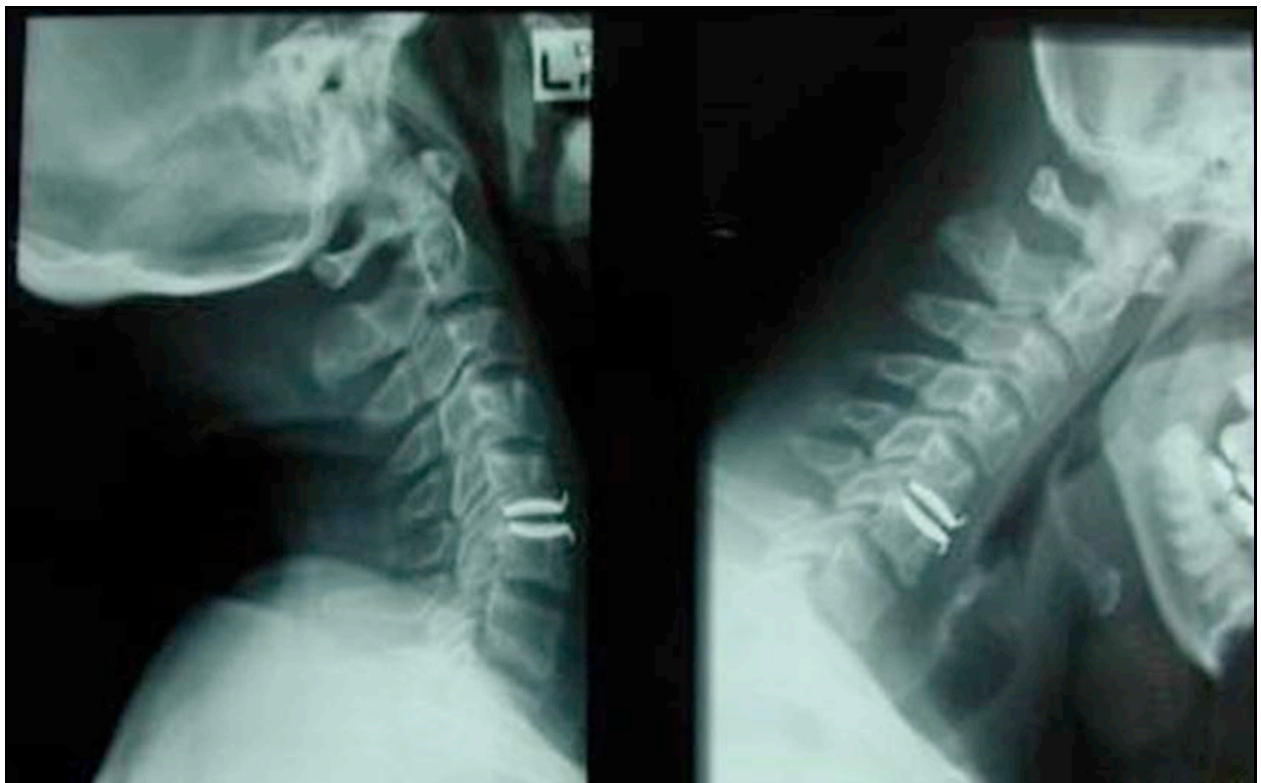

Figure 9 Patient opéré pour la mise en place d'une prothèse discale cervicale en C5-C6. Radiographies cervicales dynamiques. Radiographies en extension (à gauche) et en flexion (à droite) montrant le bon fonctionnement de la prothèse.

3.7- Complications du traitement chirurgical

Durant l'exposition du rachis cervical, le nerf récurrent peut être lésé (compression ou section) provoquant ainsi la parésie ou paralysie d'une corde vocale et donc une modification de la voix. Onze pour cent des patients présentent une atteinte transitoire et 4% une atteinte permanente. En cas de dysphonie, des séances d'orthophonie doivent rapidement être débutées. Par ailleurs, toujours durant la voie d'abord, il existe des risques de plaie de l'œsophage, de la carotide et de l'artère vertébrale. Enfin, une dissection trop latérale des muscles longs du cou sur la face antérolatérale du rachis cervical peut entraîner des lésions du plexus sympathique et donc un syndrome de Claude Bernard Horner.

Au cours de la discectomie cervicale ou de la mise en place du dispositif intersomatique, il existe des risques de lésions radiculaires ou médullaires responsables d'une majoration des troubles sensitivomoteur et pouvant aller jusqu'à la tétraplégie. Par ailleurs, une ouverture accidentelle de la dure-mère lors de l'exérèse d'une hernie discale ou d'ostéophytes entraînera une fuite de liquide cérébro-spinal parfois difficile à contrôler.

Dans la période postopératoire précoce, la dysphagie, liée à la rétraction de l'œsophage durant l'intervention, est quasiment constante mais régresse spontanément dans les semaines qui suivent l'intervention. Par ailleurs, comme pour toute intervention, il existe des risques d'infection (1% environ) et d'hématome postopératoire responsable d'une compression des voies aériennes et nécessitant donc une reprise chirurgicale en urgence (hématome suffocant).

A distance d'une arthrodèse, il a été constaté entre 2 et 20%, de pseudarthroses, mais celles-ci ne sont pas toujours symptomatiques et ne nécessitent donc pas systématiquement une reprise chirurgicale. Par ailleurs, toujours dans les cas d'arthrodèses cervicales, une dégénérescence des disques adjacents au niveau de la fusion peut apparaître dans les années qui suivent l'intervention. Elles sont asymptomatiques dans 70% des cas et leur

cause exacte (altération biomécanique liée à l'intervention ou prédisposition aux lésions discales) n'est pas parfaitement établie.

4- Rachis cervical dégénératif et contrôle postural

Le contrôle postural n'est possible qu'au travers d'un mécanisme de contrôle multi-sensoriel impliquant des informations visuelles, vestibulaires et somatosensorielles (Massion, 1992 ; Gangloff et Perrin, 2002 ; Colnat-Coulbois *et al.*, 2011). Ces informations sont toutes interconnectées permettant ainsi la compensation d'un éventuel dysfonctionnement rendant de ce fait difficile l'étude spécifique de la contribution d'un système sensoriel.

La contribution sensorielle au contrôle postural a été étudiée grâce à plusieurs paradigmes expérimentaux. De nombreux auteurs (Wolsley *et al.*, 1996 ; Thurrell et Bronstein, 2002) ont démontré qu'une stimulation optocinétique génère des oscillations posturales induites par la vision. D'autres auteurs ont utilisé la méthode vibratoire pour démontrer la contribution de la proprioception cervicale à la posture. En effet, un stimulus appliqué au cou, par stimulation des récepteurs des muscles cervicaux, peut entraîner une réponse posturale (Roll et Roll, 1988 ; Bove *et al.*, 2001 ; Bove *et al.*, 2002 ; Dumas *et al.*, 2013) en modifiant la perception de l'orientation de la tête par rapport au reste du corps (Biguer *et al.*, 1988 ; Taylor et McCloskey, 1991 ; Ceyte *et al.*, 2006).

L'analyse du contrôle postural de patients présentant des douleurs cervicales post-traumatiques est un bon exemple de la difficulté, dans une situation pathologique, d'étudier de façon isolée une seule information sensorielle. Les patients victimes d'un coup du lapin présentent des signes d'altération du contrôle postural (Treleaven *et al.*, 2003) mais la responsabilité isolée de la proprioception cervicale n'a jamais pu être démontrée puisque

des lésions vestibulaires ou de l'artère vertébrale peuvent également survenir lors d'une décélération brutale (Brandt et Bronstein, 2001 ; Vibert et Häusler, 2003).

En ce qui concerne la proprioception et le contrôle postural, les pathologies dégénératives du rachis cervical ont suscité peu d'intérêt bien qu'elles aient été initialement suspectées d'être responsables du controversé « vertige cervicogénique » (Ryan et Cope, 1955). Compte-tenu de leur prévalence importante, ces pathologies cervicales dégénératives sont actuellement sous représentées dans la littérature scientifique centrée sur la posture. La posture et la proprioception cervicale ont été étudiées dans des cas de cervicalgies non traumatiques sans prendre en compte une éventuelle pathologie rachidienne sous jacente (Revel *et al.*, 1994 ; Field *et al.*, 2008 ; Pinsault *et al.*, 2008). Quelques études s'intéressant au vertige au cours de pathologies rachidiennes dégénératives se concentrent surtout sur la diminution du flux au sein de l'artère vertébrale (Cevik *et al.*, 2010 ; Machaly *et al.*, 2011).

A ce jour seules trois études se sont intéressées au contrôle postural de patients présentant des cervicobrachialgies avec, à l'imagerie, des signes objectifs de pathologie cervicale dégénérative.

Vitte *et al.* ont étudié le contrôle postural de 34 patients présentant des cervicobrachialgies, mais également des troubles de l'équilibre ou des sensations vertigineuses. Par ailleurs, certains de ces patients présentaient des antécédents de traumatisme cervical et pour certains d'entre eux, l'IRM mettait en évidence, en plus d'une hernie discale, des séquelles d'hématome médullaire. La posture a été étudiée dans des conditions dynamiques (EquiTest®). En postopératoire, les troubles de la posture mis en évidence grâce à la posturographie dynamique et les troubles de l'équilibre rapportés par le patient avaient disparu (Vitte *et al.*, 1992).

Karlberg *et al.* ont étudié 116 patients présentant des cervicobrachialgies. Quatre-vingt huit de ces patients présentaient des signes de compression radiculaire à l'imagerie et neuf présentaient une compression médullaire. Cinquante pour cent des patients présentaient des

sensations vertigineuses en préopératoire. Ces patients ont été comparés à un groupe témoin comprenant 20 personnes. La posture a été analysée sur une plateforme de force sans perturbation puis en appliquant une stimulation vibratoire au niveau du cou et des mollets et enfin, en appliquant une stimulation galvanique biauriculaire bipolaire. Les oscillations du corps étaient plus importantes dans le groupe présentant des cervicobrachialgies que dans le groupe témoin mais seulement dans les conditions de stimulation vibratoire ou galvanique (Karlberg *et al.*, 1995).

Persson *et al.* ont étudié 71 patients présentant des cervicobrachialgies avec, à l'IRM, une compression radiculaire avérée sans compression médullaire. Les patients ont ensuite été répartis en trois groupes selon leur traitement : chirurgie, kinésithérapie ou minerve. Les trois groupes ont été comparés entre eux ainsi qu'avec un groupe de 20 témoins. Encore une fois, la posture a été évaluée sur une plateforme de force dans des conditions de stimulations vibratoires ou galvaniques. Avant traitement, les performances posturales étaient identiques dans les trois groupes. Après traitement, le groupe ayant bénéficié d'un traitement chirurgical présentait des performances posturales significativement meilleures que celles des patients ayant bénéficié de kinésithérapie ou d'un collier cervical. Ces performances devenaient équivalentes à celles du groupe témoin (Persson *et al.*, 1996).

Les conséquences de ces pathologies cervicales dégénératives et de leur traitement chirurgical sur la posture ont donc été étudiées mais le plus souvent dans des conditions de perturbation. Ce type de stimulation sensorielle n'est pas fréquent en dehors d'un laboratoire de recherche.

De plus, il existe deux types de pathologies cervicales dégénératives. Une hernie discale cervicale survient en général de façon aiguë alors que l'arthrose cervicale est une pathologie chronique dans laquelle une dégénérescence du disque liée à l'âge ainsi que des ostéophytes peuvent sténoser le canal cervical ou les foramina. Les conséquences sur le contrôle postural de ces deux pathologies très différentes n'ont jamais été étudiées.

Le but de cette étude a été d'évaluer les interactions visuo-proprioceptives dans le contrôle postural de patients présentant deux pathologies dégénératives du rachis cervical en générant une stimulation optocinétique dans différentes positions de la tête par rapport au tronc, avant et après chirurgie. Nos objectifs ont été d'étudier, dans les pathologies dégénératives du rachis cervical, les différentes stratégies sensorielles du contrôle postural et d'évaluer leur évolution après traitement chirurgical.

II- Matériels et méthodes

1. Groupes de patients

Dix-sept patients (10 femmes et 7 hommes) présentant une pathologie dégénérative du rachis cervical, avec une médiane d'âge de 50 ans (âgés de 35 à 75 ans, écart interquartile 10,5 ans) ont accepté de participer à ce protocole. Tous les patients ont donné leur consentement éclairé par écrit pour la réalisation de cette étude. Les patients présentant une pathologie de l'oreille interne, une autre pathologie rachidienne ou des signes de myélopathie à l'examen clinique ou sur l'imagerie ont été exclus de cette étude. Tous les patients ont consulté initialement pour une radiculalgie résistant au traitement médical et relevant d'un traitement chirurgical. Aucun des patients ne se plaignait de sensations d'étourdissement ou de vertige.

La compression radiculaire était due à de l'arthrose cervicale pour neuf patients (quatre femmes et cinq hommes, âge médian 51 ans) et à une hernie discale pour huit patients (six femmes et deux hommes, âge médian 47,5 ans). La population de patients a donc été divisée en un groupe hernie discale et un groupe arthrose. Dans le groupe arthrose, quatre patients ont été opérés sur un niveau, quatre patients sur deux niveaux et un patient sur quatre niveaux. Dans le groupe hernie discale, sept patients ont été opérés sur un niveau et un patient sur deux niveaux.

2. Groupe témoin

Trente et un sujets, avec une médiane d'âge de 45 ans (âgés de 26 à 60 ans, écart interquartile 15,5 ans), membres du personnel médical et paramédical du service de neurochirurgie du CHU de Nancy, ont accepté de participer à ce protocole et ont été inclus dans un groupe témoin. Ce groupe sera utilisé comme référence pour étudier les conséquences des pathologies dégénératives du rachis cervical en préopératoire. Tous les sujets du groupe témoin ont donné leur consentement éclairé par écrit pour la réalisation de cette étude. Les patients présentant une pathologie de l'oreille interne ou une pathologie rachidienne ont été exclus du groupe témoin.

3. Plateforme de posturographie

Les données ont été recueillies sur une plateforme de force (MedicaptureTM, Nice, France) munie de trois jauges de contrainte permettant de mesurer le déplacement du centre de pression des pieds dans un plan horizontal bidimensionnel avec un taux d'échantillonnage de 40 Hz. Les données ont ensuite été analysées avec le logiciel WinpostureTM.

4. Dispositif de stimulation optocinétique rotatoire

Le dispositif de stimulation visuelle optocinétique était constitué d'une large coupole (1 m de diamètre) placée 25 cm devant le sujet, au niveau des yeux de façon à couvrir une large partie du champ visuel du sujet (angle visuel 127°). La coupole était couverte de cercles de couleur de taille variable distribués aléatoirement et pouvait tourner autour de l'axe visuel à

une vitesse angulaire de 50°/s dans le sens horaire ou antihoraire (Figure 10). Le dispositif était placé sur un chariot élévateur permettant d'adapter le centre de la coupole au niveau des yeux du sujet. Ce dispositif a été réalisé par Monsieur Pierre-Alain Barraud, du service de santé des armées.

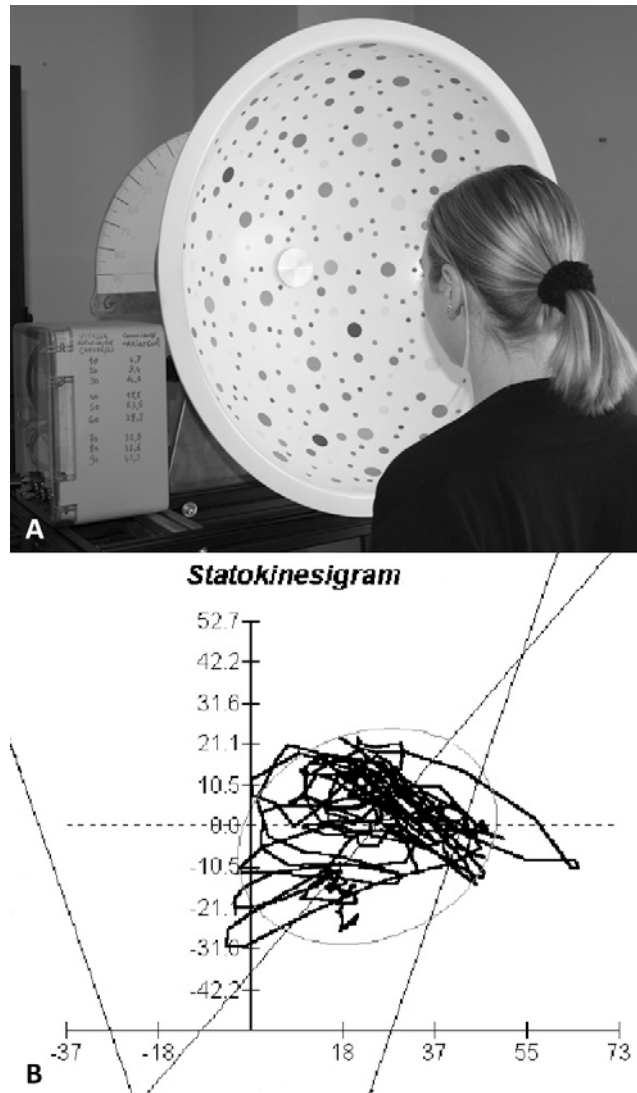


Figure 10 Femme de 28 ans de la population témoin face au dispositif en position 0° (A) et statokinésigramme enregistré par la plateforme (Medicapture™, Nice et logiciel Winposture™ 1.62), yeux ouverts face à la rotation horaire de la coupole (B). Longueur parcourue (ligne brisée) et surface couverte (ellipse de confiance à 90%) par le centre de pression des pieds.

5. Chirurgie

Tous les patients relevaient d'une indication chirurgicale. Les patients présentant une radiculalgie liée à de l'arthrose cervicale ont bénéficié d'une intervention de Cloward (Cloward, 1958) alors que les patients présentant une hernie discale cervicale ont bénéficié de la pose d'une prothèse discale (ou arthroplastie) afin de maintenir une mobilité à l'étage opéré ce qui réduit les risques de dégénérescence des étages adjacents à moyen terme.

Aucun des patients de cette étude n'a présenté de complication peropératoire. En postopératoire, tous les patients ont signalé une discrète dysphagie qui avait disparu lors de la consultation de contrôle. Une patiente du groupe hernie discale a présenté une dysphonie. L'examen des cordes vocales à six semaines de l'intervention n'a pas révélé de paralysie récurrentielle. Cette patiente a bénéficié de séances de rééducation orthophonique et la dysphonie a disparu. Par ailleurs, deux patients (un homme et une femme du groupe hernie discale) ont signalé, lors de la consultation de contrôle, des douleurs persistantes d'allure neuropathiques (paresthésies douloureuses) au niveau du membre supérieur.

6. Examens de posturographie statique

Les patients se tenaient debout pieds-nus sur la plateforme de posturographie, les talons joints avec un angle de 30° entre le bord médian des pieds et les yeux au niveau du centre de la coupole. Il était donné comme consigne aux patients de rester droits et aussi stables que possible, en respirant normalement, bras le long du corps, durant 20s (Figure 11). Cette tâche était réalisée dans trois positions de la tête sur le tronc : tête dans l'axe du tronc (position 0°), tête tournée de façon active de 30° vers la gauche puis de 30° vers la droite, face à la coupole (pas de déviation des yeux dans les orbites). Dans chacune de ces trois

sessions, quatre enregistrements étaient réalisés : un en situation yeux fermés, un en situation yeux ouverts, un yeux ouverts face à une rotation horaire du dispositif et enfin, un yeux ouverts face à une rotation antihoraire du dispositif. Deux minutes de pause étaient données au sujet entre chaque session. La rotation de la tête était un moyen de moduler les informations proprioceptives cervicales et l'angle de 30° a été choisi en considérant qu'il s'agissait d'une amplitude de rotation que tous les patients étaient susceptibles d'atteindre sans difficultés.

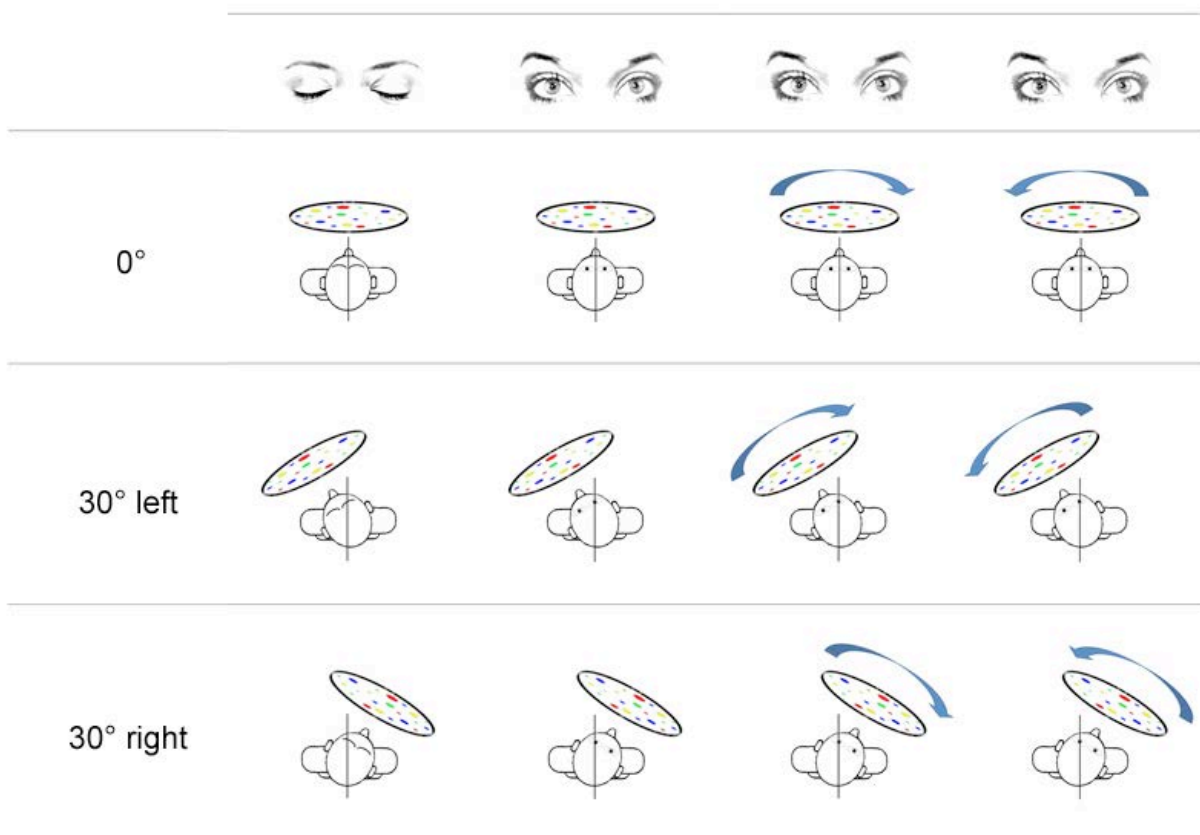


Figure 11 Les douze enregistrements réalisés durant chaque session. Les quatre premiers enregistrements ont été réalisés tête orientée droit devant (0°), un en situation yeux fermés, un en situation yeux ouverts sans rotation du dispositif, un en situation yeux ouverts face à la rotation horaire du dispositif et un en situation yeux ouverts face à la rotation antihoraire du dispositif. Ces quatre situations sensorielles ont ensuite été répétées la tête tournée de 30° vers la gauche et le tête tournée de 30° vers la droite, toujours face à la coupole.

Le contrôle postural des patients a été évalué la veille de l'intervention chirurgicale puis six semaines après la chirurgie. Après l'intervention, il a été demandé aux patients de ne pas porter de collier cervical et les traitements préopératoires n'ont pas été modifiés. Le groupe témoin, utilisé comme référence pour évaluer l'influence des pathologies cervicales dégénératives, n'a réalisé ce protocole qu'une seule fois.

7. Données et analyses statistiques

Durant les enregistrements, nous avons analysé la surface du centre de pression des pieds (l'ellipsoïde comprenant 90% des positions instantanées du centre de pression des pieds). Afin d'apprécier la contribution visuelle à la posture dans un environnement visuel stable, nous avons calculé le quotient de Romberg. Ce quotient correspond au résultat du rapport de la surface du centre de pression des pieds yeux fermés sur la surface du centre de pression des pieds yeux ouverts. Afin d'apprécier la contribution visuelle à la posture dans un environnement visuel dynamique nous avons calculé le quotient visuo-cinétique. Ce quotient est le résultat du ratio de la moyenne de la surface du centre de pression des pieds dans les situations de rotation horaire et antihoraire sur la surface du centre de pression des pieds yeux ouverts.

Compte-tenu de la taille de l'échantillon, nous avons utilisé un test statistique non paramétrique. Pour comparer les données pré et postopératoires d'une même population, nous avons utilisé le test de Wilcoxon. Pour comparer deux populations différentes, nous avons utilisé un test de Mann – Whitney (SAS StatviewTM 5 software for WindowsTM). Nous avons considéré $p < 0,05$ comme une différence significative et p entre 0,05 et 0,1 comme une tendance à la significativité.

III- Résultats

Le quotient de Romberg et le quotient visuo-cinétique des populations de patients et de témoins sont rapportés dans le tableau I.

1. Groupes arthrose et hernie discale avant l'intervention

Aucune différence d'âge entre le groupe arthrose et le groupe hernie discale n'a été constatée ($p = 0,311$).

En préopératoire, dans la position 0° , le quotient de Romberg était plus bas dans le groupe hernie discale que dans le groupe arthrose ($p = 0,002$) (Figure 12) mais aucune différence n'a été mise en évidence dans les positions 30° gauche ($p = 0,248$) et 30° droite ($p = 0,847$).

Dans la position 0° , la différence de quotient de Romberg entre les deux groupes de patients était due à une surface du centre de pression des pieds yeux fermés plus faible pour le groupe hernie comparativement au groupe arthrose ($p = 0,002$) (Table 2).

En ce qui concerne le quotient visuo-cinétique, aucune différence n'a été constatée en préopératoire, entre les deux groupes pour les positions 0° (Figure 13) ou 30° à droite mais dans la position 30° gauche, le quotient visuo-cinétique était plus bas dans le groupe hernie discale que dans le groupe arthrose ($p = 0,034$).

Tableau I. Le quotient de Romberg (QR) est le ratio de la surface du centre de pression des pieds (CPP) yeux fermés sur la surface du CPP yeux ouverts sans rotation. Le quotient visuo-cinétique (QVC) est le ratio de la surface moyenne du CPP yeux ouverts devant la coupole en rotation sur la surface du CPP yeux ouverts sans rotation. Les données de la médiane et de l'écart interquartile (IQ) sont rapportées pour les positions 0°, 30° gauche et 30° droite pour la population hernie discale (n = 8), la population arthrose (n = 9) et la population témoin (n = 31). Les données de la population hernie discale et de la population arthrose sont comparées en pré et en postopératoire (p). Les données de la population témoins sont comparées aux données de la population hernie discale (p*) et aux données de la population arthrose (p**).

		Population hernie discale (n = 8)		Population arthrose (n = 9)			Population témoin (n = 31)				
		Médiane	IQ	Médiane	IQ	p	Médiane	IQ	p*	p**	
Préopératoire	QR	QR 0°	2,7	2,4	6,9	5,3	0,002	4,5	5,3	0,052	0,095
		QR 30° gauche	2,1	3	3,3	5,7	0,248	3,5	3,5	0,118	0,118
		QR 30° droite	3,2	3,3	2,5	3,5	0,847	3,6	4,7	0,465	0,465
	QVC	QVC 0°	5,6	13,8	7,6	31,5	0,248	5,6	8,4	0,972	0,141
		QVC 30° gauche	2,6	2,3	5,6	6,3	0,034	6,4	7,2	0,044	0,859
		QVC 30° droite	3,2	1,8	3,5	16,7	0,29	4,3	5,9	0,531	0,686
Postopératoire	QR	QR 0°	2,1	3,6	4,7	4,2	0,027				
		QR 30° gauche	3	2,4	6,9	4,1	0,068				
		QR 30° droite	4,2	2,6	2,8	2,4	0,387				
	QVC	QVC 0°	2,1	2	6,7	6,2	0,068				
		QVC 30° gauche	2,8	6,7	6,8	19,6	0,211				
		QVC 30° droite	3,2	8,1	6,2	10,6	0,102				

Tableau II. Surface du centre de pression des pieds (CPP) dans les situations yeux fermés et yeux ouverts sans rotation. Les données de la médiane et de l'écart interquartile (IQ) sont rapportées dans la position 0°. Les données de la population arthrose sont comparées à celles du groupe hernie discale en pré (p) et en postopératoire (p*).

		Hernie discale (n = 8)				Arthrose (n = 9)				p	p*
		Préopératoire		Postopératoire		Préopératoire		Postopératoire			
		Médiane (mm ²)	IQ (mm ²)	Médiane (mm ²)	IQ (mm ²)	Médiane (mm ²)	IQ (mm ²)	Médiane (mm ²)	IQ (mm ²)		
Surface	0° yeux fermés	78,9	89,2	98,7	86	325,5	326,7	203,6	115,6	0,002	0,003
(mm²)	0° yeux ouverts sans rotation	28,7	24,3	35,3	31,2	46,4	32,4	53,1	26,2	0,102	0,401

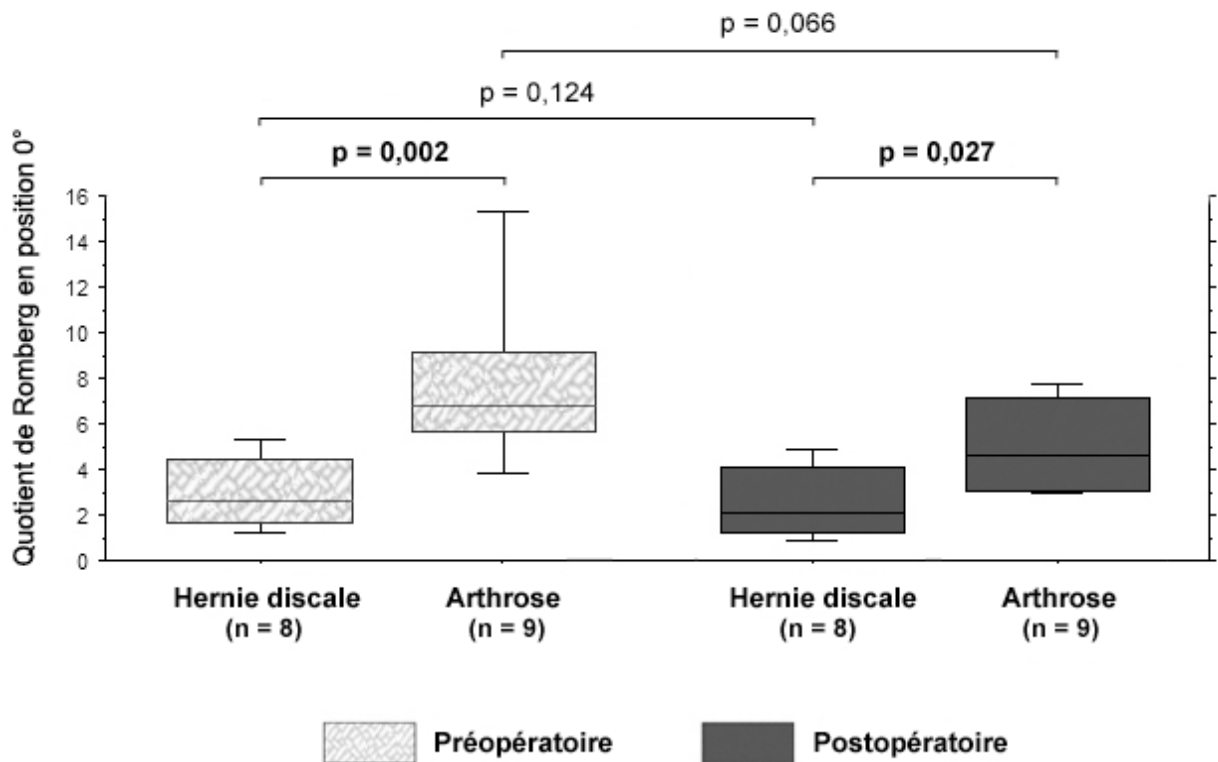


Figure 12 Diagramme en boîte du quotient de Romberg (ratio de la surface du centre de pression des pieds yeux fermés sur la surface du centre de pression des pieds yeux ouverts sans rotation) en position 0°. Le groupe arthrose (n = 9) est comparé au groupe hernie discale (n = 8) en pré (gris clair) et postopératoire (gris foncé). Les valeurs pré et postopératoires du quotient de Romberg de chaque groupe de patient sont également comparées. Les résultats significatifs sont en caractères gras.

2. Patients et témoins

Aucune différence d'âge n'a été constatée entre le groupe hernie discale et le groupe témoin ($p = 0,3658$) mais le groupe arthrose avait une tendance à être plus âgé que le groupe témoin ($p = 0,092$).

En préopératoire, dans la position 0°, le quotient de Romberg avait tendance à être plus bas dans le groupe hernie discale que dans le groupe témoin ($p = 0,052$) alors que le quotient de Romberg avait tendance à être plus élevé dans le groupe arthrose que dans le groupe témoin ($p = 0,095$). Aucune différence n'a été mise en évidence pour les positions 30° gauche ou 30° droite.

En ce qui concerne le quotient visuo-cinétique, aucune différence n'a été mise en évidence dans les positions 0° ou 30° droite. Néanmoins, dans la position 30° gauche, le quotient visuo-cinétique était plus bas dans le groupe hernie discale que dans le groupe témoin ($p = 0,044$).

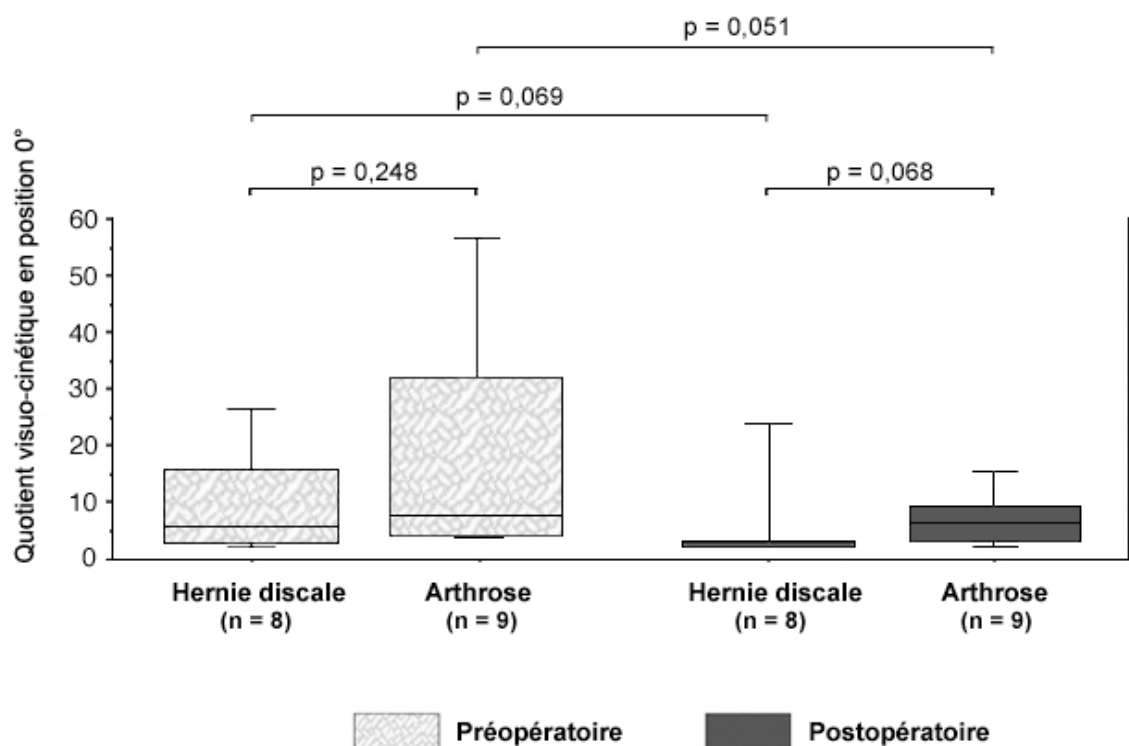


Figure 13 Diagramme en boîte du quotient visuo-cinétique (ratio de la surface moyenne du centre de pression des pieds yeux ouvert face à la rotation de la coupole sur la surface du centre de pression des pieds yeux ouverts sans rotation) en position 0°. Le groupe arthrose (n = 9) est comparé au groupe hernie discale (n = 8) en pré (gris clair) et postopératoire (gris foncé). Les valeurs pré et postopératoires du quotient visuo-cinétique de chaque groupe de patient sont également comparées.

3. Groupes arthrose et hernie discale avant l'intervention

En postopératoire, dans la position 0°, le quotient de Romberg était plus bas dans le groupe hernie discale que dans le groupe arthrose ($p = 0,027$) (Figure 12). Dans la position 30° gauche, le quotient de Romberg avait également tendance à être plus bas dans le groupe hernie discale que dans le groupe arthrose ($p = 0,068$) mais aucune différence n'a été mise en évidence dans la position 30° droite ($p = 0,386$). La surface du centre de pression des pieds yeux fermés était toujours plus basse dans le groupe hernie discale que dans le groupe arthrose ($p = 0,003$) (Tableau 2).

En postopératoire, dans la position 0°, le quotient visuo-cinétique avait tendance à être plus bas dans le groupe hernie discale que dans le groupe arthrose ($p = 0,068$) (Figure 13). Aucune différence n'est constatée entre les deux groupes en position 30° gauche ou 30° droite.

4. Effets de la chirurgie

Pour le groupe hernie discale, la chirurgie n'a pas entraîné de modifications du quotient de Romberg que ce soit dans les positions 0° ($p = 0,124$) (Figure 12), 30° gauche ($p = 0,484$) ou 30° droite ($p = 0,484$). Néanmoins, dans la position 0°, le quotient visuo-cinétique avait tendance à être plus bas en postopératoire ($p = 0,069$) (Figure 13).

Pour le groupe arthrose, la chirurgie avait tendance, uniquement dans la position 0° à réduire le quotient de Romberg ($p = 0,066$) (Figure 12) et le quotient visuo-cinétique ($p = 0,051$) (Figure 13). En postopératoire, aucun changement n'a été constaté, pour le groupe arthrose, concernant le quotient de Romberg et le quotient visuo-cinétique dans les positions 30° gauche et 30° droite.

IV- Discussion

1. Deux pathologies différentes

Nous rapportons des différences significatives entre les deux groupes de patients. En postopératoire, dans la position 0°, le quotient de Romberg est plus bas dans le groupe hernie discale que dans le groupe arthrose. Une surface de centre de pression des pieds plus basse dans la situation yeux fermés est la cause principale du quotient de Romberg plus bas pour le groupe hernie discale. De plus, toujours la position 0°, le quotient de Romberg a tendance à être plus bas dans le groupe hernie discale que dans le groupe témoin, mais il est plus élevé dans le groupe arthrose que dans le groupe témoin. Néanmoins, dans la position 0°, il n'y a aucune différence préopératoire entre les groupes hernie discale, arthrose et témoin concernant le paramètre quotient visuo-cinétique.

Les résultats de cette étude mettent en évidence, pour ces deux pathologies responsables de cervicobrachialgies, des stratégies sensorielles différentes pour le maintien de la posture et ce malgré l'absence de plainte posturale. Avant cette étude, seules trois publications se sont intéressées à la posture dans des cas de compression radiculaire cervicale (Vitte *et al.*, 1992 ; Karlberg *et al.*, 1995 ; Persson *et al.* ; 1996). Aucune n'avait souligné les deux mécanismes différents pouvant être responsables de cervicobrachialgies. L'arthrose cervicale est caractérisée par la dégénérescence et la déshydratation du disque cervical ainsi que la formation d'ostéophytes. La radiculalgie est la conséquence d'une compression radiculaire dans un foramen rétréci. La plupart du temps, plusieurs niveaux sont atteints et l'amplitude des mouvements cervicaux est réduite (McCormack et Weinstein, 1996). La hernie discale est caractérisée par l'extrusion de fibrocartilage à l'extérieur du disque et survient en général de façon aiguë.

Malgré des symptômes identiques, ces deux pathologies affectent la mobilité cervicale de façon très différente, l'arthrose cervicale diminuant l'amplitude des mouvements. Il est donc possible que cette mobilité réduite dans le groupe arthrose réduise relativement l'importance de la proprioception cervicale dans le contrôle postural.

Par ailleurs, la survenue en général aiguë des hernies discales et la nature chronique de l'arthrose cervicale doivent également être prises en compte. Les patients du groupe arthrose ont certainement eu plus de temps pour s'adapter à leur pathologie ce qui est peut être à l'origine d'une majoration de l'importance de la vision dans le contrôle postural. Par ailleurs, la douleur aiguë des patients du groupe hernie pourrait induire une sensibilisation de la proprioception cervicale (Lee *et al.*, 2005) pouvant expliquer le quotient de Romberg plus bas que dans le groupe arthrose. Ces différences préopératoires entre les groupes hernie discale, arthrose et témoin ont toutes été observées dans un environnement visuel stable mais pas dans un environnement dynamique. La rotation de la coupole stimulant surtout le champ visuel périphérique, les différences en terme de proprioception entre les trois groupes ont pu être compensées par des informations visuelles dynamiques. La vision périphérique dans les groupes pathologiques contribue au maintien de la posture de la même façon que pour le groupe témoin (Berencsi *et al.*, 2005).

2. Effets de la chirurgie cervicale

Pour le groupe arthrose, la chirurgie a tendance à réduire le quotient de Romberg dans la position 0°, ce qui signifie que ces patients utilisent proportionnellement moins les informations visuelles pour contrôler leur posture. Le quotient visuo-cinétique dans la position 0° tend, aussi bien pour le groupe hernie discale que pour le groupe arthrose, à diminuer en postopératoire ce qui suggère que l'importance de la vision périphérique dans le contrôle postural est moindre en postopératoire.

C'est la première fois, à notre connaissance, qu'une étude met en évidence un impact direct de la chirurgie cervicale sur le contrôle postural sans perturbation extérieure. D'autres études ont rapporté une amélioration du contrôle postural après traitement chirurgical d'une compression radiculaire mais seulement lors de stimulations galvaniques ou vibratoires et jamais dans des conditions neutres (Karlberg *et al.*, 1995 ; Persson *et al.*, 1996). Une explication possible pourrait être que la compression radiculaire par une hernie ou un rétrécissement foraminaux soit à l'origine, en plus de la symptomatologie douloureuse, d'une mauvaise transmission et d'une négligence des informations proprioceptives. La décompression chirurgicale de la racine nerveuse cervicale permettrait alors une meilleure transmission de l'information proprioceptive vers le système nerveux central ce qui améliorerait la proprioception cervicale et modifierait la stratégie sensorielle dans le contrôle postural (Persson *et al.*, 1996). De plus, bien qu'il n'y ait, pour les patients participant à cette étude, aucun signe clinique ou radiologique de myélopathie, une compression dynamique infraclinique de la moelle épinière est possible ce qui altérerait la transmission des informations proprioceptives (Vitte *et al.*, 1992). La chirurgie, en plus de permettre une décompression radiculaire, éviterait des microtraumatismes médullaires lors des manœuvres de flexion et d'extension cervicales. De plus, il a été rapporté que dans les cas d'arthrose cervicale, la fusion chirurgicale (arthrodèse) de un ou deux disques pouvait augmenter les amplitudes de mouvement (Bell *et al.*, 2011). Dans le groupe arthrose, huit patients ont été opérés sur un ou deux niveaux et un seul sur quatre niveaux. Il est possible qu'encore une fois, une plus grande mobilité postopératoire permettent une majoration de l'importance relative de la proprioception cervicale dans le contrôle postural.

Pour le groupe hernie discale, une arthroplastie a été réalisée ce qui permet de préserver la mobilité cervicale. Dans un environnement visuel stable, du fait de cette mobilité cervicale préservée en postopératoire, la stratégie sensorielle du contrôle postural semble être inchangée.

3. Effets de la rotation de la tête

En préopératoire, tête tournée 30° vers la gauche, le quotient visuo-cinétique est significativement plus bas dans le groupe hernie discale que dans les groupes arthrose et témoin. Concernant ce paramètre, aucune différence n'est mise en évidence à 0°. Ce résultat peut être expliqué par une meilleure proprioception cervicale due à une plus grande mobilité et une sensibilisation par la douleur durant la rotation cervicale dans cette pathologie aiguë (Lee *et al.*, 2005). De plus, en postopératoire et la tête tournée de 30° vers la gauche, le quotient de Romberg tend à être plus bas dans le groupe hernie discale que dans le groupe arthrose. Néanmoins, tous ces résultats dans la position 30° gauche ne sont pas constatés tête tournée 30° vers la droite. Les enregistrements dans cette position ont toujours été réalisés en dernier ce qui est peut être la cause d'un effet d'apprentissage.

4. Limitations et perspectives

Pour que tous les sujets de l'étude bénéficient des mêmes conditions d'expérimentation, les douze enregistrements ont sciemment été réalisés dans le même ordre pour la population témoin et les populations de patients en pré et en postopératoire. Ceci aurait pu conduire à un biais de type effet d'ordre et nous n'avons donc pas comparé les données obtenues au cours d'une même série de tests. Les comparaisons ont uniquement été réalisées entre des groupes différents ou entre les états pré et postopératoire afin d'éviter ce biais. Néanmoins, comme nous l'avons vu, un effet d'apprentissage peut expliquer que certains résultats constatés dans la position 30° gauche ne le soient plus dans la position 30° droite. Randomiser l'ordre des positions de la tête ne supprimerait pas l'effet d'apprentissage et ne ferait que le diluer au sein des différents enregistrements. La randomisation des patients

dans chaque groupe afin qu'ils ne fassent des enregistrements que dans une seule des trois positions demanderait un échantillon beaucoup plus important.

Enfin, des déficits proprioceptifs ne génèrent pas systématiquement de doléances à type de sensations vertigineuses ou de déséquilibre (Revel *et al.* ; 1991, Rix et Bagust, 2001 ; Kristjansson *et al.*, 2003). Dans notre étude, nous ne rapportons aucun signe fonctionnel ou physique de cette nature. Toute atteinte proprioceptive avait vraisemblablement été compensée.

En conclusion, les pathologies dégénératives du rachis cervical, selon leur nature, modifient les stratégies sensorielles du contrôle postural. La chirurgie semble réduire la contribution visuelle dans des environnements stables et dynamiques surtout chez les patients arthrosiques. Ceci peut être lié à une négligence proprioceptive causée par une pathologie mécanique du rachis cervical au moins partiellement réversible après traitement chirurgical.

Bibliographie

- Bell KM, Bechara BP, Hartman RA, Shively C, Frazier EC, Lee JY, Kang JD, Donaldson WF (2011) Influence of number of operated levels and postoperative time on active range of motion following anterior cervical decompression and fusion procedures. *Spine (Phila Pa 1976)* 36:263-268.
- Berencsi A, Ishihara M, Imanaka K (2005) The functional role of central and peripheral vision in the control of posture. *Hum Mov Sci* 24:689-709.
- Biguer B, Donaldson IM, Hein A, Jeannerod M (1988) Neck muscle vibration modifies the representation of visual motion and direction in man. *Brain* 111 (Pt 6):1405-1424.
- Bottini G, Karnath HO, Vallar G, Sterzi R, Frith CD, Frackowiak RS, Paulesu E (2001) Cerebral representations for egocentric space: Functional-anatomical evidence from caloric vestibular stimulation and neck vibration. *Brain* 124:1182-1196.
- Bove M, Courtine G, Schiepati M (2002) Neck muscle vibration and spatial orientation during stepping in place in humans. *J Neurophysiol* 88:2232-2241.
- Bove M, Diverio M, Pozzo T, Schiepati M (2001) Neck muscle vibration disrupts steering of locomotion. *J Appl Physiol* 91:581-588.
- Boyd-Clark LC, Briggs CA, Galea MP (2002) Muscle spindle distribution, morphology, and density in longus colli and multifidus muscles of the cervical spine. *Spine (Phila Pa 1976)* 27:694-701.
- Brandt T, Bronstein AM (2001) Cervical vertigo. *J Neurol Neurosurg Psychiatry* 71:8-12.

- Cevik R, Bilici A, Nas K, Demircan Z, Tekin RC (2010) Non-invasive evaluation of vertebral artery blood flow in cervical spondylosis with and without vertigo and association with degenerative changes. *Clin Rheumatol* 29:541-546.
- Ceyte H, Cian C, Nougier V, Olivier I, Roux A (2006) Effects of neck muscles vibration on the perception of the head and trunk midline position. *Exp Brain Res* 170:136-140.
- Cloward RB (1958) The anterior approach for removal of ruptured cervical disks. *J Neurosurg* 15:602-617.
- Colnat-Coulbois S, Gauchard GC, Maillard L, Barroche G, Vespignani H, Auque J, Perrin PP (2011) Management of postural sensory conflict and dynamic balance control in late-stage Parkinson's disease. *Neuroscience* 193:363-369.
- Dumas G, Lion A, Gauchard GC, Herpin G, Magnusson M, Perrin PP (2013) Clinical interest of postural and vestibulo-ocular reflex changes induced by cervical muscles and skull vibration in compensated unilateral vestibular lesion patients. *J Vestib Res* 23:41-49.
- Field S, Treleaven J, Jull G (2008) Standing balance: a comparison between idiopathic and whiplash-induced neck pain. *Man Ther* 13:183-191.
- Gangloff P, Perrin PP (2002) Unilateral trigeminal anaesthesia modifies postural control in human subjects. *Neurosci Lett* 330:179-182.
- Janssen M, Pas R, Aarts J, Janssen-Potten Y, Vles H, Nabuurs C, van Lummel R, Stokroos R, Kingma H (2012) Clinical observational gait analysis to evaluate improvement of balance during gait with vibrotactile biofeedback. *Physiother Res Int* 17:4-11.
- Karlberg M, Persson L, Magnusson M (1995) Impaired postural control in patients with cervico-brachial pain. *Acta Otolaryngol Suppl* 520 Pt 2:440-442.

- Kristjansson E, Dall'Alba P, Jull G (2003) A study of five cervicocephalic relocation tests in three different subject groups. *Clin Rehabil* 17:768-774.
- Lee H, Nicholson LL, Adams RD, Bae SS (2005) Proprioception and rotation range sensitization associated with subclinical neck pain. *Spine (Phila Pa 1976)* 30:E60-67.
- Machaly SA, Senna MK, Sadek AG (2011) Vertigo is associated with advanced degenerative changes in patients with cervical spondylosis. *Clin Rheumatol* 30:1527-1534.
- Massion J (1992) Movement, posture and equilibrium: interaction and coordination. *Prog Neurobiol* 38:35-56.
- McCormack BM, Weinstein PR (1996) Cervical spondylosis. An update. *West J Med* 165:43-51.
- Mergner T, Nardi GL, Becker W, Deecke L (1983) The role of canal-neck interaction for the perception of horizontal trunk and head rotation. *Exp Brain Res* 49:198-208.
- Normand H, Etard O, Denise P (1997) Otolithic and tonic neck receptors control of limb blood flow in humans. *J Appl Physiol* (1985) 82:1734-1738.
- Persson L, Karlberg M, Magnusson M (1996) Effects of different treatments on postural performance in patients with cervical root compression. A randomized prospective study assessing the importance of the neck in postural control. *J Vestib Res* 6:439-453.
- Pinsault N, Vuillerme N, Pavan P (2008) Cervicocephalic relocation test to the neutral head position: assessment in bilateral labyrinthine-defective and chronic, nontraumatic neck pain patients. *Arch Phys Med Rehabil* 89:2375-2378.
- Revel M, Andre-Deshays C, Minguet M (1991) Cervicocephalic kinesthetic sensibility in patients with cervical pain. *Arch Phys Med Rehabil* 72:288-291.

- Revel M, Minguet M, Gregoy P, Vaillant J, Manuel JL (1994) Changes in cervicocephalic kinesthesia after a proprioceptive rehabilitation program in patients with neck pain: a randomized controlled study. Arch Phys Med Rehabil 75:895-899.
- Rix GD, Bagust J (2001) Cervicocephalic kinesthetic sensibility in patients with chronic, nontraumatic cervical spine pain. Arch Phys Med Rehabil 82:911-919.
- Roll JP, Roll R (1988) From eye to foot: a proprioceptive chain involved in postural control. In: Posture and gait: development, adaptation and modulation (Amblard B, Berthoz A, Clarac F eds), pp 155-164 Amsterdam: Elsevier BV (Biomedical Division).
- Ryan GM, Cope S (1955) Cervical vertigo. Lancet 269:1355-1358.
- Taylor JL, McCloskey DI (1991) Illusions of head and visual target displacement induced by vibration of neck muscles. Brain 114 (Pt 2):755-759.
- Thurrell AE, Bronstein AM (2002) Vection increases the magnitude and accuracy of visually evoked postural responses. Exp Brain Res 147:558-560.
- Treleaven J, Jull G, Sterling M (2003) Dizziness and unsteadiness following whiplash injury: characteristic features and relationship with cervical joint position error. J Rehabil Med 35:36-43.
- Vibert D, Hausler R (2003) Acute peripheral vestibular deficits after whiplash injuries. Ann Otol Rhinol Laryngol 112:246-251.
- Vitte E, Lazennec J, Pharaboz C, Semont A, Freyss G (1992) Induced perturbations of Equitest in cervical spine pathologies. In: Posture and gait: control mechanisms, vol. 2 (Woollacott, M. and Horak, F. B., eds), pp 176-179 Eugene, Oregon: University of Oregon Books.

Wolsley CJ, Sakellari V, Bronstein AM (1996) Reorientation of visually evoked postural responses by different eye-in-orbit and head-on-trunk angular positions. *Exp Brain Res* 111:283-288.

Annexe

Visuo-proprioceptive interactions in degenerative cervical spine diseases requiring surgery.

Sébastien Freppel ^{a,b}, Alexandre Bisdorff ^{a,c}, Sophie Colnat-Coulbois ^{a,d}, Hadrien Ceyte ^{a,e},
Corinne Cian ^e, Gérome Gauchard ^a, Jean Auque ^d, Philippe Perrin ^{a,f}

^a Université de Lorraine, EA 3450 DevAH – Development, Adaption and Disadvantage, Faculty of Medicine and UFR STAPS, Nancy, France

^b Department of Neurosurgery, University Hospital, Groupe Hospitalier Sud Réunion, Saint Pierre, Reunion Island, France

^c Department of Neurology, Centre Hospitalier Emile Mayrisch, Esch-sur-Alzette, Luxembourg

^d Department of Neurosurgery, University Hospital of Nancy, Nancy, France

^e The Institut de Recherches Biomédicales des Armées, La Tronche, France

^f Department of Oto-Rhino-Laryngology, University Hospital, Vandoeuvre-lès-Nancy, France

Corresponding author:

Professeur Philippe Perrin

EA 3450 DevAH – Développement, Adaptation et Handicap.

Université de Lorraine

UFR STAPS de Nancy – 30 rue du Jardin Botanique

54600 Villers-lès-Nancy

Tel : +33 3 83 15 49 68

E-mail : philippe.perrin@univ-lorraine.fr

Abstract

Cervical proprioception plays a key role in postural control, but its specific contribution is controversial. Postural impairment was shown in whiplash injuries without demonstrating the sole involvement of the cervical spine. The consequences of degenerative cervical spine diseases are underreported in posture-related scientific literature in spite of their high prevalence. No report has focused on the two different mechanisms underlying cervicobrachial pain: herniated discs and spondylosis. This study aimed to evaluate postural control of two groups of patients with degenerative cervical spine diseases with or without optokinetic stimulation before and after surgical treatment. Seventeen patients with radiculopathy were recruited and divided into two groups according to the spondylotic or discal origin of the nerve compression. All patients and a control population of 31 healthy individuals underwent a static posturographic test with 12 recordings; the first four recordings with the head in 0° position: eyes closed, eyes open without optokinetic stimulation, with clockwise and counter clockwise optokinetic stimulations. These four sensorial situations were repeated with the head rotated 30° to the left and to the right. Patients repeated these 12 recordings 6 weeks postoperatively. None of the patients reported vertigo or balance disorders before or after surgery. Prior to surgery, in the eyes closed condition, the herniated disc group was more stable than the spondylosis group. After surgery, the contribution of visual input to postural control in a dynamic visual environment was reduced in both cervical spine diseases whereas in a stable visual environment visual contribution was reduced only in the spondylosis group. The relative importance of visual and proprioceptive inputs to postural control varies according to the type of pathology and surgery tends to reduce visual contribution mostly in the spondylosis group.

Key words: cervical proprioception; degenerative cervical spine diseases; surgical treatment; static postural control; postural sensorimotor strategies.

1. Introduction

Postural control is achieved through a multisensory control mechanism involving visual, vestibular and somatosensory information (Massion, 1992, Gangloff and Perrin, 2002). These inputs are all interconnected allowing compensation of dysfunctions but making it very challenging to study the cues of one particular system without the interference of another.

The sensory contribution to postural control was studied by various experimental paradigms. Several authors (Wolsley et al., 1996, Thurrell and Bronstein, 2002) showed that an optokinetic stimulation induced a visually evoked postural sway. Others have shown the contribution of cervical proprioception to postural control by the vibratory method. Indeed a vibration applied to the neck, through the stimulation of receptors in cervical muscles, can induce a postural response (Roll and Roll, 1988, Bove et al., 2001, Bove et al., 2002, Dumas et al., 2013) by modifying the perception of the head or whole body orientation (Biguer et al., 1988, Taylor and McCloskey, 1991, Ceyte et al., 2006).

Analysis of postural control of patients with posttraumatic cervical pain is a good example of the challenging difficulty, in a pathological condition, to study solely one type of sensory information. There is clear evidence of postural control impairment in patients with whiplash injuries (Treleaven et al., 2003) but the sole responsibility of cervical proprioception has never been demonstrated as vestibular or vertebral artery lesions can also occur during deceleration (Brandt and Bronstein, 2001).

Degenerative cervical spine diseases have raised far less interest when it comes to proprioception and postural control despite being initially suspected as a probable cause of the controversial “cervical vertigo” (Ryan and Cope, 1955). Considering the high prevalence of these pathologies, their current representation in posture-related scientific literature seems inadequate. Posture and cervical proprioception have been studied in cases of non-traumatic neck pain regardless of a potential underlying degenerative spine disease (Revel et al.,

1994, Field et al., 2008, Pinsault et al., 2008). A few studies of the degenerative spine focus on vertigo and decreased blood flow velocity in the vertebral artery (Cevik et al., 2010, Machaly et al., 2011).

There are, so far, only three reports on impaired postural control in patients with cervicobrachial pain and objective, radiological signs of degenerative cervical spine disease (Vitte et al., 1992, Karlberg et al., 1995, Persson et al., 1996). The postural effects of degenerative spine disease and surgical treatment were studied but solely in perturbative conditions (vibratory stimulus to the calf and paraspinal neck muscles or bipolar binaural galvanic stimulation). These stimulations are not frequently encountered outside of a research laboratory. The effects of degenerative cervical spine disease and its surgical treatment on unperturbed postural control remain unknown.

Moreover, there are two different types of degenerative spine diseases. A disc herniation usually has an acute onset whereas spondylosis is a chronic disease in which age-related degenerative changes of the discs and osteophytic bars may narrow the cervical canal or the foramina. The consequences of these two specific diseases on postural control have never been analyzed.

The aim of this study was to evaluate visuo-proprioceptive interactions in the postural control of patients with two degenerative spine diseases by generating an optokinetic stimulation in different head on trunk positions, before and after surgery. Our objectives were to investigate, in cervical spine diseases, the different sensorial strategies in posture and assess their evolution after surgical treatment.

2. Experimental procedures

2.1 Patient population

Seventeen patients (10 females and 7 males) with degenerative cervical spine disease, age range from 35 to 75 years (median age 50 years, interquartile range 10.5 years) were recruited. All patients gave their written informed consent to participate in the study. Exclusion criteria were: history of neurological, spinal or inner ear disease and signs of myelopathy on clinical examination or imaging. All patients consulted initially for radiculopathy resisting medical treatment and required surgery. None of them complained of dizziness or vertigo.

Radicular compression was caused by spondylosis for nine patients (four females and five males, median age 51 years) and by a herniated disc for 8 patients (six females and two males, median age 47.5 years). The patient population was therefore divided into a spondylosis group and a herniated disc group. In the spondylosis group, four patients required surgery on one level, four patients on two levels and one patient on four levels. In the herniated disc group, seven patients required surgery on one level and one patient on two levels.

2.2 Control population

Thirty-one individuals, age range from 26 to 60 years (median age 45 years, interquartile range 15.5 years) were recruited among the medical and paramedical staff and included in a control group. This control group will be used as a reference to evaluate the influence of cervical degenerative diseases on the patient population in a preoperative session. All subjects gave their written informed consent to participate in the study. Individuals with a history of neurological, spinal or inner ear disease were excluded from the control group.

2.3 Platform

Data were collected on a vertical force platform (MedicaptureurTM, Nice, France) mounted on three strain-gauge force transducers, providing a measurement of the body sway in terms of displacement of the center of foot pressure (CoP) in a two-dimensional horizontal plane with a sampling rate of 40 Hz. Data were analyzed with the WinpostureTM 1.62 software.

2.4 Roll optokinetic stimulation

The visual display consisted of a large cupola (1 m diameter) positioned 25 cm from the subject at eye level, such that it covered a large area of the subject's visual field (visual angle 127°). This cupola was covered in randomly distributed color circles of different diameters and could be rotated around the visual axis at an angular velocity of 50°/s either clockwise or anti-clockwise (Figure 1).

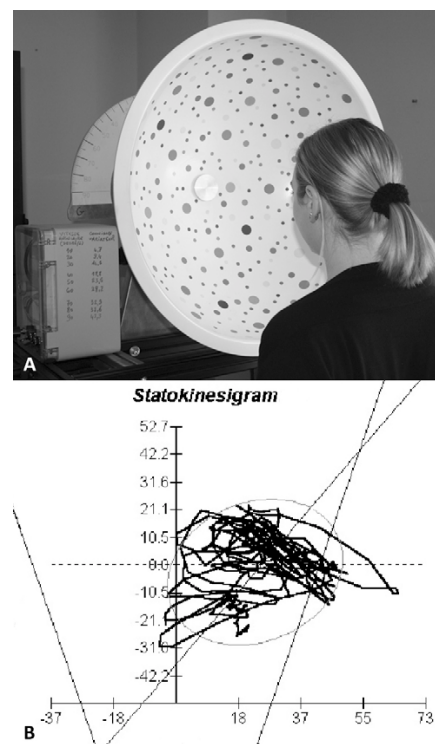


Figure 1. 28 years old female from the control population facing the device in the 0° position (A) and statokinesigram collected on the platform (MedicaptureurTM, Nice and WinpostureTM 1.62 software) of the same individual in the 0° position, eyes open facing clockwise rotary motion (B). Sway path length of the centre of pressure (broken line) and area (ellipsoid) including 90% of the instantaneous positions of the centre of pressure.

2.5 Surgery

All patients required surgery. In our institution, patients with spondylosis benefit from a Cloward procedure (Cloward, 1958) whereas patients with herniated disc will benefit from an arthroplasty. In both cases, the intervertebral disc is removed through a right anterior approach whether the radiculopathy is located on the right or on the left side. The skin and the platysma are incised. The right sternocleidomastoid muscle is retracted laterally and the carotid and esophagus are separated to expose the cervical spine. Both *longus colli* muscles are partially cauterized, cut and dissected from the anterior aspect of the vertebral bodies. The disc and both anterior and posterior common vertebral ligaments are removed. Both left and right nerve roots of the pathological level are decompressed.

In the case of a Cloward procedure, a polyether ether ketone (PEEK) cage filled with spongy bone chips harvested on the iliac crest is placed in the intervertebral space in order to obtain fusion of the adjacent vertebrae.

In the case of an arthroplasty, a cervical disc prosthesis (Scient'X Discocerv®) is placed in the intervertebral space in order to preserve motion and therefore protect the adjacent discs.

2.6 Static posturographic tests

The participants stood bare-foot on the posturography platform, heels together with a 30° angle between the medial sides of the feet and eye level facing the center of the cupola. They were requested to stand upright remaining as stable as possible, breathing normally, with their arms on their sides during 20 s (Figure 2). This task was performed in three different head-trunk alignments: with the head aligned to the trunk (0° position), with the head actively rotated 30° to the left and 30° to the right, facing the cupola (no eye in orbit deviation). In each of these sessions four recordings were made: one in eyes closed situation (EC), one in eyes open situation (EO), one with eyes open facing a clockwise rotary motion of the device (CRM) and finally, one with eyes open facing a counterclockwise rotary motion (CCRM). The participant was given a two-minute break between each session. The rotation

of the head was chosen as a means to modulate proprioceptive input from the neck, and the 30° angle was chosen as an angle most if not all potential participants were likely to achieve.

The patient group performed this protocol the day before surgery and repeated it six weeks after surgery. Postoperatively, patients were asked not to wear a cervical collar and preoperative medications were left unchanged. The control group, used as a reference to evaluate the influence of cervical degenerative disease on the patient population preoperatively, performed this protocol only once.

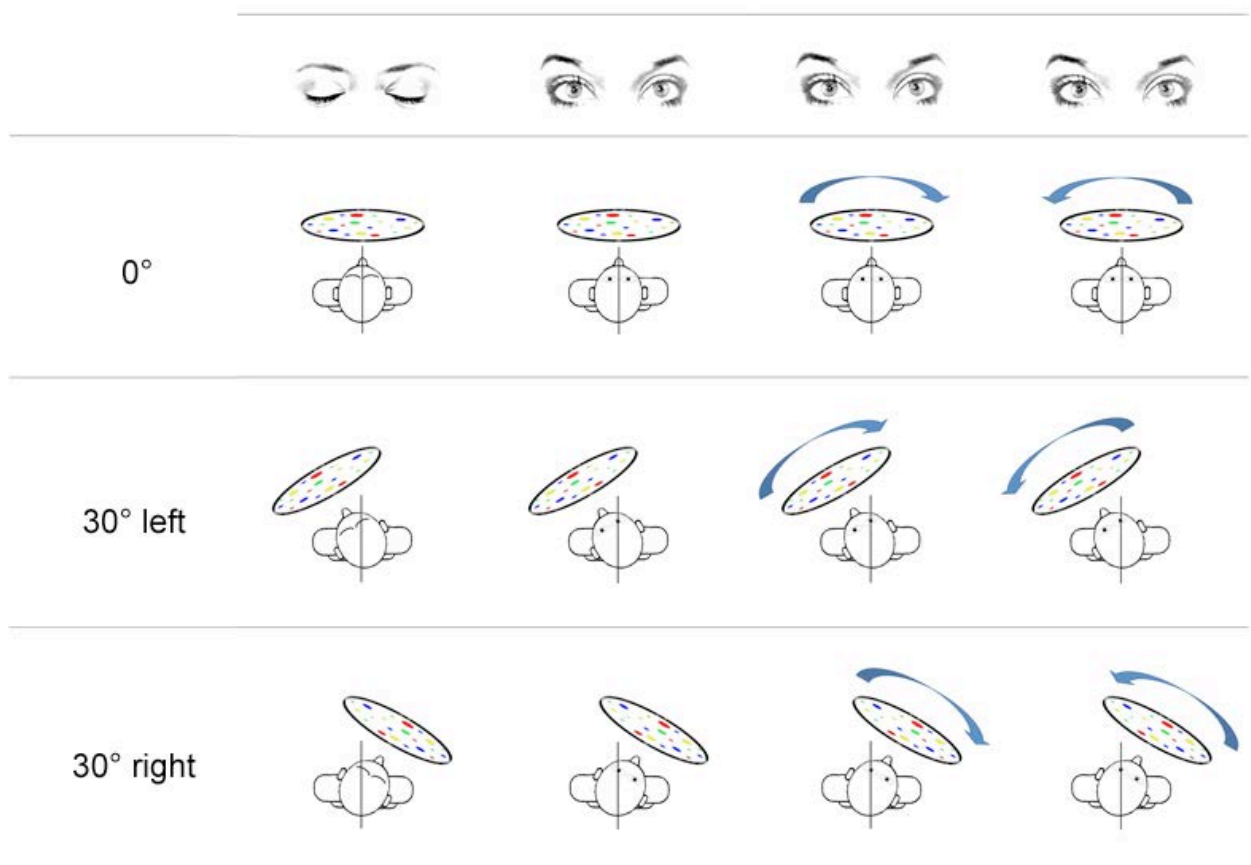


Figure 2. The 12 recordings made during each session. The first four recordings are made the head facing forward (0°), one in eyes closed situation, one in eyes open situation without rotary motion of the device, one in eyes open situation facing a clockwise rotary motion of the device and one in eyes open situations facing a counterclockwise rotary motion of the device. These four sensorial situations are repeated with the head rotated 30° left and 30° right still facing the cupola.

2.7 Data and statistical analyses

During these recordings, we analyzed the area of the CoP (the ellipsoid including 90% of the instantaneous positions of CoP). To assess the visual contribution to posture in a stable visual environment we calculated the Romberg quotient (RQ). The RQ was obtained by calculating the ratio of CoP area in EC to CoP area in EO. To assess the visual contribution to posture in a moving visual environment we calculated the visual-kinetic quotient (VKQ). This quotient was obtained by calculating the ratio of the average CoP area in CRM and in CCRM to the CoP area in EO.

Considering the sample size, non-parametric tests were used. To compare pre and postoperative data of the same population we used a Wilcoxon test. In order to compare different populations, we used a Mann-Whitney test (SAS Statview™ 5 software for Windows™). We considered $p < 0.05$ as a significant difference and a p value between 0.05 and 0.1 as a trend toward significance.

3. Results

The RQ and VKQ of the patient and control populations are reported in Table 1.

3.1 Spondylosis and herniated disc groups before surgery

There was no difference in age between spondylosis and herniated disc groups ($p = 0.311$).

Preoperatively, in the 0° position, the herniated disc group had a significantly lower RQ when compared to the spondylosis group ($p = 0.002$) (Figure 3) but no difference was found in the 30° left ($p = 0.248$) and 30° right ($p = 0.847$) positions.

			Herniated disc population (n = 8)		Spondylosis population (n = 9)			Control population (n = 31)			
			Median	IQ	Median	IQ	p	Median	IQ	p*	p**
PREOPERATIVE	RQ	RQ 0°	2.7	2.4	6.9	5.3	0.002	4.5	5.3	0.052	0.095
		RQ 30° left	2.1	3	3.3	5.7	0.248	3.5	3.5	0.118	0.118
		RQ 30° right	3.2	3.3	2.5	3.5	0.847	3.6	4.7	0.465	0.465
	VKQ	VKQ 0°	5.6	13.8	7.6	31.5	0.248	5.6	8.4	0.972	0.141
		VKQ 30° left	2.6	2.3	5.6	6.3	0.034	6.4	7.2	0.044	0.859
		VKQ 30° right	3.2	1.8	3.5	16.7	0.29	4.3	5.9	0.531	0.686
POSTOPERATIVE	RQ	RQ 0°	2.1	3.6	4.7	4.2	0.027				
		RQ 30° left	3	2.4	6.9	4.1	0.068				
		RQ 30° right	4.2	2.6	2.8	2.4	0.387				
	VKQ	VKQ 0°	2.1	2	6.7	6.2	0.068				
		VKQ 30° left	2.8	6.7	6.8	19.6	0.211				
		VKQ 30° right	3.2	8.1	6.2	10.6	0.102				

Table 1. Romberg quotient (RQ) is the ratio of center of pressure (CoP) area eyes closed to CoP area eyes open with no rotation. Visual-kinetic quotient (VKQ) is the ratio of the average CoP area eyes open with cupola rotation to CoP area eyes open without rotation. Median and interquartile (IQ) data are reported in the 0°, 30° left and 30° right positions for the herniated disc population (n = 8), the spondylosis population (n = 9) and the control population (n = 31). Data of the herniated disc population and the spondylosis population are compared pre and postoperatively (p). Data of the control population are compared to the preoperative data of the herniated disc population (p*) and the spondylosis population (p**).

		Herniated disc (n = 8)				Spondylosis (n = 9)					
		Preoperative		Postoperative		Preoperative		Postoperative			
		Median (mm ²)	IQ (mm ²)	Median (mm ²)	IQ (mm ²)	Median (mm ²)	IQ (mm ²)	Median (mm ²)	IQ (mm ²)	p	p*
Area (mm ²)	0° eyes closed	78.9	89.2	98.7	86	325.5	326.7	203.6	115.6	0.002	0.003
	0° eyes open no rotation	28.7	24.3	35.3	31.2	46.4	32.4	53.1	26.2	0.102	0.401

Table 2. Area of the center of pressure (CoP) in eyes closed and eyes open with no rotation situations. Median and interquartile (IQ) data are reported in the 0° position. Data of the spondylosis group are compared to the herniated disc group pre (p) and postoperatively (p*).

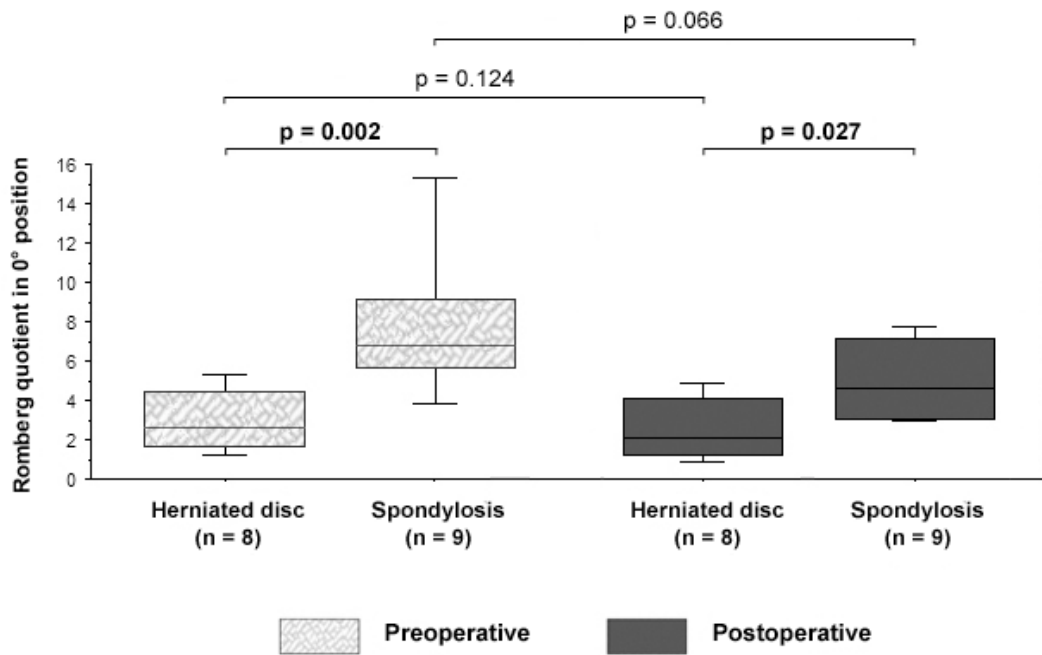


Figure 3. Box-and-whisker plot of the Romberg quotient (ratio of center of foot pressure area eyes closed to center of foot pressure area eyes open without rotation) in the 0° position. The spondylosis group (n = 9) is compared to the herniated disc group (n = 8) both pre (light gray) and postoperatively (dark grey). Pre and postoperative values of each patient group's Romberg quotient are also compared.

The difference in RQ results in the 0° position between the two patient groups was due to a lower CoP area in EC in the herniated disc group compared to the spondylosis group (p = 0.002) (Table 2).

Concerning the VKQ, no difference was found, preoperatively, between the two groups in the 0° (Figure 4) or 30° right positions but the herniated disc group had a significantly lower VKQ in the 30° left position (p = 0.034).

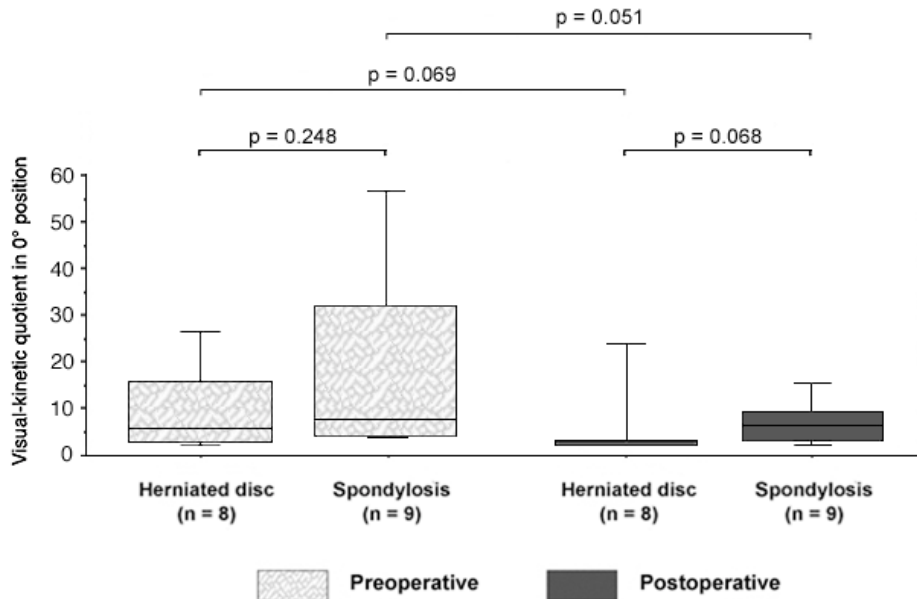


Figure 4. Box-and-whisker plot of the visual-kinetic quotient (ratio of average center of foot pressure area facing rotation to center of foot pressure area eyes open without rotation) in the 0° position. The spondylosis group (n = 9) is compared to the herniated disc group (n = 8) both pre (light gray) and postoperatively (dark grey). Pre and postoperative values of each patient group's visual-kinetic quotient are also compared.

3.2 Patients and control

There were no significant differences in age between the herniated disc group and the control population ($p = 0.3658$) but the spondylosis group tended to be older than the control group ($p = 0.092$).

Preoperatively, in the 0° position, the herniated disc group tended to have a lower RQ than the control group ($p = 0.052$) whereas the spondylosis group tended to have a higher RQ than the control group ($p = 0.095$). No difference was found for the 30° left and right positions.

Concerning the VKQ, no preoperative differences were found in the 0° or the 30° right positions. Nonetheless, the herniated disc group had a significantly lower VKQ than the control group in the 30° left position ($p = 0.044$).

3.3 Spondylosis and herniated disc groups after surgery

Postoperatively, in the 0° position, the herniated disc group still had a significantly lower RQ compared to the spondylosis group ($p = 0.027$) (Figure 3). The herniated disc group tends to have a lower RQ than the spondylosis group in the 30° left position ($p = 0.068$) but no difference was found in the 30° right position ($p = 0.386$). The CoP area in EC was still lower for the herniated disc group than the spondylosis group ($p = 0.003$) (Table 2).

Postoperatively, in the 0° position, the herniated disc group tended to have a lower VKQ than the spondylosis group ($p = 0.068$) (Figure 4). There was no difference between the two groups in the 30° left and 30° right positions.

3.4 Surgical effects

For the herniated disc group, surgery did not have any significant effect on the RQ in the 0° ($p = 0.124$) (Figure 3), 30° left ($p = 0.484$) and 30° right ($p = 0.484$) positions. Nonetheless, in the 0° position, VKQ tended to be lower postoperatively only in the 0° position ($p = 0.069$) (Figure 4).

The spondylosis group tended, only in the 0° position, to have lower RQ ($p = 0.066$) (Figure 3) and VKQ ($p = 0.051$) (Figure 4) after surgery. No postoperative changes were noted for RQ and VKQ in the 30° left and right positions in the spondylosis group.

4. Discussion

4.1 Two different diseases

We report some significant differences between the two patient groups. Preoperatively, in the 0° position, the herniated disc group has a lower RQ than the spondylosis group. A lower area of the CoP excursions in the eyes closed situation is the main cause of a lower RQ in the herniated disc group. Moreover, when compared to the control population, the herniated disc group tends to have a lower RQ whereas the spondylosis group tends to have a higher RQ. Nonetheless, in the 0° position, there are no preoperative differences between the herniated disc, spondylosis and control groups concerning the VKQ.

The results of the present study point to a different sensorial strategy in posture in these two diseases causing cervicobrachial pain despite the absence of a postural complaint. Before this study, only three reports focused on posture and cervical root compression (Vitte et al., 1992, Karlberg et al., 1995, Persson et al., 1996). None of them highlighted the two different mechanisms underlying cervicobrachial pain. Spondylosis is characterized by the chronic degeneration of the cervical disc, its dehydration and the formation of osteophytes. Radiculopathy is the consequence of radicular compression in narrow neural foramina. Most of the time, multiple levels are involved and cervical range of motion is reduced (McCormack and Weinstein, 1996). Herniated disc is characterized by the extrusion of fibrocartilage outside of the disc and usually occurs acutely.

Albeit identical neurological symptoms, these two diseases affect cervical mobility very differently as spondylosis extending across the intervertebral space reduces cervical range of motion. It is therefore possible that the decreased cervical mobility of the spondylosis group reduces the relative importance of cervical proprioception in postural control.

The acute onset of herniated discs and the chronic nature of spondylosis must also be taken into account. The spondylosis group patients may have had more time to adapt to their pathology, increasing the relative importance of vision in postural control. Moreover, acute pain in the herniated disc group could induce a sensitization of cervical proprioception (Lee et al., 2005) which could explain the lower RQ than in the spondylosis and the control groups. The preoperative differences in postural control between the herniated disc, spondylosis and control groups was observed in a stable visual environment but not in a dynamic one. Rotation of the cupola stimulating peripheral vision, proprioceptive differences between the three groups could be compensated by dynamic visual cues. Peripheral vision in pathological groups contributes to a stable standing posture similar to the control group (Berencsi et al., 2005).

4.2 Cervical surgery effect

For the spondylosis group, surgical treatment tends to reduce RQ in the 0° position, meaning that these patients rely proportionally less on central visual cues to control their posture. The VKQ in the 0° position, tends, postoperatively, to be reduced in both herniated disc and spondylosis groups suggesting a lesser role played by peripheral vision in postural control postoperatively.

This is, to our knowledge the first report of a direct impact of surgery on posture in unperturbed quiet stance. Previous studies reported improved postural control after surgical treatment of cervical root compression but only during vibratory or galvanic stimuli, never in neutral conditions (Karlberg et al., 1995, Persson et al., 1996). One possible mechanism could be that the surgical decompression of the cervical nerve root allows a better transmission of proprioceptive signals to the central nervous system, thus enhancing cervical proprioception and modifying postural control (Persson et al., 1996). Moreover, although no clinical or radiological signs of myelopathy were found in patients participating to this study, a

subclinical dynamic compression of the spinal cord altering transmission of proprioceptive cues is possible (Vitte et al., 1992). Surgery, in addition to cervical nerve root decompression would avoid micro trauma to the cervical spinal cord during flexion and extension maneuvers. Moreover, it has been reported that surgical fusion of one or two levels in degenerative spine diseases can increase active range of motion (Bell et al., 2011). In the spondylosis group, eight patients were operated on one or two levels and only one on four levels. It is possible that once again, a greater mobility of the neck postoperatively increases the relative importance of cervical proprioception in postural control.

For the herniated disc group, an arthroplasty, preserving motion, was performed. Therefore, in a stable visual environment, the preoperative greater mobility of the herniated disc group being preserved after surgery, the sensorial strategy in posture seems to be the same.

4.3 Head rotation effect

Preoperatively, VKQ is significantly lower in the herniated disc group than in the spondylosis and control groups in the 30° left position. No difference is found for this parameter in the 0° position. This result may be explained by an improved cervical proprioception due to greater mobility and a greater sensitization by pain during head rotation in this acute pathology (Lee et al., 2005). In addition, postoperatively, RQ tends to be lower in the herniated disc group than in the spondylosis group in the 30° left position. Nonetheless, all these results in the 30° left position are not found in the 30° right position. Recordings in this position were always performed last, leading to a possible learning effect.

4.4 Limitations and perspectives

So that all subjects undergo the same experimental conditions, the twelve recordings were knowingly performed in the same order for control and patient populations pre and

postoperatively. This could lead to an order effect bias therefore we did not compare data obtained over the same series of tests. Comparisons were only made between different groups or between pre and postoperative states thus avoiding bias. Nonetheless, as we saw, a learning effect might explain that some results in the 30° left position are not found in the 30° right position. Randomizing the sequence of head positions will not cancel the learning effect, only diluting it in the different recordings. One solution could be to randomize patients in each group so that they undergo the recordings in only one of the three positions but this would require a larger sample of patients.

Furthermore, proprioceptive deficits have inconsistently been reported in patients with chronic neck pain (Revel et al., 1991, Rix and Bagust, 2001, Kristjansson et al., 2003). The clinical significance in terms of balance symptoms and performance is another issue. In our study population nobody was symptomatic from a balance point of view. Any possible proprioceptive disturbance was apparently compensated.

In conclusion, degenerative cervical spine diseases, depending on their nature, lead to different sensorial strategies in posture. Surgery seems to reduce visual contribution in a stable and dynamic visual environment mostly in patients with spondylosis. This might be due to a proprioceptive neglect in the presence of a mechanical disease of the cervical spine, at least partially reversible after surgery.

Acknowledgments

The authors wish to thank Mr Pierre-Alain Barraud, designer of the optokinetic stimulation device, the Institut de Recherches Biomédicales des Armées, La Tronche – Grenoble.

5. References

- Bell KM, Bechara BP, Hartman RA, Shively C, Frazier EC, Lee JY, Kang JD, Donaldson WF (2011) Influence of number of operated levels and postoperative time on active range of motion following anterior cervical decompression and fusion procedures. *Spine (Phila Pa 1976)* 36:263-268.
- Berencsi A, Ishihara M, Imanaka K (2005) The functional role of central and peripheral vision in the control of posture. *Hum Mov Sci* 24:689-709.
- Biguer B, Donaldson IM, Hein A, Jeannerod M (1988) Neck muscle vibration modifies the representation of visual motion and direction in man. *Brain* 111 (Pt 6):1405-1424.
- Bove M, Courtine G, Schieppati M (2002) Neck muscle vibration and spatial orientation during stepping in place in humans. *J Neurophysiol* 88:2232-2241.
- Bove M, Diverio M, Pozzo T, Schieppati M (2001) Neck muscle vibration disrupts steering of locomotion. *J Appl Physiol* 91:581-588.
- Brandt T, Bronstein AM (2001) Cervical vertigo. *J Neurol Neurosurg Psychiatry* 71:8-12.
- Cevik R, Bilici A, Nas K, Demircan Z, Tekin RC (2010) Non-invasive evaluation of vertebral artery blood flow in cervical spondylosis with and without vertigo and association with degenerative changes. *Clin Rheumatol* 29:541-546.
- Ceyte H, Cian C, Nougier V, Olivier I, Roux A (2006) Effects of neck muscles vibration on the perception of the head and trunk midline position. *Exp Brain Res* 170:136-140.
- Cloward RB (1958) The anterior approach for removal of ruptured cervical disks. *J Neurosurg* 15:602-617.
- Dumas G, Lion A, Gauchard GC, Herpin G, Magnusson M, Perrin PP (2013) Clinical interest of postural and vestibulo-ocular reflex changes induced by cervical muscles and skull vibration in compensated unilateral vestibular lesion patients. *J Vestib Res* 23:41-49.
- Field S, Treleaven J, Jull G (2008) Standing balance: a comparison between idiopathic and whiplash-induced neck pain. *Man Ther* 13:183-191.
- Gangloff P, Perrin PP (2002) Unilateral trigeminal anaesthesia modifies postural control in human subjects. *Neurosci Lett* 330:179-182.
- Karlberg M, Persson L, Magnusson M (1995) Impaired postural control in patients with cervicobrachial pain. *Acta Otolaryngol Suppl* 520 Pt 2:440-442.
- Kristjansson E, Dall'Alba P, Jull G (2003) A study of five cervicocephalic relocation tests in three different subject groups. *Clin Rehabil* 17:768-774.
- Lee H, Nicholson LL, Adams RD, Bae SS (2005) Proprioception and rotation range sensitization associated with subclinical neck pain. *Spine (Phila Pa 1976)* 30:E60-67.
- Machaly SA, Senna MK, Sadek AG (2011) Vertigo is associated with advanced degenerative changes in patients with cervical spondylosis. *Clin Rheumatol* 30:1527-1534.
- Massion J (1992) Movement, posture and equilibrium: interaction and coordination. *Prog Neurobiol* 38:35-56
- McCormack BM, Weinstein PR (1996) Cervical spondylosis. An update. *West J Med* 165:43-51
- Persson L, Karlberg M, Magnusson M (1996) Effects of different treatments on postural performance in patients with cervical root compression. A randomized prospective study assessing the importance of the neck in postural control. *J Vestib Res* 6:439-453.
- Pinsault N, Vuillerme N, Pavan P (2008) Cervicocephalic relocation test to the neutral head position: assessment in bilateral labyrinthine-defective and chronic, nontraumatic neck pain patients. *Arch Phys Med Rehabil* 89:2375-2378.
- Revel M, Andre-Deshays C, Minguet M (1991) Cervicocephalic kinesthetic sensibility in patients with cervical pain. *Arch Phys Med Rehabil* 72:288-291.
- Revel M, Minguet M, Gregoy P, Vaillant J, Manuel JL (1994) Changes in cervicocephalic kinesthesia after a proprioceptive rehabilitation program in patients with neck pain: a randomized controlled study. *Arch Phys Med Rehabil* 75:895-899.

- Rix GD, Bagust J (2001) Cervicocephalic kinesthetic sensibility in patients with chronic, nontraumatic cervical spine pain. *Arch Phys Med Rehabil* 82:911-919.
- Roll JP, Roll R (1988) From eye to foot: a proprioceptive chain involved in postural control. In: *Posture and gait: development, adaptation and modulation* (Amblard B, Berthoz A, Clarac F eds), pp 155-164 Amsterdam: Elsevier BV (Biomedical Division)
- Ryan GM, Cope S (1955) Cervical vertigo. *Lancet* 269:1355-1358.
- Taylor JL, McCloskey DI (1991) Illusions of head and visual target displacement induced by vibration of neck muscles. *Brain* 114 (Pt 2):755-759.
- Thurrell AE, Bronstein AM (2002) Vection increases the magnitude and accuracy of visually evoked postural responses. *Exp Brain Res* 147:558-560.
- Treleaven J, Jull G, Sterling M (2003) Dizziness and unsteadiness following whiplash injury: characteristic features and relationship with cervical joint position error. *J Rehabil Med* 35:36-43.
- Vitte E, Lazennec J, Pharaboz C, Semont A, Freyss G (1992) Induced perturbations of Equitest in cervical spine pathologies. In: *Posture and gait: control mechanisms*, vol. 2 (Woollacott, M. and Horak, F. B., eds), pp 176-179 Eugene, Oregon: University of Oregon Books.
- Wolsley CJ, Sakellari V, Bronstein AM (1996) Reorientation of visually evoked postural responses by different eye-in-orbit and head-on-trunk angular positions. *Exp Brain Res* 111:283-288.