



HAL
open science

Le lambeau-pontage épiploïque : une nouvelle technique de revascularisation pour le sauvetage de membre (étude anatomique, radiologique et expérimentale)

Nicla Settembre

► To cite this version:

Nicla Settembre. Le lambeau-pontage épiploïque : une nouvelle technique de revascularisation pour le sauvetage de membre (étude anatomique, radiologique et expérimentale). Médecine humaine et pathologie. Université de Lorraine, 2014. Français. NNT : 2014LORR0084 . tel-01750807

HAL Id: tel-01750807

<https://hal.univ-lorraine.fr/tel-01750807>

Submitted on 14 Jan 2020

HAL is a multi-disciplinary open access archive for the deposit and dissemination of scientific research documents, whether they are published or not. The documents may come from teaching and research institutions in France or abroad, or from public or private research centers.

L'archive ouverte pluridisciplinaire **HAL**, est destinée au dépôt et à la diffusion de documents scientifiques de niveau recherche, publiés ou non, émanant des établissements d'enseignement et de recherche français ou étrangers, des laboratoires publics ou privés.



AVERTISSEMENT

Ce document est le fruit d'un long travail approuvé par le jury de soutenance et mis à disposition de l'ensemble de la communauté universitaire élargie.

Il est soumis à la propriété intellectuelle de l'auteur. Ceci implique une obligation de citation et de référencement lors de l'utilisation de ce document.

D'autre part, toute contrefaçon, plagiat, reproduction illicite encourt une poursuite pénale.

Contact : ddoc-theses-contact@univ-lorraine.fr

LIENS

Code de la Propriété Intellectuelle. articles L 122. 4

Code de la Propriété Intellectuelle. articles L 335.2- L 335.10

http://www.cfcopies.com/V2/leg/leg_droi.php

<http://www.culture.gouv.fr/culture/infos-pratiques/droits/protection.htm>



**UNIVERSITÉ
DE LORRAINE**

Ecole Doctorale BioSE (Biologie-Santé-Environnement)

Thèse

Présentée et soutenue publiquement pour l'obtention du titre de

DOCTEUR DE L'UNIVERSITE DE LORRAINE

Mention : « Sciences de la Vie et de la Santé »

par Nicla SETTEMBRE

**LE LAMBEAU-PONTAGE EPIPLOIQUE :
UNE NOUVELLE TECHNIQUE DE
REVASCULARISATION POUR LE SAUVETAGE
DE MEMBRE
(Etude anatomique, radiologique et expérimentale)**

5 Septembre 2014

Membres du jury :

Rapporteurs :	Monsieur Dominique MIDY	Professeur d'Université, Bordeaux	
	Monsieur Eric STEINMETZ	Professeur d'Université, Dijon	
Examineurs :	Monsieur Alain BRANCHEREAU	Professeur d'Université, Marseille	
	Monsieur Marc BRAUN	Professeur d'Université, Nancy	
	Monsieur Réda HASSEN-KHODJA	Professeur d'Université, Nice	
	Monsieur Sergueï MALIKOV	Professeur d'Université, Nancy	Directeur de thèse
	Monsieur Pierre-Edouard MAGNAN	Professeur d'Université, Marseille	Co-directeur de thèse

Unité Inserm 1116 : Risque cardiovasculaire, rigidité- fibrose et hypercoagulabilité
Directeur : Dr Patrick LACOLLEY. Faculté de Médecine de Nancy, Université de Lorraine
9 avenue de la forêt de Haye - BP 184 54500 Vandœuvre lès Nancy.

Remerciements

Ce travail est le fruit de plusieurs collaborations grâce auxquelles il a été possible de développer les différents sujets qui le composent : le service de chirurgie vasculaire et endoluminale du CHU de Nancy dirigé par le Pr. Sergueï MALIKOV, le laboratoire INSERM 1116 de Nancy dirigé par le Dr. Patrick LACOLLEY, le département d'anatomie de la faculté de médecine de Marseille dirigé par le Pr. Pierre CHAMPSAUR, le département d'anatomopathologie du CHU de Trieste dirigé par le Pr. Rossana BUSSANI, le laboratoire d'imagerie interventionnelle expérimentale dirigé par le Pr. Vincent VIDAL et l'école de chirurgie de Nancy dirigé par le Pr Jean Pierre VILLEMOT.

Je remercie d'abord le Pr. Dominique MIDY d'être rapporteur de ce travail. Grâce à ses conseils, j'ai pu approfondir mes travaux de recherche et réussir à rédiger cette thèse.

Je remercie également Monsieur le Pr. Eric STEINMETZ pour sa grande disponibilité pour cet important travail d'évaluation. Je suis très honorée de sa présence en tant que rapporteur.

Je tiens à remercier aussi Monsieur le Pr. Réda HASSEN-KHODJA pour ses conseils scientifiques ainsi que pour avoir accepté de juger ce travail.

Je tiens à remercier par ailleurs le Pr. Pierre Edouard MAGNAN pour avoir accepté de co-diriger ce travail et pour avoir suivi mon parcours professionnel. Je le remercie pour ses conseils et ses encouragements lors de mes travaux de recherche. Je garde une grande estime et une grande reconnaissance pour tous ses enseignements.

Un remerciement particulier au Pr. Alain BRANCHERAU que je suis fière d'avoir eu comme maître. Qu'il me soit permis ici de lui témoigner toute ma grande estime, mon affection et ma reconnaissance. Je n'oublierai jamais ses précieux enseignements et je garderai jalousement chacun de ses conseils.

Je souhaite aussi remercier le Pr. Marc BRAUN pour son aide précieuse dans la rédaction de ce travail et pour ses conseils. Je tiens à lui exprimer ma reconnaissance pour sa grande disponibilité et son soutien lors de mes travaux de recherche.

Je remercie tout particulièrement le Pr. Sergueï MALIKOV pour la confiance qu'il me porte, pour son indéfectible soutien et sa grande patience. Admirative de son charisme et de son enthousiasme avec lesquels il dirige le service de chirurgie vasculaire et avec lesquels il transmet son savoir, je lui suis reconnaissante de m'avoir donné la passion pour cette profession et pour la recherche.

A tous ceux qui ont contribué, de près ou de loin, à ce travail avec un remerciement particulier aux techniciens des laboratoires d'anatomie de Marseille, et à ceux d'anatomopathologie de Trieste, au Dr Claudio VASSALLO pour l'analyse des données statistiques, à SERGE, manipulateur du service de radiologie de Marseille, à l'équipe de l'école de chirurgie de Nancy et celle du laboratoire d'imagerie interventionnelle expérimentale de Marseille.

Un remerciement sincère au à Mme Marie Jeanne CANIAUX, Dr Zakariyae BOUZIANE, au Dr Muhamet DEVECIOGLU, au Dr Julien KOENIG, aux secrétaires et à l'équipe soignante du secteur et du bloc opératoire, grâce auxquels c'est toujours un plaisir de travailler.

Aux médecins, collègues et amis qui m'ont soutenue et m'ont encouragée.

A tous les internes et externes qui sont également présents et dont la jeunesse, l'envie d'apprendre et la joie donnent, chaque matin, la force d'affronter les dures journées.

Un grand remerciement aussi aux patients pour leur confiance.

J'exprime ma grande reconnaissance à Béatrice TANESY pour le temps qu'elle a consacré à la rédaction et à la relecture de ce travail et grâce à laquelle j'ai aussi, peut-être, un peu amélioré mon français.

A mes amis qui, même s'ils sont loin, restent toujours à mes côtés dans mes pensées.

A Irina qui me fait sentir un peu moins éloignée de ma famille grâce à sa grande présence. Je tiens à lui exprimer ma profonde reconnaissance pour son soutien indéfectible.

A ma famille pour son soutien, son affection et ses encouragements.

Intitulé et adresses des unités et des laboratoires où la thèse a été préparée

Service de Chirurgie Vasculaire et Endoluminale
Institut Lorrain du Cœur et des Vaisseaux Louis Mathieu
Pr. Serguei MALIKOV
CHU de NANCY, Brabois
1 Rue du Morvan 54500 Vandoeuvre les Nancy

Unité Inserm 1116 : Risque cardiovasculaire, rigidité- fibrose et hypercoagulabilité
Dr. Patrick LACOLLEY.
Faculté de Médecine de Nancy, Université de Lorraine
9 avenue de la forêt de Haye - BP 184 54500 Vandœuvre les Nancy

Laboratoire d'Anatomie
Pr. Pierre CHAMPSAUR
Faculté de médecine de Marseille
27 Boulevard Jean Moulin 13385 Marseille Cedex 5

Unité d'Anatomopathologie
Pr. Rossana BUSSANI
CHU de Cattinara, Université de Trieste
Strada di Fiume, 447 34149, Trieste (Italie)

Ecole de Chirurgie de Nancy
Pr. Jean Pierre VILLEMOT
Faculté de Médecine de Nancy, Université de Lorraine
9 avenue de la forêt de Haye - BP 184 54500 Vandœuvre lès Nancy.

Laboratoire d'Imagerie Interventionnelle Expérimentale
Pr. Vincent VIDAL
Faculté de Médecine de Marseille
27 Boulevard Jean Moulin 13385 Marseille Cedex 5

TABLE DES MATIERES

INTRODUCTION	8
1. TROUBLES TROPHIQUES D'ORIGINE ARTERIELLE : DIAGNOSTIC ET TRAITEMENT	11
1.1. Plaies d'origine ischémique	11
1.1.1. Critères cliniques	11
1.1.2. Critères hémodynamiques	11
1.1.3. Traitement de l'ischémie critique	12
1.2. Traitement des troubles trophiques	13
1.3. Chirurgie combinée associant un pontage veineux et un lambeau libre	15
1.3.1. Généralités	15
1.3.2. Sélection des patients	16
1.3.3. Lésions artérielles	17
1.3.4. Choix d'un lambeau libre	18
1.4. Techniques de revascularisation associant un pontage distal et un lambeau libre	21
1.4.1. Technique du lambeau « nutritif »	22
1.4.2. Résultats de traitement par un pontage avec lambeau libre	23
1.4.3. Conclusions	24
1.5. Le lambeau-pontage : conception générale	25
1.5.1. Le lambeau-pontage avec division en « Y »	25
1.5.2. Problématiques de la technique du lambeau-pontage	27
1.5.3. Choix du lambeau-pontage épiploïque	28
2. METHODOLOGIE DE L'EXPLORATION DE L'ARTERE GASTROEPIPLOIQUE DROITE	30
2.1. Introduction	30
2.1.1. Rappels anatomiques	30
2.2. Matériels et méthodes	32
2.3. Résultats	39
2.4. Discussion	40
2.5. Conclusions	44
3. ETUDE ANATOMIQUE DE L'ARTERE GASTROEPIPLOIQUE DROITE	45
3.1. Introduction	45
3.2. Matériels et méthodes	45
3.3. Résultats	46
3.4. Discussion	51
3.4. Conclusions	56

4. FAISABILITE ANATOMIQUE DU LAMBEAU-PONTAGE EPIPLOÏQUE	57
4.1. Introduction	58
4.2. Matériels et méthodes.....	58
4.2.1. Analyse statistique.....	61
4.2.2. Cadavres non préparés.....	61
4.2.3. Cadavres préparés.....	64
4.3. Résultats de l'analyse statistique.....	66
4.4. Discussion	69
4.5. Conclusions	71
5. EVALUATION PREOPERATOIRE DE L'ARTERE GASTROEPIPLOÏQUE PAR ANGIOSCANNER.....	72
5.1. Introduction	72
5.2. Méthodes	72
5.3. Résultats	73
5.4. Discussion	75
5.5. Conclusions	78
6. ETUDE HEMODYNAMIQUE DU LAMBEAU-PONTAGE EPIPLOÏQUE SUR LE MODELE PORCIN	79
6.1. Introduction	79
6.2. Matériels et méthodes.....	80
6.2.1. Etude anatomique	80
6.2.2. Procédure opératoire.....	80
6.2.3. Mesures hémodynamiques	81
6.2.4. Logiciels d'acquisition et d'analyse des données.....	82
6.3. Résultats	82
6.3.1. Etude anatomique	82
6.3.2. Données peropératoires	82
6.3.3. Résultats des mesures hémodynamiques.....	83
6.4. Discussion	89
6.5. Conclusions	91
7. LAMBEAU-PONTAGE EPIPLOÏQUE : EXPERIENCE CLINIQUE.....	92
8. SYNTHESE, CONCLUSIONS ET PERSPECTIVES.....	95
8.1. Données anatomiques.....	95
8.2. Résultats de l'étude radiologique	96
8.3. Données hémodynamiques expérimentales	96
8.4. Résultats clinique	96

8.5. Conclusions	97
8.6. Perspectives	97
8.6.1. Application clinique du LP pontage épiploïque et suivi.....	97
8.6.2. Etude hémodynamique peropératoire.....	97
8.6.3. Prélèvement par technique laparoscopie de l'artère gastroépiploïque et du grand épiploon	98
8.6.4. Association du lambeau épiploïque et des facteurs de croissance pour le traitement de l'ischémie critique	98
REFERENCES	99
ANNEXES	109

INTRODUCTION

La nécrose tissulaire est le dernier et ultime stade de l'artériopathie oblitérante des membres et correspond au stade IV selon la classification de Fontaine et au grade III (catégories 5 et 6) selon la classification de Rutherford.¹ C'est une situation grave du point de vue pronostic du membre et de l'espérance de vie du patient. Souvent, il est nécessaire d'effectuer une revascularisation endovasculaire ou un pontage distal mais la cicatrisation des plaies avec l'exposition des tendons, de l'os ou des articulations, reste difficile et parfois impossible.

L'association d'une revascularisation et d'un lambeau libre permet alors de traiter les pertes de substances ischémiques des parties molles.^{2,3} Cette combinaison représente un avantage hémodynamique par l'augmentation du débit du pontage grâce au réseau vasculaire ajouté par le lambeau musculaire libre.⁴ C'est une chirurgie complexe en raison des complications habituelles des autogreffes veineuses⁵ et aussi à cause de la multiplicité des anastomoses sur le même axe artériel qui augmente le risque de thrombose. Pour pallier ces problèmes, une nouvelle technique chirurgicale a été proposée : le Flow-Through Flap avec division en « Y ». Elle permet de résoudre à la fois le problème de la revascularisation distale et le problème de la couverture des plaies en utilisant une seule unité anatomique. Elle est basée sur l'artère thoraco-dorsale procurant un greffon qui irrigue, par une de ces branches collatérales, le lambeau libre du muscle dentelé antérieur.^{6,7}

Le Flow-Through Flap avec configuration en « Y » (Y-SCAFT)⁸ permet donc de conserver les avantages hémodynamiques de l'association d'un pontage veineux avec un lambeau libre, par diminution des résistances distales et augmentation des débits du pontage. Il permet aussi de réduire le nombre d'anastomoses et d'utiliser du matériel autologue de diamètre adapté aux artères de la jambe et du pied.

L'axe thoraco-dorsal présente par ailleurs l'anatomie favorable pour la réalisation d'un lambeau pontage. Il s'agit d'un greffon relativement long qui irrigue un lambeau musculaire ayant un bon débit.^{7,9}

L'expérience clinique du Y-SCAFT a cependant montré son efficacité mais aussi ses limites. Cette unité anatomique apporte une autogreffe artérielle de 13-16 cm mais le lambeau présente une épaisseur importante et une surface réduite. Il était donc nécessaire de trouver une autre unité anatomique qui puisse offrir les mêmes avantages hémodynamiques, avec un greffon de diamètre adapté aux artères de la jambe et du pied, mais qui soit plus longue, avec une surface de lambeau plus importante et plus malléable, capable de couvrir les plaies qui se

trouvent au-dessous de l'anastomose distale du pontage. L'artère gastroépiploïque avec le grand épiploon semblait avoir ces réquisits.

L'idée d'utiliser le lambeau du grand épiploon vient du fait qu'il est connu pour sa capacité de résistance aux infections¹⁰ et pour son utilisation dans le traitement des lésions ischémiques.^{11,12,13,14} Il est aussi connu pour être un tissu à grand débit.¹⁵

L'artère gastroépiploïque a d'ailleurs fait l'objet de nombreuses études.^{16,17,18,19} Haller²⁰ a été le premier à décrire la vascularisation du grand épiploon suivi de Rio Branco,²¹ Leriche²² et Villemain.²³ Malgré cela, plusieurs points importants restent à préciser pour pouvoir réaliser un lambeau-pontage épiploïque en alternative à celui basé sur l'axe thoraco-dorsal.

Le but de ce travail a été d'abord d'étudier la faisabilité technique d'un lambeau-pontage épiploïque et de définir les limites anatomiques de cette technique.

L'effet hémodynamique du LP épiploïque est inconnu ; notre travail a donc porté également sur l'étude, sur le modèle animal, des caractéristiques hémodynamiques des débits sanguins du LP épiploïque, notamment sur sa partie distale.

Aussi, en se basant sur les données morphométriques et anatomiques acquises, il a fallu évaluer la faisabilité clinique du LP. C'est pour cette raison que nous avons réalisé une étude radiologique pour repérer l'AGE et la branche épiploïque sur l'angioscanner préopératoire.

Notre travail se compose de 8 chapitres.

Le premier chapitre est une revue de la littérature sur l'ischémie critique et les plaies d'origine artérielle, sur la possibilité de traitement, sur la revascularisation distale et en particulier sur les résultats de la chirurgie combinée associant un pontage veineux distal à un lambeau libre. Dans ce chapitre, on rappelle les études précédemment effectuées par l'équipe de Marseille et les autres centres qui ont également une expérience dans ce domaine.

Le deuxième chapitre porte, quant à lui, sur l'étude anatomique et morphométrique de l'artère gastroépiploïque. Une revue de la littérature des précédentes études a été effectuée afin de justifier ensuite la méthodologie que nous avons choisie pour notre recherche.

Le troisième chapitre apporte ensuite les résultats des 100 dissections, avec la description des variations anatomiques de l'artère gastroépiploïque, de sa longueur et de ses diamètres dans les différents segments, suivis par l'analyse statistique.

Le quatrième chapitre traite de la faisabilité anatomique du lambeau pontage-épiploïque à partir des résultats anatomiques obtenus.

Le cinquième chapitre concerne l'étude radiologique à partir de 30 angio-scanners. Ceci a pour but d'évaluer la faisabilité d'un LP épiploïque à partir de l'angio-scanner préopératoire.

Dans le sixième chapitre, nous analysons les effets hémodynamiques du lambeau-pontage

épiplœique sur le modèle animal avec une étude anatomique et expérimentale sur les cochons. Le but de cette étude est d'évaluer la faisabilité technique d'un lambeau pontage épiplœique sur le modèle animal et d'évaluer son effet hémodynamique sur le pontage et sur la circulation distale (étude des débits sanguins).

Dans le septième chapitre, nous présentons notre première application clinique.

Enfin le huitième chapitre est une conclusion générale et une mise en perspective des résultats des différents travaux. Nous nous attachons, dans ce dernier chapitre de synthèse et de conclusions, à vérifier les biais éventuels et à proposer des travaux ultérieurs de recherche afin d'approfondir le sujet pour améliorer la prise en charge des patients qui peuvent bénéficier de ce type de chirurgie.

1. TROUBLES TROPHIQUES D'ORIGINE ARTERIELLE : DIAGNOSTIC ET TRAITEMENT

1.1. Plaies d'origine ischémique

1.1.1. Critères cliniques

Les patients atteints d'ischémie critique des membres inférieurs présentent une douleur au repos, suivie par la perte de tissu qui peut être une ulcération, une gangrène sèche ou humide provoquées par la maladie occlusive athéromateuse des axes artériels et non par une neuropathie, une infection ou d'autres facteurs.²⁴ Cette définition a été conçue par le groupe de travail composé des sociétés de chirurgiens et médecins vasculaires, cardiologues, radiologues vasculaire d'Europe, d'Amérique du Nord, d'Australie, d'Afrique et d'Asie, qui ont constitué l'« Inter-Society Consensus for the Management of Peripheral Arterial Disease (TASC II) ».

L'ischémie critique avec les plaies d'origine artérielle survient dans 1 à 2% des patients atteints d'artériopathie des membres inférieurs qui ont 50 ans ou plus.²⁵ L'histoire naturelle de l'ischémie critique implique généralement la progression inexorable vers l'amputation, à moins d'une intervention qui se traduit par l'amélioration de la perfusion artérielle. La mortalité, ainsi que le taux d'amputation, est d'environ 25%.

1.1.2. Critères hémodynamiques

Les critères diagnostiques objectifs ont une grande importance ; c'est pour cette raison qu'ont été proposés des critères hémodynamiques pour l'ischémie critique avec douleur au repos (pression à la cheville inférieure à 50 mmHg et pression au niveau des orteils inférieure à 30 mmHg) et pour une plaie ischémique ne cicatrisant pas (pression à la cheville inférieure à 70 mmHg et pression au niveau des orteils inférieure à 50 mmHg).

La mesure de la pression artérielle au niveau du membre inférieur présente certaines limites. En cas de médiacalcosse, chez les diabétiques et les patients dialysés, les artères sont incompressibles. L'index de pression systolique (pression cheville / pression humérale) supérieur à 1,3 témoigne d'une augmentation de la rigidité artérielle. Chez les sujets âgés de

45 à 55 ans, le pourcentage d'artères incompressibles est de 2% ; il passe à 40% chez les sujets de plus de 90 ans.²⁶

Une bonne alternative pour évaluer la pression distale chez les patients présentant une médiocalcose est la méthode hydrostatique de mesure de la pression au niveau de la cheville ou « Pole test » qui présente une sensibilité de 95% et une spécificité de 73%.²⁷

Selon le recommandation TASC II, un autre critère d'évaluation de l'ischémie critique est la pression d'oxygène transcutanée (TcPO2) inférieure à 30 mmHg. Cette technique a l'avantage de permettre des mesures à tous les niveaux des membres inférieurs jusqu'au pied. Son inconvénient principal est que sa fiabilité dépend de la qualité de la peau car l'hyperkératose, l'œdème et l'inflammation abaissent les valeurs de TcPO2. L'anémie, l'insuffisance cardiaque et l'insuffisance respiratoire diminuent également les valeurs de TcPO2.

Pour poser le diagnostic de l'ischémie critique, la clinique est fondamentale mais doit être associée à des valeurs « seuils » indicatives (Tableau 1). qui sont à interpréter en fonction d'autres éléments comme la pression systémique, la position de la jambe, les températures cutanée et ambiante ainsi qu'une éventuelle vasoconstriction.

Tableau 1 : Valeurs seuils de l'ischémie critique (TASC II).²⁴

Niveau	Technique	Douleur de décubitus	Troubles trophiques
Cheville	Doppler	50 mmHg	70 mmHg
Orteil	Pléthysmographie, Laser-Doppler	30 mmHg	50 mmHg
Dos du pied	PO2 transcutanée	30 mmHg	30 mmHg

1.1.3. Traitement de l'ischémie critique

L'ischémie critique représente en elle-même une menace sévère pour l'autonomie du patient et pour sa vie.

Les options de traitement pour la revascularisation des membres doivent prendre en considération le risque de l'intervention par rapport à l'état de santé du patient et à l'amélioration attendue de l'état clinique du patient (soulagement de la douleur, cicatrisation des ulcères, autonomie et état fonctionnel) et la durabilité des résultats de l'intervention dans le contexte de l'espérance de vie du patient.²⁵

Une amputation majeure diminue la mobilité des patients âgés, présentant souvent de nombreuses comorbidités, et seulement un petit nombre d'entre eux sont capables d'une réhabilitation. Il a été démontré^{28,29} que la revascularisation des membres inférieurs diminue le taux d'amputation de 52% à 60% et donc l'espérance et la qualité de vie chez ces patients.

Les patients qui présentent une plaie infectée profonde, compliquant une ischémie critique, représentent la catégorie la plus complexe pour le sauvetage des membres. Après revascularisation adéquate, des gangrènes limitées doivent être traitées par des amputations distales *a minima*. Les amputations mineures doivent être considérées comme une réussite du traitement avec sauvetage fonctionnel du membre.³⁰

1.2. Traitement des troubles trophiques

Chez les patients atteints d'ischémie critique, la revascularisation est indispensable pour le sauvetage du membre et pour éliminer la douleur. Le type de traitement choisi dépend de l'état général du patient, des comorbidités et de la perméabilité et de la durabilité attendue de la reconstruction. Après revascularisation, la guérison des ulcères peut demander une prise en charge différente en fonction de la localisation et de l'extension de la plaie.

Les soins locaux de l'ulcère et la décharge dans les zones d'appui sont nécessaires. La décharge peut être obtenue avec la modification de chaussures, et d'orthèses, en fonction de la localisation de l'ulcère et de la sévérité de l'ischémie.

Le traitement local d'un ulcère du pied après revascularisation peut être réalisé de différentes façons avec de nombreux produits mais les principes de base des soins de plaies doivent être respectés. Ces principes sont les suivants : enlever les tissus nécrosés et la fibrine de l'ulcère en gardant un environnement humide et traiter l'infection avec un traitement antibiotique adapté.

Dans le cas de plaies ouvertes, nécessitant à la fois la stabilité du squelette et une couverture suffisante des tissus mous, le débridement de tous les tissus non viables peut produire une perte importante de substance qui nécessite la fermeture différée ou la cicatrisation dirigée.³¹

Le sauvetage de membre après la revascularisation est défini comme la préservation d'une partie du pied qui puisse permettre l'autonomie du patient en préservant le talon comme zone d'appui. Une période d'attente d'au moins 3 jours a été suggérée, ce qui permet la démarcation des zones de nécroses après la revascularisation.

Le niveau de perfusion adéquate, l'extension de l'infection et la fonctionnalité du reste du pied sont des facteurs considérés au moment de choisir le niveau d'une amputation de l'avant-pied.

Les amputations au niveau du pied peuvent être faites par ablation de l'orteil (partiel ou total), du rayon (orteils et métatarse) ou du médio-pied.

L'amputation mineure devrait être considérée lors du choix du niveau approprié d'amputation afin de tenir compte des variations ultérieures de la force mécanique et de la pression exercée sur le pied.

Lorsque plusieurs rayons sont touchés par la nécrose, une amputation transmétatarsienne est conseillée car elle fournit une surface adéquate pour marcher.

Les amputations du médio-pied (type Chopart) ou de l'arrière-pied (types Lesfranc ou Syme)³² donnent des résultats fonctionnels qui sont généralement mauvais, particulièrement pour les personnes actives. Il est donc nécessaire, dans le cas où le talon est conservable, de préserver les structures osseuses de l'avant-pied pour garder la fonctionnalité du membre permettant la déambulation. Des lambeaux tissulaires peuvent être utilisés pour couvrir les pertes majeures de substance et empêcher l'avancée de l'infection et de la nécrose.

L'amputation majeure (au-dessus de la cheville), chez les patients atteints d'une ischémie critique, est nécessaire et indiquée quand il y a une infection importante qui menace la vie du patient, lorsque la douleur au repos ne peut pas être contrôlée, ou quand une nécrose a détruit les parties fonctionnelles du pied empêchant la marche. Avec l'utilisation de ces critères, le nombre d'amputations des membres devrait être limité.

L'amputation primaire est définie comme l'amputation du membre ischémique sans avoir effectué une tentative précédente de revascularisation. Elle peut être considérée comme thérapie pour ischémie des membres inférieurs uniquement dans certains cas.³³

L'utilisation de la thérapie par pression négative (TPN) a été développée dans les années 1990, pour la gestion de grandes plaies chroniquement infectées qui ne peuvent pas être fermées chez les patients très fragiles. Plus récemment, elle a été utilisée dans le traitement des plaies traumatiques.³⁴

Ce type de traitement a révolutionné la prise en charge des plaies mais n'a pas substitué intégralement le traitement des grandes pertes de substances avec exposition de l'os, des tendons et des articulations, surtout chez les patients atteints d'artériopathie des membres inférieurs. La preuve en est que, souvent, cette catégorie de patients n'a pas été incluse dans les études sur cette technique de cicatrisation.³⁵

Le mécanisme physiologique du traitement des plaies par pression négative n'est pas encore complètement clair. Des études cliniques ont été visées afin de clarifier l'influence potentielle d'une TNP sur la prolifération de vaisseaux et celle de l'hypoxie chronique dans les plaies qui ne cicatrisent pas.

Entre 5 et 8 jours de traitement, une augmentation considérable de la densité des vaisseaux sanguins peut être observée,³⁶ atteignant un maximum d'environ 200 % à la différence de la

densité des vaisseaux avant le traitement. Il existe un effet stimulant sur les vaisseaux chez les patients traités par TPN, lorsqu'il est combiné avec un débridement chirurgical, qui semble soutenir la néo-angiogenèse avec la cicatrisation des plaies chroniques.

Plusieurs études témoignent des propriétés de la TPN dans l'accélération de la cicatrisation en cas de pertes de substances auxquelles est associée l'infection,³⁷ Cela dit, il est évident que le substrat nécessite une vascularisation adéquate sans laquelle la plaie ischémique ne peut pas cicatriser. Il est aussi important que les tissus exposés soient constitués par du tissu musculaire, conjonctif ou hypodermique, afin d'obtenir le tissu de granulation. L'exposition de tissu articulaire, d'os, de cartilages, de tendons avec perte des péritendons, ne permet pas la formation de tissu de granulation et la durée d'exposition de ces structures augmente le risque de surinfection.

Diverses méthodes chirurgicales ont été développées pour obtenir une couverture dans ces situations difficiles. Celles-ci comprennent les greffes de peau ou de lambeaux. Bien que la greffe de peau soit facile à obtenir, elle dépend de la vascularisation de la plaie et elle peut être contre-indiquée lorsqu'il existe l'exposition des tissus qui empêche la formation du tissu de granulation.³⁸

1.3. Chirurgie combinée associant un pontage veineux et un lambeau libre

1.3.1. Généralités

Dans les cas de pertes de substances ischémique majeures, une revascularisation distale ne peut pas garantir la cicatrisation. Malgré l'existence d'un pontage efficace, le débridement et les excisions locales associées à une greffe de peau ne peuvent traiter de manière satisfaisante des pertes de substances importantes et infectées surtout lorsqu'il y a exposition de tendon, d'os ou de surface articulaire.^{39,40}

Les lambeaux locaux ne peuvent pas être utilisés pour couvrir ce type de plaie car il y a peu de surface de tissu viable à proximité, en raison de l'ischémie locale, des lésions secondaires à la fibrose et à l'infection et de la localisation très distale de ces lésions. Il existe donc un certain nombre de patients pour lesquels la perte de substances ischémique représente par elle-même un risque d'amputation majeure malgré le succès de la revascularisation artérielle distale.

Une solution à ce problème a été décrite par Cronenwett,⁴¹ en 1989, qui a proposé la technique du lambeau libre dans le cas de pertes de substances importantes suite à une affection par athérosclérose.

Ensuite sont apparues les premières séries^{3,42} dont le groupe de Rochester a présenté en 2002 une série de 75 cas,⁴³ dont l'équipe d'Helsinki a analysé 79 cas en 2006⁴⁴ et l'équipe de Gand, 78 cas en 2009.⁴⁵

1.3.2. Sélection des patients

1.3.2.1. Etat général du patient

Les patients en ischémie critique qui peuvent bénéficier d'une chirurgie combinée par pontage distale et lambeau de couverture doivent être strictement sélectionnés.

La coronaropathie décompensée, l'insuffisance cérébro-vasculaire sévère, l'insuffisance rénale en dialyse et le taux élevé de protéine C réactive sont des comorbidités qui, associées à l'ischémie critique, sont des facteurs prédictifs importants d'échec, avec risque de perte du membre ou de la vie au cours de la période postopératoire.^{43,46} De 16 à 28% des patients candidats à un lambeau vasculaire libre présente également une insuffisance rénale terminale.^{44,15} Les patients diabétiques et dialysés simultanément sont contraindiqués à ce type de chirurgie.⁴⁴

Un aspect important à prendre en considération est la période postopératoire chez les patients obèses. A cause de la difficulté de mobilisation, il existe un risque de complications au niveau du lambeau en raison de la charge du poids pendant l'appui.¹⁵ Il s'agit d'une chirurgie complexe et, parmi les critères de sélection, il est nécessaire de choisir des patients coopérants qui gardent une bonne autonomie et pour lesquels on peut envisager une meilleure qualité de vie.

1.3.2.2. Type de plaies

Les plaies qui peuvent bénéficier d'une couverture par lambeau libre sont situées sur la partie distale du membre : au niveau du tiers inférieur de la jambe, au niveau de la cheville ou du pied. Il s'agit de zones avec une faible résistance aux infections où il existe très peu de masse

musculaire avec un risque d'exposition des tendons, des os et des articulations, qui rendent difficile la cicatrisation. Les plaies avec l'exposition des tendons sans péri-tendons, des segments osseux sans périoste et l'exposition d'articulations, ne peuvent pas cicatriser sans la couverture par un lambeau libre.

Les pertes de substances importantes au niveau de la zone d'appui du pied et, particulièrement, au niveau du talon présentent une contre-indication relative à ce type de chirurgie.

La maîtrise de l'infection locale est un élément important dans ce type de chirurgie car la persistance d'un foyer septique sous le lambeau comporte des risques.

Il convient dans un premier temps d'exciser largement les tissus nécrosés et de mettre à plat toutes les fusées purulentes et aussi d'immobiliser la cheville pour permettre un meilleur accollement du lambeau et limiter l'infection. En cas d'exposition articulaire, menaçant d'ostéoarthrite, un fixateur externe est souhaitable. L'infection doit être combattue en fonction du résultat des prélèvements bactériologiques et des antibiogrammes. Ces gestes ont pour but de déterger et de préparer la perte de substances. La réalisation du lambeau lui-même se fait dans le même temps opératoire que le débridement, lorsque l'infection est limitée. En cas d'état septique, un débridement premier ou des amputations mineures sont réalisés généralement deux à cinq jours avant que soit réalisée l'intervention combinée (de revascularisation et de couverture). Néanmoins, l'écart entre les deux interventions ne doit pas être trop important car l'absence de muscle, d'hypoderme, de tissu conjonctif avec l'exposition d'os, tendon, cartilage ou capsule articulaire entraîne leur destruction.

1.3.3. Lésions artérielles

Un angioscanner ou un angio-IRM est nécessaire pour évaluer l'état des lésions artérielles proximales (aorto-iliaque et fémoro-poplité).

L'angioscanner et l'angio-IRM offrent une bonne sensibilité et spécificité, bien que l'angioscanner peut être plus problématique avec des artères calcifiées et que l'angio-IRM ne montre pas les calcifications⁴⁷ qui pourraient révéler des informations importantes pour le choix de la stratégie chirurgicale.

L'artériographie sélective pour les artères périphériques reste le « gold standard » même s'il s'agit d'un examen invasif. Il est cependant rarement utilisé uniquement pour le diagnostic et pour la planification de procédures de revascularisation ouverte, en particulier au niveau des

artères de la jambe et du pied,⁴⁸ car il est souvent possible de réaliser un traitement endovasculaire en même temps. Il est indispensable d'effectuer plusieurs incidences pour sélectionner l'artère receveuse pour l'anastomose distale (artère pédieuse, tarsienne latérale, plantaire interne ou externe).⁴⁹ Un traitement endovasculaire pour des lésions aorto-iliaques, ou pour des lésions fémorales limitées, est parfois utilisé pour améliorer le débit artériel en amont. Cela peut permettre de diminuer la longueur du pontage en réalisant son implantation à un niveau plus distal. Dans les cas les plus favorables, cela peut conduire à réaliser directement l'anastomose du lambeau sur le vaisseau natif.

1.3.4. Choix d'un lambeau libre

Plusieurs types de lambeaux libres sont utilisés pour la couverture des pertes de substances d'origine ischémique : les lambeaux musculaires, fasciocutanés, musculocutanés et de ceux grand épiploon. Le flux destiné à un lambeau libre dépend de l'artère receveuse ainsi que des tissus qui constituent le lambeau¹⁵ (Tableau 2).

Les lambeaux musculaires ont un grand débit sanguin et ils résistent à l'infection en permettant de combler les pertes de substances. La sélection du type de lambeau dépend du patient, du type d'installation (position peropératoire), de la quantité de tissu nécessaire à la couverture et de la localisation de la plaie.

1.3.4.1. Lambeau de muscle grand dorsal

Le muscle grand dorsal présente un pédicule long qui n'est généralement pas touché par la maladie athérosclérose. Les vaisseaux qui se destinent au muscle grand dorsal ont un diamètre adapté aux artères de la jambe et du pied. La taille de ce muscle permet de couvrir une grande surface de plaie.⁴⁴

Les séquelles de prélèvement de ce muscle sont mineures et représentées par la diminution de la force en adduction du bras.

Tableau 2 : Caractéristiques des différents types de lambeau libre (Lepantalo 2004).¹⁵

Type de Lambeau	Débit sanguin (ml/min)	Prévalence de l'athérosclérose au niveau du pédicule	Morbidité du prélèvement	Contrainte anesthésique	Position peropératoire	Taille du lambeau
Muscle grand dorsal	20 – 50	+	+	+++	Décubitus latéral	+++
Muscle droit de l'abdomen	10 – 20	++	++	++	Décubitus dorsal	++
Muscle gracilis	5 – 15	+++	-	-	Décubitus latéral	+
Muscle dentelé antérieur	15 - 20	+	-	+++	Décubitus latéral	++
Lambeau radial	4 – 10	+	++	-/+	Décubitus dorsal	+
Lambeau à la face antérieure de la cuisse	10 – 20	++	+	-	Décubitus dorsal	++
Epiploon	20 – 30	+	++	+++	Décubitus dorsal	++

1.3.4.2. *Lambeau de muscle grand droit*

L'avantage du muscle grand droit de l'abdomen est qu'il peut être prélevé sous anesthésie locorégionale chez un patient en décubitus dorsal. Ce lambeau peut être réalisé en même temps que la revascularisation, sans modifier la position du patient sur la table opératoire. L'artère épigastrique est souvent épargnée par des lésions athéroscléreuses mais peut être endommagée par les interventions précédentes au niveau de l'artère fémorale commune. Le prélèvement de ce muscle peut présenter des complications respiratoires postopératoires liées à la douleur, ainsi qu'un risque d'hernie.⁵⁰

1.3.4.3. *Lambeau de muscle dentelé antérieur*

Le muscle dentelé antérieur permet une bonne couverture en comparaison à celle que fournit le muscle grand dorsal. Grâce à la vascularisation sectorisée ce muscle peut être adapté pour les plaies à géométrie complexe. L'épaisseur du muscle dentelé antérieur est moins importante que celle du muscle grand dorsal ou grand droit, ce qui rend le lambeau de dentelé antérieur plus adapté au niveau de la cheville ou du pied. Ce muscle étant vascularisé par une collatérale de l'artère thoraco-dorsale, cette dernière peut servir de matériel d'interposition pour l'anastomose distale du pontage.⁶

Le lambeau musculaire est généralement complété par une greffe de peau mince pour une couverture immédiate ou secondaire. Le lambeau musculaire permet de remplir les cavités, de couvrir les larges pertes de substances et de lutter efficacement contre l'infection. Bien que

ces lambeaux musculaires soient initialement volumineux et globuleux, le problème s'estompe avec l'atrophie musculaire qui apparaît dans les mois suivants.^{51,52}

1.3.4.4. *Lambeau radial*

Le lambeau fasciocutané, le plus couramment utilisé pour les pertes de substances ischémiques, est le lambeau radial centré sur l'artère du même nom au niveau de l'avant-bras. Ce lambeau a un débit faible (Tableau 2). Il permet de faire une couverture et demeure intéressant pour des plaies relativement petites au niveau du dos du pied et de la cheville, surtout lorsque le contour de la perte de substances est le problème essentiel. Pour augmenter les débits sanguins du lambeau radial, la formation d'une fistule artério-veineuse a été proposée.⁴⁴ La résistance contre l'infection est faible avec le risque de récurrence en dessous du lambeau.

1.3.4.5. *Lambeau antéro-latéral de la cuisse*

Ce lambeau utilise comme pédicule la branche descendante de l'artère circonflexe fémorale latérale. Il présente un faible débit (Tableau 2). Il peut être utilisé comme lambeau libre ou flow-through flap.⁵³ A cause des multiples variations anatomiques,^{54,55} la recherche des artères perforantes et la dissection du pédicule vasculaire peuvent être très ardues et les séquelles neurologiques peuvent être importantes.^{56,57}

1.3.4.6. *Lambeau scapulaire et parascapulaire*

Les lambeaux fasciocutané scapulaire et parascapulaire sont préférables pour couvrir des plaies importantes dans des zones d'appui en raison de l'épaisseur cutanée de ce lambeau.⁵⁸ L'expérience a cependant montré que la réalisation d'une greffe de peau, directement sur le muscle, permet aussi une mise en appui stable.⁵⁰ La faible résistance contre l'infection des lambeaux fasciocutanés a été constatée.⁴⁴

1.3.4.7. *Lambeau de grand épiploon*

Le lambeau de grand épiploon fournit un tissu très malléable et très résistant à l'infection. Ce lambeau peut prendre tous types de formes nécessaires : il peut être utilisé pour couvrir des lésions très importantes en surface, occupant tout ou partie de la jambe. Le pédicule artériel est long et c'est un lambeau à fort débit sanguin. Le principal inconvénient est la morbidité du prélèvement de l'épiploon. La laparotomie, surtout chez les patients âgés, peut être mal supportée.⁴⁴

1.4. Techniques de revascularisation associant un pontage distal et un lambeau libre

Plusieurs types de connexion du pédicule du lambeau ont été proposés pendant la revascularisation de membre par un pontage distal. La technique souvent utilisée est la suivante¹⁵: après réalisation de l'anastomose distale du pontage, une anastomose latéro-terminale entre l'artère nourricière du lambeau et le vaisseau d'amont est réalisée selon les techniques vasculaires microchirurgicales (Figure 1A).

Une alternative, souvent utilisée,⁵⁰ est de faire une anastomose latéro-latérale entre le pontage et l'artère receveuse et d'utiliser la partie distale du pontage veineux comme artère nourricière du greffon avec une anastomose termino-terminale sur le pédicule artériel du lambeau (Figure 1B). Dans le cas de restauration par un pontage plus proximal, la connexion du pédicule du lambeau peut se faire directement sur les vaisseaux natifs (Figure 1C). L'anastomose veineuse est réalisée en termino-terminal ou termino-lateral entre l'artère du lambeau et une veine profonde voisine. En cas de doute sur l'efficacité du retour veineux, deux branchements peuvent être indiqués car la majorité des thromboses postopératoires sont dues à un défaut de retour veineux.

La réalisation simultanée de la revascularisation et du lambeau est préférable, plutôt qu'une technique en deux temps.^{15,44} Les avantages de l'approche simultanée sont d'éviter une ré intervention dans des tissus fibreux, de diminuer le risque anesthésique lié à des interventions à répétition et de diminuer la durée d'hospitalisation. Mais, l'avantage le plus important de cette combinaison est son effet hémodynamique car le branchement d'un lambeau sur le pontage augmente le débit de celui-ci et diminue la résistance distale. Cet effet a été confirmé par une étude hémodynamique prospective⁴ qui montre une augmentation de 50% du débit du

pontage distal après branchement d'un lambeau musculaire. La diminution des résistances distales et l'augmentation du taux de perméabilité en cas de chirurgie combinée ont été confirmées sur le modèle animal.⁵⁹

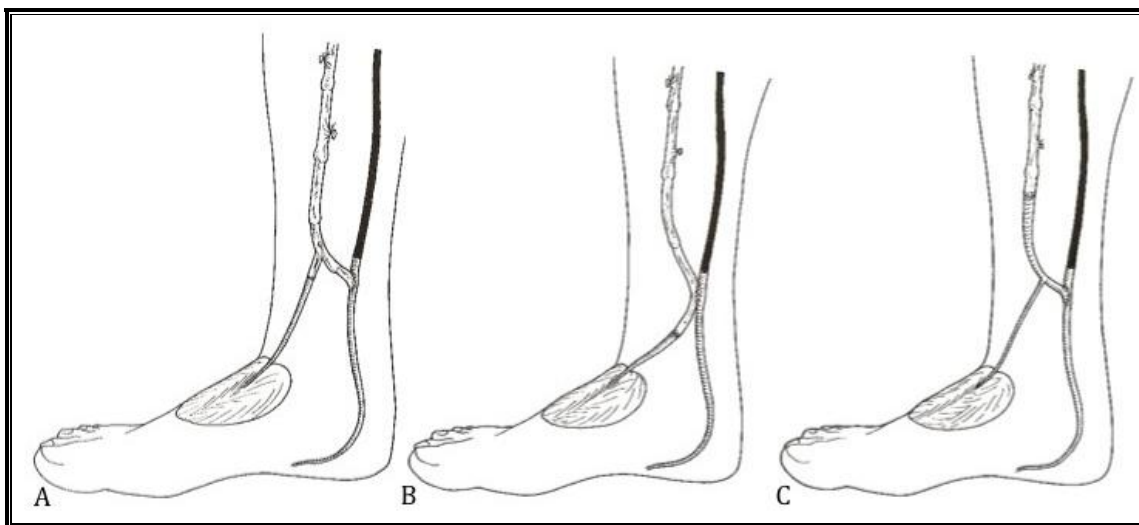


Figure 1 : Différentes techniques de revascularisation de l'artère nourricière du lambeau (Lepantalo 2004).¹⁵

1.4.1. Technique du lambeau « nutritif »

Lorsqu'il n'y a pas de vaisseau perméable en distalité, un pontage peut être effectué entre une artère en amont et le lambeau libre, comme seul lit artériel d'aval. L'anastomose est alors réalisée de manière termino-terminale. Il faut donc choisir un lambeau susceptible de recevoir un débit sanguin élevé, sous peine d'observer une occlusion du pontage (Tableau 3).

Comme cela a été démontré par Mimoun en 1989,⁶⁰ Serletti,⁵⁸ Shestak en 1990,⁶¹ cette technique de revascularisation indirecte du membre inférieur par un pontage sous-inguinal destiné à un lambeau libre, chez des patients non reconstituables, peut être couronnée de succès.¹⁵ Cette technique est toutefois rarement indiquée et tous les efforts doivent être tentés pour trouver un vaisseau receveur pour un pontage distal.⁶² Toutefois, lorsque le lambeau libre est mis en place sans pontage simultané, un réseau de néo-vaisseaux, entre le lambeau et les tissus avoisinants, peut se développer et aboutir à la résolution de l'ischémie.^{58,60,61,63,64}

C'est un processus relativement long qui demande entre 3 et 6 semaines. Par conséquent, dans le contexte de l'ischémie sévère, cette technique de revascularisation indirecte est inapplicable.⁶³

1.4.2. Résultats de traitement par un pontage avec lambeau libre

Les résultats des plus grandes séries publiées récemment sont présentés dans le Tableau 3. Le taux d'échecs précoces, qu'il s'agisse du pontage, du lambeau ou des deux, varie de 8% à 15%. Les taux de sauvetage de membre sont de 88% à trois ans et de 63% à cinq ans, l'autonomie étant retrouvée par les deux tiers des patients. Ces résultats ne peuvent être obtenus qu'au prix de la prise en charge de nombreuses complications. Outre les complications générales, fréquentes dans cette population aux comorbidités nombreuses, les complications locales les plus courantes sont les nécroses des berges du lambeau, les nécroses au niveau des incisions cutanées, les thromboses du pédicule artériel ou de drainage veineux du lambeau, les hématomes et les infections profondes. Des réinterventions précoces sont nécessaires chez un tiers des patients. De plus, d'autres réinterventions sont aussi nécessaires durant le suivi de ces patients à moyen terme. Dans l'expérience d'Helsinki,⁶⁵ 29 patients sur 79 ont nécessité 40 réhospitalisations et 23 actes de chirurgie endovasculaire après la première intervention, afin de maintenir le sauvetage du membre. Les patients insuffisants rénaux, en mauvais état général ou peu coopératifs, sont de mauvais candidats pour ce type d'intervention.³ L'équipe de Gand,⁴⁵ en 2009, a présenté ses résultats sur 76 patients (78 lambeaux), sur un suivi moyen de 5 ans. Le taux de perméabilité du pontage et du lambeau ainsi que le taux de sauvetage de membre est de 70%. Les équipes d'Helsinki et de Gand continuent à traiter des patients insuffisants rénaux mais après une sélection rigoureuse. Les patients après transplantation rénale sont souvent des candidats très appropriés pour ce type d'intervention.⁶⁵

Tableau 3 : Résultats des reconstructions vasculaires avec lambeau libre.

Auteur/ Année/ N. de patients	Diabète/ Insuff rénale termin	Lambeaux utilisés	Site d'anastomose du vaisseau nourricier du lambeau	Nombre d'échecs précoces	Retour à l'autonomie	Sauvetage de membre	Survie
Moran 2002 ⁴³ 75	76% / 27%	GDA 44% LR 30% GD 19%	GV 55% VN 45%	6	69%	63% (5ans)	67% (5ans)
Tukiainen 2006 ⁴⁴ 79	80% / 28%	GD 67% GDA 13% LR 10%	GV 90% VN 10%	8	82%	66% (5ans)	63% (5ans)
Malikov 2008 ⁸ 28	84% / 0%	DA 78% GD 19% LR 3%	GV 45% VN 55%	2	84%	86% (2 ans)	92 (2 ans)
Randon 2009 ⁴⁵ 76	55% / 32%	GDA 76% GD 12% DA 3% Autres 9%	GV 100%	13	75%	93% (1an) 80% (3an) 71%(5ans)	85% (1an) 66% (3ans) 51% (5ans)

GDA = grand droit de l'abdomen;
 LR = lambeau radial de l'avant-bras;
 GD = grand dorsal;
 DA = dentelé antérieur;
 GV = greffon veineux;
 VN = vaisseaux natifs;
 NP = non précisé.

L'association d'un pontage distal avec un lambeau libre est une opération longue et difficile. La longueur de l'intervention et la complexité de l'agression exposent ces patients à de nombreuses complications, y compris les infarctus du myocarde. Les diabétiques sont susceptibles de présenter fréquemment des troubles de la cicatrisation qui peuvent nécessiter des révisions chirurgicales importantes.

Il n'y a pas de données comparant le devenir et la qualité de vie des patients après amputation en dessous du genou et après pontage distal associé à un lambeau libre. Les rapports précoces actuels ont peut-être tendance à donner une vue trop optimiste du devenir de ces interventions.

1.4.3. Conclusions

L'association d'une reconstruction vasculaire par pontage distal avec un lambeau musculaire libre pour le sauvetage du membre, en présence de lésions ischémiques étendues, fournit des résultats corrects chez des patients hautement sélectionnés. Cette combinaison d'un pontage distal et d'un lambeau libre procure un avantage hémodynamique en augmentant le débit du pontage, grâce à une diminution de la résistance distale. Cependant, c'est une chirurgie

complexe à cause de la multiplicité des anastomoses sur le même axe artériel qui augmente le risque de thrombose. L'autogreffe veineuse est susceptible de présenter une dégradation avec le temps.⁵ La technique du lambeau-pontage peut pallier ces inconvénients.⁶ Cette technique chirurgicale permet de résoudre à la fois le problème de revascularisation distale et le problème de couverture par l'utilisation d'une seule unité anatomique.

1.5. Le lambeau-pontage : conception générale

1.5.1. Le lambeau-pontage avec division en « Y »

La conception générale hémodynamique du lambeau-pontage (LP) ou Flow-Through Flap (FTF) repose sur l'utilisation d'une unité anatomique composée d'un axe vasculaire formant un greffon artériel (pontage) avec sa branche ou ses branches collatérales irrigant un territoire tissulaire (lambeau) (Figure 2). Cette unité anatomique offre les possibilités de revascularisation et de couverture dans un même temps et comporte également des avantages hémodynamiques.⁸

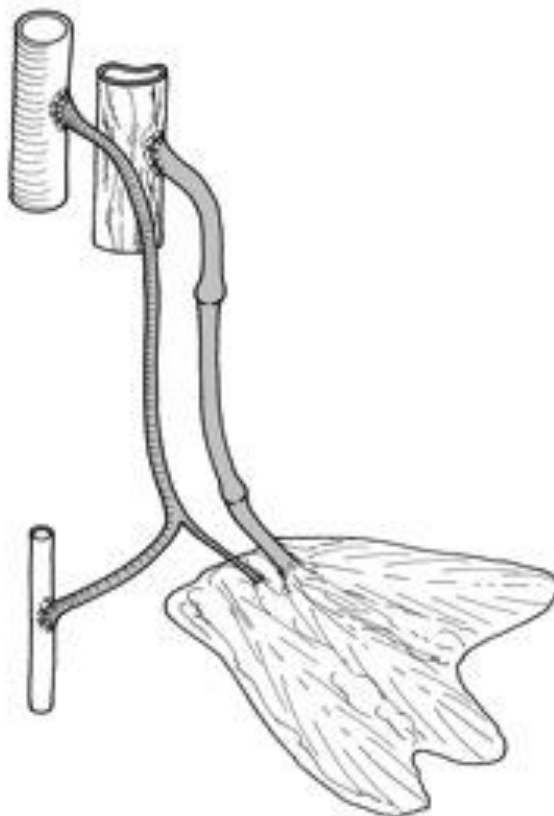

Figure 2 : Conception générale hémodynamique du lambeau-pontage thoraco-dorsal (Y-SCAFT).⁸

Bullocks en 2006⁶⁶ a proposé une classification de FTF en fonction du type de pontage et des caractéristiques du lambeau.

Type I : Le pontage est constitué d'une seule artère.

Type II : Le pontage est constitué de deux artères différentes qui communiquent entre elles par un réseau microvasculaire au sein du lambeau. La direction des flux peut être inversée.

Type III : Le pontage est constitué d'une veine.

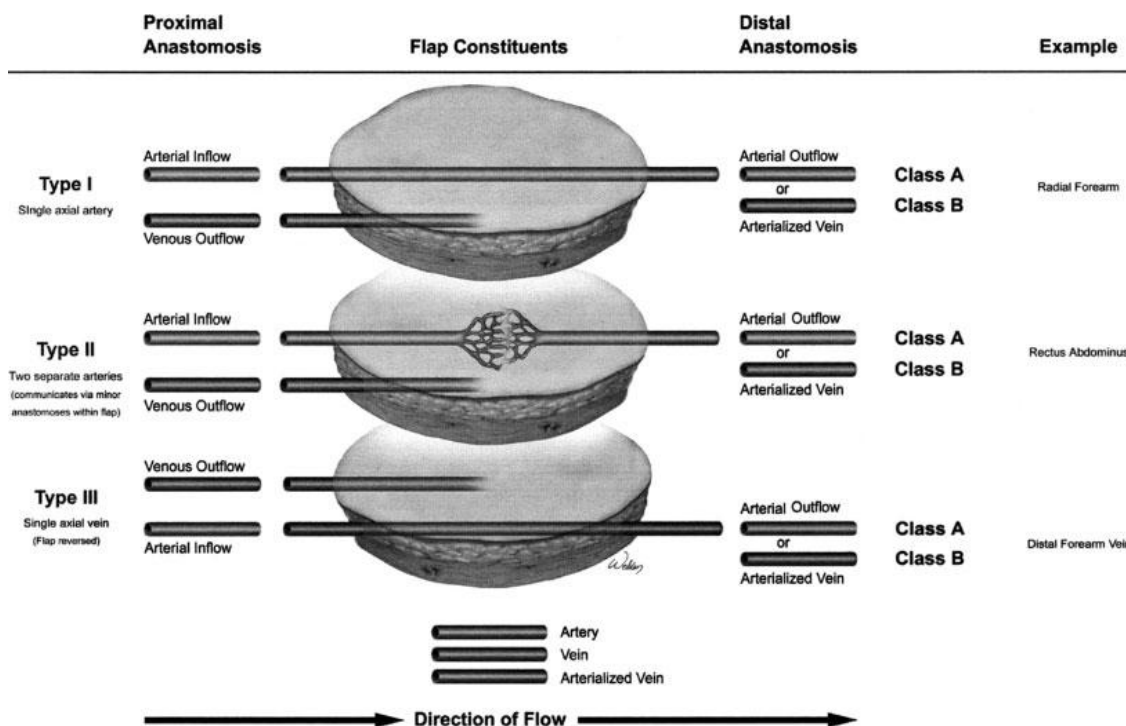


Figure 3 : Trois types de flow-through flap selon Bullock *et al.*⁶⁶.

Le premier type de FTF est constitué d'une artère qui traverse le lambeau dans son axe (par exemple le lambeau radial). Le lambeau est alimenté par de multiples et courtes branches de l'artère radiale qui traversent le lambeau. Ce type de vascularisation rend impossible la mobilisation des tissus qui constituent le lambeau.

Le deuxième type de lambeau est constitué de deux artères distinctes qui communiquent entre elles à l'intérieur du lambeau par un réseau d'artérioles. La direction du flux entre les deux artères est donnée par la différence de pression entre la partie proximale et la partie distale du lambeau (par exemple l'artère épigastrique). Du point de vue technique, on suppose que le flux à l'intérieur de l'artère dans laquelle il y a moins de pression est inversé pour permettre la vascularisation du vaisseau receveur.

Le troisième type de FTF est constitué d'une veine qui traverse le lambeau. La vascularisation du lambeau est faite par les veinules post capillaires. Le flux sanguin dans une veine

« artérialisée » n'est pas physiologique car il se dirige contre le sens de la microcirculation veineuse mais le lambeau est alimenté par les résidus de sang oxygénés.

Cette classification décrit et regroupe la majeure partie des FTF mais ne fait aucune référence aux FTF avec la division en « Y ».

1.5.2. Problématiques de la technique du lambeau-pontage

Pour pouvoir réaliser un LP, on est amené à affronter plusieurs problèmes. La question principale est le choix de la zone de prélèvement, le choix de l'axe artériel donneur et le type de tissu à prélever. Pour répondre à la conception du LP et pour obtenir une autogreffe artérielle longue, de diamètre adapté aux artères de la jambe et du pied, et ayant une branche distale (configuration en « Y ») qui puisse assurer la vascularisation du lambeau, l'axe thoraco-dorsal a été proposé.⁷ Le choix de ce type de lambeau musculaire a été justifié par ses capacités de résistance à l'infection, par la facilité d'adaptation aux pertes de substances (élasticité et malléabilité) au niveau du pied et par le débit sanguin élevé.¹⁵

Les axes artériels qui répondent à ces critères sont l'artère thoraco-dorsale avec le lambeau musculaire et l'artère gastroépiploïque avec le lambeau de grand épiploon. L'équipe de Marseille a focalisé ses recherches sur l'axe thoraco-dorsal. Le greffon est constitué de l'artère sous-scapulaire et de l'artère thoraco-dorsale.

L'étude basée sur les dissections anatomiques montre la faisabilité d'un LP basé sur l'axe thoraco-dorsal dans 92,5% des cas et en fixe également les limites. La longueur moyenne du greffon est de 13 cm (8,5 cm-15,5 cm) ; la longueur du pédicule du lambeau de muscle dentelé antérieur est de 7,5 cm (3 cm- 12,5 cm).

Depuis 2003, la technique du FTF basé sur l'axe thoraco-dorsal a permis la revascularisation et la couverture des pertes de substances en utilisant une seule unité anatomique.^{6,8} Cette technique permet d'utiliser une autogreffe artérielle et présente la même configuration en « Y », avec séparation des flux sanguins. Elle présente donc la même architecture hémodynamique de l'association d'un pontage distal et d'un lambeau libre.

Les mesures des débits sanguins dans les conditions péri-opératoires cliniques sont difficiles à réaliser de façon homogène, répétitive et reproductible. Un modèle animal de lambeau-pontage a été élaboré reproduisant celui basé sur l'axe thoraco-dorsal⁹ et a permis d'évaluer le comportement hémodynamique en mesurant les débits sur chaque partie du LP. La faisabilité anatomique et chirurgicale du LP basé sur l'axe thoraco-dorsal a été démontrée. Les résultats

hémodynamiques ont mis en évidence l'augmentation du débit sanguin au niveau du pontage par l'introduction de la circulation supplémentaire du lambeau musculaire, sans diminution du débit distal du pontage. Ces résultats soulignent l'effet hémodynamique bénéfique du LP et l'absence d'hémodétournement. Ce travail a aussi démontré que la technique du LP est susceptible d'améliorer la perméabilité des restaurations artérielles et les résultats thérapeutiques dans le sauvetage des membres.⁸ Mais dans le LP basé sur l'axe thoraco-dorsal, le greffon artériel peut être court dans certaines situations et le lambeau musculaire présente une épaisseur importante avec une surface réduite. Par ailleurs l'intervention prévoit une installation du patient en décubitus latéral, ce qui présente des limites.

D'après les études effectuées sur l'artère thoraco-dorsale et l'application clinique du LP sur 20 patients,⁸ la recherche d'une autre unité anatomique avec configuration en « Y » a été nécessaire. On a recherché un LP qui fournit les mêmes avantages hémodynamiques, avec un greffon de diamètre adapté aux artères de la jambe et du pied, mais qui soit plus long, avec la surface du lambeau plus importante et plus malléable, capable de couvrir les plaies qui se trouvent au-dessous de l'anastomose distale du pontage. L'artère gastroépiploïque avec le grand épiploon semble avoir ces réquisits.

1.5.3. Choix du lambeau-pontage épiploïque

L'utilisation de l'épiploon pour la réparation des pertes de substances et pour la revascularisation indirecte est connue depuis 1967 quand Goldsmith¹¹ a démontré que l'épiploon pouvait être positionné au niveau des membres inférieurs.

Plus tard, en 1971, Casten et Alday⁶⁷ ont décrit l'utilisation du lambeau épiploïque pour la revascularisation indirecte d'un membre pour réduire le lymphœdème. Depuis, plusieurs équipes ont décrit l'utilisation du lambeau libre épiploïque pour la revascularisation indirecte (v 1.4.1 Technique du lambeau « nutritif ») des membres.^{68,69,70}

L'épiploon, utilisé comme lambeau pédiculé, favorise la revascularisation du myocarde,⁷¹ de la moelle épinière⁷² et des plaies ischémiques qui évoluent en ostéomyélite.⁷³

Vers la fin des années 60, plusieurs auteurs ont commencé à reporter des séries sur l'utilisation de l'épiploon comme lambeau libre. En 1972, McLean⁷⁴ a décrit le premier lambeau libre épiploïque en utilisant les techniques microchirurgicales; en 1976, Azuma⁷³ a décrit le premier lambeau libre pour le traitement d'un cas d'ostéomyélite ; en 1980, Otsuka⁷⁵ utilise le lambeau libre épiploïque pour les membres inférieurs ; Usmanov⁷⁶, en 1989, décrit

pour la première fois le lambeau libre épiploïque pour la revascularisation indirecte des membres. Malooney,¹² en 2003, décrit 6 cas dans lesquels il utilise l'épiploon comme lambeau libre. Pour trois cas d'entre eux, il a réalisé un pontage en utilisant les vaisseaux gastroépiploïques.

Nombreuses sont les études anatomiques réalisées sur l'artère gastroépiploïque et toutes ont beaucoup apporté pour la connaissance de l'anatomie de l'épiploon et pour son application clinique.^{18,19,67} Cependant, d'après une revue de la littérature, aucune étude n'a pu nous donner toutes les informations morphométriques de l'artère gastroépiploïque et des branches épiploïques pour la réalisation d'un LP épiploïque avec configuration en « Y ». Pour définir les bases anatomiques et déterminer les limites du lambeau pontage épiploïque, nous avons donc réalisé une étude morphométrique de l'artère gastroépiploïque et de la vascularisation du grand épiploon sur des dissections anatomiques.

2. METHODOLOGIE DE L'EXPLORATION DE L'ARTERE GASTROEPIPLOIQUE DROITE

Les données incluses dans ce chapitre ont fait l'objet d'un article soumis à *Anatomical Record* (Annexes 1).

2.1. Introduction

Historiquement, les vaisseaux de l'épiploon ont fait l'objet de plusieurs études anatomiques. Après la première description anatomique effectuée par Vésale (1514-1564), créateur de l'anatomie moderne, Haller,^{20,77} en 1756, fut le premier à rapporter la vascularisation du grand épiploon suivi par Barkow qui a mentionné en premier l'« *arcus epiploicus magnus* » en 1768.⁷⁸ Leurs descriptions,⁷⁹ révisées par de Rio Branco,²¹ Leriche et Villemin,^{22,23} ont été considérées pendant longtemps comme celles officielles. Descomps,⁸⁰ en 1916, et Arnaud,⁸¹ en 1927, ont été les premiers à étudier la vascularisation du grand épiploon avec des techniques innovantes pour l'époque.

Dès le début du XX^e siècle sont apparues de multiples applications de l'artère gastroépiploïque et du grand épiploon en chirurgie vasculaire,¹¹ cardiaque,⁷¹ et plastique.¹¹ Malgré plusieurs études d'anatomie chirurgicale de nombreuses questions sont encore sans réponse.

Le but de ce travail est de valider la méthodologie utilisée pour évaluer les paramètres morphométriques des diamètres et des longueurs de l'artère gastroépiploïque droite, y compris ses branches épiploïques, et pour en décrire les variations anatomiques.

2.1.1. Rappels anatomiques

2.1.1.1. Artère Gastroépiploïque Droite

Selon l'anatomie de Gray,⁸² l'artère gastroépiploïque (AGE) droite est la plus grande branche de l'artère gastroduodénale. Elle longe le bord droit de la bourse omentale et se dirige à gauche, suivant la grande courbure de l'estomac, entre les feuillets du grand épiploon où l'AGE droite s'anastomose avec l'AGE gauche, branche de l'artère splénique. L'AGE gauche suit la grande courbure de l'estomac, entre les couches du grand épiploon, et s'anastomose avec l'AGE droite.

De l'AGE partent de nombreux vaisseaux ascendants vers l'estomac. D'autres branches (branches épiplœiques) descendent vers le grand épiplœon.

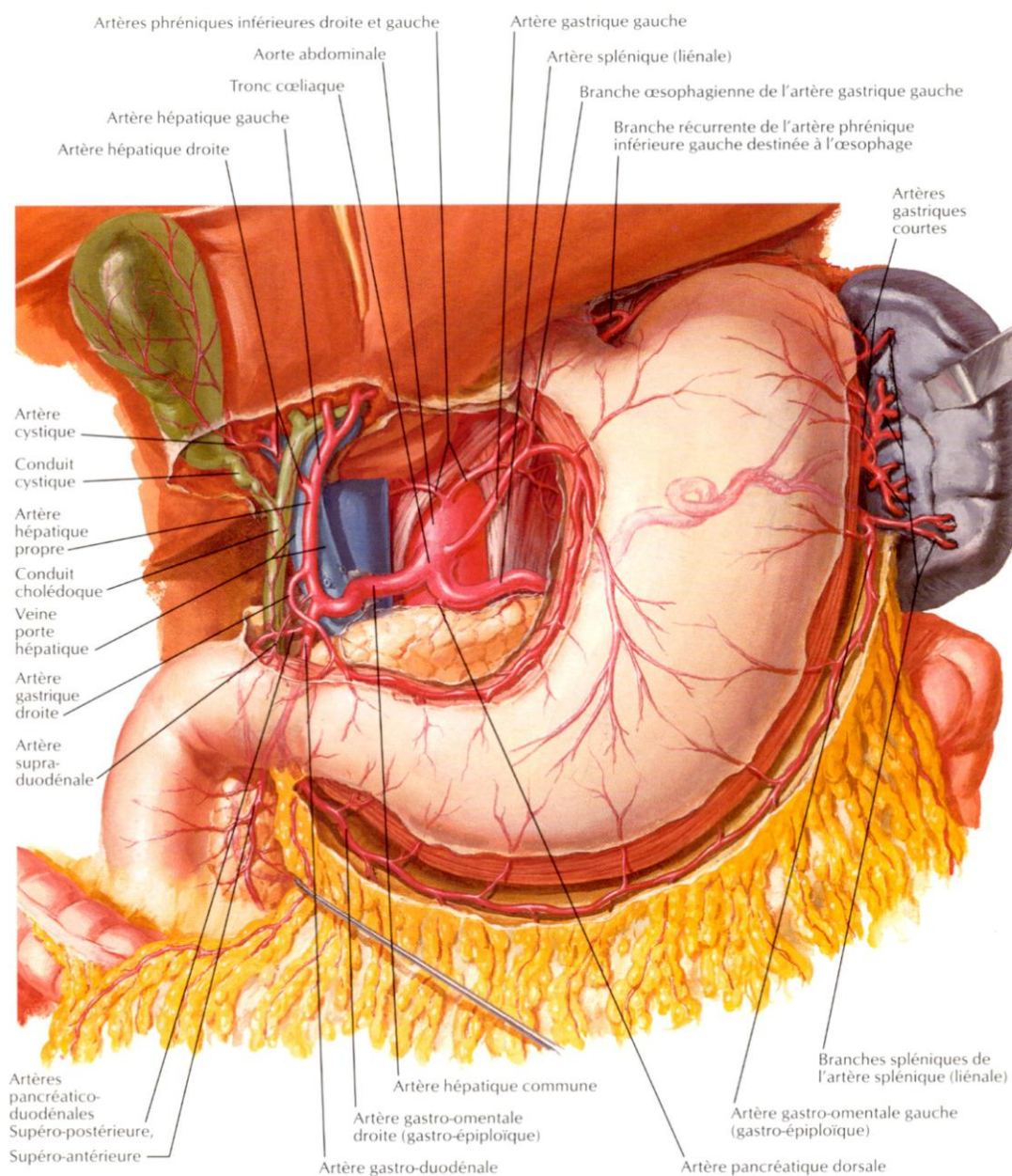


Figure 4 : Anatomie artérielle. Artères naissantes du tronc cœliaque et artères gastroépiplœiques (tiré de *Atlas d'Anatomie Netter*).⁸³

2.1.1.2. Veine Gastroépiplœique

La veine gastroépiplœique⁸² droite reçoit les branches du grand épiplœon et des parties inférieures des surfaces antéro-supérieures et postérieures de l'estomac. Elle part de la gauche et se dirige vers la droite le long de la grande courbure de l'estomac entre les deux couches du grand épiplœon.

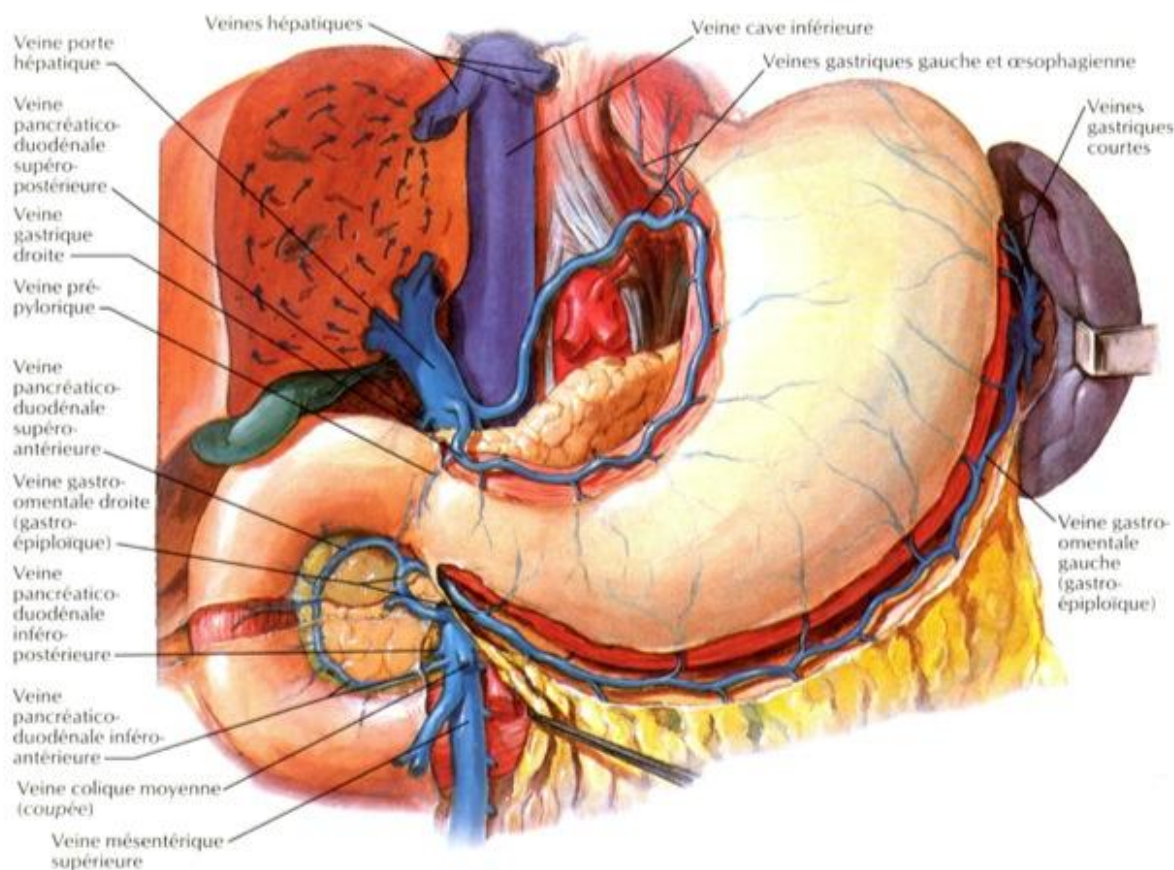


Figure 5 : Anatomie veineuse (tiré de *Atlas d'Anatomie Netter*).⁸³

2.1.1.3. Grand Épiploon

Le grand épiploon est le plus grand pli péritonéal. Il se compose d'une double feuille de péritoine pliée sur elle-même et est donc constitué de quatre feuilles superposées. Les deux couches qui descendent de l'estomac et du duodénum passent devant l'intestin grêle atteignant parfois le bassin; ensuite, les feuilles se dépliant, elles tournent sur elles-mêmes et remontent jusqu'au côlon transverse où elles se séparent, englobant une partie de l'intestin. La partie gauche du grand épiploon se trouve dans la continuité du ligament gastro-splénique; la partie de droite est prolongée, quant à elle, jusqu'à l'origine du duodénum.

2.2. Matériels et méthodes

Pour l'étude de l'artère gastroépiplœique (AGE) droite, 100 dissections de cadavres caucasiens ont été effectuées ; 70 dissections ont été réalisées sur des cadavres frais non préparés et 30 cadavres préparés avec la solution de Winckler.⁸⁴ Le premier groupe (70

dissections sur des cadavres non préparés) était composé de 50% de cadavres de sexe masculin. L'âge moyen était de 82,47 années (\pm 8,5 années) ; la taille moyenne était de 165,4cm (\pm de 8,64 cm) et le poids moyen de 71,93 kg (\pm 14,7 kg).

L'épiploon et l'AGE ont été prélevés à partir de la droite (sac de Haller) où le ligament gastro-colique rejoint la partie antérieure du mésocôlon transverse, vers la gauche, à l'origine du ligament phréno-splénique (Figure 6).

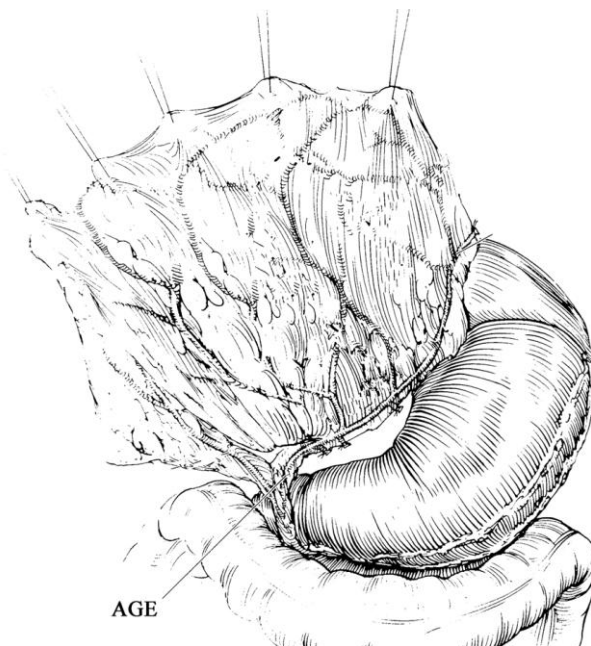


Figure 6 : Technique de prélèvement de la pièce anatomique (d'après Donald Serafin modifié).⁸⁵

Ensuite, l'épiploon avec l'AGE a été étudié par la technique de la transillumination⁸⁶ en positionnant la pièce anatomique sur un négatoscope (Figure 7).

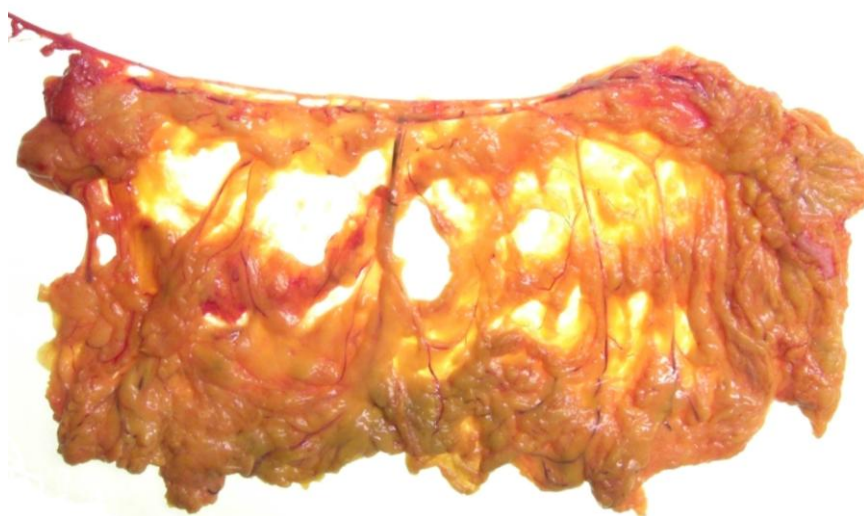

Figure 7 : Transillumination. Visualisation des vaisseaux épiplœiques.

Les dissections et les mesures ont été réalisées à l'aide d'une loupe binoculaire (2.5x), d'un pied à coulisse numérique (échelle de 0,01 mm) et d'instruments microchirurgicaux. L'origine, la longueur et les diamètres de l'artère gastroduodénale, de l'AGE droite et des branches épiploïques ont été reportés ainsi que le nombre des artères pancréatico-duodénales (Figure 8).

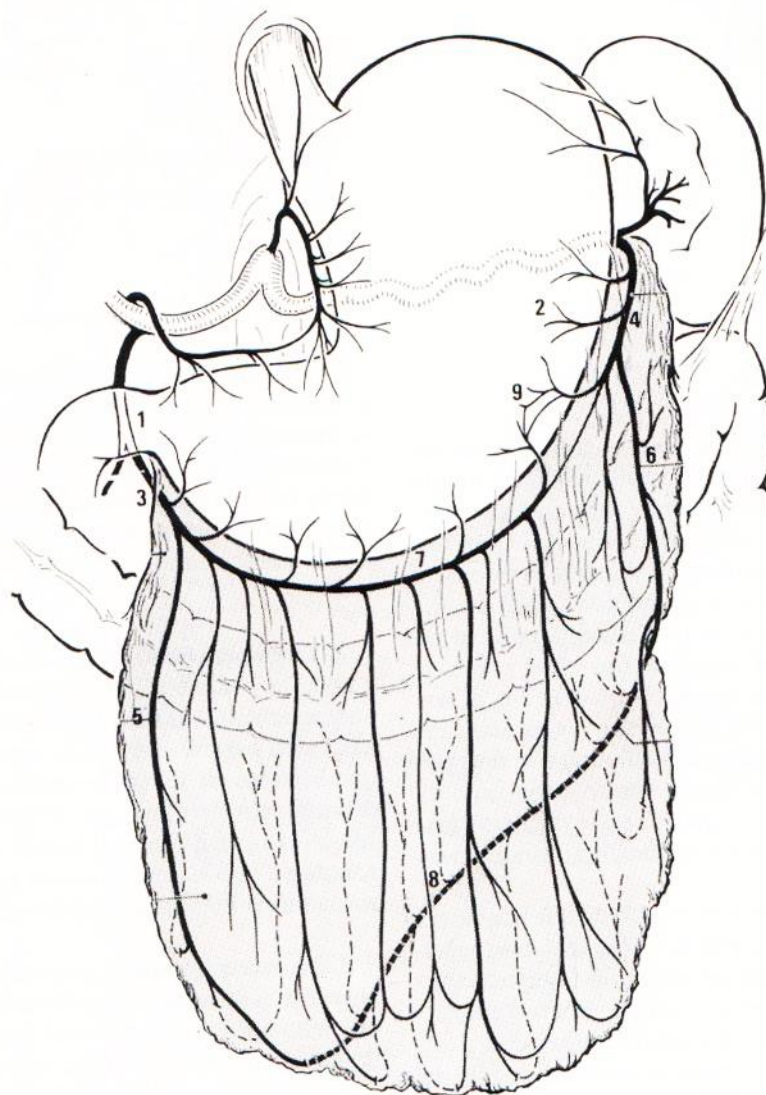


Figure 8 : Grand épiploon « in situ » (vue antérieure) 1 : artère gastroduodénale ; 2 : artère splénique ; 3 : artère gastroépiploïque droite ; 4 : artère gastroépiploïque gauche ; 5 : artère épiploïque droite ; 6 : artère épiploïque gauche ; 7 : arteria epiploica media ; 8 : arcade intraépiploïque de Haller et Barkow ; 9 : zone du plexus anastomotique intragastrique (tiré de Hollender 1985).⁷⁸

La présence de l'artériosclérose a été déterminée à l'examen visuel et à la palpation. Les diamètres externes des artères ont été mesurés après élimination du tissu péri-vasculaire ainsi que de l'adventice. Les diamètres internes ont été mesurés après avoir sectionné de façon transversale l'artère sans faire collapser le vaisseau. Les mesures ont été relevées à l'aide

d'une loupe binoculaire (2.5x), après la naissance des branches épiploïques ou gastriques où les parois de l'artère sont homogènes et parallèles.

Dans toutes les pièces anatomiques la veine gastroépiploïque a été disséquée.

L'épaisseur de l'épiploon a été mesurée sur chaque pièce en 4 points et on a reporté, pour chaque dissection, la valeur moyenne des différentes mesures.

Afin de déterminer l'impact des différentes préparations de cadavres sur le diamètre des artères (épaisseur de la paroi différente), nous avons analysé un échantillon de AGE pris sur un cadavre frais. L'échantillon de 3cm de longueur avec un diamètre intérieur et extérieur constant et une épaisseur uniforme, a été divisé en trois parties de 1cm de long chacune. Une partie a été fixée dans une solution de formaldéhyde 4% pendant une semaine, la deuxième partie a été fixée avec une solution de Winckler pour une semaine et la troisième partie a été directement traitée sans fixation.

Dans le groupe de cadavres préparés avec la solution de Winckler, 30 dissections ont été effectuées. 18 hommes et 12 femmes, d'âge moyen de 86 ans (± 7 ans), de taille moyenne de 168 cm ($\pm 7,5$ cm) et de poids moyen de 73,6 kg ($\pm 10,7$ kg). Après la préparation de l'artère hépatique commune, nous avons introduit et fixé une aiguille boutonnée par laquelle nous avons injecté 40 ml de NaCl 0,9%. Puis, à basse pression, nous avons injecté du sulfate de baryum en suspension (Micropaque[®]) mélangé à du latex liquide coloré dans les proportions $\frac{1}{4}$ - $\frac{3}{4}$ (Figure 9).

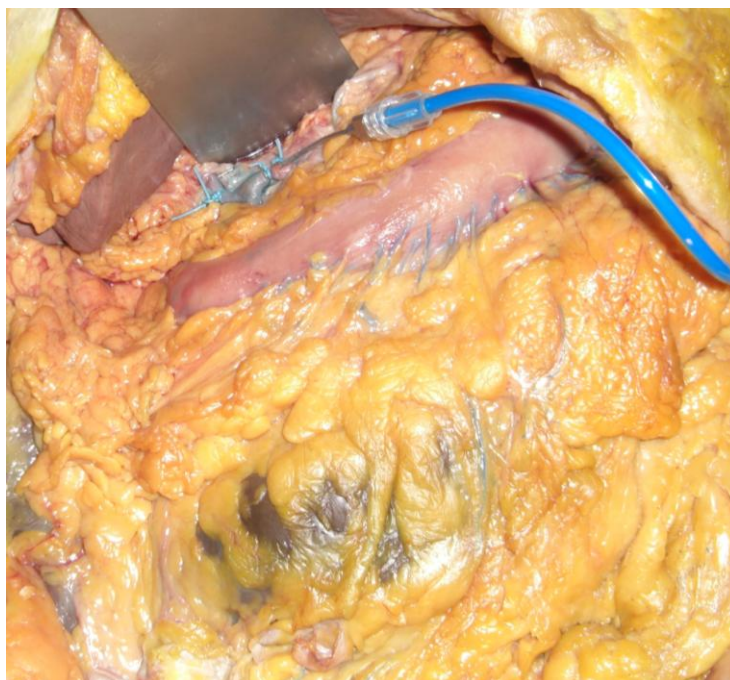


Figure 9 : Cadavre préparé. Injection du latex mélangé à du baryte par l'artère hépatique commune.

Quatre à six jours plus tard, dans tous les échantillons, l'épiploon avec l'artère gastroépiplœique a été disséqué directement en utilisant la même technique que pour les cadavres frais (Figure 10).

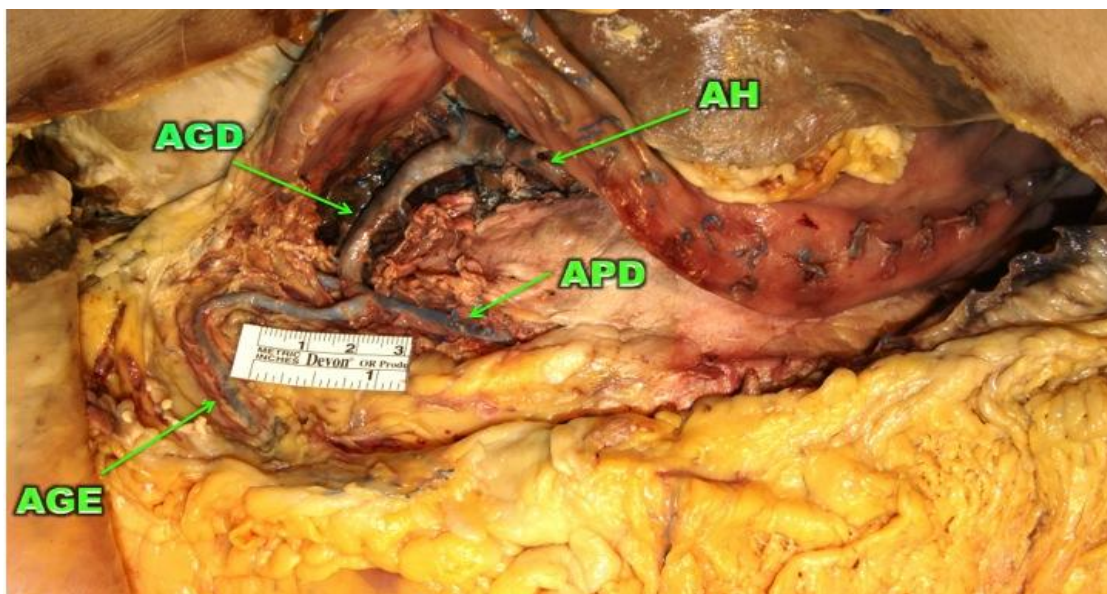


Figure 10 : Cadavre préparé. Prélèvement de la pièce anatomique. AH : artère hépatique commune ; AGD : artère gastroduodénale ; AGE : artère gastroépiplœique droite. A noter que pendant la dissection sont visibles les artères dont les diamètres restent inchangés.

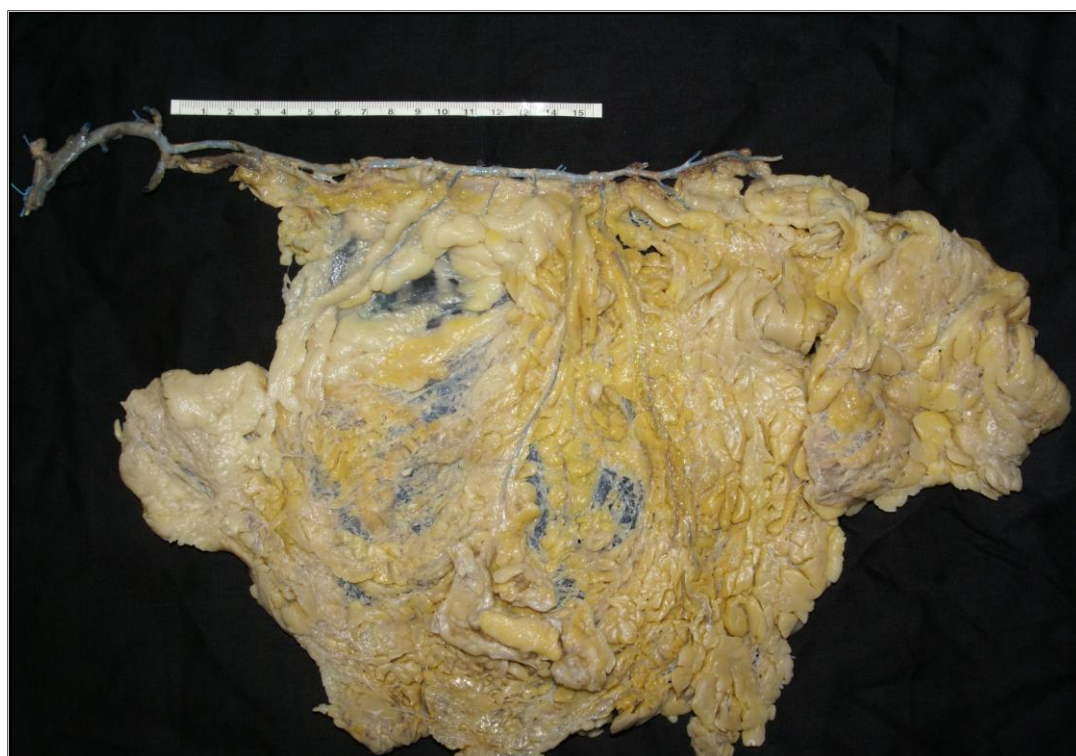

Figure 11 : Pièce anatomique prélevée de cadavre préparé.

Après avoir prélevé la pièce anatomique (Figure 11), une radiographie numérique a été réalisée (Figure 12) avec l'amplificateur Philips Essenta DR® 40 Kv -16 MAS - 80.0ms. La distance focale a été de 180 cm pour toutes les pièces. La dose absorbée a été variable (8.10 - 10.30 μ Gy m² / s).

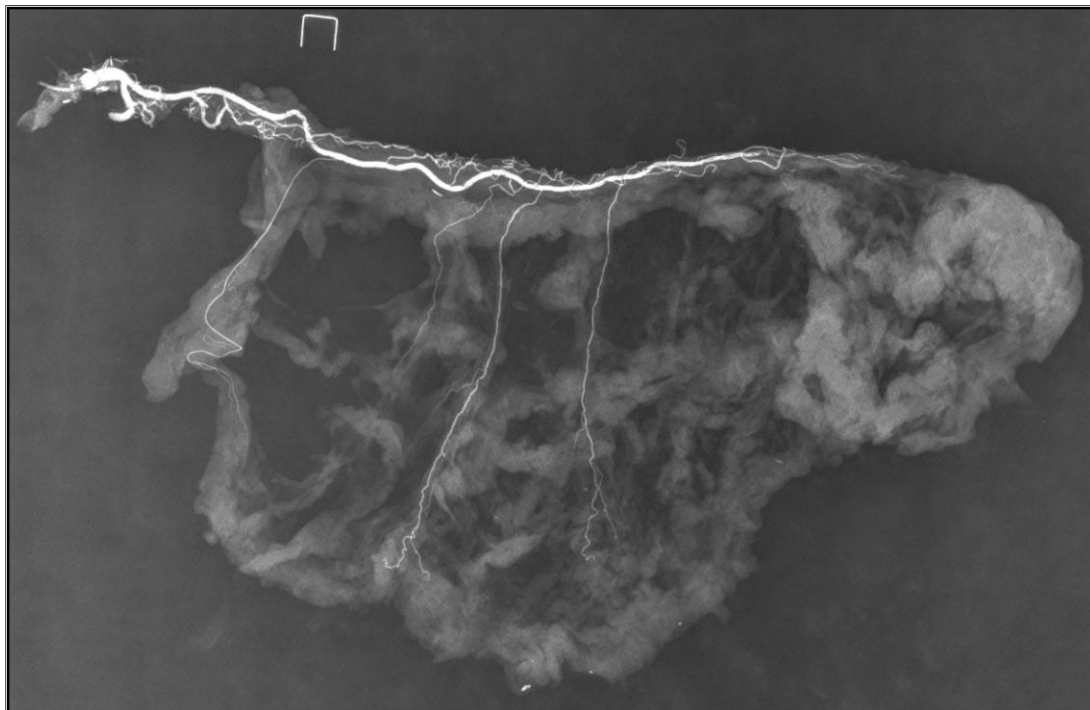


Figure 12 : Radiographie numérique de la pièce anatomique.

Puis, les mesures internes de diamètre ont été réalisées avec le logiciel d'imagerie OsiriX® (v.5.8.5 64 bit).

Ensuite, toutes les pièces ont été disséquées avec la même technique utilisée pour le premier groupe de cadavres non préparés.

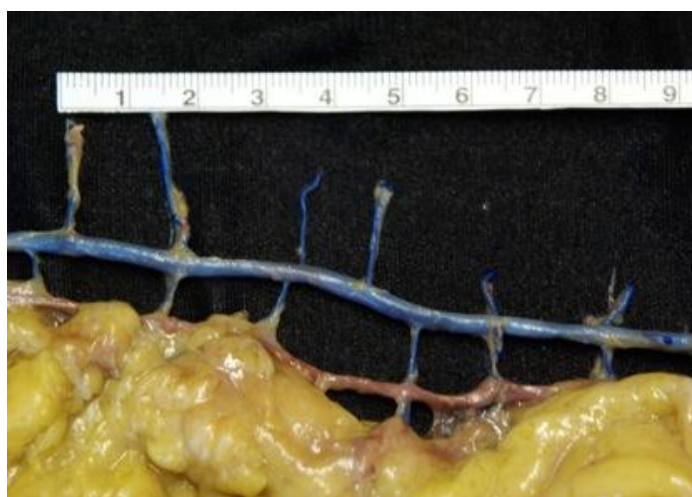


Figure 13 : Etape de dissection de la pièce anatomique de cadavre préparé.

La veine gastroépiplœique a été disséquée à chaque fois sans aucune injection de produits. Seulement pour un cas, nous avons injecté du latex coloré avec du baryum à partir de la veine mésentérique supérieure.

L'épaisseur de l'épiploon a été mesurée selon les mêmes critères utilisés pour le premier groupe.

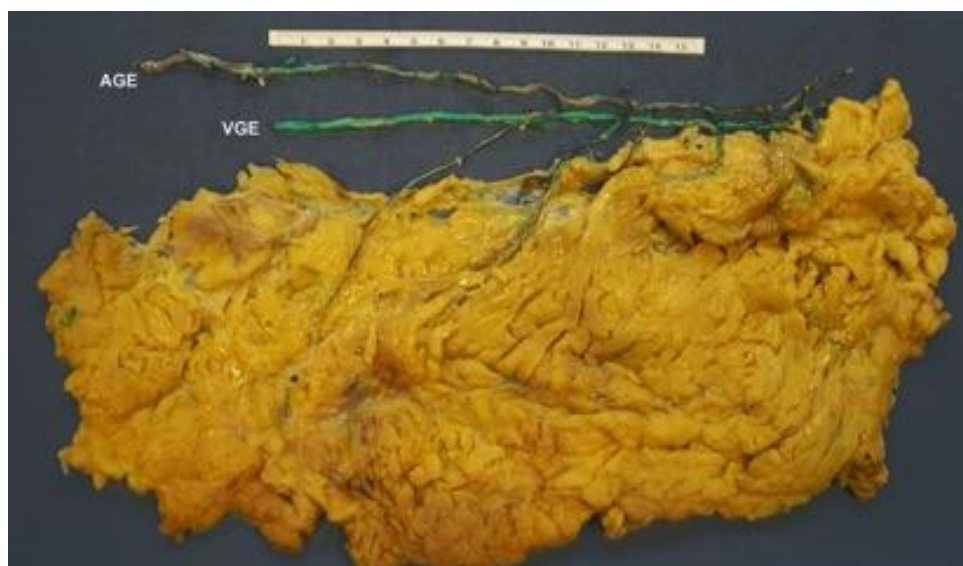

Figure 14 : Cadavre préparé. Injection de l'artère avec du latex en bleu. Injection de la veine avec latex coloré en vert et sulfate de baryum.

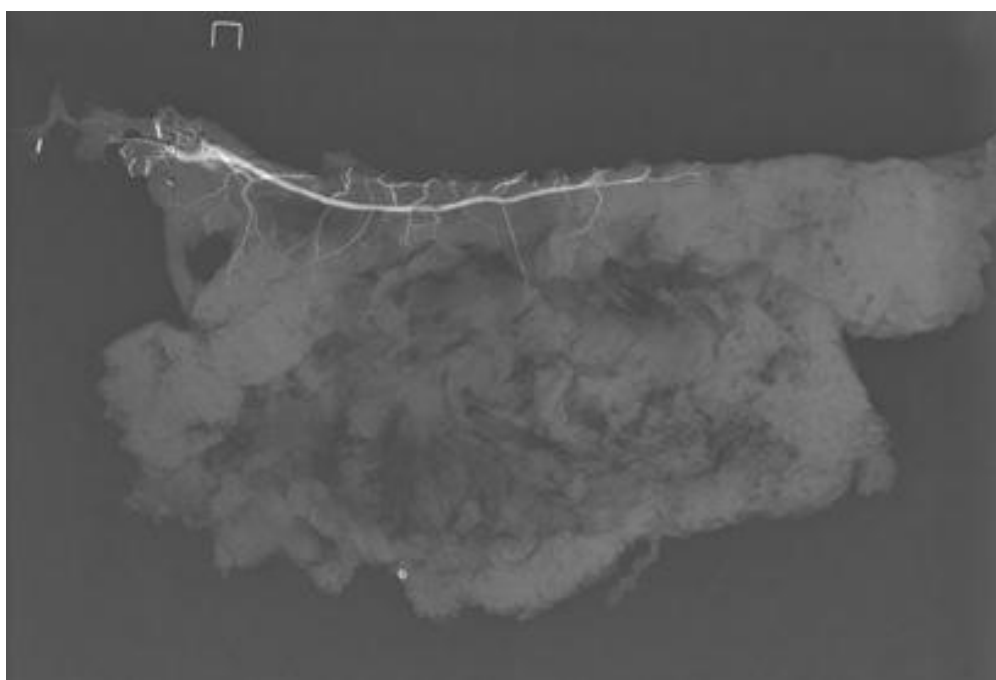


Figure 15 : Radiographie numérique de la pièce anatomique dans laquelle a été injecté du latex avec du sulfate de baryum dans la veine gastroépiplœique.

2.3. Résultats

La technique de la transillumination utilisée dans les 70 cadavres frais non fixés donne la possibilité de visualiser la position des branches épiplœiques et la distance entre elles dans tous les cas. Cette technique spécifique a été utilisée afin de distinguer clairement les veines des artères. Cette technique nous a également permis de disséquer les vaisseaux avec une grande précision. En ce qui concerne la communication entre l'AGE droite et la gauche, il était impossible de faire la différence entre les anastomoses fortes et faibles qui, au contraire, étaient précisément visibles dans la série de cadavres préparés. Par ailleurs, dans notre série de 70 cadavres non préparés, il n'était pas possible d'étudier le cercle anastomotique avec suffisamment de précision.

Lors notre examen histologique de l'épaisseur de la paroi des trois segments de AGE, le diamètre des artères a été modifié d'avantage par le formaldéhyde que par la solution de Winckler (Figure 16).

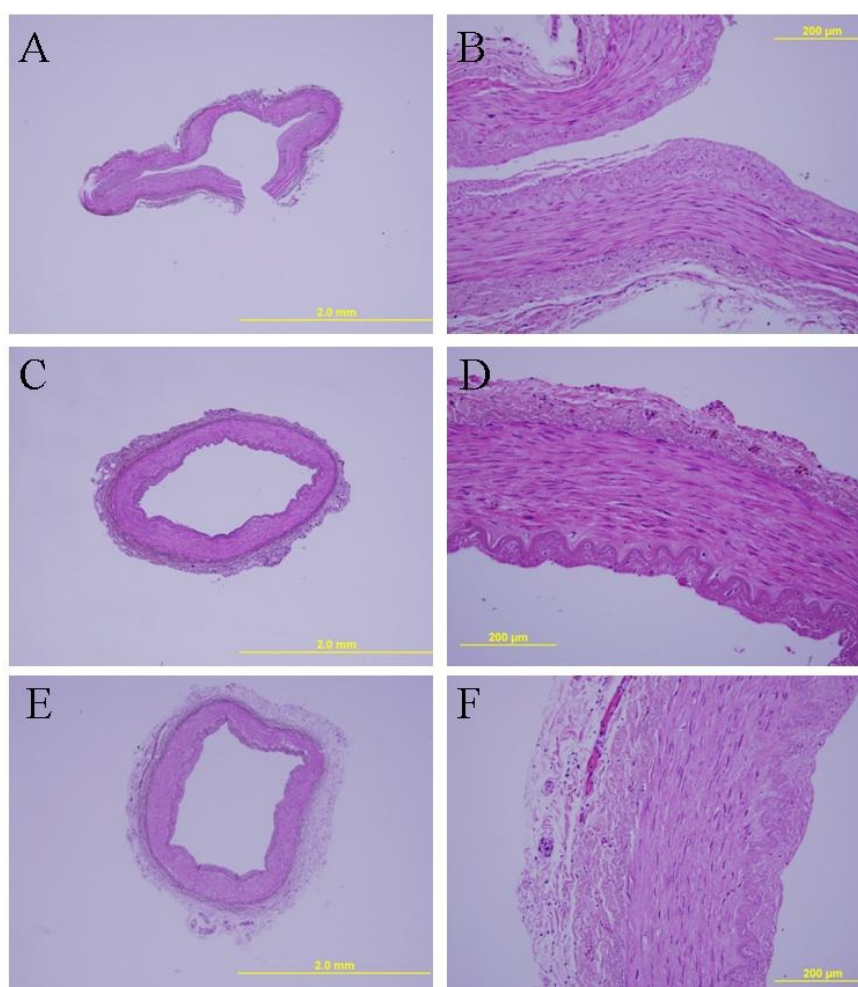


Figure 16 : A, B : AGE fixée avec formaldéhyde au 4%. C, D : AGE fixée avec solution de Winckler.
E, F : AGE incluse directement en paraffine sans aucune fixation.

Dans notre série de 100 cadavres, il a été possible d'apprécier la présence de l'arcade de Barkow et Haller, ainsi que la présence des possibles communications entre l'AGE droite et l'AGE gauche. La présence des anastomoses micro-vasculaires entre les branches épiplœiques a pu être appréciée précisément avec les radiographies dans la série des 30 cadavres injectés (Chapitre 3, page 45).

2.4. Discussion

Après analyses de publications et travaux de recherche dans la littérature, on note que plusieurs auteurs ont étudié la vascularisation du grand épiplœon utilisant différents types de préparations de cadavres, diverses préparations d'artères pour lesquels on note parfois des résultats discordants et hétérogènes.

La dissection des cadavres frais est une méthode classique pour réaliser des études anatomiques parce qu'il n'y a pas d'altération du tissu avec l'injection de produit dans les vaisseaux et aucune utilisation de produits pour la conservation. Cette méthode donne la possibilité d'étudier la longueur de l'AGE et d'effectuer des mesures directes de diamètres externes et internes des artères.

Afin de visualiser la position des branches épiplœiques et la distance entre elles, et de réaliser aussi la dissection des branches épiplœiques, nous avons utilisé la technique de la transillumination. Cette technique a été utilisée par Bouchet^{87,88} en 1962 pour étudier la vascularisation du grand épiplœon dans 20 cadavres frais, 4 conservés dans une solution de formaldéhyde à 9% et 12 fœtus. Son étude a été complétée par l'injection de résine dans tous les cas. Ndoye⁸⁶ a utilisé cette technique dans les cadavres adultes afin de déterminer les anastomoses du cercle artériel de la grande courbure gastrique. La transillumination permet alors de visualiser les anastomoses fortes ou faibles dans les cas de communications entre l'AGE droite et l'AGE gauche.

En se basant sur les résultats de l'examen histologique de l'épaisseur de la paroi des trois segments de l'AGE, nous avons exclu les cadavres préparés avec la formaldéhyde. Il existe, en fait, une différence très importante d'épaisseur de paroi entre les artères des cadavres frais et celles des cadavres en formaldéhyde. Dans ces derniers, une rétraction des tissus se produit, induisant des difficultés techniques d'injection et de dissection.

Certains auteurs ont utilisé des cadavres frais,^{19,87,88} d'autres ont utilisé des cadavres conservés⁸⁹ et ont injecté des produits radio-opaques ou des résines.^{79,80,81} En effet, de

nombreuses techniques et des préparations différentes de cadavres ont été utilisées pour étudier la vascularisation du grand épiploon.

En 1916, Descomps,⁸⁰ et Arnaud, en 1927,⁸¹ ont étudié la vascularisation du grand épiploon avec des techniques innovantes pour l'époque. Arnaud a injecté du Lipiodol et a réalisé la radiographie des pièces anatomiques. En 1956, Beau et Prévot⁸⁹ ont étudié les artères du grand épiploon pour prouver l'absence d'anastomose entre l'arcade gastroépiplœique et l'arcade de Riolo. L'injection de résines est devenue courante dans les années 50 pour réaliser de nombreuses études anatomiques. Afin d'examiner la vascularisation de l'AGE, certains auteurs^{80,81} ont injecté du lipiodol, d'autres ont injecté des résines acryliques colorées dans une solution d'acétone et ont ensuite traité les échantillons avec de l'acide chloridrique.⁷⁹ Bouchet^{87,88} a utilisé différentes techniques comme la transillumination, l'injection de produits radio-opaques et les résines. D'autres auteurs ont effectué des dissections simples avec ou sans radiographie des pièces anatomiques.^{18,19,90} Cathala,¹⁸ en 1975, a réalisé une étude radio-anatomique de 8 dissections cadavériques avec injection de sulfate de baryum (30 % - 50 %) et de NaCl 0,9 %.

Dans notre étude, nous avons effectué l'injection de sulfate de baryum (Micropaque[®]) avec du latex liquide coloré dans les proportions $\frac{1}{4}$ - $\frac{3}{4}$. Le choix de cette proportion a été fait de façon à permettre la pénétration du produit dans les plus petits vaisseaux afin de donner une meilleure opacification. Cette méthode nous a facilité le prélèvement des pièces anatomiques après l'injection et a permis la conservation du diamètre initial des vaisseaux injectés.

Après solidification du latex coloré, les pièces ont été prélevées. Des radiographies numériques des pièces ont été réalisées. Le latex solidifié permet la manipulation de l'artère sans variations du diamètre et sans provoquer le collapsus de l'artère.

En ce qui concerne les mesures radiologiques, les auteurs cités n'ont pas fourni d'informations concernant les différents types d'outils qui leur permettent d'effectuer les mesures.

Cathala,¹⁸ décrit les difficultés de montrer la partie distale de l'AGE pendant des angiographies, en raison du faible diamètre des vaisseaux et de l'injection de mauvaise qualité. Il a également examiné huit cadavres dont il a pu visualiser la rate, l'estomac, le duodénum et le côlon transverse avec le grand épiploon. Il a ensuite injecté du sulfate de baryum dans l'AGE droite et l'AGE gauche, dans l'artère splénique et dans la veine gastroépiplœique. Puis il a effectué la radiographie de la pièce. Les cartographies détaillées montrent la distribution artérielle mais ne signalent pas les diamètres ni la longueur de l'AGE ni celle de ses branches épiplœiques.

Tableau 4 : Méthodes utilisées par les différents auteurs pour l'étude anatomique sur les dissections cadavériques.

Auteur/ Année	N° Dissections	Préparation	Injection intra artérielle	RX	Transillumination	Mesure directe AGE et branches
Descomps 1916 ⁸⁰	NP	NP	Lipiodol	OUI	-	NP
Arnaud 1927 ⁸¹	14	NP	Lipiodol	OUI	-	-
Beau Prévot 1956 ⁸⁹	NP	NP	NP	OUI	-	-
Chauzy 1956 ⁷⁹	3	NP	Résine in solution acétone + HCl	-	-	-
Bouchet 1962 ⁸⁸	20	Non Préparés	-Diodon 70% -Iodure di K66% -Metacrilate de metile+acetone+HCl	OUI	OUI	-
	4	Formol 9%				
	12 fœtus	Non préparés				
Burgeron 1973 ⁹⁰	30	NP	NP	SI	-	-
Ndoye 2007 ⁸⁶	45	Non Préparés	-	-	OUI	-
Notre série	70	Non préparés	-	-	OUI	OUI
	30	Préparé	Sulfate de baryum	OUI	-	OUI

Chauzy⁷⁹ rapporte qu'il y a deux arcs anastomotiques : le premier est constitué de deux artères gastroépiplœiques qui longent la grande courbure de l'estomac (anastomose que Winslow définit comme « *arteria gastroepiploica media* »);⁷⁸ le deuxième arc anastomotique est situé entre les artères épiplœiques.

Dans la circulation artérielle de la grande courbure, Bodin⁹¹ décrit la présence d'une « anastomose forte » avec un « canal complet » (Figure 17) et d'une « anastomose faible » par un canal rétréci ou par des plexus anastomotiques gastriques interpariétaux (Figure 18).

Dans la série des 30 cadavres préparés, la distinction entre anastomoses fortes et faibles était relativement facile en raison du latex coloré qui a montré les branches gastriques et épiplœiques, ainsi que les possibles communications entre elles. De plus, la dissection post-injection n'a pas endommagée les anastomoses ou leurs communications.

Dans la série des 70 cadavres non préparés, nous avons parfois pu observer la présence d'anastomoses fortes ou faibles mais il était impossible d'étudier avec précision le cercle anastomotique (Chapitre 3, page 45).




Figure 17 : « Anastomose forte » avec un « canal complet » entre l'AGE droite et l'AGE gauche.

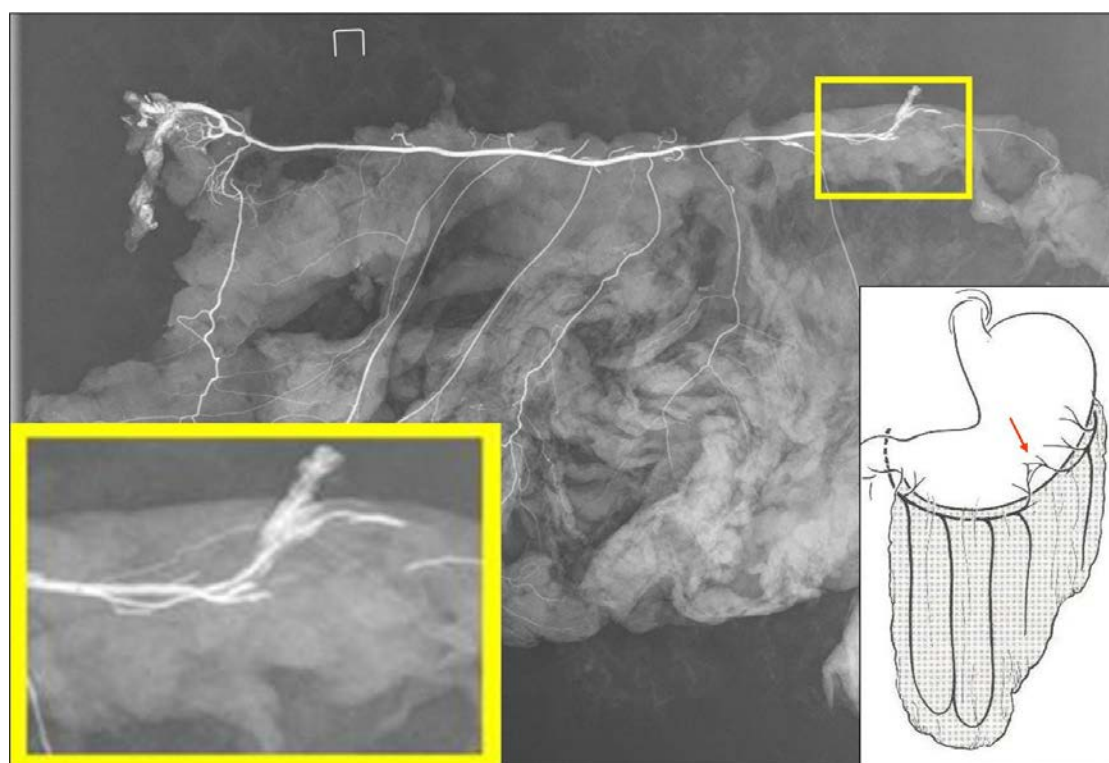


Figure 18 : « Anastomoses faibles » entre l'AGE droite et l'AGE gauche.

Dans les dissections des 30 cadavres préparés, on peut observer qu'il n'y a pas de communication entre les branches épiplœiques et l'arcade transépiplœique. La transillumination ne permet pas l'observation de la présence ou de l'absence de cette

communication, ni de visualiser la présence d'anastomoses micro-vasculaires entre les branches épiploïques.

Une méthode idéale serait d'effectuer des radiographies sur des cadavres frais injectés avec du latex radio-opaque en associant, lors de la dissection, les mesures manuelles et les mesures numériques issues des radiographies.

2.5. Conclusions

Cette première partie de notre étude morphométrique nous a permis d'étudier la vascularisation du grand épiploon et de mesurer la longueur de l'AGE droite, l'épaisseur de l'épiploon et les diamètres internes et externes. De plus, l'étude radio-anatomique renforce les données décrivant la distribution des branches épiploïques et les variations anatomiques.

Pour conclure, nous pouvons affirmer que l'utilisation de cadavres frais non préparés, avec injection de latex coloré mélangé à du sulfate de baryum, semble être une bonne technique pour effectuer l'étude radio-anatomique de l'AGE et de ses branches. La dissection et les mesures manuelles sont indispensables à la compréhension de la vascularisation du grand épiploon.

Cette étude donne des informations importantes sur les aspects morphométriques de l'AGE et la vascularisation du grand épiploon.

L'étude basée sur deux séries avec différentes techniques de préparation de cadavres nous a permis de bien comprendre les avantages et les inconvénients de chaque technique. Nous avons pu identifier les mesures les plus pertinentes et nous avons pu réduire au minimum les erreurs de mesure dues à la technique utilisée.

3. ETUDE ANATOMIQUE DE L'ARTERE GASTROEPIPLOIQUE DROITE

Les données incluses dans ce chapitre ont fait l'objet d'un article soumis à *Anatomical Record* (Annexes 2).

3.1. Introduction

Dans une revue de la littérature, on peut constater que plusieurs études anatomiques ont été réalisées mais de nombreuses questions sur la morphométrie de l'artère gastroépiploïque et la vascularisation de grand épiploon sont encore sans réponse.

Le but de ce travail est de définir les paramètres morphométriques du diamètre et de la longueur de l'AGE et des branches épiploïques et d'en décrire les variations anatomiques.

3.2. Matériels et méthodes

Pour l'étude de l'AGE, 100 dissections de cadavres caucasiens ont été effectuées ; 70 dissections ont été réalisées dans les cadavres non fixés et 30 cadavres préparés avec la solution de Winckler.

Le premier groupe (70 dissections sur des cadavres non fixées) composé de 35 cadavres de sexe masculin, âge moyen de 82,47 années ($\pm 8,5$ années), taille moyenne de 165,4 cm ($\pm 8,64$ cm) et poids moyen de 71,93 kg ($\pm 14,7$ kg). L'épiploon et l'AGE ont été prélevés et étudiés avec la technique de la transillumination.

L'origine, la longueur et le diamètre ont été enregistrés pour l'artère gastroduodénale, l'AGE droite et les branches épiploïques. Le nombre d'artères pancréatico-duodénales a été recherché. La présence d'artériosclérose a été déterminée par examen visuel et palpation. Dans tous les pièces la veine gastroépiploïque a été disséqué. L'épaisseur de l'épiploon a été mesurée dans la partie médiane.

Dans le deuxième groupe, des cadavres préparés avec la solution de Winckler, 30 dissections ont été effectuées pour évaluer la distribution des branches épiploïques sur 18 hommes et 12 femmes, d'âge moyen de 86 années (± 7 ans), de taille moyenne de 168 cm ($\pm 7,5$ cm) et de poids moyen de 73,6 kg ($\pm 10,7$ kg). Du latex coloré avec du sulfate de baryum a été injecté.

De quatre à six jours plus tard, dans tous les échantillons, l'épiploon avec l'AGE a été disséqué directement en utilisant la même technique que pour les cadavres non préparés.

Une radiographie numérique a été réalisée sur les pièces anatomiques. Après, les mesures internes de diamètre ont été réalisées avec le logiciel d'imagerie OsiriX®.

Tous les pièces ont été disséquées avec la même technique utilisée pour le premier groupe. La veine gastroépiplœique a été disséquée à chaque fois. A noter que dans un cas, nous avons injecté le latex coloré avec du baryum à partir de la veine mésentérique supérieure.

L'épaisseur de l'épiploon a été mesurée dans la partie médiane. Les détails de la méthodologie utilisée pour réaliser cette étude sont présentés dans la première partie de ce travail (Chapitre 2, page 32).

3.3. Résultats

D'après les dissections, l'AGE droite naissait de l'artère gastroduodénale, branche de l'artère hépatique commune et se trouvait sur le trajet de l'AGE longeant la grande courbure de l'estomac dans tous les cas.

Dans le Tableau 5, nous présentons les diamètres internes et externes de l'artère gastroduodénale (AGD) et sa longueur.

Tableau 5 : Étude de 70 cadavres non préparés et 30 cadavres préparés. Diamètres internes et externes, longueur de l'AGD (artère gastroduodénale) à l'origine et au niveau de sa partie distale.

	70 cadavres non préparés		30 cadavres préparés	
	Moyenne (ET)	Médiane (RI)	Moyenne (ET)	Médiane (RI)
Diamètre externe à l'origine de l'AGD	4,31 (± 0,68)	4,29 (3,81-4,7)	4,67 (± 0,79)	4,62 (4,25-5,31)
Diamètre interne à l'origine de l'AGD	3,97 (± 0,7)	3,8 (3,5-4,3)	4,17 (± 0,73)	4,15 (3,9-4,8)
Diamètre externe AGD distale	3,65 (±0,63)	3,6 (3,3-4)	3,79 (± 1,05)	3,89 (3,15-4,38)
Diamètre interne AGD distale	3,31 (± 0,64)	3,21 (2,98-3,7)	3,33 (± 0,72)	3,35 (3-3,91)
Longueur AGD	40,43 (± 6,2)	40 (36-46)	42,18 (± 8,15)	40 (38,23-46,9)

Pour les 30 cadavres préparés le diamètre interne a été mesuré avec le logiciel OsiriX®.
ET : écart-type; RI : rang interquartile.

Dans la série de 70 dissections, nous avons retrouvé deux artères pancréatico-duodénales (APD) dans 48 cas (68,6%) et dans les 22 cas restants (31,4%), 3 APD ont été trouvées.

Dans la série de 30 dissections nous avons retrouvé 2 APD dans 15 cas (50%), 3 APD dans 12 cas (40%) et 4 APD dans 3 cas (10%).

L'AGE droite a suivi, sur son trajet, la courbure de l'estomac dans 95,7% des cas. Dans trois cas, 4,3% elle a décrit une courbe oblique, avant d'atteindre l'estomac, en bas à gauche, en suivant le pylore, puis la courbe gastrique supérieure. Elle est restée à proximité de la zone pré-pylorique puis s'est éloignée de 2 centimètres.

Le Tableau 6 montre les mesures des diamètres internes et externes de l'AGE à l'origine et tous les 5 cm ; dans le Tableau 7, on reporte les diamètres externes et internes de l'AGE sur les 30 cadavres préparés.

Tableau 6 : Étude de 70 cadavres non préparés. Diamètres internes et externes de l'AGE.

AGE	Diamètres Externes		Diamètres Internes	
	Moyenne (ET)	Médiane (RI)	Moyenne (ET)	Médiane (RI)
Origine	2.90 (± 0.60)	2.90 (2.73-3.16)	2.68 (± 0,39)	2.7 (2.5-2.89)
5 cm	2.67 (± 0.32)	2.7 (2.5-2.9)	2.40 (± 0,37)	2.5 (2.1-2.6)
10 cm	2.48 (± 0.35)	2.90 (2.73-3.16)	2.17 (± 0,37)	2.1 (1.9-2.45)
15 cm	2.25 (± 0.29)	2.23 (2-2.41)	1.96 (± 0,33)	1.89 (1.7-2.15)
20 cm	1.97 (± 0.27)	1.97 (1.8-2.1)	1.7 (± 0,26)	1.65 (1.5-1.8)
25 cm	1.65 (± 0.32)	1.6 (1.5-1.8)	1.34 (± 0,28)	1.3
30 cm	1.20 (± 0.20)	1.2 (1-1.4)	0.94 (± 0,24)	1

ET : écart-type ; RI : rang interquartile.

Tableau 7 : Étude de 30 cadavres préparés. Diamètre externe de l'AGE.

AGE	Diamètres Externes		Diamètres Internes	
	Moyenne (ET)	Médiane (RI)	Moyenne (ET)	Médiane (RI)
Origine	3,02 (± 0,47)	2,97 (2,8-3,42)	2,56 (± 0,63)	2,5 (2,1-2,76)
5cm	2,74 (± 0,37)	2,79 (2,5-2,98)	2,06 (± 0,51)	2,1 (1,8-2,4)
10cm	2,61 (± 0,45)	2,63 (2,45-2,9)	1,93 (± 0,45)	2,1 (1,64-2,39)
15cm	2,46 (±0,48)	2,4 (2,2-2,75)	1,78 (± 0,45)	1,94 (1,43-2,03)
20cm	2,09 (± 0,47)	2,1 (1,8-2,4)	1,68 (± 0,65)	1,6 (1,32-1,77)
25cm	1,8 (±0,47)	1,9 (1,5-2)	1,30 (± 0,30)	1,37 (1,03-1,5)
30cm	1,5 (± 0,23)	1,44 (1,35-1,5)	1,13 (± 0,28)	1,3 (1,2-1,47)

Le diamètre interne de l'AGE a été mesuré avec le logiciel d'imagerie OsiriX®.

ET : écart-type; RI : rang interquartile.

Plusieurs branches épiploïques descendant de l'AGE vers le grand épiploon ont été trouvées. Dans le Tableau 8, sont reportés la distance de l'origine de chaque branche de l'AGE et les diamètres externes respectifs.

Tableau 8 : Etude de 70 cadavres non préparés et de 30 cadavres préparés. Distance entre les branches épiplœiques et l'origine de l'AGE (mm).

Branches épiplœiques	70 cadavres non préparés		30 cadavres préparés	
	Moyenne (ET)	Médiane (RI)	Moyenne (ET)	Médiane (RI)
I	42,83 (±21,46)	40 (25-50)	40,87 (± 32,86)	36,81 (19-46)
II	83,92 (±30,23)	80 (60-104)	80,43 (± 41,02)	75 (50-107,58)
III	119,52 (±33,67)	120 (98-140)	111,30 (± 42,84)	107,78 (75-140,4)
IV	148,17 (±38,49)	146,54 (122-170)	143,27 (± 41,09)	144,69 (110-170)
V	177,84 (±40,73)	170 (152,5-199,20)	150,15 (± 49,38)	159,02 (127,95-178,35)
VI	200,62 (±41,75)	200 (170-226)	172 (±3 1,91)	169,49 (150-195)
VII	216,45 (±44,50)	218,45 (190-247,5)	187,06 (± 30,87)	182,12 (170,52-209,99)
VIII	224,75 (±41,01)	235 (210-246,89)	206,30 (± 37,67)	190,22 (185,68-250,25)
IX	238,92 (±41,29)	260 (200-270)	248,48 (± 25,66)	245,52 (227,18-268,7)
X	225 (±28,86)	200 (225-250)	248,64 (± 6,36)	248,64 (242,28-255)

ET : écart-type; RI : rang interquartile.

Dans le Tableau 9, sont reportés les diamètres externes des branches épiplœiques des 100 cadavres.

Tableau 9 : Étude de 100 dissections. Diamètres externes des branches épiplœiques (mm).

Branches épiplœiques	70 cadavres non préparés		30 cadavres préparés			
	Diamètres externes		Diamètres externes		Diamètres internes (RX)	
	Moyenne (ET)	Médiane (RI)	Moyenne (ET)	Médiane (RI)	Moyenne (ET)	Médiane (RI)
I	0,90 (± 0,28)	0,9 (0,7-1)	0,81 (± 0,18)	0,9 (0,7-0,9)	0,73 (± 0,30)	0,64 (0,51-0,96)
II	0,69 (± 0,15)	0,7 (0,62-0,75)	0,72 (± 0,17)	0,73 (0,6-0,8)	0,53 (± 0,13)	0,53 (0,43-0,6)
III	0,76 (± 0,18)	0,71 (0,6-0,88)	0,75 (± 0,15)	0,8 (0,6-0,9)	0,62 (± 0,18)	0,58 (0,5-0,7)
IV	0,77 (± 0,18)	0,79 (0,66-1)	0,78 (± 0,18)	0,8 (0,65-0,9)	0,65 (± 0,26)	0,62 (0,4-0,82)
V	0,72 (± 0,17)	0,75 (0,6-0,9)	0,76 (± 0,18)	0,8 (0,65-0,9)	0,50 (± 0,13)	0,5 (0,4-0,57)
VI	0,79 (± 0,25)	0,8 (0,5-1)	0,82 (± 0,15)	0,8 (0,72-0,96)	0,69 (± 0,18)	0,75 (0,61-0,81)
VII	0,84 (± 0,2)	0,84 (0,65-0,98)	0,81 (± 0,18)	0,8 (0,7-0,98)	0,71 (± 0,2)	0,71 (0,58-0,88)
VIII	0,88 (± 0,28)	0,93 (0,7-1,13)	0,70 (± 0,23)	0,71 (0,6-0,9)	0,71 (± 0,27)	0,78 (0,43-0,93)
IX	0,67 (± 0,27)	0,6 (0,49-0,9)	0,78 (± 0,13)	0,8 (0,7-0,9)	0,52 (± 0,24)	0,49 (0,39-0,55)
X	0,77 (± 0,35)	0,77 (0,75-0,8)	0,5 (± 0,5)	0,5 (0,5-0,5)	0,58 (± 0,4)	0,58 (0,55-0,61)

ET : écart-type ; RI : rang interquartile.

Tableau 10 : présence des branches épiploïques dans les 100 cadavres.

Branches épiploïques	Cadavres non préparés	Cadavres préparés
I	70 (100%)	30 (100%)
II	70 (100%)	30 (100%)
III	70 (100%)	30 (100%)
IV	70 (100%)	30 (100%)
V	19 (63,3%)	25 (83,3%)
VI	11 (36,6%)	16 (53,3%)
VII	10 (33,3%)	8 (26,6%)
VIII	8 (26,6%)	6 (20%)
IX	7 (23,3%)	5 (16,6%)
X	2 (6,6%)	3 (10%)

Entre parenthèses est reportée la fréquence.

Aucune sténose significative n'a été trouvée dans cette série.

La veine gastroépiploïque était toujours présente et son diamètre moyen était de 3,18 mm (\pm 0,49 mm), avec un diamètre médian de 3 mm. Son trajet était toujours parallèle à l'AGE. Aucune valve n'a été trouvée dans les veines gastroépiploïques.

D'après nos dissections, le nombre d'artères épiploïques a été variable tout comme leur diamètre. Souvent il a été possible d'observer une branche épiploïque de plus grand diamètre, qui passe au niveau de la ligne corporelle médiane de l'AGE, et que nous appelons « *arteria epiploica magna* ».

Elle était située entre la 4^{ème} et la 7^{ème} branche épiploïque. Il s'agissait d'une des plus longues artères épiploïques, descendante dans la partie la plus basse de l'épiploon et qui a été la mieux visible parmi les autres artères épiploïques. Dans la série de 30 cadavres préparés, nous avons retrouvé l'*arteria epiploica magna* dans 22 cas (73,3%). Son diamètre interne a varié entre 0,6 mm et 1,11 mm et a souvent augmenté, jusqu'à atteindre 1,18 mm sur son trajet. Cette artère a présenté des branches de division sur son trajet qui s'étendant à d'autres portions de l'épiploon et surtout sur sa partie distale. La veine qui l'accompagne a présenté également un diamètre plus important par rapport aux autres veines épiploïques. Cette artère a été retrouvée dans le feuillet antérieur du grand épiploon (Figure 19). Elle était présente également dans 4 cas où il y avait l'arcade transépiploïque de Haller et Barkow (Figure 20).

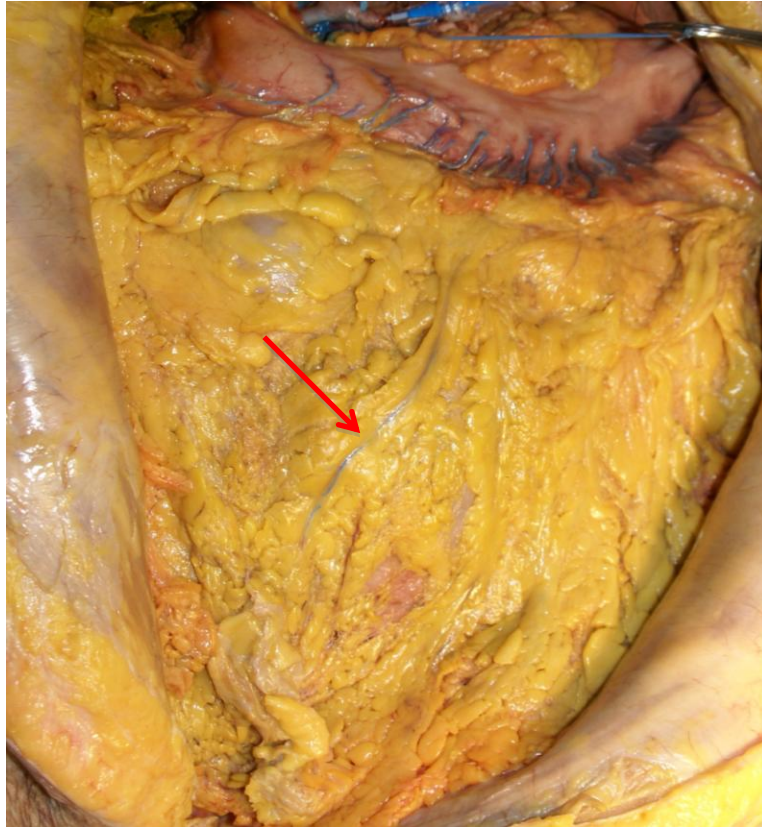


Figure 19 : Cadavre préparé : visualisation de l'*arteria epiploica magna*.

Pour 6 cas, il a été possible d'apprécier l'arcade transépiploïque (arcade vasculaire de Barkow et Haller) : 5 cas se trouvaient dans la série des 70 cadavres non préparés et 1 cas, dans la série des cadavres préparés. La première branche épiploïque présente le diamètre plus important. Elle est connue comme l'artère épiploïque droite qui constitue la première branche de l'arcade de Barkow. Elle se termine au tiers moyen de la courbure gastrique supérieure où elle s'anastomose avec l'AGE gauche.

L'épaisseur moyenne de l'épiploon était de 6,71 mm (\pm 3,11 mm), avec une épaisseur médiane de 5 mm.

Tableau 11 : Résultats de l'analyse statistique de 100 dissections cadavériques.

	15 ^{ème} percentile	50 ^{ème} percentile	85 ^{ème} percentile
Longueur totale AGE	210 mm – 230 mm	240 mm - 250,6 mm	260 mm – 280 mm
Diamètre proximal AGE	2,45 mm - 2,7 mm	2,9 mm – 3 mm	3,28 mm - 3,55 mm
Diamètre distal AGE	1,5 mm	1,5 mm - 1,55 mm	1,8 mm - 2 mm
Diamètre distal veine gastroépiploïque	3 mm	3,5 mm – 4 mm	3 mm

3.4. Discussion

Plusieurs auteurs ont étudié la vascularisation du grand épiploon avec des résultats qui sont parfois discordants et hétérogènes.

La dissection des cadavres frais donne la possibilité d'étudier la longueur de l'AGE en effectuant des mesures directes des diamètres externes et internes des artères. La technique de la transillumination peut être utile pour visualiser la position des branches épiploïques. Cette technique a été utilisée par Bouchet^{87,88} et Ndoye⁸⁶ dans leurs études sur le grand épiploon. Cependant, ni Bouchet ni Ndoye, n'ont décrit la longueur et le diamètre de l'AGE dans leurs séries.

Van Son¹⁹ a réalisé une étude morphométrique de l'AGE pour démontrer sa préférence par rapport à l'artère épigastrique inférieure, car elle semble avoir moins d'hyperplasie intimale. Dans son étude sur la base de 28 cadavres frais, il rapporte la longueur et le diamètre de l'AGE. La longueur de l'AGE varie de 17 à 24 cm (moyenne \pm écart-type, 19cm \pm 2cm).

Cathala,¹⁸ dans son étude, donne des résultats partiels avec la cartographie et ne compte pas le diamètre et la longueur de GEA ni de ses branches épiploïques.

D'après la recherche des études en littérature, les auteurs qui se sont intéressés à la vascularisation du grand épiploon n'ont pas signalé la présence d'une artère épiploïque qui « domine » sur les autres. L'artère que nous avons trouvée et appelée *arteria epiploica magna*, n'a jamais fait l'objet d'une étude approfondie spécifique sur le territoire qu'elle vascularise. Elle a été toujours considérée comme une artère épiploïque parmi plusieurs qui participent à la vascularisation du grand épiploon.

Nous renvoyons au chapitre suivant la discussion de l'intérêt pratique de cette artère (Chapitre 4, pag. 57).

Selon Haller, les artères épiploïques descendent verticalement par les l'artère gastroépiplœiques droite et gauche, le long de la grande courbure de l'estomac. Dix à quinze artérioles descendent dans l'épiploon et s'anastomosent l'une avec l'autre. La première artère provient de la région du pylore et, la dernière, de l'extrémité gauche de la grande courbure de l'estomac, le long du bord du grand épiploon et, dans certains cas, fait des anastomose par une arcade le long de son bord libre. Chauzy⁷⁹ n'est pas d'accord avec cette description. Il rapporte qu'il y a deux arcs anastomotiques : le premier est constitué de deux artères gastroépiplœiques qui longent la grande courbure de l'estomac (anastomose que Winslow

définit comme «*arteria gastroepiploica media*»);⁷⁸ le deuxième arc anastomotique est situé entre les artères épiploïques.

Selon Bourgeon⁹², Testut⁹³, et Rouvière⁹⁴, l'AGE droite s'anastomose à plein canal avec l'AGE gauche réalisant le cercle artériel de la grande courbure ou arcade de Winslow.

Il a été montré que l'anastomose n'existe que dans 60 à 70 % des cas. Bodin⁹¹ rapporte la présence d'une « anastomose forte » à plein canal dans 50 % des cas et la présence d'une « anastomose faible » par un canal rétréci ou par des plexus anastomotiques gastriques intra-pariétaux dans 50 % des cas. L'absence de l'anastomose artérielle a été rarement mentionnée.⁹⁵ Ces considérations ont été corroborées par plusieurs auteurs.^{18,96,97} Micheau⁹⁸ observe une « anastomose forte » dans 10 % des cas, une anastomose faible et indirecte par l'intermédiaire des plexus gastriques intra-pariétaux dans environ de 80 % des cas et l'absence d'anastomose dans 10% des cas.

Dans notre série de 30 cadavres préparés, une « anastomose forte » a été trouvée dans 5 cas (16,6%), une « anastomose faible » dans 18 cas (60%) et l'absence de l'anastomose dans 7 cas (23,4 %). Dans notre série de 70 cadavres non fixées, il était impossible d'étudier le cercle anastomotique avec suffisamment de précision : pour cela, nous ne rapportons pas les données.

Le cercle artériel intra-épiploïque, également connu comme arcade transépiploïque de Haller et Barkow, est également discuté par certains auteurs (dont Hoshino)⁹⁷ qui nient une valeur fonctionnelle dans plus de 90% des cas, même s'ils admettent l'existence constante d'anastomoses très nombreuses mais très fines⁹⁸. Selon Bodin,⁹¹ cette arcade, parfois pré-colique et exceptionnellement sous-colique, peut recevoir la terminaison des rameaux épiploïques secondaires. Alday¹⁶ distingue 5 types de vascularisations épiploïques et Hoshino⁹⁷ décrit trois grands types de distributions artérielles où, dans la plupart des cas, des anastomoses semblent développées entre l'artère hépatique et l'artère splénique.

Pour ce qui concerne l'arcade transépiploïque, on a pu constater, à partir de dissections, que l'arcade traverse l'épiploon, qu'elle croise perpendiculairement les branches épiploïques et qu'il n'y a pas de communication entre elles. Elle peut se trouver dans le feuillet postérieur (2 cas) et antérieur (3 cas). Dans tous les cas, l'anastomose a lieu entre la première branche épiploïque droite et la première branche épiploïque de l'AGE gauche. Lors de nos dissections anatomiques, nous avons constaté que cette arcade participe à la vascularisation distale de l'épiploon seulement avec de petites et courtes branches. Cette constatation est en accord avec les résultats de Hoshino⁹⁷ et Michaux⁹⁸. Dans tous les cas, il existe la présence d'anastomoses micro-vasculaires entre les branches épiploïques.

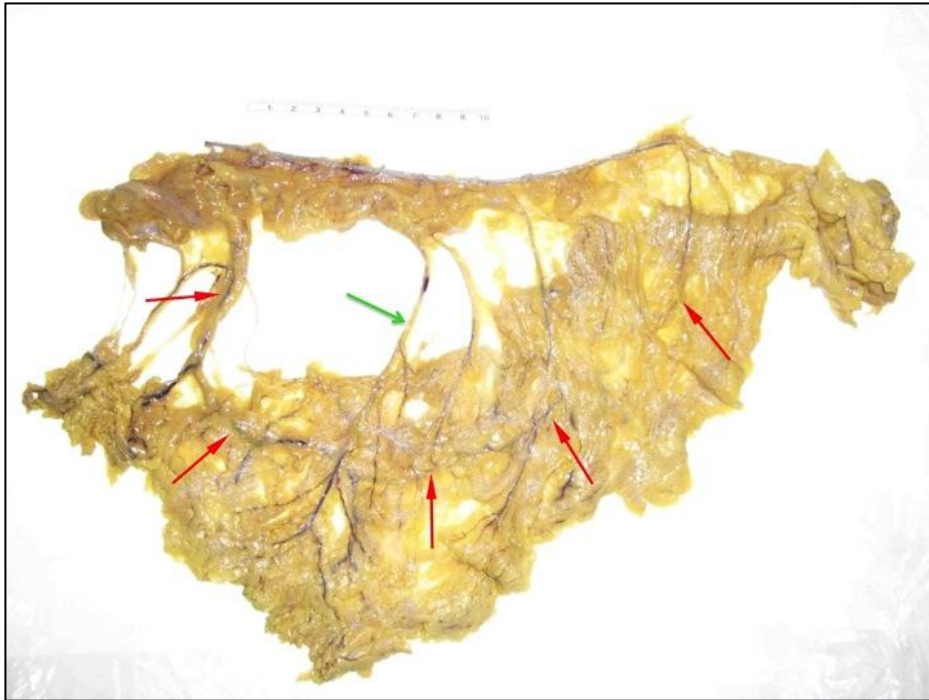

Figure 20 : Cadavre non préparé. Par transillumination, il est possible de visualiser l'arcade transépiplœique de Haller et Barkow (flèches en rouge) et l'*arteria epiploica magna* (flèche verte).




Figure 21 : Cadavre préparé. Visualisation de l'arcade transépiplœique de Haller et Barkow (flèches). Dans le cadre agrandi, on peut noter l'intersection entre la branche épiplœique et l'arcade, sans connections entre elles.

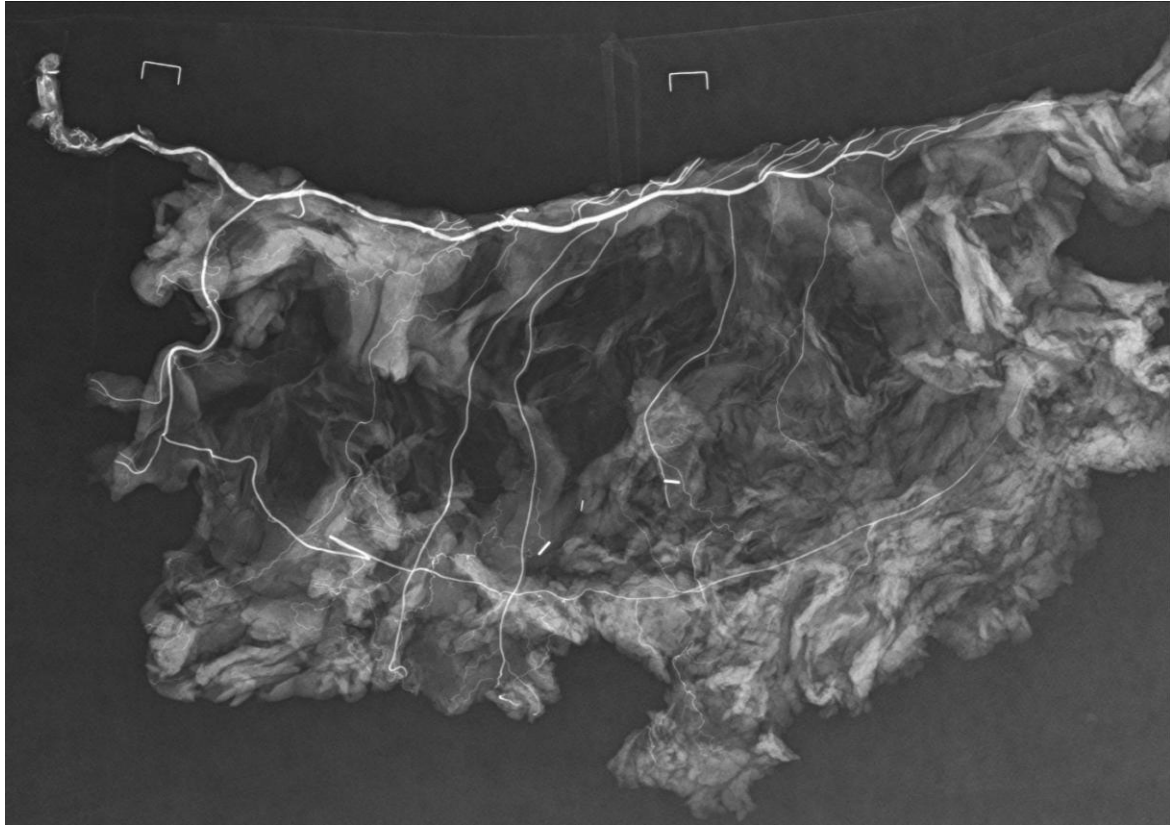


Figure 22 : Radiographie digitale de la pièce anatomique injectée (v. Figure 21) montrant l'AGE, les branches épiploïques et l'arcade transépiploïque de Haller et Barkow.

Hollender⁷⁸ suggère une classification en 4 types d'anastomoses (Figure 23) :

-vascularisation épiploïque à double cercle artériel : avec anastomoses épiploïques à plein canal ou par plexus intra-gastrique.

- vascularisation épiploïque sans arcade de Haller et Barkow, à cercle artériel unique avec les deux types d'anastomoses gastroépiploïques (anastomoses épiploïques « à plein canal » ou par le plexus intra-gastrique).

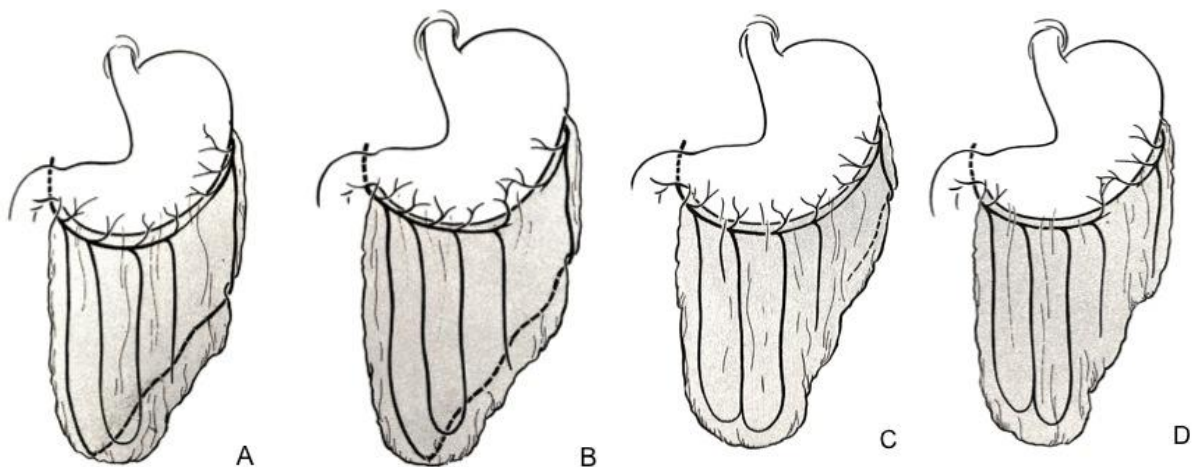


Figure 23 : Classification en 4 types d'anastomoses selon Hollender.⁷⁸

Suite aux résultats de notre série de 30 dissections, nous pourrions définir un cinquième type de vascularisation sans communication entre l'AGE droite et l'AGE gauche, ni à plein canal ni par plexus intra-gastriques (Figure 24). L'*arteria epiploica magna* peut être aussi associée aux différents types d'anastomoses.

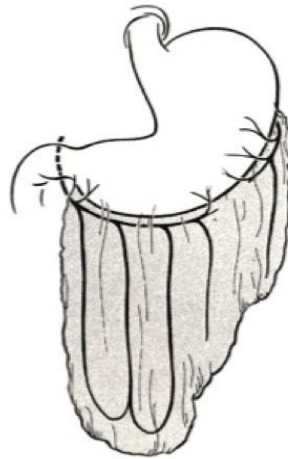


Figure 24 : 5^{ème} type de vascularisation sans aucune communication entre l'AGE droite et l'AGE gauche (absence d'anastomoses « faibles » ou « fortes » et de l'arcade de Haller et Barkow).

Il existe des anastomoses micro-artérielles entre le système artériel du côlon et le grand épiploon au niveau de son accollement colique.⁹⁹ En particulier dans la série des 30 cadavres, l'injection du latex coloré nous a permis de prouver la présence d'une branche épiploïque, après la dernière branche pancréatico-duodénale, se terminant par de fines anastomoses sur l'angle colique droit.

Peu d'auteurs^{19,85,98} ont rapporté les mesures du diamètre de l'AGE. Nous avons trouvé une seule description détaillée du diamètre et de la longueur des artères gastroépiploïques droite et gauche: Serafin⁸⁵ décrit les arcades épiploïques droite et gauche avec une longueur allant de 35 à 40 cm; les vaisseaux épiploïques ont un diamètre extérieur allant de 2 à 3,5 mm (2 à 3,5 mm et la veine artère gastro 2,5 3,9 mm); l'artère épiploïque droite a un diamètre extérieur de 1,8 à 2,7 mm. L'auteur ne décrit pas la technique utilisée pour effectuer les mesures. Il ne déclare aucune citation à l'exception de l'article de Das¹⁰⁰ qui décrit les mesures de longueur et de largeur de l'épiploon mais pas des artères.

D'après l'analyse de notre série, on peut dire que les résultats sont en partie similaires aux données de Van Son.

En ce qui concerne la veine gastroépiploïque, la littérature décrit de nombreuses valvules qui suivent la trajectoire des artères. Dans nos dissections, nous n'avons pas trouvé de valvules.

Dans le cadavre dans lequel nous avons injecté le baryte avec le latex coloré dans la veine gastroépiploïque, à partir de la veine mésentérique supérieure, nous avons observé une opacification de la veine gastroépiploïque mais avec une opacification incomplète des veines épiploïques. La dissection macroscopique des veines épiploïques n'a pas démontré la présence de valves à ce niveau.

En résumant, nous pensons que cette étude anatomique donne des informations importantes sur les aspects morphométriques de l'AGE et sur la vascularisation du grand épiploon.

Le fait d'étudier deux séries avec différentes techniques de préparations de cadavres nous a permis de comprendre les avantages et les inconvénients de chaque groupe et, surtout, d'identifier les techniques les plus pertinentes, de manière à réduire au minimum les erreurs de mesure.

On constate que, dans l'idéal, l'opacification par radiographie doit être effectuée sur des cadavres frais, injectés avec du latex coloré mélangé à du produit radio-opaque.

3.4. Conclusions

Notre étude morphométrique nous a permis de mesurer la longueur de l'AGE, les diamètres intérieurs et extérieurs ainsi que l'épaisseur de l'épiploon. L'étude radio-anatomique renforce les données décrivant la distribution des branches épiploïques.

Nous proposons une modification de la classification des types de vascularisation du grand épiploon à partir de l'AGE droite et nous proposons la définition d'*arteria epiploica magna*.

Cette étude représente donc la base fondamentale pour l'utilisation potentielle de l'AGE et du grand épiploon dans la revascularisation et la couverture des pertes de substances.

4. FAISABILITE ANATOMIQUE DU LAMBEAU-PONTAGE EPIPLOIQUE

2.

Les données incluses dans ce chapitre ont fait l'objet d'un article publié dans *Annals of Vascular Surgery* (Annexes 3).

4.1. Introduction

La revascularisation distale associée à un lambeau musculaire libre, pour le sauvetage de membre en présence de lésions ischémiques étendues, donne de bons résultats chez des patients hautement sélectionnés.¹⁵ Cette combinaison donne un avantage hémodynamique augmentant le débit du pontage grâce à une diminution des résistances distales⁴.

Cependant, c'est une chirurgie complexe qui, en raison du nombre d'anastomoses artérielles sur le même axe, augmente le risque de thrombose. De plus les pontages veineux autologues présentent le risque de se dégrader dans le temps.

Pour éviter ces inconvénients une nouvelle technique de lambeau-pontage, subscapular artery Y-shaped flow-through muscle flap, (Y-SCAFT) a été proposée.⁸ Le lambeau-pontage (LP) avec division en « Y » utilise une unité anatomique unique, basée sur un axe qui permet de réaliser un pontage artériel, et un lambeau libre vascularisé à partir d'une branche collatérale de cette artère. Mais dans ce type de LP, l'artère utilisée comme pontage est relativement courte et le lambeau musculaire est rigide et il s'adapte difficilement à des lésions au niveau des articulations comme la cheville. Par ailleurs, il n'est pas possible de couvrir de très grandes lésions. Les résultats de cette technique ont été analysés chez 20 patients.⁸

Les limites de longueur et de surface du LP (Y-SCAFT) nous ont donc motivés à chercher une autre unité anatomique pour fournir une artère avec configuration en «Y» qui réponde aux critères suivants : grande longueur, diamètre adapté aux artères du pied, grande surface de couverture et lambeau malléable et adaptable à différents types de plaies. L'artère gastroépiploïque avec une de ses branches épiploïques semble répondre à ces propriétés.

Le but de ce travail était alors d'analyser la faisabilité anatomique d'un lambeau-pontage épiploïque en déterminant ses limites.

4.2. Matériels et méthodes

Une fois l'étude anatomique réalisée sur les 100 cadavres, nous avons évalué la faisabilité anatomique d'un lambeau pontage épiploïque dans chaque groupe de dissection. Ensuite une analyse statistique a été réalisée.

Après dissection des pièces nous avons réalisé un modèle anatomique de lambeau-pontage épiploïque.

Pour chaque pièce anatomique, ont été mesurés la longueur, le diamètre de l'AGE proximale et distale utilisable comme pontage (diamètre externe supérieur ou égal à 1,5 mm et diamètre interne supérieur ou égal à 1 mm) (paramètre A) ainsi que le diamètre proximal de la veine.

La branche principale distale qui alimente le lambeau et la longueur de l'AGE jusqu'à la division en « Y » ont été recherchées (paramètre B).

Ont été ainsi reportées la longueur (C) et la largeur (D) du lambeau d'épiploon.

Enfin, pour chaque partie anatomique, un modèle anatomique de LP épiploïque a été créé (Figure 25, Figure 26).

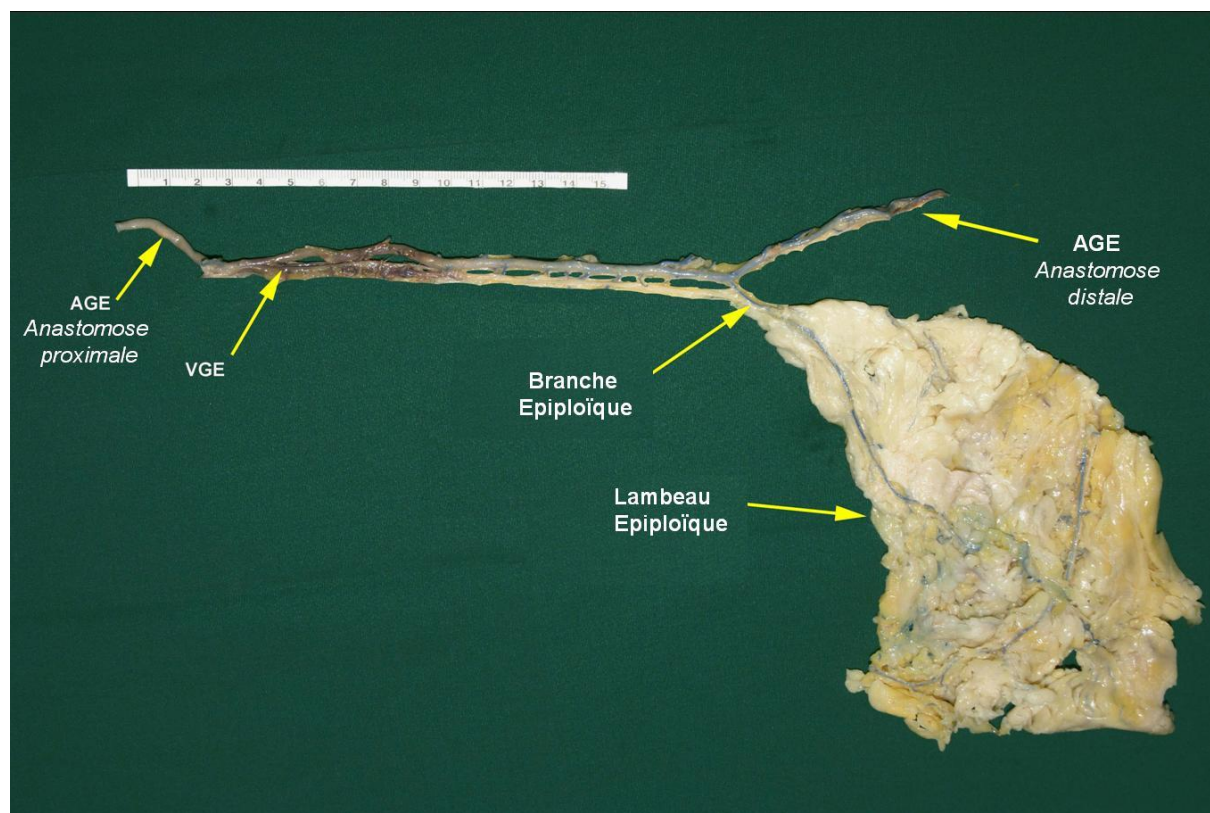


Figure 25 : Modèle anatomique d'un lambeau-pontage épiploïque dans sa version en « Y ». AGE : Artère gastroépiploïque ; VGE : Veine gastroépiploïque.

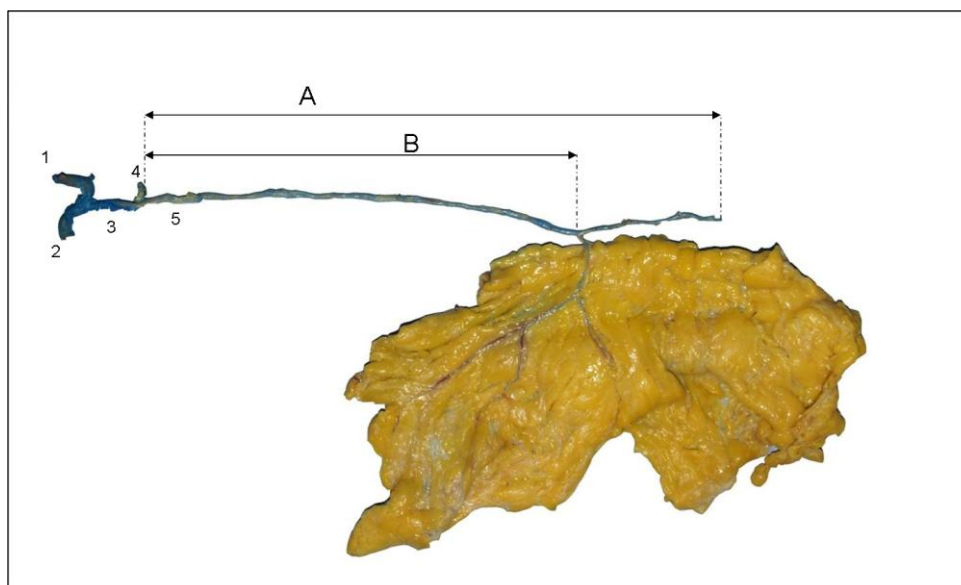


Figure 26 : Paramètres pour la réalisation du modèle anatomique de lambeau pontage épiplœique. A : Longueur totale d'AGE utilisable (diamètre externe $\geq 1,5$ m, interne ≥ 1 mm) ; B : Longueur d'AGE jusqu'à la division en « Y ». 1 : artère hépatique commune ; 2 : artère hépatique propre ; 3 : artère gastroduodénale ; 4 : artères pancréatico-duodénales ; 5 : AGE.

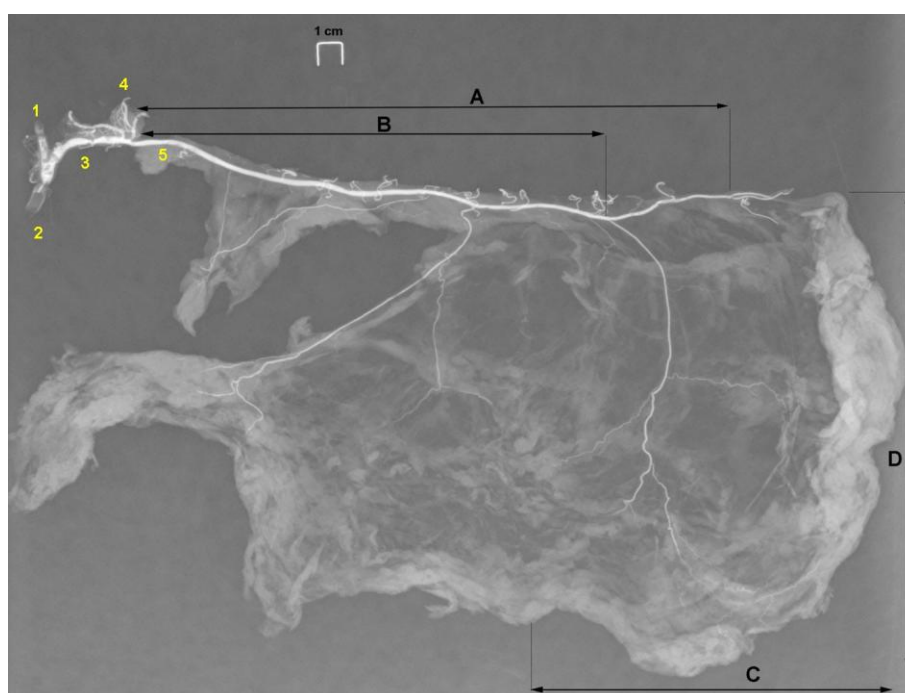


Figure 27 : RX de la pièce anatomique. Paramètres pour la réalisation du modèle anatomique de lambeau pontage épiplœique. A : Longueur totale d'AGE utilisable (diamètre interne ≥ 1 mm) ; B : Longueur d'AGE jusqu'à la division en « Y » ; C, D : Dimensions du lambeau d'épiploon. 1 : artère hépatique commune ; 2 : artère hépatique propre ; 3 : artère gastroduodénale ; 4 : artères pancréatico-duodénales ; 5 : AGE.

Dans le cas où il y avait plusieurs branches épiplœiques de bon calibre pour alimenter le lambeau, nous avons choisi la branche plus distale (Figure 28, Figure 29).

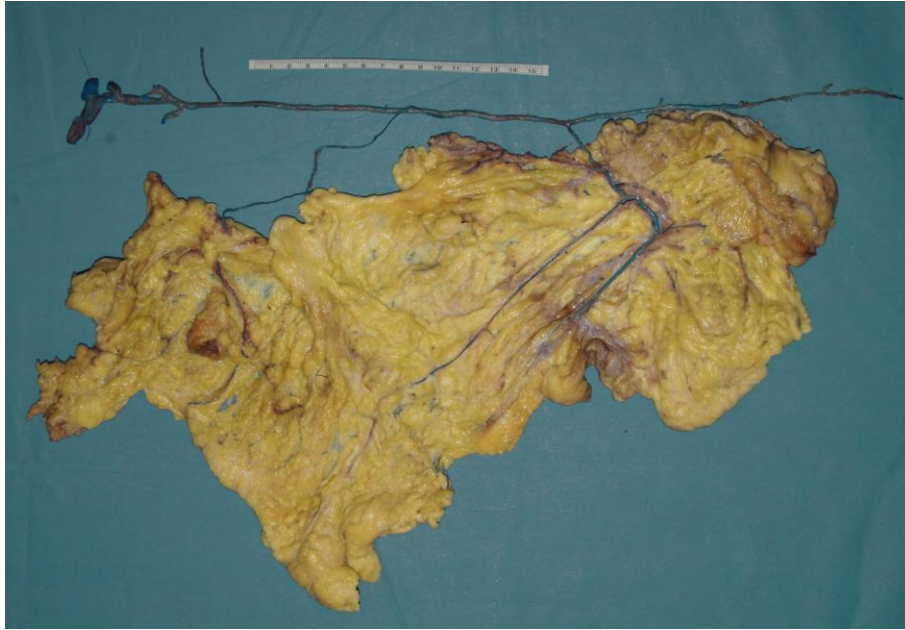

Figure 28 : Modèle anatomique d'un lambeau-pontage épiploïque de grande surface alimenté par deux branches épiploïques dont la plus distale est l'*arteria epiploica magna*.

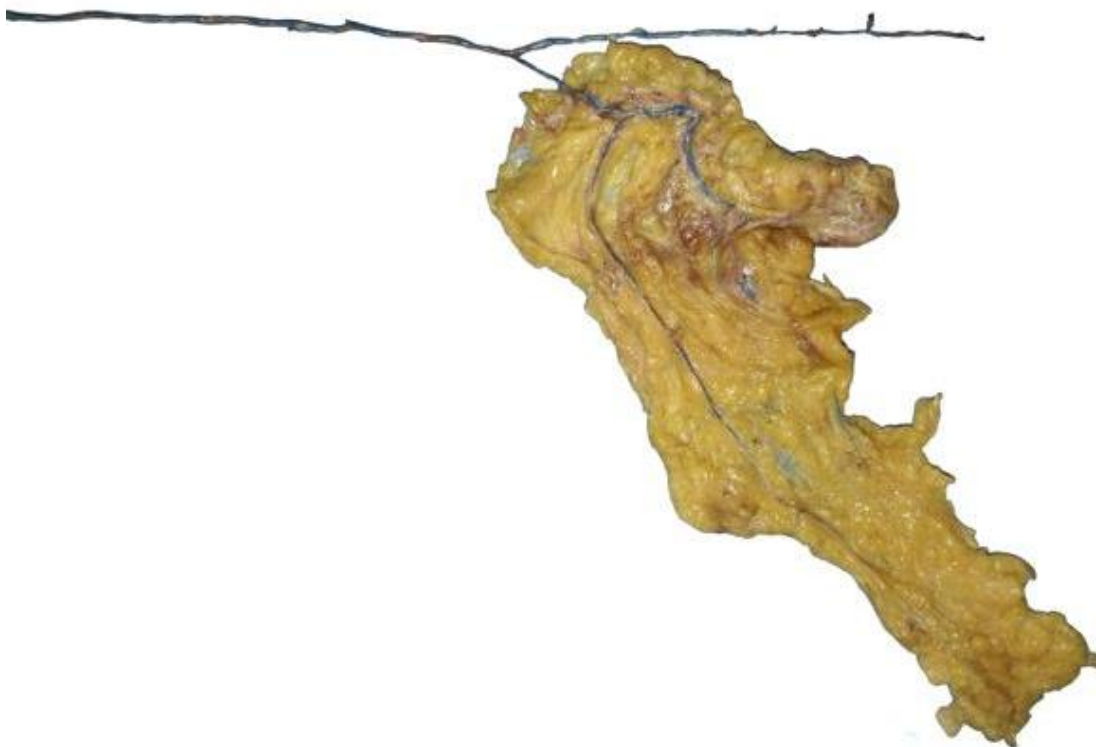


Figure 29 : Modèle anatomique d'un lambeau-pontage épiploïque. Le lambeau est alimenté par la branche épiploïque la plus distale (*arteria epiploica magna*).

4.2.1. Analyse statistique

Pour étudier la faisabilité anatomique, l'inférence sur la population cible de cette étude a été réalisée : patients caucasiens, des deux sexes, avec un âge médian entre 82 et 86 ans, de taille moyenne de 165-170 cm, de poids médian de 70-80 kg et qui n'ont pas subi de laparotomie.

Compte tenu de l'absence de différences significatives entre les médianes des deux groupes (Mann Whitney $p > 0,05$ pour toutes les variables énumérées ci-dessous) des estimations des percentiles sont obtenus à partir d'un seul ensemble de données qui contient les échantillons injectés et non injectés.

Étant donné la petite taille de l'échantillon, l'incapacité de démontrer une distribution connue des variables étudiées et la présence de valeurs aberrantes, les estimations ont été calculées avec la méthode bootstrap en se référant uniquement aux percentiles de la population.

On a estimé le 15^{ème}, le 85^{ème} et le 50^{ème} percentile, avec 10.000 répétitions. Ci-dessous sont reportés les intervalles de confiance percentile bootstrapped à 95%. Les estimations des percentiles inférieurs à 15^{ème} et supérieurs à 85^{ème} ne sont pas signalées parce que la relation entre le biais et l'écart-type était supérieure à 0,15. Il a été convenu de rester bien en dessous de (0,15) du cut-off recommandé par Efron (0,25)¹⁰¹ afin d'obtenir un bon compromis entre l'erreur de l'estimation et la validité externe (application clinique).

4.2.2. Cadavres non préparés

La longueur moyenne de l'AGE utilisable pour réaliser un FTF (paramètre A) a été de 247,58 mm ($\pm 22,62$ mm), la médiane étant de 250 mm (230 mm - 260 mm).

La longueur moyenne de l'origine de l'AGE jusqu'à sa division en « Y » (paramètre B) a été de 192,59 mm ($\pm 30,22$ mm), la médiane étant de 190 mm (160 mm - 213 mm).

La longueur du lambeau épiploïque (paramètre C) est de 129,09 mm ($\pm 30,72$ mm), la médiane s'élevait à 120 mm (100 mm - 150 mm) avec une largeur supérieure à 100 mm (D).

Le diamètre externe moyen de la partie proximale de l'AGE qui correspond à la partie proximale du pontage a été de 2,95 mm ($\pm 0,39$ mm), la médiane de 2,9 mm (2,7 mm - 3,09 mm). Le diamètre distal atteignait de 1,60 mm ($\pm 0,17$ mm) et la médiane, 1,5 mm (1,5 mm - 1,67 mm).

Le diamètre proximal moyen de la veine gastroépiploïque mesurait 3,18 mm ($\pm 0,49$ mm) quand la médiane correspondait à 3 mm.

Enfin, l'épaisseur moyenne de l'épiplœon a atteint 6,71 mm (\pm 3,11 mm) et la médiane, 5 mm (5 mm - 8 mm).

Dans le Tableau 12 sont reportés les diamètres externes de l'AGE ; dans le Tableau 13, les diamètres internes et, dans le tableau 14, la distance entre l'origine de l'AGE et chaque branche épiplœique.

Tableau 12 : Cadavres non préparés. Diamètres externes (en mm) de l'AGE.

AGE	Moyenne (ET)	Médiane (RI)
Origine	2,90 (\pm 0,60)	2,90 (2,73-3,16)
5 cm	2,67 (\pm 0,32)	2,7 (2,5-2,9)
10 cm	2,48 (\pm 0,35)	2,90 (2,73-3,16)
15 cm	2,25 (\pm 0,29)	2,23 (2-2,41)
20 cm	1,97 (\pm 0,27)	1,97 (1,8-2,1)
25 cm	1,65 (\pm 0,32)	1,6 (1,5-1,8)
30 cm	1,20 (\pm 0,20)	1,2 (1-1,4)

ET : écart-type; RI : rang interquartile.

Tableau 13 : Cadavres non préparés. Diamètres internes (en mm) de l'AGE.

AGE	Diamètres internes de l' AGE(mm)	
	Moyenne (ET)	Médiane (RI)
Origine	2,68 (\pm 0,39)	2,7 (2,5-2,89)
5 cm	2,40 (\pm 0,37)	2,5 (2,1-2,6)
10 cm	2,17 (\pm 0,37)	2,1 (1,9-2,45)
15 cm	1,96 (\pm 0,33)	1,89 (1,7-2,15)
20 cm	1,7 (\pm 0,26)	1,65 (1,5-1,8)
25 cm	1,34 (\pm 0,28)	1,3
30 cm	0,94 (\pm 0,24)	1

ET : écart-type ; RI : rang interquartile.

Tableau 14 : Cadavres non préparés. Distance (en mm) entre l'origine de l'AGE et chaque branche épiplœique.

Branches épiplœiques	Distance entre l'origine de l'AGE et chaque branche épiplœique (mm)	
	Moyenne (ET)	Médiane (RI)
I	42,83 (\pm 21,46)	40 (25-50)
II	83,92 (\pm 30,23)	80 (60-104)
III	119,52 (\pm 33,67)	120 (98-140)
IV	148,17 (\pm 38,49)	146,54 (122-170)
V	177,84(\pm 40,73)	170 (152,5- 199,20)
VI	200,62 (\pm 41,75)	200 (170-226)
VII	216,45 (\pm 44,50)	218,45 (190-247,5)
VIII	224,75 (\pm 41,01)	235 (210-246,89)
IX	238,92 (\pm 41,29)	260 (200-270)
X	225 (\pm 28,86)	200 (225-250)

ET : écart-type ; RI : rang interquartile.

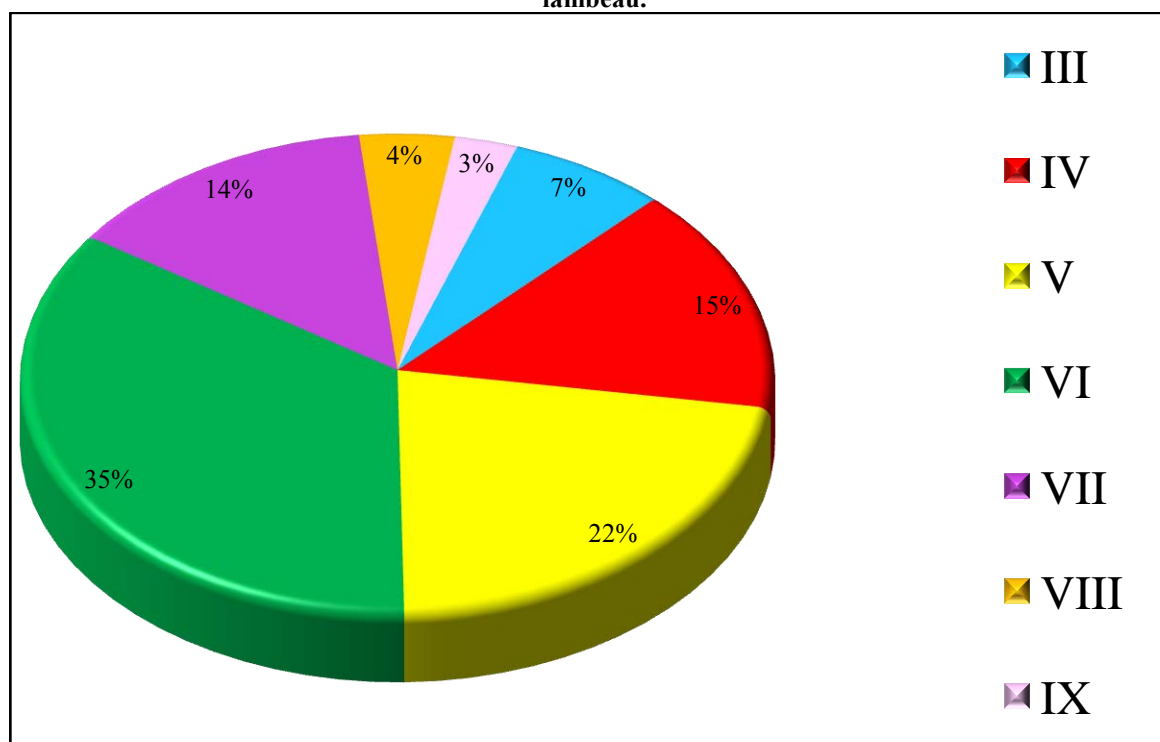
Tableau 15 : Cadavres non préparés. Diamètre externe (en mm) des branches épiplœiques.

Branches épiplœiques	Diamètres externes des branches épiplœiques (mm)	
	Moyenne (ET)	Médiane (RI)
I	0,81 (± 0,18)	0,9 (0,7-0,9)
II	0,72 (± 0,17)	0,73 (0,6-0,8)
III	0,75 (± 0,15)	0,8 (0,6-0,9)
IV	0,78 (± 0,18)	0,8 (0,65-0,9)
V	0,76 (± 0,18)	0,8 (0,65-0,9)
VI	0,82 (± 0,15)	0,8 (0,72-0,96)
VII	0,81 (± 0,18)	0,8 (0,7-0,98)
VIII	0,70 (± 0,23)	0,71 (0,6-0,9)
IX	0,78 (± 0,13)	0,8 (0,7-0,9)
X	0,5 (± 0,5)	0,5 (0,5-0,5)

ET : écart-type ; RI : rang interquartile

Dans le Tableau 16, nous reportons la fréquence de la branche épiplœique principale que, dans la configuration en « Y », alimente le lambeau. Dans cette série de cadavres non préparés la branche principale correspondait à l'*arteria epiplœica magna* dans 58 cas (82,8%).

Tableau 16 : Cadavres non préparés : fréquence des branches épiplœiques principales qui alimentent le lambeau.



4.2.3. Cadavres préparés

La longueur moyenne d'AGE utilisée pour réaliser un FTF a été de 235,04 mm (\pm 51,78 mm), la médiane étant de 240 mm (220 mm - 253 mm) (Paramètre A).

La longueur moyenne à l'origine de l'AGE jusqu'à sa division « Y » (paramètre B) a atteint 177,99 mm (\pm 30,22 mm) et la médiane, 171,15 mm (157,12 mm - 196, 24 mm).

La longueur du lambeau épiploïque (paramètre C) mesurait 167,33 mm (\pm 46 mm) quand la médiane présentait une longueur de 165 mm (150 mm - 200 mm), avec une largeur variable supérieure à 100 mm (D).

Le diamètre extérieur moyen de la partie proximale de l'AGE, qui correspond à la partie proximale du pontage, s'élevait à 3,02 mm (\pm 0,46 mm), la médiane à 2,97 mm (2,8 mm - 3,42 mm). Le diamètre distal de l'AGE correspondait à 1,69 mm (\pm 0,23 mm), la médiane équivalent à 1,56 mm (1,5 mm - 2 mm).

Le diamètre proximal moyen de la veine gastroépiploïque avait pour valeur 3,42 mm (\pm 0,63 mm) avec une médiane a été de 3,2 mm (3 mm - 4 mm).

Enfin, l'épaisseur moyenne de l'épiploon était égale à 15,33 mm (\pm 4,85 mm) pour une médiane de 15,5 mm.

Tableau 17 : Cadavres préparés. Diamètres externes (en mm) de l'AGE.

AGE	Diamètres Externes de l'AGE (mm)	
	Moyenne (ET)	Médiane (RI)
Origine	3,02 (\pm 0,47)	2,97 (2,8-3,42)
5 cm	2,74 (\pm 0,37)	2,79 (2,5-2,98)
10 cm	2,61 (\pm 0,45)	2,63 (2,45-2,9)
15 cm	2,46 (\pm 0,48)	2,4 (2,2-2,75)
20 cm	2,09 (\pm 0,47)	2,1 (1,8-2,4)
25 cm	1,8 (\pm 0,47)	1,9 (1,5-2)
30 cm	1,5 (\pm 0,23)	1,44 (1,35-1,5)

ET : écart-type ; RI : rang interquartile.

Tableau 18 : Cadavres préparés. Diamètres internes (en mm) de l'AGE (RX digitale).

AGE	Diamètres internes AGE (mm)	
	Moyenne (ET)	Médiane (RI)
Origine	2,56 (\pm 0,63)	2,5 (2,1-2,76)
5 cm	2,06 (\pm 0,51)	2,1 (1,8-2,4)
10 cm	1,93 (\pm 0,45)	2,1 (1,64-2,39)
15 cm	1,78 (\pm 0,45)	1,94 (1,43-2,03)
20 cm	1,68 (\pm 0,65)	1,6 (1,32-1,77)
25 cm	1,30 (\pm 0,30)	1,37 (1,03-1,5)
30 cm	1,13 (\pm 0,28)	1,3 (1,2-1,47)

ET : écart-type ; RI : rang interquartile.

Tableau 19 : Cadavres préparés. Distance (en mm) entre l'origine de l'AGE et chaque branche épiptoïque.

Branches épiptoïques	Distance entre l'origine de l'AGE et chaque branche épiptoïque (mm)	
	Moyenne (ET)	Médiane (RI)
I	40,87 (± 32,86)	36,81 (19-46)
II	80,43 (± 41,02)	75 (50-107,58)
III	111,30 (± 42,84)	107,78 (75-140,4)
IV	143,27 (± 41,09)	144,69 (110-170)
V	150,15 (± 49,38)	159,02 (127,95-178,35)
VI	172 (± 3 1,91)	169,49 (150-195)
VII	187,06 (± 30,87)	182,12 (170,52-209,99)
VIII	206,30 (± 37,67)	190,22 (185,68-250,25)
IX	248,48 (± 25,66)	245,52 (227,18-268,7)
X	248,64 (± 6,36)	248,64 (242,28-255)

ET : écart-type ; RI : rang interquartile.

Tableau 20 : Cadavres préparés. Diamètre externe (en mm) de chaque branche épiptoïque.

Branches épiptoïques	Diamètres externes des branches épiptoïques (mm)	
	Moyenne (ET)	Médiane (RI)
I	0,90 (± 0,28)	0,9 (0,7-1)
II	0,69 (± 0,15)	0,7 (0,62-0,75)
III	0,76 (± 0,18)	0,71 (0,6-0,88)
IV	0,77 (± 0,18)	0,79 (0,66-1)
V	0,72 (± 0,17)	0,75 (0,6-0,9)
VI	0,79 (± 0,25)	0,8 (0,5-1)
VII	0,84 (± 0,2)	0,84 (0,65-0,98)
VIII	0,88 (± 0,28)	0,93 (0,7-1,13)
IX	0,67 (± 0,27)	0,6 (0,49-0,9)
X	0,77 (± 0,35)	0,77 (0,75-0,8)

ET : écart-type ; RI : rang interquartile.

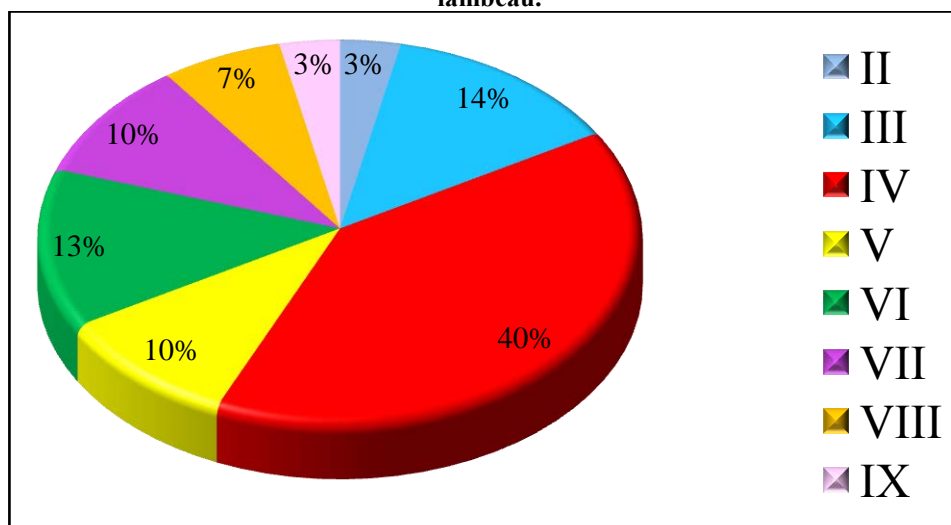
Tableau 21 : Cadavres préparés. Diamètres internes (en mm) de chaque branche épiptoïque.

Branches épiptoïques	Diamètres internes des branches épiptoïques (mm)	
	Moyenne (ET)	Médiane (RI)
I	0,73 (± 0,30)	0,64 (0,51-0,96)
II	0,53 (± 0,13)	0,53 (0,43-0,6)
III	0,62 (± 0,18)	0,58 (0,5-0,7)
IV	0,65 (± 0,26)	0,62 (0,4-0,82)
V	0,50 (± 0,13)	0,5 (0,4-0,57)
VI	0,69 (± 0,18)	0,75 (0,61-0,81)
VII	0,71 (± 0,2)	0,71 (0,58-0,88)
VIII	0,71 (± 0,27)	0,78 (0,43-0,93)
IX	0,52 (± 0,24)	0,49 (0,39-0,55)
X	0,58 (± 0,4)	0,58 (0,55-0,61)

ET : écart-type ; RI : rang interquartile.

Dans le Tableau 22, est reportée la fréquence de la branche épiptoïque principale que, dans la configuration en « Y », alimente le lambeau. Dans cette série de cadavres préparés, la branche principale correspondait à l'*arteria epiploïca magna* dans 22 cas (73,3%).

Tableau 22 : Cadavres préparés : fréquence des branches épiplœiques principales qui alimentent le lambeau.



4.3. Résultats de l'analyse statistique

Les résultats de l'analyse statistique sur les 100 dissections effectuées sont reportés dans le Tableau 23.

Tableau 23 : Résultats de l'analyse statistique sur 100 dissections (cadavres non préparés et préparés).

	15 ^{ème} percentile	50 ^{ème} percentile	85 ^{ème} percentile
Longueur totale AGE (A)	210 – 230 mm	240 – 250,6 mm	260 – 280 mm
Diamètre proximal AGE	2,45 – 2,7 mm	2,9 – 3 mm	3,28 – 3,55 mm
Diamètre distal AGE	1,5 mm	1,5 mm – 1,55 mm	1,8 – 2 mm
Diamètre Veine gastroépiplœique	3 mm	3,5 mm – 4 mm	3 mm
Longueur de AGE jusqu'à la branche principale (B):	161–170 mm 25 ^{ème} percentile	180–195,12 mm 50 ^{ème} percentile	152,472–170 mm 75 ^{ème} percentile
Longueur lambeau épiplœique (C)	100 – 100 mm	120 – 150 mm	158,5 – 200 mm
Largeur du lambeau épiplœique (D)	80 – 100 mm	100 – 100 mm	100 – 150 mm
Diamètre proximal Veine gastroépiplœique	3 – 3 mm	3,5 – 4 mm	3 – 3 mm

Intervalles de confiance à 95%. Pour la longueur de l'AGE, nous avons considéré le 25^{ème} percentile. Pour le paramètre « B », sont reportés le 25^{ème} et 75^{ème} percentile.

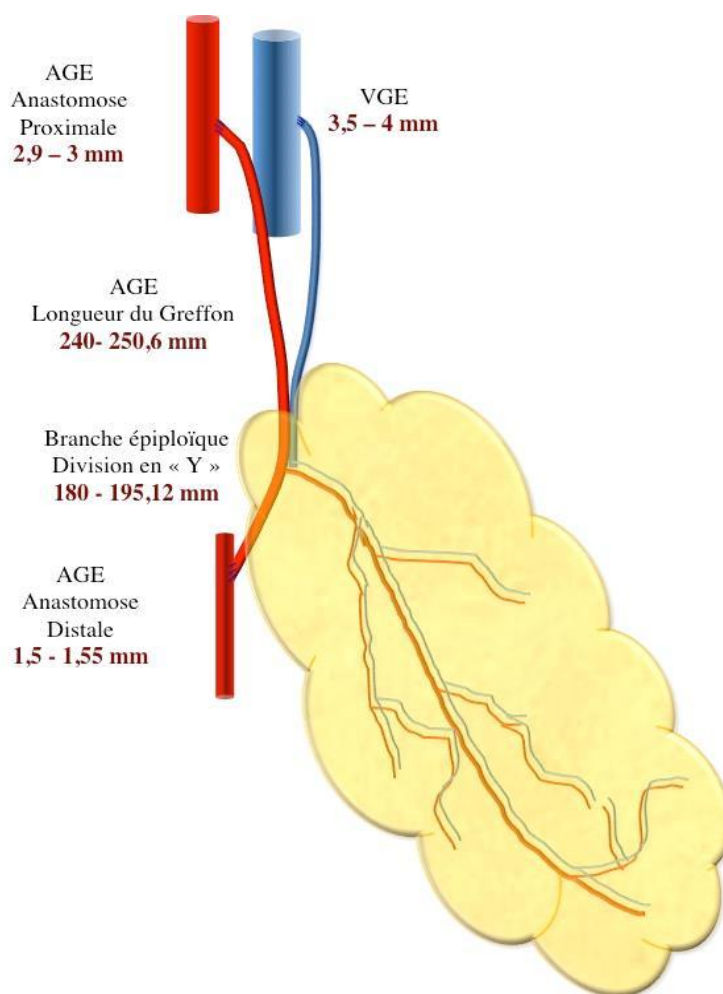


Figure 30 : Faisabilité anatomique d'un lambeau-pontage épiplœique. Résultats de l'analyse statistique sur 100 dissections.

En ce qui concerne la distance entre l'origine de l'AGE et la branche épiplœique qui soutient le lambeau (paramètre « B »), sont reportés le 25^{ème} et 75^{ème} percentile parce-que la variance extrême de la mesure ne permet pas l'estimation du 15^{ème} et 85^{ème} avec une assez faible erreur. Sur la base des résultats ci-dessus, on peut affirmer que dans une population, avec les caractéristiques ci-dessus, la longueur médiane de l'AGE se situait entre 240 et 250,6 mm, avec une confiance à 95%. Il sera donc possible de trouver dans environ 15% des cas une longueur de moins de 210 mm (97,5% de confiance) et, dans environ 15% des cas, la longueur dépassera 280 mm (97,5% de confiance).

La longueur médiane de l'AGE, jusqu'à la branche épiplœique qu'alimente le lambeau, se situait entre 180 mm et 195 mm, avec une confiance à 95%. Il sera possible de trouver dans à peu près 25% des cas une longueur inférieure à 161 mm (97,5% de confiance) et environ, dans 25% des cas, la longueur sera supérieure à 170 mm (97,5% de confiance).

La longueur médiane du lambeau d'épiploon (C) était de 135 mm, avec une confiance à 95%. Il sera possible de trouver, dans environ 15% des cas, une longueur inférieure à 100 mm (97,5% de confiance) et environ, dans 15% des cas, la longueur supérieure à 200 mm (97,5% de confiance).

La largeur médiane du lambeau épiploïque (D) s'élève à 100 mm, avec une confiance à 95%. Il sera possible de trouver environ, dans 15% des cas, une largeur de moins de 80 mm (97,5% de confiance); environ, dans 15% des cas, la largeur sera supérieure à 150 (97,5% de confiance).

Le diamètre médian du greffon artériel proximal était compris entre 2,9 mm et 3 mm, avec un intervalle de confiance à 95%. Il sera possible de trouver, approximativement, dans 15% des cas, un diamètre inférieur à 2,45 mm (97,5% de confiance), environ dans 15% des cas, le diamètre dépasse 3,55 mm (97,5% de confiance).

Le diamètre médian du greffon artériel distal se situait entre 1,5 et 1,55 mm, avec une confiance à 95%. Il sera possible de trouver, dans 15% des cas, un diamètre inférieur à 1,5 mm (97,5% de confiance); environ, dans 15% des cas, le diamètre sera supérieur à 2 mm (97,5% de confiance).

Le diamètre médian de la veine proximale était compris quant à lui entre 3,5 et 4 mm, avec une confiance à 95%. Il sera possible de trouver à peu près, dans 15% des cas, un diamètre inférieur à 3 mm (97,5% de confiance); environ, dans 15% des cas, le diamètre sera supérieur à 3 mm (97,5% de confiance).

Nous pouvons alors conclure que chez des patients adultes avec un âge supérieur de 82 ans, de taille moyenne de 165-170 cm, de poids médian de 70 - 80 kg, non soumis à la laparotomie, le LP épiploïque présente un diamètre médian de 2,9-3 mm à l'origine et distal de 1,5-1,55 mm (95% de probabilité). La longueur du pontage, avec une probabilité du 85%, n'est pas inférieure à 210 mm (LCB 15^{ème} percentile) et n'est pas supérieure à 280 mm (UCB 85^{ème} percentile). LCB (Lower Class Boundary) et (UCB Uppper Class Boundary) indiquent les valeurs limites inférieures et supérieures de la classe. La branche épiploïque qui détermine la division en « Y » est située à une distance variable mais elle est détectable dans la deuxième moitié de l'AGE droite à une distance médiane de 180 à 195,12 mm, avec 95% de probabilité. On la trouve entre 161 et 220 mm dans 50% des cas (95% de confiance). Le lambeau d'épiploon est disponible dans les tailles supérieures à 100 mm de longueur (LCB 15^{ème} percentile) et 80 mm en largeur (LCB 15^{ème} percentile), avec une probabilité d'environ 85%. La veine gastroépiploïque est toujours présente et mesure pas moins de 3 mm (LCB 15^{ème} percentile).

4.4. Discussion

L'avantage d'utiliser l'autogreffe artérielle pour la revascularisation distale du membre a été démontrée par plusieurs auteurs. Le choix du type de lambeau est dicté par la localisation et le type de pertes de substances.^{102, 103,104,105,106,107}

Plusieurs types de lambeaux libres sont utilisés pour couvrir les pertes de substances d'origine ischémique : les lambeaux musculaires, les lambeaux fasciocutanés et le lambeau épiploïque¹⁵.

Le débit sanguin destiné à un lambeau libre dépend de l'artère donneuse ainsi que du type de tissu qui constitue le lambeau. Les lambeaux musculaires ont un grand débit sanguin, ils résistent à l'infection et permettent de combler les cavités des plaies.

Le lambeau fasciocutané à partir de l'artère radiale, pour traiter des lésions artérielles, a été rapporté.¹⁰⁸ C'est une technique, qui dans sa version de « flow-through flap » permet d'utiliser l'autogreffe artérielle et de traiter les pertes de substances tissulaires qui se trouvent dans l'axe de revascularisation du pontage car la palette cutanée du lambeau est vascularisée par les courtes branches septales de l'artère radiale. Cette technique n'a pas d'intérêt pour la couverture des plaies distales ou localisées en dehors de l'axe du pontage. Le lambeau du grand épiploon fournit un tissu très malléable et résistant à l'infection. Les lambeaux fasciocutanés (lambeau radial, lambeau scapulaire et parascapulaire) sont moins résistants à l'infection et sont peu adaptés pour les pertes de substances au niveau du pied ou de la cheville.^{3,44}

Le voisinage des troubles trophiques et du trajet du pontage peut mettre en péril le montage par une exposition du greffon lors d'une désunion septique de la plaie.^{3,65,108,109}

Le lambeau radial présente un débit faible. Pour augmenter le débit du lambeau, une fistule artério-veineuse a été proposée.¹⁰⁹

La technique du lambeau du muscle grand dorsale et du territoire scapulaire avec un greffon artériel en « T » ou en « Y », a été déjà décrite.^{110,111,112} Dans cette version, le greffon artériel reste très court et la branche du lambeau se trouve dans la partie proximale du greffon.

Le muscle étant vascularisé par une collatérale de l'artère thoraco-dorsale, cette dernière peut servir de matériel d'interposition pour l'anastomose distale du pontage.^{8,7}

Le lambeau de grand épiploon fournit un tissu malléable et résistant à l'infection. Ce lambeau peut prendre tout types de formes nécessaires : il peut être utilisé pour couvrir des lésions très importantes en surface occupant tout ou partie de la jambe. Le pédicule artériel, pour sa part, est long et c'est un lambeau à fort débit sanguin.¹⁰⁸

L'utilisation de l'épiploon pour la couverture des pertes de substances et la revascularisation indirecte est connue depuis le 1967 quand Goldsmith¹¹ a démontré que le pédicule épiploïque peut être positionné au niveau du membre inférieur. Plus tard, en 1971, Casten et Alday⁶⁷ ont décrit l'utilisation de l'épiploon pour réduire le lymphœdème. Depuis, plusieurs auteurs ont décrit l'utilisation du lambeau libre épiploïque pour la revascularisation indirecte des membres (principe du lambeau nutritif).^{68,69,70}

L'épiploon est connu comme tissu qui favorise la revascularisation indirecte myocardique,⁷¹ celle des lésions ischémiques chroniques évoluant en ostéomyélite⁷³ et de la moelle épinière⁷² (lambeau pédiculé). Vers la fin des années 60, plusieurs auteurs ont commencé à reporter des séries d'utilisation d'épiploon comme lambeau libre.

En 1972, Mc Lean⁷⁴ décrit le premier lambeau libre épiploïque en utilisant les techniques microchirurgicales; en 1976, Azuma⁷³ décrit un cas d'ostéomyélite traité par lambeau épiploïque et, en 1980, Otsuka⁷⁵ utilise le lambeau libre épiploïque pour la revascularisation indirecte des membres.

Maloney,¹² en 2003, décrit 6 cas dans lesquels il utilise l'épiploon comme lambeau libre pour le traitement des lésions post-traumatiques dont 3 cas pour lesquels il a réalisé un pontage en utilisant les vaisseaux gastroépiploïques.

De nombreuses études anatomiques sur l'épiploon et sa vascularisation ont été réalisées. Nous n'avons trouvé aucune étude capable de nous fournir les données nécessaires pour la réalisation d'un lambeau-pontage avec configuration en « Y » comme celles de la longueur de l'AGE disponible pour la réalisation d'un pontage, et de sa branche épiploïque plus distale qui fournit la configuration en « Y ».

Notre analyse statistique des données nous permet d'estimer que, dans une population de patients qui est similaire à celle des cadavres étudiés, nous pouvons réaliser un lambeau pontage qui possède un diamètre de 2,9-3 mm à l'origine et de 1,5 mm en distalité, avec une longueur comprise entre 240 et 250 mm. Selon nos données morphométriques, la veine est toujours présente et évaluée à 3-4 mm. C'est une veine unique retrouvée dans tous les cas de dissection. Elle est comparable aux veines jambières.

Le lambeau-pontage épiploïque est une technique qui peut permettre la revascularisation et la couverture simultanée des grandes pertes de substances en utilisant une seule unité anatomique. Il est constitué de l'AGE et d'une de ses branches épiploïques, souvent *l'arteria epiploïca magna*, déterminant une configuration en « Y ». Dans les cas nécessitant un lambeau avec une surface plus étendue, plusieurs branches épiploïques peuvent être utilisées pour réaliser la découpe du lambeau.

Ce lambeau est malléable, facilement adaptable à l'extension des lésions et il possède des diamètres adaptés aux artères de la jambe et du pied.

4.5. Conclusions

Le lambeau pontage épiploïque est faisable dans sa version en « Y ». Souvent, l'artère épiploïque qui alimente le lambeau est l'*arteria epiploica magna*. Notre étude détermine les limites de l'AGE en longueur et en diamètre. Le lambeau épiploïque peut couvrir des plaies de grande surface et de formes variables. Cette technique peut être utilisée chez les patients artéritiques qui nécessitent une revascularisation et la couverture des pertes de substances.

5. EVALUATION PREOPERATOIRE DE L'ARTERE GASTROEPIPLOIQUE PAR ANGIOSCANNER

Les données incluses dans ce chapitre ont fait l'objet d'un article soumis pour publication à *Journal of Radiology* (Annexe 4).

5.1. Introduction

Depuis la première description de l'utilisation de l'épiploon en chirurgie viscérale en 1896,¹¹³ plusieurs spécialités chirurgicales ont élargi l'application clinique de ce tissu dans la chirurgie reconstructive.

En effet, son rôle a été reconnu depuis longtemps dans les processus de défense au niveau de la cavité péritonéale. Ces propriétés ont été appliquées pour la chirurgie de couverture des plaies dans les différentes zones du corps. L'épiploon a été utilisé comme lambeau pédiculé pour la reconstruction locale et régionale au niveau des zones de voisinage de la cavité abdominal, et comme lambeau libre ou flow-through flap avec l'apparition des techniques microchirurgicales.⁷⁴

Les connaissances anatomiques insuffisantes peuvent être la cause des échecs techniques immédiats, de la nécrose secondaire ou des reprises chirurgicales chez certains patients.

D'après l'étude morphométrique réalisée sur les dissections des cadavres nous avons pu définir les bases anatomiques d'un lambeau pontage épiploïque et déterminer ses limites.¹¹⁴ A partir de cette étude, nous avons constaté la nécessité de réaliser un repérage préopératoire pour évaluer le greffon, la longueur disponible et la surface de lambeau nécessaire à la couverture des pertes de substances.

Le but de cette étude était d'évaluer l'utilité de l'imagerie préopératoire par angioscanner pour l'application de l'AGE et de l'épiploon pour la revascularisation et couverture des plaies.

5.2. Méthodes

Les angioscanners (angio-TDM) abdomino-pelviennes ont été sélectionnées au hasard. Tous les patients ont bénéficié d'une tomодensitométrie (MDCT) 64 barrettes (Lightspeed VCT, General Electric Healthcare, Milwaukee, États-Unis) dans le cadre d'un bilan de diverses artériopathies. Ont été exclus les patients ayant subi une intervention au niveau de la cavité

abdominale. La collimation était de 64x0.65 mm avec un pitch qui été compris entre 0,516 et 1,375. L'injection a été réalisée avec Iomeron 400[®] (Bracco Imaging) et avec une acquisition en phase artérielle déclenchée par suivi de bolus (Smartprep[®]) dans l'aorte ascendante ou dans l'aorte abdominale. L'injection du produit de contraste a été faite en bolus avec un débit de 4ml/s pour une quantité de 90 ml. Toutes les tomodensitométries ont été exportées sur une station de travail et analysées par le logiciel OsiriX[®] par deux opérateurs.

Les coupes de 0,6 mm axiales, sagittales et coronales ont été exportées pour être analysées en 2D/3D MPR (multiplanar reconstruction) et MIP (maximum intensity projection) ainsi qu'avec la fonction multi planaire.

L'origine de l'AGE et son trajet ont été visualisés et repérés sur les coupes axiales et sagittales. Le MIP nous a permis de suivre l'artère dans toute sa longueur et de repérer la naissance des branches épiplœiques. L'analyse des coupes sagittales nous a permis de visualiser le trajet des artères épiplœiques. Pour estimer l'épaisseur de l'épiploon, nous nous sommes inspirés de la technique décrite par Coulier¹¹⁵ en faisant la moyenne des mesures sur les différentes coupes. Pour la visualisation de l'arcade de Barkow, nous avons analysé les coupes en mode MPR coronale.

La longueur et les diamètres moyens (\pm écart-type) de l'AGE droite proximale et distale, les distances moyennes (\pm écart-type) entre l'origine de l'AGE et ses branches, ont été calculées.

La présence de sténoses, calcifications ou de variations, a été recherchée ainsi que la présence d'anastomoses fortes ou faibles entre l'AGE droite et gauche et l'éventuelle présence de l'arcade de Barkow.

En application des résultats de cette étude radiologique, nous rapportons deux cas de lambeau libre épiplœique et un cas de flow-through flap.

5.3. Résultats

L'étude a été effectuée sur 30 patients dont 15 hommes, d'âge moyen de 69,03 années (\pm 12,5 années) avec une médiane de 67,5 années.

L'AGE a été retrouvée dans tous les cas. Nous n'avons pas constaté de sténose ou calcifications significatives au niveau de cette artère.

Le diamètre interne moyen de l'AGE, à son origine, était de 3,28 mm (\pm 3,3 mm) ; le diamètre médian de 3,3 mm. Le diamètre interne moyen de L'AGE distale est de 1,62 mm (\pm 0,29 mm) ; le diamètre médian de 1,5mm.

La longueur de l'AGE était de 23.22 cm ($\pm 5,28$ cm) ; la distance entre l'AGE et la branche épiplœique la plus distal était de 11,72 cm (± 1.92 cm).

Une branche épiplœique est toujours visible et, dans 19 TDM, nous avons pu visualiser deux branches. Dans 7 TDM, il a été possible de distinguer trois branches épiplœiques ; pour deux cas, une quatrième branche et, dans un cas, une cinquième branche épiplœique a été observée.

Le coefficient de Kappa entre les deux opérateurs est de 0, 83.

Nous n'avons pas trouvé d'anastomoses fortes entre l'AGE droite et l'AGE gauche.

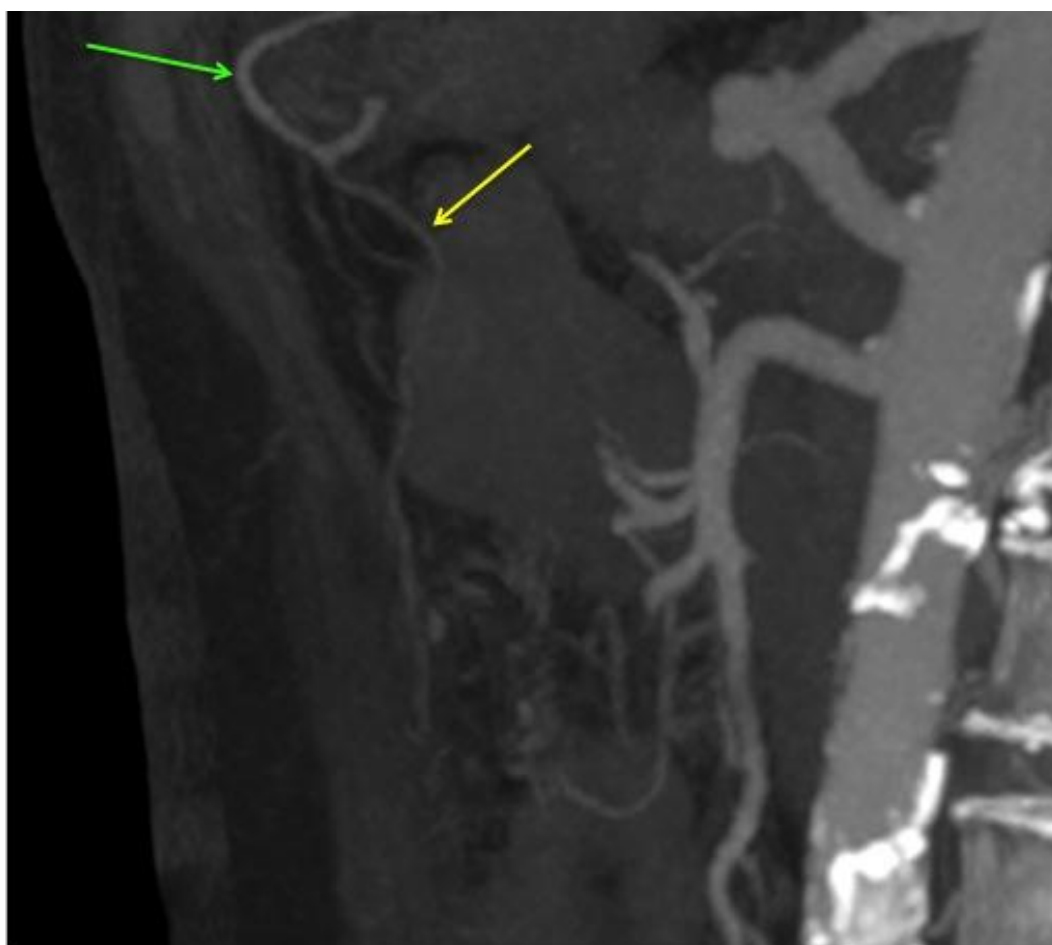


Figure 31 : Angioscanner, coupe coronale. La flèche verte indique l'AGE ; la flèche jaune montre l'*arteria epiploica magna*.

Cas clinique :

Patiente de 61 ans, hospitalisée pour une gangrène humide de l'avant pied droit. Un angio-TDM abdomino-pelvien et des membres inférieurs préopératoire montrait une artériopathie jambière qui a été traitée par technique endovasculaire associée à une amputation trans-métatarsienne. L'évolution locale a été marquée par l'apparition d'une nécrose de la face

antérieure de l'avant pied avec exposition des tendons et de l'articulation astragalo-calcanéenne. Cette situation nous a amené à réaliser un lambeau libre épiploïque. Nous avons réexaminé la TDM préopératoire qui mettait en évidence une AGE perméable avec un diamètre de 3,4 mm et une longueur de 20,8 cm. Nous avons visualisé 4 branches épiploïques dont celle à une distance de 17,9 cm qui était la plus visible. Nous n'avons pas trouvé de communication entre l'AGE droite et l'AGE gauche.

La patiente a bénéficié d'une mini laparotomie et l'exploration de l'épiploon et de l'AGE a mis en évidence la présence de 8 artères épiploïques dont celle visible à l'angio-TDM qui avait le plus grand diamètre et qui correspondait à l'*arteria epiploica magna* (cf. Chapitre 3), (située à 17,9 cm sur l'angioscanner et à 18,5 cm à la mesure directe en peropératoire). Nous avons prélevé le lambeau épiploïque en respectant la première branche épiploïque qui vascularise la région juxta-pylorique.

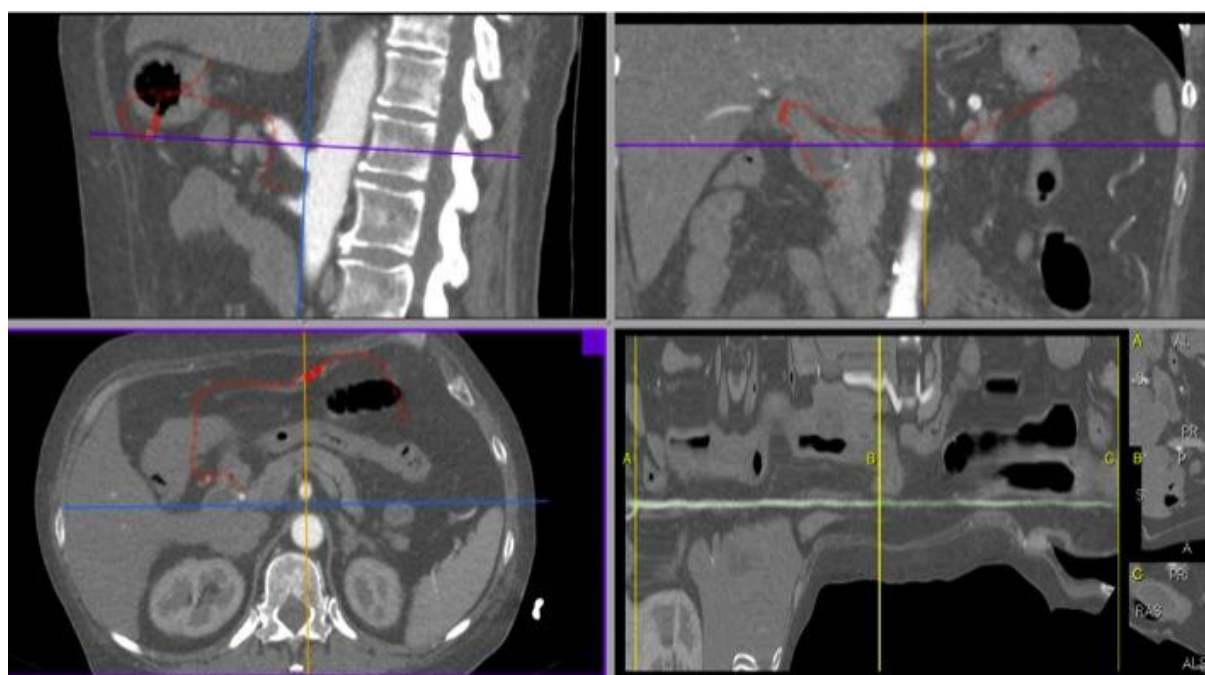


Figure 32 : Angioscanner. 2D/3D MPR (multiplanar reconstruction). Technique de mensuration de la longueur et des diamètres de l'AGE.

5.4. Discussion

L'AGE droite et le grand épiploon ont fait l'objet de nombreuses études^{16,17,18,19} et ont eu de multiples applications chirurgicales¹². Cette artère est connue en chirurgie thoracique,

cardiaque plastique et vasculaire pour la revascularisation et la couverture des pertes de substances ainsi que pour ses propriétés de résistance aux infections.

Dans la littérature nous retrouvons plusieurs études morphométriques et radioanatomiques sur l'AGE et le grand épiploon, mais elles ne fournissent pas les informations nécessaires pour l'évaluation préopératoire de l'AGE et de l'épiploon, pour la réalisation d'un LP épiploïque.

Depuis l'arrivée de la radiologie interventionnelle et la possibilité de réaliser des artériographies sélectives, différents auteurs ont effectué des études radio-anatomiques qui présentent une évolution des méthodes d'étude mais qui ont aussi des limites.

Cathala¹⁸, dans son étude, décrit les difficultés de montrer la partie distale de l'AGE pendant des artériographies en raison du faible diamètre des vaisseaux et l'injection de faible qualité. Il ne donne que des résultats partiels avec la cartographie et ne signale pas les diamètres et la longueur de l'AGE et des branches épiploïques.

Lestrade,⁹⁶ dans son étude de 450 angiographies sélectives, rapporte un nombre variable de une à deux artères épiploïques visibles, jusqu'à atteindre un nombre de dix. Leur trajet est essentiellement linéaire et leur terminaison est à peine visible car les anastomoses finales ne sont pas visibles à l'artériographie.

Michaux a réalisé, quant à lui, une étude anatomique sur 24 pièces anatomiques et radiologiques sur 200 artériographies sélectives, pour définir les critères de prélèvement d'un lambeau épiploïque afin de prévenir les complications chirurgicales.

Les différentes études anatomiques sur dissections et études radiologiques ont apporté des informations importantes pour comprendre la vascularisation du grand épiploon et surtout ont permis de constater que son anatomie et sa vascularisation sont variables et que, dans le cadre d'une chirurgie complexe, le risque de complications reste important.⁹⁸

Le repérage préopératoire de l'AGE par TDM a beaucoup intéressé la chirurgie cardiaque pour la réalisation de pontages coronariens démontrant son utilité^{116,117} et sa fiabilité.¹¹⁸

Avec l'Angio-TDM préopératoire 64 barrettes, il est possible de réaliser un examen diagnostique préopératoire avant la réalisation d'un LP épiploïque. Dans notre série, on a constaté qu'il est possible d'effectuer le repérage de l'AGE, de suivre son parcours et de visualiser les branches épiploïques ainsi que de mesurer les diamètres de l'AGE et sa longueur et de visualiser également le départ des branches épiploïques. Coulier¹¹⁵ a démontré la possibilité de définir les caractéristiques anatomiques et les variations du grand épiploon. Cette méthode de repérage sera possible pour prévoir la taille d'un FTF épiploïque.

Kamohara,¹¹⁷ dans son étude basée sur 30 angio-TDM préopératoires, analyse l'AGE chez des patients candidats à la revascularisation coronarienne. Il compare ensuite les données du TDM avec l'évaluation peropératoire.

Pour la restauration des artères des membres inférieurs, le choix du LP épiplœique repose sur ses capacités de résistance à l'infection mais aussi sur sa malléabilité et sa grande surface. Notre étude radiologique nous permet de mesurer la distance entre l'origine de l'AGE et la branche épiplœique la plus distale qui alimente le lambeau pour la réalisation d'un LP avec configuration en « Y ». Le repérage préopératoire est nécessaire afin de définir la longueur de greffon disponible et la zone d'anastomose proximale du pontage ainsi que pour programmer un éventuel greffon veineux supplémentaire pour la revascularisation distale.

Grace à la TDM, on a pu cibler l'artère épiplœique avec le plus grand diamètre comme branche principale de l'AGE qui alimente le lambeau. Cette constatation est le résultat de l'étude anatomique réalisée sur 100 dissections dont 30 avec injection de produit radio-opaque. Cette étude nous a permis de constater que l'épiploon est toujours vascularisé par plusieurs artères épiplœiques de nombre et de diamètres variables. Pour la réalisation d'un LP, le choix est fait sur la branche la plus distale ayant le plus grand diamètre.

Lestrade⁹⁶ décrit la possibilité de visualiser jusqu'à une dizaine d'artères épiplœiques, à l'artériographie sélective. Cet examen donne une grande précision avec une bonne résolution spatiale mais reste une méthode invasive et bidimensionnelle.

L'impossibilité de repérer toutes les branches épiplœiques à la TDM est une limite de cet examen qui demeure cependant suffisant car il indique l'artère épiplœique avec le diamètre le plus important et qui sera celle qui alimentera principalement le lambeau.

Dans les trois cas présentés dans cette étude, on peut constater que le nombre de branches épiplœiques est supérieur à celui visualisé au scanner.

Le repérage préopératoire à l'angio-TDM nous a permis de prélever l'AGE et l'épiploon en mesure adaptées au site d'anastomose et à la surface de la perte de substances.

D'après comparaison de l'analyse de notre étude anatomique sur les dissections de cadavres avec notre étude radiologique, on peut constater que les données de notre étude radiologique sont concordantes pour les diamètres mais discordantes pour les longueurs et le nombre de branches épiplœiques. Cette discordance peut dépendre de la distension de l'estomac qui peut tendre l'artère¹¹⁷ et ainsi faciliter les mesures.

L'angioscanner reste donc une méthode de repérage préopératoire peu invasive qui, pour les patients atteints d'artériopathie, est faite de façon routinière et qui peut apporter des informations importantes pour planifier l'intervention d'un LP ou d'un lambeau libre.

5.5. Conclusions

L'angio TDM standard de routine chez les patients atteints d'artériopathie est un examen qui peut nous donner suffisamment de détails morphologiques pour répondre à la question de faisabilité d'un FTF épiploïque en termes de localisation et de continuité de l'AGE, de ses diamètres et de la distance entre son origine et ses branches épiploïques. De la comparaison avec l'étude anatomique des dissections cadavériques, nous pouvons conclure que les données sont similaires en termes de longueurs et de diamètres. Le repérage des artères épiploïques reste cependant difficile et limité aux branches de calibre plus important.

6. ETUDE HEMODYNAMIQUE DU LAMBEAU-PONTAGE EPIPLOÏQUE SUR LE MODELE PORCIN

Les données incluses dans ce chapitre ont fait l'objet d'un article accepté pour publication par *Annals of Vascular Surgery* (Annexe V).

6.1. Introduction

La conception générale hémodynamique du lambeau-pontage (LP) ou Flow-Through Flap (FTF) repose sur l'utilisation d'une unité anatomique composée d'un axe vasculaire formant un greffon artériel (pontage) avec sa branche, ou ses branches collatérales, irrigant un territoire tissulaire (lambeau).

Les effets hémodynamiques bénéfiques du lambeau musculaire dans le Y-SCAFT sur le modèle animal ont été démontrés.⁹ Le lambeau musculaire favorise l'augmentation des débits dans le pontage sans provoquer d'effets d'hémodétournement.

L'idée d'utiliser le lambeau du grand épiploon vient du fait qu'il est connu pour sa capacité de résistance aux infections,¹⁰ pour son utilisation dans le traitement des lésions ischémiques^{11,12,13,14} et pour être un tissu à grand débit.¹⁵

Les hypothèses du comportement hémodynamique d'un pontage distal et d'un lambeau sont débattues en littérature. Certaines équipes confèrent plutôt des propriétés bénéfiques pour l'augmentation du débit sanguin dans le pontage,^{4,8} d'autres supposent qu'il existe une diminution des débits sur la partie distale du pontage jusqu'à un effet d'hémodétournement.^{119,120}

Le but de ce travail est d'évaluer les effets hémodynamiques du lambeau pontage épiploïque (étude des débits sanguins), après avoir vérifié la faisabilité anatomique du modèle expérimental (étude morphologique sur les cochons), et de comparer ces données avec celle du lambeau musculaire.

6.2. Matériels et méthodes

12 cochons domestiques (*Sus scrofa domesticus*), âgés de 6 mois et pesants entre 40 et 45 kg ont été utilisés. Quatre cadavres de cochons ont été employés pour l'étude anatomique du LP et huit cochons vivants ont été utilisés pour la chirurgie expérimentale et les mesures hémodynamiques. Les conditions de l'expérience ont reçu un avis favorable du Comité d'éthique de l'expérimentation sur les animaux de l'université de Lorraine et elles étaient conformes à la législation en vigueur (Convention nationale 1996).

6.2.1. Etude anatomique

Quatre dissections ont été effectuées en utilisant une instrumentation microchirurgicale à l'aide d'une loupe binoculaire (grossissement $\times 2.5$). Les longueurs artérielles ont été mesurées par une règle à graduations de 0,5 mm. Le diamètre des artères a été mesuré à l'aide d'un pied à coulisse électronique avec une précision de 0,1 mm. Le diamètre externe des artères a été mesuré après ablation des tissus péri-vasculaires jusqu'aux couches superficielles de l'adventice. Les origines, les modes de distribution, les longueurs et les diamètres, ont été relevés à l'origine de l'AGE droite sur toute sa longueur et au niveau de sa partie distale où elle rejoint l'AGE gauche.

6.2.2. Procédure opératoire

Une prémédication à l'animalerie centrale (kétamine 15mg/kg + midazolam 0,1 mg/kg) a été effectuée. L'anesthésie générale a été pratiquée selon le protocole suivant : un bolus de propofol injecté en intra-veineuse (iv) avant l'intubation du cochon (5-10ml de propofol 1%), anesthésié à l'isoflurane (2,5-3%) par voie respiratoire. Pendant l'opération une injection d'antibiotique (Cobactan 2mg/kg) et d'analgésique en iv (Sufentanil 0,2 μ g/kg/h) a été administrée.

Cinq électrodes d'ECG et un capteur de SaO₂ plethysmographie (HP76354C) ont été placés. Les paramètres hémodynamiques centraux étaient contrôlés par l'installation d'un cathéter dans la veine cave supérieure et dans l'artère fémorale gauche.

Dans un premier temps nous avons disséqué l'origine de l'AGE droite et les artères fémorale commune et superficielle droite. L'intervention a été réalisée avec l'animal en décubitus dorsal en conditions d'asepsie chirurgicale. La laparotomie xypho-ombelicale a été réalisée pour prélever l'AGE et l'épiploon. Une incision longitudinale a été réalisée pour préparer l'artère fémorale commune, l'artère fémorale superficielle a été ligaturée à son origine. La veine fémorale superficielle était préparée pour l'anastomose veineuse. Une héparinisation systémique peropératoire a été réalisée (200UI/kg) dans tous les cas.

La revascularisation du membre inférieur a été effectuée en utilisant l'autogreffe artérielle du LP remplaçant le segment de l'artère fémorale superficielle ligaturé. Les anastomoses microvasculaires ont été effectuées à l'aide du microscope opératoire (6x et 10x). Les deux anastomoses artérielles latéro-terminale et termino-latérale ont été réalisées à points séparés au fil de 8/0. L'anastomose veineuse termino-latérale a été effectuée au fil de 9/0.

Après avoir effectué les mesures hémodynamiques, les animaux ont été euthanasiés par administration d'un bolus de midazolam 15mg et chlorpromazine 25mg dans 20ml de KCL 15% intra veineuse.

6.2.3. Mesures hémodynamiques

La pression artérielle a été mesurée en utilisant le cathétérisme direct de l'artère fémorale superficielle gauche par micro cathéter de 2F Micro-Tip-Catheter (SPR249/Millar instruments Inc, Houston, TX). Deux sondes débitométriques à effet doppler (Transonics T206, Ithaca, NY) de 2 mm et une sonde de 3 mm ont été utilisées. Une sonde a été placée au niveau de l'AGE droite à son origine (*in situ*), les deux autres sondes ont été placées au niveau de l'artère fémorale commune et de la fémorale superficielle (site d'implantation du futur pontage).

Les capteurs étaient orientés par rapport à l'axe de l'artère, la plaie remplie de sérum physiologique à 37°.

Les mesures hémodynamiques ont été effectuées aux temps suivants :

T1 : avant transplantation du LP, des mesures hémodynamiques de base ont été effectuées au niveau de l'artère fémorale commune, de l'artère fémorale superficielle et de l'AGE *in situ* ;

T2 : après transplantation du LP, après un délai de 20 minutes, suivant la réalisation de toutes les anastomoses ; ce délai permettait aux conditions hémodynamiques nouvelles de s'équilibrer. Les mesures hémodynamiques à chaque temps ont porté sur la pression artérielle

(minima, maxima, écart systo-diastolique, moyenne) et les débits mesurés avant et après le clampage du lambeau.

6.2.4. Logiciels d'acquisition et d'analyse des données

Les données analogiques amplifiées issues des sondes ont été transmises à un convertisseur analogique/digital ATMIO-16XA-D (16bitsADC, 1000 Hz sampling frequency, National Instruments, Austin, Tx). L'acquisition et la numérisation des données de pression et de débit, ainsi que de l'ECG, sont gérées par le logiciel iox2.0.0.13 (Emka-technologies, Paris, F). Les logiciels Systat11 de SPSS et Labview sont utilisés pour obtenir les cycles moyens et les boucles pression-débit, après modélisation mathématique.¹²⁵

6.3. Résultats

6.3.1. Etude anatomique

L'AGE avec l'épiploon a été retrouvée dans toutes les dissections. La longueur de l'AGE était de 22 cm, avec un diamètre proximal de 2,5 mm (2,2-2,6 mm) et un diamètre distal de 2 mm (1,8-2,1 mm). Les branches épiploïques ont été difficilement identifiables mais leur trajet était parallèle à celui des veines épiploïques dont le diamètre était inférieur à 0,5 mm. Le diamètre de la veine gastroépiploïque était de 2,5 mm (2,3-2,7 mm). Le LP est composé de l'AGE droite sur une longueur de 10 cm et du lambeau épiploïque vascularisé par plusieurs branches épiploïques.

6.3.2. Données peropératoires

Nous avons prélevé l'AGE sur une longueur de 10 cm avec l'épiploon. L'artère et la veine gastroépiploïque ont été squelettisées sur deux centimètres sur la partie proximale. L'AGE distale a été préparée pour l'anastomose et la veine distale a été ligaturée. Le temps moyen d'ischémie de l'épiploon était de 50 (± 10) minutes.

6.3.3. Résultats des mesures hémodynamiques

Les mesures hémodynamiques ont été effectuées aux temps suivants :

- T0 : avant transplantation du LP, des mesures hémodynamiques de base ont été effectuées sur l'artère fémorale commune, superficielle et sur l'AGE *in situ* ;
- T1 : après réalisation du LP ;
- T2 : après clampage du lambeau
- T3 : après déclampage du lambeau.

Les mesures hémodynamiques à chaque temps ont porté sur la pression artérielle (minima, maxima, écart systo-diastolique, moyenne).

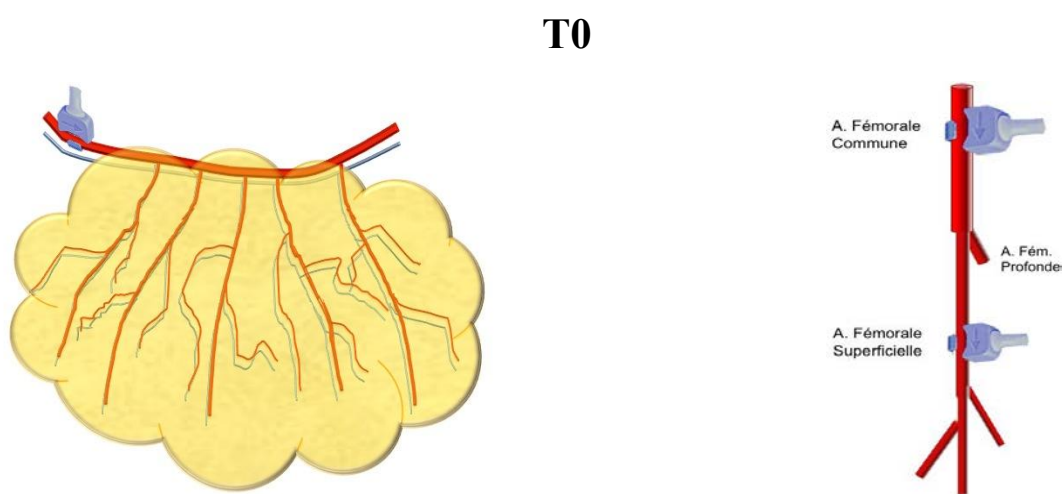


Figure 33 : Schéma représentant le positionnement des débitmètres au niveau de l'AGE *in situ* et au niveau de l'artère fémorale commune et superficielle avant transplantation du LP épiploïque (T0).

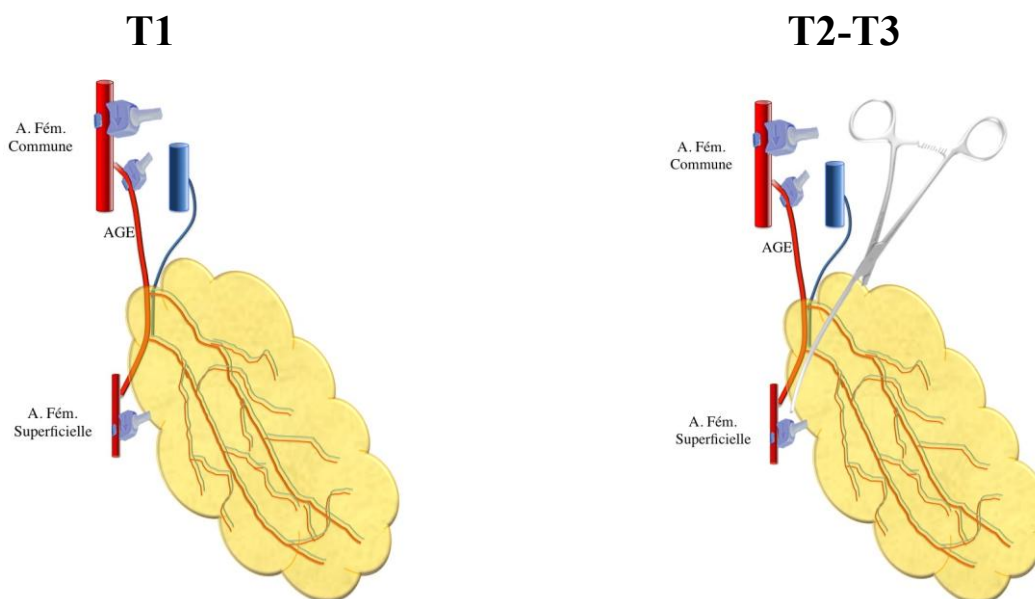


Figure 34 : Schéma représentant le positionnement des débitmètres après réalisation du LP (T1) et après clampage et déclampage du lambeau (T2-T3).

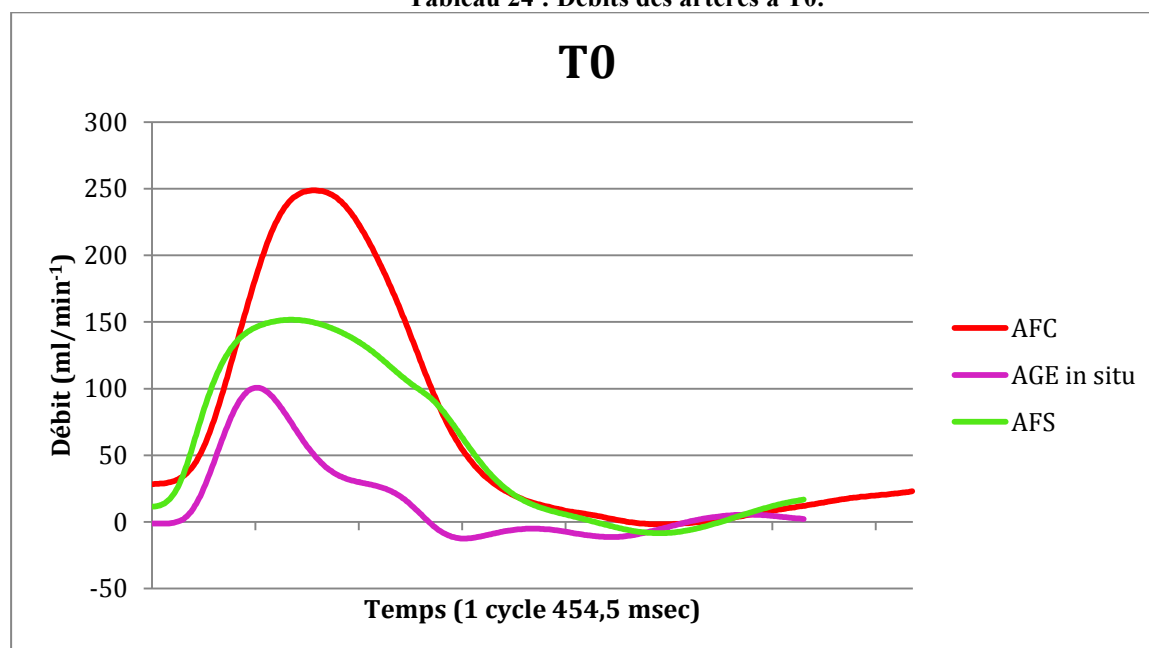
6.3.3.1. Hémodynamique basale des artères: T0

Le débit moyen de l'AGE *in situ* est de 15,35 ($\pm 31,49$) ml/min⁻¹, la médiane, de 2,9 ml/min⁻¹.

Le débit moyen de l'artère fémorale commune est de 67,85 ($\pm 0,34$) ml/min⁻¹, la médiane est de 20,97 ml/min⁻¹.

Le débit de l'artère fémorale superficielle est de 56,59 ($\pm 29,52$)ml/min⁻¹, la médiane est de 26,04 ml/min⁻¹ (Figure 33, Tableau 24).

Tableau 24 : Débits des artères à T0.



AFC : Artère fémorale commune
 AGE : Artère gastroépiploïque
 AFS : Artère fémorale superficielle

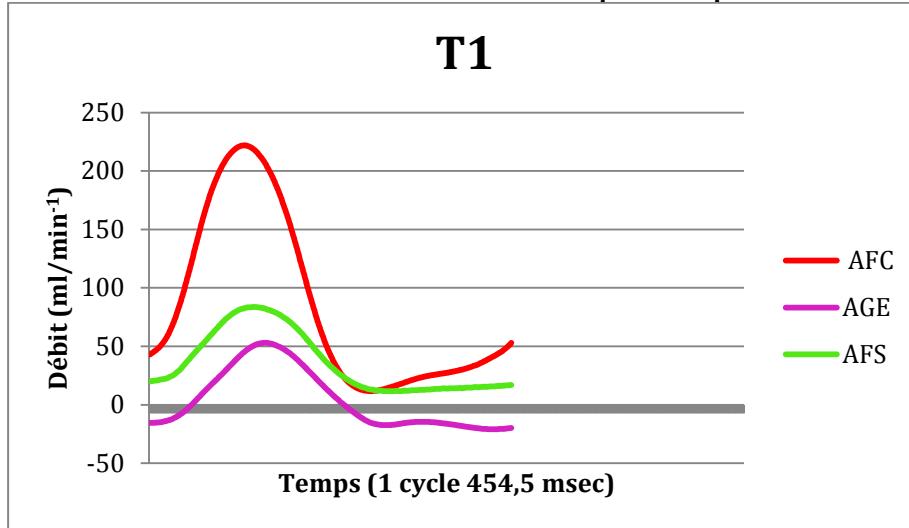
6.3.3.2. Hémodynamique du LP épiploïque après transplantation : T1

Le débit moyen de l'artère fémorale commune en amont de l'anastomose proximale du LP est de 84,25 ($\pm 73,35$) ml/min⁻¹, la médiane de 46,39 ml/min⁻¹.

Le débit moyen de l'AGE est de 4,16 ($\pm 25,33$) ml/min⁻¹, la médiane est de -9,71 ml/min⁻¹.

Le débit de l'artère fémorale superficielle (en aval du pontage) est de 36,18 (± 26) ml/min⁻¹, la médiane est de 22,17 ml/min⁻¹ (Figure 34, Tableau 25).

Tableau 25 : Débits mesurés après transplantation du LP : T1.



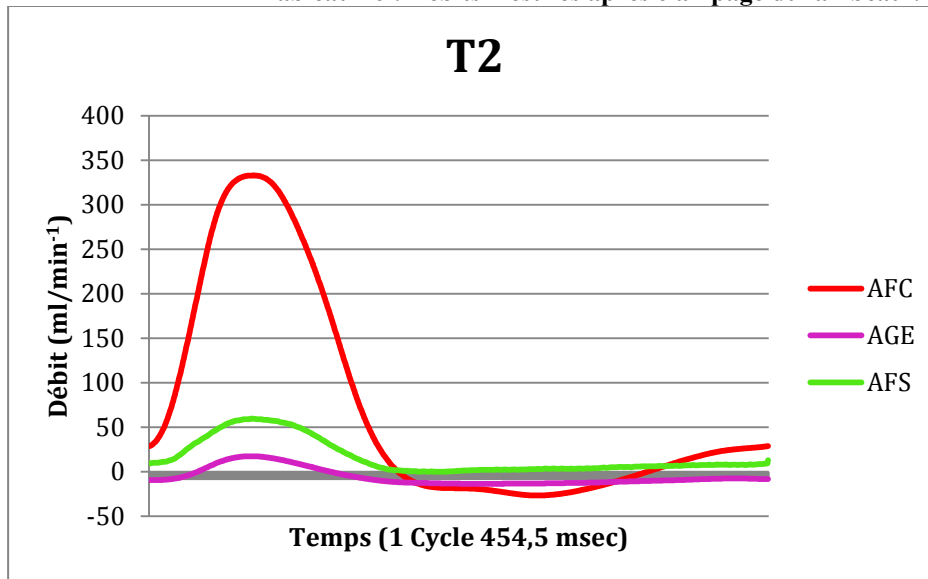
6.3.3.3. Hémodynamique du LP avec clampage du lambeau : T2

Le débit moyen de l'artère fémorale commune en amont de l'anastomose proximale du LP est de 72,284 ($\pm 120,90$) ml/min⁻¹ et la médiane de 16,18 ml/min⁻¹.

Le débit moyen de l'AGE est de 5,931 ($\pm 9,38$) ml/min, la médiane est de -9,53 ml/min⁻¹.

Le débit moyen de l'artère fémorale superficielle (en aval du pontage) est de 15,864 ($\pm 6,9$) ml/min⁻¹, la médiane est de 9,38 ml/min⁻¹ (Figure 34, Tableau 26).

Tableau 26 : Débits mesurés après clampage du lambeau : T2.



6.3.3.4. Hémodynamique du LP après déclampage du lambeau : T3

Le débit moyen de l'artère fémorale commune, au déclampage du lambeau, est de 13,59 (\pm 106,49) ml/min⁻¹, la médiane étant de 95,52 ml/min⁻¹.

Le débit moyen de l'AGE est de 18,41 (\pm 19,67) ml/min⁻¹; la médiane est de 12,12 ml/min⁻¹.

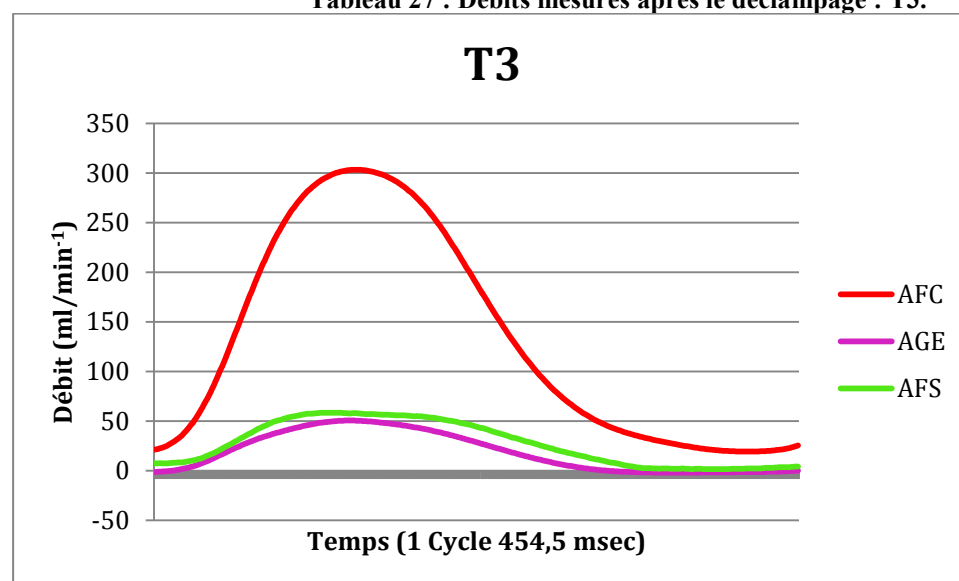
Le débit de l'artère fémorale superficielle (en aval du pontage) est de 27,28 (\pm 21,93) ml/min⁻¹, la médiane est de 23,53 ml/min (Figure 34, Tableau 27).

Au déclampage du lambeau épiploïque, on observe une augmentation des débits avec un changement hémodynamique prononcé surtout au niveau de l'artère fémorale commune avec une augmentation moyenne de débit qui est de 57,36%.

Au niveau de l'artère fémorale superficielle, on note une diminution de 24,5% par rapport au débit à T1.

Le débit au niveau de l'AGE en T3 est augmenté de 341,89% par rapport au débit en T1.

Tableau 27 : Débits mesurés après le déclampage : T3.



Les mesures hémodynamiques effectuées aux temps T0, T1, T2 et T3 ainsi que les résistances et les impédances pour chaque artère, sont reportées dans le Tableau 28.

Tableau 28 : mesures hémodynamiques effectuées en T0, T1, T2 et T3.

		Min	Max	Pulse	Moyenne	Médiane	Ecart-type	Résistance moyenne (ET)	Résistance médiane	Impédance
Hémodynamique des artères avant transplantation du lambeau										
T0	AFC	-1,804	248,773	250,578	67,854	20,97	0,34	1,17 (±31,64)	3,73	0,13
	AGE	-12,419	100,661	113,080	15,355	2,9	31,49	5,19 (±0,34)	27,03	0,30
	AFS	-8,457	151,64	160,10	56,596	26,04	59,52	1,40 (±0,18)	2,96	0,21
	Pression	64,555	98,981	34,427	79,764	78,4	10,76			

Hémodynamique après transplantation du lambeau										
T1	AFC	11,716	221,873	210,157	84,258	46,39	73,35	0,93 (±0,15)	1,65	0,16
	AGE	-20,836	52,965	73,801	4,168	-9,71	25,33	19,02 (±0,44)	-7,9	0,46
	AFS	11,605	83,698	72,093	36,181	22,17	26	2,18 (±0,43)	3,46	0,47
	Pression	65,507	99,559	34,051	79,162	76,77	11,29			

Hémodynamique après clampage du lambeau										
T2	AFC	-26,817	332,76	359,57	72,284	16,18	120,9	0,98 (±0,08)	4,24	0,088
	AGE	-13,740	17,272	31,012	-5,931	-9,53	9,38	11,95(±1,14)	-7,2	1,020
	AFS	-0,318	59,431	59,749	15,864	6,9	19,14	4,47 (±0,55)	9,94	0,52
	Pression	57,876	89,536	31,659	70,915	68,65	10,07			

Hémodynamique après déclampage du lambeau										
T3	AFC	19,196	303,13	283,93	132,596	95,52	106,49	0,67 (±0,07)	0,95	0,09
	AGE	-1,990	50,467	52,458	18,418	12,12	19,67	4,87 (±0,37)	7,5	0,522
	AFS	1,518	58,427	56,908	27,288	23,53	21,93	3,28 (±0,34)	3,86	0,481
	Pression	71,938	99,348	27,410	89,690	90,99	7,46			

Pression : mmHg

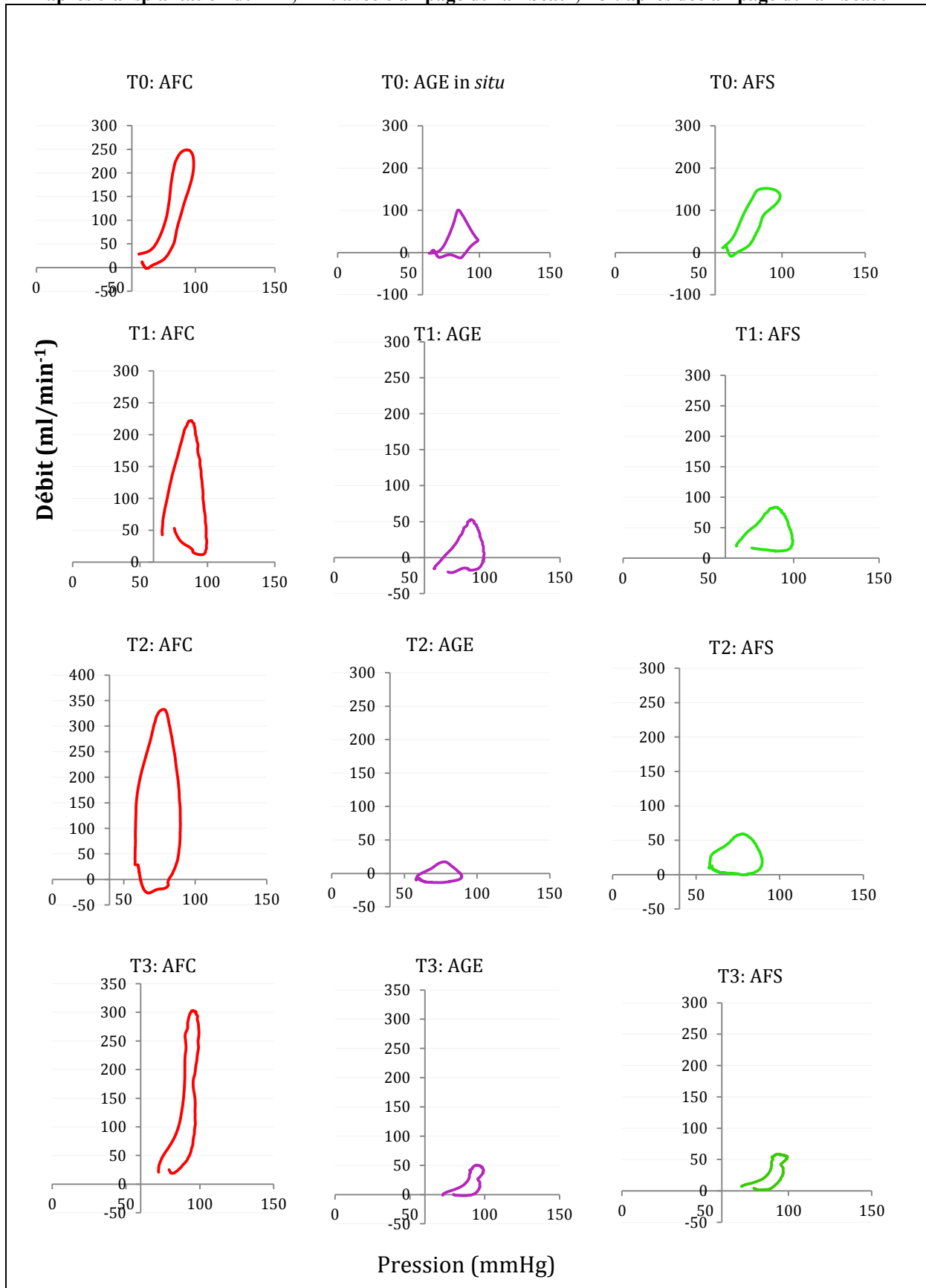
Débits : ml/min⁻¹

Résistance : mmHg/(ml/min⁻¹)

Impédance : mmHg/(ml/min⁻¹)

ET : écart-type

Tableau 29 : Hémodynamique pulsatile (graphiques mettant en relation la pression avec le débit) des artères en amont du LP (artère fémorale commune), du pontage (artère gastroépiploïque) et de l'artère receveuse, en aval du pontage (artère fémorale superficielle) en T0 : artères avant transplantation ; T1 : après transplantation du LP ; T2 : avec clampage du lambeau ; T3 : après déclampage du lambeau.



6.4. Discussion

Dans la littérature actuelle, il n'existe que peu de données sur l'effet hémodynamique de la chirurgie combinée associant un pontage sous-inguinal et un lambeau musculaire libre¹²¹ ou sur l'hémodynamique du LP⁹.

Il est démontré que le lambeau musculaire donne des effets hémodynamiques bénéfiques en augmentant le débit sur la partie proximale du pontage et qu'il n'existe pas d'hémodétournement sur sa partie distale. On ne connaît cependant pas les effets hémodynamiques du LP épiploïque.

Sur 4 dissections de spécimens, nous avons déterminé la configuration du LP utilisable pour l'étude hémodynamique. Cette configuration est différente de la version « humaine » du LP épiploïque car on ne peut pas isoler une seule branche épiploïque dans sa version en « Y » mais les principes généraux du LP sont respectés. Cette différence est une limite de notre application sur le modèle animal. La deuxième limite est la réalisation du LP sur un modèle d'ischémie aigüe et l'impossibilité d'évaluer les résultats à long terme.

Ce qui reste un avantage dans l'utilisation du modèle animal est de pouvoir réaliser des mesures directes et reproductibles et de pouvoir analyser les données hémodynamiques avec un modèle mathématique.

Notre étude, en accord avec l'expérience sur les lambeaux musculaires⁹, a pu démontrer que l'autogreffe artérielle, après son implantation, s'adapte à la nouvelle condition hémodynamique. Dans la situation initiale (avant la transplantation), les valeurs extrêmes de pression et de débit dans le LP sont atteintes simultanément avec une faible hystérésis des boucles pression-débit qui traduisent un profil « élastique » des ondes.^{122 123} Après implantation, ce profil est converti en profil « viscoélastique ». Cette variation du comportement hémodynamique révèle que le pontage ainsi réalisé correspond à un greffon compliant et adaptatif. Nos données sont concordantes avec celles retrouvées en littérature.^{9,124,125 126}

Au niveau de l'artère fémorale commune (en T1), on constate une incrémentation de débit de 16,5% par rapport au débit de la même artère en absence du lambeau (T2). Au niveau de l'artère fémorale superficielle, en aval de l'anastomose proximale, on constate une incrémentation de débit de 56,15%. Cette incrémentation de débit en aval du pontage se traduit en un effet bénéfique du lambeau avec une réduction d'environ 187%, des résistances périphériques (Résistance médiane 3,46 mmHg/(ml/min⁻¹) en T1 vs 9,94 mmHg/(ml/min⁻¹) en T2.

Limités par la configuration du LP de ce modèle animal, nous n'avons pas pu effectuer les mensurations de débits sur le pédicule, mais on peut constater, par l'analyse en amont et en aval du pontage, que le lambeau est indépendant par rapport au débit au niveau de l'artère receveuse^{4,51,52} (Tableau 23).

Le test de clampage-déclampage du pédicule du lambeau a montré que le lambeau préserve ses résistances périphériques et que les processus de débit-dépendance, régulés par l'oxyde nitrique, correspondent à l'effet qu'on appelle « hyperémie réactionnelle ».¹²⁷

En ce qui concerne les débits mesurés après déclampage, on retrouve une augmentation importante au niveau de l'artère fémorale commune et surtout au niveau de l'AGE qui voit son débit augmenter de 341,89%. On constate donc un phénomène d'hyperémie réactionnelle qui est plus marquée par rapport au lambeau musculaire.⁹

L'unité anatomique du LP, représentée par l'association de l'autogreffe artérielle et du lambeau libre, a un effet hémodynamique spécifique dans la revascularisation du membre. L'augmentation d'environ 105% du débit, au niveau de l'artère fémorale superficielle après la transplantation du LP, est expliquée par l'introduction d'un réservoir tissulaire supplémentaire représenté par le lambeau épiploïque. Nos résultats concordent avec ceux obtenus par Lorenzetti¹²¹ et Malikov⁹ sur le principe de l'effet bénéfique du lambeau. Ils ont constaté, une augmentation de débit d'environ 50% au niveau du pontage distal après l'implantation du lambeau libre ; dans notre expérience, l'augmentation de débit est de 56,15%. Pour ce qui concerne les résistances périphériques, nous avons constaté une diminution au T1 par rapport au T2 de 105,04%. La diminution des résistances distales dans l'expérience du lambeau musculaire était de 10,41% et 49% à une semaine.⁹ Une hypothèse pour expliquer cette discordance est, peut-être, celle de la différence de tissu analysé.

L'hypothèse d'hémodétournement en aval du lambeau libre est débattue dans la littérature.^{128,129} Nos résultats de mesure du débit distal, immédiatement après la transplantation du LP, ainsi que les tests de clampage-déclampage, n'ont pas mis en évidence de diminution des débits distaux. Globalement, le fait que le débit distal ne soit pas diminué révèle l'absence de processus d'hémodétournement.

En comparant cette étude hémodynamique avec celle effectuée sur le muscle grand dorsal, et de laquelle nous nous sommes inspiré, on peut constater que les résultats sont similaires pour ce qui concerne le comportement du LP, sans et avec clampage du lambeau. Restent des différences en ce qui concerne les différences de débit au niveau du pontage : on constate que les débits au niveau du LP épiploïque augmentent de façon plus importante par rapport aux débits du LP musculaire. L'hypothèse la plus probable qui peut expliquer cette différence est

que l'épiploon est, peut-être, un tissu à résistance moindre par rapport au tissu musculaire, mais cela reste à démontrer.

6.5. Conclusions

Cette étude nous a permis de démontrer la faisabilité anatomique et chirurgicale d'un LP épiploïque chez les cochons. Les résultats des mesures hémodynamiques ont mis en évidence l'augmentation du débit sanguin au niveau du pontage par l'introduction de la circulation supplémentaire du lambeau épiploïque. Ces résultats démontrent qu'il existe un effet bénéfique de l'épiploon en diminuant les résistances périphériques et donc une augmentation de débits du pontage sans provoquer d'hémodétournement sur la partie distale du pontage.

Les résistances distales sur un lambeau pontage épiploïque sont moindres par rapport à celles du LP musculaire.

Cette étude démontre que la technique du LP épiploïque peut améliorer la perméabilité des pontages distaux et réduire le taux d'amputation chez les patients atteints d'artériopathie distale.

7. LAMBEAU-PONTAGE EPIPLOÏQUE : EXPERIENCE CLINIQUE

A partir des connaissances anatomiques, radiologiques et hémodynamiques, une première application clinique a été réalisée chez un patient de 57 ans (poids de 87 kg, taille de 172 cm, IMC de 30) présentant une ischémie critique du membre inférieur gauche avec des grandes pertes de substances. Dans ses antécédents médicaux : hypertension artérielle, diabète multi-complicé, dyslipidémie, une polyglobulie, une insuffisance rénale chronique modérée, une insuffisance mitrale modérée. Précédemment, le patient avait bénéficié d'un pontage fémoro-poplité sus articulaire en veine saphène controlatérale. Le patient présentait une gangrène étendue de l'avant pied avec exposition du squelette et de l'articulation tibio-astragalienne.

Après l'échec de la recanalisation de l'artère tibiale antérieure, devant l'exposition osseuse et tendineuse ainsi que celle de l'articulation tibio-astragalienne, une indication de lambeau-pontage épiploïque péronéo-pédieux a été posée.

Le patient a bénéficié d'une artériographie montrant une interruption de l'artère tibiale antérieure avec reprise au niveau pédieux.

L'AGE a été repéré à l'angioscanner préopératoire.

Le prélèvement du lambeau épiploïque a été réalisé par mini laparotomie xypho-ombilicale de 12 cm.

Pour la réalisation de l'anastomose sur l'artère péronière nous avons réséqué la partie distale du péroné.

Les suites opératoires ont été simples avec un séjour en soins continus chirurgicaux pendant 24 heures avec monitoring de la tension artérielle et avec contrôle clinique du lambeau toutes les deux heures. Au pansement à J+1 nous avons constaté que, par rapport aux lambeaux musculaires, l'épiploon avait déjà adhéré aux tissus sous-jacents. Le prélèvement peropératoire sont revenus positifs à *Pseudomonas aeruginosa* et *Staphylococcus haemolyticus* méticillino résistant. Une antibiothérapie par Tazocilline/Ciprofloxacine pour une durée de 6 semaines a été mise en place.

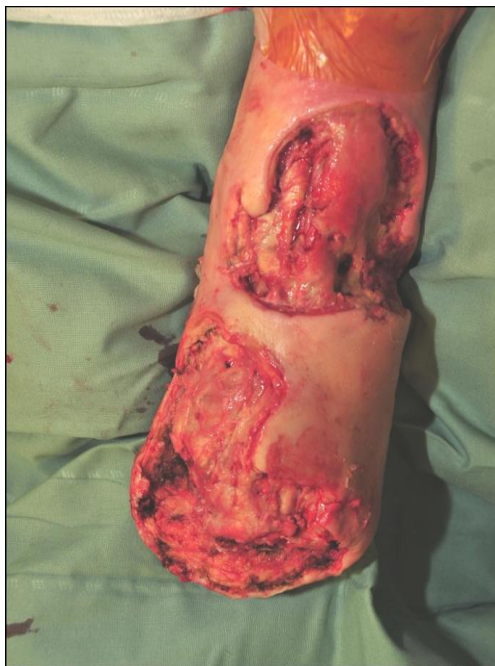

Figure 35 : Plaie ischémique avec perte de substances et exposition de l'articulation tibio-astagalienne.

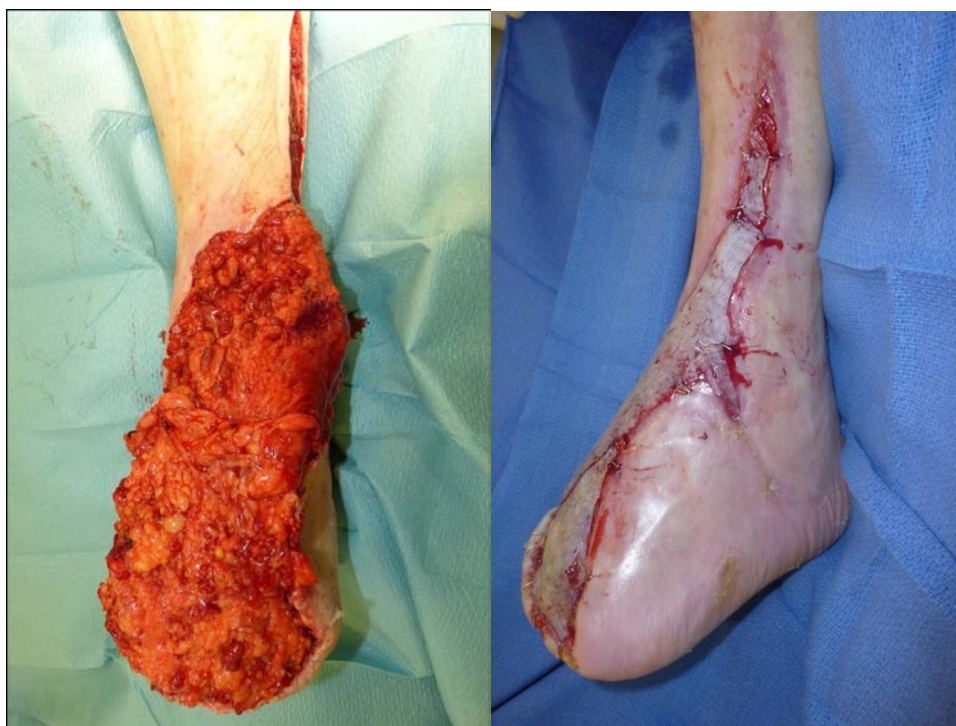

Figure 36 : Cas clinique. J0. Revascularisation et couverture par lambeau-pontage épiploïque.; J + 40 : greffe cutanée.

A j+10, un traitement par pression négative a été posé sur le lambeau. A j+40, le patient a bénéficié d'une greffe de peau mince.

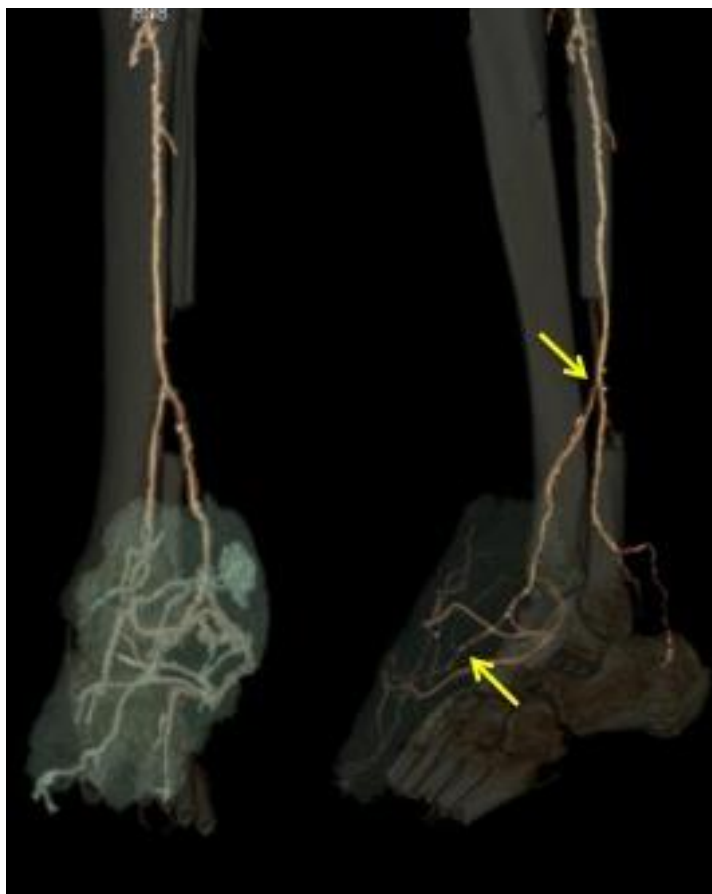

Figure 37 : Angioscanner postopératoire du LP épiplœique péronéo-pédieux ; les flèches indiquent les anastomoses proximales et distales.

L'angiographie postopératoire montrait la perméabilité du pontage fémoro-poplitée et du lambeau pontage épiplœique.

Le contrôle échodoppler à 18 mois montre une bonne perméabilité du LP.

8. SYNTHÈSE, CONCLUSIONS ET PERSPECTIVES

Depuis l'apparition des techniques microchirurgicales, la couverture par lambeau libre est devenue la solution optimale pour résoudre le problème des grandes pertes de substances qui persistent malgré une revascularisation efficace chez les patients atteints d'artériopathie.

Cette chirurgie a présenté des limites liées à la complexité du montage, au nombre d'anastomoses sur le même axe artériel qui augmentent le risque de thrombose et aux problèmes des autogreffes veineux.

La technique du lambeau-pontage basée sur l'axe thoraco dorsal (Y-SCAFT) a résolu une partie de ces problèmes ; mais nous avons recherché une autre unité anatomique qui puisse résoudre les problèmes de revascularisation (avec un greffon artériel plus long et avec des diamètres adaptés aux artères de la jambe et du pied) et de couverture des grandes pertes de substances avec un lambeau plus large et malléable que muscle dentelé antérieur.

Le but de notre travail a été de trouver une base anatomique de la technique du LP épiploïque, d'étudier son comportement hémodynamique, d'évaluer la faisabilité clinique par l'étude radiologique et d'analyser son application clinique. Ce travail comprend donc plusieurs approches de recherche : anatomique, radiologique, hémodynamique et clinique.

8.1. Données anatomiques

Dans un premier temps nous avons étudié l'AGE droite comme axe donneur et le grand épiploon comme lambeau de couverture.

Nous avons recherché une artère relativement longue, avec des diamètres adaptés aux artères de la jambe et du pied, avec une ou plusieurs branches qui vascularisent le lambeau. L'AGE nous a paru avoir ces réquisits. L'étude anatomique de l'AGE nous a permis de répondre à des questions anatomiques en termes de morphométrie et de démontrer la faisabilité anatomique d'un LP épiploïque.

La faisabilité anatomique d'un LP épiploïque a été démontrée pour la totalité des 100 dissections. Le greffon disponible présente une longueur de 21-28 cm permettant de réaliser des pontages plus longs et un lambeau avec une grande surface couvrante.

8.2. Résultats de l'étude radiologique

L'étude radiologique nous a permis de valider l'angioscanner standard, réalisé chez les patients atteints d'artériopathie, pour le repérage de l'AGE et des branches épiploïques afin d'évaluer la faisabilité d'un LP épiploïque.

Cet examen de routine peut être utile pour planifier ce type d'intervention et réduire le risque de complications péri et post-opératoires.

8.3. Données hémodynamiques expérimentales

Pour étudier le comportement hémodynamique du LP épiploïque, nous avons créé un modèle animal sur lequel nous avons étudié les débits sanguins sur les différentes parties du LP épiploïque. Après avoir réalisé une étude anatomique sur 4 cadavres de cochons et avoir démontré la faisabilité anatomique d'un LP épiploïque sur le modèle animal, nous avons démontré que le LP participe à l'augmentation du débit de 56% dans la partie proximale du pontage, avec une réduction des résistances distales de 105,04%. Les résistances distales sur un LP épiploïque sont moindres par rapport à celles du LP musculaire.

Ces résultats soulignent l'effet bénéfique du LP épiploïque et l'absence d'hémodétournement. Ce travail montre que l'autogreffe artérielle est compliant et adaptif après sa transplantation dans un milieu hémodynamique différent.

Une des limites de cette étude est le faible temps de suivi et l'impossibilité de mesurer les débits à distance et surtout sur un modèle d'ischémie aiguë. Les points forts sont la méthode de mesures directes des débits et l'application d'un modèle mathématique.

8.4. Résultats clinique

Nous avons démontré la faisabilité clinique de la technique du LP épiploïque qui permet la revascularisation et la couverture d'une perte de substances par la même unité anatomique. L'autogreffe artérielle a permis la revascularisation et le lambeau épiploïque a pu couvrir la grande perte de substances en aval, permettant la cicatrisation complète de la plaie. Cet exemple montre la capacité de résistance du LP dans les tissus infectés.

8.5. Conclusions

Le LP épiploïque est une technique chirurgicale permettant la revascularisation et la couverture simultanée par une seule unité anatomique. Celle-ci est composée de l'AGE qui offre un greffon relativement long et de l'épiploon qui offre un lambeau large et malléable capable de couvrir des grandes plaies en dessous de l'anastomose distale du pontage. Notre travail montre la faisabilité anatomique et clinique. Son comportement hémodynamique, démontré sur le modèle animal, donne des avantages par l'augmentation des débits dans le pontage avec une diminution des résistances distales.

Cette technique peut être utilisée chez les patients atteints d'artériopathie ou traumatismes des membres avec des grandes pertes de substances.

8.6. Perspectives

8.6.1. Application clinique du LP pontage épiploïque et suivi

Nous avons posé les bases anatomiques et démontré la faisabilité d'un lambeau pontage épiploïque. Les patients qui bénéficieront d'un LP épiploïque seront inclus dans un protocole de suivi qui permettra de connaître le taux de perméabilité et de sauvetage de membre. L'évaluation hémodynamique par échodoppler nous donnera ainsi les paramètres hémodynamiques et les éventuelles variations dans le temps.

8.6.2. Etude hémodynamique peropératoire

Une méthode efficace pour évaluer la revascularisation distale est la mensuration des débits. Une étude hémodynamique sera effectuée chez les patients bénéficiant d'un LP épiploïque. Cela nous permettra d'avoir les réponses aux questions irrésolues sur le comportement hémodynamique du LP épiploïque. Ce travail sera effectué en collaboration avec le service de Chirurgie vasculaire d'Helsinki.

8.6.3. Prélèvement par technique laparoscopie de l'artère gastroépiploïque et du grand épiploon

Le prélèvement du lambeau épiploïque nécessite une laparotomie qui n'est pas dépourvue de complications.

La technique par laparoscopie est connue en chirurgie thoracique et plastique pour l'utilisation de l'épiploon comme lambeau libre ou pédiculé. Pour la réalisation d'un lambeau pontage épiploïque, il est nécessaire d'identifier la branche épiploïque et l'AGE distale.

Le but de cette étude sera d'évaluer la faisabilité du prélèvement laparoscopique et de sélectionner la voie d'abord et l'instrumentation adaptée.

8.6.4. Association du lambeau épiploïque et des facteurs de croissance pour le traitement de l'ischémie critique

Le grand épiploon est particulièrement riche en facteurs de croissance de l'angiogenèse (VEGF = vascular endothelial growth factor), ce qui explique la grande capacité de formation de réseau capillaire avec les tissus de voisinage.¹³⁰

La conception du lambeau nutritif est basée sur ce phénomène.¹³ Mais, la formation de néo vaisseaux est un processus lent et, dans certains cas, aléatoire. La combinaison du lambeau du grand épiploon et de facteurs de croissance de l'angiogenèse dans le traitement de l'ischémie myocardique est connue.¹³¹ La combinaison de ces deux méthodes permet une revascularisation des tissus ischémiques plus rapide et plus stable.

Nous proposons une étude d'évaluation de l'efficacité thérapeutique de cette combinaison (lambeau-pontage épiploïque et VEGF) sur le modèle porcin de l'ischémie chronique du membre inférieur.

REFERENCES

- ¹ Rutherford RB, Baker JD, Ernst C, Johnston KW, Porter JM, Ahn S, Jones DN. Recommended standards for reports dealing with lower extremity ischemia: revised version. *J Vasc Surg*. 1997 Sep;26(3):517-38: Erratum in: *J Vasc Surg* 2001 Apr; 33(4):805.
- ² McCarthy WJ 3rd, Matsumura JS, Fine NA, Dumanian GA, Pearce WH. - Combined arterial reconstruction and free tissue transfer for limb salvage. *J Vasc Surg* 1999;29:814-818.
- ³ Illig KA, Moran S, Serletti J, Ouriel K, Orlando G, Smith A, Shortell CK, Green RM. Combined free tissue transfer and infrainguinal bypass graft: an alternative to major amputation in selected patients. *J Vasc Surg* 2001;33:17-23.
- ⁴ Lorenzetti F, Kuokkanen H, von Smitten K, Asko-Seljavaara S. Intraoperative evaluation of blood flow in the internal mammary or thoracodorsal artery as a recipient vessel for a free TRAM flap. *Ann Plast Surg* 2001;46:590-3.
- ⁵ Treiman GS, Lawrence PF, Rockwell WB. Autogenous arterial bypass grafts: durable patency and limb salvage in patients with inframalleolar occlusive disease and end-stage renal disease. *J Vasc Surg*. 2000 Jul;32(1):13-22.
- ⁶ Malikov S, Casanova D, Champsaur P, Magnan PE, Branchereau A. The bypass flap: An innovative technique of distal revascularization - Anatomical study and clinical application. *Annals of Vascular Surgery* 2004;18(5):535-43.
- ⁷ Malikov S, Casanova D, Magnan PE, Branchereau A, Champsaur P. Anatomical bases of the bypass-flap: study of the thoracodorsal axis. *Surgical and Radiologic Anatomy* 2005;27(2):86-93.
- ⁸ Malikov S, Magnan PE, Champsaur P, Casanova D, Branchereau A. Subscapular artery Y-shaped flow-through muscle flap: a novel one-stage limb salvage procedure. *J Vasc Surg*. 2008 Jul;48(1):159-66.
- ⁹ Malikov S, Rolland PH, Magnan PE, Bartoli M, Champsaur P, Branchereau A. The haemodynamics of the distal arterial Y-shaped autograft bypass-flap in a porcine experimental model. *Eur J Vasc Endovasc Surg*. 2009 Jan;37(1):77-84.
- ¹⁰ Shen YM, Shen ZY. Greater omentum in reconstruction of refractory wounds. *Chin J Traumatol*. 2003 Apr;6(2):81-5.
- ¹¹ Goldsmith H. S. Salvage of end stage ischemic extremities by intact omentum. *Surgery* 88: 732, 1980.
- ¹² Maloney CT Jr, Wages D, Upton J, Lee WP. Free omental tissue transfer for extremity coverage and revascularization. *Plast Reconstr Surg* 2003;111:1899-904.
- ¹³ Agarwal VK. Long-term results of omental transplantation in chronic occlusive arterial disease (Buerger's disease). *Int Surg*. 2005;90:167-74.

-
- ¹⁴ Bhat MA, Zaroo MI, Darzi MA. Omental transplattation for critical limb ischemia in Buerger's disease. *Plast Reconstr Surg*. 2007 May;119(6):1979-80
- ¹⁵ Lepantalo M, Tukiainen E, Kallio M, Malikov S. Distal bypass combined with vascular graft. In: Branchereau A, Jacobs M, editors *Hybrid Vascular Prosedures*. Elmsford, NY: Blackwell Publishing Inc-Futura Divisio. 2004, pp 209-222.
- ¹⁶ Alday ES, Goldsmith HS. Surgical technique for omental lengthening based on arterial anatomy. *Surg Gynecol Obstet*. 1972 Jul;135(1):103-7.
- ¹⁷ Bourgeon A., Tran D.K., Abbes M., Clermont C., Lebreton E., Richelme H. Etude de la vascularisation du grand épiploon. *Applications chirurgicales*. *Bull. Ass. Anat.*, 1973,57:829-838.
- ¹⁸ Cathala B. Etude radio-anatomique de la vascularisation du grand épiploon. Thèse Toulouse 1975 n 263.
- ¹⁹ van Son JA, Smedts FM, Yang CQ, Mravunac M, Falk V, Mohr FW, He GW. Morphometric study of the right gastroepiploic and inferior epigastric arteries. *Ann Thorac Surg*. 1997 Mar;63(3):709-15.
- ²⁰ Haller A. *Disputationem anatomica rum selectarum*, T.1 "observationes binas anatomicas de ometo atque intestino colo". Gottingae 17
- ²¹ Rio Branco (de). Thèse de Paris 1911-1912.
- ²² Leriche R., Villemin F. Recherches anatomiques sur les artères de l'estomac. *Biblio. anat* 1907,16:111-125.
- ²³ Leriche et Villemin: *Bibliographie anatomique*, 1907, p 111.
- ²⁴ Norgren LI, Hiatt WR, Dormandy JA, Nehler MR, Harris KA, Fowkes FG; TASC II Working Group. Inter-Society Consensus for the Management of Peripheral Arterial Disease (TASC II). *J Vasc Surg*. 2007 Jan;45 Suppl S:S5-67.
- ²⁵ Hirsch AT, et al. Practice Guidelines for the management of patients with peripheral arterial disease (lower extremity, renal, mesenteric, and abdominal aortic) *Circulation*. 2006 Mar 21;113(11):e463-654.
- ²⁶ Weatherley BD, Nelson JJ, Heiss G, Chambless LE, Sharrett AR, Nieto FJ, Folsom AR, Rosamond WD. The association of the ankle-brachial index with incident coronary heart disease: the Atherosclerosis Risk In Communities (ARIC) study, 1987-2001. *BMC Cardiovasc Disord*. 2007; 16:7:3.
- ²⁷ N Paraskevas N, Ayari R, Malikov S, Mollo M, Branchereau P, Hut F, Branchereau A. 'Pole test' measurements in critical leg ischaemia. *Eur J Vasc Endovasc Surg* 2006; 31:253-7.
- ²⁸ Luther M. Treatment of chronic critical leg ischaemia-a cost benefit analysis. *Ann Chir Gynaecol Suppl* 1997; 213:1-142.

-
- ²⁹ Eskelinen E, Lepantalo M, Hietala EM, Sell H, Kauppila L et al. Lower limb amputations in Southern Finland in 2000 and trends up to 2001. *Eur J Vasc Endovasc Surg* 2004; 27, 193-200.
- ³⁰ Eskelinen E, Luther M, Eskelinen A, Lepantalo M. Infrapopliteal bypass reduces amputation incidence in elderly patients: a population-based study. *Eur J Vasc Endovasc Surg* 2003;26:65-8.
- ³¹ M. J. Yaremchuk, R. Burgess, and R. J. Brumback, "Concepts in soft tissue management," in *Lower Extremity Salvage and Reconstruction. Orthopaedic and Plastic Surgical Management*, Eds., pp. 95–106, Elsevier Science, New York, NY, USA, 1989.
- ³² Amputations et Désarticulations des membres – Membres inférieurs. Camilleri A, Anract P, Missenard G, Larivière JY et Ménager D. *A Encyclopédie Médico-Chirurgicale*
- ³³ Nehler MR, Hiatt WR, Taylor LM Jr. Is revascularization and limb salvage always the best treatment for critical limb ischemia?. *J Vasc Surg* 2003;37(3):704-8.
- ³⁴ M. J. Morykwas and L. C. Argenta, "Vacuum-assisted closure: a new method for wound control and treatment: clinical experience," *Annals of Plastic Surgery*, vol. 38, no. 6, pp. 563–577, 1997.
- ³⁵ Sinha K1, Chauhan VD, Maheshwari R, Chauhan N, Rajan M, Agrawal A. Vacuum Assisted Closure Therapy versus Standard Wound Therapy for Open Musculoskeletal Injuries. *Adv Orthop*. 2013;2013:245940. Epub 2013 Jun 26.
- ³⁶ Malsiner CC1, Schmitz M, Horch RE, Keller AK, Leffler M. Vessel transformation in chronic wounds under topical negative pressure therapy: an immunohistochemical analysis. *Int Wound J*. 2013 Sep 13. doi: 10.1111/iwj.12143.
- ³⁷ Zhou M1, Yu A, Wu G, Xia C, Hu X, Qi B. Role of different negative pressure values in the process of infected wounds treated by vacuum-assisted closure: an experimental study. *Int Wound J*. 2013 Oct;10(5):508-15.
- ³⁸ A. Haller and R. E. Billingham, "Studies of the origin of the vasculature in free skin grafts," *Annals of Surgery*, vol. 166, no. 6, pp. 896–901, 1967.
- ³⁹ Gooden MA, Gentile AT, Demas CP, Berman SS, Mills JL. Salvage of femoropedal bypass graft complicated by interval gangrene and vein graft blowout using a flow-through radial forearm fasciocutaneous free flap. *J Vasc Surg*. 1997 Oct;26(4):711-4.
- ⁴⁰ Gooden MA, Gentile AT, Mills JL, Berman SS, Demas CP, Reinke KR, Hunter GC, Westerband A, Greenwald D. Free tissue transfer to extend the limits of limb salvage for lower extremity tissue loss. *Am J Surg* 1997;174:644-648.
- ⁴¹ Cronenwett JL, McDaniel MD, Zwolak RM, Walsh DB, Schneider JR, Reus WF, Colen LB. Limb salvage despite extensive tissue loss. Free tissue transfer combined with distal revascularization. *Arch Surg* 1989;124:609-15.

-
- ⁴² McCarthy WJ 3rd, Matsumura JS, Fine NA, Dumanian GA, Pearce WH. - Combined arterial reconstruction and free tissue transfer for limb salvage. *J Vasc Surg* 1999;29:814-818.
- ⁴³ Moran SL, Illig KA, Green RM, Serletti JM. Free-tissue transfer in patients with peripheral vascular disease: a 10-year experience. *Plast Reconstr Surg*. 2002;109:999-1006.
- ⁴⁴ Tukiainen E, Kallio M, Lepantalo M. Advanced leg salvage of the critically ischemic leg with major tissue loss by vascular and plastic surgeon teamwork: Long-term outcome. *Ann Surg* 2006;244:949-57
- ⁴⁵ Randon C1, Jacobs B, De Ryck F, Van Landuyt K, Vermassen F. A 15-year experience with combined vascular reconstruction and free flap transfer for limb-salvage. *Eur J Vasc Endovasc Surg*. 2009 Sep;38(3):338-45.
- ⁴⁶ Biancari F, Kantonen I, Alback A, Matzke S, Luther M, Lepantalo M. Limits of infrapopliteal bypass surgery for critical leg ischemia: when not to reconstruct. *World J Surg* 2000;24:727-33.
- ⁴⁷ Al-QaisiM, nottDM, KingDh, KaddouraS, hamady M. Imaging of peripheral vascular disease. *Medical Imaging* 2009;2:25-34.
- ⁴⁸ MukherjeeD, yadavjS. update on peripheral vascular diseases: from smoking cessation to stenting. *Cleveland Clinic j Med* 2001;68:723-33.
- ⁴⁹ Albäck A1, Roth WD, Ihlberg L, Biancari F, Lepäntalo M. Preoperative angiographic score and intraoperative flow as predictors of the mid-term patency of infrapopliteal bypass grafts. *Eur J Vasc Endovasc Surg*. 2000 Nov;20(5):447-53.
- ⁵⁰ Vermassen FE, van Landuyt K. Combined vascular reconstruction and free flap transfer in diabetic arterial disease. *Diabetes Metab Res Rev*. 2000;16 Suppl 1:S33-6.
- ⁵¹ Salmi A, Ahovuo J, Tukiainen E, Harma M, Asko-Seljavaara S. Use of ultrasonography to evaluate muscle thickness and blood flow in free flaps. *Microsurgery* 1995;16:601-5.
- ⁵² Salmi AM, Tierala EK, Tukiainen EJ, Asko-Seljavaara SL. Blood flow in free muscle flaps measured by color Doppler ultrasonography. *Microsurgery* 1995;16:666-72
- ⁵³ Koshima I, Fujitsu M, Ushio S, Sugiyama N, Yamashita S. Flow-through anterior thigh flaps with a short pedicle for reconstruction of lower leg and foot defects. *Plast Reconstr Surg*. 2005 Jan;115(1):155-62.
- ⁵⁴ Valdatta L, Tuinder S, Buoro M, Thione A, Faga A, Putz R. Lateral circumflex femoral arterial system and perforators of the anterolateral thigh flap: an anatomic study. *Ann Plast Surg* 49 (2): 145-50, 2002.
- ⁵⁵ Yu P. Characteristics of the anterolateral thigh flap in a Western population and its application in head and neck reconstruction. *Head Neck* 26 (9): 759-69, 2004.

-
- ⁵⁶ Luo S, Raffoul W, Luo J, Luo L, Gao J, Chen L, Egloff DV. Anterolateral thigh flap: A review of 168 cases. *Microsurgery* 19 (5): 232-8, 1999.
- ⁵⁷ Celik N, Wei FC, Lin CH, Cheng MH, Chen HC, Jeng SF, Kuo YR. Technique and strategy in anterolateral thigh perforator flap surgery, based on an analysis of 15 complete and partial failures in 439 cases. *Plast Reconstr Surg* 109 (7): 2211-6; discussion 2217-8, 2002.
- ⁵⁸ Serletti JM, Deuber MA, Guidera PM, Herrera HR, Reading G, Hurwitz SR, Jones JA, Ouriel K, Green RM. Atherosclerosis of the lower extremity and free-tissue reconstruction for limb salvage. *Plast Reconstr Surg* 1995;96:1136-4.
- ⁵⁹ Chun JK, Sterry TP, Zhang WX, Wolfeld MB, Silver L, Teodorescu VJ, Marin ML. Rat epigastric flow-through flap as a modulated arteriovenous fistula: model for the radial artery flow-through flap in distal arterial bypass. *J Reconstr Microsurg* 2003; 19:387-391.
- ⁶⁰ Mimoun M, Hilligot P, Baux S. The nutrient flap: a new concept of the role of the flap and application to the salvage of arteriosclerotic lower limbs. *Plast Reconstr Surg*. 1989 Sep;84(3):458-67.
- ⁶¹ Shestak KC, Hendricks DL, Webster MW. Indirect revascularization of the lower extremity by means of microvascular free-muscle flap--a preliminary report. *J Vasc Surg* 1990;12:581-5.
- ⁶² McDaniel MD, Zwolak RM, Schneider JR, Cvonenwett JL, Walsh DB, Reus WF, Colen LB. Indirect revascularization of the lower extremity by means of microvascular free-muscle flap--a preliminary report. *J Vasc Surg* 1991;14:829-3
- ⁶³ Matzke S, Tukiainen EJ, Lepantalo MJ. Survival of a microvascular muscle flap despite the late occlusion of the inflow artery in a neuroischaemic diabetic foot. *Scand J Plast Reconstr Surg Hand Surg* 1997;31:71-5.
- ⁶⁴ Van Landuyt K, Monstrey S, Blondeel P, Tonnard P, Vermassen F. Revascularisation by ingrowth of a free flap: fact or fiction? *Microsurgery*. 1996;17(7):417-22.
- ⁶⁵ Tukiainen E, Biancari F, Lepantalo M Lower limb revascularization and free flap transfer for major ischemic tissue loss. *World J Surg* 2000;24:1531-6.
- ⁶⁶ Bullocks J, Naik B, Lee E, Hollier L Jr. Flow-through flaps: a review of current knowledge and a novel classification system. *Microsurgery*. 2006;26(6):439-49.
- ⁶⁷ Casten DF, Alday ES. Omental transfer for revascularization of the extremities. *Surg Gynecol Obstet*. 1971 Feb;132(2):301-4.
- ⁶⁸ Talwar S, Jain S, Porwal R, Laddha BL, Prasad P. Free versus pedicled omental grafts for limb salvage in Buerger's disease. *Aust N Z J Surg*. 1998 Jan;68(1):38-40.
- ⁶⁹ Subodh S, Mohan JC, Malik VK. Omentopexy in limb revascularisation in Buerger's disease. *Indian Heart J*. 1994 Nov-Dec;46(6):355-7

-
- ⁷⁰ Ala-Kulju K, Virkkula L. Use of omental pedicle for treatment of Buerger's disease affecting the upper extremities. A modified technique. *Vasa*. 1990;19(4):330-3.
- ⁷¹ Vineberg A. Revascularization of the right and left coronary arterial systems. Internal mammary artery implantation, epicardiectomy and free omental graft operation. *Am J Cardiol*. 1967 Mar;19(3):344-53.
- ⁷² Goldsmith HS, Duckett S, Chen WF. Spinal cord vascularization by intact omentum. *Am J Surg*. 1975 Mar;129(3):262-5.
- ⁷³ Azuma H, Kondo T, Mikami M, Harii K. Treatment of chronic osteomyelitis by transplantation of autogenous omentum with microvascular anastomosis. A preliminary report. *Acta Orthop Scand*. 1976 Jun;47(3):271-5.
- ⁷⁴ McLean DH, Buncke HJ Jr. Autotransplant of omentum to a large scalp defect, with microsurgical revascularization. *Plast Reconstr Surg*. 1972 Mar;49(3):268-74.
- ⁷⁵ Ohtsuka H, Torigai K, Itoh M. Free omental transfer to the lower limbs. *Ann Plast Surg*. 1980 Jan;4(1):70-8.
- ⁷⁶ Usmanov NU, Artykov KP, Kurbanov UA, Khodzhamuradov GM, Gaibov AD. Microsurgical autotransplantation of the greater omentum to the upper limbs in obliterating lesions of the blood vessels. *Klin Khir*. 1989;(7):66-7.
- ⁷⁷ Bodin JP, Gabelle P, Bouchet Y, Caix M, Descombes B. Le grand épiploon. *Anatomie chirurgicale*. 1981 *Anat Clin* 149-159
- ⁷⁸ Hollender LF, Bur F. *Chirurgie du grand épiploon*. Springer verlab Berlin – Masson Paris 1985 pp 1-23.
- ⁷⁹ Chauzy A. Contribution à l'étude de la vascularisation artérielle du grand épiploon. Thèse Lyon 1956 n. 13077.
- ⁸⁰ Descomps P. Epiploon et péricolite. *Rev. Chir*. 1916, 51, 109-137.
- ⁸¹ Arnaud M. Les vaisseaux du grand épiploon. *Arch. Franco Belges de Chir.*, 1927, 30: 58-65.
- ⁸² Henry Gray. *Anatomy of the Human Body*. The Bartleby.com edition of Gray's Anatomy of the Human Body.
- ⁸³ Frank Netter. *Atlas d'anatomie humaine*, 5^e édition éditeur Elsevier Masson, année 2009, isbn 9782294094736.
- ⁸⁴ Winckler G. *Manuel d'anatomie topographique et fonctionnelle*. Masson et Cie, Paris 1974, pp 1-2.
- ⁸⁵ Serafin Donald, MD. *Atlas of microsurgical composite tissue transplantation*. Philadelphia, PA, Saunders, 1996, 820 pp.

-
- ⁸⁶ Ndoye JM, Savadogo J, Ndiaye A, Diop M, Mané L, Ndiaye A, Dia A, Diop PS, Fall B, Sow ML. Anastomotic method of the gastro-omental arterial circle : interest in the transillumination method at the gastric esophagoplasty. *Mali Med.* 2007; 22(3) :29-33.
- ⁸⁷ Bouchet A. Anatomic and technical details relative to surgery of the greater omentum. *J Chronic Dis.* 1962, Feb; 83: 265-74.
- ⁸⁸ Bouchet A. Etude macroscopique de la structure du grand épiploon. *Arch. Anat. Strasbourg,* 1962, 4:1-31.
- ⁸⁹ Beau A, Prévot J. A propos des relations entre le grand épiploon, le côlon transverse et son méso. C.R. Association des Anatomistes, 42ème réunion Paris, 1956, 277-286.
- ⁹⁰ Bourgeon A, Tran DK, Abbes M, Clermont C, Lebreton E, Richelme H. Etude de la vascularisation du grand épiploon. Applications chirurgicales. *Bull. Ass. Anat.,*1973, 57: 829-838.
- ⁹¹ Bodin JP, Gabelle P, Bouchet Y, Caix M, Descombes B. Le grand épiploon. *Anatomie chirurgicale. Anat. Clin.,* 1981, 3: 149-159.
- ⁹² Bourgeon R Traitement des Kystes hydatiques compliqués du foie par la kystectomie associées à l'épiploplastie ; *Mem acad chir* 1951, 77 : 765-768.
- ⁹³ Testut L, Latarjet A. *Traité d'Anatomie Humaine* 1949 9^e édit. T5 Doin Ed, Paris.
- ⁹⁴ Rouvière H *anatomie humaine descriptive et topographique.* 1961 9^e édition, tome 2 Masson Edit, Paris.
- ⁹⁵ Levasseur JC, Coinaud C. Etude de la distribution des artères gastriques. Incidences chirurgicales. *J. Chir.,* 1968, 95: 57-58, 161-176.
- ⁹⁶ Lestrade M, Joffre P, Putois M. Artères épiploïques. Aspects radiologiques normaux et pathologiques. *J Radiol Electrol Med Nucl.* 1975, Jan; 56 (1): 35-43.
- ⁹⁷ Hoshino S, Hamade O, Takahira H, Honda H. Omental transplantation for cronic occlusive arterial disease. *Int. Surg.* 1979, 64: 22-29.
- ⁹⁸ Micheau PH, Castagliola M, Joffre F, Lestrade M, Cathala B, Chavoïn JP, Clouet M, Lagleize J. Utilisation du grand épiploon, bases anathomiques et radiologiques. *Ann Chir Plast.* 1975; 20 (3-4): 311-8.
- ⁹⁹ Wolfram-Gabel R., Maillot C., Koritke JG. Les réseaux vasculaires de la couche sous-séreuse du colon chez l'homme. *Arch Anat Histol Embryol (Strasb)* 1982 65 : 77-98.
- ¹⁰⁰ Das SK. The size of the human omentum and methods of lengthening it for transplantation. *Brit J Plast Surg.* 1976, Apr; 29 (2): 170-174.
- ¹⁰¹ Efron B, Tibshirani R. *An introduction to the bootstrap.* 1993. Chapman & Hall.

-
- ¹⁰² Luscher TF, Diederich D, Siebenmann R, Lehmann K, Stulz P, von Segesser L, et al. Difference between endothelium-dependent relaxation in arterial and in venous coronary bypass grafts. *N Engl J Med* 1988;25;319:462-7.
- ¹⁰³ Fusejima K, Takahara Y, Sudo Y, Murayama H, Masuda Y, Inagaki Y. - Comparison of coronary hemodynamics in patients with internal mammary artery and saphenous vein coronary artery bypass grafts: a noninvasive approach using combined two-dimensional and Doppler echocardiography. *J Am Coll Cardiol* 1990;15:131-139.
- ¹⁰⁴ Dobrin PB, Littooy FN, Endean ED (Mechanical factors predisposing to intimal hyperplasia and medial thickening in autogenous vein grafts. *Surgery*, 1989, 105, 393-400.
- ¹⁰⁵ Daane SP, Lawrence PF, Rockwell WB. Arterial grafts in microscope-assisted pedal bypass for limb salvage. *Ann Plast Surg* 2002 ;49:355-61.
- ¹⁰⁶ Westerband A, Gentile AT, Hunter GC, Gooden MA, Aguirre ML, Berman SS, Mills JL. - Intimal growth and neovascularization in human stenotic vein grafts. *J Am Coll Surg* 2000;191:264-271.
- ¹⁰⁷ Westerband A, Gentile AT, Hunter GC, Gooden MA, Aguirre ML, Berman SS, Mills JL. - Intimal growth and neovascularization in human stenotic vein grafts. *J Am Coll Surg* 2000;191:264-271.
- ¹⁰⁸ Teodorescu VJ, Chun JK, Morrissey NJ, Faries PL, Hollier LH, Marin ML. Radial artery flow-through graft: a new conduit for limb salvage. *J Vasc Surg* 2003 37:816-20.
- ¹⁰⁹ Tukiainen E, Laurila K, Kallio M, Lorenzetti F, Kantonen I, Lepantalo M. Internal arteriovenous fistula within a radial forearm flap--a novel technique to increase femorodistal bypass graft flow to the diabetic foot and flap covering ischaemic tissue loss. *Eur J Vasc Endovasc Surg* 2006;31:423-30.
- ¹¹⁰ Haas FM, Hellbom BA, Moshhammer HE, Koch H, Pierer GR, Schnagl E. Salvage of an ischaemic lower limb and free flap with an arterial Y-graft. Case report. *Scand J Plast Reconstr Surg Hand Surg* 2000;34:177-180.
- ¹¹¹ Yajima H, Kobata Y, Shigematsu K, Kawamura K, Omokawa S, Takakura Y. Dysvascular lower extremity reconstruction using free flaps with a "Y" configuration of the arterial pedicle. *J Reconstr Microsurg* 2004;20:291-95.
- ¹¹² Kawamura K, Yajima H, Kobata Y, Shigematsu K, Takakura Y. Anatomy of Y-shaped configurations in the subscapular arterial system and clinical application to harvesting flow-through flaps. *Plast Reconstr Surg* 2005;116:1082-9.
- ¹¹³ Drummond, D., and Morison, R. A case of ascites due to cirrhosis of the liver cured by operation. *Br. Med. J.* 2: 728, 1896.
- ¹¹⁴ Settembre N, Malikov S, Branchereau A, Champsaur P, Bussani R, Magnan PE. Epiploic Bypass Flap: A New Method of Limb Salvage. Anatomic Basis and Clinical Application. *Ann Vasc Surg*. 2013 Dec 4.

-
- ¹¹⁵ Coulier B. 64-row MDCT review of anatomic features and variations of the normal greater omentum. *Surg Radiol Anat.* 2009 Aug;31(7):489-500. doi: 10.1007/s00276-009-0470-6. Epub 2009 Feb 12.
- ¹¹⁶ Jin H, Min PQ, Yang ZG, Song B, Wu B. A study of multi-detector row CT scan on greater omentum in 50 individuals: correlating with anatomical basis and clinical application. *Surg Radiol Anat.* 2008 Feb;30(1):69-75.
- ¹¹⁷ Kamohara K1, Minato N, Minematsu N, Yunoki J, Hakuba T, Satoh H, Morokuma H, Takao Y. Preoperative evaluation of the right gastroepiploic artery on multidetector computed tomography in coronary artery bypass graft surgery. *Ann Thorac Surg.* 2008 Nov;86(5):1444-9.
- ¹¹⁸ Kuettner A1, Beck T, Drosch T, Kettering K, Heuschmid M, Burgstahler C, Claussen CD, Kopp AF, Schroeder S. Diagnostic accuracy of noninvasive coronary imaging using 16-detector slice spiral computed tomography with 188ms temporal resolution. *J Am Coll Cardiol.* 2005 Jan 4;45(1):123-7.
- ¹¹⁹ Sonntag BV, Murphy RX Jr, Chernofsky MA, Chowdary RP. Microvascular steal phenomenon in lower extremity reconstruction. *Ann Plast Surg* 1995;34:336-9.
- ¹²⁰ Tosenovsky P, Zalesak B, Janousek L, Koznar B. Microvascular steal syndrome in the pedal bypass and free muscle transfer *Eur J Vasc Endovasc Surg* 2003;26:562-4.
- ¹²¹ Lorenzetti F, Tukiainen E, Alback A, Kallio M, Asko-Seljavaara S, Lepantalo M. Blood flow in a pedal bypass combined with a free muscle flap. *Eur J Vasc Endovasc Surg* 2001;22:161-164.
- ¹²² Karamanoglu M, O'Rourke MF, Avolio AP, Kelly RP. An analysis of the relationship between central aortic and peripheral upper limb pressure waves in man. *European Heart Journal* 1993;14:160e7.
- ¹²³ 17 O'Rourke MM. Mechanical principles in arterial disease. *Hypertension* 1995;26:2e9.
- ¹²⁴ Mekkaoui C, Friggi A, Rolland PH, Bodard H, Piquet P, Bartoli JM, et al. Simultaneous measurements of arterial diameter and blood pressure to determine the arterial compliance, wall mechanics and stresses in vivo. *Eur J Vasc Endovasc Surg* 2001;21:208-13.
- ¹²⁵ Mekkaoui C, Rolland PH, Friggi A, Rassigni M, Mesana TG. Pressure-flow loops and instantaneous input impedance in the thoracic aorta: another way to assess the effect of aortic bypass graft implantation on myocardial, brain, and subdiaphragmatic perfusion. *J Thorac Cardiovasc Surg* 2003;125:699-710.
- ¹²⁶ Galt SW, Zwolak RM, Wagner RJ, Gilbertson JJ. Differential response of arteries and vein grafts to blood flow reduction. *J.Vasc.Surg* 1993;563-570.

-
- ¹²⁷ Banic A, Krejci V, Erni D, Wheatley AM, Sigurdsson GH. Effects of sodium nitroprusside and phenylephrine on blood flow in free musculocutaneous flaps during general anesthesia. *Anesthesiology* 1999;90:147e55.
- ¹²⁸ Sonntag BV, Murphy RX Jr, Chernofsky MA, Chowdary RP. Microvascular steal phenomenon in lower extremity reconstruction. *Ann Plast Surg* 1995;34:336-9.
- ¹²⁹ Tosenovsky P, Zalesak B, Janousek L, Koznar B. Microvascular steal syndrome in the pedal bypass and free muscle transfer *Eur J Vasc Endovasc Surg* 2003;26:562-4.
- ¹³⁰ Zhang QX, Magovern CJ, Mack CA, Budenbender KT, Ko W, Rosengart TK. Vascular endothelial growth factor is the major angiogenic factor in omentum: mechanism of the omentum-mediated angiogenesis. *J Surg Res* 1997;67:147-54.
- ¹³¹ Takaba K, Jiang C, Nemoto S, Saji Y, Ikeda T, Urayama S, Azuma T, Hokugo A, Tsutsumi S, Tabata Y, Komeda M. A combination of omental flap and growth factor therapy induces arteriogenesis and increases myocardial perfusion in chronic myocardial ischemia: evolving concept of biologic coronary artery bypass grafting. *J Thorac Cardiovasc Surg* 2006;132:891-99.