



**HAL**  
open science

# Application de la technique CellSearch® Veridex pour la détection de cellules tumorales dans les liquides biologiques chez les patients atteints de cancers

Qian Tu

## ► To cite this version:

Qian Tu. Application de la technique CellSearch® Veridex pour la détection de cellules tumorales dans les liquides biologiques chez les patients atteints de cancers. Médecine humaine et pathologie. Université de Lorraine, 2015. Français. NNT : 2015LORR0066 . tel-01751697

**HAL Id: tel-01751697**

**<https://hal.univ-lorraine.fr/tel-01751697v1>**

Submitted on 29 Mar 2018

**HAL** is a multi-disciplinary open access archive for the deposit and dissemination of scientific research documents, whether they are published or not. The documents may come from teaching and research institutions in France or abroad, or from public or private research centers.

L'archive ouverte pluridisciplinaire **HAL**, est destinée au dépôt et à la diffusion de documents scientifiques de niveau recherche, publiés ou non, émanant des établissements d'enseignement et de recherche français ou étrangers, des laboratoires publics ou privés.



## AVERTISSEMENT

Ce document est le fruit d'un long travail approuvé par le jury de soutenance et mis à disposition de l'ensemble de la communauté universitaire élargie.

Il est soumis à la propriété intellectuelle de l'auteur. Ceci implique une obligation de citation et de référencement lors de l'utilisation de ce document.

D'autre part, toute contrefaçon, plagiat, reproduction illicite encourt une poursuite pénale.

Contact : [ddoc-theses-contact@univ-lorraine.fr](mailto:ddoc-theses-contact@univ-lorraine.fr)

## LIENS

Code de la Propriété Intellectuelle. articles L 122. 4

Code de la Propriété Intellectuelle. articles L 335.2- L 335.10

[http://www.cfcopies.com/V2/leg/leg\\_droi.php](http://www.cfcopies.com/V2/leg/leg_droi.php)

<http://www.culture.gouv.fr/culture/infos-pratiques/droits/protection.htm>



**Ecole Doctorale BioSE Biologie-Santé-Environnement**

**Thèse**

Présentée et soutenue publiquement pour l'obtention du titre de

**DOCTEUR DE L'UNIVERSITE DE LORRAINE**

Mention : « Sciences de la Vie et de la Santé »

par Qian TU

**Application de la technique CellSearch<sup>®</sup> Veridex  
pour la détection de cellules tumorales dans les  
liquides biologiques chez les patients  
atteints de cancers**

**Soutenance le 2 Juillet 2015**

**Membres du jury :**

**Rapporteurs : Professeur Jean-Marie SEROT, Université de Picardie & CHU d'Amiens, Amiens**

**Docteur Catherine ALIX-PANABIERES, Université de Montpellier & CHU de Montpellier,  
Montpellier**

**Examineurs : Professeur Luc TAILLANDIER, Université de Lorraine & CHU de Nancy, Nancy**

**Directeur de thèse : Professeur Gilbert FAURE, Université de Lorraine & CHU de Nancy, Nancy**

---

**CRAN: Centre Régional Automatique de Nancy (département SBS)  
Faculté de Médecine-9 avenue de la forêt de Haye-54505 Vandœuvre-lès-Nancy**







***REMERCIEMENTS***

***A Monsieur le Professeur Gilbert FAURE***

Merci d'avoir accepté de diriger cette thèse. Merci pour m'avoir encadré et soutenu tout au long de ces années d'étude, pour m'avoir fait confiance et encouragé. Merci pour votre disponibilité, votre écoute, vos conseils et votre patience. Je tiens à vous exprimer mon admiration pour votre enthousiasme et votre dynamisme sans faille. Soyez assurée de mon plus profond respect et de ma profonde gratitude.

***A Monsieur le Professeur Jean-Marie SEROT***

Merci d'avoir accepté d'être membres de mon jury de doctorat et d'avoir consacré votre temps à la lecture et à l'appréciation de mon travail.

***A Madame le Docteur Catherine ALIX-PANABIÈRE***

Je suis sensible à l'honneur que vous me faites d'avoir accepté d'être rapporteur de ce travail. Je vous remercie pour vos travaux de recherche sur les CTCs que j'ai beaucoup bénéficié.

***A Monsieur le Professeur Luc TAILLANDIER***

Merci d'avoir accepté de faire partie de ce jury. Veuillez trouver ici le témoignage de ma reconnaissance et de mon plus profond respect.

---

**A toutes les personnes qui ont contribué de près ou de loin à la réalisation de mes travaux :**

***A Monsieur le Professeur Marcelo DE CARVALHO BITTENCOURT***

Le directeur de laboratoire d'immunologie, merci d'avoir accepté de co-diriger cette thèse. Merci pour votre sympathie, votre disponibilité, vos idées et conseils, ainsi que pour votre aide précieuse de tous les jours. Soyez assuré de toute mon estime et de mon profond respect.

***A Madame le Professeur Marie-Christine BÉNÉ***

Merci pour votre sympathie, votre disponibilité, ainsi que pour votre aide sur les corrections dans mon manuscrit. Je tiens à vous exprimer mon admiration pour votre enthousiasme et votre dynamisme sans faille.

***A Madame le Docteur Émilie LE RHUN***

Merci pour l'intérêt que vous avez toujours porté à ce travail et pour votre gentillesse et votre collaboration précieuse.

***A Madame le Docteur Christelle CLÉMENT-DUCHENE***

Merci pour votre aide et votre disponibilité. Soyez assuré de toute mon estime et de mon profond respect.

***A Monsieur Pierre-Arthur LEFEVRE***

Merci m'avoir accompagnée lors de mes premiers pas au laboratoire et de m'avoir transmis toutes vos connaissances.

***A Madame le docteur Sandra AUDONNET***

Merci pour votre aide dans les expérimentations pendant mon absence et pour votre gentillesse et vos conseils précieux.

***A toute l'équipe d'Immunologie***

Les enseignants-chercheurs, les techniciens, les internes, les externes, et mes collègues doctorants, merci pour tous les échanges techniques, scientifiques et pour votre sympathie, votre accueil chaleureux pendant ces quatre ans de thèse. Je pense entre autres à Madame Chantal Kohler, Catherine, Martine, Ghislaine, Elisabeth, Min, Huili, Xianglei. Grâce à vous, j'ai pu passer mes 4 ans de thèse dans une ambiance super agréable.

***A toute l'équipe du laboratoire CRAN***

Je remercie toute l'équipe du laboratoire CRAN pour m'avoir encadré, mais plus particulièrement merci à Monsieur le directeur de laboratoire Didier WOLF et Madame Monique BILON pour leur gentillesse sur les affaires administratives.

***A toute l'équipe du compagnie Janssen Diagnostics***

Merci à Monsieur Jacques MITTLER et les ingénieurs de la compagnie qui m'ont donné des supports techniques.

**A toutes les personnes qui contribuent à la collaboration entre Nancy et Wuhan**

***A Monsieur le Professeur Jean-François STOLTZ***

Merci pour votre mobilisation pour faire vivre la collaboration franco-chinoise.

***A Monsieur le Professeur ZHOU Yunfeng***

Merci pour votre soutien et vos encouragements.

Un grand merci également

A Monsieur le Professeur Jacques HUBERT

A Monsieur le Professeur Alain GERARD

A Madame le Docteur Mariama TRAORE

**A mes amis**

Merci à mes amis, plus particulièrement à Jie DUAN, Gaili CHEN, Yong HU, Jun QIN, Min CHEN, Feng ZHENG, Yingying WANG, Huili CAI, Xianglei WU, Xu YANG, Xiaomeng PANG, Chaojie WEI, pour votre amitié et votre accompagnement en France, pour tout ce que nous avons partagé.

Merci à mes amis, Xin LI, Zhanghong LU, Qiuting WANG, Fang TIAN, Cong WEI, Chunfang QIU, Bin WANG, Yu HE qui sont en Chine, mais qui toujours pensent à moi et m'ont donné beaucoup d'aide et courage.

Merci à tous les autres que je ne peux citer tant la liste est longue, mais que je n'oublie pas...

***A ma famille***

***A ma maman***

***A mes tantes et mes oncles***

***A mes cousines et leurs petites princesses***

***A mes cousins et leurs petits princes...***

Merci pour votre soutien et votre amour inestimable. Sans vous, je ne peux pas finir mes études.



---

<i>REMERCIEMENTS</i> .....	3
<i>PLAN</i> .....	6
<i>LISTE DES PUBLICATIONS ET COMMUNICATIONS</i> .....	12
<i>LISTE DES ABREVIATIONS</i> .....	15
<i>LISTE DES FIGURES</i> .....	19
<i>LISTE DES TABLEAUX</i> .....	22
<i>INTRODUCTION BIBLIOGRAPHIQUE</i> .....	24
<i>Partie 1 Les cellules tumorales circulantes (CTCs)</i> .....	25
1.1. Introduction générale.....	25
1.2. Définitions et principe .....	26
1.2.1. <i>Les cellules tumorales circulantes</i> .....	27
1.2.2. <i>Les cellules tumorales disséminées</i> .....	28
1.2.3. <i>Autres</i> .....	28
1.3. Historique de découverte de CTC.....	29
1.4. Caractéristiques des CTCs.....	30
1.4.1. <i>Caractéristiques morphologiques</i> .....	30
1.4.2. <i>Caractéristiques biologiques</i> .....	32
1.4.2.1. Viabilité .....	33
1.4.2.2. Capacité proliférative .....	34
1.4.2.3. Propriétés de cellules souches .....	35
1.4.3. <i>Caractéristiques moléculaires et génétiques</i> .....	36
1.5. Méthodologie de la détection des CTCs.....	38
1.5.1. <i>Techniques d'enrichissement</i> .....	39
1.5.1.1. Isolation à base des propriétés physiques .....	39
1.5.1.2. Isolation à base des propriétés biologiques.....	40

---

1.5.2. Techniques d'identification .....	42
1.5.2.1. Méthodes basés sur l'acide nucléique .....	42
1.5.2.2. Analyses fonctionnelles.....	46
1.6. Intérêt clinique de la détection des CTCs en oncologie .....	46
1.6.1. Cancer du sein .....	47
1.6.2. Cancer de la prostate .....	49
1.6.3. Cancer colorectal.....	50
1.6.4. Cancer du poumon .....	51
1.6.5. Cancer de la vessie .....	51
1.6.6. Cancer du rein .....	52
1.6.7. Cancer gastrique .....	52
1.6.8. Cancer du foie .....	53
1.6.9. Biopsie liquide .....	54
Partie 2 Métastase leptoméningée (LM).....	55
2.1. Définition .....	55
2.1.1. Leptoméninges .....	55
2.1.2. LCR.....	55
2.2. Incidence des LM .....	56
2.3. Diagnostic de LM .....	57
2.3.1. Signes cliniques .....	57
2.3.2. Etude radiologique .....	57
2.3.3. Etude du LCR .....	58
2.4. Traitements des LM .....	58
Partie 3 CellSearch <sup>®</sup> Veridex.....	60
3.1. Historique .....	60
3.2. But de la méthode .....	60



3.3. Les étapes de CellSearch® .....	61
3.3.1. Conditions pré-analytiques .....	61
3.3.2. Les troussees .....	62
3.3.3. CellTracks® Autoprep® System.....	63
3.3.4. MagNest® .....	64
3.3.5. CellTracks Analyzer II® .....	64
3.3.6. Contrôle.....	66
3.4. Pertinence clinique de la détection de CTCs .....	67
OBJECTIFS .....	69
RESULTATS.....	71
<i>Article 1 : Development of a new method for identification and quantification in cerebrospinal fluid of malignant cells from breast carcinoma leptomeningeal metastasis ....</i>	<i>72</i>
1.1. Objectif .....	73
1.2. Matériels et méthodes .....	73
1.3. Résultats .....	74
1.4. Résultats complémentaires .....	74
1.5. Conclusion .....	76
<i>Article 2 : Detection and quantification of CSF malignant cells by the CellSearch® technology in patients with melanoma leptomeningeal metastasis.....</i>	<i>84</i>
2.1. Objectif .....	85
2.2. Matériels et méthodes .....	85
2.3. Résultats .....	86
2.4. Conclusion .....	86
<i>Article 3 : CellSearch® technology applied to the detection and quantification of tumor cells in CSF of patients with lung cancer leptomeningeal metastasis.....</i>	<i>94</i>
3.1. Objectif .....	95

---

3.2. Matériels et méthodes .....	95
3.3. Résultats .....	96
3.4. Conclusion .....	97
<i>Article 4 : Case Report: Detection and quantification of tumor cells in peripheral blood and ascitic fluid from a metastatic esophageal cancer patient using the CellSearch® technology</i> .....	120
4.1. Objectif .....	121
4.2. Présentation de cas clinique.....	121
4.3. Résultats complémentaires .....	122
4.3. Conclusion .....	123
<i>Article 5 : Detection of disseminated tumor cells in aspirative drains after neck dissection.</i>	131
5.1. Objectif .....	132
5.2. Matériels et méthodes .....	132
5.3. Résultats .....	132
5.4. Conclusion .....	133
<i>Article en préparation : Detection of circulating tumor cells by the CellSearch® technology in patients with advanced non small cell lung cancer (CircuBronch)</i> .....	139
6.1. Objectif .....	140
6.2. Matériels et méthodes .....	140
6.3. Résultats .....	141
6.3.1. Caractéristiques cliniques des patients.....	141
6.3.2. Illustration des résultats obtenus par CellSearch® .....	143
6.4. Conclusion .....	148
<i>DISCUSSION</i> .....	150
1. Synthèse des résultats .....	151
2. Discussion méthodologique.....	152
2.1. Marqueurs utilisés.....	152

---

2.1.1. <i>EpCAM</i> .....	152
2.1.1.1. Profil d'expression d'EpCAM.....	153
2.1.1.2. Valeur diagnostique .....	154
2.1.1.3. Intérêt clinique et pronostique d'EpCAM .....	155
2.1.1.4. EpCAM dans les épanchements.....	156
2.1.2. <i>Cytokératines</i> .....	157
2.1.2.1. Profil d'expression de Cytokératines .....	157
2.1.2.2. Valeur diagnostique .....	159
2.1.3. <i>CD146</i> .....	160
2.1.4. <i>HMW-MAA</i> .....	161
2.2. EMT : un challenge pour la détection des CTCs.....	161
2.3. Comparaisons avec d'autres techniques utilisables.....	163
2.3.1. <i>En termes de sensibilité de détection</i> .....	163
2.3.2. <i>En termes de spécificité de détection</i> .....	164
3. <i>Discussion des résultats</i> .....	165
<i>CONCLUSION ET PERSPECTIVES</i> .....	168
1. <i>Conclusion</i> .....	169
2. <i>Perspectives</i> .....	169
<i>REFERENCES BIBLIOGRAPHIQUES</i> .....	170

***LISTE DES  
PUBLICATIONS ET  
COMMUNICATIONS***

---

## **Publications**

### **Article 1 :**

#### **Development of a new method for identification and quantification in cerebrospinal fluid of malignant cells from breast carcinoma leptomeningeal metastasis**

Emilie Le Rhun, Frédéric Massin, **Qian Tu**, Jacques Bonnetterre, Marcelo De Carvalho Bittencourt, Gilbert C Faure

BMC Clinical Pathology 2012, 12:21

### **Article 2 :**

#### **Detection and quantification of CSF malignant cells by the CellSearch® technology in patients with melanoma leptomeningeal metastasis**

Emilie Le Rhun, **Qian Tu**, Marcelo De Carvalho Bittencourt, Isabelle Farre, Laurent Mortier, Huili Cai  
Chantal Kohler, Gilbert C. Faure

Med Oncol (2013) 30:538

### **Article 3 :**

#### **CellSearch® technology applied to the detection and quantification of tumor cells in CSF of patients with lung cancer leptomeningeal metastasis**

**Qian Tu**; Xianglei Wu; Emilie Le Rhun; Marie Blonski; Basile Wittwer; Luc Taillandier; Marcelo De Carvalho Bittencourt; Gilbert C Faure

Lung cancer, soumis

### **Article 4 :**

#### **Case Report: Detection and quantification of tumor cells in peripheral blood and ascitic fluid from a metastatic esophageal cancer patient using the CellSearch® technology**

**Qian Tu**, Marcelo De Carvalho Bittencourt, Huili Cai, Claire Bastien, Camille Lemarie-Delaunay, Marie C Bene, Gilbert C Faure.

F1000Research 2014, 3:12 (Last updated: 18 JUL 2014)

### **Article 5 :**

#### **Detection of disseminated tumor cells in aspirative drains after neck dissection**

R Mastronicola, C Berteau, **Q Tu**, S Corteses, J Guillet, B Phulpin, P Gangloff, L Bezdetnaya, JL Merlin, G Faure, G Dolivet.

Eur Arch Otorhinolaryngol 2015 Jan 30

## **Communications**

1. 1st International Symposium on Advances in Circulating Tumour Cells (ACTC), Athens, 2012.
2. 3rd Annual Meeting of World CTC, USA, Boston, 2012.
3. 17th Annual Scientific Meeting and Education Day of the Society for Neuro-Oncology, Washington, 2012.
4. 3rd Annual World CTC, Berlin, 2013.
5. 18th International congress of Cytology Scientific Committee (Prix "Young French cytopathologist" par SFCC), Paris, 2013.
6. Journées de l'Ecole Doctorale BioSE de Nancy, Nancy, 2014.
7. Bit's 8th Annual World Cancer Congress, Beijing, 2015.

***LISTE DES ABREVIATIONS***

---

ABCG : ATP-Binding Cassette Sub-family G member  
ACE : Antigène CarcinoEmbryonnaire  
aCGH : Array CGH  
ADN : Acide Désoxyribo Nucléique  
Akt : Protein kinase B  
ALDH : Aldéhyde Déshydrogénase  
ALP : Alkaline Phosphatase  
APC : Allophycocyanine  
AR : Androgen Receptor  
AR-V7 : Androgen-Receptor Splice Variant 7 Messenger RNA  
AraC : Aracytine  
ARN : Acide RiboNucléique  
ARNm : Acide Ribonucléique Messenger  
ARNmi : micro-Acide RiboNucléique  
Bcl-2 : B-Cell Lymphoma 2  
CAM : Cell Adhesion Molecule  
CBNPC : Cancer Bronchique Non à Petites Cellules  
CBPC : Cancer Bronchique à Petites Cellules  
CD : Clusters de Différenciation  
CEC : Cellule Endothéliale Circulante  
CGH : Comparative Genomic Hybridization  
CK : Cytokératine  
CMC : Cellule de Mélanome Circulante  
CRC : Cellule Rare Circulante  
CRPC : Castration-Resistant Prostate Cancer  
CSC : Cancer Stem Cell  
CSF : CerebroSpinal Fluid  
CSFTC : CerebroSpinal Fluid Tumor Cell  
CSFMC : CerebroSpinal Fluid Melanoma Cell  
CSPG4 : Chondroïtin Sulfate Proteoglycan 4  
CTC : Cellule Tumorale Circulante  
CTD : Cellule Tumorale Disséminée  
CTM : Circulating Tumor Microemboli  
CYFRA 21-1 : Cytokeratin 19 Fragment  
DAPI : 4',6'-diamidino-2-phénylindole  
DFS : Disease Free Survival  
EGF : Epidermal Growth Factor  
EGFR : Epidermal Growth Factor Receptor  
EMT : Epithelial to Mesenchymal Transition  
EpCAM : Epithelial Cell Adhesion Molecule



EPISPOT : Epithelial immunospot  
ER : Estrogen Receptor  
ETC : Effusion Tumor Cell  
FAST : Fiber-optic Array Scanning Technology  
FDA : Food and Drug Administration  
FIGO : Fédération Internationale de Gynécologie Obstétrique  
FISH : Hybridation In Situ en Fluorescence  
FITC : Isothiocyanate de Fluorescéine  
GalNacT : N-acetylgalactosaminyltransferase  
HCC : Hepatocellular Carcinoma  
HER2 : Human Epidermal Growth Factor Receptor 2  
HIF : Hypoxia-Inducible Factor  
hMAM : Human Mammoglobin  
HMW-MAA : Antigène Humain Associé au Mélanome de Poids Moléculaire Élevé  
HNSCC : Head and Neck Squamous Cell Carcinomas  
hTERT : Human Telomerase reverse transcriptase  
IC : Intervalle de Confiance  
IgSF : Immunoglobulin SuperFamily  
IMC : Index de Masse Corporelle  
IRM : Imagerie par Résonance Magnétique  
ISET : Isolation by Size of Epithelial Tumor/Trophoblastic Cells  
IT : Intrathécale  
LC : Lung Cancer  
LCR : Liquide Céphalo-Rachidien  
LDH : Lactate Dehydrogenase  
LM : Leptomeningeal Metastasis  
MACS : Magnetic Activated Cell Sorting  
MAGE-A3 : Melanoma-associated antigen 3  
MBC : Metastatic Breast Cancer  
MET : Mesenchymal to Epithelial Transition  
MGB : Mammoglobin  
MRD : Minimal Residual Disease  
MTX : Méthotrexate  
MUC : Mucin  
Na<sub>2</sub>EDTA : Disodium Salt of Ethylenediaminetetraacetic acid  
N/C : Nucléo/Cytoplasmique  
NCCN : National Comprehensive Cancer Network  
NOD/SCID : Non-Obese Diabetic/Severe Combined Immunodeficient)  
OS : Overall Survival  
PBMC : Peripheral blood mononuclear cell

PBS : Phosphate Buffer Saline  
PCR : Polymerase Chain Reaction  
PE : Phycoérythrine  
PFS : Progression Free Survival  
PI3K : Phosphoinositide 3-Kinase  
PR : Progesterone Receptors  
PS : Performans Status  
PSA : Prostate Specific Antigen  
qRT-PCR : Quantitative Real-Time Polymerase Chain Reaction  
RC : Radical Cystectomy  
RCC : Renal Cell Carcinoma  
RT-PCR : Reverse Transcription Polymerase Chain Reaction  
SCC : Squamous Cell Carcinoma  
SNC : Système nerveux Central  
STC-1 : Stanniocalcin 1  
TDM : Tomodensitométrie  
TEP/TDM : Tomographie par émission de positons  
UV : Ultraviolet  
VEGF : Vascular Endothelial Growth Factor



***LISTE DES FIGURES***

<b>Figure 1.</b> Schéma du processus métastatique.....	26
<b>Figure 2.</b> Cellules tumorales circulantes.....	27
<b>Figure 3.</b> Aspect des cellules tumorales circulantes et des microembolus tumoraux.....	29
<b>Figure 4.</b> Polymorphismes des CTCs chez des patients atteints de cancer colorectal métastatique. ....	31
<b>Figure 5.</b> Hétérogénéité de CTCs .....	34
<b>Figure 6.</b> Méthodes de l'enrichissement, la détection et la caractérisation des CTCs .....	38
<b>Figure 7.</b> Différentes tailles de CTCs et les cellules hématologiques .....	39
<b>Figure 8.</b> Anatomie des méninges.....	56
<b>Figure 9.</b> Histoire du développement de CellSearch® .....	60
<b>Figure 10.</b> Deux automates de CellSearch® .....	61
<b>Figure 11.</b> Préparation des échantillons pour capturer et colorer les CTCs en utilisant le système CellTracks® AutoPrep® .....	64
<b>Figure 12.</b> Résultats affichés par CellTrack Analyzer II® .....	65
<b>Figure 13.</b> Événements représentatifs détectés par CellSearch® .....	66
<b>Figure 14.</b> Estimation de la survie globale par la méthode de Kaplan-Meier pour les patients atteints de cancer du sein .....	67
<b>Figure 15.</b> Estimation de la survie globale par la méthode de Kaplan-Meier pour les patients atteints de cancer de la prostate. ....	68
<b>Figure 16.</b> Estimation de la survie globale par la méthode de Kaplan-Meier pour les patients atteints de cancer colorectal métastatique.....	68
<b>Figure 17.</b> Exemple d'images obtenues lors de la détection de CTCs chez le patient n°15. ....	143
<b>Figure 18.</b> Nombre de CTCs au diagnostic en fonction de l'âge et le sexe des patients.....	143
<b>Figure 19.</b> Nombre de CTCs au diagnostic selon les localisations métastatiques. ....	144
<b>Figure 20.</b> Nombre de CTCs en fonction du nombre de localisation métastatique.....	144
<b>Figure 21.</b> Corrélation entre le nombre de CTCs et la taille tumorale des cibles avant traitement.....	145

---

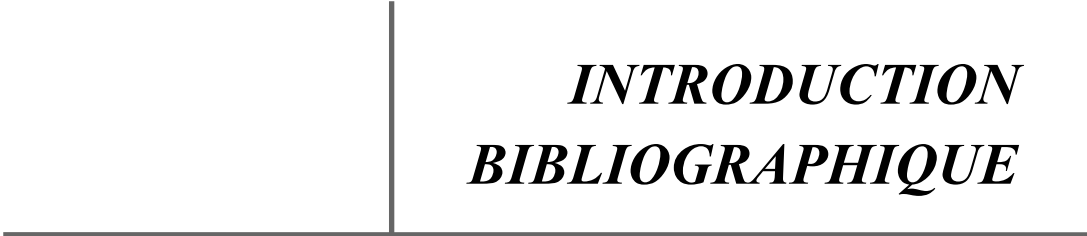
<b>Figure 22.</b> CTCs détectées chez un même patient avant et après le traitement. ....	145
<b>Figure 23.</b> Nombre de CTCs en fonction de la réponse tumorale obtenue. ....	146
<b>Figure 24.</b> Performans status des patients présentant $< 2$ CTCs/7,5 ml versus $\geq 2$ CTCs/7,5 ml. ....	147
<b>Figure 25.</b> Le sexe des patients présentant $< 2$ CTCs/7,5 ml versus $\geq 2$ CTCs/7,5 ml. ....	147
<b>Figure 26.</b> Variation de la taille tumorale chez les patients présentant $< 2$ CTCs/7,5 ml versus $\geq 2$ CTCs/7,5 ml. ....	148
<b>Figure 27.</b> Survie par méthode de Kaplan Meier selon le nombre de CTCs.....	148
<b>Figure 28.</b> Schéma du processus de l'EMT et la MET .....	163



***LISTE DES TABLEAUX***

---

<b>Tableau 1.</b> Exemples des marqueurs de CTC utilisés dans la recherche clinique .....	41
<b>Tableau 2.</b> Résumé des différents systèmes de la détection de la CTC .....	43
<b>Tableau 3.</b> Intérêts cliniques des CTCs en tant que biopsie liquide. ....	47
<b>Tableau 4.</b> Cancers primitifs à l'origine de métastases leptoméningées.....	57
<b>Tableau 5.</b> Analyse du LCR chez des patients atteints de métastases leptoméningées. ....	58
<b>Tableau 6.</b> Approche diagnostique de métastases leptoméningées. ....	59
<b>Tableau 7.</b> Comparaison de la composition des troussees CTC, CEC et CMC. ....	63
<b>Tableau 8.</b> Nombre de CSFTCs chez les patients atteints de cancer du sein.....	75
<b>Tableau 9.</b> Nombres de cellules tumorales dans l'ascite chez les patients. ....	123
<b>Tableau 10.</b> Caractéristiques épidémiologiques et oncologiques des patients inclus. ....	142
<b>Tableau 11.</b> Caractéristiques cliniques et biologiques des patients au diagnostic. ....	146
<b>Tableau 12.</b> Expression d'EpCAM dans les carcinomes humains. ....	154
<b>Tableau 13.</b> Expression d'EpCAM dans les carcinomes et les épanchements malins.....	155
<b>Tableau 14.</b> La sensibilité et la spécificité de la cytologie et les marqueurs moléculaires différents dans les épanchements testées par RT-PCR.....	157
<b>Tableau 15.</b> Profils d'expression caractéristiques de cytokératines typiques dans les carcinomes humains sélectionnés.....	158



***INTRODUCTION***  
***BIBLIOGRAPHIQUE***



# Partie 1 Les cellules tumorales circulantes (CTCs)

## 1.1. Introduction générale

Les cancers figurent parmi les principales causes de morbidité et de mortalité dans le monde; en 2012, on comptait approximativement 14 millions de nouveaux cas et 8,2 millions de décès liés à la maladie (World Cancer Report 2014).

Le cancer apparaît à partir d'une seule cellule. Il est un processus cellulaire qui conduit à une transformation d'une cellule normale en cellule cancéreuse avec acquisition de nouveaux caractères cellulaires. Cette transformation se caractérise par une prolifération cellulaire importante, monoclonale, capable de récidives après un traitement mais surtout capable de disséminer des sites métastatiques dans l'organisme. En effet, très rapidement après la formation et la croissance d'une tumeur primaire, les cellules tumorales se détachent activement de la tumeur primaire et circulent dans le sang périphérique pour atteindre des organes distants. L'apparition de métastases constitue l'élément le plus spécifique du cancer et le challenge le plus important pour les patients ayant un cancer.

La transformation d'une cellule normale en cellule tumorale est un processus passant par plusieurs étapes. Il y a classiquement une évolution vers une lésion précancéreuse puis vers une tumeur maligne. Ces modifications nécessitent l'intervention de plusieurs facteurs qui peuvent être endogènes comme la prédisposition génétique ou exogènes comme les facteurs environnementaux (par exemple : tabac, radiations, UV (Ultraviolet), agents mutagènes, alcool, virus...). Généralement, l'altération initiale telle que mutation, translocation, délétion... est suivie par l'apparition d'autres anomalies génétiques ce qui va entraîner des gains ou des pertes de certaines fonctions de la cellule comme :

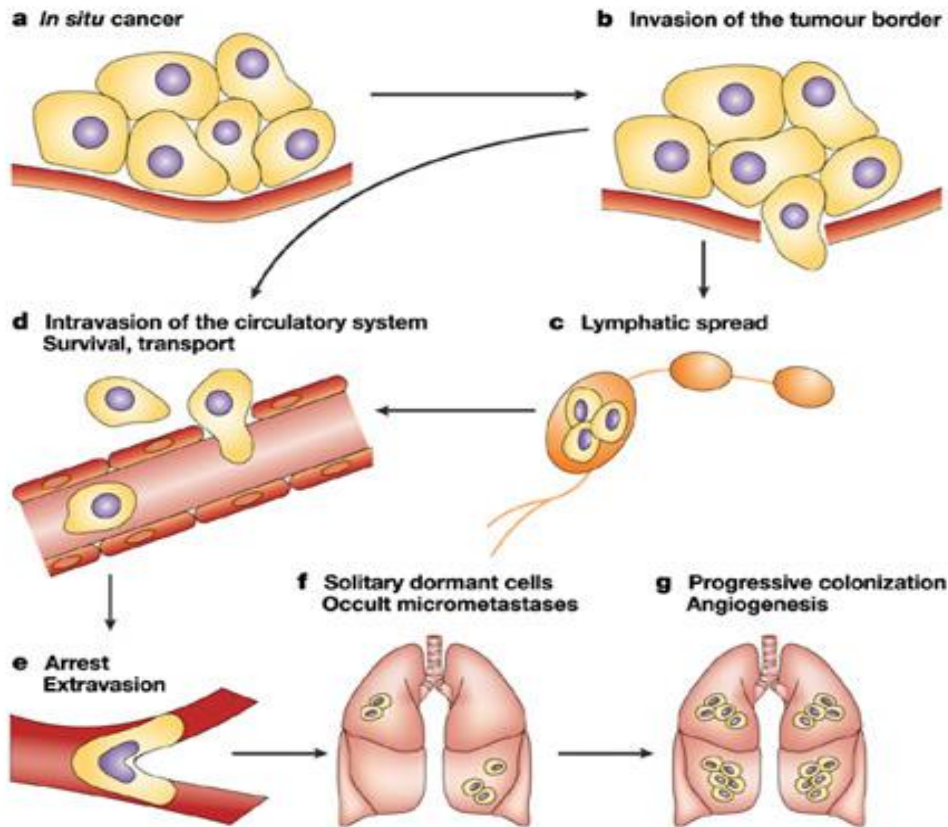
- l'inactivation des gènes suppresseurs de tumeurs, des systèmes de réparation de l'ADN (Acide Désoxyribo Nucléique), et de l'apoptose;
- la stimulation des oncogènes et l'acquisition du caractère d'immortalité conférée par les télomérases.

Ces étapes vont entraîner des modifications des caractéristiques de prolifération, de sénescence et d'apoptose de la cellule. La cellule tumorale va ainsi échapper au contrôle du cycle cellulaire et aux systèmes de réparation de l'ADN.

Ensuite, la cellule tumorale va alors proliférer et donner lieu à une masse tumorale constituée des cellules cancéreuses et du stroma qui est le tissu conjonctif néoformé, non tumoral, fourni par l'hôte pour assurer le soutien et la nutrition des cellules tumorales. La tumeur induit ainsi la formation de nouveaux vaisseaux sanguins à partir de vaisseaux présents dans le tissu sain avoisinant afin de faciliter non seulement la croissance de la tumeur, mais aussi la dissémination de cellules cancéreuses vers d'autres organes distants, ce phénomène est appelé néo-angiogénèse.

Lors du processus de la formation du cancer, on distingue deux types de cancer, le cancer non invasif ou "in situ", qui grossit mais ne dépasse pas des limites histologiques précises ; et le cancer invasif qui dépasse ces limites histologiques et devient le siège de dissémination, ou de métastases.

Dans le cancer invasif, la masse tumorale va pouvoir rompre la membrane basale et favoriser l'invasion des vaisseaux par les cellules tumorales. C'est le début du phénomène de dissémination. Après l'arrêt des cellules tumorales au niveau des capillaires sanguins et lymphatiques, un processus séquentiel associant "extravasation", "angiogénèse" et "prolifération" peut survenir pour former des métastases (Figure 1).



**Figure 1.** Schéma du processus métastatique (d'après Steeg PS, 2003).

Le pronostic des patients atteints de cancer est déterminé par l'apparition de métastases à distance. Chez les patients atteints de tumeurs primaires, cette progression de la tumeur est due principalement à des micro-métastases cliniquement occultes présentes dans les organes secondaires au moment du diagnostic primaire. Malheureusement, les techniques avancées actuelles ne permettent pas de détecter ces micro-métastases.

Théoriquement, une métastase est toujours la conséquence d'un cancer primaire, puisqu'il s'agit d'une tumeur dont les cellules sont identiques aux cellules cancéreuses dans la tumeur primaire. En effet, au stade de métastases, les cellules tumorales peuvent aussi subir des modifications moléculaires ou génétiques pour faciliter leurs métastases, ce qui va causer l'échec du traitement et la mort des patients.

Il est important de pouvoir définir des outils qui permettent la caractérisation de ces métastases pour disposer d'un traitement personnalisé. Mais les métastases sont souvent difficiles d'accès et il peut être inconfortable pour les patients de subir des biopsies itératives. Le challenge clinique est donc d'obtenir une carte d'identité de la tumeur au cours de l'évolution de la maladie.

## 1.2. Définitions et principe

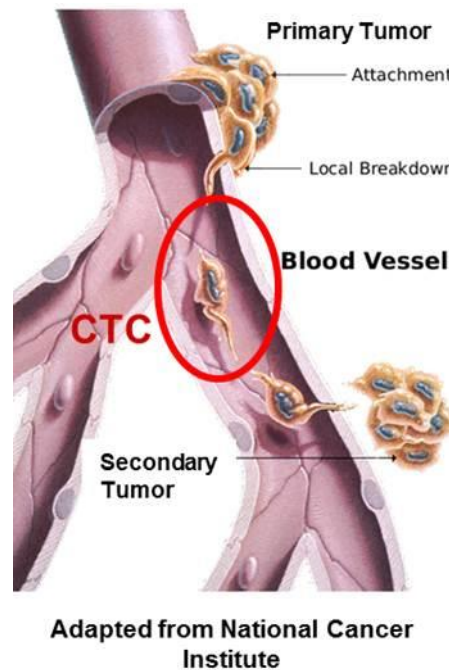
Plusieurs terminologies sont employées lorsque l'on parle de cellules tumorales. Selon les endroits différents où les cellules tumorales sont présentes, il existe deux types de cellules tumorales liées à la survenue de métastases. Les cellules tumorales isolées dans le sang périphérique, ce sont les cellules tumorales circulantes (CTCs); et les cellules isolées au niveau des ganglions lymphatiques ou de la moelle osseuse, ce sont des cellules tumorales disséminées (CTDs). De plus, récemment, pour les cellules tumorales isolées dans le liquide

biologique, on peut leur donner des nouveaux termes, par exemple, des cellules tumorales dans le LCR (Liquide Céphalo-Rachidien) (CSFTCs, CerebroSpinal Fluid Tumor Cells).

### 1.2.1. Les cellules tumorales circulantes

Les cellules tumorales circulantes font depuis plusieurs années l'objet de beaucoup d'études de part le monde dans le but de déterminer leur importance dans le développement de métastases, mais aussi de spécifier leur rôle dans la classification du cancer et un éventuel pronostic sur la survie des patients. D'une façon général, on peut classer toutes les cellules rares circulantes détectées dans le sang comme des cellules circulantes non hématologiques. Les cellules circulantes non hématologiques peuvent ainsi correspondre à des CTCs, exprimant ou pas des marqueurs épithéliaux, des cellules bénignes épithéliales normales ou atypiques et des cellules endothéliales circulantes, correspondant soit à des cellules endothéliales matures, soit à des précurseurs angioblastiques (Mancuso, Burlini et al. 2001, Garmy-Susini and Varner 2005, Strijbos, Gratama et al. 2008).

Les CTCs sont définies comme des cellules tumorales provenant soit des sites primaires soit des sites métastases et circulant librement dans le sang périphérique des patients atteints de cancer. Elles seraient absentes ou extrêmement rares chez des personnes indemnes de cancer (Figure 2).



**Figure 2.** Cellules tumorales circulantes (d'après National Cancer Institute).

L'angiogenèse induite par la tumeur se produit en phase d'invasion, ce qui donne lieu à la possibilité que les tumeurs hautement invasives mais localisées puissent libérer des CTCs dans la circulation périphérique pour initier des métastases. Les CTCs très agressives pourraient non seulement établir des métastases dans des organes éloignés, mais aussi être capable d'auto-ensemencer leurs organes d'origine.

La migration des cellules tumorales à travers les barrières biologiques constitue l'événement dynamique majeur de l'invasion tumorale. Cependant trois évolutions des cellules tumorales sont possibles lors de la migration dans la circulation sanguine. Ces cellules tumorales devenues des CTCs peuvent soit entrer rapidement en extravasation pour établir des métastases, soit constituer des micro-métastases en dormance jusqu'à un

éventuel facteur activateur et se transformer en métastase ensuite, soit mourir par apoptose. Il est important de souligner que toutes les CTCs ne donnent pas de métastases.

### **1.2.2. Les cellules tumorales disséminées**

La maladie résiduelle minimale (MRD, Minimal Residual Disease) est l'ensemble des cellules malignes persistant dans l'organisme non détectable par les méthodes morphologiques classiques. Les enjeux sont d'identifier la cellule tumorale, au sein de plusieurs milliers de cellules normales. Cependant, les CTDs peuvent être identifiées aujourd'hui grâce aux nombreux développements méthodologiques.

Elles furent les premières à être découvertes au niveau de la moelle osseuse chez des patients atteints de divers types de tumeurs solides. Ces CTDs, appelées ultérieurement micro-métastases médullaires, ont joué un rôle important dans le diagnostic des cancers non métastatiques essentiellement le cancer du sein (Braun, Vogl et al. 2005), mais aussi le cancer du côlon (Riethdorf, Wikman et al. 2008).

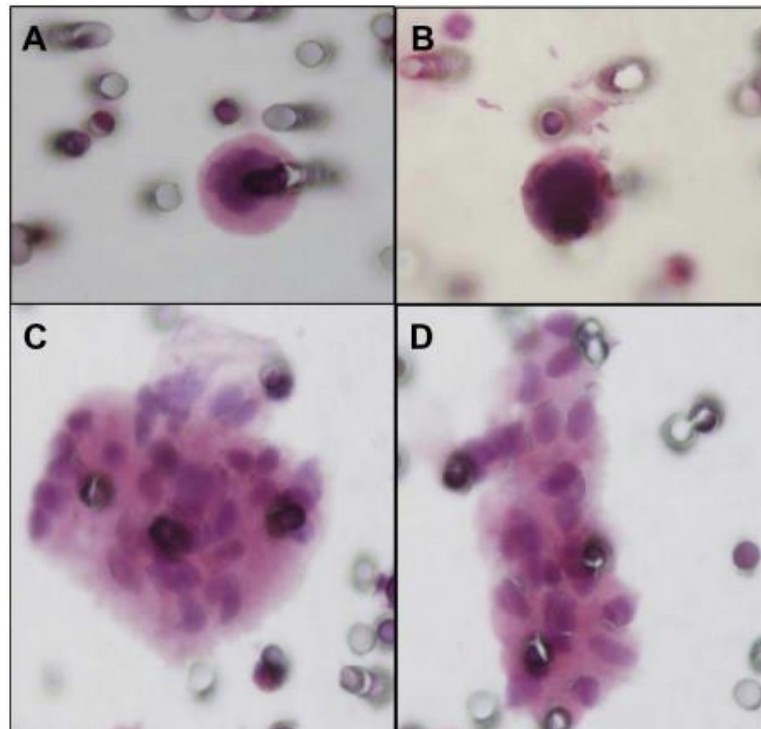
Parmi les organes éloignés, la moelle osseuse joue un rôle important parce qu'elle est facilement accessible par ponction. En même temps, la moelle osseuse pourrait être un organe commun de ralliement pour les CTDs provenant de divers types de tumeurs épithéliales. On soupçonne des facteurs environnementaux inconnus et internes de promouvoir la recirculation des CTDs de la moelle osseuse vers d'autres organes éloignés tel que le foie et les poumons où ces cellules vont trouver un terrain plus convenable pour leur croissance (Pantel and Brakenhoff 2004). Les CTDs peuvent aussi rester dans un état de dormance pendant de nombreuses années après une résection complète de la tumeur primaire avant qu'elles se développent sous forme de métastase (Uhr and Pantel 2011). Des expériences avec des modèles souris suggèrent que les CTDs qui redeviennent des CTCs peuvent retourner au niveau de la tumeur primaire, un processus appelé tumor self-seeding ou réensemencement de la tumeur primaire ou ensemencement croisé et peuvent générer des clones métastatiques agressifs (Kim, Oskarsson et al. 2009).

La concentration des CTDs est extrêmement faible au niveau de la moelle osseuse, elle est généralement de  $1 \times 10^{-5}$  à  $10^{-6}$  cellules (Riethdorf, Wikman et al. 2008), ce qui rend impossible de procéder à la détection de ces cellules sans passer par une étape d'enrichissement. Après l'étape d'enrichissement, les méthodes de détection peuvent être classées en méthode de cytométrie/immunologie, qu'il s'agit d'une technique d'immunocytomarquage, ou en analyse moléculaire (par exemple : qRT-PCR (Quantitative Real Time Polymerase Chain Reaction)) qui reste discutée à cause de l'absence de transcrit spécifique des cancers. La présence de CTDs chez un patient n'est pas forcément associée à la présence de CTCs.

### **1.2.3. Autres**

En effet, plusieurs terminologies similaires sont employées: micrométastases, macrométastases, micro-emboles tumoraux. Des micro-emboles tumoraux sont aussi détectés en circulation au niveau du sang périphérique (CTM, Circulating Tumor Microemboli). Ce sont des amas de CTCs (l'ensemble au moins des 3 CTCs), leur détection est effectuée par des techniques de filtration, par exemple, la méthode ISET<sup>®</sup> (Isolation by Size of Epithelial Tumor) (Figure 3) (Paterlini-Brechot and Benali 2007) et faite également par d'autres technologies comme certaines puces à CTC et surtout le CellSearch<sup>®</sup>. Plus récemment, la détection des cellules tumorales est en cours de développements non seulement dans le sang périphérique, mais aussi dans les liquides biologiques. Par exemple, les cellules tumorales dans le LCR (CSFTCs), les cellules tumorales dans l'ascite. En plus de la cytologie conventionnelle, les techniques de détection développées pour les CTCs pourraient être

utilisées également dans la cadre de la détection de ces cellules, témoignant d'un potentiel de mieux détecter les cellules tumorales dans le liquide biologique, avec une sensibilité et une spécificité plus élevées.



A et B : cellules tumorales circulantes détectées par la technique ISET<sup>®</sup> chez des patients atteints d'un cancer de la prostate.  
C et D : Microembolus tumoraux détectés par la technique ISET<sup>®</sup> chez des patients atteints d'un cancer du rein.

**Figure 3.** Aspect des cellules tumorales circulantes et des microembolus tumoraux (d'après Paterlini-Brechot and Benali 2007).

### 1.3. Historique de découverte de CTC

L'existence de CTC dans le sang périphérique est un concept très ancien remontant à plus d'une centaine d'années. La première description microscopique de la présence de CTC dans le sang périphérique chez un patient atteint de cancer a été documentée en 1869 par Thomas Ashworth (Ashworth 1869). Sur l'autopsie d'un patient atteint de nombreuses tumeurs sous-cutanées, Ashworth a décrit les cellules qui ressemblaient exactement à celles des lésions primaires quant à la forme, la taille et l'apparence. Par la suite, il y a eu de courtes périodes d'intérêt pour ce phénomène, mais dans la majorité des cas, les cellules présumées cancéreuses ont été isolées seulement à partir de sang des patients en phase terminale ou lors d'autopsies. En 1955, Engell (Engell 1955) a fait une étude plus complète pour cette époque sur la démonstration des CTCs dans le sang. Il a pu trouver des CTCs drainant le site de la tumeur chez 41 des 76 patients atteints de cancer du rectum et chez 22 des 31 patients atteints d'un carcinome du côlon. Mais d'après ses résultats, il n'y avait pas de différence significative entre le nombre des CTCs avant et après la chirurgie, et entre le taux de survie des patients avec la présence ou absence des CTCs. La dissémination des CTCs étant suspectée d'être la source de développement de métastases, plusieurs études ont été menées dans le but de déterminer le rôle et l'importance des CTCs dans le cancer métastatique (Sato 1962). En même temps, plusieurs méthodes ont été élaborées pour la détection des CTCs mais avec une efficacité réduite (Sandberg and Moore 1957, Malmgren, Pruitt et al. 1958, Roberts, Watne et al. 1958, Seal 1959).

Par la suite, avec l'évolution des techniques d'identification des CTCs à partir du sang périphérique, le rôle des CTCs dans le développement des métastases ne cesse d'être étudié et corrélé à des résultats cliniques dans divers types de tumeurs malignes, notamment du sein, de la prostate, de l'œsophage, de l'estomac, et du cancer colorectal, etc. La détection de CTCs est en train de devenir un outil utile dans la détection de tumeurs malignes notamment dans la surveillance de la progression de la maladie, et pourrait être un moyen d'évaluer la réponse à la thérapie.

## 1.4. Caractéristiques des CTCs

Les CTCs possèdent des caractéristiques des cellules tumorales au sein d'une tumeur, et donc ses aspects des cellules cancéreuses sont différents des cellules normales tant sur le plan morphologique, biologique que génétique. Par exemple, elles ne cessent pas de se diviser, elles n'obéissent pas aux signaux donnés par les cellules normales, elles n'adhèrent pas très bien les unes aux autres et peuvent ainsi se propager à d'autres parties du corps.

### 1.4.1. Caractéristiques morphologiques

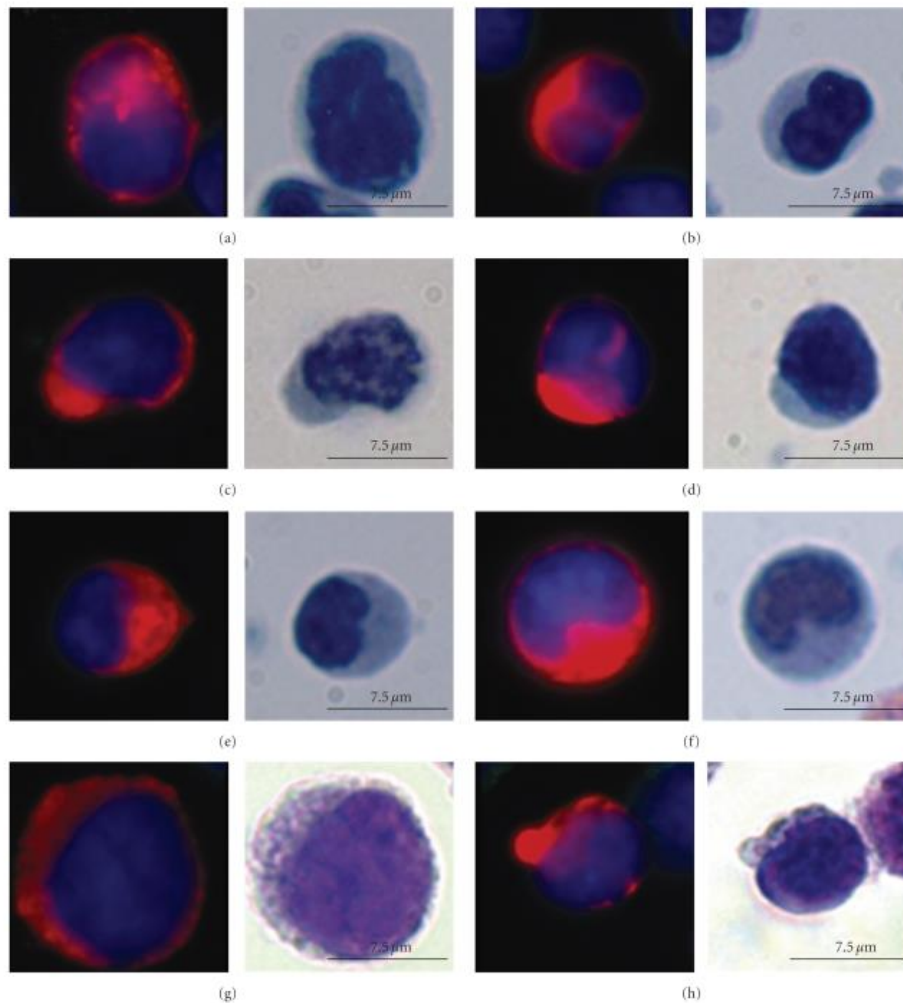
Comme des cellules cancéreuses, les caractéristiques morphologiques des CTCs se basent essentiellement sur des modifications nucléo-cytoplasmiques, des critères cytologiques de malignité et des anomalies de la mitose.

- Les cellules tumorales sont en général plus volumineuses que les cellules normales, mais souvent de taille inégale au sein d'un même tissu tumoral (Anisocytose).
- Une augmentation du rapport nucléo-cytoplasmique (N/C) est observée.
- Les noyaux, généralement de formes irrégulières et hyper-chromatiques, sont de taille inégale entre eux (Anisocaryose).
- La membrane nucléaire est épaisse.
- Les nucléoles sont nombreux et volumineux.
- Le cytoplasme est souvent de basophilie accentuée due à la richesse en ribosomes et à la synthèse accrue des protéines.
- Les mitoses sont souvent plus nombreuses, de morphologie anormale (multipolaires,...).
- Des "mitonécroses" par acquisition de mutations létales sont également observées.

Il faut faire attention, pour ce qui est des critères de malignité, car aucun critère morphologique, n'est à lui seul spécifique de malignité, des modifications morphologiques identiques peuvent s'observer au cours de pathologies non tumorales (viroses, lésions postradiques,...). Concernant les CTCs, plusieurs méthodes sont employées pour détecter et énumérer des CTCs à partir du sang de patients atteints de cancer. Cependant, la plupart des méthodologies manquent d'imagerie à haute résolution, et donc, on connaît peu de caractéristiques cytomorphologiques de CTCs.

Dans une étude en 2010 (Marrinucci, Bethel et al. 2010), un marquage immunofluorescent suivie par une coloration Wright-Giemsa et Papanicolau, combiné à la technique du scannage de réseau fibre optique (FAST, Fiber-optic Array Scanning Technology) a été utilisé pour identifier les CTCs chez les patients atteints de cancer colorectal métastatique. Dans le sang périphérique, une population pléomorphe visiblement des cellules tumorales du côlon a été trouvée, comme indiquée dans la galerie de CTCs colorectaux (Figure 4)

(Marrinucci, Bethel et al. 2010). Il y avait non seulement de grandes cellules avec un rapport N/C élevé (Figures 4 (a) et 4 (g)), mais aussi des cellules avec un cytoplasme modéré ou volumineux, ce qui donne des rapports N/C modérées à faibles (Figures 4 (e) et 4 (f)). La taille des CTCs était également variable. Beaucoup de CTCs étaient plus grandes que les leucocytes normaux avoisinantes (Figures 4 (a), 4 (f), et 4 (g)); Cependant, il y avait également des cellules de la même taille ou plus petite que les leucocytes les entourant (Figures 4 (c), 4 (d) et 4 (e)). Dans certains cas, les cellules plus petites ont montré des signes évoquant l'apoptose, comme un noyau irrégulier ou une condensation cytoplasmique ou une fragmentation dans les structures arrondies denses (Figure 4 (e)).



Gauche: CTCs colorées par fluorochromes; Rouge: Alexa555-cytokératine, Vert: Alexa 647-CD45, et Bleu: DAPI. (a) - (f) Droit: CTCs correspondantes avec coloration de Papanicolaou. (g), (h) Droit: CTCs correspondantes avec une coloration Wright-Giemsa.

**Figure 4.** Polymorphismes des CTCs chez des patients atteints de cancer colorectal métastatique (d'après Marrinucci, Bethel et al. 2010).

Les cellules présentent fréquemment des contours nucléaires irréguliers, soit de grandes lobations soit de fines irrégularités (Figures 4 (a) et 4 (b)). Certains des noyaux avec de grandes lobations sont apparus de forme monocytoïde, ou a montré une configuration en demi-lune (Figure 4 (f)); l'invagination nucléaire est occupée par cytoplasme riche en cytokératine. Dans d'autres cellules, les irrégularités nucléaires sont sur une plus petite échelle, ce qui donne un contour nucléaire finement irrégulier à un noyau généralement rond ou ovale (Figure 4 (c)).

L'excentricité de la localisation nucléaire dans le cytoplasme de la cellule est également une caractéristique importante pour beaucoup de CTCs du côlon. Bien que le cytoplasme se prolonge de manière circonférentielle autour du noyau, de nombreuses cellules présentent un renflement cytoplasmique d'un côté, occupée par un cytoplasme riche en cytokératine (Figures 4 (c) et 4 (d)). Les cellules colorées par Wright-Giemsa et Papanicolau correspondantes démontrent une apparence "plasmacytoïde".

Le rapport N/C est également très variable dans la population de cellules tumorales; tandis que les cellules avec le rapport N/C élevé sont certainement présentes, il y a aussi beaucoup de cellules avec le rapport N/C modéré à faible en raison de leurs cytoplasmes volumineux.

En comparaison avec les biopsies de tissus provenant de sites tumoraux primaires et métastatiques, un polymorphisme est similaire avec le mélange cellulaire morphologique des cellules tumorales circulantes du côlon. Certaines caractéristiques cytologiques constatées dans tissus des biopsies, en particulier la lobation importante de contours nucléaires, sont clairement évidentes dans la population des CTCs. En outre, les fines irrégularités de contour de la membrane nucléaire présentées dans les tissus de biopsie persistent dans la population des CTCs. Enfin, les CTCs du côlon montrent une tendance morphologique vers une excentricité du cytoplasme riche en cytokératine, tandis que les tissus des biopsies correspondantes apparaissent en forme de colonne.

Bien que cette petite série d'étude démontre que les CTCs du côlon dans la circulation ne sont pas différentes en apparence avec les cellules dans le tissu chez un seul patient, entre différents types de tumeur, les cellules circulantes peuvent varier dans leur apparence. En comparaison avec une autre étude morphologique sur les CTCs chez les patients atteints de cancer du sein (Marrinucci, Bethel et al. 2007), le pléomorphisme observé dans la population de CTCs est semblable à celui du côlon. Mais des différences morphologiques entre ces deux types de cancers ont montré que les CTCs du sein sont généralement rondes avec des cytoplasmes circonférentiels, alors que beaucoup de CTCs du côlon apparaissent excentriques, avec un renflement cytoplasmique sur un côté.

### ***1.4.2. Caractéristiques biologiques***

Lors de la transformation tumorale une cellule va subir des modifications comportementales et biochimiques qui vont lui permettre d'infiltrer un tissu sain et de se disséminer à distance.

Comme les cellules cancéreuses dans les tissus de la tumeur, les CTCs gardent les caractéristiques du comportement :

- Acquisition d'une immortalité : division cellulaire à l'infini.
- Indépendance à l'ancrage : croissance en l'absence de support.
- Perte de l'inhibition de contact.
- Autoproduction de facteur de croissance.
- Résistance à l'anoikis

Les modifications biochimiques et fonctionnelles se concrétisent en :

- Une grande mobilité.
- Modifications membranaires (protéines, phospholipides...) entraînant des modifications du comportement des cellules et des communications intercellulaires.
- Maintien, perte ou gain de certaines fonctions de la cellule normale comme la sécrétion accrue de substances produites par les cellules normales dont dérive la tumeur.



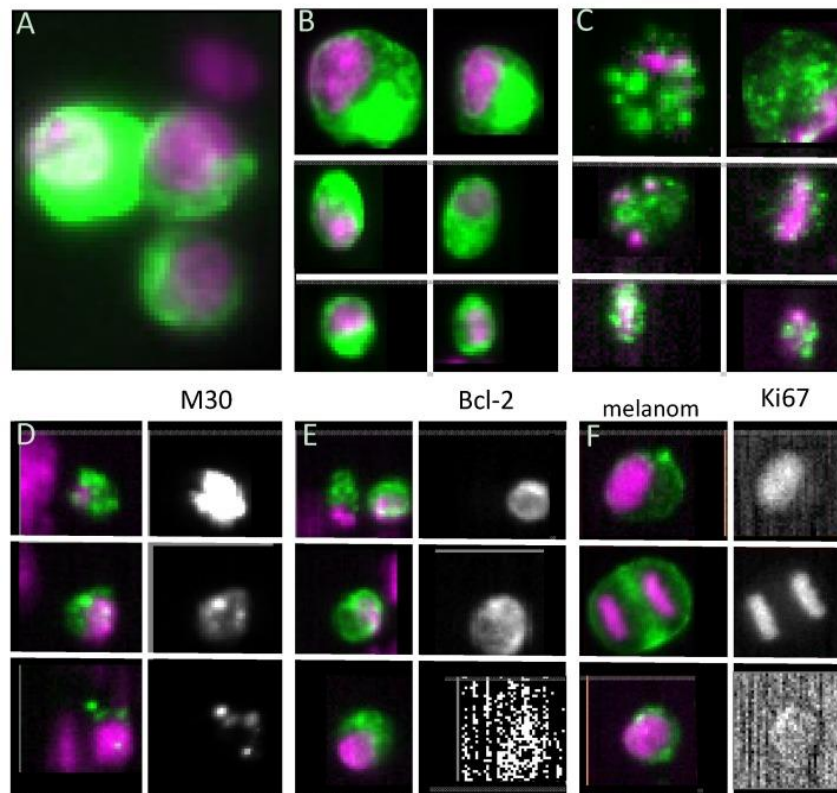
Plus précisément, en ce qui concerne CTC, la morphologie des CTCs chez chaque patient et entre les patients est très hétérogène (Allard, Matera et al. 2004, Larson, Moreno et al. 2004, Coumans, Doggen et al. 2010, Hughes, Mattison et al. 2012) suggérant également de nombreuses différences dans leurs propriétés biologiques. Bien que beaucoup de CTCs se détachent de la tumeur dans la circulation, seuls quelques-unes vont survivre, coloniser avec succès dans des organes éloignés, favoriser la formation de vaisseaux sanguins et par conséquent développer de nouvelles métastases. La viabilité et l'état de prolifération de ces cellules vont déterminer définitivement si elles ont la capacité de réussir à former des métastases.

#### 1.4.2.1. Viabilité

Un exemple de l'hétérogénéité intra-patient est illustré dans la Figure 5 panneaux A, B et C (Barradas and Terstappen 2013). La figure présente des CTCs détectées par la technique CellSearch®. Le panneau A montre un groupe de trois cellules tumorales grandes qui apparaissent tout à fait saines et ce qui soulève une question de savoir comment ils auraient pu passer du lit vasculaire périphérique. Le panneau B montre six cellules tumorales "intactes" dont la taille et la forme sont variables. Le panneau C montre six CTCs "endommagées" variant en taille et montrant une ponctuation distincte de la coloration de cytokératine (CK). Ces CTCs "endommagées" conduisent à l'hypothèse que ces cellules étaient en cours d'apoptose. Il semble être le cas que la ponctuation de la cytokératine est associée à la présence de l'épitope M30 présentant uniquement sur la CK18 caspase-clivée (Leers, Kolgen et al. 1999, Larson, Moreno et al. 2004). Le panneau D montre trois cellules avec les CKs ponctuées: les panneaux de gauche montrent les images composites de la CK 8, 18, 19 FITC (Isothiocyanate de fluorescéine) (vert) et le noyau DAPI (4',6'-diamidino-2-phénylindole) (violet) et les images en noir et blanc sur les panneaux de droite sont les colorations de M30 indiquant la présence de l'épitope M30 dans ces "granules contenant CKs". Contrairement à M30, l'expression de la protéine anti-apoptotique Bcl-2 (B-cell lymphoma 2) suggère une cellule viable résistante à l'apoptose et peut également prédire la réponse au traitement (McDonnell and Korsmeyer 1991, Callagy, Webber et al. 2008). Le panneau E montre les images des CTCs avec l'expression de Bcl-2. Les images en haut présentent deux CTCs d'un patient atteint de cancer du sein, l'un à droite exprime Bcl-2 tandis que l'autre à gauche ne l'exprime pas. Les images au milieu montrent une CTC avec une coloration claire de Bcl-2, alors que les images du bas montrent une CTC qui n'exprime pas de Bcl-2. L'expression de M30 et Bcl-2 sur les CTCs est très hétérogène et si cela a une signification clinique n'a pas encore été déterminé (Smerage, Budd et al. 2013).

L'analyse de l'expression de Bcl-2 en CTC chez patients atteints de cancer de la prostate a montré une variabilité remarquable intra et inter-patients (Callagy, Webber et al. 2008). Dans une étude chez 102 patients atteints de cancer bronchique à petites cellules (CBPC), les CTCs apoptotiques ont été détectées chez 44 (43%) des patients et leur proportion de CTCs intactes a varié de 0,2% à 20% (Hou, Krebs et al. 2012). Concernant le carcinome hépatocellulaire, le taux des patients avec des CTCs apoptotiques était de 23% et le ratio de nombre de CTCs apoptotiques et celui de CTCs totales était de 8,3% (Sun, Xu et al. 2013), inférieur à celui dans autres études (Leers, Kolgen et al. 1999, Mehes, Witt et al. 2001, Callagy, Webber et al. 2008, Rossi, Basso et al. 2010, Rossi, Fassan et al. 2012). Fait intéressant, aucune des cellules dans les CTMs n'a présenté une morphologie nucléaire apoptotique et par ailleurs, Bcl-2 a été détecté dans CTCs et CTMs chez 18 des 30 patients (Hou, Krebs et al. 2012). Cependant, dans une étude réalisée par Nagrath, la viabilité moyenne des cellules capturées par la CTC-puce était d'environ 98%, déterminée par une évaluation de l'intégrité de la membrane cellulaire chez quatre échantillons obtenus à partir des patients atteints de cancer du poumon et de la prostate (Nagrath, Sequist

et al. 2007). Plus récemment, Kallergi et al. ont rapporté un taux de CTCs apoptotiques plus élevé chez les patients atteints de cancer du sein au stade précoce que celui au stade métastatique (Kallergi, Konstantinidis et al. 2013).



Dans tous les panneaux à l'exception de F, le vert représente CKs 8, 18 et 19 et le violet représente le noyau. Le panneau F montrant des CTCs, le vert représente HMW-MAA, et le violet représente le noyau. Les colonnes de droite (D) une coloration de M30 ; (E) une coloration de Bcl-2 ; (F) une coloration de ki67.

**Figure 5.** Hétérogénéité de CTCs (d'après Barradas and Terstappen 2013)

De différentes méthodes pour mesurer l'apoptose induisent la variabilité des résultats ci-dessus, soulignant une nécessité des études plus contrôlées pour déterminer la signification clinique de CTC apoptotique.

#### 1.4.2.2. Capacité proliférative

Le potentiel d'une CTC à proliférer est une condition nécessaire pour leur capacité à coloniser dans des organes éloignés. Le panneau F de la Figure 5 montre les CTCs chez un patient atteint de mélanome capturées par l'expression de CD146 (CD, Clusters de Différenciation) et colorées par un antigène humain associé au mélanome de poids moléculaire élevé (HMW-MAA). HMW-MAA est exprimé dans un grand pourcentage de lésions de mélanome avec une distribution restreinte dans les tissus normaux (Campoli, Chang et al. 2004). Les images en haut montrent une CTC exprimant Ki67, un antigène universellement exprimé dans les cellules en prolifération, mais absent dans les cellules quiescentes (Weigel and Dowsett 2010). La CTC dans les images au milieu est en cours de la division cellulaire et vérifiée par une coloration Ki67 des deux noyaux. La CTC du même patient dans les images en bas n'exprime pas de Ki67 témoignant une diversité des stades de la prolifération de CTC. Une étude sur l'expression de Ki67 dans les CTCs chez neuf patients atteints de cancer du sein a montré qu'aucune CTC n'a exprimé Ki67 (Muller, Stahmann et al. 2005), alors que dans une autre étude environ 25% des CTCs chez les patients atteints de cancer du sein ont exprimé Ki67 (Kallergi, Konstantinidis et

al. 2013). Chez les patients atteints de CBPC, les CTCs apoptotiques et les CTCs en prolifération ont été détectées respectivement, mais seulement dans les cellules individuelles et n'ont pas été détectées dans les CTMs (Hiltermann, Pore et al. 2012). Les études concernant l'état de l'apoptose et de la prolifération de CTC ne sont pas encore nombreuses pour faire des conclusions définitives et le cas échéant, l'effet du traitement sur l'état de la prolifération de CTC nécessite des études complémentaires.

#### 1.4.2.3. Propriétés de cellules souches

Alors que la viabilité et l'état de la prolifération de CTC déterminent partiellement leur capacité à extravaser et former des métastases avec succès, d'autres traits d'identité sont aussi indispensables. Il a été proposé que les CTCs contiennent les cellules souches tumorales disséminées à partir de la tumeur primaire pour les sites métastatiques distants (Wicha, Liu et al. 2006). Dans les tumeurs primaires du cancer du sein, une sous-population de cellules exprimant  $CD44^+CD24^{-/bas}$ , ayant des caractéristiques de cellules souches, étaient capables de former des tumeurs lorsque seulement 200 de ces cellules ont été implantées chez le souris NOD/SCID (non-obese diabetic/severe combined immunodeficient) (Al-Hajj, Wicha et al. 2003). Cependant les tumeurs ne se forment pas lorsque 20,000 cellules isolées à partir de la même tumeur mais sans l'expression du phénotype  $CD44^+CD24^{-/bas}$  ont été implantées chez les souris. De plus, cette sous-population des CTCs expriment le marqueur de cellules souches Oct-4 lorsqu'elles sont cultivées in vitro (Ponti, Costa et al. 2005).

Des études sur les CTCs ont montré des sous-populations avec un phénotype de cellules souches. Dans une étude chez 30 patients atteints de cancer du sein métastatique, il a été montré que 80% des patients ont eu le phénotype  $CK^+/CD44^+/CD24^{-/bas}$  parmi leurs CTCs et la prévalence moyenne par patient était de 35,3% (Theodoropoulos, Polioudaki et al. 2010). Il a été observé également l'existence d'une population moins fréquente de l'aldéhyde déshydrogénase 1 ( $ALDH1^{haut}/CD24^{-/bas}$ ). ALDH1 a été associée à un mauvais pronostic chez les différents types de cancer du sein (Ginestier, Hur et al. 2007, Charafe-Jauffret, Ginestier et al. 2010) et il a été montré que les cellules souches et de progéniteurs normales et malignes présentent une activité de l'ALDH élevée (Hess, Meyerrose et al. 2004, Matsui, Huff et al. 2004, Pearce, Taussig et al. 2005). Donc, les cellules de cancer du sein présentant une activité de l'ALDH élevée avec le phénotype  $CD44^+CD24^-$  étaient hautement tumorigène par rapport aux celles sans le phénotype  $CD44^+CD24^-$  (Al-Hajj, Wicha et al. 2003).

Récemment les CTCs ont été identifiées dans des échantillons de sang chez 82 patients atteints de carcinome hépatocellulaire (Sun, Xu et al. 2013). Les cellules avec EpCAM (Epithelial Cell Adhesion Molecule)<sup>+</sup> ont été isolées en utilisant le CellSearch<sup>®</sup> CTC Profil Kit, suivies par un cytopspin et une immunocoloration pour des marqueurs différents de cellules. Les CTCs ont été trouvées positives pour les marqueurs de cellules souches tels que CD133, ATP-binding cassette sub-family G member 2 (ABCG2) et  $\beta$ -caténine. Il serait intéressant de comprendre les différents potentiels tumorigènes de ces sous-populations de CTCs. Par exemple, les cellules avec  $CD133^+$  isolées de la tumeur cérébrale étaient capables d'initier la formation de tumeurs dans des cerveaux de souris NOD/SCID, tandis que celles avec  $CD133^-$  ne pouvait pas, même si mille fois plus de cellules ont été implantées (Singh, Hawkins et al. 2004). En outre la co-expression de CD133 et ALDH1A1 chez des patients ayant subi une résection chirurgicale d'un cancer du poumon de stade précoce a été fortement associée à une survie mauvaise (Alamgeer, Ganju et al. 2013).

Les voies de signalisation principales qui caractérisent les cellules souches normales ont été trouvées activées dans les cellules tumorales et ainsi les CTCs. Les CTCs de patients atteints de cancer du sein primaire et

métastatique ont été montrées des expressions des récepteurs et des kinases de signalisation activées de la voie EGFR/HER2/PI3K/Akt (EGFR, Epidermal Growth Factor Receptor ; HER2, human epidermal growth factor receptor 2 ; PI3K, phosphoinositide 3-kinase ; Akt, protein kinase B) (Kallergi, Agelaki et al. 2008).

Les CTCs avec les caractéristiques de cellules souches peuvent représenter une sous-population plus agressive. Cependant, leur utilisation clinique nécessite des études supplémentaires. En ce qui concerne ALDH1 par exemple, il était encore impossible d'associer la positivité d'ALDH1 avec l'un des facteurs clinico-pathologiques étudiés (Kasimir-Bauer, Hoffmann et al. 2012).

### ***1.4.3. Caractéristiques moléculaires et génétiques***

Au niveau des cellules tumorales, les anomalies chromosomiques sont très fréquentes, non spécifiques, nombreuses et instables au cours de l'évolution de la tumeur. Elles peuvent être quantitatives portant sur le nombre de chromosomes (Aneuploïdie ou Polyploïdie) mais aussi qualitatives portant sur la structure des chromosomes par perte d'un fragment de celui-ci (translocation, délétion...).

Pendant la routine clinique, les patients atteints de cancer sont classifiés selon leurs profils de la tumeur primaire. Cependant, les informations obtenues par des analyses moléculaires ou cytogénétiques dans des tissus de la tumeur primaire ne pourraient pas représenter précisément l'état de la maladie pendant la progression tumorale et pourraient être trompeuses parce que les marqueurs tumoraux s'expriment probablement différemment sur les CTCs (Pestrin, Bessi et al. 2009, Tewes, Aktas et al. 2009). De plus, les CTCs sont hautement hétérogènes et ne sont pas encore complètement caractérisées (Klein, Blankenstein et al. 2002). Les caractéristiques génétiques et moléculaires des CTCs sont effectuées par hybridation in situ avec sonde fluorescente (FISH, Hybridation In Situ en Fluorescence), hybridation génomique comparative (CGH, Comparative Genomic Hybridization), techniques basées sur réaction en chaîne à la polymérase (PCR, Polymerase Chain Reaction), et coloration immunofluorescence des biomarqueurs. Grâce à ces techniques, on obtient plus d'information sur le profil malin, le potentiel métastatique des CTCs en comparaison avec la tumeur primaire (McShane, Altman et al. 2005, Fehm, Hoffmann et al. 2009).

Les CTCs analysées par FISH ont montré des nombres de copies anormaux des certains chromosomes (1, 7, 8, 12, 18) qui soutiennent la nature maligne des CTCs (Fehm, Sagalowsky et al. 2002, Swennenhuis, Tibbe et al. 2009). En utilisant FISH dans des CTCs chez des patients atteints de cancer de la prostate métastatique, une amplification chromosomique des récepteur d'androgène (AR, Androgen Receptor), un réarrangement de gènes ERG, une perte de gène PTEN, et un gain relatif de gènes MYC ont été détectés (Attard, Swennenhuis et al. 2009, Leversha, Han et al. 2009). Un décalage bidirectionnel sur l'état de HER2 entre la tumeur primaire et les CTCs correspondantes était observé chez une partie des patients (la tumeur primaire avec HER2 négative pourrait libérer des CTCs avec HER2 positive, et vice versa). Il pourrait aider les médecins à déterminer quel traitement sera le plus efficace (Pestrin, Bessi et al. 2009).

Toutefois, la technique FISH nécessite des connaissances préalables des gènes probablement modifiés dans les échantillons alors que CGH peut détecter le changement du nombre de copies sur ADN sans connaissances préalables des aberrations génétiques suspectées. L'hétérogénéité et l'instabilité génomique des cellules cancéreuses disséminées chez le cancer du sein peuvent être observées par CGH (Klein, Blankenstein et al. 2002). Cependant, certaines mutations sont sous la limite de résolution de CGH (10-20 Megabase) ; il n'est pas encore décidé si les cellules avec CK positive ou EpCAM positive sans changements sur leurs profils CGH

serraient vraiment les cellules tumorales. Une technique aCGH (Array CGH), améliorée de la méthode CGH à une résolution plus haute. En 2009, Paris et al. ont appliqué la technique aCGH pour la première fois dans le profil des CTCs enrichies à partir du sang périphérique chez des patients atteints de cancer de la prostate métastatique résistant à la castration et leurs résultats ont indiqué que les profils des nombres de copies des CTCs étaient similaires à ceux des ADN extrait de la tumeur primaire correspondante, ce qui a confirmé la nature maligne des ces CTCs (Paris, Kobayashi et al. 2009).

Selon l'analyse moléculaire des CTCs par la technique basée sur la PCR, une discordance des profils d'expression (HER2, ER (Estrogen Receptor) et PR (Progesterone Receptors)) entre les CTCs et la tumeur primaire chez les cancers du sein métastatique était observée. Ces constatations pourraient avoir une pertinence clinique pour sélectionner les patients qui peuvent bénéficier d'une thérapie moléculaire ciblée (Fehm, Hoffmann et al. 2009, Tewes, Aktas et al. 2009, Sieuwerts, Mostert et al. 2011).

En outre, les autres techniques comme la puce à CTC, le profil de l'expression de ARNm (micro-Acide RiboNucléique) et l'application combinée des certains de ces techniques sont en cours de développement. L'analyse moléculaire et génique des CTCs pourrait rendre possible le suivi des modifications dans les génotypes des CTCs au cours du traitement (Lankiewicz, Zimmermann et al. 2008, Maheswaran, Sequist et al. 2008, Stott, Lee et al. 2010). Notamment, l'expression altérée des gènes de ARNm spécifiques a déjà montré à contribuer à l'initiation et la progression du cancer (Bartels and Tsongalis 2009). Par conséquent, la thérapie génique à base de ARNm propose une nouvelle stratégie anti-cancéreuse, ce qui rend le profil de ARNm dans les CTCs encore plus intéressant. L'analyse du profil d'expression de ARNm (Acide Ribonucléique Messenger) et ARNm dans un bruit de fond important de leucocytes a été confirmée possible.

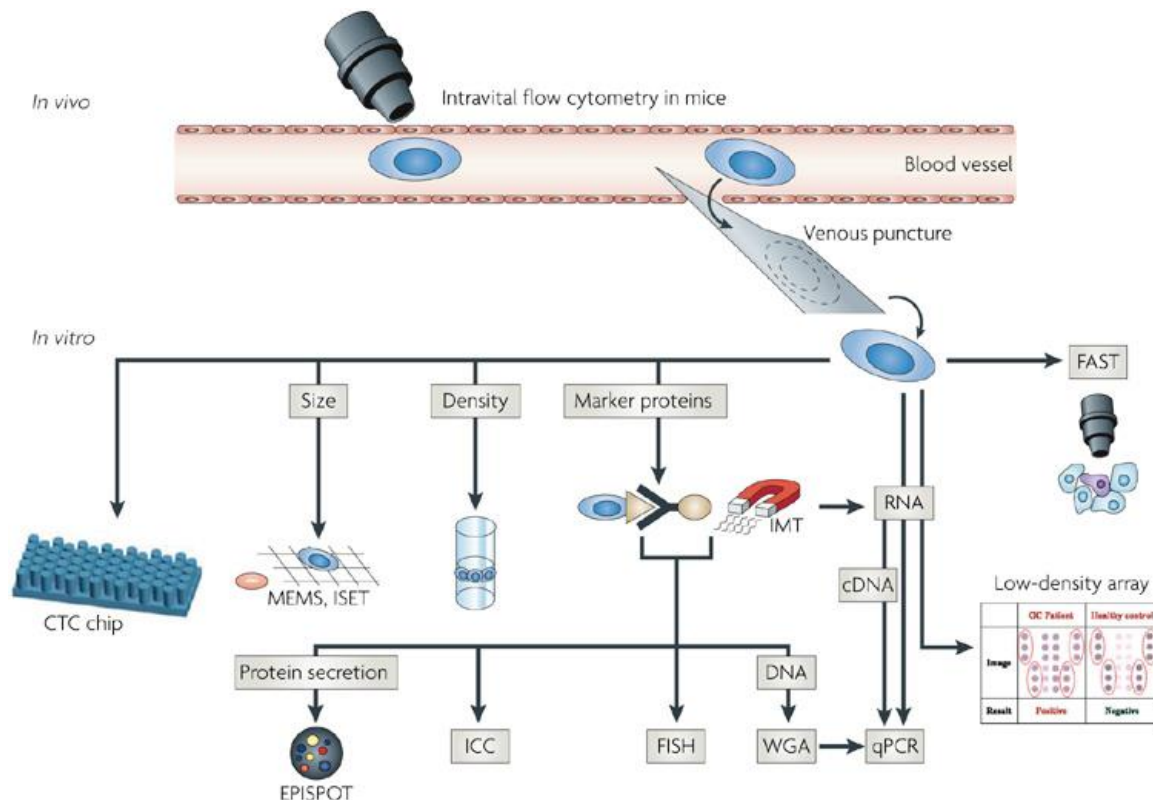
L'analyse phénotypique des CTCs chez les patients atteints de cancer est d'une importance capitale pour comprendre leur hétérogénéité biologique et ainsi faciliter leur traitement ciblé efficace et élimination éventuelle. Par exemple, EGFR peut activer les voies de signalisation en aval, tels que la voie PI3K/Akt, qui régule la prolifération, la survie et la migration. La néovascularisation associée à une tumeur est principalement induit par le facteur de croissance vasculaire endothélial (VEGF, Vascular Endothelial Growth Factor), dont l'expression peut être régulée à la hausse par HIF-1 $\alpha$  (HIF, Hypoxia-Inducible Factor) qui est un facteur de transcription induite en état de privation d'oxygène (Hanahan and Weinberg 2011). Les expressions de ces facteurs ont été détectées sur CTCs chez les patients atteints de cancer et leurs présences pourraient expliquer le potentiel métastatique de CTC (Kallergi, Agelaki et al. 2008, Kallergi, Markomanolaki et al. 2009). Ces molécules pourraient être des candidats potentiels pour les cibles anticancéreuses chez les patients atteints de cancer. Cependant, pour bien analyser les caractéristiques moléculaires de CTC, une population de patients relativement plus nombreuses, de différents types de cancers et des molécules plus spécifiques de la tumeur seront nécessaires dans des recherches ultérieures.

La plupart des méthodes pour la caractérisation de CTC sont basées sur notre connaissance préalable de certaines anomalies spécifiques du cancer. La technologie des biopuces a fourni la première occasion d'étudier simultanément l'expression de milliers de gènes qui nécessite habituellement 1-2 $\mu$ g de l'ARNm, ce qui correspond à 10<sup>6</sup>-10<sup>7</sup> cellules. Étant donné le grand nombre de cellules nécessaires, cette technique a une utilisation limitée dans le domaine de CTC. Y a-t-il un moyen possible pour obtenir le profil d'expression de gène globale même à partir d'un faible nombre de CTCs? Une nouvelle méthode, à savoir le Pico profilage, a été signalé capable de générer un profil d'expression précise avec aussi peu que 10 cellules, et l'information

provenant de cette approche était très comparable à celui donné par les techniques classiques depuis des milliers à des millions de cellules (Gonzalez-Roca, Garcia-Albeniz et al. 2010). En outre, grâce à une amplification du génome entier (whole genome amplification en anglais), et un séquençage de prochaine génération (next generation sequencing en anglais), le séquençage de CTC au niveau d'une seule cellule n'est plus un mythe. Avec les progrès technologiques, les applications de l'analyse de l'ensemble du génome, l'épigénome, le transcriptome, et le protéome de la seule cellule permettront une meilleure compréhension caractéristique de CTC.

## 1.5. Méthodologie de la détection des CTCs

En général, les méthodes de la détection de CTCs sont composées des deux étapes suivantes: le processus d'enrichissement (isolation) (par des techniques morphologiques et immunologiques) et le processus de détection (identification) (par des techniques cytométrique et d'acides nucléiques), qui peut être ou ne peut pas être séparé du processus d'enrichissement (Figure 6). En raison de la rareté des CTCs dans la circulation périphérique (une CTC/10<sup>6</sup>-10<sup>7</sup> de cellules mononucléaires), les études sur les CTCs reposent en grande partie sur les approches d'isolement avec une sensibilité élevée. Une spécificité élevée est une autre exigence obligatoire de la procédure d'isolement de CTCs, car une sélection de faux positifs peut se produire en raison de l'expression des marqueurs épithéliaux dans les cellules non-épithéliales et tromper les médecins de faire une estimation inexacte sur le pronostic de la maladie et la réponse au traitement, provoquant un traitement inutile qui peut nuire aux patients.



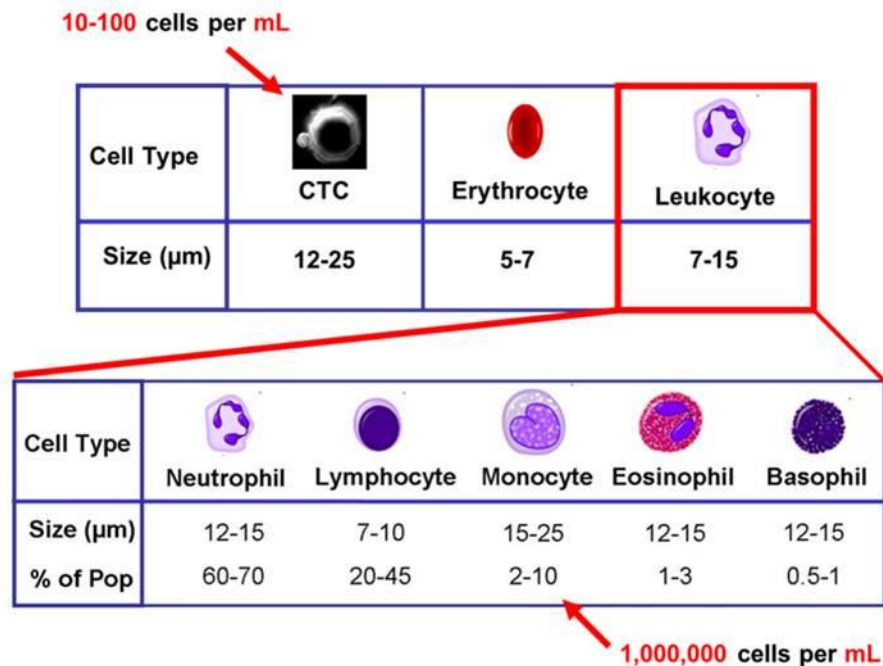
**Figure 6.** Méthodes de l'enrichissement, la détection et la caractérisation des CTCs (d'après Pantel K et al. 2008).

### 1.5.1. Techniques d'enrichissement

Les techniques d'enrichissement des CTCs sont basées sur les propriétés physiques et biologiques (Alix-Panabieres and Pantel 2014).

#### 1.5.1.1. Isolation à base des propriétés physiques

ISET<sup>®</sup> fonctionne comme un microfiltre qui isole les CTCs sur la base de leurs tailles différentes, qui ne nécessite ni modification fonctionnelle, ni procédure d'enrichissement complexe (Figure 7). Son seuil de la sensibilité d'isolation est près d'une cellule de carcinome par millilitre (Vona, Sabile et al. 2000). Récemment, Tan et al. (Tan, Yobas et al. 2009) ont présenté un nouveau test ISET<sup>®</sup>, qui était basée sur une plateforme microfluidique composée de plusieurs réseaux de puits d'isolation en forme de croissant, qui possédaient au moins 80% de l'efficacité et la pureté de l'isolement des cellules cancéreuses du sein et du côlon. Les espaces de 5  $\mu\text{m}$  entre chaque piège en forme de croissant permettent traverser plus des érythrocytes et des leucocytes déformables, tandis que les cellules tumorales plus rigides et plus grandes sont plus possibles d'être capturées dans chaque structure en forme de croissant. Un des avantages les plus importants de l'ISET<sup>®</sup> est la capacité à isoler les CTCs sans endommager la morphologie des cellules, ce qui permet les techniques d'immunocytochimie et d'immunofluorescence pour étudier les CTCs individuelles.



**Figure 7.** Différentes tailles de CTCs et les cellules hématologiques (d'après le blog d'Erica D Pratt).

La séparation par gradient de densité des CTCs est réalisée en utilisant Ficoll-Hypaque (GE Healthcare) ou Oncoquick<sup>™</sup> (Greiner Bio-One) pour séparer des CTCs et des cellules mononucléaires à partir d'autres cellules sanguines. Par rapport à la procédure classique de Ficoll, Oncoquick<sup>™</sup> a été développé pour éviter la contamination croisée de différentes couches cellulaires en utilisant une membrane poreuse qui maintient leur séparation. Un taux de récupération plus élevé a été observé en utilisant Oncoquick<sup>™</sup> (Gertler, Rosenberg et al. 2003). RosetteSep<sup>™</sup> (Stem Cell Technologies) fonctionne comme une sélection négative qui peut améliorer la spécificité de la procédure standard de la séparation par gradient de densité. Les anticorps bi-spécifiques

réticulent les cellules indésirables dans le sang total avec les érythrocytes, forment des immunorosettes, ce qui augmentent la densité de cellules indésirables permettant leur élimination par centrifugation en gradient de densité (Busch, Cesar et al. 2004, Hayes, Busch et al. 2010).

#### 1.5.1.2. Isolation à base des propriétés biologiques

Les techniques d'enrichissement immunologiques ciblant des marqueurs spécifiques qui s'expriment sur les CTCs sont les méthodes les plus largement utilisées actuellement. Il existe deux stratégies employées dans toutes les procédures d'isolation immunologiques: les marqueurs spécifiques des cellules épithéliales (EpCAM et CKs) généralement exprimés par presque toutes les cellules tumorales d'origine épithéliale et les marqueurs spécifiques de la tumeur (a-Foetoprotéine, HER2-neu, MUC1/MUC2 (MUC, Mucin), mammaglobulin, et antigène carcinoembryonnaire (ACE)) exprimés par un type de cancer particulier (Sleijfer, Gratama et al. 2007) (Tableau 1). L'isolement immunomagnétique est effectué avec des anticorps monoclonaux enrobés des microbilles magnétiques et un aimant pour séparer les CTCs depuis un contexte de leucocytes par une force magnétique. La sensibilité de cette méthode est généralement renforcée par l'application d'une sélection négative d'anti-CD45 des leucocytes, comme le système MACS<sup>TM</sup> (Magnetic Activated Cell Sorting) (Miltenyi Biotec) (Cohen, Punt et al. 2008, Nezos, Pissimisis et al. 2009). Un des avantages de cette technique est qu'elle permet d'éviter la lyse cellulaire tandis que les CTCs sont isolées, ce qui facilite les analyses suivantes de la numération, de l'immunocytochimie et de l'immunofluorescence des CTCs. Cependant, les anticorps spécifiques aux cellules épithéliales peuvent marquer les cellules épithéliales non tumorales par un marquage spécifique et les cellules non épithéliales non tumorales par un marquage non spécifique, donnant ainsi des résultats faussement positifs; Les CTCs qui n'expriment pas un marqueur donné en raison de l'hétérogénéité de la cellule tumorale peuvent donner lieu à des résultats faussement négatifs (Goeminne, Guillaume et al. 2000, Negin and Cohen 2010). Une étude exhaustive in vivo et in vitro visant à comparer les quatre techniques actuelles pour la détection des CTCs (MACS<sup>TM</sup>, RosetteSep<sup>TM</sup>, OncoQuick<sup>TM</sup>, et OncoQuick<sup>TM</sup> plus) a montré que le système MACS<sup>TM</sup> a présenté un taux de récupération beaucoup plus élevé avec une grande reproductibilité et une haute précision que les trois autres techniques (Tewes, Aktas et al. 2009). AdnaTest<sup>TM</sup> (AdnaGen) marquant les CTCs par des billes magnétiques conjuguées avec les anticorps épithéliaux et les anticorps spécifiques de la tumeur (disponible chez le cancer du côlon, du sein et de la prostate) (Cristofanilli 2009). Une analyse RT-PCR (Reverse Transcription Polymerase Chain Reaction) multiplex est possible à la suite du processus d'isolement, ce qui facilite la détection de CTC très rares sont en fonction de leurs gènes associés à la tumeur.

Le système CellSearch<sup>®</sup> (Veridex) est le seul système approuvé par FDA (Food and Drug Administration). C'est le premier système de séparation immunomagnétique automatique applicable en routine clinique pour détecter et analyser les CTCs chez les patients atteints d'un cancer du sein métastatique (MBC, metastatic breast cancer), d'un cancer colorectal et d'un cancer de la prostate (Negin and Cohen 2010). Les nanoparticules ferrofluidiques recouvertes des anticorps anti-EpCAM conservent les CTCs selon un champ magnétique, avec une procédure de coloration et d'immunomarquage triple (CK8/18/19, DAPI, CD45) (Allard, Matera et al. 2004, Cristofanilli, Budd et al. 2004, Cristofanilli 2009). Dans une étude multicentrique, Riethdorf et al ont rapporté que le système de CellSearch<sup>®</sup> présentait un taux de récupération élevé de 82%, une haute spécificité et une haute reproductibilité pour la détection de CTCs chez les patients atteints de MBC (Riethdorf, Fritsche et al. 2007) . Les résultats d'une autre étude comparant le système OncoQuick<sup>TM</sup> et le système



CellSearch<sup>®</sup> ont montré que la sensibilité et le taux de la récupération de CellSearch<sup>®</sup> étaient supérieures à ceux de OncoQuick<sup>™</sup> (Balic, Dandachi et al. 2005).

**Tableau 1.** Exemples des marqueurs de CTC utilisés dans la recherche clinique (d'après Sleijfer et al. 2007).

---

***Epithelial markers***

Epithelial cell adhesion molecule (EpCAM)

Cytokeratin 7, 8, 18, 19, 20

Human epithelial antigen

***"Tumour-specific" markers***

$\alpha$ -Foetoprotein (hepatocellular carcinoma)

CA-IX (renal cell carcinoma)

Carcinoembryonic antigen (colorectal carcinoma, gastric carcinoma)

Carcinoembryonic antigen adhesion molecule 2 (colorectal)

HER2-neu (breast cancer)

Mammaglobulin (breast cancer)

Melanoma antigen gene family-A3 (breast carcinoma, melanoma)

MOC-31 (ovarian carcinoma)

MUC1/MUC2 (breast cancer)

N-Acetylgalactosaminyltransferase (breast carcinoma)

Prostate specific antigen (prostate cancer)

Squamous cell carcinoma antigen (squamous cell carcinoma of the oesophagus)

Stanniocalcin-1 (breast carcinoma)

---

La CTC-puce, une technologie récente avancée et créative, sépare les CTCs rares basée sur une plateforme microfluidique (Nagrath, Sequist et al. 2007). Comme le sang total a été pompé à travers la puce sous une stricte manipulation de forces de cisaillement et de vitesse, les micropistes recouvertes d'anticorps anti-EpCAM captent directement les CTCs. Les CTCs ont été confirmées par CK<sup>+</sup> (CAM5.2) et DAPI<sup>+</sup>, alors que les cellules avec CD45<sup>+</sup> ont été marqués comme les cellules hématologiques normales contaminantes. La CTC-puce a présenté une extrêmement haute sensibilité (99,1%) et spécificité (100%) chez les échantillons de cancer du poumon, colorectal, de la prostate, du sein et du pancréas. Récemment, une version plus avancée de la CTC-puce, à savoir microvortex-generating herringbone-chip, a changé la matrice des micropistes à la rainure en forme de chevrons qui ont augmenté la possibilité d'interactions entre les CTCs et EpCAM qui a revêtu la surface interne de la rainure. Cette nouvelle version de la puce microfluidique a donné une efficacité de capture et une pureté considérablement améliorée par rapport à la CTC-puce précédente et permis un débit de volume sanguin plus élevé (Stott, Hsu et al. 2010). Parmi les tests actuellement disponibles, les avantages de la puce microfluidique étaient les suivantes: (1) Trier directement des CTCs à partir du sang total en une seule étape sans prétraitement d'échantillons nécessaire empêchant la perte et la destruction des CTCs rares; (2) En raison de sa procédure

d'isolement douce, des cellules viables peuvent être obtenues alors que le système CellSearch® ne peut isoler que les cellules fixées, non viables.

D'autres approches d'isolement innovantes établies jusqu'à présent comprennent CAM et NV1066, qui ont été résumées dans le Tableau 2 (Fong, Lee et al. 2009, Paris, Kobayashi et al. 2009, Lu, Fan et al. 2010). Malgré des progrès énormes dans l'isolement des CTCs, il y a encore quelques problèmes restants à résoudre. Au cours de leur voyage vers le site métastatique, les cellules tumorales pourraient subir une transition épithélio-mésenchymateuse (EMT, Epithelial to Mesenchymal Transition) aboutissant à perdre progressivement leurs propriétés épithéliales telles que le marqueur de surface EpCAM et CK et développer les caractéristiques mésenchymateuses comme l'expression de la vimentine et la N-cadhérine (Christofori 2006, Thiery and Sleeman 2006). Ce changement phénotypique a été associé à l'agressivité de cellules tumorales in vivo (Willipinski-Stapelfeldt, Riethdorf et al. 2005). Cela signifie que les essais ciblant des cellules épithéliales dans le sang seraient infructueux suite à la perte des cellules tumorales les plus invasives. Par conséquent, une déplétion des Leucocytes n'a pas de biais de sélection des CTCs avant leur identification. La mise en œuvre de marqueurs spécifiques de la tumeur comme HER-2, MUC1/2, ACE pour cibler les CTCs est contestée par l'hétérogénéité des cellules tumorales (Allard, Matera et al. 2004, Ring, Smith et al. 2004, Balic, Dandachi et al. 2005, Desmedt, Ruiz-Garcia et al. 2008, Tewes, Aktas et al. 2009). Des efforts supplémentaires sont nécessaires pour améliorer dans la procédure d'isolement des CTCs en vue de développer une technique plus précise et robuste.

### ***1.5.2. Techniques d'identification***

Une fois que les CTCs sont isolées; les procédures d'identification sont réalisées pour continuer à étudier leur origine et leur profil génétique. Les méthodes d'identification actuelles se divisent en deux grandes catégories: les méthodes basées sur les acides nucléiques et les méthodes de cytométrie.

#### **1.5.2.1. Méthodes basés sur l'acide nucléique**

La technique à base de RT-PCR, la plus sensible à ce jour, a été utilisée pour la détection moléculaire des CTCs en analysant l'expression des signatures des marqueurs spécifiques de la cellule épithéliale ou de l'organe (Fabisiewicz, Kulik et al. 2004, Ring, Zabaglo et al. 2005, Dubois, Epling et al. 2010, Van der Auwera, Peeters et al. 2010). Les avantages potentiels de la RT-PCR incluent l'indépendance de l'interprétation manuelle par un personnel bien formé, l'identification des CTCs dans le niveau d'ARNm plutôt que le niveau de la protéine, et de faciliter la recherche des gènes cibles concernant des métastases. Cependant, puisque la technologie PCR (Polymerase Chain Reaction) est basée sur la caractéristique d'amplification, même un minimum de contamination au cours de la préparation de l'échantillon peut causer des résultats faussement positifs (Lambrechts, Bosma et al. 1999, Fabisiewicz, Kulik et al. 2004, Chen, Jiang et al. 2007), et il n'y a pas de visualisation des cellules tumorales. L'avènement de qRT-PCR a réduit les possibles résultats faux positifs en utilisant des sondes internes (entre des amorces) qui hybrident spécifiquement à la séquence amplifiée pour augmenter la spécificité de la PCR. La qRT-PCR améliore la spécificité de l'analyse des CTCs par définir la "valeur seuil" pour l'expression de gènes des marqueurs dans le sang périphérique. Les résultats supérieurs à la valeur seuil ont été considérés comme les "signaux vrais" des CTCs. En outre, en raison de la mesure continue du signal amplifié, des résultats faussement positifs peuvent être identifiés et éliminés facilement (Nolan, Hands et al. 2006). De même, la détection des expressions de plusieurs gènes spécifiques de CTCs par qRT-PCR augmenterait la sensibilité et la spécificité des analyse des CTCs (Siewerts, Kraan et al. 2009). Il faut faire

**Tableau 2.** Résumé des différents systèmes de la détection de la CTC (d'après Sun YF et al. 2011).

Systems	Principles of enrichment	Method of identification and characterization	Sensitivity threshold	Advantages	Drawbacks	Blood volume required per test (ml)	References
Morphological-based approaches	ISET	Immunocytological, molecular, and cytogenetic analyses	One cell/ml	Easy and rapid Isolate CTCs without damaging its morphology Minimal cell loss Feasible for EpCAM-negative CTCs High sensitivity	Low specificity Loss of CTC smaller than the filter pore Retain large leukocytes	0-15	Busch et al. (2004) and Hayes et al. (2010)
	Density gradient separation (Ficoll paque or Oncoquick)	Immunocytological, molecular, and cytogenetic analyses	One cell/4.6µl	Easy and inexpensive Feasible for EpCAM-negative CTCs	Low specificity Possible cross-contamination with PMNCs (Oncoquick can resolve this issue)	15-30	Gertler et al. (2003), Busch et al. (2004), and Hayes et al. (2010)
Immunological-based approaches	MACS	Immunocytological, molecular, and cytogenetic analyses	One cell/0.3ml	Isolate CTCs with its integrity preserved Multisorting strategy High reproducibility and accuracy	Possible false-positive results due to specifically labeling the non-tumor cells Possible false-negative results due to loss of antigens on CTCs	5-15	Sleijfer et al. (2007), Cohen et al. (2008), Nezos et al. (2009), and Tewes et al. (2009)
	AdnaTest	Molecular analyses	Two cells/5 ml	High sensitivity and specificity Recognition of tumor specific markers (EpCAM, MUC1) Downstream tumor-associate genes analysis (MUC1, HER2 and GA73.3-2) Possibility to characterize for stem cell and EMT	No flexibility Possible false-positive results due to specifically labeling the non-tumor cells Possible false-negative results due to loss of antigens on CTCs	5	Cristofanilli (2009)
CellSearch	A combination of immunomagnetic separation and qRT-PCR assay	Negative selection by CD-45 (leukocytes) and Positive selection by CK-8,18,19 (epithelial cells)	One cell/0.5 ml	High sensitivity and specificity Automated, quantitative Highly reproducible Moderate blood volume required Commercially available Only assay approved by FDA	Only EpCAM-positive CTCs can be fished out Possible false-positive results due to labeling the non-tumor cells Possible false-negative results due to loss of EpCAM on CTCs No further analysis possible	7.5	Cristofanilli et al. (2004), Balic et al. (2005), and Tewes et al. (2009)

Tableau 2. continué.

Systems	Principles of enrichment	Method of identification and characterization	Sensitivity threshold	Advantages	Drawbacks	Blood volume required per test (ml)	References
CTC chip	Capture of CTCs by EpCAM-coated microposts under strict manipulation of velocity and shear force	Negative selection by CD-45 (leukocytes), Positive selection by CK (CAMS.2)(epithelial) and further molecular and genetic analyses	One cell/one billion blood cells	Isolation of viable cells (viability 98%) High sensitivity and specificity Minimal processing of samples Potential to harvest CTCs for further molecular and genetic analyses	Only EpCAM-positive CTCs can be fished out Possible false-positive results due to labeling the non-tumor cells Possible false-negative results due to loss of EpCAM on CTCs Not commercially available No validation studies in large scale clinical settings	0.9-5.0	Nagrath et al. (2007) and Stott et al. (2010a)
PCR-based assay	NA	Detection of CTC or cancer stem cell-specific markers, such as CKs, HER2, Survivin, CEA, CD 133		High sensitivity Rapid, quantitative Small sample volume required	Technique issue with RNA degradation False-positive results due to unspecific amplification, contaminations, pseudogenes No distinction between viable and non-viable cells False-negative results due to low expression level No visualisation of CTCs No further analysis possible	1.5-10	Shimazui et al. (2003), Nakagawa et al. (2007), Koyanagi et al. (2008), Bertazza et al. (2009), and Jimura et al. (2011)
Other novel approaches	Invadopodia function and proclivity of tumor cells to invade collagenous matrices	Positive selection by EpCAM, pan-CKs and uptake of CAM fragments, Negative selection by CD-45 and further molecular and genetic analyses	One cell/0.1 ml	Isolation of viable cells (viability 99.9%) Detect CTCs with invasive phenotype High sensitivity and specificity Minimal processing of samples	Requires 12 h to culture samples Not commercially available No validation studies in large scale clinical settings	3	Paris et al. (2009) and Lu et al. (2010)

Tableau 2. continué.

Systems	Principles of enrichment	Method of identification and characterization	Sensitivity threshold	Advantages	Drawbacks	Blood volume required per test (ml)	References
NV1066	A herpes simplex virus (HSV) designed to infect cancer cells specifically and express green fluorescent protein (GFP)	Positive selection by GFP expression and further molecular analyses	100 cells/5 × 10 <sup>7</sup> blood cells	No requirement for highly trained personnel Rapid and simple Virally boosted cell sorting can be used to identify cellular profiles to potentially direct anticancer therapy	False-positive results attributed to phagocytosis of NV1066 virus by activated immune cells No quantitative information of CTCs Unreliable CTC antigen may present after a long period of incubation with NV1066 virus No validation clinical trials available	NA	Fong et al. (2009)

attention que seulement les CTCs intactes et viables peuvent jouer un rôle pour établir des colonies secondaires. Cependant, l'essai à base de PCR pourrait détecter des transcrits spécifiques de CTCs à partir de fragments cellulaire présentant dans le sang de patients atteints de cancer sans CTCs intactes détectables. Cela signifie que les patients avec une expression élevée de gène spécifique de CTC n'auraient pas nécessairement des CTCs fonctionnelles.

La recherche de marqueur approprié de l'ARNm exprimé spécifiquement par les cellules tumorales est essentielle pour améliorer la spécificité et la fiabilité des procédures de la détection de CTCs. Les résultats obtenus à partir de plusieurs études ont montré que la sensibilité de qRT-PCR pour ARNm de la mamoglobine a varié de 29 à 49% chez les patients atteints de MBC (Zach, Kasparu et al. 1999, Silva, Tome et al. 2002, Tewes, Aktas et al. 2009). Les sensibilités d'ARNm de survivine, hTERT (Human Telomerase Reverse Transcriptase), et hMAM (Human Mammoglobin) dans le sang périphérique de patients atteints de cancer du sein étaient de 36,2, 59,6, et 33,0% respectivement. Après la combinaison des trois marqueurs ci-dessus, la sensibilité atteint de 70,2% (Shen, Hu et al. 2009). L'expression de MUC1 a été trouvée chez 11, 24, et 45% des patients atteints de la maladie bénigne du sein, le cancer du sein opérable, et le cancer du sein de stade avancé respectivement (de Cremoux, Extra et al. 2000). Xi et al. (Xi, Nicastrì et al. 2007) ont fait une étude pour chercher des marqueurs optimaux pour la détection des CTCs par qRT-PCR chez six types de cancer (mélanome, les cancers du sein, du côlon, de l'œsophage, de la tête de du

cou, et du poumon). Ils ont trouvé que les biomarqueurs les plus fiables des CTCs étaient MGB2 (Mammaglobin 2) pour le cancer du sein, TM4SF3 pour le cancer du côlon, CK19 pour le cancer de l'oesophage, EGFR pour le cancer de la tête et du cou, SFTPB pour le cancer du poumon, et TYR pour le mélanome.

### 1.5.2.2. Analyses fonctionnelles

La cytométrie en flux, une technique à la base de cytométrie conventionnelle, identifie et compte les CTCs en utilisant des anticorps monoclonaux ciblant des marqueurs spécifiques de CTCs purifiées à partir des procédures d'enrichissement. Contrairement aux techniques de RT-PCR, la cytométrie de flux non seulement donne des informations avec une grande précision statistique et une quantification de la sous-population mais aussi possède une haute spécificité en raison de sa capacité pour l'analyse simultanée de plusieurs paramètres, par exemple, la teneur en ADN, la taille des cellules, la viabilité cellulaire, les marqueurs intra- et extracellulaire dans les cellules individuellement et rapidement. En gardant les cellules intactes durant la procédure de détection, une identification morphologique et une caractérisation moléculaire suivante sont autorisées à effectuer. Cependant, l'inconvénient des systèmes de cytométrie de flux actuels est leur sensibilité plus faible (une cellule tumorale/ $10^4$ - $10^5$  cellules sanguines) par rapport aux approches RT-PCR (une cellule tumorale/ $10^6$  cellules sanguines) (Wang, Wang et al. 2009, Hu, Fan et al. 2010).

FAST, un système cytométrique rapide et précis de la location des CTCs, est équipé d'un champ de vue exceptionnellement grand (50 341 mm), sans perte de l'efficacité de la collecte, ce qui rend possible de localiser les CTCs marquées par immunofluorescence sur des substrats de verre à une vitesse de balayage de 500 fois plus rapide que la microscopie numérique automatisée conventionnelle permettant FAST de détecter les CTCs sans procédure d'enrichissement. Pour éviter les résultats faux-positifs, une base de données de vrais et de faux positifs pour optimiser les filtres d'image a été créée (Krivacic, Ladanyi et al. 2004, Hsieh, Marrinucci et al. 2006). Dans une petite série de cas, tous les cinq patients atteints de cancer colorectal avaient CTCs détectées par FAST. Le nombre de CTC a varié de 12 à 282 CTCs par ml de sang, et les patients qui avaient été évalués ayant un cancer colorectal progressif ont eu plus de CTCs détectées que les patients qui étaient stables au moment du prélèvement sanguin (Marrinucci, Bethel et al. 2010).

Basé sur la technologie de dosage immuno-enzymatique, un immunospot épithélial (EPISPOT, epithelial immunospot) identifie les CTCs par la détection de protéines spécifiques (CKs, MUC, PSA (Prostate Specific Antigen), etc) sécrétées par les CTCs. L'une des caractéristiques d'EPISPOT est que seulement les CTCs viables peuvent être identifiées, parce que les CTCs mortes sont incapables de sécréter une quantité suffisante de protéines à détecter (Alix-Panabieres, Vendrell et al. 2007). La sensibilité de l'EPISPOT est supérieure à celle de l'ELISA de deux ordres de grandeur lors de la détection de CK19 libérée par des cellules cancéreuses (Alix-Panabieres, Vendrell et al. 2009). Cependant, une étude de validation dans un contexte clinique reste encore à fournir.

## 1.6. Intérêt clinique de la détection des CTCs en oncologie

L'existence de métastases occultes dans la circulation périphérique à un stade précoce de cancer est de plus en plus considérée comme une caractéristique de la progression du cancer. Cependant, les marqueurs sériques ou la technique d'imagerie à haute résolution actuels sont incapables d'identifier les micrométastases au cours de la progression du cancer et donner des informations précises concernant la réponse au traitement. Comme un événement intermédiaire important dans le processus de métastases, l'hypothèse a été faite que le

nombre de CTCs pourrait refléter la métastase en cours (Goodman, Fink et al. 2009). La plupart de résultats actuels ont montré une corrélation entre le nombre de CTCs et les paramètres de conséquence clinique de patients tels que la survie sans progression (PFS, Progression-Free Survival) et la survie globale (OS, Overall Survival). Une diminution ou une disparition de CTCs peuvent indiquer une réponse favorable au traitement. Inversement, la présence persistante de CTCs peut suggérer une résistance au traitement et une élimination incomplète des cellules cancéreuses, même s'il n'y a pas de tumeur métastatique détectée cliniquement (Sun, Yang et al. 2011). Plusieurs essais cliniques évaluent l'utilisation des CTCs dans différents contextes cliniques (Tableau 3)

**Tableau 3.** Intérêts cliniques des CTCs en tant que biopsie liquide (d'après A. Rafii et al. 2014).

---

**Quantification des CTCs**

- Détection de la maladie résiduelle micro-métastatique
- Évaluation du pronostic pour les stades débutants et métastatiques
- Stratification des patients pour les traitements (néo) adjuvants
- Détection de la rechute métastatique
- Mesure de l'efficacité des traitements

**Caractérisation moléculaire des CTCs**

- Biopsie liquid representative de la maladie cancéreuse
  - Nouveau biomarqueur pronostique
  - Détection des clones résistants aux traitements
  - Compréhension des mécanismes impliqués dans la plasticité cellulaire/détection de clones à propriétés de cellules souches
  - Mise en évidence de nouvelles cibles thérapeutiques/de l'hétérogénéité tumorale/de la résistance aux traitements
- 

### 1.6.1. Cancer du sein

Dans une étude multicentrique prospective incluant 177 patients de MBC qui ont commencé une nouvelle ligne de traitement, les patients qui avaient 5 ou plus de CTCs détectées à l'inclusion ou à la première visite de suivi ont eu une OS et PFS médianes significativement plus courtes que les patients avec moins de 5 CTCs. Le dosage des CTCs peut prédire avec certitude la progression et la survie de la maladie plus tôt que les approches d'imagerie traditionnelles (Cristofanilli, Budd et al. 2004). Néanmoins, les limitations principales de cette étude étaient les suivants: (1) le nombre de patients relativement plus petit; (2) l'inclusion uniquement des patients atteints de MBC mesurables; et (3) l'inclusion de patients à différents moments de traitement (Andreopoulou and Cristofanilli 2010). Des résultats similaires ont également été observé chez les patients atteints de MBC nouvellement diagnostiqués (Cristofanilli, Hayes et al. 2005). Dans la même série de patients, du moment de l'inclusion au moment de 15-20 semaines après le début d'une nouvelle thérapie systémique, les patients qui soit avaient un dosage des CTCs élevé persistante soit dépassaient le seuil de 5 CTCs ont été associés à un pronostic défavorable. Cela implique que les patients avec moins de 5 CTCs au cours de la thérapie semblaient être plus sensibles au traitement et bénéficier plus d'avantages de traitement (Cristofanilli, Hayes et al. 2005, Hayes, Cristofanilli et al. 2006). Dans une étude prospective (Yagata, Nakamura et al. 2008) réalisée chez

trois institutions japonaises, deux seuils de coupure différents ont été sélectionnés pour prédire le pronostic chez les patients atteints de MBC subissant un traitement anticancéreux : un était 2 CTCs par 7,5 ml de sang pour déterminer la présence de la métastase (une sensibilité de 50% et une spécificité de 96,7%); l'autre était 5 CTCs par 7,5 ml de sang pour diviser les patients métastatiques en groupe favorable et défavorable. Finalement, les patients avec moins de 5 CTCs ont montré une PFS et une OS significativement plus longues que ceux avec 5 ou plus de CTCs. Nakagawa et ses collègues (Nakagawa, Martinez et al. 2007) ont développé un test qRT-PCR de multimarqueurs (STC-1 (stanniocalcin 1), GalNacT (N-acetylgalactosaminyltransferase), et la famille de la gène de MAGE-A3 (Melanoma-associated antigen 3)) pour mesurer le niveau des CTCs de patients atteints de cancer du sein à un stade précoce, ce qui a été confirmé à bien corrélér avec l'état du ganglion sentinelle métastatique.

Pour étudier l'association entre le nombre de CTCs et le pronostic, la plupart des études ont établi des valeurs seuils pour distinguer des groupes favorables et défavorables. Généralement, la dichotomisation a des avantages comme la simplicité et la facilité de la présentation et l'interprétation des résultats. Toutefois, cette simplicité peut causer des problèmes intrinsèques, notamment la perte des informations et de la puissance, un risque accru des résultats faux-positifs, et l'impossibilité de détecter des relations non linéaires entre les variables et le pronostic (Royston, Altman et al. 2006). En proposant une stratégie alternative dans laquelle les CTCs ont été analysées comme un indicateur de continuité, Botteri et ses collègues ont observé une augmentation non linéaire du risque de la progression et la mort avec des nombres de CTCs croissants en termes de PFS et OS (Botteri, Sandri et al. 2010).

En ce qui concerne le rôle prédictif des CTCs pour l'efficacité du traitement, les patients de MBC avec une diminution de CTCs après le début du traitement anti-tumoral ont une tendance à bénéficier continuellement de leurs traitements actuels. Liu et al. ont rapporté que les patients de MBC avec au moins de 5 CTCs détectées au départ, 3-5 semaines, et 7-9 semaines après le début d'une nouvelle thérapie systémique ont été associés à une PFS médiane plus courte et une incidence plus élevée de la progression radiographique de la maladie par rapport à ceux avec moins de 5 CTCs. La réponse au traitement montrée par l'analyse de CTCs était précédée de celle montrée par les résultats radiographiques (Liu, Shields et al. 2009). Dans une étude multicentrique dans tout le Japon, les patients qui n'ont aucun changement ou qui ont une diminution des nombres de CTCs à 3-4 semaines et 12 semaines après le début d'une nouvelle thérapie systémique ont montré un meilleur résultat par rapport à ceux ayant des nombres de CTCs augmentés (Nakamura, Yagata et al. 2010). Des résultats similaires ont été observés par Hartkopf et al. (Hartkopf, Wagner et al. 2011). Au lieu d'utiliser le seuil de 5 CTCs, Serrano et al (Serrano, Sanchez-Rovira et al. 2009) a établi un seuil de 6 CTCs pour valider le résultat clinique. Tewes et al. (Tewes, Aktas et al. 2009) ont rapporté que la concordance entre la réponse clinique et les niveaux de CTCs mesurés par RT-PCR au cours d'un traitement palliatif a atteint de 78%. Pierga et al. ont rapporté que la détection de CTCs après une chimiothérapie néoadjuvante était prédictive de la récurrence précoce métastatique avec un seuil de 1 CTC par 7,5 ml de sang. Néanmoins, ni la persistance ni le changement de nombre de CTCs au cours du traitement ont été corrélés avec la réponse complète pathologique, ce qui a suggéré que les CTCs ne montrent pas la même chimiosensibilité comme la lésion primaire du sein (Pierga, Bidard et al. 2008). Fait intéressant, les données obtenues à partir de l'étude de Bidard et al. n'étaient pas conformes à celles mentionnées précédentes. Parmi les patients de MBC traités par bevacizumab, la détection de CTCs après le début du traitement n'a pas réussi à prédire la réponse de la tumeur; d'autre part, le nombre au moins de 3 CTCs par 7,5 ml



de sang à l'inclusion a prédit un mauvais résultat de la thérapie (Bidard, Mathiot et al. 2010, Bidard, Peeters et al. 2014).

### ***1.6.2. Cancer de la prostate***

La combinaison des taux de PSA, la biopsie cote de Gleason, et le stade clinique avant le traitement sont actuellement appliqués pour prédire le pronostic des patients atteints de cancer de la prostate, mais la capacité prédictive de la progression de la maladie en clinique est insuffisante (Sboner, Demichelis et al. 2010). Dans une étude pilote réalisée par Moreno et ses collègues (Moreno, Miller et al. 2005), la puissance prédictive de la détection de CTCs chez les patients avec cancer de la prostate métastatique était supérieure à celle des autres variables cliniques. La survie globale médiane des patients avec moins de 5 CTCs avait tendance à être plus longue que celle de ceux avec 5 ou plus de CTCs. Des résultats similaires ont été obtenus dans une étude réalisée par Okegawa et ses collègues au Japon : le nombre de CTCs était confirmé d'être un prédicateur indépendant, tandis que le niveau de PSA mesuré par RT-PCR n'avait pas de valeur pronostique significative chez les patients (Okegawa, Nutahara et al. 2009). Les données à partir de plusieurs grandes cohortes de patients atteints de cancer de la prostate résistant à la castration (CRPC, Castration-Resistant Prostate Cancer) ont cliniquement confirmé la signification pronostique de nombres de CTCs avant et après le traitement et la capacité prédictive supérieure de la numération de CTCs en comparaison avec le taux de PSA en tout temps (de Bono, Scher et al. 2008, Olmos, Arkenau et al. 2009, Scher, Jia et al. 2009). En outre, la dynamique du nombre de CTCs comme un reflet de bénéfice du traitement était disponible plus tôt au cours du traitement anticancéreux, ce qui pourrait éviter les traitements inefficaces (Olmos, Arkenau et al. 2009). Coumans et al. ont réanalysé leurs données de CellSearch<sup>®</sup> pour explorer la relation entre les différentes classes d'EpCAM<sup>+</sup>CK<sup>+</sup> et la survie globale. Toutes les classes d'EpCAM<sup>+</sup>CK<sup>+</sup>CD45<sup>-</sup>, y compris des CTCs intactes, des CTCs granulaires, de fragments grands et petits de cellules tumorales, des microparticules tumorales grandes et petites, avec ou sans noyau isolés par un système de CellSearch<sup>®</sup> ont des significations prédictives pour une survie plus courte chez les patients atteints de CRPC. Les critères morphologiques très strictes pour une validation de CTCs avaient été confirmés inutiles et même moins importante que les autres classes, tandis que la présence de microparticules tumorales pourrait être de meilleurs indicateurs du fardeau de la maladie chez les patients sans CTCs intactes trouvées (Coumans, Doggen et al. 2010).

Bien que 5 CTCs par 7,5 ml de sang est une valeur seuil préférentielle chez les patients atteints de MBC, la sélection d'une valeur seuil optimale pour distinguer les groupes favorables des groupes défavorables chez des patients atteints de cancer de la prostate métastatique reste encore controversée. Goodman et ses collègues (Goodman, Fink et al. 2009) ont établi un nouveau seuil de 4 CTCs par 7,5 ml de sang, qui a été validé statistiquement comme une valeur seuil optimale chez les patients atteint de CRPC. Le nombre de CTCs  $\geq 4$  non seulement était un facteur prédictif indépendant puissant pour la survie, mais aussi avait une spécificité de 100% pour la présence de métastases radiographiquement détectables. Une cohérence d'un nombre de CTCs élevé avec des biomarqueurs classiques (PSA, LDH (Lactate Dehydrogenase) et ALP (Alkaline Phosphatase)) a été observée. Chen et al. ont appliqué une valeur seuil de deux cellules par 7,5 ml de sang, tandis que Garcia et al. ont établi un seuil de 1,8 cellules par 1,0 ml de sang (Chen, Loberg et al. 2005, Garcia, Rosenberg et al. 2007). En outre, le nombre de CTCs n'a pas de corrélation avec la taille de la tumeur, le stade pathologique, et la cote de Gleason chez les patients atteints de cancer de la prostate localisé, ce qui peut confirmer l'hypothèse que les CTCs exprimant EpCAM sont plus probables d'entrer dans la circulation depuis des dépôts métastatiques au lieu

des lésions primaires (Davis, Nakanishi et al. 2008). Un article publié en 2014 a montré que une détection de AR-V7 (androgen-receptor splice variant 7 messenger RNA) sur les CTCs chez les patients atteints de CRPC peut être associée à la résistance à l'enzalutamide et l'abiratéron (Antonarakis, Lu et al. 2014).

### ***1.6.3. Cancer colorectal***

Dans une étude prospective, multicentrique, les CTCs ont été dénombrées dans le sang périphérique de 430 patients par le système CellSearch® (Cohen, Punt et al. 2008). Les résultats ont indiqué que les patients avec  $\geq 3$  CTCs avaient une PFS et une OS médianes significativement plus courtes et un résultat du traitement bien pire par rapport à ceux avec  $< 3$  CTCs. Une étude complémentaire chez les mêmes patients a montré que le nombre initial de CTCs était un facteur pronostique important chez les patients avec certains traitements ou caractéristiques spécifiques, et il serait utilisé comme un biomarqueur potentiel pour le traitement personnalisé (Cohen, Punt et al. 2009). En outre, le dénombrement de CTCs a devenu un biomarqueur fiable pour prédire les résultats cliniques dans le cancer colorectal métastatique et évaluer la réponse à la chimiothérapie à base d'oxaliplatine chez des patients japonais (Matsusaka, Suenaga et al. 2011). Dans une autre étude, les expressions des quatre marqueurs d'ARNm (c-Met, MAGE-A3, GalNAc-T, et CK-20) ont une corrélation significative avec une survie sans maladie (DFS, Disease Free Survival) plus courte chez les patients atteints de cancer colorectal (Koyanagi, Bilchik et al. 2008). Une petite cohorte d'étude a montré que le taux de CTC-positif avant le traitement était de 59%, diminué à 31% après 3 mois de chimiothérapie systémique chez les patients atteints de cancer colorectal avancé. La tendance de niveau de CTC après le début de la chimiothérapie était significativement corrélée avec les résultats radiographiques. Fait intéressant, le profil d'expression des CTCs qui ont été isolées à partir de patients atteints de cancer colorectal avancé a démontré une diminution de l'expression de l'ACE et une augmentation de l'expression de l'EGFR. Puisque l'EGFR était connu comme un marqueur de cellules épithéliales associé à la tumeur, ce phénomène peut attribuer à la transition mésenchymo-épithéliale (MET, Mesenchymal to Epithelial Transition) qui ont lieu au processus de métastase (Lankiewicz, Zimmermann et al. 2008). En utilisant des marqueurs à membrane (hTERT, CK-19, CK-20, et ACE) pour détecter l'état de CTC chez 438 patients atteints de cancer colorectal, le taux de CTC positive préopératoire observé chez les patients de stade I, II, et III était de 33,3, 84,6 et 96,2% respectivement, tandis que l'incidence correspondante de la positivité de CTC postopératoire était de 6, 30,3 et 41,3% respectivement. Pendant la période de suivi, les patients avec une présence persistante de CTCs, même après la résection curative ont montré une incidence plus élevée de la rechute et une survie sans rechute plus courte (Uen, Lu et al. 2008). Rahbari et al. ont analysé les données publiées actuelles pour l'évaluation de la signification pronostique des CTCs chez les patients atteints de cancer colorectal. Il a été conclu que les données disponibles ont confirmé le point de vue que la détection de la CTC devrait vraiment être considérée comme un marqueur pronostique malgré un degré considérable de l'hétérogénéité inter-étude (Rahbari, Aigner et al. 2010). Les cellules tumorales avec CD133 positives ont présenté une haute capacité tumorigénétique chez la souris nude, ce qui a indiqué que CD133 peut être considéré comme l'un des marqueurs de cellules souches du cancer sur les CTCs (O'Brien, Pollett et al. 2007). Dans une étude multicentrique, un panel de gènes ACE/CK/CD133 a été étudié dans le sang périphérique chez 753 patients atteints de cancer colorectal. Les données suggèrent que le ACE/CK/CD133 a présenté une valeur pronostique supérieure aux autres facteurs de risque clinico-pathologiques existants chez les patients présentant de stade B et C (Dukes), donc, le marqueur de cellules souches tumorales circulantes pourrait être un facteur

prédictif utile pour la rechute et le pronostic défavorable chez les patients atteints de cancer colorectal (Iinuma, Watanabe et al. 2011).

#### **1.6.4. Cancer du poumon**

Dans un essai visant à évaluer le potentiel de la détection de CTC comme un facteur diagnostique pour distinguer la maladie pulmonaire maligne de la maladie bénigne, 30,6% des patients atteints de cancer du poumon avaient les CTCs détectables avec une valeur seuil de 1 CTC par 7,5 ml de sang, ce qui était significativement supérieur contrastant avec 12 % des patients atteints d'une maladie non maligne. Il a également été démontré que le niveau de CTC était un marqueur de substitution pronostique robuste pour prédire la présence de métastases à distance tandis que l'ACE sérique n'a pas réussi à atteindre une signification statistique. En outre, l'état de CTC était proportionnel à la fois au stade clinique et pathologique (Tanaka, Yoneda et al. 2009). Cependant, il n'était pas clair si les patients sans métastases détectable avec CTC-positives peuvent éventuellement développer des métastases à distance après une chirurgie de résection de la tumeur. En mettant en place un seuil de 2 CTCs par 7,5 ml de sang, le taux de CTC positif chez les patients qui étaient nouvellement diagnostiqués un cancer du poumon a varié de 46 à 78% par rapport à 83% pour les patients récurrents. Une corrélation potentielle entre l'état de CTC et la réponse radiologique a été observée à la fin de deux cycles de chimiothérapie dans cette étude préliminaire (Wu, Hao et al. 2009). La détection de CTC possédait également une valeur pronostique significative chez les patients atteints d'un cancer du poumon à petite cellule qui ont été traités par chimiothérapie. A la fin du premier cycle de chimiothérapie, la majorité des patients ont présenté une diminution du nombre de CTCs avec un changement de pourcentage de CTC de 80% au départ à 60% au jour 22, ce qui est un reflet la réponse de la tumeur (Hou, Greystoke et al. 2009). Récemment, la signification pronostique de la CTC détectée par le système CellSearch<sup>®</sup> chez les patients atteints de CBNPC subissant une chimiothérapie standard a été rapportée à la première fois par Krebs et al (Krebs, Sloane et al. 2011). Les données de cette étude prospective ont montré que 32% des patients atteints de la maladie métastatique ont détecté  $\geq 2$  CTCs à l'inclusion et les patients avec  $\geq 5$  CTCs à l'inclusion ou après chimiothérapie ont présenté des résultats cliniques défavorables. Les patients avec une réduction du nombre de CTCs après un cycle de chimiothérapie ont une PFS et une OS plus longues. Dans une autre étude de grande population, les CTCs ont été isolées par la méthode nISET<sup>®</sup> et identifiées par des critères cytologiques de malignité; 49% des 208 patients atteints de CBNPC (Cancer Bronchique Non à Petites Cellules) étaient CTC-positives avant la chirurgie. Les patients atteints de  $\geq 50$  CTCs étaient correspondants aux résultats cliniques défavorables, indépendamment de la stadification de la maladie, ce qui a confirmé une valeur pronostique de CTC chez les patients atteints de CBNPC résécable (Hofman, Bonnetaud et al. 2011).

#### **1.6.5. Cancer de la vessie**

Naoe a rapporté que le système de CellSearch<sup>®</sup> était capable de détecter les CTCs chez les patients atteints de cancer de la vessie avec une constamment haute sensibilité ( $78,5 \pm 5,8\%$ ). Dans son étude, 57,1% des patients atteints de cancer urothélial métastatique étaient CTC-positives avec un nombre significativement plus élevé de CTC en comparaison avec les patients non métastatiques (Naoe, Ogawa et al. 2007). Une étude similaire a confirmé également la capacité du système de CellSearch<sup>®</sup> pour détecter les CTCs chez les patients atteints de cancer urothélial métastatique (Gallagher, Milowsky et al. 2009).

Les métastases extravésicale et l'envahissement ganglionnaire au moment de la cystectomie radicale (RC, Radical Cystectomy) ont été considérés comme des facteurs prédictifs de mauvais pronostic (Stein, Lieskovsky et al. 2001). Parmi les patients avant RC, la sensibilité, la spécificité et la valeur prédictive positive de l'état de CTC pour la prédiction de la maladie extravésicale étaient 27, 88, et 78%, respectivement. Aucune corrélation statistique entre l'état de CTC et le stade pathologique n'a été observée. Cette étude a démontré l'incapacité de la détection de CTC dans la prédiction de la présence ou de l'absence de la maladie extravésicale ou ganglionnaire avant RC chez les patients atteints de cancer de la vessie. Les facteurs qui entravent la capacité de l'état de CTC dans la prédiction de la maladie extravésicale peuvent être résumés comme le nombre relativement faible de patients inclus et le nombre absolu faible de CTCs détectées (Guzzo, McNeil et al. 2012).

### ***1.6.6. Cancer du rein***

Plus récemment, Bluemke et ses collègues ont détecté l'état de CTC dans les échantillons sanguins prélevés chez les patients atteints de carcinome à cellules rénales (RCC, renal cell carcinoma) par la technique autoMACS<sup>TM</sup>, parmi lesquels 53% des patients étaient CTC-positives. Dans leur étude, deux types de CTCs ont été détectés: ceux avec l'expression de la cytokératine 8/18 (CK<sup>+</sup>) et des cellules sans expression détectable de cytokératine avec une morphologie tumoral, que nous avons appelées les grandes cellules colorées en bleu. Comme il est indiqué dans la littérature, une hypothèse a été proposée que les CTCs colorées en bleu pourraient présenter moins d'agressivité dans leur comportement ou accompagner des réactions d'inflammation ou être l'état de dormance de CK<sup>+</sup> CTCs dans le sang. Bien que l'état des CTCs dans la circulation périphérique n'a pas associé avec soit la taille soit le grade de la tumeur, leur présence avait une corrélation significative avec l'envahissement ganglionnaire et les métastases à distance (Bluemke, Bilkenroth et al. 2009). Des résultats similaires ont été obtenus également dans des études antérieures (Ashida, Okuda et al. 2000, Shimazui, Yoshikawa et al. 2003, Li, Passebosc-Faure et al. 2005).

Dans une étude réalisée dans deux centres en Allemagne, 214 patients atteints de RCC ont été détectés pour CTCs avant et après la néphrectomie ou pendant la chimiothérapie immunitaire adjuvante par la technique autoMACS<sup>TM</sup>. Trente-sept pour cent des patients ont été détectés comme CTC-positives avec un nombre moyen de 5 CTCs par un échantillon de sang. Une corrélation entre la présence de CTC et un stade avancé a été observée. Soixante-deux pour cent des patients avec CTCs positives ont développé une maladie progressive avec métastases à distance simples ou multiples ou été morts du RCC dans 2 ans (Blumke, Bilkenroth et al. 2005).

### ***1.6.7. Cancer gastrique***

Dans une étude de Wu pour 43 patients atteints de cancer gastrique, les prévalences de la transcription de quatre marqueurs d'ARNm liés au cancer gastrique (hTERT, CK-19, CK-20, et ACE) a été observée simultanément, parmi lesquels l'ACE a présenté un taux le plus haut de 78,6%. Le taux de CTC positive basé sur le marqueur d'ARNm de ACE a été bien corrélé avec la récurrence postopératoire, la taille de la tumeur, l'invasion vasculaire, la profondeur de l'envahissement tumoral, les métastases ganglionnaires, et le stade TNM (Wu, Lin et al. 2006). Une étude antérieure a obtenu les résultats similaires (Seo, Choi et al. 2005). Bertazza et al. ont analysé les quatre gènes liés à la CTC (survivine, CK19, ACE, VEGF) dans le sang périphérique chez 70 patients atteints d'un cancer gastrique. Les résultats ont indiqué que seulement la survivine a été démontré comme un facteur pronostique indépendant pour les résultats cliniques et pourrait ajouter de la valeur pronostique significative à la classification TNM actuelle. La cause de cette différence pourrait être le fait que

l'ACE et CK-19 étaient des marqueurs de la présence de CTC, mais pas nécessaires pour le potentiel métastatique de CTC, et les marqueurs tels que la survivine pourrait représenter la caractéristique de l'agressivité de CTC (Bertazza, Mocellin et al. 2009). Ikeguchi et al. ont publié un résultat contraire. Ils ont trouvé que l'incidence de la rechute après une gastrectomie curative avait une tendance à être faible chez les patients avec une présence de CTC juste après l'opération. Selon la spéculation par Ikeguchi et al. la présence de CTC après la chirurgie pourrait être à cause de la propagation des cancers depuis la tumeur primaire pendant le processus chirurgical, et ces cellules pourrait sensibiliser et activer la réponse immunitaire antitumorale de l'hôte qui pourrait enlever la micrométastase résiduelle des patients (Ikeguchi and Kaibara 2005). Dans une étude prospective, les patients atteints de cancer gastrique avec  $< 4$  CTCs par 7,5 ml de sang à 2 et 4 semaines après le début de la chimiothérapie ont une OS et une PFS plus longues par rapport à ceux avec  $\geq 4$  CTCs, alors que les dosages de la CTC au départ n'avait pas d'association statistique avec le résultat clinique. Aucun patient qui a été évalué à avoir une maladie non-progressive par l'imagerie radiographique à 2 semaines, avait  $\geq 4$  CTCs, alors que seulement un patient qui avait une maladie non-progressive à 4 semaines avait  $\geq 4$  CTCs, ce qui a indiqué une corrélation étroite entre l'état de la CTC et la réponse au traitement (Matsusaka, Chin et al. 2010). La survivine exprimée par CTC dans le sang périphérique était un fort biomarqueur pour prédire le pronostic des patients atteint de cancer gastrique avec une résection curative et était corrélé avec la classification de Lauren, le stade tumoral pathologique, le stade TNM pathologique, le ganglion pathologique, le degré de la différenciation, le degré de la pénétration de la tumeur, et le stade de la maladie dans le cancer gastrique (Yie, Lou et al. 2008, Cao, Yang et al. 2011).

### ***1.6.8. Cancer du foie***

Dans une étude préliminaire, en utilisant l'approche ISET<sup>®</sup>, Vona et al. ont évalué l'application clinique des CTCs chez les patients atteints d'un cancer du foie. Cinquante-deux pour cent de 44 patients atteints de cancer du foie primitif avaient des CTCs détectables, et leur prévalence était significativement corrélée avec la présence de tumeurs multifocales, la thrombose tumorale de la veine porte, et la classe B/C de Child-Pugh. Les patients qui avaient  $\geq 4$  CTCs ont présenté une durée de survie significativement plus courte. Des études réalisées à grande échelle seraient nécessaires pour vérifier l'effet clinique de la CTC pour la stadification de la tumeur, la prise de décision thérapeutique et la prédiction de la réponse au traitement, (Vona, Sabile et al. 2000). Scatton et al. ont établi un nouveau modèle animal expérimental pour étudier la génération de CTCs dans un carcinome hépatocellulaire (HCC, hepatocellular carcinoma). Après l'implantation de cellules de carcinome hépatocellulaire (lignée cellulaire Mahlavu) dans le foie de souris NOD/SCID, une tumeur primaire a été générée et continuellement donné des CTCs dont le nombre était directement proportionnel au volume de la tumeur primaire à J30, J45 et J60. Le nombre de CTCs chez les souris ayant eu une résection de la tumeur à J30 avait une forte baisse après la chirurgie alors que les souris sans hépatectomie ont présenté une augmentation très importante du nombre de CTCs au J60. Fait intéressant, les cellules de HCC qui ont été injectées directement dans la circulation périphérique ou dans la moelle osseuse n'ont pas colonisé dans le foie. Comme Scatton et al. ont marqué dans la littérature, des cellules Mahlavu circulantes pourraient prédire la progression de la maladie efficacement, mais n'avaient pas spécifiquement impliqué dans la rechute de la tumeur, ce qui peut être expliqué par une limite de la capacité génétique des cellules Mahlavu dans la formation de métastases (Scatton, Chiappini et al. 2006). Sans utilisation des billes magnétiques liée au EpCAM, Xu et al. (Xu, Cao et al. 2011) ont enrichi les CTCs par une séparation magnétique à base de récepteur d'asialoglycoprotéine chez les patients atteints de

HCC. Les CTCs étaient ensuite identifiées par une coloration de Hep Par 1. Une amplification de HER-2 et une délétion de TP53 ont été observées dans les CTCs de HCC. Une moyenne de  $24 \pm 19$  CTCs par 5 ml de sang a été détectée chez 81% des patients de HCC. Aucune donnée pronostique n'a été signalée dans cette littérature.

### ***1.6.9. Biopsie liquide***

Plus loin, grâce aux progrès sur les CTC, il est effectivement possible de retrouver dans le sang circulant les mutations géniques présentes au cœur des cellules tumorales. À partir d'une simple prise de sang, il est donc possible de déterminer les fautes d'orthographe des cellules tumorales pour décider de la thérapie ciblée la plus efficace pour éliminer les cellules fautives. Ainsi, la prise de sang peut remplacer la biopsie tissulaire pour devenir ce que les médecins appellent désormais « une biopsie liquide ».

## Partie 2 Métastase leptoméningée (LM)

La métastase leptoméningée (LM, Leptomeningeal Metastasis) est l'une des complications les plus graves des cancers du poumon, du sein et des mélanomes, avec un très mauvais pronostic. Elles sont caractérisées par l'envahissement de l'espace sous-arachnoïdien par des cellules cancéreuses, cellules qui sont véhiculées à travers l'ensemble du système nerveux central via le LCR. Les manifestations cliniques manquent de spécificité, et les symptômes principaux touchent le cerveau, les nerfs crâniens et les nerfs spinaux. Le diagnostic est complexe se fait à partir de l'évaluation clinique du patient, de l'analyse des images radiographiques et du liquide céphalorachidien. Ces dernières années, le développement de nouvelles approches cliniques augmente significativement le taux de détection précoce de métastases leptoméningées. L'effet des traitements actuels reste pauvre, car, sans traitement, la médiane de survie est très courte, 4 à 6 semaines.

### 2.1. Définition

Chez des patients atteints d'un cancer, on peut observer des métastases secondaires au niveau des leptoméninges. Certains cancers comme celui des poumons, du sein, les mélanomes et les hémopathies malignes comme les leucémies lymphoïdes ou les lymphomes non hodgkiniens sont les plus fréquemment impliqués. Selon l'histologie du cancer primitif, l'invasion des leptoméninges par des cellules malignes porte plusieurs noms : méningite carcinomateuse, carcinomatose leptoméningée, méningite leucémique, méningite lymphomateuse. Le terme de LM est un terme général qui s'applique aux différentes origines. Le diagnostic de LM est souvent posé tardivement au cours de l'évolution du cancer primitif. Il se fait à partir de l'analyse du LCR et de l'imagerie médicale. Pourtant, un diagnostic précoce est important, sans traitement la durée médiane de survie est très courte, entre 4 et 6 semaines. Le traitement des LM repose sur l'association de la radiothérapie locale à la chimiothérapie par voie intrathécale (IT). Actuellement, il existe peu de médicaments, efficaces sur les LM, utilisables par voie IT. Certaines molécules comme le méthotrexate (MTX) ou l'aracytine (AraC) ont une efficacité et une tolérance maintenant bien connues. D'autres molécules de chimiothérapie conventionnelle sont à l'essai et des thérapeutiques nouvelles sont en voie de développement.

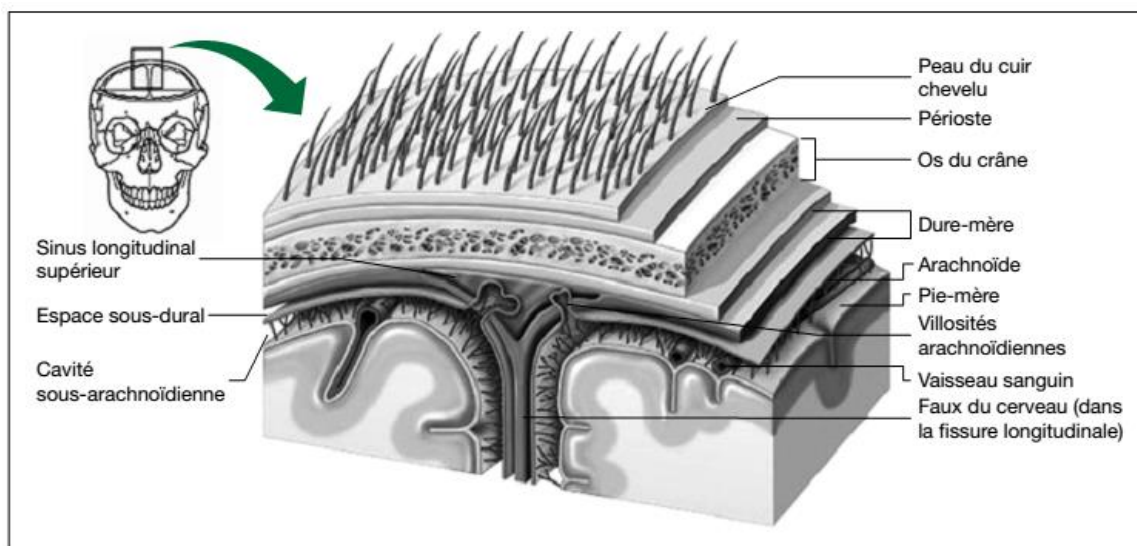
#### 2.1.1. Leptoméninges

Le terme méninge "meninx" ou membrane est utilisé pour décrire l'enveloppe non osseuse du SNC (Système nerveux Central). On distingue 3 membranes qui sont de l'extérieur vers l'intérieur : la dure-mère, l'arachnoïde et la pie-mère. La méninge externe ou la dure-mère est également appelée pachyméninge, les méninges internes qui sont l'arachnoïde et la pie-mère sont appelées leptoméninges (Figure 8). Entre la pie-mère et l'arachnoïde, il existe un espace dit sousarachnoïdien qui contient le LCR. Cet espace est encore appelé espace intrathécal.

#### 2.1.2. LCR

Le LCR se retrouve dans les cavités de l'encéphale, son volume moyen chez l'adulte est de 150 ml. Il est principalement synthétisé au niveau des plexus choroïdes (2/3). Le flux net global de LCR est le produit de la sécrétion de LCR et il est égal au volume de LCR résorbé à l'état d'équilibre, soit environ 600 ml. Le volume du LCR est donc remplacé environ 3 à 4 fois par jour, la vitesse de sécrétion du LCR est d'environ 20-25 ml par

heure chez l'adulte. La résorption du LCR est un phénomène passif qui dépend du gradient de pression entre l'espace sous-arachnoïdien et la circulation générale. Pour 50-60%, elle a lieu au niveau des granulations arachnoïdiennes de Pacchioni (villosités émises à partir de l'arachnoïde) et des sinus veineux. Le LCR joue différents rôles comme celui de protection mécanique du SNC contre les chocs et les coups, de protection chimique par sa composition chimique stable et d'épuration par ses échanges avec le sang. La pression normale du LCR en décubitus dorsal est de 10 mmHg. Au-dessus de 15 mmHg, on parle d'hypertension intracrânienne, conséquence d'une hyperpression exercée par le LCR sur le névraxe.



**Figure 8.** Anatomie des méninges (d'après E. Marieb, Anatomie et physiologie humaines. Sixième édition. Paris : Pearson Education France, 2005).

## 2.2. Incidence des LM

Les LM furent découvertes en 1870 par Eberth (CJ 1870). Depuis une trentaine d'années, on observe une augmentation des cas de LM : on estime que 3 à 5% des patients atteints d'un cancer présentent cette complication (Chamberlain 2005). La fréquence dépend du type de cancer et on observe des LM chez 5 à 10% des patients avec une tumeur solide, chez 5 à 15% des patients avec une hémopathie maligne et chez environ 1-10% des patients avec une tumeur primitive du cerveau (J 1995, Groves 2003, Seute, Leffers et al. 2005). Les adénocarcinomes du sein, les carcinomes bronchiques et les mélanomes sont des tumeurs qui métastasent fréquemment au niveau des leptoméninges (Wasserstrom, Glass et al. 1982, Balm and Hammack 1996). Le cancer du poumon est responsable de 10 à 26% de LM, avec une incidence d'environ 1% dans le CBNPC et de 10 à 25% des CBPC. Le Tableau 4 présente les fréquences relatives de LM selon le type de tumeur primaire.

L'amélioration des moyens de diagnostic (biologie du LCR après ponction lombaire et imagerie radiologique) et de la prise en charge thérapeutique des patients joue un rôle certain dans l'augmentation de cette incidence. Les chimiothérapies systémiques augmentent la survie des patients, et de ce fait, la probabilité de développer une LM s'accroît, car c'est généralement un élément de survenue tardive dans l'évolution de la pathologie cancéreuse.



**Tableau 4.** Cancers primitifs à l'origine de métastases leptoméningées (d'après DeAngelis et al., 2005).

Site	Pourcentage
Sein	3-34
Poumon	10-26
Mélanome	17-25
Gastro-Intestinal	4-14
Lymphome	7-15
Leucémie	5-15
Tumeur cérébrale primaire	1-2
Inconnu	1-7

## 2.3. Diagnostic de LM

### 2.3.1. Signes cliniques

Il s'agit d'un diagnostic difficile en raison de signes cliniques polymorphes non spécifiques. Les patients peuvent développer des signes ou symptômes liés à une anomalie de flux de LCR, à une infiltration locale tumorale au niveau du cerveau ou de la moelle épinière ou à ces différents mécanismes combinés. On peut observer des atteintes de toute partie du SNC. Les signes cliniques les plus fréquemment retrouvés sont : céphalées (40%), confusion mentale (30%), nausées et vomissements (20%), diplopie (20%). Les anomalies de flux de LCR sont très fréquentes (Chamberlain, Kormanik et al. 1999) et elles entraînent une augmentation de la pression intracrânienne dans 50% des cas de LM (Wasserstrom, Glass et al. 1982) ainsi qu'une hydrocéphalie, caractérisées de façon non spécifique par des céphalées, des nausées et des vomissements. Une atteinte des racines nerveuses ou des vaisseaux afférents au SNC peut entraîner des crises d'épilepsie et des déficits moteurs ou sensitifs ; environ 50% des patients atteints de LM présentent des déficits nerveux, la diplopie est le symptôme le plus fréquent (J 1995).

L'atteinte des racines nerveuses est caractérisée par des douleurs radiculaires, des dysfonctionnements au niveau vésical et intestinal, un syndrome de la queue-de-cheval avec faiblesse bilatérale des jambes. Chez un patient atteint d'un cancer, il faudra être attentif aux différentes manifestations neurologiques pouvant être observées : céphalées, confusion mentale, déficit des nerfs crâniens : diplopie, dysphagie, dysarthrie, perte auditive et évoquer la possibilité de LM.

### 2.3.2. Etude radiologique

Des signes radiologiques sont présents chez 25 à 50% des patients avec LM : augmentation de la prise de contraste au niveau des citernes basales, des circonvolutions corticales et hydrocéphalie (Krol, Sze et al. 1988, Chamberlain, Sandy et al. 1990, Demopoulos A 2006). L'imagerie par résonance magnétique (IRM) est une technique plus sensible que le scanner, la séquence T1 FatSat après injection de gadolinium est la technique de choix pour détecter les métastases méningées (Chamberlain, Sandy et al. 1990). La séquence FatSat est une technique en saturation des graisses qui permet d'avoir un signal de la graisse atténué par rapport à celui des autres tissus. Certains signes radiologiques comme une prise de contraste linéaire circonférentielle

périmédullaire en T1, une anomalie de signal nodulaire à type d'hypersignal au niveau d'une racine de la queue-de-cheval avec intense prise de contraste après injection sont tellement spécifiques qu'ils permettent de poser le diagnostic de LM chez un patient avec un cancer documenté sans analyse du LCR nécessaire (Demopoulos A 2006). L'IRM doit être si possible réalisée avant la ponction lombaire, car celle-ci peut entraîner des modifications de contrastes iatrogènes (Smirniotopoulos, Murphy et al. 2007).

### 2.3.3. Etude du LCR

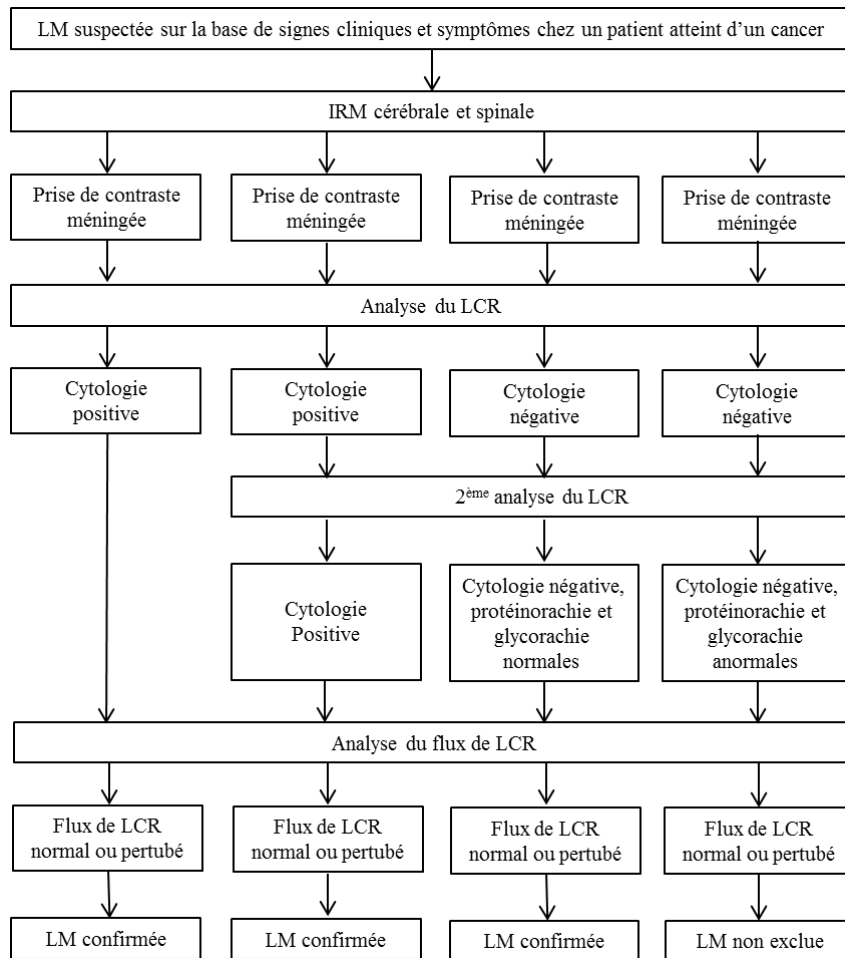
La ponction lombaire est un élément informatif, on mesure la pression intracrânienne, on examine la cytologie (aspect des cellules, comptage des cellules) et la biologie du LCR (protéïnorachie, glycorachie, marqueurs biologiques spécifiques ou non). La mise en évidence de cellules carcinomateuses permet de poser le diagnostic de LM de façon fiable et spécifique (Glass, Melamed et al. 1979), mais la cytologie reste négative chez 10 à 15% des patients atteints (Wasserstrom, Glass et al. 1982). Si la pression et la biologie sont normales et la cytologie négative, alors le risque associé de LM est inférieur à 5% (Reuler and Meier 1979, Wasserstrom, Glass et al. 1982). Pour éviter les faux-négatifs, il faut analyser immédiatement l'échantillon de LCR après prélèvement. Il faut refaire un prélèvement si la première cytologie est négative, car l'analyse peut se révéler positive en cas de deuxième ou troisième prélèvement chez des patients, chez qui, le diagnostic de LM a été posé avec une cytologie négative (Wasserstrom, Glass et al. 1982, Kaplan, DeSouza et al. 1990). Plusieurs marqueurs biologiques produits par les cellules malignes peuvent être recherchés lors de la ponction lombaire (Tableau 5). Leur présence en quantités anormales aide au diagnostic de LM. Le Tableau 6 est un algorithme de diagnostic de LM.

**Tableau 5.** Analyse du LCR chez des patients atteints de métastases leptoméningées (d'après DeAngelis et al. 2005).

Site	Pourcentage
Cellules cancéreuses (cytologie)	85-90
Augmentation de la pression intracrânienne	50
Hyperprotéïnorachie	80
Hypoglycorachie	30
Hyperlymphocytose	50

## 2.4. Traitements des LM

Le but du traitement est d'augmenter la survie des malades et d'améliorer ou de stabiliser leur état neurologique. En effet sans chimiothérapie, la médiane de survie est de 4 à 6 semaines (Little, Dale et al. 1974, Balm and Hammack 1996) et les patients meurent souvent des suites du dysfonctionnement neurologique (DeAngelis and Boutros 2005). Selon le niveau de stratification du risque, la prise en charge thérapeutique des patients ne sera pas la même (d'après le Guideline NCCN (National Comprehensive Cancer Network)<sup>®</sup>) : en cas de mauvais pronostic, on aura surtout recours à la radiothérapie hypofractionnée au niveau des sites symptomatiques et aux soins palliatifs et en cas de bon pronostic, on aura recours à la chimiothérapie IT plus ou moins accompagnée de radiothérapie.

**Tableau 6.** Approche diagnostique de métastases leptoméningées (d'après Gleissner et Chamberlain, 2006).

## Partie 3 CellSearch® Veridex

### 3.1. Historique

Le CellSearch® Veridex appartient à la compagnie Janssen Diagnostics. Depuis la reconnaissance de la valeur potentielle des CTCs comme un outil de surveillance, il y a plus d'une décennie, Janssen Diagnostics a été engagée à développer une technique innovante pour l'obtention, la différenciation, et l'énumération de CTC, et d'établir le rôle de CTC dans la prédiction du pronostic pour aider à informer les soins aux patients au n'importe quel moment au cours de la maladie. En 2004, le système CellSearch® Veridex a été validé par la FDA USA pour être la détection des CTCs chez les patients métastatiques atteints de cancer du sein (Allard, Matera et al. 2004, Cristofanilli, Budd et al. 2004, Cohen, Punt et al. 2008, de Bono, Scher et al. 2008, Scher, Jia et al. 2009). Voici l'image de l'histoire du développement de cette technique (Figure 9).

A l'heure actuelle, il est réservé à la recherche clinique en France et n'est présent que dans une dizaine de laboratoires et notamment sur la Plate-forme NANCYTOMIQUE au CHU de Nancy Brabois.

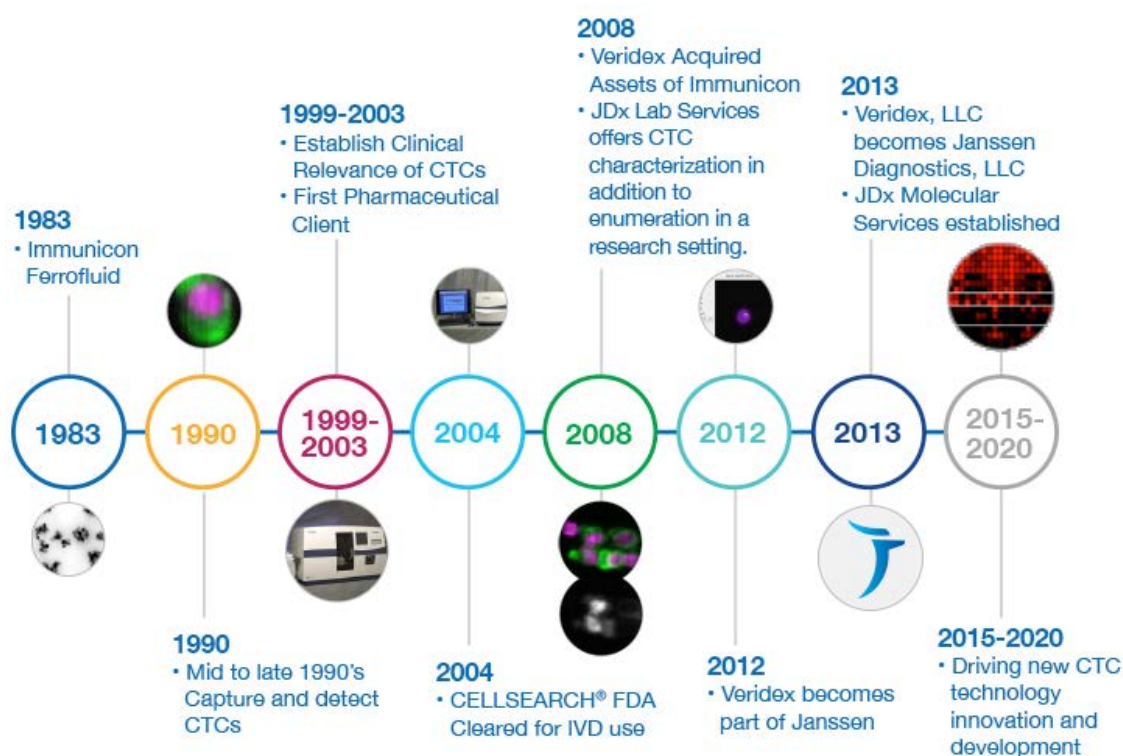


Figure 9. Histoire du développement de CellSearch® (d'après [www.CellSearchctc.com](http://www.CellSearchctc.com)).

### 3.2. But de la méthode

Le CellSearch® Veridex est un système de haute technologie destiné à la recherche de Cellules Rares Circulantes (CRCs) dans le sang. C'est un système extrêmement sensible, capable de détecter jusqu'à une cellule cible dans 7,5 ml de sang, soit une cellule parmi environ 35 milliards.

Cet outil innovant peut être utilisé dans plusieurs domaines médicaux comme la cancérologie, les maladies cardiovasculaires ou encore les maladies génétiques rares.

Actuellement plusieurs trousseaux visant à la détection de CRCs sont commercialisés par la société Veridex et donnent accès à 2 applications majeures :

- Le dénombrement et l'enrichissement des CRCs à partir du sang
- L'isolement des CRCs en vue d'une analyse ultérieure des cellules cibles par une autre technique (biologie moléculaire, microscopie électronique, cytométrie en flux...)

Les Cellules Rares Circulantes qui s'intéressent principalement au notre laboratoire peuvent diviser en trois types de CRCs:

- Les Cellules Tumorales Circulantes (CTCs), cellules cancéreuses d'origine épithéliale circulant dans le sang (cancer du poumon, du sein, de la prostate...) et exprimant le marqueur membranaire EpCAM et les marqueurs cytoplasmiques (CK 8, 18 et 19) spécifiques.

- Les Cellules Endothéliales Circulantes (CECs) qui forment la paroi interne des vaisseaux sanguins. Elles peuvent se décrocher et circuler dans le sang dans certaines circonstances, notamment lors de phénomènes inflammatoires ou de la formation d'une nouvelle trame vasculaire associée à une pathologie cancéreuse (néoangiogénèse). Leur phénotype est CD146+ (marqueur membranaire) et CD105+ (marqueur cytoplasmique)

- Les Cellules de Mélanome Circulantes (CMCs), cellules cancéreuses d'origine de mélanome circulant dans le sang et exprimant le marqueur CD146, et un antigène humain associé au mélanome de poids moléculaire élevé (HMW-MAA).

### 3.3. Les étapes de CellSearch®

Le système CellSearch® Veridex est composé principalement de deux automates

- Un CellTracks® Autoprep® système (préparation de l'échantillon)
- Un CellTracks Analyzer II® (analyse de l'échantillon)

Le premier système permet la préparation de l'échantillon et utilise une technique basée sur le principe d'une séparation immunomagnétique permettant une purification des cellules d'intérêt, associée à des immunomarquages fluorescents. L'analyseur II permet la quantification des cellules cibles en imagerie photonique automatisée.



Gauche : CellTracks® Autoprep® système ; Droite : CellTracks Analyzer II®.

**Figure 10.** Deux automates de CellSearch® (d'après [www.CellSearchctc.com](http://www.CellSearchctc.com)).

#### 3.3.1. Conditions pré-analytiques

L'étude des CRCs par le système CellSearch® nécessite que le prélèvement sanguin soit effectué sur des tubes de 10 ml : tubes CellSave, spécialement conçus pour la collecte et la préservation des cellules rares circulantes dans l'échantillon sanguin à analyser.

Ces tubes permettent de stabiliser et de conserver l'échantillon prélevé pendant une période de 96h à température ambiante.

L'utilisation de ces tubes est importante car les CRCs sont des cellules extrêmement sensibles et fragiles. Chaque tube contient 300µL d'un anticoagulant (Na<sub>2</sub>EDTA (Disodium Salt of Ethylenediaminetetraacetic acid)) et un mélange de réactifs de préservation (composition non spécifiée par le fabricant) permettant de maintenir la morphologie des cellules et l'expression des antigènes par les cellules cibles.

Avant passage de l'échantillon sur le CellTracks® Autoprep® System, il est nécessaire d'en transférer un volume défini dans un tube conique de 15 ml et de le diluer dans une solution tampon fournie avec la trousse.

La dilution est fonction des cellules recherchées :

- CTC : 7,5 ml de sang + 6,5 ml de tampon de dilution
- CMC : 7,5 ml de sang + 6,5 ml de tampon de dilution
- CEC : 4 ml de sang + 10 ml de tampon de dilution

L'échantillon est ensuite centrifugé à 800×g pendant 10 min à température ambiante de façon à séparer les cellules totales du plasma dilué.

### 3.3.2. Les trousse

Les trousse Veridex de dénombrement des CRCs présentent des caractéristiques similaires puisqu'elles sont toutes composées d'un carrousel portant les différents réactifs nécessaires à l'analyse, de tubes coniques, et de cartouches permettant la réalisation de 16 analyses.

Les trousse sont soigneusement conservées à 4°C, mais nécessitent une mise à température ambiante d'une demi-heure avant utilisation. Cette étape permet d'éviter de faire subir un choc thermique aux cellules du patient.

Deux types de trousse sont classiquement proposés par Veridex :

- Les trousse de dénombrement des CTCs (CellSearch® CTC Kit) ou des CECs (CellSearch® CEC Kit) ou des CMCs, qui permettent la purification et les marquages immunofluorescents des cellules en vue d'une analyse sur le CellTrack Analyzer II®

- Les trousse de CellSearch® Profil Kit des CTCs ou des CECs, qui ne contiennent que les réactifs utiles à la purification des cellules cibles. Après enrichissement, il est alors possible d'analyser les cellules d'intérêt avec une autre technique (microscopie électronique, biologie moléculaire, cytométrie en flux...)

Dans le cas des trousse de dénombrement, le carrousel est composé de 7 flacons de réactifs :

Pour la purification, 2 flacons contenant :

- Les anticorps couplés au ferrofluide et spécifiques de marqueurs membranaires (EpCAM ou CD146 selon la trousse). Ils permettent de purifier les cellules en les rendant magnétisables

- Amplificateur : réactif permettant d'augmenter et de favoriser la fixation du ferrofluide

Pour les immunomarquages, 5 flacons contenant :

- Le mélange des anticorps de sélection positive, spécifiques des Cytokératines 8, 18 et 19 ou de CD105 selon la trousse et couplés à la Phycoérythrine (PE) et d'anticorps anti-CD45 (marqueur pan leucocytaire) couplés à l'Allophycocyanine (APC)

- Le DAPI : sonde fluorescente capable de se lier fortement à l'ADN

- Le tampon de dilution

- L'agent fixateur qui stabilise les immunomarquages

- Le tampon de perméabilisation : permettant aux anticorps dont la cible est cytoplasmique de pénétrer dans la cellule

Selon la trousse et l'application, dénombrement des CTCs ou des CECs ou des CMCs, les réactifs sur le carrousel diffèrent au niveau des anticorps utilisés car ce sont des cellules différentes qui sont recherchées et donc porteuses d'antigènes membranaires et cytoplasmiques spécifiques (Tableau 7).

**Tableau 7.** Comparaison de la composition des trousse CTC, CEC et CMC.

Marqueurs	CellSearch® CTC Kit	CellSearch® CEC Kit	CellSearch® CMC Kit
Anticorps de purification ferrofluide	Anti-EpCAM	Anti-CD146	Anti-CD146
Marqueur cytoplasmique (PE)	Anti-CK 8, 18, 19	Anti-CD105	Anti-HMW-MAA
Marqueur nucléaire	DAPI	DAPI	DAPI
Marqueur leucocytaire (APC)	Anti-CD45	Anti-CD45	Anti-CD45, CD34

Pour les trousse de dénombrement, il est possible d'ajouter un anticorps monoclonal couplé au FITC afin d'affiner la sélection et de suivre l'expression d'un marqueur au cours d'un traitement, par exemple : HER2 et EGFR.

Comme pour les trousse de dénombrement, il existe deux types de trousse de purification :

- La trousse CellSearch® CTC Profil Kit qui permet l'enrichissement des CTCs
- La trousse CellSearch® CEC Profil Kit utilisée pour l'isolement des CECs

L'objectif de ces deux trousse est d'isoler les cellules recherchées en utilisant uniquement l'immunocapture magnétique. Seuls les anticorps couplés au ferrofluide (anti-EpCAM pour les CTCs et anti-CD146 pour les CECs) sont fournis, associés sur le carrousel aux réactifs d'amplification, et de dilution.

Après préparation, la suspension cellulaire enrichie en CTCs ou CECs est accessible pour une analyse ultérieure.

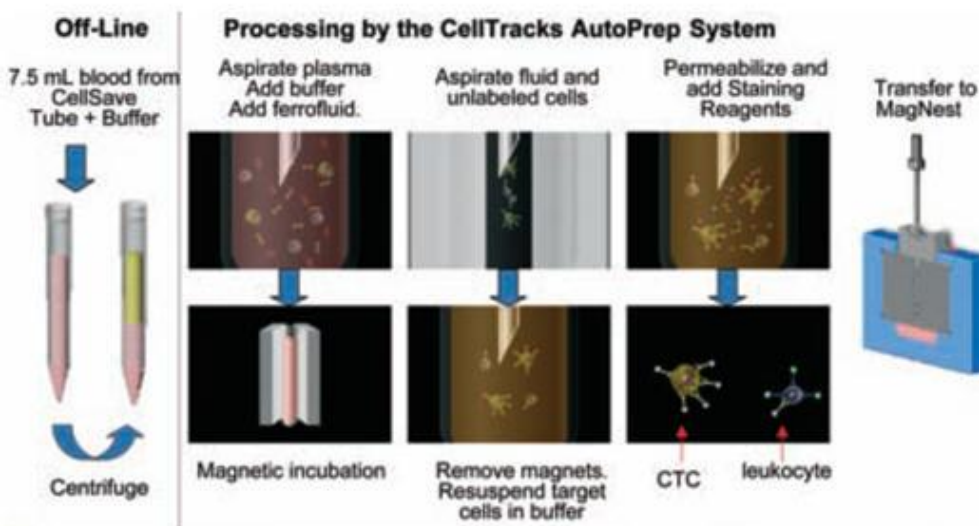
### 3.3.3. CellTracks® Autoprep® System

Ce système automatisé permet une standardisation de la préparation des échantillons sanguins. Dans un premier de temps il effectue une purification par immunomagnétisme des cellules marquées puis dans un deuxième temps par un immunomarquage fluorescent des cellules cibles.

La première étape du dosage consiste à détecter la couche de globules rouges en vue de l'aspiration du plasma, ensuite le réactif ferrofluide et le réactif de capture sont ajoutés. Ensuite les aimants sont appliqués contre le tube et amènent le ferrofluide à se déplacer dans l'échantillon vers la paroi. A intervalles réguliers au cours du cycle, les aimants sont dégagés, le tube de prélèvement tourne et l'aimant est réappliqué. Ceci permet de mélanger délicatement l'échantillon et d'augmenter au maximum le contact du ferrofluide avec les cellules d'intérêt contenues dans l'échantillon. Après une incubation magnétique, un aimant est appliqué et recueille les cellules marquées au ferrofluide contre la paroi du tube. L'échantillon est aspiré, ce qui a pour effet d'éliminer les cellules non marquées. Cette opération termine la première étape d'enrichissement.

Les cellules marquées au ferrofluide sont ensuite remises en suspension dans le tampon. Le volume est d'environ 3 ml. Ensuite, la deuxième fois d'enrichissement est réalisée et des réactifs de coloration, un colorant des acides nucléiques, un réactif de perméabilisation et un tampon sont ajoutés. Le volume est d'environ 850 µL. Après une incubation des réactifs de coloration, des tampons sont ajoutés et mélangés. Un aimant est

appliqué, le fluide est aspiré et un tampon frais est ajouté et mélangé. Le volume est d'environ 900  $\mu\text{L}$ . Après une incubation pour permettre la sédimentation des cellules, le ferrofluide libre est éliminé en appliquant un aimant et en aspirant l'excès de tampon. Ensuite, un fixateur cellulaire est ajouté. L'échantillon final de 375  $\mu\text{L}$  est transféré dans la cartouche à l'intérieur du dispositif de présentation cellulaire MagNest® (Figure 11).



**Figure 11.** Préparation des échantillons pour capturer et colorer les CTCs en utilisant le système CellTracks® AutoPrep® (d'après <http://www.mayomedicallaboratories.com/articles/communiqu/2011/01.html>).

### 3.3.4. MagNest®

Le MagNest® est un boîtier composé de deux aimants en position inclinée où s'insère une cartouche d'un volume de 375  $\mu\text{L}$ .

Lors de l'incubation du MagNest® pendant une durée de 20 minutes à 24h, les aimants vont permettre de placer sur un même plan focal les cellules cibles marquées au ferrofluide. Ainsi l'objectif du CellTracks Analyzer II® pourra faire la mise au point sur le plan focal.

Le MagNest® contient une puce électronique où toutes les informations concernant le patient, la trousse et le déroulement de l'expérience sont conservés. Cette sécurité permet d'éviter l'inversion des prélèvements au moment du passage du préparateur à l'analyseur.

### 3.3.5. CellTracks Analyzer II®

Le CellTracks Analyzer II® est un microscope semi-automatique basé sur l'immunofluorescence optique. Il permet de compter et de caractériser les cellules rares sélectionnées par le CellTracks® Autoprep® System et de stocker des images des cellules d'intérêt. Un logiciel dédié trie les données et les propose à l'opérateur pour validation.

La lampe utilisée est une lampe à vapeur de mercure. La longueur d'onde d'émission du mercure s'approche de 420 nm tout en produisant une quantité d'ultraviolets (100-380 nm) importante.

Dans le cas des lampes à vapeur de mercure haute pression, lors de l'allumage de la lampe, seul un arc à basse pression se produit et donc, une faible quantité de lumière est émise ; puis la lampe chauffée, la pression augmente peu à peu, le mercure se vaporise, un arc à haute pression se forme et une quantité plus importante de lumière est émise. La lampe met environ 15 minutes avant de produire son flux lumineux maximal. La durée de



vie d'une de ces lampes est de 300 heures. La lampe à mercure est très sensible, il ne doit pas y avoir de contact avec le verre de l'ampoule ce qui risquerait de le salir et ainsi modifierait le spectre.

Avant la lecture du premier MagNest®, l'automate a besoin d'une vérification du bon alignement de ses différents composants : lampe, filtres, objectif.

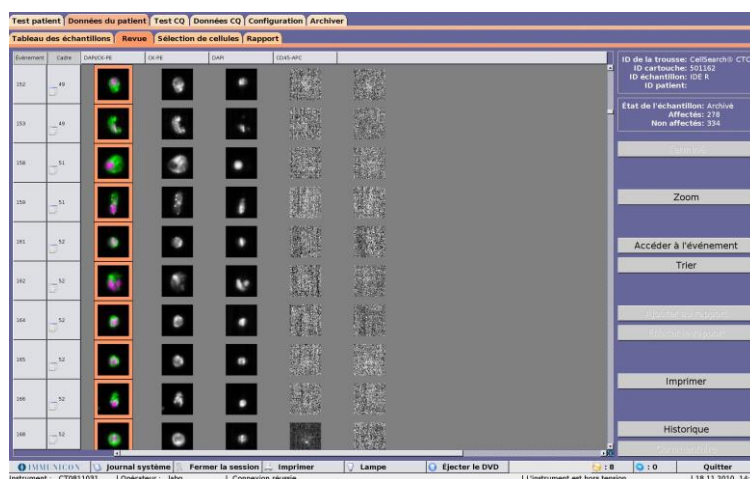
On utilise pour cela une cartouche spéciale, composée d'une bandelette fluorescente à durée de vie déterminée et dont le nombre d'utilisations est fixé à 180.

Lors du scan, le CellTrack Analyzer II® analyse la totalité de la surface de la cartouche en la fractionnant en 175 champs distincts sur lesquels sont appliqués les 4 filtres. Chaque filtre permet l'observation du signal d'un marqueur fluorescent :

- DAPI (marqueur nucléaire)
- PE (marqueur cytoplasmique)
- APC (marqueur leucocytaire)
- FITC (artefact ou anticorps supplémentaire)

Après intégration des différents signaux fluorescents, le logiciel associé présente les résultats sous forme d'un tableau d'images où un événement proposé est caractérisé par ses différents marquages.

Le tableau est composé de plusieurs colonnes (Figure 12) :



**Figure 12.** Résultats affichés par CellTrack Analyzer II®.

La première correspond à une image composite correspondant à la superposition des images colorisées des canaux PE (vert) et DAPI (rose).

La deuxième colonne présente le signal fluorescent correspondant au marquage PE (cytoplasmique).

La troisième indique le marquage nucléaire correspondant au marquage DAPI.

La quatrième colonne correspond à l'image observée avec la fluorescence APC correspondant au marquage anti-CD45 (antigène pan leucocytaire).

Pour finir une cinquième colonne présente la fluorescence FITC.

L'opérateur doit sélectionner visuellement les cellules cibles parmi les événements proposés dans la galerie, car des éléments indésirables peuvent être présents tels que des artefacts ou des leucocytes. Il est fréquent que des cellules non marquées au ferrofluide soient observées au niveau du plan focal car elles sont entraînées par les cellules marquées au ferrofluide. Le marquage anti-CD45 permet alors de les différencier des cellules d'intérêt. La durée d'incubation des cellules dans le champ magnétique du MagNest® est très importante

car plus elle est longue (dans la limite de 24h), plus les cellules marquées auront le temps de monter au plan focal et plus les cellules non marquées auront le temps de sédimenter dans la cartouche. La galerie proposée sera ainsi plus "propre".

La sélection se fait selon plusieurs critères. Les premiers critères de sélection sont basés sur le phénotypage des cellules :

En effet, pour être sélectionnée, une cellule doit présenter un marquage nucléaire (DAPI) associé à un marquage cytoplasmique spécifique de la cellule recherchée (PE).

La CTC au milieu, de plus, ne pas présenter de signal fluorescent dans les canaux APC et FITC, indiquant qu'il ne s'agit ni d'un leucocyte, ni d'un artefact. (Figure 13)

Les phénotypes des cellules recherchées peuvent ainsi être résumés :

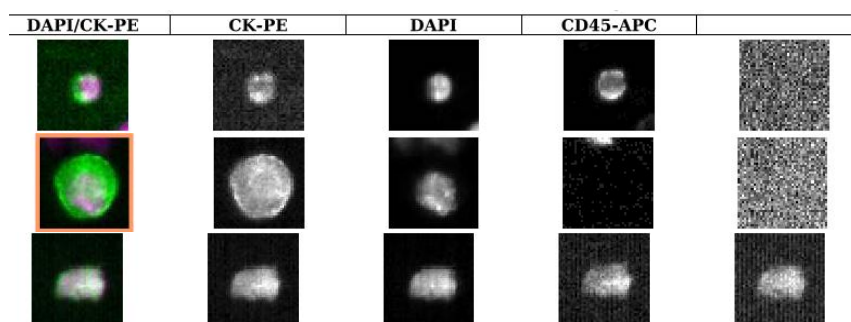
DAPI<sup>+</sup>, CK<sup>+</sup>, CD45<sup>-</sup> pour les CTCs

DAPI<sup>+</sup>, CD105<sup>+</sup>, CD45<sup>-</sup> pour les CECs

DAPI<sup>+</sup>, HMW-MAA<sup>+</sup>, CD45<sup>-</sup>, CD45<sup>-</sup> pour les CMCs

La qualité de l'image est également un autre critère de sélection. Une cellule peut correspondre aux critères de phénotypage, mais si son image est pixélisée, elle ne doit pas être prise en compte.

Ici nous sommes en présence d'un leucocyte, et non d'une CTC, car même si une image est observée dans la colonne PE, celle-ci est pixélisée et vient en fait d'une fuite de fluorescence du canal APC vers le canal PE (Figure 13).



Du haut vers le bas : un leucocyte, une CTC, une artefact

**Figure 13.** Evénements représentatifs détectés par CellSearch®.

La taille de la cellule doit être supérieure à 4 microns (La aille est indiquée par la forme du curseur).

Le dernier critère de validation d'une CRC est la localisation du noyau par rapport au cytoplasme de la cellule. Pour valider une cellule comme une cellule cible, il faut que le noyau soit à 50% à l'intérieur du cytoplasme dans l'image composite.

Si le canal FITC n'est pas employé, il peut être utilisé pour distinguer les artefacts, car aucune fluorescence FITC n'est censée y être émise.

### 3.3.6. Contrôle

Afin de vérifier le bon fonctionnement du système Veridex, on emploie une trousse contrôle (CellSearch® CTC Control Kit).

Cette trousse est composée de 24 flacons à usage unique contenant des cellules d'une lignée de carcinome mammaire (SK-BR3) fixées. Chaque flacon contient deux types de populations cellulaires ayant une différence de pré marquage :

- Cellule low, présentant un faible marquage fluorescent
- Cellule high, dont la fluorescent est plus importante

Ce contrôle est préparé comme un prélèvement sanguin classique avec un passage dans l'Autoprep, suivi par une incubation dans un MagNest® puis scan avec l'analyseur. L'opérateur doit ensuite compter les cellules low et high et vérifier que leur nombre est bien dans la fourchette prévue par le fabricant.

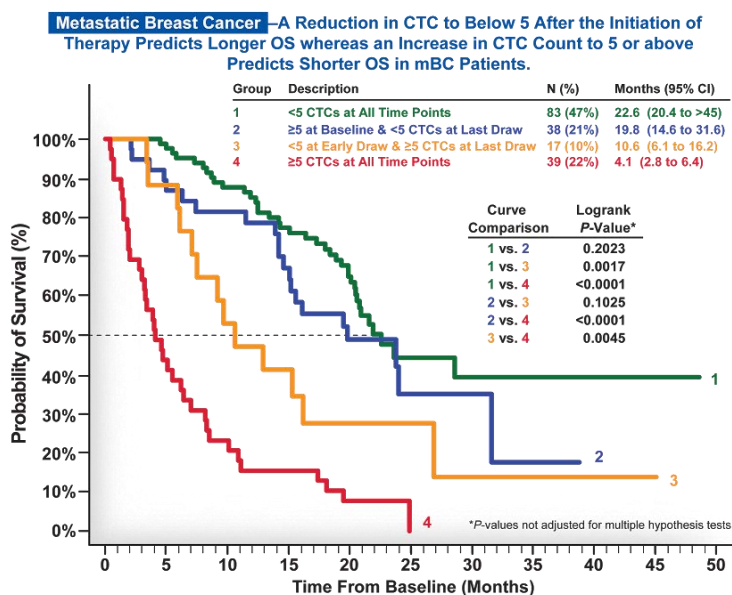
### 3.4. Pertinence clinique de la détection de CTCs

La CTC, telle que mesurée par la technique CellSearch®, est un facteur fort, prédictif, indépendant de la survie globale et la survie sans progression chez les patients atteints de cancer du sein métastatique, de la prostate, et colorectal.

Tout au long de la thérapie, les tests de CTC par CellSearch® peuvent être utilisés pour surveiller l'état d'un patient en montrant si son pronostic sur la thérapie donnée est favorable ou défavorable à tout moment.

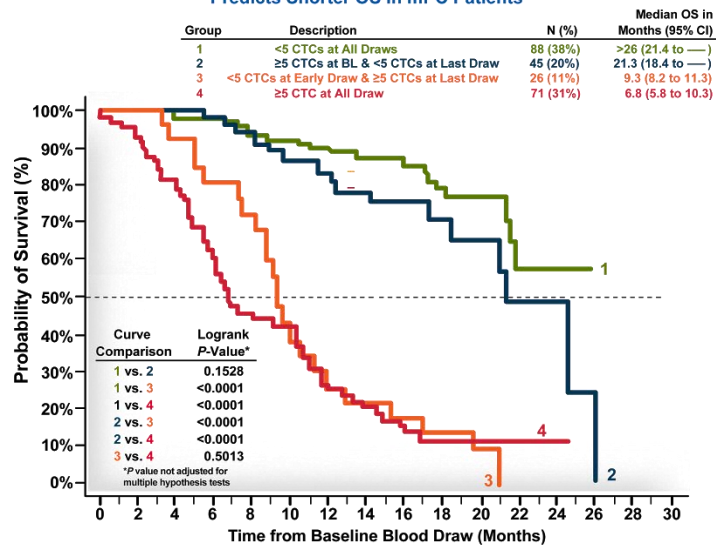
Chez les patients atteints du cancer du sein et de la prostate métastatique, une réduction des nombres de CTCs jusqu'à moins de 5 CTCs après l'initiation de la thérapie a prédit une survie globale plus longue, cependant, une augmentation des nombre à 5 ou plus de CTCs a prédit une survie globale plus courte (Figure 14 et Figure 15).

Pareil, chez les patients atteints du cancer colorectal métastatique, le seuil pour séparer le pronostic favorable et défavorable est 3 CTCs (Figure 16).



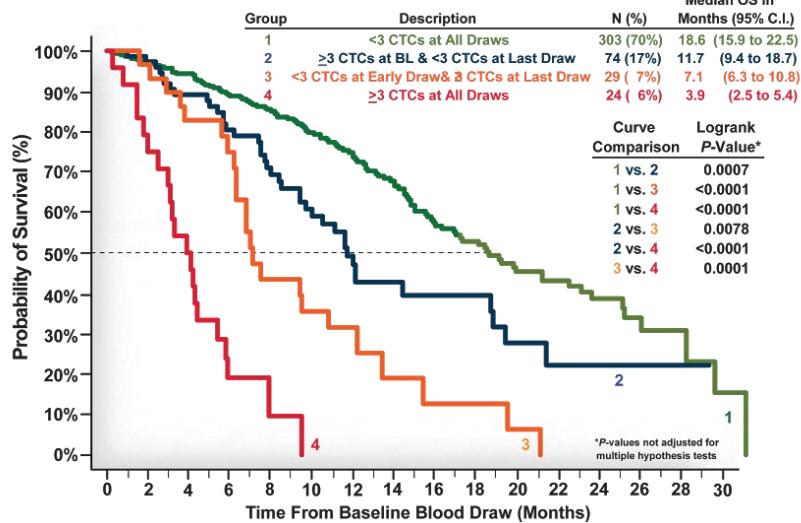
**Figure 14.** Estimation de la survie globale par la méthode de Kaplan-Meier pour les patients atteints de cancer du sein (d'après [www.CellSearchctc.com](http://www.CellSearchctc.com)).

**Metastatic Prostate Cancer**—A Reduction in CTC to Below 5 After the Initiation of Therapy Predicts Longer OS whereas an Increase in CTC Count to 5 or above Predicts Shorter OS in mPC Patients



**Figure 15.** Estimation de la survie globale par la méthode de Kaplan-Meier pour les patients atteints de cancer de la prostate (d'après de Bono JS et al, 2008).

**Metastatic Colorectal Cancer**—A Reduction in CTC to Below 3 After the Initiation of Therapy Predicts Longer OS whereas an Increase in CTC Count to 3 or above Predicts Shorter OS in mCRC Patients



**Figure 16.** Estimation de la survie globale par la méthode de Kaplan-Meier pour les patients atteints de cancer colorectal métastatique (d'après www.CellSearchctc.com).



***OBJECTIFS***

L'apparition de la technique CellSearch® a permis d'obtenir une sensibilité et une spécificité suffisantes pour détecter les CTCs en ciblant les marqueurs spécifiques des cellules épithéliales dans le sang périphérique. Elle permet la numération et l'étude morphologique des CTCs qui est largement utilisée et validée. C'est la seule méthode approuvée par le FDA pour application clinique chez les patients atteints de cancer du sein, de la prostate, et le cancer colorectal ; De nombreuses études sont en cours pour obtenir l'agrément dans d'autres cancers.

Dans ce cadre, cette technique innovante pourrait permettre une application prometteuse pour la détection des cellules tumorales dans les liquides biologiques, ce qui dépend toujours de la cytologie conventionnelle avec une sensibilité insuffisante. La mise en évidence de cette application serait importante en clinique pour le diagnostic, le pronostic et le traitement des patients atteints de cancer avec des métastases aux niveaux du SNC, du péritoine.

Ce travail poursuit des études préliminaires pour:

1. La mise en place de la nouvelle méthode CellSearch® pour la détection de cellules tumorales dans les liquides biologiques.
2. Comparer la méthode CellSearch® avec la cytologie conventionnelle.
3. Evaluer la signification de cellules tumorales dans la surveillance des patients au cours du traitement.



***RESULTATS***

**Article 1** : Development of a new method for  
identification and quantification in cerebrospinal  
fluid of malignant cells from breast carcinoma  
leptomeningeal metastasis



***Développement d'une nouvelle méthode pour l'identification et la quantification de cellules malignes dans le liquide céphalorachidien chez les patients atteints de métastases leptoméningées à cause du cancer du sein.***

**Article 1:**

**Development of a new method for identification and quantification in cerebrospinal fluid of malignant cells from breast carcinoma leptomeningeal metastasis**

Emilie Le Rhun, Frédéric Massin, **Qian Tu**, Jacques Bonnetterre, Marcelo De Carvalho Bittencourt, Gilbert C. Faure

BMC Clinical Pathology 2012, 12:21

**1.1. Objectif**

La cytologie conventionnelle du LCR reste toujours le test diagnostique "norme d'or" pour LM, mais sa sensibilité à partir de la première ponction lombaire n'est pas suffisante (Chamberlain 2010), et son interprétation des résultats est seulement qualitative et non quantitative. Donc, de divers marqueurs biologiques, tels que des antigènes tumoraux, des molécules concernant l'extravasation, la migration ou l'angiogenèse ainsi que les chimiokines (Rompp, Dekker et al. 2007, Corsini, Bernardi et al. 2009, Groves, Hess et al. 2009, Walbert and Groves 2010, Weston, Glantz et al. 2011) sont en cours d'évaluation de leurs applications dans le diagnostic de LM. La cytométrie en flux a été proposée, en particulier pour des SNC impliqué à cause des maladies malignes hématologiques (Tarnok, Bocsi et al. 2006, Weston, Glantz et al. 2011). La technique de CellSearch<sup>®</sup> Veridex a été conçue pour la détection de CTCs dans le sang chez les patients atteints de cancer et validée pour le suivi et le pronostic du cancer du sein (Allard, Matera et al. 2004, Riethdorf, Fritsche et al. 2007, Miller, Doyle et al. 2010). Dans cette étude, nous avons eu pour objectif de mettre au point la technique CellSearch<sup>®</sup> Veridex pour détecter les cellules malignes dans le LCR de patients atteints de LM à cause de cancer du sein.

Ce travail a été réalisé sur la plateforme Nancytomique du CHU de Nancy et fait l'objet d'une collaboration avec le service de neurologie de Lille.

**1.2. Matériels et méthodes**

Tous les patients ont été inclus dans une étude de phase 3 randomisée évaluant le rôle du traitement par voie intrathécale pour LM de cancer du sein (DEPOSEIN, EudraCT N°: 2010-023134-23). Le diagnostic de LM a été confirmé chez huit patients atteints d'un cancer primaire du sein, selon les critères de diagnostic.

Tous les échantillons de LCR ont été obtenus aux sites lombaires et analysés au moment du diagnostic de LM ou à différents moments au cours du traitement de LM. Des échantillons de LCR avec un volume recommandé de 5 ml ont été prélevés dans les tubes conservateurs CellSave et analysés dans un délai de 3 jours après l'échantillonnage par le système CellSearch<sup>®</sup> en utilisant le CellSearch<sup>®</sup> CTC Kit. En général, la procédure de la détection dans le LCR est pareille comme dans le sang. Mais il faut faire attention, la technique CellSearch<sup>®</sup> nécessite des échantillons colorés par des globules rouges. Par conséquent, afin de permettre l'analyse d'un échantillon de liquide clair comme LCR, l'extérieur du tube a été tout simplement obscurci avec un

feutre noir jusqu'au niveau du liquide pour imiter le niveau des érythrocytes sédimentés. Après le dépôt de 5 ml de LCR, 5 ml de tampon de dilution a été ajouté, et le mélange a été homogénéisé et centrifugé. Le tube coloré a ensuite été placé dans la station de préparation de CellSearch® et soumis à la préparation automatisée pour les échantillons de sang, jusqu'à la génération de galeries d'images de cellules suspectes pour une validation technique. Les critères pour classer un événement comme étant une cellule tumorale étaient pareils comme ceux de CTC ainsi détectées dans le sang. Les résultats ont été signalés comme le nombre de CSFTCs par ml de LCR.

En parallèle, des analyses cytologiques conventionnelles de LCR (May Grunwald Giemsa) dans 1 h après l'échantillonnage ont été également réalisées.

### 1.3. Résultats

Notre travail s'est en premier lieu centré sur l'adaptation de la technique CellSearch® pour la détection et le dénombrement des cellules tumorales dans le LCR de LM chez les patients atteints de cancer du sein. Seize échantillons de LCR étaient disponibles pour l'évaluation de la méthode innovante. Les cellules malignes ont été observées à la fois par l'analyse cytomorphologique conventionnelle et par la technique CellSearch® dans 12 échantillons, et n'ont pas été trouvées dans 2 échantillons. Pour les 2 échantillons restants, la cytologie conventionnelle n'était pas interprétable dans un échantillon en raison de la détérioration des cellules, malgré une procédure habituelle de l'échantillonnage et le traitement du LCR, néanmoins la technique CellSearch® a montré 650 cellules tumorales dans 5 ml de LCR. Dans un autre échantillon, la cytologie conventionnelle n'a pas trouvé de cellules tumorales, mais la technique CellSearch® a montré plus de 2 000 cellules/ml.

Les nombres de cellules tumorales étaient variés de 1 à 10 500/5 ml de LCR.

La Figure 1 dans l'article 1 a montré des cellules tumorales épithéliales représentatives détectées dans le LCR de patients atteints de cancer du sein par la technique CellSearch®. Ces cellules ont des aspects similaires aux cellules épithéliales tumorales décrites dans le sang comme les CTCs chez les patients atteints de cancer du sein (Weston, Glantz et al. 2011).

La Figure 2 a résumé les résultats quantitatifs de cellules tumorales dans le LCR par la technique CellSearch®. Trois patients ont été prélevés des LCR une fois par les deux techniques, avec des résultats positifs ou négatifs concordants. Trois patients ont été étudiés à deux fois, un avec peu de cellules (1 et 2 cellules/5 ml), un avec des nombres diminués (25 et 0 cellules/5 ml, respectivement) et l'autre avec des nombres élevés (2 392 et 4 700 cellules/5 ml, respectivement). Un patient a été analysé trois fois avec des nombres croissants continuellement de 3 129 à 10 500 cellules/5 ml. Un autre patient a été étudié quatre fois, avec des nombres de cellules tumorales décroissantes de 1 042 à 408 cellules /5 ml de LCR).

Dans cette étude pilote, on n'a pas encore exploré la corrélation du nombre de CSFTCs avec les caractéristiques et la survie de patients à cause de petit nombre de cette étude.

### 1.4. Résultats complémentaires

Nous avons continué d'inclure des patients dans le protocole DEPOSEIN après la publication de cet article. Tous les résultats entre 2012 et 2014 sont présentés dans le Tableau 8.

**Tableau 8.** Nombre de CSFTCs chez les patients atteints de cancer du sein.

Inclusion number of the patient	CSF sampling number	Enumeration of CSFTC with the CellSearch® Veridex technology (per ml)
03	01	0
05	01	626
	02	1600
	03	2100
06	01	7
09	01	208
	02	130
	03	75
	04	82
10	01	0.2
	02	0.4
	03	0
	04	0
	05	0
11	01	478
	02	940
12	01	5
	02	0
	03	0
	04	0
13	01	1560
	02	1120
	03	2180
	04	1700
	05	1400
14	01	7500
15	01	0
	02	0
	03	0
16	01	58
	02	100
	03	32
17	01	0
	02	2.4
	03	0.2
	04	0
	05	0
	06	1.2
18	01	826
	02	293
19	01	600
20	01	11
21	01	0.2
	02	0.4
22	01	3700
23	01	4000
24	01	1200
	02	240
26	01	87
27	01	0
28	01	0

## 1.5. Conclusion

Nous avons montré par ce travail une nouvelle méthode facile pour l'identification et la quantification des cellules malignes dans le LCR de LM chez les patients atteints de cancer du sein. Ces résultats, qui doivent être confirmés dans une grande série, suggèrent que la technique CellSearch<sup>®</sup> pourrait être d'intérêt au cours du suivi de patients atteints de cancer, pour la caractérisation initiale de LM et notamment d'évaluer l'efficacité du traitement. Selon ces premiers résultats, la technique CellSearch<sup>®</sup> continue d'être étudiée au cours de l'étude clinique de DEPOSEIN.

## TECHNICAL ADVANCE

## Open Access

# Development of a new method for identification and quantification in cerebrospinal fluid of malignant cells from breast carcinoma leptomeningeal metastasis

Emilie Le Rhun<sup>1\*</sup>, Frédéric Massin<sup>2</sup>, Qian Tu<sup>3</sup>, Jacques Bonnetterre<sup>4</sup>, Marcelo De Carvalho Bittencourt<sup>5</sup> and Gilbert C Faure<sup>6</sup>

## Abstract

**Background:** The diagnosis of leptomeningeal metastasis (LM) in patients with solid tumors remains difficult. The usual diagnostic methods of cytomorphological assessment of cerebro-spinal fluid (CSF) and gadolinium enhanced MRI of the entire neuraxis lack both specificity and sensitivity. The Veridex CellSearch<sup>®</sup> technology has been designed for the detection of circulating tumor cells (CTC) in blood from cancer patients and validated for the follow-up and prognosis of breast, prostate, colorectal, and lung cancer. Our aim was to adapt this technology for the detection and the enumeration of tumor cells in the CSF of breast cancer patients presenting with LM.

**Methods:** On the occasion of a randomized phase III study evaluating the role of the intrathecal treatment in LM from breast cancer (DEPOSEIN, EudraCT N°: 2010-023134-23), the CellSearch<sup>®</sup> technology was adapted to direct enrichment, enumeration and visualization of tumor cells in 5 mL CSF samples, collected on CellSave<sup>®</sup> Preservative Tubes and analyzed within 3 days after CSF sampling.

**Results:** Sixteen CSF of 8 patients with primary breast cancer presenting with LM were studied. EpCAM+/cytokeratin + cells with typical morphology could be observed and enumerated sequentially with reproducible results in low or elevated numbers in 8 patients.

**Conclusion:** This methodology, established on a limited volume of sample and allowing delayed processing, could prove of great interest in the diagnosis and follow-up of cancer patients with LM, especially to appreciate the efficacy of chemotherapy.

**Keywords:** Leptomeningeal metastasis, Neoplastic meningitis, Meningeal carcinomatosis, CellSearch<sup>®</sup> technology, Immunomagnetic enrichment, CSF cytology

## Background

Solid tumors, mostly breast cancer, lung cancer and melanoma, can result in leptomeningeal metastasis (LM) in 5 to 19% of patients [1]. The incidence of central nervous system (CNS) metastasis and LM may increase in the coming years because of a prolonged control of extra-cerebral disease and because of the use of antineoplastic agents with a poor diffusion into the CNS [2].

The median survival of untreated patients with LM is 4–6 weeks. Breast cancers LM have the best prognosis, and median overall survival may reach 3 to 5 months with a combined treatment in recent studies [3-8]. The aim of treatment is to improve or stabilize neurological functions, maintain quality of life and prolong survival [1].

Prognostic factors have been identified: age, performance status, neurological status, LM characteristics, cerebrospinal fluid (CSF) block, LM related encephalopathy, extension of systemic disease and its treatment options, interval between diagnosis of primary tumour and LM

\* Correspondence: E-lerhun@o-lambret.fr

<sup>1</sup>Neurology, Breast Unit, Department of Medical Oncology, Oscar Lambret Center, Lille, France and Neuro-oncology, University Hospital, Lille, France  
 Full list of author information is available at the end of the article

and type of primary tumour [1,9]. These factors remain heterogeneous among studies and are not very well validated. LM should be diagnosed in the early stages of the disease to prevent the progression of disabling neurological deficits. The diagnosis is assessed by CSF cytomorphological analysis or by concomitant typical CNS involvement symptoms and gadolinium enhanced magnetic resonance imaging (MRI) signs. CNS signs and symptoms, indicative of LM in more than 90% of patients, may be pleomorphic and are often subtle and difficult to distinguish from other cancer or anti-neoplastic treatment complications [10]. The specificity of gadolinium-enhanced MRI signs is up to 100% in solid tumors, balanced by a risk of false negative as high as 65% and false positive approaching 10% [11]. Evidence of malignant cells in the CSF is diagnostic of LM. However, in patients ultimately positive for CSF cytology, up to 45% are cytologically negative on initial examination. The sensitivity reaches 80% with a second CSF analysis, but little benefit is obtained from more than two repeated lumbar punctures [1].

Insufficient CSF sampling, collecting CSF at distant site of symptoms and delayed processing have been reported to be sources of error [10-13]. Various biomarkers, such as tumour antigens, molecules involved in extravasation, migration or angiogenesis as well as chemokines [14-18] are under evaluation for their performance in detecting LM. Flow cytometry has been proposed as well as cytomics approaches, especially for CNS haematological involvement [17,19].

CSF cytomorphology thus remains the gold standard for LM detection, but readout is only qualitative and not quantitative. Besides microscopic enumeration and morphological examination, cellular biomarkers appear promising.

The Veridex CellSearch® technology has been designed for the detection of circulating tumour cells (CTC) in blood from cancer patients and validated for the follow-up and prognosis of breast, prostate, colorectal, and lung cancer [20-22]. We adapted the technique and applied it to detect malignant cells in the CSF of 8 patients with breast cancer LM.

**Table 1 Patients' characteristics at LM diagnosis**

Number of inclusion	Age at BC diagnosis	BC characteristics	Age at LM diagnosis	Clinical symptoms	Biochemical CSF analysis	Cytological CSF analysis	Neuraxis MRI
03	56	Undifferentiated carcinoma, HPG 3, ER-, PR -, HER2-	60	Cognitive disorders	Proteinorachia: 0.24 g/l Glycorachia: 2.7 Chlorurorachia: 118	Presence of malignant cells	LM involvement Brain metastases
05	61	ILC, HPG 2, ER+, PR+, HER2-	61	Dizziness	Proteinorachia: 2.19 g/l Glycorachia: 1.7 Chlorurorachia: 124	Presence of malignant cells	LM involvement No brain metastases
06	53	Adenocarcinoma, HPG 2, ER+, PR+, HER2 -	74	None	Proteinorachia: 0.48 g/l Glycorachia: 3.5 Chlorurorachia: 123	Presence of malignant cells	LM involvement No brain metastases
09	42	Adenocarcinoma, HPG 2, ER+, PR +, HER2 -	60	Dizziness, deafness	Proteinorachia: 1.49 g/l Glycorachia: 2.7 Chlorurorachia: 116	Presence of malignant cells	LM involvement No brain metastases
10	47	IDC, HPG 2, ER+, PR+, HER2-	59	Visual disorders	Proteinorachia: 0.51 g/l Glycorachia: 4.0 Chlorurorachia: 120	Presence of malignant cells	LM involvement Brain metastases
11	41	ICL, HPG 3, ER+, PR -, HER2 +	45	Cauda equine syndrome	Proteinorachia: 7.08 g/l Glycorachia: 2 Chlorurorachia: 113	Presence of malignant cells	LM involvement Brain metastases
12	44	IDC, HPG 2, ER+, PR+, HER2 +	57	None	Proteinorachia: 0.28 g/l Glycorachia: 4.9 Chlorurorachia: 120	Presence of malignant cells	LM involvement Brain metastases
13	45	Undifferentiated carcinoma, HPG 3, ER+, PR+, HER2 -	50	Cauda equina syndrome	Proteinorachia: 5.80 g/l Glycorachia: 3.6 Chlorurorachia: 111	Presence of malignant cells	LM involvement Brain metastases

LM Leptomeningeal Metastases, CSF Cerebro Spinal Fluid, TC Tumor Cells, ILC Invasive Lobular Carcinoma, IDC Invasive Ductal Carcinoma, HPG histoprognostic grade, ER Estrogen Receptors, PR Progesterone Receptors, HER2 Human Epidermal Growth Factor Receptor-2, TTF1 Thyroid Transcription Factor 1, EGFR Epidermal Growth Factor Receptor, CNS Central Nervous System, MRI Magnetic Resonance Imaging, IT IntraThecal.



**Table 2 CSF characteristics at the time of the CellSearch® technology analysis**

Inclusion number, date of CSF sampling	Treatment received for LM at the time of CSF sampling for CVT	Biochemical CSF analysis	Cytomorphological CSF analysis	Enumeration of CSFTC with the CellSearch® Veridex technology
03 - 01	IV paclitaxel for 2 months then carboplatin No IT chemotherapy	Proteinorachia: 0.22 g/L Glycorachia: 3.5 mmol/L Chlorurorachia: 121 mol/L	No malignant cell (10 mL)	0 CSFTC per mL
05 - 01	IV paclitaxel since LM diagnosis No IT chemotherapy	Proteinorachia: 1.13 g/L Glycorachia: 2.4 mmol/L Chlorurorachia: 121 mol/L	Presence of malignant cells (10 mL)	626 CSFTC per mL
05 - 02	IV paclitaxel since LM diagnosis No IT chemotherapy	Proteinorachia: 1.42 g/L Glycorachia: 1.8 mmol/L Chlorurorachia: 117 mol/L	Presence of malignant cells (10 mL)	1600 CSFTC per mL
05 - 03	IV paclitaxel since LM diagnosis No IT chemotherapy	Proteinorachia: 2.90 g/L Glycorachia: 0.3 mmol/L Chlorurorachia: 118 mol/L	No malignant cell (10 mL)	2100 CSFTC per mL
06 - 01	None	Proteinorachia: 0.51 g/L Glycorachia: 3.7 mmol/L Chlorurorachia: 126 mol/L	Presence of malignant cells (3 mL)	7 CSFTC per mL
09 - 01	None	Proteinorachia: 1.90 g/L Glycorachia: 3.3 mmol/L Chlorurorachia: 110 mol/L	Presence of malignant cells (6 mL)	208 CSFTC per mL
09 - 02	Oral vinorelbine IT liposomal cytarabine (X1)	Proteinorachia: 1.64 g/L Glycorachia: 4.9 mmol/L Chlorurorachia: 108 mol/L	Not interpretable (10 mL)	130 CSFTC per mL
09 - 03	Oral navelbine IT liposomal cytarabine (X2)	Proteinorachia: NA Glycorachia: NA Chlorurorachia: NA	Presence of malignant cells (10 mL)	75 CSFTC per mL
09 - 04	Oral navelbine IT liposomal cytarabine (X3)	Proteinorachia: 1.88 g/L Glycorachia: 4.5 mmol/L Chlorurorachia: 116 mol/L	Presence of malignant cells (10 mL)	82 CSFTC per mL
10 - 01	None	Proteinorachia: 0.80 g/L Glycorachia: 3.4 mmol/L Chlorurorachia: 121 mol/L	Presence of malignant cells (5 mL)	0.2 CTC per mL
10 - 02	FEC 50 IT liposomal cytarabine (X1)	Proteinorachia: 0.90 g/L Glycorachia: 3.2 mmol/L Chlorurorachia: 120 mol/L	Presence of malignant cells (6 mL)	0.4 CSFTC per mL
11 - 01	None	Proteinorachia: 7.08 g/L Glycorachia: 2 mmol/L Chlorurorachia: 113 mol/L	Presence of malignant cells (6 mL)	478 CSFTC per mL
11 - 02	Capecitabine No IT chemotherapy	Proteinorachia: 9.04 g/L Glycorachia: 3.2 mmol/L Chlorurorachia: 100 mol/L	Presence of malignant cells (8 mL)	940 CSFTC per mL
12 - 01	None	Proteinorachia: 0.39 g/L Glycorachia: 5.4 mmol/L Chlorurorachia: 119 mol/L	Presence of malignant cells (10 mL)	5 CSFTC per mL

**Table 2 CSF characteristics at the time of the CellSearch® technology analysis (Continued)**

12 - 02	Oral capecitabine + lapatinib	Proteinorachia: 0.21 g/L	No malignant cells (8 mL)	0 CSFTC per mL
	IT liposomal cytarabine (X1)	Glycorachia: 5.4 mmol/L		
		Chlorurorachia: 119 mol/L		
13 - 01	None	Proteinorachia: 8.84 g/L	Presence of malignant cells (7 mL)	1560 CSFTC per mL
		Glycorachia: 2.4 mmol/L		
		Chlorurorachia: 106 mol/L		

LM Leptomeningeal Metastasis, CSF CerebroSpinal Fluid, CSFTC CSF Tumor Cells, IT IntraThecal, IV IntraVenous, FEC Fluorouracil Epirubicin Cyclophosphamide, CVT CellSearch® Veridex Technology, NA Not Available.

**Methods**

All the patients were included into a randomized phase 3 study evaluating the role of the intrathecal treatment in LM from breast cancer (DEPOSEIN, EudraCT N°: 2010-023134-23) after approbation of the appropriate regional ethic committee (“Comité de Protection des Personnes - CPP Nord Ouest III) on May 3rd 2011 and in compliance with the Helsinki Declaration. All patients had given their written informed consent for the translational study. DEPOSEIN is a multicentric randomized phase III study designed to assess the role of intra-CSF liposomal cytarabine in the treatment of LM. Patients are randomized in 2 arms: liposomal cytarabine intra-CSF and concomitant systemic treatment versus systemic treatment alone. LM diagnosis was established in 8 patients with primary breast cancer, according to usual diagnostic criteria. The CellSearch® technology defines CTCs after immunomagnetic enrichment of cells expressing EpCAM, using nuclear staining with 4',6-diamidino-2-phenylindole (DAPI), and immunofluorescence detection of cytokeratin and CD45 [22]. Five mL of CSF samples were collected on CellSave® Preservative Tubes (Veridex, Raritan, NJ) and analyzed within 3 days after CSF sampling using the standard CellSearch® protocol and the CTC Epithelial Cell Kit (Veridex, Raritan, NJ). The methodology is designed to initially eliminate, in centrifuged blood samples, the plasma above the buffy coat and erythrocytes by optically detecting the level of the latter. In order to avoid undue alarms, after deposition of 5 mL of CSF in the conic tube of the “circulating tumor cell kit”; the outside of the tube was simply darkened with a black felt-tip up to the fluid level to mimic the erythrocytes level. Five mL of dilution buffer were then added and the mixture homogeneized and centrifuged. The “lured-tube” was then placed into the preparation station and submitted to automate preparation as for blood samples.

Briefly, the latter resulted in an enriched sample where cells were optically aligned along the upper panel of a glass chamber, maintained by strong magnets, allowing for automated fluorescence microscopy and cell images digitalization, a cell being defined as both nuclear DAPI and cell-surface staining. This allowed the observation

of EpCAM+/cytokeratin + cells with a DAPI-stained nucleus and no CD45 staining, magnetically maintained in a single plane for electronic image analysis and digitalization. The automated fluorescence microscope proposes galleries of cells, which were validated upon visual image review. DAPI+/CD45+/EpCAM-/cytokeratin-cells were counted as leukocytes.

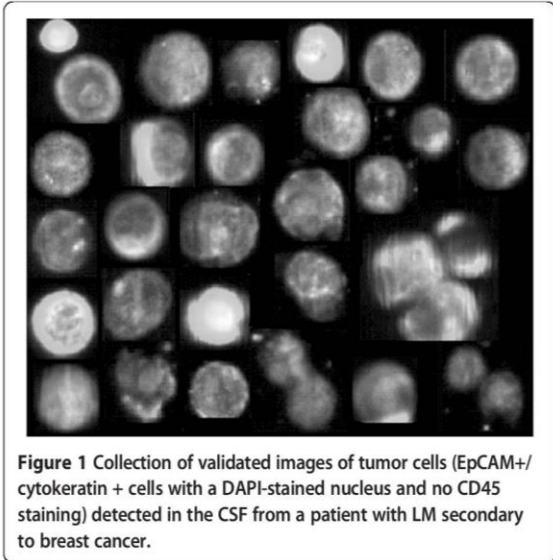
In parallel, cytocentrifuge smears of each CSF sample were prepared within one hour after CSF sampling and stained (May Grunwald Giemsa) for visual cytomorphological examination of tumor cells, and standard CSF biochemical composition was analyzed.

**Results**

The characteristics of the patients at the time of LM diagnosis are described in Table 1. Five patients had concomitant parenchymal brain metastasis. At LM diagnosis, 6 patients presented with symptoms and signs, mostly including cauda equina syndrome and dizziness. Proteinorachia varied from 0.24 to 7.08 g/L. CSF samples volumes varied between 5 and 10 mL for usual cytomorphological analysis, tumor cells were detected but not enumerated in all the patients and MRI showed evidence of LM signs in 8 patients.

The first part of the translational study was to adapt the CellSearch® technology for the detection and enumeration of tumor cells in the CSF of breast cancer LM. Sixteen CSF samples were available for the evaluation of the innovative method: These samples are described in Table 2. All CSF samples were obtained at lumbar site and analysed at LM diagnosis or at different times during LM treatment. Malignant cells were observed at cytomorphological analysis in 12 samples, and in 14 samples with the CellSearch® technology, with tumor cells numbers ranging between 1 and 10500 /5 mL. Figure 1 shows representative epithelial tumour cells detected in CSF from one breast cancer patient by CellSearch® technology. These cells have similar aspects to epithelial tumour cells described in blood as CTC from breast cancer patients [17]. Figure 2 summarizes quantitative results of tumor cells in CSF by CellSearch® technology.





**Figure 1** Collection of validated images of tumor cells (EpCAM+/cytokeratin + cells with a DAPI-stained nucleus and no CD45 staining) detected in the CSF from a patient with LM secondary to breast cancer.

times, with numbers of tumor cells decreasing from 1042 cells to 408 cells /5 mL).

**Discussion**

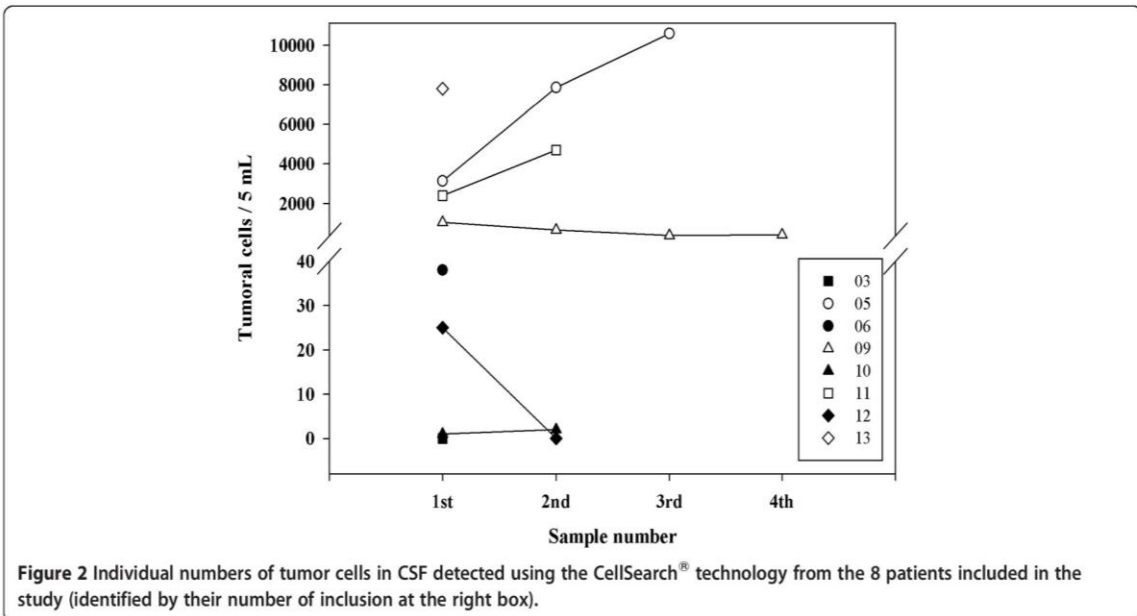
In cancer patients, the diagnosis of LM remains a major problem. CNS signs and symptoms orienting towards a diagnosis of LM are often subtle. Diagnosis assessment implies the use of specific techniques, which are not applied in the usual follow-up of solid tumour patients, namely gadolinium enhanced MRI and CSF cytomorphological analyses. Yet, even the latter may be not contributive, as many patients are both radiographically and cytomorphologically negative even in the presence of evocative symptoms.

Different biomarkers have been tested in order to increase the sensitivity of CSF analyses but their use is hampered by a poor specificity/sensitivity, a lack of standardization of CSF sampling and processing, and the absence of agreement on cut-off levels. Because of all these limitations, CSF cytomorphology remains the gold standard for CSF analysis.

Usual cytological CSF analysis was not interpretable in one sample from patient 09 because of deterioration of the cells, despite an usual procedure of sampling and processing of the CSF, while CellSearch® showed 650 tumor cells in 5 mL. In another patient, the usual cytologic analysis did not detect any tumor cell but CellSearch® technology enumerated more than 2000 cells /mL.

The CellSearch® method provides a semi-automated cell analysis, based on the assessment of nuclear and surface markers, which vastly improves the sensitivity, reliability, objectivity, and accuracy of circulating tumor cells detection in the blood compared to cytomorphology [20-22]. In recent studies [23,24], CellSearch® technology, applied by spiking blood with CSF [24], was shown to be of interest for the early detection of CSF malignant cells. We present here a simple modification of this technology allowing for a precise direct quantification of CTC in only 5 mL of CSF. Moreover, the use of CellSave® Preservative tubes for collection authorized

Three patients were studied once with both techniques, with concordant positive and negative results. Two patients were studied twice, one with low levels of cells (1 and 2 cells /5 mL) and the other with elevated numbers (2392 and 4700 cells /5 mL). One patient was analyzed three times with numbers increasing from 3129 to 10500 cells /5 mL. Another patient was studied four



**Figure 2** Individual numbers of tumor cells in CSF detected using the CellSearch® technology from the 8 patients included in the study (identified by their number of inclusion at the right box).

a 3-days delay in sample processing, which can be interesting for centralized analyses. The specificity of this technique, besides the use of tumor-associated markers, is enhanced by visual appreciation of the digitalized cells. Indeed, no cells with a tumor-like morphology or phenotype were detected in the CSF of a small series of control patients without LM (data not shown). The presence of an additional free channel for other reagents also makes possible to analyse the cell's HER2-Neu or EGFR immunofluorescence or to investigate for any other relevant marker allowing the exploration of these neurological metastatic cells.

Furthermore, sequential studies in our short series appear very concordant with either low or elevated levels of cells, which is very encouraging for the evaluation of therapies.

### Conclusions

We report in this pilot study an easy new method for the identification and the quantification of malignant cells in the cerebrospinal fluid. These results, which need to be confirmed in a larger series, suggests that CellSearch® technology could be of interest during cancer patients' follow-up, for initial characterization of LM and notably to evaluate the efficacy of chemotherapy in its management. According to these first results, the CellSearch® technology will continue to be evaluated during the clinical randomized study DEPOSEIN.

### Competing interests

The authors do not have any potential financial competing interests to declare.

### Authors' contribution

All authors listed have contributed significantly to the experiment or the writing on the manuscript. ELR conceived the study, participated in its design and coordination, helped to draft the manuscript. FM carried out the cellular immunoassay and acquired data. TQ carried out the cellular immunoassay and acquired data. JB participated in the design of the study and approved the manuscript. MDCB participated in the design of the study and helped to draft the manuscript. GCF designed the study, analysed and interpreted data, helped to draft, revised and approved the manuscript. All authors read and approved the final manuscript.

### Acknowledgements

"Nancytomique" platform has been supported by CPER-Région Lorraine, FEDER, and Ligue contre le Cancer and this project by Région Lorraine (CERONC) and Recherche Clinique of CHU Nancy. Authors would like to acknowledge Arthur Lefèvre and Martine Roussel for their implication in this study and Marie Christine Béné for reading and improving the drafts of the manuscript and her support in the "rare events" clinical research projects.

### Deposein

Study is promoted by Oscar Lambret Center. Research funding was supported by Mundipharma.

### Author details

<sup>1</sup>Neurology, Breast Unit, Department of Medical Oncology, Oscar Lambret Center, Lille, France and Neuro-oncology, University Hospital, Lille, France. <sup>2</sup>CHU Nancy, Nancytomique, Laboratoire d'Immunologie, Pôle Laboratoires, Vandoeuvre lès Nancy, Nancy, France. <sup>3</sup>CHU Nancy, Nancytomique,

Laboratoire d'Immunologie, Pôle Laboratoires, Vandoeuvre lès Nancy, Nancy, France. <sup>4</sup>Breast Unit, Department of Medical Oncology, Centre Oscar Lambret, Lille, France and University of Lille Nord de France, Lille, France. <sup>5</sup>CHU Nancy, Nancytomique, Laboratoire d'Immunologie, Pôle Laboratoires, Vandoeuvre lès Nancy, France and Université Henri Poincaré, Faculté de Médecine, Vandoeuvre lès Nancy, EA4369 RHEM, Nancy, France. <sup>6</sup>CHU Nancy, Nancytomique, Laboratoire d'Immunologie, Pôle Laboratoires, Vandoeuvre lès Nancy, France and Université Henri Poincaré, Faculté de Médecine, Vandoeuvre lès Nancy, EA4369 RHEM, Nancy, France.

Received: 9 July 2012 Accepted: 2 November 2012  
 Published: 12 November 2012

### References

- Chamberlain MC: Leptomeningeal metastasis. *Curr Opin Oncol* 2010, **22**:627-635.
- Groves MD: New strategies in the management of leptomeningeal metastases. *Arch Neurol* 2010, **67**:305-312.
- Rudnicka H, Niwinska A, Murawska M: Breast cancer leptomeningeal metastasis—the role of multimodality treatment. *J Neurooncol* 2007, **84**:57-62.
- Clatot F, Philippin-Lauridant G, Ouvrier MJ, Nakry T, Laberge-Le-Couteux S, Guillemet C, Veyret C, Blot E: Clinical improvement and survival in breast cancer leptomeningeal metastasis correlate with the cytologic response to intrathecal chemotherapy. *J Neurooncol* 2009, **95**(3):421-426.
- Gauthier H, Guillaume MN, Bidard FC, Pierga JY, Girre V, Cottu PH, Laurence V, Livartowski A, Mignot L, Diéras V: Survival of breast cancer patients with meningeal carcinomatosis. *Ann Oncol* 2010, **21**(11):2183-2187.
- de Azevedo CR, Cruz MR, Chinen LT, Peres SV, Peterlevitz MA, de Azevedo Pereira AE, Fanelli MF, Gimenes DL: Meningeal carcinomatosis in breast cancer: prognostic factors and outcomes. *J Neurooncol* 2011, **104**(2):565-572.
- Lee S, Ahn HK, Park YH, Nam Do H, Lee JI, Park W, Choi DH, Huh SJ, Park KT, Ahn JS, Im YH: Leptomeningeal metastases from breast cancer: intrinsic subtypes may affect unique clinical manifestations. *Breast Cancer Res Treat* 2011, **129**(3):809-817.
- Zairi F, Kotecki N, Rodrigues I, Baranzelli MC, Andre C, Dubois F, Devos P, Faivre-Pierret M, Assaker R, Bonneterre J, Le Rhun E: Prospective follow-up of a cohort of 112 patients with leptomeningeal metastases of breast cancer recruited from 2007 to 2011: prognostic factors. *J Clin Oncol* 2012, General Poster Session, Central Nervous System, abstract 2070, American Society of Clinical Oncology, Annual Meeting, 2012; June, Chicago, IL. should be changed in General Poster Session, Central Nervous System Tumors, abstract 2070, American Society of Clinical Oncology, Annual Meeting, 2012; June Chicago, IL. Citation: *J Clin Oncol* 30, 2012 (suppl); abstr 2070).
- Oechsle K, Lange-Brock V, Kruell A, Bokemeyer C, de Wit M: Prognostic factors and treatment options in patients with leptomeningeal metastases of different primary tumors: a retrospective analysis. *J Cancer Res Clin Oncol* 2010, **136**:1729-1735.
- Chamberlain MC, Glantz M, Groves MD, Wilson WH: Diagnostic tools for neoplastic meningitis: detecting disease, identifying patient risk, and determining benefit of treatment. *Semin Oncol* 2009, **36**:S35-S45.
- Chamberlain MC: Leptomeningeal metastases in the MRI era. *Neurology* 2011, **76**:200-201.
- Dux R, Kindler-Röhrborn A, Annas M, Faustmann P, Lennartz K, Zimmermann CW: A standardized protocol for flow cytometric analysis of cells isolated from cerebrospinal fluid. *J Neurol Sci* 1994, **121**:74-78.
- Glantz MJ, Cole BF, Glantz LK, et al: Cerebrospinal fluid cytology in patients with cancer: minimizing false-negative results. *Cancer* 1998, **82**:733-739.
- Corsini E, Bernardi G, Gaviani P, Silvani A, de Grazia U, Cusani E, Croci D, Salmaggi A: Intrathecal synthesis of tumor markers is a highly sensitive test in the diagnosis of leptomeningeal metastasis from solid cancers. *Clin Chem Lab Med* 2009, **47**:874-879.
- Groves M, Hess KR, Puduvalli VK, Colman H, Conrad CA, Gilbert MR, Weinberg J, Cristofanilli M, Yung WK, Liu TJ: Biomarkers of disease: cerebrospinal fluid vascular endothelial growth factor (VEGF) and stromal cell derived factor (SDF)-1 levels in patients with neoplastic

- meningitis (NM) due to breast cancer, lung cancer and melanoma. *J Neurooncol* 2009, **94**:229–234.
16. Römpf A, Dekker L, Taban I, Jenster G, Boogerd W, Bonfrer H, Spengler B, Heeren R, Smitt PS, Luijckx TM: **Identification of leptomeningeal metastasis-related proteins in cerebro-spinal fluid of patients with breast cancer by a combination of MALDI-TOF, MALDI-FTICR and nanoLC-FTICR MS.** *Proteomics* 2007, **7**:474–481.
  17. Weston CL, Glantz MJ, Connor JR: **Detection of cancer cells in the cerebrospinal fluid: current methods and future directions.** *Fluids Barriers CNS* 2011, **8**:14.
  18. Walbert T, Groves MD: **Known and emerging biomarkers of leptomeningeal metastasis and its response to treatment.** *Future Oncol* 2010, **6**:287–297.
  19. Tárnok A, Bocsi J, Brockhoff G: **Cytomics - importance of multimodal analysis of cell function and proliferation in oncology.** *Cell Prolif* 2006, **39**:495–505.
  20. Miller MC, Doyle GV, Terstappen LW: **Significance of Circulating Tumor Cells Detected by the Cell Search System in Patients with Metastatic Breast Colorectal and Prostate Cancer.** *J Oncol* 2010, **2010**:617421.
  21. Riethdorf S, Fritsche H, Müller V, Rau T, Schindlbeck C, Rack B, Janni W, Coith C, Beck K, Jänicke F, Jackson S, Gornet T, Cristofanilli M: **Detection of circulating tumor cells in peripheral blood of patients with metastatic breast cancer: a validation study of the CellSearch system.** *Clin Cancer Res* 2007, **13**:920–928.
  22. Allard WJ, Matera J, Miller MC, Repollet M, Connelly MC, Rao C, Tibbe AG, Uhr JW, Terstappen LW: **Tumor cells circulate in the peripheral blood of all major carcinomas but not in healthy subjects or patients with nonmalignant disease.** *Clin Cancer Res* 2004, **10**(20):6897–6904.
  23. Nayak L, Fleisher M, Gonzalez-Espinoza R, Reiner AS, Panageas K, Lin O, Liu C, DeAngelis LM, Omuro AM: **Immunomagnetic platform technology (IMPT) for the diagnosis of leptomeningeal metastasis in solid tumors (LMST).** *ASCO Poster Dis Sess* 2010, Abstract Number: 2032. should be changed in Poster Discussion Session, Central Nervous System Tumors, abstract 2032, American Society of Clinical Oncology, Annual Meeting, 2010; June, Chicago, IL. Citation: *J Clin Oncol* 28:15s, 2010 (suppl; abstr 2032).
  24. Patel AS, Allen JE, Dicker DT, Peters KL, Sheehan JM, Glantz MJ, El-Deiry WS: **Identification and enumeration of circulating tumor cells in the cerebrospinal fluid of breast cancer patients with central nervous system metastases.** *Oncotarget* 2011, **2**:752–760.

doi:10.1186/1472-6890-12-21

**Cite this article as:** Le Rhun et al.: Development of a new method for identification and quantification in cerebrospinal fluid of malignant cells from breast carcinoma leptomeningeal metastasis. *BMC Clinical Pathology* 2012 **12**:21.

**Submit your next manuscript to BioMed Central and take full advantage of:**

- Convenient online submission
- Thorough peer review
- No space constraints or color figure charges
- Immediate publication on acceptance
- Inclusion in PubMed, CAS, Scopus and Google Scholar
- Research which is freely available for redistribution

Submit your manuscript at  
[www.biomedcentral.com/submit](http://www.biomedcentral.com/submit)





**Article 2** : Detection and quantification of CSF malignant cells by the CellSearch<sup>®</sup> technology in patients with melanoma leptomeningeal metastasis

## ***Détection et quantification de cellules malignes dans le LCR par la technique CellSearch<sup>®</sup> chez les patients atteints de métastases leptoménigées à cause du mélanome.***

### **Article 2:**

#### **Detection and quantification of CSF malignant cells by the CellSearch<sup>®</sup> technology in patients with melanoma leptomeningeal metastasis**

Emilie Le Rhun, **Qian Tu**, Marcelo De Carvalho Bittencourt, Isabelle Farre, Laurent Mortier, Huili Cai  
Chantal Kohler, Gilbert C. Faure

Med Oncol (2013) 30:538

### **2.1. Objectif**

Le mélanome est la tumeur solide la plus fréquente associée à des métastases leptoménigées. L'incidence du mélanome a augmenté régulièrement au cours des dernières années. Mais malgré son incidence, les LM de mélanome sont rarement diagnostiquées et étudiées dans la littérature. Dans deux études sur les patients atteints de mélanome, une diffusion méningée de mélanome a été cliniquement suspectée chez seulement 10 et 20% des patients, mais confirmée chez 52% et 44 à 70% des patients par autopsies, respectivement (Amer, Al-Sarraf et al. 1978, Moseley, Davies et al. 1989). LM est une complication dévastatrice du mélanome avec un sombre pronostic vital et fonctionnel, avec des signes et des symptômes neurologiques progressifs conduisant à la mort dans quelques semaines. La survie globale médiane est estimée à 8-10 semaines (Harstad, Hess et al. 2008, Pape, Desmedt et al. 2012). Actuellement, de nouvelles chimiothérapies systémiques sont développées dans le mélanome métastatique, en particulier des inhibiteurs de BRAF (vemurafenib et dabrafenib) et des immunothérapies (ipilimumab), avec des résultats prometteurs même en cas de métastases au niveau du SNC (Carlino, Fogarty et al. 2012, Long, Trefzer et al. 2012). En conséquence, un diagnostic précoce de LM avant l'altération de l'état général du patient et la présence de déficits neurologiques multiples, sévères, ou fixes est nécessaire pour améliorer la qualité de vie et la survie globale des patients. Dans le travail précédent, nous avons décrit une adaptation de la technique CellSearch<sup>®</sup>, appliquée à la détection des cellules malignes dans le LCR de LM chez les patients atteints de cancer du sein. Le but de ce travail a été de vérifier si la technique CellSearch<sup>®</sup> permettrait également la détection et l'énumération des cellules tumorales dans le LCR de LM chez les patients atteints de mélanome, bien que le mélanome n'exprime pas les marqueurs épithéliaux comme EpCAM et CKs. Dans cette étude préliminaire, nous avons utilisé un CellSearch<sup>®</sup> CMC Kit dédié au mélanome et une adaptation de la technique CellSearch<sup>®</sup> utilisée précédemment en comparant avec la cytologie conventionnelle.

Ce travail a été réalisé sur la plateforme Nancytomique du CHU de Nancy et fait l'objet d'une collaboration avec le service de neurologie de Lille.

### **2.2. Matériels et méthodes**

Deux patients de sexe masculin ont été diagnostiqués avec LM à cause du mélanome primaire. Le diagnostic de LM a été évalué par l'IRM et la cytologie du LCR chez un patient, et chez un autre patient, seulement par la cytologie du LCR.

Des échantillons du LCR et du sang ont été prélevés avant le traitement intrathécal. Le CellSearch<sup>®</sup> CMC Kit a été utilisé pour compter les cellules du mélanome premièrement par un enrichissement immunomagnétique des cellules exprimant CD146, suivie d'une coloration nucléaire avec DAPI, et une détection d'immunofluorescence de HMW-MAA. La coloration de membrane CD45 et CD34 a été également réalisée pour la détection des leucocytes et des cellules endothéliales contaminants respectivement. Pour les échantillons sanguins, le protocole est le même comme celui de la détection de CTCs. Pour les échantillons de LCR, nous avons appliqué notre méthode précédemment décrite pour la détection de CSFTC chez les patients atteints de cancer du sein (Le Rhun, Massin et al. 2012). Les critères pour classifier un événement comme étant une cellule tumorale de mélanome (CSFMC, CerebroSpinal Fluid Melanoma Cell) étaient pareils comme ceux de CTC sauf les expressions de marqueurs comme CD146<sup>+</sup>, HMW-MAA<sup>+</sup>, DAPI<sup>+</sup>, CD45<sup>-</sup>, et CD34<sup>-</sup>. Les résultats ont été signalés comme le nombre de CSFMCs par 5 ml de LCR.

En parallèle, des analyses cytologiques conventionnelles de LCR (May Grunwald Giemsa) dans 1 h après l'échantillonnage ont été également réalisées.

### 2.3. Résultats

Trois échantillons de LCR et un échantillon de sang pour le premier patient, 4 échantillons de LCR et 3 échantillons de sang pour le deuxième patient ont été analysés. Pour les 7 échantillons de LCR au total, les cellules malignes ont été observées par la cytologie conventionnelle chez 5 échantillons, y compris 3 échantillons avec la présence des cellules malignes suspectées, sans aucun dénombrement précis des cellules de mélanome. D'autre part, les présences de CSFMCs détectées par la technique CellSearch<sup>®</sup> étaient positives chez 6 prélèvements, avec le nombre varié de 5 à 1 090/5 ml, alors qu'aucune CMC n'a été détectée dans le sang (Tableau 2 dans l'article 2).

En comparant ces deux méthodes, un assez bon accord qualitatif a été observé entre la cytologie conventionnelle et la technique CellSearch<sup>®</sup> chez les deux patients. Mais pour deux échantillons du deuxième patient, les cellules de mélanome étaient évidemment détectées seulement par la technique CellSearch<sup>®</sup>.

Les images de CSFMCs ainsi détectées dans le LCR avaient des aspects de cellules de mélanome similaires à celles décrites dans le sang comme CMC chez les patients atteints de mélanome.

Une étude quantitative séquentielle avec la technique CellSearch<sup>®</sup> chez ces deux patients a montré que les résultats semblaient très concordants, soit avec des nombres de CSFMC très faibles (jusqu'à 20), soit très élevées (jusqu'à 1000) (Figure 2 dans l'article 2). Malheureusement, les changements dynamiques des nombres de CSFMC chez les deux patients n'étaient pas bien corrélés avec les évolutions cliniques.

### 2.4. Conclusion

Les métastases de mélanome au niveau du SNC sont particulièrement fréquentes. Les LM doivent être diagnostiquées dans les premiers temps de la maladie à prévenir la progression de déficits neurologiques incapacitants, surtout depuis que les derniers nouveaux traitements thérapeutiques ont été identifiés, en particulier pour la tumeur avec des mutations de BRAF. Nos résultats ont confirmé que la technique CellSearch<sup>®</sup>

peut être adaptée pour la détection de cellules de mélanome dans le LCR en utilisant des marqueurs moléculaires dédiés. Cette technique autorise également une appréciation visuelle des cellules en images numérisées et une quantification précise des cellules intéressées, même à de faibles nombres, qui pourraient être d'un intérêt particulier pour le suivi des patients pendant le traitement de LM du mélanome. Des études prospectives sont nécessaires pour évaluer la sensibilité et la spécificité, et pour confirmer le rôle de cette nouvelle approche dans le diagnostic et le suivi de LM du mélanome.

## Detection and quantification of CSF malignant cells by the CellSearch<sup>®</sup> technology in patients with melanoma leptomeningeal metastasis

Emilie Le Rhun · Qian Tu · Marcelo De Carvalho Bittencourt ·  
Isabelle Farre · Laurent Mortier · Huili Cai ·  
Chantal Kohler · Gilbert C. Faure

Received: 21 February 2013 / Accepted: 6 March 2013 / Published online: 16 March 2013  
© Springer Science+Business Media New York 2013

**Abstract** Melanoma is the most frequent solid tumor associated with leptomeningeal metastasis (LM). The usual diagnostic tools, that is, cytomorphological assessment of cerebro-spinal fluid (CSF) and gadolinium-enhanced MRI of the entire neuraxis both lack effectiveness. The CellSearch<sup>®</sup> Veridex technology for the detection of circulating tumor cells (CTC) in blood was designed for the follow-up and prognosis of breast, prostate, colorectal, and lung cancer, which express EpCAM markers. We have previously adapted this technology to detect malignant cells in the CSF of breast cancer LM. Our objective here was to check if this technology would also allow the detection and the enumeration of CTC in the CSF of melanoma patients presenting with LM although melanoma does not express EpCAM markers. On the occasion of the intrathecal treatment of LM in 2 melanoma patients, 5 mL of CSF and 7.5 mL of blood were collected on CellSave<sup>®</sup> Preservative Tubes and analyzed within 3 days after CSF sampling using

a melanoma-dedicated kit. The CellSearch<sup>®</sup> Veridex technology was then adapted to direct enrichment, enumeration, and visualization of melanoma cells in the CSF. CD146+, HMW-MAA+, CD34-, and CD45- cells with typical morphology could be observed and enumerated sequentially with reproducible results, corresponding to CSF melanoma cells (CSFMC). In contrast to the current gold standard cytomorphological analysis, this new approach allowed a precise quantification of CSFMC in all samples concomitantly analyzed. This methodology, established on a limited volume of sample and allowing delayed processing, could prove of great interest in the diagnosis and follow-up of melanoma patients with LM.

**Keywords** Leptomeningeal metastasis · Neoplastic meningitis · CellSearch<sup>®</sup> technology · Immunomagnetic enrichment · CSF cytology · Melanoma

E. Le Rhun (✉)  
Neurology, Breast Unit, Department of Medical Oncology,  
Oscar Lambret Center, 3 rue F Combemale,  
59020 Lille Cedex, France  
e-mail: E-lerhun@o-lambret.fr; le\_rhun@yahoo.fr

E. Le Rhun  
Neuro-oncology, Hopital Roger Salengro, Centre Hospitalier et  
Universitaire, Rue Emile Laine, 59037 Lille Cedex, France

Q. Tu · M. De Carvalho Bittencourt · H. Cai ·  
C. Kohler · G. C. Faure  
CHU Nancy, Nancytomique, Laboratoire d'Immunologie,  
Pôle Laboratoires, Vandoeuvre lès Nancy, France

Q. Tu · M. De Carvalho Bittencourt · H. Cai ·  
C. Kohler · G. C. Faure  
Faculté de Médecine, Université Henri Poincaré, EA4369  
RHEM, Vandoeuvre lès Nancy, France

I. Farre  
Department of Pathology, Oscar Lambret Center,  
3 rue F Combemale, 59020 Lille Cedex, France

L. Mortier  
Department of Dermatology, Huriez Hospital,  
Regional and University Hospital, Lille, France

L. Mortier  
University of Lille North of France,  
Lille, France



## Introduction

The incidence of melanoma has been steadily rising in the last years. Central nervous system (CNS) metastasis, including leptomeningeal metastasis (LM), is particularly frequent in melanoma. Despite its incidence, LM from melanoma is rarely diagnosed and studied in the literature. In two series of LM patients, a meningeal diffusion of melanoma was clinically suspected in only 10 and 20 % of the patients, and confirmed in 52 % and 44–70 % of the patients, respectively, in two autopsies series of patients with CNS metastatic disease [1, 2]. LM is a devastating complication of melanoma with a somber functional and vital prognosis, with progressive neurological signs and symptoms leading to death in a few weeks. The median overall survival is estimated at 8–10 weeks [3, 4]. New systemic chemotherapies are now developed in metastatic melanoma, especially with BRAF inhibitors (vemurafenib and dabrafenib) and immunotherapy (ipilimumab), with promising results even in case of CNS metastases [5, 6]. An early LM diagnosis before the alteration of the general status of the patient and the installation of multiple, severe, or fixed neurological deficits is therefore needed to improve the quality of life and the overall survival of the patients.

Leptomeningeal metastasis diagnosis assessment implies the use of specific techniques, which are not applied in the usual follow-up of solid tumor patients, namely brain and spinal gadolinium-enhanced MRI and cerebro-spinal fluid (CSF) cytomorphological analyses. CNS signs and symptoms, indicative of LM in more than 90 % of patients, may be pleomorphic and are often subtle and difficult to distinguish from other cancer or antineoplastic treatment complications [7]. MRI with gadolinium enhancement (MRI-Gd) is the technique of choice to evaluate patients with suspected LM, but normal findings do not exclude the diagnosis, and no MRI-specific criteria are defined for diagnosis or follow-up [7]. Evidence of malignant cells in the CSF is diagnostic of LM. However, in patients ultimately diagnosed with LM, up to 45 % are cytologically negative on initial examination. The sensitivity reaches 80 % with a second CSF analysis, but little benefit is obtained from more than two repeated lumbar punctures [7]. The low sensitivity and the lack of precise enumeration of CSF cytology render it difficult not only to diagnose LM but also to assess response to treatment.

Several investigational laboratories have used different techniques for circulating tumor cells (CTC) detection in the blood including reverse transcriptase polymerase chain reaction (RT-PCR), quantitative and real-time RT-PCR, immunocytochemistry, flow cytometry, microchips, and size-based filtration methods [8–11]. Circulating melanoma cells (CMC) can also be detected in the blood with various techniques (quantitative real-time RT-PCR for expression

of MART-1, MAGE-A3, and PAX3 mRNA biomarkers; CellSearch<sup>®</sup> Veridex; Oncoquick + qPCR) [12, 13]. Various biomarkers have also been studied in the CSF for the detection of malignant cells, such as non-specific markers, molecules involved in extravasation, migration, or angiogenesis as well as chemokines or multiple RT-PCR markers, cytomics, or immunohistochemistry [14]. Until now, a lack of standardization of CSF sampling and processing and of agreement on cut-off levels limit the interpretation of these different methods, and therefore, CSF cytomorphology remains the gold standard for CSF analysis.

The CellSearch<sup>®</sup> Veridex method provides a semi-automated cell analysis, based on the assessment of nuclear and surface markers, which vastly improves the sensitivity, reliability, objectivity, and accuracy of CTC detection in the blood compared to cytomorphology [15]. This method has been validated for the follow-up and prognosis of breast, prostate, colorectal, and lung metastatic, that is, epithelial cell adhesion molecules (EpCAM)-expressing neoplasias [15]. In recent studies, the CellSearch<sup>®</sup> technology, applied by spiking blood with CSF, has been shown to be of interest in the early detection of CSF malignant cells [16]. In a previous work, we described another adaptation of the technique, applied to detect malignant cells in the CSF of patients with breast cancer LM (CSF tumor cells, CSFTC) [17]. Our aim was to evaluate if melanoma malignant cells in the CSF could be identified and quantified, although melanoma does not express EpCAM. In this preliminary study, we used a melanoma-dedicated CellSearch<sup>®</sup> kit and the previous used adaptation of the Cellsearch technique to compare Cellsearch technology to the current gold standard CSF cytomorphology.

## Methods

### Patients

Two male patients were diagnosed with melanoma LM in July and August 02, 2012, and 7 years, respectively, after the diagnosis of the primary melanoma. These 2 patients had a BRAF mutation identified on primary melanoma and had received vemurafenib before the diagnosis of the leptomeningeal disease. LM diagnoses were assessed on both MRI and cytology of the CSF for the first patient, and on CSF cytology alone for the second patient. The clinical characteristics at LM diagnosis are described in Table 1. The 2 patients received a new line of treatment with systemic temozolomide and intrathecal liposomal cytarabine. They both gave their written informed consent for an analysis of the CSF and the blood with the CellSearch<sup>®</sup> technology at each CSF sampling before each IT injections.

**Table 1** Clinical characteristics of the patients at LM diagnosis

	Age at melanoma diagnosis	Melanoma characteristics	Age at LM diagnosis	Clinical symptoms	Biochemical CSF analysis	Standard CSF cytological analysis	Neuraxis MRI
Patient 1	56	Melanoma located on the scalp Breslow 5.5 mm B-RAF mutated	51	Asymptomatic	Proteinorachia: 0.44 Glycorachia: 3.3 Chlorurorachia: 124	10 mL. Numerous malignant cells	7 brain metastasis with LM contact
Patient 2	58	Melanoma of the trunk Breslow 1.4 mm B-RAF mutated	64	Epilepsy	Proteinorachia: 0.80 Glycorachia: 3.5 Chlorurorachia: 113	7 mL. Suspicious cells	>10 brain metastasis, no evidence of LM

*LM* leptomeningeal metastasis, *CSF* cerebro-spinal fluid, *TC* tumor cells, *ILC* invasive lobular carcinoma, *IDC* invasive ductal carcinoma, *ER* estrogen receptors, *PR* progesterone receptors, *HER2* human epidermal growth factor receptor-2, *MRI* magnetic resonance imaging, *IT* intra thecal

Identification of CSF melanoma cells

The CellSearch<sup>®</sup> technology defines melanoma CMC first by an immunomagnetic enrichment of cells expressing CD146, followed by nuclear staining with 4',6-diamidino-2-phenylindole (DAPI), and immunofluorescence detection of anti-molecular weight melanoma-associated antigen (HMW-MAA), CD45 (for detection of contaminating leukocytes) and CD34 (for detection of contaminating endothelial cells). Five mL of CSF and 7.5 mL of blood were concomitantly obtained and were collected on CellSave<sup>®</sup> Preservative Tubes (Veridex, Raritan, NJ) and analyzed within 3 days after CSF and blood sampling using the standard CellSearch<sup>®</sup> protocol and the CELLTRACKS<sup>®</sup> Circulating Melanoma Cell Kit (Veridex, Raritan NJ). For CSF samples, we applied our previously described method for the detection of CSFTC [17]; after deposition of 5 mL of CSF in a simply darkened conic tube to mimic the erythrocytes level, 5 mL of dilution buffer were added and the mixture homogenized and centrifuged. The "lured-tube" was then placed into the preparation station and submitted to automate preparation as for blood samples. Cells were optically aligned along the upper panel of a glass chamber and maintained by strong magnets. Then, the enriched sample was analyzed by an automated fluorescence microscopy and cell images digitalization station. The automated fluorescence microscope proposed galleries of cells, which were validated upon visual image review. Melanoma cells were identified as CD146+, HMW-MAA+, DAPI+, CD45-, and CD34-.

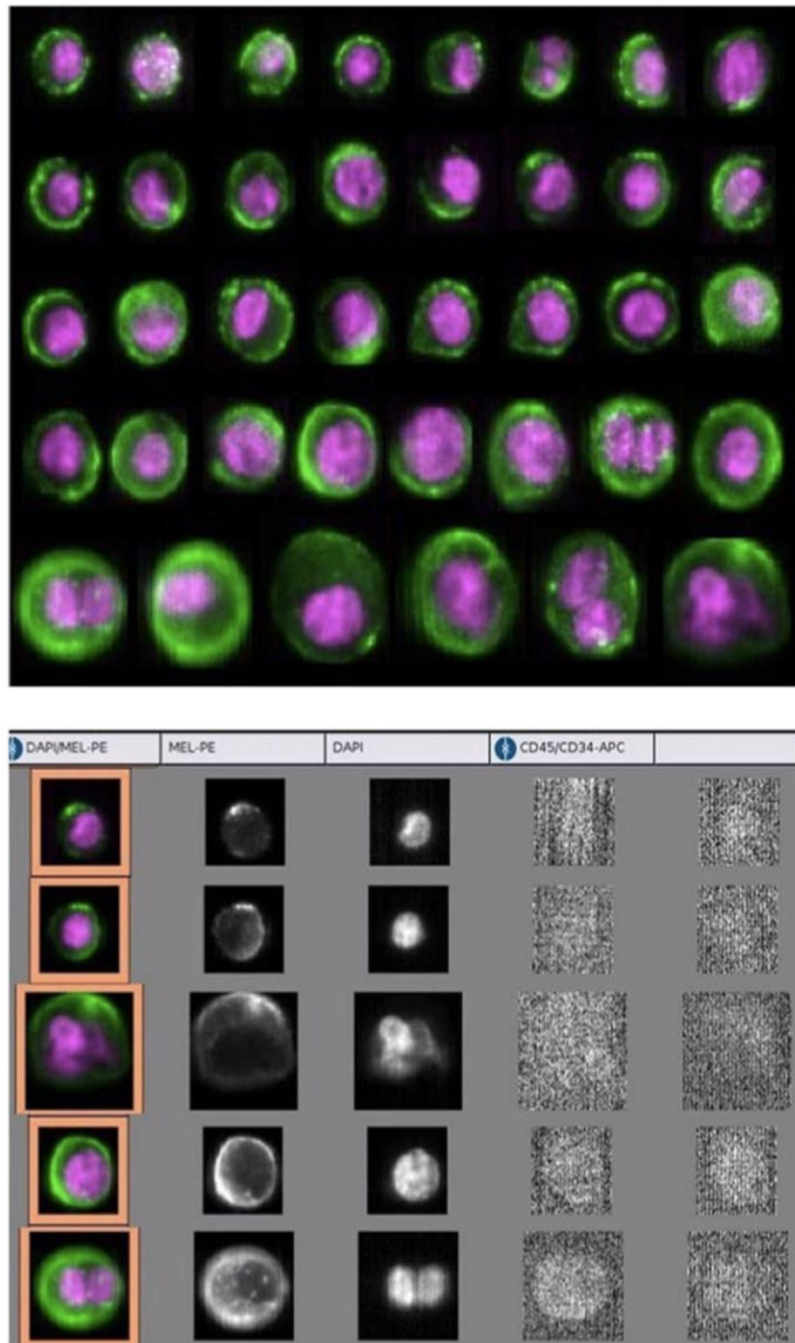
In parallel, cytocentrifuge smears of each CSF sample were prepared within 1 h after CSF sampling and stained (May Grunwald Giemsa) for visual cytomorphological examination of tumor cells, and standard CSF biochemical composition was analyzed.

Results

Three CSF and 1 blood samples for the first patient, and 4 CSF and 3 blood samples for the second patient were analyzed. CSF proteinorachia was elevated in all cases except one. During the IT treatment, CSF samples volumes varied between 3 and 10 mL for the standard cytomorphological analysis. Malignant cells were observed in 5 CSF samples, but without any precise enumeration of the melanoma cells. In contrast, CellSearch<sup>®</sup> images with aspects of melanoma cells similar to those described in blood as CMC from melanoma patients were observed in all samples (Fig. 1). Number of CSF melanoma cells (CSFMC) ranged between 5 and 1,090/5 mL, while no CMC were detected in the blood (Table 2). In these two patients, a rather good qualitative agreement was observed between standard cytology and the CellSearch<sup>®</sup> technique, but in two samples from patient two, CSFMC were only detected



**Fig. 1** Gallery of individual images (*top*) and collection of validated images (composite, HMW-MAA+, DAPI+, CD45-, CD34-) (*bottom*) of 5 different melanoma cells in the CSF after CD146+ ferrofluid enrichment from a patient with LM secondary to melanoma detected by the CellSearch® Veridex technology (Patient 1)



by the CellSearch® technique. Sequential quantitative studies with the CellSearch® technology in these two patients appeared very concordant with either low (up to 20) or elevated (up to 1,000) levels of CSFMC numbers (Fig. 2).

**Discussion**

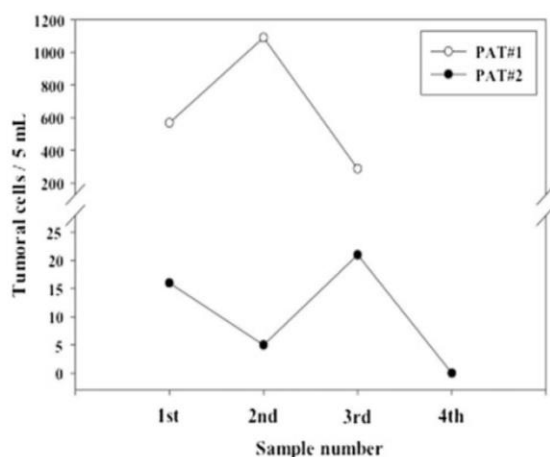
The CellSearch® method provides a semi-automated cell analysis, based on the assessment of nuclear and surface

markers, which vastly improves the sensitivity, reliability, objectivity, and accuracy of CTC detection in the blood compared to cytomorphology [15]. Several studies have demonstrated the clinical significance of the enumeration of tumor cells in the blood as a prognostic marker when detected by the CellSearch system in metastatic tumors of breast, colon, and prostate [18–20]. The specificity of this technique, besides the use of tumor-associated markers, is enhanced by the visual appreciation of the digitalized cells. This technology authorizes also a precise enumeration of

**Table 2** CSF study at the time of the CellSearch® Veridex technology analysis

Patient dates of sampling	Biochemical CSF analysis	Cytomorphological CSF analysis (volume and conclusion)	Enumeration of CSFMC with the CellSearch® Veridex technology (cells/5 mL CSF)	Enumeration of blood CMC with the CellSearch® Veridex technology (cells/7.5 mL CSF)
Patient 1 Day 0	Proteinorachia: 0.69 g/l Glycorachia: 3.4 mmol/l Chlorurorachia: 123 mmol/l	3 mL Presence of very suspicious cells	568	0
Patient 1 Day 13	Proteinorachia: 1.3 g/l Glycorachia: 3.9 mmol/l Chlorurorachia: 122 mmol/l	5 mL Presence of malignant cells	1,090	ND
Patient 1 Day 27	Proteinorachia: 0.14 g/l Glycorachia: 4.7 mmol/l Chlorurorachia: 120 mmol/l	10 mL Numerous malignant cells	287	ND
Patient 2 Day 0	Proteinorachia: 0.88 g/l Glycorachia: 3.7 mmol/l Chlorurorachia: 112 mmol/l	7 mL Some suspicious cells	16	0
Patient 2 Day 13	Proteinorachia: 0.9 g/l Glycorachia: 4 mmol/l Chlorurorachia: 113 mmol/l	10 mL Rare suspicious cells	5	0
Patient 2 Day 27	Proteinorachia: 0.72 g/l Glycorachia: 3.8 mmol/l Chlorurorachia: 114 mmol/l	5 mL No cells	21	0
Patient 2 Day 46	Proteinorachia: 0.20 g/l Glycorachia: 4.5 mmol/l Chlorurorachia: 115 mmol/l	5 mL No malignant cells	0	ND

LM leptomeningeal metastasis, CSF cerebro-spinal fluid, CMC circulating melanoma cells, CSFMC CSF melanoma cells, IT intrathecal, IV intravenous, FEC fluorouracil epirubicin cyclophosphamide, ND not done



**Fig. 2** Individual numbers of tumor cells in CSF detected using the CellSearch® Veridex technology from the 2 patients during follow-up

malignant cells. We have recently adapted the CellSearch® technology to detect and enumerate breast cancer tumor cells in the CSF [17]. In a recent study, Patel applied this technology after spiking blood with CSF. This method was shown to be of interest for the early detection of breast malignant cells in the CSF, but requires a blood sample from a “healthy donor”, what renders this approach more difficult to standardize and therefore less suitable for a “routine” setting [16]. We have used a much easier adaptation of the CellSearch® system, which we have previously validated for the direct detection and enumeration of breast cancer cells, expressing EpCAM markers, in the CSF [17]. In our study, the detection of melanoma cells was possible by using the specific kit (CellTracks® Circulating Melanoma Cell Kit).

Our data indicate that a sequential monitoring of melanoma cells can be obtained from CellSearch® technology not only in the peripheral blood but also locally in the CSF,

making CSFMCs a promising cellular biomarker to assess treatment response in LM. Of note, when compared to the current gold standard cytomorphological analysis, this new approach was much superior in terms of precise quantification of CSFMC as well as in sensitivity in our cases. Moreover, the use of CellSave® Preservative tubes for collection authorized a 3-days delay in sample processing, rendering feasible multicentric studies with a centralized analysis, as standard cytological evaluation is much limited by a short pre-analysis delay.

### Conclusion

Melanoma CNS metastasis is particularly frequent. LM should be diagnosed in the early stages of the disease to prevent the progression of disabling neurological deficits especially since recent new therapeutics options have been identified, in particular in tumor with BRAF mutations. Our results confirm that the CellSearch® technology can be adapted for the detection of melanoma cells in CSF by using dedicated molecular markers and by adapting the CellSearch® system. This technology authorizes also a visual appreciation of the digitalized cells and a precise quantification of malignant cells, even at low numbers, which might be of particular interest for the follow-up of the patients during the treatment of melanoma LM. Further prospective studies are needed to evaluate the sensitivity and to confirm the role of this new approach in the diagnosis and the follow-up of melanoma LM.

**Acknowledgments** This work has been supported by EA RHEM 4369, Université de Lorraine.

QT and HC are supported by Chinese Scientific Council.

This work was not funded by the manufacturer or distributor of Cellsearch technology®.

**Conflict of interest** None declared.

### References

- Moseley RP, Davies AG, Bourne SP, Popham C, Carrel S, Monro P, et al. Neoplastic meningitis in malignant melanoma: diagnosis with monoclonal antibodies. *J Neurol Neurosurg Psychiatry*. 1989;52:881–6.
- Amer MH, Al-Sarraf M, Baker LH, Vaitkevicius VK. Malignant melanoma and central nervous system metastases: incidence, diagnosis, treatment and survival. *Cancer*. 1978;42:660–8.
- Pape E, Desmedt E, Zairi F, Baranzelli MC, Dziwniel V, Dubois F, Bonnetterre J, Mortier L, Le Rhun E. Leptomeningeal metastasis in melanoma: a prospective clinical study of nine patients. *In Vivo*. 2012;26(6):1079–86.
- Harstad L, Hess KR, Groves MD. Prognostic factors and outcomes in patients with leptomeningeal melanomatosis. *Neuro Oncol*. 2008;10:1010–8.
- Carlino MS, Fogarty GB, Long GV. Treatment of melanoma brain metastases: a new paradigm. *Cancer J*. 2012;18(2):208–12.
- Long GV, Trefzer U, Davies MA, Kefford RF, Ascierto PA, Chapman RB, et al. Dabrafenib in patients with Val600Glu or Val600Lys BRAF-mutant melanoma metastatic to the brain (BREAK-MB): a multicenter, open-label, phase 2 trial. *Lancet Oncol*. 2012;13(11):1087–95.
- Chamberlain MC. Leptomeningeal metastasis. *Curr Opin Neurol*. 2009;22:665–74.
- Koyanagi K, O'Day SJ, Boasberg P, Atkins MB, Wang HJ, Gonzalez R, et al. Serial monitoring of circulating tumor cells predicts outcome of induction biochemotherapy plus maintenance biotherapy for metastatic melanoma. *Clin Cancer Res*. 2010;16(8):2402–8.
- Kojima T, Hashimoto Y, Watanabe Y, Kagawa S, Uno F, Kuroda S, et al. A simple biological imaging system for detecting viable human circulating tumor cells. *J Clin Invest*. 2009;119(10):3172–81.
- Nagrath S, Sequist LV, Maheswaran S, Bell DW, Irimia D, Ullkus L, et al. Isolation of rare circulating tumour cells in cancer patients by microchip technology. *Nature*. 2007;450(7173):1235–9.
- Hoshimoto S, Faries MB, Morton DL, Shingai T, Kuo C, Wang HJ, et al. Assessment of prognostic circulating tumor cells in a phase III trial of adjuvant immunotherapy after complete resection of stage IV melanoma. *Ann Surg*. 2012;255(2):357–62.
- Rao C, Bui T, Connelly M, Doyle G, Karydis I, Middleton MR, et al. Circulating melanoma cells and survival in metastatic melanoma. *Int J Oncol*. 2011;38(3):755–60.
- Clawson GA, Kimchi E, Patrick SD, Xin P, Harouaka R, Zheng S, et al. Circulating tumor cells in melanoma patients. *PLoS ONE*. 2012;7(7):e41052.
- Weston CL, Glantz MJ, Connor JR. Detection of cancer cells in the cerebrospinal fluid: current methods and future directions. *Fluids Barriers CNS*. 2011;8(1):14.
- Miller MC, Doyle GV, Terstappen LW. Significance of circulating tumor cells detected by the CellSearch system in patients with metastatic breast colorectal and prostate cancer. *J Oncol*. 2010;2010:617421.
- Patel AS, Allen JE, Dicker DT, Peters KL, Sheehan JM, Glantz MJ, et al. Identification and enumeration of circulating tumor cells in the cerebrospinal fluid of breast cancer patients with central nervous system metastases. *Oncotarget*. 2011;2(10):752–60.
- Le Rhun E, Massin F, Tu Q, Bonnetterre J, Bittencourt MD, Faure GC. Development of a new method for identification and quantification in cerebrospinal fluid of malignant cells from breast carcinoma leptomeningeal metastasis. *BMC Clin Pathol*. 2012;12(1):21.
- Cristofanilli M, Budd GT, Ellis MJ, Stopeck A, Matera J, Miller MC, et al. Circulating tumor cells, disease progression, and survival in metastatic breast cancer. *New Engl J Med*. 2004;351(8):781–91.
- De Bono JS, Scher HI, Montgomery RB, Parker C, Miller MC, Tissing H, et al. Circulating tumor cells predict survival benefit from treatment in metastatic castration-resistant prostate cancer. *Clin Cancer Res*. 2008;15(19):6302–9.
- Cohen SJ, Punt CJ, Iannotti N, Saidman BH, Sabbah KD, Gabrai NY, et al. Relationship of circulating tumor cells to tumor response, progression-free survival, and overall survival in patients with metastatic colorectal cancer. *J Clin Oncol*. 2008;26(19):3213–21.

**Article 3** : CellSearch® technology applied to the detection and quantification of tumor cells in CSF of patients with lung cancer leptomeningeal metastasis

***Application de la technique CellSearch® pour la détection et la quantification de cellules tumorales dans le LCR chez les patients atteints de métastases leptoméningées à cause du cancer du poumon.***

**Article 3:**

**CellSearch® technology applied to the detection and quantification of tumor cells in CSF of patients with lung cancer leptomeningeal metastasis**

**Qian Tu**; Xianglei Wu; Emilie Le Rhun; Marie Blonski; Basile Wittwer; Luc Taillandier; Marcelo De Carvalho Bittencourt; Gilbert C. Faure

Lung cancer, soumis

**3.1. Objectif**

Le cancer du poumon (LC, Lung Cancer) est responsable de 10 à 26% de LM (Bendell, Domchek et al. 2003, Le Rhun, Taillibert et al. 2013), avec une incidence estimée de 1% dans le CBNPC et de 10 à 25% dans le CBPC (Le Rhun, Taillibert et al. 2013). En fait, pour le diagnostic de LM, la cytologie du LCR reste le test "norme d'or" avec une spécificité élevée (environ 95%), mais une faible sensibilité (55% à la première ponction lombaire) (Bendell, Domchek et al. 2003, Le Rhun, Taillibert et al. 2013). Actuellement, il y a un intérêt croissant pour l'identification directe des CTCs dans le sang périphérique comme un marqueur robuste potentiel dans le diagnostic, le pronostic et le traitement du cancer. Plusieurs méthodes ont été rapportées (Harouaka, Kang et al. 2014, Hofman, Ilie et al. 2014), y compris la technique CellSearch® validée par la FDA (Allard, Matera et al. 2004, Cristofanilli, Budd et al. 2004, Cohen, Punt et al. 2008, de Bono, Scher et al. 2008, Scher, Jia et al. 2009), et elles devraient être étudiées dans la détection de cellules tumorales dans le LCR. La technique CellSearch® améliore largement la sensibilité, la fiabilité, l'objectivité et la précision de la détection de CTCs dans le sang périphérique par rapport à la cytologie conventionnelle (de Bono, Scher et al. 2008), et a récemment permis à une énumération précise des cellules malignes dans des échantillons de liquides biologiques soit riches ou paucicellulaires (Patel, Allen et al. 2011, Nayak, Fleisher et al. 2013, Schwed Lustgarten, Thompson et al. 2013, Tu, Bittencourt Mde et al. 2014). Ici, nous nous sommes concentrés sur les patients atteints de cancer du poumon confirmés le diagnostic de LM avec ou sans métastases cérébrales, en utilisant une méthode facile de CellSearch® adaptée.

Ce travail a été réalisé sur la plateforme Nancytomique du CHU de Nancy et fait l'objet d'une collaboration avec le service de neurologie de Lille et le service de neurologie de Nancy.

**3.2. Matériels et méthodes**

Après l'exclusion des maladies inflammatoires ou infectieuses, les patients avec LM confirmées par l'IRM liés aux cancers du poumon étaient inclus entre juillet 2012 et février 2014 à partir des services de neurologie du CHU de Nancy et Lille Centre Oscar Lambret. Tous les patients ont bénéficié d'une ponction lombaire après une évaluation d'IRM total de la colonne vertébrale et du cerveau. La technique CellSearch® a été appliquée à la détection et la quantification de CSFTCs dans des échantillons de LCR (volume recommandé:

5 ml) en utilisant le CellSearch<sup>®</sup> CTC Kit testés en parallèle avec analyse cytologique conventionnelle de LCR (May Grunwald Giemsa) dans 1 h après l'échantillonnage. Les analyses biochimiques standard de LCR ont été également réalisées. En outre, des échantillons séquentiels de LCR ont été obtenus après le traitement de LM chez 3 patients et une patiente avait un échantillon concomitant de sang pour la détection de CTCs. Les résultats ont été montrés comme le nombre de CSFTC/5 ml de LCR ou le nombre de CTCs/7,5 ml de sang. La détection de CSFTC a été considérée comme positive si au moins une cellule avec CK<sup>+</sup>/DAPI<sup>+</sup>/CD45<sup>-</sup> a été identifiée dans l'échantillon traité.

### 3.3. Résultats

Cette étude pilote a inclus 18 patients atteints de cancer du poumon avec un diagnostic de métastases leptoméninges. Le diagnostic de LM a été évalué chez tous les patients par à la fois l'IRM totale de la colonne vertébrale et du cerveau et la cytologie conventionnelle du LCR (tableau 1). L'IRM a montré des images sans équivoque de LM chez tous les 18 patients (100%). Les volumes des échantillons de LCR ont varié entre 0,5 et 5 ml pour la cytologie conventionnelle et les cellules tumorales ont été détectées mais non comptées chez huit patients (44,4%).

Les volumes des échantillons de LCR pour la détection de CSFTCs sont variés entre 2,6 ml et 5,0 ml. Les analyses du LCR par la technique CellSearch<sup>®</sup> ont révélé les CSFTCs chez 14 patients (77,8%) dont 6 patients avec la cytologie conventionnelle négative. En le même temps, les CSFTCs n'ont pas été détectées chez cinq patients atteints de cancer du poumon avec métastases cérébrales, mais sans LM. Le Tableau 1 dans l'article 3 a résumé les résultats quantitatifs de l'énumération des CSFTCs utilisant la technique CellSearch<sup>®</sup>. Le nombre médian de CSFTCs était 785 CSFTCs/5 ml de LCR (intervalle de 1 à > 20 000). Au total, la sensibilité de la cytologie conventionnelle sur la première ponction lombaire était de 44,4% (95% intervalle de confiance [IC]: 21,5%-69,2%), tandis que celle de la technique de CellSearch<sup>®</sup> de la même ponction de LCR était de 77,8% (95% IC: 52,4%-93,6%). La spécificité de la technique CellSearch<sup>®</sup> était de 100% (95% IC: 47,8% -100%).

La Figure 1A dans l'article 3 a montré des CSFTCs représentatives détectées par la technique de CellSearch<sup>®</sup> dans un échantillon de LCR. Ces cellules avaient des caractéristiques similaires à celles rapportées pour les cellules tumorales épithéliales périphériques décrites comme des CTCs chez les patients atteints de cancer du poumon. Elles sont de formes rondes ou ovales, avec un cytoplasme modéré et un noyau rond. La figure 1B dans l'article 3 a montré les CTCs périphériques à partir du même patient. La comparaison des cellules tumorales dans le LCR et dans le sang périphérique à partir de ce patient a montré que la CSFTC était plus grande, bien empilée, avec une fluorescence plus forte que la CTC. En outre, les CSFTCs ont soit présenté comme des cellules individuelles chez 14 patients avec CSFTCs positives, soit associé à des agrégats de cellules tumorales similaires à ceux décrits dans le sang de patients atteints de cancer comme le microembolie circulant (CTM) chez 12 patients.

Les CSFTCs n'ont pas été détectées chez 4 LM patients pour lesquels les cytologies conventionnelles ont également été négatives. Histologiquement, ils étaient deux adénocarcinomes, un carcinome neuro-endocrinien de grande cellule, et un carcinome à petites cellules.

Parmi les échantillons séquentiels de LCR obtenus après le traitement de LM (Figure 2A dans l'article 3), deux patients ont été étudiés à deux reprises et les deux ont montré une baisse significative du nombre de CSFTCs suite à l'initiation de la thérapie intrathécale ou systémique (respectivement de 20 000 à 10 000



CSFTCs/5 ml de LCR, et de 600 à 163 CSFTCs/5 ml de LCR). Le troisième patient a été étudié à trois reprises et a eu une diminution du nombre de cellules tumorales, de 7 000 à 683 CSFTCs/5 ml de LCR. La Figure 2B dans l'article 3 a montré les trois résultats à partir de ce patient à des moments différents (avant et après le premier et le deuxième cycle de traitement systémique). Non seulement les nombres de CSFTCs avaient diminué, mais aussi les proportions de CSFTCs isolées et agrégées ont changé après le traitement. Un peu déçu, les changements cinétiques des CSFTCs n'avaient pas corrélé avec la réponse au traitement clinique de ces patients.

### **3.4. Conclusion**

En conclusion, au mieux de notre connaissance, c'est la première étude sur la détection et l'énumération des CSFTCs chez les patients atteints de cancer du poumon avec LM, en utilisant la technique CellSearch<sup>®</sup> adaptée. Cette méthode est relativement simple, examinateur-indépendant, avec une grande sensibilité, spécificité et reproductibilité. La preuve préliminaire de nos données a indiqué que cette détection et quantification directe des CSFTCs utilisant la technique CellSearch<sup>®</sup> peuvent être une procédure prometteuse pour le diagnostic et la surveillance de la thérapie de LM chez les patients atteints de cancer du poumon. D'autres études sont nécessaires pour valider la détection de CSFTCs dans les grandes cohortes, à explorer leur utilisation comme un marqueur diagnostique et pronostique dans la prise en charge de LM.

Elsevier Editorial System(tm) for Lung Cancer  
Manuscript Draft

Manuscript Number: LUNGCANCER-D-15-00305

Title: CellSearch® technology applied to the detection and quantification of tumor cells in CSF of patients with lung cancer leptomeningeal metastasis

Article Type: Original Article

Corresponding Author: Mr. Gilbert C Faure,

Corresponding Author's Institution: CHU Brabois

First Author: Qian Tu

Order of Authors: Qian Tu; Xianglei Wu; Emilie Le Rhun; Marie Blonski; Basile Wittwer; Luc Taillandier; Marcelo De Carvalho Bittencourt; Gilbert C Faure

**Abstract:** Objectives: The diagnosis of solid cancer leptomeningeal metastasis (LM) relies on the cytology of cerebrospinal fluid (CSF) and/or imaging evidence of neuraxis, yet both lack sufficient sensitivity. The utility of the CellSearch®, an FDA -approved technology, in assessing CSF tumor cell (CSFTC) was evaluated here in the diagnosis and treatment of patients with lung cancer-related LM. Materials and Methods: In 18 patients with magnetic resonance imaging (MRI) confirmed LM due to lung cancer, 5 mL of CSF were collected in CellSave® preservative tubes, which allow performing the assay within 96 hours after sampling. Using a previously adapted CellSearch® method, we detected, visualized and enumerated CSFTCs and compared the results with conventional cytology. In 3 patients, tumor cells were evaluated sequentially to explore the predictive role of CSFTCs enumeration in the treatment response monitoring.

Results: CSFTCs were disclosed in 14 of 18 MRI confirmed LM samples (median 785 CSFTCs/5mL CSF, range 1 to >20000), yielding a sensitivity of 77.8%, compared with 44.4% for conventional cytology. CSFTC clusters were observed in 12 patients, similar to those previously described in blood as circulating tumor microemboli (CTM), and enumerated sequentially with reproducible results, which did not necessarily correlate with response to treatment.

Conclusion: The CellSearch® technology, applied to limited sample volumes and allowing delayed processing, could be of great interest in the diagnosis of LM in lung cancer patients.

Suggested Reviewers: D. Subirá  
dosuperez@yahoo.es

John D. O'Flaherty  
joflaherty@stjames.ie

D. E. Schwed Lustgarten  
schwed@me.com

Nancy, March 26, 2015

Lung Cancer

To the editor,

Please find herewith the manuscript entitled “CellSearch<sup>®</sup> technology applied to the detection and quantification of malignant cells in cerebrospinal fluid of patients with lung cancer leptomeningeal metastasis”, we are submitting for consideration in LUNG CANCER.

In this paper, we focused on detecting and enumerating CSFTC from LC patients with LM, according to an adapted CellSearch<sup>®</sup> technology. Our results suggest that this direct detection and quantification of CSFTCs, with a promising sensitivity, may be useful for diagnosis, progression and therapy-monitoring of LM in LC patients. We believe that our findings could be of interest to the readers of LUNG CANCER because they bring new evidence that the detection of CSFTC by CellSearch<sup>®</sup> can be meaningful in LM patients, and can be applied in the clinic right away.

All the authors have seen and agreed with the contents of the manuscript and there is no financial interest to report. We certify that the submission is original work and has not been published previously and is not under review at any other publication.

The word count of this manuscript is 2610, and we recommended three reviewers as follows:

D. Subirá: dosuperez@yahoo.es

John D. O’Flaherty: joflaherty@stjames.ie

D. E. Schwed Lustgarten: schwed@me.com

Thank you for considering this manuscript for review and hopefully publication.

Sincerely Yours,

Gilbert FAURE on behalf of co-authors.

Gilbert FAURE, PhD, MD.

Laboratory of Immunology

CHU Nancy Brabois

Avenue of Morvan

54500 Vandoeuvre-lès-Nancy

France

Phone: +33.3.83.15.76.15, Fax: +33.3. 83.15.76.60,

Mail: [g.faure@chu-nancy.fr](mailto:g.faure@chu-nancy.fr)

**\*Highlights (for review)**

**Highlights:**

- This is a pilot study in patients with LM due to lung cancer.
- It focused on detecting CSFTC according to an adapted CellSearch<sup>®</sup> technology.
- Of 18 LM patients enrolled, 14 were detected CSFTCs.
- CSFTC clusters were common in CSF of lung cancer patients with LM.

**\*Manuscript**

[Click here to view linked References](#)

**CellSearch<sup>®</sup> technology applied to the detection and quantification of tumor cells in CSF of patients with lung cancer leptomeningeal metastasis**

**Running title: Detection of CSFTCs in lung cancer patients with LM**

Qian Tu<sup>a</sup>, Xianglei Wu<sup>a</sup>, Emilie Le Rhun<sup>b</sup>, Marie Blonski<sup>c</sup>, Basile Wittwer<sup>c</sup>, Luc Taillandier<sup>c</sup>, Marcelo De Carvalho Bittencourt<sup>a</sup>, and Gilbert C Faure<sup>a</sup>.

<sup>a</sup> Laboratory of Immunology, Nancytomique, Pôle laboratoires, CHU Nancy, CRAN UMR CNRS 7039, Avenue du Morvan, 54511, Vandœuvre-lès-Nancy, France

<sup>b</sup> Oscar Lambret Center, Centre de Lutte Contre le Cancer (CLCC) de Lille, 3 Rue Frédéric Combemale BP 307, 59020, Lille cedex, France

<sup>c</sup> Department of Neurology, Center hospital, CHU Nancy, 54000, Nancy, France (MD.B., B.W., L.T.)

**Corresponding author:**

Gilbert C Faure, MD, PhD

Laboratory of Immunology, Nancytomique, Pôle Laboratoires,

CHU Nancy,

CRAN UMR CNRS 7039,

Avenue du Morvan

Vandœuvre-lès-Nancy 54511, France

Fax: +33 3 83 15 76 60

Phone: +33 3 83 15 76 15

[g.faure@chu-nancy.fr](mailto:g.faure@chu-nancy.fr)

**Abbreviations:** LM, leptomeningeal metastasis; CSFTC, CSF tumor cell; CTC, circulating tumor cell; CTM, circulating tumor microemboli; LC, lung cancer; EpCAM, epithelial cell adhesion molecule; DAPI, 4', 6-diamidino-2- phenylindole; CK, cytokeratin.

**Abstract**

**Objectives:** The diagnosis of solid cancer leptomeningeal metastasis (LM) relies on the cytology of cerebrospinal fluid (CSF) and/or imaging evidence of neuraxis, yet both lack sufficient sensitivity.

The utility of the CellSearch<sup>®</sup>, an FDA -approved technology, in assessing CSF tumor cell (CSFTC) was evaluated here in the diagnosis and treatment of patients with lung cancer-related LM.

**Materials and Methods:** In 18 patients with magnetic resonance imaging (MRI) confirmed LM due to lung cancer, 5 mL of CSF were collected in CellSave<sup>®</sup> preservative tubes, which allow performing the assay within 96 hours after sampling. Using a previously adapted CellSearch<sup>®</sup> method, we detected, visualized and enumerated CSFTCs and compared the results with conventional cytology. In 3 patients, tumor cells were evaluated sequentially to explore the predictive role of CSFTCs enumeration in the treatment response monitoring.

**Results:** CSFTCs were disclosed in 14 of 18 MRI confirmed LM samples (median 785 CSFTCs/5mL CSF, range 1 to >20000), yielding a sensitivity of 77.8%, compared with 44.4% for conventional cytology. CSFTC clusters were observed in 12 patients, similar to those previously described in blood as circulating tumor microemboli (CTM), and enumerated sequentially with reproducible results, which did not necessarily correlate with response to treatment.

**Conclusion:** The CellSearch<sup>®</sup> technology, applied to limited sample volumes and allowing delayed processing, could be of great interest in the diagnosis of LM in lung cancer patients.

**Keywords:** CellSearch<sup>®</sup>, tumor cell, lung cancer, leptomeningeal metastasis.

## 1. Introduction

Leptomeningeal metastasis (LM) is a devastating metastatic complication of solid cancers with a dismal prognosis and high mortality rate [1]. During the past few decades, the incidence of LM appears to have increased through the improvement of imaging studies and of the better life expectancy of cancer patients receiving more effective treatments [2-6]. Lung cancer (LC) is responsible for 10 to 26% of LM [3,7], with an estimated incidence of 1% in non-small cell lung cancer (NSCLC) and of 10 to 25% in small cell lung cancer (SCLC) [7].

The diagnosis of LM, according to the National Comprehensive Cancer Network (NCCN) guidelines [8], can be assessed by the identification of malignant cells in the cerebrospinal fluid (CSF) or by the association of characteristic signs and symptoms and typical magnetic resonance imaging (MRI) findings. However, it can be difficult to confirm a diagnosis of LM, as clinical features can be subtle and may be heterogeneous. The use of specific methodologies, which are not applied in the usual follow-up of solid tumour patients, namely brain and spinal gadolinium enhanced MRI and CSF cytological analyses, is implied in the diagnosis of LM. In fact, CSF cytology remains the gold standard for LM diagnosis with a high specificity (about 95%) but a low sensitivity (55% at the first lumbar puncture) [3,7]. Several CSF samples may also be required to finally identify malignant cells. In a retrospective study [9], a large series of patients with LM were evaluated, and it was found that MRI led to the diagnosis of LM in 53% of patients while CSF cytology provided the diagnosis in 23%. As a consequence, more sensitive and precise techniques, preferably employing a robust approach, are needed in order to improve LM diagnosis.

The CellSearch<sup>®</sup> method provides a semi-automated cell analysis, based on the assessment of nuclear and surface markers, which has greatly improved the sensitivity, reliability, objectivity and accuracy of circulating tumor cell (CTC) detection and enumeration in peripheral blood [10]. With a high sensitivity (detection as low as one CTC in 7.5 mL of blood [11]), this method has been validated by the FDA for the clinical prognostic evaluation of breast, prostate and colorectal cancers [11-15]. Several studies have also demonstrated its potential interest in LC [16]. In recent studies, the



CellSearch<sup>®</sup> technology has been shown to be performing well in the detection of malignant cells not only in blood samples, but also in fluid samples including CSF, hydrothorax or ascites, allowing for a precise enumeration of malignant cells whatever the cellularity of biological fluid samples [17-20]. In previous studies by our group [21,22], we described an easy and innovative adaptation of the CellSearch<sup>®</sup> technology, applied to the detection of malignant cells in the CSF of breast cancer patients with LM (CSF tumor cells, CSFTCs) [21] as well as of melanoma cells in the CSF of melanoma patients with LM (CSF melanoma cells, CSFMCs) [22].

In this report, we have continued these pilot studies to validate the feasibility of the CellSearch<sup>®</sup> technology for the diagnosis of LM in the context of LC. We have also explored the predictive role of CSFTCs in monitoring the response to treatment.

## 2. Materials and Methods

### 2.1 Patients

Ruled out the inflammatory or infectious condition, patients with MRI confirmed LC-related LM were enrolled between July 2012 and February 2014 from the Neurology Departments of Nancy University Hospital and Lille Oscar Lambret Center. All patients benefited from lumbar puncture after total spine and brain MRI evaluation. The CellSearch<sup>®</sup> technology was applied to the detection and quantification of CSFTCs in CSF samples (recommended volume: 5mL) tested in parallel with CSF standard cytological analysis (May Grunwald Giemsa) within 1 h after CSF sampling for visual cytomorphological examination of tumor cells. The standard CSF biochemical analyses were also recorded. Additionally, sequential CSF samples were obtained after LM treatment from 3 patients and 1 patient had a concomitant blood sample for CTC detection.

All included patients provided written informed consent for an analysis of CSFTCs with the CellSearch<sup>®</sup> technology.

### 2.2 Identification of CSFTCs

The CellSearch CTC kit<sup>®</sup> (Veridex LLC, Raritan, NJ) was used to enumerate tumor cells of epithelial origin firstly by an immunomagnetic enrichment of cells expressing EpCAM (epithelial cell adhesion molecule), followed by nuclear staining with DAPI (4', 6-diamidino-2- phenylindole), and immunofluorescence detection of cytoplasmic cytokeratins (CK) 8, 18, and/or 19. Membrane CD45 staining was also performed for the detection of contaminating leukocytes. Samples were collected in CellSave<sup>®</sup> preservative-containing tubes which could be stored for up to 96 hours at room temperature before processing. When the volume of the samples was less than 5 mL, PBS was used to top the CSF to 5 mL. The standard method of CellSearch<sup>®</sup> was used to detect CTCs in blood samples, and we applied our previously described method for the detection of CSFTCs [20,21]. Briefly, the CellSearch<sup>®</sup> technology requires red blood-colored specimens. Therefore, to allow for the analysis of a clear fluid sample such as the CSF, the outside of the tube was simply darkened with a black felt-tip up to the fluid level to mimic the level of sedimented erythrocytes. After deposition of 5 mL of CSF, 5

mL of dilution buffer were added, and the mixture was homogenized and centrifuged. The “lured-tube” was then placed into the preparation station of CellSearch<sup>®</sup> and submitted to automated preparation as for blood samples, up to the generation of image galleries of suspect cells for technical validation. Results were reported as numbers of CSFTCs/5mL CSF. CSFTCs detection was considered positive if at least one CK<sup>+</sup>/DAPI<sup>+</sup>/CD45<sup>-</sup> cell was identified in the processed sample.

### 3. Results

This pilot study included 18 LC patients with a MRI-confirmed diagnosis of LM. Patients' clinical characteristics at the time of enrolment are described in Table 1. The main histological subtype of LC was NSCLC, with 13 (72.2%) adenocarcinoma. Eight patients (44.4%) had concomitant parenchymal brain metastases.

LM diagnosis was assessed in all patients with both total spine and brain MRI and standard CSF cytology (Table 1). The MRI demonstrated unequivocal images of LM in all the 18 patients (100%). CSF samples volumes varied between 0.5 and 5 mL for standard cytomorphological analysis and tumor cells were detected but not enumerated in 8 patients (44.4%). CSF from these patients contained 0.24 to 3.43 g/L protein and 0.15 to 0.86 g/L glucose.

CSF samples volumes for the detection of CSFTCs varied between 2.6 mL and 5.0 mL. Concomitant CSF analysis with the CellSearch<sup>®</sup> technology revealed CSFTCs in 14 patients (77.8%) including 6/10 with negative conventional cytology. Meanwhile, CSFTCs were not detected in five LC patients with brain metastases but without LM (data not shown). Table 1 summarizes the quantitative results of CSFTCs enumeration using the CellSearch<sup>®</sup> technology. The median number of CSFTCs was 785 CSFTCs/5mL CSF (range 1 to >20000). The sensitivity of conventional cytology on the first lumbar puncture was 44.4%, (95% confidence interval [CI]: 21.5%-69.2%), while that of the CellSearch<sup>®</sup> technology from the same CSF puncture was 77.8% (95% CI: 52.4%- 93.6%). The specificity of CellSearch<sup>®</sup> technology was 100% (95% CI: 47.8%-100%).

Figure 1A shows representative epithelial tumour cells detected by the CellSearch<sup>®</sup> technology in a CSF sample. These cells have features similar to those reported for peripheral epithelial tumour cells described as CTCs in LC patients. They are round or oval in shape, with a moderate cytoplasm and a round nucleus. Figure 1B shows peripheral CTCs from the same patient. Comparison of tumor cells in CSF and peripheral blood from this patient showed that CSFTC was larger, well-stacked, with a stronger fluorescence than CTC. Furthermore, CSFTCs presented as either individual cells in 2 of 14

CSFTC positive patients, or associated with aggregates of tumor cells similar to those described in blood from cancer patients as circulating tumor microemboli (CTM) in 12 patients.

CSFTCs were not detected in 4 LM patients for whom conventional cytology was also negative. Histologically, they were two adenocarcinomas, one large cell neuroendocrine carcinoma, and one small-cell carcinoma.

Among sequential CSF samples obtained after LM treatment (Figure 2A), two patients were studied twice and both exhibited a significant decline in the number of CSFTCs following initiation of intrathecal or systemic therapy (respectively from 20000 to 10000 CSFTCs/5mL CSF, and from 600 to 163 CSFTCs/5mL CSF). The third patient was studied three times, and has decreasing numbers of tumor cells, from 7000 to 683 CSFTCs/5mL CSF. Figure 2B shows three results from this patient at different times (before and after the first and second cycles of systemic treatment). Not only the numbers of CSFTCs had decreased, but also the proportions of isolated CSFTCs and aggregated CSFTCs changed after intrathecal treatment. Disappointedly, the kinetic change of CSFTCs did not correlate with clinical treatment response of these patients.

#### 4. Discussion

In this study, CSF samples from 18 LC patients with MRI-confirmed LM were analysed using the immunomagnetic platform-based CellSearch<sup>®</sup> technology. The detection of CSFTCs was confirmed to be a robust diagnostic tool in this condition, confirming the diagnosis of LM in 14/18 cases and outperforming the standard diagnostic tool of conventional CSF cytology analysis.

There is an increasing interest in the direct identification of CTCs in peripheral blood as a potential robust marker in cancer diagnosis, prognosis and treatment. Several methods have been reported [23,24], including the FDA-approved CellSearch<sup>®</sup> technology [11-15], and they should be investigated in the detection of CSFTCs.

The CellSearch<sup>®</sup> technology vastly improves the sensitivity, reliability, objectivity and accuracy of CTC detection in peripheral blood compared to cytomorphology [14], and has recently allowed a precise enumeration of malignant cells in either rich or paucicellular biological fluid samples [17-20]. Patel et al. [17], by spiking normal blood with CSF, have shown that the CellSearch<sup>®</sup> technology could be used for the detection of malignant cells in the CSF of breast cancer patients with central nervous system metastases. In this small pilot study of five patients, the number of CSF tumor cells correlated with the tumor response to chemotherapy and was dynamically associated with disease burden while changes in CSF cytology did not necessarily correlate with response. However, this spiking method requires blood samples from “healthy donors”, which renders this approach more difficult to standardize and therefore less suitable for a routine setting. Nayak et al. [18] have evaluated the utility of the CellSearch<sup>®</sup> technology in the diagnosis of LM from 51 solid tumors patients, including LC, through the identification of CSFTCs. In this study, CSF samples were analyzed using the “control” mode of the CellSearch<sup>®</sup> instrument. The “control” mode is customarily designed as quality control for this technology, using a specific breast cancer cell suspension with known quantity. Under the “control” mode, CSF can be treated as a cell suspension with a definitive volume of 3.5 mL. Ultimately 15 patients fulfilled LM criteria, and 16 presented with CSFTCs, achieving a sensitivity of 100% as compared to 66.7% for conventional cytology and 73.3% for MRI.

The detection of CSFTCs was confirmed as a robust diagnostic tool in a wide range of epithelial tumor types, including lung cancer [18].

Here, we focused on LM-confirmed LC patients with or without brain metastases, using a newly, easy, adapted CellSearch<sup>®</sup> method. Besides a high specificity (100%), we confirmed a better sensitivity of the CellSearch<sup>®</sup> technology (77.8%) compared to conventional cytology which fared poorly in this setting (44.4%). Several points could explain this superiority. First, in conventional cytology, the tumor cells can die more easily after sampling while we used CellSave<sup>®</sup> tubes, which contain an appropriate preservative, authorizing a 4-days delay in sample processing with retained cellular features. With CellSave<sup>®</sup> tubes, samples handling is easier, allowing for multicentre studies with a centralized analysis. Secondly, this technology has been validated by the FDA for patients with breast, prostate and colorectal cancer [11-15], because of its improved sensitivity, reliability, objectivity and accuracy in CTC detection [10]. The same high sensitivity is therefore expected in the detection of CSFTCs by comparison to conventional cytology, which lacks sensitivity, often requiring repeat testing or high volume analysis [3]. Thirdly, the magnetic selection with anti-EpCAM coated nanoparticles and additional staining for cytokeratins and CD45 provide for a high discriminative power in distinguishing tumor cells from hematopoietic cells. With a semi-automatic method and a standard criterion (CK<sup>+</sup>DAPI<sup>+</sup>CD45<sup>-</sup>), interpretation of the CellSearch<sup>®</sup> technology results is more objective and much easier than conventional cytology which was highly dependent on experienced operators and cytologists. Finally and most importantly, with conventional cytology there is no quantification or characterization of tumor cells and clinicians must make judgments on the binary presence or absence of malignant cells as determined by cytology. In our adapted CellSearch<sup>®</sup> technology, the results were not only qualitative, but also quantitative. The presence of an additional free channel for other reagents also makes possible to potentially investigate for others relevant markers expressed by CSFTCs.

CTMs are present in the blood of cancer patients, but their contribution to metastasis is not well defined. In some studies [25,26], peripheral CTMs are recognized as a “signature” of malignant

metastases. In a recently published study [27], using mouse models with tagged mammary tumors, it was demonstrated that CTMs arise from oligoclonal tumor cell groupings and not from intravascular aggregation events. Although rare in the circulation compared with single CTCs, CTMs have 23- to 50-fold increased metastatic potential. Here, in most of the patients, CSFTCs were presented as clusters, but the significance of this feature needs further research to be confirmed.

Moving forward, we evaluated the dynamical change of CSFTC counts with treatment response of three patients and found that a sequential quantitative monitoring of therapy can be obtained from CSF of LM, using the CellSearch<sup>®</sup> technology. Although decreased numbers of CSFTCs in consecutive samples can be observed, they were not necessarily correlated with clinical treatment response. However, it must be noted that LM is usually a terminal stage of cancer and that despite vigorous therapy, many patients do poorly and the median survival is only about several months. In this context, decreased numbers of CSFTCs could probably indicate the efficacy of the treatment, but their obvious presence in the CSF can always be a negative prognostic marker in these patients. Additionally, the possibility of performing analyses of CSFTCs, through genotyping or molecular characterization methods, could open new insights for LM patients by tailoring therapeutic strategies and monitoring treatment efficacy.

The limitation of our study is its small number of studied patients, so the findings require validation. In addition, from this pilot study, we can observe a false negative for CellSearch<sup>®</sup> which may be related to the low express of EpCAM in lung cancer. This is the most important reason which hampers the validation of CellSearch<sup>®</sup> for the detection of CTCs in lung cancer after breast cancer, prostate cancer and colorectal cancer.



#### **4.1 Conclusion**

In conclusion, to the best of our knowledge, this is the first study focused on detecting and enumerating CSFTCs from LM patients with LC, according to an adapted CellSearch® technology. This method is relatively simple, examiner-independent, with a high sensitivity, specificity and reproducibility. The preliminary evidence from our data suggests that this direct detection and quantification of CSFTCs using the CellSearch® technology may be a promising procedure for diagnosis, and therapy-monitoring of LM in LC patients. Further studies are needed to validate the detection of CSFTCs in large cohorts, to explore their use as a diagnostic and prognostic marker in the management of LM.

#### **Conflict of interest statement**

None declared.

#### **Acknowledgements**

Q.T. is supported by the China Scholarship Council. Nancytomique has been funded by French Ministry of Research, Ligue Contre le Cancer, CHU Nancy and the European Regional Development Fund (FEDER). The cancer projects were supported by Regional Lorraine Cancer research projects. Authors are grateful to Marie C Béné who helped revising the manuscript.

## 5. References

- [1] Taillibert S, Laigle-Donadey F, Chodkiewicz C, Sanson M, Hoang-Xuan K, Delattre JY. Leptomeningeal metastases from solid malignancy: a review. *Journal of neuro-oncology* 2005; 75:85-99.
- [2] Chamberlain MC, Glantz M, Groves MD, Wilson WH. Diagnostic tools for neoplastic meningitis: detecting disease, identifying patient risk, and determining benefit of treatment. *Semin Oncol* 2009; 36:S35-45.
- [3] Bendell JC, Domchek SM, Burstein HJ, Harris L, Younger J, Kuter I, et al. Central nervous system metastases in women who receive trastuzumab-based therapy for metastatic breast carcinoma. *Cancer* 2003; 97:2972-7.
- [4] Freilich RJ, Seidman AD, DeAngelis LM. Central nervous system progression of metastatic breast cancer in patients treated with paclitaxel. *Cancer* 1995; 76:232-6.
- [5] Rosen ST, Aisner J, Makuch RW, Matthews MJ, Ihde DC, Whitacre M, et al. Carcinomatous leptomeningitis in small cell lung cancer: a clinicopathologic review of the National Cancer Institute experience. *Medicine (Baltimore)* 1982; 61:45-53.
- [6] Aroney RS, Dalley DN, Chan WK, Bell DR, Levi JA. Meningeal carcinomatosis in small cell carcinoma of the lung. *Am J Med* 1981; 71:26-32.
- [7] Le Rhun E, Taillibert S, Chamberlain MC. Carcinomatous meningitis: Leptomeningeal metastases in solid tumors. *Surg Neurol Int* 2013; 4:S265-88.
- [8] Brem SS, Bierman PJ, Brem H, Butowski N, Chamberlain MC, Chiocca EA, et al. National Comprehensive Cancer N: Central nervous system cancers. *J Natl Compr Canc Netw* 2011; 9:352-400.
- [9] Clarke JL, Perez HR, Jacks LM, Panageas KS, Deangelis LM. Leptomeningeal metastases in the MRI era. *Neurology* 2010; 74:1449-54.
- [10] Cristofanilli M. Circulating tumor cells, disease progression, and survival in metastatic breast cancer. *Semin Oncol* 2006; 33:S9-14.
- [11] Allard WJ, Matera J, Miller MC, Repollet M, Connelly MC, Rao C, et al. Tumor cells circulate in the peripheral blood of all major carcinomas but not in healthy subjects or patients with

- nonmalignant diseases. *Clinical cancer research : an official journal of the American Association for Cancer Research* 2004; 10:6897-904.
- [12] Cristofanilli M, Budd GT, Ellis MJ, Stopeck A, Matera J, Miller MC, et al. Circulating tumor cells, disease progression, and survival in metastatic breast cancer. *N Engl J Med* 2004; 351:781-91.
- [13] Cohen SJ, Punt CJ, Iannotti N, Saidman BH, Sabbath KD, Gabrail NY, et al. Relationship of circulating tumor cells to tumor response, progression-free survival, and overall survival in patients with metastatic colorectal cancer. *Journal of clinical oncology : official journal of the American Society of Clinical Oncology* 2008; 26:3213-21.
- [14] de Bono JS, Scher HI, Montgomery RB, Parker C, Miller MC, Tissing H, et al. Circulating tumor cells predict survival benefit from treatment in metastatic castration-resistant prostate cancer. *Clinical cancer research : an official journal of the American Association for Cancer Research* 2008; 14:6302-9.
- [15] Scher HI, Jia X, de Bono JS, Fleisher M, Pienta KJ, Raghavan D, et al. Circulating tumour cells as prognostic markers in progressive, castration-resistant prostate cancer: a reanalysis of IMMC38 trial data. *Lancet Oncol* 2009; 10:233-9.
- [16] O'Flaherty JD, Gray S, Richard D, Fennell D, O'Leary JJ, Blackhall FH, et al. Circulating tumour cells, their role in metastasis and their clinical utility in lung cancer. *Lung Cancer* 2012; 76:19-25.
- [17] Patel AS, Allen JE, Dicker DT, Peters KL, Sheehan JM, Glantz MJ, et al. Identification and enumeration of circulating tumor cells in the cerebrospinal fluid of breast cancer patients with central nervous system metastases. *Oncotarget* 2011; 2:752-60.
- [18] Nayak L, Fleisher M, Gonzalez-Espinoza R, Lin O, Panageas K, Reiner A, et al. Rare cell capture technology for the diagnosis of leptomeningeal metastasis in solid tumors. *Neurology* 2013; 80:1598-605; discussion 603.
- [19] Schwed Lustgarten DE, Thompson J, Yu G, Vachani A, Vaidya B, Rao C, et al. Use of circulating tumor cell technology (CELLSEARCH) for the diagnosis of malignant pleural effusions. *Ann Am Thorac Soc* 2013; 10:582-9.

- [20] Tu Q, De Carvalho Bittencourt M, Cai H, Bastien C, Lemarie-Delaunay C, Bene MC, et al. Detection and quantification of tumor cells in peripheral blood and ascitic fluid from a metastatic esophageal cancer patient using the CellSearch technology. *F1000Research* 2014; 3:12.
- [21] Le Rhun E, Massin F, Tu Q, Bonnetterre J, Bittencourt Mde C, Faure GC. Development of a new method for identification and quantification in cerebrospinal fluid of malignant cells from breast carcinoma leptomeningeal metastasis. *BMC Clin Pathol* 2012; 12:21.
- [22] Le Rhun E, Tu Q, De Carvalho Bittencourt M, Farre I, Mortier L, Cai H, et al. Detection and quantification of CSF malignant cells by the CellSearch technology in patients with melanoma leptomeningeal metastasis. *Med Oncol* 2013; 30:538.
- [23] Harouaka R, Kang Z, Zheng SY, Cao L. Circulating tumor cells: advances in isolation and analysis, and challenges for clinical applications. *Pharmacology & therapeutics* 2014; 141:209-21.
- [24] Hofman V, Ilie M, Long E, Guibert N, Selva E, Washetine K, et al. Detection of circulating tumor cells from lung cancer patients in the era of targeted therapy: promises, drawbacks and pitfalls. *Current molecular medicine* 2014; 14:440-56.
- [25] Stott SL, Hsu CH, Tsukrov DI, Yu M, Miyamoto DT, Waltman BA, et al. Isolation of circulating tumor cells using a microvortex-generating herringbone-chip. *Proceedings of the National Academy of Sciences of the United States of America* 2010; 107:18392-7.
- [26] Hou JM, Krebs M, Ward T, Sloane R, Priest L, Hughes A, et al. Circulating tumor cells as a window on metastasis biology in lung cancer. *The American journal of pathology* 2011; 178:989-96.
- [27] Aceto N, Bardia A, Miyamoto DT, Donaldson MC, Wittner BS, Spencer JA, et al. Circulating tumor cell clusters are oligoclonal precursors of breast cancer metastasis. *Cell* 2014; 158:1110-22.

**\*Conflict of Interest statement**

**Conflict of Interest:** None declared.

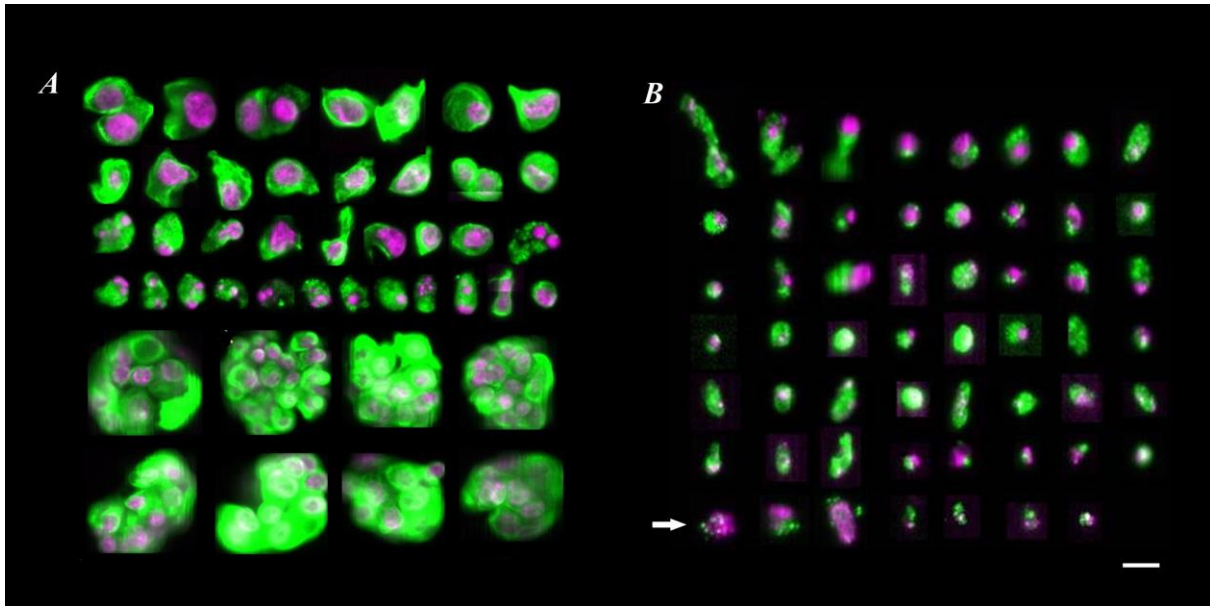


Fig. 1. Gallery of images of tumor cells in CSF (A) and peripheral blood (B) detected by CellSearch® technology. By definition, CTCs are nucleated (purple), express cytokeratin (green), and lack CD45 expression. In the CSF sample, CSFTCs were either isolated or in clusters and their morphology was similar to that of CTCs in the peripheral blood without morphologically apoptotic features, which were present in some of the CTCs in blood sample (arrow, shrunken cell containing CK inclusion). Scale bar 10µm. CSF: cerebrospinal fluid; CTC: circulating tumor cell; CSFTC: CSF tumor cell; CK:cytokeratin.

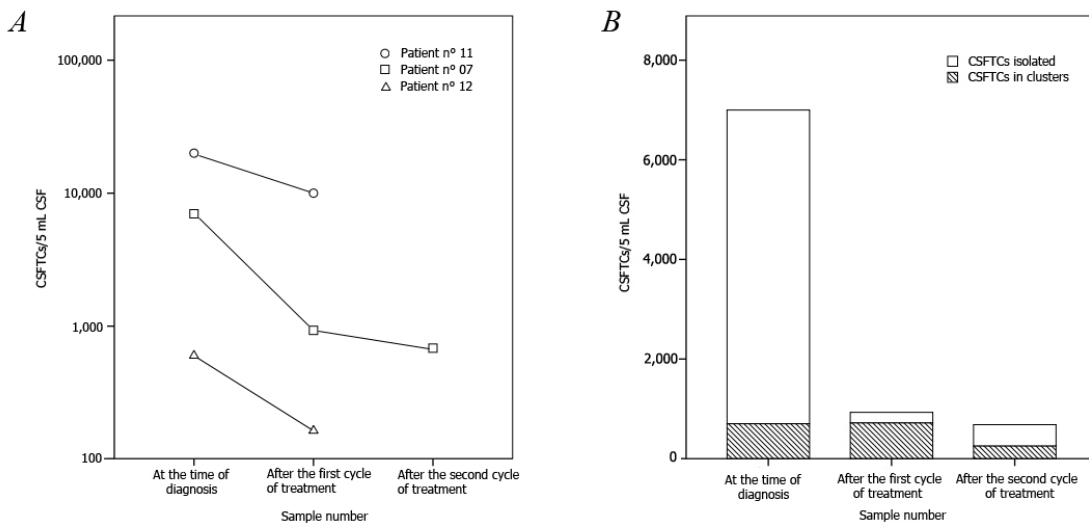


Fig. 2. Sequential CSFTCs detections in LM from LC patients. (A) Individual numbers of CSFTCs detected using the CellSearch® technology from 3 patients during follow-up. (B) Change of the numbers of total CSFTCs and aggregated CSFTCs in one patient. CSFTC: CSF tumor cell; LM: leptomeningeal metastasis; LC: lung cancer.

**Table 1.** CSF characteristics and MRI findings at the time of diagnosis in patients with lung cancer

Patient no.	Histologic type of cancer	CSF results on first lumbar puncture				MRI findings	Brain metastasis	CSFTCs on lumbar puncture (CSFTCs/5mL)
		Glucose, g/L		Protein, g/L				
		Glucose, g/L	Protein, g/L	Cytology				
1	Adenocarcinoma	0.54	1.44	-	+	+	203	
2	Adenocarcinoma	0.42	3.31	+	+	-	855	
3	Adenocarcinoma	0.51	0.24	-	+	+	1500	
4	Adenocarcinoma	0.26	3.43	+	+	+	500	
5	Adenocarcinoma	0.15	3.12	-	+	+	95	
6	Adenocarcinoma	0.71	0.38	-	+	-	0	
7 <sup>a</sup>	Adenocarcinoma	0.23	1.36	+	+	-	7000	
8	Adenocarcinoma	0.86	0.30	-	+	-	0	
9	Adenocarcinoma	0.58	1.31	+	+	+	3000	
10	Adenocarcinoma	0.55	0.86	+	+	-	715	
11 <sup>a</sup>	Adenocarcinoma	0.32	3.00	+	+	+	20000	
12 <sup>a</sup>	Adenocarcinoma	0.45	1.38	+	+	-	600	
13	Adenocarcinoma	0.57	0.89	-	+	-	380	
14	Epidermoid	0.45	1.21	+	+	-	3200	
15	Large cell neuroendocrine carcinoma	0.63	0.59	-	+	+	0	
16	Small cell carcinoma	0.79	0.47	-	+	-	1	
17	Small cell carcinoma	0.55	1.6	-	+	+	0	
18	Unkown	0.27	0.83	-	+	-	1500	

Abbreviations: LM = leptomeningeal metastasis; CSF = cerebrospinal fluid; CSFTC = CSF Tumor Cell.

<sup>a</sup> patients with sequential CSF samples after treatment.

**Article 4** : Case Report: Detection and quantification of tumor cells in peripheral blood and ascitic fluid from a metastatic esophageal cancer patient using the CellSearch® technology



***Cas clinique : détection et quantification des cellules tumorales dans le sang périphérique et l'ascite chez un patient atteint de cancer de l'œsophage métastatique en utilisant la technique CellSearch®.***

**Article 4:**

**Case Report: Detection and quantification of tumor cells in peripheral blood and ascitic fluid from a metastatic esophageal cancer patient using the CellSearch® technology**

**Qian Tu**, Marcelo De Carvalho Bittencourt, Huili Cai, Claire Bastien, Camille Lemarie-Delaunay, Marie C Bene, Gilbert C Faure.

F1000Research 2014, 3:12 (Last updated: 18 JUL 2014)

**4.1. Objectif**

La dissémination péritonéale est fréquente dans le cancer gastro-intestinal et l'analyse du liquide d'ascite devrait permettre d'établir l'étiologie de l'ascite, d'identifier et de caractériser les cellules malignes. Cependant, malgré une haute spécificité, la sensibilité de la cytologie du liquide d'ascite reste insuffisante, à environ 60% (Karoo, Lloyd et al. 2003, Kalogeraki, Karvela-Kalogeraki et al. 2012). Depuis 2004, la technique CellSearch® a montré ses avantages dans la détection de CTCs dans le sang périphérique, qui peut effectuer un diagnostic précis et des analyses moléculaires en même temps. Cependant, peu d'études ont encore montré la présence de CTCs dans le cancer de l'œsophage métastatique. En 2008, Hiraiwa et al. ont étudié l'utilisation du dénombrement de CTCs chez les patients atteints de cancer gastro-intestinaux (Hiraiwa, Takeuchi et al. 2008). Trente-huit patients atteints de cancer de l'œsophage ont été inclus, dont 23 patients présentant des métastases. Ils ont trouvé que 21,7% des patients atteints de cancer de l'œsophage métastatiques avaient  $\geq 2$  CTCs. Deux ou plus de CTCs chez les patients atteints de cancer de l'œsophage métastatique ont une corrélation significative avec la diffusion pleurale ou péritonéale et un pronostic nettement pire. Par conséquent, les auteurs avaient l'hypothèse que la détection de  $CTC \geq 2$  est un facteur pronostique important pour le cancer de l'œsophage métastatique.

Plus récemment, la technique CellSearch® est aussi appliquée dans la détection de cellules tumorales dans des liquides biologiques comme le LCR et la diffusion pleurale. A notre connaissance, aucune étude précédente n'a exploré l'application potentielle de cette technique pour la détection et la quantification des cellules tumorales dans des échantillons de l'ascite. Nous avons présenté ici un cas d'adénocarcinome œsophagien métastatique chez un homme de 70 ans présentant une dysphagie et une grande quantité de l'ascite.

Ce travail a été réalisé sur la plateforme Nancytomique du CHU de Nancy et fait l'objet d'une collaboration avec le service d'anatomie et cytologie pathologiques du CHU de Nancy.

**4.2. Présentation de cas clinique**

Un patient de 70 ans a été envoyé à l'unité d'urgence en raison d'une détérioration progressive de l'état général pendant quelques semaines associée à une dysphagie, une faible fièvre, une anorexie et une perte de

poids de 8 kg pendant les derniers 4 mois. Le patient avait un antécédent de la leucémie lymphocytaire chronique de stade A pour quatre ans, avec une évolution indolente sous des suivis annuels régulièrement.

L'examen physique initial était normal sauf une adénopathie de 2 cm sous sa clavicule gauche. Une tomodensitométrie (TDM) a montré un épaississement de l'œsophage inférieur, une hypodensité du foie et une masse lymphatique dans la région mésentérique.

Le patient a ensuite été admis à l'hôpital pour le bilan diagnostique. Au cours de la période d'hospitalisation, la maladie du patient a progressé rapidement, avec apparition d'ascite massive, l'ictère, et des difficultés respiratoires. Le TEP/TDM (Tomographie par émission de positons) a montré un épaississement de l'œsophage inférieur, des adénomégalies sus- et sous-diaphragmatiques et des lésions dans le foie, le pancréas et la petite courbure de l'estomac, tous avec des activités hypermétaboliques (Figure 1 dans l'article 4). Une gastroscopie a montré un épaississement périphérique dans le segment inférieur de l'œsophage sans sténose, saignant facilement au contact. Une biopsie effectuée à ce niveau a montré une infiltration par un adénocarcinome peu différencié. La biopsie d'aspiration à l'aiguille fine de la lésion du foie a démontré le même type de cancer avec des cellules de grande taille, de forme polygonale ou cubique, et des noyaux hyperchromatiques irréguliers. Ces cellules ont également été positives pour les CK7, 19 et 20. La première et la seconde paracentèse ont apporté peu de cellules d'adénocarcinome en grappes (Figure 2 dans l'article 4), qui étaient cytokératines AE1/AE3, 7 et 19 positives.

La présence de cellules tumorales dans le sang périphérique et l'ascite a été évaluée par le système de CellSearch<sup>®</sup> en utilisant le CellSearch<sup>®</sup> CTC Kit. Après un consentement éclairé, un échantillon de 7,5 ml du sang périphérique et un échantillon de 5 ml d'ascite ont été prélevés dans des tubes de CellSave. L'échantillon de sang a été analysé par le protocole standard de CellSearch<sup>®</sup>. Pour l'analyse de l'échantillon d'ascite, nous avons utilisé le même protocole légèrement modifié comme la détection de cellules tumorales dans les échantillons de LCR.

Finalement, une présence de 47 CTCs dans 7,5 ml du sang périphérique a été observée, dont certains avec des morphologies apoptotiques. En outre, plus de 13 000 cellules avec EpCAM<sup>+</sup>/CK<sup>+</sup>/CD45<sup>-</sup> ont été détectées dans 5 ml de l'ascite. Fait intéressant, dans l'échantillon d'ascite, les cellules étaient soit en individuelles soit en grappes, et leur morphologie est très similaire à celle des CTCs dans le sang périphérique sans images évoquant l'apoptose (Figure 3 dans l'article 4).

Le patient a été diagnostiqué finalement avec un adénocarcinome de l'œsophage inférieur et de la jonction œsogastrique, avec des métastases hépatique, péritonéale et pancréatique. Pas de rémission de la maladie a été observée sous un traitement palliatif, et le patient est décédé un mois après le diagnostic.

### 4.3. Résultats complémentaires

Nous avons continué d'analyser des échantillons d'ascite. Tous les résultats entre 2012 et 2014 sont présentés dans le Tableau 9. La comparaison avec les résultats de la cytologie conventionnelle chez les mêmes échantillons est en cours. Une sensibilité plus haute devrait être attendue.

**Tableau 9.** Nombres de cellules tumorales dans l'ascite chez les patients.

Inclusion number of the patient	Enumeration of tumor cells with the CellSearch® Veridex technology (per 5 ml)
01	0
02	13473
03	0
04	0
05	45
06	883
07	201
08	100
09	20000
10	0
11	0
12	229
13	4
14	0
15	8
16	692
17	45
18	1000

### 4.3. Conclusion

Le cas clinique présenté ici a confirmé la dissémination hémotogène du cancer de l'œsophage par la détection de CTCs dans le sang périphérique du patient. D'autre part, c'était le premier rapport concernant la quantification de cellules avec un dosage des cellules tumorales beaucoup plus élevé dans un échantillon d'ascite. Ceci suggère que les cellules tumorales dans l'ascite peuvent être étudiées avec la technique CellSearch®, induisant un grand potentiel pour le diagnostic, l'évaluation, la surveillance du traitement des patients, et la compréhension de la biologie du cancer. Nous avons proposé de dénommer ces cellules "ETC" pour "effusion tumor cell".

CASE REPORT



# Case Report: Detection and quantification of tumor cells in peripheral blood and ascitic fluid from a metastatic esophageal cancer patient using the CellSearch® technology [v1; ref status: indexed, <http://f1000r.es/2hr>]

Qian Tu<sup>1</sup>, Marcelo De Carvalho Bittencourt<sup>1</sup>, Huili Cai<sup>1</sup>, Claire Bastien<sup>2</sup>,  
Camille Lemarie-Delaunay<sup>2</sup>, Marie C Bene<sup>1</sup>, Gilbert C Faure<sup>1</sup>

<sup>1</sup>CHU Nancy, Nancytomique, Laboratoire d'Immunologie, Pôle Laboratoires, Vandoeuvre lès Nancy, France and Université Henri Poincaré, Faculté de Médecine, EA4369 RHEM and UMR7039 CRAN-CNRS, Vandœuvre-lès-Nancy, France

<sup>2</sup>Service D'Anatomie et Cytologie Pathologiques, CHU Nancy-Brabois, Vandœuvre-lès-Nancy, France

**v1** First published: 15 Jan 2014, 3:12 (doi: [10.12688/f1000research.3-12.v1](https://doi.org/10.12688/f1000research.3-12.v1))  
Latest published: 15 Jan 2014, 3:12 (doi: [10.12688/f1000research.3-12.v1](https://doi.org/10.12688/f1000research.3-12.v1))

**Abstract**

Analysis of ascitic fluid should help to identify and characterize malignant cells in gastrointestinal cancer. However, despite a high specificity, the sensitivity of traditional ascitic fluid cytology remains insufficient, at around 60%. Since 2004 the CellSearch® technology has shown its advantages in the detection of circulating tumor cells (CTCs) in peripheral blood, which can perform an accurate diagnosis and molecular analysis at the same time. To our knowledge, no previous study has explored the potential utility of this technology for the detection and quantification of tumor cells in ascitic fluid samples. Herein we report a case of metastatic esophageal adenocarcinoma in a 70-year-old man presenting with dysphagia and a large amount of fluid in the peritoneal cavity. Analysis of a peripheral blood sample and ascites sample with the CellSearch® technology both revealed the presence of putative tumor cells that were positive for epithelial cell adhesion molecule (EpCAM) and cytokeratin (CK) expression. This study confirmed the hematogenous dissemination of esophageal cancer by the detection of circulating tumor cells in the peripheral blood, and is the first to demonstrate that tumor cells can be identified in ascitic fluid by using CellSearch® technology.

**Article Status Summary**

**Referee Responses**

Referees	1	2
v1 published 15 Jan 2014	 report	 report

**1** Eva Obermayr, Medical University of Vienna Austria

**2** Hugh Barr, Gloucestershire Royal Hospital UK

**Latest Comments**

No Comments Yet

**Corresponding author:** Gilbert C Faure ([g.faure@chu-nancy.fr](mailto:g.faure@chu-nancy.fr))

**How to cite this article:** Tu Q, Bittencourt MDC, Cai H *et al.* **Case Report: Detection and quantification of tumor cells in peripheral blood and ascitic fluid from a metastatic esophageal cancer patient using the CellSearch<sup>®</sup> technology [v1; ref status: indexed, <http://f1000r.es/2hr>]** *F1000Research* 2014, **3**:12 (doi: [10.12688/f1000research.3-12.v1](https://doi.org/10.12688/f1000research.3-12.v1))

**Copyright:** © 2014 Tu Q *et al.* This is an open access article distributed under the terms of the [Creative Commons Attribution Licence](#), which permits unrestricted use, distribution, and reproduction in any medium, provided the original work is properly cited. Data associated with the article are available under the terms of the [Creative Commons Zero "No rights reserved" data waiver](#) (CC0 1.0 Public domain dedication).

**Grant information:** Qian Tu and Hui Cai are supported by the China Scholarship Council. Nancytomique has been funded by French Ministry of Research, Ligue Contre le Cancer, CHU Nancy and FEDER. The cancer projects were supported by Regional Lorraine Cancer research projects. *The funders had no role in study design, data collection and analysis, decision to publish, or preparation of the manuscript.*

**Competing interests:** No competing interests were disclosed.

**First published:** 15 Jan 2014, **3**:12 (doi: [10.12688/f1000research.3-12.v1](https://doi.org/10.12688/f1000research.3-12.v1))

**First indexed:** 28 May 2014, **3**:12 (doi: [10.12688/f1000research.3-12.v1](https://doi.org/10.12688/f1000research.3-12.v1))



## Introduction

Esophageal cancer is the eighth most common carcinoma and the sixth leading cause of cancer-related death worldwide, with approximately 482,000 new cases and 400,000 associated deaths per year<sup>1</sup>. There are two main histological types of esophageal cancer, namely esophageal squamous cell carcinoma (ESCC) and esophageal adenocarcinoma (EAC). Although more than 90% of malignant esophageal tumours are squamous cell carcinomas, the incidence of esophageal adenocarcinoma in Western countries has increased sharply in recent decades<sup>2</sup>. Disease prognosis is strongly related to the stage at diagnosis<sup>3</sup>, but EAC is commonly diagnosed at an advanced stage and palliative therapies are often the only treatment option, and therefore EAC has an extremely poor prognosis.

In particular, peritoneal dissemination is frequent in gastrointestinal cancer and analysis of the ascitic fluid should help to establish the etiology of ascites, and identify and characterize malignant cells. However, despite a high specificity, the sensitivity of ascitic fluid cytology remains insufficient, at around 60%<sup>4,5</sup>.

Recently, the detection of circulating tumor cells (CTCs) had an increasingly important role in the domain of oncological research. These cells have long been considered as a reflection of tumor aggressiveness, while hematogenous spreading of CTCs from a primary tumor could be an important step in the metastasis cascade, leading ultimately to the formation of overt metastases<sup>6</sup>.

We herein report a case study of a 70-year-old man affected by esophageal adenocarcinoma with multiple metastases who was referred for dysphagia and abdominal effusion. At diagnosis, the patient underwent a peripheral blood and ascitic examination to detect and enumerate CTCs and determine their clinical significance.

## Case presentation

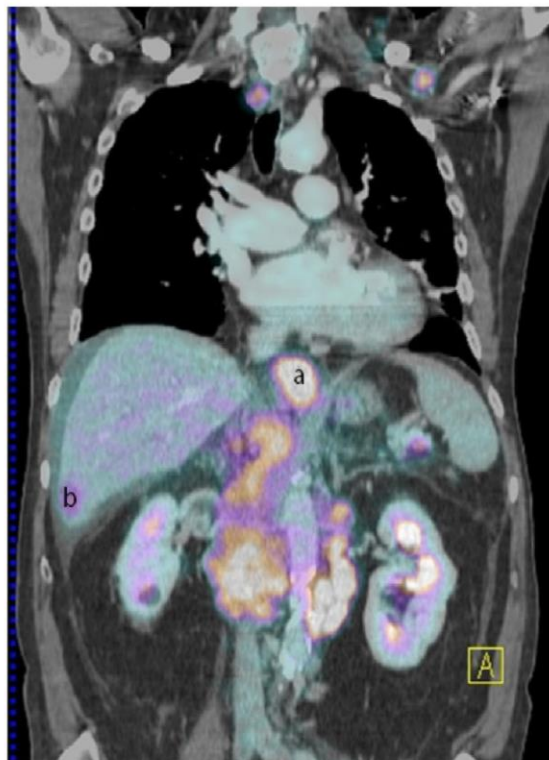
At the beginning of June 2012, a 70-year-old white male was referred to the emergency unit because of a progressive deterioration of general condition for 4 weeks, which included dysphagia, low-grade fever, anorexia, and a weight loss of 8 kg within 4 months. The patient had been suffering from chronic lymphocyte leukemia stage A for 4 years, with indolent evolution according to regular yearly follow-ups.

Initial physical examination was unremarkable except for a left infraclavicular adenopathy of 2 cm. A computed tomography scan identified a thickening of the lower esophagus, a hypodense lesion of the liver and a lymphatic mass in the mesenteric region.

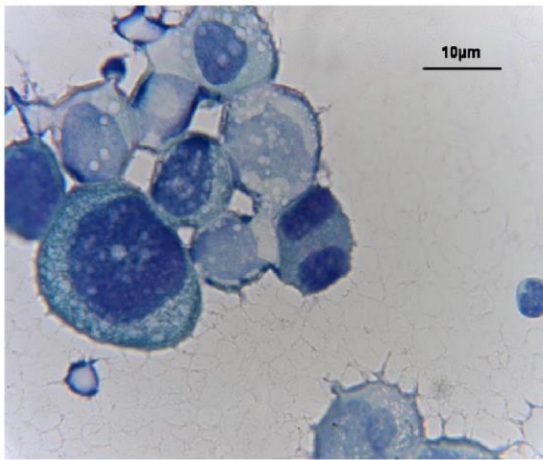
The patient was then admitted to hospital for further investigations. During the period of hospitalization, the patient's disease progressed quickly, with the appearance of massive ascites, jaundice, and respiratory difficulties. A PET/CT scan showed a thickening of the lower esophagus, supra- and sub-diaphragmatic adenomegalies and lesions in the liver, pancreas and lesser curvature of the stomach, all with hypermetabolic activities (Figure 1). A gastroscopy showed a circumferential thickening, without stenosis in the inferior segment of the esophagus, bleeding easily on contact. A biopsy performed at this level demonstrated infiltration by a poorly

differentiated adenocarcinoma. Fine needle aspiration biopsy of the liver lesion demonstrated the same tumor type with large cells of polygonal or cubic shape, and irregular hyperchromatic nuclei. These cells were also positive for cytokeratins CK7, 19, and 20 by a standard immunocytochemistry method. Both the first and second paracentesis revealed rare potential adenocarcinoma cells in clusters (Figure 2), which were cytokeratins AE1/AE3, 7 and 19 positive.

The presence of tumor cells in the peripheral blood and ascitic fluid was evaluated by the CellSearch<sup>®</sup> technology (Veridex LLC, Raritan, NJ), which detects CTCs based on ferrofluids coated with epithelial cell-specific EpCAM antibodies and a mixture of phycoerythrin-conjugated antibodies to CK 8, 18, and 19. Following informed consent, a 7.5 ml sample of peripheral blood and a 5 ml sample of ascitic fluid were collected in CellSave<sup>®</sup> tubes. The blood sample was processed in the CellTracks AutoPrep system by using the CTC kit and analyzed with the CellTracks Analyzer. For analysis of the ascitic sample, we used the method developed for the detection of tumor cells in cerebrospinal fluid samples (CSF)<sup>7,8</sup>. This methodology revealed the presence of 47 CTCs (EpCAM<sup>+</sup>, CK<sup>+</sup>, and CD45<sup>-</sup>) in the 7.5 ml blood sample, some with morphologically apoptotic features, and over 13,000 CTCs (EpCAM<sup>+</sup>, CK<sup>+</sup>, and CD45<sup>-</sup>) in the 5 ml ascitic sample. Interestingly, in the ascitic sample, positive cells were either isolated or in clusters and their morphology was very similar to that



**Figure 1.** PET/CT, performed after administration of 311 MBq of Fludoxylglucose, showed increased activity in the lower oesophagus (a), liver metastasis (b) and pancreatic metastasis (not shown in the picture).



**Figure 2.** Tumor cells detected in the ascitic fluid of the patient with the ultimate diagnosis of esophageal cancer (Papanicolaou stain,  $\times 1000$ ).

of CTCs in the peripheral blood though without apoptotic features (Figure 3).

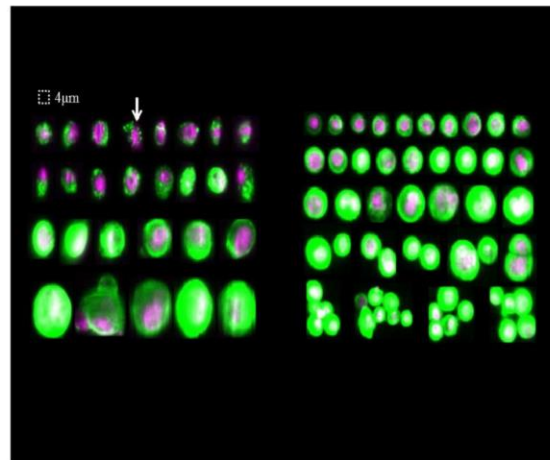
The patient was diagnosed with an adenocarcinoma of the lower esophagus or gastroesophageal junction, with hepatic, peritoneal and pancreatic metastases. No remission of the disease was observed under palliative treatment, and the patient died one month after diagnosis.

### Discussion

Esophageal cancer metastases are most frequently found in abdominal lymph nodes (45%), followed by the liver (35%), and lungs (25%)<sup>9</sup>. Distant metastases are also seen in cervical/supraclavicular lymph nodes, bone, adrenal glands, peritoneum, brain, pericardium, pleura, stomach, and pancreas, via different pathways such as direct extension, the bloodstream, the lymphatic system or intracavitary diffusion. It has also been suggested that EAC preferentially metastasize to the liver<sup>9</sup>. The case we report here is a typical esophageal adenocarcinoma with multiple metastases.

Because of the critical role of CTCs, both in the spread of cancer and in cancer research, an increasing number of studies have tried to explore technologies that enable the detection of these cells in peripheral blood. However, owing to the rarity of CTCs in this compartment, their detection requires methods combining high sensitivity and specificity. To date, there is no gold standard for CTC detection. Since 2004, CellSearch<sup>®</sup> technology has become the only FDA-approved system for the clinical detection and enumeration of CTCs in patients with metastatic breast cancer, colorectal cancer and prostate cancer<sup>10-12</sup>. This technology renders it possible to obtain highly reproducible quantitative results from different laboratories<sup>13</sup>.

Currently, the results of prospective studies demonstrate that CTC enumeration has an enormous potential to estimate cancer prognosis, monitor disease recurrence and patient response to cancer



**Figure 3.** Gallery of images of tumor cells in peripheral blood (left) and ascites (right) detected by CellSearch<sup>®</sup> technology. By definition, CTCs are nucleated (purple color), express cytokeratin (green color), and lack CD45 expression. Some of the CTCs in blood sample presented morphologically apoptotic features. Arrow, shrunken cell containing CK inclusions. But in the ascitic sample, positive cells were either isolated or in clusters and their morphology was very similar to that of CTCs in the peripheral blood though without apoptotic features.

therapy and even offer new insights into the comprehension of cancer biology in various epithelial cancers<sup>6</sup>.

Few studies have yet documented the presence of CTCs in metastatic esophageal cancer. Allard *et al.* reported that CTCs were detected in patients with various types of carcinomas, including gastrointestinal cancers, although the median number of CTCs in gastrointestinal carcinomas was relatively low<sup>14</sup>.

In 2008, Hiraiwa *et al.* studied the utility of CTC enumeration in gastrointestinal cancer patients<sup>15</sup>. Thirty eight patients with esophageal cancer were included, including 23 patients with metastases. They found that 21.7% of the metastatic esophageal cancer patients had  $\geq 2$  CTCs in peripheral blood samples. Two or more CTCs in patients with metastatic esophageal cancer significantly correlated with pleural or peritoneal dissemination and a significantly worse prognosis. Therefore, the authors hypothesized that the detection of  $\geq 2$  CTCs was an important prognostic factor for metastatic esophageal cancer.

Abdominal paracentesis is an important tool in patient diagnosis and treatment, and ascitic fluid cytology is a traditional method to establish the etiology of the effusion, especially when malignancy is suspected. However, the most important problem with conventional peritoneal cytology is its lack of sensitivity and high operator-dependence. The overall sensitivity of conventional cytology for malignant ascites is 57%–67%<sup>16</sup>, and the sensitivity for peritoneal carcinomatosis is 96.7%, while it is much lower (6.7%–13.3%) in ascites due to hepatocellular carcinoma, liver metastases, or chylous ascites with lymphoma<sup>17</sup>. To establish an accurate diagnosis and



study of tumor cells, immunocytochemistry and further genetic and molecular techniques have been proposed, such as fluorescent *in situ* hybridization (FISH), comparative genomic hybridization (CGH) and PCR-based techniques. However, most results are qualitative, even though quantitative results might be relevant, particularly for the follow-up of either local or general therapies.

Previous studies<sup>6,10–12,14,15</sup> have shown that CellSearch® technology has shown its advantages in the detection of CTCs in peripheral blood, showing that it can achieve accurate diagnosis as well as molecular analysis at the same time. To our knowledge, no previous study has reported the use of this technology for the detection of tumor cells in ascitic fluid samples.

We have recently documented a new method to identify and quantify malignant cells in the CSF using the CellSearch® technology<sup>7,8</sup>, suggesting its potential usefulness for follow-ups and treatment evaluations with cancer patients. As described here, this new method makes it also possible to detect and quantify the presence of tumor cells, either isolated or associated as microclusters in ascitic fluid, which in some studies are recognized as a “signature” of malignant metastases<sup>18,19</sup>.

Further to the description of the clinical utility of CellSearch® technology in ascitic fluid analysis, our findings raise the issue of additional potential applications. First, it may help diagnose cancer metastases with a high sensitivity and specificity. Second, an additional antibody can be added during the detection of tumor cells by the CellSearch® technology, allowing for a further biological characterization of tumor cells. Third, EpCAM+ cells can be purified by using the CTC Profile kit®, making them available for a variety of applications in order to characterize their genes and/or protein expression profiles, thus providing knowledge about biological aspects of human solid tumors<sup>20</sup>. This might be particularly useful in the identification of therapeutic targets and resistance mechanisms.

The case presented here confirmed the hematogenous dissemination of esophageal cancer by the detection of CTCs in the patient’s

peripheral blood, and is the first report concerning the quantification of a much higher load of tumor cells in an ascitic sample. This suggests that tumor cells in ascites can be studied with the CellSearch® technology, with a great potential in patients’ diagnosis, prognosis and in the understanding of cancer biology. We propose to designate these cells in the ascitic sample as ETC for “Effusion Tumor Cells”.

### Consent

Written informed consent for publication of clinical details was obtained from the patient’s spouse.

### Author contributions

MdCB, MCB and GCF conceived the study. QT, HC carried out the cytomics analysis. CB and CLD provided expertise in cytopathology. QT and GCF prepared the draft of the manuscript. MdCB and MCB contributed to the experimental design and preparation of the manuscript. All authors were involved in the revision of the draft manuscript and have agreed to the final content.

### Competing interests

No competing interests were disclosed.

### Grant information

Qian Tu and Huili Cai are supported by the China Scholarship Council. Nancytomique has been funded by French Ministry of Research, Ligue Contre le Cancer, CHU Nancy and FEDER. The cancer projects were supported by Regional Lorraine Cancer research projects.

*The funders had no role in study design, data collection and analysis, decision to publish, or preparation of the manuscript.*

### Acknowledgements

The authors are grateful to Pierre Olivier for the PET/CT Scan picture and François Plenat for his encouragement and support.

### References

1. Ferlay J, Shin HR, Bray F, *et al.*: **Estimates of worldwide burden of cancer in 2008: GLOBOCAN 2008.** *Int J Cancer.* 2010; **127**(12): 2893–2917.  
[PubMed Abstract](#) | [Publisher Full Text](#)
2. Thrift AP, Pandeya N, Whiteman DC: **Current status and future perspectives on the etiology of esophageal adenocarcinoma.** *Front Oncol.* 2012; **2**: 11.  
[PubMed Abstract](#) | [Publisher Full Text](#) | [Free Full Text](#)
3. Alexandre L, Clark AB, Cheong E, *et al.*: **Systematic review: potential preventive effects of statins against oesophageal adenocarcinoma.** *Aliment Pharmacol Ther.* 2012; **36**(4): 301–311.  
[PubMed Abstract](#) | [Publisher Full Text](#)
4. Kalogeraki A, Karvela-Kalogeraki I, Tamiolakis D, *et al.*: **Cytopathologic interpretation of ascites due to malignancy.** *J BUON.* 2012; **17**(3): 446–451.  
[PubMed Abstract](#)
5. Karoo RO, Lloyd TD, Garcea G, *et al.*: **How valuable is ascitic cytology in the detection and management of malignancy?** *Postgrad Med J.* 2003; **79**(931): 292–294.  
[PubMed Abstract](#) | [Publisher Full Text](#) | [Free Full Text](#)
6. Sun YF, Yang XR, Zhou J, *et al.*: **Circulating tumor cells: advances in detection methods, biological issues, and clinical relevance.** *J Cancer Res Clin Oncol.* 2011; **137**(8): 1151–1173.  
[PubMed Abstract](#) | [Publisher Full Text](#)
7. Le Rhun E, Tu Q, De Carvalho Bittencourt M, *et al.*: **Detection and quantification of CSF malignant cells by the CellSearch technology in patients with melanoma leptomeningeal metastasis.** *Med Oncol.* 2013; **30**(2): 538.  
[PubMed Abstract](#) | [Publisher Full Text](#)
8. Le Rhun E, Massin F, Tu Q, *et al.*: **Development of a new method for identification and quantification in cerebrospinal fluid of malignant cells from breast carcinoma leptomeningeal metastasis.** *BMC Clin Pathol.* 2012; **12**: 21.  
[PubMed Abstract](#) | [Publisher Full Text](#) | [Free Full Text](#)
9. Quint LE, Hepburn LM, Francis IR, *et al.*: **Incidence and distribution of distant metastases from newly diagnosed esophageal carcinoma.** *Cancer.* 1995; **76**(7): 1120–1125.  
[PubMed Abstract](#)



10. de Bono JS, Scher HI, Montgomery RB, *et al.*: **Circulating tumor cells predict survival benefit from treatment in metastatic castration-resistant prostate cancer.** *Clin Cancer Res.* 2008; **14**(19): 6302–6309.  
[PubMed Abstract](#) | [Publisher Full Text](#)
11. Cohen SJ, Punt CJ, Iannotti N, *et al.*: **Relationship of circulating tumor cells to tumor response, progression-free survival, and overall survival in patients with metastatic colorectal cancer.** *J Clin Oncol.* 2008; **26**(19): 3213–3221.  
[PubMed Abstract](#) | [Publisher Full Text](#)
12. Allard WJ, Matera J, Miller MC, *et al.*: **Tumor cells circulate in the peripheral blood of all major carcinomas but not in healthy subjects or patients with nonmalignant diseases.** *Clin Cancer Res.* 2004; **10**(20): 6897–6904.  
[PubMed Abstract](#) | [Publisher Full Text](#)
13. Kraan J, Sleijfer S, Stribos MH, *et al.*: **External quality assurance of circulating tumor cell enumeration using the CellSearch(R) system: a feasibility study.** *Cytometry B Clin Cytom.* 2011; **80**(2): 112–118.  
[PubMed Abstract](#) | [Publisher Full Text](#)
14. Cristofanilli M, Budd GT, Ellis MJ, *et al.*: **Circulating tumor cells, disease progression, and survival in metastatic breast cancer.** *N Engl J Med.* 2004; **351**(8): 781–791.  
[PubMed Abstract](#) | [Publisher Full Text](#)
15. Hiraiwa K, Takeuchi H, Hasegawa H, *et al.*: **Clinical significance of circulating tumor cells in blood from patients with gastrointestinal cancers.** *Ann Surg Oncol.* 2008; **15**(11): 3092–3100.  
[PubMed Abstract](#) | [Publisher Full Text](#)
16. DiBonito L, Falconieri G, Colautti I, *et al.*: **The positive peritoneal effusion. A retrospective study of cytopathologic diagnoses with autopsy confirmation.** *Acta Cytol.* 1993; **37**(4): 483–488.  
[PubMed Abstract](#)
17. Runyon BA, Hoefs JC, Morgan TR: **Ascitic fluid analysis in malignancy-related ascites.** *Hepatology.* 1988; **8**(5): 1104–1109.  
[PubMed Abstract](#) | [Publisher Full Text](#)
18. Hou JM, Krebs M, Ward T, *et al.*: **Circulating tumor cells as a window on metastasis biology in lung cancer.** *Am J Pathol.* 2011; **178**(3): 989–996.  
[PubMed Abstract](#) | [Publisher Full Text](#) | [Free Full Text](#)
19. Stott SL, Hsu CH, Tsukrov DI, *et al.*: **Isolation of circulating tumor cells using a microvortex-generating herringbone-chip.** *Proc Natl Acad Sci U S A.* 2010; **107**(43): 18392–18397.  
[PubMed Abstract](#) | [Publisher Full Text](#) | [Free Full Text](#)
20. Harouaka R, Kang Z, Zheng SY, *et al.*: **Circulating tumor cells: Advances in isolation and analysis, and challenges for clinical applications.** *Pharmacol Ther.* 2014; **141**(2): 209–221.  
[PubMed Abstract](#) | [Publisher Full Text](#)

**Current Referee Status:**  **Referee Responses for Version 1****Hugh Barr**

Department of Surgery, Gloucestershire Royal Hospital, Gloucester, UK

**Approved: 28 May 2014****Referee Report:** 28 May 2014**doi:**[10.5256/f1000research.3231.r4681](https://doi.org/10.5256/f1000research.3231.r4681)

This is an interesting study that assesses the use of detection metastatic cancer cells in ascites. This is a proof of principle which does require more patients. As an early report this is fine.

**I have read this submission. I believe that I have an appropriate level of expertise to confirm that it is of an acceptable scientific standard.**

**Competing Interests:** No competing interests were disclosed.

**Eva Obermayr**

Department of Obstetrics and Gynecology, Medical University of Vienna, Vienna, Austria

**Approved: 06 March 2014****Referee Report:** 06 March 2014**doi:**[10.5256/f1000research.3231.r3776](https://doi.org/10.5256/f1000research.3231.r3776)

The authors provide an interesting study on the detection of CTCs in the blood and ascitic fluid from a patients with advanced epithelial esophageal cancer using CellSearch. The study is innovative in terms of the application of the CellSearch detection for tumor cells in the ascites, nevertheless, it is not surprising that the number of tumor cells in the ascites is by far higher than in the peripheral blood. Moreover, the clinical value of the detection of tumor cells in the ascites is unclear, especially for patients with advanced disease. In future, further investigations which include the characterization of these tumor cells in terms of EMT markers will be necessary.

**I have read this submission. I believe that I have an appropriate level of expertise to confirm that it is of an acceptable scientific standard.**

**Competing Interests:** No competing interests were disclosed.

**Article 5** : Detection of disseminated tumor cells  
in aspirative drains after neck dissection

## ***Détection des cellules tumorales disséminées dans le drain de Redon chez les patients subissant un curage ganglionnaire cervical.***

### **Article 5:**

#### **Detection of disseminated tumor cells in aspirative drains after neck dissection**

R Mastronicola, C Berteau, **Q Tu**, S Corteses, J Guillet, B Phulpin, P Gangloff, L Bezdetnaya, JL Merlin, G Faure, G Dolivet.

Eur Arch Otorhinolaryngol 2015 Jan 30

### **5.1. Objectif**

La prise en charge médicale du cancer de la tête et du cou comprend, dans la plupart des cas, un traitement chirurgical comme le premier choix. Toutefois, l'effet chirurgical sur la dissémination des cellules tumorales est mal connu et peu d'études ont démontré la présence des CTDs dans le site opératoire. De même, l'effet du drainage aspiratif placé dans le champ opératoire à la fin de la chirurgie est toujours remis en question. De nombreuses études ont été réalisées sur les CTCs et les CTDs dans le cancer du sein, de la prostate, et dans le cancer colorectal, mais seulement quelques-uns dans le cancer de la tête et du cou. Le but de cette étude était d'étudier la présence de CTDs dans le drain de Redon cervical après la chirurgie de la tête et du cou. La détection et la quantification des CTDs ont été évaluées par la technique CellSearch®.

Ce travail a été réalisé sur la plateforme Nancytomique du CHU de Nancy et fait l'objet d'une collaboration avec l'Institut de Cancérologie de Lorraine.

### **5.2. Matériels et méthodes**

Quatorze patients (11 hommes et 3 femmes) ont été inclus dans cette étude. Ils ont subi une chirurgie de la tête et du cou. Douze d'entre eux ont présenté des carcinomes squameux de la tête et du cou (HNSCC, head and neck squamous cell carcinomas) et deux ont présenté des métastases cervicales d'adénocarcinome. L'âge médian était de 64 ans (entre 37 et 84 ans). Concernant le stade du cancer, trois patients étaient T2N2M0, un patient était T3N3M0 et dix patients étaient T4N0-3M0. Des données cliniques sur les facteurs de risque (alcool et tabac), les antécédents de cancer, les types et les marges de la chirurgie, les histologies de la tumeur et l'invasion ganglionnaire ont été enregistrées. Des échantillons de redon ont été prélevés 1 jour après la chirurgie chez tous les patients, sauf le patient n°12, pour lequel l'échantillon a été prélevé 3 jours après la collecte. La détection de CTDs a été effectuée par la technique CellSearch® en utilisant le CellSearch® CTC Kit avec le protocole adapté pour le LCR. Les résultats ont été montrés comme le nombre de CTDs/7,5 ml de redon. La détection de CTDs a été considérée comme positive si au moins deux cellules avec CK<sup>+</sup>/DAPI<sup>+</sup>/CD45<sup>-</sup> ont été identifiées dans l'échantillon traité.

### **5.3. Résultats**

Les données sur les types et les marges de la chirurgie, les histologies de la tumeur et l'invasion ganglionnaire ont été présentées dans le Tableau 1 dans l'article 5. Le processus de la préparation de CellSearch® chez le patient n°9 était échoué. Finalement, chez les 13 patients, 9 (69%) patients ont présenté des CTDs. Parmi

ces neuf patients, deux étaient T2N2b-cM0 (3-242 DTCs/7,5 ml) et sept étaient T4N0-3M0 (7-2,094 DTCs/7,5 ml). Il a montré que les CTDs ont été détectées dans des échantillons de redon chez les patients atteints de HNSCC comme chez les patients atteints d'adénocarcinome. Les images composites (Fig. 1 dans l'article 5) de CTDs, trouvés chez le patient n°5 (HNSCC) (Figure 1a dans l'article 5) et n°10 (adénocarcinome) (Figure 1b dans l'article 5), ont montré des différences morphologiques entre ces deux types de CTDs. Les CTDs de l'adénocarcinome étaient rondes et homogènes alors que les CTDs du carcinome épidermoïde avaient des formes diverses. La fluorescence de CK était plus forte dans les CTDs de HNSCC que celles d'adénocarcinome. En outre, nous avons trouvé que des micro-embolies étaient présentées seulement dans les échantillons de redon à partir de patients atteints de HNSCC.

## 5.4. Conclusion

En conclusion, cette étude a confirmé la détection de cellules tumorales dans le redon chez les patients subissant la chirurgie de la tête et du cou, selon une technique CellSearch<sup>®</sup> adaptée. Les significations de la détection et la quantification de ces cellules ne sont pas encore claires. En outre, il faut faire attention que les échantillons de redon pourraient avoir des contaminations avec des cellules épithéliales normales qui doivent être exclus de cellules tumorales. D'autres études sont nécessaires pour valider la détection de cellules tumorales dans les grandes cohortes, à explorer leur utilisation comme un marqueur pronostique.

## Detection of disseminated tumor cells in aspirative drains after neck dissection

R. Mastronicola · C. Berteau · Q. Tu · S. Cortese · J. Guillet ·  
B. Phulpin · P. Gangloff · L. Bezdetnaya · J-L. Merlin ·  
G. Faure · G. Dolivet

Received: 24 November 2014 / Accepted: 20 January 2015  
© Springer-Verlag Berlin Heidelberg 2015

**Abstract** The dissemination of individual tumor cells is a common phenomenon in solid cancers. Detection of tumor cells in bone marrow disseminated tumor cells (DTC) and in peripheral blood circulating tumor cells (CTC) in non-metastatic situation is of high prognostic significance. Compared to breast, colon and prostate cancers, the studies on CTC and DTC in head and neck cancers are sparse. The objective of our study was to detect DTC in drains after neck dissection. Fourteen patients undergoing surgery for stages III and IV head and neck cancers were enrolled in this study—twelve presenting with squamous cell carcinoma and two with adenocarcinoma. Redon drain analysis was performed by the Cellsearch method using immunomagnetic and fluorescence approaches. A positivity

threshold value was set at 2DTC/7.5 ml of the sample. Tumor cells were detected in drains of 69 % of patients a few days after surgery. The range of quantification was 3–2,094 DTC/5 ml and we showed morphological differences between the two types of carcinoma cells. DTC were detected after neck dissection both in squamous cell carcinoma and in adenocarcinoma. Potential clinical significance of tumor cells needs to be further investigated as their presence could affect pre-surgical and post-operative treatments.

**Keywords** Head and neck cancer · Disseminated tumor cells · Redon drains · Cellsearch method

R. Mastronicola (✉) · J. Guillet · L. Bezdetnaya · J-L. Merlin ·  
G. Dolivet  
Université de Lorraine, CRAN, UMR 7039,  
54506 Vandœuvre-Lès-Nancy, France  
e-mail: r.mastronicola@nancy.unicancer.fr

R. Mastronicola · J. Guillet · L. Bezdetnaya · J-L. Merlin ·  
G. Dolivet  
CNRS, CRAN, UMR 7039, 54506 Vandœuvre-Lès-Nancy,  
France

R. Mastronicola · C. Berteau · S. Cortese · J. Guillet ·  
B. Phulpin · P. Gangloff · L. Bezdetnaya · J-L. Merlin ·  
G. Dolivet  
Institut de Cancérologie de Lorraine,  
54519 Vandœuvre-Lès-Nancy, France

Q. Tu · G. Faure  
Immunology Laboratory, Nancytomique, CHU de Nancy,  
Rue du Morvan, Vandœuvre-Lès-Nancy, France

Q. Tu · G. Faure  
Faculty of Medicine, EA4369 RHEM Nancy University,  
9 Avenue de la Forêt de Haye, Vandœuvre-Lès-Nancy, France

### Introduction

Despite significant progress in cancer therapies, metastasis is still one of the major causes of cancer deaths. After downregulation of cell adhesion molecules inducing loss of cell–cell and cell–matrix adhesion, cancer cells turn into invasive phenotype with increased motility [1]. Various de-and-di-differentiation processes allow tumor cells to spread and to disseminate by hematogenous and lymphatic ways [2]. These cells, termed circulating tumor cells (CTC), detach from the primary tumor and can be found in the bloodstream spontaneously or during/after surgical resection [3]. Assuming that the release of CTC into the peripheral blood is the first stage of metastasis dissemination, cancer cells detection may be used as a predictive tool to evaluate the risk of generating metastasis [4]. Therefore, the assessment of CTC into peripheral blood as a “liquid biopsy” represents an attractive noninvasive alternative to tissue biopsies [5, 6]. The thorough characterization of tumor cells in “liquid biopsy” can provide better cancer



management, moving towards more personalized cancer treatments [7, 8]. In clinical settings, the DTC detection could be a useful tool for therapeutic response assessment and for patients follow-up.

Medical management of head and neck cancer includes, in most cases, a surgical treatment as the earliest step. However, surgical effect on tumor cell dissemination is poorly known and only few studies demonstrated the presence of disseminated tumor cells (DTC) into the surgical site [1, 3]. Likewise, the effect of aspirative drains placed into operating field at the end of surgery is still questioned. Many studies have been conducted on CTC and DTC in breast, colorectal and prostate cancer [3, 9] but only few on head and neck cancers [10]. The aim of the present study was to investigate the presence of DTC in the neck dissection drains after head and neck surgery. DTC detection and quantification was assessed by the Cellsearch system, using immunomagnetic and fluorescence approaches.

## Materials and methods

### Patient's characteristics

A total of fourteen patients (11 males and 3 females) were enrolled in this study. The study was approved by Research Ethics Committee of Institut de Cancérologie de Lorraine (ICL), Nancy, France. All patients signed consent to be enrolled in the study. They underwent head and neck surgery at the ICL between July 2012 and August 2013—twelve of them presenting with HNSCC and two with cervical metastasis of adenocarcinoma. The median age was 64 (37–84). Concerning the cancer stage, three patients were T2N2M0, one patient was T3N3M0 and ten patients T4N0-3M0. We recorded information about risk factors (alcohol and tobacco), history of cancer and prior cancer treatments (surgery, chemotherapy, radiotherapy). The outcome data included surgery type, margins, tumor histology and lymph node invasion (Table 1). The Redon drains samples were taken off 1 day after surgery in all patients except Patient 12, for whom analysis was performed within 3 days after collection.

### Disseminated tumor cells detection

We used the Cellsearch system (Veridex) to detect Disseminated Tumor Cells into the surgical site drainage. This method, using image cytometry, provides information for the prognosis and monitoring of patients with breast, prostate or colorectal cancer and this is the only one approved by the Food and Drug Administration for Circulating Tumor Cells detection.

Cellsearch analysis was selected for its accuracy, sensitivity and reproducibility in tumor cells detection and count. This semi-automated method combines CellTracksAutoPrep and CellTracks Analyzer II. In the absence of detection kit for head and neck cancer, we have opted for the CellSearch Epithelial Cell Kit.

Four bottles of Redon drainage (650–700 mmHg) were collected for each patient and filtered before analysis. Afterwards, 5 ml samples were drawn into the CellSave Preservative Tubes (Veridex) and were stored at room temperature up to 96 h. 5 ml of dilution buffer was added and samples were spun at 800× g for 10 min. Then, samples were placed on the CellTracksAutoPrep System. After plasma removal, we performed an immunomagnetic selection using ferrofluid particles coated with EpCAM antibodies. Thanks to this step, unbound cells and plasma were excluded and tumor cells were enriched. Permeabilization buffer (necessary for cytokeratins staining) and fluorescent reagents were added to the remaining EpCAM-positive cells. Fluorescent reagents included acid nucleic staining (DAPI 4', 6'-diamidino-2-phenylindole) for nuclear labeling, anti-cytokeratin (CK 8, 18, 19) to detect epithelial cells and allophycocyanin conjugated anti-CD45 antibodies for leukocyte exclusion. Samples were transferred on a magnetic cartridge called MagNest for 12-hour incubation in the dark.

The filled cartridge was placed on the CellTrack Analyzer II. Thanks to the magnetic field, oriented cells were ready for analysis. CellTrack Analyzer II consists of a semi-automated fluorescence microscope which screens the MagNest surface. Then, the software detects, captures and displays images of the four-color fluorescent cells on the computer screen. The last selection step is made by the operator, he has to confirm and manually count tumor cells. Indeed, a disseminated tumor cell is defined by several criteria: positive nuclear staining (DAPI–purple), cytokeratins positive expression (green) and CD-45 negative staining. According to Allard et al. [11], the test was considered as positive when there were two or more tumor cells per 7.5 ml drain sample.

## Results

Fourteen patients were included in our study. All of them underwent surgery for a head and neck cancer. Per-operative analysis confirmed cancer type—twelve of them (86 %) suffered from HNSCC (patients 1, 2, 3, 4, 5, 6, 7, 8, 9, 12, 13, 14) and the two remaining patients had an adenocarcinoma (14 %).

The Redon drains were collected and analyzed as described above (“Materials and methods” section). The Cellsearch preparation step has failed for Patient 9 that is

**Table 1** Showing preoperative data

	Tumor site	TNM	Margins	Lymph node	Histology	Vascular invasion	Perineural invasion	DTC/7.5 ml
1	Soft palate	T3N3M0	Neg	L: N+R+ R: N0	Poorly diff SCC	Yes	Yes	0
2	Floor of mouth	T4N2cM0	Neg	L: N+R- R: N+R-	Highly/moderately diff SCC	Yes	No	7
3	Tongue base	T4N0M0	Neg	L: N- R: N-	Highly diff SCC	Yes	Yes	2,094
4	Floor of mouth	T4N3M0	Neg	L: N+R+ R: N+R-	Moderately diff SCC	Yes	Yes	0
5	Oropharynx	T2N2bM0	Neg	L: N+R- R:N-	Basaloid SCC	NA	NA	242
6	Floor of mouth	T4N2cM0	Neg	L: N+R+ R: N+R+	Highly diff SCC	Yes	Yes	0
7	Soft palate	T4N1M0	Neg	L: N- R: N+R-	Moderately diff SCC	Yes	No	18
8	Lateral oropharynx	T2N2bM0	CIS	L: N- R:N+R+	Moderately diff SCC	Yes	Yes	0
9	Floor of mouth	T4N2cM0	Neg	L: N+R- R: N+R-	Highly diff SCC	No	No	Failed
10	Ethmoid cancer cervical metastasis	T4N2bM0	NA	R: N+R+	Adenocarcinoma	No	Yes	225
11	Breast cancer cervical metastasis	T2N2cM0	NA	L: N+R+	Adenocarcinoma	NA	Yes	3
12	Piriform sinus	T4N2cM0	Neg	L:N+R+ R:N+R+	Highly diff SCC	Yes	Yes	37
13	Hemi-tongue	T4N3M0	Neg	L: N+R- R: N+R+	Highly diff SCC	Yes	Yes	18
14	Hypopharynx	T4N3M0	Pos	L: N+R+	Highly diff SCC	Yes	Yes	903

*neg* = negative, *pos* = positive, *CIS* carcinoma in situ, *NA* not applicable, *L* Left, *R* Right, *N+/-* lymph node positive or negative, *R+/-* lymph node with or without capsular invasion, *diff* differentiate

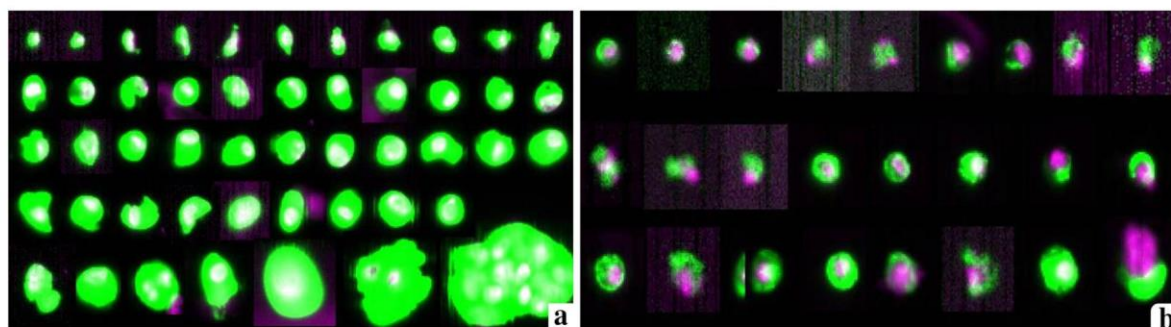
why we used a total of 13 patients for DTCs detection. After performing the Cellsearch analysis, DTC were not detected for 4 patients (31 %). A positive result ( $\geq 2$  DTC/7.5 ml of sample) was obtained for nine other patients (69 %). Among these nine patients, two of them were T2N2b-cM0 (range 3–242 DTC/7.5 ml) and seven were T4N0-3M0 (7–2,094 DTC/7.5 ml). It should be noted that DTC were detected in drain samples from both HNSCC and adenocarcinoma patients. Composite images (Fig. 1) of DTC, found in Patient 5 (SCC) (Fig. 1a) and in Patient 10 (adenocarcinoma) (Fig. 1b), show morphological differences between these two DTC types. DTC from adenocarcinoma are round and homogeneous whereas DTC from squamous cell carcinoma display various shapes. CK fluorescent labeling is deeper in DTC from SCC than that from adenocarcinoma patients. Furthermore, we found Circulating Tumor Microemboli (CTM), also termed micrometastasis, in SCC patient samples only.

**Discussion**

Metastasis formation is likely to be guided by tumor cells dissemination and thus the detection of disseminated tumor cells could improve cancer medical management and in fine survival [12]. Those cells, disseminated into secondary and distant organs, can be found after completion of primary tumor treatment. This mechanism, termed Minimal Residual Disease, could be one of the main causes of relapse and survival reduction after treatments [13].

The present study clearly demonstrated the feasibility of tumor cells detection in Redon drains near to the surgical site. DTC were found in 69 % patients undergoing surgery for head and neck cancer. The per-operative test was positive in all these patients ( $\geq 2$  DTC/7.5 ml of sample) with a range of 3–2,094 DTC/7.5 ml of sample. Detection of tumor cells into Redon drains samples supports early





**Fig. 1** Composite images of DTC from squamous cell carcinoma patient (a) and DTC from adenocarcinoma patient (b) obtained using Cellsearch system. These images show morphological differences

between Disseminated Tumor Cells from squamous cell carcinoma and adenocarcinoma

cell dissemination. Our results on DTC detection in aspirative drains are consistent with those already demonstrated in pancreas cancer [14]. In accordance with several studies which have shown the DTC presence into the bone marrow and lymph nodes [10, 15], we can deduce that the primary invasive tumor can spread the transformed cells into secondary organs and tissues.

Currently, different methods are used to assess DTC in bone marrow including immunocytochemistry and reverse transcription quantitative PCR (RT-qPCR) as the most popular techniques [15]. Nevertheless, due to the very low frequency of DTC in bone marrow, the sensitivity of the detection becomes an issue and only few data on DTC detected at the surgical site are available. Albeit, the Cellsearch method was proposed for the blood samples, we managed to perform reproducible Cellsearch analysis using the drain sample preparation similar to that of blood samples, except for the filtration step. We note that drain samples analysis allowed the detection of DTC in two carcinoma types. Although the Cellsearch system is usually used for the detection of squamous cells, we have also succeeded in finding adenocarcinoma tumor cells. Our results have shown significant morphological differences between the two tumor cell types. It is important to note that drain samples contamination with epithelial cells should be excluded since we never observed a pattern of healthy epithelial cells.

Throughout this study, we also collected for each patient, information about risk factors, history of cancers, tumor stage and histology, surgery type and lymph node invasion (data not shown). However, we failed to correlate any of these factors with DTC detected in aspirative drains. Future clinical studies are warranted to investigate if there is the potential clinical significance of disseminated tumor cells in aspirates from surgical drains after neck dissection.

In conclusion, the present paper demonstrated the possibility to detect DTC in wound aspirates after head and neck surgery.

**Conflict of interest** None.

## References

1. Yilmaz M, Christofori G (2010) Mechanisms of motility in metastasizing cells. *Mol Cancer Res* 8:629–642
2. Bednarz-Knoll N, Alix-Panabières C, Pantel K (2012) Plasticity of disseminating cancer cells in patients with epithelial malignancies. *Cancer Metastasis Rev* 31:673–687
3. Sandri MT, Zorzino L, Cassatella MC, Bassi F, Luini A, Casadio C et al (2010) Changes in circulating tumor cell detection in patients with localized breast cancer before and after surgery. *Ann Surg Oncol* 17:1539–1545
4. Liberko M, Kolostova K, Bobek V (2013) Essentials of circulating tumor cells for clinical research and practice. *Crit Rev Oncol/Hematol* 88:338–356
5. Van de Stolpe A, Pantel K, Sleijfer S (2011) Circulating tumor cell isolation and diagnostics: toward routine clinical use. *Cancer Res* 71:5955–5960
6. Pierga JY, Hajage D, Bachelot T, Delaloge S, Brain E, Campone M et al (2012) High independent prognostic and predictive value of circulating tumor cells compared with serum tumor markers in a large prospective trial in first-line chemotherapy for metastatic breast cancer patients. *Ann Oncol* 23:618–624
7. Balic M, Williams A, Lin H, Datar R, Cote RJ (2013) Circulating tumor cells: from bench to bedside. *Annu Rev Med* 64:1–17
8. Krebs MG, Hou JM, Ward TH, Blackhall FH, Dive C (2010) Circulating tumour cells: their utility in cancer management and predicting outcomes. *Ther Adv Med Oncol* 2(6):351–365
9. Kaifi JT, Kunkel M, Zhu J, Dicker DT, Gusani NJ, Yang Z et al (2013) Circulating tumor cells are associated with diffuse spread in stage IV colorectal cancer patients. *Cancer Biol Ther* 14(12):1–8
10. Stoecklein NH, Hosch SB, Bezler M, Stern F, Hartmann CH, Vay C et al (2008) Direct genetic analysis of single disseminated cancer cells for prediction of outcome and therapy selection in esophageal cancer. *Cancer Cell* 13:441–453
11. Allard WJ, Matera J, Miller MC et al (2004) Tumor cells circulate in the peripheral blood of all major carcinomas but not in healthy subjects or patients with non malignant diseases. *Clin Cancer Res* 10:6897–6904
12. Joyce JA, Pollard JW (2009) Microenvironmental regulation of metastasis. *Nat Rev Cancer* 9:239–252
13. Gath HJ, Brakenhoff RH (1999) Minimal residual disease in head and neck cancer. *Cancer Metastasis Rev* 18:109–126

14. Ishikawa O, Wada H, Ohigashi H, Doki Y, Yokoyama S, Noura S et al (2003) Postoperative cytology for drained fluid from the pancreatic bed after “curative” resection of pancreatic cancers: does It predict both the patient’s prognosis and the site of cancer recurrence? *Ann Surg* 238:103–110
15. Siddappa CM, Watson MA, Pillai SG, Trinkaus K, Fleming T, Aft R (2013) Detection of disseminated tumor cells in the bone marrow of breast cancer patients using multiplex gene expression measurements identifies new therapeutic targets in patients at high risk for the development of metastatic disease. *Breast Cancer Res Treat* 137:45–56

**Article en préparation** : Detection of circulating tumor cells by the CellSearch® technology in patients with advanced non small cell lung cancer (CircuBronch)

## ***Identification des cellules tumorales circulantes dans le cancer bronchique non à petites cellules (CBNPC) de stade avancé (CIRCUBRONCH).***

### **Article en préparation:**

#### **Detection of circulating tumor cells by the CellSearch<sup>®</sup> technology in patients with advanced non small cell lung cancer (CircuBronch)**

**Qian Tu**, et al.

### **6.1. Objectif**

L'objectif principal a été de décrire le profil évolutif de la cinétique des CTCs, mesurées par la technique CellSearch<sup>®</sup> Veridex, au cours de l'évolution de CBNPC de stade localement avancé et métastatique (IIIB et IV), au diagnostic et après trois cures de chimiothérapie ou thérapeutiques ciblées.

Nous avons également cherché à évaluer les associations entre les caractéristiques épidémiologiques individuelles de chaque patient et la présence de CTC ; les associations entre les différentes caractéristiques tumorales (stade, taille, nombre et localisation métastatique) et le nombre de CTCs ; la valeur pronostique de la présence ou le nombre de CTCs au moment diagnostique ; et la valeur prédictive de la cinétique du taux de CTC pour la réponse aux traitements par chimiothérapie ou thérapie ciblée.

### **6.2. Matériels et méthodes**

C'était une étude prospective, monocentrique au CHU de Nancy, dans le service de pneumologie, non randomisée, en ouvert portant sur la détection de CTCs dans le sang périphérique de patients atteints de CBNPC récemment diagnostiqués, localement avancés (stade IIIB) ou métastatiques (stade IV), au moment du diagnostic (à l'inclusion, C1), et à l'issue de 3 cures de chimiothérapie ou thérapeutiques ciblées (entre le 21ème et le 35ème jour après la 3ème cure de chimiothérapie, C3). La durée des inclusions était de 18 mois et la durée totale de l'étude était de 30 mois. La durée de participation de chaque patient était de 12 mois. Les patients ont été traités par les protocoles thérapeutiques habituels, recommandés et validés par les sociétés savantes.

- Critère d'inclusion des sujets : Les patients devaient d'être majeurs et présenter un CBNPC confirmé histologiquement, de stade IIIB ou IV, au moment du diagnostic. Les lésions devaient être mesurables par les critères RECIST. Un consentement écrit était nécessaire après avoir reçu une information écrite, claire et intelligible.

- Critère de non inclusion : Les patients n'ont pas été inclus lorsqu'ils présentaient un antécédent de cancer de moins de 5 ans, à l'exception des cancers de la peau (autre que mélanomes) et du cancer in situ du col de l'utérus ; de même, lors d'antécédents de traitement par chimiothérapie, radiothérapie ou chirurgie pour un cancer bronchique. Par ailleurs, ils n'étaient pas inclus non plus lorsqu'ils étaient dans l'incapacité de signer un consentement écrit, qu'ils ne possédaient pas de couverture sociale ou qu'ils étaient sous tutelle ou curatelle.

Les éléments cliniques biologiques, radiologiques ainsi que les prélèvements pour le dosage de CTCs ont été réalisés à l'inclusion et après les 3 premières cures de chimiothérapie. Une visite à un an de l'inclusion lorsqu'elle sera possible, est également prévue (recueil des éléments cliniques biologiques et radiologiques

habituels). Pour les patients décédés ou perdus de vue, les informations seront collectées à partir du dossier médical ou du courrier du médecin traitant.

Dans cette étude, la détection des CTCs était réalisée à l'aide de la technique CellSearch® Veridex, sur des tubes de 7,5 ml de sang. Le seuil de positivité a été fixé à 2 CTCs/7,5 ml de sang selon les littératures. D'autres données cliniques, biologiques et radiologique ont été effectuées :

- Date de naissance
- Sexe
- Statut tabagique
- Antécédents cardiaques respiratoires et néoplasiques
- Examen physique : Poids, Taille, Performans status (PS)
- Date du diagnostic
- Examens biologiques : taux d'hémoglobine, nombre de polynucléaires neutrophiles, taux de plaquettes, taux de protéines, albuminémie, calcémie
- Histologie de la tumeur
- Scanner thoraco-abdomino-pelvien et cérébral analysé selon les critères RECIST
- Recueil des événements indésirables graves

## 6.3. Résultats

### 6.3.1. Caractéristiques cliniques des patients

Cinquante patients ont été inclus dans le service de pneumologie du CHU de Nancy, du 22/6/2012 au 26/06/2013. L'âge moyen des patients était de 60,7 ans s'étalant de 32 à 80 ans. On comptait une majorité d'hommes (41 soit 82%). A l'inclusion, l'état général des patients était bon avec un PS moyen à 1 et un index de masse corporelle (IMC) moyen à 23,9 kg/m<sup>2</sup> (de 16,1 à 31,6 kg/m<sup>2</sup>). Le statut tabagique des patients était majoritairement un tabagisme actif (25 soit 50%) et sevré (21 soit 42%), contre 4 (soit 8%) de non fumeurs, avec une consommation moyenne de 37,5 paquets/année (de 0 à 132 paquets/année) sur une durée moyenne de 31,4 ans (de 0 à 57 ans).

Concernant les caractéristiques tumorales des patients inclus, il s'agissait de carcinome de stade IV en grande majorité (46 patients soit 92% d'entre eux) par rapport au stade IIIB (4 soit 8%). La répartition des types histologiques des tumeurs étudiées étaient les suivantes : adénocarcinome (50%), carcinome épidermoïde (24%), carcinome non à petites cellules peu différenciés (18%) et carcinomes à grandes cellules (8%). Parmi les patients porteurs d'un adénocarcinome, une mutation du gène codant pour l'EGFR lorsqu'elle avait pu être recherchée, était présente dans 9% des échantillons prélevés. Les mutations des gènes K-Ras et B-Raf étaient respectivement retrouvées chez 9 et 4% des patients et le réarrangement ALK chez 4% d'entre eux. Le diagnostic était établi grâce à des biopsies bronchiques lors d'une endoscopie bronchique standard chez 40% des cas, une échographie chez 32% des cas, une ponction sous scanner chez 12% des patients, une biopsie de métastases (osseuse, ganglionnaire, envahissement pariétal) chez 14% des cas, et une thoracoscopie médicale chez 1 patient. La localisation de la tumeur primitive concernait : les lobes supérieurs gauche (26%) et droit (22%), les lobes inférieurs gauche (8%) et droit (6%), le lobe moyen (6%), les hiles gauche (8%) et droit (6%). Les localisations métastatiques se répartissaient de la manière suivante : osseuses (31%), cérébrales (25%), hépatiques (18%), surrénaliennes (18%), pulmonaires (10%), pleurales (8%) et ganglionnaires (6%).

Enfin, les traitements reçus par les patients, en première ligne, se composaient majoritairement de traitement à base de doublet de chimiothérapie classique : carboplatine et paclitaxel pour 28% des patients, carboplatine et docétaxel pour 2% des patients, carboplatine et pemetrexed pour 32% des patients. Plus rarement, pour les patients en bon état général, des doublets à type de sel de platine : cisplatine et pemetrexed en association avec le bevacizumab pour 6% des patients et cisplatine navelbine pour 1 patient. Les thérapeutiques ciblées, de type anti-EGFR gefitinib représentaient 4% des prescriptions (soit l'ensemble des patients atteint d'adénocarcinome avec mutation du gène de l'EGFR). Une radiothérapie était réalisée chez 30% des patients au décours de leur parcours de soin (surtout au niveau encéphalique). Les caractéristiques des patients inclus dans l'étude sont rapportées dans le Tableau 10.

**Tableau 10.** Caractéristiques épidémiologiques et oncologiques des patients inclus.

Caractéristiques	Patients inclus	
	N	%
<b>Sexe</b>		
Homme	41	82
Femme	9	18
<b>Stade tumoral au diagnostic</b>		
IIIB	4	8
IV	46	92
<b>Histologie</b>		
Epidermoïde	12	24
Adénocarcinome	25	50
Autres	13	26
<b>PS à l'inclusion</b>		
0	14	28
1	26	52
2 à 4	10	20
<b>Traitements reçus</b>		
Doublet à base de platine	48	96
Monochimiothérapie	0	0
Thérapeutiques ciblées	2	4
<b>Tabagisme</b>		
Actif	25	50
Sevré	21	42
Non fumeur	4	8

Après trois cures de chimiothérapie, l'état général des patients était conservé et stable par rapport à celui avant l'initiation du traitement, avec un PS moyen identique à 1 et un IMC moyen stable à 23,5 kg/m<sup>2</sup>.

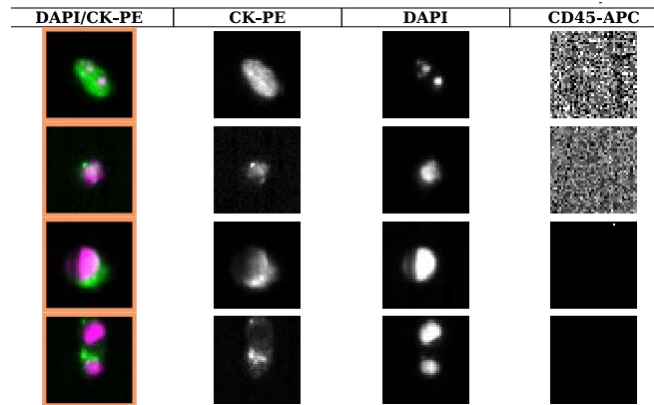
La durée moyenne de suivi a été de 5,6 mois. Chez les 50 patients inclus, 13 sont décédés au décours du suivi dont 5 avant la troisième cure. Selon les critères RECIST, 13 patients (soit 34%) ont eu une maladie

progressive après trois cures, dont 5 sont décédés entre la troisième cure et la fin du suivi à un an. Le taux de réponse, composé uniquement de réponse partielle était de 34%, et 19% des patients présentaient une stabilité après 3 cures.

### 6.3.2. Illustration des résultats obtenus par CellSearch®

CellSearch® est une technique facile et reproductible. Seuls trois échantillons sur 50 (soit 6%) au premier prélèvement, et 2 échantillons sur 40 (soit 5%) au deuxième prélèvement (soit 5,5% au total) n'ont pu être correctement analysés, en raison de l'absence de disponibilité des réactifs, au moment du prélèvement sanguin.

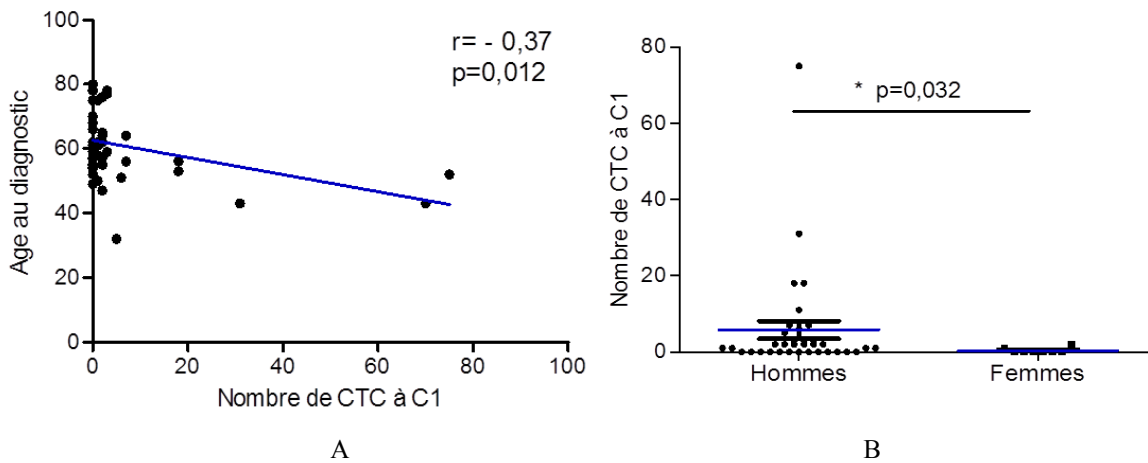
Nous avons représenté ici les résultats obtenus pour le patient n°15, respectant les critères de qualité listés précédemment (Figure 17).



Les événements sélectionnés sont positifs pour DAPI et CK, et négatifs pour CD45.

**Figure 17.** Exemple d'images obtenues lors de la détection de CTCs chez le patient n°15.

Le nombre moyen de CTCs détectées au diagnostic était de 5,89/7,5 ml de sang, avec une grande variabilité, de 0 à 75 (40% des prélèvements avec au moins 2 CTCs/7,5 ml). Celui-ci est inversement corrélé à l'âge, de manière significative ( $r = -0,37$ ,  $p = 0,012$ , Figure 18A), et est significativement plus élevé chez les hommes que chez les femmes ( $p = 0,032$ , Figure 18B).

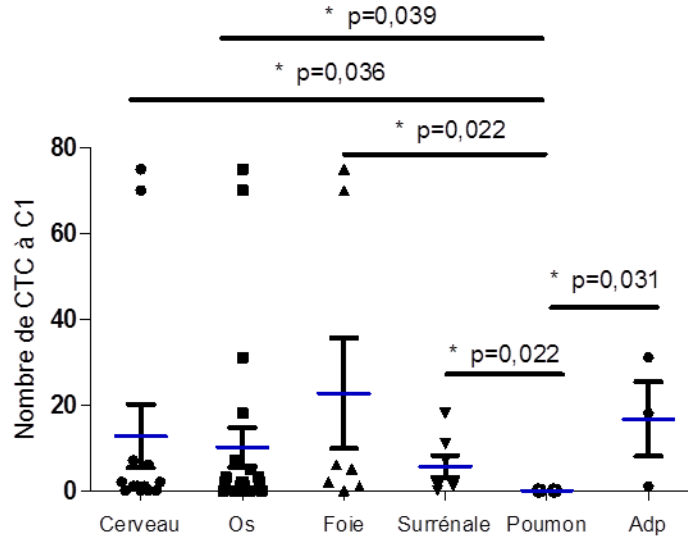


A : Nombre de CTCs au diagnostic en fonction de l'âge.  
 B : Nombre de CTCs initial chez les hommes et chez les femmes.

**Figure 18.** Nombre de CTCs au diagnostic en fonction de l'âge et le sexe des patients.

Il n'y avait pas de différence de signification entre les nombres de CTCs chez différentes histologies de la tumeur ( $p = 0,14$ ).

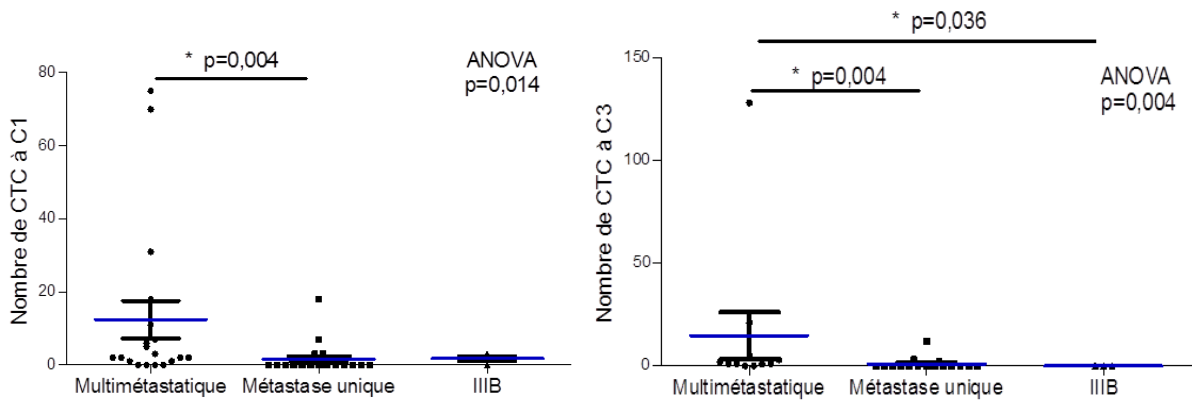
D'autre part, le nombre initial de CTC est moins important lors de localisations pulmonaires isolées par rapport à d'autres localisations métastatiques (Figure 19).



Adp : localisation ganglionnaire.

**Figure 19.** Nombre de CTCs au diagnostic selon les localisations métastatiques.

Par ailleurs, avant tout traitement, comme au moment de la troisième cure de chimiothérapie, le nombre de CTCs est plus important chez les patients présentant plusieurs sites métastatiques par rapport à un site métastatique à C1 ( $p = 0,004$  et ANOVA  $p = 0,014$ ), et à C3 ( $p = 0,004$  et ANOVA  $p = 0,004$ ) (Figure 20).



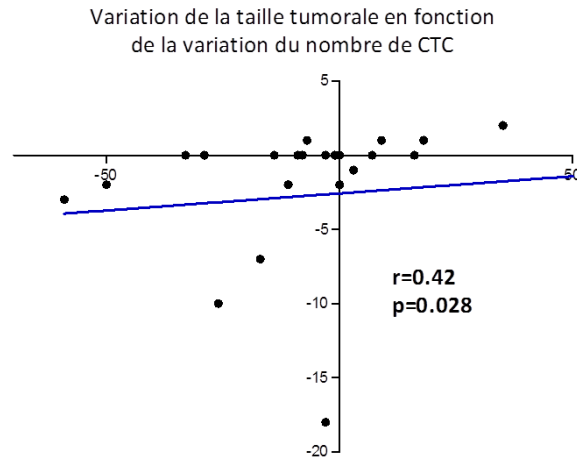
Gauche : Nombre de CTCs en fonction du nombre de localisation métastatique au diagnostic ;

Droit : Nombre de CTCs en fonction du nombre de localisation métastatique après trois cures de chimiothérapie ou de thérapies ciblées.

**Figure 20.** Nombre de CTCs en fonction du nombre de localisation métastatique.

Cependant, il existe une corrélation positive significative entre le nombre de CTCs et la variation des dimensions tumorales selon les critères de RECIST avant traitement et après trois cures ( $r = 0,42$ ,  $p = 0,028$ , Figure 21).

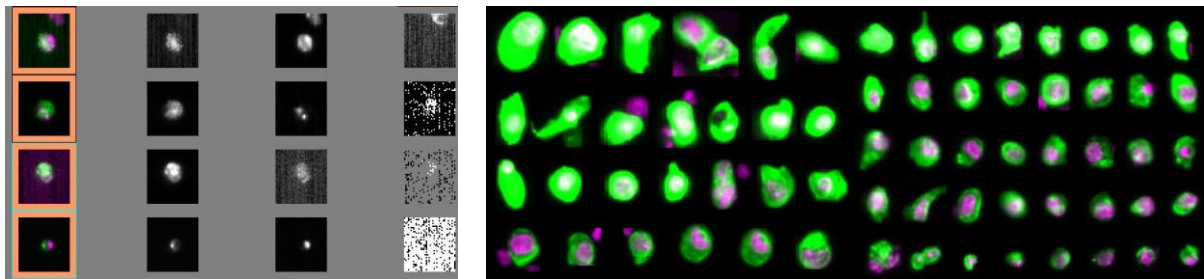




**Figure 21.** Corrélation entre le nombre de CTCs et la taille tumorale des cibles avant traitement.

Après trois cures, le nombre moyen de CTCs était 5,48/7,5 ml de sang (0 ; 128). En revanche, le taux de positivité ( $\geq 2$  CTCs/7,5 ml) n'était plus que de 20,5% après les 3 premières cures de chimiothérapie. L'évolution du nombre de CTCs après 3 cures de chimiothérapie ou de thérapie ciblée a montré une diminution globale mais non significative du nombre de CTCs détectées, avec un taux de détection plus faible ( $p = 0,13$ ).

Voici les images des CTCs chez un patient représentative avant et après le traitement. Avant le traitement, le nombre de CTCs était 4 CTCs/7,5 ml de sang ; après 3 cures de chimiothérapie, le nombre a augmenté à 128 CTCs/7,5 ml de sang (Figure 22). La réponse au traitement de ce patient était progressive.

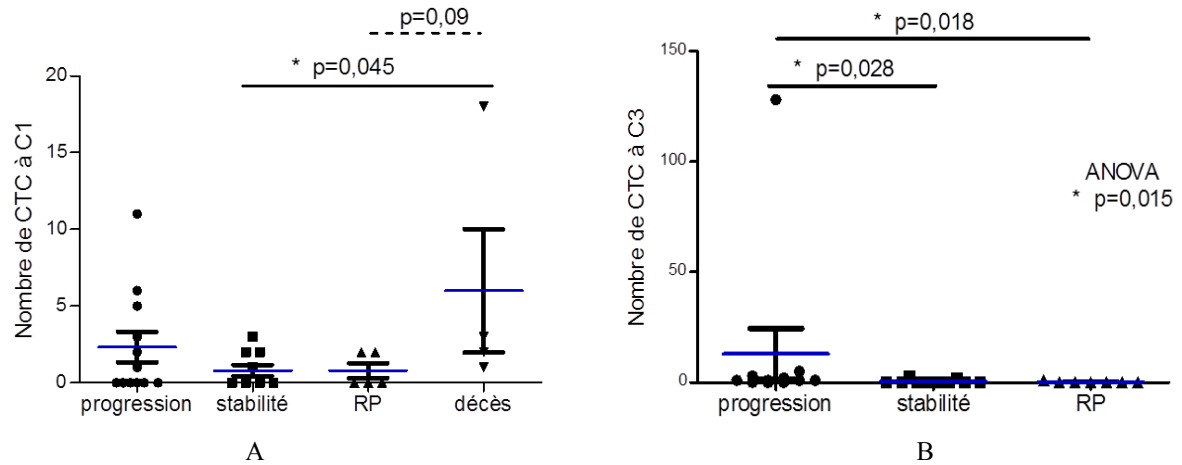


Gauche : CTCs détectées au moment diagnostique.  
Droit : CTCs détectées après 3 cures de chimiothérapie.

**Figure 22.** CTCs détectées chez un même patient avant et après le traitement.

Par ailleurs, le nombre de CTCs avant traitement était significativement plus important si le patient a décédé entre le début de la prise en charge et la troisième cure de chimiothérapie, par rapport aux patients stables ( $p = 0,045$ , Figure 23A). De plus, il existe une tendance similaire si l'on compare les patients ayant une réponse partielle par rapport aux patients qui vont décéder ( $p = 0,09$ , Figure 23A). Ces résultats se confirment à la troisième cure de chimiothérapie (ANOVA :  $p = 0,015$ ), avec une différence significative entre les patients progressant à 3 cures et les patients en réponse partielle ( $p = 0,018$ ) et ceux progressant par rapport à ceux qui étaient stables ( $p = 0,028$ ) (Figure 23B).

Le seuil de positivité ayant été fixé à une détection d'au moins deux CTCs, on a obtenu ici des résultats concordant avec la littérature avec 20 patient (soit 40%) présentant au moins 2 CTCs/7,5 ml de sang au diagnostic. La détection des CTCs semble meilleure chez les patients atteints de carcinome épidermoïde (58,3%)



A : Nombre de CTCs au diagnostic en fonction de la réponse tumorale obtenue selon les critères RECIST  
 B : Nombre de CTCs à la troisième cure en fonction de la réponse tumorale. RP : réponse partielle.

**Figure 23.** Nombre de CTCs en fonction de la réponse tumorale obtenue.

puis d'adénocarcinome (47,8%) puis de CBNPC indifférenciés (33,3%), sans différence significative. Les caractéristiques des patients selon qu'il a été détecté, avant tout traitement, moins de 2 CTCs/7,5 ml ou au moins 2 CTCs/7,5 ml de sang, sont représentés dans le Tableau 11.

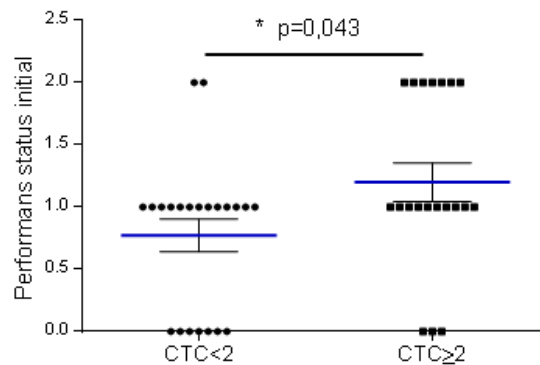
**Tableau 11.** Caractéristiques cliniques et biologiques des patients au diagnostic.

	Patients avec au moins 2 CTCs/7,5 ml de sang		Patients avec moins de 2 CTCs/7,5 ml de sang	
	N	%	N	%
<b>Caractéristiques cliniques</b>				
<b>Sexe</b>				
Homme/Femme	18/2	90/10	20/7	74/26
<b>Stade tumoral</b>				
IIIB	2	10	1	4
IV	18	90	26	96
<b>PS</b>				
0	4	20	8	29
1	9	45	14	52,5
2 à 4	7	35	5	18,5
<b>Histologie</b>				
Adénocarcinome	10	50	14	52
Epidermoïde	6	30	5	18,5
Autres	4	20	8	29,5
<b>Tabagisme</b>				
Actif	9	45	13	48,5
Sevré	9	45	12	44,5
Non fumeur	2	10	2	7
<b>Nombre de métastases</b>				
0	2	10	1	3,5
1	8	40	15	55,5
2	5	25	7	26
> 2	5	25	4	15
<b>Caractéristiques biologiques</b>				
Taux d'hémoglobine (g/dL)	13,22		13,17	
Taux de polynucléaires neutrophiles (/mm <sup>3</sup> )	9630		7708	
Plaquettes (/mm <sup>3</sup> )	343000		357956	
Calcémie (mmol/L)	96,7		91,26	

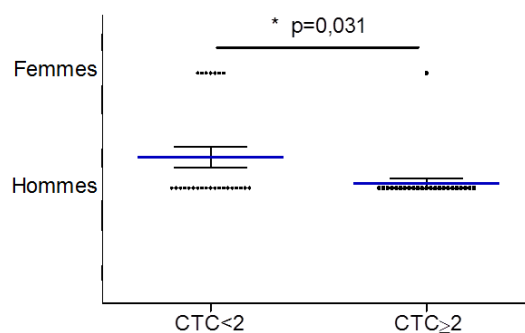
Il existe une différence significative concernant l'état général des patients selon qu'ils présentent moins de 2 CTCs/7,5 ml ou  $\geq 2$  CTCs/7,5 ml. Ainsi, les patients avec  $\geq 2$  CTCs/7,5 ml présentent un performans status en moyenne significativement plus élevé au diagnostic : 1,2 vs 0,77,  $p = 0,043$  (Figure 24).

Par ailleurs, il semblerait qu'il existe un nombre de femmes significativement plus important parmi les patients présentant moins de 2 CTCs/7,5 ml au diagnostic (7 vs 2 femmes dans le groupe  $\geq 2$  CTCs et 18 vs 20 hommes,  $p = 0,031$ , Figure 25).

En revanche, il n'existe pas de différence significative entre les deux groupes concernant l'âge, l'IMC, le tabagisme, la taille et le nombre de lésions au diagnostic. De plus, le taux de mortalité semble identique dans les deux groupes de patients, respectivement 25,9 et 26%.



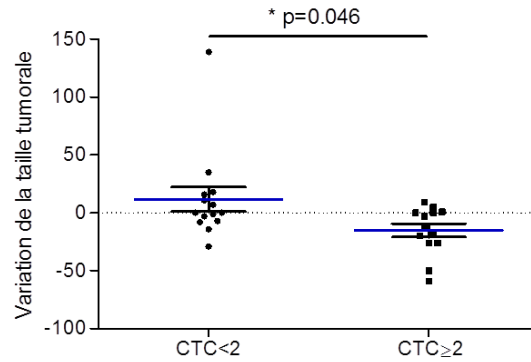
**Figure 24.** Performans status des patients présentant < 2 CTCs/7,5 ml versus  $\geq 2$  CTCs/7,5 ml.



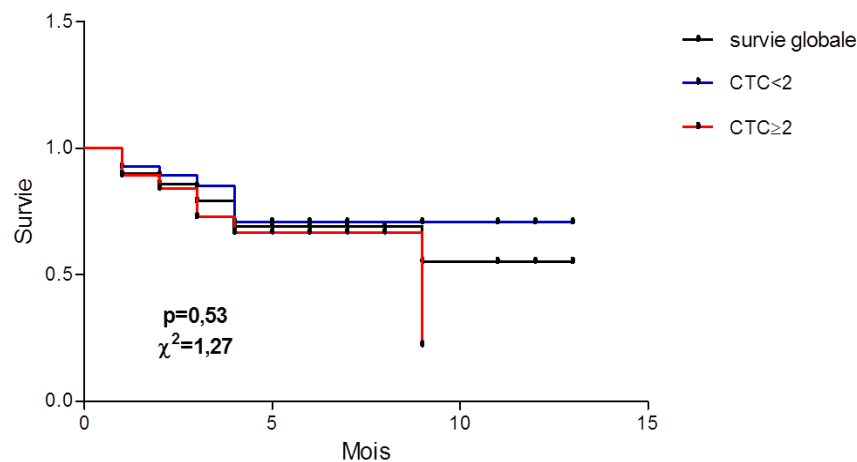
**Figure 25.** Le sexe des patients présentant < 2 CTCs/7,5 ml versus  $\geq 2$  CTCs/7,5 ml.

Dans le groupe de patient présentant moins de 2 CTCs/7,5 ml de sang au diagnostic, la variation de taille des cibles tumorales est plus importante que celle dans le groupe avec au moins 2 CTCs/7,5 ml ( $p = 0,046$ , Figure 26). Ceci nous laisse penser qu'il existe une moins bonne réponse aux traitements.

Il existe une tendance à une différence de survie entre les groupes selon que les patients présentent moins de 2 CTCs/7,5 ml ou au moins 2 CTCs/7,5 ml de sang au diagnostic (Figure 27). Cependant, ce résultat n'était pas significatif ( $p = 0,53$ ,  $\chi^2 = 1,27$ ), probablement en raison d'un effectif trop faible.



**Figure 26.** Variation de la taille tumorale chez les patients présentant < 2 CTCs/7,5 ml versus ≥ 2 CTCs/7,5 ml.



Noir : Survie globale.  
 Bleu : Survie pour le sous-groupe avec moins de 2 CTCs/7,5 ml.  
 Rouge : Survie pour le sous-groupe avec au moins 2 CTCs/7,5 ml.

**Figure 27.** Survie par méthode de Kaplan Meier selon le nombre de CTCs.

## 6.4. Conclusion

Cette technique a été bien maîtrisée avec un nombre et une proportion de CTCs identiques à ceux rapportés dans la littérature.

Concernant les données cliniques, le nombre de CTCs est inversement corrélé à l'âge et, est plus élevé chez les hommes que chez les femmes. Par ailleurs, les CTCs semblent plus nombreuses chez les patients atteints de cancers autres qu'épidermoïdes ou adénocarcinomes. Il existe également moins de CTCs lorsque la maladie est localisée aux poumons. De plus, le nombre de CTCs est plus important chez les patients avec plusieurs métastases par rapport à ceux présentant une seule métastase ou un cancer localement avancé, au diagnostic comme à la troisième cure.

Concernant l'évolution de la maladie, le nombre de CTCs semble présenter un intérêt pronostique. Ainsi, le nombre de CTCs au diagnostic est supérieur chez les patients qui vont décéder (par rapport aux patients stables). Les résultats sont identiques après la troisième cure, avec un nombre de CTCs plus élevé chez les patients qui progressent par rapport à ceux qui sont stables ou en réponse partielle. D'autre part, il existe une corrélation entre la variation de la taille de la tumeur et la variation du nombre de CTCs.

En fin, le seuil de 2 CTCs/7,5 ml de sang semble intéressant pour séparer la population en deux catégories : groupes à faible versus haut risque. En effet, les patients présentant au moins 2 CTCs/7,5 ml ont un performans status significativement plus élevé au diagnostic, et sont plus souvent de sexe masculin. En outre, la variation de la taille tumorale est significativement plus faible lorsqu'il y a au moins 2 CTCs/7,5 ml, ce qui laisse supposer d'une moins bonne réponse aux traitement.

Pour finir, il existe une tendance vers une différence de survie selon que les patients présentent moins de 2 CTCs/7,5 ml ou au moins 2 CTCs/7,5 ml, sans que cette observation atteigne la significativité, du fait d'un effectif probablement encore trop faible.

Cette étude suggère donc que les CTCs pourraient devenir un biomarqueur pronostique. En effet, notre étude tend à démontrer que la détection d'un grand nombre de CTCs constituerait un facteur pronostique péjoratif, au moins en situation métastatique. Ainsi, en cours de traitement des cancers bronchiques métastatiques, le suivi numérique des CTCs pourrait être un marqueur biologique de réponse tumorale.



***DISCUSSION***

Les CTCs, quasi absentes chez les sujets sains ou porteurs de pathologies non malignes, sont présentes dans le sang de patients cancéreux avec une fréquence et une quantité très variables. Elles sont toutefois toujours très minoritaires parmi les cellules nucléées du sang (1 sur  $10^6$  à  $10^7$ ).

L'apparition de la technique CellSearch® a permis d'obtenir la sensibilité et la spécificité suffisantes et de détecter les CTCs en ciblant les marqueurs spécifiques. C'est la seule méthode approuvée par le FDA pour application clinique chez le cancer métastatique du sein, de la prostate, et colorectal ; de nombreuses études sont en cours pour obtenir l'agrément dans d'autres localisations. Elle permet la numération des CTC et leur étude morphologique qui est largement utilisée et validée.

Dans ce cadre, cette technique innovante pourrait permettre une application prometteuse pour la détection des cellules tumorales dans les liquides biologiques, ce qui dépend toujours la cytologie conventionnelle avec une sensibilité insuffisante. La mise en évidence de cette application serait importante en clinique pour le diagnostic, le pronostic et le traitement des patients atteints de cancer avec des métastases au niveau du SNC, du péritoine, et de la plèvre.

## 1. Synthèse des résultats

Dans nos études, les cellules tumorales ont été détectées chez les patients atteints de cancer du sein, du poumon et de mélanome avec des métastases leptoméningées, chez les patients atteints de cancer d'œsophage avec l'ascite, et chez les patients subissant la chirurgie de cancer de la tête et du cou, en utilisant la technique CellSearch® avec un protocole adapté. Au premier lieu, la méthode était faisable pour les échantillons de LCR, de l'ascite et de redon à part du sang, avec des résultats quantitatifs et reproductibles.

Seize échantillons de LCR prélevés chez 8 patients atteints de LM à cause du cancer du sein étaient disponibles pour l'analyse des cellules tumorales (CSFTCs), dont 14 (87,5%) étaient positifs. Les nombres de cellules tumorales ont varié de 1 à 10 500/5 ml de LCR. Les analyses du LCR chez les LM patients atteints de cancer du poumon ont révélé les CSFTCs chez 14 patients (77,8%). Le nombre médian de CSFTCs était 785 CSFTCs/5 ml de LCR (intervalle de 1 à > 20 000/5ml de LCR). En utilisant le CellSearch® CMC Kit, les analyses des échantillons séquentielles de LCR et de sang correspondant ont été réalisées chez deux LM patients atteints de mélanome. Les résultats de CSFMC détectées par la technique CellSearch® étaient positifs chez 6 échantillons de LCR sur 7, avec le nombre varié de 5 à 1 090/5 ml de LCR, alors qu'aucune CMC n'a été détectée dans le sang. Chez un patient atteint de cancer de l'œsophage multi-métastatique, un prélèvement de l'ascite et un de sang correspondant ont montré la présence de 47 CTCs dans 7,5 ml du sang périphérique et plus de 13 000 cellules tumorales dans 5 ml de l'ascite. Treize patients ayant subi une chirurgie de la tête et du cou à cause de HNSCC ou métastases cervicales ont été inclus dans un protocole pour la détection des cellules tumorales (CTDs) dans les échantillons de redon. Finalement, chez les 13 patients, 9 (69%) patients ont présenté des CTDs (varié de 3-2 094 CTDs/7,5 ml).

En comparant avec la cytologie conventionnelle, un assez bon accord qualitatif a été observé chez la plupart des patients. Mais la technique CellSearch® a présenté une sensibilité plus élevée chez les LM patients atteints de cancer du poumon. La sensibilité de la cytologie conventionnelle sur la première ponction lombaire était de 44,4% (95% IC: 21,5% - 69,2%), tandis que de la technique CellSearch® de la même ponction de LCR était de 77,8% (95% IC: 52,4% - 93,6%).

Des échantillons séquentiels ont été étudiés chez les patients atteints de cancer du sein, du poumon et de mélanome. Les données ont montré des changements dynamiques des nombres de cellules tumorales détectées dans le LCR, mais leurs corrélations avec la réponse au traitement ou la progression de la maladie n'étaient pas claires.

Les cellules ainsi détectées comme les cellules tumorales ont des aspects similaires aux cellules épithéliales tumorales décrites dans le sang comme les CTCs ou les CMCs. Elles sont de formes rondes ou ovales, avec un cytoplasme modéré et un noyau rond. La comparaison des cellules tumorales dans le LCR et le sang périphérique à partir des patients atteints de cancer du poumon a montré que les CSFTCs étaient plus grandes, bien empilées, avec une fluorescence plus forte que celle des CTCs. Dans l'échantillon d'ascite chez le patient atteint de cancer de l'œsophage, la morphologie des cellules tumorales est très similaire à celle des CTCs dans le sang périphérique, mais sans images évoquant l'apoptose qui étaient fréquentes pour les CTCs. En outre, les cellules tumorales ainsi détectées dans le liquide biologique, ont soit présenté comme des cellules individuelles, soit associé à des agrégats de cellules tumorales similaires à celles décrites dans le sang comme les CTMs chez la plupart des prélèvements.

En outre, dans le protocole de CircuBronch, nous avons décrit le profil évolutif de la cinétique des CTCs, au cours de l'évolution des CBNPC de stade localement avancé et métastatiques (IIIB et IV), au diagnostic et après trois cures de chimiothérapie ou thérapeutiques ciblées. Au moment de diagnostic, 40% des prélèvements avec au moins 2 CTCs/7,5 ml de sang ont été détectés avec le nombre moyen de 5,89/7,5 ml de sang. Après trois cures, le nombre moyen de CTC était 5,48/7,5 ml de sang. En revanche, le taux de positivité ( $\geq 2$  CTCs/7,5 ml) n'était plus que de 20,5%. Les résultats de la corrélation entre le nombre de CTCs et la survie des patients ont montré que le nombre de CTCs semble présenter un intérêt pronostique.

## 2. Discussion méthodologique

Toutes les techniques de la détection de CTC ont des avantages et des inconvénients. Les performances analytiques et cliniques de la méthode CellSearch<sup>®</sup> lui valent d'être aujourd'hui la seule approuvée par la FDA pour l'utilisation en clinique, étant pour cette raison le "norme d'or" actuel malgré ses limites.

### 2.1. Marqueurs utilisés

La technique CellSearch<sup>®</sup> est basée sur un enrichissement immunomagnétique. Le sang est mis en présence de billes ferreuses recouvertes d'un anticorps de capture et par la suite isolées grâce au passage dans un champ magnétique. Pour la détection de CTC de la nature épithéliale, la sélection positive utilise un anticorps dirigé contre un antigène épithélial, EpCAM qui est la cible la plus fréquente. Après la phase d'enrichissement, une étape d'immunomarquage par le DAPI, CK 8/18/19, et CD45 peut permettre l'identification des CTCs, associée avec les critères morphologiques. Pour la détection de cellule tumorale de mélanome, la sélection immunomagnétique utilise un anticorps dirigé contre CD146, suivi par une étape d'un marquage par le DAPI, le HMW-MAA, CD34 et CD45.

#### 2.1.1. EpCAM

La molécule d'adhésion cellulaire épithéliale (EpCAM, CD326) est une molécule pléiotropique qui donne potentiellement des applications thérapeutiques dans le traitement du cancer. Elle est une glycoprotéine



transmembranaire de médiateur d'adhésion intercellulaire spécifique à cellule épithéliale (Litvinov, Velders et al. 1994, Balzar, Briaire-de Bruijn et al. 2001, Baeuerle and Gires 2007), initialement décrite comme un antigène dominant de surface sur le carcinome du côlon humain (Herlyn, Steplewski et al. 1979). Des données récentes suggèrent que EpCAM est également impliquée dans la signalisation cellulaire, la migration, la prolifération et la différenciation (Trzpis, McLaughlin et al. 2007, Maetzel, Denzel et al. 2009). Parce que l'EpCAM est exprimée exclusivement dans les épithéliums et les néoplasmes épithéliaux, elle peut être utilisée comme marqueur de diagnostic. Le test pour EpCAM est basé sur la morphologie et la coloration phénotypique et peut être effectuée avec le tissu du carcinome primaire et les cellules récoltées à partir des effusions malignes. EpCAM avec une expression stable ou forte a été détectée dans la plupart des adénocarcinomes et également dans des métastases, des épanchements malins, et des cellules souches cancéreuses (Provencher, Finstad et al. 1993, Passebosch-Faure, Li et al. 2005, Bellone, Siegel et al. 2009). EpCAM peut donc être un candidat d'antigène tumoral idéal pour détecter des cellules cancéreuses circulantes et métastatiques. Dans certains types de tumeurs, une surexpression d'EpCAM était liée à un stade avancé de la maladie et une survie globale défavorable, ce qui suggère EpCAM comme un marqueur pronostique potentiel.

#### **2.1.1.1. Profil d'expression d'EpCAM**

En général, l'expression d'EpCAM est limitée à l'épithélium. Plus précisément, EpCAM est détectée sur la membrane basolatérale des cellules de tissu humain normal. Aucune expression d'EpCAM ne se trouve dans les tissus mésenchymateux, musculaires ou neuroendocriniens, dans les cellules d'origine lymphoïde, ou dans le mélanome (Balzar, Winter et al. 1999, Went, Lugli et al. 2004). Les données des dernières années sur l'expression d'EpCAM dans les cancers épithéliaux sont résumées dans le Tableau 12, dont la majorité sont obtenues par immunohistochimie de tissus inclus dans la paraffine (Went, Lugli et al. 2004). Une forte expression d'EpCAM est détectée dans les adénocarcinomes du côlon (près de 100%), tandis que les carcinomes du côlon médullaires montrent une expression plus faible (80%) que les adénocarcinomes (Went, Vasei et al. 2006). Une haute expression d'EpCAM a également été montrée dans les adénocarcinomes de l'estomac, du pancréas et du poumon ( $\geq 95\%$ ) (Went, Lugli et al. 2004, Brezicka 2005, Rao, Chianese et al. 2005). Dans le cancer du poumon, le carcinome à grandes cellules et le carcinome à cellules squameuses ont une expression d'EpCAM (83-85%) légèrement moins élevée que l'adénocarcinome. Une forte ou intense expression d'EpCAM a été présentée dans le carcinome de l'endomètre et les types histologiques principaux de cancer de l'ovaire, allant de 88% à 100% (Went, Lugli et al. 2004).

Dans le cancer de la prostate, l'expression d'EpCAM a été identifiée chez  $\geq 98\%$  des cas (Went, Lugli et al. 2004, Rao, Chianese et al. 2005). Une expression élevée est également observée dans le cancer du sein primaire (98%). Cependant, Went et al. ont trouvé une expression d'EpCAM évidemment plus élevée dans le carcinome canalaire du sein (81%) que celle dans le carcinome lobulaire du sein (45%) (Went, Lugli et al. 2004, Rao, Chianese et al. 2005). Une haute expression d'EpCAM a également été identifiée dans le carcinome urothélial in situ de la vessie (Patriarca, Colombo et al. 2009). Went et al. ont trouvé une expression d'EpCAM vraiment plus élevée dans le carcinome urothélial de la vessie de stade pT2-4 que celle dans le carcinome papillaire urothélial non invasif (Went, Lugli et al. 2004, Rao, Chianese et al. 2005). Dans le cancer du rein, une expression d'EpCAM modérée ou forte a été trouvée dans environ 20% des carcinomes à cellules claires, 93% des carcinomes à cellules chromophobes, et 69% à cellules papillaires (Went, Lugli et al. 2004, Went, Dirnhofer et al. 2005). Fait intéressant, l'expression d'EpCAM a également été trouvée dans certains carcinomes à cellules

squameuses, par exemple, du poumon, de l'œsophage, et du col de l'utérus (Went, Lugli et al. 2004). Une expression beaucoup plus faible a été signalée dans le carcinome hépatocellulaire (15%). Cependant, EpCAM a été trouvé dans tous les carcinomes de la vésicule biliaire (cholangiocarcinome) (Balzar, Winter et al. 1999, Went, Lugli et al. 2004). Enfin, comme une exception, EpCAM a également été trouvée dans l'esthésioneuroblastome non-épithélial (Went, Lugli et al. 2004).

Compte tenu de la vaste gamme de carcinomes humains où l'expression d'EpCAM a été identifiée (discutée ci-dessus et résumée dans le Tableau 12), il est de plus en plus important que les données accumulées à partir de différentes études soient comparables. Une normalisation des scores de coloration serait extrêmement utile, en particulier pour continuer à étudier l'impact de l'intensité de coloration sur le pronostic et les stratégies thérapeutiques.

**Tableau 12.** Expression d'EpCAM dans les carcinomes humains (d'après C. Patriarca et al, 2012).

Organ	EpCAM positive (%)
Breast, primary	98
Breast, metastatic	100
Breast, ductal CA	81
Breast, lobular CA	45
Colon, aCA	99.7
Colon, medullary CA	80
Colon, mucinous CA	100
Esophagus, aCA	100
Esophagus, SCC	86
Esthesioneuroblastoma	100
Gallbladder, aCA	100
Lung, aCA	94.7
Lung, adeno-squamous CA	54.6
Lung, bronchioloalveolar CA	96.7
Lung, large cell CA	84.9
Lung, neuroendocrine CA	83.9
Lung, squamous cell CA	82.7
Ovary, aCA	100
Pancreas, aCA	96.0
Prostate carcinoma	≥ 98
Small intestine, aCA	100
Stomach (adeno-) CA	97.5
Uterus cervix, SCC	67

SCC : Squamous Cell Carcinoma

### 2.1.1.2. Valeur diagnostique

Dans les tissus humains, EpCAM n'est exprimé que dans l'épithélium et des néoplasies dérivées de l'épithélium. La molécule peut être utilisée comme un marqueur pour distinguer entre des néoplasies épithéliales

et des néoplasies dérivées de tissus non épithéliaux. Il a été démontré que EpCAM peut être utilisée également comme un marqueur pour établir une discrimination entre les carcinomes (par exemple, l'adénocarcinome du poumon, le cancer de l'ovaire) et les mésothéliomes avec EpCAM négative (Shield, Callan et al. 1994, Ryan, Oates et al. 1997). En outre, EpCAM peut être utilisée comme un marqueur pour différencier histologiquement entre les néoplasies épithéliales. Par exemple, entre le cholangiocarcinome, qui sont principalement EpCAM-positives, et le carcinome hépatocellulaire, qui sont surtout EpCAM-négatives. Selon l'organe, de différents sous-types de cancer peuvent avoir des propriétés et des intensités de coloration vraiment différentes.

La détection des cellules cancéreuses dans les épanchements de patients diagnostiqués avec des malignités gynécologiques est basée sur l'étude de la morphologie et le phénotype des cellules. Parmi les différents antigènes de tumeurs malignes, EpCAM joue un rôle essentiel en aidant à identifier la tumeur sous-jacente. Cependant, il faut faire attention que le lavage péritonéal, bien que rare, peut donner de résultats faux positifs pour la coloration d'EpCAM puisque les cellules épithéliales tubaires normales sont EpCAM positives (Risberg, Davidson et al. 2000). Ainsi, tous les échantillons doivent être soigneusement évalués morphologiquement. Le Tableau 13 résume les données publiées sur l'expression d'EpCAM dans les carcinomes et les épanchements malins. Les tests d'EpCAM dans les épanchements étaient soit effectués via une préparation de cytopspin ou de blocs de cellules et la coloration immunocytochimique, alors que la coloration immunohistochimique a été réalisée en tissu de carcinome primaire. Au total, l'expression d'EpCAM dans les épanchements malins représente celle dans le carcinome primaire correspondant.

**Tableau 13.** Expression d'EpCAM dans les carcinomes et les épanchements malins (d'après C. Patriarca et al, 2012).

<b>Carcinoma (CA)</b>	<b>EpCAM expression in primary carcinoma: % of patients</b>	<b>EpCAM-positive effusions: % of patients</b>
Ovarian	67-100	79-100
Gastric	98	75-100
Colon	80-100	87-100
Pancreatic	96	83-100
Endometrial	91-96	100
Breast	90	71-100

### 2.1.1.3. Intérêt clinique et pronostique d'EpCAM

Comme montré dans les tableaux 12 et 13, EpCAM est largement exprimée dans les carcinomes de diverses origines. Dans la plupart de carcinomes, l'expression d'EpCAM pourrait être hétérogène dans de différents sous-types, et la détection d'EpCAM peut être utilisée pour le diagnostic différentiel. Pour le cancer de l'ovaire, les expressions d'EpCAM dans de différents stades de FIGO (Fédération Internationale de Gynécologie Obstétrique) et dans les métastases, les ascites, et les maladies récurrentes sont identiques à la tumeur primaire (Provencher, Finstad et al. 1993, Bellone, Siegel et al. 2009). Chez les patients atteints de carcinome colorectal, EpCAM était présente dans les tumeurs primaires et des métastases correspondantes dans le foie, la peau, le péritoine, et les ganglions lymphatiques (Shetye, Frodin et al. 1988).

Dans certains types de tumeurs, la surexpression d'EpCAM a été associée à un stade avancé de la maladie et une survie globale défavorable. Par exemple, dans le cancer du sein, l'expression d'EpCAM a été

trouvée avec un mauvais pronostic (Gastl, Spizzo et al. 2000, Spizzo, Went et al. 2004). En particulier, la surexpression d'EpCAM a également été associée à une faible survie chez le groupe de patients avec le cancer du sein triple négatif (Schmidt, Hasenclever et al. 2008). Le cancer du sein triple négatif signifie que les récepteurs en ER, en PR, et HER-2 sont négatifs, et résiste aux thérapies ciblant existants, tels que les traitements endocriniens ou trastuzumab. Dans le carcinome urothélial de la vessie, l'expression d'EpCAM était plus élevée dans les cas avancés et associée à une survie globale pire par rapport à des tumeurs avec EpCAM-négative (Brunner, Prelog et al. 2008). Dans le cancer de la prostate, une forte expression d'EpCAM a été identifiée dans environ 90% des adénocarcinomes à cellules acineuses de la prostate (Went, Lugli et al. 2004, Rao, Chianese et al. 2005), tandis que dans les adénocarcinomes de la prostate hormono-résistants, il a trouvé que l'expression d'EpCAM était significativement plus élevée que celle dans les adénocarcinomes non traités (Went, Lugli et al. 2004). La surexpression d'EpCAM dans le cancer de l'ovaire était particulièrement évidente dans les stades avancés de la maladie (Spizzo, Went et al. 2006). La survie globale était deux fois plus élevée chez les patients dont EpCAM n'a pas été surexprimée, par rapport aux patients avec une surexpression d'EpCAM (Spizzo, Went et al. 2006). Des résultats similaires ont été obtenus dans le carcinome de la vésicule biliaire (Varga, Obrist et al. 2004). Ainsi, EpCAM pourrait servir d'un marqueur pronostique supplémentaire dans certains types de tumeurs.

EpCAM est également exprimée abondamment dans les cellules souches cancéreuses (Gires, Klein et al. 2009, Munz, Baeuerle et al. 2009). Elle pourrait être un candidat idéal de l'antigène tumoral pour détecter des cellules cancéreuses circulantes et métastatiques (Nagrath, Sequist et al. 2007, Sieuwerts, Kraan et al. 2009). Les techniques de détection immunohistochimique d'EpCAM y compris la cytologie et les anticorps panneaux ont atteint une très grande sensibilité et peuvent être utilisées dans la routine clinique.

En outre, l'expression d'EpCAM dans le cancer et son rôle pronostique dans certains carcinomes constituent une base solide pour une thérapie ciblée anti-VEGF. De différentes approches à utiliser EpCAM comme une cible pour les anticorps thérapeutiques ont déjà été effectuées (Armstrong and Eck 2003, Liljefors, Nilsson et al. 2005, Chaudry, Sales et al. 2007).

#### **2.1.1.4. EpCAM dans les épanchements**

La sensibilité et la spécificité de la détection des cellules tumorales dans les épanchements malins sont résumés dans le Tableau 14 (Passebosc-Faure, Li et al. 2005). Un seul anticorps d'EpCAM a confirmé le diagnostic de la tumeur dans 66,2% des épanchements malins avec 100% de spécificité. Une combinaison de quatre marqueurs diagnostiques (ACE, EpCAM, CDH1 (Cadherin 1), MGB1), y compris EpCAM, a donné un résultat positif dans 76% des épanchements malins avec 100% de spécificité. En combinant la cytologie et un panel d'anticorps immunohistochimique, la sensibilité de la détection d'EpCAM dans des cellules cancéreuses des épanchements séreux a été significativement améliorée ( $\geq 90\%$ ) (Tableau 14). Bocking et al. ont trouvé une sensibilité de 78% pour le test immunocytochimique d'EpCAM (Shield, Callan et al. 1994).

En outre, le volume de l'épanchement nécessaire pour diagnostiquer une tumeur maligne a également été étudié, et la sensibilité du diagnostic dépend du volume de l'épanchement traitant. Fait important, au moins 200 ml sont nécessaires pour obtenir une bonne sensibilité (Macchi, Patriarca et al. 2010, Swiderek, Morcos et al. 2010)

Au total, l'expression EpCAM est vaste et stable dans les carcinomes, les maladies cancéreuses métastatiques et récurrentes. Le potentiel pronostique dans certains types de tumeurs permet cette molécule un marqueur prometteur en oncologie.

**Tableau 14.** La sensibilité et la spécificité de la cytologie et les marqueurs moléculaires différents dans les épanchements testées par RT-PCR (71 épanchements malins et 43 épanchement bénins; d'après Passebosc-Faure, Li et al. 2005).

Markers/method	Sensitivity (%)	Specificity (%)
Cytology	52/71 (73.2)	43/43 (100)
ACE	28/71 (39.4)	43/43 (100)
EpCAM	41/71 (66.2)	43/43 (100)
CDH1	33/71 (46.5)	43/43 (100)
MUC1/YZ	33/71 (46.5)	40/43 (93)
MGB1	11/71 (15.5)	43/43 (100)
ACE + EpCAM + CDH1 + MGB1	54/71 (76)	43/43 (100)
ACE + EpCAM + CDH1 + MGB1 + MUC1/YZ	58/71 (81.7)	40/43 (93)
Cytology + ACE + EpCAM	64/71 (90.1)	43/43 (100)
Cytology + ACE + EpCAM + MUC1/YZ	67/71 (94.4)	40/43 (93)

### 2.1.2. Cytokératines

Les cytokératines sont les constituants des filaments intermédiaires de kératine, ce sont des polymères de kératine (d'un diamètre d'environ 10 nm), que l'on retrouve spécifiquement dans les tissus épithéliaux. Elles sont des alpha-kératines, que l'on peut classer en deux groupes : les cytokératines de type I (CK 9-23), qui sont acides, et les cytokératines de type II (CK 1-8), qui sont basiques ou neutres. Généralement, les cytokératines s'assemblent en fonction de leur type et on trouve des couples type I - type II. Par exemple, on trouve le couple K5/K14 dans la couche basale de l'épiderme. Les cytokératines de type II sont plus longues que celles de type I.

Les cytokératines permettent la formation des téguments, c'est-à-dire les tissus de revêtement externes (peau et ses constituants : poils, ongles, cheveux, glandes sudoripares, etc.) et internes (endothélium, mésothélium, endomètre, etc.).

Leur localisation spécifique dans les tissus épithéliaux permet l'identification des cellules cancéreuses d'origines épithéliales (par exemple les carcinomes) grâce à des techniques immunohistochimiques utilisant des anticorps anti-cytokératines. La cytokératine constitue donc un marqueur histochimique de la différenciation des cellules épithéliales. Fait important, les CKs constituent des outils de diagnostic en pathologie, le plus important dans la détection des tumeurs. Les tumeurs primaires et leurs métastases correspondantes ont les mêmes expressions de cytokératines, ce qui les distingue des autres types de carcinomes, permettant ainsi à la différenciation entre les différentes tumeurs (Moll, Dhouailly et al. 1989, Varadhachary, Abbruzzese et al. 2004, Gusterson, Ross et al. 2005, Kanaji, Bando et al. 2007).

#### 2.1.2.1. Profil d'expression de Cytokératines

Les expressions de protéines de CK 2, 4-10, 13-16, 18, et 19 ont été évaluées par un cocktail d'anticorps (C11, AE1, AE3, et K7) et l'anticorps individuel de C11 et A45-B/B3 chez cancer 11 lignées de cellules du cancer du sein et chez 50 patients atteints de carcinomes mammaires primaires et leurs métastases des ganglions lymphatiques. En fin, l'anticorps individuel de cytokératine identifiant seulement un ensemble limité de cytokératines hérite le risque de rater les CTCs biologiquement chez les patients cancéreux, et des cocktails d'anticorps sont donc recommandés (Joosse, Hannemann et al. 2012).

Les CKs que la technique CellSearch® utilise sont CK8, 18, 19. Les profils d'expression caractéristiques de ces cytokératines dans des carcinomes humains sont résumés dans le Tableau 15.

CK8 et CK18 sont généralement co-exprimées et constituent la paire de la cytokératine principale de cellules épithéliales simples, y compris de divers épithéliums parenchymateux (Franke, Schiller et al. 1981, Moll, Franke et al. 1982, Owens and Lane 2003). Elles ont un rôle structural dans les épithéliums simples. En outre, ils jouent un rôle dans la signalisation qui module l'attachement cellulaire, la synthèse des protéines, la transition de phase G1/S, et l'adaptation au stress. En outre, la CK18 peut être appliquée pour détecter l'apoptose et la nécrose induites par la thérapie de la tumeur (van Dorst, van Muijen et al. 1998, Linder, Havelka et al. 2004, Ku and Omary 2006, Lau and Chiu 2007).

**Tableau 15.** Profils d'expression caractéristiques de cytokératines typiques dans les carcinomes humains sélectionnés (d'après Moll, Divo et al. 2008).

Carcinoma	CK8/CK18	CK19
Hepatocellular carcinoma	●	○
Colorectal adenocarcinoma	●	●
Adenocarcinoma of stomach	●	●
Ductal adenocarcinoma of pancreas	●	●
Adenocarcinoma of lung	●	●
Invasive ductal carcinoma of breast	●	●
Adenocarcinoma of endometrium	●	●
Adenocarcinoma of ovary	●	●
Renal cell carcinoma, clear cell type	●	○
Renal cell carcinoma, papillary type	●	●
Renal cell carcinoma, chromophobe type	●	○
Malignant mesothelioma	●	●
Small cell carcinoma of lung	●	○
Merkel cell carcinoma	●	●
Transitional cell carcinoma	●	●
Squamous cell carcinoma (various sites)	○	○

*Explanation of symbols : filled circle, extended staining of most tumor cases; open circle, focal/heterogeneous staining of some but not all cases.*

En ce qui concerne les tumeurs malignes, CK8 et CK18 sont exprimées dans la plupart des carcinomes à l'exception de certains carcinomes des cellules squameuses différenciées. Par conséquent, les anticorps anti-CK8 et CK18 sont utiles pour la plupart des adénocarcinomes, des carcinomes hépatocellulaires, des carcinomes des cellules rénales, et des carcinomes neuroendocrines. Puisque les anticorps monoclonaux hautement sensibles contre ces cytokératines sont disponibles, ces cytokératines peuvent être utiles pour l'immunohistochimie diagnostique dans les cas de carcinomes avec une faible expression de la cytokératine tels que le CBPC, de prouver leur nature épithéliale.

Outre CK8 et CK18, CK19 est également une sorte de cytokératine à l'épithélium simple. Elle est largement distribuée, qui est souvent, mais pas toujours co-exprimée avec CK7. Il se présente généralement avec CK7 comme une paire de cytokératine dans les épithéliums canaux simples comme des canaux biliaires et

pancréatiques (cytokératines "de type canalaire"). Cependant, dans plusieurs épithéliums manquants CK7 telles que l'épithélium intestinal, CK19 doit former une paire avec CK8.

L'expression de CK19 peut être induite dans certains épithéliums qui ne présentent pas normalement cette cytokératine par des altérations pathologiques. Dans les carcinomes, CK19 est largement exprimée dans les adénocarcinomes et les carcinomes épidermoïdes et donc n'est pas largement utilisée comme un marqueur immunohistochimique pour le sous-typage des carcinomes. La détection de fragments de CK19 solubles (CYFRA 21-1) libérés par les cellules de carcinome dans le sérum a montré une large application clinique comme un marqueur pour surveiller le traitement et évaluer la réponse au traitement. Elle a été confirmée d'être particulièrement utile dans le carcinome bronchique à cellules squameuses (Barak, Goike et al. 2004, Gu and Coulombe 2007).

### 2.1.2.2. Valeur diagnostique

Un des sujets importants de l'application des cytokératines est leur utilisation comme marqueurs immunohistochimiques en pathologie diagnostique tumorale à l'aide des anticorps spécifiques. Les tumeurs épithéliales maintiennent des caractéristiques spécifiques des profils d'expression des cytokératines du type de cellule d'origine. Ainsi, dans les cas où les tumeurs ne sont pas claires en fonction des données cliniques et l'histopathologie conventionnelle, le typage de cytokératine peut aider à identifier et classer l'entité de la tumeur présente. Le profilage de cytokératine est particulièrement utile pour les carcinomes peu différenciés, pour les carcinomes qui se disséminent dans plusieurs organes, et en particulier pour les métastases à cause d'une tumeur primaire inconnue.

L'adénocarcinome est l'un des plus grands groupes de tumeurs malignes humaines et peut présenter dans de nombreux organes et tissus. Il représente plus de la moitié des cas de cancer avec une tumeur primaire inconnue. L'identification de l'origine spécifique, par exemple, le côlon, l'ovaire, le pancréas, ou le poumon est importante pour la thérapie car les choix efficaces de la chimiothérapie peuvent être très différents. En tant que groupe, les adénocarcinomes sont caractérisés par une prédominance des cytokératines à l'épithélium simple, notamment CK8, CK18 et CK19.

Comme d'autres adénocarcinomes, la plupart des cancers du sein constitutivement expriment CK8, CK18 et CK19 (Altmannsberger, Dirk et al. 1986, Malzahn, Mitze et al. 1998). Dans certaines études, cependant, une expression élevée de CK8 ou CK18 sur le test d'immunocoloration détecté par certains anticorps monoclonaux, a été corrélée avec un pronostic favorable. En revanche, une absence ou une expression diminuée de CK8 ou CK18 a été associée à un pronostic défavorable (Takei, Iino et al. 1995, Schaller, Fuchs et al. 1996, Woelfle, Sauter et al. 2004).

Les tumeurs neuroendocriniennes, un groupe de tumeurs importants et hétérogènes, se caractérisent généralement par l'expression de cytokératines typiques des épithéliums simples (notamment CK8, CK18 et plus variable pour CK19). Plusieurs études intéressantes concernant les tumeurs endocrines du pancréas ont suggéré que l'expression de CK19 dans ces tumeurs peut être corrélée à un mauvais pronostic (La Rosa, Rigoli et al. 2007, Schmitt, Anlauf et al. 2007).

Les carcinomes épidermoïdes de différents sites d'origine sont généralement caractérisés par une prédominance des cytokératines à l'épithélium stratifié ou de type kératinocyte, mais peuvent co-exprimer certaines cytokératines à l'épithélium simple (Moll 1998). La co-expression typique de cytokératines à l'épithélium simple comprend CK8, CK18, CK19. De différentes études ont suggéré que cette co-expression

semble être plus importante dans les carcinomes épidermoïdes peu différenciés (Moll 1998). Récemment, il a été montré que dans les carcinomes épidermoïdes de la cavité buccale, l'expression de CK8 et CK18 est un marqueur pronostique indépendant et indique une survie globale et une survie sans progression plus courtes (Fillies, Werkmeister et al. 2006).

### **2.1.3. CD146**

Depuis l'identification de la protéine S100 en tant que marqueur immunohistochimique qui pourrait être utile dans le diagnostic du mélanome dans les années 1980, un grand nombre d'autres marqueurs mélanocytaires qui pourraient être utilisés pour aider dans le diagnostic différentiel de ces tumeurs ont également été étudiés.

CD146 est une molécule d'adhésion cellulaire (CAM, cell adhesion molecule) et appartient à la superfamille des immunoglobulines (IgSF, immunoglobulin superfamily) (Lehmann, Holzmann et al. 1987). Johnson et ses collègues sont les découvreurs de CD146. En 1987, ils ont montré que CD146 a été exprimé le plus fortement chez des maladies métastatiques et des tumeurs primaires avancées et a été rarement détecté dans les maladies bénignes (Lehmann, Holzmann et al. 1987). CD146 se présente sur l'endothélium des vaisseaux sanguins pénétrant dans les mélanomes primaires et métastatiques, et joue un rôle important dans l'angiogenèse tumorale et la dissémination hématogène, fournissant la première preuve du mécanisme sous-jacent des métastases tumorales par une médiation de CD146 (Johnson, Rummel et al. 1996).

Le fait que CD146 est un antigène spécifique dans le mélanome malin humain a également été confirmé en même temps par les autres études. Cependant, de plus en plus de preuves ont montré que CD146 est largement exprimé sur de divers cancers, à part du mélanome. Selon ces preuves, CD146 attire l'attention et devient donc un marqueur potentiel pour le diagnostic, le pronostic et le traitement de la tumeur (Johnson, Rummel et al. 1996, Shih 1999, Wu 2012). La majorité de ces études (plus de 50%) concernant CD146 ont été concentrées sur son rôle dans de divers processus de cancers. Au cours des dernières décennies, des données en particulier concernant les fonctions de CD146 dans de divers cancers, ont été documentées et résumées dans de nombreuses revues. La plupart des études sont pour le fait que CD146 favorise la croissance tumorale, l'angiogenèse et la métastase, et ont considéré CD146 comme une cible prometteuse pour la thérapie des tumeurs.

Donc au début CD146 a été considéré comme un marqueur de la progression tumorale et la formation de métastases dans le mélanome. Des études ultérieures ont démontré que CD146 peut s'exprimer dans les cellules endothéliales, les cellules musculaires lisses, les cellules myoépithéliales, les cellules de Schwann, les trophoblastes intermédiaires, et le cortex cérébelleux (Shih, Nesbit et al. 1998). Parmi les leucocytes du sang périphérique, CD146 expression est détectée uniquement dans une sous-population de lymphocytes T activés. CD146 n'est pas exprimé par les mélanocytes normaux, les cellules musculaires squelettiques, ou les fibroblastes (Shih, Nesbit et al. 1998). Il se présente dans quasiment tous les mélanomes épithélioïdes avancés et métastatiques (Shih, Nesbit et al. 1998). CD146 est également exprimé dans la plupart des mélanomes desmoplastiques (82%), les sarcomes à cellules claires (90%), et les schwannomes mélaniques (100%) (Koch, Shih et al. 2001). Autres tumeurs qui ont été observées à exprimer fréquemment CD146 sont les léiomyosarcomes (100%), les angiosarcomes (100%) et les tumeurs trophoblastiques (Shih, Nesbit et al. 1998). Une minorité des tumeurs malignes périphériques de la gaine des nerfs (27%) et neurofibromes (40%) peuvent également exprimer CD146 (Koch, Shih et al. 2001).

Malgré il manque une spécificité pour le mélanome, certains études ont montré que l'immunocoloration pour CD146 peut aider à diagnostiquer les mélanomes desmoplastiques dans les cas où l'histologie est suggestive



de ce diagnostic et la coloration de la protéine S100 est positif, mais d'autres marqueurs de mélanome sont négatifs (Koch, Shih et al. 2001).

#### **2.1.4. HMW-MAA**

Le sulfate de chondroïtine protéoglycan 4 (CSPG4, Chondroïtine Sulfate Proteoglycan 4), précédemment connue comme HMW-MAA est un antigène qui a été très largement étudié et proposé comme une cible de l'immunothérapie. Il a été identifié sur les cellules de mélanome dans les années 1970 et a eu un effet pour faciliter la progression de la croissance radiale et verticale dans des tumeurs de mélanome (Campoli, Ferrone et al. 2010, Wang, Wang et al. 2010, Price, Colvin Wanshura et al. 2011).

A l'origine, la distribution de CSPG4 dans les tissus normaux chez les adultes a été considérée être restreinte. Initialement, CSPG4 a été détecté uniquement dans les mélanocytes, les cellules endothéliales et les péricytes (Schlingemann, Rietveld et al. 1990, Schlingemann, Rietveld et al. 1991). Plus récemment, il est évident que la distribution de CSPG4 devient plus large, un nombre de cellules normales et malignes peuvent exprimer CSPG4. Il est exprimé sur un pourcentage élevé de mélanomes, supérieure à 80% dans certaines études (Campoli, Chang et al. 2004). Les tests d'immunohistochimie ont démontré la surexpression et le potentiel comme une cible d'immunothérapie dans plusieurs autres tumeurs malignes, notamment le cancer du sein triple négatif, le glioblastome, le carcinome épidermoïde de la tête et du cou, le sarcome et le mésothéliome (Campoli, Chang et al. 2004, Benassi, Pazzaglia et al. 2009, Wang, Osada et al. 2010, Wang, Wang et al. 2010, Svendsen, Verhoeff et al. 2011, Rivera, Ferrone et al. 2012), mais aucune expression dans les tissus humains normaux étudiés (Beard, Zheng et al. 2014).

Dans certaines tumeurs, CSPG4 est exprimé non seulement sur les cellules tumorales différenciées, mais aussi sur des cellules avec le phénotype de CSC (cancer stem cell). En raison de son rôle potentiel dans la migration et la métastase des cellules malignes, CSPG4 est très probable d'être impliqué dans les propriétés fonctionnelles de CSC (Wang, Wang et al. 2010).

La détection de cellules de mélanome en utilisant la technique CellSearch<sup>®</sup> combine les deux anticorps ciblant à CD146 et CSPG4 pour obtenir une suffisante spécificité. D'autre côté, comme nous avons discuté ci-dessus, ces deux marqueurs peuvent s'exprimer sur les cellules endothéliales qui existent dans les sujets sains. Dans ce cas là, CD34, un marqueur spécifique de cellules endothéliales est utilisé dans les processus d'identification de CellSearch<sup>®</sup> qui doit être négatif comme un des critères de cellules de mélanome.

## **2.2. EMT : un challenge pour la détection des CTCs**

Les CTCs sont classiquement définies comme des cellules porteuses d'antigènes épithéliaux (EpCAM, CK). La technique CellSearch<sup>®</sup> utilisée dans nos études dépend ces antigènes épithéliaux pour la détection de CTCs.

Cependant, l'intravasation des CTCs dans la circulation nécessite des modifications de phénotype importantes allant dans le sens d'une transition épithélio-mésenchymateuse (EMT).

La transition épithélio-mésenchymateuse est un processus complexe qui mène à la dédifférenciation cellulaire et une augmentation de mobilité cellulaire via des réarrangements des jonctions de contact intercellulaires allant jusqu'à la perte de l'adhésion cellulaire (Alix-Panabieres and Pierga 2014). Au cours de cette transition, les cellules perdent une partie ou une totalité de leurs expressions épithéliales, et acquièrent des marqueurs mésenchymateux.

Dans les cellules tumorales, ces modifications s'accompagnent de l'apparition d'une population possédant des caractéristiques de cellules souches ainsi qu'une résistance accrue à l'apoptose (Mani, Guo et al. 2008, Scheel and Weinberg 2012). Par conséquent, le processus d'EMT est triplement dangereux puisqu'il permet aux cellules tumorales d'acquérir : 1) des capacités de motilité, d'invasion et de résistance ; 2) une capacité d'auto-renouvellement ; 3) une résistance aux traitements cytotoxiques. La présence immunohistochimique de marqueurs d'EMT a montré une corrélation avec un pronostic défavorable (Scheel and Weinberg 2012).

Dans ce cas là, l'efficacité des immunocaptures anti-EpCAM diminue avec le niveau d'expression de cet antigène cible (Punnoose, Atwal et al. 2010, Konigsberg, Obermayr et al. 2011). Ceci explique que, si une proportion des CTCs a subi un processus d'EMT avec perte totale ou partielle des antigènes épithéliaux, les techniques standard actuelles, basées principalement sur des caractéristiques épithéliales des CTCs comme la présence d'EpCAM et de cytokératines, pourraient manquer une sous-population de CTCs très importante. Par exemple, dans une étude chez les patients atteints de CBNPC, la méthode de filtration ISET<sup>®</sup> suivie d'une triple immunocytochimie (CK, EpCAM, EGFR) a détecté des CTCs chez 80% des patients contre 23% pour la méthode CellSearch<sup>®</sup> ; d'autre part, elle a permis de mettre en évidence un sous-groupe de CTCs qui n'expriment aucun des trois antigènes épithéliaux (Krebs, Hou et al. 2012). Par conséquent, de nombreuses études ont montré qu'une partie des CTCs expriment des marqueurs d'EMT (Aktas, Tewes et al. 2009, Armstrong, Marengo et al. 2011, Kallergi, Papadaki et al. 2011, Lecharpentier, Vielh et al. 2011, Giordano, Gao et al. 2012, Kasimir-Bauer, Hoffmann et al. 2012). Dans ces conditions, on peut s'étonner que la valeur pronostique de la détection de CTC ait été validée quand même assez largement avec des méthodes ayant utilisé uniquement des marqueurs épithéliaux pour la détection de ces cellules. En fait, il a été démontré dans les cancers du sein et de la prostate hormono-résistant que plus des trois-quarts des CTCs expriment à la fois des marqueurs épithéliaux et mésenchymateux (Armstrong, Marengo et al. 2011). Il a également été proposé que les CTCs capables d'avoir quitté la tumeur puissent entraîner à leur suite des cellules n'ayant pas subi l'EMT et présentant donc des caractéristiques purement épithéliales (Joosse and Pantel 2013).

En outre, le processus inverse, appelé la transition mésenchymato-épithéliale (MET) semble jouer un rôle important dès que les CTCs arrivent dans un organe distant et qu'elles commencent à former des métastases dans un nouveau microenvironnement (Figure 28). Très peu de données existent sur les mécanismes qui contrôlent la balance exacte entre l'EMT et la MET durant la cascade métastatique (Bednarz-Knoll, Alix-Panabieres et al. 2012).

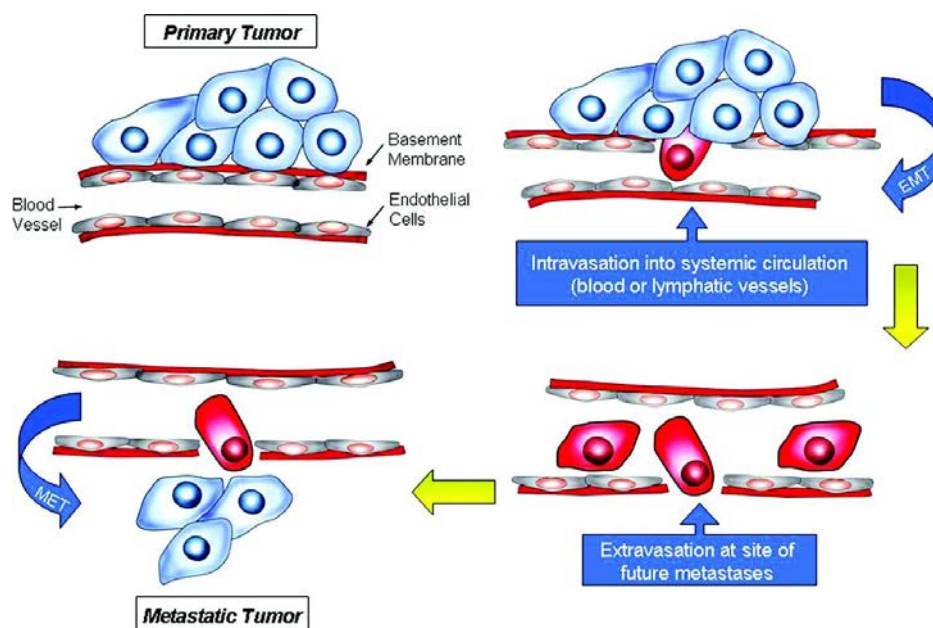


Figure 28. Schéma du processus de l'EMT et la MET (d'après Dotan E, 2009)

### 2.3. Comparaisons avec d'autres techniques utilisables

La technique de CellSearch<sup>®</sup> a présenté une haute sensibilité, en détectant une cellule parmi 7,5 ml de sang, et une haute spécificité de 97,7% (Allard, Matera et al. 2004). Malgré ses limites, la technique CellSearch<sup>®</sup> a été considérée comme le "gold standard" actuel. C'est par rapport à elle pour effectuer une comparaison dans le plus grand nombre.

#### 2.3.1. En termes de sensibilité de détection

Dans une étude chez 76 patientes atteintes de cancer du sein métastatique, la qRT-PCR multiplex donne un pourcentage de positivité (CK19 ou mammaglobuline positive) de 61%, par rapport à celui de 36% pour la méthode CellSearch<sup>®</sup> (seuil :  $\geq 2$  CTCs/7,5 ml) (Van der Auwera, Peeters et al. 2010). Dans un autre travail effectué chez 20 patients atteints d'un cancer colorectal, la qRT-PCR est positive chez 75% des cas contre 14,3% pour la méthode CellSearch<sup>®</sup> (seuil :  $\geq 1$  CTC/7,5 ml) (Gervasoni, Sandri et al. 2011). Outre leur haute sensibilité intrinsèque, la plus grande richesse de l'échantillon en molécules cibles peut expliquer l'avantage des qRT-PCR. En effet, alors que la méthode CellSearch<sup>®</sup> identifie les CTCs après une sélection cellulaire, les qRT-PCR sont effectuées à partir des ARN (Acide RiboNucléique) totaux extraits des PBMC (Peripheral Blood Mononuclear Cell) isolées par un gradient de concentration. Ceci améliore peut-être leur sensibilité de détection. De plus, la méthode CellSearch<sup>®</sup> ne compte que les cellules morphologiquement intactes comme CTC. Les CTCs avec des formes plus ou moins dégradées pourraient être ignorées mais constituer une source d'ARN ou d'ADN cibles intacts lors d'analyses moléculaires.

Pour les systèmes de puces, qui apparaissent comme un progrès majeur dans l'étude des CTCs, il n'existe pas de comparaison directe publiée entre la méthode CellSearch<sup>®</sup> et la CTC-puce. Cependant, une étude en utilisant la puce développée par Nagrath et al. a montré un enrichissement en CTC viables 100 fois supérieur aux méthodes classiques (sous-entendu CellSearch<sup>®</sup>), avec un nombre de CTCs/ml au moins dix fois plus élevé (Allard, Matera et al. 2004, Stott, Hsu et al. 2010). Les auteurs ont expliqué cette sensibilité remarquable par

l'optimisation du débit au sein de la puce (1 à 2 ml/h) permettant à la fois d'augmenter la sensibilité de capture en prolongeant le contact intime de l'échantillon avec les dizaines de surface fonctionnalisées par l'anticorps anti-EpCAM et de limiter les forces de cisaillement pouvant endommager les membranes. Cette puce a été utilisée avec succès pour la recherche de mutations du gène de l'EGFR dans des CTC de CBNPC (Maheswaran, Sequist et al. 2008). Mais la structure complexe de ce système ne permet pas une production à large échelle et donc la réalisation d'études cliniques.

La méthode ISET<sup>®</sup> est basée sur une filtration sélective du sang suivie d'une analyse par immunocytochimie des CTC. Deux études de comparaison avec la méthode CellSearch<sup>®</sup> (seuil :  $\geq 1$  CTC/7,5 ml) ont cependant été publiées par la même équipe. La première a concerné les échantillons de 210 patients atteints de CBNPC avant chirurgie (Hofman, Ilie et al. 2011), la seconde a concerné 40 patients de stade IIIA à IV (Krebs, Hou et al. 2012). Pour les patients opérables, le pourcentage de positivité était équivalent (environ 40%) avec les deux méthodes en utilisant un marquage anti-CK pour la méthode ISET<sup>®</sup> (Hofman, Ilie et al. 2011). Chez les patients aux maladies localement avancées ou métastatiques, le pourcentage de détection par ISET<sup>®</sup> était beaucoup plus élevé que celui avec la méthode CellSearch<sup>®</sup> (80% vs 23%) (Krebs, Hou et al. 2012). Un avantage de la méthode ISET<sup>®</sup> est que n'importe quelle identification antigénique peut être effectuée après la filtration, ce qui fait la méthode ISET<sup>®</sup> un outil complémentaire pour la détection de CTCs.

### **2.3.2. En termes de spécificité de détection**

Les qRT-PCR sont également extrêmement spécifiques. Il est possible de choisir un seuil d'expression et de le remonter si nécessaire pour gagner une haute spécificité en perdant un peu de sensibilité. Parmi les autres méthodes, on peut noter une spécificité de 100% décrite pour la CTC-puce<sup>®</sup> (Nagrath, Sequist et al. 2007), la méthode ISET<sup>®</sup> (Hofman, Ilie et al. 2011), et la méthode EPISPOT (Pantel, Deneve et al. 2012).

Cependant, toutes les données sur les comparaisons directes ont une concordance insuffisante entre les méthodes de détection et de caractérisation des CTCs. Dans une étude chez 76 patientes atteintes de cancer du sein métastatique, seulement 10% des échantillons étaient positifs par toutes les trois méthodes mises en oeuvre (Van der Auwera, Peeters et al. 2010); chez 210 patients atteints de CBNPC résecable, seulement 20% des échantillons étaient positifs en CellSearch<sup>®</sup> ( $\geq 1$  CTC/7,5 ml) et en immunocytochimie anti-CK + anti-vimentine après filtration ISET<sup>®</sup> (Hofman, Ilie et al. 2011). Étant donné la diversité des principes, des outils, des conditions pré analytiques, cette observation est raisonnable. De plus, les pourcentages de concordance sont hautement dépendants des seuils utilisés.

La concordance est également insuffisante en ce qui concerne la caractérisation, en particulier l'expression de HER2. Dans 62 échantillons identifiés comme HER2 positifs par la méthode CellSearch<sup>®</sup>, seulement une moitié a été détectée par la méthode AdnaTest<sup>™</sup> (Fehm, Muller et al. 2010).

Il est clair que cette absence de concordance entre les méthodes empêche aujourd'hui leur utilisation et même l'application des CTCs comme un biomarqueur en pratique clinique. Une preuve est la différence de valeur pronostique des CTCs en fonction de la méthode utilisée (Muller, Riethdorf et al. 2012). Dans une population de 221 patientes atteintes de cancer du sein métastatique, 60% étaient CTC-positives avec la méthode CellSearch<sup>®</sup> au seuil de  $\geq 5$  CTC/7,5 ml. Dans ce groupe, la survie globale médiane a été de 18,1 mois alors qu'elle a été de 27 mois dans le groupe CTC-négative ( $p < 0,001$ ). À l'inverse, aucune corrélation significative n'a pu être mise en évidence entre le statut CTC évalué par la méthode AdnaTest<sup>™</sup> et la survie globale.

### 3. Discussion des résultats

Il y a un intérêt croissant pour l'identification directe des CTCs dans le sang périphérique comme un marqueur robuste potentiel dans le diagnostic, le pronostic et le traitement du cancer. Plusieurs méthodes ont été rapportées, y compris la technique CellSearch<sup>®</sup> validée par la FDA depuis 2004, et devraient être étudiées pour la détection de cellules tumorales dans les liquides biologiques.

La technique CellSearch<sup>®</sup> améliore largement la sensibilité, la fiabilité, l'objectivité et la précision de la détection de CTC dans le sang périphérique par rapport à la cytomorphologie (de Bono, Scher et al. 2008), et a récemment permis à une énumération précise des cellules malignes dans des échantillons de liquides biologiques soit riches ou paucicellulaires (Patel, Allen et al. 2011, Nayak, Fleisher et al. 2013, Schwed Lustgarten, Thompson et al. 2013, Tu, Bittencourt Mde et al. 2014). Patel et al. (Patel, Allen et al. 2011), selon "spiking" le LCR dans le sang normal, ont montré que la technique CellSearch<sup>®</sup> pourrait être utilisée pour la détection de cellules malignes dans le LCR chez des patients atteints de cancer du sein avec métastases du système nerveux central. Dans cette petite étude pilote de cinq patients, le nombre de cellules tumorales dans le LCR a été corrélé avec la réponse tumorale à la chimiothérapie et a été associé dynamiquement au fardeau de la maladie tandis que les changements de la cytologie de LCR ne sont pas corrélés nécessairement avec la réponse. Cependant, cette "spiking" méthode nécessite des échantillons sanguins à partir des "donneurs sains", ce qui rend cette approche plus difficile à standardiser et donc moins appropriée en pratique clinique. Nayak et al. (Nayak, Fleisher et al. 2013) ont évalué l'utilisation de la technique CellSearch<sup>®</sup> pour la mise en évidence du diagnostic de LM chez 51 patients atteints des tumeurs solides, y compris le cancer du poumon, grâce à l'identification de CSFTCs. Dans cette étude, les échantillons de LCR ont été analysés en utilisant le mode "contrôle" de l'instrument CellSearch<sup>®</sup>. Le mode "contrôle" est habituellement conçu pour un contrôle de la qualité de cette technique, en utilisant une suspension cellulaire spécifique de cancer du sein avec une quantité connue. Sous le mode "contrôle", le LCR peut être traité comme une suspension cellulaire avec un volume définitif de 3,5 ml. En fin, 15 patients ont répondu aux critères définis de LM, et 16 ont présenté les CSFTCs, obtenant une sensibilité de 100% par rapport à 66,7% pour la cytologie conventionnelle et 73,3% pour l'IRM. La détection de CSFTCs a été confirmée comme un outil diagnostique robuste dans des types de tumeurs épithéliales diverses, telles que le cancer du poumon.

Ici, nous avons adapté une méthode simple et innovante pour détecter les cellules tumorales dans le liquide biologique en utilisant la technique CellSearch<sup>®</sup>. En général, la technique CellSearch<sup>®</sup> nécessite des échantillons colorés par des globules rouges. Par conséquent, afin de permettre l'analyse d'un échantillon de liquide clair comme LCR ou l'ascite, l'extérieur du tube a été tout simplement obscurci avec un feutre noir jusqu'à le niveau du liquide pour imiter le niveau des érythrocytes sédimentés. Nous avons confirmé la faisabilité de cette méthode dans les épanchements chez les patients atteints de cancer métastatique avec une haute spécificité (presque 100%), une meilleure sensibilité par rapport à la cytologie conventionnelle et des résultats quantitatifs reproductibles.

Plusieurs arguments peuvent expliquer cette supériorité. Premièrement, dans la cytologie conventionnelle, les cellules tumorales peuvent mourir plus facilement après l'échantillonnage alors que nous avons utilisé les tubes CellSave, qui contiennent un préservateur approprié, autorisant un délai de 4 jours dans le traitement de l'échantillon avec des caractéristiques cellulaires conservés. Avec les tubes de CellSave, la manipulation des échantillons est plus facile, permettant des études multicentriques avec une analyse centralisée.

Deuxièmement, cette technique a été validée par la FDA pour les patients atteints du cancer métastatique du sein, de la prostate et le cancer colorectal grâce à la sensibilité, la fiabilité, l'objectivité et la précision dans la détection de CTCs (Allard, Matera et al. 2004, Cristofanilli, Budd et al. 2004, Cohen, Punt et al. 2008, de Bono, Scher et al. 2008, Scher, Jia et al. 2009). Donc, une haute sensibilité pareille est également attendue pour la détection de CSFTCs par rapport à la cytologie conventionnelle, qui manque de la sensibilité, et nécessite souvent des échantillonnages répétés ou des grands volumes des échantillons (Bendell, Domchek et al. 2003). Troisièmement, la purification magnétique par les nanoparticules recouvertes d'anticorps anti-EpCAM et la coloration supplémentaire pour les cytokératines et CD45 peuvent fournir une meilleure puissance discriminative pour distinguer les cellules tumorales à partir des cellules hématopoïétiques. Avec une méthode semi-automatique et un critère standard (CK<sup>+</sup>DAPI<sup>+</sup>CD45<sup>+</sup>), l'interprétation des résultats de la technique CellSearch<sup>®</sup> est plus objective et beaucoup plus facile que la cytologie conventionnelle qui est très dépendante des opérateurs et cytologistes expérimentés. Finalement et le plus important, avec la cytologie conventionnelle il n'y a pas de quantification ou caractérisation des cellules tumorales et les cliniciens doivent porter des jugements sur la présence ou l'absence de cellules malignes déterminée par la cytologie. Dans notre technique CellSearch<sup>®</sup> adaptée, les résultats n'étaient pas seulement qualitatifs, mais aussi quantitatives. La présence d'un canal libre supplémentaire pour d'autres réactifs permet également d'explorer potentiellement d'autres marqueurs pertinents exprimés par CSFTCs.

Les CTMs sont présentés dans le sang des patients atteints de cancer, mais leur contribution à la métastase n'est pas bien définie. Dans certaines études (Stott, Hsu et al. 2010, Hou, Krebs et al. 2011), les CTMs périphériques sont reconnus comme une "signature" des métastases malignes. Dans une étude récemment publiée (Aceto, Bardia et al. 2014), en utilisant des modèles de souris avec des tumeurs mammaires, il a été démontré que les CTMs proviennent des groupes de cellules tumorales oligoclonales et pas d'événements d'agrégation intravasculaire. Bien que rare dans la circulation par rapport aux CTCs individuelles, les CTMs ont un potentiel métastatique de 23 à 50 fois plus grand. Ici, chez la plupart des patients, les CSFTCs ont été présentées comme des amas, mais l'importance de cette caractéristique faudrait des recherches plus poussées à confirmer.

En outre, nous avons évalué le changement dynamique de nombres des CSFTCs avec la réponse au traitement de trois patients atteints de cancer du poumon et constaté qu'un suivi quantitatif séquentiel de au cours de la thérapie peut être obtenu à partir de LCR de LM, en utilisant la technique CellSearch<sup>®</sup>. Bien que les changements dynamiques des nombres de CSFTCs dans des échantillons consécutifs puissent être observés, ils n'étaient pas nécessairement corrélés avec les réponses au traitement clinique. Cependant, il faut noter que LM est habituellement un stade terminal de cancer et que malgré un traitement efficace, de nombreux patients font mal et la survie médiane est seulement environ plusieurs mois. Dans ce contexte, la réduction du nombre de CSFTCs pourrait probablement indiquer l'efficacité du traitement, mais leur présence évidente dans le LCR peut toujours être un marqueur pronostique négatif chez ces patients.

En outre, la possibilité d'effectuer des analyses de CSFTCs, par des méthodes du génotypage ou de la caractérisation moléculaire, pourrait ouvrir de nouvelles perspectives pour les patients atteints de LM en adaptant les stratégies thérapeutiques et surveillant l'efficacité du traitement.

A part dans le LCR, la détection de cellule tumorale peut être réalisée par la technique CellSearch<sup>®</sup> dans l'ascite et le redon. Mais il faut faire attention que les cellules épithéliales normales pourraient exister dans ces

liquides biologiques. Pour bien discriminer les cellules malignes avec les cellules normales, outre la différence morphologique, des marqueurs supplémentaires, tel que des antigènes tumoraux plus spécifiques, des molécules concernant l'extravasation, la migration ou l'angiogenèse seraient nécessaires.

La limite de notre étude est son petit nombre de patients étudiés, de sorte que les résultats nécessitent une validation. En outre, à partir de ces études pilotes, nous pouvons observer un faux négatif pour CellSearch® qui peut être associé avec l'absence ou la faible expression d'antigènes épithéliaux dans le cancer du poumon. C'est la raison la plus importante qui gêne la validation de CellSearch® pour la détection de CTC dans le cancer du poumon après le cancer du sein, de la prostate et colorectal. En même temps, pour le cancer du poumon, on peut observer un taux de détection de cellules tumorales plus élevé dans le LCR par rapport à celui dans le sang. L'hypothèse est que les cellules tumorales dans le LCR sont libérées de la tumeur métastatique. Elles ont subi le processus de la MET qui semble jouer un rôle important dès que les CTCs arrivent dans un organe distant et qu'elles commencent à former des métastases dans un nouveau microenvironnement, et requies encore les antigènes épithéliaux.

***CONCLUSION  
ET PERSPECTIVES***

---



## 1. Conclusion

Ce travail de thèse s'inscrit dans le cadre d'un projet d'évaluation de développement sur la détection des cellules tumorales dans les liquides biologiques. Nous décrivons une adaptation de la méthode CellSearch<sup>®</sup> pour détecter les cellules tumorales dans le liquide céphalo-rachidien de patients atteints de méningites carcinomateuses au décours de cancers du sein, du poumon et mélanomes, qui atteint une sensibilité nettement améliorée en comparaison avec la cytologie conventionnelle. Nous présentons également un cas clinique pour la détection de cellules tumorales dans l'ascite et du sang chez un patient souffrant d'un cancer de l'oesophage métastatique. De plus, la détection des cellules tumorales dans le redon chez les patients subis une chirurgie de la tête et du cou a été également réalisée. En utilisant cette méthode, les résultats sont non seulement quantitatifs, mais aussi qualitatifs avec des images numériques de chaque cellule, et des résultats séquentiels ont été obtenus chez plusieurs patients atteints de cancer du sein, de cancer du poumon et de mélanome. Les résultats confortent la reproductibilité de la méthode aussi bien pour des valeurs basses et hautes de nombres de cellules. Les données ont montré des changements dynamiques des nombres de cellules tumorales détectées dans le LCR, mais leurs corrélations avec la réponse au traitement ou la progression de la maladie ont besoin des études supplémentaires.

La méthodologie est relativement simple, examinateur indépendante, préalablement validée dans le sang, largement disponible, et ne nécessite pas de matériel ou de logiciel supplémentaire; les échantillons collectés peuvent être expédiés à température ambiante pour des études multicentriques.

Grâce à la technique CellSearch<sup>®</sup>, l'identification et la caractérisation des cellules tumorales dans les liquides biologiques est possible, et peut constituer une nouvelle approche non seulement dans le diagnostic des maladies métastases avec des épanchements, mais aussi dans l'évaluation de la réponse au traitement.

## 2. Perspectives

Dans la continuité de ce travail, un certain nombre d'études complémentaires sont proposées et envisagées :

- Valider la détection de CSFTCs dans les grandes cohortes, à explorer leur utilisation comme un marqueur diagnostique et pronostique dans la prise en charge de LM.
- Chercher les marqueurs supplémentaires en utilisant le canal blanc de CellSearch<sup>®</sup>, par exemple, des marqueurs apoptotiques, pour mieux caractériser les cellules tumorales.
- Evaluer la réponse au traitement et l'intérêt de guider les décisions thérapeutiques sur la numération et la caractérisation des CSFTCs.
- Enrichir les CSFTCs, suivi par les analyses moléculaires ou génétiques pour caractériser les cellules tumorales et explorer l'histoire de mécanisme de métastases.

***REFERENCES***  
***BIBLIOGRAPHIQUES***

---

- Aceto, N., A. Bardia, D. T. Miyamoto, M. C. Donaldson, B. S. Wittner, J. A. Spencer, M. Yu, A. Pely, A. Engstrom, H. Zhu, B. W. Brannigan, R. Kapur, S. L. Stott, T. Shioda, S. Ramaswamy, D. T. Ting, C. P. Lin, M. Toner, D. A. Haber and S. Maheswaran (2014). "Circulating tumor cell clusters are oligoclonal precursors of breast cancer metastasis." Cell 158(5): 1110-1122.
- Aktas, B., M. Tewes, T. Fehm, S. Hauch, R. Kimmig and S. Kasimir-Bauer (2009). "Stem cell and epithelial-mesenchymal transition markers are frequently overexpressed in circulating tumor cells of metastatic breast cancer patients." Breast Cancer Res 11(4): R46.
- Al-Hajj, M., M. S. Wicha, A. Benito-Hernandez, S. J. Morrison and M. F. Clarke (2003). "Prospective identification of tumorigenic breast cancer cells." Proc Natl Acad Sci U S A 100(7): 3983-3988.
- Alamgeer, M., V. Ganju, A. Szczepny, P. A. Russell, Z. Prodanovic, B. Kumar, Z. Wainer, T. Brown, M. Schneider-Kolsky, M. Conron, G. Wright and D. N. Watkins (2013). "The prognostic significance of aldehyde dehydrogenase 1A1 (ALDH1A1) and CD133 expression in early stage non-small cell lung cancer." Thorax 68(12): 1095-1104.
- Alix-Panabieres, C. and J. Y. Pierga (2014). "Circulating tumor cells: liquid biopsy." Bull Cancer 101(1): 17-23.
- Alix-Panabieres, C. and K. Pantel (2014). "Challenges in circulating tumour cell research." Nat Rev Cancer 14(9): 623-631.
- Alix-Panabieres, C., J. P. Vendrell, O. Pelle, X. Rebillard, S. Riethdorf, V. Muller, M. Fabbro and K. Pantel (2007). "Detection and characterization of putative metastatic precursor cells in cancer patients." Clin Chem 53(3): 537-539.
- Alix-Panabieres, C., J. P. Vendrell, M. Slijper, O. Pelle, E. Barbotte, G. Mercier, W. Jacot, M. Fabbro and K. Pantel (2009). "Full-length cytokeratin-19 is released by human tumor cells: a potential role in metastatic progression of breast cancer." Breast Cancer Res 11(3): R39.
- Allard, W. J., J. Matera, M. C. Miller, M. Repollet, M. C. Connelly, C. Rao, A. G. Tibbe, J. W. Uhr and L. W. Terstappen (2004). "Tumor cells circulate in the peripheral blood of all major carcinomas but not in healthy subjects or patients with nonmalignant diseases." Clin Cancer Res 10(20): 6897-6904.
- Altmannsberger, M., T. Dirk, M. Droese, K. Weber and M. Osborn (1986). "Keratin polypeptide distribution in benign and malignant breast tumors: subdivision of ductal carcinomas using monoclonal antibodies." Virchows Arch B Cell Pathol Incl Mol Pathol 51(3): 265-275.
- Amer, M. H., M. Al-Sarraf, L. H. Baker and V. K. Vaitkevicius (1978). "Malignant melanoma and central nervous system metastases: incidence, diagnosis, treatment and survival." Cancer 42(2): 660-668.
- Andreopoulou, E. and M. Cristofanilli (2010). "Circulating tumor cells as prognostic marker in metastatic breast cancer." Expert Rev Anticancer Ther 10(2): 171-177.
- Antonarakis, E. S., C. Lu, H. Wang, B. Lubber, M. Nakazawa, J. C. Roeser, Y. Chen, T. A. Mohammad, Y. Chen, H. L. Fedor, T. L. Lotan, Q. Zheng, A. M. De Marzo, J. T. Isaacs, W. B. Isaacs, R. Nadal, C. J. Paller, S. R. Denmeade, M. A. Carducci, M. A. Eisenberger and J. Luo (2014). "AR-V7 and resistance to enzalutamide and abiraterone in prostate cancer." N Engl J Med 371(11): 1028-1038.
- Armstrong, A. and S. L. Eck (2003). "EpCAM: A new therapeutic target for an old cancer antigen." Cancer Biol Ther 2(4): 320-326.
- Armstrong, A. J., M. S. Marengo, S. Oltean, G. Kemeny, R. L. Bitting, J. D. Turnbull, C. I. Herold, P. K. Marcom, D. J. George and M. A. Garcia-Blanco (2011). "Circulating tumor cells from patients with advanced prostate and breast cancer display both epithelial and mesenchymal markers." Mol Cancer Res 9(8): 997-1007.
- Ashida, S., H. Okuda, M. Chikazawa, M. Tanimura, O. Sugita, Y. Yamamoto, S. Nakamura, M. Moriyama and T. Shuin (2000). "Detection of circulating cancer cells with von hippel-lindau gene mutation in peripheral blood of patients with renal cell carcinoma." Clin Cancer Res 6(10): 3817-3822.

- Ashworth, T. R. (1869). "A case of cancer in which cells similar to those in the tumours were seen in the blood after death." The Medical Journal of Australia 14: 146–147.
- Attard, G., J. F. Swennenhuis, D. Olmos, A. H. Reid, E. Vickers, R. A'Hern, R. Levink, F. Coumans, J. Moreira, R. Riisnaes, N. B. Oommen, G. Hawche, C. Jameson, E. Thompson, R. Sipkema, C. P. Carden, C. Parker, D. Dearnaley, S. B. Kaye, C. S. Cooper, A. Molina, M. E. Cox, L. W. Terstappen and J. S. de Bono (2009). "Characterization of ERG, AR and PTEN gene status in circulating tumor cells from patients with castration-resistant prostate cancer." Cancer Res 69(7): 2912-2918.
- Baeuerle, P. A. and O. Gires (2007). "EpCAM (CD326) finding its role in cancer." Br J Cancer 96(3): 417-423.
- Balic, M., N. Dandachi, G. Hofmann, H. Samonigg, H. Loibner, A. Obwaller, A. van der Kooi, A. G. Tibbe, G. V. Doyle, L. W. Terstappen and T. Bauernhofer (2005). "Comparison of two methods for enumerating circulating tumor cells in carcinoma patients." Cytometry B Clin Cytom 68(1): 25-30.
- Balm, M. and J. Hammack (1996). "Leptomeningeal carcinomatosis. Presenting features and prognostic factors." Arch Neurol 53(7): 626-632.
- Balzar, M., I. H. Briaire-de Bruijn, H. A. Rees-Bakker, F. A. Prins, W. Helfrich, L. de Leij, G. Riethmuller, S. Alberti, S. O. Warnaar, G. J. Fleuren and S. V. Litvinov (2001). "Epidermal growth factor-like repeats mediate lateral and reciprocal interactions of Ep-CAM molecules in homophilic adhesions." Mol Cell Biol 21(7): 2570-2580.
- Balzar, M., M. J. Winter, C. J. de Boer and S. V. Litvinov (1999). "The biology of the 17-1A antigen (Ep-CAM)." J Mol Med (Berl) 77(10): 699-712.
- Barak, V., H. Goike, K. W. Panaretakis and R. Einarsson (2004). "Clinical utility of cytokeratins as tumor markers." Clin Biochem 37(7): 529-540.
- Barradas, A. M. and L. W. Terstappen (2013). "Towards the Biological Understanding of CTC: Capture Technologies, Definitions and Potential to Create Metastasis." Cancers (Basel) 5(4): 1619-1642.
- Bartels, C. L. and G. J. Tsongalis (2009). "MicroRNAs: novel biomarkers for human cancer." Clin Chem 55(4): 623-631.
- Beard, R. E., Z. Zheng, K. H. Lagisetty, W. R. Burns, E. Tran, S. M. Hewitt, D. Abate-Daga, S. F. Rosati, H. A. Fine, S. Ferrone, S. A. Rosenberg and R. A. Morgan (2014). "Multiple chimeric antigen receptors successfully target chondroitin sulfate proteoglycan 4 in several different cancer histologies and cancer stem cells." J Immunother Cancer 2: 25.
- Bednarz-Knoll, N., C. Alix-Panabieres and K. Pantel (2012). "Plasticity of disseminating cancer cells in patients with epithelial malignancies." Cancer Metastasis Rev 31(3-4): 673-687.
- Bellone, S., E. R. Siegel, E. Cocco, M. Cargnelutti, D. A. Silasi, M. Azodi, P. E. Schwartz, T. J. Rutherford, S. Pecorelli and A. D. Santin (2009). "Overexpression of epithelial cell adhesion molecule in primary, metastatic, and recurrent/chemotherapy-resistant epithelial ovarian cancer: implications for epithelial cell adhesion molecule-specific immunotherapy." Int J Gynecol Cancer 19(5): 860-866.
- Benassi, M. S., L. Pazzaglia, A. Chiechi, M. Alberghini, A. Conti, S. Cattaruzza, B. Wassermann, P. Picci and R. Perris (2009). "NG2 expression predicts the metastasis formation in soft-tissue sarcoma patients." J Orthop Res 27(1): 135-140.
- Bendell, J. C., S. M. Domchek, H. J. Burstein, L. Harris, J. Younger, I. Kuter, C. Bunnell, M. Rue, R. Gelman and E. Winer (2003). "Central nervous system metastases in women who receive trastuzumab-based therapy for metastatic breast carcinoma." Cancer 97(12): 2972-2977.
- Bertazza, L., S. Mocellin, A. Marchet, P. Pilati, J. Gabrieli, R. Scalerta and D. Nitti (2009). "Survivin gene levels in the peripheral blood of patients with gastric cancer independently predict survival." J Transl Med 7: 111.

- Bidard, F. C., D. J. Peeters, T. Fehm, F. Nole, R. Gisbert-Criado, D. Mavroudis, S. Grisanti, D. Generali, J. A. Garcia-Saenz, J. Stebbing, C. Caldas, P. Gazzaniga, L. Manso, R. Zamarchi, A. F. de Lascoiti, L. De Mattos-Arruda, M. Ignatiadis, R. Lebofsky, S. J. van Laere, F. Meier-Stiegen, M. T. Sandri, J. Vidal-Martinez, E. Politaki, F. Consoli, A. Bottini, E. Diaz-Rubio, J. Krell, S. J. Dawson, C. Raimondi, A. Rutten, W. Janni, E. Munzone, V. Caranana, S. Agelaki, C. Almici, L. Dirix, E. F. Solomayer, L. Zorzino, H. Johannes, J. S. Reis-Filho, K. Pantel, J. Y. Pierga and S. Michiels (2014). "Clinical validity of circulating tumour cells in patients with metastatic breast cancer: a pooled analysis of individual patient data." *Lancet Oncol* 15(4): 406-414.
- Bidard, F. C., C. Mathiot, A. Degeorges, M. C. Etienne-Grimaldi, R. Delva, X. Pivot, C. Veyret, L. Bergougnoux, P. de Cremoux, G. Milano and J. Y. Pierga (2010). "Clinical value of circulating endothelial cells and circulating tumor cells in metastatic breast cancer patients treated first line with bevacizumab and chemotherapy." *Ann Oncol* 21(9): 1765-1771.
- Bluemke, K., U. Bilkenroth, A. Meye, S. Fuessel, C. Lautenschlaeger, S. Goebel, A. Melchior, H. Heynemann, P. Fornara and H. Taubert (2009). "Detection of circulating tumor cells in peripheral blood of patients with renal cell carcinoma correlates with prognosis." *Cancer Epidemiol Biomarkers Prev* 18(8): 2190-2194.
- Blumke, K., U. Bilkenroth, U. Schmidt, A. Melchior, S. Fussel, F. Bartel, H. Heynemann, P. Fornara, H. Taubert, M. P. Wirth and A. Meye (2005). "Detection of circulating tumor cells from renal carcinoma patients: experiences of a two-center study." *Oncol Rep* 14(4): 895-899.
- Botteri, E., M. T. Sandri, V. Bagnardi, E. Munzone, L. Zorzino, N. Rotmensz, C. Casadio, M. C. Cassatella, A. Esposito, G. Curigliano, M. Salvatici, E. Verri, L. Adamoli, A. Goldhirsch and F. Nole (2010). "Modeling the relationship between circulating tumour cells number and prognosis of metastatic breast cancer." *Breast Cancer Res Treat* 122(1): 211-217.
- Braun, S., F. D. Vogl, B. Naume, W. Janni, M. P. Osborne, R. C. Coombes, G. Schlimok, I. J. Diel, B. Gerber, G. Gebauer, J. Y. Pierga, C. Marth, D. Oruzio, G. Wiedswang, E. F. Solomayer, G. Kundt, B. Strobl, T. Fehm, G. Y. Wong, J. Bliss, A. Vincent-Salomon and K. Pantel (2005). "A pooled analysis of bone marrow micrometastasis in breast cancer." *N Engl J Med* 353(8): 793-802.
- Brezicka, T. (2005). "Expression of epithelial-cell adhesion molecule (Ep-CAM) in small cell lung cancer as defined by monoclonal antibodies 17-1A and BerEP4." *Acta Oncol* 44(7): 723-727.
- Brunner, A., M. Prelog, I. Verdorfer, A. Tzankov, G. Mikuz and C. Ensinger (2008). "EpCAM is predominantly expressed in high grade and advanced stage urothelial carcinoma of the bladder." *J Clin Pathol* 61(3): 307-310.
- Busch, R., D. Cesar, D. Higuera-Alhino, T. Gee, M. K. Hellerstein and J. M. McCune (2004). "Isolation of peripheral blood CD4(+) T cells using RosetteSep and MACS for studies of DNA turnover by deuterium labeling." *J Immunol Methods* 286(1-2): 97-109.
- Callagy, G. M., M. J. Webber, P. D. Pharoah and C. Caldas (2008). "Meta-analysis confirms BCL2 is an independent prognostic marker in breast cancer." *BMC Cancer* 8: 153.
- Campoli, M., S. Ferrone and X. Wang (2010). "Functional and clinical relevance of chondroitin sulfate proteoglycan 4." *Adv Cancer Res* 109: 73-121.
- Campoli, M. R., C. C. Chang, T. Kageshita, X. Wang, J. B. McCarthy and S. Ferrone (2004). "Human high molecular weight-melanoma-associated antigen (HMW-MAA): a melanoma cell surface chondroitin sulfate proteoglycan (MSCP) with biological and clinical significance." *Crit Rev Immunol* 24(4): 267-296.
- Cao, W., W. Yang, H. Li, G. Lou, J. Jiang, M. Geng, W. Xi, R. Ren, Q. Qu, X. Jin, Y. Zhu and Y. Jin (2011). "Using detection of survivin-expressing circulating tumor cells in peripheral blood to predict tumor recurrence following curative resection of gastric cancer." *J Surg Oncol* 103(2): 110-115.
- Carlino, M. S., G. B. Fogarty and G. V. Long (2012). "Treatment of melanoma brain metastases: a new paradigm." *Cancer J* 18(2): 208-212.
- Chamberlain, M. C. (2005). "Neoplastic meningitis." *J Clin Oncol* 23(15): 3605-3613.

- Chamberlain, M. C. (2010). "Leptomeningeal metastasis." Curr Opin Oncol 22(6): 627-635.
- Chamberlain, M. C., P. Kormanik, K. A. Jaeckle and M. Glantz (1999). "111Indium-diethylenetriamine pentaacetic acid CSF flow studies predict distribution of intrathecally administered chemotherapy and outcome in patients with leptomeningeal metastases." Neurology 52(1): 216-217.
- Chamberlain, M. C., A. D. Sandy and G. A. Press (1990). "Leptomeningeal metastasis: a comparison of gadolinium-enhanced MR and contrast-enhanced CT of the brain." Neurology 40(3 Pt 1): 435-438.
- Charafe-Jauffret, E., C. Ginestier, F. Iovino, C. Tarpin, M. Diebel, B. Esterni, G. Houvenaeghel, J. M. Extra, F. Bertucci, J. Jacquemier, L. Xerri, G. Dontu, G. Stassi, Y. Xiao, S. H. Barsky, D. Birnbaum, P. Viens and M. S. Wicha (2010). "Aldehyde dehydrogenase 1-positive cancer stem cells mediate metastasis and poor clinical outcome in inflammatory breast cancer." Clin Cancer Res 16(1): 45-55.
- Chaudry, M. A., K. Sales, P. Ruf, H. Lindhofer and M. C. Winslet (2007). "EpCAM an immunotherapeutic target for gastrointestinal malignancy: current experience and future challenges." Br J Cancer 96(7): 1013-1019.
- Chen, B. T., R. D. Loberg, C. K. Neeley, S. M. O'Hara, S. Gross, G. Doyle, R. L. Dunn, L. M. Kalikin and K. J. Pienta (2005). "Preliminary study of immunomagnetic quantification of circulating tumor cells in patients with advanced disease." Urology 65(3): 616-621.
- Chen, T. F., G. L. Jiang, X. L. Fu, L. J. Wang, H. Qian, K. L. Wu and S. Zhao (2007). "CK19 mRNA expression measured by reverse-transcription polymerase chain reaction (RT-PCR) in the peripheral blood of patients with non-small cell lung cancer treated by chemo-radiation: an independent prognostic factor." Lung Cancer 56(1): 105-114.
- Christofori, G. (2006). "New signals from the invasive front." Nature 441(7092): 444-450.
- CJ, E. (1870). "Zur entwicklung des epitheliomas (cholesteatomas) dur pia under der lungs." Virchows Arch 49: 51-63.
- Cohen, S. J., C. J. Punt, N. Iannotti, B. H. Saidman, K. D. Sabbath, N. Y. Gabrail, J. Picus, M. Morse, E. Mitchell, M. C. Miller, G. V. Doyle, H. Tissing, L. W. Terstappen and N. J. Meropol (2008). "Relationship of circulating tumor cells to tumor response, progression-free survival, and overall survival in patients with metastatic colorectal cancer." J Clin Oncol 26(19): 3213-3221.
- Cohen, S. J., C. J. Punt, N. Iannotti, B. H. Saidman, K. D. Sabbath, N. Y. Gabrail, J. Picus, M. A. Morse, E. Mitchell, M. C. Miller, G. V. Doyle, H. Tissing, L. W. Terstappen and N. J. Meropol (2009). "Prognostic significance of circulating tumor cells in patients with metastatic colorectal cancer." Ann Oncol 20(7): 1223-1229.
- Corsini, E., G. Bernardi, P. Gaviani, A. Silvani, U. de Grazia, E. Ciusani, D. Croci and A. Salmaggi (2009). "Intrathecal synthesis of tumor markers is a highly sensitive test in the diagnosis of leptomeningeal metastasis from solid cancers." Clin Chem Lab Med 47(7): 874-879.
- Coumans, F. A., C. J. Doggen, G. Attard, J. S. de Bono and L. W. Terstappen (2010). "All circulating EpCAM+CK+CD45- objects predict overall survival in castration-resistant prostate cancer." Ann Oncol 21(9): 1851-1857.
- Cristofanilli, M. (2009). "The biological information obtainable from circulating tumor cells." Breast 18 Suppl 3: S38-40.
- Cristofanilli, M., G. T. Budd, M. J. Ellis, A. Stopeck, J. Matera, M. C. Miller, J. M. Reuben, G. V. Doyle, W. J. Allard, L. W. Terstappen and D. F. Hayes (2004). "Circulating tumor cells, disease progression, and survival in metastatic breast cancer." N Engl J Med 351(8): 781-791.
- Cristofanilli, M., D. F. Hayes, G. T. Budd, M. J. Ellis, A. Stopeck, J. M. Reuben, G. V. Doyle, J. Matera, W. J. Allard, M. C. Miller, H. A. Fritsche, G. N. Hortobagyi and L. W. Terstappen (2005). "Circulating tumor cells: a novel prognostic factor for newly diagnosed metastatic breast cancer." J Clin Oncol 23(7): 1420-1430.

- Davis, J. W., H. Nakanishi, V. S. Kumar, V. A. Bhadkamkar, R. McCormack, H. A. Fritsche, B. Handy, T. Gornet and R. J. Babaian (2008). "Circulating tumor cells in peripheral blood samples from patients with increased serum prostate specific antigen: initial results in early prostate cancer." *J Urol* 179(6): 2187-2191; discussion 2191.
- de Bono, J. S., H. I. Scher, R. B. Montgomery, C. Parker, M. C. Miller, H. Tissing, G. V. Doyle, L. W. Terstappen, K. J. Pienta and D. Raghavan (2008). "Circulating tumor cells predict survival benefit from treatment in metastatic castration-resistant prostate cancer." *Clin Cancer Res* 14(19): 6302-6309.
- de Cremoux, P., J. M. Extra, M. G. Denis, J. Y. Pierga, E. Bournstyn, C. Nos, K. B. Clough, E. Boudou, E. C. Martin, A. Muller, P. Pouillart and H. Magdelenat (2000). "Detection of MUC1-expressing mammary carcinoma cells in the peripheral blood of breast cancer patients by real-time polymerase chain reaction." *Clin Cancer Res* 6(8): 3117-3122.
- DeAngelis, L. M. and D. Boutros (2005). "Leptomeningeal metastasis." *Cancer Invest* 23(2): 145-154.
- Demopoulos A, P. J. (2006). "Pathophysiology and clinical features of leptomeningeal metastases (carcinomatous meningitis)." *Waltham : UpToDate*.
- Desmedt, C., E. Ruiz-Garcia and F. Andre (2008). "Gene expression predictors in breast cancer: current status, limitations and perspectives." *Eur J Cancer* 44(18): 2714-2720.
- Dubois, S. G., C. L. Epling, J. Teague, K. K. Matthay and E. Sinclair (2010). "Flow cytometric detection of Ewing sarcoma cells in peripheral blood and bone marrow." *Pediatr Blood Cancer* 54(1): 13-18.
- Engell, H. C. (1955). "[Cancer cells in the circulating blood; a clinical study on the occurrence of cancer cells in the peripheral blood and in venous blood draining the tumour area at operation]." *Ugeskr Laeger* 117(25): 822-823.
- Fabisiewicz, A., J. Kulik, P. Kober, E. Brewczynska, T. Pienkowski and J. A. Siedlecki (2004). "Detection of circulating breast cancer cells in peripheral blood by a two-marker reverse transcriptase-polymerase chain reaction assay." *Acta Biochim Pol* 51(3): 747-755.
- Fehm, T., O. Hoffmann, B. Aktas, S. Becker, E. F. Solomayer, D. Wallwiener, R. Kimmig and S. Kasimir-Bauer (2009). "Detection and characterization of circulating tumor cells in blood of primary breast cancer patients by RT-PCR and comparison to status of bone marrow disseminated cells." *Breast Cancer Res* 11(4): R59.
- Fehm, T., V. Muller, B. Aktas, W. Janni, A. Schneeweiss, E. Stickeler, C. Lattrich, C. R. Lohberg, E. Solomayer, B. Rack, S. Riethdorf, C. Klein, C. Schindlbeck, K. Brocker, S. Kasimir-Bauer, D. Wallwiener and K. Pantel (2010). "HER2 status of circulating tumor cells in patients with metastatic breast cancer: a prospective, multicenter trial." *Breast Cancer Res Treat* 124(2): 403-412.
- Fehm, T., A. Sagalowsky, E. Clifford, P. Beitsch, H. Saboorian, D. Euhus, S. Meng, L. Morrison, T. Tucker, N. Lane, B. M. Ghadimi, K. Heselmeyer-Haddad, T. Ried, C. Rao and J. Uhr (2002). "Cytogenetic evidence that circulating epithelial cells in patients with carcinoma are malignant." *Clin Cancer Res* 8(7): 2073-2084.
- Fillies, T., R. Werkmeister, J. Packeisen, B. Brandt, P. Morin, D. Weingart, U. Joos and H. Buerger (2006). "Cytokeratin 8/18 expression indicates a poor prognosis in squamous cell carcinomas of the oral cavity." *BMC Cancer* 6: 10.
- Fong, S. M., M. K. Lee, P. S. Adusumilli and K. J. Kelly (2009). "Fluorescence-expressing viruses allow rapid identification and separation of rare tumor cells in spiked samples of human whole blood." *Surgery* 146(3): 498-505.
- Franke, W. W., D. L. Schiller, R. Moll, S. Winter, E. Schmid, I. Engelbrecht, H. Denk, R. Krepler and B. Platzer (1981). "Diversity of cytokeratins. Differentiation specific expression of cytokeratin polypeptides in epithelial cells and tissues." *J Mol Biol* 153(4): 933-959.
- Gallagher, D. J., M. I. Milowsky, N. Ishill, A. Trout, M. G. Boyle, J. Riches, M. Fleisher and D. F. Bajorin (2009). "Detection of circulating tumor cells in patients with urothelial cancer." *Ann Oncol* 20(2): 305-308.

- Garcia, J. A., J. E. Rosenberg, V. Weinberg, J. Scott, M. Frohlich, J. W. Park and E. J. Small (2007). "Evaluation and significance of circulating epithelial cells in patients with hormone-refractory prostate cancer." BJU Int 99(3): 519-524.
- Garmy-Susini, B. and J. A. Varner (2005). "Circulating endothelial progenitor cells." Br J Cancer 93(8): 855-858.
- Gastl, G., G. Spizzo, P. Obrist, M. Dunser and G. Mikuz (2000). "Ep-CAM overexpression in breast cancer as a predictor of survival." Lancet 356(9246): 1981-1982.
- Gertler, R., R. Rosenberg, K. Fuehrer, M. Dahm, H. Nekarda and J. R. Siewert (2003). "Detection of circulating tumor cells in blood using an optimized density gradient centrifugation." Recent Results Cancer Res 162: 149-155.
- Gervasoni, A., M. T. Sandri, R. Nascimbeni, L. Zorzino, M. C. Cassatella, L. Baglioni, S. Panigara, M. Gervasi, D. Di Lorenzo and O. Parolini (2011). "Comparison of three distinct methods for the detection of circulating tumor cells in colorectal cancer patients." Oncol Rep 25(6): 1669-1703.
- Ginestier, C., M. H. Hur, E. Charafe-Jauffret, F. Monville, J. Dutcher, M. Brown, J. Jacquemier, P. Viens, C. G. Kleer, S. Liu, A. Schott, D. Hayes, D. Birnbaum, M. S. Wicha and G. Dontu (2007). "ALDH1 is a marker of normal and malignant human mammary stem cells and a predictor of poor clinical outcome." Cell Stem Cell 1(5): 555-567.
- Giordano, A., H. Gao, S. Anfossi, E. Cohen, M. Mego, B. N. Lee, S. Tin, M. De Laurentiis, C. A. Parker, R. H. Alvarez, V. Valero, N. T. Ueno, S. De Placido, S. A. Mani, F. J. Esteva, M. Cristofanilli and J. M. Reuben (2012). "Epithelial-mesenchymal transition and stem cell markers in patients with HER2-positive metastatic breast cancer." Mol Cancer Ther 11(11): 2526-2534.
- Gires, O., C. A. Klein and P. A. Baeuerle (2009). "On the abundance of EpCAM on cancer stem cells." Nat Rev Cancer 9(2): 143; author reply 143.
- Glass, J. P., M. Melamed, N. L. Chernik and J. B. Posner (1979). "Malignant cells in cerebrospinal fluid (CSF): the meaning of a positive CSF cytology." Neurology 29(10): 1369-1375.
- Goeminne, J. C., T. Guillaume and M. Symann (2000). "Pitfalls in the detection of disseminated non-hematological tumor cells." Ann Oncol 11(7): 785-792.
- Gonzalez-Roca, E., X. Garcia-Albeniz, S. Rodriguez-Mulero, R. R. Gomis, K. Kornacker and H. Auer (2010). "Accurate expression profiling of very small cell populations." PLoS One 5(12): e14418.
- Goodman, O. B., Jr., L. M. Fink, J. T. Symanowski, B. Wong, B. Grobaski, D. Pomerantz, Y. Ma, D. C. Ward and N. J. Vogelzang (2009). "Circulating tumor cells in patients with castration-resistant prostate cancer baseline values and correlation with prognostic factors." Cancer Epidemiol Biomarkers Prev 18(6): 1904-1913.
- Groves, M. D. (2003). "The pathogenesis of neoplastic meningitis." Curr Oncol Rep 5(1): 15-23.
- Groves, M. D., K. R. Hess, V. K. Puduvalli, H. Colman, C. A. Conrad, M. R. Gilbert, J. Weinberg, M. Cristofanilli, W. K. Yung and T. J. Liu (2009). "Biomarkers of disease: cerebrospinal fluid vascular endothelial growth factor (VEGF) and stromal cell derived factor (SDF)-1 levels in patients with neoplastic meningitis (NM) due to breast cancer, lung cancer and melanoma." J Neurooncol 94(2): 229-234.
- Gu, L. H. and P. A. Coulombe (2007). "Keratin expression provides novel insight into the morphogenesis and function of the companion layer in hair follicles." J Invest Dermatol 127(5): 1061-1073.
- Gusterson, B. A., D. T. Ross, V. J. Heath and T. Stein (2005). "Basal cytokeratins and their relationship to the cellular origin and functional classification of breast cancer." Breast Cancer Res 7(4): 143-148.
- Guzzo, T. J., B. K. McNeil, T. J. Bivalacqua, D. J. Elliott, L. J. Sokoll and M. P. Schoenberg (2012). "The presence of circulating tumor cells does not predict extravesical disease in bladder cancer patients prior to radical cystectomy." Urol Oncol 30(1): 44-48.



- Hanahan, D. and R. A. Weinberg (2011). "Hallmarks of cancer: the next generation." Cell 144(5): 646-674.
- Harouaka, R., Z. Kang, S. Y. Zheng and L. Cao (2014). "Circulating tumor cells: advances in isolation and analysis, and challenges for clinical applications." Pharmacol Ther 141(2): 209-221.
- Harstad, L., K. R. Hess and M. D. Groves (2008). "Prognostic factors and outcomes in patients with leptomeningeal melanomatosis." Neuro Oncol 10(6): 1010-1018.
- Hartkopf, A. D., P. Wagner, D. Wallwiener, T. Fehm and R. Rothmund (2011). "Changing levels of circulating tumor cells in monitoring chemotherapy response in patients with metastatic breast cancer." Anticancer Res 31(3): 979-984.
- Hayes, D. F., M. Cristofanilli, G. T. Budd, M. J. Ellis, A. Stopeck, M. C. Miller, J. Matera, W. J. Allard, G. V. Doyle and L. W. Terstappen (2006). "Circulating tumor cells at each follow-up time point during therapy of metastatic breast cancer patients predict progression-free and overall survival." Clin Cancer Res 12(14 Pt 1): 4218-4224.
- Hayes, G. M., R. Busch, J. Voogt, I. M. Siah, T. A. Gee, M. K. Hellerstein, N. Chiorazzi, K. R. Rai and E. J. Murphy (2010). "Isolation of malignant B cells from patients with chronic lymphocytic leukemia (CLL) for analysis of cell proliferation: validation of a simplified method suitable for multi-center clinical studies." Leuk Res 34(6): 809-815.
- Herlyn, M., Z. Stepiewski, D. Herlyn and H. Koprowski (1979). "Colorectal carcinoma-specific antigen: detection by means of monoclonal antibodies." Proc Natl Acad Sci U S A 76(3): 1438-1442.
- Hess, D. A., T. E. Meyerrose, L. Wirthlin, T. P. Craft, P. E. Herrbrich, M. H. Creer and J. A. Nolte (2004). "Functional characterization of highly purified human hematopoietic repopulating cells isolated according to aldehyde dehydrogenase activity." Blood 104(6): 1648-1655.
- Hiltermann, T. J., M. M. Pore, A. van den Berg, W. Timens, H. M. Boezen, J. J. Liesker, J. H. Schouwink, W. J. Wijnands, G. S. Kerner, F. A. Kruyt, H. Tissing, A. G. Tibbe, L. W. Terstappen and H. J. Groen (2012). "Circulating tumor cells in small-cell lung cancer: a predictive and prognostic factor." Ann Oncol 23(11): 2937-2942.
- Hiraiwa, K., H. Takeuchi, H. Hasegawa, Y. Saikawa, K. Suda, T. Ando, K. Kumagai, T. Irino, T. Yoshikawa, S. Matsuda, M. Kitajima and Y. Kitagawa (2008). "Clinical significance of circulating tumor cells in blood from patients with gastrointestinal cancers." Ann Surg Oncol 15(11): 3092-3100.
- Hofman, V., C. Bonnetaud, M. I. Ilie, P. Vielh, J. M. Vignaud, J. F. Flejou, S. Lantuejoul, E. Piaton, N. Mourad, C. Butori, E. Selva, M. Poudenx, S. Sibon, S. Kelhef, N. Venissac, J. P. Jais, J. Mouroux, T. J. Molina and P. Hofman (2011). "Preoperative circulating tumor cell detection using the isolation by size of epithelial tumor cell method for patients with lung cancer is a new prognostic biomarker." Clin Cancer Res 17(4): 827-835.
- Hofman, V., M. Ilie, E. Long, N. Guibert, E. Selva, K. Washetine, B. Mograbi, J. Mouroux, N. Venissac, J. Reverso-Meinietti, G. Milano, J. Mazieres, C. H. Marquette, P. Paterlini-Brechot and P. Hofman (2014). "Detection of circulating tumor cells from lung cancer patients in the era of targeted therapy: promises, drawbacks and pitfalls." Curr Mol Med 14(4): 440-456.
- Hofman, V., M. I. Ilie, E. Long, E. Selva, C. Bonnetaud, T. Molina, N. Venissac, J. Mouroux, P. Vielh and P. Hofman (2011). "Detection of circulating tumor cells as a prognostic factor in patients undergoing radical surgery for non-small-cell lung carcinoma: comparison of the efficacy of the CellSearch<sup>®</sup> Assay and the isolation by size of epithelial tumor cell method." Int J Cancer 129(7): 1651-1660.
- Hou, J. M., A. Greystoke, L. Lancashire, J. Cummings, T. Ward, R. Board, E. Amir, S. Hughes, M. Krebs, A. Hughes, M. Ranson, P. Lorigan, C. Dive and F. H. Blackhall (2009). "Evaluation of circulating tumor cells and serological cell death biomarkers in small cell lung cancer patients undergoing chemotherapy." Am J Pathol 175(2): 808-816.

- Hou, J. M., M. Krebs, T. Ward, R. Sloane, L. Priest, A. Hughes, G. Clack, M. Ranson, F. Blackhall and C. Dive (2011). "Circulating tumor cells as a window on metastasis biology in lung cancer." Am J Pathol 178(3): 989-996.
- Hou, J. M., M. G. Krebs, L. Lancashire, R. Sloane, A. Backen, R. K. Swain, L. J. Priest, A. Greystoke, C. Zhou, K. Morris, T. Ward, F. H. Blackhall and C. Dive (2012). "Clinical significance and molecular characteristics of circulating tumor cells and circulating tumor microemboli in patients with small-cell lung cancer." J Clin Oncol 30(5): 525-532.
- Hsieh, H. B., D. Marrinucci, K. Bethel, D. N. Curry, M. Humphrey, R. T. Krivacic, J. Kroener, L. Kroener, A. Ladanyi, N. Lazarus, P. Kuhn, R. H. Bruce and J. Nieva (2006). "High speed detection of circulating tumor cells." Biosens Bioelectron 21(10): 1893-1899.
- Hu, Y., L. Fan, J. Zheng, R. Cui, W. Liu, Y. He, X. Li and S. Huang (2010). "Detection of circulating tumor cells in breast cancer patients utilizing multiparameter flow cytometry and assessment of the prognosis of patients in different CTCs levels." Cytometry A 77(3): 213-219.
- Hughes, A. D., J. Mattison, L. T. Western, J. D. Powderly, B. T. Greene and M. R. King (2012). "Microtube device for selectin-mediated capture of viable circulating tumor cells from blood." Clin Chem 58(5): 846-853.
- Iinuma, H., T. Watanabe, K. Mimori, M. Adachi, N. Hayashi, J. Tamura, K. Matsuda, R. Fukushima, K. Okinaga, M. Sasako and M. Mori (2011). "Clinical significance of circulating tumor cells, including cancer stem-like cells, in peripheral blood for recurrence and prognosis in patients with Dukes' stage B and C colorectal cancer." J Clin Oncol 29(12): 1547-1555.
- Ikeguchi, M. and N. Kaibara (2005). "Detection of circulating cancer cells after a gastrectomy for gastric cancer." Surg Today 35(6): 436-441.
- J, P. (1995). "Neurologic complications of cancer." Philadelphie : PA FA Davis Co.
- Johnson, J. P., M. M. Rummel, U. Rothbacher and C. Sers (1996). "MUC18: A cell adhesion molecule with a potential role in tumor growth and tumor cell dissemination." Curr Top Microbiol Immunol 213 ( Pt 1): 95-105.
- Josse, S. A., J. Hannemann, J. Spotter, A. Bauche, A. Andreas, V. Muller and K. Pantel (2012). "Changes in keratin expression during metastatic progression of breast cancer: impact on the detection of circulating tumor cells." Clin Cancer Res 18(4): 993-1003.
- Josse, S. A. and K. Pantel (2013). "Biologic challenges in the detection of circulating tumor cells." Cancer Res 73(1): 8-11.
- Kallergi, G., S. Agelaki, A. Kalykaki, C. Stournaras, D. Mavroudis and V. Georgoulas (2008). "Phosphorylated EGFR and PI3K/Akt signaling kinases are expressed in circulating tumor cells of breast cancer patients." Breast Cancer Res 10(5): R80.
- Kallergi, G., G. Konstantinidis, H. Markomanolaki, M. A. Papadaki, D. Mavroudis, C. Stournaras, V. Georgoulas and S. Agelaki (2013). "Apoptotic circulating tumor cells in early and metastatic breast cancer patients." Mol Cancer Ther 12(9): 1886-1895.
- Kallergi, G., H. Markomanolaki, V. Giannoukarak, M. A. Papadaki, A. Strati, E. S. Lianidou, V. Georgoulas, D. Mavroudis and S. Agelaki (2009). "Hypoxia-inducible factor-1alpha and vascular endothelial growth factor expression in circulating tumor cells of breast cancer patients." Breast Cancer Res 11(6): R84.
- Kallergi, G., M. A. Papadaki, E. Politaki, D. Mavroudis, V. Georgoulas and S. Agelaki (2011). "Epithelial to mesenchymal transition markers expressed in circulating tumour cells of early and metastatic breast cancer patients." Breast Cancer Res 13(3): R59.
- Kalogeraki, A., I. Karvela-Kalogeraki, D. Tamiolakis, P. Petraki, A. Papathanasiou, Z. Saridaki, E. N. Stathopoulos and M. Tzardi (2012). "Cytopathologic interpretation of ascites due to malignancy." J BUON 17(3): 446-451.

- Kanaji, N., S. Bandoh, J. Fujita, T. Ishii, T. Ishida and A. Kubo (2007). "Compensation of type I and type II cytokeratin pools in lung cancer." Lung Cancer 55(3): 295-302.
- Kaplan, J. G., T. G. DeSouza, A. Farkash, B. Shafran, D. Pack, F. Rehman, J. Fuks and R. Portenoy (1990). "Leptomeningeal metastases: comparison of clinical features and laboratory data of solid tumors, lymphomas and leukemias." J Neurooncol 9(3): 225-229.
- Karoo, R. O., T. D. Lloyd, G. GarACE, H. D. Redway and G. S. Robertson (2003). "How valuable is ascitic cytology in the detection and management of malignancy?" Postgrad Med J 79(931): 292-294.
- Kasimir-Bauer, S., O. Hoffmann, D. Wallwiener, R. Kimmig and T. Fehm (2012). "Expression of stem cell and epithelial-mesenchymal transition markers in primary breast cancer patients with circulating tumor cells." Breast Cancer Res 14(1): R15.
- Kim, M. Y., T. Oskarsson, S. Acharyya, D. X. Nguyen, X. H. Zhang, L. Norton and J. Massague (2009). "Tumor self-seeding by circulating cancer cells." Cell 139(7): 1315-1326.
- Klein, C. A., T. J. Blankenstein, O. Schmidt-Kittler, M. Petronio, B. Polzer, N. H. Stoecklein and G. Riethmuller (2002). "Genetic heterogeneity of single disseminated tumour cells in minimal residual cancer." Lancet 360(9334): 683-689.
- Koch, M. B., I. M. Shih, S. W. Weiss and A. L. Folpe (2001). "Microphthalmia transcription factor and melanoma cell adhesion molecule expression distinguish desmoplastic/spindle cell melanoma from morphologic mimics." Am J Surg Pathol 25(1): 58-64.
- Konigsberg, R., E. Obermayr, G. Bises, G. Pfeiler, M. Gneist, F. Wrba, M. de Santis, R. Zeillinger, M. Hudec and C. Dittrich (2011). "Detection of EpCAM positive and negative circulating tumor cells in metastatic breast cancer patients." Acta Oncol 50(5): 700-710.
- Koyanagi, K., A. J. Bilchik, S. Saha, R. R. Turner, D. Wiese, M. McCarter, P. Shen, L. Deacon, D. Elashoff and D. S. Hoon (2008). "Prognostic relevance of occult nodal micrometastases and circulating tumor cells in colorectal cancer in a prospective multicenter trial." Clin Cancer Res 14(22): 7391-7396.
- Krebs, M. G., J. M. Hou, R. Sloane, L. Lancashire, L. Priest, D. Nonaka, T. H. Ward, A. Backen, G. Clack, A. Hughes, M. Ranson, F. H. Blackhall and C. Dive (2012). "Analysis of circulating tumor cells in patients with non-small cell lung cancer using epithelial marker-dependent and -independent approaches." J Thorac Oncol 7(2): 306-315.
- Krebs, M. G., R. Sloane, L. Priest, L. Lancashire, J. M. Hou, A. Greystoke, T. H. Ward, R. Ferraldeschi, A. Hughes, G. Clack, M. Ranson, C. Dive and F. H. Blackhall (2011). "Evaluation and prognostic significance of circulating tumor cells in patients with non-small-cell lung cancer." J Clin Oncol 29(12): 1556-1563.
- Krivacic, R. T., A. Ladanyi, D. N. Curry, H. B. Hsieh, P. Kuhn, D. E. Bergsrud, J. F. Kepros, T. Barbera, M. Y. Ho, L. B. Chen, R. A. Lerner and R. H. Bruce (2004). "A rare-cell detector for cancer." Proc Natl Acad Sci U S A 101(29): 10501-10504.
- Krol, G., G. Sze, M. Malkin and R. Walker (1988). "MR of cranial and spinal meningeal carcinomatosis: comparison with CT and myelography." AJR Am J Roentgenol 151(3): 583-588.
- Ku, N. O. and M. B. Omary (2006). "A disease- and phosphorylation-related nonmechanical function for keratin 8." J Cell Biol 174(1): 115-125.
- La Rosa, S., E. Rigoli, S. Uccella, R. Novario and C. Capella (2007). "Prognostic and biological significance of cytokeratin 19 in pancreatic endocrine tumours." Histopathology 50(5): 597-606.
- Lambrechts, A. C., A. J. Bosma, S. G. Klaver, B. Top, L. Perebolte, L. J. van' t Veer and S. Rodenhuis (1999). "Comparison of immunocytochemistry, reverse transcriptase polymerase chain reaction, and nucleic acid sequence-based amplification for the detection of circulating breast cancer cells." Breast Cancer Res Treat 56(3): 219-231.

- Lankiewicz, S., S. Zimmermann, C. Hollmann, T. Hillemann and T. F. Greten (2008). "Circulating tumour cells as a predictive factor for response to systemic chemotherapy in patients with advanced colorectal cancer." Mol Oncol 2(4): 349-355.
- Larson, C. J., J. G. Moreno, K. J. Pienta, S. Gross, M. Repollet, M. O'Hara S, T. Russell and L. W. Terstappen (2004). "Apoptosis of circulating tumor cells in prostate cancer patients." Cytometry A 62(1): 46-53.
- Lau, A. T. and J. F. Chiu (2007). "The possible role of cytokeratin 8 in cadmium-induced adaptation and carcinogenesis." Cancer Res 67(5): 2107-2113.
- Le Rhun, E., F. Massin, Q. Tu, J. Bonnetterre, C. Bittencourt Mde and G. C. Faure (2012). "Development of a new method for identification and quantification in cerebrospinal fluid of malignant cells from breast carcinoma leptomeningeal metastasis." BMC Clin Pathol 12: 21.
- Le Rhun, E., S. Taillibert and M. C. Chamberlain (2013). "Carcinomatous meningitis: Leptomeningeal metastases in solid tumors." Surg Neurol Int 4(Suppl 4): S265-288.
- Lecharpentier, A., P. Vielh, P. Perez-Moreno, D. Planchard, J. C. Soria and F. Farace (2011). "Detection of circulating tumour cells with a hybrid (epithelial/mesenchymal) phenotype in patients with metastatic non-small cell lung cancer." Br J Cancer 105(9): 1338-1341.
- Leers, M. P., W. Kolgen, V. Bjorklund, T. Bergman, G. Tribbick, B. Persson, P. Bjorklund, F. C. Ramaekers, B. Bjorklund, M. Nap, H. Jornvall and B. Schutte (1999). "Immunocytochemical detection and mapping of a cytokeratin 18 neo-epitope exposed during early apoptosis." J Pathol 187(5): 567-572.
- Lehmann, J. M., B. Holzmann, E. W. Breitbart, P. Schmiegelow, G. Riethmuller and J. P. Johnson (1987). "Discrimination between benign and malignant cells of melanocytic lineage by two novel antigens, a glycoprotein with a molecular weight of 113,000 and a protein with a molecular weight of 76,000." Cancer Res 47(3): 841-845.
- Lerversha, M. A., J. Han, Z. Asgari, D. C. Danila, O. Lin, R. Gonzalez-Espinoza, A. Anand, H. Lilja, G. Heller, M. Fleisher and H. I. Scher (2009). "Fluorescence in situ hybridization analysis of circulating tumor cells in metastatic prostate cancer." Clin Cancer Res 15(6): 2091-2097.
- Li, G., K. Passebosc-Faure, A. Gentil-Perret, C. Lambert, C. Genin and J. Tostain (2005). "Cadherin-6 gene expression in conventional renal cell carcinoma: a useful marker to detect circulating tumor cells." Anticancer Res 25(1A): 377-381.
- Liljefors, M., B. Nilsson, J. Fagerberg, P. Ragnhammar, H. Mellstedt and J. E. Frodin (2005). "Clinical effects of a chimeric anti-EpCAM monoclonal antibody in combination with granulocyte-macrophage colony-stimulating factor in patients with metastatic colorectal carcinoma." Int J Oncol 26(6): 1581-1589.
- Linder, S., A. M. Havelka, T. Ueno and M. C. Shoshan (2004). "Determining tumor apoptosis and necrosis in patient serum using cytokeratin 18 as a biomarker." Cancer Lett 214(1): 1-9.
- Little, J. R., A. J. Dale and H. Okazaki (1974). "Meningeal carcinomatosis. Clinical manifestations." Arch Neurol 30(2): 138-143.
- Litvinov, S. V., M. P. Velders, H. A. Bakker, G. J. Fleuren and S. O. Warnaar (1994). "Ep-CAM: a human epithelial antigen is a homophilic cell-cell adhesion molecule." J Cell Biol 125(2): 437-446.
- Liu, M. C., P. G. Shields, R. D. Warren, P. Cohen, M. Wilkinson, Y. L. Ottaviano, S. B. Rao, J. Eng-Wong, F. Seillier-Moiseiwitsch, A. M. Noone and C. Isaacs (2009). "Circulating tumor cells: a useful predictor of treatment efficacy in metastatic breast cancer." J Clin Oncol 27(31): 5153-5159.
- Long, G. V., U. Trefzer, M. A. Davies, R. F. Kefford, P. A. Ascierto, P. B. Chapman, I. Puzanov, A. Hauschild, C. Robert, A. Algazi, L. Mortier, H. Tawbi, T. Wilhelm, L. Zimmer, J. Switzky, S. Swann, A. M. Martin, M. Guckert, V. Goodman, M. Streit, J. M. Kirkwood and D. Schadendorf (2012). "Dabrafenib in patients with Val600Glu or Val600Lys BRAF-mutant melanoma metastatic to the brain (BREAK-MB): a multicentre, open-label, phase 2 trial." Lancet Oncol 13(11): 1087-1095.

- Lu, J., T. Fan, Q. Zhao, W. Zeng, E. Zaslavsky, J. J. Chen, M. A. Frohman, M. G. Golightly, S. Madajewicz and W. T. Chen (2010). "Isolation of circulating epithelial and tumor progenitor cells with an invasive phenotype from breast cancer patients." *Int J Cancer* 126(3): 669-683.
- Macchi, R. M., C. Patriarca, M. Parente and C. Arizzi (2010). "Processing the entire serous effusion: advantages with the 3-dimensional filtration unit." *Anal Quant Cytol Histol* 32(2): 116-119.
- Maetzel, D., S. Denzel, B. Mack, M. Canis, P. Went, M. Benk, C. Kieu, P. Papior, P. A. Baeuerle, M. Munz and O. Gires (2009). "Nuclear signalling by tumour-associated antigen EpCAM." *Nat Cell Biol* 11(2): 162-171.
- Maheswaran, S., L. V. Sequist, S. Nagrath, L. Ulkus, B. Brannigan, C. V. Collura, E. Inserra, S. Diederichs, A. J. Iafrate, D. W. Bell, S. Digumarthy, A. Muzikansky, D. Irimia, J. Settleman, R. G. Tompkins, T. J. Lynch, M. Toner and D. A. Haber (2008). "Detection of mutations in EGFR in circulating lung-cancer cells." *N Engl J Med* 359(4): 366-377.
- Malmgren, R. A., J. C. Pruitt, P. R. Del Vecchio and J. F. Potter (1958). "A method for the cytologic detection of tumor cells in whole blood." *J Natl Cancer Inst* 20(6): 1203-1213.
- Malzahn, K., M. Mitze, M. Thoenes and R. Moll (1998). "Biological and prognostic significance of stratified epithelial cytokeratins in infiltrating ductal breast carcinomas." *Virchows Arch* 433(2): 119-129.
- Mancuso, P., A. Burlini, G. Pruneri, A. Goldhirsch, G. Martinelli and F. Bertolini (2001). "Resting and activated endothelial cells are increased in the peripheral blood of cancer patients." *Blood* 97(11): 3658-3661.
- Mani, S. A., W. Guo, M. J. Liao, E. N. Eaton, A. Ayyanan, A. Y. Zhou, M. Brooks, F. Reinhard, C. C. Zhang, M. Shipitsin, L. L. Campbell, K. Polyak, C. Brisken, J. Yang and R. A. Weinberg (2008). "The epithelial-mesenchymal transition generates cells with properties of stem cells." *Cell* 133(4): 704-715.
- Marrinucci, D., K. Bethel, R. H. Bruce, D. N. Curry, B. Hsieh, M. Humphrey, R. T. Krivacic, J. Kroener, L. Kroener, A. Ladanyi, N. H. Lazarus, J. Nieva and P. Kuhn (2007). "Case study of the morphologic variation of circulating tumor cells." *Hum Pathol* 38(3): 514-519.
- Marrinucci, D., K. Bethel, D. Lazar, J. Fisher, E. Huynh, P. Clark, R. Bruce, J. Nieva and P. Kuhn (2010). "Cytomorphology of circulating colorectal tumor cells: a small case series." *J Oncol* 2010: 861341.
- Matsui, W., C. A. Huff, Q. Wang, M. T. Malehorn, J. Barber, Y. Tanhehco, B. D. Smith, C. I. Civin and R. J. Jones (2004). "Characterization of clonogenic multiple myeloma cells." *Blood* 103(6): 2332-2336.
- Matsusaka, S., K. Chin, M. Ogura, M. Suenaga, E. Shinozaki, Y. Mishima, Y. Terui, N. Mizunuma and K. Hatake (2010). "Circulating tumor cells as a surrogate marker for determining response to chemotherapy in patients with advanced gastric cancer." *Cancer Sci* 101(4): 1067-1071.
- Matsusaka, S., M. Suenaga, Y. Mishima, R. Kuniyoshi, K. Takagi, Y. Terui, N. Mizunuma and K. Hatake (2011). "Circulating tumor cells as a surrogate marker for determining response to chemotherapy in Japanese patients with metastatic colorectal cancer." *Cancer Sci* 102(6): 1188-1192.
- McDonnell, T. J. and S. J. Korsmeyer (1991). "Progression from lymphoid hyperplasia to high-grade malignant lymphoma in mice transgenic for the t(14; 18)." *Nature* 349(6306): 254-256.
- McShane, L. M., D. G. Altman, W. Sauerbrei, S. E. Taube, M. Gion, G. M. Clark and N. C. I. E. W. G. o. C. D. Statistics Subcommittee of the (2005). "REporting recommendations for tumour MARKer prognostic studies (REMARK)." *Eur J Cancer* 41(12): 1690-1696.
- Mehes, G., A. Witt, E. Kubista and P. F. Ambros (2001). "Circulating breast cancer cells are frequently apoptotic." *Am J Pathol* 159(1): 17-20.
- Miller, M. C., G. V. Doyle and L. W. Terstappen (2010). "Significance of Circulating Tumor Cells Detected by the CellSearch® System in Patients with Metastatic Breast Colorectal and Prostate Cancer." *J Oncol* 2010: 617421.

- Moll, R. (1998). "Cytokeratins as markers of differentiation in the diagnosis of epithelial tumors." Subcell Biochem 31: 205-262.
- Moll, R., D. Dhouailly and T. T. Sun (1989). "Expression of keratin 5 as a distinctive feature of epithelial and biphasic mesotheliomas. An immunohistochemical study using monoclonal antibody AE14." Virchows Arch B Cell Pathol Incl Mol Pathol 58(2): 129-145.
- Moll, R., W. W. Franke, D. L. Schiller, B. Geiger and R. Krepler (1982). "The catalog of human cytokeratins: patterns of expression in normal epithelia, tumors and cultured cells." Cell 31(1): 11-24.
- Moreno, J. G., M. C. Miller, S. Gross, W. J. Allard, L. G. Gomella and L. W. Terstappen (2005). "Circulating tumor cells predict survival in patients with metastatic prostate cancer." Urology 65(4): 713-718.
- Moseley, R. P., A. G. Davies, S. P. Bourne, C. Popham, S. Carrel, P. Monro and H. B. Coakham (1989). "Neoplastic meningitis in malignant melanoma: diagnosis with monoclonal antibodies." J Neurol Neurosurg Psychiatry 52(7): 881-886.
- Muller, V., S. Riethdorf, B. Rack, W. Janni, P. A. Fasching, E. Solomayer, B. Aktas, S. Kasimir-Bauer, K. Pantel, T. Fehm and D. s. group (2012). "Prognostic impact of circulating tumor cells assessed with the CellSearch® System and AdnaTest Breast in metastatic breast cancer patients: the DETECT study." Breast Cancer Res 14(4): R118.
- Muller, V., N. Stahmann, S. Riethdorf, T. Rau, T. Zabel, A. Goetz, F. Janicke and K. Pantel (2005). "Circulating tumor cells in breast cancer: correlation to bone marrow micrometastases, heterogeneous response to systemic therapy and low proliferative activity." Clin Cancer Res 11(10): 3678-3685.
- Munz, M., P. A. Baeuerle and O. Gires (2009). "The emerging role of EpCAM in cancer and stem cell signaling." Cancer Res 69(14): 5627-5629.
- Nagrath, S., L. V. Sequist, S. Maheswaran, D. W. Bell, D. Irimia, L. Ulkus, M. R. Smith, E. L. Kwak, S. Digumarthy, A. Muzikansky, P. Ryan, U. J. Balis, R. G. Tompkins, D. A. Haber and M. Toner (2007). "Isolation of rare circulating tumour cells in cancer patients by microchip technology." Nature 450(7173): 1235-1239.
- Nakagawa, T., S. R. Martinez, Y. Goto, K. Koyanagi, M. Kitago, T. Shingai, D. A. Elashoff, X. Ye, F. R. Singer, A. E. Giuliano and D. S. Hoon (2007). "Detection of circulating tumor cells in early-stage breast cancer metastasis to axillary lymph nodes." Clin Cancer Res 13(14): 4105-4110.
- Nakamura, S., H. Yagata, S. Ohno, H. Yamaguchi, H. Iwata, N. Tsunoda, Y. Ito, N. Tokudome, M. Toi, K. Kuroi and E. Suzuki (2010). "Multi-center study evaluating circulating tumor cells as a surrogate for response to treatment and overall survival in metastatic breast cancer." Breast Cancer 17(3): 199-204.
- Naoe, M., Y. Ogawa, J. Morita, K. Omori, K. Takeshita, T. Shichijyo, T. Okumura, A. Igarashi, A. Yanaihara, S. Iwamoto, T. Fukagai, A. Miyazaki and H. Yoshida (2007). "Detection of circulating urothelial cancer cells in the blood using the CellSearch® System." Cancer 109(7): 1439-1445.
- Nayak, L., M. Fleisher, R. Gonzalez-Espinoza, O. Lin, K. Panageas, A. Reiner, C. M. Liu, L. M. Deangelis and A. Omuro (2013). "Rare cell capture technology for the diagnosis of leptomeningeal metastasis in solid tumors." Neurology 80(17): 1598-1605; discussion 1603.
- Negin, B. P. and S. J. Cohen (2010). "Circulating tumor cells in colorectal cancer: past, present, and future challenges." Curr Treat Options Oncol 11(1-2): 1-13.
- Nezos, A., N. Pissimisis, P. Lembessis, A. Sourla, P. Dimopoulos, T. Dimopoulos, K. Tzelepis and M. Koutsilieris (2009). "Detection of circulating tumor cells in bladder cancer patients." Cancer Treat Rev 35(3): 272-279.
- Nolan, T., R. E. Hands and S. A. Bustin (2006). "Quantification of mRNA using real-time RT-PCR." Nat Protoc 1(3): 1559-1582.

- O'Brien, C. A., A. Pollett, S. Gallinger and J. E. Dick (2007). "A human colon cancer cell capable of initiating tumour growth in immunodeficient mice." Nature 445(7123): 106-110.
- Okegawa, T., K. Nutahara and E. Higashihara (2009). "Prognostic significance of circulating tumor cells in patients with hormone refractory prostate cancer." J Urol 181(3): 1091-1097.
- Olmos, D., H. T. Arkenau, J. E. Ang, I. Ledaki, G. Attard, C. P. Carden, A. H. Reid, R. A'Hern, P. C. Fong, N. B. Oomen, R. Molife, D. Dearnaley, C. Parker, L. W. Terstappen and J. S. de Bono (2009). "Circulating tumour cell (CTC) counts as intermediate end points in castration-resistant prostate cancer (CRPC): a single-centre experience." Ann Oncol 20(1): 27-33.
- Owens, D. W. and E. B. Lane (2003). "The quest for the function of simple epithelial keratins." Bioessays 25(8): 748-758.
- Pantel, K. and R. H. Brakenhoff (2004). "Dissecting the metastatic cascade." Nat Rev Cancer 4(6): 448-456.
- Pantel, K., E. Deneve, D. Nocca, A. Coffy, J. P. Vendrell, T. Maudelonde, S. Riethdorf and C. Alix-Panabieres (2012). "Circulating epithelial cells in patients with benign colon diseases." Clin Chem 58(5): 936-940.
- Pape, E., E. Desmedt, F. Zairi, M. C. Baranzelli, V. Dziwniel, F. Dubois, J. Bonnetterre, L. Mortier and E. Le Rhun (2012). "Leptomeningeal metastasis in melanoma: a prospective clinical study of nine patients." In Vivo 26(6): 1079-1086.
- Paris, P. L., Y. Kobayashi, Q. Zhao, W. Zeng, S. Sridharan, T. Fan, H. L. Adler, E. R. Yera, M. H. Zarrabi, S. Zucker, J. Simko, W. T. Chen and J. Rosenberg (2009). "Functional phenotyping and genotyping of circulating tumor cells from patients with castration resistant prostate cancer." Cancer Lett 277(2): 164-173.
- Passebosch-Faure, K., G. Li, C. Lambert, M. Cottier, A. Gentil-Perret, P. Fournel, M. Perol and C. Genin (2005). "Evaluation of a panel of molecular markers for the diagnosis of malignant serous effusions." Clin Cancer Res 11(19 Pt 1): 6862-6867.
- Patel, A. S., J. E. Allen, D. T. Dicker, K. L. Peters, J. M. Sheehan, M. J. Glantz and W. S. El-Deiry (2011). "Identification and enumeration of circulating tumor cells in the cerebrospinal fluid of breast cancer patients with central nervous system metastases." Oncotarget 2(10): 752-760.
- Paterlini-Brechot, P. and N. L. Benali (2007). "Circulating tumor cells (CTC) detection: clinical impact and future directions." Cancer Lett 253(2): 180-204.
- Patriarca, C., P. Colombo, A. Pio Taronna, J. Wesseling, G. Franchi, F. Guddo, R. Naspro, R. M. Macchi, P. Giunta, M. Di Pasquale, M. Parente, C. Arizzi, M. Roncalli and B. Campo (2009). "Cell discohesion and multifocality of carcinoma in situ of the bladder: new insight from the adhesion molecule profile (e-cadherin, Ep-CAM, and MUC1)." Int J Surg Pathol 17(2): 99-106.
- Pearce, D. J., D. Taussig, C. Simpson, K. Allen, A. Z. Rohatiner, T. A. Lister and D. Bonnet (2005). "Characterization of cells with a high aldehyde dehydrogenase activity from cord blood and acute myeloid leukemia samples." Stem Cells 23(6): 752-760.
- Pestrin, M., S. Bessi, F. Galardi, M. Truglia, A. Biggeri, C. Biagioni, S. Cappadona, L. Biganzoli, A. Giannini and A. Di Leo (2009). "Correlation of HER2 status between primary tumors and corresponding circulating tumor cells in advanced breast cancer patients." Breast Cancer Res Treat 118(3): 523-530.
- Pierga, J. Y., F. C. Bidard, C. Mathiot, E. Brain, S. Delaloge, S. Giachetti, P. de Cremoux, R. Salmon, A. Vincent-Salomon and M. Marty (2008). "Circulating tumor cell detection predicts early metastatic relapse after neoadjuvant chemotherapy in large operable and locally advanced breast cancer in a phase II randomized trial." Clin Cancer Res 14(21): 7004-7010.
- Ponti, D., A. Costa, N. Zaffaroni, G. Pratesi, G. Petrangolini, D. Coradini, S. Pilotti, M. A. Pierotti and M. G. Daidone (2005). "Isolation and in vitro propagation of tumorigenic breast cancer cells with stem/progenitor cell properties." Cancer Res 65(13): 5506-5511.

- Price, M. A., L. E. Colvin Wanshura, J. Yang, J. Carlson, B. Xiang, G. Li, S. Ferrone, A. Z. Dudek, E. A. Turley and J. B. McCarthy (2011). "CSPG4, a potential therapeutic target, facilitates malignant progression of melanoma." Pigment Cell Melanoma Res 24(6): 1148-1157.
- Provencher, D. M., C. L. Finstad, P. E. Saigo, S. C. Rubin, W. J. Hoskins, M. G. Federici, E. Stockert, K. O. Lloyd and J. L. Lewis, Jr. (1993). "Comparison of antigen expression on fresh and cultured ascites cells and on solid tumors of patients with epithelial ovarian cancer." Gynecol Oncol 50(1): 78-83.
- Punnoose, E. A., S. K. Atwal, J. M. Spoerke, H. Savage, A. Pandita, R. F. Yeh, A. Pirzkall, B. M. Fine, L. C. Amler, D. S. Chen and M. R. Lackner (2010). "Molecular biomarker analyses using circulating tumor cells." PLoS One 5(9): e12517.
- Rahbari, N. N., M. Aigner, K. Thorlund, N. Mollberg, E. Motschall, K. Jensen, M. K. Diener, M. W. Buchler, M. Koch and J. Weitz (2010). "Meta-analysis shows that detection of circulating tumor cells indicates poor prognosis in patients with colorectal cancer." Gastroenterology 138(5): 1714-1726.
- Rao, C. G., D. Chianese, G. V. Doyle, M. C. Miller, T. Russell, R. A. Sanders, Jr. and L. W. Terstappen (2005). "Expression of epithelial cell adhesion molecule in carcinoma cells present in blood and primary and metastatic tumors." Int J Oncol 27(1): 49-57.
- Reuler, J. B. and D. Meier (1979). "Leptomeningeal carcinomatosis with normal CSF features." Arch Intern Med 139(2): 237-238.
- Riethdorf, S., H. Fritsche, V. Muller, T. Rau, C. Schindlbeck, B. Rack, W. Janni, C. Coith, K. Beck, F. Janicke, S. Jackson, T. Gornet, M. Cristofanilli and K. Pantel (2007). "Detection of circulating tumor cells in peripheral blood of patients with metastatic breast cancer: a validation study of the CellSearch<sup>®</sup> system." Clin Cancer Res 13(3): 920-928.
- Riethdorf, S., H. Wikman and K. Pantel (2008). "Review: Biological relevance of disseminated tumor cells in cancer patients." Int J Cancer 123(9): 1991-2006.
- Ring, A., I. E. Smith and M. Dowsett (2004). "Circulating tumour cells in breast cancer." Lancet Oncol 5(2): 79-88.
- Ring, A. E., L. Zabaglo, M. G. Ormerod, I. E. Smith and M. Dowsett (2005). "Detection of circulating epithelial cells in the blood of patients with breast cancer: comparison of three techniques." Br J Cancer 92(5): 906-912.
- Risberg, B., B. Davidson, H. P. Dong, J. M. Nesland and A. Berner (2000). "Flow cytometric immunophenotyping of serous effusions and peritoneal washings: comparison with immunocytochemistry and morphological findings." J Clin Pathol 53(7): 513-517.
- Rivera, Z., S. Ferrone, X. Wang, S. Jube, H. Yang, H. I. Pass, S. Kanodia, G. Gaudino and M. Carbone (2012). "CSPG4 as a target of antibody-based immunotherapy for malignant mesothelioma." Clin Cancer Res 18(19): 5352-5363.
- Roberts, S., A. Watne, G. R. Mc, G. E. Mc and W. H. Cole (1958). "Technique and results of isolation of cancer cells from the circulating blood." AMA Arch Surg 76(3): 334-346.
- Rompp, A., L. Dekker, I. Taban, G. Jenster, W. Boogerd, H. Bonfrer, B. Spengler, R. Heeren, P. S. Smitt and T. M. Luiders (2007). "Identification of leptomeningeal metastasis-related proteins in cerebrospinal fluid of patients with breast cancer by a combination of MALDI-TOF, MALDI-FTICR and nanoLC-FTICR MS." Proteomics 7(3): 474-481.
- Rossi, E., U. Basso, R. Celadin, F. Zilio, S. Pucciarelli, M. Aieta, C. Barile, T. Sava, G. Bonciarelli, S. Tumolo, C. Ghiotto, C. Magro, A. Jirillo, S. Indraccolo, A. Amadori and R. Zamarchi (2010). "M30 neoepitope expression in epithelial cancer: quantification of apoptosis in circulating tumor cells by CellSearch<sup>®</sup> analysis." Clin Cancer Res 16(21): 5233-5243.
- Rossi, E., M. Fassan, M. Aieta, F. Zilio, R. Celadin, M. Borin, A. Grassi, L. Troiani, U. Basso, C. Barile, T. Sava, C. Lanza, L. Miatello, A. Jirillo, M. Rugge, S. Indraccolo, M. Cristofanilli, A. Amadori and R. Zamarchi (2012).



- "Dynamic changes of live/apoptotic circulating tumour cells as predictive marker of response to sunitinib in metastatic renal cancer." *Br J Cancer* 107(8): 1286-1294.
- Royston, P., D. G. Altman and W. Sauerbrei (2006). "Dichotomizing continuous predictors in multiple regression: a bad idea." *Stat Med* 25(1): 127-141.
- Ryan, P. J., J. L. Oates, J. Crocker and D. E. Stableforth (1997). "Distinction between pleural mesothelioma and pulmonary adenocarcinoma using MOC31 in an asbestos sprayer." *Respir Med* 91(1): 57-60.
- Sandberg, A. A. and G. E. Moore (1957). "Examination of blood for tumor cells." *J Natl Cancer Inst* 19(1): 1-11.
- Sato, H. (1962). "Cancer cells in the circulating blood, with reference to cancer metastasis." *Bull World Health Organ* 26: 675-681.
- Sboner, A., F. Demichelis, S. Calza, Y. Pawitan, S. R. Setlur, Y. Hoshida, S. Perner, H. O. Adami, K. Fall, L. A. Mucci, P. W. Kantoff, M. Stampfer, S. O. Andersson, E. Varenhorst, J. E. Johansson, M. B. Gerstein, T. R. Golub, M. A. Rubin and O. Andren (2010). "Molecular sampling of prostate cancer: a dilemma for predicting disease progression." *BMC Med Genomics* 3: 8.
- Scatton, O., F. Chiappini, P. Riou, A. Marconi, R. Saffroy, M. P. Bralet, D. Azoulay, C. Boucheix, B. Debuire, G. Uzan and A. Lemoine (2006). "Fate and characterization of circulating tumor cells in a NOD/SCID mouse model of human hepatocellular carcinoma." *Oncogene* 25(29): 4067-4075.
- Schaller, G., I. Fuchs, W. Pritze, A. Ebert, H. Herbst, K. Pantel, H. Weitzel and E. Lengyel (1996). "Elevated keratin 18 protein expression indicates a favorable prognosis in patients with breast cancer." *Clin Cancer Res* 2(11): 1879-1885.
- Scheel, C. and R. A. Weinberg (2012). "Cancer stem cells and epithelial-mesenchymal transition: concepts and molecular links." *Semin Cancer Biol* 22(5-6): 396-403.
- Scher, H. I., X. Jia, J. S. de Bono, M. Fleisher, K. J. Pienta, D. Raghavan and G. Heller (2009). "Circulating tumour cells as prognostic markers in progressive, castration-resistant prostate cancer: a reanalysis of IMMC38 trial data." *Lancet Oncol* 10(3): 233-239.
- Schlingemann, R. O., F. J. Rietveld, R. M. de Waal, S. Ferrone and D. J. Ruiter (1990). "Expression of the high molecular weight melanoma-associated antigen by pericytes during angiogenesis in tumors and in healing wounds." *Am J Pathol* 136(6): 1393-1405.
- Schlingemann, R. O., F. J. Rietveld, F. Kwaspen, P. C. van de Kerkhof, R. M. de Waal and D. J. Ruiter (1991). "Differential expression of markers for endothelial cells, pericytes, and basal lamina in the microvasculature of tumors and granulation tissue." *Am J Pathol* 138(6): 1335-1347.
- Schmidt, M., D. Hasenclever, M. Schaeffer, D. Boehm, C. Cotarelo, E. Steiner, A. Lebrecht, W. Siggelkow, W. Weikel, I. Schiffer-Petry, S. Gebhard, H. Pilch, M. Gehrman, H. A. Lehr, H. Koelbl, J. G. Hengstler and M. Schuler (2008). "Prognostic effect of epithelial cell adhesion molecule overexpression in untreated node-negative breast cancer." *Clin Cancer Res* 14(18): 5849-5855.
- Schmitt, A. M., M. Anlauf, V. Rousson, S. Schmid, A. Kofler, F. Riniker, J. Bauersfeld, A. Barghorn, N. M. Probst-Hensch, H. Moch, P. U. Heitz, G. Kloepfel, P. Komminoth and A. Perren (2007). "WHO 2004 criteria and CK19 are reliable prognostic markers in pancreatic endocrine tumors." *Am J Surg Pathol* 31(11): 1677-1682.
- Schwed Lustgarten, D. E., J. Thompson, G. Yu, A. Vachani, B. Vaidya, C. Rao, M. Connelly, M. Udine, K. S. Tan, D. F. Heitjan and S. Albelda (2013). "Use of circulating tumor cell technology (CELLSEARCH<sup>®</sup>) for the diagnosis of malignant pleural effusions." *Ann Am Thorac Soc* 10(6): 582-589.
- Seal, S. H. (1959). "Silicone flotation: a simple quantitative method for the isolation of free-floating cancer cells from the blood." *Cancer* 12(3): 590-595.
- Seo, J. H., C. W. Choi, B. S. Kim, S. W. Shin, Y. H. Kim, J. S. Kim, S. W. Lee, J. H. Choi, Y. T. Park, Y. J. Mok, C. S. Kim and J. S. Kim (2005). "Follow-up study of peripheral blood carcinoembryonic antigen mRNA

- using reverse transcription-polymerase chain reaction as an early marker of clinical recurrence in patients with curatively resected gastric cancer." *Am J Clin Oncol* 28(1): 24-29.
- Serrano, M. J., P. Sanchez-Rovira, M. Delgado-Rodriguez and J. J. Gaforio (2009). "Detection of circulating tumor cells in the context of treatment: prognostic value in breast cancer." *Cancer Biol Ther* 8(8): 671-675.
- Seute, T., P. Leffers, G. P. ten Velde and A. Twijnstra (2005). "Leptomeningeal metastases from small cell lung carcinoma." *Cancer* 104(8): 1700-1705.
- Shen, C., L. Hu, L. Xia and Y. Li (2009). "The detection of circulating tumor cells of breast cancer patients by using multimarker (Survivin, hTERT and hMAM) quantitative real-time PCR." *Clin Biochem* 42(3): 194-200.
- Shetye, J., J. E. Frodin, B. Christensson, C. Grant, B. Jacobsson, S. Sundelius, M. Sylven, P. Biberfeld and H. Mellstedt (1988). "Immunohistochemical monitoring of metastatic colorectal carcinoma in patients treated with monoclonal antibodies (MAb 17-1A)." *Cancer Immunol Immunother* 27(2): 154-162.
- Shield, P. W., J. J. Callan and P. L. Devine (1994). "Markers for metastatic adenocarcinoma in serous effusion specimens." *Diagn Cytopathol* 11(3): 237-245.
- Shih, I. M. (1999). "The role of CD146 (Mel-CAM) in biology and pathology." *J Pathol* 189(1): 4-11.
- Shih, I. M., M. Nesbit, M. Herlyn and R. J. Kurman (1998). "A new Mel-CAM (CD146)-specific monoclonal antibody, MN-4, on paraffin-embedded tissue." *Mod Pathol* 11(11): 1098-1106.
- Shimazui, T., K. Yoshikawa, H. Uemura, R. Kawamoto, K. Kawai, K. Uchida, Y. Hirao, S. Saga and H. Akaza (2003). "Detection of cadherin-6 mRNA by nested RT-PCR as a potential marker for circulating cancer cells in renal cell carcinoma." *Int J Oncol* 23(4): 1049-1054.
- Sieuwerts, A. M., J. Kraan, J. Bolt-de Vries, P. van der Spoel, B. Mostert, J. W. Martens, J. W. Gratama, S. Sleijfer and J. A. Foekens (2009). "Molecular characterization of circulating tumor cells in large quantities of contaminating leukocytes by a multiplex real-time PCR." *Breast Cancer Res Treat* 118(3): 455-468.
- Sieuwerts, A. M., J. Kraan, J. Bolt, P. van der Spoel, F. Elstrodt, M. Schutte, J. W. Martens, J. W. Gratama, S. Sleijfer and J. A. Foekens (2009). "Anti-epithelial cell adhesion molecule antibodies and the detection of circulating normal-like breast tumor cells." *J Natl Cancer Inst* 101(1): 61-66.
- Sieuwerts, A. M., B. Mostert, J. Bolt-de Vries, D. Peeters, F. E. de Jongh, J. M. Stouthard, L. Y. Dirix, P. A. van Dam, A. Van Galen, V. de Weerd, J. Kraan, P. van der Spoel, R. Ramirez-Moreno, C. H. van Deurzen, M. Smid, J. X. Yu, J. Jiang, Y. Wang, J. W. Gratama, S. Sleijfer, J. A. Foekens and J. W. Martens (2011). "mRNA and microRNA expression profiles in circulating tumor cells and primary tumors of metastatic breast cancer patients." *Clin Cancer Res* 17(11): 3600-3618.
- Silva, A. L., M. J. Tome, A. E. Correia and J. L. Passos-Coelho (2002). "Human mammaglobin RT-PCR assay for detection of occult breast cancer cells in hematopoietic products." *Ann Oncol* 13(3): 422-429.
- Singh, S. K., C. Hawkins, I. D. Clarke, J. A. Squire, J. Bayani, T. Hide, R. M. Henkelman, M. D. Cusimano and P. B. Dirks (2004). "Identification of human brain tumour initiating cells." *Nature* 432(7015): 396-401.
- Sleijfer, S., J. W. Gratama, A. M. Sieuwerts, J. Kraan, J. W. Martens and J. A. Foekens (2007). "Circulating tumour cell detection on its way to routine diagnostic implementation?" *Eur J Cancer* 43(18): 2645-2650.
- Smerage, J. B., G. T. Budd, G. V. Doyle, M. Brown, C. Paoletti, M. Muniz, M. C. Miller, M. I. Repollet, D. A. Chianese, M. C. Connelly, L. W. Terstappen and D. F. Hayes (2013). "Monitoring apoptosis and Bcl-2 on circulating tumor cells in patients with metastatic breast cancer." *Mol Oncol* 7(3): 680-692.
- Smirniotopoulos, J. G., F. M. Murphy, E. J. Rushing, J. H. Rees and J. W. Schroeder (2007). "Patterns of contrast enhancement in the brain and meninges." *Radiographics* 27(2): 525-551.
- Spizzo, G., P. Went, S. Dirnhofner, P. Obrist, H. Moch, P. A. Baeuerle, E. Mueller-Holzner, C. Marth, G. Gastl and A. G. Zeimet (2006). "Overexpression of epithelial cell adhesion molecule (Ep-CAM) is an independent

- prognostic marker for reduced survival of patients with epithelial ovarian cancer." *Gynecol Oncol* 103(2): 483-488.
- Spizzo, G., P. Went, S. Dirnhofer, P. Obrist, R. Simon, H. Spichtin, R. Maurer, U. Metzger, B. von Castelberg, R. Bart, S. Stopatschinskaya, O. R. Kochli, P. Haas, F. Mross, M. Zuber, H. Dietrich, S. Bischoff, M. Mirlacher, G. Sauter and G. Gastl (2004). "High Ep-CAM expression is associated with poor prognosis in node-positive breast cancer." *Breast Cancer Res Treat* 86(3): 207-213.
- Stein, J. P., G. Lieskovsky, R. Cote, S. Groshen, A. C. Feng, S. Boyd, E. Skinner, B. Bochner, D. Thangathurai, M. Mikhail, D. Raghavan and D. G. Skinner (2001). "Radical cystectomy in the treatment of invasive bladder cancer: long-term results in 1,054 patients." *J Clin Oncol* 19(3): 666-675.
- Stott, S. L., C. H. Hsu, D. I. Tsukrov, M. Yu, D. T. Miyamoto, B. A. Waltman, S. M. Rothenberg, A. M. Shah, M. E. Smas, G. K. Korir, F. P. Floyd, Jr., A. J. Gilman, J. B. Lord, D. Winokur, S. Springer, D. Irimia, S. Nagrath, L. V. Sequist, R. J. Lee, K. J. Isselbacher, S. Maheswaran, D. A. Haber and M. Toner (2010). "Isolation of circulating tumor cells using a microvortex-generating herringbone-chip." *Proc Natl Acad Sci U S A* 107(43): 18392-18397.
- Stott, S. L., R. J. Lee, S. Nagrath, M. Yu, D. T. Miyamoto, L. Ulkus, E. J. Inerra, M. Ulman, S. Springer, Z. Nakamura, A. L. Moore, D. I. Tsukrov, M. E. Kempner, D. M. Dahl, C. L. Wu, A. J. Iafrate, M. R. Smith, R. G. Tompkins, L. V. Sequist, M. Toner, D. A. Haber and S. Maheswaran (2010). "Isolation and characterization of circulating tumor cells from patients with localized and metastatic prostate cancer." *Sci Transl Med* 2(25): 25ra23.
- Strijbos, M. H., J. W. Gratama, J. Kraan, C. H. Lamers, M. A. den Bakker and S. Sleijfer (2008). "Circulating endothelial cells in oncology: pitfalls and promises." *Br J Cancer* 98(11): 1731-1735.
- Sun, Y. F., Y. Xu, X. R. Yang, W. Guo, X. Zhang, S. J. Qiu, R. Y. Shi, B. Hu, J. Zhou and J. Fan (2013). "Circulating stem cell-like epithelial cell adhesion molecule-positive tumor cells indicate poor prognosis of hepatocellular carcinoma after curative resection." *Hepatology* 57(4): 1458-1468.
- Sun, Y. F., X. R. Yang, J. Zhou, S. J. Qiu, J. Fan and Y. Xu (2011). "Circulating tumor cells: advances in detection methods, biological issues, and clinical relevance." *J Cancer Res Clin Oncol* 137(8): 1151-1173.
- Svendsen, A., J. J. Verhoeff, H. Immervoll, J. C. Brogger, J. Kmiecik, A. Poli, I. A. Netland, L. Prestegarden, J. Planaguma, A. Torsvik, A. B. Kjersem, P. O. Sakariassen, J. I. Heggdal, W. R. Van Furth, R. Bjerkvig, M. Lund-Johansen, P. O. Enger, J. Felsberg, N. H. Brons, K. J. Tronstad, A. Waha and M. Chekenya (2011). "Expression of the progenitor marker NG2/CSPG4 predicts poor survival and resistance to ionising radiation in glioblastoma." *Acta Neuropathol* 122(4): 495-510.
- Swennenhuis, J. F., A. G. Tibbe, R. Levink, R. C. Sipkema and L. W. Terstappen (2009). "Characterization of circulating tumor cells by fluorescence in situ hybridization." *Cytometry A* 75(6): 520-527.
- Swiderek, J., S. Morcos, V. Donthireddy, R. Surapaneni, V. Jackson-Thompson, L. Schultz, S. Kini and P. Kvale (2010). "Prospective study to determine the volume of pleural fluid required to diagnose malignancy." *Chest* 137(1): 68-73.
- Takei, H., Y. Iino, J. Horiguchi, T. Kanoh, Y. Takao, T. Oyama and Y. Morishita (1995). "Immunohistochemical analysis of cytokeratin #8 as a prognostic factor in invasive breast carcinoma." *Anticancer Res* 15(3): 1101-1105.
- Tan, S. J., L. Yobas, G. Y. Lee, C. N. Ong and C. T. Lim (2009). "Microdevice for the isolation and enumeration of cancer cells from blood." *Biomed Microdevices* 11(4): 883-892.
- Tanaka, F., K. Yoneda, N. Kondo, M. Hashimoto, T. Takuwa, S. Matsumoto, Y. Okumura, S. Rahman, N. Tsubota, T. Tsujimura, K. Kuribayashi, K. Fukuoka, T. Nakano and S. Hasegawa (2009). "Circulating tumor cell as a diagnostic marker in primary lung cancer." *Clin Cancer Res* 15(22): 6980-6986.
- Tarnok, A., J. Bocsi and G. Brockhoff (2006). "Cytomics - importance of multimodal analysis of cell function and proliferation in oncology." *Cell Prolif* 39(6): 495-505.

- Tewes, M., B. Aktas, A. Welt, S. Mueller, S. Hauch, R. Kimmig and S. Kasimir-Bauer (2009). "Molecular profiling and predictive value of circulating tumor cells in patients with metastatic breast cancer: an option for monitoring response to breast cancer related therapies." Breast Cancer Res Treat 115(3): 581-590.
- Theodoropoulos, P. A., H. Polioudaki, S. Agelaki, G. Kallergi, Z. Saridaki, D. Mavroudis and V. Georgoulis (2010). "Circulating tumor cells with a putative stem cell phenotype in peripheral blood of patients with breast cancer." Cancer Lett 288(1): 99-106.
- Thiery, J. P. and J. P. Sleeman (2006). "Complex networks orchestrate epithelial-mesenchymal transitions." Nat Rev Mol Cell Biol 7(2): 131-142.
- Trzpis, M., P. M. McLaughlin, L. M. de Leij and M. C. Harmsen (2007). "Epithelial cell adhesion molecule: more than a carcinoma marker and adhesion molecule." Am J Pathol 171(2): 386-395.
- Tu, Q., C. Bittencourt Mde, H. Cai, C. Bastien, C. Lemarie-Delaunay, M. C. Bene and G. C. Faure (2014). "Case Report: Detection and quantification of tumor cells in peripheral blood and ascitic fluid from a metastatic esophageal cancer patient using the CellSearch ((R)) technology." F1000Res 3: 12.
- Uen, Y. H., C. Y. Lu, H. L. Tsai, F. J. Yu, M. Y. Huang, T. L. Cheng, S. R. Lin and J. Y. Wang (2008). "Persistent presence of postoperative circulating tumor cells is a poor prognostic factor for patients with stage I-III colorectal cancer after curative resection." Ann Surg Oncol 15(8): 2120-2128.
- Uhr, J. W. and K. Pantel (2011). "Controversies in clinical cancer dormancy." Proc Natl Acad Sci U S A 108(30): 12396-12400.
- Van der Auwera, I., D. Peeters, I. H. Benoy, H. J. Elst, S. J. Van Laere, A. Prove, H. Maes, P. Huget, P. van Dam, P. B. Vermeulen and L. Y. Dirix (2010). "Circulating tumour cell detection: a direct comparison between the CellSearch® System, the AdnaTest and CK-19/mammaglobin RT-PCR in patients with metastatic breast cancer." Br J Cancer 102(2): 276-284.
- van Dorst, E. B., G. N. van Muijen, S. V. Litvinov and G. J. Fleuren (1998). "The limited difference between keratin patterns of squamous cell carcinomas and adenocarcinomas is explicable by both cell lineage and state of differentiation of tumour cells." J Clin Pathol 51(9): 679-684.
- Varadhachary, G. R., J. L. Abbruzzese and R. Lenzi (2004). "Diagnostic strategies for unknown primary cancer." Cancer 100(9): 1776-1785.
- Varga, M., P. Obrist, S. Schneeberger, G. Muhlmann, C. Felgel-Farnholz, D. Fong, M. Zitt, T. Brunhuber, G. Schafer, G. Gastl and G. Spizzo (2004). "Overexpression of epithelial cell adhesion molecule antigen in gallbladder carcinoma is an independent marker for poor survival." Clin Cancer Res 10(9): 3131-3136.
- Vona, G., A. Sabile, M. Louha, V. Sitruk, S. Romana, K. Schutze, F. Capron, D. Franco, M. Pazzagli, M. Vekemans, B. Lacour, C. Brechot and P. Paterlini-Brechot (2000). "Isolation by size of epithelial tumor cells : a new method for the immunomorphological and molecular characterization of circulating tumor cells." Am J Pathol 156(1): 57-63.
- Walbert, T. and M. D. Groves (2010). "Known and emerging biomarkers of leptomeningeal metastasis and its response to treatment." Future Oncol 6(2): 287-297.
- Wang, L., Y. Wang, Y. Liu, M. Cheng, X. Wu and H. Wei (2009). "Flow cytometric analysis of CK19 expression in the peripheral blood of breast carcinoma patients: relevance for circulating tumor cell detection." J Exp Clin Cancer Res 28: 57.
- Wang, X., T. Osada, Y. Wang, L. Yu, K. Sakakura, A. Katayama, J. B. McCarthy, A. Brufsky, M. Chivukula, T. Khoury, D. S. Hsu, W. T. Barry, H. K. Lyerly, T. M. Clay and S. Ferrone (2010). "CSPG4 protein as a new target for the antibody-based immunotherapy of triple-negative breast cancer." J Natl Cancer Inst 102(19): 1496-1512.

- Wang, X., Y. Wang, L. Yu, K. Sakakura, C. Visus, J. H. Schwab, C. R. Ferrone, E. Favoino, Y. Koya, M. R. Campoli, J. B. McCarthy, A. B. DeLeo and S. Ferrone (2010). "CSPG4 in cancer: multiple roles." Curr Mol Med 10(4): 419-429.
- Wasserstrom, W. R., J. P. Glass and J. B. Posner (1982). "Diagnosis and treatment of leptomeningeal metastases from solid tumors: experience with 90 patients." Cancer 49(4): 759-772.
- Weigel, M. T. and M. Dowsett (2010). "Current and emerging biomarkers in breast cancer: prognosis and prediction." Endocr Relat Cancer 17(4): R245-262.
- Went, P., S. Dirnhofer, T. Salvisberg, M. B. Amin, S. D. Lim, P. A. Diener and H. Moch (2005). "Expression of epithelial cell adhesion molecule (EpCam) in renal epithelial tumors." Am J Surg Pathol 29(1): 83-88.
- Went, P., M. Vasei, L. Bubendorf, L. Terracciano, L. Tornillo, U. Riede, J. Kononen, R. Simon, G. Sauter and P. A. Baeuerle (2006). "Frequent high-level expression of the immunotherapeutic target Ep-CAM in colon, stomach, prostate and lung cancers." Br J Cancer 94(1): 128-135.
- Went, P. T., A. Lugli, S. Meier, M. Bundi, M. Mirlacher, G. Sauter and S. Dirnhofer (2004). "Frequent EpCam protein expression in human carcinomas." Hum Pathol 35(1): 122-128.
- Weston, C. L., M. J. Glantz and J. R. Connor (2011). "Detection of cancer cells in the cerebrospinal fluid: current methods and future directions." Fluids Barriers CNS 8(1): 14.
- Wicha, M. S., S. Liu and G. Dontu (2006). "Cancer stem cells: an old idea--a paradigm shift." Cancer Res 66(4): 1883-1890; discussion 1895-1886.
- Willipinski-Stapelfeldt, B., S. Riethdorf, V. Assmann, U. Woelfle, T. Rau, G. Sauter, J. Heukeshoven and K. Pantel (2005). "Changes in cytoskeletal protein composition indicative of an epithelial-mesenchymal transition in human micrometastatic and primary breast carcinoma cells." Clin Cancer Res 11(22): 8006-8014.
- Woelfle, U., G. Sauter, S. Santjer, R. Brakenhoff and K. Pantel (2004). "Down-regulated expression of cytokeratin 18 promotes progression of human breast cancer." Clin Cancer Res 10(8): 2670-2674.
- World Cancer Report 2014, I.
- Wu, C., H. Hao, L. Li, X. Zhou, Z. Guo, L. Zhang, X. Zhang, W. Zhong, H. Guo, R. M. Bremner and P. Lin (2009). "Preliminary investigation of the clinical significance of detecting circulating tumor cells enriched from lung cancer patients." J Thorac Oncol 4(1): 30-36.
- Wu, C. H., S. R. Lin, J. S. Hsieh, F. M. Chen, C. Y. Lu, F. J. Yu, T. L. Cheng, T. J. Huang, S. Y. Huang and J. Y. Wang (2006). "Molecular detection of disseminated tumor cells in the peripheral blood of patients with gastric cancer: evaluation of their prognostic significance." Dis Markers 22(3): 103-109.
- Wu, G. J. (2012). "Dual Roles of METCAM in the Progression of Different Cancers." J Oncol 2012: 853797.
- Xi, L., D. G. Nicastri, T. El-Hefnawy, S. J. Hughes, J. D. Luketich and T. E. Godfrey (2007). "Optimal markers for real-time quantitative reverse transcription PCR detection of circulating tumor cells from melanoma, breast, colon, esophageal, head and neck, and lung cancers." Clin Chem 53(7): 1206-1215.
- Xu, W., L. Cao, L. Chen, J. Li, X. F. Zhang, H. H. Qian, X. Y. Kang, Y. Zhang, J. Liao, L. H. Shi, Y. F. Yang, M. C. Wu and Z. F. Yin (2011). "Isolation of circulating tumor cells in patients with hepatocellular carcinoma using a novel cell separation strategy." Clin Cancer Res 17(11): 3783-3793.
- Yagata, H., S. Nakamura, M. Toi, H. Bando, S. Ohno and A. Kataoka (2008). "Evaluation of circulating tumor cells in patients with breast cancer: multi-institutional clinical trial in Japan." Int J Clin Oncol 13(3): 252-256.
- Yie, S. M., B. Lou, S. R. Ye, M. Cao, X. He, P. Li, K. Hu, L. Rao, S. M. Wu, H. B. Xiao and E. Gao (2008). "Detection of survivin-expressing circulating cancer cells (CCCs) in peripheral blood of patients with gastric and colorectal cancer reveals high risks of relapse." Ann Surg Oncol 15(11): 3073-3082.

You, F., L. A. Roberts, S. P. Kang, R. A. Nunes, C. Dias, J. D. Iglehart, N. A. Solomon, P. N. Friedman and L. N. Harris (2008). "Low-level expression of HER2 and CK19 in normal peripheral blood mononuclear cells: relevance for detection of circulating tumor cells." J Hematol Oncol 1: 2.

Zach, O., H. Kasparu, O. Krieger, W. Hehenwarter, M. Girschikofsky and D. Lutz (1999). "Detection of circulating mammary carcinoma cells in the peripheral blood of breast cancer patients via a nested reverse transcriptase polymerase chain reaction assay for mammaglobin mRNA." J Clin Oncol 17(7): 2015-2019.

## Résumé

L'apparition de la technique CellSearch® a permis d'obtenir la sensibilité et la spécificité suffisantes et de détecter les CTCs en ciblant les marqueurs spécifiques dans le sang périphérique. Elle permet la numération et l'étude morphologique des CTCs qui est largement utilisée et validée. C'est la seule méthode approuvée par la FDA pour application clinique chez les patients atteints de cancer du sein, de la prostate, et colorectal ; De nombreuses études sont en cours pour obtenir l'agrément dans d'autres cancers.

Dans ce cadre, cette technique innovante pourrait permettre une application prometteuse pour la détection des cellules tumorales dans les liquides biologiques, ce qui dépend toujours de la cytologie conventionnelle avec une sensibilité insuffisante.

Nous décrivons une adaptation de la méthode CellSearch® pour détecter les cellules tumorales chez les LM (métastases leptoméningées) patients atteints de cancers du sein, du poumon et mélanomes, qui semble atteindre une sensibilité améliorée en comparaison avec la cytologie conventionnelle. Nous présentons également un cas clinique pour la détection de cellules tumorales dans l'ascite et du sang chez un patient avec le cancer de l'oesophage métastatique. De plus, la détection des cellules tumorales dans le redon chez les patients subis une chirurgie de la tête et du cou a été également réalisée. En utilisant cette méthode, les résultats sont non seulement qualitatifs, mais aussi quantitatifs avec des images numériques de chaque cellule, et des résultats séquentiels ont été étudiés chez certains patients atteints de cancer du sein, de cancer du poumon et de mélanome. Les données ont montré des changements dynamiques des nombres de cellules tumorales détectées dans le LCR, mais leurs corrélations avec la réponse au traitement ou la progression de la maladie ont besoin des études supplémentaires plus contrôlées avec une grande cohorte de patients.

La méthodologie est relativement simple, examinatrice indépendante, préalablement validée dans le sang, largement disponible, et ne nécessite pas de matériel ou de logiciel supplémentaire; les échantillons collectés peuvent être expédiés à température ambiante pour des études multicentrique. La mise en évidence de cette application serait importante en clinique pour le diagnostic, le pronostic et le traitement des patients atteints de cancer avec des métastases aux niveaux du SNC, du péritoine.

**Mot clé :** cellule tumorale circulante, CellSearch®, métastases leptoméningées, LCR, ascite

## Abstract

The introduction of CellSearch® technology allows to give sufficient sensitivity and specificity and to detect CTCs targeting specific markers in peripheral blood. The enumeration and morphological study of CTCs are widely used and validated. This is the only method approved by the FDA for clinical use in patients with breast cancer, prostate cancer, and colorectal cancer; many studies are underway to obtain approval in other cancers.

In this context, this innovative technology could allow a promising application for the detection of tumor cells in effusions, which still depends on conventional cytology with insufficient sensitivity.

We described an adaptation of the CellSearch® method to detect tumor cells in LM (leptomeningeal metastases) patients with breast cancer, lung cancer and melanoma, which appeared to achieve an improved sensitivity in comparison with conventional cytology. We also presented a case report for the detection of tumor cells in the ascites and blood of a patient with metastatic oesophageal cancer. Furthermore, the detection of tumor cells in aspirative drains after neck dissection from the patients undergoing surgery for head and neck cancer was also performed. Using this method, the results were not only qualitative but also quantitative with digital images of each cell, and sequential results were studied in some patients with breast cancer, lung cancer and melanoma. The data showed dynamic changes of the numbers of tumor cells detected in CSF, but their correlation with the response to treatment or disease progression need additional more controlled studies with a large cohort of patients.

The methodology is relatively simple, examiner independent, previously validated in the blood, widely available, and requires no additional equipment or software; collected samples may be shipped at room temperature for multi-center study. The application would be important for the clinical diagnosis, prognosis and treatment of cancer patients with CNS metastases and peritoneal metastases.

**Keyword:** circulating tumor cell, CellSearch®, leptomeningeal metastases, CSF, ascites