



**HAL**  
open science

# Etude expérimentale de la réinfection par le protozoaire parasite toxoplasma gondii

Anne Dao Thuc Trinh

► **To cite this version:**

Anne Dao Thuc Trinh. Etude expérimentale de la réinfection par le protozoaire parasite toxoplasma gondii. Microbiologie et Parasitologie. Université Henri Poincaré - Nancy 1, 2002. Français. NNT : 2002NAN10294 . tel-01754333

**HAL Id: tel-01754333**

**<https://hal.univ-lorraine.fr/tel-01754333>**

Submitted on 30 Mar 2018

**HAL** is a multi-disciplinary open access archive for the deposit and dissemination of scientific research documents, whether they are published or not. The documents may come from teaching and research institutions in France or abroad, or from public or private research centers.

L'archive ouverte pluridisciplinaire **HAL**, est destinée au dépôt et à la diffusion de documents scientifiques de niveau recherche, publiés ou non, émanant des établissements d'enseignement et de recherche français ou étrangers, des laboratoires publics ou privés.



## AVERTISSEMENT

Ce document est le fruit d'un long travail approuvé par le jury de soutenance et mis à disposition de l'ensemble de la communauté universitaire élargie.

Il est soumis à la propriété intellectuelle de l'auteur. Ceci implique une obligation de citation et de référencement lors de l'utilisation de ce document.

D'autre part, toute contrefaçon, plagiat, reproduction illicite encourt une poursuite pénale.

Contact : [ddoc-theses-contact@univ-lorraine.fr](mailto:ddoc-theses-contact@univ-lorraine.fr)

## LIENS

Code de la Propriété Intellectuelle. articles L 122. 4

Code de la Propriété Intellectuelle. articles L 335.2- L 335.10

[http://www.cfcopies.com/V2/leg/leg\\_droi.php](http://www.cfcopies.com/V2/leg/leg_droi.php)

<http://www.culture.gouv.fr/culture/infos-pratiques/droits/protection.htm>

**UNIVERSITE HENRI POINCARE - NANCY I**

N° attribué par la bibliothèque

--	--	--	--	--	--	--	--	--	--	--	--

**THESE**

pour obtenir le grade de

**DOCTEUR DE L'UNIVERSITE DE NANCY I**

**Discipline : Biologie – Santé - Environnement**  
**Spécialité : Microbiologie**



présentée et soutenue publiquement par

Anne DAO THUC TRINH

Le 13 Novembre 2002

**Titre :**

**ETUDE EXPERIMENTALE DE LA REINFECTION  
PAR LE PROTOZAIRE PARASITE  
TOXOPLASMA GONDII**

**JURY**

Madame le Docteur D. BUZONI-GATEL (Rapporteur)  
Madame le Professeur M-L. DARDE (Rapporteur)  
Monsieur le Docteur J-F. DUBREMETZ (Directeur de Thèse)  
Monsieur le Professeur B. FORTIER  
Monsieur le Professeur A. LE FAOU (Président)

## REMERCIEMENTS

*Je tiens à remercier tous ceux qui m'ont aidée dans la réalisation de ce travail :*

- *Monsieur le Professeur B. Fortier pour m'avoir accueillie et guidée dans la découverte de la Parasitologie et en particulier de la toxoplasmose. Votre bienveillance et votre soutien m'ont permis de mener à bien cette thèse*
- *Monsieur le Professeur A. Le Faou et Monsieur le Professeur F. Plénat pour leur accueil, leurs conseils et la mise à disposition des appareils qui ont permis de réaliser ces travaux de recherche*
- *Madame le Professeur M-L. Dardé et Madame le Docteur D. Buzoni-Gatel pour leur aide et leurs encouragements constants, et pour avoir accepté de juger ce travail*
- *Monsieur le Docteur J-F. Dubremetz pour m'avoir initiée à la recherche : votre patience et votre enthousiasme m'ont beaucoup aidée à surmonter les difficultés du travail*
- *Tous les membres (et anciens membres) du service de Parasitologie Mycologie -Faculté de Médecine de Nancy et du CHU Brabois qui m'ont quotidiennement aidée et soutenue. Leur accueil sympathique et chaleureux m'a été très précieux*
- *Madame C. Bonnet et les membres du service d'Anatomopathologie du CHU Brabois pour leur gentillesse, leurs conseils et leur patience*



- *Les membres du service de Virologie du CHU Braboïs pour leur accueil sympathique*
- *Mademoiselle le Dr M. Dailloux et les membres de l'antenne Bactériologie du CHU Braboïs*
- *Mademoiselle le Professeur M-C. Béné pour ses conseils précieux*
- *Monsieur le Dr D. Ajzenberg et Madame N. Cogné pour leur collaboration amicale et efficace*
- *Monsieur D. Deslée pour sa disponibilité et sa fidèle amitié*
- *Madame A. Loyens pour sa collaboration et son soutien*
- *Monsieur B. Mayer pour sa bonne humeur et son aide à l'animalerie*

## PUBLICATIONS ET COMMUNICATIONS SCIENTIFIQUES

### 1 - Publications internationales

P1-Roussel-Delvallez M., Wallet F., **Dao A.**, Marti V., Sirot D., Beaucaire G., Courcol R.

Bactericidal activity of three beta lactams alone or in combination with a beta lactamase inhibitor and two aminoglycosides against *Klebsiella pneumoniae* harboring extended spectrum beta lactamases.

Clinical Microbiology and Infection. 1998, 4, 570-576

IF(\*)=

P2- **Dao A.**, Fortier B., Soête M., Plenat F., Dubremetz J-F.

Successful reinfection of chronically infected mice by a different *Toxoplasma gondii* genotype.

International Journal for Parasitology 2001, 31, 63-65

IF(\*)=2.814

P3 - Biava M-F., **Dao A.**, Fortier B.

Laboratory diagnosis of cystic hydatid disease.

World Journal of Surgery. 2001, 25, 10-14

IF(\*)=2.025

P4 - **Dao A.** , Soête M., Sergent V., Deslée D., Fortier B., Dubremetz J-F.

Potential of beta- galactosidase transfected *Toxoplasma gondii* for the in situ localization and observation of rares stages of the parasite life cycle.

Parasitology Research 2002, 88, 69-72

IF(\*)=1.025

P5 - **Dao A.**, Eloundou Nga C., Dubremetz J-F., Fortier B.

Unspecific detection of IgM against the « low molecular weight antigen » of *Toxoplasma gondii*

(soumis au Journal of Clinical Microbiology)

P6 - Sergent V., Saoudi A., Cautain B., Khalife J., Deslée D., Bastien P., **Dao A.**, Fournié G.F., Dubremetz J-F., Cesbron-Delauw M-F.

Innate resistance of Lewis rats to toxoplasmosis is a dominant trait that is intrinsic to bone marrow derived cells.

(soumis au Journal of Clinical Immunology)

## 2 - Publications nationales

P7-Fortier B., **Dao A.**, Coignard-Chatain C., Biava M-F.

Application de la chimiluminescence au diagnostic sérologique des toxoplasmoses humaines. Pathologie Biologie. 1997, 45(9), 721-728

IF(\*)=0.403

P8-Fortier B., Coignard-Chatain C., **Dao A.**, Rouland V., Valat A.S., Vinatier D., Lebrun T .

Etude des poussées cliniques évolutives et des rebonds sérologiques d'enfants atteints de toxoplasmose congénitale et suivis durant les deux premières années de vie. Archives de Pédiatrie. 1997, 4, 940-946

IF(\*)=0.335

P9-Fortier B., **Dao A.**, Ajana F..

Toxoplasme et toxoplasmoses. Encyclopédie Médico-Chirurgicale, Maladies Infectieuses. 2000, 8-509-A-10, Pédiatrie, 4-330-A-10

P10-**Dao A.**, Fortier B.

Utilisation des trousse IMMULITE 2000 Toxoplasmose IgG et Toxoplasmose IgM pour le diagnostic des toxoplasmoses humaines.

Annales de Biologie Clinique, 2001, 59, 157-164

IF(\*)=0.420

P11- Latger-Cannard V., Bibes B., **Dao A.**, Fohlen-Walter A., Buisine J., Rabaud C., May T., Marchand-Arvier M., Lesesve J.F., Lecompte T.

Infection à Plasmodium et cytopénie

Annales de Biologie Clinique Mars-Avril 2002, 60, 213-216

IF(\*)=0.420

P12- Tur M-D., Latger-Cannard V., Bibes B., **Dao A.**, Buisine J., Schumacher H., May T., Lecompte T., Lesesve J-F.

Anomalies plaquettaires au cours des leishmanioses viscérales

Plaquet'air-Pathologie de la lignée mégacaryocytaire- Novembre 2001, n°17

\* IF : Facteur d'impact

### **3 - Communications internationales**

C1-Fortier B., **Dao A.**

Immulite 2000 et toxoplasmose.

Premières rencontres Immulite 2000

Padoue, Italie, 23-26 mars 2000

C2-**Dao A.**, Eloundou Nga C., Biava M-F., Fortier B.

Performance of a western blot for the early diagnosis of human toxoplasmosis.

VIII European Multicolloquium of Parasitology (Acta Parasitologica), 2000, 45, 3

Poznan, Pologne, 10-14 septembre 2000 (Communication affichée)



#### 4 - Communications nationales

C3- Coignard-Chatain C., **Dao A.**, Fortier B.

Place de l'exploration biologique du liquide céphalo-rachidien dans la bilan néonatal de la toxoplasmose congénitale.

Société Française de Parasitologie, Institut Pasteur, Paris, 10-12 Mars 1997.

C4 - Fortier B., Aran M.F., Coignard-Chatain C., **Dao A.**, Biava M.F.

Choix d'une technique de détection des IgM et des IgA spécifiques de *Toxoplasma gondii* chez le nouveau-né et le jeune enfant.

Société Française de Parasitologie, Institut Pasteur, Paris, 10-12 Mars 1997.

C5 - Fortier B., Choisel V., Biava M.F., **Dao A.**, Dubremetz J.F.

Recherche d'une réponse humorale spécifique de *Neospora caninum* chez l'Homme.

Société Française de Parasitologie, Institut Pasteur, Paris, 10-12 Mars 1997.

C6 - **Dao A.**, Coignard-Chatain C., Biava M.F., Fortier B.

Utilisation du Kit immulite pour le diagnostic des toxoplasmoses humaines.

CORATA, 14<sup>ème</sup> Colloque Actualités en Immunoanalyse et Biologie Spécialisée, Nice, 15-17 Octobre 1997. (Communication affichée)

C7 - Fortier B., **Dao A.**, Biava M.F.

Les Insectes vecteurs de parasites responsables d'atteintes neurologiques humaines.

Société des Sciences Médicales de Moselle, Metz - 5 Mars 1999.

C8 - **Dao A.**, Soete M., Fortier B., Plenat F., Dubremetz J.F.

Apport de l'expression stable de la bêta-galactosidase de *Toxoplasma gondii* à l'étude ultrastructurale de la réactivation toxoplasmique et de la cinétique de la primo-infection chez la souris.

Congrès de la Société Française de Parasitologie et de Mycologie Médicale, Strasbourg, 19-21 Mai 1999.

C9 - **Dao A.**, Fortier B., Soete M., Plenat F., Dubremetz J.F.

Etude de la colonisation du cerveau par *T.gondii* après ré-infestation expérimentale de la souris.

Congrès de la Société Française de Parasitologie

Montpellier, 1-3 Mars 2000

C10 - **Dao.A.**, Fortier F., Soete M., Plenat., Dubremetz J-F.

Etude de la réinfection toxoplasmique par des souches de *T.gondii* de génotype différent chez la souris.

Congrès de la Société Française de Parasitologie

Versailles, 21-23 Février 2001

C11 - **Dao A.**, Fortier B., Soete M., Plenat F., Dubremetz J-F.

Etude de la réinfection toxoplasmique par des souches de *T.gondii* de génotype différent chez la souris.

3<sup>ème</sup> Réunion Biennale de Parasitologie

Lille, 13-15 Mars 2001 (Communication affichée)

C12 - **Dao A.**, Eloundou Nga C., Fortier B.

IgM et diagnostic des toxoplasmoses humaines : Quel antigène privilégier ?

CORATA, 18<sup>ème</sup> Colloque Actualités en Immunoanalyse et Biologie Spécialisée,

Nantes, 24 -26 Octobre 2001. (Communication affichée)

C13- **Dao A.**, Soète M., Sergent V., Deslée D., Fortier B., Dubremetz J-F.

La souche Prugniaud beta galactosidase de *Toxoplasma gondii* : Un nouvel outil pour l'étude de la physiopathologie de la toxoplasmose.

Congrès de la Société Française de Parasitologie

Maisons Alfort, 30, 31 Janvier et 1<sup>er</sup> Février 2002 (Communication affichée)

C14-**Dao A.**, Bonneville A., Fortier B.

Signification des IgM dirigées contre l'antigène de bas poids moléculaire de *T.gondii*

Eurobiologie- Biologie de la grossesse, aujourd'hui et demain

Nancy, Palais des Congrès, 7-8 Mars 2002 (Communication affichée)



Préambule .....	5
1 – Introduction.....	6
1.1 - Le parasite.....	6
1.1.1 - Taxonomie .....	6
1.1.2 - Cycle .....	7
1.1.3 - Les stades infectieux .....	8
1.1.3.1 - Caractéristiques morphologiques.....	8
1.1.3.2 - Structure biochimique du tachyzoïte. ....	11
1.1.4 - Invasion de la cellule hôte et multiplication intracellulaire .....	12
1.1.5 - Différenciation, conversion de stade.....	13
1.1.6 - Génétique de <i>T. gondii</i> .....	17
1.1.7 - Manipulation génétique de <i>T. gondii</i> .....	20
1.2 - La Toxoplasmose.....	22
1.2.1- Toxoplasmose animale.....	22
1.2.1.1 – Epidémiologie .....	22
1.2.1.2 – Prévalence .....	23
1.2.1.2.1 - Hôte définitif et félinés .....	23
1.2.1.2.2 - Hôtes intermédiaires .....	24
1.2.1.2.3 - Pérennisation des réservoirs.....	26
1.2.1.3 - La toxoplasmose chez la souris, modèle d'hôte intermédiaire .....	26
1.2.1.3.1 - Cinétique et topographie de l'infection.....	26
1.2.1.3.2 - Susceptibilité de la souris à l'infection .....	30
1.2.2 - Toxoplasmose humaine .....	32
1.2.2.1 - Epidémiologie.....	32
1.2.2.1.1 - Les contaminations humaines.....	32
1.2.2.1.1.1 - Les infestations orodigestives.....	32
1.2.2.1.1.2 - Les réinfestations endogènes. ....	33
1.2.2.1.1.3 - La contamination fœtale .....	33
1.2.2.1.1.4 - Les contaminations accidentelles.....	34
1.2.2.1.2 - Prévalence humaine et risque d'atteinte congénitale.....	34
1.2.2.1.3 - Prévalence de la toxoplasmose et infection par le VIH. ....	35
1.2.2.2 - Physiopathologie.....	35
1.2.2.3 - Signes cliniques .....	37
1.2.2.3.1 - La toxoplasmose acquise. ....	37
1.2.2.3.2 - Les toxoplasmoses de l'immunodéprimé. ....	39
1.2.2.3.3 - La toxoplasmose congénitale.....	40
1.2.2.4 - Le diagnostic des toxoplasmoses .....	41
1.2.2.4.1 -Les moyens du diagnostic biologique.....	41
1.2.2.4.1.1 - Mise en évidence du parasite ou de ses molécules. ....	41
1.2.2.4.1.2 - Exploration de la réponse humorale. ....	44
1.2.2.4.1.3 - Exploration de la réponse immune cellulaire in vivo et in vitro. ....	47
1.2.2.4.1.4 - Arguments biologiques d'orientation.....	47
1.2.2.4.1.5 - Les explorations complémentaires.....	48
1.2.2.4.2 - Diagnostic biologique des toxoplasmoses.....	49
1.2.2.4.2.1 - La toxoplasmose de l'immunocompétent.....	49
1.2.2.4.2.2 - La toxoplasmose materno-fœtale.....	50
1.2.2.4.2.2.1 - La primo-infection maternelle. ....	50
1.2.2.4.2.2.2 - La toxoplasmose congénitale.....	51
1.2.2.4.2.3 - La toxoplasmose de l'immunodéprimé.....	53

1.2.2.5 - Prévention des toxoplasmoses .....	54
1.2.2.5.1 - Prévention de la toxoplasmose materno-foetale. ....	54
1.2.2.5.2 - Prévention de la toxoplasmose de l'immunodéprimé.....	55
1.2.2.5.3 - Prévention de la toxoplasmose d'inoculation.....	56
1.2.2.6 - Traitement des toxoplasmoses.....	57
1.2.2.6.1 - Les molécules actives sur <i>T. gondii</i> .....	57
1.2.2.6.1.1 Les macrolides, vrais et apparentés:.....	57
1.2.2.6.1.2 - Les antifoliques:.....	58
1.2.2.6.1.3 - Les antifoliniques:.....	59
1.2.2.6.1.4 - Les autres molécules:.....	59
1.2.2.6.2 - Indications des molécules actives sur <i>T. gondii</i> .....	60
1.2.2.6.2.1 - Traitement de la toxoplasmose acquise. ....	60
1.2.2.6.2.2 - Traitement de la toxoplasmose materno-foetale.....	60
1.2.2.6.2.3 Traitements des toxoplasmoses de l'immunodéprimé.....	61
1.3 - Réponse immune dans la toxoplasmose .....	63
1.3.1 - Réponse immune intestinale .....	63
1.3.2 - Réponse immune anti toxoplasme .....	64
1.6 - Objectifs de la thèse.....	70
<b>2 - Matériel et méthodes.....</b>	<b>72</b>
2.1 - Matériel.....	72
2.1.1 – Souris.....	72
2.1.2 - Parasites .....	72
2.1.3 - Sondes immunologiques .....	74
2.1.3.1 – Anticorps primaires .....	74
2.1.3.2 - Anticorps secondaires .....	76
2.2 - Méthodes.....	78
2.2.1 - Observation directe des parasites Pru $\beta$ gal .....	78
2.2.1.1 - Traitement du cerveau.....	78
2.2.1.2 - Traitement des autres tissus .....	79
2.2.2 - Histologie et immunochimie.....	79
2.2.2.1 - Préparation des pièces.....	79
2.2.2.1.1 - Inclusion en paraffine 56° .....	79
2.2.2.1.2 - Inclusion en paraffine à basse température de fusion .....	80
2.2.2.1.3 - Coupes à congélation .....	81
2.2.2.2 - Immunohistochimie .....	82
2.2.2.2.1 – Traitement préalable des coupes en congélation.....	82
2.2.2.2.2 - Avec les coupes en paraffine .....	82
2.2.2.2.3 - Immunomarquage .....	82
2.2.3 – Microscopie électronique .....	84
2.2.3.1 – Fixation et inclusion.....	84
2.2.3.1.1 - Fixation standard et inclusion en Epon.....	84
2.2.3.1.2 - Fixation sans osmication et inclusion en Epon.....	85
2.2.3.1.3 - Inclusion directe en résine hydrophile .....	85
2.2.3.2 - Réalisation des coupes et observation.....	86
2.2.4 - Protocoles expérimentaux d'infection et de réinfection .....	87
2.2.4.1 - Primo infection.....	87
2.2.4.2 - Réinfection.....	87
2.2.4.2.1 - Réinfection en phase chronique .....	88
2.2.4.2.1.1 - Vérification tardive .....	88
2.2.4.2.1.2 - Vérification précoce.....	88



2.2.4.2.2 - Réinfection précoce .....	89
2.2.4.3 - Expérience de transfert d'IEL suivie d'infection.....	89
2.2.4.3.1 - Protocole d'isolement et purification des IEL .....	89
2.2.4.3.2 - Protocole de transfert et infection d'épreuve .....	90
2.2.5 – PCR des microsatellites.....	91
2.2.5.1 – Amorces utilisées pour la PCR microsatellite.....	91
2.2.5.2 - Extraction de l'ADN .....	92
2.2.5.3 - Les conditions de PCR (Ajzenberg et al., 2002).....	92
2.2.5.4 - Electrophorèse sur gel d'agarose des produits de PCR .....	93
2.2.5.5 – Electrophorèse capillaire et analyse par le logiciel Gen scan® .....	94
<b>3 - Résultats .....</b>	<b>95</b>
3.1 - Mise au point du modèle expérimental.....	95
3.1.1 – Etude de l'infection intestinale.....	95
3.1.2 – Etude de l'infection cérébrale .....	96
3.1.3 - Etude ultrastructurale.....	97
3.2 - Application du modèle à l'étude de la réinfection .....	98
3.2.1 - Réinfection en phase chronique.....	98
3.2.1.1 – Vérification tardive de la réinfection au niveau cérébral .....	98
3.2.1.1.1 - Infection par la souche 76K suivie de Pru $\beta$ gal (annexe, tableau 1). 98	
3.2.1.1.2 - Infection par la souche Ned suivie de Pru $\beta$ gal (annexe, tableau 2). 99	
3.2.1.1.3 – Infection par la souche Pru $\beta$ gal suivie de Ned (annexe, tableau 3) 99	
3.2.1.1.4 – Infection par la souche CEP(c) suivie de Pru $\beta$ gal (annexe, tableau 4)	
.....	99
3.2.1.1.5 – Infection par la souche Pru $\beta$ gal suivie de Cep(c) (annexe, tableau 5)	
.....	100
3.2.1.2 – Vérification précoce de la réinfection au niveau intestinal .....	100
3.2.2 – Réinfection au cours de la phase aiguë .....	101
3.3 - Application du modèle à l'étude de la protection immune.....	102
3.3.1 – Infection après transfert de lymphocytes intraépithéliaux .....	102
3.3.2 – Infection d'épreuve après essai de vaccination par une souche de toxoplasme	
atténuée.....	102
3.4 - Etude cytologique et immunohistologique des interactions entre parasite et cellules	
de la réponse immune précoce dans l'intestin, les ganglions mésentériques et la rate. 103	
3.4.1 – Microscopie photonique.....	103
3.4.2 – Microscopie électronique : observations sur la réinfection.....	105
<b>4 – Discussion .....</b>	<b>106</b>
4.1 - Mise au point du modèle, possibilités expérimentales.....	106
4.1.1 - Stades intracérébraux .....	107
4.1.2 - Stades intestinaux .....	108
4.2 - Réinfection.....	109
4.2.1 - Localisation spatiale et temporelle du blocage de la réinfection .....	110
4.2.1.1 - Vérification précoce de la réinfection au niveau intestinal.....	110
4.2.1.2 - Infection après transfert de lymphocytes intraépithéliaux.....	114
4.2.2 - Protection génotype spécifique.....	115
4.2.2.1 – Signification des résultats expérimentaux.....	116
4.2.2.2 - Essai d'interprétation .....	116
4.2.2.2.1 Contribution des souches parasitaires .....	117
4.2.2.2.2 - Contribution de l'hôte.....	118
4.2.2.3 - Conséquences sur la biologie des populations parasitaires.....	119

4.2.2.4 - Implications en vaccinologie .....	120
4.2.3 - Protection contre la réinfection en phase aiguë .....	120
4.3 - Etude cytologique et immunohistologique des interactions entre parasite et cellules de la réponse immune précoce dans l'intestin, les ganglions mésentériques et la rate .	122
5 – Conclusion.....	126
6 - Références bibliographiques.....	127
7 – Planches.....	146

## PREAMBULE

Le protozoaire Apicomplexa *Toxoplasma gondii* est responsable d'une anthroozoonose universellement répandue et qui est vraisemblablement, à ce titre, la parasitose la plus abondante à la surface du globe. Même si cette affection est en général bénigne, elle revêt dans certaines conditions un caractère gravissime, et elle représente donc un problème médical et vétérinaire sérieux. Il est communément admis que la primo infection toxoplasmique protège définitivement contre une réinfection ultérieure. Sur cette assertion repose le schéma de prévention de la toxoplasmose congénitale selon lequel une séropositivité préalable à la conception est un rempart absolu contre l'infection fœtale. Cependant, s'il est exact que dans la plupart des cas, ce principe se vérifie, des cas de réinfection humaine ont été évoqués (Fortier *et al.*, 1991). Pour des raisons techniques, liées à la difficulté de distinguer au sein d'un même hôte les parasites issus de deux infections successives, ces phénomènes n'ont pas fait l'objet d'investigations expérimentales. Un seul travail utilisant des méthodes indirectes a été réalisé. Il a suggéré également la possibilité de réinfection chez la souris (Araujo *et al.*, 1997). Nous avons, au cours de cette thèse, exploré ce problème en développant une approche originale fondée sur l'utilisation d'une souche transgénique de *T. gondii* exprimant constitutivement le gène LacZ d'*E. coli*. Ce travail nous a permis de confirmer l'existence de réinfections et de cerner leurs modalités, et également de mieux définir la cible d'un éventuel blocage de la réinfection quand celui ci opère.



# 1 – INTRODUCTION

## 1.1 - Le parasite

Découvert en 1908 par Nicolle et Manceau, *Toxoplasma gondii* est un parasite protozoaire intracellulaire obligatoire. Il a été isolé pour la première fois chez un rongeur sauvage, *Ctenodactylus gondi* à Tunis (Nicolle et Manceaux, 1908) puis chez le lapin au Brésil par Splendore (1908) et chez l'homme par Janku (1923). Du fait de sa ressemblance lointaine avec les amastigotes de *Leishmania*, il a d'abord été classé comme *Leishmania gondii* mais rapidement, Nicolle et Manceau l'ont exclu du genre *Leishmania* car il n'a pas été observé de kinétoplaste chez ce parasite. Ils ont alors créé le genre *Toxoplasma*.

*T. gondii* a été ensuite retrouvé chez tous les animaux à sang chaud, oiseaux et mammifères. La forme infectieuse a été découverte dans les fèces du chat en 1965 par Hutchison (1965), et le cycle sexué a été décrit simultanément par plusieurs groupes en 1970 (Work et Hutchison, 1969; Frenkel *et al.*, 1970; Sheffield et Melton, 1970). Cela a permis d'établir une classification définitive du parasite au sein des Apicomplexa (Levine, 1977).

### 1.1.1 - Taxonomie

---

Embranchement : *Protozoa* (Goldfuss, 1918)

Phylum : *Apicomplexa* (Levine, 1970)

Classe : *Sporozoa* (Leukart, 1879)

---



Sous-classe : *Coccidia* (Leukart, 1879)

Ordre : *Eucoccidia* (Léger et Duboscq, 1910)

Sous ordre : *Eimeriina* (Léger, 1911)

Famille : *Sarcocystidae* (Poche, 1913)

Sous-famille : *Toxoplasmatinae* (Biocca, 1957)

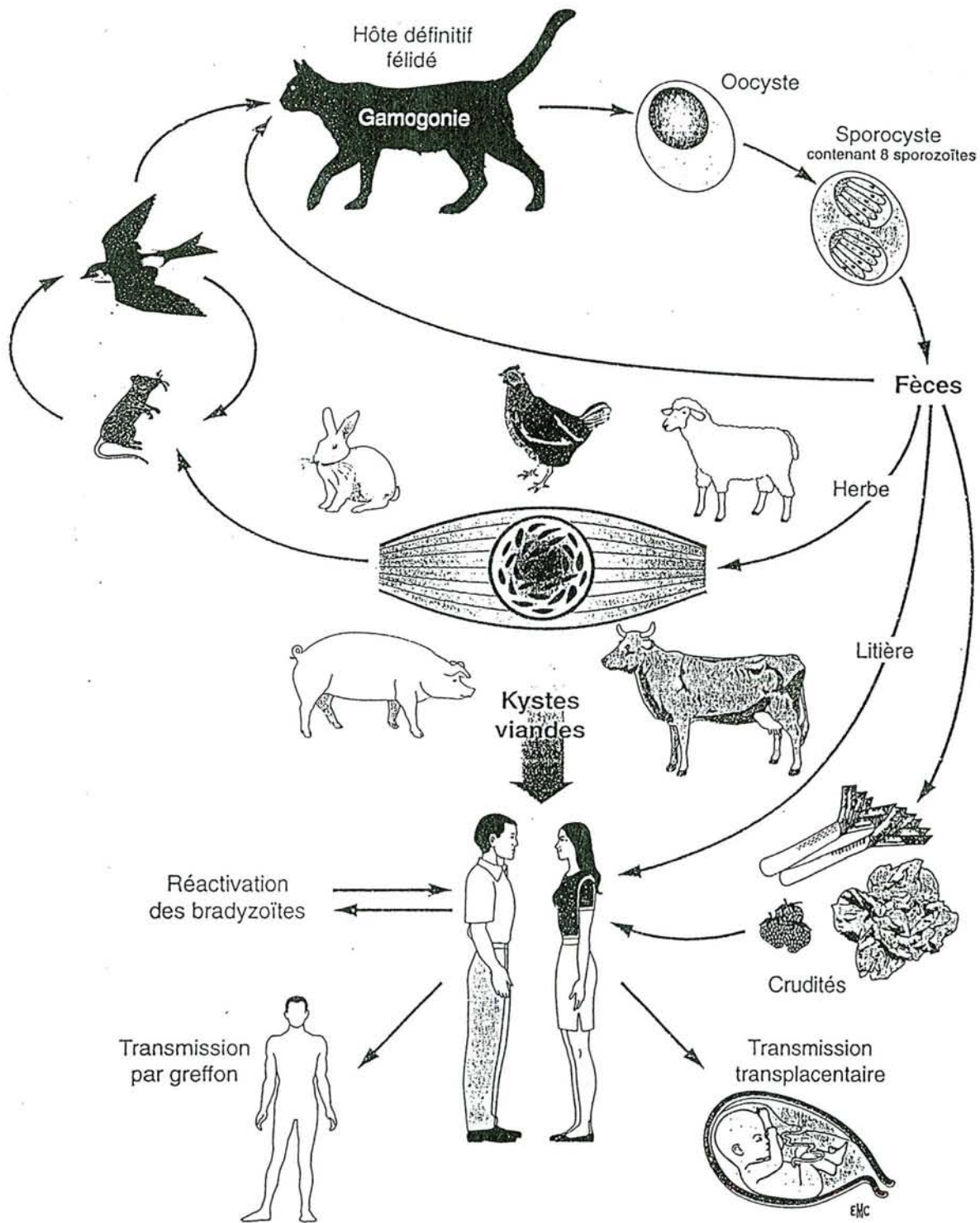
Genre : *Toxoplasma* (Nicolle et Manceau, 1909)

Espèce : *gondii*

Le genre *Toxoplasma* ne contient qu'une seule espèce

### 1.1.2 - Cycle

Le cycle naturel de *T. gondii* est hétéroxène facultatif. Il peut se dérouler chez l'hôte définitif (un félin) et chez de nombreux hôtes intermédiaires. Le chat s'infecte en dévorant les animaux porteurs de kystes ou en ingérant des végétaux souillés d'oocystes. L'infestation est suivie d'une succession de schizogonies dans les entérocytes, aboutissant à la formation des mérozoïtes, puis de gamétocytes et de gamètes. Cette partie du cycle est identique à celle observée chez toutes les coccidies intestinales. Les macrogamètes femelles sont sphériques, immobiles et volumineux. Les gamétocytes mâles sont ovoïdes, se divisent et libèrent des microgamètes mobiles, biflagellés. Les microgamètes pénètrent dans les macrogamètes présents dans les entérocytes de l'iléon et les fécondent. Cette étape est suivie par la formation d'un oocyste subsphérique, mesurant de 10 à 12 µm de diamètre, qui est excrété avec les fèces. L'oocyste sporule dans le milieu extérieur pour former 2 sporocystes ellipsoïdes de 6 à 8 µm de diamètre, contenant chacun 4 sporozoïtes haploïdes. Le cycle est en effet haplobiontique et l'oocyste est le seul stade diploïde du parasite, comme chez tous les



1 Cycle évolutif de « *Toxoplasma gondii* ».

(Fortier et al, 2000)

Apicomplexa. Le chat peut aussi héberger des formes asexuées identiques à celles observées chez les hôtes intermédiaires, dans les mêmes localisations tissulaires (Dubey et Frenkel, 1972).

L'hôte intermédiaire (vertébré à sang chaud dont l'homme) s'infecte en ingérant des kystes ou des oocystes matures (viandes mal cuites ou végétaux souillés). Ces derniers vont libérer respectivement des bradyzoïtes ou des sporozoïtes qui traversent la paroi intestinale selon des modalités encore mal connues. Ils vont envahir de nombreux types cellulaires dont les cellules du système histio-monocytaire, où ils se multiplient en se transformant en tachyzoïtes. Cette multiplication parasitaire dans le système histio-monocytaire est considérée comme le moyen de propagation du Toxoplasme dans l'ensemble de l'organisme par les voies lymphatique et sanguine. Sous l'influence de la réponse immunitaire de l'hôte, les tachyzoïtes se transforment en bradyzoïtes par un mécanisme encore mal connu et s'enkystent au sein des tissus (muscle, cerveau, œil..). Les kystes constituent une forme de latence et restent peu accessibles à la réponse immunitaire. Ils peuvent persister très longtemps et être réactivés au cours d'une immunodépression.

### **1.1.3 - Les stades infectieux**

#### *1.1.3.1 - Caractéristiques morphologiques*

Le toxoplasme existe sous 4 formes infectieuses : le tachyzoïte (forme à multiplication rapide), le bradyzoïte (forme de latence), le mérozoïte et le sporozoïte.



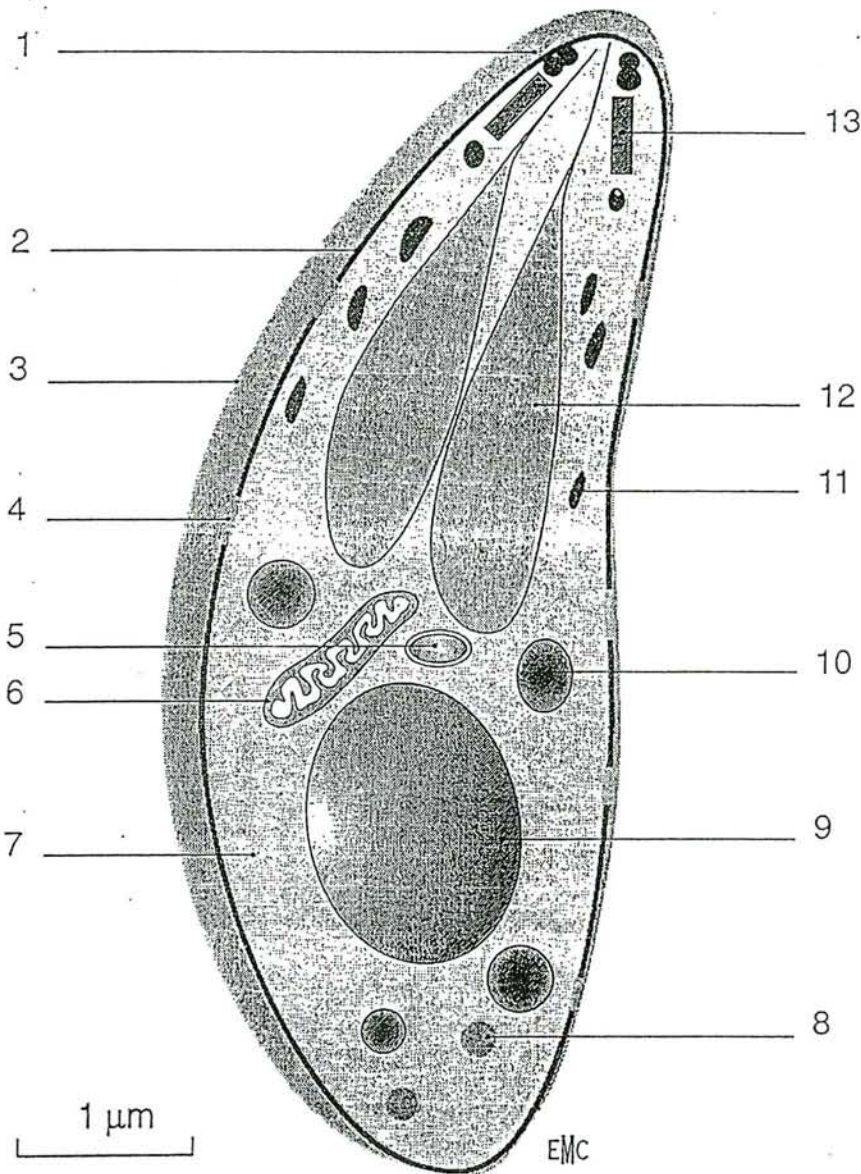
Le tachyzoïte (Vivier et Petitprez, 1972) est la forme asexuée invasive, présent aussi bien chez l'hôte définitif (félidés) que chez l'hôte intermédiaire (hommes et animaux homéothermes), et responsable de la phase aiguë de la maladie. Il se présente sous la forme caractéristique d'un croissant asymétrique ou d'un arc (toxon en grec), et mesure de 6 à 8  $\mu\text{m}$  de long par 2 à 4  $\mu\text{m}$  de large. L'extrémité antérieure est effilée et l'extrémité postérieure est arrondie. Le tachyzoïte est délimité par un complexe trimembranaire, constitué par un plasmalemme doublé intérieurement par un complexe membranaire interne constitué de vésicules aplaties. Le parasite contient les organites communs aux cellules eucaryotes : noyau, appareil de Golgi, mitochondrie, réticulum endoplasmique et de nombreux ribosomes. Un organite vraisemblablement dérivé d'une chlorophycée symbiotique, présente chez l'ancêtre libre des Apicomplexa, et nommé apicoplaste. Cet organite est situé près du noyau et contient un ADN circulaire de 35 Kb (Kohler *et al.*, 1997). La partie antérieure du complexe membranaire interne entoure le conoïde. L'anneau polaire, situé à la base du conoïde, sert d'insertion à 22 microtubules longitudinaux, disposés à intervalles réguliers contre la face interne du complexe membranaire interne. Comme tous les Apicomplexa, *T. gondii* possède un complexe apical situé dans la partie antérieure du tachyzoïte et comprenant un conoïde, des rhoptries, des micronèmes et des granules denses. Le conoïde, en forme de tronc de cône, est constitué de structures fibrillaires enroulées en spirale. Il est limité en avant par deux anneaux apicaux et en arrière par l'anneau polaire postérieur. Les rhoptries, en forme de massues allongées dans le sens antéro-postérieur et de taille 2 x 0,2  $\mu\text{m}$ , sont au nombre d'une dizaine. Les micronèmes, organites denses aux électrons, ont une forme de petits bâtonnets de 0,4 x 0,1  $\mu\text{m}$  localisés dans la moitié antérieure du tachyzoïte. Les

granules denses, sphériques, de diamètre moyen 0,4  $\mu\text{m}$  sont situés de part et d'autre du noyau et ont un contenu homogène et très dense aux électrons.

Le bradyzoïte (Mehlhorn *et al.*, 1974) est une forme de latence du parasite, qui se trouve dans des kystes sphéroïdaux mesurant de 5 à 50  $\mu\text{m}$  de diamètre, et localisés essentiellement dans les tissus musculaires et nerveux. Le métabolisme de ce stade est particulièrement ralenti. Le bradyzoïte a une structure très proche de celle du tachyzoïte mais s'en distingue par une taille légèrement plus petite (entre 5 et 7 $\mu\text{m}$ ), un noyau plus postérieur, des micronèmes plus abondants et de nombreux grains d'amylopectine (polymère de glucose proche de l'amidon), constituant une réserve énergétique. Le kyste se développe progressivement dans le cytoplasme de la cellule hôte, et il peut renfermer des centaines de bradyzoïtes. Il est entouré d'une paroi dérivée de la membrane de la vacuole parasitophore qui prend un aspect festonné et à l'intérieur de laquelle, s'accumule un matériel granulaire dense.

Les mérozoïtes sont exclusivement issus de la schizogonie intestinale chez le chat. Ils ont une morphologie très proche de celle du sporozoïte, mais possèdent un répertoire de protéines de granules denses très limité (Ferguson *et al.*, 1974; Ferguson *et al.*, 1999).

Le sporozoïte (Ferguson *et al.*, 1979) est la forme parasitaire retrouvée au cours de la reproduction sexuée, issue de la sporulation de l'oocyste. Ce dernier est une sphère de 10 à 12 $\mu\text{m}$  de diamètre, renfermant 2 sporocystes ellipsoïdes de 6 à 8 $\mu\text{m}$  de diamètre contenant chacun 4 sporozoïtes haploïdes. Le sporozoïte a une



2. Schéma d'un tachyzoïte de « *Toxoplasma gondii* »: 1. Anneau polaire antérieur; 2. complexe membranaire interne; 3. pellicule; 4. micropore; 5. apicoplaste; 6. mitochondrie; 7. plasmalemme; 8. granulation de glycogène; 9. noyau; 10. granule dense; 11. micronème; 12. rhoptrie; 13. conoïde.

(Fortier et al, 2000)



structure comparable au tachyzoïte mais s'en distingue par l'abondance des micronèmes et des rhoptries.

### 1.1.3.2 - Structure biochimique du tachyzoïte.

La structure biochimique de *T. gondii* est complexe, mais on peut retenir que cinq protéines représentent les constituants majeurs des **molécules de surface du parasite** (Couvreur *et al*, 1988). La protéine de 30kDa (P30-SAG1), la plus abondante, constitue 5% des protéines totales de *T. gondii* et joue un rôle important dans la réponse immunitaire (Kasper *et al*, 1992 ; Decoster *et al*, 1988). Elle pourrait être à l'origine d'une certaine protection chez la souris. Les 5 molécules majeures de surface possèdent un même ancrage glycosylphosphatidylinositol. Le complexe membranaire se caractérise par un très faible rapport cholestérol/phospholipides et la présence de glycophospholipides représentant un intérêt diagnostique.

Une vingtaine de molécules a été caractérisée dans les **organites du complexe apical**. Elles jouent un rôle dans la pénétration, la formation de la vacuole parasitophore mais aussi la régulation ionique et l'exocytose parasitaire. Certaines ont été identifiées après sécrétion en milieu acellulaire ou après culture *in vitro* (antigènes excrétés-sécrétés). Seule la GP28 ou GRA2 (granules denses) serait glycosylée. Le taux de cholestérol des rhoptries est particulièrement élevé. Quelques molécules du complexe apical présentent un intérêt diagnostique voire vaccinal avec apparition en début de séroconversion des anticorps spécifiques de la P108 et plus tardivement des anticorps spécifiques des molécules P24-GRA1, P28-GRA2, P39 et P108 et prolifération lymphocytaire importante induite par la P55-ROP2 de rhoptrie. Une nucléoside triphosphatase, présente en très grande quantité dans le cytosol (5% des protéines totales), est retrouvée dans le sérum

des souris infectées expérimentalement. La description d'autres molécules parasitaires internes (actine, myosine, tubulines, calmoduline...) et de protéines de stress (heat shock protein de 70 kDa) peut expliquer certaines réactions sérologiques croisées non spécifiques.

Certaines molécules ne sont exprimées qu'à des stades particuliers du cycle parasitaire. C'est ainsi que sont décrites des molécules spécifiques du stade sporozoïte (P25 et P67), du stade bradyzoïte (P18-SAG4, P21, P34 et P36) et du stade tachyzoïte (P22-SAG2, P30-SAG1, P35) (Couvreur *et al*, 1988 ; Tomavo *et al*, 1991 ; Fortier *et al*, 1996).

#### **1.1.4 - Invasion de la cellule hôte et multiplication intracellulaire**

L'invasion de la cellule hôte par *T. gondii* est un phénomène actif et indispensable à la survie du parasite, car le toxoplasme est un parasite intracellulaire obligatoire. L'invasion débute par la reconnaissance de la cellule hôte: après contact avec la cellule hôte, le tachyzoïte réoriente l'extrémité apicale face à l'endroit où la pénétration va se produire. Il se forme alors une jonction mobile qui sert d'appui au tachyzoïte pour glisser dans la vacuole parasitophore en formation. La mobilité par glissement du parasite, gouvernée par un système actomyosinique sous pelliculaire encore mal connu est le moteur de l'internalisation. La vacuole se referme ensuite derrière le tachyzoïte et se détache du plasmalemme. La vacuole parasitophore ainsi formée isole le parasite du cytoplasme et s'agrandit par la suite pour permettre son développement. La vacuole résiste à la fusion avec d'autres compartiments intra cellulaires et notamment les lysosomes. Elle possède également un réseau membranaire interne ou réseau intra vacuolaire en continuité avec la membrane délimitante. Les organites de sécrétion du parasite

interviennent en déversant leur contenu à chaque étape du processus invasif: les micronèmes lors de la reconnaissance et de l'adhésion du parasite à la cellule, les rhoptries lors de la formation de la vacuole parasitophore et enfin les granules denses durant la maturation de la vacuole et dans l'établissement des structures d'échanges avec la cellule hôte (Dubremetz, 1998). Les protéines de micronèmes sont libérées dans l'espace extracellulaire pendant le processus d'invasion, tandis que des protéines de granules denses, abondantes dans la vacuole parasitophore, sont libérées lors de la rupture de la cellule hôte en fin de multiplication intracellulaire. Ces deux molécules sont ainsi constamment déversées dans l'espace extracellulaire pendant l'infection. Elles sont susceptibles d'être captées par le système immunitaire, indépendamment de toute destruction des parasites par les phagocytes activés.

La multiplication des parasites est exclusivement intracellulaire ; elle intervient par un processus particulier de division binaire appelé endodyogenèse (Vivier, 1970) qui consiste en une mitose accompagnée de la néogenèse des organites du complexe apical des deux individus fils. Ce processus se répète jusqu'à la sortie hors de la cellule-hôte.

### **1.1.5 - Différenciation, conversion de stade**

Le développement du parasite chez l'hôte intermédiaire voit se succéder plusieurs stades de différenciation, dont la mise en place est conditionnée en partie par l'interaction du toxoplasme avec l'hôte, et en particulier avec le système immunitaire. Lors de l'infection naturelle, les formes infectieuses sont des bradyzoïtes ou des sporozoïtes; malgré leur grande similarité morphologique, ces stades présentent entre eux et avec les tachyzoïtes des différences moléculaires



importantes. Cela peut avoir des conséquences sur les étapes précoces de la réponse immune, dans la mesure où les antigènes impliqués ne sont pas identiques. La conversion d'un stade à l'autre exige une multiplication intracellulaire du parasite (Soète *et al.*, 1993; Jerome *et al.*, 1998). Ainsi, lors de l'infection intestinale, ce sont des sporozoïtes ou des bradyzoïtes qui pénètrent les cellules hôtes. Mais dès que la première endodyogénèse intervient, les deux parasites fils formés sont des tachyzoïtes (Dubey, 1997; Dubey *et al.*, 1997). Puis, pendant plusieurs jours, seuls des tachyzoïtes sont produits. Il faut aussi prendre en compte le fait que, d'après les observations réalisées *in vitro*, la rupture de la cellule hôte infectée par *T. gondii* n'intervient que lorsque celle-ci est distendue par les parasites ayant proliféré. Cela provoque une modification de l'équilibre ionique de la cellule hôte, qui déclenche la mobilité des tachyzoïtes et leur sortie (Moudy *et al.*, 2001). Les observations réalisées *in vitro* ont aussi montré que les tachyzoïtes se multiplient rapidement (une division toutes les 6 à 12 heures selon les souches). Ainsi, cette multiplication conduit inéluctablement à la libération des parasites dans le milieu extracellulaire où ils sont exposés aux effecteurs de la réponse immune, vis à vis desquels ils sont très vulnérables (anticorps et complément, ou macrophages activés). La différenciation des parasites vers le stade bradyzoïte, en confinant le parasite dans la cellule hôte, constitue le mécanisme privilégié d'échappement de *T. gondii* à la réponse immune. Cette différenciation a fait l'objet de nombreux travaux au cours des dernières années, en particulier grâce à la mise au point de méthodes d'étude du phénomène *in vitro*, en cultures de cellules (Bohne *et al.*, 1993; Soète *et al.*, 1994). Toutes ces investigations ont établi que la conversion de stade résulte d'un stress sur la cellule infectée. La cible serait probablement la chaîne respiratoire mitochondriale.

En effet, tous les effecteurs classiques du stress (choc thermique, arsenic, ..) déclenchent *in vitro* l'expression des molécules spécifiques de stade bradyzoïte. Ces effets sont également obtenus avec des inhibiteurs de la chaîne respiratoire (roténone, mitomycine,...) (Tomavo, 1995) et avec le monoxyde d'azote NO<sup>•</sup>. Cette molécule altère le cofacteur des enzymes à site catalytique fer-soufre qui font partie de cette chaîne respiratoire (Drapier et Hibbs, 1988). *In vivo*, il est ainsi admis que certains effecteurs de la réponse immune et en particulier le monoxyde d'azote NO<sup>•</sup> seraient les agents naturels de déclenchement de la différenciation et donc de l'enkystement, permettant au parasite d'échapper à cette réponse. La durée de persistance des kystes n'est pas connue de manière précise, mais on considère généralement qu'un individu immun en est définitivement porteur. Chez la souris, on montre que le nombre de kystes cérébraux culmine environ un mois après infection, puis décroît ensuite (Ferguson *et al*, 1994).

Le phénomène inverse, qui est le retour vers le stade tachyzoïte, est aussi un événement capital dans certaines manifestations de la toxoplasmose. Il s'agit alors de réactivation toxoplasmique, dont on ne connaît pas l'impact en situation naturelle, bien qu'elle intervienne spontanément chez certaines souris au laboratoire. Cette réactivation est connue chez l'homme dans les situations d'immunosuppression (SIDA ou greffés), porteur de kystes issus d'une infection ancienne. Chez l'homme, l'immunosuppression résultant du SIDA ou provoquée lors de greffes a pour conséquence la réactivation toxoplasmique, pouvant engendrer un problème médical très grave.

Il s'agit d'un foyer d'infection développé à partir d'un kyste préexistant dont la paroi serait rompue et qui laisserait s'échapper les bradyzoïtes. Ces derniers envahiraient les cellules adjacentes et se multiplieraient en se transformant en

tachyzoïtes, comme lors d'une primo infection. Les causes de la rupture des kystes ne sont pas connues. En fait, il semble que celle-ci puisse être spontanée, quel que soit le statut immunitaire de l'hôte. Lorsque ce dernier est immunocompétent, les bradyzoïtes libérés ne pourraient pas donner naissance à un foyer d'infection. En effet, la réponse immune les détruit immédiatement, n'autorisant éventuellement qu'un « redéveloppement » de kystes, afin d'assurer la pérennité de l'infection. Il est admis que cette libération sporadique de kystes assurerait un « rappel » de la réponse immune en mettant l'organisme à nouveau en contact avec le parasite. Ces notions sont très difficiles à démontrer et sont étayées par des observations très fragmentaires : Ferguson (1989) a mis en évidence 3 kystes rompus sur un millier environ observés dans le cerveau des souris. La réactivation peut être obtenue chez la souris infectée chroniquement par immunosuppression au moyen de corticoïdes, ou par l'utilisation d'anticorps anti-interféron gamma. Elle se développe rapidement et conduit à la mort de l'animal en une à deux semaines. Cependant, on ignore encore si la prolifération des parasites est due à la poursuite de l'ouverture aléatoire des kystes et au développement incontrôlé des parasites ainsi libérés ; ou si l'immunosuppression elle-même déclenche l'ouverture synchrone des kystes, ce qui voudrait dire que chez l'individu immun, la pression immunitaire tend à maintenir les kystes quiescents dans les cellules. L'observation de l'ensemble des kystes d'un cerveau pendant la période suivant le début de l'immunosuppression serait nécessaire pour tenter de résoudre cette question.



### 1.1.6 - Génétique de *T. gondii*

Le génome de *T. gondii* comprend 11 chromosomes ( $8.10^7$  paires de bases), identifiés pour la première fois par électrophorèse en champ pulsé car ils ne se condensent pas suffisamment pour être observés lors des mitoses (Sibley et Boothroyd, 1992). Comme mentionné plus haut, le génome est haploïde pendant l'essentiel du cycle du parasite, la phase diploïde correspondant uniquement au zygote. *T. gondii* possède une multiplication sexuée, qui permet la recombinaison entre organismes au fond génétique distinct. Mais les particularités de son cycle de développement le rendent également capable de phases prolongées de multiplication asexuée chez les hôtes intermédiaires, susceptibles d'entretenir le maintien de clones isolés génétiquement (Boothroyd, 1993).

Depuis le début des isollements de parasites à partir de l'homme ou d'animaux divers, et de leur passage en laboratoire, il a été noté des variations de virulence entre les souches chez la souris. Les premiers travaux visant à répertorier et classer les différentes souches ont fait appel aux analyses phénotypiques, en particulier les profils isoenzymatiques (Dardé *et al.*, 1988). Puis le développement des méthodes de biologie moléculaire a ouvert la voie aux analyses génétiques, qui ont confirmé et affiné les résultats antérieurs (Howe et Sibley, 1995). Plus récemment, il a été montré que la plupart des souches existantes dérivent vraisemblablement de la descendance d'un croisement ancien entre deux souches. Ce croisement aurait produit des parasites possédant une exceptionnelle capacité de prolifération dans la nature. En effet, la plupart des souches actuelles étudiées jusque là montrent pour chaque locus analysé seulement deux allèles dont les combinaisons rendent compte de la diversité rencontrée (Grigg *et al.*, 2001). Cependant, ces observations ont été réalisées à partir d'isolats humains ou

d'animaux domestiques. Le vaste réservoir des animaux sauvages n'a quasiment pas encore été exploré, et peut réserver des surprises sous la forme de nouveaux génotypes (Dardé *et al.*, 1998).

Les souches de *T. gondii* sont actuellement regroupées en 3 génotypes majeurs, distingués par la combinaison d'allèles de différents marqueurs génotypiques correspondant à plusieurs antigènes majeurs du parasite (Howe et Sibley, 1995).

- le génotype I regroupe des souches très virulentes, par exemple la souche RH, pour laquelle l'infection toxoplasmique aiguë chez la souris est toujours létale, indépendamment de la lignée murine. Ce génotype est peu fréquent dans la nature mais il peut être isolé chez l'homme lors de toxoplasmoses congénitales ou au cours du SIDA

- le génotype II regroupe des souches de virulence intermédiaire, comme la souche ME-49. Les souches appartenant à ce groupe sont responsables de la toxoplasmose humaine, aussi bien au cours de l'infection par le VIH que lors de la toxoplasmose congénitale. Leur fréquence d'isolement est probablement liée à une prévalence élevée chez les animaux, sans doute en raison d'une grande capacité à produire des kystes

- le génotype III rassemble des souches les moins pathogènes, ne donnant qu'une infection chronique. Ces souches sont rarement isolées chez l'homme, elles sont essentiellement retrouvées chez les animaux

Il faut noter que la virulence est définie par rapport à l'infection murine: une souche virulente correspond à une souche dont un tachyzoïte délivré par voie intra-péritonéale peut tuer la souris, alors que pour une souche non virulente, il faut au moins  $10^3$  tachyzoïtes pour obtenir le même résultat. Cette définition expérimentale n'est bien sûr pas satisfaisante, mais aucune autre n'a été



proposée jusqu'à présent. Une liaison avait été suggérée entre la virulence pour la souris et un allèle du gène SAG-1, situé sur le chromosome VIII (Sibley et Howe, 1995). Plus récemment, une étude génétique plus précise a montré qu'un locus majeur de virulence était situé sur le chromosome VII (Su *et al.*, 2002). La plus faible virulence des souches appartenant au génotype II ou III pourrait s'expliquer en partie par leur moindre rapidité de multiplication.

Cette classification n'est pas exhaustive. Il existe en particulier des souches possédant d'autres combinaisons de marqueurs isoenzymatiques ou génétiques (Dardé, 1995), et les génotypes existants peuvent être subdivisés grâce à des marqueurs génétiques plus fins tels que les microsatellites (Ajzenberg *et al.*, 2002).

Les caractéristiques de virulence qui distinguent ces souches reposent vraisemblablement sur l'expression de gènes spécifiques qui ne sont pas encore identifiés. La mise en place de nouveaux outils en biologie moléculaire ouvre de larges perspectives vers une meilleure compréhension de ces phénomènes. En effet, le décryptage du génome de *T. gondii* à travers l'obtention des EST (Expressed Sequence Tag), va permettre d'identifier de plus en plus de gènes de *T. gondii* et d'en rechercher les fonctions (Ajioka, 1998). Actuellement, il existe ainsi plus de 20 000 ESTs de *T. gondii*, provenant des tachyzoïtes des souches RH et ME49, ainsi que des bradyzoïtes de la souche ME49 (<http://paradb.cis.upenn.edu/toxo1>). Par ailleurs, le séquençage systématique du génome de *T. gondii*, a été entamé et a déjà produit l'équivalent d'une couverture complète du génome (<http://www.toxodb.org>). Tout ceci constitue une base d'informations précieuse ouvrant vers une meilleure connaissance de la structure et de la fonction des gènes et des protéines du parasite.

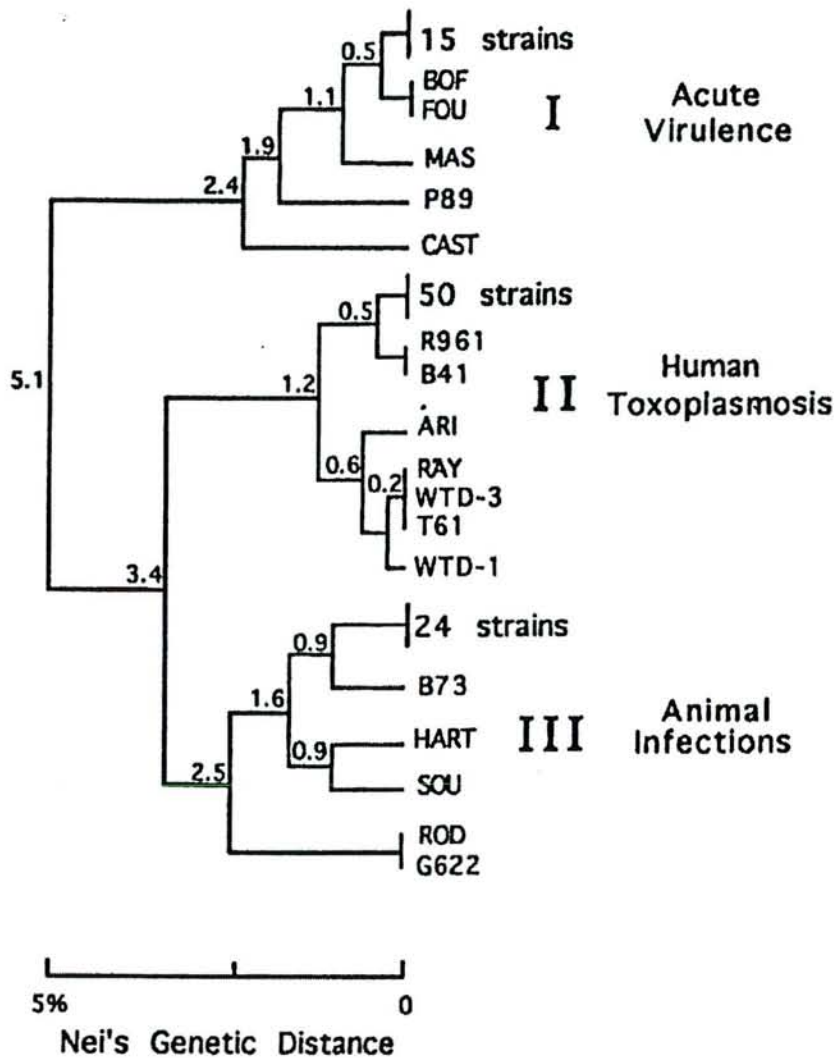


Fig 3 Dendrogramme des distances génétiques entre souches de *T.gondii*. (Howe et Sibley, 1995 )

Les souches ont été isolées à partir de l'homme ou de divers animaux et leur polymorphisme a été analysé sur 6 loci indépendants. La structure de population de *T.gondii* est très inhabituelle, et consiste seulement en 3 lignées clonales prédominantes (I, II, III). Des associations spécifiques existent entre les lignées et les phénotypes biologiques : elles sont indiquées sur la droite de l'arbre. Bien que ces corrélations ne soient pas absolues, ces phénotypes révèlent des caractéristiques spécifiques de chacune de ces lignées qui sont probablement médiées par leurs différences génétiques.



### 1.1.7. - Manipulation génétique de *T. gondii*

L'apport de la transfection en biologie moléculaire représente un outil majeur utilisé pour l'étude génétique ou physiopathologique des protozoaires. Alors que celle-ci a été rapidement développée pour les kinétoplastidés (Leishmanies ou Trypanosomes), sa mise au point a été plus difficile pour les Apicomplexa. *T. gondii* est le premier parasite de ce phylum qui a pu être transformé génétiquement (Kim *et al.*, 1993; Soldati et Boothroyd, 1993). *T. gondii* est un bon modèle expérimental pour étudier le parasitisme intracellulaire, car il est facile à manipuler *in vitro*. La possibilité de conversion de stade *in vitro* (Soete *et al.*, 1994) ainsi que la relative facilité de transformation génétique offrent de nombreuses possibilités de manipulation. Ceci a ouvert de larges perspectives dans la compréhension des mécanismes d'invasion ou de différenciation.

La transformation génétique des parasites est réalisée par électroporation, qui est à ce jour la seule méthode efficace pour les Apicomplexa. Le vecteur de transfection est le plasmide Bluescript (Stratagene). On y insère des constructions contenant la séquence à exprimer encadrée par des séquences régulatrices autologues, en général les séquences flanquant les phases de lecture ouvertes de gènes de *T. gondii* connus. Il est ainsi possible d'obtenir une transfection transitoire si le plasmide reste épisomal ou une transfection stable par intégration du DNA transfecté dans le génome. L'intégration intervient souvent de manière aléatoire, sans homologie, ce qui permet l'intégration et l'expression de séquences hétérologues. Ceci autorise aussi la mutagenèse par insertion. Le remplacement de gène par échange allélique peut aussi être obtenu en utilisant des séquences flanquantes homologues. On obtient ainsi une double recombinaison au site choisi, ce qui autorise les invalidations de gènes (Roos *et al.*, 1994).

La transfection transitoire peut permettre l'expression de marqueurs enzymatiques comme le CAT (chloramphénicol acétyl transférase) et la  $\beta$  galactosidase. On peut également utiliser des marqueurs fluorescents comme la « green fluorescent protein » (Striepen *et al.*, 1998). Des « étiquettes » (épitope tags), petits peptides identifiables par des anticorps spécifiques, peuvent également être employés comme marqueurs d'expression de transgènes. La plupart des transfactions réalisées sont des transfactions stables utilisant des marqueurs de sélection variés tels que le CAT, la DHFRTS (Dihydrofolate réductase thymidilate synthase), ou encore HXGPRT (Hypoxanthine xanthine guanine phosphoribosyl transférase). Leur utilisation permet une sélection efficace des gènes transfectés par l'introduction dans le milieu de molécules tuant les parasites non transformés. Seeber et Boothroyd (1996) ont ainsi réalisé une transfection stable de la souche RH de *T. gondii* (RH $\beta$ 1), avec le gène Lac-Z d'*E. coli*, sous le contrôle de différents promoteurs (*SAG-1*, *TUB-1*, ou *ROP-1*). La sélection des parasites transfectés a été réalisée par le chloramphénicol grâce au marqueur CAT. Cette souche RH $\beta$ 1 de *T. gondii* permet de détecter le parasite de façon aisée aussi bien en culture cellulaire qu'en histochimie au moyen de ses substrats chromogènes, le CPRG (chlorophenol red beta D galactopyranoside) ou le X-gal (5 bromo 4 chloro 3 indolyl beta D galactopyranoside) utilisés respectivement pour l'enzyme soluble (CPRG) ou insolubilisé par fixation (X-gal). Cette souche transfectée peut être ainsi utilisée pour l'étude de l'activité des molécules anti toxoplasmiques *in vitro* (McFadden *et al.*, 1997). Un modèle similaire a été mis au point par M. Soète, avec la souche Prugniaud, appartenant au génotype II. En effet, le parasite recombinant produit par Seeber et Boothroyd était dérivé de la souche RH, appartenant au génotype I, qui ne peut pratiquement pas produire de kystes et ne

peut plus réaliser de phase sexuée. Il était donc nécessaire de produire une souche transformée par le gène *Lac Z*, à partir d'une souche capable de réaliser le cycle biologique complet.

Les applications de ces nouvelles techniques sont nombreuses. Les études de délétion ou de mutation ont permis d'élucider partiellement les mécanismes de régulation de l'expression des gènes au cours de l'interconversion tachyzoïte-bradyzoïte et inversement. De la même façon, l'étude du gène *ROP1* invalidé par recombinaison homologue a démontré que la protéine ROP1 n'intervient pas dans l'invasion des tachyzoïtes, et qu'elle n'influence pas non plus la croissance ni la virulence de la souche *in vivo* et *in vitro*. Cependant, la délétion de gènes codant d'autres protéines modifie le comportement parasitaire. Ainsi la suppression du gène de la protéine de surface SAG3 altère l'invasion de la cellule hôte par le parasite, (Dzierszynski *et al.*, 2000) tandis que la suppression du gène de la carbamoyl phosphate synthétase II (Fox et Bzik, 2002) ou de la protéine de granule dense GRA2 (Mercier *et al.*, 1998) diminue la virulence *in vivo*.

## 1.2 - La Toxoplasmose

### 1.2.1- Toxoplasmose animale

#### 1.2.1.1 – *Epidémiologie*

---

La toxoplasmose animale est l'une des zoonoses les plus répandues, elle est présente chez environ 200 espèces de mammifères. Par ailleurs, de nombreuses espèces d'oiseaux hébergent également le parasite. Ainsi, presque

---



toutes les espèces d'animaux homéothermes sont réceptives, bien qu'à des degrés divers (Dubey et Beattie, 1988). Le chat, principal hôte définitif, s'infeste très jeune, dès qu'il commence à chasser. La parasitose est rarement symptomatique et aboutit à une émission transitoire d'oocystes. Le chat est ainsi potentiellement infectant pendant quelques jours. Chez les hôtes intermédiaires, le parasite ne subit pas de maturation et aboutit à une impasse parasitaire avec enkystement tissulaire asymptomatique. L'infestation animale se produit à partir des oocystes de l'hôte définitif ou par carnivorisme de proies porteuses de kystes. L'infection toxoplasmique animale est un important problème économique. Elle est présente dans de nombreux pays et touche les animaux d'élevage, et provoque de nombreux avortements. L'incidence de la toxoplasmose animale est différente selon l'espèce considérée.

### 1.2.1.2 – Prévalence

#### 1.2.1.2.1 - Hôte définitif et félidés

La prévalence de l'infection toxoplasmique est très élevée chez le chat, et le taux varie généralement entre 0% et 45%. La prévalence augmente dès le début d'activité de chasse et dépasse 50% à l'âge adulte. L'infection est généralement asymptomatique, mais d'autres formes cliniques peuvent être observées (infection intestinale, neurologique, oculaire..). L'atteinte oculaire se traduit par une uvéite ou rétinoblastite. Les réinfestations itératives provoquent chez l'animal âgé des réactions granulomateuses digestives importantes pouvant être à l'origine d'occlusions mortelles. (Acha et Szyfres, 1989)

La toxoplasmose des félidés sauvages (*Oncifelis geoffroyi*, *Felis colocolor* et *F. eyra*) présente aussi un intérêt épidémiologique. Le taux de sérologie positive s'élève à 59%, par exemple, à Cordoba (Argentine).

#### 1.2.1.2.2 - Hôtes intermédiaires

Chez le chien, le taux de séropositivité est élevé. La toxoplasmose clinique se manifeste essentiellement chez les chiots, elle peut être disséminée, jusqu'à déterminer une atteinte musculaire du type myosite. La survenue d'une toxoplasmose canine au cours de la maladie de Carré est mortelle. Il faut noter que le chien n'intervient pas dans la transmission humaine.

La prévalence de la toxoplasmose chez les animaux de boucherie est étroitement liée aux conditions de leur élevage et aux réglementations sanitaires. La fréquence d'isolement du parasite dans les masses musculaires de ces animaux explique la fréquente contamination humaine par la viande crue. Le lait ne jouerait aucun rôle dans la transmission.

Chez les ovins, l'infection toxoplasmique est universelle et sa prévalence varie selon les pays de 0 à 100%. Elle est responsable d'environ 50% des avortements infectieux de la brebis (Dubey et Towle, 1986). En Grande Bretagne, la toxoplasmose est la première cause de perte dans 10 à 20% des troupeaux, notamment par avortement des brebis ou par mortalité néonatale de l'agneau (Buxton, 1990). L'impact économique de l'infection ovine est important en Nouvelle Zélande, en Australie, en Norvège, en Russie. La fréquence de la toxoplasmose est en liaison avec l'abondance des chats dans les pâturages. Un petit nombre de chats suffit très certainement à contaminer une prairie en un temps très court (Dubey, 1977). La séropositivité chez la chèvre peut atteindre 23% des animaux aux Etats-Unis, dans le Montana, 55% au Canada, dans l'Ontario (Lautenslager, 1987) et jusqu'à 55-65% aux Etats-Unis, dans le Tennessee, le Kentucky et la Géorgie (Patton *et al.*, 1990).

Chez les bovins, la toxoplasmose clinique est rare. La séroprévalence n'atteint que 6% du cheptel anglais et 22% du cheptel français, alors qu'elle peut atteindre jusqu'à 49% du cheptel américain (Dubey et Beattie, 1988). Les formes cliniques sont souvent inapparentes, avec un faible risque de transmission foétale. Bien que la prévalence toxoplasmique soit assez élevée, la grande difficulté d'isolement du parasite à partir des viandes de bovins contaminés est en faveur d'une transmission humaine moins importante.

Chez le porc, l'infection toxoplasmique touche environ 10 à 50% de l'élevage. Elle est économiquement importante au Japon (Dubey, 1977; Dubey, 1986). Aux Etats-Unis, la séroprévalence atteignait 23% des porcs commercialisés entre 1983 et 1984 (Dubey *et al.*, 1991).

Chez le cheval, l'infection asymptomatique est commune et la forme clinique est rare.

Chez le lapin, la toxoplasmose est très répandue, aussi bien chez les animaux sauvages que domestiques. La maladie survient essentiellement chez les jeunes animaux.

Chez les oiseaux, la toxoplasmose clinique est rare. Elle a été décrite chez plusieurs espèces d'oiseaux domestiques (poulets, canetons, pigeons) et chez les oiseaux sauvages maintenus en captivité. Les formes cliniques sévères peuvent être observées chez la poule, avec des lésions neurologiques et ophtalmologiques (encéphalite, chorioretinite avec nécrose du chiasma optique). L'œuf peut être contaminé.

En ce qui concerne les animaux de laboratoire, les hamsters et les souris sont sensibles et font facilement une toxoplasmose mortelle ou chronique. Des cas de toxoplasmoses ont été observés chez les cobayes. Les rats sont peu sensibles à



l'infection (Zenner *et al.*, 1993) et la souche Lewis serait totalement réfractaire (Sergent *et al.*, soumis).

#### 1.2.1.2.3 - Pérennisation des réservoirs.

Le réservoir de *T. gondii* est animal et tellurique. Les hôtes définitifs sont à l'origine de l'élimination des oocystes. Le milieu extérieur permet la persistance d'oocystes suffisamment résistants pour assurer l'infestation humaine et animale. Les hôtes intermédiaires sont à l'origine de la contamination par les kystes. La chaîne épidémiologique est complexe puisque l'hôte définitif ne serait pas indispensable d'après l'étude de certains foyers.

### 1.2.1.3 - La toxoplasmose chez la souris, modèle d'hôte intermédiaire

#### 1.2.1.3.1 - Cinétique et topographie de l'infection

Le modèle murin représente un modèle de choix pour étudier la physiopathologie de la toxoplasmose. Il est facile à manipuler et offre de nombreuses possibilités expérimentales, tant pour l'immunologie que pour la génétique.

L'infection toxoplasmique aiguë chez la souris peut être réalisée en utilisant des tachyzoïtes provenant des cultures cellulaires ou d'animaux infectés, et inoculés ensuite aux souris naïves par voie intrapéritonéale ou sous cutanée. Ce système a l'avantage d'être reproductible, facile à réaliser et à quantifier. Ce modèle d'infection aiguë est très utile pour étudier la cinétique de l'infection, la virulence des souches de *T. gondii*, et la résistance de l'hôte à l'infection. Comme les tachyzoïtes sont sensibles au pH acide et aux enzymes digestifs, ils provoquent rarement l'infection toxoplasmique quand ils sont administrés par voie orale. Afin de reproduire le mode d'infestation naturelle, un autre modèle d'infection est utilisé. Il s'agit de l'infection par voie orale avec les kystes provenant de cerveaux de souris en phase chronique d'infection. Une difficulté de ce modèle est

l'absence de précision sur la quantité de parasites administrés, car il n'est pas possible de quantifier de façon précise les bradyzoïtes dans les kystes. Cependant, c'est le seul modèle pertinent pour étudier l'infection naturelle, permettant d'émettre des hypothèses sur le déroulement de l'infection toxoplasmique chez les autres hôtes et en particulier l'homme.

De nombreux travaux ont été réalisés pour étudier la cinétique de la primo-infection en utilisant le modèle murin. Ainsi, Derouin et Garin (1991) ont étudié la cinétique de la primo infection et de l'infection chronique, en suivant la dissémination du toxoplasme dans le sang circulant ainsi que dans différents organes. La détection des parasites a été réalisée par culture cellulaire et immunofluorescence indirecte (Derouin *et al.*, 1987). Avec les souches RH et C56 injectées sous forme de tachyzoïtes par voie intrapéritonéale, la cinétique observée au cours de l'infection aiguë était comparable. Le toxoplasme était détecté d'abord dans les poumons (48h après l'infection) puis un peu plus tard dans la circulation générale, vers le 4<sup>ème</sup> jour de l'infection. Les premiers toxoplasmes retrouvés dans le cerveau ont été détectés à partir du 6<sup>ème</sup> jour. Une étude similaire a été réalisée par Sumyuen et col. (1995), mais la cinétique a été étudiée à des temps plus précoces. L'auteur a utilisé la souche avirulente C (génotype III). Aucun parasite n'a pu être détecté ni dans le sang, ni dans les tissus à 12, 24 et 36h après l'infection orale. Les toxoplasmes ont été mis en évidence dans la rate au 2<sup>ème</sup> jour de l'infection, et dans les plaques de Peyer à partir du 3<sup>ème</sup> jour. L'atteinte pulmonaire et hépatique intervenait plus tard, vers le 7<sup>ème</sup> jour de l'infection, suivie de l'atteinte cérébrale vers le 10<sup>ème</sup> jour. Ces observations tendaient à mettre en avant le rôle clé des organes lymphoïdes au cours de la primo infection par la voie naturelle.



Odaert et col. (1996) ont mis au point un modèle expérimental pour étudier la cinétique de l'infection cérébrale avec la souche 76K entre quelques jours et 2 mois après l'infection. La détection du toxoplasme a été réalisée sur des coupes histologiques par immunofluorescence. Ils ont utilisé des anticorps monoclonaux réagissant avec des protéines spécifiques de stade bradyzoïte (P36) ou tachyzoïte (SAG1). Les tachyzoïtes exprimant uniquement SAG1 ont été retrouvés entre le 6<sup>ème</sup> et le 7<sup>ème</sup> jour de l'infection. A partir du 9<sup>ème</sup> jour, des formes mixtes (SAG1 +/P36+) commençaient à apparaître ainsi que des formes bradyzoïtes. Cette interconversion du stade tachyzoïte au bradyzoïte devenait définitive entre le 12<sup>ème</sup> et 14<sup>ème</sup> jour de l'infection. A ce stade, seules les formes kystiques étaient mises en évidence sur les coupes histologiques du cerveau.

Dubey et col. (1997) ont étudié la cinétique de l'infection toxoplasmique à des temps beaucoup plus précoces. L'infection a été réalisée par voie orale, au moyen de kystes (Dubey, 1997) ou d'oocystes (Dubey *et al*, 1997). Les résultats obtenus ont mis en évidence *T. gondii* dans les villosités intestinales dès les premières heures suivant l'ingestion de bradyzoïtes ou de sporozoïtes. En effet, ils ont observé en microscopie électronique et par immuno histo chimie des parasites intra vacuolaires dans les entérocytes dès la première heure d'infection. Puis les parasites étaient observés dès 4 heures après l'infection dans les cellules de la lamina propria, dans lesquelles se déroulait alors la première multiplication. L'infection par sporozoïtes était caractérisée par un développement plus rapide des parasites, dû au moins en partie à une transformation plus précoce du sporozoïte en tachyzoïte au début de la première endodyogénie. Lors de l'infection par les sporozoïtes, les premières réinfections par les tachyzoïtes issus des premières vacuoles intervenaient entre 36 et 48 h après l'infection. L'infection



intestinale se généralisait alors, et les entérocytes pouvaient être également infectés. De rares sporozoïtes ont été observés dès 8 heures après l'infection dans les ganglions mésentériques, où les parasites devenaient fréquents à partir de la 24<sup>ème</sup> heure après l'infection. Les autres organes étaient colonisés à partir de la 72<sup>ème</sup> heure après l'infection. Ces observations constituent une avancée importante dans l'étude de la phase précoce de la toxoplasmose. Elles montrent que dans les deux cas possibles (sporozoïtes ou bradyzoïtes), l'entérocyte n'est qu'un site de transit du parasite en route vers la lamina propria où il commence son développement. Elles suggèrent d'autre part que la dissémination vers les autres organes, qui transite vraisemblablement d'abord par les ganglions lymphatiques mésentériques, n'attend pas la multiplication parasitaire. Cette dissémination est très vraisemblablement médiée par la migration de cellules de la lamina propria infectées par les parasites ayant traversé la muqueuse intestinale et quittant aussitôt cette muqueuse.

Le passage de sporozoïtes à travers les entérocytes et l'infection des cellules de la lamina propria représentent un phénomène courant chez les Coccidies *Eimeriina*, dont fait partie *T. gondii*. Mais dans la plupart des cas, ce transit est provisoire et assure le transport des parasites vers les entérocytes des glandes de Lieberkuhn où ils se multiplient (Beattie *et al.*, 2001), car il s'agit de parasites exclusivement intestinaux. Il est donc possible que, lors du passage à l'hétéroxénie de l'ancêtre de *T. gondii*, cette propriété du sporozoïte se soit trouvée détournée vers la dissémination profonde du parasite dans les hôtes intermédiaires.

#### 1.2.1.3.2 - Susceptibilité de la souris à l'infection

La sensibilité de l'hôte dépend essentiellement de facteurs génétiques et du sexe des animaux. Cette sensibilité dépend aussi de la souche de *T. gondii* utilisée, de l'inoculum ainsi que de la voie d'administration. Johnson (1984) a démontré que cette sensibilité est fonction de la lignée murine ainsi que du mode d'inoculation. L'auteur a observé chez les souris Swiss femelles une meilleure survie avec l'infection par voie orale que par voie intrapéritonéale, alors que chez les souris C57BL/6, la situation est inversée. Le genre semble être déterminant aussi dans la survie des souris, puisque les souris femelles sont beaucoup plus sensibles et donnent plus de kystes (Roberts *et al.*, 2001). Liensenfeld *et col.* (2001) ont également observé une résistance plus marquée chez les souris mâles, car pour une même quantité de kystes administrés de la souche ME 49 (100 kystes), il y a moins de vacuoles parasitophores dans l'iléon et moins de nécrose intestinale chez les souris mâles. Cela suggère que la sensibilité des souris à l'infection toxoplasmique est aussi hormono-dépendante, puisque l'administration de testostérone aux souris femelles améliore la survie et atténue des lésions de nécrose intestinale. Cette observation semble pouvoir être corrélée avec la production de l'Interféron gamma, dont la sécrétion plus tardive chez les femelles s'avère moins efficace. D'autres cytokines comme le Tumor Necrosis Factor alpha ( $TNF\alpha$ ) (Jensen *et al.*, 1998), ou l'Interleukine 12 (IL12) (Schade *et Fischer*, 2001), jouent aussi un rôle déterminant. Leur sécrétion est fonction du génotype de l'hôte.

---

Le complexe majeur d'histocompatibilité influence également la réponse de l'hôte. Mack *et col.* (1999) ont observé une corrélation entre la fréquence de la toxoplasmose congénitale et l'allèle DQ3. Il semble que la présence de cet allèle

---

prédispose à la toxoplasmose congénitale humaine, alors qu'une étude comparative chez la souris a mis en évidence le rôle protecteur de l'allèle DQ1. Ces travaux suggèrent une corrélation entre l'infection toxoplasmique et le gène DQ du CMH, mais la relation de cause à effet n'est pas clairement établie. Chez les souris, le gène Ld du CMH confère une certaine résistance à la formation de kystes alors que l'allèle H-2b est souvent associé au caractère « sensible ». Ainsi, les souris de la lignée C57BL/6 (H-2b) sont particulièrement sensibles à l'infection toxoplasmique, et ce quelle que soit la souche de *T. gondii*. Elles présentent un taux de mortalité plus élevé et les lésions inflammatoires sont plus prononcées (nécrose intestinale pouvant entraîner une mort plus rapide, ou encore réactivation spontanée). D'autres souris consanguines sont plus résistantes, comme les CBA/J (H-2k) ou encore les BALB/c (H-2d).

Des différences peuvent aussi être observées, pour une même lignée murine, selon la souche parasitaire, au sein des souches dites non virulentes, c'est-à-dire non systématiquement létales. Suzuki et col. (1989) ont ainsi comparé les différences de sensibilité chez les souris CBA/J femelles vis à vis de deux souches différentes de *T. gondii* : la souche ME 49 (génotype II) et la souche DEG (génotype III). Alors que les souris infectées avec la souche DEG ont toutes survécu, les souris infectées avec la souche ME 49 présentaient un taux de mortalité de 64%, et le nombre de kystes était plus important. La cause de ces différences n'est pas connue et mériterait des investigations approfondies.



## 1.2.2 - Toxoplasmose humaine

### 1.2.2.1 - Epidémiologie

L'infestation animale ou humaine par *T. gondii* est essentiellement orale. Le réservoir est constitué par les animaux à sang chaud. Le chat, hôte définitif, excrète dans les fèces des **oocystes** qui deviennent infestants après maturation en 1 à 3 jours. Les oocystes peuvent, en effet, survivre plus d'un an dans le milieu extérieur humide et assurent l'infestation d'autres animaux et de l'homme. Leur résistance aux agents physico-chimiques est importante: dessiccation, chaleur (50°C pendant 30 minutes), congélation (-21°C), formol (10% pendant 24 heures), soude (6%), acide sulfurique (0,5N) et alcool (95°pendant 1 heure) (Dubey et Beattie, 1988; Dubey *et al.*, 1998).

Les **kystes** persistent dans les viscères et les muscles. Chez l'animal vivant, leur infectiosité s'atténue progressivement : les viandes d'animaux jeunes seraient ainsi plus contaminantes que celles d'animaux plus âgés (Dubey et Beattie, 1988). Les kystes demeurent infectieux durant de nombreux jours dans les cadavres et pendant plusieurs mois à +4°C. Ils sont détruits par la cuisson ou la congélation à -20°C. Ils sont également très sensibles à la cuisson par micro-ondes et à l'irradiation gamma.

#### 1.2.2.1.1 - Les contaminations humaines.

##### 1.2.2.1.1.1 - Les infestations orodigestives.

L'ingestion de kystes ou d'oocystes est à l'origine de la principale contamination humaine (Dubey et Beattie, 1988).

**L'ingestion de toute viande** crue ou mal cuite (porc, bœuf, mouton, volaille...) expose à la contamination par les kystes. D'autres formes de conservation des

viandes dites sécurisantes (fumées ou salées) peuvent également être à l'origine de l'infestation. Le simple contact des mains et des ustensiles de cuisine avec la viande crue peut également assurer une transmission orale des kystes. Certaines professions peuvent ainsi exposer au risque de contamination (abattoir, boucherie, charcuterie, cuisine...).

**L'ingestion de légumes, de fruits** et d'autres crudités souillées par des oocystes est une source de contamination certaine dont l'appréciation du risque n'a jamais été évaluée.

**L'ingestion de liquides** souillés d'oocystes (eau de boisson) a été à l'origine d'épidémies en zone tropicale (Aramini *et al.*, 1999). Le lait frais, susceptible de contenir des tachyzoïtes, soulève le rare problème de contamination de nouveau-nés et de toxoplasmose néonatale acquise. La contamination orale par des tachyzoïtes a été décrite, elle demeure néanmoins controversée en raison de la grande sensibilité des tachyzoïtes aux enzymes digestives (Dubey *et al.*, 1998).

Le chat n'est contaminant que pendant la brève période d'émission des oocystes lors de la primo-infection. De ce fait la litière des chats devient un véritable réservoir pullulant d'oocystes à l'origine de contaminations orales humaines.

#### *1.2.2.1.1.2 - Les réinfestations endogènes.*

Les kystes viscéraux séquelles d'une primo-infection antérieure peuvent être à l'origine de ré-infestations internes et de réactivations endogènes chez l'immunodéprimé.

#### *1.2.2.1.1.3 - La contamination fœtale*

La contamination du fœtus est secondaire à une parasitémie le plus souvent concomitante d'une primo-infection toxoplasmique de la mère, plus rarement en relation avec une immunodépression iatrogène ou acquise. Des facteurs

génétiques parasitaires interviendraient dans la transmission de *T. gondii* de la mère au fœtus.

#### 1.2.2.1.1.4 - Les contaminations accidentelles.

L'inoculation accidentelle de *T. gondii* après greffe de moelle, transfusion de leucocytes et transplantation d'organe expose à une toxoplasmose grave chez un receveur non immunisé.

Le personnel de laboratoire est exposé au risque d'inoculation cutanéomuqueuse lors de la manipulation de souches vivantes de *T. gondii*. Cette inoculation peut induire rapidement des parasitémies symptomatiques malgré une immunité antérieure du fait de la virulence de la souche et de l'importance de l'inoculum (Fortier *et al.*, 1991).

#### 1.2.2.1.2 - Prévalence humaine et risque d'atteinte congénitale.

La toxoplasmose humaine est une parasitose cosmopolite, cependant sa prévalence est très variable selon les zones géographiques, le niveau socio-économique et les habitudes alimentaires. La prévalence estimée élevée dans les pays chauds et humides avec une grande concentration de félins, se trouve faible voire nulle dans les pays froids et secs (90% au Salvador, 0% en Alaska). Le suivi de la prévalence de la toxoplasmose humaine montre une régression parallèle à l'amélioration du niveau socio-économique. En France, depuis 1960, on retient une baisse de plus de 30% de la prévalence corrélée au développement des méthodes de conservation et de cuisson des aliments. La prévalence actuelle, environ 50%, est nettement supérieure à celles des USA et de Grande Bretagne (30%). Les études ont prouvé que le risque de séroconversion, variable selon l'âge, le sexe et la zone géographique, serait maximum chez l'adulte jeune (Dubey et Beattie, 1988; Ancelle *et al.*, 1996). La femme en période d'activité génitale est



donc exposée à un risque de primo-infection et de transmission foétale élevé. Les dernières études nationales estiment le risque de séroconversion à 1,5% des femmes enceintes non immunisées (Ancelle *et al.*, 1996; Couvreur, 1999). Le risque de transmission foétale dépend du moment de la primo-infection maternelle, de la précocité du diagnostic et de la thérapeutique. Il est exceptionnel en cas de primo-infection lors de la conception (<2%), augmente avec l'âge de la grossesse et devient quasi certain en fin de grossesse (>80%) (Desmont, 1982; Bougnoux et Hubert, 1990; Couvreur, 1999; Ambroise-Thomas *et al.*, 2001; Pelloux *et al.*, 2002). La thérapeutique diminue le risque de transmission foétale (60 à 23%) (Couvreur, 1999). En France, la fréquence de la toxoplasmose congénitale serait de 2 pour 1000 naissances alors qu'en Angleterre et aux USA les chiffres sont respectivement de 0,9 et 0,6 pour 1000 naissances (Dubey et Beattie, 1988).

#### 1.2.2.1.3 - Prévalence de la toxoplasmose et infection par le VIH.

La prévalence de la toxoplasmose chez le malade infecté par le VIH est superposable à celle de la population témoin correspondante. La réactivation endogène expose aux toxoplasmoses cliniques se déclarant avec la progression du déficit immunitaire au cours du SIDA.

#### 1.2.2.2 - *Physiopathologie.*

La primo infestation après ingestion se traduit par la migration de la forme infestante du tube digestif vers l'ensemble de l'organisme. Par analogie avec le modèle murin, il est admis que, après ingestion de kystes ou d'oocystes, les bradyzoïtes ou les sporozoïtes sont libérés par digestion et traversent les entérocytes pour envahir les cellules de la lamina propria où ils se transforment rapidement en tachyzoïtes (Dubey *et al.*, 1998). Les tachyzoïtes disséminent par voie hématogène et lymphatique, ensemencent le foie, les poumons, les autres

viscères, ainsi que le squelette et les muscles. La multiplication du parasite dans les tissus lymphoïdes s'accompagne de petits foyers de nécrose avec réaction inflammatoire congestive et hémorragique. La réponse immune contrôle progressivement la multiplication du parasite et aboutit à l'arrêt de sa dissémination. Elle favorise, par ailleurs, la transformation des tachyzoïtes en bradyzoïtes et l'apparition de kystes.

Sur le plan humoral, différents isotypes spécifiques de *T. gondii* apparaissent successivement (IgM, IgE, IgA puis IgG). Bien que de nombreuses molécules parasitaires soient détectées par ces différents isotypes, la protéine de surface P30 est particulièrement intéressante car précocement et constamment reconnue. La coexistence d'anticorps sériques et des antigènes circulants correspondants favorise la formation d'immunocomplexes. La destruction des parasites extracellulaires par les anticorps est cependant négligeable, l'activation des macrophages par certains anticorps contribue à la maîtrise de l'infection.

Sur le plan cellulaire, la coopération lymphocytaire de type T avec les macrophages par l'intermédiaire des cytokines (interféron- $\gamma$ ) joue un rôle décisif dans le contrôle de l'infection (Denkers et Gazzinelli, 1998). La protection contre le parasite disparaît complètement avec l'abolition des lymphocytes CD4. Malgré ces mécanismes de protection, le parasite n'est jamais éliminé. Il persiste sous forme de bradyzoïte intrakystique et expose à la réactivation à la moindre défaillance des défenses immunitaires. Le mécanisme physiopathologique de la libération des bradyzoïtes intrakystiques et de leur transformation en tachyzoïtes n'est pas encore élucidé, mais coïncide avec un effondrement des lymphocytes CD4 notamment au cours de l'infection par le VIH. La rupture des kystes tissulaires est alors à l'origine d'une réaction inflammatoire avec nécrose hémorragique.



La transmission materno-foetale est déterminée par le passage transplacentaire du parasite (Dubey et Beattie, 1988). Elle se produit au décours d'une parasitémie maternelle aussi courte soit-elle. La thérapeutique précoce idéalement concomitante de la parasitémie est également une barrière renforçant la protection immune (Couvreur, 1999). En cas de passage de tachyzoïtes, l'enkystement chez le fœtus est rapide à localisation souvent ophtalmo-neurologique. La latence des kystes est le point de départ de réactivations endogènes avec des formes cliniques parfois tardives, survenant à l'adolescence.

L'anatomopathologie des atteintes neuro-ophtalmologiques congénitales secondaires à la réplication du parasite dans les cellules épendymaires est objectivée par une obstruction de l'aqueduc de Sylvius entraînant une dilatation des ventricules cérébraux avec hydrocéphalie. L'aspect lésionnel est une inflammation périvasculaire autour des ventricules avec formation de foyers de nécrose et de calcification secondaires. Les granulomes oculaires correspondent à d'importants phénomènes inflammatoires choroïdiens entretenus par la sensibilisation à certains constituants antigéniques rétinien (antigène S) (Roberts et McLeod, 1999). La réponse humorale locale explique la destruction de cellules parasitées mais aussi de cellules saines voisines, la formation de thromboses vasculaires rendant compte d'une évolutivité importante.

### *1.2.2.3 - Signes cliniques*

Les manifestations cliniques de la toxoplasmose sont bénignes lors de la primo-infection de l'adulte jeune immunocompétent mais graves au décours des réactivations endogènes de l'immunodéprimé. La primo-infection maternelle expose à l'atteinte congénitale.

#### *1.2.2.3.1 - La toxoplasmose acquise.*



*La forme asymptomatique* est très fréquente (> 80%) y compris chez la femme enceinte non immunisée pour laquelle le suivi sérologique systématique permet le plus souvent de détecter la primo-infection sans aucun argument clinique d'orientation.

*La toxoplasmose acquise de l'immunocompétent* se déclare après une incubation de quelques jours sous forme d'un syndrome mononucléosique associant des adénopathies préférentiellement cervicales postérieures, un discret énanthème, un rash cutané, une fébricule, une asthénie traînante et une élévation des monocytes avec des lymphocytes hyper basophiles. L'évolution clinique est variable et ne semble pas influencée par la prescription d'antibiotiques antitoxoplasmiques. Elle est spontanément résolutive. Les toxoplasmoses disséminées sur terrain immunocompétent sont rares. L'atteinte des tuniques cardiaques est la plus décrite, la myocardo-péricardite impose l'hospitalisation pour enquête étiologique. L'anamnèse, la cinétique des anticorps et parfois l'isolement du parasite confirment le diagnostic. Des formes myalgiques avec élévation des enzymes musculaires et des perturbations électromyographiques peuvent également poser le problème du diagnostic différentiel de myosite. Les manifestations oculaires correspondent le plus souvent à des chorioretinites congénitales de révélation tardive (Couvreur, 1999).

*La réinfestation endogène ou orale* par *T. gondii* est habituellement asymptomatique en l'absence d'immunodépression. De rares formes symptomatiques ont été décrites et expliquées par la virulence de la souche et la forte charge parasitaire de réinfestation induisant une phase parasitémique brève mais mal jugulée malgré une réponse immune (Fortier *et al.*, 1991; Villena *et al.*, 1998).

#### 1.2.2.3.2 - Les toxoplasmoses de l'immunodéprimé.

Les toxoplasmoses de l'immunodéprimé ont acquis un regain d'intérêt durant les années 80, en raison de la fréquence croissante des transplantations, des greffes et de l'explosion du SIDA.

*Les transplantés non immunisés vis à vis de *T. gondii* et recevant le greffon d'un sujet immunisé sont exposés au risque de toxoplasmose grave. L'ensemencement parasitaire à partir des kystes du greffon est à l'origine de formes polyviscérales pouvant survenir rapidement après la transplantation et la mise en route de la thérapeutique anti-rejet.*

*Les greffés de moelle immunisés vis à vis de *T. gondii* sont exposés, au décours de la transfusion de leucocytes provenant d'un donneur non immunisé, à la réactivation de leurs propres kystes tissulaires par suppression de la réponse immune du receveur. Les manifestations sont alors graves, disséminées et difficilement jugulables par les thérapeutiques antitoxoplasmiques. Le greffé non immunisé vis à vis du parasite est moins exposé au risque de toxoplasmose grave après transfusion des leucocytes d'un donneur immunisé. Ceci s'expliquerait par la faible charge parasitaire et le bon état fonctionnel des leucocytes perfusés (Small *et al.*, 2000).*

*Au cours du VIH, les patients sans immunité antérieure vis à vis de *T. gondii* peuvent présenter une primo-infection symptomatique parfois grave. Les toxoplasmoses de réactivation inaugurant ou compliquant une infection à VIH étaient fréquentes (30 à 60%) jusqu'à 1996. La disponibilité des thérapeutiques anti-rétrovirales hautement actives a permis une restauration immune prolongée contribuant à une diminution très sensible de la complication par neuro-toxoplasmose (Delfraissy, 2000). Les neuro-toxoplasmoses qui représentaient la*

moitié de la pathologie neurologique du SIDA laissent place à d'autres pathologies de type lymphome cérébral ou leucoencéphalite multifocale progressive chez des patients multitraités. Il est cependant important de rappeler que les cas de neurotoxoplasmose actuellement enregistrés sont essentiellement inauguraux chez des patients ayant atteint un stade avancé de la maladie. La forme clinique la plus classique peut s'annoncer par des céphalées, des convulsions, des troubles du comportement et de la conscience, une méningo-encéphalite, une myélite ou une polyradiculonévrite, le tout souvent associé à une fièvre. De discrets troubles des fonctions supérieures peuvent cependant être la seule manifestation subaiguë motivant les explorations nécessaires pour le diagnostic et la mise en route précoce d'un traitement curatif souvent salvateur. D'autres manifestations viscérales sont de plus en plus décrites. La pneumopathie interstitielle peut être isolée et rappelle la forme respiratoire grave de certains animaux sensibles à *T. gondii*. Les chorioretinites peuvent être associées aux manifestations neurologiques. Les rechutes toxoplasmiques, moins fréquentes qu'auparavant, s'expliquaient par la persistance de l'immunodépression et la mauvaise compliance à une prophylaxie secondaire. Les traitements curatifs rapidement associés aux multi-thérapies anti-rétrovirales mettent à l'abri de ces rechutes (Roullet, 1999).

#### 1.2.2.3.3 - La toxoplasmose congénitale.

Les manifestations cliniques de la toxoplasmose congénitale sont d'autant plus graves que la contamination fœtale est précoce. Le diagnostic peut être confirmé *in utero* par échographie. L'atteinte en début de grossesse est gravissime et constitue une indication médicale d'interruption de grossesse. La contamination fœtale précoce peut aboutir à la mort *in utero*, à l'accouchement prématuré ou à



terme d'un enfant présentant un tableau de toxoplasmose polyviscérale nécrotico-hémorragique mortelle. La contamination foetale de la deuxième moitié de la grossesse peut être à l'origine d'atteintes néonatales neuro-oculaires avec comitialité, méningo-encéphalite, hydrocéphalie ou plus rarement microcéphalie, troubles du tonus et chorioretinite pouvant être associées à une microphthalmie et plus rarement à une cataracte. L'évolution de ces formes est souvent péjorative avec un retard psychomoteur et des séquelles graves. Les formes monosymptomatiques néonatales sont moins graves traduisant une atteinte neuro-ophtalmologique cicatricielle sous forme de calcifications intracrâniennes ou de chorioretinite. Les formes infra cliniques latentes sont par contre les plus fréquentes et s'observent chez plus de la moitié des patients. Elles correspondent à d'authentiques toxoplasmoses congénitales dont la révélation peut être très tardive, vers l'adolescence ou l'âge adulte.

#### *1.2.2.4 - Le diagnostic des toxoplasmoses*

##### *1.2.2.4.1 - Les moyens du diagnostic biologique.*

###### *1.2.2.4.1.1 - Mise en évidence du parasite ou de ses molécules.*

*T. gondii* a été, pendant longtemps, mis en évidence par inoculation murine avec une réponse tardive. Le développement de l'immunologie et de la biologie moléculaire permettent depuis un diagnostic rapide et fiable.

Le diagnostic direct du parasite est possible par les techniques de **coloration** (Giemsa, hémalun-éosine...) et d'**immunomarquage** (immunofluorescence directe et immunoperoxydase) sur différents prélèvements (fragments biopsiques, pièces d'exérèse, cyto-centrifugation de tous les liquides biologiques sanguin, céphalo-rachidien, broncho-alvéolaire, épanchements divers). L'apport diagnostique de ces techniques dépend de l'échantillon, de la qualité de son traitement et de son

observation microscopique. L'immunofluorescence directe offre la meilleure sensibilité. Ces techniques peuvent visualiser des toxoplasmes libres ou des kystes dont la signification pathologique ne peut être dissociée de la réaction cellulaire locale et des éléments de l'anamnèse clinique.

Le diagnostic par **inoculation à l'animal** (souris) a été très utilisé pour le diagnostic chez l'homme et pour l'étude de l'épidémiologie animale (recherche d'oocystes ou de kystes). L'inoculation murine peut être réalisée par injection intrapéritonéale d'un liquide centrifugé ou d'un tissu traité par digestion trypsique. L'observation de l'animal pendant 6 semaines et les prélèvements sériques répétés à partir du dixième jour permettent la détection précoce d'anticorps spécifiques puis la confirmation de la contamination par recherche de kystes sur l'animal. Certains auteurs ont proposé une détection directe et précoce (3 jours après l'inoculation) sur liquide de lavage péritonéal. La **culture cellulaire** a remplacé l'inoculation à l'animal en raison de la rapidité de sa réponse (de 3 à 6 jours) (Derouin et Mazon, 1986). Elle nécessite un personnel technique spécialisé et serait d'une sensibilité comparable à celle de l'inoculation à l'animal. Ces techniques imposent un acheminement et un traitement rapide de l'échantillon prélevé. La congélation détruisant le parasite ne peut en aucun cas être un moyen de conservation.

La détection d'**antigènes circulants** a fait l'objet de nombreuses études ne confirmant pas un apport diagnostique constant quelle que soit la technique utilisée (contre immunoélectrophorèse, techniques immunoenzymatiques, coagglutination...). Des antigènes peuvent être recherchés sur les prélèvements sériques, urinaires, céphalo-rachidiens, broncho-alvéolaires, et dans certains tissus après digestion enzymatique. La détection de l'antigène circulant, bien que



très prometteuse sur le plan expérimental, n'a pu confirmer son intérêt chez l'homme (Candolfi *et al.*, 1987).

L'amplification enzymatique de l'**information génétique** (polymerase chain reaction ou **PCR**) est possible grâce au séquençage de certains gènes. La spécificité, la conservation et la répétition (35 fois) du gène B1 en font une cible privilégiée pour le diagnostic de la toxoplasmose par PCR (Burg *et al.*, 1989). D'autres cibles ont été proposées comme le gène de la P30 (Savva *et al.*, 1990), le DNA codant pour les ARN ribosomiaux (Guay *et al.*, 1993), et en particulier la sous unité 5S-rDNA (Cresti *et al.*, 2001). La faible quantité de DNA amplifié rend cette technique très délicate à utiliser et à interpréter. De plus, l'absence de standardisation pose problème (Bastien, 2002). A l'heure actuelle, de nouvelles techniques semblent devoir supplanter cette méthode qualitative. Ainsi, le développement de nouveaux outils comme la PCR en temps réel permettent non seulement de détecter la présence du toxoplasme mais également de le quantifier. Cela s'avère très utile pour le diagnostic de la toxoplasmose, aussi bien dans le cadre d'une toxoplasmose congénitale que chez le sujet immunodéprimé. Cela constitue de plus un moyen de suivi clinico thérapeutique car cette technique est parfaitement adaptée pour les tissus ainsi que les prélèvements tels que le sang, le LCR, le LBA. (Lin *et al.*, 2000 ; Costa *et al.*, 2000; Costa *et al.*, 2001; Botterel *et al.*, 2002). Outre la cible B1 qui est souvent utilisée, la PCR en temps réel pourrait être réalisée avec une autre cible comme le DNA ribosomal 18s (Kupferschmidt *et al.*, 2001). D'autres sondes ont été également testées, comme la 529 bp, qui est répétée 200-300 fois (Homan *et al.*, 2000). Les techniques de PCR-RFLP utilisant le gène TgIRE apparaissent intéressantes également dans le domaine



expérimental et ont une sensibilité très proche de celle obtenue avec le gène B1 (Echeverria *et al.*, 2000).

#### 1.2.2.4.1.2 - Exploration de la réponse humorale.

La complexité de la structure antigénique de *T. gondii* explique le nombre des techniques sérologiques et la variabilité de leur apport diagnostique. Les techniques peuvent interroger des antigènes de surface dont certains sont connus ou des antigènes solubilisés moins bien définis. Le traitement du même prélèvement par différentes techniques aboutit à des résultats non comparables. Les taux d'anticorps détectés varient, en effet, selon les antigènes et les isotypes analysés, diminuant l'intérêt d'une quantification en Unités Internationales (UI) calculée par référence à un étalon (OMS).

Le Dye Test (DT), l'immunofluorescence indirecte (IF), l'agglutination directe (AD), l'agglutination directe sensibilisée (ADS) et l'ImmunoSorbent Agglutination Assay (ISAgA) utilisent des parasites entiers et n'explorent que les réponses spécifiques des antigènes de surface. L'emploi d'anticorps monoclonaux permet de détecter par technique immunoenzymatique (EIA) des anticorps spécifiques (IgM, IgA, IgE) de la molécule de surface P30. Les antigènes solubilisés permettent la recherche d'anticorps spécifiques des molécules de surface mais aussi de molécules plus internes. La connaissance partielle de ces molécules, leurs concentrations variables selon les préparations et les lots expliquent les difficultés de standardisation et le danger de conclure sur des résultats qui ne sont pas comparables. Les molécules solubilisées peuvent être fixées sur un support particulière (hématies, latex) ou sur des parois (certaines EIA). Elles peuvent, par ailleurs, être séparées par électrophorèse puis caractérisées par western blot ou par immunofiltration (ELIFA).

Le **DT** est une réaction de neutralisation en présence de complément de tachyzoïtes vivants. Il met en évidence des IgG et des IgM spécifiques de la surface de *T. gondii*. Le titre est la dilution qui lyse 50% des tachyzoïtes. Le DT est onéreux, nécessite un personnel qualifié mais conserve une place de choix en raison de sa spécificité, de sa sensibilité (2UI/ml) et de la précocité de la réponse détectée au cours de la séroconversion.

L'**IF** détecte, après révélation par des antiglobulines conjuguées à des marqueurs fluorescents, des IgG et des IgM de surface. Ses caractéristiques dépendent de la qualité de préparation de l'antigène qui peut offrir une bonne spécificité et une sensibilité de 7UI/ml. Elle se heurte à l'interférence du facteur rhumatoïde et des anticorps antinucléaires qui limite l'apport diagnostique de la détection des IgM par le test de Remington. Par ailleurs, la compétition avec les IgG diminue la sensibilité de ce test qui est de moins en moins retenu pour la détection des IgM.

L'**AD**, décrite dès 1959 demeurait peu spécifique et peu sensible. La modification du mode de préparation et des concentrations en parasites a néanmoins amélioré sa sensibilité. L'**ADS** comporte un traitement par le 2 mercapto-ethanol qui supprime l'interférence avec des IgM non spécifiques et assure une bonne sensibilité (2UI/ml) permettant la détection précoce des IgG lors d'une séroconversion. La technique de fixation (formol, alcool éthylique, acétone) modifie la sensibilité et permet une meilleure détection du début de la séroconversion.

Les tests d'**agglutination passive** (hématies et latex), d'exécution simple et rapide, se heurtent à des difficultés de standardisation et au risque de faux négatifs par phénomène de zone.

De nombreuses **EIA** ont été proposées pour la détection et la quantification des anticorps spécifiques de *T. gondii*. La détection des IgG (EIA-G) utilise systématiquement des molécules dont le degré de purification varie en fonction des kits. Ces molécules peuvent être fixées à un support (plaque, bille, tube ou cône). L'amélioration des procédés de purification a permis d'accroître la sensibilité avec une détection inférieure à 4 UI/ml. L'EIA-G est sensible à l'affinité des anticorps. L'augmentation progressive de l'avidité des IgG au cours de la séroconversion est désormais utilisée pour établir la cinétique d'une séroconversion (Pelloux *et al.*, 1998). Comme le test de Remington, l'EIA-G adaptée à la détection des IgM ou des IgA se heurte à l'interférence du facteur rhumatoïde, des anticorps anti nucléaires et à la compétition avec les IgG. Les progrès de purification des antigènes et l'absorption systématique du facteur rhumatoïde ont, néanmoins, permis la commercialisation de tests plus performants. Les **techniques reverses** peuvent détecter des IgM, IgA et IgE spécifiques grâce à l'immunocapture par les anticorps correspondants. Elles nécessitent l'utilisation d'un immun sérum, d'un anticorps monoclonal ou d'antigènes marqués. La connaissance de la P30 a permis l'application de l'immunocapture reverse et la mise au point de techniques de compétition avec un anticorps monoclonal autorisant ainsi une exploration humorale sensible et spécifique de la toxoplasmose.

Les **ISAgA** sont des techniques reverses utilisant une suspension parasitaire pour la détection d'IgM, d'IgA ou d'IgE. Elles ne sont pas influencées par le facteur rhumatoïde ou les anticorps antinucléaires et offrent une grande sensibilité, une haute spécificité et une détection aussi précoce que l'EIA (essentiellement EIA-M).



L'IgM Erythro-absorption révélée par l'absorption d'hématies sensibilisées par antigènes solubilisés est une variante moins spécifique de l'immunocapture.

L'**ELIFA** est une contre-immunoélectrodifusion sur gel d'acétate de cellulose mettant en présence antigènes solubilisés et sérums (Pinon *et al.*, 1987).

L'utilisation d'antiglobulines conjuguées permet la visualisation et la caractérisation d'arcs de précipitation de classe IgG, IgA, IgM ou IgE, et, après migration parallèle, la comparaison des systèmes précipitants de différents sérums.

A l'heure actuelle, les techniques EIA sont les plus utilisées au laboratoire, malgré l'absence de standardisation et des problèmes inhérents à la technique (faux IgM) (Dao *et al*, soumis)

#### 1.2.2.4.1.3 - Exploration de la réponse immune cellulaire *in vivo* et *in vitro*.

L'exploration de l'immunité cellulaire au cours des toxoplasmoses est de plus en plus étudiée. Cependant, cette méthode reste du domaine de la recherche et délicate à appliquer au diagnostic de routine. Elle nécessite l'utilisation de techniques sophistiquées et pose le problème du choix et de la qualité de l'antigène. L'hypersensibilité retardée, après injection intradermique d'antigènes excrétés-sécrétés de *T. gondii*, a été proposée pour le diagnostic des toxoplasmoses maternelles mais n'a pu répondre à la confirmation de l'évolutivité en raison de son acquisition tardive.

L'exploration *in vitro* de l'immunité cellulaire est plus intéressante. Les tests de transformation lymphoblastique réalisés avec des antigènes excrétés-sécrétés ont été appliqués au diagnostic de toxoplasmose congénitale et pourraient constituer une voie complémentaire à l'exploration de l'immunité humorale et à la recherche du parasite.

#### 1.2.2.4.1.4 - Arguments biologiques d'orientation.

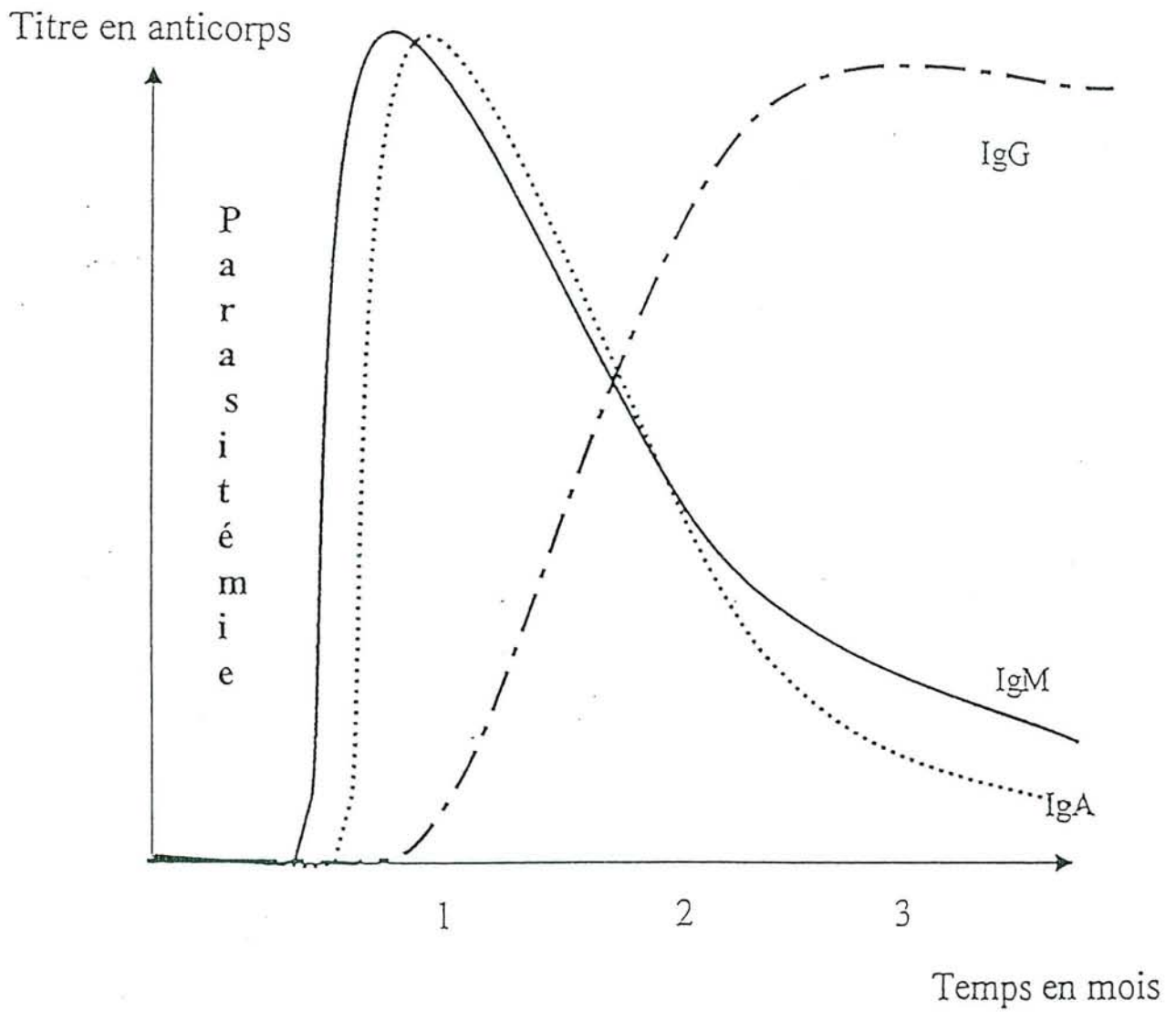


Figure 4: Cinétique des sérologies de la toxoplasmose  
(Laboratoire Parasitologie-Mycoologie CHU de Nancy)

Certaines anomalies biologiques objectivées lors de la toxoplasmose prénatale peuvent orienter le diagnostic (Daffos *et al.*, 1988). La thrombopénie, l'augmentation des éosinophiles sanguins, des IgM sériques et de certains enzymes hépatiques (gamma glutamyl transférase, lactico-deshydrogénase) ainsi que la détection de taux élevés de l'interféron gamma et du tumor necrosis factor ont été rapportées. Ces modifications inconstantes étaient recherchées lors de l'exploration prénatale des toxoplasmoses congénitales.

#### *1.2.2.4.1.5 - Les explorations complémentaires.*

**La primo-infection** toxoplasmique du patient immunocompétent peut être évoquée sur des arguments épidémiocliniques et confirmée par la sérologie. Aucune autre exploration ne s'impose.

**La toxoplasmose de l'immunodéprimé** est diagnostiquée sur des arguments cliniques et radiologiques. Les recommandations officielles s'appuient sur la réalisation d'une imagerie cérébrale avec et sans injection (scanner et résonance magnétique nucléaire, plus sensible) devant toute symptomatologie neurologique afin de favoriser un traitement précoce. Les lésions focalisées sustentorielles sont les plus fréquentes et ont un aspect scanographique très évocateur d'abcès uniques ou multiples entourés d'un halo inflammatoire dont l'importance avec parfois effet de masse traduit l'œdème cérébral associé (Figure 5b). L'encéphalite toxoplasmique peut néanmoins se rencontrer et poser le problème du diagnostic différentiel d'une atteinte à VIH, à Herpès virus ou à Papovavirus. Le principal diagnostic différentiel demeure celui du lymphome cérébral devant un aspect mono lésionnel. Les localisations pulmonaires sont objectivées à la radiographie de thorax par un aspect de pneumopathie interstitielle plus ou moins diffuse posant des problèmes de diagnostic différentiel avec la pneumocystose (Mariuz *et*



al., 1997). Les atteintes oculaires doivent systématiquement être recherchées par une exploration ophtalmologique approfondie (FO, examen à la lampe à fente). Les arguments radio cliniques sont suffisants pour la mise en route d'une thérapeutique spécifique dont l'efficacité est matérialisée par la régression dès la deuxième semaine des symptômes, suivie de l'amélioration radiologique.

**Une atteinte congénitale** doit être dépistée devant toute séroconversion maternelle. L'échographie est d'un apport diagnostique essentiel et fiable lors des contaminations précoces. Elle peut visualiser la dilatation des ventricules cérébraux, l'hépatosplénomégalie, voire l'ascite qui signent l'atteinte viscérale d'évolution gravissime. Les contaminations plus tardives peuvent être suspectées par la mise en évidence échographique de dilatations mineures et plus rarement de calcifications intracrâniennes. A la naissance la radiographie de crâne, l'échographie transfontanellaire et la tomodensitométrie recherchent une microcéphalie, une hydrocéphalie, des dilatations ventriculaires et des calcifications intracrâniennes centrales (contamination précoce) ou péri ventriculaires (contamination plus tardive) (Figure 5c). L'examen ophtalmologique systématique recherche des foyers de chorioretinite cicatricielle maculaire ou périphérique pouvant être associés à des lésions inflammatoires nécrotico-hémorragiques évolutives. Le bilan ophtalmologique néonatal peut être négatif et impose son renouvellement de l'enfance à l'âge adulte pour dépistage et traitement de foyers lésionnels tardifs (Figure 5d).

#### 1.2.2.4.2 - Diagnostic biologique des toxoplasmoses.

##### *1.2.2.4.2.1 - La toxoplasmose de l'immunocompétent.*

La toxoplasmose acquise du sujet immunocompétent peut être suspectée par certains signes cliniques. Sa confirmation est essentiellement biologique. Les



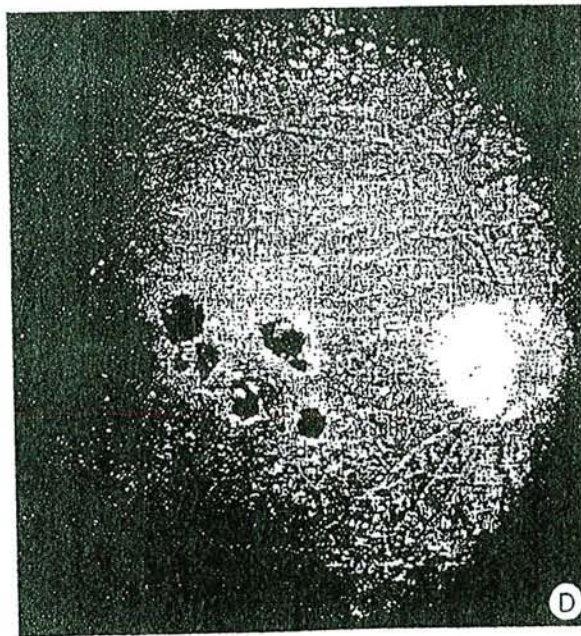
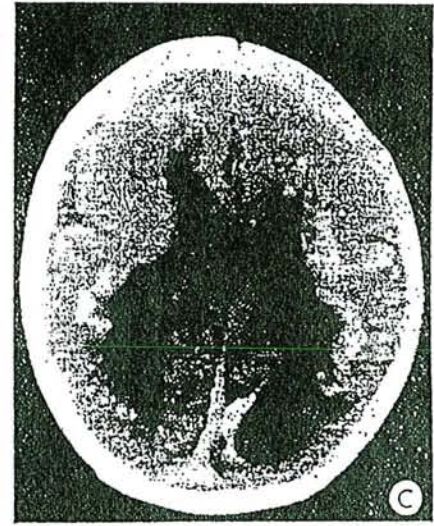
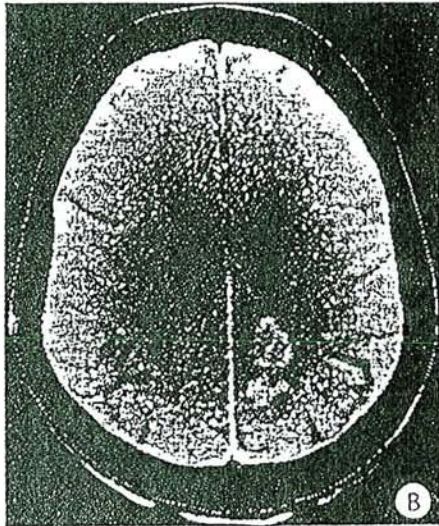
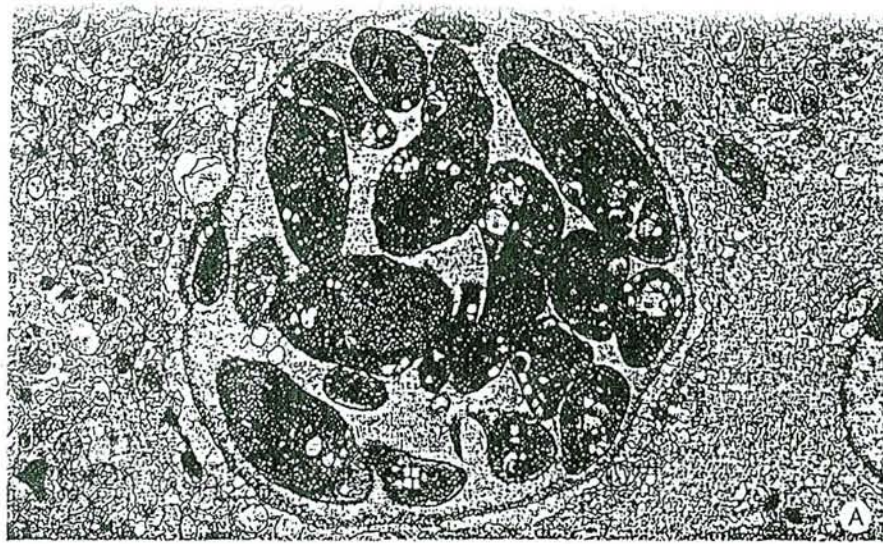


Figure 5

- A. Kyste cérébral récemment formé (microscopie électronique).
- B. Abscès cérébral toxoplasmique au cours du syndrome de l'immunodéficience acquise (sida).
- C. Toxoplasmose congénitale : dilatation ventriculaire chez un nouveau-né.
- D. Toxoplasmose congénitale : choriorétinite évolutive chez un adulte jeune.



méthodes actuelles permettent la détection et le suivi de la cinétique des différents isotopes. L'isolement du parasite est inutile. L'exérèse ou la ponction d'une adénopathie permet rarement la mise en évidence directe de tachyzoïtes et offre une interprétation histologique non spécifique d'hyperplasie folliculaire. Les réinfestations endogènes sont objectivées par une augmentation isolée et brutale des IgG, habituellement non accompagnée d'IgM, IgE ou IgA. Cependant, certaines réinfestations digestives massives peuvent s'accompagner de la présence transitoire d'IgA (Fortier *et al.*, 1991).

#### 1.2.2.4.2.2 - La toxoplasmose materno-fœtale.

##### 1.2.2.4.2.2.1 - La primo-infection maternelle.

Au cours de la grossesse, le suivi systématique des femmes séronégatives permet de dépister une séroconversion. La primo-infection maternelle se confirme par l'apparition initiale et concomitante des IgM et des IgE rapidement suivie des IgA et plus tardivement des IgG. Le pic maximum des IgM et des IgE est atteint très rapidement, suivi de celui des IgA. Les IgG apparaissent quelques jours plus tard. L'affinité des anticorps augmente progressivement au cours de l'infection et explique la variabilité de la cinétique des IgG selon les techniques utilisées. Ainsi, l'IF et l'ADS permettent une détection des IgG plus précoce que l'EIA. Par ailleurs le pic des IgG est plus rapidement détecté par IF (1 mois) que par ADS (2 mois) ou par EIA (3 mois). L'évolution ultérieure est marquée par une décroissance progressive et successive des IgA, IgE et IgM. Habituellement les IgA ne sont plus détectables 3 à 6 mois après la séroconversion. Les IgM peuvent persister à des taux significatifs beaucoup plus longtemps. Les techniques reverses sont suffisamment sensibles pour détecter ces isotopes quelques années après leur apparition. La cinétique des IgG est classiquement marquée par le maintien d'un



taux significatif d'une infestation antérieure et ancienne. L'influence de la thérapeutique sur la cinétique des anticorps est bien connue et peut poser des problèmes d'interprétation. Le traitement précoce des femmes enceintes dès le début de la séroconversion modifie la progression des différents isotypes. Les IgA et les IgM peuvent disparaître en quelques semaines, les IgG se maintiennent à des taux modérés voire faibles ou même non détectables. Le suivi sérologique doit être impératif après la mise en route de la thérapeutique pour confirmer la cinétique de la séroconversion et prévenir une toxoplasmose congénitale. L'interprétation des résultats biologiques se fait donc en fonction de l'anamnèse clinique et thérapeutique. La datation d'une présumée séroconversion s'impose chez toute femme enceinte présentant un taux d'IgG significatif, associé à la présence simultanée d'IgM et d'IgA. L'établissement d'une cinétique de l'évolution des anticorps permet selon les techniques et la thérapeutique de dater la présumée primo-infection par rapport à la conception.

#### 1.2.2.4.2.2.2 - La toxoplasmose congénitale

La toxoplasmose maternelle expose au risque de transmission fœtale. Le dépistage prénatal de l'atteinte congénitale doit être systématique par la réalisation d'explorations échographiques et biologiques (Daffos *et al.*, 1988; Couvreur, 1999). La détection d'une synthèse fœtale d'anticorps spécifiques se heurte au problème du degré de maturité immunitaire fœtale et au risque de la ponction funiculaire.

La ponction amniotique est habituellement réalisée à partir de la 18<sup>ème</sup> semaine d'aménorrhée et quatre semaines au minimum après la date présumée de l'infection maternelle. Sa facilité d'exécution et son faible risque permettent de

répéter ce prélèvement, diminuant ainsi le risque de méconnaître une transmission tardive du parasite de la mère au fœtus.

Les techniques d'isolement du parasite sur souris ou sur culture cellulaire se sont avérées moins rentables (manque de sensibilité) et plus longues que les techniques de biologie moléculaire (Derouin et Mazon, 1986; Fricker-Hidalgo *et al.*, 1998). Leur intérêt réside dans la possibilité d'isoler la souche. La PCR est désormais le moyen diagnostique de la toxoplasmose congénitale sur le liquide de ponction amniotique. Cependant, environ un tiers des infections congénitales (dont le diagnostic est porté après la naissance) ne sont pas détectées par l'étude du liquide amniotique. Cela s'explique par une transmission des toxoplasmes du placenta vers le fœtus se produisant tardivement, bien après la date de l'amniocentèse. La valeur prédictive négative de l'amniocentèse, tous termes d'infection maternelle confondus, reste cependant proche de 90%.

A la naissance, le diagnostic de toxoplasmose congénitale associe les arguments cliniques, neuro-radiologique, ophtalmologique et la recherche du parasite avec la détection d'une synthèse d'anticorps dans différents prélèvements sériques (cordon), locaux (liquides amniotique et rachidien) et tissulaire (placenta). La présence néonatale d'IgM, d'IgE et d'IgA impose une confirmation à partir du cinquième jour. Dans certains cas, le diagnostic est posé par la comparaison des systèmes précipitants de l'enfant et de la mère (ELIFA) (Pinon *et al.*, 1987). L'hyper éosinophilie sanguine et l'hyper protéinorachie peuvent être des signes d'orientation.

L'évolution de la charge immunitaire constitue un argument diagnostique plus tardif et étudie le rapport des IgG spécifiques à la masse totale des IgG. La thérapeutique prénatale et néonatale peut limiter ou inhiber la synthèse des



anticorps. Le risque d'élimination abusive de toxoplasmose congénitale impose un suivi sérologique et clinique prolongé afin de détecter une réponse tardive avec un rebond sérologique ultérieur.

Le suivi pédiatrique d'une toxoplasmose congénitale impose des bilans neuro-ophtalmologiques à la recherche d'une chorioretinite tardive. Le prélèvement de l'humeur aqueuse peut permettre la détection d'une synthèse locale d'anticorps (IgG, IgM, IgA, IgE) ou la mise en évidence moléculaire du parasite (Pelloux *et al.*, 1991).

#### 1.2.2.4.2.3 - La toxoplasmose de l'immunodéprimé.

Les connaissances épidémiologiques et cliniques actuelles privilégient la prévention de la toxoplasmose chez l'immunodéprimé par un dépistage sérologique initial et une prophylaxie primaire dès l'infléchissement de l'immunité cellulaire chez tout patient connu pour une infection toxoplasmique sérologique ancienne. L'apparition des isotypes d'IgA ainsi qu'une augmentation significative des immunoglobulines IgG sont fortement évocateurs d'une réactivation cérébrale. Les explorations neuro-radiologiques sont recommandées au moindre symptôme d'alerte. Le traitement antitoxoplasmique précoce est retenu sans tenir compte des résultats biologiques et sans tenir compte de la négativité de la sérologie toxoplasmique (disparition des anticorps) (Chene *et al.*, 1998). La place de la PCR sur matériel de ponction cérébrale après échec ou réponse partielle du traitement d'épreuve est retenue pour confirmer le diagnostic de neurotoxoplasmose ou d'une autre infection (JCV, EBV...) (Antinori *et al.*, 1997). La sensibilité de la PCR pour la détection de *T. gondii* dans le liquide céphalo-rachidien est faible (29 à 76 %) et dépend du choix de la séquence génomique utilisée (Dupon *et al.*, 1995). La mise en évidence directe du parasite est aisée dans le lavage broncho-alvéolaire



habituellement réalisé pour l'exploration des pneumopathies interstitielles (Mariuz *et al.*, 1997).

#### 1.2.2.5 - Prévention des toxoplasmoses

Comme pour toutes les parasitoses, la prévention vaccinale de la toxoplasmose humaine reste hypothétique. Différents objectifs vaccinaux sont à l'étude chez l'animal. Ainsi l'infestation du chat par la souche T-263 permet le développement d'une immunité digestive locale sans production d'oocystes (Frenkel *et al.*, 1991). Des souches n'induisant pas d'infection chronique (S48) sont utilisées pour la vaccination des petits ruminants comme chèvres et moutons (Buxton, 1993). Des mutants thermo-sensibles ont également été proposés comme agents vaccinaux. Le développement des techniques de génie génétique laisse espérer la mise au point d'un vaccin de synthèse. De nombreux essais chez la souris sont en cours et semblent prometteurs. La prévention actuelle de la toxoplasmose demeure donc basée sur les mesures hygiéno-diététiques, le dépistage et le traitement précoce.

##### 1.2.2.5.1 - Prévention de la toxoplasmose materno-foetale.

Elle repose sur la prévention de toute infection maternelle. Le dépistage mensuel chez la femme non immunisée est une obligation légale dans certains pays (France, Autriche). Il n'existe actuellement aucune législation européenne. En France, les textes prévoient un dépistage prénuptial et/ou en début de grossesse dans le but de connaître le statut sérologique vis à vis de *T. gondii* (décret du 17 mars 1978, arrêté du 18 avril 1985, décret du 14 février 1992). Une immunité confirmée avant la conception élimine tout risque de contamination foetale et donc toute surveillance ultérieure. L'absence d'immunité impose un suivi régulier jusqu'à l'accouchement dans le but de diagnostiquer le début de l'infection et de traiter précocement. Le biologiste est légalement tenu de quantifier les IgG en UI/ml, de

détecter les IgM et de conserver le sérum congelé (-30°C ) pendant un an (décret du 14 février 1992 ). L'arrêté du 25 avril 1995 précise les conditions de travail du biologiste, l'oblige à apporter une conclusion au médecin prescripteur sur la présence ou l'absence d'anticorps antitoxoplasmes et sur l'ancienneté de l'infection en cas de positivité. Cet arrêté oblige également le biologiste à proposer les modalités du suivi sérologique éventuel et à utiliser une troisième technique sérologique si nécessaire.

Chez la femme enceinte non immunisée, les mesures hygiéno-diététiques doivent être immédiates et maintenues avec le dépistage sérologique jusqu'à la naissance. L'hygiène individuelle comprend le lavage des mains et des crudités, l'ingestion de viande bien cuite et l'évitement des contacts avec de jeunes chats et leur litière. **Ces mesures préventives maternelles constituent une première étape rationnelle de la prévention de l'atteinte fœtale.**

La séroconversion chez la femme enceinte doit faire suspecter un risque d'atteinte congénitale et motiver une conduite à tenir immédiate pour sa prévention. Le traitement par la spiramycine doit être précoce pour limiter le passage placentaire, les explorations complémentaires doivent dépister, durant la grossesse et après la naissance, une atteinte congénitale afin de traiter efficacement le fœtus puis l'enfant.

#### 1.2.2.5.2 - Prévention de la toxoplasmose de l'immunodéprimé

La conduite à tenir chez l'immunodéprimé dépend de son statut sérologique vis à vis du parasite. Chez le **transplanté** (cœur, poumon) non immunisé, l'organe doit provenir d'un donneur indemne de toxoplasmose antérieure. Chez le **greffé de moelle**, la prudence ne s'impose que chez l'immunisé qui ne peut recevoir que le matériel leucocytaire d'un donneur immunisé. Dans tous les cas, l'examen

sérologique fait partie désormais d'un bilan systématique, dans le cadre de prélèvement d'organes, au même titre que le dépistage de l'infection à VIH.

Chez l'**immunodéprimé de type VIH**, le risque de toxoplasmose évolutive se pose habituellement après une infection antérieure. La prévention de la primo-infection par le dépistage sérologique régulier et les mesures hygiéno-diététiques s'applique au patient non immunisé. La prévention de la réactivation endogène chez le patient infecté impose la mise en route d'une prophylaxie primaire en fonction du degré de l'immunodépression (Rabaud *et al.*, 1998; Abgrall *et al.*, 2001; Rabaud *et al.*, 2001). Les recommandations officielles prévoient une prophylaxie mixte de la pneumocystose et de la toxoplasmose par le cotrimoxazole à partir d'un taux de CD4 inférieur à 200 éléments par mm<sup>3</sup> (Delfraissy, 2000; Dworkin *et al.*, 2001; Schurmann *et al.*, 2001). Récemment, la restauration immune sous multi-thérapie anti-rétrovirale s'est avérée suffisamment solide et persistante pour arrêter une prophylaxie primaire antérieurement prescrite. Néanmoins, une surveillance rapprochée suivant les 3 premiers mois de la mise en place d'une thérapeutique antirétrovirale hautement active s'impose (Rodriguez-Rosado *et al.*, 1998).

#### 1.2.2.5.3 - Prévention de la toxoplasmose d'inoculation.

Les toxoplasmoses accidentelles sont rares mais relèvent de précautions universelles malheureusement irrégulièrement adoptées par le personnel. Quel que soit le statut sérologique vis à vis de *T. gondii* le port de gants, de lunettes et la manipulation sous hotte doivent être systématiques pour toute personne travaillant sur les souches de laboratoire.



### 1.2.2.6 - Traitement des toxoplasmoses.

#### 1.2.2.6.1 - Les molécules actives sur *T. gondii*.

*T. gondii* est un parasite intracellulaire à tropisme histio-monocytaire avec risque de réactivation endogène viscérale et neurologique imposant une thérapeutique diffusible et dotée d'une concentration intravacuolaire élective.

##### 1.2.2.6.1.1 Les macrolides, vrais et apparentés:

La spiramycine (Rovamycine\*), utilisée depuis plus de 30 ans, relève d'un mode d'action imprécis évoquant toutefois une action sur les ribosomes, inhibitrice non lytique, retrouvée avec d'autres macrolides (Van Voorhis, 1990; Couvreur, 1999). Les nouveaux macrolides (roxythromycine, azithromycine, clarithromycine) se caractérisent par des CMI très basses, une demi-vie longue, une certaine diffusion méningée et des concentrations sériques, intra-tissulaires et macrophagiques nettement plus élevées que la spiramycine (Derouin et Chastang, 1990; Araujo *et al.*, 1991).

Les lincosamides connus pour leur diffusion et leur très bonne concentration intracellulaire ont prouvé un effet inhibiteur puissant pouvant annuler la parasitémie (Van Voorhis, 1990). La clindamycine (Dalacine\*) offre une synergie d'action avec la pyriméthamine (Malocide\*). L'apicoplaste serait son site d'action (Soldati, 1999; Camps *et al.*, 2002). La lincomycine a une faible d'activité.

La tolérance de ces macrolides est satisfaisante, mais l'intolérance digestive et cutanée est possible, la colite pseudomembraneuse est réversible après arrêt de la clindamycine et traitement par vancomycine (Vancocine\*).

Les kétolides sont une nouvelle classe de macrolides très actifs sur *T. gondii* (Araujo *et al.*, 1997). Ils ont une excellente pénétration intracellulaire et un très large spectre d'action.

#### 1.2.2.6.1.2 - Les antifoliques:

Ils agissent en inhibant la synthèse d'acide folique par compétition de la dihydroptéroate synthétase (Van Voorhis, 1990). Leur demi-vie est brève, semi-longue ou tardive selon la molécule. Leur diffusion est excellente, tissulaire, placentaire et méningée.

Les **sulfamides d'action rapide** (sulfadiazine ou Adiazine\*) sont les plus rapidement actifs et les plus utilisés malgré la nécessité de plusieurs prises quotidiennes (demi-vie brève).

Les **sulfamides semi-retard** permettent l'espacement des prises, le cotrimoxazole est une association du sulfaméthoxazole avec le triméthoprime (Bactrim\*) dont l'activité est réelle mais discutée.

Les **sulfamides retard** offrent un confort de prescription hebdomadaire ou bimensuelle intéressant pour les prophylaxies. La sulfadoxine est synergique avec la pyriméthamine et souligne l'intérêt du Fansidar\* qui demeure l'association commercialisée la plus connue.

Les sulfamides exposent à des effets secondaires hématologiques et cutanés parfois graves (syndrome de Lyell). Ils imposent une surveillance clinique et hématologique régulière. L'intolérance aux sulfamides est plus fréquemment rencontrée au cours du SIDA et constituait un facteur pronostic de diminution de la survie.

Les **sulfones** ont prouvé une activité *in vitro* sur *T. gondii* et un effet synergique avec la pyriméthamine. La disulone (Dapsone\*) est la seule molécule

commercialisée, son emploi se heurte aux limites de sa tolérance (hématologique et neurologique). Elle est actuellement très peu utilisée.

#### 1.2.2.6.1.3 - Les antifoliniques:

Ils agissent par inhibition de la dihydrofolate réductase. La pyriméthamine (Malocide\*) est caractérisée par une diffusion tissulaire, placentaire et méningée, une bonne concentration cellulaire et une synergie d'action avec les sulfamides et certains macrolides (Van Voorhis, 1990). Sa demi-vie longue permet son association aux sulfamides retard et offre, par ailleurs, un confort de prescription intéressant pour les prophylaxies. Ses effets secondaires, hématologiques sont réversibles et relèvent d'une surveillance régulière. L'intolérance cutanée, moins fréquente que celle des sulfamides, impose l'arrêt de sa prescription. Le traitement substitutif par acide folinique parfois controversé est systématiquement coprescrit. Le triméthoprime doit être associé au sulfaméthoxazole (cotrimoxazole) pour avoir une activité antitoxoplasmique *in vitro*.

Les analogues du méthotrexate (triméthrexate) auraient une activité intéressante et ont fait l'objet de plusieurs études chez l'immunodéprimé.

#### 1.2.2.6.1.4 - Les autres molécules:

Les cyclines antibiotiques à diffusion tissulaire et intracellulaire, ont une activité certaine sur *T. gondii*. Leurs indications restent limitées aux cas d'intolérances multiples aux antitoxoplasmiques majeurs. Les quinolones n'auraient pas d'intérêt thérapeutique. La récente connaissance de leur site d'action (l'apicoplaste) laisse envisager des développements ultérieurs intéressants (Soldati, 1999). L'hydroxynaphtoquinone ou atovaquone (Wellvone\*) a confirmé une activité expérimentale prometteuse appuyée par les résultats encourageants des essais cliniques. Elle agit sur *P. carinii* et sur *T. gondii* et constitue désormais une molécule



intéressante, efficace et bien tolérée, dans le traitement curatif et les prophylaxies de ces infections opportunistes (Torres *et al.*, 1997; Pearson *et al.*, 1999). L'efficacité d'une association d'atovaquone avec l'azithromycine semble également prometteuse dans le traitement de la toxoplasmose aiguë chez la souris (Moshkani et Dalimi, 2000).

Les immunomodulateurs ou cytokines ont été largement étudiés, ont prouvé leur efficacité dans la toxoplasmose expérimentale, et potentialiseraient l'activité des macrolides par l'interféron- $\gamma$ . Leur emploi en thérapeutique humaine, très intéressant chez l'immunodéprimé, n'est toute fois pas codifié.

#### 1.2.2.6.2 - Indications des molécules actives sur *T. gondii*.

##### 1.2.2.6.2.1 - *Traitement de la toxoplasmose acquise.*

La spiramycine est classiquement prescrite mais ne semble pas écourter ni modifier l'évolution de l'asthénie et des adénopathies. La prescription prolongée de la spiramycine n'est donc pas justifiée. Les formes viscérales bénignes relèvent d'un traitement par pyriméthamine associé ou non aux sulfamides pendant une durée de 3 semaines. Une autre alternative paraît assez intéressante, en associant la pyriméthamine avec l'azithromycine. (Bosch-Driessen *et al.*, 2002).

##### 1.2.2.6.2.2 - *Traitement de la toxoplasmose materno-foetale.*

La spiramycine doit être prescrite à doses suffisantes dès la suspicion de la séroconversion pour prévenir le passage placentaire du parasite (Couvreur, 1999). Elle est habituellement maintenue jusqu'à l'accouchement en l'absence de signe d'atteinte foetale. De rares cas d'intolérance digestive ou cutanée peuvent relever de la prescription de la roxythromycine. La moindre suspicion d'atteinte foetale lors des explorations prénatales doit imposer l'abandon de la spiramycine au profit de molécules pouvant traiter la foetopathie et donc atteignant des concentrations

suffisantes chez le fœtus. La pyriméthamine associée à la sulfadiazine ou à la sulfadoxine peut être prescrite sous forme de cure de 3 semaines par trimestre en alternance avec la spiramycine.

A la naissance, le traitement prénatal doit être poursuivi et maintenu suffisamment longtemps pour éliminer une toxoplasmose congénitale, limiter l'atteinte patente ou prévenir les lésions. Chez le nouveau-né, le maintien du traitement par spiramycine jusqu'à la disparition confirmée des anticorps maternels est controversé. Chez l'enfant contaminé, les arguments physiopathologiques ne confortent pas le maintien de la prescription de la spiramycine dont l'action ne peut prévenir des localisations tissulaires (Vergani *et al.*, 1998). Le diagnostic de toxoplasmose congénitale anté ou péri-natal justifie une association thérapeutique prolongée (pyriméthamine-sulfamide) pour diminuer le risque des complications tardives (Couvreur *et al.*, 1991; McCauley *et al.*, 1994; Villena *et al.*, 1998; Couvreur, 1999 ; Ambroise-Thomas *et al.*, 2001; Kieffer *et al.*, 2002; Pelloux *et al.*, 2002). Les reprises évolutives de chorioretinite peuvent, en effet, être tardives (âge adulte) et imposent la reprise d'une thérapeutique efficace par pyriméthamine-sulfamide, clindamycine ou atovaquone (Lakhanpal *et al.*, 1983; Pearson *et al.*, 1999). L'indication d'une corticothérapie ne s'impose qu'en cas de phénomènes inflammatoires locaux et doit toujours être associée au traitement antiparasitaire.

L'évaluation de l'efficacité thérapeutique en matière de toxoplasmose congénitale est très discutée et ne peut aboutir à des conclusions avec des conduites à tenir standards qu'en disposant de groupes d'études homogènes avec un suivi prolongé et une garantie d'observance thérapeutique.

#### 1.2.2.6.2.3 Traitements des toxoplasmoses de l'immunodéprimé.



Les recommandations américaines, européennes et nationales sont homogènes et bien codifiées. Les neurotoxoplasmoses, les toxoplasmoses pulmonaires, oculaires ou polyviscérales imposent un traitement dès la suspicion clinique orientée par les examens complémentaires. Le traitement curatif de choix associe la pyriméthamine à la sulfadiazine pendant 6 semaines. L'efficacité thérapeutique est constatée à partir du dixième jour avec l'amélioration des signes cliniques et la régression des anomalies radiologiques. Cette rapide efficacité privilégie le traitement d'épreuve même en cas de tableau atypique (Antinori *et al.*, 1997; Delfraissy, 2000). L'absence de la réponse thérapeutique au-delà de 2 semaines motive la réalisation d'explorations invasives (biopsie stéréotaxique et viscérale). La neuro-toxoplasmosse impose par ailleurs un traitement symptomatique anti-œdémateux. Le traitement curatif de la neuro-toxoplasmosse par l'association triméthoprime-sulfaméthoxazole semble aussi efficace que l'association classique pyriméthamine-sulfadiazine (Torre *et al.*, 1998). La survenue de réactions allergiques cutanées impose l'arrêt des sulfamides au profit de la clindamycine ou de l'atovaquone. Les nouveaux macrolides demeurent néanmoins une alternative en cas d'intolérance cutanée ou hématologique des molécules classiques. Les succès thérapeutiques dépendent de l'importance du syndrome lésionnel et de la possibilité d'associer rapidement une multi-thérapie anti-rétrovirale pour contrôler l'immunodépression de type VIH. Les rétinites toxoplasmiques isolées peuvent relever d'un traitement par la clindamycine ou l'atovaquone. Certains auteurs rapportent l'efficacité de l'injection intra-vitréenne de la clindamycine (Lakhanpal *et al.*, 1983). La prophylaxie secondaire après guérison clinique et radiologique doit être maintenue à vie en raison du risque de rechute très important lié à la



pérennisation de l'immunodépression. Elle consiste en la prescription de la moitié ou du tiers de la dose du traitement curatif.

## **1.3 - Réponse immune dans la toxoplasmose**

### **1.3.1 - Réponse immune intestinale**

Le tractus intestinal, porte d'entrée de nombreux pathogènes, est le siège d'une réponse immune mucoale très efficace. Il existe en effet un tissu lymphoïde (GALT : gut associated lymphoid tissue) associé à chaque compartiment (épithélium, lamina propria, plaques de Peyer), et un important trafic cellulaire entre ces différents compartiments et le reste du système immunitaire.

Dans l'épithélium, se trouvent des lymphocytes intraépithéliaux (IEL ou intra epithelial lymphocyte), insérés entre les entérocytes. Dans la lamina propria sont localisés d'autres lymphocytes (LPL ou lamina propria lymphocytes), ainsi que d'autres cellules du système immunitaire tels que les polynucléaires neutrophiles (PMN), les cellules NK (natural killer), les macrophages, les cellules dendritiques, dont le nombre croît par recrutement lors des infections. Dans des zones lymphoïdes spécialisées de la muqueuse, nommées plaques de Peyer, les entérocytes font place aux cellules M, qui transportent les antigènes de la lumière intestinale vers des cellules présentatrices (cellules dendritiques et macrophages) sous jacentes. Ces dernières présentent ensuite *in situ* ou après migration vers les ganglions mésentériques les antigènes apprêtés aux lymphocytes. Les entérocytes eux-mêmes sont sans doute également capables de présenter les antigènes aux IEL et LPL avec lesquels ils sont en contact (Hershberg et Mayer, 2000).

Les IEL présentent divers phénotypes. Les CD8 $\alpha\beta$ + TCR $\alpha\beta$ , d'origine thymique, peuvent être sensibilisés *in situ* ou dans les plaques de Peyer, puis migrer vers les ganglions et atteindre la circulation générale à travers le canal thoracique. Ces IEL reviennent ensuite coloniser l'épithélium intestinal pour y jouer un rôle essentiellement cytolytique et de production de cytokines. L'autre type majeur, les CD8 $\alpha\alpha$ , (TCR  $\alpha\beta$  ou  $\gamma\delta$ ) d'origine mal connue, pourraient être sensibilisés *in situ* par les entérocytes, mais la présentation d'antigène n'interviendrait pas par les voies classiques CMH et ces cellules pourraient même être autoréactives (Hayday *et al.*, 2001).

Ainsi la réponse immune intestinale pourrait être déclenchée par l'action combinée des entérocytes et IEL, premières cellules au contact des antigènes luminaux, qui recruteraient les effecteurs de la réponse innée, puis adaptative par la sécrétion de chimiokines chimioattractives et stimulatrices.

### **1.3.2 - Réponse immune anti toxoplasme**

La réponse immune induite lors de la toxoplasmose permet une élimination efficace et rapide du parasite, elle favorise aussi le passage de la forme invasive à la forme quiescente. Cependant, chez le sujet immunodéprimé (SIDA) le système immunitaire étant défaillant, l'évolution de l'infection toxoplasmique est souvent fatale, lors de la primo infection ou au cours d'une réactivation cérébrale. Ces observations tendent à démontrer que la réponse immune est de nature cellulaire, régulée par les lymphocytes T. Cette réponse cellulaire intervient aussi bien lors de la primo infection qu'au cours de la phase chronique de l'infection. Autant le rôle protecteur de la réponse cellulaire est clairement établi, autant le mécanisme de cette protection n'est pas totalement élucidé. En effet, il semble que cette

réponse immune soit extrêmement précoce, car elle se développe dès l'invasion de l'intestin par le toxoplasme, entraînant une réaction immune locale.

La réponse immune induite au cours de l'infection toxoplasmique a fait l'objet de nombreux travaux. La plupart de ces investigations ont été menées chez la souris, et la réponse observée chez l'homme est moins bien connue. Chez la souris, les études expérimentales ont souvent été conduites avec la souche RH par inoculation intrapéritonéale, qui est une situation d'infection artificielle omettant la phase intestinale de la maladie. Ces travaux ont apporté des informations sur une réponse systémique, sans permettre de décrire la véritable cinétique de développement de la réponse lors d'une infection naturelle. Par ailleurs, les investigations qui ont été conduites avec des souches kystogènes en situation d'infection naturelle ont montré que la réponse précoce intestinale peut varier selon la souche murine et mener parfois à une inflammation locale létale. Ainsi, Liesenfeld et col. (1996) ont démontré que les souris sensibles (C56BL/6, H2b) ne survivent pas à l'infection par voie orale avec 100 kystes de la souche ME49, alors que les souris d'haplotype H2d (BALB/c) sont totalement résistantes, et ne présentent aucune lésion de nécrose intestinale. Aussi est il souvent délicat de discerner la part jouée par la réponse protectrice de celle qui revient à l'immunopathologie au sein des multiples paramètres immunologiques décrits (Kasper et Buzoni-Gatel, 2001).

Dès les premiers travaux, il est apparu que la réponse humorale était peu efficace dans l'immunité à l'infection toxoplasmique, alors que la réponse cellulaire était primordiale (Frenkel, 1967). Il est cependant à présent admis que les anticorps, en particulier les IgA mucosales, pourraient jouer un rôle dans l'immunité lors la réinfection (Chardes *et al.*, 1990).



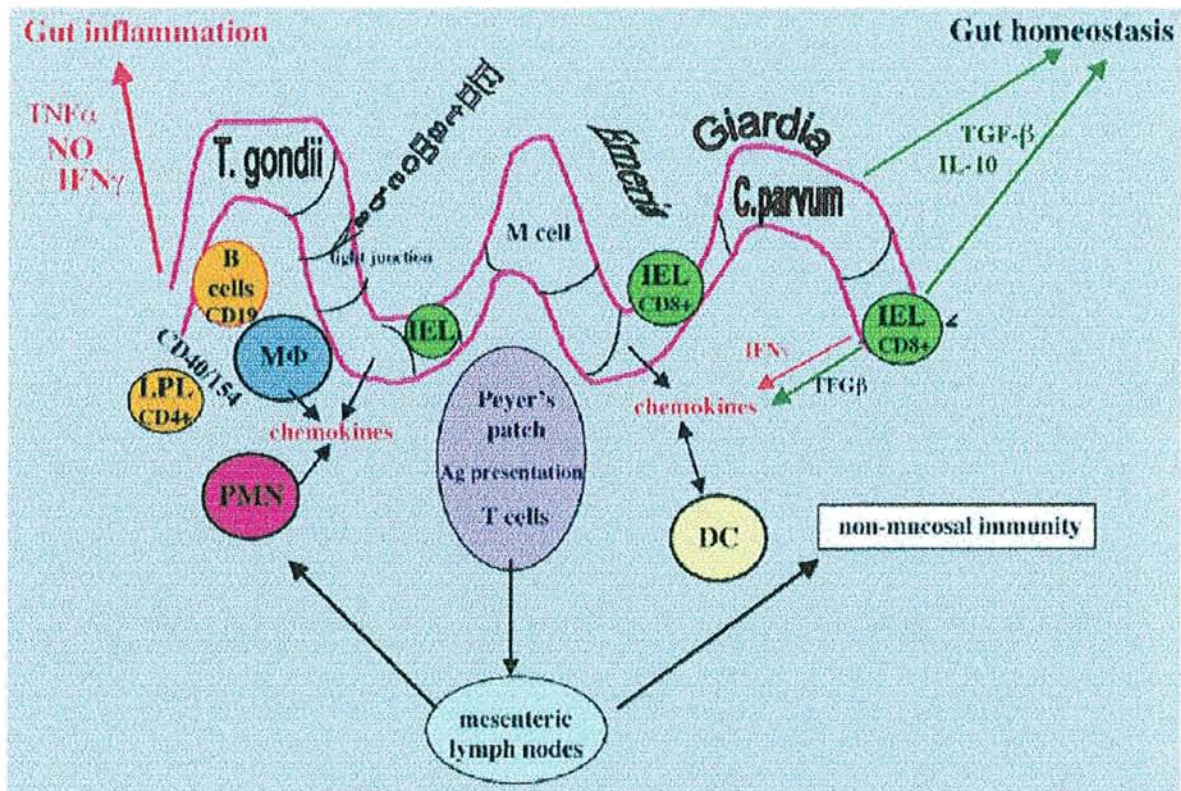


Figure 6

Modèle de réponse immunitaire mucoale intestinale contre les protozoaires infectieux par voie orale. Certains parasites viennent au contact direct des entérocytes (*Giardia*) alors qu' *Entamoeba* peut détruire les jonctions serrées et lyser les cellules. D'autres parasites, tels *Cryptosporidium parvum* et *Toxoplasma gondii* sont plus invasifs et peuvent pénétrer les entérocytes ou les IEL (*Eimeria*). L'entérocyte infecté peut se « débarrasser » du microbe par la production de NO et de diverses chimiokines qui participent au recrutement des neutrophiles (PMN), et de diverses cellules présentatrices d'antigènes tels les macrophages (MΦ), les monocytes et les cellules dendritiques (DC) des plaques de Peyer ou des ganglions mésentériques, ou de la lamina propria (LPL). En plus de leurs effets sur les parasites, ces cellules inflammatoires précoces contribuent à la fois au développement de la pathogenèse du processus immunitaire, et à la mise en place de l'immunité à long terme à travers l'activation des cellules T et B. Bien qu'étant un élément essentiel de la défense de l'hôte, l'IFN- $\gamma$  qui peut être produit par les cellules T intestinales, est aussi la cause principale de l'inflammation dans l'intestin. D'autres cytokines, telles le TNF- $\alpha$  agissent en synergie avec l'IFN- $\gamma$ . Des mécanismes homéostatiques sont induits pour contrôler la réponse hyperinflammatoire. Des cellules localisées dans l'intestin participent au contrôle de cette réponse par la sécrétion de deux cytokines régulatrices essentielles, le TGF- $\beta$  et l'IL10. (D'après Kasper et Buzoni-Gatel, Infect Immun 2001, 69:1-8).



Si on essaie de concilier les études histologiques et les études de l'immunologie tant locale que systémique, on pourrait suggérer pour décrire la réponse immune le schéma suivant. La première étape peut être, lors de la traversée des entérocytes par les bradyzoïtes ou sporozoïtes, le déclenchement d'une sécrétion de chimiokines. Ces dernières vont attirer les cellules immunitaires sur le site de l'infection. Il n'y a pas encore eu de démonstration directe de cet évènement, mais des travaux *in vitro* avec des entérocytes infectés (Buzoni-Gatel *et al.*, 2001) ont démontré cette capacité de sécrétion de chimiokines lors de l'interaction avec les tachyzoïtes. Une situation similaire a été rapportée avec des cellules endothéliales par Aliberti et col. (2000). IL8 et MCP1 (macrophage chemotactic protein) seraient responsables de l'attraction des polynucléaires neutrophiles et macrophages respectivement. Ce chimiotactisme est dû à la stimulation des récepteurs CXCR2, spécifique d'IL8 (Del Rio *et al.*, 2001) ou CCR1, spécifique de MIP1 $\alpha$  (Khan *et al.*, 2001). Par analogie avec ce qui est décrit dans la rate, il est possible que les cellules dendritiques soient stimulées par les chimiokines MIP1 $\alpha$  et  $\beta$  (Macrophage inflammatory protein) stimulant le récepteur CCR5. Ces cellules activées commencent d'abord par sécréter l'IL12 (Aliberti *et al.*, 2000) avant d'entamer leur migration vers les organes lymphoïdes (Sousa *et al.*, 1997). La cytokine IL12 apparaît centrale dans l'initiation de la réponse innée comme elle l'est dans celle de la réponse adaptative. Elle déclencherait en effet la synthèse de l'IFN  $\gamma$  par les cellules NK.

L'IFN $\gamma$  exerce alors son action antiparasitaire à travers plusieurs mécanismes, en particulier, la perturbation du métabolisme du fer dans les entérocytes (Dimier et Bout, 1993), celle du tryptophane dans les fibroblastes (Pfefferkorn, 1984), la génération de radicaux oxygénés (Murray et Cohn, 1979) ou nitrés (Adams *et al.*,

1990) ainsi que de TNF $\alpha$  (Johnson, 1992) dans les macrophages. Enfin, et sans doute pour une part importante, les macrophages et les PMN activés par l'IFN $\gamma$  tuent le toxoplasme par phagocytose. A partir du moment où cette réponse inflammatoire se met en place, elle s'autoentretient par des boucles autocrines, comme la sécrétion de l'IL 12 par les macrophages par exemple. Par ailleurs, les PMN recrutés sont également une source possible d'IL12 (Bliss *et al.*, 1999). La cytolyse des cellules infectées par des lymphocytes cytotoxiques (CD8+) activés par les cellules NK (Denkers *et al.*, 1996), même si elle ne tue sans doute pas le parasite, peut jouer un rôle notoire en libérant les parasites intra cellulaires et en les rendant vulnérables à la phagocytose.

Après avoir été stimulées sur le site d'infection, les cellules dendritiques doivent migrer vers les ganglions mésentériques ou les plaques de Peyer tout en subissant leur maturation. C'est dans ces organes lymphoïdes qu'a lieu, en principe, la présentation de l'antigène aux cellules T, et, de par la sécrétion de l'IL 12, l'orientation de la réponse immune vers un profil Th1. L'interaction cellule présentatrice-lymphocyte stimule encore la production d'IL12 par la cellule dendritique, induit l'expansion clonale de la cellule T spécifique de l'antigène présenté ainsi que la production d'IFN $\gamma$  par cette cellule. De plus, l'IL12 stimule la production d'IFN $\gamma$  par les cellules NK présentes dans l'organe lymphoïde et induit leur retour vers le site d'infection pour activer encore les macrophages (Sousa *et al.*, 1997). Le retour des lymphocytes activés vers le site d'infection pourrait être assuré par leur réponse à la chimiokine IP-10 (Interferon induced protein 10). Cette molécule serait produite au site d'infection et agirait en se liant au récepteur CXCR3 présent sur les lymphocytes engagés dans la voie Th1 (Khan *et al.*, 2000). Ces cellules, essentiellement LPL CD4+, seront restimulées sur place par l'IL12



produite par les macrophages. Ceci amplifiera encore la production d'IFN $\gamma$  et de TNF $\alpha$ , augmentant ainsi la réponse antiparasitaire. Comme mentionné plus loin, ces cellules peuvent être responsables de l'immunopathologie (Mennechet *et al.*, 2002). Des lymphocytes intraépithéliaux CD8 $\alpha\beta$ /TH1 cytotoxiques sont également générés (Chardes *et al.*, 1994) lors du développement de cette réponse.

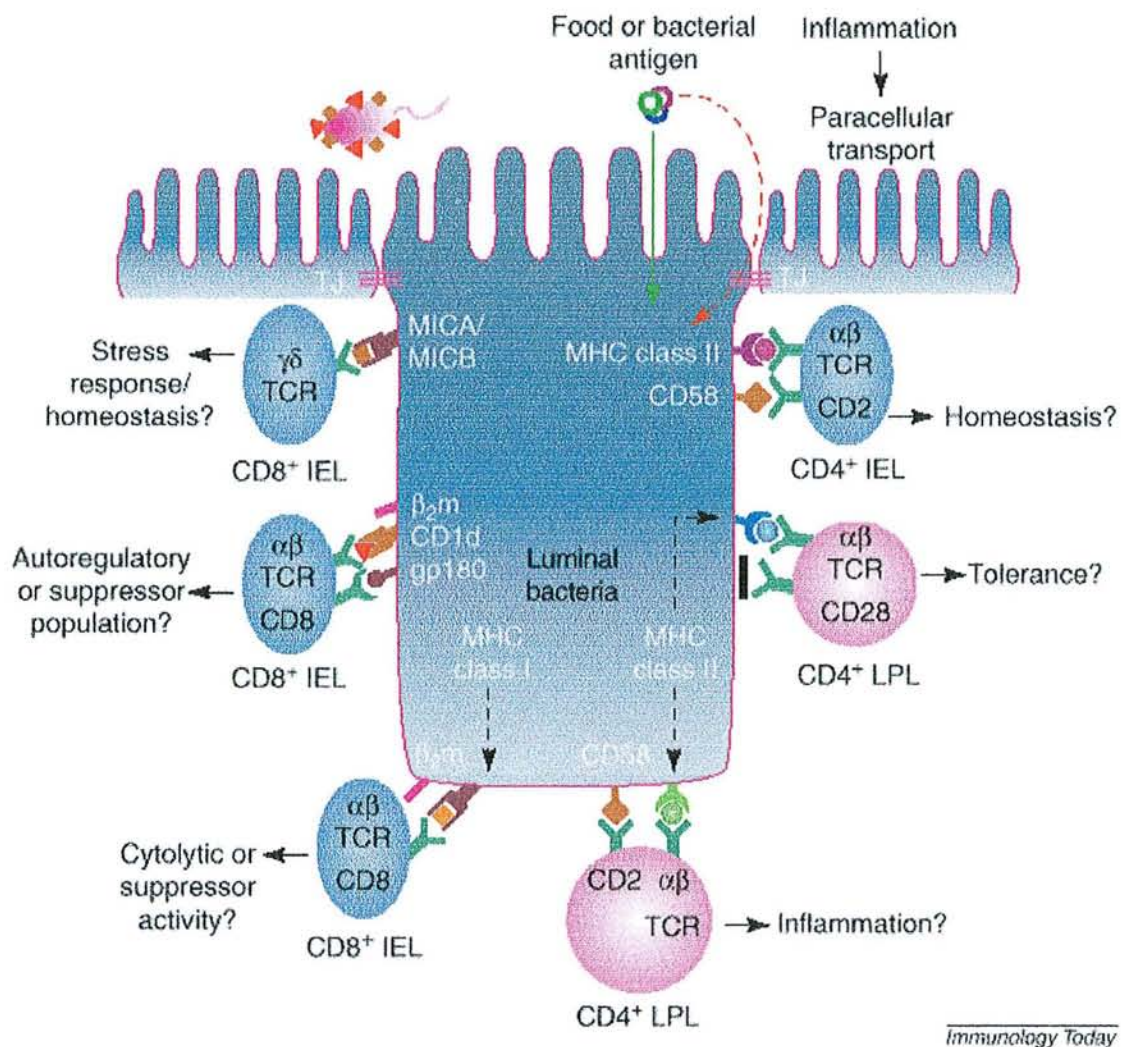
Cette amplification multifactorielle de la réponse inflammatoire, si elle est efficace contre le parasite, est potentiellement délétère pour l'hôte. En effet, elle peut mener à une destruction de la muqueuse intestinale par nécrose, en particulier sous l'effet du TNF $\alpha$ . Dans certaines lignées murines, cette immunopathologie entraîne la mort de l'hôte lors de l'infection avec des souches toxoplasmiques réputées non virulentes (Liesenfeld *et al.*, 1996). D'autres lignées maîtrisent cette pathologie en régulant l'intensité de la réponse inflammatoire à un niveau permettant le contrôle du parasite sans altérer notablement l'intégrité des tissus.

La régulation du système immunitaire est sous le contrôle de TGF $\beta$  et de l'IL10. Le TGF $\beta$  intervient lors de la mise en place de la réponse non spécifique, en inhibant l'action de l'IL12. Ceci entraîne une diminution de la synthèse de l'IFN $\gamma$  par les cellules NK (Hunter *et al.*, 1995) et de la production des chimiokines proinflammatoires ou chimioattractives par les entérocytes (Buzoni-Gatel *et al.*, 2001) et les macrophages (Kitamura, 1997). Le TGF $\beta$  est produit en particulier par les IEL CD8 $\alpha\beta$  et c'est le défaut d'expression de cette cytokine ou de recrutement de ces cellules au site d'infection qui provoque l'immunopathologie chez les souris C57BL/6 (Buzoni-Gatel *et al.*, 2001). En effet, les expériences de transfert de ces lymphocytes et d'épreuve de souris receveuses avec le *T. gondii* ont parfaitement mis en évidence le rôle protecteur de ces cellules (Buzoni-Gatel *et al.*, 1997; Buzoni-Gatel *et al.*, 1999). L'IL10 régule la synthèse de l'IFN $\gamma$  par les lymphocytes

Th1 et NK, mais aussi celle de l'IL12 au cours de la phase aiguë de l'infection toxoplasmique (Khan *et al.*, 1995; Gazzinelli *et al.*, 1996). Par ailleurs, cette cytokine régulatrice sécrétée par les lymphocytes Th2 contrôle également la synthèse des chimiokines. Toutes ces fonctions tendent vers l'homéostasie, car elles ont pour objectif d'atténuer la réponse inflammatoire provoquée par l'IFN $\gamma$ , et vers un maintien de l'infection toxoplasmique à l'état chronique.

Au-delà de l'intestin, lorsque le parasite se dissémine dans les nombreux organes où il peut se multiplier (rate, poumon, foie, cerveau, etc...), il semble que la réponse immune se développe selon des paramètres analogues à ceux décrits ci-dessus, impliquant parfois des cellules spécialisées telles que les astrocytes (Schluter *et al.*, 1997). La conséquence ultime de cette réponse est la conversion de stade, vraisemblablement due à l'effet de l'IFN $\gamma$  à travers la production de NO $\cdot$  (Bohne *et al.*, 1994) qui entraîne l'enkystement du parasite, et l'extinction de la réponse inflammatoire.





*Immunology Today*

Figure 7

Modèle spéculatif des interactions complexes entre cellules épithéliales intestinales (IEC) et les lymphocytes de la muqueuse intestinale (lymphocytes intra-épithéliaux (IEL) en bleu, et lymphocytes de la lamina propria (LPL) en rose). Sur le côté gauche de la cellule sont figurées les interactions de IEL CD8+ avec les molécules du CMH de classe Ib, MICA/MICB et les formes de CD1d associées à l' $\alpha 2$  microglobuline. La forme transmembranaire de la GP180 interagit avec son ligand des cellules TCD8. Dans les deux cas, les antigènes non peptidiques (montrés comme dérivant de bactéries lumineales, carrés et triangles) sont supposés être présentés à des populations relativement peu polymorphes de cellules T  $\alpha\beta$  ou  $\gamma\delta$ . Sur le côté droit de la cellule sont figurées les interactions potentielles des IEC avec les sous populations CD4+ via les HLA de classe II. Les cercles représentent des peptides apprêtés à partir des antigènes. La flèche verte montre l'entrée des antigènes à partir de la surface apicale (route d'entrée principale en l'absence d'inflammation) et la flèche rouge montre l'entrée via la surface baso latérale après passage para cellulaire de l'antigène à travers les jonctions serrées perturbées lors de l'inflammation (D'après Hershberg et al, *Immunol Today* 21: 123-128).



## 1.6 - Objectifs de la thèse

Alors qu'il est très aisé d'observer la multiplication de *T. gondii in vitro*, son développement chez l'hôte est beaucoup plus difficile à analyser. Les modalités de la dissémination parasitaire depuis le point d'entrée jusqu'aux organes profonds restent obscures. De plus, les stades précoces ou intestinaux, sont très mal connus, là encore par difficulté de retrouver les organismes, peu abondants à ce stade, dans les tissus. Par ailleurs, il n'a pas encore été possible jusqu'à maintenant d'explorer expérimentalement les possibilités de réinfection, car on ne disposait pas de modèle expérimental capable de distinguer simplement deux souches coexistant chez le même hôte. Ainsi, malgré quelques observations suggérant le contraire, il existe un quasi consensus sur le fait qu'une primo infection protège définitivement contre une réinfection ultérieure.

Nous avons voulu forger les moyens d'une étude expérimentale approfondie de ces phénomènes, en facilitant l'identification des parasites dans les tissus, en particulier aux stades précoces, et en étudiant ensuite leur distribution au cours de l'infection ou de la réinfection.

Nous devions donc mettre au point une méthode de visualisation rapide et efficace des toxoplasmes permettant de discriminer deux souches parasitaires. Il nous fallait ensuite vérifier si deux souches distinctes pouvaient s'implanter successivement sous forme de kystes intracérébraux et dans quelles conditions cette éventualité pouvait se produire. Par ailleurs, dans le cas où la primo infection protégeait contre la formation de kystes issus de la seconde infection, nous voulions savoir à quel niveau la réinfection était jugulée. Ceci supposait donc

d'explorer aussi les phases précoces d'infection et de réinfection, c'est-à-dire en particulier le développement initial des toxoplasmes dans la muqueuse intestinale.

## 2 - MATERIEL ET METHODES

### 2.1 - Matériel

#### 2.1.1 – Souris

Nous avons travaillé avec 2 lignées murines différentes, l'une consanguine (C57BL/6) et l'autre non consanguine (Swiss). Les souris utilisées avaient entre 6 et 8 semaines d'âge et provenaient d'un élevage spécialisé (Depré, France). Nous avons réalisé les expériences de réinfection chronique et tardive avec les souris Swiss mâles. Les souris C57BL/6 femelles ont été choisies pour les études de transfert d'IEL (lymphocytes intra épithéliaux). Les souris ont été euthanasiées par dislocation cervicale.

#### 2.1.2 - Parasites

Au cours de ce travail, plusieurs souches de *T.gondii* ont été employées. Elles appartenaient à des génotypes différents. La souche 76K a été isolée d'un cobaye en 1963 (Laugier et Quilici, 1970), et la souche Prugniaud (Pru) l'a été également en 1963 à partir d'un cas de toxoplasmose congénitale létale (Martrou *et al.*, 1965). Elles appartiennent toutes les deux au même génotype, le génotype II (Dardé, 1995; Howe et Sibley, 1995). Nous avons aussi utilisé la souche Prugniaud beta galactosidase (Pru  $\beta$  gal). Il s'agit de la souche Pru transformée par M. Soète par transfection du gène Lac Z d'*E coli*. L'auteur a réalisé un « knock



out » du gène HXGPRT (hypoxanthine guanine phosphoribosyl tranférase) sur les tachyzoïtes de la souche Pru (Pru delta HX) et cette nouvelle souche a ensuite été transfectée avec un plasmide portant le gène de la beta galactosidase sous contrôle d'un promoteur de tubuline. Ce promoteur actif en permanence permet l'expression du transgène à tous les stades parasitaires. Le plasmide portait également le gène HXGPRT en vue de la sélection des transfectants. La sélection des mutants Pru  $\beta$  gal a été réalisée en présence de l'acide mycophénolique toxique pour la souche Pru delta HX.

Les souches C(EP) et Ned également utilisées appartiennent au génotype III (Dardé, 1995 ; Howe et Sibley, 1995). La souche C(EP) a été isolée à partir d'un chat en 1977 (Pfefferkorn et Colby, 1977). La souche Ned a été isolée en 1989, d'un cas de toxoplasmose congénitale (Dardé *et al.*, 1992).

Ces souches nous ont été gracieusement fournies par le Pr ML Dardé, Service de Parasitologie, CHU de Limoges. Elles ont été entretenues sur des souris par des passages oraux de kystes obtenus à partir des suspensions de cerveau de souris infectées depuis 2 mois.

Les tachyzoïtes de la souche Pru  $\beta$  gal sont maintenus par passage sur cultures de fibroblastes de prépuce humain; dans ce cas les kystes sont prélevés deux mois après injection de tachyzoïtes par voie intra péritonéale chez la souris. Les oocystes de la souche Pru  $\beta$  gal ont été obtenus à partir des fèces d'un jeune chat infecté par voie orale avec un cerveau de souris infectée par Pru  $\beta$  gal depuis 2 mois. Les selles sont recueillies tous les jours entre 2 et 5 jours après l'infection.

Les selles sont mises en suspension dans une solution de bichromate de potassium à 2% pendant 48h à température ambiante pour permettre la sporulation. Les oocystes sporulés sont ensuite purifiés par flottaison sur une

solution de sucrose 1,15 M et stockés à +4°C dans une solution de bichromate de potassium à 2%.

Des tachyzoïtes de la souche RH ont également été utilisés dans quelques expériences. Ils étaient entretenus sur cultures de fibroblastes humains ou par passage intrapéritonéal chez la souris toutes les 72 heures.

### **2.1.3 - Sondes immunologiques**

#### *2.1.3.1 – Anticorps primaires*

CD3 (CD : classe de différenciation)

La molécule CD3 est associée avec le récepteur T (TCR ou T cell receptor complex), elle est exprimée à la surface des lymphocytes T immatures et matures. Nous avons choisi de travailler avec le sérum de lapin polyclonal anti CD3 humain (DAKO, Denmark). Selon les recommandations du fabricant, les dilutions utilisées pour les techniques immunohistochimiques allaient de 1/50 à 1/100.

CD4

La molécule CD4 est exprimée à la surface des thymocytes et 2/3 des lymphocytes T périphériques, constituant la famille des lymphocytes CD4<sup>+</sup>CD8<sup>-</sup>. La molécule CD4 est également retrouvée à la surface des monocytes et des macrophages de l'homme ou du rat, mais pas de la souris. L' anticorps choisi pour notre étude était un anticorps monoclonal de rat anti CD4 de souris (L3T4), clone RM4-5 (IgG<sub>2a</sub> κ) (Pharmingen International-USA). La dilution retenue était de 1/50.

### CD8 $\alpha$ (Ly-2)

Cette molécule CD8 (ou Lyt2/3 pour la souris) est constituée de deux sous familles : la famille des lymphocytes CD8 $\alpha$  et CD8 $\beta$ . La plupart des thymocytes et environ 1/3 des lymphocytes T périphériques expriment cette molécule CD8, constituant la famille des lymphocytes CD8<sup>+</sup>CD4<sup>-</sup>. L'hétérodimère CD8 $\alpha\beta$  est exprimé avec le TCR $\alpha\beta$  alors que l'homodimère CD8 $\alpha\alpha$  peut être associé avec le TCR  $\alpha\beta$  ou  $\gamma\delta$  des cellules T ou NK. L'anticorps utilisé dans notre étude est un anticorps spécifique des lymphocytes intraépithéliaux et des cellules dendritiques dirigé contre les molécules CD8 $\alpha\alpha$ /TCR $\gamma\delta$ . Il s'agissait de l'anticorps monoclonal de rat anti CD8a (Ly-2) de souris, clone 53-6.7 (IgG<sub>2a</sub> $\kappa$ ) (Pharmingen International-USA). La dilution utilisée pour ce travail était de 1/10.

### CD11c

La molécule CD11c est exprimée essentiellement à la surface des cellules myéloïdes, des cellules dendritiques matures et des macrophages. Deux anticorps ont été testés au cours de ce travail, les deux anticorps sont des anticorps monoclonaux de hamster anti CD11c de souris, issus d'hybridomes différents. Pour notre étude, nous avons choisi d'utiliser le clone N418 (IgG) sous forme de milieu de culture d'hybridome qui nous a été gracieusement fourni par F. Velge-Roussel (Tours) et qui a été utilisé pur.

### F4/80

Pour le marquage des cellules macrophagiques, nous avons utilisé un anti F4/80 monoclonal de rat anti souris (IgG<sub>2b</sub>) provenant du clone Cl :A3-1 (BMA, Suisse).



Ce marqueur permet de visualiser les macrophages tissulaires chez la souris. La dilution recommandée par le fabricant était de 1/50 pour les coupes en congélation et de 1/10 pour les coupes en paraffine.

Chimiokines: MCP-1

Pour les expériences réalisées *in vitro* sur fibroblastes humains, nous avons employé l'anticorps monoclonal de souris anti MCP1 humain MAB679 (IgG2b, clone 23007, R&D Systems), à la dilution de 1/50.

Sur les coupes d'intestin de souris, nous avons utilisé l'anticorps monoclonal de hamster anti MCP1 de souris, clone 2H5 (IgG) (PharMingen International). Les dilutions recommandées par le fabricant étaient de 1/50-1/100. Les résultats ont été obtenus avec une dilution de 1/100.

*T. gondii*

Pour la détection des parasites, nous avons employé les anticorps polyclonaux de lapin ou de rat anti toxoplasme obtenus après infection par la souche RH (Dubremetz et Fortier, non publié). Ce système permettait une détection efficace du toxoplasme, et ce, à tous les stades du parasite. L'anticorps monoclonal anti SAG1-P30 (Couvreur *et al.*, 1988) a également été utilisé pour permettre d'identifier les tachyzoïtes. Les dilutions retenues étaient de 1/500 pour les sérums polyclonaux (lapin et rat) et de 1/100 pour l'anti P30.

### 2.1.3.2 - Anticorps secondaires

#### **Anti immunoglobulines de lapin biotinylé**

Cette anti immunoglobuline (IgG) anti Ig de lapin est produite chez la chèvre, et couplée à la biotine (DAKO, Denmark). Les dilutions recommandées par le

fabriquant pour les techniques d'immunohistochimie étaient de 1/300-1/800. Nous avons travaillé au 1/200.

### **Anti immunoglobulines de rat /Phosphatase alcaline (PAL)**

L'immunoglobuline anti-rat (IgG +IgM [H+L]) est produite chez le lapin (Jackson ImmunoResearch Laboratories, INC. USA) et couplée à la phosphatase alcaline. La dilutions retenue était de 1/500.

### **Anti immunoglobulines de hamster biotinylé**

Cet anticorps anti hamster [IgG (H+L)] est produit chez la chèvre et biotinylé (Vector Laboratories, USA). La dilution utilisée était de 1/500.

### **Anti immunoglobulines de souris/ FITC**

L'anticorps anti souris est produit chez la chèvre ; c'est un anticorps polyvalent (IgG, IgA et IgM) couplé à l'isothiocyanate de fluorescéine (FITC) (Sigma, USA). La dilution retenue était de 1/200.

### **Systèmes de révélation de l'activité enzymatique**

Le conjugué Streptavidine/Peroxydase (Dako, Denmark) a été utilisé au 1/600, et la révélation de l'enzyme était réalisée en présence de son substrat chromogène, le NovaRed (Vector Laboratories, USA), qui donne une coloration marron aux cellules marquées.

La révélation de la phosphatase alcaline a été réalisée en présence de son substrat chromogène, le Fast Red (FR) (Sigma, USA) colorant en rouge les cellules marquées.

## 2.2 - Méthodes

### 2.2.1 - Observation directe des parasites Pru $\beta$ gal

Les tissus (intestin, cerveau), ou les homogénats de tissus (cerveau, rate, ganglions) ont été fixés par un mélange de paraformaldéhyde 4% et glutaraldéhyde 0,05% en PBS pendant 30 minutes à la température du laboratoire puis rincés en PBS pH 7.2. Le glutaraldéhyde était omis quand les pièces étaient fixées pour l'immunochimie.

#### 2.2.1.1 - Traitement du cerveau

Après fixation, les coupes de cerveaux de 200  $\mu$ m d'épaisseur étaient réalisées à l'aide d'un vibratome. Elles ont ensuite été incubées pendant au moins 4h, et jusqu'à une nuit, à 37°C, dans un milieu réactionnel composé de 5mM de ferrocyanure de potassium, 5mM de ferricyanure de potassium, 2mM de MgCl<sub>2</sub> et 0,30 mg/ml de X-gal en PBS. Ces coupes étaient ensuite rapidement déshydratées et montées entre lame et lamelle en Eukitt®.

Pour les suspensions de broyat de cerveaux, la congélation dans l'azote liquide a souvent été utilisée avant l'incubation X-gal pour faciliter la diffusion des réactifs. Elle permettait également la conservation d'échantillons de contrôle pour les expériences ultérieures. Les coupes et les suspensions étaient observées directement au microscope et les images étaient enregistrées sur film Ektachrome.



### *2.2.1.2 - Traitement des autres tissus*

Les prélèvements d'intestin ont été traités de la même façon que les coupes de cerveau. Les segments d'intestin étaient fendus longitudinalement avant fixation pour exposer les villosités. L'incubation avec le réactif X gal à 37°C était d'au moins 3h, pouvant aller jusqu'à une nuit. L'infection intestinale était visualisée sous loupe binoculaire et les images étaient enregistrées à l'aide d'une caméra numérique.

Les autres prélèvements (rate, ganglions), broyés au Potter, ont été traités de la même façon que les suspensions de broyat de cerveau.

## **2.2.2 - Histologie et immunochimie**

### *2.2.2.1 - Préparation des pièces*

#### *2.2.2.1.1 - Inclusion en paraffine 56°*

Les échantillons (rate, ganglion, intestin) prélevés sont immédiatement immergés dans du paraformaldéhyde 4% en PBS. Ils sont fixés pendant 24 heures à température ambiante. Puis ils sont préparés selon le protocole suivant :

- un bain de 30 minutes dans l'eau distillée
- deux bains d'une heure dans l'éthanol à 95% suivis de trois bains d'une heure en éthanol absolu
- trois bains d'une heure dans le toluène
- deux bains d'une heure dans la paraffine à 56°C
- inclusion définitive dans un moule permettant l'obtention d'un bloc

Des coupes de 5µm d'épaisseur sont réalisées à l'aide d'un microtome Leitz (Service d'Anatomo-pathologie du CHU de Nancy - Pr Plénat). Elles sont recueillies sur lames « Superfrost ». Les coupes sont séchées toute la nuit à 37°C.

#### 2.2.2.1.2 - Inclusion en paraffine à basse température de fusion

La fixation se déroule comme suit (Beckstead, 1994) :

- fixation dans une solution composée de ZnCl<sub>2</sub> 0.5%, acétate de Zn 0.5%, acétate de Ca 1%, en tampon Tris 0.1M, pH7. Les échantillons sont fixés au moins une nuit à +4°C. Les prélèvements fixés (rate, ganglion, intestin) sont ensuite traités de la façon suivante :
- un bain de rinçage de 15 minutes dans du tampon Tris HCl 0.05 M, pH 7.4 à température ambiante
- un bain de 45 minutes dans l'acétone 70%
- trois bains de 45 minutes dans l'acétone 100%
- un bain de paraffine/ acétone (volume à volume) pendant 30 minutes à 38°C
- inclusion en paraffine pure toute la nuit à 38°C
- inclusion définitive

Les coupes de 5µm d'épaisseur ont été réalisées à l'aide d'un microtome Reichert (Institut de Biologie- Lille). L'appareil est placé dans une pièce où la température était maintenue entre 15 et 20°C. Les lames « Superfrost » ont également été utilisées. Les coupes étaient séchées à température de la pièce et stockées à 4°C.

Une variante de cette méthode d'inclusion en paraffine à basse température de fusion a été également utilisée au cours de cette étude (Pajak *et al.*, 2000). Il s'agit d'un protocole d'inclusion assez proche de celui de Beckstead. Après fixation des

prélèvements dans une solution à base de sels de Zinc (Immunohistofix, Intertiles, Belgique) pendant 3 jours à +4°C, les bains de déshydratation ont été réalisés dans l'éthanol à des concentrations croissantes (30, 50, 70 et 90%). L'inclusion définitive dans une paraffine à basse température de fusion (Immunohistowax) a été réalisée après 3 bains dans cette paraffine à 37°C. L'obtention des coupes est identique à la procédure précédente.

#### 2.2.2.1.3 - Coupes à congélation

Deux procédures ont été utilisées selon que les prélèvements étaient ou non fixés avant l'inclusion en tissu tek puis la congélation dans l'azote liquide. Les étapes utilisées dans le cas d'une fixation préalable sont les suivantes :

- fixation dans du paraformaldéhyde 4% en PBS 30 minutes (dans certains cas, la  $\beta$  galactosidase a ensuite été révélée par X-gal avant de poursuivre l'inclusion)
- rinçage en PBS pendant 1 à 4 heures
- un bain de sucrose de 20% en PBS toute la nuit
- imprégnation dans le Tissue Tek<sup>R</sup> O.C.T<sup>TM</sup> Compound (Sakura, Pays Bas) 2 heures, puis mise en moule aluminium et congélation dans l'isopentane refroidi par l'azote liquide.

Les pièces étaient conservées à -80°C, puis collées sur le support du cryotome à -20°C au moyen du Tissue-Tek. Les coupes de 5 $\mu$ m d'épaisseur ont été réalisées à l'aide d'un cryotome Leica CM 30-50 S (Service d'Anatomo-Pathologie -Pr Plénat).

Dans le cas où les pièces n'étaient pas fixées avant congélation, les prélèvements étaient immergés directement dans le Tissue Tek et congelés aussitôt.



### 2.2.2.2 - Immunohistochimie

#### 2.2.2.2.1 – Traitement préalable des coupes en congélation

Pour les échantillons non fixés avant l'inclusion, nous avons fixé les coupes dans l'acétone, pendant 10 minutes à +4°C, avant de procéder à l'immunomarquage. Pour les échantillons déjà fixés au moment de l'inclusion, les coupes pouvaient être utilisées directement pour l'immunomarquage.

#### 2.2.2.2.2 - Avec les coupes en paraffine

Les coupes obtenues à partir des inclusions en paraffine 56°C ont subi le déparaffinage suivant :

- 2 bains de toluène de 5 minutes
- 2 bains d'éthanol absolu de 5 minutes
- 2 bains d'éthanol à 95% de 5 minutes
- rinçage dans du tampon PBS-tween pH 7.6 de 10 minutes

Immédiatement après le déparaffinage, les lames ont été traitées à la cocotte minute pendant 7 minutes, afin de démasquer les sites antigéniques (Plénat, communication personnelle). Les coupes ont été délimitées auparavant au Dakopen.

Pour les coupes issues d'inclusion en paraffine 38°C, le déparaffinage était réalisé avec l'acétone pendant 3 minutes à température ambiante, suivi d'un rinçage dans du tampon Tris HCl 0.05 M, pH 7.4.

#### 2.2.2.2.3 - Immunomarquage

Les coupes ainsi traitées étaient prêtes pour les techniques immunohistologiques.

Au cours de nos expériences, nous avons travaillé avec deux systèmes de marquage. Le double marquage par anticorps avait pour objectif de mettre en évidence à la fois les toxoplasmes et les cellules parasitées, ou des cytokines ou

chimiokines excrétées au cours de l'infection. Par la suite, il s'est avéré que la détection du toxoplasme est facilitée grâce à la souche Pru  $\beta$  gal, nous avons choisi de travailler en simple immunomarquage accompagné de la détection des parasites par la réaction enzymatique sur X-gal. Nos expériences ont été réalisées sur les coupes d'intestin, de rate et de ganglions mésentériques.

Quel que soit le mode de révélation, la procédure d'immunomarquage reste la même. Les étapes de cette réaction immunologique se déroulent toutes à température ambiante et de la façon suivante :

- saturation des sites antigéniques non spécifiques avec du SVF (sérum de veau foetal) 2% pendant 30 minutes
- lavage dans du tampon PBS 5 minutes
- dépôt de l'anticorps primaire (1-3 heures selon l'anticorps utilisé)
- lavage dans du tampon PBS 5 minutes
- dépôt de l'anticorps secondaire couplé soit à un fluorochrome soit à la biotine soit à un enzyme (telle que PAL ou phosphatase alcaline) 1 heure
- lavage dans du tampon PBS 5 minutes
- dépôt de la streptavidine couplée à un enzyme (peroxydase ou POD ; phosphatase alcaline ou PAL) dans le cas où l'anticorps secondaire est biotinylé
- lavage dans du tampon PBS 5 minutes
- révélation de l'activité enzymatique en présence de son substrat chromogène (aminonoéthyl carbazol ou AEC; diaminobenzidine ou DAB ; fast red ou FR..) pendant 8 à10 minutes, selon le substrat utilisé. A cette étape, la durée de la réaction est modulée en surveillant la réaction enzymatique au microscope

- lavage dans de l'eau distillée 5 minutes
- on peut contre colorer les coupes à l'hématoxyline (30 secondes) ou faire immédiatement le montage des coupes dans l'Eukitt®, après des bains de déshydratation successifs

- un bain d'éthanol 95% 5 minutes

- un bain d'éthanol 100% 5 minutes

- un bain de toluène 5 minutes

Dans le cas où la réaction X-gal était utilisée en combinaison avec une détection immuno enzymatique, elle précédait généralement cette détection. Les coupes étaient donc incubées pendant 2-3 heures à 37°C, en chambre humide avec le réactif X-gal, puis les anticorps étaient appliqués et révélés.

### **2.2.3 – Microscopie électronique**

(Travaux réalisés à l'U42 Inserm et à l'Institut de Biologie de Lille sous la conduite des Drs Slomianny et Dubremetz)

#### *2.2.3.1 – Fixation et inclusion*

Les pièces de tissus fixées et révélées par le réactif X-gal ont été préparées pour la microscopie électronique selon 3 procédures distinctes :

- fixation standard et inclusion en Epon
- fixation sans osmication et inclusion en Epon
- inclusion directe en résine hydrophile

##### 2.2.3.1.1 - Fixation standard et inclusion en Epon

Les pièces sont fixées en glutaraldéhyde à 2,5% en tampon cacodylate de Na 0,1 M pH 7,4 pendant 2 heures à température ambiante, rincées dans le tampon, puis



post fixées dans le tétr oxyde d'osmium à 1% dans le même tampon pendant 2 heures. Puis elles sont deshydratées et imprégnées par la résine selon le protocole suivant :

- éthanol 50% : 2 x 5 minutes
- éthanol 70% : 2 x 5 minutes
- éthanol 96% : 2x15 minutes
- éthanol 100% : 3 x 20 minutes
- oxyde de propylène : 2 x 30 minutes
- mélange d'oxyde de propylène (1 volume) et de résine d'inclusion (1 volume) : 1 heure
- résine d'inclusion : 2 x 2 heures

Les pièces sont alors mises en gélules et la polymérisation de la résine est conduite à 60°C pendant 48h.

La résine d'inclusion a la composition suivante :

- Epon 812 160 ml
- MNA (methyl nadic anhydride) 90ml
- DDSA (dodecenyl succinic anhydride) 100 ml
- DMP30 (tris dimethyl amino methyl phénol) 1,5%

#### 2.2.3.1.2 - Fixation sans osmication et inclusion en Epon

Dans ce cas, la post fixation osmique est omise, mais toutes les autres étapes sont identiques à celles décrites ci dessus.

#### 2.2.3.1.3 - Inclusion directe en résine hydrophile

Les pièces sont rincées en PBS puis immédiatement deshydratées et imprégnées de résine selon le protocole suivant :

- éthanol 30% : 10 minutes à 4°C

- éthanol 50% : 10 minutes à 4°C
- éthanol 70% : 2 x 10 minutes à -20°C
- éthanol 96% : 10 minutes à -20°C
- mélange d'éthanol 96% (1V) et de résine (2V) : 1 heure à -20°C
- résine pure : 3 x 1 heure à -20°C, suivis d'un bain d'une nuit à 4°C.

Les pièces sont alors mises en gélules qui sont remplies de résine et fermées sous azote puis polymérisées 5 jours à 37°C.

La résine utilisée est le LRWhite (London Resin Co, Londres) additionnée de 1% de peroxyde de benzoyle.

### *2.2.3.2 - Réalisation des coupes et observation*

Les coupes d'environ 80nm d'épaisseur ont été obtenues au moyen d'un couteau de diamant Diatome (Biel, Suisse) monté sur un ultramicrotome Ultracut E Leica (Leica microsystems, Wetzlar). Elles ont été recueillies sur grilles de cuivres recouvertes d'une membrane de formvar et contrastées par les réactifs suivants :

- pour les coupes d'Epon :
    - acétate d'uranyle à 2% dans l'éthanol 50% : 5 minutes
    - citrate de plomb à 0,2% dans NaOH 0,1N : 2 minutes
  - pour les coupes de LR White
    - acétate d'uranyle à 2 % dans l'eau : 10 minutes
  - citrate de plomb à 0,2% dans NaOH 0,1N : 2 secondes
- Les coupes étaient ensuite observées avec les microscopes électroniques Philips EM420 ou Hitachi H600 ou H7500.

## 2.2.4 - Protocoles expérimentaux d'infection et de réinfection

### 2.2.4.1 - *Primo infection*

L'infection des souris a été réalisée uniquement par voie orale, à l'aide d'une sonde gastrique, afin de reproduire le mieux possible le mode d'infestation naturelle. Les animaux sont mis à jeun la veille de l'infection. Lors de l'infection par kystes, la quantité administrée était de l'ordre de 80 kystes de *Pru β gal* par délivrance. Cette suspension de kystes était préparée à partir de cerveau de souris infectée depuis au moins deux mois. Le cerveau était prélevé et broyé dans 2 ml de tampon PBS, dans un homogénéiseur de Potter. Le comptage des kystes se faisait ensuite sur la totalité de la surface d'une cellule de Thoma, correspondant à un volume de 15µl. Puis, à partir de la moyenne de 5 comptages, on déterminait ensuite le nombre de kystes par cerveau. Dans les cas où aucun kyste n'était observé, l'opération était renouvelée, ce qui signifie que dans les résultats, l'absence de kystes correspond en fait à un seuil de détection de l'ordre de moins de 15 kystes par cerveau. Lorsque l'infection a été réalisée avec les oocystes de *Pru β gal*, la quantité administrée était de l'ordre de  $2.5 \times 10^6$  oocystes par délivrance après lavage des oocystes dans l'eau distillée pour éliminer le bichromate de potassium servant au stockage.

### 2.2.4.2 - *Réinfection*

Nous avons réalisé deux études distinctes. La première consistait en une réinfection en phase chronique : 1, 2 ou 4 mois après la primo infection ; la seconde était réalisée en phase aiguë, entre 1 et 7 jours après la primo infection. Lors des premières expériences de réinfection en phase chronique, l'efficacité de



la seconde infection a d'abord été mesurée au niveau du cerveau, 3 semaines après la réinfection, en visualisant les kystes. Dans les expériences suivantes, nous avons travaillé à un stade beaucoup plus précoce, en analysant l'infection intestinale 3 jours après la réinfection.

#### 2.2.4.2.1 - Réinfection en phase chronique

##### 2.2.4.2.1.1 - Vérification tardive

Plusieurs combinaisons de réinfection ont été réalisées. Dans l'ensemble, la cinétique était la même quelle que soit la combinaison des souches. Les souris ont été infectées dans un premier temps avec la souche 76K par exemple, à raison de 10 kystes par délivrance. Ensuite, 1, 2 ou 4 mois après cette première infection, et après vérification sérologique de l'infection par la souche 76K, elles ont été réinfectées avec la souche Pru  $\beta$  gal (10 kystes). Trois semaines après la réinfection, les cerveaux des souris ont été prélevés et broyés en tampon PBS, dans un homogénéiseur de Potter. La vérification de la réinfection a été réalisée par le comptage des kystes sur cellule de Thoma, après la réaction X-gal. La coloration bleue des kystes de la souche Pru  $\beta$  gal permettait de différencier aisément les deux souches utilisées. Nous avons procédé de la même façon pour les autres expériences de réinfection, en utilisant des souches appartenant à des génotypes différents.

##### 2.2.4.2.1.2 - Vérification précoce

Des souris infectées depuis au moins 2 mois par 10 kystes de la souche Pru ont été réinfectées par voie orale avec  $10^6$  à  $10^7$  oocystes de Pru  $\beta$  gal. Des souris naïves étaient infectées simultanément pour servir de contrôle. Les animaux étaient ensuite sacrifiés entre 12 et 72 heures après réinfection. Dans toutes ces

expériences, nous avons prélevé la rate, les ganglions mésentériques ainsi que l'iléon terminal.

#### 2.2.4.2.2 - Réinfection précoce

Nous avons mis en place la cinétique suivante : les souris ont été infectées par 10 kystes de la souche 76K puis réinfectées 1, 3, 5 ou 7 jours après la première infection par 50 kystes de la souche Pru  $\beta$  gal, à raison de 2 souris chaque fois. Les souris réinfectées ont ensuite été sacrifiées 3 jours après réinfection. Lors de chaque réinfection, une souris naïve était infectée avec la même dose de kystes Pru  $\beta$  gal pour servir de contrôle. Nous avons chaque fois prélevé la rate et les ganglions mésentériques pour la PCR des microsatellites. De la même façon, nous avons prélevé l'iléon terminal pour la visualisation directe de la souche Pru  $\beta$  gal et pour la PCR. La quantification de la réinfection a été réalisée en comptant les foyers de réinfection dans les 2 centimètres terminaux de l'iléon, alors que la PCR a été réalisée sur des fragments d'intestin appartenant aux 2 cm situés immédiatement en amont des précédents. A titre de contrôle, nous avons également fixé et coloré l'iléon de souris naïves infestées depuis 4, 7 et 10 jours par la souche Pru  $\beta$  gal.

#### 2.2.4.3 - *Expérience de transfert d'IEL suivie d'infection*

(expérience réalisée avec le Dr D. Buzoni-Gatel dans le Laboratoire de Microbiologie, Pr Kasper, Dartmouth Medical School, Hanover, NH, USA)

##### 2.2.4.3.1 - Protocole d'isolement et purification des IEL

Les IEL sont obtenus selon la procédure suivante (Guy-Grand *et al.*, 1978; Chardes *et al.*, 1994): les souris (C57BL/6) sont infectées avec 30 kystes de la souche 76K. Au 7<sup>ème</sup> jour de l'infection, les souris infectées et des souris naïves

servant de contrôle sont sacrifiées et l'intestin grêle est prélevé. Après plusieurs lavages avec du tampon PBS et l'élimination des plaques de Peyer et de la graisse, l'intestin est découpé dans le sens longitudinal et ensuite en segments de 2cm. Afin de récupérer un maximum de matériel, la muqueuse intestinale est dissociée par grattage, à l'aide d'un scalpel. Par la suite, cette préparation est mise en suspension dans une solution composée de RPMI 1640 (Life Technologies, Grand Island, NY, USA), de SVF à 10% (Flow Laboratories, McLean, VA, USA) ainsi que de dithioerythritol à 1mM (Sigma Chemical Co., St.Louis, MO, USA). Le mélange obtenu est agité pendant 15 mn afin de favoriser la dissociation du tissu intestinal. Les débris et les agrégats de cellules sont ensuite retenus sur une colonne de laine de verre (1,6 g dans une seringue de 20ml) équilibrée en RPMI 1640-SVF 10%. Les lymphocytes sont alors isolés par centrifugation en Ficoll (d=1.077, NycoPrep, Nycomed, Oslo, Norvège). Les cellules sont ensuite remises en suspension dans du RPMI 1640-SVF 10%. Le comptage des cellules est réalisé en présence de Bleu Trypan à 1/5 000. On obtient en moyenne  $4 \times 10^6$  IEL viables par souris.

#### 2.2.4.3.2 - Protocole de transfert et infection d'épreuve

Les IEL provenant des souris témoins et infectées sont ensuite transférés aux souris naïves par injection intra veineuse dans la veine de la queue. Puis, 24 h après le transfert d'IEL, les souris receveuses ont été infectées oralement avec la souche Pru  $\beta$  gal, à raison de  $2 \cdot 10^6$  sporozoïtes par délivrance. L'intestin est prélevé pour analyse trois jours après l'infection.



## 2.2.5 – PCR des microsatellites

(Expériences réalisées en collaboration avec le Pr M-L Dardé- Service de Parasitologie-CHU Limoges)

Cette technique sert à amplifier des séquences répétées de petite taille (environ 100 pb), dont il a été préalablement vérifié qu'elle varie en nombre de répétitions d'un dinucléotide entre les deux souches à distinguer, permettant ainsi de les identifier par la taille des amplimères. Elle a été développée pour *T. gondii* par Costa et col (1997). Le microsatellite choisi par l'auteur se trouve sur le gène de la bêta tubuline, et permet une différenciation des souches de génotype I des deux autres génotypes (II et III). Pour notre étude, nous avons choisi de travailler avec le microsatellite présent sur le gène *EST (N82375)* qui est plus discriminant, car il permet de distinguer deux souches de même génotype (II), ici, les souches 76k et Pru beta gal (Ajzenberg *et al.*, 2002).

### 2.2.5.1 – Amorces utilisées pour la PCR microsatellite

Les amorces utilisées permettent de distinguer la souche 76K de la souche Pru  $\beta$  gal par 6 paires de bases (Ajzenberg *et al.*, 2002). Il s'agit du couple d'amorces *N 82375* basées sur la séquence Tg *ESTzy52d03.r1(316pb)*. L'amorce sens est couplée en 5' à un fluorochrome (6-FAM) en vue de l'électrophorèse de l'ADN amplifié sur séquenceur automatique. Les fragments amplifiés ont une taille respective de 121 bases pour 76K et 115 bases pour Pru.

Sens                      5' **6-FAM**-TGCGTGCTTGTCAGAGTTC 3'

Complémentaire    5' AACGGTTGACCTGTGGCGAGT 3'

### 2.2.5.2 - Extraction de l'ADN

Les prélèvements de tissus (intestin, rate, ganglions) sont découpés en petits fragments d'environ 50mg. Ces échantillons sont conservés à  $-80^{\circ}\text{C}$  jusqu'à l'extraction. L'ADN a été extrait avec le kit QIAamp<sup>R</sup> DNA Mini Kit (Qiagen Courtaboeuf, France) en suivant les indications recommandées par le fabricant. Les ADN extraits sont conservés à  $-20^{\circ}\text{C}$  en attendant d'être amplifiés par PCR et analysés.

### 2.2.5.3 - Les conditions de PCR (Ajzenberg et al., 2002)

Les conditions optimales pour un volume final de 20 $\mu\text{l}$  sont les suivantes :

- 10mM de Tris-HCl (pH 8,3 à température ambiante)
- 50mM de KCl
- 1,5mM de  $\text{MgCl}_2$
- 0,6 U de Taq Polymérase (Amersham Pharmacia Biotech, Orsay, France)
- 0,2 mM de dATP, dCTP et de dGTP (Roche Diagnostics, Meylan, France)
- 0,4mM de dUTP (Roche Diagnostics, Meylan, France)
- 4 pmol de chaque amorce
- 5% de diméthylsulfoxyde (DMSO, Prolabo, Nogent sur Marne, France)
- 0,2 U d'Uracil DNA Glycosylase ou UDG (Roche Diagnostics, Meylan, France)
- Eau distillée, Q.S.P. 20  $\mu\text{l}$

Le tampon de la Taq polymérase Amersham fournit le Tris-HCl, le KCl et le  $\text{MgCl}_2$ .

Les dATP, dCTP, dGTP et dUTP sont contenus dans un mélange appelé dNTP.

Deux thermocycleurs ont été utilisés au cours de cette étude : le GeneAmp PCR System 9600 (Applied Biosystems, Courtaboeuf, France), et le Genecycler thermalcycler (Biorad, Ivry sur Seine, France).

Dans chaque série, un contrôle négatif (2,4 µl d'eau à la place de l'ADN) a été ajouté afin de vérifier l'absence d'ADN contaminant dans la PCR. Une fois amplifié, l'ADN doit être mis le plus rapidement possible à -20°C, et on peut le conserver jusqu'à l'électrophorèse sur gel d'agarose.

Les cycles réactionnels se déroulaient de la façon suivante :

- 2 minutes à 50°C (action de l'UDG)
- 3 minutes à 94°C (dénaturation de l'ADN)
- 35 cycles de
  - 30 secondes à 94°C (dénaturation de l'ADN)
  - 30 secondes d'hybridation à 54°C
  - 30 secondes à 72°C (élongation)
- 10 minutes à 72°C pour l'élongation finale

#### *2.2.5.4 - Electrophorèse sur gel d'agarose des produits de PCR*

L'électrophorèse sur gel d'agarose a été réalisée afin de vérifier la qualité des échantillons amplifiés d'une part, et d'évaluer l'intensité de cette amplification d'autre part. Pour cela, les amplimères ont été séparés sur gel d'agarose de haute résolution, qualité biologie moléculaire RESOPHOR (Eurobio, les Ullis, France).

L'électrophorèse a été réalisée sur gel d'agarose 2% dans lequel était incorporé du bromure d'éthidium (BET) à 10 mg/ml, en tampon Tris-Borate-EDTA (TBE) (Tris base 45mM, acide borique 45mM, EDTA 1.25 mM, pH 8.6).

Pour chaque échantillon étudié ainsi que pour le témoin négatif, le volume déposé était de 10.5 µl, comprenant 7.5 µl d'ADN amplifié et 3 µl de bleu de bromophénol



dilué (bromophénol blue 0.25%, xylène-cyanol 0.25%, glycérol 30% et 100µl de TBE 1X). Le dépôt de marqueur de poids moléculaire était aussi de 10.5 µl comprenant 1.5 µl de poids moléculaire V (Roche Diagnostics, Meylan, France), 6µl de TBE 1X et 3 µl de bleu de bromophénol dilué.

L'électrophorèse des ADN a été réalisée à l'aide d'un générateur de champ électrique modèle PS 250/2.5 AMP (Hoefer Scientific Instruments, San Francisco, Californie, USA), pendant 25 minutes à 120 volts. La mise en évidence des bandes d'ADN a été réalisée sous éclairage ultraviolet à 380 nm (appareil Fluolink, Céra.Labo, Aubervilliers, France), et leur taille estimée par comparaison à la migration des marqueurs de poids moléculaire.

#### *2.2.5.5 – Electrophorèse capillaire et analyse par le logiciel Gen scan®*

L'électrophorèse de l'ADN amplifié a été réalisée sur séquenceur automatique Abiprism® 310 collection 1.0 (Perkin Elmer, Courtaboeuf, France). La migration de l'ADN amplifié dénaturé couplé à un fluorochrome bleu (6-FAM) s'effectuait sur gel de polyacrylamide POP4 (Perkin Elmer, Courtaboeuf, France), dans un capillaire de 47 cm/ 50 µm. Parallèlement, un marqueur de poids moléculaire le Genescan® 350 red dye labelled ou Rox 350 (Perkin Elmer, Courtaboeuf, France) était utilisé. Les fragments d'ADN amplifiés et du marqueur ont été détectés par mesure de fluorescence en continu. L'analyse des données était réalisée grâce au logiciel Genescan® Software Analysis 2.1 qui mesure la taille des ADN amplifiés à une base près.

## 3 - RESULTATS

### 3.1 - Mise au point du modèle expérimental

Nous avons mis au point un modèle expérimental utilisant la souche Pru  $\beta$  gal de *T. gondii*. Nous avons vérifié que cette souche dérivée de Pru exprime le gène *Lac Z* d'*E.coli* par détection de l'activité enzymatique de la  $\beta$  galactosidase après fixation aldéhydique en présence d'un substrat chromogène, le X-gal. Le repérage du toxoplasme dans les tissus est alors rendu aisé, grâce à la coloration bleue du parasite (Pl. 1, fig.a). Tous les stades étudiés ont pu être ainsi colorés. De plus, la souche a continué d'être détectable par X-gal après un cycle sexué chez l'hôte définitif. Nous avons étudié les stades précoces intestinaux et la réactivation cérébrale.

#### 3.1.1 – Etude de l'infection intestinale

Lors de l'infection orale par des kystes Pru  $\beta$  gal, nous avons repéré les premiers parasites vers 24 heures dans la muqueuse iléale. Il s'agit alors de petites formations arrondies d'environ 10  $\mu$ m isolées dans l'axe des villosités. A 48h, des formations de plus grande taille (20 à 30  $\mu$ m) mais toujours isolées sont observées. A 72h, des groupes de petites formations sont observés dans chaque villosité (Pl. 2, fig a, b). Avec les oocystes nous avons pu détecter la présence du parasite dès 12 heures après l'infection: ce sont de petites formations punctiformes à la résolution de la loupe binoculaire, de la taille des sporozoïtes,

soit quelques micromètres, très difficiles à observer. La plupart sont dans l'axe des villosités, mais certaines sont plus périphériques (Pl. 6, fig.b). A 24h, ces structures ont grossi pour atteindre une quinzaine de micromètres (Pl. 2, fig.c, d ; Pl. 7, fig a), et à 48h on observe en plus de ces formations des foyers de petites formations de taille comparable à celles observées à 12h (Pl. 2, fig.e ; Pl. 7, fig.c). A 72h, la villosité est entièrement constellée de formations parasitaires de taille variant de 5  $\mu\text{m}$  à 30  $\mu\text{m}$  environ (Pl. 2, fig.f). L'identification de toutes ces structures colorées par le réactif X-gal comme étant des toxoplasmes a été confirmée par leur observation sur les coupes histologiques et la microscopie électronique réalisées sur les mêmes échantillons.

La mise en évidence du parasite dans d'autres organes tels que la rate ou les ganglions mésentériques a été réalisée sur suspensions cellulaires obtenues par broyage des tissus à partir de 3 jours après l'infection. Cette fois, les observations pouvaient être réalisées au microscope. Des parasites isolés (Pl. 1, fig.f) ou des vacuoles contenant plusieurs parasites ont ainsi été visualisés dans certaines cellules.

Le parasite est également parfaitement détectable sur les coupes histologiques, qu'elles soient issues de paraffine ou de congélation, lorsque la réaction X-gal a été réalisée avant inclusion.

### **3.1.2 – Etude de l'infection cérébrale**

Nous avons analysé l'infection cérébrale après 3 semaines ou plus d'infection, à un stade où les kystes seuls sont présents, les tachyzoïtes disparaissant au cours de la seconde semaine d'infection (Odaert *et al*, 1996) L'utilisation de la souche Pru  $\beta$  gal permet un repérage facile des kystes colorés en bleu sur les coupes de



cerveau réalisées au vibratome après fixation, et incubées ensuite en présence du substrat de la  $\beta$  galactosidase. Cette méthode permet une étude complète du cerveau en réalisant des coupes de 200  $\mu\text{m}$  d'épaisseur (en moyenne 25 coupes par cerveau). Dans les cerveaux de souris infectées, les kystes sont circulaires et de taille variant de 10 à 50  $\mu\text{m}$  (Pl. 1, fig.c) On les trouve dans toutes les régions de l'encéphale et dans le cervelet. Lorsque les souris infectées ont été soumises à un traitement immunosuppresseur, on observe des foyers comprenant plusieurs parasites de plus petite taille (de 5  $\mu\text{m}$  à 20  $\mu\text{m}$ ) groupés dans un espace de 100  $\mu\text{m}$  de diamètre environ (Pl. 1, fig.d). L'observation d'un cerveau de souris infectée morte après réactivation spontanée montre une colonisation massive du cerveau par des parasites de taille variable, de 5 à 50  $\mu\text{m}$  (Pl. 1, fig.e).

### **3.1.3 - Etude ultrastructurale**

Les échantillons ont été inclus après la réaction X-gal en vue de l'étude ultrastructurale. Plusieurs types de préparations ont été réalisés, qui ont donné les résultats suivants:

- la fixation classique glutaraldéhyde puis tétroxyde d'osmium et inclusion en Epon permet une préservation optimale des ultrastructures, où la seule altération notable était la présence des cristaux de précipité résultant de l'activité de l'enzyme sur le substrat X-gal. Ces cristaux n'affectent pas significativement les organites subcellulaires (Pl. 5). Il est ainsi possible de choisir pour l'inclusion des tissus bien infectés avant inclusion, mais cette méthode ne permet plus ensuite de connaître la localisation des parasites dans les blocs inclus car le tissu est uniformément noirci par le tétroxyde d'osmium. Dans le cas d'un cerveau prélevé à un stade de réactivation avancée, on observe ainsi tous les stades allant des

vacuoles contenant des tachyzoïtes aux kystes contenant des bradyzoïtes, dont certains encore en cours de multiplication par endodyogénie (Pl. 5, Fig a, b.)

- la fixation glutaraldéhyde seule, suivie d'inclusion en Epon permet la visualisation des parasites infectés après inclusion. Ceci facilitait la sélection de la zone d'intérêt à couper lorsque les parasites étaient très rares dans la préparation. Nous avons ainsi pu sélectionner et couper des villosités infectées lors des stades précoces d'infection intestinale (Pl. 3)

- l'inclusion directe en LRWhite sans refixation, a également permis la localisation des parasites colorés dans le bloc à couper lors des infections intestinales. Avec cette technique la préservation des ultrastructures est satisfaisante : les organites majeurs des parasites et des cellules hôtes sont aisément reconnaissables (Pl. 4).

## **3.2 - Application du modèle à l'étude de la réinfection**

### **3.2.1 - Réinfection en phase chronique**

#### *3.2.1.1 – Vérification tardive de la réinfection au niveau cérébral*

L'ensemble des résultats est résumé dans le tableau I, et le détail est donné en annexe (tableaux 1 à 5)

##### 3.2.1.1.1 - Infection par la souche 76K suivie de Pru $\beta$ gal (annexe, tableau 1)

Chez toutes les souris utilisées au cours de cette expérience, la primo infection s'est traduite par la présence de kystes non colorés par X-gal, c'est à dire issus de la souche 76K, alors qu'aucun kyste bleu provenant de la souche Pru  $\beta$  gal n'a pu être mis en évidence, que la réinfection ait eu lieu 1, 2 ou 4 mois après primo infection. L'efficacité de la primo infection a été vérifiée par la sérologie effectuée

le jour de la seconde infection. Le pouvoir infectieux de la souche utilisée pour la réinfection a été démontré par la formation de kystes chez des souris naïves infectées parallèlement. Une souris réinfectée à 4 mois est morte avant la fin des trois semaines d'épreuve, mais son cerveau ne montrait pas de réinfection par la souche Pru  $\beta$  gal.

#### 3.2.1.1.2 - Infection par la souche Ned suivie de Pru $\beta$ gal (annexe, tableau 2)

De la même manière que précédemment, l'infection par la souche NED (génotype III) a entraîné une absence totale de développement de kystes de la souche Pru  $\beta$  gal, et ce quel que soit le moment de la réinfection, c'est à dire 1, 2 ou 4 mois après la primo-infection.

#### 3.2.1.1.3 – Infection par la souche Pru $\beta$ gal suivie de Ned (annexe, tableau 3)

Quand l'expérience inverse de la précédente a été réalisée, c'est à dire quand la souche NED a été utilisée pour réinfecter des souris infectées dans un premier temps par Pru  $\beta$  gal, les résultats observés montraient la présence de kystes non colorés. En effet, chez certaines souris et à tous les temps de réinfection (2 sur 6 à 1 mois, 3 sur 6 à 2 mois et 3 sur 4 à 4 mois), nous avons objectivé la présence de kystes non colorés. De tels kystes non colorés par X-gal n'ont jamais été observés chez les souris naïves infectées par Pru  $\beta$  gal. D'autre part, au temps 2 mois, une souris contrôle NED ne présentait pas de kystes, bien que la sérologie ait été positive.

#### 3.2.1.1.4 – Infection par la souche CEP(c) suivie de Pru $\beta$ gal (annexe, tableau 4)

Dans ce cas, comme lors de la primo infection par la souche Ned, aucune réinfection n'a été observée. Il faut noter que CEP(c) produit peu de kystes, et que dans 1 cas sur 6 à 1 mois et dans 4 cas sur 5 à 4 mois, nous n'avons pas observé



## Tableau I

**Tableau synoptique des résultats de réinfection tardive** (le détail des résultats de chaque expérience est rapporté en annexe)

Les souris TM (témoin) de la réinfection sont des souris naïves infectées avec la souche utilisée pour la réinfection: elles servent de contrôle positif de la réinfection. Les résultats sont figurés par le nombre moyen de kystes par cerveau au sein de chaque lot de souris accompagné de l'écart type correspondant.

		Primo-infection	Réinfection	TM de la réinfection
76K/Pru beta gal	1 mois	539±214	0	1022±566
	2 mois	297±191	0	2377±1351
	4 mois	555±487	0	2299±1650
NED/Pru beta gal	1 mois	199±92	0	3233±2875
	2 mois	3199±377	0	6934±4337
	4 mois	583±294	0	2868±283
Pru beta gal/NED	1 mois	4899±6569	218±540	188±141
	2 mois	2196±1886	399±893	44±62
	4 mois	1366±990	49±37	176±124
CEP(c)/ Pru beta gal	1 mois	144±94	0	7466±189
	2 mois	55±27	0	2020±345
	4 mois	22±45	0	2264±566
Pru beta gal/CEP(c)	1 mois	2162±1422	170±185	120±45
	2 mois	2156±801	0	154±218
	4 mois	1094±760	17±27	1021±1540

de kystes lors du comptage. Cependant, toutes les souris infectées avaient une sérologie positive avant réinfection par la souche Pru  $\beta$  gal.

#### 3.2.1.1.5 – Infection par la souche Pru $\beta$ gal suivie de Cep(c) (annexe, tableau 5)

Dans le cas d'une réinfection par la souche CEP(c) après une primo infection avec Pru  $\beta$  gal, nous avons obtenu, à 1 mois, 5 souris sur 6 présentant des kystes de la souche réinfectante. Lorsque les souris ont été réinfectées à 2 mois, nous n'avons pas observé de kystes CEP(c) chez ces souris réinfectées, mais il faut noter que l'une des souris contrôle ne présentait pas de kystes bien que la sérologie ait été positive. Enfin, à 4 mois, 2 souris sur 6 ont présenté des kystes de la souche réinfectante.

#### 3.2.1.2 – *Vérification précoce de la réinfection au niveau intestinal*

Les résultats ont montré une différence importante entre les souris naïves et les souris réinfectées dès 12 heures après l'infection, c'est à dire au temps le plus précoce possible dans le cadre de l'expérience. En effet, à ce stade, chez les souris naïves, de très nombreuses villosités de l'iléon terminal montrent des sporozoïtes qui sont en général localisés dans l'axe des villosités (Pl. 6, fig.a, b). Chez les souris réinfectées, ces parasites sont rares, difficiles à observer, et localisés à la périphérie des villosités (Pl. 6, fig.c, d). A 24 heures, la différence est encore plus importante, car pratiquement aucun parasite n'est plus observé dans l'intestin réinfecté (Pl. 7, fig.b), alors que la plupart des villosités de la souris naïve montrent une ou plusieurs formations correspondant à des parasites en début de multiplication (Pl. 7, fig.a). A 48h, on assiste à une multiplication des foyers dans l'axe des villosités chez la souris naïve (Pl. 7, fig.c), alors que la souris réinfectée est totalement indemne de parasites (Pl. 7, fig.d).

### 3.2.2 – Réinfection au cours de la phase aiguë

Dans cette série d'expériences, après une infection par la souche 76K ou la souche Pru, nous avons réinfecté les souris aux jours 1, 3, 5 ou 7 par des kystes de la souche Pru  $\beta$  gal. Les prélèvements d'iléon effectués trois jours après chaque réinfection ont montré une densité de parasites colorables par X-gal comparable aux contrôles naïfs aux temps J1 et J3, une nette diminution de la charge parasitaire pour J5 et une absence quasi totale de réinfection (1 seul foyer pour 6 souris) au 7<sup>ème</sup> jour (tableau II). La PCR des microsatellites réalisée en parallèle sur des échantillons adjacents, ainsi que sur les ganglions et la rate a donné les résultats rapportés dans le même tableau. Dans cette expérience, pour l'une des souris réinfectées, les résultats de PCR ont été totalement négatifs pour la souche réinfectante alors que l'observation directe montrait la présence de cette souche dans le tissu (tableau II, expérience 3, souris R1). Pour l'autre souris réinfectée, la détection simultanée des deux souches par PCR coïncide toujours avec celle réalisée par la réaction X-gal, c'est-à-dire que la réinfection intestinale est détectée aux 1<sup>er</sup>, 3<sup>ème</sup> et 5<sup>ème</sup> jour de l'infection, mais est absente à J7.

Nous avons contrôlé les caractéristiques d'une primo-infection à des points choisis au long de toute l'expérience en infectant des souris par la souche Pru  $\beta$  gal et en les sacrifiant aux 4<sup>ème</sup> jour (correspondant au temps J1+3), 7<sup>ème</sup> jour (dernière réinfection) et 10<sup>ème</sup> jour (J7+3) après infection. On observe alors une charge parasitaire caractéristique en multiples foyers à J4, une infection intense et diffuse à J7, et quelques petits foyers résiduels à J10 (Pl. 8).



## Tableau II : Réinfection précoce

### A : numération des foyers d'infection dans l'iléon

Souris		Naïve				Réinfectée n°1				Réinfectée n°2				Réinfectée n°3			
		J1	J3	J5	J7	J1	J3	J5	J7	J1	J3	J5	J7	J1	J3	J5	J7
Nombre de foyers par 2cm d'iléon	Expérience n°1	15			20	20			0								
	Expérience n°2	2	10	30	30	3	5	2	1	3	20	1	0		7	4	0
	Expérience n°3	5	33	30	20	6	60	3	0	20	73	2	0				
	Expérience n°4	5	20	5	22	17	20	2	0				0				

Expériences n°1 et 2 : les souris Swiss ont été infectées par voie orale avec la souche Pru (10 kystes par délivrance) et réinfectées par la souche Pru beta gal (50 kystes) à J1, J3, J5 et J7 en fonction de l'expérience

Expérience n°3 et 4 : les souris Swiss ont été infectées par voie orale avec la souche 76K (10 kystes par délivrance) et réinfectées par la souche Pru beta gal (50 kystes) J1, J3, J5 et J7 en fonction de l'expérience. Une PCR amplifiant le microsatellite de l'EST N82375 a également été réalisée (voir ci-dessous).

### B : PCR microsatellites

Souris	Naïve (PRU)			Réinfectée n°1						Réinfectée n°2					
	Intestin	GG	Rate	Intestin		GG		Rate		Intestin		GG		Rate	
				76K	PRU	76K	PRU	76K	PRU	76K	PRU	76K	PRU	76K	PRU
J1	+	+	-	+	-	-	+	-	-	+	+	+	+	-	-
J3	+	+	-	+	-	+	-	+	-	+	+	+	+	+	-
J5	+	-	-	+	-	+	-	+	-	+	+	-	-	+	-
J7	+	-	+	+	-	+	-	-	-	+	-	+	-	-	-

#### Expérience 3

Souris	Naïve (PRU)			Réinfectée n°1						Réinfectée n°2					
	Intestin	GG	Rate	Intestin		GG		Rate		Intestin		GG		Rate	
				76K	PRU	76K	PRU	76K	PRU	76K	PRU	76K	PRU	76K	PRU
J1	+	+	-	+	+	+	+	+	+						
J3	+	+	+	-	+	+	+	+	-						
J5	+	-	-	+	-	+	-	+	-						
J7	-	+	-	+	-	+	-	+	-	+	-	+	-	+	-

#### Expérience 4

Résultat de la PCR amplifiant le microsatellite de l'EST N82375, permettant de différencier les souches 76K et Pru beta gal lors des expériences 3 et 4.

## **3.3 - Application du modèle à l'étude de la protection immune**

### **3.3.1 – Infection après transfert de lymphocytes intraépithéliaux**

L'expérience a consisté en une infection de souris femelle C57BL/6 ayant reçu au préalable les lymphocytes intraépithéliaux d'une souris infectée 7 jours auparavant. Pour cette étude, nous avons choisi de travailler avec ces souris consanguines car elles sont plus sensibles à l'infection toxoplasmique au niveau intestinal. Le sacrifice des souris 3 jours après infection par la souche Pru  $\beta$  gal a montré, par comparaison avec une souris naïve ayant reçu la même dose d'oocystes, une nette diminution de l'infection intestinale (50 foyers chez le témoin et 10 chez la receveuse). La complexité de cette expérience n'a pas permis de la reproduire jusque là et ce résultat obtenu sur 1 seule souris dans chaque lot doit être confirmé.

### **3.3.2 – Infection d'épreuve après essai de vaccination par une souche de toxoplasme atténuée**

Nous avons participé à cet essai en parallèle à des vérifications plus classiques lors d'un protocole de vaccination au moyen d'une souche de *T gondii* atténuée par délétion de gènes codant des protéines de micronèmes (souche RH  $\Delta mic$ ). Lors de cette expérience préliminaire, les souris réinfectées par la souche Pru beta gal un mois après avoir reçu la souche RH  $\Delta mic$  n'ont montré aucun développement intestinal à 3 jours après réinfection. Le même lot de souris réinfectées a par ailleurs montré une absence totale de kystes cérébraux un mois après réinfection.

### **3.4 - Etude cytologique et immunohistologique des interactions entre parasite et cellules de la réponse immune précoce dans l'intestin, les ganglions mésentériques et la rate**

#### **3.4.1 – Microscopie photonique**

Nos essais ont montré que la détection par le X-gal n'était pas réalisable sur les coupes en paraffine (56° ou à basse température de fusion, même en utilisant les techniques de fixation au zinc qui dénaturent moins les protéines). Il était néanmoins possible de réaliser la révélation X-gal sur tissus avant d'inclure les échantillons et d'observer ensuite les parasites colorés au bleu sur les coupes. Par contre, sur les coupes à congélation, la réaction X-gal a pu être aussi réalisée sur la coupe, avant l'immunolocalisation, que les tissus aient été ou non fixés avant congélation. Mais nous avons noté une atténuation du signal immunochimique lorsque la réaction X-gal était effectuée avant l'immuno-détection.

Détection des chimiokines : MCP1

Nous avons d'abord étudié *in vitro* la sécrétion de la chimiokine MCP1 par immuno-histochemie. Nous avons détecté cette chimiokine dans des fibroblastes humains infectés depuis 12h par des tachyzoïtes de la souche RH, sous forme d'un marquage juxtanucléaire caractéristique de l'appareil de sécrétion, et uniquement dans les cellules infectées (Pl. 9, fig.c, d). De plus, nous avons observé que le marquage était essentiellement trouvé dans les cellules où le parasite avait subi



une division, alors que les cellules abritant un parasite unique ne montraient pas d'expression de la chimiokine (Pl. 9, fig.e, f). Le contrôle positif était obtenu par une stimulation des cellules par le  $TNF\alpha$  et l' $IFN\gamma$  en l'absence de parasites: dans ce cas, tous les fibroblastes avaient un marquage de MCP1 (Pl. 9, fig.a, b). Le contrôle négatif était apporté par des cellules non infectées, qui s'avéraient totalement dépourvues de cette chimiokine.

Sur les coupes en congélation d'intestin, à 24 heures de l'infection, nous avons mis en évidence des cellules positives pour MCP-1, peu fréquentes et distribuées dans la lamina propria. Nous en avons observé à proximité des parasites, mais ce marquage de MCP-1 n'était pas détecté dans les cellules infectées par le toxoplasme (Pl. 10, fig.a).

#### Détection des lymphocytes (CD3)

Lorsqu'un double marquage a été réalisé, ou lorsque les parasites étaient révélés par X-gal avant le marquage des lymphocytes, nous avons très rarement observé des co-localisation de parasites et de lymphocytes jusqu'à 48 h après infection. Nous n'avons donc pas exploré plus loin le phénotype des rares cellules infectées (Pl. 10, fig.b,f).

#### Détection des macrophages (F4/80)

Sur les coupes de ganglions mésentériques, à 48 heures de l'infection, la détection simultanée du parasite et des cellules marquées a permis de mettre en évidence la présence du toxoplasme dans les cellules marquées (Pl. 10, fig.d,h). Pour les coupes d'intestin, la réactivité de cette molécule F4/80 était moins satisfaisante.

Détection des cellules dendritiques (clone N418)

Les marquages spécifiques ont été détectés sur les coupes d'intestin de 24 heures après l'infection. En effet, dans la lamina propia, nous avons obtenu un signal dans de nombreuses cellules dont certaines étaient infectées (Pl. 10, fig.c). La rareté des parasites dans les ganglions à 24 heures ne nous a pas permis d'en rencontrer dans les cellules marquées bien que celles-ci soient nombreuses (Pl. 10, fig.e). A 48 heures de l'infection, et toujours sur les coupes de ganglions, les parasites étaient fréquemment rencontrés dans les cellules marquées (Pl. 10, fig.g).

### **3.4.2 – Microscopie électronique : observations sur la réinfection**

Les observations ont été réalisées sur des coupes ultrafines de tissus inclus en Epon sans traitement par le tétr oxyde d'osmium. Pour cela, les groupes de villosités sectionnées étaient sélectionnés sur la base de la présence d'au moins un parasite dans une villosité. Nous n'avons pas retrouvé sur coupe les parasites à 12h chez la souris naïve. Nous en avons observé pour les temps 24 et 48 h, toujours situés dans l'axe des villosités et, quand la cellule hôte pouvait être identifiée, il s'agissait généralement de macrophages. Le très petit nombre de parasites présents dans la muqueuse intestinale lors des réinfections à 12h et 24h n'a pas permis de les retrouver sur coupes. Nous avons observé au temps 12h chez les souris réinfectées, des villosités riches en polynucléaires neutrophiles (Pl. 11, fig.a), situation qui n'a été rencontrée chez les souris naïves, que 48h après infection (Pl. 11, fig.b).

## 4 – DISCUSSION

### 4.1 - Mise au point du modèle, possibilités expérimentales

L'une des difficultés dans l'étude la physiopathologie de la toxoplasmose est la mise en évidence des stades précoces de la parasitose ou de la réactivation. En effet, ces stades sont soit rares soit transitoires et leur visualisation par les techniques histologiques ou immunohistologiques classiques est délicate ou requiert de longues durées d'observation. Par ailleurs, les moyens indirects de détection tels la PCR ou la mise en culture des prélèvements ne permettent pas de préciser la distribution et l'état des parasites *in situ*.

L'intérêt majeur de la souche Pru  $\beta$  gal est de permettre la réalisation et l'observation d'un cycle parasitaire complet avec un organisme facilement détectable à tous les stades. L'expression de la  $\beta$  galactosidase n'a pas été vérifiée au cours de la phase intestinale chez le chat, mais il est vraisemblable que le promoteur tubuline utilisé puisse fonctionner lors de la schizogonie et de la gamétogenèse. Par ailleurs, le fait de retrouver le marquage dans les parasites issus des oocystes confirme la stabilité de la transformation de la souche parasitaire par le gène LacZ d'*E. coli*. Ce dernier continue en effet d'être exprimé après le passage par la phase sexuée.

L'avantage de la réaction enzymatique sur toutes les autres méthodes de détection est surtout patent lors de l'observation directe, à une échelle



relativement faible. Cette technique permet d'observer rapidement la localisation des parasites en évitant d'avoir recours à des reconstitutions tridimensionnelles après coupes histologiques sériées. Ainsi, aussi bien sur des coupes de cerveau de 200 µm d'épaisseur que lors de l'observation directe de fragments d'intestin, des formes parasitaires allant jusqu'à la taille d'un seul zoïte, peuvent être visualisées directement à la loupe binoculaire. Il est donc possible d'analyser directement et rapidement la distribution tissulaire des parasites et également de la quantifier.

#### **4.1.1 - Stades intracérébraux**

La visualisation globale de l'infection dans un cerveau de souris n'est pas aisée, en particulier quand les kystes sont peu nombreux. Certaines souches comme la CEP(c) peuvent ainsi produire des kystes en faible quantité (moins d'une centaine de kystes par cerveau) et d'un diamètre inférieur ou égal à 50 µm environ. La reconstitution complète d'un cerveau à partir des coupes au vibratome est relativement aisée. Cette coloration facilite la visualisation des kystes et l'analyse topographique de leur distribution dans la totalité du cerveau. En outre, il est possible de dénombrer simplement les kystes cérébraux à partir d'un homogénat complet de cerveau déposé dans plusieurs puits d'une plaque de culture et analysé au microscope. Cette méthode ne permet pas de localiser les kystes dans le tissu, à la différence des coupes au vibratome, mais autorise l'identification des infections extrêmement faibles avec certitude.

Un des buts de la mise au point du modèle était de pouvoir étudier les phénomènes précoces de réactivation dans le cerveau, en particulier pour tenter de savoir si cette réactivation lors de l'immunosuppression était synchrone, ou si

elle dérivait plutôt de l'éclatement aléatoire des kystes qu'on suppose intervenir même chez les individus immuns. Nos résultats préliminaires montrent que la technique utilisée permettra d'atteindre cet objectif car on distingue parfaitement des foyers de petits parasites correspondant vraisemblablement à la réinfection des cellules adjacentes lors de l'éclatement d'un kyste, car ce type d'image n'est jamais observé sans traitement (Pl. 1, fig.d).

#### **4.1.2 - Stades intestinaux**

Dans l'intestin, le petit nombre de kystes administré rend difficile la détection des parasites avant que leur multiplication ait débuté, même avec la souche Pru  $\beta$  gal. Par contre, le grand nombre d'oocystes administré permet la détection précoce de l'infection et la localisation des parasites dans le tractus intestinal. Nous avons détecté la présence du toxoplasme à la loupe binoculaire, essentiellement dans l'iléon, dès 12 heures après l'infection, à un stade où l'endodyogénèse n'a pas encore débuté: il s'agissait vraisemblablement encore des sporozoïtes. A 24h, ces formations ont grossi, et, à 48h, elles se sont multipliées, témoignant d'une cinétique plus rapide de développement et de réinfection que l'infection issue des bradyzoïtes pour lesquels la multiplication des foyers est essentiellement patente à 72 heures. Ces données correspondent aux descriptions cytologiques fournies par Dubey et col. (1997). La détection des stades précoces dans l'intestin est très aisée et relativement précise car elle permet pratiquement même de définir la localisation des parasites dans l'épithélium ou dans l'axe des villosités, c'est à dire dans la lamina propria. Les villosités intestinales sont très aplaties et, ainsi, les parasites visualisés sur les bords sont très vraisemblablement dans l'épithélium alors que ceux vus au centre sont plus probablement dans la lamina propria.

Un avantage supplémentaire apporté par la technique est la possibilité de quantifier les foyers parasitaires intestinaux vers 72 heures d'infection, simplement en comptant ces foyers sur quelques centimètres d'intestin prélevés à la jonction iléo-cæcale. Ceci est surtout vrai pour les infections par kystes, car les foyers sont relativement peu nombreux et donc détectables isolément.

## 4.2 - Réinfection

Un avantage majeur de la souche recombinante Pru  $\beta$  gal est de pouvoir la distinguer visuellement très aisément d'une autre souche non transformée lors d'une infection mixte. Il est donc possible d'explorer expérimentalement l'assertion, rarement remise en cause jusque là, selon laquelle une primo infection protège de toute réinfection ultérieure.

Nous avons rencontré deux cas de figure. Dans le premier, la réinfection était inhibée et ceci est intervenu lorsque la seconde souche était de même génotype que la première ou quand le génotype III précédait le génotype II. Dans le second cas, la réinfection a eu lieu, au moins chez certaines souris et quel que soit l'âge de la primo infection, chaque fois que le génotype II était administré avant le génotype III. Dans le premier cas, nous avons pour la première fois visualisé le site et le moment de blocage de la réinfection, ce qui peut avoir d'importantes conséquences dans la manière d'envisager l'évaluation de la stratégie vaccinale anti toxoplasmique. Le second cas pose de multiples questions, dont certaines sont également à évaluer dans le cadre immuno thérapeutique, alors que d'autres concernent la possibilité de recombinaison entre souches lors de la phase sexuée chez l'hôte définitif.



Enfin nous avons aussi commencé d'explorer une situation particulière, qui est la réinfection dans les premiers jours suivant la primo infection. Ces expériences montrent que la réponse immune précoce qui élimine la primo infection est également très efficace pour abolir toute réinfection, même quand les parasites de la primo infection sont encore présents.

#### **4.2.1 - Localisation spatiale et temporelle du blocage de la réinfection**

Il est classique de contrôler l'absence d'infection toxoplasmique chez des animaux protégés expérimentalement par vaccination ou transfert cellulaire par l'absence de kystes cérébraux plusieurs semaines après infection. Dans le cas d'une réinfection, cette méthode n'était pas utilisable jusqu'à l'avènement récent (Costa *et al.*, 1997) de méthodes discriminantes de biologie moléculaire telles que la PCR des microsatellites, à moins de disposer de souches de parasites présentant des résistances médicamenteuses particulières (Araujo *et al.*, 1997). Nous avons nous mêmes dans nos première expériences avec la souche Pru  $\beta$  gal, analysé la présence de kystes cérébraux pour visualiser la seconde infection. Mais lorsque la seconde souche ne produit pas de kystes, il est important de savoir à quel niveau la réinfection a avorté. **Aucune investigation n'avait abordé cette question antérieurement.** Le modèle Pru  $\beta$  gal, grâce à sa capacité de détection des infections faibles était particulièrement adapté à cette étude.

##### *4.2.1.1 - Vérification précoce de la réinfection au niveau intestinal*

Nous avons ainsi recherché le parasite au niveau intestinal dès les premières heures de la réinfection par des oocystes de la souche Pru  $\beta$  gal chez les souris

ayant été infectées 2 mois auparavant par la souche Pru. L'utilisation d'oocystes, qui permettent des infections très élevées, a été capitale dans la réussite de ces expériences. Elle a en outre démontré que la protection était efficace même à forte dose infectieuse, avec un stade parasitaire qui est considéré comme produisant des infections plus virulentes que le bradyzoïte (Dubey *et al.*, 1997). Le fait d'observer des parasites dans le tissu intestinal lors des réinfections montre que même si, comme cela a été suggéré (Chardes *et al.*, 1990), des anticorps sécrétés de type IgA peuvent intervenir dans la protection, ceux-ci sont insuffisants à empêcher l'étape initiale d'invasion des entérocytes. Cependant, nos résultats ne permettent pas d'exclure une contribution de cette réponse humorale dans la très nette diminution de stades intratissulaires que nous avons observée dès 12h après réinfection par comparaison avec le même stade d'une infection d'animaux naïfs.

L'observation des sporozoïtes dans l'apex des villosités 12h après ingestion des oocystes suivie d'une disparition des parasites dans le cas de la réinfection, suggère que ceux-ci doivent pénétrer et commencer à traverser, mais qu'ils sont ensuite détruits ou transportés ailleurs. Cette question capitale attend toujours une réponse précise. Des expériences *in vitro* suggèrent que l'association de lymphocytes sensibilisés avec des entérocytes inhibe le développement parasitaire (Mennechet *et al.*, 2002). Cela pourrait laisser penser que la réinfection pourrait être bloquée dans l'entérocyte; cependant, les descriptions les plus fines de l'infection (Dubey, 1997; Dubey *et al.*, 1997) montrent que l'entérocyte n'est qu'un site de traversée de la muqueuse et que les parasites accèdent immédiatement aux cellules de la lamina propria pour s'y développer. Le modèle *in vitro* semble donc ne pas reproduire exactement l'infection naturelle, d'autant



plus qu'il utilise des tachyzoïtes, un stade différent de celui qui traverse la barrière muqueuse. Nos résultats obtenus *in vitro* sur la production de MCP1 par des cellules infectées contribuent à souligner l'importance de cette question, car ils suggèrent aussi une différence de comportement de la cellule hôte selon que le parasite s'y multiplie ou non. Il reste donc essentiel d'analyser *in vivo* quel est le réel impact des parasites sur les entérocytes et quelle en est la conséquence sur l'initiation ou le rappel de la réponse immune.

Malgré les facilités offertes par la souche Pru  $\beta$  gal, l'étude des stades précoces reste difficile, et exige un grand nombre d'oocystes, difficiles à produire. De plus, il faudrait réaliser une étude cinétique comportant des points très rapprochés dans la plage 2-18 heures après l'infection pour pouvoir analyser finement le devenir des parasites avant leur élimination. Nous suggérons que, lors d'une réinfection, les sporozoïtes doivent traverser l'épithélium rapidement et peut être envahir leur cellules cibles dans la lamina propria mais sans pouvoir s'y développer. Cependant, la disparition rapide des parasites, avant 24 heures, suggère qu'au delà du blocage dans leur développement, ils sont probablement aussi rapidement détruits. Un simple effet inhibiteur de développement, tel que celui qui pourrait par exemple mener à l'enkystement, ne détruirait pas les parasites. Dans ce cas, en effet, ceux-ci resteraient visibles malgré le blocage de la multiplication. Il faut donc penser à une destruction par phagocytose ou cytotoxicité. La capacité des IEL à protéger contre la réinfection conduit à se demander quel signal peut être transmis à ces cellules lors de la traversée des entérocytes par les sporozoïtes. On peut en effet penser que ces IEL stimulées pourraient produire des cytokines qui activeraient des cellules de la lamina propria (macrophages, polynucléaires neutrophiles). Ces cellules activées détruiraient le parasite en le phagocytant



avant qu'il puisse envahir activement et se développer. En effet, les phagocytes activés sont très efficaces dans l'élimination des zoïtes par phagocytose, surtout si des anticorps opsonisent les parasites. Il faut mentionner que l'opsonisation par les anticorps anti protéines de surface devrait passer par des molécules présentes chez les sporozoïtes ou les bradyzoïtes. En effet, la rapidité de disparition des parasites exclut la possibilité de leur transformation préalable en tachyzoïtes. Or, il est vraisemblable que l'essentiel de la réponse humorale est essentiellement dirigée contre les tachyzoïtes, beaucoup plus abondants pendant la primo infection. Les protéines majeures de surface diffèrent entre les stades à l'exception de SAG3 présente chez les tachyzoïtes et les bradyzoïtes (Lekutis *et al.*, 2001). Cette dernière pourrait donc être une cible d'opsonisation. Les protéines de micronèmes, redistribuées en surface lors du glissement des parasites vers les cellules, pourraient constituer d'autres cibles, car certaines d'entre elles au moins sont conservées entre les stades (Achbarou *et al.*, 1991). Alternativement, on peut envisager des mécanismes de cytotoxicité opérant sur les cellules infectées, comme cela a déjà été suggéré, dans des expériences réalisées *in vitro* avec des lymphocytes issus d'hôte immun sur des cellules infectées (Chardes *et al.*, 1994; Denkers *et al.*, 1996). Dans ce cas, il faudrait par exemple que les IEL agissent directement sur les entérocytes au moment du passage des parasites, ou que les lymphocytes de la lamina propria agissent sur des cellules infectées de ce tissu. Encore une fois, la première hypothèse paraît peu vraisemblable quand on connaît la cinétique d'invasion cellulaire par *T gondii* *in vitro*. En effet, il suffit au parasite de quelques secondes pour entrer dans une cellule (Morisaki *et al.*, 1995) et de moins d'une heure pour en ressortir (Barragan et Sibley, 2002). On peut quand même s'interroger sur l'homologie *in vitro-in vivo*

et se demander si la traversée des entérocytes est aussi rapide et par ailleurs, si la lame basale ne retarde pas les parasites, qui pourraient alors être directement détruits par les IEL.

La seconde hypothèse suggère une destruction du parasite après invasion des cellules de la lamina propria, reconnues et éliminées par des lymphocytes cytotoxiques. Cette hypothèse est plus facile à envisager car la contrainte cinétique est moins importante, le temps de résidence dans les cellules est alors en effet beaucoup plus long. Comme mentionné plus haut, seule une étude cinétique très approfondie des premières heures de la réinfection permettrait de répondre à ces questions.

#### *4.2.1.2 - Infection après transfert de lymphocytes intraépithéliaux.*

Une conclusion importante peut être tirée de nos résultats. En effet, les expériences d'observation de stades précoces de réinfection ont été réalisées dans des conditions comparables à celles où la réinfection était évaluée au niveau du cerveau. Nos résultats suggèrent donc que l'absence de kystes cérébraux démontrée 3 semaines après la réinfection est en fait due à l'avortement de la seconde infection dès les premières heures suivant l'ingestion des parasites. Cela nous a conduit à penser que lorsque l'on cherche à vérifier une protection anti toxoplasmique chez la souris, il est sans doute possible de réaliser cette épreuve en 3 jours en utilisant la souche Pru  $\beta$  gal et en étudiant l'infection intestinale. Nous l'avons appliquée lors de transfert de cellules et lors d'un essai vaccinal.

L'expérience préliminaire de transfert d'IEL sensibilisés, qui demande à être renouvelée, va dans le sens des résultats obtenus antérieurement et qui montraient une nette diminution de la formation des kystes cérébraux après un tel

transfert passif (Buzoni-Gatel *et al.*, 1997). Nous montrons ainsi que ce résultat peut être obtenu dès les premiers jours d'infection, sans avoir à attendre la formation des kystes cérébraux.

En ce qui concerne les essais vaccinaux sur souris, ceux ci font généralement appel à des épreuves de vérification complexes et tardives, comme la numération des kystes intracérébraux après plusieurs semaines d'infection, le prélèvement d'embryons sur souris gestantes et la mise en culture ou la subinoculation. Nous avons pensé qu'il était possible de faciliter la mise en évidence de la protection vaccinale en analysant précocément la réinfection au niveau intestinal. En parallèle à un essai vaccinal utilisant une vérification conventionnelle par numération des kystes cérébraux, notre expérience préliminaire réalisée en collaboration, semble confirmer cette hypothèse. En effet, aucun développement intestinal de la souche Pru  $\beta$  gal n'a été observé dans le lot de souris qui s'est avéré ultérieurement exempt de kystes de la souche réinfectante. Il semble donc possible de proposer un schéma expérimental plus rapide et plus simple d'évaluation de la protection vaccinale chez la souris.

#### **4.2.2 - Protection génotype spécifique**

Nos résultats montrent que la réinfection par *T. gondii* est possible et peut mener à la coexistence de kystes issus de deux infections successives dans un cerveau. Ils suggèrent donc que la protection par une première infection n'est pas absolue mais, de plus, que la combinaison des génotypes des souches influe sur la capacité de réinfection.



#### *4.2.2.1 – Signification des résultats expérimentaux*

Dans les expériences où la primo infection était réalisée avec la souche Pru  $\beta$  gal, la souche réinfectante était détectée par l'absence de révélation par le substrat X-gal. Cette épreuve négative est difficile à manipuler, car on peut toujours s'interroger soit sur la stabilité de la transfection, soit sur l'efficacité de la méthode de coloration des kystes Pru  $\beta$  gal : il suffirait que certains kystes Pru  $\beta$  gal aient perdu la capacité d'expression du gène X-gal ou ne réagissent pas avec le substrat pour biaiser totalement le résultat. Cependant, l'observation d'infections uniques par la souche Pru  $\beta$  gal n'a jamais montré ce type de négatif, ce qui nous conforte dans l'idée que les kystes non colorés et visualisés dans cette expérience étaient bien des kystes provenant de la réinfection. De plus, nos résultats montrent que l'intensité de la colonisation cérébrale par les kystes de la primo infection n'a aucune incidence sur la capacité de réinfection. Ces résultats sont particulièrement nets avec la souche CEP(c), qui empêche toute réinfection par Pru  $\beta$  gal, quand moins d'une centaine de kystes CEP(c) sont présents, alors que la présence de milliers de kystes Pru  $\beta$  gal n'empêche pas la réinfection par CEP(c). De plus, notre évaluation de la réinfection par les souches CEP(c) ou NED est sans doute sous estimée, car ces souches produisent naturellement peu de kystes cérébraux; au point qu'il arrive de ne pas en observer lors d'une infection primaire par comptage à la cellule de Thoma alors que la sérologie était positive (Annexe, tableau 4).

#### *4.2.2.2 - Essai d'interprétation*

La possibilité d'une réinfection toxoplasmique a très rarement été explorée ou observée. Fortier et col. (1991) ont observé un cas d'avortement spontané lors

d'une réinfestation exogène chez une femme enceinte déjà immunisée. En modèle murin, Araujo et col. (1997) ont démontré indirectement un cas où les souris réinfectées n'étaient pas protégées par la première infection. Ces résultats vont à l'encontre de l'assertion courante de protection définitive par une primo infection. Nos travaux confirment clairement cette possibilité de réinfection chez la souris et précisent de manière objective son lien avec le génotype parasitaire. Ceci est toutefois cohérent avec l'hypothèse de protection concomitante par les kystes persistants, car la réinfection ne semble intervenir qu'avec des parasites de génotype différent de ceux responsables de la primo infection.

#### 4.2.2.2.1 Contribution des souches parasitaires

L'absence de protection croisée pourrait s'expliquer simplement par des différences antigéniques. L'ampleur des différences entre génotypes est encore très mal connue au plan moléculaire. En effet, celles ci sont pour l'instant fondées sur des isoformes d'activités enzymatiques marqueurs (Dardé *et al.*, 1988), ou sur des variations de séquences ponctuelles sur des gènes codant ou non des protéines parasitaires (Howe et Sibley, 1995; Costa *et al.*, 1997). Ces marqueurs de génotypes sont très vraisemblablement accompagnés de multiples différences non encore identifiées qu'il serait crucial de déterminer. Cela permettra de comprendre comment une seconde souche peut traverser les défenses immunes qui éradiquent totalement une souche réinfectante de même génotype.

Il est par contre beaucoup plus difficile d'expliquer le déséquilibre de protection croisée entre les différents génotypes. Le génotype III protège contre le génotype II mais pas l'inverse. Cela suggère que le génotype III déclenche une réponse plus complète, ou plus efficace que le génotype II ; ou encore que le génotype III est mieux armé pour traverser les défenses mises en place lors de la première

infection. Il pourrait également exister une différence de pouvoir infectieux ou de virulence entre génotypes, qui donnerait un avantage au génotype III. Des expériences d'infection simultanées pourraient apporter des réponses à ces questions.

Hormis l'essai de protection vaccinale, nous n'avons pas exploré l'interaction entre le génotype I et les deux autres au cours de cette étude. En effet, ce type d'expérience pose des problèmes particuliers car les souches de ce génotype ne sont pratiquement pas kystogènes et sont létales chez la souris. Comme elles produisent des formes kystiques incapables d'infection par voie orale (Villard *et al.*, 1997), il faut utiliser une autre voie pour l'infection (intrapéritonéale en particulier). Cela n'est plus comparable à l'infection naturelle, mais présente l'intérêt de savoir si une infection par une voie non digestive peut également entraîner un blocage de la réinfection au même niveau que l'infection naturelle, c'est à dire dès la muqueuse intestinale. Cette donnée serait bien sûr importante en vue des applications vaccinales. Un moyen d'approcher ce travail serait d'infecter par une souche de type I par voie intrapéritonéale et de traiter par la sulfadiazine (Dubey, 1977) avant de réinfecter par la souche Pru  $\beta$  gal. Il serait également possible d'utiliser la souche TS4, variant thermosensible et non létal de la souche RH (Pfefferkorn et Pfefferkorn, 1976). Les résultats préliminaires obtenus au cours de l'essai vaccinal mentionné plus haut, dans la mesure où la primo infection avait été réalisée par voie intra péritonéale, plaident pour une protection intestinale. Néanmoins, il sera nécessaire de confirmer ces données.

#### 4.2.2.2.2 - Contribution de l'hôte

Nos expériences ont été réalisées avec des souris Swiss, ce qui explique sans doute les variations individuelles au sein des lots d'animaux utilisés. L'utilisation



d'animaux syngéniques permettrait d'affiner les résultats dans ce domaine. Elle pourrait aussi montrer des variations de protection croisée en fonction du génotype murin. Dans ce cas, cela pourrait signifier que la protection ou la non protection pourraient être conditionnées par la capacité de l'hôte à présenter certains peptides dont il serait alors important d'identifier la nature.

#### 4.2.2.3 - *Conséquences sur la biologie des populations parasites*

L'incidence de nos observations par rapport aux situations naturelles n'est pas évaluée : il est très difficile de savoir si des infections mixtes sont rencontrées dans la nature. Seules les analyses par microsatellites récemment mises au point permettront de réaliser cette étude. La possibilité d'infections mixtes est toutefois d'une importance considérable sur le plan génétique. En effet, la phase sexuée est très courte chez l'hôte définitif, car elle ne dure que quelques jours. Il est donc relativement peu probable que le prédateur rencontre à intervalle aussi rapproché deux proies parasitées par des souches distinctes. Par contre, la coexistence chez la même proie de deux génotypes différents de *T. gondii* augmente considérablement les possibilités de fécondation croisée. Cela autorise la recombinaison génétique, qui est décrite chez *T. gondii* à partir des données isoenzymatiques ou moléculaires (Dardé *et al.*, 1992; Howe et Sibley, 1995; Grigg *et al.*, 2001). Il est donc vraisemblable que nos résultats correspondent au moins en partie à une réalité naturelle, c'est à dire que les recombinaisons observées chez les souches naturelles puissent venir de contamination de félins par des proies doublement infectées.

#### *4.2.2.4 - Implications en vaccinologie*

Les essais vaccinaux contre le toxoplasme sont fondés sur l'universalité de la protection. Nos observations montrent qu'il serait important de tenir compte des résultats obtenus au cours de cette étude. Ainsi, les expériences de protection devraient être réalisées avec des souches de génotypes différents afin d'évaluer l'universalité de la protection apportée. La question est d'importance, car il est toujours considéré que la protection vaccinale en toxoplasmose, pour être utile, doit être stérile, c'est-à-dire empêcher l'établissement de kystes qui pourraient soit réactiver (chez l'homme), soit contribuer à l'infection de l'homme (à travers la consommation des animaux infectés).

#### **4.2.3 - Protection contre la réinfection en phase aiguë**

Dans les expériences précédentes, la réinfection était réalisée au moins 1 mois après la première infection, c'est à dire lors de la phase chronique de l'infection toxoplasmique, à un stade où l'on considère que la réponse immune fait appel aux cellules « mémoire » du système immunitaire. Nous avons voulu analyser les phases plus précoces de la mise en place de la réponse immune, et étudier ainsi la réinfection dans les jours suivant la primo infection. Ce travail venait compléter une investigation initiée dans le laboratoire du Professeur ML Dardé, qui explore les infections mixtes par deux souches distinctes, administrées simultanément ou à quelques jours d'intervalle. Notre apport spécifique dans cette collaboration a consisté en la vérification de la réinfection au niveau intestinal, 3 jours après ingestion des parasites, alors que le groupe de ML Dardé réalise cette vérification 3 semaines plus tard au niveau du cerveau. Par ailleurs, cette investigation a permis de comparer deux techniques de mise en évidence d'infections mixtes,

c'est à dire notre technique visuelle utilisant la souche Pru  $\beta$  gal, et la technique basée sur la PCR des microsatellites développée par l'autre groupe.

Dans le cas d'une primo infection, au 7<sup>ème</sup> jour de l'infection, la muqueuse est encore très riche en parasites. Il est curieux de constater que dans cette situation, les nouveaux parasites ne parviennent pas à s'implanter. On peut mieux le comprendre en constatant qu'à 10 jours de l'infection par Pru  $\beta$  gal, la densité parasitaire a régressé de manière spectaculaire par rapport à 7 jours. Ceci signifie donc que la réponse immune détruit le parasite de manière très efficace dans ce laps de temps.

La question essentielle dans ce domaine est de comprendre quels sont les effecteurs de cette protection.

S'agit-il d'un blocage par réponse innée, exacerbée par l'inflammation et donc la présence de cellules tueuses très efficaces, auxquelles le parasite est très vulnérable ? Ou s'agit-il déjà d'un mécanisme issu de la présentation des antigènes de l'infection initiale, et correspondant à la description de la capacité protectrice par transfert passif des IEL prélevés 7 jours après l'infection (Buzoni-Gatel *et al.*, 1997) ? Il serait nécessaire d'explorer finement les temps précoces d'infection comme nous l'avons fait pour les réinfections tardives pour voir si le site d'interruption est le même que précédemment ou si les parasites parviennent plus loin dans la muqueuse. Le fait que la différence se matérialise par une moins grande quantité de foyers et non par un blocage complet de multiplication suggère que le phénomène passe par un point critique au-delà duquel le parasite parvient à se multiplier et à disséminer. En effet, cela signifie que moins de parasites parviennent à se développer, mais que ceux qui y parviennent sont à l'origine d'un foyer.



Ceci est particulièrement net lorsque la réinfection a lieu à 5 jours où nous observons que certains parasites peuvent encore envahir et se multiplier. Au même stade, Dardé et col. montrent qu'ils peuvent aussi aller coloniser le cerveau (communication personnelle). Cela signifie que le développement d'une infection intestinale est le témoin fidèle de l'infection générale, ou à l'inverse, que toute inhibition de la propagation parasitaire exige un blocage complet de l'infection dans la muqueuse. Cela nous conforte dans l'idée qu'un élément crucial des essais vaccinaux devrait être la vérification de la capacité à bloquer totalement le développement parasitaire intestinal.

Cette interprétation n'exclut pas un début de dissémination parasitaire au-delà de l'intestin, puisqu'il semble, d'après la cinétique de dissémination, que celle-ci n'attend pas la prolifération et la libération des premiers tachyzoïtes. Cependant, il semble que quand l'hôte est capable de bloquer complètement le développement dans la muqueuse, il est également capable de le faire simultanément dans les autres organes.

### **4.3 - Etude cytologique et immunohistologique des interactions entre parasite et cellules de la réponse immune précoce dans l'intestin, les ganglions méésentériques et la rate**

La mise en place de la réponse immune est considérée comme extrêmement rapide, et elle doit débiter dans l'intestin. Schématiquement, il est vraisemblable qu'après un premier contact avec le toxoplasme, les cellules du système immunitaire quittent l'intestin pour gagner d'autres organes lymphoïdes

secondaires, comme les ganglions mésentériques et la rate. Après un séjour de quelques jours dans ces organes, ces cellules atteignent le canal thoracique avant de regagner la barrière intestinale. Comme on retrouve aussi dès le premier jour des parasites dans les ganglions mésentériques, il est possible que l'interaction intervienne aussi à ce niveau. Ceci pose aussi la question de savoir comment le parasite dissémine dans les organes profonds, puisque nos résultats confirment que cette dissémination n'attend pas la multiplication intestinale, mais doit intervenir pour certains parasites dès l'arrivée dans la lamina propria

Notre objectif principal était ainsi d'essayer d'identifier les cellules responsables de la mise en place de la réponse immune lors de l'infection, et en particulier d'identifier les cellules assurant le transport des parasites vers les ganglions mésentériques avant la dissémination dans l'organisme. Nous pensions aussi pouvoir décrire le rôle des cellules dendritiques, supposées être les cellules présentatrices impliquées dans la première étape de la réponse spécifique, c'est à dire l'apprêtement et la présentation d'antigènes aux cellules effectrices de la réponse. Notre étude a donc porté sur des temps précoces (dès 12 heures après l'infection). Pour cela, nous avons choisi de travailler sur des prélèvements d'intestin, de rate et de ganglions mésentériques.

Cette étude nécessitait une visualisation simultanée des parasites et de l'identité des cellules les abritant ou interagissant avec eux. Il semblait réalisable de mettre à profit la possibilité de détection des parasites par X-gal d'une part, avec les diverses méthodes d'immunolocalisation des antigènes spécifiques de cellules du système immunitaire d'autre part. Par ailleurs, le substrat chromogène X-gal permettait aussi de sélectionner plus aisément les zones parasitées lors des

stades précoces où les parasites sont peu nombreux, et où le repérage sur les coupes histologiques est extrêmement difficile.

Nous avons d'abord étudié *in vitro* la sécrétion de la chimiokine MCP1 par immunohistochimie, car les expériences antérieures avaient été réalisées sur des extraits totaux de culture de cellules infectées (Brenier-Pinchart *et al.*, 2000). En effet, ces expériences ne permettaient pas de savoir si cette sécrétion était restreinte aux cellules infectées ou pouvait être dérivée de la capture de molécules parasitaires par toutes les cellules de la culture. Les auteurs sus mentionnés avaient cru pouvoir le vérifier en montrant une absence de production de MCP-1 quand les cellules étaient exposées à des extraits de parasites. Mais les résultats de Blader *et col.* (2001) utilisant des puces à ADN ont montré l'inverse, c'est à dire que les extraits parasitaires induisaient la transcription du message codant MCP1. En culture cellulaire, nous avons montré directement que seules les cellules infectées produisaient la chimiokine, et de plus, que la multiplication parasitaire semblait nécessaire à cette production. Cependant, nos résultats obtenus sur coupes d'intestin sont moins tranchés. En effet nous avons observé des cellules réactives à proximité des parasites, sans pouvoir préciser si toutes les cellules marquées étaient parasitées, car les toxoplasmes pourraient être dans un autre plan de coupe. Cette question reste donc à explorer.

En ce qui concerne la nature des cellules infectées, et en particulier l'essai d'identification des cellules responsables du transport des parasites depuis la muqueuse intestinale vers les ganglions mésentériques, nos observations ne permettent pas d'apporter une réponse précise car il semble que plusieurs cellules puissent être concernées. En effet, il pourrait s'agir de cellules dendritiques, qui sont en principe les plus à même de contribuer à ce transport puisqu'elles migrent



des points d'infection vers les organes lymphoïdes. Des observations plus approfondies, complétées par des investigations utilisant d'autres méthodes expérimentales, seront nécessaires à une meilleure identification des cellules responsables. Ainsi, l'utilisation de parasites transgéniques pour la Green Fluorescent Protein et le tri cellulaire à partir du contenu des canaux lymphatiques pourraient apporter des informations précieuses à cette question.

## 5 – CONCLUSION

Nos résultats apportent deux contributions originales à la connaissance des mécanismes d'interaction entre *T. gondii* et son hôte dans le modèle murin. La première est la démonstration directe d'une possibilité de réinfection et son lien avec la diversité génétique au sein de l'espèce *T. gondii*. La seconde est le parallèle étroit entre le blocage de multiplication intestinale et l'absence de prolifération du parasite dans les autres organes, se traduisant en particulier par l'absence de développement de kystes tissulaires. Dans les deux cas, il sera important de découvrir les effecteurs immunologiques qui sont soit défailants, dans la réinfection, soit totalement efficaces, dans le blocage du développement au niveau local et systémique. En effet, ces deux domaines d'investigations sont directement liés au développement de protocoles de protection vaccinale, qui reste une préoccupation importante de santé humaine et de production animale. Le modèle Pru  $\beta$  gal a été très utile pour la visualisation directe des réinfections ; il est toutefois d'une application limitée puisqu'il restreint les possibilités de combinaison de souches. La PCR des microsatellites permettra une étude beaucoup plus exhaustive de ces combinaisons, nécessaire à la confirmation et à l'affinage de nos résultats. Mais le modèle reste précieux chaque fois qu'il sera important d'évaluer la topographie d'infections faibles, car il présente l'avantage sur les méthodes moléculaires de visualiser le parasite *in situ*, et de ne pas souffrir des différences de densité parasitaire qui peuvent rendre difficiles les analyses par amplification génique.

## 6 - RÉFÉRENCES BIBLIOGRAPHIQUES

- Abgrall S, Rabaud C, Costagliola D (2001) Incidence and risk factors for toxoplasmic encephalitis in human immunodeficiency virus-infected patients before and during the highly active antiretroviral therapy era. *Clin Infect Dis* **33**: 1747-1755.
- Acha PN, Szyfres B (1989) Protozooses-Toxoplasmose. *Zoonoses et maladies transmissibles communes à l'homme et aux animaux*. (Ed), Office international des épizooties, 677-692.
- Achbarou A, Mercereau-Puijalon O, Autheman JM, Fortier B, Camus D, Dubremetz JF (1991) Characterization of Microneme Proteins of *Toxoplasma gondii*. *Mol Biochem Parasitol* **47**: 223-233.-
- Adams LB, Hibbs JB, Jr., Taintor RR, Krahenbuhl JL (1990) Microbiostatic effect of murine-activated macrophages for *Toxoplasma gondii*. Role for synthesis of inorganic nitrogen oxides from L-arginine. *J Immunol* **144**: 2725-2729.
- Ajioka JW (1998) *Toxoplasma gondii*: ESTs and gene discovery. *Int J Parasitol* **28**: 1025-1031.
- Ajzenberg D, Banuls AL, Tibayrenc M, Darde ML (2002) Microsatellite analysis of *Toxoplasma gondii* shows considerable polymorphism structured into two main clonal groups. *Int J Parasitol* **32**: 27-38.
- Aliberti J, Reis e Sousa C, Schito M, Hieny S, Wells T, Huffnagle GB, Sher A (2000) CCR5 provides a signal for microbial induced production of IL-12 by CD8 alpha+ dendritic cells. *Nat Immunol* **1**: 83-87.
- Ambroise-Thomas P, Schweitzer M, Pinon JM, Thiebaut-Georges O (2001) Prévention de la toxoplasmose congénitale en France. Evaluation des risques. Résultats et perspectives du dépistage anténatal et du suivi du nouveau-né. *Bull Acad Natl Med* **185**: 665-683.
- Ancelle T, Goulet V, Tirard-Fleury V, Baril L, du Mazaubrun C, Thulliez P, Wcislo M, Carme B (1996) La toxoplasmose chez la femme enceinte en France en 1995. Résultats d'une enquête nationale. *Bull Epidemio Hebd* **.51**: 227-229.



- Antinori A, Ammassari A, DeLuca A, Cingolani A, Murri R, Scoppettuolo G, Fortini M, Tartaglione T, Larocca LM, Zannoni G, C (1997) Diagnosis of AIDS-related focal brain lesions: A decision-making analysis based on clinical and neuroradiologic characteristics combined with polymerase chain reaction assays in CSF. *Neurology* **48**: 687-694.
- Aramini JJ, Stephen C, Dubey JP, Engelstoff C, Schwantje H, Ribble CS (1999) Potential contamination of drinking water with *Toxoplasma gondii* oocysts. *Epidemiol Infect* **122**: 305-315.
- Araujo F, Slifer T, Kim S (1997) Chronic infection with *Toxoplasma gondii* does not prevent acute disease or colonization of the brain with tissue cysts following reinfection with different strains of the parasite. *J Parasitol* **83**: 521-522.-
- Araujo FG, Khan AA, Slifer TL, Bryskier A, Remington JS (1997) The ketolide antibiotics HMR 3647 and HMR 3004 are active against *Toxoplasma gondii* in vitro and in murine models of infection. *Antimicrob Agents Chemother* **41**: 2137-2140.
- Araujo FG, Shepard RM, Remington JS (1991) In vivo activity of the macrolide antibiotics azithromycin, roxithromycin and spiramycin against *Toxoplasma gondii*. *Eur J Clin Microbiol Infect Dis* **10**: 519-524.
- Barragan A, Sibley LD (2002) Transepithelial migration of *Toxoplasma gondii* is linked to parasite motility and virulence. *J Exp Med* **195**: 1625-1633.
- Bastien P (2002) Molecular diagnosis of toxoplasmosis. *Trans R Soc Trop Med Hyg* **96**: S205-215.
- Beattie SE, Barta JR, Fernando MA (2001) Involvement of CD 8+ and CD 3+ lymphocytes in the transport of *Eimeria necatrix* sporozoites within the intestinal mucosa of chickens. *Parasitol Res* **87**: 405-408.
- Beckstead JH (1994) A simple technique for preservation of fixation-sensitive antigens in paraffin-embedded tissues. *J Histochem Cytochem* **42**: 1127-1134.
- Blader IJ, Manger ID, Boothroyd JC (2001) Microarray analysis reveals previously unknown changes in *Toxoplasma gondii*-infected human cells. *J Biol Chem* **276**: 24223-24231.

- Bliss SK, Marshall AJ, Zhang Y, Denkers EY (1999) Human polymorphonuclear leukocytes produce IL-12, TNF-alpha, and the chemokines macrophage-inflammatory protein-1 alpha and -1 beta in response to *Toxoplasma gondii* antigens. *J Immunol* **162**: 7369-7375.
- Bohne W, Heesemann J, Gross U (1993) Induction of Bradyzoite-Specific *Toxoplasma gondii* Antigens in Gamma-Interferon-Treated Mouse Macrophages. *Infect Immun* **61**: 1141-1145.-
- Bohne W, Heesemann J, Gross U (1994) Reduced Replication of *Toxoplasma gondii* Is Necessary for Induction of Bradyzoite-Specific Antigens - A Possible Role for Nitric Oxide in Triggering Stage Conversion. *Infect Immun* **62**: 1761-1767.-
- Boothroyd JC (1993) Population Biology of Toxoplasma - Clonality, Virulence, and Speciation (or Not). *Infectious Agents And Disease - Reviews Issues And Commentary*, **2**: 100-102.-
- Bosch-Driessen LH, Verbraak FD, Suttorp-Schulten MS, van Ruyven RL, Klok AM, Hoyng CB, Rothova A (2002) A prospective, randomized trial of pyrimethamine and azithromycin vs pyrimethamine and sulfadiazine for the treatment of ocular toxoplasmosis. *Am J Ophthalmol* **134**: 34-40.
- Botterel F, Ichai P, Feray C, Bouree P, Saliba F, Tur Raspa R, Samuel D, Romand S (2002) Disseminated toxoplasmosis, resulting from infection of allograft, after orthotopic liver transplantation: usefulness of quantitative PCR. *J Clin Microbiol* **40**: 1648-1650.
- Bougnoux ME, Hubert B (1990) Toxoplasmose congénitale. Bilan de la prévention primaire en France. *Bull Epidemio Hebd* **4**: 13-14.
- Brenier-Pinchart MP, Pelloux H, Simon J, Ricard J, Bosson JL, Ambroise-Thomas P (2000) *Toxoplasma gondii* induces the secretion of monocyte chemotactic protein-1 in human fibroblasts, in vitro . *Mol Cell Biochem* **209**: 79-87.
- Burg JL, Grover CM, Pouletty P, Boothroyd J (1989) Direct and sensitive detection of a pathogenic protozoan, *Toxoplasma gondii*, by polymerase chain reaction. *J Clin Microbiol* **27**, 1787-1792.
- Buxton D (1990) Ovine Toxoplasmosis - A Review. *J Royal Soc Med* **83**: 509-511.-

- Buxton D (1993) Toxoplasmosis - The First Commercial Vaccine. *Parasitology Today*, **9**: 335-337.-
- Buzoni-Gatel D, Debbabi H, Mennechet FJ, Martin V, Lepage AC, Schwartzman JD, Kasper LH (2001) Murine ileitis after intracellular parasite infection is controlled by TGF-beta-producing intraepithelial lymphocytes. *Gastroenterology* **120**: 914-924.
- Buzoni-Gatel D, Debbabi H, Moretto M, Dimier-Poisson IH, Lepage AC, Bout DT, Kasper LH (1999) Intraepithelial lymphocytes traffic to the intestine and enhance resistance to *Toxoplasma gondii* oral infection. *J Immunol* **162**: 5846-5852.
- Buzoni-Gatel D, Lepage AC, Dimier-Poisson IH, Bout DT, Kasper LH (1997) Adoptive transfer of gut intraepithelial lymphocytes protects against murine infection with *Toxoplasma gondii*. *J Immunol* **158**: 5883-5889.
- Camps M, Arrizabalaga G, Boothroyd J (2002) An rRNA mutation identifies the apicoplast as the target for clindamycin in *Toxoplasma gondii*. *Mol Microbiol* **43**: 1309-1318.
- Candolfi E, Derouin F, Kien T (1987) Detection of circulating antigens in immunocompromised patients during reactivation of chronic toxoplasmosis. *Eur J Clin Microbiol* **6**: 44-48.
- Charles T, Bourguin I, Mevelec MN, Dubremetz JF, Bout D (1990) Antibody Responses to *Toxoplasma gondii* in Sera, Intestinal Secretions, and Milk from Orally Infected Mice and Characterization of Target Antigens. *Infect Immun* **58**: 1240-1246.
- Charles T, Buzoni-Gatel D, Lepage A, Bernard F, Bout D (1994) *Toxoplasma gondii* oral infection induces specific cytotoxic CD8 alpha/beta(+) Thy-1(+) intraepithelial lymphocytes, lytic for parasite-infected enterocytes. *J Immunol* **153**: 4596-4603.
- Chene G, Morlat P, Leport C, Hafner R, Dequae L, Charreau I, Aboulker JP, Luft B, Aubertin J, Vilde JL, Salamon R (1998) Intention-to-treat vs. on-treatment analyses of clinical trial data: experience from a study of pyrimethamine in



- the primary prophylaxis of toxoplasmosis in HIV-infected patients. ANRS 005/ACTG 154 Trial Group. *Control Clin Trials* **19**: 233-248.
- Costa JM, Dardé ML, Assouline B, Vidaud M, Bretagne S (1997) Microsatellite in the beta-tubulin gene of *Toxoplasma gondii* as a new genetic marker for use in direct screening of amniotic fluids. *J Clin Microbiol* **35**: 2542-2545.-
- Costa JM, Ernault P, Gautier E, Bretagne S (2001) Prenatal diagnosis of congenital toxoplasmosis by duplex real-time PCR using fluorescence resonance energy transfer hybridization probes. *Prenat Diagn* **21**: 85-88.
- Costa JM, Pautas C, Ernault P, Foulet F, Cordonnier C, Bretagne S (2000) Real-time PCR for diagnosis and follow-up of *Toxoplasma* reactivation after allogeneic stem cell transplantation using fluorescence resonance energy transfer hybridization probes. *J Clin Microbiol* **38**: 2929-2932.
- Couvreur G, Sadak A, Fortier B, Dubremetz JF (1988) Surface antigens of *Toxoplasma gondii*. *Parasitology*, **97**, 1-10.
- Couvreur J (1999) Le problème de la toxoplasmose congénitale. L'évolution sur quatre décennies. *Presse Med* **28**: 753-757.
- Couvreur J, Thulliez P, Daffos F, Aufrant C, Bompard Y, Gesquiere A, Desmonts G (1991) Foetopathie toxoplasmique. Traitement in utero par l'association pyriméthamine-sulfamides. *Arch Fr Pediatr* **48**: 397-403.
- Cresti S, Ciacci C, Donati E, Giordano I, Tordini G, Barberi A (2001) Evaluation of PCR methods for 5S-rDNA and p30 genes to detect *Toxoplasma gondii* in blood and other clinical samples. *New Microbiol* **24**: 171-174.
- Dao A, Azzouz N, Eloundou Nga C, Dubremetz JF, Schwarz RT, Fortier B Unspecific detection of IgM against the "low molecular weight antigen" of *Toxoplasma gondii*. *J Clin Invest* (soumis).
- Daffos F, Forestier F, Capella-Pavlovsky M, Thulliez P, Aufrant C, Valenti D, Cox WL (1988) Prenatal management of 746 pregnancies at risk for congenital toxoplasmosis. *N Engl J Med* **318**: 271-275.
- Dardé ML (1995) Biodiversity in *T.gondii*. *Current topics in Microbiology and Immunology*, Gross U (Ed), Springer-Verlag, Berlin **129**: 27-41.

- Dardé ML, Bouteille B, Pestre-Alexandre M (1992) Isoenzyme Analysis of 35 *Toxoplasma gondii* Isolates and the Biological and Epidemiological Implications. *J Parasitol* **78**: 786-794.
- Dardé ML, Bouteille B, Pestre-Alexandre M (1988) Isoenzymic characterization of seven strains of *Toxoplasma gondii* by isoelectrofocusing in polyacrylamide gels. *Am J Trop Med Hyg* **39**: 551-558.-
- Dardé ML, Villena I, Pinon JM, Beguinot I (1998) Severe toxoplasmosis caused by a *Toxoplasma gondii* strain with a new isoenzyme type acquired in French Guyana [letter]. *J Clin Microbiol* **36**: 324.
- Decoster A, Darcy F, Caron A, Capron A (1988) IgA antibodies against P30 as markers of congenital and acute toxoplasmosis. *Lancet* **2**, 1104-1107.
- Del Rio L, Bennouna S, Salinas J, Denkers EY (2001) CXCR2 deficiency confers impaired neutrophil recruitment and increased susceptibility during *Toxoplasma gondii* infection. *J Immunol* **167**: 6503-6509.
- Delfraissy JF (2000) Prise en charge de la thérapeutique des personnes infectées par le VIH. Recommandations d'un groupe d'expert. *Presse Med* **29**: 25-28.
- Denkers EY, Gazzinelli RT (1998) Regulation and function of T-cell-mediated immunity during *Toxoplasma gondii* infection. *Clin Microbiol Rev* **11**: 569-588.
- Denkers EY, Scharton-Kersten T, Barbieri S, Caspar P, Sher A (1996) A role for CD4(+)NK1.1(+)T T lymphocytes as major histocompatibility complex class II independent helper cells in the generation of CD8(+) effector function against intracellular infection. *J Exp Med* **184**: 131-139.
- Derouin F, and Garin YJF (1991) *Toxoplasma gondii*: Blood and Tissue Kinetics during Acute and chronic infections in mice. *Exp Parasitol* **73**: 460 - 468.
- Derouin F, Chastang C (1990) Activity Invitro Against *Toxoplasma gondii* of Azithromycin and Clarithromycin Alone and with Pyrimethamine. *J Antimicrob Chemother* **25**: 708-711.
- Derouin F, Mazon MC (1986) Isolement et identification de *Toxoplasma gondii* par culture cellulaire: étude de 9 souches. *Bull Soc Fr Parasitol* **1**: 85-88.

- Derouin F, Mazeron MC, Garin YJ (1987) Comparative study of tissue culture and mouse inoculation methods for demonstration of *Toxoplasma gondii*. *J Clin Microbiol* **25**: 1597-1600.
- Desmont G (1982) Toxoplasmose acquise de la femme enceinte . Estimation du risque de transmission du parasite et de toxoplasmose congénitale. *Lyon Med* **248**: 115-123.
- Dimier IH, Bout DT (1993) Rat Intestinal Epithelial Cell Line IEC-6 Is Activated by Recombinant Interferon-gamma to Inhibit Replication of the Coccidian *Toxoplasma gondii*. *Eur J Immunol* **23**: 981-983.
- Drapier JC, Hibbs JB, Jr. (1988) Differentiation of murine macrophages to express nonspecific cytotoxicity for tumor cells results in L-arginine-dependent inhibition of mitochondrial iron-sulfur enzymes in the macrophage effector cells. *J Immunol* **140**: 2829-2838.
- Dubey JP (1977) *Toxoplasma*, *Hammondia*, *Besnoitia*, *Sarcocystis* and other tissue cyst forming coccidia of man and animals. *Parasitic Protozoa*. JP Kreier (Ed), New York, Academic Press, **3**: 101-237.
- Dubey JP (1986) A review of Toxoplasmosis in pigs. *Vet Parasitol* **19**, 181-223.
- Dubey JP (1997) Bradyzoite-induced murine toxoplasmosis: stage conversion, pathogenesis, and tissue cyst formation in mice fed bradyzoites of different strains of *Toxoplasma gondii*. *J Eukaryot Microbiol* **44**: 592-602.
- Dubey JP, Beattie CP (1988). *Toxoplasmosis in animal and man*, CRC Press Inc, Boca Raton, Florida.
- Dubey JP, Frenkel JK (1972) Cyst-Induced Toxoplasmosis in cats. *J. Protozool* **19**: 155-177.
- Dubey JP, Leighty JC, Beal VC, Anderson WR, Andrews CD, Thulliez P (1991) National seroprevalence of *Toxoplasma gondii* in pigs. *J Parasitol* **77**: 517-521.
- Dubey JP, Lindsay DS, Speer CA (1998) Structures of *Toxoplasma gondii* tachyzoites, bradyzoites, and sporozoites and biology and development of tissue cysts. *Clin Microbiol Rev* **11**: 267-299.



- Dubey JP, Speer CA, Shen SK, Kwok OC, Blixt JA (1997) Oocyst-induced murine toxoplasmosis: life cycle, pathogenicity, and stage conversion in mice fed *Toxoplasma gondii* oocysts. *J Parasitol* **83**: 870-882.
- Dubey JP, Towle A (1986). Toxoplasmosis in sheep. A review and annotated bibliography. Commonwealth Institute of Parasitology.
- Dubremetz JF (1998) Host cell invasion by *Toxoplasma gondii*. *Trends Microbiol* **6**: 27-30.
- Dupon M, Cazenave J, Pellegrin JL, Ragnaud JM, Cheyrou A, Fischer I, Leng B, Lacut JY (1995) Detection of *Toxoplasma gondii* by PCR and tissue culture in cerebrospinal fluid and blood of human immunodeficiency virus-seropositive patients. *J Clin Microbiol* **33**: 2421-2426.
- Dworkin MS, Williamson J, Jones JL, Kaplan JE (2001) Prophylaxis with trimethoprim-sulfamethoxazole for human immunodeficiency virus-infected patients: impact on risk for infectious diseases. *Clin Infect Dis* **33**: 393-398.
- Dzierszinski F, Mortuaire M, Cesbron-Delauw MF, Tomavo S (2000) Targeted disruption of the glycosylphosphatidylinositol-anchored surface antigen SAG3 gene in *Toxoplasma gondii* decreases host cell adhesion and drastically reduces virulence in mice. *Mol Microbiol* **37**: 574-582.
- Echeverria PC, Rojas PA, Martin V, Guarnera EA, Pszeny V, Angel SO (2000) Characterisation of a novel interspersed *Toxoplasma gondii* DNA repeat with potential uses for PCR diagnosis and PCR-RFLP analysis. *FEMS Microbiol Lett* **184**: 23-27.
- Ferguson DJ, Cesbron-Delauw MF, Dubremetz JF, Sibley LD, Joiner KA, Wright S (1999) The expression and distribution of dense granule proteins in the enteric (Coccidian) forms of *Toxoplasma gondii* in the small intestine of the cat. *Exp Parasitol* **91**: 203-211.
- Ferguson DJ, Hutchison WM, Pettersen E (1989) Tissue cyst rupture in mice chronically infected with *Toxoplasma gondii*. An immunocytochemical and ultrastructural study. *Parasitol Res* **75**: 599-603.

- Ferguson DJP, Andersen AB, Siim JC, Hutchison WM (1979) Ultrastructural studies on the sporulation of oocysts of *Toxoplasma gondii*. 3- Formation of the sporozoites within the sporocysts. *Acta path microbiol scand B* **87**: 183-190.
- Ferguson DJP, Hutchison WM, Dunachie JF, Siim JF (1974) Ultrastructural study of early stages of asexual multiplication and microgametogony of *Toxoplasma gondii* in the small intestine of the cat. *Acta path microbiol scand B* **82**: 167-181.
- Ferguson DJP, Huskinson-Mark J, Araujo FG, Remington JS (1994) A morphological study of chronic cerebral toxoplasmosis in mice: comparison of four different strains of *Toxoplasma gondii*. *Parasitol Res* **80**: 493-501
- Fortier B, Aissi E, Ajana F, Dieusart P, Denis P, Delassalle EM, Lecomte-Houcke M, Vinatier D (1991) Spontaneous Abortion and Reinfection by *Toxoplasma gondii*. *Lancet*, **338**: 444.
- Fortier B, Pinto-Sousa M, Ajana F (1991) *Toxoplasma gondii* - Deux cas de recontamination chez des sujets immuns. *Presse Med* **20**: 2109.
- Fortier B, Coignard-Chatain C, Soète M, Dubremetz JF (1996) Structure et biologie des bradyzoïtes de *Toxoplasma gondii*. *C R Soc Biol* **190**: 385-394.
- Fox BA, Bzik DJ (2002) De novo pyrimidine biosynthesis is required for virulence of *Toxoplasma gondii*. *Nature* **415**: 926-929.
- Frenkel JK (1967) Adoptive immunity to intracellular infection. *J Immunol* **98**: 1309-1319.
- Frenkel JK, Dubey JP, Miller NL (1970) *Toxoplasma gondii* in cats: fecal stages identified as coccidian oocysts. *Science* **167**: 893-896.
- Frenkel JK, Pfefferkorn ER, Smith DD, Fishback JL (1991) Prospective vaccine prepared from a new mutant of *Toxoplasma gondii* for use in cats. *Am J Vet Res* **52**: 759-763.
- Fricker-Hidalgo H, Pelloux H, Racinet C, Grefenstette I, Bost-Bru C, Goullier-Fleuret A, Ambroise-Thomas P (1998) Detection of *Toxoplasma gondii* in 94 placentae from infected women by polymerase chain reaction, in vivo, and in vitro cultures. *Placenta* **19**: 545-549.

- Gazzinelli RT, Wysocka M, Hieny S, Scharon-Kersten T, Cheever A, Kuhn R, Muller W, Trinchieri G, Sher A (1996) In the absence of endogenous IL-10, mice acutely infected with *Toxoplasma gondii* succumb to a lethal immune response dependent on CD4(+) T cells and accompanied by overproduction of IL-12, IFN-gamma. *J Immunol* **157**: 798-805.
- Grigg ME, Bonnefoy S, Hehl AB, Suzuki Y, Boothroyd JC (2001) Success and virulence in *Toxoplasma* as the result of sexual recombination between two distinct ancestries. *Science* **294**: 161-165.
- Guay JM, Dubois D, Morency MJ, Gagnon S, Mercier J, Levesque RC (1993) Detection of the Pathogenic Parasite *Toxoplasma gondii* by Specific Amplification of Ribosomal Sequences Using Comultiplex Polymerase Chain Reaction. *J Clin Microbiol* **31**: 203-207.
- Guy-Grand D, Griscelli C, Vassalli P (1978) The mouse gut T lymphocyte, a novel type of T cell. Nature, origin, and traffic in mice in normal and graft-versus-host conditions. *J Exp Med* **148**: 1661-1677.
- Hayday A, Theodoridis E, Ramsburg E, Shires J (2001) Intraepithelial lymphocytes: exploring the Third Way in immunology. *Nat Immunol* **2**: 997-1003.
- Hershberg RM, Mayer LF (2000) Antigen processing and presentation by intestinal epithelial cells - polarity and complexity. *Immunol Today* **21**: 123-128.
- Homan WL, Vercammen M, De Braekeleer J, Verschueren H (2000) Identification of a 200- to 300-fold repetitive 529 bp DNA fragment in *Toxoplasma gondii*, and its use for diagnostic and quantitative PCR. *Int J Parasitol* **30**: 69-75.
- Howe DK, Sibley LD (1995) *Toxoplasma gondii* comprises three clonal lineages: Correlation of parasite genotype with human disease. *J Infect Dis* **172**: 1561-1566.
- Hunter CA, Bermudez L, Beernink H, Waegell W, Remington JS (1995) Transforming growth factor-beta inhibits interleukin-12-induced production of interferon-gamma by natural killer cells: a role for transforming growth factor-beta in the regulation of T cell-independent resistance to *Toxoplasma gondii*. *Eur J Immunol* **25**: 994-1000.



- Hutchison WM (1965) Experimental transmission of *Toxoplasma gondii*. *Nature* **206**: 961-962.
- Janku J (1923) Pathogenèse et anatomie pathologique de la macula dans un oeil de dimensions normales et dans un oeil microphthalmalme avec parasitologie de la rétine. *Cas Lek Cesk* **62**: 1021-1027.
- Jensen L, Heegaard PM, Lind P (1998) A study of virulence parameters for *Toxoplasma gondii* infections in mice. *Parasitol Res* **84**: 382-387.
- Jerome ME, Radke JR, Bohne W, Roos DS, White MW (1998) *Toxoplasma gondii* Bradyzoites Form Spontaneously during Sporozoite- Initiated Development. *Infect Immun* **66**: 4838-4844.
- Johnson A (1984) Strain-dependent, route of challenge-dependent, murine susceptibility to toxoplasmosis. *Z Parasitenk* **70**, 303-309.
- Johnson LL (1992) SCID Mouse Models of Acute and Relapsing Chronic *Toxoplasma gondii*. Infections. *Infect Immun* **60**: 3719-3724.
- Kasper LH, Khan IA, Ely KH, Buelow R, Boothroyd JC (1992) Antigen specific (p30) mouse CD8+T cells are cytotoxic against *Toxoplasma gondii*-infected peritoneal macrophages. *J Immunol* **148** (5): 1493-1498.
- Kasper LH, Buzoni-Gatel D (2001) Ups and downs of mucosal cellular immunity against protozoan parasites. *Infect Immun* **69**: 1-8.
- Khan IA, MacLean JA, Lee FS, Casciotti L, DeHaan E, Schwartzman JD, Luster AD (2000) IP-10 is critical for effector T cell trafficking and host survival in *Toxoplasma gondii* infection. *Immunity* **12**: 483-494.
- Khan IA, Matsuura T, Kasper LH (1995) IL-10 mediates immunosuppression following primary infection with *Toxoplasma gondii* in mice. *Parasite Immunol* **17**: 185-195.
- Khan IA, Murphy PM, Casciotti L, Schwartzman JD, Collins J, Gao JL, Yeaman GR (2001) Mice Lacking the Chemokine Receptor CCR1 Show Increased Susceptibility to *Toxoplasma gondii* Infection. *J Immunol* **166**: 1930-1937.
- Kieffer F, Thulliez P, Brezin A, Nobre R, Romand S, Yi-Gallimard E, Voyer M, Magny JF (2002) Traitement de la toxoplasmose congénitale non sévère

par sulfadiazine et pyriméthamine en continu pendant un an: à propos de 46 cas. *Arch Pediatr* **9**: 7-13.

Kim K, Soldati D, Boothroyd JC (1993) Gene Replacement in *Toxoplasma gondii* with Chloramphenicol Acetyltransferase as Selectable Marker. *Science*, **262**: 911-914.-

Kitamura M (1997) Identification of an inhibitor targeting macrophage production of monocyte chemoattractant protein-1 as TGF-beta 1. *J Immunol* **159**: 1404-1411.

Kohler S, Delwiche CF, Denny PW, Tilney LG, Webster P, Wilson RJM, Palmer JD, Roos DS (1997) A plastid of probable green algal origin in apicomplexan parasites. *Science*, **275**: 1485-1489.

Kupferschmidt O, Kruger D, Held TK, Ellerbrok H, Siegert W, Janitschke K (2001) Quantitative detection of *Toxoplasma gondii* DNA in human body fluids by TaqMan polymerase chain reaction. *Clin Microbiol Infect* **7**: 120-124.

Lakhanpal V, Schocket SS, Nirankari VS (1983) Clindamycin in the treatment of toxoplasmic retinochoroiditis. *Am J Ophthalmol* **95**: 605-613.

Laugier M, Quilici M (1970) Interêt expérimental d'une souche de Toxoplasme peu pathogène pour la Souris. *Ann Parasitol Hum comp* **45**: 389-403.

Lautenslager JP (1987) Toxoplasmosis as a significant disease in man and animals with special reference to preventive measures by the farm community. *Can Vet J* **28**: 261-264.

Lekutis C, Ferguson DJ, Grigg ME, Camps M, Boothroyd JC (2001) Surface antigens of *Toxoplasma gondii*: variations on a theme. *Int J Parasitol* **31**: 1285-1292.

Levine ND (1977) Taxonomy of *Toxoplasma*. *J. Protozool.* **24**: 36-41.

Liesenfeld O, Kosek J, Remington JS, Suzuki Y (1996) Association of CD4(+) T cell-dependent, interferon-gamma-mediated necrosis of the small intestine with genetic susceptibility of mice to peroral infection with *Toxoplasma gondii*. *J Exp Med* **184**: 597-607.

- Liesenfeld O, Nguyen TA, Pharke C, Suzuki Y (2001) Importance of gender and sex hormones in regulation of susceptibility of the small intestine to peroral infection with *Toxoplasma gondii* tissue cysts. *J Parasitol* **87**: 1491-1493.
- Lin MH, Chen TC, Kuo TT, Tseng CC, Tseng CP (2000) Real-time PCR for quantitative detection of *Toxoplasma gondii*. *J Clin Microbiol* **38**: 4121-4125.
- Mack DG, Johnson JJ, Roberts F, Roberts CW, Estes RG, David C, Grumet FC, McLeod R (1999) HLA-class II genes modify outcome of *Toxoplasma gondii* infection. *Int J Parasitol* **29**: 1351-1358.
- Mariuz P, Bosler EM, Luft BJ (1997) *Toxoplasma pneumonia*. *Semin Respir Infect* **12**: 40-43.
- Martrou P, Pestre M, Loubet R, Nicolas A, Malinvaud G (1965) La toxoplasmose congénitale (note concernant un cas mortel). *Limousin Médical* **53**: 3-7.
- Mcauley J, Boyer KM, Patel D, Mets M, Swisher C, McLeod R (1994) Early and Longitudinal Evaluations of Treated Infants and Children and Untreated Historical Patients with Congenital Toxoplasmosis - The Chicago Collaborative Treatment Trial. *Clin Infect Dis* **18**: 38-72.
- McFadden DC, Seeber F, Boothroyd JC (1997) Use of *Toxoplasma gondii* expressing beta-galactosidase for colorimetric assessment of drug activity in vitro. *Antimicrob Agents Chemother* **41**: 1849-1853.
- Mehlhorn H, Senaud J, Scholtyseck E (1974) Etude ultrastructurale des coccidies formant des Kystes: *Toxoplasma gondii*, *Sarcocystis Tenella*, *Besnoitia Jellisoni* et *Frenkelia sp.*: Distribution de la Phosphatase Acide et des Polysaccharides. *Protistologica* **1**: 21-42.
- Mennechet FJ, Kasper LH, Rachinel N, Li W, Vandewalle A, Buzoni-Gatel D (2002) Lamina propria CD4+ T lymphocytes synergize with murine intestinal epithelial cells to enhance proinflammatory response against an intracellular pathogen. *J Immunol* **168**: 2988-2996.
- Mercier C, Howe DK, Mordue D, Lingnau M, Sibley LD (1998) Targeted disruption of the GRA2 locus in *Toxoplasma gondii* decreases acute virulence in mice. *Infect Immun* **66**: 4176-4182.



- Morisaki JH, Heuser JE, Sibley LD (1995) Invasion of *Toxoplasma gondii* occurs by active penetration of the host cell. *J Cell Sci* **108**: 2457-2464.
- Moshkani SK, Dalimi A (2000) Evaluation of the efficacy of atovaquone alone or in combination with azithromycin against acute murine toxoplasmosis. *Vet Res Commun* **24**: 169-177.
- Moudy R, Manning TJ, Beckers CJ (2001) The loss of cytoplasmic potassium upon host cell breakdown triggers egress of *Toxoplasma gondii*. *J Biol Chem* **276**: 41492-41501.
- Murray HW, Cohn ZA (1979) Macrophage oxygen-dependent antimicrobial activity. I. Susceptibility of *Toxoplasma gondii* to oxygen intermediates. *J Exp Med* **150**: 938-949.
- Nicolle C, Manceaux L (1908) Sur une infection à corps de Leishman ( ou organismes voisins) du gondi. *C.R. Acad. Sci. Paris (D)* **146**: 207-209.
- Odaert H, Soete M, Fortier B, Camus D, Dubremetz JF (1996) Stage conversion of *Toxoplasma gondii* in mouse brain during infection and immunodepression. *Parasitol Res* **82**: 28-31.
- Pajak B, De Smedt T, Moulin V, De Trez C, Maldonado-Lopez R, Vansanten G, Briend E, Urbain J, Leo O, Moser M (2000) Immunohistochemical processing, a new fixation and embedding method for light microscopy, which preserves antigen immunoreactivity and morphological structures: visualisation of dendritic cells in peripheral organs. *J Clin Pathol* **53**: 518-524.
- Patton S, Johnson SS, Puckett K (1990) Prevalence of *Toxoplasma gondii* Antibodies in 9 Populations of Dairy Goats - Compared Titers Using Modified Direct Agglutination and Indirect Hemagglutination. *J Parasitol* **76**: 74-77.
- Paugam A, Dupouy-Camet J, Sumuyen MH, Romand S, Lamoril J, Derouin F (1995) Detection of *Toxoplasma gondii* parasitemia by polymerase chain reaction in perorally infected mice. *Parasite* **2**: 181-184.
- Pearson PA, Piracha AR, Sen HA, Jaffe GJ (1999) Atovaquone for the treatment of toxoplasma retinochoroiditis in immunocompetent patients. *Ophthalmology* **106**: 148-153.

- Pelloux H, Brun E, Vernet G, Marcillat S, Jolivet M, Guergour D, Fricker-Hidalgo H, Goullier-Fleuret A, Ambroise-Thomas P (1998) Determination of anti-*Toxoplasma gondii* immunoglobulin G avidity: adaptation to the Vidas system (bioMerieux). *Diagn Microbiol Infect Dis* **32**: 69-73.
- Pelloux H, Fricker-Hidalgo H, Pons JC, Bost-Bru C, Brenier-Pinchart MP, Jouk PS, Ambroise-Thomas P (2002) Toxoplasmose congénitale: prévention chez la femme enceinte et prise en charge du nouveau-né. *Arch Pediatr* **9**: 206-212.
- Pelloux H, Mouillon M, Romanet JP, Reynier P, Ligeon P, Goullier-Fleuret A, Ambroise-Thomas P (1991) Toxoplasmose oculaire. Comparaison de deux méthodes biologiques pour l'étude de l'humeur aqueuse. *Presse Med* **20**: 1655-1658.
- Pfefferkorn ER (1984) Interferon gamma blocks the growth of *Toxoplasma gondii* in human fibroblasts by inducing the host cells to degrade tryptophan. *Proc. Natl. Acad. Sci. USA* **81**, 908-912.
- Pfefferkorn ER, Pfefferkorn L (1976) *Toxoplasma gondii*: Isolation and preliminary characterization of temperature-sensitive mutants. *Exp Parasitol* **39**: 365-376.
- Pfefferkorn ER, Pfefferkorn L, Colby E (1977) Development of gametes and Oocysts in cats fed cysts derived from cloned trophozoites of *Toxoplasma gondii*. *J Parasitol* **63**: 158-159.
- Pinon JM, Poirriez J, Leroux B, Dupouy D, Quereux C, Garin JP (1987) Diagnostic précoce et surveillance de la toxoplasmose congénitale. Méthode des profils immunologiques comparés. *Presse Med* **16**: 471-474.
- Rabaud C, Charreau I, Izard S, Raffi F, Meiffredy V, Leport C, Guillemin F, Yeni P, Aboulker JP (2001) Adverse reactions to cotrimoxazole in HIV-infected patients: predictive factors and subsequent HIV disease progression. *Scand J Infect Dis* **33**: 759-764.
- Rabaud C, May T, Beuscart C, Reynes J, Leport C, Canton P (1998) Toxoplasmose cérébrale chez les patients infectés par le VIH intolérants au cotrimoxazole. *Ann Med Interne (Paris)* **149**: 62-66.

- Roberts CW, Walker W, Alexander J (2001) Sex-associated hormones and immunity to protozoan parasites. *Clin Microbiol Rev* **14**: 476-488.
- Roberts F, McLeod R (1999) Pathogenesis of toxoplasmic retinochoroiditis. *Parasitol Today* **15**: 51-57.
- Rodriguez-Rosado R, Soriano V, Dona C, Gonzalez-Lahoz J (1998) Opportunistic infections shortly after beginning highly active antiretroviral therapy. *Antivir Ther* **3**: 229-231.
- Roos DS, Donald RGK, Morrissette NS, Moulton ALC (1994) Molecular tools for genetic dissection of the protozoan parasite *Toxoplasma gondii*. *Meth Cell Biol* **45**: 27-63.
- Roulet E (1999) Opportunistic infections of the central nervous system during HIV-1 infection (emphasis on cytomegalovirus disease). *J Neurol* **246**: 237-243.
- Savva D, Morris JC, Johnson JD, Holliman RE (1990) Polymerase Chain Reaction for Detection of *Toxoplasma gondii*. *J Med Microbiol* **32**: 25-31.
- Schade B, Fischer HG (2001) *Toxoplasma gondii* induction of interleukin-12 is associated with acute virulence in mice and depends on the host genotype. *Vet Parasitol* **100**: 63-74.
- Schluter D, Kaefer N, Hof H, Wiestler OD, Deckert-Schluter M (1997) Expression pattern and cellular origin of cytokines in the normal and *Toxoplasma gondii*-infected murine brain. *Am J Pathol* **150**: 1021-1035.
- Schurmann D, Bergmann F, Albrecht H, Padberg J, Grunewald T, Behnsch M, Grobusch M, Vallee M, Wunsche T, Ruf B, Suttorp N (2001) Twice-weekly pyrimethamine-sulfadoxine effectively prevents *Pneumocystis carinii* pneumonia relapse and toxoplasmic encephalitis in patients with AIDS. *J Infect* **42**: 8-15.
- Seeber F, Boothroyd JC (1996) *Escherichia coli* beta-galactosidase as an in vitro and in vivo reporter enzyme and stable transfection marker in the intracellular protozoan parasite *Toxoplasma gondii*. *Gene*, **169**: 39-45.
- Sergent V, Saoudi A, Cautain B, Khalife J, Deslée D, Bastien P, Dao A, Fournié G, Dubremetz JF, Cesbron-Delauw MF Innate resistance of Lewis rats to



- toxoplasmosis is a dominant trait that is intrinsic to bone marrow derived cells. *J Infect Dis* (soumis)
- Sheffield HG, Melton ML (1970) *Toxoplasma gondii*: the Oocyst, sporozoite, and infection of cultured cells. *Science* **167**: 892-893.
- Sibley LD, Boothroyd JC (1992) Construction of a Molecular Karyotype for *Toxoplasma gondii*. *Mol Biochem Parasitol* **51**: 291-300.
- Sibley LD, Howe DK (1995) Genetic basis of pathogenicity in toxoplasmosis. *Current topics in Microbiology and Immunology, Gross U (Ed), Springer-Verlag, Berlin*. **129**: 3-16.
- Small TN, Leung L, Stiles J, Kiehn TE, Malak SA, O'Reilly RJ, Sepkowitz K (2000) Disseminated toxoplasmosis following T cell-depleted related and unrelated bone marrow transplantation. *Bone Marrow Transplant* **25**: 969-973.
- Soète M, Camus D, Dubremetz JF (1994) Experimental induction of bradyzoite-specific antigen expression and cyst formation by the RH strain of *Toxoplasma gondii* in vitro. *Exp Parasitol* **78**: 361-370.
- Soète M, Fortier B, Camus D, Dubremetz JF (1993) *Toxoplasma gondii* - Kinetics of Bradyzoite-Tachyzoite Interconversion In vitro. *Exp Parasitol*, **76**: 259-264.
- Soldati D (1999) The Apicoplast as a Potential Therapeutic Target in and Other Apicomplexan Parasites. *Parasitology Today* **15**: 5-7.
- Soldati D, Boothroyd JC (1993) Transient Transfection and Expression in the Obligate Intracellular Parasite *Toxoplasma gondii*. *Science*, **260**: 349-352.
- Sousa CR, Hieny S, Scharon-Kersten T, Jankovic D, Charest H, Germain RN, Sher A (1997) In vivo microbial stimulation induces rapid CD40 ligand-independent production of interleukin 12 by dendritic cells and their redistribution to T cell areas. *J Exp Med* **186**: 1819-1829.
- Splendore A (1908) Un nuovo protozoo parassita de conigli in contratto nelle lesioni in molti punti il kal-azar dell'uno. Nota preliminari. *Rev. Soc. Sci. (Sao Paulo)* **3**: 109-112.

- Striepen B, He CY, Matrajt M, Soldati D, Roos DS (1998) Expression, selection, and organellar targeting of the green fluorescent protein in *Toxoplasma gondii*. *Mol Biochem Parasitol* **92**: 325-338.
- Su C, Howe DK, Dubey JP, Ajioka JW, Sibley LD (2002) Identification of quantitative trait loci controlling acute virulence in *Toxoplasma gondii*. *Proc Natl Acad Sci USA* **99**: 10753-10758.
- Sumyuen MH, Garin YJ, Derouin F (1995) Early kinetics of *Toxoplasma gondii* infection in mice infected orally with cysts of an avirulent strain. *J Parasitol* **81**: 327-329.
- Suzuki Y, Conley FK, Remington JS (1989) Differences in virulence and development of encephalitis during chronic infection vary with the strain of *Toxoplasma gondii*. *J Infect Dis* **159**: 790-794.
- Tomavo S, Fortier B, Soête M, Ansel C, Camus D, Dubremetz JF (1991) Characterization of bradyzoite specific antigens of *Toxoplasma gondii*. *Infect Immun* **59**: 3750-3753
- Tomavo S, Boothroyd JC (1995) Interconnection between organellar functions, development and drug resistance in the protozoan parasite *Toxoplasma gondii*. *Int J Parasitol* **25**: 1293-1299.
- Torre D, Speranza F, Martegani R, Zeroli C, Banfi M, Airoidi M (1998) A retrospective study of treatment of cerebral toxoplasmosis in AIDS patients with trimethoprim-sulphamethoxazole. *J Infect* **37**: 15-18.
- Torres RA, Weinberg W, Stansell J, Leoung G, Kovacs J, Rogers M, Scott J (1997) Atovaquone for salvage treatment and suppression of toxoplasmic encephalitis in patients with AIDS. *Clin Infect Dis* **24**: 422-429.
- Van Voorhis WC (1990) Therapy and prophylaxis of systemic protozoan infections. *Drugs* **40**: 176-202.
- Vergani P, Ghidini A, Ceruti P, Strobelt N, Spelta A, Zapparoli B, Rescaldani R (1998) Congenital toxoplasmosis: efficacy of maternal treatment with spiramycin alone. *Am J Reprod Immunol* **39**: 335-340.

- Villard O, Candolfi E, Ferguson DJ, Marcellin L, Kien T (1997) Loss of oral infectivity of tissue cysts of *Toxoplasma gondii* RH strain to outbred Swiss Webster mice. *Int J Parasitol* **27**: 1555-1559.
- Villena I, Chemla C, Quereux C, Dupouy D, Leroux B, Foudrinier F, Pinon JM (1998) Prenatal diagnosis of congenital toxoplasmosis transmitted by an immunocompetent woman infected before conception. Reims Toxoplasmosis Group. *Prenat Diagn* **18**: 1079-1081.
- Vivier E (1970) Observations nouvelles sur la reproduction asexuée de *Toxoplasma gondii* et considérations sur la notion d'endogenèse. *C. R. Acad. SC. Paris D* **271**: 2123-2126.
- Vivier E, Petitprez A (1972) Données ultrastructurales complémentaires, morphologiques et cytochimiques, sur *Toxoplasma gondii*. *Protistologica* **8**: 199-221.
- Work K, Hutchison WM (1969) Brief report. A new cystic form of *Toxoplasma gondii*. *Acta path microbiol scandinav* **75**: 191-192.
- Zenner L, Darcy F, Cesbron-Delauw MF, Capron A (1993) Rat Model of Congenital Toxoplasmosis - Rate of Transmission of 3 *Toxoplasma gondii* Strains to Fetuses and Protective Effect of a Chronic Infection. *Infect Immun* **61**: 360-363.



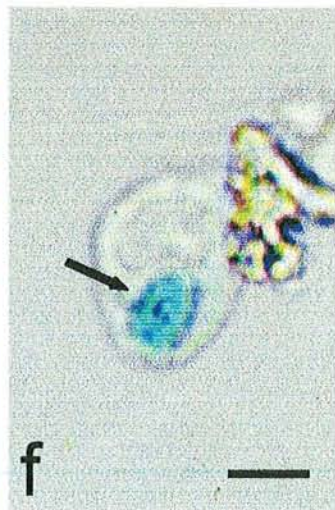
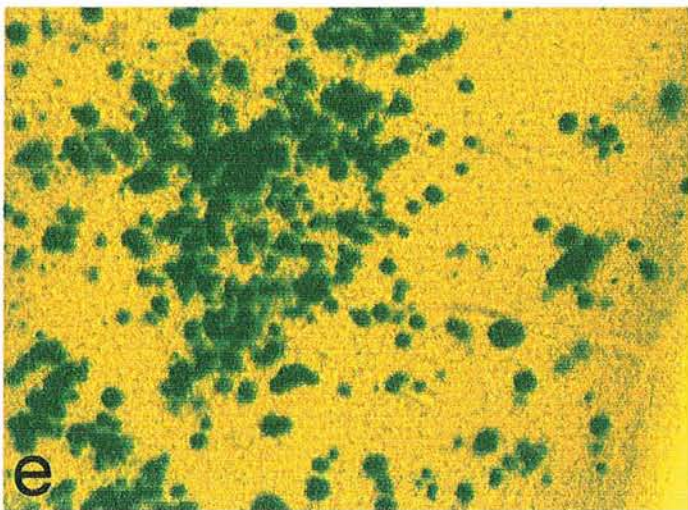
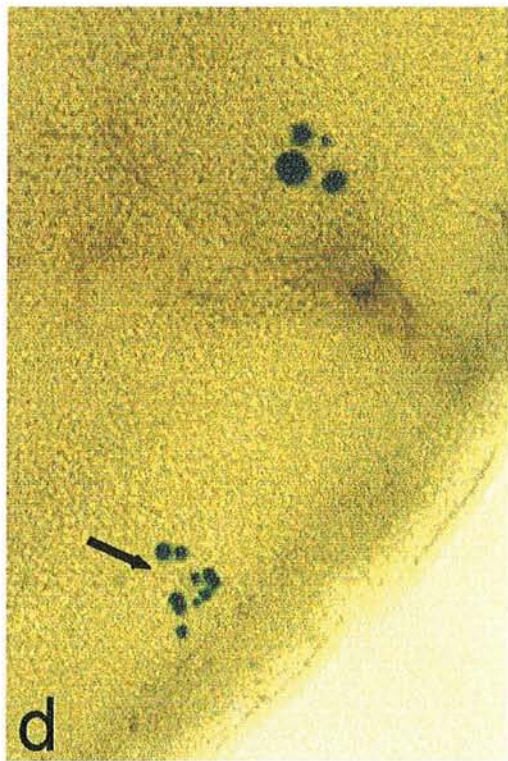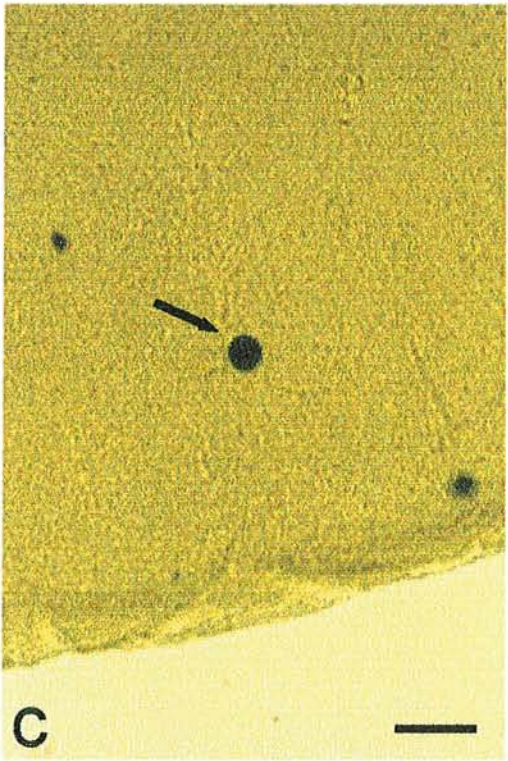
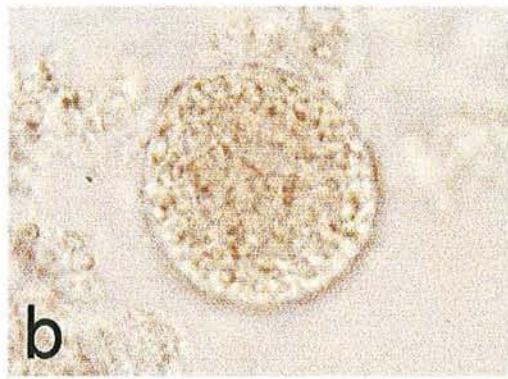
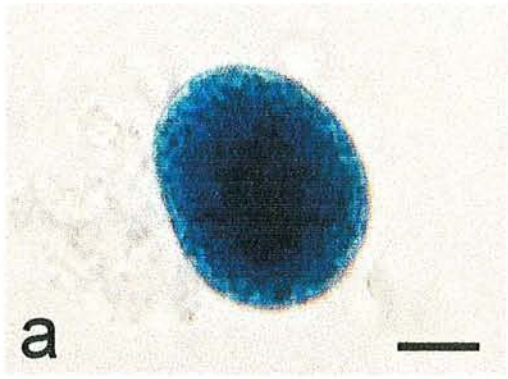
## 7 – PLANCHES

Planche 1

Figures a et b : kystes cérébraux de la souche Pru  $\beta$  gal (a) et 76K (b) après coloration X-gal de broyats de cerveau de souris infectées (Echelle = 10 $\mu$ m)

Figure c, d, e : coupes au vibratome de cerveau de souris infectées par la souche Pru  $\beta$  gal et colorées par le réactif X-gal. (échelle = 100  $\mu$ m). En c, cerveau prélevé 3 semaines après infection; la flèche signale un kyste ayant atteint la taille caractéristique. En d, sur un cerveau prélevé après 10 jours d'immunodépression par corticoïdes la flèche signale un foyer de réactivation. En e, cerveau d'une souris morte de réactivation spontanée 3 mois après infection.

Figure f : toxoplasme intracellulaire (flèche) dans une cellule de broyat de ganglion mésentérique prélevé 48h après infection d'une souris par la souche Pru  $\beta$  gal (échelle = 10  $\mu$ m)



## Planche 2

Images de prélèvement d'iléon terminal de souris infectées par la souche Pru  $\beta$  gal coloré par le réactif X-gal.

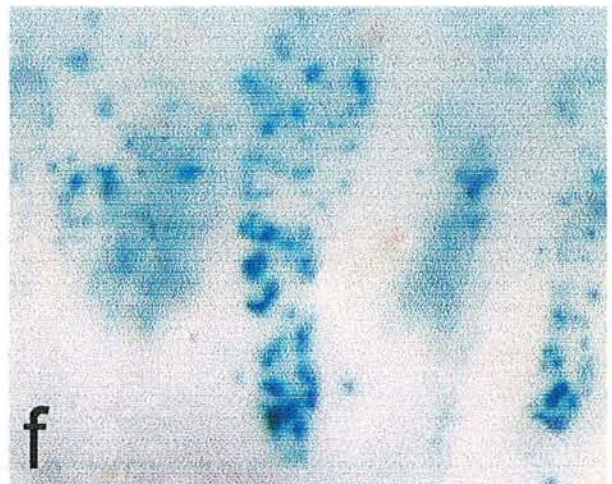
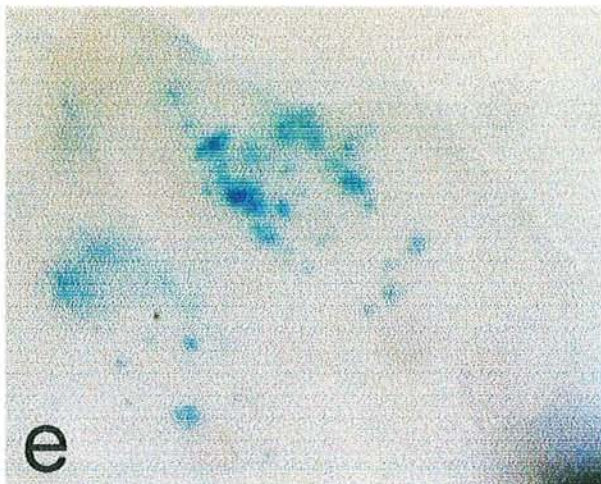
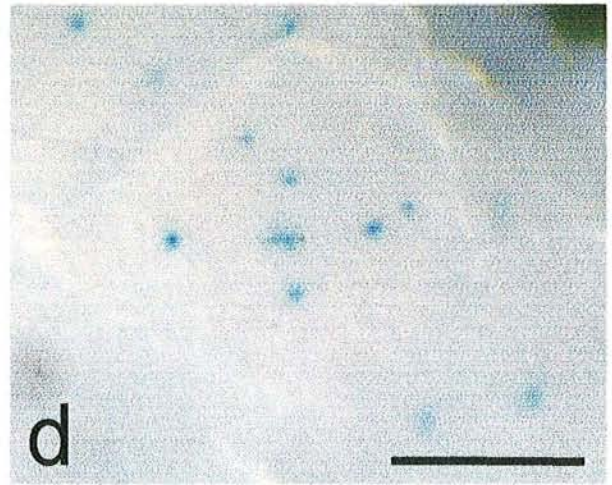
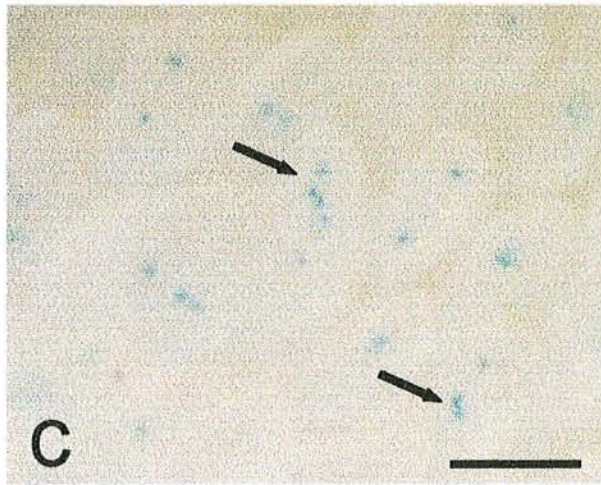
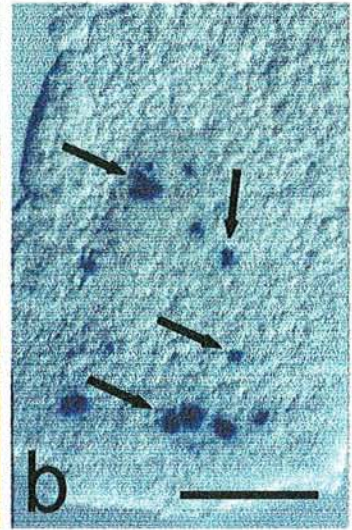
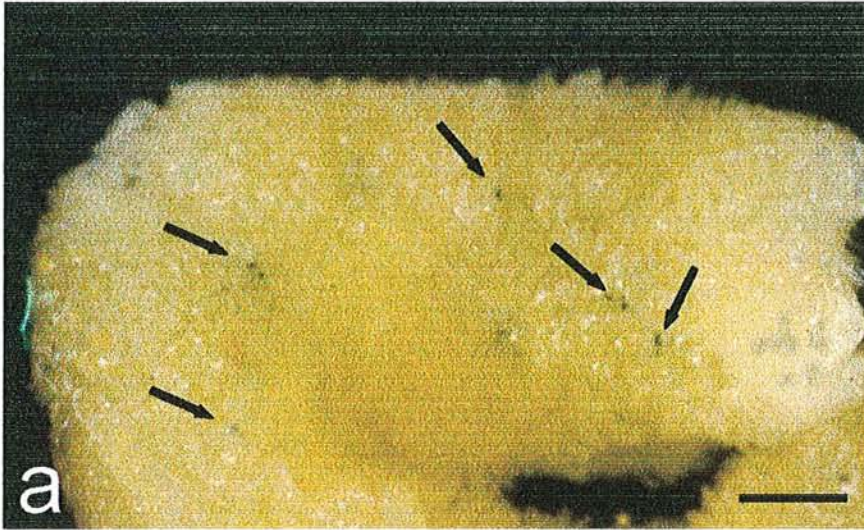
Figure a et b : infection par kystes, et prélèvements effectués 72h après infection ; en a, macrophoto de l'intestin ouvert montrant quelques foyers de parasites (flèches) ; en b, micrographie d'une villosité intestinale isolée entre lame et lamelle, montrant plusieurs masses parasitaires dans la partie centrale de la villosité (flèches)

(Echelle: en a : 200  $\mu$ m ; en b : 30  $\mu$ m)

Figures c, d, e, f : infection par oocystes, prélèvements effectués à 24 h (c et d), 48 h (e) et 72 h (f) après infection. Dès 24 h, la plupart des villosités sont infectées, et certaines le sont par plusieurs parasites de petite taille (flèches) ; à 48h, l'axe des villosités contient plusieurs foyers parasitaires de tailles diverses ; à 72 h, l'axe des villosités est totalement occupé par les parasites.

(Echelle : en c : 100  $\mu$ m ; en d, e ,f : 50  $\mu$ m)





### Planche 3

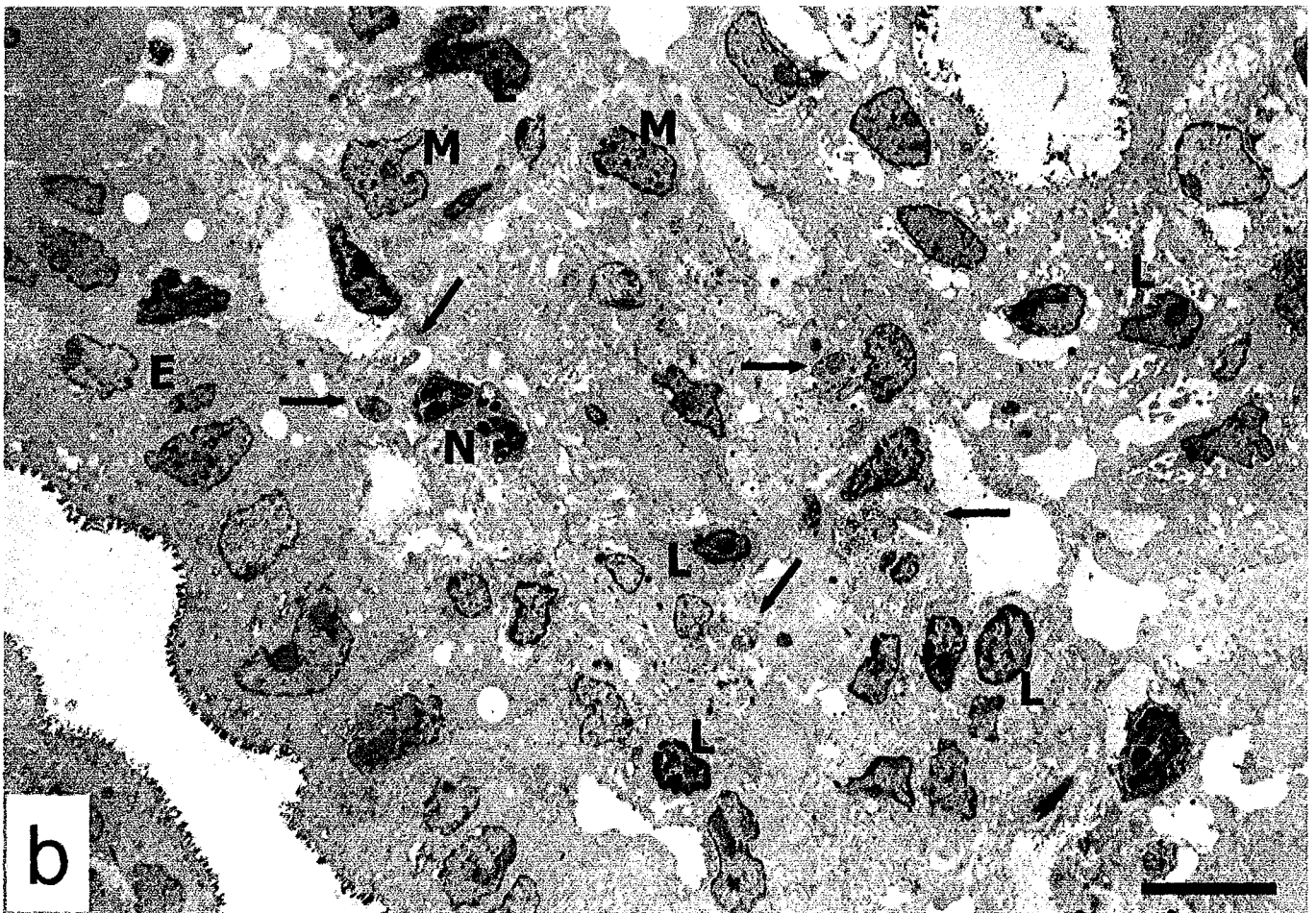
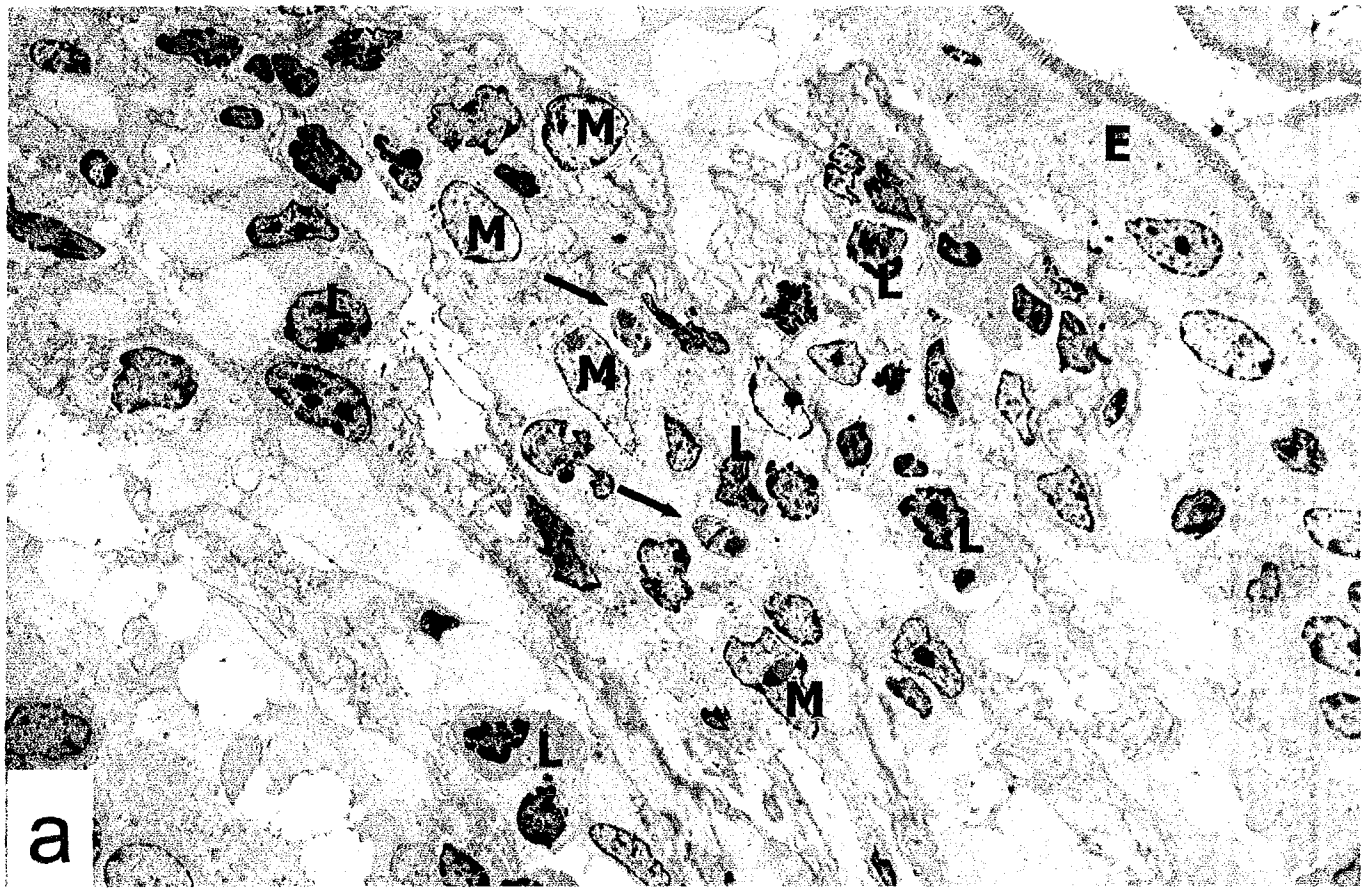Coupes ultrafines d'iléon terminal de souris infectées par des oocystes de la souche Pru  $\beta$  gal colorés par le réactif X-gal et inclus en Epon sans fixation osmique, observées au microscope électronique.

Figure a : 24 h après infection ; 2 parasites sont visibles (flèches) dans la lamina propria, dont l'un est clairement localisé dans un macrophage (L : lymphocyte ; E : entérocyte ; M : macrophage)

Figure b : 48 h après infection ; plusieurs parasites (flèches) peuvent être observés dans les cellules de la lamina propria (N : polynucléaire neutrophile).

(Echelle : 20  $\mu$ m)





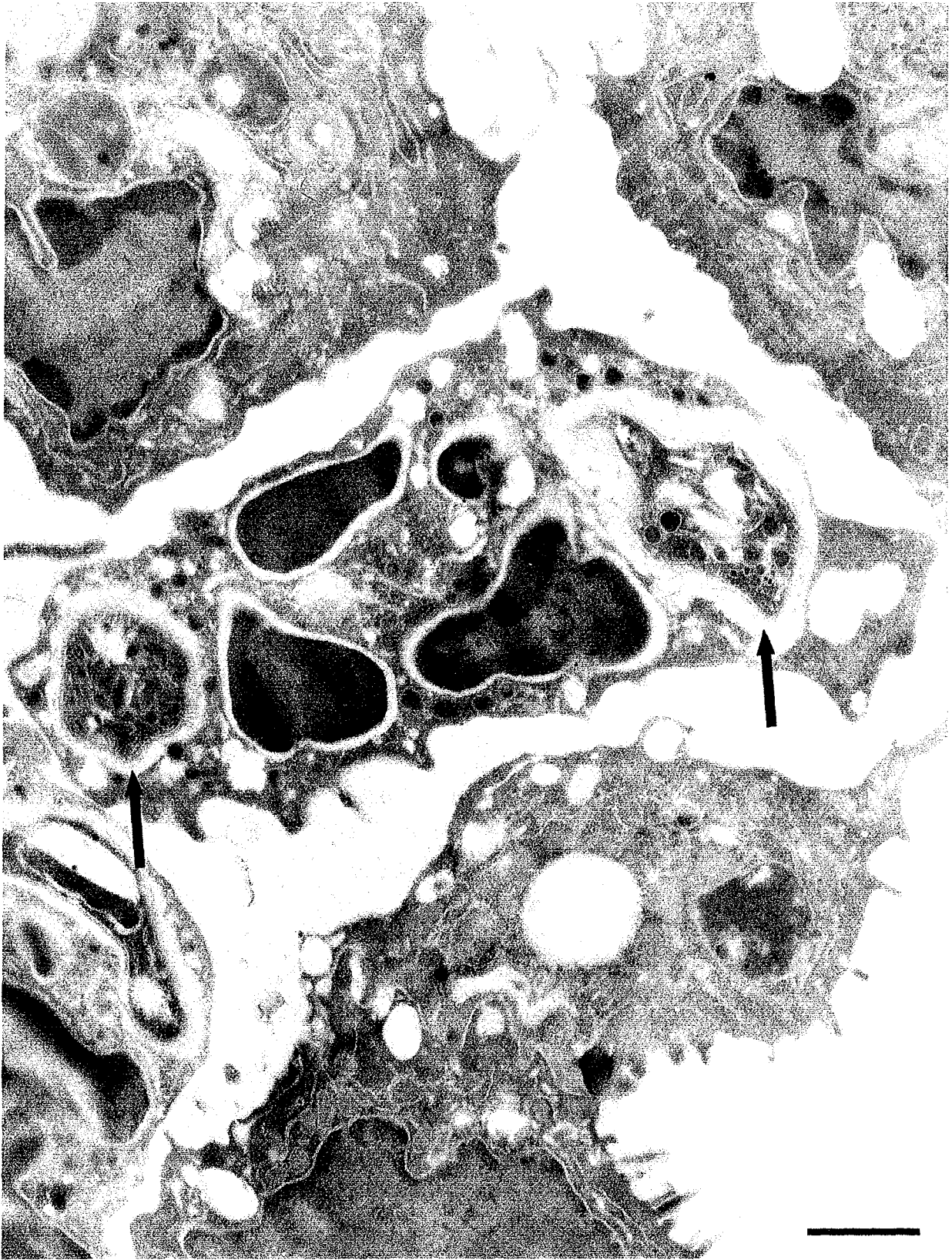


#### Planche 4

Coupe ultrafine d'iléon terminal de souris infectées depuis 6 jours par des kystes de la souche Pru  $\beta$  gal, colorés par le réactif X-gal et inclus en LRWhite, observée au microscope électronique.

Deux parasites apparemment intacts sont présents dans des vacuoles dans un polynucléaire neutrophile (flèches)

(Echelle : 1  $\mu$ m)



## Planches 5

Coupes ultrafines de cerveau de souris infectées depuis 3 mois par des kystes de la souche Pru  $\beta$  gal, colorés par le réactif X-gal et inclus en Epon après fixation osmique observée au microscope électronique. La souris a subi une réactivation spontanée et le prélèvement étudié provient du même cerveau que la coupe vibratome montrée à la planche 1, figure e.

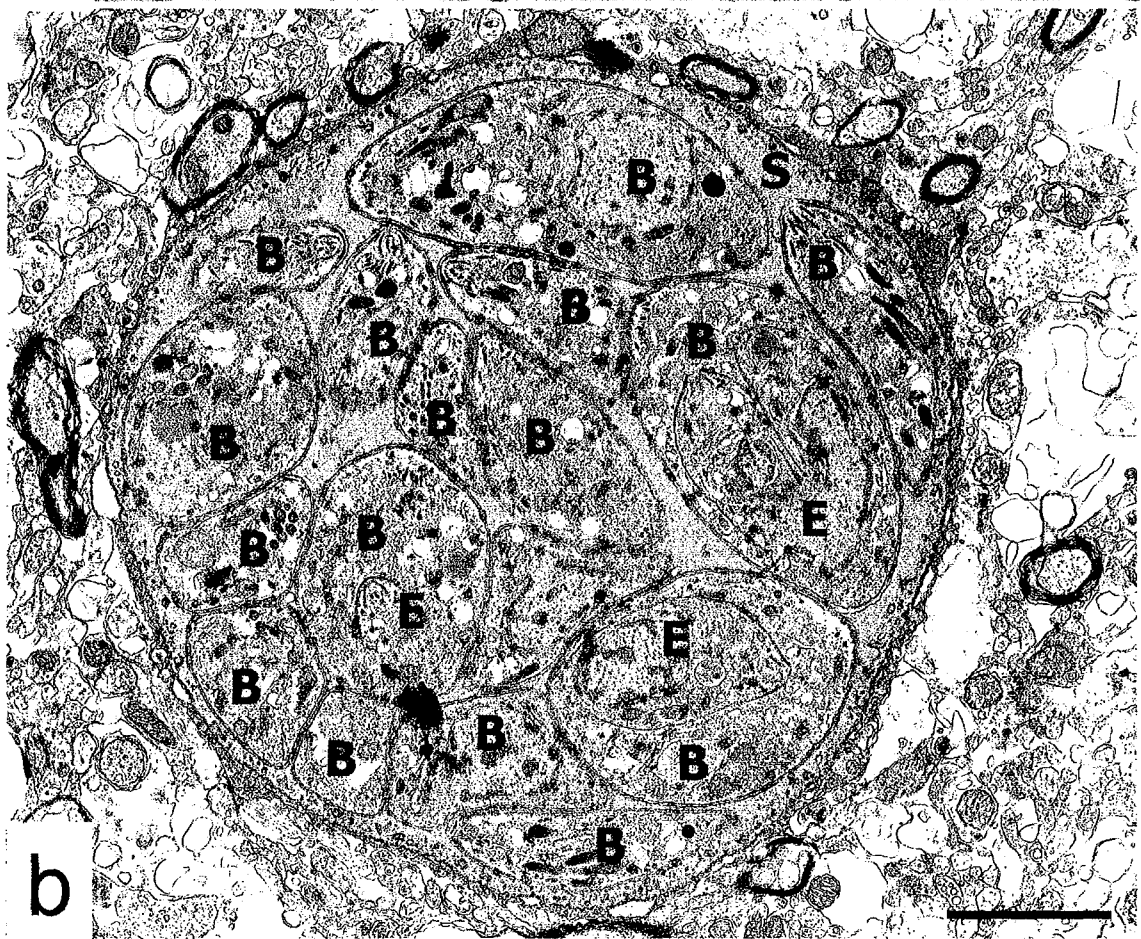
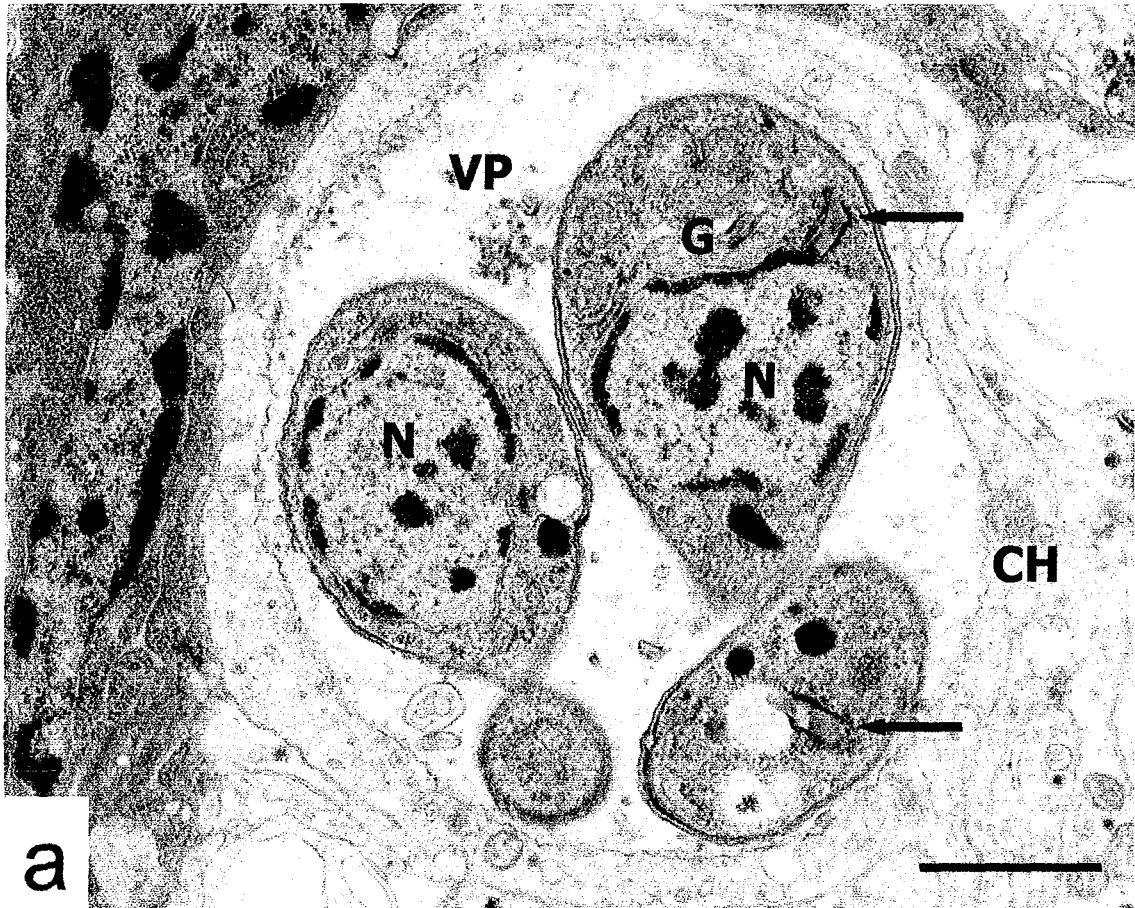
Figure a : vacuole parasitophore contenant plusieurs tachyzoïtes (CH : cellule hôte ; N : noyau des parasites, VP : vacuole parasitophore ; G ; appareil de Golgi). Des cristaux produits par la réaction X-gal sont visibles dans le cytoplasme des tachyzoïtes (flèches).

(Echelle : 1  $\mu$ m)

Figure b : kyste contenant de nombreux bradyzoïtes (B) noyés dans un stroma dense (S). Certains parasites sont en cours d'endodyogenèse (E)

(Echelle : 2  $\mu$ m)





## Planche 6

Images d'iléon terminal de souris naïves (a et b) ou infectées depuis 2 mois par la souche 76K (c et d) et infectées depuis 12 heures par des oocystes de la souche Pru  $\beta$  gal. Les prélèvements ont été colorés par le réactif X-gal.

Figure a : vue générale d'un groupe de villosités montrant l'intensité de l'infection

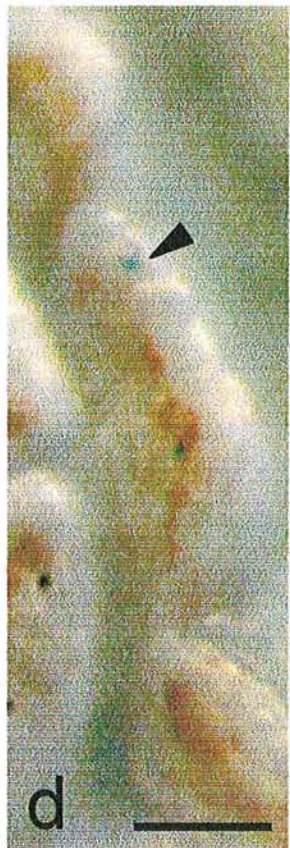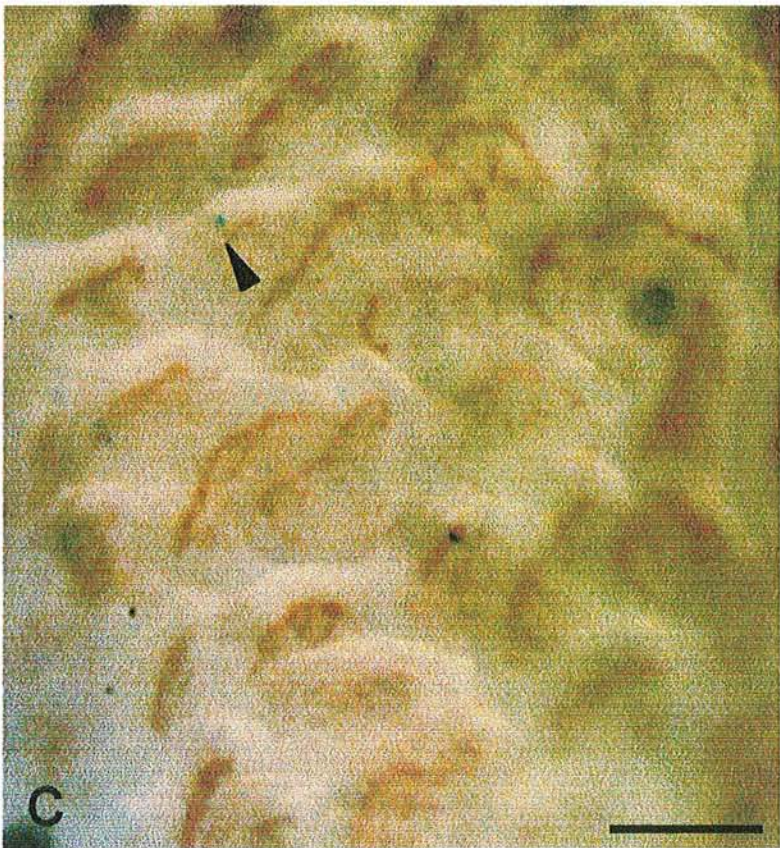
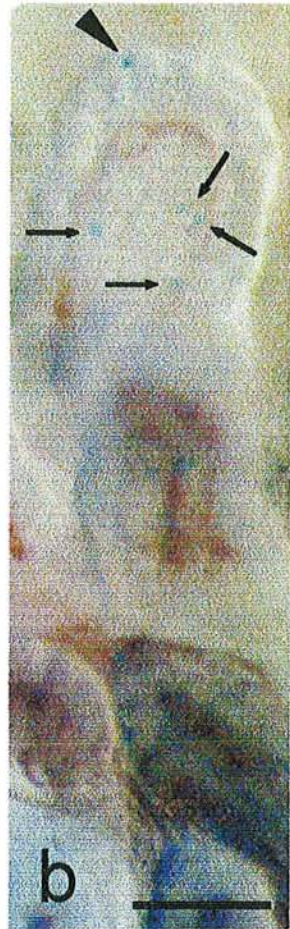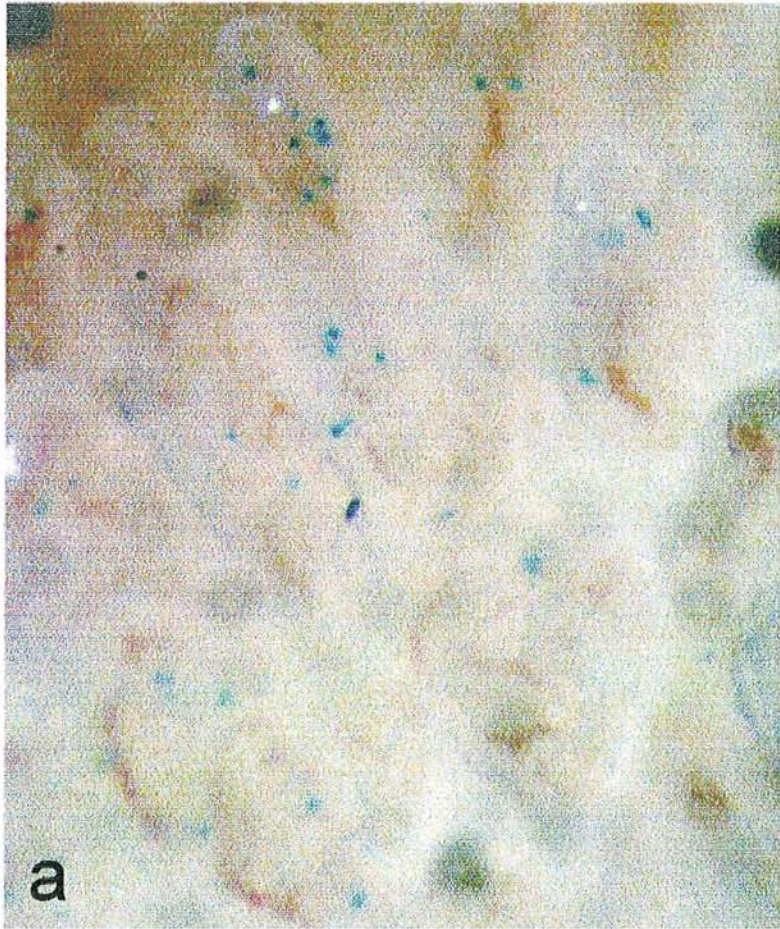
Figure b : détail d'une villosité montrant un parasite en bord de villosité (tête de flèche) et plusieurs dans l'axe de la villosité (flèches)

Figure c : vue générale d'un groupe de villosités montrant un unique parasite dans le champ (tête de flèche), localisé en bord de villosité.

Figure d : détail d'une villosité montrant un parasite en bord de villosité (tête de flèche).

(Echelle : a, c : 100  $\mu$ m ; b : 50 $\mu$ m ; d : 30 $\mu$ m)







## Planche 7

Images d'iléon terminal de souris naïves (a et c) ou infectées depuis 2 mois par la souche 76K (b et d) et infectées depuis 24 heures (a et b) ou 48 heures (c et d) par des oocystes de la souche Pru  $\beta$  gal. Les prélèvements ont été colorés par le réactif X-gal.

Ces images montrent l'intensité croissante de la charge parasitaire chez les souris naïves et la disparition des parasites dans la souris préimmune, où un seul parasite est encore observé dans le champ à 24h (tête de flèche), et plus aucun à 48h.

(Echelle : 100  $\mu$ m)

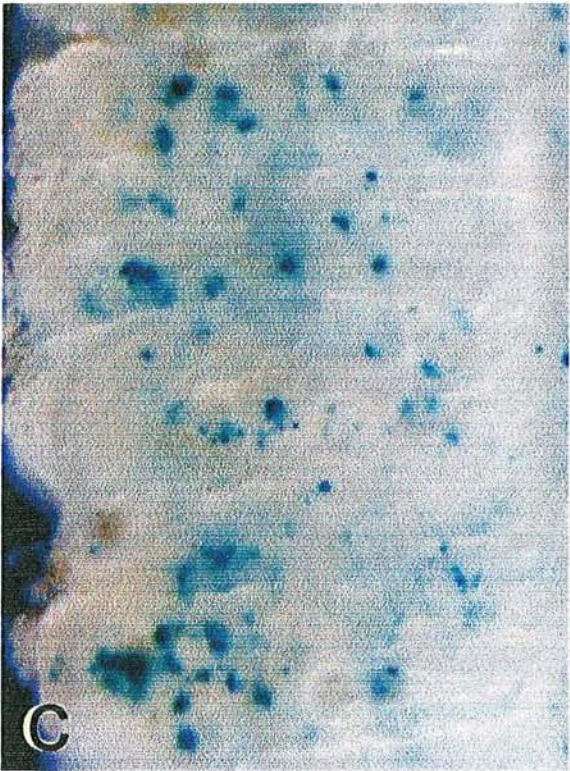
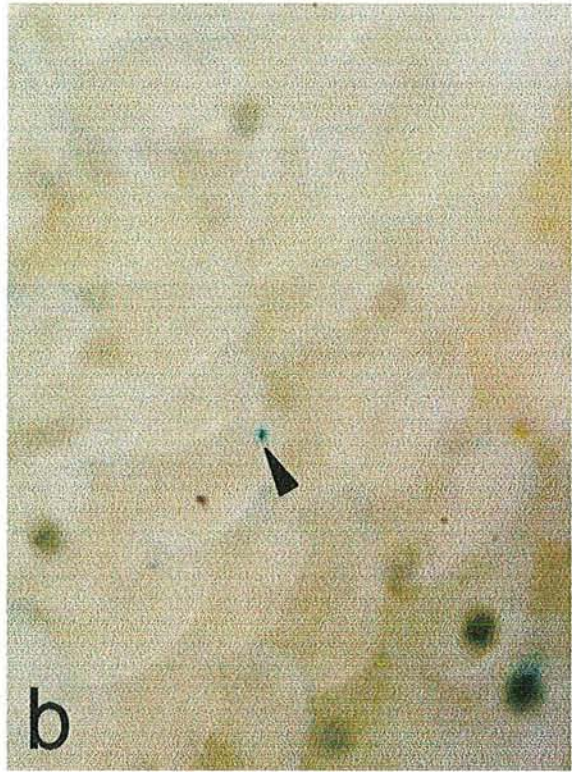
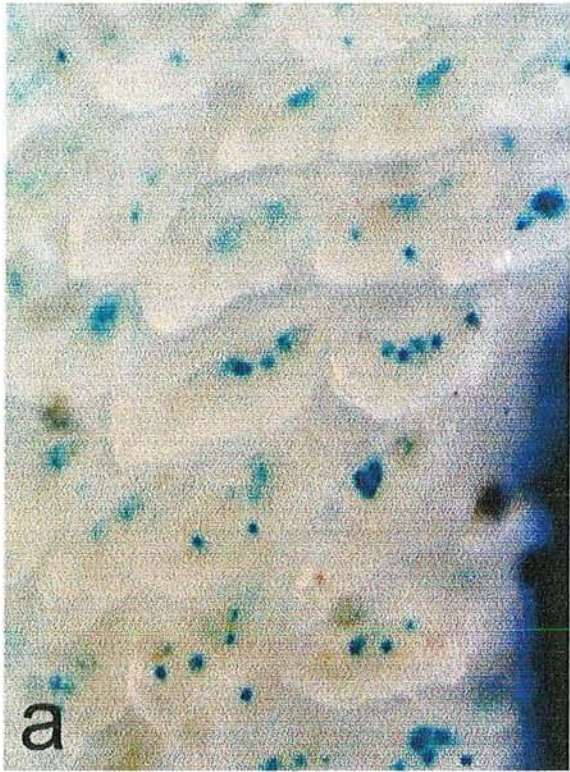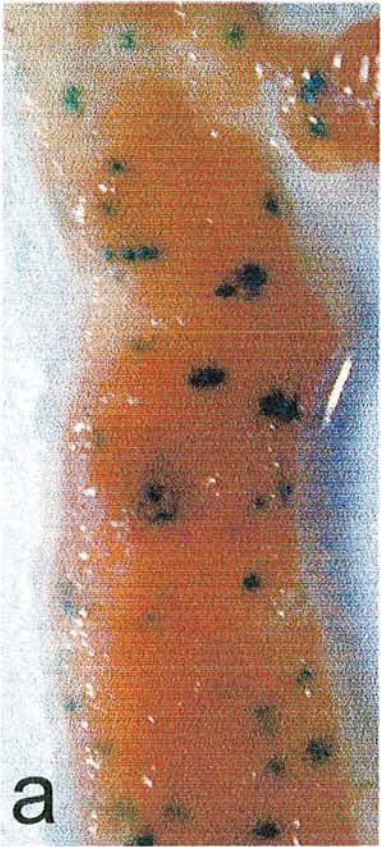Planche 8

Images d'iléon terminal de souris infectées par la souche Pru  $\beta$  gal depuis 4 jours

(a), 7 jours (b) et 10 jours (c).

(Echelle : 4 mm)





## Planche 9

Mise en évidence par immunofluorescence de la production de la chimiokine MCP1 par des fibroblastes humains en culture infectés depuis 12 heures par des tachyzoïtes de *T. gondii*.

Figures a et b : contrôle non infecté traité par le  $TNF\alpha$  et l' $IFN\gamma$ , où la chimiokine est produite dans toutes les cellules de la monocouche.

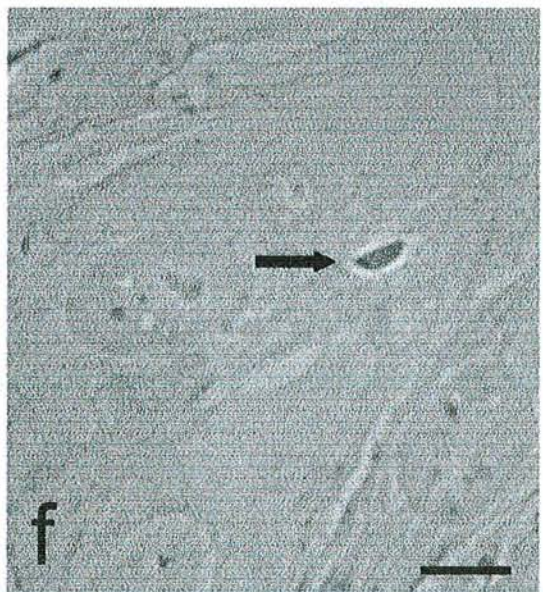
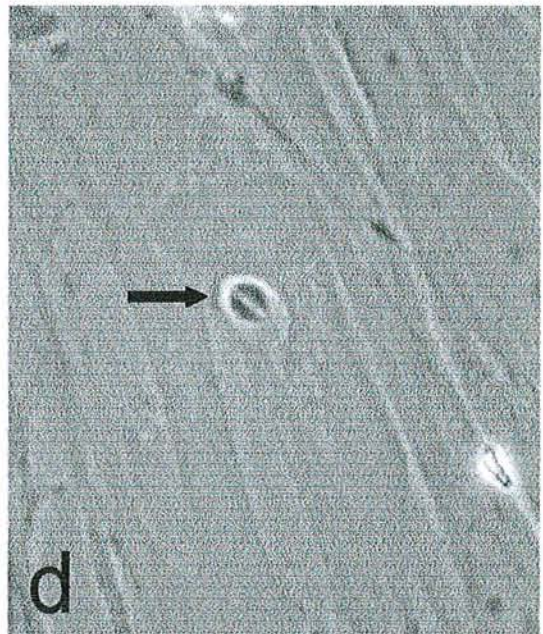
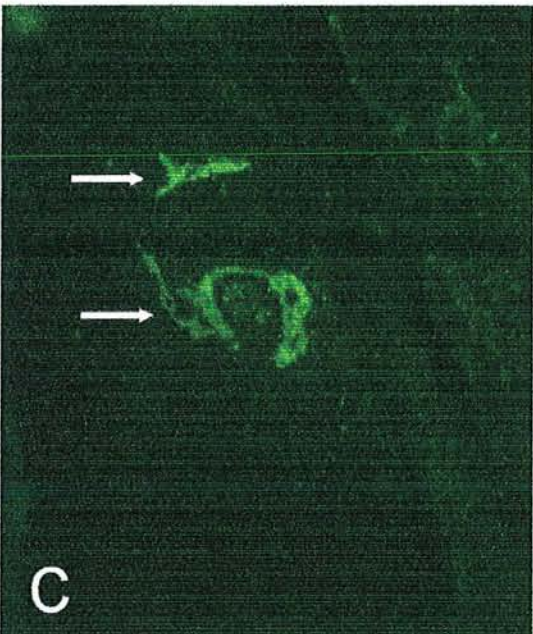
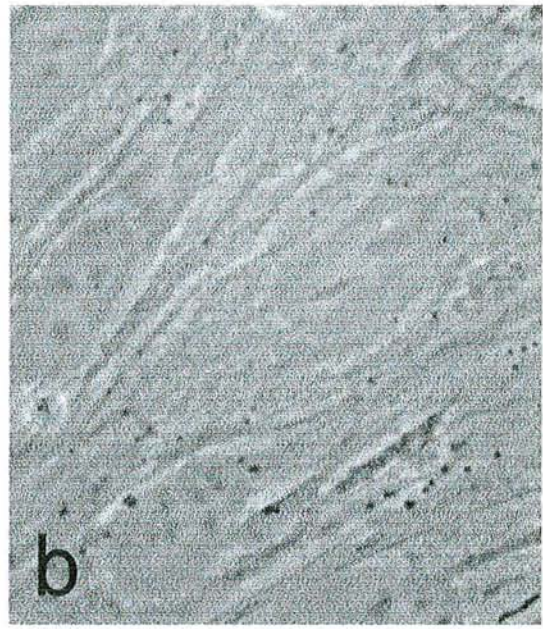
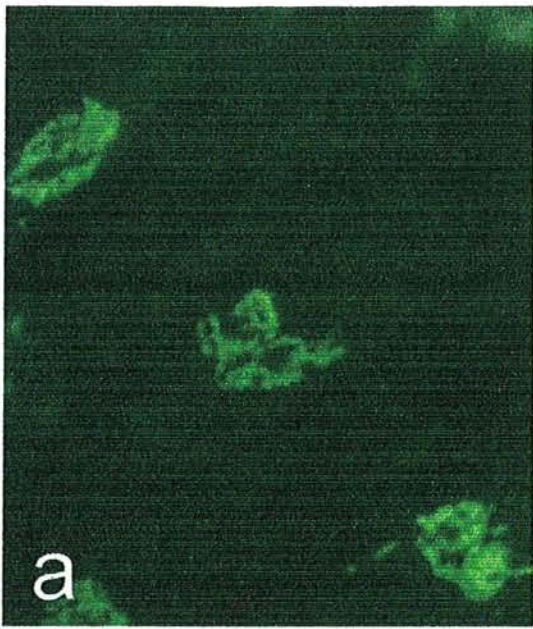
Figures c et d : la cellule dans laquelle un parasite s'est multiplié par endodyogenèse (flèche, d) est positive pour MCP1 de part et d'autre du noyau et autour du parasite (flèches, c). Toutes les autres cellules sont négatives.

Figures e et f : la cellule qui contient un parasite non divisé (flèche) est négative pour MCP1

Les images a, c et e sont en immunofluorescence, et b, d et f sont les images en contraste de phase correspondantes.

(échelle : 10  $\mu\text{m}$ )







## Planche 10

Immunolocalisation sur coupes à congélation des marqueurs cellulaires CD3, F4/80 et CD11c, ainsi que de la chimiokine MCP1 au cours des stades précoces d'infection

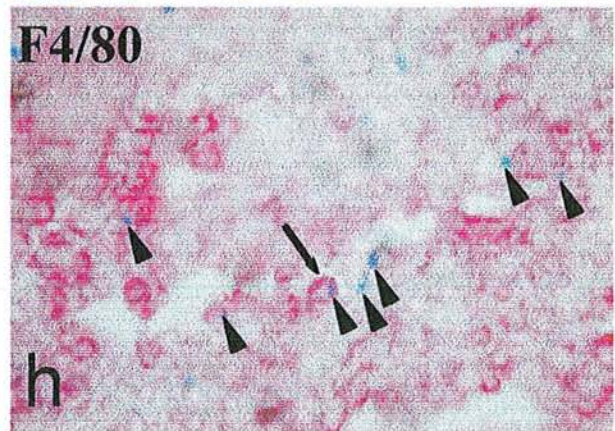
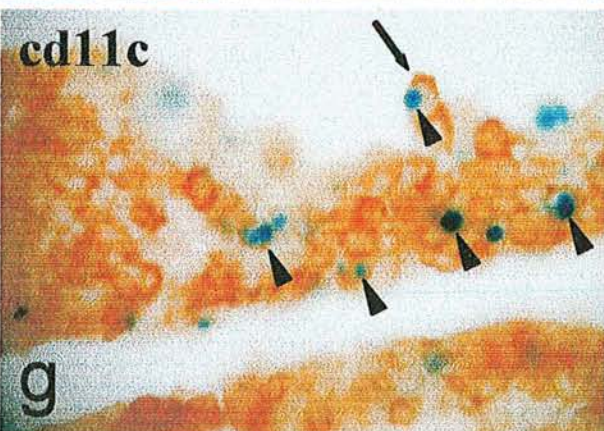
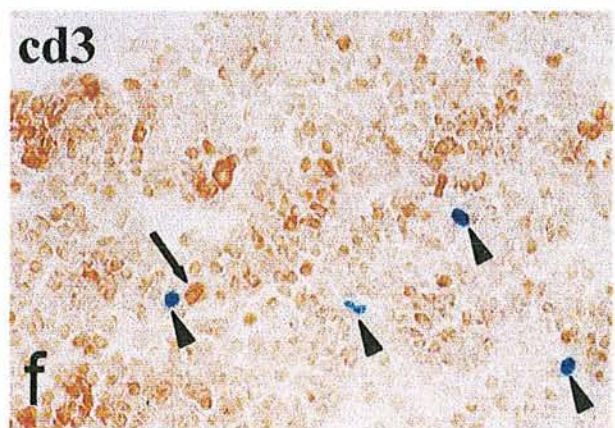
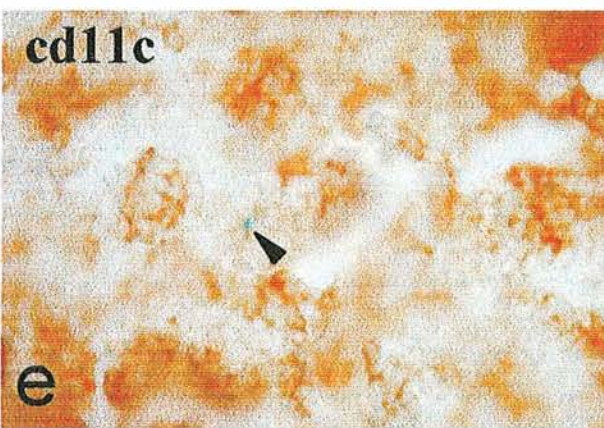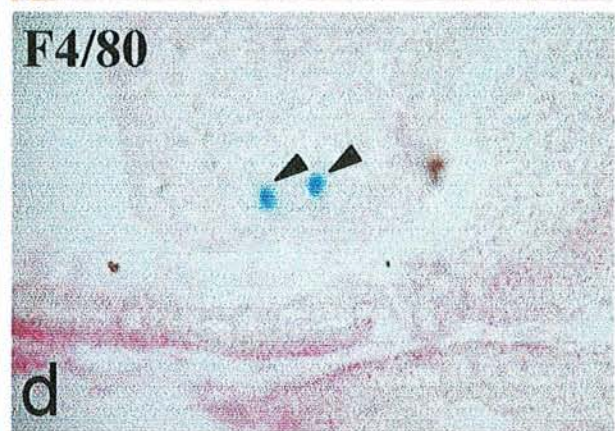
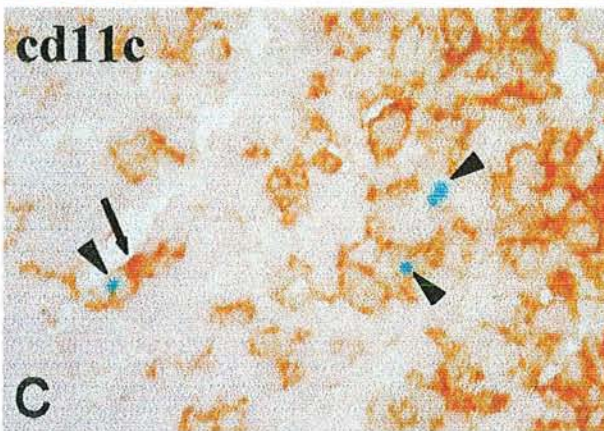
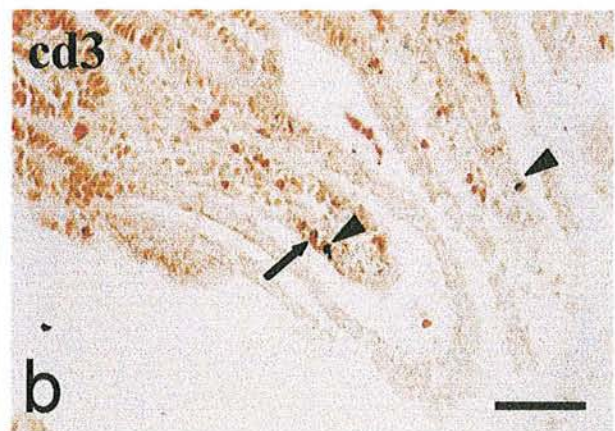
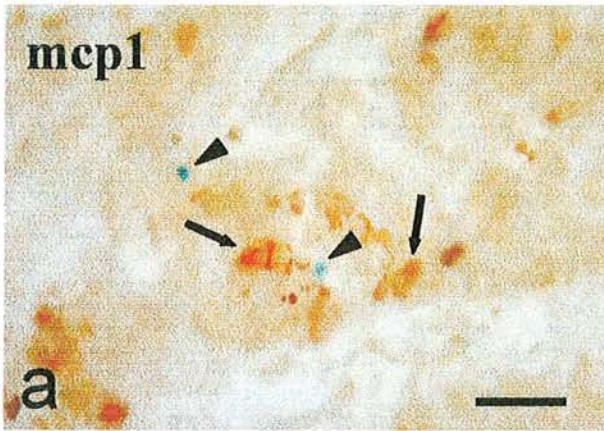
En a, b, c et d, coupes d'intestin à 24 heures p.i.

En e et f, coupes de ganglion mésentérique à 24 heures p.i.

En g et h, coupes de ganglion mésentérique à 48 heures p.i.

Les flèches désignent les cellules marquées et les têtes de flèches désignant les parasites.

(Echelle : a, c, d, e, g et h : 50  $\mu\text{m}$  ; b et c : 100  $\mu\text{m}$ )





## Planche 11

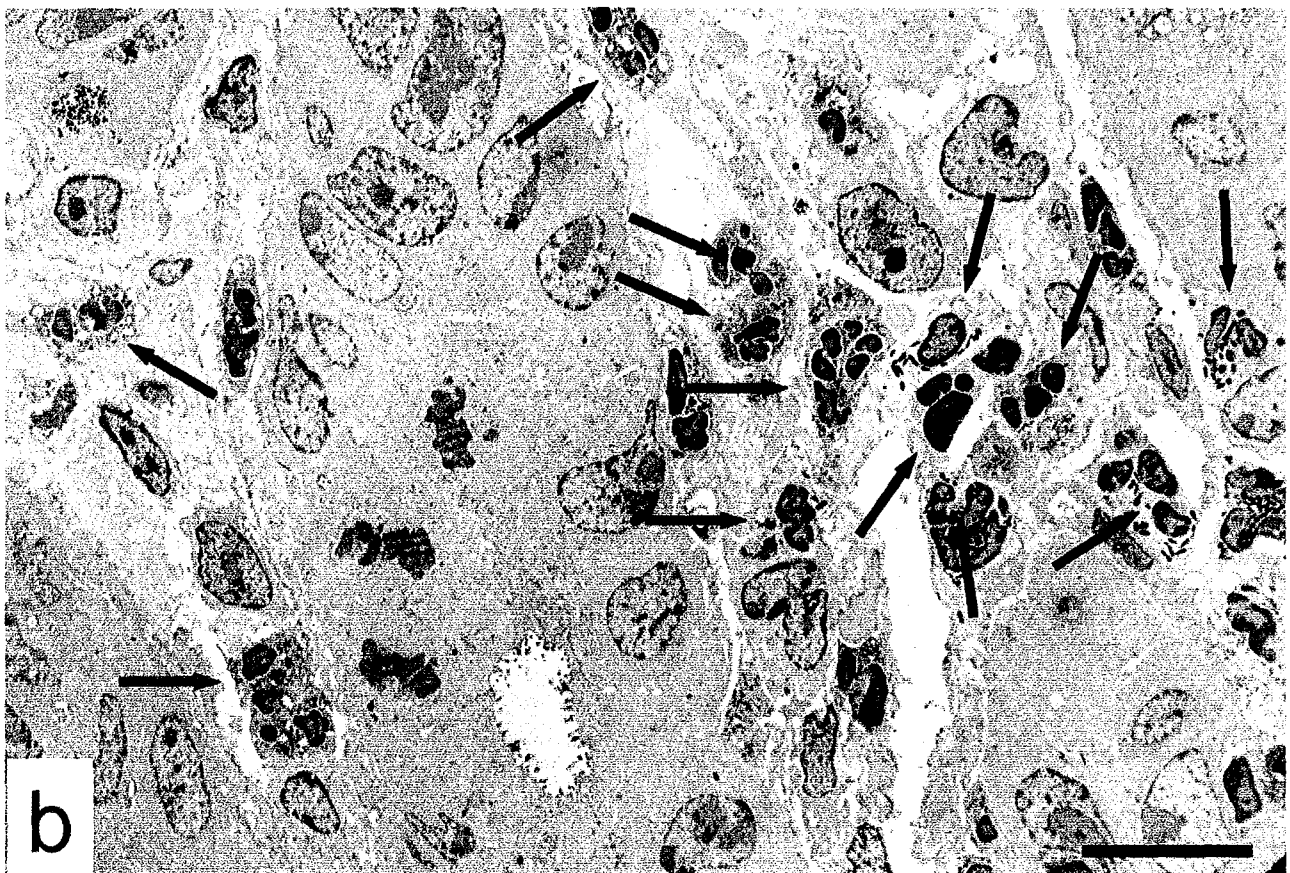
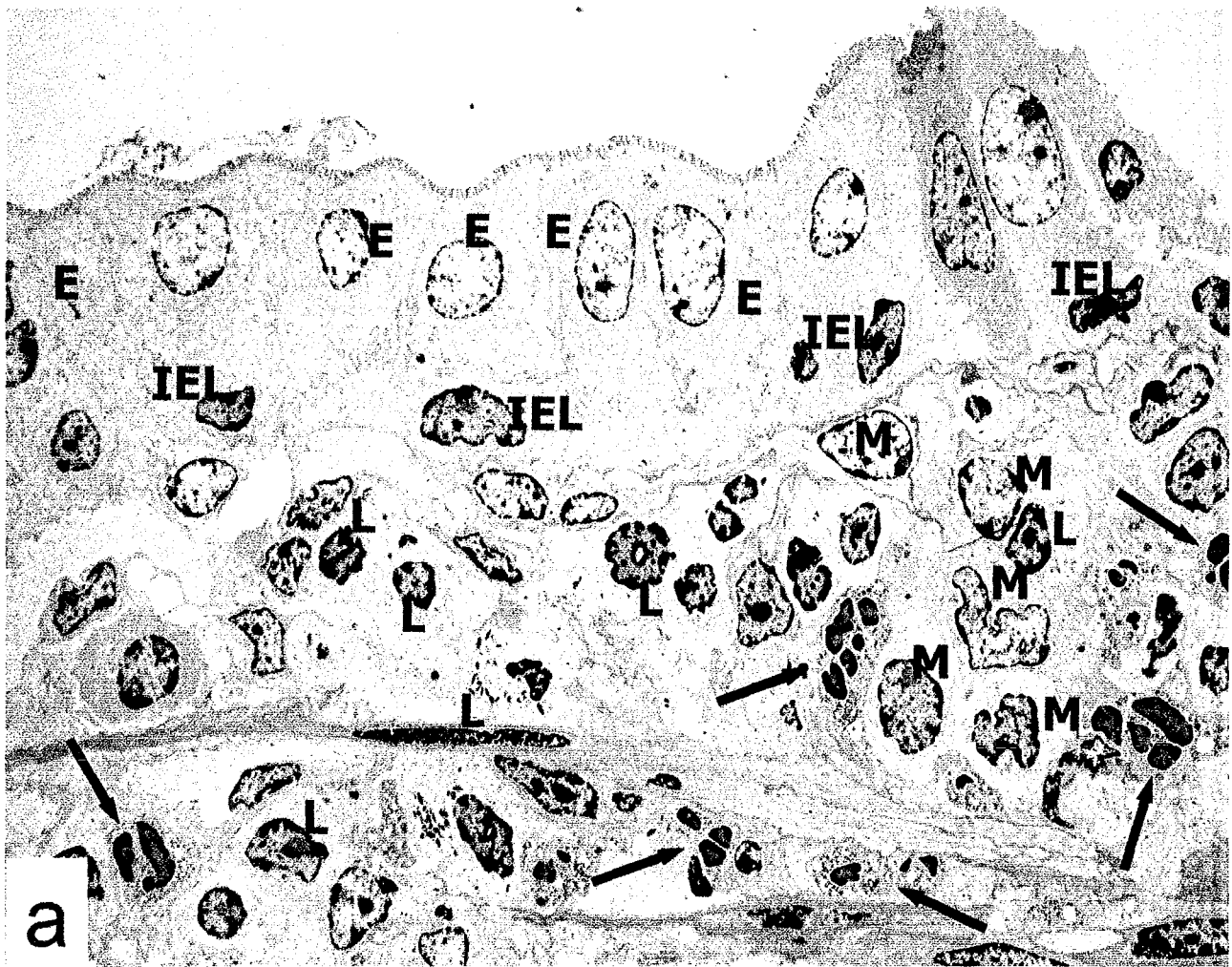
Coupes ultrafines d'iléon terminal de souris naïves (b) ou infectées depuis 2 mois par la souche 76K (a) et réinfectées par des oocystes de la souche Pru  $\beta$  gal, colorés par le réactif X-gal et inclus en Epon sans fixation osmique, observées au microscope électronique. Les zones sectionnées contenaient des toxoplasmes encore visibles après inclusion, mais les coupes photographiées ne passent pas par les parasites.

Figure a : 12 h après réinfection ; plusieurs polynucléaires neutrophiles (flèches) sont présents dans la lamina propria (L : lymphocyte ; E : entérocyte ; M : macrophage ; IEL : lymphocyte intraépithélial)

Figure b : 48 h après infection ; accumulation de neutrophiles (flèches) dans la lamina propria.

(Echelle : 20  $\mu$ m)





## ANNEXE

- A. Tableaux des résultats complets des expériences de réinfection tardive
- B. Publication 1 : « Successful reinfection of chronically infected mice by a different *Toxoplasma Gondii* genotype » ; Dao et al (2001) International Journal of Parasitology, 31:63-65
- C. Publication 2: “Potential of beta galactosidase expressing *Toxoplasma gondii* for *in situ* localization and observation of rare stages of the parasite life cycle”; Dao et al (2002) Parasitology Research, 88: 69-72
- D. Publication 3: Toxoplasme et toxoplasmose; Encyclopédie Médicale et Chirurgicale ; Fortier et al (1999)
- E. Publication 4 : « Unspecific detection of IgM against the « low molecular weight antigen » of *Toxoplasma gondii* ; Dao et al (soumis au Journal of Clinical Microbiology)
- F. Publication 5: “Innate resistance of Lewis rats to toxoplasmosis is a dominant trait that is intrinsic to bone marrow derived cells; Sergent et al (soumis au Journal of Clinical Immunology)- Collaboration utilisant le modèle Pru beta gal chez le rat

**Infection primaire : 76K et réinfection : Pru  $\beta$  gal**

Date de réinfection	Souris	Kystes 76K	Sérologie76K	Kystes Pru $\beta$ gal	Sérologie Pru $\beta$ gal
1 mois	1	622	+	0	
	2	354	+	0	
	3	666	+	0	
	4	844	+	0	
	5	266	+	0	
	6	354	+	0	
	7	666	+	0	
contrôle	1c			1244	+
	2c			2844	+
2 mois	8	310	+	0	
	9	222	+	0	
	10	44	+	0	
	11	354	+	0	
	12	622	+	0	
	13	232	+	0	
contrôle	3c			3332	+
	4c			1422	+
4 mois	14	106	+	0	
	15	1092	+	0	
	16	288	+	0	
	17*	1232	+	0	
	18	452	+	0	
	19	160	+	0	
contrôle	5c			2264	+
	6c			2400	+

**Tableau n° 1** : Primo infection avec la souche 76K (génotype II) et réinfection à 1, 2 et 4 mois avec la souche Pru  $\beta$  gal (génotype II). Les souris swiss mâles ont été infectées par voie orale à raison de 10 kystes par délivrance. Les chiffres réfèrent au nombre de kystes par cerveau de souris. Le contrôle vérifie l'infektivité de la souche de réinfection. La réponse sérologique contre la primo infection est vérifiée le jour de la réinfection. La réponse sérologique des contrôles contre la souche de réinfection est mesurée lors du sacrifice des souris.



**Infection primaire : NED et réinfection : Pru  $\beta$  gal**

Date de réinfection	Souris	Kystes NED	Sérologie NED	Kystes Pru $\beta$ gal	Sérologie Pru $\beta$ gal
1 mois	1	177	+	0	
	2	222	+	0	
	3	311	+	0	
	4	88	+	0	
contrôle	1c			3733	+
	2c			6866	+
2 mois	5	176	+	0	
	6	888	+	0	
	7	1111	+	0	
	8	311	+	0	
	9	311	+	0	
contrôle	3c			3867	+
	4c			10000	+
4 mois	10	488	+	0	
	11	532	+	0	
	12	1000	+	0	
	13	312	+	0	
contrôle	5c			3068	+
	6c			2668	+

**Tableau n° 2 :** Primo infection avec la souche NED (génotype III) et réinfection à 1, 2 et 4 mois avec la souche Pru  $\beta$  gal (génotype II). Les souris swiss mâles ont été infectées par voie orale à raison de 10 kystes par délivrance. Les chiffres réfèrent au nombre de kystes par cerveau de souris. Le contrôle vérifie l'infectivité de la souche de réinfection. La réponse sérologique contre la primo infection est vérifiée le jour de la réinfection. La réponse sérologique des contrôles contre la souche de réinfection est mesurée lors du sacrifice des souris.

**Infection primaire : Pru  $\beta$  gal et réinfection : NED**

Date de réinfection	Souris	Kystes Pru $\beta$ gal	Sérologie Pru $\beta$ gal	Kystes NED	Sérologie NED
1 mois	1	4188	+	0	
	2	488	+	0	
	3	6332	+	0	
	4	17344	+	110	
	5	1044	+	0	
contrôle	1c			288	+
	2c			88	+
2 mois	6	666	+	22	
	7	4666	+	2399	
	8	5154	+	377	
	9	1688	+	0	
	10	933	+	0	
	11	1288	+	0	
	12	977	+	0	
contrôle	3c			0	+
	4c			88	+
4 mois	13	444	+	44	
	14	2177	+	66	
	15	2266	+	88	
	16	577	+	0	
contrôle	5c			264	+
	6c			88	+

**Tableau n°3** : Primo infection avec la souche Pru  $\beta$  gal (génotype II) et réinfection à 1, 2 et 4 mois avec la souche NED (génotype III). Les souris swiss mâles ont été infectées par voie orale à raison de 10 kystes par délivrance. Les chiffres réfèrent au nombre de kystes par cerveau de souris. Le contrôle vérifie l'infectivité de la souche de réinfection. La réponse sérologique contre la primo infection est vérifiée le jour de la réinfection. La réponse sérologique des contrôles contre la souche de réinfection est mesurée lors du sacrifice des souris.

**Infection primaire : CEP/c et réinfection : Pru  $\beta$  gal**

Date de réinfection	Souris	Kystes Cep/c	Sérologie Cep/c	Kystes Pru $\beta$ gal	Sérologie Pru $\beta$ gal
1 mois	1	106	+	0	
	2	320	+	0	
	3	53	+	0	
	4	133	+	0	
	5	88	+	0	
Contrôle	1c			7333	+
	2c			7600	+
2 mois	6	66	+	0	
	7	66	+	0	
	8	66	+	0	
	9	66	+	0	
	10	0	+	0	
	11	66	+	0	
Contrôle	3c			2264	+
	4c			1776	+
4 mois	12	0	+	0	
	13	0	+	0	
	14	0	+	0	
	15	0	+	0	
	16	25	+	0	
Contrôle	5c			1864	+
	6c			2664	+

**Tableau n°4** : Primo infection avec la souche CEP (c) (génotype III) et réinfection à 1, 2 et 4 mois avec la souche Pru  $\beta$  gal (génotype II). Les souris swiss mâles ont été infectées par voie orale à raison de 10 kystes par délivrance. Les chiffres réfèrent au nombre de kystes par cerveau de souris. Le contrôle vérifie l'inféctivité de la souche de la réinfection. La réponse sérologique contre la primo infection est vérifiée le jour de la réinfection. La réponse sérologique des contrôles contre la souche de réinfection est mesurée lors du sacrifice des souris.



**Infection primaire : Pru  $\beta$  gal et réinfection : CEP/c**

Date de réinfection	Souris	Kystes Pru $\beta$ gal	Sérologie Pru $\beta$ gal	Kystes Cep/c	Sérologie Cep/c
1 mois	1	3511	+	444	
	2	622	+	355	
	3	1644	+	44	
	4	1822	+	0	
	5	1111	+	44	
	6	4266	+	133	
contrôle	1c			88	+
	2c			152	+
2 mois	7	2000	+	0	
	8	2032	+	0	
	9	1100	+	0	
	10	1800	+	0	
	11	2500	+	0	
	12	3500	+	0	
contrôle	3c			0	+
	4c			308	+
4 mois	13	933	+	66	
	14	3066	+	66	
	15	666	+	0	
	16	1166	+	0	
	17	233	+	0	
	18	1200	+	0	
contrôle	5c			132	+
	6c			2800	+

**Tableau n° 5** : Primo infection avec la souche Pru  $\beta$  gal (génotype II) et réinfection à 1, 2 et 4 mois avec la souche CEP (c) (génotype III). Les souris swiss mâles ont été infectées par voie orale à raison de 10 kystes par délivrance. Les chiffres réfèrent au nombre de kystes par cerveau de souris. Le contrôle vérifie l'inféctivité de la souche de réinfection. La réponse sérologique contre la primo infection est vérifiée le jour de la réinfection. La réponse sérologique des contrôles contre la souche de réinfection est mesurée lors du sacrifice des souris.

Research note

# Successful reinfection of chronically infected mice by a different *Toxoplasma gondii* genotype

A. Dao<sup>a,\*</sup>, B. Fortier<sup>a</sup>, M. Soete<sup>b</sup>, F. Plenat<sup>c</sup>, J.-F. Dubremetz<sup>b</sup>

<sup>a</sup>Service de Parasitologie-Mycologie, CHU Brabois-Nancy, Allée du Morvan, 54511 Vandoeuvre les Nancy Cedex. France

<sup>b</sup>Unité de Pathogénèse des Sporozoaires, Institut de Biologie de Lille, 1 rue du Pr Calmette 59021 Lille Cedex. France

<sup>c</sup>Service d'Anatomopathologie, CHU Brabois-Nancy, Allée du Morvan, 54511 Vandoeuvre les Nancy Cedex. France

Received 3 October 2000; received in revised form 13 November 2000; accepted 13 November 2000

## Abstract

It is generally assumed that primary infection by *Toxoplasma gondii* protects from reinfection. A recent study using a murine model has questioned this dogma using indirect procedures to detect the re-infecting strain. We have reinvestigated this issue using a transfected strain of *T. gondii* (Prugniaud  $\beta$  galactosidase: Pru  $\beta$  gal) which expresses *Escherichia coli*  $\beta$ -galactosidase. Detection of enzyme activity on fixed parasites allows a direct distinction between transfected and untransfected strains. We have found that in OF1 mice primary infection with the 76 K strain of *T. gondii* fully protects mice against tissue cyst production upon reinfection with the Pru  $\beta$  gal *T. gondii* strain whereas primary infection with the Pru  $\beta$  gal *T. gondii* strain does not impair tissue cyst formation upon reinfection with the Ned strain of *T. gondii*, which belongs to another *T. gondii* genotype. These results suggest that the immune protection conferred by one strain of *T. gondii* can be breached by reinfection with a strain belonging to another genotype; which can have significant consequences in human or veterinary medicine. © 2001 Australian Society for Parasitology Inc. Published by Elsevier Science Ltd. All rights reserved.

**Keywords:** Reinfection; *Toxoplasma gondii*; Tissue cyst; Genotype

In immunocompetent hosts, *Toxoplasma gondii* infection is considered to induce a lifelong protective immunity against reinfection (Dubey and Beattie, 1988). However, it has been shown that congenital toxoplasmosis can occur in some of the offspring of mice and hamsters chronically infected with *T. gondii* and reinfected during pregnancy with a different strain (De Roever-Bonnet, 1969). Congenital toxoplasmosis has been reported from women seropositive for *T. gondii* and subsequently reinfected (Fortier et al., 1991). A recent study in mice (Araujo et al., 1997) has reported a high level of mortality in mice chronically infected with the ME49 strain of *T. gondii* and reinfected with the C56 or its variant form R-C56. However, the authors had to use an indirect method to distinguish between the two strains. In the present work we studied reinfection in chronically infected mice and distinguished the tissue cysts from the primary and secondary infection by using a  $\beta$  galactosidase transfected strain of *T. gondii*. In order to determine whether genetic difference may modify the pattern of protection, reinfection was performed with a strain of either the same or a different genotype. We have

thus shown that parasite genetic differences between two successive infections have indeed a striking effect on the fate of reinfection.

Three strains of *T. gondii* were used in this study. Two were wild type strains: the 76 K strain (Laugier and Quilici, 1970) and the Ned strain (Dardé, 1995). The third strain was derived from the Prugniaud strain (Martrou et al., 1965): Prugniaud (Pru) tachyzoites were first made knock out for the HXGPRT gene (hypoxanthine-xanthine-guanine Phosphoribosyl transferase) (Prugniaud delta HX) and this new line was then transfected with a plasmid containing the *Escherichia coli*  $\beta$  galactosidase gene under the control of the *T. gondii* tubulin promoter as described by Seeber and Boothroyd (1996). The Pru and 76 K strains belong to the second zymodeme and genotype of *T. gondii* (Dardé, 1995; Howe and Sibley, 1995) whereas the Ned strain belongs to the third zymodeme and genotype.

Male OF1 mice (Janvier, France) were infected at the age of 8–10 weeks orally with 10 tissue cysts obtained from the brains of OF1 mice infected 3 months earlier. Successful primary infection was controlled by detection of specific antibodies in serum taken at the day of reinfection (Desmots and Remington, 1980). In addition, control infected mice were sacrificed and tissue cysts in their

\* Corresponding author. Tel.: +33-38315-43-97; fax: +33-38315-43-86.  
E-mail address: anne.dao@medecine.u-nancy.fr (A. Dao).

Table 1

Control mice for primary infection (mice were killed at the time of reinfection) and for reinfection (Naïve mice were infected simultaneously with the reinfected ones and killed 3 weeks later, simultaneously with the reinfected ones). ND: not done

Primary infection: 76 K and reinfection: Pru $\beta$ gal Control of primary infection (Naïve mice infected by 76 K)		Control of reinfection (Naïve mice infected by Pru $\beta$ gal)		
	Number of seropositive mice/ Number of mice tested	Number of brain cysts	Number of seropositive mice/ Number of mice tested	Mean count of brain cysts $\pm$ SD
1 month	1/1	2310	2/2	1022 $\pm$ 566
2 months	1/1	2000	2/2	2377 $\pm$ 1351
4 months	1/1	132	2/2	2299 $\pm$ 1650

brain were counted to evaluate the tissue cyst burden at each time point of reinfection. Mice were reinfected orally with 10 tissue cysts at 1, 2 and 4 months after primary infection, respectively. Naïve mice were also infected with 10 tissue cysts of the strain used for reinfection to serve as controls. Three weeks after reinfection, control and reinfected mice were sacrificed and their brains were removed. X-gal staining was performed to check for the presence of Pru  $\beta$  gal tissue cysts. Each brain was homogenised in PBS, pH 7.4 in a 20 ml Potter homogeniser. The brain suspension (2 ml) was fixed by addition of one volume of 5% formaldehyde in PBS for 5 min at room temperature. The suspension was centrifuged twice (1000 g, 5 min), the pellet being resuspended in PBS. X-gal staining was performed by resuspending the pellet in a solution containing 5 mM potassium ferrocyanide, 5 mM potassium ferricyanide, 2 mM magnesium chloride and 1% X-gal at 30 mg/ml (Sigma). Samples were incubated at 37°C overnight. Tissue cysts were then

counted with a haematocytometer. This process allowed the simultaneous detection of unstained wild-type tissue cysts and blue transfected Pru  $\beta$  gal tissue cysts.

When Pru  $\beta$  gal tissue cysts were used to reinfect 76 K infected mice, none of the reinfected mice showed any sign of secondary tissue cyst formation, at the three times studied, i.e. 1, 2 or 4 months after primary infection. In the 4-month experiment, one of six mice died before the end of the 3 weeks period but its brain did not show any sign of reinfection. All controls showed that the parasites used for reinfection were indeed infectious to Naïve mice (Tables 1 and 2).

On the contrary, when primary infection was performed with the Pru  $\beta$  gal strain and mice were challenged with the Ned strain, some of the reinfected mice (one out of five, three out seven and three out of four mice at the first, second and fourth months, respectively) showed non-stainable tissue cysts in their brain, showing that the Ned strain had

Table 2

Reinfection of mice with Pru  $\beta$  gal (10 cysts) after primary infection with 76 K strain (10 cysts); and reinfection of mice with Ned (10 cysts) after primary infection with Pru  $\beta$  gal (10 cysts). For each experiment and before each reinfection, all mice were positive for antibodies to *T. gondii*<sup>a</sup>

Time of reinfection	Primary infection: 76 K and reinfection: Pru $\beta$ gal			Primary infection: Pru $\beta$ gal and reinfection: Ned		
	Reinfected mice	Count of 76 K brain cysts	Count of Pru $\beta$ gal brain cysts	Reinfected mice	Count of Pru $\beta$ gal brain cysts	Count of Ned brain cysts
1 month	1	622	0	1	4188	0
	2	354	0	2	488	0
	3	666	0	3	6332	0
	4	844	0	4	17344	110
	5	266	0	5	1044	0
	6	354	0			
	7	666	0			
2 months	8	310	0	6	666	22
	9	222	0	7	4666	2399
	10	44	0	8	5154	377
	11	354	0	9	1688	0
	12	622	0	10	933	0
	13	232	0	11	1288	0
4 months	14	106	0	12	977	0
	15	1092	0	13**	ND	ND
	16	288	0	14	444	44
	17*	1232	0	15	2177	66
	18	452	0	16	2266	88
				17	577	0
	19	160	0			

<sup>a</sup> \*, \*\* These mice died at D10 and D15 after reinfection, respectively. ND: not done.



been able to produce tissue cysts in the presence of the Pru  $\beta$  gal pre-existing infection (Tables 1 and 2). Loss of the  $\beta$  gal gene in Pru  $\beta$  gal parasites could be excluded since no non-stainable tissue cysts could be found in control primary infection.

The aim of the present study was to test the hypothesis that a primary toxoplasmosis infection could fully protect the host from secondary tissue cyst production. The use of the Pru  $\beta$  gal strain for reinfection was highly effective for this purpose. Indeed, this strain allows a clear distinction between two different populations of parasites and makes detection of small tissue cysts easier.

We showed that the result depended on the genotype of the strains used, and no tissue cyst formation occurred when using two strains of the same genotype (here type II: 76 K and Pru  $\beta$  gal strains), whereas tissue cyst formation occurred when a type III strain (Ned) was used after a type II strain infection. These experiments will need to be completed by using a reverse combination to check whether any difference could occur. We do not know why only some mice formed new tissue cysts. We suggest that this could arise from differences in the genetic background of the mice since we were using outbred OF1 mice. This will also need further investigation using inbred mice: if such a difference would occur, it would indeed be highly interesting since this would open a way to dissect specific aspects of the host response responsible for protection against reinfection.

These results partly confirm those obtained by Araujo et al. (1997) who also used two successive strains of different genotypes. However these authors were looking at acute stage killing of chronically infected mice upon reinfection, whereas we have studied the formation of brain tissue cysts, which is a different process.

The kinetics of this phenomenon need to be investigated. Indeed, what is unclear is at what stage the reinfection is interrupted when using a similar genotype for reinfection. As detection of parasites at the early stages of reinfection is a major technical problem due to the scarcity of the parasites, the use of the Pru  $\beta$  gal strain will be a major improvement in this investigation.

These findings make it important to reconsider the susceptibility of humans to the various *T. gondii* genotypes

(Howe and Sibley, 1995) since this may have consequences on the fate of reinfection. It explains the reports in the literature of *T. gondii* reinfection (De Roever-Bonnet, 1969; Fortier et al., 1991) and suggest that care should be exercised during pregnancy even in immune individuals.

### Acknowledgements

We are indebted to M.L. Dardé for providing the NED strain, to D. Deslée for expert assistance and to D. Soldati for help and advice. MS was supported by Sidaction.

### References

- Araujo, F., Slifer, T., Kim, S., 1997. Chronic infection with *T. gondii* does not prevent acute disease or colonisation of the brain with tissue cysts following reinfection with different strains of the parasite. *J. Parasitol.* 83, 521–2.
- Dardé, M.L., 1995. Biodiversity in *Toxoplasma gondii*. In: Gross, U. (Ed.), *Current Topics in Microbiology and Immunology*, Vol. 219. Springer-Verlag, Berlin, pp. 27–41.
- De Roever-Bonnet, H., 1969. Congenital toxoplasmosis infections in mice and hamsters infected with avirulent and virulent strains. *Trop. Geogr. Med.* 21, 443–5.
- Desmonts, G., Remington, J.S., 1980. Direct agglutination test for diagnosis of *Toxoplasma gondii* infection: method for increasing sensitivity and specificity. *Infect. Immun.* 11, 683–90.
- Dubey, J.P., Beattie, C.P., 1988. *Toxoplasmosis of Animals and Men*, CRC Press, Boca Raton, FL.
- Fortier, B., Aissi, E., Ajana, F., Dieusart, P., Denis, P., Martin de Lasalle, E., Lecomte-Houcke, M., Houcke, M., Vinatier, D., 1991. Spontaneous abortion and reinfection by *Toxoplasma gondii*. *Lancet* 338, 444.
- Howe, D.K., Sibley, D.L., 1995. *Toxoplasma gondii* comprises three clonal lineages: correlation of parasite genotype with human disease. *J. Infect. Dis.* 172, 1561–6.
- Laugier, M., Quilici, M., 1970. Intérêt expérimental d'une souche de toxoplasme peu pathogène pour la souris. *Ann. Parasitol. Hum. Comp.* 45, 389–403.
- Martrou, P., Pestre, M., Loubet, R., Nicolas, A., Malinvaud, G., 1965. La toxoplasmose congénitale (note concernant un cas mortel). *Limousin Médical* 53, 3–7.
- Seeber, F., Boothroyd, J.C., 1996. *Escherichia coli*  $\beta$ -galactosidase as an in vitro and in vivo reporter enzyme and stable transfection marker in the intracellular protozoan parasite *Toxoplasma gondii*. *Gene* 169, 39–45.

Anne Dao · Martine Soète · Véronique Sergent  
Didier Deslée · Bernard Fortier  
Jean François Dubremetz

## Potential of $\beta$ -galactosidase-expressing *Toxoplasma gondii* for in situ localization and observation of rare stages of the parasite life cycle

Received: 19 June 2001 / Accepted: 11 July 2001 / Published online: 5 October 2001  
© Springer-Verlag 2001

**Abstract** A cyst-forming strain of *Toxoplasma gondii* was transfected with the *Escherichia coli* *LacZ* gene and expressed  $\beta$ -galactosidase constitutively. This strain has been used to localize and analyze the early stages of development and reactivation of *T. gondii* in mice. The chromogenic detection of the enzyme allows an easy detection of the parasites after light fixation and therefore allows a submacroscopic analysis of tissue distribution within the organism. Also, it allows further embedding and retrieval of rare stages for electron microscopic observation.

that detect the presence of the parasite and initiate the response, and (2) the early stages of reactivation, when the cysts are supposed to break open and release the infectious bradyzoites. We have taken advantage of the possibility of detecting the enzymatic activity of  $\beta$ -galactosidase ( $\beta$ -gal) in transfected parasites to show that one could perform a semi-macroscopic detection and that this was compatible with further analysis by histological or electron microscopic techniques, being therefore able to detect the rare events and then to analyze them further with more refined morphological techniques.

### Introduction

When studying the physiopathology of toxoplasmosis, the detection of parasites in tissues is often a difficult issue. This is especially true for the early stages of the life cycle when few parasites are present, or for transient events such as the reactivation of brain cysts. In those cases, when one needs more than just detecting the presence or absence of the organism, which can be achieved by molecular techniques (Kobayashi et al. 1999), the classic methods of observation (i.e. histology or electron microscopy) are very difficult to apply efficiently, due to the scarcity of the stages that are sought. Two major fields of research on *Toxoplasma gondii* are especially concerned in this respect: (1) the early stages of establishment of the immune response after intestinal infection, when one wants to know what are the cells

### Materials and methods

#### Strain construction

The PRU strain (Martrou et al. 1965) was deprived of the *HXGPRT* gene by transfection with the plasmid pRH $\Delta$ HXGPRT and 6-thioxanthine selection (Roos et al. 1994). PruHX<sup>-</sup> parasites were then transfected with a plasmid bearing the coding sequence of *Escherichia coli*  $\beta$ -gal under the control of *Toxoplasma gondii* tubulin promoter (Seeber and Boothroyd 1996), together with the selection plasmid pmini-HXGPRT (Roos et al. 1994) at a 10:1 ratio. Mycophenolic acid-resistant parasites were cloned and one  $\beta$ -gal-positive clone was selected and used for the experiments.

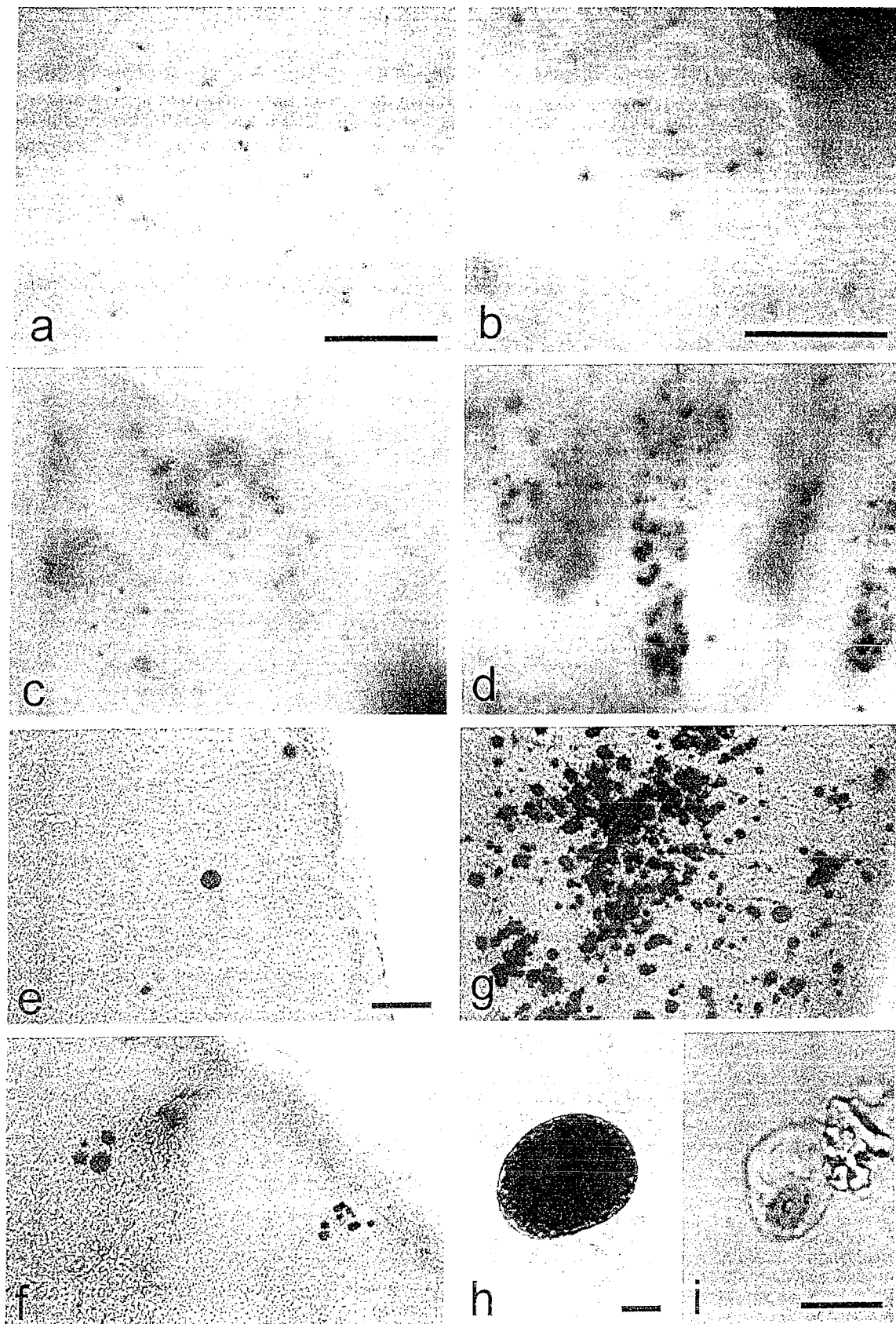
#### Parasite production

Tachyzoites were maintained in monolayers of human foreskin fibroblasts. Cysts were obtained by intraperitoneal infection of 2-month-old Swiss mice with  $2.10^6$  tachyzoites from in vitro culture. The mouse was sacrificed 2 months later and cysts were numbered after homogenization of the brain in PBS. The strain was then passaged by oral administration of 10 cysts every 3 months.

Oocysts were obtained by feeding a conventionally reared 1-month-old kitten with the brain of a Pru  $\beta$ -gal-infected mouse and collecting the feces over days 2–5 post-infection (p.i.); the fecal material was resuspended in 2% potassium dichromate and thoroughly aerated for 48 h at room temperature to allow sporulation. Sporulated oocysts were then purified by flotation through 1.15 M sucrose and stored in 2% potassium dichromate at 4 °C.

A. Dao (✉) · B. Fortier  
Service de Parasitologie-Mycologie,  
CHU Brabois-Nancy, Allée du Morvan,  
54511 Vandoeuvre les Nancy Cedex, France  
E-mail: a.dao@chu-nancy.fr  
Fax: +33-3-83154386

M. Soète · V. Sergent · D. Deslée · J.F. Dubremetz  
FRE 2377 CNRS, Institut de Biologie de Lille,  
1 rue Calmette, 59021 Lille Cedex, France





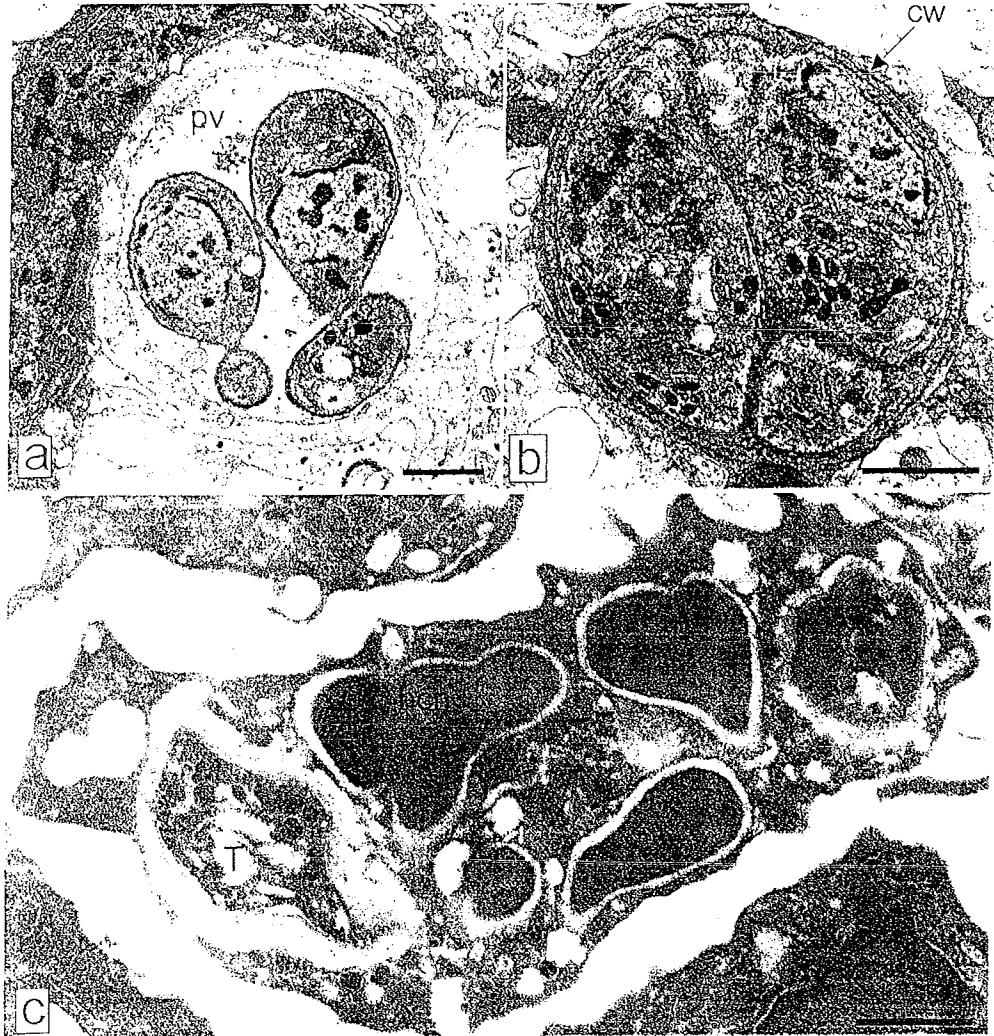
**Fig. 1** *Toxoplasma gondii* infection. a–d Intestinal villi after oral infection by *T. gondii* Pru  $\beta$ -galactosidase ( $\beta$ -gal) oocysts stained for  $\beta$ -gal activity. a, b 24 h post infection (p.i.). c 48 h p.i., d 72 h p.i. Bar in a 100  $\mu$ m, bar in b–d 50  $\mu$ m. e, f, g Vibratome slices of mouse brain infected by *T. gondii* Pru  $\beta$ -gal and stained for  $\beta$ -gal activity. e 4 weeks p.i., f early reactivation, after 1 week of immunosuppression g mouse dead after spontaneous reactivation, 4 months p.i. Bar in e–g 100  $\mu$ m. h Brain cyst of *T. gondii* Pru  $\beta$ -gal stained for  $\beta$ -gal activity after brain homogenization. Bar 10  $\mu$ m. i *T. gondii* Pru  $\beta$ -gal infected cell in homogenized mesenteric lymph node stained for  $\beta$ -gal activity 3 days p.i. Bar in h, i 10  $\mu$ m

#### Light microscopy

The standard procedure for detection of  $\beta$ -gal-expressing parasites was by dissecting the tissue and fixing for 30 min in 4% formaldehyde/0.05% glutaraldehyde in PBS, pH 7, at room temperature, followed by rinsing in PBS. Then the tissues were either immediately processed for enzyme detection (intestine) or cut into thick slices (100–200  $\mu$ m), using a vibratome (brain). The processed tissues or slices were then incubated in the  $\beta$ -gal detection reagent (5 mM potassium ferricyanide, 5 mM potassium ferrocyanide, 2 mM MgCl<sub>2</sub>, 0.30 mg X-gal/ml in PBS) for at least 4 h or overnight at 37 °C.

In some cases, cells obtained from homogenized organs (mesenteric lymph nodes, spleen) or homogenized brain were fixed as above and processed for  $\beta$ -gal staining, using successive centrifugations between steps.

**Fig. 2a–c** Ultrathin sections of spontaneous reactivation of *T. gondii* Pru  $\beta$ -gal stained for  $\beta$ -gal activity and embedded in Epon after post-fixation with osmic acid (same brain as in Fig. 1h). a and b represent two stages of reactivation, where a shows tachyzoite-like parasites (pv parasitophorous vacuole) and b correspond to bradyzoite-like organisms (cir cyst wall). Bars 1  $\mu$ m. c Ultrathin section of LRWhite-embedded material: infected polynuclear cell in the lamina propria of a mouse ileum fixed 6 days after infection with brain cysts of the *T. gondii* Pru  $\beta$ -gal strain, without osmication (then host cell nucleus, T tachyzoite). Bar 1  $\mu$ m



#### Electron microscopy

Samples treated as above were fixed in 2% glutaraldehyde in 0.1 M Na cacodylate buffer, pH 7, after  $\beta$ -gal staining and dehydrated in a gradient of ethanol followed by propylene oxide at room temperature. They were then embedded in Epon. Some brain slices were osmicated after glutaraldehyde fixation (2% OsO<sub>4</sub> in 0.1 M cacodylate buffer).

Other samples treated as above were directly dehydrated in ethanol at –20 °C and embedded in LRWhite. In both cases, when no osmication was performed, the blue-stained parasites were still visible after embedding and could be selected for thin sectioning.

#### Results and Discussion

The early stages of intestinal infection by bradyzoites or sporozoites of *Toxoplasma gondii* could be easily observed in situ using the procedure described above: as early as 24 h for sporozoites and 48 h for bradyzoites, tiny blue dots were observed in the intestinal villi. The dots were always found in the axis of the villi, suggesting a lamina propria location. The bradyzoite infection was essentially in the ileum; and parasites were rather rare following an infection with 10–100 cysts (one parasite per

several hundreds of villi). Infection with about  $10^6$  oocysts led to high parasitemia, where single dots per villi could be found on day 1 and spreading of parasites within infected villi was observed on day 2, followed by intense infection on day 3 p.i. In this case, the infection was in the second half of the small intestine and could reach a level of one in every 2–3 villi in some places (Fig. 1, a–d).

When analyzing cell suspensions taken from mesenteric lymph nodes on day 2 p.i., parasitized cells could be directly observed under the microscope by the dark blue staining of intracellular parasites (Fig. 1, i). Such was also the case for brain cysts: the total content of a brain could be analyzed by spreading the brain homogenate over a six-well plate and screening at low magnification under an inverted microscope. This procedure allowed cyst counting down to a few cysts per brain in the case of very low infections (Fig. 1, h).

The preparation and staining of 200- $\mu$ m vibratome slices of brain allowed a very efficient analysis of cyst distribution and reactivation of infection upon immunosuppression (Fig. 1, e–g).

Embedding of tissue for electron microscopy after  $\beta$ -gal staining allowed the ultrastructural analysis of the stages detected by the staining procedure. The ultrastructural preservation of the parasites was good and allowed the identification of the subcellular organelles. In some cases, the crystals resulting from precipitation of the X-gal stain could be seen, but were not deleterious to the ultrastructural morphology (Fig. 2).

These results could be obtained because we chose to modify a cyst-forming strain of *T. gondii*. Indeed, the first description of  $\beta$ -gal-transfected *T. gondii* was published by Seeber and Boothroyd (1996), who demonstrated the possibility of stable transfection of the RH strain and expression of the enzyme by the recombinant parasite. They also observed the transfected parasites in vivo, by detecting the enzymatic activity on cryosections prepared from the lungs of infected mice. Because RH parasites have lost the ability to go through the bradyzoite stage, they could not study other stages of the life cycle using their recombinants. In using a cyst-forming strain to perform the same transformation, we have opened the way to analyzing other important stages of the life cycle of *Toxoplasma*. In addition, we have shown that one could perform the enzymatic detection directly on tissues, or on vibratome tissue slices, which opens the possibility of submacroscopic localization of the parasites before any further detailed study of the interaction between parasite and host tissues. This proved quite efficient concerning stages when parasites were rare, or when a three-dimensional view of the infection was needed. We could thus analyze several conditions, such as the reactivation of brain cysts in immunosuppressed mice, the early stages of intestinal infection, or the early and late stages of reinfection.

Concerning the distribution of cysts in the brain of infected mice, the vibratome slices allowed a complete view of the brain through 25 sections of 200  $\mu$ m each

and, when used on immunosuppressed mice, the visualization of reactivation sites. In being far easier than reconstituting the full thickness of a brain through histological sections (which would need about 500 sections), the procedure allows re-embedding of the material and electron microscopic analysis of samples selected visually. In addition, when studying reinfection, using the B-gal-transfected Pru strain allowed a direct distinction between the primary strain and the reinfecting one (Dao et al. 2001).

The analysis of early stages of intestinal infection is always extremely difficult, due to the low abundance of parasites, especially when using cysts as the source of infection. We have shown that the  $\beta$ -gal reaction allows the detection with a dissecting microscope of very small vacuoles containing just a few parasites or even single parasites before they start dividing in the intestinal villi. It is then possible to dissect the area of interest and to embed it for electron microscopic analysis, the blue stain persisting after embedding in Epon or LRWhite and thus allowing the trimming of the block to obtain rather easily sections of the selected parasites.

Another way to detect *T. gondii* in tissue would be to use green fluorescent protein-transfected parasites and to use a fluorescence-equipped dissecting microscope. In this case, one would avoid fixation and incubation needed for enzyme detection. However, the sensitivity of the method might not be good enough to detect single parasites and, in addition, the possibility of visualizing parasites after embedding would probably be lost, due to denaturing the GFP during the embedding procedure. The  $\beta$ -gal-transfected Pru strain is therefore a very useful tool to study some crucial aspects of the pathophysiology of toxoplasmosis.

**Acknowledgements** Thanks are due to Dominique Soldati for help and advice. This work was supported by Fondation pour la Recherche Médicale and Sidaction. The experiments reported here comply with the current French law.

## References

- Dao A, Fortier B, Soète M, Plenat F, Dubremetz JF (2001) Successful reinfection of chronically infected mice by a different *Toxoplasma gondii* genotype. *Int J Parasitol* 31:63–65
- Kobayashi M, Aosai F, Hata H, Mun HS, Tagawa YI, Iwakura Y, Yano A (1999) *Toxoplasma gondii*: difference of invasion into tissue of digestive organs between susceptible and resistant strain and influence of INF- $\gamma$  in mice inoculated with the cysts perorally. *J Parasitol* 85:973–975
- Martrou P, Pestre M, Loubet R, Nicolas A, Malinvaud G (1965) La toxoplasmose congénitale (note concernant un cas mortel). *Limousin Med* 53:3–7
- Roos DS, Donald RGK, Morrisette NS, Moulton ALC (1994) Molecular tools for genetic dissection of the protozoan parasite *Toxoplasma gondii*. *Methods Cell Biol* 45:27–63
- Seeber F, Boothroyd JC (1996) *Escherichia coli*  $\beta$ -galactosidase as an in vitro and in vivo reporter enzyme and stable transfection marker in the intracellular protozoan parasite *Toxoplasma gondii*. *Gene* 169:39–45

# Toxoplasme et toxoplasmoses

B Fortier  
A Dao  
F Ajana

**Résumé.** – Découvert simultanément en 1908 chez *Ctenodactylus gondii* à Tunis par Nicolle et Manceaux et chez le lapin au Brésil par Splendore, *Toxoplasma gondii* a été retrouvé, en 1923, par Janku dans des kystes rétinien d'un enfant hydrocéphale. C'est en 1937 que le premier cas de toxoplasmose congénitale humaine fut rapporté par Wolf et Gowen, puis les signes de la primo-infection humaine furent décrits par Sabin. Les premières études épidémiologiques commencèrent avec le test de lyse de Sabin et Feldman. La mise au point de l'immunofluorescence indirecte en 1957 par Goldman et Kelen a facilité la quantification des anticorps spécifiques. Desmonts confirmait, en 1965, le rôle de la viande dans la transmission humaine. En 1970, Hutchison prouvait l'importance épidémiologique du chat et la reproduction sexuée de *T. gondii* dans l'intestin grêle de cet animal. Depuis, d'énormes progrès dans le diagnostic immunologique et parasitologique ont permis de préciser l'épidémiologie et l'évolution clinique selon le terrain. Les deux dernières décennies ont été marquées par le souci de maîtriser la transmission materno-fœtale. La fréquence des immunodépressions a par ailleurs imposé l'amélioration du diagnostic précoce, du traitement curatif et des préventions primaires et secondaires de la toxoplasmose de réactivation.

© 2000 Editions Scientifiques et Médicales Elsevier SAS. Tous droits réservés.

**Mots-clés :** *Toxoplasma gondii* primo-infection, réactivation, femme enceinte, toxoplasmose congénitale, immunodépression, diagnostic biologique, thérapeutique.

## Introduction

Découvert simultanément en 1908 chez *Ctenodactylus gondii* à Tunis par Nicolle et Manceaux et chez le lapin au Brésil par Splendore, *Toxoplasma gondii* a été retrouvé, en 1923, par Janku dans des kystes rétinien d'un enfant hydrocéphale. C'est en 1937 que le premier cas de toxoplasmose congénitale humaine fut rapporté par Wolf et Gowen, puis les signes de la primo-infection humaine furent décrits par Sabin. Les premières études épidémiologiques commencèrent avec le test de lyse de Sabin et Feldman. La mise au point de l'immunofluorescence indirecte en 1957 par Goldman et Kelen a facilité la quantification des anticorps spécifiques. Desmonts confirmait, en 1965, le rôle de la viande dans la transmission humaine. En 1970, Hutchison prouvait l'importance épidémiologique du chat et la reproduction sexuée de *T. gondii* dans l'intestin grêle de cet animal. Depuis, d'énormes progrès dans le diagnostic immunologique et parasitologique ont permis de préciser l'épidémiologie et l'évolution clinique selon le terrain. Les deux dernières décennies ont été marquées par le souci de maîtriser la transmission materno-fœtale. La fréquence des immunodépressions a par ailleurs imposé l'amélioration du diagnostic précoce, du traitement curatif et des préventions primaires et secondaires de la toxoplasmose de réactivation.

## Agent pathogène

### TAXONOMIE

*T. gondii* est un protozoaire intracellulaire obligatoire dont la position systématique la plus admise a été précisée en 1980 par Levine :

- embranchement : Protozoa (Goldfuss, 1918) ;
- phylum : Apicomplexa (Levine, 1970) ;
- classe : Sporozoa (Leuckart, 1879) ;
- sous-classe : Coccidia (Leuckart, 1879) ;
- ordre : Eucoccidiida (Léger et Dubosq, 1910) ;
- sous-ordre : Eimeriina (Léger, 1911) ;
- famille : Sarcocystidae (Poche, 1913) ;
- sous-famille : Toxoplasmatinae (Biocca, 1957) ;
- genre : *Toxoplasma* (Nicolle et Manceau, 1909) ;
- espèce : *gondii*.

Le genre *Toxoplasma* ne contiendrait qu'une seule espèce.

### STRUCTURE DE « TOXOPLASMA GONDII »

Le cycle évolutif de *T. gondii* permet la description de trois stades infectieux (fig 1).

#### ■ Tachyzoïte

Le tachyzoïte de *T. gondii*, appelé autrefois « trophozoïte », a la forme d'un croissant ou d'un arc (*toxon* en grec) mesurant de 6 à

Bernard Fortier : Professeur des Universités, praticien hospitalier.

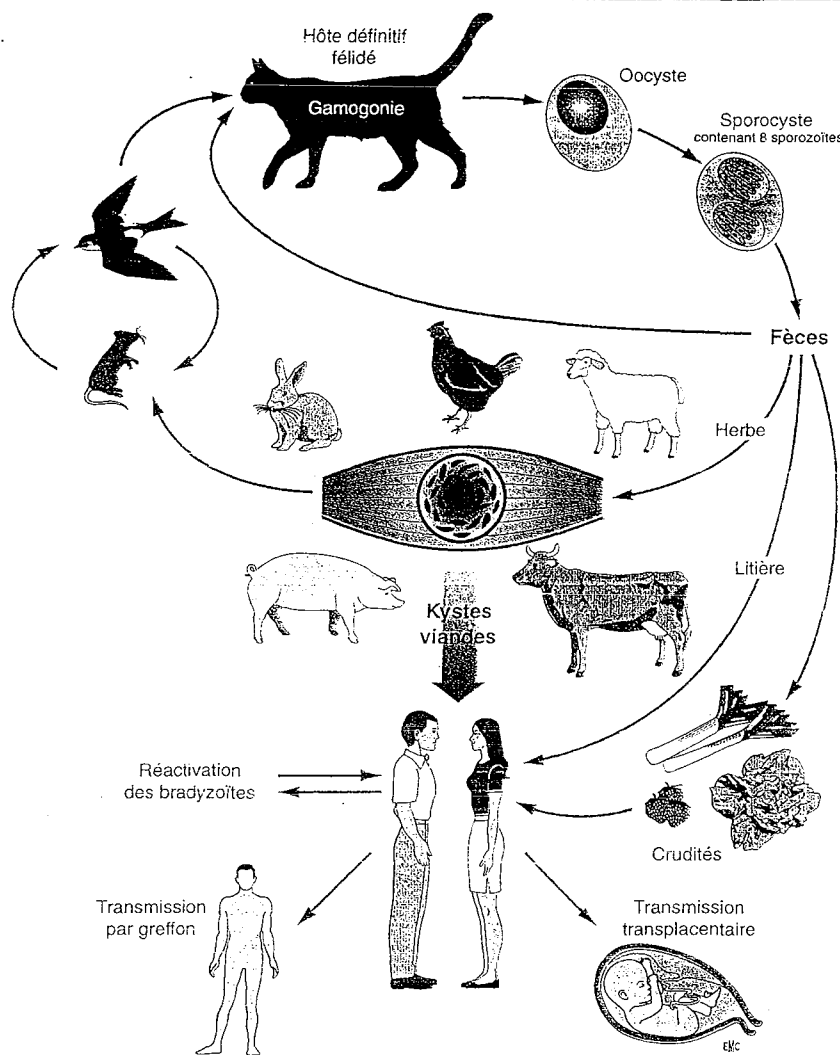
Anne Dao : Assistant des Hôpitaux, assistant des Universités.

Service de parasitologie et de mycologie, centre hospitalier universitaire, 54511 Vandœuvre-lès-Nancy, France.

Fayza Ajana : Praticien hospitalier, service universitaire des maladies infectieuses et du voyageur, hôpital Dron, 59200 Tourcoing, France.



1 Cycle évolutif de « *Toxoplasma gondii* ».



8 µm de long par 3 à 4 µm de large. C'est une forme proliférative qui se développe rapidement, en particulier dans les cellules du système réticulohistiocytaire. L'extrémité antérieure est effilée et l'extrémité postérieure arrondie (fig 2).

Le parasite est délimité par une pellicule trimembranaire originale, constituée par un plasmalemme doublé intérieurement par un complexe membranaire interne. La paroi de la partie médiane du parasite est interrompue par un micropore.

L'extrémité antérieure du complexe membranaire interne entoure le conoïde. L'anneau polaire, situé à la base du conoïde, sert d'insertion à 22 microtubules. Le complexe apical est une structure caractéristique des *Apicomplexa*.

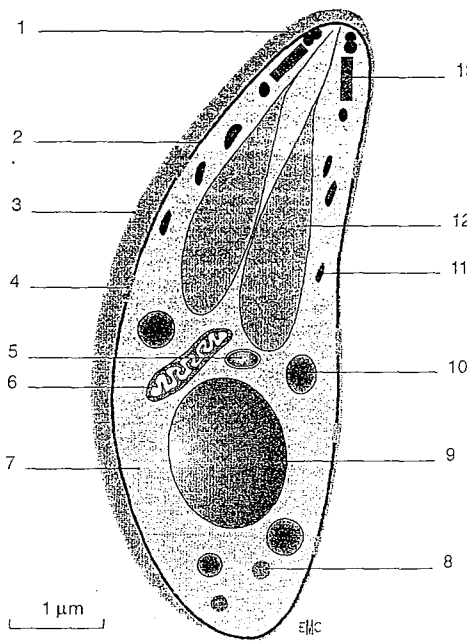
Il est situé dans la partie antérieure du tachyzoïte et comprend un conoïde, des rhoptries, des micronèmes et des granules denses. Le conoïde, en forme de tronc de cône, est constitué de structures fibrillaires enroulées en spirale. Les rhoptries, au nombre d'une dizaine, ont une forme de massue de 1 à 4 µm de long et se situent dans le tiers antérieur du parasite. Leur extrémité antérieure se regroupe en deux ductules pour rejoindre une vésicule apicale.

Les granules denses sont des organites cytoplasmiques de 200 nm de diamètre, situés de part et d'autre du noyau. Ils sont limités par une membrane et constitués d'un contenu homogène, très dense aux électrons. Les micronèmes sont des organites plus petits que les granules denses. Ils sont denses aux électrons et ont une forme de petits bâtonnets ; ils sont localisés dans la moitié antérieure des

tachyzoïtes et limités par une membrane. Une nouvelle organelle de type plastide entourée par quatre membranes a été décrite en 1997 en avant du noyau de *T. gondii*. Cet apicoplaste qui a été retrouvé chez de nombreux *Apicomplexa*, dériverait d'un chloroplaste ancestral, acquis après endosymbiose d'une algue capable de photosynthèse. Il constitue une cible intéressante pour les antibiotiques [40]. L'intérieur du tachyzoïte comprend également des organites classiques dont une mitochondrie unique et ramifiée, un réticulum endoplasmique, un appareil de Golgi, des grains d'amylopectine dans la partie postérieure et un noyau sphérique de 1 à 2 µm de diamètre à la moitié postérieure du parasite.

#### ■ Kyste et bradyzoïte

Le kyste est une forme de latence dans l'organisme durant toute la vie de l'hôte. Il est habituellement sphérique et mesure de 5 à 100 µm de diamètre (fig 3A). Il persiste dans tout l'organisme, mais prédomine dans les tissus musculaire et nerveux. Il se développe progressivement à partir du cytoplasme de la cellule hôte et peut renfermer des centaines de bradyzoïtes dont le métabolisme est très ralenti. Sa paroi est formée d'une membrane intérieurement doublée d'un matériel granulaire condensé, en couches homogènes. Le bradyzoïte a une structure proche de celle du tachyzoïte, mais s'en distingue par une dimension légèrement plus petite, un noyau plus postérieur, des micronèmes abondants et de nombreux granules cytoplasmiques de glycogène [23, 26].



2 Schéma d'un tachyzoïte de « *Toxoplasma gondii* ». 1. Anneau polaire antérieur; 2. complexe membranaire interne; 3. pellicule; 4. micropore; 5. apicoplaste; 6. mitochondrie; 7. plasmalemme; 8. granulation de glycogène; 9. noyau; 10. granule dense; 11. micronème; 12. rhoptrie; 13. conoïde.

### ■ Oocyste et sporozoïte

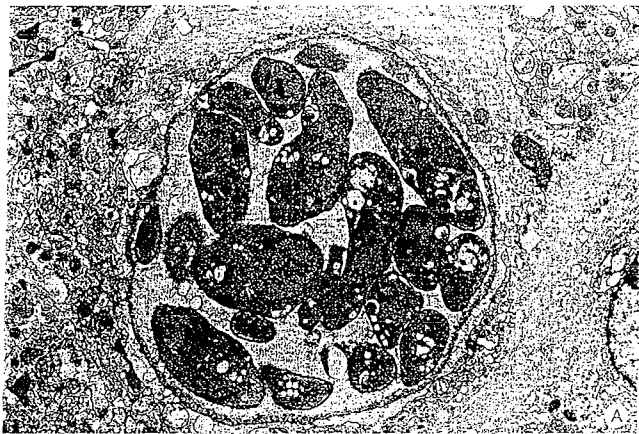L'infestation des félinés aboutit à l'invasion des cellules épithéliales jéjunales par des bradyzoïtes, puis à la naissance de plusieurs stades asexués de schizontes se divisant par endopolygénie [23]. Quelques jours après l'infestation, les gamontes, formés dans les entérocytes, donnent naissance à deux types de gamètes : des macrogamètes

femelles, sphériques, immobiles, volumineux et des gamètes mâles ovoïdes qui libèrent des microgamètes mobiles, biflagellés, et possédant une volumineuse mitochondrie. La fécondation nécessite la pénétration du macrogamète contenu dans un entérocyte de l'iléon par un microgamète, et aboutit à la formation de la paroi de l'oocyste. L'oocyste est émis dans les fèces sous forme diploïde et non sporulée. Sa paroi à double couche délimite un volume sphérique de 10 à 12 µm de diamètre. La sporulation nécessite de 1 à 5 jours selon l'environnement et aboutit, après trois divisions cellulaires, à la formation de deux sporocystes ellipsoïdes de 6 à 8 µm de diamètre, contenant chacun quatre sporozoïtes haploïdes. Le sporozoïte a une structure comparable à celle du tachyzoïte, mais s'en caractérise par des micronèmes et des rhoptries abondants [23].

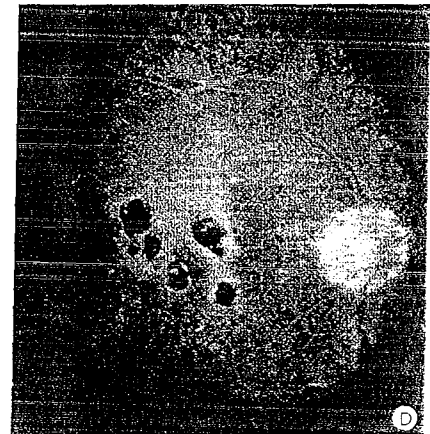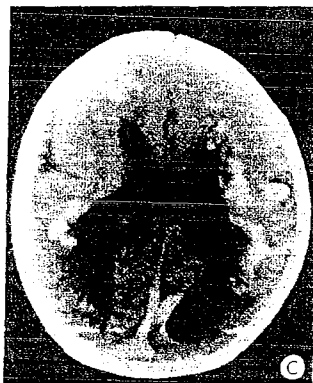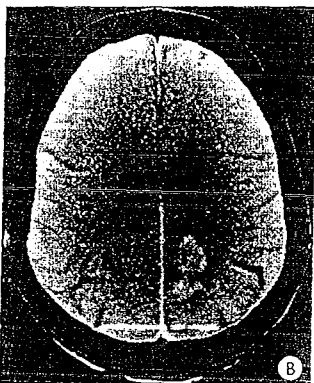
### ■ Structure biochimique du tachyzoïte

La structure biochimique de *T. gondii* est complexe, mais on peut retenir que cinq protéines représentent les constituants majeurs des molécules de surface du parasite [21]. La protéine de 30 kDa (P30), la plus abondante, constitue 5 % des protéines totales de *T. gondii* et joue un rôle important dans la réponse immunitaire [15]. Elle pourrait être à l'origine d'une certaine protection chez la souris. Les cinq molécules majeures de surface possèdent un même ancrage glycosylphosphatidylinositol. Le complexe membranaire se caractérise par un très faible rapport cholestérol/phospholipides, la présence de glycophospholipides représentant un intérêt diagnostique.

Une vingtaine de molécules ont été caractérisées dans les organites du complexe apical. Elles jouent un rôle dans la pénétration, la formation de la vacuole parasitophore, mais aussi la régulation ionique et l'exocytose parasitaire. Certaines ont été identifiées après sécrétion en milieu acellulaire ou après culture in vitro (antigènes excrétés-sécrétés). Seule la GP28 (granules denses) serait glycosylée. Le taux de cholestérol des rhoptries est particulièrement élevé. Quelques molécules du complexe apical présentent un intérêt



3 A. Kyste cérébral récemment formé (microscopie électronique).  
B. Abscès cérébral toxoplasmique au cours du syndrome de l'immunodéficience acquise (sida).  
C. Toxoplasmose congénitale : dilatation ventriculaire chez un nouveau-né.  
D. Toxoplasmose congénitale : chorioretinite évolutive chez un adulte jeune.



diagnostique, voire vaccinal, avec apparition en début de séroconversion des anticorps spécifiques de la P108 et, plus tardivement, des anticorps spécifiques des molécules P24, P26, P39 et P108, et prolifération lymphocytaire importante induite par la P55 de rhoptrie. Une nucléoside triphosphatase, présente en très grande quantité dans le cytosol (5 % des protéines totales), est retrouvée dans le sérum des souris infectées expérimentalement. La description d'autres molécules parasitaires internes (actine, myosine, tubulines, calmoduline...) et de protéines de stress (*heat shock protein* de 70 kDa) peut expliquer certaines réactions sérologiques croisées non spécifiques.

L'acide désoxyribonucléique (ADN) nucléaire du tachyzoïte est formé d'environ  $8 \times 10^4$  kb, réparties en une douzaine de chromosomes. Le rapport GC est de 55 %. De nombreux gènes ont été séquencés. Seul le gène *B1* est répété (35 fois). La structure des acides ribonucléiques messagers (ARNm) et ribosomiaux est classique. Deux ADN circulaires extranucléaires sont retrouvés chez *T. gondii*. L'un est mitochondrial et contient 36 kb. L'autre, situé dans l'apicoplaste, comporte 35 kb. Sa structure, très particulière, est très proche de celle des ADN des chloroplastes.

Les rapports entre la cellule hôte et le parasite sont mal connus. La synthèse par la cellule hôte des bases puriques est indispensable à la multiplication parasitaire, alors que celle des bases pyrimidiques, des acides nucléiques et des protéines n'est pas nécessaire.

Certaines molécules ne sont exprimées qu'à certains stades du cycle parasitaire. C'est ainsi que sont décrites des molécules spécifiques du stade sporozoïte (P25 et P67), du stade bradyzoïte (P18, P21, P34 et P36) et du stade tachyzoïte (P22, P30, P35) <sup>(11, 26, 43)</sup>.

Des variations entre les souches de *T. gondii* ont été décrites à partir du pouvoir pathogène expérimental et du pouvoir kystogène, et confirmées par électrofocalisation, immunologie et biologie moléculaire. Les isolats décrits pourraient être regroupés en trois types de souches, selon leur structure génétique et leur comportement en fonction de l'hôte <sup>(39)</sup>.

#### MULTIPLICATION DU TACHYZOÏTE

La survie du tachyzoïte de *T. gondii* nécessite la pénétration, puis la sortie de la cellule hôte. La rencontre avec la cellule hôte est favorisée par les mouvements et les changements de forme du parasite qui est capable d'envahir la plupart des cellules animales, voire des hématies. *T. gondii* entre en contact par une partie quelconque de sa surface avec la cellule hôte, se redresse et présente alors son extrémité apicale devant le point de pénétration.

L'invasion de la cellule hôte est un phénomène actif très rapide (quelques secondes) différent de la phagocytose et aboutissant à la formation d'une vacuole particulière. Elle induit des déformations au contact de la cellule hôte avec protrusion du conoïde et invagination, en avant du parasite, de la membrane plasmique. La vacuole parasitophore possède une paroi initialement en continuité avec la membrane plasmique, qui s'en détache en isolant le parasite du cytoplasme de la cellule hôte. L'excrétion intravacuolaire précoce du contenu des rhoptries, des granules denses et des micronèmes modifie la paroi de la vacuole parasitophore et serait à l'origine des structures membranaires intravacuolaires, le *network*. La paroi de la vacuole parasitophore empêcherait la fusion de celle-ci avec les lysosomes, ainsi que l'acidification de son contenu, et jouerait un rôle fondamental dans les échanges métaboliques entre la cellule hôte et *T. gondii*. La présence d'ions  $Ca^{++}$  paraît indispensable à la stabilité de l'ensemble vacuolaire.

Les tachyzoïtes se multiplient par endodyogénie, deux cellules filles se forment à l'intérieur de chaque parasite. Au cours des cycles de multiplication, le noyau demeure différencié, les chromosomes ne se condensent pas à la métaphase. Ces cycles sont synchrones pour chaque vacuole parasitophore et durent de 5 à 10 heures selon la souche parasitaire.

La sortie de la cellule hôte est précédée par une reprise des mouvements du parasite qui traverse successivement la membrane de la vacuole parasitophore, le cytoplasme et le plasmalemma, en

créant des lésions irrémédiables sans éclatement de la cellule hôte. Cette dernière peut produire, en 2 jours, de 64 à 256 tachyzoïtes, immédiatement capables d'infester de nouvelles cellules.

#### CYCLE DE « TOXOPLASMA GONDII »

Le cycle naturel de *T. gondii* est caractérisé par deux phases de reproduction sexuée et de prolifération asexuée (fig 1).

La reproduction sexuée, chez les hôtes définitifs, n'est décrite que chez les félinés et se déroule dans les entérocytes. Ces carnassiers se contaminent en dévorant des animaux porteurs de kystes ou en ingérant des végétaux souillés d'oocystes. L'infestation est plus facilement acquise après ingestion de kystes, elle est alors suivie d'une excrétion plus précoce des oocystes (3 à 5 jours). L'ingestion de tachyzoïtes peut contaminer ces animaux. L'élimination importante (quelques millions) d'oocystes est transitoire et ne dure que quelques jours. Elle se produit au décours de la primo-infection et des réinfestations chez le féliné immunodéprimé. L'infestation orale est par ailleurs à l'origine d'un cycle asexué, extra-intestinal, avec circulation de tachyzoïtes et formation secondaire de kystes.

L'infestation des hôtes intermédiaires est essentiellement déterminée par l'ingestion de kystes ou d'oocystes matures. Elle aboutit à la libération digestive de bradyzoïtes ou de sporozoïtes, qui sont rapidement transformés en tachyzoïtes. La multiplication dans le système réticuloendothélial permet une diffusion parasitaire dans l'ensemble de l'organisme. La formation des kystes est rapide, pouvant être observée en moins de 10 jours. La transformation des tachyzoïtes en bradyzoïtes serait sous contrôle immunitaire par l'intermédiaire de l'interféron gamma (IFN $\gamma$ ). La réactivation de bradyzoïtes en tachyzoïtes, bien décrite chez l'animal, permet une approche physiopathologique de la toxoplasmose de l'immunodéprimé dont les mécanismes exacts demeurent inexpliqués <sup>(17, 26, 39)</sup>.

### Épidémiologie

#### INFESTATION PAR « TOXOPLASMA GONDII »

L'infestation animale ou humaine par *T. gondii* est essentiellement orale. Le réservoir est constitué par les animaux à sang chaud. Le chat, hôte définitif, excrète dans les fèces des oocystes qui deviennent infestants après maturation en 1 à 3 jours. Les oocystes peuvent, en effet, survivre plus de 1 an dans le milieu extérieur humide et assurent l'infestation d'autres animaux et de l'homme. Leur résistance aux agents physicochimiques est importante : dessiccation, chaleur (50 °C pendant 30 minutes), congélation (-21 °C), formol (10 % pendant 24 heures), soude (6 %), acide sulfurique (0,5 N) et alcool (95 °C pendant 1 heure) <sup>(22, 23)</sup>.

Les kystes persistent dans les viscères et les muscles. Chez l'animal vivant, leur infectiosité s'atténue progressivement : les viandes d'animaux jeunes seraient ainsi plus contaminantes que celles d'animaux plus âgés <sup>(22)</sup>. Les kystes demeurent infectieux durant de nombreux jours dans les cadavres et pendant plusieurs mois à +4 °C. Ils sont détruits par la cuisson ou la congélation à -20 °C. Ils sont également très sensibles à la cuisson par micro-ondes et à l'irradiation gamma.

#### ■ Contaminations animales par « *Toxoplasma gondii* »

*T. gondii* peut infester les animaux à sang chaud : les mammifères terrestres et marins, les oiseaux <sup>(22)</sup>. Le chat, principal hôte définitif, s'infeste très jeune, dès qu'il commence à chasser. La parasitose est rarement symptomatique et aboutit à une émission transitoire d'oocystes. Le chat est ainsi potentiellement infectant pour l'homme pendant quelques jours. Chez les hôtes intermédiaires, le parasite ne subit pas de maturation et aboutit à une impasse parasitaire avec enkystement tissulaire asymptomatique. L'infestation animale se produit à partir des oocystes de l'hôte définitif ou l'ingestion de viandes enkystées de divers animaux.



### ■ Contaminations humaines

#### Infestations orodigestives

L'ingestion de kystes ou d'ocystes est à l'origine de la principale contamination humaine [22].

L'ingestion de toute viande crue ou mal cuite (porc, bœuf, mouton, volaille...) expose à la contamination par les kystes. D'autres formes de viandes dites « sécurisantes » (fumées ou salées) peuvent également être à l'origine de l'infestation. Le simple contact des mains et des ustensiles de cuisine avec la viande crue peut également assurer une transmission orale des kystes. Certaines professions peuvent ainsi exposer au risque de contamination (abattoir, boucherie, charcuterie, cuisine...).

L'ingestion de légumes, de fruits et d'autres crudités souillées par des ocystes est une source de contamination certaine dont l'appréciation du risque n'a jamais été évaluée.

L'ingestion de liquides souillés d'ocystes (eau de boisson) a été à l'origine d'épidémies en zone tropicale [3]. Le lait frais, susceptible de contenir des tachyzoïtes, soulève le rare problème de contamination de nouveau-nés et de toxoplasmose néonatale acquise. La contamination orale par des tachyzoïtes a été décrite, elle demeure néanmoins controversée en raison de la grande sensibilité des tachyzoïtes aux enzymes digestives [23].

Le chat n'est contaminant que pendant la brève période d'émission des ocystes lors de la primo-infection. De ce fait, la litière des chats devient un véritable réservoir pullulant d'ocystes à l'origine de contaminations orales humaines.

#### Réinfestations endogènes

Les kystes viscéraux, séquelles d'une primo-infection antérieure, peuvent être à l'origine de réinfestations internes et de réactivations endogènes chez l'immunodéprimé.

#### Contamination fœtale

La contamination du fœtus est secondaire à une parasitémie, le plus souvent concomitante d'une primo-infection toxoplasmique, plus rarement en relation avec une immunodépression iatrogène ou acquise. Des facteurs génétiques parasitaires interviendraient dans la transmission de *T. gondii* de la mère au fœtus.

#### Contaminations accidentelles

L'inoculation accidentelle de *T. gondii* après greffe de moelle, transfusion de leucocytes et transplantation d'organe, expose à une toxoplasmose grave chez un receveur non immunisé.

Le personnel de laboratoire est exposé au risque d'inoculation cutanéomuqueuse lors de la manipulation de souches vivantes de *T. gondii*. Cette inoculation peut induire rapidement des parasitémies symptomatiques, malgré une immunité antérieure, du fait de la virulence de la souche et de l'importance de l'inoculum.

### ■ Pérennisation des réservoirs

Le réservoir de *T. gondii* est animal et tellurique. Les hôtes définitifs sont à l'origine de l'élimination des ocystes. Le milieu extérieur permet la persistance d'ocystes suffisamment résistants pour assurer l'infestation humaine et animale. Les hôtes intermédiaires sont à l'origine de la contamination par les kystes. La chaîne épidémiologique, bien que simplement exprimée, semble complexe puisque l'hôte définitif ne serait pas indispensable d'après l'étude de certains foyers.

## PRÉVALENCE DE LA TOXOPLASMOSE

### ■ Prévalence animale et incidence sur la transmission humaine

La toxoplasmose est une anthroponose ubiquitaire des animaux vertébrés homéothermes (mammifères terrestres et marins, oiseaux).

Sa prévalence a été étudiée chez de nombreux animaux mais varie d'une étude à l'autre, selon l'animal et son comportement, la zone géographique considérée et les tests biologiques de dépistage [22]. Chez le chat, la prévalence augmente dès le début d'activité de chasse et dépasse 50 % à l'âge adulte. L'excrétion d'ocystes est rare (moins de 2 % des chats). Les autres félinidés (jaguar, ocelot, puma, lynx, léopard, guépard...) peuvent être naturellement contaminés par *T. gondii* et excréter des ocystes. À noter que le chien, hôte intermédiaire, n'intervient habituellement pas dans la transmission humaine.

La prévalence de la toxoplasmose chez les animaux de boucherie est étroitement liée aux conditions de leur élevage et aux réglementations sanitaires. Ainsi, la prévalence de la toxoplasmose chez les ovins et les caprins est élevée (plus de 80 % chez des animaux adultes). La fréquence d'isolement du parasite dans les masses musculaires de ces animaux explique la fréquente contamination humaine par la viande crue. Le porc paraît plus rarement infesté par *T. gondii*. La prévalence serait inférieure à 40 %. Les études de prévalence toxoplasmique chez les bovidés se heurtent au problème de la spécificité des tests sérologiques. Bien que la prévalence toxoplasmique soit assez élevée, la grande difficulté d'isolement du parasite à partir des viandes de bovins contaminés est en faveur d'une transmission humaine moins importante. Le lait ne jouerait aucun rôle dans la transmission à l'homme.

### ■ Prévalence humaine et risque d'atteinte congénitale

La toxoplasmose humaine est une parasitose cosmopolite, cependant sa prévalence est très variable selon les zones géographiques, le niveau socioéconomique et les habitudes alimentaires... La prévalence, estimée élevée dans les pays chauds et humides avec une grande concentration de félins, se trouve faible, voire nulle, dans les pays froids et secs (90 % au Salvador, 0 % en Alaska). Le suivi de la prévalence de la toxoplasmose humaine montre une régression parallèle à l'amélioration du niveau socioéconomique. En France, depuis 1960, on retient une baisse plus de 30 % de la prévalence corrélée au développement des méthodes de conservation et de cuisson des aliments.

La prévalence actuelle, environ 50 %, est nettement supérieure à celles des États-Unis et de Grande-Bretagne (30 %). Les études ont prouvé que le risque de séroconversion, variable selon l'âge, le sexe et la zone géographique, serait maximal chez l'adulte jeune [1, 22].

La femme en période d'activité génitale est donc exposée à des risques de primo-infection et de transmission fœtale élevés. Les dernières études nationales estiment le risque de séroconversion à 1,5 % des femmes enceintes non immunisées [1, 22]. Le risque de transmission fœtale dépend du moment de la primo-infection maternelle, de la précocité du diagnostic et de la thérapeutique. Il est exceptionnel en cas de primo-infection lors de la conception, le risque est inférieur à 2 % lorsque la contamination maternelle a lieu avant la 11<sup>e</sup> semaine d'aménorrhée. Il augmente avec l'âge de la grossesse (19 % lorsque la contamination maternelle a lieu vers la 19<sup>e</sup> semaine d'aménorrhée) et devient quasi certain en fin de grossesse (> 80 %) [6, 12, 20, 29].

La thérapeutique diminue le risque de transmission fœtale (60 à 23 %) [12]. En France, la fréquence de la toxoplasmose congénitale serait de 2/1 000 naissances, alors qu'en Grande-Bretagne et aux États-Unis les chiffres sont respectivement de 0,9 et 0,6 pour 1 000 naissances [22].

### ■ Prévalence de la toxoplasmose et infection par le virus de l'immunodéficience humaine (VIH)

La prévalence de la toxoplasmose chez le malade infecté par le VIH est superposable à celle de la population témoin correspondante. La réactivation endogène exposée aux toxoplasmoses cliniques se déclarant avec la progression du déficit immunitaire au cours du sida (syndrome de l'immunodéficience humaine).

## Physiopathologie

La primo-infestation après ingestion se traduit par la migration de la forme infestante du tube digestif vers l'ensemble de l'organisme. Après ingestion de kystes ou d'oocystes, les bradyzoïtes ou les sporozoïtes sont libérés par digestion et pénètrent dans les cellules intestinales, s'y transformant rapidement en tachyzoïtes pour envahir la lamina propria<sup>[23]</sup>. Les tachyzoïtes disséminent par voie hémotogène et lymphatique, ensemencent le foie, les poumons, les autres viscères, ainsi que le squelette et les muscles. La multiplication du parasite dans les tissus lymphoïdes s'accompagne de petits foyers de nécrose avec réaction inflammatoire congestive et hémorragique. La réponse immune contrôle progressivement la multiplication du parasite et aboutit à l'arrêt de sa dissémination. Elle favorise, par ailleurs, la transformation des tachyzoïtes en bradyzoïtes et l'apparition de kystes.

Sur le plan humoral, différents isotypes spécifiques de *T. gondii* apparaissent successivement (immunoglobulines M [IgM], IgE, IgA, puis IgG). Bien que de nombreuses molécules parasitaires soient détectées par ces différents isotypes, la protéine de surface P30 est particulièrement intéressante, car précocement et constamment reconnue. La coexistence d'anticorps sériques et d'antigènes circulants correspondants favorise la formation d'immunocomplexes. La destruction des parasites extracellulaires par les anticorps est cependant négligeable, l'activation des macrophages par certains anticorps contribue à la maîtrise de l'infection.

Sur le plan cellulaire, la coopération lymphocytaire de type T avec les macrophages et les cytokines (INF $\gamma$ ) joue un rôle décisif dans le contrôle de l'infection<sup>[17]</sup>. La protection contre le parasite disparaît complètement avec l'abolition des lymphocytes CD4. Malgré ces mécanismes de protection, le parasite n'est jamais éliminé. Il persiste sous forme de bradyzoïte intrakystique et expose à la réactivation à la moindre défaillance des défenses immunitaires. Le mécanisme physiopathologique de la libération des bradyzoïtes intrakystiques et de leur transformation en tachyzoïtes n'est pas encore élucidé, mais coïncide avec un effondrement des lymphocytes CD4, notamment au cours de l'infection par le VIH. La rupture des kystes tissulaires est alors à l'origine d'une réaction inflammatoire avec nécrose hémorragique.

La transmission maternofoetale est déterminée par le passage transplacentaire du parasite<sup>[22]</sup>. Elle se produit au décours d'une parasitémie maternelle, aussi courte soit-elle. La fréquence de transmission maternofoetale dépend de la maturité placentaire et du terme de la grossesse<sup>[29]</sup>. Cette transmission parasitaire peut survenir à distance de la séroconversion maternelle<sup>[46]</sup>. Ce retard expliquerait l'observation, à la naissance, d'infections congénitales, malgré la négativité d'un diagnostic intra-utérin bien conduit<sup>[21]</sup>. La thérapeutique précoce idéalement concomitante de la parasitémie est également une barrière renforçant la protection immune<sup>[12]</sup>. En cas de passage de tachyzoïtes, l'enkystement chez le fœtus est rapide et souvent ophtalmoneurologique. La latence des kystes est le point de départ de réactivations endogènes avec des formes cliniques, parfois tardives.

L'anatomopathologie des atteintes neuro-ophtalmologiques congénitales, secondaires à la réplication du parasite dans les cellules épendymaires, est objectivée par une obstruction de l'aqueduc de Sylvius et une dilatation des ventricules cérébraux avec hydrocéphalie.

L'aspect lésionnel est une inflammation-périvasculaire autour des ventricules avec formation de foyers de nécrose et de calcification secondaires. Les granulomes oculaires correspondent à d'importants phénomènes inflammatoires choroïdiens entretenus par la sensibilisation à certains constituants antigéniques rétinien (antigène S)<sup>[36]</sup>. La réponse humorale locale explique la destruction de cellules parasitées, mais aussi de cellules saines voisines, et la formation de thromboses vasculaires rendant compte d'une évolutivité importante.

## Manifestations de la toxoplasmose animale

Le plus souvent asymptomatique, la toxoplasmose animale peut être grave, voire mortelle. Certains animaux vivant dans un environnement peu exposé à *T. gondii* sont particulièrement sensibles à la primo-infestation (lémures malgaches, marsupiaux australiens et singes arboricoles du Nouveau Monde). Le jeune âge des animaux est un facteur favorisant la primo-infection grave et mortelle (chaton, chiot...).

Les animaux domestiques font une primo-infection patente essentiellement respiratoire, plus rarement digestive ou neurologique. Chez le chat, l'atteinte oculaire uni- ou bilatérale est fréquente et se traduit par une uvéite ou une rétinchoroïdite. Les réinfestations itératives provoquent chez l'animal âgé des réactions granulomateuses digestives importantes pouvant être à l'origine d'occlusions mortelles.

Chez le chien de moins de 1 an, la toxoplasmose peut être disséminée, jusqu'à déterminer une atteinte musculaire du type myosite. La survenue d'une toxoplasmose canine au cours de la maladie de Carré est mortelle. La toxoplasmose chez les jeunes caprins et ovins associe au syndrome fébrile des signes respiratoires. Chez la femelle gravide, elle peut être à l'origine d'une atteinte congénitale ou d'un avortement. Le parasite serait responsable de plus de 25 % des avortements dont la nécrose des cotylédons serait un signe pathognomonique. Chez les bovins et les porcins, les formes cliniques sont comparables, souvent asymptomatiques, avec un faible risque de transmission foetale... Le cheval paraît particulièrement résistant à l'infection.

La poule, beaucoup plus sensible, peut présenter un tableau d'encéphalite et de chorioretinite avec nécrose du chiasma optique. L'œuf peut être contaminé. Chez les rongeurs, le hamster, le lapin et la souris sont sensibles et font facilement une toxoplasmose mortelle ou chronique. La virulence, la quantité, la voie d'administration et le stade du parasite inoculé déterminent l'expression clinique chez la souris. La sensibilité à *T. gondii* et le pouvoir kystogène sont régulés chez cet animal par des gènes dont certains sont liés au système d'histocompatibilité H2. La confirmation d'une forte résistance du rat adulte en fait un modèle d'étude de l'infection chronique proche de la toxoplasmose humaine. Le rat *nude* (athymique) est d'une extrême sensibilité au parasite, c'est un modèle expérimental de l'étude du rôle de l'immunité cellulaire.

## Toxoplasmoses humaines

Les manifestations cliniques de la toxoplasmose sont bénignes lors de la primo-infection de l'adulte jeune immunocompétent, mais graves au décours des réactivations endogènes de l'immunodéprimé. La primo-infection maternelle expose à l'atteinte congénitale.

### TOXOPLASMOSE ACQUISE

#### ■ *Forme asymptomatique*

Elle est très fréquente (> 80 %), y compris chez la femme enceinte non immunisée pour laquelle le suivi sérologique systématique permet le plus souvent de détecter la primo-infection sans aucun argument clinique d'orientation.

#### ■ *Toxoplasmose acquise du patient immunocompétent*

Elle se déclare après une incubation de quelques jours sous forme d'un syndrome mononucléosique associant des adénopathies préférentiellement cervicales postérieures, un discret érythème, un rash cutané, une fébricule, une asthénie traînante et une élévation des monocytes avec des lymphocytes hyperbasophiles. Cette mononucléose sanguine, plus modérée que celle de la mononucléose

infectieuse, peut s'accompagner d'une discrète éosinophilie. Il n'y a ni angine, ni pétéchies du voile du palais, ni splénomégalie. L'évolution clinique est variable et ne semble pas influencée par la prescription d'antibiotiques antitoxoplasmiques. Elle est spontanément résolutive. Les toxoplasmoses disséminées sur terrain immunocompétent sont rares. L'atteinte des tuniques cardiaques est la plus décrite, la myocardiopéricardite impose l'hospitalisation pour enquête étiologique. L'anamnèse, la cinétique des anticorps, et parfois l'isolement du parasite, confirment le diagnostic. Des formes myalgiques avec élévation des enzymes musculaires et des perturbations électromyographiques peuvent également poser le problème du diagnostic différentiel de myosite. Des manifestations oculaires (choriorétinite, uvéite...) peuvent être observées au décours des toxoplasmoses acquises chez des patients immunocompétents<sup>[8]</sup>. Cependant, la plupart des manifestations oculaires d'origine toxoplasmique correspondent, chez l'adulte, à des atteintes congénitales de révélation tardive<sup>[12]</sup>.

La réinfection endogène ou orale par *T. gondii* est habituellement asymptomatique en l'absence d'immunodépression. De rares formes symptomatiques ont été décrites et expliquées par la virulence de la souche et la forte charge parasitaire de réinfection, induisant une phase parasitémique brève, mais mal jugulée malgré une réponse immunitaire préexistante<sup>[25, 48]</sup>.

### TOXOPLASMOSES DE L'IMMUNODÉPRIMÉ

Les toxoplasmoses des patients immunodéprimés, antérieurement observées chez les cancéreux et les sujets atteints de maladie de Hodgkin, ont acquis un regain d'intérêt durant les années 1980, en raison de la fréquence croissante des transplantations, des greffes et de l'explosion du sida.

#### ■ Au cours des transplantations d'organe

Les patients non immunisés vis-à-vis de *T. gondii* et recevant le greffon d'un sujet immunisé sont exposés au risque de toxoplasmoses grave. L'ensemencement parasitaire à partir des kystes du greffon est à l'origine de formes polyviscérales pouvant survenir rapidement après la transplantation et la mise en route de la thérapeutique antirejet. Le risque de transmission est particulièrement élevé au cours des greffes cardiaques (57 %), moins fréquent lors des greffes hépatiques (20 %), et faible lors des greffes rénales (< 1 %) [49].

#### ■ Au cours des greffes de moelle

Les patients immunisés vis-à-vis de *T. gondii* sont exposés, lors de la transfusion de leucocytes provenant d'un donneur non immunisé, à la réactivation de leurs propres kystes tissulaires par suppression de la réponse immunitaire du receveur. Les manifestations sont alors graves, disséminées et difficilement jugulables par les thérapeutiques antitoxoplasmiques. Le patient greffé non immunisé vis-à-vis du parasite est moins exposé au risque de toxoplasmoses grave après transfusion des leucocytes d'un donneur immunisé. Ceci s'expliquerait par la faible charge parasitaire et le bon état fonctionnel des leucocytes perfusés.

#### ■ Au cours de l'infection par le VIH

Les patients sans immunité antérieure vis-à-vis de *T. gondii* peuvent présenter une primo-infection symptomatique, parfois grave. Les toxoplasmoses de réactivation inaugurant ou compliquant une infection par le VIH étaient fréquentes (30 à 60 %) jusqu'à 1996. La disponibilité des thérapeutiques antirétrovirales hautement actives a permis une restauration immunitaire prolongée qui, aidée par l'administration systématique de cotrimoxazole, a contribué à une diminution très sensible de la complication par neurotoxoplasmoses<sup>[16]</sup>. Les neurotoxoplasmoses, qui représentaient la moitié de la pathologie neurologique du sida, laissent place à d'autres pathologies de type lymphome ou leucoencéphalite multifocale, chez des patients multitraités. Il est cependant important de rappeler que les cas de neurotoxoplasmoses

actuellement enregistrés sont essentiellement inauguraux chez des patients très évolués. La forme clinique la plus classique peut s'annoncer par des céphalées, des convulsions, des troubles du comportement et de la conscience, une méningoencéphalite, une myélite ou une polyradiculonévrite, le tout souvent associé à une fièvre. De discrets troubles des fonctions supérieures peuvent cependant être la seule manifestation subaiguë motivant les explorations nécessaires pour le diagnostic et la mise en route précoce d'un traitement curatif souvent salvateur. D'autres manifestations viscérales sont de plus en plus décrites. La pneumopathie interstitielle peut être isolée et rappelle la forme respiratoire grave de certains animaux sensibles à *T. gondii*.

Les choriorétinites peuvent être associées aux manifestations neurologiques. Les rechutes toxoplasmiques, moins fréquentes qu'auparavant, s'expliquent par la pérennisation de l'immunodépression et la mauvaise compliance à une prophylaxie secondaire. Les traitements curatifs, rapidement associés aux multithérapies antirétrovirales, mettent à l'abri de ces rechutes.

### TOXOPLASMOSE CONGÉNITALE

Des atteintes cliniques sont observées dans moins d'un tiers des cas de toxoplasmoses congénitales. Lorsqu'elles existent, ces manifestations cliniques sont d'autant plus graves que la contamination fœtale a été précoce. Le diagnostic peut être confirmé in utero par échographie. L'atteinte en début de grossesse est gravissime et constitue une indication médicale d'interruption de grossesse.

La contamination fœtale précoce peut aboutir à la mort in utero, à l'accouchement prématuré ou, à terme, d'un enfant présentant un tableau de toxoplasmoses polyviscérales nécrotico-hémorragiques mortelles.

La contamination fœtale de la deuxième moitié de la grossesse peut être à l'origine d'atteintes néonatales neuro-oculaires, avec comitativité, méningoencéphalite, hydrocéphalie ou plus rarement microcéphalie, troubles du tonus et choriorétinite, pouvant être associées à une microphthalmie et, plus rarement, à une cataracte. L'évolution de ces formes est souvent péjorative avec un retard psychomoteur et des séquelles graves.

Les formes monosymptomatiques néonatales sont moins graves, traduisant une atteinte neuro-ophtalmologique cicatricielle sous forme de calcifications intracrâniennes ou de choriorétinite.

Les formes infracliniques latentes sont en revanche les plus fréquentes et s'observent chez plus de la moitié des patients. Elles correspondent à d'authentiques toxoplasmoses congénitales dont la révélation peut être très tardive, vers l'adolescence ou l'âge adulte.

## Moyens du diagnostic des toxoplasmoses

### EXPLORATIONS COMPLÉMENTAIRES

#### ■ Primo-infection toxoplasmique du patient immunocompétent

Elle peut être évoquée sur des arguments épidémiocliniques et confirmée par la sérologie. Aucune autre exploration ne s'impose.

#### ■ Toxoplasmoses de l'immunodéprimé

Elle est diagnostiquée sur des arguments cliniques et radiologiques. Les recommandations officielles s'appuient sur la réalisation d'une imagerie cérébrale avec et sans injection (scanner et résonance magnétique nucléaire, plus sensible) devant toute symptomatologie neurologique, afin de favoriser un traitement précoce. Les lésions focalisées sustentorielles sont les plus fréquentes et ont un aspect scanographique très évocateur d'abcès uniques ou multiples entourés d'un halo inflammatoire, dont l'importance, avec parfois effet de masse, traduit l'œdème cérébral associé (fig 3B).



L'encéphalite toxoplasmique peut néanmoins se rencontrer et poser le problème du diagnostic différentiel d'une atteinte par le VIH, par le virus de l'herpès ou par papovavirus.

Le principal diagnostic différentiel demeure celui du lymphome cérébral devant un aspect monolésionnel. À la différence de la sérologie, la biopsie cérébrale peut alors apporter des arguments diagnostiques importants.

Les localisations pulmonaires sont objectivées à la radiographie de thorax par un aspect de pneumopathie interstitielle plus ou moins diffuse, posant des problèmes de diagnostic différentiel avec la pneumocystose<sup>[31]</sup>.

Les atteintes oculaires doivent systématiquement être recherchées par une exploration ophtalmologique approfondie (fond d'œil [FO], examen à la lampe à fente). Les arguments radiocliniques sont suffisants pour la mise en route d'une thérapeutique spécifique dont l'efficacité est matérialisée par la régression dès la deuxième semaine des symptômes, suivie de l'amélioration radiologique.

#### ■ Atteinte congénitale

Une atteinte congénitale doit être dépistée devant toute séroconversion maternelle. L'imagerie doit être associée au diagnostic biologique intra-utérin. L'échographie est d'un apport diagnostique essentiel et fiable lors des contaminations précoces. Elle peut visualiser la dilatation des ventricules cérébraux, l'hépatosplénomégalie, voire l'ascite, qui signent l'atteinte viscérale d'évolution gravissime. Les contaminations plus tardives peuvent être suspectées par la mise en évidence échographique de dilatations mineures et, plus rarement, de calcifications intracrâniennes. À la naissance, la radiographie de crâne, l'échographie transfontanelle et la tomodensitométrie recherchent une microcéphalie, une hydrocéphalie, des dilatations ventriculaires et des calcifications intracrâniennes centrales (contamination précoce) ou périventriculaires (contamination plus tardive) (fig 3C).

L'examen ophtalmologique systématique recherche des foyers de chorioretinite cicatricielle maculaire ou périphérique pouvant être associés à des lésions inflammatoires nécrotico-hémorragiques évolutives.

Le bilan ophtalmologique néonatal peut être négatif et impose son renouvellement, de l'enfance à l'âge adulte, pour dépistage et traitement de foyers lésionnels tardifs (fig 3D).

### MOYENS DU DIAGNOSTIC BIOLOGIQUE

#### ■ Exploration de la réponse humorale

La complexité de la structure antigénique de *T. gondii* explique le nombre des techniques sérologiques et la variabilité de leur apport diagnostique. Les techniques peuvent interroger des antigènes de surface dont certains sont connus ou des antigènes solubilisés moins bien définis. Le traitement du même prélèvement par différentes techniques aboutit à des résultats non comparables. Les taux d'anticorps détectés varient, en effet, selon les antigènes et les isotypes interrogés, diminuant l'intérêt d'une quantification en unités internationales (UI) calculée par référence à un étalon.

Le *dye-test* (DT), l'immunofluorescence indirecte (IFI), l'agglutination directe (AD), l'agglutination directe sensibilisée (ADS) et l'*immunosorbent agglutination assay* (ISAgA) utilisent des parasites entiers et n'explorent que les réponses spécifiques des antigènes de surface.

– L'emploi d'anticorps monoclonaux permet de détecter par technique immunoenzymatique (EIA) des anticorps spécifiques (IgM, IgA, IgE) de la molécule de surface P30.

– Les antigènes solubilisés permettent la recherche d'anticorps spécifiques des molécules de surface, mais aussi de molécules plus internes. La connaissance partielle de ces molécules, leurs concentrations, variables selon les préparations et les lots, expliquent les difficultés de standardisation et le danger de conclure sur des

résultats incomparables. Les molécules solubilisées peuvent être fixées sur un support particulière (hématies, latex) ou sur des parois (certaines EIA). Elles peuvent, par ailleurs, être séparées par électrophorèse, puis caractérisées par western blot ou par immunofiltration (ELIFA).

Le DT est une réaction de neutralisation en présence de complément de tachyzoïtes vivants. Il met en évidence des IgG et des IgM spécifiques de la surface de *T. gondii*. Le titre est la dilution qui lyse 50 % des tachyzoïtes. Le DT est onéreux, nécessite un personnel qualifié mais conserve une place de choix en raison de sa spécificité, de sa sensibilité (2 UI/mL) et de la précocité de la réponse détectée au cours de la séroconversion.

L'IFI détecte, après révélation par des antiglobulines conjuguées à des marqueurs fluorescents, des IgG et des IgM de surface. Ses caractéristiques dépendent de la qualité de préparation de l'antigène qui peut offrir une bonne spécificité et une sensibilité de 7 UI/mL. Elle se heurte à l'interférence du facteur rhumatoïde (FR) et des anticorps antinucléaires (ANA) qui limite l'apport diagnostique de la détection des IgM par le test de Remington. Par ailleurs, la compétition avec les IgG diminue la sensibilité de ce test qui est de moins en moins retenu pour la détection des IgM.

L'AD, décrite dès 1959, demeure peu spécifique et peu sensible. La modification du mode de préparation et des concentrations en parasites a néanmoins amélioré sa sensibilité. L'ADS comporte un traitement par le 2-mercaptoéthanol qui supprime l'interférence avec des IgM non spécifiques et assure une bonne sensibilité (2 UI/mL) permettant la détection précoce des IgG lors d'une séroconversion. La technique de fixation (formol, alcool éthylique, acétone) modifie la sensibilité et permet une meilleure détection du début de la séroconversion.

Les tests d'agglutination passive (hématies et latex), d'exécution simple et rapide, se heurtent à des difficultés de standardisation et au risque de faux négatifs par phénomène de zone.

De nombreuses EIA ont été proposées pour la détection et la quantification des anticorps spécifiques de *T. gondii*. La détection des IgG (EIA-G) utilise systématiquement des antigènes plus ou moins purifiés, fixés à un support (plaque, bille, tube ou cône). L'amélioration des antigènes a permis d'accroître la sensibilité avec une détection inférieure à 4 UI/mL. L'EIA-G est sensible à l'affinité des anticorps. L'augmentation progressive de l'avidité des IgG au cours de la séroconversion peut désormais être utilisée pour établir la cinétique d'une séroconversion<sup>[34]</sup>. Comme le test de Remington, l'EIA-G adaptée à la détection des IgM ou des IgA se heurte à l'interférence du FR, des ANA et à la compétition avec les IgG. Les progrès de purification des antigènes et l'absorption systématique du FR ont, néanmoins, permis la commercialisation de tests plus performants. Les techniques inverses peuvent détecter des IgM, IgA et IgE spécifiques grâce à l'immunocapture par les anticorps correspondants. Elles nécessitent l'utilisation d'un immunosérum, d'un anticorps monoclonal ou d'antigènes marqués. La connaissance de la P30 a permis l'application de l'immunocapture inverse et la mise au point de techniques de compétition, avec un anticorps monoclonal autorisant ainsi une exploration humorale sensible et spécifique de la toxoplasmose.

Les ISAgA sont des techniques inverses utilisant une suspension parasitaire pour la détection d'IgM, d'IgA ou d'IgE. Elles ne sont pas influencées par le FR ou les ANA, et offrent une grande sensibilité, une haute spécificité et une détection aussi précoce que l'EIA (essentiellement EIA-M). L'IgM érythroabsorption, révélée par l'absorption d'hématies sensibilisées par antigènes solubilisés, est une variante moins spécifique de l'immunocapture.

L'ELIFA est une contre-immunodiffusion sur gel d'acétate de cellulose mettant en présence antigènes solubilisés et sérums<sup>[37]</sup>. L'utilisation d'antiglobulines conjuguées permet la visualisation et la caractérisation d'arcs de précipitation de classe IgG, IgA, IgM ou IgE, et, après migration parallèle, la comparaison des systèmes précipitants de différents sérums.

### ■ Exploration de la réponse immune cellulaire *in vivo* et *in vitro*

L'exploration de l'immunité cellulaire au cours des toxoplasmoses est de plus en plus étudiée. Elle nécessite l'utilisation de techniques sophistiquées et pose le problème du choix et de la qualité de l'antigène. L'hypersensibilité retardée, après injection intradermique d'antigènes excrétés-sécrétés de *T. gondii*, a été proposée pour le diagnostic des toxoplasmoses maternelles, mais n'a pu répondre à la confirmation de l'évolutivité en raison de son acquisition tardive. L'exploration *in vitro* de l'immunité cellulaire est plus intéressante. Les tests de transformation lymphoblastique réalisés avec des antigènes excrétés-sécrétés ont été appliqués au diagnostic de toxoplasmose congénitale, et pourraient constituer une voie complémentaire à l'exploration de l'immunité humorale et à la recherche du parasite.

### ■ Mise en évidence du parasite ou de ses molécules

*T. gondii* a été, pendant longtemps, mis en évidence par inoculation murine avec une réponse tardive. Le développement de l'immunologie et de la biologie moléculaire permettent depuis un diagnostic rapide et fiable.

Diagnostic direct du parasite

Il est possible par les techniques de coloration (Giemsa, hémalum-éosine...) et d'immunomarquage (immunofluorescence directe et immunoperoxydase) sur différents prélèvements (fragments biopsiques, pièces d'exérèse, cytocentrifugation de tous les liquides biologiques sanguins, céphalorachidiens, bronchoalvéolaires, épanchements divers). L'apport diagnostique de ces techniques dépend de l'échantillon, de la qualité de son traitement et de son observation microscopique. L'immunofluorescence directe offre la meilleure sensibilité. Ces techniques peuvent visualiser des toxoplasmes libres ou des kystes dont la signification pathologique ne peut être dissociée de la réaction cellulaire locale et des éléments de l'anamnèse clinique.

Diagnostic par inoculation à l'animal (souris)

Il a été très utilisé pour le diagnostic chez l'homme et pour l'étude de l'épidémiologie animale (recherche d'oocystes ou de kystes). L'inoculation murine peut être réalisée par injection intrapéritonéale d'un liquide centrifugé ou d'un tissu traité par digestion trypsique. L'observation de l'animal pendant 6 semaines et les prélèvements sériques répétés à partir du dixième jour permettent la détection précoce d'anticorps spécifiques, puis la confirmation de la contamination par recherche de kystes sur l'animal. Certains auteurs ont proposé une détection directe et précoce (3 jours après l'inoculation) sur liquide de lavage péritonéal. La culture cellulaire a remplacé l'inoculation à l'animal en raison de la rapidité de sa réponse (de 3 à 6 jours) [19]. Elle nécessite un personnel technique spécialisé et demeurerait d'une sensibilité comparable à celle de l'inoculation à l'animal. Ces techniques imposent un acheminement et un traitement rapides de l'échantillon prélevé. La congélation détruisant le parasite ne peut en aucun cas être un moyen de conservation.

Détection d'antigènes circulants

Elle a fait l'objet de nombreuses études, ne confirmant pas un apport diagnostique constant, quelle que soit la technique utilisée (contre-immunoelectrophorèse, techniques immunoenzymatiques, coagglutination...). Des antigènes peuvent être recherchés sur les prélèvements sériques, urinaires, céphalorachidiens, bronchoalvéolaires, et dans certains tissus après digestion enzymatique. La détection de l'antigène circulant, bien que très prometteuse sur le plan expérimental, n'a pu confirmer son intérêt chez l'homme [9].

Amplification enzymatique de l'information génétique (« polymérase chain reaction » ou PCR)

C'est possible grâce au séquençage de certains gènes. La spécificité, la conservation et la répétition (35 fois) du gène B1 en font une cible privilégiée pour le diagnostic de la toxoplasmose par PCR [7].

D'autres cibles ont été proposées (gène de la P30, ADN codant pour les ARN ribosomaux). La quantité de l'ADN amplifié rend cette technique très délicate à utiliser et à interpréter. Le développement de sondes froides, l'automatisation de la détection des molécules amplifiées ont favorisé l'extension de cette technique désormais fiable et rapide (quelques heures).

### ■ Arguments biologiques d'orientation

Certaines anomalies biologiques peuvent être mises en évidence à partir du sang fœtal lors des atteintes congénitales et orienter le diagnostic [14]. La thrombopénie, l'augmentation des éosinophiles sanguins, des IgM sériques et de certaines enzymes hépatiques (gammaglutamyl-transférase, lactico-déshydrogénase) ainsi que la détection de taux élevés de l'INF $\gamma$  et du *tumor necrosis factor* (TNF) ont été rapportées. Ces modifications inconstantes étaient recherchées lors de l'exploration prénatale des toxoplasmoses congénitales.

## Diagnostic biologique des toxoplasmoses

### TOXOPLASMOSE DE L'IMMUNOCOMPÉTENT

La toxoplasmose acquise du sujet immunocompétent peut être suspectée par certains signes cliniques. Sa confirmation est essentiellement biologique. Les méthodes actuelles permettent la détection et le suivi de la cinétique des différents isotopes. L'isolement du parasite est inutile. L'exérèse ou la ponction d'une adénopathie permet rarement la mise en évidence directe de tachyzoïtes, et offre une interprétation histologique non spécifique d'hyperplasie folliculaire. Les réinfestations endogènes sont objectivées par une augmentation isolée et brutale des IgG, habituellement non accompagnée d'IgM, IgE ou IgA. Cependant, certaines réinfestations digestives massives peuvent s'accompagner de la présence transitoire d'IgA [25]. La recherche d'une synthèse locale d'anticorps spécifiques ou de l'information génétique du parasite peut être proposée pour diagnostiquer une complication oculaire d'une toxoplasmose acquise méconnue [8].

### TOXOPLASMOSE MATERNOFÉTALE

#### ■ Primo-infection maternelle

Au cours de la grossesse, le suivi systématique des femmes séronégatives permet de dépister une séroconversion. La primo-infection maternelle se confirme par l'apparition initiale et concomitante des IgM et des IgE, rapidement suivie des IgA, et plus tardivement des IgG.

Le pic maximal des IgM et des IgE est atteint en quelques heures, suivi de celui des IgA.

Les IgG apparaissent quelques heures à quelques jours plus tard. L'affinité des anticorps augmente progressivement au cours de l'infection et explique la variabilité de la cinétique des IgG selon les techniques utilisées. Ainsi, l'IF et l'ADS permettent une détection des IgG plus précoce que l'EIA. Par ailleurs, le pic des IgG est plus rapidement détecté par IF (1 mois) que par ADS (2 mois) ou par EIA (3 mois). L'évolution ultérieure est marquée par une décroissance progressive et successive des IgA, IgE et IgM. Habituellement, les IgA ne sont plus détectables 3 à 6 mois après la séroconversion.

Les IgM peuvent persister à des taux significatifs beaucoup plus longtemps. Les techniques inverses sont suffisamment sensibles pour détecter ces isotopes plusieurs années après leur apparition. La cinétique des IgG est classiquement marquée par le maintien d'un taux significatif d'une infestation antérieure et ancienne. L'influence de la thérapeutique sur la cinétique des anticorps est bien connue et peut poser des problèmes d'interprétation. Le traitement précoce des femmes enceintes dès le début de la

séroconversion modifie la progression des différents isotypes. Les IgA et les IgM peuvent disparaître en quelques semaines, les IgG se maintiennent à des taux modérés, voire faibles, ou même non détectables.

Le suivi sérologique doit être impératif après la mise en route de la thérapeutique, pour confirmer la cinétique de la séroconversion et prévenir une toxoplasmose congénitale. L'interprétation des résultats biologiques se fait donc en fonction de l'anamnèse clinique et thérapeutique. La datation d'une présumée séroconversion s'impose chez toute femme enceinte présentant un taux d'IgG significatif, associé à la présence simultanée d'IgM et d'IgA. L'établissement d'une cinétique de l'évolution des anticorps permet selon les techniques et la thérapeutique de dater la présumée primo-infection par rapport à la conception. Une telle cinétique nécessite plusieurs techniques quantitatives ou semi-quantitatives interrogeant séparément IgG, IgM et IgA spécifiques (EIA, ISAgA...).

### ■ Toxoplasmose congénitale

La toxoplasmose maternelle expose au risque de transmission fœtale.

Le dépistage prénatal de l'atteinte congénitale doit être systématique, par la réalisation d'explorations échographiques et biologiques [12, 14]. La détection d'une synthèse fœtale d'anticorps spécifiques s'est heurtée au problème du degré de maturité immunitaire fœtale et au risque de la ponction funiculaire.

La ponction amniotique est habituellement réalisée à partir de la 18<sup>e</sup> semaine d'aménorrhée. Sa facilité d'exécution et son faible risque permettent de répéter ce prélèvement, diminuant ainsi le risque de méconnaître une transmission tardive du parasite de la mère au fœtus. Les techniques d'isolement du parasite sur souris ou sur culture cellulaire se sont avérées moins rentables (manque de sensibilité) et plus longues que les techniques de biologie moléculaire [19, 28]. Leur intérêt réside dans la possibilité d'isoler la souche.

La PCR est désormais le moyen diagnostique de la toxoplasmose congénitale sur le liquide de ponction amniotique. Malgré sa sensibilité, cette technique ne permet pas d'éliminer formellement une toxoplasmose congénitale. En effet, l'existence d'un délai entre l'infection maternelle et la contamination fœtale, la présence de rares toxoplasmes chez le fœtus, expliquent l'existence de ponctions négatives non confirmées par le bilan néonatal.

À la naissance, le diagnostic de toxoplasmose congénitale associe les arguments cliniques, neuroradiologiques, ophtalmologiques et la recherche du parasite, avec la détection d'une synthèse d'anticorps dans différents prélèvements sériques (cordon), locaux (liquides amniotique et rachidien) et tissulaire (placenta). La présence néonatale d'IgM, d'IgE et d'IgA impose une confirmation à partir du cinquième jour. Dans certains cas, le diagnostic est posé par la comparaison des systèmes précipitants de l'enfant et de la mère (ELIFA) [37]. L'hyperéosinophilie sanguine et l'hyperprotéinorachie peuvent être des signes d'orientation.

L'évolution de la charge immunitaire constitue un argument diagnostique plus tardif et étudie le rapport des IgG spécifiques à la masse totale des IgG. Le suivi sérologique pédiatrique apprécie simultanément la disparition des IgG maternelles, passivement transmises au fœtus, et la synthèse d'IgG spécifiques en cas de toxoplasmose congénitale. En l'absence de contamination fœtale, le taux des IgG spécifiques mesuré chez l'enfant dépend du taux des IgG maternelles au moment de la naissance et diminue environ de moitié chaque mois.

La thérapeutique prénatale et néonatale peut limiter ou inhiber la synthèse des anticorps. Le risque d'élimination abusive de toxoplasmose congénitale impose un suivi bioclinique prolongé, afin de détecter une réponse tardive avec un rebond sérologique ultérieur.

Le suivi pédiatrique d'une toxoplasmose congénitale doit comprendre des bilans neuro-ophtalmologiques à la recherche d'une chorioretinite tardive. Le prélèvement de l'humeur aqueuse peut

permettre la détection d'une synthèse locale d'anticorps (IgG, IgM, IgA, IgE) ou la mise en évidence moléculaire du parasite [39]. Cependant, un tel prélèvement doit être essentiellement réservé aux patients pour lesquels le diagnostic de toxoplasmose congénitale est méconnu.

### TOXOPLASMOSE DE L'IMMUNODÉPRIMÉ

Les connaissances épidémiologiques et cliniques actuelles privilégient la prévention de la toxoplasmose chez l'immunodéprimé par un dépistage sérologique initial et une prophylaxie primaire, dès l'infléchissement de l'immunité cellulaire chez tout patient connu pour une infection toxoplasmique sérologique ancienne. Les explorations neuroradiologiques sont recommandées, au moindre symptôme d'alerte. Le traitement antitoxoplasmique précoce est retenu, sans tenir compte des résultats biologiques et de la négativité de la sérologie toxoplasmique (disparition des anticorps) [10]. La place de la PCR sur matériel de ponction cérébrale, après échec ou réponse partielle du traitement d'épreuve, est retenue pour confirmer le diagnostic de neurotoxoplasmose ou d'une autre infection (*JC virus* [JCV], *Epstein-Barr virus* [EBV]...) [2]. La sensibilité de la PCR pour la détection de *T. gondii* dans le liquide céphalorachidien est faible (29 à 76 %) et dépend du choix de la séquence génomique utilisée [24]. La mise en évidence directe du parasite est aisée dans le lavage bronchoalvéolaire habituellement réalisé pour l'exploration des pneumopathies interstitielles [31].

### Prévention des toxoplasmoses

Comme pour toutes les parasitoses, la prévention vaccinale de la toxoplasmose humaine reste hypothétique. Différents objectifs vaccinaux sont à l'étude chez l'animal. Ainsi, l'infestation par la souche T263 du chat permet une immunité digestive locale, sans la production d'oocystes. Des souches n'induisant pas d'infection chronique (S48) sont utilisées pour la vaccination d'animaux d'élevage. Des mutants thermosensibles ont également été proposés comme agents vaccinaux. Le développement des techniques de génie génétique laisse espérer la mise au point d'un vaccin de synthèse. La prévention actuelle de la toxoplasmose demeure donc basée sur les mesures hygiéno-diététiques, le dépistage et le traitement précoce.

### PRÉVENTION DE LA TOXOPLASMOSE MATERNOFŒTALE

Elle repose sur la prévention de toute infection évolutive maternelle. Le dépistage mensuel chez la femme non immunisée est une obligation légale dans certains pays (France, Autriche). Il n'existe actuellement aucune législation européenne. En France, les textes prévoient un dépistage prénuptial et/ou en début de grossesse, dans le but de connaître le statut sérologique vis-à-vis de *T. gondii* (décret du 17 mars 1978, arrêté du 18 avril 1985, décret du 14 février 1992). Une immunité confirmée avant la conception élimine tout risque de contamination fœtale et donc toute surveillance ultérieure. L'absence d'immunité impose un suivi régulier jusqu'à l'accouchement, dans le but de diagnostiquer le début de l'infection et de traiter précocement. Le biologiste est légalement tenu de quantifier les IgG en UI/mL, de détecter les IgM et de conserver le sérum congelé (-30 °C) pendant 1 an (décret du 14 février 1992). L'arrêté du 25 avril 1995 précise les conditions de travail du biologiste, l'oblige à apporter une conclusion au médecin prescripteur sur la présence ou l'absence d'anticorps antitoxoplasmes, et sur l'ancienneté de l'infection en cas de positivité. Cet arrêté oblige également le biologiste à proposer les modalités du suivi sérologique éventuel et à utiliser une troisième technique sérologique si nécessaire.

Chez la femme enceinte non immunisée, les mesures hygiéno-diététiques doivent être immédiates et maintenues avec le dépistage sérologique jusqu'à la naissance. L'hygiène individuelle comprend le lavage des mains et des crudités, l'ingestion de viande



bien cuite et l'éviction des contacts avec de jeunes chats et leur litière. Ces mesures préventives maternelles constituent une première étape rationnelle de la prévention de l'atteinte fœtale.

La séroconversion chez la femme enceinte doit faire suspecter une atteinte congénitale et motiver une conduite à tenir immédiate pour sa prévention. Le traitement par la spiramycine doit être précoce pour limiter le passage placentaire, les explorations complémentaires doivent dépister, durant la grossesse et après la naissance, une atteinte congénitale afin de traiter efficacement le fœtus puis l'enfant.

#### PRÉVENTION DE LA TOXOPLASMOSE DE L'IMMUNODÉPRIMÉ

La conduite à tenir chez l'immunodéprimé dépend de son statut sérologique vis-à-vis du parasite. Chez le sujet transplanté (cœur, poumon) non immunisé, l'organe doit provenir d'un donneur indemne de toxoplasmosis antérieure. Au cours de la greffe de moelle, la prudence s'impose chez le patient immunisé qui ne peut recevoir que le matériel leucocytaire d'un donneur immunisé.

Chez le sujet immunodéprimé par le VIH, le risque de toxoplasmosis évolutive se pose habituellement après une infection antérieure. La prévention de la primo-infection par le dépistage sérologique régulier et les mesures hygiénodietétiques s'applique au patient non immunisé. La prévention de la réactivation endogène chez le patient évolué impose la mise en route d'une prophylaxie primaire en fonction du degré de l'immunodépression. Les recommandations officielles prévoient une prophylaxie mixte de la pneumocystose et de la toxoplasmosis par le cotrimoxazole, à partir d'un taux de CD<sub>4</sub> inférieur à 200 éléments par millimètre cube [16]. Récemment, la restauration immunitaire sous multithérapie antirétrovirale s'est avérée suffisamment solide et persistante pour arrêter une prophylaxie primaire antérieurement prescrite.

#### PRÉVENTION DE LA TOXOPLASMOSE D'INOCULATION

Les toxoplasmoses accidentelles sont rares mais relèvent de précautions universelles, malheureusement inconstamment adoptées par le personnel. Quel que soit le statut sérologique vis-à-vis de *T. gondii*, le port de gants, de lunettes et la manipulation sous hotte doivent être systématiques pour toute personne travaillant sur les souches de laboratoire.

### Traitement des toxoplasmoses

#### MOLÉCULES ACTIVES SUR « TOXOPLASMA GONDII »

*T. gondii* est un parasite intracellulaire à tropisme réticulohistiocytaire, avec risque de réactivation endogène viscérale et neurologique imposant une thérapie diffuse, et dotée d'une concentration intravacuolaire élective. Une meilleure connaissance de la pharmacocinétique des molécules anciennes et récentes, la mise au point de nouveaux produits, incitent à résumer leurs principales caractéristiques.

#### ■ Macrolides, vrais et apparentés

La spiramycine (Rovamycine®), utilisée depuis plus de 30 ans, relève d'un mode d'action imprécis, évoquant toutefois une action sur les ribosomes, inhibitrice non lytique, retrouvée avec d'autres macrolides [12, 45]. Les nouveaux macrolides (roxithromycine, azithromycine, clarithromycine) se caractérisent par des concentrations minimales inhibitrices (CMI) très basses, une demi-vie longue, une certaine diffusion méningée et des concentrations sériques, tissulaires et macrophagiques nettement plus élevées que la spiramycine [5, 18].

Les lincosamides, connues pour leur diffusion et leur très bonne concentration intracellulaire, ont prouvé un effet inhibiteur puissant pouvant annuler la parasitémie [45]. La clindamycine (Dalacine®) offre une synergie d'action avec la pyriméthamine (Malocide®). L'apicoplaste serait son site d'action [40]. La lincomycine n'aurait pas prouvé d'activité intéressante.

La tolérance de ces macrolides est satisfaisante, mais l'intolérance digestive et cutanée est possible; la colite pseudomembraneuse est réversible après arrêt de la clindamycine et traitement par vancomycine (Vancocine®).

Les kétolides sont une nouvelle classe de macrolides très actifs sur *T. gondii* [4]. Ils ont une excellente pénétration intracellulaire et un très large spectre d'action.

#### ■ Antifoliques

Ils agissent en inhibant la synthèse d'acide folique par compétition de la déhydroptéroate synthétase [45]. Leur demi-vie est brève, semi-longue ou tardive, selon la molécule. Leur diffusion est totale, tissulaire, placentaire et méningée.

Les sulfamides d'action rapide (sulfadiazine ou Adiazine®) sont les plus rapidement actifs et les plus utilisés, malgré la nécessité de plusieurs prises quotidiennes (demi-vie brève).

Les sulfamides semi-retard permettent l'espacement des prises, le cotrimoxazole est une association du sulfaméthoxazole avec le triméthoprim (Bactrim®) dont l'activité est réelle, mais discutée.

Les sulfamides retard offrent un confort de prescription hebdomadaire ou bimensuelle, intéressant pour les prophylaxies. Le sulfadoxine est synergique avec la pyriméthamine et souligne l'intérêt du Fansidar®, qui demeure l'association commercialisée la plus connue.

Les sulfamides exposent à des effets secondaires hématologiques et cutanés parfois graves (syndrome de Lyell). Ils imposent une surveillance clinique et hématologique régulière. L'intolérance aux sulfamides est plus fréquemment rencontrée au cours du sida et constituerait un facteur pronostique de diminution de la survie.

Les sulfones ont prouvé une activité *in vitro* sur *T. gondii* et un effet synergique avec la pyriméthamine. La dapson (Disulone®) est la seule molécule commercialisée, son emploi se heurte aux limites de sa tolérance (hématologique et neurologique). Elle est actuellement très peu utilisée.

#### ■ Antifoliniques

Ils agissent par inhibition de la déhydrofolate réductase. La pyriméthamine (Malocide®) est caractérisée par une diffusion tissulaire, placentaire et méningée, une bonne concentration cellulaire et une synergie d'action avec les sulfamides et certains macrolides [45]. Sa demi-vie longue permet son association aux sulfamides retard et offre, par ailleurs, un confort de prescription intéressant pour les prophylaxies. Ses effets secondaires, hématologiques, sont réversibles et relèvent d'une surveillance régulière. L'intolérance cutanée, moins fréquente que celle des sulfamides, impose l'arrêt de sa prescription. L'administration d'acide folinique pour prévenir ces effets secondaires, bien que parfois controversée, est systématiquement coprescrite.

Le triméthoprim doit être associé au sulfaméthoxazole (cotrimoxazole) pour avoir une activité antitoxoplasmique *in vitro*.

Les analogues du méthotrexate (triméthrexate) auraient une activité intéressante et ont fait l'objet de plusieurs études chez l'immunodéprimé.

#### ■ Autres molécules

Les cyclines antibiotiques à diffusion tissulaire et intracellulaire ont prouvé une activité certaine sur *T. gondii*. Leurs indications restent limitées aux cas d'intolérances multiples aux antitoxoplasmiques majeurs. Les quinolones n'auraient pas d'intérêt thérapeutique. La récente connaissance de leur site d'action (l'apicoplaste) laisse envisager des développements ultérieurs intéressants [40]. L'hydroxynaphtoquinone ou atovaquone (Wellvone®) a confirmé une activité expérimentale prometteuse, appuyée par les résultats encourageants des essais cliniques. Elle agit sur *P. carinii* et sur *T. gondii* et constitue désormais une molécule intéressante, efficace et bien tolérée, dans le traitement curatif et les prophylaxies de ces infections opportunistes [33, 44].

Les immunomodulateurs ou cytokines ont été largement étudiés, ont prouvé leur efficacité dans la toxoplasmosis expérimentale et

Tableau I. - Thérapeutique des toxoplasmoses maternelles et congénitales.

	Molécules	Posologie	Durée du traitement	Remarques
Mère : Séroconversion	Spiramycine	3 MU/8 heures	Dès l'apparition des anticorps, arrêt à l'accouchement	Si intolérance : Roxithromycine (?) 1 cp/12 heures
Mère : Toxoplasmosse évolutive sans notion de séroconversion	Spiramycine	3 MU/8 heures	Datation par cinétique des anticorps Arrêt si toxoplasmosse antéconception- nelle	Idem
Mère : Si fœtopathie	Pyriméthamine + Sulfadiazine	0,5-1 mg/kg/j + 100 mg/kg/j	Cures de 3 semaines par trimestre Dès le diagnostic, arrêt transitoire en per partum.	En alternance avec spiramycine Surveillance cutanée et hématologique
Enfant : Suspicion de toxoplasmosse congénitale	Spiramycine	50 000 U/kg/8 heures	De la naissance à la disparition des anti- corps	
Enfant : Toxoplasmosse congénitale confirmée	Pyriméthamine + Sulfadiazine ou Pyriméthamine + Sulfadoxine	0,75-1 mg/kg/j + 100 mg/kg/j  1/2-1 cp/10 kg/10 j	Traitement continu Dès la naissance, arrêt si arguments de guérison	Supplémentation en folates  Surveillance clinique et hématologique

potentialiseraient l'activité des macrolides par l'INF $\gamma$ . Leur emploi en thérapeutique humaine, très intéressant chez l'immunodéprimé, n'est toutefois pas codifié.

#### INDICATIONS DES MOLÉCULES ACTIVES SUR « TOXOPLASMA GONDII »

##### ■ Traitement de la toxoplasmosse acquise

La spiramycine est classiquement prescrite, mais ne semble pas écourter ni modifier l'évolution de l'asthénie et des adénopathies. La prescription prolongée de la spiramycine n'est donc pas justifiée. Les formes viscérales bénignes relèvent d'un traitement par pyriméthamine, habituellement associé aux sulfamides pendant une durée de 3 semaines.

##### ■ Traitement de la toxoplasmosse materno-fœtale

La spiramycine doit être prescrite à doses suffisantes dès la suspicion de la séroconversion pour prévenir le passage placentaire du parasite [12]. Elle est habituellement maintenue jusqu'à l'accouchement en l'absence de signe d'atteinte fœtale.

De rares cas d'intolérance digestive ou cutanée peuvent relever de la prescription de la roxithromycine. La moindre suspicion d'atteinte fœtale lors des explorations prénatales doit imposer l'abandon de la spiramycine au profit de molécules pouvant traiter la fœtopathie, et donc passant à des concentrations suffisantes chez le fœtus. La pyriméthamine, associée à la sulfadiazine ou à la sulfadoxine, peut être prescrite sous forme de cure de 3 semaines par trimestre, en alternance avec la spiramycine.

À la naissance, le traitement prénatal doit être poursuivi et maintenu suffisamment longtemps pour éliminer une toxoplasmosse congénitale, limiter l'atteinte patente ou prévenir les lésions.

Chez le nouveau-né, le maintien du traitement par spiramycine jusqu'à la disparition confirmée des anticorps maternels est controversé.

Chez l'enfant contaminé, les arguments physiopathologiques ne confortent pas le maintien de la prescription de la spiramycine dont l'action ne peut prévenir des localisations tissulaires [46]. Le diagnostic de toxoplasmosse congénitale, anté- ou périnatal, justifie un traitement associatif prolongé (pyriméthamine-sulfamide) pour diminuer le risque des complications tardives [12, 13, 32, 47]. L'intérêt d'un traitement continu pendant les 6 premiers mois de la vie a été montré et justifie le choix de tels protocoles à la place des classiques

cures discontinues [32]. Les reprises évolutives de chorioretinite peuvent, en effet, être tardives (âge adulte) et imposent la reprise d'une thérapeutique efficace par pyriméthamine-sulfamide, par clindamycine ou par atovaquone [30, 33]. L'indication d'une corticothérapie ne s'impose qu'en cas de phénomènes inflammatoires locaux et doit toujours être associée au traitement antiparasitaire. Le tableau I résume les indications, les posologies et la durée du traitement maternel et pédiatrique.

L'évaluation de l'efficacité thérapeutique en matière de toxoplasmosse congénitale est très discutée et ne peut aboutir à des conclusions, avec des conduites à tenir standards, qu'en disposant de groupes d'études homogènes avec un suivi prolongé et une garantie d'observance thérapeutique.

##### ■ Traitements des toxoplasmoses de l'immunodéprimé

Les recommandations américaines, européennes et nationales, sont homogènes et bien codifiées. Les neurotoxoplasmoses, les toxoplasmoses pulmonaires, oculaires ou polyviscérales, imposent un traitement dès la suspicion clinique orientée par les examens complémentaires. Le traitement curatif de choix associe la pyriméthamine à la sulfadiazine pendant une durée de 6 semaines. L'efficacité thérapeutique est remarquablement constatée à partir du dixième jour, avec l'amélioration des signes cliniques et la régression des anomalies radiologiques. Cette rapide efficacité privilégie le traitement d'épreuve, même en cas de tableau atypique [2, 16].

L'absence de la réponse thérapeutique au-delà de 2 semaines motive la réalisation d'explorations invasives (biopsie stéréotaxique et viscérale). La neurotoxoplasmosse impose par ailleurs un traitement symptomatique anticedémateux. L'alcalinisation doit être retenue devant toute cristallurie. Le traitement curatif de la neurotoxoplasmosse par l'association triméthoprime-sulfaméthoxazole semble aussi efficace que l'association classique pyriméthamine-sulfadiazine [43]. La survenue de phénomènes allergiques cutanés impose l'arrêt des sulfamides au profit de la clindamycine ou de l'atovaquone. Les nouveaux macrolides demeurent néanmoins une alternative en cas d'intolérance cutanée ou hématologique des molécules classiques. Les succès thérapeutiques dépendent de l'importance du syndrome lésionnel et de la possibilité d'associer rapidement une multithérapie antirétrovirale pour contrôler l'immunodépression par le VIH. Les rétinites toxoplasmiques isolées peuvent relever d'un traitement par la clindamycine ou l'atovaquone. Certains auteurs rapportent l'efficacité de l'injection intravitréenne de la clindamycine [30]. La

Tableau II. - Thérapeutique de la toxoplasmose de l'immunodéprimé.

	Molécules	Posologies
Neurotoxoplasmose	Pyriméthamine + sulfadiazine + clindamycine + atovaquone	0,75-1 mg/kg/j + 100 mg/kg/j + 30 mg/kg/j + 750 mg/8 heures ou 5 mL/8 heures
Toxoplasmoses extraneurologiques	Forme pulmonaire isolée Monothérapie possible : - pyriméthamine - sulfadiazine - clindamycine - atovaquone Formes oculaires - pyriméthamine + sulfadiazine - clindamycine - atovaquone	0,75-1 mg/kg/j 100 mg/kg/j 30 mg/kg/j 750 mg/8 ou 12 heures ou 5 mL/8 ou 12 heures  0,75-1 mg/kg/j + 100 mg/kg/j 30 mg/kg/j + traitement local 750 mg/8 heures ou 5 mL/8 heures
Durée du traitement : - curatif - entretien	3-6 semaines à vie sauf restauration immunitaire	(cf ci-dessus) un tiers-un demi des doses curatives

prophylaxie secondaire, après guérison clinique et radiologique, doit être maintenue à vie en raison du risque de rechute très important lié à la pérennisation de l'immunodépression. Elle consiste en la

prescription de la moitié ou du tiers de la dose du traitement curatif. Le tableau II résume les indications et les posologies des différentes molécules antitoxoplasmiques.

## Références

- Ancelle T, Goulet V, Tirard-Fléury V et al. La toxoplasmose chez la femme enceinte en France en 1995. Résultats d'une enquête nationale. *Bull Epidemiol Hebd* 1996; 51 : 227-229
- Antinori A, Ammassari A, De Luca A, Cingolani A, Murri R, Scoppeletto G et al. Diagnosis of AIDS-related focal brain lesions: a decision-making analysis based on clinical and neurologic characteristics combined with polymerase chain reaction assays in CSF. *Neurology* 1997; 48 : 687-694
- Aramini JJ, Stephen C, Dubey JP et al. Potential contamination of drinking water with *Toxoplasma gondii* oocysts. *Epidemiol Infect* 1999; 122 : 305-315
- Araujo FC, Khan AA, Slifer TL, Bryskier A, Remington JS. The ketolide antibiotics HMR 3647 and HMR 3004 are active against *Toxoplasma gondii* in vitro and in murine models of infection. *Antimicrob Agents Chemother* 1997; 41 : 2137-2140
- Araujo FC, Shepard RM, Remington JS. In vivo activity of the macrolide antibiotics azithromycin, roxythromycin and spiramycin against *Toxoplasma gondii*. *Eur J Clin Microbiol Infect Dis* 1991; 10 : 516-524
- Bougnoux ME, Hubert B. Toxoplasmose congénitale en France : bilan de la prévention primaire en France. *Bull Epidemiol Hebd* 1990; 13-14
- Burg JL, Grover CM, Pouletty P, Boothroyd JC. Direct and sensitive detection of a pathogenic protozoan, *Toxoplasma gondii*, by polymerase chain reaction. *J Clin Microbiol* 1989; 27 : 1787-1792
- Burnett AJ, Shortt SG, Isaac-Renton J et al. Multiple cases of acquired toxoplasmosis retinitis presenting in an outbreak. *Ophthalmology* 1998; 105 : 1032-1037
- Candolfi E, Derouin F, Kien T. Detection of circulating antigens in immunocompromised patients during reactivation of chronic toxoplasmosis. *Eur J Clin Microbiol* 1987; 6 : 44-48
- Chene G, Morlat P, Lepout C et al. Intention-to-treat vs on-treatment analyses of clinical trial data: experience from a study of pyrimethamine in the primary prophylaxis of toxoplasmosis in HIV-infected patients; ANRS 005/ACTG 154 trial group. *Control Clin Trials* 1998; 19 : 233-248
- Couvreur G, Sadak A, Fortier B, Dubremetz JF. Surface antigens of *Toxoplasma gondii*. *Parasitology* 1988; 97 : 1-10
- Couvreur J. Le problème de la toxoplasmose congénitale. L'évolution sur quatre décennies. *Presse Méd* 1999; 28 : 753-757
- Couvreur J, Thulliez P, Daffos F, Aufrant C, Bompard Y, Gesquière A et al. Fœtopathie toxoplasmique. Traitement in utero par l'association pyriméthamine-sulfamides. *Arch Fr Pédiatr* 1991; 48 : 397-403
- Daffos F, Forestier F, Capella Pavlosky M et al. Prenatal management of 746 pregnancies at risk for congenital toxoplasmosis. *N Engl J Med* 1988; 318 : 271-275
- Decoster A, Darcy F, Caron A, Capron A. IgA antibodies against P30 as markers of congenital and acute toxoplasmosis. *Lancet* 1988; 2 : 1104-1107
- Delfrayssy JF. Prise en charge de la thérapeutique des personnes infectées par le VIH. Recommandations d'un groupe d'experts. Paris : Médecine-Sciences Flammarion, 1999
- Denkers EY, Gazzinelli RT. Regulation and function of T-cell-mediated immunity during *Toxoplasma gondii* infection. *Clin Microbiol Rev* 1998; 11 : 569-588
- Derouin F, Chastang C. Activity in vitro against *Toxoplasma gondii* of azithromycin and clarithromycin alone and with pyrimethamine. *J Antimicrob Chemother* 1990; 25 : 708-711
- Derouin F, Mazeron MC, Garin JF. Toxoplasmose congénitale. Diagnostic rapide par mise en évidence de toxoplasmes dans le placenta par culture cellulaire. *Presse Méd* 1986; 15 : 1684
- Desmonts C. Toxoplasmose acquise de la femme enceinte. Estimation du risque de transmission du parasite et de toxoplasmose congénitale. *Lyon Méd* 1982; 248 : 115-123
- Desmonts C, Couvreur J. Histoire naturelle de la toxoplasmose congénitale. *Ann Pédiatr* 1984; 31 : 562-568
- Dubey JP, Beattie CP. Toxoplasmosis of animals and man. Boca Raton : CRC press, 1988 : 1220
- Dubey JP, Lindsay DS, Sper CA. Structures of *Toxoplasma gondii* tachyzoites, bradyzoites and sporozoites and biology and development of tissue cysts. *Clin Microbiol Rev* 1998; 11 : 267-299
- Dupon M, Cazenave J, Pellegrin JL, Ragnaud JM, Cheyrou A, Fischer I et al. Detection of *Toxoplasma gondii* by PCR and tissue culture in cerebrospinal fluid and blood of human immunodeficiency virus-seropositive patients. *J Clin Microbiol* 1995; 33 : 2421-2426
- Fortier B, Aissi E, Ajana F, Dieusart P, Denis P, Martin de Lassalle E et al. Spontaneous abortion and reinfection by *Toxoplasma gondii*. *Lancet* 1991; 338 : 444
- Fortier B, Coignard-Chatain C, Soete M, Dubremetz JF. Structure et biologie des bradyzoïtes de *Toxoplasma gondii*. *CR Soc Biol* 1996; 190 : 385-394
- Franzen C, Altfeld M, Hegener P, Hartmann P, Arendt G, Jablonowski H et al. Limited value of PCR for detection of *Toxoplasma gondii* in blood from human immunodeficiency virus-infected patients. *J Clin Microbiol* 1997; 35 : 2639-2641
- Fricker-Hidalgo H, Pelloux H, Racinet C et al. Detection of *Toxoplasma gondii* in 94 placentas from infected women by polymerase chain reaction, in vivo, and in vitro cultures. *Placenta* 1998; 19 : 545-549
- Hohlfeld P, Daffos F, Costa JM et al. Prenatal diagnosis of congenital toxoplasmosis with a polymerase-chain reaction test on amniotic fluid. *N Engl J Med* 1994; 331 : 695-699
- Lakhanpal V, Schocket SS, Nirankari VS. Clindamycin in the treatment of toxoplasmic retinochoroiditis. *Am J Ophthalmol* 1983; 95 : 605-613
- Mariuz P, Bosler EM, Luft B. Toxoplasma pneumonia. *Semin Respir Infect* 1997; 12 : 40-43
- McAuley J, Boyer KM, Patel D et al. Early and longitudinal evaluations of treated infants and children and untreated historical patients with congenital toxoplasmosis: the Chicago collaborative treatment trial. *Clin Infect Dis* 1994; 18 : 38-72
- Pearson PA, Piracha AR, Sen HA, Jaffe GJ. Atovaquone for the treatment of toxoplasmic retinochoroiditis in immunocompetent patients. *Ophthalmology* 1999; 106 : 148-153
- Pelloux H, Brun E, Vernet G et al. Determination of anti-*Toxoplasma gondii* immunoglobulin G avidity: adaptation of the Vidas system (bioMérieux). *Diagn Microbiol Infect Dis* 1998; 32 : 69-73
- Pelloux H, Mouillon M, Romanet JP, Reynier P, Ligeon P, Goullier-Fleuret A et al. Toxoplasmose oculaire. Comparaison de deux méthodes biologiques pour l'étude de l'humeur aqueuse. *Presse Méd* 1991; 20 : 1655-1658
- Pinon JM, Poirriez J, Leroux B, Dupouy D, Quereux C, Garin JP. Diagnostic précoce et surveillance de la toxoplasmose congénitale. Méthode des profils immunologiques comparés. *Presse Méd* 1987; 16 : 471-474
- Roberts F, McLeod R. Pathogenesis of toxoplasmic retinochoroiditis. *Parasitol Today* 1999; 15 : 51-57
- Sibley LD, Howe DK. Genetic basis of pathogenicity in toxoplasmosis. *Curr Top Microbiol Immunol* 1996; 219 : 1-15
- Soldati D. The apicoplast as a potential therapeutic target in *Toxoplasma* and other apicomplexan parasites. *Parasitol Today* 1999; 15 : 5-7
- Speirs GE, Hakim M, Wreghitt TG. Relative risk of donor-transmitted *Toxoplasma gondii* infection in heart, liver and kidney transplantation recipients. *Clin Transplant* 1988; 2 : 257-269
- Tomavo S, Fortier B, Soete M, Ansel C, Camus D, Dubremetz JF. Characterization of bradyzoite-specific antigens of *Toxoplasma gondii*. *Infect Immun* 1991; 59 : 3750-3753
- Torre D, Speranza F, Martegani R et al. A retrospective study of treatment of cerebral toxoplasmosis in AIDS patients with trimethoprim-sulfamethoxazole. *J Infect* 1998; 37 : 15-18
- Torres RA, Weinberg W, Stansell J, Leoung G, Kovacs J, Rogers M et al. Atovaquone for salvage treatment and suppression of toxoplasmic encephalitis in patients with AIDS. Atovaquone/toxoplasmic encephalitis study group. *Clin Infect Dis* 1997; 24 : 422-429
- Van Voorhis WC. Therapy and prophylaxis of systemic protozoan infections. *Drugs* 1990; 40 : 176-202
- Vergani P, Ghidini A, Ceruti P, Strobelt N, Spelta A, Zappalò B et al. Congenital toxoplasmosis: efficacy of maternal treatment with spiramycin alone. *Am J Reprod Immunol* 1998; 39 : 335-340
- Villena I, Aubert O, Leroux B et al. Pyrimethamine-sulfadoxine treatment of congenital toxoplasmosis: follow-up of 78 cases between 1980 and 1997. *Scand J Infect Dis* 1998; 30 : 295-300
- Villena I, Chermia C, Quereux C et al. Prenatal diagnosis of congenital toxoplasmosis transmitted by an immunocompetent woman infected before conception. *Prenat Diagn* 1998; 18 : 1079-1081

## **Unspecific detection of IgM against the “low molecular weight antigen” of *Toxoplasma gondii***

Dao A.<sup>(1)+</sup>, N. Azzouz<sup>(2)</sup>, C. Eloundou Nga<sup>(1)</sup>, J.F. Dubremetz<sup>(3)</sup>, R.T. Schwarz<sup>(2)</sup>, B. Fortier<sup>(1)</sup>

<sup>(1)</sup>Service de Parasitologie-Mycologie CHU de Nancy 54511 Vandoeuvre les Nancy, France

<sup>(2)</sup>Parasitologie, Intitute fuer Mikrobiologie und Hygiene, Phillips Universitaet Marburg, Robert Koch Strasse 17, D Marburg, Germany

<sup>(3)</sup>UMR5539 CNRS, Université de Montpellier 2, Place Eugène Bataillon, Montpellier cedex, France

+corresponding author:

Service de Parasitologie-Mycologie, CHU de Nancy Brabois, 54511 Vandoeuvre les Nancy Cedex, France.

Tel: 00 33 3 83 15 43 92

Fax: 00 33 3 83 15 43 86

E-mail: a.dao@chu-nancy.fr



## Summary

Eight patients who were never infected by *Toxoplasma gondii* were selected on the basis of a specific IgM detection by enzyme immunoassay (ELISA-M) that was not confirmed by Immunosorbent agglutination assay (ISAgA-M). No acute toxoplasmosis was observed later despite the absence of treatment. Only one IgM reacting band, corresponding to the “low molecular weight antigen” was observed by Western blotting of patients sera. Dot blotting of lipid extracts of *T gondii* demonstrated that this reactivity was directed against sphingolipids or ceramides. This IgM positivity, which is not related to an acute toxoplasmosis, raises a strong concern about possible misuse of this test in human diagnosis.

## Key words

Glycosyl-phosphatidylinositols, *Toxoplasma gondii*, IgM, low molecular weight antigen, glycolipids, serology.

*Toxoplasma gondii* is a ubiquitous parasite infecting nearly all warm-blooded animals. This protozoan is the causative agent of toxoplasmosis which is usually asymptomatic in healthy human adults but can be highly severe upon immunosuppression. During pregnancy, transmission of *T.gondii* to the foetus can be observed upon primary infection of the mother. Several assays for an early detection of primary infection have been developed (1,2,3,17). Detection of specific IgMs, which have been related to the acute phase of toxoplasmosis, is generally used for diagnosis of maternal infection and early start of the specific therapy (9,11). Even though many antigens have been described in *T.gondii*, only a few trigger a serological response which can be used for such a diagnosis (4,5,8,10,12). Among them, a low molecular weight antigen which elicits an early IgM immune response in human sera after primary infection has been described (4,12,14,18). It corresponds to glycosyl-phosphatidylinositols lipids (GPIs) found in the parasite plasma membrane (15,18). Three families of eukaryote GPI structure have been described. The type I GPIs includes all the protein-linked GPI anchors is much more widespread than the type-2 and the hybrid GPIs. These two last GPIs are particularly abundant in certain protozoa (7). In *Toxoplasma gondii* immunogenicity of GPIs is structure related. Sera from previously infected humans have been found to be reactive only with glycolipids containing a glucosylated GalNAc residue (16). This narrow range of reactivity should guaranty the specificity of the diagnosis test using this molecular species. However, there has been reports of “natural” reactivity of non immune human IgM to *T.gondii* antigens. Among sera obtained for screening we have obtained false positive ELISA-M sera samples drawn during the follow-up of non immunized patients. IgM reacting with *T.gondii* LMW antigen were detected by western-blot with these sera in the absence of any serological evidence of acute toxoplasmosis during the follow-up study. Because these observations can lead to false diagnosis we have attempted to identify the origin of this aberrant reactivity.

## MATERIALS AND METHODS.

### **Population studied**

Serum samples were obtained from 8 patients without clinical and serological history of toxoplasmosis (5 pregnant women and 3 grafted patients). No specific IgG could be detected in these sera and ISAgA-M and ISAgA-A were also negative (index < 3+). A positive (5 patients) or doubtful (3 patients) result was observed by ELISA-M. After sampling, patients were followed during more than 2 months. Neither IgG nor IgA specific for *T.gondii* were

detected at any time. The same discrepancy between ISAgA-M and ELISA-M results was observed for each patient.

### **Material**

Ceramides (non-hydroxy fatty acid ceramide) from bovine brain sphingomyelin and chicken egg yolk sphingomyelin were from Sigma. Neutral sphingolipids (Glc $\beta$ -1Cer, Gal $\beta$ -4Glc $\beta$ -1Cer, Gal $\alpha$ 1-4Gal $\beta$ 1-4Glc $\beta$ -1Cer, GalNAc $\beta$ 1-3Gal $\alpha$ 1-4 Gal $\beta$ 1-4Glc $\beta$ -1Cer, GalNAc $\alpha$ 1-3GalNAc $\beta$ 1-3Gal $\alpha$ 1-4 Gal $\beta$ 1-4Glc $\beta$ -1Cer) were from Calbiochem.

### **Parasites**

Tachyzoites of the RH strain were used in all the experiments. Parasites ( $5 \times 10^7$ ) were added to confluent monolayers of Vero cells (T125 cm<sup>2</sup>) in DMEM medium supplemented with 2% foetal calf serum, 2 mM glutamine. Tachyzoites were harvested after 72 h of cultivation. They were set free from their host cells by passing suspensions of infected cultures twice through a 25-gauge needle and once more through a 27 gauge needle. The suspension was run through a 20 ml glass wool column to remove cellular debris and filtered through a 3  $\mu$ M polycarbonate filters (Nucleopore Corporation). The purity of the tachyzoites suspension was monitored microscopically. Tachyzoites were washed twice with PBS and collected by centrifugation at 1,800 r.p.m for 10 min at 4°C.

### **Serological tests**

IgG antibodies to *T.gondii* were detected by ELISA (ELISA-G) (Enzygnost Toxoplasmosis IgG, Dade Behring, Germany) and by high sensitive direct agglutination assay (HSDA) (Toxoscreen, bioMérieux, France). The ELISA-G and HSDA cut-off were 4 and 2 IU/ml respectively.

IgM antibodies to *T.gondii* were detected by indirect ELISA (ELISA-M) (Enzygnost Toxoplasmosis IgM, Dade Behring, Germany) and by ISAgA plus (ISAgA-M) (bioMérieux, France). The ELISA-M cut-off was calculated according to manufacturer's instructions.

IgA antibodies to *T.gondii* were detected by ISAgA (ISAgA-A) (bioMérieux, France). The ISAgA-M and ISAgA-A cut-off were 9+.

### **Western blotting**

Immunoblots for toxoplasmosis were a research product of Diagnostic Products Corporation (California, USA). Each strip was incubated with 1 ml of sample diluent containing 20  $\mu$ l of

patient serum during 30 minutes at room temperature. After a washing step, 1 ml of blot enzyme-labeled anti IgG or anti IgM or anti IgA antibody was added to strips and incubated 15 minutes at room temperature. Strips were washed. Then 1 ml of nitro blue of tetrazolium solution was added. Color development was stopped 8 minutes later.

The low molecular antigen band was characterized by immunoblotting of monoclonal antibodies T3 3F12 and T5 4E10 at a 1:100 dilution (16,18). Periodic acid oxidation of carbohydrate antigenic determinants was done according to Woodward et al. (19). Strips were processed in the dark at room temperature. Strips were washed in 50mM sodium acetate buffer pH 4.5 (SAB) then treated for two hours with 10mM sodium periodate in SAB or with SAB only for controls. After washing in SAB, strips were incubated in sodium borohydride 50 mM in phosphate buffered saline pH 7.2 and then processed as above.

#### **Extraction of *T. gondii* glycolipids**

Purified tachyzoites ( $10^{10}$ ) were washed twice with phosphate buffered saline and extracted with chloroform/methanol/water (CMW) 10:10:3 (v/v/v). CMW-extracted glycolipids were partitioned between water and water saturated n-butanol.

#### **Enzyme digestions and chemical treatments**

Glycolipids were deaminated by nitrous acid ( $\text{HNO}_2$ ) treatment. Glycolipids were dried and resuspended in 200  $\mu\text{l}$  freshly prepared 0.1 M sodium acetate (pH 3.5) containing 0.25 M  $\text{NaNO}_2$  and incubated at RT for 4 hours. For PI-PLC treatment glycolipids were dried and resuspended in 100  $\mu\text{l}$  0.1 M Tris-HCl (pH 7.4), 0.1 % sodium deoxycholate containing 1 U *Bacillus cereus* PI-PLC (Boehringer) and incubated for 60 min, at 4°C. For mild alkaline methanolysis (saponification), glycolipid extracts were dried and dissolved in 250  $\mu\text{l}$  methanol and sonicated for 5 min. Sodium hydroxide was then added to a final concentration of 100 mM and reaction mixture incubated for 2 h at 37°C followed by addition of 2  $\mu\text{l}$  of concentrated acetic acid. After each chemical or enzymatic treatment the reaction mixtures were dried and partitioned between water and water-saturated n-butanol.

#### **Immunoblotting of glycolipids**

CMW extracts as well as the water and butanol phases resulting from different treatments were spotted onto reinforced nitrocellulose (Schleicher & Schuell) in 10  $\mu\text{l}$  butanol. Each spot contained glycolipid extracts from  $10^8$  tachyzoites. Nitrocellulose strips were dried at 37°C



and blocked with 5 % (w/v) defatted dry milk in Tris-buffered saline-Tween(TBST: 15 mM tris-HCl, pH 8, 140 mM NaCl, 0.05 % w/v Tween 20). Blots were then incubated with sera from patients at a 1/50 dilution for 2 h at RT. After washing, blots were incubated with anti-human IgM alkaline phosphatase conjugate (Promega) at a 1/2500 dilution for 2 h at RT. After washing blots were reacted with nitroblue tetrazolium chloride and 5-bromo-4-chloro-3-indolylphosphate substrate (Promega) in 15 ml of 100 mM Tris/HCl pH 9.5, 100 mM NaCl, 5 mM MgCl<sub>2</sub>. The color reaction was stopped by washing the nitrocellulose sheets in water. Blots were scanned for documentation.

## RESULTS

Eight patients without clinical or biological history of toxoplasmosis were selected on the basis of discrepancies between ELISA-M and ISAgA-M results. No specific IgG or specific IgA could be detected in the first serum and in the second drawn 2 months later from each of these patients.

For the eight patients, immunoblot confirmed lack of specific IgG and specific IgA in each serum. A band corresponding to the “low molecular weight antigen” was systematically revealed with an anti  $\mu$  antibody. This band was abolished by periodate treatment (Figure 1).

In the same time, two monoclonal antibodies specific of the GPIs (T54E10 and T33F12 ) were immunoblotted. A band corresponding to the low molecular weight antigen was observed with each antibody, comigrating with the low molecular weight band detected with the human sera. It was also lost after periodate treatment (figure 1).

The validity of the periodate treatment was verified as follows: immunoblots were probed for the detection of IgG, IgM and IgA with sera from immunized patients and treated with periodate. No modification of the main bands (20, 24, 30 kDa) corresponding to proteinaceous antigens was observed. At the opposite, the band corresponding to the low molecular weight antigen disappeared in treated strips, confirming that the epitope recognized at this level was a carbohydrate.

In order to precise further the chemical nature of the antigen detected by these false positive antisera, we used a dot blot approach on lipid extracts of *T. gondii*. These samples reacted with *T. gondii* GPI specific mabs (fig). And this reactivity was lost after HNO<sub>2</sub> or PIPLC treatment. We then applied the human sera on these extracts and observed that they were indeed reacting, but their reactivity was maintained after HNO<sub>2</sub> or PIPLC treatment, indicating that they recognized non GPI glycolipids. We then saponified a *T. gondii* lipid extract with NaOH

in order to eliminate GPI and phospholipids and tested the reactivity of the sera on the resulting butanol phase: the reaction was positive. Because the sample resulting from saponification contains essentially sphingolipids and ceramides, we tested the reactivity of the sera against standard sphingolipids, ceramides and sphingomyelin. We observed that some sera reacted against sphingolipids, whereas other reacted against ceramide, but none reacted with sphingomyelin.

## DISCUSSION

Detection of specific IgM is a necessity for an early serological diagnosis of human toxoplasmosis. This isotype should never be detected in uninfected patients. At the opposite, it should be detected as soon as possible after contamination. Two molecules have been reported to be highly interesting for such an early diagnosis: the major surface antigen SAG-1 with a molecular weight of 30 kDa and the “low molecular weight antigen” migrating at about 5kDa in SDS-PAGE and which has been shown to correspond to GPI anchored surface glycolipids (4,8,10,14).

Eight patients without evidence of clinical or serological toxoplasmosis were selected according to discrepancies in IgM detection between ELISA-M and ISAgA-M. An acute toxoplasmosis could have been suspected for all of them according to ELISA-M positivity on the first serum sample. The patients remained untreated and the hypothesis of acquired toxoplasmosis was not confirmed. In fact, two months later, no specific IgG could be detected in a new serum sample, confirming the absence of infection.

Western blot analysis of all patients sera gave the same results. IgG and IgA blots revealed no reactive band. In IgM blots, a large band corresponding to the “low molecular weight antigen” was systematically observed. This band is considered to correspond to the GPIs. Indeed, it comigrates with the bands obtained with the two monoclonal antibodies specific of GPIs. Moreover, this “low molecular weight band” disappeared after periodate treatment, just as the bands obtained with the two monoclonal antibodies. However, a more precise examination of the reactivity of the sera with *T gondii* lipid extracts showed that their reactivity was actually not directed against GPI glycolipids, but other glycolipids, essentially sphingolipids and ceramides. These findings suggest that the low molecular weight band found in western blot which contains GPI glycolipids also contains other glycolipids and that in some cases, human sera can react against these glycolipids.

Therefore, a false specific immunological reactivity to the LMW antigen of *T.gondii* may be observed in uninfected patients without relation to acute toxoplasmosis. Such a result can be obtained both by IgM blot and by several commercial ELISA for the detection of *T.gondii* IgM as we have noticed.

The discrepancies in IgM results between ELISA-M and ISAgA-M may be related to the membrane structure. When the parasite is intact, glycolipids are hidden by surface proteins. Thus, in ISAgA-M, these glycolipids are not involved in the reaction. At the opposite, in ELISA-M, the parasite membrane is disrupted, and glycolipids are released. These antigens may coat the plates and be involved in the ELISA reaction.

The origin of antibodies against glycolipids is not known. Our observations deal with a limited number of cases and this reactivity is therefore rather uncommon. (voir litterature)

Extracts highly enriched for GPIs antigens have been recommended for an efficient IgM detection in acute toxoplasmosis (4,5). Because this GPI enrichment also enriches glycolipids and therefore, increases the risk of false IgM positivity this suggestion is probably unvaluable. The reactivity of the “low molecular weight antigen” of *T.gondii* must therefore be used with caution for serology (16). Western blot is therefore probably not the best way of probing antiGPI antibodies since our data suggest that the LMW band is a complex mixture containing at least several glycolipid species. Ideally, purified GPI such as those identified previously (Striepen et al) should be used to warrant a highly specific early diagnosis of toxoplasmosis.

#### Aknowledgments

The skillfull technical assistance of Mireille Kasperski and Anne-Marie Basile is gratefully appreciated.

## REFERENCES

1. Ashburn, D., M. M. Davidson, A. W. L. Joss, T.H. Pennington, D.O. Ho-Yen. 1998. Improved diagnosis of reactivated toxoplasmosis. *Mol. Pathol.* **51** : 105-109.
2. Desmonts, G., Y..Naot, J.S. Remington. 1981. Immunoglobulin M-immunosorbent agglutination assay for diagnosis of infectious diseases: diagnosis of acute congenital and acquired *Toxoplasma* infections. *J. Clin. Microbiol.* **14**: 486-491.
3. Duermeyer, W., F. Wielaard, H. van Gruijthuijsen, J. Swinkels. 1980. Enzyme-linked immunosorbent assay for detection of immunoglobulin M antibodies against *Toxoplasma gondii*. *J. Clin. Microbiol.* **12** : 805-806.
4. Erlich, H.A., G. Rodgers, P. Vaillancourt, F.G. Araujo, J.S. Remington. 1983. Identification of an antigen-specific immunoglobulin M antibody associated with acute *Toxoplasma* infection. *Infect. Immun.* **41** : 683-690.
5. Giraldo, M., H. Cannizzaro, M.A.J. Ferguson, I.C. Almeida, R.T. Gazzinelli. 2000. Fractionation of membrane components from tachyzoite forms of *Toxoplasma gondii*: differential recognition by immunoglobulin M (IgM) and IgG present in sera from patients with acute or chronic toxoplasmosis. *J. Clin. Microbiol.* **38** :1453-1460.
6. Konishi, E. 1993. Naturally occurring antibodies that react with protozoan parasites. *Parasitol. Today.* **9** : 361-364.
7. McConville. M.J., M.A. Ferguson. 1993. The structure, biosynthesis and function of glycosylated phosphatidylinositols in the parasitic protozoa and higher eukaryotes. *Biochem. J.* **294** : 305-24.
8. Naot, Y., D.R. Guptill, J. Mullenax, J.S. Remington. 1980. Characterization of *Toxoplasma gondii* antigens that react with human immunoglobulin M and immunoglobulin G antibodies. *Infect. Immun.* **41** : 331-338.




9. Naot, Y., D.R. Guptill, J.S. Remington. 1982. Duration of IgM antibodies to *Toxoplasma gondii* after acute acquired toxoplasmosis. *J. Infect. Dis.* **145** : 770.
10. Partanen, P., H.J. Turunen, R. Paasivuo, E. Forsblom, J. Suni, P.O. Leinikki. 1983. Identification of antigenic components of *Toxoplasma gondii* by an immunoblotting technique. *FEBS Lett.* **158**: 252-254.
11. Partanen, P., H.J. Turunen, R. Paasivuo, P.O. Leinikki. 1984. Immunoblot analysis of *Toxoplasma gondii* antigens by human immunoglobulin G, M and A antibodies at different stages of infection. *J. Clin. Microbiol.* **20** : 133-135.
12. Potasman, I., F.G. Araujo, G. Desmonts, J.S. Remington. 1986. Analysis of *Toxoplasma gondii* antigens recognized by human sera obtained before and after acute infection. *J. Infect. Dis.* **154** : 650-657.
13. Potasman, I., F.G. Araujo, J.S. Remington. 1986. Toxoplasma antigens recognized by naturally occurring human antibodies. *J. Clin. Microbiol.* 1986. **24** : 1050-1054.
14. Sharma, S.D., J. Mullenax, F.J. Araujo, H.A. Erlich, J.S. Remington. 1983. Western blot analysis of the antigens of *Toxoplasma gondii* recognized by human IgM and IgG antibodies. *Infect. Immun.* **131**: 977-983.
15. Striepen, B., S. Tomavo, J.F. Dubremetz, R.T. Schwarz. 1992. Identification and characterization of glycosyl-inositolphospholipids in *Toxoplasma gondii*. *Biochem. Soc. Trans.* **20**: 296.
16. Striepen, B., C.F. Zinecker, J.B.L. Damm, P.A.T. Melgers, G.J. Gerwig, M. Koolen, J.F.G. Vliegthart, J.F. Dubremetz, R.T. Schwarz. 1997. Molecular structure of the "low molecular weight antigen" of *Toxoplasma gondii*: a glucose  $\alpha$ 1-4 *N*-acetylgalactosamine makes free glycosyl-phosphatidylinositols highly immunogenic. *J. Mol. Biol.* **266** : 797-813.
17. Tomasi, J.P., A.F. Schlit, S. Stadtsbaeder. 1986. Double-sandwich enzyme-linked immunosorbent assay for detection of human immunoglobulin M anti-*Toxoplasma gondii* antibodies. *J. Clin. Microbiol.* **24**: 849-850.

18. Tomavo, S., G. Couvreur, M.A. Leriche, A. Sadak, A. Achbarou A., B. Fortier, J.F. Dubremetz. 1994. Immunolocalization and characterization of the low molecular weight antigen (4-5 kDa) of *Toxoplasma gondii* that elicits an early IgM response upon primary infection. *Parasitology* **108** : 139-145.
  
19. Woodward, M.P, W.W. Young, R.A. Bloodgood. 1985. Detection of monoclonal antibodies specific for carbohydrate epitopes using periodate oxidation. *J. Immunol. Methods.* **78** : 143-153.

### Figure 1

Detection by western blot of the low molecular weight antigen of *Toxoplasma gondii* by a monoclonal antibody specific of glycosyl-phosphatidylinositols lipids (T3 3F12) (lanes 1 and 2) and by the IgM of 2 serum samples (lanes 3,4 and 5,6, respectively) of a pregnant woman without serological and clinical history of acute toxoplasmosis. These sera, kept at 9 weeks from each other, were negative for *T.gondii* specific IgG and IgA antibodies. They were considered as IgM negative by ISAgA-M and IgM positive by ELISA-M. Lanes 1,3,5 were previously treated by 10 mM sodium periodate and lanes 2,4,6 by sodium acetate buffer as controls.





**V13 : 11-07- 02JCI**

**Innate resistance of Lewis rats to toxoplasmosis is a dominant trait that is intrinsic to bone marrow derived cells**

**Véronique Sergent<sup>1</sup>, Abdelhadi Saoudi<sup>2</sup>, Bastien Cautain<sup>2</sup>, Jamal Khalife<sup>3</sup>,  
Didier Deslée<sup>4</sup>, Patrick Bastien<sup>5</sup>, Anne Dao<sup>6</sup>, Gilbert J. Fournié<sup>2</sup>, Jean-François  
Dubremetz<sup>4</sup> and Marie-France Cesbron-Delauw<sup>1</sup>**

<sup>1</sup>CNRS FRE 2883 Bât. CERMO, Université Joseph Fourier, 38041Grenoble, France

<sup>2</sup>INSERM U563, CPTP, IFR 30 CHU Purpan, Toulouse, France

<sup>3</sup>INSERM U547, Institut Pasteur de Lille, Lille

<sup>4</sup>CNRS FRE 2377, Institut de Biologie, Lille, France

<sup>5</sup>CNRS UMR 5093, Université de Montpellier 1, Montpellier, France

<sup>6</sup>Parasitologie, CHU Brabois, Nancy, France

Corresponding author : Marie-France Cesbron-Delauw

CNRS FRE 2383, Université J. Fourier, Bâtiment CERMO. 460 rue de la Piscine  
38041 Grenoble cedex 09.(France)

Tel.: (+33) (0)4.76.51.48.05

Fax: (+33). (0)4.76.63.56.63.

E-mail: marie-france.cesbron@ujf-grenoble.fr

## ABSTRACT

The clinical outcome of *Toxoplasma gondii* infection is known to involve genetic predisposition of the host. While genetic studies in human are hampered by the genetic heterogeneity of populations and by the role of various environmental factors, these issues can be addressed in animal models. Up to now, genetic dissection of susceptibility to *Toxoplasma* infection has been confined to the mouse model in which the physiopathological features differ significantly from human situation. By contrast, the infection course appears to be rather similar in rat and in human, particularly in terms of resistance to acute infection.

Here, we provide evidence that, in contrast to Fisher (F344) and Brown-Norway (BN) rat strains, the Lewis (LEW) strain exhibits a total resistance to *Toxoplasma* infection. In this strain, we found no trace of parasite dissemination as assessed by negative serology and lack of parasite detection during the course of both acute and chronic infections. Moreover, both (LEW x F344) and (LEW x BN) F1 hybrid rats are resistant, indicating that one dominant gene or set of genes could play a major role in this resistance. In this particular model, sex, age, MHC and inoculum size had no effect on the resistance. Furthermore, we show that resistance of the LEW rat is controlled by hematopoietic cells and is IFN- $\gamma$ -dependent. To our knowledge, this is the first observation of a murine strain that is fully resistant to *Toxoplasma gondii* infection. This model is therefore an attractive and powerful tool to dissect the genetic factors involved in the innate resistance to toxoplasmosis.

**Keywords :** *Toxoplasma gondii*, Lewis rat, hematopoietic cell, innate immunity immunogenetics,

## Introduction

The protozoan *Toxoplasma gondii*, is an obligate intracellular parasite which infects a wide range of warm-blooded vertebrates, including humans. Transmission of *T. gondii* occurs orally by ingestion either of cysts contained in tissues of a chronically infected host or of sporulated oocysts originating from cat faecal contamination. The initial acute phase of infection is characterized by proliferation and dissemination of the tachyzoite form which is usually controlled by a strong immune response. This leads to a chronic infection characterized by the persistence of encysted parasites within the host's muscular and nervous tissues.

The severity of the disease caused by *Toxoplasma* infection varies widely depending on the host species (1-3). In the human population, toxoplasmosis is a widespread asymptomatic chronic infection that affects 15 to 85% of the adult population, depending on the geographic area (4). Substantial morbidity and mortality are found in immuno-compromized patients (AIDS, organ transplantations, anti-cancer therapies) and in congenitally infected infants but the clinical outcome in both situations is highly variable and unpredictable.

Innate host defences have been shown to be critical in the outcome of *Toxoplasma* infection. They involve early activation of cells from the innate compartment of the immune system such as macrophages and natural killer (NK) cells (5). This activation leads to a vigorous IFN- $\gamma$  response (by NK cells) and to

macrophage microbicidal activities (6-7) and is likely to be critical in limiting parasite multiplication before the involvement of T-cell mediated immunity.

Despite numerous studies on the immunological control of toxoplasmosis, little is known about host genetic susceptibility to this widespread parasitic disease. There is therefore the need for relevant animal models to study these genetic factors. A limitation of the mouse model is its high susceptibility to toxoplasmosis with a high rate of mortality during acute infection and spontaneous reactivation during chronic infection.

Several works have already provided evidences that the rat may represent an interesting alternative experimental model to study human toxoplasmosis (8-11). Hence, like humans, rats do not succumb to acute toxoplasmosis even with a high inoculum of *Toxoplasma* strains that are highly virulent in mice. In a comparative study using various strains of rats, we have previously shown that the rat genetic background also influences the number of brain cysts (12). In that study, the Lewis strain (LEW), was of particular interest since it seemed to develop no brain cyst during chronic infection.

We therefore decided to further explore this apparent resistance. After having confirmed the absence of brain cysts, we have demonstrated the resistance to acute infection and then investigated the immunological and genetic bases of this resistance.

## **Methods**

### *Animals.*

Specific pathogen free Lewis (LEW, RT1<sup>l</sup>), Fischer (F344, RT1<sup>l</sup>), Brown Norway (BN, RT1<sup>n</sup>), F1 progeny (LEWxF344) and (LEWxBN) rats were purchased from IFFA CREDO (L'Arbresle, France) and maintained in our animal house facility. BN-1L rats were obtained from the Central Animal Facility of the University of Maastricht, Maastricht, The Netherlands. The BN-1L rats (RT1<sup>l</sup>) were originally purchased from the Zentralinstitut für Versuchstierzucht (ZfV, Hannover, Germany) and used as a breeding nucleus in Maastricht since 1994. The rats were made congenic by the cross-intercross-backcross method and have been backcrossed 20 times (personal communication, Professor Dr H.J. Hedrich, Medizinische Hochschule Hannover, Germany). Rats were male or female and 8-16 weeks of age at the start of the experiment. All procedures were in accordance with national and european regulations on animal experiments.

### *Radiation Bone Marrow Chimeras.*

Recipients F1 (LEW x BN) male rats (29 rats) were given 8.5 Gy X-irradiation using an IBL 437C <sup>135</sup>Cesium irradiation machine (Paris, France) one day prior to bone marrow transplantation. Recipient rats were given 2 x 10<sup>8</sup> viable nucleated bone marrow cells intravenously into the penis vein. The donor rats were LEW rats (LEW → F1, 10 rats), BN rats (BN → F1, 10 rats) or F1 rats (F1 → F1, 9 rats). The extent of hematopoietic cell replacement by donor phenotype cells upon reconstitution was analysed 8 weeks after transfer of bone marrow cells. Peripheral blood cells were collected and assessed with anti-MHC I specific antibody. Results showed that the chimerism ranges from 70 to 95%. At 12 weeks post-engraftment the animals were infected with *Toxoplasma*.

### *Parasites and infection protocol.*

*T. gondii* Prugniaud- $\beta$ -gal cysts and oocysts were used for rat infections. Construction of the recombinant Prugniaud strain which expresses constitutively the *Escherichia coli* Lac Z gene has been recently described (13). Cysts were produced by oral infection of 2 months old Swiss mice with 10 cysts of the Pru- $\beta$ -gal strain. The Pru- $\beta$ -gal chronically infected mice were sacrificed 3 months after infection and cysts were numbered after homogenisation of the brains in PBS. Rats were infected perorally (PO) with either 20 or 200 Pru- $\beta$ -gal cysts.

### *Parasite quantification by $\beta$ -galactosidase detection*

For quantification of Pru- $\beta$ -gal cysts, each rat brain was removed, homogenized in 5 ml PBS (50 mM Sodium Phosphate buffer pH 7.4, 150 mM NaCl) with a Potter homogenizer (Thoma, Philadelphia PA). This suspension was fixed by adding 5 ml of a 10% paraformaldehyde solution at room temperature. After 2 washes in PBS, the pellet was resuspended in 5 ml of PBS and frozen at  $-80^{\circ}\text{C}$  in liquid nitrogen. For staining, the frozen brain suspension was warmed up to  $37^{\circ}\text{C}$  and incubated with  $\beta$ -gal detection reagent (5 mM  $\text{K}_3\text{Fe}(\text{CN})_6$ , 5 mM  $\text{K}_4\text{Fe}(\text{CN})_6$ , 2 mM  $\text{MgCl}_2$ , 0.30 mg/ml X-gal in PBS). Following 2 h of incubation at  $37^{\circ}\text{C}$ , the suspension was distributed into two 6 wells culture plates, diluted in PBS and scanned by light microscopy (x20) to count the blue stained cysts. Determination of parasite burden in the organs was performed in tissue culture adapted from Piketty et al. (14) : -i) the blood (200  $\mu\text{l}$ ) of infected rats was collected from the retroorbital sinus into Vacutainer Systems tubes (HEMOGARD SST®, Becton Dickinson), diluted into 4 ml of PBSA (0.01 M PBS, pH 7.4, supplemented with 100 U/ml penicillin, 50  $\mu\text{l}/\text{ml}$  streptomycin, 0.04  $\mu\text{l}/\text{ml}$  gentamycin, 2,5  $\mu\text{g}/\text{ml}$  amphoterycin B) ; -ii) the organs were removed, washed in PBSA, wiped, weighed and homogenized using a Potter homogenizer, into various volume of PBSA (4 ml for the spleen, 2 ml for mesenteric lymphatic nodes). Serial fourfold dilutions of homogenates were prepared in DMEM supplemented with antibiotics. Forty  $\mu\text{l}$  of each dilution was inoculated in duplicates onto confluent HFF cells in 24 well tissue culture plates. After 72 hours of incubation at  $37^{\circ}\text{C}$ , cultures were fixed for 10 min with 0.1 % formaldehyde - 0.016 % glutaraldehyde. The  $\beta$ -galactosidase activity was revealed by incubating each well, overnight at  $37^{\circ}\text{C}$ , with the  $\beta$ -galactosidase reagent solution. The presence of parasitic foci was recorded in each well, the final dilution was the last one for which the tissue culture contained at least one parasitic focus. The number of parasites per gram of organ or per ml of blood (parasitic burden), was calculated as follows : parasitic burden = reciprocal titer in tissue culture / vol (ml) or weigh (g). For each organ, the parasitic burden was expressed as a mean log value  $\pm$  SD.

### *Detection of parasites in the gut*

Rats were killed at day 3 post-infection with one million of Pru- $\beta$ -gal oocysts. Their ileon was removed, open longitudinally, washed in PBS and fixed for 30 min at room temperature in 4% paraformaldehyde- 0.05% glutaraldehyde prepared in PBS. The tissue was then rinsed in PBS, rapidly frozen in liquid nitrogen and then thawed, and parasites were detected by overnight incubation in beta-galactosidase chromogenic substrate as described above for cyst suspensions. Pieces of tissue showing the tiny blue dots characteristic of infection (13) were embedded in paraffin. Five  $\mu\text{m}$



sections were prepared, dewaxed, stained with 0.1% nuclear red prepared in 5%  $\text{Al}_2(\text{SO}_4)_3$  and mounted with Eukit.

#### *Gel electrophoresis and western blot.*

Proteins were separated by SDS PAGE and transferred to nitrocellulose sheets (Schleicher and Schuell) using a Biorad transfer system, according to the conditions of the manufacturer. The nitrocellulose sheets were saturated for 1h with 5% non fat powdered milk in PBS. Following incubation with rat sera (dilution 1:100), blots were incubated with anti-rat IgG Phosphatase Alkaline conjugate (Jackson) and developed with a chromogenic substrate (BCIP-NBT) .

#### *Immunofluorescence (IF).*

Purified tachyzoites from de RH strain were dried onto immunofluorescence slides and fixed for 15 min in 4% paraformaldehyde. After 3 washes in PBS, slides were saturated with 5% FCS, 5% GSF in PBS for 20 min, 2 times. They were further incubated for 30 min at 37°C, with serial dilutions of rat sera. After 3 washes in 1% FCS-PBS, slides were incubated with anti-rabbit IgG FITC conjugate (Sigma). Observations were performed on a Leitz ortholux microscope equipped for epifluorescence.

#### *ELISA*

The anti-Toxoplasma IgG response was measured by specific ELISA. Total Toxoplasma antigens were prepared as previously described (15). Nunc Immuno modules were coated at 5 mg/ml with Toxoplasma antigens (Ag) for 3h at 37°C. After washing, serial dilutions of sera were added in PBS-0.1% Tween 20 and incubation was done overnight at 4°C. Plates were then washed with PBS-0.1% Tween 20 and peroxidase-conjugated anti-rat IgG1, IgG2a, IgG2b, and IgG2c antibodies (MARG-1, MARG2a, MARG-2b, and MARG-2c; Limex, Louvain, Belgium) diluted at 1/8000 , except MARG-2c (1/3000), were added. Plates were then incubated for 90 min at 37°C. Finally, after five washes, 100  $\mu\text{l}$  of substrate solution (1 mg/ml of o-phenylenediamine dihydrochloride [Sigma] , 0.03%  $\text{H}_2\text{O}_2$  in 0.1 M citrate buffer, pH 5.0) was added to the wells. The color reaction was stopped by the addition of 100  $\mu\text{l}$  of 2N HCl. Optical density at 492 nm was measured by using a Multiskan MCC/340 spectrophotometer (Labsystems, Helsinki). Anti-Toxoplasma positive and negative sera were used as control. Results are expressed as serum titers. Titer corresponds to the dilution which gave an optical density reading twofold higher than the mean background of normal rat serum. Titers correspond to the means of five infected animals  $\pm$  the standard deviation (SD).

#### *Treatment of rats with mAb against IFN- $\gamma$*

One day before oral infection with 20 cysts from the Pru- $\beta$ -gal strain, LEW and BN rats were injected intraperitoneally with 5 mg of anti-IFN- $\gamma$  mAb (DB1) (16), and with 3 mg at days 0, +2 and +4 post-infection. Control rats were injected intraperitoneally with isotype control mAb (OX21) (17).

## **Results**

*LEW rats develop no brain cyst following oral infection by the T. gondii Prugniaud-β-gal strain.*

Previous work had shown a remarkable difference between the number of cysts detected in the brain of LEW versus F344 rats (12). Whereas brains of F344 rats contained a high number of cysts two months after an infection with either the CT1 or the NED *Toxoplasma* strain, no cyst could be detected in the brain of infected LEW rats. However, the method used to determine the average number of cysts per brain was statistical and not sensitive enough to assess the lack of intracerebral cysts in LEW rats. Therefore, more sensitive methods based on the detection of parasites expressing constitutively the β-galactosidase (13), were developed to quantify the number of brain cysts by scanning the entire brain.

The first one consisted in histological analyses of brain sections from orally infected LEW and F344 rats. The scanning of about 50 vibratome sections (200 μm thick) allowed a complete view of a rat brain and this was performed on 10 infected LEW rats and 3 infected F344 rats. Using this method, we confirmed the presence of numerous blue cysts in the brain of F344 rats and the lack of intracerebral cysts in the brain of LEW rats (data not shown). Since histological analysis is fastidious, we further developed another method of cyst quantification which is more appropriate to large samplings. As described in the material and methods, it consisted in plating onto two 6 wells plates, an entire infected brain following homogenization and β-gal staining (Fig. 1A). By this method, the ability of three distinct rat strains to form brain cysts, was compared. Rats of the F344, BN, LEW strains were infected with 20 or 200 cysts of the Pru-β-gal strain. At six weeks post-infection, the number of cysts counted in the brain of these three rat strains was significantly different. Brains from F344 contained a high number of Pru-β-gal cysts, fewer were counted in the BN brains, and no cyst was detected in the LEW brains (Table 1). Altogether, these results were consistent with those obtained by histological detection and confirmed previous findings (12). They demonstrated that LEW rats do not develop any brain cyst after oral infection by *Toxoplasma gondii*.

*No parasite are detected in the organs of LEW rats during acute infection.*

The lack of no detectable brain cyst in the orally infected LEW rat strongly suggested that parasites do not disseminate during the acute infection, in this particular strain of rat. β-Gal quantification of parasitic burdens in the organs of the three rat strains orally infected with 20 or 200 cysts of the Pru-β-gal strain, showed that parasites were detected in the mesenteric lymph nodes (MLN) (Fig. 2), the spleen and the blood (not shown) of both BN and F344 rats, at day 4 following infection. By contrast, no parasite was detected in any of the LEW organs analyzed (Fig. 2). These results were confirmed by PCR analysis performed on MLN, at day 5 post-infection of BN and LEW rats, infected perorally with 20 cyst of the Pru-β-gal strain (18) (not shown) indicating that as expected, parasites do not disseminate through LEW tissues.

Since no parasite was detected in the blood or MLN of LEW rat, we analysed the earliest stages of infection, i.e. events occurring during the intestinal stage of *Toxoplasma* cycle in the rats gut. This stage has not been described so far in rat, but by analogy to mice, one should expect the multiplication of parasites in cells of the lamina propria within the first days of infection (13). Therefore, F344 and LEW rats were infected with a high inoculum of parasites that consisted in 1 million oocysts from the Pru-β-gal strain. Their ileon was removed at day 2 or 3 post-infection and incubated overnight in beta-galactosidase chromogenic substrate, for parasites

detection. In F344 sensitive rats, few tiny blue dots were seen in the distal part of the ileum and histology confirmed the presence of vacuoles containing dividing parasites (Fig. 1B), whereas no parasite could be detected in the gut of LEW rats.

Altogether these data provide evidence that in orally infected LEW rats, there are no parasite burden and dissemination and that lack of parasite propagation in LEW rats occurs very early following oral infection.

#### *LEW rats do not mount any detectable IgG response following oral infection with Toxoplasma*

To analyse the involvement of the immune response in the resistance of LEW rats to infection by *Toxoplasma*, we compared the IgG response mounted by susceptible (F344 and BN) and resistant (LEW) rat strains after a *Toxoplasma* peroral infection. The sera obtained from the three rat strains six weeks after oral infection with 20 or 200 cysts of the Pru- $\beta$ -gal strain were tested in western blot against *T.gondii* tachyzoites (Fig 3). Whereas a strong immunoblot staining was found in the case of both the F344 and the BN rat sera, no significant staining was observed for the LEW rat sera (data not shown)

The kinetics of production of the four IgG subclasses (IgG1, IgG2a, IgG2b, IgG2c) specific for *Toxoplasma* antigens were also compared in the sera obtained from F344 and LEW rats following a *Toxoplasma* peroral infection. Animals were infected with 20 or 200 cysts of the Pru- $\beta$ -gal strain and blood was collected at days 0, 3, 5, 9, 14, 26, 44, 62 post-infection. The results obtained by ELISA showed that all LEW rat sera remained negative in IgG ELISA (data not shown). In contrast, F344 mount a strong humoral response against *Toxoplasma* that is dominated by an IgG2a and IgG2b antibody response. It therefore appeared that the resistance of LEW rats to oral infection with *Toxoplasma* is associated to an absence of detectable IgG humoral response against the pathogen.

#### *Resistance of LEW rat to Toxoplasma infection depends neither on the age nor the sex of the animals.*

In the mouse model, it had been shown that sex and age may influence the outcome of *Toxoplasma* infection (19-23). Since the previous experiments were performed on female rats, 10 males of each strain (BN and LEW), were infected with 20 Pru- $\beta$ -gal cysts. Six weeks post infection, both the serology and the brain of male LEW rats remained negative as compared to that of BN rats (Table 2). These data showed that resistance is not linked to the sex of the LEW rat. Furthermore, we also showed that the resistance of LEW rats to infection to *Toxoplasma* does not depend on the age. Indeed, in all 16 months old LEW rats that were infected with 20 Pru- $\beta$ -gal cysts, the serology and the brain remained negative, showing that old LEW rats are also resistant (Table 2).

#### *Resistance of LEW rat to Toxoplasma infection is a dominant trait that is not linked to the MHC haplotype.*

To examine the genetic transmission of the LEW rat resistance trait, (LEWxF344) and (LEWxBN) F1 rats were infected with 20 cysts of the Pru- $\beta$ -gal stain. Six weeks later, the anti-*Toxoplasma* serology and the number of intracerebral cysts were analyzed. Both the (LEWxF344) and (LEWxBN) hybrid rats behaved as LEW rats. Indeed, no intracerebral cyst was detected and anti-*Toxoplasma* serology remained negative (Table 3). Altogether, these results indicate that resistance of the LEW rat to *Toxoplasma* infection is a dominant trait.

In the mouse model, it has been shown that resistance to both acute and chronic infection is controlled by MHC genes (24-27). To examine whether MHC genes play a role in the resistance of the LEW rats, seven BN rats congenic for the MHC of the LEW strain (BN-1L) were infected with 20 cysts of the Pru- $\beta$ -gal strain. Six weeks later, serology and number of intracerebral cysts were analysed. All the rats were sensitive (presence of intracerebral cysts and seropositivity for *Toxoplasma*) (Table 3), indicating that MHC genes are not involved in LEW resistance.

*Resistance of LEW rat to Toxoplasma infection is intrinsic to hematopoietic cells* To examine if the innate resistance of LEW rats to *Toxoplasma* infection is intrinsic to haematopoietic cells or is dependent on cells from other tissues such as cells from the digestive compartment, we generated bone marrow chimeras between (LEW x BN) F1 recipients and LEW, BN and F1 donors. First, we analysed the state of T cell chimerism using anti-TCR mAb and anti-MHC class I haplotype specific mAbs and showed that the chimerism in F1 recipients of BN and LEW bone marrow cells was 75% and 87%, respectively. These chimeras were infected with 20 cysts of the Pru- $\beta$ -gal stain 12 weeks after bone marrow reconstitution. Six weeks later, serology and number of intracerebral cysts were analysed. The resistance to *Toxoplasma* infection appeared to be intrinsic to the haematopoietic cells. Indeed, the 19 F1 rats reconstituted with bone marrow from resistant strain (LEW, F1(LEWx BN)) were resistant while the 10 F1 (LEW X BN) rats reconstituted with bone marrow from susceptible rats (BN) were susceptible (Table 4). These results indicate that the resistance to *Toxoplasma* infection is genetically controlled by bone marrow derived cells.

*Resistance of LEW rat to Toxoplasma infection is linked to an IFN- $\gamma$ -dependent mechanism*

IFN- $\gamma$  production by NK and T cells plays an important role in the host defense against *Toxoplasma* infection (28-31), mainly by triggering macrophages anti-*Toxoplasma* activity. It is known that, as compared to BN rats, LEW rats is a strong producer of IFN- $\gamma$ . In fact, activated T or NK cells from LEW rats produce more IFN- $\gamma$  than those of BN rats (32) (33) and BN rats do not develop Th1 mediated autoimmune diseases (34). To investigate if the resistance of LEW rats could be related to the ability of immune cells of this strain to produce high amount of IFN- $\gamma$ , the effect of a treatment with an IFN- $\gamma$ -neutralizing monoclonal antibody was investigated. As shown in the table 5, treated LEW rats developed a seropositivity for *Toxoplasma* but their antibodies titers were much lower than those of both treated and untreated BN rats. However, no cyst could be detected in the brain of treated LEW rats, whereas treated BN rats develop more brain cysts than control rats, probably due to an increase in the parasitic burden during acute infection. Both the lack of brain cyst and the weakness of the serology in anti-IFN- $\gamma$  treated LEW rats strongly suggested that tachyzoites were unable to disseminate throughout the organism of treated LEW. We therefore analysed the effect of a similar anti-IFN- $\gamma$  treatment on the parasitic burden in MLN of rats at day 5 post-infection. As expected parasitic burden was higher in the organs of treated BN. However, no tachyzoite could be detected in the MLN of treated and control LEW, suggesting that parasites had not disseminated through LEW organism despite IFN $\gamma$  neutralization. These



results were confirmed by PCR analysis (18), performed on MLN at day 5 post-infection after neutralization of IFN- $\gamma$  (data not shown).

These data showed that IFN- $\gamma$  neutralization had a partial effect on LEW rat resistance in allowing seropositivity but not parasitic burden and dissemination. It therefore, appears that IFN- $\gamma$  is involved in the LEW rat resistance.

## Discussion

In a previous work, we had shown that the genetic background of the rats influences the number of brain cysts (12). One strain of rat – the LEW strain – was of particular interest since it seemed to develop no brain cyst. In this paper, we provide strong evidences that the LEW rat strain displays an innate, total resistance to *Toxoplasma* infection. In this particular rat strain, there is no trace of parasite dissemination (negative anti-*Toxoplasma* serology, no detectable parasites during both the acute and the chronic phases of infection) whereas by contrast, both F344 and BN rat strains are susceptible. They develop a positive anti-*Toxoplasma* serology and a chronic infection characterized by the presence of encysted parasites in their brain.

This is to our knowledge, the first report of an experimental murine model which is totally resistant to *Toxoplasma* infection. Interestingly, the LEW rat resistance is a dominant trait since it is transmitted to the entire progeny of first generation hybrid rats [LEWxBN] and [LEWxF344].

In the mouse model, resistance to toxoplasmosis has been shown to be influenced by genes of the MHC (35-37). It has thus been demonstrated that at least five genes influence survival and that they were linked to the H-2 and H-13 complex and to the *Wnt1* locus (22). Indeed mouse strain with the H-2<sup>b</sup> haplotype, are highly susceptible and succumb to oral infection whereas those with the H-2<sup>d</sup> haplotype survive the acute infection (22) (38) (39). By contrast, in the LEW rat model resistance to *Toxoplasma* infection does not appear to be controlled by genes of the MHC. Indeed, BN rat congenic for the MHC of the LEW strain (BN1L) were susceptible to *Toxoplasma* infection (positive anti-*Toxoplasma* serology and presence of brain cysts). Therefore, the resistance of the LEW strain to *Toxoplasma* infection is likely to be controlled by a gene or a set of genes localized outside the MHC region in the rat genome.

In the mouse model, it has also been shown that the inoculum size, the age and the sex of the host, influence the issue of *Toxoplasma* infection (2), (18-20), (41-42). No difference in the resistance of the LEW rat were noticed between male and female or young and old animals. Moreover, the size of the inoculum did not modify the rat resistance, even when very high doses as thousand cysts were used for infection (data not shown). Therefore, it appears that host factors (such as gender, sex-hormone, age ...) and also parasitic factors (inoculum size) have no effect on LEW rat resistance.

Little is known about human resistance to *Toxoplasma* infection. Recent studies have shown a relationship between human MHC genes and resistance to infection both in congenital and acquired toxoplasmosis. In AIDS patient, HLA-DQ3 appears to be a genetic marker of susceptibility to toxoplasmic encephalitis, and HLA-DQ1 appears to be a resistant marker (43). HLA-DQ alleles also have effect on outcome of congenital toxoplasmosis and DQ3 is often associated with hydrocephalus (44). But human MHC alleles are highly polymorphic, their analysis is complex and requires studies of substantial numbers of individuals. Moreover, other

factors as parasite strain, inoculum size, host immune status and age also influence the outcome of infection. All these parameters are not always available and make it difficult to establish valid correlations between host haplotypes and disease. Therefore, animal models are interesting since variable factors (environment, immune status, ...) can be controlled. With respect to clinical course and *in utero* transmission, toxoplasmosis in rats and human are similar and the infection in rats can serve as a model for human toxoplasmosis (2) (8-11) (45).

Apart from immunological mechanisms, several hypothesis could be envisaged to explain the innate resistance of the LEW rat. Tachyzoites would be unable to penetrate and/or to multiply within LEW cells because of a lack of cellular receptor(s). Another possibility would be that a physiological peculiarity of LEW rats such as an intestinal mucus of particular composition, might also explain failure of *Toxoplasma* infection. However, our data showing that chimeric rats BN→LEW become susceptible to the infection whereas LEW→BN become resistant, strongly support that hematopoietic cells are involved and therefore, that an immunological based mechanism is involved in the resistance of LEW rats. This mechanism must act very early during acute infection, since LEW rat develop no detectable anti-*Toxoplasma* humoral response.

Immunological events occurring at the early phase of *Toxoplasma* infection have been well characterised in the murine model. Activated neutrophils, macrophages and dendritic cells are recruited at the area of infection and produce high levels of IL-12 which initiates NK-cell IFN- $\gamma$  production (7). The IFN- $\gamma$  produced protects the host from acute infection by triggering microbicidal and microbistatic functions of macrophages and, together with IL-12 and dendritic cells (DC), drives the development of an adaptive immune response (46-47).

*In vivo* neutralization of IFN- $\gamma$  of LEW rats prior and during acute infection led to the development of an anti-*Toxoplasma* antibody response, without no detectable parasite burden nor brain cysts. IFN- $\gamma$  neutralization during acute infection, might have delayed the mechanism of resistance, allowing a limited proliferation of tachyzoites within anti-IFN- $\gamma$  treated LEW cells. This suggests that IFN- $\gamma$  is one the factors involved in the mechanism of resistance of the LEW rat. Our data demonstrating that hematopoietic cells mediate resistance, it may be supposed that these cells may play a role (i) in secreting IFN- $\gamma$ , (ii) or in responding to IFN- $\gamma$  stimulation. Since NK-cells are the primary source of IFN- $\gamma$  during *Toxoplasma* infection, they could be responsible for LEW resistance according to the first hypothesis. In these conditions, IFN- $\gamma$  would exert its effect on immune and non-immune host cells directly, by inducing toxoplasmicidal and/or toxoplasmastatic mechanisms (induction of oxydative burst (27) (48-49), tryptophan starvation (50), limitation of the availability of intracellular iron (51), induction of IGTP (52-54)). During *Toxoplasma* infection, IFN- $\gamma$  triggers microbicidal and microbiostatic action of macrophages by upregulating the expression of inducible nitric oxide synthase (iNOS). This early mechanism is the first line of defense till an adaptive immune response sets up, thus it could be responsible for LEW innate resistance, according to the second hypothesis.

The availability of two strains, one that is resistant to toxoplasmosis while the other one is susceptible, allows investigations to decipher the genetic bases of this trait. Linkage analysis in a cohort of (LEWxBN) F2 hybrid rats is in progress to look for quantitative trait loci controlling the immune response to *Toxoplasma* infection. Further works will need the development of rat lines congenic for the identified locus (or loci) of major importance, to look for candidate genes according to the

conventional strategy of positional cloning. Using this approach, we hope that it will be possible in the future to characterize the gene(s) at work in the resistance of the LEW rats to toxoplasmosis, and to investigate their mechanism(s) of action. Understanding the genetic and pathophysiological bases of this phenomenon could open the way to new avenues in the prevention of toxoplasmosis in human and veterinary medicine. It could also point to a new important disease pathway involved in parasitic diseases in which infection proceed through the intestinal route.

Understanding the genetic bases of resistance to toxoplasmosis will be of great interest develop to new approaches in the prevention of toxoplasmosis in both human and veterinary medicine.

### **Grant support**

A. Saoudi is supported by "Centre National de la Recherche Scientifique"

### **Acknowledgments**

The authors wish to thank Isabelle Bernard for excellent technical assistance, Maryline Calise and Patrick Aregui (IFR 30, Toulouse, France) for taking care of the animal house.

### **References**

1. Frenkel, J.K. 1988. Pathophysiology of toxoplasmosis. *Parasitol. Today*. 4 : 273-278.
2. Zenner, L., Darcy, F., Capron, A., and Cesbron-Delauw, M.F. 1998. *Toxoplasma gondii* : kinetics of the dissemination in the host tissues during the acute phase of infection of mice and rats. *Exp. Parasitol.* 90 : 86-94.
3. Tenter, A.M., Heckeroth, A.R., and Weiss, L.M. 2000. *Toxoplasma gondii* : from animals to humans. *Int. J. Parasitol.* 30 : 1217-1258.
4. Dubey, J.P. 1987. Toxoplasmosis. *Vet. Clin. North. Am. Small. Anim. Pract.* 17(6):1389-404.
5. Hauser, W.E., and Tsai, V. 1986. Acute toxoplasma infection of mice induces spleen NK cells that are cytotoxic for *T. gondii* in vitro. *J. Immunol.* 136(1):313-9.
6. Gazzinelli, R.T., Amichay, D., Sharton-Kersten, T., Grunwald, E., Farber, J.M., and Sher, A. 1996. Role of macrophage-derived cytokines in the induction and regulation of cell-mediated immunity to *Toxoplasma gondii*. *Curr. Top. Microbiol. Immunol.* 219:127-39.
7. Sher, A., Oswald, I.P., Hieny, S., and Gazzinelli, R.T. 1993. *Toxoplasma gondii* induces a T-independent IFN-gamma response in natural killer cells that requires both adherent accessory cells and tumor necrosis factor-alpha. *J. Immunol.* 150(9):3982-9.
8. Santoro, F., Auriault, C., Leite, P., Darcy, F., and Capron, A. 1987. Infection of the athymic rat by *Toxoplasma gondii*. *C. R. Acad. Sci. III.* 304(11):297-300.
9. Darcy, F., and Zenner, L. 1993. Experimental models of toxoplasmosis. *Res. Immunol.* 144(1):16-23.
10. Zenner, L., Foulet, A., Caudrelier, Y., Darcy, F., Gosselin, B., Capron, A., and Cesbron-Delauw, M.F. 1999 a. Infection with *Toxoplasma gondii* RH and Prugnnaud strains in mice, rats and nude rats: kinetics of infection in blood and tissues related to pathology in acute and chronic infection. *Pathol. Res. Pract.* 195(7):475-85.
11. Zenner, L., Estaquier, J., Darcy, F., Maes, P., Capron, A., and Cesbron-Delauw, M.F. 1999 b. Protective immunity in the rat model of congenital toxoplasmosis and

the potential of excreted-secreted antigens as vaccine components. *Parasite Immunol.* 21(5):261-72.

12. Kempf, M.C., Cesbron-Delauw, M.F., Deslee, D., Gross, U., Herrmann, T., and Sutton, P. 1999. Different manifestations of *Toxoplasma gondii* infection in F344 and LEW rats. *Med Microbiol. Immunol.* 187: 137-142.

13. Dao, A., Soete, M., Sargent, V., Deslee, D., Fortier, B., and Dubremetz, J.F. 2002. Potential of  $\beta$ -galactosidase-expressing *Toxoplasma gondii* for in situ localization and observation of rare stages of the parasite life cycle. *Parasitol. Res.* 88: 69-72.

14. Piketty, C., Derouin, F., Rouveix, B., and Pocidalo, J.J. 1990. In vivo assessment of antimicrobial agents against *Toxoplasma gondii* by quantification of parasites in blood, lungs and brain of infected mice. *Antimicrobial Agent Chemotherapy* 34: 1467-1472.

15. Godard, I., Darcy, F., Deslee, D., Dessaint, J.P., and Capron, A. 1990. Isotypic profiles of antibody responses to *Toxoplasma gondii* infection in rats and mice : kinetic study and characterization of target antigens of immunoglobulin A antibodies. *Infect. Immun.* 58(8) : 2246-51.

16. Van der Meide, P.H., Borman, A.H., Beljaars, H.G., Dubbeld, M.A., Botman, C.A.D., Schellekens, H. 1989. Isolation and characterization of monoclonal antibodies directed to rat interferon-gamma. *Lymphokine res.* 8 : 439.

17. Hsiung, L.M., Barclay A.N., Brandon, M.R., Sim, E., Porter, R.R. 1982. Purification of human C3b inactivator by monoclonal-antibody affinity chromatography. *Biochem. J.* 203 : 293.

18. Bretagne, S. Costa, J.M., Vidaud, M., Tran, J., Nhieu, V., Fleury-Feith, J. 1993. Detection of *Toxoplasma gondii* by competitive DNA amplification of bronchoalveolar lavage samples. *J. Infect. Dis.* 168(6) : 1585-8.

19. Kittas, C., and Henry, L. 1980. Effect of sex hormones on the response of mice to infection with *Toxoplasma gondii*. *Br. J. Exp. Pathol.* 61(6): 590-600.

20. Walker, W., Roberts, C.W., Ferguson, D., Jebbari, H., and Alexander, J. 1997. Innate immunity to *Toxoplasma gondii* is influenced by gender and is associated with differences in interleukin-12 and gamma-interferon production. *Infect. Immun.* 65(3) 1119-1121.

21. Liesenfeld, O., Nguyen, T.A., Pharke, C., and Suzuki, Y. 2001. Importance of gender and sex hormones in regulation of susceptibility of the small intestine to peroral infection with *Toxoplasma gondii* tissue cysts. *J. Parasitol.* 87(6) 1491-3.

22. Louriya, D.B., Sen, P., and Buse, M. 1982. Age-dependent differences in outcome of infections, with special reference to experiments in mice. *J. Am. Geriatr. Soc.* 30(12): 769-73.

23. Johnson, L.L., Gibson, G.W., and Sayles, P.C. 1995. Preimmune resistance to *Toxoplasma gondii* in aged and young adult mice. *J. Parasitol.* (81)6: 894-9.

24. McLeod, R., Skamene, E., Brown, C.R., Eisenhauer, P., and Mack, D. 1989b. Genetic regulation of early survival and cyst number after peroral *Toxoplasma gondii* infection of AXB/BXA recombinant inbred and B10 congenic mice. *J. Immunol* 143: 3031-3034.

25. Brown, C.R., Hunter, C., Estes, R., Beckmann, E., Forman, J., David, C., Remington, J.S., and McLeod, R. 1995. Definitive identification of a gene that confers resistance against toxoplasmosis. *Immunology* 85: 419-429.

26. Brown, C.R., and McLeod R. 1990. Class I MHC genes and CD8<sup>+</sup>T cells determine cyst number in *Toxoplasma gondii* infection. *J. Immunol.* 152 : 4537-4541.



27. Johnson, J., Suzuki, Y., Mack, D., Mui, E., Estes, R., David, D., Skamene, E., Forman, J., and McLeod, R. 2002. Genetic analysis of influences on survival following *Toxoplasma gondii* infection. *Int. J. Parasitol.* 32 : 179-185.
28. Sher, A., Oswald, I.P., Hieny, S., and Gazzinelli, R.T. 1993. *Toxoplasma gondii* induces a T-independent IFN-gamma response in natural killer cells that requires both adherent accessory cells and tumor necrosis factor-alpha. *J. Immunol.* 150(9):3982
29. Gazzinelli, R.T., Hieny, S., Wynn, T.A., Wolf, S., and Sher, A. 1993. Interleukin 12 is required for the T-lymphocyte-independent induction of interferon gamma by an intracellular parasite and induces resistance in T-cell-deficient hosts. *Proc. Natl. Acad. Sci. U S A.* 1; 90(13):6115-9.
30. Gazzinelli, R.T., Amichay, D., Sharton-Kersten, T., Grunwald, E., Farber, J.M., and Sher, A. 1996. Role of macrophage-derived cytokines in the induction and regulation of cell-mediated immunity to *Toxoplasma gondii*. *Curr. Top. Microbiol. Immunol.* 219:127-39.
31. Denkers, E.Y., and Gazzinelli, R.T. 1998. Regulation and function of T-cell mediated immunity during *Toxoplasma gondii* infection. *Clin. Microbiol. Rev.*, 11 (4) : 569 – 588.
32. Cautain, B., Damoiseaux, J., Bernard, I., Xystrakis, E., Fournie, E., van Breda Vriesman, P., Druet, P., and Saoudi, A. 2002. The CD8 T cell compartment plays a dominant role in the deficiency of Brown-Norway rats to mount a proper type 1 immune response. *J. Immunol.* 168(1):162-70.
33. Mikus, L.D., Rosenthal, L.A., Sorkness, R.L., Lemanske, R.F. 2001. Reduced interferon-gamma secretion by natural killer cells from rats susceptible to postviral chronic airway dysfunction. *Am. J. Respir. Cell. Mol. Biol.* 24 : 74.
34. Fournie, G.J., Cautain, B., Xystrakis, E., Damoiseaux, J., Mas, M., Lagrange, D., Bernard, I., Subra, J.F., Pelletier, L., Druet, P., and Saoudi A. 2001. Cellular and genetic factors involved in the difference between Brown Norway and Lewis rats to develop respectively type-2 and type-1 immune-mediated diseases. *Immunol. Rev.* 184:145-60.
35. McLeod, R., Brown, C., and Mack, D. 1993. Immunogenetics influence outcome of *T.gondii* infection. *Res. Immunol. Ann. Inst. Pasteur.* 144: 61-66.
36. Suzuki, Y., Joh, K., Orellana, M.A., Conley, F.K., and Remington, J.S. 1991. A gene(s) within the H-2D region determines the development of toxoplasmic encephalitis in mice. *Immunology.* 74(4):732-9.
37. Brown, C.R., Hunter, C.A., Estes, R.G., Beckmann, E., Forman, J., David, C., Remington, J.S., and McLeod, R. 1995. Definitive identification of a gene that confers resistance against *Toxoplasma* cyst burden and encephalitis. *Immunology.* 85(3):419-28.
38. McLeod, R., Estes, R.G., Mack, D.G., and Cohen, H. 1984. Immune response of mice to ingested *Toxoplasma gondii* : a model of toxoplasma infection acquired by ingestion. *J. Infect. Dis.* 149(2):234-44.
39. Liesenfeld, O., Kosek, J., Remington, J.S., and Suzuki, Y. 1996. Association of CD4+ T cell-dependent, interferon-gamma-mediated necrosis of the small intestine with genetic susceptibility of mice to peroral infection with *Toxoplasma gondii*. *J. Exp. Med.* 184(2):597-607.
40. Henry, L., and Beverley, K.A. 1976. Age and sex differences in the response of lymph node post-capillary venules in mice infected with *Toxoplasma gondii*. *Br. J. Exp. Pathol.* 57(3):274-80.

41. Roberts, C.W., Cruickshank, S.M., and Alexander, J. 1995. Sex-determined resistance to *Toxoplasma gondii* is associated with temporal differences in cytokine production. *Infect. Immun.* 63(7):2549-55.
42. Gazzinelli, R.T., Hieny, S., Wynn, T.A., Wolf, S., and Sher A. 1993. Interleukin 12 is required for the T-lymphocyte-independent induction of interferon gamma by an intracellular parasite and induces resistance in T-cell-deficient hosts. *Proc. Natl. Acad. Sci. U S A.* 1;90(13):6115-9.
43. Suzuki, Y., Wong, S.Y., Grumet, C., Fessel, J., Montoya, J.G., Zolopa, A.R., Portmore, A., Schumacher-Perdreau, F., Schrappe, M., Köppen, S. and al. 1996. Evidence for genetic regulation of susceptibility to Toxoplasmic encephalitis in AIDS patients. *J. Infect. Dis.* 173 : 265-8.
44. Mack, D.G., Johnson, J.J., Roberts, F., Roberts, C.W., Estes, R.G., David, C., Grumet, F.C., McLeod, R. 1999. HLA-class II genes modify outcome of *Toxoplasma gondii* infection. *Int J Parasitol* 29(9) : 1351-8.
45. Schluter, D., Hein, A., Dorries, R., Deckert-Schluter, M. 1995. Different subsets of T cells in conjunction with natural killer cells, macrophages, and activated microglia participate in the intracerebral immune response to *Toxoplasma gondii* in athymic nude and immunocompetent rats. *Am. J. Pathol.* 146(4):999-1007.
46. Sher, A., Hieny, S., Charest, H., Scharon-Kersten, T., Collazo, C., Germain, R.N., and Reis e Sousa, C. 1998. The role of dendritic cells in the initiation of host resistance to *Toxoplasma gondii*. *Adv. Exp. Med. Biol.* 452:103-10.
47. Sibley, L.D., Adams, L.B., Fukutomi, Y., Krahenbuhl, J.L. 1991. Tumor necrosis factor-alpha triggers antitoxoplasmal activity of IFN-gamma primed macrophages. *J. Immunol.* 1;147(7):2340-5.
48. Miller, C.M., Smith, N.C., and Johnson, A.M. 1999. Cytokines, nitric oxide, heat shock proteins and virulence in *Toxoplasma*. *Parasitol Today.* 10:418-22.
49. Adams, L.B., Hibbs, J.B., Taintor, R.R., and Krahenbuhl, J.L. 1990. Microbiostatic effect of murine activated macrophages for *Toxoplasma gondii*. Role for synthesis of inorganic nitrogen oxides from L-arginine. *J. Immunol.* 144, 2725.
50. Murray, H.W., Szuro-Sudol, A., Wellner, D., Oca, M.J., Granger, A.M., Libby, D.M., Rothermel, C.D., and Rubin, B.Y. 1989. Role of tryptophan degradation in respiratory burst-independent antimicrobial activity of gamma interferon-stimulated human macrophages. *Infect. Immun.* 57(3):845-9.
51. Dimier, I.H., and Bout, D.T. 1998. Interferon-gamma-activated primary enterocytes inhibit *Toxoplasma gondii* replication : a role for intracellular iron. *Immunology.* 94(4), 488-95.
52. Taylor, G.A., Jeffers, M., Largaespada, D.A., Jenkins, N.A., Copeland, N.G., and Woude, G.F. 1996. Identification of a novel GTPase, the inducibly expressed GTPase, that accumulates in response to interferon gamma. *J. Biol. Chem.* 271(34):20399-405.
53. Taylor, G.A., Collazo, C.M., Yap, G.S., Nguyen, K., Gregorio, T.A., Taylor, L.S., Eagleson, B., Secret, L., Southon, E.A., Reid, S.W. and al. 2000. Pathogen-specific loss of host resistance in mice lacking the IFN-gamma-inducible gene IGTP. *Proc. Natl. Acad. Sci. U S A.* 97(2):751-5.
54. Halonen, S.K., Taylor, G.A., and Weiss, L.M. 2001. Gamma interferon-induced inhibition of *Toxoplasma gondii* in astrocytes is mediated by IGTP. *Infect. Immun.* 69(9):5573-6.

## Figure legends

**Figure 1 :**

A.  $\beta$ -gal staining detection of brain cysts from a F344 rat orally infected by the Pru- $\beta$ -gal strain. Blue cysts were easily visualized (arrows) and counted following plating an homogenized infected brain into a 6 well plate. B. Histological section of the ileon of a F344 rat at days 3 following infection by  $1.10^6$  oocysts of the Pru- $\beta$ -gal strain. After  $\beta$ -gal staining, a vacuole containing several blue tachyzoites was observed.

**Figure 2 :** Parasitic burden in the MLN of rats at day 4 following oral infection with 20 or 200 Pru  $\beta$ -gal cysts. 5 rats of each strain (F344, BN and LEW) were infected. Values represent the mean + SD of the parasitic load per gram of organ for five rats

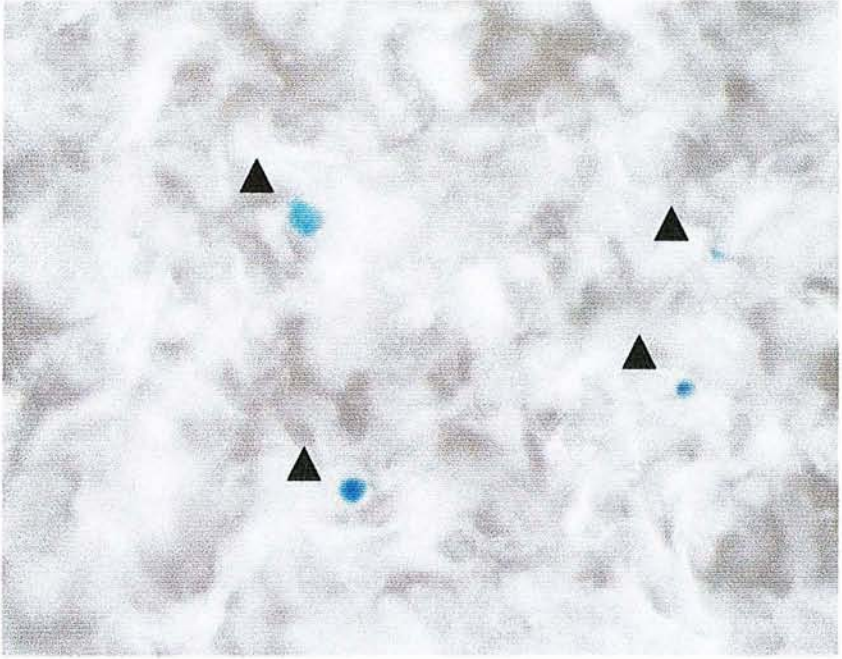
**Figure 3 :** Serological analysis.

**A** Western blot analysis of the anti-Toxoplasma antibody response in the LEW and F344 rat sera. Strips corresponding to LEW rat sera remained negative, whereas strong staining with multiple bands was observed for each individual serum of five infected F344 rats. The staining was independent of the inoculum (20 and 200 cysts of the Pru  $\beta$ -gal strain).

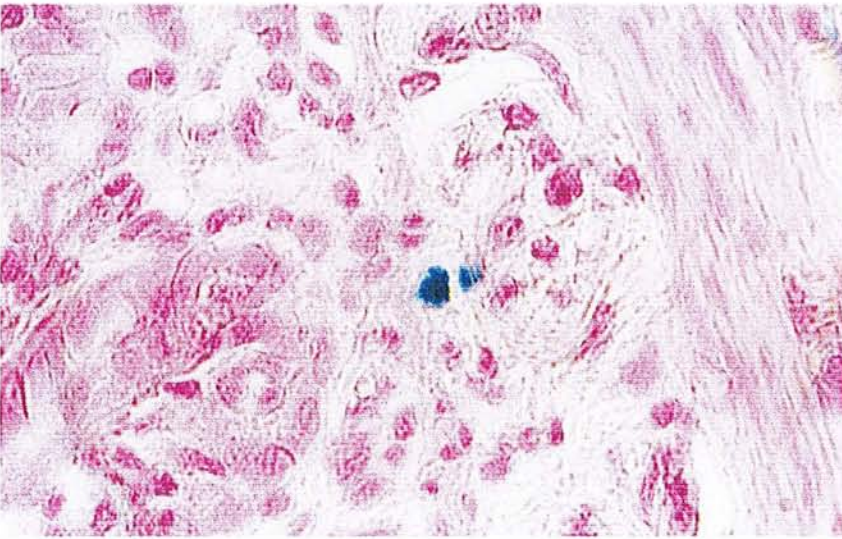
**B, C** Kinetics of the IgG2a (B) IgG2b (C) isotypes production in sera of infected F344 rats. IgG 2a and 2b were quantified by ELISA. Titers are the mean values obtained from 5 F344 rats infected with 20 cysts of the Pru- $\beta$ -gal strain (dark bar), 5 F344 rats infected with 200 cysts of the Pru- $\beta$ -gal strain (grey bar), respectively, and were defined as the dilution which gave an optical density reading at least twofold higher than the mean background of uninfected rat serum.

**Figure 4 :** Parasitic burden in the MLN of rats following neutralisation of IFN $\gamma$  before and during acute infection. BN and LEW rats received intraperitoneal injection of a mAb anti-IFN $\gamma$  or PBS at day 1 before infection by 20 Pru- $\beta$ -gal cysts and at days 0, +2, +4 post-infection. MNL were collected at day 5 following infection. Values represent the mean + SD of the parasitic load per gram of organ for five rats.

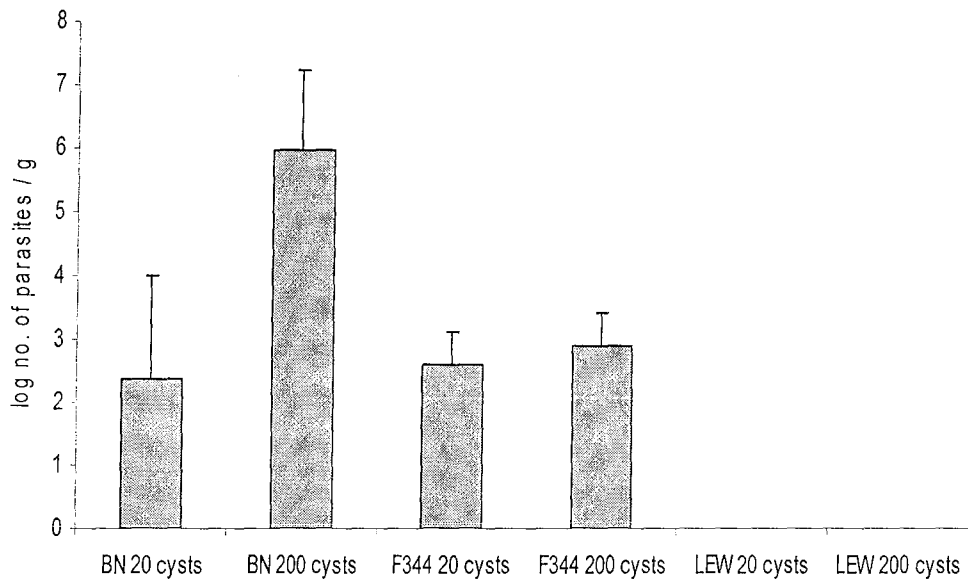
**A**

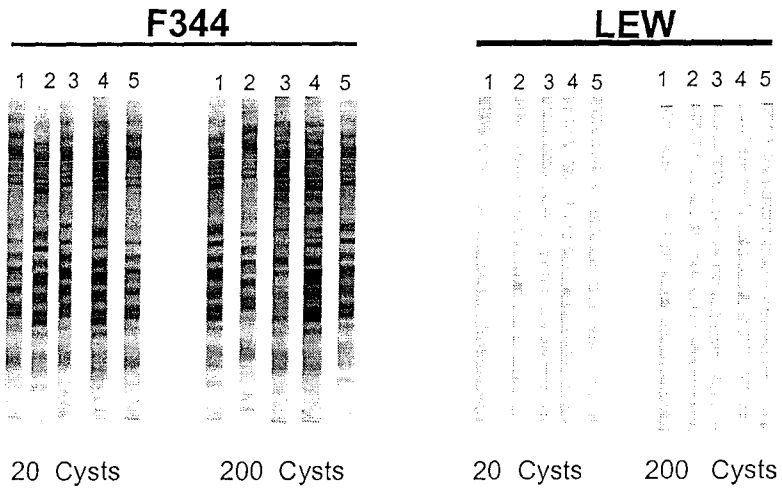
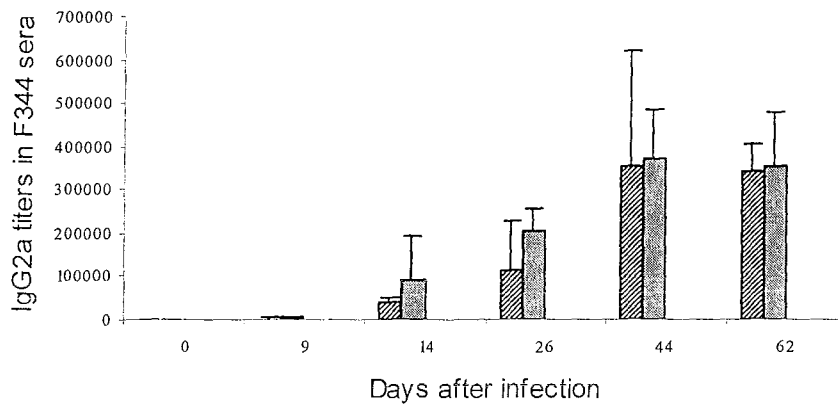



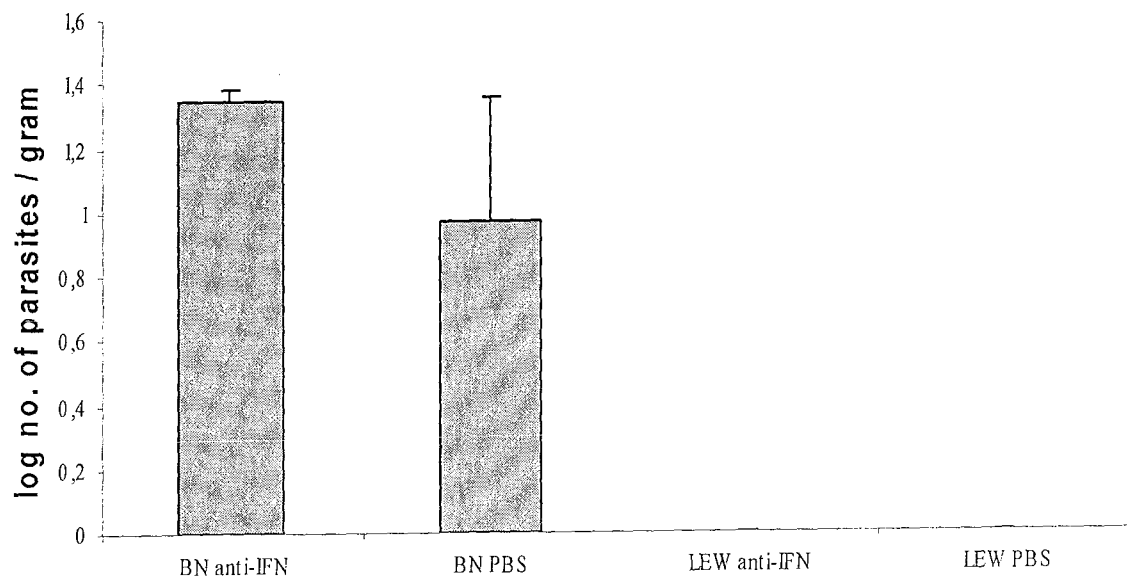
**B**







**A****B****C**



**Tables**

**Table 1**

Comparative study of cyst burdens detected in the brain of different rat strains

Rat strain	Inoculum size <sup>A</sup>			
	20 cysts		200 cysts	
	Number of brain cysts			
F344	170 ± 55	(n=5)	nd	
BN	4 ± 2.3	(n =5)	5 ± 3.6	(n=5)
LEW	0	(n=5)	0	(n=5)

Quantification of cyst burdens in F344, BN and LEW rat brains, following infection with 20 or 200 cysts of Pru-β-gal<sup>A</sup>. Number of rats in each group is indicated into brackets and values shown are the average number of cysts per rat brain ± SD.



**Table 2**Effect of age and sex on the rat susceptibility to *Toxoplasma* infection

Rat strain	Sex	Age	Serology <sup>A</sup>	Number of cysts per brain <sup>B</sup>
BN	Male	2 months	pos (10/10)	36 ± 17 (n=10)
	Female	2 months	pos (5/5)	10 ± 7 (n=5)
	Female	3 months	pos (5/5)	14 ± 10 (n=5)
	Female	16 months	pos (4/4)	2 ± 3 (n=4)
LEW	Male	2 months	neg (10/10)	0 (n=10)
	Female	2 months	neg (5/5)	0 (n=5)
	Female	3 months	neg (5/5)	0 (n=5)
	Female	16 months	neg (5/5)	0 (n=5)

<sup>A</sup>Serological analysis of anti-*Toxoplasma* antibodies by western blot: (pos) or (neg) correspond to positive or negative immunostaining, respectively. The number of positive or negative rats on the number of analysed infected rats is indicated into brackets. <sup>B</sup> Average number of cysts per brain are expressed as the mean ± SD; the number of rats in each group is indicated into brackets.

**Table 3**

Analysis of the susceptibility of first generation hybrid rats and BN1L congenic rats

Rat strain	Serology <sup>A</sup>		Number of cysts per brain <sup>B</sup>	
F344	pos	(5/5)	170 ± 55	(n=5)
BN	pos	(5/5)	10 ± 7	(n=5)
LEW	neg	(5/5)	0	(n=5)
LEWxF344	neg	(5/5)	0	(n=5)
LEWxBN	neg	(5/5)	0	(n=5)
BN1L	pos	(7/7)	5 ± 4	(n=7)

<sup>A</sup>Detection of anti-Toxoplasma antibodies by western blot<sup>B</sup>Average number of cysts per brain expressed as the mean ± SD<sup>B</sup>

**Table 4**

Role of hematopoietic cells in the difference of susceptibility to *Toxoplasma* infection between BN and LEW rats

Rats	Anti-Toxoplasma serology				Number of rats with brain cysts <sup>C</sup>
		by WB <sup>A</sup>		by IF <sup>B</sup>	
BN	pos	(2/2)	>1/40 000	(2/2)	1/2
LEW	neg	(2/2)	<1/100	(2/2)	0/2
BN→F1	pos	(10/10)	>1/40 000	(10/10)	4/10
LEW→F1	neg	(10/10)	<1/100	(10/10)	0/10
F1→F1	neg	(9/9)	<1/100	(9/9)	0/10
BN→BN	pos	(2/2)	>1/40 000	(2/2)	2/3

Rats chimeric for hematopoietic cells were constructed and infected with 20 cysts of the Pru-β-gal strain. F1→F1 and BN → BN were included as controls. Sensitivity of each group was evaluated by analysing the anti-Toxoplasma serology of each animal and the presence of brain cysts. Number of rats per group are indicated in brackets.

<sup>A</sup>Detection of anti-Toxoplasma antibodies by western blot

<sup>B</sup>Semi-quantitative analysis of anti-Toxoplasma antibodies titers by immunofluorescence.

**Table 5**Effect of a treatment with mAb against IFN $\gamma$  on the resistance of LEW rats

Rat	Anti-Toxoplasma serology		Average number of brain cysts <sup>(3)</sup>
	by WB <sup>A</sup>	by IF <sup>B</sup>	
LEW			
First experiment			
control	neg (5/5)	$\leq 1/100$ (n=5)	0 (n=5)
treated	pos (5/5)	1/9280 (n=5)	0 (n=5)
Second experiment			
control	neg (5/5)	$\leq 1/100$ (n=5)	0 (n=5)
treated	pos (5/5)	1/6420 (n=5)	0 (n=5)
BN			
First experiment			
control	pos (5/5)	1/480 000 (n=5)	14 $\pm$ 7 (n=5)
treated	pos (5/5)	1/168 750 (n=5)	191 $\pm$ 136 (n=5)
Second experiment			
control	pos (3/3)	1/500 000 (n=3)	1 $\pm$ 1.5 (n=3)
treated	pos (3/3)	1/145 000 (n=3)	12 $\pm$ 16 (n=3)

Susceptibility of each group (treated and control) was evaluated by analysing the anti-Toxoplasma serology of each animal and the presence of brain cysts. <sup>A</sup>Detection of anti-Toxoplasma antibodies by western blot; <sup>B</sup>Quantitative analysis of anti-Toxoplasma antibodies by immunofluorescence; values are the mean of IF titers  $\pm$  SD. Number of rats per group are indicated into brackets.



Nom : Mlle DAO  
Prénom : Thuc Trinh

DOCTORAT DE L'UNIVERSITÉ HENRI POINCARÉ, NANCY 1

en BIOLOGIE SANTÉ ENVIRONNEMENT

Spécialité : MICROBIOLOGIE


VU, APPROUVÉ ET PERMIS D'IMPRIMER

n° 743

Nancy, le 9 décembre 2002

Le Président de l'Université

C. BURLET



**RÉSUMÉ** *Toxoplasma gondii* est un protozoaire infectant tous les animaux homéothermes. Ce parasite persiste dans l'organisme à l'intérieur de kystes provoquant une infection chronique. Il est généralement admis que cette primo infection protège l'hôte contre toute réinfection, mais la démonstration de cette assertion n'a pas été apportée, faute d'outils pour distinguer deux souches coexistant chez un hôte. L'objectif de notre travail a été d'explorer expérimentalement cette question. Nous avons donc développé un modèle reposant sur une souche transgénique de *T. gondii* exprimant le gène LacZ (souche Prußgal) permettant ainsi de distinguer cette souche d'une souche sauvage. Nous avons ensuite réalisé une série d'infections et de réinfections en associant la souche Prußgal et diverses autres souches appartenant aux deux génotypes majeurs kystogènes connus dans cette espèce. Nous avons ainsi démontré que la réinfection était possible, mais qu'elle n'intervenait que lorsque la souche réinfectante appartenait à une autre génotype que la souche de primo infection. Nous avons par ailleurs étudié les phases précoces du développement parasitaire et démontré que lorsque la protection à la réinfection s'exerce, elle opère dans les premières heures de l'interaction entre le parasite et la muqueuse intestinale. Enfin, nous avons combiné l'utilisation de notre modèle et de la PCR des microsatellite pour étudier la cinétique de la mise en place de la protection à la réinfection et montré qu'elle était totale dès 7 jours après primoinfection.

**Experimental study of reinfection by the Protozoan parasite *Toxoplasma gondii***  
The Protozoon *Toxoplasma gondii* can infect all warm blooded vertebrates and induce an acute infection followed by a chronic stage that persists as tissue cysts. The primary infection is usually believed to protect against any further infection by the parasite. However, this belief has never been formally proven, because there were no convenient tools to distinguish between two coinfecting strains. Our project aimed at investigate this matter experimentally. We have therefore developed a new model using a transgenic strain of *T. gondii* expressing the *E. coli* LacZ gene (strain Prußgal) which can be easily distinguished from wild strains in situ. We have then performed a series of infections and reinfections associating the Prußgal strain with several other strains belonging to the two major cystogenic *T. gondii* genotypes. We have demonstrated that a reinfection was possible, but only with a reinfecting strain of a different genotype from the primary strain. We have also studied the early stages of parasitic development and shown that, when the protection to reinfection operates, it does so during the first hours of interaction between the parasite and the intestinal mucosa of the host. Last, we have combined our model with a microsatellite approach to study the kinetics of development of the protection to reinfection. We have shown that it was complete 7 days after primary infection.

**DISCIPLINE** Biologie- Santé- Environnement

**MOTS-CLES** *Toxoplasma gondii*- beta galactosidase- réinfection- protection- génotype

**INTITULE DU LABORATOIRE** [Service de Parasitologie-Mycologie / Service de Virologie -UMR-CNRS 7565- UHP- Nancy]