



HAL
open science

**Contribution de la régénération tissulaire guidée dans
les autotransplantations de dents immatures :
expérimentation chez le porc présentation des résultats
cliniques et histologiques**

Eric Gérard

► **To cite this version:**

Eric Gérard. Contribution de la régénération tissulaire guidée dans les autotransplantations de dents immatures : expérimentation chez le porc présentation des résultats cliniques et histologiques. Médecine humaine et pathologie. Université Henri Poincaré - Nancy 1, 2002. Français. NNT : 2002NAN13415 . tel-01754357

HAL Id: tel-01754357

<https://hal.univ-lorraine.fr/tel-01754357>

Submitted on 30 Mar 2018

HAL is a multi-disciplinary open access archive for the deposit and dissemination of scientific research documents, whether they are published or not. The documents may come from teaching and research institutions in France or abroad, or from public or private research centers.

L'archive ouverte pluridisciplinaire **HAL**, est destinée au dépôt et à la diffusion de documents scientifiques de niveau recherche, publiés ou non, émanant des établissements d'enseignement et de recherche français ou étrangers, des laboratoires publics ou privés.



AVERTISSEMENT

Ce document est le fruit d'un long travail approuvé par le jury de soutenance et mis à disposition de l'ensemble de la communauté universitaire élargie.

Il est soumis à la propriété intellectuelle de l'auteur. Ceci implique une obligation de citation et de référencement lors de l'utilisation de ce document.

D'autre part, toute contrefaçon, plagiat, reproduction illicite encourt une poursuite pénale.

Contact : ddoc-theses-contact@univ-lorraine.fr

LIENS

Code de la Propriété Intellectuelle. articles L 122. 4

Code de la Propriété Intellectuelle. articles L 335.2- L 335.10


http://www.cfcopies.com/V2/leg/leg_droi.php

<http://www.culture.gouv.fr/culture/infos-pratiques/droits/protection.htm>

ACADEMIE DE NANCY-METZ

UNIVERSITE HENRI POINCARÉ, NANCY 1
FACULTE DE CHIRURGIE DENTAIRE

Année 2002



THESE

de

DOCTORAT DE L'UNIVERSITE DE NANCY I

Mention: ODONTOLOGIE

Présentée et soutenue publiquement le

par

Eric GERARD

né le 7 juin 1962 à Epinal (Vosges)

DB 28545

TOME I

**CONTRIBUTION DE LA REGENERATION TISSULAIRE
GUIDEE DANS LES AUTOTRANSPLANTATIONS DE
DENTS IMMATURES: Expérimentation chez le porc.**

Membres du Jury:

Monsieur le Professeur Jean-François CHASSAGNE, Directeur de Thèse
Monsieur le Professeur Daniel CHAPPARD, Rapporteur
Monsieur le Professeur Patrick MAHLER, Rapporteur
Monsieur le Professeur Ahmed FEKI, Juge
Monsieur le Professeur Jean-Paul LOUIS, Juge

Laboratoire d'accueil:

Laboratoire de neuro-anatomie fonctionnelle Faculté de Chirurgie Dentaire de Nancy I

Laboratoires de soutien:

Laboratoire d'Histologie et d' Embryologie, Faculté de Médecine d'Angers

Laboratoire de Morphogénèse et Reproduction, Faculté de Médecine de Nancy I

Assesseur(s) : Docteur C. ARCHIEN - Docteur J.J. BONNIN
Membres Honoraires : Pr. F. ABT - Dr. L. BABEL - Pr. S.DURIVAUX - Pr. G. JACQUART - Pr. D. ROZENCWEIG -
Pr. H. VANNESSON - Pr. M. VIVIER
Doyen Honoraire : J. VADOT

Sous-section 56-01 Odontologie Pédiatrique	Mme M Mlle Mme Mlle	<i>D. DESPREZ-DROZ</i> J. PREVOST S. CREUSOT M.J. LABORIE-SCHIELE A. SARRAND	Maître de Conférences Maître de Conférences Assistant Assistant Assistant
Sous-section 56-02 Orthopédie Dento-Faciale	Mme Mlle Mme Mme Mlle	<i>M.P. FILLEUL</i> A. MARCHAL M. MAROT-NADEAU D. MOUROT A. WEINACHTER	Professeur des Universités* Maître de Conférences Assistant Assistant Assistant
Sous-section 56-03 Prévention, Epidémiologie, Economie de la Santé, Odontologie légale	M.	<i>M. WEISSENBACH</i>	Maître de Conférences*
Sous-section 57-01 Parodontologie	M. M. M. Mlle M.	<i>N. MILLER</i> P. AMBROSINI J. PENAUD A. GRANDEMENGE M. REICHERT	Maître de Conférences Maître de Conférences Maître de Conférences Assistant Assistant
Sous-section 57-02 Chirurgie Buccale, Pathologie et Thérapeutique, Anesthésiologie Et Réanimation	M. M. M. M. M. Mme	P. BRAVETTI J.P. ARTIS D. VIENNET C. WANG P. GANGLOFF S. KELCHE-GUIRTEN	Maître de Conférences Professeur 2 ^{ème} grade Maître de Conférences Maître de Conférences* Assistant Assistant
Sous-section 57-03 Sciences Biologiques (Biochimie, Immunologie, Histologie, Embryologie, Génétiq ue, Anatomie pathologique, Bactériologie, Pharmacologie)	M. M. Mme	<i>A. WESTPHAL</i> J.M. MARTRETTE L. DELASSAUX-FAVOT	Maître de Conférences * Maître de Conférences Assistant
Sous-section 58-01 Odontologie Conservatrice, Endodontie	M. M. M. M. M. Mme M	C. AMORY A. FONTAINE M. PANIGHI J.J. BONNIN P. BAUDOT L. CUNIN J. ELIAS	Maître de Conférences Professeur 1 ^{er} grade * Professeur des Universités * Maître de Conférences Assistant Assistant Assistant
Sous-section 58-02 Prothèses (Prothèse conjointe, Prothèse adjointe partielle, Prothèse complète, Prothèse maxillo-faciale)	M. M. M. M. Mlle M. M. M.	<i>J.P. LOUIS</i> C. ARCHIEN C. LAUNOIS J. SCHOUVER M. BEAUCHAT D. DE MARCH L.M. FAVOT A. GOENGRICH	Professeur des Universités* Maître de Conférences * Maître de Conférences Maître de Conférences Assistant Assistant Assistant Assistant
Sous-section 58-03 Sciences Anatomiques et Physiologiques Occlusodontiques, Biomatériaux, Biophysique, Radiologie	Mlle M. Mme	C. STRAZIELLE B. JACQUOT V. SCHMIDT MASCHINO	Professeur des Universités* Maître de Conférences Assistant

A NOTRE JUGE ET DIRECTEUR DE THESE

Monsieur le Professeur Jean François CHASSAGNE

Docteur en Médecine
Professeur des Universités
Praticien Hospitalier.

Faculté de Médecine de l'Université Henri Poincaré, Nancy-1,
Section Stomatologie et Chirurgie Maxillo-Faciale.

Vous nous avez fait l'honneur et le plaisir de diriger ce travail.
Nous avons pu apprécier vos encouragements et votre disponibilité.
Veuillez trouver ici notre profonde estime et notre sincère gratitude.

A NOTRE JUGE ET RAPPORTEUR DE THESE

Monsieur le Professeur Daniel CHAPPARD

Docteur en Médecine
Professeur des Universités
Praticien Hospitalier.

Faculté de Médecine de l'Université d'Angers,
LHEA: laboratoire d'Histologie et d'Embryologie.

Vous avez spontanément accepté d'être rapporteur dans ce jury de thèse et nous vous en sommes vivement reconnaissant.
Nous vous remercions chaleureusement d'avoir bien voulu nous ouvrir les portes de votre laboratoire pour la réalisation de ce travail.
Veuillez croire en notre profond respect.

A NOTRE JUGE ET RAPPORTEUR DE THESE

Monsieur le Professeur Patrick MAHLER

Docteur en Chirurgie Dentaire
Docteur de l'Université H. Poincaré - Nancy 1
Professeur des Universités
Praticien Hospitalier.

Responsable de la sous-section: Sciences Anatomiques et Physiologiques
à la Faculté de Chirurgie Dentaire de Nice.

Vous nous remercions, d'avoir accepté d'être rapporteur de notre travail, ainsi que pour l'intérêt et l'aide précieuse que vous nous avez apportés tout au long de notre recherche.
Nous vous prions de trouver ici l'expression de notre vive et respectueuse gratitude.

A NOTRE JUGE

Monsieur le Professeur Ahmed FEKI

Docteur en Chirurgie Dentaire
Professeur des Universités
Praticien Hospitalier.

Responsable du Département Médecine buccale - Chirurgie buccale
au SCTD des Hôpitaux Universitaire de Strasbourg.

Nous sommes particulièrement sensibles à l'honneur que vous nous faites en acceptant de juger notre travail.
Nous vous assurons de notre profonde estime et sincère reconnaissance.

A NOTRE JUGE

Monsieur le Professeur Jean-Paul LOUIS

Chevalier des Palmes Académiques
Doyen de la Faculté de Chirurgie Dentaire de l'université Henri Poincaré, Nancy-1
Docteur en Chirurgie Dentaire
Docteur en Sciences Odontologiques
Docteur d'Etat en Odontologie
Professeur des Universités.

Responsable de la sous-section de Prothèses à la Faculté de Chirurgie Dentaire
de l'Université Henri Poincaré, Nancy-1.

Vous nous avez fait le très grand honneur de juger ce travail.
Nous vous prions de trouver ici l'hommage de notre profond respect et
l'assurance de notre vive gratitude.

A MON MAÎTRE

Monsieur le Docteur Jaques NANTY

Docteur en Sciences Odontologiques.
Chef du Service d'Odontologie du CHR Metz-Thionville.

Nous souhaiterions vous exprimer notre profonde estime et vous remercier de la confiance que vous nous avez toujours témoignée.
Soyez assuré de notre sincère amitié.

A Catherine, ma femme,

A Lucie et Théophile, mes enfants,

A mes Parents,

A toute ma famille,

A tous mes amis.

SOMMAIRE

AVANT PROPOS

9

PREMIERE PARTIE: AUTOTRANSPLANTATION DE GERME DENTAIRE.**Données bibliographiques.**

1. INTRODUCTION.	20
2. TERMINOLOGIE.	20
2.1 La greffe.	
2.2 La transplantation.	
2.3 L'implantation.	
3. DONNEES HISTORIQUES.	21
4. INDICATIONS DES AUTOTRANSPLANTATIONS.	22
4.1 Autotransplantation des incisives.	
4.2 Autotransplantation des canines.	
4.3 Autotransplantation des prémolaires.	
4.4 Autotransplantation des molaires.	
5. PROCESSUS DE CICATRISATION PARODONTALE APRES AUTOTRANSPLANTATION.	25
5.1 Fonctions du sac folliculaire.	
5.2 Importance du sac folliculaire sur la cicatrisation parodontale.	
5.3 Le complexe desmodontal.	
5.4 Rôle des cellules desmodontales sur la cicatrisation parodontale.	
6. PROCESSUS DE CICATRISATION PULPAIRE APRES AUTOTRANSPLANTATION.	27
6.1 Fonctions du complexe dentino-pulpaire.	
6.2 Cicatrisation pulpaire.	
6.3 Processus de revascularisation.	
7. PROCESSUS DE CROISSANCE RADICULAIRE APRES AUTOTRANSPLANTATION.	29
7.1 Fonctions de la gaine épithéliale de Hertwig.	
7.2 Croissance radiculaire.	
7.3 Rôle du follicule dentaire et éruption.	
8. LES COMPLICATIONS APRES AUTOTRANSPLANTATION.	30
8.1 Résorption radiculaire.	
8.2 Nécrose pulpaire.	
8.3 Oblitération du canal pulpaire.	
8.4 Troubles du développement radiculaire.	

9 INFLUENCE DES TECHNIQUES CHIRURGICALES SUR LA CICATRISATION.	32
9.1 Incidence de la longueur radiculaire.	
9.2 Conséquence de la technique chirurgicale sur la cicatrisation parodontale et pulpaire.	
9.3 Choix de la technique chirurgicale pour favoriser la cicatrisation parodontale et pulpaire.	
10 PRONOSTIC	34
- Tableaux produits par Andreasen.	

**DEUXIEME PARTIE: TECHNIQUES DE REGENERATION TISSULAIRE GUIDEE.
Données bibliographiques.**

1. INTRODUCTION.	38
2. DONNEES HISTORIQUES.	38
3. PRINCIPES BIOLOGIQUES DE LA REGENERATION TISSULAIRE GUIDEE.	40
3.1 Expériences au cours desquelles des extractions dentaires suivies de réimplantation ont été utilisées comme modèle.	
3.2 La régénération osseuse guidée.	
3.3 Cémentogénèse et régénération cémentaire.	
3.4 Les facteurs de croissance.	
3.5 Bases biologiques de la régénération.	
4. LES MEMBRANES POUR LA REGENERATION TISSULAIRE GUIDEE.	45
4.1 Les membranes d'origine naturelle et humaine.	
4.2 Les membranes non résorbables.	
4.3 Les membranes résorbables.	
4.4 Applications thérapeutiques à la parodontologie.	
4.5 Autres applications thérapeutiques.	
4.6 Les complications à l'utilisation des membranes de régénération parodontale.	
5. CONCLUSIONS	49

TROISIEME PARTIE: PERSPECTIVES DE L'APPLICATION DES PRINCIPES DE LA REGENERATION TISSULAIRE GUIDEE AUX AUTOTRANSPLANTATIONS DE DENTS IMMATURES.

1. INTRODUCTION.	51
-------------------------	-----------

2. REVUE DE LA LITTERATURE.	51
3. OBJECTIFS DE L'APPLICATION DE LA REGENERATION TISSULAIRE GUIDEE AUX AUTOTRANSPLANTATIONS.	52
3.1 Contention et stabilisation du transplant.	
3.2 Protection du coagulum et enfouissement des transplants.	
3.3 Protection du sac folliculaire et des restes cellulaires du desmondonte.	
3.4 Création et maintien d'un espace sous la membrane pour permettre l'expression sélective des cellules du ligament alvéolodentaire.	
3.5 Exclusion épithéliale et conjonctive: empêcher la résorption radiculaire, permettre la restauration du parodonte et du système d'attache.	
3.6 Participation à la réfection du procès alvéolaire par régénération osseuse guidée.	
3.7 Autorise la stimulation fonctionnelle.	
3.8 Protection contre l'ankylose.	
3.9 Contrôle de la déhiscence péri-transplantaire.	
4. TRANSPLANTATION ET RTG : PROCEDURE CHIRURGICALE.	55
4.1 Tracé d'incision.	
4.2 Décollement du lambeau.	
4.3 Préparation du site osseux receveur.	
4.4 Mise en place du greffon.	
4.5 Mise en place de la membrane.	
4.6 Stabilisation et fixation des membranes.	
4.7 Sutures.	
4.8 Problème de l'exposition des membranes.	
5. CONCLUSIONS PROSPECTIVES:	57
Vers une nouvelle exploitation de la régénération tissulaire guidée.	

QUATRIEME PARTIE: LE PORC " LARGE WHITE " MODELE ANIMAL EXPERIMENTAL.
--

1. CARACTERE ZOOLOGIQUE.	59
2. ANATOMIE DE LA CAVITE BUCCALE DU PORC " LARGE WHITE ".	60
2.1 Les lèvres.	
2.2 Les joues.	
2.3 Le palais dur.	
2.4 Le palais mou.	
2.5 Le plancher sublingual.	
2.6 La langue.	
3. LE SYSTEME DENTAIRE DU PORC " LARGE WHITE ".	61
3.1 Le système dentaire: introduction.	
3.2 La denture temporaire.	

- 3.3 La denture permanente.
- 3.4 Chronologie d'éruption des dentures déciduales et permanentes.

4. LE PARODONTE DU PORC " LARGE WHITE ".	65
4.1 Le parodonte superficiel: aspect macroscopique.	
4.2 Histologie du parodonte superficiel.	
4.3 Histologie du parodonte profond.	
4.4 Aperçu de pathologie parodontale chez le porc.	
5. LE PORC: MODELE POUR LA RECHERCHE EXPERIMENTALE.	68
5.1 Aspects réglementaires.	
5.2 Intérêts de choisir le porc comme animal de recherche.	

CINQUIEME PARTIE: METHODE EXPERIMENTALE CHEZ L'ANIMAL.

1. MATERIEL ET METHODE.	72
1.1 Site et conditions matérielles de l'expérimentation.	
1.2 Le modèle animal expérimental: Le porc " Large white ".	
1.3 Le choix des membranes de régénération tissulaire guidée.	
2. PROTOCOLES POUR EXPERIMENTATION ANIMALE	77
2.1 Calendrier général des interventions.	
2.2 Travail préparatoire: Pré-étude sur tête de porc A.	
2.3 Travail préparatoire: Pré-expérimentation sur l'animal A (1 ère partie)	
2.4 Travail préparatoire: Pré-étude sur tête de porc B.	
2.5 Travail préparatoire: Pré-expérimentation sur l'animal A (2 ème partie)	
3. EXPERIMENTATION ANIMALE	82
3.1 Compte-rendu opératoire de l'intervention du 30 octobre 97.	
3.2 Compte-rendu opératoire de l'intervention du 8 janvier 98.	
3.3 Compte-rendu opératoire de l'intervention du 22 janvier 98.	
3.4 Compte-rendu opératoire de l'intervention du 12 mars 98.	
3.5 Compte-rendu opératoire de l'intervention du 18 juin 98.	

**SIXIEME PARTIE: ETUDES HISTOLOGIQUES:
Matériel et méthodes.**

1. METHODE DE TRAITEMENT DES PRELEVEMENTS.	87
1.1 Technique d'inclusion.	

2. MATERIEL BIOLOGIQUE.	88
2.1 Préparation et radiographie des blocs.	
2.2 Réduction secondaire des blocs.	
3. RECHERCHE D'UNE TECHNIQUE HISTOLOGIQUE APPLICABLE AUX TISSUS DURS NON DECALCIFIES APRES INCLUSION DANS LE METHYLMETACRYLATE.	
3.1 Coupes aux microtomes à tissus durs de Reichert-Jung.	89
4 PREPARATION DES COUPES AVEC APPLICATION DE LA TECHNIQUE PAR POLISSAGE: METHODOLOGIE.	91
4.1 Pièce 1 : maxillaire droit transplanté (pré-étude).	
4.2 Pièce 2 : mandibule gauche saine (pièce témoin).	
4.3 Pièce 5 : maxillaire gauche sain (pièce témoin).	
4.4 Pièce 6 : mandibule droite transplantée (pré-étude).	
4.5 Pièce 7 : mandibule droite transplantée avec membrane.	
4.6 Pièce 8 : mandibule gauche transplantée sans membrane.	
4.7 Pièce 9 : maxillaire droit transplanté avec membrane.	

SEPTIEME PARTIE: ETUDE HISTOLOGIQUE: INTERPRETATIONS

1 PIECE 1: COCHON A (Pièce de pré-étude avec dents transplantées)	97
1.1 Pièce 1, cochon A, dent 1: Maxillaire droit, transplantation sans membrane.	
1.2 Pièce 1, cochon A, dent 2: Maxillaire droit, transplantation sans membrane.	
2. PIECE 2: COCHON A (Pièce témoin saine)	98
2.1 Pièce 2, cochon A, dent 1: Mandibule gauche saine.	
2.2 Pièce 2, cochon A, dent 2: Mandibule gauche saine.	
2.3 Pièce 2, cochon A, dent 3: Mandibule gauche saine.	
3. PIECE 3 ET PIECE 4: TETE B (Pièce d'essai histologique)	99
4. PIECE 5: COCHON A (Pièce témoin saine)	99
4.1 Pièce 5, cochon A, dent 1: Maxillaire gauche sain.	
4.2 Pièce 5, cochon A, dent 2 : Maxillaire gauche sain.	
4.3 Pièce 5, cochon A, dent 3 : Maxillaire gauche sain.	
5. PIECE 6: COCHON A (Pièce de pré-étude avec dents transplantées)	100
5.1 Pièce 6, cochon A, dent 1: Mandibule droite, transplantation sans membrane.	
6. PIECE 7 COCHON B (Dents transplantées avec membrane)	101
6.1 Pièce 7, cochon B, dent 1: Mandibule droite, transplantation avec membrane.	
6.2 Pièce 7, cochon B, dent 2: Mandibule droite, transplantation avec membrane.	

6.3 Pièce 7, cochon B, dent 3: Mandibule droite, transplantation avec membrane.

6.4 Pièce 7, cochon B, dent 4: Mandibule droite.

7. PIECE 8 COCHON B (Dents transplantées sans membrane) 103

7.1 Pièce 8, cochon B, dent 1: Mandibule gauche, transplantation sans membrane.

7.2 Pièce 8, cochon B, dent 2: Mandibule gauche, transplantation sans membrane.

7.3 Pièce 8, cochon B, dent 3: Mandibule gauche, transplantation sans membrane.

7.4 Pièce 8, cochon B, dent 4: Mandibule gauche.

8. PIECE 9 COCHON B (Dents transplantées avec membrane) 104

8.1 Pièce 9, cochon B, dent 1: Maxillaire droit, transplantation avec membrane.

8.2 Pièce 9, cochon B, dent 2: Maxillaire droit, transplantation avec membrane.

8.3 Pièce 9, cochon B, dent 3: Maxillaire droit.

**HUITIEME PARTIE: DISCUSSION:
Résultats et analyse de l'expérimentation animale.**

CONCLUSION

BIBLIOGRAPHIE

ANNEXES: Publication, Communication, Poster, Mémoire.

TOME II: RESULTATS DE L'EXPERIMENTATION ANIMALE.

- ETUDES ANATOMIQUES CHEZ LE PORC.

Tome II : 1

Tableau 1: Formule dentaire. Chronologie d'éruption des dents.

Dessin 1 : Arcades dentaires d' un verrat de trois ans.

Dessin 2 : Denture d'un verrat de quatre ans.

Dessin 3 : Langue et pharynx du porc.

Dessin 4 : Palais du porc.

- CALENDRIER DES EXPERIMENTATIONS ANIMALES.

Tome II : 7

Tableau 2: Calendrier général des interventions.

Tableau 3: Calendrier des interventions sur le cochon A.

Tableau 4: Calendrier des interventions sur le cochon B.

- Sommaire**
- **ETUDES ANATOMIQUES SUR TETE A --->Août 1997** **Tome II : 11**
Planche 1 à planche 5.

 - **TRAVAIL PREPARATOIRE SUR TETE B --->Septembre 1997** **Tome II : 17**
Planche 6 à planche 8.

 - **PRE-EXPERIMENTATION ANIMALE SUR PORC A --->28 Août 1997** **Tome II : 21**
Planche 9 à planche 10.

 - **PRE-EXPERIMENTATION ANIMALE SUR PORC A --->6 Novembre1997** **Tome II : 23**
Planche 11 à planche 14.

 - **PRE-EXPERIMENTATION ANIMALE SUR PORC A --->20 Novembre1997** **Tome II : 27**
Planche 15 à planche 17.

 - **EXPERIMENTATION ANIMALE SUR PORC B ---> 30 Octobre 1997** **Tome II : 31**
Planche 18 .

 - **EXPERIMENTATION ANIMALE SUR PORC B ---> 8 Janvier 1998** **Tome II : 32**
Planche 19 à planche 24

 - **EXPERIMENTATION ANIMALE SUR PORC B ---> 22 Janvier 1998** **Tome II : 38**
Planche 25 à planche 31.

 - **EXPERIMENTATION ANIMALE SUR PORC B ---> 12 Mars1998** **Tome II : 46**
Planche 32 à planche 33.

 - **EXPERIMENTATION ANIMALE SUR PORC B ---> 18 Juin 1998** **Tome II : 48**
Planche 34 à planche 38.

 - **MATERIEL ET METHODES.** **Tome II : 55**
*Tableau 5 : - Prélèvements pour examens histologiques.
 Planche 39 à planche 40.*

 - **ETUDES HISTOLOGIQUES** **Tome II : 58**
Planche 41 à planche 73.



AVANT PROPOS

1 - Directeur de Recherche:

Directeur de Recherche: Monsieur le Professeur Jean François CHASSAGNE
Faculté de Médecine de NANCY I.

2 - Expérimentation Animale:

Le protocole expérimental sur l'animal s'est déroulé à la station zootechnique de l'INRA, 21110 Bretonnière, placée sous la responsabilité de Monsieur le Professeur TISSERAND.

Avec la collaboration des techniciens animaliers: Monsieur Pierre FAURIER, Monsieur Francis PASDERMAJJAN, Madame Muriel PENNING.

Avec la collaboration de Monsieur le Docteur Daniel PERRIN , Odontologiste des Hôpitaux, Chef de service au CHRU de Dijon, qui possède une autorisation du Ministère de l'Agriculture pour travailler sur les animaux vertébrés vivants N° 006079, délivrée en avril 1994.

Avec la participation du Docteur Philippe POINTAIRE et du Docteur Guy MAGNIN, Praticiens Hospitaliers, Médecins Anesthésistes au service d'Anesthésie et de Réanimation du CHRU Dijon.

Les laboratoires Pharmadent par l'intermédiaire de Monsieur CORBASSON ont mis à notre disposition des membranes Gore Résolut*.

3 - Laboratoire officiel d'accueil :

Laboratoire de neuro-anatomie fonctionnelle, Faculté de Chirurgie Dentaire de NANCY I , sous la responsabilité de Monsieur le Professeur Patrick MAHLER.

Avec la collaboration de Monsieur le Docteur Pierre BRAVETTI, Maître de conférences des Universités à la Faculté de Chirurgie Dentaire de NANCY I.

4 - Laboratoire d'accueil et de soutien :

Laboratoire de Morphogénèse et Reproduction, Faculté de Médecine de Nancy, sous la responsabilité de Monsieur le Professeur Hubert GERARD.

Laboratoire d'Histologie et d' Embryologie, Faculté de Médecine d'Angers, sous la responsabilité de Monsieur le Professeur Daniel CHAPPARD.

Avec la collaboration de Madame Florence GRIZON, technicienne de laboratoire.

4 - Objectifs de recherche:

Le but de notre travail est de développer une technique originale d'autotransplantation de dents immatures.

En appliquant les principes de régénération tissulaire guidée, nous souhaitons permettre la création d'un "espace parodontal" dans lequel pourront migrer les cellules progénitrices issues de la partie du ligament parodontal demeurée saine, créer un environnement biologique pour une régénération osseuse, une édification radiculaire et assurer la survie des cellules pulpaire.

Cette technique, débutée en 1991, a déjà été pratiquée chez onze patients. Les résultats à long terme, pour les cas les plus anciens, sont extrêmement satisfaisants. Ils permettent de penser qu'une nouvelle indication dans l'utilisation des membranes pour la régénération tissulaire guidée est possible.

Le Dr Jens O. Andreasen, du département de Médecine Orale de Chirurgie Buccale à l'Université de Copenhague, est à la pointe de la recherche et de la pratique clinique dans le domaine des autotransplantations. Son ouvrage: "Atlas de réimplantation et de transplantation dentaires", est un Livre de référence remarquable, qui n'a pas d'équivalence aujourd'hui dans le monde. Il s'appuie sur 4000 cas de réimplantation et de transplantation suivis et documentés dans les différents centres de recherche Scandinaves sur une période de 20 ans avec des observations cliniques et radiologiques standardisées.

Nous avons repris ses travaux sur les autotransplantations et avons souhaité transposer ses conclusions en les associant aux principes de la régénération tissulaire guidée.

Notre souhait est de développer une technique originale qui associerait l'emploi d'une membrane à une autotransplantation dentaire, pour permettre la survie cellulaire maximale du transplant et de sa périphérie. Nous l'appliquons donc depuis 1991 et le recul clinique semble confirmer nos hypothèses.

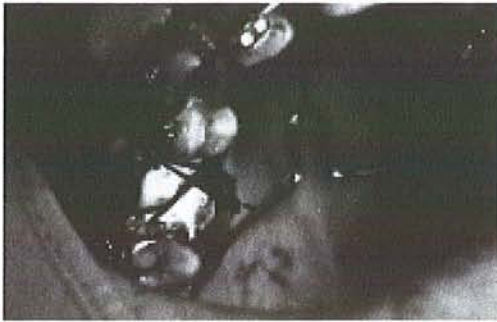7 cas cliniques présentés de la page 12 à la page 18 documenteront cette pratique.

1 er CAS CLINIQUE:
Autotransplantation de 25 pour traiter l'agénésie de 15.

Sophie C. est née le 23 décembre 1976. Elle nous est adressée par son orthodontiste, pour avis et transplantation éventuelle de la 25.

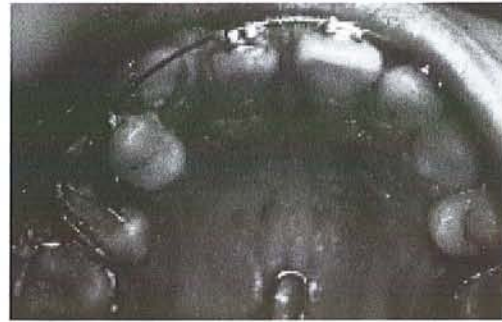
Diagnostic orthodontique:

- squelettique: classe I, typologie mésofaciale.
- dentaire: CI II 1 d'angle, supraclusion incisive, agénésie de 11 et 15.



9/01/92

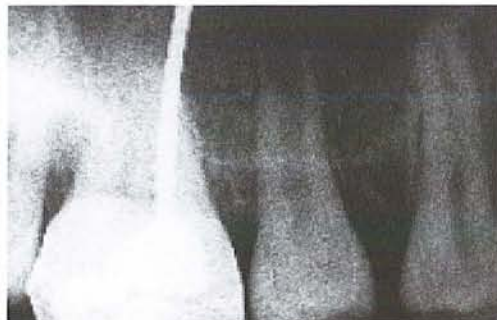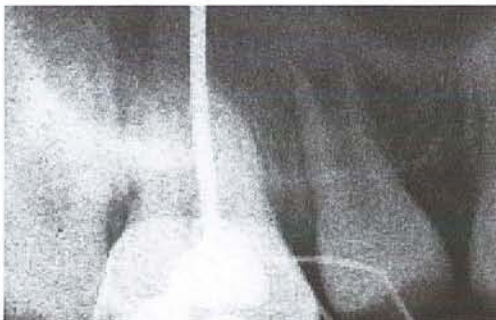Le jour de l'intervention, avec mise en place d'une membrane en Gore-Tex*



26/02/92

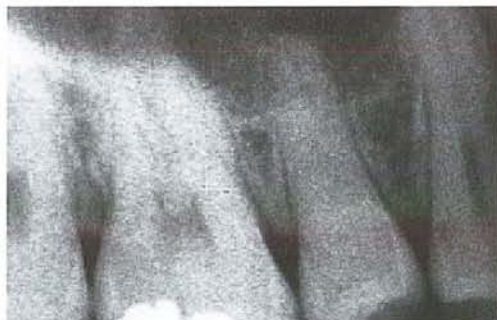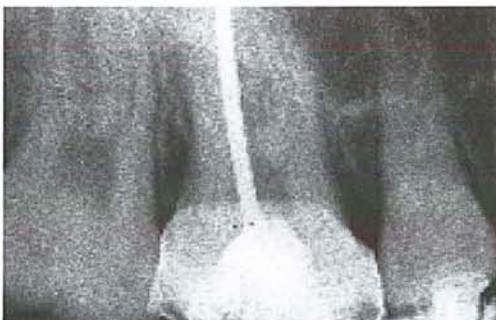Dépose de la membrane à 6 semaines

1/04/92



9/12/92

5/12/94

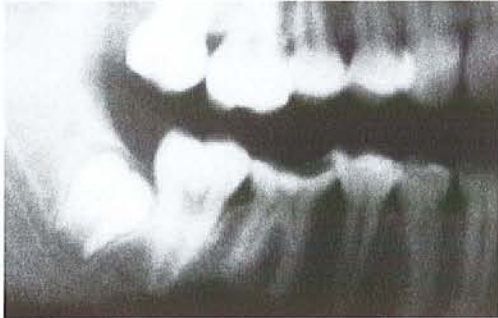

22/08/97

Edification radulaire continue. Vitalité pulpaire conservée après plus de 5 ans.

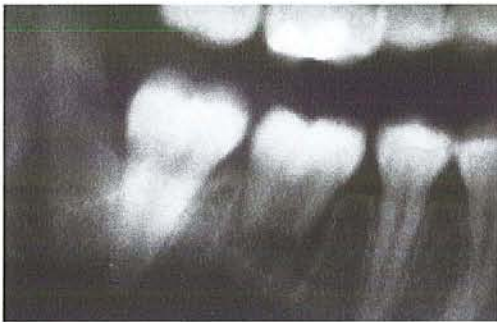2 e CAS CLINIQUE :
Autotransplantation de 48 pour remplacer la perte de 46.

Joelle w. est née le 14 décembre 1973. Elle vient consulter pour un accident infectieux sur la 48.



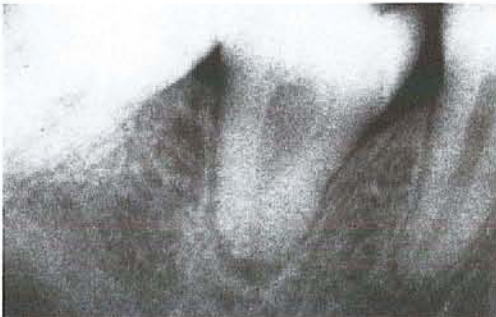23/11/95

Nécrose de 46 avec image radio-claire apicale. Indication d'extraction de cette dent et transplantation de la 48 incluse dont l'édification radiculaire est au tiers.



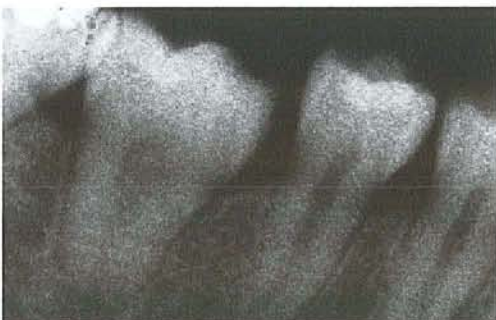18/12/95

Contrôle radiographique post opératoire à trois semaines. La dent est en légère sous occlusion, la contention est assurée par une membrane Vicryl recouverte de collagène.



9/04/96

Contrôle radiographique à 5 mois, édification radiculaire du deuxième tiers, remodelage osseux de l'alvéole.



17/03/97

Contrôle radiographique à 15 mois, édification radiculaire complète, vitalité pulpaire positive.

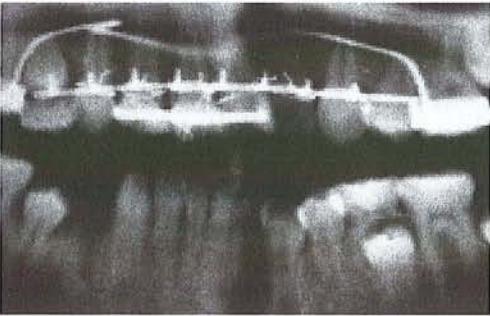
3 e CAS CLINIQUE: :
Autotransplantation de 45 en secteur anterior suite à la perte accidentelle de 11.

Alexandre G. est né le 11 mai 1984. ; Il nous est adressé par son orthodontiste pour un avis suite un accident de la voie publique. Des soins en urgence, pour une subluxation de la 11, ont été réalisés dans un centre hospitalier proche du lieu de l'accident.

Diagnostic orthodontique:

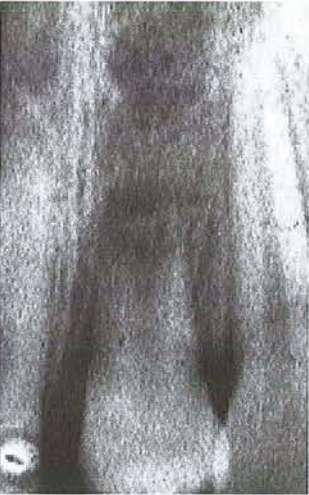
- squelettique : classe I par rétrognathie mandibulaire, typologie mésofaciale.
- dentaire: CI II 1 d'angle. Macrodonie. Dymorphose dentomaxillaire.

Indication d'extraction de 14;24,34,44. :



14,24,34 déjà extraites, on propose la transplantation de 44 à la place de 11 fracturée au tiers radicaire

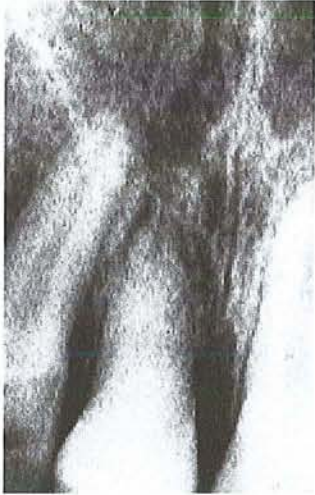4/06/95



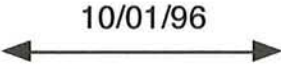
8/11/95



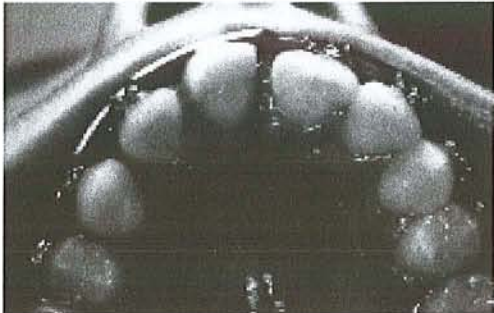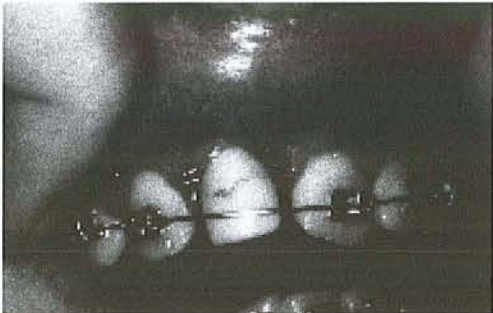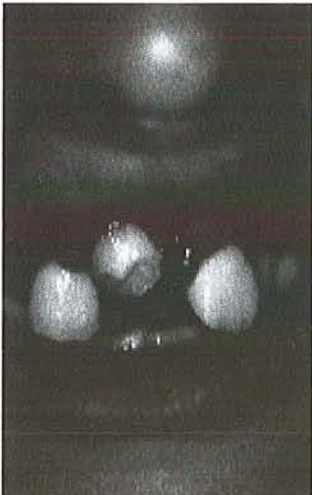
3/04/96



4/12/96



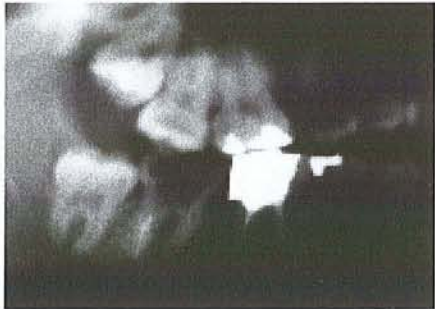
10/01/96



La dent transplantée a été reconstituée après 6 mois. Vitalité pulpaire positive à 1an et demi avec croissance radulaire physiologique

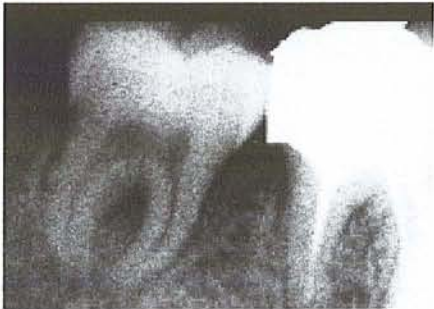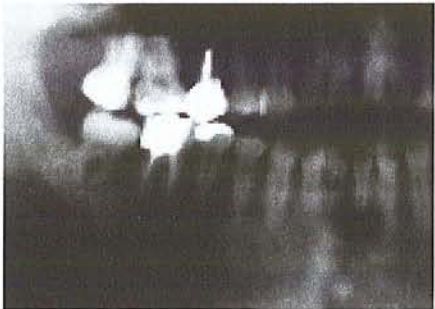
4 e CAS CLINIQUE :
Autotransplantation de 48 pour remplacer la perte de 47.

Stéphanie H. est née le 10 mai 1976. Elle nous est adressée par son praticien , pour avis et transplantation éventuelle de la 48.



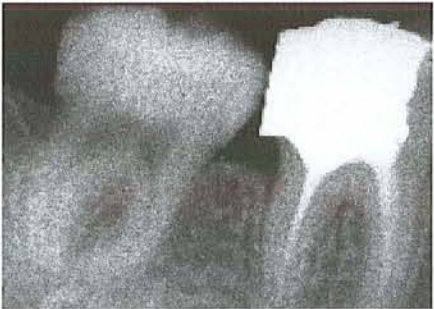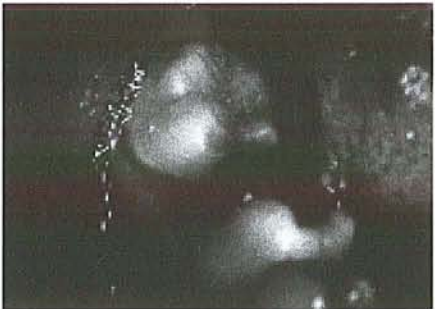Indication d'extraction de 47 et
transplantation de 48 dans la même séance.

17/06/96



30/10/96

30/10/96

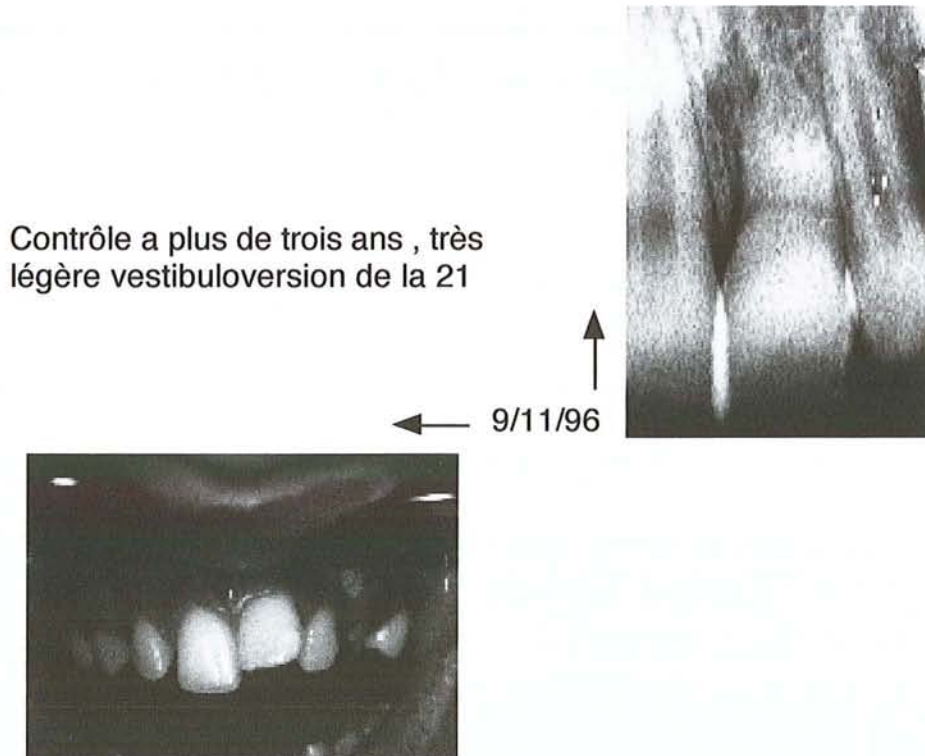
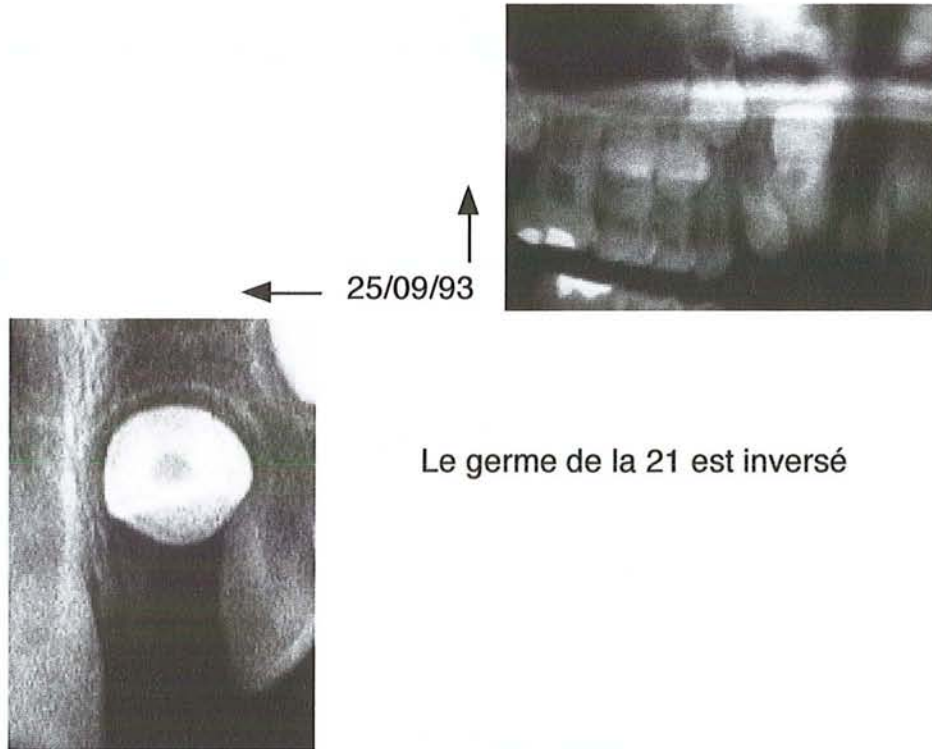


29/07/97

29/07/97

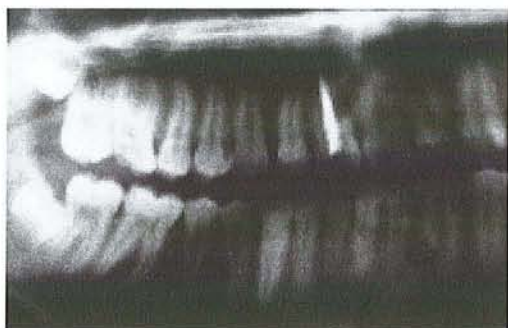5 e CAS CLINIQUE:
Autotransplantation de 21 en position ectopique.

Lauriane C. est née le 9 janvier 1988. Elle nous est confiée par son orthodontiste, pour autotransplantation de la 21. Ce germe est inversé dans son alvéole et son éruption se fait en direction des fosses nasales. Les parents rapportent le jour de la consultation que Lauriane aurait été victime d'une chute en vélo 4 ans auparavant, avec un traumatisme du maxillaire supérieure.



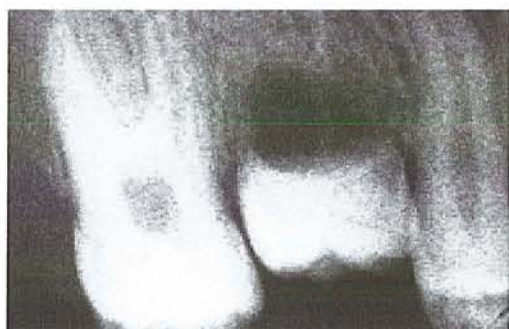
6 e CAS CLINIQUE:
Autotransplantation de 18 pour remplacer la perte de 16.

Patrick C. est né le 15 février 1975. Il vient consulter en urgence pour un épisode infectieux en rapport avec une pathologie périapicale sur 16..

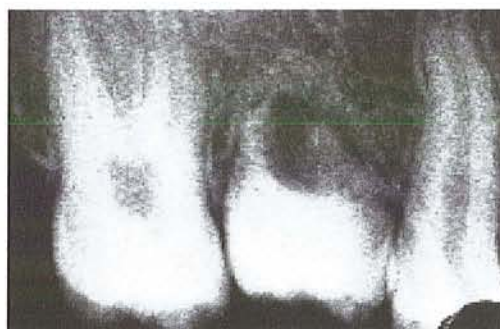

16, image radioclaire apicale évoquant la présence d'un kyste radiculodentaire. Très important délabrement coronaire.

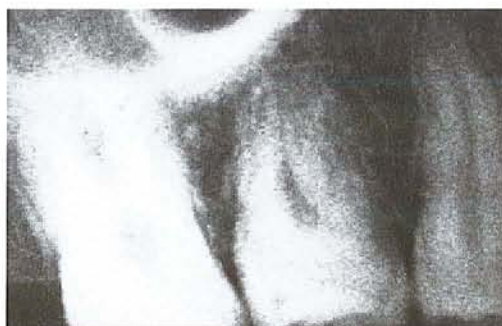26/01/94



25/04/94



5/12/94

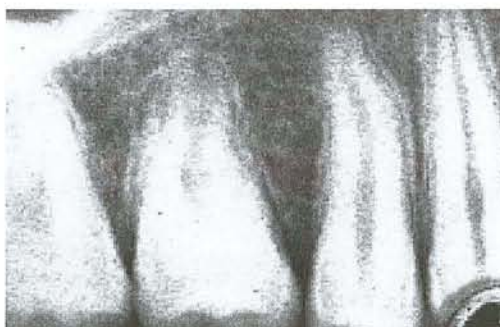
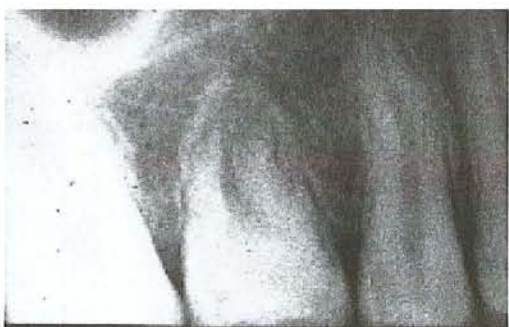
13/11/95

Transplantation du germe de 18 sans racine, à la place de la 16.

20/06/96

10/02/97



Contrôle après trois ans , édification radiculaire complète, vitalité pulpaire positive.

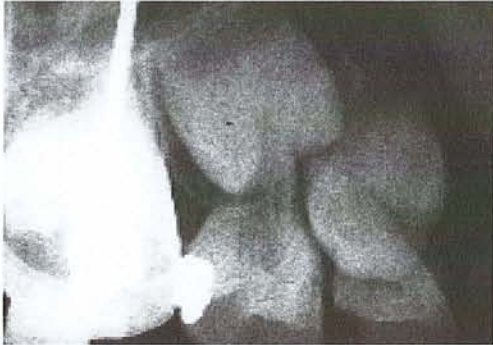7e CAS CLINIQUE:
Autotransplantation de 15 pour traiter l'agénésie de 25.

Maetitia B est née le 30 août 1982. Elle nous est confiée par son orthodontiste, pour avis et autotransplantation éventuelle de la 15 en vue de traiter l'agénésie de 25 et 26.

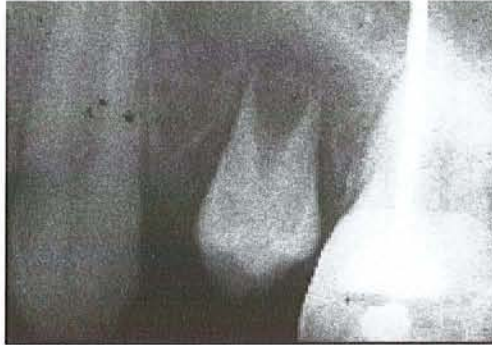Diagnostic orthodontique:

- squelettique : classe II par rétrognathie mandibulaire, typologie brachyfaciale.
 - dentaire: CI II 2 d'angle, rétroalvéolie incisive supérieure, supraclusion incisive.
- Agénésie de 24,25,45.

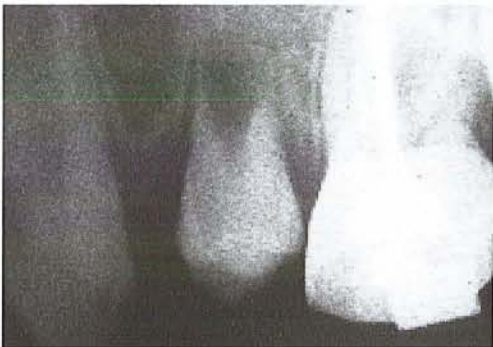26/08/92



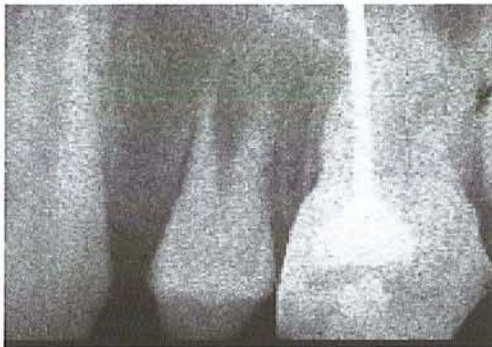21/12/92



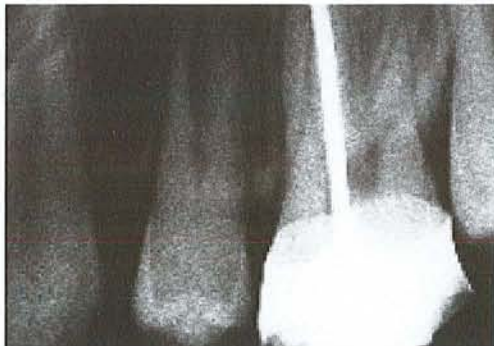27/01/93



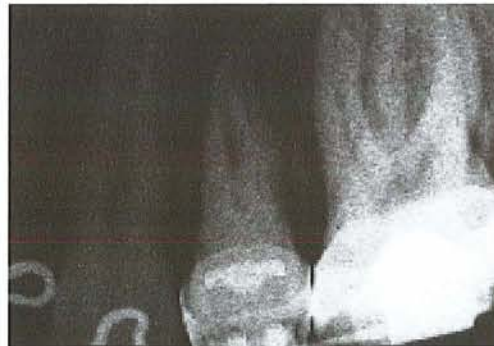7/04/93



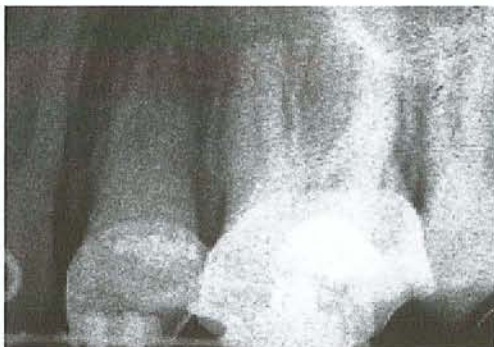6/06/94



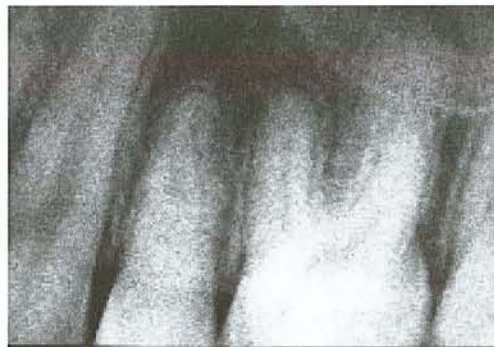14/06/95



3/01/96



22/08/97



PREMIERE PARTIE:

AUTOTRANSPLANTATION DE GERME DENTAIRE:

Données bibliographiques.

1. INTRODUCTION.

Les techniques d'autogreffe dentaire ont longtemps été élaborées à partir de résultats d'études cliniques fondées sur des connaissances empiriques. Ceci a abouti à des conceptions souvent contradictoires.

Utiliser une dent fonctionnellement inutile pour en remplacer une autre trop délabrée ou absente est un concept plutôt séduisant.

Une meilleure compréhension de la physiologie parodontale a permis la résurgence de cette technique par une approche expérimentale et scientifique.

2. TERMINOLOGIE.

2.1 La greffe.

Transfert d'un fragment de tissu ou d'organe d'un point à un autre d'un même individu ou d'un individu à un autre. (Dictionnaire médical)

“Une greffe dentaire est l'opération qui consiste à placer dans une cavité alvéolaire naturelle ou préparée artificiellement, une dent récemment extraite, une dent conservée ou un germe dentaire”. Bordais (1992) 32

2.2 La transplantation.

Transfert d'un organe entier d'un donneur, impliquant le rétablissement de la continuité vasculaire afférente et efférente de cet organe avec l'appareil circulatoire du receveur. (Dictionnaire médical)

Une transplantation désigne le déplacement d'un organe fonctionnel d'un site donneur vers un site receveur. S'agissant en l'occurrence de la transposition d'un organe dentaire, il est plus précis de parler de transplantation que de greffe dentaire. Torres (1999) 183.

On différencie:

- L'allotransplantation dentaire:

Le donneur et le receveur sont génétiquement différents. Cette technique, au demeurant très décevante, ne peut plus être retenue pour des raisons éthiques:

Contamination des transplants par un rétrovirus, un prion, absence de "traçabilité" des donneurs....

- L'autotransplantation dentaire:

Intervention qui consiste à fixer dans une alvéole fraîchement deshabitée, une dent ou un germe provenant du même sujet.

2.3 L'implantation.

En odontologie, l'implantation peut être définie comme l'intervention qui consiste à fixer dans une région maxillaire à l'emplacement d'une dent extraite depuis longtemps ou dans un site totalement édenté, une dent naturelle, un germe ou une racine artificielle.

Dans notre travail et comme il est coutume dans la littérature, nous confondrons les termes: autotransplantation, autogreffe, transplant autogène.

3. DONNEES HISTORIQUES.

Les premiers textes concernant les transplantations dentaires ont pour auteur le célèbre chirurgien barbier parisien, Ambroise Paré (1517-1590), qui rapporte dans << Opéra Chirurgica >> 146: " Un homme digne d'être cru m'a affirmé qu'une princesse ayant fait arracher une dent, s'en fit remettre subit une autre d'une sienne damoiselle, laquelle se reprint; quelque temps après maschait dessus comme sus celle qu'elle avait fait arracher auparavant ".

Au 17^{ème} siècle, Dupont, Chirurgien du Roi (1633), propose comme remède à l'édentation , la greffe dentaire: " Les dents sont prises sur n'importe quel autre sujet donneur vivant ou mort ". Viennet 184

En 1728, Pierre Fauchard 64 , souvent dénommé le fondateur de la dentisterie moderne, dans son ouvrage << Le Chirurgien Dentiste ou traité des Dents >>, évoque des transplantations dentaires: " les dents sont extraites après traumatisme ou bien chirurgicalement luxées et replantées après obturation du foramen apical au plomb ou à la feuille d'or ".

John Hunter (1728-1793) 89 - 90 , fondateur de la chirurgie expérimentale médicale et dentaire publie en 1771 dans : << Natural History of Human Teeth >> et en 1776 dans : << A Pratical Treatise on the Diseases of The Teeth >>. Il décrit la première expérimentation animale de transplantation dentaire. Il démontre alors, qu'une dent humaine transplantée dans une crête de coq, "adhère partout à la crête par des vaisseaux analogues à ceux unissant la dent avec la gencive de l'alvéole".

Il est également le premier à décrire les phénomènes de réparation radiculaire après allotransplantation de dents chez l'homme 14 et à les comparer à celles qui se produisent sur les dents lactéales.

En 1861, une publication presque prophétique de Vasey, rapportée par Andreasen 15, proposait: " la transplantation dentaire avant que la dent termine sa formation et ceci pour éviter une résorption et la transmission d'une infection ".

Legros et Magitot (1874) 109, décrivent les premières méthodes de transplantation de germes dentaires.

Il faudra attendre ensuite les travaux de Glasstone (1938) 75 et (1954) 74 sur les cultures de tissus dentaires pour que les bases physiologiques de ces traitements soient confirmées.

Avec les travaux expérimentaux et cliniques intenses du 20^{ème} siècle, la transplantation a gagné ses lettres de noblesse. Citons parmi les très nombreux travaux ceux publiés par Hahn (1941) 81, Fong (1953) 65, Miller (1950) 123, Apfel (1956) 20 ...

La recherche fondamentale a permis une codification rationnelle des protocoles opératoires et d'expliquer les différents phénomènes associés aux transplantations: Slagsvold (1978) 172, Eskici (1989) 62, Andreasen (1994) 14 ...

Natiella et Armitage (1970) 134 dénombrent plus de 250 publications de 1950 à 1970, relatives aux transplantations d'origine dentaire.

4. INDICATIONS DES AUTOTRANSPLANTATIONS:

4.1 Autotransplantation des incisives.

Elles seront indiquées dans:

- Les pathologies congénitales:

Dans les dysplasies cléïdo-craniennes, les inclusions sont fréquentes et multiples, Oksala (1971) 144 présente le suivi d'un patient avec transposition de 14 dents dont les incisives incluses.

Les autotransplantations sont une stratégie de choix pour le traitement des dysplasies communes: Jensen (1992) 95.

Les inclusions d'incisives permanentes sont fréquentes dans les fentes palatines. Hillerup (1987) 87 suggère d'associer la transplantation d'incisives à une greffe d'os.

- Les inclusions de dents permanentes:

En présence d'une malformation coronaire ou radiculaire, l'éruption normale est empêchée. Il en est de même avec la présence d'un kyste du sac folliculaire.

- L'agénésie ou la perte accidentelle d'incisive:

Spuller (1986) 174 rapporte le cas d'une agénésie d'une incisive centrale maxillaire traitée par la transplantation d'une incisive supérieure surnuméraire.

Henry (1955) 86 suite à la perte accidentelle d'une incisive supérieure procède à la translation d'une incisive mandibulaire permanente.

Kristerson (1991) 105 , dans son étude sur 50 dents, pronostique pour les autotransplantations dans la région incisive, un taux de succès de 82% à 7 ans.

- Le cas d'une incisive en position ectopique:

Voir l'observation et le cas clinique n° 5 page 16.

Remarques:

Si un déplacement orthodontique du greffon est nécessaire, il peut être entrepris 3 mois après le geste chirurgical, moment où il existe une vascularisation normale et complète du greffon.

Voir l'observation et le cas clinique n° 7 page 18.

Dans la mesure du possible et en fonction du stade de développement radiculaire, le mouvement orthodontique, doit être achevé 6 à 9 mois après la transplantation et avant l'oblitération du canal pulpaire, selon Paulsen (1989) 148 .

4.2 Autotransplantation des canines.

L'inclusion des canines maxillaires affecte pour Jacoby (1993) 94 , 0,8% à 2,4% de la population. Elle est légèrement plus fréquente chez les femmes, avec une majorité d'inclusion unilatérale.

La canine mandibulaire semble être moins souvent incluse que la maxillaire. Les fréquences varient selon les auteurs de 0,05 % à 0,4 %.

La transposition de la canine doit être planifiée pour Paulsen (1989) 148 , aussitôt que possible et de préférence avant l'âge de 11 à 12 ans.

- Canine en position ectopique:

L'indication doit être posée si la désinclusion chirurgicale est impossible à réaliser: Rud (1985) 161 .

Le travail de Moss (1975) 128 , " Indication de transplantation des canines maxillaires à la lumière de 100 cas ", fait référence.

Si la canine ectopique est responsable de la résorption des racines des dents adjacentes, Andreasen (1987) 13 , propose alors l'extraction de la dent dont l'apex est résorbé suivi de l'autotransplantation de la canine.

4.3 Autotransplantation des prémolaires.

Dans une étude à long terme, Slagsvold (1974) 171 , justifie l'indication des transplantations de germes de prémolaires. Il observe 34 prémolaires transplantées, pendant 13 ans, demeurées vivantes et fonctionnelles.

Cette technique est applicable pour:

- L'agénésie des prémolaires permanentes:

Selon Rolling (1980) 159 , ce type d'agénésie a une fréquence de 6 % à 10 %.

Pour Deplagne (1984) 53 , l'agénésie consécutive de deux prémolaires est une indication essentielle d'autotransplantation d'une prémolaire antagoniste.

Voir l'observation et les cas cliniques n° 1 et 7 page 12 et 18 .

- Une prémolaire en position ectopique ou incluse.

Pour Rud (1981) 160 , de très bons résultats ont été obtenus avec des autotransplantations de prémolaires aux racines incomplètement édifiées.

Quant à Kristerson (1985) 100 , il a publié une étude clinique et radiologique sur 100 cas de transplantation de prémolaires, avec d'excellents résultats.

- L'absence congénitale ou la perte accidentelle de dents antérieures.

Une dent antérieure manquante peut être remplacée par une prémolaire transplantée, puis maquillée: Oikarinen (1990) 142 .

Pour Deplagne (1984) 53 , un meulage discret peut être entrepris dès le sixième mois post opératoire. Une reconstitution par des matériaux composites est effectuée jusqu'à l'obtention d'une anatomie satisfaisante: Slagsvold (1978) 172 , Paulsen (1989) 148 .

Voir l'observation et le cas clinique n° 3 page 14.

4.4 Autotransplantation des molaires.

Les transplantations de la troisième molaire ont commencé aux États Unis au début des années 50 avec les études de Miller (1950) 123 , puis Apfel (1956) 20 .

Les résultats de cette technique ont fait l'objet de très nombreuses publications. Citons en particulier:

- des articles de synthèse, avec les travaux d'Eskici (1987) 59 , 60 , 61 .
- des comptes rendus de cas cliniques: Artis (1987) 22 , Osswald (1990) 145...
- des études cliniques sur de larges échantillons: 51 transplants pour Kahnberg (1987) 97 , 209 transplants pour Andreasen (1993) 14

Elles seront indiquées pour:

- Le remplacement de la première et de la deuxième molaire:

Voir l'observation et les cas cliniques n° 2 , 4 et 6 page 13, 15, 17 .

- Le remplacement de la première molaire ou de la deuxième molaire enclavée.

-Le traitement d'un édentement maxillaire postérieur.

En présence de site donneur avec une anatomie favorable, 38 et 48 en situation non fonctionnelle par absence d'antagonistes sont transférées: Garcia (1996) 69 .

- Le traitement d'une perte accidentelle de l'incisive maxillaire.

Dermaut (1989) 55 et Kristerson (1991) 105 rapportent des cas d'autotransplantation de troisième molaire avec de courtes racines pour le traitement d'une perte accidentelle d'incisive centrale maxillaire.

- Cas particulier: remplacement de molaires après une parodontite juvénile.

L'autotransplantation de dent de sagesse, a été utilisée pour le remplacement des premières molaires dans les parodontites juvéniles. Elle est préconisée par Mattout (1983) 117 et Kristerson (1991) 104 .

5. PROCESSUS DE CICATRISATION PARODONTALE APRES AUTOTRANSPLANTATION.

5.1 Fonctions du sac folliculaire.

Le follicule dentaire est la condensation de tissu mésenchymateux qui s'installe très tôt au cours de l'organogénèse dentaire. Au stade de la cupule, il apparait comme le prolongement de la condensation cellulaire de la papille qui circonscrit l'ébauche épithéliale de l'organe de l'émail. Il s'individualise ensuite au stade de la cloche en un tissu conjonctif lâche enrobant complètement le germe dentaire et l'isolant de l'alvéole osseuse. Goldberg (1989) 76 .

Le sac folliculaire est à l'origine du complexe d'attache: ciment, ligament alvéolo-dentaire et os alvéolaire. Il joue également un rôle fondamental pour l'éruption de la dent. Ten Cate (1972) 178 .

A partir de l'époque où la racine débute son développement, l'histologie et surtout les transplantations expérimentales chez la souris avec l'autoradiographie, ont permis de distinguer trois couches : Ten Cate (1972) 178 .

- interne: condensation fibrocellulaire vascularisée qui encapsule le germe dentaire. Elle possède le potentiel différenciateur cémentaire et desmodontal.

- moyenne: épaisse, tissu conjonctif lâche paucicellulaire faiblement fibreux, avasculaire.
- externe: mésenchyme vasculaire, bien vascularisé, en contact avec l'alvéole en formation.

5.2 Importance du sac folliculaire sur la cicatrisation parodontale.

L'anatomie du sac folliculaire varie considérablement au cours du développement radiculaire.

La connaissance de l'architecture des fibres de collagène est primordiale pour l'acte chirurgical. Les cellules conjonctives folliculaires du futur ligament se multiplient et acquièrent une fonction fibrillogénétique. Ten Cate (1972) 178 . Elles sécrètent les fibres de collagène du futur ligament et s'orientent dès ce stade obliquement dans l'espace parodontal.

L'extraction du greffon peut créer des zones de compression qui dépendent du nombre et des sites d'insertion des fibres de collagène. Ces zones de compression entraîneront la mort des cellules du sac folliculaire et du ligament alvéolo dentaire, responsables de résorption radiculaire ou de problème d'éruption. Toutefois, on ne connaît pas aujourd'hui l'étendue limite de l'altération du sac au delà de laquelle ces altérations se produisent. Andreasen (1993) 14 .

Par ailleurs, le sac folliculaire semble très résistant à l'infection. Andreasen (1981) 8

5.3 Le complexe desmodontal.

Le ligament alvéolo-dentaire est constitué principalement par des fibres de collagène insérées dans le ciment et la paroi alvéolaire sous forme de fibres de Sharpey. Ces faisceaux fibrillaires constituent le ligament parodontal proprement dit. Ils sont organisés en groupes à orientation différente:

- groupe des fibres crestales:
attachées au ciment cervical sous-jacent à la jonction amélo-cémentaire et à la portion marginale de la paroi alvéolaire.
- groupe des fibres horizontales:
situées apicalement au groupe des fibres crestales et s'étalant du ciment à la paroi alvéolaire, perpendiculairement à l'axe longitudinal de la racine.
- groupe des fibres obliques:
sous-jacentes aux fibres horizontales, se dirigent obliquement en direction apicale de la paroi alvéolaire vers la surface cémentaire.
- groupe des fibres apicales:
rayonnent du ciment apical vers la base de l'alvéole.

- groupe des fibres inter radiculaires:
sur les dents pluriradiculées, vont du ciment de la furcation radiculaire vers la crête du septum osseux.

Les fibroblastes parodontaux sont les principales cellules du ligament. Elles

assurent constamment synthèse, destruction et remplacement des fibres au cours du "turnover" rapide du ligament. Il existerait une relation étroite entre les fibroblastes et les fibres de Scharpey qui joueraient un rôle dans la cicatrisation rapide du ligament. Deporter (1980) 54.

Les cellules mésenchymateuses indifférenciées, situées dans les régions périvasculaires, sont capables de se diviser et de se différencier en fibroblastes, ostéoblastes, cémentoblastes. Chaque type de cellule semble avoir sa souche précurseur et elle jouerait un rôle important lors de la cicatrisation du ligament alvéolo-dentaire. Mc Culloght (1985) 119.

5.4 Rôle des cellules desmodontales sur la cicatrisation parodontale.

De très nombreuses études ont montré le rôle protecteur joué par les cellules desmodontales à la surface des racines implantées contre l'ankylose et la résorption Breivik (1987) 36.

Il existerait au niveau du desmodonte un facteur anti-invasif inhibant la croissance de l'os alvéolaire (AIF) Lindskog (1980) 110, Geiger (1981) 71.

La préservation des restes desmodontaux permet la différenciation autour des racines greffées d'une paroi alvéolaire reliée au ciment par un ancrage fibrillaire. Les techniques d'enfouissement radiculaire sous la muqueuse ou dans des alvéoles néoformées ont permis de mettre en évidence cette différenciation. Garcia (1990) 68 et (1994) 67.

La vitalité et la présence du ligament alvéolo-dentaire est indispensable à la cicatrisation parodontale de dents autotransplantées. Celui-ci possède un certain potentiel ostéogénique, démontré lors du remplacement de molaire après une parodontite juvénile. Mattout (1983) 117 et Kristerson (1991) 105.

Sept jours après auto-transplantation, il se forme un nouvel épithélium de jonction et une attache conjonctive. Proye (1982) 157.

La cicatrisation du ligament alvéo-dentaire est mise en évidence radiographiquement par la réapparition d'une lamina dura à un mois. Elle est complète à 2 mois. Andreasen (1975) 4.

6. PROCESSUS DE CICATRISATION PULPAIRE APRES AUTOTRANSPLANTATION.

6.1 Fonctions du complexe dentino-pulpaire.

Le complexe dentino-pulpaire:

- Assure la formation radiculaire en association avec la gaine épithéliale de Hertwig.

- assure la réparation après le traumatisme chirurgical.

6.2 Cicatrisation pulpaire.

Suite à la section du tissu pulpaire au cours de l'autotransplantation, le processus de cicatrisation commence au niveau apical et se développe par la croissance d'un tissu conjonctif vascularisé en direction coronaire qui remplace le tissu pulpaire avasculaire traumatisé. Le succès de la revascularisation dépend:

- de l'étendue de l'interface parodonte-pulpe, elle échoue si le foramen apical est étroit. Kristerson (1984) 101.
- de l'infection éventuelle, si les bactéries ont accès au tissu pulpaire avasculaire, la revascularisation sera définitivement arrêtée. Cevek (1990) 44.

L'apposition dentinaire après intervention conduit à une oblitération massive du canal pulpaire.

Une pulpe nécrosée peut persister longtemps sans être infectée. Möller (1981) 125

6.3 Processus de revascularisation:

- sur dent immature:

Après 4 à 5 semaines, la revascularisation est achevée. Le processus de cicatrisation induit la formation d'une nouvelle couche cellulaire le long des parois dentinaires. Kristerson et Andreasen (1984) 103 montrent à l'examen histologique d'incisives maxillaires réimplantées chez le singe, que la vitalité pulpaire est complète.

Skoglund (1978) 170, dans une étude chez le chien, sur soixante neuf incisives et premières prémolaires, on observe:

- des vaisseaux dès le premier jour.
- à 10 jours, de nouveaux vaisseaux dans la moitié apicale de la pulpe.
- à 30 jours, de nouveaux vaisseaux sont visibles dans toute la pulpe.

Des fibres nerveuses régénérées et fonctionnelles sont retrouvées 1 ou 2 mois après l'intervention. Schendel (1990) 164.

- sur dent mature:

La plus grande partie de la pulpe est nécrosée, la revascularisation ne dépasse pas 1 à 2 mm dans le canal. Dans de rares cas la revascularisation est complète.

L'oblitération du canal pulpaire est considérée comme le facteur décisif de la revascularisation pulpaire. Altonen (1978) 2.

En plus de l'importance du stade de développement radiculaire, un facteur lié à l'âge intervient sur le retour de la sensibilité aux tests de vitalité pour Altonen (1978) 2, une canine transplantée après l'âge de 20 ans n'est jamais revascularisée.

7.PROCESSUS DE CROISSANCE RADICULAIRE APRES AUTOTRANSPLANTATION.

7.1 Fonctions de la gaine épithéliale de Hertwig.

La gaine de Hertwig, décrite dès 1874, est un feuillet continu de cellules épithéliales qui sépare la pulpe du sac folliculaire.

La croissance radiculaire dépend de son activité.

7.2 Croissance radiculaire.

Si la gaine de Hertwig subit un traumatisme, la croissance radiculaire est partiellement ou totalement arrêtée et le parodonte répond alors par une croissance osseuse à l'intérieur de la chambre pulpaire avec formation d'un ligament alvéolo-dentaire interne. Andreasen (1988) 9 .

La gaine de Hertwig est remarquablement résistante à l'inflammation, elle peut rester fonctionnelle malgré l'inflammation. La croissance radiculaire n'est donc pas un critère de vitalité pulpaire.

Le développement radiculaire peut être observé après deux mois, et se produire sans obstacle dans certains cas. Andreasen (1990) 17 , Friez (1974) 66 .

7.3 Rôle du follicule dentaire et éruption.

Cahill et Marks (1980) 40 publient les résultats de transplantations de prémolaires mandibulaires effectuées chez des chiens Beagle. Ils montrent de façon permanente que le follicule dentaire a un rôle important dans les processus d'éruption. Sans nier le rôle du Geubernaculum dentis et de la croissance radiculaire, les auteurs affirment que le follicule dentaire pourrait avoir un rôle de coordinateur de ces facteurs.

Kristerson et Andreasen (1984) 103 étudient chez huit singes, l'effet de traumatismes subits par le sac folliculaire lors d'autotransplantation:

- Les germes réimplantés sans leur sac folliculaire ne montrent aucun signe d'éruption, mais l'arrêt du développement radiculaire et des signes d'ankylose dans la région cervicale.
- Les germes réimplantés avec leur sac font une éruption complète dans les trois mois, les germes utilisés comme contrôle font leur éruption dans les 6 mois. Les dents reimplantées ont une racine légèrement plus courte.

Surtout visible pendant le mois qui suit l'intervention, l'éruption est probablement aidée par le processus de cicatrisation alvéolaire, qui tend à repousser la dent.

8. LES COMPLICATIONS APRES AUTOTRANSPLANTATION.

8.1 Résorption radiculaire.

Andreasen (1966) 12 , classe la résorption radiculaire radiographique et histologique selon trois formes.

- résorption de surface.
- résorption inflammatoire.
- résorption de remplacement ou ankylose.

La résorption radiculaire peut être diagnostiquée habituellement 1 à 6 mois après la transplantation. Andreasen (1990) 17 . Elle est une complication rare surtout si la dent transplantée a une édification radiculaire incomplète.

Cependant, il a été montré des cas d'apparition tardive de résorption 5 à 8 ans après transplantation. Oksala (1977) 143 .

8.11 Résorption de surface.

Elle résulte de petites lésions de la couche la plus profonde du ligament alvéolo-dentaire, voir du ciment, qui provoque une attaque ostéoclasique superficielle.

Radiologiquement, elle se présente parfois au stade initial comme des cavités superficielles qui affectent la racine et la lamina dura de l'os adjacent.

La cicatrisation se fait à partir du ligament alvéolodentaire intact, par la formation de néocément. Andreasen (1980) Z.

8.12 Résorption inflammatoire.

Elle dépend de l'addition de quatre facteurs:

- d'une lésion du ligament alvéolo-dentaire et du ciment,
- d'une réponse ostéoclasique profonde avec exposition des tubuli dentinaires,
- d'une exposition des canalicules dentinaires qui communiquent avec le tissu pulpaire,
- d'une nécrose et d'une infection du tissu pulpaire.

L'inflammation du ligament alvéolo-dentaire va alors s'installer et stimuler la résorption.

Si le stimulus bactérien est faible ou si un traitement endodontique à l'hydroxyde de calcium est entrepris rapidement après le diagnostic, la cicatrisation peut avoir lieu. Sinon, la résorption continuera jusqu'à ce que le tissu de granulation pénètre dans le canal radiculaire.

La résorption radiculaire inflammatoire est plus fréquente lors de la réimplantation de dents immatures. Kristerson (1984) 101 . Il a également été démontré qu'elle est en rapport avec la durée et le type de conservation extra-alvéolaire.

La résorption peut aussi être liée à une inflammation marginale, sans infection pulpaire.

Radiographiquement, la résorption inflammatoire se caractérise par l'apparition de cavités cupuliformes intéressant à la fois le ciment, la dentine et la lamina dura adjacente, dans le tiers cervical et moyen, dans les 2 à 3 semaines après l'intervention. La résorption progresse de 0,1 mm par jour. Andreasen (1993) 14 .

8.13 Résorption de remplacement ou ankylose.

Elle est le résultat d'une lésion étendue de la couche profonde du ligament alvéolo-dentaire et du ciment. Le parodonte est alors colonisé par des cellules issues de la moelle osseuse adjacente. Ces cellules ayant un potentiel ostéogénique, la dent ankylosée est intégrée au système osseux et la racine est progressivement remplacée par de l'os. Andreasen (1980) Z .

La résorption peut être permanente et intéresser alors toute la racine.

La résorption peut être transitoire, une ankylose initiale est ensuite résorbée par les parties normales du ligament alvéolo-dentaire.

En général, il faut deux mois après la transplantation pour que l'ankylose soit observable sur une radiographie. Paulsen (1989) 148 .

8.2 Nécrose pulpaire.

La nécrose pulpaire est habituellement diagnostiquée 4 à 8 jours après la transplantation, par la présence d'une raréfaction périapicale et / ou une résorption radiculaire inflammatoire, la dent est généralement douloureuse à la percussion.

Les caractéristiques d'une nécrose partielle sont:

- dimension du canal pulpaire inchangée.
- fermeture prématurée du foramen apical.
- image radio-claire périapicale.

Le risque de nécrose pulpaire est étroitement lié au stade de développement radiculaire, si l'édification radiculaire est achevée, le risque de nécrose pulpaire est important.

L'obturation radiculaire immédiate des dents matures réduit la résorption inflammatoire mais augmente significativement les ankyloses. Le report du traitement endocanalaire à hydroxyde de calcium après trois semaines est donc optimal pour la régénération du ligament alvéolo-dentaire. Andreasen (1981) 5 .

8.3 Oblitération du canal pulpaire.

Observée après deux mois, très importante après six mois, surtout dans la couronne, l'oblitération du canal pulpaire se développe dans presque toutes les dents présentant une revascularisation pulpaire. Andreasen (1990) 16 .

8.4 Troubles du développement radiculaire.

Les dents transplantées, présentent radiographiquement une croissance radiculaire diminuée, avec une racine plus courte de 2 à 3 mm.

Il existe une étroite corrélation entre la longueur finale de la dent et la longueur de la dent au moment de la transplantation. Andreasen (1990) 17 , Martineau (1995) 115

9. INFLUENCE DES TECHNIQUES CHIRURGICALES SUR LA CICATRISATION.

9.1 Incidence de la longueur radiculaire.

Il semble que les transplantations doivent être réalisées lorsque l'édification radiculaire a atteint les deux tiers.

Oksala (1977) 143 montre qu'un développement radiculaire incomplet entraîne une fréquence de résorption radiculaire significativement plus faible et que la perte d'attache est moins importante pour les dents dont l'édification radiculaire est incomplète.

9.2 Conséquence de la technique chirurgicale sur la cicatrisation parodontale et pulpaire.

- Préservation du sac folliculaire.

Il a été démontré que lorsqu'une grande partie du sac folliculaire est retirée, la dent s'ankylose et l'éruption s'arrête. Kristerson (1984) 103 .

- Préservation du ligament alvéolo-dentaire.

Si la couche cellulaire desmodontale est conservée, il se produit alors un espace desmodontal fonctionnel stable, mettant la racine à l'abri de l'ankylose. Garcia (1990) 68.

Le travail d'Andreasen et Ravin (1972) 11 , indique que 10 % seulement des dents réimplantées dans un laps de temps extra-alvéolaire ne dépassant pas 30 minutes présentent des signes d'ankylose. Pour 60 minutes, la résorption et l'ankylose se manifesteraient dans 50 % des cas.

- Préservation du procès alvéolaire.

Chez le jeune individu, il existe un potentiel ostéogénique considérable permettant une réparation totale du contour osseux après préparation du site receveur.

- Préservation de la vitalité pulpaire

9.3 Choix de la technique chirurgicale pour favoriser la cicatrisation parodontale et pulpaire.

9.31 Conservation du transplant.

Le temps doit être le plus court possible. Les dents qui ne sont pas restées plus de trois minutes hors de la cavité buccale et dont les fibres desmodontales n'ont pas été traumatisées, ne montrent pas de résorption radiculaire. Progel (1987) 156 .

La dent est plongée pendant la phase intermédiaire, dans un milieu de conservation, à savoir une solution de Ringer + 25000 UI de sulfate de néomycine. Les échanges cellulaires des cellules desmodontales sont maintenus. Eskici (1987) 59 , 60 , 61 .

9.32 Positionnement du transplant.

Si les germes sont placés trop superficiellement dans l'alvéole, la revascularisation de la pulpe conduit à une altération de la gaine de Hertwig. Il en résulte une absence ou une diminution radiculaire avec parfois un ligament alvéolo-dentaire interne. Kristerson (1984) 103 .

La perte d'attache est une rare complication, seulement si le greffon est repositionné trop superficiellement.

9.33 Contention du transplant.

Le premier traitement préventif de l'ankylose permanente semble être de ne pas utiliser de contention rigide après réimplantation: Andreasen (1975) 4 , kristerson (1983) 102 .

La contention de la racine greffée répond à une double préoccupation: Garcia (1994) 67 .

- Permettre une réattache épithéliale rapide sur la racine greffée afin d'assurer une protection du desmodonte sous jacent et d'éviter une diffusion septique le long de la surface radiculaire par percolation.
- Assurer un soutien fonctionnel réduisant la charge du greffon et permettant une apposition osseuse cicatricielle.

L'herméticité épithéliale étant obtenue en deux ou trois semaines, la mobilisation du greffon devient alors souhaitable car elle permet de réduire les risques d'ankylose Nasjleti (1982) 133 , d'augmenter le nombre de fibres d'oxytalan et de collagène immature Morley (1978) 129 et d'assurer un arrangement fonctionnel des fibres desmodontales Massler (1974) 116 .

9.34 Stimulation fonctionnelle.

La contention rigide a un effet négatif sur la revascularisation pulpaire et la cicatrisation parodontale. La prolifération de nouveaux vaisseaux serait stimulée par de petits mouvements fonctionnels. Andreasen (1993) 14 .

9.35 Gestion du processus infectieux et antibiothérapie.

Des études chez le singe montrent qu'une antibiothérapie par voie générale réduirait significativement la résorption radiculaire. Cependant, si la résorption est installée, sa progression ne peut être réduite par ce traitement. Hammarström (1986) 82

Le sac folliculaire semble très résistant à l'infection. Andreasen (1981) 8 .

9.36 Autres traitements.

- la fibronectine:

Nasjleti et Caffesse (1987) 132 badigeonnent la paroi interne de l'alvéole et la surface radiculaire de la dent avec de la fibronectine. Les résultats de ces études ont montré que l'utilisation de la fibronectine augmente la cicatrisation par une formation rapide du caillot, une augmentation de la prolifération des cellules du tissu conjonctif, une réduction de la réponse inflammatoire, une inhibition de la résorption cémentaire et de l'ankylose dento-alvéolaire.

10. PRONOSTIC.

Nous reproduirons les tableaux publiés par Andreasen (1993) 14 dans son atlas de réimplantation et de transplantation dentaires. (voir tableau page 35 et 36)

Le taux de succès varie considérablement, tout d'abord à cause de grandes différences entre les cas sélectionnés, édification radiculaire complète ou incomplète, mais probablement aussi en fonction des techniques mises en oeuvre et de la durée d'observation. Cependant différentes études à long terme ont montré qu'une cicatrisation stable et durable pouvait être obtenue.

Chez un enfant une autotransplantation peut représenter une solution définitive ou temporaire de maintien, voire de restauration du volume osseux alvéolaire après un traumatisme ou une agénésie. La présence du transplant contribue au développement de l'os alvéolaire en croissance. Si le transplant vient à se perdre, les meilleures conditions locales seront alors réunies pour accueillir un implant. Torres (1999) 183 .

RÉSULTATS À LONG TERME DE LA TRANSPLANTATION INTRA-ALVÉOLAIRE DE DENTS ANTÉRIEURES

	<i>Durée d'observation, années (moyenne)</i>	<i>Age des patients, années (moyenne)</i>	<i>Nombre de dents</i>	<i>Survie dentaire (%)</i>	<i>Cicatrisation du LAD (%)</i>	<i>Cicatrisation périapicale (%)</i>	<i>Cicatrisation gingivale (%)</i>
Tegsjö <i>et al.</i> , 1987	4 (4,0)	9-33 (15,0)	56	91	88	98	
Kahnberg <i>et al.</i> , 1988	(5,5)	13-75 (31,0)	17*	100	65***	94	100
	(2,4)	13-75 (31,0)	41**	100	74***	95	100

* Transplanté par accès apical

** Transplanté par accès coronaire

*** Inclue des cas de résorption de surface entraînant seulement un léger raccourcissement de la racine

RÉSULTATS À LONG TERME DE L'AUTOTRANSPLANTATION DE CANINES

	<i>Durée d'observation, années (moyenne)</i>	<i>Age des patients, années (moyenne)</i>	<i>Nombre de dents</i>	<i>Survie dentaire (%)</i>	<i>Cicatrisation du LAD* (%)</i>	<i>Cicatrisation pulpaire sensibilité (%)</i>	<i>oblitération canalaire (%)</i>	<i>Cicatrisation gingivale (%)</i>
Thonner, 1971	(5)		51	98	69		18	
Cook, 1972	0,5-4	13-27	27	96	67	30		
Reade <i>et al.</i> , 1973	0,3-5	12-50	50	100	56	8		88
Lovius <i>et al.</i> , 1974	min. 1,5	10-27 (16)	35	97	49	43	49	89
Moss, 1975	1-10		100	100	72	41	36	85
Oksala <i>et Kallioniemi</i> , 1977	4-7	13-43	60	88	25	13	34	
Altonen <i>et al.</i> , 1978	0,5-2 (1,5)	13-47 (25,2)	28	86	25	11	14	75
Hardy, 1982	1-9	13-30	81	91	61			88
Reade <i>et Hall</i> , 1982								
Hall <i>et Reade</i> , 1983	0,5-9	13-43 (20)	131	90	34			
Ahlberg <i>et al.</i> , 1983	(6)	16-56 (27,5)	33	88	25	13	14	100
Lownie <i>et al.</i> , 1986	0,5-4	12-28	35	88	81	18		
Fagade <i>et Gillbe</i> , 1988	0,2-16	11-35 (17)	200		24			

* Cicatrisation du LAD sans aucun signe de résorption radiculaire

RÉSULTATS À LONG TERME DE L'AUTOTRANSPLANTATION DE PRÉMOLAIRES

	Durée d'observation, années (moyenne)	Age des patients, années (moyenne)	Nombre de dents	Survie dentaire (%)	Cicatrisation du LAD (%)	Cicatrisation pulpaire sensibilité (%)	oblitération canalaire (%)	Cicatrisation gingivale (%)
Slasvold et Bjercke, 1974, 1978	3-13 (6,2)	8-19 (11,8)	34	100	94		100	
Kristerson, 1985	1-18 (6,3)	10-58 (6,3)	82* 18*	96 78	89 50	70 6	87 6	
Andreasen <i>et al.</i> , 1990	5	9-31	317* 53**	95 98	90 60	96 15		99 99

* Formation radiculaire incomplète

** Formation radiculaire complète

RÉSULTATS À LONG TERME DE L'AUTOTRANSPLANTATION DE TROISIÈMES MOLAIRES

	Durée d'observation, années (moyenne)	Age des patients, années (moyenne)	Nombre de dents	Stade de dévelop- pement radiculaire*	Survie dentaire (%)	Cicatrisation du LAD** (%)	Cicatrisation pulpaire sensibilité (%)	oblitération canalaire (%)	Cicatrisation gingivale (%)
Nordenram. 1963	0.5-7	13-22 (17,2)	61	I	79	85	56	52	77
Galanter et Minami, 1968	1-10	15-23	31	I	74	94	84		100
Andreasen <i>et al.</i> , 1970	0.7-6	13-23 19-46	18 56***	I C	95 96	94 21	50	56	84 50
Sing et Dudani, 1970	(0.4)	13-17	25	I			76	84	84
Sving. 1986	2-10 (6.0)	14-21 (17.5)	16	I	100	100			
Nethander <i>et al.</i> , 1988	1-5	13-65 (30.7)	57****	I	89	79			
Andreasen 1990	0.5-20 (4.7)	15-21 (17.9)	151	I, C	96	81			93

* Troisièmes molaires, formation radiculaire incomplète = I

* Troisièmes molaires, formation radiculaire complète = C

** Cicatrisation du LAD sans signes de résorption radiculaire

*** Troisièmes molaires enclavées avec traitement endodontique pendant la chirurgie

**** Toutes les dents transplantées avec une technique en deux temps

DEUXIEME PARTIE:

**TECHNIQUES DE REGENERATION TISSULAIRE
GUIDEE:**

Données bibliographiques.

1. INTRODUCTION.

La compréhension des principes biologiques qui orientent la cicatrisation vers la régénération, restauration de l'architecture et de la fonction, a permis la mise au point de techniques chirurgicales favorisant la protection du caillot et l'expression de certains compartiments cellulaires.

La cicatrisation parodontale présente la particularité de mettre en jeu des tissus biologiquement de nature et de consistance différentes: affrontement d'un tissu mou et d'un tissu minéral. Cet accollement cicatriciel est sous la dépendance des éléments cellulaires appartenant aux quatre structures anatomiques du parodonte: la gencive, le cément, le desmodonte et l'os alvéolaire.

La réparation du système d'attache peut consister: soit en une longue attache épithéliale, soit en une adhésion conjonctive correspondant à une adhérence des fibres de collagène orientées parallèlement à la surface radiculaire. Stahl (1977) 175.

La régénération du système d'attache consiste en un dépôt de néocément sur la surface radiculaire exposée, accompagnée par l'insertion de fibres de collagène orientées de façon fonctionnelle correspondant à une nouvelle attache conjonctive. Melcher (1976) 121.

La régénération tissulaire guidée est fondée sur le concept selon lequel la plupart des tissus vivants sont capables de se reconstruire par eux-mêmes si des conditions favorables sont réunies.

2. DONNEES HISTORIQUES.

Dès 1937, Skillen et coll 169 constatent que la vitesse de migration apicale de l'épithélium gingival après un curetage empêche l'organisation du tissu de granulation en vue de la formation d'un système d'attache qui permettrait l'insertion de fibres à l'intérieur d'un cément néoformé.

Cette observation fut confirmée par Goldman (1948) 77 puis par Waerhaug (1952) 185.

Le concept de régénération tissulaire guidée n'est pas nouveau. Des études

cliniques décrivant une amélioration de la régénération des lésions osseuses à la suite de l'exclusion des tissus mous ont été rapportées à la fin des années 1950 par Murray (1957) 131 , Linghorne (1960) 111 .

Des articles ont décrit des applications de la régénération tissulaire guidée en chirurgie maxillo-faciale reconstructrice lors de traumatisme, de tumeurs et d'augmentation de crête. Boyne (1969) 34 .

L'obtention d'une nouvelle attache fut pendant longtemps l'objectif majeur des thérapeutiques parodontales. Les examens histologiques révélèrent que toutes les techniques de "régénération", faisant appel aux procédés de curetage, cicatrisaient par l'intermédiaire d'un long épithélium de jonction. En conséquence, il fut suggéré que les procédés chirurgicaux de régénération devraient être abandonnés car on pensait qu'un long épithélium de jonction était vulnérable à l'infection et ne remplissait pas l'objectif visant à régénérer la perte des tissus de support. Cependant, certains chercheurs, non satisfaits par l'obtention d'un long attachement épithélial, essayèrent de trouver d'autres méthodes.

Les travaux de Melcher, en 1976, ont établi l'existence d'une compétition cellulaire lors de la cicatrisation d'une plaie parodontale. La vitesse de colonisation de la surface radulaire est bien plus élevée pour les cellules épithéliales et conjonctives que pour les cellules desmodontales et osseuses. Melcher (1976) 131 , Stahl (1977) 175

Karring (1980) 98 et Nyman (1980) 138 cherchent à bloquer la migration épithéliale. Ils induisent une parodontite expérimentale chez le chien suivant le protocole de Caton et Kowalski (1976) 43 .

Ils montrent que la formation d'une attache conjonctive est tout d'abord compromise par la migration de l'épithélium de jonction, mais que le tissu conjonctif gingival au contact d'une racine dépourvue de desmodonte est incapable d'induire la formation d'une nouvelle attache. Des néoformations cémentaires n'apparaissent que dans les zones où le desmodonte est encore présent. De même, ces expériences démontrent que les cellules desmodontales sont les seules susceptibles d'induire une néoformation cémentaire. Des cellules desmodontales indifférenciées se transforment en cémentoblastes, eux-mêmes à l'origine du ciment.

Le " terme de membrane" est évoqué pour la première fois par Gottlow et coll. en 1984 78 , avec l'emploi de membrane de téflon chez le singe, où il est démontré qu'elles permettent la formation de néo-cément.

Nyman et coll. (1982) 140 furent les premiers à utiliser un filtre Millipore lors d'expérimentations portant sur la cicatrisation parodontale en 1982. L'épithélium et le tissu conjonctif ont été détournés avec succès, aucun effet négatif n'est apparu. Cette étude ouvre un nouvel espoir pour le développement de nouvelles techniques permettant la régénération parodontale.

1983, Aukhil et coll. 23 utilisèrent des filtres Millipore lors d'étude chez le chien Beagle. Ils conclurent à la formation de nouveau ciment et d'os nouvellement formé.

L'effet d'une régénération tissulaire guidée sur le parodonte humain est évalué pour la première fois par Gottlow en 1986 79 . Il montre la disposition d'un nouvel os limitée aux zones où les lésions infra-osseuses existaient avant traitement, cette disposition était indépendante de la formation d'une nouvelle attache.

1986, Aukhil et coll. 24 émirent l'hypothèse qu'une régénération incomplète du parodonte est obtenue lorsque les cellules progénitrices du ligament parodontal entrent en contact avec le tissu dentinaire et par conséquent, se différencient en cémentoblastes, ralentissant et limitant, par là-même, la mobilité des cellules du ligament.

En 1986, le principe des membranes est acquis. Il reste à déterminer quel type de membrane utiliser. C'est en fait entre les filtres Millipore et le polytétrafluoroéthylène que s'établit le choix. Par ailleurs, le téflon a déjà fait la preuve de sa biocompatibilité dans d'autres domaines, notamment en chirurgie vasculaire.

L'utilisation de membranes non résorbables, nécessite une seconde intervention. De cette constatation est venue l'idée d'employer des membranes résorbables. Magnusson (1988) 113 .

3. PRINCIPES BIOLOGIQUES DE LA REGENERATION TISSULAIRE GUIDEE.

3.1 Expériences au cours desquelles des extractions dentaires suivies de réimplantation ont été utilisées comme modèle.

Nyman et coll (1980) 138 , développent un modèle expérimental dans lequel l'épithélium est exclu du processus de cicatrisation. Dans ce modèle, les racines affectées par la parodontite sont surfacées et séparées de leur couronne après section. Les racines sont ensuite enfouies à moitié dans le sens de leur longueur dans une cavité faite dans l'os alvéolaire, et recouvertes par un lambeau muco-périosté. Chaque racine enfouie peut cicatriser sans l'influence de l'épithélium.

Quatre zones différentes de cicatrisation sont observées: les zones adjacentes à l'os avec ou sans ligament parodontal, et celles adjacentes au tissu conjonctif gingival avec ou sans ligament parodontal.

L'étude montre que:

- l'exclusion épithéliale seule n'est pas suffisante pour obtenir une nouvelle attache.
- l'os alvéolaire et le tissu conjonctif gingival ne possèdent pas le potentiel de régénération.
- le tissu gingival provoque une résorption radiculaire.
- le tissu osseux entraîne la formation d'une ankylose.

Cette expérience a permis de confirmer d'autres études qui suggèrent que l'exclusion épithéliale et la présence du ligament parodontal sont nécessaires pour la formation d'un nouvel attachement. Andreasen (1976) 6 , Karring et coll. (1980) 98 Andreasen et Kristerson (1981) 10 , Andreasen (1981) 5 .

Polson et Proye (1982) 152 ; (1983) 151 étudient la quantité de nouvel attachement formé sur des racines conditionnées après application d'acide citrique, comparées à des racines qui ne le sont pas. Ces auteurs créent un modèle expérimental basé sur le travail d'Andreasen et Kristerson (1981) 10 et démontrent que le ligament parodontal cicatrise plus rapidement après extraction et réimplantation.

Les résultats montrent le développement de fibres de collagène orientées fonctionnellement sur des racines conditionnées à l'acide citrique.

Pour résumer, les extractions suivies de réimplantation suggèrent que l'os et le tissu conjonctif gingival ne possèdent pas le potentiel pour régénérer un nouvel attachement. Cependant, étant donné les dommages causés au ligament parodontal lors de l'extraction, l'évaluation du potentiel régénérateur de ces cellules se trouve alors minimisé. Bouchard (1989) 33 .

3.2 La régénération osseuse guidée.

Le placement d'une membrane au niveau d'une alvéole d'extraction crée un environnement biologique pour une régénération osseuse guidée. En effet, la formation osseuse est activée par la libération de facteurs de croissance et de substances inductrices d'os, à partir des surfaces osseuses considérées comme une source des plus généreuse. Sautier (1993) 163 .

La pose de cette barrière permet de concentrer ces activateurs à l'intérieur de la plaie osseuse protégée, provoquant l'induction du processus autorisant la réparation de défauts qui normalement ne cicatriseraient pas spontanément. Dahlin (1993) 51 .

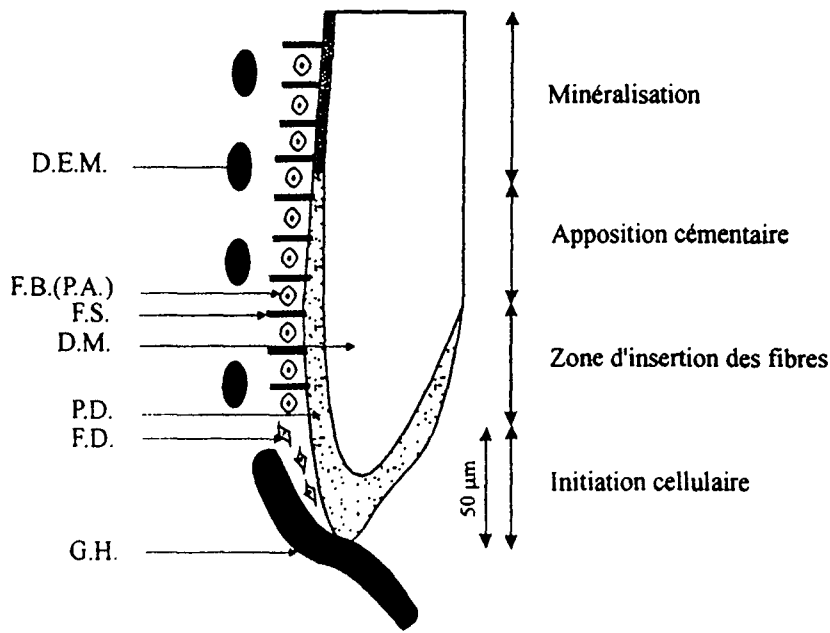
3.3 Cémentogenèse et régénération cémentaire.

La découverte récente de facteurs chémoattractifs et adhésifs isolés à partir du ciment mature devrait ouvrir de nouvelles perspectives dans les thérapeutiques parodontales.

Mc Culloght et coll (1987) 120 ont rapporté que des cellules progénitrices pouvaient migrer dans le ligament parodontal, à partir des espaces endostés de l'os alvéolaire et donner naissance à la fois à des ostéoblastes et des cémentoblastes.

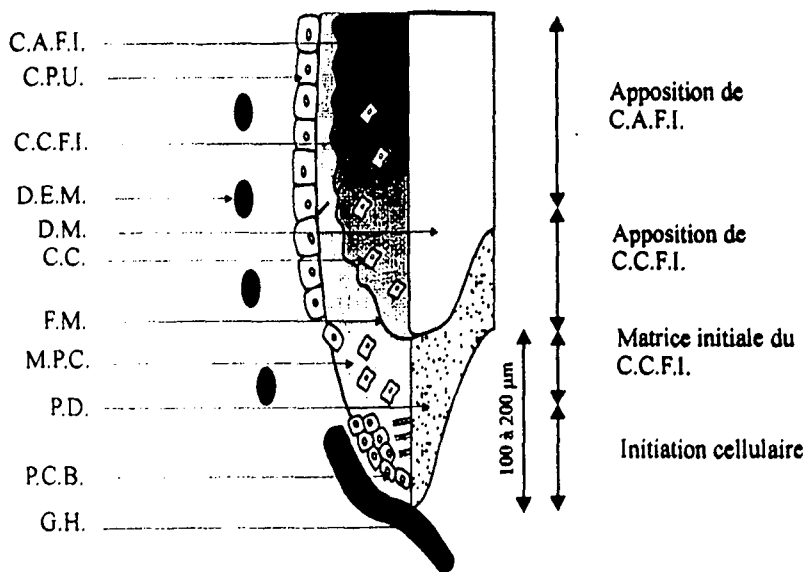
Tenerio (1993) et coll 180 ont démontré que les ostéoblastes et cémentoblastes du ciment cellulaire présentent des caractéristiques phénotypiques identiques.

D'excellentes études morphologiques sur le développement des ciments cellulaires et acellulaires ont été décrites dans la littérature.



G.H. : Gaine de Hertwig ; F.D. : Fibroblaste déterminé ; P.D. : Prédentine ; D.M. : Dentine minéralisée ; F.S. : Fibres de Sharpey ; F.B.(P.A.) : Fibroblaste à activité phosphatase alcaline ; D.E.M. : Débris épithéliaux de Malassez.

Schéma de la formation du ciment acellulaire à fibres extrinsèques
 D'après Schroeder (1992) 167 . (Figure 1)



G.H. : Gaine de Hertwig ; P.C.B. : Précémentoblaste ; M.P.C. : Matrice précémentaire ; C.C. : Cémentoblaste cémentocytaire ; F.M. : Front de minéralisation ; P.D. : Prédentine ; D.M. : Dentine minéralisée ; D.E.M. : Débris épithéliaux de Malassez ; C.C.F.I. : Cément cellulaire à fibres intrinsèques ; C.P.U. : Cémentoblaste à polarité unidirectionnelle ; C.A.F.I. : Cément acellulaire à fibres intrinsèques.

Schéma de la formation du ciment cellulaire et acellulaire à fibres intrinsèques
 D'après Schroeder (1992) 167 . (Figure 2)

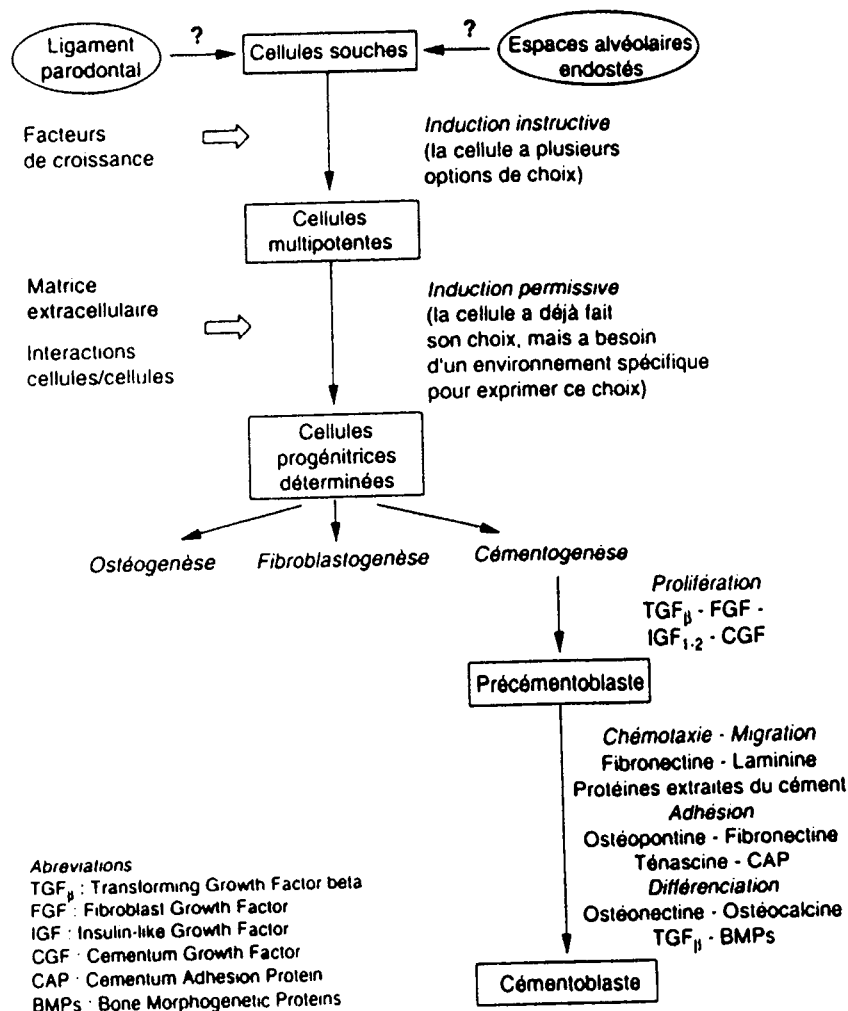


Schéma spéculatif de la différenciation cellulaire au cours de la régénération cémentaire.

D'après Sautier (1996) 163 . (Figure 1 page 42)

Il semble de plus en plus évident que les cellules progénitrices ayant des capacités régénératrices et situées à proximité des espaces vasculaires de l'os alvéolaire ou du ligament parodontal puissent migrer et s'attacher sur des surfaces radiculaires et se différencier en cémentoblastes. Mc Culloght et coll (1987) 120 .

De nombreuses études in vitro indiquent que des cellules desmodontales expriment de la phosphatase alcaline, de l'ostéocalcine, et sont capables de former in vitro des nodules minéralisés. Cho et coll (1992) 45 .

Lorsque des cellules desmodontales sont cultivées sur de la dentine, elles ont la capacité de synthétiser une matrice ayant les caractéristiques structurales du ciment

Beersten (1990) 31 , Sautier (1996) 162 .

Dans une étude réalisée chez le chat, Takata et coll (1994) 177 , ont montré un dépôt cémentaire à la surface d'hydroxyapatite et de bioverres avec formation d'une nouvelle attache conjonctive lorsque ces matériaux sont au contact des cellules desmodontales.

3.4 Les facteurs de croissance.

Actuellement, les thérapeutiques régénératrices parodontales prennent une orientation biochimique basée sur l'identification des facteurs qui entrent en jeu dans la cicatrisation des tissus parodontaux. Ces facteurs de croissance sont des polypeptides qui peuvent réguler la migration, la prolifération et la fonction différenciée d'un grand éventail de types cellulaires dont ceux qui participent à la régénération des tissus parodontaux. Terranova (1987) 181 .

L'association de facteurs de croissance ou de certaines "Bone Morphogenic Proteines" avec des techniques de régénération tissulaire guidée utilisant des membranes, permettra d'associer l'induction biochimique de la régénération avec la protection physique obtenue par ces membranes. Ambrosini (1996) 3.

3.5 Bases biologiques de la régénération.

Il est possible avec Card (1987) 41 de les résumer de la façon suivante:

- Une nouvelle attache ne peut être confirmée que par des études histologiques.
- Si la migration apicale de l'épithélium empêche la résorption radiculaire, elle empêche aussi la formation d'une nouvelle attache.
- Le tissu conjonctif et l'os alvéolaire, en contact direct avec la surface radiculaire sont respectivement responsables de résorption radiculaire et d'ankylose.
- Les cellules desmodontales peuvent induire une néo-attache.
- La vitesse de colonisation de la surface radiculaire par les cellules desmodontales est plus grande que celle des cellules osseuses et ceci préviendrait l'ankylose.
- La néoformation osseuse et la formation d'une néoattache conjonctive semblent deux phénomènes indépendants.
- La formation d'une nouvelle attache est indépendante de l'exposition de la surface radiculaire au milieu buccal.
- L'obtention d'une nouvelle attache semble subordonnée à la colonisation sélective de la surface radiculaire par les cellules desmodontales.
- Les systèmes de membrane, en s'appuyant sur les principes précédemment énoncés, favorisent la création de cette nouvelle attache.

4. LES MEMBRANES POUR LA REGENERATION TISSULAIRE GUIDEE.

Les membranes ont été initialement développées pour la microfiltration, c'est à dire l'élimination des particules micro-ioniques et susmicroniques d'un fluide par le passage à travers un milieu poreux.

La taille et l'uniformité des pores peuvent être prédéterminées et contrôlées précisément.

4.1 Les membranes d'origine naturelle et humaine.

On peut citer deux membranes de ce type:

- La dure-mère lyophilisée.

Elle a été utilisée en chirurgie muco-gingivale par Koster et Flores de Jacoby en 1973. D'origine humaine, purifiée, déshydratée, stérilisée et traitée pour une inactivation virale. Elle a suscité de nombreuses réticences du fait de son origine; elle n'est plus utilisable.

- Le péricarde de bovin non tanné.

Lyophilisé et stérilisé aux rayons gamma, mais son innocuité est mise en doute devant l'apparition de l'encéphalite bovine spongiforme et son éventuelle transmission à l'homme.

4.2 Les membranes non résorbables.

L'utilisation des membranes non résorbables, de quelque type qu'elles puissent être, se heurte à un inconvénient de taille: la nécessité d'une seconde intervention chirurgicale destinée à ôter cette membrane.

Pini Prato et coll. (1992) 150 affirment que la dépose doit être la moins traumatisante possible pour réduire à minima l'exposition du néotissu régénéré et ne pas l'endommager.

La plupart des études ont été faites avec des membranes non résorbables en polytétrafluoroéthylène expansé : PTFE ou Gore-Tex*.

Laissées en place de quatre à six semaines, elles présentent plusieurs inconvénients, dont un risque d'exposition précoce, qui peut entraîner une fréquente inflammation de la gencive marginale. Handelsman (1991) 83 .

On distingue:

- Les filtres membranes millipore*:

En cellulose. Les pores représentent 80 % du volume total du filtre avec un diamètre de 0,025 microns à 10 microns.

- Les filtres membranes nucléopore*:

Polycarbonate pur, parsemés de trous calibrés réalisés par bombardement ionique. Le diamètre des pores varie de 0,015 microns à 12 microns.

- Les membranes Gore-Tex*.

Polytétrafluoroéthylène expansé, avec microporosité variant de 60 à 80 microns

4.3 Les membranes résorbables.

Leur emploi pallie aux inconvénients d'une deuxième intervention. La résorption des membranes se fait par hydrolyse par le biais du cycle de Krebs. L'eau et le dioxyde de carbone en sont les produits finaux. Ceci procure pour ces membranes l'avantage d'être peu sensibles à l'inflammation et à la contamination bactérienne. Etienne (1996) 59.

4.31 Les membranes d'acide polyglactique.

Les membranes Vicryl (Polyglactine 910 Ethicon*) et les membranes Vicryl recouvertes de collagène ((Polyglactine 910 - Collagène Ethnor* France) ont une parfaite biocompatibilité. Elles permettent d'obtenir une ostéogenèse importante, une bonne cémentogénèse, des faisceaux de collagène insérés dans le néocément avec une orientation fonctionnelle. Rachlin (1991) 158 .

La membrane Résolut* (Gore) est composée d'un copolymère d'acide polyglactique et d'acide polyglycolique pur.

4.32 Les membranes de collagène.

De par ses propriétés, le collagène est un matériau de choix:

- Biopolymère qui lui assure des propriétés de biocompatibilité et de biodégradabilité.
- Il présente une activité chimiotactique pour les fibroblastes.
- Il est hémostatique et faiblement immunogène.
- Il favorise la différenciation de nombreux types de cellules dont les ostéoblastes.

La membrane Résolut* est composée d'un copolymère d'acide polyglactique et d'acide polyglycolique, qui sont des homopolymères résorbables de la famille des polyesters aliphatiques. Cette membrane permet une manipulation aisée et une adaptation précise de la lésion à traiter. La rigidité est suffisante pour empêcher l'effondrement dans la lésion. Etienne (1996) 63 .

4.33 Les membranes d'acide polylactique.

La membrane Guigor* (Staubmann) est constituée d'acide polylactique et d'ester d'acide citrique.

4.4 Applications thérapeutiques à la parodontologie.

4.41 Traitement de lésions intra-osseuses.

Nyman et coll (1982) 140 réalisent une des premières études chez l'homme en utilisant des filtres millipores et font état de la formation d'une néo-attache.

Cortellini et coll (1993) 48 mettent en évidence un gain d'attache clinique significatif dans le traitement par membrane de lésions intra-osseuses .

4.42 Application à la chirurgie muco-gingivale.

L'Application de la technique de régénération tissulaire guidée en chirurgie muco-gingivale a été proposée pour la première fois en 1990 par Tinti et Vicenzy (1993) 181 . Cette technique permet de traiter des récessions gingivales et d'obtenir un recouvrement radiculaire avec la possibilité d'une cicatrisation par une nouvelle attache conjonctive. Genon-Romagna (1994) 73 .

4.43 Traitement des furcations inter-radiculaires.

Pontariero et coll (1988) 153 , ont montré la guérison de lésions inter-radiculaires de classe II traitées avec des membranes en polytétrafluoroéthylène expansé.

4.44 Applications thérapeutiques à l'implantologie.

La présence de défauts osseux a longtemps constitué un obstacle à la mise en place d'implants dentaires endo-osseux. Une voie de recherche a été ouverte par Nyman (1990) 128 et Busser (1990) 37 , qui proposent l'utilisation de la technique de membrane pour l'augmentation de volume osseux avant la pose d'implants.

Nous pensons utile de développer cette partie au vu des similitudes existantes entre l'implantologie et la transplantation d'une dent qui peut être considérée comme un implant biologique.

4.441 Etudes expérimentales.

- Etude de Dahlin chez le rat (1988) 52 .

Des fenestrations standardisées sont réalisées. D'un côté, elles sont recouvertes par des membranes de Gore Tex, de l'autre côté, dans le site témoin, aucune membrane n'est placée.

Une cicatrisation virtuellement complète est observée à partir de 3 semaines sous les membranes, tandis que du côté des sites témoins, la présence de tissu conjonctif empêche une cicatrisation osseuse, même après 22 semaines.

- Etude de Beker chez le chien (1990) 27 .

Des implants sont placés en laissant des spires exposées, certains sites sont recouverts de membranes de PTFE, les sites témoins ne sont pas recouverts.

Les résultats histologiques montrent que nous sommes en présence d'os néoformé de type haversien bien délimité, avec des ostéocytes dans des lacunes. L'épaisseur de l'os néoformé péri-implantaire est plus importante au niveau des sites avec membrane.

4.442 Rapports de cas cliniques chez l'homme.

- Etude de Nyman (1990) 139 .

Étude menée sur implants immédiatement avec déhiscence et sur crête mince mandibulaire. Les résultats, ne pouvant être évalués que sur le plan clinique et radiologique, pour des raisons d'éthique, laissent supposer qu'une restructuration osseuse existe sous les membranes.

- Etude de Becker (1990) 28 .

L'auteur propose, lors de la pose d'implants immédiats dans des sites d'extraction, l'interposition d'une rondelle de titane pour créer un espace sous membranaire, afin d'obtenir une quantité d'os néoformé plus grande.

- Etude de Mattout (1995) 118 .

La durée d'enfouissement de la membrane semble déterminante dans la qualité et la quantité du tissu régénéré. C'est à partir de 5 mois d'enfouissement que les défauts osseux étaient totalement régénérés. Cependant, la qualité de tissu n'est pas toujours en relation avec sa quantité.

La régénération tissulaire trouve une application dans l'amélioration des conditions osseuses autour de l'implant, empêchant la colonisation de celui-ci par le tissu conjonctif gingival plus rapide à migrer que l'os. Elle est indiquée pour les crêtes minces, les déhiscences péri-implantaires, la régénération osseuse post-extractionnelle avant la mise en place d'implants et le gain d'os lors de la pose d'implants dans le site d'extraction.

4.5 Autres applications thérapeutiques.

Son application peut s'étendre à toutes les interventions de chirurgie buccale nécessitant une réaction osseuse étendue: kyste des maxillaires, dents incluses...

Le contrôle de la résorption post-extractionnelle permet de prévenir les pertes de substance alvéolaire.

4.6 Les complications à l'utilisation des membranes de régénération parodontale

4.61 Les complications infectieuses.

Elles restent le principal risque d'échec. Selvig (1990) 168 . Une antibiothérapie par voie générale est toujours instaurée pendant une semaine après la mise en place de la membrane, par tétracycline pour Cortellini (1993) 48 , par pénicilline pour Nowzari (1994) 137 .

La flore des membranes est constituée par *Prevotella intermedia*, *Porphyromonas gingivallis*, *Actinobacillus actinomycetemcomitans*, germes les plus souvent associés aux parodontites. Nowzari (1994) 137 .

4.62 Exposition des membranes.

Dans une expérience clinique chez l'animal, Wiskesjö (1994) 189 montre qu'avec une légère exposition de la membrane, il existe sous cette dernière un infiltrat inflammatoire associé à un minimum de régénération osseuse et cémentaire, en dépit d'une thérapeutique à large spectre par voie systémique et des rinçages à la chlorhexidine durant toute la période de cicatrisation.

Pour Wiskesjö (1994) 189 , l'application de pansements parodontaux répétitifs pourrait entraîner une compression de la plaie. Ils paraissent contre-indiqués pour obtenir une reconstruction parodontale réussie.

5. CONCLUSIONS

Les notions de compétition cellulaire et de potentiel régénérateur ont fait naître l'idée d'utiliser les techniques de régénération des cellules en utilisant des membranes sélectives.

L'avenir des thérapeutiques régénératrices parodontales réside sans doute dans l'association de procédés mécaniques et de facteurs biochimiques servant à guider et à augmenter l'expression du potentiel cicatriciel des tissus de l'hôte.

TROISIEME PARTIE:

**PERSPECTIVES DE L'APPLICATION DES PRINCIPES
DE LA REGENERATION TISSULAIRE GUIDEE AUX
AUTOTRANSPLANTATIONS DE DENTS IMMATURES.**

1. INTRODUCTION.

La régénération tissulaire guidée a aujourd'hui trois applications principales: la restauration "ad integrum" des tissus détruits par la maladie parodontale, l'obtention d'une nouvelle attache après thérapeutique sur une surface radiculaire précédemment exposée à la maladie parodontale, et l'augmentation des crêtes osseuses autour des implants.

Nous suggérons de développer l'utilisation de la régénération parodontale guidée associée à l'autotransplantation de dents immatures, avec le souci d'appliquer à la lettre les principes de la régénération tissulaire guidée comme ils ont été énoncés par Gottlow en 1984 78 :

- Exclure l'épithélium et le tissu de granulation gingival de la surface radiculaire durant les phases initiales de la cicatrisation par l'interposition d'une membrane entre la racine et le lambeau.

- Permettre la création d'un "espace parodontal" dans lequel peuvent migrer les cellules progénitrices issues de la partie du ligament parodontal demeurée saine ainsi que les cellules osseuses.

L'utilisation de matériaux biologiquement compatibles comme les membranes peut elle améliorer les résultats d'autotransplantation d'organe dentaire?

2. REVUE DE LA LITTERATURE.

Il est très intéressant de constater que les premières recherches sur l'étude de la potentialité du ligament alvéolo-dentaire pour aboutir à l'avènement de la régénération tissulaire guidée, ont été réalisées avec l'étude des phénomènes de cicatrisation sur réimplantation de dents . Nous faisons référence aux travaux de Karring (1980) 98 et Nyman (1980) 138 déjà décrits dans la deuxième partie.

Une seule publication, en 1993 par Hürzeler et coll 92 "Autotransplantation of a tooth using guided tissue regeneration", fait état de l'application de cette technique, avec pour seule finalité d'augmenter le support parodontal.

Ces auteurs rapportent le cas d'une dent de sagesse, la 38, partiellement incluse, transplantée à la suite de l'avulsion de la 37, dent porteuse d'un parodonte réduit. Deux membranes en Polytétrafluoroéthylène expansé, ont été placées en position

vestibulaire et en position linguale pour recouvrir les surfaces radiculaires dénudées, la hauteur et la largeur de la crête étant réduites suite à la maladie parodontale.

La dent est dévitalisée à trois semaines. Les résultats publiés à 1 an, montrent un espace ligamentaire continu.

3. OBJECTIFS DE L'APPLICATION DE LA REGENERATION TISSULAIRE GUIDEE AUX AUTOTRANSPLANTATIONS.

3.1 Contention et stabilisation du greffon.

Les micromouvements ont des effets néfastes sur la cicatrisation. Ils ont été constatés cliniquement par Linghorne et O'Connell (1950) 111 et mis en évidence par Phillips (1988) 149. Ils ont été confirmés par Selvig et Nilveus (1990) 168.

L'utilisation d'une membrane doit augmenter la stabilité du greffon, il est raisonnable de penser que la maturation de la plaie implique une protection et une résistance aux forces mécaniques et aux traumatismes pendant l'alimentation.

Nos membranes peuvent jouer parfaitement le rôle de contention non rigide du greffon.

3.2 Protection du coagulum et enfouissement des greffons.

La formation et la stabilisation d'un caillot sanguin entre la membrane et le greffon doit permettre une néoformation osseuse.

Les conditions essentielles pour qu'un caillot stable, soit totalement remplacé par un tissu régénéré de type osseux, sont liées au volume de ce caillot et à la durée d'enfouissement de la membrane.

Claffey et coll. (1989) 46 insistent sur l'importance de la protection du caillot, dans son immobilisation et sa maturation. Il est la clé des interactions moléculaires qui régissent les phénomènes de régénération.

Le caillot sanguin va ainsi libérer dans le site, des facteurs de croissance, initialement présents dans les plaquettes, qui favoriseront la régénération osseuse: Transforming Growth Factor, Platelet-Derived Growth Factor. Miller (1992) 124.

Les dents transplantées doivent être mises en légère infraclusion pour éviter les traumatismes lors du processus de cicatrisation. Eskici (1989) 62.

Tous ces impératifs de protection du caillot et d'enfouissement peuvent être respectés.

3.3 Protection du sac folliculaire et des restes cellulaires du desmodonte.

Le sac folliculaire est responsable de la formation de l'appareil d'attache parodontal: cément, ligament alvéolo-dentaire et os alvéolaire. Ten Cate (1971) 179 .

Seules les cellules du ligament parodontal, sont capables de produire de nouveaux cémentoblastes, du cément et des fibres d'attaches. Melcher (1972) 122 Houston (1985) 88 , Isidor (1986) 93 .

Le cément assure l'ancrage des fibres de Sharpey à la surface radiculaire. Au niveau du cément, une néoformation sera nécessaire pour permettre l'intégration des fibres de collagène à la couche externe radiculaire.

La protection du sac folliculaire et des restes cellulaires desmodontaux aura pour objectif de stimuler et d'accélérer l'attache des fibres de collagène dans un cément nouvellement formé .

3.4 Création et maintien d'un espace sous la membrane pour permettre l'expression sélective des cellules du ligament alvéolodentaire.

Il a été démontré que la régénération de l'os et du cément est augmentée de façon significative à la suite d'un maintien d'espace en chirurgie parodontale. Une corrélation significative entre l'espace sous-membranaire et la régénération osseuse a été mise en évidence par Haney et coll. (1993) 85 .

On souhaiterait créer un "espace parodontal" dans lequel pourraient migrer les cellules progénitrices issues de la partie du ligament parodontal demeurée saine. On souhaite ainsi, que ces cellules se multiplient de façon plus favorable en réponse à des stimuli (facteurs de croissance locaux et facteurs systémiques), puis migrent dans l'espace desmodontal, et se différencient en cellules spécifiques terminales: cémentoblastes, fibroblastes, ostéoblastes.

L'effet mainteneur d'espace de la membrane sera assuré en disposant la membrane comme une "tente" au dessus et autour de la dent. Puis, elle reposera sur les berges osseuses pour assurer un soutien et un maintien à distance tout en empêchant un contact avec la surface radiculaire.

3.5 Exclusion épithéliale et conjonctive: empêcher la résorption radiculaire, permettre la restauration du parodonte et du système d'attache.

L'obstacle principal à la restauration du parodonte réside dans la rapidité de cicatrisation du tissu épithélial. En effet, les cellules épithéliales migrent en premier après toute intervention chirurgicale. Caton (1980) 42 .

La prolifération rapide de l'épithélium, une semaine après l'intervention, empêche le tissu conjonctif gingival d'établir un contact étroit avec la surface radiculaire. Proye (1982) 157 .

Dans la majorité des cas, la formation d'une attache épithéliale longue empêchera la régénération des autres structures parodontales: os alvéolaire, desmodonte et réattache conjonctive avec les fibres conjonctives de Sharpey insérées perpendiculairement dans le ciment.

L'idée d'empêcher la prolifération épithéliale et de favoriser la formation d'une attache desmodontale, en interposant une membrane entre l'épithélium et le desmodonte semble possible et séduisante.

3.6 Participation à la réfection du procès alvéolaire par régénération osseuse guidée

Si le rempart alvéolaire vestibulaire est absent, le pronostic est très péjoratif. Eskici (1989) 62 . En général, la tentative de réimplantation se solde dans ces conditions par la formation de poches parodontales profondes et d'abcès, si bien que la dent doit être extraite. La régénération tissulaire guidée paraît présenter un avantage évident et permet d'apporter une solution aux cas difficiles.

La formation osseuse est activée par la libération de facteurs de croissance et de substances inductrices d'os à partir des surfaces osseuses. La pose d'une barrière doit permettre de concentrer ces activateurs.

La présence de défauts osseux par manque de coaptation entre le greffon et la loge osseuse est systématique car on ne peut utiliser une instrumentation de forage parfaitement calibrée aux dimensions du greffon. La partie interne occlusive, favorise alors la prolifération des cellules osseuses car elle est imperméable aux cellules épithélio-conjonctives voisines qui sont plus rapides à migrer que l'os. Les membranes seront placées sur les déhiscences ou les fenestrations. La régénération tissulaire trouve une application dans l'amélioration des conditions osseuses autour du greffon.

Dans les cas de crête mince, on espère faire reculer les limites habituelles de l'autotransplantation.

3.7 Autorise la stimulation fonctionnelle.

La contention rigide a un effet négatif sur la revascularisation pulpaire et la cicatrisation parodontale. La prolifération de nouveaux vaisseaux serait stimulée par de

petits mouvements fonctionnels. Andreasen (1993) 14 .

Les qualités physiques des membranes peuvent répondre aux contraintes imposées pour une stimulation fonctionnelle.

3.8 Protection contre l'ankylose.

A l'abri de la membrane, la migration des cellules desmodontales se fera rapidement , d'où l'absence d'ankylose.

3.9 Contrôle de la déhiscence péri-transplantaire.

La mise en place d'une autotransplantation sur une crête osseuse étroite peut aboutir à une déhiscence péri-transplantaire vestibulaire et/ou linguale. Une fenestration osseuse favorise alors une interface entre le conjonctif et le transplant. L'application des techniques de régénération tissulaire guidée doit permettre de suppléer à ce risque et d'obtenir un volume et une quantité d'os néoformé significative.

La seule étude à ce jour, publiée par Hürzeler et coll (1993) 92 , apporte des arguments favorables.

4. TRANSPLANTATION ET RTG : PROCEDURE CHIRURGICALE.

4.1 Tracé d'incision.

Il est préférable d'inciser horizontalement au fond du sulcus. Le lambeau sera suffisamment étendu pour préserver sa vascularisation. Les incisions de décharge, si elles sont nécessaires, seront décalées. Ces dernières seront divergentes en direction apicale pour accroître la vascularisation du lambeau car la présence d'une membrane accentue le risque de nécrose tissulaire post opératoire.

4.2 Décollement du lambeau.

Il doit être minutieux et préserver l'intégrité du périoste garant d'une cicatrisation optimale. On doit éviter de laisser sous la future membrane des cellules conjonctives dont la présence pourrait perturber la prolifération des cellules osseuses.

4.3 Préparation du site osseux receveur.

La préparation minutieuse du site receveur et la préservation du volume osseux demeure une notion essentielle.

Si une extraction doit être pratiquée, elle doit être autant que possible préservatrice des parois alvéolaires.

En ce qui concerne le fraisage de la nouvelle alvéole, le passage d'une grosse fraise boule acier à vitesse lente et sous irrigation permet d'ouvrir les espaces

médullaires .

Il est également possible d'utiliser des forets gradués d'une trousse d'implants.

4.4 Mise en place du greffon.

Avec un minimum d'essais, le greffon est mis en place dans la néo-alvéole en s'assurant qu'il n'existe aucune compression du desmodonte.

4.5 Mise en place de la membrane.

Après découpage, la membrane est mise en place sur le site de telle sorte qu'elle repose largement sur l'os environnant et vienne se plaquer hermétiquement sur la couronne dentaire et assurer l'effet "tente".

Ce placage est assuré avec l'aide des sutures.

Il faut prendre la précaution de positionner la membrane de telle sorte qu'elle ménage le plus d'espace possible pour l'établissement du caillot.

Le lambeau est ensuite repositionné soit à sa position initiale soit coronairement. Des sutures hermétiques sont réalisées en prenant garde de ne pas plaquer la membrane contre les surfaces radiculaires.

Une fois en place, la membrane empêche toute possibilité d'invagination épithélio-conjonctive. La partie interne favorise la prolifération des cellules osseuses dans le cas de faible volume osseux. Il est nécessaire de ménager un espace sous membranaire suffisant afin d'obtenir un volume osseux épais et uniforme.

4.6 Stabilisation et fixation des membranes

La fixation et la stabilité de la membrane peuvent être obtenues grâce à différents systèmes de mini-vis ou punaises tels que les microfixations de:

- la trousse Memfix* , laboratoire Straumann
- la trousse Nolwen* , laboratoire Pharmadent
- la trousse Frios* , laboratoire Friatec.

4.7 Sutures

Une parfaite adaptation des lambeaux est indispensable, une suture discontinue faite de points de type Blair-Donati semble appropriée.

Il faut que la suture gingivale au niveau du collet intervienne rapidement pour former aussi précocement que possible une barrière naturelle étanche protégeant des invasions microbiennes et assurant ainsi une guérison sans complication.

La membrane sera recouverte entièrement par un pansement chirurgical afin de ne pas favoriser la pénétration bactérienne et pour limiter les traumatismes sur la plaie

durant les premiers jours de cicatrisation.

Le patient sera informé de l'importance d'une hygiène scrupuleuse et de la nécessité d'établir un programme de maintenance rigoureux. Une antibiothérapie par voie générale est toujours instaurée pendant une semaine. Des solutions antiseptiques locales sont également prescrites en rinçage après la chirurgie et pendant 6 semaines. Le patient est revu tout d'abord chaque semaine, puis tous les mois pour un bilan clinique et un contrôle radiographique.

4.8 Problème de l'exposition des membranes.

Elle est le siège d'un dépôt de plaque pouvant engendrer une inflammation, voire éventuellement une récession.

Certains auteurs Lazzara (1989) 108 , Gelg (1993) 72 , O'Brien (1994) 141 , ont constaté que l'exposition prématurée de membrane, n'influencait pas la qualité des tissus régénérés en parodontologie.

Les membranes résorbables ont l'avantage d'être peu sensibles à l'inflammation et à la contamination bactérienne. Etienne (1996) 63 .

5. CONCLUSIONS PROSPECTIVES:

Vers une nouvelle exploitation de la régénération tissulaire guidée.

L'objectif ultime de la thérapeutique d'autotransplantation est d'assurer le transfert de la dent sur un nouveau site , mais également, la restitution "ad integrum" des tissus de support. La méthode vise tout en bloquant physiquement la prolifération épithéliale, toujours rapide, à permettre une régénération du cément, des fibres desmodontales insérées de la racine à l'os, à partir des cellules conjonctives desmodontales.

Des analyses complémentaires, des programmes de recherche orientés vers une étude histologique chez l'animal doivent être réalisés pour vérifier tous ces principes. De telles études pourraient être la base de nouveaux protocoles thérapeutiques en odontologie avec de nouveaux concepts sur les autotransplantations de dents immatures et voire même de dents matures.

L'émergence de nouvelles connaissances en biologie cellulaire, la compréhension du rôle des facteurs de croissance et des inductions biochimiques, la maîtrise de ces substances, permettent de penser que cette technique n'en est qu'à son balbutiement.

QUATRIEME PARTIE:

**LE PORC “ LARGE WHITE ”
MODELE ANIMAL EXPERIMENTAL.**

1. CARACTERE ZOOLOGIQUE

Le porc appartient à l'ordre Artiodactyla. C'est un mammifère domestique ongulé non ruminant qui possède 38 chromosomes disposés en quatre rangs et une carte génétique bien établie. Popescu (1987) 154.

2. ANATOMIE DE LA CAVITE BUCCALE DU PORC " LARGE WHITE ". Barone (1984) 25

La bouche est relativement longue et large, avec une fente orale vaste, étendue jusqu'en regard des prémolaires.

2.1 Les lèvres

Les lèvres sont très inégales. La supérieure déborde largement l'inférieure, qui est courte et pointue. Elle est à peine échancrée par un bref philtrum autour duquel se développe une zone cutanée particulière, glanduleuse et semée de poils tactiles fins et courts. Ce tégument forme une plaque rostrale qui porte les narines : le groin.

De chaque côté du groin, la lèvre supérieure est couverte comme l'inférieure d'une peau normale, avec des poils ordinaires et de nombreux poils tactiles. Elle présente enfin, non loin de l'angle de la bouche, une échancrure autour de laquelle elle se soulève et dans laquelle se loge la défense chez le Verrat. Cette échancrure préexiste au développement de cette dent et se forme même chez la femelle. Les glandes labiales sont peu abondantes, surtout dans la lèvre inférieure.

2.2 Les joues

Les joues sont courtes, avec une région buccinatrice très peu étendue, mince et extensible. Leur muqueuse est lisse. Les glandes buccales forment deux faibles traînées superficielles, dont la partie caudale s'engage sous le masséter.

2.3 Le palais dur

Desin 4 / P6

PI 1 / Ph2 / P11

Le palais dur, long de 12 à 15 centimètres, est relativement étroit, ogival dans la partie rostrale ; sa largeur maximale se situe en regard des canines. La papille incisive est étroite et allongée, bordée de chaque côté par une petite fente donnant accès au canal incisif ; elle est encadrée de deux tubercules épais et mal délimités. Le raphé est un étroit sillon qui peut être suivi jusqu'au palais mou. De chaque côté, il porte de vingt

à vingt-trois crêtes palatines saillantes et non dentées, qui se succèdent jusqu'au bord même du palais mou et dont la plupart s'impriment sur la voûte osseuse. Dans la moitié rostrale de la région, ces crêtes sont presque directement transversales et certaines bifurquent ou se fragmentent à leur extrémité médiale. Dans la moitié caudale, elles deviennent plus incurvées, plus irrégulières et de moins en moins saillantes. La muqueuse est presque partout pourvue de nodules lymphatiques isolés. Les glandes palatines n'existent que dans sa partie rostrale.

2.4 Le palais mou

Le palais mou est épais, mais à peine plus long que large, n'excédant guère cinq ou six centimètres dans le sens rostro-caudal. Son bord libre est indifféremment placé à la face dorsale ou à la face ventrale de l'épiglotte et la respiration orale est facile. La face orale est pourvue d'un sillon médian qui prolonge le raphé du palais dur. Sa muqueuse, pourvue de papilles hautes, molles et peu nombreuses, est en outre criblée de cryptes lymphatiques. Elle se soulève de chaque côté en un relief elliptique qui correspond à une forte tonsille vélaire, laquelle se prolonge en pointe dans l'arc palato-glosse. A la périphérie, les glandes palatines sont abondantes. Sur le bord libre se trouvent, près du plan médian, de petites élevures assimilables à un rudiment d'uvule. La fosse tonsillaire est peu profonde, sans tonsille palatine différenciée.

2.5 Le plancher sublingual

PI 1 / Ph1 / P11

Il est large, à peu près lisse. L'organe oro-basal est rudimentaire. Les caroncules sublinguales sont molles, arrondies et peu saillantes, placées rostralement aux expansions latérales du frein de la langue.

2.6 La langue

Desin 3 / P5

La langue est allongée (17 à 20 cm), isolée. Elle pèse environ 500 g. Elle est molle et douce au toucher, dépourvue de sillon médian. L'apex a un contour ogival et sa face ventrale est lisse, dépourvue de champ papillaire. Le frein de la langue est formé de deux parties latérales qui sont dans le prolongement l'une de l'autre de façon à former un pli muqueux transversal peu élevé mais barrant toute la largeur du plancher sublingual. Le corps de l'organe est pourvu de faces latérales très hautes. Le dos présente un étroit relief médian longitudinal qui peut être considéré comme l'équivalent d'un torus lingual rudimentaire. Les papilles filiformes et coniques sont molles et flexibles sur le corps comme sur l'apex. A la racine de la langue, elles deviennent moins nombreuses mais épaisses et hautes couchées vers le pharynx. Les papilles fongiformes sont nombreuses sur le dos et l'apex et on en trouve aussi sur les faces latérales du corps. Il n'y a qu'une seule paire de papilles circumvallées, placées comme chez les Equidés. Les papilles foliées sont bien développées et forment de chaque côté un ensemble de près d'un centimètre de long. La tonsille linguale tapisse une forte dépression étendue de part et d'autre d'un pli glossoépiglottique médian élevé. Les glandes linguales sont abondantes et se prolongent en une trainée sur chacune des faces latérales du corps, où leurs orifices sont portés par de multiples petits tubercules.

3. LE SYSTEME DENTAIRE DU PORC " LARGE WHITE ".

3.1 Le système dentaire: introduction.

Le système dentaire du porc conventionnel est hétérodonte (irrégularité des séries dentaires) et diphyodonte (possède deux générations dentaires successives).

Le développement embryonnaire des dents du porc est semblable à celui de l'homme. Anthony (1961) 19 .

La denture du porc réalise une excellente adaptation au régime omnivore. A l'exception des pinces et des mitoyennes inférieures, qui sont un peu hypsodontes et des canines, dont la croissance est continue, toutes ces dents sont brachydontes. Barone (1984) 25 .

L'occlusion du porc est dite "encastrante", c'est à dire que chaque dent supérieure épouse en négatif les reliefs de la surface occlusale inférieure. Leurs couronnes " mammelonnées " et crénelées les fait qualifier de tuberculeuses. Ces dents qui caractérisent le type bunodonte marquent aussi bien, par leur conformation, l'adaptation au régime porcin. Anthony (1961) 19 .

Dessin 2 / P4

3.2 La denture temporaire.

PI 3 / P13

PI 4 / P14

La denture temporaire du porc conventionnel comprend trente deux dents. La formule est:

Déciduales incisives : 3/3 Déciduales canines : 1/1 Déciduales molaires 3/3

3.21 Incisives déciduales.

Elles ressemblent aux deux mâchoires à leurs rempalcantes, mais elles sont beaucoup plus petites. Les coins font toutefois exception: ils sont particulièrement grêles, styloïdes comme de minuscules canines et très faiblement, implantés.

3.22 Canines déciduales.

Elles sont d'une extrême gracilité; ce sont de brefs stylets à peine courbés, qui ne dépassent la gencive que de quelques millimètres.

3.23 Molaires déciduales.

Il en existe quatre à chaque mâchoire. La première n'est pas remplacée et comme elle fait éruption après les autres, elle est souvent considérée comme une prémolaire d'adulte dont la déciduale aurait avorté.

3.3 La denture permanente.

Desin 1 / P3

La formule dentaire du porc est :

Incisives : 3/3 Canines : 1/1 Prémolaires : 4/4 Molaires : 3/3.

3.31 Incisives

De chaque côté et à chaque mâchoire, on trouve trois incisives : une mésiale, la pince, une intermédiaire ou mitoyenne et une distale ou coin. Ces dents sont dissemblables d'une mâchoire à l'autre et sur la même arcade. Leur taille décroît fortement de la pince au coin.

Les incisives inférieures sont dirigées rostralement, dans le prolongement de la mandibule. La pince est forte, placée au contact de son homologue. Elle possède une couronne longue, à éruption prolongée, portée par une forte racine. La couronne est aplatie dans le sens vestibulo-lingual, lisse sur la face vestibulaire, pourvue sur la face linguale d'un fort relief longitudinal (tubercule dentaire) bordé de deux cannelures. Les bords mésial et distal sont presque parallèles, épaissis vers le collet. Le bord tranchant leur est perpendiculaire. Le collet est peu discernable et la racine prolongeant directement la couronne, très épaissie à son voisinage, devient prismatique à section quadrangulaire ; elle est solidement implantée. La mitoyenne ressemble à la pince, contre laquelle elle est serrée dans le jeune âge. Elle est toutefois un peu plus courte et sa couronne plus épaisse, presque prismatique à section triangulaire, un peu rétrécie à l'extrémité occlusale. Ceci donne à l'ensemble des quatre dents centrales un aspect convergent et à l'arcade un contour allongé, presque pointu. Le coin est isolé, presque à mi-distance entre la mitoyenne et la canine. Il est beaucoup plus petit que les autres incisives, avec une couronne brève et étroite, un collet très net et une racine peu profondément implantée.

Les incisives supérieures ont une orientation moins longitudinale que les inférieures; elles servent plus à la préhension des aliments, alors que ces dernières sont plutôt disposées pour fouiller le sol. La pince a une couronne large, relativement courte, convexe à la face vestibulaire et concave sur la face linguale. Son bord distal est plus court et plus oblique que le bord mésial. Celui-ci s'incurve un peu vers celui de la pince opposée, les deux dents étant convergentes par leur extrémité occlusale et délimitant un intervalle triangulaire par leur partie proximale. Le bord occlusal est très oblique, peu distinct du bord distal, surtout s'il est excavé à son revers lingual, où s'ébauche un infundibulum large et peu profond. Le collet est net et la racine forte, profondément implantée dans l'os. La mitoyenne ressemble à la pince mais elle est nettement plus petite, avec une couronne plus comprimée d'un côté à l'autre et un infundibulum à peine marqué. Elle est située en regard du coin inférieur, avec lequel elle n'entre pas en contact pendant l'occlusion, la pince affrontant pour sa part à la fois son homologue et la mitoyenne inférieure. Quant au coin, il est tout aussi isolé qu'à la mâchoire inférieure. Sa situation est plus distale encore. Sa couronne est aplatie d'un côté à l'autre et son extrémité occlusale est trilobée, découpée par deux incisives peu profondes.

3.32 Canines

Très faibles chez le jeune, les canines sont au contraire volumineuses chez l'adulte, où elles présentent un fort dimorphisme sexuel, elles sont vulgairement nommées « crochets» ou « crocs ». Elles sont beaucoup plus fortes chez le verrat, où elles sortent vite de la bouche et forment de véritables défenses. Dans les deux sexes, leur croissance est permanente et elles sont donc dépourvues de racine. Mais leur croissance reste lente et faible chez la femelle, de même que chez le mâle castré avant la puberté.

La canine inférieure est un peu moins épaisse mais beaucoup plus longue que la supérieure : elle peut atteindre 20 à 25 cm de long chez les vieux verrats. Elle s'incurve de telle sorte que sa partie libre se recourbe par devant la canine supérieure, entre celle-ci et le coin supérieur et, soulevant la lèvre supérieure, décrit à l'extérieur une courbe de plus en plus longue.

Le corps de la dent est nettement trifacé. La face distale qui occupe toute sa concavité est dépourvue d'émail . Les deux autres, séparées par un bord mésial aigu, n'en ont qu'un revêtement très mince. L'extrémité libre est pointue et elle est comme le bord lingual, maintenue aiguë par le frottement contre la canine supérieure. L'extrémité enchâssée, large et toujours occupée par l'orifice béant de la cavité dentaire, s'enfonce de plus en plus profondément dans l'os avec l'âge, jusqu'à atteindre le niveau des molaires. Chez la truie, la croissance est bien moindre et la longueur dépasse rarement trois à quatre centimètres, le calibre de la dent est en outre nettement plus faible et celle-ci est aplatie d'un côté à l'autre.

La canine supérieure est nettement plus grosse à sa base mais beaucoup moins longue que l'inférieure : sa longueur n'excède guère une dizaine de centimètres chez les vieux verrats. Elle s'incurve d'abord latéralement puis caudalement, de sorte qu'elle passe derrière son homologue inférieure et sort précocement de la bouche en soulevant la lèvre supérieure.

Sa forme est celle d'une pyramide grossièrement quadrifacée, avec des angles très peu marqués, la section étant presque circulaire. Le face distale, concave, est dépourvue d'émail, lequel est très mince, voire absent, sur le reste de la surface. L'extrémité libre s'use par sa face mésiale, convexe, contre la canine inférieure. L'extrémité enchâssée, large et toujours béante, détermine à la surface du maxillaire le fort relief qui borde la fosse canine. Chez la femelle, cette dent n'est pas seulement plus courte et plus grêle; elle est aussi plus aplatie d'un côté à l'autre.

3.33 Prémolaires.

A chaque mâchoire, les prémolaires augmentent régulièrement de volume et de complexité de la première à la dernière. Toutes sont brachyodontes, à part la première prémolaire supérieure et les quatre prémolaires inférieures, de type bunodonte pur.

Les prémolaires inférieures sont les plus simples; elles sont aplaties d'un

côté à l'autre et presque tranchantes comme des dents de carnivore. La première est séparée des autres, située non loin de la canine et à distance de la seconde. C'est une dent caduque qui persiste plus ou moins longtemps dans la dentition d'adulte, elle tombe chez les sujets d'un certain âge et n'est pas remplacée. Sa couronne est peu volumineuse, étroite et simple, avec un bord aigu. Elle est pourvue de deux racines, l'une mésiale et l'autre distale. La seconde a une couronne plus étendue dans le sens mésio-distal et légèrement trilobée, avec un lobe intermédiaire encadré de deux faibles dépressions sur la face vestibulaire. Elle possède également deux racines. La troisième lui ressemble, mais, outre qu'elle est plus grosse, sa couronne porte des sillons plus marqués sur la face vestibulaire et deux dépressions similaires mais moins profondes à la face linguale. Elle est parfois triradiculée, la racine distale se bifurquant. La quatrième est la plus grosse et la plus épaisse. Elle est trilobée comme les précédentes, mais comme elle est la plus haute, l'usure efface aussi plus vite les détails de son bord occlusal. Les dépressions de la face linguale et surtout de la face vestibulaire sont plus profondes. Elle est pourvue de trois racines.

Les prémolaires supérieures sont, à l'exception de la première, plus épaisses et plus complexes que les inférieures de même rang. La première est petite, avec une couronne tranchante et deux racines. Elle est située contre la suivante. La deuxième est encore étroite, formée de deux cuspides principales dont la mésiale est la plus haute et d'une troisième, rudimentaire, placée au côté lingual de la cuspide distale. Elle est triradiculée, les deux racines distales étant accolées à leur base et peu divergentes. La troisième, plus épaisse, a une couronne nettement trilobée, la cuspide disto-linguale étant presque aussi grosse que sa voisine; les trois racines sont également plus distinctes. La quatrième a une couronne à peu près carrée sur une coupe transversale. Elle est formée de quatre grosses cuspides encore peu compliquées et portée par quatre racines, deux mésiales et deux distales. Les cuspides de la face linguale sont peu distinctes l'une de l'autre.

3.34 Molaires.

PI 5 / Ph10 / P15

Les molaires inférieures continuent la progression des prémolaires. Leur couronne, basse et pratiquement dépourvue de cément, est épaisse, formée de grosses cuspides, dont chacune est subdivisée par un système très complexe de sillons en tubercules primaires et secondaires. La face occlusale, assez vite abrasée, devient alors planiforme, mais pourvue de replis compliqués d'émail qui s'effacent par la suite. La première a quatre cuspides, auxquelles correspondent quatre racines, deux vestibulaires et deux linguales. Sa couronne est presque deux fois plus longue que large. La seconde lui ressemble mais elle est nettement plus forte, ses lobes sont mieux délimités et une cinquième cuspide est ébauchée à son bord distal. La dernière est très caractéristique. Plus grosse que les deux autres réunies, elle comporte cinq cuspides, dont la distale, qui constitue presque la moitié de l'organe, tend elle-même à se subdiviser en deux parties, vestibulaire et linguale. A chaque cuspide correspond une racine, la plus distale, tendant elle-même à se subdiviser, ce qui porte le total à six.

Les molaires supérieures ont la même organisation que les inférieures. Leur couronne est toutefois plus épaisse dans le sens vestibulo-lingual. Les deux premières sont encore formées de quatre grosses cuspidés et de quatre racines. La dimension mésio-distale l'emporte faiblement sur la transverse dans la première, plus nettement dans la deuxième, qui ébauche en outre une cuspide distale supplémentaire. La dernière est très grosse, constituée comme son homologue inférieure, mais plus large et moins développée vers l'arrière. Sa cuspide distale est moins forte, moins nettement bilobée. On compte encore six racines.

3.4 Chronologie d'éruption des dentures déciduales et permanentes.

Dates d'éruption et de remplacement des dents d'après Nickel. Mornet (1982) 130

Tab 1/P2

4 LE PARODONTE DU PORC " LARGE WHITE ".

4.1 Le parodonte superficiel: aspect macroscopique.

PI 2 / P12

La gencive cliniquement saine est de couleur rose pâle, ce qui la distingue de la muqueuse alvéolaire de couleur rouge. Elle a un aspect ferme et résistant. Elle est fixée sur les plans osseux sous-jacents, contrairement à la muqueuse alvéolaire qui est lâche et mobile sur la base du procès alvéolaire. Wauthier (1995) 186 .

4.12 La gencive libre.

La surface de la gencive libre est lisse, rose, de consistance ferme. Le rebord marginal de la gencive libre présente une forme festonnée, parallèle aux jonctions amélo-cémentaires.

La hauteur du sillon gingivo dentaire varie de 2 à 6 mm pour le secteur des prémolaires et des molaires, dans le cadre d'une santé parodontale apparente. Les variations de profondeur sont beaucoup plus importantes en ce qui concerne le secteur des dents monoradiculées, de 2 à 14 mm. La valeur la plus importante étant enregistrée au niveau de la canine qui est à croissance continue.

4.13 La gencive interdentaire.

La gencive interdentaire forme un col très étroit dans le secteur des molaires où les points de contact interdentaires sont très serrés avec des embrasures particulièrement étroites. Les incisives ménagent des diastèmes importants avec des papilles inter-incisives volumineuses comblant entièrement l'espace interdentaire.

4.14 La gencive attachée.

Elle est de couleur rose, d'aspect ferme et résistant. Du côté vestibulaire, la ligne de jonction muco gingivale est bien marquée sous la forme d'un feston parallèle au bord marginal gingival. Apicalement à cette ligne, la teinte de la muqueuse est plus foncée.

La hauteur de la gencive attachée est variable de 1 à 8 millimètres selon les secteurs. La quantité de gencive attachée la plus importante se localise en regard des troisièmes prémolaires, des premières et deuxièmes molaires définitives. Elle est moindre au niveau du secteur incisivo-canin.

4.15 Os alvéolaire.

L'os alvéolaire du porc est constitué par la corticale externe dense, et par les septa interdentaires et interradiculaires. La paroi alvéolaire ou lame cribiforme est criblée par l'insertion des fibres de Sharpey et par le passage de nombreux canaux vestibulaires. Les corticales externes sont constituées d'os compact recouvert de tissu conjonctif. Les septa sont formés de tissu osseux spongieux situé entre les parois alvéolaires et les corticales. Les septa interdentaires et interradiculaires présentent un aspect très festonné en regard du secteur prémolo-molaire. Au niveau du secteur antérieur, les septa interdentaires sont plats et épais. La position de la crête marginale alvéolaire est parallèle à la ligne de jonction émail ciment au niveau des prémolaires et molaires. La position de la crête alvéolaire est indépendante de la ligne jonction émail ciment au niveau du secteur incisivo-canin.

4.2 Histologie du parodonte superficiel.

4.21 Attache épithélio-conjonctive.

L'extrémité apicale de l'épithélium de jonction se situe en regard de la jonction amélo-cémentaire. L'attache conjonctive est faite de faisceaux de fibres obliques s'étendant du ciment au procès alvéolaire. Grant (1969) 80 .

4.22 La gencive attachée.

La gencive attachée porcine est totalement orthokératinisée. Appelton (1977) 21 Cette couche d'orthokératine est fortement PAS positive, mais les cellules du stratum spinosum ne réagissent pas à la coloration PAS. Haney (1977) 85.

Dans la couche basale, les cellules sont alignées en assises. La lame basale faisant face au tissu conjonctif réalise des circonvolutions. Les cellules de la couche basale contiennent de nombreux faisceaux de tonofibrilles intra-cytoplasmiques. A fort grossissement, on observe des fibrilles d'ancrage s'étirant du tissu conjonctif à la lamina densa de la lame basale. Susi (1969) 176 .

Dans le stratum spinosum, les cellules montrent une forme ovalaire ou polyhédrique. Les couches cellulaires situées à proximité de la couche cornée ne

présentent aucun granule de kératohyaline. Au niveau de certaines zones de stratum spinosum haut, les espaces intercellulaires sont remplis par un matériel granuleux. Newcomb (1981) 135 .

Le stratum granulosum n'est pas mis en évidence au sein de la gencive attachée. Newcomb (1981) 135 .

Le stratum corneum a une transition très franche avec le stratum spinosum. Les cellules superficielles montrent des contours sans irrégularités et des espaces intercellulaires étroits. L'épaisseur du stratum corneum est de 13 microns et le nombre de couches cellulaires est de 15 à 17. Newcomb (1981) 135 .

4.23 La muqueuse alvéolaire.

La muqueuse alvéolaire est non kératinisée. Appelon (1977) 21. Les caractéristiques de la muqueuse alvéolaire porcine diffèrent de celles de l'être humain. On décrit un épithélium avec des digitations plus grandes, plus proéminentes avec un plus grand degré d'irrégularité de contour. Haney (1977) 85 .

Dans le stratum basal, des cellules alignées en assises font face au tissu conjonctif.

Le stratum spinosum est constitué par des cellules à contour ovalaire ou polyhédrique. Les espaces intercellulaires sont larges. Dans la portion basse du stratum, les cellules sont de grande taille comparées aux cellules équivalentes de la gencive attachée.

On note l'absence de stratum granulosum au niveau de l'épithélium. Newcomb (1981) 135

Le stratum corneum apparaît comme virtuel , avec 5 à 6 microns de largeur et possédant six assises cellulaires. Newcomb (1981) 135 .

4.3 Histologie du parodonte profond.

4.31 l'os alvéolaire.

Aucune étude concernant l'os alvéolaire proprement dit, n'a été effectuée à ce jour. Wauthier (1995) 186 .

Les travaux de Powell (1973) 155 , montrent que l'os mandibulaire du porc est formé de trois types de structure:

- Un os poreux plexiforme d'origine périostée.
- Un os plexiforme de structure compacte, d'origine périostée.
- Un os relativement poreux d'origine endostée.

4.32 Le desmodonte.

Jump (1964) et coll. 96 , étudient l'histologie du desmodonte du porc sain, de dents temporaires et de prémolaires de porcs miniatures Pitman-Moore âgés de 8 à 13 mois. Les auteurs retrouvent les caractéristiques habituelles ultra-structurales propres aux mammaliens. Le desmodonte est très riche en cellules et montre de vastes zones de tissu interstitiel. Les faisceaux de fibres trans-septales sont les fibres les plus nombreuses et les mieux organisées.

4.33 Le Cément.

Jump (1964) et coll. 96 , ont établi sur des porcs Pitman-Moore, que le cément répond au type cellulaire; l'épaisseur de la couche cémentaire augmente à des niveaux plus apicaux.

4.4 Aperçu de pathologie parodontale.

Spouge (1984) 173 , affirme que le porc conventionnel développe comme l'homme une maladie parodontale inflammatoire chronique, ainsi que l'ont montré de nombreuses coupes histologiques, présentant un infiltrat de cellules inflammatoires.

5. LE PORC: MODELE POUR LA RECHERCHE EXPERIMENTALE.

5.1 Aspects réglementaires.

L'expérimentation animale est au centre d'importantes controverses, mais elle reste indispensable. Sur 76 prix Nobel de médecine, 54 ont eu recours à l'expérimentation animale. Wautier (1995) 186 .

Elle est régie par des règles très strictes en ce qui concerne les procédures expérimentales, l'élevage et la stabulation des animaux utilisés. L'expérimentation animale s'inscrit dans un cadre réglementaire relevant du Code rural et du Code pénal établi par le décret du 19 octobre 1987 et des arrêtés du 19 mai 1988 en application de la directive communautaire 86/609/CEE du 24 novembre 1986. Laroche et Rousselet (1990) 107 .

La responsabilité du chercheur vis à vis des modèles animaux implique qu'il limite leur utilisation à l'indispensable et qu'il assure à ces modèles les conditions de vie les plus satisfaisantes, avant, pendant, et après l'expérimentation.

5.2 Intérêts de choisir le porc comme animal de recherche.

Le développement embryologique du porc est très comparable à celui de l'homme. Weaver (1962) 187 . En raison de cette similitude, le porc est universellement considéré comme un bon prototype pour les études embryologiques mammaliennes et a été utilisé pour la compréhension de l'embryologie humaine. Patton (1953) 147 .

Le porc possède une physiologie voisine de celle de l'homme. Son coeur et son système circulatoire, son alimentation et son système digestif sont très similaires à celui de l'homme. Bustand et Mc Cellan (1965) 38 .

Le système dentaire du porc conventionnel est comme celui de l'homme hétérodonte et diphyodonte. Seule la canine porcine est une dent à croissance continue, à la différence de la canine humaine qui est à croissance limitée. Cet animal possède une dentition définitive et une dentition déciduale comme l'espèce humaine.

Ses dents pluriradiculées à éruption rapide et à croissance limitée comme chez l'homme, possèdent les caractéristiques de dents buodontes qui reflètent l'adaptation des porcins au régime omnivore. Clergeau (1986) 47

Le porc apparaît être un modèle de choix en ce qui concerne la recherche dentaire. La forme et la taille des dents sont suffisamment similaires aux dents humaines, pour permettre l'utilisation des instruments dentaires habituellement en chirurgie buccale ou en parodontie.

Le porc domestique conventionnel montre des caries dentaires. Detruit (1975) 56 et développe naturellement des maladies parodontales avec des caractéristiques anatomo-pathologiques voisines de la maladie parodontale humaine Spouge (1984) 173 .

Il apparaît que le parodonte du porc possède des similitudes ultrastructurales avec le parodonte humain: épithélium de jonction dont l'extrémité apicale se situe en regard de la jonction amélo-cémentaire, (attache conjonctive avec des faisceaux de fibres s'étendant du cément aux parois alvéolaires, gencive attachée orthokératinisée), desmodonte riche en cellules. L'organisation ultrastructurale du parodonte porcine semble analogue à celle décrite chez l'homme. Newcomb (1981) 135 .

5.21 Etudes d'autotransplantation chez le porc.

Dodo et coll (1983) 57 étudient sur un porc, âgé de 18 mois, l'étendue des lacunes de résorption sur une dent, réimplantée, par rapport à une dent réimplantée avec un dépôt de titane en couche mince. Les incisives latérales sont extraites et traitées endodontiquement après extraction, le desmodonte est retiré par grattage des racines au scalpel. En l'absence de métallisation, la dent réimplantée subit une résorption radiculaire massive. L'animal d'expérience choisi est un porc âgé de 18 mois. Cet animal présente une physiologie voisine de celle de l'homme. Détruit (1975) 56 .

5.22 Etudes de la régénération tissulaire guidée chez le porc.

L'étude de l'apport de membrane résorbable (polylactique) sur la croissance osseuse au sein de bloc d'hydroxyapatite poreux a été réalisée chez le porc par Schliephake et coll en 1994 156 . Des blocs d'hydroxyapatite sont greffés des deux

côtés de la mandibule et des deux côtés de l'os iliaque de chaque porc. Sur un côté une membrane est utilisée pour recouvrir les blocs. Après cinq mois, les blocs d'hydroxyapatite greffés et recouverts de membrane de régénération tissulaire guidée montrent une ossification totale au sein de leur matrice, tant à la mandibule qu'au niveau de l'os iliaque. Les blocs d'hydroxyapatite non recouverts de membrane montrent une colonisation osseuse moins importante et irrégulière à la mandibule et une colonisation osseuse pauvre au niveau de l'os iliaque. La membrane polylactique était totalement résorbée à cinq mois. Cette étude probante chez l'animal ouvre la voie à l'application humaine offrant de nouvelles perspectives de reconstitution osseuse en chirurgie maxillo faciale, par l'utilisation de membrane résorbable de régénération tissulaire guidée.

Une autre étude concernant la régénération tissulaire guidée a été réalisée chez le porc par Becker et coll en 1992 26 . Une membrane de collagène préparée à partir du péricarde bovin est utilisée afin de réparer et épaissir la paroi latérale du sinus maxillaire après résection chez six porcs . Une membrane est placée sur la muqueuse intacte, et un bloc d'hydroxyapatite est placé sur cette membrane et recouvert avec une seconde membrane. Après six mois, la régénération osseuse est complète dans l'espace situé entre les deux membranes.

CINQUIEME PARTIE:

METHODE EXPERIMENTALE CHEZ L'ANIMAL.

1. MATERIEL ET METHODE.

1.1 Site et conditions matérielles de l'expérimentation.

1.11 Autorisations administratives.

L'arrêté du 19/04/1988 fixe les conditions de fourniture aux laboratoires agréés des animaux utilisés à des fins de recherches scientifiques ou expérimentales, fixe les conditions d'attribution de l'autorisation de pratiquer des expériences sur les animaux, et fixe les conditions d'agrément, d'aménagement et de fonctionnement des établissements d'expérimentation animale.

Toute l'expérimentation s'est déroulée avec la collaboration permanente de Monsieur le Docteur Daniel Perrin, Odontologiste des Hôpitaux au CHU de Dijon, qui possède une autorisation du Ministère de L'agriculture pour travailler sur des animaux vivants, n° 006079, délivrée en Avril 1994.

Notre responsabilité vis à vis du modèle animal nous a imposé d'assurer les conditions de vie les plus satisfaisantes possibles pendant toute la phase expérimentale. Nous avons veillé :

- A l'application de la législation concernant les animaux de laboratoire.
- Au respect des besoins physiologiques et comportementaux de l'espèce utilisée.
- Au choix de méthodes et de protocoles expérimentaux visant à réduire souffrances et stress, à limiter le nombre d'animaux et à obtenir une fiabilité suffisante des procédures expérimentales afin d'éviter une duplication des expériences.
- A l'organisation rigoureuse et systématique de la prévention de la douleur.

1.12 Site de l'expérimentation.

Toute l'étude expérimentale a été menée à la station Zootechnique de l'INRA, à Bretonnière (21110). Cette unité était placée sous la responsabilité de Monsieur le Professeur Tisserant. Au début de l'année 1998, ce centre a fermé ses portes, mais nous avons pu obtenir l'autorisation de poursuivre notre expérimentation jusqu'à la fin juin 1998.

1.13 Conditions matérielles de l'expérimentation.

1.131 Elevage des porcs.

Trois techniciens animaliers: Mr Faurier, Mr Padermajjan, Mme Penning, sont

chargés des soins médicaux et de l'alimentation des animaux.

1.132 Alimentation des porcs.

Un programme nutritionnel équilibré et rigoureux permet d'assurer aux porcs, une bonne santé et une croissance harmonieuse. Ils disposent d'une mangeoire fixe et d'un système d'abreuvement automatique. L'eau est distribuée sans restriction.

1.133 L'entretien de la stabulation.

PI 15 / Ph29 / P27

L'entretien nécessite le respect du confort et de la prophylaxie sanitaire. Acezat (1978) 1

Pour la stabulation, les animaux sont placés dans une cage en maçonnerie de 3 mètres sur 2 mètres, possédant un caillebotis mobile en bois.

La température ambiante est comprise entre 15 et 21°C, l'humidité relative est située entre 50 % et 60 %. Un renouvellement d'air permet d'évacuer les gaz de la respiration, d'éliminer les mauvaises odeurs, les germes et les poussières. L'éclairage est assuré par la présence de baies vitrées.

Le nettoyage quotidien des cages diminue les odeurs. Le changement régulier des litières et la maintenance d'un milieu propre assure la prophylaxie, permettant d'assurer une expérimentation dans des conditions très optimales.

1.2 Le modèle animal expérimental: Le porc " Large white "

Les similitudes physiologiques et anatomiques avec l'homme, font du porc une espèce de choix pour ce type de recherche. Wautier (1995) 186.

Le porc miniature comme animal de laboratoire aurait pu être choisi. Mais le recours à l'espèce " Large white " par toute l'équipe de L'INRA (Chirurgien, Anesthésistes, Techniciens animaliers), ayant été très largement éprouvé pour d'autres sujet de recherche, il nous a semblé intéressant de profiter de l'expérience de tous.

1.21 Techniques d'anesthésies et conditions opératoires.

1.211 L'anesthésie

Les techniques d'anesthésie utilisées en clinique humaine, ont été reproduites pour les anesthésies réalisées sur les porcs " Large white ". En effet, il n'existe pratiquement pas, en matière d'anesthésie générale, de documentation sur les pratiques de cet art chez le porc. Mornet (1982) 130 .

Le Docteur Philippe Pointaire et le Docteur Guy Magnin, Praticiens Hospitalier au service d'Anesthésie-Réanimation du CHRU de Dijon, nous ont apporté leur concours et permis de bénéficier de toute leur compétence en anesthésie animale.

1.212 Prémédication sédatrice

Le porc, indocile et bruyant, est en réalité un animal extrêmement peureux. Cette peur est responsable des cris et du comportement de fuite. Elle peut être responsable d'accidents liés à la fragilité cardio-vasculaire citée dans la littérature. Mornet (1982) 130

Une injection de sédatif est réalisée par voie intra-musculaire. Les substances conseillées habituellement sont: Largactil 2 à 4 mg/Kg; Phénergan 2 à 4 mg/Kg; Lévipromazine 1 ml/KG.

1.213 Injections et cathétérisme.

PI 15 / Ph30 / P27

Les injections intra-musculaires sont réalisées dans les muscles lombaires, dans la croupe, l'épaule.

Le système vasculaire du porc, n'est apparent qu'au niveau des veines marginales de l'oreille. Un cathéter veineux est facilement mis en place à l'oreille d'un animal sédaté. Tout au long de l'intervention, une perfusion reliée à un soluté de remplissage assure la conservation d'une voie fonctionnelle pour l'injection des substances pharmacologiques.

1.214 Choix des substances anesthésiques.

1.2141 Le propofol

C'est un anesthésique intraveineux d'action rapide et d'élimination rapide, permettant un contrôle du niveau anesthésique et un réveil rapide, sans queue d'anesthésie. Cet agent de sédation est caractérisé par une induction rapide et prévisible, un effet essentiellement hypnotique permettant une association adaptée des divers analgésiques et myorelaxants, une absence presque complète d'accumulation permettant une grande maniabilité.

Le propofol est conjugué au niveau hépatique et les métabolites inactifs sont excrétés par voie rénale. Les manifestations systémiques sont rares.

Après induction, l'entretien de l'anesthésie est assuré par administration au goutte à goutte. La ventilation de l'animal reste spontanée tout au long du geste opératoire. Une apnée transitoire est possible. Elle sera traitée par stimulation de l'animal et par arrêt de perfusion transitoire jusqu'à reprise efficace de la respiration. Le recours à une intubation trachéale de l'animal avec mise en place d'un tuyau de 2 cm de diamètre peut également faciliter la fonction respiratoire.

Des ampoules de 20 ml et des flacons de 100 ml de Diprivan* ont été gracieusement mis à notre disposition par les laboratoires Zeneca.

1.2142 Analgésie opératoire et per-opératoire immédiate

Infiltration avec des solutions d'anesthésie locale: Deltazine 2% Adrénalinée au

niveau des sites d'intervention. Elle sert de complément à une anesthésie générale qui sera moins profonde et participe par l'association à un vasoconstricteur à limiter le saignement du champ opératoire.

1.215 Antibiothérapie.

Pour préserver l'animal de toute maladie ou infection, qui pourraient se traduire par une septicémie, une antibiothérapie prophylactique est débutée avant le geste opératoire, par injection de pénicilline par voie veineuse en pré-opératoire et en per - opératoire. Le traitement est poursuivi en incorporant dans la nourriture, des gélules d'antibiotique matin et soir durant 6 jours.

1.22 Installation pour l'intervention.

PI 16 / Ph31 / P28

Après induction de l'anesthésie de l'animal dans son box, le porc est placé sur une table mobile en position couché, décubitus latéral, après avoir été sanglé pour des raisons de sécurité. La table est levée au moyen d'un palan à une hauteur nécessaire au confort du chirurgien. Puis elle est déplacée dans une salle proche de la stabulation, salle dévolue et équipée comme un bloc opératoire. L'anesthésiste termine de conditionner la bête.

Une application rigoureuse des règles d'aseptie est réalisée: champ opératoire avec lavage soigneux au savon de toute la gueule, lavage endo et exobuccal avec de la Bétadine*. Mise en place des champs opératoires stériles. Infiltration avec des solutions d'anesthésie locale: Deltazine 2% Adrénalinée.

PI 16 / Ph32 / P28

PI 17 / P29

PI 26 / Ph51 / P39

1.3 Le choix des membranes de régénération tissulaire guidée.

Notre choix s'est porté sur des membranes résorbables et nous avons retenu les membranes de type GORE RESOLUT Regenerative Material, membrane fabriquée par la société W.L. Gore & Associates ,1500 North Fourth Steet, P.O. Box 2500, Flagstaff, AZ 86003-2500, U.S.A.

Les laboratoires Pharmadent , distributeurs des membranes Gore Résolut*, par l'intermédiaire de Monsieur Corbasson, ont mis à notre disposition et de façon gracieuse six membranes.

Laboratoires Pharmadent, siège social: B.P. 246 - 92307 Levallois-Perret cedex, tel: 0800368571 - Fax: 0160772760

Gore Resolut : référence R6 expirant le 3 mars 2000 - Lot R188B01.

1.31 Conseils d'utilisation et recommandations du fabricant

1.311 Présentation.

Le Gore Resolut Regenerative Material est livré stérile, sous la forme d'une feuille de 3 cm X 2 cm, stérilisé aux rayons gamma.

1.312 Indications.

Le Gore Resolut Regenerative Material est une membrane résorbable implantable destinée à faciliter la cicatrisation des lésions parodontales. Il n'existe actuellement aucune contre-indication connue à l'utilisation de ce matériel.

1.313 Description.

Le Gore Resolut Regenerative Material est l'association d'une structure poreuse de fibres synthétiques résorbables en polymère d'acide glycolique et d'une fibre synthétique résorbable en copolymère d'acide glycolique et lactique. Une suture résorbable est fournie pour fixer le matériau. La membrane est destinée à constituer une barrière passive empêchant l'envahissement du siège de la lésion par des tissus épithélio-conjonctifs de la gencive de sorte que, seules les cellules souhaitées puissent recoloniser l'espace créé, facilitant ainsi le processus de régénération. La rigidité du matériau est suffisante pour la création et le maintien d'un espace protégé autour de la lésion, afin de faciliter la formation d'une nouvelle attache. Sa souplesse est suffisante pour permettre un recouvrement uniforme.

1.314 Biocompatibilité.

Le matériau de régénération Resolut* est fabriqué à partir de polymères lactiques et glycoliques purs. Ces deux polymères sont connus depuis longtemps pour leur biocompatibilité, ils ne provoquent pas de réponse inflammatoire chronique ou de réaction immunogène des tissus et montrent une bonne réponse tissulaire au cours des processus de cicatrisation.

1.315 Système occlusif aux cellules migratrices.

Le matériau est conçu afin qu'il puisse préserver son intégrité et séparer les tissus pendant quatre à six semaines, permettant au complexe ligament parodontal et à l'os de se régénérer le long de la surface radiculaire. A l'échelle microscopique, une couche occlusive est incorporée au matériau, empêchant ainsi la pénétration des cellules indésirables au sein du site pendant les premiers stades de la cicatrisation.

1.316 Intégration tissulaire.

La membrane résolut est conçue de façon à favoriser une incorporation rapide de la partie matricielle du matériau par les tissus. Cette incorporation aide à la stabilisation du matériau et de la plaie. De même, l'intégration du tissu conjonctif prévient la

formation de fausses poches en inhibant la migration épithéliale entre le lambeau et le matériau, par inhibition de contact.

1.317 Création d'un espace.

Le matériau est fabriqué de façon à posséder une rigidité capable de maintenir un espace afin qu'un caillot se forme et que la régénération ait lieu.

1.318 Voie de la bio-résorption.

La résorption se fait suivant le processus d'hydrolyse en acides lactiques et glycoliques, qui sont éliminés suivant le cycle de krebs en acide tricarboxylique, puis en dioxyde de carbone et en eau.

2. PROTOCOLES POUR EXPERIMENTATION ANIMALE

2.1 Calendrier général des interventions

Tab 2 / P7

2.2 Travail préparatoire: Pré-étude sur tête de porc A

PI 3 / P13

PI 4 / P14

Ce premier temps de réflexion pour l'élaboration d'un protocole expérimental a été effectué chez un spécimen de porc "Large White". Pour notre première étude, nous disposons d'une tête de porc **A**, provenant d'un centre d'abattage pour de la viande destinée à la boucherie. Ce travail avait pour but de connaître les caractéristiques du parodonte, de préciser les données de la littérature concernant la formule dentaire et la position des dents définitives sous les dents temporaires. En effet, la connaissance des séquences d'apparition des dents définitives est un paramètre primordial pour déterminer l'âge idéal pour intervenir. Le second objectif de ces premières manipulations était également de déterminer les possibilités de transposition de dents de cochon et de vérifier les techniques d'ostéotomies qui permettront de prélever des fragments de maxillaire destinés aux examens histologiques. Sur le plan chirurgical, une telle intervention sur un animal, au demeurant très volumineux, s'est avérée possible malgré un accès peu aisé sur les sites très postérieurs. Distalement à la troisième prémolaire mandibulaire, les manoeuvres opératoires sont délicates en raison

de la gêne provoquée par la commissure labiale qui offre une possibilité d'ouverture buccale limitée.

2.21 Premier protocole opératoire

6 dents feront l'objet d'une transplantation avec application des principes de la régénération tissulaire guidée par une membrane de type résolut. Les transplants seront totalement recouverts par cette membrane et la contention sera assurée par des sutures résorbables maintenues par des ancrages osseux impactés résorbables.

PI 8 / P19

6 dents seront transplantées sans membrane, contention assurée par des sutures résorbables.

--->Intervention sur la mandibule et le maxillaire droit, transplantation avec membrane.

- Création d' une néo-alvéole selon les techniques d'implantologie, puis transfert de PM1 au sein de ce site.
- Transfert du germe de PM2 et inversion avec le germe de PM3 supérieur pour la mandibule et de PM3 inférieur.
- Avulsion de M1 et transplantation de M2 en cours d'éruption.

--->Intervention sur la mandibule et le maxillaire gauche, transplantation sans membrane

- Création d' une néo-alvéole selon les techniques d'implantologie, puis transfert de PM1 au sein de ce site.
- Transfert du germe de PM2 et inversion avec le germe de PM3 supérieur pour la mandibule et de PM3 inférieure
- Avulsion de M1 et transplantation de M2 en cours d'éruption.

2.22 Analyse du premier protocole opératoire .

Toutes les séquences opératoires semblent parfaitement appréhendées. Nous sommes donc autorisés à poursuivre notre recherche et à vérifier sur l'animal vivant si le protocole expérimental répond à nos objectifs.

2.3 Travail préparatoire: Pré-expérimentation sur l'animal A (1^{ère} partie)

Tab3 / P8

2.31 Compte - rendu opératoire de l'intervention du 28 août 97

2.311 Anesthésie.

- Prémédication: 10 ml Calmivet en IM à 09 h00.
- Induction: Kétalar 10 g en IM à 09 h 30, puis perfusion de Kétalar 5 g en IV.

- Entretien: Perfusion 250 ml/h Propofol (Diprivan*) donc 5 flacons 1/2 soit 2,75 g.
- Antibioprophylaxie: Augmentin 4 g.

2.312 Objectifs.

Transplantation de trois dents à la mandibule droite et trois dents au maxillaire droit selon le premier protocole sans mise en place de membrane de régénération tissulaire guidée.

PI 9 / P21

Des considérations anatomiques dentaires et morphologiques de la gueule de l'animal, nous obligent à modifier nos choix au cours de l'intervention. Les germes PM1, PM2, PM3 uniquement accessibles sont extraits et conservés dans du sérum physiologique, le temps de réaliser des néo-alvéoles au sein des sites d'avulsion par passage d'une fraise boule chirurgicale de gros diamètre.

PI 10 / P22

2.32 Analyse et conclusion de la première intervention sur l'animal A.

L'animal A est trop âgé (12 mois) pour mettre en pratique le geste chirurgical programmé. En effet, la croissance radiculaire déjà avancée rend très difficile l'avulsion des germes, sans engendrer une altération très importante des gaines de Hertwig.

PI 5 / Ph9 / P15

L'intervention est impossible sur M1, car cette dent est trop postérieure et trop loin sur les arcades dentaires. De plus, elle présente une racine très fine et trop fragile, engendrant des fractures de la partie apicale. Nous avons sous-estimé cette réalité anatomique.

L'inversion des germes impliquant la création de nouvelles alvéoles est difficilement compatible avec une occlusion physiologique. De plus le diamètre vestibulo-palatin des dents maxillaires est trop important par rapport à l'épaisseur de la branche mandibulaire, interdisant la contention des transplants.

Nous décidons de poursuivre l'étude sur l'animal A pour :

- surveiller la cicatrisation des dents réimplantées et nous assurer que les indications de transplantation dentaire applicable à l'être humain sont transposables sur le porc,
- vérifier les techniques d'ostéotomie,
- prélever ultérieurement deux pièces témoins saines, pièces qui serviront pour des études comparatives histologiques .

2.4 Travail préparatoire: Pré-étude sur tête de porc B

PI 6 / P17

PI 7 / P18

2.41 Protocole opératoire retenu

Suite à une étude attentive de la position des dents définitives incluses par rapport à la denture lactéale, en raison de la croissance radiculaire de la denture permanente, après extrapolation des données de la littérature et des données acquises au cours de la manipulation sur le cochon **A**, nous évaluons que l'âge idéal pour intervenir devrait être inférieur ou égal à huit mois.

Tab 1 / P2

--> Intervention sur la mandibule et le maxillaire droit, transplantation avec membrane.

- Extraction des molaires lactéales.
- Avulsion des germes PM1, PM2, PM3 et conservation dans du sérum physiologique.
- Création de néo-alvéoles au sein des sites d'avulsion, par passage d'une fraise boule chirurgicale de gros diamètre.
- Transplantation des germes dans ces nouveaux sites.

---> Intervention sur la mandibule et le maxillaire gauche, transplantation sans membrane.

- Extraction des molaires lactéales.
- Avulsion des germes PM1, PM2, PM3 et conservation dans du sérum physiologique.
- Création de néo-alvéoles au sein des sites d'avulsion par passage d'une fraise boule chirurgicale de gros diamètre.
- Transplantation des germes dans ces nouveaux sites.

2.42 Analyse du protocole opératoire retenu.

Ce nouveau protocole tient compte de l'expérience acquise sur la tête **A** et des conclusions qui ont fait suite à la manipulation pratiquée sur l'animal **A**.

Une nouvelle manipulation est réalisée sur la tête de porc **B**, pour parfaire les techniques chirurgicales mais également pour vérifier la cohérence du protocole retenu. Les travaux pratiques sont complétés par une simulation de mise en place de membrane. Des feuilles de plastique aux dimensions des membranes Résolut* sont suturées aux berges muqueuses.

Chaque étape ayant été scrupuleusement contrôlée, nous pouvons projeter de réaliser notre manipulation définitivement sur l'animal **B**

2.222 Protocole de traitement des pièces pour examen histologique

Des essais méthodologiques pour la mise au point de la technique histologique sont pratiqués. Deux pièces osseuses, à savoir une portion de mandibule gauche et une portion de maxillaire gauche, sont après prélèvement plongées, dans une solution d'éthanol à 70 degrés, pour assurer la fixation des tissus. Cette fixation par l'alcool représente également la première phase de la déshydratation. Rappelons toutefois qu'il s'agit de pièces osseuses provenant d'un animal abattu depuis plusieurs jours et pour lequel l'autolyse cadavérique des tissus et des cellules a débuté.

Des bains successifs d'alcool de degrés croissants 80°, 95° puis 100° vont assurer la suite de la déshydratation. La durée de la déshydratation est de quinze jours.

Deux bains de toluène, solvant de transition, achèvent la déshydratation pendant une durée de dix jours. Les deux prélèvements sont ensuite inclus au méthylmétacrylate.

2.5 Travail préparatoire: Pré-expérimentation sur l'animal A (2^{ème} partie)

2.51 Compte-rendu opératoire de l'intervention du 6 novembre 97

2.511 Anesthésie.

- Prémédication: 10 ml Calmivet en IM à 09 h00.
- Induction: Kétalar 10 g en IM à 09 h 30, puis perfusion de Kétalar 5 g en IV.
- Entretien: Perfusion 250 ml/h Propofol (Diprivan*) donc 5 flacons 1/2 soit 2,75 g.
- Antibioprophylaxie: Augmentin 4 g.

2.512 Objectifs.

Dans le même temps opératoire, on pratique des ostéotomies :

- Ostéotomie du maxillaire droit, maxillaire ayant fait l'objet fin août 97 de transplantation sans membrane associée.

PI 13 / P25

PI 14 / Ph28 / P26

- Ostéotomie de la mandibule gauche, mandibule saine.

PI 11 / P23

PI 12 / P24

On constate qu'il ne persiste, après trois mois, qu'une seule dent transplantée au maxillaire.

PI 14 / Ph27 / P26

2.52 Compte-rendu opératoire de l'intervention du 20 novembre 97

2.521 Anesthésie.

- Prémédication: 10 ml Calmivet en IM à 09 h00.
- Induction: Kétalar 10 g en IM à 09 h 30, puis perfusion de Kétalar 5 g en IV.
- Entretien: Perfusion 250 ml/h Propofol (Diprivan*) donc 5 flacons 1/2 soit 2,75 g.
- Antibioprophylaxie: Augmentin 4 g

2.522 Objectifs.

Dans le même temps opératoire, on pratique des ostéotomies :

- Ostéotomie du maxillaire gauche, maxillaire sain
- Ostéotomie de la mandibule gauche, mandibule ayant subi fin août 97 de transplantation sans membrane associée.

On constate qu'il ne persiste, après trois mois et demi, qu'une dent transplantée à la mandibule gauche .

3. EXPERIMENTATION ANIMALE.

Tab 4 / P9

3.1 Compte-rendu opératoire de l'intervention du 30 octobre 97

3.11 Anesthésie.

- Prémédication: 7 heures 45: Imalgènes 500 milligrammes soit 10 millilitres.
- Induction: 10 heures: Kétalar 2 g en IM
- Entretien: Perfusion de 400 mg Propofol (Diprivan*) de 10 heures à 10 heures 30.

3.12 Objectif.

Pour s'assurer de la taille des germes des prémolaires qui devront être prélevés ultérieurement, un bilan radiographique est effectué sur l'animal endormi. Des clichés sont pratiqués avec une incidence dysocclusale.

PI 18 / P31

3.2 Compte-rendu opératoire de l'intervention du 8 janvier 98

3.21 Anesthésie.

- Prémédication: 10 ml Calmivet en IM à 09 h 00.
- Induction: Kétalar 10 g en IM à 09 h 30, puis perfusion de Kétalar 5 g en IV.
- Entretien: Perfusion 250 ml/h Propofol (Diprivan*) donc 5 flacons 1/2 soit 2,75g.
- Antibioprophylaxie: Augmentin 4 g

3.22 Temps opératoire.

L'âge idéal de l'animal étant atteint, soit 8 mois, nous procédons à l'application du protocole opératoire retenu.

- Transplantation à la mandibule droite des trois prémolaires avec mise en place de trois membranes résolut*.

PI 19 / P32

PI 20 / P33

PI 21 / P34

PI 22 / P35

- Transplantation à la mandibule gauche sans utilisation de membrane.

PI 23 / P36

PI 24 / P37

L'intervention se déroule dans d'excellentes conditions et aucune difficulté n'est rencontrée.

3.3 Compte-rendu opératoire de l'intervention du 22 janvier 98

3.31 Anesthésie.

- Prémédication: 20 ml Calmivet en IM à 09 h 00.
- Induction: Chlorhydrate de Kétamine (Imalgène*) 7 g en IM à 09 h 30, puis perfusion et injection de 200 mg de Propofol.
- Entretien: Perfusion 200 ml/h Propofol (Diprivan*) donc 6 flacons, soit 3 g.
- Antibioprophylaxie: Augmentin 4 g.

3.32 Temps opératoire.

PI 26 / P h 52 / P39

- Transplantation au maxillaire droit des trois prémolaires avec mise en place de trois membranes résolut*.

PI 29 / P h 58 / P42

PI 30 / P43

PI 31 / P44

- Transplantation au maxillaire gauche sans utilisation de membrane.

PI 27 / P40

PI 28 / P41

PI 29 / P h 57 / P42

Le geste opératoire se déroule sans difficulté. Les sites sur lesquels nous sommes intervenus quinze jours auparavant montrent une cicatrisation optimale.

3.4 Compte-rendu opératoire de l'intervention du 12 mars 98

3.41 Anesthésie.

Prémédication: 7 heures 45: Imalgènes 500 milligrammes soit 10 millilitres.

Induction: 9 heures: Kétalar 2 g en IM et 1 milligramme d'Atropine.

Entretien: Perfusion de 400 mg Propofol (Diprivan*) de 9 heures 10 à 10 heures.

3.42 Examen clinique.

L'examen dentaire montre la perte de toutes les dents du maxillaire gauche, la perte d'une dent transplantée avec membrane au maxillaire droit. L'alimentation du porc ou des morsures répétitives contre les barreaux de la cage peuvent être évoquées.

PI 32 / P46

PI 33 / P47

L'examen parodontal des dents transplantées montre une gencive qui est cliniquement saine, de couleur rose pâle. La gencive a un aspect ferme et résistant, elle est fixée sur les plans osseux sous-jacents.

3.43 Bilan radiographique

Des radiographies sont pratiquées. Le palais au relief particulièrement plat rend la prise de clichés radiographiques rétro-alvéolaires particulièrement difficile au maxillaire. Par contre, les clichés radiographiques sont beaucoup plus aisés à effectuer au niveau mandibulaire.

Le développement des clichés radiographiques n'est pas possible sur le site animalier et il s'avère malheureusement que ceux-ci sont ininterprétables, car sous exposés.

3.5 Compte-rendu opératoire de l'intervention du 18 juin 98

3.51 Anesthésie.

Prémédication: 7 heures 45: Stresnil 35 ml soit 1,4 grammes.

Induction: 9 heures: Kétalar 3 g en IM.

Entretien: Perfusion 250 ml/h Propofol (Diprivan*) de 9 heures 10 à 12 heures 30.

Antibioprophylaxie: Clamoxyl 4 g.

3.52 Temps opératoire.

Des ostéotomies sont pratiquées selon les techniques opératoires élaborées lors des phases précédentes. Les trois prélèvements sont immédiatement et successivement fixés dans une solution d'éthanol à 70 degrés.

Ostéotomie de la mandibule gauche:

PI 34 / P48

PI 35 / P49

Ostéotomie de la mandibule droite:

PI 36 / P50

PI 37 / P 73 / P51

Examen clinique du maxillaire gauche:

PI 37 / P 74 / P51

Ostéotomie du maxillaire droit:

PI 38 / P52

SIXIEME PARTIE:

ETUDES HISTOLOGIQUES: Matériel et méthodes.

1. METHODE DE TRAITEMENT DES PRELEVEMENTS

Les blocs une fois prélevés doivent être traités et inclus par la technique d'inclusion au méthylmétacrylate.

1.1 Technique d'inclusion.

Avant inclusion, les blocs doivent subir une fixation et une déshydratation.

1.11 La fixation.

Elle doit être immédiate dès le prélèvement du bloc par l'éthanol à 70 degrés. C'est le fixateur de choix pour l'os. La fixation se termine lorsque la pièce osseuse est devenue blanchâtre, environ en un mois. Cette fixation par l'alcool représente également la première phase de la déshydratation.

Le rôle de la fixation est de s'opposer à l'autolyse cadavérique des tissus et des cellules, de maintenir la pièce dans un état aussi proche que possible de la morphologie in vivo et de permettre l'observation au microscope.

1.12 La déshydratation.

Des bains successifs d'alcool de degrés croissants 80°, 95° puis 100° vont assurer la suite de la déshydratation. La durée de la déshydratation est de quinze jours.

Deux bains de toluène, solvant de transition, achèvent la déshydratation en dix jours.

Cette phase de déshydratation permet la dissolution complète des lipides.

1.13 l'inclusion.

PI 39 / Ph 77 / P56

Après la fixation, une inclusion au méthylmétacrylate est réalisée en respectant les impératifs suivants :

- La pièce osseuse est infiltrée et également environnée par le matériel d'inclusion.
- Le milieu d'inclusion présente une dureté comparable à celle du tissu osseux afin d'éviter les vibrations et les fractures pendant la coupe. Il doit être suffisamment souple pour faciliter cette coupe et la préhension des sections, d'où l'addition d'un plastifiant.
- La température atteinte pendant la polymérisation ne dépasse pas 40 à 50° C afin d'éviter une autocatalysation.

Le milieu d'imprégnation et d'inclusion adopté est:

- Le méthylmétacrylate (200 ml) : c'est un plastique monomère, liquide, incolore, volatile et très fluide qui infiltre facilement tous les tissus, même osseux. Il est stocké à une température de 4° C avec adjonction d'hydroquinone comme stabilisateur.

- Le Peroxyde de benzoyle (7 g): il s'agit en fait du 2-4 dichlorobenzol peroxyde. C'est un durcisseur qui intervient comme amorceur de la polymérisation par formation de radicaux libres. Explosible, il est stocké à 4° C avec un taux d'hydratation de 25 %. L'intérêt de son utilisation est son activation à relativement basse température: 32° C. Il permet d'obtenir un polymère de métacrylate dur et cassant.

- Le Dibutylphtalate (50 ml): ce produit est destiné à obtenir un polymère plus mou en s'interposant entre les chaînes de polymères. Ce plastifiant rend le bloc de résine moins cassant et plus souple à la coupe.

Les milieux d'imprégnation et d'inclusion sont donc préparés par un mélange de métacrylate, d'amorceur et de plastifiant. Cette préparation est simple: le catalyseur doit être dissous dans le monomère afin d'obtenir une polymérisation homogène.

Le métacrylate est dégazé avant et pendant l'imprégnation à l'aide d'une pompe à vide.

Les opérations d'imprégnation et d'inclusion se succèdent dans le temps.

1.131 L'imprégnation.

Elle s'étale sur quatre jours à 4° C à l'aide du mélange qui infiltre la pièce osseuse.

Cette imprégnation s'accompagne d'un dégazage qui facilite également l'élimination du toluène. Deux bains sont nécessaires.

1.132 L'inclusion.

Elle est effectuée dans un récipient en verre avec le même mélange en trois à cinq jours dans une étuve à 32° C. Le facteur thermique active l'amorceur par fragmentation en radicaux libres qui provoque la polymérisation des monomères de méthylmétacrylate.

Des bulles peuvent être rencontrées, signe d'un dégazage imparfait. Elles sont cependant rares et toujours extérieures à la pièce osseuse, n'altérant pas la préparation.

2. MATERIEL BIOLOGIQUE.

L'étude porte sur 9 prélèvements qui seront inclus successivement dans du méthylmétacrylate.

Pièce 1: cochon A prélevé le 6/11/97; maxillaire droit transplanté (pré-étude)

Pièce 2: cochon A prélevé le 6/11/97; mandibule gauche saine (pièce témoin)

Pièce 3: tête B prélevée le 13/11/97; mandibule gauche (pièce d'essai histologique)

Pièce 4: tête B prélevée le 13/11/97; maxillaire gauche (pièce d'essai histologique)

Pièce 5: cochon A prélevé le 20/11/97; maxillaire gauche sain (pièce témoin)

- Pièce 6:** cochon A prélevé le 20/11/97; mandibule droite transplantée (pré-étude)
Pièce 7: cochon B prélevé le 18/06/98; mandibule droite transplantée avec MB
Pièce 8: cochon B prélevé le 18/06/98; mandibule gauche transplantée sans MB
Pièce 9: cochon B prélevé le 18/06/98; maxillaire droit transplanté avec MB

2.1 Préparation et radiographie des blocs.

L'inclusion libérée de son support en verre va devoir subir un repérage d'orientation spatiale. Des radiographies multiples de chaque dent sur l'ensemble des blocs sont effectuées à l'aide de films radiographiques des laboratoires Kodak de 4 cm x 3 cm et d'un poste radiologique long cône Philips 75 Kw.

Ces radiographies après développement sont montées sur des caches de diapositive standard avant d'être tirées sur du papier photographique couleur de 15 cm x 10 cm.

Elles vont permettre, hormis une étude approfondie anatomique des structures, le repérage et la détermination des plans de coupe, la réduction primaire des blocs.

2.2 Réduction secondaire des blocs. PI 39 / Ph 78 / P56

Une réduction secondaire est nécessaire car le microtome utilisé permet de couper des blocs de dimension 6 cm sur 4 cm. En outre, plus le bloc sera petit et plus l'étalement de la coupe sera facilité. Pour ce faire, les réductions successives de profondeur et de surface de coupes sont réalisées à l'aide d'une scie à ruban.

3. RECHERCHE D'UNE TECHNIQUE HISTOLOGIQUE APPLICABLE AUX TISSUS DURS NON DECALCIFIES APRES INCLUSION DANS LE METHYLMETACRYLATE.

Une étude anatomique microscopique doit être effectuée sur des coupes histologiques effectuées sur un tissu non décalcifié par la technique d'inclusion au méthylmétacrylate.

3.1 Coupes au microtome à tissus durs de Reichert-Jung

Une première étude histologique est réalisée au Laboratoire d'Histologie Embryologique de la faculté de médecine de Nancy (Professeur Hubert GERARD), selon la technique décrite par Hervé MEMBRE (Thèse d'Université de Nancy, 1990) et BRAVETTI (Thèse d'Université de Paris V, 1999) . 35

3.11 La coupe

Les blocs obtenus sont suffisamment durs pour permettre la réalisation de coupes fines. Ils sont débités sur microtome à tissus durs de Reichert-Jung, modèle 1872 Autocut, à déplacement rotatif électrique ou manuel, équipé d'un rasoir au carbure de tungstène.

Le réglage d'épaisseur des coupes est de 20 microns (compromis entre une transparence suffisante et une résistance correcte aux diverses manipulations). Les coupes sont récupérées sur un ruban adhésif à la pince. Elles sont ensuite étalées par flottage sur de l'eau tiède maintenue dans un bain-marie, permettant une réhydratation avant leur coloration par des solutions aqueuses.

Des coupes sériées espacées de 1/10 de mm sont réalisées sur le **bloc d'essai n°3** pour vérifier l'application de cette technique à notre étude.

3.12 Coloration des coupes par le trichrome de Masson

En l'absence de déplastification, aucune des colorations habituelles ne prend, par contre, de nombreuses techniques ont été adaptées aux coupes flottantes, et certaines s'appliquent particulièrement à l'étude des prélèvements osseux.

La coloration testée pour cette étude est le trichrome de Masson modifié Goldner, technique utilisée par Bravetti (1999) [35](#). Cette coloration est couramment utilisée dans les laboratoires afin d'étudier l'histologie de l'os. C'est une modification réalisée par Goldner du trichrome de Masson, coloration longue qui n'est pas réellement spécifique du tissu ostéoïde. Elle permet de mettre en évidence les fibres de collagène, le tissu osseux et les éléments cellulaires.

3.121 Les réactifs du trichrome de Masson modifié Goldner

Hématoxyline de Weigert

Solution A :

Hématoxyline cristallisée	1 g
Ethanol à 95°	1 000 ml
Filter.	

Solution B

Perchlorure de fer officinal	4 g
HCl à 24 %	1 ml
Eau distillée qsp	100 ml

Solution de travail extemporanée :

Mélanger des quantités égales de A et B. Filter.

Fuchsine ponceau

Fuchsine acide 0,5 g

Ponceau 2 g

Eau distillée qsp 1 000 ml

Après dissolution à froid, ajouter 2 ml d'acide acétique concentré.

Orange G phosphomolydique

Orange 2 g

Acide phosphomolydique 4 g

Eau distillée qsp 100 ml

Filtrer avant usage.

Vert lumière

Vert lumière 0,1 g

Acide acétique concentré 2 ml

Eau distillée qsp 100 ml

3.122 Utilisation des colorations

* Hématoxyline de Weigert 15 mn

Eau acétifiée à 1 % : 3 fois 5 mn

Eau distillée : 1 fois 1 mn

* Fuchsine ponceau 35 mn

Eau acétifiée à 1 % : 2 fois 5 mn

* Orange G 6 mn

Eau acétifiée à 1 % : 2 fois 5 mn

* Vert lumière

Eau acétifiée à 1 % : 2 fois 5 mn

3.13 Déshydratation et montage des coupes

Les coupes sont déshydratées directement dans trois bains successifs de méthanol à 100°. Les bains de transition sont effectués dans le méthyl-cyclohexane. En effet, le toluène fréquemment utilisé en histologie, dissoudrait complètement le méthylmétacrylate.

Le montage est réalisé entre lame et lamelle avec comme résine de montage l'Entellan.

L'ensemble est placé dans une étuve à 56° C pendant quatre jours permettant le séchage des coupes.

3.14 Inconvénients de la technique de coupe au microtome.

Cette technique de coupe au microtome à tissus durs de Reichert-Jung ne nous a pas permis de couper de façon satisfaisante.

Des arrachages, des décollements, des clivages du tissu minéral par le couteau nous obligent à interposer une bande adhésive de type Scotch™. Malgré cette précaution, le tissu dentaire se déchire régulièrement.

PI 40/ Ph 79 / P57

D'autre part, le décollement sur la coupe du ruban adhésif après coloration et avant étalement sur la lame s'avère impossible. Des artefacts très importants liés à la préparation des coupes avec le support adhésif, compliquent l'interprétation et la lecture des lames.

Si l'étude histologique du tissu osseux par cette technique est recommandée, force est de constater qu'il est impossible de transposer et d'appliquer au tissu dentaire, cette méthode de coupe. (microtome sans décalcification préalable).

Ce constat d'échec nous oblige à recourir à une autre technique.

3.2 Coupe des tissus durs par usure.

Une deuxième étude histologique est réalisée au Laboratoire d'Histologie Embryologique de la faculté de Médecine d'Angers dans le service du Professeur Daniel Chappard.

3.21 Débitage des blocs.

Les blocs d'essai 3 et 4 ont été tronçonnés de façon à isoler chaque dent. Chaque bloc a été sectionné à la scie diamantée Stuers Accutom™ (Copenhague, Danemark) et les différentes sections de 500 μm (environ) ont été positionnées sur ruban adhésif. Les sections passant par le centre d'une racine ont été sélectionnées après confrontation avec les données radiologiques.

Les sections ont été collées sur lames de plexiglass à l'aide d'une colle cyanoacrylique photopolymérisée aux rayons UV. Donath (1995) 58 .

3.22 Ponçage et polissage des échantillons.

Les sections ont été amincies et polies sur une polisseuse numérique Exakt-Kulet (Norderstedt, Allemagne), l'épaisseur ayant auparavant été mesurée à l'aide d'un palmer digital. L'épaisseur moyenne finale des sections est d'environ 70 à 80 μm .

3.23 colorations.

PI 40 / Ph 80 / P57

Les sections ont ensuite reçu une gravure superficielle par eau oxygénée à 10 % selon la technique décrite par Schenk et coll. (1984) 165.

La coloration a été réalisée par le bleu de toluidine-borax appliqué sur les coupes pendant 20 mn. Huré et coll (1996) 91.

3.24 Avantages et inconvénients de la technique par usure.

3.241 Les avantages.

L'examen des pièces est possible en lumière polarisée.

Cette technique permettrait, dans le cadre d'une poursuite éventuelle de l'étude, de réaliser une reconstruction tridimensionnelle à partir des coupes sériées.

La parfaite conservation et le respect de l'intégrité des tissus offerts par cette procédure de polissage des coupes, nous autorisent à retenir cette technique pour la poursuite de notre travail.

3.242 les inconvénients.

La coloration monochrome ne permet pas de caractériser de façon sélective les différents tissus environnants et leurs constituants. On ne peut isoler facilement les tissus environnants par le biais de cette coloration contrairement à la technique précédente.

4 PREPARATION DES COUPES AVEC APPLICATION DE LA TECHNIQUE PAR POLISSAGE: METHODOLOGIE.

4.1 Pièce1: maxillaire droit transplanté.(pré-étude) PI 41 / P64

- La pièce1 est porteuse de deux dents, elle est séparée en 2 blocs.
- 3 coupes sont réalisées sur le bloc 1/1.
- 2 coupes sur le bloc 1/2.
- Les coupes sont collées avec la colle Tecnovit 7210 sur des plaques mises ensuite sous presse et exposées aux ultraviolets.
- Bloc 1/1: épaisseur des coupes avant polissage: 880 μm , 920 μm , 970 μm .
- Bloc 1/2: épaisseur des coupes avant polissage: 450 μm , 620 μm .
- Polissage des coupes par grain de 1200, 800, 320.
- Epaisseur finale des coupes : 80 μm puis Polishing de 5 minutes et coloration des lames.

4.2 Pièce 2: mandibule gauche saine. (pièce témoin) PI 47 / P92

- La pièce 2 est porteuse de trois dents, elle est séparée en 3 blocs à l'aide de la scie Exakt.

- 6 coupes sont réalisées sur le bloc 2/3.
- 5 coupes sur le bloc 2/2.
- 3 coupes sur le bloc 2/1.
- Les coupes après sélection sont collées avec la colle Tecnovit 7210 sur des plaques placées sous presse et exposées aux ultraviolets.
- Bloc 2/3: 2 coupes collées, épaisseur des coupes avant polissage: 560 μm , 220 μm .
- Bloc 2/2: 1 coupe avec une épaisseur avant polissage de 510 μm .
- Bloc 2/1: 1 coupe avec une épaisseur avant polissage très irrégulière de 1200 μm à 1600 μm .
- Polissage des coupes par grain de 1200, 800, 320.
- Epaisseur finale des coupes : 80 μm puis Polishing de 5 minutes et coloration des lames.

4.3 Pièce 5: maxillaire gauche sain. (pièce témoin) (PI 52 / P69)

- La pièce 5 est porteuse de trois dents dont 1 dent est à réorienter car elle a un axe oblique, la pièce anatomique est séparée en 3 blocs à l'aide de la scie Exakt.
- 1 coupe est réalisée et réorientée sur le bloc 5/1.
- 4 coupes sur le bloc 5/2.
- 3 coupes sur le bloc 5/3.
- Collage des coupes sélectionnées avec la colle Tecnovit 7210 sur des plaques placées sous presse et exposées aux ultraviolets.
- Bloc 5/1: 2 coupes collées, épaisseur des coupes avant polissage: 500 μm , 540 μm .
- Bloc 5/2: 1 coupe collée, épaisseur de la coupe avant polissage: 550 μm .
- Bloc 5/3: 2 coupes collées, épaisseur des coupes avant polissage: 440 μm , 660 μm .
- Polissage des coupes par grain de 1200, 800, 320.
- Epaisseur finale des coupes : 80 μm puis Polishing de 5 minutes et coloration des lames.

4.4 Pièce 6: mandibule droite transplantée. (pré-étude) (PI 56 / P73)

- La pièce 6 porte une seule dent.
- 2 coupes sont pratiquées sur le bloc 6.
- Collage de 2 coupes avec la colle Tecnovit 7210 sur des plaques placées sous presse et exposées aux ultraviolets, avec une épaisseur avant polissage de 560 μm et 590 μm .
- Polissage des coupes par grain de 1200, 800, 320.
- Epaisseur finale des coupes : 80 μm puis Polishing de 5 minutes et coloration des lames.

4.5 Pièce 7: mandibule droite transplantée avec membrane.

(PI 56 / P73)

- La pièce 7 porte quatre dents. Le bloc est dans un premier temps découpé à la scie à métaux entre la dent 3 et la dent 4, puis des coupes des différentes dents sont réalisées avec la scie Exakt, ensuite collées avec la colle Tecnovit 7210 sur des plaques placées sous presse et exposées aux ultraviolets.
- Bloc 7/1: 2 coupes collées, épaisseur des coupes avant polissage: 730 μm et 500 μm .
- Bloc 7/2: 2 coupes collées, épaisseur des coupes avant polissage: 450 μm et 590 μm .
- Bloc 7/3: 2 coupes collées, épaisseur des coupes avant polissage: 640 μm et 560 μm .
- Bloc 7/4: 1 coupe collée avec épaisseur de 530 μm avant polissage.
- Polissage des coupes par grain de 1200, 800, 320.
- Epaisseur finale des coupes : 80 μm puis Polishing de 5 minutes et coloration des lames.

4.6 Pièce 8: mandibule gauche transplantée sans membrane (PI 63 / P80)

- La pièce 8 est porteuse de quatre dents. La pièce étant de trop gros volume, elle est séparée à la scie à métaux entre la dent 4 et la dent 3 en 2 blocs à l'aide de la scie Exakt.
- 1 coupe sur le bloc 8/1.
- 1 coupe sur le bloc 8/2.
- 1 coupe sur le bloc 8/3.
- 1 coupe sur le bloc 8/4.
- Les coupes sont collées avec la colle Tecnovit 7210 sur des plaques placées sous presse et exposées aux ultraviolets.
- Bloc 8/1: la coupe a une épaisseur avant polissage de 690 μm
- Bloc 8/2: la coupe a une épaisseur avant polissage de 600 μm
- Bloc 8/3: la coupe a une épaisseur avant polissage de 620 μm
- Bloc 8/4: la coupe a une épaisseur avant polissage de 570 μm
- Polissage des coupes par grain de 1200, 800, 320.
- Epaisseur finale des coupes : 80 μm puis Polishing de 5 minutes et coloration des lames.

4.7 Pièce 9: maxillaire droit transplanté avec membrane. (PI 70 / P87)

- La pièce 9 porte trois dents. Le bloc est découpé à la scie à métaux entre la dent 2 et la dent 3, puis des coupes des différentes dents sont réalisées avec la scie Exakt, ensuite collées avec la colle Tecnovit 7210 sur des plaques placées sous presse et exposées aux ultraviolets.
- Bloc 9/1: 1 coupe collée, épaisseur de coupe avant polissage: 590 μm .
- Bloc 9/2: 2 coupes collées, épaisseur des coupes avant polissage: 630 μm et 590 μm .
- Bloc 9/3: 2 coupes collées, épaisseur des coupes avant polissage: 340 μm et 510 μm .
- Polissage des coupes par grain de 1200, 800, 320.
- Epaisseur finale des coupes : 80 μm puis Polishing de 5 minutes et coloration des lames.

SEPTIEME PARTIE:

ETUDE HISTOLOGIQUE: Interprétations

Les sections ont été examinées et photographiées sur un microscope Leica DMR-B dans le laboratoire d'Histologie et d'Embryologie de la Faculté de Médecine d'Angers avec l'amabilité de Monsieur le Professeur Daniel Chappard.

1. PIÈCE 1: COCHON A. (Pièce de pré-étude avec dents transplantées)

1.1 Pièce 1, cochon A, dent 1: Maxillaire droit, transplantation sans membrane.

- Aspect macroscopique:

→ PI 42 Ph 83

Une seule des deux racines est visible sur la coupe. Au niveau de l'autre racine, on suit la prolifération de l'épithélium gingival et du chorion sous-jacent. Il dessine une bande horizontale qui s'étend jusqu'au niveau de la chambre pulpaire. L'architecture de celle-ci est totalement détruite.

- Aspect microscopique:

→ PI 42 Ph 84

→ PI 43 Ph 85

L'épithélium gingival remonte très profondément à l'intérieur de la chambre pulpaire et des papilles épithéliales sont bien visibles. Il est recouvert par un tissu très inflammatoire. De nettes images de résorption sont observées au niveau des racines avec des foyers fibro-ostéoclastiques très développés.

Cette racine est le siège d'une résorption très active par des bourgeons fibro-ostéoclastiques.

La racine la mieux préservée est le siège d'une fracture avec reconsolidation par un pont en ciment cellulaire. Il existe des proliférations bactériennes dans le sillon gingival.

- Aspect microscopique:

→ PI 43 Ph 86

→ PI 44 Ph 87- 88

La racine a totalement disparu et l'épithélium gingival s'est engagé à l'intérieur de la chambre pulpaire sur tout son diamètre. Au niveau de cette deuxième racine, sur le bord externe, existe une volumineuse figure de résorption à l'intérieur de laquelle s'engage un tissu conjonctivo-inflammatoire. Dans la partie inférieure, il existe une prolifération osseuse constituée d'os fibreux non lamellaire (woven bone).

1.2 Pièce 1, cochon A, dent 2: Maxillaire droit, transplantation sans membrane.

- Aspect macroscopique:

→ PI 45 Ph 89

L'épithélium gingival descend jusqu'à l'extrémité distale de la racine en dessous de laquelle il s'infiltré et remonte massivement dans la chambre pulpaire.

- Aspect microscopique:

→ PI 45 Ph 90

Des images nettes de résorption de la racine sont bien visibles avec en particulier des foyers fibro-ostéoclastiques disséquants qui pénètrent à l'intérieur de la racine. L'épithélium gingival descend jusqu'à l'extrémité distale de la racine en dessous de laquelle il s'infiltré et remonte massivement dans la chambre pulpaire. Il est associé à un chorion très inflammatoire comportant de nombreux polynucléaires. La chambre pulpaire apparaît totalement nécrosée dans son extrémité supérieure et des colonies bactériennes sont nombreuses.

- Aspect microscopique:

→ PI 46 Ph 91

A l'extrémité inférieure, les bords de la chambre pulpaire sont recouverts par des colonies bactériennes constituées de germes d'allure cocci ou bâtonnets. Des foyers de cellules inflammatoires mononucléées sont observés sous l'épithélium en dessous de la racine.

2. PIÈCE 2: COCHON A (Pièce témoin saine)

2.1 Pièce 2, cochon A, dent 1: Mandibule gauche saine.

- Aspect macroscopique:

→ PI 49

Dent histologiquement normale sur les deux lames.

- Aspect microscopique:

→ PI 49 Ph 95 - 96

2.2 Pièce 2, cochon A, dent 2: Mandibule gauche saine.

- Aspect macroscopique:

→ PI 50

- Aspect microscopique:

→ PI 50 Ph 97- 98

Dent saine et histologiquement normale. Les odontoblastes sont bien visibles, la pulpe a une architecture normale. Le ligament alvéolodentaire est constitué d'un réseau de fibres de collagène orientées de la couche cémentaire vers le tissu osseux.

2.3 Pièce 2, cochon A, dent 3: Mandibule gauche saine

- Aspect macroscopique:

→ PI 51

- Aspect microscopique:

→ PI 51 Ph 99 - 100

Dent saine, l'examen histologiquement est normal.

3. PIECE 3 ET PIECE 4: TETE B. (Pièce d'essai histologique)

Coupe techniquée au microtome à tissus durs de Reichert-Jung. La coloration utilisée pour cette étude est le trichrome de Masson modifié Goldner.

On observe des arrachages et des clivages du tissu minéral. D'autre, part on remarque des artefacts très importants, dus à la présence du support adhésif, qui compliquent l'interprétation et la lecture des lames.

4. PIECE 5: COCHON A. (Pièce témoin saine)

4.1 Pièce 5, cochon A, dent 1: Maxillaire gauche sain.

- Aspect macroscopique:

→ PI 52

Dent histologiquement normale. La coupe passe par la chambre pulpaire et partiellement par les deux racines.

4.2 Pièce 5, cochon A, dent 2 : Maxillaire gauche sain.

- Aspect macroscopique:

→ PI 52

Dent histologiquement normale. La coupe passe exactement par les deux racines et la chambre pulpaire.

4.3 Pièce 5, cochon A, dent 3 : Maxillaire gauche sain.

- Aspect macroscopique:

→ PI 52

Dent histologiquement normale; la coupe passe par la chambre pulpaire et partiellement par l'une des deux racines.

5. PIÈCE 6: COCHON A. (Pièce de pré-étude avec dents transplantées)

5.1 Pièce 6, cochon A, dent 1: Mandibule droite avec transplantation sans membrane.

- Aspect macroscopique:

→ PI 54 Ph104

La tranche est passée par le milieu de la dent.

Un pont fibreux et inflammatoire traverse les deux racines de part en part. Il s'y associe une prolifération de l'épithélium gingival à l'intérieur des canaux des racines, ainsi que dans la partie inférieure de la chambre pulpaire. La partie supérieure de celle-ci est nécrosée. Des foyers bactériens sont observés.

- Aspect microscopique:

→ PI 55 Ph106 - 107

L'une des racines est totalement résorbée par une bande de tissu fibro-inflammatoire horizontale associée à des images dentinolytiques. A l'intérieur du canal, la pulpe est nécrosée, on note la présence de fragments alimentaires d'origine végétale, ainsi que des débris d'émail. Il existe un début de processus de réparation surtout marqué sur le bord externe avec apposition de ciment. Au niveau de ces zones, des colonies bactériennes s'étendent depuis la gencive jusqu'à la paroi externe de la chambre pulpaire.

Le foyer fibro-inflammatoire est tapissé au niveau de sa face supérieure par de l'épithélium gingival qui passe en pont en dessous de la chambre pulpaire. Ce foyer fibro-inflammatoire se dirige vers le bord externe de la deuxième racine qui apparaît perforée. Le foyer s'étend à l'intérieur du canal de la deuxième racine et des images de résorption interne sont visibles au contact du foyer inflammatoire.

En dessous de cette bande fibreuse, on note des images d'apposition de ciment cellulaire et d'os avec remodelage actif. Ces amas ostéo-cémentaires semblent réaliser une ankylose des racines alors qu'une bande fibro-inflammatoire sus-jacente tend à sectionner les 2 racines.

6. PIECE 7 COCHON B. (Dents transplantées avec membrane)

6.1 Pièce 7, cochon B, dent 1: Mandibule droite, transplantation avec membrane.

- Aspect macroscopique: → (PI 58)

A partir de la gencive, pénètre un foyer fibro-inflammatoire à l'intérieur de la chambre pulpaire qui dissèque la paroi de la racine. Le foyer fibro-inflammatoire s'étend à l'intérieur de la chambre pulpaire.

- Aspect microscopique: → (PI 58 Ph111-112)

Le foyer fibro-inflammatoire est recouvert par une frange épithéliale. Au dessus, on note la présence de cellules inflammatoires associées à une nécrose de la chambre pulpaire. Il existe un volumineux foyer de résorption qui tend à perforer les deux parois de la racine avec constitution d'un pont fibreux qui tend à découper la dent.

Au niveau de l'extrémité inférieure, la racine a une structure qui est histologiquement normale, les odontoblastes sont bien visibles et le ligament alvéolo-dentaire est présent.

On remarque, la présence d'un matériel d'allure fibreuse, mais on ne peut affirmer qu'il s'agit du matériel membranaire. Ce matériel polarise faiblement en microscopie de polarisation. La gencive est oedémateuse et des colonies bactériennes sont visibles dans le sillon gingival.

6.2 Pièce 7, cochon B, dent 2: Mandibule droite, transplantation avec membrane.

- Aspect macroscopique → (PI 59)

On note la présence d'un cône de tissu osseux fibreux non lamellaire qui s'étend jusqu'au sommet de la cavité pulpaire.

- Aspect microscopique: → (PI 59 Ph113) → (PI 44 Ph 87- 88)

Cette formation osseuse est en continuité avec l'os alvéolaire sous-jacent et semble effectuer une sorte d'ankylose de la dent. Les odontoblastes ont disparu, les bords internes de la chambre pulpaire sont tapissés par une couche de ciment cellulaire très épaisse. On peut d'ailleurs se demander s'il ne s'agit pas de tissu osseux car des canalicules (évoquant des canaux de Havers) sont observables dans ce très large foyer d'apposition.

- Aspect microscopique:

→ PI 59 Ph114

→ PI 60 Ph115

Dans la couche basale, les cellules sont alignées en assises. La lame basale fait face au tissu conjonctif et réalise des circonvolutions. Les cellules de la couche épineuse montrent une forme ovale. Le stratum corneum est bien défini.

6.3 Pièce 7, cochon B, dent 3: Mandibule droite, transplantation avec membrane.

- Aspect macroscopique:

→ PI 61

Il existe une résorption complète avec effraction de la paroi externe d'une racine et pénétration d'une bande fibreuse et inflammatoire comportant de l'épithélium gingival. La bande s'étend horizontalement à l'intérieur de la chambre pulpaire. De larges fibres de collagène barrent horizontalement la chambre pulpaire au niveau de ce foyer et viennent s'ancrer à l'intérieur d'amas de ciment très épais qui recouvrent les bords internes de la chambre pulpaire .

- Aspect microscopique:

→ PI 61 Ph 117- 118

L'extrémité supérieure de cette chambre est comblée par un foyer inflammatoire très important. Les berges de la racine sont recouvertes par des colonies microbiennes. L'épithélium gingival est très oedémateux. On note une énorme figure de résorption à la jonction dentine-émail située en plein milieu de la dent. Cette zone présente des figures de remodelage avec apposition de ciment cellulaire et acellulaire.

6.4 Pièce 7, cochon B, dent 4: Mandibule droite.

- Aspect macroscopique:

→ PI 62 Ph 120

Cette première molaire n'a pas subi de geste chirurgical, c'est une dent qui est histologiquement normale. Présence de bulles liées à la polymérisation dans la chambre pulpaire. L'implantation gingivale est subnormale (léger oedème au niveau de la jonction émail-cément).

- Aspect microscopique:

→ PI 62 Ph 119

Présence d'une encoche de résorption sur la racine distale de cette première molaire, pourtant indemne de toute intervention!

7. PIÈCE 8 COCHON B (Dents transplantées sans membrane)

7.1 Pièce 8, cochon B, dent 1: Mandibule gauche, transplantation sans membrane.

- Aspect macroscopique: → PI 65

Il existe un très volumineux bloc de ciment cellulaire (1,5 mm) à l'intérieur de la cavité pulpaire, appendu à l'une des faces internes de la racine.

- Aspect microscopique: → PI 65 Ph124 - 125

A l'intérieur de la chambre pulpaire, on note aussi la présence d'un amas d'os fibreux non lamellaire (os). Présence aussi dans la chambre de zones de fibrose avec des fibres de collagène larges qui s'implantent à l'intérieur du ciment. Il n'y a pas de foyer inflammatoire, ni d'épithélium gingival dans la chambre pulpaire. Dans la partie supérieure de la chambre pulpaire, on note une apposition de ciment acellulaire contre les parois et de grandes images de résorption qui s'étendent en direction de l'émail.

7.2 Pièce 8, cochon B, dent 2: Mandibule gauche, transplantation sans membrane.

- Aspect macroscopique: → PI 66

Il existe une forte résorption de la dent au niveau du collet avec engagement de l'épithélium et d'un gros foyer fibro-inflammatoire à l'intérieur de la chambre pulpaire.

- Aspect microscopique: → PI 66 Ph 126 - 127

Des figures de résorption de la dentine sont nettement visibles (foyers ostéoclastiques) au niveau de ces zones inflammatoires. Un foyer de cellules inflammatoires nécrotiques est bien visible au dessus, dans la chambre pulpaire. Présence de colonies bactériennes sur la racine. Les extrémités inférieures de la racine sont recouvertes d'épaisses masses de ciment cellulaire. Un axe de tissu osseux fibreux non-lamellaire, en continuité avec l'os alvéolaire sous-jacent, pénètre dans la chambre pulpaire.

7.3 Pièce 8, cochon B, dent 3: Mandibule gauche, transplantation sans membrane.

- Aspect macroscopique: → PI 67

La cavité pulpaire est comblée par une masse de tissu osseux.

- Aspect microscopique: → PI 67 Ph 128 - 129

La masse de tissu osseux est fibreuse non lamellaire à disposition plexiforme. Sur les bords des racines, il existe un revêtement très épais de ciment cellulaire. L'épaisseur de cette couche est supérieure à celle de la dentine elle-même. Le ciment comporte des canaux de type Havers. Sur l'extérieur de la dentine, apposition d'une fine couche de ciment acellulaire.

7.4 Pièce 8, cochon B, dent 4: Mandibule gauche.

- Aspect macroscopique: → PI 68

Dent histologiquement normale.

- Aspect microscopique: → PI 68 Ph 130 - 131

On note simplement une résorption du tissu osseux para-alvéolaire au contact de l'une des deux racines. Présence d'une zone de fibrose en mottes au niveau de la partie supérieure de la chambre pulpaire!

8. PIÈCE 9 COCHON B (Dents transplantées avec membrane)

8.1 Pièce 9, cochon B, dent 1: Maxillaire droit, transplantation avec membrane.

- Aspect macroscopique: → PI 71

L'une des racines est totalement sectionnée avec envahissement de la chambre pulpaire.

- Aspect microscopique: → PI 71 Ph 135-136

La chambre pulpaire est envahie par un foyer fibro-inflammatoire et qui comporte de l'épithélium gingival dystrophique. Présence de nombreuses colonies bactériennes le long de l'une des deux racines. Présence également de débris alimentaires dans la chambre pulpaire.

8.2 Pièce 9, cochon B, dent 2: Maxillaire droit, transplantation avec membrane.

- Aspect macroscopique: → **PI 72**

Les deux racines paraissent interrompues.

- Aspect microscopique: → **PI 72 Ph 137- 138**

Sur l'une d'elle, on note la pénétration d'une masse osseuse qui provient de l'os alvéolaire sous-jacent et qui s'étend jusque dans la chambre pulpaire. La deuxième racine apparaît totalement comblée par de la dentine très épaisse qui semble se prolonger, sans toutefois jamais être recouverte par du tissu osseux. La chambre pulpaire est le siège d'une fibrose inflammatoire, elle contient de l'épithélium gingival dystrophique.

Présence de colonies bactériennes à la jonction gencive dentine. Absence de foyers bactériens à l'intérieur de la chambre pulpaire. Le mur d'apposition de cément cellulaire à l'intérieur des racines est plus épais que la dentine elle-même.

8.3 Pièce 9, cochon B, dent 3: Maxillaire droit.

- Aspect macroscopique et microscopique: → **PI 73**

Dent histologiquement normale.

HUITIEME PARTIE:

ANALYSE DES RESULTATS ET DISCUSSION.

1. ANALYSE DE LA RECHERCHE BIBLIOGRAPHIQUE.

1.1 LES TRANSPLANTATIONS:

L'étude bibliographique ne se veut pas exhaustive, étant donné la très grande richesse des études ayant trait à ce sujet. Nous avons souhaité retenir les publications princeps afin de sensibiliser les lecteurs au succès thérapeutique que sont les transplantations dentaires. Les travaux très importants de deux auteurs en sont une parfaite illustration. En 1970, Nataliella et coll 134 établissent une liste de 2000 cas cliniques documentés, dont les taux de succès ont pu être vérifiés à des intervalles de temps allant de quelques mois à plusieurs années après l'intervention.

Andreasen 14, publié en 1993, un atlas de réimplantation et de transplantation dentaire, ouvrage qui s'appuie sur le succès de 4000 cas de transplantations ou de réimplantations sur une période de 20 ans avec observation clinique et radiologique.

1.2 LA REGENERATION TISSULAIRE GUIDÉE:

La revue de la littérature à propos de la régénération tissulaire guidée montre que notre technique pour améliorer les conditions de transplantation dentaire n'a jusqu'alors jamais été proposée.

La seule étude à ce jour, publiée par Hürzeler et coll (1993) 92, apporte des arguments favorables, mais avec pour seul objectif de permettre d'éviter le risque de déhiscence péri-transplantaire vestibulaire et d'obtenir un volume et une quantité d'os néoformé significative.

1.3 LE PORC MODELE ANIMAL:

Les critères fondamentaux d'évaluation du modèle animal ont été analysés lors de nos recherches sur le porc "Large white". Tous les auteurs s'accordent pour affirmer que le porc est vraisemblablement un des meilleurs modèles animaux pour la recherche médicale appliquée. Wautier (1995) 186

Ses caractéristiques anatomiques proches au niveau dentaire et parodontal, sa physiologie voisine de celle de l'homme en font tout naturellement un spécimen de choix pour appliquer les techniques d'auto-transplantation. Déjà Dodo et coll (1983) 57 étudient sur un porc, l'étendue des lacunes de résorption sur une dent réimplantée, par rapport à une dent réimplantée avec un dépôt de titane.

Ce modèle animal a été également retenu pour des études sur l'incidence de l'apport de membranes résorbables sur la croissance osseuse par Schliephake et coll en 1994. 156 .

2. ANALYSE GLOBALE DES RESULTATS DE LA MANIPULATION ANIMALE.

2.1 ANALYSE CLINIQUE ET RADIOLOGIQUE:

Dans le rapport des interventions, nous relatons la présence de signes inflammatoires, d'un léger oedème et érythème qui pourrait être imputable à une colonisation bactérienne.

Les éléments du parodonte superficiel montrent une organisation constituée par une gencive libre et attachée relativement saine au moment des ostéotomies.

Sur toutes les dents transplantées, on note une modification de couleur. Elles prennent une couleur ébène. Aucune modification de la structure de l'émail n'est observable en histologie standard. Les dyschromies sont-elles imputables à un trouble de la minéralisation secondaire de l'émail? Selon Monsour (1983) 126, des hypoplasies de l'émail sont observables sur des dents transplantées trop tôt. Ceci serait expliqué par la fragilité du germe à un stade initial de sa formation.

Le bilan radiographique fait apparaître un os alvéolaire constitué par une corticale dense et par des septa interdentaires et interradiculaires insuffisamment reconstitués, avec un aspect très peu festonné. La croissance radiculaire des dents transplantées s'est poursuivie. L'absence de clichés radiologiques exploitables pré-opératoires des germes transplantés, ne nous permet pas de la quantifier, ni d'apporter la preuve de cette croissance. D'autre part, les cinq mois qui se sont écoulés entre le début et la fin de la manipulation sont insuffisants pour permettre une croissance radiculaire plus importante. La qualité des documents radiographiques post-opératoires permet de visualiser la lamina dura qui réapparaît habituellement entre un et 4 mois selon Andreasen et coll (1990) 16.

L'édification radiculaire est étroitement liée à l'état du ligament alvéolodentaire. Toutefois, Andreasen 14, insiste dans ses travaux sur le fait que la gaine de Hertwig peut rester fonctionnelle, malgré une inflammation entraînée par une nécrose pulpaire partielle. Il affirme que le développement radiculaire, en tant que tel, ne peut pas être considéré comme un critère de la vitalité pulpaire. On peut donc affirmer que l'examen radiographique ne peut à lui seul, apporter la certitude d'une réussite des transplantations.

2.2 ANALYSE DES RESULTATS HISTOLOGIQUES:

- Cicatrisation parodontale après autotransplantation, avec et sans régénération tissulaire guidée:

L'examen histologique attentif de la pièce 7/2, transplantée avec membrane, (PI59/ Ph 114/ P76) permet d'objectiver une attache épithélio-conjonctive physiologique, alors que la pièce 7/3 soumise aux mêmes conditions opératoires (PI 61/ Ph118/ P78) montre une longue attache épithéliale en réaction à un processus physiologique.

L'absence de protection des tissus éventuellement régénérés, suite à une exposition rapide des dents, a permis un envahissement de l'épithélium au sein même de la chambre pulpaire (PI 72/ Ph 137/ P89).

- Croissance radiculaire:

Le germe inclus dans le sac folliculaire qui contient des tissus embryonnaires capables d'induire la croissance radiculaire, a poursuivi sa croissance radiculaire. Les sacs folliculaires sont demeurés intègres lors des manoeuvres chirurgicales sans traumatisme au niveau des attaches cervicales, car la formation du parodonte marginal s'est poursuivie avec formation de ciment, de fibres desmodontales et d'une partie d'os alvéolaire.

Rappelons que la gaine épithéliale de Hertwig, issue des épithéliums adamantins externe et interne, induirait, au contact de la pulpe, la différenciation des odontoblastes responsables de la formation de la dentine radiculaire. Goldberg (1989) 72.

- Résorption radiculaire:

Sur les dents transplantées:

Sur les coupes (PI 66/ P83) et (PL 61/ P78), on observe une résorption avec une réponse à une lésion d'origine double, ligamentaire et pulpaire. Une cavité de résorption de la surface radiculaire expose des canalicules dentinaires. Ces canalicules dentinaires communiquent avec le tissu pulpaire qui se nécrose et s'infecte. L'inflammation s'installe et à son tour stimule une résorption dentinaire au sein même de la chambre pulpaire (PI 66/ P83). Ce mécanisme est conforme à celui décrit et publié par Ceveck (1990) 44, qui s'est intéressé aux mécanismes de revascularisation de dents immatures chez le singe.

Sur les dents saines:

Très curieusement, on peut observer sur la coupe 7/4 (PI 62/ Ph 119/ P 79), dent non concernée par notre travail, et parfaitement saine, une encoche de résorption dans la partie apicale! Nous n'avons par retrouvé d'éléments de réponse dans la littérature pour expliquer cette curiosité.

- Ankyloses:

Kristerson et coll (1984) 96 et 97 ont publié des travaux qui font la preuve que si le sac folliculaire est largement endommagé, une ankylose aura lieu, et que la dent ne fera pas son éruption après autotransplantation et réimplantation de germe chez le singe.

Le temps de l'expérimentation étant insuffisant, nous n'avons pas observé de phénomène d'ankylose.

- Cicatrisation pulpaire après autotransplantation:

Les coupes: (PI 42/ Ph 84/ P59), (PI 46/ P63), (PI 66/ P83) montrent des migrations épithéliales intracanalaires et des foyers inflammatoires nécrotiques pulpaire associés à des phénomènes de résorption ostéoclasique, accompagnés par la présence de population bactérienne.

D'autres coupes présentent des images de vitalité pulpaire conservée mais associée à des oblitérations canalaire. Rappelons que le processus cicatriciel, selon les travaux de Kristerson et Andreasen (1984) 96, conduit à un bourgeonnement de tissu conjonctif revascularisant la pulpe à partir de l'apex vers l'intérieur de la racine.

Les transplantations, d'après Andreasen (1993) 10, les plus favorables sont obtenues sur des germes immatures dont la pulpe est conservée vivante; 80 à 90 % des

dents, transplantées avec une racine incomplètement formée, retrouvent une vascularisation pulpaire. Les signes en sont la poursuite de l'édification radriculaire avec oblitération pulpaire, puis le retour d'une sensibilité.

- Oblitération du canal pulpaire:

Habituellement, on décrit une revascularisation de l'odonte, suivie par la formation d'une nouvelle couche cellulaire dentinogénétique, capable d'oblitérer l'espace pulpaire en trois mois. Ce phénomène est plus rapide dans la chambre pulpaire que dans les parties canalaire.

Au cours du geste chirurgical, mais plus vraisemblablement lors de la phase de cicatrisation, les gaines de Hertwig ont subi d'importants traumatismes. Il en résulte une croissance radriculaire partielle, mais surtout une croissance d'os alvéolaire, os provenant du fond de l'alvéole qui envahit le canal radriculaire. Cet os est alors séparé du canal radriculaire par un ligament alvéolaire interne avec apposition cémentaire sur la face dentinaire interne. On notera une disparition des odontoblastes périphériques.

(PI 59/ Ph 113/ P76) (PI 65/ P82) (PI 67/ P84)

Un traumatisme de la gaine de Hertwig à un stade immature, ou un repositionnement trop superficiel, peuvent entraîner une pause ou un arrêt de la croissance radriculaire. Dans une publication de Kristerson et Andreasen (1984) 98 , les auteurs décrivent une prolifération osseuse dans la cavité pulpaire, mais séparée de la pulpe par une invagination du ligament. Ce phénomène est identique sur certaines de nos coupes histologiques. Toutefois, l'éruption n'a pas été entravée.

L'apposition dentinaire après autotransplantation est habituellement importante, conduisant à une oblitération massive du canal pulpaire. Monsour et coll (1987) 127 ont observé sur des incisives de singe autotransplantées, une apposition quotidienne de dentine de 4 μ m.

- Réponse cémentaire:

L'édification de la racine dentaire fait intervenir deux séquences distinctes. D'une part sous l'effet inducteur de la couche cellulaire interne de la gaine de Hertwig, les préodontoblastes vont se différencier et synthétiser de la dentine qui, après maturation matricielle, donnera de la dentine. La dégradation de la gaine de Hertwig mettra à nu la dentine radriculaire et une action inductrice s'exercera sur des préaméloblastes du sac folliculaire qui aboutira à la différenciation de cémentoblastes et à la formation de ciment.

On peut supposer que les appositions cémentaires excessives, observées sur les coupes (PI 65/ P82 et PI 71/ P88), sont la traduction d'une altération des gaines de Hertwig lors du geste chirurgical avec pour conséquence des phénomènes d'induction non contrôlée des cémentoblastes.

Beersten (1980) 29 expose, dans ses travaux, les mécanismes qui sont actuellement connus, relatifs à la croissance continue du ciment acellulaire à fibres extrinsèques, une des formes principales du tissu qui recouvre les racines de nos dents. Les cellules desmodontales vraisemblablement associées à la formation et déposition

de ce type de ciment sont particulièrement prises en considération: cémentoblastes, cellules épithéliales dérivées de la gaine de Hertwig et/ou cellules du type fibroblastes. Alors que les cellules épithéliales jouent un rôle probable durant les phases précoces de la formation de la racine, les cellules, vraisemblablement impliquées plus tard dans la vie, ont plutôt un phénotype fibroblastique. Les observations de Beersten (1997) 30, faites sur des animaux, mais également chez l'homme, indiquent que des couches d'AEFC ne peuvent être déposées qu'en relation avec un substrat sous-jacent minéralisé. La cadence selon laquelle des couches séquentielles sont déposées est liée à l'activité de la phosphatase alcaline, une enzyme qui est abondante dans les fibroblastes desmodontaux et qui, très probablement, apporte la phase minérale du ciment.

2.3 ANALYSE DES OBJECTIFS ATTENDUS A LA SUITE DE L'APPLICATION DE LA REGENERATION TISSULAIRE GUIDEE:

Nous avons fixé à la suite des recherches bibliographiques, huit objectifs à atteindre pour l'application d'une régénération tissulaire guidée associée conjointement à la transplantation de dents immatures.

- La contention et la stabilisation du transplant:

La contention des dents assurée par une mise en place d'une membrane enveloppant le pôle supérieur du greffon, n'a pu être vérifiée qu'à 15 jours post-opératoires. Le faible degré relatif de mobilité alors apprécié permettait de penser que les sutures avaient assuré une stabilisation suffisante des organes transplantés.

Après quinze jours et en l'absence de protection, les germes transplantés ont toutefois été soumis à des forces mécaniques et à des traumatismes très importants pendant l'alimentation, contribuant probablement à une altération des gaines épithéliales de Hertwig.

- La protection du coagulum et l'enfouissement des transplants:

Les conditions essentielles pour qu'un caillot stable, soit totalement remplacé par un tissu régénéré de type osseux, sont liées au volume de ce caillot et à la durée d'enfouissement de la membrane.

La disparition trop rapide des sutures a exposé les sites cicatriciels ainsi que les membranes du côté mandibulaire droit, entraînant alors une dégradation rapide de celles-ci. Elles n'ont pu jouer complètement leur rôle de protection du caillot et des éléments cellulaires inclus dans un réseau de fibrine.

Selon Torres (1999) 173, 2 à 3 semaines sont nécessaires après transplantation pour obtenir la cicatrisation de l'ensemble des fibres principales par des fibroblastes desmodontaux, organisés en réseaux cellulaires, parallèlement aux faisceaux de fibres collagènes. Des cellules mésenchymateuses indifférenciées périvasculaires interviennent à ce stade.

Les travaux de Proye et Polson (1982) 147 insistent pour que la dent transplantée soit protégée des microtraumatismes de l'occlusion et de la mastication dans les premières semaines.

- La protection des restes cellulaires du desmodonte:

Le sac folliculaire est responsable de la formation de l'appareil d'attache parodontal, Wise (1985) 188 démontre chez le chien, que l'ablation du sac folliculaire arrête l'éruption de la dent. Dans notre propre expérimentation, nous n'avons pas eu de rétention des germes.

Seules les cellules du ligament parodontal, sont capables de produire de nouveaux cémentoblastes et du ciment . De très importantes appositions cémentaires au sein même de la chambre pulpaire observables sur les coupes 7/1 (PI 58/ P75), coupes 8/1 (PI 65/ P 82) et une apposition "monstrueuse" interne et externe sur les coupes 9/1 (PI 71/ P 88) permettent d'affirmer que les sacs folliculaires ont été parfaitement protégés pendant le geste opératoire.

- La création et le maintien d'un espace sous la membrane pour permettre l'expression sélective des cellules du ligament alvéolodentaire:

Des fibres de Sharpey à la surface radiculaire, au niveau du néocément sont observables. En l'absence de résultat probant, aucune conclusion ne peut être portée sur le rôle des cellules desmodontales qui auraient du être protégées par les membranes.

- Empêcher la résorption radiculaire, assurer la restauration du parodonte et du système d'attache:

Des proliférations d'épithélium au sein de la chambre pulpaire sont observables en l'absence d'efficacité des membranes sur la coupe 9/2 (PI 72/ P 89)

Les résultats expérimentaux ne permettent pas d'affirmer que les interactions cellulaires épithéliales et conjonctives gingivales ont pu être facilitées, par le dispositif de régénération.

Des proliférations d'épithélium au sein de la chambre pulpaire sont observables sur la coupe 9/2 (PI 72/ p 89)

- Participer à la réfection alvéolaire:

Les remparts alvéolaires vestibulaires sont absents sur de nombreuses dents transplantées permettant de penser que le pronostic de conservation de ces dents à long terme est très péjoratif. Photo 113 (PI 59/ P76), photo 124 (PI 65/ P82).....

Par contre sur d'autres sites, photo 128 (PI 67/ P84), le rempart osseux est intact. Le périoste a joué un rôle important lors de la croissance osseuse au cours de la phase de cicatrisation. Cette enveloppe cellulaire et fibreuse est formée de cellules précurseurs ostéogénitrices, qui sont susceptibles de se différencier en ostéoblastes. Ils sont capables eux-mêmes de synthétiser les éléments de la matrice ostéoïde et en quelques endroits les ostéoclastes, issus d'autres cellules précurseurs.

- Autoriser la stimulation fonctionnelle:

Les contentions non rigides ont facilité la revascularisation pulpaire et la cicatrisation parodontale. La vitalité pulpaire est constatée histologiquement sur les coupes 7/2 (PI59/ P76) et 8/1 (PI 65/ P 82).

- Protéger d'une ankylose:

La migration des cellules desmodontales s'est faite rapidement, d'où l'absence d'ankylose.

A défaut de finaliser ces objectifs par le fait de l'absence de régénération après une destruction rapide des membranes, nous pouvons affirmer que nous avons parfaitement appréhendé les problèmes de cicatrisation inhérents aux transplantations. Seule l'interposition de membrane peut permettre de répondre aux objectifs.

3. CRITIQUE OBJECTIVE DU CHOIX DU MODELE ANIMAL.

3.1 NECESSITE DU RECOURS A UN MODELE ANIMAL.

La recherche médicale est intimement liée à l'expérimentation animale. Aux détracteurs de la recherche in vivo, on peut citer Pasteur qui étudia le choléra des poules, mit au point un vaccin contre le charbon sur des moutons et expérimenta sur des lapins et des chiens son vaccin contre la rage.

3.2 CHOIX DU PORC " LARGE WITHE ".

Il convient toutefois de relativiser le choix optimiste de cette catégorie d'animal à des fins de recherche clinique.

- Sur le plan environnemental:

Nous mentionnerons certains faits qui dépassent le cadre de cette étude, mais qui interfèrent avec le programme de recherche.

Pour travailler selon la législation en vigueur, il est nécessaire d'intégrer une animalerie adaptée aux gros animaux. Les locaux disponibles en France sont peu nombreux. La fermeture du centre de l'INRA de Dijon en fin de manipulation témoigne que les programmes politiques de recherche se sont axés sur des petits animaux de laboratoire nécessitant un environnement plus simple. D'autre part, il convient d'assurer matériellement et financièrement l'élevage d'un animal de grande taille pendant plusieurs mois.

- Sur le plan anatomique:

La taille de l'animal rend les manipulations peu aisées et nécessite une équipe de quatre à cinq personnes pour manipuler la bête dans des conditions respectant toute les mesures de sécurité.

Les dents maxillaires doivent être écartées du champ d'investigation en raison de la disposition anatomique particulière du palais qui est plat et ne permet pas la reproductibilité de clichés radiographiques intra-buccaux et rétro-alvéolaires. L'accès est aisé jusqu'à la troisième prémolaire mandibulaire. Distalement à cette dent, les manoeuvres opératoires sont délicates en raison de la gêne provoquée par la commissure labiale.

Sur le plan de l'anesthésie générale:

Ce modèle animal représente un coût financier important dû à la grande quantité de Propofol (Diprivan*) nécessaire à l'induction et à l'entretien de l'anesthésie générale.

4. ANALYSE OBJECTIVE DES FACTEURS RESPONSABLES D'UN ECHEC RELATIF DE LA MANIPULATION.

Torres (1999) 173 définit l'objectif idéal d'une transplantation. Pour cet auteur, il serait souhaitable d'obtenir à long terme une dent totalement indiscernable des autres, en clinique ou en radiographie: pas d'inflammation, un sondage parodontal normal, pas de mobilité différente des dents voisines, un interligne radioclaire régulier entre les racines et l'os environnant, et aucun signe radiologique d'infection, d'ankylose ou de résorption. Le développement radiculaire doit être suffisant pour assurer une fonction correcte. A l'inverse, il considère comme un échec les situations où l'on observe une mobilité anormale par perte de tissu osseux, voire la perte de la dent transplantée à cause d'une résorption ou d'une poche parodontale profonde.

Torres (1999) 173 détermine des situations intermédiaires, où peuvent se manifester certains phénomènes indésirables, mais qui ne compromettent pas forcément la pérennité de la dent transplantée. Il s'agit par exemple d'une résorption radiculaire non progressive, d'une légère ankylose, d'une nécrose pulpaire, d'une modification de la couleur naturelle de la dent, d'une absence de lamina dura ou d'une anomalie parodontale. Ces éventualités, en fait relativement fréquentes, ne constituent pas obligatoirement des situations d'échec puisque le patient conserve l'usage du transplant.

On peut donc considérer que l'intervention est un succès tant que la dent reste fonctionnelle.

L'échec relatif de l'ensemble de la manipulation est plurifactoriel. Certaines causes sont parfaitement identifiables grâce aux constatations radiologiques et histologiques, alors que d'autres causes sont supposées, sans véritable preuve scientifique.

Les différents facteurs influençant les résultats sont nombreux et souvent intriqués.

4.1 ECHEC ATTRIBUABLE A L'ANIMAL:

Les échecs sont dus à:

- Des facteurs anatomiques:

On se doit de rappeler que l'anatomie dentaire du porc diffère de celle de l'humain. Les prémolaires inférieures sont aplaties avec une couronne faiblement hypsodonte, et un système radiculaire relativement grêle, compliquant le geste chirurgical. Toutes les dents transplantées sont polyradiculées.

Lundberg (1996) 112 rapportent de meilleurs résultats en transplantation humaine dans les sites prémolaires par rapport aux sites molaires. L'explication tient

certes à un meilleur accès chirurgical, mais surtout à une morphologie monoradiculée et une vascularisation différente du site osseux receveur.

Le choix d'appliquer la technique d'auto-transplantation à un porc de type "Large white", au vu des considérations anatomiques de l'animal est-il judicieux?

Si le choix de l'espèce animale ne peut prêter à discussion, le choix de la race se pose. Il apparaît en effet que le recours à un porc miniature de type "Pitman- Moore" aurait pu offrir de très nombreux avantages. Son introduction dans une animalerie standard est plus facile. L'anesthésie est moins consommatrice en produits pharmacologiques, offrant la possibilité de multiplier les manipulations et les contrôles. Enfin et surtout, la petite dimension de la gueule de l'animal offre des tensions musculaires manducatrices moindres.

- Des facteurs locaux:

Contrairement à certaines données de la littérature, la chronologie d'éruption et d'évolution des dents du porc est très variable selon les sujets dans le temps (tome II, tableau 1, page 2). Le choix du moment idéal pour intervenir reste à préciser pour chaque individu, par un contrôle radiographique répété qui alourdit la manipulation.

- Des facteurs environnementaux:

- Le facteur stress de l'animal peut être retenu, même s'il est difficilement quantifiable. Le stress est responsable en clinique humaine de variations immunologiques qui affectent le système de défense bactérien. Ces données ont déjà été vérifiées par de nombreux auteurs, particulièrement en parodontologie.

- Le facteur changement d'environnement: Ce facteur avait été parfaitement appréhendé puisque l'animal a séjourné presque quatre mois dans la stabulation de l'INRA avant le début de la première intervention. Des manifestations pathologiques sont imputables au transport des animaux, et nous avons connaissance de ce problème évoqué par Mornet. (1982) 130.

Les conditions environnementales semblaient répondre parfaitement aux conditions expérimentales requises: Cage individuelle, soins attentifs et consciencieux des animaliers, alimentation contrôlée.

- Le facteur agressif des interventions de transplantation dentaire. Des fractures radiculaires sur la dent de la pièce 6 (PI 54/ Ph 105/ P71) et la dent P3 sur la pièce 8 (PI 63/ Ph 122/ P60) sont très probablement contemporaines d'une action de broyage des barreaux de la cage, soit en réponse à un syndrome douloureux ou l'expression d'une forme d'agressivité à mettre sur le compte d'un stress essentiel.

- Des facteurs Infectieux:

Nous avons été sensibilisés par la richesse de la pathologie infectieuse et parasitaire porcine après la lecture des travaux sur le porc et ses maladies d'après Mornet (1982) 130. Conscients de la très grande fragilité de cette espèce animale, la suspicion et la recherche de toute infection aura été un souci permanent. Le respect de l'aseptie, à chaque temps opératoire, a été la règle.

La relation entre l'infection et l'attachement gingival après réimplantation n'a encore jamais été examinée selon Andreasen (1993) 14.

- Des facteurs Infectieux généraux: Nous n'avons pas constaté de syndrome infectieux en post-opératoire et au cours de la phase de cicatrisation. Une prophylaxie antibactérienne systématique en per et post opératoire semble avoir répondu efficacement. La surveillance quotidienne par les techniciens animaliers a été des plus rigoureuse.

- Des facteurs Infectieux locaux: Nous avons remarqué des réponses inflammatoires qualifiables de modérées. Une légère gingivite a été constatée lors du contrôle à 2 mois (PI 33/ P 47) et (PI 34/ P 48), alors que sur les pièces d'ostéotomie l'inflammation gingivale était réduite (PI 34/ P48); (PI 35/ P49); (PI 36/ P50); (PI 37/ P51); (PI 38/ P52).

Dans leurs recherches, Cvek et coll (1990) 44 démontrent sur la réimplantation d'incisive immature chez le singe que la colonisation bactérienne de la pulpe perturbe toute cicatrisation. Si des bactéries ont accès au tissu pulpaire avasculaire, la revascularisation sera définitivement arrêtée. Lorsque la lyse ostéoclasique expose les canalicules dentaires, ils sont colonisés par des bactéries, la résorption ostéoclasique est alors entretenue par un processus inflammatoire.

4.2 ECHEC ATTRIBUABLE AU PROTOCOLE OPERATOIRE:

- Choix du calendrier opératoire, des dents et de l'âge de l'animal.

L'âge de l'animal conditionne la taille de la dent à transplanter. Le cochon A, animal de 1 an, était trop âgé pour réaliser des transplantations dentaires satisfaisantes. L'anatomie radulaire déjà évoquée empêche une intervention sans altérer la structure radulaire. Le cochon B , pourtant âgé de 8 mois présente un retard dans l'édification radulaire des germes de prémolaire. Une intervention programmée deux mois plus tard aurait vraisemblablement optimisé les conditions opératoires garantes d'un succès plus certain.

Pour Garcia (1990) 69 , les conditions de cicatrisation parodontale sont optimales lorsqu'on transplante une dent à l'état de germe. Mais s'il s'agit d'un germe très immature, ses tissus peuvent être lésés lors du prélèvement. En particulier, avant la minéralisation de la bifurcation radulaire d'une molaire, les tissus pulpaire peuvent être arrachés en manipulant le germe. De plus, le germe voit son développement radulaire très perturbé par la transplantation: on peut considérer qu'il perd environ la moitié de son potentiel d'édification et fournit une assise mécaniquement inférieure à celle qu'on aurait obtenue s'il n'avait pas été transposé. Ainsi, au stade du bourgeon folliculaire, le pronostic semble globalement médiocre selon les travaux de Andreasen (1993) 14 . Cet auteur recommande un stade idéal pour la transplantation des molaires et des prémolaires : il correspond à un développement des racines compris entre les trois quarts et l'édification complète, mais avec des apex ouverts.

Pour ce qui est de la durée de la manipulation, elle n'aurait dans le cas présent, pas d'influence sur les résultats obtenus.

- Technique de levée du lambeau:

Les décharges réalisées dans le but d'accroître la mobilité du lambeau ne sont pas à remettre en cause. Il n'y a pas eu de perforation du tissu gingival au moment du décollement du tissu. Une infiltration locale excessive d'anesthésique associé à un vasoconstricteur est peut être responsable d'une nécrose gingivale secondaire qui aurait facilité la libération des sutures. Des sutures complémentaires muco-périostées et apicales, auraient pu assurer une parfaite coaptation du lambeau en limitant sa traction par l'action de la musculature voisine.

- Temps de conservation des transplants en dehors de leur site.

Les conditions de conservation extra-alvéolaire des transplants dans du serum physiologique et durant moins de 15 minutes ont été idéales. Ceci est confirmé par les recommandations de Kling (1986) 99 qui préconise une conservation à l'abri de la dessiccation n'excédant pas 2 heures pour une réussite optimale.

- Choix de la membrane:

Le principe de la régénération tissulaire guidée est incontestable, mais cette technique peut ne pas répondre à tous les facteurs de décision thérapeutique et nous pouvons nous appuyer sur les arguments de l'étude de Marcus et Spolsky (1998) 114. Rappelons qu'il n'existe actuellement aucune publication sur l'efficacité clinique et thérapeutique des membranes associées aux transplantations d'organe dentaire par des études randomisées et de références multicentriques.

L'exposition précoce de la membrane est préjudiciable à la cicatrisation. La régénération osseuse ne se poursuit pas au delà de 12 à 18 mois selon les informations données par le fabricant. Une dimension de membrane supérieure garantirait certainement une stabilisation et une contention supérieure des transplants.

- Technique de pose de la membrane:

La méthodologie utilisée pour fixer les membranes ne peut être à priori remise en cause. La tension des lambeaux aura pu induire une ischémie gingivale contribuant à l'exposition prématurée des membranes.

- Protection microbienne des membranes:

La présence d'une flore bactérienne délétère, par l'exposition précoce des membranes, a vraisemblablement contribué à l'absence de régénération.

La prévention des échecs doit également passer par une prévention infectieuse locale. Du reste cette prévention antibiothérapique est préconisée par Cvek (1990) 49 qui pratique des applications de Doxycycline pour des réimplantations d'incisives chez le singe.

- Stabilisation des transplants et des membranes avec des sutures:

La perte de coaptation des berges est observable lors de la seconde manipulation de janvier, aussi bien du côté avec membrane que du côté sans membrane. (PI 25 / Ph 49) et (Ph 50/ P 38). Cette détérioration à été très largement sous estimée, nous conduisant à poursuivre l'expérimentation selon le même protocole.

On peut avancer l'hypothèse suivante: La perte de coaptation a entraîné une perte de protection des tissus régénérés et a offert un site cicatriciel contaminable par les agents bactériens constituant la flore buccale. Plus grave, l'exposition accidentelle vraisemblablement imputable à un excès de tension sur les lambeaux par un puissant

appareil manducateur, est à l'origine d'une dégradation des membranes tout du moins dans leur partie supérieure.

4.3 PROSPECTIVE OPERATOIRE ET OPTIMISATION:

Les possibilités thérapeutiques pour optimiser la cicatrisation osseuse font actuellement l'objet de recherches avec les travaux de Lafont et coll (1997) 106 . Elles concernent notamment les facteurs de croissance liés à des protéoglycanes de type héparine sulfate (HSPG), qui s'opposent à la dégradation protéolytique par les cellules inflammatoires. L'intégration de ce protocole peut ouvrir une voie de recherche, avec en finalité, l'optimisation des résultats.

CONCLUSION

La régénération tissulaire guidée est-elle une technique reproductible et applicable aux autotransplantations dentaires?

Les cellules desmodontales et leur potentialité migratrice sont essentielles à la régénération, celle-ci ne peut survenir que si le tissu conjonctif gingival et les cellules épithéliales n'ont pas de contact avec la surface radiculaire. La régénération tissulaire est donc supposée renforcer la prolifération et la migration des cellules du complexe desmodontal à l'intérieur du caillot occupant l'espace entre la dent et le lambeau.

Les bons résultats des autotransplantations sont dus à une meilleure compréhension des processus biologiques et à l'amélioration des techniques opératoires. Notre expérience clinique humaine avec l'interposition de ces dispositifs confirme les résultats publiés:

- Le sac folliculaire doit être conservé et la gaine de Hertwig doit être préservée.
- les résorptions radiculaires ne sont pas prévisibles.
- Il y a rarement une formation de poche parodontale après intervention.
- La mobilité des dents transplantées est normale et les dents sont fonctionnelles dès qu'elles sont en occlusion.
- La chambre pulpaire et le nerf dentaire sont radiographiquement peu visibles, mais les dents sont vitales.
- Les dents dont les racines sont incomplètement formées présentent un espace desmodontal qui complète leur cémentogénèse.

Les techniques d'autogreffes dentaires présentent aujourd'hui une fiabilité reproductible dans la mesure où certaines conditions sont remplies: une hygiène exemplaire et une compréhension éclairée du traitement de la part du patient, son consentement éclairé, une technique opératoire rigoureuse, une maintenance rigoureuse. Malheureusement, elles ont dans le temps un espace très limité et sont réservées à l'enfant ou à l'adolescent. Elles ne sont réalisables que dans un contexte favorable bien défini. Elles représentent dans le cadre d'indications bien précises, une alternative heureuse à une thérapeutique orthodontique, prothétique ou conservatrice.

Complications ou échec de la manipulation animale?

Peu ou pas de variations ont été observées entre les résultats avec et sans membrane. Les résultats thérapeutiques ont été influencés par une cascade d'incidents

problement imputables à la méthode chirurgicale inappropriée pour un animal d'une telle puissance. Lors de la manipulation, des difficultés pour obtenir une fermeture primaire à la suite d'une disparition précoce des sutures, ont entraîné une exposition rapide des membranes empêchant une régénération tissulaire guidée et la cicatrisation attendue. Des mobilités dentaires ont altéré la réponse thérapeutique en désorganisant le réseau fibrillaire et ont favorisé la migration bactérienne.

Nous aurions souhaité pouvoir confirmer scientifiquement et de façon irréfutable par l'expérimentation animale, les excellents résultats acquis en clinique humaine.

Le temps est un adversaire tenace. L'efficacité thérapeutique du potentiel régérateur par cette nouvelle technique reste encore à démontrer par des preuves histologiques. Ce travail nécessite une prolongation par une nouvelle expérimentation chez un animal peut-être plus adapté, permettant une meilleure stabilisation des greffons.

BIBLIOGRAPHIE

- 1 ACEZAT- MISPELTER F. , ATTINGER M. , AZIRA M.
Normes internes Animalerie Labo Sandoz, 1978.

- 2 ALTONEN M. , HAAVIKKO K. , BULL H. G.
Evaluation of autotransplantations of completely developed maxillary canines.
Int. J. Oral Surg. , 1978 , 7 : 434 - 431.

- 3 AMBROSINI P. , MILLER N. , PENAUD J.
Approche biochimique de la régénération parodontale: Revue de la littérature.
J. Parodontol. Impl. Oral. , 1996 , 15 : 343 - 351.

- 4 ANDREASEN J. O.
Periodontal healing after replantation of traumatically avulsed human teeth.
Assessment by mobility testing and radiography.
Acta. Odontol. Scand. , 1975 , 33 : 325 - 335.

- 5 ANDREASEN J. O.
Periodontal healing after replantation and transplantation of incisors in monkeys.
Int. J. Oral. Surg. , 1981, 10 : 54 - 61.

- 6 ANDREASEN J. O.
Histometric study of healing of periodontal tissues in rats after surgical injury.
Healing events of alveolar bone, periodontal ligaments and cementum.
Odont. Rev. , 1976 , 27 : 131.

- 7 ANDREASEN J. O.
A time-related study of periodontal healing and root resorption activity after
replantation of mature permanent incisors in monkeys.
Swed. Dent. J. , 1980 , 4 : 401 - 410.

- 8 ANDREASEN J. O.
Traumatic injuries of the teeth.
Copenhagen : Munksgaard, 1981: 304 p.

- 9 ANDREASEN J. O. , KRISTERSON L. , ANDREASEN F. M.
Damage of the Hertwig's epithelial root sheath: effect upon root growth after
autotransplantation in monkeys.
Endod. Dent. Traumatol. , 1988 , 4 : 145 - 151.

- 10 ANDREASEN J. O. , KRISTERSON L.
Evaluation of different types of autotransplanted connective tissues potential
periodontal ligament substitutes: An experimental replantation study in monkeys.
Int. J. Oral. Surg. , 1981 , 10 : 189.

- 11 ANDREASEN J. O. , RAVIN J. J.
Epidemiology of dental injuries to primary and permanent teeth in Danish population sample.
Int. J. Oral. Surg. , 1972 , 1 : 235 - 239.

- 12 ANDREASEN J. O. ,HJORTING-HANSEN E.
Replantation of the teeth. II. Histological study of 22 replanted anterior teeth in humans.
Acta. Odont. Scand, 1966 , 24 : 287 - 306.

- 13 ANDREASEN J.O.
Ectopic eruption of permanent canines eliciting resorption of incisors: treatment by autotransplantation of the canine.
Tandlaegebladed , 1987 , 91 : 487 - 492 .

- 14 ANDREASEN J.O.
Atlas de réimplantation et de transplantation dentaire.
Masson, Paris, 1993.

- 15 ANDREASEN J.O. , HJORTING-HANSEN E. , JOSE O.
A clinical study of seventysix autotransplanted third molars.
Scand. J. Dent. Res. , 1970 , 78 : 512 - 523.

- 16 ANDREASEN J.O. , PAULSEN H.U. ,YU Z.
A long-term study of 370 autotransplanted premolars. Part IV. Root development subsequent to transplantation.
Eur. J. Orthod. , 1990 , 12 (1) : 38 - 50.

- 17 ANDREASEN J.O. , PAULSEN H.U. ,YU Z.
A long-term study of 370 autotransplanted premolars. Part II. Tooth survival and pulp healing subsequent to transplantation.
Eur. J. Orthod. , 1990, 12 (1) : 14 - 24.

- 18 ANDREASEN J. O.
Interrelationships between alveolar bone and periodontal ligament repair after replantation.
J. Periodont. Res. , 1981, 16 : 228.

- 19 ANTHONY J.
Cours d'Anatomie dentaire comparée.
Ed. J. Prélat , Paris? 1961, 125 p.

- 20 APFEL H.
Transplantation of the unerupted third molar tooth.
Oral. Surg. Oral. Med. Oral. Path. , 1956 , 9 : 96 - 98.

- 21 APPLETON J. , HEANEY T. G.
A scanning electron microscopic study of the surface features
of porcine oral mucosa.
J. Periodontal. Res. , 1977 , **12** : 430 - 435.
- 22 ARTIS J.P. , BRISSARD P.
La transplantation des germes de troisième molaire: notre point de vue.
Inf. Dent. , 1987 , **27-28** : 2403 - 2407.
- 23 AUKHIL I. , SIMPSON D. , SCHABERG T.
An experimental study of new attachment procedures in beagle dogs.
J. Periodont. Res. , 1983 , **18** : 643 - 654.
- 24 AUKHIL I. , SIMPSON D. , SUGGS C. , PETERSONNOHN E.
In vivo differentiation of progenitor cells of the periodontal ligament.
An experimental study using physical barriers.
J. Clin. Periodont. , 1986 , **13** : 862.
- 25 BARONE R.
Anatomie comparée des mammifères domestiques. Tome 3 : Splanchnologie I.
Editions Vigot, 1984 , Paris, 879 p.
- 26 BECKER J. NEUKAM F. W. , SCHLIEPHAKE H.
Restoration of lateral sinus wall using a collagen type 1 membrane for guided
tissue regeneration.
Int. J. Oral. Maxillofac. Surg. , 1992 , **21** (4) : 243 -246.
- 27 BECKER W. , BECKER E. B.
Guided tissue regeneration for implants placed into extraction sockets and for
implant dehiscences: surgical techniques and case reports.
Int. J. Periodont. Res. Dent. , 1990 , **10** (5) : 377 - 391.
- 28 BECKER W. , BECKER E. B. , HANDLESMAN M. , CELETTI R.
Apposition osseuse autour d'un filetage exposé d'un implant par utilisation d'une
membrane isolante: étude pilote chez le chien.
Rev. Inter. Paro. Dent. Rest. , 1990 , **10** (2) : 93 - 101.
- 29 BEERSTEN W. , EVERTS V.
Junctuims between fibroblasts in mouse periodontal ligament.
J. Periodont. Res. , 1980 , **15** : 655-668.
- 30 BEERSTEN W. , VAN DEN BOST T. , EVERTS V.
Continuous growth of acellular extrinsic fiber cementum.
Acta Med Dent Helv, 1997, **2** : 103-115

- 31 BEERSTEN W. , VAN DEN BOST T. , EVERTS V.
The possible role of alkaline phosphatase in cellular cementum formation.
J. Biol. Bucc. , 1990 , **18** : 203 - 205.
- 32 BORDAIS P. , DEPLAGNE H. , GINESTE.
Greffes dentaires et implantations.
Encycl. Med. Chir. , 1992 , Stomatologie - odontologie, 22305 a10.
- 33 BOUCHARD P.
Quel avenir pour la régénération tissulaire guidée et l'utilisation des membranes.
Info. Dent. , 1989 , **21** : 2815 - 2827.
- 34 BOYNE P. J.
Restoration of osseous defects in maxillofacial casualites.
J. Amer. Dent. Ass. , 1969 , **78** : 767 - 776.
- 35 BRAVETTI P.
Etude histologique de l'articulation temporo-mandibulaire et
des muscles environnants.
Thèse de Doctorat d'Université Paris V , 1999.
- 36 BREIVIK M. , KVAM E.
Histometric study of root resorption on human premolars following experimental
replantation.
Scand. J. Dent. Res. , 1987 , **95** : 273 - 280.
- 37 BUSER D. , BRAGGER U. , LANG N. P. , NYMAN S.
Regeneration and enlargement of jaw boe using guided tissue regeneration.
Clin. Oral. Impl. Res. , 1990 , **1** : 22 -32.
- 38 BUSTAND L. K., MC CLELLAN R. O.
Use of pigs in biomedical research.
Nature, 1965, **208** : 531 - 535.
- 39 CAFESSE R. G. , NASJLETI C. E. , CATELL W. A.
Long term results after intentional tooth reimplantation in monkeys.
Oral. Surg. , 1977 , **44** : 666 - 678.
- 40 CAHILL D. R. , READE P. C.
Tooth eruption: evidence for the central role of the dental follicule.
J. Oral. Path. , 1980 , **9** : 189 - 200.

- 41 CARD S. , CAFFESSE S. , SMITH B.
A historical perspective of current new attachment procedures.
Journal of Western Society of Periodontology , 1987 , **35** : 93 - 103.
- 42 CATON J. , NYMAM S.
Histometric evaluation of periodontal surgery. I. The modified Widman flap proced
J. Clin. Periodontol. , 1980 , **7** : 212 - 223.
- 43 CATON J. B. , KOWALSKI C. J.
Primate model for testing periodontal treatment procedures. II. Production of
controlateraly similar lesions.
J. Periodontol. , 1976 , **47** : 506 - 510.
- 44 CEVEK M. , CLEATON-JONES P. , AUSTIN J.
Pulp revascularization in the reimplanted immature monkey incisors. Predictibility
and effect of antibiotic systemic prophylaxis.
Endod. Dent. Traumatol. , 1990 , **6** : 157 - 169.
- 45 CHO M. I. , MATSUDA N. , LIN W. L. , MOSHIER A.
In vitro formation of mineralized nodules by periodontal ligament cells from rat.
Calcif. Tissue Int. , 1992 , **50** : 459 - 467.
- 46 CLAFFEY N. , MOTSINGER S. , AMBRUSTER J. , EGELELGERG J.
Placement of a porous membrane underneath the mucoperiosteal flap and
its effect on periodontal wound healing in dogs.
J. Clini. Periodont. , 1989 , **16** : 12 - 16.
- 47 CLERGEAU - GUERITHAULT S.
Le ligament périodontal.
Encycl. Med. Chir. Paris, Stoma 1, 22007 C 20, 18 P.
- 48 CORTELLINI P. , PINIPRATO G. , TONETTI M. S.
Periodontal regeneration of human infrabony defects.I. Clinical measures.
J. Periodontol. , 1993 , **64** : 254 - 260.
- 49 CVEK M. , CLEATON-JONES P. , AUSTIN J. , LOWNIE J. , KLING M. , FATTI P.
Effect of topical application of doxycycline on pulp revascularization and
periodontal healing in reimplanted monkey incisors.
Endod. Dent. Tromatol. , 1990 , **6** : 170-176.
- 50 CVEK M. , CLEATON-JONES P. , AUSTIN J. , LOWNIE J. , KLING M. , FATTI P.
Pulp revascularization in reimplanted immature monkey incisors-predictability
and effect of antibiotic systemic prophylaxis.
Endod. Dent. Tromatol. , 1990 , **6** : 157-169.

- 51 DAHLIN C. , HANNON H. A. , LINDE A.
Expression of growth factors during healing of rat mandibular trephine lesions treated by osteopromotive membrane technique.
Thesis, University of Göteborg, Sweden, 1993 : 51 - 63.
- 52 DAHLIN C. , LINDE A. , GOTTLow J. , NYMAN S.
Healing of bone defects by guided tissue regeneration.
Plast. Recon. Surg. , 1988 , **81** (5) : 672 - 676.
- 53 DEPLAGNE H. , CAMPAGNE.
Autotransplantation de germe de prémolaires. Résultats.
Rev. Orthop. Dento-Faciale, 1984, **18** : 495 - 506.
- 54 DEPORTER D. A. , TEN CATE A. R.
Collagen resorption by periodontal ligament fibroblasts at the hard tissue-ligament interfaces of the mouse periodontium.
J. Periodontol. , 1980 , **51** : 429 - 432.
- 55 DERMAUT L. , DE-PAUW G.
L'autogreffe de dents: une dimension supplémentaire dans la pratique dentaire.
Rev. Belge Med. Dent. , 1989 , **44** : 85 - 98.
- 56 DETRUIT J. C.
Intérêt du porc comme animal de laboratoire pour la recherche dentaire, étude de l'appareil masticateur et de sa vascularisation artérielle.
Thèse Doc. Sc. Odontol., 1975 , Paris V.
- 57 DODO S. , DURAN D. , BRUNEL G. , FIORAMONTI L.
Essai d'homotransplantation dentaire après métallisation en couche mince chez l'animal.
A. O. S. , 1983 , **142** : 357 - 364.
- 58 DONATH K.
Preparation of histologic sections by the cutting-grinding technique for hard tissue and other material not suitable to be sectioned by routine methods.
Exakt-Kuler publication, 1995 , 1 - 16 .
- 59 ESKICI A.
Klinische und tierexperimentelle Untersuchungen zur Autotransplantation von Zahnkeimen (II)
Quintessenz Int. , 1987 , **38** : 737 - 751.
- 60 ESKICI A.
Klinische und tierexperimentelle Untersuchungen zur Autotransplantation von Zahnkeimen (I).
Quintessenz Int. , 1987 , **38** : 565 - 570.

- 61 ESKICI A.
Klinische und tierexperimentelle Untersuchungen zur Autotransplantation von Zahnkeimen (III).
Quintessenz Int. , 1987 , **38** : 931 - 924.
- 62 ESKICI A. , DRÖSCHL H.
Auto-transplantations: technique et résultats à long terme.
J. Parodontol., 1989 , **8** (2) : 169 - 177.
- 63 ETIENNE D. , DAVARPANAH M. , MATTOUT C. , KEBIR M. , MATTOUT P.
Régénération tissulaire guidée: Intérêt d'une membrane résorbable synthétique dans le traitement des lésions intra-osseuses.
J. Parodontol. Impl. Oral. , 1996 , **15** : 353 -363.
- 64 FAUCHARD P.
Le Chirurgien Dentiste ou traité des dents.
MDCCXLVI, Paris, J. Prelat, 1961 (Fac simulé).
- 65 FONG C.C.
Transplantation of the third molar.
Oral. Surg. Oral. Med. Oral. Path. , 1953 , **6** : 917.
- 66 FRIEZ P. , MARIE J.L.
Sur un cas d'auto-greffe d'un germe dentaire vivant avec conservation ultérieure de sa croissance normale.
Rev. Stomato, 1974 , **75** (8) : 1071 - 1076.
- 67 GARCIA A.
Traitement des édentements maxillaires postérieurs par autogreffe dentaire juxta ou intrasinusienne.
J. Parodontotol. , 1994 , **13** (4) : 387 - 396.
- 68 GARCIA A.
Autogreffes et transplantations dentaires: justifications opératoires.
J. Parodontotol. , 1990 , **9** (4) : 217 - 224.
- 69 GARCIA A. , BIGOT C. , FIEVET C.
Traitement d'un édentement maxillaire postérieur par deux autogreffes dentaires.
Inf. Dent. , 1996 , **92** : 97 - 100.
- 70 GARCIA A. , SAFFAR J. L.
Bone reactions around transplanted tooth: a five month quatitative study in dogs.
J. Clin. Periodontol. , 1990 , **17** : 211 - 216.

- 71 GEIGER S. B. , HARPER E.
The inhibition of human gingival collagenase by an inhibitor extracted from human teeth.
J. Periodont . Res. , 1981 , **16** : 8 - 16.
- 72 GELB D. A.
Immediate implant surgery: three year retrospective evaluation of 50 consecutive cases.
Int. J. Oral. Maxillofac. Implants, 1993, **8** : 388 - 399.
- 73 GENON-ROMAGNA C. , GENON P.
Traitement des récessions gingivales par la régénération tissulaire guidée: Membrane non résorbable.
J. Parodontol. , 1994 , **13** : 227 - 285.
- 74 GLASSTONE S.
The development of tooth germs on the chick chorio allantois.
J. Anat. , 1954 , **88** : 392.
- 75 GLASSTONE S.
Tooth culture studies in development.
J. Dent. Res. , 1938 , **58** : 598.
- 76 GOLDBERG M.
Manuel d'histologie et de biologie buccale.
Masson, 1989, Paris. 1-140.
- 77 GOLDMAN H. M.
Subgingival curettage, a rationale.
J. Periodont. , 1948 , **19** , 54 - 62.
- 78 GOTTLOW J. , NYMAN S. , KARRING T. , LINDHE J.
New attachment formation as the result of controlled tissue regeneration.
J. Clin. Periodontol. , 1984 , **11** : 494 - 503.
- 79 GOTTLOW J. , NYMAN S. , LINDHE J, KARRING T, WENNSTROM J.
New attachment by guided tissue regeneration.
J. Clin. Periodontol. , 1986 , **13** : 604 - 616.
- 80 GRANT D. A. , BERNICK S.
A possible continuity between rests and epithelial attachment in miniature swine.
J. Periodontol. , 1969 , **40** : 23 - 87.

- 81 HAHN W. D.
Capacity of developing tooth germ elements for self differentiation when transplanted
J. Dent. Res. , 1941 , **20** : 5.
- 82 HAMMARSTRÖM L. , BLOMLÖF L. , FEIGLIN B.
Replantation of teeth and antibiotic treatment.
Endod. Dent. Traumatol , 1986 , **2** : 51 - 57.
- 83 HANDELSMAN M. , DAVARPANAH M. , CELLETTI R.
Guided tissue regeneration with and without citric acid treatment in vertical osseous defects.
Int. J. Periodont. Res. Dent. , 1991 , **11** : 350 - 363.
- 84 HANEY J. M. , NILVEUS R. E. , MCMILLAN P. J. , WISKESJÖ U. M.
Periodontal repair in dogs: Expanded polytetrafluoroethylene barrier membranes support wound stabilization and enhance bone regeneration.
J. Periodontol. , 1993 , **64** : 883 - 890.
- 85 HANEY T. G.
A Histological investigation of influence of adult porcine gingival connective tissues in determining epithelial specificity.
Archs. Oral Biol. , 1977 , **22** : 167 - 174.
- 86 HENRY C.B.
Examples of reimplantation of the teeth in young subjects.
Proc. R. Soc. Med. , 1955 , **48** : 35 - 44
- 87 HILLERUP S. , DAHL E. , SCHWARTZ O.
Transplantation to bone grafts in cleft alveolus.
Cleft Palate J. , 1987 , **24** : 137 - 141.
- 88 HOUSTON F. , SARHED G. , NYMAN S. , LINDHE J.
Healing after root reimplantation in monkeys.
J. Clin. Periodont. , 1985 , **12** : 716.
- 89 HUNTER J.
A practical treatise on the diseases of the teeth.
J.J. Johnson ed. London, 1778.
- 90 HUNTER J.
Natural history of the human teeth.
J.J. Johnson ed. London, 1771.

- 91 HURE G. , DONATH K. , LESOURD M. , CHAPPARD D. , BASLE M.
Does titanium surface treatment influence the bone-implant interface.
Sem and histomorphometry in a 6 month sheep study.
Int. J. Oral Maxillofac. Impl. 1996, **11**, 97-102.
- 92 HURZELER M. B. , QUINONES C. R.
Autotransplantation of a tooth using guided tissue regeneration.
J. Clin. Periodont. , 1993 , **20** : 545 - 548.
- 93 ISIDOR F. , KARRING T. , NYMAN S. , LINDHE J.
The signifiacnce of coronal growth of periodontal ligament tissue
for new attachement formation.
J. Clin. Periodont. , 1986 , **13** : 145.
- 94 JACOBY H.
The etiologi of maxillary canine impactions.
Am. J. Orthod. , 1993 , **84** : 125 - 132.
- 95 JENSEN B.L. , KREIBORG S.
Dental treatment strategies in cleidocranial dysplasia.
Br. Dent. J. , 1992 , **172** : 246 - 247.
- 96 JUMP E. B. , BUCK D. , WEAVER B.
Histology of periodontal ligament in miniature pig.
J. Dental Res. , 1964 , **43** : 899 - 900.
- 97 KAHNBERG K.E.
Autotransplantation of teeth. Indications for transplantation
with a follow-up of 51 cases.
Int. J. Oral. Maxillofacial. Surg. , 1987 , **16** : 577 - 585.
- 98 KARRING T. , NYMAN S. , LINDHE J.
Healing following implantation of periodontitis affected roots into bone tissue.
J. Clin. Periodontol. , 1980 , **7** : 96 - 105.
- 99 KLING M. , CVEK M. , MEJARE I.
Rate and predictabili of pulp revascularization in therapeutically
reimplanted permanent incisors.
Endod. Dent. Traumatol. ,1986 , **2** : 83-89.
- 100 KRISTERSON L.
Autotransplantation of teeth. Influence of different factors on periodontal
and pulpar healing. A clinical and experimental study.
Thesis. Stockolm-Halmstad 1985.

- 101 KRISTERSON L. , ANDREASEN J. O.
Influence of the root development on periodontal and pulp healing
after replantation of incisors in monkey.
Int. J. Oral. Surg. , 1984 , **13** : 313 - 323.
- 102 KRISTERSON L. , ANDREASEN J. O.
The effect of splinting upon periodontal and pulpal healing after
autotransplantation of mature and immature permanent incisors in monkeys.
Int. J. Oral Surg. , 1983 , **12** : 329 - 349.
- 103 KRISTERSON L. , ANDREASEN J. O.
Autotransplantation and replantation of the tooth germs in monkeys. Effect
of damage to the dental follicle and position of the transplant in alveolous.
Int. J. Oral. Surg. , 1984 , **13** : 324 - 333.
- 104 KRISTERSON L. , JOHANSSON L.A. , KISCH J. , STADLER L.E.
Autotransplantation of third molars as treatment in advanced periodontal disease.
J. Clin. periodontol. , 1991, **18** : 521 - 528.
- 105 KRISTERSON L. , LAGERSTROM L.
Autotransplantation of teeth in cases with agenesis or traumatic loss
of maxillary incisors.
Eur. J. Orthod. , 1991, **13** , 486 - 492.
- 106 LAFFONT J. , BLANQUAERT F. , COLOMBIER ML. , CARUELLE J.P. , SAFFAR J.L.
Effets des RGTA sur la cicatrisation osseuse.
Innov Tech Biol Med 1997; 18: 21-25.
- 107 LAROCHE M. J. , ROUSSELET F.
Les animaux de laboratoire: Ethique et bonnes pratiques.
Masson Editeur, 1990 , Paris.
- 108 LAZZARA R. J.
Immediate implant placement into extraction sites:
surgical and restorative advantages.
Int. J. Periodont. Rest. Dent. , 1989 , **9** : 333 - 343.
- 109 LEGROS C. , MAGITOT E.
Greffes de follicules dentaires et de leurs organes.
Compte rendu Acad. Sci. , Paris , 1874 , **78** : 357 - 360.
- 110 LINDSKOG S. , HAMMARSTRÖM L.
Evidence in favor of anti-invasion factor in cementum or periodontal
membrane of dental roots.
J. Dent. Res , 1980 , **88** : 161 - 163.

- 111 LINGHORNE W. J. , O'CONNELL D. C.
 Studies in the regeneration and attachment of supporting structures of teeth.
 I. Soft tissue reattachment.
 J. Dent. Res. , 1950 , **29** : 419 - 428.
- 112 LUNDBERG T., ISAKSSON S.
 A clinical follow-up study of 278 autotransplanted teeth.
 Br. J. Oral Maxillofac. Surg, 1996, **34** : 181-185.
- 113 MAGNUSSON I. , BATICH C. , COLLINS B.R.
 New attachment formation following controlled tissue regeneration
 using biodegradable membranes.
 J. Periodontol. , 1988 , **59** : 1 - 6.
- 114 MARCUS M. , SPOLSKY V.
 Concept of the quality and the precisio of periodontal care: survey.
 J. Perio., 1998, **69** : 228- 235.
- 115 MARTINEAU C. , DELAUME B.
 Autotransplantations.
 Réalités cliniques, 1995 , **6** (3) , 371 - 383.
- 116 MASSLER M.
 Tooth replantation.
 Dent. Clin. Amer. , 1974 , **18** : 445 - 452.
- 117 MATTOUT P.
 La parodontite juvénile. A propos d'un cas d'atteinte de 1re molaire traité par
 transplantation de germe de 3 ème molaire.
 J. Parodontol. , 1983 , **2** (4) , 335 - 342.
- 118 MATTOUT P. , NOWZARI H. , MATTOUT C.
 Clinical evaluation of guided bone regeneration at exposed parts of Branemark
 dental implants with and without bone allograft.
 Clin. Oral. Implant. Res. , 1995, **6** : 189 - 195.
- 119 Mc CULLOGHT C. A.
 Progenitor cell populations in periodontal ligament of mice.
 Anat. Rec. , 1985 , **211** : 258 - 262.
- 120 Mc CULLOGHT C. A. , NEMETH E. , LOWENBERG B. , MELCHER A. H.
 Paravascular cells in endosteal spaces of alveolar bone contribute to periodontal
 ligament cell populations.
 Anat. Record, 1987 , **219** : 213 - 242.

- 121 MELCHER A. H.
On the repair potential of periodontal tissue.
J. Periodont. , 1976 , **47** : 256 - 260.
- 122 MELCHER A. H. , TURNBULL R.
Inhibition of osteogenesis by periodontal ligament.
J. Periodont. Res. , 1972 , **7** : 16.
- 123 MILLER H. M.
Transplantation. Case report.
J. Am. Dent. Assoc. , 1950 , **40** : 237- 238
- 124 MILLER P. D.
The concept of the "super clot" in osseous grafting.
Compendium , 1992 , **13** (3) : 236 - 242.
- 125 MÖLLER A. , FABRICIUS L. , DAHLÈN G.
Influence on periapical tissues of indigenous oral bacteria and necrotic pulp tissue in monkeys.
Scand. J. Dent. Res , 1981, **89** : 475 - 484.
- 126 MONSOUR F. N. , ADKINS K. F.
Aberrations involving the enamel epithelium in transplanted developing teeth.
J. Oral Maxillofac. Surg , 1983 , **41** : 377-384.
- 127 MONSOUR F. N. , ADKINS K. F.
Histological changes following transplantation of developing teeth to more advanced functional positions.
Aust. Dent. J. , 1987 , **32** : 104-109.
- 128 MOOS J. P.
The indications of transplantation of maxillary canines in the light of 100 cases.
Br. J. Oral Surg. , 1975 , **12** : 268 - 274.
- 129 MORLEY R. S. , MALLOV R. B; , HURST R.
Analysis of functional splinting time upon autologously reimplanted teeth.
J. Dent. Res. , 1978 , **57** : 223 - 226.
- 130 MORNET P. , TOURNUT J. , TOMA B.
Le porc et ses maladies.
Maloine Editeur, 1982 , Paris.

- 131 MURRAY G. , HOLDEN R. , ROSCHLAU W.
Experimental and clinical study of new growth of bone in a cavity.
Amer. J. Surg. , 1957 , **93** : 358 - 387.
- 132 NASJLETI C. E. , CAFFESSE R. G.
Effect of fibronectin on healing of reimplanted teeth in monkeys:
a histologic and autoradiographic study.
J. Oral. Surg. , 1987 , **63** : 291 - 298.
- 133 NASJLETI C. E. , CATELLI W. A. , CAFFESSE R. G.
The effects of different splinting times on replantation of the teeth in monkeys.
Oral. Surg. , 1982 , **53** : 557 -566.
- 134 NATIELLA J.R. , ARMITAGE J.E. , GREEN G. W.
The retransplantation and transplantation of the teeth.
Oral Surg , 1970, **29** : 397 - 419.
- 135 NEWCOMB G. M.
An ultra structural study of epithelial specialization
at the porcine mucogingival junction.
J. Periodontal. Res. , 1981 , **16** : 51 - 56.
- 136 NICKEL R. , SCHUMMER A. , SEIFERLE E.
The Viscera of the Domestic Mammals.
Verag Paul Parey , Berlin, 1987.
- 137 NOWZARI H. , SLOTS J.
Microorganisms in polytetrafluoroethylene barrier membranes for guided tissue
regeneration.
J. Clin. Periodontol. , 1994 , **21** : 203 - 210.
- 138 NYMAN S. , KARRING T. , LINDHE J. , PLATEN S.
Healing following implantation of periodontitis affected roots into gingival
connective tissue.
J. Clin. Periodont. , 1980 , **7** : 394 - 401.
- 139 NYMAN S. , LANG N. P. , BUSER D. , BRAGGER U.
Bone regeneration adjacent to titanium dental implants using guided tissue
regeneration: a report of two cases.
Int. J. Oral Maxillofac. Implants. , 1990 , **5** : 9 - 14.
- 140 NYMAN S. , LINDHE J. , KARRING T. , RYLANDER H.
New attachment following surgical treatment of human periodontal disease.
J. Clin. Periodont. , 1982 , **9** : 260 - 296.

- 141 O'BRIEN T. P. , HINRISCHS J. E. , SCHAFFER E. M.
The prevention of localized rigid deformities using guided tissue regeneration.
J. Periodontol. , 1994 , **65** : 17 - 24.
- 142 OIKARINEN K.
Replacing resorbed maxillary central incisors with mandibular premolars.
Endod. Dent. Traumatol. , 1990 , **6** : 43 - 46.
- 143 OKSALA E. , KALLIONIEMI H.
A longitudinal clinical and radiographic study of transplantation
of the maxillary canine.
Proc. Fin. Dent. Soc. , 1977, **73** : 117 - 125.
- 144 OKSALA E., FAGERSTRÖM G.
A two-stage autotransplantation of 14 teeth in a patient
with cleidocranial dysostosis.
Suom. Hammaslääk , 1971 , **67** : 333 - 338.
- 145 OSSWALD J.M.
Autogreffes de germes dentaires chez l'homme.
Thèse: Chir. Dent. : Nancy, 1990.
- 146 PARE A.
Opera chirurgica.
Paris, 1594.
- 147 PATTON B.M.
Human Embryology.
Blakinston. Philadelphie, 1953 , 120P.
- 148 PAULSEN H. U.
L'autotransplantation de prémolaires lors des traitements orthodontiques.
Une nouvelle possibilité thérapeutique.
Rev Orthop Dento Faciale, 1989, **23**, 209 - 223.
- 149 PHILLIPS J. H.
Effects of fixation on endochondral and intramembraneous graft survival:
A bone is bone.
Holmes (ed.) : bone Grafting III. SanDiego, 1988.
- 150 PINI PRATO G. , TINTI C. , VINCENZI G.
Guided tissue regeneration versus mucogingival surgery in the treatment
of human buccal gingival recession.
J. Periodontol. , 1992 , **63** : 919 - 928.

- 151 POLSON A. M. , PROYE M. P.
Fibrin linkage : A precursor for new attachment.
J. Periodont. , 1983 , **54** : 141 - 147.
- 152 POLSON A. M. , PROYE M. P.
Effect of root surface alternations on periodontal healing.II.
Citric acid treatment of denuded root.
J.Clin. Periodont. , 1982 , **9** : 441 - 454.
- 153 PONTORIERO R. , LINDHE J. , NYMAN S. , KARRING T.
Guided tissue regeneration in degree II furcation-involved mandibular molars.
A clinical study.
J. Clin. Periodontol. , 1988 , **15** : 247 - 254.
- 154 POPESCU P.C.
Cytogénétique des mammifères d'élevage.
INRA ISBN , 1987, 114 p.
- 155 POWELL K. , ATKINSON P. J. , WOODMEAD C.
Cortical bone structure of the pig mandible.
Archs. Oral Biol. , 1973 , **18** : 171 - 180.
- 156 PROGEL M. A.
Evaluation of over 400 autogenous tooth transplants.
J. Oral. Maxillofac. Surg. , 1987 , **45** : 205.
- 157 PROYE M. P. , POLSON A. M.
Repair in different zones of periodontium after tooth reimplantation.
J. Periodontol. , 1982 , **53** : 379 - 389.
- 158 RACHLIN G. , GARDELLA J. P. , BOUBIL M.
Biocompatibilité et intérêts d'une membrane résorbable
(polyglactin 910- collagène) en chirurgie parodontale.
J. parodontol. , 1991, **10** : 289 - 293.
- 159 ROLLING S.
Hypodontia of permanent teeth in Danish school-children.
Scand J. Dent. Res. , 1980 , **88** : 365 - 369.
- 160 RUD J.
Transplantation of premolars.
Dan. Dent. J. , 1981 , **85** : 612 - 685.

- 161 RUD J.
Transplantation of canines.
Dan. Dent. J. , 1985 , **89** : 399 - 413.
- 162 SAUTIER J. M.
Régulation de la différenciation cellulaire au cours du développement et de la régénération cémentaire. Revue de la littérature.
J. Parodontol. Impl. Oral. , 1996 , **15** : 43 - 52.
- 163 SAUTIER J.M. , MORA F. , BERNHEIM H.
Facteurs biologiques intervenant dans la régénération de l'os alvéolaire.
J. Parodontol. , 1993 , **12** : 237 - 245.
- 164 SCHENDEL K. U. , SCHAWARTZ O. , ANDREASEN J.O.
Reinnervation of the transplanted teeth. A histological investigation in monkeys.
Int. J. Oral. Maxillofac. Surg. , 1990, **19** : 247 - 249.
- 165 SCHENK R. , OLAH A. J. , HERRMANN W.
Préparation of calcified tissues for light microscopy.
In Methods of calcified tissue preparation.
Dickson editeur, Oxford, 1984, 1-56.
- 166 SCHLIEPHAKE H. , NEUKAM F.W. , HUTMACHER D. , BECKER J.
Enhancement of bone ingrowth into a porous hydroxylapatite matrix using a resorbable polyactic membrane: an experimental pilot study.
J. Oral Maxillofac. Surg., 1994, **52** : 57 - 63.
- 167 SCHROEDER H. E.
Biological problems of regenerative cementogenesis: synthesis and attachment of collagenous matrices on growing and established root surfaces.
Int. Rev. Cytol. , 1992 , **142** : 1 - 59.
- 168 SELVIG K. A. , NILVEUS R. E. , FRITZMORRIS L. , KERSTEN B.
Scanning electron microscopic observations of cell population and bacterial contamination of membranes used for guided periodontal tissue regeneration.
J. Periodontol. , 1990, **61** : 515 - 520.
- 169 SKILLEN W. G. , LUNDQUIST G. R.
An experimental study of periodontal membrane reattachment in healthy and pathologic tissues.
J. Am. Dent. Ass. , 1937 , **24** : 1975 - 1985.
- 170 SKOGLUND A. , TRONSKAD L.
A microangiographic study of young dogs.
Oral. Surg. , 1978 , **45** : 17 - 27.

- 171 SLAGSVOLD O. , BJERCKE B.
Indications for autotransplantation in cases of missing premolars.
Am. J. Orthod. , 1978 , **74** (3) : 241-257.
- 172 SLAGSVOLD O. , BJERCKE B.
Applicability of autotransplantation in cases of missing upper anterior teeth.
Am. J. Orthod. , 1978 , **74** (4) : 410 - 421.
- 173 SPOUGE J. D.
A method of schematic three dimensional reconstruction for studying the gross morphology of epithelial residues in periodontal ligament.
Archs. Oral Biol. , 1984 , **29** (3) : 253 - 255.
- 174 SPULLER R.L. , HARRINGTON M.
Germination of maxillary permanent central incisor treated by autogenous transplantation of supernumerary incisor: case report.
Pediatr. Dent , 1986 , **8** : 299 - 302.
- 175 STHAL S. S.
Repair potential of the soft tissues root interface.
J. Periodontol. , 1977, **48** : 545 - 552.
- 176 SUSI F. R.
Anchoring fibrils in attachment of epithelium to connective time in oral mucous membranes.
J. Dental Res. , 1969 , **48** : 144 - 148.
- 177 TAKATA T. , KATAUCHI K. , AKAGAWA Y. , NIKAI H.
New connective tissue attachment formation on various biomaterials implanted in roots.
Int. J. Oral. Maxillofac. Implants, 1994 , **9** : 77 -84.
- 178 TEN CATE A. R. , MILLS C.
The developpment of the periodontium : the origin of alvéolar bone.
Anat. Rec. , 1972 , **173** : 69 -77.
- 179 TEN CATE A. R. , MILLS C. , SOLOMON G;
The development of periodontium. An autoradiographic and transplantation study.
Anat. Rec. , 1971 , **170** : 356 - 380.
- 180 TENERIO D. , CRUCHLEY A. , HUGHES F. J.
Immunocytochemical investigation of the rat cementoblast phenotype.
J. Periodont. Res. , 1993 , **28** : 411 - 419.

- 181 TERRANOVA V. P. , WIKESJÖ U. M. E.
 Extracellular matrices and polypeptide growth factors as mediator
 of function of cells of the periodontium.
 J. Periodontol. , 1987 , **58** : 371 - 380.
- 182 TINTI C. , VINCENZI G. P.
 Application des principes de la régénération tissulaire guidé
 en chirurgie mucogingivale.
 J. Parodontol. , 1993 , **12** : 297 - 303.
- 183 TORRES J.H. , FAVRE DE THIERRENS C. , JACQUARD C. , JACQUEY N.
 Transplantations et reimplantations dentaires.
 Encycl Méd Chir, Stomatologie/Odontologie,1999, **22-305-A-10**, 11p.
- 184 VIENNET D.
 Contribution à l'étude des rhizalyses des dents greffées.
 Expérimentation sur le chien.
 Thèse : 3 ème cycle: Sc Odontol. , Nancy, 1985.
- 185 WAERHAUG J.
 The gingival pocket.
 Odontologisk Tidsskrift , 1952 , **60** (1) .
- 186 WAUTIER P.
 Le mini-porc "Pitman Moore": Animal experimental en parodontologie.
 Thèse doctorat de l'université Lille II. Odontologie. Lille, 1995.
- 187 WEAVER M.E. , SORENSON F.M. , JUMP E.D.
 The miniature pig as an experimental animal in dental research.
 Arch. Oral. Biol. , 1962 , **7** : 17 - 24.
- 188 WISE G.E. , MARKS S.C. , CAHILL D.R.
 Ultrastructural features of dental follicle associated with formation
 of the tooth eruption pathway in the dog.
 J. Oral Pathol. , 1985 , **14** : 15-26.
- 189 WISKESJÖ U. M. , SIGURDSSON T. H.
 La régénération tissulaire guidée est-elle une technique reproductible?
 J. Parodontol. , 1994 , **13** : 243 - 257.

BIBLIOGRAPHIE-COMPLEMENTAIRE

- CZOCHROWSHA E.M., STENVIK A., BJERCKE B., ZACHRISSON B.U.
Outcome of tooth transplantation: survival and success rates 17-41 years posttreatment.
Am J Orthod Dentofacial Orthop. 2002 Feb;121(2):110-9.
- CZOCHROWSHA E.M., STENVIK A., BJERCKE B., ZACHRISSON B.U.
Autotransplantation of premolars to replace maxillary incisors: a comparison with natural incisors.
Am J Orthod Dentofacial Orthop. 2000 Dec;118(6):592-600.
- GAULT P.C., WAROCQUIER-CLEROULT R.
Tooth auto-transplantation with double periodontal ligament stimulation to replace periodontally compromised teeth.
J Periodontol. 2002 May; 73(5):575-83
- GAULT P.
Autotransplantation de dents matures : nouveau protocole clinique évitant l'ankylose-résorption radiculaire.
J. Parodontol, 2002, 21 (3), 283-292.
- JOSEFSSON E., BRATTSTROM V., TEQSJO U., VALERIUS-OLSSON H.
Treatment of lower second premolar agenesis by autotransplantation: four-year evaluation of eighty patients.
Acta Odontol Scand. 1999 Apr;57(2):111-5
- LAUREYS W., BEELE H., CORNELISSEN R., DERMAULT L.
Revascularization after cryopreservation and autotransplantation of immature and mature apicoectomized teeth.
Am J Orthod Dentofacial Orthop. 2001 Apr;119(4):346-52.
- PAULSEN H.U.
Autotransplantation of teeth in orthodontic treatment.
Am J Orthod Dentofacial Orthop. 2001 Apr;119(4):336-7.
- SIERS M.L., WILLEMSSEN W.L.
Autotransplantation; not by definition a root canal treatment?
Ned Tijdschr Tandheelkd. 1999 Oct;106(10):373-5.
- TSUKIBOSHI M
Autotransplantation of teeth
Tokyo, Quintessence publishing, 2001, 192 p.

ANNEXES:

Publication, Communication et Poster, Mémoire.

1. PUBLICATION.

“Functional fixation of autotransplanted tooth germs by using bioresorbable membranes”

Eric Gérard ^a, Hervé Membre ^b, Jean-François Gaudy ^c, Patrick Mahler ^d, Pierre Bravetti ^d

^a Service Odontologique, Hôpital Bon Secours, Metz, France

^b Laboratoire de Biologie expérimentale, Faculté des Sciences, Nancy I Université, France

^c Laboratoire d'Anatomie, Faculté d'odontologie, Université de Paris V, Paris, France

^d Département de Chirurgie Buccale, Faculté de Chirurgie Dentaire de Nancy I, France.

Oral Surg Oral Med Oral Pathol Oral Radiol Endod 2002; 94

2. COMMUNICATION ET POSTER.

- **“ Contribution de la régénération tissulaire guidée dans les autotransplantations de dents immatures: Expérimentation animale chez le porc.”**

E. Gérard, P. Pointaire, G. Magnin, P. Malher, M. Tazi, D. Perrin.

Journée Scientifique des UFR Médecine et Pharmacie. Université de Bourgogne. Dijon, le 30 octobre 1997

3. MÉMOIRE.

- Mémoire pour le Diplôme d' Université de Chirurgie et Pathologie Buccale:

“ Contribution de la régénération tissulaire guidée dans les autotransplantations de dents immatures: Etudes préliminaire.”

Université de Bourgogne, Faculté de Médecine de Dijon. 12 septembre 1997.

Functional fixation of autotransplanted tooth germs by using bioresorbable membranes

Eric Gérard, DDS,^a Hervé Membre, PhD,^b Jean-François Gaudy, DDS, PhD,^c
Patrick Mahler, DDS, PhD,^d and Pierre Bravetti, DDS, PhD,^e Metz, Paris, and Nancy, France
METZ BONSECOURS HOSPITAL, UNIVERSITY OF PARIS, AND UNIVERSITY OF NANCY

Objective. The purpose of this study was to evaluate the contribution of a bioresorbable membrane placement to the healing of immature teeth after autotransplantation of tooth buds.

Study design. Six cases were selected: 2 transplantations of wisdom teeth, 2 for premolar agenesis, 1 for ectopia, and 1 premolar in an incisor position. The crown of each tooth germ and the marginal alveolar bone were covered with a resorbable membrane.

Results. The radicular edification was nearly complete, neither ankylosis nor inflammatory resorption was observable, the pulp vitality was preserved, and the periodontal integration was identical to that of other teeth. The membrane ensured contention and stabilization of the transplant, allowed functional stimulation, permitted protection of the coagulum and periodontal cells, and kept the epithelium at a distance.

Conclusions. The transplantations of immature teeth were improved by the use of a resorbable membrane, which caused an optimal functional fixation of the transplanted tooth.

(Oral Surg Oral Med Oral Pathol Oral Radiol Endod 2002;94:000-000)

The successfulness of tooth autotransplantations documented in the literature varies greatly depending on the selected cases, the techniques, and duration of observations. However, some long-term studies have shown that a stable and long-lasting healing through autotransplantation can be obtained.¹ Schwartz et al² reported a survival rate of 60% of the transplants. According to Cohen et al,³ their success rates of 95% were due to a more careful surgical use of periodontal tissues. Lundberg and Isaksson⁴ compared 278 autotransplantations during a period of 6 years and observed a success rate of 94% for open apex and a success rate of 84% for teeth with closed apex.

These results were all made possible by the increased understanding of the mechanisms of periodontal and pulpal healing after transplantation. It is known that the follicular sac is responsible for the formation of the periodontal attachment system. Alteration in the follic-

ular sac has been determined to be responsible for ankylosis.⁵ Periodontal cells located at the surface of transplanted roots are also known to intervene in the prevention of ankylosis and radicular resorption.⁶ Any prognosis is pejorative when the alveolar wall surrounding the transplant has been reduced around the transplant, or when the bud position in the socket was observed to be too superficial, as well as when a rigid contention has been applied.¹

Melcher,⁷ who first observed the existence of a tissue competition at the time of healing of a periodontal wound, developed the concept of the guided tissue regeneration (GTR). The regeneration potential of periodontal cells has been evaluated by using experimentally transplanted roots in animals. Epithelial exclusion alone has not been proved sufficient to obtain a new fastening. Alveolar bone and gingival connective tissue have not been observed to possess regeneration potential. Gingival tissue has provoked a radicular resorption, and osseous tissue has induced an ankylosis.⁸

Apart from periodontal surgery, GTR has been applied to increase the osseous support system surrounding an autotransplanted mature molar. While improving the osseous conditions of the receiving site, the use of a membrane has permitted the recolonization of the site by the periodontal cells as well as the optimization of periodontal healing.⁹ The membrane could also provide an original contention of the transplant, allowing for functional stimulation.

The aim of our study in a series of cases was to test a treatment approach for autotransplantation of tooth buds by transposing the principle of GTR through the

^aGraduate Student, Department of Odontology, Bonsecours Hospital, Metz.

^bAssistant Professor, Laboratory of Experimental Biology, Faculty of Sciences, Nancy I University.

^cAssistant Professor, Laboratory of Anatomy, Faculty of Dentistry, Paris V University.

^dProfessor, Department of Periodontics, Faculty of Dentistry, Nancy I University.

^eAssistant Professor, Department of Oral Surgery, Faculty of Dentistry, Nancy I University.

Received for publication Jan 31, 2002; returned for revision Apr 8, 2002; accepted for publication Jun 20, 2002.

© 2002 by Mosby, Inc.

1079-2104/2002/\$35.00 + 0 7/15/128020

doi:10.1067/moc.2002.128020

Table 1. Patients data, characteristics of the autotransplantation position and primary disturbance

Patient	Sex	Age (y)	Transplantation	Disturbance
1	F	19	48 to 46	granuloma
2	M	10	24 to 14	agenesis
3	M	15.5	18 to 16	granuloma
4	F	13	15 to 24	agenesis
5	F	8	21 to 21	ectopia
6	M	13	15 to 11	loss

interposition of a bioresorbable membrane during the initial phases of healing after an autotransplantation. This was to permit an optimal functional fixation and growth of the developing root by exclusion of the epithelial and gingival tissues from the radicular surface.

SUBJECTS AND METHODS

Study subjects

Six patients (3 male and 3 female) took part in the present study. Patients ranged in age from 8 to 19 years and were each subjected to an autotransplantation with use of resorbable membranes (Table I).

Patient 1 (19 years) had a serious apical granuloma of tooth 46, which was extracted and replaced by tooth 48 (with a 1/4 root development). Patient 2 (10 years) had an agenesis of tooth 14, which was followed during 1 year by orthodontic treatment for incisive supraclulsion and space closing. In patient 2, tooth 24 (with a 1/4-root development) was autotransplanted. Patient 3 (15 years) had a serious apical granuloma of carious tooth 16; therefore, tooth 18 (with a 1/6-root development) was autotransplanted. Patient 4 (13 years) had an agenesis of teeth 24 and 25. An orthodontic treatment had begun 2 years prior that led to 1 site feasible for autotransplantation. In patient 4, tooth 15 (with a 2/3-root development) was used. Patient 5 (8 years) had incisor 21 (with a 1/3 root development) in ectopic position. This tooth was extracted and replaced in its actual site. Patient 6 (13 years) had lost tooth 11 as a result of a trauma. Tooth 15 (with a 1/2-root development) was autotransplanted and secondarily reinserted by an orthodontic treatment.

Surgical procedures

The surgical procedure followed was in accordance with the standard techniques described for autotransplantation.¹ A preliminary tomographic and intraoral radiographic analysis of the transplanted tooth was correlated to a thorough analysis of the receiving site by the measuring of the available alveolar thickness.

A mucoperiosteal flap sufficiently wide to avoid dis-

charges was made to prepare the receiving site. Incisions in the interdental spaces were festooned and penetrated as far as possible into the space to preserve the papillary tissue and to allow the ulterior closing of the site.

After flap incision, the receiving site was carefully prepared for possible use with the graduated drills of an implant treatment (Fig 1, A). Overlapping the peripheral bone by using drills at low speed under controlled irrigation was performed for extraction of the tooth. The transplant was protected by insertion of a Hollenbach spatula and carried out carefully to avoid damaging the follicular sac. Being sure that there was no periodontium compression, the transplant, including the entire follicular sac, was then transplanted in the receiving site (Fig 1, B).

A resorbable membrane, polygalactic acid 910 (Vicryl; Ethicon, GmbH & Co K G, Norderstedt, Germany), was cut out, adjusted, and placed between the gingival flap and root surface. It adhered widely to the surrounding bone and was lain on the tooth crown like a hood (Fig 1, C). The membrane was positioned in such a way that the largest space was disposable for the clot establishment. Fixing and stability of the membrane were obtained by using miniscrews and resorbable sutures. The flap was then repositioned at its initial place and sutured by nonresorbable sutures. The membrane was then applied to the transplant crown. The transplanted tooth and the membrane were therefore in subocclusion with regard to the antagonist tooth. The superficial part of the membrane was covered with a surgical dressing to limit bacterial penetration and wound trauma during the first days of healing.

Long-term examinations

The patient was informed of the importance of a scrupulous hygiene and the establishment of a strict maintenance program. A 1-week oral course of antibiotics was given to all patients. A local antiseptic chlorhexidine 0.12% solution was also prescribed for the first 6 weeks. Each patient was examined weekly at the beginning and thereafter once a month. These examinations consisted of a clinical checkup and radiographic control. The first weekly controls were to check the absence of occlusal contacts and to monitor the quality of the patient's plaque control. The offered periodontal care consisted mainly of assisting the patient in bacterial plaque elimination.

During the clinical examination, the mobility of the transplanted tooth was evaluated according to the Lindhe method.¹⁰ The Siemens battery-operated pulp tester was used for pulpal sensitivity. During the radiographic examination, film holders were used to standardize the intraoral radiographic exposures. Eventual

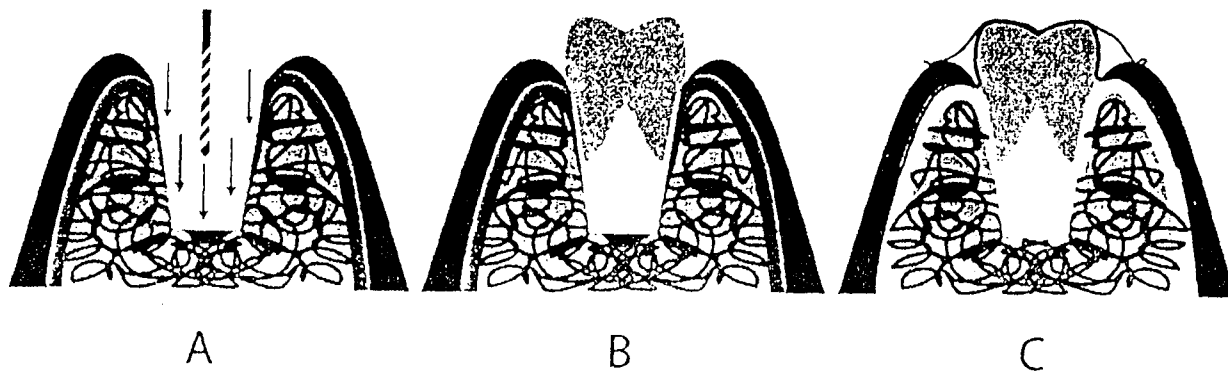


Fig 1. Surgical procedure. A, Drill preparation of the receiving site. B, Tooth transplantation. C, Contention and positioning of the Vicryl membrane. Cut out and adjusted like a hood on the tooth crown, the membrane rests widely on the surrounding bone.

root external or internal resorption, ankylosis, or periapical pathologic condition was analyzed, and pulp obliteration was considered as complete if the periapical radiolucency was resolved and if the lamina dura appeared to be continuous.

RESULTS

In patient 1, the impacted tooth 48 was transplanted into the socket of the extracted tooth 46; the latter was diseased with apical granuloma. After 18 months, a complete radicular building could be noted, with conservation of pulpal vitality in the transplanted tooth (Fig 2, A-C).

In patient 2 there were long-term positive results for the transplantation of tooth 24 for the treatment of the agenesis of tooth 14 (Fig 2, D-F). Transplantation was followed by orthodontic treatment for incisive supraclusion and space closing. At the time of the last control, the transplanted tooth reacted positively to sensibility tests.

In patient 3, tooth 18 was transplanted into the site of tooth 16 (Fig 2, G-I). This case had a radicular development after the transplantation of a wisdom tooth in bud state to the position of a first molar. The radicular edification was completed.

In patient 4, tooth 15 was transplanted, accompanied by the treatment of the agenesis of teeth 24 and 25 (Fig 2, J-L). The agenesis treatment was followed by an orthodontic treatment. A slight obstruction of the pulpal chamber was observed, but responses to vitality tests were positive.

In patient 5, an incisor (tooth 21) was transplanted in an ectopic position. The radicular edification was completed, and the pulpal sensibility was preserved in this transplant.

In patient 6, the transplantation of tooth 15 into the

site of tooth 11 consisted of an autotransplantation of a premolar, secondarily disguised, in the anterior maxillary region after a trauma to the incisor of this patient with dentomaxillary disharmony.

Clinical examinations

The 6 patients underwent a standardized maintenance program. The aftereffects were relatively non-complicated. Surgical dressings fell off spontaneously between 7 and 17 days after operation. Any suture persisting after 3 weeks was physically removed. The visible parts of the Vicryl membranes were resorbed in 30 days on average.

The mobility of transplanted teeth reduced quickly and became physiologic after 5 weeks. In patients 2 and 4, orthodontic displacements were begun only 3 months after transplantation and were of light strength consistency.

Long-term assessment

Long-term periodontal examinations showed tissue structures having a healthy marginal gum in each of the 6 patients. Sulcus soundings were at a depth of 0.5 to 2.0 mm and void of any bleeding, which indicated perfect periodontal health. Macroscopic examination of gums and alveolar mucous membranes of the transplanted teeth was the same as that of other teeth in the oral cavity.

Electric pulp testing examinations were performed 3 to 15 months (average, 6 months) after transplantation. Positive reactions were measured in all the transplanted teeth (Table II).

X-ray examinations were performed 6 months after transplantation and thereafter on a yearly basis and confirmed the success of transplantation (Table III). These X-ray examinations showed the absence of sur-

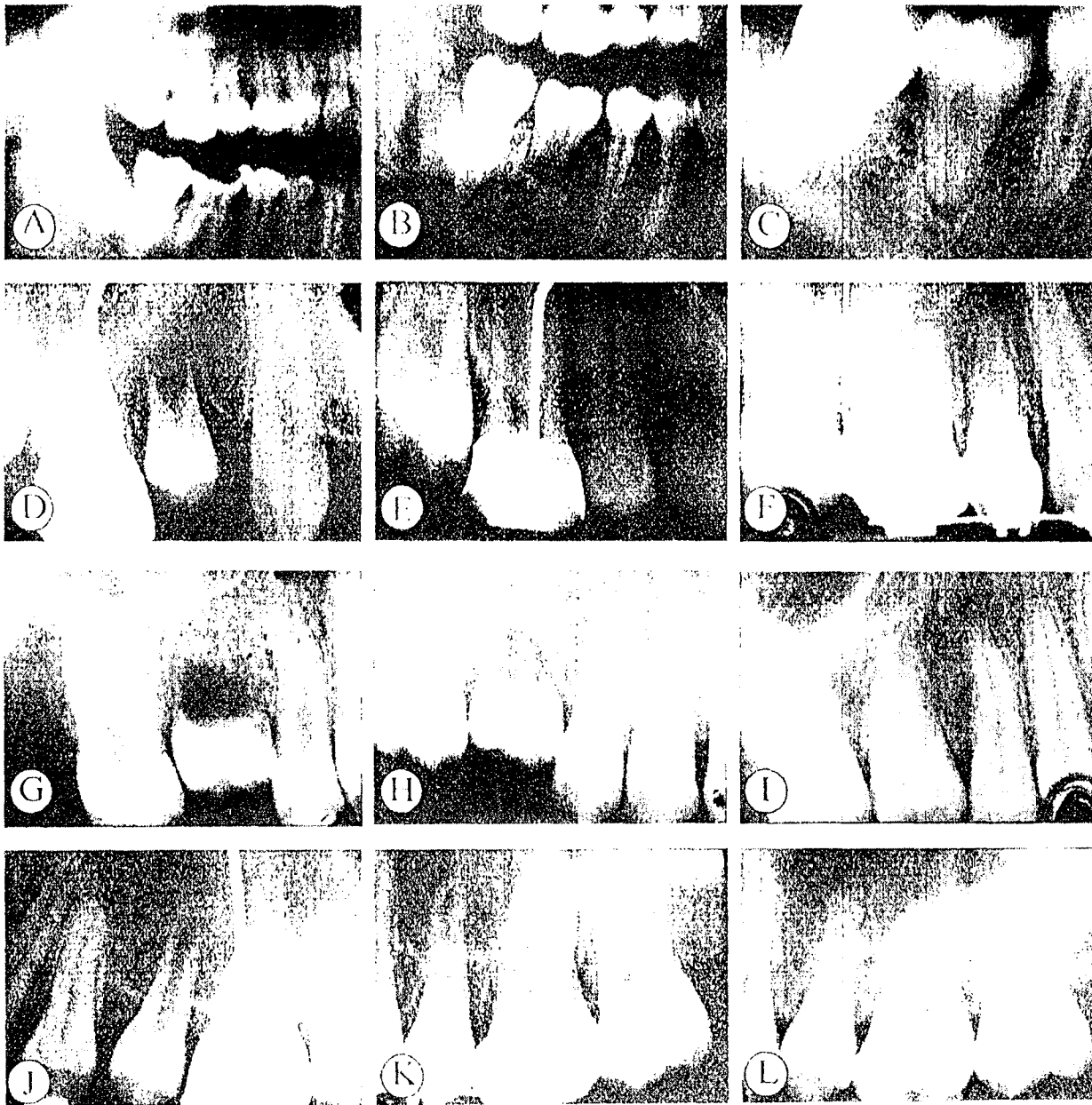


Fig 2. Tomographs and radiographs illustrating some results of the work. Patient 1: **A**, Tomograph showing situation before transplantation, with impacting of tooth 48 and carious lesion of tooth 46. **B**, Tomograph showing situation 3 weeks after transplantation of tooth 48 with 1/4 root development to the area of tooth 46, with no inflammatory resorption. **C**, Intraoral radiograph showing situation 1.5 years after transplantation, with 2/3 root development, incomplete pulp obliteration, and no root resorption. Patient 2: Intraoral radiographs. **D**, Situation just after transplantation of tooth 24 to the area of agenetic teeth 14 and 15 with 1/4 root development. **E**, Situation 1.5 years after transplantation, with no pathologic changes, incomplete pulp obliteration, no root resorption, and 3/4 root development. **F**, Situation 5 years after transplantation, with no root resorption, complete pulp obliteration and root development. Patient 3: Intraoral radiographs. **G**, Situation just after transplantation of tooth 18 in the area of carious tooth 16 with 1/6 root development. **H**, Situation 0.5 year after transplantation, with no inflammatory resorption and incomplete pulp obliteration. **I**, 3/4 root development and no root resorption. Patient 4: Intraoral radiographs. **J**, Situation just after transplantation of tooth 15 in the area of agenetic teeth 24 and 25 with 2/3 root development. **K**, Situation 1 year after transplantation, with nearly complete pulp obliteration and no root resorption. **L**, Situation 4 years after transplantation, with complete pulp obliteration and root development.

Table II. Long-term periodontal examination data

Patient	Duration after transplantation (y)	Orthodontics treatment	Mobility	Pulp vitality	Attachment loss	Failure
1	1,5	no	+	+	no	no
2	5	yes	+	+	no	no
3	3	no	+	+	no	no
4	4	yes	+	+	no	no
5	3	no	+	+	no	no
6	4	yes	+	+	no	no

Table III. Long-term periodontal radiographic data

Patient	Duration after transplantation (y)	Root length		Pulp obliteration		Root resorption
		before treatment	after treatment	before treatment	after treatment	
1	1,5	1/4	2/3	0	no	no
2	5	1/4	4/4	+	yes	no
3	3	1/6	3/4	+	no	no
4	4	2/3	3/3	++	yes	no
5	3	1/3	3/4	++	yes	no
6	4	1/2	2/2	+	yes	no

face radicular resorption, although the root length was slightly inferior to nontransplanted teeth. A more or less pronounced obliteration of the radicular canal was noted, beginning 6 to 9 months after transplantation. Obliteration was less extensive in the edified radicular part and therefore had no harmful effect on teeth preservation.

Long-term prognosis was very positive; there was no failure, ankylosis, pulp necrosis, or inflammatory resorption; the periodontal integration status was exactly similar to that of the other teeth.

DISCUSSION

In this study, the 6 cases showed a success rate of 100%, without any ankylosis, pulp necrosis, or inflammatory resorption. The periodontal integration conditions were comparable to those of the other teeth. The results were in accord with the autotransplantation survival rates reported by many authors, ie, 96% for Kugelberg et al,¹¹ 95% for Cohen et al,³ and 94% for Lundberg and Isaksson.⁴

The use of a resorbable tissue regeneration membrane favorably influenced healing. Resorbable membranes were chosen to mitigate the disadvantages of a second intervention. Furthermore, these membranes had the advantage of being nonsusceptible to inflammation and bacterial contamination. Membrane also allowed teeth to obtain an important osteogenesis, a good cementogenesis, and collagen fascicles inserted in the regenerated cementum in a functional orientation.¹²

Resorbable membranes also had high plasticity, which permitted easy positioning and ensured a flexible contention indispensable in the initial healing phase. A rigid contention has been noted to favor neither pulpal nor periodontal healing but instead resulted in ankylosis.¹ A functional support reduced pressure on the transplant by allowing a cicatricial osseous apposition.

The membrane allowed micromovements of the transplanted tooth and ensured a functional stimulation. It protected the transplant and offered a mechanical resistance to occlusal forces. The membrane stabilized the transplant by a passive contention. It protected the coagulum, and the blood clot released platelet-derived growth factors into the site, which favored bone regeneration.¹³

Exposition of the coronary part of the membrane to the buccal environment has been reported to induce an inflammation. However, it has been shown that a premature exposure of the membrane did not influence the quality of the regenerated tissues. Furthermore, resorbable membranes have the advantage of being not very susceptible to inflammation and bacterial contamination.¹⁴

The radicular growth is dependent on the stage of initial radicular, and a close relationship exists between the tooth length at the time of transplantation and the final length of the tooth development.¹ Furthermore, it is recommended that transplantation be carried out when edification has reached two thirds.² However, in our study, patient 2 with an initial edification of 1/3 and

patient 3 with an initial edification of 1/6 exhibited a nearly complete radicular length.

Transplant contributed to the development and restoration of the alveolar osseous volume.⁴ When the bone amount was found to be insufficient to sustain a transplant, the potential use of GTR could be conjointly used to obtain an autotransplantation success.⁹

Our results are in accord with those of Nethander,¹⁵ who observed an increase in depth of periodontal bags in transplanted teeth when compared to depths of normal values.

However, the influence of the application of a membrane cannot be properly estimated in our study, because no control treatments were included.

In the absence of histologic study, which cannot always be performed,¹³ it is not always possible to determine the degree of healing attributable to GTR. The validation of this technique requires experimental autotransplantation in animals with and without membranes for comparison purposes. The benefits of epithelial exclusion and periodontal space should also be evaluated to further conclude our findings.

REFERENCES

1. Andreasen JO, editor. Atlas of replantation and transplantation of teeth. Freiburg: MediGlobe SA; 1992. p. 302.
2. Schwartz O, Bergmann P, Klausen B. Autotransplantation of human teeth: a life-table analysis of prognostic factors. *Int J Oral Surg* 1985;14:245-58.
3. Cohen AS, Shen TC, Pogrel MA. Transplanting teeth successfully: autografts and allografts that work. *J Am Dent Assoc* 1995;126:481-5.
4. Lundberg T, Isaksson S. A clinical follow-up study of 278 autotransplanted teeth. *Br J Oral Max Surg* 1996;34:181-5.
5. Kristerson L, Andreasen JO. The effect of splinting upon periodontal and pulpal healing after autotransplantation of mature and immature permanent incisors in monkeys. *Int J Oral Surg* 1983;12:329-49.
6. Garcia A, Saffar JL. Bone reactions around transplanted roots: a 5-month quantitative study in dogs. *J Clin Periodontol* 1990;17:211-6.
7. Melcher AH. On the repair potential of periodontal tissue. *J Periodontol* 1976;47:256-60.
8. Haney JM, Nilveus RE, McMillan PJ, Wiskesjö UM. Periodontal repair in dogs: expanded polytetrafluoroethylene barrier membranes supports wound stabilization and enhances bone regeneration. *J Periodontol* 1993;64:883-90.
9. Hürzeler MB, Quinones CR. Autotransplantation of a tooth using guided tissue regeneration. *J Clin Periodontol* 1993;20:545-8.
10. Pontoriero R, Lindhe J, Nyman S, Karring T, Rosenberg E, Sanavi F. Guided tissue regeneration in the treatment of furcation defects in mandibular molars: a clinical study of degree III involvements. *J Clin Periodontol* 1989;16:170-4.
11. Kugelberg R, Tegsjö U, Malmgren O. Autotransplantation of 45 teeth to the upper incisor region in adolescents. *Swed Dent J* 1994;18:165-72.
12. Rachlin G, Koubi G, Dejou J, Franquin JC. The use of a resorbable membrane in buccogingival surgery. *J Periodontol* 1996;67:621-6.
13. Miller N, Penaud J, Foliguet B, Membre H, Ambrosini P, Plombas M. Resorption rates of 2 commercially available bioresorbable membranes: a histomorphometric study in a rabbit model. *J Clin Periodontol* 1996;23:1051-9.
14. O'Brien TP, Hinrichs JE, Schaffer EM. The prevention of localized ridge deformities using guided tissue regeneration. *J Periodontol* 1994;65:17-24.
15. Nethander G. Periodontal conditions of teeth autogenously transplanted by a two-stage technique. *J Periodontol Res* 1994;26:250-8.

Reprint requests:

Pierre Bravetti, DDS, PhD
Department of Oral Surgery
Faculty of Dentistry
BP 3034
54012 Nancy Cedex
France
bravettip@aol.fr

UNIVERSITE DE BOURGOGNE
FACULTE DE MEDECINE DE DIJON

DIPLOME UNIVERSITAIRE DE PATHOLOGIE ET
CHIRURGIE BUCCALE

CONTRIBUTION DE LA REGENERATION
TISSULAIRE GUIDEE DANS LES
AUTOTRANSPLANTATIONS DE DENTS
IMMATURES: Etudes préliminaires.

Mémoire soutenu et présenté le jeudi 18 septembre 1997 par le:

Docteur Eric GERARD

Responsable scientifique: Professeur Gabriel MALKA


Chef du service de Chirurgie Maxillo-Faciale du CHU de Dijon

Directeur de mémoire: Docteur Jacques NANTY

Chef du service d'Odontologie du CHR Metz-Thionville

Journée Scientifique
des UFR Médecine et Pharmacie

Jeudi 30 octobre 1997



UNIVERSITE
DE BOURGOGNE

POSTERS

1. **Comportement de la cellulose microcristalline à différentes humidités atmosphériques : Etude des caractéristiques morphologiques et de l'aptitude technologique à la compression.** V. Nicolas, O. Chambin, O. Andres, MH. Rochat, Y. Pourcelot. Laboratoire de Pharmacie Galénique, UFR Pharmacie, Dijon.
2. **Néphrotoxicité induite par l'administration de 5 jours de cyclosporine A (csa) chez le lapin.** A. Prévot, E. Justrabo, DS Semama, JP Guignard, A. Escousse, JB Gouyon. Laboratoire de Néphrologie-Hémaphérèse-Transplantation, CHU Dijon. Laboratoire de Néphrologie, CHUV Lausanne, Suisse.
3. **Effets du transport intra-hospitalier sur les paramètres hémodynamiques et de perfusion cérébrale chez le traumatisé crânien grave.** M. Freysz. Réanimation Chirurgicale et Traumatologie, CHU Dijon. (Texte non parvenu).
4. **Etude clinique de Photothérapie par TL01 : Indications, limites.** D. Lambert, V. Geindre, C. Boulitrop-Morvan, S. Dalac, MC Marguery, J. Bazex. Dermatologie, CHU Dijon.
5. **Etude expérimentale de 7 matériaux de comblement sur un modèle animal.** D. Perrin, C. Echidou, G. Magnin, P. Pointare, F. Collin, G. Chehab, G. Malka. Service de Chirurgie maxillo-Faciale, Département d'Anesthésie Réanimation, CHU Dijon. Laboratoire d'Anatomie Pathologique, CACGFL Dijon.
6. **Etude de l'ancrage osseux d'implants dentaires suivant leur l'état de surface : Effet de sablage. Expérimentation chez le porc domestique.** D. Perrin, S. Szmukler-Moncler, JP Bernard. Service d'Odontologie, Département d'Anesthésie Réanimation, CHU Dijon. UFR de Stomatologie, Chirurgie plastique et maxillo-faciale, Université Paris VI. Division de Stomatologie et Chirurgie Orale, Section de Médecine Dentaire, UFR Médecine, Genève.
7. **Attitude thérapeutique dans les ruptures traumatiques de l'urèthre.** H. Tahan, A. Randrianantenaina, J. Pasquale, F. Michel. Service d'Urologie, CHU Dijon.
8. **Microchirurgie expérimentale et clinique en chirurgie plastique.** F. Rogissard, YM Hailaud, V. Pons, G. Malka. Service de Stomatologie et Chirurgie Maxillo-Faciale, CHU Dijon. (Texte non parvenu).
9. **Effet des hormones thyroïdiennes et d'analogues structuraux sur la capture des radicaux libres du 1,1-diphényl-2-picrylhydrazyl (DPPH).** L. Oziol, A. Loireau, Y. Artur et Ph. Chomard. Laboratoires de Chimie Analytique et de Biochimie pharmacologique, UFR Sciences Pharmaceutiques, Dijon.
10. **Expression du métabolisme des toxiques : analyse de fragments d'amplification de mRNA. Comparaison de deux techniques (électrophorèse capillaire et gel de polyacrylamide).** V. Haberkorn, H. Goudbnnnet, J. Mounie et Y. Artur. Laboratoire de Biochimie Pharmacologique, UFR Sciences Pharmaceutiques, Dijon.
11. **Les partenariats Etat-Industrie Pharmaceutique en vue d'un bon usage du médicament.** A. Tabutiaux, S. Potier, S. Huichard. Service de Droit et Gestion Pharmaceutiques, UFR Pharmacie, Dijon.
12. **Comparaison du métabolisme de la ¹⁴C-7-éthoxycoumarine sur microsomes hépatiques, hépatocytes en culture primaire et tranches de foie de rat Sprague Dawley.** M. Barthélémy, P. Claud, F. Kupkowski, M. Dubois. Laboratoires FOURNIER, Unité de Métabolisme, Centre de Recherche, Daix.
13. **Contribution de la régénération tissulaire guidée dans les autotransplantations de dents immatures : Expérimentation animale chez le porc.** E. Gérard, P. Pointaire, G. Magnin, P. Mahler, M. Tazi, D. Perrin. Service d'Odontologie, CHR Metz-Thionville. Service d'Anesthésie - Réanimation, Service d'Odontologie CHU Dijon. Laboratoire de Neuro-anatomie Fonctionnelle, Faculté de Chirurgie Dentaire de Nancy 1.

**Contribution de la régénération tissulaire guidée dans les
autotransplantations de dents immatures:
Expérimentation animale chez le porc.**

Dr GERARD Eric*, Dr POINTAIRE Philippe**, Dr MAGNIN Guy**, Pr MAHLER Patrick ***,
Dr MOHSSINE Tasi****, Dr PERRIN Daniel****

* Service d'Odontologie, CHR Metz-Thionville.

** Service d'Anesthésie - Réanimation, CHRU Dijon.

*** Laboratoire de Neuro-anatomie Fonctionnelle, Faculté de Chirurgie Dentaire de Nancy I.

**** Service d'Odontologie, CHRU Dijon.

Utiliser une dent fonctionnellement inutile pour remplacer une dent absente ou devant être extraite est un concept plutôt séduisant.

Les techniques d'autotransplantation ont longtemps été basées sur des études empiriques se soldant par une rhysalyse et la perte inéluctable de la greffe.

Une meilleure compréhension de la physiologie parodontale, le respect des cellules desmodontales à la surface radiculaire, ont permis d'améliorer le pronostic.

Les concepts de compétition cellulaire et de potentiel régénérateur ont fait naître l'idée d'utiliser les principes de régénération tissulaire guidée. Ces techniques consistent à interposer entre les tissus des membranes sélectives.

Nous souhaitons développer une technique originale qui associerait l'emploi d'une membrane à une autotransplantation dentaire pour permettre la survie cellulaire du transplant et la reconstruction "ad integrum" du parodonte du greffon .

Cette étude expérimentale est réalisée à la station zootechnique de l'INRA de Bretonnière sur le porc "Large White". Ce modèle animal est intéressant pour l'étude in vivo car il existe de très grandes similitudes structurales et anatomiques du système dentaire et parodontal, avec l'homme.

Des dents sont transférées avec membranes et sans membranes. Après sept mois des prélèvements seront réalisés pour des études histologiques afin de déterminer si la mise en application des techniques de régénération tissulaire guidée améliore les pronostics d'autotransplantation.

Dr GERARD Eric. Centre Hospitalier Régional Metz-Thionville, Hôpital N.-D. de
Bon-Secours, 1Place Philippe De Vigneulles B.P. 1065 57038 Metz cedex1
Tél: 03.87.55.36.42. Fax: 03.87.55.39.25

Contribution de la régénération tissulaire guidée dans les autotransplantations de dents immatures: Expérimentation animale chez le porc.

GERARD Eric*, POINTAIRE Philippe**, MAGNIN Guy**, MAHLER Patrick***, TASI Mohssine****, PERRIN Daniel****

* Service d'Odontologie, CHR Metz-Thionville - ** Service d'Anesthésie - Réanimation, CHRU Dijon - *** Laboratoire de Neuro-anatomie Fonctionnelle, Faculté de Chirurgie Dentaire de Nancy I - **** Service d'Odontologie, CHRU Dijon.



John Hunter (1728 -1793) fondateur de la réimplantation et de la transplantation dentaire scientifique. Il démontre qu'une dent humaine transplantée dans une crête de coq "adhère partout à la crête par des vaisseaux analogues à ceux unissant la dent avec la gencive et l'alvéole".

Utiliser une dent fonctionnellement inutile pour remplacer une dent absente ou devant être extraite est un concept plutôt séduisant.

Les techniques d'autotransplantation ont longtemps été basées sur des études empiriques se soldant par une résorption et la perte irréversible de la greffe. Une meilleure compréhension de la physiologie parodontale, le respect des cellules desmodontales à la surface radiculaire, ont permis d'améliorer le pronostic.

Les concepts de compétition cellulaire et de potentiel régénérateur ont fait naître l'idée d'utiliser les principes de régénération tissulaire guidée. Ces techniques consistent à interposer entre les tissus des membranes sélectives.

Nous souhaitons développer une technique originale qui associerait l'emploi d'une membrane à une autotransplantation dentaire pour permettre la survie cellulaire du greffon et la reconstruction "ad integrum" du parodonte du greffon.

Cette étude expérimentale est réalisée à la station zootechnique de l'INRA de Bretonnière sur le porc "Large White". Ce modèle animal est intéressant pour l'étude in vivo car il existe de très grandes similitudes structurales et anatomiques du système dentaire et parodontal avec l'homme.

Des dents sont transférées avec membranes et sans membrane. Après sept mois des prélèvements seront réalisés pour des études histologiques afin de déterminer si la mise en application des techniques de régénération tissulaire guidée améliore les pronostics d'autotransplantation.

Dr GERARD Eric, Centre Hospitalier Régional Metz-Thionville, Hôpital N.-D. de Bon-Secours, 1 Place Philippe De Vigneulles B.P. 1065 57038 Metz cedex1
Tél: 03.87.55.35.42 Fax: 03.87.55.39.25

Objectifs de l'application de la régénération tissulaire guidée aux autotransplantations

- Contention et stabilisation du greffon.

Les micromouvements ont des effets néfastes sur la cicatrisation de la dent transplantée. La membrane doit assurer une protection et une résistance aux forces mécaniques et aux traumatismes occlusaux.

- Autoriser la stimulation fonctionnelle.

Une contention rigide a des effets négatifs sur la revascularisation pulpaire. La prolifération de nouveaux vaisseaux serait stimulée par de petits mouvements fonctionnels.

- Protection du caillot.

Les conditions essentielles pour qu'un caillot stable soit totalement remplacé par un tissu régénéré de type osseux, sont liées au volume de ce caillot et à sa durée de maturation. La protection de celui-ci est la clé des interactions moléculaires qui régissent les phénomènes de régénération.

- Protection du sac folliculaire.

Le sac folliculaire est responsable de la formation de l'appareil d'attache parodontal: cément, ligament alvéolo-dentaire et os alvéolaire.

- Protection des cellules desmodontales.

Les cellules desmodontales à la surface des racines transplantées jouent un rôle contre l'ankylose et la résorption. La préservation de ces cellules permet la différenciation autour de la racine greffée d'une paroi alvéolaire reliée au cément par un ancrage fibrillaire.

- Création et maintien d'un espace pour permettre l'expression sélective des cellules du ligament alvéolo-dentaire.

Dans cet espace, les cellules progénitrices desmodontales pourront migrer, se multiplier et se différencier en cellules spécifiques terminales: cémentoblastes, fibroblastes, ostéoblastes.

- Exclusion épithéliale.

La prolifération plus rapide de l'épithélium empêche, si elle n'est pas bloquée, la régénération des autres structures parodontales.

- Réfection du processus alvéolaire par régénération osseuse guidée.

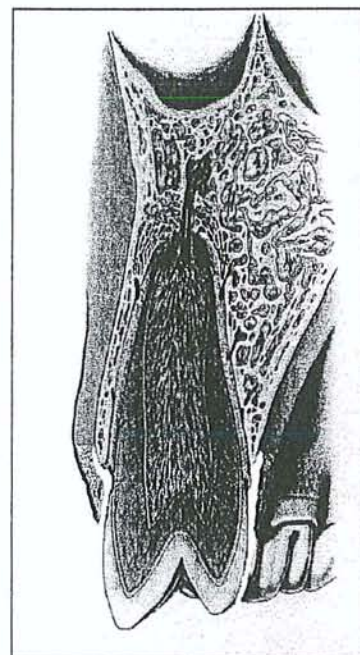
Le manque de coaptation entre le greffon et la loge osseuse est systématique car on ne peut utiliser une instrumentation de forage parfaitement calibrée aux dimensions du greffon. La membrane imperméable aux cellules épithélio-conjonctives offre des conditions favorables à la néoformation osseuse.

- Faciliter la revascularisation pulpaire.

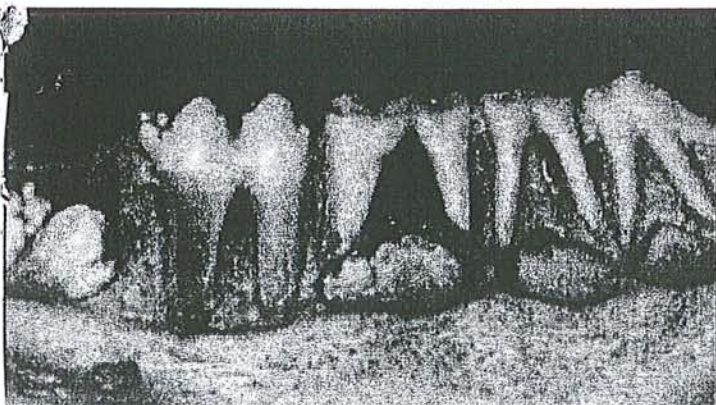La revascularisation est habituellement achevée après 5 semaines: le tissu pulpaire endommagé est graduellement remplacé par la prolifération des cellules mésenchymateuses et des capillaires. Des fibres nerveuses régénérées et fonctionnelles sont retrouvées 2 mois après l'intervention.

- Faciliter la croissance radiculaire.

La croissance radiculaire peut être observée après deux mois et se poursuivre dans certains cas sans obstacle après transplantation.

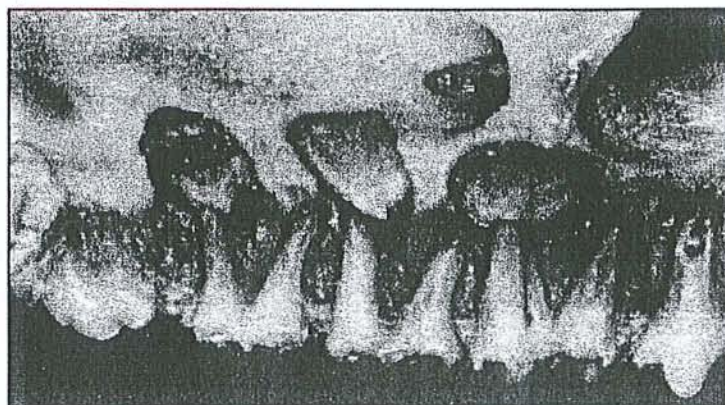


Etudes préliminaires sur tête de porc "Large White" âgé de 6 mois.



Vue vestibulaire

Analyse de la chronologie d'éruption de la dentition permanente et de la topographie des germes des prémolaires maxillaires et mandibulaires.



Vue palatine

Faculté de Chirurgie Dentaire



THESE DE DOCTORAT DE L'UNIVERSITE HENRI POINCARÉ, NANCY-I

En ODONTOLOGIE

Formation Doctorale : Biologie et Santé

Mémoire présenté par : Monsieur Eric GERARD
 Laboratoire : Micronscopie électronique - Faculté de Médecine - 116 Le Pr. STRAZIENE
 Soutenance prévue le : 28 octobre 2002

Composition du Jury
 Rapporteurs : Pr. FAHLER Pr. CHAPPARD
 Examineurs : Pr. CHAPPARD Pr. LEUIS
 Pr. CHASSAGNE Pr. FAHLER
 Pr. FEKI


Avis sur la composition du Jury et la désignation des rapporteurs

Nom du Responsable du DFD ou de l'expert de secteur M. <u>Patrick NETTER</u> <input checked="" type="checkbox"/> Favorable <input type="checkbox"/> Défavorable, pour le motif suivant : Professeur Patrick NETTER UMR 756 CNRS - UHP Nancy I FACULTE DE MEDECINE Date, signature et tampon : <u>28/10/02</u>	Nom du responsable de la Formation Doctorale M. <input checked="" type="checkbox"/> Favorable <input type="checkbox"/> Défavorable, pour le motif suivant : [Signature] Date, signature et tampon
--	--

Avis sur l'opportunité d'autoriser la soutenance, après lecture des rapports

Nom du Responsable du DFD ou de l'expert de secteur M. <input type="checkbox"/> Favorable <input type="checkbox"/> Défavorable, pour le motif suivant :	Nom du responsable de la Formation Doctorale M. <input checked="" type="checkbox"/> Favorable <input type="checkbox"/> Défavorable, pour le motif suivant : [Signature] <u>8/10/02</u> Date, signature et tampon
--	---

Accord pour la soutenance de thèse n° 739
 Nancy, le 21 octobre 02
 Le Président de l'Université Henri Poincaré, Nancy-I



GERARD Eric

**CONTRIBUTION DE LA REGENERATION TISSULAIRE GUIDEE
DANS LES AUTOTRANSPLANTATIONS DE DENTS IMMATURES:
EXPERIMENTATION CHEZ LE PORC.**

Thèse: Doctorat de l'université Henri Poincaré, Nancy I.
Nancy 2002 - n° - 248 f. - ill: 30 cm

Rubrique de classement: Odontologie

<u>Mots clefs:</u>	Autotransplantation Grefte dentaire Régénération tissulaire guidée Modèle animal	<u>Mesh:</u>	Autotransplantation Tooth autograft Guided tissue regeneration Animal model
--------------------	---	--------------	--

GERARD Eric

CONTRIBUTION DE LA REGENERATION TISSULAIRE GUIDEE DANS LES
AUTOTRANSPLANTATIONS DE DENTS IMMATURES: EXPERIMENTATION CHEZ LE PORC

Thèse de Doctorat de l'université Henri Poincaré, Nancy I.

Résumé:

Le pronostic des autotransplantations dentaires peut être amélioré par l'utilisation conjointe de membrane de régénération tissulaire guidée. En appliquant ces principes, nous souhaitons créer un "espace parodontal" dans lequel pourront migrer les cellules progénitrices issues du ligament desmodontal et créer un environnement biologique favorable. La membrane assure la contention et la stabilisation du transplant tout en autorisant la stimulation fonctionnelle. Elle permet une protection du coagulum, du sac folliculaire et des cellules desmodontales. Elle maintient à distance l'épithélium pour permettre l'expression sélective des cellules du ligament alvéolodentaire qui facilitera la réfection du procès alvéolaire et l'édification radiculaire physiologique du transplant.

Le but de ce travail est d'expérimenter cette nouvelle approche thérapeutique. Six autotransplantations de prémolaires avec membranes Résolut* et six autotransplantations de prémolaires sans membrane sont réalisées chez le porc "Large White". Les résultats histologiques obtenus ont été influencés par le choix de l'espèce animale. Avec ce modèle, la cicatrisation des transplants a été compliquée et altérée. Le potentiel de réponse thérapeutique des membranes a été insuffisant sans remettre toutefois en cause le principe thérapeutique de cette nouvelle technique.

Jury: M. le Professeur Jean-François CHASSAGNE, Directeur de Thèse
M. le Professeur Daniel CHAPPARD, Rapporteur
M. le Professeur Patrick MAHLER, Rapporteur
M. le Professeur Ahmed FEKI, Jug
M. le Professeur Jean-Paul LOUIS, Juge

Adresse de l'auteur:

GERARD Eric, Service d'Odontologie, CHR Metz-Thionville, Hôpital N.D. de Bon-Secours,
1 place Phillipe de Vigneulles, BP 81065, 57038 METZ Cedex 1

ACADEMIE DE NANCY-METZ

UNIVERSITE HENRI POINCARÉ, NANCY 1
FACULTE DE CHIRURGIE DENTAIRE

Année 2002

N°

THESE

de

DOCTORAT DE L'UNIVERSITE DE NANCY I

Mention: ODONTOLOGIE

Présentée et soutenue publiquement le

par

Eric GERARD

né le 7 juin 1962 à Epinal (Vosges)

DB 28545

TOME II

**CONTRIBUTION DE LA REGENERATION TISSULAIRE
GUIDEE DANS LES AUTOTRANSPLANTATIONS DE
DENTS IMMATURES: Expérimentation chez le porc.**

Présentation des résultats cliniques et histologiques.

Membres du Jury:

Monsieur le Professeur Jean-François CHASSAGNE, Directeur de Thèse
Monsieur le Professeur Daniel CHAPPARD, Rapporteur
Monsieur le Professeur Patrick MAHLER, Rapporteur
Monsieur le Professeur Ahmed FEKI, Juge
Monsieur le Professeur Jean-Paul LOUIS, Juge

Laboratoire d'accueil:

Laboratoire de neuro-anatomie fonctionnelle Faculté de Chirurgie Dentaire de Nancy I

Laboratoires de soutien:

Laboratoire d'Histologie et d' Embryologie, Faculté de Médecine d'Angers

Laboratoire de Morphogénèse et Reproduction, Faculté de Médecine de Nancy I



ETUDES ANATOMIQUES CHEZ LE PORC

Tableau 1 : Formule dentaire. Chronologie d'Éruption des dents.

Dessin 1 : Arcades dentaires d' un verrat de trois ans.

Dessin 2 : Denture d'un verrat de quatre ans.

Dessin 3 : Langue et pharynx du porc.

Dessin 4: Palais du porc.

CALENDRIER DES EXPERIMENTATIONS ANIMALES

Tableau 2: Calendrier général des interventions.

Tableau 3: Calendrier des interventions sur le cochon A

Tableau 4: Calendrier des interventions sur le cochon B

Formule dentaire

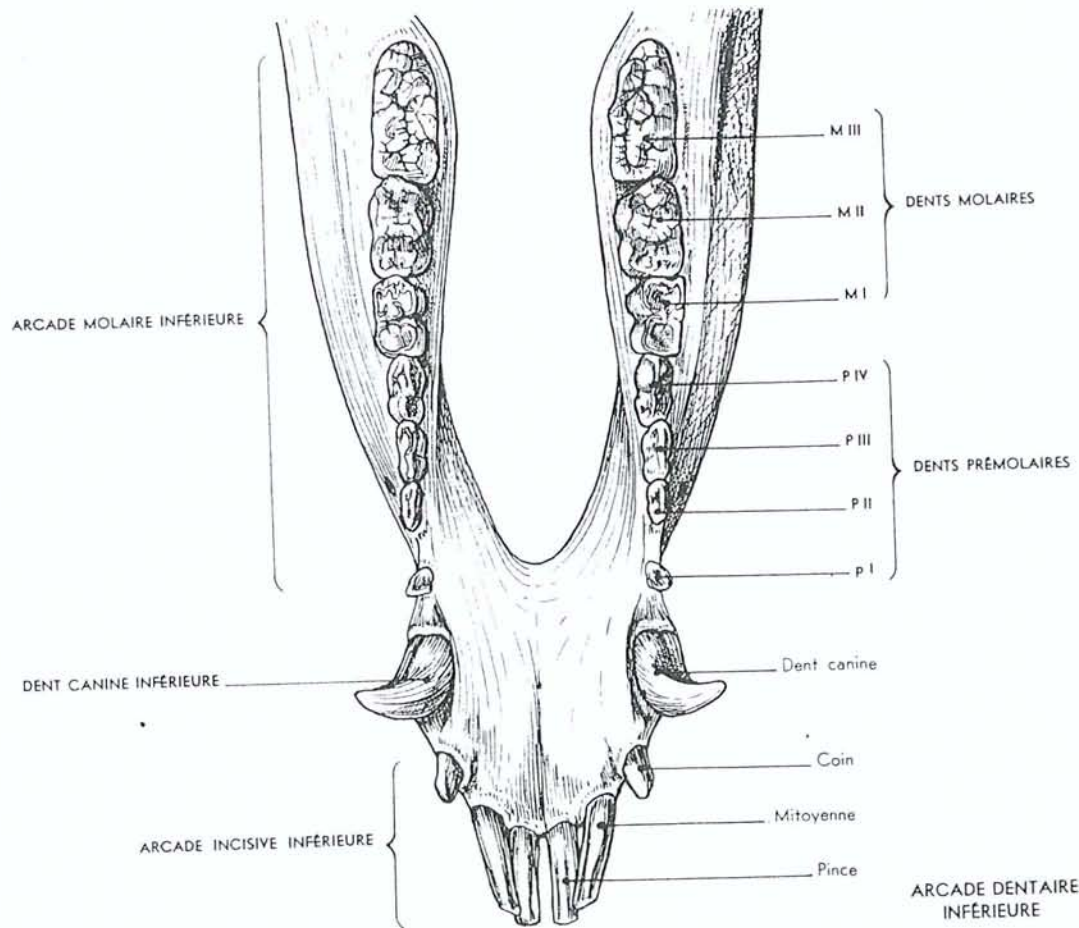
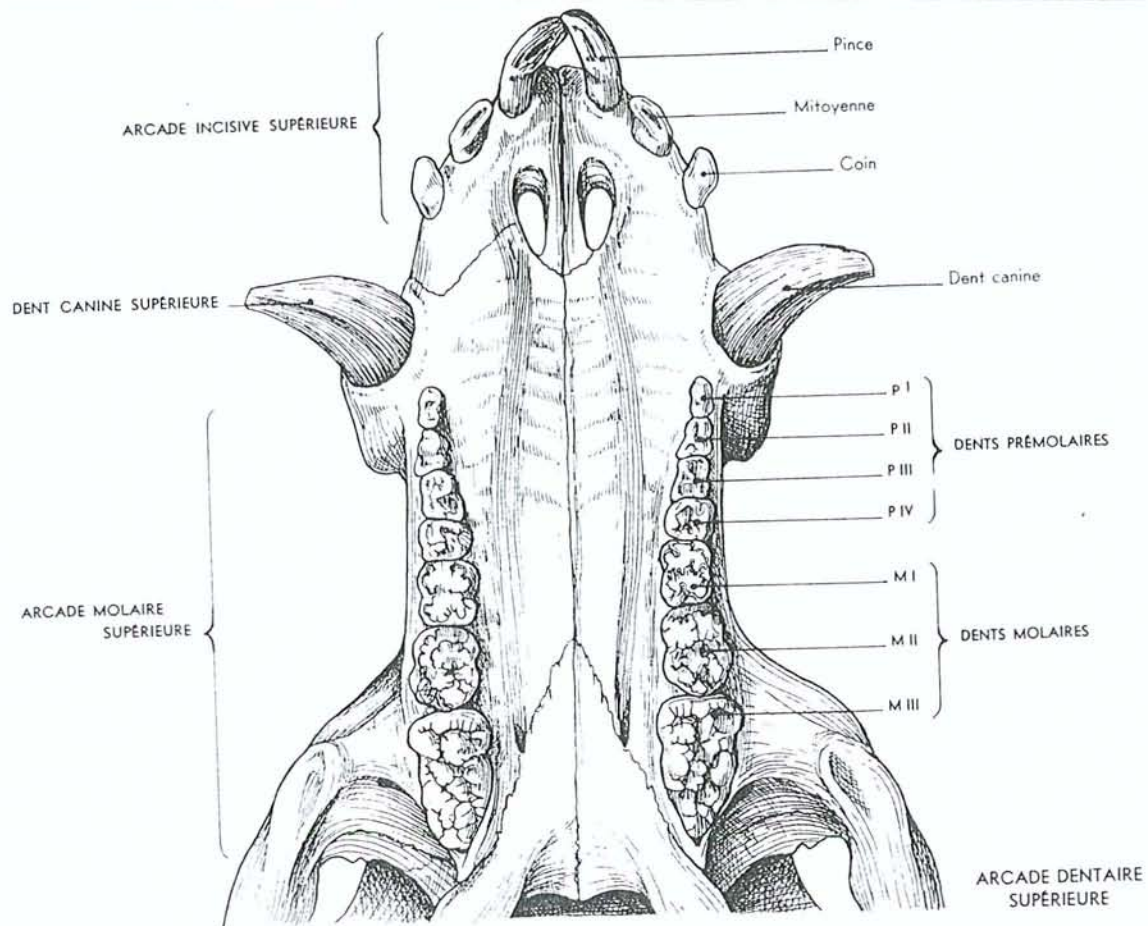
Dentition lactéale: 2 (Di 3/3 Dc 1/1 Dp 3/3) Dentition adulte : 2 (I 3/3 C 1/1 P 4/4 M 3/3)

Chronologie d'éruption

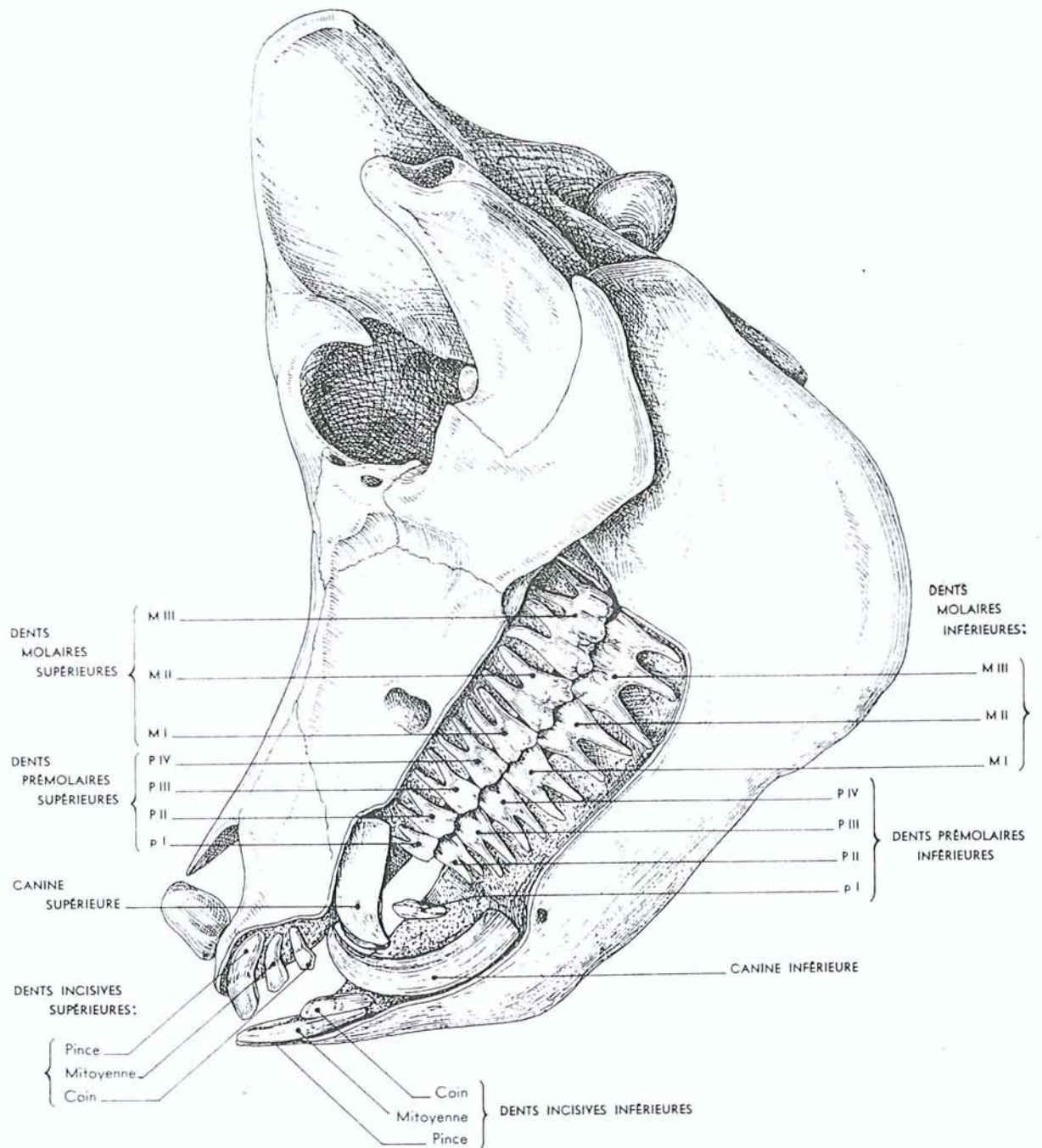
Dents	Date d'éruption	Dents	Date de remplacement
$\begin{matrix} 1 \\ \text{Di} \text{---} \\ 1 \end{matrix}$	1-3 sem. 4-14 j.	$\begin{matrix} 1 \\ \text{I} \text{---} \\ 1 \end{matrix}$	12-17 mois
$\begin{matrix} 2 \\ \text{Di} \text{---} \\ 2 \end{matrix}$	10-14 sem. 8-12 sem.	$\begin{matrix} 2 \\ \text{I} \text{---} \\ 2 \end{matrix}$	17-18 mois
$\begin{matrix} 3 \\ \text{Di} \text{---} \\ 3 \end{matrix}$	Avant naissance	$\begin{matrix} 3 \\ \text{I} \text{---} \\ 3 \end{matrix}$	8-12 mois
$\begin{matrix} 1 \\ \text{Dc} \text{---} \\ 1 \end{matrix}$	Avant naissance	$\begin{matrix} 1 \\ \text{C} \text{---} \\ 1 \end{matrix}$	8-12 mois
$\begin{matrix} 1 \\ \text{Dp} \text{---} \\ 1 \end{matrix}$	3,5-6,5 mois		
$\begin{matrix} 2 \\ \text{Dp} \text{---} \\ 2 \end{matrix}$	7-10 sem.	$\begin{matrix} 2 \\ \text{P} \text{---} \\ 2 \end{matrix}$	12-16 mois
$\begin{matrix} 3 \\ \text{Dp} \text{---} \\ 3 \end{matrix}$	1-3 sem. 1-5 sem.	$\begin{matrix} 3 \\ \text{P} \text{---} \\ 3 \end{matrix}$	12-16 mois
$\begin{matrix} 4 \\ \text{Dp} \text{---} \\ 4 \end{matrix}$	1-4 sem. 2-7 sem.	$\begin{matrix} 4 \\ \text{P} \text{---} \\ 4 \end{matrix}$	12-16 mois
$\begin{matrix} 1 \\ \text{M} \text{---} \\ 1 \end{matrix}$	4-6 mois		
$\begin{matrix} 2 \\ \text{M} \text{---} \\ 2 \end{matrix}$	7-13 mois		
$\begin{matrix} 3 \\ \text{M} \text{---} \\ 3 \end{matrix}$	17-22 mois		

Dates d'éruption et de remplacement des dents du porc par Nickel, 1979.

Le porc et ses maladies, Mornet et Coll. (120)

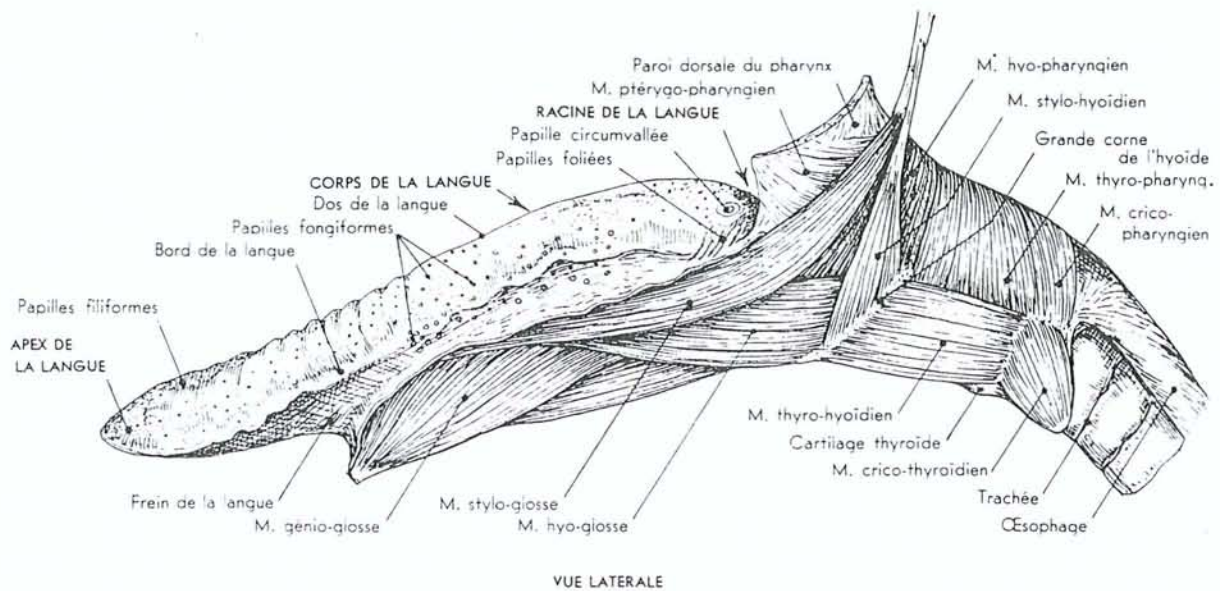


Arcades dentaires d'un verrat de trois ans
 D'après Robert Barone: Anatomie comparée des mammifères domestiques
 Tome 3 Splanchnologie I. (25)

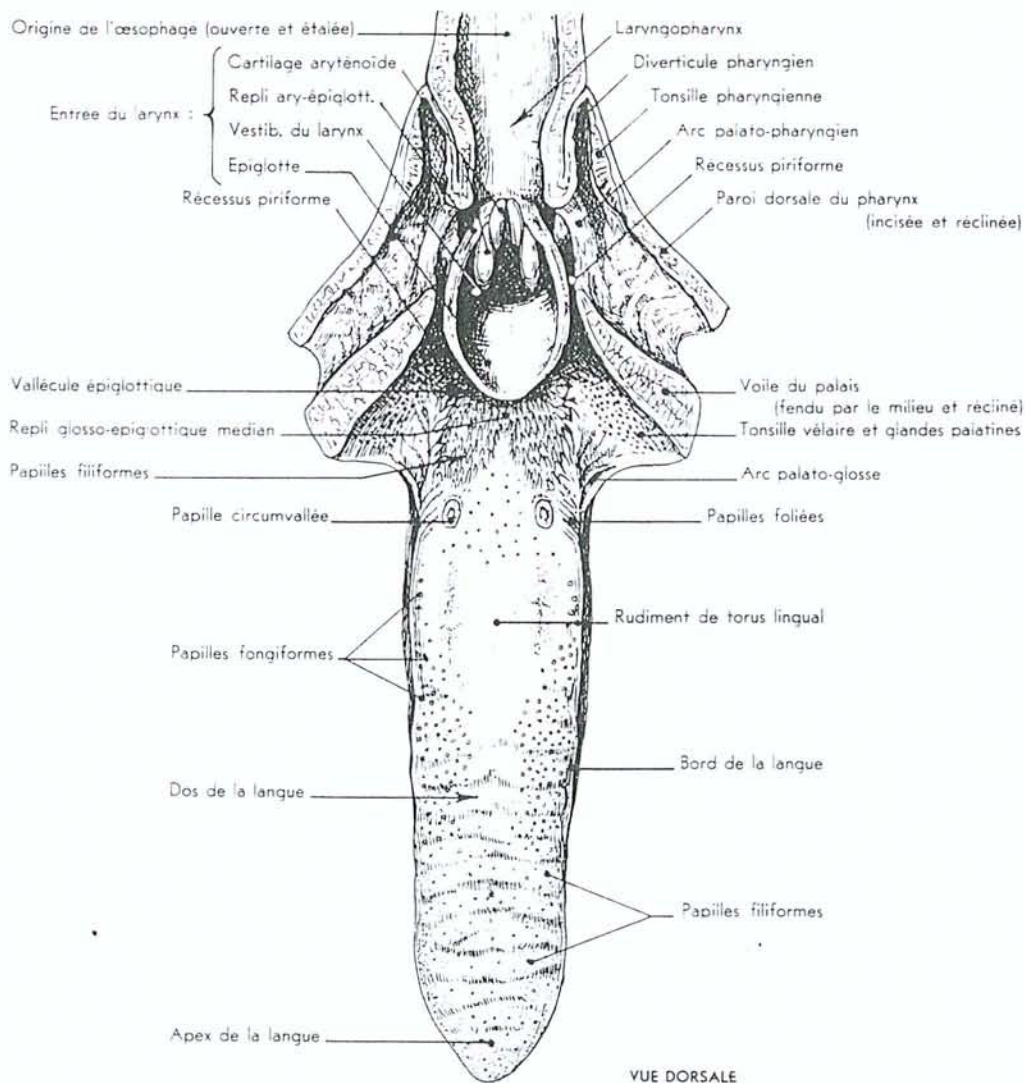


Denture d'un verrat de quatre ans

D'après Robert Barone: Anatomie comparée des mammifères domestiques
Tome 3 Splanchnologie . (25)

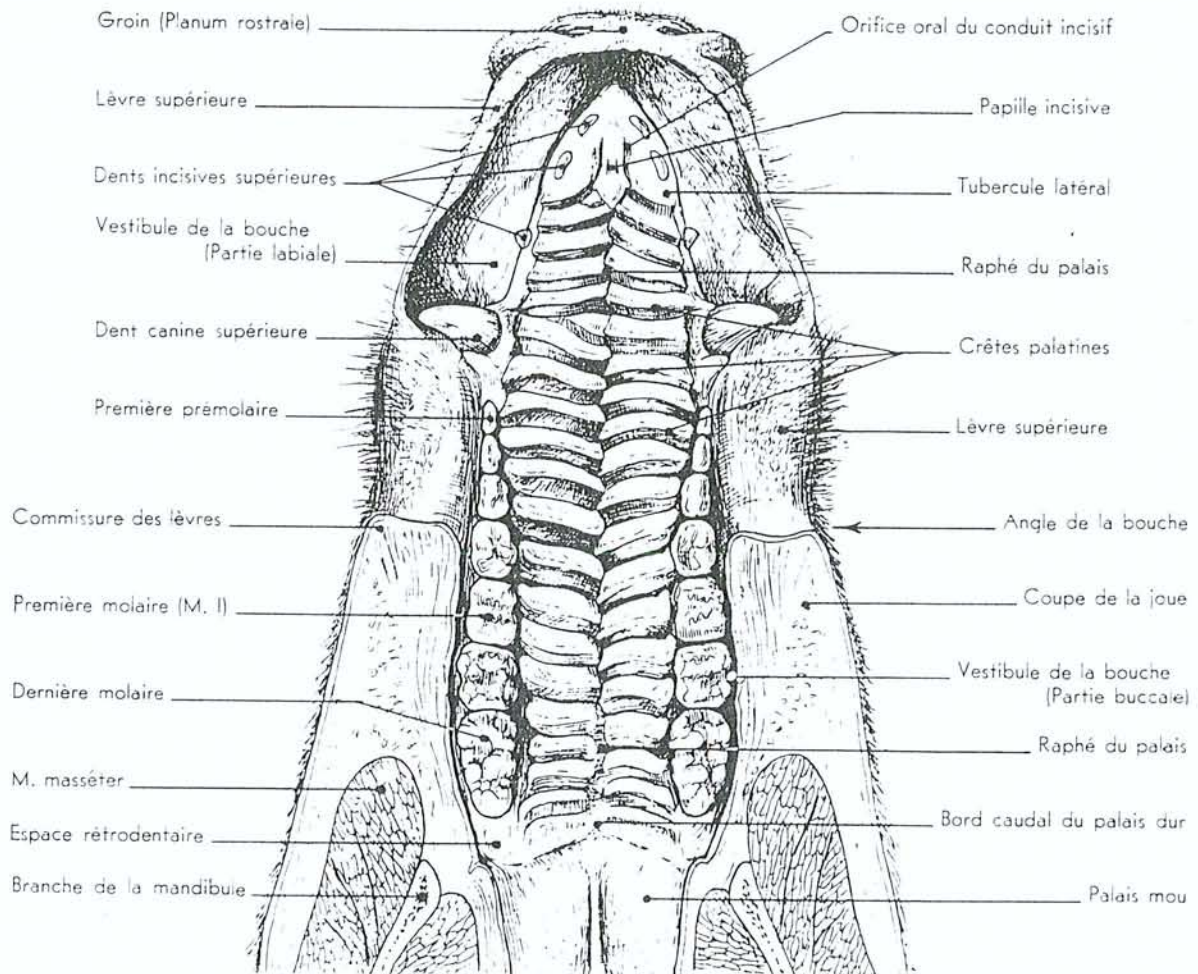


VUE LATÉRALE



VUE DORSALE

Langue et pharynx du porc
D'après Robert Barone: Anatomie comparée des mammifères domestiques
Tome 3 Splanchnologie I. (25)



Palais du porc

D'après Robert Barone: Anatomie comparée des mammifères domestiques
Tome 3: Splanchnologie I. (25)

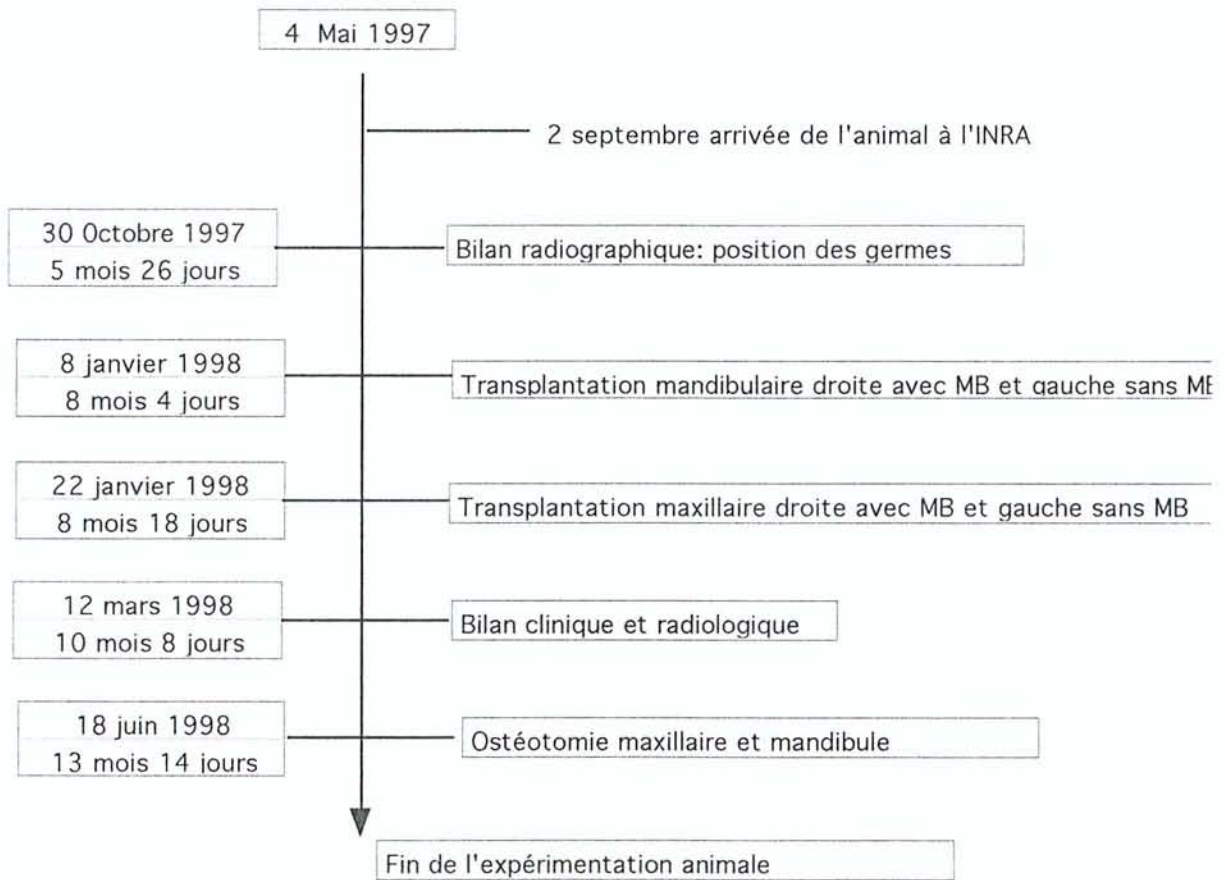
Travail préparatoire.			
Aout 97	tête A	pré-étude	
sept 97	tête B	pré-étude	
Pré-expérimentation animale.			
jeudi 28 Août 97	Cochon A	transplantation	maxillaire droit sans membrane mandibule droite sans membrane
jeudi 30 octobre 97	Cochon B	examen	
jeudi 6 novembre 97	Cochon A	ostéotomie	maxillaire droit = transplanté mandibule gauche = saine
jeudi 20 novembre 97	Cochon A	ostéotomie	maxillaire gauche = sain mandibule droite = transplantée
Expérimentation animale.			
jeudi 8 janvier 98	Cochon B	transplantation	mandibule droite = transplantée avec membrane mandibule gauche = transplantée sans membrane
jeudi 22 janvier 98	Cochon B	transplantation	maxillaire droit = transplanté avec membrane maxillaire gauche = transplanté sans membrane
jeudi 12 mars 98	Cochon B	examen clinique	maxillaire droit et gauche mandibule droite et gauche
jeudi 18 juin 98	Cochon B	ostéotomie	maxillaire droit et gauche mandibule droite et gauche

Elevage producteur: N° 21XVB Chenot 21700 Gerland.

Catégorie animale: Cochette réformée N° 70242.

108 Kilos le 2 septembre 1997 (Visite sanitaire).

Née le 4 mai 1997.



ETUDES ANATOMIQUES SUR TETE A ---> Août 1997

- Planche 1 : - Ph1: Vue occlusale mandibulaire de porc âgé de 6 mois.
- Ph2: Vue occlusale maxillaire de porc âgé de 6 mois.
- Planche 2 : - Ph 3: Vue occlusale mandibulaire gauche.
- Ph 4: Vue occlusale maxillaire droite.
- Planche 3 : - Ph 5: Vue vestibulaire maxillaire droite " écorché ".
- Ph 6: Vue macroscopique maxillaire des rapports germes / racines des dents déciduales.
- Planche 4 : - Ph 7: Vue vestibulaire mandibulaire gauche " écorchée ".
- Ph 8: Vue macroscopique mandibulaire des rapports germes / racines des dents déciduales.
- Planche 5 : - Ph 9: Vue des germes de P3 et P4 mandibulaires avulsés.
- Ph 10: Vue de M1 inférieure extraite.

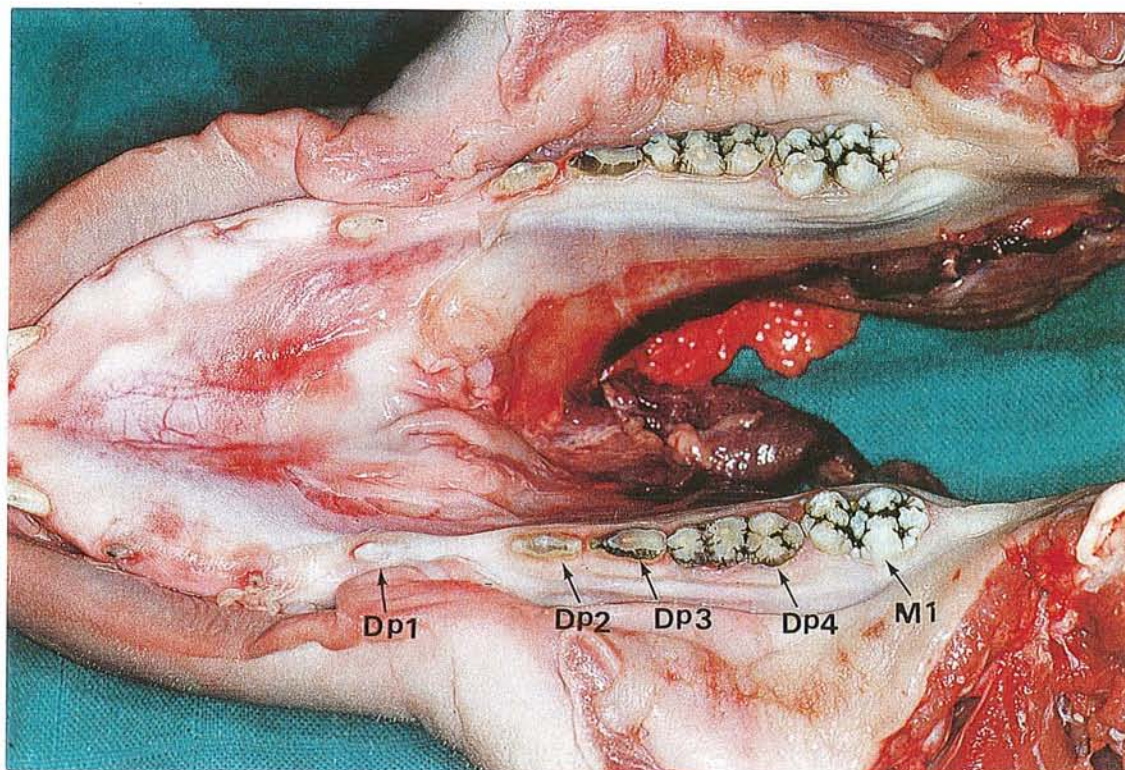


Photo n°1

Vue occlusale mandibulaire de porc " Large White " âgé de 6 mois.

Formule dentaire: Dp1, Dp2, Dp3, Dp4, M1. M2 n'a pas encore fait son éruption.

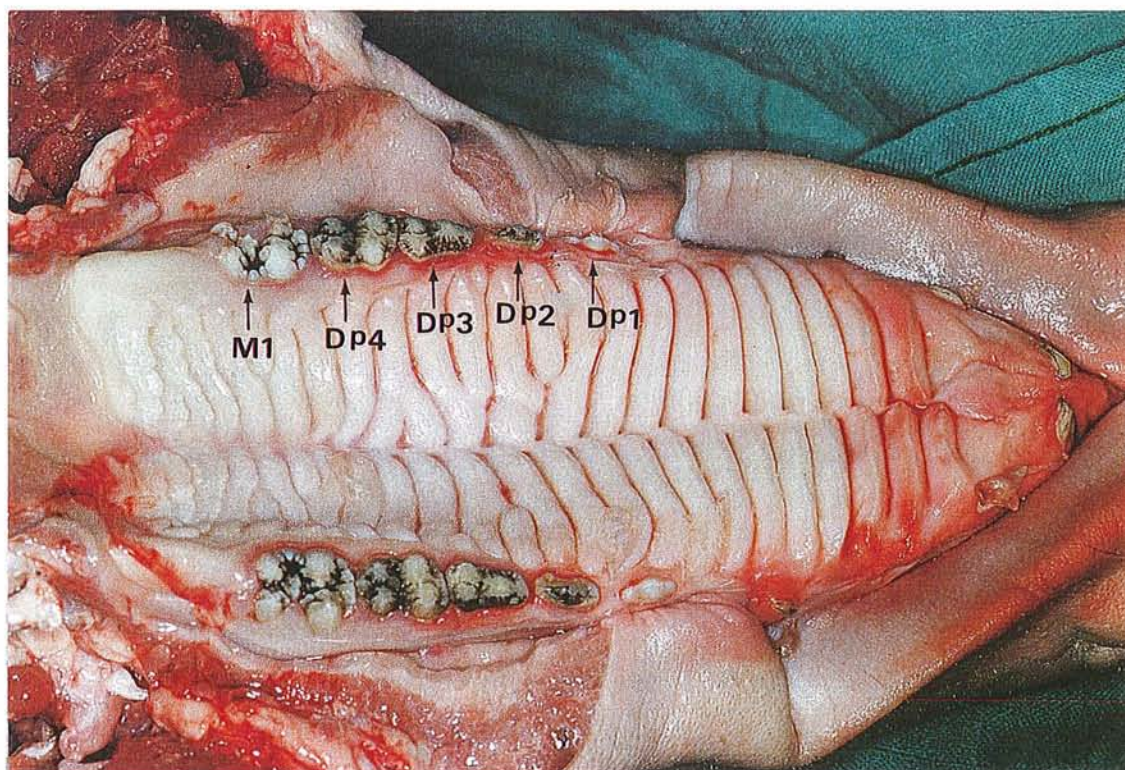


Photo n°2

Vue occlusale maxillaire de porc " Large White " âgé de 6 mois

Formule dentaire: Dp1, Dp2, Dp3, Dp4, M1. M2 n'a pas encore fait son éruption.

Le palais est parcouru de surélévations de fibro-muqueuse formant des crêtes séparées de profonds sillons et recouvertes d'une fine pellicule muqueuse.

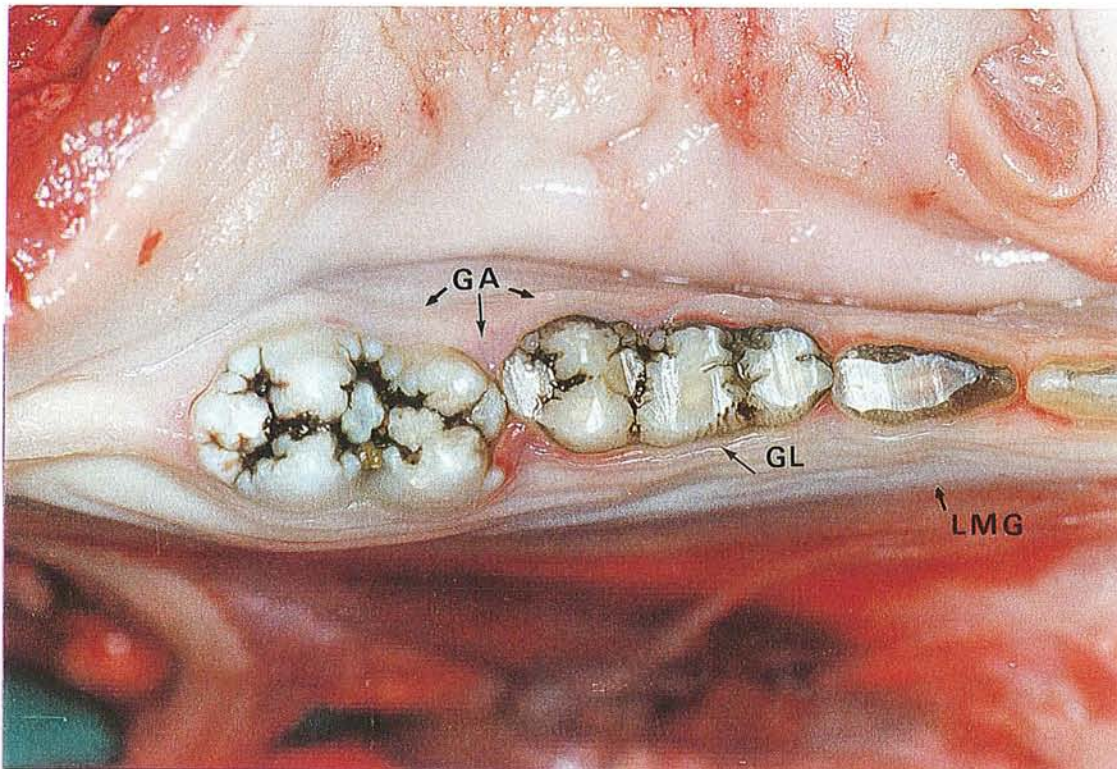


Photo n°3

Vue occlusale mandibulaire droite. LMG = ligne muco-gingivale.
 GL = gencive libre, festonnée parallèle aux jonctions amélo-cémentaires.
 GA = gencive attachée, forte adhérence à l'os alvéolaire sous-jacent.

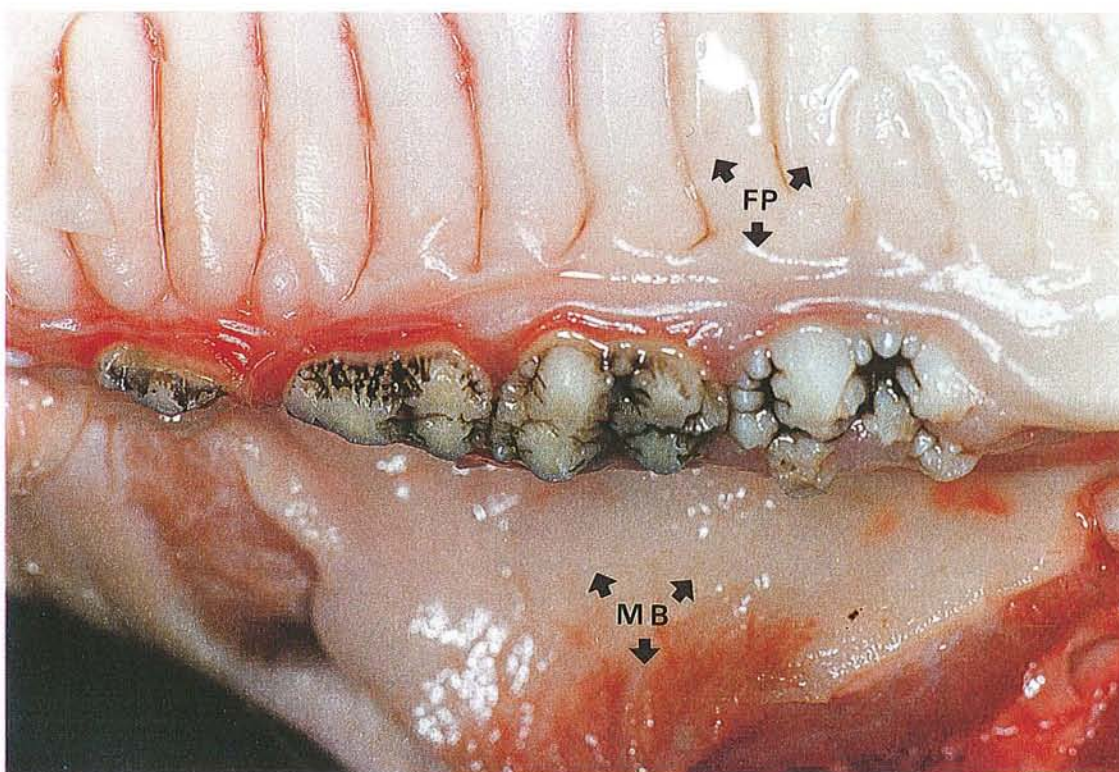


Photo n°4

Vue occlusale maxillaire droite.
 La muqueuse alvéolaire se prolonge sans démarcation avec la muqueuse buccale= MB. FP = fibromuqueuse palatine, prolonge la gencive attachée.

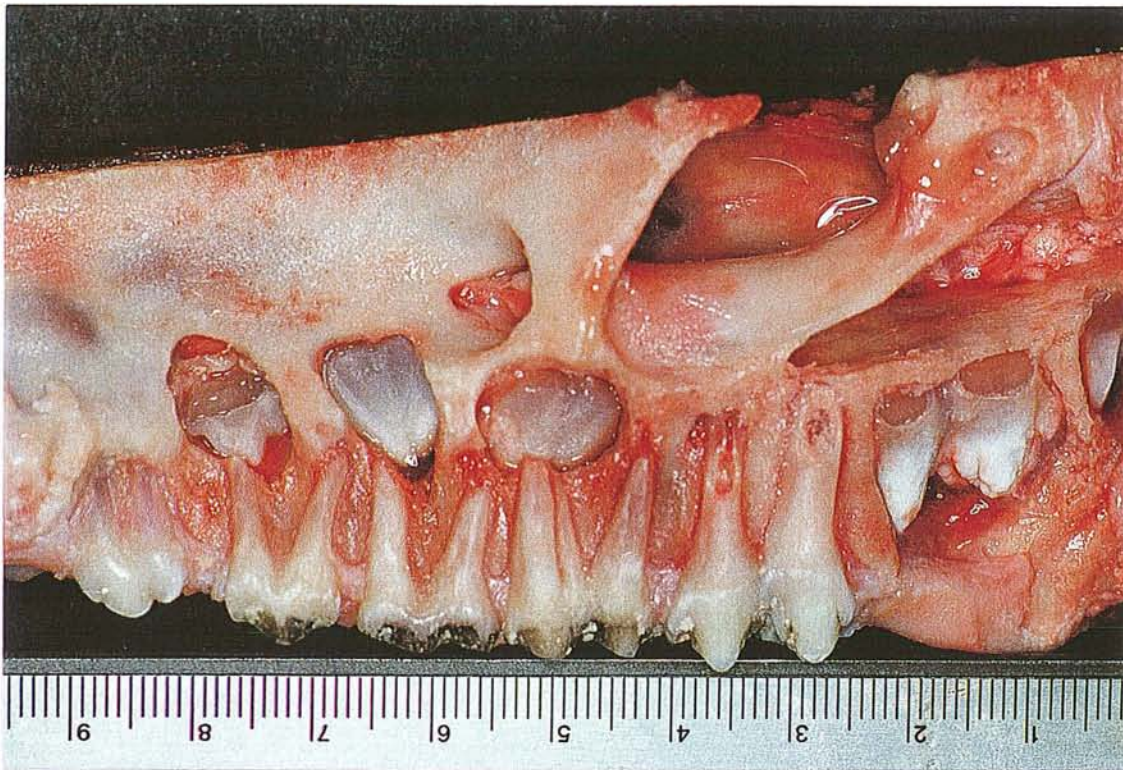


Photo n°5

Vue vestibulaire maxillaire droite " écorché ". Dépose de la muqueuse et décortication de la corticale externe du procès alvéolaire, pour mise à nu des germes et des dents.

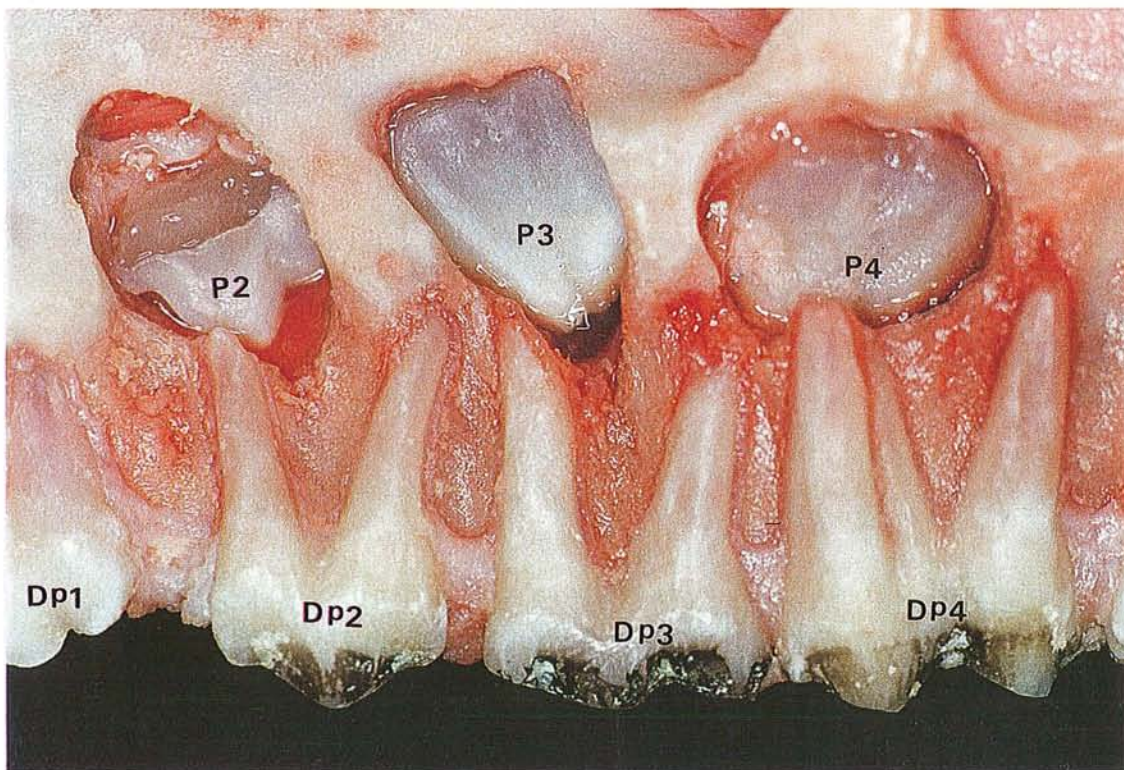


Photo n°6

Vue macroscopique des rapports germes / racines des dents déciduales.

- On découvre: - les dents temporaires: Dp2, Dp3, Dp4.
- les germes des prémolaires définitives: P2, P3, P4.

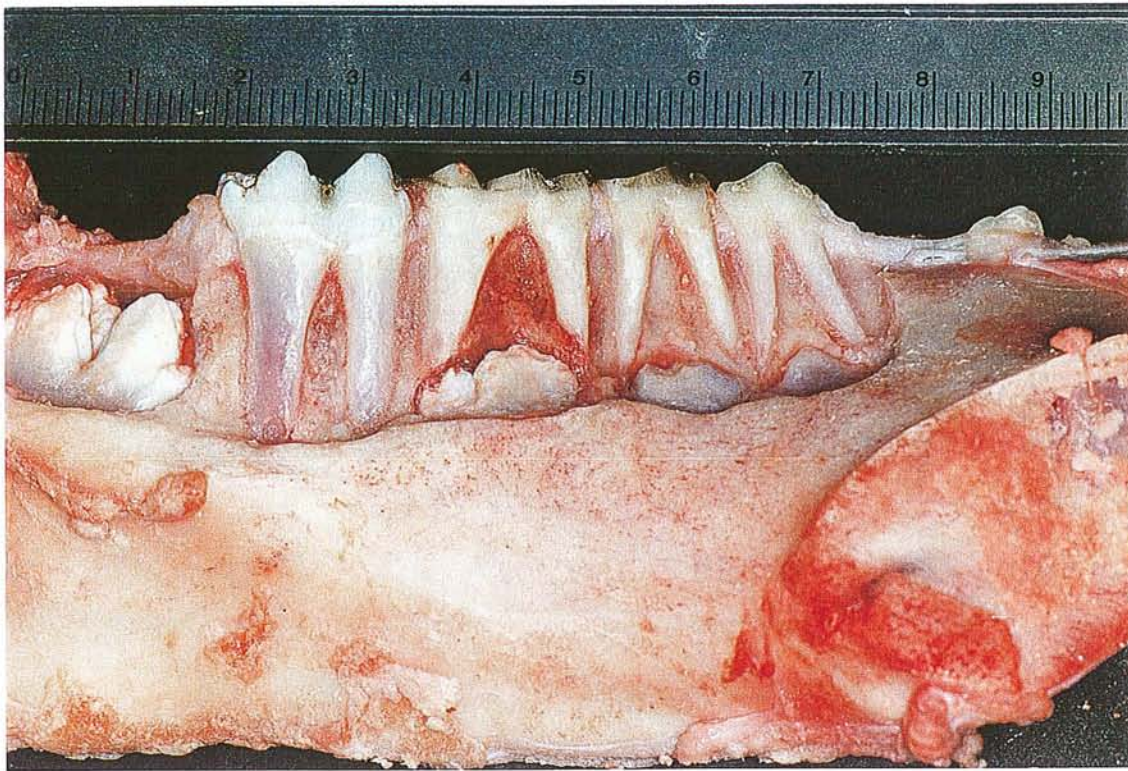


Photo n°7

Vue vestibulaire mandibulaire gauche " écorchée ". Dépose de la muqueuse et décortication de la corticale externe, mise à jour des germes. Le procès alvéolaire est plus saillant et épais.

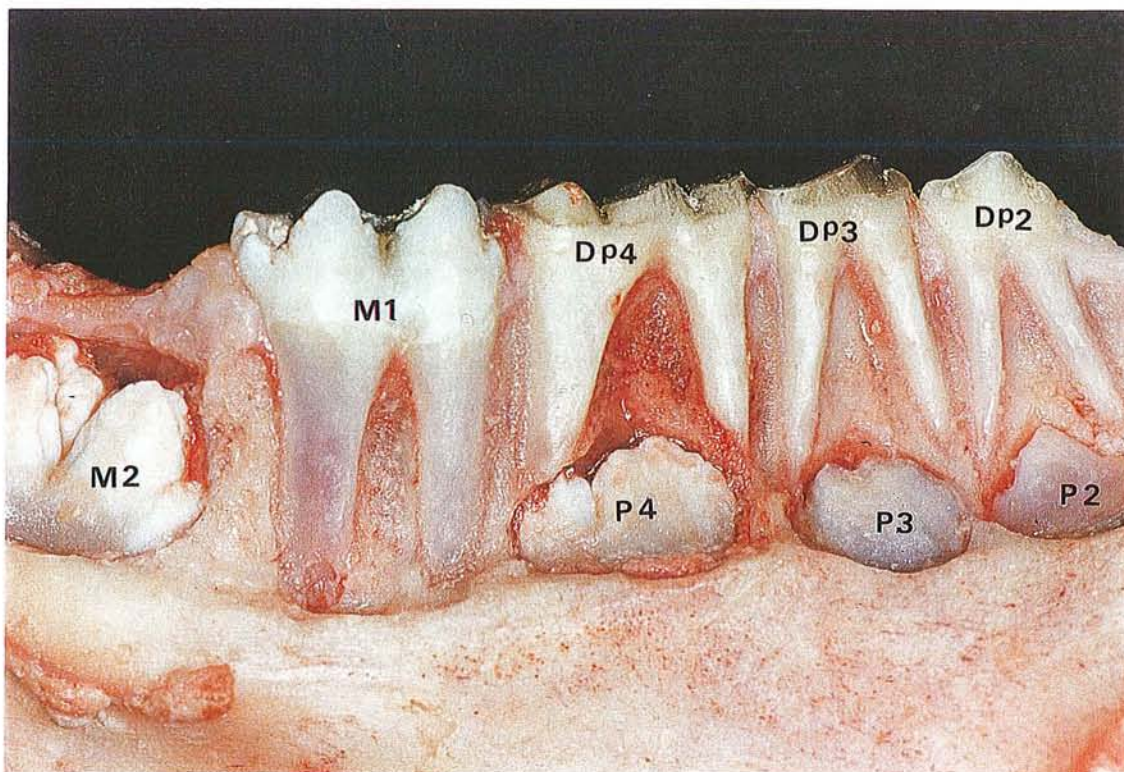


Photo n°8

Vue macroscopique des rapports germes / racines des dents déciduales.

- On découvre: - les dents temporaires: Dp2, Dp3, Dp4.
 - les germes des prémolaires définitives: P2, P3, P4, M2
 - La molaire définitive M1.

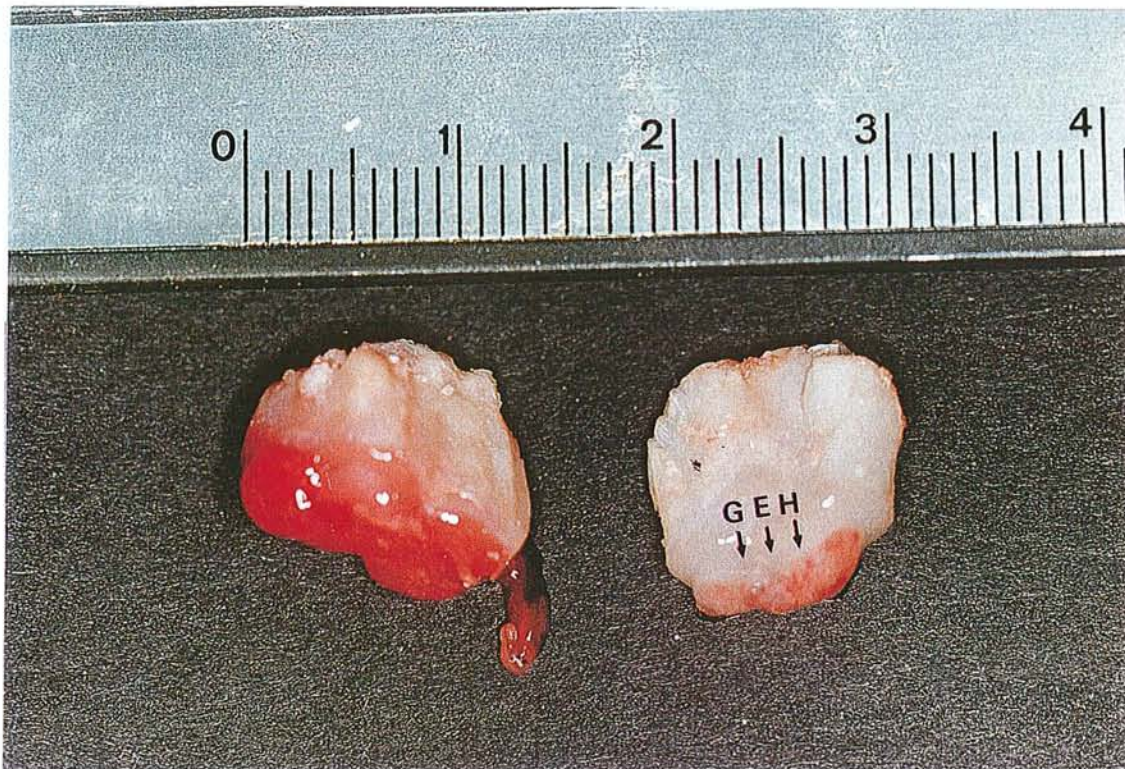

Photo n°9

Vue des germes de P4 et P3 mandibulaires avulsés. La couronne est aplatie et la dent dépourvue à se stade de racine. Mise en évidence de la gaine épithéliale de Hertwig = GEH.

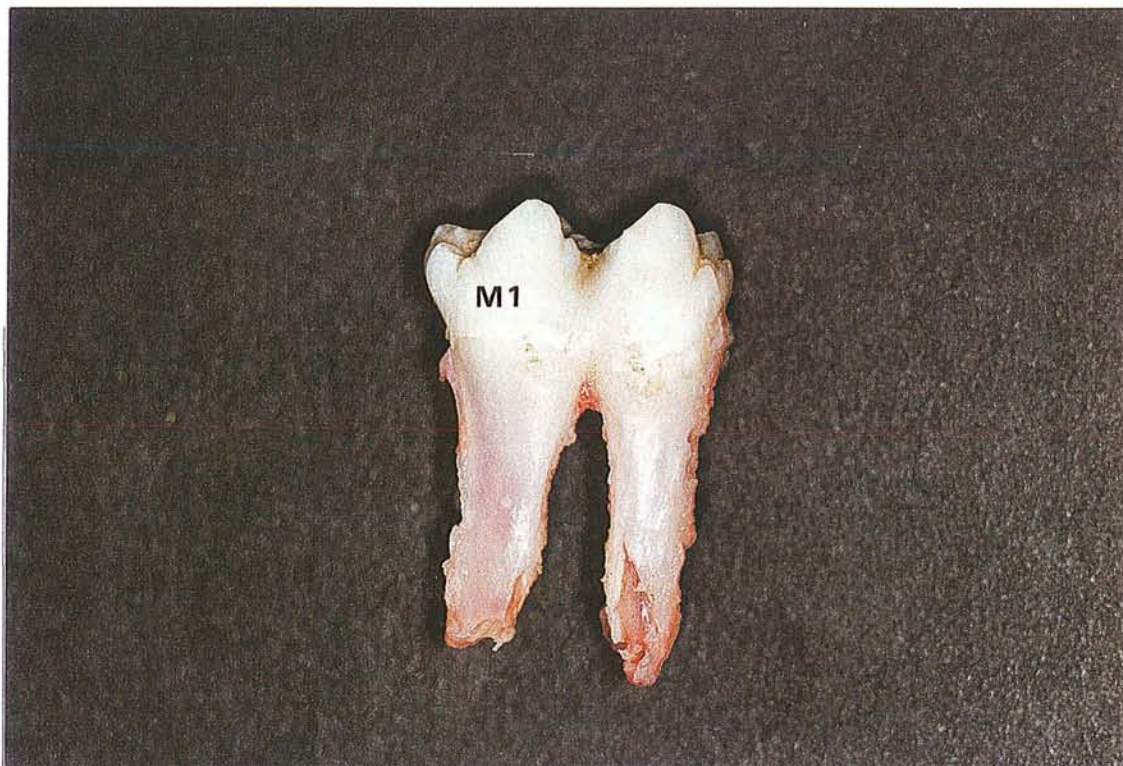

Photo n°10

Vue de M1 inférieure extraite. La couronne est 2 fois plus longue que large, avec un rapport de 1/4 pour la couronne et 3/4 pour la racine. Anatomie radulaire très éfilée et fragile. La dépose de la dent est à l'origine d'une altération de la partie apicale.

TRAVAIL PREPARATOIRE SUR TETE B ---> Septembre 1997

- Planche 6 : - Ph11: Vue occlusale mandibulaire gauche des lambeaux muco-périostés.
- Ph12: Vue occlusale mandibulaire gauche après avulsions.
- Planche 7 : - Ph 13: Vue occlusale mandibulaire avec simulation d'une pose de membrane de régénération tissulaire guidée.
- Ph 14: Vue occlusale mandibulaire avec simulation de suture d'une membrane de RTG.
- Planche 8 : - Ph 15: Vue vestibulaire mandibulaire avec simulation de la contention de la membrane.
- Ph 16: Vue vestibulaire mandibulaire avec simulation des dispositifs d'ancrages impactés.

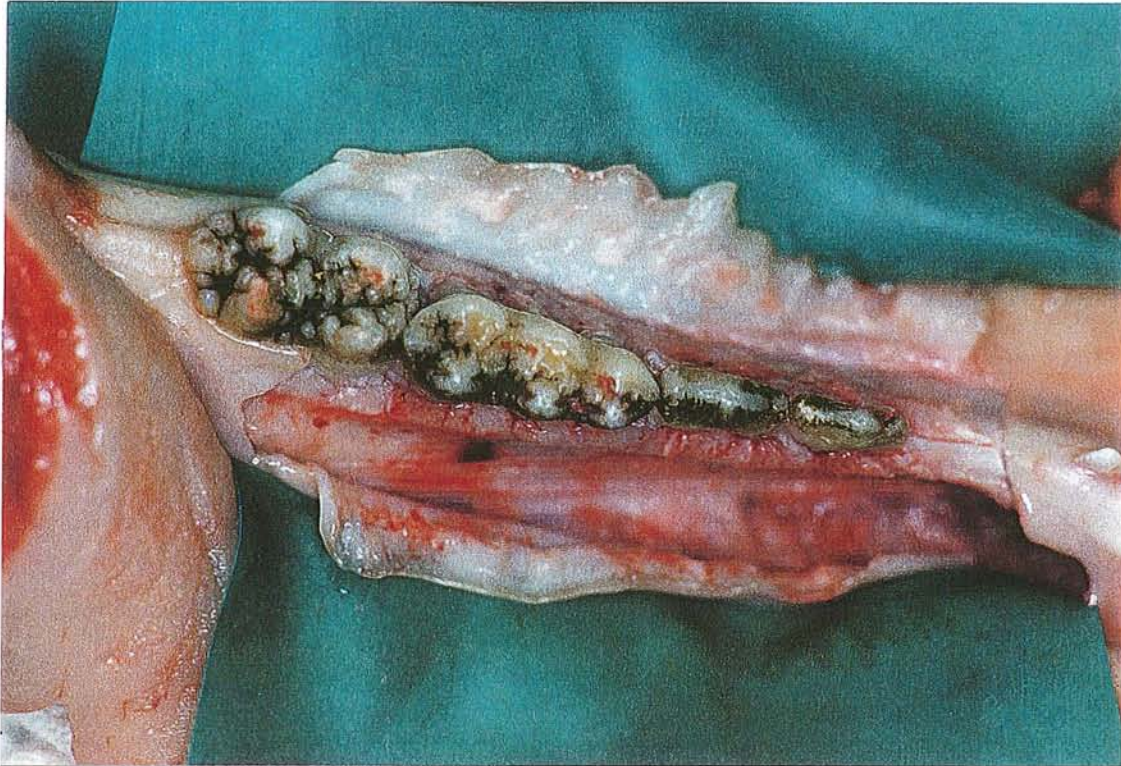


Photo n°11

Vue occlusale mandibulaire des lambeaux muco-périostés.

Lambeaux d'épaisseur totale, vestibulaire et linguale, avec décharge au niveau de M1 et sur la " barre ", zone dépourvue de dent.

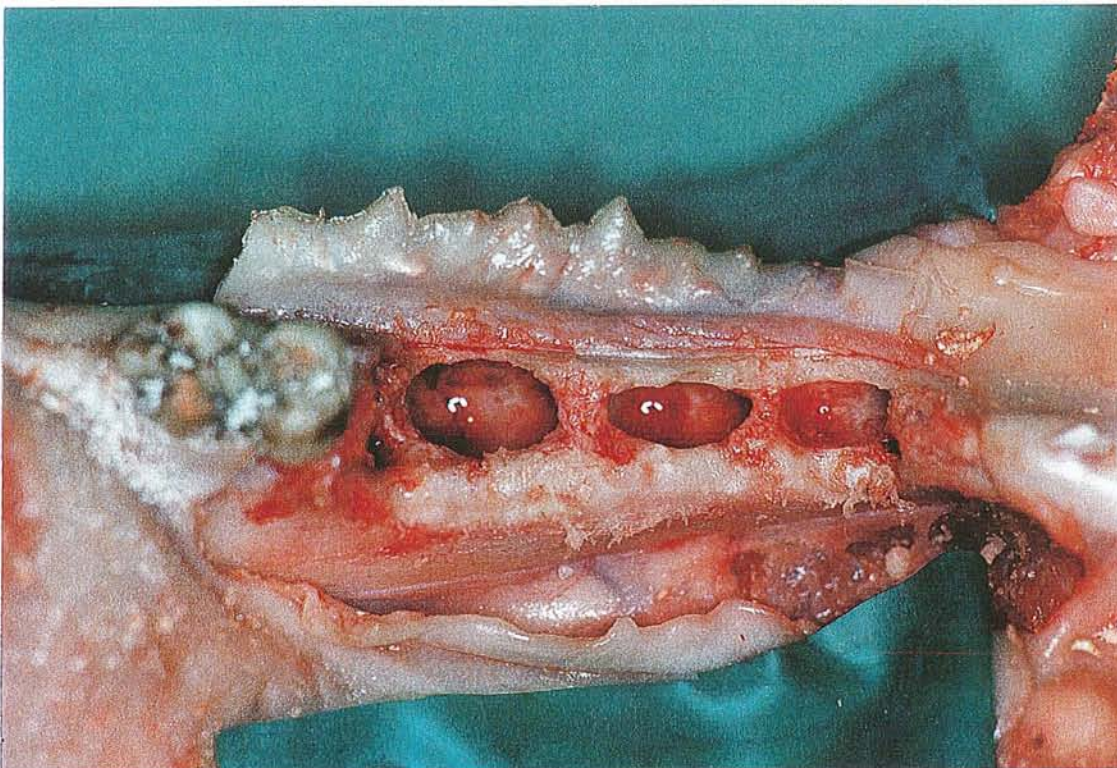


Photo n°12

Vue occlusale mandibulaire gauche après avulsions. Extractions délicates de Dp2, Dp3, Dp4 par alvéolectomie supérieure accompagnée par des séparations corono-radicales.

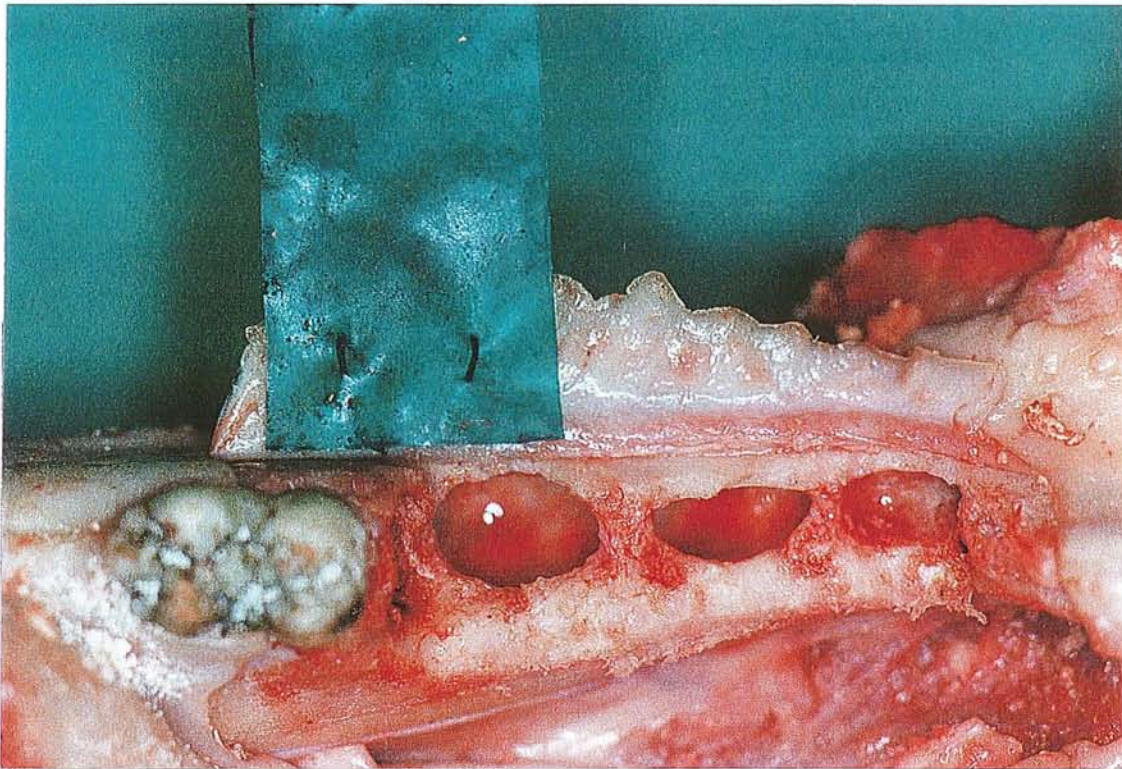


Photo n°13

Vue occlusale mandibulaire avec simulation de pose d'une membrane.

Une feuille de latex aux dimensions d'une membrane Résolut* est placée à la face interne du lambeau muco-périosté vestibulaire.

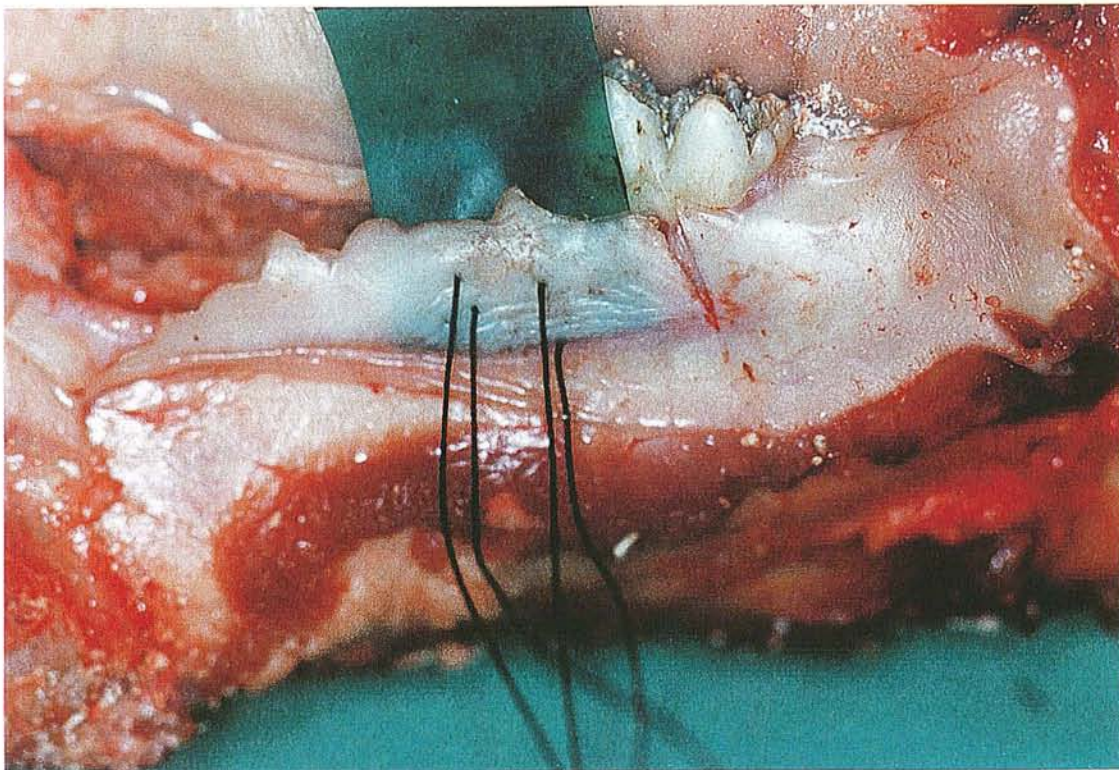


Photo n°14

Vue occlusale mandibulaire avec simulation de suture d'une membrane.

Passage des fils de suture pour plaquer la membrane contre le lambeau, assurant la coaptation et stabilisation tout en gardant à distance l'épithélium.

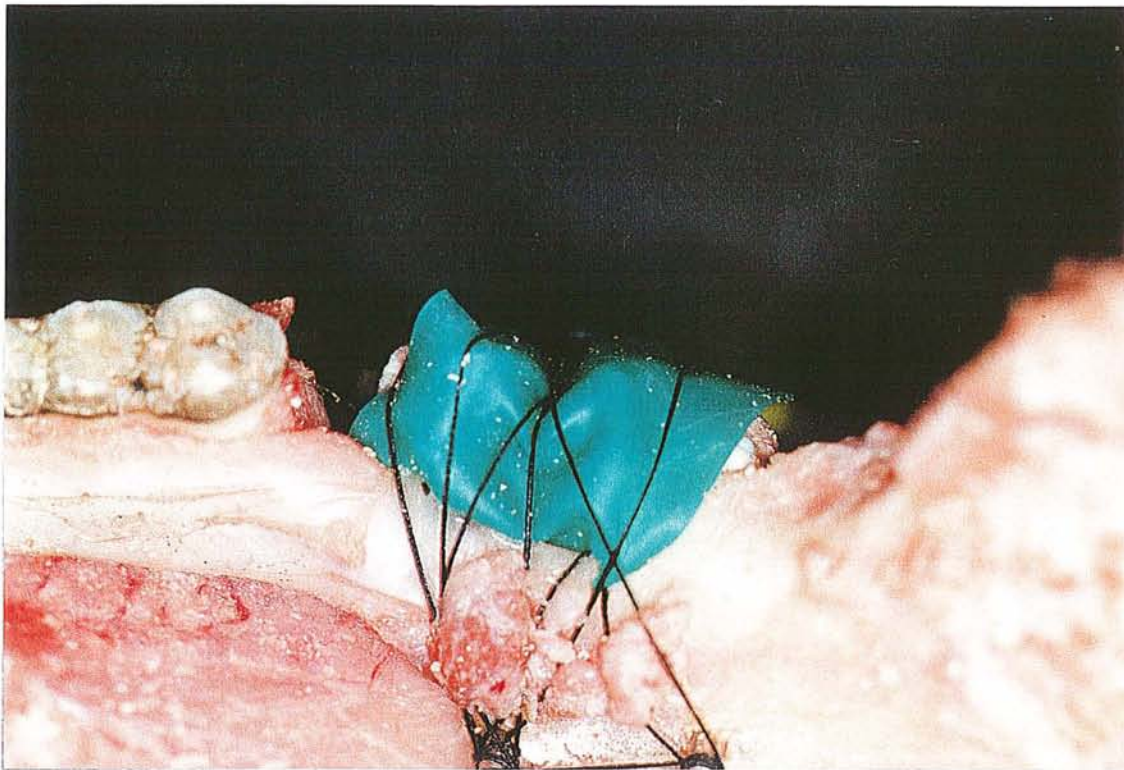


Photo n°15

Vue vestibulaire mandibulaire avec simulation de contention de la membrane.
Des sutures multiples assurent la contention et autorisent une stimulation fonctionnelle.

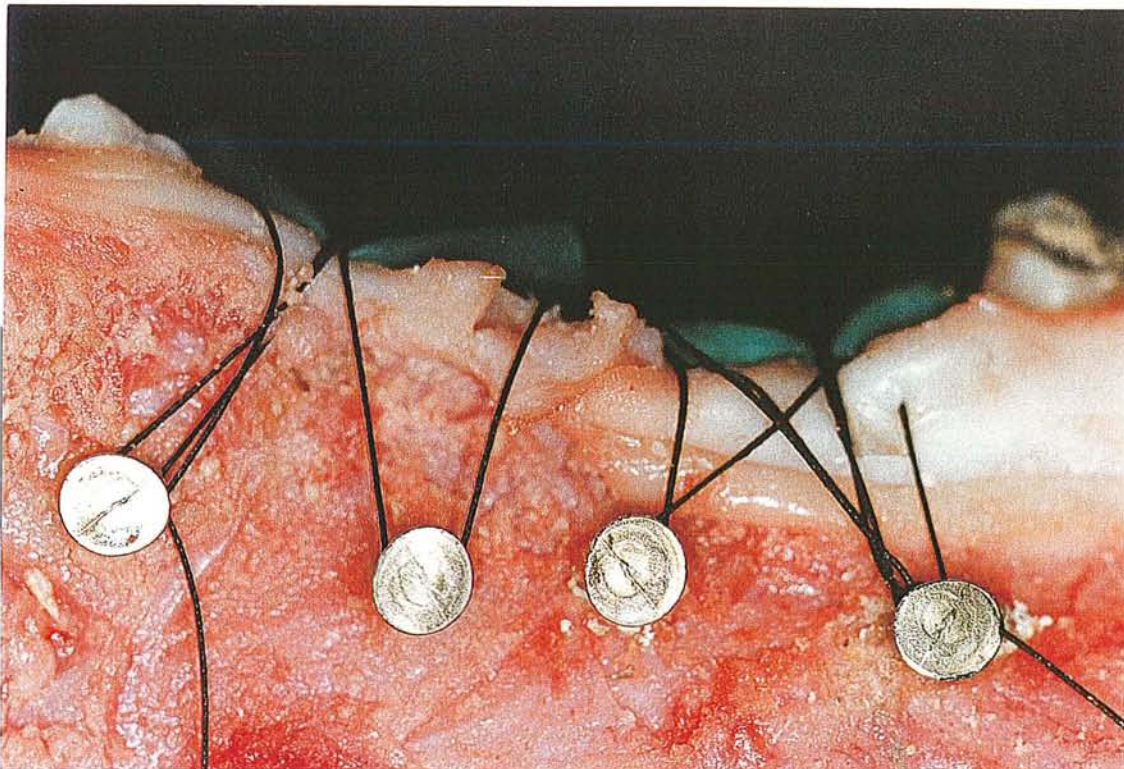


Photo n°16

Vue vestibulaire mandibulaire avec simulation des dispositifs d'ancrages.
Des pointes simulent les ancrages impactés sur lesquels viennent prendre appui les sutures de stabilisation.

PRE-EXPERIMENTATION ANIMALE SUR PORC A ---> 28 Août 1997

- Planche 9 : - Ph17: Vue pré-opératoire maxillaire droite: Examen clinique.
- Ph18: Vue opératoire maxillaire droite: Lambeau levé.
Planche 10 : - Ph 19: Vue opératoire maxillaire droite: Ablation dentaire.
- Ph 20: Vue opératoire des germes P2, P3, P4 avulsés.

PRE-EXPERIMENTATION ANIMALE SUR PORC A ---> 6 Novembre 1997

- Planche 11 : - Ph 21: Vue pré-opératoire avant ostéotomie mandibulaire.
- Ph 22: Vue opératoire de l'ostéotomie mandibulaire gauche.
Planche 12 : - Ph 23: Vue opératoire après ostéotomie mandibulaire.
- Ph 24: Vue de la pièce d'ostéotomie mandibulaire déposée.
Planche 13 : - Ph 25: Vue opératoire après ostéotomie maxillaire.
- Ph 26: Vue per-opératoire maxillaire et détail des sutures.
Planche 14: - Ph 27: Contrôle à 2 mois après transplantation maxillaire.
- Ph28: Pièce d'ostéotomie maxillaire transplantée, déposée.

PRE-EXPERIMENTATION ANIMALE SUR PORC A --->20 Novembre1997

- Planche 15 : - Ph 29: Animal pré-anesthésié et prémédication sédatrice.
- Ph 30: Installation de l'animal anesthésié sur la table opératoire.
Planche 16 : - Ph 31: Le bloc opératoire de l'INRA de Dijon.
- Ph32: Pratique du champ opératoire.
Planche 17 : - Ph 33: Pose des champs opératoires.
- Ph 34: Dispositif d'ouverture buccale pour l'intervention.

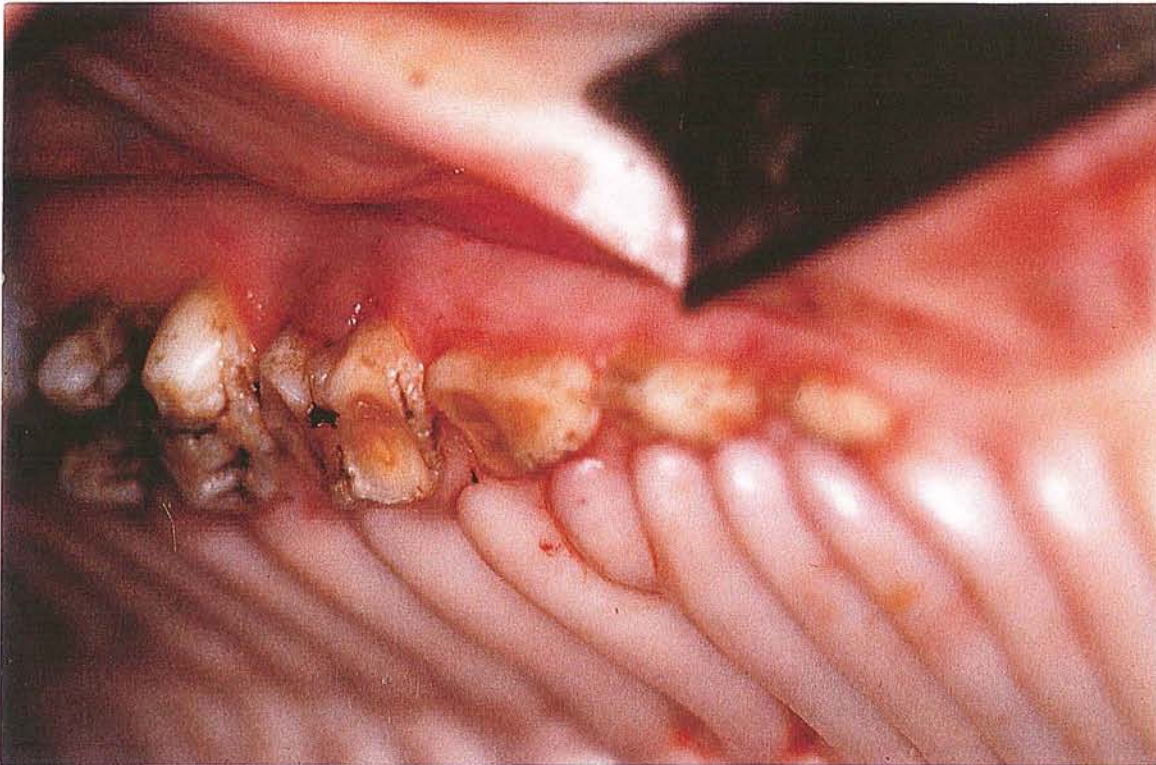

Photo n°17

Vue pré-opératoire maxillaire droite: Examen clinique.

Abrasion des faces occlusales de Dp4 et Dp3, inflammation gingivale chronique en vestibulaire de Dp4.

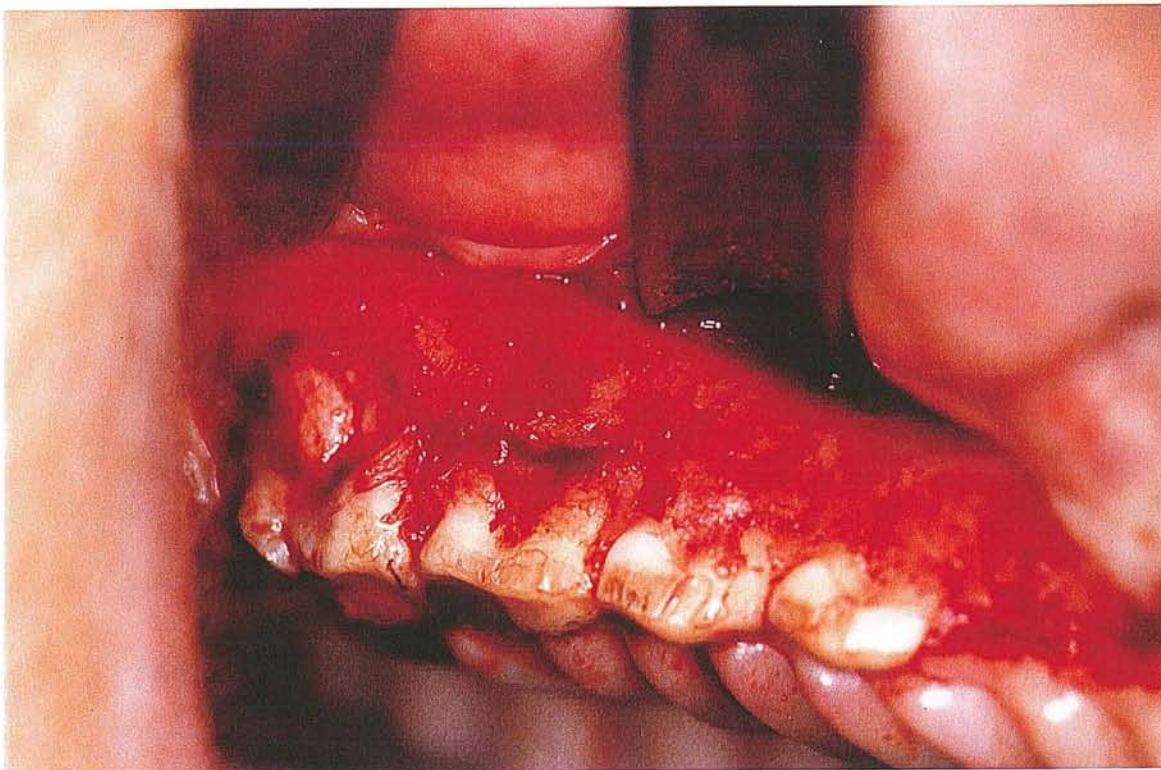

Photo n°18

Vue opératoire maxillaire droite: Lambeau muco-périosté levé.

Elévation du lambeau réalisée à l'aide d'un décolleur mousse après incision intra-sulculaire.

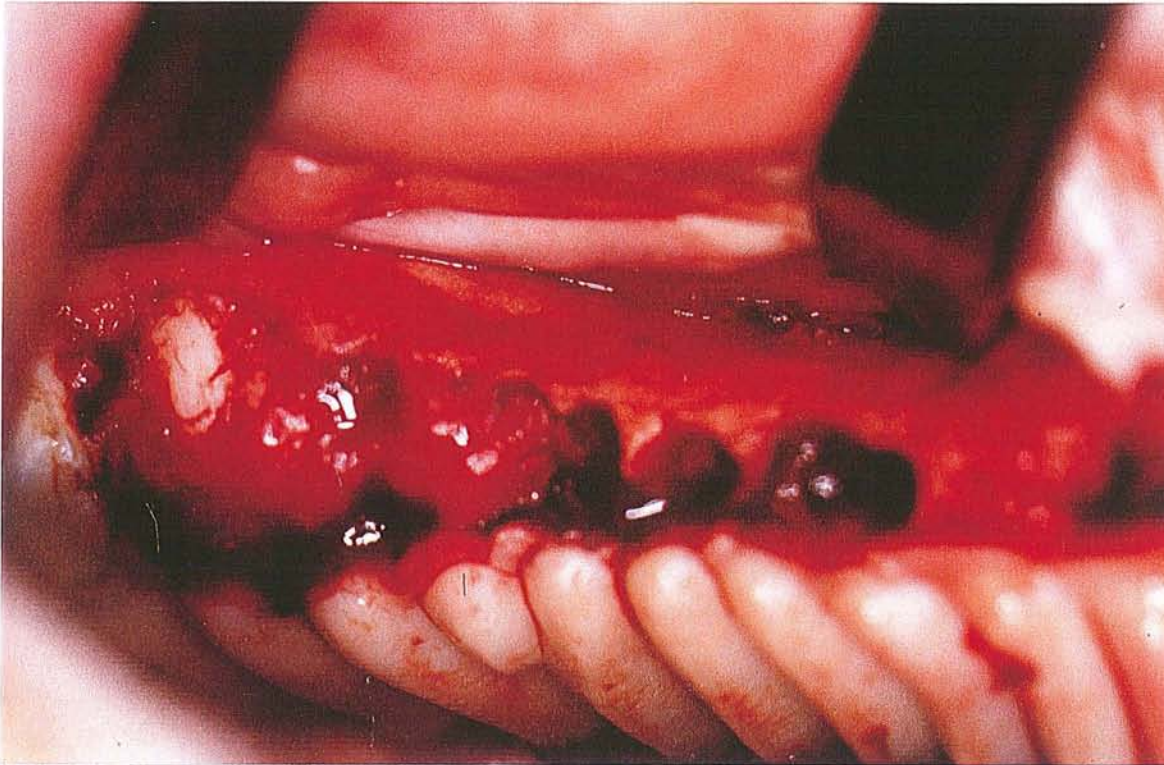


Photo n°19

Vue opératoire maxillaire droite: Ablation des prémolaires déciduales.

Alvéolectomie superficielle, luxation et ablation des fragments coronoradiculaires. Luxation des germes de P2, P3, P4. Création d'une néo alvéole pour P2, transplantation de P3 sur le site de P2, transplantation de P4 sur le site de P3.

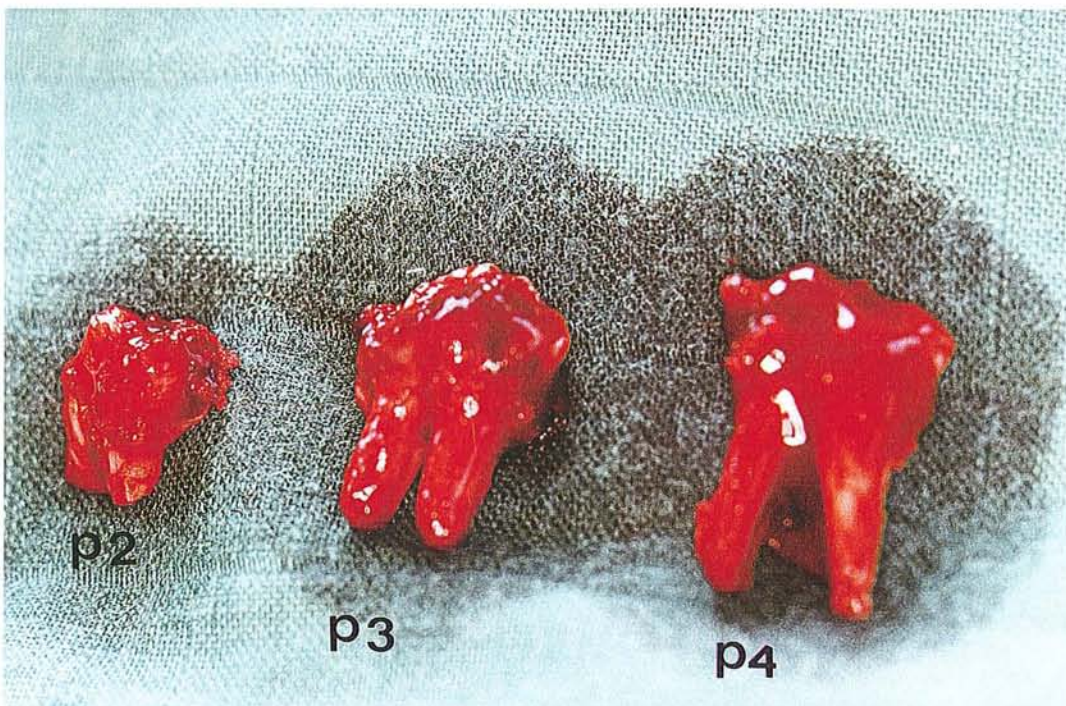


Photo n°20

Vue opératoire des germes P2, P3, P4 extraits de leur alvéole originelle.

Contrôle de l'intégrité du système radicaire. Edification des racines au 2/3.

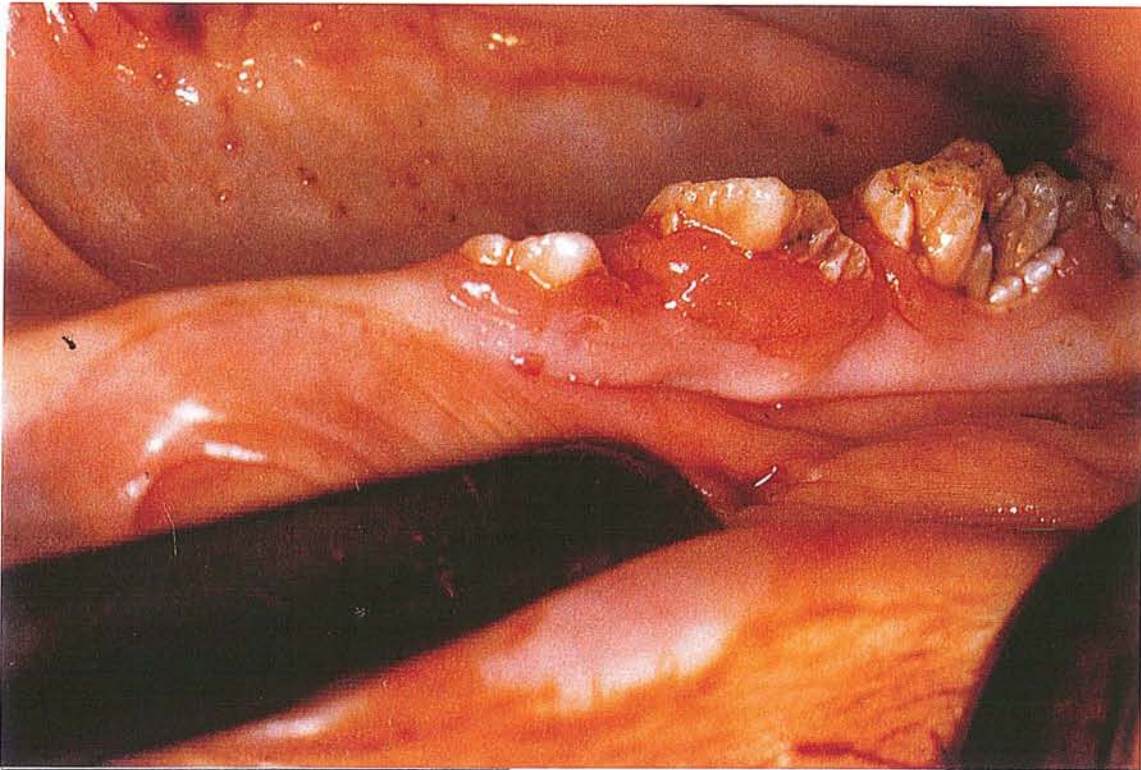


Photo n°21

Vue pré-opératoire avant ostéotomie de la mandibule gauche.

Pièce osseuse saine, P2, P3, P4, en place sur les arcades. Champ opératoire réalisé avec une solution de Bétadine*.

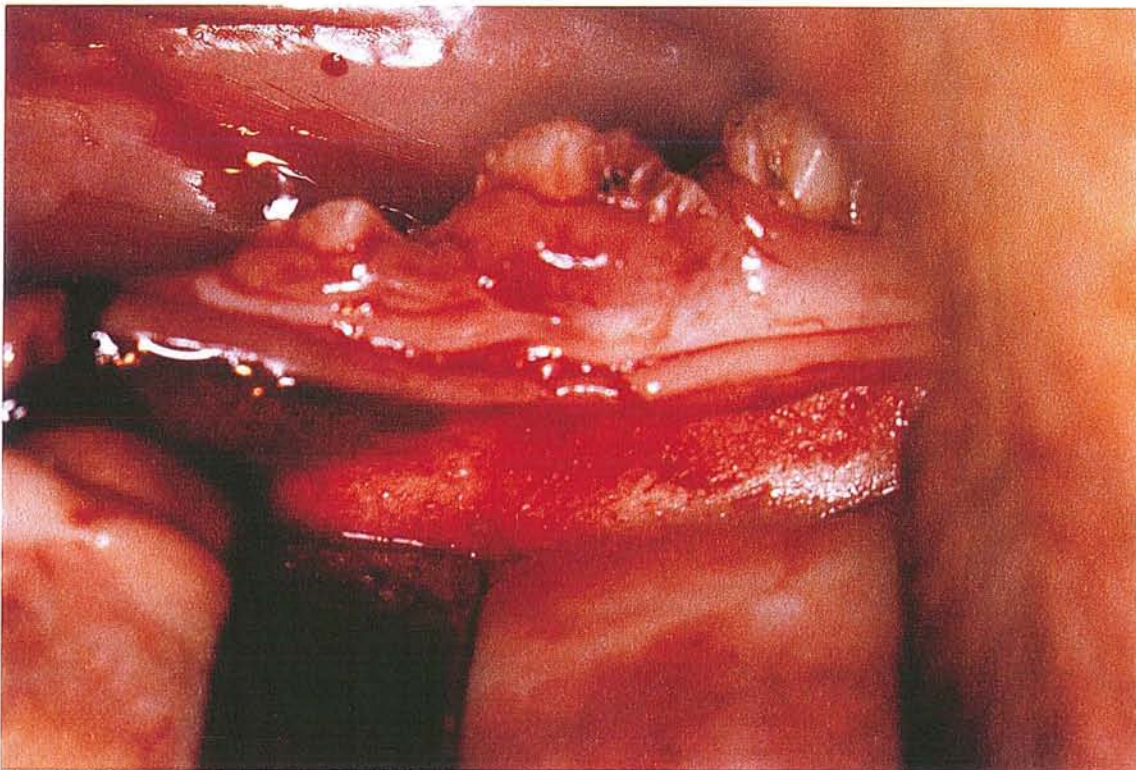


Photo n°22

Vue opératoire de l'ostéotomie mandibulaire gauche.

Incision en pleine muqueuse alvéolaire distante de 1 centimètre du bord libre gingival et parallèle à la ligne des collets dentaires.

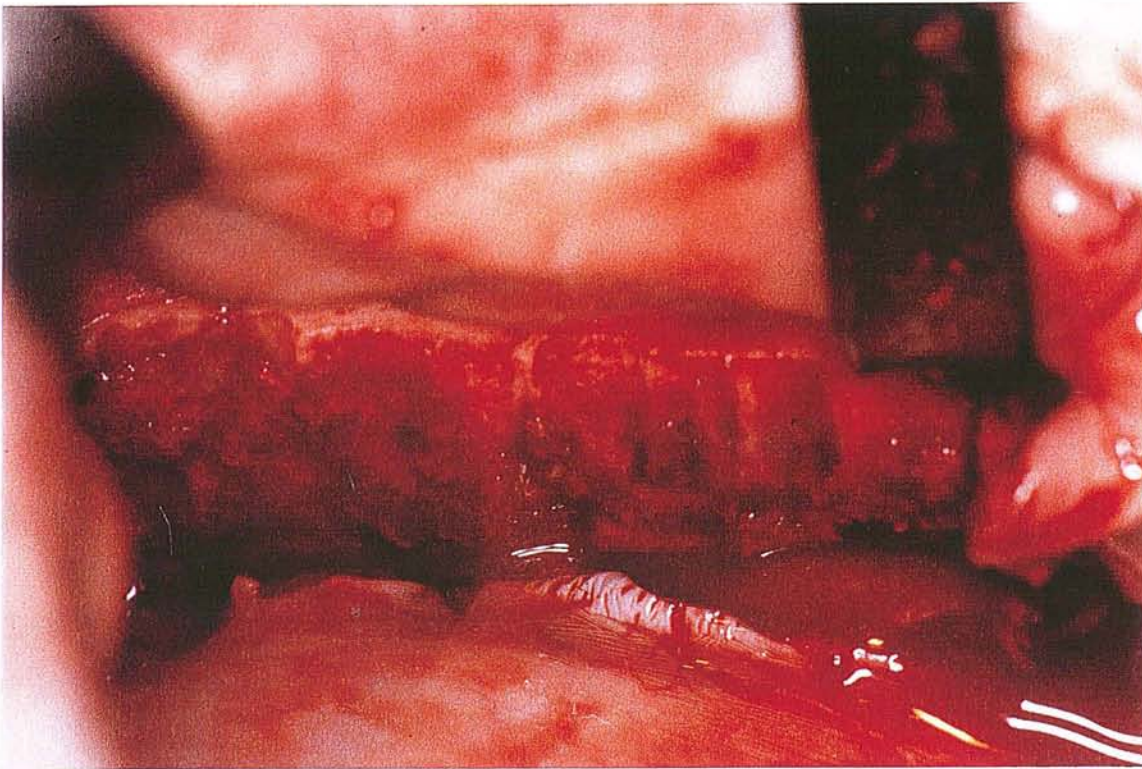


Photo n°23

Vue opératoire du site après ostéotomie mandibulaire.

Perforation et séparation avec fraise chirurgicale, puis dépose de la pièce osseuse à l'aide d'une gouge et d'un maillet.

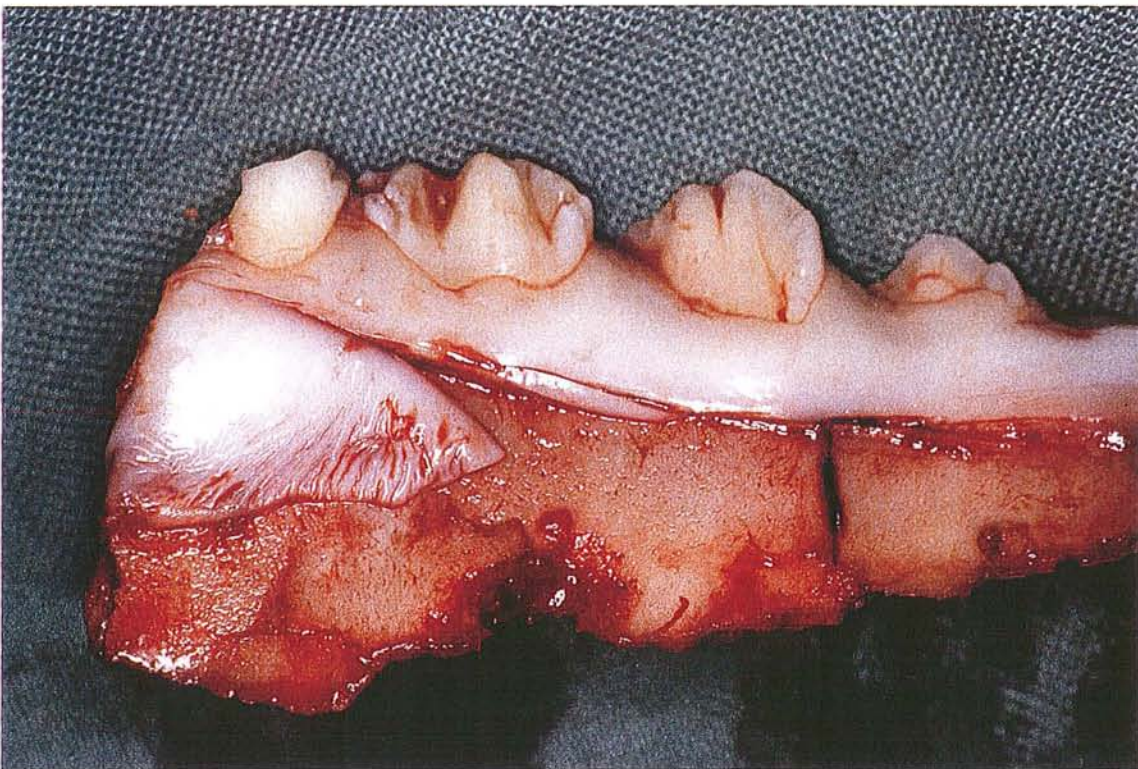


Photo n°24

Vue de la pièce d'ostéotomie mandibulaire gauche déposée.

La séparation osseuse inférieure est réalisée à distance des apex.

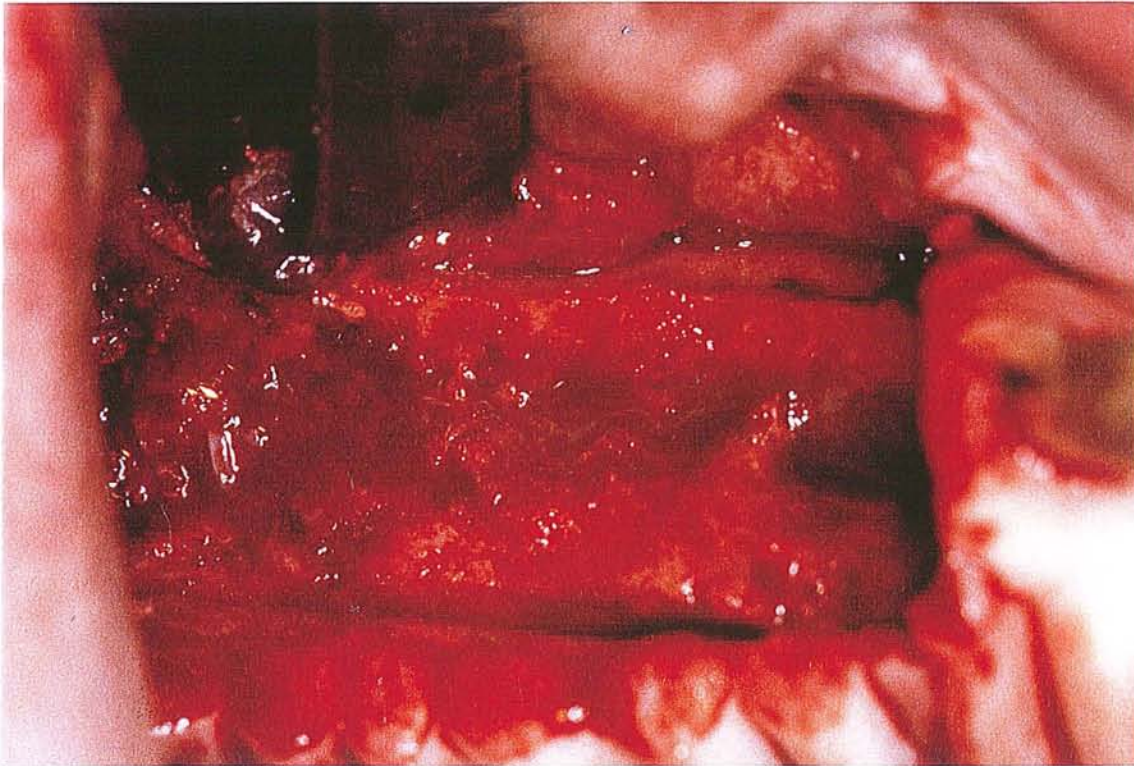


Photo n°25

Vue opératoire après ostéotomie du maxillaire transplanté.
Fragment maxillaire déposé, contrôle de l'hémostase.

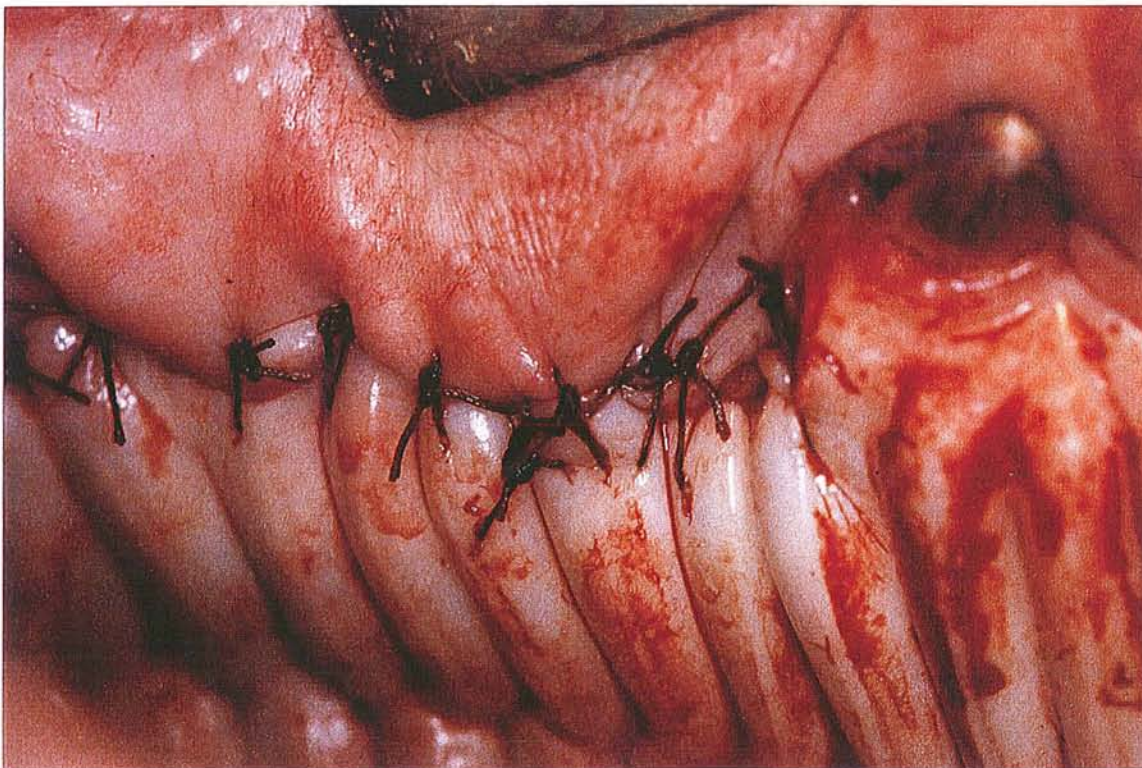


Photo n°26

Vue per-opératoire maxillaire et détail des sutures.
Rapprochement des berges vestibulaires sur le plan palatin fixe.

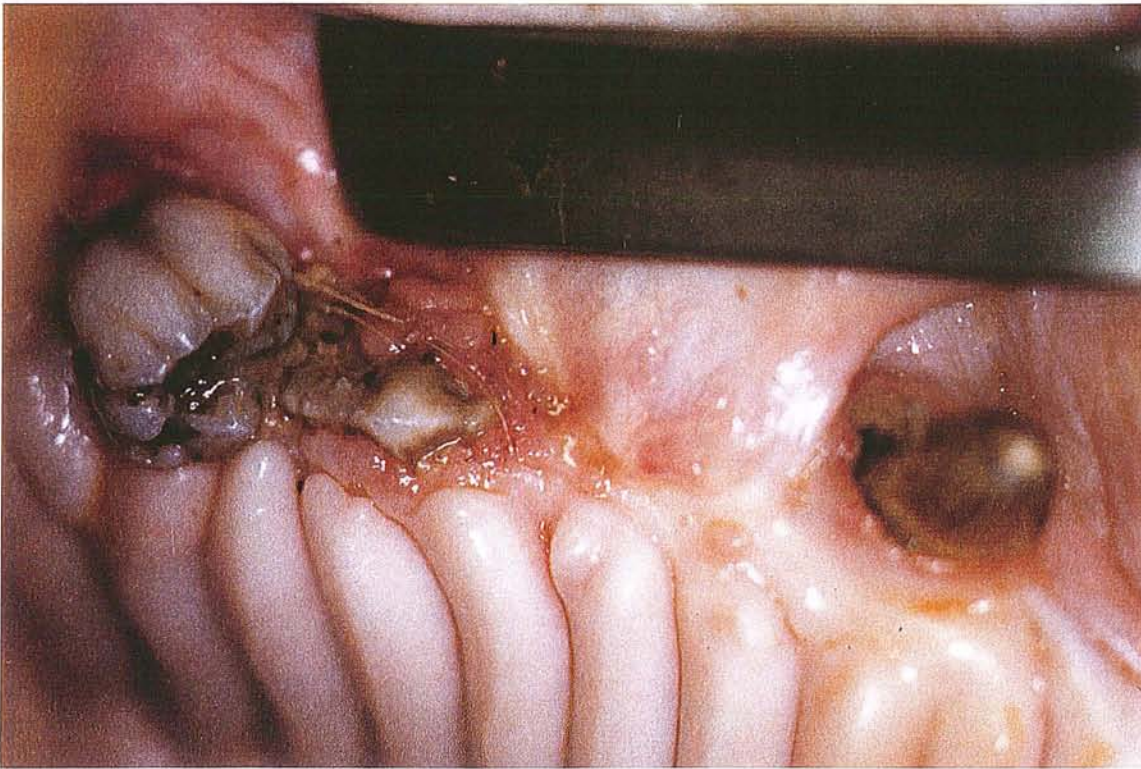


Photo n°27

Contrôle à 2 mois du site opératoire maxillaire droit après transplantation.
Perte de P2. Forte réaction inflammatoire péritransplantaire.

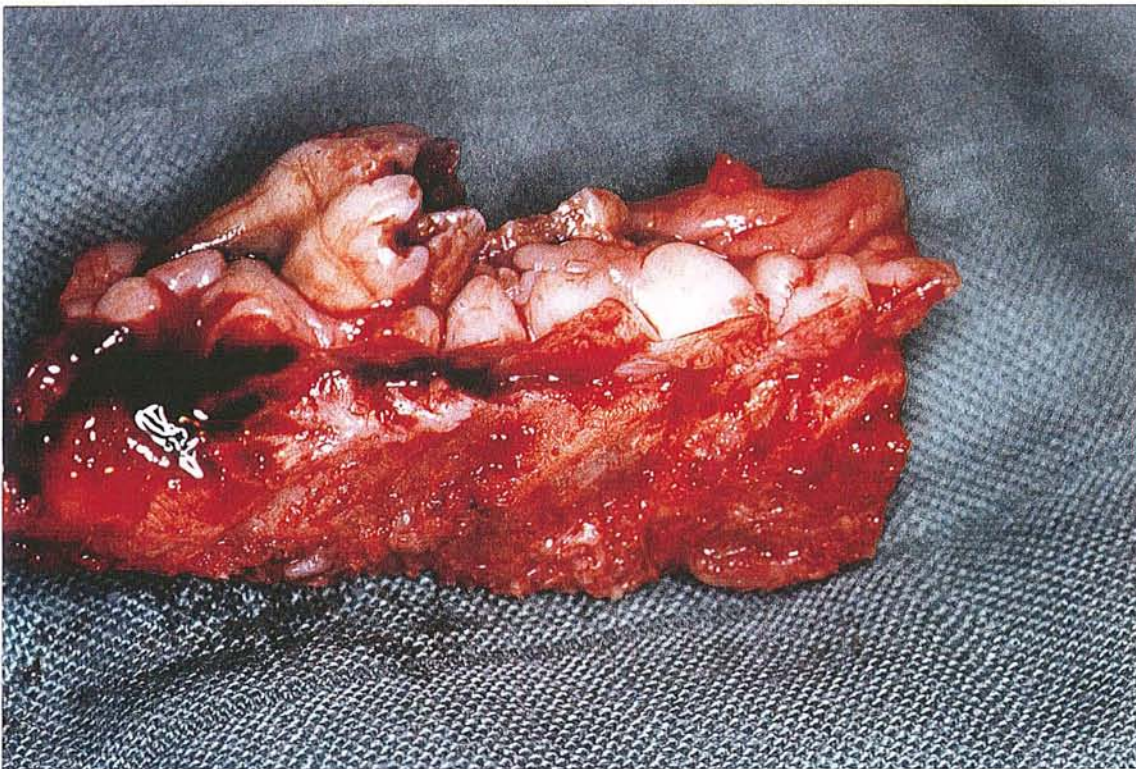


Photo n°28

Pièce d'ostéotomie du maxillaire droit, transplantée et déposée.
Contrôle de la pièce d'exèrese avant fixation dans un bain d'alcool à 70 °.

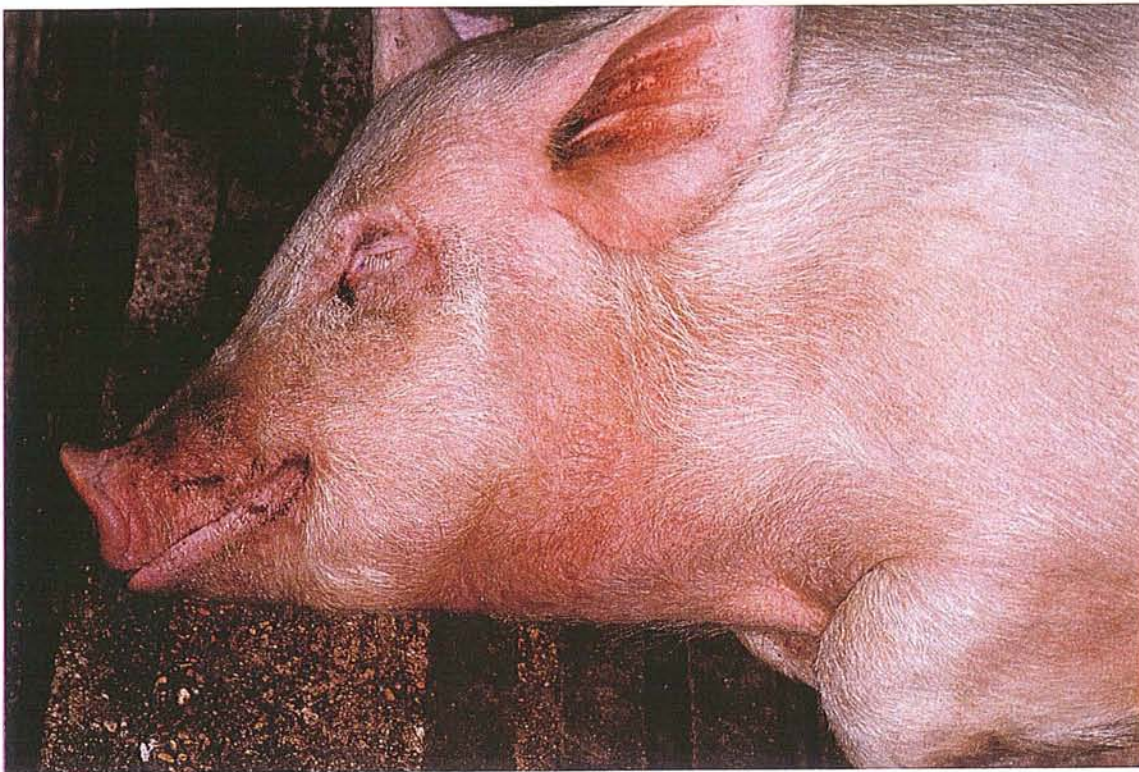


Photo n°29

Animal pré-anesthésié et prémédication sédative.

Le cochon repose dans sa cage maçonnée; il est couché sur un caillebotis en bois.

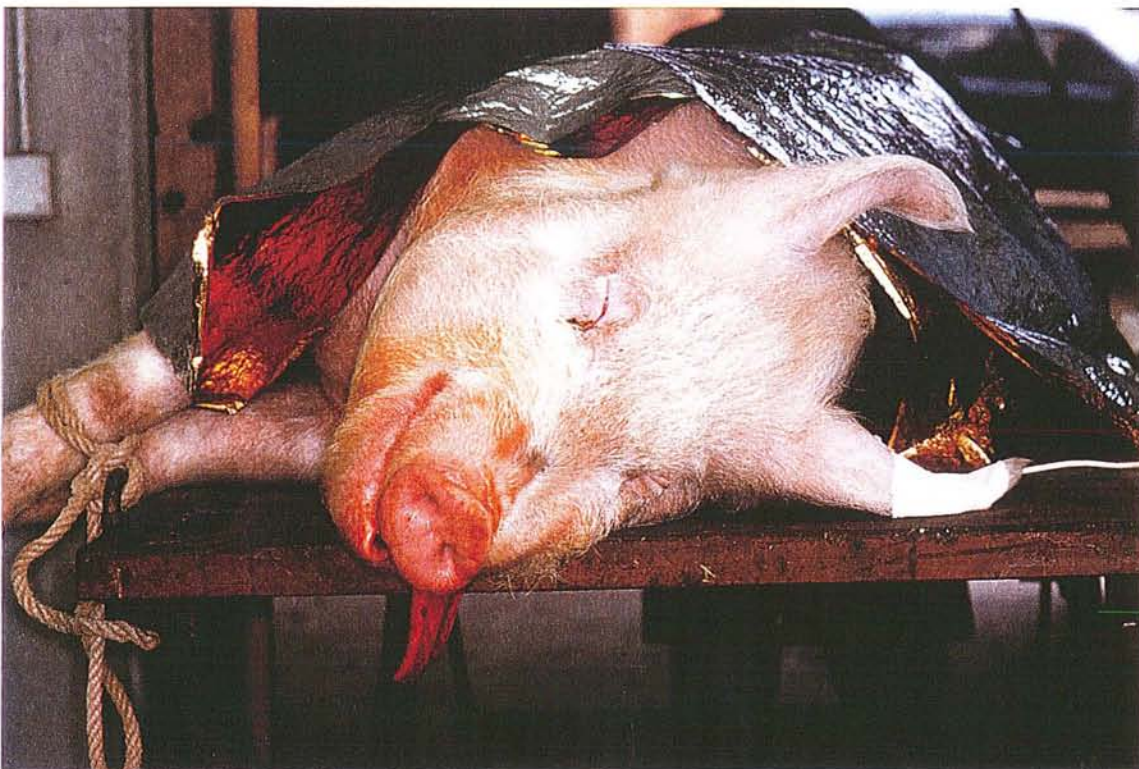


Photo n°30

Installation de l'animal anesthésié sur la table opératoire.

Par sécurité, les pattes sont sanglées. Une perfusion est placée au niveau d'une veine marginale de l'oreille. Une couverture de survie évite tout risque d'hypothermie

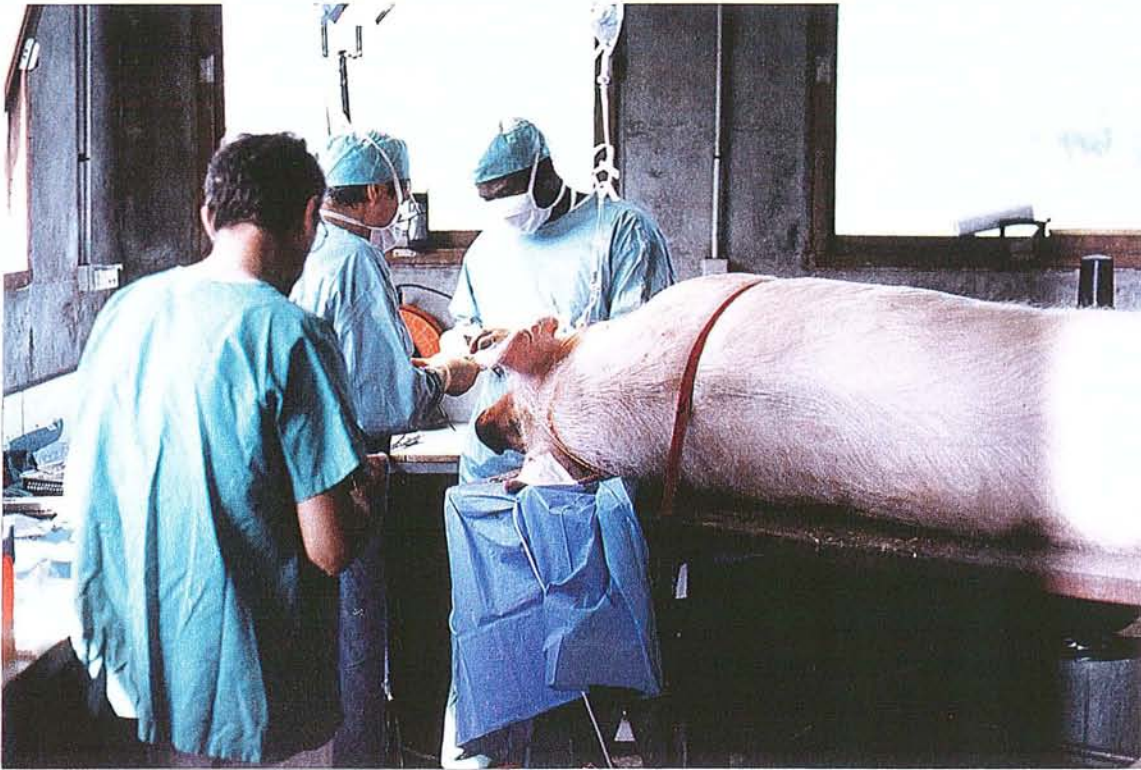

Photo n°31

Le bloc opératoire de l'INRA de Dijon.

L'animal est sanglé sur la table. La tête est soigneusement savonnée.

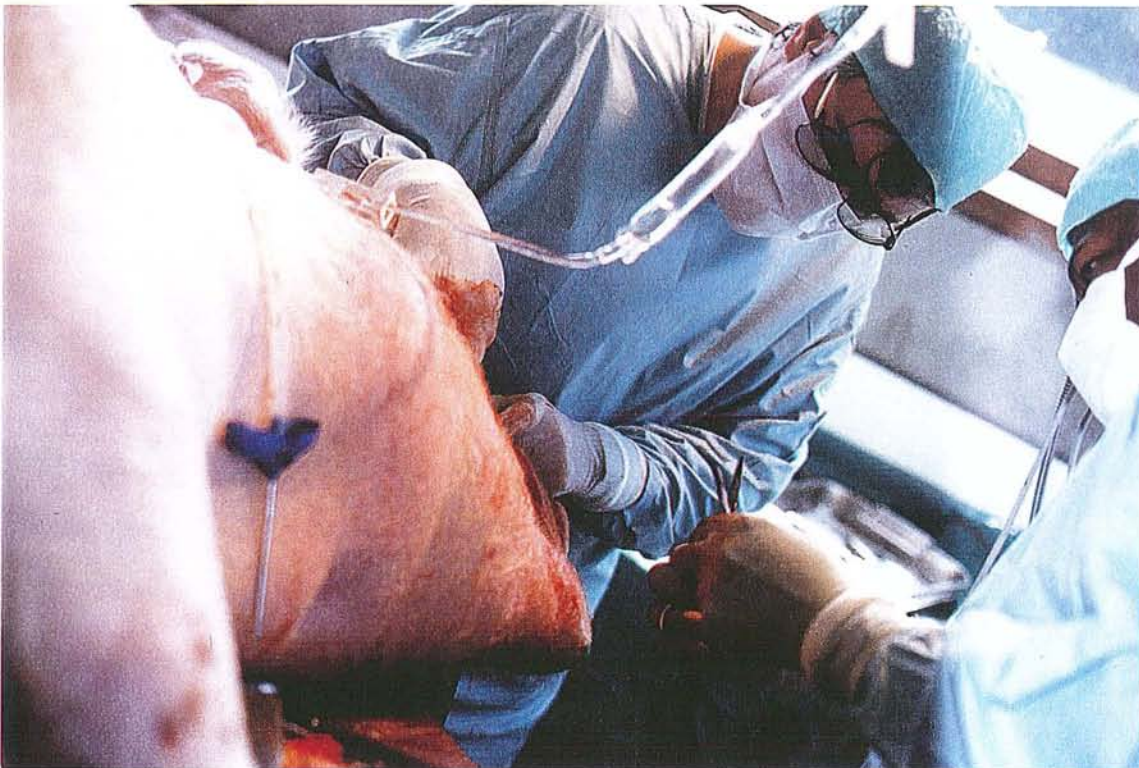

Photo n°32

Pratique du champ opératoire:

Aseptie rigoureuse, avec badigeonnage endo et exobuccal d'une solution de bétadine aqueuse.

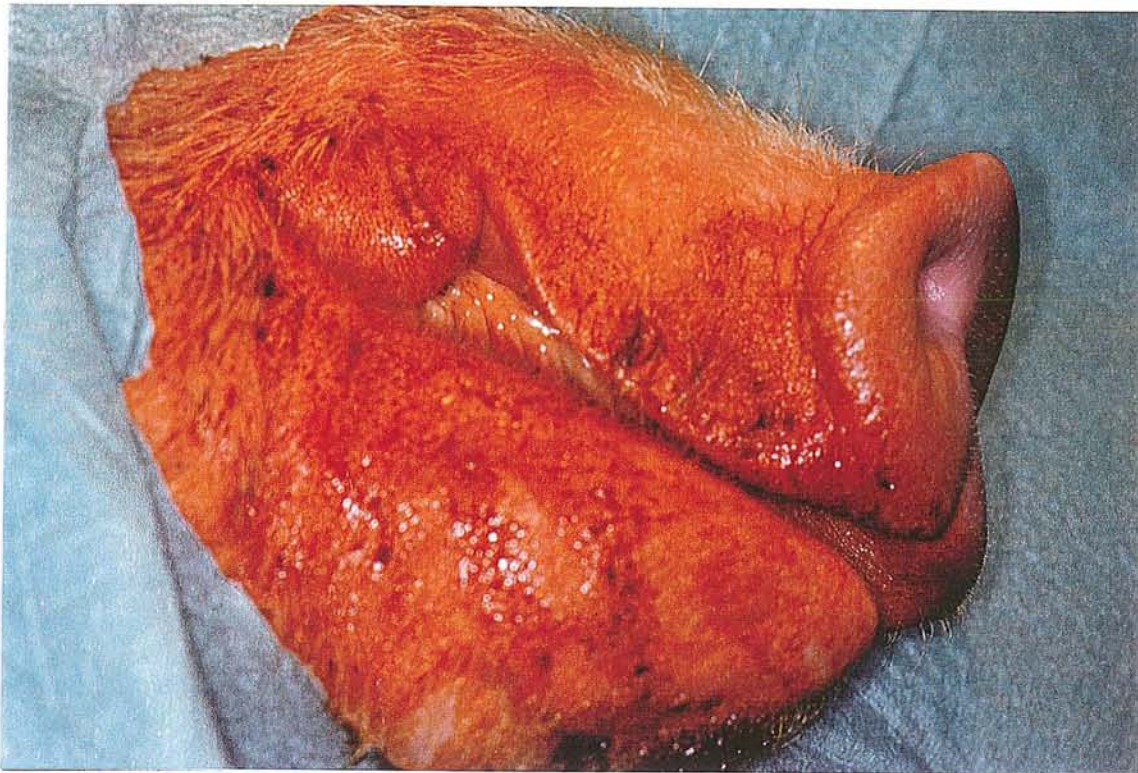


Photo n°33

Pose des champs opératoires.

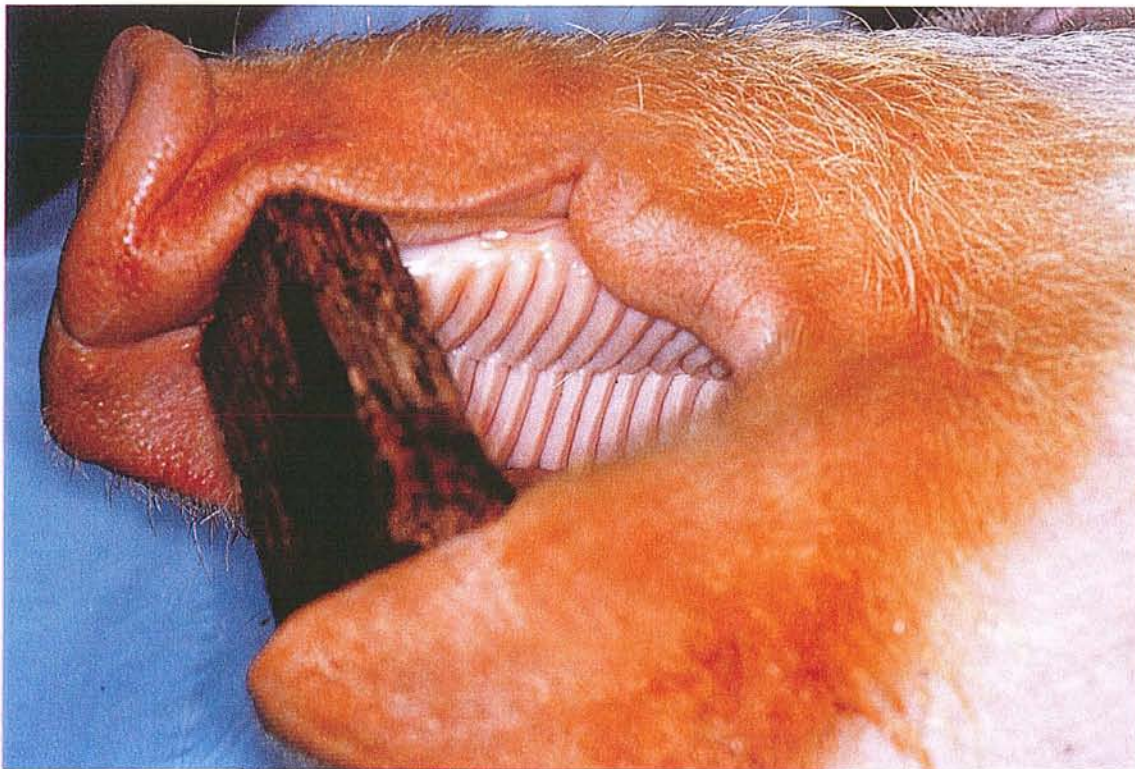

Photo n°34

Dispositif d'ouverture buccale pour l'intervention.
Mise en place d'une cale.

EXPERIMENTATION ANIMALE SUR PORC B ---> 30 Octobre 1997

- Planche 18 : - Ph35: Bilan radiologique mandibulaire préparatoire.
- Ph36: Bilan radiologique maxillaire préparatoire.

EXPERIMENTATION ANIMALE SUR PORC B ---> 8 Janvier 1998

- Planche 19 : - Ph 37: Vue vestibulaire pré-opératoire mandibulaire droite.
- Ph 38: Vue opératoire mandibulaire droite: Lambeau levé.
Planche 20 : - Ph 39: Vue opératoire mandibulaire droite: Avulsions des germes.
- Ph 40: Contrôle des germes mandibulaires droits P2, P3, P4.
Planche 21 : - Ph 41: " Transplantation " des germes mandibulaires droits.
- Ph 42: Mise en place d'une membrane Résolut* .
Planche 22 : - Ph 43: Contrôle avant suture des trois membranes.
- Ph 44: Sutures des lambeaux mandibulaires droites.
Planche 23 : - Ph 45: Vue vestibulaire pré-opératoire mandibulaire gauche.
- Ph 46: Vue opératoire mandibulaire gauche: Avulsions des germes.
Planche 24 : - Ph 47: Contrôle des germes mandibulaires gauches P2, P3, P4.
- Ph 48: Sutures des lambeaux mandibulaires gauches.

EXPERIMENTATION ANIMALE SUR PORC B ---> 22 Janvier 1998

- Planche 25 : - Ph 49: Contrôle mandibulaire droit à 15 jours.
- Ph 50: Contrôle mandibulaire gauche à 15 jours.
Planche 26 : - Ph 51: " Kit de brossage endo-buccal " pour aseptie.
- Ph 52: Vue maxillaire pré-opératoire.
Planche 27 : - Ph 53: Vue opératoire maxillaire gauche: Lambeaux.
- Ph 54: Vue opératoire maxillaire gauche: Avulsions des germes.
Planche 28 : - Ph 55: Contrôle des germes maxillaires gauches: P2, P3, P4.
- Ph 56: " Transplantation " des germes maxillaires gauches.
Planche 29 : - Ph 57: Sutures des lambeaux maxillaires gauches.
- Ph 58: Vue opératoire du maxillaire droit: Avulsions des germes.
Planche 30: - Ph 59: Contrôle des germes maxillaires droits: P2, P3, P4.
- Ph 60: " Transplantation " des germes maxillaire droit.
Planche 31: - Ph 61: Mise en place d'une membrane Résolut* maxillaire.
- Ph 62: Sutures des lambeaux maxillaires droits.

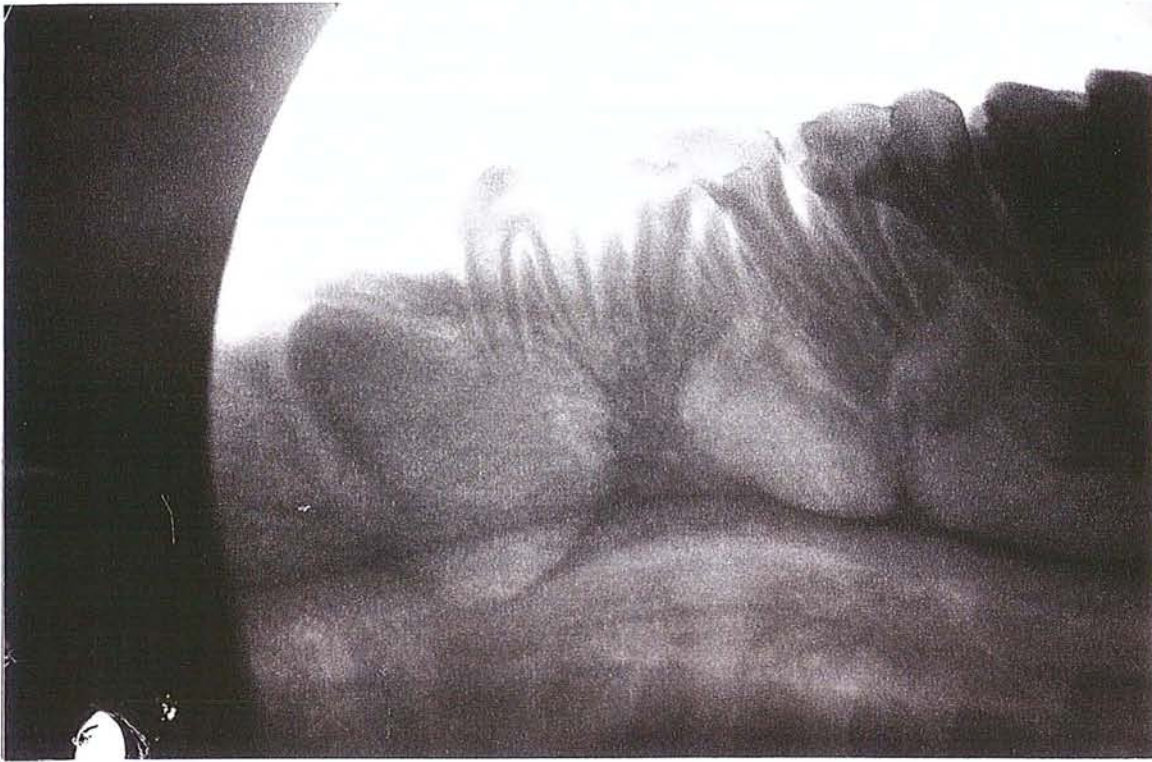

Photo n°35

Bilan radiologique mandibulaire préparatoire.

P1 est en place, P2 et P3 à l'état de germes, sans édification radiculaire.

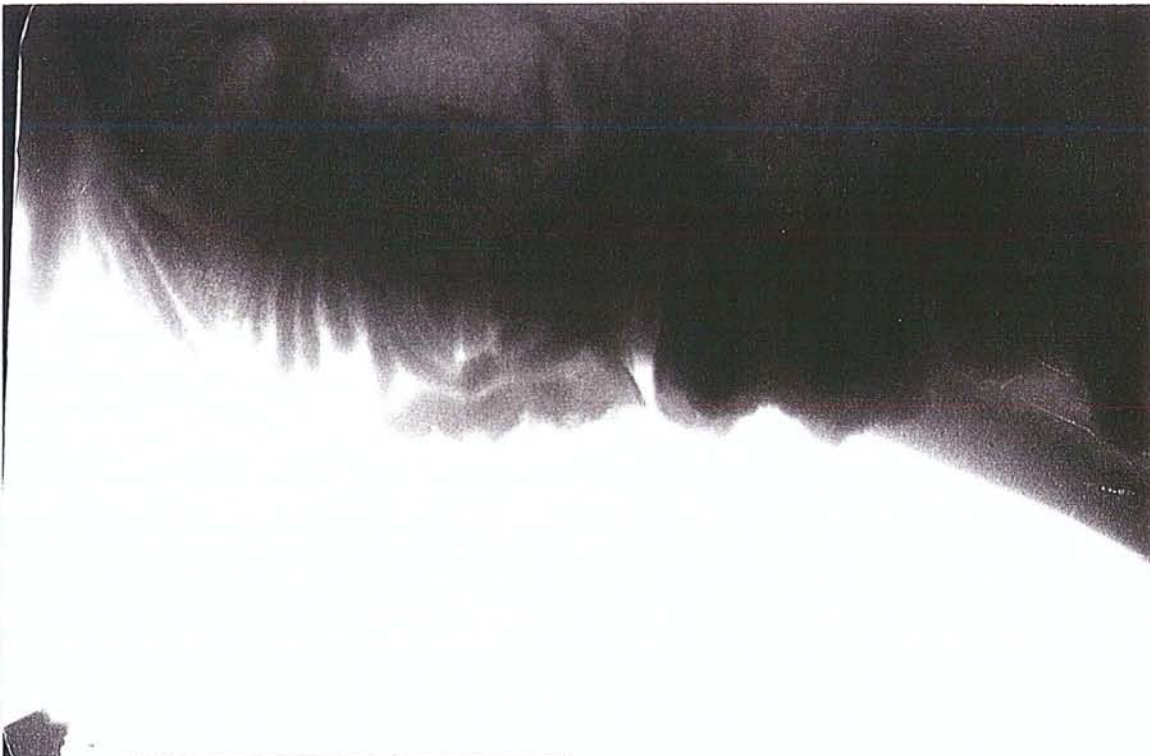

Photo n°36

Bilan radiologique maxillaire préparatoire.

M1 est sur l'arcade, M2 est à l'état de germe, P3 et P4 sont des germes sans édification radiculaire.

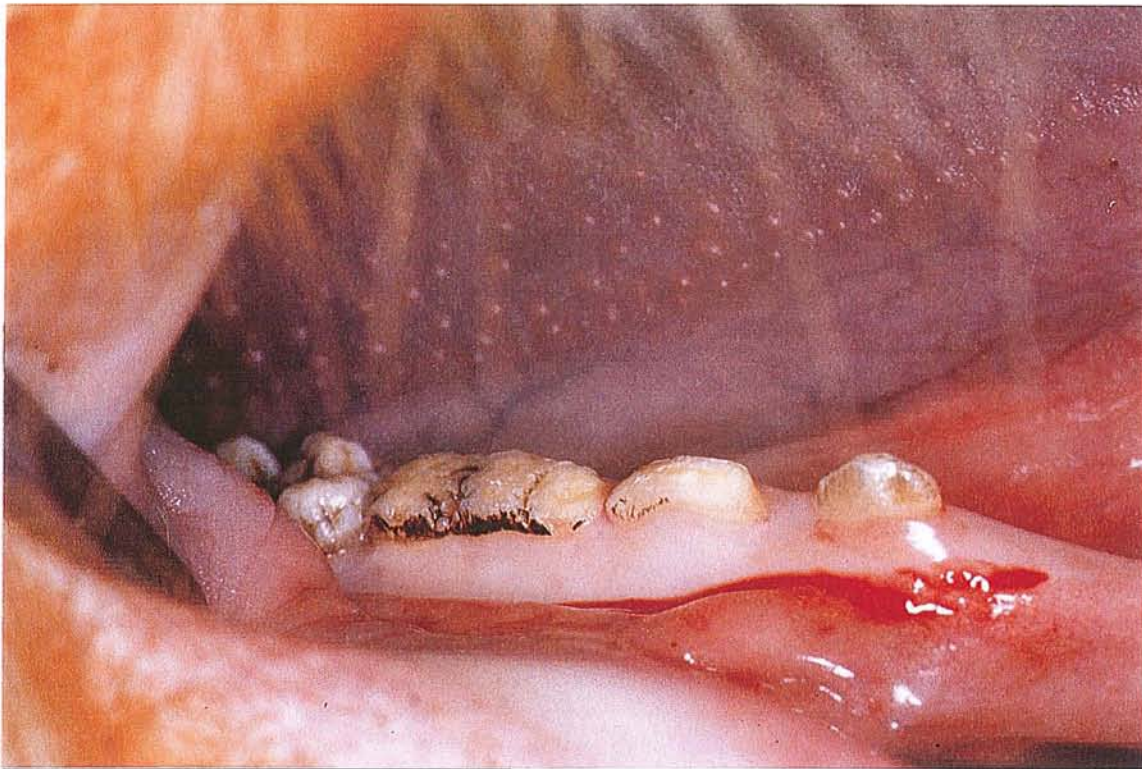


Photo n°37

Vue vestibulaire pré-opératoire mandibulaire droite.
Dp2, Dp3, Dp4, M1 en place.

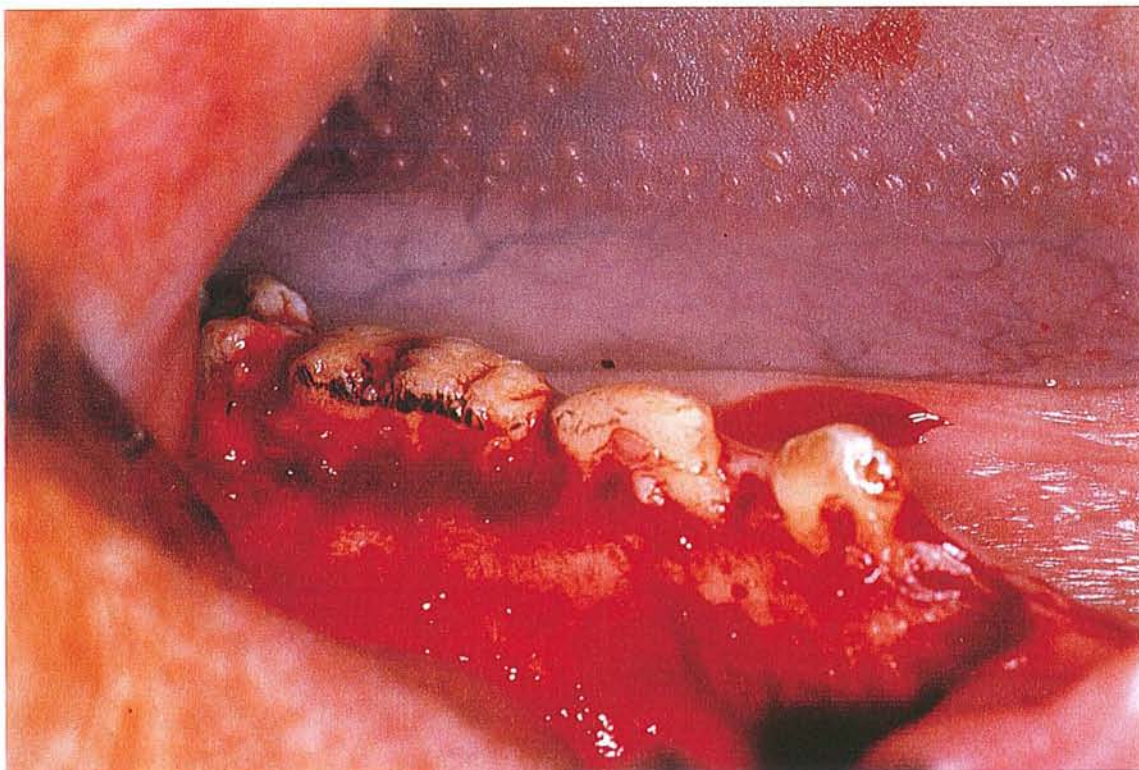


Photo n°38

Vue opératoire mandibulaire droite: Lambeau levé.
Levée d'un lambeau muco-périosté d'épaisseur totale avec incision intra-sulculaire.

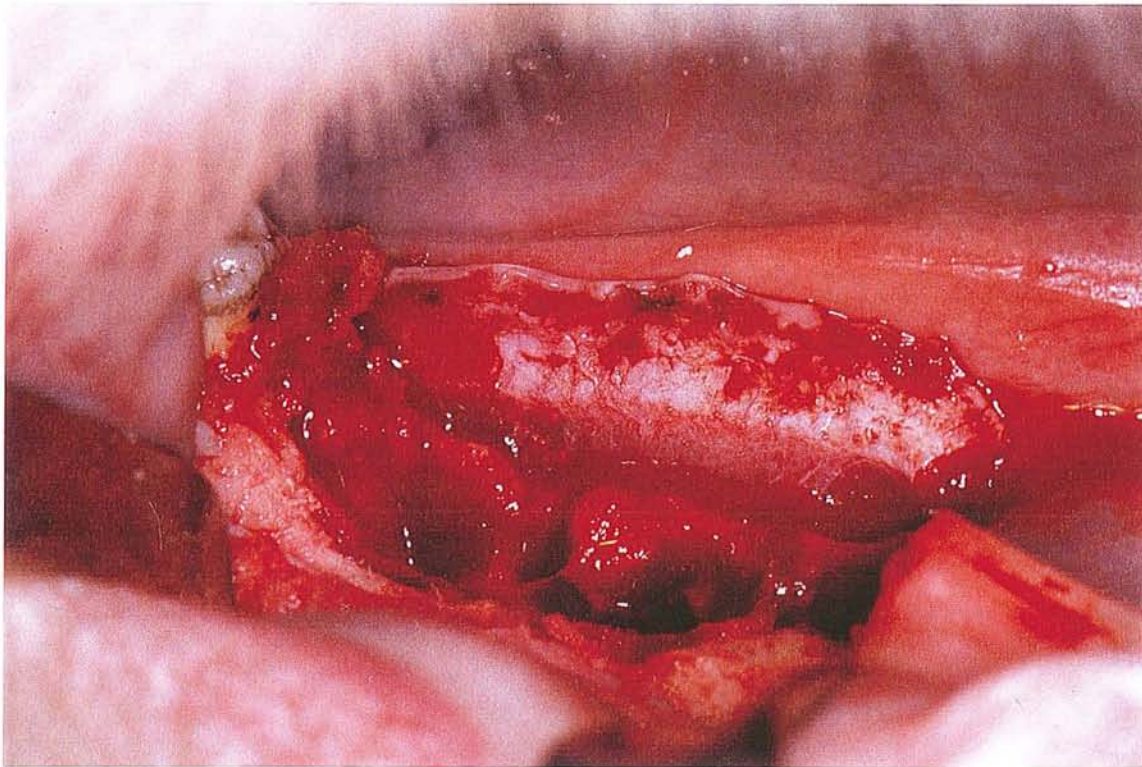


Photo n°39

Vue opératoire mandibulaire droite: Extraction des dents lactéales et avulsion des germes sous-jacents.

Alvéolectomie superficielle avec des fraises chirurgicales.

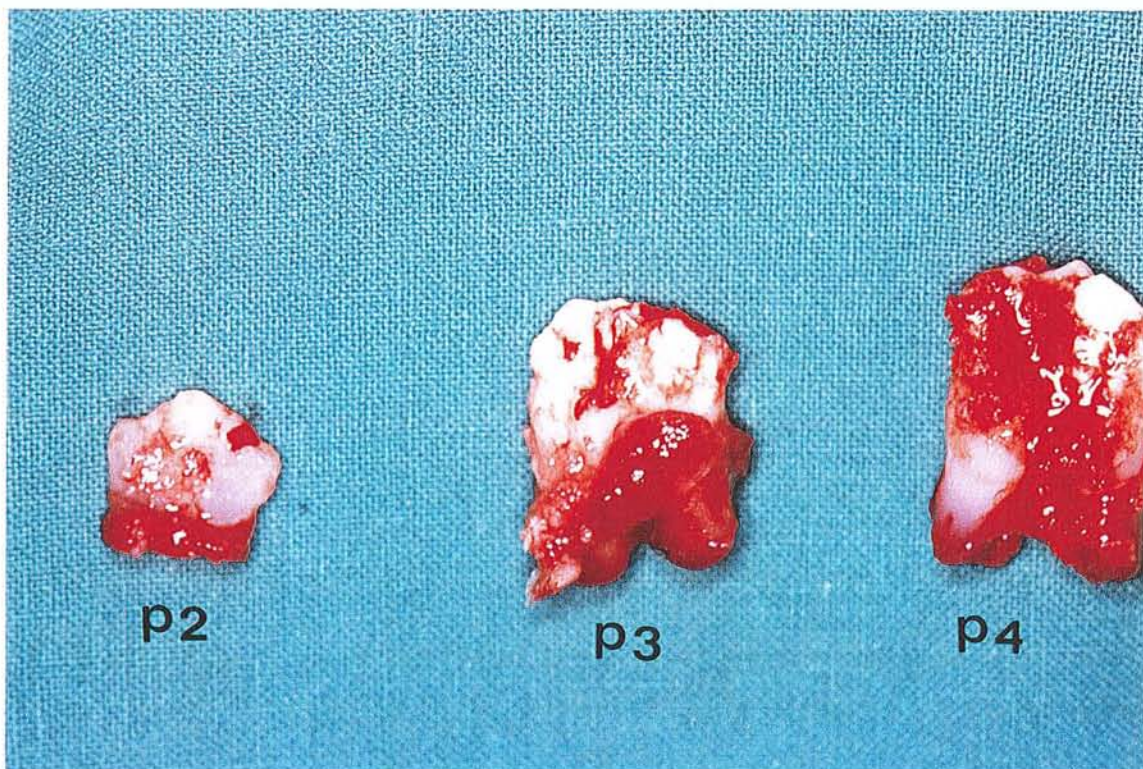


Photo n°40

Contrôle des germes mandibulaires droits P2, P3, P4.

Dépose temporaire sur un champ stérile avant conservation pendant 10 minutes dans du sérum physiologique.

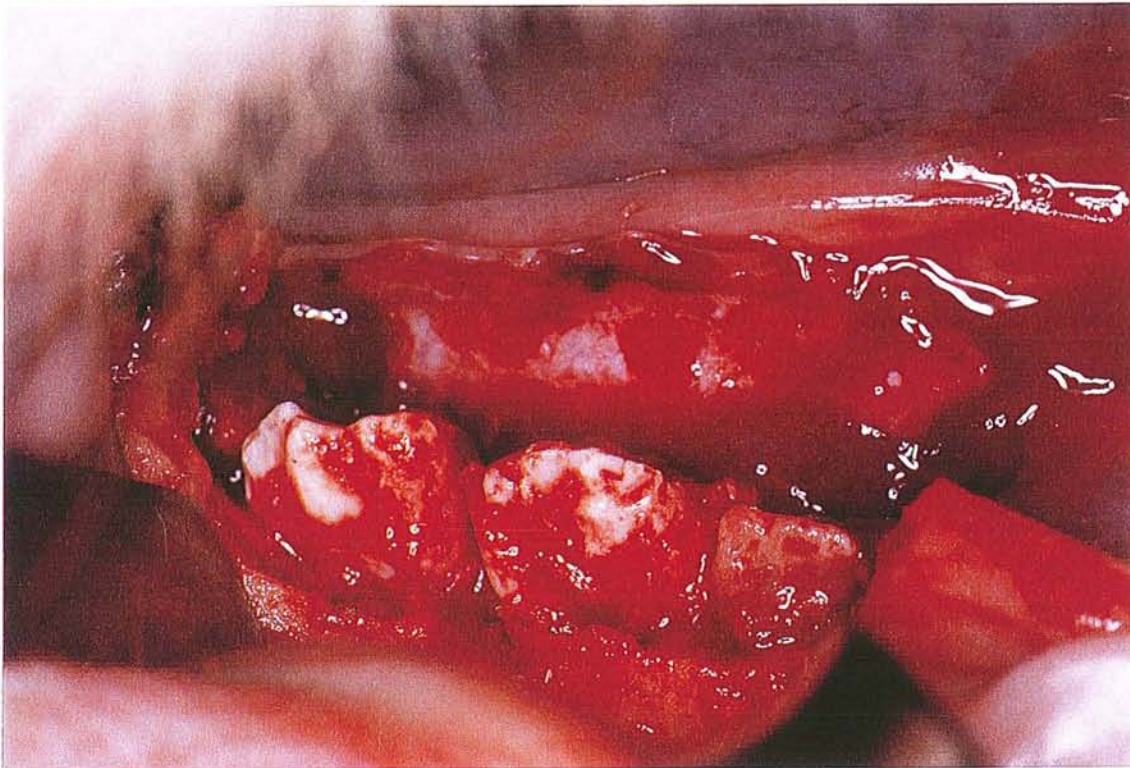


Photo n°41

“ Transplantation ” des germes mandibulaires droites.

Ostéectomie par passage d'une fraise boule de gros diamètre dans chaque alvéole. Mise en place des germes dans l'équivalent de néo-alvéole.

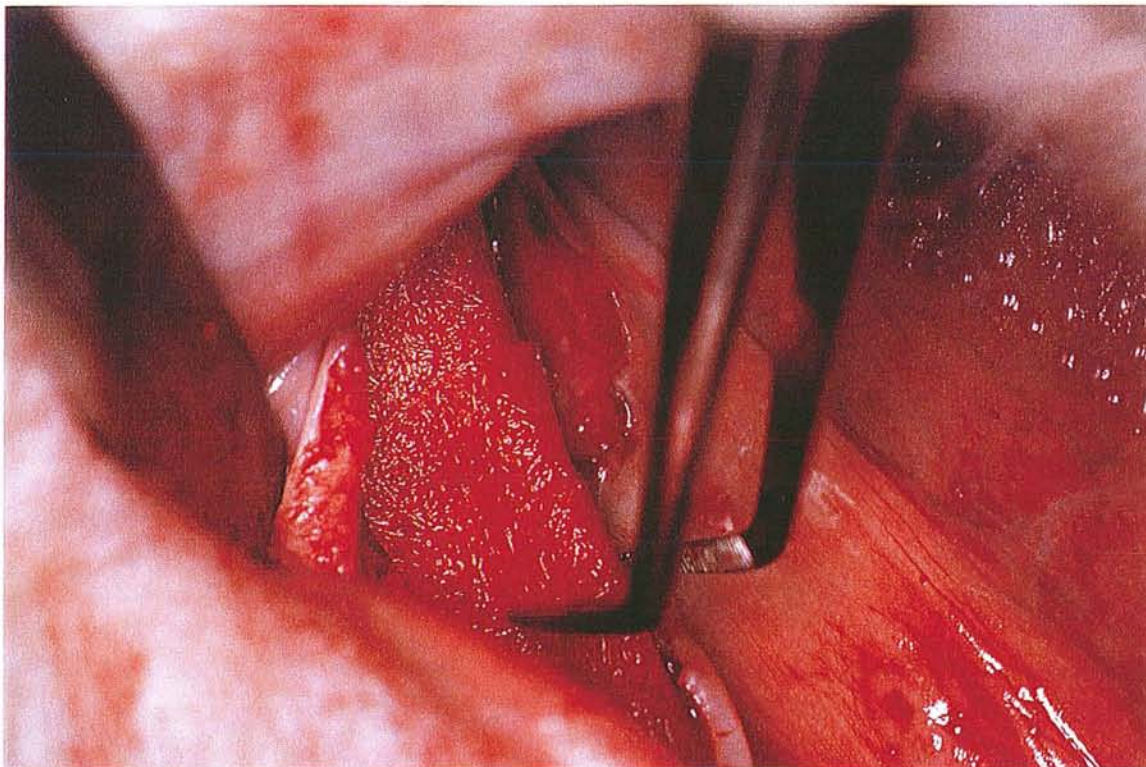


Photo n°42

Mise en place d'une membrane Résolut* sur la mandibule droite.

Les membranes sont suturées sur le lambeau vestibulaire et lingual.

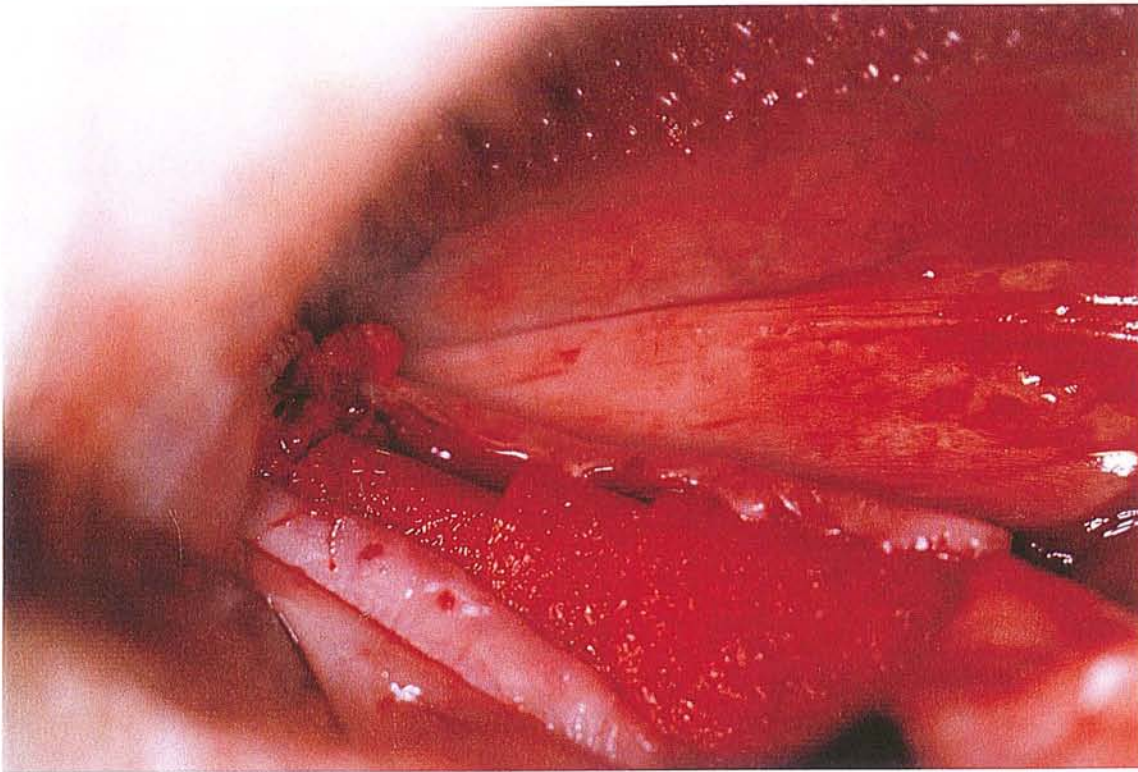


Photo n°43

Contrôle avant suture des trois membranes.

Les membranes guident la régénération tissulaire et participent à la contention des transplants.

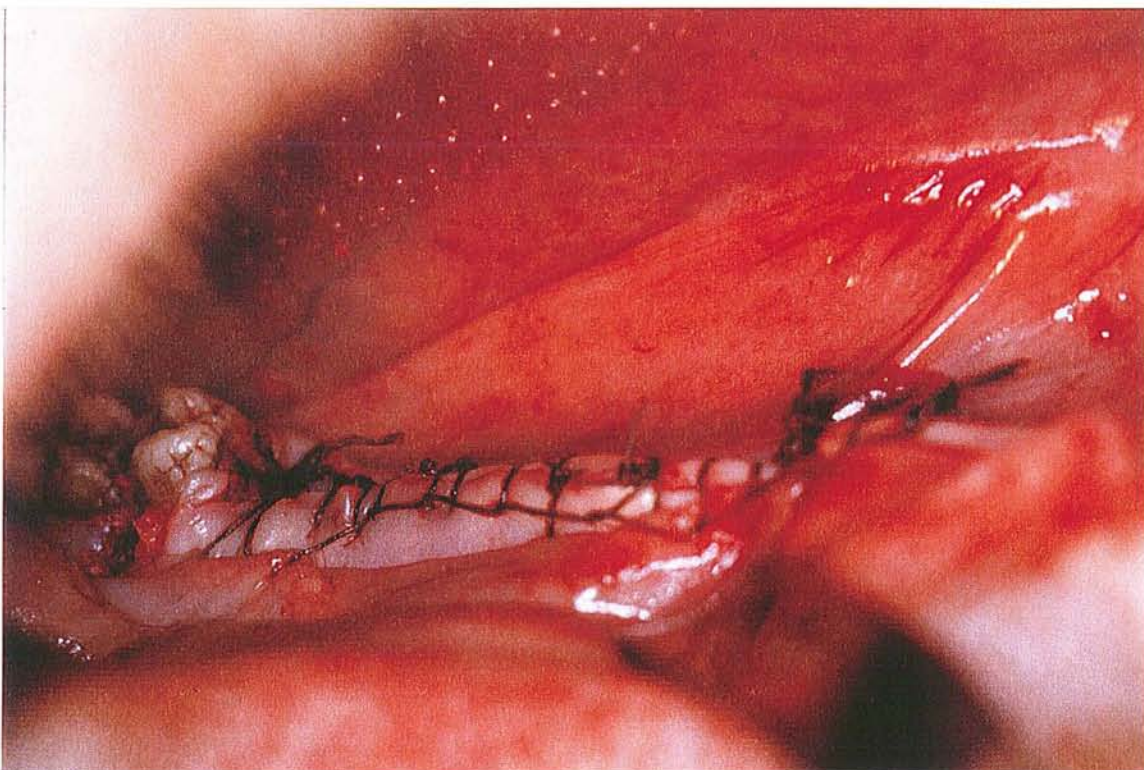


Photo n°44

Sutures des lambeaux mandibulaires droits.

Les transplants sont enfouis et les membranes maintiennent à distance les tissus conjonctifs et les épithéliums. Les membranes sont recouvertes par le lambeau vestibulaire et lingual.

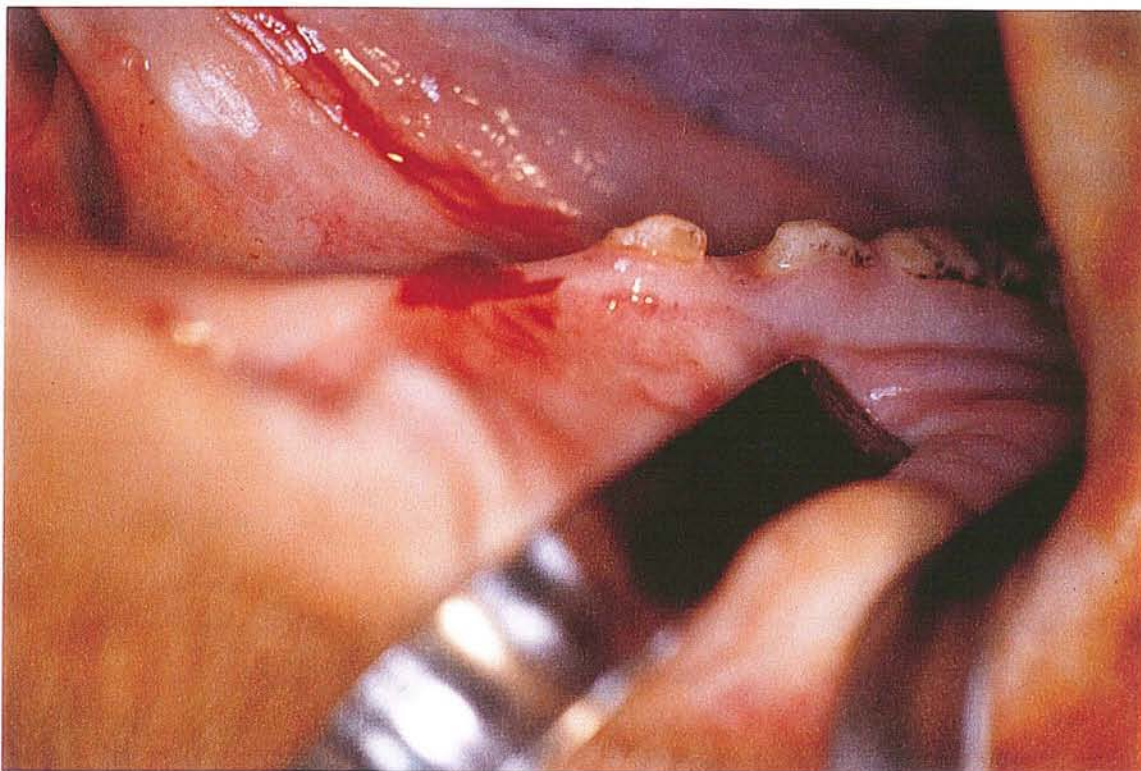


Photo n°45

Vue vestibulaire pré-opératoire mandibulaire gauche.

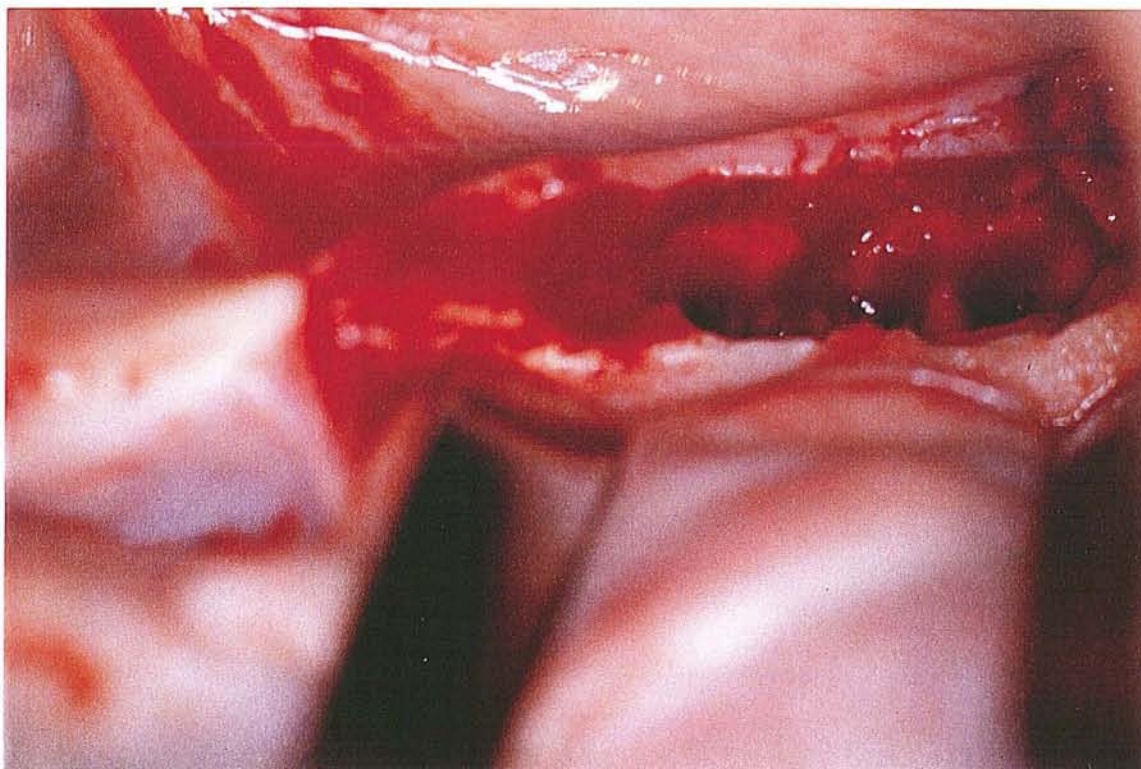


Photo n°46

Vue opératoire mandibulaire gauche: Extraction des dents lactéales et avulsion des germes.

Ostéoectomie des futurs sites de réception des transplants.

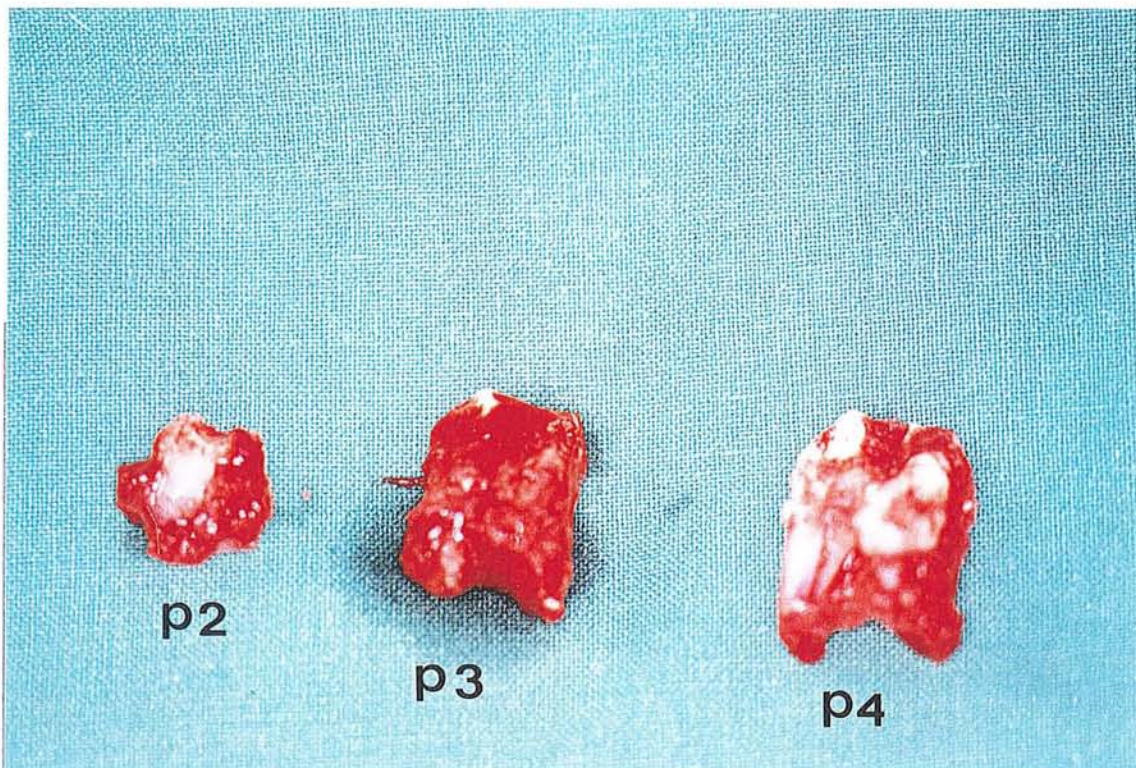


Photo n°47

Contrôle des germes mandibulaires gauches P2, P3, P4 avant transplantation sans membrane.

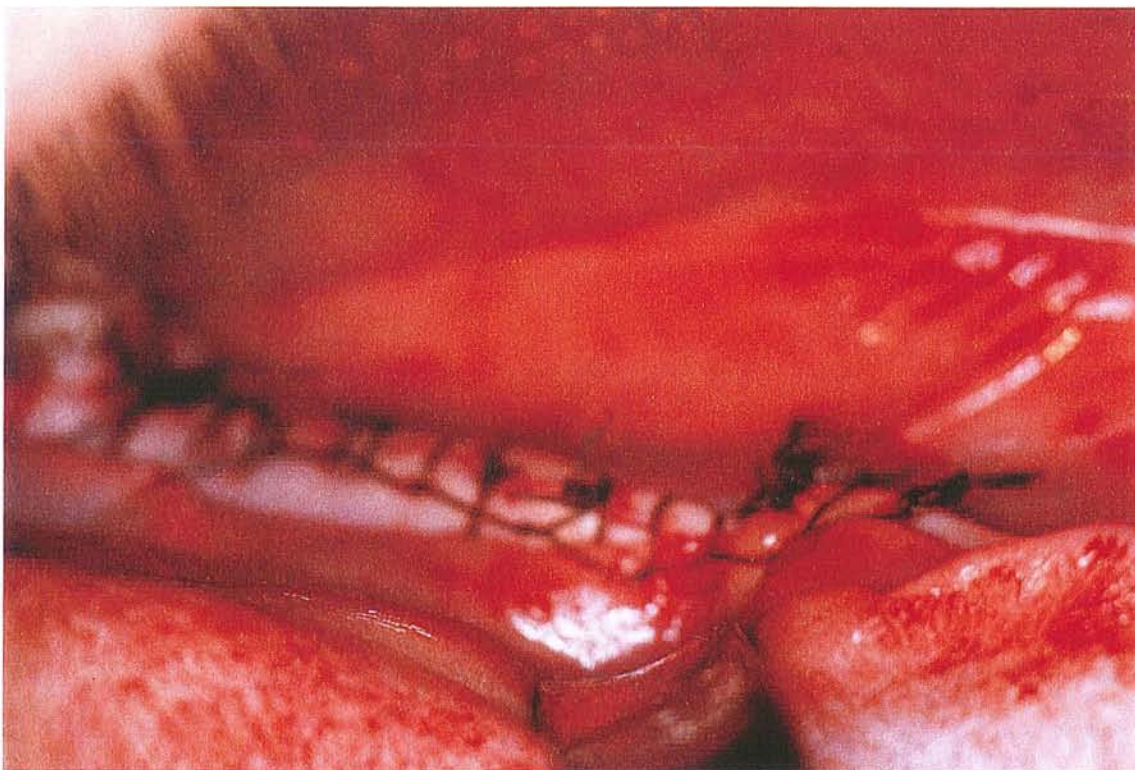

Photo n°48

Suture des lambeaux mandibulaires gauches.

Les 3 germes ont été "transplantés" sans membrane de régénération tissulaire guidée.

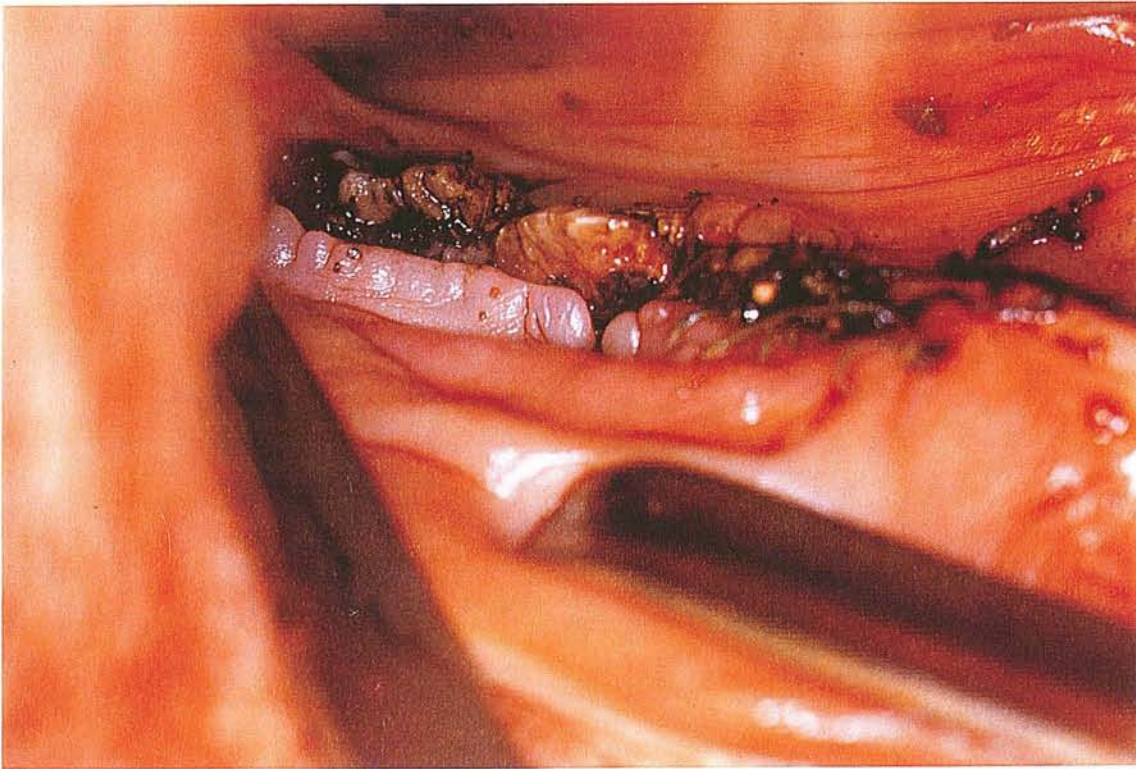


Photo n°49

Contrôle mandibulaire droit avec membrane à 15 jours.
Dégradation partielle des membranes, éruption des dents en cours.

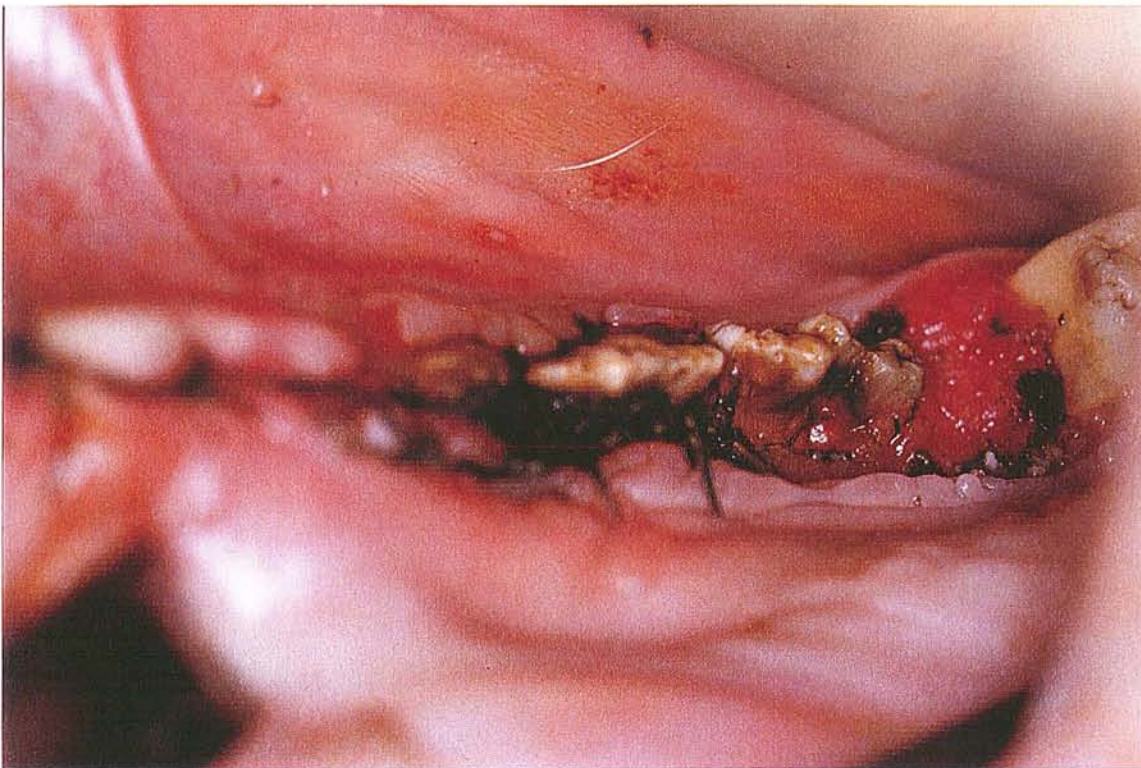


Photo n°50

Contrôle mandibulaire gauche sans membrane à 15 jours.
Déhiscences importante des berges muqueuses, dents en cours d'éruption.

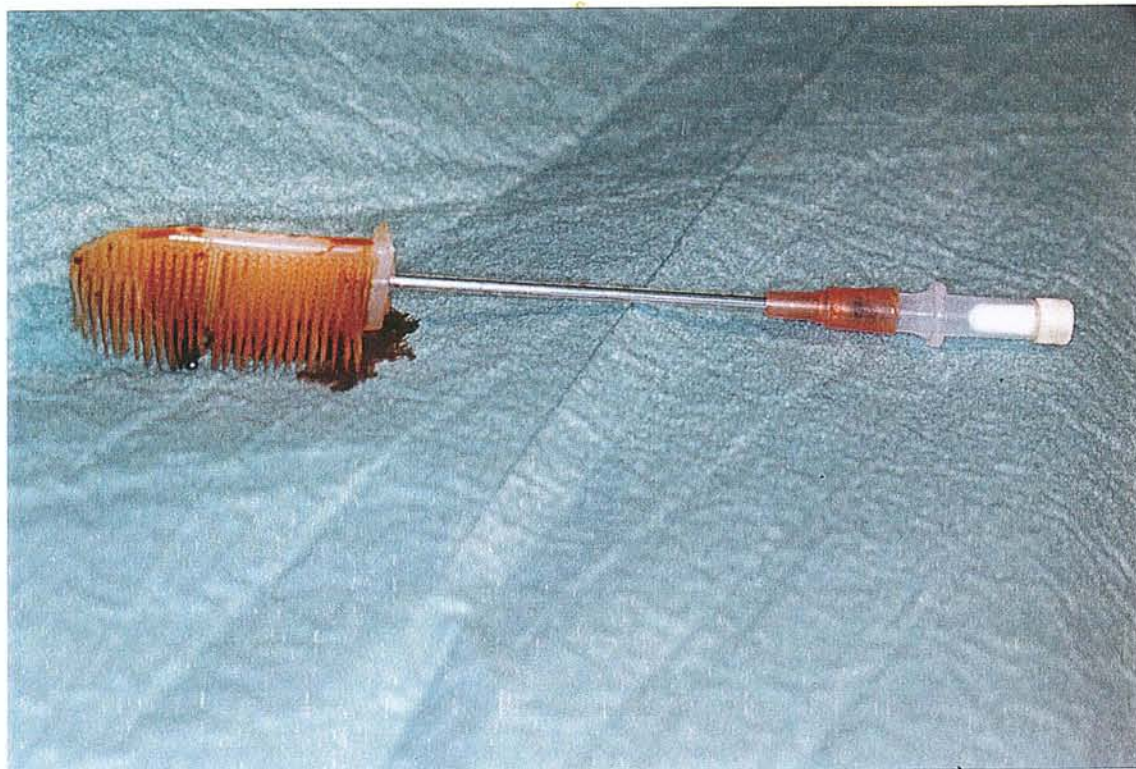


Photo n°51

“ Kit de brossage endo-buccal ” pour champ d’aseptie opératoire.
Brossage soigneux avec adjonction de Bétadine* solution.

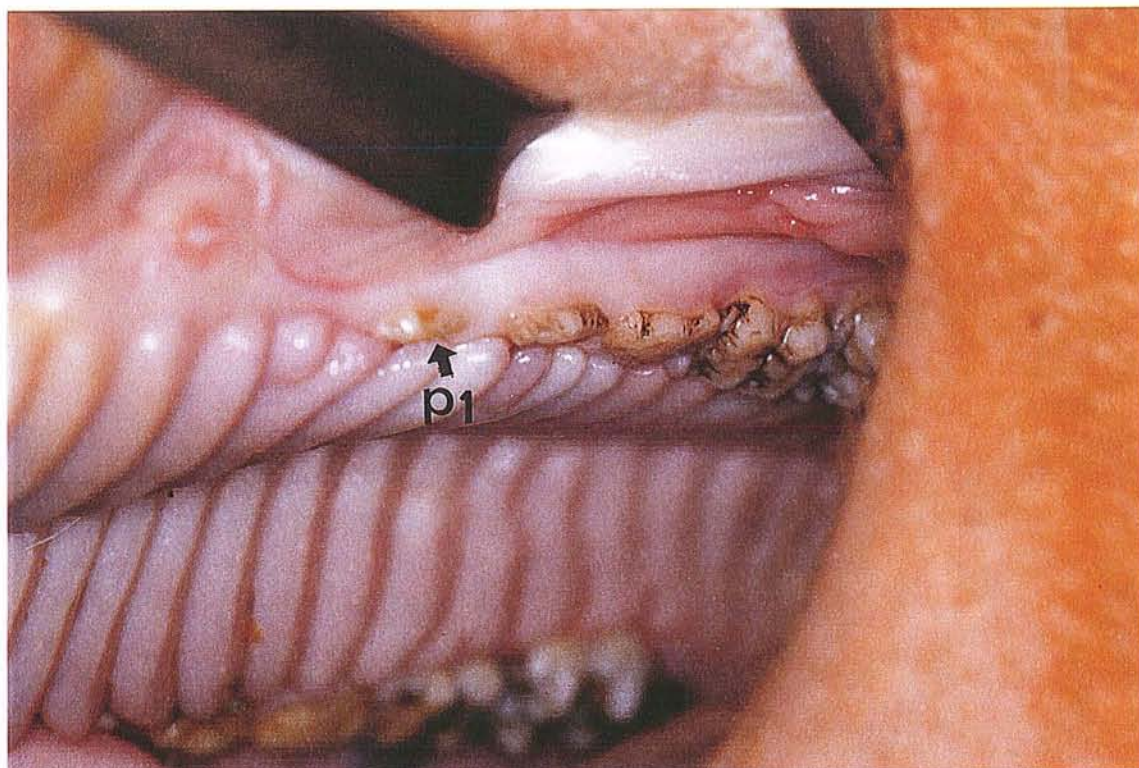


Photo n°52

Vue maxillaire pré-opératoire.
P1 est en place à droite et à gauche au niveau palatin.

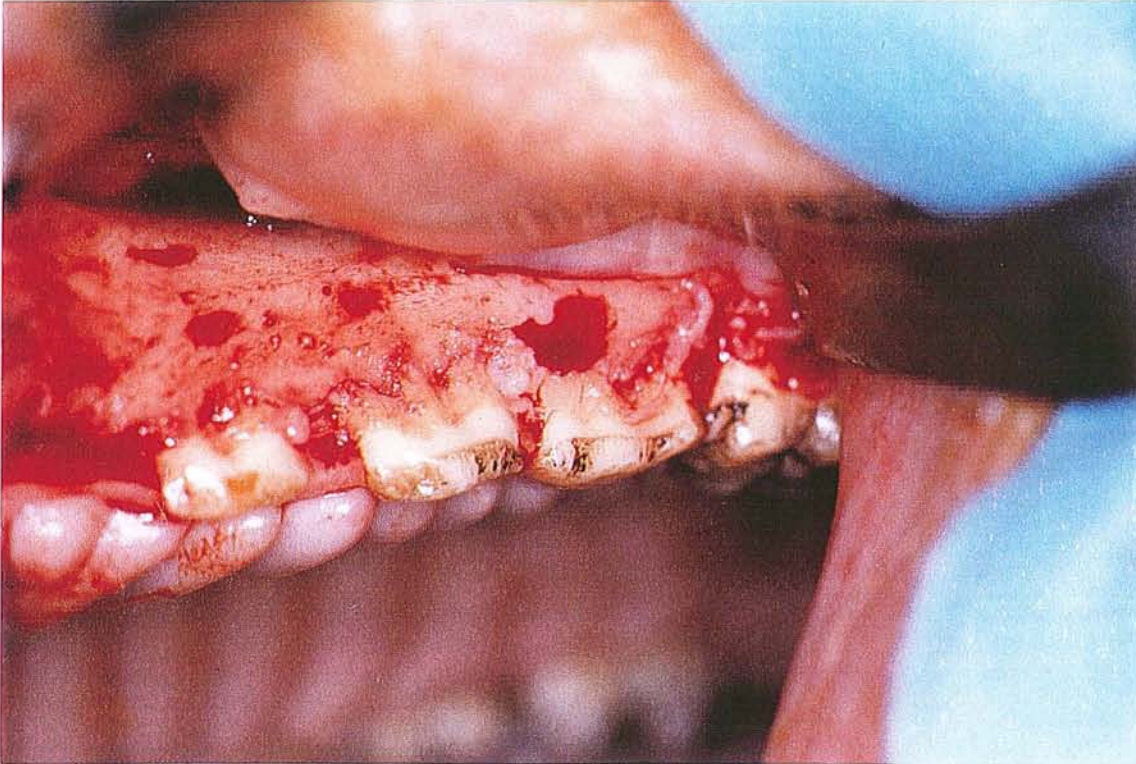


Photo n°53

Vue opératoire maxillaire gauche: Lambeaux décollés.
Lambeau muco-périosté d'épaisseur totale récliné en vestibulaire.

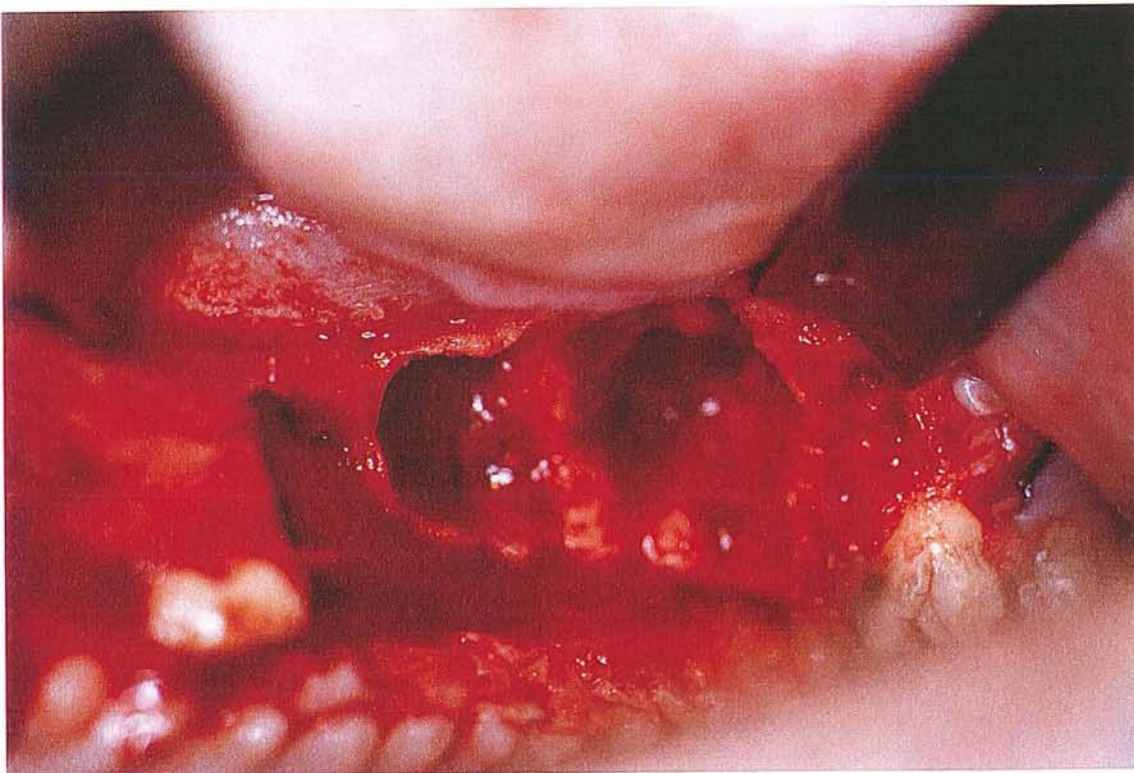


Photo n°54

Vue opératoire maxillaire gauche: Avulsions des germes.
Extraction des dents lactéales et avulsion des germes sous jacents.

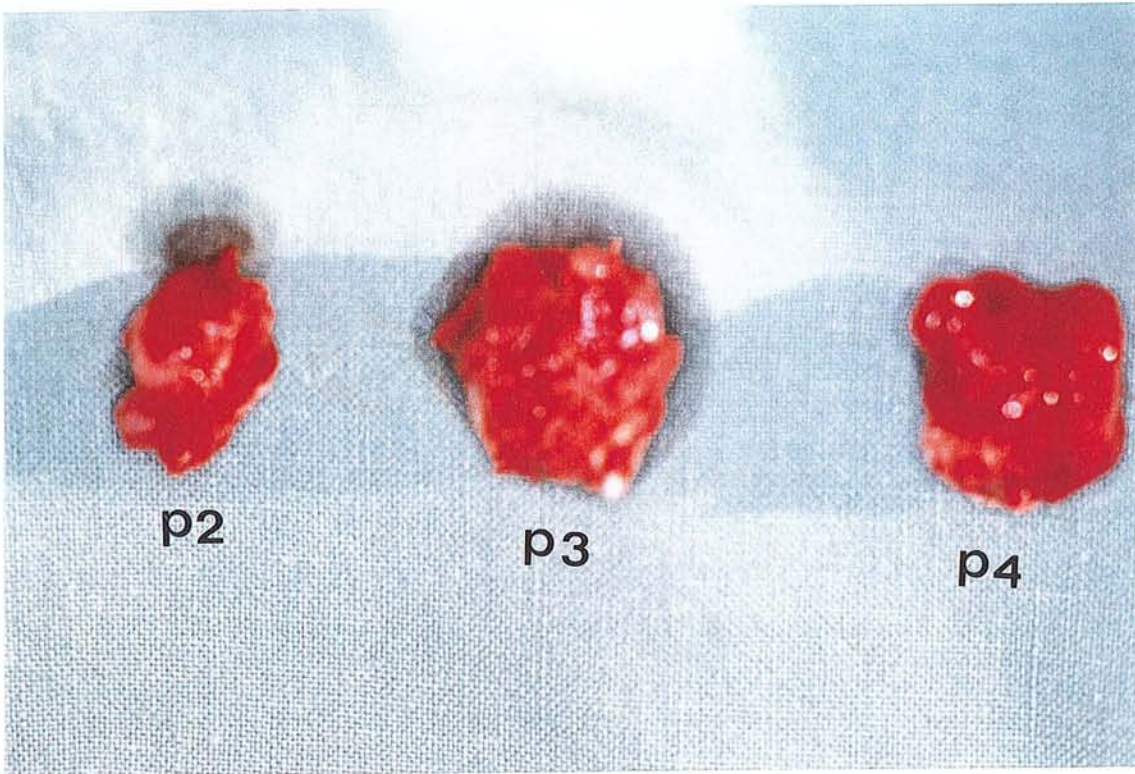


Photo n°55

Contrôle de l'intégrité des germes maxillaires gauches P2, P3, P4.

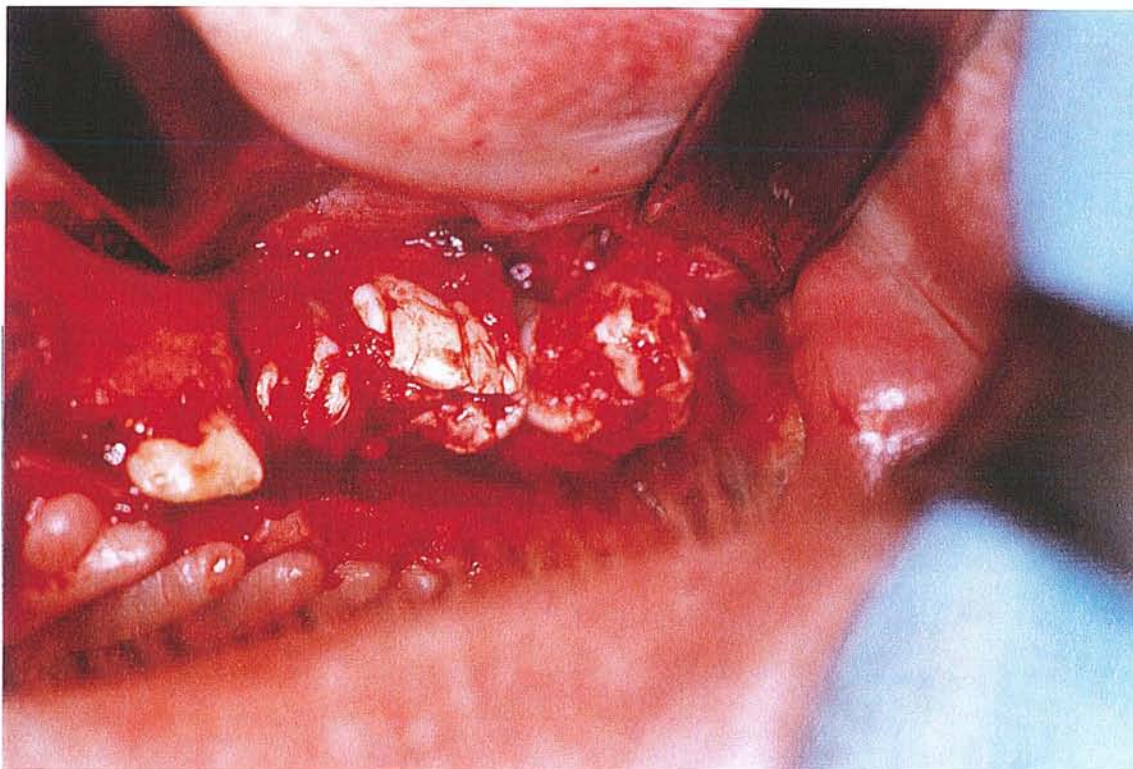


Photo n°56

“ Transplantation ” des germes maxillaires gauches sans membrane.
Ostéoectomie préalable des sites devant recevoir les transplants.

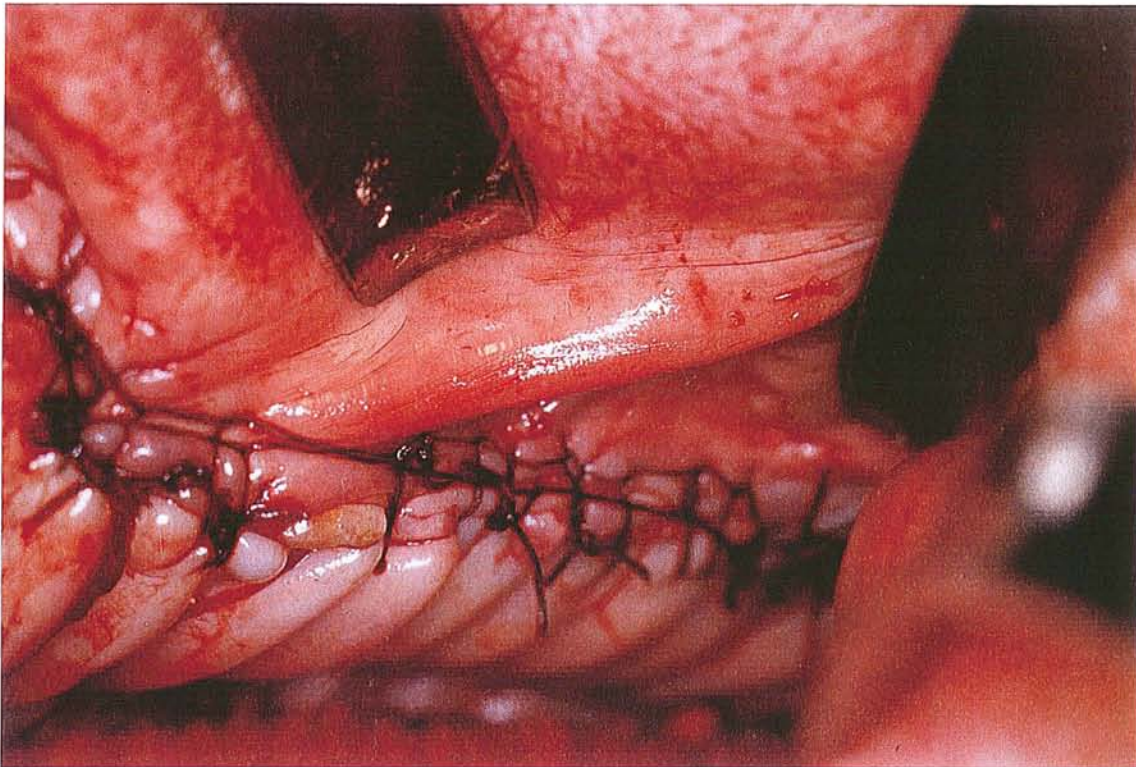


Photo n°57

Sutures des lambeaux maxillaires gauches sans membrane.

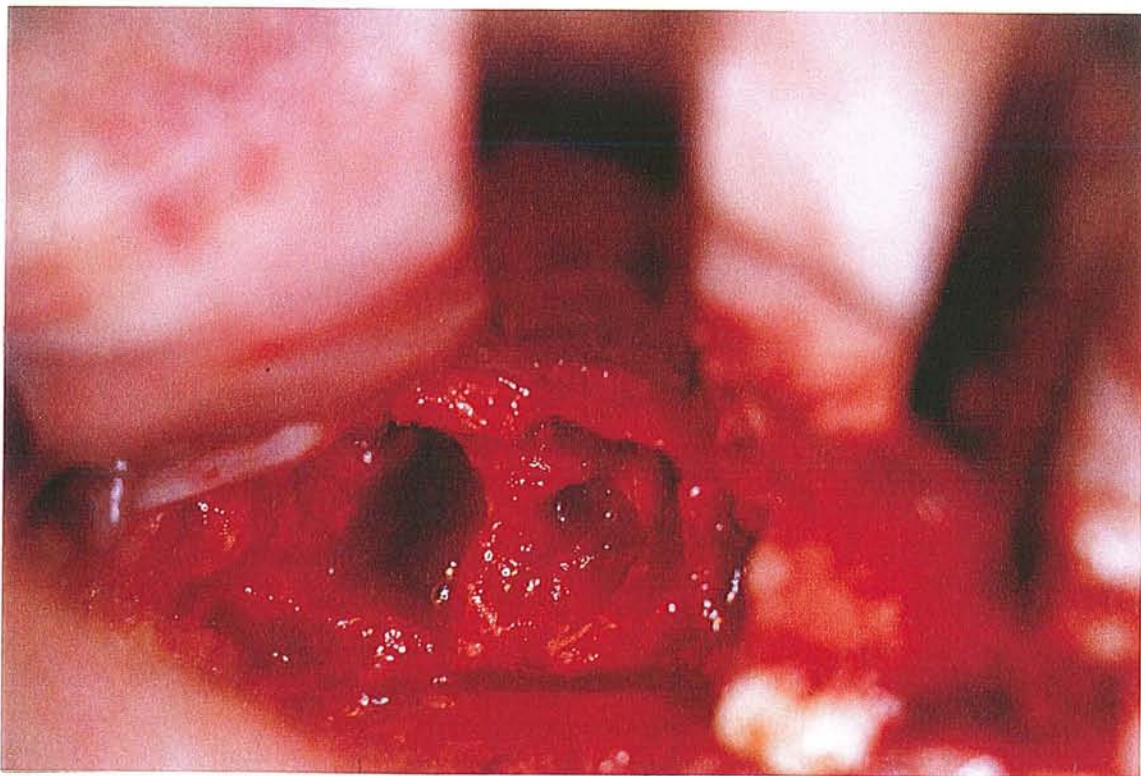


Photo n°58

**Vue opératoire du maxillaire droit: Avulsion des germes.
Ostéoectomie des sites de "transplantation".**

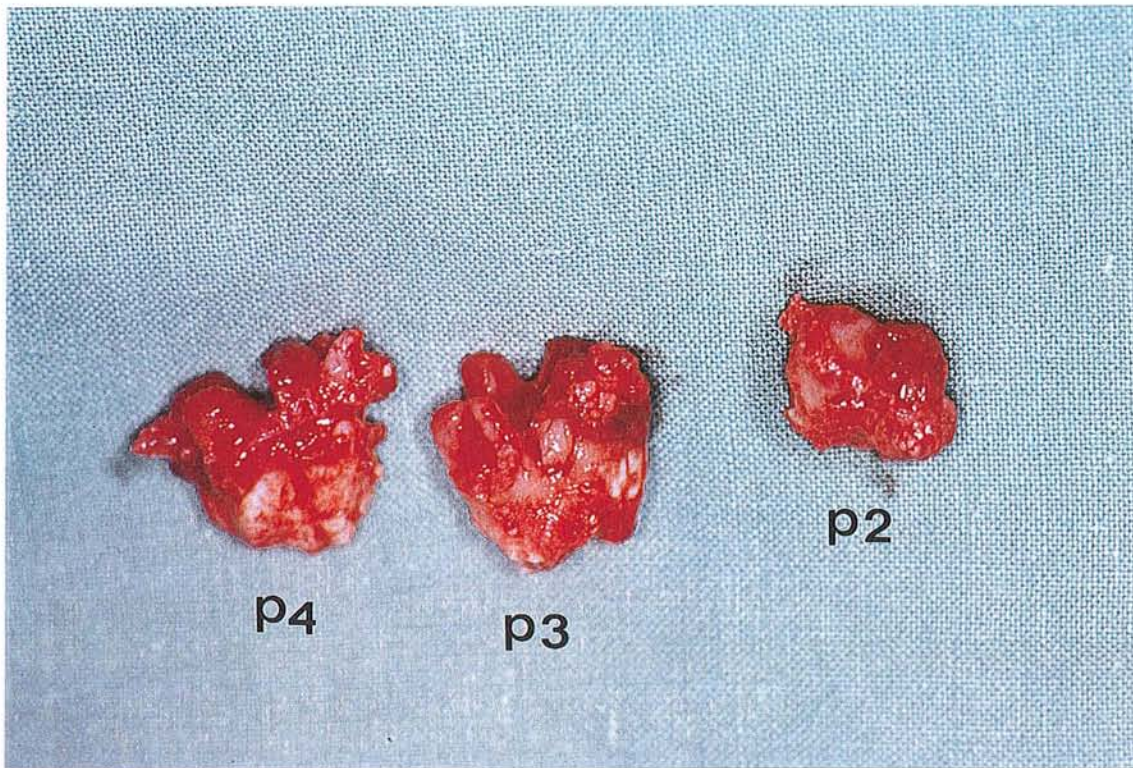


Photo n°59

Contrôle de l'intégrité des germes maxillaires droits avulsés: P2, P3, P4.

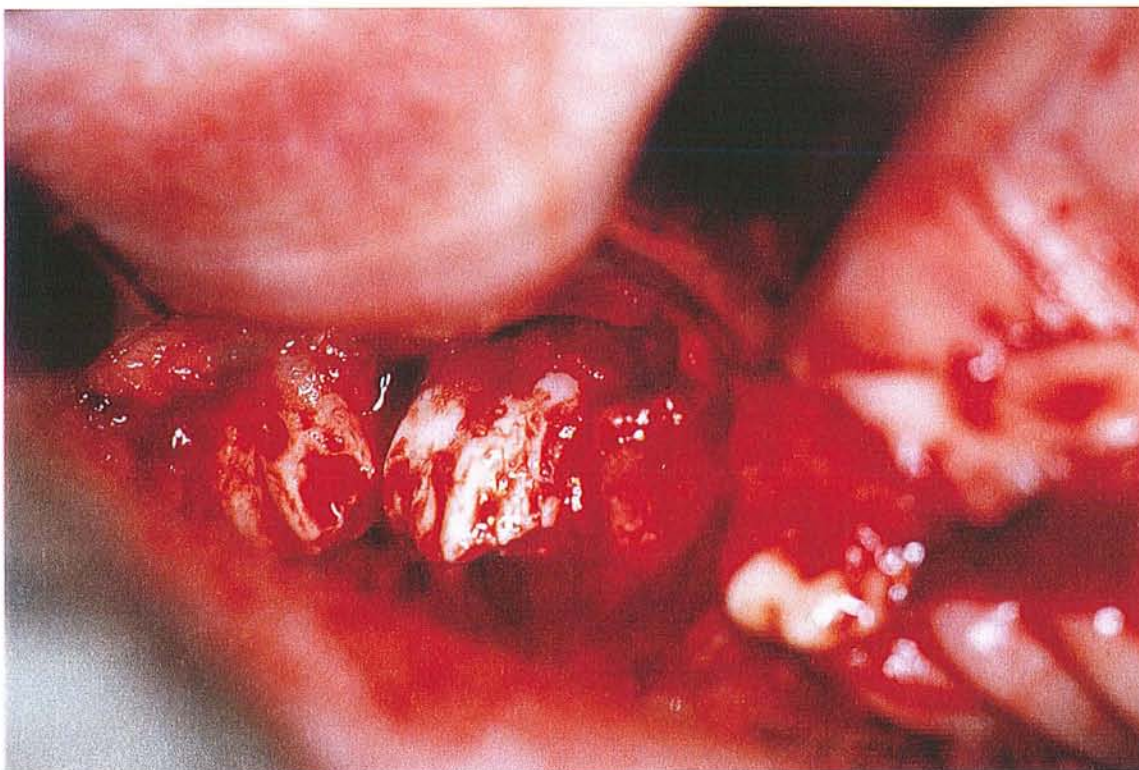


Photo n°60

“ Transplantation ” des germes maxillaires droits après ostéoéctomie.
Contrôle avant mise en place des membranes Resolut*.

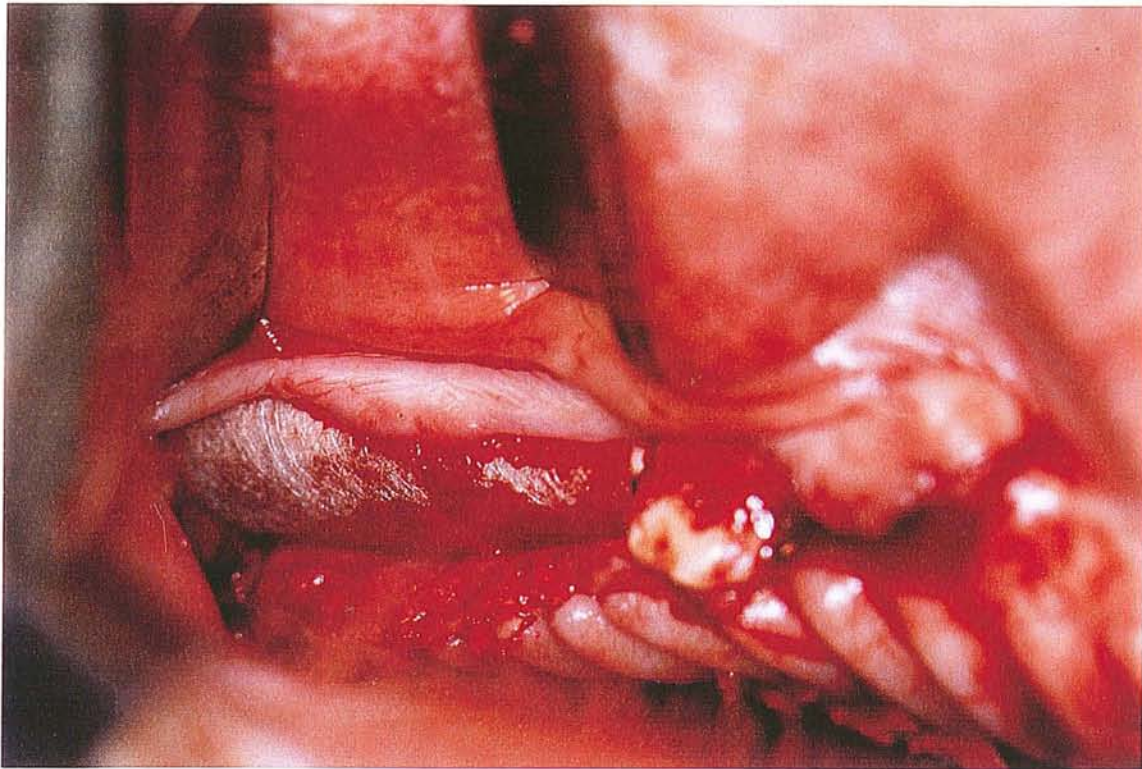


Photo n°61

Mise en place d'une membrane Résolut* au maxillaire droit.

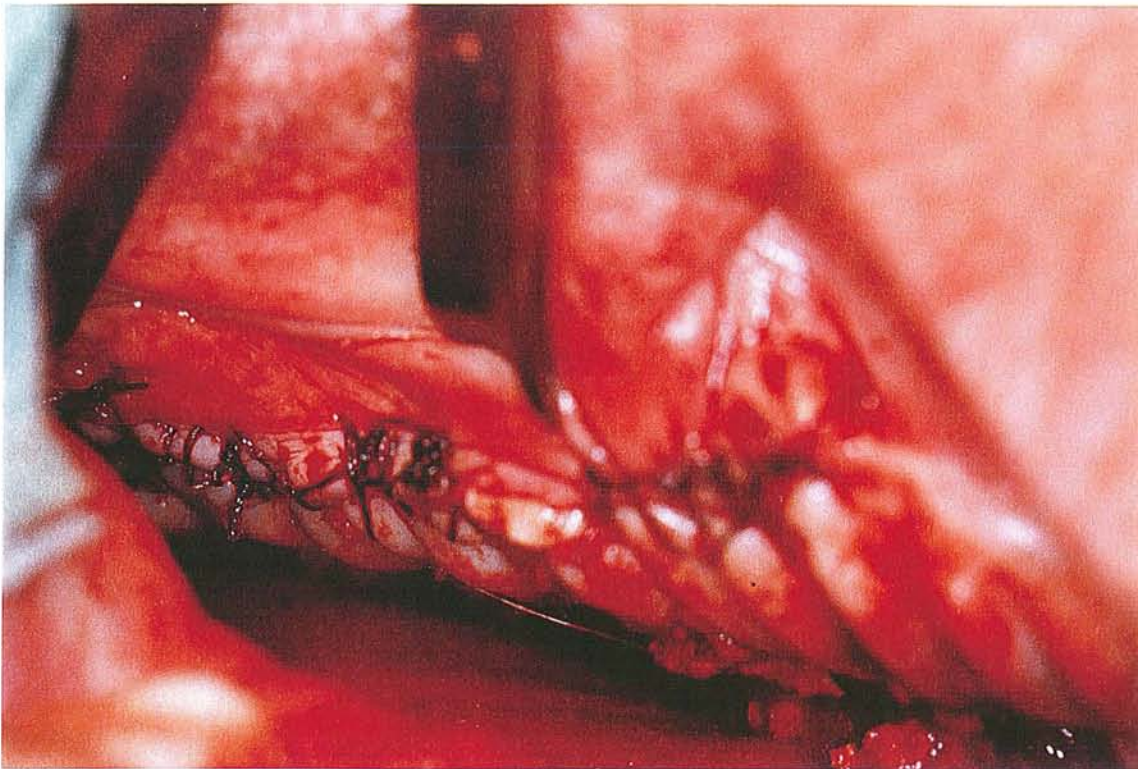


Photo n°62

Suture des lambeaux maxillaires droits..

Les transplants sont enfouis sous les membranes et le lambeau vestibulaire a été suturé à la fibro-muqueuse palatine.

EXPERIMENTATION ANIMALE SUR PORC B ---> 12 Mars1998

- Planche 32 : - Ph 63: Contrôle à 2 mois, maxillaire gauche, sans membrane.
- Ph 64: Contrôle à 2 mois, maxillaire droit, avec membrane.
- Planche 33 : - Ph 65: Contrôle à 2 mois, mandibule gauche, sans membrane.
- Ph 66: Contrôle à 2 mois, mandibule droite, avec membrane.

EXPERIMENTATION ANIMALE SUR PORC B ---> 18 Juin 1998

- Planche 34 : - Ph 67: Vue vestibulaire, ostéotomie mandibulaire gauche.
- Ph 68: Vue linguale, ostéotomie mandibulaire gauche.
- Planche 35 : - Ph 69: Vue occlusale, ostéotomie mandibulaire gauche.
- Ph 70: Vue occlusale, ostéotomie mandibulaire gauche.
- Planche 36 : - Ph 71: Vue vestibulaire, ostéotomie mandibulaire droite.
- Ph 72: Vue linguale, ostéotomie mandibulaire droite.
- Planche 37 : - Ph 73: Vue occlusale, ostéotomie mandibulaire droite.
- Ph 74: Vue endo-buccale, maxillaire gauche.
- Planche 38 : - Ph 75: Vue vestibulaire, ostéotomie maxillaire droite.
- Ph 76: Vue occluso-palatine, ostéotomie maxillaire droite.

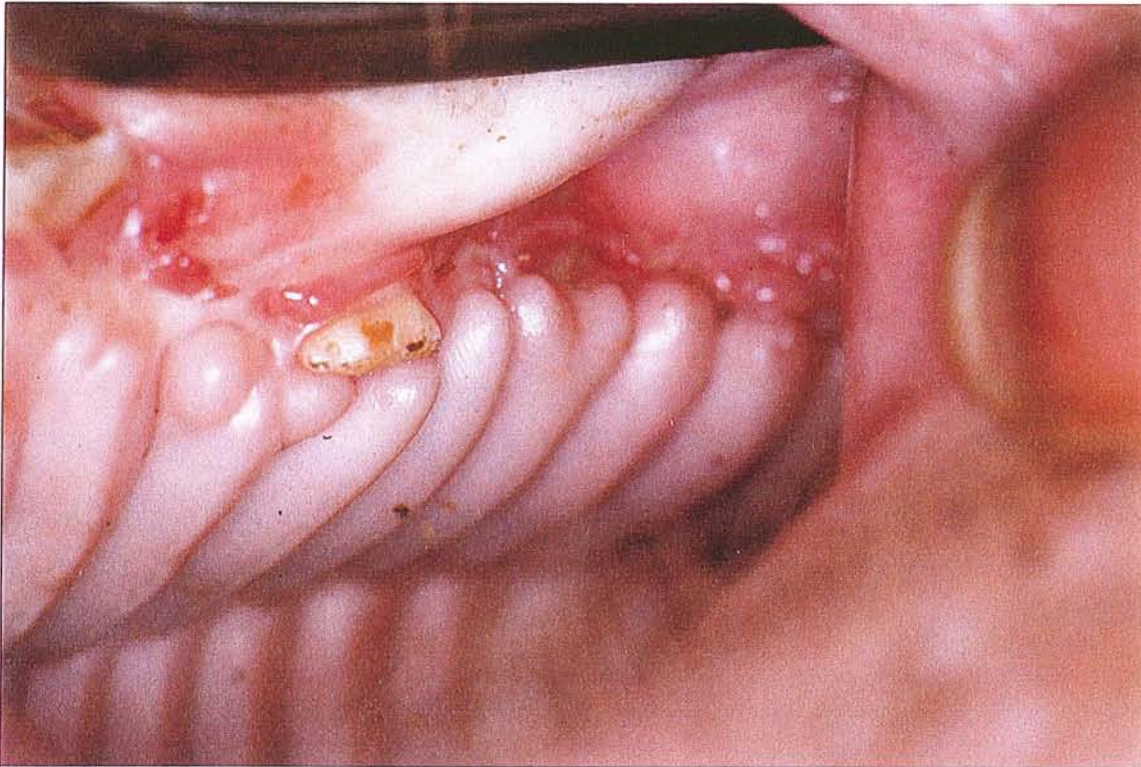


Photo n°63

Contrôle à 2 mois du maxillaire gauche, dents transplantées sans membrane.
P1 est présente . Perte des 3 dents transplantées: P2, P3, P4.

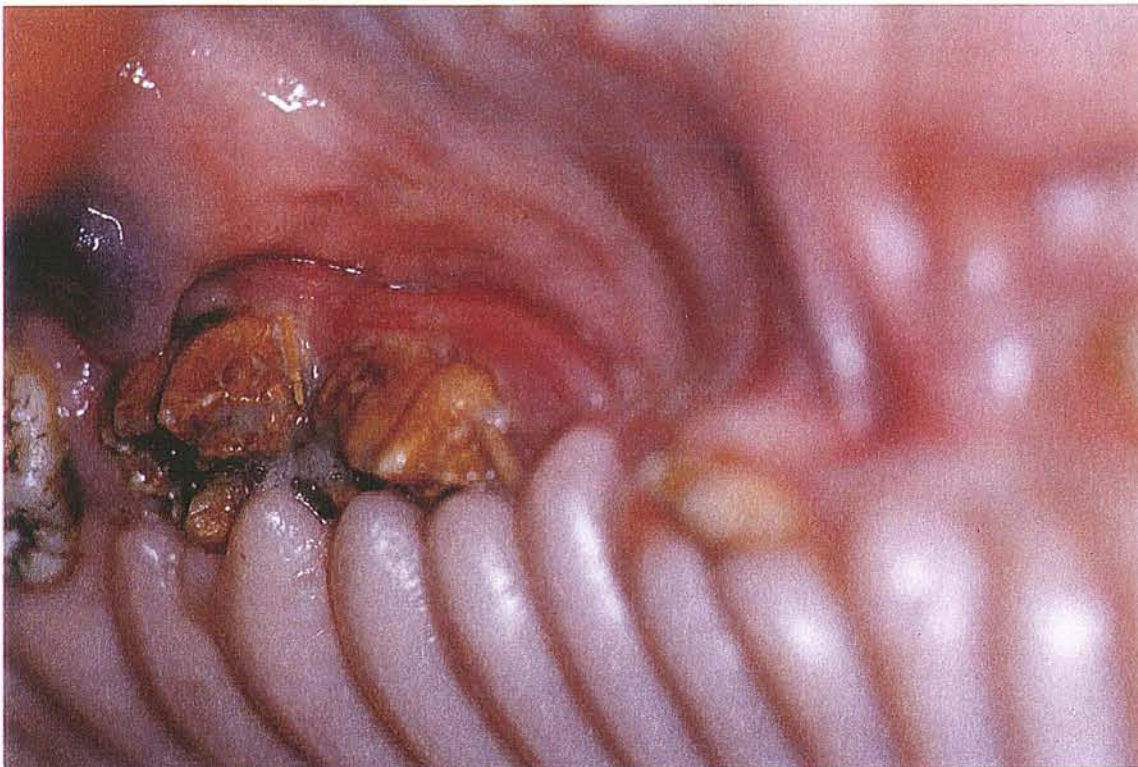

Photo n°64

Contrôle à 2 mois, du maxillaire droit, dents transplantées avec membrane.
P1 présente. Perte de P2. Les transplants P3 et P4 sont présents.

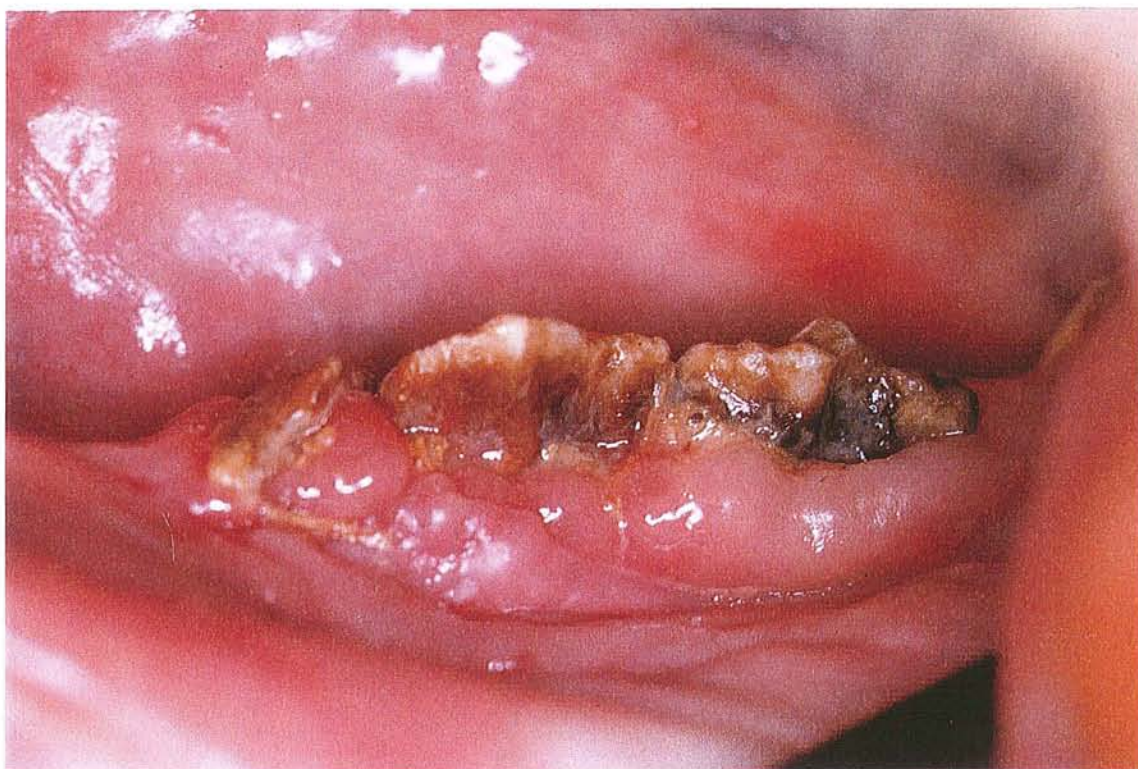

Photo n°65

Contrôle à 2 mois de la mandibule gauche, dents transplantées sans membrane.
P2, P3, P4 sont présentes. Réaction inflammatoire marquée autour de P2, P3.

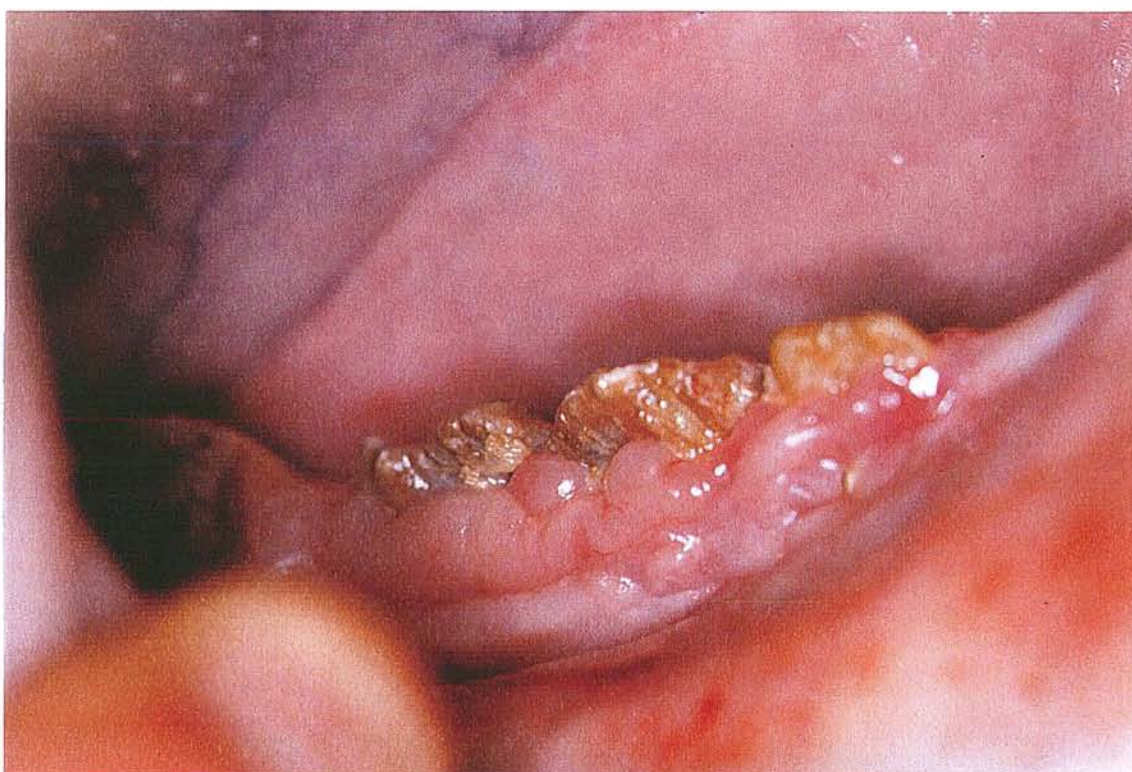

Photo n°66

Contrôle à 2 mois, de la mandibule droite, dents transplantées avec membrane.
Les transplants P2, P3 et P4 sont présents.

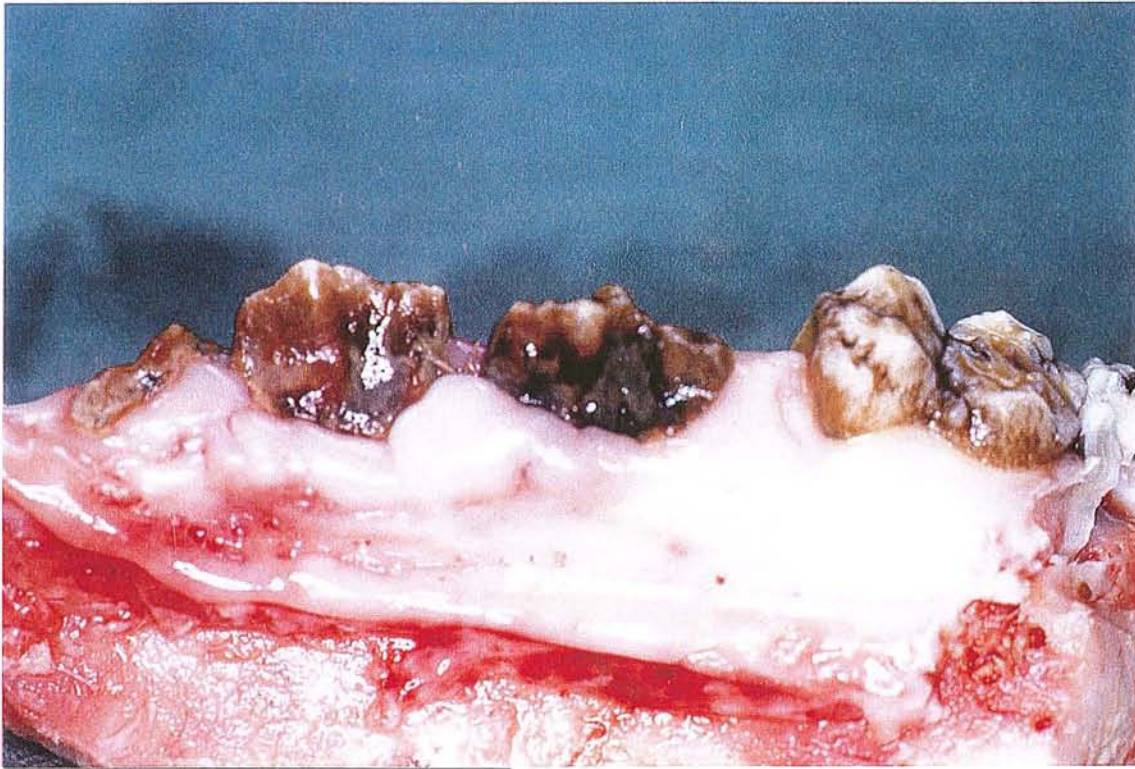

Photo n°67

**Vue vestibulaire, pièce d'ostéotomie mandibulaire gauche, avant fixation,
dents transplantées sans membrane.**
Pas de perte de dents transplantées.

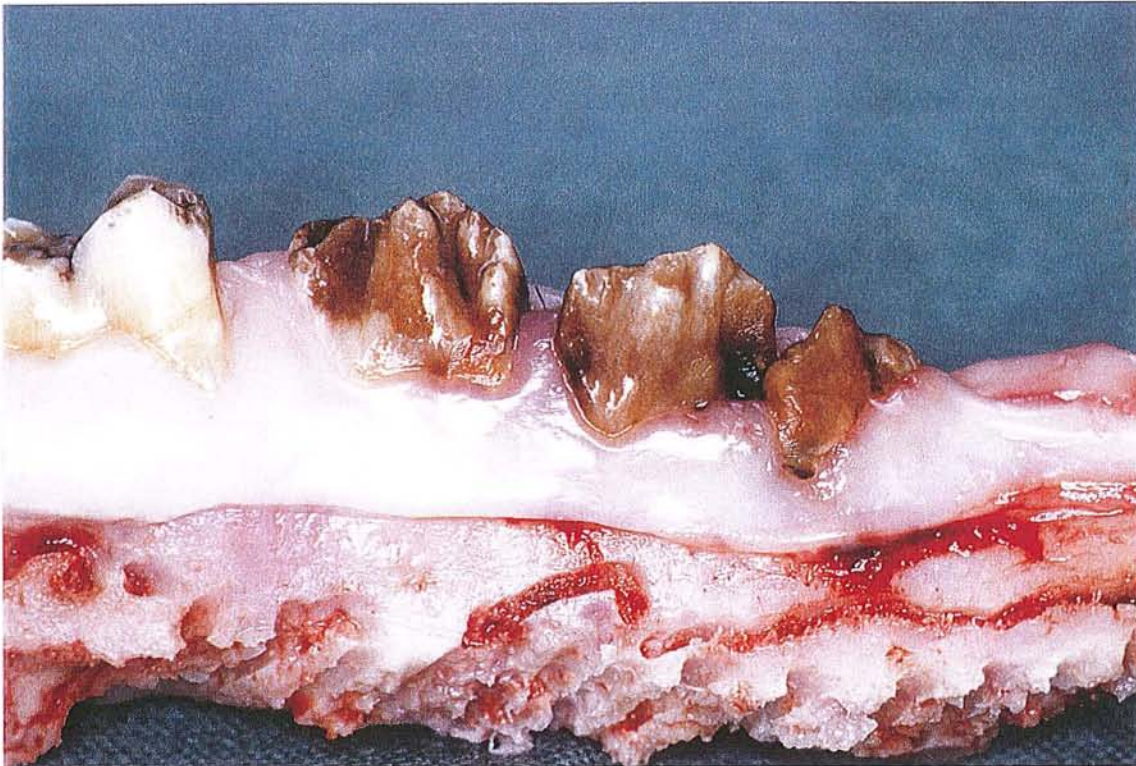

Photo n°68

**Vue linguale, pièce d'ostéotomie mandibulaire gauche, avant fixation,
dents transplantées sans membrane.**

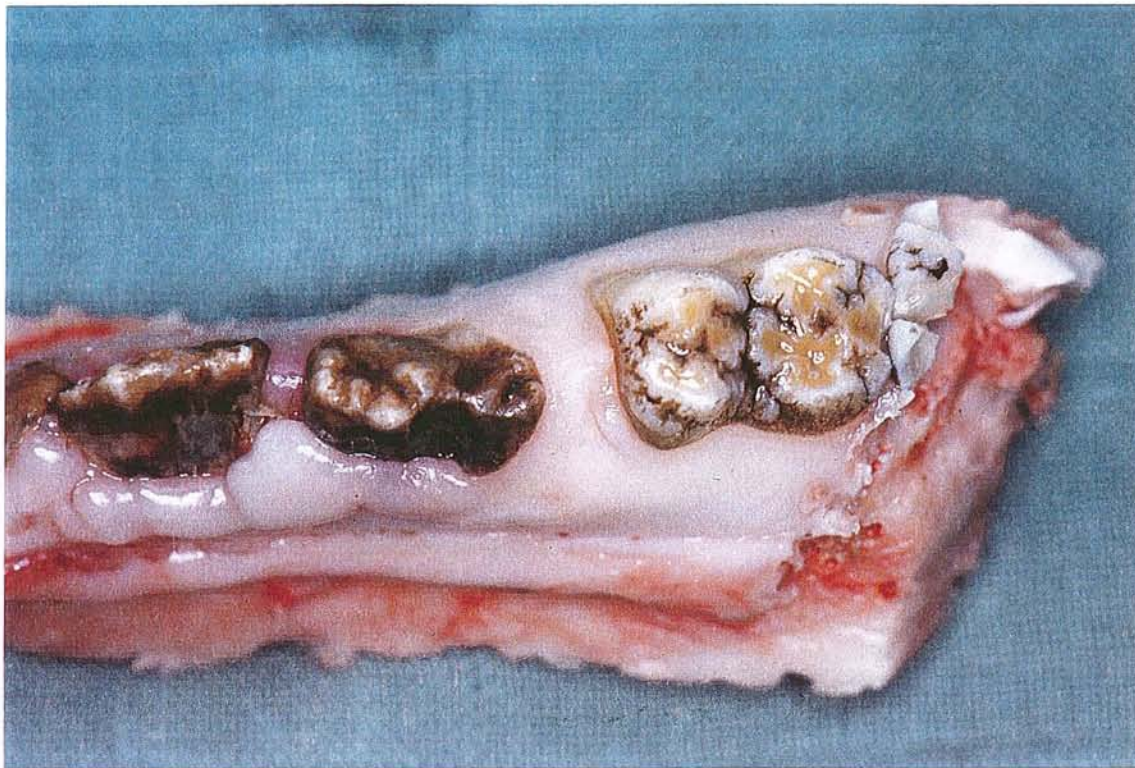

Photo n°69

**Vue occlusale, pièce d'ostéotomie mandibulaire gauche,
dents transplantées sans membrane.**

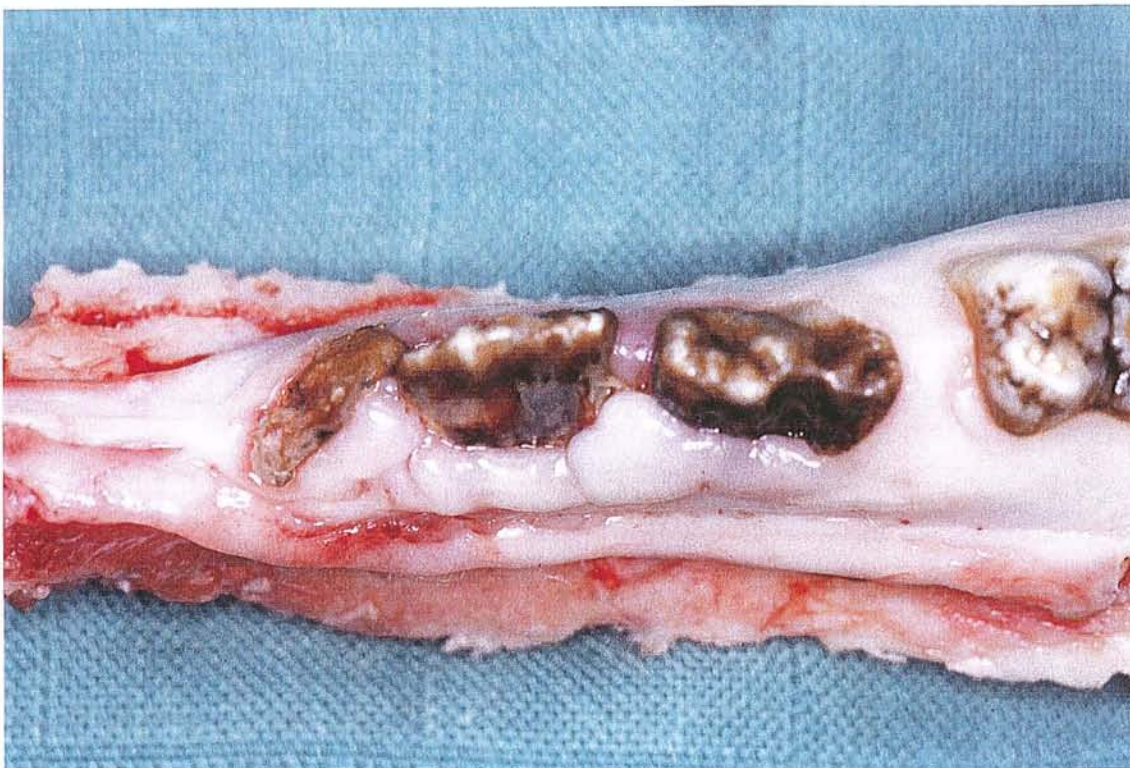

Photo n°70

**Vue occlusale, pièce d'ostéotomie mandibulaire gauche,
dents transplantées sans membrane.**

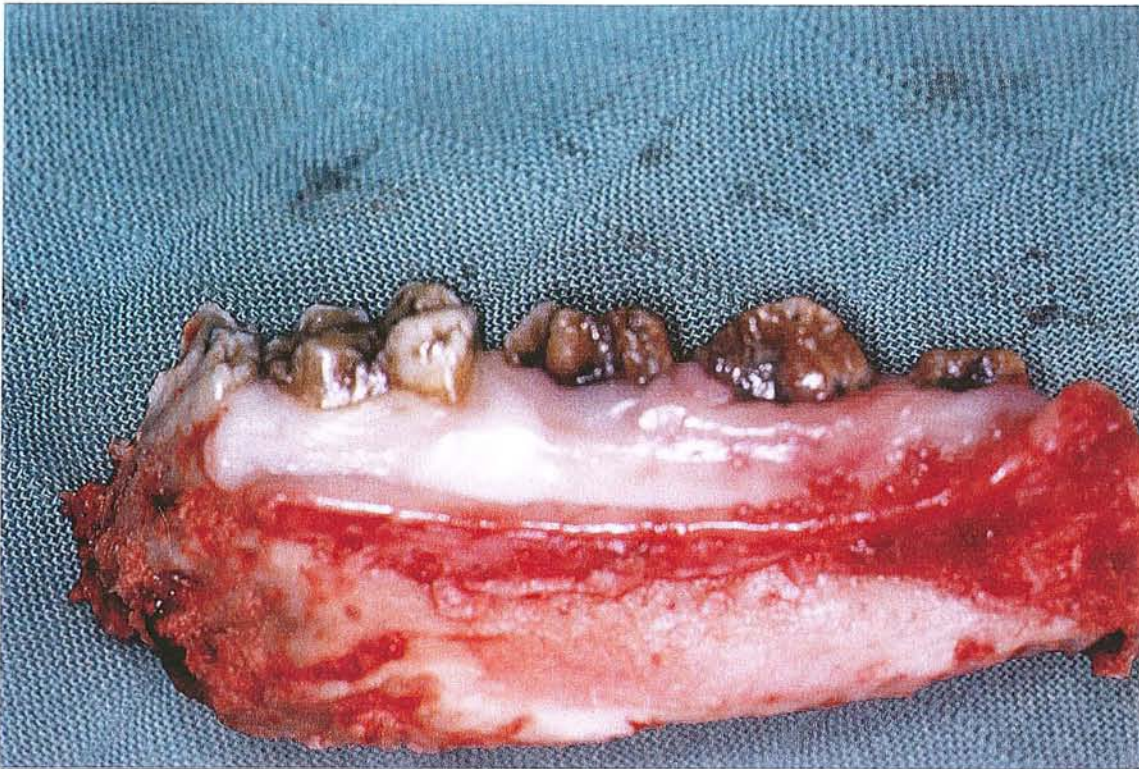


Photo n°71

**Vue vestibulaire, pièce d'ostéotomie mandibulaire droite avant fixation,
dents transplantées avec membrane.
Pas de perte de dents transplantées.**

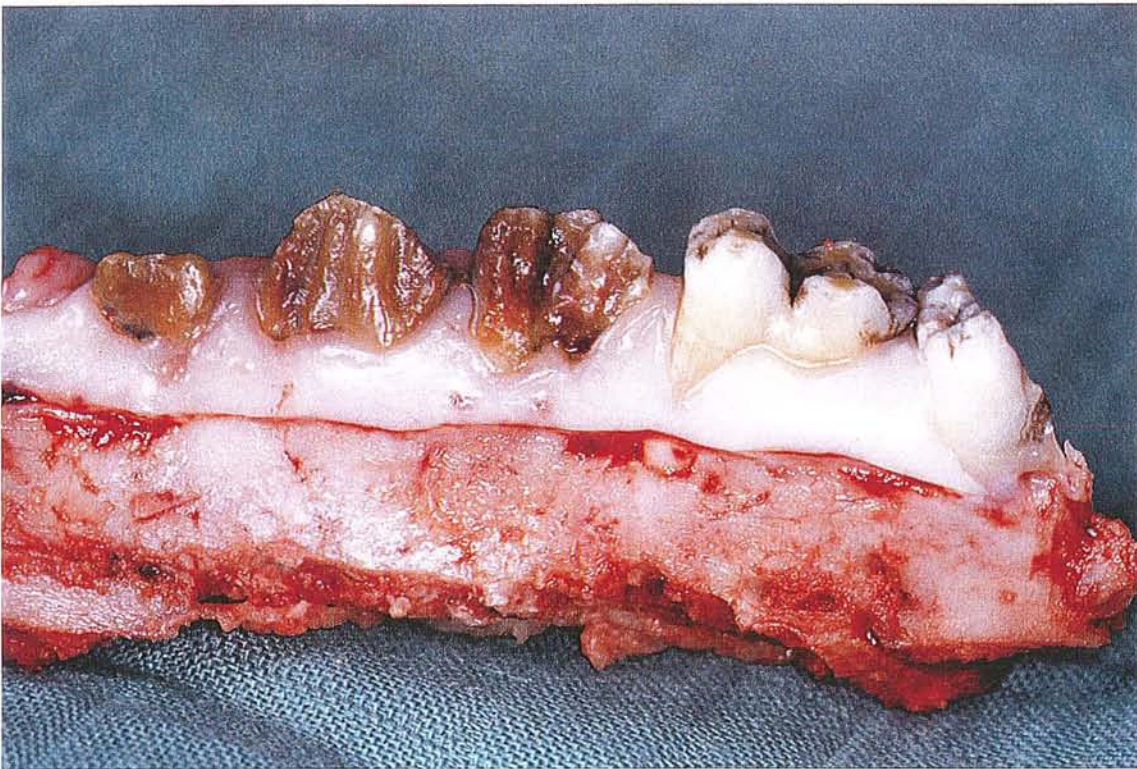


Photo n°72

**Vue linguale, pièce d'ostéotomie mandibulaire droite avant fixation,
dents transplantées avec membrane.**

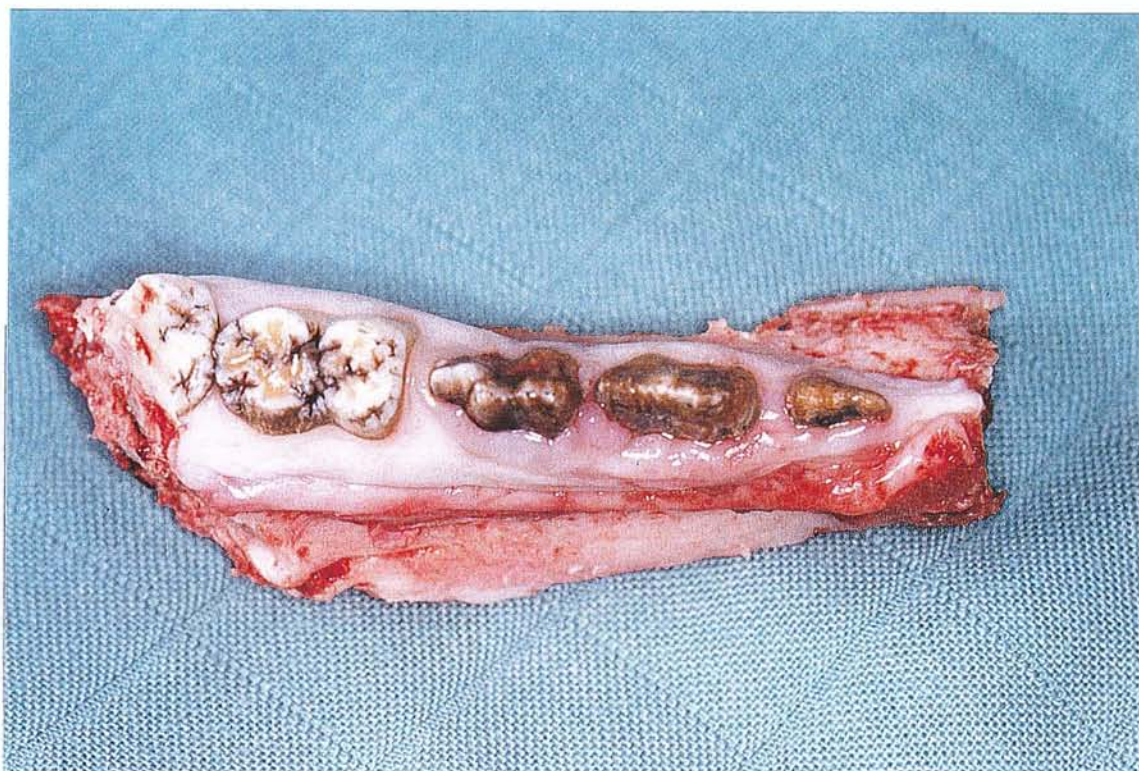

Photo n°73

Vue occlusale, pièce d'ostéotomie mandibulaire droite avant fixation, dents transplantées avec membrane.

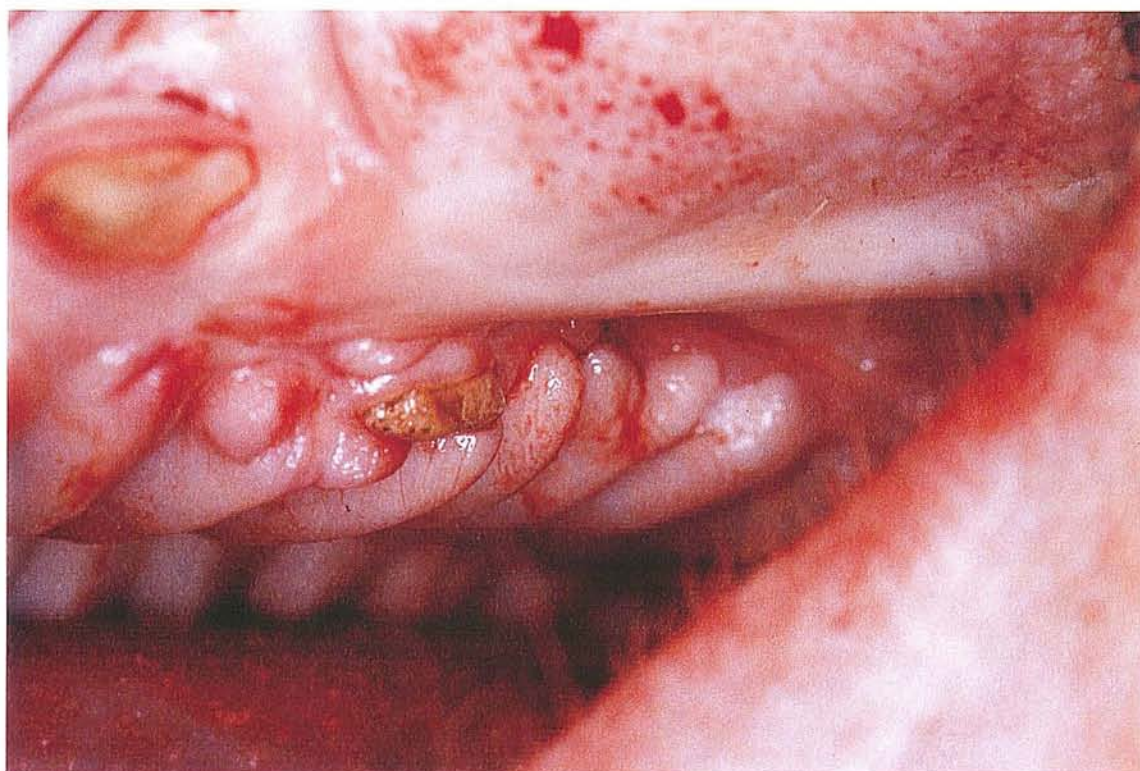


Photo n°74

Vue endo-buccale maxillaire gauche, dents transplantées sans membrane.
Perte de toutes les dents transplantées (P2, P3, P4).
P1, dent non transplantée, est en place. Pas d'indication d'ostéotomie.

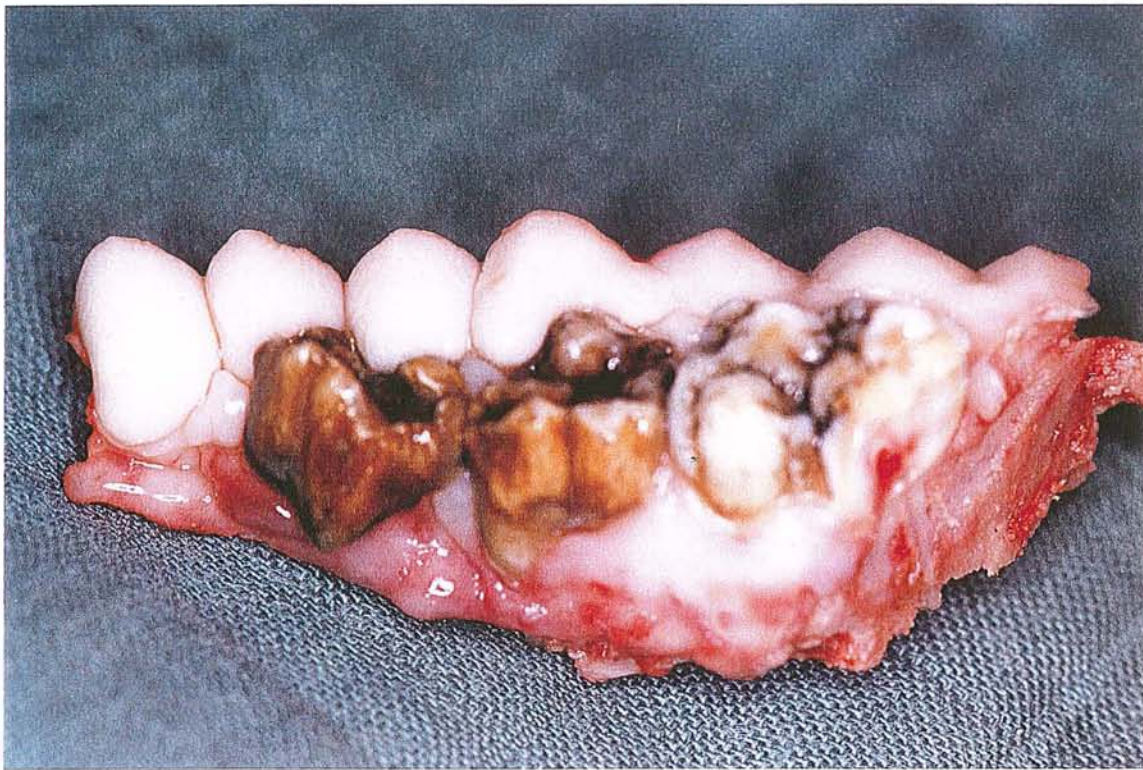

Photo n°75

Vue vestibulaire, pièce d'ostéotomie maxillaire droite avant fixation, dents transplantées avec membrane.
Perte de P2.

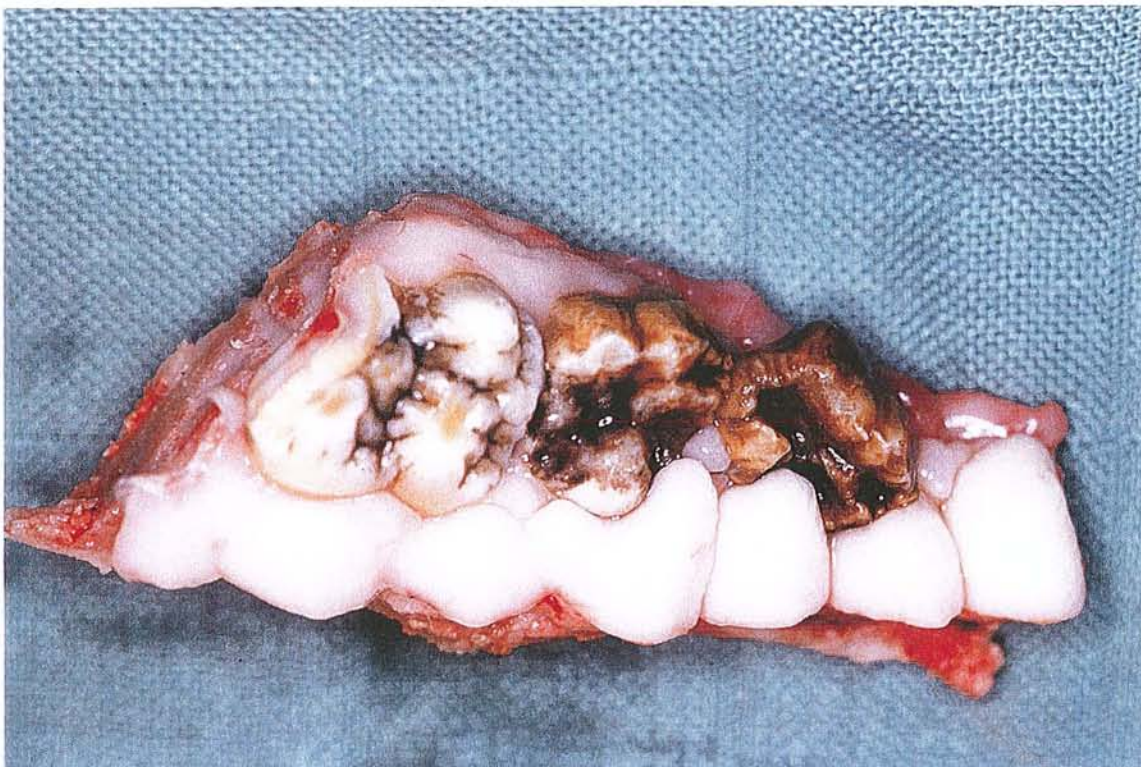

Photo n°76

Vue occluso-palatine, pièce d'ostéotomie maxillaire droite avant fixation, dents transplantées avec membrane.
Vue occluso-palatine de P3, P4, M1.

MATERIEL ET METHODES

- Tableau 5 : - Prélèvements pour examens histologiques.
Planche 39 : - Ph 77: Inclusion des prélèvements par polymérisation du méthyl-métacrylate.
- Ph 78: 9 prélèvements inclus. Réduction secondaire des blocs.
Planche 40 : - Ph 79: Coloration par trichrome de Masson modifié Goldner.
- Ph 80: Coupe par usure colorée par la technique de Schenk.

ETUDES HISTOLOGIQUES

- Planche 41 : - Ph 81: Pièce anatomique 1.
- Ph 82: Radiographie de la pièce 1.
Planche 42: - Ph 83: Radiographie et aspect macroscopique de 1/1.
- Ph 84: Coupe de 1/1.
Planche 43 : - Ph 85: Grossissement de la photo n° 84.
- Ph 86: Coupe de 1/1.
Planche 44 : - Ph 87: Grossissement de la photo n° 86.
- Ph 88: Grossissement de la photo n° 86 et n° 87.
Planche 45 : - Ph 89: Radiographie et aspect macroscopique de 1/2.
- Ph 90: Coupe de 1/2.
Planche 46: - Ph 91: Grossissement de la photo n° 90.
Planche 47 : - Ph 92: Pièce anatomique 2.
- Ph 93: Radiographie de la pièce 1.
Planche 48 : - Ph 94: Montage photographique de la pièce 2.
Planche 49 : - Ph 95: Coupe de 2/1 et aspect macroscopique de 2/1.
- Ph 96: Coupe de 2/1.
Planche 50 : - Ph 97: Coupe de 2/2 et aspect macroscopique de 2/2.
- Ph 98: Coupe de 2/2.
Planche 51 : - Ph 99: Coupe de 2/3 et aspect macroscopique de 2/3.
- Ph 100: Coupe de 2/3.
Planche 52 : - Ph 101: Pièce anatomique 5.
- Ph 102: Aspect macroscopique de la pièce 5.
Planche 53 : - Ph 103: Montage photographique de la pièce 5.
Planche 54 : - Ph 104: Pièce anatomique 6 et aspect macroscopique de 6.
- Ph 105: Radiographie de la pièce 6.
Planche 55 : - Ph 106: Coupe de 6.
- Ph 107: Coupe de 6.

- Planche 56 : - Ph 108: Pièce anatomique 7.
 - Ph 109: Radiographie de la pièce 7.
- Planche 57 : - Ph 110: Montage photographique de la pièce 7.
- Planche 58 : - Ph 111: Coupe de 7/1 et aspect macroscopique de 7/1.
 - Ph 112: Coupe de 7/1.
- Planche 59 : - Ph 113: Coupe de 7/2 et aspect macroscopique de 7/2.
 - Ph 114: Coupe de 7/2.
- Planche 60 : - Ph 115: Coupe de 7/2.
 - Ph 116: Coupe de 7/2.
- Planche 61 : - Ph 117: Coupe de 7/3 et aspect macroscopique de 7/3.
 - Ph 118: Coupe de 7/3.
- Planche 62 : - Ph 119: Coupe de 7/4 et aspect macroscopique de 7/4.
 - Ph 120: Coupe de 7/4.
- Planche 63 : - Ph 121: Pièce anatomique 8.
 - Ph 122: Radiographie de la pièce 8.
- Planche 64 : - Ph 123: Montage photographique de la pièce 8.
- Planche 65 : - Ph 124: Coupe de 8/1 et aspect macroscopique de 8/1.
 - Ph 125: Coupe de 8/1.
- Planche 66 : - Ph 126: Coupe de 8/2 et aspect macroscopique de 8/2.
 - Ph 127: Coupe de 8/2.
- Planche 67 : - Ph 128: Coupe de 8/3 et aspect macroscopique de 8/3.
 - Ph 129: Coupe de 8/3.
- Planche 68 : - Ph 130: Coupe de 8/4 et aspect macroscopique de 8/4.
 - Ph 131: Coupe de 8/4.
- Planche 69 : - Ph 132: Pièce anatomique 9.
 - Ph 133: Radiographie de la pièce 8.
- Planche 70 : - Ph 134: Montage photographique de la pièce 8.
- Planche 71 : - Ph 135: Coupe de 9/1 et aspect macroscopique de 9/1.
 - Ph 136: Coupe de 9/1.
- Planche 72 : - Ph 137: Coupe de 9/2 et aspect macroscopique de 9/2.
 - Ph 138: Coupe de 9/2.
- Planche 73 : - Ph 139: Coupe de 9/3 et aspect macroscopique de 9/3.
 - Ph 140: Coupe de 9/3.

PRELEVEMENTS POUR EXAMENS HISTOLOGIQUES

1	cochon A	6/11/97	maxillaire droit transplanté	pièce transplantée pré-étude
2	cochon A	6/11/97	mandibule gauche saine	pièce témoin saine
3	tête B	13/09/97	mandibule gauche	pièce d'essai histologique
4	tête B	13/09/97	maxillaire gauche	pièce d'essai histologique
5	cochon A	20/11/97	maxillaire gauche sain	pièce témoin saine
6	cochon A	20/11/97	mandibule droite transplantée	pièce transplantée pré-étude
7	cochon B	18/06/98	mandibule droite transplantée avec MB	pièce transplantée avec MB
8	cochon B	18/06/98	mandibule gauche transplantée sans MB	pièce transplantée sans MB
9	cochon B	18/06/98	maxillaire droit transplanté avec MB	pièce transplantée avec MB




Photo n°77

Inclusion des prélèvements par polymérisation du méthyl-métacrylate
Présence de quelques bulles de dégazage lors de la polymérisation.



Photo n°78

9 prélèvements inclus. Réduction secondaire des blocs.

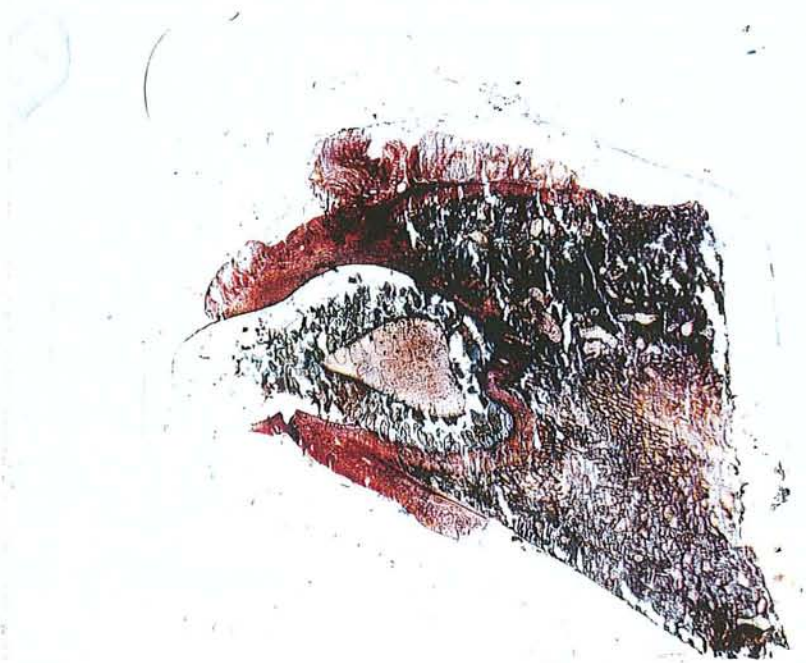

Photo n°79

Coloration des coupes par le trichrome de Masson modifié Goldner.

Clivage et déchirure du tissu minéral au moment de la coupe par le microtome.
Artéfacts importants en rapport avec l'utilisation de ruban adhésif.

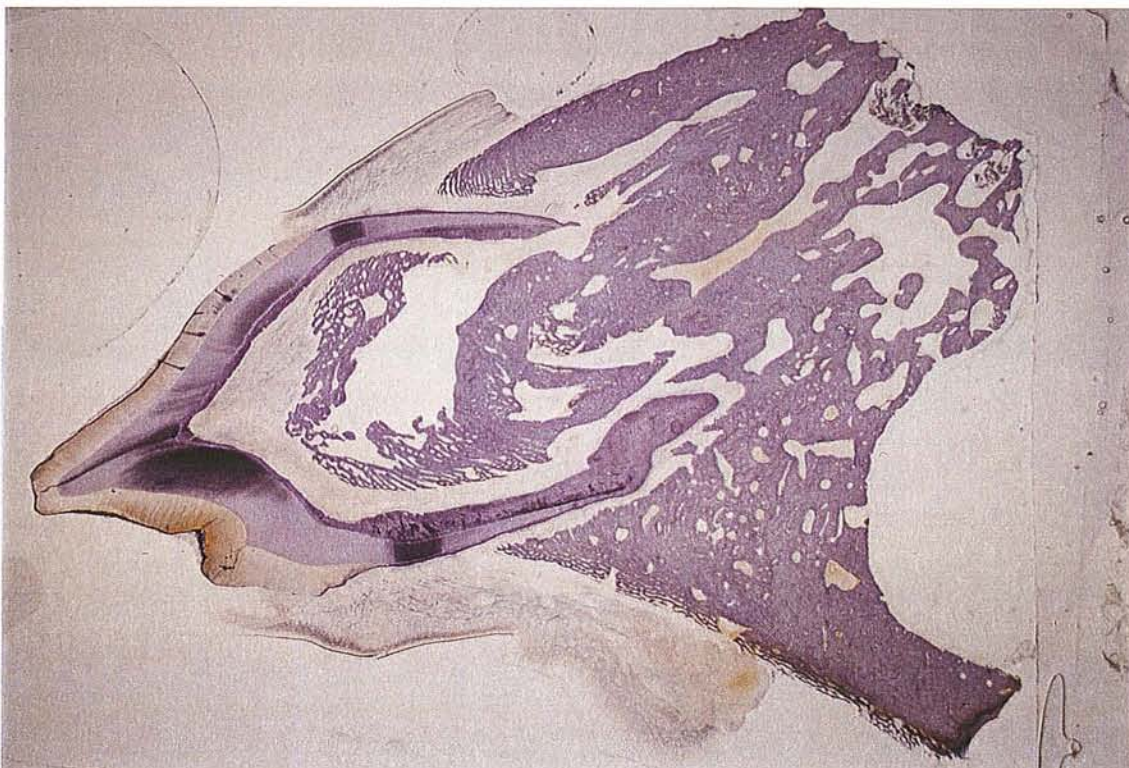


Photo n°80

Coupe par usure colorée selon la technique de Schenk. (132)

Sections amincies et polies sur une polisseuse numérique Exakt.
Coloration au bleu de toluidine borax.

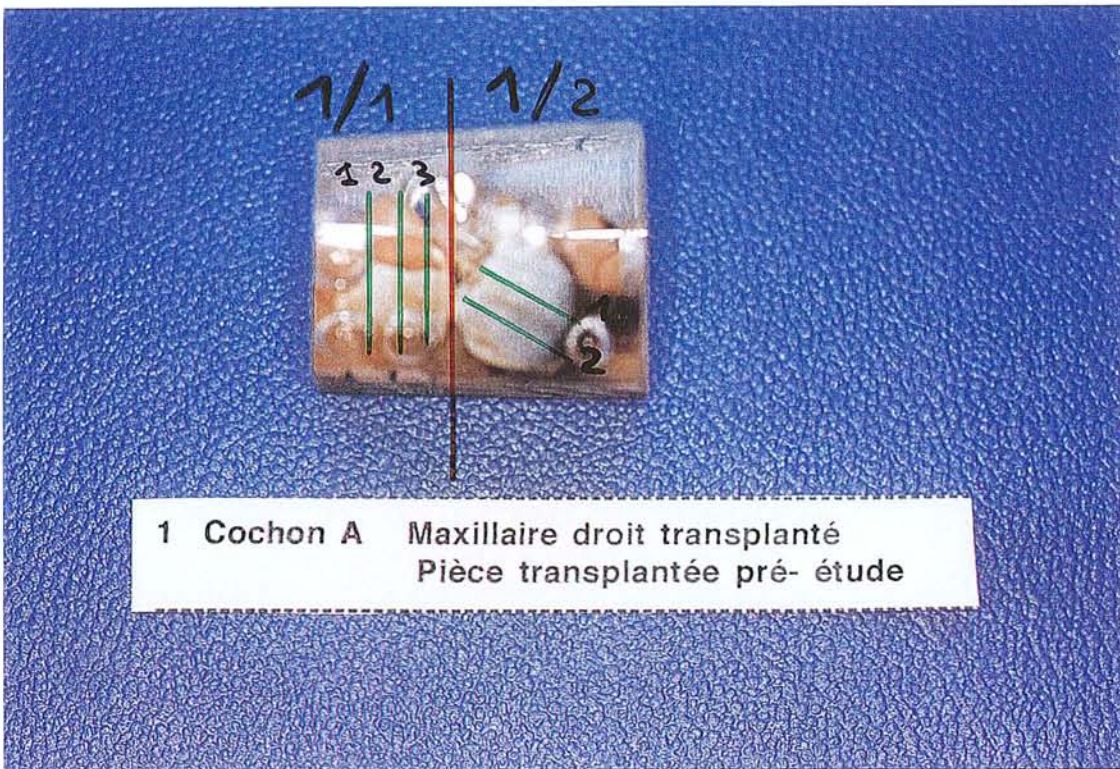


Photo n°81

Pièce anatomique 1: Séparation du bloc en deux parties,
3 coupes pour le bloc 1/1.
2 coupes sur le bloc 1/2.

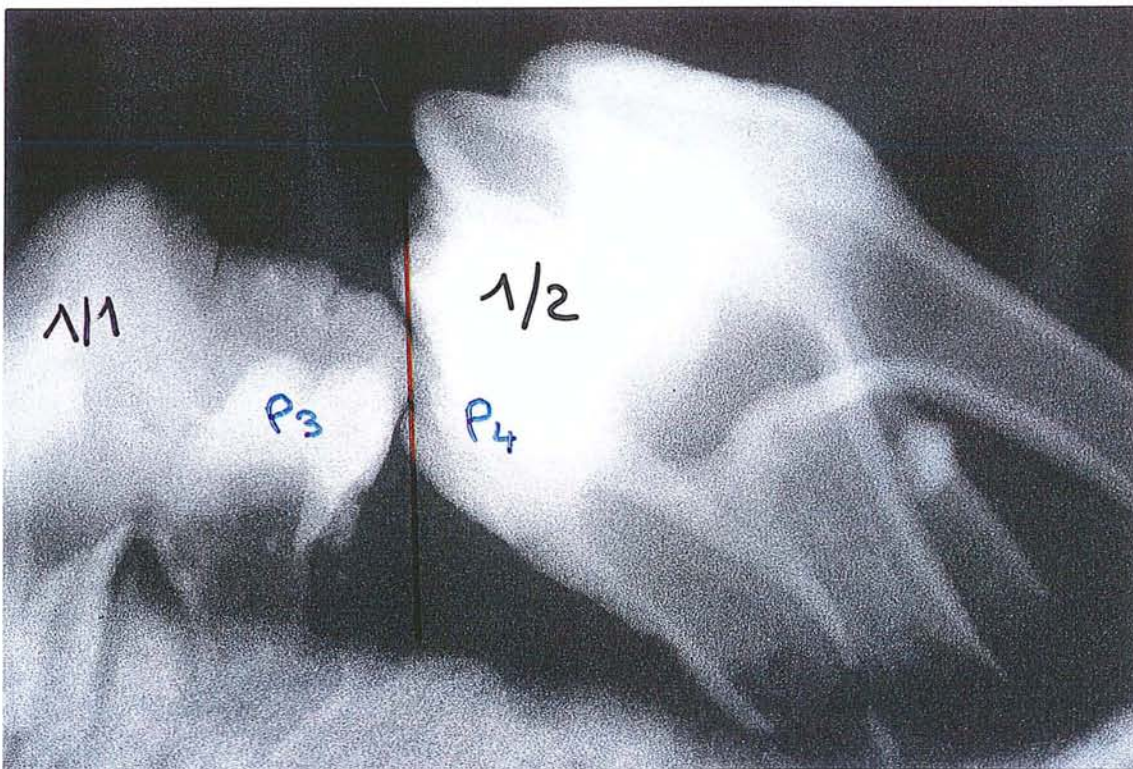


Photo n°82

Radiographie de la pièce 1:

Image de résorption active sur la racine distale de 1/1.
Fracture radiculaire probable sur 1/2 avec résorption active.

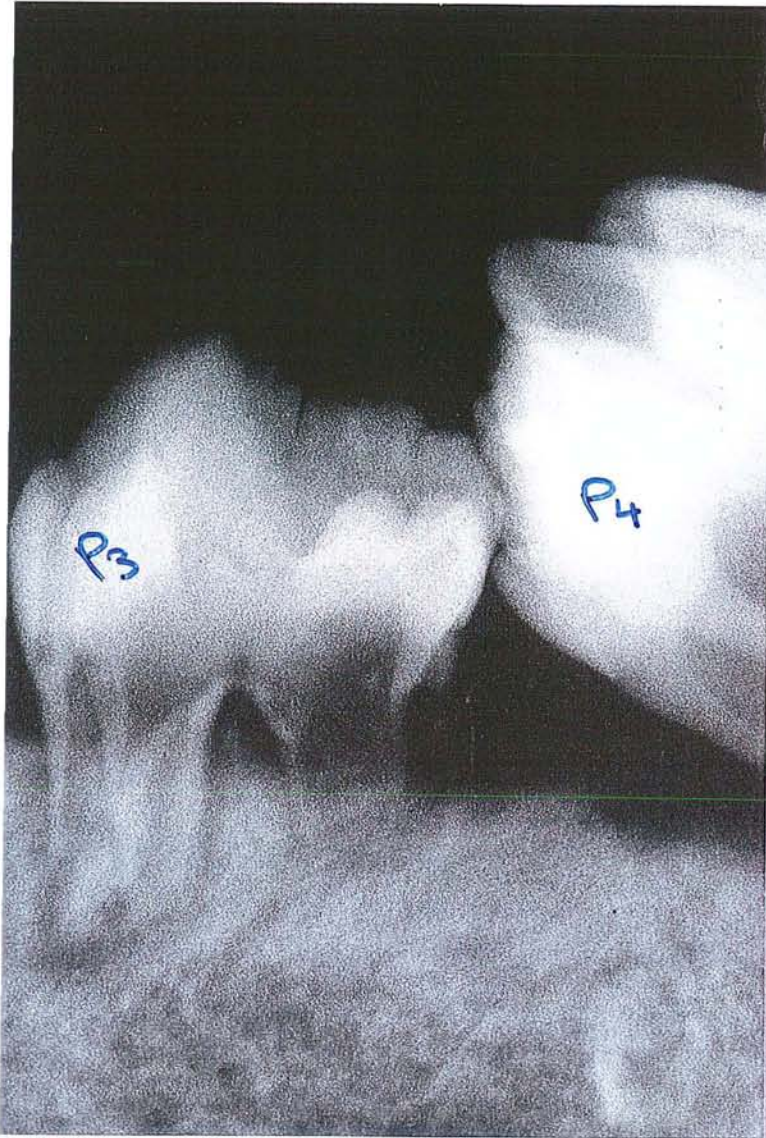


Photo n°83

Radiographie et aspect
macroscopique de 1/1.

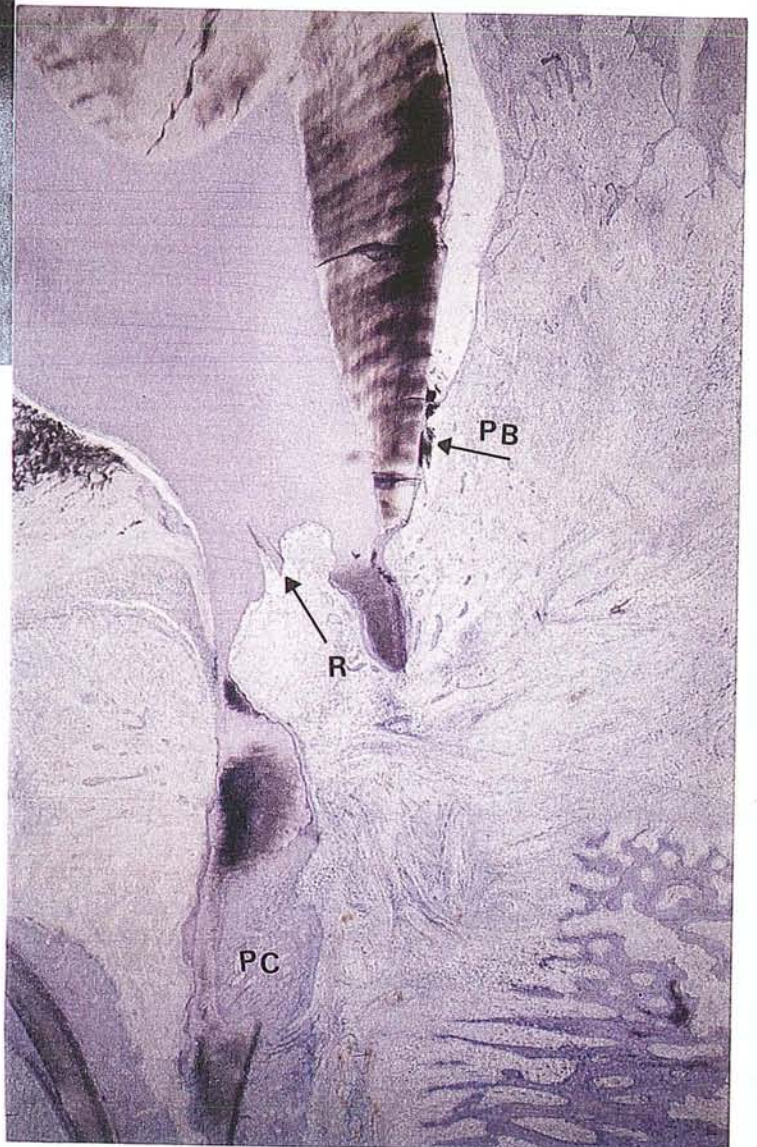
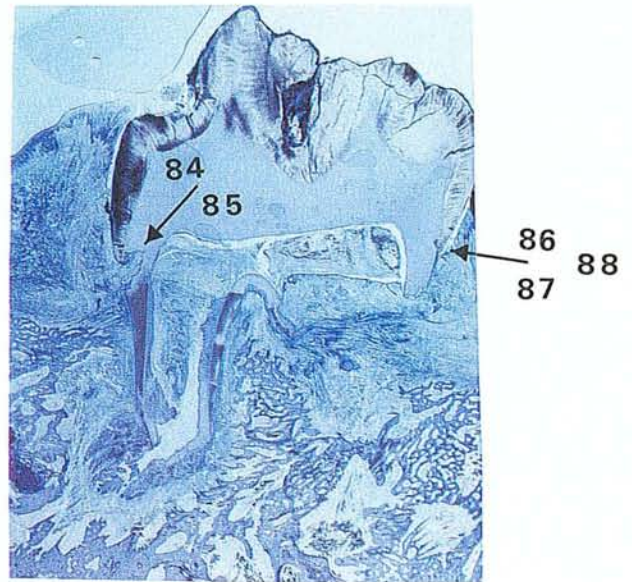
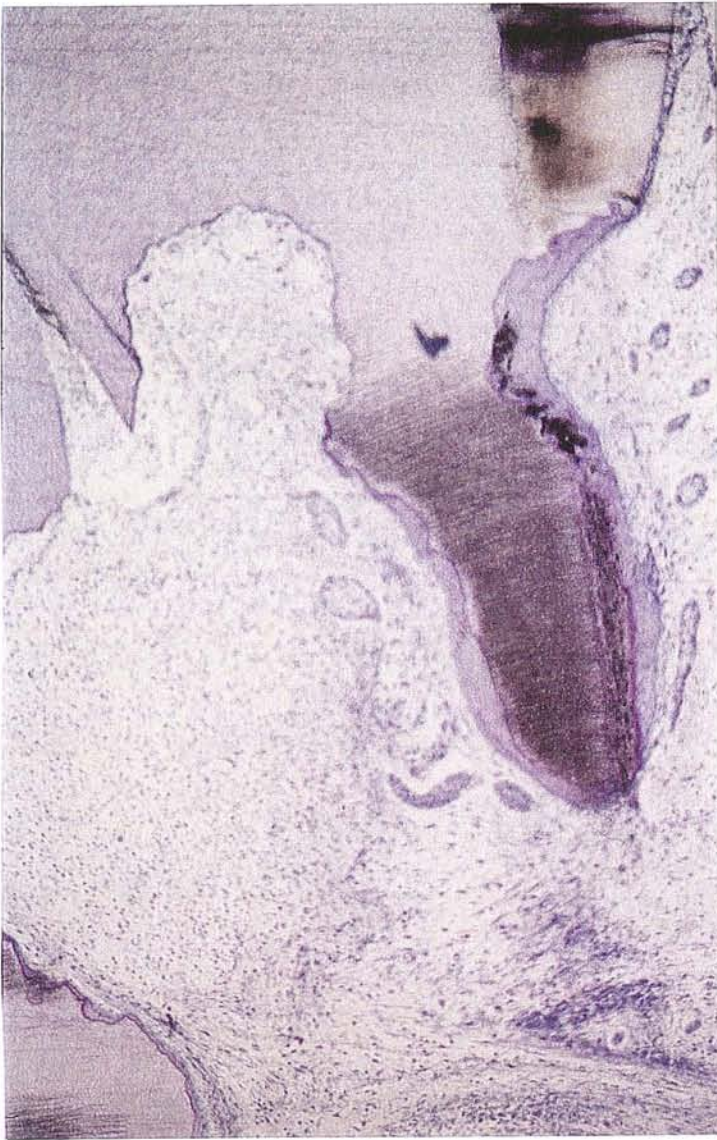

Photo n°84

Coupe de 1/1: grossissement = 25 x.

- Fracture avec reconsolidation par un pont de ciment cellulaire (PC).
- Prolifération bactérienne au niveau du sillon gingival (PB).
- Résorption très active (R).

**Photo n°85**

Grossissement de la photo n° 84 = 100 x.
L'épithélium gingival s'engage dans la chambre pulpaire.

Coupe de 1/1 : grossissement = 100 x.
Destruction de la racine distale.
Image de résorption cavitaire au sein de la dentine par un foyer de type ostéoclasique.

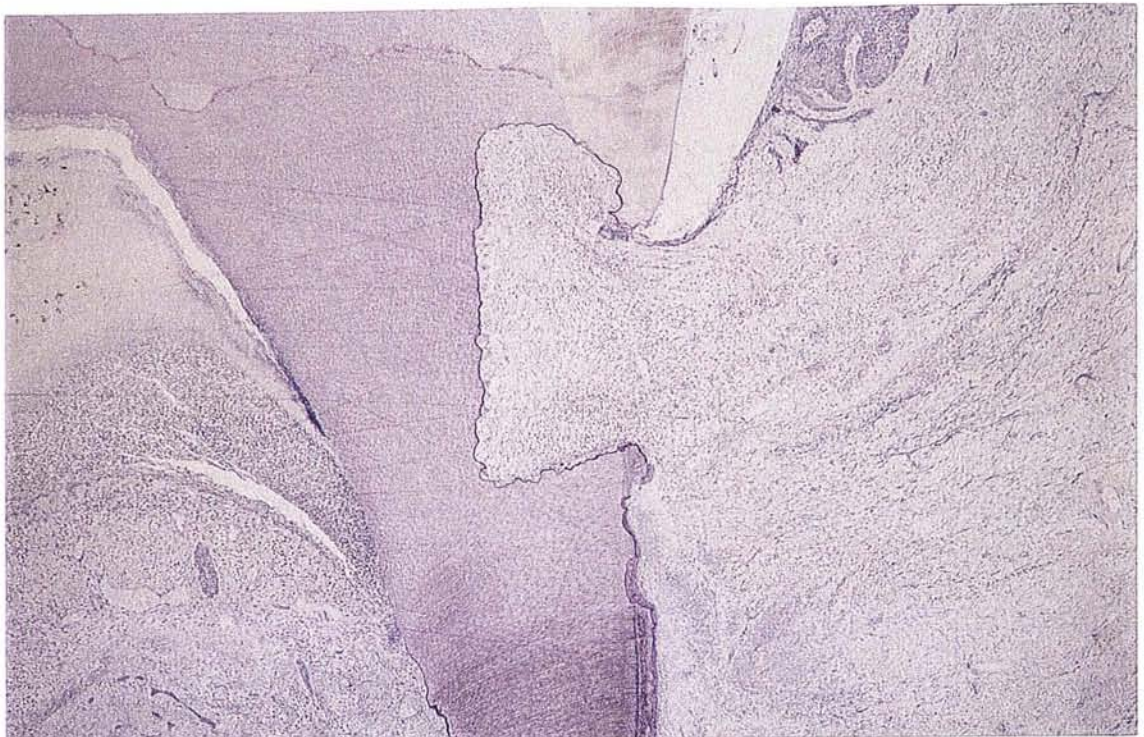
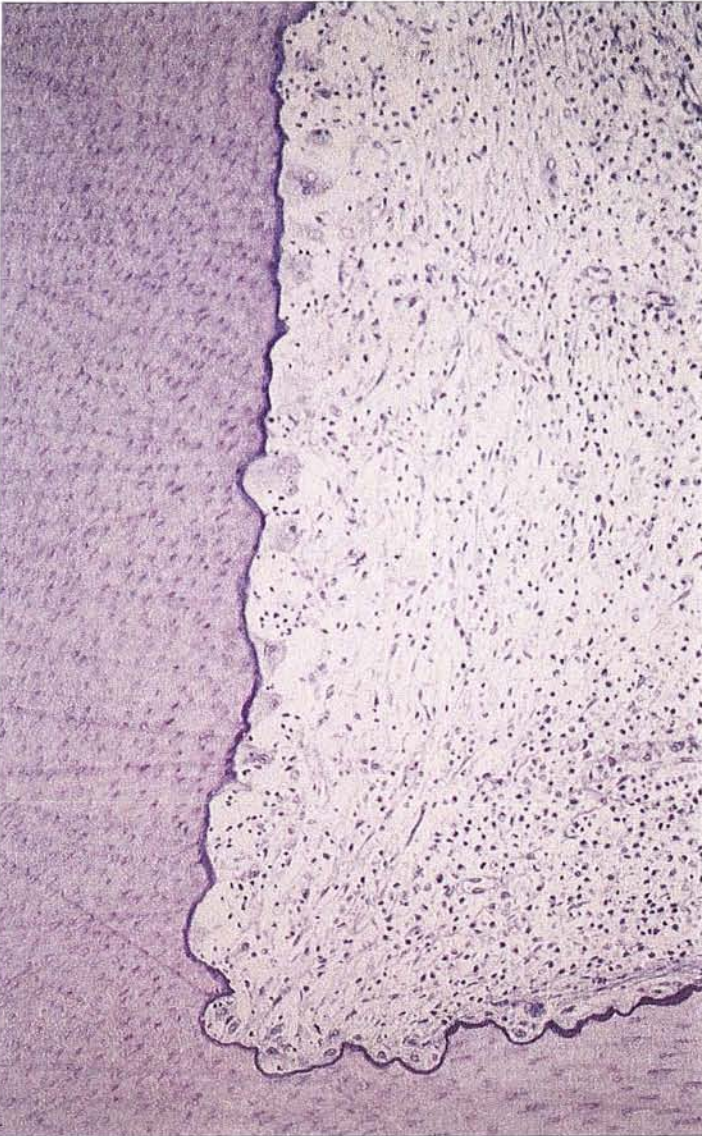
Photo n°86

Photo n°87

Grossissement de la photo n° 86 = 100 x
Foyer fibro-ostéoclasique.



Grossissement de la photo n° 87 = 200 x
Bourgeon fibro-ostéoclasique.

Photo n°88

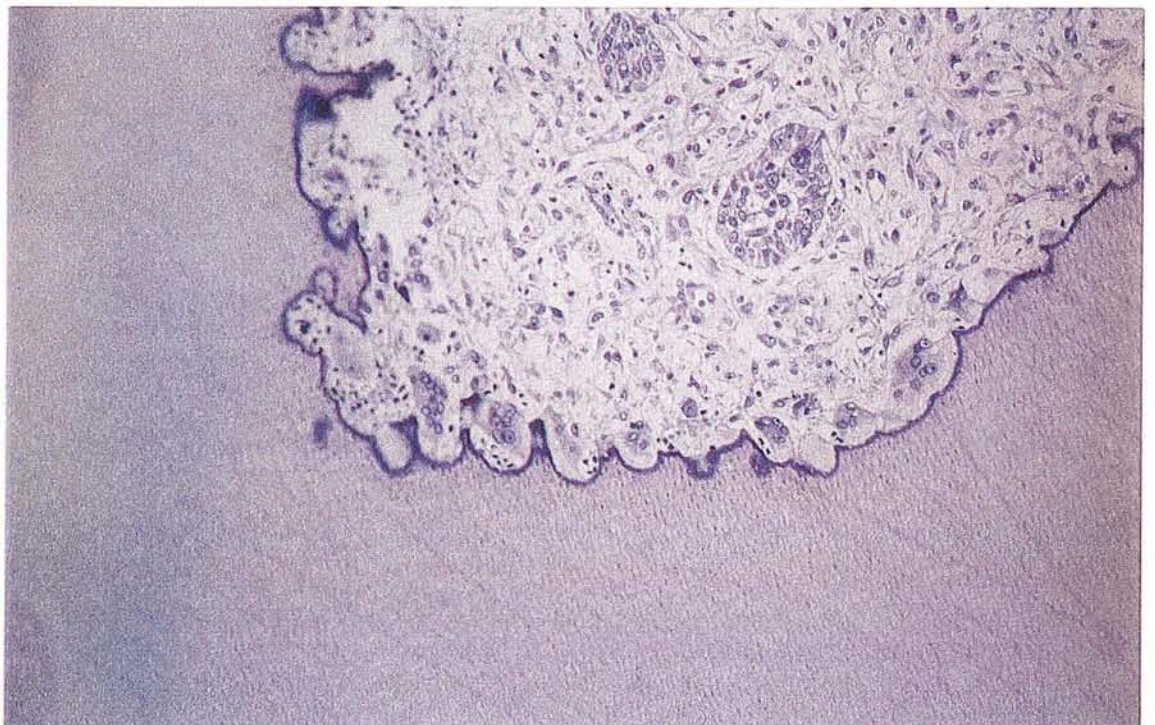

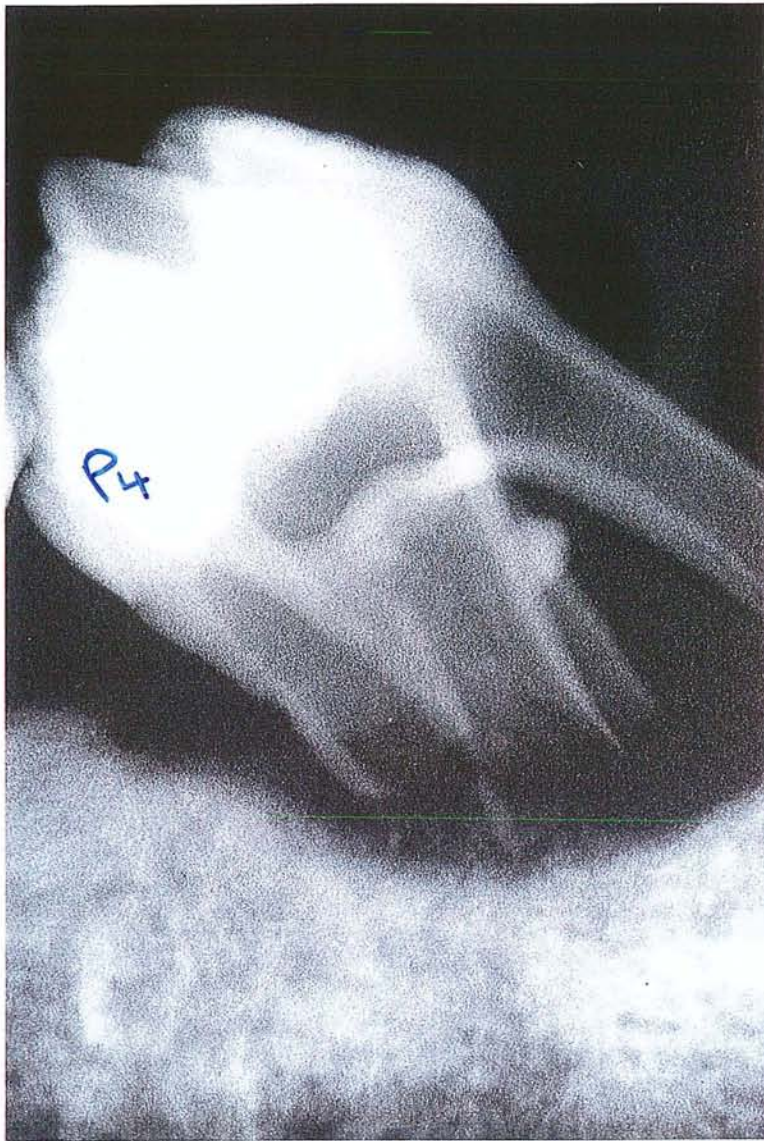


Photo n°89
Radiographie et aspect
macroscopique de 2/1.

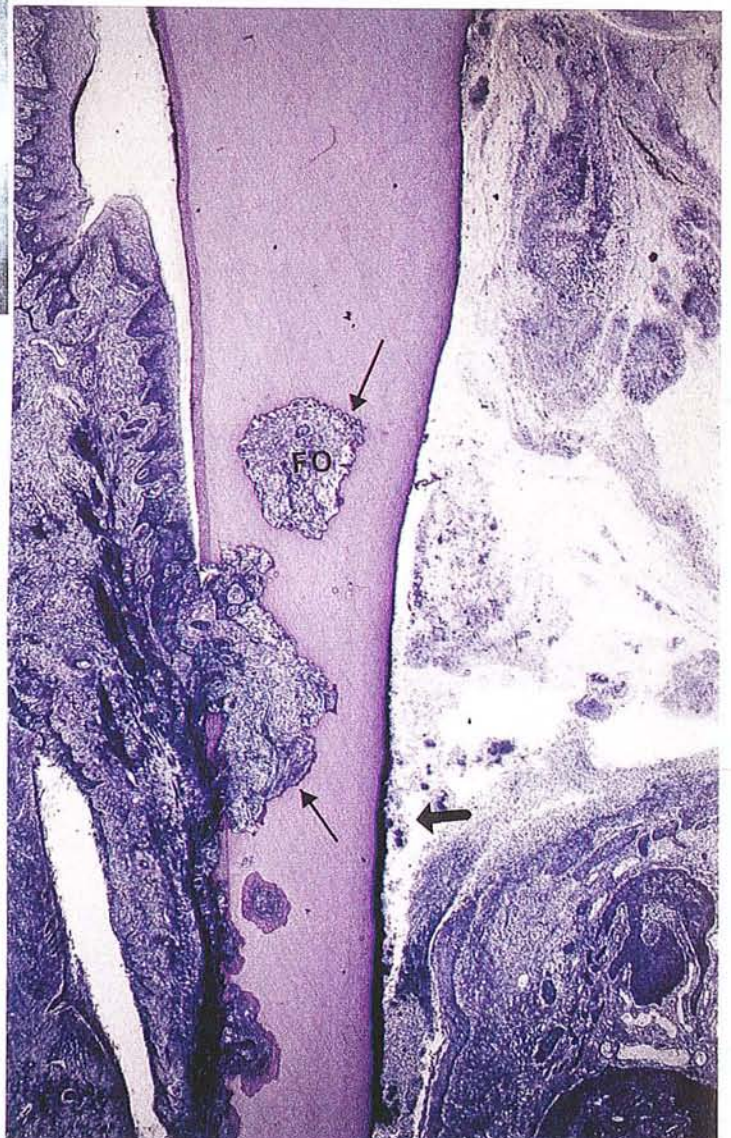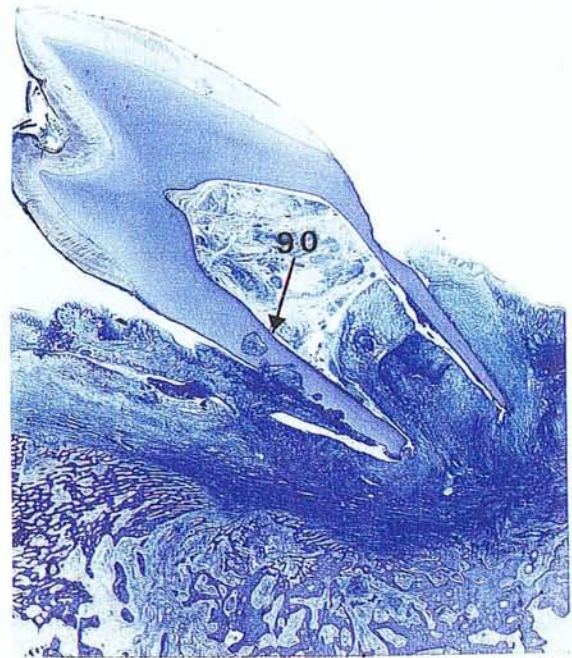


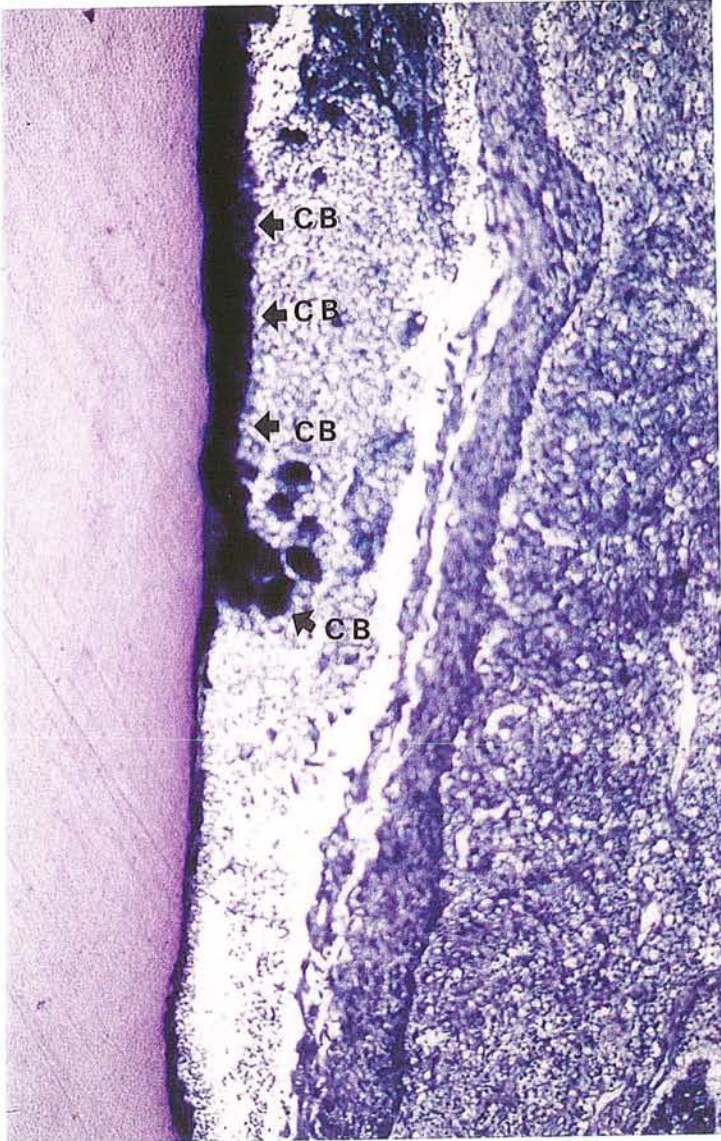
Photo n°90

Coupe de 1/2: grossissement= 25 x.
 - Foyer fibro-ostéoclasique
 disséquant et pénétrant la racine (FO)
 - Prolifération de l'épithélium
 gingival et infiltration de la chambre
 pulpaire.

Photo n°91

Grossissement de la photo n° 90
grossissement = 200 x.

- Nécrose de la chambre pulpaire, chorion inflammatoire avec de nombreux polynucléaires neutrophiles.
- Très nombreuses colonies bactériennes. (CB)






Photo n°92

Pièce anatomique 2: Séparation du bloc en trois parties,
 3 coupes pour le bloc 2/1.
 5 coupes pour le bloc 2/2.
 6 coupes pour le bloc 2/3.

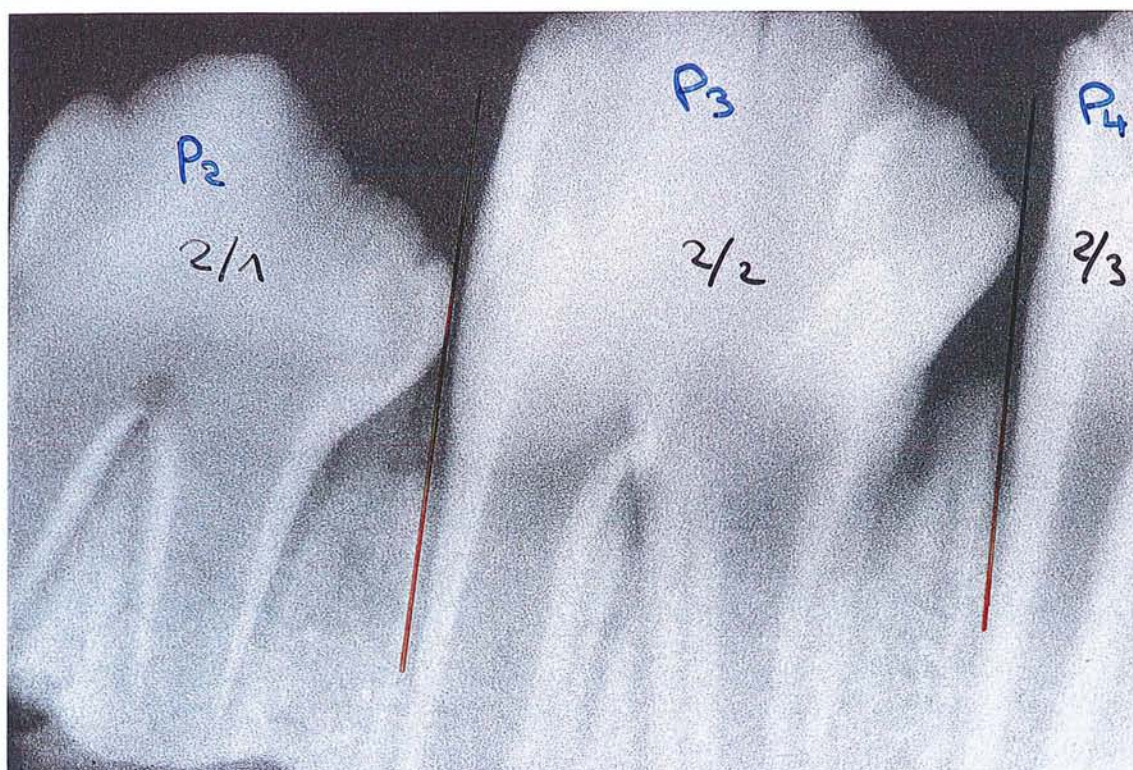
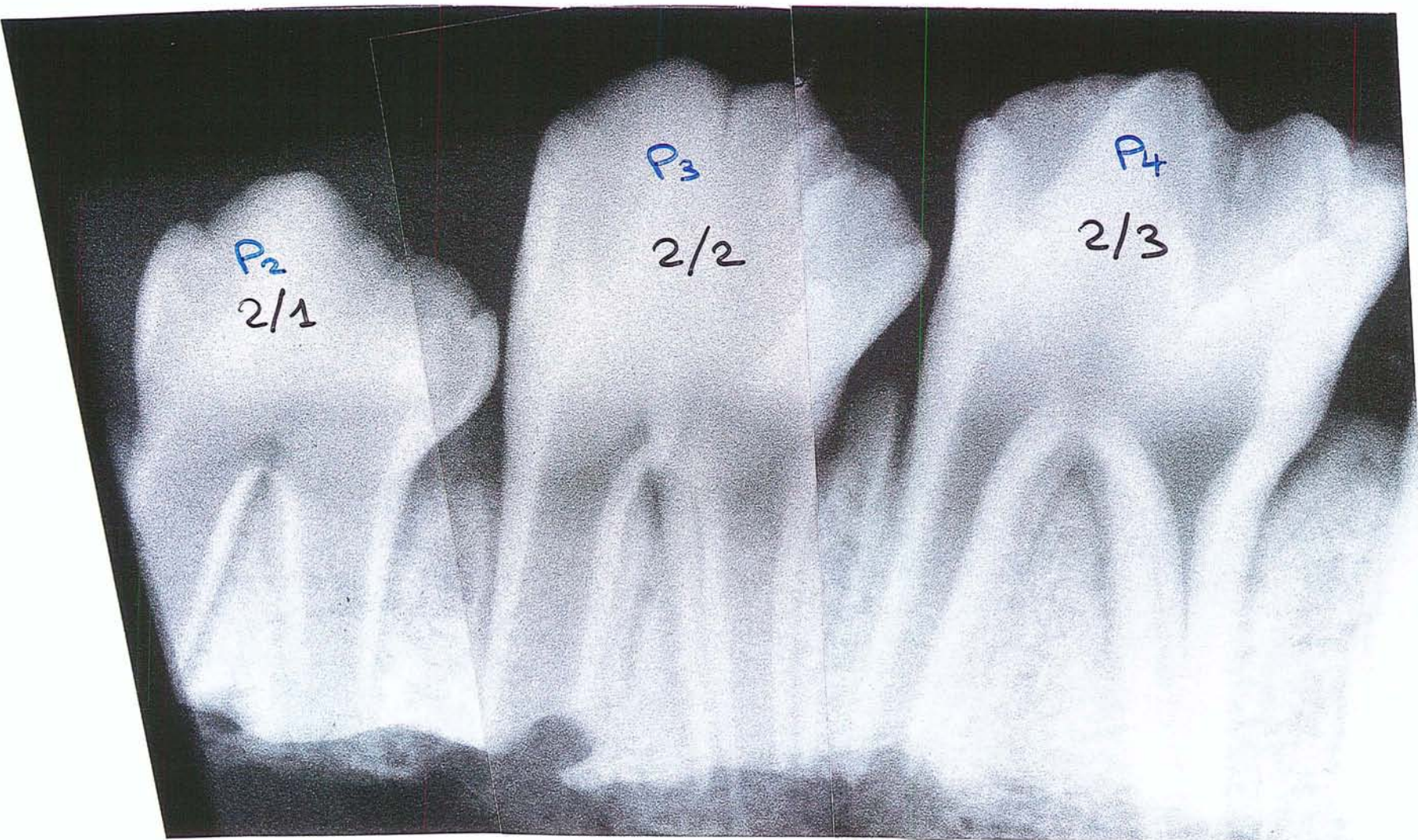


Photo n°93

Radiographie de la pièce 2:

Dents et parodonte dépourvus de toute pathologie.

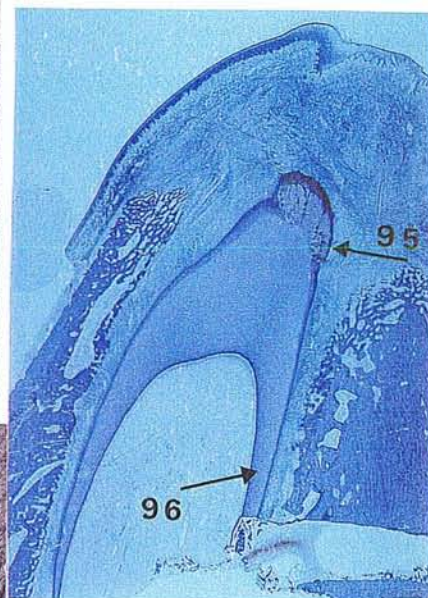
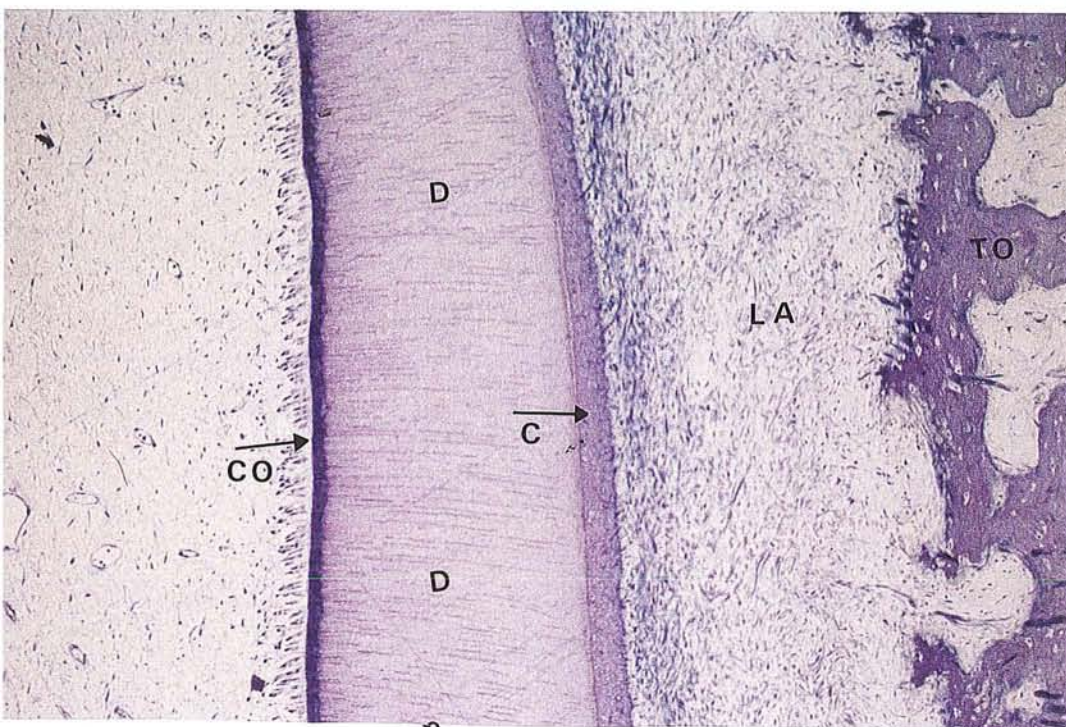


Montage photographique du bloc 2
composé à partir de trois clichés rétro-
alvéolaires radiographiés avec un long
cône en incidence ortho-occlusale.

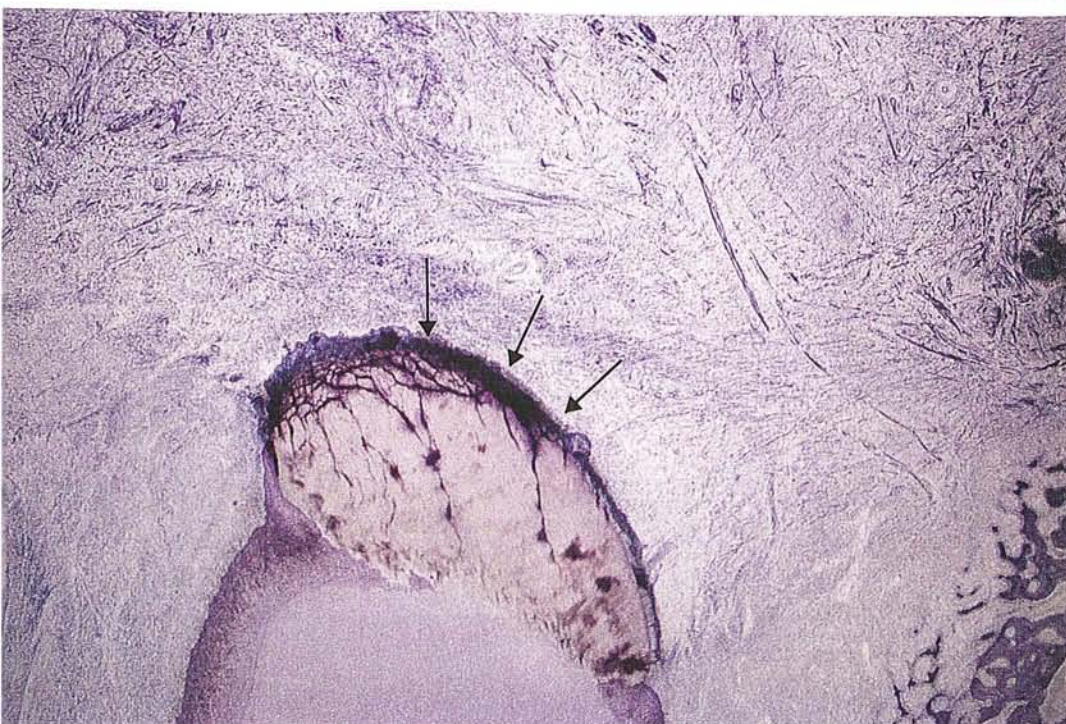Coupe 2/1 : grossissement = 50 x.

Aspect histologique normal. Couche des odontoblastes (CO), dentine (D), cément (C), ligament alvéolaire (LA), Tissu osseux non lamellaire (TO).

Photo n°95



aspect
macroscopique
de 2/1



Coupe 2/1 : grossissement = 50 x.

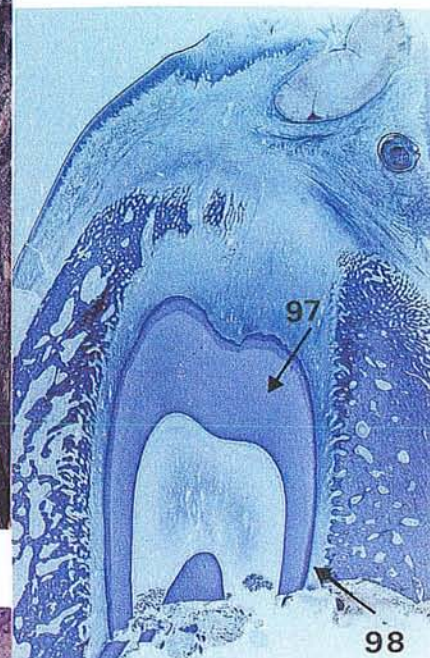
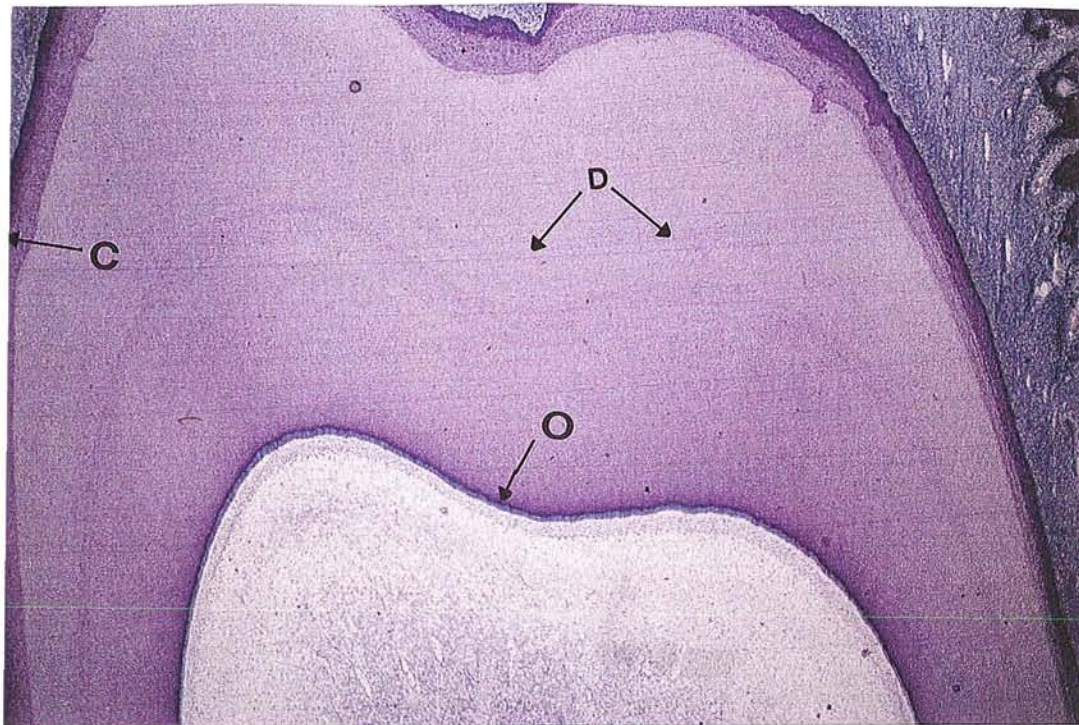
Présence d'une bulle liée au dégazage lors de la polymérisation du métacrylate.

Photo n°96

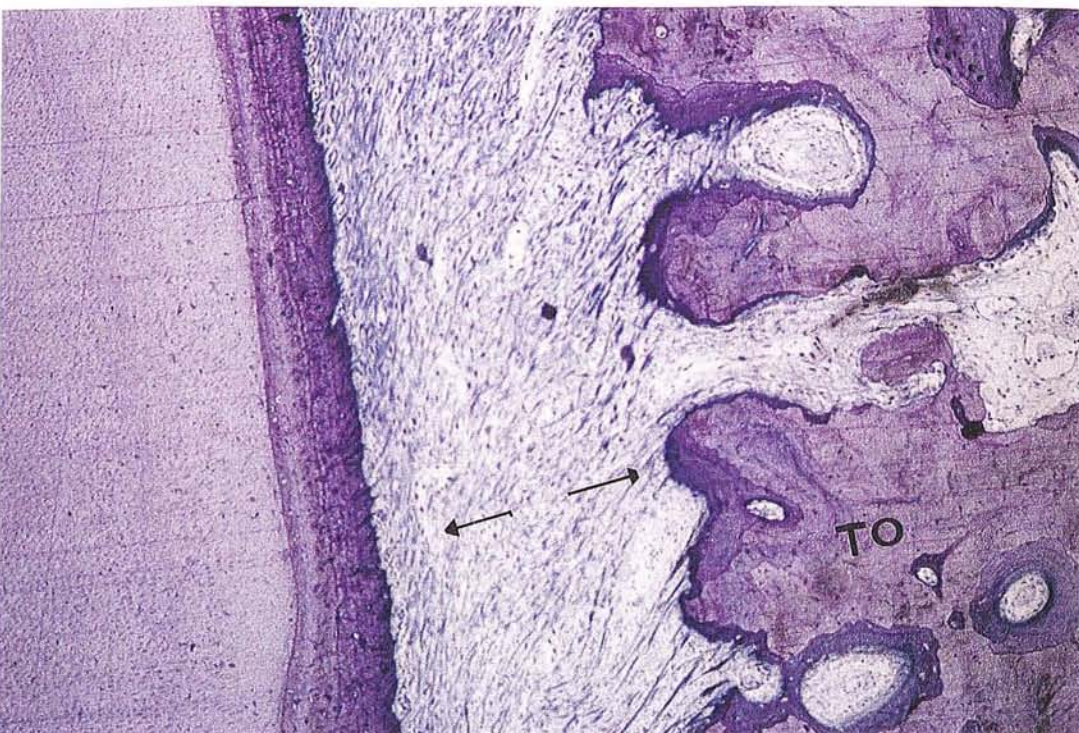Coupe 2/2 : grossissement = 50 x.

Aspect histologique normal. Les odontoblastes sont bien visibles (O), la pulpe possède une architecture normale, dentine (D), cément (C).

Photo n°97



aspect
macroscopique
de 2/2.



Coupe 2/2 : grossissement = 100 x.

Détail porté sur le ligament alvéolaire avec son réseau de fibres de collagène ancré de la couche cémentaire vers le tissu osseux (TO).

Photo n°98

Coupe 2/3 : grossissement = 50 x.

Aspect histologique normal. Dentine (D), cément (C), chambre pulpaire (CP), ligament alvéolaire (LA), tissu osseux (TO).

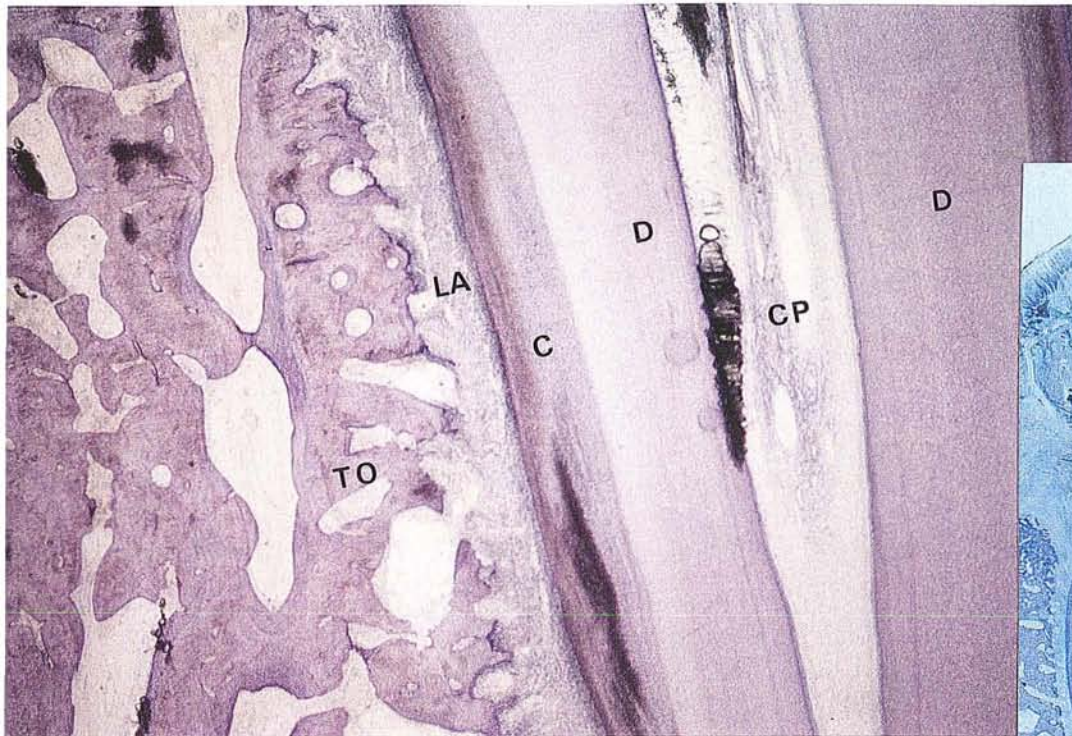
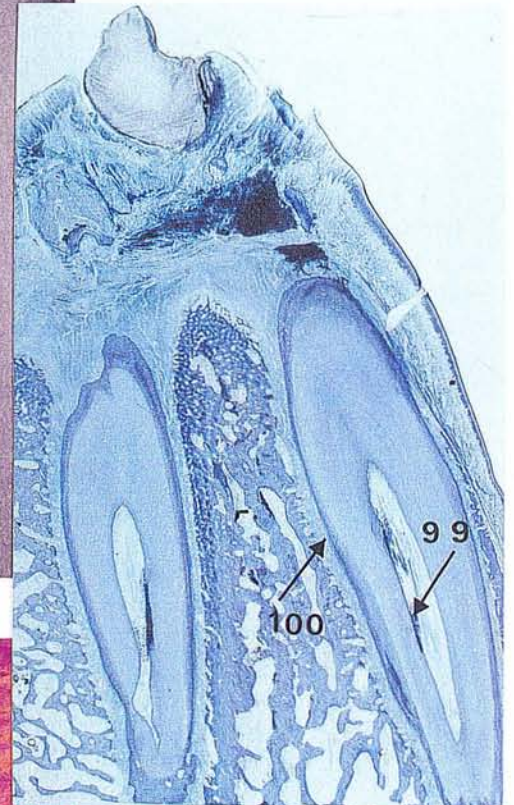
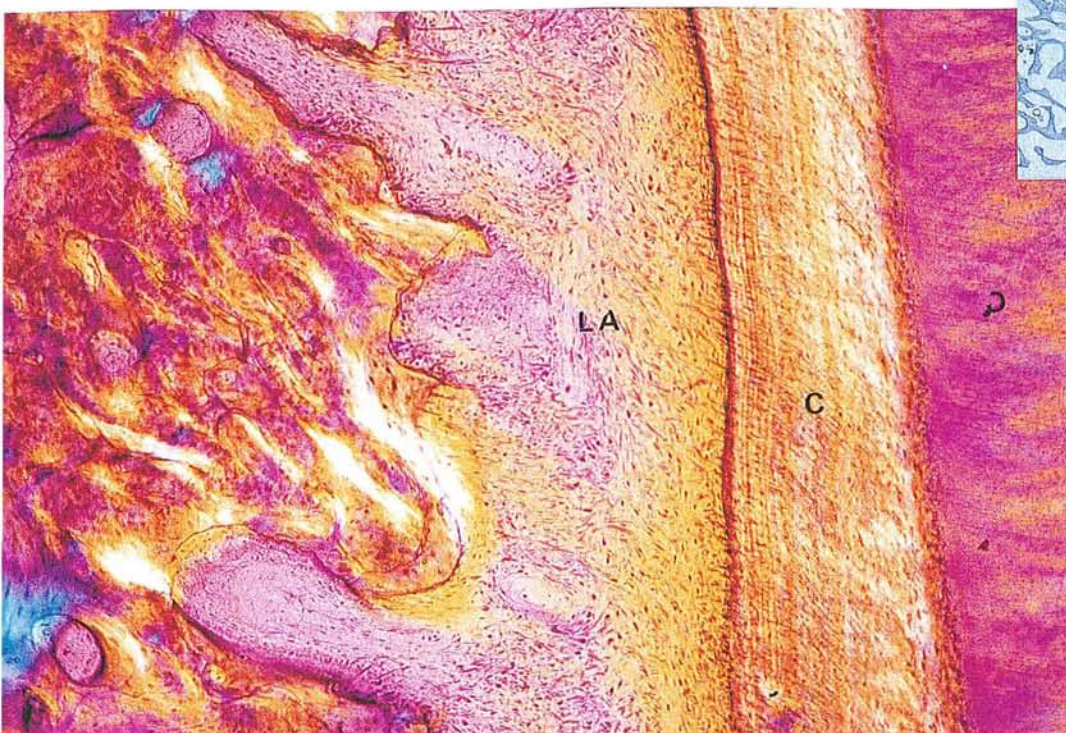


Photo n°99



aspect
macroscopique
de 2/3



Coupe 2/3 : grossissement = 100 x.

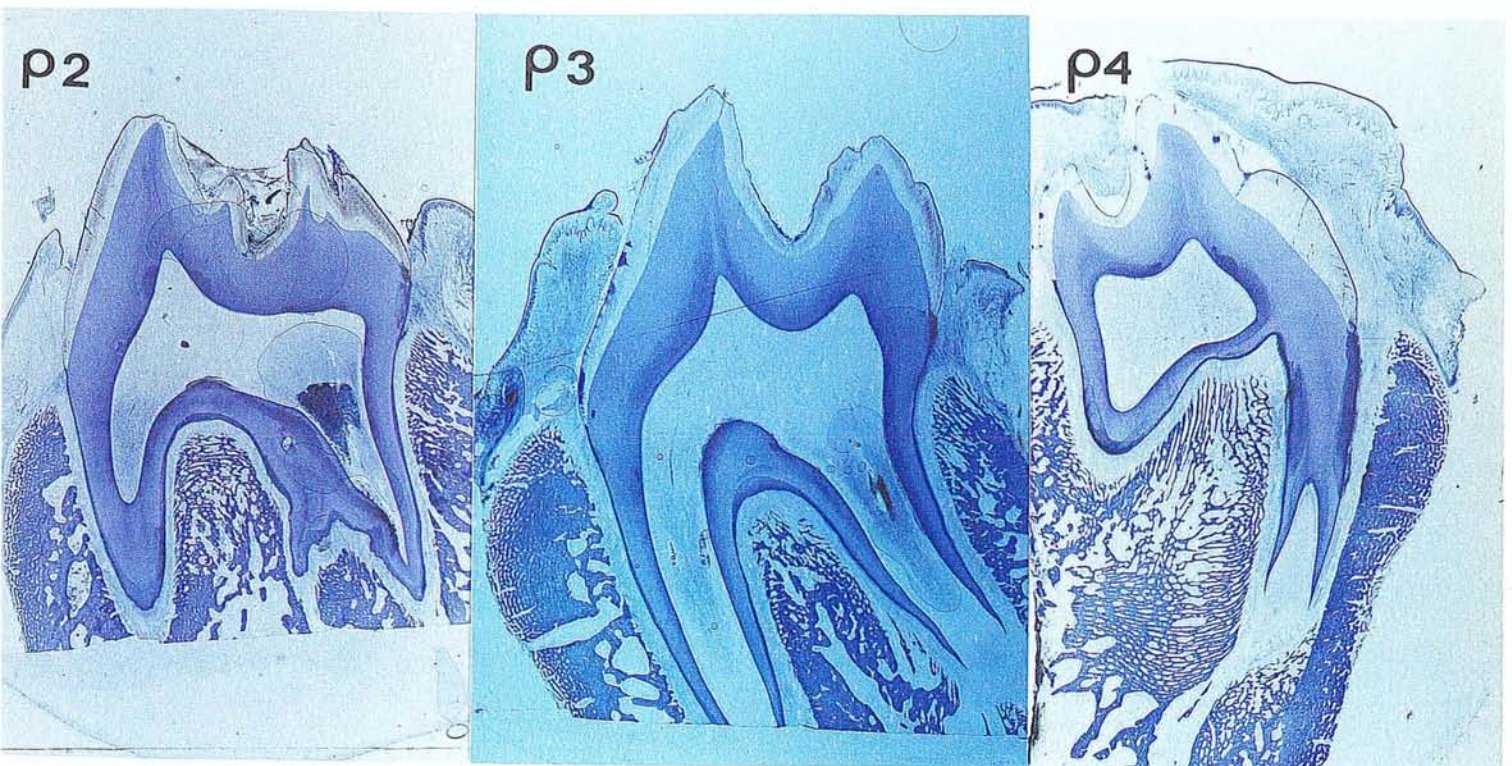
Détail porté sur le ligament alvéolaire en lumière polarisée, avec son réseau de fibres de collagène ancré de la couche cémentaire vers le tissu osseux adjacent.

Photo n°100

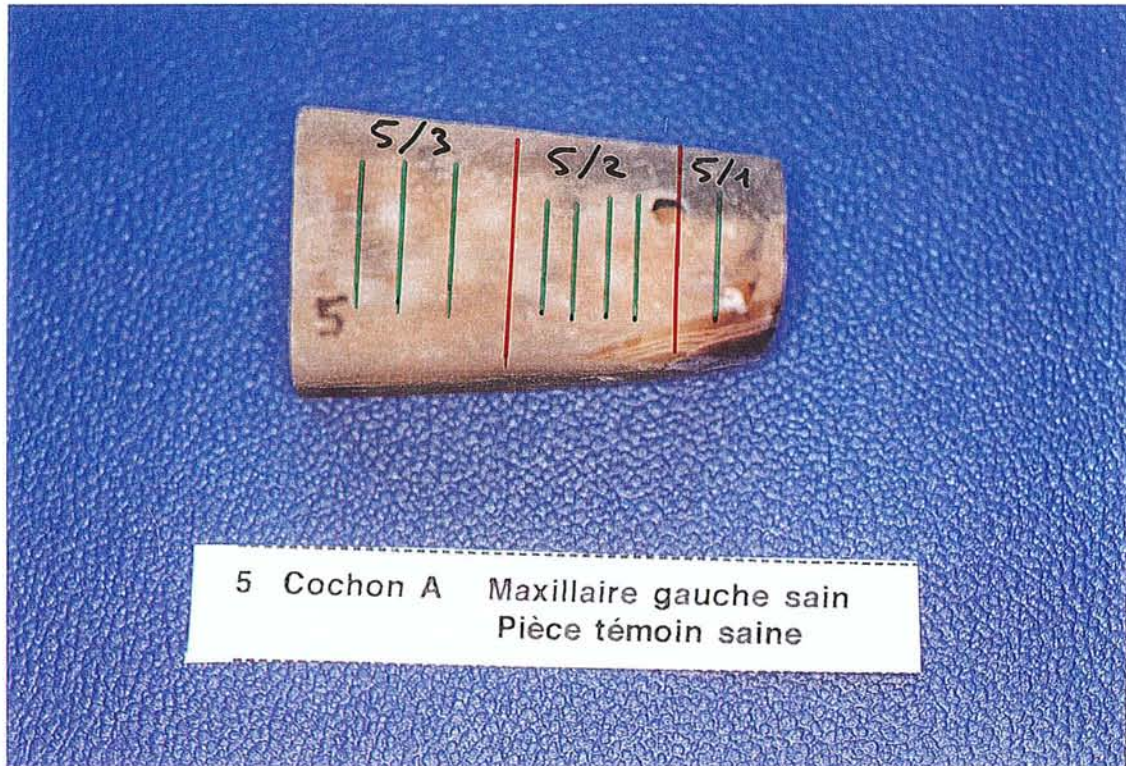

Photo n°101

Pièce anatomique 5 : Séparation du bloc en trois parties
 1 coupe pour le bloc 5/1.
 4 coupes pour le bloc 5/2.
 3 coupes pour le bloc 5/3.



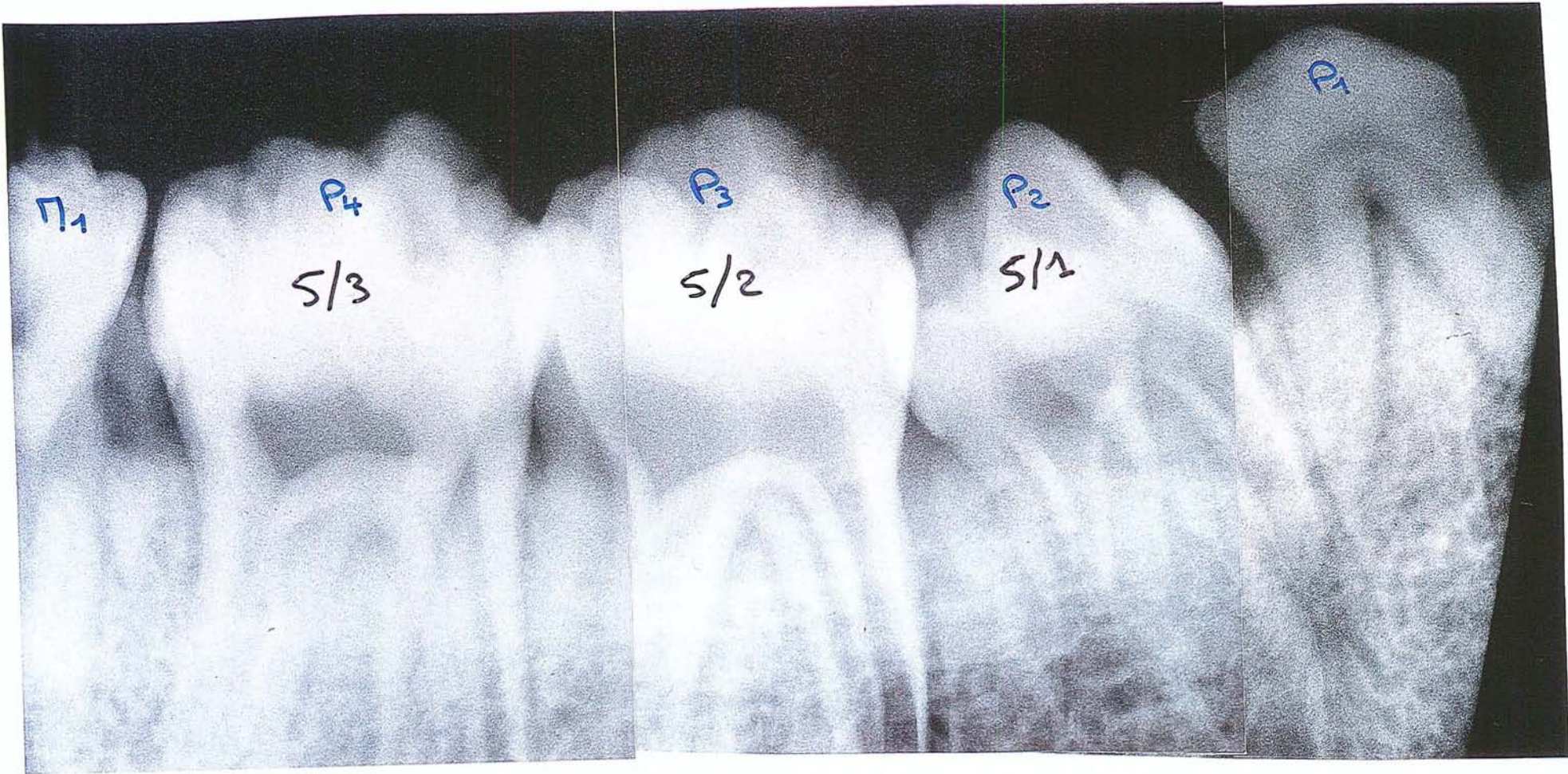
5/1

5/2

5/3

Photo n°102

Aspec macroscopique de la pièce 5.



Montage photographique de la pièce 5, composé à partir de trois clichés rétro-alvéolaires radiographiés avec un long cône en incidence ortho-occlusale.

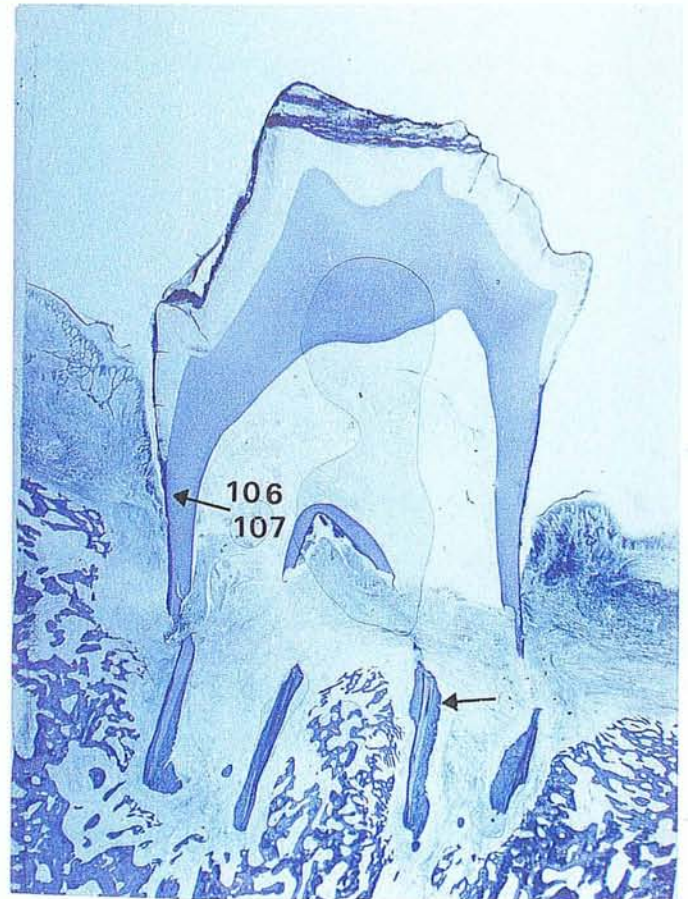
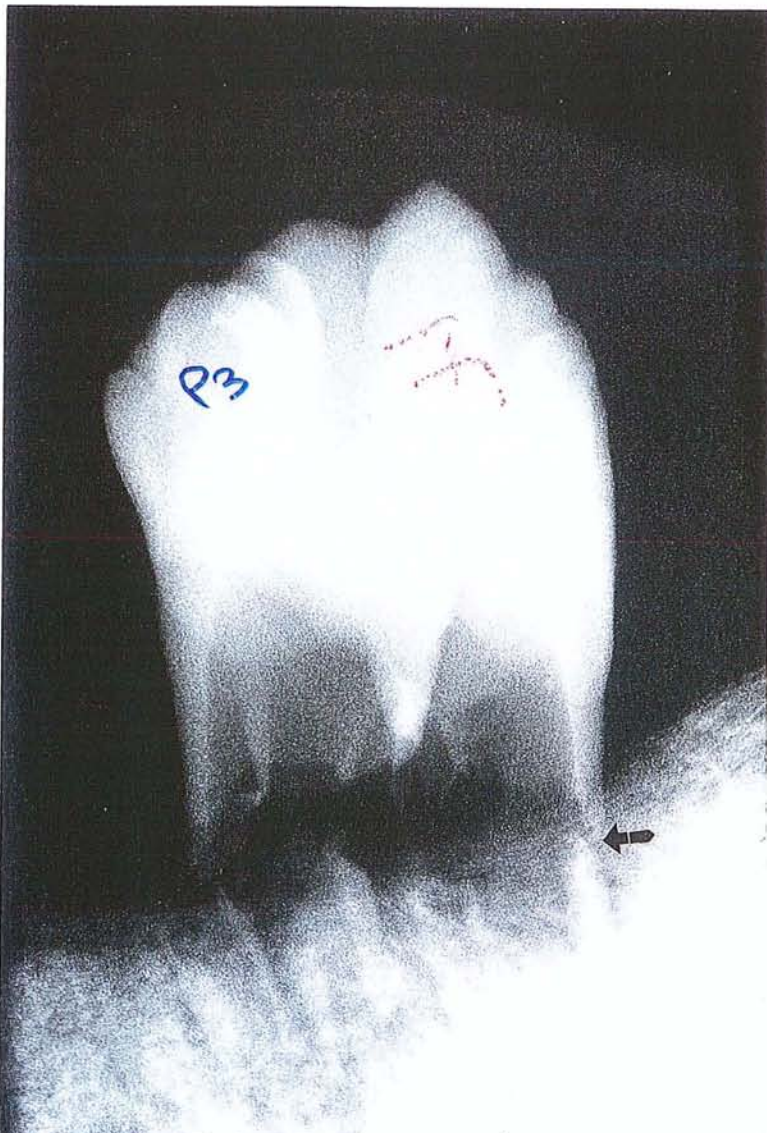Photo n°103



6 Cochon A Mandibule droite transplantée
Pièce transplantée pré-étude

Photo n°104

Pièce anatomique 6 :
2 coupes pour le bloc 6/1.
Aspect macroscopique.

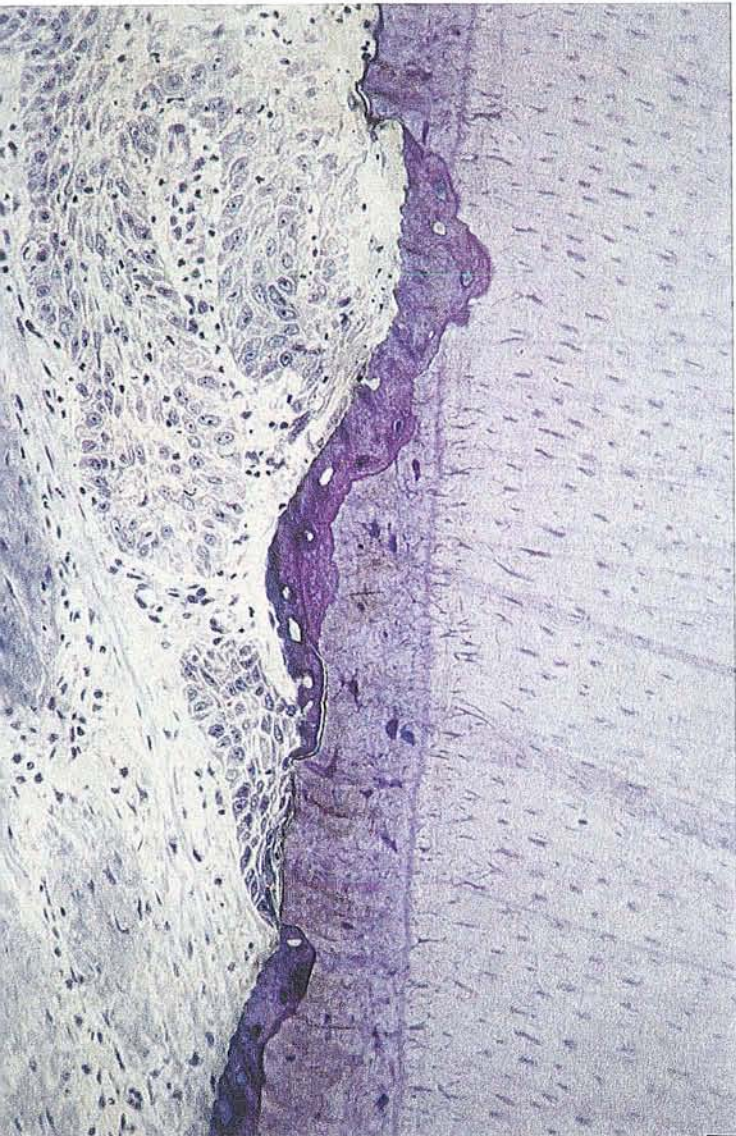


Radiographie de la pièce 6.
Fracture radiculaire dans la partie médiane.

Photo n°105

Photo n°106

Coupe 6/1 : grossissement = 20 x.
Détail du système d'attache gingival et de l'épithélium de poche.



Coupe 6/1 : grossissement = 50 x.
Longue attache épithéliale

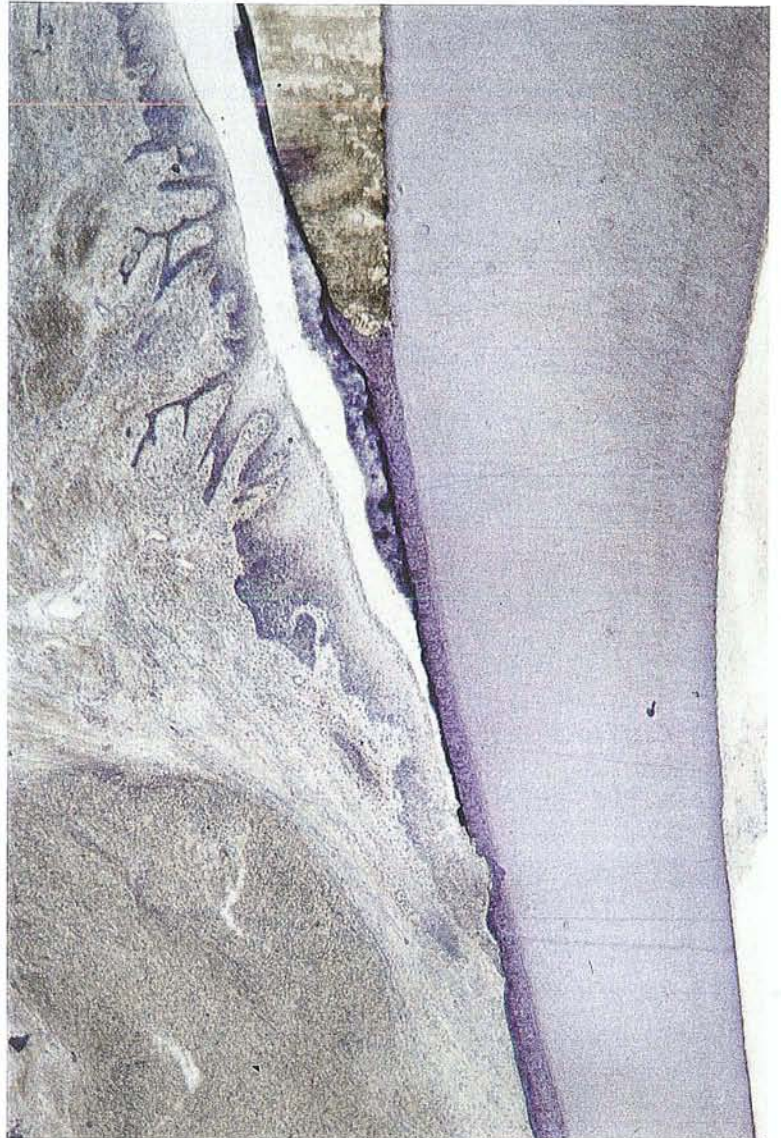


Photo n°107




Photo n°108

Pièce anatomique 7: Séparation du bloc en deux parties,
 2 coupes pour le bloc7/1.
 2 coupes pour le bloc7/2.
 2 coupes pour le bloc7/2 et 1 coupe pour le bloc7/3.

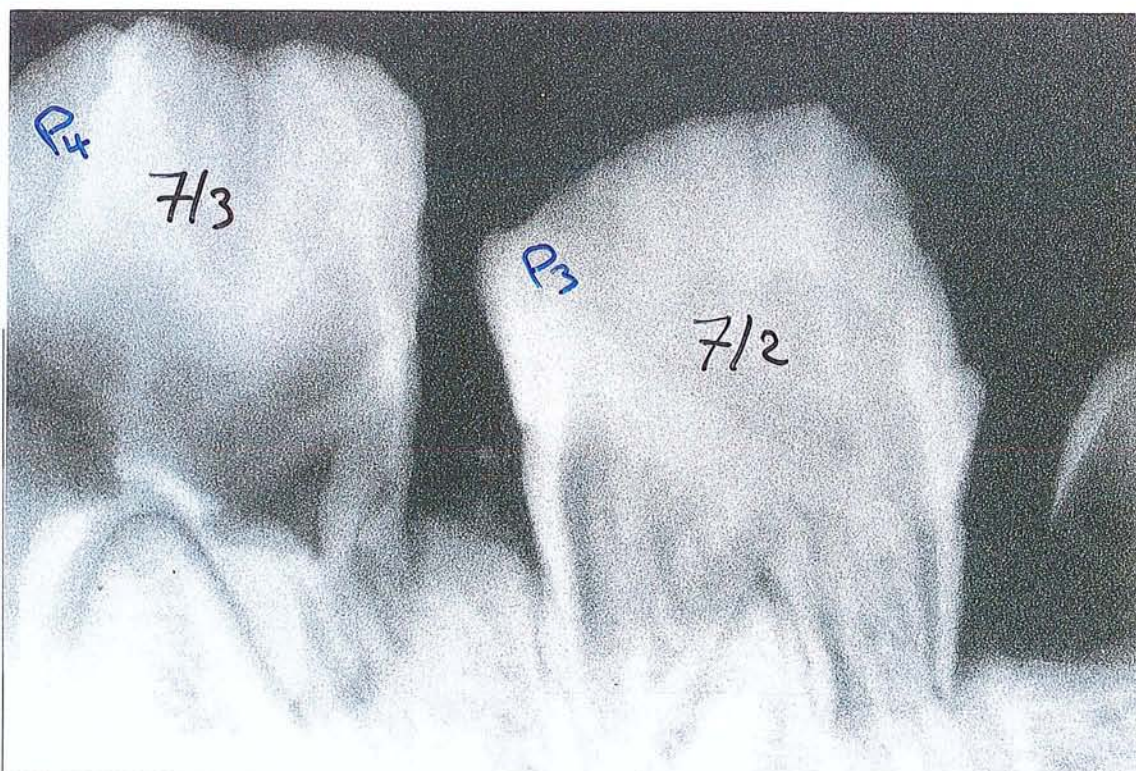
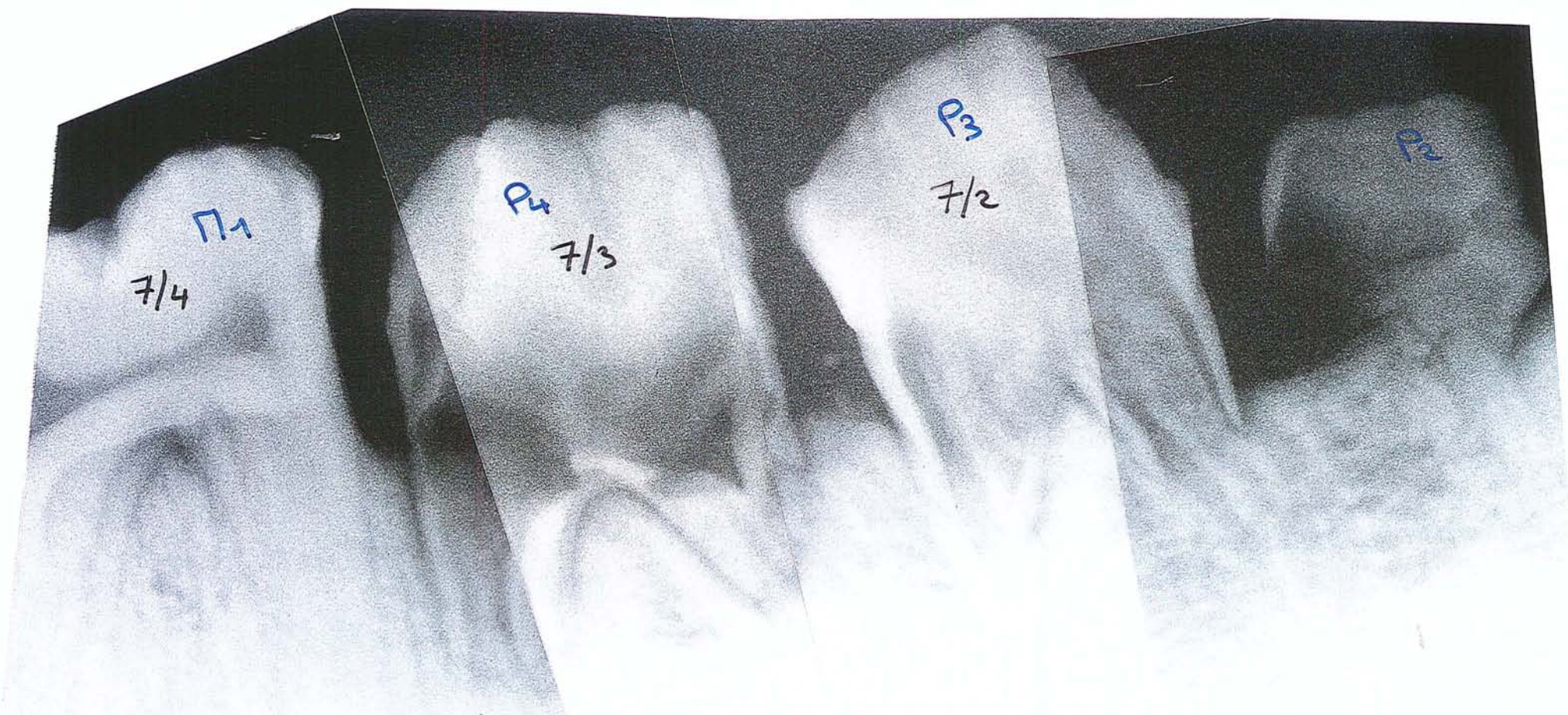
Photo n°109

Radiographie de la pièce 7.
 Destruction parodontale entre P3 et P2.

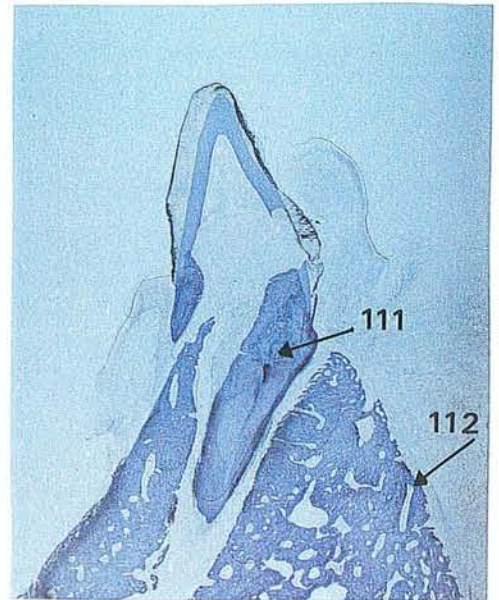
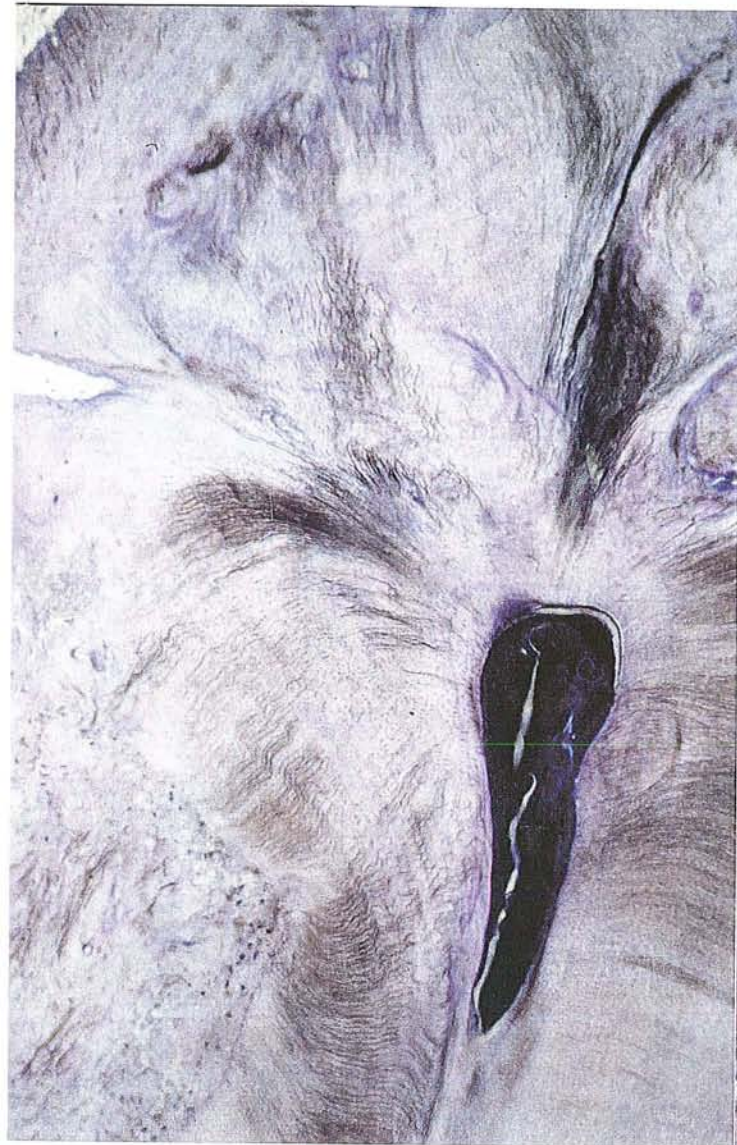

Montage photographique de la pièce 7, composé à partir de quatre clichés rétro-alvéolaires radiographiés avec un long cône en incidence ortho-occlusale.

Photo n°110

Coupe 7/1 : grossissement = 25 x Foyer fibro-inflammatoire.

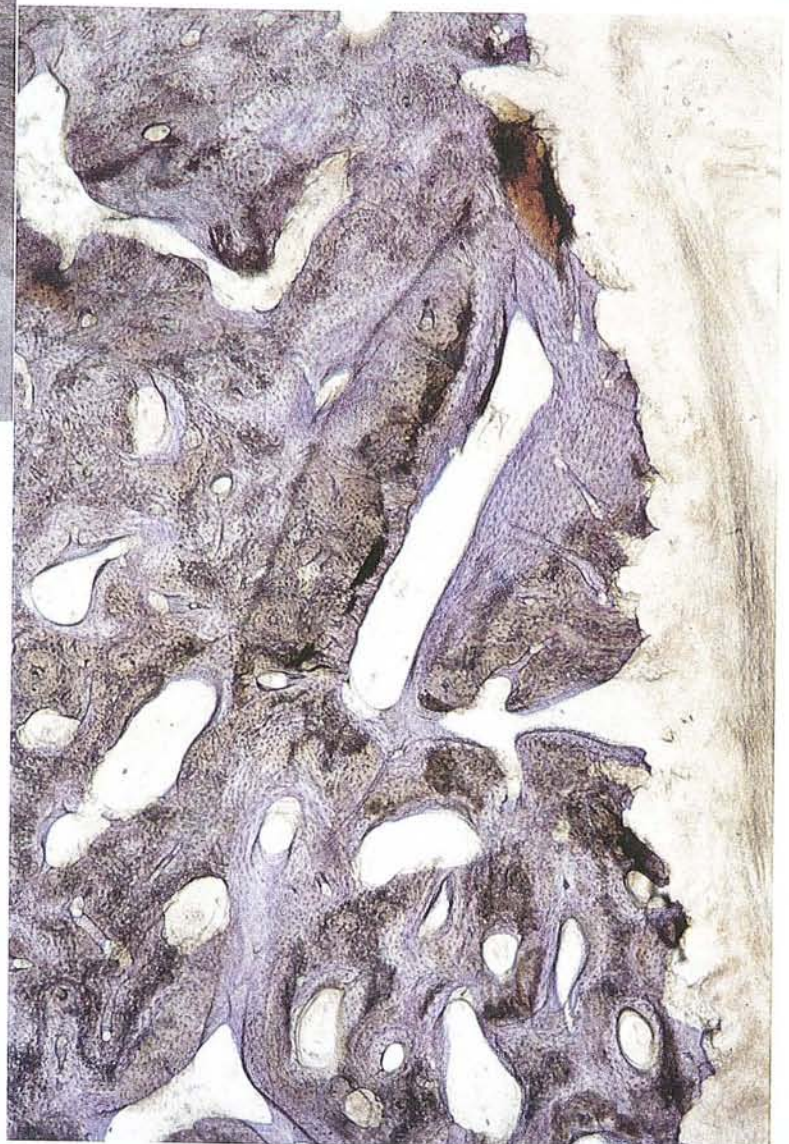
Photo n°111



Aspect
macroscopique
de 7/1

Photo n°112

Coupe 7/1 : grossissement = 50 x.
Rapport tissu osseux et
muqueuse alvéolaire



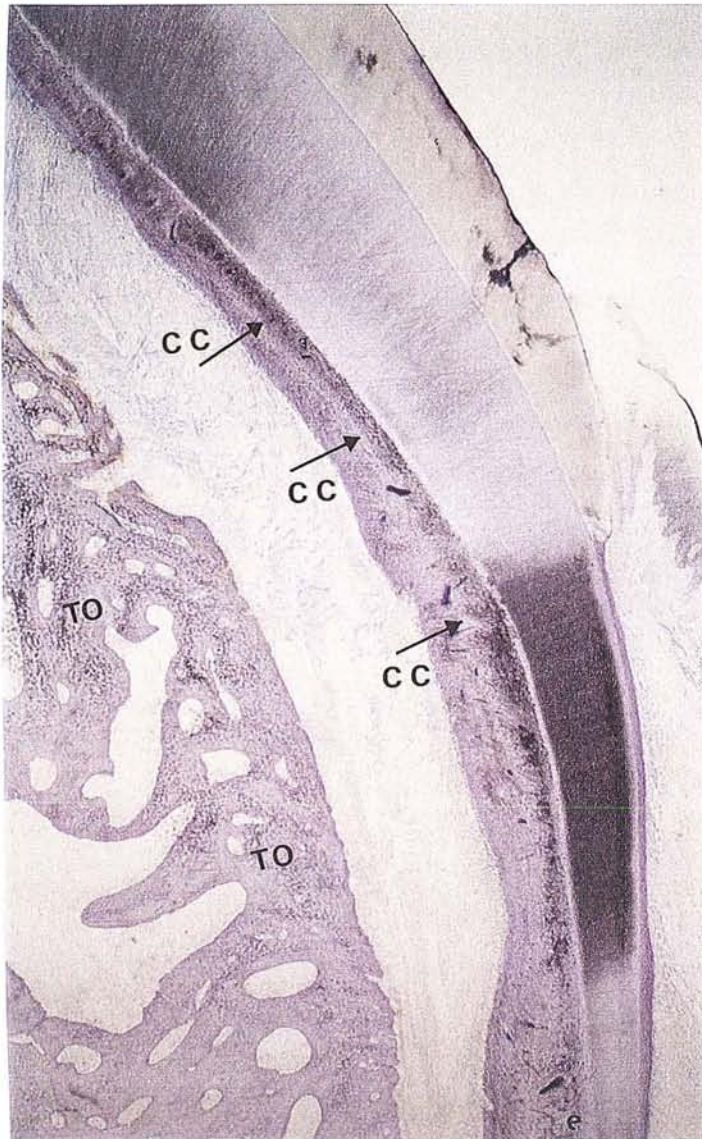


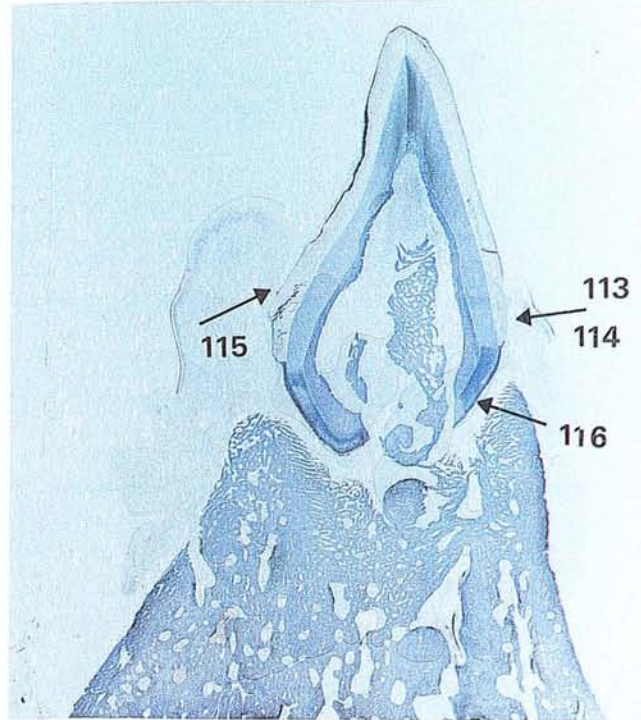
Photo n°113

Coupe 7/2 : grossissement = 50 x.

Tissu osseux fibreux non lamellaire au sein de la cavité pulpaire. (TO)

Les odontoblastes en périphérie ont disparu.

Couche de ciment cellulaire très épaisse sur les bords internes de la chambre pulpaire. (CC)



Coupe 7/2: grossissement = 100 x.

Attache épithélio-conjonctive.

L' épithélium de jonction prolifère dans le tissu conjonctif. La lame basale fait face au tissu conjonctif en réalisant des circonvolutions.

On observe des fibres d'ancrage qui s'étirent de la lame basale vers le conjonctif.

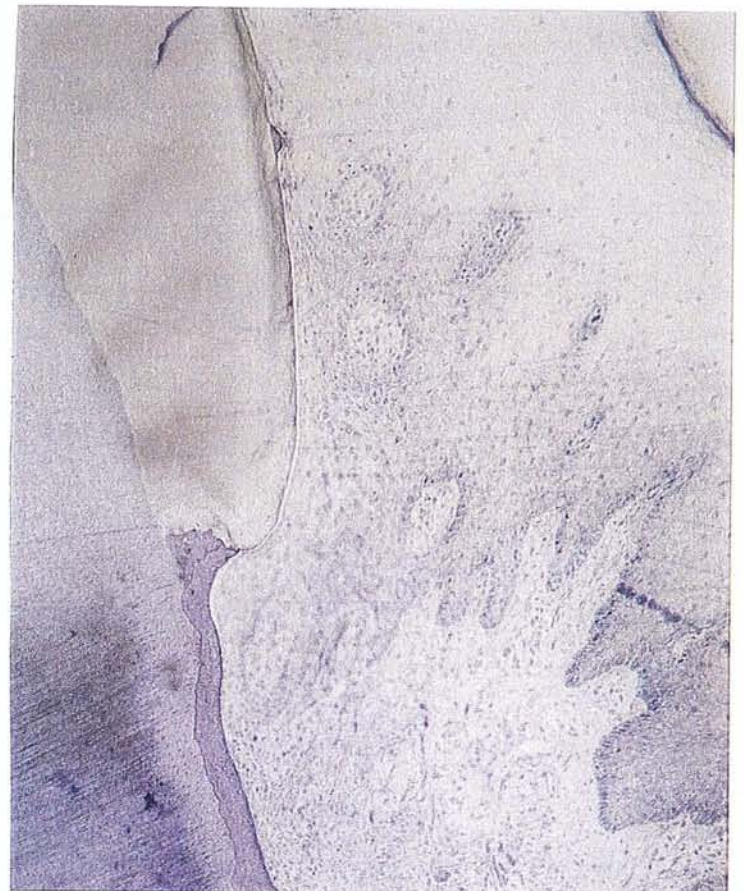

Photo n°114

Coupe 7/2: grossissement = 50 x.
Examen du système d'attache en lumière polarisée.
Le tissu gingival est oedématié.

Photo n°115

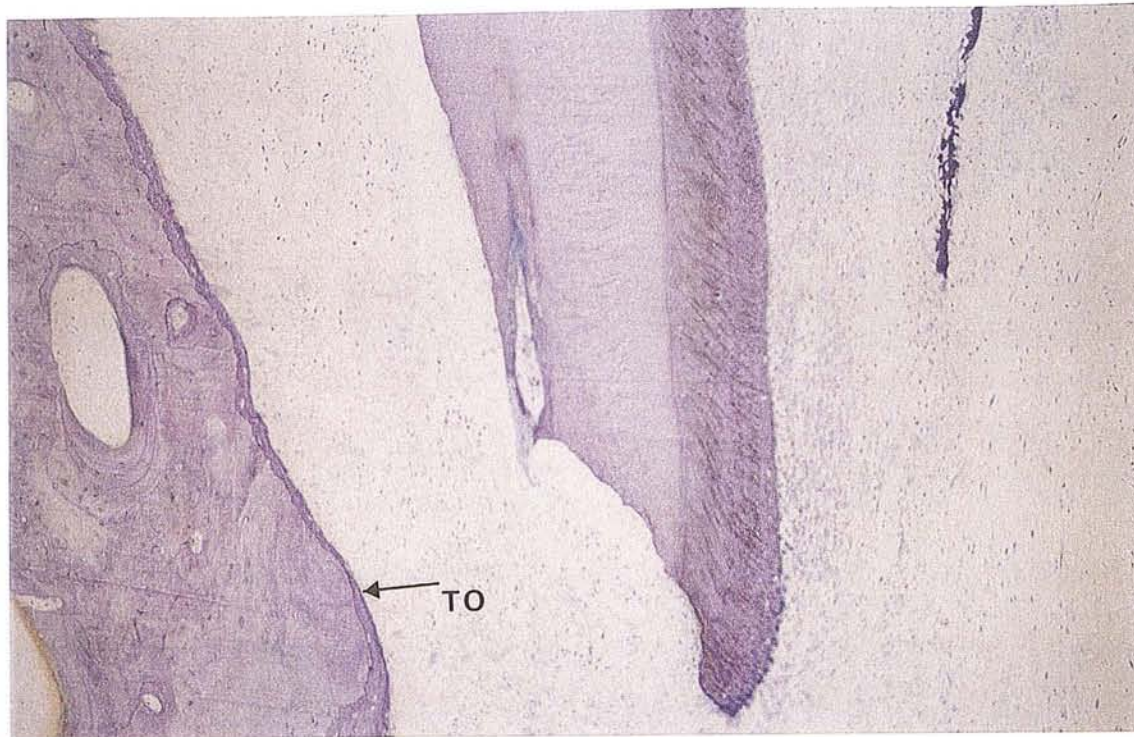
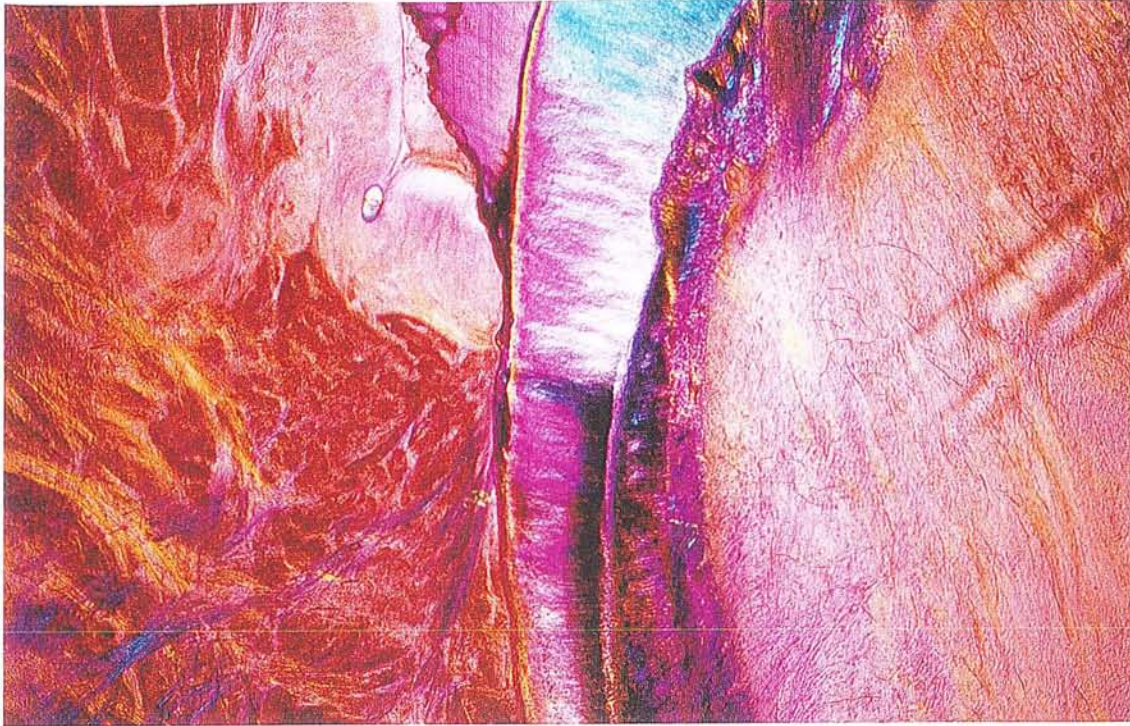
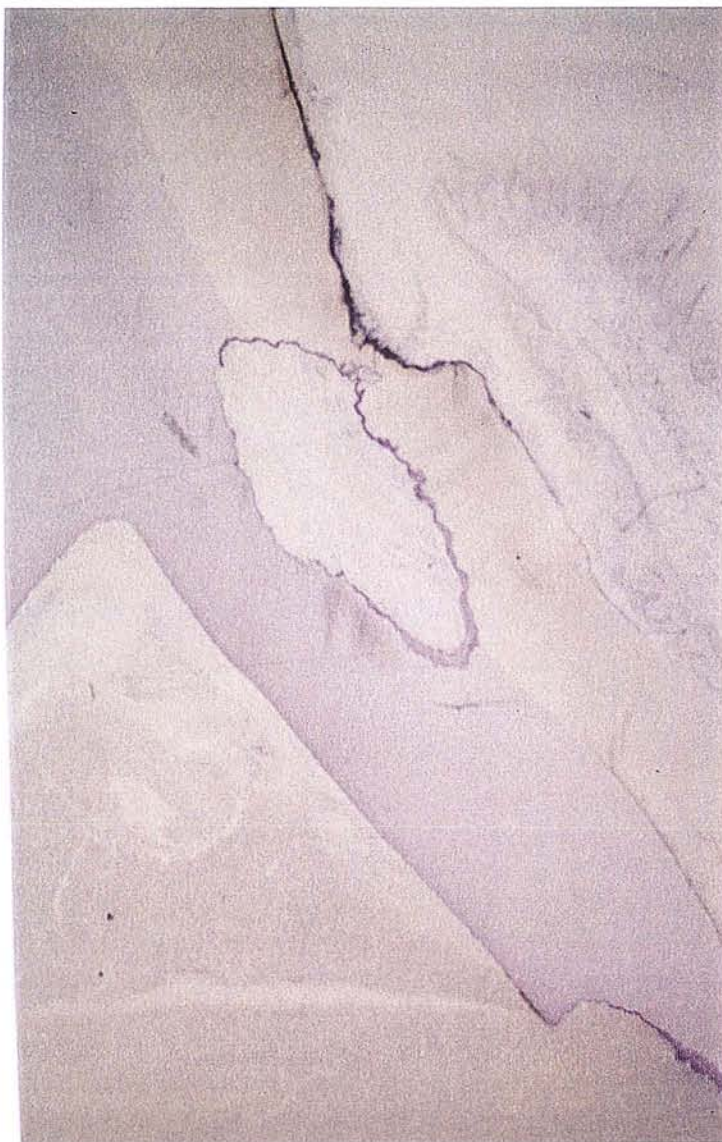
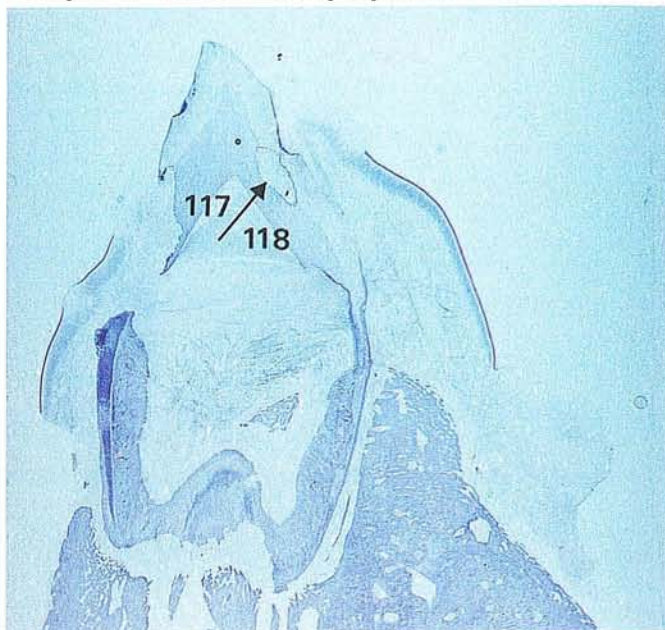
Photo n°116

Coupe 7/2: grossissement = 100 x.
Cône de tissu osseux fibreux non lamellaire qui prolifère au sein
de la cavité pulpaire. Disparition des odontoblastes.

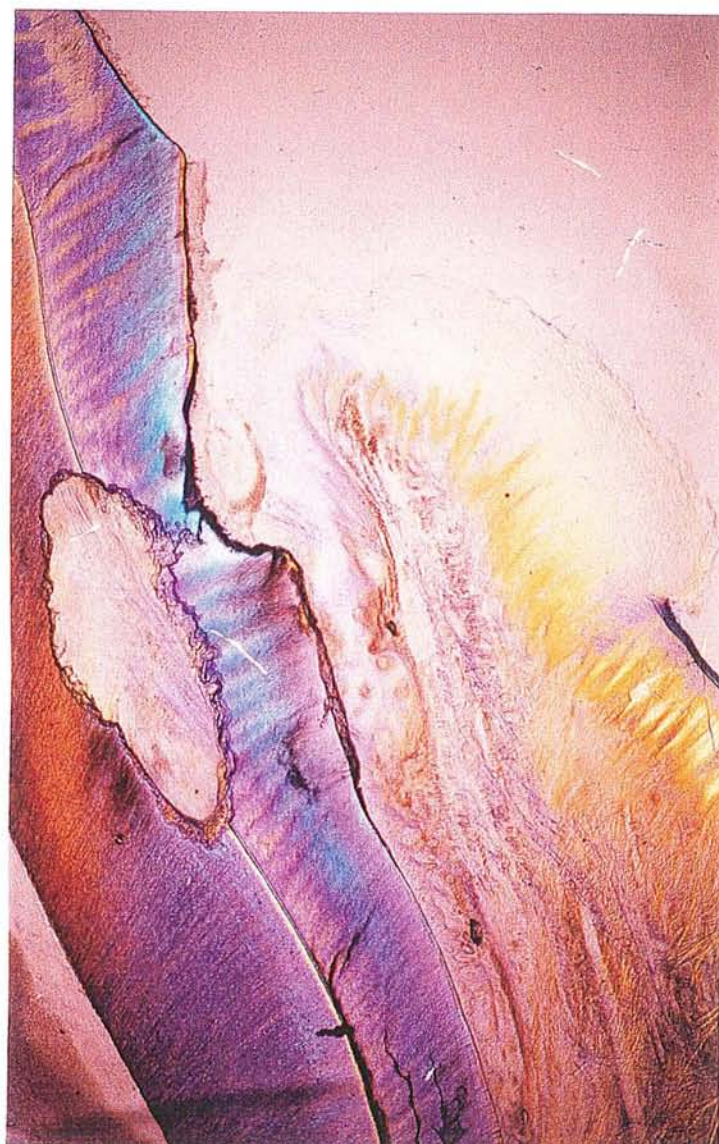
**Photo n°117****Coupe 7/3:** grossissement= 50 x.Enorme figure de résorption à la
jonction émail- dentine.**Aspect macroscopique de 7/3.****Coupe 7/3:** grossissement= 50 x.Résorption à la jonction émail- dentine
en lumière polarisée.Longue attache épithéliale en réaction à
un processus inflammatoire.**Photo n°118**

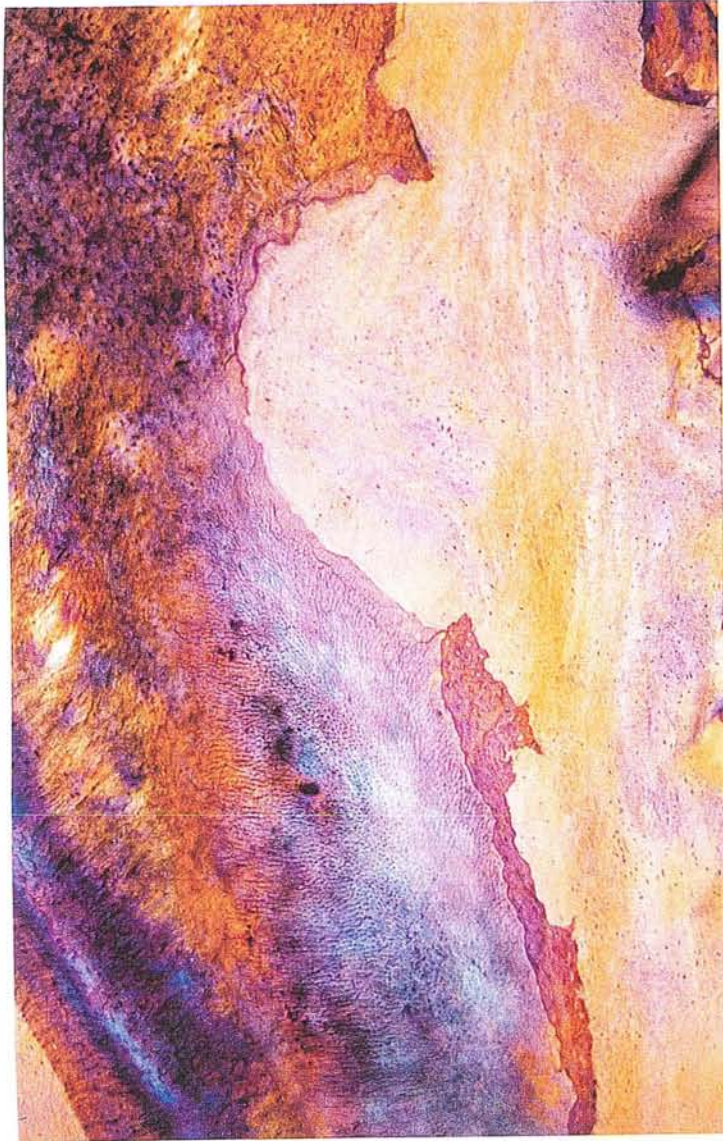

Photo n°119

Coupe 7/4: grossissement= 50 x.
Encoche de résorption sur racine distale,
en lumière polarisée.

Aspect macroscopique de 7/4

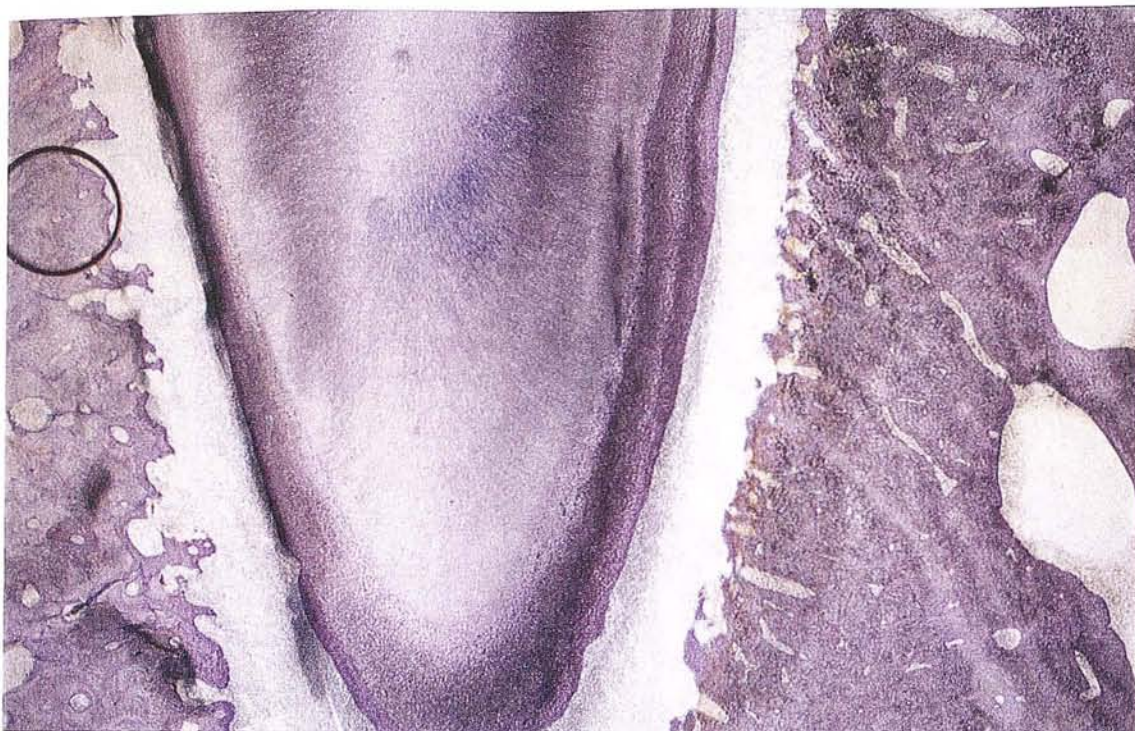
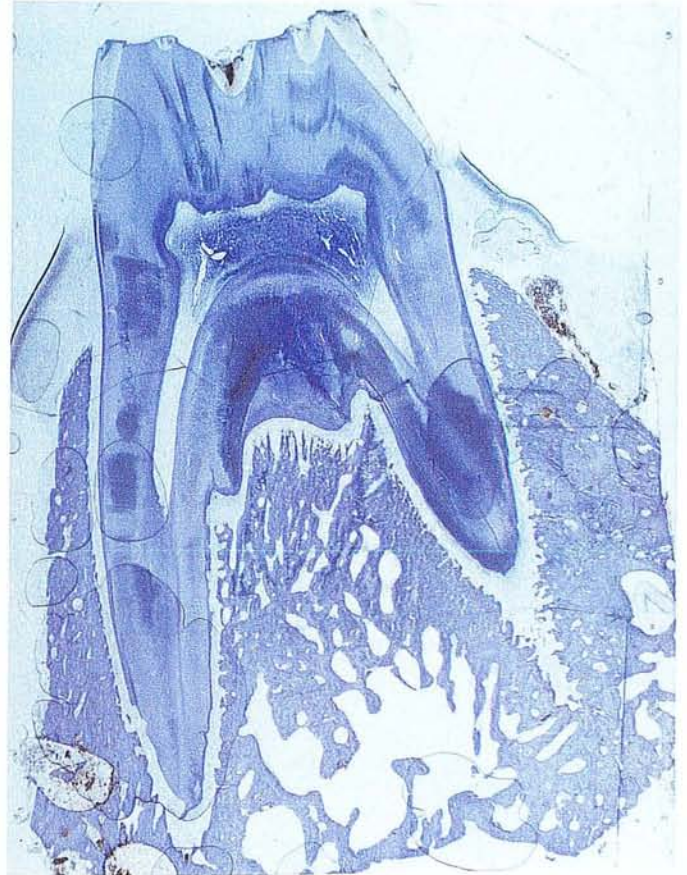
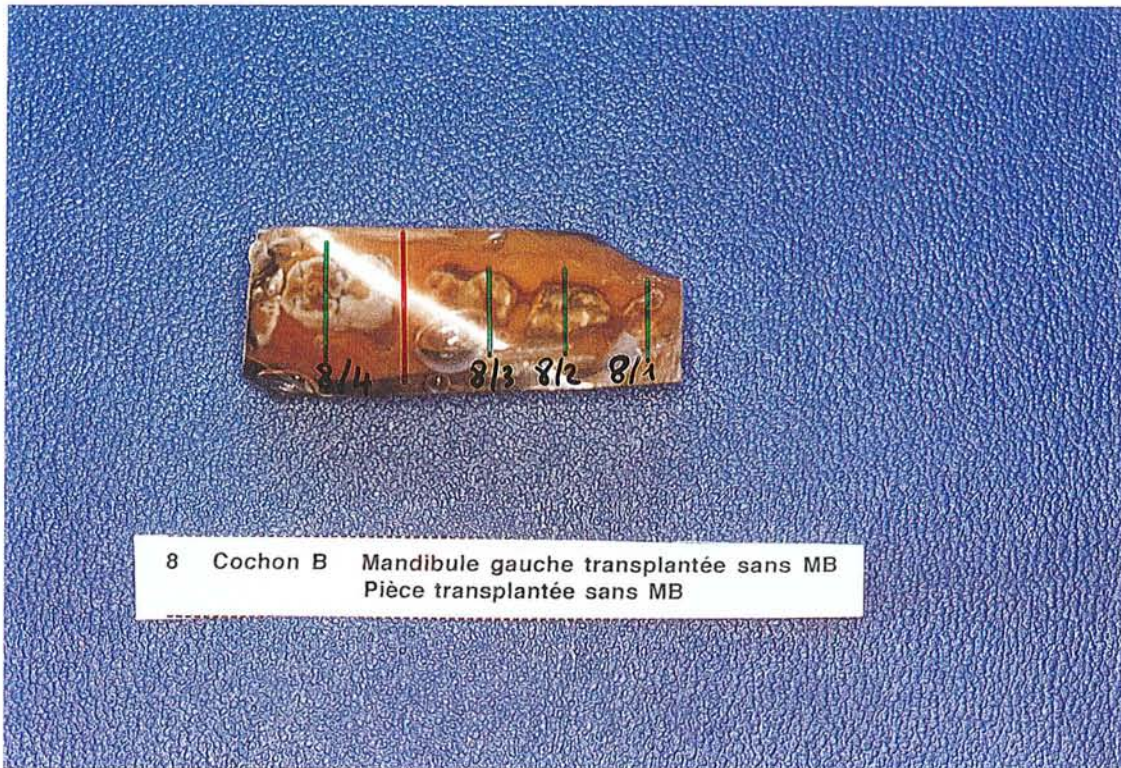

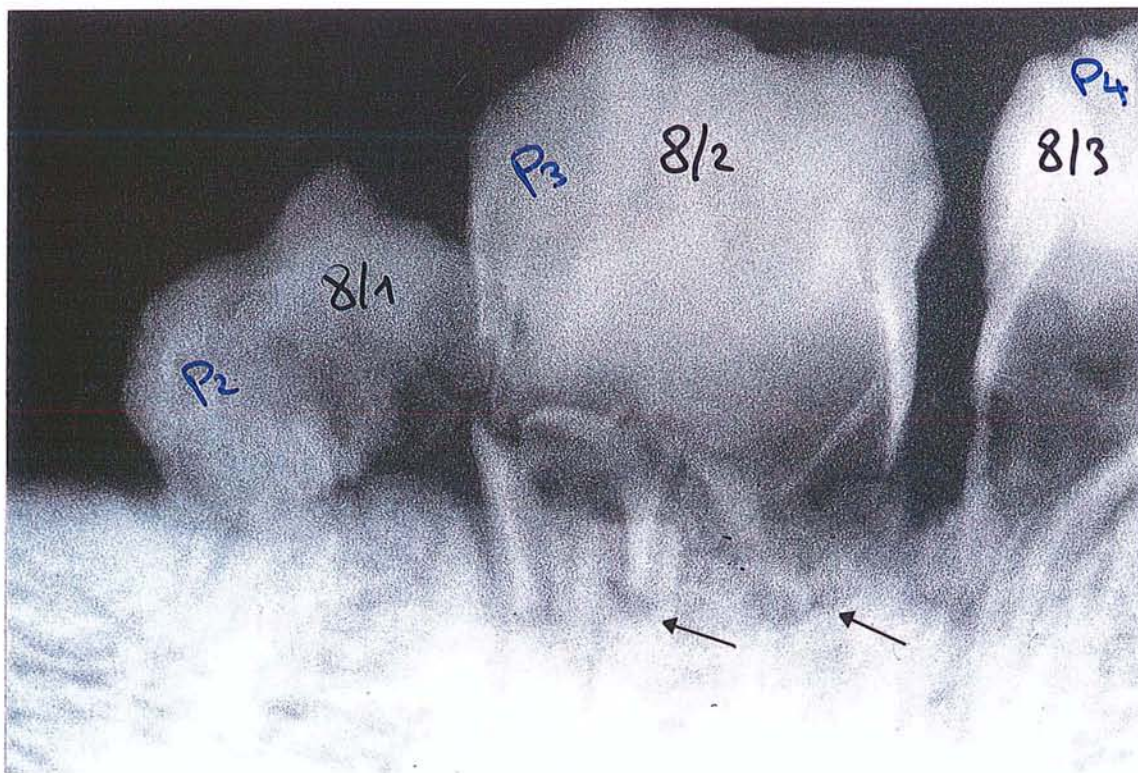
Photo n°120

Coupe 7/4: grossissement= 50 x.
Histologie normale de la région apicale, racine distale de M1.



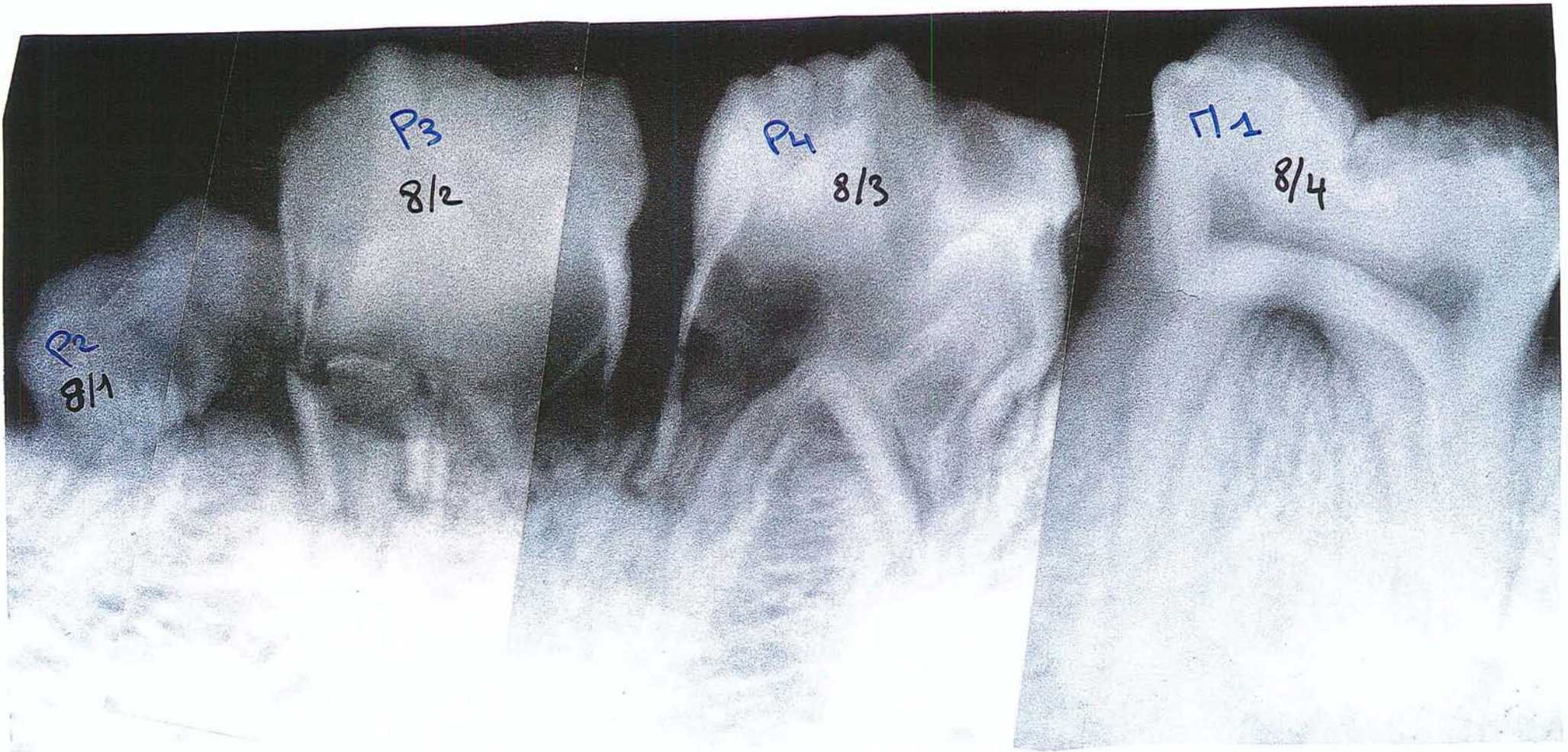
Pièce anatomique 8: Séparation du bloc en 2 parties,
 1 coupe sur le bloc 8/1, 1 coupe sur le bloc 8/2.
 1 coupe sur le bloc 8/3, 1 coupe sur le bloc 8/4.

Photo n°121



Radiographie de la pièce 8:
 Fracture radiculaire sur P3 ?

Photo n°122



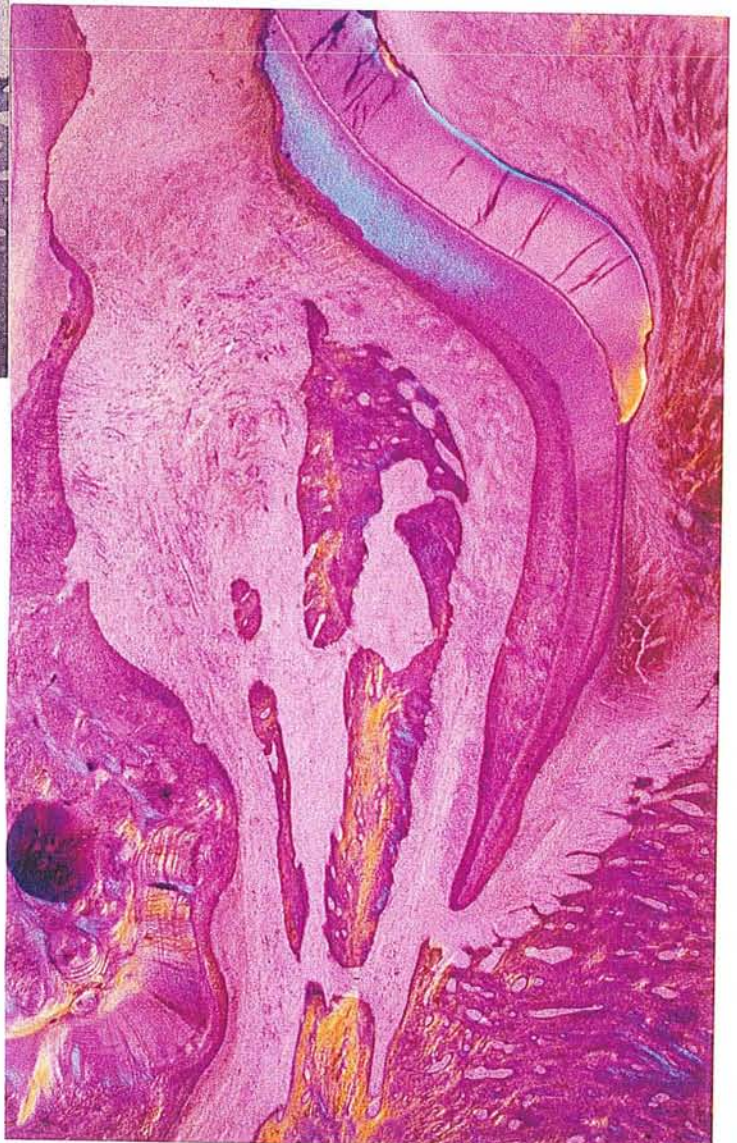
Montage photographique de la pièce 8, composé à partir de quatre clichés rétro-alvéolaires radiographiés avec un dispositif radiographique long cône en incidence ortho-occlusale.

Photo n°123

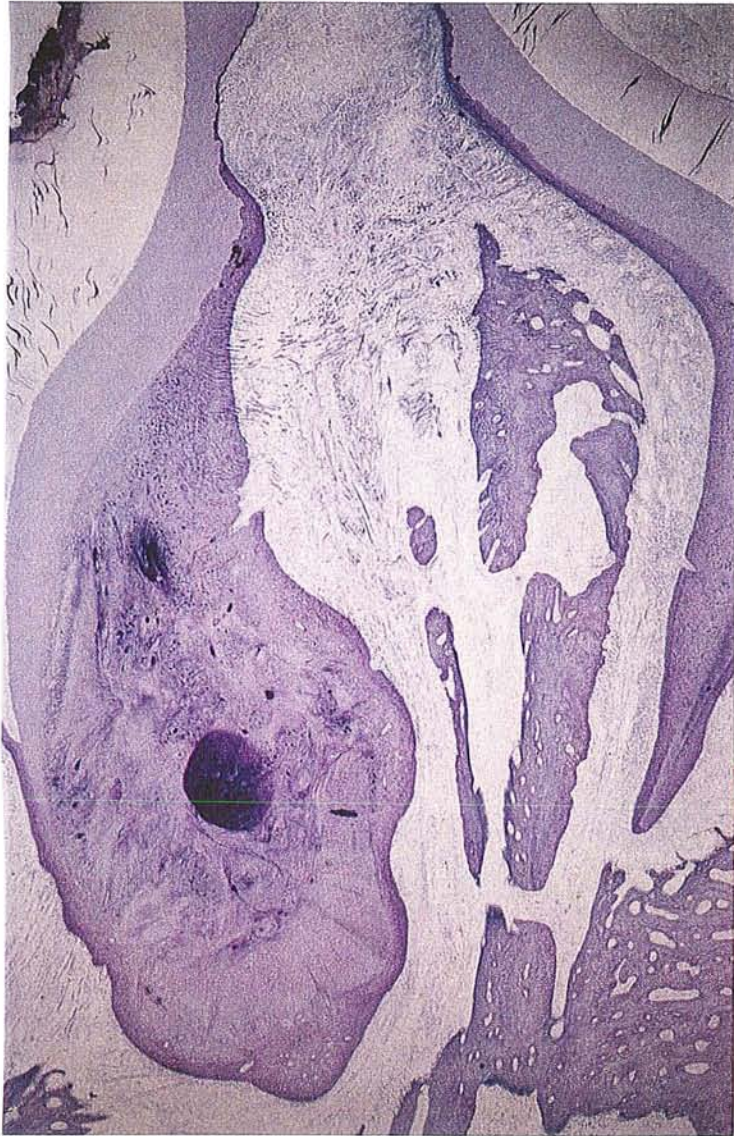

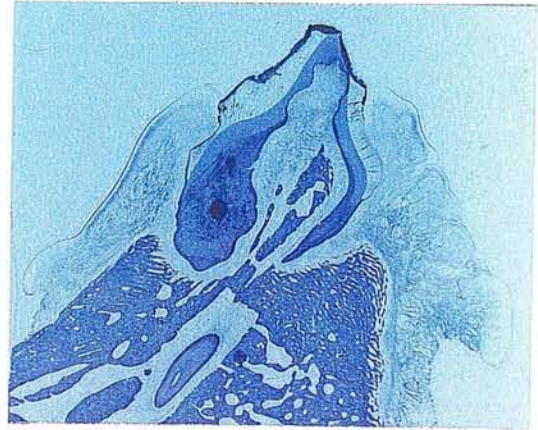Photo n°124

Coupe 8/1 : grossissement = 25 x.
Volumineux bloc cémentaire
sur la face interne radulaire.
Os fibreux non lamellaire au
sein de la chambre pulpaire.

Aspect macroscopique de 8/1

Coupe 8/1 : grossissement = 25 x.
Examen en lumière polarisée,
apposition cémentaire également sur
l'autre versant interne radulaire.

Photo n°125

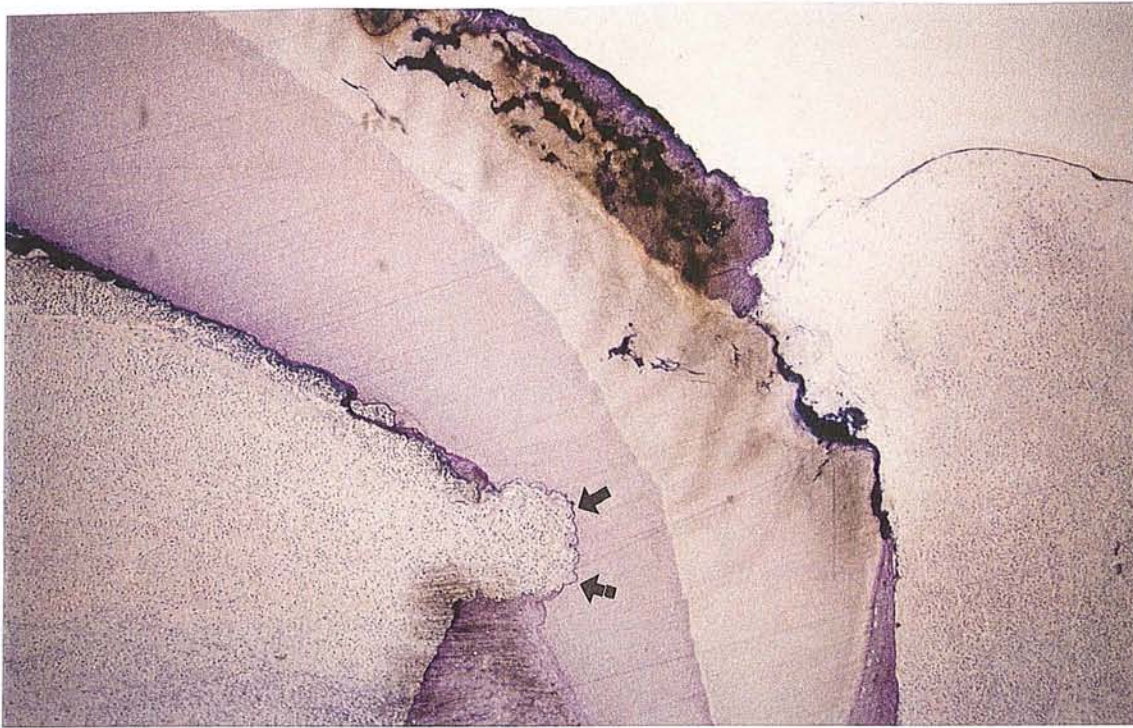
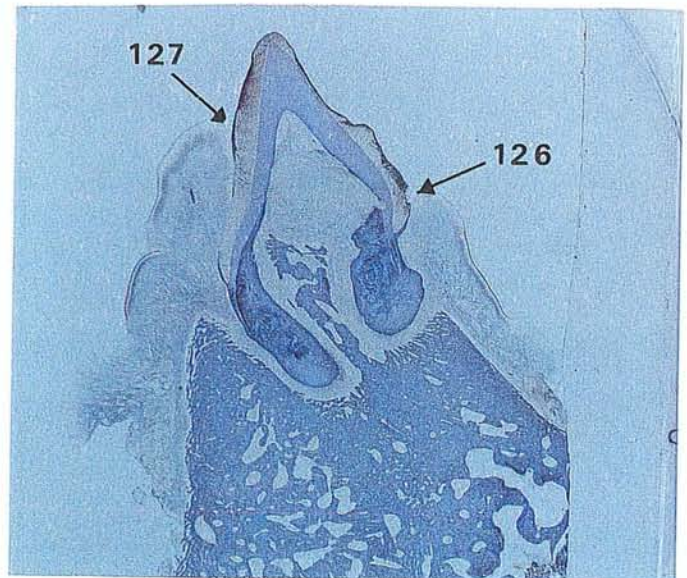


Photo n°126

Coupe 8/2: grossissement = 50x.
 Figure de résorption ostéoclasique.
 foyer inflammatoire nécrotique pulpaire.
Aspect macroscopique de 8/2.



Coupe 8/2: grossissement = 25 x.
 Tissu osseux fibreux non lamellaire
 pénétrant dans la chambre pulpaire

Photo n°127

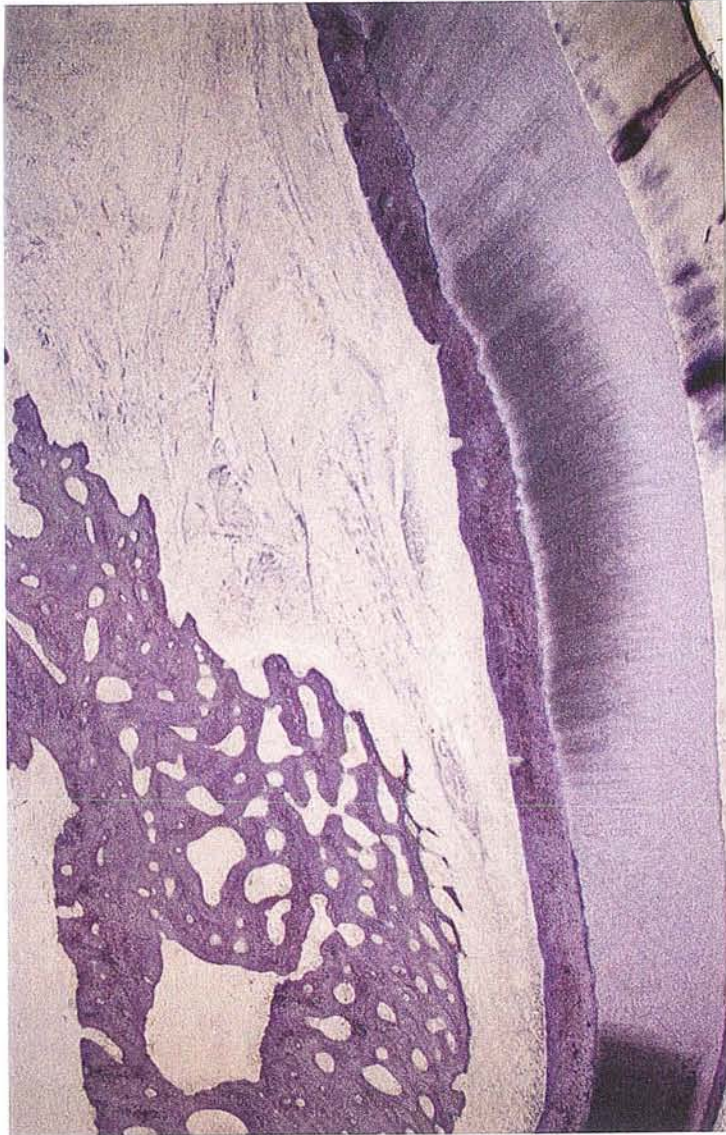
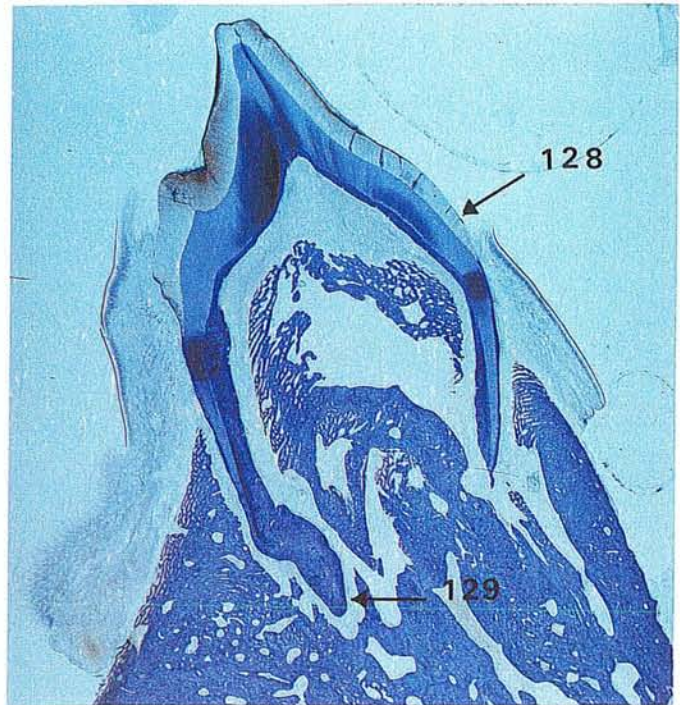


Photo n°128

Coupe 8/3: grossissement = 50 x.

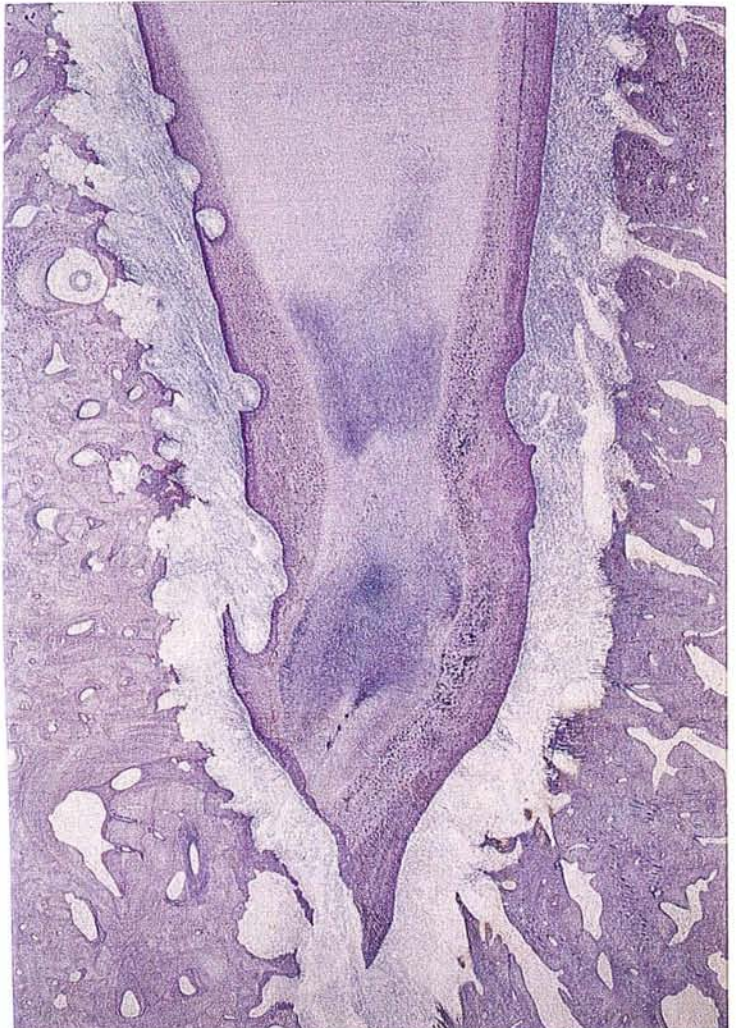La cavité pulpaire est comblée par un tissu osseux fibreux non lamellaire plexiforme.
Aspect macroscopique de 8/3.



Coupe 8/3: grossissement = 100 x.

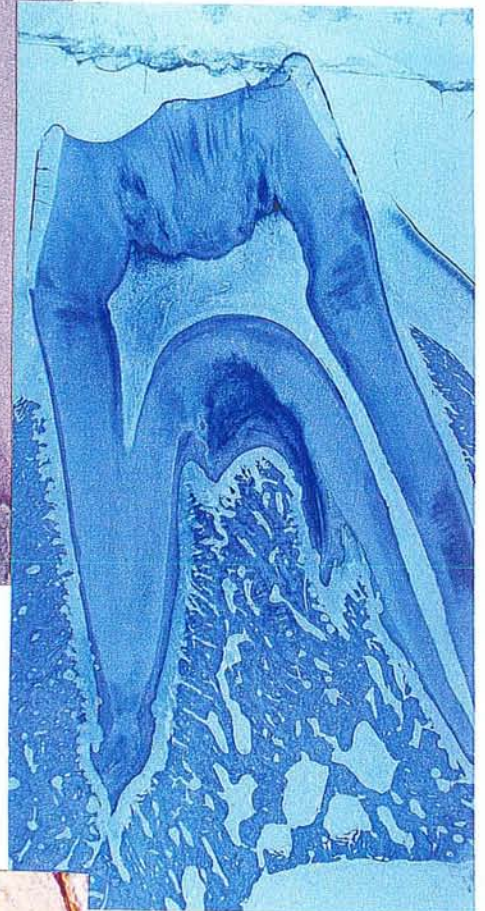
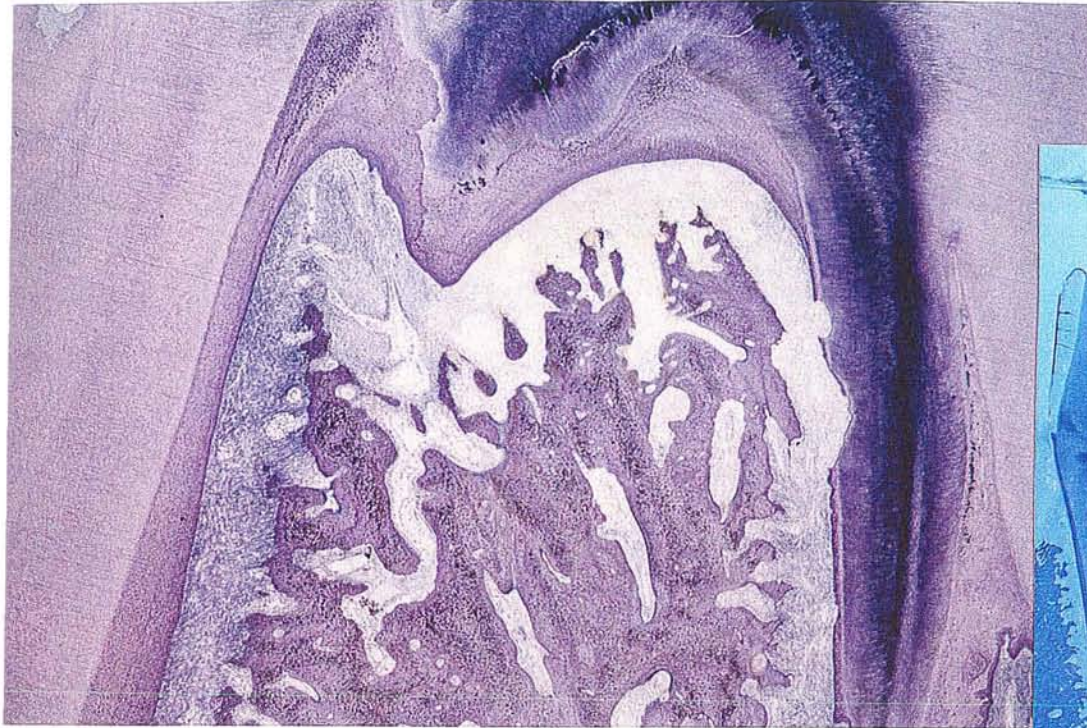
Sur les bords internes de la racine revêtement très épais de ciment cellulaire.

Photo n°129

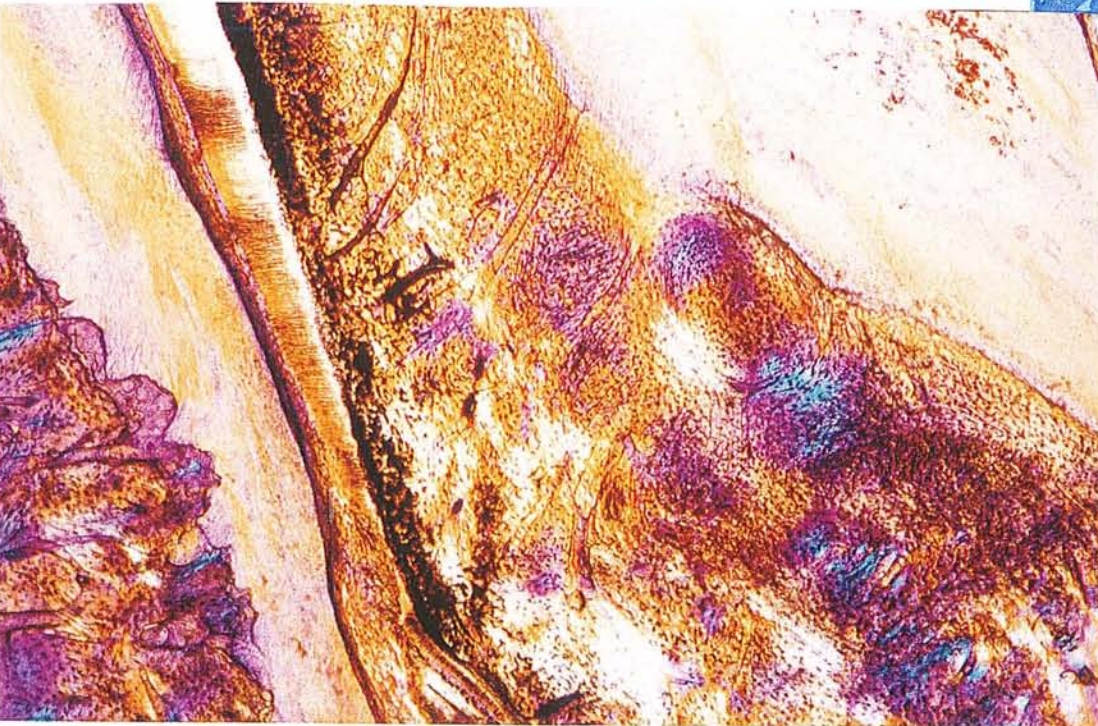


Coupe 8/4: grossissement = 25 x.
Petite zone de résorption radiculaire

Photo n°130



Aspect
macroscopique
de 8/4



Coupe 8/4: grossissement = 100 x .
Encoche de résorption en lumière polarisée.

Photo n°131

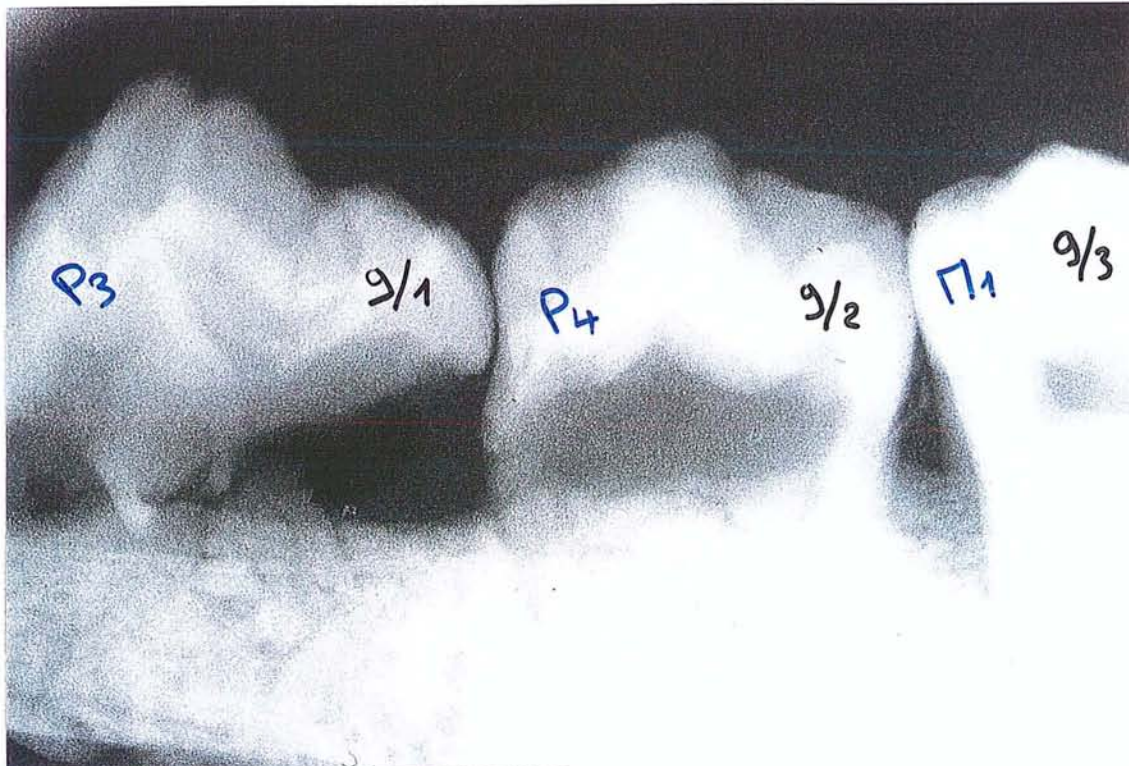


Pièce anatomique 9: Séparation du bloc en deux parties.

Photo n°132

1 coupe sur le bloc 9/1.

2 coupes sur le bloc 9/2 et 2 coupes sur le bloc 9/3.



Radiographie de la pièce 9

Photo n°133

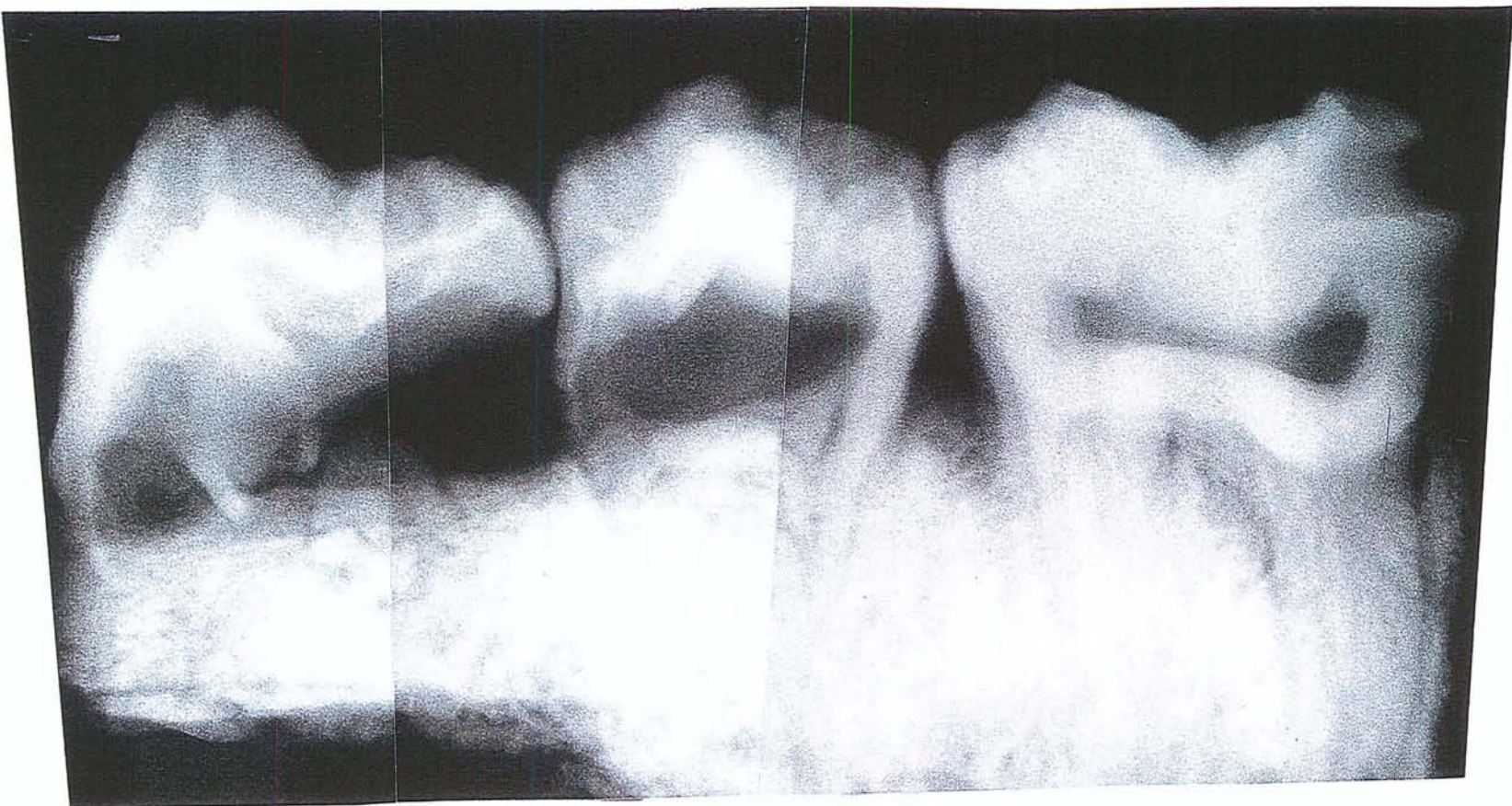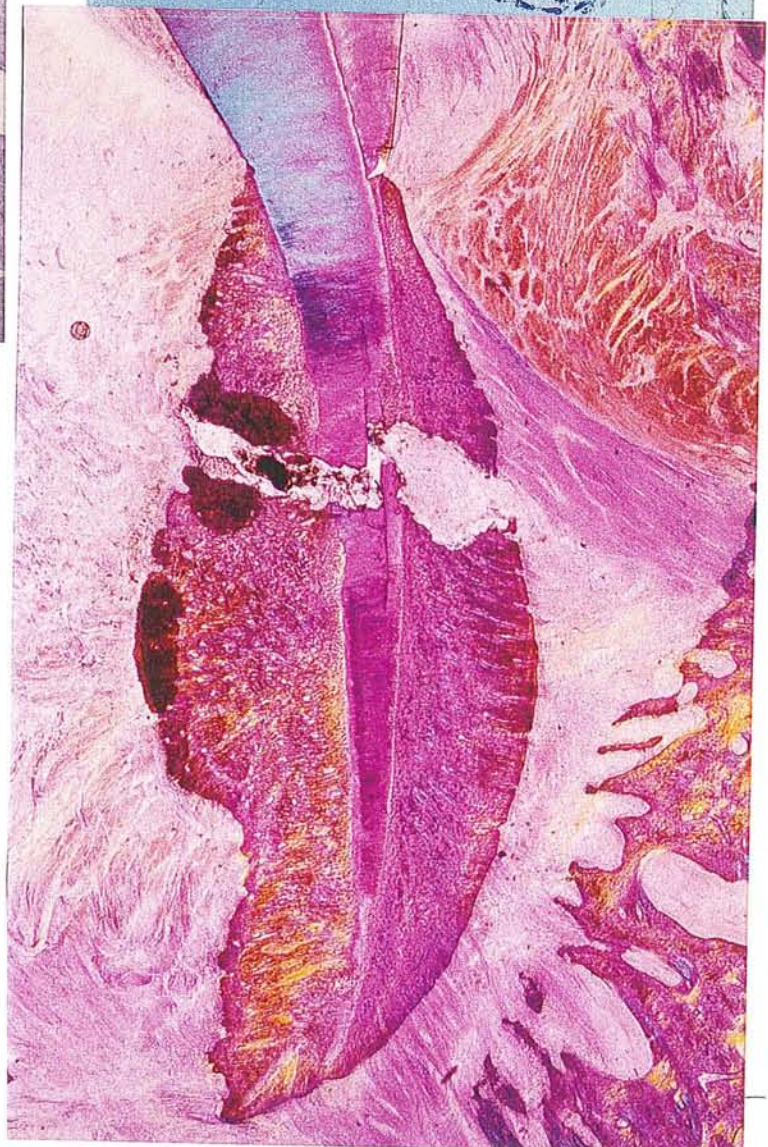

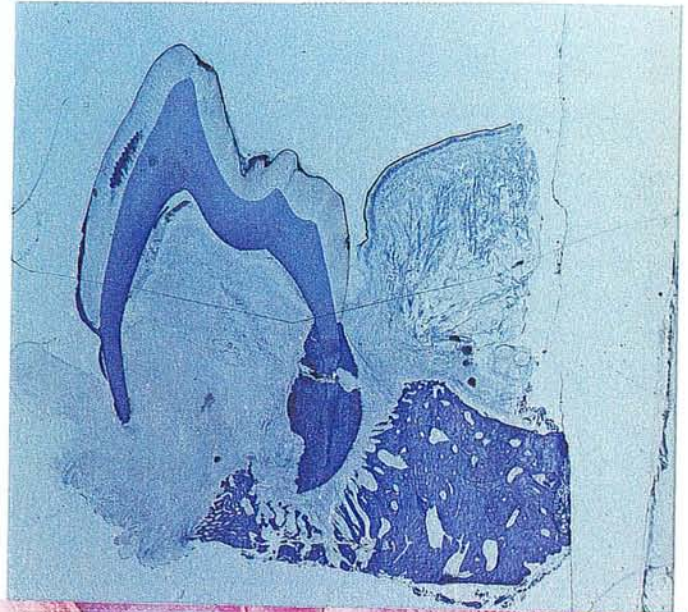
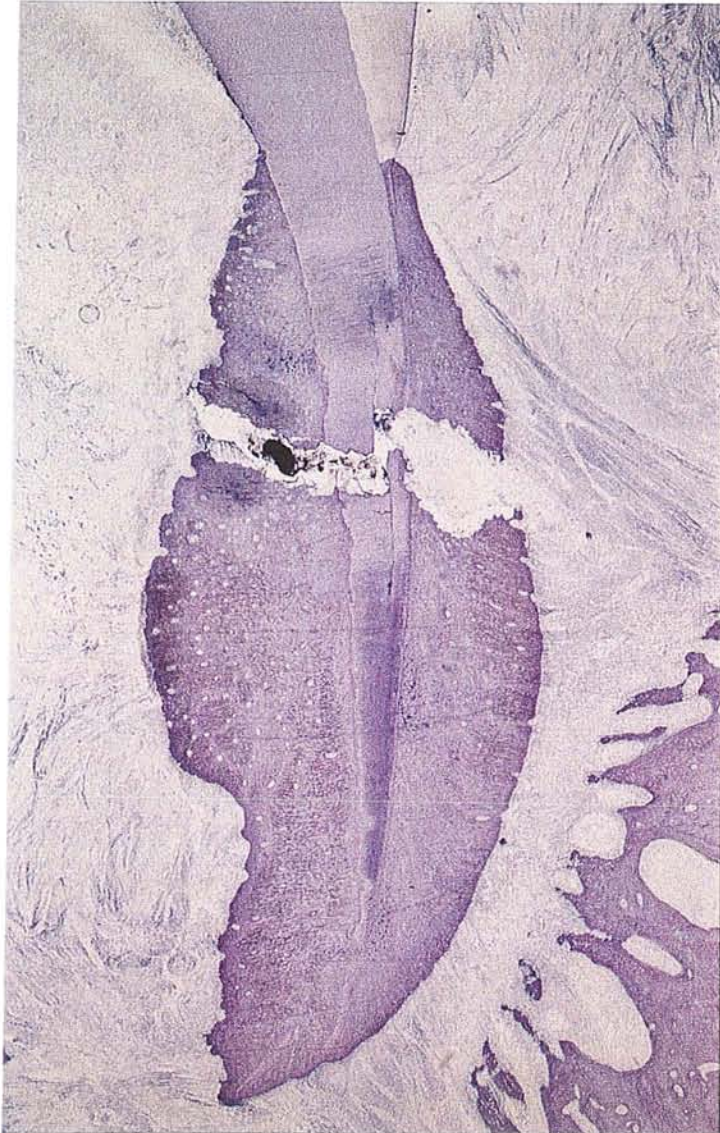Photo n°134

Montage photographique de la pièce 9, composé à partir de trois clichés rétro-alvéolaires radiographiés avec un dispositif radiographique long cône en incidence ortho-occlusale.

Photo n°135

Coupe 9/1: grossissement = 25 x.
Foyer fibro-inflammatoire avec
épithélium gingival dystrophique.
Aspect macroscopique de 9/1



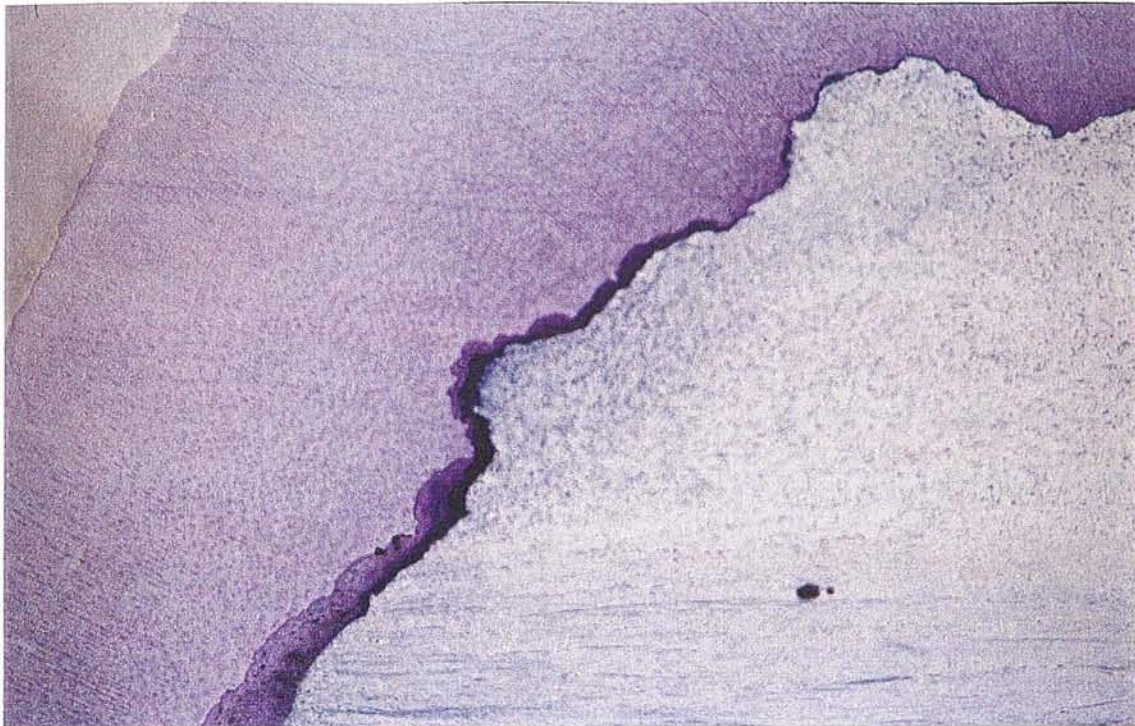
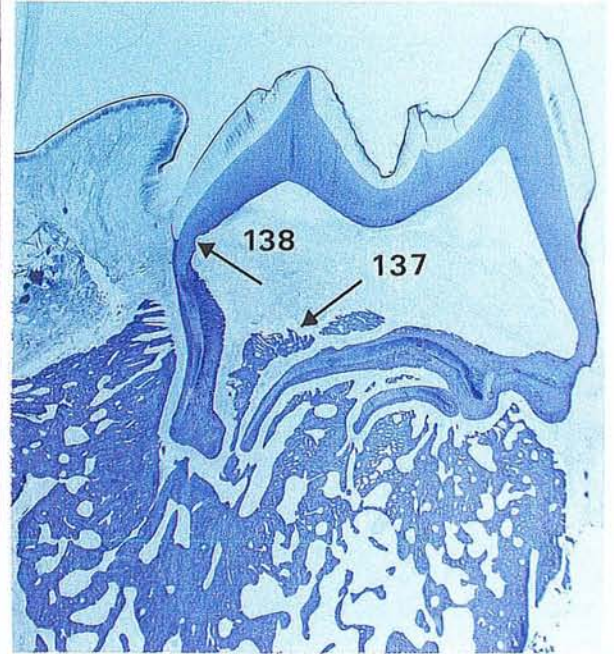
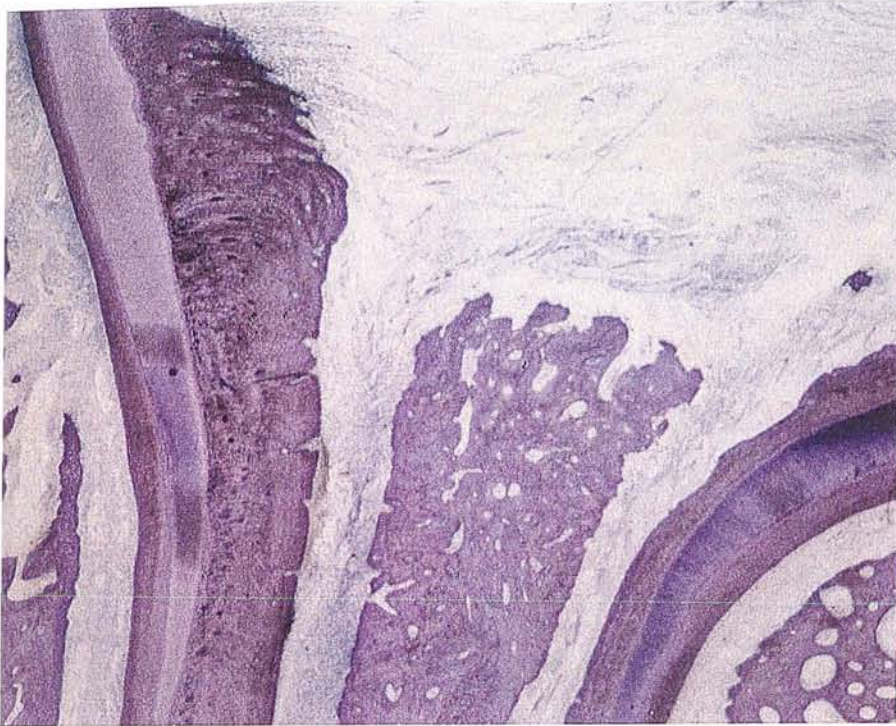
Coupe 9/1: grossissement = 25 x.
Foyer fibro-inflammatoire en
lumière polarisée.

Photo n°136

Coupe 9/2: grossissement = 50 x.
 Envahissement de la chambre pulpaire par un
 foyer fibro-inflammatoire avec de l'épithélium
 gingival dystrophique.

Photo n°137

Aspect macroscopique de 9/2

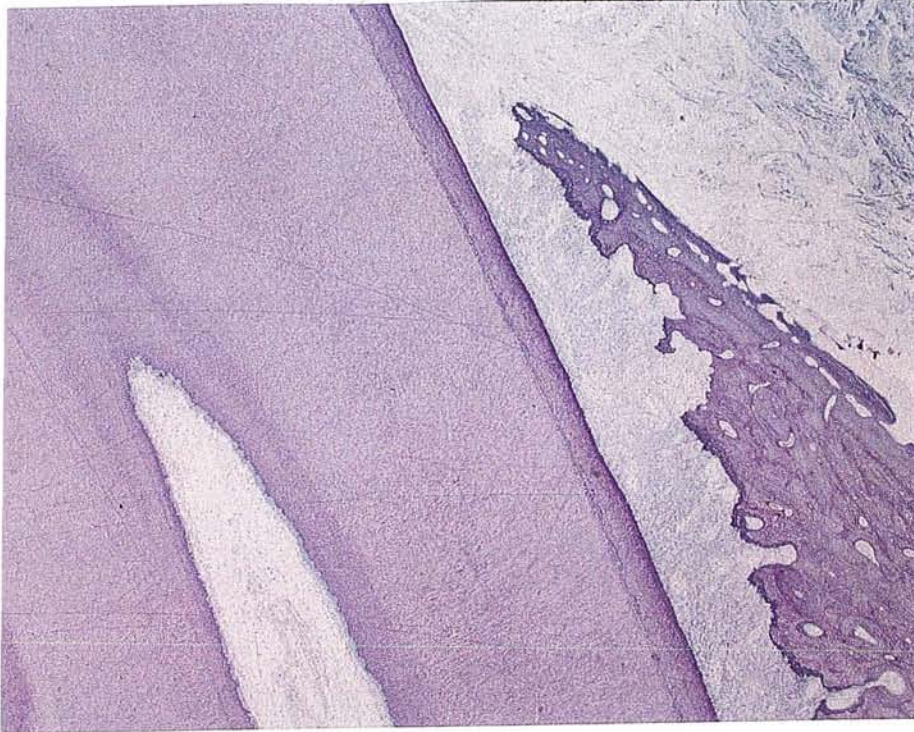


Coupe 9/2: grossissement = 100 x.
 Nombreuses colonies bactériennes.

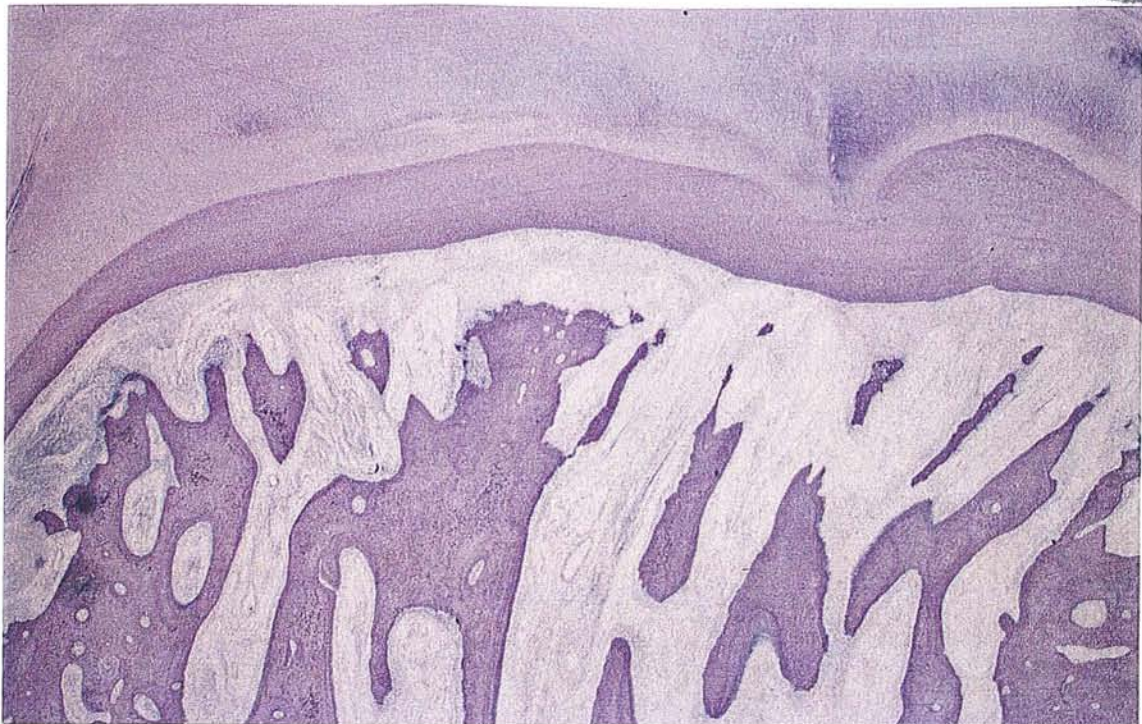
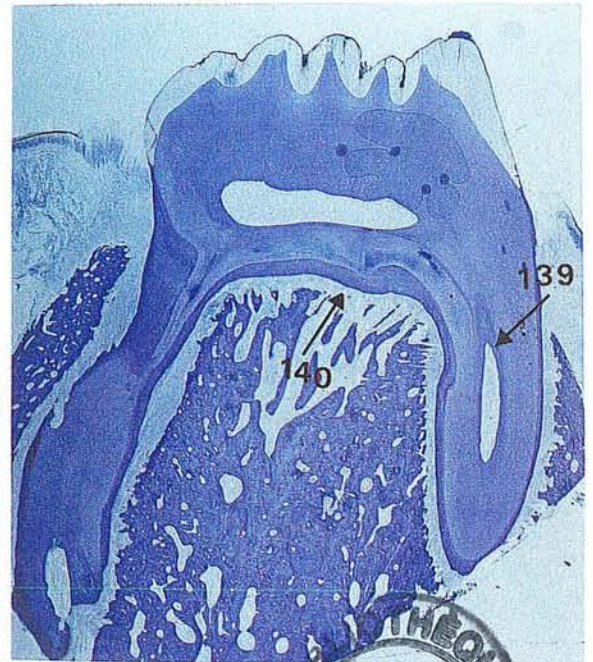
Photo n°138

Coupe 9/3: grossissement = 50 x.
Histologie normale.

Photo n°139



Aspect macroscopique de 9/3



Coupe 9/3: grossissement = 100 x.
Examen de la furcation inter-radicaire.

Photo n°140

GERARD Eric

**CONTRIBUTION DE LA REGENERATION TISSULAIRE GUIDEE
DANS LES AUTOTRANSPLANTATIONS DE DENTS IMMATURES:
EXPERIMENTATION CHEZ LE PORC.**

Thèse: Doctorat de l'université Henri Poincaré, Nancy I.
Nancy 2002 - n° - 248 f. - ill: 30 cm

Rubrique de classement: Odontologie

<u>Mots clefs:</u>	Autotransplantation	<u>Mesh:</u>	Autotransplantation
	Grefte dentaire		Tooth autograft
	Régénération tissulaire guidée		Guided tissue regeneration
	Modèle animal		Animal model

GERARD Eric

CONTRIBUTION DE LA REGENERATION TISSULAIRE GUIDEE DANS LES
AUTOTRANSPLANTATIONS DE DENTS IMMATURES: EXPERIMENTATION CHEZ LE PORC

Thèse de Doctorat de l'université Henri Poincaré, Nancy I.

Résumé:

Le pronostic des autotransplantations dentaires peut être amélioré par l'utilisation conjointe de membrane de régénération tissulaire guidée. En appliquant ces principes, nous souhaitons créer un "espace parodontal" dans lequel pourront migrer les cellules progénitrices issues du ligament desmodontal et créer un environnement biologique favorable. La membrane assure la contention et la stabilisation du transplant tout en autorisant la stimulation fonctionnelle. Elle permet une protection du coagulum, du sac folliculaire et des cellules desmodontales. Elle maintient à distance l'épithélium pour permettre l'expression sélective des cellules du ligament alvéolodentaire qui facilitera la réfection du procès alvéolaire et l'édification radiculaire physiologique du transplant.

Le but de ce travail est d'expérimenter cette nouvelle approche thérapeutique. Six autotransplantations de prémolaires avec membranes Résolut* et six autotransplantations de prémolaires sans membrane sont réalisées chez le porc "Large White". Les résultats histologiques obtenus ont été influencés par le choix de l'espèce animale. Avec ce modèle, la cicatrisation des transplants a été compliquée et altérée. Le potentiel de réponse thérapeutique des membranes a été insuffisant sans remettre toutefois en cause le principe thérapeutique de cette nouvelle technique.

Jury: M. le Professeur Jean-François CHASSAGNE, Directeur de Thèse
M. le Professeur Daniel CHAPPARD, Rapporteur
M. le Professeur Patrick MAHLER, Rapporteur
M. le Professeur Ahmed FEKI, Jug
M. le Professeur Jean-Paul LOUIS, Juge

Adresse de l'auteur:

GERARD Eric, Service d'Odontologie, CHR Metz-Thionville, Hôpital N.D. de Bon-Secours,
1 place Phillipe de Vigneulles, BP 81065, 57038 METZ Cedex 1