



HAL
open science

Etude de l'ostéogenèse dans différentes conditions expérimentales

Hervé Membre

► **To cite this version:**

Hervé Membre. Etude de l'ostéogenèse dans différentes conditions expérimentales. Médecine humaine et pathologie. Université Henri Poincaré - Nancy 1, 1990. Français. NNT: 1990NAN10544. tel-01777325

HAL Id: tel-01777325

<https://hal.univ-lorraine.fr/tel-01777325v1>

Submitted on 24 Apr 2018

HAL is a multi-disciplinary open access archive for the deposit and dissemination of scientific research documents, whether they are published or not. The documents may come from teaching and research institutions in France or abroad, or from public or private research centers.

L'archive ouverte pluridisciplinaire **HAL**, est destinée au dépôt et à la diffusion de documents scientifiques de niveau recherche, publiés ou non, émanant des établissements d'enseignement et de recherche français ou étrangers, des laboratoires publics ou privés.



AVERTISSEMENT

Ce document est le fruit d'un long travail approuvé par le jury de soutenance et mis à disposition de l'ensemble de la communauté universitaire élargie.

Il est soumis à la propriété intellectuelle de l'auteur. Ceci implique une obligation de citation et de référencement lors de l'utilisation de ce document.

D'autre part, toute contrefaçon, plagiat, reproduction illicite encourt une poursuite pénale.

Contact : ddoc-theses-contact@univ-lorraine.fr

LIENS

Code de la Propriété Intellectuelle. articles L 122. 4

Code de la Propriété Intellectuelle. articles L 335.2- L 335.10

http://www.cfcopies.com/V2/leg/leg_droi.php

<http://www.culture.gouv.fr/culture/infos-pratiques/droits/protection.htm>



THESE DE DOCTORAT DE
L'UNIVERSITE DE NANCY I

MENTION : HISTOLOGIE

p a r

HERVÉ MEMBRE

ETUDE DE L'OSTEOGENESE DANS DIFFERENTES CONDITIONS EXPERIMENTALES

soutenu le 08 juin 1990 devant la commission d'examen

M E M B R E S D U J U R Y

Président : Professeur G. GRIGNON, Nancy

Examineurs : Professeur A. REBEL, Angers
Professeur B. FOLIGUET, Nancy
Professeur P. LOCHON, Nancy
Professeur M. MERLE, Nancy
Professeur M. DAUÇA, Nancy



Les travaux faisant l'objet de ce mémoire ont été réalisés au Laboratoire d'Histologie-Embryologie de la Faculté de Médecine de Nancy.

En cette occasion, je tiens à exprimer toute ma reconnaissance à mon Maître, **Monsieur le Professeur G. GRIGNON**, Doyen Honoraire de la Faculté de Médecine de Nancy, qui a bien voulu m'accueillir dans son Laboratoire. Je lui adresse mes plus vifs remerciements pour les conseils, les encouragements qu'il n'a cessé de me prodiguer, pour les moyens qu'il a mis à ma disposition et pour la confiance qu'il m'a toujours témoignée. Aujourd'hui, il me fait le très grand honneur de présider le Jury malgré ses multiples occupations. Qu'il veuille bien trouver ici l'hommage de mon profond respect.

Je suis infiniment reconnaissant à **Monsieur le Professeur A. REBEL**, Doyen de la Faculté de Médecine d'Angers, d'avoir guidé mes premiers pas dans le domaine de l'histomorphométrie osseuse en m'accueillant très spontanément dans son Laboratoire. Il fut en quelque sorte l'initiateur de ma passion pour l'histologie osseuse. C'est pour moi un honneur et une joie profonde de le compter parmi mes juges. Je connais l'intérêt qu'il porte au sujet de ce travail et espère ne pas le décevoir. Qu'il trouve ici l'expression de ma profonde gratitude et de mes sentiments les plus déférents.

Je suis très reconnaissant à **Monsieur le Professeur B. FOLIGUET** d'avoir accepté de juger mon travail. Il a toujours suivi avec une grande attention le déroulement et l'élaboration de cette thèse. Son intérêt constant et sa disponibilité furent pour moi une aide précieuse.

Je suis très reconnaissant à Monsieur le Professeur M. MERLE d'avoir accepté avec enthousiasme de juger mon travail. Malgré ses nombreuses occupations qu'il mène avec rigueur, dextérité et énergie, il a toujours montré le plus puissant intérêt pour l'histologie. Je tiens à lui exprimer mon profond respect et ma sincère gratitude.

J'exprime toute ma reconnaissance à Monsieur le Professeur M. DAUCA. Lorsque je l'ai sollicité, il a spontanément accepté de juger mon travail. Je l'en remercie chaleureusement.

Mes sincères remerciements vont à Monsieur le Professeur P. LOCHON. Il a accepté avec une bienveillante sympathie de siéger parmi mon jury. Qu'il soit assuré de ma reconnaissance.

La réalisation d'un travail expérimental nécessite le concours d'un grand nombre de collaborations médicales, scientifiques et techniques, et je souhaite tout spécialement remercier ceux qui m'ont aidé:

Monsieur le Professeur J. PREVOT, les Docteurs P. LASCOMBES, T. FONCELET, D. BLANQUART, J.L. LEMELLE, E. GAGNEUX, L. TEOT, M. MACHMOUCHI.

L'ensemble du personnel du Laboratoire du Professeur G.GRIGNON et en particulier une pensée à Bogoumila.

Mademoiselle S. LOUE pour la dactylographie et Madame C. PELLETIER pour la transcription terminale.

J'aimerais enfin rendre hommage à ceux qui, par leurs encouragements et leur présence m'ont aidé au cours de ces années : mon épouse Christine ainsi que Laëtitia, Julien et Sophie, mon Père et mes Beaux-Parents. Ma Mère n'a malheureusement pas pu voir se concrétiser ses espoirs. Aussi est-ce à sa mémoire que je dédie particulièrement cet ouvrage.

SOMMAIRE

INTRODUCTION	1
PREMIERE PARTIE : MATERIEL ET METHODES	4
CHAPITRE I : L'INCLUSION DU TISSU OSSEUX EN HISTOLOGIE.....	5
I- La fixation	6
A/ Les fixateurs simples	6
1) Les alcools éthylique et méthylique	6
2) Le formaldéhyde	6
3) Le glutaraldéhyde	6
4) Le tétroxyde d'osmium	6
5) Autres fixateurs	7
B/ Les mélanges fixateurs	7
C/ Préparation des tissus calcifiés	7
1) Les acides	7
2) Les chélateurs	7
II- La coupe des tissus	8
A/ Tissus non inclus	8
B/ Tissus inclus	8
C/ La coupe proprement dite	9
III- Les différentes techniques d'inclusion en matières plastiques	9
A/ Les méthacrylates d'alkyle	9
B/ Les résines époxy	9
1) L'araldite	9
2) L'épon	10
3) Les résines époxy à faible viscosité	10
4) Les autres résines	10
C/ Les résines polyesters	10
D/ Les résines hydrosolubles	10
1) L'aquon	11
2) Le durcupan	11
3) Les méthacrylates hydrosolubles	11
a) Le glycol méthacrylate	11
b) L'hydroxy propylméthacrylate	12
4) Les cross-linked polyampholytes	12

E/ Les cross-linked méthacrylates	12
F/ Les inclusions en plastiques mixtes	12
CHAPITRE II : L'INCLUSION EN METHACRYLATE	13
I- Introduction	14
II- Les méthacrylates monomères	14
III- La polymérisation des méthacrylates	15
A/ La polymérisation ionique	15
B/ La polymérisation radicalaire	15
1) La phase d'amorçage	15
a) La polymérisation chimio-induite	15
b) La polymérisation thermique	16
c) La photopolymérisation	16
2) La phase de propagation	16
3) La phase de terminaison	16
C/ Les techniques de polymérisation	16
D/ Cinétique de la réaction	17
E/ Chaleur de la réaction	17
F/ Les plastifiants	17
IV- Utilisation des méthacrylates	17
CHAPITRE III : LA TECHNIQUE DE ROUTINE	19
I- Introduction	20
II- La fixation	20
III- La déshydratation	21
IV- L'imprégnation et l'inclusion	21
V- La préparation du bloc	23
VI- La coupe	23
VII- Les colorations	24
A/ Le solochrome-cyanine R	24
B/ Le trichrome de Goldner	25
1) Réactifs	25
2) Coloration	26

VIII-	La déshydratation et le montage des coupes	26
IX-	Les coupes pour étude en lumière ultraviolette	27
CHAPITRE IV : LES TECHNIQUES D'HISTOMORPHOMETRIE OSSEUSE ...		28
I-	Introduction	29
II-	Définition de l'histomorphométrie	30
III-	Technique de lecture	31
IV-	Paramètres analysés	31
	A/ Etude qualitative	31
	B/ Etude morphométrique	32
V-	Discussion de la technique	33
	A/ La biopsie	33
	B/ La technique de préparation	34
	C/ Paramètres mesurés	34
	D/ La vitesse de minéralisation	35
	E/ La lecture	35
	1) Méthode manuelle	35
	2) Méthode semi-automatique	36
	3) Méthode automatique	36
	4) Comparaison des méthodes	37
VI-	Applications de l'histomorphométrie chez l'adulte ...	37
	A/ L'ostéoporose commune	37
	B/ L'ostéomalacie	38
	C/ L'hyperparathyroïdie	38
VII-	Conclusion	38

**DEUXIEME PARTIE : APPORT DE L'ETUDE HISTOLOGIQUE DE L'OS A LA
CONNAISSANCE DE SA PATHOLOGIE CHEZ L'ENFANT ..40**

**CHAPITRE I : RAPPEL DES PRINCIPALES ETAPES DE LA FORMATION
DU TISSU OSSEUX**

I-	Histogénèse du tissu osseux	42
----	-----------------------------------	----

II-	Croissance, modelage et remodelage	44
III-	Les remaniements	45
CHAPITRE II : DEVELOPPEMENT DE L'OS ILIAQUE CHEZ L'ENFANT		
SAIN ET DANS DIFFERENTES CIRCONSTANCES		
PATHOLOGIQUES		
		48
I-	Introduction	49
II-	Matériel et méthode	52
A/	Matériel	52
1)	Groupe normal	52
2)	Groupe à marche restreinte	52
3)	Groupe à pathologie avérée	53
B/	Méthodes	54
III-	Résultats	56
A/	Groupe normal 1	56
B/	Groupe 2a	57
C/	Groupe 2b	58
D/	Groupe 2c	58
E/	Groupe 2d	59
F/	Groupe 3	59
IV-	Discussion	69
A/	L'enfant normal	69
B/	Variations selon l'échantillonnage	72
C/	Rôle du décubitus	72
D/	Pathologie	74
1)	Ostéogénèse imparfaite	74
2)	Rachitisme	74
3)	Insuffisance rénale chronique	75
4)	Leucose lymphoblastique	76
5)	Divers	76
TROISIEME PARTIE : ETUDE HISTOLOGIQUE ET CONSOLIDATION DES		
FRACTURES		
		77
I-	Rappel succinct des principaux évènements du développement de l'os long	78

II- Rappel des évènements tissulaires intervenant au cours de la fracture et de sa consolidation	80
A/ Introduction.....	80
B/ Effets directs	81
C/ Effets indirects	82
1) L'hématome fracturaire	82
2) La nécrose osseuse	82
3) La phase inflammatoire	83
D/ La consolidation	83
1) La formation du cal provisoire	84
a. Les cellules responsables de la néo-ostéogénèse	84
b. Nature du cal provisoire	85
c. Le cal périphérique	86
d. Le cal interne ou endosté	90
2) Le remodelage du cal	93
III- Etude expérimentale personnelle	94
A/ Matériel et méthodes	94
B/ Résultats	94
C/ Discussion	97
IV- Conclusion	98

QUATRIEME PARTIE : ETUDE HISTOLOGIQUE DE LA FORMATION DE LA DIAPHYSE AU COURS DE L'ALLONGEMENT PAR DISTRACTION

CHAPITRE I : LA TECHNIQUE D'ILIZAROV

I- Introduction	105
II- Historique	106
III- Principes	108
IV- Technique chirurgicale	108
V- Remarques	111

CHAPITRE II : ANALYSE HISTOMORPHOMETRIQUE DU REGENERAT OSSEUX EN DISTRACTION CHEZ L'ENFANT SELON LA METHODE D'ILIZAROV

I- But de ce travail	113
----------------------------	-----

II- Matériel et méthode	113
III- Résultats	115
IV- Discussion	125
A/ Les travées osseuses	125
B/ L'apposition osseuse	126
C/ La résorption osseuse	126
V- Conclusion	127
CHAPITRE III : TRAVAUX EXPERIMENTAUX CHEZ LE LAPIN	129
I- Matériel et méthodes	129
A/ Matériel	129
B/ Méthode	129
II- Résultats	130
III- Discussion	135
A/ Etude du régénérat en distraction	135
1) La zone centrale	135
a) La néo-ostéogénèse	136
b) La zone fibreuse d'allongement	136
2) Les corticales	137
3) L'anneaux osseux externe	137
B/ Fin de la distraction	138
1) La zone centrale	138
2) Les corticales	138
3) L'anneau osseux externe	138
C/ Etude des tissus mous de la zone d'allongement ...	138
1) Les vaisseaux	138
2) Les nerfs	139
3) Les muscles	139
4) La peau	139
IV Conclusion	139
CHAPITRE IV : ACTION DES ANTIMITOTIQUES SUR L'ALLONGEMENT	
CHEZ LE LAPIN	140
I Introduction	141
II Matériel et méthodes	142



A/ L'animal d'expérimentation	142
B/ La chimiothérapie	142
III Résultats	143
A/ Groupe méthotrexate	143
B/ Groupe méthotrexate + doxorubicine	145
IV Discussion	149
V Conclusion	153
CONCLUSIONS GENERALES	155
BIBLIOGRAPHIE	160

I N T R O D U C T I O N

L'étude histologique du tissu osseux a fait de remarquables progrès depuis une trentaine d'années. L'introduction de l'inclusion en résines plastiques de dureté analogue à celle du tissu osseux a considérablement amélioré les conditions d'étude du tissu osseux en permettant la conservation de toutes ses structures et de ses rapports avec les tissus mous environnants. Une meilleure compréhension des processus dynamiques responsables des images observées au microscope fut facilitée. Par ailleurs, avec l'avènement des méthodes de mesures manuelles, semi-automatiques et automatiques, l'analyse morphométrique a permis la quantification cinétique.

L'utilisation intensive de ces techniques a fait progresser nos connaissances fondamentales de la biologie osseuse: histogénèse, croissance, modelage et remaniements sont des processus dynamiques totalement différents, réalisés par les mêmes cellules, mais sous des contrôles différents.

Des altérations de l'un ou l'autre de ces processus ont le plus souvent une expression pathologique. L'histomorphométrie osseuse trouve donc son intérêt en rhumatologie, en particulier avec les ostéoporoses, les hyperparathyroïdies et surtout les ostéomalacies. Son inconvénient majeur réside dans la nécessité de réaliser une biopsie osseuse, habituellement au niveau de la crête iliaque. Toutefois, elle ne se substitue pas à l'étude anatomopathologique dont elle n'a d'ailleurs pas les mêmes buts.

Le rôle joué par l'histomorphométrie osseuse quantitative sera double :

- participer à l'élaboration du diagnostic,
- permettre l'adaptation d'un traitement et son suivi thérapeutique, en complément de la clinique, de la mesure biologique et de l'aspect radiologique. En pathologie infantile, son intérêt est également très grand.

Dans le domaine de la traumatologie, l'histomorphométrie osseuse contribue au progrès des connaissances sur l'ostéogénèse au cours de certains processus comme la consolidation des fractures (par contention plâtrée, par embrochage centro-médullaire élastique stable..

L'étude histologique du tissu osseux a fait de remarquables progrès depuis une trentaine d'années. L'introduction de l'inclusion en résines plastiques de dureté analogue à celle du tissu osseux a considérablement amélioré les conditions d'étude du tissu osseux en permettant la conservation de toutes ses structures et de ses rapports avec les tissus mous environnants. Une meilleure compréhension des processus dynamiques responsables des images observées au microscope fut facilitée. Par ailleurs, avec l'avènement des méthodes de mesures manuelles, semi-automatiques et automatiques, l'analyse morphométrique a permis la quantification cinétique.

L'utilisation intensive de ces techniques a fait progresser nos connaissances fondamentales de la biologie osseuse: histogénèse, croissance, modelage et remaniements sont des processus dynamiques totalement différents, réalisés par les mêmes cellules, mais sous des contrôles différents.

Des altérations de l'un ou l'autre de ces processus ont le plus souvent une expression pathologique. L'histomorphométrie osseuse trouve donc son intérêt en rhumatologie, en particulier avec les ostéoporoses, les hyperparathyroïdies et surtout les ostéomalacies. Son inconvénient majeur réside dans la nécessité de réaliser une biopsie osseuse, habituellement au niveau de la crête iliaque. Toutefois, elle ne se substitue pas à l'étude anatomopathologique dont elle n'a d'ailleurs pas les mêmes buts.

Le rôle joué par l'histomorphométrie osseuse quantitative sera double :

- participer à l'élaboration du diagnostic,
- permettre l'adaptation d'un traitement et son suivi thérapeutique, en complément de la clinique, de la mesure biologique et de l'aspect radiologique. En pathologie infantile, son intérêt est également très grand.

Dans le domaine de la traumatologie, l'histomorphométrie osseuse contribue au progrès des connaissances sur l'ostéogénèse au cours de certains processus comme la consolidation des fractures (par contention plâtrée, par embrochage centro-médullaire élastique stable..

..etc.) ou encore la régénération osseuse au cours des allongements des membres.

Notre étude comprend quatre parties :

- La première concerne la technique d'inclusion en résines plastiques et de préparation de lames d'os non décalcifié, puis leur lecture en morphométrie quantitative.

- La deuxième traite de l'os de l'enfant. Après un bref rappel sur sa formation et plus spécialement au niveau de l'ilion, elle porte sur l'analyse morphométrique réalisée chez des enfants sains et chez des enfants présentant une affection osseuse.

- La troisième analyse les processus de consolidation des fractures par traitement orthopédique et l'illustre par une expérimentation réalisée chez le lapin.

- La quatrième étudie le régénérat osseux de l'allongement en distraction réalisé chez l'enfant et expérimentalement chez le lapin. Elle se prolonge par l'étude de l'action des antimitotiques sur le régénérat osseux en distraction expérimentale chez le lapin.



P R E M I E R E P A R T I E

M A T E R I E L E T M E T H O D E S

C H A P I T R E I

L'INCLUSION DU TISSU OSSEUX EN HISTOLOGIE

I- LA FIXATION

Elle a pour but de stabiliser les structures et en particulier de dénaturer les protéines tout en conservant les radicaux actifs pour permettre leur mise en évidence par les colorations. Il est à noter que pour l'examen extemporané, avec coupes en congélation, la fixation n'est pas réalisée avant la coupe.

A/ Les fixateurs simples

1) Les alcools éthylique et méthylique

Ils présentent une pénétration rapide et une fixation moyenne; en effet, ils provoquent une rétraction des tissus qui est cependant moins importante avec le méthanol, le propanol et le butanol (BLOOM et FRIBERG, 1956).

2) Le formaldéhyde (formol)

Il est souvent utilisé en solution à 10 ou 20 % de la préparation commerciale à 36-40 % du gaz. Il peut être soit neutralisé par les carbonates de calcium ou de sodium, soit tamponné à la neutralité afin d'éviter la formation d'acide formique. Il est filtré avant usage. Utilisé dans de nombreux mélanges fixateurs, il pénètre rapidement les tissus et ne provoque pas de durcissement excessif. Il permet une conservation longue des pièces (BLOOM et FRIBERG, 1956).

3) Le glutaraldéhyde

Tamponné en solution de 1 à 6 % en histopathologie de routine, il pénètre plus lentement que le formaldéhyde, mais stabilise les protéines et préserve mieux l'aspect cytologique (CHAMBERS et coll., 1968). Cette fixation améliore de nombreuses colorations dont l'imprégnation argentique.

Seule la réaction histochimique au periodic acid Schiff (P.A.S.) perd sa spécificité et colore la coupe de façon diffuse.

4) Le tétroxyde d'osmium

En solution de 1 à 3 %, c'est le meilleur fixateur cytologique connu. Cependant, il est toxique, peu pénétrant et rend les tissus

friables (BLOOM et FRIBERG, 1956).

C'est un oxydant fort qui rend difficile la coloration des structures éosinophiles et basophiles utilisée en microscopie optique, et gêne la plupart des colorations histochimiques (BLOOM et FRIBERG, 1956; MUNGER, 1961).

5) Autres fixateurs et en particulier :

- L'acétone
- L'éther monoéthylique de l'éthylène glycol. C'est un très bon fixateur pour les mastocytes et un excellent solvant (SHELLEY et FLORENCE, 1961).
- Le chlorure de mercure ou certains sels de métaux lourds comme le bichromate de potassium (réservé à la mise en évidence des catécholamines et de la sérotonine).

B/ Les mélanges fixateurs

Ils sont réalisés à partir de ces fixateurs de base. Ils contiennent parfois des acides organiques ou minéraux comme adjuvants : acide picrique dans le fixateur de Bouin, acide acétique dans les liquides de Bouin, de Hollande, de Gendre, de Zenker... etc.

C/ Préparation des tissus calcifiés

Les tissus calcifiés destinés à être inclus sont généralement décalcifiés soit après leur fixation, soit en même temps dans un mélange fixateur-décalcifiant. Des solutions acides ou des chélateurs sont utilisés :

1) Les acides

- acide trichloracétique en solution à 5 % dans l'alcool à 95°;
- acide chlorhydrique en solution aqueuse à 5 %;
- acide sulfurique en solution aqueuse à 1 %;
- acide picrique;
- acide chromique;
- R.D.O. (rapide décalcifiant osseux).

2) Les chélateurs

- acide aminotriacétique;
- éthylène diamine tétracétique acide (E.D.T.A.).

Les tissus calcifiés qui seront inclus dans des milieux de durété comparable à l'os (méthacrylates, résines époxy ou polyesters)

seront coupés sans décalcification préalable.

II- LA COUPE DES TISSUS

A/ Tissus non inclus

Rarement utilisée, cette coupe est réservée :

- aux tissus congelés (examen extemporané ou coloration des lipides);
- à l'os non inclus par la technique d'usure (épaisseur : 80 à 100 μ) ou au microtome rotatif pour examen en fluorescence ou pour microradiographie (GILBERTSON, 1977).

B/ Tissus inclus

L'inclusion elle-même est précédée de deux étapes :

- La déshydratation dans des alcools de degrés ascendants,
- L'imprégnation par le milieu d'inclusion.

On y ajoute souvent une étape intermédiaire de transition permettant le passage du milieu de déshydratation à celui d'imprégnation s'ils ne sont pas miscibles.

De nombreux milieux d'inclusion peuvent être utilisés :

- La paraffine (GABE, 1968; POLICARD et coll., 1957)

L'imprégnation et l'inclusion sont effectuées dans la paraffine à sa température de fusion (45 à 60°C). La solidification de la paraffine est accompagnée d'une rétraction de 10 % environ. Le fragment subit une rétraction de 20 %, mais de 10 % seulement si l'inclusion est faite sous vide (BLOOM et FRIBERG, 1956).

- Le paraplax

Mélange de paraffine purifiée et de polymères plastiques, permettant des coupes très fines.

- La gélatine (GABE, 1968; POLICARD et coll., 1957).
- Le diéthylène-glycol (Esterwax) et le polyéthylène-glycol (Carbowax) (GANTER et JOLLES, 1969).
- La celloïdine (nitrocellulose ou collodion) (BLOOM et FRIBERG, 1956; GABE, 1968).

L'inclusion se fait à froid, préserve bien les structures, n'entraîne pas de changement de volume du fragment et permet d'effectuer des coupes de grandes dimensions. Mais c'est une technique

longue nécessitant plusieurs semaines et ne permettant d'obtenir que des coupes relativement épaisses (15 microns en pratique).

- La double inclusion en celloïdine-paraffine permettant de réaliser des coupes de 0,2 microns pour la microscopie électronique (PEASE et BAKER, 1948).

C/ La coupe proprement dite

Les prélèvements sont ensuite coupés au microtome, les coupes étalées et montées sur grille pour la microscopie électronique ou sur lame pour la microscopie optique (étalement, séchage, coloration et montage).

III- LES DIFFERENTES TECHNIQUES D'INCLUSION EN MATIERES PLASTIQUES

A/ Les méthacrylates d'alkyle

Le butylméthacrylate fut le premier milieu d'inclusion en matière plastique utilisé (NEWMAN et coll., 1949) et devint rapidement le milieu d'inclusion standard pour la microscopie électronique. En effet, l'inclusion en celloïdine-paraffine permettait difficilement d'obtenir des coupes fines (PEASE et BAKER, 1948).

Puis fut introduit l'usage du mélange éthyl-butyl-méthacrylate pour l'inclusion d'os non décalcifié (WOODRUF et NORRIS, 1955); l'accent était surtout posé sur les applications en autoradiographie. En fait, cette technique était beaucoup plus rapide que celles à la celloïdine précédemment employées (ARNOLD, 1951; ARNOLD et JEE, 1954; AXELROD, 1947; MAC LEAN et BLOOM, 1940).

Si le méthacrylate donne de bons résultats en microscopie optique, par contre, il présente deux inconvénients qui sont les artéfacts de polymérisation et la décomposition sous le faisceau d'électrons. C'est pourquoi d'autres techniques d'inclusion ont été recherchées et le méthacrylate abandonné pour la microscopie électronique.

B/ Les résines époxy

1) L'araldite

Ce fut la première utilisée (GLAUERT et coll., 1956; MAALØE et BIRCH-ANDERSEN, 1956); elle évite les artéfacts de polymérisation parfois constatés avec le méthacrylate.

Les temps d'infiltration sont plus longs que pour le méthacry-

late du fait de la viscosité du mélange, et l'imprégnation des tissus durs est difficile (GLAUERT et GLAUERT, 1958; RICHARDSON et coll., 1960). Elle présente donc des inconvénients pour la microscopie optique : la limitation importante du volume des fragments causée par la difficulté d'imprégnation, l'irréversibilité de l'inclusion et la résistance des coupes aux techniques de colorations histologiques de routine et aux colorations histochimiques (BURNS, 1970).

2) L'épon 812 (ou 562)

Il fut utilisé peu après l'araldite (KUSHIDA, 1959; FINCK, 1960; LUFT, 1961). Sa viscosité est plus faible, elle polymérise à température relativement basse en présence de faibles quantités d'accélérateur (FINCK, 1960; RUDELL, 1967).

La préservation des structures est excellente; l'emploi du bleu de toluidine à pH 11,1 sans déplastification est possible (TRUMP et coll., 1961).

Cependant, l'inclusion de gros fragments est délicate quoique possible jusqu'à 4 cm de diamètre (ANKER et coll., 1974).

3) Les résines époxy à faible viscosité

Leur faible viscosité permet une imprégnation facile (SPURR, 1969). La qualité des coupes est bonne et la méthode de coloration par l'Azur II bleu de méthylène donne d'excellents résultats en microscopie optique. Cependant, les colorations courantes ne sont pas possibles sans déplastification.

Le mélange de Spurr a été utilisé pour la préparation de coupes d'os non décalcifié. Celles-ci sont déplastifiées à la soude (XIPELL et GLADWIN, 1972; XIPELL et coll., 1974).

4) Les autres résines

- Le Maraglas (FREEMAN et SPURLOCK, 1962; LUFT, 1973).
- Les mélanges araldite-épon;

Leur utilisation reste limitée à la microscopie électronique par la taille des fragments : 0,5 à 1 mm de côté (CAYRAC et coll., 1973; DELLMAN et PEARSON, 1977).

C/ Les résines polyesters

Elles ont été introduites pour la microscopie électronique (KELLENBERGER et coll., 1956). L'imprégnation est réalisée dans des mélanges acétone-polyester pour éviter les contractions dues à la vis-

cosité du Vestopal. Le polymère se coupe facilement et il n'est pas observé d'artéfact de polymérisation (KELLENBERGER et coll., 1956; RYTER et KELLENBERGER, 1958).

D/ Les résines hydrosolubles

Elles permettent d'éviter la dénaturation due à la déshydratation et de préserver l'activité enzymatique (GIBBONS, 1959).

1) L'aquon

C'est un composé de l'Epon 812; de faible viscosité, il est totalement miscible à l'eau et ne donne pas de rétraction appréciable. Les coupes pour la microscopie optique sont colorées sans déplastification (GIBBONS, 1960).

2) Le durcupan

C'est une autre résine époxy hydrosoluble (X133/2097) (STRÄUBLI, 1960; PEASE, 1964).

3) Les méthacrylates hydrosolubles

a)- Le glycolméthacrylate (G.M.A.) ou hydroxy-éthyl-méthacrylate a été utilisé comme milieu d'inclusion pour la microscopie électronique (ROSENBERG et coll., 1960).

Le monomère, $\text{CH}_2 = \underset{\text{CH}_3}{\text{C}} - \text{COOH} - \text{CH}_2\text{OH}$, est transparent,

hygroscopique et incolore. Il est complètement miscible à l'eau, à l'éthanol et à l'éther, aux fixateurs aqueux et non aqueux.

La déshydratation est effectuée en même temps que l'imprégnation (COLE et SYKES, 1974). Les artéfacts thermiques peuvent être réduits par polymérisation à 0-4°C avec les ultraviolets. La rétraction pendant la polymérisation n'est que de 6 % (ROSENBERG et coll., 1960; COLE et SYKES, 1974). L'épaisseur des coupes est de 0,5 à 3 microns. Le polymère est pratiquement insoluble dans l'eau, mais il est poreux et permet de réaliser des colorations sans déplastification (LEDUC et coll., 1963; HOSHINO et KOBASHI, 1971; COLE et SYKES, 1974).

L'emploi de prépolymère permet d'éviter les artéfacts de gonflement (LEDUC et coll., 1963).

Le G.M.A. est utilisé avec une proportion variable d'eau; il est souvent associé au butylméthacrylate (LEDUC et coll., 1963; LEDUC et BERNHARD, 1967).

Une polymérisation rapide en 3 heures à température am-

biante peut être réalisée avec la NN-diméthylaniline, avec le peroxyde de benzoyle comme amorceur et le polyéthylène-glycol 200 ou 400 avec éventuellement du butoxyéthanol comme plastifiant (RUDELL, 1967a, 1967b; GREEN, 1970; SIMS, 1974).

Le G.M.A. peut être employé comme méthode complémentaire de l'inclusion en paraffine (LEE, 1977).

b)- L'hydroxypropylméthacrylate (H.P.M.A.)

C'est un autre méthacrylate hydrosoluble (LEDUC et HOLT, 1965). Mais sa moins bonne pénétration dans les tissus lui fait préférer le G.M.A. (LEDUC et HOLT, 1965).

4) Les cross-linked polyampholytes

Ils sont préparés par copolymérisation de méthacrylate acide et de diméthyl-aminoéthyl-méthacrylate (MAC LEAN et SINGER, 1964). L'hydrophilie importante des blocs rend leur section difficile (PEASE, 1964).

E/ Les cross-linked méthacrylates

Ils donnent des polymères insolubles dans les solvants organiques se coupant facilement (PEASE, 1964; SPAUR et MORIARTY, 1977). Cependant, leur polymérisation est difficile et peut entraîner des caquelures de bloc (PEASE, 1964).

F/ Les inclusions en plastiques mixtes

- Le mélange polyester-butylméthacrylate

La dissolution du B.M.A. laisse le polyester sans support et permet de nombreuses colorations (LOW et CLEVINGER, 1962).

- Le mélange styrène-B.M.A.

Le B.M.A. sert uniquement à diminuer la dureté du polymère (KUSHIDA, 1961; 1962). En fait, le styrène altérerait les qualités du méthacrylate (WOODRUF et NORRIS, 1955).

- Le mélange paraffine-B.M.A.

Le B.M.A. et la paraffine sont miscibles l'un avec l'autre; le mélange permet d'obtenir des coupes régulières de 2 à 4 microns formant des rubans (ENGEN et WHEELER, 1978).

CHAPITRE II

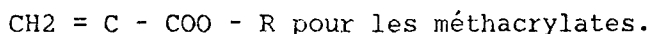
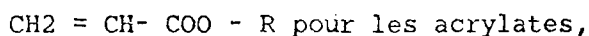
L'INCLUSION EN METHACRYLATE

I - INTRODUCTION

Les méthacrylates sont capables de former par enchaînement covalent des macromolécules ou polymères (polyméthacrylates). Les molécules de méthacrylate n'ayant pas subi cette réaction sont appelées monomères. La synthèse des polymères peut s'effectuer selon deux voies principales : la polycondensation et la polyaddition ou polymérisation vraie, ce qui est le cas pour les méthacrylates (CHAMPETIER et SADRON, 1975).

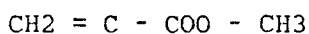
II - LES METHACRYLATES MONOMERES

Les esters acryliques et méthacryliques, ainsi que leurs polymères, sont connus depuis longtemps (MARK et coll., 1964). Ce sont des alcènes possédant une double liaison en bout de chaîne et dont les formules sont les suivantes :




Les principaux méthacrylates d'alkyle sont :

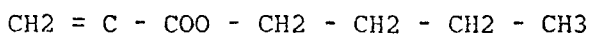
- le méthylméthacrylate (M.M.A.) :



- l'éthylméthacrylate (E.M.A.) :



- et le n-butylméthacrylate (n B.M.A.) :



Ce sont des produits liquides, incolores, d'odeur caractéristique, assez volatiles (CHAMPEAU, 1950).

Le M.M.A. est soluble dans 1,5 % d'eau à 25°C. Les autres composés sont totalement insolubles dans l'eau (MOORE, 1960; MARK et coll., 1964).

Leur production s'effectue selon deux procédés principaux :

- le procédé à l'acétone cyanhydrin,
- l'oxydation à l'isobutylène.

Les monomères non stabilisés doivent être utilisés rapidement ou conservés à une température inférieure à 10°C, en présence d'un inhibiteur. C'est en général l'hydroquinone qui inhibe la polymérisation à température ambiante (MARK, 1964). Son efficacité dépend de la présence d'oxygène.

III - LA POLYMERISATION DES METHACRYLATES

A/ La polymérisation ionique

Elle n'est pas utilisée en histologie; dans l'industrie, elle permet d'obtenir des polymères stéréospécifiques et cristallins (MARK, 1964).

B/ La polymérisation radicalaire

Elle est largement utilisée (MARK, 1964; AUBINEAU et AUDEBERT, 1974; CHAMPETIER et SADRON, 1975); la forme active est ici porteuse d'un radical libre.

La polymérisation va évoluer en trois phases :

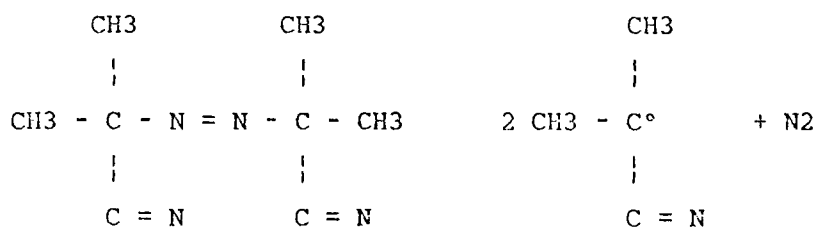
1) La phase d'amorçage

C'est l'apparition de radicaux libres sur les molécules de monomères. Plusieurs procédés peuvent être utilisés :

a) La polymérisation chimio-induite

Elle consiste en l'introduction dans le milieu réactionnel d'une molécule dont la décomposition produit des radicaux libres. Certains peroxydes ou hydroperoxydes, certains composés azotés sont utilisés (azo-di-iso-butyro-nitrile). Leur activation produit les réactions suivantes :

- l'azo-di-iso-butyro-nitrile :



- le peroxyde de benzoyle :



Des réactions de recombinaison sont possibles, donnant des molécules inactives dont voici deux exemples :



L'activation de l'amorceur provoque sa fragmentation en radicaux libres. Elle est réalisée par la chaleur car le peroxyde de benzoyle se décompose lentement entre 40 et 100°C, ou par des rayonnements, surtout s'ils sont très énergétiques.

b) La polymérisation thermique

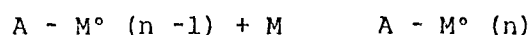

Elle est trop lente en l'absence d'activateur.

c) La photopolymérisation

La lumière visible n'a aucun effet sur la polymérisation des méthacrylates; par contre, les radiations de haute énergie sont efficaces.

2) La phase de propagation

C'est l'addition successive de molécules de monomères.



3) La phase de terminaison

Les chaînes en cours d'élongation peuvent se terminer de plusieurs façons :

- par combinaison de 2 chaînes en croissance :



- par combinaison d'une chaîne en croissance avec une molécule d'activateur activée :



- par réaction de dismutation ou de disproportionation par transfert d'un hydrogène d'une chaîne à une autre.

C/ Les techniques de polymérisation

Seule la polymérisation en masse est utilisée pour l'inclusion; l'amorceur est directement ajouté dans le monomère. Comme le polymère

est soluble dans le monomère, la viscosité du mélange augmente au cours de la réaction.

D/ Cinétique de la réaction

La vitesse de disparition de l'amorceur activé A° est très supérieure à celle de l'amorceur A - A. C'est donc cette dernière qui limite la vitesse de la réaction d'amorçage.

A partir du moment où la polymérisation d'une chaîne de méthacrylate est amorcée, elle est complète en 10^{-3} secondes. Cependant, la conversion de tout le monomère en polymère peut demander plusieurs heures. La proportion de chaînes en formation est donc habituellement très faible (MOORE, 1960).

E/ Chaleur de réaction

La réaction de polymérisation est exothermique; la chaleur dégagée doit être évacuée sous peine d'obtenir une réaction incontrôlable, autoaccélérée.

F/ Les plastifiants

Ce sont des molécules qui s'insèrent entre les molécules de polymère, augmentent le volume libre entre les chaînes et affaiblissent les interactions moléculaires.

Ils diminuent la température de transition vitreuse et augmentent ainsi la souplesse du polymère à température ambiante, leur résistance aux chocs et leur allongement à la rupture (AUBINEAU et AUDEBERT, 1974).

Un bon plastifiant doit être compatible avec le polymère, c'est-à-dire ne pas donner lieu à des phénomènes de démixtion ou d'exsudation. Il ne doit pas être volatile afin que le polymère conserve ses propriétés au cours du temps (AUBINEAU et AUDEBERT, 1974; CHAMPETIER et SADRON, 1975).

Les phtalates de dialkyle (dibutyle ou dihexyle) sont principalement utilisés.

IV - UTILISATION DES METHACRYLATES

Ils trouvent de nombreuses utilisations dans l'industrie (isolants électriques, lentilles transparentes, fibres...etc.) (DEICHMANN,

1941; MARK, 1964). Ils sont utilisés comme ciment pour les prothèses osseuses et en dentisterie (AUTIAN, 1975).

En anatomie pathologique, ils sont utilisés pour les injections vasculaires (MATTHIAS et ALBRECHT, 1974) et comme technique d'inclusion de cerveau (HOCHMANN, 1976). Les résines polyesters sont d'ailleurs également utilisées pour ces inclusions (JUSTER, 1959; MEYER et coll., 1971).

Les observations sont réalisées après polissage de la surface, avec possibilité de coloration de surface pour examen à la loupe bino-culaire. Des colorations peuvent également être réalisées sur des coupes épaisses de 50 à 200 microns (GROSS et STRUNTZ, 1977).

CHAPITRE III

LA TECHNIQUE DE ROUTINE

I- INTRODUCTION

Dès l'obtention du prélèvement, celui-ci est placé dans un récipient en verre, genre pilulier du commerce à cape plastique (bouchon en polyéthylène) dans lequel se feront les différentes étapes de fixation et d'inclusion.

Le fond des piluliers est convexe; ceci peut être un inconvénient lorsque plusieurs petites biopsies sont incluses et se retrouvent dispersées et à différents niveaux selon qu'elles sont placées au centre ou en périphérie du récipient.

Le remède à cet inconvénient est de couler préalablement une semelle en Epon dans le pilulier. La surface obtenue est ainsi pratiquement plane, et l'Epon n'interfère pas avec la polymérisation du méthacrylate. Ce dernier ne peut être utilisé directement dans la réalisation de la semelle, car, sous sa forme polymérisée, il serait redissous par le monomère. Ceci entraînerait un déplacement des fragments et une polymérisation prématurée de l'ensemble par augmentation de la viscosité dans le fond du pilulier, donc un risque d'ébullition.

Un inconvénient de l'Epon réside dans son adhérence au verre, qui rend le démoulage plus difficile.

II- LA FIXATION

La fixation doit être immédiate; elle débute donc aussitôt après la réalisation du prélèvement. La solution de fixation est placée à 4°C. Elle doit éviter la décalcification, c'est pourquoi le formaldéhyde ou le liquide de Bouin sont à éviter formellement.

De tous les fixateurs utilisés, le plus indiqué pour la conservation des pièces osseuses semble être l'éthanol à 70°. D'obtention aisée, il pénètre rapidement les tissus et assure une fixation cellulaire satisfaisante pour la microscopie optique.

Un de ses principaux avantages est d'assurer la déshydratation en même temps que la fixation, et ainsi d'éviter le lavage nocturne à l'eau comme cela doit être effectué avec le formaldéhyde.

La durée de la fixation dépend du volume de la pièce osseuse. En moyenne, elle nécessite une durée de deux à trois semaines; elle est jugée satisfaisante lorsque la pièce osseuse est devenue blanchâtre, indice d'une bonne pénétration tissulaire.

III- LA DESHYDRATATION

Elle est poursuivie après les bains de fixation dans des alcools de degrés croissants, 70° et 95° ou directement alcool absolu.

La durée de la déshydratation dépend du volume de la pièce osseuse et de la qualité du tissu. Elle dure de 5 à 15 jours en moyenne.

La déshydratation est achevée par deux bains de toluène qui constitue le solvant de transition, miscible d'une part avec l'éthanol et d'autre part avec le méthylméthacrylate sous sa forme monomère. Les lipides sont alors complètement dissous.

La durée de ces deux bains de toluène est d'environ deux jours selon la taille des fragments.

IV- L'IMPREGNATION ET L'INCLUSION

L'inclusion du spécimen après la fixation doit être réalisée en accord avec les impératifs suivants :

- La pièce osseuse doit être infiltrée et non seulement environnée par le matériel d'inclusion; la technique d'infiltration doit donc être menée lentement.

- Le milieu d'inclusion doit présenter une dureté comparable à celle du tissu osseux lui-même afin d'éviter les vibrations et les fractures pendant la coupe. Il doit cependant être suffisamment souple pour faciliter cette coupe et la préhension des sections. C'est la raison de l'addition d'un plastifiant.

- La température atteinte pendant la polymérisation ne doit pas dépasser 45 à 50°C afin d'éviter une autocatalisation.

La pratique a fait adopter comme milieu d'imprégnation et d'inclusion le mélange suivant composé de :

- * méthacrylate (M.M.A.) (200ml) : c'est un plastique monomère, liquide, volatile et très fluide qui infiltre facilement tous

les tissus, même osseux. Il est stocké à une température de 4°C avec adjonction d'hydroquinone comme stabilisateur.

* peroxyde de benzoyle (7g) : il s'agit en fait du 2-4-dichloro-benzoyl-péroxyde (WOODRUFF et NORRIS, 1955) : c'est un durcisseur qui intervient comme amorceur de la polymérisation par formation de radicaux libres. Explosible, il est stocké à 4°C, avec un taux d'hydratation de 25 %. L'intérêt est son activation à relativement basse température : 32°C (PEASE, 1964). Il permet d'obtenir un polymère de méthacrylate dur et cassant.

* dibutylphtalate (50ml) : ce produit est destiné à obtenir un polymère plus mou en s'interposant entre les chaînes de polymère. C'est un plastifiant qui rend le bloc de résine moins cassant et plus souple à la coupe.

Les milieux d'imprégnation et d'inclusion sont préparés par un mélange de méthacrylate, d'amorceur et de plastifiant. Cette préparation est simple; le catalyseur doit être dissous dans le monomère afin d'obtenir une polymérisation homogène.

Le méthacrylate est dégazé avant et pendant l'imprégnation à l'aide d'une pompe à vide (MATTHIAS et ALBRECHT, 1974).

Les opérations d'imprégnation et d'inclusion se succèdent dans le temps :

* L'imprégnation s'étale sur 4 jours à 0°C à l'aide du mélange qui infiltre la pièce osseuse et s'accompagne d'un dégazage qui facilite de plus l'élimination du toluène. Deux bains sont nécessaires.

* L'inclusion est effectuée avec le même mélange en 3 à 5 jours dans une étuve à 32°C. Le facteur thermique active l'amorceur par fragmentation en radicaux libres qui amènent la polymérisation des monomères de méthacrylate. Des bulles peuvent être rencontrées, signe d'un dégazage imparfait; elles sont cependant rares et toujours extérieures à la pièce osseuse, n'altérant pas les préparations, mais rendant parfois délicate la fixation du bloc sur les mors de l'étau du microtome.

V- PREPARATION DU BLOC

Après polymérisation, le récipient en verre est cassé d'un coup de marteau, qui sépare le bloc du verre, sans grandes difficultés et sans risque pour le prélèvement. Ce démoulage peut être amélioré et les risques d'accident réduits en plaçant le pilulier à l'intérieur d'un sac en plastique qui évite les projections éventuelles.

Le bloc est de forme cylindrique; deux pans parallèles sont alors découpés à la scie à ruban afin d'assurer le serrage dans l'étau du microtome.

Il est également avantageux de réduire au maximum la profondeur et la surface de la coupe. Cette opération est réalisée à la scie à ruban et à la lime.

VI- LA COUPE

Les plastiques obtenus sont suffisamment durs pour permettre l'obtention de coupes fines. Cependant, les microtomes et rasoirs habituels ne sont pas suffisamment résistants.

En général, les blocs sont coupés sur le microtome K à tissu dur de JUNG à déplacement lent horizontal et entraînement par moteur électrique. Au Laboratoire du Professeur G. GRIGNON se présentait l'opportunité d'utiliser le modèle 1140 Autocut également de JUNG à déplacement rotatif électrique ou manuel; il a donné toute satisfaction. Ces microtomes sont équipés de rasoirs en acier, à tranchant au carbure de tungstène.

Les coupes ont une épaisseur de 8 microns ; c'est un compromis entre une transparence suffisante et une résistance correcte aux diverses manipulations. Mais des coupes moins épaisses (2 microns) peuvent également être réalisées à l'occasion sur des fragments de petite taille.

Les coupes sont récupérées à la pince ou mieux, grâce à une petite feuille (type "papier à cigarettes") de mêmes dimensions que le bloc et placée sur lui après humidification à l'éthanol à 40°.

Les coupes sont ensuite étalées par flottage sur l'eau chaude

d'un bain-Marie, ce qui présente en plus l'avantage de les réhydrater avant leur coloration par des solutions aqueuses.

Il existe des techniques de recueil des coupes sur lames préalablement enduites par un mélange de gélatine, d'alun de chrome et de Plastoid N. C'est une méthode encore plus fastidieuse à mettre en oeuvre et qui n'évite pas le décollement des coupes de grandes dimensions lors des traitements ultérieurs.

VII- LES COLORATIONS

En l'absence de déplastification, aucune des colorations habituelles ne prend; par contre, de nombreuses techniques ont été adaptées aux coupes flottantes, et certaines s'appliquent particulièrement à l'étude des prélèvements osseux. L'absence de décalcification permet de distinguer aisément la substance ostéoïde non minéralisée du tissu osseux bien calcifié. Voici les colorations les plus utiles à cette étude :

A/ Le solochrome cyanine R.

C'est un indicateur coloré employé en solutions acides comme colorant progressif des protéines acides et basiques. Utilisé comme colorant, il permet non seulement d'identifier le front de calcification, mais aussi de montrer d'autres détails du tissu osseux (MATRAJT et HIOCO, 1966).

Les coupes sont immergées pendant une heure dans un mélange comprenant :

- solochrome cyanine R..... 1g (E. Gurr's Michrome N° 750)
- acide acétique glacial 2ml
- eau distillée 98ml.

Une valeur de pH voisine de 2 est obtenue par l'acide acétique glacial.

Les coupes sont différenciées à l'eau tiède (30°C) jusqu'à ce qu'elle deviennent bleues et que l'eau ne se colore plus en rouge.

Les coupes sont ensuite déshydratées et montées.

Les tissus bien calcifiés prennent une couleur bleu-violacé qui n'empêche pas la distinction de leur (éventuel) arrangement lamellaire et leur observation en lumière polarisée du fait de leur faible empâ-

tement.

Le tissu ostéoïde présente une teinte orange soutenu, indiquant la présence de protéines basiques.

Le front de calcification montre un passage brusque, d'une couleur orange à une autre bleu profond, ce qui reflète le changement de point isoélectrique de cette région.

Le solochrome cyanine R. se révèle ainsi un colorant essentiel pour une bonne discrimination des tissus calcifiés, et, comme indicateur, montre des détails morphologiquement significatifs du tissu ostéïde.

B/ Le trichrome de Masson modifié Goldner

Cette coloration est couramment utilisée dans les laboratoires étudiant l'os; c'est une modification réalisée par Goldner du trichrome de Masson. C'est une coloration longue qui n'est pas réellement spécifique du tissu ostéoïde, mais qui donne de belles images histologiques.

1) Réactifs

- Hématoxyline de Weigert

* Solution A

- Hématoxyline cristallisée.....1g
- Ethanol à 95°.....100ml
- Filtrer

* Solution B

- Perchlorure de fer officinal.....4g
- HCl à 24 %.....1ml
- Eau distillée qsp.....100ml

* Solution de travail extemporanée : mélanger des quantités égales de A et de B; filtrer.

- Fuchsine ponceau

- Fuchsine acide.....0,5g
- Ponceau.....2g
- Eau distillée qsp.....100ml

Après dissolution à froid, ajouter 2ml d'acide acétique concentré.

- Orange G phosphomolybdique

- Orange G.....2g

- Acide phosphomolybdique.....4g
 - Eau distillée qsp.....100ml
- Filtrer avant usage.
- Vert lumière (jaunâtre)
 - Vert lumière.....0,1g
 - Eau distillée qsp.....100ml
 - Acide acétique concentré.....2ml

2) Coloration

- Hématoxyline de Weigert.....15mn
- Eau acétifiée à 1 % 3 fois.....5mn
- Eau distillée 1 fois.....1mn
- Fuschsine ponceau.....35mn
- Eau acétifiée à 1 % 2 fois.....1mn
- Orange G.....6mn
- Eau acétifiée 2 fois.....5mn
- Vert lumière.....15mn
- Eau acétifiée 2 fois.....5mn

Le tissu calcifié apparaît vert et le tissu ostéoïde rouge; les ostéoblastes rouges avec la région golgienne rose; les ostéoblastes rouges avec la "bordure en brosse" claire et la zone d'attache rouge foncé.

VIII- LA DESHYDRATATION ET LE MONTAGE DES COUPES

Les coupes sont déshydratées directement dans trois bains successifs d'éthanol à 100°.

Deux bains de transition sont effectués dans le méthylcyclohexane. En effet, le toluène fréquemment utilisé en histologie dissoudrait complètement le plastique et les coupes.

Le montage est réalisé entre lame et lamelle au baume du Canada sirupeux.

L'ensemble est mis à l'étuve à 56°C pendant plusieurs jours pour séchage.

IX- LES COUPES POUR ETUDE EN LUMIERE ULTRAVIOLETTE

Afin de permettre une étude dynamique du tissu osseux, le patient ou l'animal de laboratoire reçoit de la tétracycline pendant deux périodes. Cet antibiotique présente deux particularités :

- premièrement, il se fixe au niveau des tissus en cours de minéralisation : tissu osseux en remaniement, dent de l'enfant ... etc.

- deuxièmement, il émet de la fluorescence lorsqu'il est éclairé en lumière ultraviolette.

Les coupes de la pièce osseuse ainsi marquée sont réalisées pour une épaisseur de 18μ . Recueillies à sec, elles sont directement plongées dans le méthylcyclohexane avant leur montage entre lame et lamelles. Leur passage en milieu aqueux entraînerait le lessivage de la tétracycline. Elles autorisent la mesure de la vitesse de minéralisation. En effet, pendant chaque période de marquage, le tissu précalcifié nouvellement formé se minéralise et incorpore l'antibiotique sur ses fronts de calcification. L'examen en lumière ultraviolette montre le marquage correspondant aux prises de tétracycline.

C H A P I T R E I V

LES TECHNIQUES D'HISTOMORPHOMETRIE OSSEUSE

I- INTRODUCTION

Les méthodes d'exploration osseuses sont extrêmement nombreuses en raison de la grande diversité des éléments analysables.

- L'observation des cellules fait appel aux techniques de microscopie optique et électronique, ainsi qu'aux méthodes d'histo-chimie, d'histoenzymologie, d'autoradiographie utilisant des radioisotopes, et de cultures de tissu dont l'avantage est d'analyser l'activité cellulaire (ALBREKTSSON, 1982).

- La lumière polarisée révèle l'organisation architecturale des travées osseuses et différencie l'os primaire plexiforme de l'os secondaire lamellaire. La biréfringence, non modifiée par les oculaires, est due à l'action conjuguée des fibres de collagène, de la substance fondamentale et des cristaux d'apatite (JUSTER et coll., 1965).

- La résistance mécanique de l'os est appréciée par des tests mécaniques en compression et par la détermination du poids de cendres (MELSEN et coll., 1982). Certains auteurs ont démontré qu'il existait une corrélation entre cette résistance mécanique et la densité minérale mesurée de façon encore plus élégante : densitométrie, radiogrammétrie, méthodes isotopiques (HVID et coll., 1985; LAVAL-JEANTET et coll., 1979 et 1981). En revanche, il n'y a pas de corrélation avec le volume trabéculaire osseux, car le plus important paraît être la continuité et l'arrangement des travées osseuses, non les valeurs obtenues. Il existe en effet des os pauvres en travées osseuses, mais constitués de travées denses et solides.

- Cependant, l'os, organe de soutien, est un matériau dur et solide. La décalcification prive l'observateur d'informations très importantes, si bien qu'avant la technique d'inclusion sans décalcification, l'étude de la calcification revenait à la microradiologie (JUSTER et coll., 1965). Les travées osseuses et leurs remaniements nécessitent effectivement une observation de l'os non décalcifié qui permet d'individualiser les bordures ostéoïdes, de mesurer de façon précise le volume absolu osseux, les paramètres d'apposition et de résorption osseuses, et de calculer la vitesse de minéralisation.

II- DEFINITION DE L'HISTOMORPHOMETRIE

Le terme "histomorphométrie" n'existe encore pas dans les grands dictionnaires, si bien qu'il faut en expliquer l'origine et la définition. Le mot "morphométrie" fut créé en 1909 par De MARTONNE qui l'utilisait en géomorphologie : c'est "l'étude quantitative du modelé terrestre (montagnes, vallées)", c'est-à-dire l'étude du relief. Le mot "histométrie" est apparu vers 1960 : c'est "l'étude des tissus recourant à la mesure" (dictionnaire Le Robert).

Quant à "l'histologie", le dictionnaire Littré l'a définie comme "l'histoire des lois qui président à la formation et à l'arrangement des tissus organiques". Dans cette discipline, la méthode la plus fréquemment employée est l'observation des préparations, c'est-à-dire la description de l'anatomie microscopique de la coupe mince transparente d'un organe à trois dimensions. A partir de cette surface à deux dimensions, des interprétations intuitives tentent d'imaginer la reconstruction spatiale de l'organe et manquent obligatoirement de précision. Or, pour évaluer des processus physiologiques et pathologiques, il faut obtenir des informations exactes sur les volumes et les surfaces, c'est-à-dire des données mesurables chiffrées (ELIAS et coll., 1984; REVELL, 1983).

Le but de la morphométrie est donc de mesurer les structures. Elle est en fait le complément de la stéréologie qui est une science mathématique dont l'objectif est d'interpréter en trois dimensions une image plane. C'est l'extrapolation du système à deux dimensions vers l'espace à trois dimensions : le point vers la ligne, la ligne vers la surface et la surface vers la volume (principe de DELESSE). Cette extrapolation n'est possible que selon des critères de probabilité géométrique. Une des règles d'or consiste à effectuer les mesures selon les lois du hasard, tout en respectant un grand nombre de lectures aussi espacées que possible au sein d'une masse homogène en répartition.

III- TECHNIQUE DE LECTURE

Les différentes coupes sont observées et mesurées grâce à un microscope binoculaire Zeiss à lumières photonique, polarisée et ultraviolette, équipé d'une chambre claire. La méthode de mesure fait appel à une technique semi-automatique. Un curseur lumineux permet de dessiner les contours tissulaires sur une table à digitaliser HEWLETT-PACKARD 9874 A. Cette table transmet les informations à un ordinateur TEKTRONIX 4054 dont l'écran permet de visualiser et de contrôler les contours. Les paramètres calculés sont directement restitués sur une imprimante EPSON MX 80.

Le programme de calcul des paramètres a été conçu au sein du Secteur de Morphométrie du Laboratoire d'Histologie-Embryologie du Professeur G. GRIGNON. Plusieurs procédures sont possibles :

- Mesure d'un volume par rapport au volume total de la pièce étudiée (exemple : volume trabéculaire osseux -VTO- exprimé en pourcentage du volume osseux total).

- Mesure d'un volume par rapport au volume précédent (exemple : volume ostéïde -VO- exprimé en pourcentage du VTO).

- Mesure d'une surface recouvrant un volume défini (exemple : surface des bordures ostéïdes par rapport aux surfaces osseuses totales).

- Epaisseur des travées et des corticales.

- Mesure de la distance moyenne entre deux liserés fluorescents observés en lumière ultraviolette.

IV- PARAMETRES ANALYSES

A/ Etude qualitative

En premier lieu, la coupe est étudiée de façon qualitative :

- taille et anastomoses des travées de l'os spongieux,
- cellules osseuses : ostéoblastes, ostéocytes, ostéoclastes et cellules bordantes,
- moelle osseuse : fibrose, vascularisation, cellules adipeuses.
- aspect des corticales,

- texture du tissu en lumière polarisée,
- minéralisation et étude des fronts de calcification en lumière ultraviolette.

B/ Etude morphométrique

Puis, les mesures morphométriques comportent les calculs suivants :

- Volume trabéculaire osseux (VTO) : il correspond au pourcentage d'un volume donné d'os spongieux occupé par du tissu osseux, qu'il soit calcifié ou ostéoïde, à l'exclusion des espaces médullaires ou vasculaires. Le grossissement microscopique x 25 est suffisant.

- Surface ostéoïde (SO): elle représente le pourcentage des surfaces trabéculaires (ou interface os-moelle) occupées par des liserés pré-osseux qui sont reconnaissables par leur coloration différentielle orange soutenu au solochrome cyanine R.

- Volume ostéoïde (VO) : il représente la proportion du tissu pré-osseux dans la masse osseuse et s'exprime en pourcentage du VTO Sa mesure nécessite un grossissement microscopique x 35 à 63 selon l'épaisseur des bordures.

- Epaisseur ostéoïde : elle est automatiquement calculée après détermination du VO. Exprimée en microns, elle traduit l'épaisseur des bordures ostéoïdes.

Ces trois paramètres ostéoïdes définissent avec précision l'activité ostéoblastique ou apposition osseuse.

- Surface de résorption (SR) : elle traduit la surface des travées occupées par des lacunes de HOWSHIP. Celles-ci sont facilement reconnues grâce à la coloration au trichrome de Goldner qui permet de repérer les ostéoclastes souvent présents au sein de ces lacunes.

- Epaisseur corticale (EC, mesurée en microns), et porosité corticale (exprimée en pourcentage) sont mesurées.

- Etude dynamique du tissu osseux : pour mesurer la vitesse de minéralisation, le patient reçoit pendant deux périodes de la tétracycline : pendant 4 jours, puis pendant 2 jours après 10 jours d'arrêt. Ceci s'appelle un marquage "4-10-2". Pendant chaque période du marquage, le tissu ostéoïde nouvellement formé se minéralise et incorpore l'antibiotique le long de ses fronts de minéralisation. L'examen ultérieur en lumière ultraviolette montre éventuellement une

strie fluorescente correspondant au marquage. Les deux marquages apparaissent comme deux bandes sensiblement parallèles. La distance moyenne qui les sépare représente l'épaisseur moyenne du tissu osseux nouvellement calcifié dans l'intervalle de temps entre les deux marquages. La vitesse de minéralisation est alors calculée en divisant cette distance par le nombre de jours qui sépare les prises de tétracycline.

V- DISCUSSION DE LA TECHNIQUE

Une étude histomorphométrique ne peut être valable que si elle répond à une technique rigoureuse et reproductible, depuis la biopsie jusqu'aux mesures. Il s'agit donc d'une méthode réclamant une qualité irréprochable, gage de fiabilité (RECKER, 1983). Dans cette discussion, l'accent est mis sur les causes d'erreurs inhérentes à la technique et sur la multitude des méthodes décrites qui font que chaque laboratoire peut difficilement comparer ses résultats avec ceux des autres.

A/ La biopsie

Le site de la biopsie est choisi en fonction :

- de la facilité technique de son abord,
- de la présence d'os soumis aux phénomènes métaboliques généraux,
- et d'une quantité suffisante d'os (REVELL, 1983).

La crête iliaque est habituellement choisie, la biopsie est réalisée à 2 centimètres en dessous de l'épine iliaque (BORDIER et coll., 1964). C'est la zone 3 de GIROUX (COURPRON et coll, 1974 et 1976). Le volume trabéculaire osseux augmente depuis les zones superficielles vers les zones profondes, avec des variations plus importantes chez le sujet jeune que le sujet âgé. Ainsi, pour ELLIS, le VTO peut varier de 17,8 à 26,4 % du volume osseux (ELLIS et PEART, 1972). Pour VISSER, le VTO est de 21,4 % avec un écart type de 4,4 % selon le site de prélèvement (VISSER et coll, 1980); il considère cette erreur comparable à l'erreur des mesures faites par plusieurs observateurs. DE VERNEJOUL conclut que l'erreur de prélèvement (fait cependant dans la zone recommandée) est négligeable lors d'une étude

globale incluant un nombre suffisant de patients; en revanche, pour chaque individu, les variations du VTO peuvent atteindre 20 %, et 35 à 45 % pour les autres paramètres mesurés (DE VERNEJOUL et coll., 1981).

Le prélèvement est le plus souvent réalisé à l'aide du trocard de Bordier, modifié par Meunier, de 8 mm de diamètre intérieur (6 mm pour les enfants) permettant d'obtenir un prélèvement transfixiant bicortical (BORDIER et coll., 1964). Le plus grand soin est apporté afin d'éviter l'écrasement du fragment osseux, ce qui rendrait totalement ininterprétable la biopsie. Une anesthésie locale est suffisante. Les complications sont exceptionnelles puisque DUNCAN en rapporte 0,52 % sur 14810 biopsies : ces 77 complications se répartissent en 35 hématomes, 13 lésions du nerf fémoro-cutané, 10 infections cutanées superficielles, 17 syndromes douloureux supérieurs à 17 jours, 1 fracture et 1 ostéomyélite. La plupart de ces complications sont d'ailleurs mineures (DUNCAN et coll., 1980).

B/ La technique de préparation

L'histomorphométrie osseuse n'est possible que sur des coupes suffisamment fines et autorisant les colorations habituelles en conservant toutes les structures ostéoblastiques et ostéoclastiques intactes. Seule la non-décalcification répond à ces critères. COURPRON, dans une étude comparative entre os décalcifié et os non décalcifié, note une différence significative dans la mesure du VTO, différence d'autant plus grande que les pièces osseuses sont importantes. Quant aux bordures ostéoïdes, elles sont pratiquement invisibles sur os décalcifié (COUPRON et coll., 1974).

Il existe plusieurs variantes de l'inclusion en résine. La fixation débute dès la prise du prélèvement et la décalcification doit être évitée ; le liquide de Bouin est à écarter formellement car il a des propriétés décalcifiantes. ELIE utilise pour les gros fragments un dérivé du mélange formol-méthanol à 96 % tamponné de BURKHARDT (ELIE, 1978). L'alcool est le plus souvent utilisé.

L'inclusion en bloc plastique peut être assurée dans différents constituants comme nous l'avons vu précédemment.

C/ Paramètres mesurés

En plus des différentes mesures que nous avons réalisées, certains auteurs tels PARFITT (1988) proposent l'analyse d'autres va-

leurs :

- le volume trabéculaire calcifié (VTO-VO),
- les surfaces osseuses totales,
- les surfaces ostéoblatiques actives, bordées d'ostéoblastes,
- les surfaces de résorption ostéoclastique, bordées d'ostéoclastes,
- l'index ostéoïde (VO/SO),
- le nombre d'ostéoclastes par millimètre carré...

D/ La vitesse de minéralisation

L'étude dynamique du tissu osseux est rendue possible grâce au double marquage à la tétracycline. Introduite par FROST en 1962, c'est à MILCH que revient la démonstration de la fixation des antibiotiques de la série des tétracyclines au niveau de l'os nouvellement calcifié. Cette fixation se traduit par l'émission d'une strie fluorescente jaune en lumière ultraviolette tandis que l'os paraît de couleur verdâtre (MILCH et coll., 1958). Les tétracyclines sont fixées lors de la déposition des sels de calcium. Le marquage du front de minéralisation peut être réalisé par différents produits dont le choix est dicté par la qualité de la strie fluorescente et sa couleur. La tétracycline est le plus souvent choisie (FALLON et TEITELBAUM, 1982) car elle n'influence pas la vitesse de l'apposition osseuse : ceci fut démontré par TAM avec l'oxytétracycline (TAM et ANDERSON, 1980). Inversement, l'inclusion ne modifie pas la strie fluorescente et la conservation dépasse volontiers deux ans (JUSTER et coll., 1965). RAHN préfère l'utilisation de fluorochromes Calcéine ou Xylénolorange (RAHN et ANDERSON, 1980).

E/ La lecture

Trois techniques de lecture sont possibles : manuelle, semi-automatique avec table à digitaliser, et automatique avec analyseur d'image. Mentionnons qu'il existe des méthodes de reconstruction tri-dimensionnelle dont un exemple appliqué à l'étude de l'ostéone est indiqué par KRAGSTRUP et MELSEN (1983). Les progrès de l'informatique devraient permettre des mesures volumétriques osseuses exactes à partir de coupes sériées sélectionnées.

1) Méthode manuelle

Largement expliquée par BORDIER puis par MEUNIER, elle fait appel à un simple oculaire intégrateur ou grille de mesure. La lecture est effectuée par numération ponctuelle qui consiste à compter les points du réseau qui se projettent sur les travées osseuses (BORDIER et coll.; MEUNIER, 1967). La reproductibilité de cette méthode analysée par l'homme fait l'objet de nombreux travaux. DELLING note que, avec une grille de mesure de 100 points, l'erreur intra-observateur (pour le même observateur) est de 1 % pour le VTO, de 4 % pour les surfaces ostéoïdes et de résorption (DELLING et coll., 1980). Quant à l'erreur inter-observateur (entre plusieurs observateurs de compétence différente), l'erreur pour le VTO est de 12 %, et elle passe à 100 % pour les surfaces d'apposition et de résorption signifiant que le problème essentiel est la reconnaissance des ostéoblastes et des ostéoclastes. Néanmoins, ARLLOT mentionne des variations intra- et inter-observateurs inférieures à 6% pour les premières et inférieures à 9 % pour les secondes (ARLOT, 1985).

2) Méthode semi-automatique

C'est celle qui a été adoptée au Laboratoire. BIRKENHAGER-FRENKEL et CLERMONTs détaillent le principe de cette méthode qui nécessite une table à digitaliser sur laquelle se projette l'image de la coupe et sur laquelle l'observateur déplace un curseur équipé d'un point lumineux (BIRKENHAGER-FRENKEL et coll., 1980; CLERMONTs et BIRKENHAGER-FRENKEL, 1985). Les mesures sont donc effectuées directement par l'observateur sur la lame histologique. Un logiciel élaboré calcule automatiquement les différents paramètres (surface, épaisseur, longueur...etc). Selon MALLUCHE, les avantages de cette méthode par rapport à la méthode manuelle sont la rapidité et la possibilité, à fiabilité égale, de diminuer le nombre des mesures de 20 à 25 % (MALLUCHE et coll., 1980).

3) Méthode automatique

Elle fait appel à un analyseur automatique d'images qui peut mesurer en une seule fois la totalité du tissu osseux présent dans une zone choisie. MALLUCHE précise cependant que les types d'analyseurs d'image qui fonctionnent par analyse noir et blanc et par étude des contrastes et des tonalités de gris ne peuvent pas tout mesurer, en

particulier les surfaces de résorption et les paramètres dynamiques (MALLUCHE et coll, 1980). COURPRON, avec le QUANTIMET 720, obtient des résultats voisins dans la mesure du VTO entre cette méthode et la méthode manuelle (COURPRON et coll., 1974).

4) Comparaison des méthodes

Les corrélations entre les différentes méthodes pour une mesure donnée, sont très hautement significatives selon ARLLOT (ARLOT, 1974). Les coefficients de corrélation sont compris entre 0,90 et 0,98. Pour la mesure du VTO, la méthode automatique est la plus fiable et la plus rapide puisque l'ordinateur analyse 500 000 points. La méthode semi-automatique semble plus longue que la méthode manuelle réalisée par un opérateur entraîné.

Cependant, la mesure des autres paramètres n'est pas possible par méthode automatique. En particulier, pour les surfaces de résorption, la méthode manuelle sous-estime de 27 % par rapport à la méthode semi-automatique qui représente donc la méthode de choix. Cette dernière est également préférable pour la mesure des surfaces ostéoïdes et de la vitesse de minéralisation. En revanche, pour le volume ostéoïde, le liseré est parfois si fin qu'il est difficile d'en faire le tour avec le curseur lumineux. La méthode manuelle devient alors préférable (ARLOT, 1985).

VI- APPLICATIONS DE L'HISTOMORPHOMETRIE CHEZ L'ADULTE

En pathologie courante, l'histomorphométrie quantitative apporte des renseignements sur le remaniement osseux et ses conséquences. Les valeurs obtenues sont comparées aux valeurs normales dont la référence obligée est celle de MEUNIER (MEUNIER et COURPRON, 1973; REGINSTER et coll., 1985).

A/ L'ostéoporose commune

Le volume trabéculaire osseux iliaque des sujets ostéoporotiques présentant un tassement vertébral est inférieur à 11 ± 3 %, quels que soient l'âge et le sexe. La résistance mécanique devient donc insuffisante au-dessous d'une certaine quantité d'os, seuil de risque de la fracture vertébrale.

L'histomorphométrie permet de démembrer le groupe des ostéopo-

roses. En effet, 50 % des patients ont comme seule anomalie une diminution du volume trabéculaire osseux. Chez les 50 % restants, ils se répartissent en deux sous-groupes :

- 30 % ont une vitesse d'apposition ostéoblastique normale, tandis que les surfaces de résorption et les surfaces ostéoïdes sont augmentées, témoin d'un haut niveau de remodelage.
- 20 % ont une activité ostéoblastique déprimée tandis que les surfaces ostéoïdes et de résorption restent normales.

De ces constatations découle une attitude thérapeutique qui ne peut donc pas être uniciste en matière d'ostéoporose et qui doit s'adapter au type même de l'ostéoporose.

B/ L'ostéomalacie

Elle se manifeste par une insuffisance du processus de calcification dont la vitesse est 3 à 50 fois plus faible que celle de l'os sain. Il en résulte une augmentation considérable du volume et de la surface ostéoïdes. Lors de certaines thérapeutiques qui ont pour but de moduler le renouvellement osseux (diphosphonates dans la maladie osseuse de Paget, fluorure de sodium dans l'ostéoporose...etc), il est fondamental de surveiller le volume ostéoïde. En effet, si celui-ci dépasse 20 %, le risque de voir apparaître un syndrome ostéomalacique devient important.

C/ L'hyperparathyroïdie primaire

Elle est caractérisée par une augmentation des surfaces de résorption qui dépassent toujours 5 % et peuvent atteindre 10 à 20 % de la surface des travées osseuses. Généralement, les surfaces ostéoïdes sont augmentées, mais avec une vitesse de minéralisation diminuée et insuffisante pour compenser la résorption.

VII- CONCLUSION

L'exploration osseuse par histomorphométrie est d'un intérêt considérable en rhumatologie et doit être proposée selon REGINSTER dans quatre circonstances (REGINSTER et coll., 1985) :

- dès qu'il existe une incertitude quant à l'existence d'une ostéoporose,

- lors de la découverte d'une transparence osseuse anormale chez un sujet de moins de 60 ans,
- dans la recherche d'une ostéopathie associée à l'ostéoporose, en particulier une ostéomalacie,
- chaque fois qu'est retenue une indication de traitement prolongé d'une affection osseuse métabolique ou endocrinienne, par exemple avec des corticostéroïdes, de manière à orienter vers le meilleur schéma thérapeutique.

DEUXIEME PARTIE

APPORT DE L'ETUDE HISTOLOGIQUE DE L'OS A LA
CONNAISSANCE DE SA PATHOLOGIE CHEZ L'ENFANT

C H A P I T R E I

RAPPEL DES PRINCIPALES ETAPES DE LA FORMATION DU TISSU OSSEUX

I- HISTOGENESE DU TISSU OSSEUX

La formation des os est un processus complexe. Que ce soit lors de la croissance ou à l'âge adulte, dans des conditions normales ou pathologiques, et quelle que soit sa variété, l'apparition de tissu osseux implique une mise en place de la substance osseuse en deux temps :

- sécrétion d'une fraction organique par les ostéoblastes,
- minéralisation de cette matrice assurée en grande partie par ces mêmes ostéoblastes.

La formation du tissu osseux va toujours se faire au sein d'un tissu conjonctif :

- soit un tissu conjonctif d'une grande richesse en fibres de collagène, en cellules et en vaisseaux (blastème squelettogène),
- soit un tissu cartilagineux qui sert de support transitoire au dépôt osseux.

La travée directrice peut être un faisceau de fibres de collagène, un spicule de cartilage calcifié, un support de tissu osseux primaire ou secondaire (REBEL et coll., 1980).

Les ostéoblastes s'agencent volontiers en disposition épithélioïde autour de la travée directrice, déposent une matrice préosseuse non minéralisée (ou tissu ostéoïde) et participent ensuite à sa calcification. Le dépôt de cristaux d'hydroxyapatite est réalisé différemment selon qu'il s'agit de :

- tissu primaire : la minéralisation se fait en nappes,
- tissu secondaire : la minéralisation progresse selon un front régulier. Dans tous les cas, la minéralisation débute quelques jours après le début du dépôt de tissu préosseux et s'achève lorsque l'ensemble de ce tissu est calcifié.

L'édification d'un os ne va pas se limiter à la simple histogenèse du tissu osseux : elle concerne l'ensemble des tissus qui constituent la pièce squelettique; c'est un processus éminemment complexe pour plusieurs raisons :

- Il s'agit d'un mécanisme extrêmement étalé dans le temps et qui provoque une augmentation considérable des dimensions. Alors même que la forme générale ne se modifie que progressivement, l'organisation interne de l'os subit de profonds remaniements.

- L'os devient fonctionnel rapidement alors qu'il est en plein développement. On peut ainsi observer au cours des périodes pré- et post-natales des structures déjà fonctionnelles et des structures engagées dans le processus d'édification. Les tissus osseux primaire et secondaire peuvent en conséquence coexister largement dans un même os.

- Les structures fonctionnelles ne le sont que transitoirement. En effet, les contraintes mécaniques varient avec le temps. C'est pourquoi certaines structures sont détruites et remplacées par d'autres plus adaptées. Ce mécanisme permanent de résorption-apposition est à la base de la théorie des remaniements de FROST (1963); il débute pendant la croissance et se poursuit chez l'adulte sur un rythme cependant ralenti.

L'ostéogénèse va aboutir à la mise en place des pièces squelettiques; elle se fait essentiellement selon deux modes :

- l'ossification endomembranaire (ou endoconjonctive), en l'absence de maquette cartilagineuse pré-existante, avec simple mise en place d'un massif cellulaire riche en fibres collagènes et en vaisseaux. Les cellules d'origine mésenchymateuse se différencient progressivement en ostéoblastes et élaborent une trame fibreuse qui sert de support à la minéralisation. Cette ossification se rencontre en particulier dans l'ossification des os de la voûte du crâne et dans l'ossification périostique des os longs (Planche I, Figures 1 et 3).

- l'ossification endochondrale en présence d'une maquette cartilagineuse pré-existante. Le cartilage est progressivement éliminé mis à part quelques spicules de matrice calcifiée qui servent là encore de support au dépôt de tissu osseux primaire. C'est en particulier le processus de mise en place des cartilages de conjugaison des os longs (Planche I, Figures 2 et 4).

Quel que soit le mode d'ostéogénèse, ce premier tissu osseux primaire, plexiforme, peu orienté, sera progressivement remplacé par du tissu osseux secondaire, lamellaire, orienté. Celui-ci sera lui-

même remanié tout au long de la vie selon des mécanismes maintenant bien décrits (FROST, 1984).

Dans ce contexte, nous allons voir dans les chapitres suivants qu'il est évident que la consolidation osseuse de l'enfant et de l'adolescent sera plus facile et plus rapide puisque les cellules et les stimulus indispensables à l'ostéogénèse sont toujours en place. De plus, leur croissance osseuse en plein modelage permettra de corriger des imperfections telles que les cals vicieux.

II- CROISSANCE, MODELAGE ET REMODELAGE

Il existe actuellement une tendance à appeler remodelage tout processus qui comporte résorption et apposition du tissu osseux. En fait, le remodelage se rapporte uniquement, au sens strict, au remplacement du tissu osseux selon la séquence A.R.F. (Activation-Résorption-Formation).

Trois autres mécanismes interviennent dans la formation d'une pièce osseuse :

- la croissance : elle correspond à l'agrandissement des pièces squelettiques, indépendamment des changements de forme qui se manifestent pourtant dans le même moment,
- le modelage : il se manifeste selon deux mécanismes différents (Planche I, Figures 5, 6 et 8) :
 - * l'addition de tissu osseux à des surfaces sans résorption préalable,
 - * la résorption de tissu osseux non suivie d' apposition.
- le remodelage : il comporte résorption et apposition; il se rapporte à la séquence activation, résorption, formation.

Dans le modelage, seules la résorption ou l'apposition interviennent en un site donné.

Le modelage est également responsable du changement des formes des os pendant la croissance et du mouvement apparent des os dans l'espace qui peut être appelé " dérive des corticales" (Planche I, Figures 5, 6 et 8).

Ces trois processus (croissance, modelage et remodelage) se

produisent simultanément chez les individus à squelette immature. Cela rend difficile l'isolement des effets d'un processus par rapport aux autres et rend délicate la compréhension de la base étiologique d'une maladie squelettique atteignant l'enfant.

Jusqu'à récemment, il était commun d'affirmer que la croissance et le modelage s'arrêtaient à la maturité squelettique et que seul le remodelage intervenait dans les modifications squelettiques de l'adulte.

En fait, le modelage réactivé (ou déshinibé) dans des conditions comprenant, entre autres, des circonstances métaboliques ou mécaniques.

III- LES REMANIEMENTS

Le remodelage débute alors que la croissance n'est pas achevée et va se poursuivre toute la vie. Les mécanismes de résorption et de comblement suivant lesquels la plupart des os de l'adulte sont formés ont été primitivement décrits par TOMES et DE MORGAN (1853). Mais le concept de remaniement osseux est largement plus récent et dérive d'analyses détaillées en particulier par FROST (1963), JOHNSON (1964), LACROIX (1971). Ce concept est à la base de notre compréhension actuelle; il met en jeu un mécanisme qui comprend des groupes de cellules fonctionnant en unités organisées, appelées Basic Multicellular Units (B.M.U.) par FROST (1963).

Cette dénomination signifie que les cellules ne fonctionnent pas indépendamment dans l'os adulte, comme cela se passe dans d'autres tissus, mais collectivement en formant les éléments d'une organisation intermédiaire qui coordonne et médie les événements au niveau cellulaire et au niveau tissulaire dans tous les tissus squelettiques (FROST, 1985 et 1986).

Les B.M.U. sont les unités fonctionnelles de l'os, dans lesquelles les ostéoblastes et les ostéoclastes agissent en coordination. Ce mécanisme constitue le couplage cellulaire. Il rend les maladies osseuses d'origine métabolique délicates à traiter puisque les substances chimiques qui affectent les ostéoclastes et leurs précurseurs vont affecter de la même manière les ostéoblastes et leurs pré-

curseurs.

Les B.M.U. exercent leur activité sur les différentes enveloppes squelettiques :

- périostique,
- intracorticale (endhaversienne),
- endostéale
 - * endocorticale
 - * trabéculaire

Parce qu'ils agissent en unités cellulaires, les B.M.U. résorbent et forment du tissu osseux en lots quantifiés appelés Bone Structural Units (B.S.U.) par PARFITT (1983) et JAWORSKI (1984).

Dans l'os cortical, le B.S.U. est équivalent à un ostéone secondaire. Au niveau des autres enveloppes, il n'existe pas de dénomination particulière.

Le cycle de remodelage du B.M.U suit des phases bien définies qui :

- commencent toujours par l'activation (A),
- se poursuivent par la résorption (R),
- et se terminent avec la formation (F).

Chacune de ces phases présente une spécificité dans sa localisation, son amplitude et sa vitesse, de telle sorte que des altérations dans l'un de ces éléments se traduisent par des altérations morphologiques caractéristiques de désordres squelettiques spécifiques.

PLANCHE I

1	2
3	4
5	6
7	8

Figure 1 : Ossification endomembranaire

Dans un blastème squelettogène riche en fibres et en cellules, certaines cellules subissent la différenciation ostéoblastique et utilisent la trame fibreuse comme travées directrices à l'ossification.

Les ostéoblastes affectent une disposition épithélioïde, le tissu osseux primaire est plexiforme, les ostéocytes sont nombreux.

Figure 2 : Ossification à partir d'une maquette cartilagineuse

Le tissu cartilagineux subit une érosion par son versant diaphysaire. Quelques spicules subsistants servent de support transitoire à l'ossification. Latéralement, le cartilage est limité par une virole osseuse d'origine périostique qui progresse avec le front d'érosion.

Figure 3 : Ossification périostique

La virole osseuse s'épaissit par l'activité de synthèse des ostéoblastes qui utilisent les fibres de Sharpey comme travées directrices.

Figure 4 : Le cartilage de conjugaison

Il assure la croissance en longueur des os longs : résorbé sur sa face diaphysaire, il progresse d'une quantité équivalente sur son versant épiphysaire . Cet équilibre harmonieux dure pendant toute la croissance.

Figure 5 : Crête iliaque foetale

Sa région supérieure (à droite) est constituée par une masse cartilagineuse dont l'accroissement est assuré par apposition externe périchondrale.

Sa région inférieure est formée par des travées osseuses centrales endochondrales et latérales périostiques. Elle subit le processus de "dérive" des corticales (détails figures 6 et 8).

Figure 6 : Fort grossissement de la région supérieure de la figure 5

La virole osseuse périostique subit une érosion ostéoclastique sur sa face externe. Sur sa face interne, elle est intimement liée à des travées d'origine endochondrale.

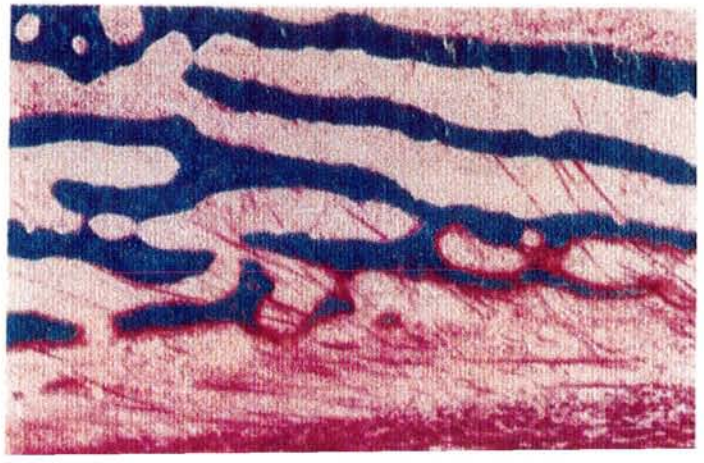
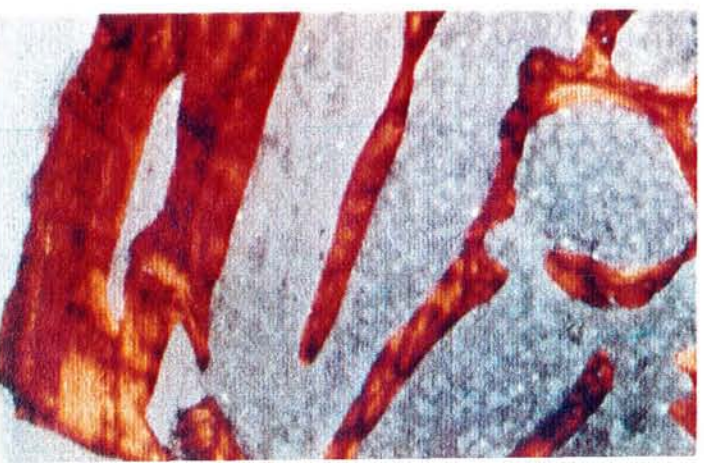

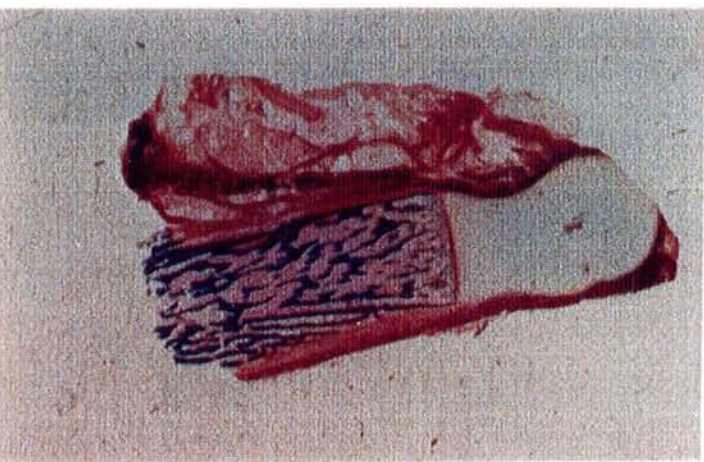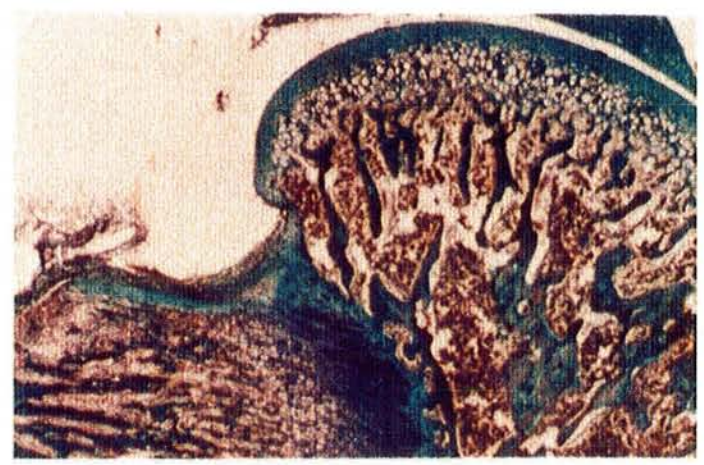
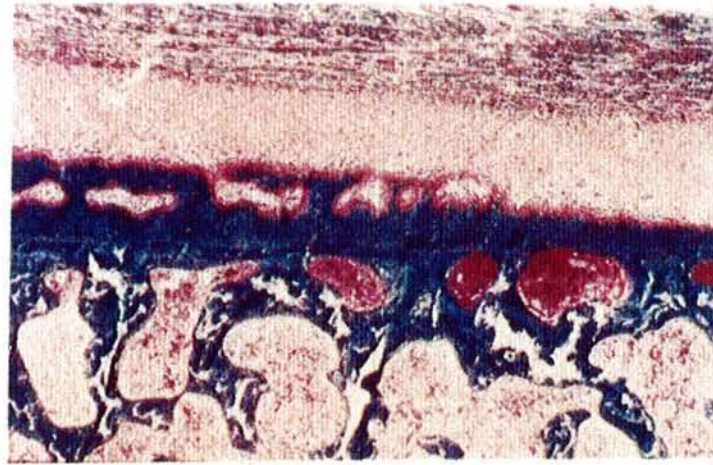
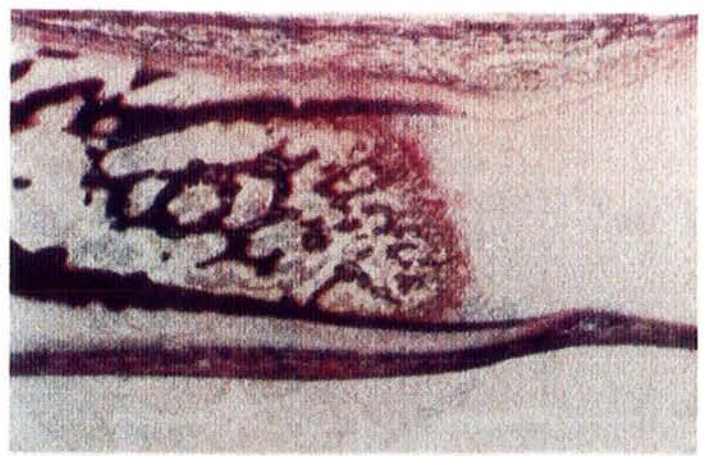
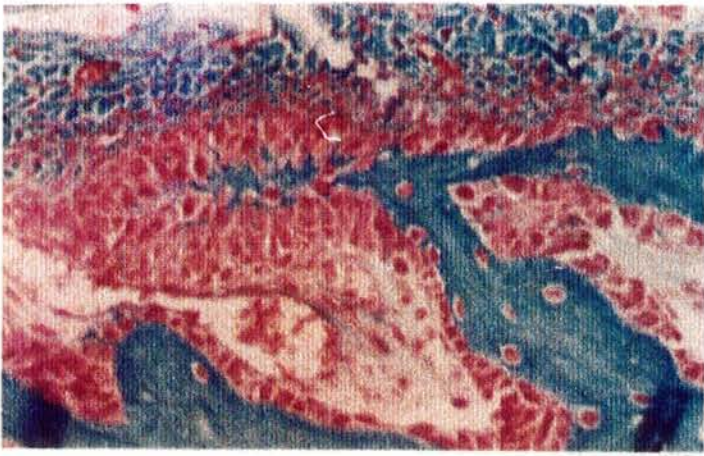
Figure 7 : Crête iliaque d'enfant - Lumière polarisée

La corticale est constituée par une juxtaposition de tissu osseux primaire et de tissu osseux secondaire qui rend compte de sa relative fragilité.

Les travées du spongieux sont ici toutes formées de tissu osseux lamellaire.

Figure 8 : Fort grossissement de la région inférieure de la figure 5

La virole osseuse périostique s'accroît par strates successives qui prennent appui et englobent les fibres de Sharpey de la couche externe du périoste.



C H A P I T R E I I

DEVELOPPEMENT DE L'OS ILIAQUE CHEZ L'ENFANT SAIN
ET DANS DIFFERENTES CIRCONSTANCES PATHOLOGIQUES

I- INTRODUCTION (Figures 1 et 2)

Une meilleure connaissance des différentes étapes du développement de la hanche de l'enfant permet de progresser dans la compréhension des pathologies de cette articulation. Cependant, peu de publications originales existent sur le développement normal et pathologique de la hanche humaine (GARDNER et GRAY, 1950; STRAYER, 1971; WATANABE, 1974).

La hanche se développe précocement au cours de la vie intra-utérine. En effet, dès six semaines, les condensations mésenchymateuses des éléments du bassin sont déjà visibles. L'os iliaque va être formé par trois points d'ossification qui apparaissent successivement : l'ilion vers la neuvième semaine, l'ischion à trois mois et le pubis à quatre mois. Ils sont séparés au niveau de la cavité cotyloïde par le cartilage triradié ou cartilage en Y qui se comporte comme une plaque de croissance agissant dans trois directions différentes.

L'ilion va ensuite suivre l'évolution du cotyle qui présentait la forme d'une soucoupe au début de la vie embryonnaire. Il poursuit sa croissance et subit un modelage qui le rend beaucoup plus profond et plus recouvrant pour la tête fémorale.

A la naissance, l'os iliaque présente une forme bien définie ; il peut être schématiquement représenté par deux pales d'hélice, l'une proximale ou ilion, et l'autre distale comprenant le pubis et l'ischion. Ces deux pales sont approximativement dans le prolongement l'une de l'autre. Au centre de l'aile iliaque, les travées osseuses sont denses et radiées, représentant des canaux vasculaires intraspongieux.

L'évolution est marquée dans les six premiers mois, puis avec l'évolution de la marche, par un abaissement rapide du toit du cotyle aux environs de 20°. La croissance ultérieure sera concentrique.

Vers la fin de la croissance apparaissent les points secondaires :

- point iliaque antéro-inférieur,
- os acétabulaire (apparent à 12 ans, fusionnant à 18 ans),
- point de la crête iliaque (qui sert à l'évaluation du test de

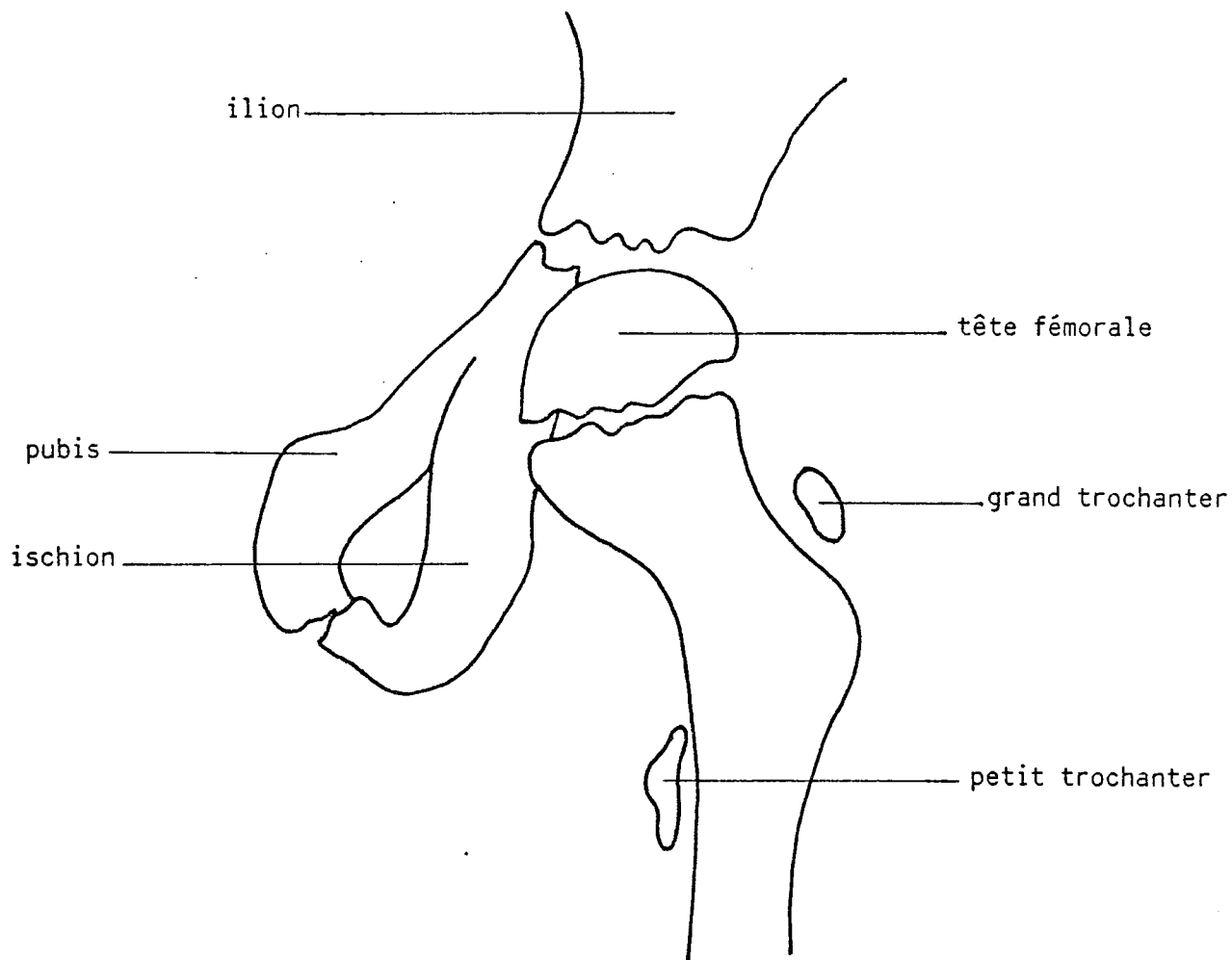


Figure 1 : Croissance de la hanche (d'après POUS, 1977)

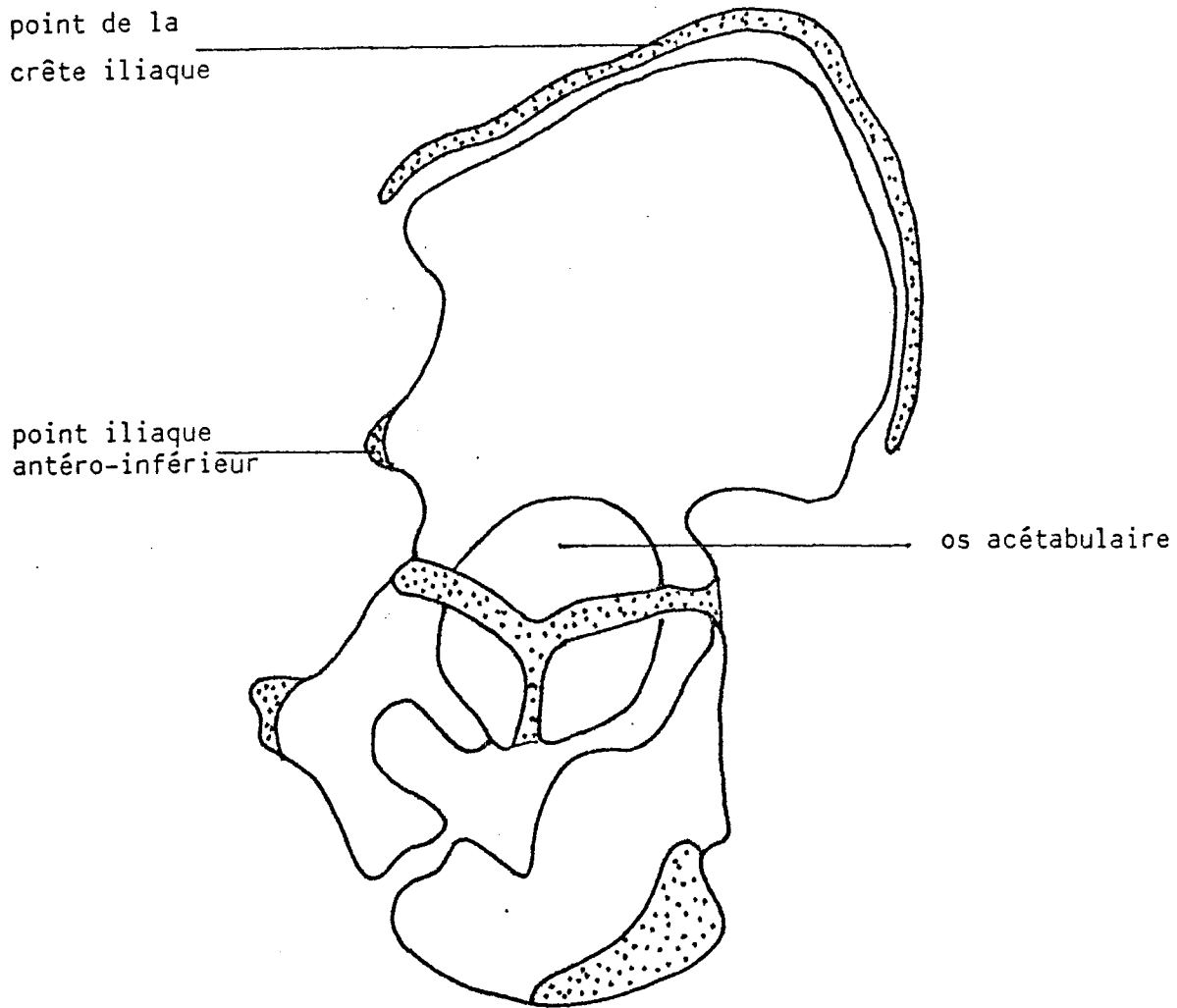


Figure 2 : Centres d'ossification de l'os iliaque (d'après POUS, 1977).
Points secondaires

Riser dans la définition de l'arrêt de croissance du squelette axial).

Les premiers points apparaissent à 13-14 ans chez la fille, à 15-16 ans chez le garçon.

Deux ans après, la fusion signe l'arrêt de croissance du rachis. Le point initial se situe au milieu de la crête iliaque, puis il s'étend de chaque côté pour atteindre en avant l'épine iliaque antéro-supérieure. La fusion débute dans la région interne (POUS et coll., 1977).

II- MATERIEL ET METHODE

A/ Matériel (Tableau 1)

34 biopsies nous furent confiées pour étude histomorphométrique par le Service de Chirurgie Pédiatrique de l'Hôpital d'Enfants (Professeur J. Prévot). Elles proviennent de 33 enfants âgés de 1 an et 9 mois à 15 ans, et de 1 foetus mort-né âgé de 38 semaines d'aménorrhée. Ces biopsies sont réparties en 3 groupes différents.

1) Groupe normal

Observations n° 1 à 10.

Ce groupe 1 rassemble 10 enfants sains : le foetus et 9 enfants qui ne présentaient pas de pathologie osseuse métabolique particulière. Ces 9 enfants étaient âgés de 1 an 9 mois à 5 ans 8 mois lors de la biopsie. 7 filles présentaient une dysplasie de hanche corrigée par ostéotomie pelvienne selon Salter, et 2 garçons avaient des déformations des pieds. Tous marchaient normalement, sans restriction ni boiterie, et l'intervention s'est déroulée sans préparation particulière, en tout cas sans décubitus prolongé pré-opératoire.

2) Groupe à marche restreinte

15 enfants sans maladie métabolique osseuse connue avaient comme particularité une restriction des activités de marche, soit par douleur, soit par impératif chirurgical nécessitant un décubitus strict. Ces patients étaient âgés de 4 ans 3 mois à 14 ans 8 mois. 4 sous-groupes ont été isolés :

- Sous-groupe 2a : (obs. n° 11 à 15) 3 garçons et 2 filles conservaient la marche, mais avec un appui difficile ou douloureux se-

conculaire à une pathologie de la hanche : 2 maladies de Legg-Perthes-Calvé, 2 tumeurs osseuses proximales fémorales et 1 séquelle de luxation traumatique de la hanche. La biopsie osseuse a été assurée du côté de l'opération sur le bassin, c'est-à-dire du côté de la décharge spontanée.

- Sous-groupe 2b : (obs. n° 16 à 19) ces 4 patients ne marchaient plus depuis 2 à 6 mois : 1 début d'allongement de jambe, 2 nécroses post-traumatiques de la tête fémorale et 1 ostéosarcome de la 5ème vertèbre lombaire en attente de greffe. Cette dernière patiente était par ailleurs sous chimiothérapie selon le protocole T10 de ROSEN.

- Sous-groupe 2c : (obs. n° 20 à 24) ces 5 patients étaient traités pour une inégalité de longueur selon la technique d'Ilizarov que nous reverrons plus loin. Ils ont eu une phase de décubitus strict pendant environ 1 mois (selon la tolérance individuelle), puis ont progressivement repris la marche avec appui sur le membre traité. Le délai de remise en charge variait de 1 à 3 mois.

- Sous-groupe 2d : (obs. n° 25 et 26) ces 2 adolescents ont repris la marche de façon normale, avec appui bilatéral depuis plus de 3 mois. Notons que le cas 25 provient du même patient que le cas 19, deux biopsies ayant été réalisées à 6 mois d'intervalle.

3) Groupe à pathologie avérée

Observations n° 27 à 34.

Il rassemble 8 patients présentant une pathologie connue pour laquelle une étude histomorphométrique pouvait apporter quelques informations complémentaires :

- 1 enfant tétraparétique spastique, sans aucune possibilité de marche (obs. n° 27),
- 1 patient en insuffisance rénale pour oxalose (obs. n° 28),
- 1 adolescent atteint d'une ostéogénèse imparfaite (obs. n° 29),
- 1 ostéoporose accompagnant un granulome éosinophile vertébral (obs. n° 30),
- 1 cas de rachitisme vitamino-D-résistant familial (obs. n° 31),

- 1 patient atteinte d'une maladie de Jadassohn-Lewandowsky ou pachyonychie congénitale et déficit en vitamine D (obs. n° 32),
- 1 suspicion de maladie de Caffey chez une adolescente présentant une hyperostose tibiale (obs. n° 33),
- et 1 ostéoporose correspondant à un stade préleucémique (obs. n° 34).

En dehors des cas n° 27 et 28 qui ne pouvaient pratiquer la marche, tous les autres avaient une activité physique normale.

B/ Méthode

Le protocole "biopsie osseuse" transmis dans le service du Professeur J. PREVOT fut le suivant :

- taille et poids de l'enfant,
- stade pubertaire selon la classification de Tanner,
- dosage sanguin du calcium, du calcium ionisé, du phosphore et des phosphatases alcalines,
- dosage urinaire du calcium, du phosphore et de l'hydroxyproline.

Un marquage pré-opératoire à la tétracycline a été réalisé chez 9 patients selon une prise de Lédermycine*, à la dose de 9 mg/kg, à J1-J2-J3-J4, puis J14-J15, et biopsie entre J18 et J22 (obs. n° 20, 21, 22, 24, 26, 29, 31, 32, 33 et 34).

La biopsie a été réalisée de deux manières :

- soit à l'aide du trocard de Bordier pour 11 patients chez qui l'étude histomorphométrique était très souhaitée (obs. n° 16, 20, 21, 22, 23, 24, 26, 28, 31, 32, 33 et 34),
- soit au cours d'une intervention se déroulant sur le bassin telle qu'une ostéotomie pelvienne ou une prise de greffon pour les 22 autres observations.

	Obs.	Sexe	Age	Etat clinique	Intervention	Marquage	Etat de la marche
Groupe 1	1		- 3 semaines		Prélèvement	Non	
	2	F	1 an 9 mois	Dysplasie cotyle	Ostéotomie pelvienne	Non	Normale
	3	F	1 an 9 mois	Dysplasie cotyle	Ostéotomie pelvienne	Non	Normale
	4	F	1 an 10 mois	Dysplasie cotyle	Ostéotomie pelvienne	Non	Normale
	5	F	2 ans	Dysplasie cotyle	Ostéotomie pelvienne	Non	Normale
	6	F	2 ans 2 mois	Dysplasie cotyle	Ostéotomie pelvienne	Non	Normale
	7	M	3 ans	Métatarsus varus	Greffe iliaque	Non	Normale
	8	M	3 ans 9 mois	Pied en Z	Greffe iliaque	Non	Normale
	9	F	4 ans 9 mois	Dysplasie cotyle	Ostéotomie pelvienne	Non	Normale
	10	F	5 ans 8 mois	Dysplasie cotyle	Ostéotomie pelvienne	Non	Normale
Groupe 2a	11	M	4 ans 3 mois	Maladie de L.P.C.	Ostéotomie pelvienne	Non	Boite depuis 5 mois
	12	F	5 ans 8 mois	Kyste osseux fémur	Greffe iliaque	Non	Boite depuis 2 mois
	13	M	10 ans	Maladie de L.P.C.	Ostéotomie pelvienne	Non	Boite depuis 4 mois
	14	F	11 ans	Luxation traum. hanche	Réduction chirurgicale	Non	Boite depuis 2 ans
	15	M	14 ans 9 mois	Ostéome ostéoïde fémur	Greffe iliaque	Non	Boite depuis 6 mois
2b	16	F	5 ans	Raccourcissement M.I.	Ilizarov tibia + biopsie	Non	Décubitus depuis 6 sem.
	17	F	8 ans 9 mois	Nécrose tête fémur	Greffe iliaque	Non	Décubitus depuis 6 mois
	18	F	12 ans 8 mois	Ostéosarcome de L5	Greffe iliaque	Non	Décubitus depuis 4 mois
	19	M	13 ans 9 mois	Nécrose tête fémorale	Greffe iliaque	Non	Décubitus depuis 6 mois
2c	20	M	7 ans 9 mois	Raccourcissement M.I.	Ilizarov fémur + biopsie	Oui	Reprise depuis 3 mois
	21	M	13 ans 2 mois	Raccourcissement M.I.	Ilizarov tibia + biopsie	Oui	Reprise depuis 3 mois
	22	F	13 ans 9 mois	Raccourcissement M.I.	Ilizarov tibia + biopsie	Oui	Reprise depuis 3 mois
	23	F	13 ans 11 mois	Raccourcissement M.I.	Ilizarov tibia + biopsie	Non	Reprise depuis 1 mois
	24	F	14 ans 8 mois	Nanisme	Ilizarov tibia + biopsie	Oui	Reprise depuis 1 mois
2d	25	M	14 ans 3 mois	Nécrose tête fémur	Ostéotomie pelvienne	Non	Reprise depuis 4 mois
	26	F	14 ans 11 mois	Raccourcissement M.I.	Ilizarov tibia + biopsie	Oui	Reprise depuis 1 an
Groupe 3	27	F	2 ans 8 mois	Tétraparésie spastique	Ostéotomie pelvienne	Non	Non, mais spastique
	28	M	7 ans 4 mois	Oxalose + insuf. rénale	Biopsie	Non	Non, décubitus
	29	M	14 ans 1 mois	Ostéogénèse imparfaite	Biopsie d'ostéome	Oui	Normale
	30	F	9 ans 9 mois	Ostéoporose + GE rachis	Greffe iliaque	Non	Normale
	31	M	9 ans	Rachitisme vit. D Résist.	Biopsie	Oui	Normale
	32	F	13 ans 2 mois	Pachyonychie congénitale	Biopsie	Oui	Normale
	33	F	15 ans 4 mois	Maladie de Caffey	Biopsie	Oui	Normale
	34	M	6 ans	Stade pré-leucémique	Biopsie	Oui	Normale

Tableau I

Données cliniques

III- RESULTATS (Tableau II)

Compte tenu du faible nombre de patients et de la nécessité de les séparer en groupes différents, les informations cliniques concernant la taille, le poids et le stade pubertaire ne peuvent pas être interprétées. Quant aux mesures biologiques explorant le métabolisme phosphocalcique, leur normalité ne permet également pas d'envisager une quelconque corrélation. C'est pourquoi, les résultats sont établis en fonction de l'aspect histologique et des valeurs quantitatives. Tous ces prélèvements se sont révélés d'excellente qualité et n'ont pas posé de problèmes particuliers d'interprétation. En fait, 12 biopsies supplémentaires ont été réalisées mais n'ont pas pu être incluses dans ce travail car leur qualité était médiocre; elles sont représentatives des difficultés techniques rencontrées. Les valeurs concernant l'épaisseur et la porosité des corticales sont données à titre indicatif, leur interprétation restant délicate.

A/ Groupe 1 (Tableau III)

1) Description

Dans ce groupe comprenant des enfants sains, les travées osseuses sont moyennement épaisses et bien anastomosées. A la naissance, elles contiennent en leur centre de la substance cartilagineuse calcifiée qui disparaît avec les années : 13 % du VTO à la naissance, 4 à 5 % à 2 ans, 0 % à 3 ans. L'évolution de la structure osseuse montre que l'os est de type primaire, immature, à 100 % jusqu'à l'âge de 3 ans. Puis, vers 4 ans, des appositions osseuses orientées apparaissent et sont la caractéristique de l'os secondaire lamellaire. Cet os lamellaire est retrouvé pour 20 % du VTO à l'âge de 5 ans, et il occupe pratiquement la totalité des travées osseuses à l'âge de 10 ans.

L'activité ostéoïde est intense comme l'atteste le nombre des ostéoblastes en disposition épithélioïde. Les ostéoclastes sont également nombreux. Les paramètres ne confirment cependant pas cette impression, et l'on peut donc estimer que, chez le petit enfant, le remodelage est extrêmement rapide (Planche II, Figures 9 à 12).

2) Histomorphométrie

La dispersion des valeurs est une caractéristique qui doit conduire à l'appréciation très prudente des résultats ultérieurs. Dans certains cas, la qualité de la marche et la normalité du tissu osseux peuvent être mises en doute. Toutefois, après vérification, il apparaît que ce groupe est finalement fiable.

Ainsi, pour une moyenne d'âge de 2 ans et 3 mois, les valeurs obtenues sont :

$$\text{VTO} = 23,1 \pm 6,7 \%$$

$$\text{VO} = 3,6 \pm 2,5 \%$$

$$\text{SO} = 12,5 \pm 8,5 \%$$

$$\text{EO} = 8,0 \pm 1,8 \mu$$

$$\text{SR} = 8,4 \pm 4,4 \%$$

B/ Groupe 2a (Tableau IV)

1) Description

Dans ce groupe d'enfants qui boitent, les travées osseuses sont plus séparées, plus fines et moins anastomosées. Ainsi, les bordures ostéoides et les surfaces de résorption paraissent rares. Néanmoins, les ostéoblastes et les ostéoclastes restent présents.

2) Histomorphométrie

Le VTO est inférieur à la valeur normale, mais les autres paramètres sont normaux. En fait, représentant un pourcentage du VTO, ils sont diminués en valeur absolue. Par ailleurs, les bordures ostéoides sont plus étroites que normalement. Tout semble se passer comme si l'os vivait au ralenti, avec un équilibre apposition-résorption normal malgré une tendance à l'augmentation des zones de résorption (fig. n°3).

Pour une moyenne d'âge de 9 ans et 2 mois, les valeurs sont les suivantes :

$$\text{VTO} = 16,2 \pm 4,5 \%$$

$$\text{VO} = 4,7 \pm 1,8 \%$$

$$\text{SO} = 17,4 \pm 5,0 \%$$

$$\text{EO} = 6,5 \pm 1,7 \mu$$

$$\text{SR} = 7,9 \pm 2,8 \%$$

C/ Groupe 2b (Tableau IV)

1) Description

Chez ces patients qui sont en décubitus strict, les travées osseuses sont plus ou moins abondantes selon les patients, cet aspect est vraisemblablement en rapport avec la durée de l'immobilisation. La caractéristique de ce groupe réside dans la rareté des zones soumises au remodelage. La mesure du volume ostéoïde est très difficile car celui-ci est peu élevé.

2) Histomorphométrie

L'os paraît effectivement être au repos complet. Si le VTO reste normal, le VO est totalement effondré, inférieur à 1 % (fig. n° 5). Les surfaces de résorption sont plus nombreuses que les surfaces d'apposition. Il devient possible d'avancer que l'activité ostéoblastique se réduit de façon très significative. En effet, pour un âge moyen de 10 ans et 3 mois, les valeurs sont les suivantes :

$$\text{VTO} = 20,1 \pm 6,4 \%$$

$$\text{VO} = 0,7 \pm 0,4 \%$$

$$\text{SO} = 4,1 \pm 2,7 \%$$

$$\text{EO} = 6,7 \pm 0,9 \mu$$

$$\text{SR} = 4,6 \pm 0,7 \%$$

D/ Groupe 2c (Tableau V)

1) Description

Chez ces patients qui ont repris la marche depuis moins de trois mois, avec un appui souvent partiel, les valeurs sont très variables. Il semble possible de préciser la fonction et l'intensité de la marche : certains sujets se rapprochent du groupe précédent (2b), et sont vraisemblablement souvent au repos strict, tandis que d'autres ont manifestement repris une marche satisfaisante comme ceux du groupe suivant (2d). Les travées osseuses redeviennent plus nombreuses et les surfaces actives ostéoïdes se multiplient. La largeur des bordures ostéoïdes est augmentée.

2) Histomorphométrie

Les paramètres mesurés tendent à retrouver des valeurs normales, bien que les surfaces de résorption soient encore supérieures à la normale. La vitesse de minéralisation moyenne, mesurée chez 4 patients est de 0,88 microns/jour avec un écart type de 0,25. Cette

valeur est sensiblement la même que la valeur normale de l'adulte. L'âge moyen est de 12 ans et 8 mois. Les valeurs sont les suivantes :

$$\text{VTO} = 27,2 \pm 7,8 \%$$

$$\text{VO} = 3,3 \pm 2,8 \%$$

$$\text{SO} = 15,5 \pm 8,5 \%$$

$$\text{EO} = 10,1 \pm 2,6 \mu$$

$$\text{SR} = 6,4 \pm 3,0 \%$$

E/ Groupe 2d (Tableau V)

1) Description

Ces patients qui ont repris une activité de marche satisfaisante paraissent avoir des travées osseuses normales. Toutefois, les paramètres ostéoïdes sont élevés, l'épaisseur ostéoïde importante. En revanche, les surfaces de résorption restent rares. La vitesse de minéralisation, mesurée dans un cas, est légèrement inférieure à la normale.

2) Histomorphométrie

Les valeurs des deux patients d'âge moyen de 14 ans et 8 mois prouvent que la reprise de l'apposition est à nouveau assurée, peut-être un peu lentement (la vitesse de minéralisation est de 0,62 microns/jour) :

$$\text{VTO} = 25,6 \pm 0,8 \%$$

$$\text{VO} = 3,1 \pm 0,7 \%$$

$$\text{SO} = 21,6 \pm 16,4 \%$$

$$\text{EO} = 14,1 \pm 1,3 \mu$$

$$\text{SR} = 3,3 \pm 0,6 \%$$

F/ Groupe 3 (Tableau VI)

Ces 3 patients sont atteints d'une affection du métabolisme osseux qui impose une étude spécifique. Ils ne sont regroupés que parce qu'ils sont pathologiques, mais ils doivent être étudiés séparément.

1) Tétraparésie spastique (Obs. n° 27)

Chez ce patient de 2 ans et 8 mois qui n'a jamais marché, les paramètres d'histomorphométrie sont relativement normaux, hormis la résorption qui est inférieure à la normale. L'apposition est tout à fait normale. Ceci prouve que, malgré le décubitus, le potentiel des contractions musculaires (lié à la spasticité) est tel que l'os est

soumis à des contraintes mécaniques voisines de la normale.

2) Oxalose et insuffisance rénale (Obs. n° 28) (Planche II, Figure 16).

Chez ce patient qui ne marche plus depuis plusieurs mois, les travées osseuses sont massives et se traduisent par un VTO supérieur à 30 %. Elles comportent en leur sein des plages de matrice cartilagineuse calcifiée, résidu du remplacement d'un cartilage de conjugaison bien visible. Le remodelage est important : les surfaces ostéoïdes et de résorption sont importantes, l'épaisseur ostéoïde est normale. Aussi cet enfant, en dialyse rénale, bien équilibré sur la plan métabolique, ne présente pas les stigmates d'une hyperparathyroïdie secondaire, et son profil histomorphométrique est en rapport avec son âge. En lumière polarisée, des cristaux biréfringents d'oxalate sont présents dans les travées osseuses et dans la moelle osseuse.

3) Ostéogénèse imparfaite (Obs. n° 29)

Ce cas d'ostéogénèse imparfaite de gravité moyenne se traduit par un VTO extrêmement faible (5,8 %) composé de travées rares et atrophiques. L'activité ostéoïde est cependant nettement marquée avec des surfaces ostéoïdes épaisses et bordées d'ostéoblastes en disposition épithélioïde. Les zones de résorption sont rares et les ostéoclastes peu nombreux. La vitesse de minéralisation est normale.

4) Ostéoporose idiopathique (Obs. n° 30)

Cette jeune fille présente les caractéristiques radiologiques d'une ostéoporose vertébrale, associée à une suspicion de granulome éosinophile de D6. Néanmoins, le VTO de la crête iliaque est normal, tandis que les chiffres d'apposition sont effondrés : VO = 0,7 %, SO = 3,8%. Il existe donc une sidération de l'apposition comparable à celle des patients en décubitus strict, et une nouvelle biopsie plus tardive aurait été utile pour vérifier une éventuelle diminution du VTO. Le profil histomorphométrique se rapproche donc, par l'effondrement des paramètres ostéoïdes, de celui d'une ostéoporose de décubitus à son début.

5) Rachitisme vitamino-D-résistant (Obs. n° 31) (Planche II, Figure 15)

Les travées osseuses sont épaisses et bien anastomosées

entre elles. Le VTO est à la limite supérieure de la normale. La caractéristique de ce syndrome est l'importance des surfaces ostéoïdes qui occupent les 3/4 de la surface des travées (SO = 75,6 %) et par l'épaisseur des bordures ostéoïdes qui sont deux fois plus importantes que normalement. A leur contact, les ostéoblastes affectent très rarement une disposition épithélioïde et sont volontiers aplatis. La faiblesse de l'incorporation de tétracycline traduit une vitesse de minéralisation pratiquement abolie. Le volume trabéculaire calcifié (VTO/VO) se trouve donc réduit par un volume ostéoïde accru, et cette diminution est amplifiée par la présence de plages hypominéralisées au sein du tissu osseux bien calcifié. Les ostéoclastes sont bien représentés, mais les surfaces de résorption sont pratiquement normales. La texture osseuse est de type lamellaire.

Le profil histomorphométrique est celui d'un rachitisme de l'enfant (ostéomalacie) avec augmentation de tous les paramètres ostéoïdes et effondrement de la vitesse de minéralisation. La tendance légèrement densifiante et surtout l'aspect très inactif des ostéoblastes très en faveur de la vitamino-résistance.

6) Ostéoporose et déficit en vitamine D (Obs. n° 32)

Cette biopsie est d'interprétation très difficile, car elle traduit l'association d'un remodelage accéléré : les surfaces ostéoïdes sont très marquées (28,7 %) par des bordures élargies (12,7 μ), en même temps que les surfaces de résorption sont augmentées (12 %). La vitesse de minéralisation est pratiquement normale. La balance de l'équilibre est certainement positive puisque le VTO est à la limite supérieure de la normale. Il ne s'agit donc pas d'une ostéoporose, mais d'une accélération des phénomènes de remodelage d'origine mal définie.

7) Hyperostose corticale (Obs. n° 33)

Cette patiente présente une densification des corticales antérieures du tibia, de façon bilatérale, permettant de suspecter une maladie de Caffey. Les travées osseuses sont massives et bien anastomosées entre elles, et le VTO est élevé (29,8 %) pour l'âge de 15 ans. Le volume ostéoïde est faible parce que les surfaces ostéoïdes sont peu importantes (5,5 %), malgré une épaisseur ostéoïde importante (14,1 microns). La vitesse de minéralisation est normale. Les surfaces

de résorption sont de moyenne importance. Le profil histomorphométrique est celui d'un ralentissement de la résorption avec une balance positive qui se traduit par un VTO élevé.

8) Stade pré-leucémique (Obs. n° 33)

Chez ce patient, le diagnostic d'ostéoporose idiopathique juvénile masculine était suspecté sur la base d'un métabolisme calcique normal. Puis l'augmentation du taux de calcium sérique permit de poser le diagnostic de leucémie aigüe.

Les valeurs morphométriques montrent un accroissement de la résorption osseuse sans augmentation de l'apposition ostéoblastique.

	Obs.	VTO (%)	VO (%)	SO (%)	EO (μ)	SR (%)	EC1 (μ)	Por. (%)	EC2 (μ)	Por. (%)	VM (μ/j)
Groupe 1	1	33,5 ± 4,2	2,4 ± 2,2	4,1 ± 4,0	7,4 ± 4,5	4,4 ± 0,6	123 ± 54	0,5 ± 0,3			
	2	31,5 ± 3,3	10,3 ± 5,2	32,8 ± 8,7	10,5 ± 3,6	9,0 ± 3,0	175 ± 11	8,6	57 ± 10	0,1 ± 0,2	
	3	25,5 ± 2,3	4,6 ± 3,9	9,3 ± 1,8	6,9 ± 3,1	13,7 ± 3,1	1354 ± 56	16,0 ± 3,0	960 ± 7	0,7 ± 0,4	
	4	15,4 ± 2,8	1,6 ± 1,4	2,5 ± 2,3	6,6 ± 2,6	3,9 ± 1,0	758 ± 43	10,9 ± 0,5			
	5	23,6 ± 6,0	2,8 ± 1,9	11,9 ± 5,4	8,2 ± 3,1	14,1 ± 2,5	906 ± 145	7,7 ± 2,9	353 ± 68	1,2 ± 0,8	
	6	30,0 ± 3,6	3,6 ± 1,9	17,2 ± 5,2	9,6 ± 2,4	14,5 ± 2,1	881 ± 150	2,2 ± 0,7	387 ± 13	2,0 ± 3,2	
	7	18,4 ± 1,7	3,0 ± 3,6	10,4 ± 4,7	5,2 ± 3,4	9,3 ± 1,8	416 ± 133	0,6 ± 0,5	390 ± 84	5,9 ± 4,4	
	8	16,8 ± 1,4	3,8 ± 2,0	14,0 ± 2,4	10,1 ± 1,6	6,2 ± 1,9	793 ± 88	13,4 ± 3,1	632 ± 60	16,7 ± 5,7	
	9	16,9 ± 3,2	1,5 ± 1,3	7,5 ± 4,4	6,1 ± 3,9	3,0 ± 1,0	1089 ± 93	16,4 ± 0,18	630 ± 241	5,5 ± 4,8	
	10	19,0 ± 0,8	2,7 ± 1,0	15,1 ± 8,5	9,6 ± 2,8	5,8 ± 3,0	647 ± 62	9,2 ± 2,0	496 ± 10	6,2 ± 1,2	
Groupe 2a	11	16,6 ± 2,1	3,4 ± 1,5	15,1 ± 2,6	4,1 ± 1,3	4,4 ± 2,9	468 ± 65	6,9 ± 3,1	399 ± 24	13,2 ± 2,8	
	12	9,5 ± 1,6	5,5 ± 7,2	21,0 ± 9,0	8,3 ± 4,3	8,8 ± 4,2	930 ± 52	3,8 ± 1,1	298 ± 85	3,7 ± 3,2	
	13	20,5 ± 3,3	3,5 ± 1,8	24,3 ± 9,0	6,1 ± 1,5	5,9 ± 2,0	415 ± 59	3,5 ± 3,1	216 ± 43	0,5 ± 0,6	
	14	14,5 ± 2,3	7,5 ± 5,6	12,4 ± 4,1	8,1 ± 2,2	11,4 ± 2,1	937 ± 28	16,6 ± 2,3	862 ± 26	6,8 ± 3,5	
	15	20,0 ± 2,5	3,4 ± 4,1	14,1 ± 7,8	5,8 ± 2,0	8,9 ± 4,7	672 ± 26	6,0 ± 0,3	496 ± 121	2,1 ± 2,4	
2b	16	26,2 ± 3,2	1,0 ± 1,1	3,5 ± 1,7	7,7 ± 3,1	4,2 ± 0,2	740 ± 21	2,7 ± 0,1	701 ± 16	5,8 ± 0,9	
	17	17,8 ± 5,8	0,2 ± 0,4	1,4 ± 1,6	5,5 ± 1,4	5,0 ± 3,0	970 ± 28	6,6 ± 0,9	539 ± 20	3,3 ± 1,3	
	18	24,2 ± 5,7	0,4 ± 1,2	3,6 ± 1,9	7,1 ± 6,5	5,3 ± 2,1	720 ± 164	8,4 ± 1,7	688 ± 20	12,2 ± 5,6	
	19	12,1 ± 3,1	1,1 ± 1,3	7,9 ± 3,1	6,4 ± 2,5	3,7 ± 0,9	958 ± 38	4,6 ± 3,7	749 ± 196	6,3 ± 2,7	
2c	20	20,9 ± 4,9	6,6 ± 3,4	27,1 ± 11,9	13,7 ± 3,7	9,2 ± 2,6					0,65 ± 0,09
	21	22,2 ± 2,9	4,0 ± 1,3	17,0 ± 4,4	8,4 ± 3,4	6,7 ± 2,5	757 ± 45	6,5 ± 1,4			0,70 ± 0,19
	22	30,1 ± 6,9	5,1 ± 2,0	18,7 ± 5,6	11,8 ± 3,4	8,9 ± 3,9	879 ± 28	9,7 ± 3,0	722 ± 45	1,4 ± 0,8	1,20 ± 0,40
	23	23,2 ± 4,3	0,5 ± 0,8	5,6 ± 3,9	7,8 ± 1,9	5,2 ± 0,4	733 ± 47	1,4 ± 0,1	530 ± 66	5,0 ± 0,1	
	24	39,5 ± 6,1	0,4 ± 0,3	9,0 ± 5,5	8,6 ± 5,2	1,8 ± 1,2	1326 ± 367	3,4 ± 4,2	657 ± 134	3,6 ± 2,6	0,95 ± 0,09
2d	25	26,2 ± 5,6	3,6 ± 3,1	33,2 ± 8,4	15,0 ± 6,5	3,7 ± 1,7	588 ± 19	0,6 ± 0,8			
	26	25,0 ± 4,1	2,6 ± 2,3	10,0 ± 5,0	13,2 ± 3,2	2,8 ± 0,7	1090 ± 6	1,8 ± 0,7	962 ± 326	11,1 ± 4,9	0,62 ± 0,15
Groupe 3	27	21,8 ± 4,2	3,0 ± 1,7	10,2 ± 4,2	6,2 ± 0,9	4,2 ± 1,0	383 ± 83	2,2 ± 1,4	338 ± 58	3,1 ± 2,0	
	28	31,6 ± 5,2	3,5 ± 2,1	26,4 ± 5,3	6,0 ± 1,3	9,6 ± 2,8					
	29	5,8 ± 2,7	18,2 ± 13,5	42,0 ± 20,2	6,1 ± 0,9	3,0 ± 1,8					0,82 ± 0,21
	30	27,8 ± 5,8	0,7 ± 0,7	3,8 ± 1,6	3,9 ± 1,2	5,7 ± 2,8	1083 ± 55	11,5 ± 2,8	667 ± 112	7,4 ± 3,1	
	31	32,4 ± 7,0	19,5 ± 5,8	75,6 ± 14,9	17,7 ± 4,3	8,1 ± 1,9	466 ± 90	6,7 ± 5,3	402 ± 62	2,3 ± 2,6	0,0
	32	28,3 ± 4,7	4,9 ± 3,0	28,7 ± 6,8	12,3 ± 3,6	12,0 ± 8,7	816 ± 100	5,7 ± 1,7	609 ± 79	4,2 ± 3,1	0,90 ± 0,33
	33	29,8 ± 4,7	1,8 ± 2,0	5,5 ± 2,3	14,1 ± 7,7	4,8 ± 2,5	1650 ± 199	3,5 ± 3,6	697	0,5	0,63 ± 0,12
	34	14,2 ± 3,8	1,3 ± 2,0	9,1 ± 6,1	9,9 ± 3,3	22,0 ± 5,6	365 ± 69	0,8 ± 1,5	663 ± 72		0,0

TABLEAU II

VTO : Volume trabéculaire osseux
VO : Volume ostéoïde
SO : Surface ostéoïde
EO : Epaisseur ostéoïde

HISTOMORPHOMETRIE : CRETE ILIAQUE

SR : Surface de résorption
EC1 et EC2 : Epaisseur des corticales
Por. : Porosité des corticales correspondantes
VM : Vitesse de minéralisation

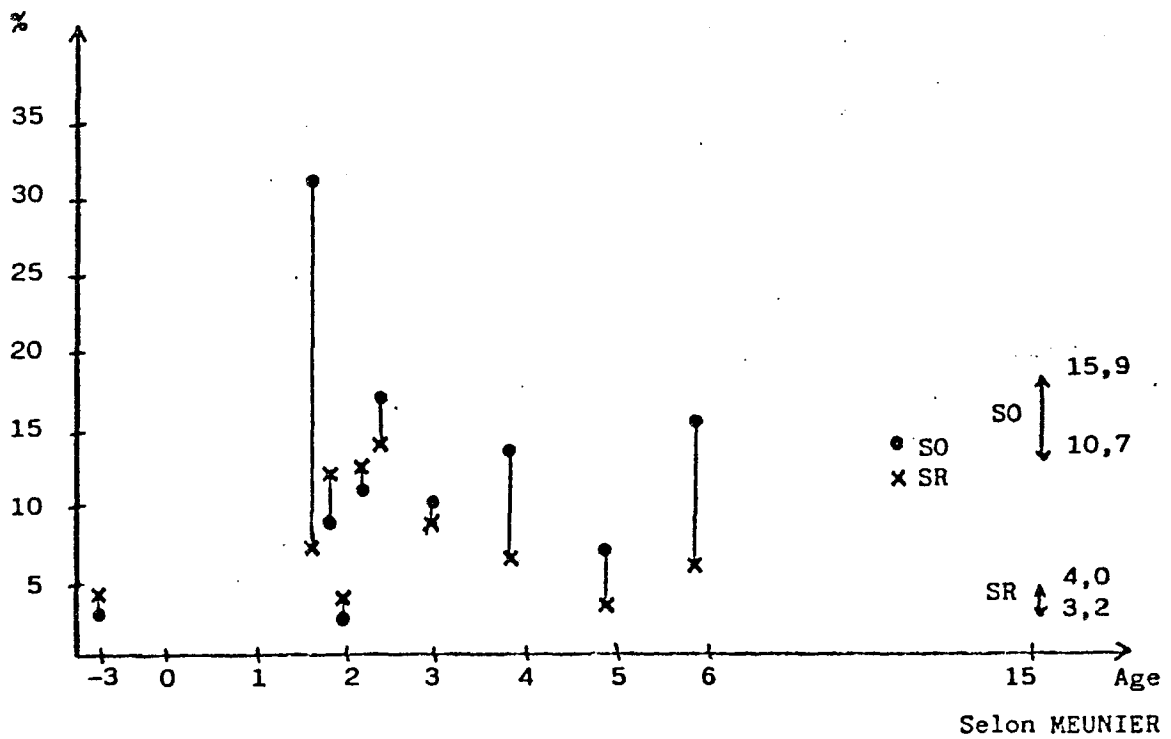
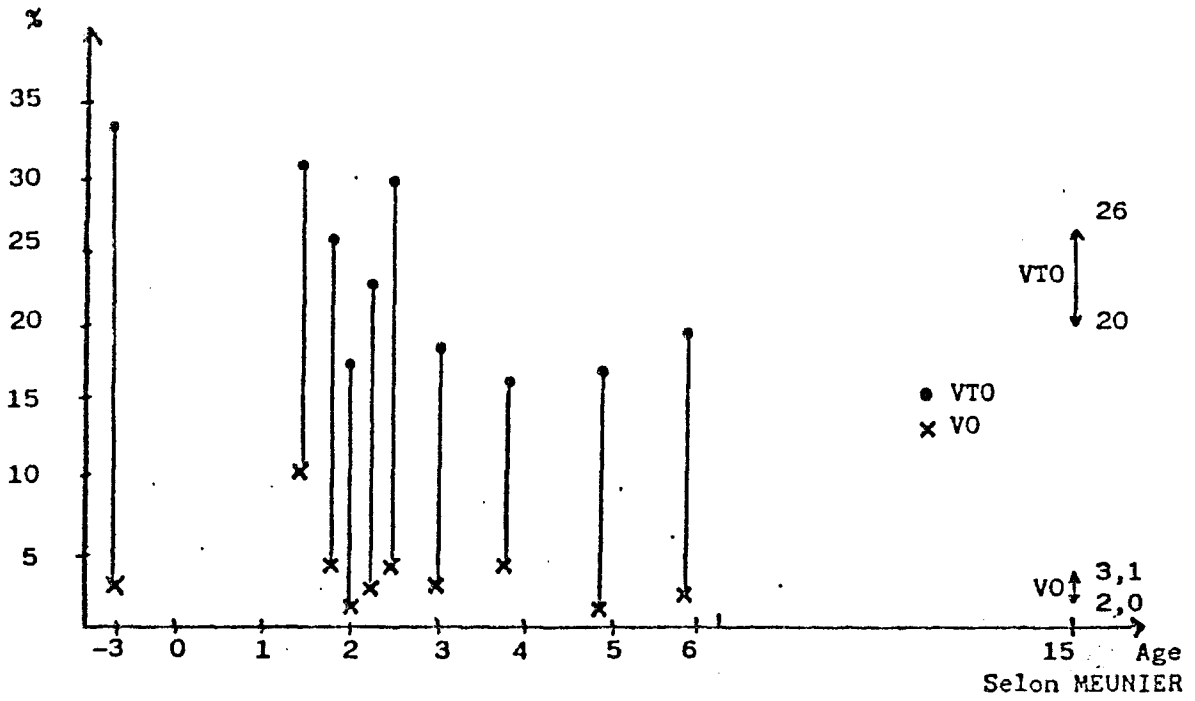


Tableau III

Groupe 1 : valeurs normales

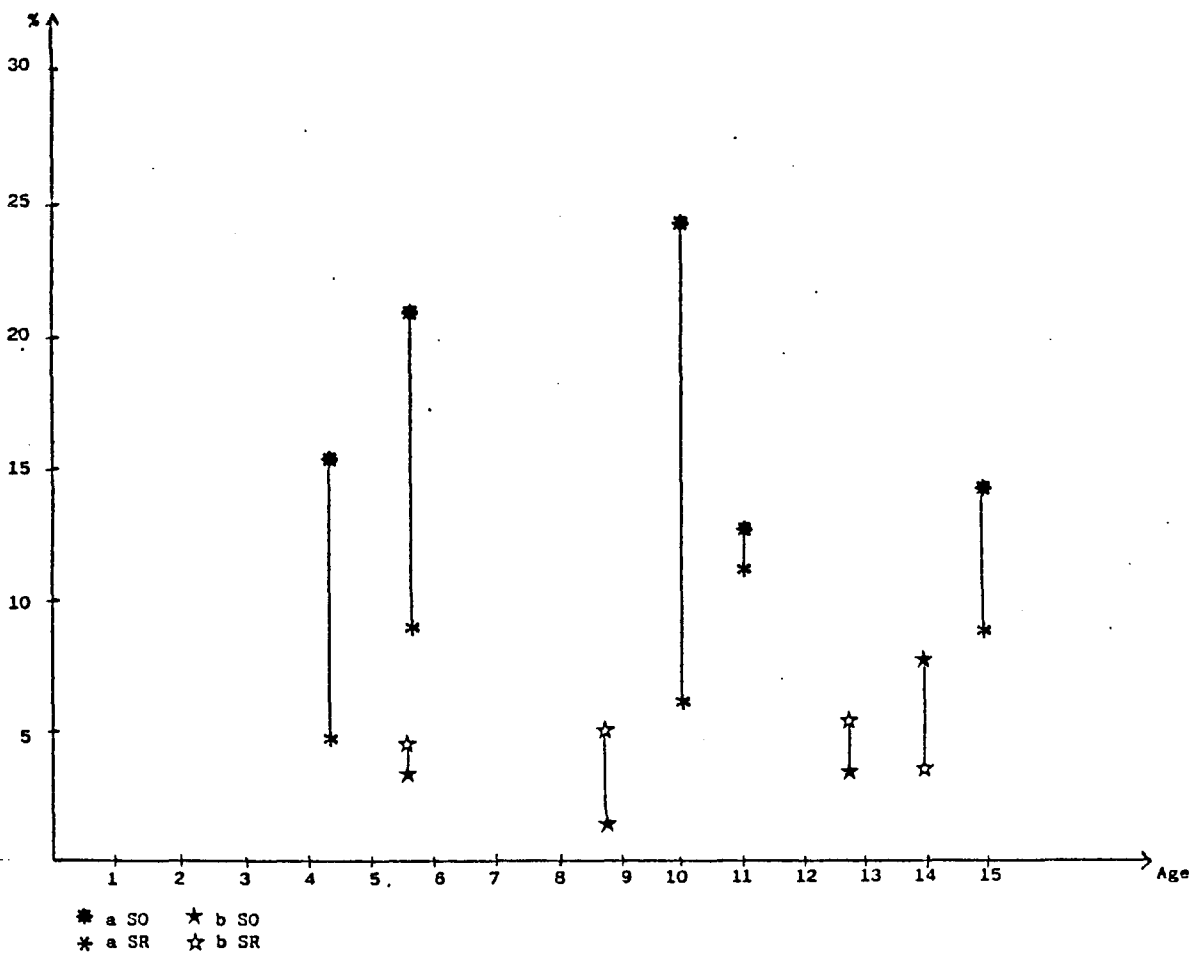
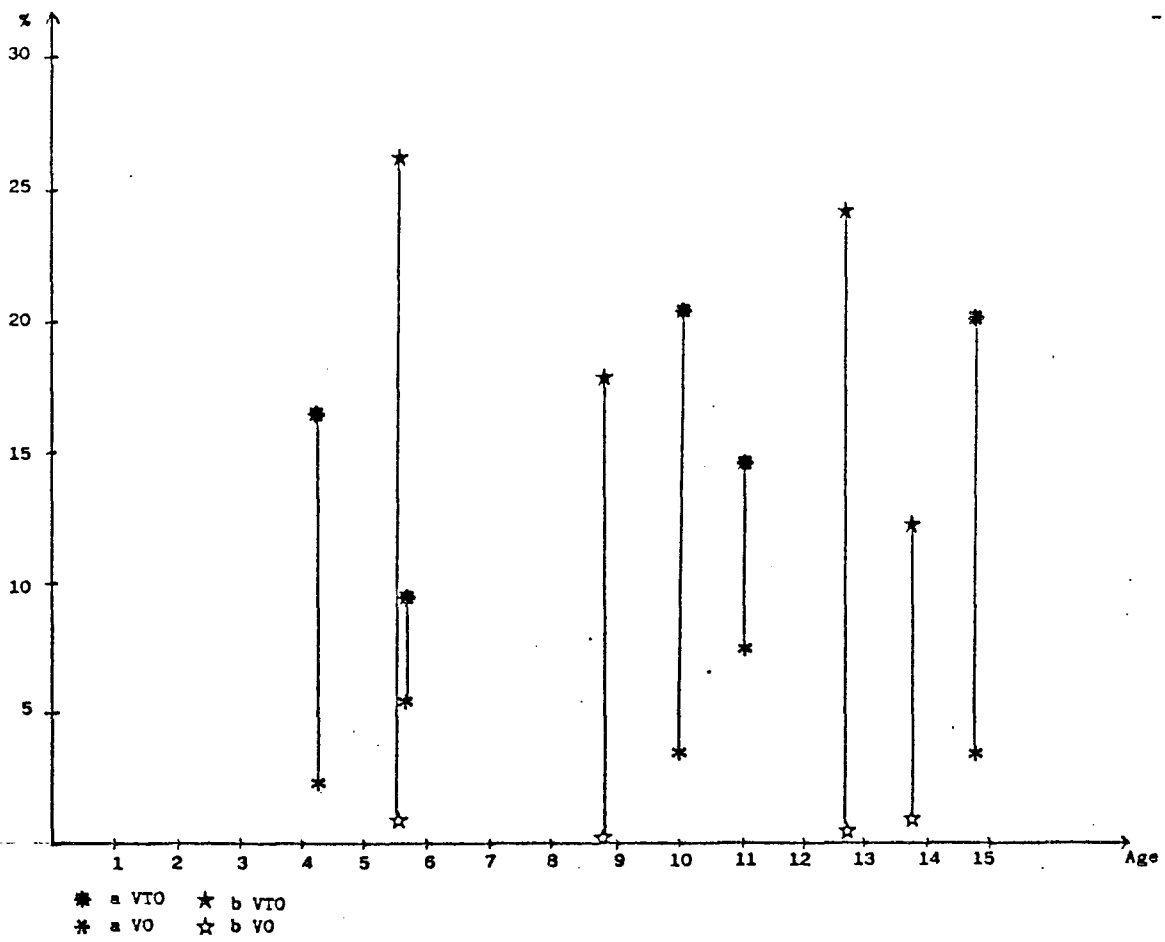


Tableau IV
 Groupe 2 a et b

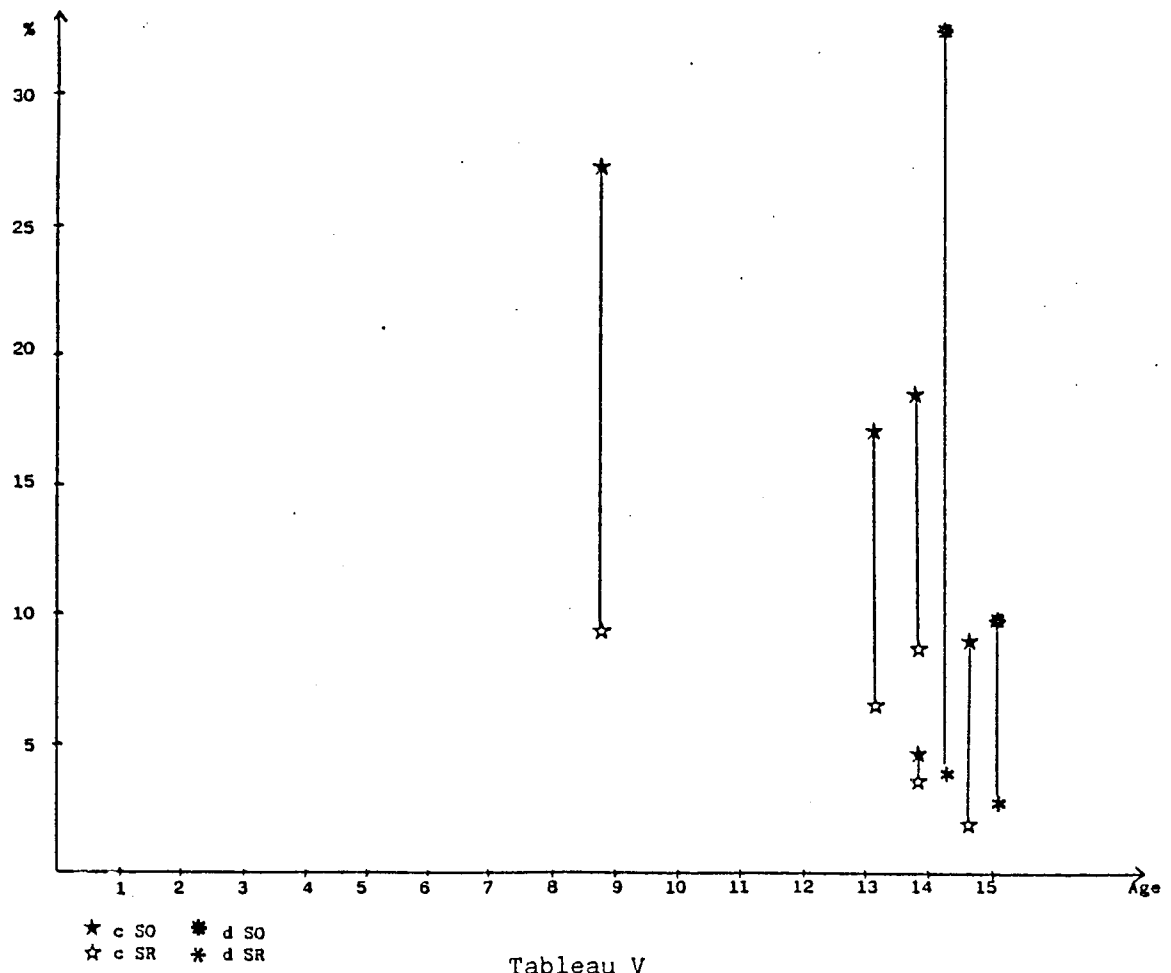
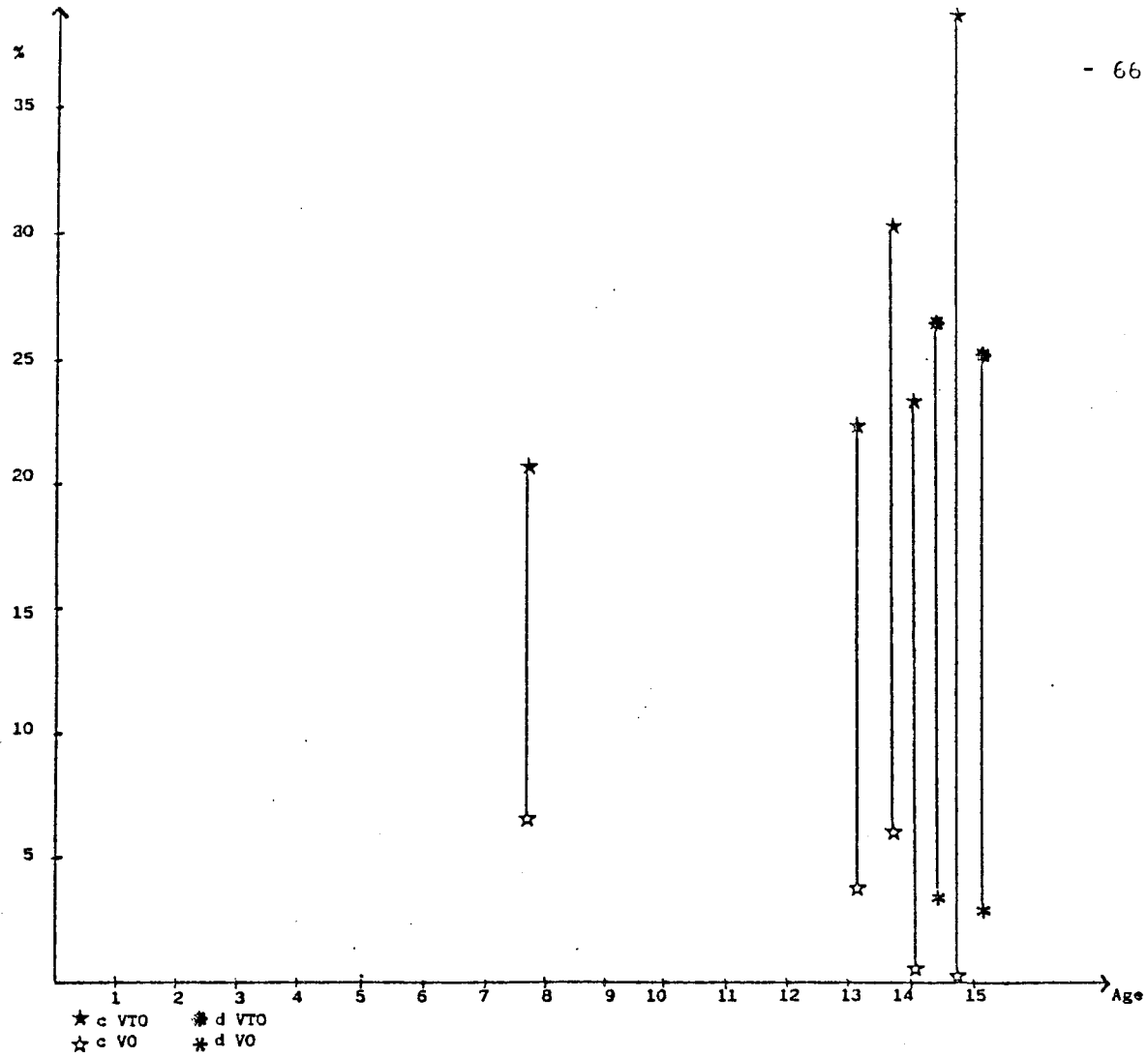


Tableau V
 Groupe 2 c et d

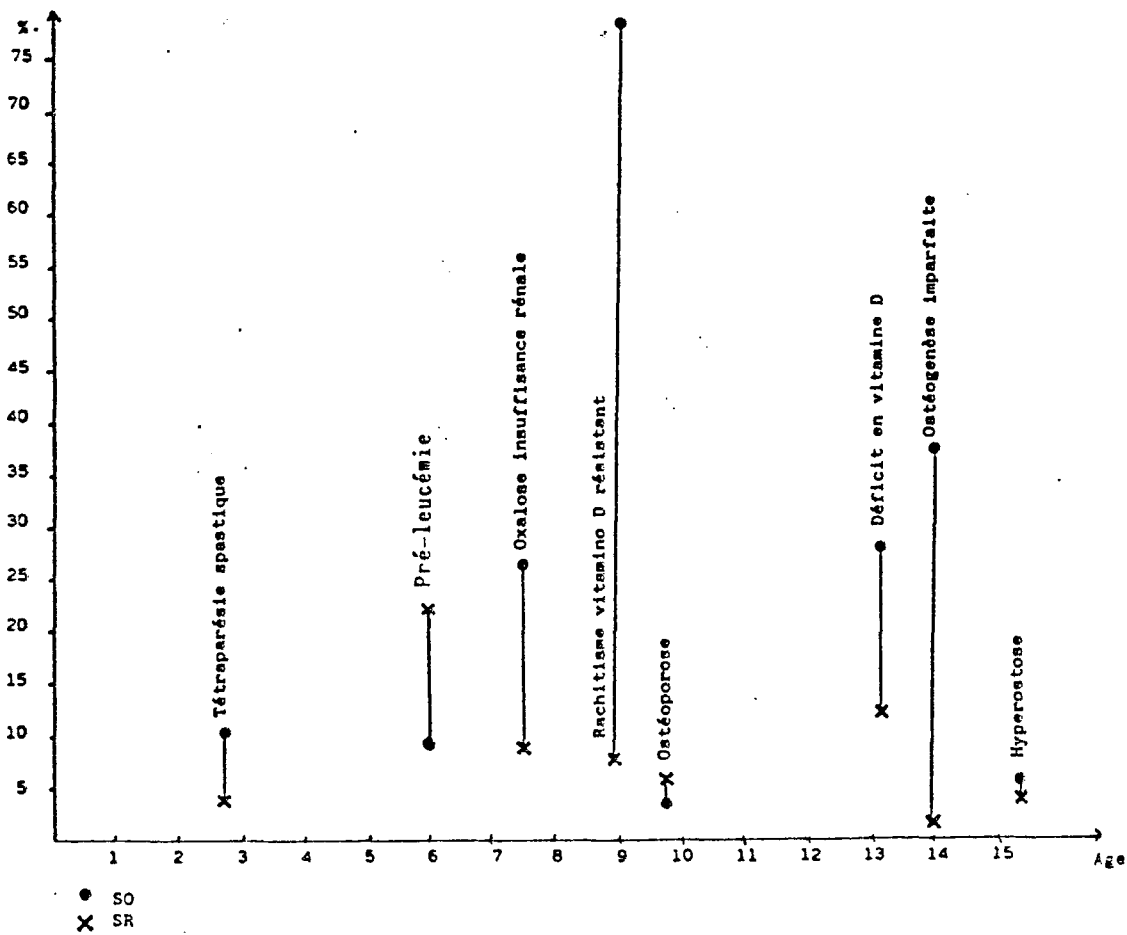
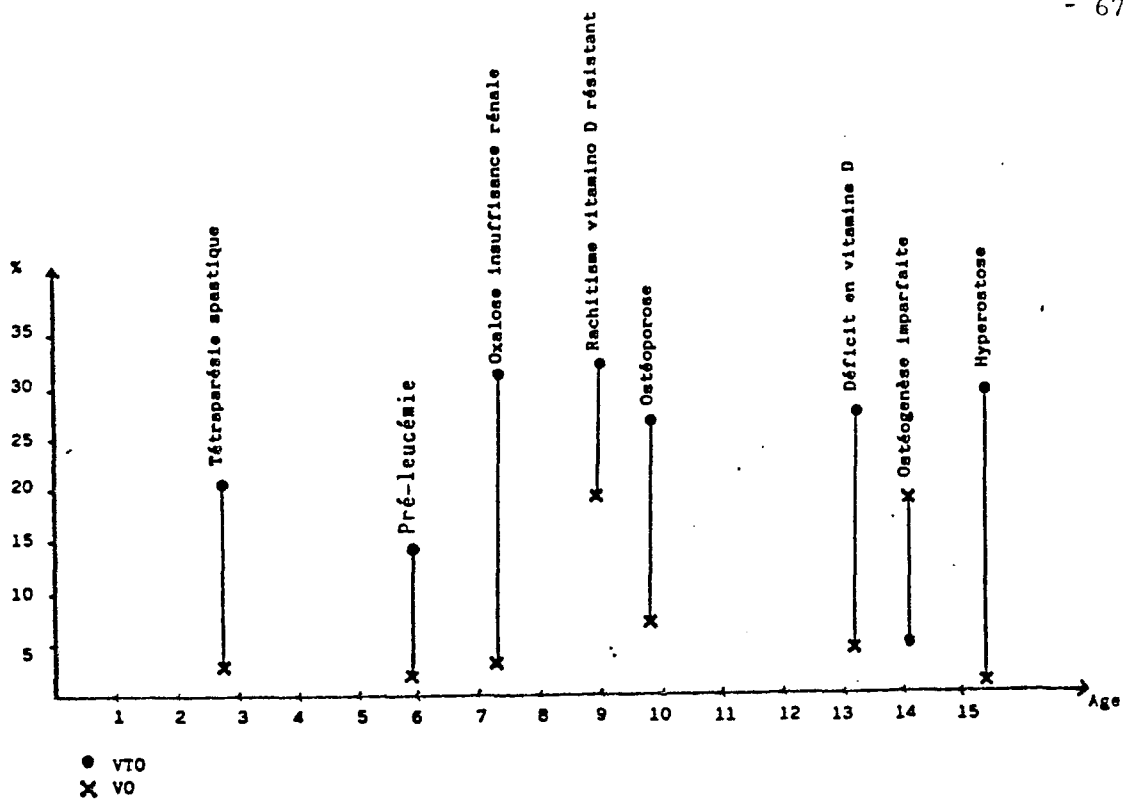


Tableau VI
Groupe 3 : valeurs pathologiques

PLANCHE II

9	10
11	12
13	14
15	16

Figure 9 : Crête iliaque d'enfant âgé de 1 an et 9 mois (x8)

Le spongieux présente de nombreuses travées formées sur des spicules centraux de matrice cartilagineuse calcifiée. La corticale est en cours d'édification.

Figure 10 : Crête iliaque d'enfant âgé de 2 ans (x8)

Les corticales encadrent des travées dont la matrice centrale cartilagineuse tend à disparaître.

Figure 11 : Crête iliaque d'enfant âgé de 7 ans et 9 mois (x9)

La corticale s'est considérablement épaissie et révèle la présence de nombreux ostéones en cours de comblement.

Le spongieux est représenté par des travées bien anastomosées entre elles.

Figure 12 : Crête iliaque d'enfant âgé de 14 ans et 11 mois (x8)

La corticale est encore plus épaisse, les ostéones en formation moins nombreux. Le spongieux présente un beau réseau qui subit les processus de remaniement comme l'atteste la présence de bordures ostéoïdes étendues.

Figure 13 : Crête iliaque d'enfant ostéoporotique (x8)

Le spongieux est représenté par des travées parfois grêles, parfois plus épaisses et relativement mal anastomosées, ce qui rend compte de la fragilisation du squelette de l'enfant.

Figure 14 : Crête iliaque d'enfant ostéoporotique (x8)

Cet enfant souffre d'une ostéoporose d'étiologie inconnue, mais très marquée. La corticale est très étroite, les travées grêles et très mal reliées entre elles.

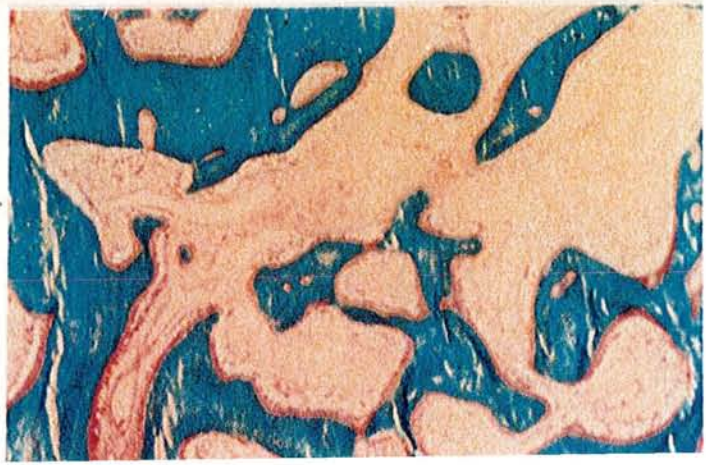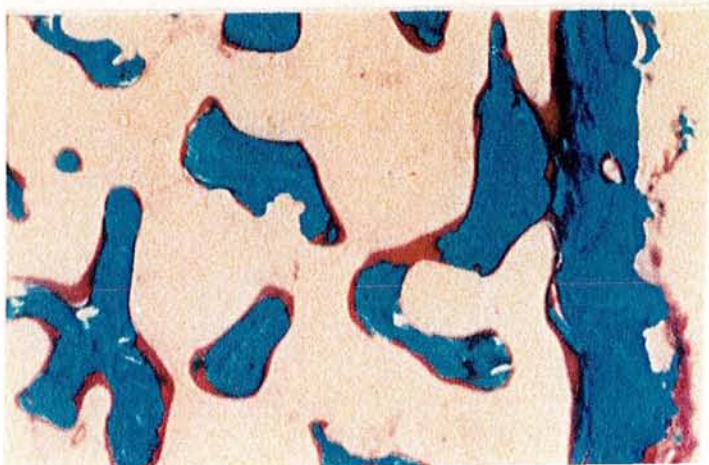
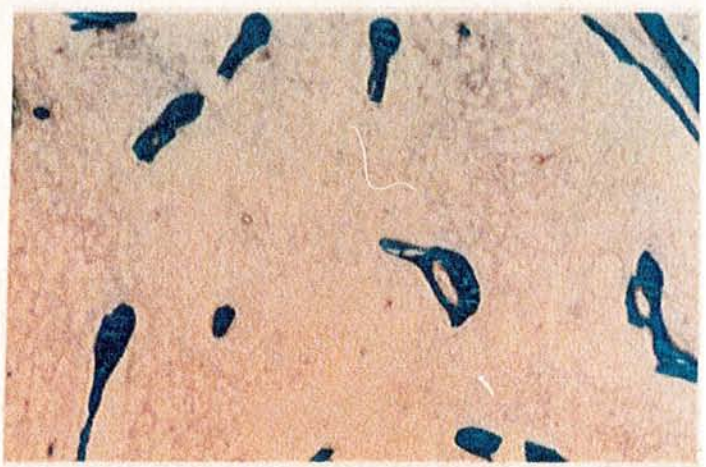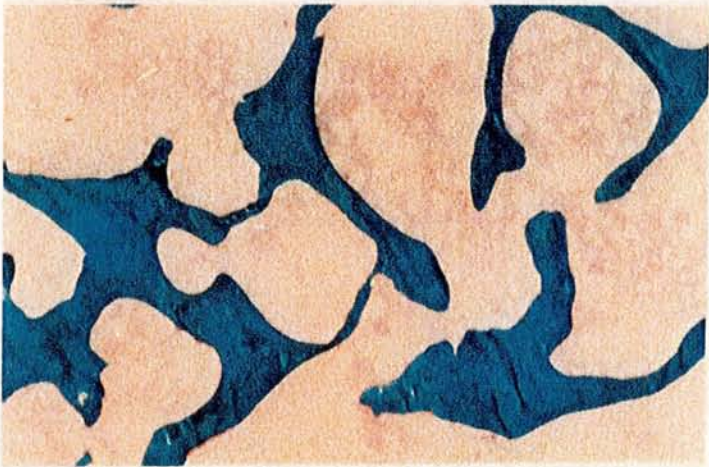
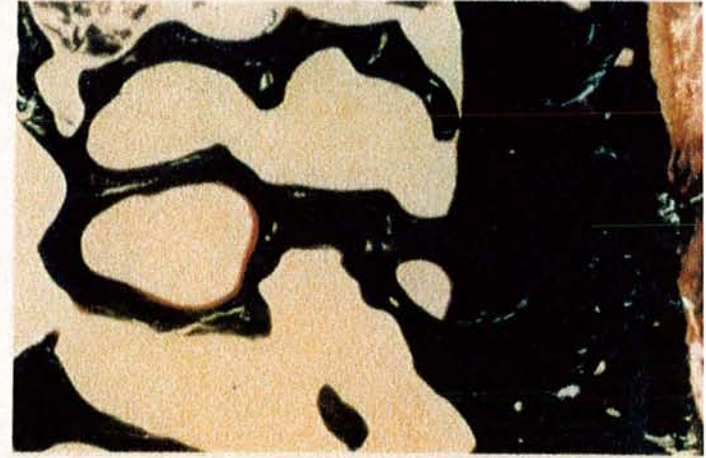
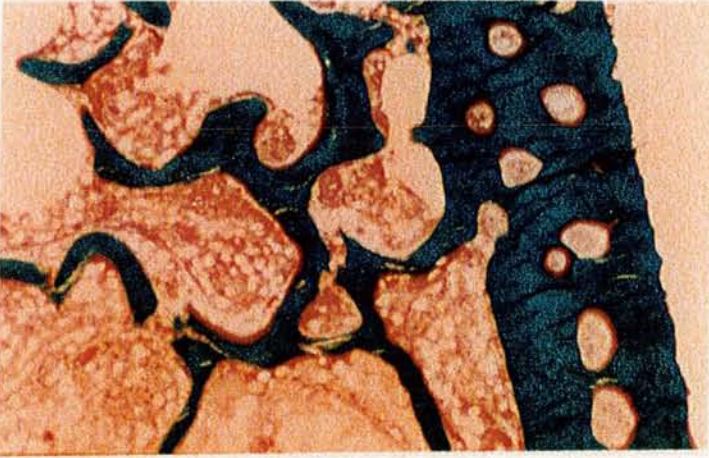
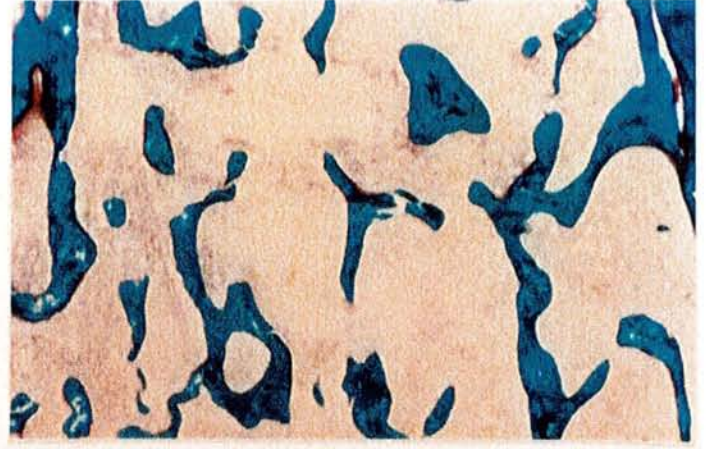
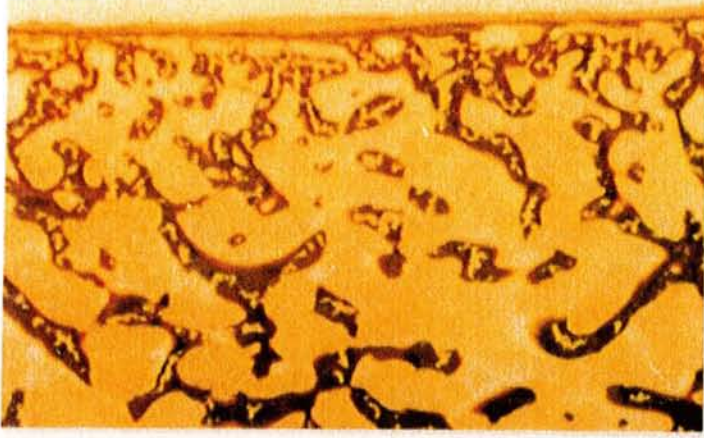
Figure 15 : Crête iliaque d'un enfant présentant un rachitisme vitamino-D résistant (x8)

Les travées du spongieux sont épaisses, moyennement reliées entre elles. Les surfaces trabéculaires sont très souvent recouvertes par du tissu préosseux d'épaisseur accrue.

Figure 16 : Crête iliaque d'un enfant souffrant d'une insuffisance rénale

Les travées osseuses sont massives, avec des résidus de cartilage calcifié en leur sein.

L'importance des surfaces de résorption et d'apposition témoignent d'un remodelage important, sans aspect d'hyperparathyroïdie secondaire.



IV- DISCUSSION

A/ L'enfant normal (Tableau VII)

L'ébauche de l'ilion est constituée par un blastème de cellules mésenchymateuses. Les cellules mésenchymateuses se multiplient intensément en superficie au contact des cellules épiblastiques. Il existe des inductions entre ces deux types de tissus qui ont un rôle déterminant dans la différenciation future des cellules mésenchymateuses. Une condensation centrale de cellules mésenchymateuses apparaît et se différencie en cartilage qui se modèle pour réaliser la maquette cartilagineuse du futur os. Des cellules mésenchymateuses venues de la superficie entourent cette maquette pour former le périchondre qui deviendra plus tard le périoste.

La transformation de la maquette cartilagineuse est sous la dépendance d'un changement de la microvascularisation locale. Le cartilage est peu vascularisé (BAILLAT et TEOT, 1989); l'arrivée d'une riche vascularisation accompagne l'ostéogénèse. Elle diffère peu de celle d'un os long, avec mise en place du front d'érosion du cartilage et du manchon osseux diaphysaire, bien que des travées osseuses d'origine endochondrale persistent dans la cavité médullaire et sont le point de départ du futur spongieux.

1) Observation

L'étude générale des observations confirme quelques notions classiques :

- Le cartilage calcifié est présent dans la crête iliaque jusque vers l'âge de 3 ans.

- Le tissu osseux primaire est progressivement remplacé par le tissu osseux lamellaire à partir de 3 ans. Le tissu osseux lamellaire constitue pratiquement la totalité des travées osseuses vers l'âge de 10 ans.

- L'activité ostéoblastique est légèrement supérieure à celle de l'adulte, l'activité de résorption lui est nettement supérieure. Il en résulte ainsi un équilibre apposition-résorption qui permet (en pourcentage) la stabilité du VTO pendant toute l'enfance et l'adolescence.

Valeurs normales	NANCY	Ste MARIE	MARIE	DELLING	ELLIS	MELSEN	MEUNIER	SEXE
AGE	< 6 ans		2-16	1-9 10-19	5-9 10-17	10-19	15-19	
VTO (%)	23,1	28,6	26,4*	23 21	23 25 21 24	24 32	23 22,9	H F
VO (%)	3,6	4,0	1,2*				3,1 2,0	H F
SO (%)	12,5	21,6	23,6	26 20		18 15	15,9 10,7	H F
EO (μ)	8,0	7,4	6,8					
VM (μ /jour)		1,31	0,70			0,68 0,75	0,72 0,72	H F
SR (%)	8,4	7,6	1,8*	9,8 9,0			3,6	
EC (μ)	120-1400						200-2000	
Porosité (%)	0-17							

* Particularités. Voir texte.

Tableau VII
Valeurs normales

2) Histomorphométrie

Peu de travaux ont fait l'objet d'études histomorphométriques chez l'enfant et, pour exploiter leurs résultats, les auteurs ont volontiers comparé leurs valeurs pathologiques à un petit groupe de valeurs témoins. Néanmoins, quelques observations normales peuvent être prises en compte tout en sachant que les comparaisons sont autorisées si la méthodologie est comparable (Tableau VII).

SAINTE MARIE et coll. (1984) rapportent aussi les valeurs normales publiées par GLORIEUX et MARIE portant sur 12 enfants. MARIE et GLORIEUX, en 1981, donnent les valeurs normales de 15 enfants âgés de 2 à 16 ans. Ils constatent une activité ostéoblastique très importante mais leurs valeurs sont exprimées de façon particulière : le "VTO" est le volume osseux calcifié, le "VO" est un pourcentage du volume osseux total, les "SR" sont les surfaces occupées par les ostéoclastes. L'étude de la vitesse de minéralisation, faite chez 6 enfants âgés de 3 à 16 ans, montre une nette accélération par rapport à l'adulte.

COURPRON et coll. (1976) rappellent les valeurs citées par DELLING et coll. (1980) et MELSEN et coll. (1976). ELLIS et PEART (1972) donnent les valeurs normales du VTO chez dix enfants et adolescents âgés de 5 à 17 ans, 5 garçons et 5 filles. Afin de différencier le tissu osseux minéralisé du tissu osseux non minéralisé, ils ont mesuré le VTO par méthode manuelle sur des échantillons osseux non décalcifiés. MEUNIER et COURPRON (1973) fournissent des valeurs normales chez des adolescents âgés de 15 à 19 ans. La vitesse de minéralisation est identique à celle de l'adulte. En raison du grand nombre de cas observés, les valeurs de MEUNIER et COURPRON sont habituellement utilisées comme référence par de nombreux auteurs.

En tenant compte des écarts-types, les valeurs de notre Laboratoire sont tout à fait comparables, en particulier à celles utilisées dans le Laboratoire de MEUNIER. La différence entre les filles et les garçons serait non significative avant la puberté. Par ailleurs, les variations en fonction de l'âge de l'enfant ou de l'adolescent ne semblent également pas significatives. Toutefois, ces observations n'ont pas toute la rigueur souhaitable. En effet, toute analyse statistique est impossible en raison du trop petit nombre de para-

mètres.

B/ Variations de mesures selon l'échantillon osseux

Les variations des données des différents auteurs sont donc très importantes. Mais il faut rappeler que, même chez le sujet normal, il existe des variations de mesures selon le site de prélèvement. C'est ainsi que ARLOT démontre des variations en fonction des paramètres mesurés : 15,7 % pour le VTO, 12,3 % pour le SO, 21,7 % pour le VO, 12,9 % pour le SR et 7,9 % pour la vitesse de calcification (ARLOT, 1985). Les variations locales dépendent de l'affection en cause, mais il a été possible de calculer, sur deux biopsies pratiquées chez le même sujet, la plus petite différence nécessaire pour garantir l'écart significatif d'un paramètre donné. Par exemple, dans l'ostéoporose, chez un même malade, le VTO doit augmenter de plus de 29 %, entre deux biopsies successives pour affirmer qu'il est accru.

C/ Rôle du décubitus (Tableau VIII)

L'ostéoporose de décubitus ou d'immobilisation est un phénomène bien connu des chirurgiens. Parfois, elle se complique d'un syndrome algodystrophique dont la rareté chez l'enfant ne doit cependant pas faire oublier qu'il existe. Classiquement, cette "démérialisation radiologique" se corrige avec la guérison et la reprise des activités physiques.

Le tableau VIII résume les constatations réalisées à partir de patients normaux (groupe 1), de patients au repos, partiel ou complet, et d'enfants en récupération plus ou moins totale de leurs capacités de marche et d'appui (groupe 2, sous-groupes détaillés).

Le VTO diminue de plus de 30 % dès que l'enfant boite ou supprime sa marche. Il retrouve très rapidement une valeur normale, soit avec la reprise de la marche, soit au bout d'un certain temps. Rappelons que les observations n° 27 et 28 concernent des patients non marchants dont le VTO est au moins égal à la normale.

L'activité ostéoïde semble pratiquement s'arrêter lors du décubitus forcé; elle se réactive très rapidement et permet ainsi le rétablissement de travées osseuses normales. Lors de la phase de reconstruction, l'épaisseur des bordures ostéoïdes est parfois doublée par rapport à la normale. Quant à la résorption, elle diminue lors du

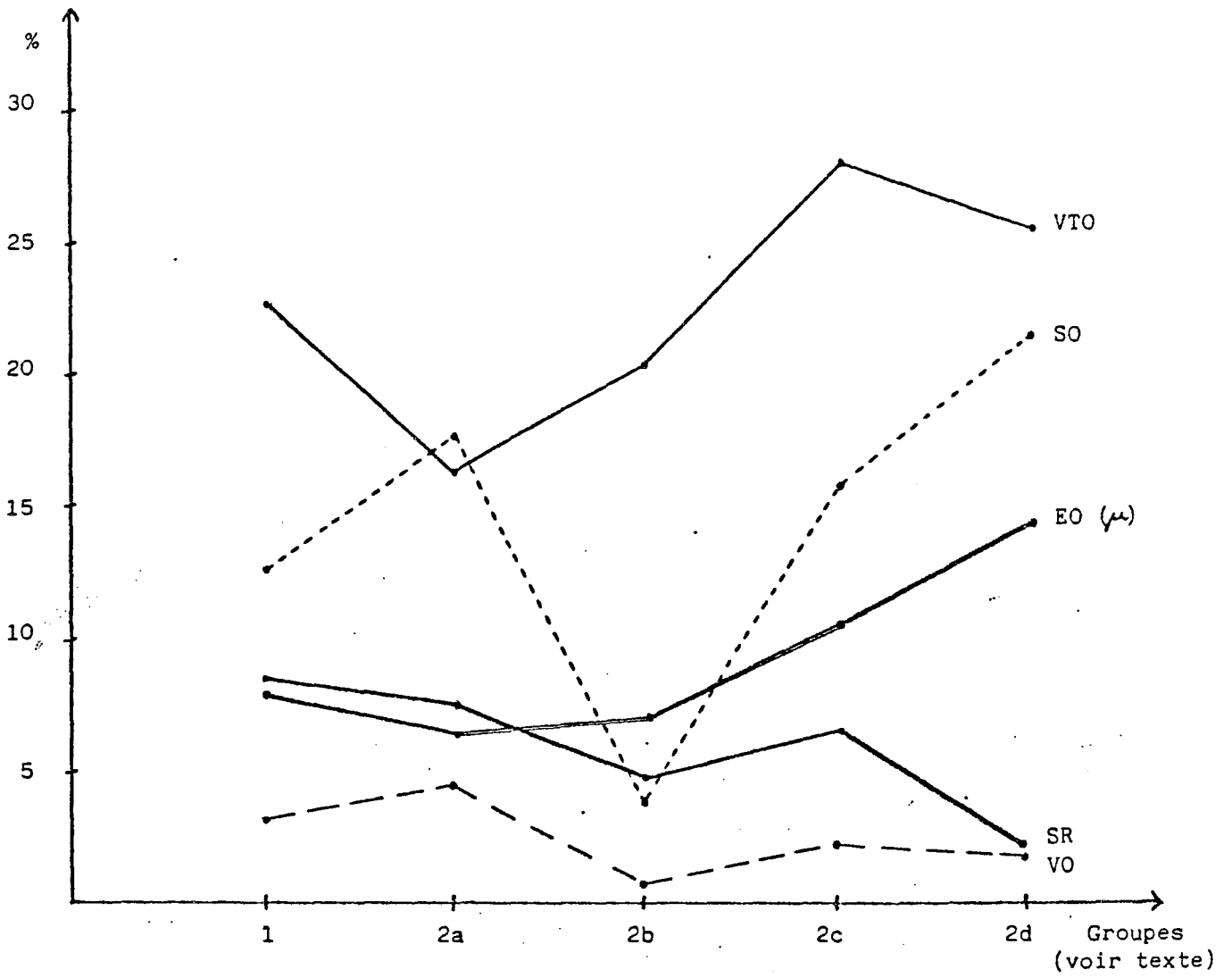


Tableau VIII

Effets du décubitus et
de la remise en charge

repos et évite ainsi une trop grande perte du volume osseux. Mais elle reste également basse pendant toute la phase de réparation, et contribue au rétablissement encore plus rapide d'un VTO normal.

D/ Pathologie

1) Ostéogénèse imparfaite

SAINTE MARIE et coll. ont étudié en 1984, selon la méthodologie du Laboratoire de MEUNIER, quatre enfants âgés de 5 à 17 ans, et ils concluent que :

- le VTO est diminué en moyenne de 70 % par rapport à la valeur normale,
- les corticales semblent fines (la comparaison est faite avec des valeurs adultes),
- la VM est très ralentie.

Pour SAINTE MARIE et coll., il s'agit d'une diminution de la formation d'os au niveau cellulaire par diminution d'activité ostéoblastique tandis que l'activité ostéoclastique semble normale. La conséquence en est une ostéoporose corticale et trabéculaire.

En 1975, ALBRIGHT et coll., à partir de biopsies costales provenant de 7 enfants âgés de 2 à 14 ans, ont des conclusions différentes : ils confirment la diminution du VTO, mais ils notent une augmentation du turn-over osseux qui tend à diminuer vers l'âge adulte. Toutefois, la méthodologie diffère des techniques habituelles d'histomorphométrie : la côte est peu étudiée par d'autres auteurs, et les analyses sont faites sur des microradiographies.

L'étude présente confirme l'accélération du turn-over osseux et explique que la consolidation des fractures ne soit pas ralentie dans l'ostéogénèse imparfaite. En fait, la cause principale de la diminution du VTO est liée aux anomalies du collagène.

2) Rachitisme

a) Déficit en calcium

MARIE et GLORIEUX étudient trois enfants (3, 6 et 12 ans) qui présentent un rachitisme clinique secondaire à une carence calcique. Une biopsie faite à JO montre le volume trabéculaire diminué, des bordures ostéoïdes massives non calcifiées et une vitesse de minéralisation ralentie qui évoque un syndrome ostéomalacique sévère caractérisé par une diminution du taux de formation osseuse et une légère

augmentation de la résorption. Après un traitement consistant en une prise quotidienne de 1000 mg de calcium pendant 5 à 8 mois, le contrôle histomorphométrique de deux enfants (à J 140 et J 224) montre une nette tendance à la normalisation des paramètres avec, pour un cas, la preuve du triplement de la vitesse de minéralisation.

b) Rachitisme vitamino-résistant

Chez 8 enfants non traités, MARIE et GLORIEUX observent que le volume trabéculaire osseux est pratiquement normal, la vitesse de minéralisation est diminuée, les paramètres ostéoïdes sont augmentés et il n'y a pas évidence d'augmentation de l'activité de résorption. Les travées osseuses et les corticales sont donc quantitativement normales ou plus épaisses par excès de tissu ostéoïde et diminution de la calcification. Les auteurs notent ainsi des anomalies de fonctionnement des ostéoblastes qui sont à l'origine des signes ostéomalaciques du rachitisme vitamino-D-résistant hypophosphatémique (1981). Nos observations confirment ces notions en montrant des surfaces ostéoïdes qui représentent 75 % de la surface des travées, et un effondrement de la vitesse de minéralisation. Cependant, la cause de ces anomalies reste imprécise. Il pourrait s'agir d'une conséquence de l'hypophosphatémie chronique.

Dans un autre travail, ces mêmes auteurs étudient le traitement du rachitisme vitamino-résistant en jugeant l'efficacité thérapeutique selon trois protocoles définis : phosphates seuls, phosphates associés à l'ergocalciférol ou associés au calcitriol. L'histomorphométrie osseuse permet de conclure que les deux premiers protocoles induisent une minéralisation au niveau des surfaces osseuses endostées. En revanche, la combinaison phosphate-calcitriol permet la minéralisation des travées osseuses et s'avère utile dans le traitement du rachitisme vitamino-D-résistant (1983). L'histomorphométrie permet ainsi de déterminer scientifiquement quelle est la valeur de certains traitements.

3) Insuffisance rénale chronique

HODSON et coll. mesurent par méthode semi-automatique les biopsies osseuses de 457 enfants (1 à 17 ans) souffrant d'insuffisance rénale chronique avec filtration glomérulaire diminuée : $FG < 80$ ml/min./1,73 m². En fonction de la gravité de l'atteinte, ils notent

des profils histomorphométriques d'hyperparathyroïdie avec une augmentation importante des surfaces de résorption, et des syndromes ostéomalaciques avec effondrement de la vitesse de minéralisation (1980). Notre patient, bien que non marchant en raison d'une oxalose sévère surajoutée, a un profil histomorphométrique proche de la normale. C'est peut-être un bon témoin de l'équilibre satisfaisant obtenu par la dialyse extra-rénale.

4) Leucose lymphoblastique

Les valeurs mesurées indiquent que la leucémie induit une raréfaction osseuse par augmentation de l'activité ostéoclastique et par diminution de la minéralisation ostéoblastique. Ces résultats supportent l'hypothèse selon laquelle les changements se produisent plus au niveau endostéal qu'au niveau endhaversien. Ils excluent par ailleurs l'intervention de la P.T.H., de la calcitonine ou de la 25-OH-vitamine D3. La sécrétion locale d'un "osteoclast activating factor" et la répression ostéoblastique sont analogues à la sécrétion anormale des cellules lymphoblastiques transformées (RAISZ et coll., 1975).

5) Divers

Dans d'autres circonstances très variées, l'histomorphométrie apporte des renseignements intéressants :

- Dans l'observation n° 30, le profil est celui d'une ostéoporose avec effondrement des paramètres ostéoïdes. Le VTO reste normal, mais l'évolution clinique et radiologique a démontré la "démérialisation" progressive.

- Quant aux observations n° 32 et 33, leur interprétation est difficile. Dans l'observation n° 32 qui présente cliniquement un déficit en vitamine D et une ostéoporose, l'élévation de l'activité de résorption est correctement compensée par une activité ostéoïde marquée. Dans l'observation n° 33, le VTO est élevé malgré un VO faible, mais grâce à une résorption peu importante ; cette patiente présente une hyperostose tibiale bilatérale.

TROISIEME PARTIE

ETUDE HISTOLOGIQUE ET CONSOLIDATION DES FRACTURES

I- RAPPEL SUCCINT DES PRINCIPAUX EVENEMENTS DU DEVELOPPEMENT DE L'OS LONG

L'os diaphysaire de l'enfant est un os dense. Son accroissement en largeur est assuré par une apposition osseuse d'origine périostée qui se fait à la surface du manchon primitif et aboutit à la formation des travées osseuses plus ou moins concentriques à la cavité médullaire et unies entre elles par des travées obliques. Pour cette apposition, les ostéoblastes utilisent comme travées directrices les fibres périostiques; celles-ci se trouvent en conséquence progressivement incluses dans l'os cortical et constituent les fibres de Sharpey. Les travées osseuses nouvellement formées à l'extérieur sont séparées par des espaces conjonctivo-vasculaires dont le volume est peu à peu réduit par l'apposition ostéoblastique sur ces nouvelles travées qui s'épaississent. Ainsi se trouve constitué un tissu osseux primaire dense. Ce tissu est plus épais dans la partie médiane de la diaphyse où il est apparu en premier que dans les métaphyses où il est formé plus tardivement.

Dans le même temps où le fût osseux de la diaphyse s'épaissit, intervient une résorption par l'intérieur du manchon. Elle est assurée par les ostéoclastes qui détruisent le manchon par sa face interne. L'équilibre entre ces deux processus permet un accroissement en largeur harmonieux de la paroi diaphysaire et de la cavité médullaire.

Au cours de leur formation, certains os subissent parfois une incurvation marquée. Dans ce cas, leur face convexe présente une apposition osseuse périostée très importante afin d'établir cette incurvation; dans le même temps, leur face concave peut voir le manchon périosté totalement résorbé. La corticale est alors représentée par un tissu osseux endochondral formé par des fragments de substance cartilagineuse calcifiée et acellulaire recouverte par du tissu osseux primaire cellulaire (Planche I, Figures 5, 6 et 8).

Plus tard, le tissu osseux primaire est remplacé, grâce à des mécanismes de remodelage, par du tissu osseux secondaire lamellaire. Au niveau diaphysaire, des bourgeons conjonctivo-vasculaires associés

à des ostéoclastes pénètrent dans le fût diaphysaire d'abord perpendiculairement, puis parallèlement au grand axe de la pièce squelettique. Ils creusent des cônes de résorption dont les parois servent de travées directrices à l'apposition ostéoblastique qui s'effectue par strates lamellaires successives. L'ostéone en cours de formation laissera une lumière centrale, le canal de Havers.

De nombreuses générations successives vont se succéder dans le tissu périostique et dans le tissu haversien. Ce n'est que lorsque le fût diaphysaire aura atteint son épaisseur définitive que des lamelles osseuses recouvriront ses surfaces interne et externe, constituant les systèmes fondamentaux interne et externe. La diaphyse et la métaphyse resteront engainées sur leur versant externe par le périoste dont l'activité se réduira alors; sur leur versant interne se situera l'endoste.

L'os diaphysaire de l'enfant se révèle ainsi complexe dans sa texture et dans son architecture : il peut être constitué dans des proportions variables selon la période et la pièce squelettique considérées par du tissu osseux primaire d'origine périostée ou d'origine endochondrale, ou encore par du tissu osseux secondaire lamellaire (Planche I, Figure 7).

Il apparaît donc plus poreux, plus hydraté et moins minéralisé que l'os adulte, ce qui explique sa moindre résistance mécanique; sa rupture se fait en plusieurs temps, et non brutalement comme l'os âgé, sa phase de plasticité étant plus longue (TANGUY et coll., 1990).

Ces notions expliquent :

- la fréquence des fractures-tassements en motte de beurre par compression,
- les incurvations traumatiques osseuses sans fracture radiologique, mais avec fracture microscopique,
- les fractures unicorticales dans lesquelles le traumatisme s'est épuisé avec la première fracture,
- les fractures irrégulières en bois vert par fracture d'une corticale, puis de l'autre corticale.

Enfin l'importance et la résistance de la gaine périostique permettent d'expliquer les fractures diaphysaires spiroïdes non déplacées de petits enfants au cours des traumatismes en torsion et lors

des lésions obstétricales.

II- EVENEMENTS TISSULAIRES INTERVENANT AU COURS DE LA FRACTURE ET DE SA CONSOLIDATION

A/ Introduction

Dans la fracture diaphysaire simple, un seul os est cassé en deux parties, chacune d'entre elles portant le nom de fragments. Cette fracture est un accident inopiné qui vient perturber un tissu vivant, structuré, vascularisé, en pleine formation chez l'enfant et l'adolescent, et en perpétuel remaniement chez l'adulte.

De plus, dans cette fracture simple, les tissus environnants (et en particulier le périoste) sont déchirés et les fragments déplacés, en sorte que les extrémités ne se trouvent pas en opposition parfaite. Il est alors nécessaire de réduire cette fracture; pour ce faire, les fragments sont écartés, généralement par manipulation, de telle manière que les extrémités fracturées soient en opposition et que l'axe osseux soit restauré. En effet, les extrémités en regard sont nettes et peuvent théoriquement se réadapter l'une à l'autre. L'os est alors immobilisé, généralement par contention plâtrée.

La consolidation de la fracture fait alors appel à deux impératifs apparemment contradictoires :

- la stabilisation suffisante pour permettre la mise en place d'un cal provisoire et éviter l'apparition d'une pseudoarthrose;
- la remise en charge précoce qui laisse subsister au niveau du foyer de fractures des micro-mouvements favorables à la cicatrisation des fractures et au remodelage du cal provisoire (SWEENEY et coll., 1985).

En effet, une perte osseuse se produit localement lorsqu'un membre est immobilisé. Elle s'accompagne d'une hyperrésorption considérable qui se fait anarchiquement et non plus suivant l'organisation normale du remodelage osseux. Cette perte osseuse se répare dans les mois ou les années qui suivent la mobilisation du membre, non seulement chez l'enfant (NILSSON, 1966; FINSEN, 1988), mais aussi chez l'adulte. La reprise de la mobilité est suivie de la réparation des lésions osseuses et du retour à la normale de la masse osseuse en quel-

ques semaines.

Dans de telles conditions, l'os peut se réparer lui-même par la synthèse de son type originel, à savoir un tissu osseux fibreux immature non lamellaire, caractérisé par la disposition anarchique des fibres collagènes de son armature protéique. C'est l'os tissé, ou woven bone des auteurs anglo-saxons, ou encore tissu osseux primaire; cette dernière dénomination indique qu'il est toujours le premier formé et son caractère transitoire (SELA et BAB, 1985).

La mise en place de ce tissu se fait selon les deux modes originels observés au cours des périodes pré- et post-natales, à savoir selon l'ossification endoconjonctive directe ou selon l'ossification endochondrale (en utilisant un tissu cartilagineux transitoire). Il s'agit donc d'un retour aux premiers stades de l'histogenèse osseuse, et l'étude de la consolidation des fractures nécessite ainsi un rappel de cette histogenèse.

Cette réparation diffère largement de celles de la peau ou d'autres tissus conjonctifs (comme le cartilage) où la formation d'une cicatrice fibreuse est un résultat satisfaisant. Au contraire, au niveau osseux, la réparation par un tissu fibreux ou cartilagineux signe un échec biologique et clinique.

La synthèse du tissu originel implique des processus d'induction et de différenciation cellulaires, et pose le problème de la nature des cellules et des stimuli inducteurs qui permettent la formation d'un tel tissu. La réparation d'une fracture peut donc être considérée comme un exemple d'induction osseuse; elle est d'autant plus facile et plus rapide chez l'enfant, le développement des os ne sera achevé que tardivement. Cette édification étant en cours pourra d'ailleurs permettre des corrections d'imperfections telles que les cals vicieux.

La consolidation osseuse peut donc être analysée à plusieurs niveaux.

B/ Effets directs

Le traumatisme en lui-même cause des dégâts directs : il casse le fût osseux diaphysaire et déchire les tissus mous associés à cet os (moelle osseuse à l'intérieur, périoste et muscles à l'extérieur). Les vaisseaux qui traversent la ligne de fracture et ceux des tissus mous

adjacents sont déchirés. Plus il y a de déplacement, et plus les vaisseaux lésés saignent dans et autour de la zone de fracture. L'importance du déplacement, l'attrition du périoste et des parties molles vont fixer pour une bonne part l'avenir de la consolidation qui dépendra d'une bonne revascularisation, préalable à toute reconstruction osseuse. Par ailleurs, la méthode thérapeutique choisie va conditionner grandement le processus de repousse vasculaire (MAURER et coll., 1965).

C/ Effets indirects

1) L'hématome fracturaire (Planche III, Figure 17)

Le saignement de l'os, du périoste et des parties molles voit le sang coaguler et former un caillot (RABBAN et HAAS, 1969) dont le rôle dans la constitution du cal reste discuté.

Sa consistance semblable à celle d'une gelée le rend perméable à la pénétration centripète des bourgeons de repousse vasculaire et à celle des cellules ostéoformatrices. Il jouerait un rôle passif, et des expériences de marquage cellulaire ont montré qu'il n'est pas, lors de la consolidation, le lieu d'une activité cellulaire particulière (TONNA et CRONKITE, 1961; KERNEK et WRAY, 1973). Il est d'ailleurs à remarquer que la consolidation chez les hémophiles s'effectue normalement (KEMP et MATTHEWS, 1968).

L'hématome est plus ou moins contenu par les masses musculaires qu'il peut infiltrer.

2) La nécrose osseuse

Lorsque les extrémités des vaisseaux déchirés sont obstruées par les mécanismes hémostatiques, la circulation est arrêtée dans tous les vaisseaux qui possèdent des anastomoses avec ceux encore en fonctionnement. Comme les vaisseaux endhaversiens ont un trajet longitudinal dans la corticale, ils sont tous déchirés dans la zone du trait de fracture, et la circulation est arrêtée à distance, jusqu'aux régions où ils s'anastomosent avec d'autres vaisseaux endhaversiens. Ces anastomoses ne sont pas nombreuses, aussi la circulation est-elle arrêtée sur une certaine distance de part et d'autre du trait de fracture.

L'arrêt de la circulation se traduit par la mort des ostéocytes des systèmes haversiens de chaque côté du trait de fracture. L'analyse histologique montre la vacuité de leurs logettes, les ostéoplastes; en

effet, les ostéocytes subissent une nécrose. Ce processus nécessite plusieurs jours, et les ostéocytes pycnotiques paraissent toujours occuper leurs logettes. Plus tard, cette nécrose osseuse devient évidente par l'aspect éburné des extrémités osseuses.

Elle peut être minime dans les fractures où les fragments sont peu ou pas déplacés : elle ne s'étend que sur environ 5 mm dans chaque fragment. Elle peut être considérable si le foyer est largement déplacé, s'il existe une attrition des parties molles, si des fragments intermédiaires sont totalement déconnectés de leurs attaches musculo-périostées. Le traumatisme chirurgical peut encore l'accroître notablement.

3) La phase inflammatoire

Immédiatement après la fracture, il se produit au sein des parties molles une vasodilatation avec exsudation de plasma et de lymphocytes. Il est à noter que cette réaction s'étend à distance du foyer de fracture et même au membre opposé, ce qui suggère l'existence d'une ou de plusieurs substances libérées par la fracture et s'étendant dans la circulation générale.

Le nettoyage des débris tissulaires est entrepris par des cellules polymorphes, les histiocytes. Cette activité est maximale à la 24ème heure, puis diminue et reste confinée à la zone fracturaire. Là, des ostéoclastes résorbent des fragments de matrice morte et éventuellement l'os nécrotique des extrémités osseuses. Cette dernière activité est modérée, mais cependant suffisante pour se manifester radiologiquement par l'augmentation de l'écart interfragmentaire plusieurs jours après la fracture. Des mastocytes sont également présents dans le granulome inflammatoire. Il a été suggéré que leur matériel vasoactif et l'héparine qu'ils sécrètent puissent modifier la cytodifférenciation et le remodelage osseux (CAVE et coll., 1974).

D/ La consolidation

Une fracture est réparée par la croissance d'un nouveau tissu qui se développe autour et entre les extrémités des fragments. Ce nouveau tissu, qui à plus ou moins longue échéance forme un pont entre les fragments qu'il unit est appelé le cal. Ce cal se développe et, comme toute autre structure osseuse, il est d'abord modelé, puis remodelé au cours de sa croissance. Il se décompose :

* dans l'espace :

- en cal périphérique (ou périosté) qui se forme autour des extrémités opposées des fragments osseux ;
- et en cal interne (ou endosté) qui se forme entre les extrémités osseuses et dans la cavité médullaire.

* et dans le temps :

- en cal provisoire qui va aboutir en quelques semaines à la consolidation clinique. Ce cal réalise l'immobilisation du foyer de fracture, préalable indispensable à l'étape suivante;
- et en remodelage de ce cal : le tissu osseux primaire, pléxiforme, est remplacé par le tissu osseux secondaire, lamellaire, plus résistant. Cette phase vise à redonner à l'os sa structure et ses propriétés physiques initiales.

1) La formation du cal provisoire

a) Les cellules responsables de la néo-ostéogénèse

L'origine de toutes les cellules d'un organisme est un sujet de recherche fertile. L'étude des mécanismes qui aboutissent au développement des différents types de cellules, des tissus et des organes à partir d'une seule cellule représente l'un des territoires les plus actifs de la recherche actuelle. Pour n'importe quel type de tissu, que ce soit chez l'embryon ou dans l'organisme adulte (post foetal), le problème dans sa formulation la plus simple est le suivant : quelle est la nature des cellules et des stimuli inducteurs qui permet la formation de ce tissu ? Au cours de l'ostéogénèse chez le foetus, il s'agit effectivement d'un phénomène d'induction, bien que ce terme soit utilisé également lors de situations similaires dans l'organisme adulte. En fait, il existe vraisemblablement plusieurs types d'inductions qui interviennent dans toutes les étapes de différenciation tout au long de la vie d'un organisme; le microenvironnement cellulaire, les relations cellule-cellule et cellule-substrat sont probablement tous importants dans les processus d'induction et de différenciation en général.

De nombreuses incertitudes persistent sur l'origine des cellules ostéoformatrices et les stimuli qui les mettent en oeuvre. Il s'agit d'un champ d'investigation étendu qui dépasse le problème de la

consolidation des fractures puisqu'il concerne la biologie des greffes et celles des ossifications hétérotypiques (OWEN, 1970 et 1978; MARKS et POPOFF, 1988).

D'une manière schématique, les modalités sont les suivantes:

- soit les cellules mésenchymateuses deviennent ostéoformatrices sous l'influence de stimuli appropriés (URIST, 1976). L'organisme possède des possibilités ostéoformatrices qui dépassent la simple réparation des fractures puisqu'il existe des ossifications hétérotopiques (myosite ossifiante, pelvi-spondylite rhumatismale...etc) (NOGAMI et OOHIRA, 1984). Ceci implique que des cellules extra-squelettiques puissent subir une différenciation ostéoblastique sous l'influence de stimuli inducteurs appropriés. Ce rôle serait joué par une protéine présente dans la matrice osseuse (B.M.P. ou bone morphogenetic protein).

- soit les cellules ostéoformatrices sont préprogrammées. Il n'y aurait pas d'induction, mais une simple activation cellulaire. Le stimulus activateur reste à identifier; il pourrait être bioélectrique (TORNBERG et BASSET, 1973).

Ces deux hypothèses ne s'excluent nullement; deux types de précurseurs pourraient être distingués (FRIEDENSTEIN, 1973) :

- des cellules prédéterminées, intervenant dans la consolidation des fractures, fabriqueraient du tissu osseux sans stimulus inducteur hétérogénique. De telles cellules ont été isolées à partir de la moelle osseuse.

- des cellules inductibles, responsables des ossifications hétérogéniques, siègent dans la rate, le thymus, le tissu sanguin. Elles formeraient du tissu osseux sous l'influence d'un stimulus inducteur présent dans l'épithélium urinaire transitionnel et la matrice osseuse décalcifiée notamment.

b) Nature du cal provisoire

Il est constitué de trois types de tissus : osseux, cartilagineux, fibreux.

Le tissu osseux primaire : c'est l'os immature ou woven bone des auteurs anglo-saxons. Sa structure peut être comparée à celle du feutre (CHARNLEY, 1974) : "les fibres collagènes sont disposées en

filets irréguliers où les ostéocytes paraissent disposés au hasard." Il diffère donc du tissu osseux lamellaire sur deux points :

- sa structure anarchique, qui contraste avec l'orientation régulière de l'os lamellaire;

- sa formation directe sur des travées de collagène alors que l'os lamellaire a besoin d'une trame d'os immature pour se mettre en place.

Comme nous l'avons vu, il se décompose en cal périphérique ou périoste et cal interne ou endosté.

c) Le cal périphérique

Il se forme deux colliers de cal cellulaire autour de chacune des extrémités osseuses (HAM, 1971). Ces deux colliers ont à la coupe une forme triangulaire dont la base est tournée vers le trait de fracture. Ils tendent à progresser l'un vers l'autre. Dans des conditions mécaniques adéquates, ils se soudent, jetant ainsi un pont entre les deux fragments osseux. A partir de ce pont, des travées d'os immature pénètrent l'hématome fracturaire de la périphérie vers le centre et s'insinuent dans l'écart interfragmentaire qu'elles comblent.

* Les fibres de Sharpey comme travées directrices

Les fibres de la couche externe du périoste sont déchirées lors de la fracture. A une certaine distance du trait de fracture ne subsistent que les fibres orientées en direction opposée à cette fracture. Les ostéoblastes nouvellement différenciés les utilisent comme travées directrices à l'édification de tissu osseux primaire. Ces travées osseuses débutent au contact de la corticale et semblent fuir le trait de fracture.

Par la suite, les ostéoblastes réalisent des ponts anastomotiques entre ces travées initiales, et leur direction initiale n'apparaît plus.

Développé d'abord à distance du trait de fracture, ce réseau osseux spongieux tend ensuite à se rapprocher du tissu cartilagineux proximal qui subit l'ossification endochondral; il s'anastomose avec les travées qui en résultent et forme la partie interne du collier de Ham.

* L'anneau osseux externe (Planche IV, Figures 28, 29 et

30).

Les fibres de collagène appartiennent à la couche externe du périoste dans le cas où il n'a pas été dilacéré par la fracture et/ou aux tissus conjonctifs environnants (tendons, ligaments, épimysium des muscles voisins). Elles vont subir un processus comparable à une calcification ectopique.

Ces fibres conjonctives ont été écartées du foyer de fracture par l'hématome et par la prolifération des cellules ostéogéniques.

Ces dernières les utilisent également comme travées directrices à l'ossification. La formation de tissu osseux primaire débute à distance de la zone de fracture et tend à l'englober, en réalisant par ailleurs des anastomoses avec les fibres de Sharpey déjà minéralisées.

La jonction est normalement réalisée en entourant le tissu cartilagineux en voie d'expansion, comme nous allons le voir dans le paragraphe suivant. Dans cette région, le cartilage ne subit pas l'ossification endochondrale, il y a simple juxtaposition d'une couche continue de tissu osseux primaire et de tissu cartilagineux.

Si le foyer de fracture est insuffisamment stabilisé, le cartilage poursuit son expansion, et les couches continues de tissu osseux primaire issues des deux corticales ne peuvent réaliser leur jonction.

Ce processus se révèle analogue à celui réalisé par la virole osseuse péri-chondrale au cours de l'ossification d'une maquette cartilagineuse (JUSTER et BALMAIN-OLIGO, 1971). En effet, l'expansion du cartilage est orientée selon une direction déterminée par cette virole osseuse qui s'oppose à l'expansion transversale du cartilage, ne laissant libre que la direction axiale (PAUWELS, 1979; RODRIGUEZ et coll., 1985; DELGADO et coll., 1987). Dans les deux cas, le manchon osseux réalise une véritable contention du cartilage.

En tout état de cause, l'anneau externe de tissu osseux primaire continue à s'épaissir par son versant interne.

* La spongialisation des corticales (Planche V, Figures 39 et 40).

Les corticales se creusent, par endroits, de galeries

longitudinales réalisant une véritable raréfaction de la structure. Processus rarement décrit, il débute à la formation du cal externe et participe au remaniement général des extrémités fracturées. Il apparaît primitivement à distance du trait de fracture, avec la mise en place de cônes de forage ostéoclastique au sein de la corticale, dans la région extrême de formation du cal externe. En effet, ce dernier prend à son compte les contraintes mécaniques, et toutes les zones qui n'y sont plus soumises subissent ce phénomène de résorption modelante.

La spongialisation se manifeste par une augmentation très marquée de la porosité corticale, analogue à celle observée au cours d'ostéoporose d'immobilisation (ou de l'espace). La résorption ostéoclastique n'est pas compensée par une apposition ostéoblastique.

Ce mécanisme pourrait expliquer en partie la fragilisation osseuse observée à distance du trait de fracture lors de l'ablation de plaques d'ostéosynthèse, ces dernières déviant à leur profit les contraintes mécaniques et accroissant d'autant cette spongialisation.

Cette disparition de l'aspect compact des corticales est accentuée par la résorption frontale des extrémités fracturées s'il y a opposition imparfaite.

* Le cal cartilagineux (Planche IV, Figures 31 et 32; Planche V, Figures 33 à 35).

- Formation

Les cellules de la couche ostéogène d'Ollier (couche profonde du périoste) se multiplient activement. Dans la zone où le périoste a été rompu, et en particulier ses vaisseaux, les cellules vont se différencier en milieu hypoxique et prendre un phénotype de chondroblastes ; elles élaborent des fibres de collagène de type II et l'imprègnent de glycosaminoglycanes (4- et 6- chondroïtine sulfate et kératane-sulfate). Il se forme alors de chaque côté du trait de fracture un anneau de cartilage qui s'appuie latéralement sur le tissu osseux primaire en cours de formation et intérieurement sur l'hématome fracturaire.

Cette différenciation cellulaire n'est pas étonnante : les cellules qui couvrent les surfaces osseuses et prolifèrent sont les descendantes directes des cellules du périchondre des maquet-

tes embryonnaires des futurs os longs (PAUWELS,1979).

Le tissu cartilagineux croît rapidement; les capillaires paraissent incapables de le suivre, de telle sorte que les régions proximales deviennent avasculaires et cartilagineuses. D'autre part, la nature même du tissu cartilagineux favorise sa propre expansion : sa matrice extra-cellulaire est relativement peu perméable, et gêne d'autant une bonne diffusion des substances stimulatrices de la réparation osseuse et de la différenciation ostéoblastique.

L'hématome qui séparait les deux anneaux de cartilage commence à se réduire; le cartilage en pleine expansion le comprime et le refoule. Les deux anneaux fusionnent et enserrant le foyer de fracture. Coincé entre les corticales en opposition et le cal osseux externe latéral, le développement cartilagineux va se faire vers l'extérieur. Le cartilage prendra à la coupe une forme en V dont la pointe sera proche du trait de fracture et dont la base sera externe.

L'anneau osseux périphérique contourne le cartilage. Dans cette région, il y a simple juxtaposition des deux tissus osseux, primaire et cartilagineux, et aucune ossification endochondrale.

- Le sort (devenir) du cartilage (Planche VI, Figures 41 et 42)

Le cartilage qui se développe dans un cal n'a généralement qu'une existence temporaire; comme dans les os en croissance, il est normalement remplacé par du tissu osseux primaire. Les cellules cartilagineuses proches de ce tissu osseux nouvellement formé s'hypertrophient et leur substance intercellulaire subit la calcification, ce qui provoque leur nécrose. La région où ce processus s'effectue à la forme d'un V dont la pointe est orientée vers le trait de fracture. Au fur et à mesure de la progression de l'ossification, l'angle du V devient plus aigu. Finalement, l'ensemble du cartilage est remplacé par du tissu osseux d'architecture spongieuse dont les travées conservent encore longtemps des plages de substance cartilagineuse calcifiée.

* Le tissu fibreux

Il se forme dans des conditions de nutrition encore plus précaires; s'il est prédominant, la pseudoarthrose est inéluctable.

* En définitive

Les colliers de Ham sont formés d'os primaire. Dans les régions où ces deux colliers tendent à se rejoindre, le cal est mixte. "L'extension des deux colliers osseux l'un vers l'autre est précédée d'un tissu à cellules fusiformes dans lequel les espaces intercellulaires deviennent oedémateux et dans lequel des zones de substances inter-cellulaires amorphes semblent se condenser pour devenir à certains endroits des îlots de cartilage hyalin, en d'autres l'os immature du cal." (CHARNLEY, 1974).

Dans des conditions mécaniques adéquates, des ponts osseux sont jetés et le cartilage subit l'ossification. Les trabécules d'os immature progressent vers les extrémités osseuses (jusqu'à complètement nues au sein de l'hématome), et s'insinuent dans l'écart interfragmentaire, perpendiculairement au grand axe de l'os. Le terrain est dès lors prêt pour la phase de remodelage, pour le passage des cônes de forage ostéoclastique.

Lorsque l'immobilisation est insuffisante, les deux colliers ne réussissent pas à établir leur pont. Du cartilage recouvre les extrémités fracturaires et ne subit pas l'ossification. Il se produit une pseudoarthrose cartilagineuse dont l'aspect radiologique classique est celui de la "patte d'éléphant". Cet état est cependant réversible si une immobilisation adéquate est mise en oeuvre, sinon apparaît une véritable néo-articulation enclose dans une membrane synoviale. Cet aspect est à distinguer de la pseudoarthrose avasculaire purement fibreuse, dite atrophique, qui réclame impérativement d'autres moyens thérapeutiques qu'une immobilisation stricte.

d) Le cal interne ou endosté (Planche V, Figures 36 à 38)

* Origine

Son origine est discutée. L'endoste est pour certains une membrane unicellulaire comparable à la couche profonde du périoste, bien qu'elle soit beaucoup plus mince. Beaucoup d'arguments incitent à penser qu'il n'est que la couche périphérique du stroma médullaire.

* Importance

Si le volume du cal endosté est important chez les petits animaux de laboratoire, chez l'homme, il est souvent modeste et

d'utilité discutée (RHINELANDER, 1974) :

- Pour les uns, ce cal est tout à fait accessoire et d'installation tardive, si bien que lorsqu'il est seul en jeu, les délais de consolidation de la fracture sont toujours très longs.

- Pour d'autres, il est précoce et fondamental : le cal périosté en pont n'est qu'un support externe ancillaire qui passe par un stade fibro-cartilagineux aléatoire.

* Formation

Dans la période où le cal externe forme une masse fusiforme d'os spongieux, le cal interne s'est également développé. Il présente deux régions en continuité.

- La première s'est formée par l'activité des cellules ostéogéniques de l'endoste qui tapisse la surface interne de la corticale à proximité immédiate du trait de fracture. Ces cellules ont proliféré et subi une différenciation uniquement ostéoblastique. La formation d'un réseau spongieux d'os primaire s'est donc faite selon le mode de l'ossification endoconjonctive : les ostéoblastes utilisent primitivement la corticale comme support à l'édification d'une trame fibreuse collagénique; celle-ci subit une expansion plus ou moins marquée dans la cavité médullaire. En tout état de cause, la trame fibreuse subit la minéralisation qui se poursuit de proche en proche. Normalement, les cals endostés des deux extrémités fracturées finissent par s'anastomoser.

- La seconde correspond au pont osseux formé directement entre les deux extrémités osseuses. Ce pont provient de l'activité des cellules ostéogéniques des surfaces osseuses périostique et endostéale qui ont progressé dans l'espace fracturaire. Il est reconstitué par un réseau trabéculaire d'os spongieux.

* Echec du cal interne

En cas de déplacement imparfaitement réduit, ce mécanisme d'union peut être largement différent : les extrémités fracturaires dirigées vers la cavité médullaire ne servent pas de support à l'ossification endomembranaire; au contraire, elles subissent une large résorption ostéoclastique. Par contre, les extrémités les plus externes participent à l'élaboration du cal externe : des travées d'os primaire partent de ces extrémités et les relient aux surfaces exter-

nes des corticales opposées.

* Comparaison cal interne-cal externe

Le cal interne n'a jamais chez l'homme l'activité exubérante et précoce du cal périphérique auquel il s'oppose sur plusieurs points :

- la formation du cal périphérique est en partie stimulée par un certain degré de mobilité du foyer de fracture. Au contraire, le cal interne a besoin de stabilité, ce qui lui évite de passer par un stade endochondral,

- le cal périphérique s'installe plus précocement que le cal interne, mais sa formation semble être un processus épuisable, limité dans le temps : si le cal périosté n'arrive pas à jeter ses ponts, il se produit une involution. Au contraire, le cal interne plus tardif peut continuer à se déposer pendant une période plus longue (MAC KIBBIN, 1978).

* Rôle du cal interne

Le cal endosté est utile dans plusieurs circonstances:

- Lorsque le cal périphérique a échoué, l'immobilisation stricte du foyer par une ostéosynthèse permet au cal de poursuivre le processus de consolidation.

- Lorsqu'une ostéosynthèse rigide d'emblée a empêché la constitution d'un cal périphérique, le cal interne est le seul moyen qui permette le comblement d'une perte de substance ou d'un écart interfragmentaire par le tissu osseux primaire indispensable au remodelage ultérieur.

- Le cal interne est enfin le moyen privilégié qui permet la réparation d'une perte de substance sans foyer de fracture. L'exemple en est un trou de mèche.

* Sort du cal interne

Après trois mois, les dernières traces de l'hématome ont disparu. Le bouchon endoméduillaire s'est aussi réduit et la continuité de la moelle est rétablie. Les restes des fragments diaphysaires qui ne se trouvent pas dans le nouvel alignement, finissent par être résorbés tandis que s'étoffent et se corticalisent les nouvelles travées par lesquelles passent les lignes de force de la diaphyse réparée. Enfin, la masse exubérante du fuseau osseux de réparation subit

progressivement l'action des ostéoclastes qui éliminent toute structure périphérique non portante. Toutefois, un cal légèrement débordant peut persister longtemps avant un remodelage définitif.

2) Le remodelage du cal

Deux conditions préalables sont indispensables : le foyer de fracture doit être strictement immobilisé, et il ne doit exister aucun écart interfragmentaire non comblé par du tissu osseux primaire.

Le remodelage du cal est un processus couplé de résorption-apposition : les ostéoclastes érodent le tissu osseux primaire, ensuite les ostéoblastes vont déposer du tissu osseux secondaire lamellaire, orienté selon les contraintes mécaniques (loi de Wolff). L'os immature et les fragments corticaux nécrotiques sont détruits et non remplacés s'ils ne participent pas à l'architecture définitive de l'os. S'ils sont intégrés dans le cal et subissent les contraintes mécaniques physiologiques, ils sont revascularisés.

Théoriquement, selon les lois de Wolff, ces remaniements devraient aboutir à une correction des cals vicieux. En réalité, ceci n'est vrai, et seulement en partie, que chez l'enfant (Planche VI, Figure 48). Chez l'adulte, ce remodelage ne peut que renforcer les corticales concaves en pression et affiner les corticales convexes en traction (TSCHANTZ et RUTISHAUSER, 1967).

En dernier lieu, il convient de remarquer qu'il s'agit du processus normal et permanent de renouvellement de l'os sain. Il est extrêmement lent et n'atteint son but qu'au bout de plusieurs mois, voire plusieurs années. Sa qualité est sous la dépendance du rétablissement des contraintes physiologiques de l'os.

III- ETUDE EXPERIMENTALE PERSONNELLE

Afin d'illustrer ces données principalement bibliographiques et d'amener la comparaison avec le chapitre suivant traitant de l'allongement osseux en distraction, une large part a été donnée à l'expérimentation animale. Celle-ci fait appel à l'observation histologique de pièces osseuses non décalcifiées prélevées au niveau de la zone de consolidation de fractures diaphysaires et traitées par simple contention plâtrée.

A/ Matériel et méthodes

L'animal choisi est le lapin adulte, pesant entre 2,750 et 3,500 kg.

Les fractures de jambe ont été réalisées par manipulation externe, sans aucun abord chirurgical.

Le traitement orthopédique comprenait une immobilisation du segment de membre fracturé par contention plâtrée.

Les difficultés techniques nous ont donné l'opportunité d'obtenir des lots de fractures simples et des lots de fractures comminutives.

Des contrôles radiologiques furent réalisés. Notons qu'aucun sepsis ne fut observé.

B/ Résultats

1) Lapin 322 - 3 semaines

Les deux extrémités fracturées ne sont pas en opposition parfaite.

Le cal externe est volumineux ; il s'appuie loin à distance du trait de fracture. Son origine est endomembranaire, à part quelques îlots cartilagineux qui subissent l'ossification endochondrale.

Les corticales ne subissent pas de spongialisation marquée.

Le cal interne, endomembranaire, est discret.

2) Lapin 328 - 3 semaines

Bon cal qui peut servir de description type.

Le cal externe est unitif, il s'appuie sur les versants externes des corticales et englobe quelques îlots cartilagineux en forme de coin.

Les corticales subissent une spongialisation modérée.

Il existe un troisième fragment qui se trouve inclus dans un cal interne de dimension plus restreinte, mais occupant toute la cavité médullaire.

3) Lapin 332 - 3 semaines

Les deux corticales sont séparées par un espace interfragmentaire important, elles ne sont pas en opposition. Cependant, la stabilité était correcte et a permis le développement d'un volumineux cal unitif.

Le cal externe est important, endoconjonctif principalement. Il n'existe plus d'îlots cartilagineux, mais quelques travées de tissu osseux primaire présentent en leur sein quelques plages de matrice cartilagineuse calcifiée acellulaire.

Les corticales subissent une spongialisation modérée.

Le cal interne est volumineux dans l'espace interfragmentaire; il associe les corticales fracturées et les deux versants du cal externe.

4) Lapin 316 - 4 semaines

La fracture n'a pas été réduite et présente un troisième fragment dans un large espace interfragmentaire.

Le cal externe est cependant unitif, endomembranaire sauf sur un versant où se produit une importante masse cartilagineuse sujette à l'expansion.

Les corticales sont poreuses.

Le cal interne est bien représenté et s'appuie sur les extrémités fracturées ainsi que sur le troisième fragment.

5) Lapin 333 - 4 semaines

La pièce squelettique est largement disjointe; les extrémités présentent une augulation importante.

Un cal vicieux est en cours de formation.

Sa face convexe présente un cal externe modéré, totalement endoconjonctif alors que sa face concave montre des plages de fibrose, des îlots cartilagineux volumineux et un réseau osseux primaire qui paraît tendre à englober l'ensemble.

6) Lapin 282 - 6 semaines

Les extrémités fracturées ne sont pas en opposition et les deux fragments présentent une angulation à 90°.

Le cal externe est très modeste, principalement fibro-cartilagineux.

En comparaison, le cal interne est développé, mais n'est pas pour autant unitif.

7) Lapin 295 - 6 semaines

Là encore, une bonne consolidation qui peut servir de description type.

Le cal externe est essentiellement représenté par son anneau osseux externe. Les travées s'appuyant sur les fibres de Sharpey ont pratiquement toutes disparu. On note la présence de quelques plages de cartilage calcifié internes à ces rares travées.

Les corticales sont réunies par des trabécules d'os primaire.

Le cal interne est pratiquement inexistant.

Il existe un troisième fragment qui est attaché à la face externe d'une corticale.

8) Lapin 309 - 6 semaines

Les deux fragments présentent une angulation de 135° et sont cependant réunis par un cal externe dont l'anneau osseux périphérique est complet.

Le tissu cartilagineux ne subsiste que par quelques zones intratrabéculaires de matrice calcifiée.

Il n'existe à l'évidence aucun cal interne.

9) Lapin 432 - 5 mois et demi

Fin de consolidation type.

Les fragments sont réunis à distance par l'anneau périphérique externe qui s'est épaissi et forme la nouvelle corticale. Les autres structures transitoires du cal externe et du cal interne, les anciennes corticales situées dans la zone de fracture ont pratiquement toutes été résorbées.

10) Lapin 434 - 5 mois et demi

Cal vicieux type.

Les deux fragments n'étaient pas en opposition, mais en su-

perposition. Cependant, la consolidation est réalisée grâce aux anneaux osseux périphériques. Il ne subsiste aucune autre trace des cals externe ou interne. Les régions des corticales qui ne participent pas à l'effort mécanique de la pièce squelettique ainsi reformée sont en cours de résorption.

C/ Discussion

Il est très délicat d'obtenir de bonnes images de réparation de fracture chez l'animal de laboratoire, en particulier chez le lapin. Cependant, les fractures comminutives et la formation de cals vicieux renseignent largement par leur exacerbation sur les mécanismes de la consolidation normale, et prouvent, en paraphrasant Merle d'Aubigné, que "l'os n'a qu'une tendance, celle de consolider malgré le chirurgien".

En reprenant les observations, nous constatons que :

* A trois semaines, le cal externe est dense, représenté par des petites travées d'os primaire néoformé sur des fibres qu'il utilise comme travées directrices. Ces travées présentent des orientations privilégiées : à distance du foyer de fracture, elles semblent fuir ce foyer, et deviennent perpendiculaires à l'axe squelettique en regard du trait de fracture où se produit une différenciation cartilagineuse qui forme une étroite interface entre les extrémités corticales.

L'os cortical ne présente pas de résorption ostéoclastique interne. Les extrémités osseuses paraissent ainsi indifférentes au processus de réparation.

En revanche, la médullaire est le siège d'une intense vascularisation qui précède la formation d'un cal interne s'appuyant sur les faces internes des corticales.

Par opposition, les fractures comminutives présentent un cal plus volumineux, inhomogène et nuageux à la radiographie, signe d'un large développement fibro-cartilagineux.

* A un mois.

La consolidation radiologique des fractures simples est assurée, tandis que les fractures comminutives sont englobées dans un cal externe homogène, unitif, donnant une apparente solidité du foyer de fracture. Les corticales ne sont cependant pas encore soudées entre elles.

La maturation du cal externe se poursuit, par l'intermédiaire des travées de tissu osseux primaire anastomosées et englobant parfois des plages de matrice cartilagineuse calcifiée. L'activité ostéoblastique est intense, alors que la résorption ostéoclastique reste limitée.

* A six semaines, la périphérie du cal est nettement délimitée par un anneau osseux continu qui circonscrit l'ensemble du foyer de fracture. Au niveau de l'espace interfragmentaire, un pont osseux s'est établi, formé de petites travées anastomosées qui joignent les deux extrémités fracturées. Les autres structures des cals externe et interne tendent à disparaître.

* A 5 mois et demi.

Les foyers de fracture sont tous consolidés. Les phénomènes de résorption ostéoclastique sont bien installés, ne laissant en place au niveau du foyer de fracture que les nouvelles corticales constituées par l'anneau osseux périphérique. Ce dernier n'est pas entièrement remanié, mais sa solidité paraît excellente.

IV- CONCLUSION

La consolidation osseuse d'une fracture diaphysaire chez l'enfant est un retour, un "raccourci" du processus naturel de l'ostéogénèse dont le but est l'édification et la croissance osseuses. Une ossification primaire se fait soit au contact de fibres conjonctives, soit par remplacement d'un tissu cartilagineux. La réunion des deux fragments osseux est rapide grâce à l'activité du cal externe. La stabilisation du foyer de fracture et la réunion des extrémités corticales par l'intermédiaire des travées osseuses anastomosées autorise ensuite la reprise du processus normal, c'est à dire du remplacement du tissu osseux primaire par du tissu osseux secondaire.

Il est évident que toute agression du foyer de fracture comme l'évacuation de l'hématome, la destruction du périoste, ou de la vascularisation périphérique ou médullaire, modifie considérablement le schéma de cette réparation osseuse.

PLANCHE III

17	18
19	20
21	22
23	24

Consolidation des fractures

Figure 17 : Fracture d'une corticale diaphysaire (x8)

Le traumatisme a rompu le fût diaphysaire; les extrémités ne sont pas en opposition. Le saignement de l'os, du périoste et des parties molles aboutit à la formation d'un caillot..

Figure 18 : Débris osseux (x8)

Situés dans l'épaisseur du cal externe, les gros débris ne sont pas initialement résorbés. Au contraire, ils servent de support à l'élaboration du réseau trabéculaire dense.

Figure 19 : Débris osseux (x8)

Proche et alignée sur une corticale, cette esquille lui est réunie par des ponts de tissu osseux primaire endoconjonctif.

Figure 20 : Angulation des deux fragments (x8)

Les deux fragments sont proches l'un de l'autre, mais présentent une angulation marquée. Leur union est réalisée cependant; une extrémité fracturée jette des ponts en direction de la face externe de l'autre fragment.

Figure 21 : Extrémité fracturée (x8)

Lorsque les extrémités fracturées sont mal repositionnées, elles ne participent pas toujours au processus d'union. Au contraire, ici, elles subissent la résorption ostéoclastique.

Figure 22 : Sort différent des extrémités (x8)

L'extrémité orientée vers l'extérieur participe à la formation du cal externe. L'extrémité orientée vers l'intérieur subit la résorption.

Figure 23 : Réduction correcte d'une fracture (x8)

Les extrémités sont en opposition et presque jointives. Les deux fragments sont réunis par les cals interne et externe; il n'y a pas de pont osseux interfragmentaire.

Figure 24 : Union des deux corticales (x8)

Lorsque les deux corticales sont correctement repositionnées en opposition, leurs extrémités fracturées sont peu résorbées et sont réunies par des travées osseuses néoformées.

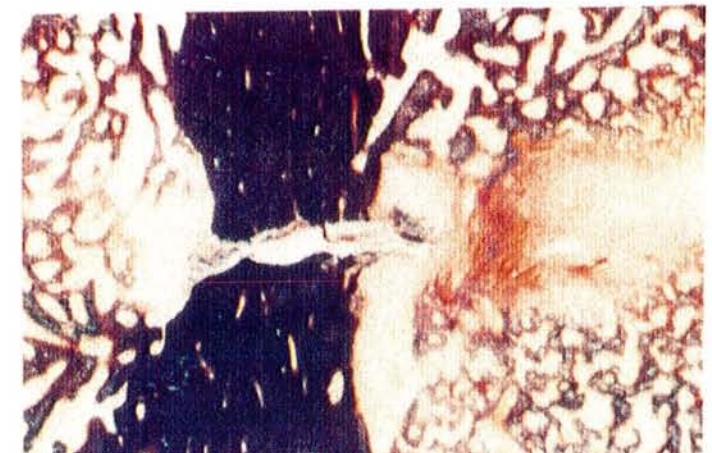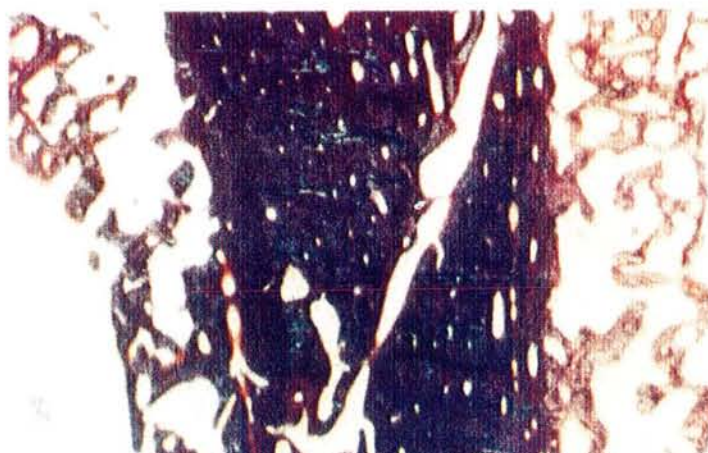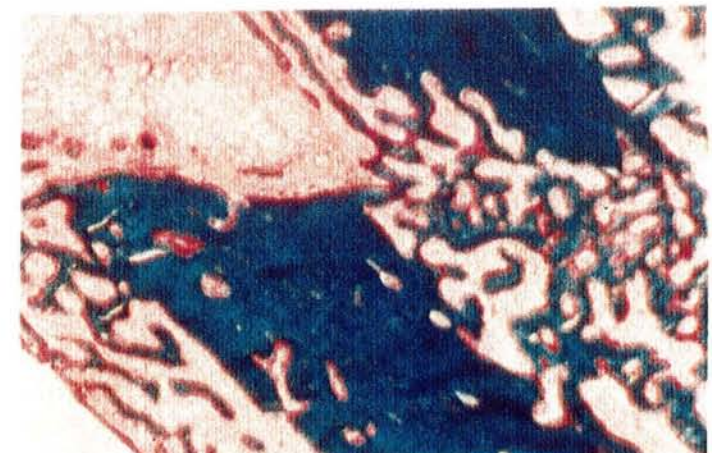
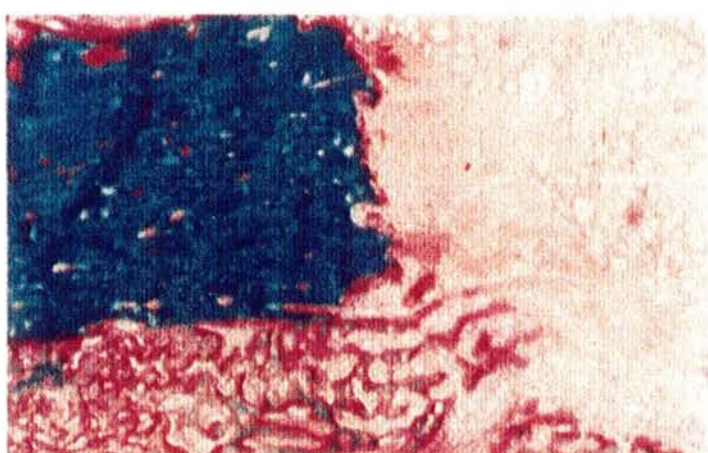
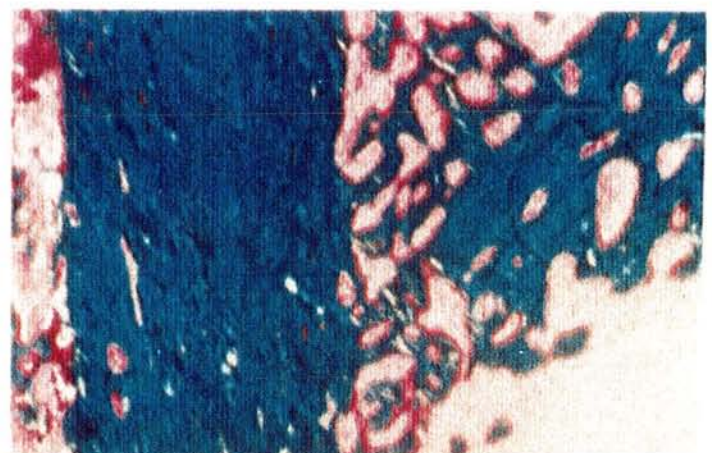
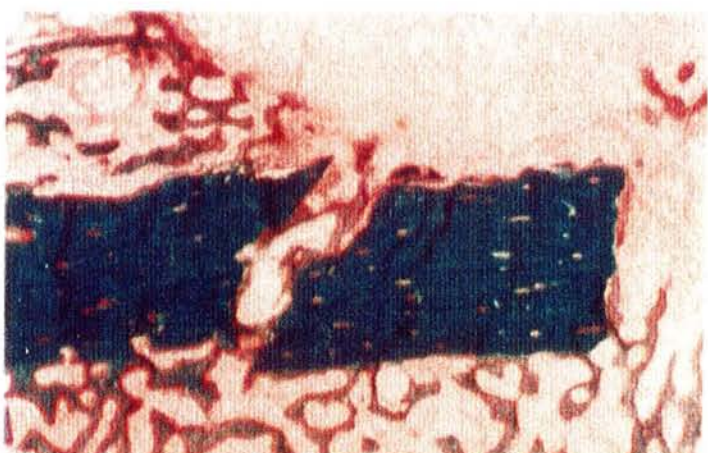
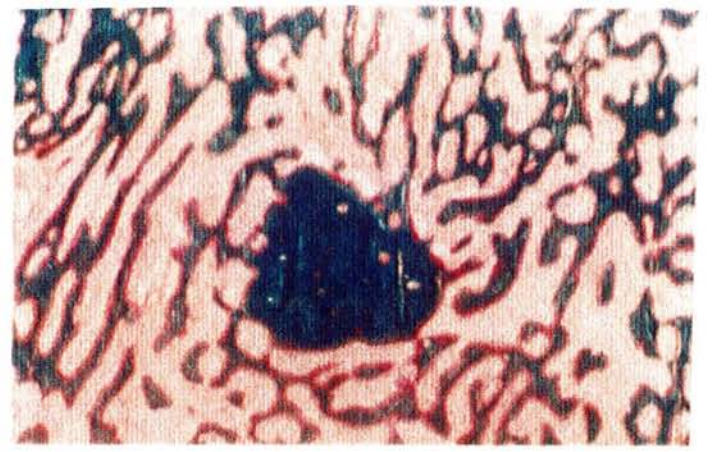


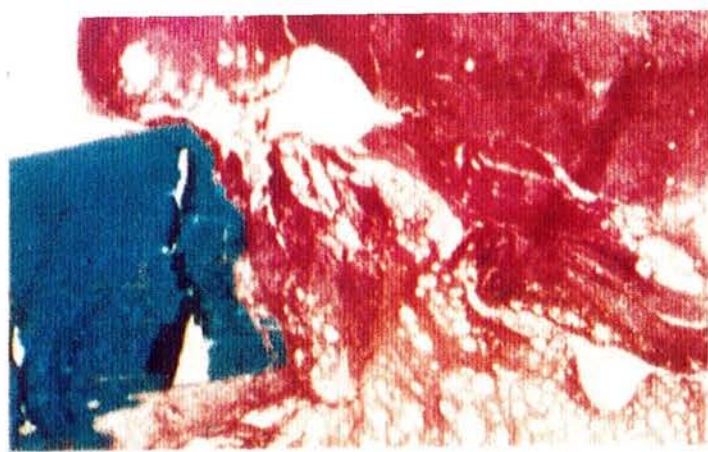PLANCHE IV

25	26
27	28
29	30
31	32

Consolidation des fractures

Figure 25 : Cals externe et interne (x8)

A distance du trait de fracture débute la formation du cal externe (à gauche) et du cal interne (à droite).

Figure 26 : Cal externe (x8)

A distance du trait de fracture, l'ossification s'appuie sur la face externe de la corticale et utilise les fibres de Sharpey comme travées directrices. Les travées néoformées semblent fuir le trait de fracture.

Figure 27 : Cal externe (x8)

Moins à distance, le cal osseux externe est plus volumineux, mais la direction privilégiée des fibres de Sharpey n'est plus évidente.

Figure 28 : Mise en place de l'anneau osseux externe (x8)

Les fibres conjonctives de la couche externe du périoste (à droite) ont été écartées de la corticale par l'hématome. Elles servent de support à la mise en place d'un anneau osseux.

Figure 29 (lumière polarisée) et 30 (même champ) : Anneau osseux externe (x8)

L'anneau osseux externe est maintenant continu. Il enserre le cal osseux et s'épaissit par une apposition ostéoblastique sur son versant interne. Ce processus aboutit à sa corticalisation.

Figure 31 et 32 (même champ, lumière polarisée) : Le cal cartilagineux

Au niveau du trait de fracture, mise en place d'un tissu fibro-cartilagineux. Les fibres ont un direction perpendiculaire au grand axe de la pièce squelettique. Latéralement, le tissu cartilagineux subit déjà l'ossification endochondrale. A l'extérieur (à droite), il est limité par des fibres conjonctives du périoste et/ou des tissus mous environnants.

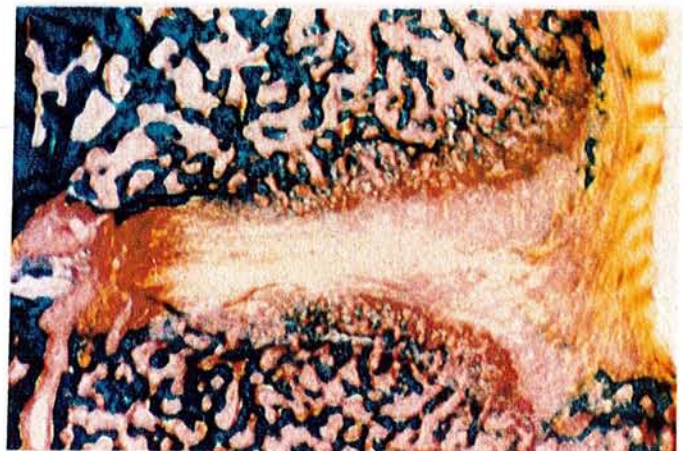
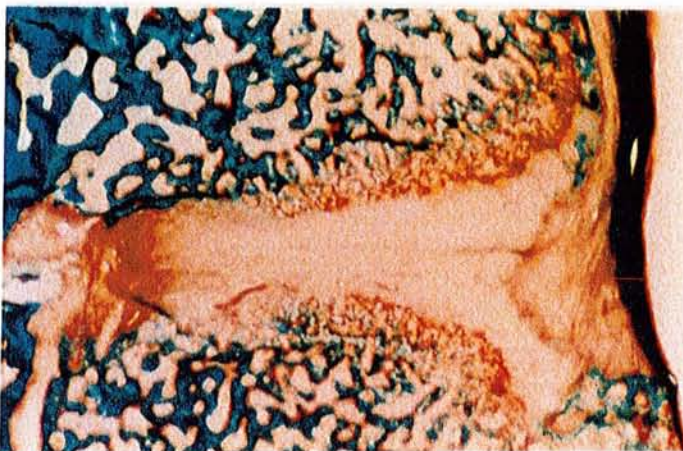
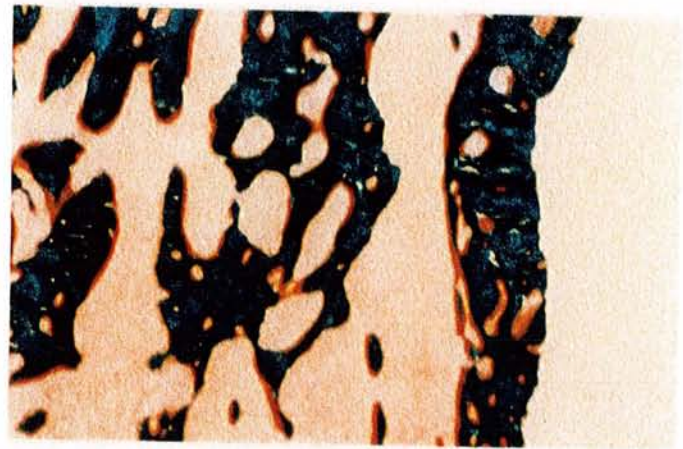
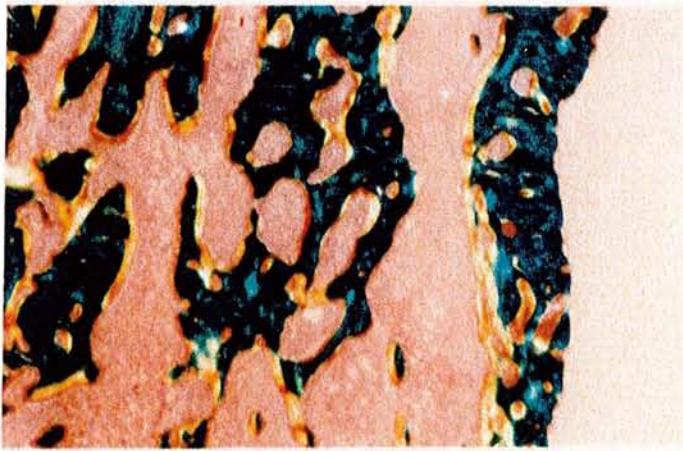
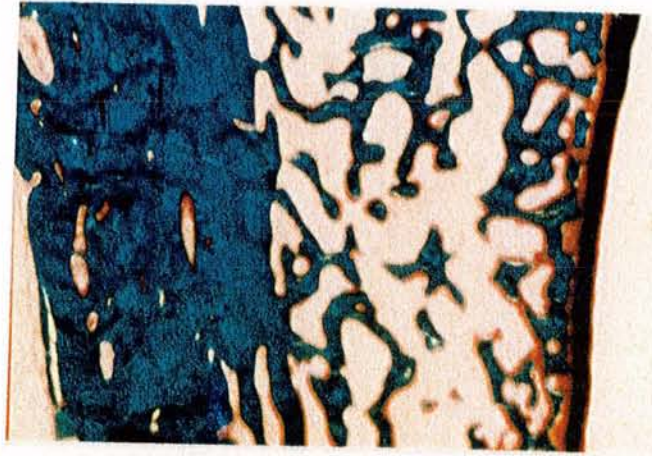
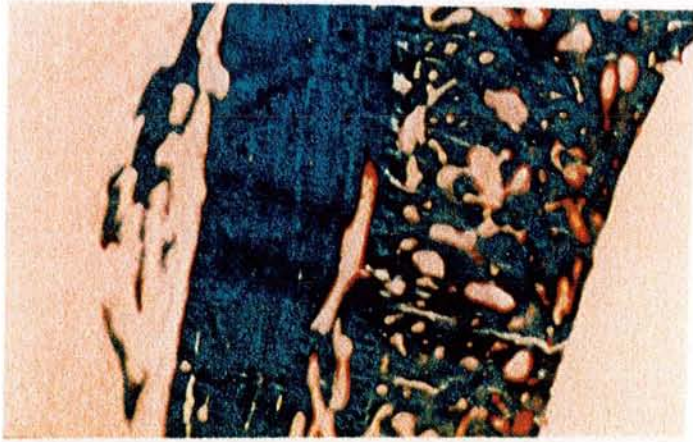


PLANCHE V

33	34
35	36
37	38
39	40

Consolidation des fractures
Cals externe et interne

Figure 33 : Le cal cartilagineux (x8)

Le tissu cartilagineux présente une tendance nette à l'expansion. Limité latéralement par les fibres de Sharpey qui subissent l'ossification, il se développe vers l'extérieur.

Figure 34 : Le cal cartilagineux (x8)

Dans de bonnes conditions de stabilité, l'anneau osseux externe progresse également rapidement et encercle le tissu cartilagineux dont il empêche l'expansion.

Figure 35 : Sort du cal cartilagineux (x8)

Le cartilage est ici totalement cerné et en grande partie résorbé. L'anneau osseux externe est continu. En profondeur, l'ossification endochondrale se poursuit, avec mise en place de trabécules dont la partie centrale est constituée par des plages de matrice cartilagineuse calcifiée.

Figure 36 : Le cal interne (x8)

Plus tardif que le cal externe, le cal interne fait uniquement appel à l'ossification endoconjonctive. Les ostéoblastes s'appuient sur le versant interne des corticales et élaborent des trabécules d'épaisseur limitée.

Figure 37 : Le cal interne (x8)

Lorsque la vascularisation médullaire est rétablie dans la zone de fracture, le cal interne peut prendre une importance considérable.

Figure 38 : Le cal interne (x8)

Les ostéoblastes peuvent éventuellement utiliser les fibres conjonctives de l'adventice des gros vaisseaux comme travées directrices.

Figure 39 et 40 (même champ, lumière polarisée) : Spongialisation des corticales

Même à distance du foyer de fracture, des ostéoclastes forment des cônes de résorption à l'intérieur de la corticale. Ce mécanisme aboutit à une raréfaction marquée de sa masse.

A droite : cal externe.

A gauche : cal interne.

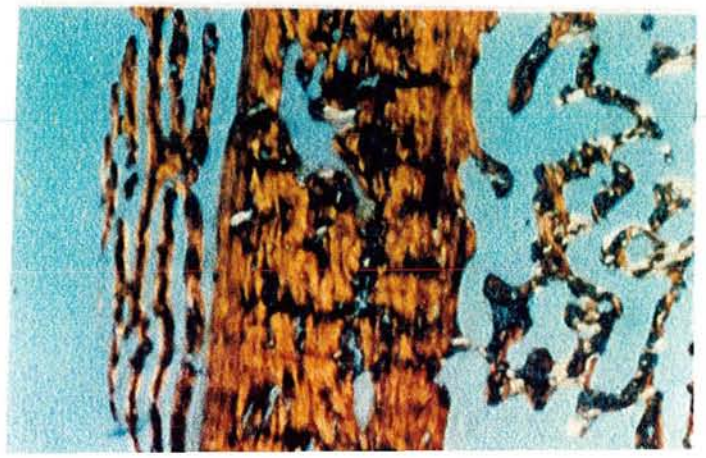
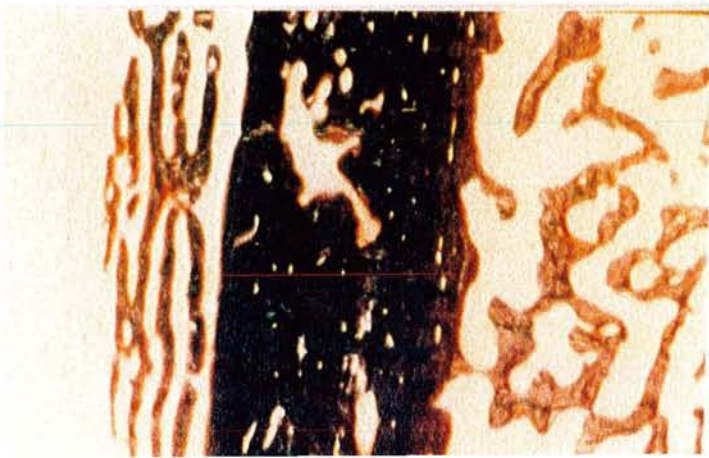
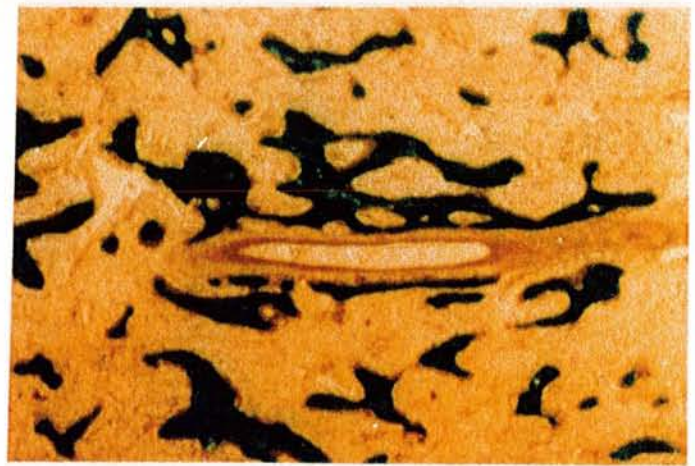
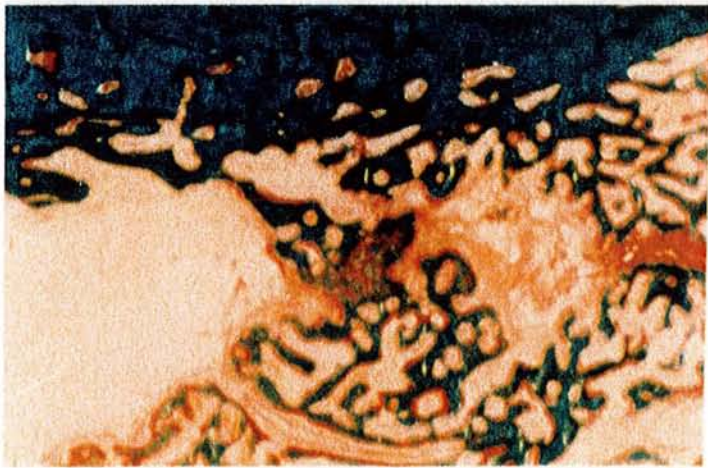
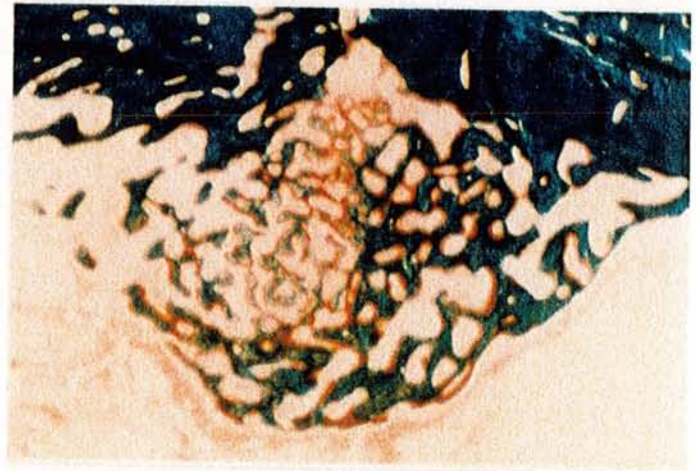
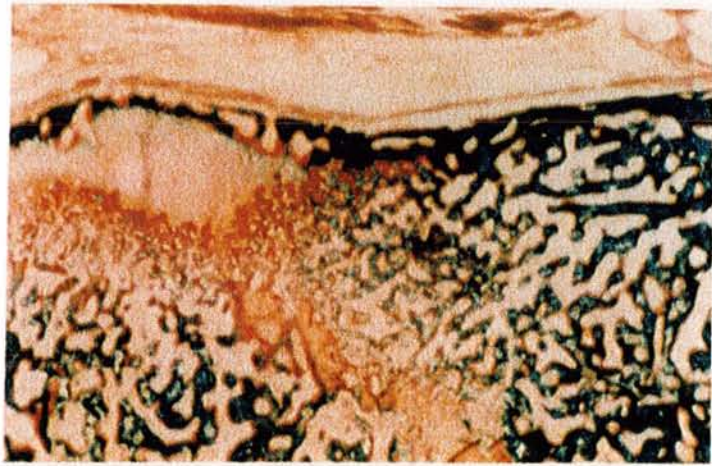
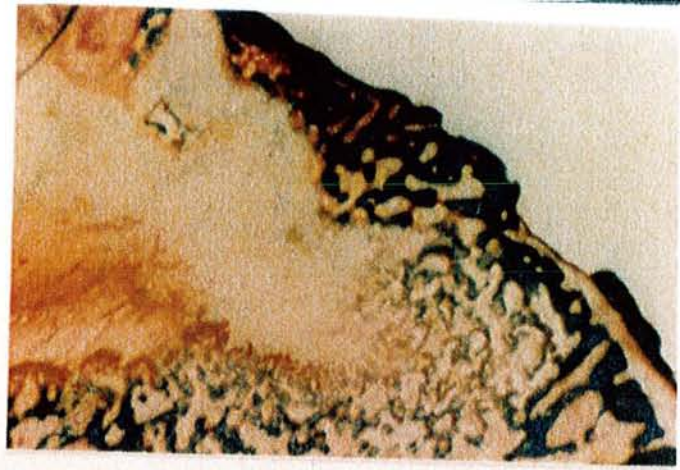
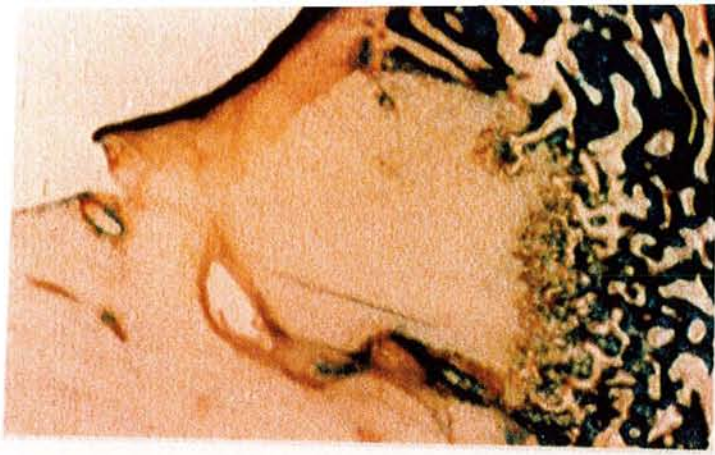
PLANCHE VI

41	42
43	44
45	46
47	48

Consolidation des fractures

Figure 41 : Sort du cartilage (détail) (x40)

La plus grande partie du cartilage est résorbée. Quelques spicules acellulaires de cartilage calcifié servent de support aux ostéoblastes.

Figure 42 : Sort du cartilage (détail) (x33)

Des vaisseaux peuvent traverser le cartilage. Leur paroi externe sert d'appui à une ossification endoconjonctive qui se juxtapose au tissu cartilagineux.

Figure 43 et 44 (même champ, lumière polarisée) : Nouvelle corticale (x8)

L'anneau osseux externe (en haut) s'est considérablement épaissi; il subit l'ossification secondaire avec mise en place de lamelles dont l'orientation générale est différente de celles de l'ancienne corticale (au centre). Celle-ci est également remaniée comme l'atteste la présence d'un ostéone en cours de formation.

Le cal interne (en bas) est réduit, il tend à disparaître.

Figure 45 : Vue générale à 3 semaines (x1)

Les extrémités sont correctement replacées en opposition. Le cal externe débute à distance du trait de fracture. Au niveau de celui-ci s'interpose du tissu cartilagineux. Le cal interne est plus discret, mais est cependant unitif.

Figure 46 : Vue générale à 2 mois (x1)

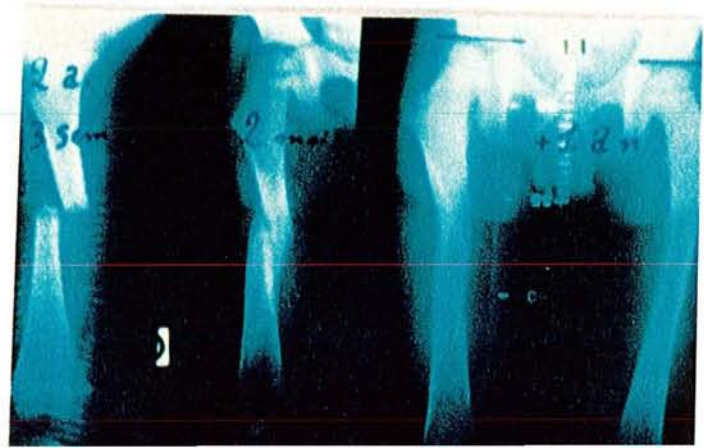
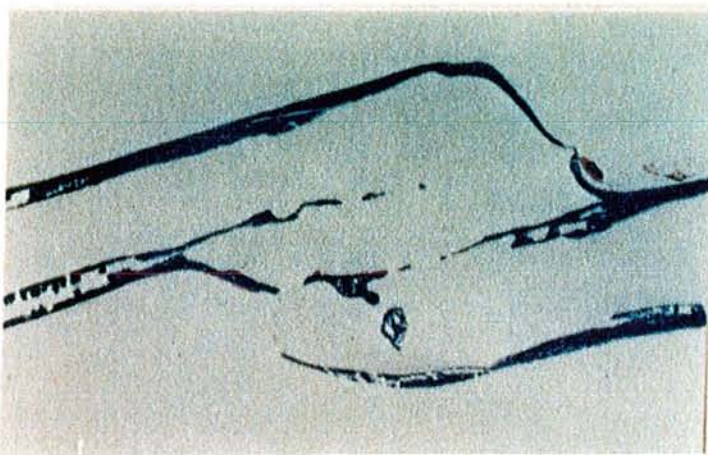
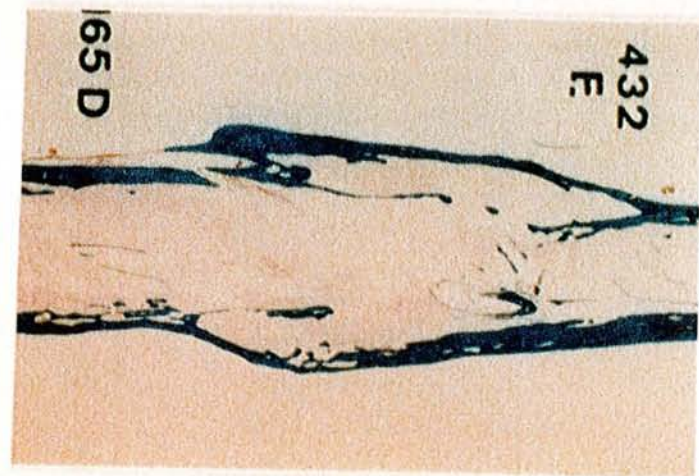

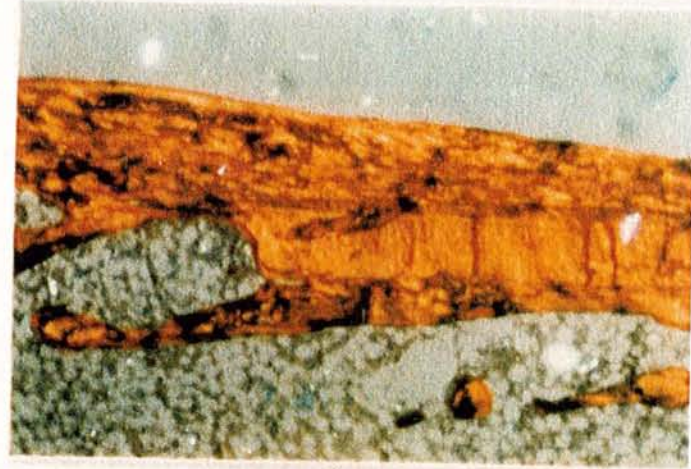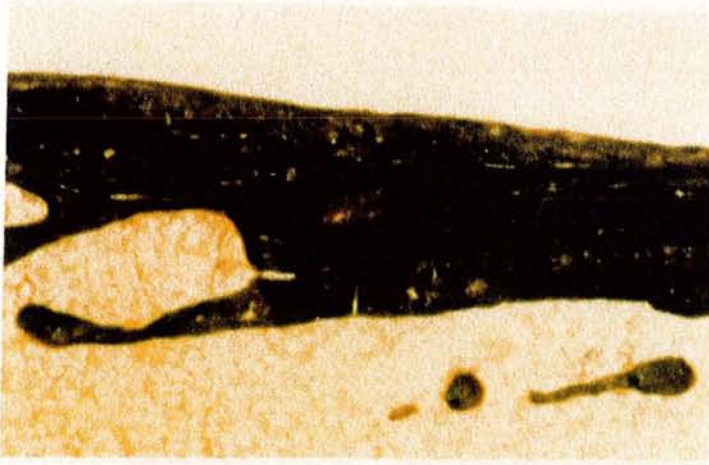
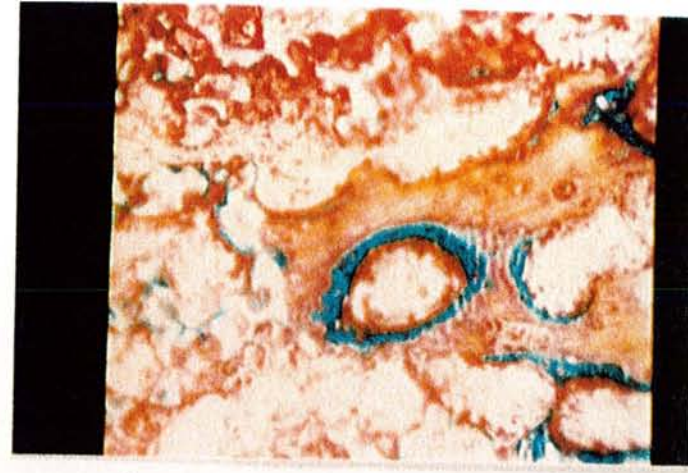
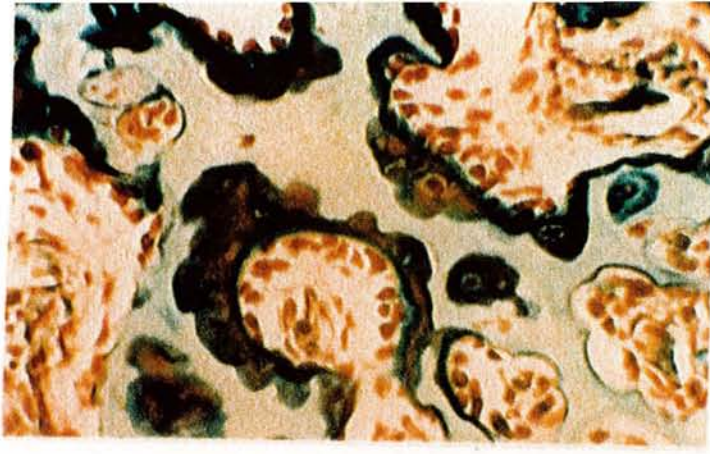
L'anneau osseux externe s'est considérablement épaissi et constitue la nouvelle corticale de la pièce squelettique. Les structures internes (anciennes corticales et cal interne) sont pratiquement toutes résorbées.

Figure 47 : Vue générale d'un cal vicieux (x1)

Les corticales externes sont prolongées par l'anneau osseux externe réalisant un pont unitif. Les corticales internes au cal sont en voie de résorption.

Figure 48 : Radiographie du modelage d'un cal vicieux chez l'enfant

A deux mois, le cal vicieux est bien visible, débordant. Le modelage permet sa correction, obtenue en un an : les fragments diaphysaires qui ne se trouvent pas dans le nouvel alignement sont résorbés, tandis que s'étoffent les nouvelles travées par lesquelles passent les lignes de force de la diaphyse réparée.



QUATRIEME PARTIE

ETUDE HISTOLOGIQUE DE LA FORMATION DE LA DIAPHYSE
AU COURS DE L'ALLONGEMENT PAR DISTRACTION

CHAPITRE I

LA TECHNIQUE D'ILIZAROV

I- INTRODUCTION

A la suite de traumatismes, d'ostéopathies métaboliques ou endocriniennes, d'avitaminoses ou de dystrophies osseuses en général, peuvent apparaître des inégalités de longueur des membres inférieurs et/ou des déviations des axes squelettiques.

En raison de la charge corporelle, de telles altérations ne peuvent que s'affirmer, et seule une intervention orthopédique peut arrêter et corriger les graves déformations.

Les méthodes les plus fréquemment utilisées interrompent par ostéotomie le segment squelettique difforme; la correction est ensuite réalisée par soustraction ou addition de greffe osseuse et fixée par ostéosynthèse interne (plaques, vis ou broches). Cette ostéosynthèse exige des corrections de grande précision et, de plus, les résultats ne répondent pas souvent aux espérances. L'opération, l'immobilisation et la décharge consécutive favorisent la perte accrue de masse osseuse pouvant aboutir à des tassements corticaux et spongieux ruinant la correction ou l'allongement. Par ailleurs, les risques de l'ostéosynthèse interne ne sont pas minimes : l'infection consécutive à l'opération est évaluée à 1,52 % des cas. Bien plus, le démontage de l'appareillage nécessite une réintervention et favorise encore l'infection.

La fixation externe vise à atteindre les mêmes résultats avec des risques moindres et une plus grande facilité technique. Même si la correction est imparfaite sur la table d'opérations, elle peut être améliorée après l'intervention en agissant sur l'appareil de fixation.

Ceci est valable pour tous les fixateurs externes, mais pour corriger les cas les plus difficiles, il est indispensable que la fixation employée permette la mise en charge rapide afin d'éviter l'ostéoporose d'immobilisation.

A l'heure actuelle, la méthode par fixateur externe d'Ilizarov permet de répondre au mieux à ces exigences pour les inégalités de longueur et les corrections des déviations angulaires dans tous les plans de l'espace; en même temps, la mise en charge est immédiate, si

bien qu'elle permet de traiter même le squelette ostéoporotique.

Selon les concepts occidentaux, une fracture ne peut consolider que si la fixation des fragments est parfaitement stable et congruante. L'Association Suisse pour l'Ostéosynthèse (A.O.) prône même une compression interfragmentaire pour favoriser un cal dit "per primam".

En fait, de multiples observations indiquent que le contact interfragmentaire n'était pas indispensable à la consolidation et que l'espace en résultant n'allait pas systématiquement évoluer vers la pseudoarthrose.

GUDUSHAURY en 1967 montre que, sous l'influence de stimuli locaux ou mécaniques, l'hématome fracturaire a la possibilité de se transformer en tissu osseux. De plus, il existe une possibilité de régénération osseuse différente des processus habituels et plus rapide.

Dans certaines conditions de distraction, l'espace interfragmentaire va être comblé par du tissu osseux néoformé.

ANDERSON (1952) montre également que, lors d'un allongement diaphysaire, la greffe osseuse secondaire n'est pas nécessaire et que le défaut est comblé par de l'os néoformé.

ALHO et coll. (1982) constatent après distraction progressive d'os tibio-péroné de lapin adulte une formation de régénérat endosté et périosté.

II- HISTORIQUE

HERODOTE, le fameux historien grec, né à Halicarnasse (v. 484 - v. 420 avant J.-C.) raconte dans ses "Histoires" tous les événements, légendaires et véridiques, qui mettent en lumière l'opposition du monde barbare (Egyptiens, Mèdes, Perses) et de la civilisation grecque. En ce qui nous concerne, il narre les nombreux exploits du héros mythique Thésée, fils d'Egée et roi d'Athènes, tueur du Minotaure et de Procuste, célèbre brigand de l'Attique qui s'amusait à attacher ses victimes sur un lit et à les adapter aux dimensions de celui-ci, soit en coupant l'excédent des membres, soit en les étirant s'ils étaient trop courts.

Le mythe de Procuste constitue la référence bibliographique la plus ancienne concernant l'allongement des membres; elle est rapportée

par MONTICELLI et SPINELLI (1981).

Le premier allongement des membres a été réalisé par RING en 1958: il accomplit des décollements épiphysaires chez 20 chiots à l'aide d'un distracteur externe à fils transosseux, et obtient des allongements de 11 à 32 mm du membre antérieur.

Conçue par le Professeur Gavril Abramovitch ILIZAROV à Kurgan (Sibérie, U.R.S.S.), la méthode est un procédé de référence de la fixation externe osseuse aux applications multiples. Mise en oeuvre il y a 20 ans (Ilizarov, 1969), elle n'a été connue des chirurgiens occidentaux que par un concours de circonstances assez extraordinaire : l'explorateur italien Carlo Mauri fut victime d'une très grave fracture infectée de la jambe et subit de nombreuses opérations en Italie, en France et en Suisse, mais sans succès. Ayant entendu parler d'Ilizarov par l'un de ses compagnons de voyage, il se confia à celui-ci à Kurgan pendant quelques mois. Guéri, il rentre en Italie et relate ses aventures aux chirurgiens italiens. Ces derniers organisent un voyage d'études en U.R.S.S. et ramènent la méthode du côté occidental du Rideau de Fer.

Cette relation illustre par ailleurs les lacunes de l'information scientifique orientée essentiellement vers les pays anglo-saxons.

En fait, la méthode d'Ilizarov se révèle d'un intérêt passionnant. En effet, elle permet d'obtenir rapidement la réduction et la consolidation de fractures complexes, en toute sécurité et sans interrompre l'usage du membre fracturé. Elle permet également d'obtenir le redressement progressif de grandes déviations vicieuses du squelette, notamment chez l'enfant. Elle guérit en outre les retards ou les absences de consolidation de l'os fracturé par une intervention minime, sans perte de sang et sans risque, même si le foyer de non-consolidation est infecté et purulent.

Bien plus, du tissu osseux nouveau peut être recréé par néo-ostéogénèse dans la fracture avec perte de substance et pour les allongements des pièces squelettiques.

La méthode d'Ilizarov repose sur quelques principes de base, un matériel et surtout une technique délicate, parfois pénible à supporter pour le malade.

III- PRINCIPES

Tout d'abord, ILIZAROV a appliqué un certain nombre de principes de base dans le domaine de la consolidation et parfois largement oubliés : l'os est un tissu vivant qui réagit mal aux agressions, quand bien même il s'agit de matériel chirurgical, vis ou plaques. Le respect de sa vascularisation est primordial : les plaques détruisent les vaisseaux périostiques et les vis peuvent détruire l'artère nourricière.

Ensuite, ILIZAROV a montré que de petits mouvements bien orientés des extrémités osseuses avaient un rôle remarquable dans la stimulation ostéoformatrice. Par contre, les mouvements de cisaillement sont extrêmement nocifs. La fixation de l'os par des broches transversales tendues sur un anneau permet une bonne stabilité : à la marche, les broches s'incurvent légèrement sous l'effet du poids, et ce mouvement de compression-décompression survenant à chaque pas amène soit une création de tissu osseux quand les broches sont éloignées lors d'un allongement, soit une consolidation rapide dans les fractures.

IV- TECHNIQUE CHIRURGICALE (Figures 3 et 4)

L'intervention chirurgicale débute par la mise en place de broches de Kirschner : ces broches en acier souple sont enfilées au moteur perpendiculairement à l'axe de l'os. Elles sont simples et cylindriques, ou pourvues d'un élargissement faisant butée sur l'os (broches à olive) et permettant de les diriger.

Ces broches sont reliées à des anneaux plats perforés très résistants. Ce montage peut être :

- simple : un anneau et deux broches,
- ou composé : deux anneaux et quatre broches, ou un anneau avec drapeau et trois broches.

Deux montages sont disposés à chacune des extrémités osseuses et sont reliés par des tiges filetées.

La section osseuse a pour but de respecter au mieux le tissu osseux et sa vascularisation; elle diffère selon le cas envisagé :

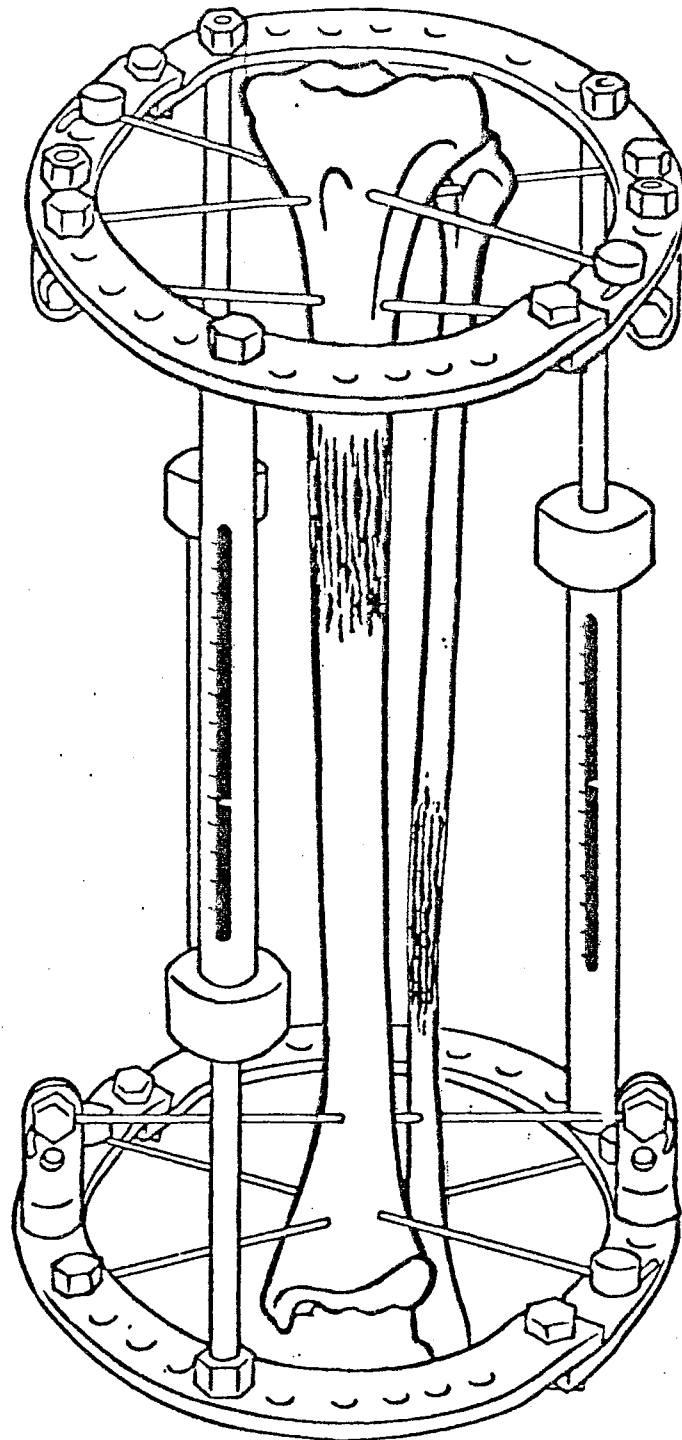


Figure 3 : Allongement unifocal du tibia

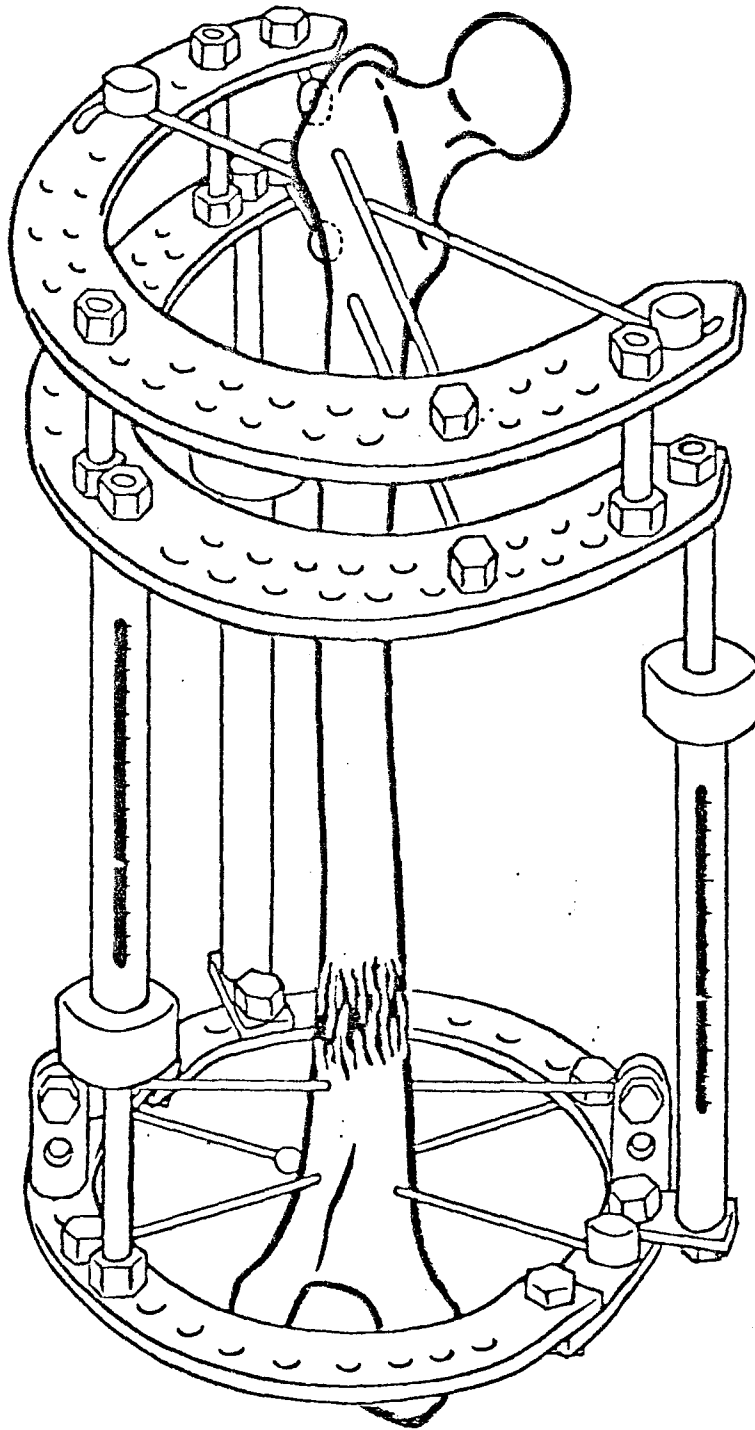


Figure 4 : Allongement du fémur

- Dans les fractures simples, la mise en place d'un réseau étagé de deux anneaux de part et d'autre de la fracture permet de mobiliser les fragments osseux par l'extérieur.

- Dans les fractures non consolidées, le procédé est analogue, mais de plus, l'os est stimulé par compression-décompression.

- Dans les allongements, une compactotomie est réalisée : le ciseau à os ne coupe que la couche externe et respecte scrupuleusement la partie centrale. Cette corticotomie siège en zone métaphysaire, au tiers distal sur le fémur, et au tiers proximal pour la jambe. L'allongement, débuté avant la fin de la première semaine post-opératoire, est assuré de façon aussi régulière que possible.

- Dans les pertes de substance, la compactotomie est effectuée à l'extrémité supérieure de l'os, puis le fragment intermédiaire est attiré par deux broches à olive (technique de "l'ascenseur").

L'ablation des broches se fait sans anesthésie, car elle n'est pas douloureuse.

V- REMARQUES

Au plan des avantages, il faut citer :

- la sécurité, surtout appréciable dans les allongements squelettiques. Il n'y a pas de risque de choc opératoire ou de complication grave,

- la fiabilité et l'efficacité;

- la simplicité : pas de prélèvements de greffons, de démontage d'appareillage, de temps opératoires multiples;

- l'économie : pas de transfusion, d'antibiotiques. Au contraire, la durée d'hospitalisation est réduite.

Il existe néanmoins quelques inconvénients :

- l'infection superficielle autour des broches : elle est fréquente (21 % des cas), mais ordinairement bénigne et guérie rapidement;

- l'inconfort occasionné par l'appareillage volumineux qui nécessite adaptation et courage. Toutefois, l'accoutumance est constante;

- la douleur dès lors que l'allongement dépasse 5cm, résultant de l'étirement des muscles et des parties molles.

C H A P I T R E I I

ANALYSE HISTOMORPHOMETRIQUE DU REGENERAT OSSEUX EN
DISTRACTION CHEZ L'ENFANT SELON LA METHODE D'ILIZAROV

I- BUT DE CE TRAVAIL

Les études histologiques portant chez l'animal sur l'allongement d'une pièce squelettique en distraction selon la méthode d'Ilizarov ont fait l'objet de nombreuses publications (traduites du russe et rapportées par PLawecki, 1987). Par contre, très peu de travaux histologiques sont connus en ce qui concerne l'homme, et encore moins l'enfant à qui cette technique s'adresse plus particulièrement. Il paraissait donc intéressant de préciser chez celui-ci les caractéristiques de son régénérat osseux en l'incluant sans décalcification dans le méthylméthacrylate (Première partie, Chapitre III) et en réalisant son étude histomorphométrique statique et dynamique (Première partie, Chapitre IV).

II- MATERIEL ET METHODE (Tableau IX)

A la Clinique Chirurgicale Pédiatrique de Nancy (Professeur J. PREVOT), plus de 100 enfants ont bénéficié à ce jour d'un allongement de membre selon la technique d'Ilizarov dont le principe est rapporté brièvement dans le chapitre précédent (PREVOT et coll., 1985 et 1987).

Dix jeunes patients ont été sélectionnés pour cette étude selon les critères suivants :

- la nécessité de faire une anesthésie pour modifier le montage d'Ilizarov : changement d'une broche, correction d'une angulation...etc.
- l'accord du patient et de ses parents, et l'acceptation de la prise de tétracycline.

Un double marquage a été réalisé selon le protocole déjà défini. La biopsie a été faite au trocard de Bordier modifié par Meunier (diamètre de 6mm), ou par un court abord chirurgical. Une radiographie osseuse du régénérat a toujours précédé le prélèvement.

Les 10 patients, 5 filles et 5 garçons, âgés de 7 à 19 ans, présentaient, au moment de la biopsie, un allongement de 15 à 90 mm et un délai après l'intervention initiale de 23 jours à 16 mois. Un patient a eu deux biopsies à 1 mois d'intervalle, ce qui porte à 11 biopsies

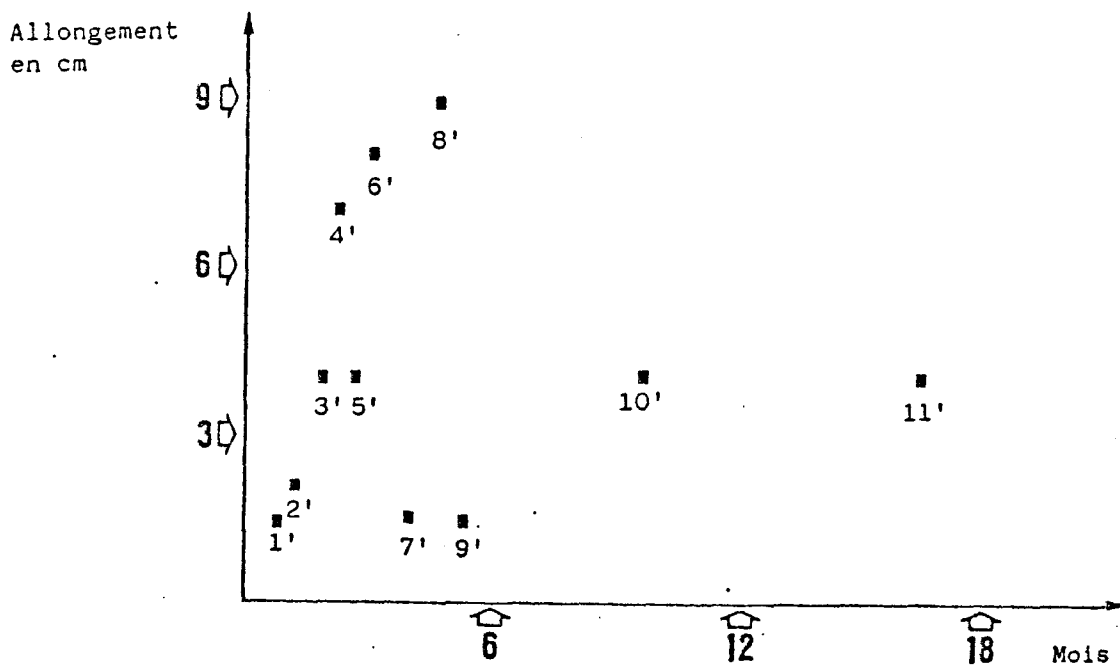


Tableau IX
 REcul ET ALLONGEMENT DU REGENERAT
 LORS DE LA BIOPSIE

Obs.	Allg (mm)	Nb jours	VTO (%)	VO (%)	SO (%)	EO (μ)	SR (%)	VM (μ/j)
1'	14	23	31,4	16,6	63,1	6,3	2,8	
2'	20	35	29,1	16,2	55	10,8	2	
3'	40	53	42	16,3	60,1	12,2	8,9	
4'	70	69	12,7	5,3	28,6	8	7,1	2,15
5'	40	80	21,4	17,4	51,5	11,2	8	
6'	80	91	11,5	45,3	63,3	16	9,2	
7'	15	122	16,2	6,1	36,9	17,7	6,4	2,17
8'	90	133	27,8	11,8	46,6	19,2	8,7	2,02
9'	15	140	39,6	10,7	49,5	15,4	4,9	1,68
10'	40	293	72,4	6,6	33,3	17	2,9	1,65
11'	40	502	45,3	3,7	16,8	11,1	13,4	1,57

Tableau X
 HISTOMORPHOMETRIE DES BIOPSIES
 DE REGENERAT OSSEUX

le nombre étudié. Ce patient a fourni les biopsies n° 1' et 3'.

En fait, certains de ces enfants ont également fait l'objet d'une biopsie de crête iliaque dont l'analyse morphométrique constitue le chapitre II de la deuxième partie. Chaque cas est numéroté de 1' à 11' afin d'éviter toute confusion avec les biopsies iliaques. Un bref rappel des données cliniques indispensables est fourni. La description histologique est ensuite détaillée : étude des travées osseuses, des activités ostéoblastique et ostéoclastique, du type d'ossification, de la matrice et de la moëlle osseuse ainsi que de la vitesse de minéralisation. Enfin, les valeurs histomorphométriques telles que nous les avons déjà mentionnées sont rapportées.

III- RESULTATS (Tableau X)

Observation 1' (Planche VII, Figures 49 et 50)

S.S., garçon âgé de 14 ans et 2 mois : biopsie au 21ème jour pour un allongement en cours mesurant 15 mm. Séquelle d'une arthrite septique néo-natale de la hanche droite nécessitant un allongement fémoral de 40 mm. Jusqu'au jour de la biopsie, la distraction progressive a été assurée lentement, à la vitesse de 0,5 mm par jour à partir du 7ème jour post-opératoire.

- Description histologique

Au sein d'une masse fibreuse conjonctive assez dense, apparaissent des ostéoblastes en disposition épithélioïde. Ils forment des travées de tissu pré-osseux qui se minéralisent rapidement. Le tissu osseux primaire déjà formé est fait d'un réseau tridimensionnel très régulier, en mailles, et contient de nombreux ostéocytes. Les bordures ostéoïdes sont très nombreuses. Les ostéoclastes paraissent très rares. La moëlle osseuse est très vascularisée. En une zone de la coupe, l'ossification paraît moins avancée : les mailles osseuses sont morcelées, les bordures ostéoïdes sont moins nombreuses. Les ostéoblastes sont toujours nombreux, mais moins que précédemment, et quelques ostéoclastes apparaissent. En lumière ultraviolette, le régénérat prend la tétracycline, mais la minéralisation se fait en nappe, de façon diffuse, sans front régulier de calcification.

- Histomorphométrie

$$\text{VTO} = 31,4 \pm 8,9 \%$$

$$\text{VO} = 16,6 \pm 1,8 \%$$

$$\text{SO} = 63,1 \pm 10,3 \%$$

$$\text{EO} = 6,3 \pm 0,1 \mu$$

$$\text{SR} = 2,8 \pm 0,6 \%$$

$$\text{VM} = \text{non mesurable}$$

Observation 2'

H.D., garçon âgé de 10 ans, suivi pour un raccourcissement du fémur droit secondaire à une arthrite septique néonatale. La biopsie est faite pour un allongement en cours qui mesure 20 mm au 35ème jour, à la vitesse régulière de 1 mm/jour après un début très retardé.

- Description histologique

Dans une masse fibreuse très dense et richement vascularisée, les travées osseuses d'os primaire, sont très nombreuses et très anastomosées. Les bordures ostéoïdes sont très nombreuses. Les ostéoclastes sont rares. La minéralisation se fait de façon diffuse. Dans une région périphérique, il existe des éléments cartilagineux qui semblent se calcifier.

- Histomorphométrie

$$\text{VTO} = 29,1 \pm 2,9 \%$$

$$\text{VO} = 16,2 \pm 5,9 \%$$

$$\text{SO} = 55,0 \pm 4,6 \%$$

$$\text{EO} = 10,8 \pm 3,2 \mu$$

$$\text{VR} = 2,0 \pm 0,1 \%$$

$$\text{VM} = \text{non mesurable}$$

Observation 3'

Même patient que pour l'observation 1', au 53ème jour avec un allongement de 40 mm.

- Description histologique

L'aspect en mailles est préservé, mais les anastomoses semblent un peu moins nombreuses. Les bordures ostéoïdes sont toujours très nombreuses et les ostéoclastes en plus grand nombre. L'os est encore de type primaire.

- Histomorphométrie

VTO = $42,0 \pm 1,7$ %

VO = $16,3 \pm 1,5$ %

SO = $60,1 \pm 6,7$ %

EO = $12,2 \pm 1,2$ μ

SR = $8,9 \pm 4,1$ %

VM = non mesurable

Observation 4'

B.D., fille âgée de 14 ans et 8 mois, présentant un nanisme (taille = 1,35 mètre) par achondroplasie. Allongement bilatéral de jambe de 10 centimètres. Biopsie au 69ème jour pour un allongement obtenu de 70 mm.

- Description histologique

On note la présence de travées de tissu osseux primaire, allongées, mal anastomosées entre elles, mais qui tendent à se rejoindre grâce à l'activité ostéoblastique qui élabore un tissu ostéoïde orienté. Ces travées sont également orientées selon une direction préférentielle. En lumière polarisée, les fibres sont très orientées dans le sens général des travées qui prennent un aspect pseudo-lamellaire. Il existe des ostéoclastes plurinucléés. En périphérie, on rencontre des petits points d'ossification primaire en cours de calcification sur des fibres relativement peu nombreuses. En lumière ultraviolette, il existe une minéralisation en cours de régularisation : deux liserés du double marquage sont parfois visibles.

- Histomorphométrie

VTO = 12,7 %

VO = 5,3 %

SO = 28,6 %

EO = 8,0 μ

SR = 7,1 %

VM = 2,15 μ /jour

L'écart type n'a pas été calculé en raison du trop petit nombre de mesures, cet échantillon étant à la limite des possibilités d'interprétation.

Observation 5' (Planche VII, Figures 51 et 52)

F.H., jeune fille de race noire âgée de 13 ans et 11 mois, présente un raccourcissement de 40 mm sur poliomyélite de l'enfance. Au 80ème jour, date de la biopsie, l'allongement de 40 mm est en attente de consolidation. L'appui est total.

- Description histologique

La matrice est le siège d'une fibrose de moyenne importance, sans cartilage. Les travées osseuses sont nombreuses, moyennement épaisses, assez anastomosées. Certaines sont orientées, d'autres non. Il s'agit d'os primaire. Les bordures ostéoïdes sont également épaisses et les ostéoblastes sont en disposition épithélioïde. Les ostéoclastes sont nombreux et volumineux. La vascularisation de la moelle est moyenne. En lumière ultraviolette, il n'y a pas de double marquage, mais une calcification en nappe.

- Histomorphométrie

$$\text{VTO} = 21,4 \pm 3,3 \%$$

$$\text{VO} = 17,4 \pm 4,6 \%$$

$$\text{SO} = 51,5 \pm 9,0 \%$$

$$\text{EO} = 11,2 \pm 2,6 \mu$$

$$\text{SR} = 8,0 \pm 4,8 \%$$

$$\text{VM} = \text{non mesurable}$$

Observation 6' (Planche VII, Figures 53 et 54)

M.B., jeune homme de 19 ans, porteur d'une thalassémie, mesurant 1,36 m, souhaite améliorer sa taille. Un allongement bilatéral est réalisé au niveau fémoral en même temps qu'une correction de défaut d'axe (genu varum). La biopsie est faite au 91ème jour tandis que l'allongement en cours mesure 80 mm.

- Description histologique

Dans un tissu un peu fibreux, vascularisé, les travées osseuses sont grêles, longues et peu anastomosées. L'ossification est de type endomembranaire. Les petites travées commencent à s'ossifier en utilisant les fibres comme travées directrices, puis elles s'épaississent et se calcifient par le centre. En lumière polarisée, il s'agit d'un tissu osseux primaire orienté. Les ostéoblastes contribuent à épaissir ces travées qui finissent par se rejoindre. Quelques rares ostéoclastes sont observés. En lumière ultraviolette, la membrane fi-

bro-cellulaire s'ossifie en nappe, sans front précis de minéralisation.

- Histomorphométrie

$$\text{VTO} = 11,5 \pm 2,2 \%$$

$$\text{VO} = 45,3 \pm 18,2 \%$$

$$\text{SO} = 63,3 \pm 16,4 \%$$

$$\text{EO} = 16,0 \pm 3,2 \mu$$

$$\text{SR} = 9,2 \pm 6,8 \%$$

$$\text{VM} = \text{non mesurable}$$

Observation 7' (Planche VIII, Figures 57 et 58)

K.S., fille âgée de 13 ans et 9 mois, présente un genu varum droit de 13° avec raccourcissement de 15 mm par rapport au côté gauche. La correction de l'angulation et de l'inégalité de longueur a été obtenue de façon progressive, en 20 jours. Biopsie au 122ème jour pour un allongement de 15 mm en voie de consolidation.

- Description histologique

Au sein d'une masse fibreuse très dense, des noyaux d'ossification primaire apparaissent. Les points d'ossification sont d'abord dispersés, puis les travées s'anastomosent pour former un réseau dense. Le bord des travées reste irrégulier. Les ostéoblastes sont nombreux et, en lumière polarisée, ils semblent utiliser les fibres conjonctives comme travées directrices et édifient de l'os primaire. Il y a très peu de tissu osseux lamellaire, l'apposition osseuse secondaire ne fait que débiter. Les ostéoclastes ne sont pas observés dans les points d'ossification et semblent exercer leur action plus tardivement quand le réseau osseux est à un stade plus avancé. La vascularisation de la moelle est importante et colonise rapidement les espaces intertrabéculaires. Le marquage à la tétracycline dessine les fronts de calcification.

- Histomorphométrie

$$\text{VTO} = 16,2 \pm 9,4 \%$$

$$\text{VO} = 6,1 \pm 3,8 \%$$

$$\text{SO} = 36,9 \pm 16,4 \%$$

$$\text{EO} = 17,7 \pm 1,9 \mu$$

$$\text{SR} = 6,4 \pm 2,4 \%$$

$$\text{VM} = 2,17 \mu/\text{jour}$$

Observation 8' (Planche VII, Figures 55 et 56)

F.R., garçon âgé de 13 ans et 2 mois, suivi pour une agénésie du rayon externe de la jambe droite et présentant un raccourcissement du tibia de 12 cm. Biopsie au 133ème jour. La période de distraction a pris fin environ un mois avant la biopsie.

- Description histologique

Au sein d'une masse fibreuse, les travées osseuses sont fines, longues et mal anastomosées. En lumière polarisée, l'architecture de ces travées montre une structure en mosaïque, faite d'os primaire ou faiblement orientée dans le sens de certaines fibres, présentant le début de l'organisation lamellaire. Les foyers d'ossification paraissent très rares, semblent suivre les fibres comme travées directrices. Les ostéoblastes sont relativement fréquents et ils édifient de nombreuses bordures ostéoïdes. Les ostéoclastes sont petits et rares. En lumière ultra-violette, seules quelques lignes frontières présentent deux traits fluorescents de tétracycline, la minéralisation étant en grande partie encore diffuse. Notons qu'il existe, sur une partie de la coupe, une petite zone cartilagineuse sur laquelle s'appuie une travée osseuse.

- Histomorphométrie

$$\text{VTO} = 27,8 \pm 5,1 \%$$

$$\text{VO} = 11,8 \pm 8,2 \%$$

$$\text{SO} = 46,6 \pm 10,8 \%$$

$$\text{EO} = 19,2 \pm 7,3 \mu$$

$$\text{SR} = 8,7 \pm 7,7 \%$$

$$\text{VM} = 2,02 \mu/\text{jour}$$

Observation 9' (Planche VIII, figures 59 et 60)

E.B., garçon âgé de 7 ans et 9 mois, présentant un genu valgum droit de 16° avec raccourcissement de 15 mm, séquelle d'un décollement épiphysaire fémoral distal d'origine traumatique compliqué d'une épiphysiodèse externe. L'intervention a consisté en une désépiphysiodèse progressive associée à une correction angulaire et un allongement de 15 mm. Biopsie au 140ème jour pour un allongement consolidé de 15 mm.

- Description histologique

Les travées osseuses sont massives, bien anastomosées entre elles, et leur partie centrale est occupée par du tissu osseux lamel-

laire. Les ostéoblastes ont une disposition épithélioïde. Il n'y a pas d'ostéoclastes apparents. La vascularisation de la moelle, qui est assez adipeuse, est bonne. Notons qu'au sein du tissu bien calcifié, il existe quelques plages hypominéralisées à l'aspect penné.

- Histomorphométrie

$$\text{VTO} = 39,6 \pm 8,5 \%$$

$$\text{VO} = 10,7 \pm 4,9 \%$$

$$\text{SO} = 49,5 \pm 21,3 \%$$

$$\text{EO} = 15,4 \pm 0,7 \mu$$

$$\text{SR} = 4,9 \pm 4,6 \%$$

$$\text{VM} = 1,68 \mu/\text{jour}$$

Observation 10' (Planche VIII, Figures 61 et 62)

D.K., garçon âgé de 13 ans et 2 mois, a eu un raccourcissement post-arthrite septique du fémur gauche de 40 mm corrigé en 2 mois. Il a repris la marche librement depuis plus de 6 mois, et la biopsie a lieu au 10ème mois.

- Description histologique

Dans un tissu fibreux très dense et peu vascularisé, une énorme masse osseuse est représentée par des travées massives, très anastomosées entre elles, et l'ensemble réalise une ostéocondensation. L'un des bords de cette masse montre l'ossification dont elle procède: les ostéoblastes utilisent les fibres périphériques comme travées directrices. Il s'agit d'une ossification de type membranaire, il n'y a pas de stade cartilagineux. En lumière polarisée, la texture est en mosaïque avec parfois une orientation pseudolamellaire. Mais il s'agit principalement de tissu osseux primaire très dense et très cellulaire en périphérie duquel la reconstruction est composée de tissu osseux lamellaire. Les ostéoblastes sont nombreux et en disposition épithélioïde. Les ostéoclastes interviennent rapidement. En lumière ultraviolette, de nombreuses lignes frontières ont retenu la tétracycline selon deux traits de fluorescence bien visibles.

- Histomorphométrie

$$\text{VTO} = 72,4 \pm 2,4 \%$$

$$\text{VO} = 6,6 \pm 1,4 \%$$

$$\text{SO} = 33,3 \pm 2,3 \%$$

$$\text{EO} = 17,0 \pm 3,1 \mu$$

$$SR = 2,9 \pm 1,2 \%$$

$$VM = 1,65 \mu/\text{jour}$$

Observation 11' (Planche VIII, Figures 63 et 64)

S.P., jeune fille âgée de 14 ans et 11 mois : biopsie au 502ème jour (16 mois et demi) pour un allongement consolidé de 40 mm. La correction d'une inégalité de longueur congénitale a été assurée par une épiphysiolyse proximale en distraction et un allongement à la vitesse de 1 mm par jour. Le fixateur d'Ilizarov a été retiré au 18ème mois après l'intervention.

- Description histologique

Les travées osseuses sont massives, bien anastomosées entre elles, et présentent des canaux de Havers aux gros noeuds des anastomoses. La lumière polarisée révèle la juxtaposition de tissu osseux plexiforme et lamellaire, témoin du remaniement secondaire. Ce remodelage osseux est matérialisé par la présence de nombreux ostéoclastes actifs qui viennent encocher la surface des travées. Les surfaces ostéoïdes sont nombreuses et bien marquées avec des ostéoblastes en disposition épithélioïde. En regard de ces liserés pré-osseux, la lumière ultraviolette montre que de nombreuses lignes frontières ont fixé la tétracycline selon deux traits séparés. La moelle est très adipeuse mais cependant bien vascularisée.

- Histomorphométrie

$$VTO = 45,3 \pm 14,8 \%$$

$$VO = 3,7 \pm 2,3 \%$$

$$SO = 16,8 \pm 9,0 \%$$

$$EO = 11,1 \pm 1,7 \mu$$

$$SR = 13,4 \pm 1,4 \%$$

$$VM = 1,57 \mu/\text{jour}$$

PLANCHE VII

49	50
51	52
53	54
55	56

L'allongement par distraction chez l'enfant

Figure 49 : Observation n° 1 (x8) 21ème jour. 14 mm

Il existe une masse centrale très fibreuse que les ostéoblastes utilisent comme travées directrices. Le réseau trabéculaire à petites mailles est très serré.

Figure 50 : Même observation que la figure 49

Lumière ultraviolette (x32)

Le tissu osseux primaire se calcifie régulièrement en nappes. Les ostéocytes sont très abondants.

Figure 51 : Observation n° 5 (x8) 80ème jour. 40 mm

Les travées osseuses sont longues, moyennement épaisses, peu anastomosées entre elles. Leurs surfaces sont soulignées par de nombreuses bordures ostéoïdes.

Figure 52 : Même observation que la figure 51

Lumière ultraviolette (x32)

La calcification se réalise par plages dans les travées.

Figure 53 : Observation n° 6 (x8) 19ème jour. 80 mm

Les travées de tissu osseux primaire, trop rapidement sollicitées en distraction sont grêles et mal reliées entre elles. Elles présentent un retard dans leur calcification.

Figure 54 : Même observation que la figure 53

Lumière ultraviolette (x32)

La calcification est cependant réalisée à distance sur les travées très étirées.

Figure 55 et 56 : Observation n° 8 (x8) 133ème jour. 90 mm

Les travées sont moyennement épaisses, mal anastomosées, et de texture fibrillaire. Les foyers d'ostéogénèse paraissent rares. Les flèches indiquent la présence de cartilage sur lequel s'appuient les travées.

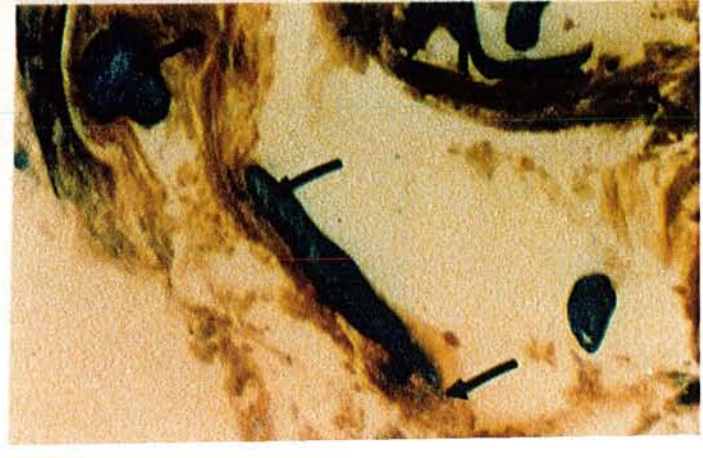
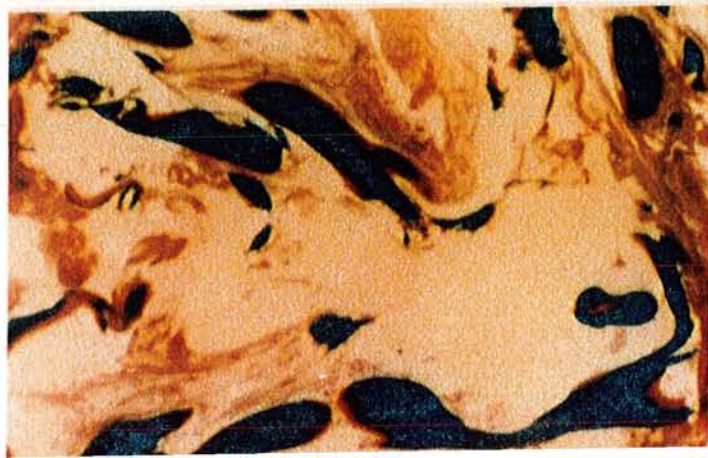
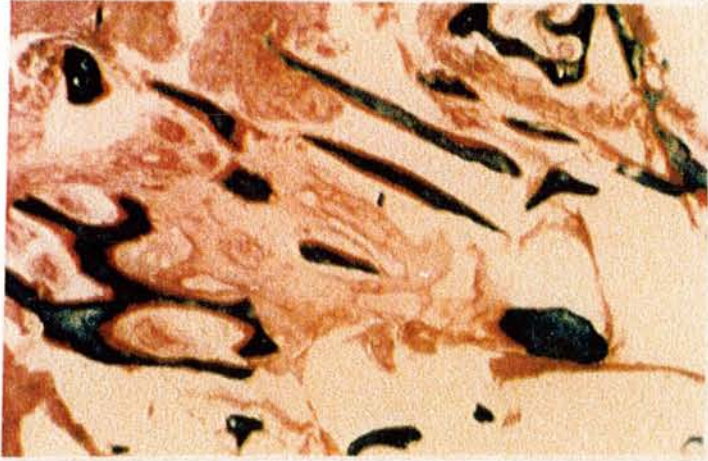
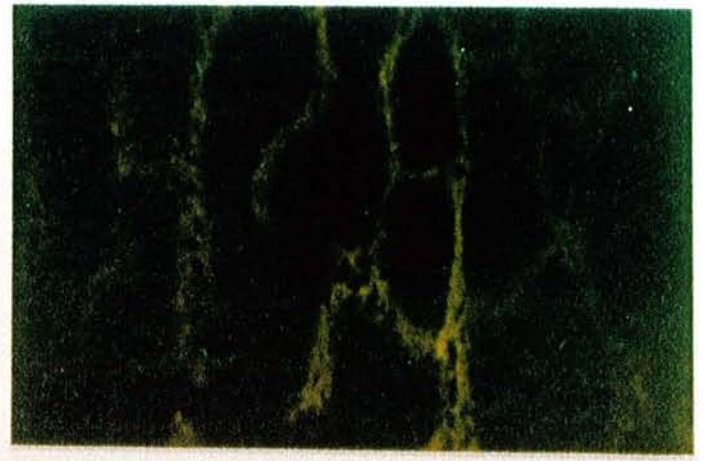
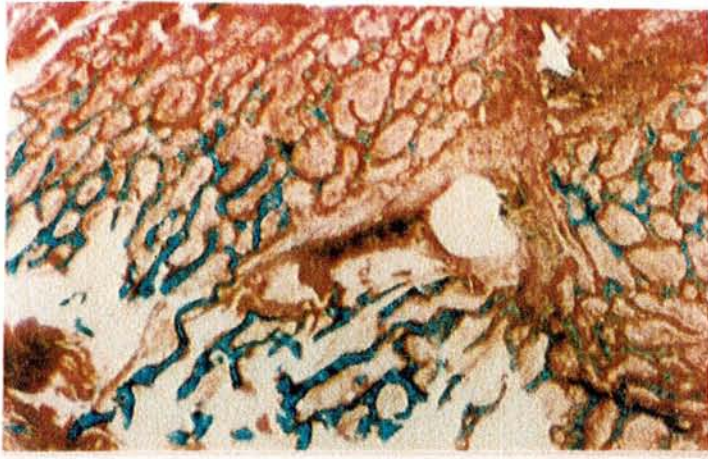

PLANCHE VIII

57	58
59	60
61	62
63	64

Figure 57 (x8) et 58 (x32) :

Observation n° 7 (x8) 122ème jour. 15 mm

La fibrose centrale est très dense. Les travées osseuses s'appuient dessus ; elles sont d'emblée massives. A quelques distance du diastasis, les bordures ostéoïdes sont épaisses, cependant que les lacunes de résorption d'Howship (flèches) font leur apparition.

Figure 59 et 60 (même champ, lumière polarisée) :

Observation n° 9 (x12,5) 140ème jour. 15mm

Les travées sont massives et bien anastomosées entre elles. Constituées par du tissu osseux primaire plexiforme, elles voient leur périphérie progressivement remplacée par du tissu osseux secondaire lamellaire.

Figure 61 : Observation n° 10 (x8) 10ème mois (marche libre) 40 mm

Le volume trabéculaire est très important; la fibrose est limitée. Le tissu osseux primaire semble disparaître au profit de structures lamellaires.

Figure 62 : Même observation que la figure 61

Lumière ultraviolette (x32)

Le double marquage à la tétracycline révèle d'importantes zones d'ossification secondaire : les lignes frontières entre tissu ostéoïde et tissu osseux montrent de nombreux doubles traits de fluorescence.

Figure 63 : Observation n° 11 (x8) 502ème jour. 40 mm

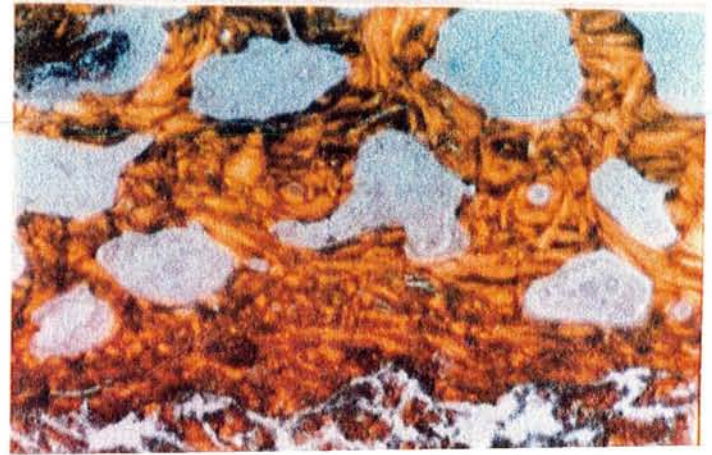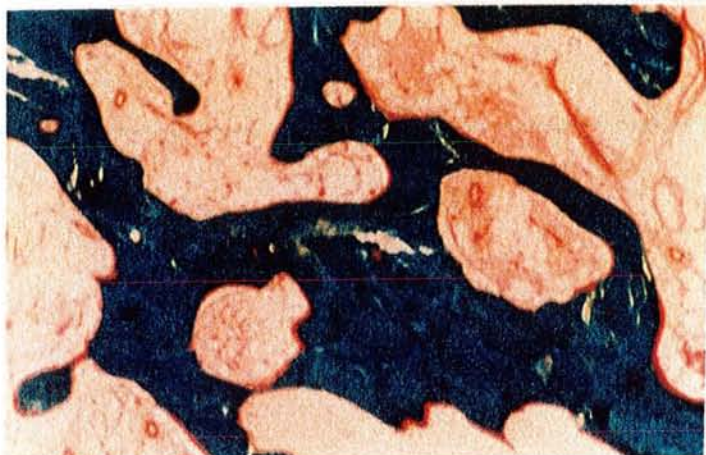
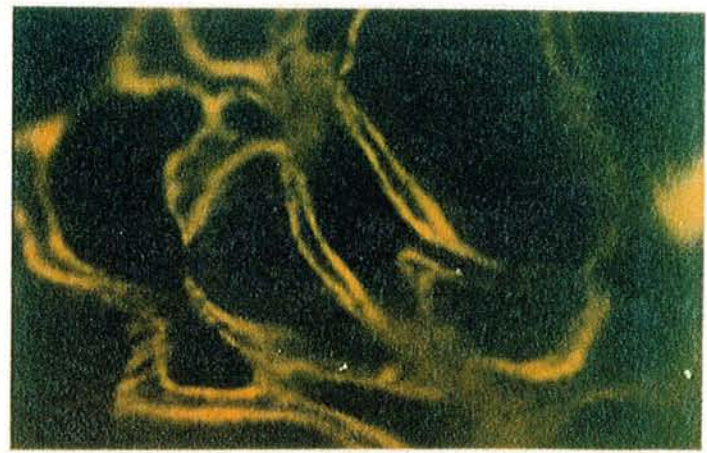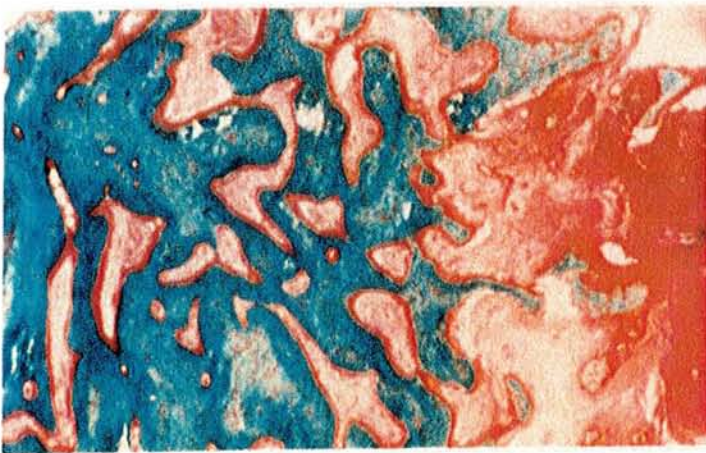
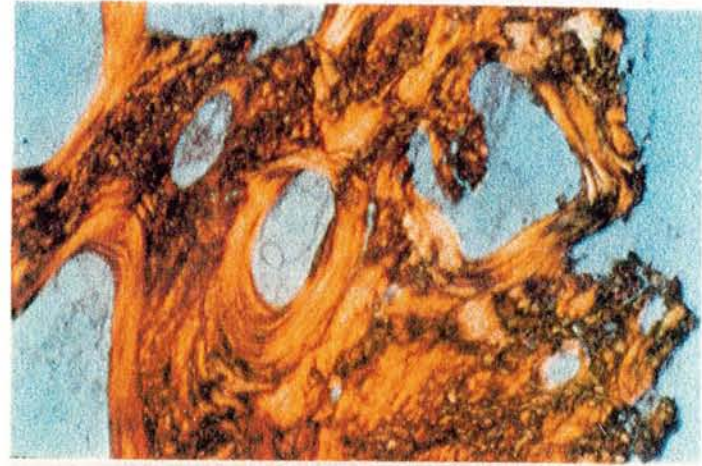
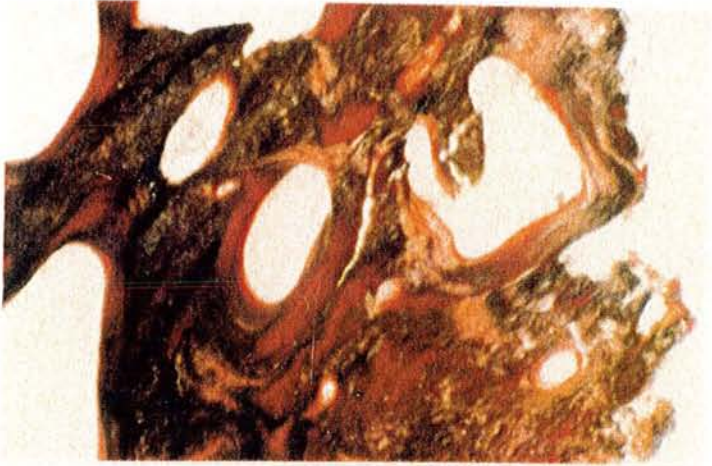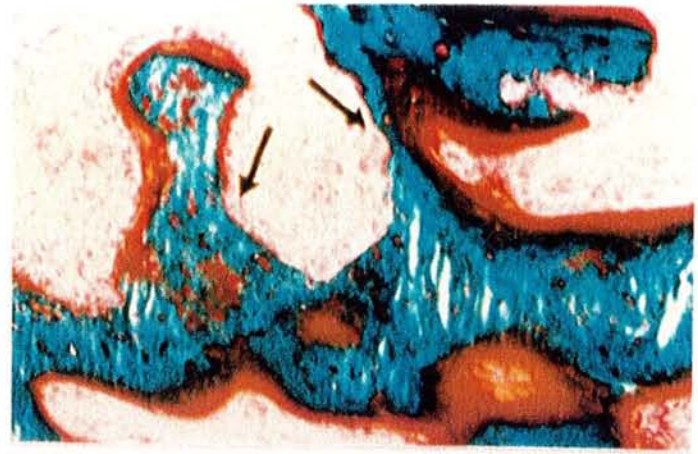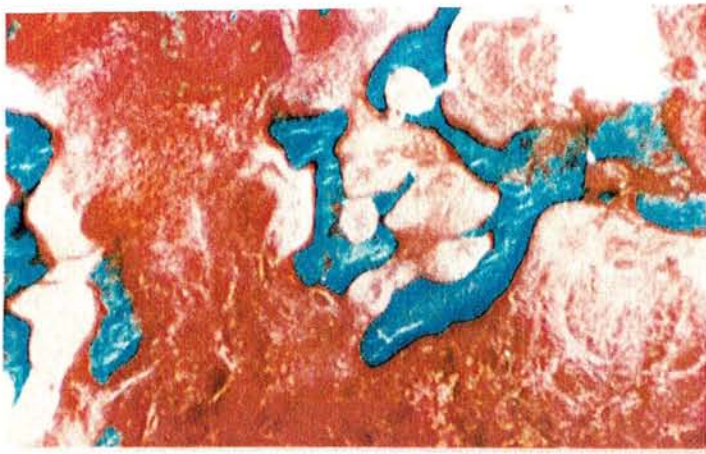
Les travées osseuses sont massives, la moëlle bien vascularisée. Les liserés ostéoïdes paraissent nombreux.

Figure 64 : Même observation que la figure 63 (x8)

Vue latérale de la biopsie. Lumière polarisée.

Les travées sont largement constituées par des lamelles osseuses, garants d'une meilleure résistance mécanique (en haut).

Le processus de corticalisation est manifeste en bas, mais d'apparition plus tardive, comme l'atteste la présence de tissu osseux primaire plexiforme.



IV- DISCUSSION

A/ Les travées osseuses

D'une manière générale, une ossification de type endomembranaire se fait au sein d'une matrice très fibreuse et très richement vascularisée. Les points d'ossification sont séparés au début, puis ils forment rapidement un réseau anastomotique. Dès la troisième semaine, deux aspects sont observés : d'une part, un réseau tridimensionnel très régulier, en mailles, et d'autre part, des travées osseuses légèrement anastomosées entre elles et orientées selon une direction privilégiée. Ces différences sont le témoin des variations de l'ossification selon les conditions mécaniques locales et la région considérée. Au cours du deuxième mois, lorsque la vitesse d'allongement est relativement lente, le réseau tridimensionnel persiste avec des travées bien anastomosées entre elles. Il semble que ces travées aient eu le temps de se constituer et que l'allongement étire doucement le cal osseux en formation sans le rompre. A partir du troisième mois, les travées osseuses ont une direction privilégiée selon les fibres qu'elles utilisent comme travées directrices. L'évolution ultérieure dépend essentiellement du rapport allongement sur vitesse d'allongement. Lorsque l'allongement est important et la vitesse rapide (obs. 4' : 70 mm en 69 jours), les travées osseuses sont rares et mal anastomosées, donnant ainsi au régénérat un aspect fragile. Dans l'observation 6' (80 mm en 91 jours), les travées restent fines et grêles, longues et mal anastomosées (notons cependant que ce patient présentait une thalassémie). En revanche, pour des allongements modérés en voie de consolidation, (obs. 5'), les travées, longues et moyennement épaisses, restent assez bien anastomosées au troisième mois. A la fin du quatrième mois, un allongement de 15 mm est pratiquement consolidé sur le plan radiologique : les travées osseuses sont épaisses, anastomosées et forment un réseau très dense. Cet aspect persiste à 5 mois, à 10 mois et à 16 mois. A ce stade, des canaux de Havers apparaissent au noeud des anastomoses et l'os situé en périphérie se corticalise.

L'ossification est donc de type endomembranaire. Toutefois, à deux reprises (obs. 2' et 8'), il est noté la présence de noyaux car-

tilagineux en continuité avec les travées osseuses. Il est vraisemblable que certaines circonstances telles les cisaillements et l'hypoxie en résultant favorisent, en une région particulière, une ossification de type enchondrale.

En lumière polarisée, l'ossification débute par un stade d'os primaire qui persiste encore après un an d'évolution. L'os lamellaire fait son apparition vers la fin du quatrième mois, sous forme de lamelles apposées le long des travées préexistantes d'os primaire.

B/ L'apposition osseuse

Dès la troisième semaine, l'activité ostéoblastique est intense. Les surfaces ostéoïdes sont égales au triple des surfaces normales et les volumes ostéoïdes sont 5 à 10 fois supérieurs aux valeurs normales. Les ostéoblastes sont très nombreux, en disposition épithélioïde. Cette activité importante persiste pendant environ un an, date à laquelle les paramètres ostéoïdes tendent à revenir à des valeurs normales. L'épaisseur des bordures ostéoïdes est normale jusqu'à la fin du troisième mois (6 à 13 microns), puis atteint des valeurs supérieures, de 16 à 19 microns, après le quatrième mois.

La minéralisation osseuse est diffuse, en nappe jusqu'au troisième mois, période au cours de laquelle des stries fluorescentes deviennent visibles dans quelques observations. A 4 mois, dans tous les cas, la vitesse de minéralisation peut être mesurée, témoin de la présence de fronts réguliers de calcification. A 4 et 5 mois, la vitesse est très accélérée, environ 3 fois la valeur normale après deux ans de recul.

C/ La résorption osseuse

Les ostéoclastes, rares mais présents à la troisième semaine, sont retrouvées de façon constante lors du deuxième mois. Ainsi, les surfaces de résorption, égales à 2 ou 3 % à la fin du premier mois, représentent 8 à 10 % dès la fin du deuxième mois jusqu'à plus de 1 an. Le processus de résorption débute donc très tôt, témoin de remaniements précoces, et assure ensuite le remodelage du régénérat pendant de nombreux mois. Au quatrième mois, les ostéoclastes résorbent progressivement l'os primaire dont la quantité diminue pour céder la place à l'os lamellaire. Ultérieurement, l'os lamellaire fait également lui-même l'objet d'une résorption qui forme ainsi un os plus

adapté, répondant aux contraintes mécaniques loco-régionales avec une région périphérique corticale et une région profonde spongieuse.

V- CONCLUSION

Chez l'enfant, le régénérat de l'os en distraction soumis à des contraintes mécaniques longitudinales est assuré de la façon suivante :

- Les travées osseuses forment dès la troisième semaine un réseau anastomotique de bonne qualité qui semble pouvoir être conservé jusqu'à consolidation : il est nécessaire que la vitesse de l'allongement progressif soit suffisamment lente (inférieure à 1 mm/jour). En effet, si l'allongement est trop rapide, les travées osseuses, plus espacées, sont moins bien anastomosées et sont orientées longitudinalement selon les fibres qui sont utilisées comme travées directrices. Il est alors nécessaire d'attendre plusieurs mois avant d'observer la réorganisation du réseau tridimensionnel.

- La maturation survient avec l'apparition du tissu osseux lamellaire à la fin du quatrième mois, mais le tissu osseux primaire persiste encore après un an.

- L'activité ostéoïde est très riche pendant la première année et prouve l'importance de la construction osseuse qui se déroule au sein d'une matrice fibreuse.

- Enfin, l'activité de résorption, marquée dès le deuxième mois, démontre que le régénérat, toujours en construction, est en même temps soumis au remodelage. Il assure, entre autres, le remplacement du tissu osseux primaire par du tissu osseux secondaire à partir du quatrième mois.

C H A P I T R E I I I

TRAVAUX EXPERIMENTAUX CHEZ LE LAPIN

I- MATERIEL ET METHODES

A/ Matériel

* L'animal choisi est le lapin adulte, pesant entre 2,750 et 3,500 kg.

L'étude de son anatomie osseuse montre que le tibia est l'os qui se prête le mieux à un allongement, du fait de sa longueur (10 à 12 cm) : il autorise un allongement appréciable.

La position de repos de l'animal empêche la mise en place de tout fixateur externe transfixiant au niveau de la cuisse, mais autorise la présence de celui-ci au niveau du segment jambier.

* Le matériel utilisé comporte un fixateur spécialement réalisé. Directement inspiré du fixateur d'Ilizarov, il a été miniaturisé pour s'adapter à la taille de l'animal d'expérimentation (Planche IX, figure 65).

Les anneaux ont un diamètre extérieur de 8 cm. Ils sont régulièrement perforés sur le plat. Leur forme ne représente que 2/3 de cercle afin de ne pas gêner l'animal dans sa position de repos, en hyperflexion du genou.

Les broches transfixiantes sont des broches de Kirschner d'un diamètre de 10/10e. Des boulons à leur base permettent de les solidariser aux anneaux, ces derniers étant eux-mêmes reliés entre eux par des tiges filetées.

La mise en tension des broches est assurée par un étrier de Kirschner utilisé au moment du serrage des broches.

B/ Méthode

Après rasage et désinfection chirurgicale, deux broches transfixiantes de Kirschner sont mises en place sous anesthésie générale au niveau proximal; elles forment entre elles un angle compris entre 30 et 40 degrés. Ces broches sont fixées sous tension à un anneau, comme dans la technique originale d'Ilizarov.

De la même manière, deux broches et un anneau sont placés au niveau distal.

Les deux anneaux, proximal et distal, sont reliés par trois tiges filetées.

incision médio-diaphysaire à l'aide d'un ciseau à frapper. Elle est très aisée à réaliser chez le lapin du fait du caractère très cassant de ses pièces osseuses. De plus, l'absence de péroné à ce niveau facilite le geste opératoire.

Une distraction extemporanée de 2 mm est aussitôt réalisée, et un pansement occlusif est placé sur le matériel pour quelques jours. De cette manière, le fixateur ainsi placé autorise la déambulation de l'animal.

L'allongement progressif est réalisé pendant un mois, à raison de 0,5 mm par jour.

Des radiographies de face et de profil sont effectuées en post-opératoire et régulièrement jusqu'au sacrifice. Ce dernier est intervenu entre le 40ème jour et le 3ème mois après le début de l'allongement.

II- RESULTATS

1) Lapin 210

- Aspect radiographique

La radiographie indique une absence de consolidation. Le montage est instable, avec une fracture dans le cercle inférieur non stabilisé.

Le trait de fracture persiste, avec un écart interfragmentaire.

Le cal est minime, avec peu d'allongement.

Décès à 13 semaines.

2) Lapin 217

- Aspect radiographique

Le montage est instable, avec également une fracture dans le cercle inférieur. Cette fracture consolide.

Le foyer d'allongement est peu important. Le cal est bien présent, avec une persistance partielle du trait.

Le prélèvement est effectué à deux mois.

- Aspect histologique

Les deux fragments présentent une angulation; ils ne sont pas réunis par une fibrose d'élongation.

A distance se développe un cal externe endoconjonctif qui s'appuie sur les corticales. A proximité, ce cal est cartilagineux.

Il existe un discret cal interne fibro-cartilagineux.

Les ostéoblastes ont l'air peu actifs, alors que les ostéoclastes sont très nombreux.

3) Lapin 218

Le cal est absent.

Décès à 3 semaines.

4) Lapin 222

- Aspect radiographique

Le montage est stable, avec un foyer d'allongement consolidé. L'allongement est de 1,5 cm, de bonne qualité, obtenu en deux mois et demi.

- Aspect histologique

Le prélèvement ne passe pas par la zone d'allongement.

5) Lapin 258 (Planche XI, Figure 81)

- Aspect radiographique

Le montage apparaît stable pour un écart interfragmentaire important. La radiographie montre un espace interfragmentaire occupé par de nombreux débris osseux à 33 jours.

A 56 jours, cet écart est en partie comblé, pour un montage toujours stable.

Mais un décès provoqué par des problèmes septiques nous montre que la consolidation n'est pas obtenue.

- Aspect histologique

L'aspect histologique indique un important défaut avec deux grosses esquilles sur lesquelles se développe une discrète ossification.

Le cal externe est minime, avec quelques nodules cartilagineux qui subissent une ossification endochondrale.

Aucune zone d'allongement fibreuse n'est observable.

6) Lapin 264 (Planche XI, Figure 82)

- Aspect radiologique

Le montage est également stable.

Le cal apparaît à un mois.

La consolidation est obtenue à 2 mois sans persistance

d'un trait d'élongation.

- Aspect histologique

Au plan histologique, un discret cal externe s'est développé à partir du péroné et jette un pont osseux vers le tibia.

La zone d'allongement est peu cellulaire, avec une fibrose mince.

7) Lapin 291 (Planche XI, Figure 83)

- Aspect radiologique

Montage stable

Pour un allongement de 1,5 cm.

L'apposition du cal se fait aux alentours de un mois.

Cependant, la consolidation n'apparaît acquise qu'à 2 mois.

- Aspect histologique

Du point de vue histologique, le cal externe est pratiquement unitif.

La zone d'allongement est évidente, avec une fibrose parallèle au sens d'étirement.

PLANCHE IX

65	66
67	68
69	70
71	72

Le régénérat en distraction chez le lapin

Figure 65 : Fixateur miniaturisé

Directement inspiré du fixateur d'Ilizarov, le matériel s'adapte à la taille de l'animal d'expérimentation. Il comporte des broches transfixiantes de KIRSCHNER, des anneaux incomplets et des tiges filetées.

La repousse pileuse montre la bonne tolérance générale de l'appareillage.

Figure 66 : Lapin 291. Vue générale (x1)

La zone d'allongement est constitué par une fibrose parallèle à l'axe squelettique et autorise le passage de la vascularisation.

Figure 67 : Les extrémités fracturées (x8)

Les fragments sont écartés progressivement l'un de l'autre; leurs extrémités servent de support à une ossification primaire endoconjonctive. Elles ne présentent aucun signe de résorption.

Figure 68 : Le cal externe à distance (x8)

A distance de la zone d'ostéotomie, les fibres de Sharpey subsistantes sont étirées par l'allongement; elles servent de travées directrices à l'ossification d'un cal externe modeste (en haut).

Figure 69 : L'anneau osseux externe (x8)

La distraction minimise le développement du cal osseux externe (au centre) qui reste proche de l'ancienne corticale (à gauche). L'anneau osseux externe présente un épaissement par son versant interne. Il est y continu à distance du trait de fracture.

Figure 70 : Versant latéral de la zone d'allongement (x8)

Les fibres de Sharpey sont étirées par la distraction et servent de support à l'ossification endomembranaire. Aucun tissu cartilagineux n'est formé.

Figure 71 : Fin d'allongement (x8)

A l'arrêt de la distraction, la zone fibreuse centrale subit totalement l'ossification endomembranaire; l'anneau osseux externe (en haut) réalise sa continuité.

Figure 72 : Fin d'allongement (x8)

La zone fibreuse centrale a laissé place à un réseau trabéculaire unitif de tissu osseux primaire.

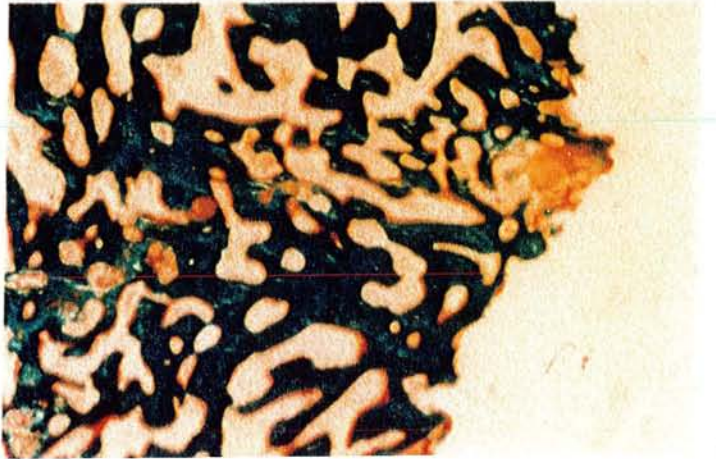
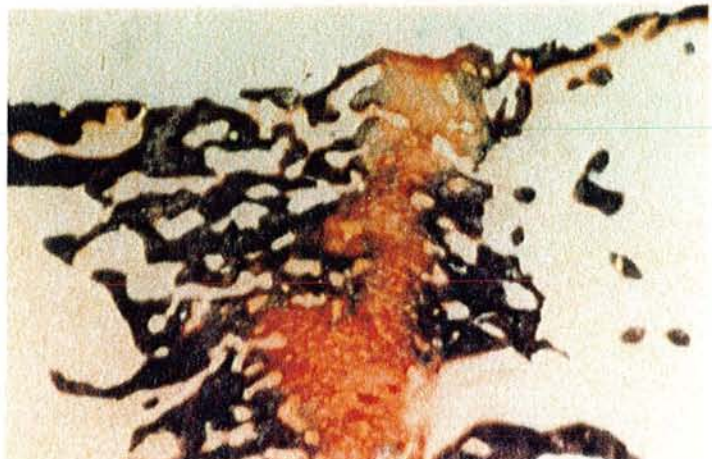
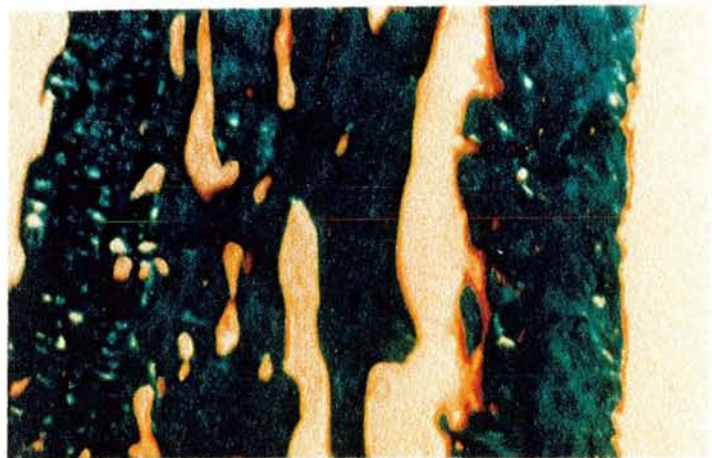
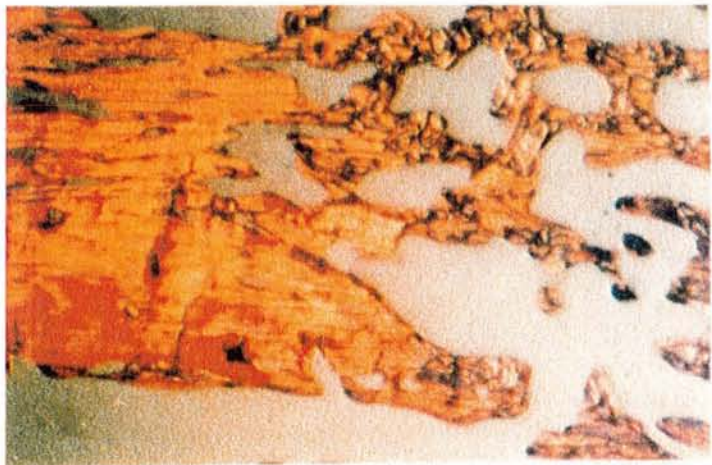
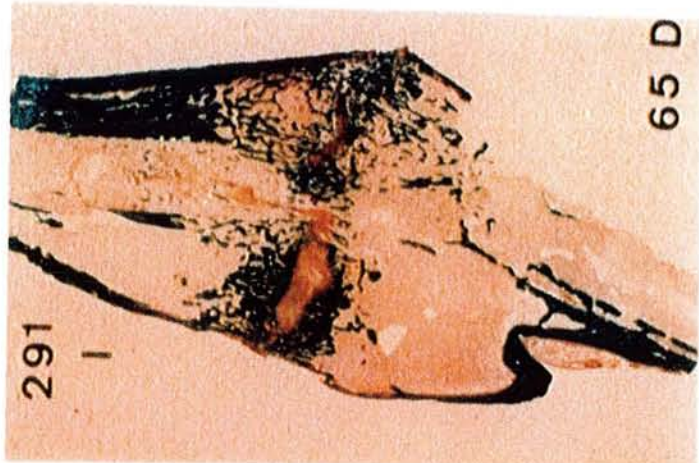
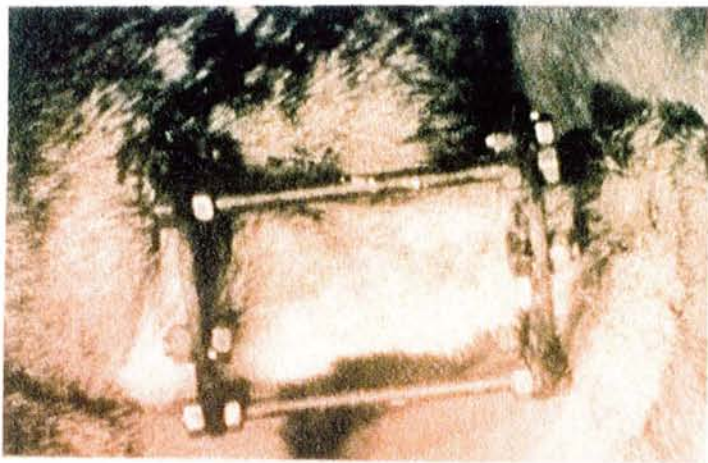


PLANCHE X

73	74
75	76
77	78
79	80

Le régénérat en distraction chez le lapin

Figure 73 et 74 (même champ, lumière polarisée) : Zone centrale (x8)

Le diastasis est constitué par une fibrose étirée et donc parallèle à l'axe squelettique. Si le montage est instable, des mouvements de cisaillement se produisent ; les fibres deviennent perpendiculaires à l'axe squelettique, la vascularisation ne peut suivre, et un tissu fibro- cartilagineux apparaît.

Figure 75 : Zone centrale (x8)

Dans de bonnes conditions de stabilité, les fibres de collagène respectent le sens de traction, les vaisseaux traversent le diastasis et permettent l'ossification de la fibrose.

Figure 76 : Ossification du diastasis (x32)

Une distraction adéquate permet l'ossification primaire des deux versants du diastasis : certaines fibres servent de support aux ostéoblastes. Ils élaborent un tissu préosseux (coloration orange) qui subit la minéralisation (coloration verte).

Figure 77 : Ossification du diastasis (x32)

Les travées d'os primaire sont bien anastomosées. Constituées par du tissu osseux primaire, elles renferment de nombreux ostéocytes et sont bordées par des liserés préosseux pratiquement continus.

Figure 78 : Ossification du diastasis (x32)

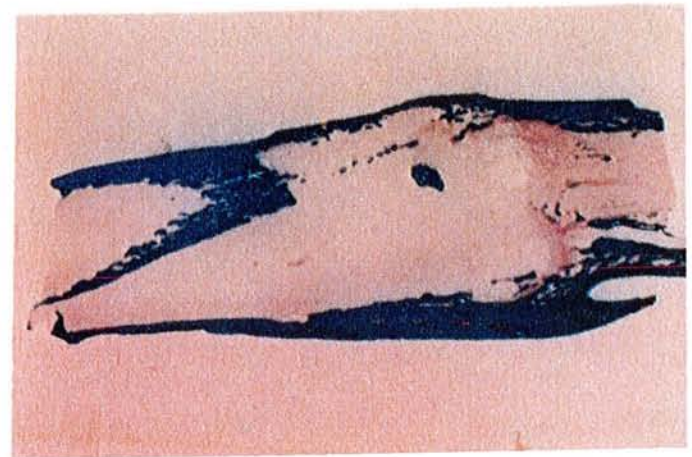
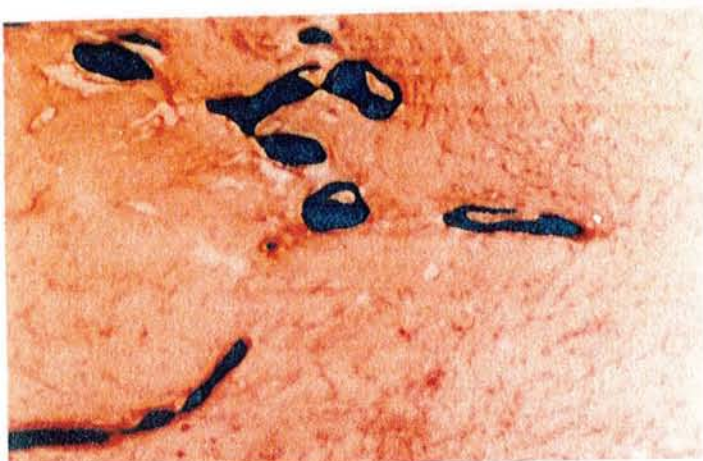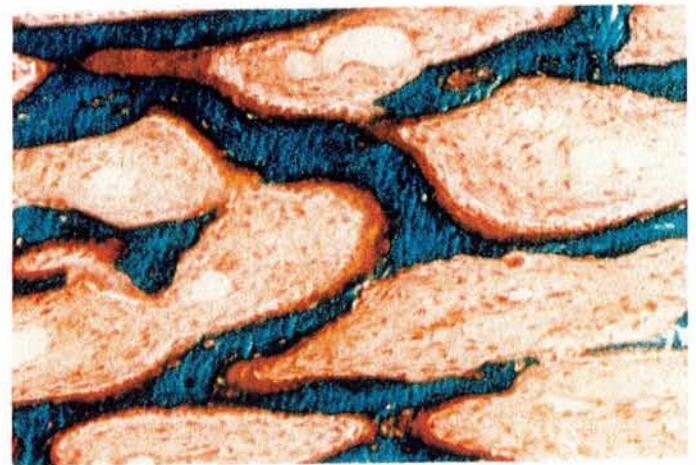
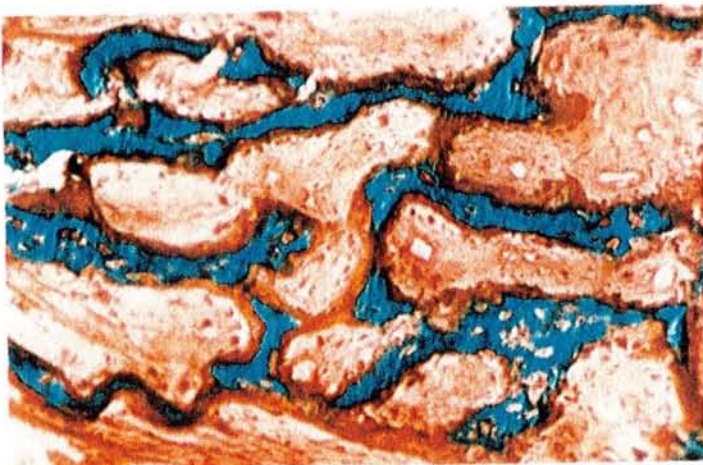
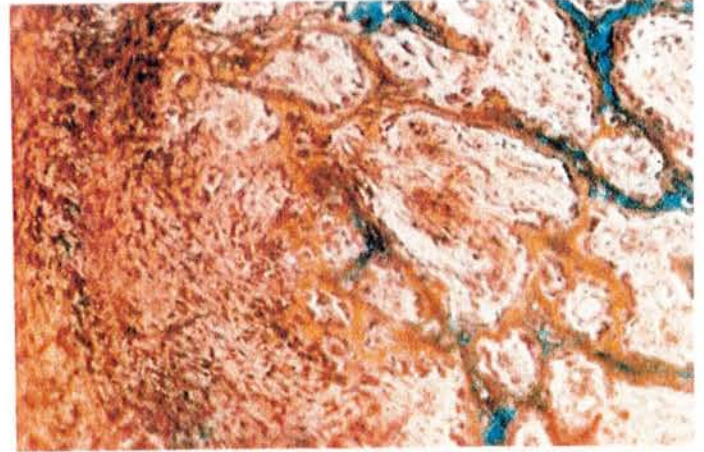
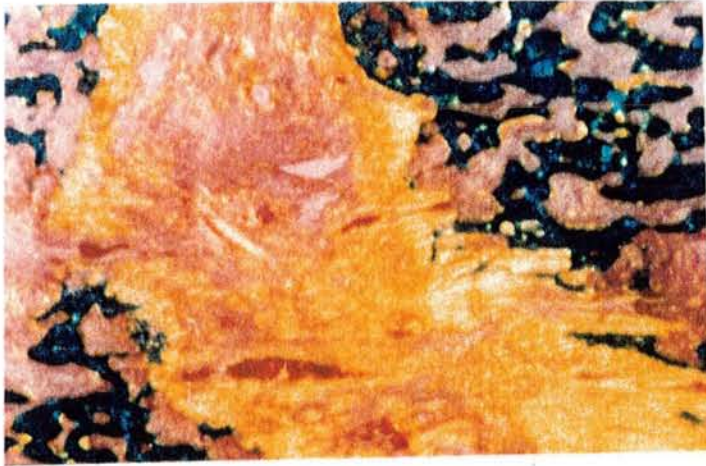
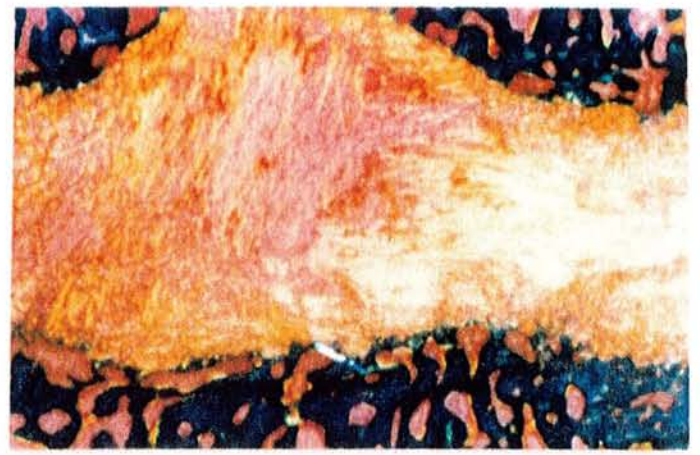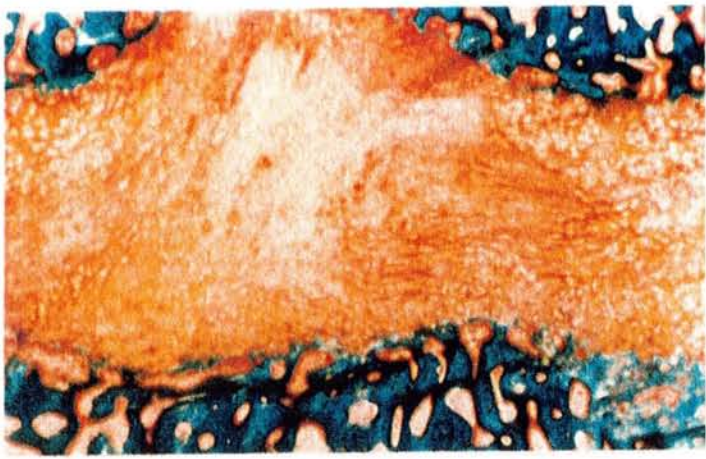
Un peu plus à distance du diastasis, les travées se sont épaissies. Les liserés pré-osseux sont moins nombreux, et laissent la place à quelques ostéoclastes qui débutent la résorption modelante.

Figure 79 : Devenir de la fibrose interne (x8)

L'ensemble des structures internes est appelé à disparaître : les travées deviennent grêles, de moins en moins bien anastomosées. La revascularisation médullaire est abondante.

Figure 80 : Fin d'allongement (x1)

L'anneau osseux externe est unitif, épaissi; il représente la nouvelle corticale. Les structures internes ont toutes été résorbées. L'allongement est réussi.



III- DISCUSSION

A/ Etude du régénérat en distraction

1) La zone centrale

a) La néo-ostéogenèse

Les premiers signes du processus régénérateur se manifestent par une prolifération des cellules de l'endoste et des cellules peu différenciées de la moelle, se disposant sur le trajet des vaisseaux.

La zone médiane présente rapidement un amas de ces cellules peu différenciées, où l'on peut reconnaître des fibroblastes.

Ces cellules élaborent des fibres de collagène dans la zone d'allongement. Les fibres s'organisent en micro-faisceaux dans l'axe des tractions; elles présentent deux extrémités : l'une est libre et sert de support à la structuration de nouvelles fibres; l'autre est orientée vers une des extrémités osseuses et va servir de travée directrice à l'ossification.

Quelle que soit leur origine, les ostéoblastes apparaissent très rapidement et présentent tous les signes d'une intense activité de synthèse. Au contact des fibres de collagène, ils élaborent du tissu préosseux sans direction préférentielle; il subit une minéralisation en nappe, comme peut l'attester l'observation en lumière ultraviolette après double marquage à la tétracycline.

Sur le versant médullaire de la zone d'ostéotomie se développe ainsi un réseau tridimensionnel de travées osseuses. La réaction périostée est peu importante, se manifestant par un relatif épaissement du périoste au profit d'une prolifération des cellules de sa couche interne.

C'est au début de la distraction que le rythme du processus régénérateur est le plus rapide. Au niveau du diastasis se crée un régénérat, représenté par des zones de formation osseuses soudées aux extrémités fracturées des corticales, et séparées par une couche intermédiaire transversale dont la structure cellulaire et fibreuse est disposée longitudinalement.

Les travées osseuses du régénérat situées le plus près de la couche intermédiaire voient leurs extrémités se perdre dans son

épaisseur. A la surface des travées, les ostéoblastes sont très nombreux et prennent volontiers une disposition épithélioïde. La longueur et l'épaisseur des travées s'accroissent.

Au fur et à mesure de l'allongement, ces travées se trouvent écartées de la zone intermédiaire alors que se créent de nouvelles fibres de collagène.

Les travées les plus anciennes voient leurs surfaces en partie abandonnées par les ostéoblastes, et les premiers ostéoclastes apparaissent.

En conséquence, les lacunes d'Howship, jusqu'alors inexistantes, deviennent évidentes. Elles correspondent à une restructuration du régénérat osseux, car de nouvelles générations d'ostéoblastes émergent et comblent les lacunes de résorption par un nouveau tissu préosseux, mais à orientation lamellaire. Celui-ci se minéralisera selon un front comme l'atteste l'observation en lumière ultraviolette après double marquage à la tétracycline.

b) La zone fibreuse d'allongement

Elle devient visible vers le 14^{ème} jour; elle comble le défaut entre les fragments osseux. Radiologiquement, elle est visualisée par une structure dense orientée longitudinalement.

En largeur, le régénérat est identique ou légèrement supérieur au diamètre des extrémités osseuses. On constate une région plus claire au milieu du régénérat sur une hauteur de 1 à 4 mm. C'est la zone de croissance du régénérat. On observe par ailleurs une région plus claire au niveau des extrémités osseuses, correspondant à la réapparition du canal médullaire et la formation de fine corticale.

Dans de bonnes conditions d'allongement, ni trop rapide, ni trop lent, et pendant toute la période de cet allongement, l'épaisseur de la fibrose centrale reste sensiblement constante, avec une orientation longitudinale des fibres de collagène.

Si la vitesse d'allongement est trop lente, la couche intermédiaire est pénétrée par des travées osseuses qui réalisent de petits ponts et réunissent les structures osseuses du régénérat. Dans l'épaisseur de la couche, on remarque la rupture de certains de ces petits ponts osseux. C'est ainsi qu'il se produit également de petites hémorragies.

Si la vitesse d'allongement est trop rapide, l'épaisseur de la fibrose s'accroît; les fibroblastes n'assurent plus une synthèse suffisante de fibres de collagène. En conséquence, le réseau osseux qui en résulte ne présente pas une belle organisation en mailles.

Si la stabilité n'est pas correctement assurée, des forces de cisaillement s'exercent au niveau du diastasis; les fibres de collagène prennent une orientation selon le cisaillement, c'est-à-dire perpendiculaire à l'étirement. La néo-vascularisation est également perturbée, les cellules mésenchymateuses se différencient non plus en ostéoblastes, mais en chondroblastes qui, en utilisant les fibres de collagène comme travées directrices, élaborent du tissu cartilagineux visible par plages au niveau même de la fibrose.

2) Les corticales

Au cours de l'allongement, les extrémités fracturées se trouvent progressivement écartées l'une de l'autre et ne réalisent jamais leur union directe. Certaines travées osseuses néoformées du régénérat se soudent aux corticales. Parallèlement, ces corticales subissent en partie une résorption active.

3) L'anneau osseux externe

Le régénérat déborde en largeur les extrémités fracturées. Il se forme un cal osseux externe qui utilise comme support le versant externe des corticales et comme travées directrices les fibres de Sharpey qui sont étirées par la traction, c'est à dire vers la zone d'allongement.

Les stratifications périostiques des fragments, au fur et à mesure qu'elles se rapprochent du diastasis, prennent ainsi progressivement une orientation longitudinale et se mêlent à la fraction osseuse du régénérat.

A la périphérie de ces stratifications se produisent des phénomènes de corticalisation : il se forme une fine couche continue, génératrice de la future nouvelle corticale. Pour l'instant et jusqu'à la fin de l'allongement, au niveau du diastasis persiste la fibrose de croissance.

B/ Fin de la distraction

1) La zone centrale

Il se produit une substitution relativement rapide de la zone de croissance par un réseau de travées osseuses qui perd sa direction longitudinale. Ensuite, le canal médullaire commence à se dessiner par résorption ostéoclastique des travées; le réseau osseux ne subsiste que par de petites mailles qui finissent par s'estomper.

2) Les corticales

Nous avons vu que l'anneau osseux externe se formait en utilisant l'ancienne corticale comme support. Les régions proches de la zone d'allongement ne participent donc pas à la mise en place de la nouvelle corticale et sont en conséquence progressivement résorbées de la même manière que le cal interne.

3) L'anneau osseux externe

La zone externe du régénérat subit une compactisation et un épaissement tant au niveau de la partie néoformée qu'au niveau des fragments diaphysaires subsistants. De plus, la couche corticale du régénérat et des fragments diaphysaires comporte trois à quatre niveaux alternés de tissu osseux compact conditionné apparemment par une disposition anarchique des ostéones.

C/ Etude des tissus mous de la zone d'allongement

Pendant toute la durée de l'allongement, et sous l'influence de la traction, les cellules des tissus mous biologiquement associés (et en particulier les fibroblastes) présentent une grande activité de synthèse dans et autour de la zone de formation du régénérat (ILIZAROV et coll., cités par PLAWESCKI, 1987).

1) Les vaisseaux

De nombreuses modifications se produisent dans la zone d'allongement : les vaisseaux s'orientent parallèlement à l'axe de la traction, les cellules endothéliales se multiplient activement, ainsi que les cellules musculaires lisses de la média. Dans les artères de calibre relativement important est notée une destructuration de la limitante élastique interne.

Au total, on constate une augmentation du flux vasculaire et du lit capillaire.

2) Les nerfs

On constate l'apparition de nouvelles fibres nerveuses dont les axes sont plus ou moins myélinisées (ILIZAROV et coll., cités par PLAWESCKI, 1987).

Des atteintes nerveuses sont possibles pour des allongements mal conduits, provoqués essentiellement par une ischémie due à des perturbations de la micro-circulation.

3) Les muscles

Les muscles sont distendus et élaborent de nouvelles myofibrilles. Différents stades de la myogénèse peuvent être observés.

Pour une ostéotomie diaphysaire simple, l'allongement se situe essentiellement à son niveau. Pour une ostéotomie double, l'allongement est observé dans le corps musculaire et dans le tendon. Si l'ostéotomie est basse, l'allongement est réalisé en zone tendineuse.

4) La peau

L'épiderme suit l'allongement osseux, avec une augmentation parallèle des follicules pileux et une hypertrophie des glandes sébacées. Les foyers pileux sont très resserrés.

V- CONCLUSION

Les anciennes affirmations selon lesquelles, en tension constante au niveau de la zone interfragmentaire, ne se forme qu'un tissu pauvre en fibres, amenant la formation d'un régénérat endomembranaire dont l'organisation finale se ralentit, ne sont pas en accord avec les observations.

Au contraire, la distraction suscite une poussée nette de la réaction réparatrice endostéale. La croissance de l'os en ostéosynthèse distractionnelle se fait par un retour à l'ostéogénèse de type endomembranaire, sur la base d'une couche intermédiaire unificatrice d'où naissent deux fronts d'ostéogénèse, sans intermédiaire cartilagineux. Elle peut être comparée à l'ossification des os plats (type voûte du crâne).

C H A P I T R E I V

ACTION DES ANTIMITOTIQUES SUR L'ALLONGEMENT CHEZ LE LAPIN

I- INTRODUCTION

Cette partie expérimentale étudie la consolidation osseuse en distraction chez un animal soumis à une chimiothérapie anticancéreuse. Son but est d'établir s'il est possible de reconstruire un segment de membre alors même que cet animal est soumis à des antimétabolites.

Il paraissait intéressant d'établir si l'utilisation de la méthode d'Ilizarov pouvait être adaptée à la reconstruction des membres après résection osseuse pour ostéosarcome chez l'enfant. Les techniques de la reconstruction osseuse pour ostéosarcome classiquement utilisées sont les suivantes :

- soit les transferts de greffon osseux vascularisé; il s'agit d'une technique particulièrement lourde et aléatoire, source d'une pathologie iatrogène sur la zone donneuse,
- soit l'utilisation de prothèses. Celles-ci ne peuvent être toutefois utilisées chez l'enfant jeune en raison de la croissance, et leur avenir reste inconnu en ce qui concerne l'enfant plus âgé.

La technique d'Ilizarov permettrait, quant à elle, de reconstruire un grand segment osseux, sans apport de greffon ou de prothèse, ce qui est donc particulièrement intéressant chez l'enfant.

Il s'agissait de rechercher au préalable par cette étude expérimentale si la chimiothérapie n'inhibe pas totalement la reconstruction osseuse. C'est pourquoi un minifixateur a été spécialement mis au point pour la patte arrière du lapin.

Cette recherche expérimentale se propose donc de définir les effets :

- du méthotrexate seul, antimétabolite antifolique très largement utilisé,
- ou du méthotrexate associé à la doxorubicine, antracycline également très largement utilisé.

Le méthotrexate est un inhibiteur compétitif du métabolisme de l'acide folique, agissant en particulier sur la dihydrofolate-réductase. Les différents métabolites de l'acide folique interviennent comme cofacteurs dans la synthèse des acides nucléiques; leur inhi-

bition interfère dans la synthèse de l'ADN et des différents ARN.

La doxorubicine, quant à elle, est connue pour s'intercaler entre deux paires adjacentes de l'ADN nucléaire, provoquant une inhibition de la réplication de l'ADN. Dans ces conditions, elle empêche la division cellulaire et la transcription de l'ARNm ainsi que la synthèse protéique (FRIEDLANDER et coll., 1984).

II- MATERIEL ET METHODES

A/ L'animal d'expérimentation

Les lapins ont été répartis en trois lots pour l'expérimentation.

- Le premier lot est le groupe témoin qui a fait l'objet d'une étude dans le chapitre précédent. La patte arrière a été allongée; l'animal n'a été soumis à aucune médication.

- Dans le deuxième lot, les lapins ont été soumis, outre l'allongement, à une mono-chimiothérapie prolongée au méthotrexate.

- Pour le troisième lot, outre l'allongement, les animaux sont soumis à une double chimiothérapie associant doxorubicine et méthotrexate.

A la date prévue, le sacrifice est effectué, le matériel enlevé, et la consolidation clinique et radiologique étudiée. Le tibia est ensuite prélevé, immergé dans l'alcool à 70° pour inclusion sans décalcification dans le méthylméthacrylate.

B/ La chimiothérapie

La chimiothérapie débute quinze jours avant le début de l'allongement et se poursuit jusqu'au sacrifice.

Le méthotrexate est administré par voie sous-cutanée, à la dose de 130 mg/kg tous les trois jours, ce qui correspond à des injections unitaires de 350 à 450 mg en fonction du poids de l'animal.

La doxorubicine est administrée en injection intra-veineuse lente, à la dose de 5mg par semaine jusqu'à la date du sacrifice.

III- RESULTATS

A/ Groupe méthotrexate

1) Lapin 219

La compactotomie est réalisée sur la patte arrière droite; le montage se révèle rapidement instable par suite de fractures au niveau des deux cercles inférieur et supérieur et nécessite la mise en place d'un troisième cercle dans la région du pied. Cependant, l'évolution se fait vers la pseudoarthrose sur le cercle inférieur, bien que la consolidation du trait supérieur soit obtenue en 2 mois 1/2.

Le prélèvement est effectué à 10 semaines pour un allongement de 15 mm. Il se révèle ininterprétable du point de vue histologique.

2) Lapin 255

Le montage est réalisé sur la patte arrière gauche, mais se révèle instable dès sa mise en place, avec perte de contact des surfaces corticales fracturées. Un cal d'aspect radiologique correct apparaît à la 7^e semaine, mais au prélèvement, le foyer d'allongement se révèle toujours instable; la consolidation n'est pas acquise.

L'allongement obtenu était de l'ordre de 0,5 cm en 12 semaines.

3) Lapin 256 (Planche XI, Figure 86)

- Aspect clinique

L'allongement obtenu est de 1 cm à 2 mois 1/2; il apparaît bien étoffé, sans trait visible. Le prélèvement est solide, malgré la translation entre les extrémités du foyer. Il s'agit apparemment d'un bon exemple.

Le prélèvement est réalisé à 8 semaines pour un allongement de l'ordre de 10 mm.

- Aspect histologique

L'allongement passe dans la zone d'insertion du péroné sur le tibia. Il s'agit d'une fin de consolidation : en effet, la fibrose centrale et le cal interne apparaissent déjà largement résorbés. Les deux corticales sont unies par un cal externe largement débordant.

4) Lapin 257

- Aspect clinique

L'allongement réalisé atteint 1 cm et semble bien consolidé, puisqu'il apparaît radiologiquement à 1 mois et présente un bel aspect à 2 mois, avec absence de trait. Il faut pourtant noter la présence d'un volumineux hématome de la patte.

Le prélèvement est effectué à 8 semaines (J 63).

- Aspect histologique

Ce cas indique les difficultés qui peuvent être rencontrées au cours d'une expérimentation puisqu'aucun signe d'allongement ne peut être réellement analysé (?).

5) Lapin 263 (Planche XI, Figure 84)

- Aspect clinique

Pour un allongement de 1 cm, la consolidation n'apparaît pas acquise; en effet, le cal est peu abondant à 1 mois et semble évoluer vers la pseudoarthrose. Bien plus, le cercle supérieur présente une instabilité par glissement qui n'est corrigée qu'après trois semaines.

Le prélèvement est réalisé à 7 semaines (J 47).

- Aspect histologique

L'écart interfragmentaire est important, vide de toute structure histologique analysable.

Des colliers osseux externes de Ham se développent; ils apparaissent fibreux en périphérie et cartilagineux jusque dans la cavité médullaire. Cependant, aucun pont unitif n'est jeté.

6) Lapin 265 (Planche XI, Figure 86)

- Aspect clinique

Un allongement important a pu être mené à bien (1,7 cm) car le montage s'est révélé d'emblée stable. En effet, l'apparition du cal a été observée dès 1 mois. A 2 mois, le cal présentait une hypertrophie qui s'accroissait encore à 3 mois.

Le prélèvement est opéré à 14 semaines (J 105).

- Aspect histologique

Le cal est très étoffé avec les anciennes corticales largement résorbées. Le cal externe, bien orienté, est fibreux, avec cependant quelques plages cartilagineuses dont la matrice se calcifie à

proximité de vaisseaux, et subit l'ossification endochondrale.

La zone interne d'allongement présente deux régions :

- l'une, à fibres longitudinales, est bien vascularisée;
- l'autre, à fibres transversales, est fibro-cartilagineuse, mais subit cependant l'ossification endochondrale.

7) Lapin 278 (Planche XI, Figure 85)

- Aspect clinique

L'allongement de 1 cm a nécessité la mise en place d'un montage à 3 cercles. Le cal présente un bel aspect à 1 mois. La consolidation radiographique et macroscopique est obtenue à 2 mois.

Le prélèvement est opéré à 8 cm (J 60).

- Aspect histologique

Les anciennes corticales sont encore bien en place. La consolidation est surtout obtenue par la présence d'un anneau osseux externe mince et parfois discontinu. Les deux cals interne et externe sont pauvrement représentés par quelques îlots ou travées atrophiques et mal anastomosées. Il n'y a apparemment ni fibrose, ni cartilage. La moelle est riche, à petites cellules.

B/ Groupe méthotrexate + doxorubicine

1) Lapin 329

Cet animal décède très rapidement (J 10) des suites d'une hémorragie bucco-nasale. L'autopsie révèle une absence d'hémorragie interne; par contre, le colon est noir, infarci.

2) Lapin 329 bis

Le montage est d'emblée stable, mais présente un défaut de rotation à J 13. Le décès survient 2 jours plus tard pour des raisons mal définies. Le montage est resté stable.

3) Lapin 330

Le jour du montage, une fracture se produit au niveau des cercles inférieur et supérieur, nécessitant le montage de 2 cercles supplémentaires. Le décès intervient à J7, en relation probable avec l'intervention.

4) Lapin 335

La mise en place du montage provoque une fracture au niveau du cercle inférieur et nécessite la pose d'un 3° cercle pour assurer la stabilisation. La radiographie montre l'existence d'un 3° fragment. Une infection se déclare à J 7 dans la région de la broche inférieure; elle est vraisemblablement à l'origine du décès à J 21.

5) Lapin 339 (Planche XII, Figure 94)

- Aspect clinique

Le montage apparaît d'emblée stable et ne pose aucun problème particulier. Cependant, la broche inférieure s'infecte à J 7 et une fracture se produit sur le cercle inférieur à J 39. Deux jours plus tard, l'animal décède à l'induction de l'anesthésie pour montage d'un 3° cercle. Le prélèvement est en conséquence réalisé; il révèle un cal solide et complet, régulier, pour un allongement de 10 mm. A distance du foyer de cet allongement sont observées des atteintes osseuses à type de diaphysite et de médullite certainement responsables de la fracture pathologique.

- Aspect histologique

L'anneau externe osseux est complet, unitif; il est légèrement débordant par rapport aux corticales. On observe quelques traces de matrice cartilagineuse calcifiée au sein des travées de tissu osseux primaire. La compactotomie a respecté l'artère centro-médullaire bien visible au centre de la diaphyse. La moelle est assez adipeuse. Il n'y a plus de zone d'allongement fibreuse. Elle est remplacée par un réseau de petites travées à nombreux liserés préosseux et à ostéoblastes en disposition épithélioïde. Les surfaces de résorption ostéoclastique sont également bien représentées.

6) Lapin 343

A la mise en place du montage, le cercle supérieur se révèle instable, ce qui nécessite la pose d'un 3° cercle au niveau supérieur. Celui-ci procure la stabilisation de l'ensemble. A J 7, le cercle intermédiaire dont l'utilité n'est plus évidente est enlevé. Le décès survient à J9.

7) Lapin 344 (Planche XII, Figure 91)

- Aspect clinique

Le montage est stable dès sa mise en place. A J 22, l'animal présente quelques griffes arrachées. L'infection gagnant, l'amputation des lères phalanges des 3 derniers orteils se révèle nécessaire à J 25. Une suppuration de la broche supérieure se manifeste. Le prélèvement est réalisé à J 35 pour un allongement de 15 mm. L'analyse macroscopique montre un foyer mobile, non consolidé, recouvert d'un tissu fibreux et la persistance de "trous timbre-poste". Il n'y a pas d'infection du foyer, ni des broches de façon importante.

- Aspect histologique

Il existe de nombreuses esquilles non résorbées qui servent parfois de support à l'ossification endoconjonctive.

Le cal externe est très modéré avec un anneau osseux incomplet.

Le foyer d'allongement est mince, mais complet. De nature fibro-cartilagineuse, il est le siège d'une bonne formation osseuse endochondrale. Les ostéoblastes sont bien représentés.

8) Lapin 345

- Aspect clinique

Le montage est stable à la pose, mais une fracture se produit rapidement dans le cercle inférieur (J 2). Son évolution est tout à fait favorable, puisqu'à J 36, l'examen radiologique montre un cal continu et consolidé. Le déroulement de l'expérimentation se poursuit sans problème et le prélèvement est réalisé à J 74 pour un allongement de 15 mm. Le régénérat apparaît solide.

- Aspect histologique

Le cal externe est complet, légèrement débordant. L'anneau osseux est en cours de corticalisation. La zone fibreuse d'allongement a disparu et il ne subsiste que quelques travées osseuses atrophiques dans la cavité médullaire. Celle-ci est occupée par un tissu discrètement fibreux et apparaît très vascularisée.

9) Lapin 357 (Planche XII, Figure 90)

- Aspect clinique

Le montage est stable à la pose. Un hématome est observé

au niveau postéro-externe; il sera résorbé. A J 21, un contrôle met en évidence une ébauche de cal radiologique. Le prélèvement est réalisé à J 45 pour un allongement de 20 mm. Macroscopiquement, le cal semble non consolidé, mobile.

- Aspect histologique

Il existe une angulation des deux fragments.

La zone d'allongement est concave, occupée par une fibrose d'épaisseur importante et parallèle à l'axe osseux. Elle subit peu le processus de l'ossification. Par endroits, elle est le siège d'une évolution cartilagineuse. Le cal interne est limité, avec des plages de matrice cartilagineuse calcifiée.

Le cal externe, lui aussi mince, paraît corriger l'angulation.

10) Lapin 358

Le montage est stable, la compactotomie ne présente pas de pointillés. Le décès survient à J 28 pour des raisons mal définies. L'analyse macroscopique révèle l'absence de consolidation; le foyer apparaît mobile. Le prélèvement est de mauvaise qualité.

11) Lapin 362 (Planche XII, Figure 95)

- Aspect clinique

Le montage est d'emblée stable. L'ostéotomie effectuée au ciseau est franche, sans aucun refend. Le prélèvement est opéré à J 43 pour un allongement de 12 mm. Le cal paraît solide avec persistance du trait.

- Aspect histologique

Le cal est très peu débordant. Le foyer d'allongement est d'épaisseur moyenne, bien vascularisé, avec cependant quelques plages cartilagineuses. Le régénérat interne apparaît bien constitué avec de nombreuses petites travées parallèles à l'axe squelettique.

Le cal externe est limité, non-unitif au niveau du diastasis. Il corrige un léger défaut d'angulation.

12) Lapin 363 (Planche XII, Figure 96)

- Aspect clinique

Le montage est effectué sur la patte arrière droite. Aucun évènement particulier ne sera à signaler. Jusqu'à J 51, date du prélèvement pour un allongement de 13 mm.

- Aspect histologique

Le cal est peu débordant. La zone d'allongement est bien vascularisée. On n'observe pas de tissu cartilagineux au niveau du cal interne. Celui-ci présente une fibrose dense parallèle à l'axe osseux et s'ossifie régulièrement.

Il n'y a pas d'angulation, et le cal externe reste discret, avec quelques plages cartilagineuses.

IV- DISCUSSION

L'allongement moyen réalisé est de 1,3 cm, ce qui correspond pour le tibia du lapin à un gain de longueur de 11 %, avec des extrêmes de 0,5 à 2,0 cm.

Cet allongement est équivalent dans les trois groupes d'animaux (témoin, mono- ou bichimiothérapie).

Les échecs de la technique sont analogues dans ces mêmes trois groupes, à savoir sepsis sur broche, pseudoarthroses liées à un montage insuffisamment stable, cachexie, ... etc.

*** Lot témoin.**

Dans ce lot, le régénérat apparaît à la radiographie vers la troisième semaine. A un mois, le cal est volumineux; et la consolidation est réalisée en huit semaines dans cinq cas avec un cal homogène et fusiforme.

Seul un animal a présenté un retard de consolidation à 12 semaines, alors qu'un autre a évolué vers la pseudoarthrose. Cet échec s'explique par l'instabilité du montage provoqué par une ostéolyse au niveau des broches.

Un important cal externe se forme de manière constante; prenant appui sur les corticales, il forme de nombreuses travées osseuses.

Le cal interne est également volumineux : la partie centrale de la zone d'allongement est le siège d'une fibrose, c'est la zone de croissance. A ce niveau, les ostéoblastes utilisent les fibres de collagène comme travées directrices.

*** Lot A (allongement + méthotrexate).**

La consolidation a été obtenue trois fois en huit semaines, et trois autres fois de manière plus tardive à respectivement dix, douze

PLANCHE XI

81	82
83	84
85	86
87	88

Figure 81 : Lapin n° 258 (x1) Allongement

La consolidation n'est pas obtenue. Une instabilité du montage a provoqué des phénomènes de cisaillement, responsable de l'apparition de tissu cartilagineux.

Figure 82 : Lapin n° 264 (x1) Allongement

Le montage est stable, mais la zone d'allongement ne présente qu'une fibrose discrète. Un pont osseux est jeté depuis le péroné vers le tibia.

Figure 83 : Lapin n° 291 (x1) Allongement

Bon exemple.

Le diastasis est occupé par une belle fibrose sur laquelle se développe un réseau trabéculaire de tissu osseux primaire et qui autorise le passage de la vascularisation.

L'anneau osseux externe est de belle qualité.

Figure 84 : Lapin n° 263 (x1) Allongement + Méthotrexate

La zone d'allongement est peu fibreuse. La consolidation paraît réalisée par une fibrose et un cal osseux externe.

Figure 85 : Lapin n° 278 (x1) Allongement + Méthotrexate

L'espace interfragmentaire est important.

La zone d'allongement est décalée vers la gauche avec un régénérat osseux discret. L'anneau osseux externe est étroit, mais présent.

Figure 86 : Lapin n° 256 (x1) Allongement + Méthotrexate

Fin d'allongement.

Les deux corticales sont réunies par un anneau osseux externe corticalisé. La zone d'allongement est passée également par l'attache du péroné sur le tibia. L'ensemble est bien étoffé.

Figure 87 : Lapin n° 265 (x1) Allongement + Méthotrexate

Bon exemple.

La zone d'allongement est fibreuse. De part et d'autre se développe un réseau de petites travées qui forment un cal interne important. L'anneau osseux reste discret.

Figure 88 : Lapin n° 265 (x8)

Le diastasis est bien vascularisé, ce qui autorise le développement des fibres parallèles au sens d'allongement. Il existe quelques petites zones hypervascularisées où apparaît transitoirement du tissu cartilagineux.

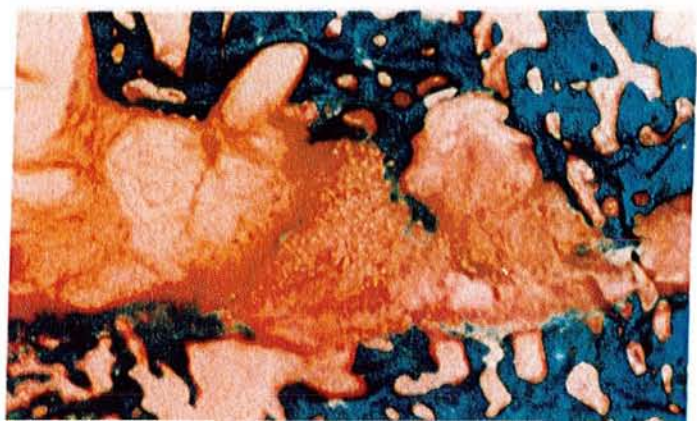
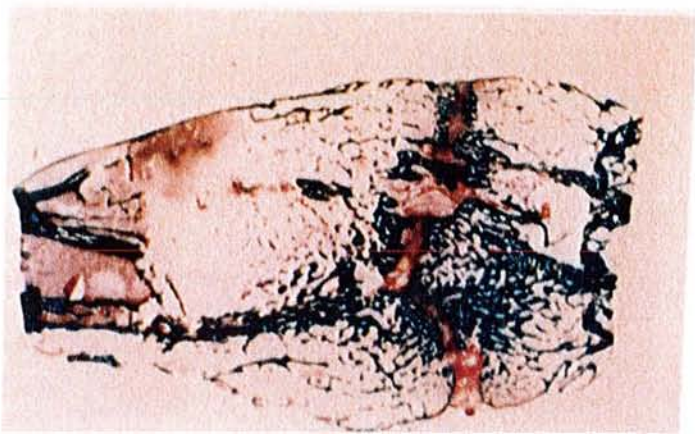
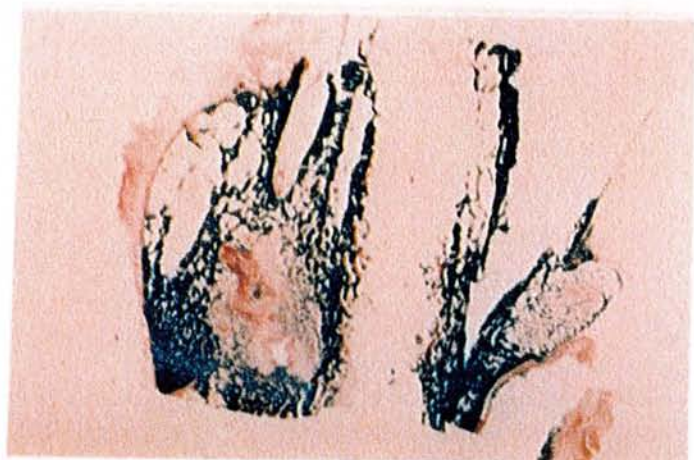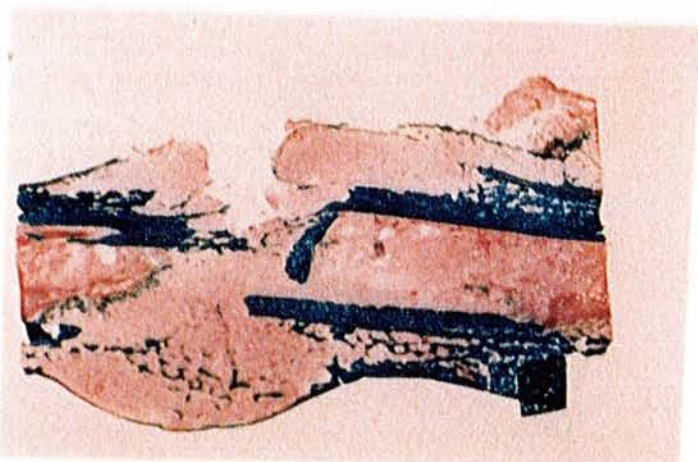
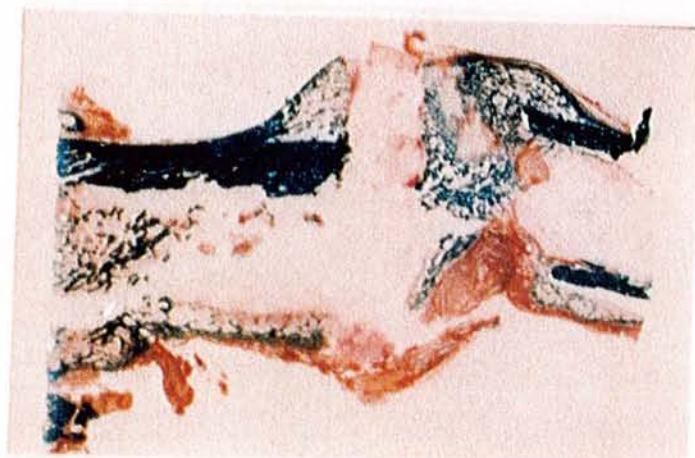
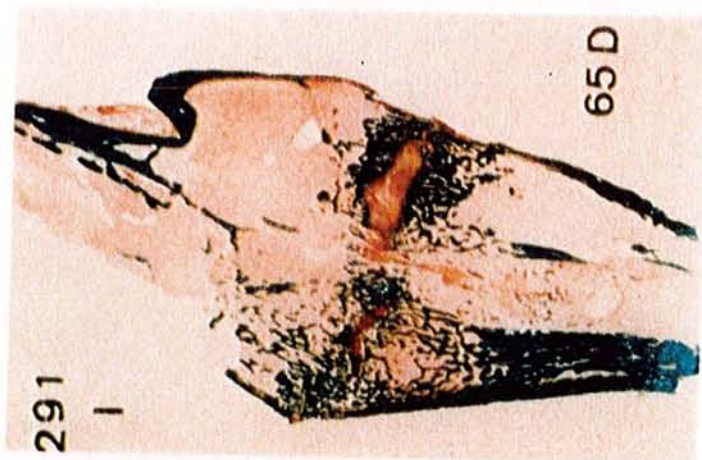
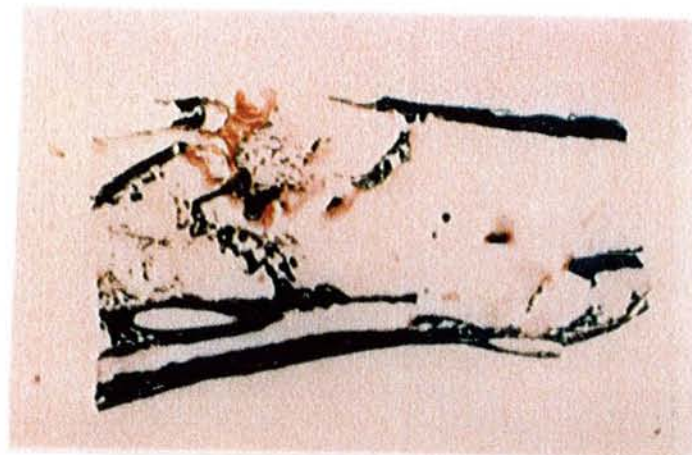

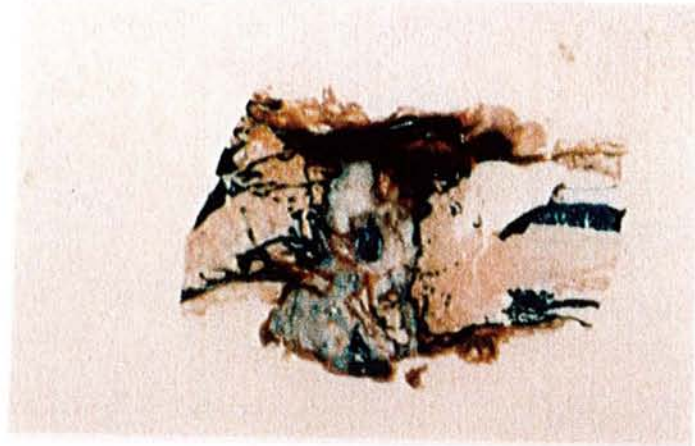
PLANCHE XII

89	90
91	92
93	94
95	96

Figure 89 : Même vue que la figure 88 Lumière polarisée (x8)

Dans les régions vascularisées, la fibrose affecte la même direction que l'allongement; dans les régions hypoxiques, la fibrose est transversale.

**Figure 90 : Lapin n° 357 (x32) Allongement + Méthotrexate + Doxorubicine
Lumière polarisée**

Le diastasis est beaucoup plus épais, et semble présenter un retard d'ostéogénèse. Cependant, la fibrose d'allongement est présente.

Figure 91 : Lapin n° 344 (x1) Allongement + Méthotrexate + Doxorubicine

Le diastasis affecte la forme d'un N, avec une zone intermédiaire ossifiée. Le cal externe est peu important.

Figure 92 : Lapin n° 357 (x1) Allongement + Méthotrexate + Doxorubicine

Les deux fragments présentent une angulation. La zone d'allongement fibreuse est épaisse, le cal externe absent.

Figure 93 : Lapin n° 364 (x1) Allongement + Méthotrexate + Doxorubicine

Bel exemple.

Le diastasis autorise la mise en place d'un réseau trabéculaire important, et laisse passer des vaisseaux centromédullaires. L'anneau osseux externe est discret.

Figure 94 : Lapin n° 339 (x1) Allongement + Méthotrexate + Doxorubicine

Fin d'allongement.

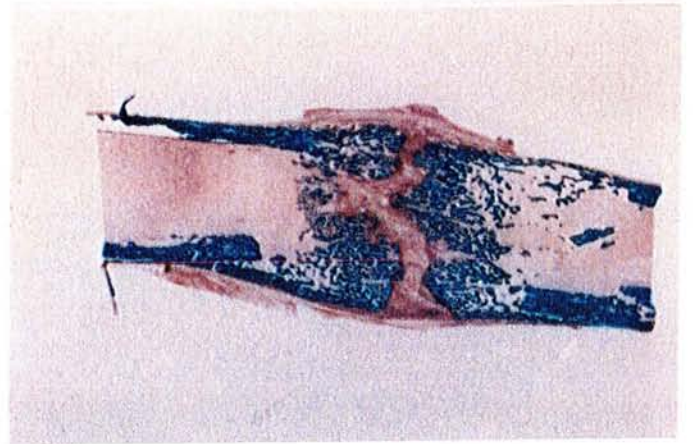
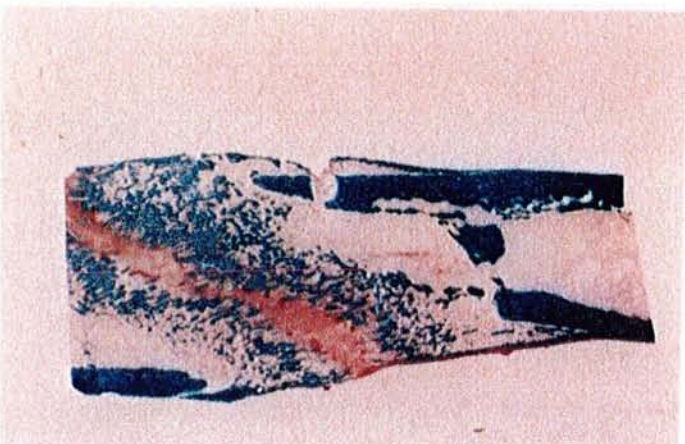
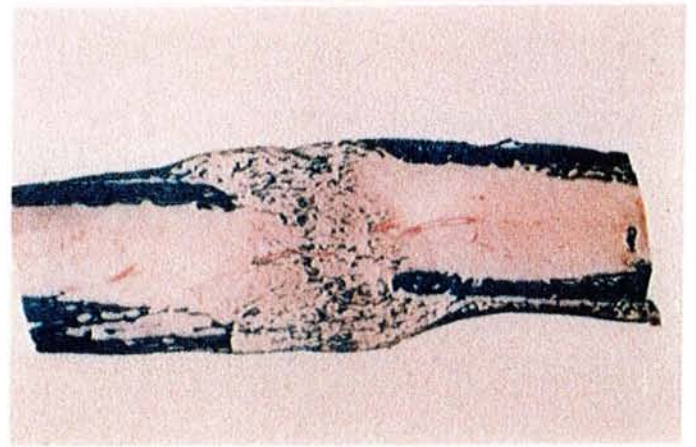
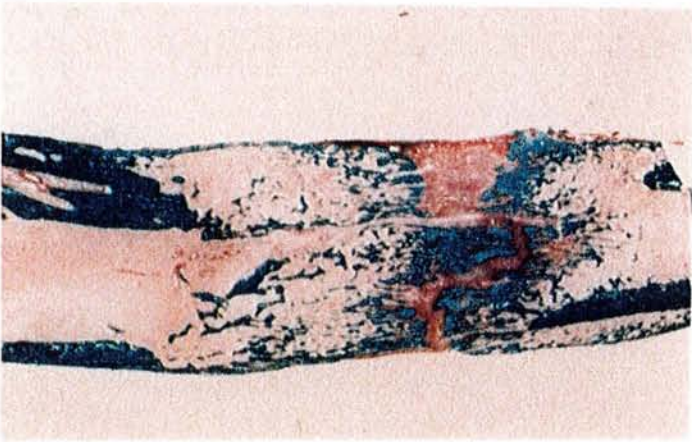
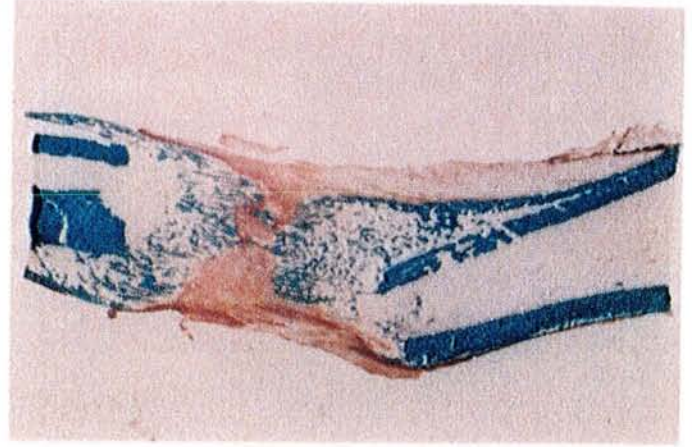
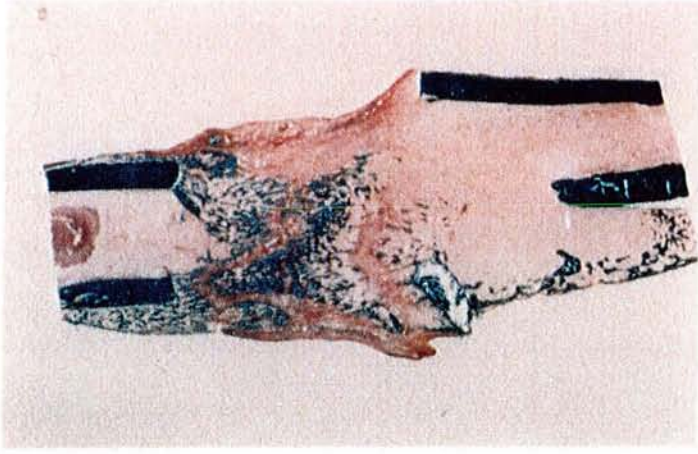
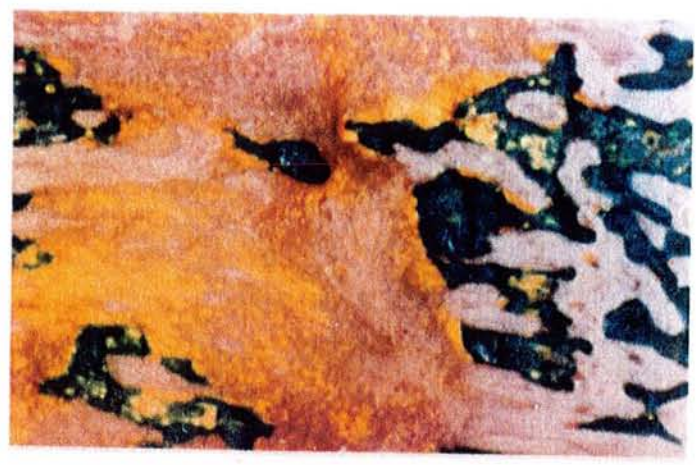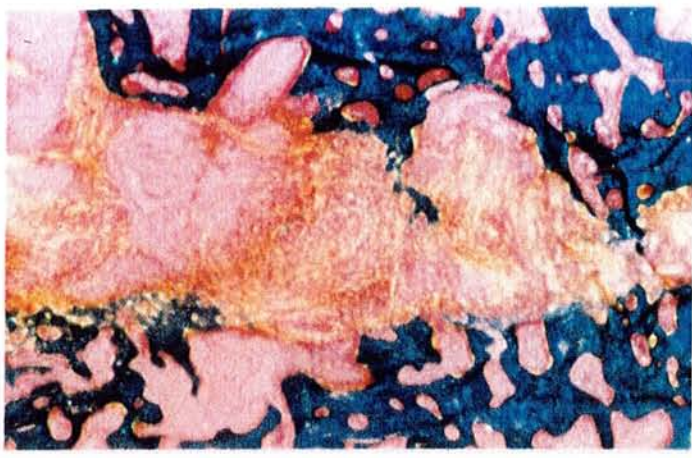
La zone centrale fibreuse a disparu. Le réseau trabéculaire est homogène; l'anneau osseux externe se corticalise à distance.

Figure 95 ; Lapin n° 362 (x1) Allongement + Méthotrexate + Doxorubicine

Bien que la compactotomie ait été oblique, l'allongement se fait par une zone fibreuse également oblique. Le régénérat interne est bien développé, l'anneau osseux discret.

Figure 96 : Lapin n° 363 (x1) Allongement + Méthotrexate + Doxorubicine

L'allongement est de bonne qualité, avec une fibrose d'épaisseur moyenne et un bon réseau trabéculaire. Le cal n'est pas débordant.



et treize semaines.

Un animal est décédé à huit semaines, des suites d'une infection locale, sans avoir consolidé.

Un troisième cercle a été nécessaire dans deux cas, le trait de compactotomie irradiant vers le cercle inférieur.

La consolidation apparaît donc atteinte en 9,8 semaines en moyenne, contre 9,5 pour le groupe témoin.

Sur le plan radiologique, la date d'apparition du régénérat n'est pas retardée. Celui-ci reste homogène, fusiforme, mais est légèrement moins dense que dans le groupe témoin.

Sur le plan histologique, la zone d'allongement est presque toujours présente; elle est le siège d'une importante fibrose parallèle à l'axe squelettique. Celle-ci subit régulièrement l'ossification endomembranaire. Latéralement se développe un cal externe formant un pont au niveau du foyer d'allongement.

Dans deux cas ont été mises en évidence des plages de cartilage hyalin au sein du régénérat, consécutives à un montage instable du fait d'une ostéolyse au niveau des broches.

* Lot B (allongement + méthotrexate + doxorubicine).

L'importante toxicité médullaire et cardiaque a été responsable du décès précoce d'un certain nombre d'animaux. Ceux-ci n'ont pas été inclus dans l'analyse afin de ne pas biaiser les résultats.

Au total, cinq animaux ont subi plus de huit semaines de chimiothérapie (et six semaines d'allongement).

Quatre présentaient une consolidation radiologique à six, sept, huit et onze semaines. L'un est décédé à six semaines de complications générales, mais avec un régénérat visible à la radiographie.

Le cal apparaît de volume moins important que dans les deux autres groupes, mais se renforce progressivement, puisqu'un seul cas a évolué vers la pseudoarthrose.

Ces constatations sont retrouvées en histologie, avec une prédominance marquée du cal interne; sa fibrose d'allongement évolue toujours vers l'ossification endomembranaire. Par contre, le cal externe apparaît très déprimé.

Avec l'arrêt de l'allongement et de la bichimiothérapie, le régénérat se renforce de façon constante.

V - CONCLUSION

La chimiothérapie occupe actuellement une place importante dans le traitement des ostéosarcomes, en complément régulier de la chirurgie.

Il s'agit, en fait, d'une polychimiothérapie élaborée selon des protocoles variés, mais comportant presque invariablement du méthotrexate et de la doxorubicine.

Les effets secondaires du méthotrexate sur le squelette, en clinique humaine, ont été rapportés par plusieurs auteurs, qu'il s'agisse de douleurs osseuses, de raréfaction de la trame osseuse (STANISAVJEVIC et BABCOCK, 1977) ou de "fractures spontanées", pouvant évoluer vers la pseudoarthrose chez des enfants traités pour une leucémie.

En étudiant chez le rat l'effet du méthotrexate sur la néoformation osseuse hétérotopique expérimentale, NILSSON constate une forte inhibition de l'induction osseuse, persistant au moins trois semaines (NILSSON et coll., 1984).

FRIEDLANDER et coll. (1984) étudie également chez le rat les actions du méthotrexate et de la doxorubicine sur le tissu osseux. Ils constatent un effet néfaste sur les remaniements physiologiques de ce tissu; en effet, la néoformation apparaît diminuée de 30 %.

Ces notions sont confirmées à propos de l'incorporation de greffes osseuses chez le chien par BURCHARDT : utilisé isolément, le méthotrexate perturbe modérément l'ostéogénèse; mais l'association méthotrexate-doxorubicine perturbe largement l'ostéogénèse et accroît la résorption périphérique des greffons osseux (BURHARDT et coll., 1983).

L'étude présente, réalisée chez le lapin, confirme ces données en précisant certains points :

- Le méthotrexate, utilisé seul, perturbe peu la néo-ostéogénèse, alors que l'association méthotrexate-doxorubicine l'atteint plus profondément. En particulier, le cal externe est atrophique, alors que le cal interne présente toujours une belle fibrose, siège d'une ossification endomembranaire.

- La date d'apparition du régénérat interne n'est pas retardée. Il semble homogène, suffisant pour l'obtention de la consolidation osseuse en distraction.

- La consolidation osseuse a pratiquement toujours été obtenue

dans cette expérience de distraction, malgré la chimiothérapie, avec un délai à peine majoré par rapport au groupe témoin.

Cette expérimentation démontre et confirme les possibilités de néo-ostéogenèse obtenue grâce à la méthode d'Ilizarov. Certes, la chimiothérapie diminue le volume, mais non la qualité du régénérat obtenu, sans l'inhiber. La consolidation osseuse en distraction paraît donc possible, malgré une chimiothérapie au long cours.

Ainsi, les résultats de cette expérimentation sont encourageants et représentent une alternative intéressante pour la reconstruction de segments de membres après exérèse de tumeurs osseuses.

CONCLUSIONS GENERALES

Par rapport à la biopsie osseuse chirurgicale classique, l'histomorphométrie osseuse avec étude quantitative et dynamique de l'os présente plusieurs avantages :

- qualité du prélèvement qui respecte l'architecture de l'os spongieux et de l'os cortical,
- réalisation de belles coupes qui permettent une étude du tissu préosseux et de sa minéralisation,
- étude quantitative statique et dynamique de la vitesse de calcification grâce au double marquage par la tétracycline.

Cependant, elle a pour inconvénient sa lenteur. En effet, le délai d'obtention d'un bloc d'inclusion d'excellente qualité est d'environ deux mois, et la seule lecture requiert au minimum deux heures car plusieurs coupes non consécutives doivent être étudiées.

Ces dernières années ont vu se développer des méthodes utilisant les technologies les plus avancées pour quantifier le contenu minéral osseux :

- la radiogrammétrie,
- l'absorptiométrie biphotonique,
- l'activation neutronique,
- la tomодensitométrie traitée par ordinateur.

Ce sont des méthodes fiables, non invasives, reproductibles et à effets secondaires minimes (faible irradiation).

Il faut cependant souligner qu'elles ne remplacent pas la biopsie osseuse qui, seule, peut éliminer des ostéopathies "démérialisantes" pouvant prendre le masque de l'ostéoporose, et permet d'acquérir les connaissances essentielles sur les cellules osseuses, leur physiologie et les orientations thérapeutiques.

L'intérêt de l'inclusion sans décalcification ne se limite pas à la morphométrie osseuse de l'adulte. En effet, nous avons vu que l'os de l'enfant est mal connu, car la nécessité d'une biopsie osseuse est le facteur limitant majeur. Néanmoins, avec des prélèvements réalisés dans de bonnes conditions, l'histologie permet de mieux comprendre les mécanismes qui régissent la croissance, le modelage et le remodelage. Elle apporte par ailleurs au médecin de précieux renseignements sur la

qualité de certains rachitismes, l'étiologie de certaines ostéoporoses, la quantification de certaines raréfactions osseuses.

L'ostéogénèse s'arrête avec la fin de la croissance. Cependant, elle peut être réactivée au cours de la consolidation des fractures. Certes, il n'est pas indispensable de connaître parfaitement la biologie du tissu osseux pour obtenir la consolidation d'une fracture. De tout temps, l'empirisme a permis de parvenir à des résultats cliniques plus ou moins acceptables. Cependant, les méthodes thérapeutiques interviennent largement sur le cours de la consolidation, et aucune n'est dépourvue d'inconvénients; en particulier, une analyse purement mécaniste de l'os peut éventuellement aboutir à une catastrophe.

La succession des évènements dans la guérison d'une fracture est mise en lumière par l'inclusion sans décalcification. L'hématome fracturaire a un rôle passif, se limitant probablement à un simple support. Les extrémités fracturées se raréfient et ne participent pas directement au processus de réparation. Le cal interne reste souvent discret et peu unitif. L'essentiel de la réparation dépend de l'activité progressive du périoste reconstitué sous la forme d'un auvent, d'un anneau externe de tissu osseux primaire, d'un réseau osseux trabéculaire à distance et de l'ossification de cartilage sous la contention et le couvert de cet anneau.

Il existe une littérature relativement abondante (mais souvent en langue russe) sur le régénérat en distraction chez l'animal, mais non chez l'homme. L'inclusion sans décalcification permet d'aborder avec rigueur ce processus particulier d'ostéogénèse en cours de distraction. Le double marquage à la tétracycline apporte à cette étude son originalité par l'approche dynamique et donne des informations suffisantes pour prouver l'efficacité de la méthode dans l'allongement des membres par corticotomie puis distraction. Les prélèvements, réalisés à des temps très différents indiquent que l'allongement doit être assuré de manière très lente et progressive, selon le rythme de la reconsolidation osseuse.

L'expérimentation animale par son abord plus large complète également les connaissances fondamentales de cette néo-ostéogénèse en distraction.

La régénération osseuse en distraction s'écarte largement de la

La régénération osseuse en distraction s'écarte largement de la consolidation orthopédique puisqu'elle ne fait pas appel à un stade transitoire cartilagineux, mais à une fibrose intermédiaire d'élongation qui subit régulièrement l'ossification endomembranaire.

Les techniques de reconstruction osseuse après chirurgie d'exérèse conservatrice sont souvent lourdes et aléatoires. L'observation sans décalcification permet également une approche réelle du régénérat osseux en distraction; l'étude montre que cette technique constitue une alternative intéressante, alors même que l'organisme est soumis à une chimiothérapie anticancéreuse.

Le régénérat apparaît certes diminué dans ces conditions, mais il conserve ses capacités de régénération osseuse et semble autoriser la reconstitution de segments de membres après exérèse de tumeurs osseuses.

B I B L I O G R A P H I E

- ALBREKTSSON T. - Indirect and direct methods to study bone tissue. New possibilities with titanium chamber.
Scand. J. Plast. Reconstr. Surg., 1982, S19, 18-20.
- ALBRIGHT J.P., ALBRIGHT J.A., CRELIN E.S. - Osteogenesis imperfecta tarda. The morphology of rib biopsies.
Clin. Orthop., 1975, 108, 204-213.
- ALHO A., BANG G., KARAHARJU E., ARMOND I. - Filling of a bone defect during experimental osteotaxis distraction.
Acta Orthop. Scand., 1982, 53, 1, 29-34.
- ANDERSON W.V. - Leg lengthening.
J. Bone Joint Surg., 1952, 34 B, 150.
- ANKER G., SCHEERS-DUBBELDAM K., NOORLANDER C. - An epoxy resin embedding technique for large objects.
Stain Technol., 1974, 49, 183-188.
- ARLOT M. - Les bases méthodiques de l'histomorphométrie osseuse.
4° Séminaire de Rhumatologie, 1985. Le remodelage osseux. Du normal au pathologique. Clermont-Ferrand, 73-86.
- ARNOLD J. - A method of embedding undecalcified bone for histologic sectioning and its application to radioautography.
Science, 1951, 114, 178-180.
- ARNOLD J., JEE W. - Embedding and sectioning bone and its application to radiography.
Stain Technol., 1954, 29, 225-239.
- ASHLEY C., FEDER N. - Glycol methacrylate in histopathology.
Arch. Pathol., 1966, 81, 391-397.
- AUBINEAU C., AUDEBERT R. - Les polymères organiques.
Presses Universitaires de France Ed., 1974, Vendôme.
- AUTIAN J. - Structure-toxicity relationships of acrylic monomers.
J. Environ. Health Perspect., 1975, 11, 141-152.
- AXELROD D. - Improved method for cutting undecalcified bone sections and its application to radio-autography.
Anat. Rec., 1947, 98, 19-24.
- BAILLAT X., TEOT L. - La circulation sanguine et l'os.
in : Le Tissu Osseux, 1989, Sauramps Médical Ed., Montpellier, 67-86.
- BIRKENHAGER-FRENKEL D.H., CLERMONT E.C.G.M., RICHTER H. - Histomorphometry by means of an x-y tabloid. Design of a computer program : disposition of equipment.
Metab. Bone Dis. Rel. Res., 1980, S2, 453-457.

- BLOOM G., FRIBERG V. - Shrinkage during fixation and embedding of histological specimens.
Acta Morphol. Neerl. Scand., 1956, 1, 12-20.
- BORDIER P., MATRAJT H., MIRAVET L., HIOCO D. - Mesure histologique de la masse et de la résorption des travées osseuses.
Path. Biol., 1964, 11, 1238-1243.
- BUHLER J. - Percutaneous cerclage of tibial fractures.
Clin. Orthop., 1974, 105, 276-282.
- BURCHARDT H., GLOWCZEN-SRIE F.P., ENNEKING W.F. - The effect of adriamycin and methotrexate on the repair of segmental cortical autografts in dogs.
J. Bone Joint Surg., 1983, 65, 103-108.
- BURNS J. - Preparation of thin epoxy resin sections from thick sections of paraffin-embedded material.
J. Clin. Pathol., 1970, 23, 643-645.
- CAPASSO L. - Le Médecin dans l'Antiquité.
Atlas Ed., 1986, Paris.
- CAVE E.F., BUCKE J.F., BOYD R.J. - Trauma management.
Year Book Medical Publishers, 1974, East Whacker Driver Ed., Chicago.
- CAYRAC J., PRATZ A., BALAS D. - Technique de fixation et d'inclusion rapides pour la microscopie électronique.
J. Microsc., 1978, 18, 401-406.
- CHAMBERS R., BOWLING M., GRIMLEY P. - Glutaraldehyde fixation in routine histopathology.
Arch. Pathol., 1968, 85, 18-30.
- CHAMPEAU M. - Utilisation des matières plastiques en histologie normale et pathologique.
Ann. Parasit. Hum. Comp., 1950, 25, 249-254.
- CHAMPETIER G., SADRON C. - Macromolécules.
in: Encyclopedia Universalis, 1975, 10, 260-271, Paris
- CHARNLEY J. - The close treatment of common fractures.
Churchill J. and A. Ltd, 1974, Livingston Ed., London.
- CLERMONT E.C.G.M., BIRKENHAGEL-FRENKEL D.H. - Software for histomorphometry by means of a digitizer.
Computer Method Programs Medicine, 1985, 21, 185-194.
- COLE M., SYKES S. - Glycol methacrylate in light microscopy: a routine method for embedding and sectioning animal tissues.
Stain. Technol., 1974, 49, 387-400.

- COURPRON P., GIROUD J.M., BRINGUIER J.P., MEUNIER P.J. - Histomorphométrie de l'os spongieux iliaque. Influence des techniques de préparation et de lecture des coupes histologiques sur la détermination du volume trabéculaire osseux iliaque.
Lyon Méd., 1974, 232, 515-522.
- COURPRON P., MEUNIER P.J., BRESSOT C., GIROUX J.M. - Amount of bone in iliac crest biopsy. Significance of the trabecular bone volume. Its values in normal and pathological conditions.
Bone Histomorphometry, 1976, 2° International Workshop, Lyon, Meunier Ed., 39-53.
- DANCKWARDT-LILLIESTROM G. - Reaming of the medullary cavity and its effect on diaphysial bone. A fluorochromic, microangiographic and study on the rabbit tibia and dog femur.
Acta Orthop. Scand., 1969, S128.
- DEICHMANN W. - Toxicity of methyl-, ethyl- and n-butyl methacrylate.
J. Industr. Hyg., 1941, 23, 343-351.
- DELGADO E., RODRIGUEZ J., RODRIGUEZ J.L., MIRALLES C., PANIAGUA R. - Osteochondroma induced by reflection of the perichondrial ring in young rat radii.
Calcif. Tissue Int., 1987, 40, 85-90.
- DELLING G., LUEHMANN H., BARON R., MATHEWS C.H.E., OLAH A. - Investigation of intra- and inter-reader reproductibility.
Metab. Bone Dis. Rel. Res., 1980, S2, 419-427.
- DELLMAN H., PEARSON C. - Better epoxy resin embedding for electron microscopy at low relative humidity.
Stain Technol., 1977, 52, 5-8.
- DUNCAN H., RAO S.D., PARFITT A.M. - Complication of bone biopsy.
Metab. Bone. Dis. Rel. Res., 1980, S2, 483-486.
- ELIAS H., PAULY J.E., BURNS E.R. - Microscopie quantitative (stéréologie et morphométrie).
Histologie et micro-anatomie du corps. Traduction française, 1984, Piccini Ed., Padova, 547-577.
- ELIE H. - Utilisation du méthacrylate comme matériel d'inclusion en histopathologie. Mise au point technique. Résultats.
Thèse Méd., 1978, Caen, 91 p.
- ELLIS H.A., PEART K.M. - Quantitative observations on mineralized and non-mineralized bone in the iliac crest.
J. Clin. Path., 1972, 25, 277-286.
- ENGEN P., WHEELER. - N-butyl methacrylate and paraffin as an embedding medium for light microscopy.
Stain Technol., 1978, 53, 17-22.

- EVARD H., DELTOUR D., HUBERT M. - Fractures capitales et diaphysaires de l'humérus chez l'enfant.
Acta Orthop. Belg., 1982, 48, 739-748.
- FALLON M.D., TEITELBAUM S.L. - The interpretation of fluorescent tetracycline markers in the diagnosis of metabolic bone diseases.
Hum. Pathol., 1982, 13, 416-417.
- FINCK H. - Epoxy resins in electron microscopy.
J. Biophys. Biochem. Cytol., 1960, 7, 27-39.
- FINSSEN V. - Osteopenia after osteotomy of the tibia.
Calcif. Tissue Int., 1988, 42, 1-4.
- FREEMAN J., SPURLOCK B. - A new epoxy embedment for electron microscopy.
J. Cell Biol., 1962, 13, 437-443.
- FRIEDENSTEIN A.J. - Determined and inducible osteogenic precursor cells. Hard tissue growth, repair and mineralization.
Ciba Foundation Symposium, 1973, Excerpta Medica Foundation Ed., Amsterdam.
- FRIEDLANDER G.E., TROSS R.B., DOGANIS A.C., KIRKWOOD J.M., BARON R. Effects of chemotherapeutic agents on bone -I- Short term methotrexate and doxorubicin (Adriamycin) treatment in rat model.
J. Bone Joint Surg., 1984, 66A, 4, 602-607.
- FROST H.M. - Tetracycline labelling of bone and the zone of demarcation of osteoid seams.
Can. J. Biochem., 1962, 40, 485-489.
- FROST H.M. - Bone remodelling dynamics.
Thomas C. C. Ed., 1963, Springfield.
- FROST H.M. - The A.D.F.R. concept revisited.
Calcif. Tissue Int., 1984, 36 (4), 349-353.
- FROST H.M. - The skeletal intermediary organization : a synthesis. in : Bone and Mineral Research, Peck W.A., 1985, Elsevier Ed., Amsterdam, 49-107.
- FROST H.M. - Intermediary organization of the skeleton.
C.R.C. Press Ed., 1986, Boca Raton.
- GABE M. - Techniques histologiques.
Masson et Cie Ed., 1968, Paris.
- GANTER P., JOLLES G. - Histochemie normale et pathologique.
Gauthier-Villard Ed., 1969, 1, Paris.
- GARDNER E., GRAY D.J. - Prenatal development of the hip joint.
Am. J. Anat., 1950, 163-211.

- GIBBONS I. - An embedding resin miscible with water for electron microscopy.
Nature, 1959, 184, 375-376.
- GIBBONS I. - A water miscible embedding resin for electron microscopy.
4° Congrès International de Microscopie Electronique, 1960, 2,
55-58, Springer-Verlag Ed., Berlin.
- GILBERTSON E. - A method of preparation of undecalcified bone sections
Med. Lab. Science, 1977, 34, 89-91.
- GLAUERT A., ROGERS G., GLAUERT R. - A new embedding medium for electron microscopy.
Nature, 1956, 178, 803.
- GLAEURT A., GLAUERT R. - Araldite as an embedding medium for electron microscopy.
J. Biophys. Biochem. Cytol., 1958, 4, 191-195.
- GREEN G. - A simple method for histological examination of bone marrow particles using hydroxyethyl-methacrylate embedding.
J. Clin. Pathol., 1970, 23, 640-646.
- GROSS U., STRUNTZ V. - Surface staining of sawed sections of undecalcified bone containing alloplastic implants.
Stain Technol., 1977, 52, 217-219.
- GUDUSHAURY O.N. - Méthode simple d'ostéosynthèse en compression.
Orthop. Trauma. Protez., 1967, 7, 86.
- HAM A.W., HARRIS W.R. - Repair and transplantation.
in : Bourne G.H., Biochemistry and physiology of bone, 1971,
1/11, 338-399, Academic Press Ed., New-York.
- HOCHMANN J. - Preparation of dry brain display specimens using methacrylate
Fol. Morphol., 1976, 24, 273-276.
- HODSON E., DUNSTAN C., HILLS E., EVANS R. - Quantitative bone histology in children with chronic renal failure.
in : Bone histomorphometry, 3° International Workshop,
Sun Valley, 1980, 494.
- HOSHINO M., KOBASHI H. - The use of glycol-methacrylate as an embedding medium for histochemical demonstration of acid phosphatase activity.
J. Histochem. Cytochem., 1971, 19, 575-577.
- HVID I., JENSEN N.C., BUNGER C., SOLUND K., DJURHUUS J.C. - Bone mineral assay : its relation to the mechanical strength of cancellous bones.
Engineering Med., 1985, 14, 79-83.

- ILIZAROV G.A., SOIBELMAN A. - Clinical and experimental data on bloodness lengthening of lower extremities.
Eksp. Khir. Anesth., 1969, 14, 27-32.
- JAWORSKY Z.F.G. - Coupling of bone formation to bone resorption : a broader review.
Calcif. Tissue Int., 1984, 36, 531-535.
- JOHNSON L.C. - Morphologic analysis in pathology : the kinetics of disease and general biopsy in bone.
in : Frost H.M., 1964, Bone Biodynamics, Little and Brown Ed., Boston, 543-654.
- JUSTER M. - Sur une méthode d'inclusion des pièces anatomiques.
Archiv. Anat. Cytol. Pathol., 1959, 7, 179-180.
- JUSTER M., LAVAL-JEANTET M., OLIGO N. - Coloration et microradiographie. Une nouvelle technique de l'os non décalcifié.
J. Microscopy, 1965, 4, 461-484.
- JUSTER M., BALMAIN-OLIGO N. - Métaphyse et virole péricondrale.
Pathol. Biol., 1971, 19, 33-42.
- KELLENBERGER E., SCWHAB W., RYTER A. - L'utilisation d'un copolymère du groupe des polyesters comme matériel d'inclusion en ultramicrotomie.
Experimentia, 1956, 12, 421-422.
- KEMP H.S., MATTHEWS J.M. - The management of fractures in hæmophilia and christmas disease.
J. Bone Joint Surg., 1968, 50B, 351-358.
- KERNEK C.B., WRAY J.B. - Cellular proliferation in the formation of fracture callus in the rat tibia.
Clin. Orthop., 1973, 91, 197-209.
- KRAGSTRUP J., MELSEN F. - Three dimensional morphology of trabecular bone osteons reconstructed from serial sections.
Metab. Bone Dis. Rel. Res., 1983, 5, 127-130.
- KUSHIDA H. - On an epoxy embedding medium for ultrathin sectioning.
J. Electr. Microsc., 1959, 8, 72-75.
- KUSHIDA H. - A styrene methacrylate resin embedding method for ultrathin sectioning.
J. Electr. Microsc., 1961, 10, 16-19.
- KUSHIDA H. - On ultraviolet polymerization of styrene mediums in embedding for electron microscopy.
J. Electr. Microsc., 1962, 11, 128-130.
- LACROIX P. - The internal remodeling of bones.
in : Bourne G. H., 1971, The Biochemistry and Physiology of Bone, Academic Press Ed., New York, 119-144.

- LAVAL-JEANTET A.M., CHATEAU J.Y., BERGOT C., LAVAL-JEANTET M., KUNTZ D. - Comparaison de la tomodensitométrie et de l'histomorphométrie dans l'étude de l'os normal et pathologique. *Pathol. Biol.*, 1981, 29 (3), 155-161.
- LAVAL-JEANTET M., LAVAL-JEANTET A.M., LAMARQUE J.L., DEMOULIN B. - Evaluation de la minéralisation osseuse par tomographie computerisée. Etude expérimentale. *J. Radiol.*, 1979, 60 (2), 87-93.
- LEDUC E., MARINOZZI V., BERNHARD W. - The use of water soluble glycol methacrylate in ultrastructural cytochemistry. *J. Roy. Micr. Soc.*, 1963, 81, 119-130.
- LEDUC E., HOLT S. - Hydroxypropylmethacrylate. A new water miscible embedding medium for electron microscopy. *J. Cell Biol.*, 1965, 26, 137-156.
- LEDUC E., BERNHARD W., Recent modifications of the glycol methacrylate embedding procedure. *J. Ultrastr. Res.*, 1967, 19, 196-199.
- LEE R. - 2 hydroxyethyl methacrylate embedded tissues. A new method complementary to paraffin embedding. *Med. Lab. Sciences*, 1977, 34, 231-239.
- LOW F., CLEVINGER M. - Polyester methacrylate embeddments for electron microscopy. *J. Cell Biol.*, 1962, 12, 615-621.
- LUFT J. - Improvements in epoxy resin embedding methods. *J. Biophys. Biochem. Cytol.*, 1961, 9, 409-414.
- LUFT J. - Embedding media - old and new.
in : Koehler J.K., *Advanced Techniques in Biological Electron Microscopy*, 1973, 1-34, Springer-Verlag Ed., New York.
- MAALØE O., BIRCH-ANDERSEN A. - On the organization of "nuclear material" in Salmonella typhimurium. *Bacterial Anatomy 6° Symposium*, 1956, 261-278, Société Générale de Microbiologie Ed.
- MAC KIBBIN B. - The biology of fracture healing in long bones. *J. Bone Joint Surg.*, 1978, 60B, 150-162.
- MAC LEAN F.C., URIST M.R. - Bone.
3° Ed., 1968, 13, Univ. of Chicago Press Ed., Illinois.
- MAC LEAN F. C., BLOOM W. - Calcification and ossification. Calcification in normal growing bone. *Anat. Record.*, 1940, 78, 333-360.

- MAC LEAN J., SINGER S. - Cross linked polyampholytes. New water soluble embedding media for electron microscopy.
J. Cell Biol., 1964, 20, 518-521.
- MALLUCHE H.H., SHERMANN D., MAKANA R., MASSRY S.G. - Comparison between different histomorphometric methods.
Metab. Bone Dis. Rel. Res., 1980, S2, 449-451.
- MARIE P.J., GLORIEUX F.H. - Histomorphometric study of bone remodeling in hypophosphatemic vitamin D-resistant rickets.
Metab. Bone Dis. Rel. Res., 1981, 3, 31-38.
- MARK H., GAYLORD N., BIKALES N. - Acrylic and methacrylic esters.
in : Encyclopedia of Polymer Science and Technology, 1964, 1, 246-328., Interscience Ed., New York.
- 100 MARKS S.C., POPOFF S.N. - Bone cell biology : the regulation of development, structure and function in the skeleton.
Am. J. Anat., 1988, 183, 1-44.
- MATRAJT H., HIICO D. - Solochrome cyanine as an indicator dye of bone morphology.
Stain Technol., 1966, 41, 97-100.
- MATTHIAS R., ALBRECHT F. - Emploi du méthylméthacrylate (Kallocryl M.)
Mater. Med. Pol., 1974, 6, 294-297.
- MAURER P., ZUCMAN J., LEWALLE J. - Rôle de la vascularisation péri-fracturaire dans l'ostéogénèse réparatrice.
Rev. Chir. Orthop., 1965, 51, 239-246.
- MELSEN F., VIIDIK A., MELSEN B., MOSELKILDE L. - Some relations between bone strength, as weight and histomorphometry.
in : Bone Histomorphometry, 2° International Workshop, 1976, 89-95, Meunier P.J. Ed., Lyon.
- METAIZEAU J.P., PREVOT J., SCHMITT M. - Réduction et fixation des fractures et décollements épiphysaires de la tête radiale par broche centromédullaire.
Rev. Chir. Orthop., 1980, 66, 47-49.
- METAIZEAU J.P. - Embrochage centro-médullaire élastique stable.
Sauramps Médical Ed., 1988, Montpellier.
- MEUNIER P.J. - La dynamique du tissu osseux étudiée par lecture quantitative de la biopsie osseuse.
Thèse Méd., 1967, Lyon.
- MEUNIER P.J., COURPRON P. - Iliac trabecular bone volume in 236 controls. Representativeness of iliac samples.
in : Bone Histomorphometry, 1° International Workshop, 1973, 100-105, Jaworsky Z.F.G. Ed., Ottawa University Press.

- MEYER C., SCHEIDT R., GEYER G. - Eine modifizierte Polyestereinbettung für makroskopische Organschnitte.
Anat. Anzeiger, 1971, 128, 66-68.
- MILCH R.A., RALL D.P., TOBIF J.E. - Fluorescence of tetracycline in bone.
J. Bone Joint Surg. (Am. Vol.), 1958, 40, 897-910.
- MONTICELLI G., SPINELLI R. - Allongement des membres par distraction épiphysaire.
Rev. Chir. Orthop., 1981, 67, 215-220.
- MOORE D. - Problems in methacrylate embedding.
4° Congrès International de Microscopie Electronique, 1960, 2, 37-39, Springer-Verlag Ed., Berlin.
- MULLER M.E., ALLGOVERN M., WILLENEGER - Manuel d'Ostéosynthèse - Technique A.O.
Masson et Cie Ed., 1970, Paris.
- MUNGER B. - Staining methods applicable to sections of osmium-fixed tissue for light microscopy.
J. Biophys. Biochem. Cytol., 1961, 11, 502-506.
- NEWMAN S., BORYSKO E., SWERDLOW M. - New sectioning technique for light and electron microscopy.
Science, 1949, 110, 66-68.
- NILSSON B.E., Post-traumatic osteopenia.
Acta Orthop. Scand., 1966, S91.
- NILSSON O.S., BAUER F.C.H., BROSTOM L.A., NILSONNE U. - Effect of the antineoplastic agent methotrexate on heterotopic new bone formation in rats.
Cancer Res., 1984, 44, 1653-1656.
- NOGAMI H., OOHIRA A. - Post-natal new bone formation.
Clin. Orthop. Rel. Res., 1984, 184, 106-113.
- OWEN M. - The origin of bone cells.
Int. Rev. Cytol., 1970, 28, 213-238.
- OWEN M. - Histogenesis of bone cells.
Calcif. Tissue Res., 1978, 25, 205-207.
- PARFITT A.M. - The cellular mechanisms of osteoid accumulation in metabolic bone diseases.
Miner. Metab. Res. Italy, 1983, 4, 2-9.
- PARFITT A.M. - Bone histomorphometry : proposed system for standardization of nomenclature, symbols and units.
Calcif. Tissue Int., 1988, 42, 284-286.

- PAUWELS S.F. - Biomécanique de la guérison des fractures.
in : Biomécanique de l'appareil locomoteur, 1979, Springer-Verlag
Ed., Berlin, Heidelberg, New York.
- PEASE D., BAKER R. - Sectioning techniques for electron microscopy
using a conventional microtome.
Proc. Soc. Exp. Biol., 1948, 67, 470-474.
- PEASE D. - Histological techniques for electron microscopy.
Academic Press Ed., 1964, New York, London.
- PERREN S.M., Physical and biological aspects of fracture healing with
special reference to internal fixation.
Clin. Orthop., 1979, 138, 175-195.
- PLAWECKI S. - La méthode d'Ilizarov appliquée aux allongements et cor-
rections des membres inférieurs chez l'enfant.
Thèse Méd., 1987, Grenoble.
- POLICARD A., BESSIS M., COCQUIN M. - Traité de microscopie, instru-
ments et techniques.
Masson et Cie, 1957, Paris.
- POUS J.G., DIMEGLIO A., BALDET P., BONNEL F. - Cartilage de conjugai-
son et croissance.
Doin Ed., 1977, Paris.
- PREVOT J., LASCOMBES P., LIGIER J.N., REYNIER A., ALLOUCHE A. - La
technique d'Ilizarov : une nouvelle méthode pour les corrections
d'axe ou allongements squelettiques.
Ann. Méd. Nancy, 1985, 24, 245-248.
- PREVOT J., LASCOMBES P., PONCELET T. - Corrections axiales des membres
par la technique d'Ilizarov.
Rev. Chir. Orthop., 1987, 73, S2, 42-45.
- RABBAN W.N., HAAS L.M. - The role of the fracture hematoma in the
union of long bones.
J. Bone Joint Surg., 1969, 51A, 1036.
- RAHN B.A., BACELLAR F.C., TRAPP L., PERREN S.M. - Method zur Fluore-
renz des Knochenanbaus.
Akt. Traumatol., 1980, 10, 109-115.
- RAISZ L.G., LUBEN R.A., MUNDY G.R., DIETRICH J.W., HORTON J.E.,
TRUMMEL C.L. - Effect of osteoclast activating factor on bone me-
tabolism.
J. Clin. Invest., 1975, 56, 408-413.
- REBEL A., BASLE M., RACADOT J. - Cartilage, os, ossification.
in : Précis d'Histologie Humaine, Coujard R., Poirier J., Racadot
J., 1980, 210-250, Masson Ed., Paris.

- RECKER R.R. - Bone histomorphometry : techniques and interpretation.
C.R.C. Press Inc., 1983, Boca Raton, Florida.
- REGINSTER J.Y., SIMAR L., MEMBRE H., FRANCHIMONT P. - La biopsie osseuse transiliacue et l'histomorphométrie osseuse quantitative. Intérêt en pathologie ostéo-articulaire.
Rev. Méd. Liège, 1985, 40, 533-538.
- REVELL P.A., - Histomorphometry of bone.
J. Clin. Pathol., 1983, 36, 1323-1331.
- RHINELANDER F. - Tibial blood supply in relation to fracture healing.
Clin. Orthop., 1974, 105, 34-81.
- RICHARDSON K., JARETT L., FINKE E. - Embedding in epoxy resins for ultrathin sectioning in microscopy.
Stain Technol., 1960, 35, 313-323.
- RING P.A. - Experimental bone lengthening by epiphyseal distraction.
Br. J. Surg., 1958, 46, 69-73.
- RITTMAN W.W., PERREN S. M. - Cortical bone healing after internal fixation and infection biomechanisms and biology.
Springer-Verlag Ed., 1974, Berlin, Heidelberg, New-York.
- RODRIGUEZ J.L., DELGADO E., PANIAGUA R. - Changes in young rat radius following excision of the perichondrial ring.
Calcif Tissue Int., 1985, 37, 677-683.
- ROSENBERG M., BARTL P., LESKO J. - Water soluble methacrylate as an embedding medium for the preparation of ultrathin sections.
J. Ultrastr. Res., 1960, 4, 298-303.
- RUDELLE C. - Hydroxyethyl methacrylate combined with polyethylene glycol 400 and water; an embedding medium for routine 1-2 micron sectioning.
Stain Technol., 1967, 42, 119-123.
- RUDELLE C. - Embedding media for 1-2 micron sectioning. 2 hydroxyethylmethacrylate combined with 2 butoxyethanol.
Stain Technol., 1967, 42, 253-255.
- RYTER A., KELLENBERG E. - L'inclusion au polyester pour l'ultra-microtomie.
J. Ultrast. Res., 1958, 2, 200-214.
- SAINTE MARIE L.G., CHARHON S.A., EDOUARD C., CHAPUY M.C., MEUNIER P.J. Iliac bone histomorphometry in adults and children with osteogenesis imperfecta.
J. Clin. Pathol., 1984, 37 (10), 1081-1089.
- SELA J., BAB I. - The mechanism of "primary mineralization" in the reaction of bone to injury and administration of implant.
J. Biomed. Mater. Res., 1985, 19, 225-231.

- SHELLEY W., FLORENCE R. - Ethylene glycol monoethylether, a new fixation for histological work.
Nature, 1961, 191, 719-720.
- SIMS B. - A simple method for preparing 1-2 micron sections of large tissue blocks using glycol methacrylate.
J. Microsc., 1974, 101, 223-227.
- SPAUR C., MORIARTY G. - Improvements of glycol methacrylate. 1° Its use as an embedding medium for electron microscopic studies.
J. Histochem. Cytochem., 1977, 25, 163-174.
- SPURR A. - A low viscosity resin embedding medium for electron microscopy.
J. Ultrastr. Res., 1969, 26, 31-43.
- STANISAVJEVIC S., BABCOCK A.L. - Fractures in children treated with Methotrexate for leukemia.
Clin. Orthop. Rel. Res., 1977, 125, 139-144.
- STRAUBLI W. - Nouvelle matière d'inclusion hydrosoluble pour la cytologie électronique.
C. R. Acad. Sc., 1960, 250, 1137-1139.
- STRAYER L.M., Jr - Embryology of the human hip joint.
Clin. Orthop., 1971, 74, 221-240.
- STROMBERG L., DALEN N. - Atrophy of cortical bone caused by rigid external fixation plate.
Acta Orthop. Scand., 1979, 49, 448-456.
- SWEENEY J.R., GRUBER H.E., KIRCHEN M.E., MARSCHALL G.J. - Effects of non bearing on callus formation.
The Physiologist, 1985, 28 S, 63-64.
- TAM C.S., ANDERSON W. - Tetracycline labelling of bone in vivo.
Calcif. tissue Int., 1980, 30, 121-125.
- TANGUY A., BOISGARD S., BREMONT J.L. - Particularités de l'os de l'enfant, biomécaniques, évolution d'un cal osseux.
in : Les fractures des membres chez l'enfant, CLAVERT J.M., METAI-ZEAU J.P., Sauramps Médical Ed., Montpellier, 1990-, 9-31.
- TOMES J., DE MORGAN C. - Observations on the structure and development of bone.
Philos. Trans. R. Soc.Lond., 1853, 143, 109-139.
- TONINO A.J., DAVIDSON C.L., CLOPPER P.S., LINCLAU, - Protection from stress in bone and its effects.
J. Bone Joint Surg., 1976, 58 B, 107-113.

- TONNA E.A., CRONKITE E.P. - Cellular response to fracture studies with tritiated thymidine.
J. Bone Joint Surg., 1961, 43A, 352-362.
- TORNBERG D.D., BASSET C. - Activation of the resting periosteum.
Clin. Orthop., 1977, 129, 305-312.
- TRUMP B., SMUCKLER E., BENDITT E. - A method for staining epoxy sections for light microscopy.
J. Ultrastr. Res., 1961, 5, 343-348.
- TSCHANTZ P., RUTISHAUSER E. - La surcharge mécanique de l'os vivant. Les déformations plastiques initiales et l'hypertrophie d'adaptation.
Ann. Anat. Pathol., 1967, 12, 223-248.
- UHTHOFF U.K., DUBUC F.L. - Bone structure in the dog under rigid internal fixation.
Clin. Orthop., 1971, 81, 165-170.
- URIST M. - Practical applications of basic research on bone graft physiology.
Instr. Course Lectures, 1976, 25, 1-26.
- VERNEJOUL (DE) M.C., KUNTZ D., MIRAVET L., GOUTALLIER D, RYCKEWAERT A. Bone histomorphometric reproductibility in normal patients.
Calcif. Tissue Int., 1981, 33, 369-374.
- VISSER W.J., ROELOFS J.M.M., PETERS J.P.J., LENTFERINF M.H.F., DUURSMAS A. - Sampling variations in bone histomorphometry.
Metab. Bone Dis. Rel. Res., 1980, S2, 429-434.
- WATANABE R.S. - Embryology of the human hip.
Clin. Orthop., 1974, 98, 8-26.
- WHITESIDE I.A., LESKER P. - The effect of extraperiosteal and subperiosteal dissection.
J. Bone Joint Surg., 1978, 60A (1), 23-30.
- WOODRUF L.A., NORRIS W.P. - Sectioning of undecalcified bone, with special reference to autoradiographic applications.
Stain Technol., 1955, 30 (4), 179-188.
- XIPELL J., GLADWIN R. - The use of a low-viscosity epoxy resin in the preparation of undecalcified bone sections for light microscopy.
J. Microsc., 1972, 96, 125-129.
- XIPELL J., MAKIN H., MAC KINNON P. - A method for the preparation of undecalcified bone sections for light microscopy and microradiography.
Stain Technol., 1974, 49, 69-76.

176, ZUCMAN J., - Studies on the vascular connexions between periosteum,
bone and muscles.
J. Bone Joint Surg., 1960, 48, 324.



R E S U M E

L'histologie osseuse a fait d'incontestables progrès grâce à l'inclusion en résine plastique sans décalcification et à l'étude histomorphométrique des paramètres dynamiques.

Le but de ce travail est d'appliquer ces techniques à l'illustration de quelques aspects de la construction et de la reconstruction osseuses.

La croissance de l'os de l'enfant est sous la dépendance de nombreux paramètres. L'altération de l'un d'entre eux se traduit par un profil histomorphométrique en rapport avec son expression clinique.

La consolidation des fractures diaphysaires constitue un retour à l'ostéogénèse. L'ossification du cal interne est endoconjonctive, celle du cal externe mixte endoconjonctive et endochondrale.

La régénération osseuse en distraction procède d'un mécanisme différent : la zone centrale est fibreuse et subit l'ossification endoconjonctive parallèlement à l'allongement. Les antimitotiques perturbent modérément le processus d'ostéogénèse.

MOTS CLES

Tissu osseux, Histomorphométrie, Croissance, Consolidation, Allongement, Antimitotiques