



HAL
open science

Cancérogenèse de l'adénocarcinome des fosses nasales : analyse génomique et transcriptionnelle de cellules de la fente olfactive prélevées par méthode non invasive

Patrice Gallet

► To cite this version:

Patrice Gallet. Cancérogenèse de l'adénocarcinome des fosses nasales : analyse génomique et transcriptionnelle de cellules de la fente olfactive prélevées par méthode non invasive. Cancer. Université de Lorraine, 2019. Français. NNT : 2019LORR0354 . tel-03184193

HAL Id: tel-03184193

<https://hal.univ-lorraine.fr/tel-03184193>

Submitted on 4 May 2023

HAL is a multi-disciplinary open access archive for the deposit and dissemination of scientific research documents, whether they are published or not. The documents may come from teaching and research institutions in France or abroad, or from public or private research centers.

L'archive ouverte pluridisciplinaire **HAL**, est destinée au dépôt et à la diffusion de documents scientifiques de niveau recherche, publiés ou non, émanant des établissements d'enseignement et de recherche français ou étrangers, des laboratoires publics ou privés.



AVERTISSEMENT

Ce document est le fruit d'un long travail approuvé par le jury de soutenance et mis à disposition de l'ensemble de la communauté universitaire élargie.

Il est soumis à la propriété intellectuelle de l'auteur. Ceci implique une obligation de citation et de référencement lors de l'utilisation de ce document.

D'autre part, toute contrefaçon, plagiat, reproduction illicite encourt une poursuite pénale.

Contact : ddoc-theses-contact@univ-lorraine.fr

LIENS

Code de la Propriété Intellectuelle. articles L 122. 4

Code de la Propriété Intellectuelle. articles L 335.2- L 335.10

http://www.cfcopies.com/V2/leg/leg_droi.php

<http://www.culture.gouv.fr/culture/infos-pratiques/droits/protection.htm>



Ecole Doctorale BioSE (Biologie-Santé-Environnement)

Thèse

Présentée et soutenue publiquement pour l'obtention du titre de

DOCTEUR DE L'UNIVERSITE DE LORRAINE

Mention : « Sciences de la Vie et de la Santé »

par **Patrice GALLET**

**Cancérogenèse de l'adénocarcinome des fosses nasales:
analyse génomique et transcriptionnelle de cellules de la
fente olfactive prélevées par méthode non invasive**

Le 18 octobre 2019

Membres du jury :

Rapporteurs :

M. André CHAYS PUPH, Université de Reims
Mme Isabelle DULUC CR, HDR, INSERM, U1113, Strasbourg

Examineurs :

Mme Béatrix BARRY PUPH, Université Paris VII
Co-Directeurs de thèse
M. Jean-Louis GUEANT PUPH, INSERM, U1256, Nancy
M. Roger JANKOWSKI PUPH, Université de Lorraine, Nancy

Membres invités :

M Philippe PERRIN PUPH, EA 3450 DevAH, Nancy
M. Luc TAILLANDIER PUPH, INSERM, U1256, Nancy
M. Abderrahim OUSSALAH MCUPH. INSERM, U1256, Nancy
M. Rémi HOULGATTE DR, HDR, INSERM, U1256, Nancy

**UMR_S 1256 INSERM, Nutrition, génétique et expositions aux risques
environnementaux, 9 avenue de la Forêt de Haye-Faculté de Médecine 54500
Vandœuvre-lès-Nancy**

TABLE DES MATIERES

LISTE DES ABREVIATIONS	11
AVANT PROPOS	13
1. PREMIERE PARTIE : EPIDEMIOLOGIE ET CARACTERISTIQUES HISTOLOGIQUES DES TUMEURS LIEES AUX POUSSIÈRES DE BOIS	15
1.1. Lien épidémiologique entre adénocarcinomes intestinaux de la fosse nasale (ITACs) et exposition aux poussières de bois	16
1.1.1. Données de la littérature et réglementation.....	16
1.1.2. Conclusion	20
1.2. La fente olfactive, site de naissance des tumeurs liées aux poussières de bois	21
1.2.1. Localisation des tumeurs liées aux poussières de bois	21
1.2.2. Démonstration du site de naissance dans la fente olfactive.....	22
1.2.3. Conclusion	25
1.3. Evolution naturelle des adénocarcinomes liés aux poussières de bois.....	26
1.3.1. Description du comportement tumoral	26
1.4. Données anatomo-pathologiques sur les adénocarcinomes des fosses nasales.....	30
1.4.1. Adénocarcinomes non intestinaux.....	30
1.4.1.1. Adénocarcinome de bas grade.....	30
1.4.1.2. Adénocarcinome de haut grade.....	30
1.4.2. Adénocarcinomes intestinaux	30
1.4.2.1. Adénocarcinomes tubulo-papillaires à cellules cylindriques	31
1.4.2.1.1. Sous type Papillaire.....	31
1.4.2.1.2. Sous-type Colique.....	32
1.4.2.1.3. Sous-type Solide	32
1.4.2.2. Adénocarcinomes mucineux (alvéolaires et à cellules en bague à chaton)	33
1.4.2.3. Adénocarcinomes transitionnels	34
1.4.3. Marqueurs d'expression	34
1.4.3.1. Cytokératines	34
1.4.3.2. Villine.....	35
1.4.3.3. CDX2.....	35
1.4.3.4. SATB2	36
1.4.3.5. MUC2	36
1.4.3.6. EGFR	36
1.4.3.7. ACE (antigène carcinome embryonnaire)	37
1.4.3.8. Autres marqueurs.....	37
1.4.4. Conclusion	38
1.5. Lien entre le type intestinal des adénocarcinomes et l'exposition aux poussières de bois.....	39
1.5.1. Objectif.....	39
1.5.2. Matériel et méthodes	39
1.5.3. Principaux résultats.....	39
1.5.4. Discussion	40
1.5.5. Conclusion	40
1.6. Implications thérapeutiques et pour le dépistage	41
1.6.1. Chirurgie.....	41
1.6.2. Radiothérapie.....	42

1.6.3.	Chimiothérapie.....	43
1.6.4.	Thérapies ciblées & immunothérapie.....	44
1.6.5.	Prévention.....	44
1.6.6.	Dépistage.....	45
1.6.6.1.	Modalités actuelles du dépistage.....	45
1.6.6.2.	Evaluation de la pertinence du dépistage.....	47
1.7.	Conclusion et hypothèses de travail.....	48

2. DEUXIEME PARTIE : POURQUOI LES LESIONS NAISSENT-ELLES DANS LA FENTE OLFACTIVE ?.....49

2.1.	Données actuelles concernant les flux aériens et les dépôts de particules au sein des fosses nasales.....	50
2.1.1.	Etude des flux aériens.....	50
2.1.1.1.	Données générales.....	50
2.1.1.2.	Flux aériens dans la fente olfactive.....	53
2.1.1.3.	Conclusion.....	55
2.1.2.	Dépôts de particules au sein des fosses nasales.....	56
2.1.2.1.	Données de la littérature.....	56
2.1.2.2.	Conclusion.....	58
2.2.	Données expérimentales sur les dépôts de particules au sein des fosses nasales.....	59
2.2.1.	Objectif.....	59
2.2.2.	Matériel et méthodes.....	59
2.2.2.1.	Dispositif de production des poussières de bois.....	59
2.2.2.2.	Préparation du modèle 3D et du système 'respiratoire' artificiel.....	60
2.2.2.2.1.	Sélection du scanner.....	61
2.2.2.2.2.	Préparation des données 3D.....	62
2.2.2.2.3.	Impression du moule métallique et connexion au système respiratoire.....	63
2.2.2.3.	Récupération des poussières de bois.....	63
2.2.2.4.	Analyse des particules.....	64
2.2.2.4.1.	Microscopie optique.....	64
2.2.2.4.2.	Microscopie électronique.....	64
2.2.2.4.3.	Correction granulométrique.....	65
2.2.2.5.	Analyse statistique.....	66
2.2.3.	Principaux résultats.....	66
2.2.3.1.	Production de poussière de bois.....	66
2.2.3.2.	Microscopie optique (Fig 30).....	67
2.2.3.3.	Microscopie électronique (Fig 31 et 32).....	68
2.2.4.	Discussion.....	70
2.2.5.	Conclusion.....	72
2.3.	Clairance mucociliaire de la fente olfactive.....	73
2.3.1.	Généralités sur la clairance nasale.....	73
2.3.2.	Données actuelles en situation physiologique ou pathologique.....	73
2.3.3.	Conclusion.....	74
2.4.	Données expérimentales sur la clairance comparée fosses nasales/fente olfactive.....	75
2.4.1.	Objectifs.....	75
2.4.2.	Matériel et méthodes.....	75
2.4.2.1.	Population étudiée.....	75
2.4.2.2.	Méthode d'évaluation de la clairance.....	75
2.4.3.	Résultats.....	76

2.4.4.	Conclusion	76
2.5.	Embryologie et développement de la fente olfactive et des sinus	78
2.5.1.	Description générale du développement embryologique.....	78
2.5.1.1.	Nez olfactif et nez respiratoire	78
2.5.1.2.	Nez sinusien.....	82
2.5.2.	Conclusion	82
2.6.	Mécanismes moléculaires du développement embryologique.....	83
2.6.1.	Formation du tube digestif primitif et différenciation intestinale.....	83
2.6.2.	Transformation de la muqueuse « digestive » primitive en muqueuse respiratoire au niveau nasal	85
2.6.2.1.	Palatogénèse.....	85
2.6.2.2.	Régulation du développement embryologique de la muqueuse respiratoire nasale.....	86
2.6.2.2.1.	La différenciation respiratoire antérieure du tube digestif primitif et la séparation oeso-trachéale.....	86
2.6.2.2.2.	Formation des bourgeons pulmonaires et différenciation respiratoire de la muqueuse	88
2.6.2.2.3.	Différenciation respiratoire au niveau nasal	90
2.6.3.	Conclusion	90
2.7.	Conclusion de la deuxième partie et hypothèses de travail.....	91

3.	TROISIEME PARTIE : MECANISMES GENETIQUES ET EPIGENETIQUES DE LA CANCEROGENESE.....	93
3.1.	Action des poussières de bois sur la muqueuse nasale	94
3.1.1.	Effet génotoxique direct des poussières de bois.....	94
3.1.2.	Effets indirects des poussières de bois.....	94
3.1.2.1.	Poussières de bois et inflammation.....	94
3.1.2.2.	Inflammation ou stress oxydatif ?.....	95
3.1.2.3.	Effets potentiels du stress oxydatif.....	96
3.1.2.4.	L'adénocarcinome nasal est-il lié au stress oxydatif ?	97
3.2.	Mécanismes suspectés de la cancérogenèse : données de la littérature.....	98
3.2.1.	Anomalies génétiques prédisposantes	98
3.2.2.	Données biomoléculaires et génétiques	99
3.3.	Le modèle de l'adénocarcinome de Barrett et le rôle de Cdx2.....	102
3.3.1.	La séquence inflammation / métaplasie / cancer au cœur de l'adénocarcinome de Barrett... ..	102
3.3.2.	Le rôle central de Cdx2.....	107
3.3.2.1.	Le gène homéotique CDX2.....	108
3.3.2.2.	Régulation de CDX2.....	109
3.3.2.2.1.	Régulation transcriptionnelle	109
3.3.2.2.2.	Méthylation du promoteur de CDX2.....	109
3.3.2.2.3.	Autres mécanismes de régulation.....	110
3.3.2.3.	CDX2 et cancer.....	110
3.3.2.3.1.	Le rôle dual de CDX2	110
3.3.2.3.2.	CDX2 et méthylation dans le cadre de l'adénocarcinome œsophagien	112
3.4.	Métaplasie intestinale chez les menuisiers : mythe ou réalité ?.....	114
3.5.	Conclusion et hypothèses.....	117

4. QUATRIEME PARTIE : ANALYSE INTEGREE DES MODIFICATIONS LIEES AUX ADENOCARCINOMES DE LA FENTE OLFACTIVE.....	119
4.1. Objectifs de l'étude.....	120
4.2. Matériel et méthodes.....	121
4.2.1. Considérations éthiques.....	121
4.2.2. Conception générale et population.....	121
4.2.3. Technique de brossage et prélèvement d'échantillons.....	122
4.2.4. Purification de l'ARN.....	123
4.2.5. Analyse du transcriptome.....	123
4.2.6. Analyses des données des puces à ADN.....	124
4.2.7. Analyses du méthylome.....	124
4.2.8. Immunohistochimie.....	125
4.2.9. Disponibilité des données.....	125
4.3. Résultats.....	126
4.3.1. Population.....	126
4.3.2. Technique de brossage et prélèvement d'échantillons.....	128
4.3.2.1. Évaluation de la technique de brossage.....	128
4.3.2.2. Échantillons.....	128
4.3.3. Analyse globale des données d'expression.....	128
4.3.4. Analyse du méthylome.....	132
4.3.5. Analyse spécifique des données d'expression.....	136
4.3.5.1. CDX2, gènes homéotiques et/ou impliqués dans l'adénocarcinome de Barrett.....	136
4.3.5.2. Gènes cibles identifiés par l'analyse du méthylome.....	140
4.3.5.3. SATB2.....	140
4.3.5.4. Villine.....	141
4.3.5.5. EGFR, KRAS, HRAS, BRAF.....	141
4.3.5.6. Gènes cibles identifiés par Tripodi.....	142
4.3.5.7. MSH2, MSH6, MLH1.....	142
4.3.5.8. Modifications des gènes de l'inflammation et des voies de gestion des réactions oxydatives.....	143
4.3.6. Immunohistochimie.....	144
4.3.7. Construction d'un prédicteur.....	145
4.3.8. Un cas particulier de métaplasie.....	146
4.3.9. Un deuxième cas de métaplasie.....	148
4.4. Discussion.....	151
CONCLUSION.....	161
REFERENCES.....	161
BIBLIOGRAPHIQUES.....	161
ANNEXES.....	187
Annexe 1.....	188
Annexe 2.....	194
Annexe 3.....	211

REMERCIEMENTS

A mon Maître et Directeur de thèse,

Monsieur le Pr. Jankowski,

Vous avez accepté avec enthousiasme de diriger cette thèse. Vos idées innovantes sur l'embryologie et le développement des adénocarcinomes, vos conseils et vos intuitions ont permis le développement de cette thématique et l'aboutissement de ce travail. Pour votre confiance, votre disponibilité et votre soutien quotidien, veuillez trouver ici le témoignage de mon profond respect et de ma sincère reconnaissance.

A mon Maître et Co-Directeur de thèse,

Monsieur le Pr. Guéant

Vous m'avez accueilli dans votre unité, et je vous en suis profondément reconnaissant, car ce projet n'aurait pas pu voir le jour sans le soutien de toute votre équipe. Vous êtes de ceux qui savent communiquer aux autres leur enthousiasme pour la médecine (pour la vitamine B12 en particulier), pour la recherche et pour l'enseignement et qui m'ont accompagné depuis mes débuts. Pour votre confiance et votre soutien, et votre profonde humanité, veuillez trouver ici l'expression de mon très grand respect et de ma gratitude.

A nos Maîtres et Juges,

Madame la Pr. Barry,

Vous me faites l'honneur de juger ce travail. Je suis honoré que vous ayez accepté, tant pour des raisons scientifiques qu'humaines. Veuillez trouver ici le témoignage de mon profond respect et de ma sincère reconnaissance.

Madame le Dr. Duluc

Ce travail a souvent rencontré le fruit de vos recherches sur *Cdx2* en raison de leur qualité. Je suis honoré que vous ayez accepté de juger cette thèse. Nous aurons ainsi l'occasion de poursuivre une intéressante discussion. Veuillez trouver ici l'expression de toute ma considération et ma gratitude.

Monsieur le Pr. Chays,

Vous avez eu la gentillesse d'accepter la mission de suivre ce travail, et l'avez fait, comme toujours, avec bienveillance et conseils avisés. Je ne pourrai probablement jamais vous remercier assez pour votre soutien depuis toutes ces années. Je suis très heureux et très reconnaissant que vous ayez accepté de juger ce travail.

Monsieur le Pr. Perrin,

Vous avez accepté de participer à ce jury, avec votre enthousiasme et votre bienveillance habituelle. J'en suis extrêmement heureux, et honoré et je vous prie de trouver ici l'expression de tout mon respect.

Monsieur le Pr. Taillandier,

Vous avez également participé au suivi de ce travail avec des conseils avisés et une disponibilité remarquable. Je vous remercie pour ce temps consacré avec bienveillance. Je suis à la fois reconnaissant et honoré que vous ayez accepté de juger ce travail.

Monsieur le Dr. Oussalah,

Pour l'impressionnant travail réalisé, la qualité des discussions et des propositions que vous m'avez faites. Un grand merci d'avoir accepté de participer au jury, c'est un honneur pour moi.

Monsieur le Dr. Houlgatte,

Pour cet accompagnement dans le déchiffrement du transcriptome, insondable mystère pour moi quelques années auparavant, et pour l'ensemble des discussions que nous avons pu avoir, un grand merci. Je vous souhaite aussi fort que possible que cette thèse soit la fin d'une période difficile. Merci d'avoir accepté de participer à ce jury.

A la Fondation des Gueules Cassées pour leur soutien financier indispensable !

A tous ceux qui m'ont accompagné,

Merci à tous les médecins, chercheurs et étudiants des unités de recherche qui ont participé, de près ou de loin à ce travail. Je remercie tout particulièrement Jean Michel Vignaud : grâce à son soutien et sa confiance, ce travail a pu voir le jour et j'ai gardé confiance. Je remercie aussi Jean-Noël Freund pour son incroyable disponibilité, sa bienveillance et ses connaissances sur Cdx2, mais aussi Nathalie Nicot, Tony Kaoma, Guillaume Gauchotte, Celso Pouget, Pierre-Jean Meausoone, Caroline Rogaume, Stéphanie Lacomme, Sandra Lomazzi, Céline Chéry et tous ceux que je ne peux pas citer ici. J'adresse un remerciement spécial à André Donnot, qui a fait un travail fantastique tant manuel qu'intellectuel.

Un grand merci à Bruno, Cécile, Trung, Théo, Adrien pour leur soutien logistique et amical. Si j'ai pu rester motivé, c'est en grande partie parce que vous étiez là. Cécile, j'attends avec impatience ta nomination pour continuer à travailler avec toi ! J'aimerais aussi exprimer ici ma reconnaissance envers tous ceux du service d'ORL, actuels et anciens, pêle-mêle, collègues et amis, chefs, internes, Infirmières, Aides soignantes, Audiométristes, Orthophoniste, ASH: comme je ne peux pas citer tout le monde, je ne citerai personne, mais je redis ici combien je suis heureux de travailler à vos côtés, ou combien je l'ai été.

D'une manière générale, de nombreuses personnes se sont montrées particulièrement bienveillantes et m'ont accompagné tout au long de ce travail. Je les remercie ici sans les citer personnellement. Cela va du petit mot d'encouragement en passant, au soutien inconditionnel et quotidien exprimé par ma famille. Tout a eu son importance et je remercie infiniment ceux qui m'ont ainsi aidé et je ne les oublie pas.

A mes fidèles amis sur Nancy, à ceux qui ont eu l'outrecuidance de partir pour Metz ou Strasbourg ou pour encore plus loin : merci pour votre soutien, merci pour les moments formidables que nous avons passés ensemble toutes ces années.

A tous mes proches, à celles et ceux qui sont ma raison de vivre : merci !

Ma famille et Belle-famille, merci pour l'incroyable compréhension dont vous avez fait preuve, votre soutien, votre aide, et tout l'amour que vous m'avez témoigné.

Axel, Valentine et Augustin : vous êtes tout pour moi, et je vous remercie infiniment pour votre patience et votre soutien affectueux ; ce n'est pas facile d'avoir un papa qui fait une thèse !

Redisant ici combien je vous aime tous trois, ce travail vous est dédié.

Toutes mes pensées vont enfin à celle qui m'accompagne depuis tant d'années et qui a fait tant de sacrifices : merci infiniment pour ta patience, ton amour et pour le bonheur des instants passés à tes côtés. Je te dédie évidemment ce travail,

A toi, Géraldine,

Avec tout mon amour.

LISTE DES ABREVIATIONS

- ACE : Antigène Carcinome Embryonnaire
- CAM5.2 : anticorps dirigé contre les cytokératines de bas poids moléculaires
- CDX2 : Caudal Homeobox transcription factor 2
- CFD : Modèles informatiques de dynamique des fluides (Computer Fluid Dynamics)
- CHR : chromogranine
- CK... : cytokératine
- COV : Composés Organiques Volatiles
- EAC : adénocarcinome œsophagien (Esophageal AdenoCarcinoma)
- EBV : Epstein Barr Virus
- FOXA1 : Forkhead box protein A1 (Hepatocyte nuclear factor 3 alpha)
- FOXA2 : Forkhead box protein A2 (Hepatocyte nuclear factor 3 beta)
- GETTEC : Groupe d'Etude des Tumeurs de la Tête et du Cou
- HAS : Haute Autorité de la Santé
- HOX... : gènes de la famille Homeobox (HomeobOX gene)
- IC : Intervalle de Confiance
- INCA : Institut National du Cancer
- ITAC : adénocarcinome intestinal (Intestinal Type AdenoCarcinoma)
- Ki67 : anticorps monoclonal dirigé contre la protéine MKI67, protéine nucléaire des phases actives de la mitose
- MDF : Panneau de fibres
- MMP : Métallo-protéinase matricielle (Matrix MetalloProteinase)
- MUC... : mucine (MUCin)
- NFκB : Nuclear Factor κ B
- MSA : Actine spécifique du muscle (Muscle Specific Actin)
- NHEJ : Mécanisme de réparation par jonction d'extrémités non homologues (Non-Homologous End-Joining)
- NSE : Neuron Specific Enolase
- OGG1 : 8-oxoguanine DNA glycosylase 1
- OMS : Organisation Mondiale de la Santé (World Health Organisation, WHO)
- OR : Odds Ratio
- OSB : Panneau à copeaux orientés (Oriented Strain Board)
- PTEN : Phosphatase and TENsine homolog
- RGO : Reflux Gastro-Œsophagien
- ROI : Région d'intérêt (Region Of Interest)
- SATB2 : protéine de liaison aux séquences riches en Adénine / Thymine (Special AT-rich sequence-binding protein 2)

SIR : Ratio standardisé d'incidence (Standardized Incidence Ratio)

SMSA : Actine spécifique du muscle lisse (Muscle Specific Actin)

TNM : Classification Tumor Node Metastasis (OMS)

VEGF : facteur de croissance endothélial vasculaire (Vascular Endothelial Growth Factor)

AVANT PROPOS

L'adénocarcinome des fosses nasales est une tumeur rare (200-300 nouveaux cas par an en France) qui constitue un modèle de cancérogenèse assez remarquable.

L'agent carcinogène est très spécifique (les tanins du bois) : aucun autre agent ne semble pouvoir induire ces tumeurs et inversement, ces tumeurs ne surviennent pas sans exposition à ce carcinogène. De ce fait, le public exposé est surtout celui des travailleurs du bois et en particulier les menuisiers, exposés à des poussières plus fines. La transformation maligne est remarquable également car la muqueuse nasale, respiratoire, se différencie en une tumeur de phénotype intestinal, non classique : l'exposition à d'autres carcinogènes induit en effet une transformation en d'autres types tumoraux plus classiques pour un épithélium respiratoire (carcinome épidermoïde ou adénocarcinome non intestinal). Enfin, le site de naissance de ces tumeurs est très précis : il semble se situer au confluent des deux épithéliums respiratoire et olfactif et nulle part ailleurs.

Le développement de ces tumeurs après exposition au carcinogène est très lent, et laisse la possibilité d'envisager un dépistage précoce, peut-être même en amont, à un stade pré-cancéreux. Cependant aujourd'hui aucune méthode ne permet d'avancer le diagnostic, qui reste suspendu à la visualisation en consultation d'une tumeur dans une zone anatomique dont l'exploration n'est pas toujours simple. Et les mécanismes de développement tumoral restent relativement méconnus, ce qui ne permet pas d'envisager d'autres méthodes de dépistage, ni d'améliorer les méthodes de prévention.

Notre travail a pour objectif d'améliorer notre compréhension du développement tumoral, et de développer de nouvelles méthodes de dépistage en amont du développement de la tumeur maligne elle-même.

1. PREMIERE PARTIE : EPIDEMIOLOGIE ET CARACTERISTIQUES HISTOLOGIQUES DES TUMEURS LIEES AUX POUSSIERES DE BOIS

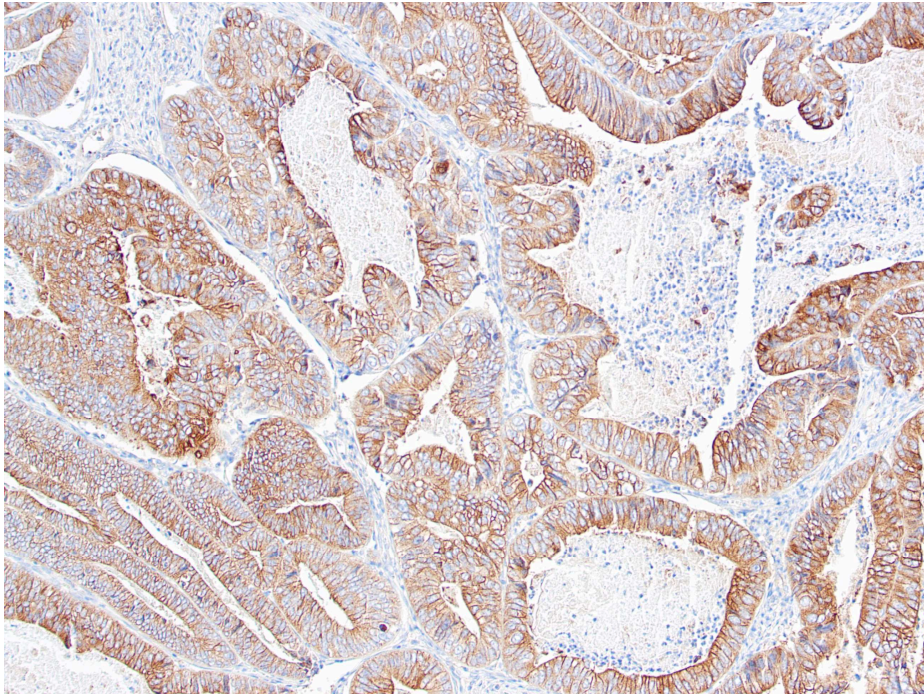


Illustration : adénocarcinome – immunohistochimie, marquage SLC26A10 x 20

1.1. Lien épidémiologique entre adénocarcinomes intestinaux de la fosse nasale (ITACs) et exposition aux poussières de bois

1.1.1. Données de la littérature et réglementation

En France, plus de 150 000 opérateurs du secteur du bâtiment seraient exposés aux poussières de bois : l'exposition peut être très faible, ponctuelle, sur des chantiers en extérieur, mais le plus souvent ces expositions sont loin d'être anodines. D'après l'enquête Sumer, effectuée en 2010 (Cavet, 2015), l'exposition aux poussières de bois concerne près de 2 % des salariés. L'exposition aux poussières de bois est en légère baisse (comparativement à 2003) mais 24 % des salariés concernés y sont exposés plus de 20 heures par semaine avec une intensité très forte pour 18 % et les méthodes de protection recommandées (notamment le port du masque) sont toujours peu appliquées (mesures correctives dans 38 % des cas seulement). Pour autant, en France, le nombre de cas déclarés d'adénocarcinomes des sinus n'est que de 200 à 300 cas par an (Choussy, 2008). Il n'est donc pas étonnant que le lien épidémiologique soit difficile à démontrer.

Le rôle favorisant des poussières de bois dans le cadre des cancers naso-sinusiens était soupçonné dès 1923 par Moure et Portmann (Moure, 1923). Cependant, ce n'est que quarante ans plus tard, en Angleterre, que les études épidémiologiques les plus importantes ont été réalisées, permettant, en **1965, d'établir le lien épidémiologique entre poussières de bois et cancers nasosinusiens** (Macbeth, 1965). Dès lors, il était établi que le type histologique principal était l'adénocarcinome, tandis que l'exposition à d'autres carcinogènes (tabagisme notamment), donnait plutôt lieu à des carcinomes épidermoïdes. En 1995, Demers publiait deux méta-analyses concernant les adénocarcinomes nasaux : la première incluait 5 études de cohorte pour un total de 28704 sujets suivis (23598 aux Etats-Unis, 5106 en Grande-Bretagne) et de 9 cas « en excès » identifiés (avec un ratio standardisé de mortalité calculé à 3,1 ; intervalle de confiance (IC) 95 % : 1,6-5,6) (Demers, 1995). La deuxième (Leclerc, 1997), portait sur douze études cas/contrôles avec un odds ratio (OR) à 13,5, (IC = 9-20) : Demers concluait que le risque était plus important dans les postes à exposition aux poussières plus importante (OR = 45,5, IC 95 % = 28,3-72,9) et augmentait avec la durée d'exposition. Ce sur-risque, observé surtout chez les hommes, était également vérifié chez les femmes exposées aux poussières de bois (OR = 2,5, IC 95 % = 0,5 – 12,3). Les tumeurs observées étaient surtout des adénocarcinomes. Contrairement aux premiers résultats publiés par Demers (Demers, 1995), Leclerc (Leclerc, 1997) puis Bimbi (Bimbi, 2004) ne retrouvaient finalement pas de lien avec les carcinomes épidermoïdes. Laakkonen venait ensuite confirmer ces données pour la population Finlandaise (ratio d'incidence standardisée à 1,42 (IC 95 % : 0,79-2,44) (Laakkonen, 2006). A contrario, Stellman, en 1998, n'avait pas mis en évidence de risque augmenté sur une population de 45000 travailleurs exposés mais le nombre de cas de tumeurs observés était très faible, probablement car la durée de suivi était beaucoup trop courte (6 ans) (Stellman, 1998).

La **latence moyenne de développement de la maladie est en effet très longue** : 28 ans dans l'étude GETTEC (Choussy, 2008), 40 ans dans la méta-analyse de Demers (Demers, 1995) si bien que 90% des patients ont plus de 50 ans (De Gabory, 2010). Pour Nylander (Nylander, 1993), il était même plus long avec un délai moyen de 40 ans (extrêmes : 7 – 70 ans). Dans notre série, le délai de développement de la maladie après la fin de l'exposition est de 18+/-17 ans pour une durée moyenne d'exposition de 30 ans.

Carton (Carton, 2002) rapporte une très nette **augmentation du risque avec la durée d'exposition** (OR=5,3 ; IC 95 % : 2,5-11,1 pour des durées inférieures à 5 ans, OR=10,7 ; IC 95 % : 5,2- 22,3 pour des durées de 10 à 19 ans et OR=36,7 ; IC 95 % : 22,0-61,3 pour des durées supérieures ou égales à 30 ans). Notons tout de même que dans la méta-analyse menée par Demers (Demers, 1995), le risque était augmenté de manière significative même en dessous de 5 ans d'exposition (OR=7,3 (IC 95 % : 3,7-14,6)). Curieusement il n'en a pas été tenu compte pour l'établissement du tableau correspondant de maladie professionnelle.

Le **risque augmente également avec l'intensité d'exposition** (Demers, 1995). Les niveaux d'exposition définis par Demers dans sa méta-analyse étaient « faible » (<1mg / m³), « modéré » (1-5mg / m³) ou « élevé » (> 5mg / m³), selon le travail des patients. L'OR était alors de 0,6 [IC 95%, 0,1-4,7], 3,1 [IC 95%, 1,6-6,1] pour une exposition modérée et 45,5 [IC 95%, 28,3-72,9] pour une exposition élevée. Dans notre série, 8 patients avaient une exposition de moins de 8 ans mais cette exposition avait été élevée, selon les niveaux définis par Demers.

Les métiers du bois les plus exposés sont, selon Demers (Demers,1995), par ordre décroissant :

Meuble : OR=41,1 [IC 95% 24,5-68,7]

Scierie : OR=19,7 [IC 95% 11,1-35,1]

Charpentiers : OR=19,3 [IC 95% 11,8-31,4]

Autres métiers du bois : OR=19,2 [IC 95% 9,5-38,6]

Papier/Carton : OR=0,7 [IC 95% 0,1-5,6]

Garde-Forestier : OR=0 [IC 95% 0-3]

D'autres composés intervenant dans le travail du bois seraient susceptibles de contribuer à la cancérogenèse, en particuliers les formaldéhydes présents dans les colles des panneaux synthétiques, les COV (composés organiques volatiles), les vernis, les autres colles. Ces composés sont travaillés ou émis lors du travail du bois, parfois chauffés, et leur rôle potentiellement cancérogène est indubitable, mais le lien avec les adénocarcinomes ne semble pas formellement établi. Dans une méta-analyse récente, Binazzi (Binazzi, 2015) a confirmé l'association avec l'exposition aux poussières de bois (risque relatif : 29,43, p<0,01).

Il a aussi retrouvé une association discrète (non significative) avec l'exposition aux formaldéhydes (risque relatif: 3,81 (1,39-10,41), $p=0,14$), mais il pondère ces résultats en rappelant l'intrication des deux paramètres dans certaines études, qui peut avoir joué le rôle de facteur de confusion dans la méta-analyse. Cependant, selon Binazzi, les formaldéhydes pourraient éventuellement jouer un rôle favorisant l'action des poussières de bois.

Dans sa méta-analyse (Binazzi, 2015), Binazzi a également retrouvé l'association statistique avec l'exposition aux tanins du cuir (risque relatif: 35,26, $p=0,818$ du fait du faible effectif), tandis que l'implication du nickel/chrome/amiante n'a pas pu être analysée avec précision. Pour Binazzi, le travail au sein de l'industrie du textile a aussi été identifié comme associé au risque de développer un adénocarcinome : le sur-risque (risque relatif 3,5, $p<0,01$) augmente (de manière non significative) avec la durée d'exposition. L'explication avancée par Binazzi est celle de la présence de composés dérivés des matériaux végétaux.

Suite aux travaux de Macbeth (MacBeth, 1965), c'est donc en Angleterre que les premières mesures de prévention contre les effets néfastes de l'exposition professionnelle aux poussières de bois ont été mises en œuvre, tandis que leur introduction a été beaucoup plus tardive pour le reste du continent européen. Pourtant le tableau des maladies professionnelles du régime général n°47 portant sur les poussières de bois avait été institué dès 1967 (décret du 14 février 1967).

Tableau 1 : Tableau 47B des Maladies Professionnelles en France

DÉSIGNATION DES MALADIES	DÉLAI DE PRISE EN CHARGE	LISTE LIMITATIVE DES TRAVAUX SUSCEPTIBLES DE PROVOQUER CES MALADIES
-A-	-A-	-A-
Lésions eczématiformes récidivant en cas de nouvelle exposition au risque ou confirmées par un test épicutané.	15 jours	Manipulation, traitement et usinage des bois et tous les travaux exposant aux poussières de bois
Conjonctivite récidivant en cas de nouvelle exposition au risque ou confirmée par test.	7 jours	
Rhinite récidivant en cas de nouvelle exposition au risque ou confirmée par test.	7 jours	
Asthme objectivé par explorations fonctionnelles respiratoires récidivant en cas de nouvelle exposition au risque ou confirmé par test.	7 jours	
Syndrome respiratoire avec dyspnée, toux, expectoration, récidivant après nouvelle exposition au risque, dont l'étiologie professionnelle est confirmée par la présence dans le sérum d'anticorps précipitants permettant d'identifier l'agent pathogène correspondant au produit responsable.	30 jours	
Fibrose pulmonaire avec signes radiologiques et troubles respiratoires confirmés par l'exploration fonctionnelle lorsqu'il y a des signes immunologiques significatifs.	1 an	
-B-	-B-	-B-
Cancer primitif : carcinome des fosses nasales, de l'ethmoïde et des autres sinus de la face.	40 ans (sous réserve d'une durée d'exposition de 5 ans).	Travaux exposant à l'inhalation des poussières de bois, notamment : - Travaux d'usinage des bois tels que sciage, fraisage, rabotage, perçage et ponçage ; - Travaux effectués dans les locaux où sont usinés les bois.

Mais les modifications successives de la directive européenne (90/394/CEE du 28 juin 1990) visant à protéger les travailleurs contre les risques liés à l'exposition à des agents cancérigènes au travail n'ont introduit qu'en 1999 (directive 1999/38/CEE du 29 avril 1999) le caractère cancérigène des poussières de bois de feuillus durs, fixant à 5 mg/m³ d'air la valeur limite d'exposition professionnelle. La transposition dans le droit français n'a elle été effectuée qu'en 2000 (arrêté du 18 septembre 2000), si bien que **l'efficacité des mesures préventives n'est pas encore perceptible en France.**

1.1.2. Conclusion

Le **lien entre exposition aux poussières de bois et cancers de l'ethmoïde est indiscutable** mais la plupart des études présentent une certaine hétérogénéité dans les diagnostics histologiques (incluant adénocarcinomes de tout type et carcinomes épidermoïdes) et les localisations (fente olfactive et autres localisations sinusiennes) rendant difficile l'établissement précis des liens avec les différents carcinogènes. Or **seuls les adénocarcinomes semblent véritablement en lien avec l'exposition aux poussières de bois**. Le tableau actuel 47B des maladies professionnelles en France est le reflet de cette hétérogénéité, permettant l'inclusion de tout type de carcinome, dans toutes les localisations naso-sinusiennes mais avec un délai de prise en charge restrictif de 5 ans qui ne correspond pas aux données observées dans la littérature. Dans le chapitre suivant, nous nous attacherons à étudier le site de naissance des adénocarcinomes liés à l'exposition aux poussières de bois.

1.2. La fente olfactive, site de naissance des tumeurs liées aux poussières de bois

1.2.1. Localisation des tumeurs liées aux poussières de bois

Suite aux travaux de Demers, de nombreuses études se sont intéressées aux risques de cancers associés aux poussières de bois (Demers, 1995).

En effet, dès 1995, Demers retrouvait une légère augmentation du risque de développer un cancer du cavum (OR=2,4 ; IC : 1,1-4,5), risque suspecté également par Armstrong (Armstrong, 2000) (OR=2,33 ; IC :1,36-4,19) et Hildesheim (Hildesheim, 2001)(OR=1,7 ; IC : 1-3). La plupart des tumeurs développées sont alors des carcinomes épidermoïdes ou indifférenciés. Dans une méta-analyse récente de Beigzadeh (Beigzadeh, 2019), 15 des études publiées ont été retenues, dont 7 seulement en analyse quantitative : les auteurs concluent à un sur-risque de développer un cancer du cavum (OR = 1.5 ; IC 95 % : 1.09-2.07) mais qui est surtout présent dans les pays asiatiques (OR = 1.87 ; IC 95 % :1.32–2.53). Selon les auteurs, cette différence s'explique par l'utilisation plus fréquente de bois durs et par une prévalence plus importante d'EBV qui pourrait jouer un rôle favorisant en cas d'exposition associée aux poussières de bois. Cependant cette étude ne permet pas d'analyser les expositions associées (professionnelles ou non) et en particulier l'exposition aux formaldéhydes, facteur de risque établi des cancers du cavum. *A contrario*, Vaughan (Vaughan, 2000) sur une cohorte cas-témoins et Stellman (Stellman, 1998) au cours du suivi prospectif de 45399 travailleurs du bois pendant 6 ans ne sont pas parvenus à mettre en évidence de risque surajouté. Devant ces données, et le type histologique différent des cancers du cavum, le lien direct entre exposition aux poussières de bois et cancer du cavum paraît peu probable.

Au niveau du pharynx, les études sont peu nombreuses : Innos retrouve un sur-risque non significatif (Innos, 2000). Sur 100 cas de cancers oropharyngés, Vlajinac (Vlajinac, 2006) retrouvait une prévalence significativement plus élevée de travailleurs du bois (22 contre 12 dans le groupe contrôle), mais compte-tenu du faible nombre de cas de ces études et de l'absence de lien établi par les principales études de cohorte (Demers, 1995 ; Stellman, 1998), ce résultat est à interpréter avec précaution.

Pour le larynx, il ne semble pas exister de risque plus élevé de cancer chez les travailleurs du bois (Demers,1995 ; Stellman, 1998 ; Gustavsson, 1998 ; Laforest, 2000 ; Elci, 2002).

Pour Stellman, l'excès de risque pour le cancer bronchique reste faible (risque relatif = 1,17 ; IC 95 % : 1,04-1,31) : il s'agit surtout de carcinome épidermoïde. Les auteurs relèvent de possibles biais liés à l'exposition à l'amiante. Dement (Dement, 2003) retrouvait un faible excès de risque de cancer du poumon chez les charpentiers (13 354 charpentiers, ratio standardisé d'incidence (SIR) = 1,45 ; IC 95 % : 1,22-1,72), mais pondère lui aussi avec la notion de fréquente exposition à l'amiante, susceptible d'expliquer le sur-risque de cancer de la plèvre. Matos (Matos,2000), retrouvait un excès de cancer bronchique (étude cas-témoin). Pour Szadkowska-Stańczyk (Szadkowska-Stańczyk, 2001), l'excès de risque de cancer du poumon était légèrement présent mais non significatif pour les poussières de bois, tandis qu'il était bien plus marqué pour les expositions à certaines poussières non organiques. Les autres études ne retrouvent pas de risque surajouté (Innos, 2000 ; Demers, 1997) ou un risque attribuable au tabagisme (Barcenas,2005 ; Laakkonen, 2006).

La seule étude retrouvant une augmentation du risque de tumeurs de l'œsophage est celle d'Innos (Innos, 2000) mais ce résultat est particulièrement discutable car l'incidence n'est augmentée que pour les travailleurs ayant une exposition de moins de 10 ans (selon les données d'Innos, plus l'exposition augmente, moins le risque est élevé). Ces données sont en contradiction avec l'augmentation du risque avec la durée et l'intensité d'exposition habituellement observée pour la fente olfactive (Demers, 1995). Les deux autres études de cohorte (Demers, 1995, Stellman, 1998) ne retrouvaient pas de sur-risque. De même, les études de cohorte (Demers, 1995, Stellman, 1998 ; Innos, 2000) ne montrent pas de sur-risque pour les hémopathies malignes ou les cancers de l'estomac.

Tripodi (Tripodi, 2011) a suggéré que la prévalence des cancers coliques chez les menuisiers serait plus élevée (4%). Innos (Innos, 2000), retrouvait en effet cette incidence accrue de cancer du colon (SIR = 1,65 ; IC 95 % : 1,22-2,17) mais pas pour les cancers du rectum. Au contraire, Dement (Dement, 2003) retrouvait une incidence accrue de ces derniers (SIR = 1,51 ; IC 95 % : 1,05- 2,10) mais pas des cancers du colon. A ce jour les données sont donc contradictoires et ne permettent pas d'établir qu'il existe un risque accru d'adénocarcinome colique dont les poussières de bois pourraient être tenues pour responsables.

1.2.2. Démonstration du site de naissance dans la fente olfactive

Pendant longtemps, les adénocarcinomes liés aux poussières de bois étaient décrits comme naissant dans l'ethmoïde et d'ailleurs dénommés « adénocarcinomes de l'ethmoïde ». Les travaux nancéiens successifs (Jankowski, 2007 ; Kacha, 2009 ; Georgel, 2009 ; Boulanger, 2011 ; Gallet, 2012 ; Grosjean, 2014 ; Russel, 2018) ont démontré que le **site de naissance des adénocarcinomes liés aux poussières de bois était la fente olfactive** et que l'envahissement ethmoïdal survenait seulement plus tard dans l'évolution de la maladie.

Plusieurs signes endoscopiques (visualisation directe du pédicule d'insertion, ou signes indirects par visualisation d'un ethmoïde sain en dépit d'une tumeur volumineuse) et radiologiques (élargissement de la fente olfactive, latéralisation du cornet moyen, présence d'un triangle de rétention aérique ou liquidien dans l'ethmoïde, présence quasi-systématique d'une lyse de la lame criblée en cas d'atteinte ethmoïdale) viennent à l'appui de la démonstration.

Ce sont la découverte souvent tardive des lésions d'adénocarcinomes, du fait d'une séméiologie peu bruyante et peu spécifique (Choussy, 2008), et la technique chirurgicale par voie paralatéronasale qui entretenaient la confusion possible avec un point de départ ethmoïdal. Depuis, de nombreux travaux sont venus corroborer cette hypothèse d'un site de naissance exclusivement dans la fente olfactive (Vergez, 2014 ; De Gabory, 2010 ; Mortuaire, 2016...).

Le travail initial de notre équipe a permis de décrire les différentes barrières à l'extension tumorale, de décrire la séméiologie radiologique des adénocarcinomes et de développer une classification utilisée pour la stratégie thérapeutique (Gallet, 2015). Quelques illustrations typiques de l'extension des adénocarcinomes sont présentées ci-dessous. Quelques illustrations typiques de l'extension des adénocarcinomes sont présentées ci-dessous.

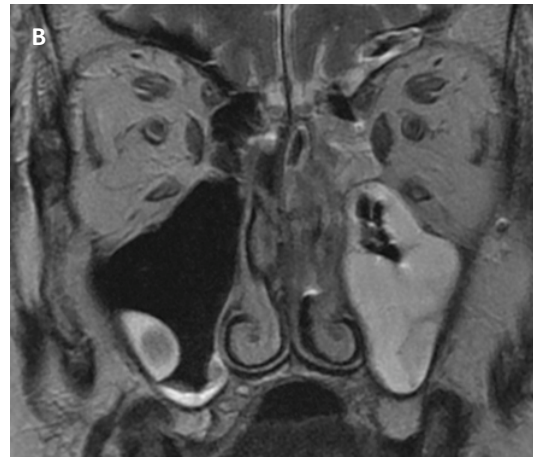
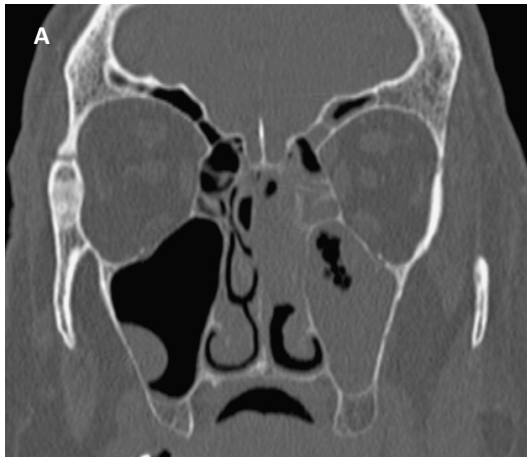
Figure 1: Tumeur de la fente olfactive gauche

A : TDM : reconstruction coronale, filtre osseux

B : IRM : coronal pondération T2

La tumeur est visualisée au sein de la fente olfactive et de la fosse nasale gauche, hétérogène en IRM. La paroi turbinaire reste devinable. Le **signe de la bulle** est clairement identifiable des deux côtés : la tumeur est à distance de la lame criblée. La muqueuse sus-jacente est inflammatoire (épaissie en scanner, en hypersignal T2). Il existe une réaction inflammatoire ethmoïdale et maxillaire, sans envahissement tumoral. Le septum est intègre.

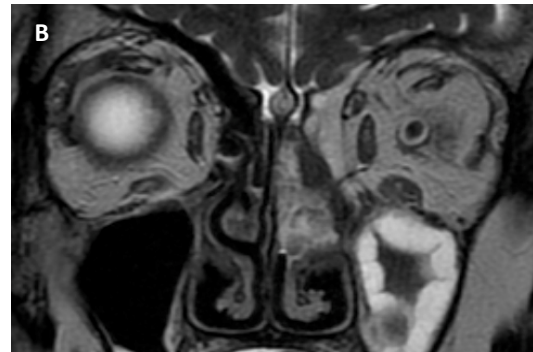
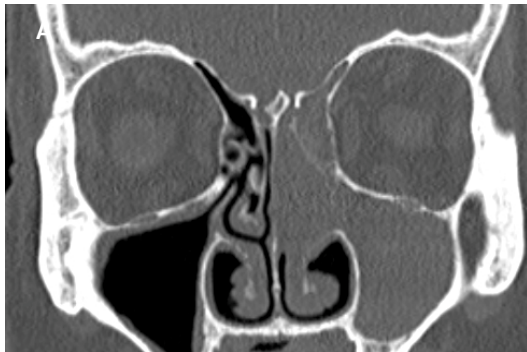

Figure 2: tumeur de la fente olfactive gauche

A : TDM : reconstruction coronale, filtre osseux

B : IRM : coronale pondération T2

Tumeur unilatérale gauche, au contact de la lame criblée. Elargissement de la fente olfactive. Le **signe du triangle** est présent en scanner et en IRM : la **paroi turbinaire reste clairement visible**, et l'ethmoïde est refoulé, rétionnel. Le sinus maxillaire est également inflammatoire.

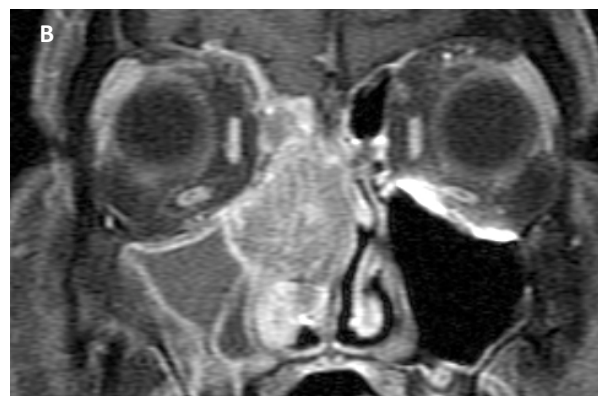
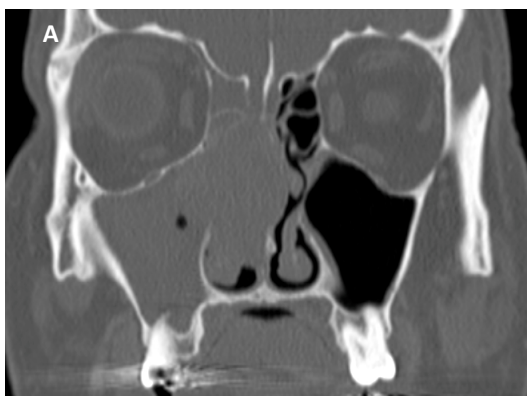

Figure 3: tumeur de la fente olfactive droite

A : TDM : reconstruction coronale, filtre osseux

B : IRM : coronale pondération T1 + Gadolinium, fat-sat

Tumeur unilatérale droite. La paroi turbinaire est à peine visible, le signe du triangle est absent. La tumeur, via la lame criblée, vient lyser la lame latérale de la gouttière olfactive. Aucun cas de lyse du toit n'est isolé, l'association avec une lyse de la lame criblée est systématique. Il n'existe pas de refoulement de la barrière méningo-bulbo-olfactive.

D'autres tumeurs partagent cependant cette localisation de manière habituelle (esthésioneuroblastome, hamartomes...) : ces tumeurs seront décrites plus loin ([Chapitre 1.3.2.](#)) dans un souci de mise en évidence des points communs et des différences avec l'adénocarcinome de la fente olfactive pour mieux appréhender ses mécanismes de cancérogenèse.

1.2.3. Conclusion

La fente olfactive semble être le site de naissance exclusif et spécifique des adénocarcinomes liés à l'exposition chronique aux poussières de bois.

1.3. Evolution naturelle des adénocarcinomes liés aux poussières de bois

1.3.1. Description du comportement tumoral

Certains indices issus de l'histoire clinique sont en faveur d'un développement relativement lent et peu agressif. Bien que les travailleurs du bois soient exposés de manière précoce (17+/-4.5 ans (Fontana, 2008)), l'âge de diagnostic est habituellement tardif, reflet du temps nécessaire pour développer une tumeur : cet âge de diagnostic se situe aux alentours de 60 ans (Choussy, 2008, De Gabory, 2010; Grosjean, 2014). Quelques rares cas de survenue avant 40 ans ont cependant pu être publiés (De Gabory, 2010). Le délai de latence a déjà été évoqué précédemment : ce délai de latence est évalué de manière différente selon les auteurs (calculé entre l'apparition de la maladie et la fin d'exposition ou au contraire le début de l'exposition). Il est plus logique d'utiliser la date de début d'exposition car 1/ cela correspond à la définition consensuelle de la latence d'une maladie, 2/ le risque n'est pas présent avant l'exposition et 3/ le risque peut survenir dès une exposition brève (même inférieure à un an) ; il est donc présent pratiquement dès le début de l'exposition. Pour Nylander le délai de latence est aux alentours de 40 ans (7-70 ans) (Nylander, 1993). Pour Fontana, il est de 46+/-12,3 ans (Fontana, 2008). Actuellement, **il n'y a pas de données pour savoir si l'intensité de l'exposition réduit la latence (accélère le développement de la maladie).**

Les signes cliniques permettant le diagnostic d'adénocarcinome sont aspécifiques (obstruction nasale (76,3%), rhinorrhée (19,6%), épistaxis (47,8%) (Sy, 2004), hyposmie voire anosmie (Kacha, 2009), etc.), et surviennent chez des travailleurs qui ont souvent déjà des symptômes rhinosinusiens dus à leur exposition professionnelle à des irritants. Les travailleurs du bois ont des irritations nasales, une rhinorrhée et/ou une obstruction nasale plus fréquentes qu'une population non exposée (Odds Ratio respectifs de 2,57, 2,93 et 2,06 (Marcuccilli, 1998). Cela rend délicate l'évaluation de la durée d'évolution avant le diagnostic.

Pour ces mêmes raisons, le diagnostic est souvent tardif (Choussy, 2008). Dans au moins 38.6 % des cas, les symptômes sont présents depuis plus de 6 mois, et dans 23 % depuis 3 à 6 mois. Bien que ces tumeurs soient diagnostiquées à un stade tardif, les manifestations cliniques liées aux organes adjacents sont plus souvent des signes de compression de ces tissus que des signes d'envahissement.

L'examen endoscopique (Jankowski, 2007) et l'analyse de l'imagerie retrouvent généralement un corps tumoral centré sur une fente olfactive élargie (Gallet, 2015; de SaintHilaire, 2016) avec des signes de compression ou de déviation des tissus adjacents (septum ou cornet moyen (Georgel, 2008 ; Gallet, 2015)) : très souvent les structures adjacentes sont préservées et simplement refoulées, leur envahissement étant tardif.

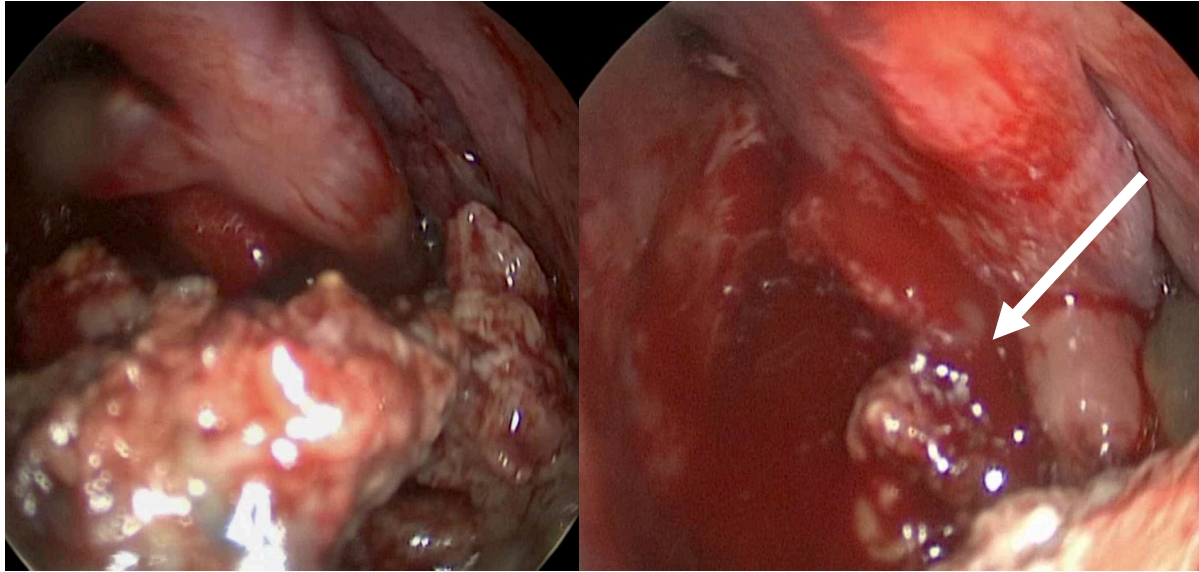


Figure 4: vue endoscopique d'un adénocarcinome intestinal. La tumeur, volumineuse, occupe toute la fosse nasale. Pour autant, l'ethmoïde, refoulé, n'est pas du tout envahi. La zone d'insertion (flèche blanche) est petite, sur le cornet moyen. Il n'y a pas de lyse osseuse.

Les ITACs sont peu lymphophiles : les métastases sont présentes dans moins de 2 % des cas au diagnostic bien que les lésions soient avancées, au contraire des carcinomes épidermoïdes au même stade évolutif et dans les mêmes localisations (Choussy, 2008 ; Donhuijsen, 2016). Les rares cas de métastases identifiés dans la littérature sont (par ordre décroissant de fréquence) cérébro-méningées, osseuses, pulmonaires, ganglionnaires et hépatiques (Jegoux, 2004 ; Sy, 2004 ; De Gabory, 2008 ; Donhuijsen, 2016). L'évolution ganglionnaire est rare (Donhuijsen, 2016).

De façon générale, pour les adénocarcinomes, le temps de doublement tumoral médian se situe aux alentours de 185 jours, plus long donc que celui des carcinomes épidermoïdes (90 jours) (Friberg, 1997). Sur le plan histologique, la faiblesse du marquage Ki67 des adénocarcinomes nasaux semble également indiquer qu'il s'agit de tumeurs peu proliférantes. Valente, à partir d'une étude histologique rétrospective à partir de 34 cas d'adénocarcinome naso-sinusien, indique que seuls 7 d'entre eux (19,4 %) avaient un immunomarquage Ki-67 sur plus de 50% des cellules tumorales (Valente, 2004). Sur le plan histologique, il n'y a pas d'argument non plus pour dire que les adénocarcinomes présentent une forte capacité de destruction tissulaire (ainsi, on ne retrouve pas de notion de marquage fortement positif pour les métalloprotéinases (Roels-Abramovici, 2012)).

Le pronostic de ces tumeurs tient plus aux éventuelles récurrences locales qu'aux métastases à distance (Choussy, 2008 ; Roux, 1997 ; Jegoux, 2004 ; Vergez, 2014) : ainsi dans notre série nancéenne, un patient (sur 74) seulement a développé des métastases à distance (Grosjean, 2014). C'est pourquoi tous les éléments qui rendent l'exérèse locale et/ou le traitement de radiothérapie délicats (du fait de la proximité avec des organes à risque) sont de mauvais pronostic, en particulier, l'envahissement des parois latérales du sphénoïde, et l'extension intracérébrale (Cantù, 2006; Gallet, 2015 ; De Gabory, 2009). Ainsi, une extension cérébrale entraîne une survie actuarielle de 64 % à 3 ans pour les T4b. Les décès dus à la maladie en cas d'évolution locale, surviennent dans un délai moyen de 29 mois (Jegoux, 2004).

Notons que le morcellement tumoral, qui dans le cas des sarcomes est particulièrement préjudiciable, ne semble pas – dans le cas des adénocarcinomes intestinaux - entraîner de risque majeur de ré-évolution locale : au contraire, notre série endoscopique et les résultats de la littérature (Mortuaire, 2015 ; Cantù, 2006; Vergez, 2014, Rawal, 2016 ; Meccariello, 2016) montrent des résultats comparables voire meilleurs sur le plan carcinologique, avec des résultats fonctionnels meilleurs. Une seule publication, avec un recul de 10 ans (minimum 5 ans) (Donhuijsen, 2016) retrouve quelques récives plus tardives (au delà des 5 premières années) pour les voies endoscopiques. Il est possible que les meilleurs résultats soient en partie dus à une meilleure connaissance du site de naissance des adénocarcinomes, à une meilleure visualisation de leur pédicule, et/ou au changement de voie d'abord.

Dans un cas, nous avons observé que l'association de l'adénocarcinome à un chordome chondroïde (Gallet, 2012) avait entraîné un changement du comportement de l'adénocarcinome, avec une évolution locale très rapide, et des métastases ganglionnaires cervicales et à distance. Cependant **les raisons pour lesquelles certaines formes sont plus agressives restent inconnues** : il semble que les formes les plus agressives soient associées à de plus nombreuses altérations génétiques (notamment concernant p53). Mais ces formes sont surtout observées pour des tumeurs localement avancées. Il est donc vraisemblable que cela soit plus le reflet d'une évolution tumorale prolongée, qu'une caractéristique présente d'emblée (Valente 2004, Castillo 2007, Wu 1996, Bashir 2003, Perrone 2003, Yom 2005). Donhuijsen (Donhuijsen,2016) suggère que les cas d'adénocarcinome mucineux sont de meilleur pronostic en raison d'une moins bonne cohésion cellulaire. Ce meilleur pronostic pourrait également tenir au caractère très différencié des adénocarcinomes. L'observation d'un cas de tumeur de collision associant chordome chondroïde et adénocarcinome (Gallet, 2012) suggère que les capacités d'invasion resteraient limitées même dans des formes avancées : en effet, les deux tumeurs, entrées en collision, ont gardé leurs organisations parfaitement différenciées sans détruire l'organisation de la lésion adjacente.

On retiendra en tout cas que **l'adénocarcinome a un développement lent, repoussant les structures adjacentes pendant longtemps avant de les envahir, et qu'il se comporte comme un tissu relativement mature, avec une capacité métastatique limitée. L'intérêt d'un diagnostic et d'un traitement précoce** est évident, tant en termes de contrôle de la maladie qu'en termes de séquelles fonctionnelles éventuelles (De Gabory, 2008).

1.3.2. Comparaison à d'autres types tumoraux

Au sein de la fente olfactive, la tumeur bénigne la plus fréquente est l'hamartome adénoïde respiratoire (Lima N.B., 2006 ; Grosjean, 2011 ; Lorentz, 2012) et la seconde tumeur maligne la plus fréquente après les adénocarcinomes, le neuroblastome olfactif (Boulanger, 2011).

Potentiellement, un hamartome épithélial respiratoire adénomatoïde pourrait être confondu avec un adénocarcinome lié aux poussières de bois qui n'en serait qu'à un stade précoce de développement, du fait d'une localisation similaire. Comme l'hamartome, l'adénocarcinome tend à repousser le cornet moyen, donc à élargir la fente olfactive. Cependant les adénocarcinomes sont souvent situés plus postérieurement

que les hamartomes, qui, eux, sont souvent bilatéraux. Le contexte et l'aspect clinique des hamartomes sont toutefois différents, avec un aspect polypoïde, non saignant, souvent dans un contexte de polypose naso-sinusienne ayant fait l'objet d'une première intervention, même s'il existe aussi des hamartomes primitifs (Lorentz, 2012). Histologiquement, la structure hamartomateuse comporte des glandes petites ou moyennes, avec une architecture lobulaire. Ces glandes semblent s'invaginer sous la surface. L'épithélium est respiratoire unistratifié, reposant sur une membrane basale épaissie, hyalinisée. Il n'y a pas d'atypie, ni de signe d'invasion mais les invaginations peuvent être trompeuses (Lorentz, 2012). Les hamartomes n'ont pas de capacité d'invasion ni de métastase. Ils ont parfois été observés en périphérie d'adénocarcinomes non intestinaux ce qui a fait suggérer à certains auteurs qu'ils puissent constituer un stade précoce d'évolution tumorale (Jo, 2009 ; Roels-Abramovici, 2012). Mais l'observation fréquente de ces mêmes hamartomes dans d'autres contextes (polypose naso-sinusienne) et sans aucune dégénérescence ultérieure tend à faire récuser cette hypothèse, et à les faire considérer comme un modèle de tumeur bénigne induite par l'inflammation locale (Nguyen, 2014). Cela n'empêche pas l'association avec un adénocarcinome qui pourrait masquer le diagnostic de ce dernier.

Les papillomes inversés (schneidériens) sont de diagnostic différentiel facile sur les plans clinique (insertion dans la masse latérale de l'ethmoïde, aspect plissé dit cérébriforme), radiologique et histologique (prolifération bénigne avec inclusion de massifs sous la membrane basale, épithélium cylindrique cilié avec variante oncocytaire possible). Leur dégénérescence en carcinome épidermoïde est possible, et généralement de mauvais pronostic, avec des capacités de prolifération, d'invasion et de métastase bien supérieures à celles des adénocarcinomes.

Les autres lésions pouvant présenter des difficultés diagnostiques sur le plan histologique (adénome pléiomorphe ou carcinome adénoïde kystique) sont exceptionnelles dans cette localisation dans la fente olfactive (pas de publication à ce jour à notre connaissance).

Le neuroblastome olfactif est la tumeur qui partage le plus de caractéristiques évolutives communes avec l'adénocarcinome : on notera cependant ses capacités d'invasion supérieures, avec une grande propension à franchir la lame criblée, la possibilité d'avoir un site de départ au sein des masses latérales de l'ethmoïde et une capacité métastatique supérieure (Jankowski, 2014).

En comparaison des autres tumeurs naso-sinusiennes [...] les cliniciens considèrent que l'adénocarcinome nasosinusal est une tumeur d'évolution plus lente (« avis d'experts, communauté ORL », tel que cité par le rapport de la Société Française de Médecine du Travail, 2011). Enfin, **parmi toutes les autres tumeurs naissant dans la fente olfactive, aucune autre tumeur n'est liée à l'exposition aux poussières de bois.**

1.4. Données anatomo-pathologiques sur les adénocarcinomes des fosses nasales

Au niveau naso-sinusien, la classification OMS 2005 (WHO, 2005) distingue deux types d'adénocarcinomes : les adénocarcinomes non intestinaux et les adénocarcinomes intestinaux.

1.4.1. Adénocarcinomes non intestinaux

Deux sous-types sont individualisés en fonction du degré d'atypie cytonucléaires, de l'index mitotique et des remaniements nécrotiques : les adénocarcinomes de bas grade et ceux de haut grade.

1.4.1.1. Adénocarcinome de bas grade

L'architecture est le plus souvent tubulo-papillaire ou parfois tubulaire. Les glandes sont de petite taille, regroupées les unes contre les autres, et ont un aspect uniforme. Le stroma interglandulaire est réduit. L'épithélium se réduit à une couche cellulaire de cellules non ciliées plutôt cubiques ou cylindriques, au noyau rond. Les signes d'agressivité (mitoses, atypies, nécrose, engainement péri-nerveux ou invasion vasculaire) sont absents.

1.4.1.2. Adénocarcinome de haut grade

Ces tumeurs sont beaucoup plus rares. Elles présentent des signes d'agressivité et peuvent prendre plusieurs aspects histologiques (Stelow, 2011) : blastomateux, apocrine, oncocytique et peu ou pas différenciés.

1.4.2. Adénocarcinomes intestinaux

Ces tumeurs sont les plus fréquentes. Sur le plan histologique, les ITACs ont été divisés en 5 catégories par Barnes : papillaire / colonique / solide / mucineux / mixte (Acheson, 1967). Puis Kleinsasser and Schroeder ont revu cette classification en proposant 1/ les adénocarcinomes tubulo-papillaires à cellules cylindriques (englobant les sous types papillaires, coliques et solides) 2/ les adénocarcinomes alvéolaires à cellules caliciformes 3/ les adénocarcinomes à cellules en bague à chaton et 4/ le type transitionnel (correspondant au type mixte de Barnes). Ces sous-types histologiques seraient relativement bien corrélés au comportement clinique (Kleinsasser, 1988; Franchi, 1999).

1.4.2.1. Adénocarcinomes tubulo-papillaires à cellules cylindriques

1.4.2.1.1. Sous type Papillaire

La sous-variété papillaire représente environ 18 % des cas. Elle peut ressembler fortement à un adénome tubulo-villeux colique. Ce type histologique développe parfois des villosités intestinales d'aspect tout-à-fait normal, avec un épithélium mono ou pseudostratifié constitué de cellules spécialisées typiques de l'épithélium intestinal (cellules caliciformes, cellules de Paneth, cellules cylindriques à plateau...), et même une musculaire muqueuse.

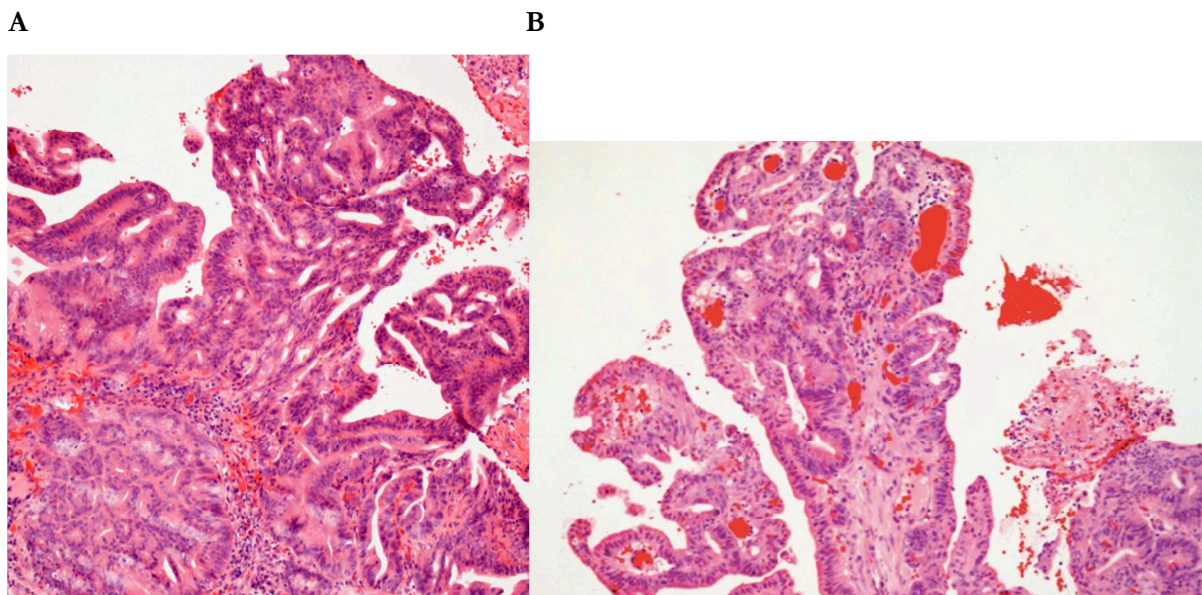


Figure 5. Adénocarcinome papillaire : (Leivo, 2007 ; Leivo, 2016)

A&B (coloration Hématoxyline-Eosine x250): associations de projections papillaires et de structures glandulaires et tubulaires.

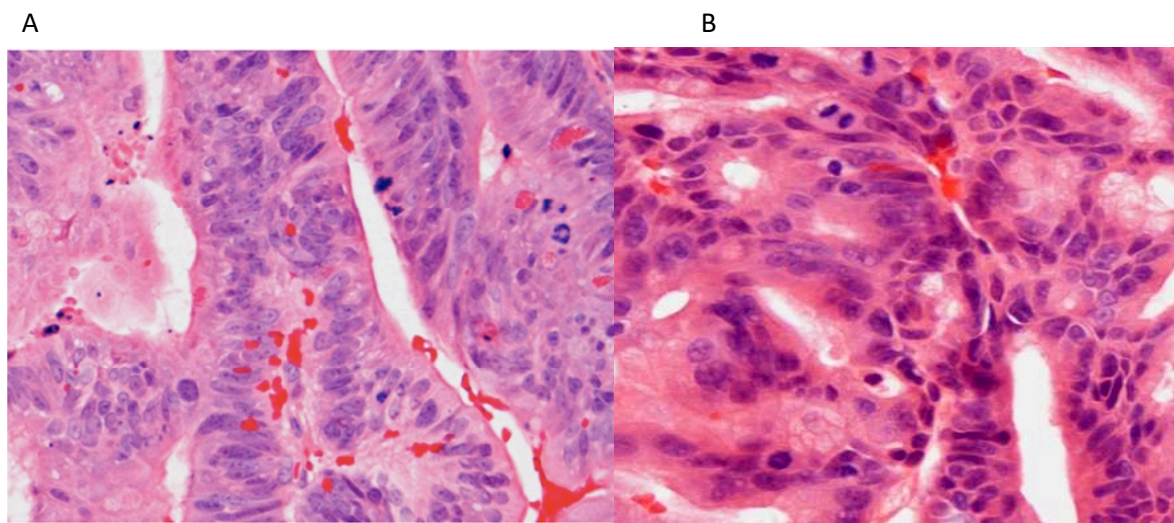


Figure 6. Adénocarcinome papillaire : (Leivo, 2007 ; Leivo, 2016) A&B.(coloration Hématoxyline-Eosine x400) Cellules cylindriques. Nombreuses figures de mitose. Noyaux hyperchromatiques, irréguliers, allongés.

1.4.2.1.2. *Sous-type Colique*

Le sous-type colique est la variété la plus fréquente (40%). Elle est plus proche de l'adénocarcinome Lieberkühnien colique avec une composante tubulaire majoritaire. Cette variété est plus invasive.

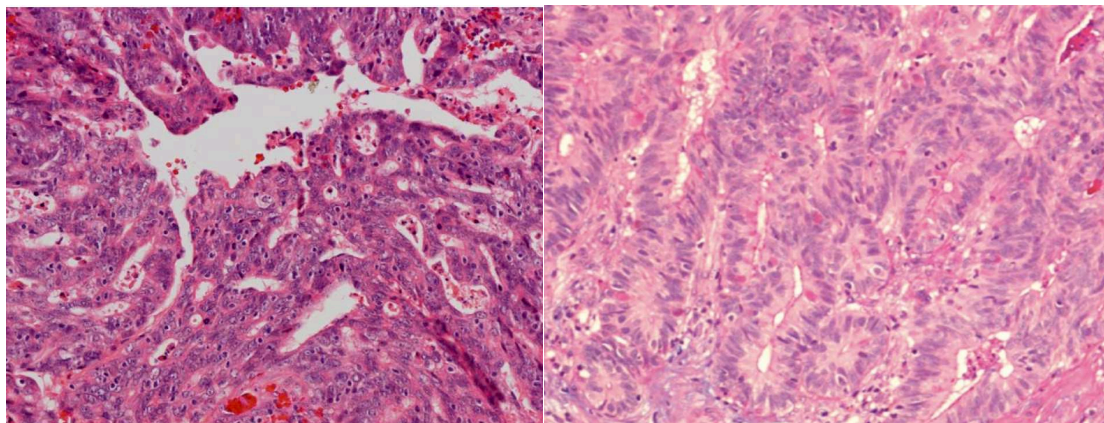


Figure 7. Adénocarcinome colique (Leivo, 2007) (coloration Hématoxyline-Eosine x250) Structures glandulaires au sein de plages trabéculaires. Forte activité mitotique

1.4.2.1.3. *Sous-type Solide*

La sous-variété indifférenciée (20 % des cas) est d'architecture trabéculaire ou solide.

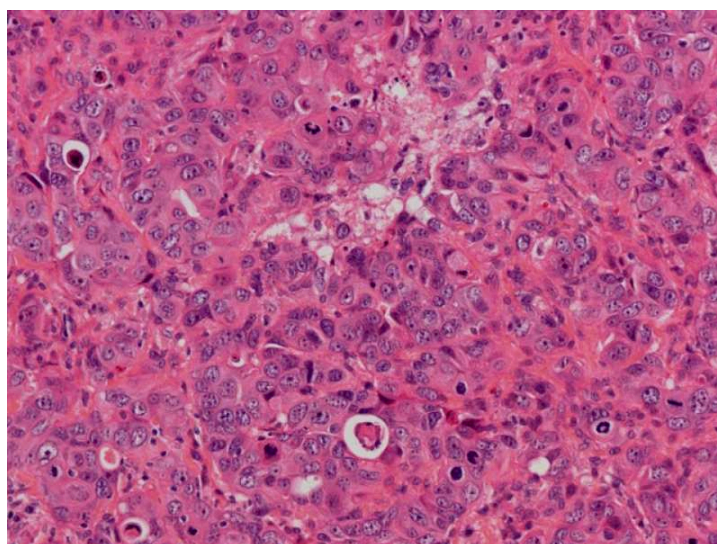


Figure 8. Adénocarcinome colique (Leivo, 2016) (coloration Hématoxyline-Eosine x250) adénocarcinome intestinal solide. On identifie peu de structures glandulaires au sein d'une tumeur à forte activité mitotique.

1.4.2.2. Adénocarcinomes mucineux (alvéolaires et à cellules en bague à chaton)

Les cellules tumorales sont cuboïdes, avec un noyau rond et de nombreuses vacuoles sécrétoires donnant au cytoplasme une coloration éosinophile. Les cellules tumorales s'organisent selon une architecture alvéolaire : les développements glandulaires sont distendus par des plages de mucine.

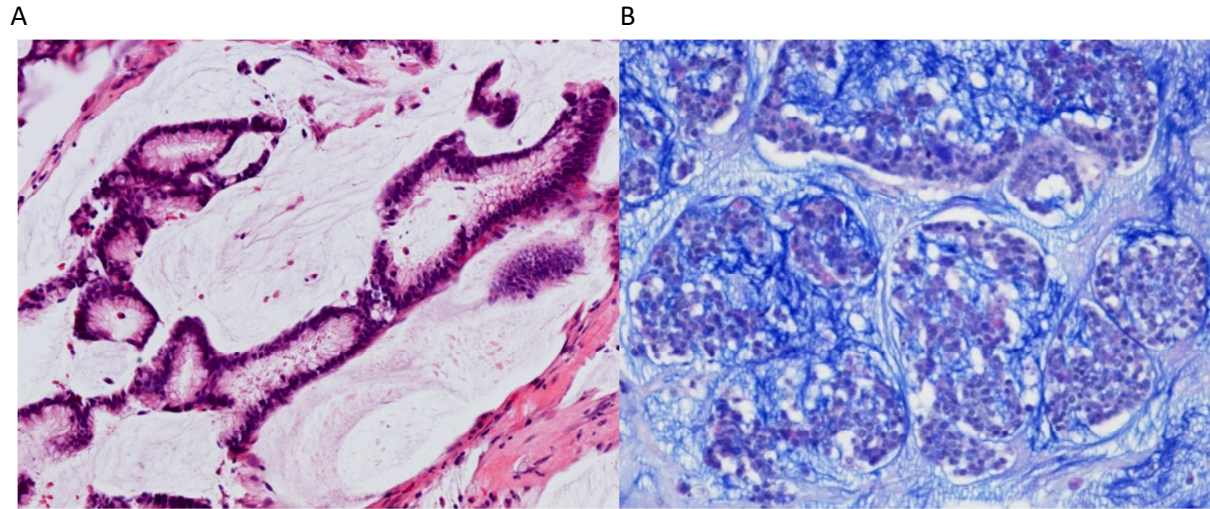


Figure 9. Adénocarcinome mucineux :

A. (Leivo, 2016) (coloration Hématoxyline Eosine $\times 250$) Les cellules tumorales se regroupent autour d'une lumière glandulaire

B. (Leivo, 2007) (coloration Bleu Alcian $\times 250$) Les cellules tumorales sont organisées en amas glandulaires séparés par des plages de mucine (colorée par le bleu alcian).

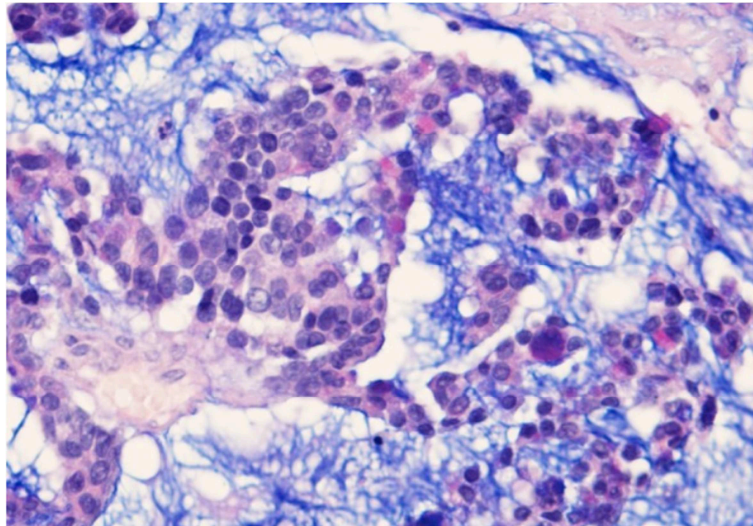


Figure 9. Adénocarcinome mucineux (Leivo, 2016) Les amas de cellules tumorales contenant quelques cellules caliciformes sont suspendues au sein de la mucine teinte par le Bleu Alcian (Alcian-Blue PAS stain $\times 400$)

1.4.2.3. Adénocarcinomes transitionnels

Ce sous-type contient une association à peu près équilibrée de deux variétés histologiques.

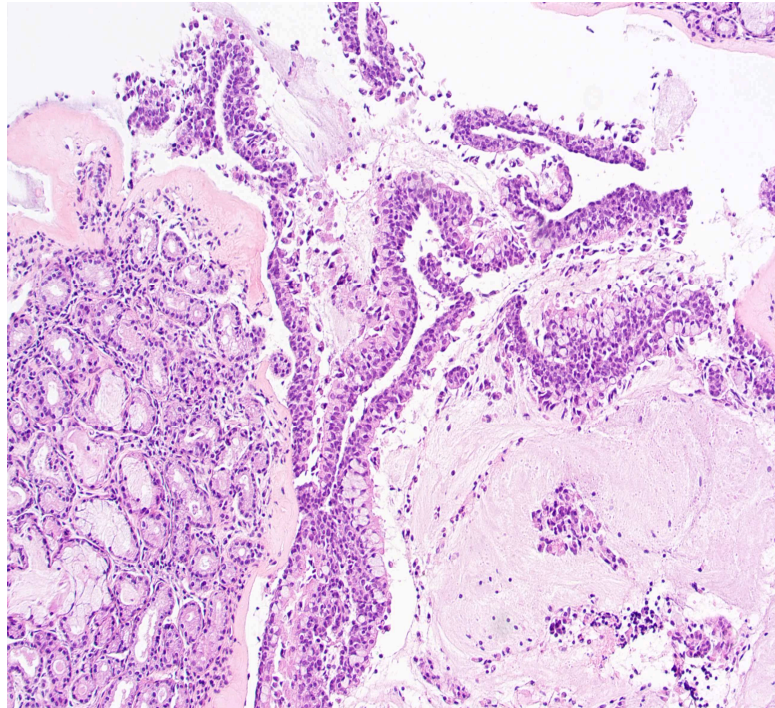


Figure 10. Adénocarcinome transitionnel (Poizat, 2009) : Association d'une forme tubulopapillaire à une forme mucineuse avec cellules en bague à chatons. (coloration Hématoxyline Eosine $\times 250$)

1.4.3. Marqueurs d'expression

Afin de caractériser les adénocarcinomes en immunohistochimie (tant pour des raisons d'évaluation pronostique que pour les différencier d'autres lésions similaires), de nombreux marqueurs ont été utilisés.

1.4.3.1. Cytokératines

Les **cytokératines** sont des marqueurs spécifiques des épithéliums. Au sein de l'épithélium respiratoire normal, l'expression de CK7 est habituellement positive, tandis que l'expression CK20 est négative. Les adénocarcinomes non intestinaux gardent ce profil **CK7+** / **CK20-** (comme les hamartomes respiratoires adénoïdes, les papillomes schneideriens ou les métaplasies malpighiennes (Poizat, 2009 ; Kennedy, 2004)). Au contraire, **CK20** est exprimée de manière presque constante (70-98%) (Franchi, 2004; Kennedy, 2004) dans le cytoplasme des cellules des adénocarcinomes intestinaux (avec un renforcement membranaire). Cette positivité CK20 était également confirmée dans le travail de thèse d'Olivia Roels-Abramovici (94% de marquage positif) (Roels-Abramovici, 2012). De nombreuses autres études, sur de plus petits échantillons, retrouvent cette positivité CK20 quasi-constante dans les adénocarcinomes intestinaux (Resto, 2006 ; Choi, 2003 ; Ortiz-Rey, 2005 ; Abecasis, 2004; Yue, 2015).

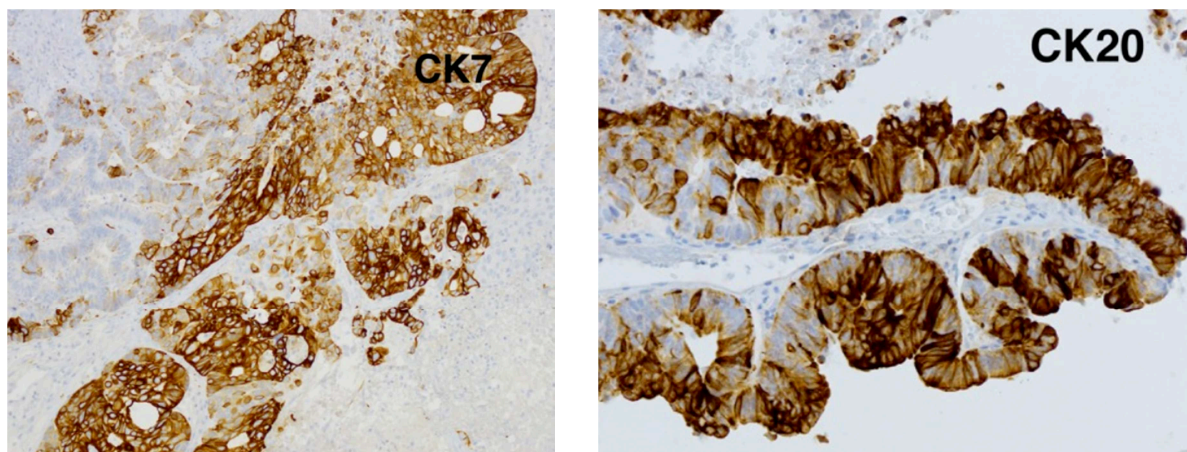


Figure 11: Exemples de marquages immunohistochimiques dans le cadre d'un adénocarcinome papillaire (CK7 et CK20) (Leivo, 2017)

En revanche, le marquage CK7, fréquemment présent dans les formes non intestinales (100 % pour Franchi et 89 % pour Cathro (Franchi, 2004 ; Cathro, 2004)) , est plus inconstant dans les formes intestinales. Ainsi, Roels-Abramovici (Roels-Abramovici, 2012) retrouvait 43% de marquage positif (n=15/38 cas), Ortiz-Rey 57,1 %, et Kennedy 60 % pour les adénocarcinomes intestinaux.

CAM5.2 (anticorps dirigé contre les cytokératines de bas poids moléculaires) était positif pour tous les types d'adénocarcinome pour Bashir (Bashir, 2003).

1.4.3.2. Villine

La **Villine** est une protéine participant à la structure des microfilaments d'actine dans les microvillosités de bordures en brosse, donc logiquement présent dans les épithéliums respiratoires. Le marquage Villine était positif dans 100 % des cas pour Kennedy, à ce jour la seule étude qui ait étudié ce marquage dans les adénocarcinomes naso-sinusiens (Kennedy, 2004).

1.4.3.3. CDX2

Le marquage **CDX2** est également quasiment constant dans le cadre des adénocarcinomes intestinaux : 94 % pour Roels-Abramovici mais avec un cas faux négatif très probable (Roels-Abramovici, 2012), 20/25 pour Franchi (Franchi, 2004), et 100 % pour Kennedy (Kennedy, 2004), ainsi que pour Ortiz Rey Ortiz Rey, 2005), Skalova (Skalova, 2016) et Yue (Yue, 2015).

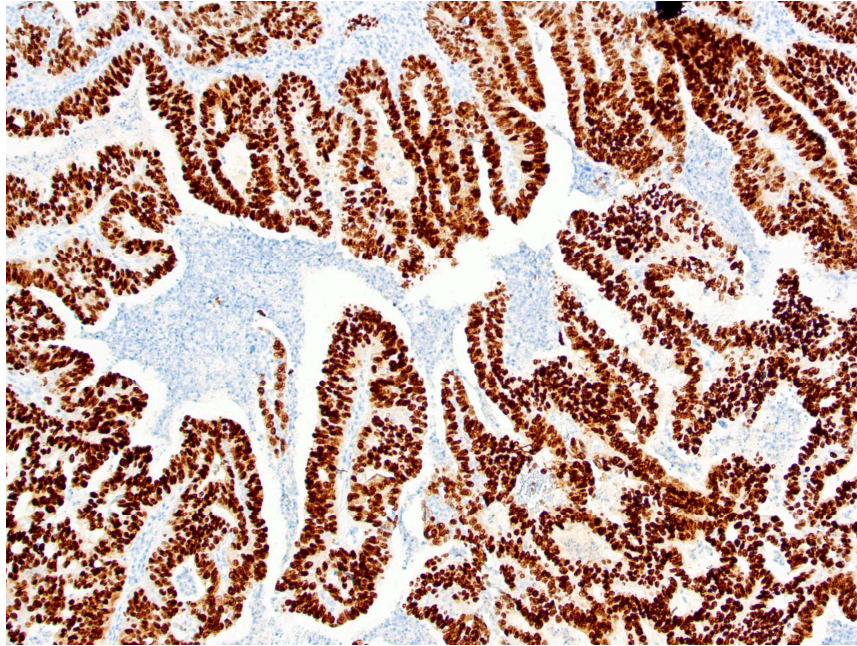


Figure 12: Adénocarcinome papillaire – immunomarquage CDX2 – x10, série personnelle

1.4.3.4. SATB2

Special AT-rich sequence-binding protein 2 (**SATB2**) est une protéine qui agit comme facteur de transcription, et qui peut servir de marqueur de différenciation intestinale. Notons que SATB2 est également impliquée notamment dans le développement neuronal et dont les anomalies sont parfois impliquées dans les fentes palatines. De façon intéressante, sur 7 cas d'ITAC, Skalova retrouvait un marquage SATB2 constant (Skalova, 2016). Notons que dans des cas d'adénocarcinomes pulmonaires entériques présentés dans le même travail, SATB2 était négatif, ce qui va dans le sens de différences entre ITACs et adénocarcinomes pulmonaires)

1.4.3.5. MUC2

MUC2 (oligomeric mucus gel-forming) est une protéine de la famille des mucines, habituellement sécrétée par les cellules caliciformes et donc naturellement présente à la surface de l'épithélium respiratoire. Le marquage MUC2 était positif pour 44 % des adénocarcinomes de haut grade pour Cathro (Cathro, 2004) et 100 % pour Resto (Resto, 2006).

1.4.3.6. EGFR

Par analogie avec les adénocarcinomes coliques, certains auteurs ont cherché à mettre en évidence l'expression d'**EGFR** (epidermal growth factor) en immunohistochimie pour les adénocarcinomes intestinaux. Franchi (Franchi, 2009), sur 55 cas, avait ainsi évalué le taux d'expression EGFR à 32,7%, avec une surexpression plus fréquente chez les travailleurs du bois que chez les travailleurs du cuir. Dans une nouvelle étude (Franchi, 2014), le taux de positivité du marquage EGFR était de l'ordre de 33,3 %.

Sur une lignée immortelle ITAC-3, Perez-Escuredo confirmait également la surexpression EGFR (Perez-Escuredo, 2011). Garcia-Inclan (Garcia-Inclan, 2012) retrouvait des gains de copies EGFR dans 45 % des 98 cas d'ITAC étudiés, mais avec une expression protéique dans seulement 21 % des cas. Pour Szablewski (Szablewski, 2013), le taux de positivité EGFR était plus important, de l'ordre de 63 % sur 43 cas étudiés, dont 30 % exprimant une forte positivité.

Pour Roels-Abramovici, le marquage était fréquemment positif mais avec un marquage extrêmement hétérogène allant de 1+ 1 % à 3+ 90% (Roels-Abramovici, 2012) :

- expression négative : 6 cas (4 mucineux, 1 papillaire, 1 solide)
- expression 1+ : 19 cas (9 coliques, 4 mixtes, 3 mucineux 2 papillaires 1 solide)
- expression 2+ : 6 cas (2 coliques, 2 mucineux, 2 mixtes)
- expression 3+ 4 cas (2 coliques, 1 mucineux, 1 mixte)

Tous les adénocarcinomes de sous-type colique exprimaient EGFR.

Pour résumer, les études objectivent une expression EGFR pour la plupart des ITACs, mais celle-ci est hétérogène, parfois focale, parfois peu intense, nettement moins marquée en tout cas que pour les adénocarcinomes coliques d'origine digestive (Franchi, 2013).

1.4.3.7. ACE (antigène carcinome embryonnaire)

Toujours par analogie avec les adénocarcinomes coliques, l'expression **ACE** a également été recherchée : il s'avère que cette expression, pourtant marquée dans les adénocarcinomes coliques, l'est peu dans les adénocarcinomes nasaux (McKinney, 1995 ; Bashir, 2003 ; Resto, 2006).

1.4.3.8. Autres marqueurs

Enfin, d'autres marqueurs ont été testés. Parmi ceux-ci, les marquages MUC5, NSE et CHR était positifs de manière variable pour Resto (Resto, 2006). Sox2 était négatif pour Yue (Yue, 2015). Les marqueurs Vimentine et S100 étaient parfois exprimés tandis que Desmine, Smooth muscle specific actin (SMSA), Muscle specific actin (MSA) étaient négatifs pour Bashir (Bashir, 2003), mais ces derniers résultats sont à interpréter avec prudence car l'étude fait état de données contradictoires aux autres études concernant CK20 et CK7. Le marquage p63 était inconstant, corrélé à l'indice de prolifération (Ozolek, 2006).

1.4.4. Conclusion

Deux types histologiques différents caractérisent les adénocarcinomes. La forme la plus fréquente est la forme intestinale. Le tableau suivant (issu du travail de thèse de Roels-Abramovici (Roels-Abramovici, 2012)) met en parallèle les classifications de Barnes et Kleinsasser-Schroeder pour les adénocarcinomes intestinaux et résume leurs caractéristiques principales.

Tableau 2: caractéristiques des différents sous types histologiques d'adénocarcinome intestinal (Roels-Abramovici, 2012)

BARNES	KLEINSASSER ET SCHROEDER	DESCRIPTION HISTOLOGIQUE
PAPILLAIRE (18%)	TUBULO-PAPILLAIRE GRADE I	Architecture tubulo-papillaire, épithélium mono ou pseudostratifié composé de cellules cylindriques associées à quelques cellules à mucus, polymorphisme nucléaire minime, mitoses rares, atypies cytonucléaires modérées.
COLIQUE (40%)	TUBULO-PAPILLAIRE GRADE II	Architecture tubulo-glandulaire, épithélium cylindrique ou cubique, perte de la polarité nucléaire, atypies nucléaires avec nucléoles proéminents, mitoses fréquentes.
SOLIDE (20%)	TUBULO-PAPILLAIRE GRADE III	Architecture en nappes ou îlots cellulaires avec quelques différenciations glandulaires, cellules polygonales avec volumineux noyaux proéminents, cytoplasme finement vacuolisés, atypies sévères et mitoses fréquentes.
MUCINEUX	ALVEOLAIRE A CELLULES EN BAGUE A CHATON	Flaques de mucus limitées par un épithélium monostratifié cubique mucosécrétant, d'architecture alvéolaire. Flaques de mucus au sein desquelles baignent des cellules en bague à chaton.
MIXTE	TRANSITIONNEL	Association équilibrée de deux contingents histologique

Les marqueurs **CDX2** et **SATB2** sont constamment surexprimés dans les formes intestinales. La Villine, marqueur des cellules ciliées était constamment surexprimée selon Kennedy (Kennedy, 2004).

L'aspect histologique des formes intestinales est évocateur des adénocarcinomes d'origine digestive (Acheson,1967 ; Imbus,1987), ce qui a fait suggérer que la cancérogenèse des adénocarcinomes ethmoïdaux puisse procéder des mêmes mécanismes (Tripodi, 2011 ; DeGabory, 2010). Cependant, même si le lien était soupçonné, **aucune étude n'était venue étayer clairement la distinction entre les deux formes histologiques et leur rapport à l'exposition aux poussières de bois.**

1.5. Lien entre le type intestinal des adénocarcinomes et l'exposition aux poussières de bois

1.5.1. Objectif

Afin de pouvoir étudier avec précision les mécanismes de cancérogenèse, en évitant d'inclure des sous-types histologiques sans rapport direct avec l'exposition aux poussières de bois, il nous paraissait nécessaire de confirmer que le type histologique en rapport avec l'exposition aux poussières de bois était bien le type intestinal.

Pour répondre à cet objectif, nous avons effectué une étude rétrospective : le but de l'étude était d'étudier la relation entre l'exposition aux poussières de bois et les adénocarcinomes de type intestinal (ITAC) et de type non intestinal (non ITAC). Le détail de l'étude est disponible dans l'article en annexe ([Annexe 1](#)).

1.5.2. Matériel et méthodes

Nous avons inclus tous les dossiers des patients opérés dans notre institution pour un adénocarcinome de la fente olfactive entre mai 2004 et février 2014. Le diagnostic du type histologique a été vérifié, en aveugle par un anatomopathologiste. Les données cliniques et démographiques des patients ont été recueillies, en particulier les données sur l'exposition aux poussières de bois.

1.5.3. Principaux résultats

Quatre-vingt-dix patients (dont 84 ITACs et 6 non-ITACs) ont été inclus. Aucun patient présentant un adénocarcinome non ITAC n'était exposé aux poussières de bois. Les patients présentant un ITAC avaient été exposés à la poussière de bois dans 99 % des cas (83/84) (exposition moyenne : 30 ± 16 ans, minimum 2, maximum 65 ans). Le seul patient apparemment non exposé avait travaillé dans les mines : il a pu subir une exposition passive en atmosphère confinée aux poussières des bois utilisés pour l'étagage des galeries.

L'intervalle moyen entre la fin de l'exposition et le diagnostic était de 18 ± 17 ans (0–60 ans). Onze patients (16 %) présentaient un intervalle entre la fin de l'exposition et le début de la maladie supérieur à 40 ans (durée d'exposition moyenne 9 ± 6 ans, 2–20 ans). Seuls 12 patients présentant un ITAC (18 %) étaient encore exposés au début de la maladie. Les ITACs peuvent se développer longtemps après la fin de l'exposition à la poussière de bois (jusqu'à 60 ans). Huit patients (12 %) avaient une durée d'exposition inférieure à 5 ans. La latence entre le début d'exposition et l'apparition de la maladie ne semblait pas diminuer avec la prolongation de l'exposition.

1.5.4. Discussion

Il est clair que ces deux types histologiques concernent des patients très différents en termes d'âge, ou de facteur de risque : nos résultats suggèrent que les adénocarcinomes non-ITAC sont sans lien avec l'exposition aux poussières de bois. De façon similaire, Bonzini (Bonzini, 2013) retrouvait une exposition professionnelle potentielle pour seulement 5 cas non-ITAC sur 26 (19 %) (mais ces cas étaient groupés avec d'autres types histologiques). Pour Cantù (Cantù,2011), seuls 3 cas non ITAC sur 16 étaient exposés aux tanins (2 au cuir, 1 au bois). *A contrario*, l'exposition professionnelle était présente pour 34 ITACs sur 39 (87 %) selon Bonzini (15 au bois, 17 au cuir, 2 au liège) et pour 148 ITACs sur 153 (97 %) selon Cantù (91 au bois, 55 au cuir, 1 au textile, 1 au riz). À l'instar de Cantù, nous suggérons donc que **seuls les ITACs ont un lien indiscutable avec les poussières de matières organiques.**

La durée moyenne d'exposition aux poussières de bois observée chez les patients ayant développé un ITAC est en général très longue allant de 26 à 33 ans (Roux, 2002 ; Bonzini, 2013 ; Acheson, 1976 ; Choussy, 2008), 30 ans dans notre série. Mais **certains patients ont pu développer des lésions après une exposition très courte** (8 cas < 5 ans dans notre série). De façon similaire, Bimbi (Bimbi,2004) a précédemment rapporté 16 cas d'ITACs pour lesquels la durée d'exposition était courte (en moyenne 7,5 ans, avec 6 patients exposés moins de 5 ans). Une durée d'exposition inférieure à 5 ans avait été précédemment rapportée par Roux et Jegoux pour 3,7 % et 3,8 % des patients (Roux,2002 ; Jegoux,2004). D'autre part, dans 11 cas de notre série (13,2 %) le délai entre la fin de l'exposition et le diagnostic était supérieur à 40 ans : le risque de développement d'un adénocarcinome reste donc présent longtemps après l'arrêt de l'exposition. Étant donné que la latence pour développer la maladie par rapport à la première exposition au risque est longue, les patients ayant une courte durée d'exposition doivent paradoxalement être surveillés plus longtemps après l'arrêt de l'exposition.

Nos données suggèrent donc que **toute exposition aux poussières de bois nécessite un suivi à vie et qu'une révision des conditions requises pour obtenir la reconnaissance en maladie professionnelle s'impose.**

1.5.5. Conclusion

Seul l'adénocarcinome nasal de type intestinal est lié à l'exposition aux poussières de bois. Les tumeurs naissent à un endroit spécifique, la fente olfactive. Le délai entre exposition et survenue de la lésion peut être très long et la tumeur peut survenir de nombreuses années après l'arrêt de cette exposition. Tous ces éléments ont des implications importantes pour la prise en charge thérapeutique et le dépistage.

1.6. Implications thérapeutiques et pour le dépistage

La prise en charge thérapeutique curative des adénocarcinomes nasaux repose actuellement sur la chirurgie suivie de la radiothérapie (Choussy, 2008). Il est cependant très difficile d'évaluer avec précision les résultats des traitements des seuls adénocarcinomes de type intestinal, car toutes les études mélangent ces histologies avec les adénocarcinomes non intestinaux et parfois avec les autres cancers des fosses nasales et des sinus.

1.6.1. Chirurgie

Pendant longtemps, la seule approche chirurgicale envisageable pour les adénocarcinomes de l'ethmoïde était transfaciale et pour certains auteurs, en particuliers anglosaxons (Howard, 2006), systématiquement associée à une résection de base du crâne par voie externe (résection craniofaciale). Dans une série rétrospective multicentrique française publiée en 2008 (Choussy, 2008), la voie transfaciale était utilisée dans 72,5 % des cas, la voie combinée neurochirurgicale dans 6 % des cas et la voie endoscopique était exceptionnelle. Les résultats montraient une survie spécifique de 64 % à 5 ans, comparable à celle des autres séries des années 2000-2008 (entre 48 et 78%), toutes faisant appel à la combinaison chirurgie-radiothérapie adjuvante.

Avec l'essor de la chirurgie endoscopique endonasale appliquée aux lésions inflammatoires puis aux lésions bénignes, la chirurgie endoscopique des tumeurs malignes a été envisagée à la fin des années 1990 (Stammler, 1999). Il restait à valider son efficacité carcinologique appliquée aux adénocarcinomes nasaux.

La première série à avoir été publiée en ce sens (en 2013) est une étude multicentrique menée en collaboration avec Bordeaux (centre coordinateur du projet), Toulouse, Strasbourg, Créteil, Poitiers, Grenoble, Rouen, Montpellier (Vergez, 2004), regroupant notre série (43 cas) et 116 autres cas français : les résultats étaient probants, rejoignant ceux des séries publiées précédemment par voie classique : 92, 84, et 74 % de survie sans maladie à 1, 3, et 5 ans respectivement.

Pour une évaluation plus directe, nous avons comparé nos deux séries historiques successives, où le seul paramètre modifié était la technique chirurgicale, afin d'évaluer les résultats carcinologiques et fonctionnels du changement de technique. Les résultats montrent de meilleurs résultats fonctionnels, avec une morbidité moindre et même une tendance, non significative, à de meilleurs résultats carcinologiques pour la voie endoscopique.

Ces meilleurs résultats de la chirurgie endoscopique, confirmés depuis par d'autres (Mortuaire, 2016 ; Carlton, 2019 ; Rawal, 2016 ; Meccariello G, 2016) sont vraisemblablement surtout liés à une meilleure connaissance du site d'origine et une meilleure visualisation en chirurgie endoscopique du pédicule d'insertion des adénocarcinomes.

1.6.2. Radiothérapie

La radiothérapie est utilisée en traitement adjuvant des adénocarcinomes, actuellement de façon presque systématique (Choussy, 2008). La dose habituellement délivrée est une dose proche de 60 Gy, en fractionné, étalé sur 5-7 semaines. La présence de marges positives ou d'un résidu connu, ou d'un autre facteur laissant suspecter une agressivité particulière de la maladie amène généralement à proposer un renforcement local du traitement par un boost, ou, plus rarement, par une chimiothérapie concomitante (Bhayani, 2013 ; Choussy, 2008). Cette attitude est en cours d'évaluation dans un essai de phase III randomisée (radio-chimiothérapie *versus* radiothérapie seule) pour les glandes salivaires et les tumeurs nasosinusiennes (étude SANTAL).

La radiothérapie conventionnelle a désormais laissé place à l'IMRT dans ces indications, car elle est beaucoup plus adaptée pour délivrer des doses élevées à proximité d'organes à risques nombreux dans le cas des adénocarcinomes (globes oculaires, nerfs optiques, chiasma, hypophyse, parenchyme cérébral...) avec des résultats carcinologiques comparables (Askoxylakis, 2016).

De nombreuses publications soulignent l'intérêt de la radiothérapie postopératoire pour améliorer la survie des patients atteints d'un cancer nasosinusal (Robin, 2017). Cependant il faut être prudent dans l'interprétation de ces séries, souvent hétérogènes, mixant diverses histologies. Les études s'intéressant spécifiquement aux adénocarcinomes n'échappent parfois pas à ce biais, regroupant – au mieux - adénocarcinomes intestinaux et non intestinaux, et – souvent - d'autres histologies (carcinomes épidermoïdes, carcinomes adénoïdes kystiques...), dans le cadre de prises en charge extrêmement diverses (association – ou non - à une chimiothérapie concomitante ou néoadjuvante, chirurgies différentes...). Au sein des séries les plus récentes (Nicolai, 2016 ; Michel, 2017 ; Turri-Zanoni, 2015 ; Camp, 2016), plus centrées sur l'adénocarcinome intestinal, les prises en charge sont également hétérogènes. Globalement les auteurs de ces dernières séries s'accordent sur l'utilité de la radiothérapie, même en cas de marges négatives, mais il reste difficile d'évaluer l'apport exact de la radiothérapie postopératoire systématique.

Depuis quelques années on observe une **tendance à la déflation thérapeutique notamment pour des petites tumeurs éloignées des limites des fosses nasales** et dont la résection s'effectue avec des marges de sécurité satisfaisantes. A l'instar de l'école nancéienne, De Gabory (De Gabory, 2010) recommande ainsi d'éviter les irradiations pour les petites tumeurs éloignées de l'orbite, de la lame criblée ou restant à distance de la méninge (T1-T2 voire T3). Pour Nicolai (Nicolai, 2011), la radiothérapie n'est même utilisée qu'en cas de marges positives ou de lésion avancée. A ce jour la seule étude permettant une comparaison directe est une étude rétrospective multicentrique non randomisée comparant des adénocarcinomes intestinaux pT1 et pT2 traités ou non par radiothérapie postopératoire. Les résultats de cette étude montrent qu'**il est possible de se passer de radiothérapie au moins pour les tumeurs pT1 de bas grade** (Turri-Zanoni, 2015).

Etant donné le mode de développement tumoral (tumeurs au développement assez peu agressif envers les tissus environnants), et le site de naissance des adénocarcinomes intestinaux (tumeurs dont le pédicule est souvent bien identifiable, assez peu étendu, localisé dans un petit espace), une autre piste pour l'avenir

pourrait être de travailler sur la réduction des volumes cibles pour réduire la dose délivrée globalement aux cavités nasosinusiennes et surtout aux tissus environnants. Mais il est nécessaire de s'assurer au préalable que la réduction de ces volumes ne constituerait pas une prise de risque par rapport au contrôle de la maladie, le contrôle local étant absolument essentiel. Or, en dépit de la radiothérapie adjuvante, le taux de récurrence locale reste globalement assez élevé dans la littérature (aux alentours de 20-30 % à 5 ans (Choussy, 2008 ; Vergez, 2014)). L'une des pistes pour accroître le contrôle local serait d'augmenter la dose délivrée au volume cible. En effet, les adénocarcinomes ne sont pas des tumeurs particulièrement radiosensibles (Malaise, 1986 ; Steel, 1989 ; Williams, 2008a ; Williams, 2008b) du fait d'une prolifération relativement lente (temps de doublement tumoral est de l'ordre de 160 jours (Friberg, 1997)), du faible taux d'anomalies concernant le statut P53 ou les gènes de réparation des mésappariements. Afin d'accroître l'efficacité de la radiothérapie sans en majorer la toxicité, la solution résiderait donc peut-être dans le fait de **délivrer une dose accrue sur un volume cible plus réduit**.

Pour cela, un travail monocentrique rétrospectif est actuellement en cours dans notre équipe pour localiser le site de récurrence des adénocarcinomes par rapport au site d'irradiation (thèse d'exercice de Yazan Abu Shama (AbuShama, 2019)) : la constatation de récurrences dans le champ d'irradiation laisserait à penser que la dose délivrée était insuffisante. La constatation de récurrences hors des champs laisserait à penser que la réduction du volume cible n'est pas envisageable. Au contraire, celui-ci devrait être élargi quand c'est possible. Ce travail vise également à évaluer l'utilité de l'inclusion dans le volume cible du volume résiduel de la cavité évidée par la chirurgie.

Enfin, une autre voie de recherche pour accroître le rapport efficacité/toxicité est l'utilisation de la protonthérapie. L'irradiation par ions carbonés a en effet été essayée avec des résultats corrects dans quelques séries (Ramaekers, 2011) : une première série faisait état de 65,6 % de survie spécifique à 3 ans pour une étude portant sur 22 patients, dont 16 traités en première intention par ions carbone (Koto, 2014). Une étude récente présente 21 cas d'adénocarcinome sinonasal (sans détail supplémentaire) traités par ions carbonés (Saitoh, 2017) au sein d'une série de 47 patients avec une survie globale à 5 ans de 60,4 % (inférieure à celle des séries de chirurgie endoscopique (Grosjean, 2014 ; Russel, 2018), mais pour des patients parfois récusés chirurgicalement). Les résultats de cette modalité d'irradiation restent à démontrer à plus long terme et sur de plus larges séries. Une étude de phase II est en cours (IMRT-HIT-SNT trial).

1.6.3. Chimiothérapie

La chimiothérapie est parfois associée de manière concomitante à la radiothérapie, notamment en cas de résection en marge positive (Choussy, 2008 ; Homma, 2009 ; Papadimitrakopoulou, 2003). Aucune étude n'ayant analysé l'utilité de la chimiothérapie dans cette indication n'a cependant été publiée à ce jour : les quelques études présentant les résultats de patients ayant bénéficié de radiochimiothérapie concomitante comportent des biais trop nombreux pour permettre une analyse des apports de la chimiothérapie (bais

d'indication, résultats non détaillés, hétérogénéité des prises en charge chirurgicales...). L'étude SANTAL pourrait apporter des éléments de réponse.

Quelques études font état de l'utilisation de la chimiothérapie en induction (Roux, 1994 ; Bossi, 2013 ; Thomas Björk-Eriksson, 1992 ; Rosen, 1993 ; Licitra, 2003). Les résultats paraissent plutôt favorables : ainsi, Bossi (Bossi, 2013) retrouve une survie à 5 ans de 70 % dans le groupe chimiothérapie d'induction (comprenant 44 patients) contre 42 % dans l'autre groupe (comprenant 30 patients) (étude rétrospective non randomisée, tout stade (73 % de T3/T4). Toujours selon Bossi, dans cette indication de chimiothérapie d'induction, la détermination du statut p53 fonctionnel pourrait être utilisé en prédiction de l'efficacité de la chimiothérapie fondée sur le cisplatine (résultats déjà envisagés par Licitra (Licitra, 2003), au sein d'un groupe de patients plus petit (30 patients)) ; cependant la présence de mutations p53 est également associée à des formes moins différenciées (Re, 2011) ou à des formes avec une exposition aux poussières de bois plus prolongée, dont le pronostic pourrait être moins bon (Holmila, 2010), si bien que le lien entre statut p53 et sensibilité à la chimiothérapie n'est peut-être pas si direct. D'autre part, les résultats chirurgicaux de cette série sont en deçà des séries endoscopiques habituelles (Vergez, 2014; Grosjean, 2014)

L'utilisation de la chimiothérapie seule est plus rare : elle est généralement réservée aux formes métastatiques (Choussy, 2008). Elle repose généralement sur le cisplatine. Son efficacité semble modeste, mais elle n'est pas véritablement évaluable dans les études publiées, trop hétérogènes. D'autres drogues associées ont été ponctuellement utilisées (par exemple le temozolomide (Lombardi, 2010)). L'utilisation du 5FU en application locale a été publiée par deux équipes (Kneigt, 2001 ; Almeyda, 2008) avec des résultats remarquables en termes de contrôle local (87 % à 5 ans pour Kneigt et 86 % pour Almeyda). Mais pour Kneigt, les chirurgies étaient répétées, et ces résultats ne sont donc pas comparables à ceux d'une chirurgie isolée avec ou sans radiothérapie, d'autant que certains cas ont également bénéficié de radiothérapie (13%). Quant à l'étude d'Almeyda, elle souffre d'un biais remarquable ; elle compare 11 patients traités par chirurgie et application de 5FU à 14 patients traités par radiothérapie seule (Almeyda, 2008).

1.6.4. Thérapies ciblées & immunothérapie

Aucune thérapie ciblée n'est utilisée en routine pour les adénocarcinomes de la fente olfactive. L'utilisation du cetuximab dans cette pathologie repose sur la présence de récepteurs EGFR (Franchi, 2014) et sur l'analogie avec les cancers colorectaux (Llorente, 2014) . Néanmoins aucune étude ne permet d'évaluer les résultats de l'immunothérapie à l'heure actuelle. Une meilleure compréhension des mécanismes de cancérogenèse et des voies de signalisation impliquées pourrait offrir de nouvelles cibles à l'avenir.

1.6.5. Prévention

Des mesures de protection des travailleurs du bois ont été établies et encadrées par les textes législatifs. La priorité est donnée à la prévention primaire et l'employeur a pour obligation d'assurer une exposition

atmosphérique aux poussières de bois inférieure à 1mg/m³ mesurée pendant 8 heures au poste de travail. Les mesures de prévention collective peuvent donc faire appel à la ventilation des ateliers et doivent être prioritaires. Lorsque la protection individuelle s'avère nécessaire, elle fait appel à des équipements de protection respiratoire. Mais le type de protection à utiliser n'est pas précisé (les masques à cartouche étant plus efficaces). Par ailleurs, il est recommandé que, lors de l'examen médical d'embauche et lors des examens médicaux ultérieurs, une explication détaillée soit donnée au travailleur sur les modalités de la surveillance médicale, et les symptômes de l'adénocarcinome ; ces informations doivent également être communiquées par écrit. Enfin, le repérage des expositions aux poussières de bois doit être effectué par l'employeur et la traçabilité de ces informations doit être assurée.

Cependant l'efficacité de ces mesures préventives reste à prouver, d'autant qu'elles sont souvent ignorées (ateliers mal aérés dans les entreprises de petite taille notamment, port du masque rendu difficile du fait du port de lunettes de protection, de la chaleur...).

1.6.6. Dépistage

1.6.6.1. Modalités actuelles du dépistage

Le dépistage des adénocarcinomes nasaux a fait l'objet de recommandations élaborées par consensus formalisé en 2011, sous l'égide de la Société française de médecine du travail, et sous le label HAS-INCA et disponibles en ligne sur le site du CHU de Rouen (Recommandations HAS-INCA, 2011).

Le diagnostic des adénocarcinomes nasaux est actuellement souvent retardé, du fait des caractères aspécifique, banal et tardif, des symptômes d'alerte. La plus large étude publiée (Choussy, 2008) retrouve comme symptomatologie au diagnostic : obstruction nasale (79 % des cas), épistaxis (51%), tumeur extériorisée par la narine (29%), rhinorrhée (27%), douleur (20%), exophtalmie (11%), diplopie (9%), présence d'une adénopathie (1%), amaigrissement (0,5%). Dans cette étude rétrospective, les symptômes étaient présents depuis plus de 6 mois dans 38,6 % des cas, depuis 3 à 6 mois pour 23 %, depuis moins de 3 mois pour 12 % d'entre eux (non précisé dans 26,6 % des cas). Le caractère unilatéral des symptômes est fréquent et fortement suspect (De Gabory, 2010 ; Choussy, 2008). Néanmoins, survenant chez des patients qui présentent déjà des symptômes d'irritation chronique par les poussières de bois (Marcucilli, 1998), ces symptômes sont longtemps négligés. Les symptômes les plus inquiétants (diplopie, flou visuel...) sont aussi les plus tardifs, si bien que le diagnostic est, dans la majorité des cas, effectué à un stade local avancé (T3 ou T4) comme en témoigne l'ensemble des études publiées à ce jour.

Du fait de la lenteur d'évolution des lésions, **le dépistage chez des sujets asymptomatiques est donc susceptible conduire à la détection de tumeurs peu avancées.**

Or le pronostic évolutif des formes précoces est sans commune mesure avec celui des formes avancées localement : selon Roux, une tumeur T1 ou T2 expose à une survie globale à 5 ans supérieure à 92 %, tandis que les patients atteints d'une tumeur classée T4a ont une survie à 5 ans de l'ordre de 53 % (83 % pour les T3) (Roux, 1997). De plus le traitement chirurgical des formes avancées est beaucoup plus

complexe (résections craniofaciales) et potentiellement plus pourvoyeur de séquelles ou de complications. Quant aux formes métastatiques, elles sont de pronostic catastrophique (Sy, 2004).

Ainsi résumés dans les recommandations de 2011, « **les avantages potentiels d'un dépistage précoce sont :**

- "- un traitement chirurgical moins agressif avec une morbidité plus faible ;**
- l'absence de radiothérapie externe en postopératoire, donc une meilleure qualité de vie post-thérapeutique ;**
- la réduction du risque de récurrence locale et l'amélioration du pronostic de la maladie (niveau de preuve 1)." »**

D'après le rapport de la Société Française de Médecine du travail, « la problématique du diagnostic précoce et du dépistage de l'adénocarcinome nasosinusal est de mettre en évidence une tumeur de petite taille dont le lieu de naissance est la fente olfactive et le récessus ethmoïdo-sphénoïdal ». De fait, à ce stade, l'imagerie apparaît non discriminante, car il n'y a pas encore de lyse osseuse et les anomalies de l'imagerie sont fréquentes même en situation non pathologique. Une étude réalisée par Leroyer sur 253 scanners de dépistage (Leroyer, 2004) ne retrouvait aucune tumeur mais imposait deux chirurgies inutiles. C'est à ce jour la seule étude sur le dépistage en imagerie qui ait été focalisée sur l'adénocarcinome. Au final, la tomodensitométrie entraînerait, selon le rapport de la Société Française de Médecine du travail l'apparition « de trop de faux positifs (10,9 à 54 % d'incidentalomes) avec les conséquences qui en découlent ». L'IRM, par sa capacité supérieure à différencier les tissus, serait probablement « un examen plus adapté ». Mais il n'y a à ce jour aucune étude sur ce sujet, et l'applicabilité d'un dépistage de masse par IRM apparaît comme peu évidente.

La tumeur naissant au sein de la fente olfactive, elle est théoriquement directement visible à l'examen nasofibroscopique. Les risques potentiels de l'examen de la fosse nasale en nasofibroscopie (Zarnitz, 2005) sont l'anxiété, une réaction vagale, un traumatisme de la muqueuse, une épistaxis et, en cas d'anesthésie, une réaction allergique, une bradycardie, un goût amer. Tous ces risques sont rares. La nasofibroscopie est peu invasive, rapide, facile d'accès, disponible sur l'ensemble du territoire et non irradiante : elle remplit donc la plupart des critères d'un test de dépistage.

Le dépistage repose donc actuellement uniquement sur la nasofibroscopie : cet examen permet de détecter la maladie à un stade infrasymptomatique, à condition de pouvoir examiner les fentes olfactives et les espaces postérieurs de la fosse nasale. Ce dépistage par nasofibroscopie est la base des recommandations françaises et allemandes pour les travailleurs du bois.

Ainsi il est recommandé en France que « le médecin du travail recherche systématiquement, lors de l'examen médical périodique, l'existence d'une symptomatologie évoquant un processus tumoral nasosinusal ». Un « protocole de dépistage par nasofibroscopie est proposé au-delà de la trentième année après le début de l'exposition ; il s'adresse à tout travailleur exposé ou ayant été exposé pendant plus de 12 mois cumulés, lors de tâches d'usinage [...] ou lors de toute activité documentée exposant à une

concentration de poussières de bois de plus de $1\text{mg}/\text{m}^3$ mesurée sur 8 heures. La nasofibroscopie est proposée tous les deux ans». Cette recommandation se prolonge au-delà de la période d'activité professionnelle : c'est alors au médecin traitant de proposer le suivi ORL (Société Française de Médecine du Travail, 2011).

1.6.6.2. Evaluation de la pertinence du dépistage

Dans le cadre de ce travail, nous avons participé à l'étude Cerbois (84 patients inclus pour notre centre) qui étudiait le dépistage par nasofibroscopie chez des menuisiers en activité (Martin, 2018). L'objectif de l'étude était d'évaluer la pertinence de la nasofibroscopie comme examen de dépistage.

Au total, sur les 901 patients inclus, 724 patients ont accepté la première nasofibroscopie, 241 sont revenus à la seconde évaluation. L'examen nasofibrosopique était rapide (4min) et peu douloureux (score visuel $3.3+/-2.2$). Dans une étude prospective en double aveugle comparant sérum physiologique et anesthésie locale, Singh (Singh, 1997) avait montré que l'examen pouvait s'effectuer sans anesthésie locale, sans augmentation de la douleur ou des nausées. Dans le cadre de l'étude Cerbois, l'absence d'anesthésiant était également, de façon surprenante associée significativement à une meilleure visualisation des fentes olfactives : ceci peut s'expliquer par l'utilisation d'anesthésiant surtout en cas d'anomalie morphologique, ou par une majorité de praticiens moins expérimentés.

Sur les 965 nasofibroscopies pratiquées, la fente olfactive était correctement visualisée dans 72 % des cas. Un cas d'adénocarcinome a été diagnostiqué (stade TNM T2N1M0) au cours du dépistage. Compte-tenu de la présentation clinique (une adénopathie envahie au diagnostic), il n'ait pas certain que le dépistage ait fortement avancé la date du diagnostic. L'étude objectivait une importante proportion d'anomalies en nasofibroscopie (33.6%) qui a conduit à la prescription d'investigations complémentaires dans 11.7 % des cas. Le coût direct estimé était de 97000 euros. Il n'y avait pas d'estimation des coûts indirects (absentéisme des travailleurs du bois).

En apparence, la nasofibroscopie remplit donc la plupart des critères d'un test de dépistage mais à ce jour, **sa sensibilité et sa spécificité sont mal connues et, au vu des résultats de l'étude Cerbois, seraient même plutôt mauvaises. De plus, la fente olfactive ne peut pas toujours être examinée (plus d'1/4 des cas)**. De la même façon, l'acceptabilité de la nasofibroscopie semblait bonne, **mais les travailleurs du bois sont peu revenus pour le deuxième examen (seulement 26.74%)**. Or, pour que le dépistage ait du sens, les travailleurs du bois devraient être suivis sur une longue durée (puisque ce dépistage devrait s'effectuer à vie dès lors que le travailleur a été exposé), et devraient renouveler l'examen de nombreuses fois.

Une autre méthode de dépistage serait donc pertinente.

1.7. Conclusion et hypothèses de travail

Au cours de cette première partie, nous avons vu que l'exposition chronique aux poussières de bois est susceptible d'entraîner une transformation de l'épithélium respiratoire en une muqueuse tumorale à phénotype intestinal. Cette transformation s'effectue à un endroit particulier des fosses nasales : la fente olfactive. Le mécanisme de cancérogenèse semble lent et paraît prendre plusieurs années, mais les étapes de cette cancérogenèse sont pour le moment inconnues. Du fait de la lenteur d'évolution de ces lésions, le dépistage chez des sujets asymptomatiques est susceptible conduire à la détection précoce des tumeurs, mais les méthodes de dépistage actuelles ne sont à ce jour pas particulièrement adaptées.

Du fait de ces constats, plusieurs questions restent sans réponse :

1/ Pourquoi les lésions naissent-elles spécifiquement à cet endroit ?

Trois hypothèses s'affrontent :

- La fente olfactive est plus exposée aux dépôts de poussières que le reste de la fosse nasale
- La clairance mucociliaire de la fente olfactive est inférieure à celle des fosses nasales (l'exposition aux poussières de bois y est particulièrement prolongée).
- La muqueuse de la fente olfactive présente une susceptibilité particulière aux poussières de bois

2/ Comment les poussières de bois exercent-elles leur action carcinogène ?

- S'agit-il d'un mécanisme inflammatoire ?
- L'exposition aux poussières de bois induit-elle des modifications cellulaires particulières ?

3/ Quelles sont les étapes de la cancérogenèse ?

- Existe-t-il dans la muqueuse des modifications induites par l'exposition chronique aux poussières de bois préalables à l'apparition des tumeurs ?
- Quelles sont les modifications cellulaires qui permettent la transformation en tumeur maligne à phénotype intestinal ?

4/ Peut-on proposer une méthode de dépistage plus adaptée ?

Dans la deuxième partie de ce travail, nous allons essayer de répondre à la première question : pourquoi les lésions naissent-elles spécifiquement à cet endroit ?

2. DEUXIEME PARTIE : POURQUOI LES LESIONS NAISSENT-ELLES DANS LA FENTE OLFACTIVE ?

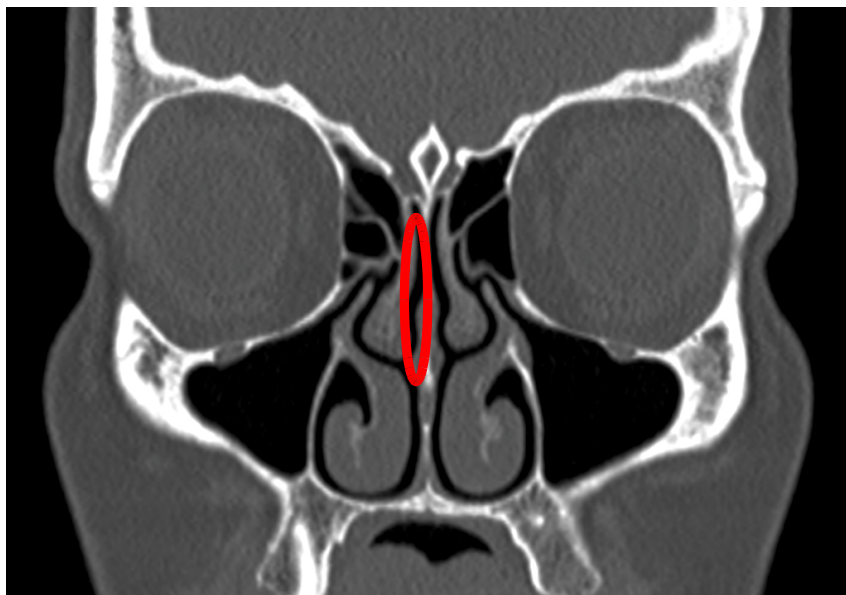


Illustration : scanner en coupes coronales avec représentation grossière de la zone de naissance habituelle des adénocarcinomes

2.1. Données actuelles concernant les flux aériens et les dépôts de particules au sein des fosses nasales

2.1.1. Etude des flux aériens

Les particules de bois en suspension dans l'atmosphère pénètrent dans les fosses nasales au cours de la respiration, portées par le flux aérien. Les caractéristiques des flux aériens dans les cavités nasales ont été très étudiées. Ces études répondaient à de multiples enjeux : évaluation des corrections anatomiques à apporter pour corriger la sensation d'obstruction nasale, meilleure compréhension de la physiologie respiratoire, détermination des distributions de préparations pharmaceutiques, *etc.* . Mais du fait de ces enjeux, qui ne concernent pas la fente olfactive, cette dernière a souvent été négligée et nous disposons aujourd'hui de peu de valeurs précises des flux à ce niveau.

2.1.1.1. Données générales

La respiration est un phénomène cyclique, fait d'inspirations et d'expirations successives, et qui varie selon les individus et leur activité. Les flux aériens peuvent transiter intégralement ou partiellement par les cavités nasales ou la cavité buccale. Les caractéristiques rhéologiques des flux aériens sont donc intrinsèquement variables (de Gabory, 2018). Les pressions, vitesses et résistances dépendent particulièrement des conditions anatomiques individuelles (Zhao, 2014), mais certaines caractéristiques communes peuvent être identifiées.

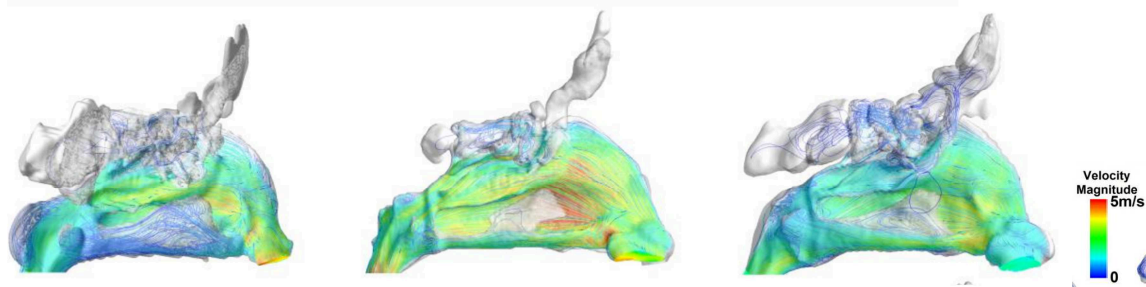


Figure 13. Trois illustrations de vélocité de flux en inspiration chez des sujets « standards »
D'après (Ramprasad, 2016)

A l'inspiration, le flux respiratoire varie entre 5 et 12 L/min. Ce flux est accru en cas d'activité physique, s'élevant alors entre 12 et 40 L/min (Kim, 2015). Dès l'entrée dans la fosse nasale, les flux aériens principaux sont déviés par la valve nasale et passent alors entre le cornet inférieur et moyen et entre le cornet inférieur et le septum (Leong, 2010). Pour Ramprasad (Ramprasad, 2016), de 55 à 94 % du flux passe à ce niveau (correspondant à la moitié inférieure de la fosse nasale), selon l'anatomie du vestibule nasal utilisée dans le modèle (16 individus différents). La valve nasale est l'élément qui accentue le plus fortement la vélocité des flux aériens (Keyhani, 1995 ; Doorly, 2008 ; de Gabory, 2018).

En expiration, les obstacles rencontrés par le flux aérien sont différents (figure 14), principalement constitués par les queues des cornets et de ce fait les flux sont déviés différemment (figure 15) et répartis de manière plus homogène (De Gabory, 2018 ; Ishikawa, 2009). En expiration, le flux aérien dans la fente olfactive tend donc à s'accroître (De Gabory, 2018).




Figure 14. Vues en représentation 3D montrant la différence majeure dans les obstacles rencontrés par le flux aérien en inspiration ou en expiration (reconstruction sous Blender à partir d'un scanner de patient sans anomalie anatomique d'une fosse nasale gauche depuis un point situé à 1 cm de la pointe du nez (vue antérieure) (A) et un point situé à 1 cm en arrière de la choane (vue postérieure) (B)).

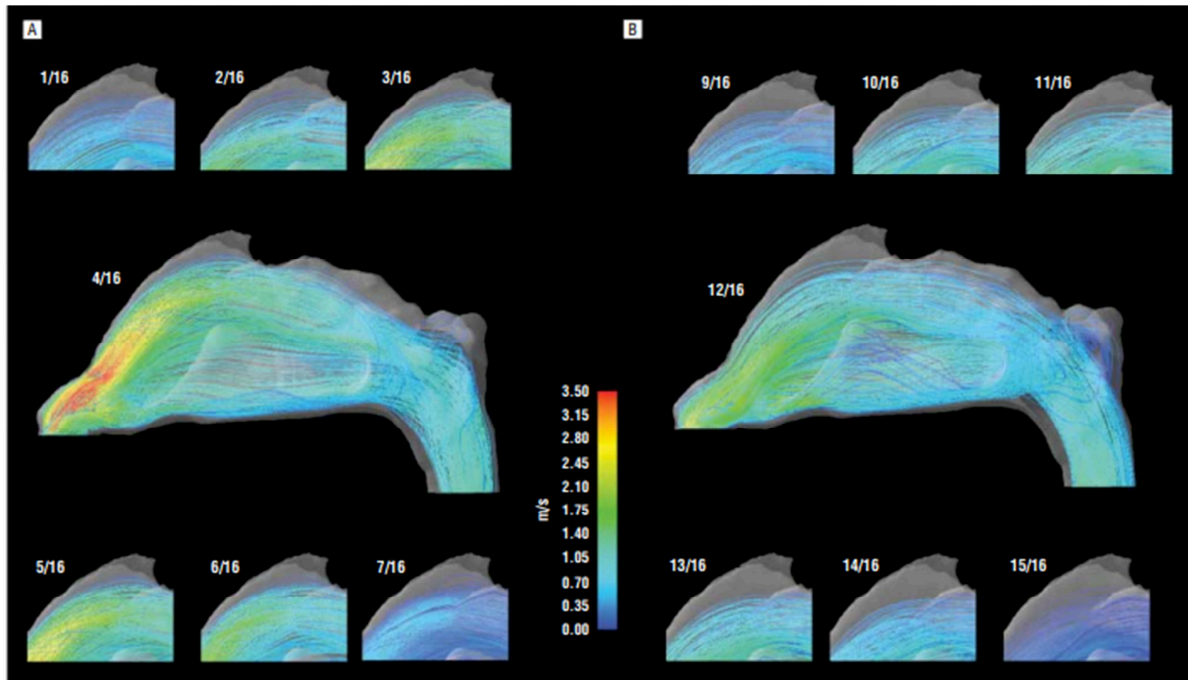


Figure 15. Vélocities des flux aériens, en m/s, observés en inspiration (A) et en expiration (B)
D'après (Ishikawa, 2009)

Les forces de friction sont aussi différentes, avec une répartition également plus homogène (figure 16).

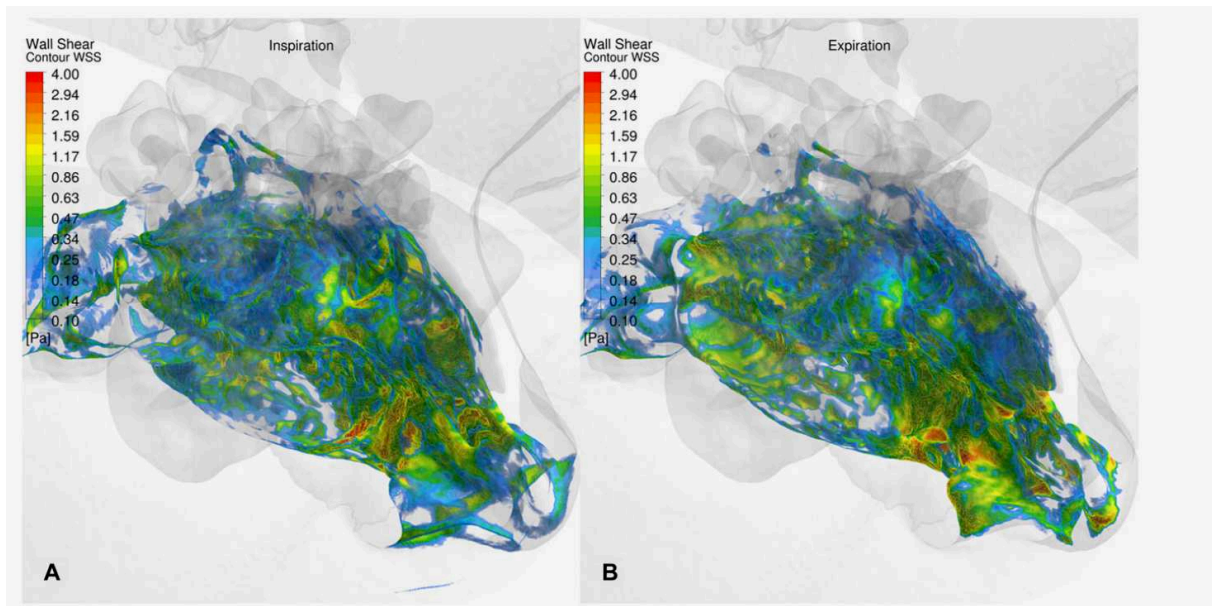


Figure 16. Représentation des forces de friction sur les parois nasales en inspiration (A) et en expiration (B). D'après (De Gabory, 2018)

La caractérisation des flux (laminaires ou turbulents), primordiale pour la compréhension et la prévision des mouvements des particules s'avère donc relativement difficile. La plupart des modèles informatiques concluent toutefois que les principales zones de turbulences de la fosse nasale sont situées en haut en regard de la tête du cornet moyen et en arrière du cornet supérieur (Wen, 2008 ; Croce, 2006).

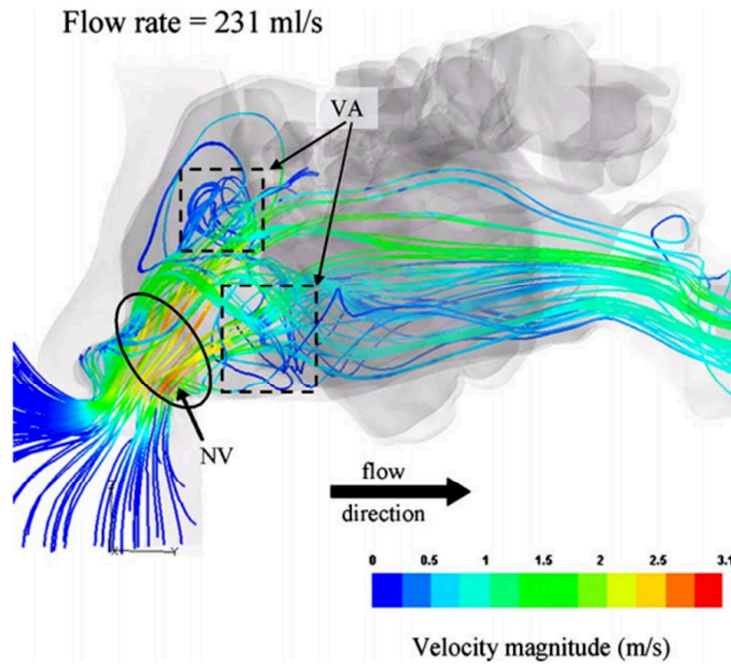


Figure 17. Illustration des mouvements turbulents en regard de la tête du cornet moyen. D'après (Croce, 2006).

2.1.1.2. Flux aériens dans la fente olfactive

La proportion du flux passant au niveau de la fente olfactive en inspiration est estimée entre 1,9 % (Subramaniam, 1998) et 11,6 % (Wen, 2008) du flux aérien passant dans les cavités nasales. En fonction des modèles utilisés, on observe de grandes variations dans les flux aériens prédits (figure 18).

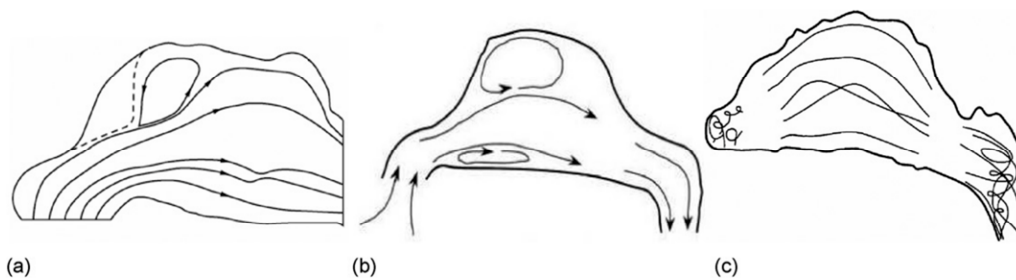


Figure 18. variations des flux dans les cavités nasales selon les modèles de Keyhani (a) (Keyhani, 1997), Schreck (b) (Schreck, 1993) et Subramanian (c) (Subramanian, 1998). D'après (Wen, 2008)

Pour Wen, l'une des raisons pour lesquelles on observe de telles variations au niveau de la fente olfactive serait l'importante variation interindividuelle de l'anatomie des modèles utilisés : la géométrie variable de la partie antérieure de la fosse nasale et de la valve nasale influencerait fortement les flux en amont (Wen, 2008).

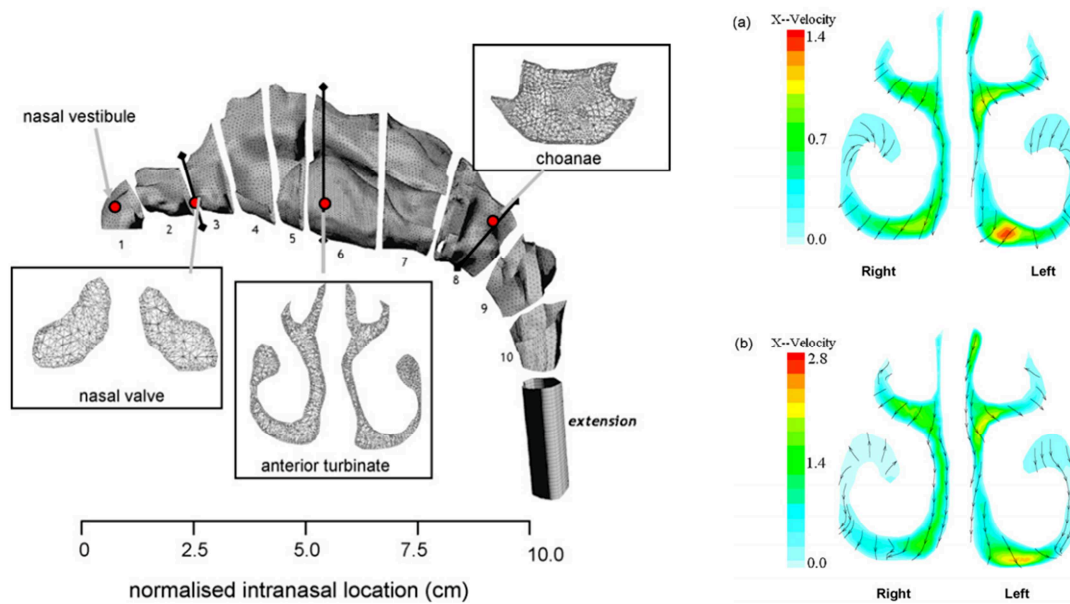


Figure 19. Modèle utilisé par Wen (à gauche) et résultats des vitesses obtenues en simulation retrouvant les différences entre les deux côtés (Wen, 2008)

Pour De Gabory (De Gabory, 2018), la fente olfactive se remplit de particules surtout par son ouverture postérieure, et ce lors de l'expiration principalement. Mais cette étude n'était menée que sur un seul modèle anatomique, ce qui peut expliquer l'apparente contradiction avec les modèles de Doorly (Doorly, 2008), Zhao (Zhao, 2014) et Croce (Croce, 2006). Par ailleurs, le mode de respiration (régulière, lente et calme, accélérée à l'effort, ou renflement rapide) serait susceptible de modifier considérablement les flux (Doorly, 2008) en permettant une orientation plus ou moins importante vers la fente olfactive.

A contrario, les travaux de Churchill associés aux résultats issus des modèles de Wen, Subramaniam et Kelly, suggèrent que les flux aériens dans la fente olfactive dépendent principalement de l'étroitesse du récessus olfactif et de la fente (Churchill, 2004 ; Wen, 2008 ; Eiting, 2014).

Il est toujours **impossible de savoir si le flux dans la fente olfactive doit être considéré comme turbulent, laminaire ou mixte** (Doorly, 2008), ce qui rend l'interprétation des modèles mathématiques de prédiction délicate (car les flux simulés sont souvent laminaires). Mais l'ensemble des études converge cependant sur un point important : **les vitesses dans la fente olfactive sont réduites ce qui pourrait en théorie favoriser le dépôt de particules**. Ainsi, pour un flux aérien de 15L/min, Wen (Wen, 2008), prédit en simulation informatique des vitesses allant de 0,42 à 1,3 m/s dans la fente olfactive confirmant ainsi les données de Subramaniam (0,51 m/s) (Subramaniam, 1998) et Doorly (<0.5 m/s) (Doorly, 2018), contre des vitesses s'échelonnant entre 1 et 1,4 m/sec au niveau des cornets moyens.

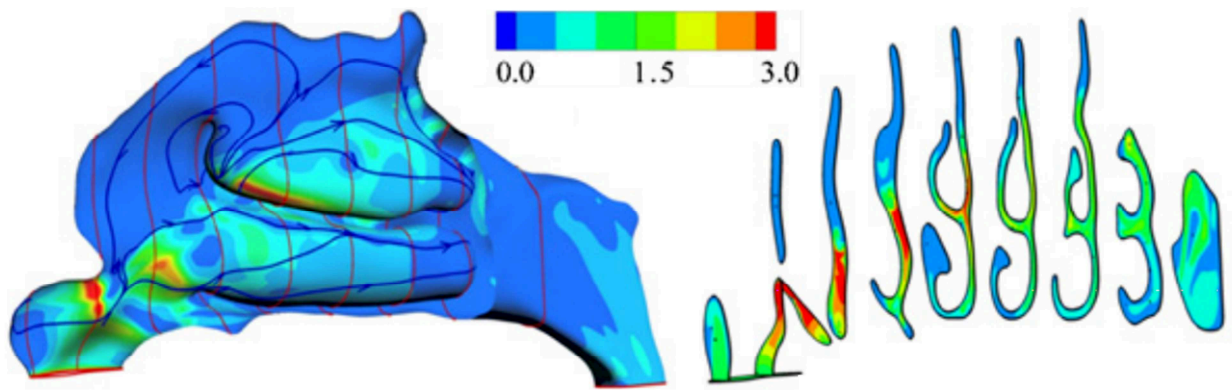


Figure 20. Vélocities des flux dans la fosse nasale et dans la fente olfactive

(Doorly, 2008)

Il est toutefois important de remarquer que d'autres endroits de la fosse nasale sont soumis à des conditions de vélocité des flux réduite. Par exemple, les vélocités sont de l'ordre de 0,11 à 0,79 m/sec pour les espaces situés sous les cornets moyens et inférieurs (Wen, 2008 ; Subramaniam, 1998). Ce n'est donc pas une condition propre à la fente olfactive.

C'est donc potentiellement l'autre caractéristique de la fente olfactive, son relatif confinement du fait de l'étroitesse de son ouverture, qui favoriserait les dépôts de particules.

2.1.1.3. Conclusion

Le flux aérien parvenant dans la fente olfactive est variable, et dépend notamment :

- 1/ de l'étroitesse de la fente olfactive et du récessus olfactif (surtout)
- 2/ de la géométrie de la cavité nasale,
- 3/ des modifications physiologiques de la muqueuse (cycle nasal, turgescence des muqueuses...)
- 4/ du cycle respiratoire

Mais la fente olfactive est relativement préservée du flux aérien par rapport au reste de la fosse nasale : de 1,9 à 11,6 % seulement du flux aérien y parvient.

Les modèles de flux d'air et de particules doivent intégrer le cycle respiratoire dans son intégralité (inspiration et expiration)

La vélocité des flux dans la fente olfactive pourrait être comparable à celle que l'on observe à d'autres endroits dans la fosse nasale

Il est à ce jour difficile d'établir si le flux dans la fente olfactive doit être considéré comme laminaire, turbulent, ou transitionnel : ce paramètre semble varier de toute façon avec le moment du cycle respiratoire.

2.1.2. Dépôts de particules au sein des fosses nasales

2.1.2.1. Données de la littérature

Les études concernant les dépôts de particules dans la fosse nasale ne manquent pas. Mais la plupart du temps, ces études sont axées sur la délivrance de médicaments, ou sur le comportement des aérosols, de sorte que la fente olfactive a souvent été négligée. Ainsi, la seule étude s'étant plus spécifiquement intéressée aux poussières de bois est celle de Tian (Tian, 2007), mais malheureusement elle ne permet pas d'obtenir de données pour la fente olfactive.

La plupart des études repose sur les modèles informatiques de dynamique des fluides (computational fluid dynamics model (CFD)), qui ont l'avantage de permettre de simuler de nombreuses conditions anatomiques, d'écoulement ou d'empoussiérement. Le modèle CFD le plus fidèle aux modèles expérimentaux semble être celui de Schroeter (Schroeter, 2015), qui a vérifié ce modèle CFD en le comparant à un modèle expérimental déjà utilisé par d'autres auteurs (même modèle que Subramaniam (Subramaniam, 1998) et Kelly (Kelly, 2004)), avec 4000 particules micrométriques (1-30 μm), à un débit de 16,5 L/min. Pour Schroeter, les prédictions CFD étaient relativement cohérentes avec ce modèle expérimental. Ce modèle prédit une déposition des particules moindre dans la fente olfactive : 5 % dans la fente olfactive contre 12 % dans la « région des cornets » (comprenant cornet inférieur et tête du cornet moyen) (Schroeter, 2014), résultats comparables à ceux de Kelly (Kelly, 2004), c'est-à-dire 7% dans la fente olfactive contre 12% dans la région des cornets. Mais l'analyse des résultats expérimentaux de Schroeter (Schroeter, 2015) suggère que le modèle CFD a tendance à sous-estimer les dépôts de plus petites particules. Plus surprenant, Schroeter n'a observé aucun dépôt de particules $<5 \mu\text{m}$, même dans le modèle expérimental (modèle en résine). Pourtant, Itoh (Itoh, 1985) a précédemment déterminé sur un modèle nasal expérimental (moulage d'une cavité nasale de cadavre) que de plus petites particules ($<5 \mu\text{m}$) se déposaient bien dans la fente olfactive. D'ailleurs, deux autres modèles CFD prédisent que la déposition dans la fente olfactive serait même maximale pour les plus petites nanoparticules (environ 1% des particules de 1-2 nm) (Garcia, 2015).

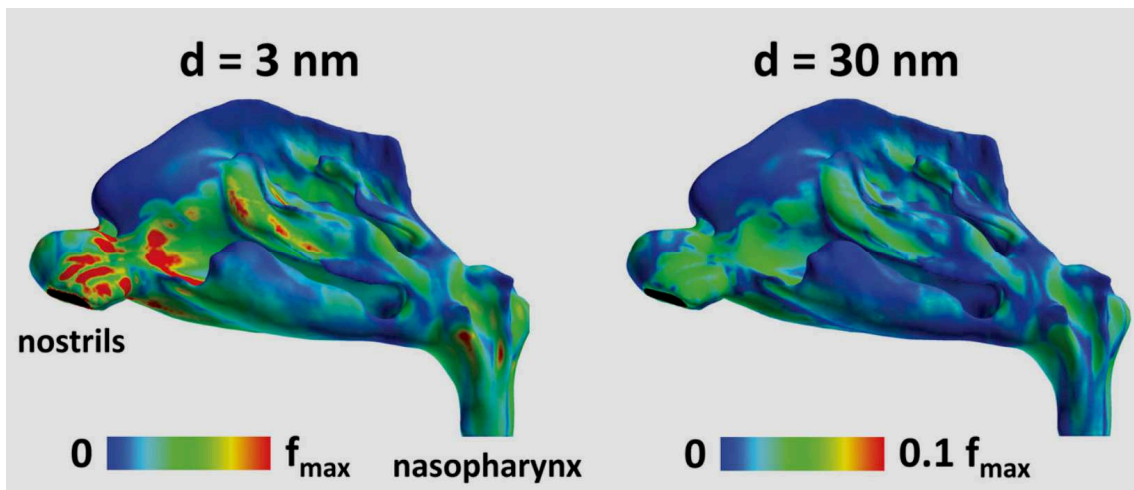


Figure 21. Taux de déposition des particules de 3nm (à gauche) et 30 nm (à droite) dans le cadre d'un modèle de CFD avec un débit inspiratoire de 15L/min et une concentration atmosphérique de $160\mu\text{g}/\text{m}^3$. $f_{\text{max}} = 1.3 \times 10^{-6} \mu\text{g}/\text{s}\cdot\text{mm}^2$ (Garcia, 2015)

Les auteurs restent néanmoins prudents dans leurs conclusions car le comportement des nanoparticules dans la fente olfactive reste beaucoup moins connu (Wang S.M., 2009 ; Garcia, 2015).

Dans des modèles informatiques plus récents intégrant un cycle inspiratoire et expiratoire (De Gabory, 2018), il a également été retrouvé une certaine stagnation des particules dans la fente olfactive. Mais cela ne préjuge pas de leur déposition à cet endroit.

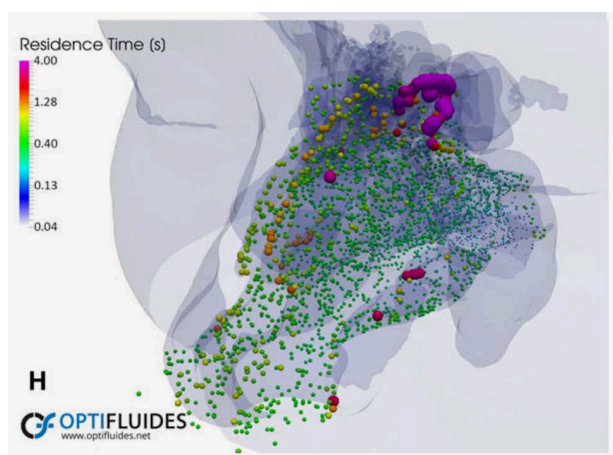


Figure 22. Temps de stagnation des particules dans un modèle CFD incluant des cycles d'inspiration / expiration, au bout de 8 secondes (soit 4 cycles). Le temps de résidence des particules semble plus long dans la fente olfactive (De Gabory, 2008)

2.1.2.2. Conclusion

Les données de la littérature sont contradictoires : certains modèles prédisent une stagnation plus importante dans la fente olfactive (De Gabory 2018 ; Wang S.M., 2009 ; Garcia, 2015), d'autres un taux de déposition moindre (Shroeter, 2014). Mais il est important de souligner les limites des modèles CFD pour comprendre ces apparentes contradictions :

- les particules sont simulées en quantité minimale (4000 particules au maximum (Schroeter, 2015) contre des millions en réalité), avec des répartitions de taille homogène et elles sont lancées les unes après les autres, selon un modèle Lagrangien, négligeant ainsi toute interaction entre les millions de particules que peut rencontrer à chaque seconde le travailleur du bois.

- ces particules sont généralement considérées comme étant parfaitement circulaires ce qui est rarement le cas des fibres de bois. Or la forme des particules peut affecter jusqu'à deux fois l'efficacité de leur déposition (Hinds, 1999)

- l'efficacité de captation des particules est fixée à 100 % dès lors que le rayon de la particule est supérieur à la distance avec la paroi, sans possibilité d'effet rebond. Or le piégeage des particules dépend de nombreux paramètres. Il existe en effet cinq mécanismes potentiels de dépôt des particules : sédimentation gravitaire (négligeable pour ces modèles), impaction inertielle (mécanisme principal de la particule > 1µm), diffusion brownienne (principalement pour les particules 50-150nm), interception (plus efficace pour les particules plus grandes), dépôt électrostatique. Il paraît illusoire de réussir à modéliser ces paramètres appliqués à des particules hétérogènes, d'autant que de petites différences de rugosité de la paroi peuvent faire varier grandement cette efficacité (Kelly, 2004; Shroeter, 2015). *In vivo* l'efficacité de piégeage est modifiée par la présence du mucus qui tapisse la fosse nasale de façon hétérogène en fonction des conditions de température et d'humidité, et de la répartition des glandes sécrétrices.

- les flux aériens porteur de particules sont basés sur un flux inspiratoire stable alors que les variations de cycle pendant la respiration peuvent grandement affecter la stabilité du flux (Shi, 2008 ; Doorly, 2008). Or la respiration est rarement stable (Shi, 2008), même au repos. Pendant leur journée de travail, les menuisiers exercent des phases d'activité physique intense, avec de multiples variations dans leur rythme respiratoire et leurs pressions. Toutes ces variations - et les variations des concentrations atmosphériques de poussière de bois - sont difficiles à simuler, de sorte que les résultats doivent être relativisés avant toute extrapolation.

Ainsi, Shanley (Shanley, 2008) et Ghalati (Ghalati, 2012) ont échoué à confirmer les prédictions de dépôts en confrontant les prédictions avec les données expérimentales. C'est pourquoi les modèles informatiques restent complémentaires des modèles expérimentaux.

Nous avons donc cherché à développer notre propre modèle expérimental pour étudier spécifiquement les dépôts de particules dans la fente olfactive.

2.2. Données expérimentales sur les dépôts de particules au sein des fosses nasales

2.2.1. Objectif

Les objectifs de notre travail étaient 1/ de créer un modèle physique pour étudier les dépôts de particules dans les fosses nasales dans des conditions réalistes de production de poussière de bois (avec différents types de bois) et 2/ de décrire et comparer les dépôts de particules observés dans les fosses nasales et dans la fente olfactive. Le moule était en métal afin de s'affranchir de l'électrostatisme qui aurait pu perturber les dépôts de particules.

Le détail de l'étude est également disponible dans l'article en annexe ([Annexe 2](#)).

2.2.2. Matériel et méthodes

2.2.2.1. Dispositif de production des poussières de bois

Afin de produire des particules de bois naturel sans pollution ambiante, notre matériel expérimental a été mis sous surpression pour éviter toute entrée d'air contaminant. Un ventilateur soufflait l'air ambiant à travers deux filtres successifs (à charbon actif, puis media synthétique) pour éliminer les COV et la poussière ambiante. Le flux d'air épuré était projeté dans un tuyau en acier inoxydable de 120 mm de diamètre avec une vitesse moyenne de 5-6 m/s vers la scie circulaire (scie portable modèle BOSCH-GKS-585-Pro avec une lame circulaire de 235 mm de diamètre, 3 mm de largeur, 24 dents, rotation 2500 tr/min) dans son boîtier étanche. Afin de minimiser les fuites et la pollution lors de l'insertion et de l'enlèvement des planches de bois, un deuxième ventilateur a été placé à l'extrémité du matériel expérimental. Cela a permis d'équilibrer la pression et d'assurer une meilleure récupération du flux d'air et de la poussière de bois produite pendant le sciage. En aval de cette scie et de son enceinte, le flux d'air était entraîné par un tuyau en acier inoxydable de 120 mm de diamètre, sur lequel étaient connectés les entrées du modèle d'appareil respiratoire et le compteur de particules (Grimm). Au cours de l'expérience, les particules les plus grosses se sont déposées lentement dans la conduite, ce qui a permis d'éliminer cette granulométrie grossière. Les deux entrées (du modèle d'appareil respiratoire et du compteur de particules) ont été placées à la partie supérieure de la conduite (à 1/3 du rayon de la conduite) et la durée maximale de l'expérience a été limitée à 20 minutes. Enfin, le flux d'air a été évacué après un filtre à manches.

Six expériences ont été réalisées avec 4 essences de bois différentes : l'épicéa pour le bois massif (en raison de son utilisation fréquente dans les matériaux composites bois) pendant 3 min (S3) et 5 min (S5) et 3 panneaux composites bois représentatifs du marché : MDF (panneau de fibres à densité moyenne) pendant 3 min (M3) et 5 min (M5), panneau de particules pendant 5 min (P5) et panneau à copeaux orientés (OSB), pendant 5 min (O5). Les panneaux composites étaient principalement fabriqués avec de la colle urée-formol. Pendant les expériences, la température dans la pièce était de 19°C, la pression était de 1014 hPa et l'humidité relative moyenne était de 85%.

2.2.2.2. Préparation du modèle 3D et du système 'respiratoire' artificiel

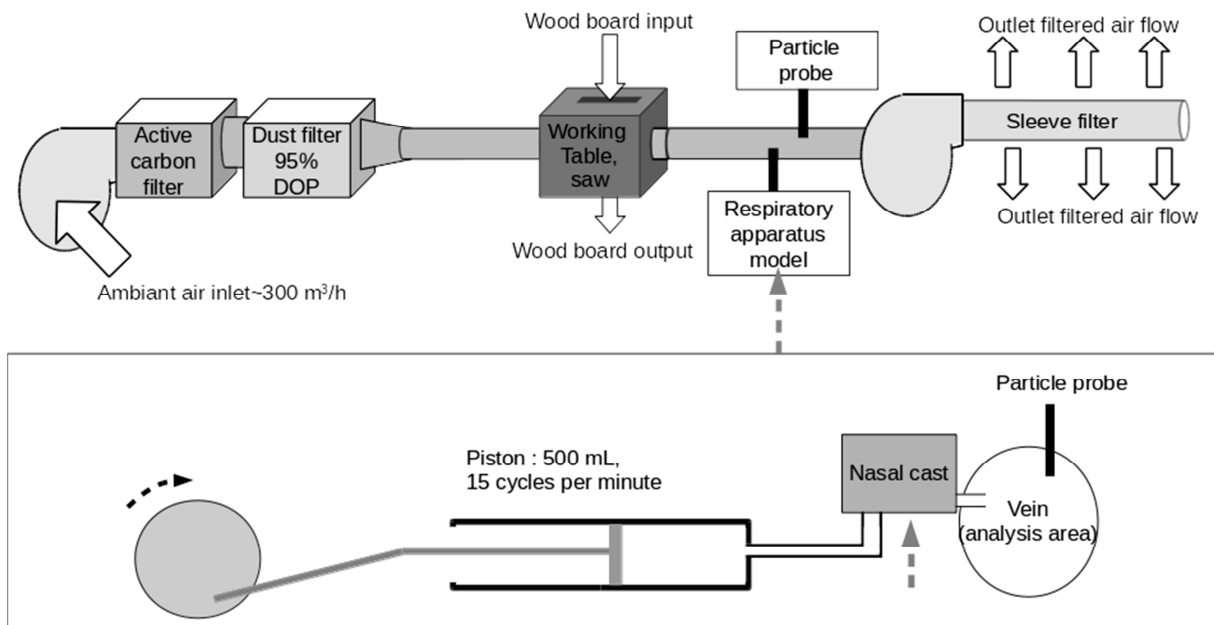


Figure 23. Schéma d'ensemble du dispositif




Figure 24. Vue d'ensemble du dispositif

2.2.2.2.1. Sélection du scanner

Nous avons sélectionné un scanner des sinus réalisé dans des conditions physiologiques (sans rétraction des muqueuses) sur un Toshiba Aquilion One CT, en mode hélicoïdal avec collimation de 0,5 mm, 120 kV, et 200 mA. Les critères de sélection étaient : non-fumeur, sans pathologie sino-nasale, sans anomalie du développement ou antécédents de traumatisme ou de chirurgie faciale, et sans déviation septale (inférieure à 5 % en coupe axiale et frontale). En prenant en compte ces critères, la patiente retenue était une femme de 53 ans.

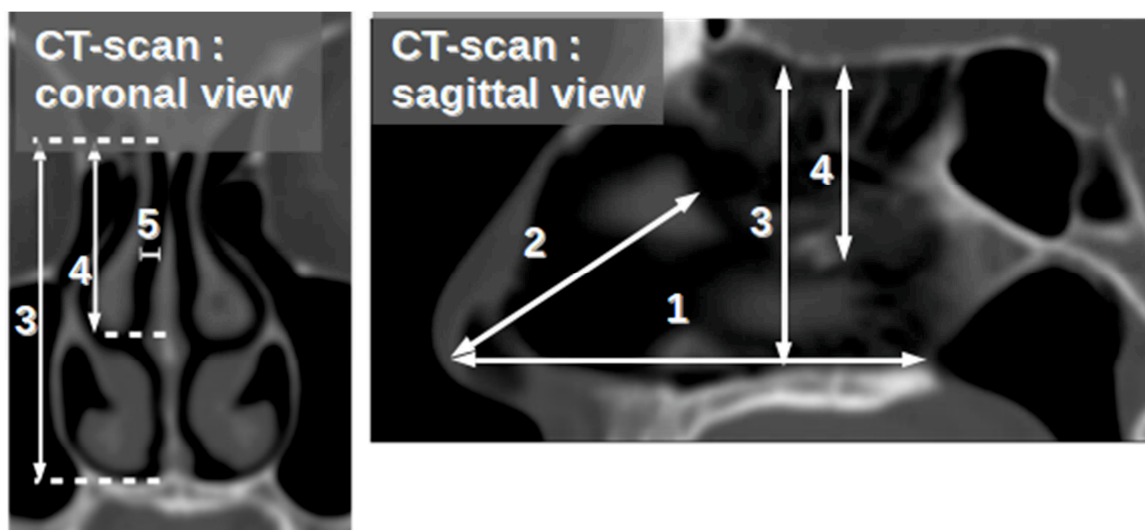


Figure 25. Mesures effectuées sur les coupes du scanner:

1. Pointe du nez – choane : 68.5 mm
2. Pointe du nez – tête du cornet moyen (non visible sur cette coupe) : 41 mm
3. Plancher – lame criblée : 40.1 mm
4. Hauteur moyenne de la fente olfactive: 19.4 mm
5. Largeur moyenne de la fente olfactive : 1.25 mm

2.2.2.2. Préparation des données 3D

La reconstruction 3D des cavités aériennes a été réalisée avec le logiciel Invesalius 3.1. Le fichier.stl obtenu a été préparé pour l'impression 3D avec le logiciel Blender 2.71 pour Ubuntu 16.04 afin de 1/ éliminer les vertex isolés ou aberrants 2/ corriger les collisions/inversions de face et les vertex isolés 3/ isoler les espaces aériens de la fosse nasale droite et du rhinopharynx droit tout en en conservant une haute définition (327079 vertex et 633903 faces) et 4/ préparer les moules (par soustraction booléenne).




Figure 26: Vues latérales et supérieures du modèle 3D des voies aériennes permettant le moulage (vue sous Blender 2.71 pour Ubuntu 16.04)

2.2.2.3. Impression du moule métallique et connexion au système respiratoire

Les moules 'négatifs' ont été imprimés en polyamide brut avec une résolution haute définition (60 μm , tolérance +/- 0,3%). L'étain a été amené au point de fusion dans le four à 250°C puis coulé dans ces moules plastiques (préalablement recouverts d'une très fine couche de silicone en spray et refroidis à 4°C). Deux disques de carbone en microscopie électronique ont été préalablement placés sur le moule « septal », pour permettre l'intégration ultérieure de nouveaux disques de carbone dans la cavité nasale sans constituer de surplomb. Le démoulage des moules métalliques " positifs " a été effectué manuellement, en cassant les moules en plastique si nécessaire pour faciliter l'extraction. Les deux moules métalliques (septal et latéral) avaient été perforés de deux trous dans lesquels nous avons inséré des morceaux de métal pour assurer un ajustement sagittal et vertical supplémentaire. Un tube métallique de 8 mm de diamètre a été relié en arrière, en respectant l'orientation du pharynx, à un système à piston reproduisant le cycle respiratoire (15 cycles par minute, 5L/min).



Figure 27. Moule en étain, mesure des distances (à comparer au scanner).

Sur le moule septal (à droite), l'emplacement des pastilles carbone est visible.

1. Pointe du nez – choane : 68.5 mm
2. Pointe du nez – tête du cornet moyen : 41 mm
3. Plancher – lame criblée : 40 mm
4. Hauteur moyenne de la fente olfactive : 19.4 mm
5. Largeur moyenne de la fente olfactive : 1.3 mm

2.2.2.3. Récupération des poussières de bois

Deux disques adhésifs électroniques en carbone (Oxford Instruments Ref G3348N, 12 mm) ont été appliqués à l'aide d'une pince à épiler le long de la cloison nasale dans une pièce à atmosphère protégée (pièce du microscope électronique) : l'un dans la fosse nasale et l'autre dans la fente olfactive, dans le même plan coronal.

Après expérimentation, l'ouverture du moule a été réalisée en position verticale en atmosphère protégée pour éviter les contaminations. Les disques de carbone ont d'abord été analysés par microscopie optique, puis soigneusement libérés à l'aide d'un scalpel et analysés en microscopie électronique à balayage.

2.2.2.4. Analyse des particules

Des illustrations de la stratégie d'analyse sont fournies à la figure 28.

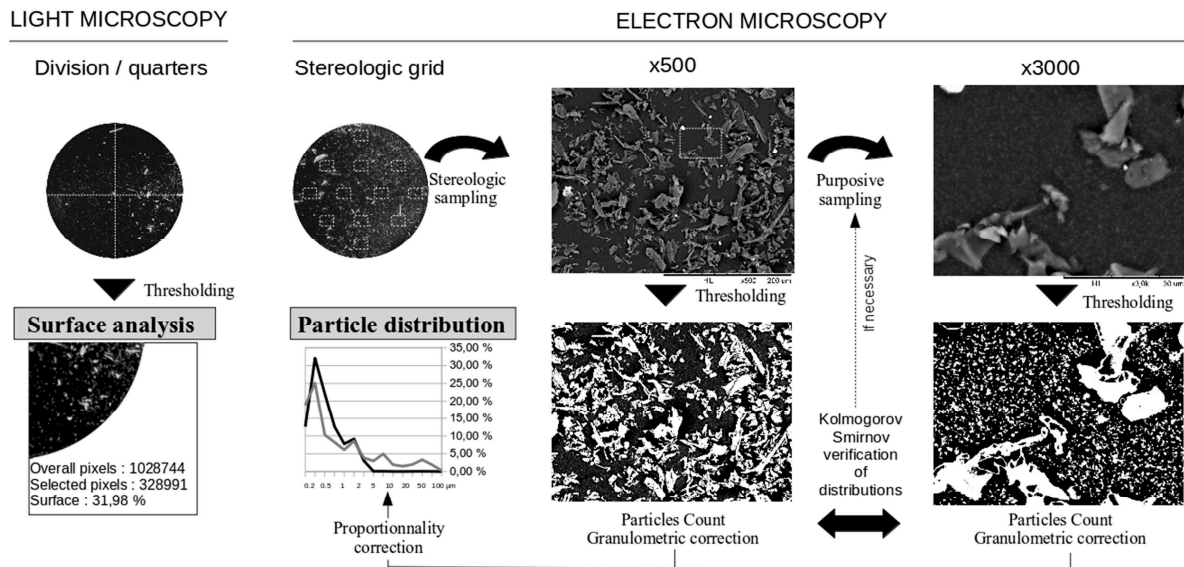


Figure 28. Stratégie d'analyse

2.2.2.4.1. Microscopie optique

L'analyse a été réalisée à un grossissement x30 : chaque disque de carbone a été divisé en 4 quartiers (antéro-supérieur, antéro-inférieur, postéro-supérieur, postéro-supérieur, postéro-inférieur) analysé avec Gimp 2.8 pour Ubuntu. A chaque fois, le quartier d'intérêt était sélectionné puis tous les autres pixels ont été supprimés de l'image et le nombre total de pixels a été déterminé. Ensuite, l'arrière-plan a été sélectionné par couleur (valeur de seuil : 15, option « lissage » de Gimp) : plusieurs sélections de pixels ont été effectuées jusqu'à ce que la délimitation des particules obtenue soit considérée comme satisfaisante, puis le nombre de pixels sélectionnés a été déterminé. Pour se rapprocher le plus possible du seuil idéal, cette action a été exécutée 8 fois pour chaque image. La valeur moyenne a été utilisée pour l'analyse.

2.2.2.4.2. Microscopie électronique

L'analyse a été effectuée à l'aide d'une méthode d'échantillonnage stéréologique stratifiée.

- Une grille stéréologique était utilisée, avec 12 régions d'intérêt (ROI-1), qui couvraient au total 13% de la surface du disque de carbone.

Chaque ROI-1 a été examiné à un grossissement de x500 et les images ont été analysées avec Image Pro v6.0.0.0.260. Nous avons retiré manuellement les agrégats de particules de l'analyse, puis un seuillage a été effectué pour éliminer le bruit de fond et pour créer des images binaires. Nous avons déterminé la valeur seuil au milieu de l'intervalle au sein duquel les variations n'entraînaient pas de variation majeure dans le compte des particules effectué (<5 % de variation), et nous avons vérifié visuellement si la délimitation

était satisfaisante. Les particules entièrement visibles (ne touchant pas les bords) étaient automatiquement délimitées et dénombrées par le logiciel. Cela a permis de détecter des contours de particules jusqu'à une longueur minimale de 1,5 µm.

- Pour les particules plus petites, une seconde zone ROI (ROI-2) a été sélectionnée avec une stratégie d'échantillonnage ciblée, comprenant moins de 20% de sa surface couverte par de grosses particules (particule de plus de 10 µm). La distribution des particules a été étudiée à un grossissement de x3000. Ceci a permis la détection des particules de plus de 0,2 µm (>4 pixels). Nous avons ensuite comparé le nombre observé de particules de 1,5-5 µm dans le ROI-1 et dans le ROI-2 (ces particules étant détectables aux deux grossissements). Après correction granulométrique (voir [paragraphe 2.2.2.4.3. ci-dessous](#)), une autre zone de ROI a été sélectionnée si le test de Kolmogorov-Smirnov rejetait l'hypothèse que les distributions étaient similaires (α -risk=0.1). Sinon, la distribution observée dans le ROI-2 était considérée comme homogène dans le ROI-1 et le nombre de particules <1,5µm a été ajusté à la surface du ROI-1 pour l'estimation finale de la distribution des particules. Les images au microscope électronique n'étaient pas analysables pour le MDF, car il y avait trop d'agrégats et trop de particules fibreuses.

Les diamètres minimal et maximal de Feret ont été mesurés. Le diamètre moyen de Feret a été utilisé pour l'analyse statistique. La sphéricité des particules a été évaluée selon le quotient isopérimétrique (Q), $Q=4*\pi*A/P^2$, où A est la surface de la particule et P son périmètre. Par définition, un cercle a une circularité de Q=1. Les formes des particules ont été considérées comme ellipsoïdales pour $0,7<Q\leq 0,9$ (ellipticité >2) et rectangulaires pour $Q\leq 0,7$ (longueur/largeur>2).

2.2.2.4.3. Correction granulométrique

Comme les particules plus grosses sont plus susceptibles d'être coupées par les bords de l'image, leur proportion pourrait être sous-estimée : la zone d'analyse disponible est en effet plus petite pour les grosses particules. Nous avons donc appliqué une correction, P_a , à chaque classe de particules selon la formule suivante :

$$P_a = \frac{A_a}{A_i} = 1 - \frac{\left(\sqrt{A_i r} + \sqrt{\frac{A_i}{r}} - d \right) d}{A_i}$$

où P_a est le rapport entre la surface disponible (A_a en µm²) (pour une particule de diamètre d (µm)) et la surface totale de l'image (A_i en µm²), pour une image ayant un rapport longueur/largeur égal à r (Mermillod-Blondin, 2011).

2.2.2.5. Analyse statistique

Microscopie optique : l'empoussiérage global étant fortement dépendant du type de bois travaillé, les surfaces occupées par les particules observées ont été normalisées à la moyenne pour chaque type de bois puis comparées par le test T de Student, à la recherche d'un gradient antéro-postérieur ou d'un gradient supéro-inférieur.

Microscopie électronique à balayage : la numération des particules pouvant être affectée par un biais potentiel (par exemple, type de bois, agrégats de particules ou ombre autour de grosses particules), seules les distributions des particules (selon le test de Kolmogorov-Smirnov) ont été analysées.

Les analyses ont été réalisées avec le logiciel SPSS 20.0 pour Windows 7. Une valeur $p < 0,05$ était jugée comme significative.

2.2.3. Principaux résultats

2.2.3.1. Production de poussière de bois

La figure 29 représente un exemple typique d'ensemencement de particules pendant l'expérimentation et la quantité de particules dans la veine énumérées par le compteur de particules. Avant sciage, les concentrations de particules dans l'atmosphère représentaient moins de 1/1000 de celles de l'expérience. Après la phase initiale de démarrage, le sciage était effectué à vitesse constante afin de maintenir une concentration de particules constante (entre 80 et 100% maximum) pendant 3 à 5 minutes. Après cette période, la sonde était obstruée pour S5, P5 et M3/M5 si bien que la quantité totale de particules ne peut être directement comparée pour toutes les essences. Cependant les profils de production de poussière de bois (distribution des tailles de particules) restaient globalement relativement constants. En microscopie électronique, on notait cependant de petites fluctuations selon le type de bois : on retrouvait plus de micro et nanoparticules avec les panneaux OSB et les panneaux de particules et plus de fibres avec le MDF.

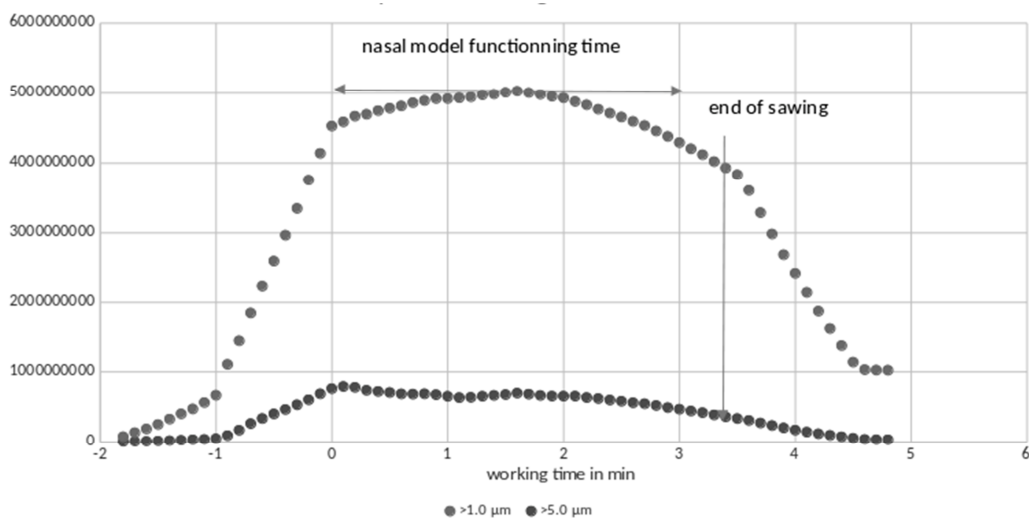


Figure 29. Profil de distribution des particules dans le flux entrant

2.2.3.2. Microscopie optique (Fig 30)

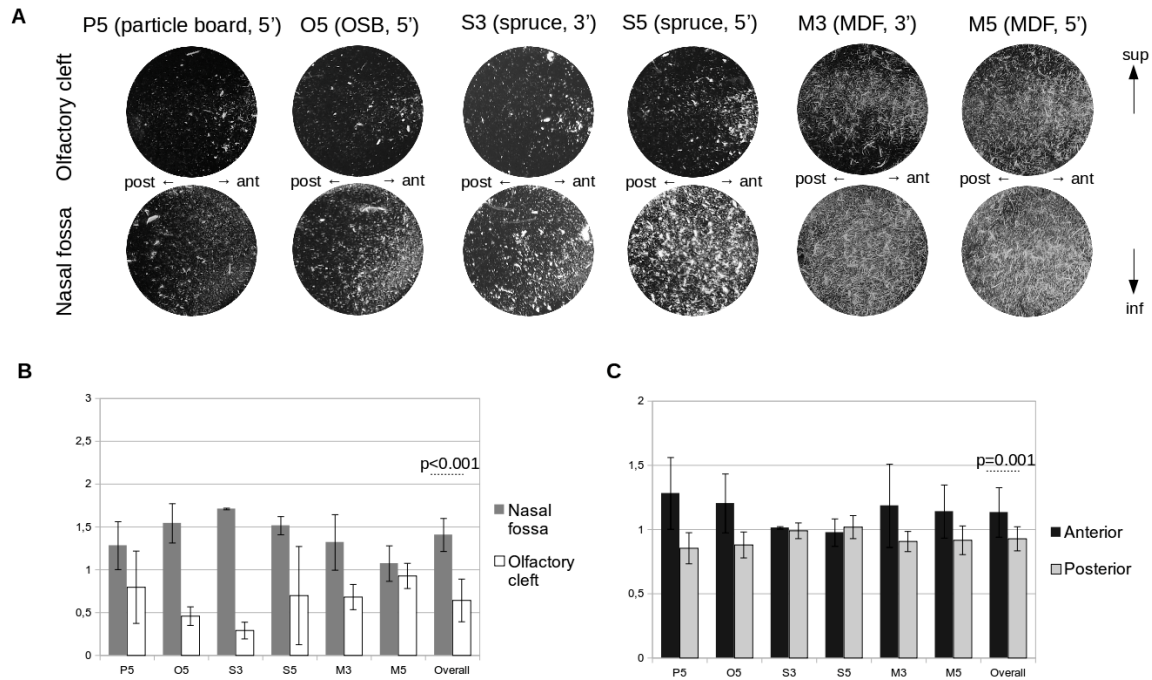


Figure 30 : Microscopie optique : résultats

A. Vue d'ensemble en microscopie optique

B. Gradients normalisés des surfaces blanches entre les fosses nasales et la fente olfactive

C. Gradients antéro-postérieurs normalisés des surfaces blanches

Le taux de dépôt des particules était corrélé au nombre de particules dans le tube collecteur mesuré par la sonde. Le dépôt de particules (estimé par les rapports normalisés des pixels blancs dus aux particules / pixels noirs de fond) était plus élevé dans les fosses nasales que dans la fente olfactive ; le rapport moyen dans la fente olfactive était de 0,586 contre 1,414 dans les fosses nasales ($p < 0,0001$). Un faible gradient antéro-postérieur (rapport antérieur moyen de 1,124 par rapport au rapport postérieur de 0,876, $p < 0,001$) a aussi pu être observé. Les dépôts augmentaient avec la durée d'exposition ($p < 0,016$ pour l'épicéa dans la fente olfactive et la fosse nasale et $p = 0,001$ dans la fente olfactive du MDF). Le sciage du MDF était l'activité qui causait le plus grand dépôt de particules ($p < 0,0001$) et la saturation des disques de carbone était rapidement obtenue, de sorte que les images de microscopie électronique ne pouvaient être analysées pour ce type de panneau.

2.2.3.3. Microscopie électronique (Fig 31 et 32)

Les distributions de particules ne pouvaient pas être considérées comme équivalentes entre la fosse nasale et la fente olfactive (test de Kolmogorov Smirnov). Nous avons observé plus de grosses particules dans les fosses nasales que dans la fente olfactive. Les grosses particules pouvaient également atteindre la fente olfactive, mais le rapport moyen fosses nasales/fente olfactive est de 2,366 pour les particules $\geq 2\mu\text{m}$. Ceci est clairement visible pour l'OSB. *A contrario*, la distribution des particules les plus petites est ubiquitaire, sans différence claire entre la fente olfactive et la fosse nasale. La distribution des dépôts de particules $\geq 2\mu\text{m}$ suit une corrélation logarithmique avec la taille des particules (les taux de dépôt augmentant avec la taille des particules), ce qui n'est pas le cas pour les particules $< 2\mu\text{m}$. De 12 à 56 % des particules déposées avaient une forme non circulaire. Il y avait une proportion plus élevée de particules de forme circulaire dans la fente olfactive (Fig 32C). La proportion de particules de formes non circulaires semble augmenter avec le temps (S5 vs S3).




Figure 31. Microscopie électronique. Ces images ont été sélectionnées pour illustrer les différences de formes de particules : toutes les images x500 ont été prises au même endroit de la grille stéréologique, dans la partie centrale des fosses nasales, tandis que les images X3000 ont été prises dans la partie inférieure de la fente olfactive et la partie inférieure des fosses nasales. Pour illustrer certaines des difficultés rencontrées, sur la dernière image (F), environ 40% de l'image n'est pas utilisable pour la quantification des particules en raison des agrégats (*) ou des ombres autour des grosses particules (→), mais le fond semble assez similaire dans les deux endroits (E vs F)

A : OSB, 5', x500, fosse nasale, centre

B : Panneau de particules, 5', x500, fosse nasale, centre

C : MDF, 5', x500, fosse nasale, centre

D : épicéa, 3', x500, fosse nasale, centre

E : Panneau de particules, 5', x3000, fente olfactive, partie inférieure

F : Panneau de particules, 5', x3000, fosse nasale, partie inférieure

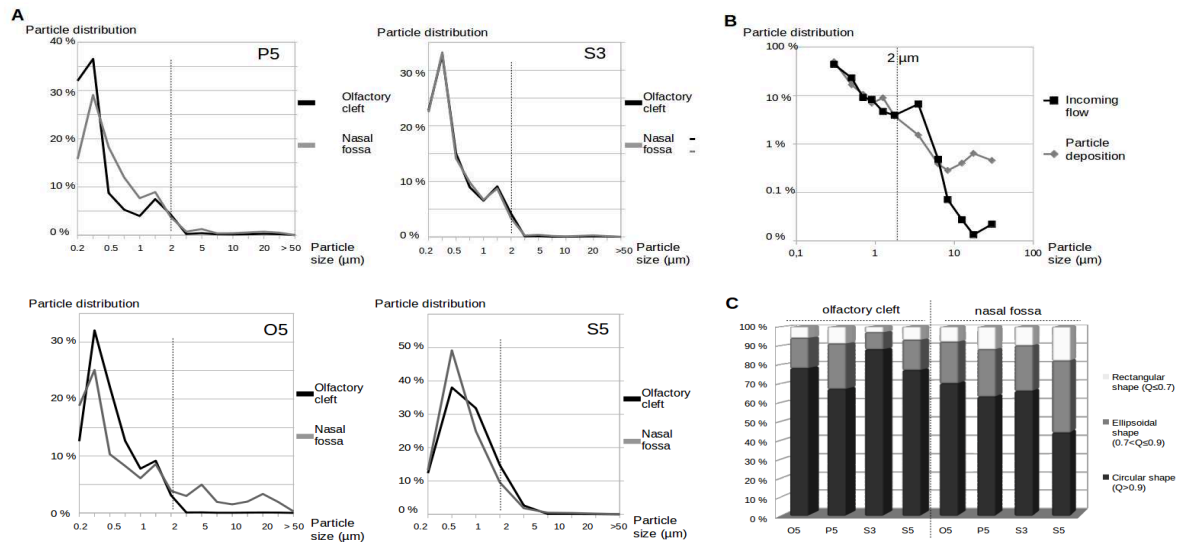


Figure 32. Microscopie électronique, résultats

A Répartition des dépôts en fonction de la taille des particules

B Relation entre les distributions des particules dans le flux entrant et les distributions des dépôts de particules en fonction de la taille des particules (tous types de bois mélangés)

C Taux de dépôt en fonction de la forme des particules

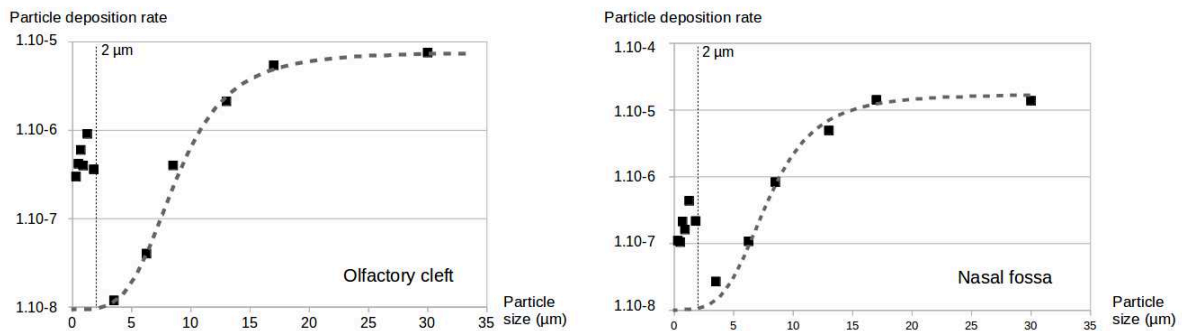


Figure 33. Taux de dépôt en fonction de la localisation et de la taille des particules (OSB5)

2.2.4. Discussion

Dans notre modèle expérimental, le rapport moyen entre la fosse nasale et la fente olfactive (rapport en microscopie optique : 2,69) est conforme aux prédictions des modèles de CFD (Schroeter, 2006). Cependant, ce rapport observé en microscopie optique est principalement lié aux particules les plus grosses ($>20 \mu\text{m}$), les moins nombreuses dans notre expérience. Alors que le dépôt de particules les plus grosses suit une relation logarithmique avec le débit de particules, comme le prédisent les modèles CFD (comme illustré pour l'OSB 5' dans la figure 33), les dépôts de particules plus petites ($<2 \mu\text{m}$) semblent être directement liés au débit de particules. En microscopie électronique, le gradient entre la fosse nasale et la fente olfactive n'est confirmé que pour les particules $\geq 2 \mu\text{m}$ (diamètre moyen Feret, Fig 32A), mais pas

pour les particules $< 2 \mu\text{m}$. En fait, les observations d'images de microscopie électronique sont clairement en faveur d'une distribution ubiquitaire des particules les plus petites (comme l'illustrent les figures 31E et 31F). Nous n'avons pas pu quantifier ni comparer avec précision la quantité des plus petites particules (parce que la présence d'agrégats ou de grosses particules peut avoir fortement affecté la quantification (Fig 31F)). Mais l'analyse de la distribution des particules (moins sujettes aux biais) et les observations d'images de microscopie électronique suggèrent que la fente olfactive est largement exposée à de petites particules de poussière de bois, avec des dépôts assez similaires. Ces résultats sont cohérents avec les résultats d'Itoh (Itoh, 1985) : dans ce modèle expérimental, les particules de $4 \mu\text{m}$ s'arrêtaient principalement près du cornet moyen et de la fente olfactive, les particules de $1-3 \mu\text{m}$ se déposaient principalement en avant mais aussi au niveau de la fente olfactive et les particules de $0-4 \mu\text{m}$ avaient une répartition ubiquitaire.

La grande quantité de nanoparticules et de particules $< 2 \mu\text{m}$ observée dans la fente olfactive de notre modèle peut surprendre par rapport aux modèles CFD, mais les explications des différences entre la CFD et notre modèle ne manquent pas, car le dépôt de particules ne dépend pas seulement de la taille, du débit et de la vitesse :

1/ l'un des autres paramètres influents est le profil de l'écoulement aérien. C'est pourquoi notre expérience a introduit un cycle respiratoire régulier et physiologique. Mais il faut rappeler ici que les variations du rythme et des pressions respiratoires sont difficiles à simuler, de sorte que les résultats doivent être mis dans leur contexte avant toute extrapolation.

2/ Les résultats des modèles de Churchill, Wen, Subramaniam et Keyhani (Churchill, 2004 ; Wen, 2008 ; Subramaniam, 1998 ; Keyhani, 1995) suggèrent que la proportion et les vitesses du flux aérien dans la fente olfactive dépendent principalement de la largeur de cette dernière. Nous avons choisi une anatomie saine et normale : mais la largeur de la fente olfactive de notre modèle se situait dans la gamme basse des modèles CFD, de sorte que le flux aérien - et le dépôt de particules - dans la fente olfactive ont pu être sous-estimés. Comme les modèles CFD, notre modèle surestime probablement le taux de dépôt de particules dans les fosses nasales et la fente olfactive. En temps normal, une grande partie des particules (46,1-57,6% pour Newman (Newman, 1988), 90% des particules $> 4 \mu\text{m}$ et 80% des particules $1-3 \mu\text{m}$ pour Keck (Keck, 2001)) est arrêtée à la partie antérieure de la cavité nasale, en particulier au niveau de la valve nasale et des poils du vestibule.

3/ Kelly (Kelly, 2004) et Schroeter (Schroeter, 2015) ont observé que les différences de rugosité des parois peuvent affecter l'efficacité du dépôt nasal. *In vivo*, la rétention des particules est favorisée par le mucus, qui tapisse l'ensemble du nez, ce qui n'est pas reproductible sur un modèle physique. Nous avons délibérément conçu le moulage en étain pour éviter les biais liés à l'électrostatisme des particules. Cependant, les disques de carbone avaient des propriétés adhésives (contrairement au reste du moule) ce qui a pu modifier les résultats.

4/ Les modèles CFD ne traitent que de petites quantités de particules qui sont lancées séquentiellement et pour de courtes périodes de temps : 4000 particules pour Schroeter (Schroeter, 2015) contre plusieurs

milliards par seconde dans notre modèle. Le sciage du bois émet simultanément un grand nombre de particules, principalement des nanoparticules. Dans notre modèle, les gradients de fente antéro-postérieure et olfactive/fosse nasale observés avaient tendance à diminuer avec le temps (S5 vs S3 et M5 vs M3) à mesure que le disque de carbone était saturé de grosses particules. De la même façon, en cas d'exposition intensive et/ou prolongée à la poussière de bois, la muqueuse serait probablement rapidement saturée de particules de bois, quel que soit l'emplacement dans la cavité nasale.

5/ Enfin, les modèles CFD traitent des particules sphériques tandis que les formes des microparticules de poussière de bois sont très variables (Fig 31). Une forme irrégulière peut modifier (multiplier par deux) les capacités de déposition des particules. Dans notre modèle, les particules de forme non circulaire (principalement les grosses particules) semblent se déposer plus facilement que les particules circulaires, surtout dans les fosses nasales.

Il serait très intéressant d'étendre le modèle à d'autres types de bois, et d'autres types d'activités, pour étudier les dépositions et adapter les protections des travailleurs en conséquence.

2.2.5. Conclusion

Par conséquent, ce modèle a notamment permis :

- de confirmer l'hétérogénéité des formes de poussières de bois produites par l'activité de sciage
- de confirmer l'existence d'un gradient fosse nasale/fente olfactive avec une déposition préférentielle des particules de taille importante ($> 2 \mu\text{m}$) en bas, dans la fosse nasale (gradient moyen : 2,69).
- de confirmer que la fente olfactive est soumise à une forte exposition aux poussières de bois et en particulier aux particules nanométriques (au sens large, particules $< 2 \mu\text{m}$) dont la répartition semble ubiquitaire et homogène.
- de confirmer que les dépôts dans la fente olfactive ne sont cependant pas plus importants que dans le reste de la fosse nasale

Du fait de ce dernier résultat, et du caractère le plus souvent unilatéral des lésions, il est nécessaire de trouver d'autres facteurs explicatifs au site de naissance des adénocarcinomes, directement en lien avec les caractéristiques locales : soit une clairance moindre, donc une plus grande stagnation des poussières, soit une susceptibilité particulière de la muqueuse à cet endroit précis.

2.3. Clairance mucociliaire de la fente olfactive

2.3.1. Généralités sur la clairance nasale

L'épithélium respiratoire est tapissé de cellules ciliées et de cellules à mucus. Le mucus possède deux phases, l'une liquide, au contact de l'épithélium, au sein de laquelle les cils peuvent battre, l'autre plus solide (asséchée par le contact avec l'air de la fosse nasale) en surface qui constitue un piège auquel les particules et pathogènes vont adhérer. Le mouvement des cils tend à déplacer la phase supérieure du mucus et à constituer une sorte de tapis roulant qui évacue les germes piégés vers l'arrière. C'est le phénomène de clairance nasale

De nombreuses études ont évalué la clairance des fosses nasales. Deux techniques différentes sont utilisées :

- le **temps de transit de la saccharine** décrit par Andersen en 1974 (Andersen, 1974) est le plus utilisé (Andersen, 1976 ; Pandya, 2006 ; Uzeloto, 2017 ; Utiyama, 2016 ; Soylu Ozler, 2015 ; Aroor, 2017): le délai entre le dépôt de saccharine et la perception gustative permet d'approximer la vitesse de déplacement maximale des molécules sucrées. Cette méthode a l'avantage d'être totalement non invasive et d'être peu chère, mais elle est très approximative en raison de variations interindividuelles des seuils pour la perception gustative, et de l'absence de données sur la distance exacte parcourue puisqu'il n'y a pas de localisation précise ni du point de dépôt ni du point de perception. Elle permet surtout d'étudier d'éventuelles variations dans le temps chez un même individu (Aroor, 2017). Elle ne permet pas de comparer simultanément le déplacement de deux dépôts de molécules déposées à deux endroits différents.
- la **scintigraphie à l'albumine marquée au Tc99m** est sans conteste la méthode la plus fiable (Brondeel, 1983 ; Dostbil, 2014) pour évaluer l'élimination des molécules. Elle utilise comme critère le temps d'élimination de 50 % des molécules marquées (Brondeel, 1983 ; Polat, 2010 ; Athanasopoulos, 2008 ; Dostbil, 2011 ; Dostbil, 2014 ; Dogan, 2016). Cette méthode a l'inconvénient d'être lourde à mettre en œuvre, légèrement irradiante, avec un coût élevé, et ne permet pas de localisation précise si deux dépôts simultanés sont effectués.

2.3.2. Données actuelles en situation physiologique ou pathologique

La clairance de la muqueuse normale est de 12,7+/-5,2 mm/min chez l'adulte sain (Pandya, 2006). Il n'y a pas de différence selon le sexe (Uzeloto, 2016). On relève une discrète tendance à l'allongement du temps avec l'âge (Pandya, 2006), et surtout, un allongement significatif avec la ménopause (Soylu Ozler, 2016). Le temps d'évacuation des particules marquées s'allonge notamment lorsqu'il existe une détérioration de l'épithélium cilié (radiothérapie (Kilic, 2016)...), en cas de pathologie inflammatoire (rhinite allergique (Vlastos, 2009 ; Di Barardino, 2017), polypose (Hafner, 1997 ; Athanasopoulos, 2008)...) ou de tabagisme (Pandya, 2006 ; Utiyama, 2016), même avec cigarette électronique (Kumral, 2016).

La clairance nasale a déjà fait l'objet de cinq évaluations chez les travailleurs du bois. Quatre études retrouvent une franche diminution de la clairance des fosses nasales avec l'exposition professionnelle aux

poussières de bois (Black, 1974 ; Andersen, 1977 ; Dostbil, 2011, Ahman, 1996) . Pour Black, la clairance mesurée au Tc99m était même extrêmement lente (<1 mm/min) pour 4 des 9 menuisiers ayant plus de 10 ans d'exposition (Black, 1974). On retrouve la même proportion (38%) de mucostase au test à la saccharine utilisé par Andersen, avec une relation quasiment linéaire entre l'intensité d'exposition et la proportion de menuisiers présentant une mucostase (63 % de mucostase > 40 min en cas d'exposition supérieure à 10mg/m³ contre 12 % en cas d'exposition inférieure à 3 mg/m³) (Andersen, 1977). Wilhelmsson a reproduit ce test à la saccharine, avec des résultats sensiblement identiques (54 % de mucostase>20 min) (Wilhelmsson, 1984). Cependant, plus récemment, les résultats de l'estimation de la clairance au Tc99m par Dostbil ont suggéré que l'impact de l'exposition aux poussières de bois sur la clairance ne serait peut-être pas si élevé en réalité : la clairance moyenne était de 7.5+/-2.4 mm/min pour les menuisiers (n=25) contre 8.7+-2.3 pour les contrôles (n=30 ; p=0.066) (Dostbil, 2011). La discordance avec les résultats précédents pourrait s'expliquer par des facteurs confondants non évalués précédemment, comme le tabagisme pour l'étude menée par Black (Black, 1974) ou l'âge pour l'étude de Holmström (Holmström, 1988). Mais pour Ahman (Ahman, 1996), la corrélation entre durée d'exposition et augmentation de la proportion de sujets présentant une mucostase persistait après ajustement de ces deux paramètres.

2.3.3. Conclusion

L'analyse de la littérature semble donc aller plutôt en faveur d'une **diminution de la clairance nasale en cas d'exposition aux poussières de bois.**

Mais il n'y a à ce jour aucune étude qui se soit intéressée spécifiquement à la clairance mucociliaire de la fente olfactive : toutes les études concernaient la partie inférieure de la fosse nasale. Il n'y a donc aucune donnée de comparaison permettant de supposer que la fente olfactive serait plus particulièrement sujette à une stase des particules de bois.

2.4. Données expérimentales sur la clairance comparée fosses nasales/fente olfactive

2.4.1. Objectifs

Bien qu'ils soient utilisés pour le guidage chirurgical depuis les années 1990 (Caversaccio, 2008), les possibilités des navigateurs n'ont jamais été utilisées dans le but d'évaluer la clairance nasale : la précision de détection des positions de l'instrument guidé est pourtant remarquable, inframillimétrique : ainsi Burduk (Burduk, 2012) évalue la précision localisatrice par rapport aux données scannographiques à $1.62 \pm 0.4\text{mm}$ pour les systèmes optiques et $1.79 \pm 0.39\text{ mm}$ pour les systèmes électromagnétiques. L'installation des systèmes électromagnétiques est non invasive (simple bandeau frontal). Le temps d'installation est court, de l'ordre de 5 min pour les systèmes électromagnétiques selon Burduk (Burduk, 2012). Le but de notre étude est de détecter la différence des positions de l'extrémité de l'instrument pointant le liquide coloré à 5 minutes d'intervalle. Dans l'utilisation proposée (simple détection du positionnement dans l'espace de la pointe de l'instrument) il n'est donc pas nécessaire de disposer d'imagerie de référence. Afin d'évaluer les clairances comparées de la fente olfactive et de la fosse nasale, nous proposons d'évaluer le déplacement d'un liquide coloré repéré grâce au navigateur chirurgical : l'objectif était de mener une étude préliminaire sur la faisabilité de la détermination de la clairance comparée de la fente olfactive et de la fosse nasale par cette méthode

2.4.2. Matériel et méthodes

2.4.2.1. Population étudiée

La population étudiée consistait en des volontaires sains sans antécédents de chirurgie nasale, de radiothérapie, de traumatisme nasal ou de polypose nasale, non-fumeurs, sans mucoviscidose ou maladie systémique, et sans sinusite chronique. 5 participants ont été inclus après information et signature d'un consentement éclairé. Les seuls paramètres recueillis étaient les positions x/y/z recueillies sur le navigateur. Les données étaient totalement anonymes.

2.4.2.2. Méthode d'évaluation de la clairance

Le capteur électromagnétique (serre-tête) du navigateur (Digipointeur) était placé sur le front des volontaires. Le système a été étalonné selon les recommandations du fabricant : l'étalonnage de surface était approximatif, mais il n'a été utilisé que pour assurer l'orientation dans les axes x/y/z. Le scanner des sinus utilisé pour l'expérimentation avait un incrément de 0.5 mm/coupe qui facilitait les calculs ultérieurs. Une canule d'aspiration à usage unique (1,4 x 70 mm) a été adaptée sur une seringue sur laquelle était placé l'adaptateur universel avec capteur électromagnétique du navigateur. L'extrémité de la canule a été calibrée avec le système Digipointeur pour déterminer sa position dans l'espace. La fosse nasale la plus accessible a

été choisie. Afin de ne pas modifier la fonction ciliaire, aucune anesthésie préalable n'était réalisée : l'observation s'arrêtait si l'examen était considéré comme trop gênant par le volontaire.

Deux gouttes de colorant alimentaire gélatineux ont ensuite été déposées : une au niveau de la tête du cornet inférieur, et une - 30 secondes plus tard - au niveau de la tête du cornet moyen.

La position des dépôts par gouttes a été déterminée à l'aide des paramètres x/y/z affichés sur l'écran du Digipointeur.

Après 5 et 10 min, les positions extrêmes (la plus éloignée du point de dépôt et la plus proche) du colorant alimentaire ont été déterminées à chaque niveau (à 30 secondes d'intervalle), à l'aide du même instrument calibré. Nous avons ensuite calculé les déplacements maximum et moyen en cm selon la formule suivante : $d = \sqrt{(dx^2 + dy^2 + dz^2)}$ où dx, dy et dz sont des déplacements sur les axes x, y et z, et d le déplacement global.

2.4.3. Résultats

Sur les 5 participants, les données de déplacement n'ont pu être recueillies que pour deux d'entre eux, l'exploration de la fente olfactive sans rétraction préalable s'avérant trop difficile. Les tentatives de repérage dans la fente olfactive entraînaient dans ces 3 cas une irritation locale avec une salve d'éternuements qui empêchait les mesures ultérieures. Par ailleurs, pour les deux individus pour lesquels l'évaluation a été possible, le colorant était facile à localiser lors de son dépôt, mais sa dispersion ultérieure rendait la détermination des positions extrêmes malaisée, surtout dans la fente olfactive.

Les résultats sont présentés dans le tableau ci-dessous :

Tableau 3. Résultats de l'évaluation des clairances comparées (D=déplacement)

Volontaire	Fosse nasale Déplacement (mm/min)			Fente olfactive Déplacement (mm/min)		
	Dmax	Dmin	Dmoy	Dmax	Dmin	Dmoy
1	5.09	2.15	3.62	3.94	1.25	2.59
2	-	-	-	-	-	-
3	3.52	-	-	3.82	-	-
4	-	-	-	-	-	-
5	-	-	-	-	-	-

2.4.4. Conclusion

Cette méthode est potentiellement utilisable en cas de fosse nasale très large. Mais pour une meilleure visualisation, et en particulier pour l'exploration de la fente olfactive, une vasoconstriction préalable serait nécessaire. Une anesthésie locale permettrait de limiter les réactions liées à la stimulation dans le territoire du V2, mais elle aurait un effet inhibiteur sur les mouvements ciliaires. Une solution pourrait être de profiter d'une anesthésie générale - réalisée pour une autre raison - pour effectuer l'exploration de la

clairance, mais la position en décubitus dorsal pourrait entraîner d'autres perturbations (turgescence muqueuse, stase de mucus, accélération potentielle de la clairance du fait de la gravité...)

Etant donné les difficultés rencontrées, l'imprécision du pointage du déplacement, et le faible écart constaté entre la fente olfactive et la fosse nasale, il ne nous semble pas pertinent de poursuivre dans cette voie.

Chez les deux sujets explorés, la clairance n'était pas nulle dans la fente olfactive, elle pourrait même être proche de celle de la fosse nasale. Mais il n'est pas possible de tirer des conclusions définitives.

2.5. Embryologie et développement de la fente olfactive et des sinus

Les premiers résultats que nous avons obtenus et l'analyse de la littérature laissent à penser que la fente olfactive n'est pas plus exposée aux poussières de bois que le reste de la fosse nasale. Sa susceptibilité particulière pour le développement d'adénocarcinomes intestinaux tient donc peut être à ses caractéristiques propres. L'une des clefs de la compréhension se situe peut être dans l'origine même de cette zone anatomique.

2.5.1. Description générale du développement embryologique

Le nez et les sinus connaissent une triple origine embryologique et développementale que la vision evo-devo (évolution-développement) a récemment permis de mieux appréhender (théorie des 3 nez) (Jankowski, 2013).

2.5.1.1. Nez olfactif et nez respiratoire

La **partie haute du nez humain** (l'ethmoïde et la fente olfactive, que l'on pourrait dénommer « nez olfactif ») **dérive des placodes olfactives** (d'origine ectodermique).

D'un point de vue de l'évolution des espèces, les premiers êtres vivants à avoir présenté des cellules olfactives pourraient être les céphalocordés (un exemple étant l'Amphioxus (Parker, 1908) : il ne s'agit pourtant pas d'un appareil sensoriel, mais de cellules olfactives éparées situées à proximité des tentacules autour de la bouche primitive.

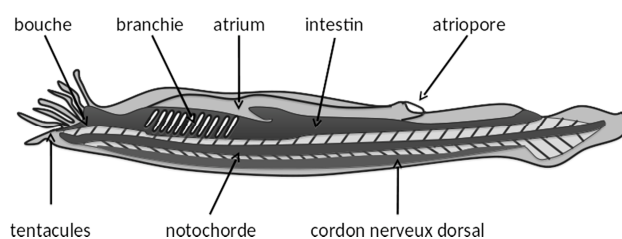


Figure 34. Anatomie de l'amphioxus

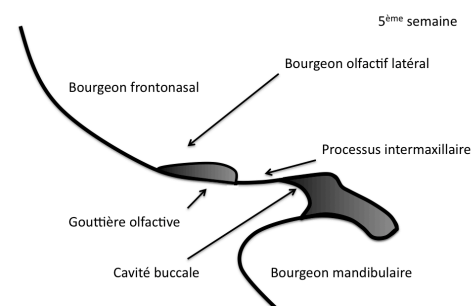


Figure 35 : organisation de l'embryon humain à la 5ème semaine

Les organes sensoriels sont l'une des caractéristiques des craniates. Ceux-ci présentent un véritable organe olfactif individualisé. Les agnathes notamment (par exemple la lamproie) possèdent un tube olfactif borgne mais qui se termine par une poche nasopharyngienne dont les parois sont sujettes aux contractions des poches branchiales. Ainsi la respiration branchiale assure des mouvements liquidiens permettant d'améliorer l'efficacité de la captation des molécules olfactives dans le tube. La détection des molécules odorantes s'effectue *via* le sac olfactif, qui s'ouvre sur le tube olfactif en arrière d'un petit repli qui pourrait servir de filtre ou de régulateur du débit vers le sac olfactif. L'amélioration des capacités olfactives chez ces espèces contribuent aux fonctions d'alimentation et de reproduction.

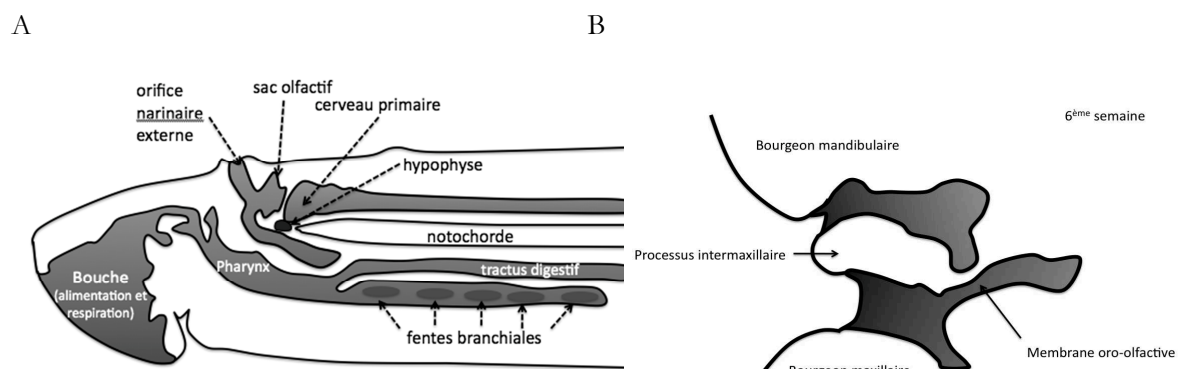


Figure 36. Schéma d'une vue latérale de la lamproie d'après Allison (Allison 1953) mis en relation avec l'organisation de l'embryon humain à la 6ème semaine de développement (B) (d'après Jankowski, 2013)

Chez les dipneustes, le tube olfactif s'ouvre vers la cavité buccale (choane primaire), permettant ainsi le passage aérien par les cavités nasales.

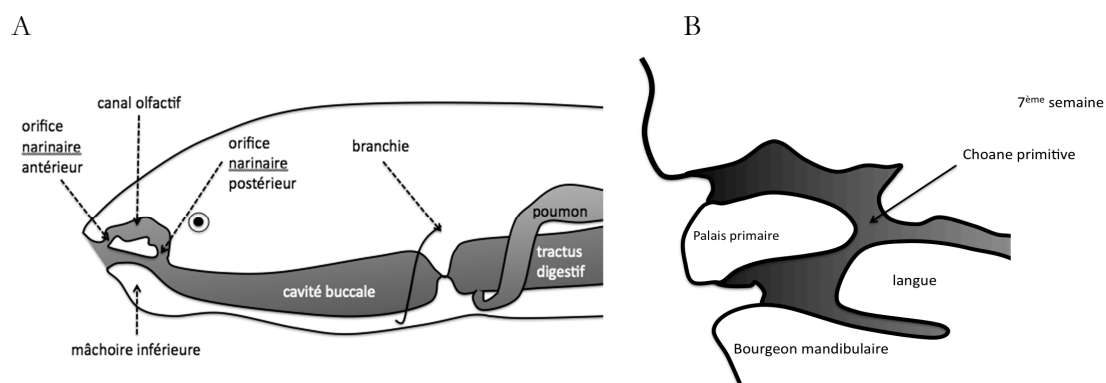


Figure 37. Schéma mettant en relation l'organisation anatomique des dipneustes (A) avec l'organisation de l'embryon humain à la 7ème semaine de développement (B) (d'après Jankowski, 2013)

On retrouve une organisation proche du dipneuste chez les amphibiens. Chez ceux-ci, l'odorat est bien développé: la cavité nasale principale ainsi que l'organe accessoire (de Jacobson) sont quasiment intégralement recouverts d'épithélium olfactif.

Les reptiliens garderont cette organisation mais certains possèdent au niveau de la partie supérieure de la cavité nasale un ou plusieurs petits reliefs permettant d'accroître la surface olfactive : les cornets. Surtout, avec les nécessités de résistance à la mastication, les reptiliens (et en particulier les crocodiliens) ont cloisonné leur cavité buccale grâce à l'élévation des processus palatins. L'orifice choanal initial (choane primaire) est ainsi refermé ne livrant plus passage qu'à des éléments vasculo-nerveux au sein du désormais foramen incisif. En arrière la communication avec l'organe laryngo-broncho-pulmonaire est désormais assurée par les choanes secondaires.

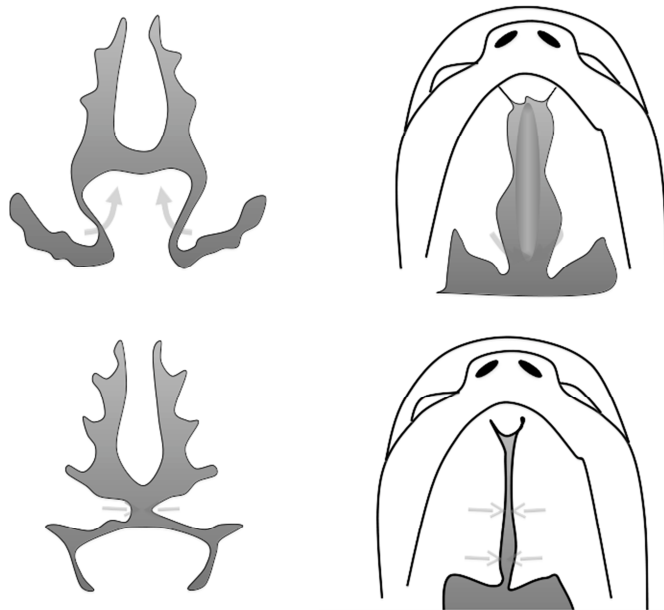


Figure 38: élévation et rapprochement des processus palatins permettant la fermeture de la choane primaire et le cloisonnement du nez et de la cavité buccale (11ème semaine de développement)

(d'après Jankowski, 2013)

Chez l'homme cette séparation intervient vers la 11^e semaine du développement embryonnaire. **Tout l'épithélium de la partie inférieure de la fosse nasale (le nez respiratoire, en arrière du foramen incisif) est donc clairement un épithélium d'origine digestive, épithélium condamné à évoluer vers une différenciation respiratoire du fait de son mode d'utilisation ultérieur.**

La formation du labyrinthe ethmoïdal intervient encore plus tardivement. Chez les quadrupèdes, les reliefs ethmoturbinaux (cornets) sont particulièrement marqués, souvent sous la forme de lamelles plus ou moins horizontales. Secondairement, avec l'avancée des globes oculaires qui se rapprochent vers la ligne médiane (frontalisation), l'enroulement de ces cornets conduit à un enchevêtrement de ces lamelles, formant ainsi le labyrinthe ethmoïdal latéralement. Au cours de l'évolution, la muqueuse olfactive régressera pour ne plus tapisser qu'une partie de l'ethmoïde, la fente olfactive de l'Homme (Jankowski, 2016). Une évolution similaire est observée au cours du développement embryologique en ce qui concerne le labyrinthe ethmoïdal (enroulement progressif, tendance à la verticalisation et à l'empilement des lamelles turbinales (Jankowski, 2016)).

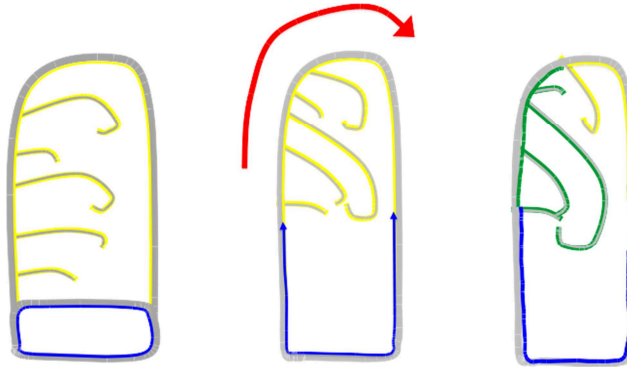


Figure 39. Schéma résumant les modifications subies par l'ethmoïde au cours de l'évolution des espèces : la muqueuse olfactive (en jaune) a progressivement laissé sa place à la muqueuse respiratoire (en bleu) et cohabite désormais avec cette muqueuse respiratoire (initialement digestive) au sein de la fente olfactive. (d'après Jankowski, 2013 ; Jankowski, 2016)

Il reste cependant à savoir si la muqueuse olfactive connaît la même régression pendant le développement embryologique. Des éléments de réponse partiels sont apportés par Wake (Wake, 1994) : l'apparition des premières cellules foetales est décrite vers les semaines 14-16. La muqueuse olfactive tapisse la partie supérieure des fosses nasales aux semaines 14-16 tandis qu'il est décrit un épithélium respiratoire différencié au sein des espaces ethmo-turbinaux à partir des semaines 20-24. Mais l'étude n'apporte pas de précision supplémentaire. Un travail est en cours au sein de notre équipe (Jordan Chauvelot, Mémoire de DES d'ORL), dont l'objectif est de rechercher la présence de muqueuse olfactive au sein des masses latérales de l'embryon. Une réponse indirecte à cette question est aussi apportée par l'étude de tumeurs issues de l'épithélium olfactif : les neuroblastomes olfactifs. Ainsi sur notre série de patients présentant un neuroblastome olfactif pris en charge entre 2004 et 2014 (Nguyen, 2014), deux patients présentaient un neuroblastome olfactif uniquement situé dans l'ethmoïde, sans atteinte de la fente olfactive. Deux hypothèses sont possibles : soit les neuroblastomes peuvent naître à partir d'autres progéniteurs que l'épithélium olfactif (donc de progéniteurs à orientation plutôt respiratoire) ce qui paraît peu vraisemblable, soit il existe des résidus d'épithélium olfactif au sein de la muqueuse des labyrinthes ethmoïdaux.

Par ailleurs, alors qu'on la pensait initialement localisée exclusivement à la partie supérieure de la fente olfactive depuis les travaux de Von Brunn (Von Brunn, 1892 ; Escada, 2009), des travaux récents suggèrent que la muqueuse olfactive a une distribution beaucoup plus antérieure et inférieure qu'initialement attendue (Leopold, 2000 ; Feron, 1998 ; Lane, 2002 ; Rawson, 2002 ; Lima C., 2006). Il ne semble pas exister une nette séparation entre l'épithélium respiratoire et l'épithélium olfactif, mais la muqueuse olfactive apparaît plutôt distribuée sous la forme d'îlots de muqueuse au sein de la muqueuse respiratoire. Bien qu'il n'y ait pas de description précise de cette zone histologique, on pourrait assimiler cette cohabitation à une forme de zone transitionnelle, à l'image du col utérin ou de la partie inférieure de l'œsophage, dont on connaît le potentiel à évoluer vers des métaplasies (Wang X., 2011 ; Jiang, 2017 ; Spechler, 2014).

2.5.1.2. Nez sinusien

Les sinus paranasaux (maxillaires, frontaux, sphénoïdaux) ont un mécanisme de formation différent comme en témoignent d'ailleurs leur apparition plus tardive sur le plan évolutif et leur formation plus tardive sur le plan développemental (après la naissance) : ils se développent à partir d'une involution de l'os médullaire, formant ainsi des cavitations aériques qui entrent en communication avec la fosse nasale secondairement. Les arrêts de pneumatisation parfois visibles en imagerie (Kuntzler, 2014) en sont les témoins involontaires. Cette origine embryologique différente explique probablement l'absence d'adénocarcinomes intestinaux développés au sein du nez sinusien.

2.5.2. Conclusion

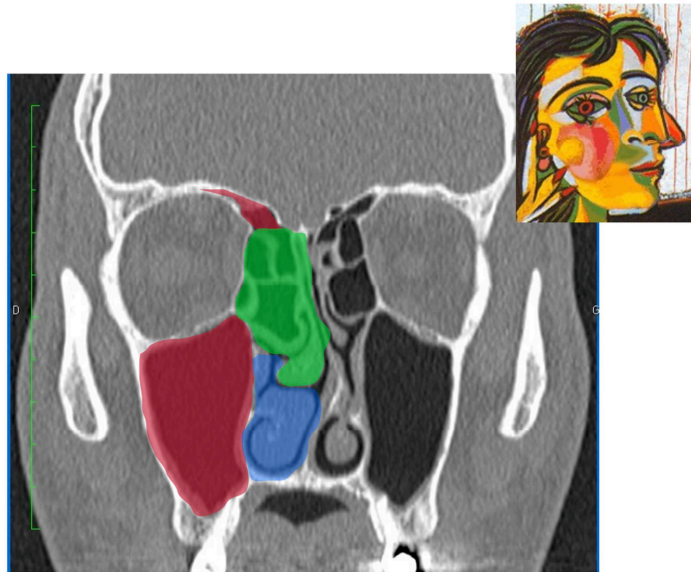


Figure 40: Schéma illustratif de la Théorie des 3 nez (Jankowski, 2016 ; Jankowski, 2018), dessin d'après Picasso.

Le nez respiratoire (en bleu) correspond à la partie inférieure de la fosse nasale, le nez olfactif (en vert) au labyrinthe ethmoïdal et à la fente olfactive et le nez sinusien (en rouge) à la pneumatisation des os frontaux, maxillaires et sphénoïdaux. (d'après Jankowski, 2013)

Le nez et les sinus constituent non pas un seul mais trois organes distincts (Figure 40). La partie supérieure du nez (**nez olfactif** = labyrinthe ethmoïdal et fente olfactive) est d'origine olfactive (invagination de l'ectoderme à partir de la placode olfactive) tandis que la partie inférieure (**nez respiratoire**) est surtout d'origine digestive (endoderme). Les sinus (**nez sinusien**) ne partagent pas ces mêmes origines embryonnaires (dégénérescence de la moëlle érythropoïétique remplacée par des îlots graisseux puis des cavités gazeuses (Jankowski, 2013 ; Kuntzler, 2014)). La muqueuse de la partie olfactive tend à régresser au profit de la muqueuse respiratoire (initialement d'origine digestive) selon un gradient latéro-médial et inféro-supérieur. Au sein de la fente olfactive, il existe une cohabitation entre l'épithélium olfactif et l'épithélium respiratoire (anciennement digestif), une forme de zone transitionnelle, à l'image du col utérin ou de la partie inférieure de l'œsophage. **L'origine intestinale initiale de l'épithélium respiratoire pourrait éclairer cette transformation surprenante de la muqueuse de la fente olfactive en adénocarcinome intestinal chez les menuisiers.**

2.6. Mécanismes moléculaires du développement embryologique

2.6.1. Formation du tube digestif primitif et différenciation intestinale

La tubulogenèse intestinale a été très étudiée mais du fait de la complexité des interactions à l'œuvre, il est difficile d'en donner une interprétation consensuelle (Spence, 2011). La plupart des différenciations ou des organisations tissulaires répondent à un ensemble d'événements moléculaires : les mêmes molécules peuvent exercer une action différente dans une autre localisation ou à un autre moment du développement.

La régulation de la différenciation intestinale passe notamment par la famille des gènes Hox, et utilise en particulier la méthylation / déméthylation des promoteurs pour exercer une action régulatrice. Mais elle repose également fortement sur les interactions entre le mésoderme et l'endoderme, sans qu'il puisse pour autant être établi que les modifications du mésoderme guident directement la tubulogenèse (Spence, 2011). L'étude des anomalies de formation du tube digestif a particulièrement mis en lumière les facteurs de transcription FOX (FOXA2, FOXA1, FOXH1), GATA, SOX17, MIX11 et SMAD. FOXA2 et FOXH1 semblent plus particulièrement diriger la tubulogenèse et les débuts de différenciation de la partie antérieure du tube digestif. Plus encore, **les voies de signalisations Wnt** semblent particulièrement importantes, que ce soit par la voie canonique (action sur la transcription) ou non canonique (action sur le cytosquelette) (Spence, 2011).

La gouvernance de la différenciation antéro-postérieure est avant tout effectuée par l'expression antérieure de *HHEX*, *FOXA2* tandis que **l'expression de *CDX1*, *CDX2* et *CDX4* est indispensable pour la différenciation postérieure**. Parmi ces derniers, c'est sans doute ***CDX2* qui joue le rôle le plus important dans la différenciation intestinale** (Barros, 2012).

D'autres voies de signalisation interviennent dans cette différenciation, parmi lesquelles les voies Fgf, Wnt, Bmp et les voies de signalisation de l'acide rétinoïque (Spence, 2011). Les voies Fgf2 et Wnt agissent en synergie pour une différenciation CDX2+ de l'épithélium du tube digestif distal.

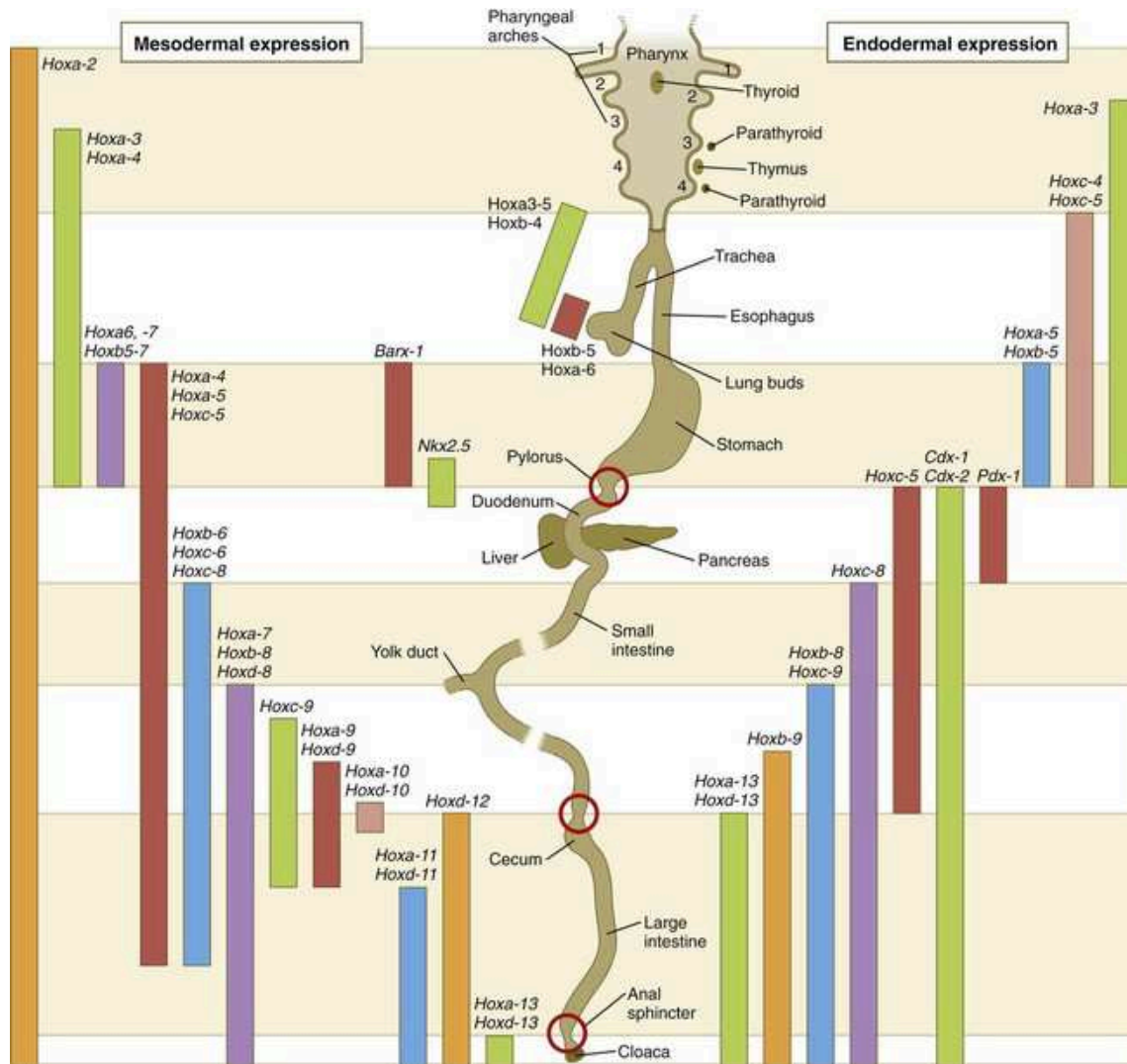


Figure 41: expression des gènes Hox orientant la différenciation digestive lors de l'embryogenèse (Carlson, 2008)

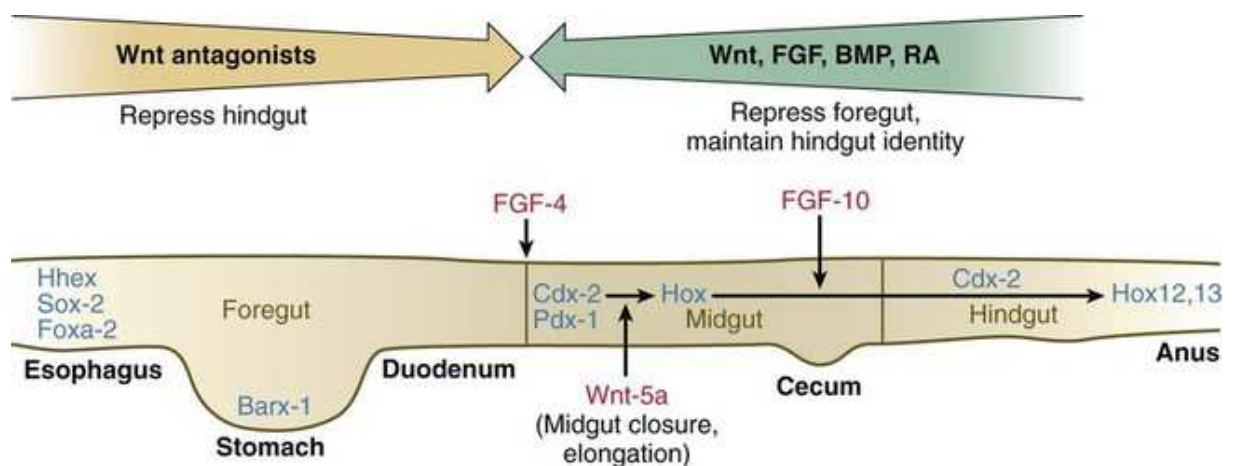


Figure 42: Schéma récapitulatif de l'équilibre des voies mises en jeu lors de la différenciation digestive au cours de l'embryogenèse (Carlson, 2008)

2.6.2. Transformation de la muqueuse « digestive » primitive en muqueuse respiratoire au niveau nasal

2.6.2.1. Palatogenèse

Du fait de l'existence des fentes palatines et de leurs conséquences cliniques, la palatogenèse a été particulièrement étudiée.

Pour Fitzpatrick (Fitzpatrick, 2003), **SATB2 est un gène clef dans les fentes palatines** : la délétion 2q31–q33 (qui porte le locus de *SATB2*) est en effet l'une des 3 anomalies chromosomiques associées aux fentes et l'identification d'anomalies sur le gène chez 70 enfants atteints de fente palatine semble confirmer ces données. Le gène *SATB2* code pour une protéine de transcription. Son déficit entraîne un pro-ventricule déficient chez la drosophile (le pro-ventricule est une valve qui peut être considérée comme l'équivalent d'une structure palatine) (Nakagoshi, 1998), tandis que l'expression de *Satb2* semble requise au stade de l'initiation des processus palatins chez la souris (Proetzel, 1995). La surexpression de *SATB2* n'a pourtant jamais été établie de manière convaincante en cours de développement chez l'embryon humain mais *SATB2* pourrait être actif uniquement à de faibles niveaux (Fitzpatrick, 2003). Notons enfin qu'il n'y a (à notre connaissance) pas de rapport direct établi entre *SATB2* et *CDX2* : mais *SATB2* peut induire l'expression de *NANOG* (Zhou, 2016), facteur de transcription qui entretient une relation d'inhibition réciproque de la transcription avec *CDX2* (Chen, 2009).

SHH (Sonic Hedgehog) est le principal régulateur la croissance palatine au début du développement : l'inactivation spécifique de *Shh* chez la souris conduit à l'absence de promotion de la prolifération et de l'expansion des cellules palatines (Bush, 2012). Mais **deux autres gènes semblent également jouer un rôle crucial : FGF10 et BMP**. En effet, le knock-out de *Fgf10* conduit à une fente palatine. Le rôle de *FGF10* pourrait passer par un feedback positif avec *SHH* puisque les souris *Fgf*^{-/-} ont une expression extrêmement réduite de *Fgf10* (Lan, 2009). Quant à l'inactivation de *Bmp4*, elle conduit aussi à des fentes palatines. Par ailleurs, l'activation de *Noggin* (inhibiteur de *Bmp*) retarde la croissance palatine (He, 2010). Pour Sheehan-Rooney (Sheehan-Rooney, 2013), l'expression successive de *BMP* puis *SHH* semble indispensable pour l'induction subséquente de l'expression de *SATB2*.

La fusion palatine est sous la dépendance des voies de signalisation Tgf-β : les souris *Tgf-β3*^{-/-} sont également victimes de fente palatine. Or l'expression de *Tgf-β3* semble également sous la dépendance de la voie des β-caténines. Le rôle précis de la voie β-caténine / Wnt dans ce contexte reste cependant à déterminer (Bush, 2012).

2.6.2.2. Régulation du développement embryologique de la muqueuse respiratoire nasale

Les mécanismes génétiques et épigénétiques régulant l'embryologie nasale sont relativement méconnus. Les mécanismes de différenciation de la muqueuse respiratoire nasale pourraient être similaires à ceux observés pour l'arbre respiratoire et qui sont mieux étudiés. C'est pourquoi nous décrivons successivement les mécanismes participant à la formation des bourgeons trachéaux et pulmonaires avant d'évoquer les données actuelles pour la muqueuse respiratoire nasale.

2.6.2.2.1. La différenciation respiratoire antérieure du tube digestif primitif et la séparation oeso-trachéale

L'initiation de la différenciation antérieure du tube digestif initial en appareil respiratoire dépend notamment du **gradient antéro-postérieur d'expression de *BMP-4*** (surexpression ventrale) et *NOGGIN* (surexpression dorsale).

Au cours de cette phase de séparation oesotrachéale, chez la souris, *Noggin* (antagoniste de *Bmp*) est surexprimé à la partie postérieure du tube digestif. Cette surexpression s'associe à celle de *Sox2*. *Noggin* et *Sox2* sont donc cruciaux pour l'identité oesophagienne : les souris *Nog* *-/-* (n'exprimant pas *Noggin*) ont un signalement Bmp accru en dorsal, développent des fistules oesotrachéales ou une atrésie œsophagienne et peuvent même développer des structures cartilagineuses à la partie postérieure du tube commun (Que, 2006). *A contrario*, *Bmp-4* est exprimé à la partie antérieure du tube digestif (ainsi que d'autres gènes *Bmp* comme *Bmp-2* ou *Bmp-7*). Son inactivation résulte en une agénésie du tube trachéal (Li, 2008 ; Domyan, 2011a). L'une des actions notables de Bmp est la **répression exercée sur le promoteur de *Sox-2*** (via BMPR1A) levant le frein sur l'action ultérieure de *Nkx2.1* (Ttf1, thyroid transcription factor 1) (Domyan, 2011a). Autrement dit, ***BMP4* semble pouvoir lever indirectement le frein sur l'expression de *NKX2.1***, crucial pour la différenciation épithéliale respiratoire et, ultérieurement, pour l'activation transcriptionnelle des surfactants (les souris *Nkx2.1* *-/-* ne présentent pas de séparation des tubes pharyngé et oesophagien) (Domyan, 2011a).

D'autres travaux mettent également en avant le **rôle majeur de la voie Wnt / β -caténine** : son activation a en effet été décrite comme nécessaire et suffisante pour induire la différenciation respiratoire, puisque son expression dorsale induit la programmation d'une différenciation respiratoire de l'oesophage (Goss, 2009 ; Harris-Johnson, 2009). La voie Wnt / β -caténine peut exercer son action sur l'adhésion cellulaire (la voie Wnt agissant en compétition avec le complexe β -caténine/cadhérine) ou directement sur la transcription : l'activation de la voie Wnt empêche la dégradation de la β -caténine (qui vient libérer un facteur de répression de transcription GROUCHO) et libère deux facteurs de co-transcription YAP et TAZ, facilitant ainsi l'expression de nombreux gènes. La voie Wnt peut également exercer un rétrocontrôle négatif sur *SOX-2*, indépendamment de *BMP4*.

En réalité les deux voies sont vraisemblablement complémentaires car la voie Wnt semble insuffisante pour permettre totalement la différenciation en l'absence de *BMP4* (Domyan, 2011b).

La différenciation s'appuie également sur le gradient antéro-postérieur de *FGF10* : des **doses plus importantes de *FGF10* peuvent promouvoir une identité antérieure**. (Domyan, 2011b). L'activation de la voie Wnt semble agir en amont de *FGF10* et conduire à une augmentation de son expression (Chen, 2010), mais les rapports entre les deux voies au cours de cette phase du développement restent encore mal compris. Par ailleurs, **l'acide rétinoïque exerce un rétrocontrôle négatif sur la sécrétion de *TGFβ* au sein du mésoderme, ce qui permet de lever le frein sur l'expression de *FGF10***. Ainsi, chez la souris déficiente en acide rétinoïque, on n'observe pas de formation des bourgeons pulmonaires (Chen, 2007).

Sur le versant digestif (dorsal), *NOGGIN* et *SHH* agissent de concert pour la différenciation digestive : l'inactivation précoce de *Sbb* conduit à l'absence de séparation oesotrachéale, avec un tube commun possédant une structure plus proche de celle de la trachée. A un stade plus tardif, l'inactivation de *Sbb* empêche la formation d'anneaux trachéaux, en interaction avec Sox-9 (Sala, 2011).

Ce sont donc les interactions réciproques entre l'épithélium et le mésoderme qui modulent le développement et permettent l'orientation de la différenciation et la séparation oeso-trachéale. Le contexte local est essentiel et l'action des voies de signalisation peut même être antagoniste en fonction du timing, du site et des signaux associés (Domyan, 2011b). Les rapports entre ces voies, complexes, sont résumés dans le schéma proposé par Ornitz (Ornitz, 2012).

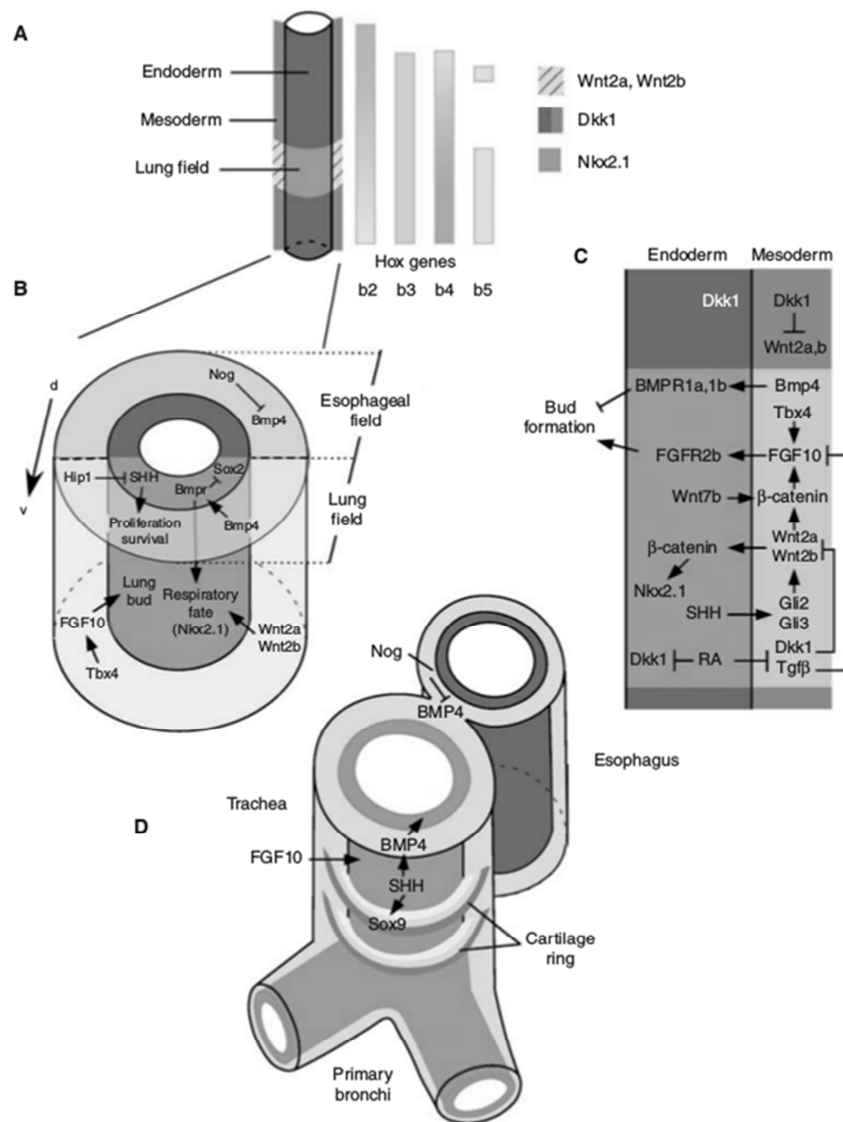


Figure 43: Schéma récapitulant l'équilibre des voies mises en jeu lors de la séparation oesotrachéale au cours de l'embryogenèse (Ornitz, 2012)

2.6.2.2.2. Formation des bourgeons pulmonaires et différenciation respiratoire de la muqueuse

On retrouve toutes ces voies à l'oeuvre au cours de la formation de l'arbre respiratoire. FGF-10 et TGF β y jouent un rôle critique (Warburton, 2008), orchestrés notamment par *NKX2.1*, la voie Wnt, *BMP4*, l'acide rétinoïque et *SHH*. *NKX2.1* (*TTF1*) joue un rôle déterminant, puisque les souris sans *Nkx2.1* ne parviennent pas à développer les embranchements pulmonaires et leur épithélium ne possède pas la différenciation des cellules épithéliales. *TTF1* est essentiel pour la synthèse du surfactant et son expression est maintenue dans le parenchyme pulmonaire mature. La prolifération de l'épithélium semble être aussi sous la régulation de *BMP4* qui agit en régulation autocrine, l'activité de *BMP4* s'exerçant principalement à la phase pseudo-glandulaire (Danesh, 2009 ; Domyan, 2011a). Tous ces mécanismes sont résumés et explicités dans la figure ci-après.

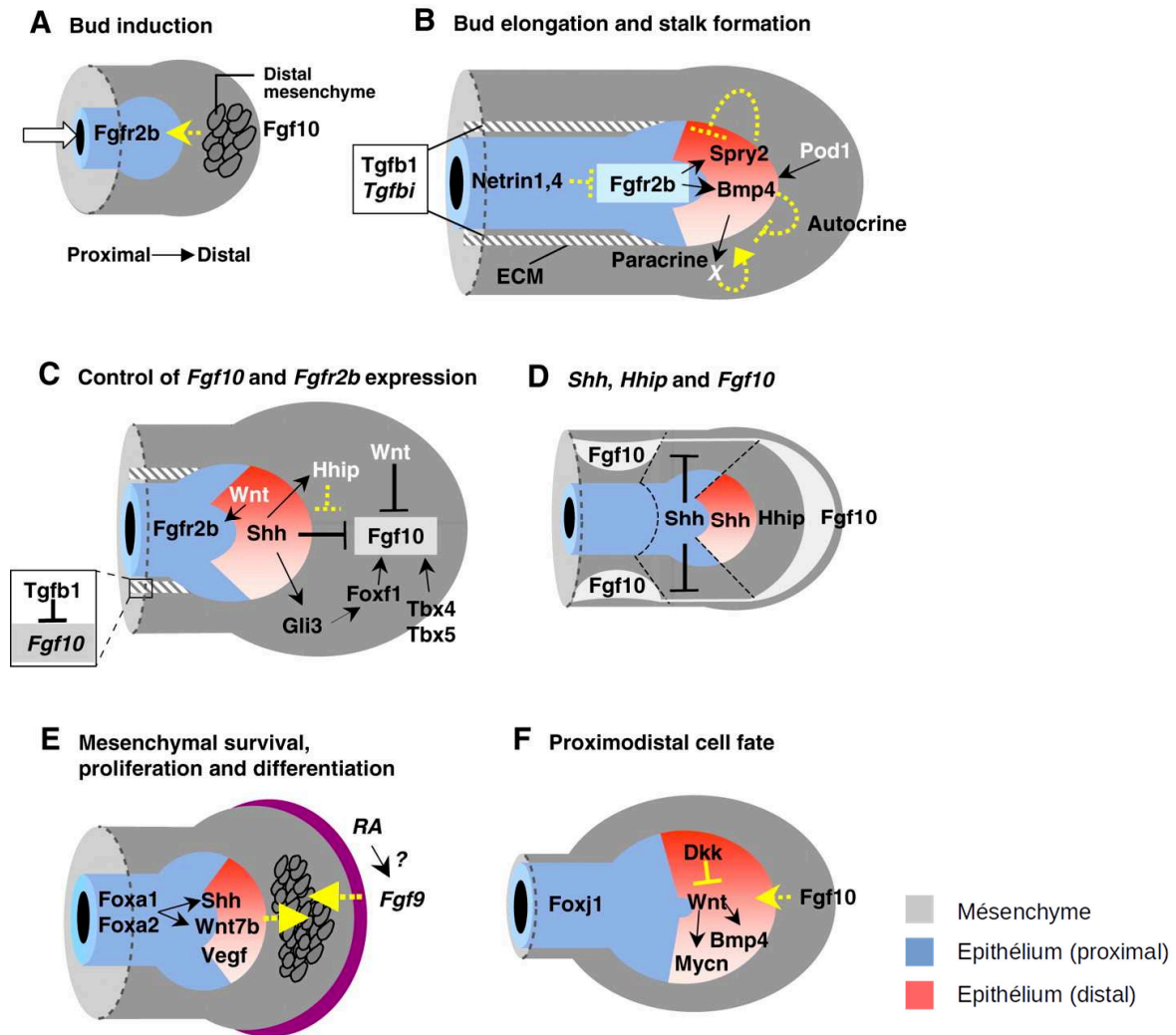


Figure 44. La formation de l'arbre bronchique (Cardoso, 2006).

A. La ramification commence par l'expression locale de *Fgf10* dans le mésenchyme distal. *Fgf10* exerce son action sur *Fgfr2b* exprimé dans l'épithélium (flèche jaune) pour activer la signalisation et induire un bourgeon (flèche blanche).

B Au fur et à mesure que le bourgeon s'allonge, la signalisation *Fgfr2b* induit l'expression de *Spry2* (qui inhibe *Fgf*, donc le bourgeonnement, ligne jaune brisée) et *Bmp4* dans l'épithélium distal. *Bmp4* inhibe potentiellement aussi le bourgeonnement distal par la signalisation autocrine de l'épithélium (Eblaghie et al., 2006) (ligne jaune discontinue) et peut aussi améliorer le bourgeonnement de façon paracrine (flèche jaune discontinue), via un signal mésenchymateux non identifié (X). La signalisation mésenchymateuse *Pod1* (*Tcf21*) et la signalisation épithéliale *Wnt* régulent *Bmp4*.

C. La signalisation *Wnt* canonique active l'expression de *Fgfr2b* dans l'épithélium pulmonaire ; *Wnt* mésenchymateux (seul ou avec *Wnt* épithélial) inhibe *Fgf10*. Au contraire, *Foxf1*, *Tbx4* et *Tbx5* stimulent l'expression de *Fgf10*. Au sein du mésenchyme proximal, *Tgfb1* inhibe l'expression de *Fgf10*. Au sein du mésenchyme distal, *Shh* stimule l'expression de *Fgf10* via *Gli3* et *Foxf1*. L'action inhibitrice directe sur *Fgf10* est contre-carrée par l'induction de l'expression *Hhip* (ligne jaune discontinue).

D. A l'extrémité des bourgeons, les niveaux élevés de *Shh* (épithélium distal) et de *Hhip* (mésenchyme distal) entraînent une signalisation *Shh* diminuée et une augmentation de *Fgf10*. De faibles niveaux de *Shh* dans les régions plus proximales des bourgeons permettent l'expression de *Fgf10* dans le mésenchyme adjacent, ce qui entraîne l'induction ultérieure des bourgeons latéraux.

E. La prolifération des progéniteurs mésenchymateux multipotents pendant la croissance pulmonaire dépend des signaux *Shh* et *Wnt7b* de l'épithélium distal et de *Fgf9* dans la plèvre (violet). *Foxa1* et *Foxa2* régulent l'expression *Shh* et *Wnt7b*. *Vegf* régule la différenciation des cellules endothéliales.

F. Modèle de régulation proximal/distal

2.6.2.2.3. Différenciation respiratoire au niveau nasal

Les données concernant les fosses nasales sont très parcellaires et incomplètes et les auteurs procèdent généralement par analogie avec le développement des voies respiratoires basses. **La voie Wnt / β -caténine semble importante** pour le développement de la face et pour le développement épithélial : pour Zhu, cette voie a été retrouvée activée dans l'épithélium en périphérie des placodes olfactives au stade E9.5 (équivalent de la 22ème semaine chez l'Homme) (Zhu, 2016). Pour la différenciation épithéliale, les voies de signalisation Notch promeuvent la différenciation des cellules claires et des cellules caliciformes. **TGF β semble également jouer rôle ultérieur** dans la promotion de la différenciation des cellules claires une fois cette différenciation engagée (Domyan, 2011b). En revanche *Tff1*, essentiel pour les bourgeons pulmonaires, ne semble pas jouer de rôle majeur au niveau nasal, et son expression n'est pas retrouvée dans la muqueuse nasale adulte. Enfin, la formation des cellules à mucus a été plus spécifiquement étudiée : l'expression de *LEF1* semble jouer un rôle primordial pour la formation des glandes sous muqueuses. *LEF1* peut être inhibé par *SOX2*, sur lequel la voie Wnt exerce un contrôle négatif, accroissant ainsi la transcription de *LEF-1*. *BMP4* joue un rôle encore mal connu tandis que le rôle de *FGF* dans la différenciation des cellules à mucus n'a pas encore été étudié (May, 2015).

2.6.3. Conclusion

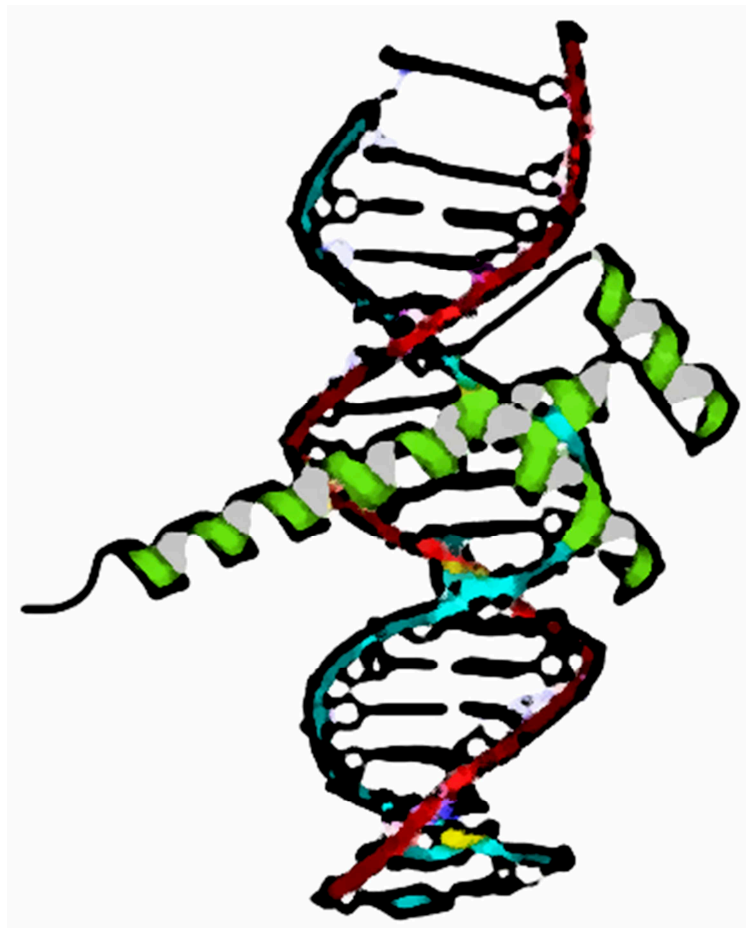L'origine embryologique de la fente olfactive est particulière : sa partie inférieure se situe à la jonction de deux tissus d'origine embryologique différente. Cette zone est le site d'origine des adénocarcinomes dont le phénotype intestinal n'est pas sans rappeler l'origine embryonnaire initiale de la muqueuse respiratoire. Sur le plan de la régulation du développement embryologique, on retiendra que les voies respiratoires, hautes ou basses, sont toutes deux issues de la partie antérieure du tube digestif primitif et que cette différenciation antérieure du tube digestif requiert notamment l'inactivation de *CDX2*. Par la suite les mécanismes de différenciation des voies respiratoires reposent notamment sur les voie β -caténine / Wnt, Bmp4 (dont les interactions avec *CDX2* sont majeures), *FGF* et *SATB2* (pour la fermeture palatine).

2.7. Conclusion de la deuxième partie et hypothèses de travail

La fente olfactive ne semble pas plus exposée aux poussières de bois que le reste de la fosse nasale. La susceptibilité particulière de la fente olfactive à développer des adénocarcinomes intestinaux tient plus vraisemblablement à son origine embryologique et à l'interaction des poussières de bois avec les voies de signalisation embryonnaires et en particulier *CDX2*. Mais il reste à comprendre comment se font ces interactions.

Dans le chapitre suivant, nous nous attacherons donc à reprendre les éléments disponibles dans la littérature concernant l'effet des poussières de bois sur la muqueuse de la fente olfactive et les mécanismes présumés de la cancérogenèse.

3. TROISIEME PARTIE : MECANISMES GENETIQUES ET EPIGENETIQUES DE LA CANCEROGENESE



Représentation ornementale de CDX2 sur une double hélice d'ADN

3.1. Action des poussières de bois sur la muqueuse nasale

3.1.1. Effet génotoxique direct des poussières de bois

Les études concernant les effets génotoxiques des poussières de bois sont régulièrement reprises et synthétisées par l'IARC (International Agency for Research on Cancer), organe de l'OMS (Organisation Mondiale de la Santé) dédié à la promotion de la collaboration dans la recherche contre le cancer, dont la mission principale est d'élucider le rôle des facteurs de risques environnementaux et liés aux modes de vie. C'est cet organe en particulier qui classe les substances en fonction de leur risque cancérigène. Deux monographies ont ainsi été consacrées aux poussières de bois (IARC, 1995 ; IARC, 2009). Les poussières de bois sont classées comme carcinogène pour l'homme, mais la carcinogénotoxicité directe n'a pas pu être établie chez l'animal.

La mutagénéité des poussières de bois a bien été observée *in vitro* sur des bactéries et des hépatocytes de rats, mais seuls la quercétine et le Δ^3 -carène ont fait preuve d'un effet mutagène. Les poussières de bois pourraient aussi servir de transporteurs pour d'autres agents, notamment le chrome hexavalent, souvent utilisé dans l'industrie du bois (en particulier comme colorant), qui a un effet génotoxique connu (IARC, 1987). Il faut noter que les travailleurs du cuir sont également exposés à ce chrome hexavalent (Stern, 1987). Dans un modèle animal de 792 rats exposés de manière prolongée (au moins 25 semaines) au bois et/ou à d'autres carcinogènes (Klein, 2001), les tumeurs (nez, cavité buccale, poumon) étaient plus fréquentes lorsque le chrome hexavalent était ajouté aux poussières de bois (adénocarcinomes pulmonaires en particulier), si bien que Klein proposait que le chrome soit le principal responsable du risque carcinogène pour les travailleurs du bois. Cependant sur les trois tumeurs nasales (un adénocarcinome indifférencié, une tumeur nécrotique et un carcinome mucoépidermoïde), l'adénocarcinome était survenu en l'absence d'adduit. Les autres modèles animaux n'ont pas permis d'établir la génotoxicité directe des poussières de bois (ne réussissant pas à induire de tumeurs par la seule exposition aux poussières de bois), à l'exception d'un modèle cutané chez la souris (Mohtashamipur, 1989).

Pour la majorité des auteurs, et pour l'IARC, ces données laissent à penser que d'autres mécanismes, indirects, sont à l'œuvre.

3.1.2. Effets indirects des poussières de bois

3.1.2.1. Poussières de bois et inflammation

L'exposition de la muqueuse nasale aux poussières de bois entraîne cliniquement surtout une hypersecretion nasale (20 % des travailleurs) et une sensation d'obstruction nasale (40%) (Wilhelmsson, 1985). Plusieurs auteurs ont confirmé ces données, montrant l'accroissement des symptômes au fur et à mesure de la semaine de travail (Ahman, 1996), avec une obstruction nasale qui pour certains auteurs a été objectivée en rhinomanométrie (Wilhelmsson, 1985 ; Holmström, 1988 ; Bussi, 2002). Ces symptômes

sont associés à une diminution de la fonction muco-ciliaire déjà évoquée avant, à une diminution de l'odorat (Ahman, 1996 ; Holmström, 1988) et parfois à une atteinte de la capacité respiratoire avec diminution de la capacité vitale (Holmström, 1988 ; Holness, 1985 ; Wilhelmsson, 1985 ; Bornholdt, 2007). Il faut noter que les lavages de nez au sérum physiologique permettent de corriger les symptômes nasaux (Holmström, 1988 ; Rabone, 1999) mais aussi la clairance mucociliaire et les valeurs obtenues en rhinomanométrie (Holmström, 1988). Hermsen et Holmila ont montré que l'exposition aux poussières de bois exposait à des phénomènes irritatifs stimulant le turn-over cellulaire de par l'inflammation provoquée (Hermsen, 2009; Holmila, 2008).

Sur le plan cellulaire, les cytologies nasales ont mis en évidence de manière variable une augmentation des polynucléaires neutrophiles (Staffieri, 2015), des éosinophiles (Lovato, 2016) ou des lymphocytes (Staffieri, 2015 ; Lovato, 2016). Pour Bussi (Bussi, 2002), on observe également une diminution du taux d'IgA. **Pour beaucoup d'auteurs, la survenue des cancers s'expliquerait donc directement par l'inflammation chronique induite par les poussières de bois.**

Deux modèles expérimentaux sont venus éprouver cette hypothèse. Après exposition de cellules respiratoires de souris à diverses essences de bois, Määttä (Long, 2004 ; Määttä, 2005 ; Määttä, 2006a ; Määttä, 2006b ; Määttä, 2007) a mis en évidence une forte augmentation de la production de l'Il-6, de TNF- α et de l'expression des chémokines Ccl-2, Ccl-3, Ccl-4, Cxcl-2 et Ccl-24, tandis que l'expression de l'Il-1 β était diminuée. Ces résultats concordent pour une grande partie avec le modèle de Bornholdt (Bornholdt, 2007) qui a étudié la toxicité de 7 espèces de bois sur des cellules respiratoires humaines. Les principales variations étaient une surproduction des cytokines Il-6 et Il-8, les taux d'Il-6 étant corrélés à l'intensité d'exposition. Chez les travailleurs du bois, une autre étude menée sur le recueil du produit de lavages de nez (menés dans des conditions rigoureuses) (Priha, 2004) confirmait aussi l'augmentation du taux d'Il-6, mais pas d'Il-8, ni de TNF- α . Il faut noter que les expérimentations effectuées n'ont retrouvé aucune différence de toxicité ou de niveau d'inflammation provoquée en fonction du caractère dur ou tendre du bois (Määttä, 2006b). Cependant, l'effet cancérigène des poussières de bois pourrait aussi être un effet direct, indépendant de l'inflammation.

3.1.2.2. Inflammation ou stress oxydatif ?

Les tannins contenus dans le bois sont des substances végétales de la famille des polyphénols. L'une des caractéristiques de ces polyphénols est leur capacité à interagir avec les protéines (l'une de leurs actions est de favoriser la précipitation protéique) (Adamczyk, 2012) et la perméabilité des membranes cellulaires (Borisova, 2019). Or ces polyphénols sont habituellement considérés plutôt comme des agents protecteurs contre le cancer, du fait de leurs propriétés antioxydantes ainsi que de leur effet antagoniste de substances mutagènes (Chung, 1998 ; Cotoras, 2014). L'effet des poussières de bois pourrait donc *a priori* sembler paradoxal.

Cependant de nombreuses études montrent que l'effet protecteur des tannins pourrait être variable selon la dose et qu'à forte dose les tannins et les polyphénols exerceraient un effet plutôt pro-oxydants (Chung,

1998 ; Sakihama, 2002). Pour Sakihama, tandis que les formes réduites des polyphénols jouent un fort rôle antioxydant, les radicaux phenoxylys produits à travers les réactions anti-oxydatives (qui sont normalement rapidement éliminés en produits non radicaux par des réactions de polymérisation ou des cascades enzymatiques) peuvent persister plus longtemps dans des conditions particulières (en particulier en présence de métaux stabilisateurs du spin) et exercer une action pro-oxydante. Il reste à déterminer si ces résultats peuvent être rapprochés de ceux de Klein et du rôle potentiel du chrome hexavalent (non testé par Sakihama) (Klein, 2001; Sakihama, 2002).

Sur modèle expérimental, les effets cytotoxiques des poussières de bois apparaissaient véritablement pour des expositions prolongées au moins supérieures à 6 heures (Määttä, 2006 ; Staffolani, 2015) mais la plupart des auteurs ont observé que les poussières de bois avaient des effets génotoxiques très rapides : Bornholdt retrouvait ainsi de 22 à 60 % de cassures des brins ADN pour des expositions de 10 à 300 µg/mL de poussières de bois (à comparer aux 40 % obtenus lorsque l'on expose ces mêmes cellules à 500 µg/mL de diesel) (Bornholdt, 2007). Cet effet génotoxique était également mis en évidence par Zhou (Zhou, 1995) Pylkkanen (Pylkkanen, 2009) et Staffolani (Staffolani, 2015). Pour Bornholdt, l'effet génotoxique est plus rapide que les modifications observées des médiateurs de l'inflammation, si bien que le mécanisme pourrait plutôt dépendre des radicaux oxygénés (ROS, reactive oxygen species) (Bornholdt, 2007 ; Lang, 2004). Cette hypothèse semble corroborée par le travail de Pylkkanen (Pylkkanen, 2009) qui confirme l'augmentation de production des ROS en cas d'exposition de cellules épithéliales bronchiques humaines aux poussières de bois. Les résultats de Staffolani (Staffolani, 2015) sont concordants : sur un modèle de cellules épithéliales bronchiques, exposées à diverses espèces de bois (sapin, pin, bois exotique (padouk), chêne), Staffolani a observé une cytotoxicité des différentes espèces (augmentation des concentrations de LDH et diminution de la viabilité cellulaire) avec une augmentation significative de la production de ROS, une augmentation des dommages causés à l'ADN (cassures de brins, purines oxydées et pyrimidines oxydées, pour toutes les essences sauf le sapin) et une importante activité autophagique (médiée par la phosphorylation de mTor notamment). **Selon ces auteurs, l'inflammation observée ne serait donc qu'une conséquence de la production de ROS et la génotoxicité des poussières de bois pourrait être indépendante.**

3.1.2.3. Effets potentiels du stress oxydatif

Une surproduction de ROS a en effet pour conséquence une rupture dans l'homéostasie rédox, qui peut favoriser la survenue ultérieure de cancers par divers mécanismes : activation de *NFκB* (et des mécanismes inflammatoires associés), peroxydation lipidique, altérations directes des acides aminés et des protéines (oxydation des chaînes latérales des acides aminés, dissociation et/ou formation de liaisons croisées, formation de protéines carbonylées). Les brins d'ADN et les enzymes de réparation (caspases ou autres) sont des cibles privilégiées (50 à 70 % des ROS produits sont piégés par les protéines) (Davies, 1987a/b/c/d). Ces modifications sont bien retrouvées par Pylkkanen (Pylkkanen, 2009) qui a objectivé une diminution de l'activité de la Caspase 3 et Staffolani (Staffolani, 2015) qui a retrouvé une diminution

des activités de réparation de l'ADN surtout pour ce qui concerne les oxydations des bases. Ainsi, la 8-oxodG est réparée principalement par la voie de réparation par excision de base, et la 8-oxo-guanine ADN glycosylase (OGG1) est l'enzyme limitante dans l'élimination de la 8-oxodG de l'ADN. L'association d'une diminution de l'activité d'OGG1 avec le développement et/ou la progression des tumeurs a été bien établie (Cooke, 2006 ; Evans, 2004). Une carence en OGG1 compromet la capacité des cellules à réparer leur ADN, contribuant ainsi à l'instabilité génomique et à la formation du cancer (Klungland, 1999). Dans ses travaux, Staffolani a mesuré une diminution dans tous les cas de l'activité de **OGG1** (les activités des enzymes de réparation APEX2, BRCA1, BRCA2, MGMT, OGG1, PARP1, RAD50 and XRCC1 étaient évaluées). L'exposition aux essences de bois induisait une forte surexpression *EGFR* avec pour résultat l'activation en aval de l'effecteur AKT (corrélation positive *EGFR*/phosphoAKT) et une inhibition de TUB (Tubérine). Les résultats de Staffolani suggèrent que la surexpression d'*EGFR* – qui résulte en une augmentation du ratio phosphoAKT/AKT et une diminution du ratio phosphoTUB/TUB - pourrait être impliquée dans l'inhibition de l'expression d'*OGG1*.

3.1.2.4. L'adénocarcinome nasal est-il lié au stress oxydatif ?

Cette explication paraît donc de prime abord séduisante. Mais, sans minimiser l'apport important des deux études précédentes (Pylkannen, 2009 ; Staffolani, 2015), ce sont des modèles de cellules bronchiques, *in vitro* (donc sorties de leurs interactions potentielles avec leur environnement immédiat) et qui n'observent que les effets immédiats de l'exposition, dont l'interprétation doit donc rester prudente.

Il est possible que le stress oxydatif occupe une place importante dans la cancérogenèse des ITACs, mais les poussières de bois ne sont pas les seules à provoquer un stress oxydatif : la fumée de cigarette contient une proportion considérable de ROS (estimée à 1.10^{15} radicaux par bouffée (Pryor, 1993)) associés aux espèces carbonylées (aldéhydes) et aux espèces réactives de l'azote. Le tabagisme provoque aussi une destruction des antioxydants endogènes (vitamines et enzymes) donc une réduction des mécanismes de défense anti-oxydants (Szyfter, 2019 ; Barouki, 2018). Or le tabagisme seul n'entraîne pas d'augmentation du risque d'adénocarcinome nasal. **L'accentuation du stress oxydatif par le tabagisme ne semble pas potentialiser ce risque en association avec les poussières de bois chez les menuisiers** (Demers, 1995 ; Binazzi, 2015). De plus, les lésions induites par le tabagisme conduisent à la formation habituelle de carcinomes épidermoïdes, correspondant à la différenciation initiale de l'épithélium respiratoire. **La transformation systématique de l'épithélium respiratoire en une tumeur à différenciation intestinale ne peut pas s'expliquer uniquement par des lésions aléatoires** : il est beaucoup plus vraisemblable qu'elle réponde à un mécanisme de (dé)régulation spécifique.

3.2. Mécanismes suspectés de la cancérogenèse : données de la littérature

3.2.1. Anomalies génétiques prédisposantes

L'analogie faite par certains auteurs entre adénocarcinome nasal et adénocarcinome du colon a fait évoquer l'existence d'une possible prédisposition intrinsèque (Pastore, 2009 ; Tripodi, 2011). Mais à ce jour, aucun facteur génétique n'a été véritablement identifié (De Gabory, 2010).

La plupart des études à la recherche d'anomalies génétiques ont été réalisées non pour rechercher une anomalie constitutionnelle mais pour analyser les anomalies au sein des tumeurs. C'est pourquoi les anomalies retrouvées (décrites au chapitre 3.2.2.) ne peuvent être considérées comme des anomalies prédisposantes. Ces études semblaient constituer un argument indirect pour l'absence de facteur génétique prédisposant car l'importante hétérogénéité des anomalies constatées ne laissait pas suspecter une anomalie commune.

Une seule étude (Pastore, 2009) (c'est la seule à ce jour) a recherché et identifié un potentiel facteur prédisposant : cette étude a identifié - au sein d'une population de 30 menuisiers italiens - un plus important **polymorphisme du codon 461 d'une enzyme de la famille des cytochromes (CYP1A1)** (23.3% (soit 7 cas) contre 7.6% dans le groupe témoin, $p=0.046$). Dans 4 cas (comprenant une anomalie du codon), les données obtenues sur les prélèvements tumoraux avaient été comparées aux données issues d'échantillons sanguins, avec des résultats similaires, si bien que les anomalies au sein des échantillons tumoraux avaient été considérées comme représentatives des anomalies constitutionnelles pour tous les autres prélèvements.

Le cytochrome P450 catalyse de nombreuses réactions oxydatives dans l'organisme, dont la détoxification de substances exogènes. Différentes études ont souligné l'importance des P450 dans le cadre de la toxicité des radicaux actifs de l'oxygène (Gonder et al, 1985 ; Moorthy et al, 1997; Moorthy et al, 2000 ; Okamoto et al, 1993). Ainsi, en exposant des rats à une hyperoxie sévère, on observe une augmentation de l'activité du cytochrome P450 au niveau pulmonaire (Couroucli et al, 2002 ; Moorthy et al, 2000), dont l'induction entraîne une augmentation de la production d' H_2O_2 et donc du stress oxydant (Morel et al, 1999; Evelson & Gonzalez-Flecha, 2000 ; Freeman & Crapo, 1981 ; Zweier et al, 1989). La conséquence du polymorphisme du codon 461 pourrait être une augmentation anormale de l'activité du cytochrome P450 et donc un stress oxydatif majoré. **Il reste cependant à déterminer si ces données préliminaires sont vérifiables au sein de populations plus larges.** A ce jour, aucune autre étude n'est venue confirmer ces données.

3.2.2. Données biomoléculaires et génétiques

Le modèle de développement de l'adénocarcinome nasal a été assimilé par de nombreux auteurs au modèle colique si bien que la plupart des études se sont focalisées sur les cibles connues pour ce modèle (Tanaka, 2009; Tariq, 2016). La plupart des données disponibles dans la littérature ont été intégrées au tableau 4.

Au regard de l'inconstance des anomalies observées sur la voie Wnt / β caténine et sur la protéine APC, il est peu vraisemblable que le mécanisme principal de cancérogenèse requiert principalement cette voie. De la même façon, le gène *KRAS* joue un rôle majeur dans la carcinogénèse colique, tandis que les modifications observées dans l'adénocarcinome nasal sont beaucoup plus rares (De Gabory, 2010). L'importance du rôle des anomalies de réparation des mésappariements (MSH2, MSH6, MLH1...) et de l'instabilité des microsatellites, exploré par plusieurs auteurs (Yom, 2005 ; Frattini, 2006 ; Perez-Ordóñez, 2004), semble marginale (De Gabory, 2010). Les méthylations de promoteurs ne sont pas fréquentes (Perrone, 2004; Costales, 2016), à l'inverse des lésions induites par le tabagisme (Barouki, 2018). Les anomalies génétiques retrouvées sont tellement hétérogènes (Hermsen, 2009; Ariza, 2004; Korinth, 2005; Ariza Cobos, 2003) qu'elles ne sont probablement que des altérations secondaires, apparues après le processus de transformation, au cours de la prolifération tumorale.

Tableau 4. Résumé des anomalies génétiques, épigénétiques ou d'expression retrouvées dans la littérature concernant l'analyse des ITACs

	Données d'expression													Anomalies génétiques					Méthylation				
	Gallo, 1998 ^a	McKinney, 1995	Choi, 2003	Franchi, 2003 ^b	Bashir, 2003 ^{a*}	Kennedy, 2004	Cathro, 2004	Perez-Ordóñez, 2004	Fratini, 2006	Resto, 2006	García-Inclán, 2012	Roels-Abramovici, 2012	Ortiz-Rey, 2015	Skalova, 2018	Wu, 1996	Saber, 1998	Perez, 1999	Yom, 2005	Fratini, 2006	García-Inclán, 2012	Roels-Abramovici, 2012	Perrone, 2004	Costales, 2016
Marqueurs membranaires																							
CK7	-	-	3/7	-	4/4	6/10	8/9	-	-	5/5	-	15/35	-	-	-	-	-	-	-	-	-	-	-
CK20	-	-	7/7	-	3/4	10/10	6/9	-	-	5/5	-	33/35	-	7/7	-	-	-	-	-	-	-	-	-
MUC2	-	-	-	-	-	-	4/9	-	-	1/4	-	-	-	-	-	-	-	-	-	-	-	-	-
SATB2	-	-	-	-	-	-	-	-	-	-	-	-	7/7	-	-	-	-	-	-	-	-	-	-
Viline	-	-	-	-	-	10/10	-	-	-	-	-	-	-	-	-	-	-	-	-	-	-	-	-
MUC5	-	-	-	-	-	-	-	-	-	1/5	-	-	-	-	-	-	-	-	-	-	-	-	-
NSE	-	-	-	-	-	-	-	-	-	1/4	-	-	-	-	-	-	-	-	-	-	-	-	-
Chromogranine	-	-	-	-	-	-	-	-	-	3/5	-	-	-	-	-	-	-	-	-	-	-	-	-
Surexpression CDX2																							
CDX2 +	-	-	-	15/15	-	12/12	7/9	-	-	-	-	33/35	14/14	7/7	-	-	-	-	-	-	-	-	-
Anomalies habituellement retrouvées au niveau colique																							
C-erbB-2 +	9/28	-	-	-	-	-	-	-	-	-	-	-	-	-	-	-	-	-	-	-	-	-	-
EGFR +	-	-	-	18/55	-	-	-	-	-	-	39/85	29/35 ^c	-	-	-	-	-	-	18/85	0/35	-	-	-
ACE +	-	2/12	-	-	-	-	-	-	4/5	-	-	-	-	-	-	-	-	-	-	-	-	-	-
mutation K-ras	-	19/92 ^a	-	-	-	-	-	-	-	-	7/58	-	-	1/7	0/11	4/28	1/31 ^b	2/7	9/18	-	5/35	-	-
anomalie H-ras	-	-	-	-	-	-	-	-	-	-	-	-	0/7	-	-	5/31	-	-	-	-	-	-	-
mutation Braf	-	-	-	-	-	-	-	-	-	-	0/57	-	0/7	-	-	-	-	-	0/18	-	-	-	-
APC +	-	-	-	-	-	-	-	-	-	-	-	-	-	-	-	-	0/7	5/18	-	-	-	-	-
β-caténine	-	-	-	-	-	-	10/10	8/20	-	-	-	-	-	-	-	-	0/7	-	-	-	-	-	-
E-cadhérine	-	-	-	-	-	-	10/10	-	-	-	-	-	-	-	-	-	-	-	-	-	-	-	-
Mismatch repair																							
hMLH1	-	-	-	-	-	-	10/10	17/18	-	-	-	-	-	-	-	-	-	0/7	-	-	-	-	-
hMSH2	-	-	-	-	-	-	10/10	17/19	-	-	-	-	-	-	-	-	-	0/7	-	-	-	-	-
hMSH3	-	-	-	-	-	-	10/10	-	-	-	-	-	-	-	-	-	-	-	-	-	-	-	-
hMSH6	-	-	-	-	-	-	10/10	-	-	-	-	-	-	-	-	-	-	-	-	-	-	-	-
Bat25	-	-	-	-	-	-	-	-	-	-	-	-	-	-	-	-	-	1/7	-	-	-	-	-
Bat26	-	-	-	-	-	-	-	-	-	-	-	-	-	-	-	-	0/7	-	-	-	-	-	-
Anomalies de méthylation																							
CASP8	-	-	-	-	-	-	-	-	-	-	-	-	-	-	-	-	-	-	-	-	-	-	3/50
HIC1	-	-	-	-	-	-	-	-	-	-	-	-	-	-	-	-	-	-	-	-	-	-	2/50
RASSF1	-	-	-	-	-	-	-	-	-	-	-	-	-	-	-	-	-	-	-	-	-	-	2/50
TIMP3	-	-	-	-	-	-	-	-	-	-	-	-	-	-	-	-	-	-	-	-	-	-	5/50
CDH13	-	-	-	-	-	-	-	-	-	-	-	-	-	-	-	-	-	-	-	-	-	-	18/50
ESR1	-	-	-	-	-	-	-	-	-	-	-	-	-	-	-	-	-	-	-	-	-	-	13/50
APC	-	-	-	-	-	-	-	-	-	-	-	-	-	-	-	-	-	-	-	-	-	-	7/50
p14 ^{ARF}	-	-	-	-	-	-	-	-	-	-	-	-	-	-	-	-	-	-	-	-	-	8/12	-
p16 ^{INK4a}	-	-	-	-	-	-	-	-	-	-	-	-	-	-	-	-	-	-	-	-	-	11/16	-
Autres anomalies																							
Anomalie p53	-	-	-	-	1/4	-	-	-	-	-	-	-	-	-	2/11 ^c	-	-	1/7	-	-	-	8/20	-

a: stades tumoraux plus avancés

b: a développé des métastases

c: diffus dans 58% des cas

ne différencie pas ITAC/ non ITAC

* MSA, desmine, S100, SMSA négatifs, HER2: 2/4, Vimentine: 1/4, CFA: 2/4, AE1/3: 3/4, CAM: 4/4

Le fait que ces altérations soient présentes surtout pour les lésions avancées (McKinley, 1995 ; Perrone, 2004) et/ou associées aux lésions de pronostic plus mauvais (Perez, 1999 ; Perrone, 2004) va également en ce sens.

L'étude initiée par Tripodi (Tripodi, 2009) a apporté quelques éléments supplémentaires sur le transcriptome des cellules cancéreuses : les surexpressions de *LGALS4*, *ACS5*, *SRI*, *CCT5* et la diminution d'expression de *CLU* ont été retrouvées. *LGALS4* (famille des galectines) joue un rôle peu connu, mais semble impliqué dans les mécanismes de l'inflammation et pourrait jouer un rôle en aval de *NF- κ -B*. *CLU* (apolipoprotéine) intervient dans les mécanismes de réparation de l'ADN, la régulation du cycle cellulaire et l'apoptose. Les mécanismes de cancérisation pourraient donc passer par une diminution de l'activité protectrice de *CLU*. Cette anomalie pourrait correspondre aux pertes 8p21 observées chez 50 % des patients pour Ariza (Ariza, 2004). *SRI* et *CCT5* sont deux gènes moins connus, participant à des mécanismes de détoxification. *ACS5* (Acyl coenzyme A synthetase 5) joue un rôle essentiel dans le métabolisme des lipides et notamment dans les réactions d'oxydation. Cependant, pour Tripodi, les modifications observées au niveau du transcriptome de *ACS5* ne semblaient pas se traduire au niveau protéique.

Au final, les mécanismes moléculaires à l'œuvre restent mal connus, et peu étudiés. La plupart des anomalies constatées, à l'exception notable de *CDX2* (5 études, 79/83 cas), *SATB2* (une seule étude, 7/7 cas testés) et *VILLINE* (une seule étude, 7/7 cas), sont inconstantes. A l'instar de De Gabory (De Gabory, 2010), **il nous semble donc peu probable que la cancérogenèse de l'adénocarcinome nasal soit calquée sur celle de l'adénocarcinome colique. Surtout, le mécanisme central de cancérogenèse semble passer par l'acquisition de l'expression de *CDX2* en situation ectopique. A ce titre, l'analogie avec l'adénocarcinome de Barrett nous semble donc plus pertinente et plus utile pour la compréhension des mécanismes sous-jacents.**

3.3. Le modèle de l'adénocarcinome de Barrett et le rôle de Cdx2

L'exposition chronique à des agents irritants spécifiques est un point commun du développement de l'adénocarcinome de Barrett et des ITACs : dans les deux cas, la muqueuse exposée aux agents cancérigènes « classiques » (tabac/alcool) tend à se transformer en carcinome épidermoïde, tandis que l'exposition spécifique aux poussières de bois (pour la muqueuse nasale) et aux acides biliaries (pour l'adénocarcinome œsophagien) conduit à la formation d'un adénocarcinome de type intestinal, dont la formation repose sur l'acquisition de l'expression de *CDX2*. Les mécanismes pouvant être proches, nous nous appuyons donc sur ce modèle pour en tirer des hypothèses de travail.

3.3.1. La séquence inflammation / métaplasie / cancer au cœur de l'adénocarcinome de Barrett

La prévalence de l'œsophage de Barrett est de 0,5-2 % (Findlay, 2016). Les facteurs de prédisposition reconnus sont le sexe masculin, le genre Caucasic, l'âge avancé, l'obésité, le tabagisme, et une histoire familiale. La prévalence peut être de 20 % chez les apparentés du premier ou second degré : la transmission semble alors être autosomale dominante à pénétrance variable (Findlay, 2016). Cependant, comme pour l'adénocarcinome nasal, les études génétiques réalisées (notamment BEACON (Levine, 2013)) n'ont pas identifié de gène candidat précis, mais plutôt de multiples variants pouvant contribuer à la genèse de l'œsophage de Barrett. Au final, le principal facteur causal identifié est l'exposition chronique de la muqueuse œsophagienne aux acides, et notamment aux acides biliaries. La métaplasie de l'œsophage de Barrett survient chez 6-8% des patients présentant des symptômes de reflux gastro-œsophagien (RGO) contre seulement 0,2-2% dans le reste de la population et elle constitue un facteur de risque majeur de développer un adénocarcinome œsophagien (EAC) : le risque de développer un EAC en cas de métaplasie intestinale documentée est en effet 30 à 125 fois plus élevé que dans la population générale (Findlay, 2016). La métaplasie est donc une étape clef de la transformation de l'épithélium œsophagien normal en EAC intestinal. Les étapes supposées de la cancérogenèse sont reprises dans la figure 45.

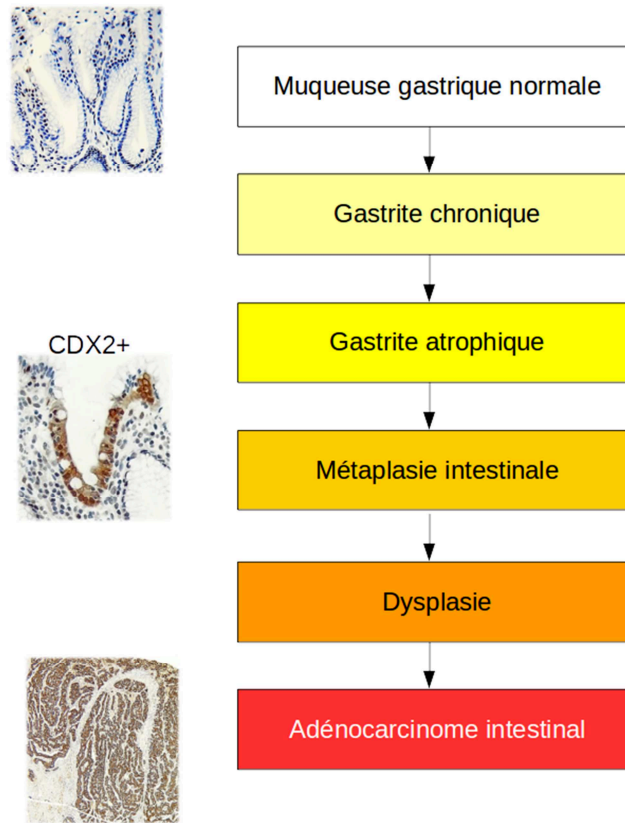


Figure 45. Les étapes de la cancérogenèse de l'adénocarcinome œsophagien
 D'après (Findlay, 2016 ; Colley Priest, 2009a, Pereira, 2013)

D'une manière générale, les métaplasies sont des processus généraux de transformations cellulaires et tissulaires (Slack, 2007) qui semblent échapper aux mécanismes de déterminisme tissulaire habituels. Le processus de différenciation des cellules souches est défini pendant l'embryogenèse et cette différenciation persiste normalement à l'âge adulte lors de la régénération tissulaire. Dans le cas de la métaplasie, sous l'influence de facteurs micro-environnementaux spécifiques, la destinée initiale des tissus ou des cellules est détournée vers une autre fonction. La métaplasie constitue une réponse adaptative aux *stimuli* de l'environnement. Elle pourrait résulter d'une subversion des réseaux de facteurs de transcription et des voies de signalisation cellulaire impliqués dans la différenciation, entraînant la transformation de plages d'un épithélium différencié en un autre type d'épithélium différencié (Regalo, 2013).

Le point de départ de la métaplasie de Barrett est sujet à débat : certains auteurs avancent l'hypothèse d'un processus de trans-différenciation : la cellule à l'origine serait une cellule œsophagienne mature, qui se transformerait en cellule intestinale mature soit directement, soit en passant par des étapes de dé-différenciation / re-différenciation (Kirchner, 2001 ; Goldenring, 2011 ; Mills, 2015). Cette trans-différenciation pourrait être soutenue par les interactions entre l'épithélium et les tissus avoisinants, étant donné l'importance de ces échanges épithélium / mésoderme au cours de l'embryogenèse. Toutefois, cette théorie explique difficilement le maintien au long cours de la différenciation, après plusieurs renouvellements de l'épithélium (et donc avec la perte des cellules matures trans-différenciées qui ont une durée de vie plus limitée).

Aujourd'hui, le point de vue le plus consensuel est que le changement de différenciation tissulaire est induit directement au niveau des cellules souches, soit provenant de la moelle (Houghton, 2004; Varon, 2012), soit plus vraisemblablement des cellules qui assurent le renouvellement de l'épithélium (Findlay, 2016 ; Zhang, 2018).

Récemment, Jiang (Jiang, 2017) s'est intéressé plus spécifiquement à la zone transitionnelle oeso-gastrique : ces zones transitionnelles sont en effet les plus sujettes à devenir métaplasiques (cancers de la jonction ano-rectale, cancers du col utérin, adénocarcinomes oesophagiens, etc.). Pour Jiang, ce sont des cellules basales de la zone transitionnelle qui sont à l'origine de la métaplasie : ces cellules gardant la possibilité de se différencier de plusieurs manières seraient plus sujettes à donner lieu à de la métaplasie.

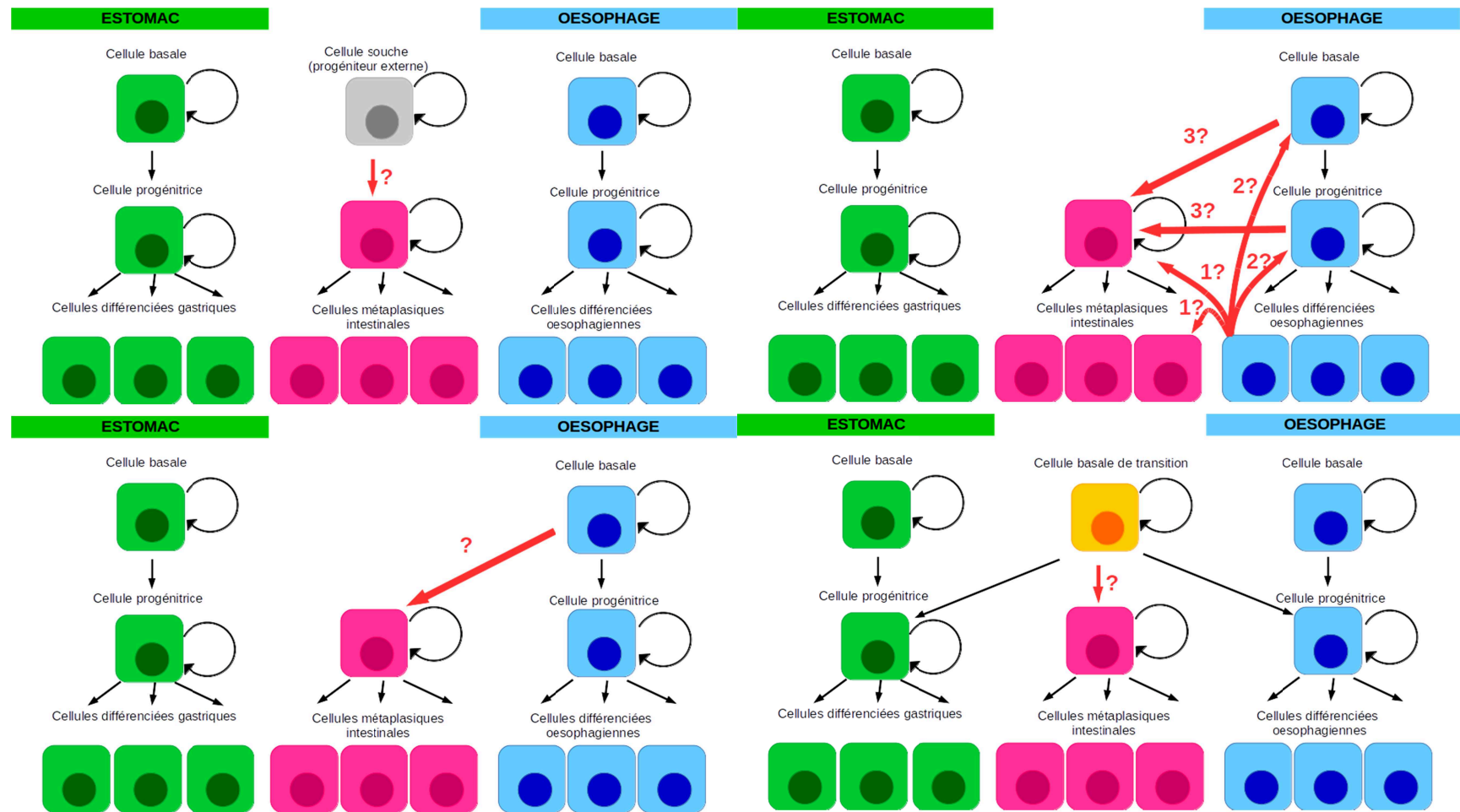


Figure 46: les différentes hypothèses pour expliquer l'évolution vers la métaplasie

A les deux épithéliums, gastriques et oesophagiens ont des progéniteurs distincts : c'est un progéniteur externe qui, sous l'influence de facteurs locaux va entraîner la formation d'une zone de métaplasie.

B la métaplasie provient d'une transdifférenciation directe (1) ou après dédifférenciation (2) et redifférenciation (3) de l'épithélium oesophagien

C la métaplasie provient d'une cellule souche oesophagienne par différenciation de celles-ci

D au niveau de la zone de jonction, les cellules basales de transition gardent la possibilité de se différencier indifféremment en l'un ou l'autre tissu : la métaplasie provient d'une de ces cellules

Au niveau moléculaire, la reprogrammation cellulaire nécessite généralement une modification de l'expression de gènes homéotiques, d'une manière qui semble pouvoir réactiver les voies de l'embryogenèse : ainsi, pour l'adénocarcinome intestinal œsophagien, c'est *CDX2* qui semble être la clef du développement de la métaplasie intestinale (Barros, 2012), mais d'autres gènes pourraient agir en amont, pour la dédifférenciation / redifférenciation de l'épithélium.

De nombreuses études se sont concentrées sur l'inflammation chronique causée par les acides gastriques et - peut-être même davantage - biliaires. Pourtant, il est encore difficile de démêler l'enchevêtrement d'événements moléculaires générés par l'inflammation œsophagienne chronique. L'inflammation est susceptible de provoquer plusieurs modifications génétiques et épigénétiques (instabilité chromosomique, inactivation des téloméras, stress oxydatif, modification de l'expression de *COX2*, hyperméthylations...). Mais l'inflammation seule ne suffit pas à expliquer ce détournement spécifique vers un phénotype intestinal : soumise à d'autres agents irritants (l'alcool par exemple) qui provoquent également une inflammation chronique, la muqueuse œsophagienne n'évoluera pas dans la même direction. Certains auteurs ont proposé que des différences dans les profils inflammatoires expliquent cette bifurcation spécifique de l'orientation tissulaire : en effet, le profil inflammatoire de la métaplasie de Barrett est plutôt de type Th2, avec des taux élevés d'IL-4, au contraire de l'œsophagite où l'IL-1 β et l'IL-8 semblent être principalement libérées, contrebalancées par l'IL-10 (Abdel-Latif, 2009 ; Colleypriest, 2009b). Mais cette hypothèse est discutable, car dans le modèle murin ED-L2/IL-1 β qui permet une surexpression de l'IL-1 β , on note le développement spontané d'un œsophage de Barrett, susceptible de dégénérer ultérieurement en cancer (Quante, 2012). **La transformation de la muqueuse correspondrait plus vraisemblablement en une réaction adaptative, permettant de juguler les anomalies inflammatoires.**

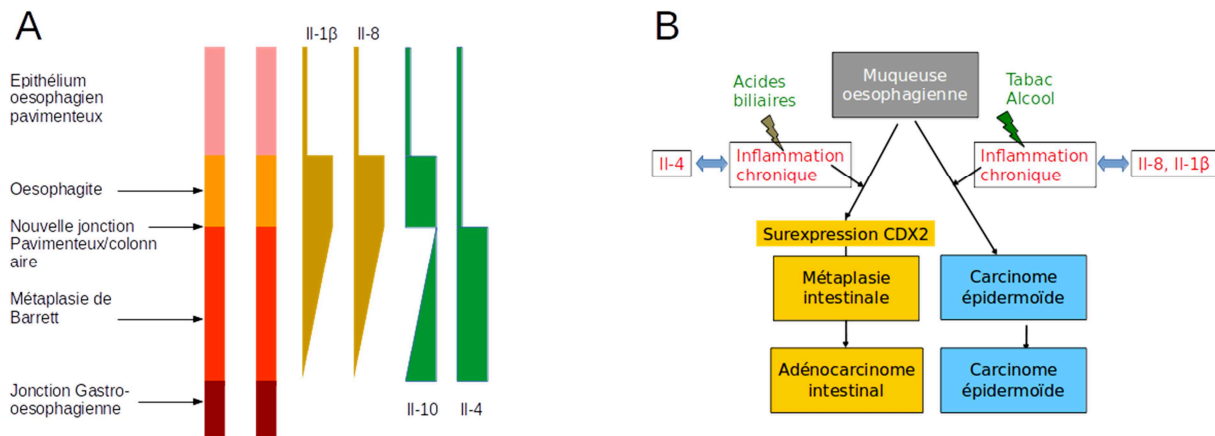


Figure 47. D'après Colley Priest (Colley Priest, 2009b), la métaplasie de Barrett est associée à un profil inflammatoire plutôt Th2, tandis que l'inflammation associée aux carcinomes épidermoïdes a un profil plutôt Th1.

CDX2 entretient également des liens complexes et plus directs avec *NF κ B*, *COX2* et *NKX6.3*, susceptibles d'expliquer différemment l'évolution métaplasique (Kim, 2004; Debruyne, 2006; Mutoh, 2007; Colley Priest, 2009a; Villanacci, 2007; Yoon, 2016). Une autre hypothèse serait que l'exposition chronique aux acides biliaires entraîne une déméthylation du promoteur *CDX2*, libérant ainsi le frein appliqué sur *CDX2* (Souza, 2008). Cette hypothèse sera développée au [chapitre 3.3.2.3.2.](#)

Toutefois, la métaplasie n'évolue pas systématiquement vers un EAC : l'adénocarcinome œsophagien survient dans moins de 5% des cas de métaplasie (Findlay, 2016). Cela suggère que d'autres *stimuli* sont nécessaires. Pour de nombreux auteurs, c'est la poursuite de l'inflammation qui crée les conditions nécessaires à la cancérisation de la muqueuse métaplasique (Findlay, 2016; Colley Priest, 2009b). Le traitement du reflux gastro-œsophagien peut ainsi réduire le risque de dégénérescence en cancer (Macías-García, 2016). Cette hypothèse pourrait également expliquer que le risque de cancer augmente avec l'intensité et la durée d'exposition (Findlay, 2013), comme dans le cas des ITACs (Demers, 1995). Cependant, dans l'adénocarcinome nasal, le cancer peut survenir de nombreuses années après la fin de l'exposition (Gallet, 2018), alors même que le *stimulus* pro-inflammatoire est censé avoir cessé. **La cancérogenèse pourrait-elle être indépendante de la stimulation inflammatoire** une fois les premiers pas réalisés ? Une des explications pourrait se trouver dans l'expression ectopique de *CDX2*.

3.3.2. Le rôle central de Cdx2

La clef de la régulation du changement de la différenciation épithéliale des ITACs semble être l'expression ectopique de *CDX2*. Comme dans l'œsophage de Barrett, la sur-expression de *CDX2* au sein des ITACs est en effet quasiment constante, contrairement aux autres modifications génétiques et épigénétiques (à l'exception notable de Villine et *SATB2*) qui sont généralement observées à des stades plus évolués (Gallet, 2018; De Gabory, 2010).

3.3.2.1. Le gène homéotique *CDX2*

Le gène *CDX2* code, chez l'Homme, pour une protéine Homeobox qui fait partie de la famille des gènes homéotiques, gènes qui, schématiquement, définissent au cours du développement embryologique le nombre de segments et l'identité de ces segments. La famille Cdx comprend 4 gènes. Dans cette famille, seuls *CDX1* et *2* semblent jouer un rôle important dans la différenciation intestinale au cours du développement embryonnaire : les deux gènes jouent des rôles complémentaires et il semble que le rôle de *CDX1* ne puisse pas s'exercer sans l'action de *CDX2*. L'expression de *CDX2* est notamment associée à la formation du placenta, puis à la différenciation caudale du tube digestif.

Les souris *Cdx2*^{+/-} présentent d'importantes anomalies du développement intestinal avec développement de multiples polypes et perte de la différenciation intestinale au profit d'une différenciation gastrique et/ou œsophagienne, avec des plages de métaplasie (Chawengsaksophak, 1997). Au cours du développement embryonnaire, le gradient cranio-caudal observé dans l'expression de *CDX2* est notamment lié à l'acide rétinoïque (partie antérieure) et à la voie Wnt / β -caténine (partie postérieure). L'expression tissulaire de *CDX2* s'arrête au milieu de la gestation, à l'exception notable de l'épithélium intestinal distal. La suppression conditionnelle de *Cdx2* au sein de l'épithélium adulte de souris (Savory, 2009) a mis en évidence son rôle crucial pour le maintien de l'organisation de la niche de cellules souches des cryptes intestinales, pour la détermination du phénotype intestinal des cellules souches et pour le maintien ultérieur de cette différenciation épithéliale intestinale.

CDX2 assure de nombreuses fonctions par deux mécanismes principaux :

1/ A travers la **régulation de la transcription** : *CDX2* est un facteur clef permettant l'accès à la chromatine pour la transcription, en particulier pour:

- le **contrôle de l'embryogenèse**, via certains facteurs **HOX** (HOXB8, HOXA5...) (van den Akker, 2002; Charité, 1998; Tabariès, 2005)

- le **maintien de l'homéostasie intestinale via l'inhibition de la voie des β -caténines/ Wnt** consécutive à la stimulation de l'expression de *MUCDHL*, *APC* et *AXINE2* (Boyd, 2010; Hinkel, 2012; Olsen, 2013).

- le **contrôle de la prolifération cellulaire** : stimulation du promoteur de *p21* (Bai, 2003)

- la **régulation de fonctions de sécrétion et d'absorption au sein de l'épithélium mature**, via KLF, MATH1 et NOTCH (Katz, 2002 ; Mutoh, 2006; Grainger, 2012)

- le **maintien d'une identité intestinale** en régulant des enzymes digestives (Saccharase isomaltase (Suh, 1994), Lactase (Troelsen, 1997), PhospholipaseA / Lysophospholipase (Taylor, 1997)), des transporteurs (GLUT2 (Uesaka, 2004)...), des mucines (MUC2 (Yamamoto, 2003), MUC4 (Jonckheere, 2007)), des récepteurs membranaires (LI-cadhérine, E-cadhérine...(Hinoi, 2002 ; Keller, 2004))

2/ A travers l'interaction avec d'autres complexes protéiques, notamment Ku70/80 (Renouf, 2012) et HOXB7 (Soret, 2016) (inhibition de la liaison de HOXB7 aux promoteurs de ses gènes cibles) : ces deux interactions **inhibent *in fine* les mécanismes de réparation non fidèles des cassures double brin de l'ADN de type NHEJ (jonction d'extrémités non homologues)**. Notons enfin que *CDX2* peut aussi interagir avec la sous-unité 65 de *NF- κ B* et bloquer l'interaction de *NF- κ B* avec *COX2* (Kim, 2004; Mutoh, 2007).

De nombreuses autres fonctions ont été décrites, mais on retiendra surtout l'importance de *CDX2* pour l'acquisition et le maintien d'un phénotype intestinal et ses interactions avec le contrôle de la prolifération cellulaire.

3.3.2.2. Régulation de *CDX2*

3.3.2.2.1. Régulation transcriptionnelle

La régulation de *CDX2* est complexe : le contexte nucléaire est important et peut fortement modifier son action. Son expression dépend de nombreux co-facteurs, notamment HNF4 et GATA6 (Benahmed, 2008) qui agissent en synergie au niveau du promoteur pour stimuler la transcription. Cet effet synergique est accru par l'association β -caténine / TCF4, tandis que KLF4 inhibe la stimulation du couple HNF4/GATA6. Cet effet inhibiteur de KLF4 est contrôlé par l'action de β -caténine / TCF4. *A contrario*, SOX2 et SOX9, qui ont aussi un effet inhibiteur sur *CDX2*, ne sont pas contrôlés par l'action de β -caténine / TCF4. *CDX2* peut activer sa propre transcription en se fixant sur son promoteur.

3.3.2.2.2. Méthylation du promoteur de *CDX2*

Les méthylations/déméthylations sont des méthodes de régulation fréquemment utilisées pour la régulation transcriptionnelle au cours du développement embryonnaire et elles participent à la différenciation régionale (Zilbauer, 2017). La méthylation du promoteur en particulier est susceptible de conduire à l'extinction du gène, mais la méthylation peut aussi affecter d'autres portions et moduler l'expression génique. Diverses études semblent montrer la possibilité que ces méthylations/déméthylations du promoteur de *CDX2* affectent son expression (Guo, 2007; Yuasa, 2005; Kawai, 2005; Liu, 2007, Graule, 2018). Ainsi pour Graule (Graule, 2018), il existait une forte corrélation inverse entre le taux de méthylation du promoteur et les concentrations en protéine *CDX2*. *A contrario*, les résultats du travail de Pereira (Pereira, 2009) semblaient au contraire démontrer que la méthylation du promoteur de *CDX2* n'avait pas grand rapport avec son expression. La question semble encore sans réponse définitive.

3.3.2.2.3. Autres mécanismes de régulation

La régulation post-transcriptionnelle de *CDX2* fait appel à des mécanismes d'épissage alternatif et à des mécanismes d'interférence à l'ARN.

La protéine *CDX2* est également régulée par phosphorylation, qui peut intervenir sur deux domaines : le domaine transcriptionnel ou le domaine C-term, régulant ainsi l'activité transcriptionnelle et la demi-vie de *CDX2*.

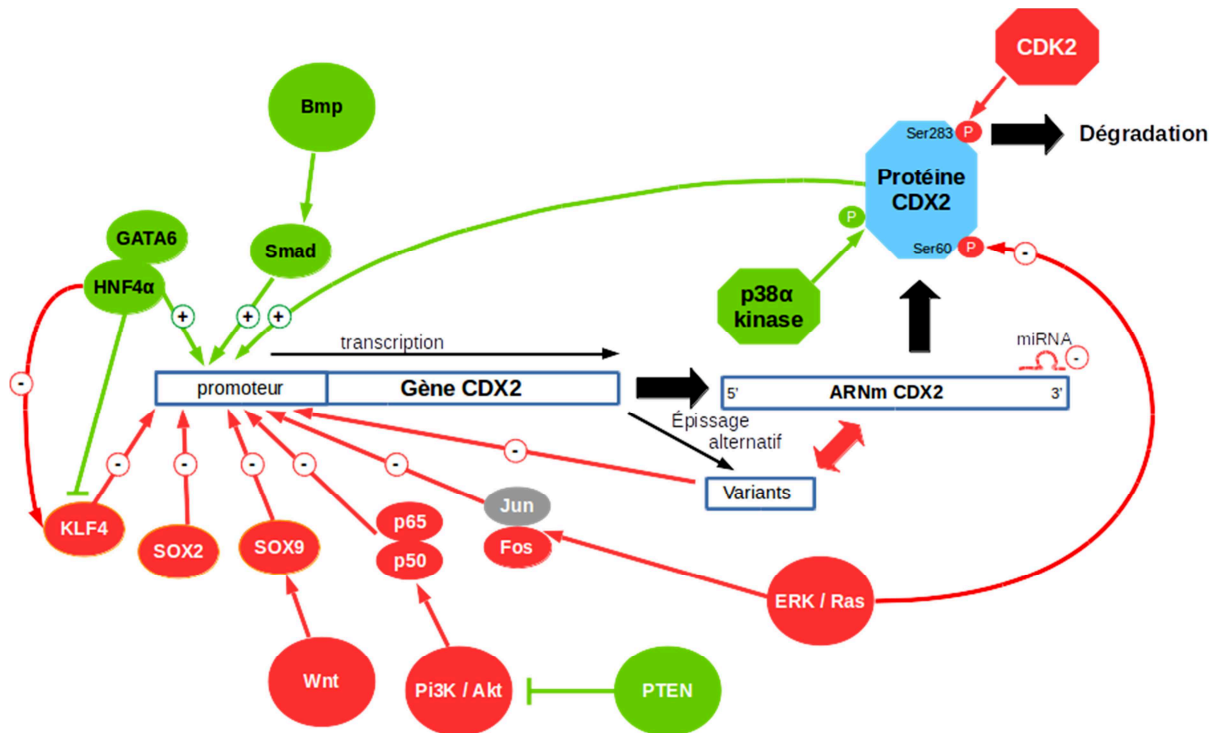


Figure 48. Schéma récapitulatif des principaux mécanismes de régulation de *CDX2* d'après les travaux de Pereira et Balbinot (Pereira, 2009 ; Balbinot, 2017) En rouge, les éléments participants à une diminution de son activité ; en vert, ceux qui favorisent son action. La méthylation du promoteur, potentiel mécanisme régulateur ne figure pas sur ce schéma

3.3.2.3. *CDX2* et cancer

3.3.2.3.1. Le rôle dual de *CDX2*

De prime abord, le rôle de *CDX2* dans la cancérogenèse peut sembler ambigu.

Dans le **cancer colorectal**, *CDX2* semble jouer un rôle protecteur (Balbinot, 2018) et son expression est associée à un meilleur pronostic (Graule, 2018). Les souris knockout pour *Cdx2* (*Cdx2* f/f //AhCre ERT //Apc +/Δ14) développent des tumeurs de l'intestin grêle en plus grand nombre que les souris *Apc* +/Δ14 (Balbinot, 2018). Ces résultats récents viennent conforter ceux de nombreuses études antérieures. L'effet « suppresseur de tumeur » de *CDX2* pourrait passer par les propriétés régulatrices de *CDX2* sur p21, son inhibition de la voie WNT / β-caténine ou son influence sur le microenvironnement local (en régulant l'inflammation).

Pour autant, **CDX2 s'avère exprimé de manière inappropriée dans tous les cancers pseudo-intestinaux en situation ectopique** : par exemple dans l'estomac (Barros, 2011 ; Kim, 2006 ; Barros, 2012 ; Yuasa, 2005), l'œsophage (Guo, 2007 ; Debruyne, 2006 ; Colley Priest, 2009a ; Helm, 2005 ; Milind, 2012), les ovaires (Gaggero, 2003 ; Groisman, 2004 ; Houghton, 2008 ; Shin, 2010 ; Vang, 2006), certaines leucémies aiguës (Scholl 2007), ou au niveau de la fente olfactive (Bonato, 1989 ; Choi, 2003 ; Kennedy, 2004 ; Vivanco, 2011 ; Cathro, 2004 ; Franchi, 2003)... La découverte de l'expression de *CDX2* dans des cellules gastriques à proximité d'épithélium métaplasique a fait suggérer que l'acquisition de *CDX2* précède l'acquisition du phénotype intestinal (Moons, 2004). S'appuyant sur un modèle de souris transgéniques, Mutoh (Mutoh, 2005), Sildberg (Sildberg, 2002) puis Nair (modèle murin Rosa26-hCdx2//AhCreERT) (Nair, 2018) ont montré que l'activation de *Cdx2* au sein de l'épithélium gastrique était susceptible de conduire à une métaplasie avec des cellules qui présentaient toutes les caractéristiques morphologiques et fonctionnelles de cellules intestinales. Cependant aucun modèle animal n'était parvenu à reproduire la même chose au niveau œsophagien et la plupart des auteurs suggéraient que la surexpression de *Cdx2* isolée n'était pas suffisante et nécessitait d'autres cofacteurs, notamment *Cdx1*, *Bmp4*, les dérivés de l'acide rétinoïque (Kazumori, 2006 ; Liu, 2007 ; Suh, 1996, Mari, 2014 ; Colley Priest, 2009a), ou des agents déméthylants (Kong, 2009 ; Kong, 2011). Ce constat est peut-être lié aux différences notables entre le modèle murin et l'homme : la jonction œso-gastrique n'est pas située au même endroit (chez la souris, elle est située au niveau gastrique) et l'épithélium œsophagien est kératinisé chez la souris. Les travaux plus récents de Jiang (Jiang, 2017) semblent montrer que **la surexpression isolée de *Cdx2* au niveau des cellules basales de transition suffit à induire un œsophage de Barrett.**

En situation ectopique, l'expression de *CDX2* semble donc être un préalable indispensable à l'apparition des métaplasies et des tumeurs. *CDX2* serait-il un oncogène en situation ectopique, ou l'expression ectopique de *CDX2* (responsable d'une mauvaise information sur l'identité tissulaire) entraînerait-elle une différenciation tissulaire qui deviendrait elle-même oncogène?

La réponse est en partie apportée par les modèles murins.

Pour Balbinot (Balbinot, 2018), au niveau gastrique, la seule activation de *Cdx2* avait été suffisante pour une transdifférenciation complète de l'épithélium gastrique. En revanche, on ne relevait pas d'évolution néoplasique spontanée de ces lésions métaplasiques induites. En associant *Cdx2* inductible à un *Apc* muté, il a été possible de montrer que *Cdx2* avait sensibilisé les lésions de métaplasies intestinales de l'estomac à la cancérogenèse induite par la perte de fonction d'*Apc* (tandis que cela n'a pas été le cas au niveau pancréatique). De plus, dans le modèle murin utilisé (*Cdx2* f/f //AhCre ERT //Apc +/Δ14), ce n'est pas forcément la plage de métaplasie qui a dégénéré en tumeur maligne, mais plutôt le tissu adjacent : les cellules métaplasiques (knockout pour *Cdx2*) ont introduit de profondes modifications de leur micro-environnement ce qui a facilité la dégénérescence de l'épithélium adjacent, sans pour autant dégénérer elles-mêmes en lésion cancéreuses.

Le processus de trans-différenciation intestinale tissulaire induit par *CDX2* est donc dépendant du contexte cellulaire. Une hypothèse serait que *CDX2* pourrait ne pas exercer de fonction oncogénique directe mais plutôt sensibiliser à la cancérogenèse les lésions métaplasiques une fois celles-ci complètement intestinalisées.

3.3.2.3.2. CDX2 et méthylation dans le cadre de l'adénocarcinome œsophagien

Outre un profil inflammatoire différent, l'une des différences notables entre l'exposition aux agents carcinogènes « classiques » et l'exposition aux poussières de bois ou aux acides biliaries tient dans les méthylation induites.

Dans le cadre de l'œsophage de Barrett (Wu, 2013), il semble exister au sein des métaplasies œsophagiennes une hypo-méthylation globale affectant aussi bien des éléments géniques que des éléments non codants. Pour Niu (Niu, 2017), la déméthylation du promoteur de *CDX2* était une des clefs dans la formation des métaplasies intestinales gastriques (dans 120 cas), avec, à l'inverse, une hyper-méthylation du promoteur de *SOX2* (relation quasiment logarithmique inverse). Une étude expérimentale (Liu, 2007) menée sur des lignées de cellules épithéliales œsophagiennes normales (HET1A et SEG1), montrait que l'utilisation de 5-aza-2'-deoxycytidine (DAC) (entraînant une déméthylation) conduisait à l'activation de l'expression de *CDX2* sur les cellules épithéliales HET1A et SEG1 (avec un effet contrecarré par l'usage d'un agent méthylant). Les mêmes lignées cellulaires exposées à des acides biliaries et gastriques subissaient les mêmes effets de déméthylation de *CDX2* et de surexpression de *CDX2*. Une autre étude (Zhang, 2013) retrouvait un même effet inducteur d'expression de *CDX2* par la déméthylation de *CDX2* par 5-aza-2'-deoxycytidine (DAC). L'étude de Guo (Guo, 2007) retrouvait que l'hyperméthylation du promoteur de *CDX2*, fréquente en cas de carcinome épidermoïde œsophagien (24/45 soit 49% des cas), était quasiment inexistante en cas d'adénocarcinome (2/43, soit 5%) : l'hyperméthylation était généralement corrélée à l'absence d'expression *CDX2*. Au contraire, dans les carcinomes colorectaux (en situation orthotopique), plusieurs publications indiquent que la méthylation du promoteur pourrait être associée à la diminution d'expression de *CDX2* (par exemple pour Kawai (Kawai, 2005). Dans 4 cas d'adénocarcinome gastrique, Samadani (Samadani, 2016) retrouvait également une hypométhylation de *CDX2* au sein des lésions tumorales. **Ces auteurs proposent donc que les acides biliaries soient responsables d'une déméthylation de *CDX2* qui lèverait le frein sur son expression.**

En revanche, pour Pereira (Pereira, 2009), la méthylation du promoteur de *CDX2* n'affecterait que peu son expression. Ces travaux confirment les résultats de Vaninetti (Vaninetti, 2009), pour qui l'hypométhylation de *CDX2* était spontanément retrouvée dans les lignées épithéliales normales, sans association à une surexpression de *CDX2*. Pour Vaninetti, l'adjonction d'acides biliaries ou de NO n'induisait pas de déméthylation supplémentaire (bien qu'induisant la surexpression *CDX2*). Les auteurs concluaient que l'hyperméthylation du promoteur n'était pas le mécanisme principal d'inactivation de l'expression de *CDX2*. Ils concluaient en revanche au rôle important du NO (produit suite à l'exposition

aux acides biliaires). Cependant, les auteurs n'avaient pas analysé de lignées métaplasiques (uniquement 30 cas normaux et 30 cas d'adénocarcinomes).

En ce qui concerne l'adénocarcinome nasal, deux études ont étudié la méthylation de l'ADN (Costales, 2016 ; Perrone, 2003) : dans les deux cas, les méthylations de gènes sont observées dans de faibles proportions. **Aucune étude n'a observé le statut de méthylation du promoteur de *CDX2* pour les ITACs.** Cette question mériterait donc d'être explorée.

3.4. Métaplasie intestinale chez les menuisiers : mythe ou réalité ?

Identifier les cellules à l'origine des ITACs s'avère extrêmement complexe. L'épithélium olfactif est constitué de cellules basales, de cellules olfactives ciliées (cellules de Schultze), de cellules olfactives microvillositaires, de cellules de soutien (cellules sustentaculaires) et de cellules gliales engainantes spécialisées. L'épithélium respiratoire contient essentiellement les cellules des glandes de Bowman, des cellules ciliées, des cellules caliciformes et des cellules basales. La fente olfactive contient donc de nombreux types cellulaires qui pourraient être à l'origine de la transformation néoplasique. D'une manière plus générale, l'identification de la cellule à l'origine d'un cancer s'avère de toute façon extrêmement complexe, même dans le cadre de tumeurs plus fréquentes comme les carcinomes épidermoïdes. Il existe des arguments forts pour penser que la plupart des lésions cancéreuses ont pour origine les cellules basales, caractérisées par leur capacité à se multiplier et à générer des cellules différenciées (Sánchez-Danés, 2018). La présence d'un marquage CK7+ persistant dans la majorité des cas, la négativité des marquages neuronaux et l'origine embryologique de la muqueuse respiratoire font donc suspecter une **origine dans les cellules basales de l'épithélium respiratoire ou dans une éventuelle zone de transition** entre les deux types d'épithélium, à l'instar de l'adénocarcinome de Barrett (Jiang, 2017). L'existence de cellules basales de transition n'est pas connue au niveau de la fente olfactive, mais, même au niveau œsophagien, leur existence n'a été que récemment objectivée. Compte-tenu de la coexistence des deux épithéliums respiratoires et olfactifs au sein de la fente olfactive, il n'y a pour le moment aucune étude qui vienne contredire cette possibilité. Par ailleurs, l'existence des lésions d'hamartomes plus fréquentes au sein de la fente olfactive témoigne de la particularité de cette zone.

Il reste donc encore beaucoup d'inconnues mais certains auteurs ont tout de même tenté d'identifier des anomalies tissulaires pouvant prédisposer à la survenue d'un ITAC chez des travailleurs exposés aux poussières de bois, et on incrimine des lésions métaplasiques.

Dans une étude menée chez 103 travailleurs exposés pendant 16 ans à la poussière de bois, Boysen (Boysen, 1982) a mis en évidence la présence de lésions de **métaplasie pavimenteuse** sur des biopsies de cornet moyen dans 40% des cas (contre 17% pour les témoins) avec 13 lésions dysplasiques. Ultérieurement, dans une étude menée sur 44 menuisiers exposés aux poussières de résineux, Boysen a de nouveau mis en évidence 4 cas de dysplasie (Boysen, 1986). Bussi a également rapporté l'existence de zones de métaplasie pavimenteuse plus fréquentes chez les menuisiers (Bussi, 2002) mais il relevait aussi la présence de zones de métaplasies chez tous les contrôles. Pour Valente (Valente, 2004), 6 % des sujets sains présentaient une métaplasie épidermoïde contre 92 % des sujets exposés aux poussières de bois. De plus, ces métaplasies pavimenteuses ne semblent pas avoir de caractère véritablement spécifique de l'exposition aux poussières de bois : la présence d'anomalies similaires a été relevée lors d'épisodes infectieux, d'exposition à d'autres facteurs irritants (tabac notamment), lors de simples modifications de l'humidification ou de la température de l'air inspiré ou lors de phénomènes de cicatrisation (Torjussen,

1979 ; Stosiek, 1992). Wilhelmsson (Wilhelmsson, 1984) n'a pas non plus confirmé cette augmentation de la fréquence des métaplasies pavimenteuses chez les travailleurs du bois par rapport aux témoins. En revanche il décrit une plus forte prévalence de lésions de **métaplasie cuboïdale** chez les travailleurs du bois (16/45 vs 1/17 pour les témoins non exposés). Cette métaplasie a pu être induite dans un cas sur modèle animal d'exposition aux poussières de bois (chez le hamster). Dans une première étude menée en 1994 et rapportée par Bussi (Bussi, 2002), Wolf retrouvait que le risque de développer un adénocarcinome serait augmenté en cas de présence de métaplasie cuboïdale (risque relatif : 2,2 pour la métaplasie cuboïdale, 0,4 pour la métaplasie squameuse et 1,3 pour l'hyperplasie des cellules souches) tandis que les métaplasies pavimenteuses étaient plutôt associées à l'exposition au chrome et aux formaldéhydes. Quatre ans plus tard, Wolf publiait une nouvelle série dans laquelle il ne retrouvait finalement pas d'augmentation de la fréquence des métaplasies cuboïdales (OR=1.32, p=0.55) ni pavimenteuse (OR=0.61, p=0.22) par rapport aux sujets contrôles, mais une augmentation du nombre d'hyperplasies caliciformes (59 sur 144 contre 6/31 dans le groupe témoin, OR=2.89 (p=0.03)) (Wolf, 1998). En observant la muqueuse des patients atteints d'un adénocarcinome, Wilhelmsson a également retrouvé l'existence de lésions de métaplasie cuboïdale à distance du site tumoral pour 19 des 22 patients avec une zone de transition en dysplasie cuboïdale chez 10 d'entre eux et 5 cas de métaplasie squameuse (Wilhelmsson, 1985). Wilhelmsson a donc suggéré que la métaplasie cuboïdale avec dysplasie pourrait être un précurseur possible d'adénocarcinome nasal. Ces anomalies ont également été constatées par Kennedy (Kennedy, 2004) qui a démontré la présence d'une **surexpression de CDX2 et de marquage CK20 au sein de zones de métaplasie intestinale à proximité de la tumeur** et a proposé un schéma présentant la pathogenèse hypothétique des ITACs (**figure 46**).

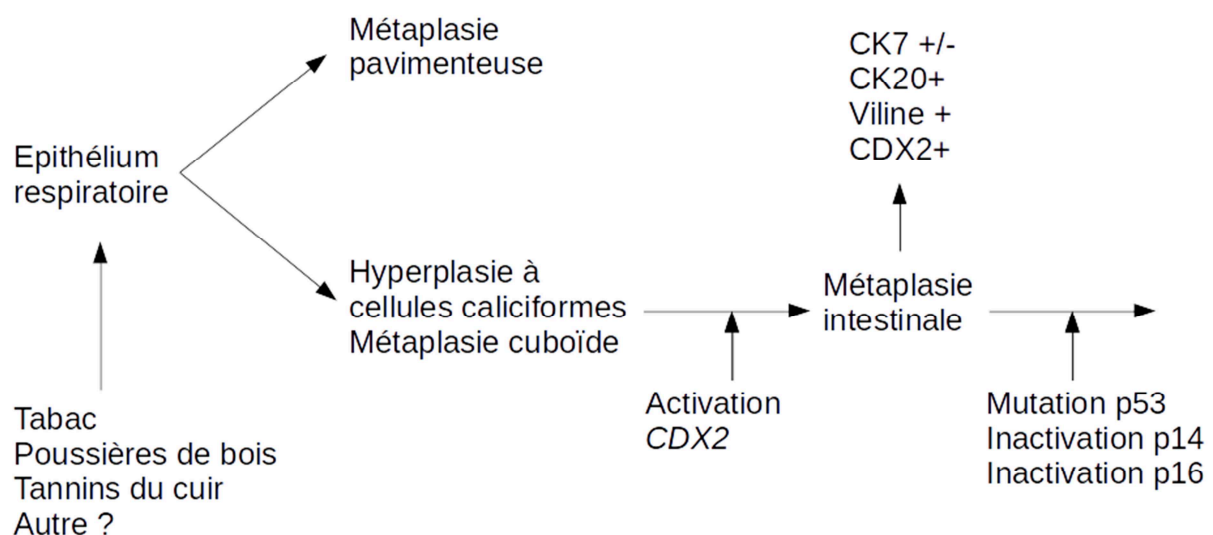


Figure 49: cancérogénèse des ITACs, d'après Kennedy (Kennedy, 2004)

Cependant la seule présence de ces lésions à proximité de la zone tumorale ne préjuge pas de leur potentiel dégénératif et du lien de cause à effet. Ainsi, Vivanco a retrouvé des modifications similaires sur la muqueuse à proximité de 51 cas d'ITACs : métaplasie cuboïdale dans 29 cas sur 51, métaplasie pavimenteuse dans 12 cas, simple hyperplasie dans 16 cas. Mais en analysant 19 côtés controlatéraux aux tumeurs sur le plan histologique, Vivanco n'a retrouvé que peu d'anomalies (ni métaplasie intestinale, ni marquage CK20). Précédemment, Palomba (Palomba, 2008) avait également rapporté que 139 prélèvements effectués chez des travailleurs exposés aux tanins du cuir étaient négatifs pour CK20.

Ces contradictions ont fait fortement douter du lien causal (De Gabory, 2010) et la question n'est aujourd'hui pas résolue. Il faut d'ailleurs faire remarquer que la plupart des prélèvements n'ont pas été effectués dans la fente olfactive mais au niveau des cornets moyens ou inférieurs. Il serait donc souhaitable de disposer de plus d'analyses des muqueuses olfactives exposées au regard de nos connaissances actuelles et, potentiellement, du modèle de cancérogenèse de l'adénocarcinome de Barrett qui semble le plus proche de celui des ITACs.

3.5. Conclusion et hypothèses

Même s'il n'est pas identique, le modèle de développement des ITACs semble plus proche de celui des adénocarcinomes œsophagiens que de celui des adénocarcinomes coliques. L'acquisition en situation ectopique de l'expression de *Cdx2* semble en effet être un point clef de la transformation ultérieure vers une tumeur de phénotype intestinal. Une hypothèse serait que la cancérogenèse passe par une phase de métaplasie qui serait plus susceptible de dégénérer ultérieurement. Ceci offrirait potentiellement la possibilité d'un diagnostic plus précoce. Dans l'œsophage de Barrett, le processus de trans-différenciation intestinale tissulaire induit par *CDX2* est particulièrement dépendant du contexte cellulaire : l'origine embryonnaire de la muqueuse respiratoire de la fente olfactive pourrait être également cruciale pour le développement ultérieur des adénocarcinomes. L'exposition chronique aux poussières de bois engendre un stress oxydatif et une inflammation chronique, mais on ne sait pas si cette exposition engendre des modifications épigénétiques visibles. *CDX2* entretient des liens complexes avec *NFκB*, *COX2* et *NKX6.3* susceptibles d'expliquer une éventuelle évolution métaplasique. La déméthylation de son promoteur pourrait aussi être un mécanisme d'activation. Enfin, *CDX2* n'exercerait pas de fonction oncogénique directe mais semblerait plutôt sensibiliser à la cancérogenèse les lésions métaplasiques.

Nous identifions donc plusieurs hypothèses de travail que nous proposons d'explorer dans le chapitre qui suit :

Hypothèse #1/ L'exposition chronique aux poussières de bois est susceptible d'induire des modifications transcriptionnelles en rapport avec l'inflammation chronique.

Hypothèse #2/ L'exposition chronique aux poussières de bois est susceptible d'induire des modifications dans l'expression de *CDX2* et/ou de ses cofacteurs

Hypothèse #3/ Il est possible d'identifier les modifications transcriptionnelles sur des cellules de fente olfactive recueillies par méthode non invasive.

Hypothèse #4/ Il pourrait être possible de détecter des modifications transcriptionnelles chez les travailleurs du bois avant de pouvoir visualiser une lésion macroscopique

Hypothèse #5/ Les modifications transcriptionnelles observées pourraient permettre de différencier épithélium sain non exposé, épithélium sain exposé et tumeur

Hypothèse #6/ Les anomalies d'expression ne seraient pas liées à des anomalies génomiques mais seraient plutôt épigénétiques. Elles pourraient résulter d'anomalies de méthylation de l'ADN.

Hypothèse #7/ En particulier, l'expression de *CDX2* pourrait être facilitée par la déméthylation de son promoteur

4. QUATRIEME PARTIE : ANALYSE INTEGREE DES MODIFICATIONS LIEES AUX ADENOCARCINOMES DE LA FENTE OLFACTIVE

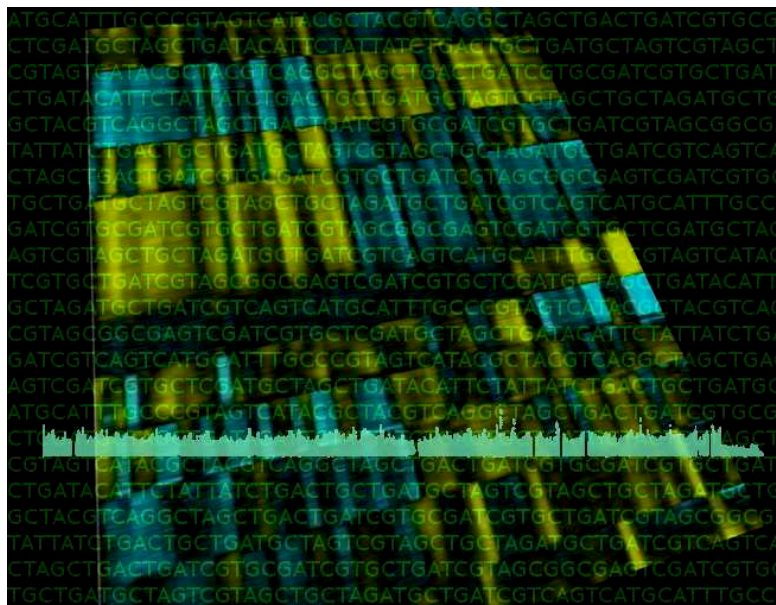


Illustration : méthylome et transcriptome...

4.1. Objectifs de l'étude

Nous avons proposé une approche originale pour étudier les modifications induites par les poussières de bois et liées aux adénocarcinomes de la fente olfactive : nous avons développé une méthode de prélèvement non invasive pour recueillir des échantillons de cellules de fente olfactive chez des volontaires sains (non exposés), des travailleurs du bois exposés et des travailleurs du bois exposés présentant une tumeur, afin d'étudier les modifications transcriptomiques et de méthylation provoquées par l'exposition aux poussières de bois.

Nous avons cherché à vérifier que cette méthode était acceptable pour pouvoir être utilisée en routine.

Notre premier objectif était d'identifier les principales modifications transcriptomiques et de méthylation de la muqueuse de la fente olfactive survenant entre les cellules tumorales et les cellules normales (chez les témoins sains).

Notre deuxième objectif était d'identifier des modifications transcriptomiques survenant chez des personnes exposées aux poussières de bois, avec un regard particulier pour *CDX2* et ses cofacteurs

Nous avons ensuite cherché à savoir si les modifications retrouvées pouvaient servir à différencier les différents groupes d'échantillons.

4.2. Matériel et méthodes

4.2.1. Considérations éthiques

Nous avons mené l'étude conformément aux recommandations de la déclaration d'Helsinki et cette étude a préalablement reçu l'accord du Comité de Protection des Personnes. Tous les patients ont donné leur consentement éclairé par écrit avant leur inclusion. Cet essai a été enregistré auprès de NIH ClinicalTrials.gov (<https://www.clinicaltrials.gov/>), sous le numéro NCT0281823.

4.2.2. Conception générale et population

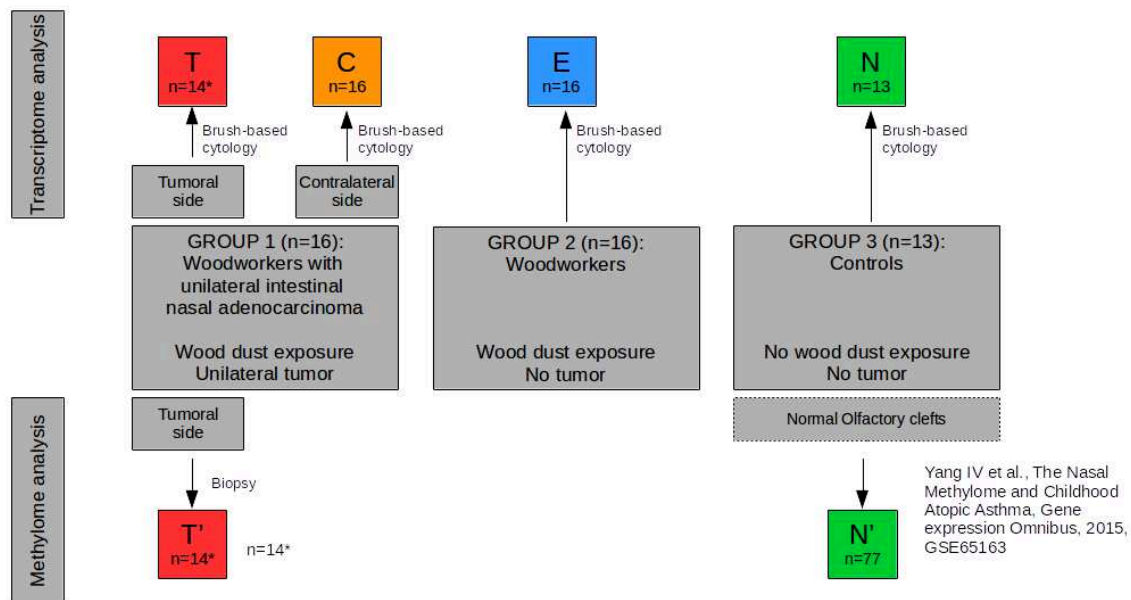


Figure 50. Conception générale de l'étude

- brossages : T = échantillons tumoraux, C= échantillons controlatéraux, E= exposés, N= non exposés
- biopsies : T'= biopsie de la tumeur, N'=échantillons de sujets non exposés (GSE65163)

Un premier groupe de travailleurs du bois (groupe 1) atteints d'ITAC unilatéral, opérés au cours d'une période de trois ans (2014-2016) a été inclus dans cette étude. Les échantillons ont été prélevés dans les fentes olfactives au moyen d'un écouvillon non invasif (pour l'analyse du transcriptome) et de biopsies (pour l'analyse du méthylome). Ensuite, nous avons inclus de manière prospective des volontaires exposés à la poussière de bois (groupe 2) et des volontaires sains non exposés (groupe 3) comme témoins, pendant une période de 3 mois (juin 2016-août 2016) et avons prélevé des échantillons dans la fente olfactive la plus accessible par la même technique de brossage (Fig 48).

Pour des raisons éthiques, nous n'avons pas été autorisés à faire des biopsies sur des sujets sains, c'est pourquoi nous avons utilisé un ensemble de données de méthylation déjà publiées sur les fentes olfactives de patients asthmatiques (sans exposition à la poussière de bois) comme témoins pour l'analyse des méthylomes (données issues de Yang IV et al, The Nasal Methylome and Childhood Atopic Asthma, Gene Expression Omnibus, 2015,

<https://www.ncbi.nlm.nih.gov/geo/query/acc.cgi?acc=GSE65163>, GSE65163 (Yang, 2014).

Nous avons d'abord comparé les échantillons tumoraux (échantillons T et T') avec les échantillons de volontaires sains non exposés (échantillons N et N'), tant en transcriptome qu'en analyse du méthylome.

Nous avons également étudié les modifications transcriptomiques induites par la poussière de bois sur les échantillons des menuisiers exposés (sans tumeur) (E) et sur les échantillons des côtés controlatéraux aux tumeurs (échantillons C). L'analyse transcriptomique globale initiale a ensuite été affinée par une analyse spécifique des données axée sur les gènes mis en évidence dans l'analyse du méthylome.

Afin de limiter les biais dus au sexe, à l'âge, aux anomalies génétiques ou aux maladies inflammatoires (non liées à l'exposition à la poussière de bois), les critères de non-inclusion étaient identiques pour tous les sujets : 1/ âge inférieur à 50 ans 2/ antécédents d'irradiation nasale 3/ maladie inflammatoire chronique affectant les fosses nasales (polypose nasale, maladie systémique, mucoviscidose), 4/ toute maladie génétique connue pour être un facteur de risque de cancer (xérodérma pigmentosum, anomalies chromosomiques, anomalies de réparation de l'ADN).

4.2.3. Technique de brossage et prélèvement d'échantillons

L'anesthésie locale a été réalisée par pulvérisation de xylocaïne à 1 %. La brosse (brossette cytologique bronchique Asept Inmed diamètre 1.8mm/longueur 1200 mm) était insérée dans la cavité nasale, au sein d'une aspiration courbe pour guider son introduction dans la fente olfactive.

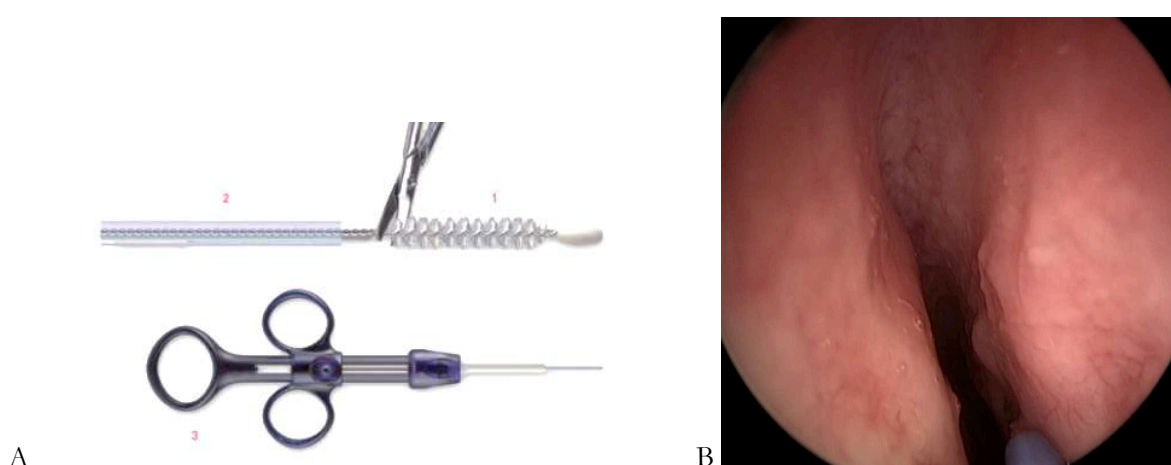


Figure 51. A : brosse bronchique Asept Inmed B : brosse en place dans la fente olfactive

La brosse était déplacée vers l'arrière dans la fente olfactive, jusqu'à ce que son extrémité soit en contact avec la paroi antérieure du sphénoïde, puis avancée de 2 cm, encore gainée. Puis la brosse était poussée vers l'avant, à l'extérieur de sa gaine, et déplacée 3 fois dans un mouvement de va-et-vient sur 2 cm de long. Une fois le brossage terminé, la brosse était retirée dans sa gaine et rétractée à travers l'aspiration courbe. La brosse était ensuite coupée et placée dans 0,5 mL de milieu RNAlater. Les échantillons ont été envoyés au laboratoire de pathologie, dans les mêmes conditions que les examens extemporanés, pour être immédiatement vortexés et congelés (tube placé verticalement dans de l'azote liquide, puis conservé à -80°C). Pour les menuisiers présentant une tumeur, des biopsies ont été réalisées dans les deux fentes olfactives (au même niveau de chaque côté), et envoyées au laboratoire de pathologie dans les mêmes conditions.

Tous les participants ont rempli un questionnaire pour évaluer 1/ l'utilité perçue de la méthode de dépistage, 2/ son acceptabilité, 3/ la douleur ressentie. Nous avons également demandé aux participants s'ils accepteraient d'être soumis de nouveau au dépistage par la même méthode.

4.2.4. Purification de l'ARN

Les échantillons ont été incubés avec 50 µl de réactif TRIzol (Invitrogen, Carlsbad, CA) à température ambiante pendant 15 minutes pour extraire l'ADN. Deux méthodes ont été utilisées : sur la seule suspension cellulaire (après centrifugation) ou en utilisant la suspension cellulaire au sein de laquelle la brosse était conservée. Les échantillons ont été vortexés. La séparation des phases a été assurée par l'ajout de 200 µl de chloroforme. Les échantillons ont été centrifugés à 10 000 g pendant 10 minutes puis du glycogène a été ajouté. Ensuite, nous avons ajouté 0,5 mL d'isopropanol par millilitre de phase claire. Après mélange et précipitation (10min), nous avons recueilli l'ARN précipité par centrifugation à 10 000g dans une centrifugeuse pendant 10 min à 4°C. Après décantation du surnageant, nous avons retiré la partie liquide et immédiatement remis le résidu solide en suspension (sans séchage) dans le tampon de solubilisation 1X SDS. Nous avons ajouté du NaOAc à 3 M, ré-extrait la solution avec du phénol et assuré la précipitation avec de l'éthanol.

4.2.5. Analyse du transcriptome

Les quantités d'ARN ont été déterminées à l'aide du spectrophotomètre Nanodrop ND-1000 et du fluorimètre Qubit™ 2.0 avec le kit de dosage ARN HR Qubit™. Nous avons évalué l'intégrité de l'ARN à l'aide de la sonde PicoChips RNA 6000 sur BioAnalyseur Agilent 2100. Tous les échantillons d'ARN présentaient un indice RIN < 6. Le transcriptome a été analysé à l'aide de la puce Affymetrix Genechip Human Gene 2.0 ST Array (Thermofisher) selon les recommandations du fabricant (GeneChipR WT Pico Reagent Kit Manual Target Preparation for GeneChip® Whole Transcript (WT) Expression Arrays UserGuide P/N 703262 Rev.2).

4.2.6. Analyses des données des puces à ADN

Les analyses ont été effectuées conformément à d'autres publications antérieures (Chen, 2015 ; Baron, 2011). Les signaux recueillis ont été quantifiés à partir de toutes les puces à ADN par le logiciel GenePix Pro version 5.1 (Axon Instruments, Union City, CA). Ces signaux ont été normalisés par rapport à un profil médian à l'aide de la méthode Lowess (Yang, 2002). Les gènes ayant des profils similaires ont été regroupés à l'aide de l'algorithme k-means (k=10 et 100 passages) (De Hoon, 2004) en appliquant une analyse centrée sur la médiane sur les données d'expression normalisées, transformées en log et en utilisant la mesure des distances basée sur le coefficient de Pearson et une méthode de regroupement utilisant l'écart moyen. Les données ont été visualisées à l'aide de JavaTreeView (Saldanha, 2004). Les signatures des gènes ont été annotées fonctionnellement avec GoMiner (Zeeberg, 2003) et Gene Ontology (Ashburner, 2000).

L'analyse spécifique des données des puces à ADN a été centrée sur *CDX2* et ses principaux gènes en amont et en aval (Balbinot, 2018 ; Pereira, 2013) et sur les gènes identifiés par analyse de l'ADN méthylome (*CACNA1C* et *SLC26A10*). Nous avons également analysé les gènes mis en évidence par Tripodi (Tripodi, 2008) et NFKB.

Nous avons ensuite construit un prédicteur de gène pour prédire l'existence d'adénocarcinomes intestinaux nasaux chez les patients, en sélectionnant les meilleurs gènes séparant les N/E des échantillons C/T. Pour atteindre cet objectif, nous avons sélectionné les gènes Top-100 du groupe 1 et les gènes Top-100 du groupe 3. Nous avons calculé un profil C/T moyen et calculé la corrélation de Pearson avec ce profil pour chaque échantillon. La qualité de la séparation a été estimée par le test de Fisher Exact, la sensibilité par le calcul du taux positif réel et la spécificité par le calcul du taux négatif réel. Les échantillons présentant une faible corrélation (entre -0,25 et 0,25) ont été considérés comme étant imprévisibles.

4.2.7. Analyses du méthylome

La conversion bisulfite de 600 ng d'ADN de tissu tumoral était réalisée à l'aide du kit de méthylation d'ADN EZ (Zymo Research, Proteogene, Saint-Marcel, France). Le profil de méthylation à l'échelle du génome a été analysé à l'aide du réseau Infinium MethylationEPIC BeadChip (Illumina, Paris, France), conformément aux instructions du fabricant. L'Infinium MethylationEPIC BeadChip couvre 850 000 sondes CpG dans les régions d'amplification, les parties codantes des gènes, les promoteurs et les îlots CpG. Les puces ont été scannées sur un système Illumina iScan® et les données brutes de méthylation ont été extraites à l'aide du module de méthylation d'Illumina Genome Studio. Pour chaque sonde CpG, le niveau de méthylation a été décrit comme étant valeur β , comprise entre 0 (sonde CpG entièrement non méthylée) et 1 (sonde CpG entièrement méthylée). La correction et la normalisation de fond ont été mises en œuvre à l'aide de la méthode SWAN (R Package Minfi) (Aryee, 2014).

Nous avons inspecté visuellement la distribution du génome entier des sondes CpG en fonction de leur valeur β . Les échantillons qui ne présentaient pas un profil de méthylation correspondant à une distribution bêta ont été exclus de l'étude d'association épigénomique (EWAS) et ont été utilisés dans l'analyse spécifique du locus secondaire. Pour l'EWAS, nous avons comparé le profil complet du méthylome d'ADN d'échantillons cancéreux des fosses nasales avec celui de 72 profils de méthylomes de fosses nasales sans tumeur extraits de la base de données GEO (GSE65163) (Yang, 2017). Pour chaque sonde CpG, nous avons comparé les valeurs moyennes de β entre les échantillons cancéreux et non cancéreux en utilisant le test t avec correction de Bonferroni pour tenir compte du problème des tests multiples. En raison de la faible taille de l'échantillon, et compte-tenu de l'approche exploratoire de notre analyse, nous avons utilisé la même approche que rapportée précédemment (Guéant JL, 2018). Toutes les analyses statistiques ont été effectuées à l'aide de SNP & Variation Suite (v8.8.1 ; Golden Helix, Inc, Bozeman, MT, USA).

4.2.8. Immunohistochimie

Pour confirmer les modifications transcriptomiques et du méthylome observées, nous avons effectué des colorations spécifiques (CDX2 (clone EPR2764Y, dilution 1:100, Sigma-Aldrich, St Louis, MO, USA), CACNA1C (HPA039796, dilution 1:50, Sigma-Aldrich, St Louis, MO, USA), SLC26A10 (anticorps primaire : HPA04474719, dilution 1:200, Sigma-Aldrich, St Louis, MO, USA). L'immuno-marquage des tissus tumoraux a été comparé aux muqueuses adjacentes non tumorales utilisées comme témoins.

4.2.9. Disponibilité des données

Les données sont disponibles chez Gene Expression Omnibus sous la référence GSEx pour les données transcriptomiques et GSEy pour les données de méthylation.

4.3. Résultats

4.3.1. Population

Seize travailleurs du bois atteints d'adénocarcinomes de type unilatéral intestinal (groupe 1), 16 travailleurs du bois sans cancer (groupe 2) et 13 sujets sains (groupe 3) ont été inclus. L'exposition à la poussière de bois et aux principaux autres agents cancérigènes est présentée dans les tableaux 5 et 6.

Tableau 5. Description et comparaison des 3 groupes

	Group 1 (exposed, with tumor) n= 16	Group 2 (exposed, no tumor) n= 16	Group 3 (Non exposed) n= 13	1 vs 2 (p=)	1 vs 3 (p=)	2 vs 3 (p=)
Age (years)	69.0+/-9.5	59.8+/-6.1	60.4+/-14.9	0.0020	ns	ns
Wood dust exposure						
Exposure duration (years)	29.2 +/- 18.7	43.1 +/- 6.7	0	0.0240	< 10 ⁻²¹	< 10 ⁻²¹
Delay / first exposure (years)	54.5+/-9.6	36.2+/-28.5	0	0.0005	< 10 ⁻²¹	< 10 ⁻²¹
Other carcinogens						
Tobacco (current use) (n=)	2	2	1	ns	ns	ns
Tobacco (current or former use) (n=)	12	8	7	ns	ns	ns
Asbestos exposure (n=)	2	2	4	ns	ns	ns
Other (formaldehyde...) (n=)	1	1	1	ns	ns	ns

Tableau 6. Données d'exposition

	Menuiserie d'agencement	Fabrication de meubles	Menuiseries extérieures	Escaliers/Parquets	Charpente	Chêne et autres bois durs	Résineux et autres bois tendres	Bois exotiques	Panneaux particules	Intensité d'exposition selon Demers	Durée exposition
Groupe 1 : Menuisiers avec ITAC											
#1	non	oui	non	non	non	Souvent	Parfois	Parfois	Parfois	Forte	8.0
#2	non	oui	non	non	non	-	-	-	-	Forte	3.0
#3	non	non	oui	non	non	Souvent	Souvent	Parfois	Souvent	Faible	34.0
#4	non	oui	non	non	non	Souvent	Souvent	Parfois	Souvent	Forte*	36.0
#5	non	oui	non	non	oui	Souvent	Parfois	Parfois	Souvent	Moderée	43.0
#6	oui	non	oui	non	non	Souvent	Parfois	Rarement	Souvent	Faible	42.0
#7	non	oui	non	oui	non	Souvent	Parfois	Rarement	Souvent	Moderée	66.2
#8	non	oui	non	non	non	Souvent	Parfois	Rarement	Jamais	Forte	15.0
#9	oui	non	non	non	non	Souvent	Parfois	Rarement	Souvent	Moderée	-
#10	non	oui	non	non	non	Souvent	Parfois	Rarement	Parfois	Forte*	-
#11	non	non	non	oui	non	Parfois	Souvent	Rarement	Jamais	Faible	40.0
#12	non	oui	non	non	non	Souvent	Souvent	Jamais	Souvent	Moderée*	-
#13	oui	non	non	non	non	Souvent	Souvent	Rarement	Souvent	Moderée*	5.0
#14	non	non	oui	non	non	Souvent	Rarement	Souvent	Jamais	Faible	20.0
#15	oui	non	non	oui	non	Souvent	Rarement	Rarement	Jamais	Faible	23.0
#16	non	oui	non	non	non	Souvent	Parfois	Souvent	Parfois	Forte	45.0
TOTAL n=	4	9	3	3	1					Moyenne	29.2
										Écart-type	18.7
Groupe 2 : Menuisiers exposés sans ITAC											
#1	non	oui	oui	non	non	Souvent	Parfois	Souvent	Jamais	Faible	45.8
#2	non	non	oui	non	non	Parfois	Parfois	Parfois	Jamais	Faible	50.0
#3	oui	oui	non	non	non	Souvent	Souvent	Rarement	Souvent	Moderée*	37.0
#4	oui	oui	non	non	non	Souvent	Parfois	Jamais	Souvent	Moderée*	43.0
#5	oui	oui	non	non	non	Souvent	Parfois	Jamais	Souvent	Forte	42.0
#6	non	non	non	oui	non	Souvent	Parfois	Parfois	Parfois	Moderée*	40.0
#7	non	non	non	non	non	Souvent	Rarement	Rarement	Jamais	Faible*	34.0
#8	non	non	oui	non	oui	Souvent	Souvent	Rarement	Souvent	Moderée	47.0
#9	non	oui	non	non	non	Souvent	Souvent	Jamais	Souvent	Faible	48.0
#10	non	non	oui	non	non	Souvent	Souvent	Jamais	Jamais	Faible	38.0
#11	non	oui	non	non	non	Souvent	Rarement	Rarement	Jamais	Moderée	53.0
#12	non	oui	non	non	non	Souvent	Rarement	Rarement	Parfois	Forte*	53.0
#13	oui	non	non	oui	non	Souvent	Parfois	Souvent	Parfois	Forte	54.0
#14	non	non	oui	non	non	-	-	-	-	-	-
#15	non	non	oui	non	non	Souvent	Parfois	Rarement	Jamais	Faible	35.0
#16	non	non	oui	non	non	Souvent	Rarement	Rarement	Rarement	Moderée	36.0
TOTAL n=	4	7	6	3	1					Moyenne	43.1
										Écart-type	6.7

Les travailleurs du bois atteints d'adénocarcinomes étaient légèrement plus âgés que les témoins. La latence était plus longue dans le groupe 1 (adénocarcinome) que dans le groupe 2, tandis que la durée d'exposition était plus longue dans le groupe 2, sans autre différence entre les groupes. En particulier, nous n'avons pu identifier aucune différence entre les groupes 1 et 2 dans les types de bois transformés ou dans les activités des menuisiers.

4.3.2. Technique de brossage et prélèvement d'échantillons

4.3.2.1. Évaluation de la technique de brossage

Le brossage a été relativement facile à réaliser et bien toléré : il n'a pas eu d'effets secondaires. Le brossage a été généralement indolore (3 volontaires ont refusé l'anesthésie locale, échelle d'évaluation numérique moyenne : 2,7 /10 \pm 1,8, maximum 8 chez un menuisier avec une volumineuse déviation septale). La méthode d'échantillonnage avait une excellente " acceptabilité " et une très bonne "utilité perçue " (9,1 /10 \pm 1,4 et 8,4 /10 \pm 1,4 respectivement) et tous les volontaires " accepteraient de le refaire si nécessaire ".

Tableau 7 : acceptabilité, utilité perçue et tolérance du brossage

	Mean	Min	Max
Subjective evaluation of usefulness (/10)	9.14+ /-1.41	5	10
Subjective evaluation of acceptability (/10)	8.97+ /-1.43	5	10
Visual Scale Evaluation of pain (/10)	2.66+ /-1.78	0	8
	Yes	No	
Would accept to do it again if necessary	100.00%	0.00%	

4.3.2.2. Échantillons

Chez deux menuisiers, les échantillons tumoraux latéraux (T' et T'') n'ont pas été retenus pour l'analyse, parce qu'une exérèse tumorale récente mais incomplète aurait pu avoir influencé les résultats de ce côté. Les deux techniques de récupération de l'ADN (suspension seule ou avec brosette) ont indifféremment permis l'analyse.

4.3.3. Analyse globale des données d'expression

L'analyse globale du transcriptome a été effectuée pour déterminer s'il était possible de distinguer les différents profils d'échantillons. Tous les résultats sont présentés dans la figure 2 sous forme de moyennes k. Nous avons identifié 4 clusters de différenciation entre les échantillons T et N. En revanche, il n'était pas possible de différencier les échantillons N et E. Enfin, deux clusters ont permis de différencier les échantillons de sujets sains (E et N) et les échantillons de menuisiers avec une tumeur (T) y compris pour les échantillons des côtés controlatéraux (C). Ces différences persistaient même en tenant compte de facteurs de confusion potentiels (âge, durée d'exposition à la poussière de bois et/ou latence).

Nous avons ensuite cherché à enrichir les annotations fonctionnelles de ces clusters (figure 52 et tableau 8 en pages suivantes).

Le cluster 1, surexprimé en C et T, regroupe des gènes impliqués dans la matrice extracellulaire tels que les collagènes, les métalloprotéinases matricielles (MMP8, MMP9, MMP11, MMP11, MMP19, MMP20), la réaction inflammatoire et les leucocytes (Runx1, GATA1, GATA3, NFKBID, RELB et interleukines...) et les protéines musculaires (chaînes myosine, par exemple). Cela tend à suggérer un changement dans la cellularité (augmentation des cellules contractiles et des leucocytes) des échantillons C/T.

Le cluster 3, sous-exprimé dans les échantillons C et T, regroupe des gènes de pores nucléaires tels que les nucléoporines (NUP37, NUP43, NUP85, NUP98, NUP107, NUP133, NUP160, etc.) et des gènes d'ancrage comme Phosphatidylinositol glycan (PIGB, PIGC, PIGF, PIGH, PIGL, PIGM, PIGN, PIGO, PIGV, PIGW, etc.). Cela suggère une modification du transport des protéines dans les échantillons C/T.

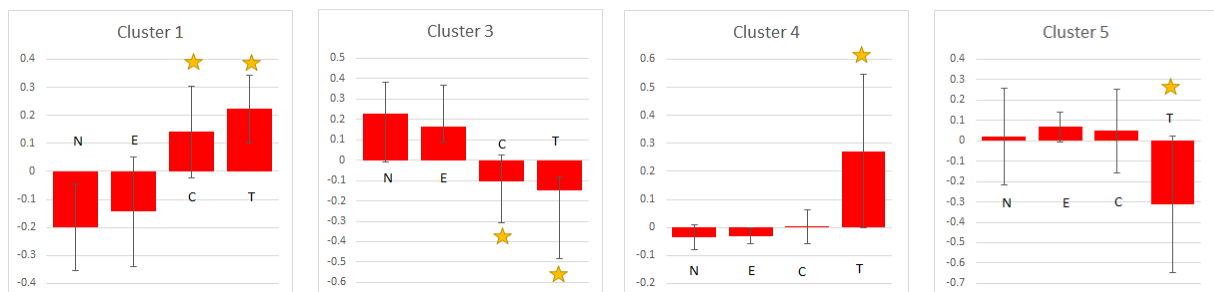
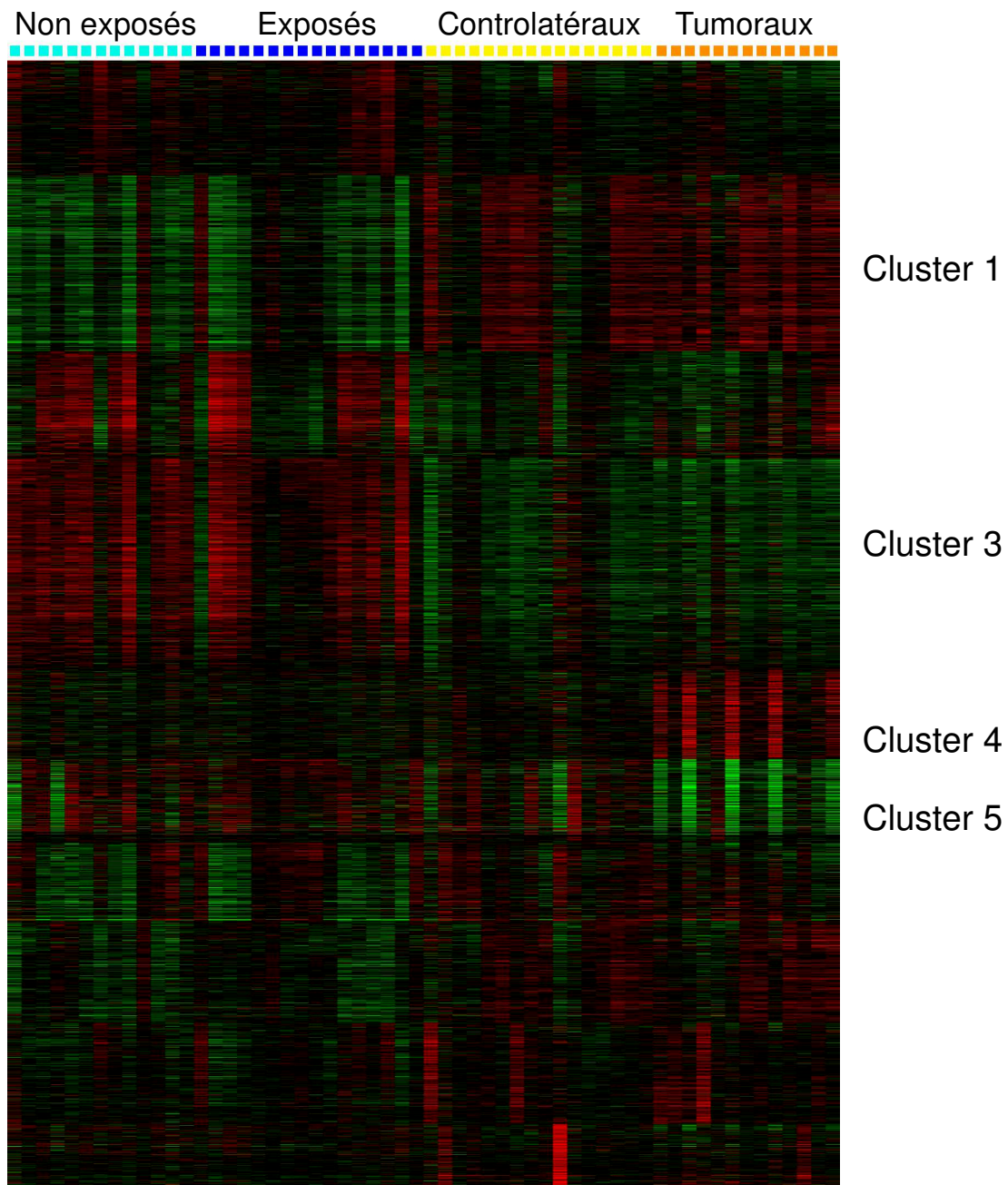


Figure 52. Annotations fonctionnelles et comparaisons par clusters. La distinction C/T et N/E est significative sur les clusters 1 et 3. Les échantillons T se distinguent de tous les autres pour les clusters 4 et 5

Tableau 8. Top 10 des gènes de chaque cluster d'intérêt

Cluster 1

GO ID	E	FDR	Term
30574	2.65	0	collagen catabolic process
44243	2.59	0	multicellular organismal catabolic process
22617	2.38	0	extracellular matrix disassembly
1902105	1.94	0	regulation of leukocyte differentiation
2573	1.94	0	myeloid leukocyte differentiation
2521	1.75	0	leukocyte differentiation
6936	1.74	0	muscle contraction
3012	1.68	0	muscle system process
5576	1.43	0	extracellular region

Cluster 3

GO ID	E	FDR	Term
31080	4.83	0	nuclear pore outer ring
16254	3.93	0	preassembly of GPI anchor in ER membrane
18410	2.93	0	C-terminal protein amino acid modification
5643	2.52	0	nuclear pore
9247	2.52	0	glycolipid biosynthetic process
46467	2.11	0	membrane lipid biosynthetic process
16758	2.05	0	transferase activity, transferring hexosyl groups
6643	1.93	0	membrane lipid metabolic process
16757	1.83	0	transferase activity, transferring glycosyl groups

Cluster 4

GO ID	E	FDR	Term
31261	5.47	0	DNA replication preinitiation complex
3688	5.47	0	DNA replication origin binding
43236	4.92	0	laminin binding
779	4.14	0	condensed chromosome, centromeric region
6270	3.89	0	DNA replication initiation
50840	3.79	0	extracellular matrix binding
32432	3.53	0	actin filament bundle
1725	3.42	0	stress fiber
1936	3.18	0	regulation of endothelial cell proliferation
3158	3.13	0	endothelium development

Cluster 5

GO ID	E	FDR	Term
5858	12.70	0	axonemal dynein complex
70286	12.12	0	axonemal dynein complex assembly
30992	11.52	0	intraflagellar transport particle B
60285	11.11	0	ciliary cell motility
34464	11.11	0	BBSome
30990	10.19	0	intraflagellar transport particle
35082	9.88	0	axoneme assembly
35083	9.59	0	cilium axoneme assembly
3351	9.26	0	epithelial cilium movement
3341	9.26	0	cilium movement

Le cluster 4, surexprimé dans les échantillons T, est riche en gènes impliqués dans la réplication de l'ADN tels que le complexe de réplication de l'ADN (GINS1, GINS2, MCM3, MCM4, MCM6, MCM6, MCM7, MCM10, CDC6, CDC45, CDC47, ORC1, ORC6...) et en liaison avec la laminine comme les intégrines (ECM1, ITGA6, ITGA7, ITGA9, ITGB1, THBS1, LGALS1...). Ces gènes sont impliqués dans la prolifération cellulaire et les cancers. En particulier ECM1 est impliqué dans le cancer du sein, le cancer de la thyroïde, le carcinome hépatocellulaire, ainsi que dans la colite ulcéreuse. La galectine-1 (LGALS1) peut agir comme un facteur de croissance autocrine négatif qui régule la prolifération cellulaire et qui est impliqué dans le lymphome de Hodgkin. Le groupe 4 contient également deux gènes cibles : CDX2 et un canal calcique, dépendant du voltage, type L, sous-unité alpha 1C (CACNA1C). Globalement, ces résultats suggèrent une augmentation de la division cellulaire dans les échantillons T.

Le cluster 5, sous-exprimé dans les échantillons T, est riche en gènes impliqués dans les fonctions ciliaires : complexe axonémique (CCDC39, CCDC40, CCDC103, CCDC114, DNAAF1, DNAAF3, DNAH10, DNAH11, DNAI2, DNALI1 ...) et dans la motilité des cellules ciliaires (BBS1, BBS4, DAW1, IFT46, RFX3, etc.). La diminution de l'expression du gène du groupe 5 dans les tumeurs reflète probablement le changement de la cellularité avec une diminution des cellules ciliaires due à l'invasion des cellules épithéliales tumorales.

4.3.4. Analyse du méthylome

Sur les quatorze échantillons tumoraux, onze ont pu être analysés pour leur profil de méthylation de l'ADN à l'aide d' EPIC Infinium Methylation. Parmi eux, quatre échantillons présentaient des paramètres de haute qualité et ont été inclus dans la phase EWAS de l'étude.

Les autres échantillons (n=7) présentaient des paramètres de qualité sous-optimaux et ont été inclus dans l'analyse spécifique du locus secondaire de l'étude. Cette phase d'analyse portait sur les loci d'intérêt identifiés par la phase d'EWAS.

Par l'EWAS, nous avons récupéré deux loci d'intérêt, à savoir : CACNA1C/CACNA1C-AS1 et SLC26A10.

Le premier locus d'intérêt correspondait à l'îlot CpG'CpG : 84' qui se situe dans la région promoteur 5' de l'ARN 1 antisens CACNA1C (CACNA1C-AS1) et dans la région 3'UTR du gène CACNA1C. Les sondes CpG de ce locus présentaient un profil hémiméthylé (β valeurs entre 0,2 et 0,6) pour les échantillons tumoraux et un profil entièrement non méthylé pour les échantillons sains (Figure 53 et Tableau 9).

Le deuxième locus d'intérêt identifié par l'EWAS correspondait à l'îlot CpG'CpG:41' qui se situe dans la région promotrice du gène SLC26A10. Ce locus comprend neuf groupes CpG qui présentaient un profil hémiméthylé pour les échantillons tumoraux et un profil entièrement non méthylé pour les échantillons sains (figure 54 et tableau 10).

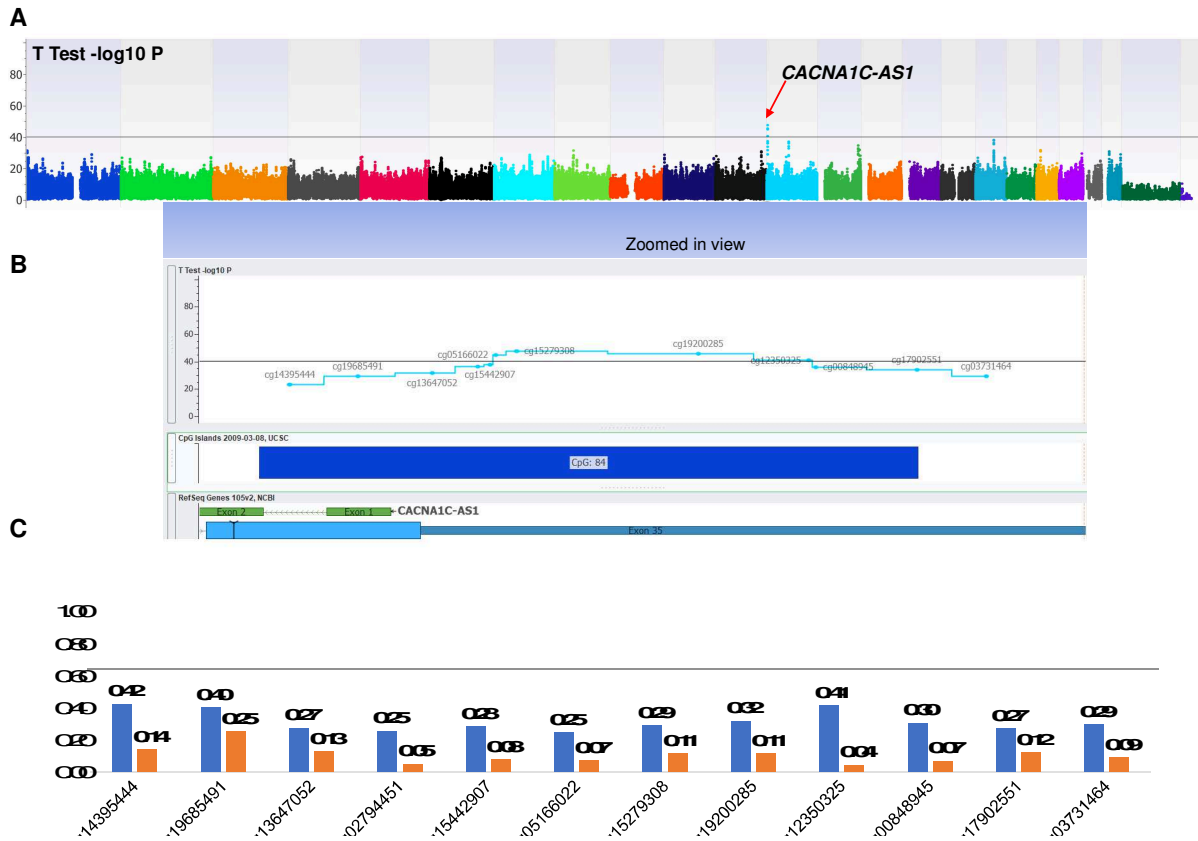


Figure 53. Profils de méthylation des sondes CpG *CACNA1C/CACNA1C-AS1* dans l'analyse EWAS comparant échantillons tumoraux/non tumoraux
 A Représentation graphique « Manhattan » de l'analyse pan-génomique
 B Localisation des méthylation sur le gène *CACNA1C-AS1*
 C Comparaison graphique des méthylation selon les îlots CpG

Tableau 9. Profils de méthylation des sondes CpG *CACNA1C/CACNA1C-AS1* dans l'analyse EWAS comparant échantillons tumoraux/non tumoraux

CpG probe	Chr	Position	Gene Name	CpG Island	β , average (Cancerous)	β , average (Controls)	β , difference*	T-Test, t	T-Test, P-value	T-Test, Bonf. P-value
cg14395444	12	2800182	<i>CACNA1C</i> , <i>CACNA1C-AS1</i>	CpG: 84	0.42	0.14	0.29	26.93	1.18E-39	5.36E-34
cg19685491	12	2800278	<i>CACNA1C</i> , <i>CACNA1C-AS1</i>	CpG: 84	0.40	0.25	0.15	12.53	7.32E-20	3.31E-14
cg13647052	12	2800382	<i>CACNA1C</i>	CpG: 84	0.27	0.13	0.15	25.91	1.53E-38	6.94E-33
cg02794451	12	2800446	<i>CACNA1C</i>	CpG: 84	0.25	0.05	0.21	33.24	7.91E-46	3.58E-40
cg15442907	12	2800463	<i>CACNA1C</i>	CpG: 84	0.28	0.08	0.21	32.57	3.22E-45	1.46E-39
cg05166022	12	2800471	<i>CACNA1C</i>	CpG: 84	0.25	0.07	0.18	23.73	4.79E-36	2.17E-30
cg15279308	12	2800500	<i>CACNA1C</i>	CpG: 84	0.29	0.11	0.17	21.14	7.53E-33	3.41E-27
cg19200285	12	2800755	<i>CACNA1C</i>	CpG: 84	0.32	0.11	0.20	35.93	3.71E-48	1.68E-42
cg12350325	12	2800909	<i>CACNA1C</i>	CpG: 84	0.41	0.04	0.37	77.09	1.09E-71	4.93E-66
cg00848945	12	2800919	<i>CACNA1C</i>	CpG: 84	0.30	0.07	0.24	48.81	1.75E-57	7.93E-52
cg17902551	12	2801061	<i>CACNA1C</i>	CpG: 84	0.27	0.12	0.15	20.27	1.04E-31	4.70E-26
cg03731464	12	2801158	<i>CACNA1C</i>	Outside CpG	0.29	0.09	0.20	7.82	3.12E-11	1.41E-05

* β , difference = β , average (Cancerous) – β , average (Controls)

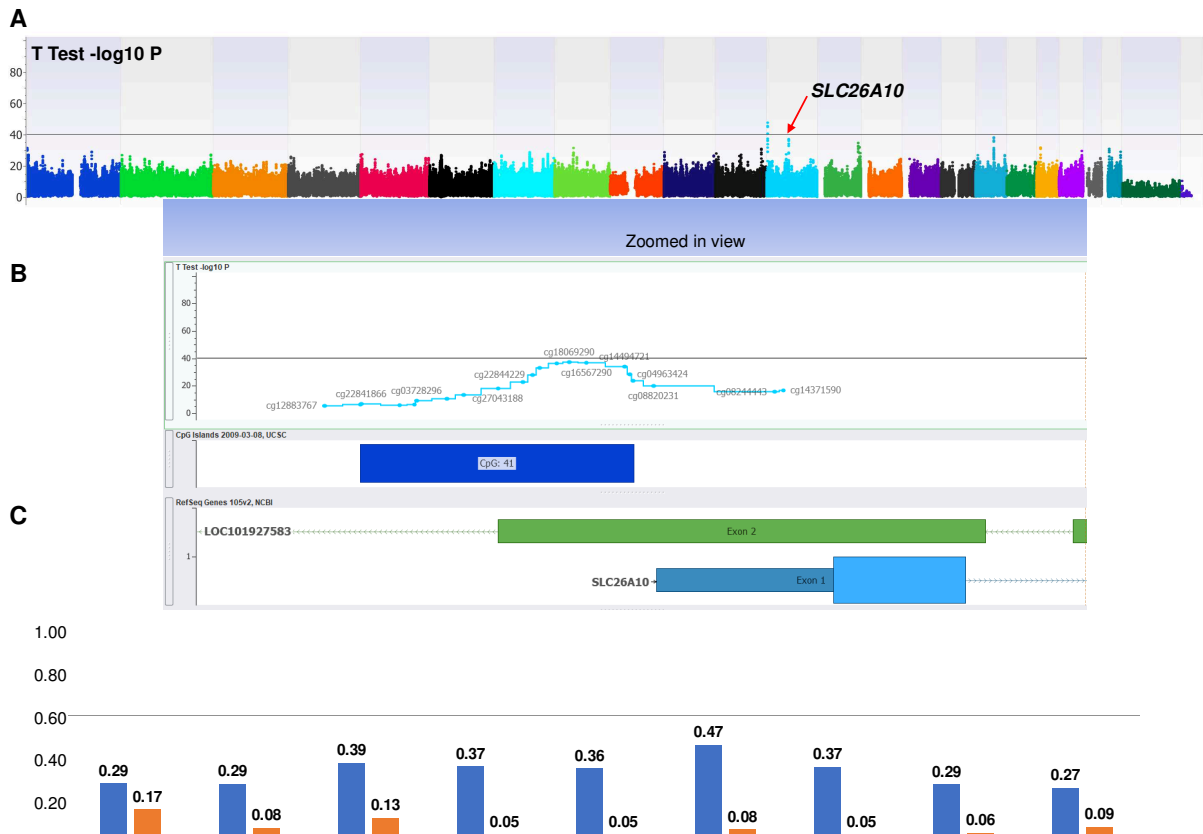


Figure 54. Profils de méthylation des sondes CpG *SLC26A10* dans l'analyse EWAS comparant échantillons tumoraux/non tumoraux

A Représentation graphique « Manhattan » de l'analyse pan-génomique
 B Localisation des méthylations sur le gène *SLC26A10*
 C Comparaison graphique des méthylations selon les îlots CpG

Tableau 10. Profils de méthylation des sondes CpG *SLC26A10* dans l'analyse EWAS comparant échantillons tumoraux/non tumoraux

CpG probe	Chr	Position	Gene Name	CpG Island	β , average (Cancerous)	β , average (Controls)	β , difference*	T-Test, t	T-Test, P-value	T-Test, Bonf. P-value
cg26616640	12	58013458	<i>SLC26A10</i>	CpG: 41	0.29	0.17	0.12	13.48	1.67E-21	7.56E-16
cg22844229	12	58013475	<i>SLC26A10</i>	CpG: 41	0.29	0.08	0.21	18.33	4.89E-29	2.21E-23
cg20677436	12	58013487	<i>SLC26A10</i>	CpG: 41	0.39	0.13	0.26	26.07	1.03E-38	4.64E-33
cg09696411	12	58013517	<i>SLC26A10</i>	CpG: 41	0.37	0.05	0.32	29.96	9.35E-43	4.23E-37
cg18069290	12	58013539	<i>SLC26A10</i>	CpG: 41	0.36	0.05	0.31	25.61	3.26E-38	1.47E-32
cg18567290	12	58013569	<i>SLC26A10</i>	CpG: 41	0.47	0.08	0.39	28.08	7.26E-41	3.28E-35
cg14494721	12	58013636	<i>SLC26A10</i>	CpG: 41	0.37	0.05	0.32	32.97	1.37E-45	6.20E-40
cg04963424	12	58013645	<i>SLC26A10</i>	CpG: 41	0.29	0.06	0.23	17.99	1.53E-28	6.90E-23
cg18577509	12	58013651	<i>SLC26A10</i>	CpG: 41	0.27	0.09	0.18	16.90	6.18E-27	2.80E-21

* β , difference = β , average (Cancerous) – β , average (Controls)

Dans l'analyse spécifique des loci secondaires, l'évaluation des profils de méthylation des sept échantillons cancéreux présentant une qualité sous-optimale a confirmé le profil hémiméthylé global des deux loci supérieurs *CACNA1C/CACNA1C-AS1* et *SLC26A10* (tableaux 11 et 12). Les profils de méthylation de l'ADN des lignées cellulaires tumorales et non tumorales ne différaient pas significativement en ce qui concerne le locus *CDX2* (tableau 13).

Tableau 11. Profils de méthylation des sondes CpG des échantillons tumoraux dans l'analyse secondaire spécifique du locus CACNA1C/CACNA1C-AS1

CpG probe	Chr	Position	Gene	Mean β value	Standard Deviation
cg14395444	12	2800182	CACNA1C / CACNA1C-AS1	0.37	0.18
cg19685491	12	2800278	CACNA1C / CACNA1C-AS1	0.36	0.10
cg13647052	12	2800382	CACNA1C / CACNA1C-AS1	0.26	0.14
cg02794451	12	2800446	CACNA1C / CACNA1C-AS1	0.21	0.12
cg15442907	12	2800463	CACNA1C / CACNA1C-AS1	0.26	0.17
cg05166022	12	2800471	CACNA1C / CACNA1C-AS1	0.24	0.14
cg15279308	12	2800500	CACNA1C / CACNA1C-AS1	0.26	0.15
cg19200285	12	2800755	CACNA1C / CACNA1C-AS1	0.26	0.07
cg12350325	12	2800909	CACNA1C / CACNA1C-AS1	0.32	0.08
cg00848945	12	2800919	CACNA1C / CACNA1C-AS1	0.21	0.07
cg17902551	12	2801061	CACNA1C / CACNA1C-AS1	0.19	0.06
cg03731464	12	2801158	CACNA1C / CACNA1C-AS1	0.18	0.06

Tableau 12. Profils de méthylation des sondes CpG des échantillons tumoraux dans l'analyse secondaire spécifique du locus SLC26A10

CpG probe	Chr	Position	Gene	Mean β value	Standard Deviation
cg26616640	12	58013458	SLC26A10	0.22	0.09
cg22844229	12	58013475	SLC26A10	0.19	0.08
cg20677436	12	58013487	SLC26A10	0.31	0.09
cg09696411	12	58013517	SLC26A10	0.31	0.07
cg18069290	12	58013539	SLC26A10	0.26	0.10
cg16567290	12	58013569	SLC26A10	0.42	0.06
cg14494721	12	58013636	SLC26A10	0.27	0.11
cg04963424	12	58013645	SLC26A10	0.20	0.08
cg16577509	12	58013651	SLC26A10	0.21	0.05

Tableau 13. Profils de méthylation des sondes CpG CDX2 dans l'analyse EWAS comparant échantillons tumoraux/non tumoraux

CpG probe	Chr	Position	Gene Name	CpG Island	β , average (Cases)	β , average (Controls)	β , difference	T-Test, t	T-Test, P-value	T-Test, Bonf. P-value
cg23684344	13	28534433	Intergenic	CpG: 91	0.11	0.14	-0.04	-3.58	6.23E-04	1.00
cg11213248	13	28534648	Intergenic	CpG: 91	0.12	0.10	0.02	1.73	8.72E-02	1.00
cg09940377	13	28534873	Intergenic	CpG: 91	0.08	0.12	-0.03	-4.68	1.31E-05	1.00
cg17635953	13	28535085	Intergenic	CpG: 91	0.06	0.08	-0.02	-4.05	1.24E-04	1.00
cg14746884	13	28537233	CDX2		0.42	0.47	-0.06	-1.20	2.33E-01	1.00
cg00806704	13	28539042	CDX2		0.27	0.28	-0.01	-0.39	6.97E-01	1.00
cg00782503	13	28540622	CDX2	CpG: 70	0.16	0.21	-0.05	-4.03	1.35E-04	1.00
cg21963436	13	28541142	CDX2	CpG: 70	0.16	0.13	0.03	3.05	3.19E-03	1.00
cg26677584	13	28541468	CDX2		0.12	0.17	-0.05	-3.77	3.27E-04	1.00
cg12440549	13	28541477	CDX2		0.11	0.14	-0.03	-2.11	3.80E-02	1.00
cg02550231	13	28542287	CDX2	CpG: 122	0.11	0.07	0.04	4.06	1.22E-04	1.00
cg01424107	13	28543113	CDX2	CpG: 122	0.08	0.11	-0.03	-3.40	1.09E-03	1.00
cg00130039	13	28543189	CDX2	CpG: 122	0.09	0.10	-0.01	-1.32	1.91E-01	1.00
cg19695777	13	28543438	CDX2	CpG: 122	0.09	0.12	-0.03	-2.78	6.96E-03	1.00
cg20185609	13	28543446	CDX2	CpG: 122	0.12	0.13	-0.01	-0.49	6.26E-01	1.00

L'inspection visuelle du graphique Volcano Plot confirme le regroupement distinct des sondes CpG appartenant aux loci *CACNA1C/CACNA1C-AS1* et *SLC26A10* (Figure 55).

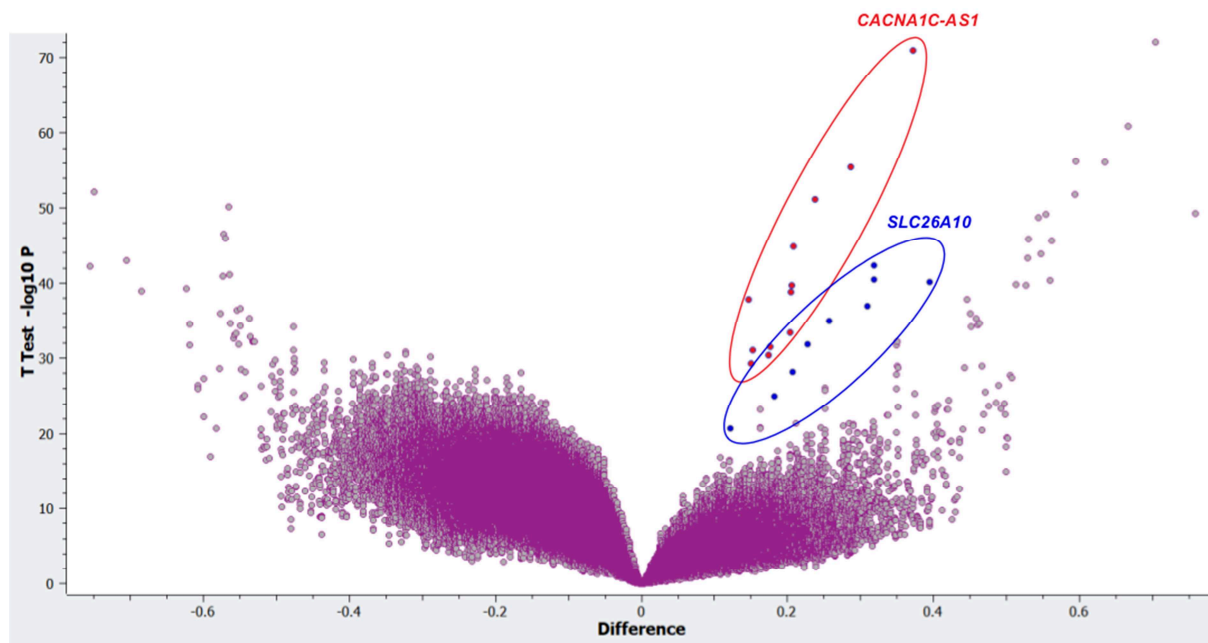


Figure 55: Représentation graphique Volcano Plot du de l'analyse du méthylome

4.3.5. Analyse spécifique des données d'expression

Nous nous sommes plus spécifiquement intéressé à l'expression de *CDX2*, de ses principaux cofacteurs (*HNF4A*, *BMP4*, *SOX2*, *SOX9*, *GATA6*) (Fig. 56A,B et C), et des gènes au profil de méthylation différentiel : *CACNA1C-AS* et *SLC26A10* (Fig. 57). Nous avons également étudié les profils des gènes d'intérêt suggérés par la littérature et des gènes de l'inflammation (Fig. 58-61).

4.3.5.1. *CDX2*, gènes homéotiques et/ou impliqués dans l'adénocarcinome de Barrett

L'expression de *CDX2* était significativement augmentée dans les échantillons T (variation de 2,46 pour les échantillons T/N ($p < 1,0 \times 10^{-5}$)), mais aussi dans certains échantillons C (11/16) ($p < 1,0 \times 10^{-3}$) et dans deux échantillons E. Les co-facteurs de *CDX2* présentaient des modifications d'expression cohérentes avec l'augmentation de cette activité de transcription au sein des échantillons tumoraux (augmentation de l'expression de *GATA6* ($p < 1,0 \times 10^{-3}$) et *HNF4A* ($p < 1,0 \times 10^{-4}$)).

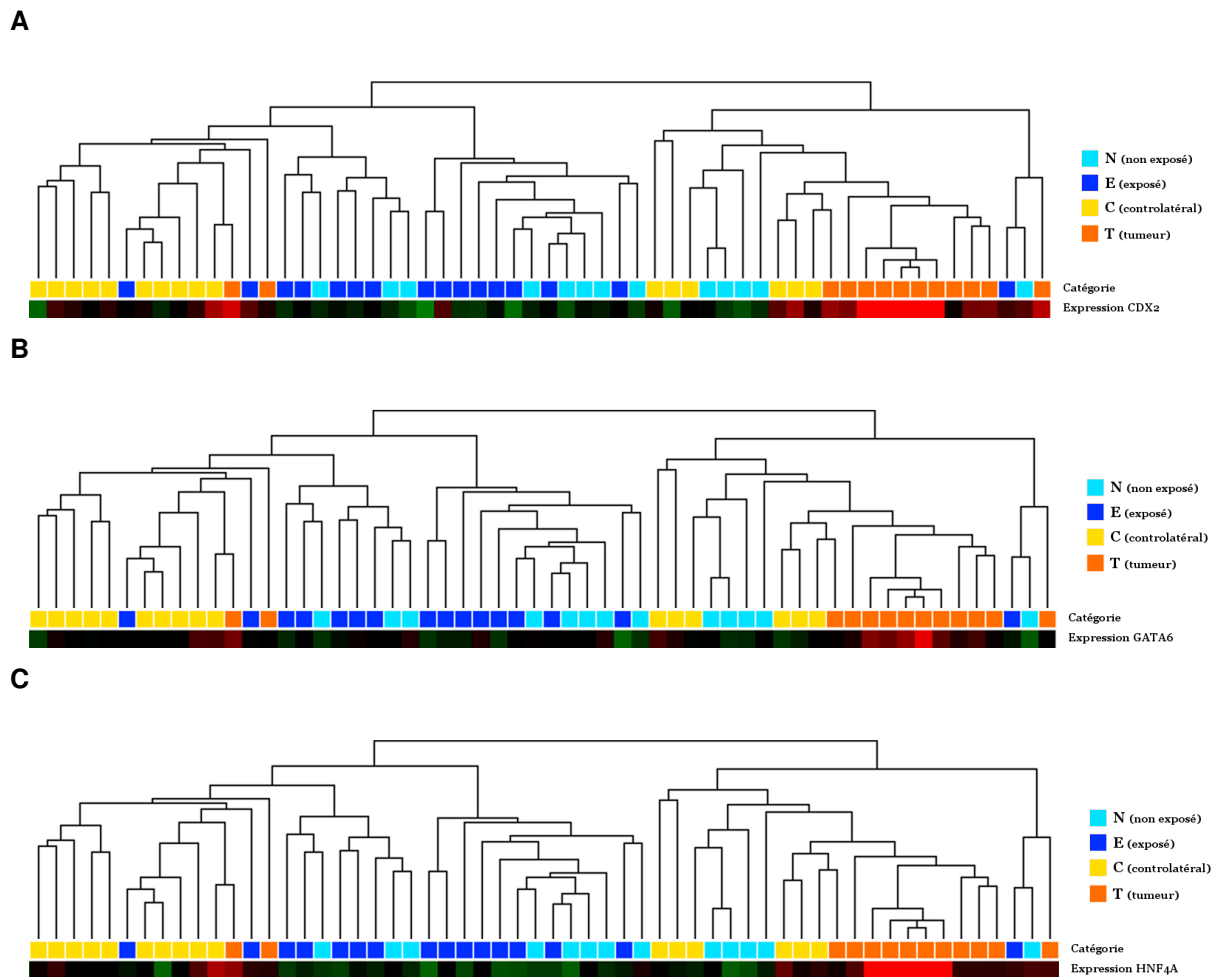


Figure 56C. Expressions de CDX2 (A), GATA6 (B) et HNF4A (C) en fonction des catégories d'échantillons

En rouge, augmentation de l'expression ; en vert, diminution de l'expression

A l'inverse, les facteurs pouvant réprimer l'expression de CDX2 présentaient eux-même une expression non modifiée (*KLF4*, *PTEN*, *FOS*, *HRAS*, *AKT2*, *AKT3*...), voire diminuée (*SOX2*, $p=1,0 \times 10^{-3}$). Seuls *CDK2*, *KRAS*, *BRAF* et *AKT1* présentaient une légère augmentation d'activité, à la limite de la significativité. L'expression des gènes de la famille SMAD semblait tendre vers une diminution de l'activité de cette voie (diminution d'expression de *SMAD2*, *SMAD3*, *SMAD4*, et augmentation de l'anti-SMAD *SAMD7*).

L'augmentation de l'expression de *CDX2* s'associait à des **modifications en aval de *CDX2***, notamment l'augmentation d'**expression de gènes homéotiques** (*HOXB5*, *HOXB8*, *HOXA7*, *HOXA10*, *HOXD11*, *HOXD14*...) et de la plupart des gènes de la famille KLF (6, 7, 8, 9, 11, 14, 16...), mais on ne relevait pas de modification de l'expression pour *MUC2*.

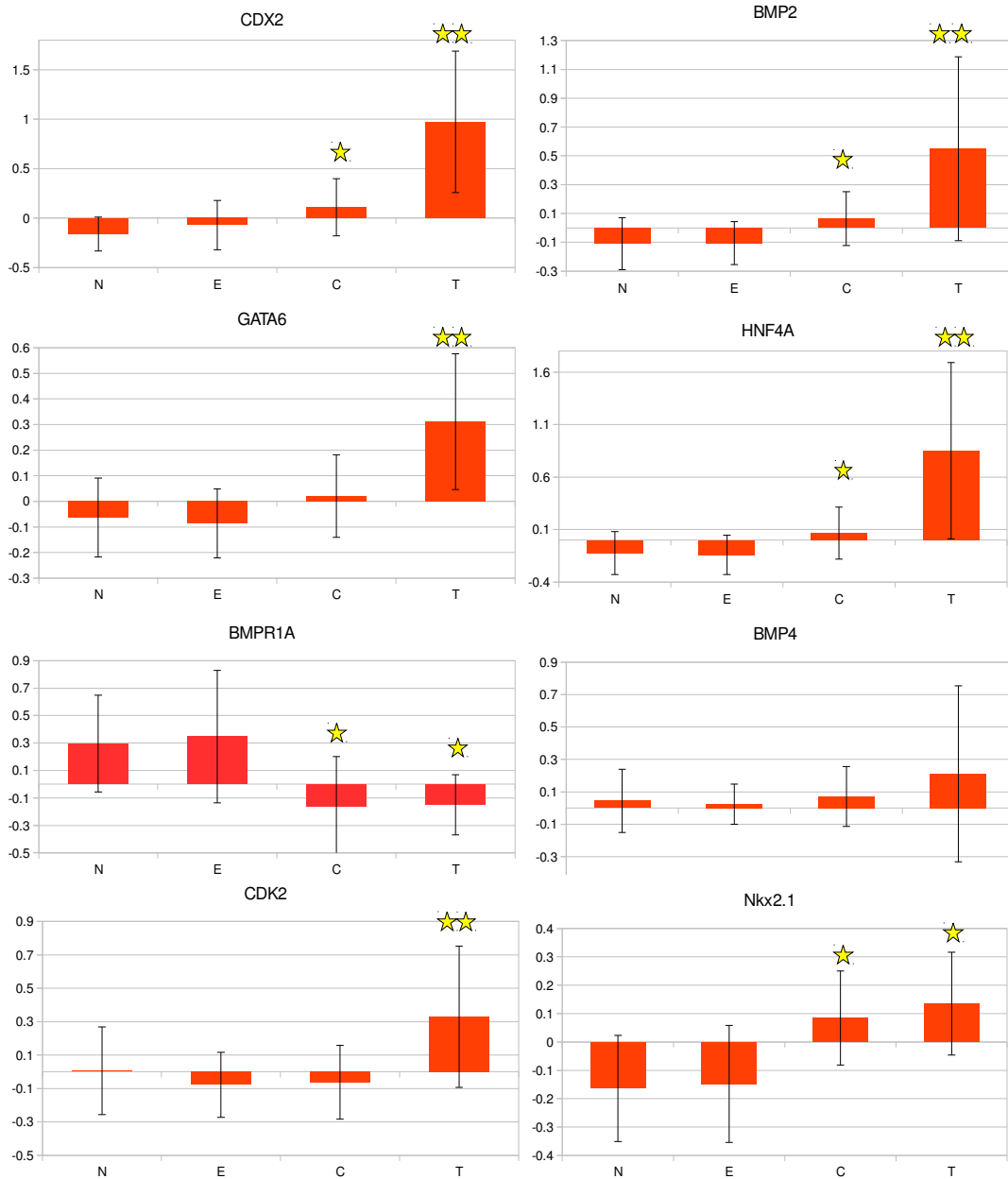


Figure 57. Représentation graphique des variations de l'expression de CDX2 et de ses principaux cofacteurs ou gènes associés en fonction des groupes d'échantillons. 1*

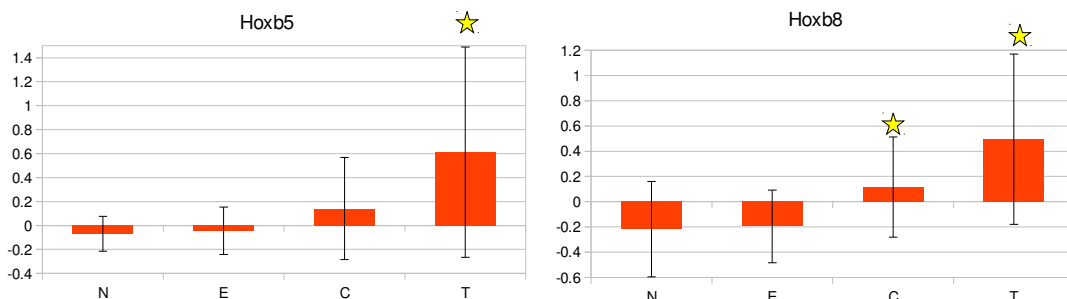


Figure 58. Représentation graphique de l'expression de quelques gènes homéotiques HOX en fonction des groupes d'échantillons*.

*Toutes les valeurs sont normalisées. Une étoile symbolise une modification statistiquement significative (T vs N et E, ou C vs N et E). Deux étoiles symbolisent une modification statistiquement significative T vs C en plus de la précédente.

Parmi les gènes impliqués dans l'adénocarcinome de Barrett (également acteurs clés de la différenciation au cours du développement embryonnaire), on observait une **augmentation d'expression pour *SOX9*** ($p < 1 \times 10^{-5}$ pour les échantillons T et C), ***OCT3*** ($p < 0.01$ pour C et $p < 1 \times 10^{-4}$ pour T), ***BMP2*** ($p < 0.05$ pour C et $p < 0.01$ pour T). Parallèlement, l'augmentation de l'expression de ***BMP4*** observée pour les échantillons T restait non significative. Enfin, ***TTF1 (NKX2.1)*** voyait son expression augmenter dans les échantillons C ($p < 0.01$) et T ($p < 1 \times 10^{-3}$). L'expression de *NOTCH1* ne semblait pas affectée par l'expression de *CDX2*.

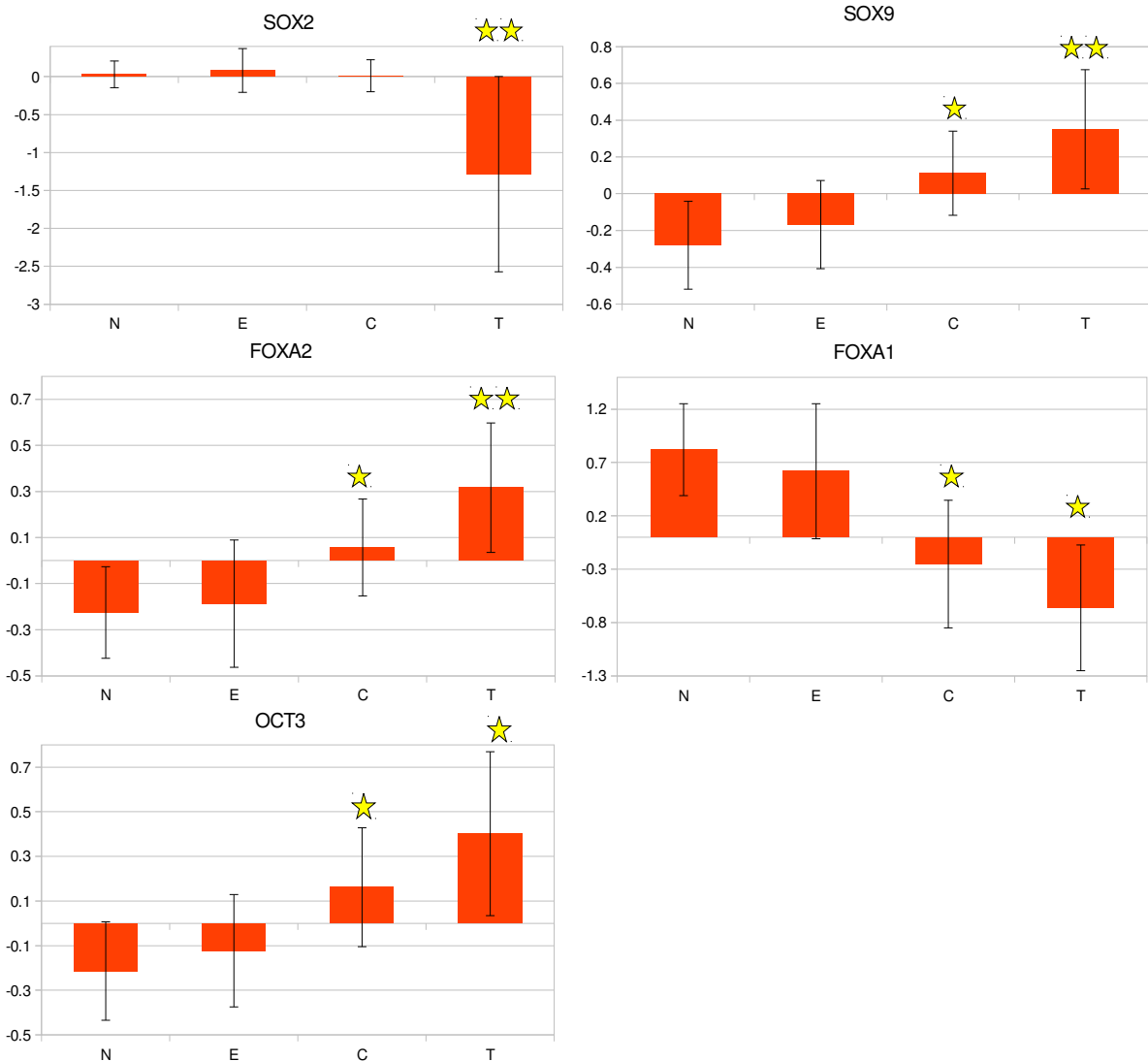


Figure 59. Représentation graphique de l'expression de certains gènes impliqués dans l'adénocarcinome de Barrett*.

*Toutes les valeurs sont normalisées. Une étoile symbolise une modification statistiquement significative (T vs N et E , ou C vs N et E). Deux étoiles symbolisent une modification statistiquement significative T vs C en plus de la précédente.

4.3.5.2. Gènes cibles identifiés par l'analyse du méthylome

Les expressions *CACNA1C-AS* et *SLC26A10* étaient faiblement modifiées. Toutefois l'effet était significatif pour *CACNA1C* avec un fold change de 1,52 ($p < 0,01$) (Figure 60).

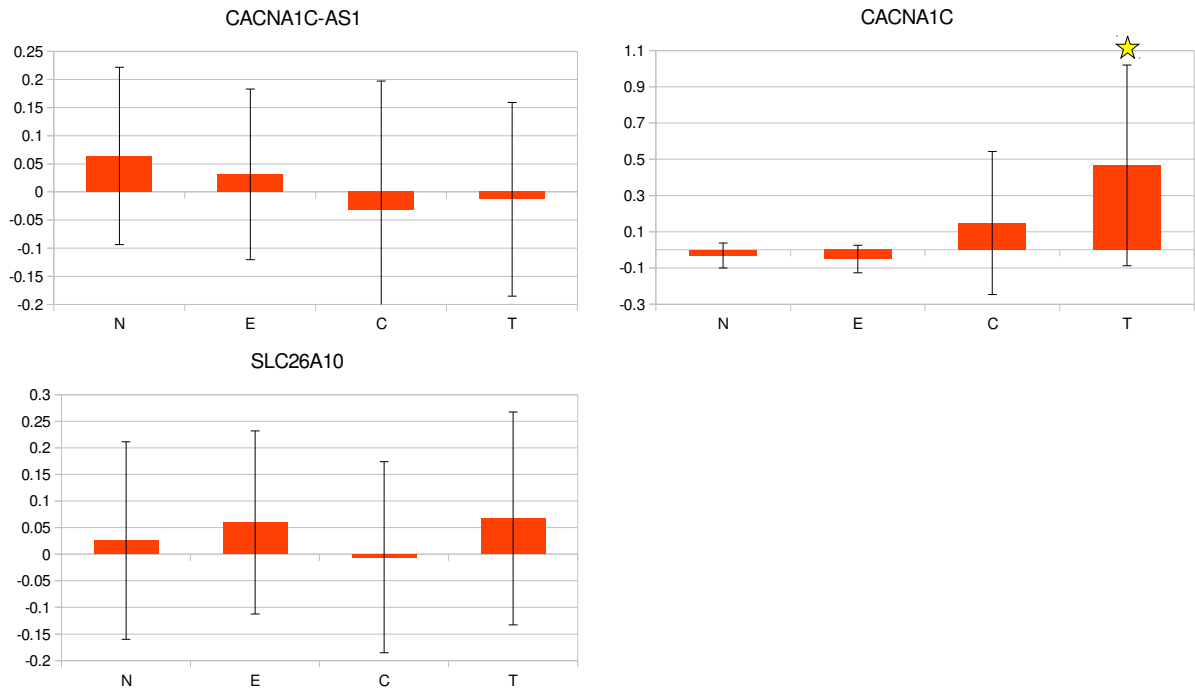


Figure 60. Représentation graphique de l'expression de *CACNA1-AS1*, *CACNA1* et *SLC26A10* en fonction des groupes d'échantillons^{3*}

4.3.5.3. *SATB2* (Skalova, 2016)

SATB2 avait une expression augmentée dans les tissus tumoraux ($p = 1,0 \times 10^{-4}$), discordante avec la diminution franche d'expression de *NANOG* ($p < 1,0 \times 10^{-3}$) dont la variation était opposée à celle de *CDX2*.

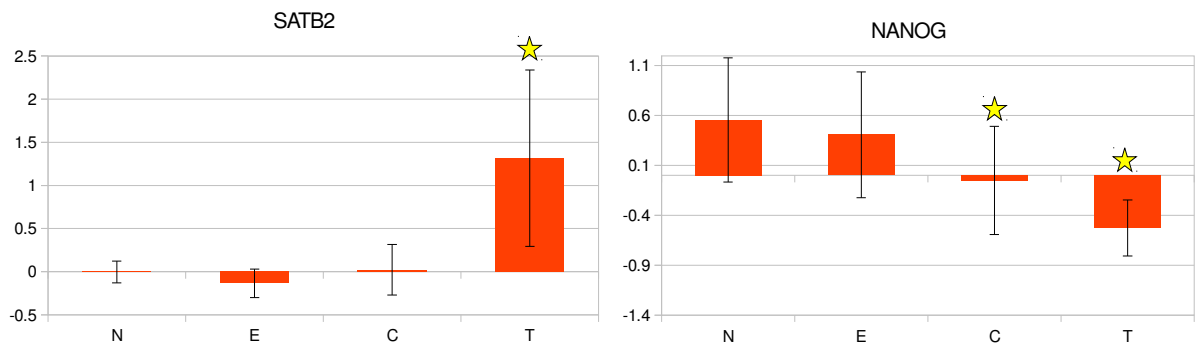


Figure 61. Représentation graphique de l'expression de *SATB2* et *NANOG* en fonction des groupes d'échantillons^{3*}.

*Toutes les valeurs sont normalisées. Une étoile symbolise une modification statistiquement significative (T vs N, ou C vs N).

4.3.5.4. Villine (Kennedy, 2004)

L'expression de Villine était diminuée dans les échantillons tumoraux ($p < 1,0 \times 10^{-3}$ pour les échantillons E, $p < 1,0 \times 10^{-5}$ pour les échantillons tumoraux).

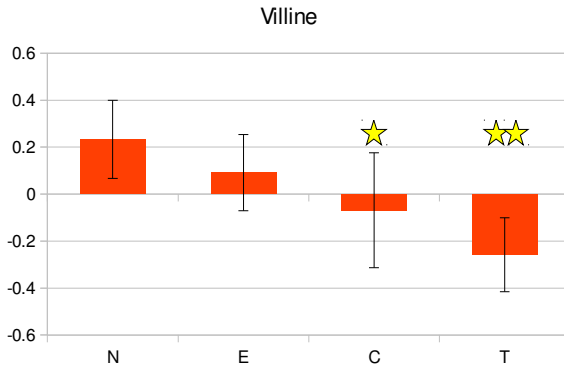


Figure 62. Représentation graphique de l'expression de Villine en fonction des groupes d'échantillons*

4.3.5.5. EGFR, KRAS, HRAS, BRAF (Franchi, 2009 ; Perez-Escuredo, 2011 ; Garcia-Inclan, 2012 ; Szablewski, 2013 ; Roels-Abramovici, 2012, Perrone, 2004)

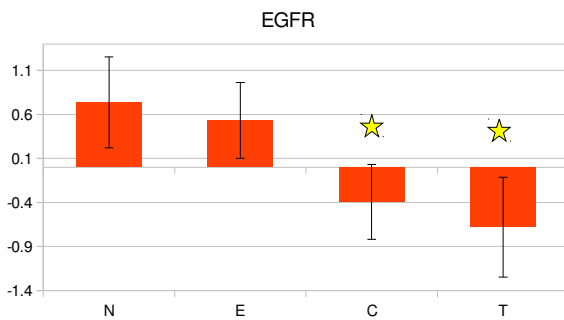


Figure 63. Représentation graphique de l'expression de EGFR en fonction des groupes d'échantillons*

L'expression d'EGFR diminuait dans les échantillons exposés ($p = 1,0 \times 10^{-6}$) et encore plus dans les échantillons tumoraux ($p < 1,0 \times 10^{-6}$). On retrouvait de très discrètes augmentations d'expression de *KRAS* ($p < 0,01$) et *BRAF* ($p < 0,01$) dans les échantillons tumoraux uniquement, sans modification pour *HRAS*.

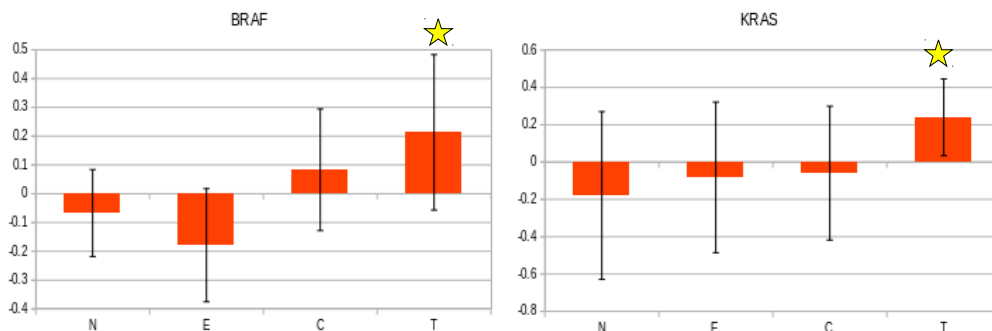


Figure 64. Représentation graphique de l'expression de *BRAF/KRAS* en fonction des groupes d'échantillons4*

*Toutes les valeurs sont normalisées. Une étoile symbolise une modification statistiquement significative (T vs N, ou C vs N).

4.3.5.6. Gènes cibles identifiés par Tripodi (Tripodi, 2008)

L'expression de *LGALS4* était augmentée tant dans le tissu tumoral ($p < 1,0 \times 10^{-7}$) que dans la muqueuse controlatérale ($p < 1,0 \times 10^{-3}$). L'expression de *CLU* était diminuée ($p < 0,01$). Les modifications d'expression de *ACSL5* étaient hétérogènes. *SRI* ne connaissait pas de modification.

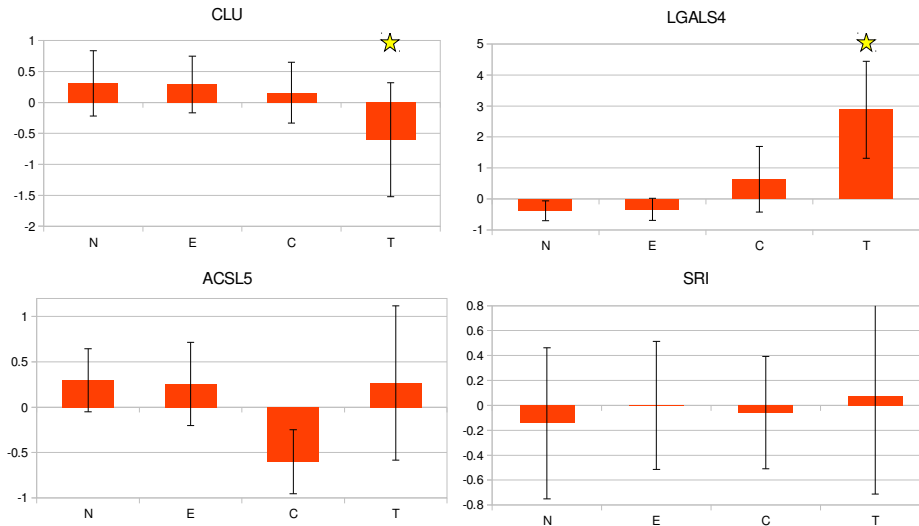


Figure 65. Représentation graphique de l'expression de *CLU*, *LGALS4*, *ACSL5*, *SRI* (gènes cibles identifiés par Tripodi (Tripodi, 2008)) en fonction des groupes d'échantillons*

4.3.5.7. MSH2, MSH6, MLH1 (Yom, 2005; Frattini, 2006; Perez-Ordenez, 2004)

L'expression des enzymes de réparation des mésappariements diminuait uniquement et faiblement pour *MLH1* ($p < 1,0 \times 10^{-3}$).

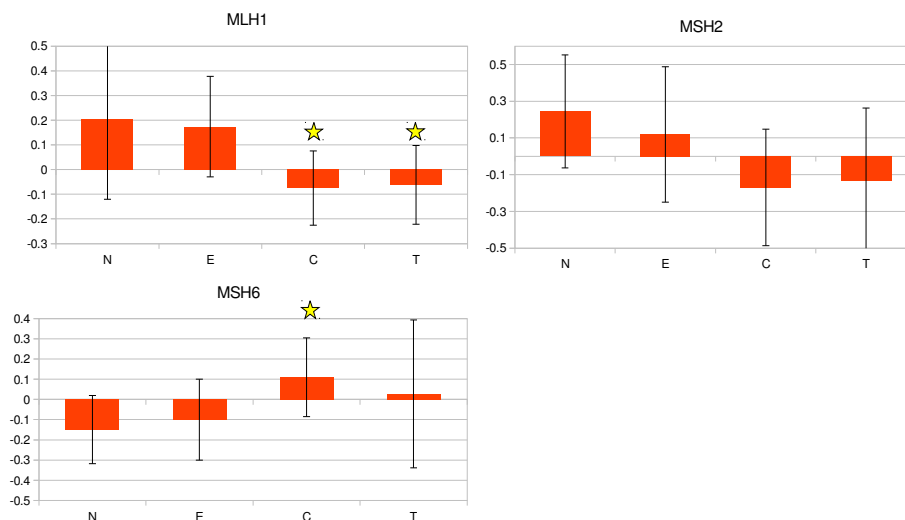


Figure 66. Représentation graphique de l'expression de *MSH2*, *MSH6*, *MLH1* en fonction des groupes d'échantillons*

*Toutes les valeurs sont normalisées. Une étoile symbolise une modification statistiquement significative (T vs N, ou C vs N).

4.3.5.8. Modifications des gènes de l'inflammation et des voies de gestion des réactions oxydatives

L'analyse transcriptomique identifiait aussi des modifications inflammatoires avec une **augmentation d'expression de la plupart des sous unités de NFκB** (*RELA-A* ($p < 0,01$), *RELB-B* ($p < 1,0 \times 10^{-5}$), *NFKB2* ($p < 1,0 \times 10^{-7}$)) et de l'*IL-1β* ($p < 1,0 \times 10^{-3}$) dans les échantillons tumoraux uniquement (Figure 67).

On ne relevait pas d'anomalie transcriptionnelle majeure sur les gènes régulant les voies du stress oxydatif chez les menuisiers exposés (groupe 2, échantillons E) : cependant l'expression de l'enzyme de réparation OGG1 était légèrement diminuée chez les menuisiers ayant un ITAC ($p < 0,05$), tandis qu'on notait une augmentation de l'expression de *Nkx6.3* ($p < 0,01$). *CYP1A1* ne présentait aucune variation notable d'expression entre les différentes catégories d'échantillons.

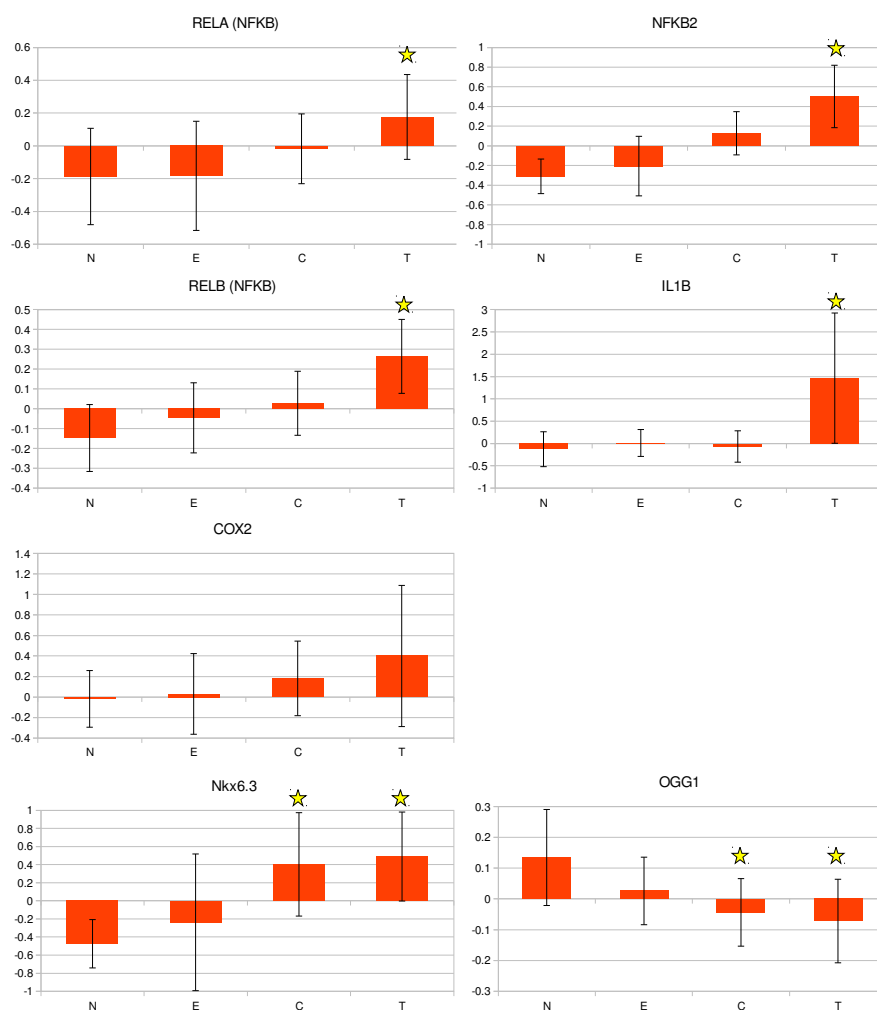


Figure 67. Représentation graphique de l'expression de certaines sous-unités de NFκB, de COX2, de l'IL1B, de Nkx6.3 et de OGG1 en fonction des groupes d'échantillons^{6*}

*Toutes les valeurs sont normalisées. Une étoile symbolise une modification statistiquement significative (T vs N, ou C vs N).

4.3.6. Immunohistochimie

Une forte expression de CDX2 a été confirmée dans tous les échantillons tumoraux (Figure 68). CACNA1C était focalement positif dans les échantillons tumoraux (Figure 69) et négatif dans la muqueuse non tumorale adjacente. SLC26A10 était fortement positif dans les deux tissus (Figure 70).

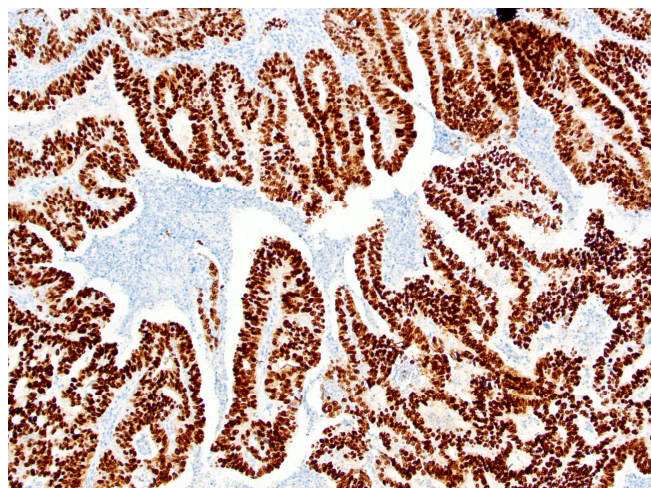


Figure 68:
Echantillon tumoral
Marquage CDX2
(grossissement x10)

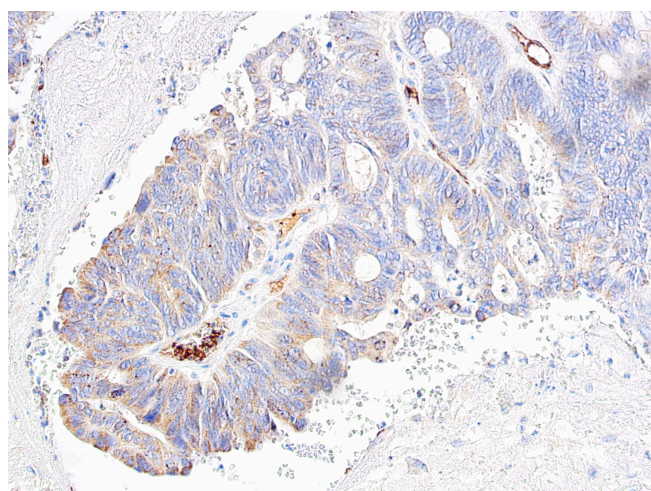


Figure 69:
Echantillon tumoral
Marquage CACNA1C
(grossissement x20)

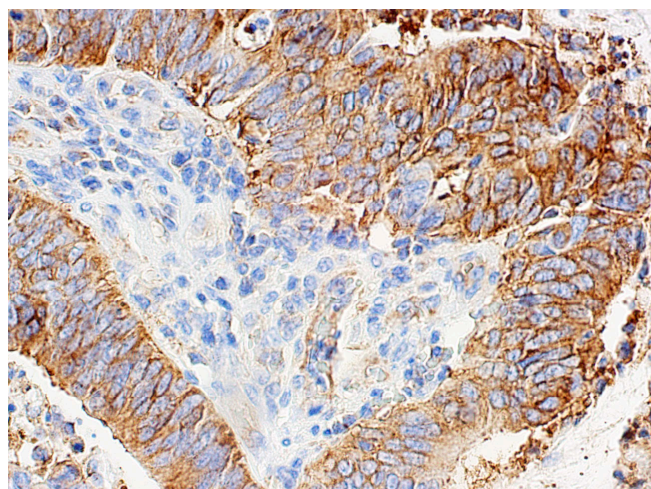


Figure 70:
Echantillon tumoral
Marquage SLC26A10
(grossissement x40)

4.3.7. Construction d'un prédicteur

La classification hiérarchique des gènes et des échantillons a montré une séparation claire entre les échantillons N/E et C/T (Figure 71A). Un profil moyen C/T a été créé et la corrélation de Pearson avec ce profil a été calculée pour chaque échantillon (Figure 71B). Les faibles corrélations ont été considérées comme imprévisibles. Ce prédicteur était très significatif et avait une sensibilité de 97 % et une spécificité de 93 % (Figure 71C)

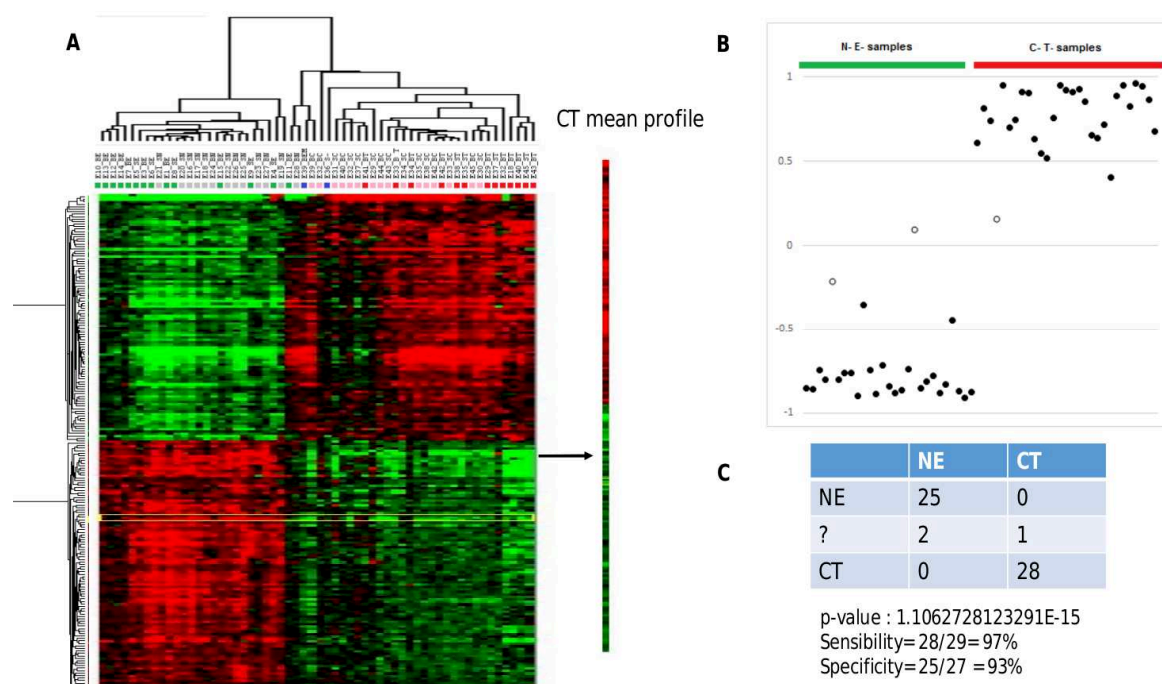


Figure 71. Application du prédicteur au transcriptome

4.3.8. Un cas particulier de métaplasie

L'un des sujets inclus dans le groupe 2 (exposé, ne présentant pas d'ITAC) présentait une muqueuse anormale (figure 72), bien qu'il soit asymptomatique, découverte à l'occasion de cette étude.

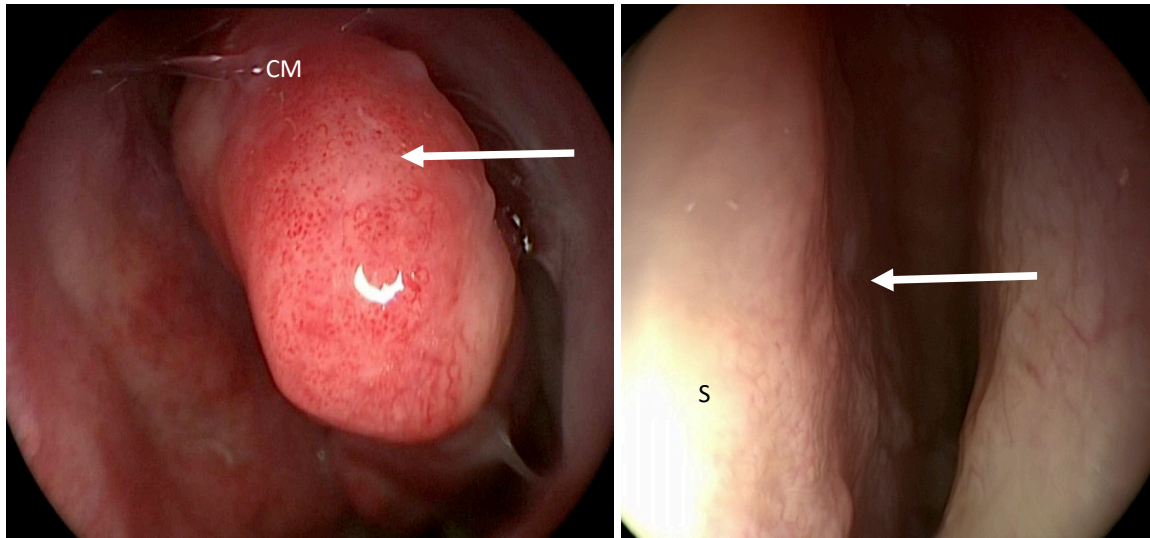


Figure 71. Aspects modifiés de la muqueuse du cornet moyen (CM) et du versant septal de la fente olfactive (S) (flèches)

Du fait de la découverte de ces lésion, une chirurgie d'exérèse de la fente olfactive a été proposée au patient pour confrontation histologique, afin d'éliminer une lésion tumorale débutante.

Sur le plan histologique, la lésion était caractérisée par un aspect plutôt en faveur d'une métaplasie épidermoïde (figure 73).

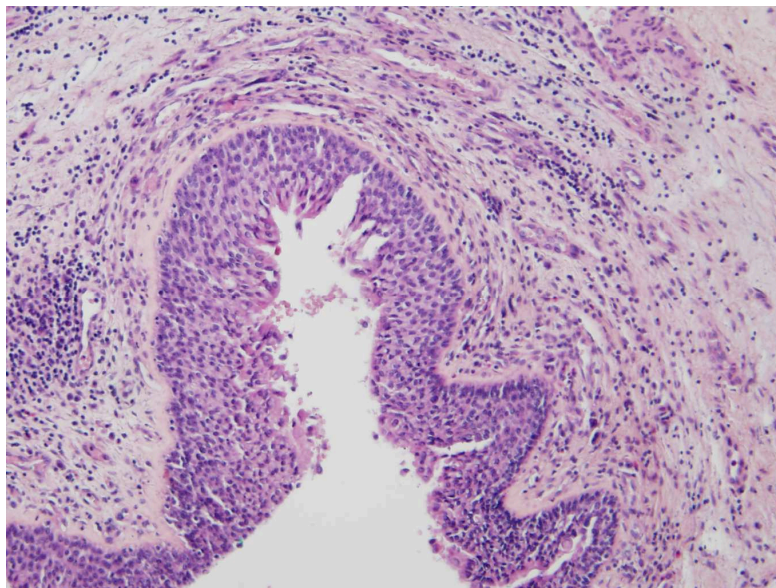


Figure 73: lésion métaplasique ; HES - grossissement x10

Cependant cette lésion était associée à une discrète surexpression de CDX2 au niveau de l'analyse du transcriptome (Figure 75), avec un profil d'expression plutôt proche des échantillons tumoraux ou controlatéraux et catégorisé C/T par le prédicteur (Figure 76).




Figure 75. Surexpression de CDX2 visible au transcriptome (flèche) à l'opposé des autres échantillons 'E' (en bleu foncé)

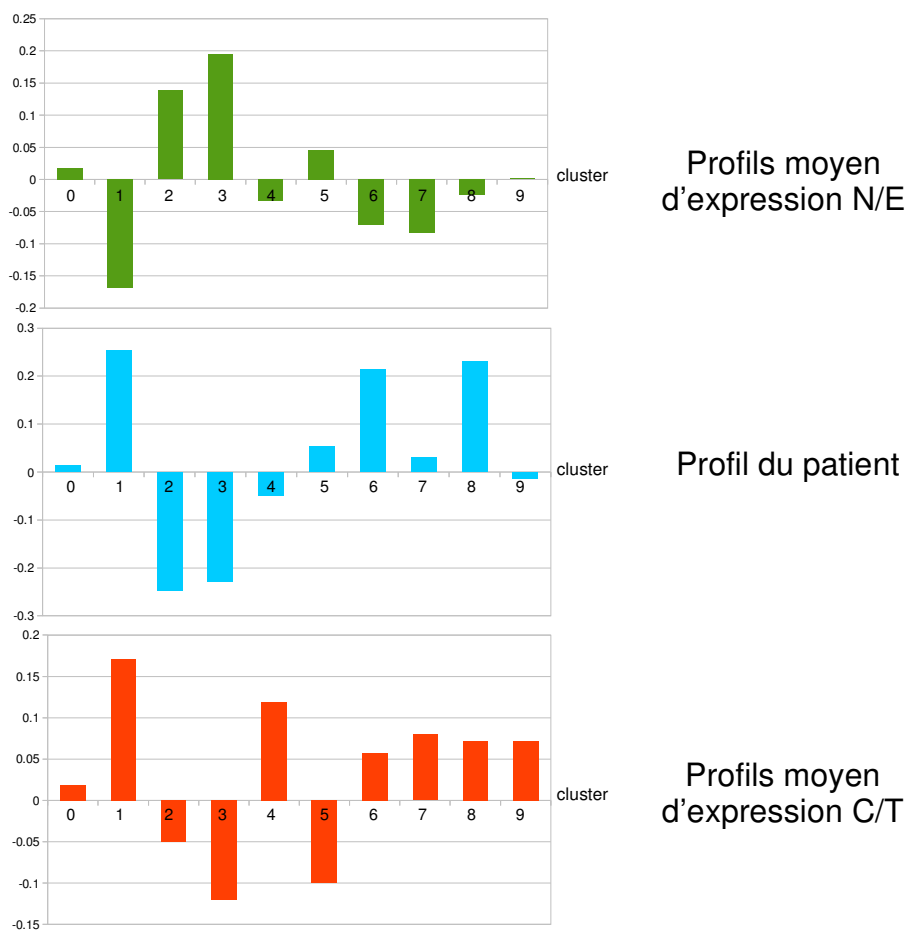


Figure 76. Comparaison des profils. Les valeurs sont toutes normalisées. Le profil transcriptomique (en bleu) du brosseage du patient exposé (groupe 2) présentant une métaplasie est plus proche du profil d'expression moyen C/T (en rouge) que du profil moyen N/E (en vert), à l'exception notable des clusters 4 (réplication) et 5 (cilié).

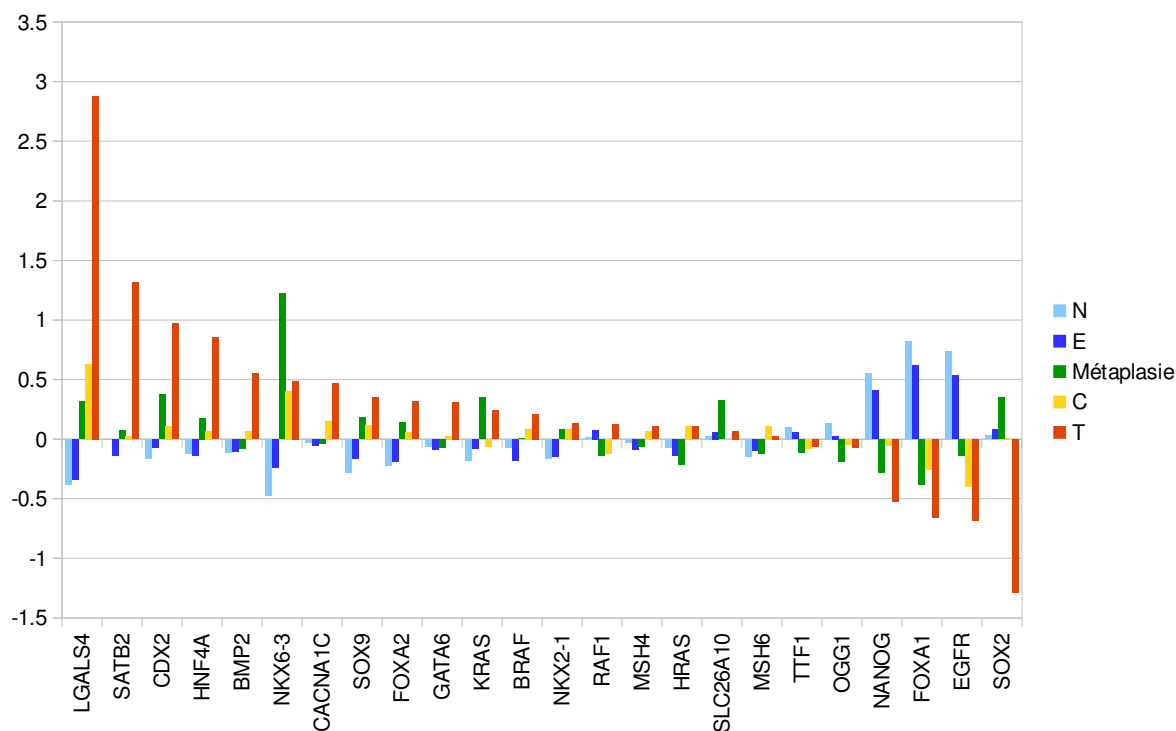


Figure 77. Représentation graphique du profil de l'échantillon E du patient présentant une métaplasie et des profils d'expression moyens pour les différentes catégories N/E/C/T

En s'intéressant aux gènes d'intérêts, le profil d'expression de cet échantillon se rapprochait également de celui des échantillons tumoraux et/ou controlatéraux, sauf pour *SOX2*, *CACNA1C*, *HRAS*, *BMP2* et *GATA6*. Les implications de ces différences ne sont pas évidentes. La surexpression de *SOX2* est fréquente dans les métaplasies précédant plutôt un carcinome épidermoïde oesophagien (Wang J., 2009 ; Liu, 2013 ; Long, 2009).

4.3.9. Un deuxième cas de métaplasie

Au cours de ce travail, nous avons également mis en évidence un autre cas de métaplasie chez un menuisier de 78 ans (exposé professionnellement pendant 45 ans, puis en « amateur » pendant 19 ans, puisqu'il a continué à fabriquer des meubles dans son garage). L'exploration en nasofibroscopie relevait un aspect légèrement remanié, sans lésion tumorale, de la fente olfactive gauche. Ce menuisier avait bénéficié 1 an et demi auparavant de premières biopsies sous anesthésie générale, qui s'étaient avérées normales sur le plan histologique. Nous avons effectué de nouvelles biopsies, pour éliminer une dégénérescence tumorale, et avons recherché un marquage *CACNA1C* et *CDX2*. N'étant pas inclus dans l'étude ADK-FO, l'analyse du profil transcriptomique de ce menuisier n'a pas pu être effectuée.

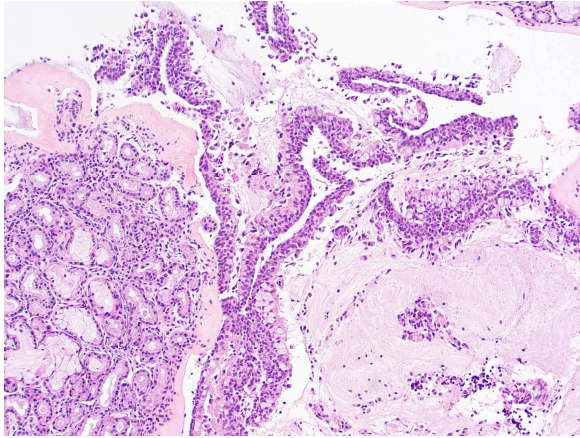


Figure 78. HES - grossissement x10
La lésion métaplasique présente une organisation typiquement intestinale

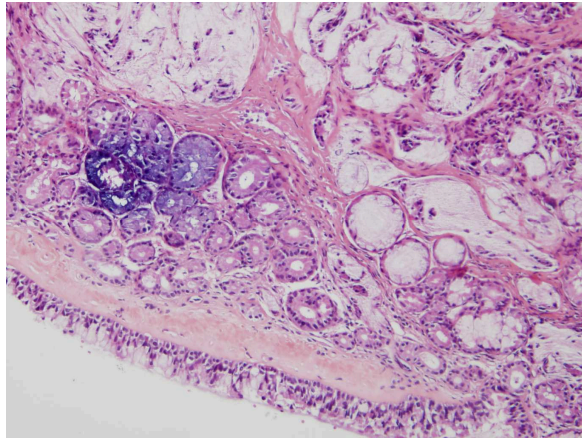


Figure 79. HES - grossissement x20
Les cryptes s'invaginent sous la muqueuse respiratoire

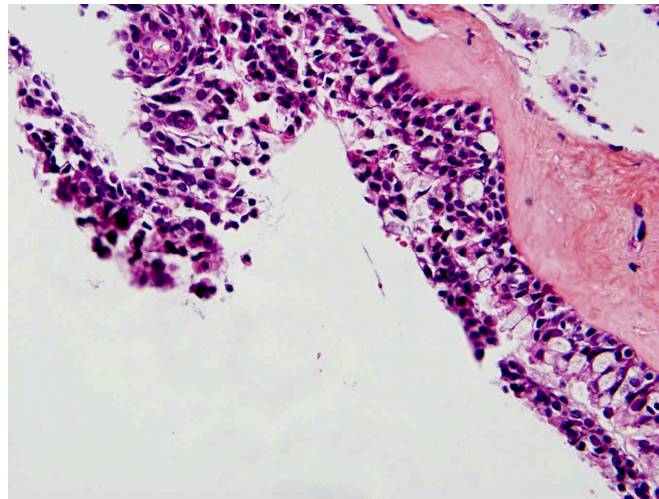


Figure 80: lésion métaplasique ; HES - grossissement x40
L'épithélium a perdu son aspect pseudostratifié, les cellules ciliées ont disparu, pour céder la place à un épithélium pluristratifié comprenant notamment des cellules caliciformes

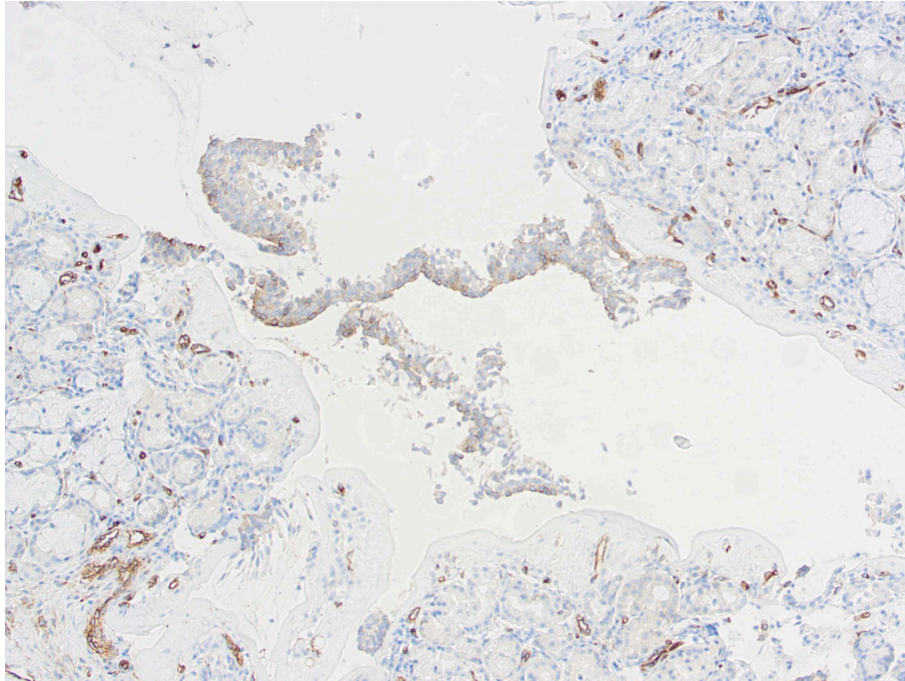


Figure 81: lésion métaplasique ; CACNA1C - grossissement x10
Marquage focalement positif

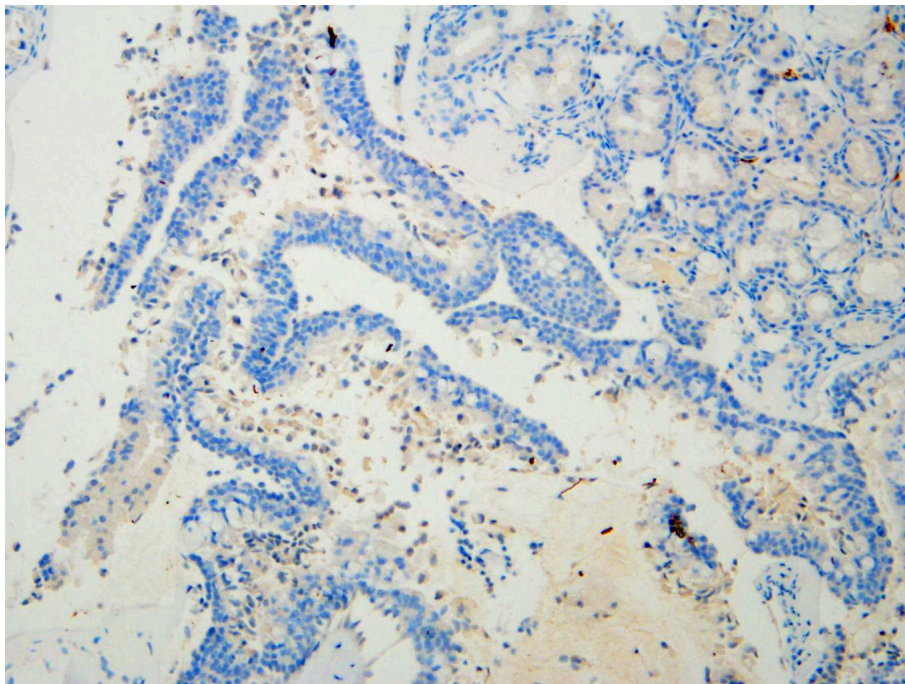


Figure 82: lésion métaplasique ; CDX2 - grossissement x10
Marquage focalement positif

L'examen anatomo-pathologique a donc confirmé l'existence d'une métaplasie présentant des caractéristiques évocatrices d'une différenciation intestinale et les deux marquages (CDX2 et CACNA1C) se sont avérés focalement positifs dans la zone métaplasique (Figures 81 et 82).

4.4. Discussion

Avec une technique de recueil d'échantillons non invasive, **nous avons identifié plusieurs modifications transcriptionnelles qui pourraient être utiles pour distinguer les différentes catégories de prélèvements**, en particulier les échantillons tumoraux, par leur profil transcriptomique spécifique. **Le brossage était bien toléré et bénéficiait d'une bonne acceptabilité.** La gêne et les douleurs provoquées par cette technique de recueil étaient comparables à celles ressenties lors d'une simple exploration endoscopique de la fente olfactive réalisée dans le cadre du dépistage ($2,7/10 \pm 1,8$ contre $3,3/10 \pm 2,2$ dans l'étude CERBOIS (Martin, 2018)). L'acceptabilité était semblable ($9,1 / 10 \pm 1,4$ contre $4,16/5 \pm 0,81$) pour une population similaire. L'étude Cerbois a démontré que l'exploration endoscopique ne parvenait à explorer que 72 % des fentes olfactives avec une vision souvent incomplète. *A contrario*, nous n'avons pas rencontré d'impossibilité technique pour réaliser les brossages chez les patients au cours de cette étude, même en cas de déviation septale importante ; les résultats des brossages semblent par ailleurs pertinents. Le prédicteur permet en effet de distinguer les échantillons N/E des échantillons C/T avec une sensibilité de 97 % et une spécificité de 93 %: les principaux changements observés dans le transcriptome des cellules tumorales (par rapport aux cellules muqueuses saines) étaient en rapport avec le phénotype tumoral et nous avons surtout observé une diminution de l'expression dans le cluster « cilié » et une expression accrue dans le cluster « réplication de l'ADN ». Ces modifications vont dans le sens d'une disparition de l'épithélium respiratoire cilié au profit du tissu tumoral au potentiel réplicatif bien plus important et **permettent d'identifier des échantillons tumoraux sur la base de l'analyse du transcriptome.**

Les menuisiers ayant une tumeur (groupe 1) présentaient du côté opposé à la tumeur (exposé mais non tumoral) un profil transcriptomique différent de celui des menuisiers sans tumeur (groupe 2) : pourtant la présence de la tumeur du côté opposé a difficilement pu influencer ces profils qui restent différents entre les échantillons C et T (d'autant que dans 4 cas, la lésion était vraiment petite et focale). Les légères différences de durée d'exposition, de latence d'exposition ou d'âge des menuisiers d'un groupe à l'autre n'expliquent pas non plus ce résultat, car les profils transcriptomiques restaient différents même après correction des facteurs de confusion potentiels. De même, l'analyse du transcriptome a permis d'identifier un cas particulier chez les sujets exposés, présentant une métaplasie épidermoïde, avec des caractéristiques proches des échantillons obtenus chez les menuisiers présentant une tumeur. La méthode appliquée dans cette étude semble donc permettre l'identification des sujets les plus à risque, même en l'absence de lésion tumorale. Ceci, combiné à notre méthode d'échantillonnage non invasive, offre la **possibilité d'un processus de diagnostic facile et précoce pour détecter les ITACs et, potentiellement, les sujets les plus à risque.**

En revanche, nous aurions pu nous attendre à ce que les modifications inflammatoires au sein de la muqueuse exposée décrites par certains auteurs (Staffieri, 2015 ; Lovato, 2016 ; Bussi, 2002 ; Määttä, 2006 ; Bornholdt, 2007 ; Priha, 2004) aient un retentissement sur le profil d'expression des tissus et que cela permette d'identifier les sujets exposés grâce à leur profil de transcriptome. Or le profil des menuisiers exposés ne présentant pas de tumeur est globalement assez similaire à celui des sujets contrôles non exposés. Certes, on pourra objecter que les prélèvements n'étaient pas effectués sur le lieu de travail et qu'il existait un certain délai entre l'exposition et l'échantillonnage, mais certains menuisiers avaient travaillé le jour du prélèvement et ce délai était dans tous les cas inférieur à 24 heures. Or les modifications inflammatoires induites et leur retentissement sur le transcriptome auraient vraisemblablement dû persister plus que quelques heures. **L'exposition chronique aux poussières de bois ne semble donc pas se traduire systématiquement par des modifications transcriptionnelles majeures en rapport avec l'inflammation chronique.**

Les menuisiers présentant un ITAC (groupe 1) présentaient un profil transcriptomique différent dans leur tissu tumoral, mais aussi dans leur épithélium controlatéral, lorsqu'on les compare aux sujets exposés à la poussière de bois (groupe 2). Deux clusters étaient particulièrement différents. Le premier consistait principalement en une surexpression dans le catabolisme du collagène ou de la matrice extracellulaire et dans la régulation de la différenciation leucocytaire. Cela pourrait être le témoin d'une inflammation spécifique. Quant au second cluster, il consistait en une diminution de l'expression de l'activité membranaire et des pores nucléaires. Il est intéressant de noter que la surexpression de *CDX2*, constante au sein des échantillons tumoraux, affectait aussi la muqueuse controlatérale des menuisiers ayant développé une tumeur dans la majorité des cas (11/16). A la lumière de ces modifications bilatérales, la rareté des ITACs bilatéraux peut paraître surprenante, mais celle-ci pourrait être due à la longue latence requise avant le développement de toute lésion tumorale. Pris tous ensemble, **ces résultats suggèrent que ces travailleurs du bois qui ont développé une tumeur auraient pu avoir une sensibilité spécifique à la poussière de bois ou auraient pu être soumis à un type d'exposition différent.** Or nous n'avons retrouvé aucune différence entre les deux groupes en ce qui concerne le type d'activité, le type de bois travaillé, les adduits, ou encore l'intensité d'exposition. Au contraire, le groupe 1 avait été exposé moins longtemps aux poussières de bois (biais de recrutement lié au fait que tous les menuisiers du groupe 2 étaient encore en activité dans le secteur du bois). A ce jour, aucune anomalie prédisposante n'a cependant été identifiée : dans notre étude, *CYP1A1* ne présentait pas d'anomalie d'expression.

Conformément à son rôle clef présumé (De Gabory, 2008 ; Gallet, 2018 ; Kennedy, 2004), ***CDX2* était surexprimé dans tous les échantillons tumoraux. Ses principaux cofacteurs (*HNF4*, *GATA6*) présentaient des variations d'expression favorisant la surexpression et/ou l'action de *CDX2*,** tandis que ses principaux inhibiteurs ne présentaient pas de modification majeure. Il est intéressant de noter que cette surexpression de *CDX2* affectait aussi la muqueuse controlatérale des menuisiers ayant développé une tumeur dans la majorité des cas (11/16) et que deux menuisiers présentaient une

surexpression de *CDX2* dans le groupe « exposé » (groupe 2). Pour l'un d'entre eux, cela correspondait à la présence d'une lésion métaplasique. Bien que cette lésion se soit présentée histologiquement avec une différenciation épidermoïde, son profil transcriptomique était plus proche de celui des échantillons tumoraux que de celui des échantillons normaux. Le deuxième cas de métaplasie observé, cette fois-ci de phénotype intestinal, présentait focalement un marquage positif pour *CDX2*. Plusieurs hypothèses peuvent alors être évoquées : 1/ les métaplasies observées pourraient être totalement déconnectées de la transformation tumorale ultérieure. Cette hypothèse paraît affaiblie par la présence d'une surexpression *CDX2* au sein des échantillons et du profil transcriptomique rapprochant l'individu présentant la métaplasie du profil C/T. 2/ Les métaplasies pourraient être une étape vers une transformation carcinomateuse ultérieure. Cette hypothèse a l'avantage d'expliquer facilement l'apparition secondaire d'une tumeur sur un tissu en renouvellement plus rapide, le profil transcriptomique du patient avec métaplasie, ainsi que la surexpression *CDX2* et *CACNA1C* observée pour le patient avec métaplasie intestinale. Mais cela n'explique pas pourquoi nous avons observé deux types de métaplasie : s'agirait-il d'un hasard, l'une des deux métaplasies (plus probablement épidermoïde) n'ayant rien à voir avec la carcinogenèse ? Ces deux métaplasies seraient-elles deux étapes successives ? 3/ la métaplasie pourrait être un facteur favorisant et/ou orientant la dégénérescence de cellules voisines, en les teintant d'un phénotype intestinal ?

Quoi qu'il en soit, ces observations viennent suggérer le fait que **l'acquisition d'une surexpression de *CDX2* est un événement précoce**. Ce *switch* dans l'expression de *CDX2* ne signe pas la présence d'une tumeur, mais il s'agit vraisemblablement d'un événement crucial facilitant le développement ultérieur d'une lésion métaplasique et/ou d'une tumeur maligne (Balbinot, 2018). Par ailleurs, **la surexpression *CDX2* semble pouvoir être présente avant la présence d'une lésion macroscopiquement visible (échantillons C)**.

Il reste donc difficile d'identifier avec précision les différentes étapes de la cancérogenèse des ITACs. Dans une analyse transcriptomique du profil d'expression génique de 26 adénocarcinomes nasaux, Tripodi (Tripodi, 2008) avait également identifié trois gènes cibles exprimés de façon différentielle (*LGALS4* (régulation des interactions cellule-cellule et cellule-matrice), *CLU* (une protéine de stress) et *ACS5* (métabolisme des acides gras)). Ces gènes n'étaient pas particulièrement différenciateurs dans notre étude mais **les variations observées pour *LGALS4* (surexpression) et *CLU* (diminution d'expression) étaient concordantes**, tandis que l'hétérogénéité pour *ACS5*, signalée par Tripodi, se confirme dans notre panel d'échantillons. L'inattendue diminution d'expression de *VILL* (Villine) peut éventuellement suggérer que la différenciation intestinale n'était pas totale dans nos échantillons, mais cela est plutôt en contradiction avec l'aspect histologique. Il est également possible que l'expression génique ne soit pas le reflet exact de la situation protéique.

Comme nous l'attendions, **les mécanismes de la cancérogenèse des ITACs ne semblent pas emprunter les voies classiques de la cancérogenèse colique** : les faibles variations de *KRAS* et *BRAF*, ainsi que l'absence d'anomalie dans l'expression d'*ACE* suggèrent que ces mécanismes ne sont qu'accessoirés. L'expression du gène *EGFR*, elle, semblait plutôt diminuer dans notre étude, contrairement aux carcinomes colo-rectaux. *A contrario*, outre *CDX2*, **la cancérogenèse des ITACs semble mobiliser de nombreux gènes communs à l'embryologie œsophagienne et nasale et impliqués dans la transformation en œsophage de Barrett et la transformation en EAC** (par exemple : *BMP* (Souza, 2008), *SOX2* (Yoon, 2016), *SOX9* (Huang, 2019), *HNF4A* (Wang J., 2009), *GATA6* (Kimchi, 2005), *HOXB5* (di Pietro, 2012), *HOXB7* (Kimchi, 2005), *NKX6.3* (Yoon, 2016)...). Les variations de *CDX2* étaient aussi associées à la surexpression d'un certain nombre de gènes qui lui sont associés au cours du développement embryonnaire (*NKX2.1*, *SOX9*, *BMP2*, gènes *HOX*, *KLF*...) si bien que l'**hypothèse d'une forme de reprogrammation oncogénique pourrait être cohérente**. Notre étude retrouve en outre **d'autres modifications d'expression de gènes qui pourraient participer à la dédifférenciation / redifférenciation de l'épithélium originel, comme *OCT3*, *FOXA1* et *FOXA2***.

FOXA1 et *FOXA2* sont tous deux importants pour la différenciation cellulaire et la maturation des lignées cellulaires dérivées de l'endoderme. Ils jouent notamment un rôle important au cours de l'embryogenèse et de la différenciation des cellules caliciformes (Ye, 2009). Si leur rôle semble redondant au cours de l'embryologie, *FOXA1* et *FOXA2* ont ensuite des fonctions bien séparées. L'expression de *FOXA2* semble, au moins en partie, dépendante de la voie SHH (Wang X., 2014) tandis que *FOXA1* semble habituellement négativement régulé par *SOX2* (Li, 2014). Ces deux gènes sont incriminés dans la genèse de carcinomes (Bernardo, 2012 ; Wang B., 2018), la prolifération et l'invasion cellulaire et semblent tous deux participer fortement à la définition de la différenciation des cellules cancéreuses et à la transition épithélio-mésenchymateuse (Zhang, 2016 ; Wang H., 2013 ; Wang B., 2018). La démonstration de la capacité de *FOXA2* et *FOXA1* à orienter la différenciation tumorale vers un phénotype d'adénocarcinome a été notamment effectuée sur un modèle murin de cancer pulmonaire, utilisant des souris knock-out pour *Nkx2.1* chez qui il était possible d'inactiver sélectivement *Foxa1* et/ou *Foxa2* (Camolotto, 2018). L'activation de *Foxa1* et de *Foxa2* permettait le développement d'adénocarcinomes mucineux. Par ailleurs, le profil transcriptomique de ces tumeurs mettait notamment en évidence la surexpression de *Hnf4A*, *Lgals4*, *Ctse* et *Gkn1* (gènes également surexprimés dans les échantillons T de notre étude). Au sein de nos échantillons tumoraux, l'augmentation d'expression de *NKX2.1* pourrait donc sembler paradoxale. Mais son rôle ambigu a déjà été démontré : il peut être antioncogène et capable de bloquer l'initiation tumorale dans des contextes génétiques spécifiques ou au contraire oncogène, facilitant alors la prolifération cellulaire (Mu, 2013). Toutefois, les variations opposées de *FOXA1* et *FOXA2* dans nos échantillons restent inexplicées : si l'on reprend une hypothèse évoquée par Wang (Wang R., 2015), le ratio *FOXA1/FOXA2* pourrait-il être important pour la différenciation tumorale ?

OCT3 est un marqueur de pluripotentialité des cellules souches embryonnaires (Niwa, 2000) dont l'expression est normalement très faible, voire inexistante dans les tissus différenciés. Lors du développement embryonnaire, *OCT3* interagit notamment avec *CDX2* et leurs deux expressions semblent s'inhiber réciproquement pour permettre la différenciation tissulaire trophoectodermique (Niwa, 2005). La surexpression d'*OCT3* a été retrouvée associée au développement de l'œsophage de Barrett et à de nombreux cancers (Wang X., 2014). Pour Wang, *OCT3* faciliterait la transformation tissulaire ultérieure et augmenterait la capacité clonale et la capacité d'invasion des cellules souches tumorales dans le cadre de l'EAC (Wang X., 2014). Toujours selon Wang, cette action se fait en lien avec *SOX2*, car l'inhibition de l'expression d'*OCT3* par l'usage de siRNA spécifiques diminue l'expression de *SOX2*. Or *SOX2* et *CDX2* sembleraient agir conjointement pour le développement des métaplasies de l'œsophage (Barros, 2016 ; Yoon, 2016). Cette interaction pourrait, entre autres, résulter de l'action de *NKX6.3*, capable d'agir directement au niveau des promoteurs de *SOX2* (qu'il réprime) et de *CDX2* (dont il stimule l'expression). C'est pourquoi la diminution d'expression de *SOX2* dans notre étude (tant dans l'épithélium controlatéral que dans la tumeur) opposée aux surexpressions conjointes de *CDX2* et *D'OCT3* pourrait sembler paradoxale. Cependant, dans l'EAC développé sur œsophage de Barrett, l'expression de *SOX2*, augmentée au stade initial de métaplasie gastrique (Mutoh, 2011 ; Camilo, 2015 ; Barros, 2016) semblerait au contraire s'atténuer au stade de métaplasie intestinale et/ou de dysplasie (Yuan, 2019 ; Camilo, 2015 ; Mutoh, 2011)) et diminuer encore avec la survenue de l'EAC (van Olphen, 2015). Pour l'œsophage de Barrett, ceci semble corroboré par le fait que *SOX2* est en fait plus associé aux carcinomes épidermoïdes qu'aux EAC (Wang J., 2009 ; Liu, 2013 ; Long, 2009). Par analogie, la diminution de *SOX2* observée pour les ITACs ne serait donc pas surprenante. Une participation initiale d'une surexpression *SOX2* à la genèse des anomalies transcriptionnelles observées n'est pas totalement exclue : En effet, l'échantillon métaplasique (métaplasie épidermoïde) présentait une surexpression *SOX2*. Mais il est possible aussi qu'il s'agisse d'une différence qui oppose les modèles de cancérogenèse des ITACs et des EACs, en raison de la différenciation tissulaire initiale différente de la fente olfactive et de l'œsophage.

La problématique principale de l'interprétation des variations évoquées dans les deux précédents paragraphes tient au fait que la temporalité de ces expressions et leurs interactions mutuelles peuvent fondamentalement changer leurs actions. L'interprétation des variations de *SOX9* semble moins triviale: très fréquemment surexprimé dans l'œsophage de Barrett, *SOX9* semble suffisant pour diriger la différenciation vers un épithélium cylindrique (Clemons, 2012 ; Zhang, 2015) et son expression est associée au risque de transformation de l'épithélium en œsophage de Barrett (Zhang, 2015) ; celle-ci persiste au sein de l'épithélium transformé (Zhang, 2015 ; Wang D.H., 2010), promeut la prolifération cellulaire et accroît le risque d'évolution tumorale ultérieure (Hong, 2015). *SOX9* est en partie régulé par *SHH* et *BMP4*, ces deux voies ayant été incriminées dans la genèse de l'EAC (Wang D.H., 2010 ; Yamanaka, 2011 ; Krishnadath, 2015). Au sein des ITACs, et bien que cela n'ait pas encore été décrit auparavant, **il semble que *SOX9* puisse également jouer un rôle favorisant : son expression était augmentée au sein du tissu tumoral, mais aussi en controlatéral.** Pour autant, et contrairement à

l'adénocarcinome de Barrett, ce rôle semblait s'exercer sans que l'on puisse observer de variation majeure de la voie Wnt, de *BMP4* ou de *SHH*.

Marqueur du cancer colique par excellence, l'**expression de SATB2 était augmentée au sein des échantillons tumoraux des ITACs**. Il s'agit là d'une différence supplémentaire entre ITAC et EAC. Toutefois, en dehors de son marquage positif observé par Skalova (Skalova, 2018), le rôle de SATB2 dans la genèse des ITACs n'avait jamais été exploré jusqu'à présent. *SATB2* pourrait être positivement régulé par *SOX9* au cours du développement de la face (Rainger, 2014), mais il paraît difficile d'établir un lien avec les ITACs. Parmi les fonctions décrites pour *SATB2*, on notera sa capacité à réguler positivement plusieurs gènes de pluripotence, à induire l'autophagie cellulaire et à augmenter les capacités de résistance cellulaire en condition d'hypoxie (Dong, 2015). *SATB2* d'induire des transformations profondes du comportement cellulaire en générant des cellules souches cancéreuses à partir de cellules épithéliales coliques normales dans le cancer colo-rectal, avec l'aide des voies Wnt / β -caténine et TCF/LEF (Yu, 2017). Ces modifications passent notamment par une surexpression *CMYC*, *NANOG*, *OCT3* et *SOX2*. **Cela ferait donc de SATB2 un sérieux candidat potentiel pour la cancérogenèse**. Dans notre étude la surexpression de *SATB2* semblait au contraire associée à une diminution d'expression de *NANOG* et de *SOX2*. Cela ne suffit pas à récuser le rôle éventuel de *SATB2* dans la cancérogenèse des ITACs. Une des raisons pour lesquelles les variations d'expression de *NANOG* et de *SOX2* ne sont pas telles qu'attendues pourrait être leur interaction directe avec *CDX2*.

Etant donné le mode de régulation des gènes que nous venons d'énumérer et le mode d'action des poussières de bois, la recherche de modifications épigénétiques était indispensable. L'analyse du méthylome a apporté des éléments intéressants et complémentaires en mettant notamment en évidence deux gènes d'intérêt : *CACNA1C* et *SLC26A10*

Le gène *CACNA1C* code pour une sous-unité alpha-1 d'un canal calcique dépendant de la tension. Il partage des voies biologiques principalement avec la signalisation TCR, le rythme circadien, la synthèse et la sécrétion de l'aldostérone. Jusqu'à présent, les modifications du *CACNA1C* avaient été principalement décrites dans l'autisme, l'épilepsie, la fibrillation auriculaire et la bronchite. Les mutations du *CACNA1C* sont impliquées dans des cardiomyopathies telles que les syndromes de QT long et de Brugada (Béziau, 2014). Mais la surexpression du *CACNA1C* a déjà été décrite dans des adénocarcinomes colorectaux ou gastriques (Wang C.Y., 2015), *CACNA1C* apparaissant dans les 10% supérieurs des gènes les plus augmentés. Liu (Liu, 2018) a également décrit des formes mutées dans les adénocarcinomes gastriques. Le rôle de *CACNA1C* demeure encore inconnu, mais les canaux calciques jouent un rôle crucial dans la prolifération cellulaire, la migration et l'apoptose et pourraient donc contribuer au développement du cancer (Wang C.Y., 2015 ; Martinez-Delgado, 2017). Dans notre étude, l'hémi-méthylation du codon CPG observée devrait se traduire par une haplo-insuffisance en antisens, qui se traduit effectivement par une augmentation de l'expression de *CACNA1*, confirmée en immunohistochimie. **Ces altérations**

conjointes du méthylome et du transcriptome soulignent le rôle particulier du gène *CACNA1C* : il pourrait être considéré comme un gène clef de l'ITAC (Chen, 2015). Pour autant, les liens avec les autres gènes clefs de l'ITAC sont difficiles à identifier : *SATB2* exerce d'importantes interactions avec l'enroulement de la chromatine, crucial pour la régulation de gènes comme *CACNA1C* (Nestler, 2016). Par ailleurs, l'augmentation d'activité de *CACNA1C* semble capable d'induire une augmentation de l'expression de *SOX9* au sein des oligodendrocytes (Paez, 2012). Enfin, il semblerait que *CACNA1C* facilite l'entrée d'ions calcium dans le noyau, permettant l'activation de la calmoduline, résultant *in fine* en une augmentation de l'activité de facteurs de transcription comme FOS/JUN. Mais l'interaction *CACNA1C* / RAS semble également pouvoir induire une activité transcriptionnelle via les voies ERK/RSK/CREB indépendamment du passage d'ions calcium (Servili, 2018).

La famille de gènes *SLC26* code pour un transporteur transmembranaires : la surexpression de *SLC26A10* a été décrite dans le neuroblastome ou le gliome, tandis que sa sous-expression a déjà été décrite dans l'adénocarcinome gastrique (Alper, 2013). Dans cette étude, des associations significatives entre le *SLC26A10* et les niveaux d'acides eicosapentanoïque et arachidonique ont été décrites, mais le lien avec les ITACs et l'inflammation nasale n'est pas clair (Alper, 2013). Cependant, dans notre cas, **l'hémi-méthylation du promoteur de *SLC26A10*** ne semble pas diminuer l'expression de *SLC26A10* de manière significative, car elle paraît naturellement fortement exprimée en situation normale dans la fente muqueuse olfactive.

Enfin, l'analyse du méthylome a montré que la **surexpression de *CDX2* ne devait rien à une déméthylation du promoteur de *CDX2***, ce qui semble confirmer ainsi les travaux de Pereira et Vaninetti (Pereira, 2009 ; Vaninetti, 2009). Il reste possible que les méthylation ou déméthylation affectent l'expression de *CDX2* d'une autre manière, soit par la modification de l'accessibilité de l'ADN, soit par l'action sur des cofacteurs de *CDX2* expliquant ainsi les résultats observés par plusieurs auteurs (Guo, 2007; Yuasa, 2005; Kawai, 2005; Liu, 2007, Graule, 2018). Nous n'avons toutefois pas relevé de modification en ce sens.

La principale limite de notre étude est liée à la taille limitée de notre échantillon ; l'interprétation des résultats ciblés du transcriptome et du méthylome doit de ce fait rester prudente. Ces résultats devront donc être confirmés à une plus grande échelle. Par ailleurs, même si des renseignements importants sont apportés par le transcriptome, l'interprétation des modifications d'expression peut être complexe compte-tenu du niveau d'interaction des gènes impliqués ici. Enfin, toutes les étapes de la cancérogenèse ne sont pas présentes dans les échantillons que nous avons pu prélever et les échantillons proviennent de l'ensemble de la fente olfactive et ne sont donc pas hautement spécifiques de l'une ou l'autre étape : nos résultats constituent néanmoins des pistes intéressantes pour le développement ultérieur de modèles de cancérogenèse.

CONCLUSION

Après avoir confirmé le lien spécifique entre ITACs et exposition aux poussières de bois, notre travail a permis d'explorer les mécanismes de la cancérogenèse.

La fente olfactive, site spécifique de la naissance des ITACs, n'est pas plus exposée que le reste de la fosse nasale aux poussières de bois : il reste à évaluer plus précisément si la stase des poussières y est plus prolongée. Mais l'explication de la spécificité de la localisation au sein de la fente olfactive réside plus vraisemblablement dans les origines embryologiques de cette zone et dans l'interaction des poussières de bois avec les voies de signalisation embryonnaires.

Le modèle de développement des ITACs paraît plus proche de celui des adénocarcinomes œsophagiens (reprogrammation oncogénique) que de celui des adénocarcinomes coliques, sans pour autant être identique : l'acquisition en situation ectopique de l'expression de *CDX2* semble en effet être un point clef et précoce de la transformation ultérieure vers une tumeur de phénotype intestinal. Cette activation n'est pas liée à la déméthylation du promoteur de *CDX2*, mais il n'est à ce jour pas possible de savoir s'il s'agit d'une interaction directe avec le stress oxydatif, avec les voies de l'inflammation ou un autre phénomène.

Au vu de nos résultats, il est possible que la cancérogenèse des ITACs passe par une phase de métaplasie qui pourrait constituer une étape facilitant la cancérogenèse ultérieure et exprimer *CDX2*. Il est cependant impossible de dire avec certitude si ces lésions de métaplasie sont à l'origine des adénocarcinomes. Dans d'autres modèles de carcinogenèse, *CDX2* n'exerce pas de fonction oncogénique directe mais semble plutôt sensibiliser à la cancérogenèse les tissus au sein desquels il est exprimé de manière ectopique. Nos résultats suggèrent que les travailleurs du bois qui avaient développé un ITAC pourraient avoir eu une sensibilité spécifique à la poussière de bois, constitutionnelle ou acquise (liée à une exposition différente, par exemple), qui aurait pu faciliter la transformation carcinomateuse. Une hypothèse possible est que l'exposition aux poussières de bois pourrait avoir activé des voies de signalisation et de régulation homéotiques susceptibles d'influer sur l'orientation de la différenciation tumorale ultérieure et/ou le développement de la lésion tumorale elle-même. Plusieurs gènes cibles ont été mis en évidence. Les altérations conjointes du méthylome et du transcriptome soulignent le rôle particulier du gène *CACNA1C* : son rôle précis n'est pas encore déterminé mais cela constitue une piste intéressante.

Grâce à une technique de broyage non invasive, bien acceptée et peu douloureuse, il a été possible d'identifier des modifications transcriptomiques et de méthylation cohérentes avec les profils phénotypiques et l'histoire naturelle des ITACs. Le prédicteur a permis d'identifier les individus porteurs d'un adénocarcinome avec une très bonne sensibilité et une très bonne spécificité. Nos résultats ouvrent la voie à une méthode de dépistage simple et non invasive pour les menuisiers.

REFERENCES
BIBLIOGRAPHIQUES



A

- Abdel-Latif, M. M. ., Kelleher, D., & Reynolds, J. V. (2009).** Potential role of NF-KB in esophageal adenocarcinoma: as an emerging molecular target. *Journal of Surgical Research*, 153(1), 172–180.
- Abecasis, J., Viana, G., Pissarra, C., Pereira, T., Fonseca, I., & Soares, J. (2004).** Adenocarcinomas of the nasal cavity and paranasal sinuses: a clinicopathological and immunohistochemical study of 14 cases. *Histopathology*, 45(3), 254-259. <https://doi.org/10.1111/j.1365-2559.2004.01949.x>
- Abu Shama, Y. (2019).** La radiothérapie a-t-elle un impact sur la récurrence locale des adénocarcinomes intestinaux de la fente olfactive ? *Thèse - Université de Nancy*
- Acheson, E. D., Hadfield, E. H., & Macbeth, R. G. (1967).** Carcinoma of the nasal cavity and accessory sinuses in woodworkers. *Lancet (London, England)*, 1(7485), 311-312. [https://doi.org/10.1016/s0140-6736\(67\)91243-3](https://doi.org/10.1016/s0140-6736(67)91243-3)
- Adamczyk, B., Salminen, J.-P., Smolander, A., & Kitunen, V. (2012).** Precipitation of proteins by tannins: effects of concentration, protein/tannin ratio and pH. *International Journal of Food Science & Technology*, 47(4), 875-878. <https://doi.org/10.1111/j.1365-2621.2011.02911.x>
- Ahman, M., Holmström, M., Cynkier, I., & Söderman, E. (1996).** Work related impairment of nasal function in Swedish woodwork teachers. *Occupational and environmental medicine*, 53(2), 112–117.
- Almeyda, R., & Capper, J. (2008).** Is surgical debridement and topical 5 fluorouracil the optimum treatment for woodworkers' adenocarcinoma of the ethmoid sinuses? A case-controlled study of a 20-year experience. *Clinical Otolaryngology*. 33(5), 435-441. <https://doi.org/10.1111/j.1749-4486.2008.01790.x>
- Alper, S. L., & Sharma, A. K. (2013).** The SLC26 gene family of anion transporters and channels. *Molecular Aspects of Medicine*, 34(2-3), 494-515. <https://doi.org/10.1016/j.mam.2012.07.009>
- Andersen, H. C., Solgaard, J., & Andersen, I. (1976).** Nasal cancer and nasal mucus-transport rates in woodworkers. *Acta oto-laryngologica*, 82(3-4), 263-265.
- Andersen, I., Camner, P., Jensen, P. L., Philipson, K., & Proctor, D. F. (1974).** Nasal clearance in monozygotic twins. *The American Review of Respiratory Disease*, 110(3), 301-305. <https://doi.org/10.1164/arrd.1974.110.3.301>
- Ariza Cobos, M., Llorente Pendás, J. L., Alvarez Marcos, C., Baragaño Rio, L., Salas Bustamante, A., Rodríguez Prado, N., ... Sampedro Nuño, A. (2003).** [Genetic alterations in sinonasal adenocarcinoma in wood workers studies with comparative genomic hybridization]. *Acta otorrinolaringológica española*, 54(1), 23-30.
- Ariza, M., Llorente, J. L., Alvarez-Marcas, C., Baragaño, L., Salas, A., Rodríguez Prado, N., ... Sampedro, A. (2004).** Comparative genomic hybridization in primary sinonasal adenocarcinomas. *Cancer*, 100(2), 335-341. <https://doi.org/10.1002/cncr.11931>
- Armstrong, R. W., Imrey, P. B., Lye, M. S., Armstrong, M. J., Yu, M. C., & Sani, S. (2000).** Nasopharyngeal carcinoma in Malaysian Chinese: occupational exposures to particles, formaldehyde and heat. *International Journal of Epidemiology*, 29(6), 991-998. <https://doi.org/10.1093/ije/29.6.991>
- Aroor, R., Sunu Ali, Z., & Gangadhara Somayaji, K. S. (2017).** Do Nasal Surgeries Affect Mucociliary Clearance? *Indian Journal of Otolaryngology and Head and Neck Surgery*, 69(1), 24-28. <https://doi.org/10.1007/s12070-016-1016-y>
- Aryee, M. J., Jaffe, A. E., Corrada-Bravo, H., Ladd-Acosta, C., Feinberg, A. P., Hansen, K. D., & Irizarry, R. A. (2014).** Minfi: a flexible and comprehensive Bioconductor package for the analysis of Infinium DNA methylation microarrays. *Bioinformatics (Oxford, England)*, 30(10), 1363-1369. <https://doi.org/10.1093/bioinformatics/btu049>
- Ashburner, M., Ball, C. A., Blake, J. A., Botstein, D., Butler, H., Cherry, J. M., ... Sherlock, G. (2000).** Gene ontology: tool for the unification of biology. The Gene Ontology Consortium. *Nature Genetics*, 25(1), 25-29. <https://doi.org/10.1038/75556>
- Askoxylakis, V., Hegenbarth, P., Timke, C., Saleh-Ebrahimi, L., Debus, J., Röder, F., & Huber, P. E. (2016).** Intensity modulated radiation therapy (IMRT) for sinonasal tumors: a single center long-term clinical analysis. *Radiation Oncology (London, England)*, 11, 17. <https://doi.org/10.1186/s13014-016-0595-9>
- Athanasopoulos, I., Naxakis, S., Vlastos, I. M., Mastronikolis, N. S., Giannakenas, C., Vassilakos, P., & Goumas, P. (2008).** Is mucociliary transport velocity related to symptoms in chronic rhinosinusitis patients? *Hellenic Journal of Nuclear Medicine*, 11(1), 30-32.

B

- Bai, Y.-Q., Miyake, S., Iwai, T., & Yuasa, Y. (2003).** CDX2, a homeobox transcription factor, upregulates transcription of the p21/WAF1/CIP1 gene. *Oncogene*, 22(39), 7942-7949. <https://doi.org/10.1038/sj.onc.1206634>
- Balbinot, C. (2018).** Fonction et mode d'action du gène homéotique intestinal Cdx2 dans les cancers de l'intestin. *Thèse - Université de Strasbourg*
- Barcenas, C. H., Deldos, G. L., El-Zein, R., Tortolero-Luna, G., Whitehead, L. W., & Spitz, M. R. (2005).** Wood dust exposure and the association with lung cancer risk. *American Journal of Industrial Medicine*, 47(4), 349-357. <https://doi.org/10.1002/ajim.20137>
- Baron, D., Dubois, E., Bihouée, A., Teusan, R., Steenman, M., Jourdon, P., ... Houlgatte, R. (2011).** Meta-analysis of muscle transcriptome data using the MADMuscle database reveals biologically relevant gene patterns. *BMC Genomics*, 12, 113. <https://doi.org/10.1186/1471-2164-12-113>
- Barouki, R., Melén, E., Herceg, Z., Beckers, J., Chen, J., Karagas, M., ... Nohara, K. (2018).** Epigenetics as a mechanism linking developmental exposures to long-term toxicity. *Environment International*, 114, 77-86. <https://doi.org/10.1016/j.envint.2018.02.014>
- Barros, R., da Costa, L. T., Pinto-de-Sousa, J., Duluc, I., Freund, J.-N., David, L., & Almeida, R. (2011).** CDX2 autoregulation in human intestinal metaplasia of the stomach: impact on the stability of the phenotype. *Gut*, 60(3), 290-298. <https://doi.org/10.1136/gut.2010.222323>
- Barros, R., Freund, J.-N., David, L., & Almeida, R. (2012).** Gastric intestinal metaplasia revisited: function and regulation of CDX2. *Trends in Molecular Medicine*, 18(9), 555-563. <https://doi.org/10.1016/j.molmed.2012.07.006>
- Barros, R., Pereira, D., Callé, C., Camilo, V., Cunha, A. I., David, L., Chaves, P. (2016).** Dynamics of SOX2 and CDX2 Expression in Barrett's Mucosa. *Disease Markers*, 2016. <https://doi.org/10.1155/2016/1532791>
- Bashir, A. A., Robinson, R. A., Benda, J. A., & Smith, R. B. (2003).** Sinonasal adenocarcinoma: immunohistochemical marking and expression of oncoproteins. *Head & Neck*, 25(9), 763-771. <https://doi.org/10.1002/hed.10285>
- Bass, A. J., & Wang, T. C. (2013).** An inflammatory situation \square : SOX2 and STAT3 cooperate in squamous cell carcinoma initiation. *Cell Stem Cell*, 12(3), 266-268. <https://doi.org/10.1016/j.stem.2013.02.004>
- Beigzadeh, Z., Pourhassan, B., Kalantary, S., & Golbabaei, F. (2019).** Occupational exposure to wood dust and risk of nasopharyngeal cancer: A systematic review and meta-analysis. *Environmental Research*, 171, 170-176. <https://doi.org/10.1016/j.envres.2018.12.022>
- Benahmed, F., Gross, I., Gaunt, S. J., Beck, F., Jehan, F., Domon-Dell, C., ... Duluc, I. (2008).** Multiple regulatory regions control the complex expression pattern of the mouse Cdx2 homeobox gene. *Gastroenterology*, 135(4), 1238-1247, 1247.e1-3. <https://doi.org/10.1053/j.gastro.2008.06.045>
- Bernardo, G. M., & Keri, R. A. (2012).** FOXA1 \square : A transcription factor with parallel functions in development and cancer. *Bioscience Reports*, 32(2), 113-130. <https://doi.org/10.1042/BSR20110046>
- Béziau, D. M., Barc, J., O'Hara, T., Le Gloan, L., Amarouch, M. Y., Solnon, A., ... Baró, I. (2014).** Complex Brugada syndrome inheritance in a family harbouring compound SCN5A and CACNA1C mutations. *Basic Research in Cardiology*, 109(6), 446. <https://doi.org/10.1007/s00395-014-0446-5>
- Bhayani, M.K., Nocon, C.C. (2019).** Is There a Role for Induction Chemotherapy in the Treatment of Advanced Head and Neck Cancer? In: *Difficult Decisions in Head and Neck Oncologic Surgery. Difficult Decisions in Surgery: An Evidence-Based Approach.* Gooi Z., Agrawal N. eds Springer, Cham
- Bimbi, G., Saraceno, M. S., Riccio, S., Gatta, G., Licitra, L., & Cantù, G. (2004).** Adenocarcinoma of ethmoid sinus: an occupational disease. *Acta Otorhinolaryngologica Italica: Organo Ufficiale Della Società Italiana Di Otorinolaringologia E Chirurgia Cervico-Facciale*, 24(4), 199-203.
- Binazzi, A., Ferrante, P., & Marinaccio, A. (2015).** Occupational exposure and sinonasal cancer: a systematic review and meta-analysis. *BMC Cancer*, 15, 49. <https://doi.org/10.1186/s12885-015-1042-2>

- Björk-Eriksson, T., Mercke, C., Petruson, B., & Ekholm, S. (1992).** Potential impact on tumor control and organ preservation with cisplatin and 5-fluorouracil for patients with advanced tumors of the paranasal sinuses and nasal fossa. A prospective pilot study. *Cancer*, 70(11), 2615-2620. [https://doi.org/10.1002/1097-0142\(19921201\)70:11<2615::aid-cnrcr2820701108>3.0.co;2-g](https://doi.org/10.1002/1097-0142(19921201)70:11<2615::aid-cnrcr2820701108>3.0.co;2-g)
- Black, A., Evans, J. C., Hadfield, E. H., Macbeth, R. G., Morgan, A., & Walsh, M. (1974).** Impairment of nasal mucociliary clearance in woodworkers in the furniture industry. *British Journal of Industrial Medicine*, 31(1), 10-17.
- Bonato, M., Piantanida, R., Riva, C., Cis, C., & Capella, C. (1989).** [Intestinal type adenocarcinoma of the nose and paranasal sinuses. Histological and immunohistochemical study of 14 cases]. *Acta Otorhinolaryngologica Italica: Organo Ufficiale Della Società Italiana Di Otorinolaringologia E Chirurgia Cervico-Facciale*, 9(3), 297-310.
- Borisova, M. P., Kataev, A. A., Mavlyanov, S. M., & Abdullajanova, N. G. (2015).** Effects of hydrolysable tannins on native and artificial biological membranes. *Biochemistry (Moscow) Supplement Series A: Membrane and Cell Biology*, 9(1), 53-60. <https://doi.org/10.1134/S1990747814040023>
- Bornholdt, J., Saber, A. T., Sharma, A. K., Savolainen, K., Vogel, U., & Wallin, H. (2007).** Inflammatory response and genotoxicity of seven wood dusts in the human epithelial cell line A549. *Mutation Research*, 632(1-2), 78-88. <https://doi.org/10.1016/j.mrgentox.2007.04.016>
- Bossi, P., Perrone, F., Miceli, R., Cantù, G., Mariani, L., Orlandi, E., ... Pilotti, S. (2013).** Tp53 status as guide for the management of ethmoid sinus intestinal-type adenocarcinoma. *Oral Oncology*, 49(5), 413-419. <https://doi.org/10.1016/j.oraloncology.2012.12.011>
- Boulanger, N., Grosjean, R., & Jankowski, R. (2011).** Pathology of tumours originating in the olfactory cleft. *B-ENT*, 7 *Suppl 17*, 21-25.
- Boyd, M., Hansen, M., Jensen, T. G. K., Pearnau, A., Olsen, A. K., Bram, L. L., ... Troelsen, J. T. (2010).** Genome-wide analysis of CDX2 binding in intestinal epithelial cells (Caco-2). *The Journal of Biological Chemistry*, 285(33), 25115-25125. <https://doi.org/10.1074/jbc.M109.089516>
- Boysen, M., & Solberg, L. A. (1982).** Changes in the nasal mucosa of furniture workers. *Scand j work environ health*, 8(4), 273-282.
- Boysen, M., Voss, R., & Solberg, L. A. (1986).** The nasal mucosa in softwood exposed furniture workers. *Acta Oto-Laryngologica*, 101(5-6), 501-508.
- Brondeel, L., Sönstabö, R., Clement, P., van Ryckeghem, W., & van den Broek, M. (1983).** Value of the Tc99m particle test and the saccharin test in mucociliary examinations. *Rhinology*, 21(2), 135-142.
- Burduk, P. K., Dalke, K., & Kaźmierczak, W. (2012).** [Intraoperative navigation system in endoscopic sinus surgery]. *Otolaryngologia Polska = The Polish Otolaryngology*, 66(4 Suppl), 36-39. [https://doi.org/10.1016/S0030-6657\(12\)70783-7](https://doi.org/10.1016/S0030-6657(12)70783-7)
- Bush, J. O., & Jiang, R. (2012).** Palatogenesis: morphogenetic and molecular mechanisms of secondary palate development. *Development (Cambridge, England)*, 139(2), 231-243. <https://doi.org/10.1242/dev.067082>
- Bussi, M., Gervasio, C. F., Riontino, E., Valente, G., Ferrari, L., Pira, E., & Cortesina, G. (2002).** Study of ethmoidal mucosa in a population at occupational high risk of sinonasal adenocarcinoma. *Acta Oto-Laryngologica*, 122(2), 197-201.

C

- Camilo, V., Garrido, M., Valente, P., Ricardo, S., Amaral, A. L., Barros, R., ... Almeida, R. (2015).** Differentiation reprogramming in gastric intestinal metaplasia and dysplasia: Role of SOX2 and CDX2. *Histopathology*, 66(3), 343-350. <https://doi.org/10.1111/his.12544>
- Camolotto, S. A., Pattabiraman, S., Mosbrugger, T. L., Jones, A., Belova, V. K., Orstad, G., ... Snyder, E. L. (2018).** FoxA1 and FoxA2 drive gastric differentiation and suppress squamous identity in NKX2-1-negative lung cancer. *eLife*, 7, e38579. <https://doi.org/10.7554/eLife.38579>
- Camp, S., Van Gerven, L., Poorten, V. V., Nuyts, S., Hermans, R., Hauben, E., & Jorissen, M. (2016).** Long-term follow-up of 123 patients with adenocarcinoma of the sinonasal tract treated with endoscopic resection and postoperative radiation therapy. *Head & Neck*, 38(2), 294-300. <https://doi.org/10.1002/hed.23900>
- Cantù, G., Riccio, S., Bimbi, G., Squadrelli, M., Colombo, S., Compan, A., ... Solero, C. L. (2006).** Craniofacial resection for malignant tumours involving the anterior skull base. *European Archives of Oto-Rhino-Laryngology*. 263(7), 647-652. <https://doi.org/10.1007/s00405-006-0032-z>

- Cardoso, W. V., & Lü, J. (2006).** Regulation of early lung morphogenesis: questions, facts and controversies. *Development (Cambridge, England)*, *133*(9), 1611-1624. <https://doi.org/10.1242/dev.02310>
- Carlson B. (2008).** In : Human Embryology and Developmental Biology. 4th Edition. Eds Mosby ISBN: 9780323082792.
- Carlton, D. A., David Beahm, D., & Chiu, A. G. (2019).** Sinonasal malignancies: Endoscopic treatment outcomes. *Laryngoscope Investigative Otolaryngology*, *4*(2), 259-263. <https://doi.org/10.1002/lio2.249>
- Carton, M., Goldberg, M., & Luce, D. (2002).** [Occupational exposure to wood dust. Health effects and exposure limit values]. *Revue d'épidémiologie et de santé publique*, *50*(2), 159-178.
- Castillo, C., Buob, D., Mortuaire, G., Chevalier, D., Aubert, S., Copin, M.-C., & Leroy, X. (2007).** Signet-ring cell adenocarcinoma of sinonasal tract: an immunohistochemical study of the mucins profile. *Archives of pathology & laboratory medicine*, *131*(6), 961-964. [https://doi.org/10.1043/1543-2165\(2007\)131\[961:SCAOST\]2.0.CO;2](https://doi.org/10.1043/1543-2165(2007)131[961:SCAOST]2.0.CO;2)
- Cathro, H. P., & Mills, S. E. (2004).** Immunophenotypic differences between intestinal-type and low-grade papillary sinonasal adenocarcinomas: an immunohistochemical study of 22 cases utilizing CDX2 and MUC2. *The American Journal of Surgical Pathology*, *28*(8), 1026-1032.
- Caversaccio, M., Zheng, G., & Nolte, L.-P. (2008).** [Computer-aided surgery of the paranasal sinuses and the anterior skull base]. *HNO*, *56*(4), 376-378, 780-782. <https://doi.org/10.1007/s00106-008-1705-2>
- Cavet, M., Memmi, S., & Leonard, M. (2015, décembre).** *Les expositions aux cancérogènes, mutagènes et reprotoxiques : un zoom sur huit produits chimiques.* RÉFÉRENCES EN SANTÉ AU TRAVAIL.
- Charite, J., de Graaff, W., Consten, D., Reijnen, M.J., Korving, J., Deschamps, J. (1998).** Transducing positional information to the Hox genes: critical interaction of cdx gene products with position-sensitive regulatory elements. *Development*.125: 4349-4358;
- Chawengsaksophak, K., James, R., Hammond, V. E., Köntgen, F., & Beck, F. (1997).** Homeosis and intestinal tumours in Cdx2 mutant mice. *Nature*, *386*(6620), 84-87. <https://doi.org/10.1038/386084a0>
- Chen, F., Cao, Y., Qian, J., Shao, F., Niederreither, K., & Cardoso, W. V. (2010).** A retinoic acid-dependent network in the foregut controls formation of the mouse lung primordium. *The Journal of Clinical Investigation*, *120*(6), 2040-2048. <https://doi.org/10.1172/JCI40253>
- Chen, G., Broséus, J., Hergalant, S., Donnart, A., Chevalier, C., Bolaños-Jiménez, F., ... Houlgatte, R. (2015).** Identification of master genes involved in liver key functions through transcriptomics and epigenomics of methyl donor deficiency in rat: relevance to nonalcoholic liver disease. *Molecular Nutrition & Food Research*, *59*(2), 293-302. <https://doi.org/10.1002/mnfr.201400483>
- Choi, H.-R., Sturgis, E. M., Rashid, A., DeMonte, F., Luna, M. A., Batsakis, J. G., & El-Naggar, A. K. (2003).** Sinonasal adenocarcinoma: evidence for histogenetic divergence of the enteric and nonenteric phenotypes. *Human Pathology*, *34*(11), 1101-1107.
- Choussy, O., Ferron, C., Védrine, P.-O., Toussaint, B., Liétin, B., Marandas, P., ... Dehesdin, D. (2008).** Adenocarcinoma of Ethmoid: a GETTEC retrospective multicenter study of 418 cases. *The Laryngoscope*, *118*(3), 437-443. <https://doi.org/10.1097/MLG.0b013e31815b48e3>
- Chung, K. T., Wong, T. Y., Wei, C. I., Huang, Y. W., & Lin, Y. (1998).** Tannins and human health: a review. *Critical Reviews in Food Science and Nutrition*, *38*(6), 421-464. <https://doi.org/10.1080/10408699891274273>
- Churchill, S. E., Shackelford, L. L., Georgi, J. N., & Black, M. T. (2004).** Morphological variation and airflow dynamics in the human nose. *American Journal of Human Biology*, *16*(6), 625-638. <https://doi.org/10.1002/ajhb.20074>
- Clemons, N., H Wang, D., Croagh, D., Tikoo, A., Fennell, C., Murone, C., ... Phillips, W. (2012).** Sox9 drives columnar differentiation of esophageal squamous epithelium: A possible role in the pathogenesis of Barrett's esophagus. *American journal of physiology. Gastrointestinal and liver physiology*, *303*. <https://doi.org/10.1152/ajpgi.00291.2012>
- Colleypriest, B. J., Palmer, R. M., Ward, S. G., & Tosh, D. (2009a).** Cdx genes, inflammation and the pathogenesis of Barrett's metaplasia. *Trends in molecular medicine*, *15*(7), 313-322. <https://doi.org/10.1016/j.molmed.2009.05.001>
- Colleypriest, B. J., Ward, S. G., & Tosh, D. (2009b).** How does inflammation cause Barrett's metaplasia? *Current opinion in pharmacology*, *9*(6), 721-726. <https://doi.org/10.1016/j.coph.2009.09.005>

- Cooke, M. S., Olinski, R., & Evans, M. D. (2006).** Does measurement of oxidative damage to DNA have clinical significance? *Clinica Chimica Acta; International Journal of Clinical Chemistry*, 365(1-2), 30-49. <https://doi.org/10.1016/j.cca.2005.09.009>
- Costales, M., López-Hernández, A., García-Inclán, C., Vivanco, B., López, F., Llorente, J. L., & Hermsen, M. A. (2016).** Gene Methylation Profiling in Sinonasal Adenocarcinoma and Squamous Cell Carcinoma. *Otolaryngology--Head and Neck Surgery*, 155(5), 808-815. <https://doi.org/10.1177/0194599816654139>
- Cotoras, M., Vivanco, H., Melo, R., Aguirre, M., Silva, E., & Mendoza, L. (2014).** In Vitro and in Vivo Evaluation of the Antioxidant and Prooxidant Activity of Phenolic Compounds Obtained from Grape (*Vitis vinifera*) Pomace. *Molecules*, 19(12), 21154-21167. <https://doi.org/10.3390/molecules191221154>
- Couroucli, X. I., Welty, S. E., Geske, R. S., & Moorthy, B. (2002).** Regulation of pulmonary and hepatic cytochrome P4501A expression in the rat by hyperoxia: implications for hyperoxic lung injury. *Molecular Pharmacology*, 61(3), 507-515. <https://doi.org/10.1124/mol.61.3.507>
- Croce, C., Fodil, R., Durand, M., Sbirlea-Apiou, G., Caillibotte, G., Papon, J.-F., ... Louis, B. (2006).** In vitro experiments and numerical simulations of airflow in realistic nasal airway geometry. *Annals of Biomedical Engineering*, 34(6), 997-1007. <https://doi.org/10.1007/s10439-006-9094-8>

D

- Danesh, S. M., Villasenor, A., Chong, D., Soukup, C., & Cleaver, O. (2009).** BMP and BMP receptor expression during murine organogenesis. *Gene expression patterns*: GEP, 9(5), 255-265. <https://doi.org/10.1016/j.gep.2009.04.002>
- Davies, K. J. (1987).** Protein damage and degradation by oxygen radicals. I. general aspects. *The Journal of Biological Chemistry*, 262(20), 9895-9901.
- Davies, K. J., & Delsignore, M. E. (1987b).** Protein damage and degradation by oxygen radicals. III. Modification of secondary and tertiary structure. *The Journal of Biological Chemistry*, 262(20), 9908-9913.
- Davies, K. J., Delsignore, M. E., & Lin, S. W. (1987c).** Protein damage and degradation by oxygen radicals. II. Modification of amino acids. *The Journal of Biological Chemistry*, 262(20), 9902-9907.
- Davies, K. J., Lin, S. W., & Pacifici, R. E. (1987d).** Protein damage and degradation by oxygen radicals. IV. Degradation of denatured protein. *The Journal of Biological Chemistry*, 262(20), 9914-9920.
- de Gabory, L., Conso, F., Krief, P., & Stoll, D. (2008).** Is ethmoidal adenocarcinoma screening in employees exposed to wood dust justified? *Revue De Laryngologie - Otologie - Rhinologie*, 129(4-5), 219-226.
- de Gabory, L., Conso, F., Barry, B., & Stoll, D. (2009).** [Carcinogenesis of the ethmoidal adenocarcinoma due to wood dust]. *Revue de laryngologie - otologie - rhinologie*, 130(2), 93-104.
- de Gabory, L., Maunoury, A., Maurice-Tison, S., Merza Abdulkhaleq, H., Darrouzet, V., Bébéar, J. P., & Stoll, D. (2010).** Long-term single-center results of management of ethmoid adenocarcinoma: 95 patients over 28 years. *Annals of surgical oncology*, 17(4), 1127-1134. <https://doi.org/10.1245/s10434-010-0933-3>
- de Gabory, L., Reville, N., Baux, Y., Boisson, N., & Bordenave, L. (2018).** Numerical simulation of two consecutive nasal respiratory cycles: toward a better understanding of nasal physiology. *International Forum of Allergy & Rhinology*, 8(6), 676-685. <https://doi.org/10.1002/alr.22086>
- de Hoon, M. J. L., Imoto, S., Nolan, J., & Miyano, S. (2004).** Open source clustering software. *Bioinformatics (Oxford, England)*, 20(9), 1453-1454. <https://doi.org/10.1093/bioinformatics/bth078>
- de Saint Hilaire, T., Rumeau, C., Gallet, P., Nguyen-Thi, P. L., Jankowski, R., & Nguyen, D. T. (2017).** Difference between respiratory epithelial adenomatoid hamartomas and small malignant tumours of the olfactory cleft on CT scans in forty-six patients. *Clinical Otolaryngology*, 42(6), 1421-1425. <https://doi.org/10.1111/coa.12930>
- Debruyne, P. R., Witek, M., Gong, L., Birbe, R., Chervoneva, I., Jin, T., ... Waldman, S. A. (2006).** Bile Acids Induce Ectopic Expression of Intestinal Guanylyl Cyclase C Through Nuclear Factor- κ B and Cdx2 in Human Esophageal Cells. *Gastroenterology*, 130(4), 1191-1206. <https://doi.org/10.1053/j.gastro.2005.12.032>

- Dement, J., Pompeii, L., Lipkus, I. M., & Samsa, G. P. (2003).** Cancer incidence among union carpenters in New Jersey. *Journal of Occupational and Environmental Medicine*, 45(10), 1059-1067. <https://doi.org/10.1097/01.jom.0000085892.01486.6a>
- Demers, P. A., Kogevinas, M., Boffetta, P., Leclerc, A., Luce, D., Gérin, M., ... Brinton, L. A. (1995).** Wood dust and sino-nasal cancer: pooled reanalysis of twelve case-control studies. *American journal of industrial medicine*, 28(2), 151-166.
- Di Berardino, F., Zanetti, D., & D'Amato, G. (2017).** Nasal rinsing with an atomized spray improves mucociliary clearance and clinical symptoms during peak grass pollen season. *American Journal of Rhinology & Allergy*, 31(1), 40-43. <https://doi.org/10.2500/ajra.2016.30.4383>
- di Pietro, M., Lao-Sirieix, P., Boyle, S., Cassidy, A., Castillo, D., Saadi, A., ... Fitzgerald, R. C. (2012).** Evidence for a functional role of epigenetically regulated midcluster HOXB genes in the development of Barrett esophagus. *Proceedings of the National Academy of Sciences of the United States of America*, 109(23), 9077-9082. <https://doi.org/10.1073/pnas.1116933109>
- Dogan, R., Tugrul, S., Erdoğan, E. B., Eren, S. B., & Ozturan, O. (2016).** Evaluation of nasal mucociliary transport rate according to nasal septum deviation type. *International Forum of Allergy & Rhinology*, 6(7), 768-773. <https://doi.org/10.1002/alr.21718>
- Domyan, E. T., Ferretti, E., Throckmorton, K., Mishina, Y., Nicolis, S. K., & Sun, X. (2011a).** Signaling through BMP receptors promotes respiratory identity in the foregut via repression of Sox2. *Development (Cambridge, England)*, 138(5), 971-981. <https://doi.org/10.1242/dev.053694>
- Domyan, E. T., & Sun, X. (2011b).** Patterning and plasticity in development of the respiratory lineage. *Developmental Dynamics*, 240(3), 477-485. <https://doi.org/10.1002/dvdy.22504>
- Dong, W., Zhang, P., Fu, Y., Ge, J., Cheng, J., Yuan, H., & Jiang, H. (2015).** Roles of SATB2 in site-specific stemness, autophagy and senescence of bone marrow mesenchymal stem cells. *Journal of Cellular Physiology*, 230(3), 680-690. <https://doi.org/10.1002/jcp.24792>
- Donhuijsen, K., Hattenberger, S., & Schroeder, H. G. (2004).** [Nasal sinus carcinoma after wood dust exposure. Morphological spectrum of 100 cases]. *Der Pathologe*, 25(1), 14-20. <https://doi.org/10.1007/s00292-003-0668-z>
- Donhuijsen, K., Kollecker, I., Petersen, P., Gaßler, N., Wolf, J., & Schroeder, H.-G. (2016).** Clinical and morphological aspects of adenocarcinomas of the intestinal type in the inner nose□: A retrospective multicenter analysis. *European Archives of Oto-Rhino-Laryngology*, 273(10), 3207-3213. <https://doi.org/10.1007/s00405-016-3987-4>
- Doorly, D., Taylor, D. J., Franke, P., & Schroter, R. C. (2008).** Experimental investigation of nasal airflow. *Proceedings of the Institution of Mechanical Engineers. Part H, Journal of Engineering in Medicine*, 222(4), 439-453.
- Dostbil, Z., Polat, C., Uysal, İ. Ö., Bakır, S., Karaku\cs, A., & Altında\ug, S. (2011).** Evaluation of Nasal Mucociliary Transport Rate by 99m Tc-Macroaggregated Albumin Rhinoscintigraphy in Woodworkers. *International Journal of Molecular Imaging*, 2011. Consulté à l'adresse <http://www.hindawi.com/journals/ijmi/aip/620482/>
- Dostbil, Zeki, Dag, Y., Cetinkaya, O., Akdag, M., & Tasdemir, B. (2014).** Assessment of technetium-99m labeled macroaggregated albumin rhinoscintigraphy for the measurement of nasal mucociliary transport rate: intratest, interobserver, and intraobserver reproducibility. *Scientifica*, 2014, 982515. <https://doi.org/10.1155/2014/982515>

E

- Eiting, T. P., Smith, T. D., Perot, J. B., & Dumont, E. R. (2014).** The role of the olfactory recess in olfactory airflow. *The Journal of Experimental Biology*, 217(Pt 10), 1799-1803. <https://doi.org/10.1242/jeb.097402>
- Elci, O. C., Akpınar-Elci, M., Blair, A., & Dosemeci, M. (2002).** Occupational dust exposure and the risk of laryngeal cancer in Turkey. *Scandinavian Journal of Work, Environment & Health*, 28(4), 278-284.
- Evans, M. D., Dizdaroglu, M., & Cooke, M. S. (2004).** Oxidative DNA damage and disease: induction, repair and significance. *Mutation Research*, 567(1), 1-61. <https://doi.org/10.1016/j.mrrev.2003.11.001>
- Evelson, P., & González-Flecha, B. (2000).** Time course and quantitative analysis of the adaptive responses to 85% oxygen in the rat lung and heart. *Biochimica Et Biophysica Acta*, 1523(2-3), 209-216. [https://doi.org/10.1016/s0304-4165\(00\)00124-0](https://doi.org/10.1016/s0304-4165(00)00124-0)

F

- Farhadi** Ghalati, P., Keshavarzian, E., Abouali, O., Faramarzi, A., Tu, J., & Shakibafard, A. (2012). Numerical analysis of micro- and nano-particle deposition in a realistic human upper airway. *Computers in Biology and Medicine*, 42(1), 39-49. <https://doi.org/10.1016/j.compbimed.2011.10.005>
- Féron**, F., Perry, C., McGrath, J. J., & Mackay-Sim, A. (1998). New techniques for biopsy and culture of human olfactory epithelial neurons. *Archives of Otolaryngology--Head & Neck Surgery*, 124(8), 861-866.
- Findlay**, J. M., Middleton, M. R., & Tomlinson, I. (2016). Genetic Biomarkers of Barrett's Esophagus Susceptibility and Progression to Dysplasia and Cancer: A Systematic Review and Meta-Analysis. *Digestive Diseases and Sciences*, 61(1), 25-38. <https://doi.org/10.1007/s10620-015-3884-5>
- FitzPatrick**, D. R., Carr, I. M., McLaren, L., Leek, J. P., Wightman, P., Williamson, K., ... Bonthron, D. T. (2003). Identification of SATB2 as the cleft palate gene on 2q32-q33. *Human Molecular Genetics*, 12(19), 2491-2501. <https://doi.org/10.1093/hmg/ddg248>
- Fontana**, L., Liétin, B., Catilina, P., Devif, C., Féneon, B., Martin, F., ... Gilain, L. (2008). [Occupational exposure to wood dust and nasal sinus cancer]. *Annales D'oto-Laryngologie Et De Chirurgie Cervico Faciale: Bulletin De La Société D'oto-Laryngologie Des Hôpitaux De Paris*, 125(2), 65-71. <https://doi.org/10.1016/j.aorl.2007.10.003>
- Franchi**, A., Gallo, O., & Santucci, M. (1999). Clinical relevance of the histological classification of sinonasal intestinal-type adenocarcinomas. *Human Pathology*, 30(10), 1140-1145.
- Franchi**, A., Massi, D., Palomba, A., Biancalani, M., & Santucci, M. (2004). CDX-2, cytokeratin 7 and cytokeratin 20 immunohistochemical expression in the differential diagnosis of primary adenocarcinomas of the sinonasal tract. *Virchows Archiv: an international journal of pathology*, 445(1), 63-67. <https://doi.org/10.1007/s00428-004-1030-4>
- Franchi**, Alessandro, Innocenti, D. R. D., Palomba, A., Miligi, L., Paiar, F., Franzese, C., & Santucci, M. (2014). Low prevalence of K-RAS, EGF-R and BRAF mutations in sinonasal adenocarcinomas. Implications for anti-EGFR treatments. *Pathology Oncology Research: POR*, 20(3), 571-579. <https://doi.org/10.1007/s12253-013-9730-1>
- Frattini**, M., Perrone, F., Suardi, S., Balestra, D., Caramuta, S., Colombo, F., ... Pilotti, S. (2006). Phenotype-genotype correlation: challenge of intestinal-type adenocarcinoma of the nasal cavity and paranasal sinuses. *Head & Neck*, 28(10), 909-915. <https://doi.org/10.1002/hed.20433>
- Freeman**, B. A., & Crapo, J. D. (1981). Hyperoxia increases oxygen radical production in rat lungs and lung mitochondria. *The Journal of Biological Chemistry*, 256(21), 10986-10992.
- Friberg**, S., & Mattson, S. (1997). On the growth rates of human malignant tumors: implications for medical decision making. *Journal of Surgical Oncology*, 65(4), 284-297.

G

- Gaggero**, G., Sola, S., Mora, M., & Fulcheri, E. (2003). [Expression of the cdx2 gene in benign intestinal-type mucinous ovarian tumors]. *Pathologica*, 95(4), 185-191.
- Gallet**, P., Henrot, P., Grignon, B., Nguyen-Thi, P.L., Jankowski, R. (2015). CT and MRI Evaluation of Nasal Adenocarcinoma Local Extent. *Cancer Research Frontiers* 2015 Apr; 12: 191-199. <https://doi/10.17980/2015.191>
- Gallet**, P., Marcon, N., Georgel, T., Vignaud, J.-M., Parietti-Winkler, C., & Jankowski, R. (2012). Chondroid chordoma and nasal adenocarcinoma: an exceptional association. *Case reports in oncological medicine*, 2012, 861217. <https://doi.org/10.1155/2012/861217>
- Garcia**, G. J. M., Schroeter, J. D., & Kimbell, J. S. (2015). Olfactory deposition of inhaled nanoparticles in humans. *Inhalation Toxicology*, 27(8), 394-403. <https://doi.org/10.3109/08958378.2015.1066904>
- García-Inclán**, C., López, F., Pérez-Escuredo, J., Cuesta-Albalad, M. P., Vivanco, B., Centeno, I., ... Hermsen, M. A. (2012). EGFR status and KRAS/BRAF mutations in intestinal-type sinonasal adenocarcinomas. *Cellular oncology (Dordrecht)*, 35(6), 443-450. <https://doi.org/10.1007/s13402-012-0103-7>
- Georgel**, T., Jankowski, R., Henrot, P., Baumann, C., Kacha, S., Grignon, B., ... Vignaud, J. M. (2009). CT assessment of woodworkers' nasal adenocarcinomas confirms the origin in the olfactory cleft. *AJNR. American journal of neuroradiology*, 30(7), 1440-1444. <https://doi.org/10.3174/ajnr.A1648>

- Ghalati**, P.F., Keshavarzian, E., Abouali, O., Faramarzi, A., Tu J, Shakibafard, A. (2012). Numerical analysis of micro- and nanoparticle deposition in a realistic human upper airway. *Comput Biol Med.* 42:39–49.
- Goldenring**, J. R., Nam, K. T., & Mills, J. C. (2011). The origin of pre-neoplastic metaplasia in the stomach: chief cells emerge from the Mist. *Experimental Cell Research*, 317(19), 2759-2764. <https://doi.org/10.1016/j.yexcr.2011.08.017>
- Gonder**, J. C., Proctor, R. A., & Will, J. A. (1985). Genetic differences in oxygen toxicity are correlated with cytochrome P-450 inducibility. *Proceedings of the National Academy of Sciences of the United States of America*, 82(18), 6315-6319. <https://doi.org/10.1073/pnas.82.18.6315>
- Goss**, A. M., Tian, Y., Tsukiyama, T., Cohen, E. D., Zhou, D., Lu, M. M., ... Morrissey, E. E. (2009). Wnt2/2b and beta-catenin signaling are necessary and sufficient to specify lung progenitors in the foregut. *Developmental Cell*, 17(2), 290-298. <https://doi.org/10.1016/j.devcel.2009.06.005>
- Grainger**, S., Lam, J., Savory, J. G. A., Mears, A. J., Rijli, F. M., & Lohnes, D. (2012). Cdx regulates Dll1 in multiple lineages. *Developmental Biology*, 361(1), 1-11. <https://doi.org/10.1016/j.ydbio.2011.09.034>
- Graule**, J., Uth, K., Fischer, E., Centeno, I., Galván, J. A., Eichmann, M., ... Zlobec, I. (2018). CDX2 in colorectal cancer is an independent prognostic factor and regulated by promoter methylation and histone deacetylation in tumors of the serrated pathway. *Clinical Epigenetics*, 10(1), 120. <https://doi.org/10.1186/s13148-018-0548-2>
- Groisman**, G. M., Meir, A., & Sabo, E. (2004). The value of Cdx2 immunostaining in differentiating primary ovarian carcinomas from colonic carcinomas metastatic to the ovaries. *International journal of gynecological pathology*, 23(1), 52-57. <https://doi.org/10.1097/01.pgp.0000101141.31270.a0>
- Grosjean**, R., Lorentz, C., & Jankowski, R. (2011). Imagery of a nasal obstruction. Respiratory epithelial adenomatoid hamartoma. *European annals of otorhinolaryngology, head and neck diseases*, 128(4), 203-204. <https://doi.org/10.1016/j.anorl.2011.02.013>
- Guéant**, J.-L., Chéry, C., Oussalah, A., Nadaf, J., Coelho, D., Josse, T., ... Rosenblatt, D. S. (2018). APRDX1 mutant allele causes a MMACHC secondary epimutation in cblC patients. *Nature Communications*, 9(1), 67. <https://doi.org/10.1038/s41467-017-02306-5>
- Guo**, M., House, M. G., Suzuki, H., Ye, Y., Brock, M. V., Lu, F., ... Herman, J. G. (2007). Epigenetic silencing of CDX2 is a feature of squamous esophageal cancer. *International Journal of Cancer*, 121(6), 1219-1226. <https://doi.org/10.1002/ijc.22828>
- Gustavsson**, P., Jakobsson, R., Johansson, H., Lewin, F., Norell, S., & Rutkvist, L. E. (1998). Occupational exposures and squamous cell carcinoma of the oral cavity, pharynx, larynx, and oesophagus: a case-control study in Sweden. *Occupational and Environmental Medicine*, 55(6), 393-400. <https://doi.org/10.1136/oem.55.6.393>

H

- Hafner**, B., Davris, S., Riechelmann, H., Mann, W. J., & Amedee, R. G. (1997). Endonasal sinus surgery improves mucociliary transport in severe chronic sinusitis. *American journal of rhinology*, 11(4), 271-274.
- He**, F., Xiong, W., Wang, Y., Matsui, M., Yu, X., Chai, Y., ... Chen, Y. (2010). Modulation of BMP signaling by Noggin is required for the maintenance of palatal epithelial integrity during palatogenesis. *Developmental Biology*, 347(1), 109-121. <https://doi.org/10.1016/j.ydbio.2010.08.014>
- Helm**, J., Enkemann, S. A., Coppola, D., Barthel, J. S., Kelley, S. T., & Yeatman, T. J. (2005). Dedifferentiation precedes invasion in the progression from Barrett's metaplasia to esophageal adenocarcinoma. *Clinical cancer research*, 11(7), 2478–2485.
- Hermesen**, M. A., Llorente, J. L., Pérez-Escuredo, J., López, F., Ylstra, B., Alvarez-Marcos, C., & Suárez, C. (2009). Genome-wide analysis of genetic changes in intestinal-type sinonasal adenocarcinoma. *Head & Neck*, 31(3), 290-297. <https://doi.org/10.1002/hed.20973>
- Hildesheim**, A., Dosemeci, M., Chan, C. C., Chen, C. J., Cheng, Y. J., Hsu, M. M., ... Yang, C. S. (2001). Occupational exposure to wood, formaldehyde, and solvents and risk of nasopharyngeal carcinoma. *Cancer Epidemiology, Biomarkers & Prevention*, 10(11), 1145-1153.
- Hinds**, W.C. (1999). In: *Aerosol Technology: Properties, Behavior, and Measurement of Airborne Particles, 2nd Edition* ISBN: 978-0-471-19410-1 January 1999 504 Pages, pp51-53

- Hinkel**, I., Duluc, I., Martin, E., Guenot, D., Freund, J.-N., & Gross, I. (2012). Cdx2 controls expression of the protocadherin *Mucdhl*, an inhibitor of growth and β -catenin activity in colon cancer cells. *Gastroenterology*, 142(4), 875-885.e3. <https://doi.org/10.1053/j.gastro.2011.12.037>
- Hinoi**, T., Lucas, P. C., Kuick, R., Hanash, S., Cho, K. R., & Fearon, E. R. (2002). CDX2 regulates liver intestine-cadherin expression in normal and malignant colon epithelium and intestinal metaplasia. *Gastroenterology*, 123(5), 1565-1577. <https://doi.org/10.1053/gast.2002.36598>
- Holmila**, R., Cyr, D., Luce, D., Heikkilä, P., Dictor, M., Steiniche, T., ... Husgafvel-Pursiainen, K. (2008). COX-2 and p53 in human sinonasal cancer: COX-2 expression is associated with adenocarcinoma histology and wood-dust exposure. *International journal of cancer*, 122(9), 2154-2159. <https://doi.org/10.1002/ijc.23360>
- Holmila**, R., Bornholdt, J., Heikkilä, P., Suitiala, T., Févotte, J., Cyr, D., ... Husgafvel-Pursiainen, K. (2010). Mutations in TP53 tumor suppressor gene in wood dust-related sinonasal cancer. *International journal of cancer*. 127(3), 578-588. <https://doi.org/10.1002/ijc.25064>
- Holmström**, M., & Wilhelmsson, B. (1988). Respiratory symptoms and pathophysiological effects of occupational exposure to formaldehyde and wood dust. *Scandinavian Journal of Work, Environment & Health*, 14(5), 306-311.
- Holness**, D. L., Sass-Kortsak, A. M., Pilger, C. W., & Nethercott, J. R. (1985). Respiratory function and exposure-effect relationships in wood dust-exposed and control workers. *Journal of Occupational Medicine*, 27(7), 501-506.
- Homma**, A., Oridate, N., Suzuki, F., Taki, S., Asano, T., Yoshida, D., ... Fukuda, S. (2009). Superselective high-dose cisplatin infusion with concomitant radiotherapy in patients with advanced cancer of the nasal cavity and paranasal sinuses: a single institution experience. *Cancer*, 115(20), 4705-4714. <https://doi.org/10.1002/cncr.24515>
- Hong**, Y., Chen, W., Du, X., Ning, H., Chen, H., Shi, R., ... Zhou, H. (2015). Upregulation of sex-determining region Y-box 9 (SOX9) promotes cell proliferation and tumorigenicity in esophageal squamous cell carcinoma. *Oncotarget*, 6(31), 31241-31254.
- Houghton**, O., Connolly, L. E., & McCluggage, W. G. (2008). Morules in endometrioid proliferations of the uterus and ovary consistently express the intestinal transcription factor CDX2. *Histopathology*, 53(2), 156-165. <https://doi.org/10.1111/j.1365-2559.2008.03083.x>
- Howard**, D. J., Lund, V. J., & Wei, W. I. (2006). Craniofacial resection for tumors of the nasal cavity and paranasal sinuses: a 25-year experience. *Head & Neck*, 28(10), 867-873. <https://doi.org/10.1002/hed.20432>
- Huang**, J., Liu, H., Sun, T., Fang, J.-Y., Wang, J., & Xiong, H. (2019). Omeprazole prevents CDX2 and SOX9 expression by inhibiting hedgehog signaling in Barrett's esophagus cells. *Clinical Science (London, England: 1979)*, 133(3), 483-495. <https://doi.org/10.1042/CS20180828>

I

- IARC**. (1995). Wood dust (100C). *IARC Monogr Eval Carcinog Risks Hum*. 62:35-215
- IARC**. (1987). Formaldehyde (100F). *IARC Monogr Eval Carcinog Risks Hum*. <https://monographs.iarc.fr/wp-content/uploads/2018/06/mono100F-29.pdf>
- IARC**. (2009). Wood dust (100C). *IARC Monogr Eval Carcinog Risks Hum*. <https://monographs.iarc.fr/wp-content/uploads/2018/06/mono100C-15.pdf>
- Imbus**, H. R., & Dyson, W. L. (1987). A review of nasal cancer in furniture manufacturing and woodworking in North Carolina, the United States, and other countries. *Journal of Occupational Medicine*, 29(9), 734-740.
- Innos**, K., Rahu, M., Rahu, K., Lang, I., & Leon, D. A. (2000). Wood dust exposure and cancer incidence: a retrospective cohort study of furniture workers in Estonia. *American Journal of Industrial Medicine*, 37(5), 501-511.
- Ishikawa**, S., Nakayama, T., Watanabe, M., & Matsuzawa, T. (2009). Flow mechanisms in the human olfactory groove: Numerical simulation of nasal physiological respiration during inspiration, expiration, and sniffing. *Archives of Otolaryngology- Head and Neck Surgery*, 135(2), 156.

J

- Jankowski, R., Geogel, T., Vignaud, J. M., Hemmaoui, B., Toussaint, B., Graff, P., ... Kaminsky, M. C. (2007).** Endoscopic surgery reveals that woodworkers' adenocarcinomas originate in the olfactory cleft. *Rhinology*, *45*(4), 308-314.
- Jankowski, R. (2013).** The Evo-Devo Origin of the Nose, Anterior Skull Base and Midface. Eds *Springer Verlag, Paris, France*. <https://doi.org/10.1007/978-2-8178-0422-4>
- Jankowski, R., Perrot, C., Nguyen, D. T., & Rumeau, C. (2016).** Structure of the lateral mass of the ethmoid by curved stacking of endoturbinale elements. *European Annals of Otorhinolaryngology, Head and Neck Diseases*, *133*(5), 325-329. <https://doi.org/10.1016/j.anorl.2016.07.007>
- Jiang, M., Li, H., Zhang, Y., Yang, Y., Lu, R., Liu, K., ... Que, J. (2017).** Transitional basal cells at the squamous-columnar junction generate Barrett's oesophagus. *Nature*, *550*(7677), 529-533. <https://doi.org/10.1038/nature24269>
- Jo, V. Y., Mills, S. E., Cathro, H. P., Carlson, D. L., & Stelow, E. B. (2009).** Low-grade sinonasal adenocarcinomas: the association with and distinction from respiratory epithelial adenomatoid hamartomas and other glandular lesions. *The American Journal of Surgical Pathology*, *33*(3), 401-408. <https://doi.org/10.1097/PAS.0b013e3181874ee8>
- Jonckheere, N., Vincent, A., Perrais, M., Ducourouble, M.-P., Male, A. K., Aubert, J.-P., ... Van Seuning, I. (2007).** The human mucin MUC4 is transcriptionally regulated by caudal-related homeobox, hepatocyte nuclear factors, forkhead box A, and GATA endodermal transcription factors in epithelial cancer cells. *The Journal of biological chemistry*, *282*(31), 22638-22650. <https://doi.org/10.1074/jbc.M700905200>

K

- Kacha, S., Jankowski, R., Geogel, T., Henrot, P., & Grignon, B. (2009).** [Woodworker's nasal adenocarcinoma revealed by anosmia]. *Annales d'oto-laryngologie et de chirurgie cervico faciale*, *126*(1), 6-10. <https://doi.org/10.1016/j.aorl.2009.01.002>
- Katz, J. P., Perreault, N., Goldstein, B. G., Lee, C. S., Labosky, P. A., Yang, V. W., & Kaestner, K. H. (2002).** The zinc-finger transcription factor Klf4 is required for terminal differentiation of goblet cells in the colon. *Development (Cambridge, England)*, *129*(11), 2619-2628.
- Kawai, H., Tomii, K., Toyooka, S., Yano, M., Murakami, M., Tsukuda, K., & Shimizu, N. (2005).** Promoter methylation downregulates CDX2 expression in colorectal carcinomas. *Oncology Reports*, *13*(3), 547-551.
- Kazumori, H., Ishihara, S., Rumi, M. A. K., Kadowaki, Y., & Kinoshita, Y. (2006).** Bile acids directly augment caudal related homeobox gene Cdx2 expression in oesophageal keratinocytes in Barrett's epithelium. *Gut*, *55*(1), 16-25. <https://doi.org/10.1136/gut.2005.066209>
- Keck, T., Leiacker, R., Kühnemann, S., Rettinger, G., & Lindemann, J. (2001).** Detection of particles within the nasal airways before and after nasal decongestion. *Clinical Otolaryngology and Allied Sciences*, *26*(4), 324-328.
- Keller, M. S., Ezaki, T., Guo, R.-J., & Lynch, J. P. (2004).** Cdx1 or Cdx2 expression activates E-cadherin-mediated cell-cell adhesion and compaction in human COLO 205 cells. *American Journal of Physiology. Gastrointestinal and Liver Physiology*, *287*(1), G104-114. <https://doi.org/10.1152/ajpgi.00484.2003>
- Kelly, J.T., Asgharian, B., Kimbell, J.S., Wong, B.A. (2004)** Particle deposition in human nasal airway replicas manufactured by different methods. Part I: Inertial regime particles. *Aerosol Science Technology*. 38:1063–1071.
- Kennedy, M. T., Jordan, R. C. K., Berean, K. W., & Perez-Ordoñez, B. (2004).** Expression pattern of CK7, CK20, CDX-2, and villin in intestinal-type sinonasal adenocarcinoma. *Journal of Clinical Pathology*, *57*(9), 932-937. <https://doi.org/10.1136/jcp.2004.016964>
- Keyhani, K., Scherer, P. W., & Mozell, M. M. (1995).** Numerical simulation of airflow in the human nasal cavity. *Journal of Biomechanical Engineering*, *117*(4), 429-441. <https://doi.org/10.1115/1.2794204>
- Kim, H.-S., Lee, J.-S., Freund, J.-N., Min, K.-W., Lee, J.-S., Kim, W., ... Park, C.-S. (2006).** CDX-2 homeobox gene expression in human gastric carcinoma and precursor lesions. *Journal of gastroenterology and hepatology*, *21*(2), 438-442. <https://doi.org/10.1111/j.1440-1746.2005.03933.x>

- Kim, M., Bordas, R., Vos, W., Hartley, R. A., Brightling, C. E., Kay, D., ... Burrowes, K. S. (2015).** Dynamic flow characteristics in normal and asthmatic lungs. *International Journal for Numerical Methods in Biomedical Engineering*, 31(12). <https://doi.org/10.1002/cnm.2730>
- Kim, S.-P., Park, J.-W., Lee, S.-H., Lim, J. H., Jang, B.-C., Lee, S.-H., ... Kwon, T. K. (2004).** Homeodomain protein CDX2 regulates COX-2 expression in colorectal cancer. *Biochemical and biophysical research communications*, 315(1), 93-99. <https://doi.org/10.1016/j.bbrc.2004.01.020>
- Kimchi, E. T., Posner, M. C., Park, J. O., Darga, T. E., Kocherginsky, M., Karrison, T., ... Weichselbaum, R. R. (2005).** Progression of Barrett's metaplasia to adenocarcinoma is associated with the suppression of the transcriptional programs of epidermal differentiation. *Cancer research*, 65(8), 3146-3154.
- Kirchner, T., Müller, S., Hattori, T., Mukaisyo, K., Papadopoulos, T., Brabletz, T., & Jung, A. (2001).** Metaplasia, intraepithelial neoplasia and early cancer of the stomach are related to dedifferentiated epithelial cells defined by cytokeratin-7 expression in gastritis. *Virchows Archiv: An International Journal of Pathology*, 439(4), 512-522.
- Klein, R. G., Schmezer, P., Amelung, F., Schroeder, H. G., Woeste, W., & Wolf, J. (2001).** Carcinogenicity assays of wood dust and wood additives in rats exposed by long-term inhalation. *International archives of occupational and environmental health*, 74(2), 109-118.
- Kleinsasser, O., & Schroeder, H. G. (1988).** Adenocarcinomas of the inner nose after exposure to wood dust. Morphological findings and relationships between histopathology and clinical behavior in 79 cases. *Archives of Oto-Rhino-Laryngology*, 245(1), 1-15.
- Klungland, A., Rosewell, I., Hollenbach, S., Larsen, E., Daly, G., Epe, B., ... Barnes, D. E. (1999).** Accumulation of premutagenic DNA lesions in mice defective in removal of oxidative base damage. *Proceedings of the National Academy of Sciences of the United States of America*, 96(23), 13300-13305. <https://doi.org/10.1073/pnas.96.23.13300>
- Knegt, P. P., Ah-See, K. W., vd Velden, L. A., & Kerrebijn, J. (2001).** Adenocarcinoma of the ethmoidal sinus complex: surgical debulking and topical fluorouracil may be the optimal treatment. *Archives of Otolaryngology--Head & Neck Surgery*, 127(2), 141-146.
- Kong, J., Nakagawa, H., Isariyawongse, B. K., Funakoshi, S., Silberg, D. G., Rustgi, A. K., & Lynch, J. P. (2009).** Induction of intestinalization in human esophageal keratinocytes is a multistep process. *Carcinogenesis*, 30(1), 122-130. <https://doi.org/10.1093/carcin/bgn227>
- Kong, J., Crissey, M. A., Funakoshi, S., Kreindler, J. L., & Lynch, J. P. (2011).** Ectopic Cdx2 expression in murine esophagus models an intermediate stage in the emergence of Barrett's esophagus. *PloS one*, 6(4), e18280.
- Korinth, D., Pacyna-Gengelbach, M., Deutschmann, N., Hattenberger, S., Bockmühl, U., Dietel, M., ... Petersen, I. (2005).** Chromosomal imbalances in wood dust-related adenocarcinomas of the inner nose and their associations with pathological parameters. *The Journal of Pathology*, 207(2), 207-215. <https://doi.org/10.1002/path.1819>
- Koto, M., Hasegawa, A., Takagi, R., Sasahara, G., Ikawa, H., Mizoe, J.-E., ... Organizing Committee for the Working Group for Head-and-Neck Cancer. (2014).** Feasibility of carbon ion radiotherapy for locally advanced sinonasal adenocarcinoma. *Radiotherapy and Oncology: Journal of the European Society for Therapeutic Radiology and Oncology*, 113(1), 60-65. <https://doi.org/10.1016/j.radonc.2014.09.009>
- Krishnadath, K. K., & Wang, K. K. (2015).** Molecular pathogenesis of Barrett esophagus: Current evidence. *Gastroenterology Clinics of North America*, 44(2), 233-247. <https://doi.org/10.1016/j.gtc.2015.02.002>
- Kumral, T. L., Saltürk, Z., Yildirim, G., Uyar, Y., Berkiten, G., Atar, Y., & Inan, M. (2016).** How does electronic cigarette smoking affect sinonasal symptoms and nasal mucociliary clearance? *B-ENT*, 12(1), 17-21.
- Kuntzler, S., & Jankowski, R. (2014).** Arrested pneumatization: witness of paranasal sinuses development? *European Annals of Otorhinolaryngology, Head and Neck Diseases*, 131(3), 167-170. <https://doi.org/10.1016/j.anorl.2013.01.008>

L

- Laakkonen, A., Kyyrönen, P., Kauppinen, T., & Pukkala, E. I. (2006).** Occupational exposure to eight organic dusts and respiratory cancer among Finns. *Occupational and Environmental Medicine*, *63*(11), 726-733. <https://doi.org/10.1136/oem.2005.025825>
- Laforest, L., Luce, D., Goldberg, P., Begin, D., Gerin, M., Demers, P., ... Leclerc, A. (2000).** Laryngeal and hypopharyngeal cancers and occupational exposure to formaldehyde and various dusts: a case-control study in France. *Occupational and Environmental Medicine*, *57*(11), 767-773. <https://doi.org/10.1136/oem.57.11.767>
- Lan, Y., & Jiang, R. (2009).** Sonic hedgehog signaling regulates reciprocal epithelial-mesenchymal interactions controlling palatal outgrowth. *Development (Cambridge, England)*, *136*(8), 1387-1396. <https://doi.org/10.1242/dev.028167>
- Lane, A. P., Gomez, G., Dankulich, T., Wang, H., Bolger, W. E., & Rawson, N. E. (2002).** The superior turbinate as a source of functional human olfactory receptor neurons. *The Laryngoscope*, *112*(7 Pt 1), 1183-1189. <https://doi.org/10.1097/00005537-200207000-00007>
- Leclerc, A., Luce, D., Demers, P. A., Boffetta, P., Kogevinas, M., Belli, S., ... Zheng, W. (1997).** Sinonasal cancer and occupation. Results from the reanalysis of twelve case-control studies. *American Journal of Industrial Medicine*, *31*(2), 153-165.
- Leivo, I. (2007).** Update on sinonasal adenocarcinoma: classification and advances in immunophenotype and molecular genetic make-up. *Head and neck pathology*, *1*(1), 38-43. <https://doi.org/10.1007/s12105-007-0025-2>
- Leivo, I. (2016).** Sinonasal Adenocarcinoma: Update on Classification, Immunophenotype and Molecular Features. *Head and Neck Pathology*, *10*(1), 68-74. <https://doi.org/10.1007/s12105-016-0694-9>
- Leopold, D. A., Hummel, T., Schwob, J. E., Hong, S. C., Knecht, M., & Kobal, G. (2000).** Anterior Distribution of Human Olfactory Epithelium. *The Laryngoscope*, *110*(3), 417-421. <https://doi.org/10.1097/00005537-200003000-00016>
- Leroyer, A., Fontaine, B., Beuneu, A., Dubrulle, F., Larroque, G., Lemaître L., Frimat, P. (2004).** Etablissement d'une cohorte de salariés exposés aux poussières de bois et mise en place d'un suivi médical. Communication, 60 pages.
- Levine, D. M., Ek, W. E., Zhang, R., Liu, X., Onstad, L., Sather, C., ... Vaughan, T. L. (2013).** A genome-wide association study identifies new susceptibility loci for esophageal adenocarcinoma and Barrett's esophagus. *Nature Genetics*, *45*(12), 1487-1493. <https://doi.org/10.1038/ng.2796>
- Li ,Y., Gordon, J., Manley, N.R., Litingtung, Y., Chiang, C. (2008).** Bmp4 is required for tracheal formation: a novel mouse model for tracheal agenesis. *Dev Biol.* 2008 Oct 1; *322*(1): 145-155. <https://doi.org/10.1016/j.ydbio.2008.07.021>
- Li, X., Chen, S., Sun, T., Xu, Y., Chen, Y., Liu, Y., ... Li, N. (2014).** The transcriptional regulation of SOX2 on FOXA1 gene and its application in diagnosis of human breast and lung cancers. *Clinical Laboratory*, *60*(6), 909-918.
- Licitra, L., Locati, L. D., Cavina, R., Garassino, I., Mattavelli, F., Pizzi, N., ... Cantu, G. (2003).** Primary chemotherapy followed by anterior craniofacial resection and radiotherapy for paranasal cancer. *Annals of Oncology*, *14*(3), 367-372. <https://doi.org/10.1093/annonc/mdg113>
- Lima, C., Pratas-Vital, J., Escada, P., Hasse-Ferreira, A., Capucho, C., & Peduzzi, J. D. (2006).** Olfactory mucosa autografts in human spinal cord injury: a pilot clinical study. *The Journal of Spinal Cord Medicine*, *29*(3), 191-203; discussion 204-206. <https://doi.org/10.1080/10790268.2006.11753874>
- Lima, N. B., Jankowski, R., Georgel, T., Grignon, B., Guillemin, F., & Vignaud, J.-M. (2006).** Respiratory adenomatoid hamartoma must be suspected on CT-scan enlargement of the olfactory clefts. *Rhinology*, *44*(4), 264-269.
- Liu, T., Zhang, X., So, C.-K., Wang, S., Wang, P., Yan, L., ... Chen, X. (2007).** Regulation of Cdx2 expression by promoter methylation, and effects of Cdx2 transfection on morphology and gene expression of human esophageal epithelial cells. *Carcinogenesis*, *28*(2), 488-496. <https://doi.org/10.1093/carcin/bgl176>
- Liu, K., Jiang, M., Lu, Y., Chen, H., Sun, J., Wu, S., ... Que, J. (2013).** Sox2 cooperates with inflammation-mediated Stat3 activation in the malignant transformation of foregut basal progenitor cells. *Cell Stem Cell*, *12*(3), 304-315. <https://doi.org/10.1016/j.stem.2013.01.007>

- Liu, Y., Sethi, N. S., Hinoue, T., Schneider, B. G., Cherniack, A. D., Sanchez-Vega, F., ... Laird, P. W. (2018).** Comparative Molecular Analysis of Gastrointestinal Adenocarcinomas. *Cancer Cell*, 33(4), 721-735.e8. <https://doi.org/10.1016/j.ccell.2018.03.010>
- Llorente, J. L., López, F., Suárez, C., & Hermsen, M. A. (2014).** Sinonasal carcinoma: clinical, pathological, genetic and therapeutic advances. *Nature Reviews. Clinical Oncology*, 11(8), 460-472. <https://doi.org/10.1038/nrclinonc.2014.97>
- Lombardi, G., Zustovich, F., Della Puppa, A., Borgato, L., Orviato, E., Manara, R., ... Zagonel, V. (2011).** Cisplatin and temozolomide combination in the treatment of leptomeningeal carcinomatosis from ethmoid sinus intestinal-type adenocarcinoma. *Journal of Neuro-Oncology*, 104(1), 381-386. <https://doi.org/10.1007/s11060-010-0484-2>
- Long, H., Shi, T., Borm, P. J., Määttä, J., Husgafvel-Pursiainen, K., Savolainen, K., & Krombach, F. (2004).** ROS-mediated TNF-alpha and MIP-2 gene expression in alveolar macrophages exposed to pine dust. *Particle and Fibre Toxicology*, 1(1), 3. <https://doi.org/10.1186/1743-8977-1-3>
- Long, K. B., & Hornick, J. L. (2009).** SOX2 is highly expressed in squamous cell carcinomas of the gastrointestinal tract. *Human Pathology*, 40(12), 1768-1773. <https://doi.org/10.1016/j.humphath.2009.06.006>
- Lorentz, C., Marie, B., Vignaud, J. M., & Jankowski, R. (2012).** Respiratory epithelial adenomatoid hamartomas of the olfactory clefts. *European archives of oto-rhino-laryngology*, 269(3), 847-852. <https://doi.org/10.1007/s00405-011-1713-9>
- Lovato, A., Staffieri, C., Ottaviano, G., Cappelleso, R., Giacomelli, L., Bartolucci, G. B., ... Marioni, G. (2016).** Woodworkers and the inflammatory effects of softwood/hardwood dust: evidence from nasal cytology. *European Archives of Oto-Rhino-Laryngology*. 273(10), 3195-3200. <https://doi.org/10.1007/s00405-016-3989-2>

M

- Määttä, J., Majuri, M.-L., Luukkonen, R., Lauerma, A., Husgafvel-Pursiainen, K., Alenius, H., & Savolainen, K. (2005).** Characterization of oak and birch dust-induced expression of cytokines and chemokines in mouse macrophage RAW 264.7 cells. *Toxicology*, 215(1-2), 25-36. <https://doi.org/10.1016/j.tox.2005.06.021>
- Määttä, J., Lehto, M., Leino, M., Tillander, S., Haapakoski, R., Majuri, M.-L., ... Alenius, H. (2006a).** Mechanisms of Particle-Induced Pulmonary Inflammation in a Mouse Model: Exposure to Wood Dust. *Toxicological Sciences*, 93(1), 96-104. <https://doi.org/10.1093/toxsci/kfl026>
- Määttä, J., Luukkonen, R., Husgafvel-Pursiainen, K., Alenius, H., & Savolainen, K. (2006b).** Comparison of hardwood and softwood dust-induced expression of cytokines and chemokines in mouse macrophage RAW 264.7 cells. *Toxicology*, 218(1), 13-21. <https://doi.org/10.1016/j.tox.2005.09.001>
- Määttä, J., Haapakoski, R., Lehto, M., Leino, M., Tillander, S., Husgafvel-Pursiainen, K., ... Alenius, H. (2007).** Immunomodulatory effects of oak dust exposure in a murine model of allergic asthma. *Toxicological Sciences*, 99(1), 260-266. <https://doi.org/10.1093/toxsci/kfm145>
- Macbeth, R. (1965).** MALIGNANT DISEASE OF THE PARANASAL SINUSES. *The Journal of Laryngology and Otology*, 79, 592-612. <https://doi.org/10.1017/s0022215100064112>
- Macías-García, F., & Domínguez-Muñoz, J. E. (2016).** Update on management of Barrett's esophagus. *World Journal of Gastrointestinal Pharmacology and Therapeutics*, 7(2), 227-234. <https://doi.org/10.4292/wjgpt.v7.i2.227>
- Malaise, E. P., Fertil, B., Chavaudra, N., & Guichard, M. (1986).** Distribution of radiation sensitivities for human tumor cells of specific histological types: comparison of in vitro to in vivo data. *International Journal of Radiation Oncology, Biology, Physics*, 12(4), 617-624. [https://doi.org/10.1016/0360-3016\(86\)90071-4](https://doi.org/10.1016/0360-3016(86)90071-4)
- Marcuccilli, A., Perdrix, A., Metras, A., Costa Salute, C., Gary, Y., Saenz, F., De Gaudemaris, R. (1998).** Evaluation des symptômes et de la fonction respiratoire en relation avec les expositions aux poussières de bois dans les ateliers de menuiserie industrielle. *Archives des maladies professionnelles et de médecine du travail*, vol 59, n° 5, pp 305-314, FRA ISSN 1250-3274sy
- Mari, L., Milano, F., Parikh, K., Straub, D., Everts, V., Hoeben, K. K., ... Krishnadath, K. K. (2014).** A pSMAD/CDX2 complex is essential for the intestinalization of epithelial metaplasia. *Cell Reports*, 7(4), 1197-1210. <https://doi.org/10.1016/j.celrep.2014.03.074>

- Martin, J., Vayr, F., Paris, C., Vergez, S., Krief, P., Luc, A., ... Herin, F. (2018).** Nasal fibroscopy as a routine screening procedure of sinonasal adenocarcinoma of woodworkers: French longitudinal case study. *Head & Neck*, *40*(10), 2193-2198. <https://doi.org/10.1002/hed.25315>
- Martínez-Delgado, G., & Felix, R. (2017).** Emerging Role of CaV1.2 Channels in Proliferation and Migration in Distinct Cancer Cell Lines. *Oncology*, *93*(1), 1-10. <https://doi.org/10.1159/000464293>
- Matos, E. L., Vilensky, M., Mirabelli, D., & Boffetta, P. (2000).** Occupational exposures and lung cancer in Buenos Aires, Argentina. *Journal of Occupational and Environmental Medicine*, *42*(6), 653-659.
- May, A., Tucker, A. (2015).** Understanding the development of the respiratory glands. *Dev Dyn*. 2015 Apr;244(4):525-39. doi: 10.1002/dvdy.24250.
- McKinney, C. D., Mills, S. E., & Franquemont, D. W. (1995).** Sinonasal intestinal-type adenocarcinoma: immunohistochemical profile and comparison with colonic adenocarcinoma. *Modern pathology*, *8*(4), 421-426.
- Meccariello, G., Deganello, A., Choussy, O., Gallo, O., Vitali, D., De Raucourt, D., & Georgalas, C. (2016).** Endoscopic nasal versus open approach for the management of sinonasal adenocarcinoma: A pooled-analysis of 1826 patients. *Head & Neck*, *38 Suppl 1*, E2267-2274. <https://doi.org/10.1002/hed.24182>
- Mermillod-Blondin, R., Benzaazoua, M., Kongolo, M., et al. (2011).** Development and Calibration of a Quantitative, Automated Mineralogical Assessment Method Based on SEM-EDS and Image Analysis: Application for Fine Tailings. *J Miner Mater Charact Eng* 10:1111–30. doi:10.4236/jmmce.2011.1012085
- Michel, J., Radulesco, T., Penicaud, M., Mancini, J., & Dessi, P. (2017).** Sinonasal adenocarcinoma: clinical outcomes and predictive factors. *International Journal of Oral and Maxillofacial Surgery*, *46*(4), 422-427. <https://doi.org/10.1016/j.ijom.2016.11.018>
- Milind, R., & Attwood, S. E. (2012).** Natural history of Barrett's esophagus. *World Journal of Gastroenterology: WJG*, *18*(27), 3483.
- Mills, J. C., & Sansom, O. J. (2015).** Reserve stem cells: Differentiated cells reprogram to fuel repair, metaplasia, and neoplasia in the adult gastrointestinal tract. *Science Signaling*, *8*(385), re8. <https://doi.org/10.1126/scisignal.aaa7540>
- Mohtashamipur, E., Norpoth, K., & Lühmann, F. (1989).** Cancer epidemiology of woodworking. *Journal of Cancer Research and Clinical Oncology*, *115*(6), 503-515.
- Moons, L. M. G., Bax, D. A., Kuipers, E. J., Van Dekken, H., Haringsma, J., van Vliet, A. H. M., ... Kusters, J. G. (2004).** The homeodomain protein CDX2 is an early marker of Barrett's oesophagus. *Journal of clinical pathology*, *57*(10), 1063–1068.
- Moorthy, B., Nguyen, U. T., Gupta, S., Stewart, K. D., Welty, S. E., & Smith, C. V. (1997).** Induction and decline of hepatic cytochromes P4501A1 and 1A2 in rats exposed to hyperoxia are not paralleled by changes in glutathione S-transferase-alpha. *Toxicology Letters*, *90*(1), 67-75.
- Moorthy, B., Parker, K. M., Smith, C. V., Bend, J. R., & Welty, S. E. (2000).** Potentiation of oxygen-induced lung injury in rats by the mechanism-based cytochrome P-450 inhibitor, 1-aminobenzotriazole. *The Journal of Pharmacology and Experimental Therapeutics*, *292*(2), 553-560.
- Morel, Y., Mermod, N., & Barouki, R. (1999).** An autoregulatory loop controlling CYP1A1 gene expression: role of H(2)O(2) and NFI. *Molecular and Cellular Biology*, *19*(10), 6825-6832. <https://doi.org/10.1128/mcb.19.10.6825>
- Mortuaire, G., Leroy, X., Vandenhende-Szymanski, C., Chevalier, D., & Thisse, A.-S. (2016).** Comparison of endoscopic and external resections for sinonasal intestinal-type adenocarcinoma. *European Archives of Oto-Rhino-Laryngology*. *273*(12), 4343-4350. <https://doi.org/10.1007/s00405-016-4181-4>
- Moure EJ, Portmann G. (1923).** Adénocarcinome de l'ethmoïde. *Rev Laryngol Otol Rhinol*, *44* : 177-9
- Mu, D. (2013).** The Complexity of Thyroid Transcription Factor 1 with Both Pro- and Anti-oncogenic Activities. *The Journal of Biological Chemistry*, *288*(35), 24992-25000. <https://doi.org/10.1074/jbc.R113.491647>
- Mutoh, H., Sakamoto, H., Hayakawa, H., Arai, Y., Satoh, K., Nokubi, M., & Sugano, K. (2006).** The intestine-specific homeobox gene Cdx2 induces expression of the basic helix-loop-helix transcription factor Math1. *Differentiation; Research in Biological Diversity*, *74*(6), 313-321. <https://doi.org/10.1111/j.1432-0436.2006.00074.x>
- Mutoh, H., Hayakawa, H., Sakamoto, H., & Sugano, K. (2007).** Homeobox protein CDX2 reduces Cox-2 transcription by inactivating the DNA-binding capacity of nuclear factor-kappaB. *Journal of Gastroenterology*, *42*(9), 719-729. <https://doi.org/10.1007/s00535-007-2088-y>

Mutoh, H., Sashikawa, M., & Sugano, K. (2011). Sox2 expression is maintained while gastric phenotype is completely lost in Cdx2-induced intestinal metaplastic mucosa. *Differentiation; Research in Biological Diversity*, 81(2), 92-98. <https://doi.org/10.1016/j.diff.2010.10.002>

N

Nair, A. (2018). Expression ectopique du gène homéotique Cdx2 dans les pathologies du système digestif. *Thèse - Université de Strasbourg*

Nakagoshi, H., Hoshi, M., Nabeshima, Y., & Matsuzaki, F. (1998). A novel homeobox gene mediates the Dpp signal to establish functional specificity within target cells. *Genes & Development*, 12(17), 2724-2734.

Nestler, E. J., Peña, C. J., Kundakovic, M., Mitchell, A., & Akbarian, S. (2016). Epigenetic Basis of Mental Illness. *The Neuroscientist: A Review Journal Bringing Neurobiology, Neurology and Psychiatry*, 22(5), 447-463. <https://doi.org/10.1177/1073858415608147>

Newman, SP, Johnson, MA, Clarke, SW. (1988). Effect of particle size of bronchodilator aerosols on lung distribution and pulmonary function in patients with chronic asthma. *Thorax*. 43:159.

Nguyen, D. T., Eluecque, H., Russel, A., Toussaint, B., Vigouroux, C., Marie, B., & Jankowski, R. (2014). [Ethmoid esthesioneuroblastoma presenting with ophthalmologic manifestations]. *Journal Français D'ophtalmologie*, 37(6), e87-89. <https://doi.org/10.1016/j.jfo.2013.09.013>

Nicolai, P., Schreiber, A., Bolzoni Villaret, A., Lombardi, D., Morassi, L., Raffetti, E., ... Castelnovo, P. (2016). Intestinal type adenocarcinoma of the ethmoid: Outcomes of a treatment regimen based on endoscopic surgery with or without radiotherapy. *Head & Neck*, 38 Suppl 1, E996-E1003. <https://doi.org/10.1002/hed.24144>

Nicolai, P., Villaret, A. B., Bottazzoli, M., Rossi, E., & Valsecchi, M. G. (2011). Ethmoid adenocarcinoma--from craniofacial to endoscopic resections: a single-institution experience over 25 years. *Otolaryngology-Head and Neck Surgery*, 145(2), 330-337. <https://doi.org/10.1177/0194599811403873>

Niu, H., Jia, Y., Li, T., & Su, B. (2017). SOX2 Inhibition Promotes Promoter Demethylation of CDX2 to Facilitate Gastric Intestinal Metaplasia. *Digestive Diseases and Sciences*, 62(1), 124-132. <https://doi.org/10.1007/s10620-016-4361-5>

Niwa, H., Miyazaki, J., & Smith, A. G. (2000). Quantitative expression of Oct-3/4 defines differentiation, dedifferentiation or self-renewal of ES cells. *Nature Genetics*, 24(4), 372-376. <https://doi.org/10.1038/74199>

Niwa, H., Toyooka, Y., Shimosato, D., Strumpf, D., Takahashi, K., Yagi, R., & Rossant, J. (2005). Interaction between Oct3/4 and Cdx2 determines trophoctoderm differentiation. *Cell*, 123(5), 917-929. <https://doi.org/10.1016/j.cell.2005.08.040>

Nylander, L. A., & Dement, J. M. (1993). Carcinogenic effects of wood dust: review and discussion. *American journal of industrial medicine*, 24(5), 619-647.

O

Okamoto, T., Mitsuhashi, M., Fujita, I., Sindhu, R. K., & Kikkawa, Y. (1993). Induction of cytochrome P450 1A1 and 1A2 by hyperoxia. *Biochemical and Biophysical Research Communications*, 197(2), 878-885. <https://doi.org/10.1006/bbrc.1993.2561>

Olsen, A. K., Coskun, M., Bzorek, M., Kristensen, M. H., Danielsen, E. T., Jørgensen, S., ... Troelsen, J. T. (2013). Regulation of APC and AXIN2 expression by intestinal tumor suppressor CDX2 in colon cancer cells. *Carcinogenesis*, 34(6), 1361-1369. <https://doi.org/10.1093/carcin/bgt037>

Ornitz, D. M., & Yin, Y. (2012). Signaling networks regulating development of the lower respiratory tract. *Cold Spring Harbor Perspectives in Biology*, 4(5). <https://doi.org/10.1101/cshperspect.a008318>

Ortiz-Rey, J. A., Alvarez, C., San Miguel, P., Iglesias, B., & Antón, I. (2005). Expression of CDX2, cytokeratins 7 and 20 in sinonasal intestinal-type adenocarcinoma. *Applied Immunohistochemistry & Molecular Morphology: AIMM*, 13(2), 142-146.

Ozolek, J. A., & Hunt, J. L. (2006). Tumor suppressor gene alterations in respiratory epithelial adenomatoid hamartoma (REAH): comparison to sinonasal adenocarcinoma and inflamed sinonasal mucosa. *The American journal of surgical pathology*, 30(12), 1576-1580. <https://doi.org/10.1097/01.pas.0000213344.55605.77>

P

- Paez**, P. M., Cheli, V. T., Ghiani, C. A., Spreuer, V., Handley, V. W., & Campagnoni, A. T. (2012, juillet 1). Golli myelin basic proteins stimulate oligodendrocyte progenitor cell proliferation and differentiation in remyelinating adult mouse brain. <https://doi.org/10.1002/glia.22336>
- Palomba**, A., Iaia, T. E., Biancalani, M., Conti, S., Battista, G., Papaleo, B., & Franchi, A. (2008). A morphologic and immunohistochemical study of nasal mucosa in leatherworkers. *American Journal of Rhinology*, 22(4), 356-360. <https://doi.org/10.2500/ajr.2008.22.3201>
- Pandya**, V. K., & Tiwari, R. S. (2006). Nasal mucociliary clearance in health and disease. *Indian Journal of Otolaryngology and Head and Neck Surgery*, 58(4), 332-334. <https://doi.org/10.1007/BF03049581>
- Papadimitrakopoulou**, V. A., Ginsberg, L. E., Garden, A. S., Kies, M. S., Glisson, B. S., Diaz, E. M., ... Hong, W. K. (2003). Intraarterial cisplatin with intravenous paclitaxel and ifosfamide as an organ-preservation approach in patients with paranasal sinus carcinoma. *Cancer*, 98(10), 2214-2223. <https://doi.org/10.1002/cncr.11771>
- Parker**, G.H. (1908). The Sensory Reactions of Amphioxus. *Proceedings of the American Academy of Arts and Sciences*, 43(16), p.415-455.
- Pastore**, E., Perrone, F., Orsenigo, M., Mariani, L., Millefanti, C., Riccio, S., ... Pilotti, S. (2009). Polymorphisms of metabolizing enzymes and susceptibility to ethmoid intestinal-type adenocarcinoma in professionally exposed patients. *Translational oncology*, 2(2), 84.
- Pereira**, B., Oliveira, C., David, L., Almeida, R. (2009). CDX2 promoter methylation is not associated with mRNA expression . *International Journal of Cancer - Wiley Online Library*. (s. d.). <https://onlinelibrary.wiley.com/doi/full/10.1002/ijc.24544>
- Pereira**, B. (2013) Regulation of CDX2 and intestinal differentiation in homeostasis and carcinogenesis: emphasis on the role of MEX3A. *Thèse - Faculty of Medicine of the University of Porto*
- Perez-Escuredo**, J., Lopez-Hernandez, A., Costales, M., Lopez, F., Ares, S. P., Vivanco, B., ... Hermsen, M. A. (2016). Recurrent DNA copy number alterations in intestinal-type sinonasal adenocarcinoma. *Rhinology*, 54(3), 278-286. <https://doi.org/10.4193/Rhin15.382>
- Perez-Ordóñez**, B., Huynh, N. N., Berean, K. W., & Jordan, R. C. K. (2004). Expression of mismatch repair proteins, β catenin, and E cadherin in intestinal-type sinonasal adenocarcinoma. *Journal of Clinical Pathology*, 57(10), 1080-1083. <https://doi.org/10.1136/jcp.2004.018051>
- Perrone**, F., Oggionni, M., Birindelli, S., Suardi, S., Tabano, S., Romano, R., ... Pilotti, S. (2003). TP53, p14ARF, p16INK4a and H-ras gene molecular analysis in intestinal-type adenocarcinoma of the nasal cavity and paranasal sinuses. *International journal of cancer. Journal international du cancer*, 105(2), 196-203. <https://doi.org/10.1002/ijc.11062>
- Poizat**, F., Gonzalez, A. M., Raynaud, P., Baldet, P., Garrel, R., Crampette, L., & Costes, V. (2009). [Adenocarcinomas of nasal cavities and paranasal sinuses: Diagnostic pitfalls in sinonasal glandular lesions]. *Annales de pathologie*, 29(4), 286-295. <https://doi.org/10.1016/j.annpat.2009.07.007>
- Polat**, C., & Dostbil, Z. (2010). Evaluation of the nasal mucociliary transport rate by rhinoscintigraphy before and after surgery in patients with deviated nasal septum. *European Archives of Oto-Rhino-Laryngology*, 267(4), 529-535.
- Priha**, E., Pennanen, S., Rantio, T., Uitti, J., & Liesivuori, J. (2004). Exposure to and acute effects of medium-density fiber board dust. *Journal of Occupational and Environmental Hygiene*, 1(11), 738-744. <https://doi.org/10.1080/15459620490520774>
- Proetzel**, G., Pawlowski, S. A., Wiles, M. V., Yin, M., Boivin, G. P., Howles, P. N., ... Doetschman, T. (1995). Transforming growth factor-beta 3 is required for secondary palate fusion. *Nature Genetics*, 11(4), 409-414. <https://doi.org/10.1038/ng1295-409>
- Pryor**, W. A., & Stone, K. (1993). Oxidants in cigarette smoke. Radicals, hydrogen peroxide, peroxyxynitrate, and peroxyxynitrite. *Annals of the New York Academy of Sciences*, 686, 12-27; discussion 27-28. <https://doi.org/10.1111/j.1749-6632.1993.tb39148.x>
- Pylkkänen**, L., Stockmann-Juvala, H., Alenius, H., Husgafvel-Pursiainen, K., & Savolainen, K. (2009). Wood dusts induce the production of reactive oxygen species and caspase-3 activity in human bronchial epithelial cells. *Toxicology*, 262(3), 265-270. <https://doi.org/10.1016/j.tox.2009.06.019>

Q

- Quante**, M., Bhagat, G., Abrams, J. A., Marache, F., Good, P., Lee, M. D., ... Wang, T. C. (2012). Bile acid and inflammation activate gastric cardia stem cells in a mouse model of Barrett-like metaplasia. *Cancer Cell*, 21(1), 36-51. <https://doi.org/10.1016/j.ccr.2011.12.004>
- Que**, J., Okubo, T., Goldenring, J. R., Nam, K.-T., Kurotani, R., Morrisey, E. E., ... Hogan, B. L. M. (2007). Multiple dose-dependent roles for Sox2 in the patterning and differentiation of anterior foregut endoderm. *Development (Cambridge, England)*, 134(13), 2521-2531. <https://doi.org/10.1242/dev.003855>

R

- Rabone**, S. J., & Saraswati, S. B. (1999). Acceptance and effects of nasal lavage in volunteer woodworkers. *Occupational medicine (Oxford, England)*, 49(6), 365-369.
- Rainger**, J. K., Bhatia, S., Bengani, H., Gautier, P., Rainger, J., Pearson, M., ... FitzPatrick, D. R. (2014). Disruption of SATB2 or its long-range cis-regulation by SOX9 causes a syndromic form of Pierre Robin sequence. *Human Molecular Genetics*, 23(10), 2569-2579. <https://doi.org/10.1093/hmg/ddt647>
- Ramaekers**, B. L. T., Pijls-Johannesma, M., Joore, M. A., van den Ende, P., Langendijk, J. A., Lambin, P., ... Grutters, J. P. C. (2011). Systematic review and meta-analysis of radiotherapy in various head and neck cancers: comparing photons, carbon-ions and protons. *Cancer Treatment Reviews*, 37(3), 185-201. <https://doi.org/10.1016/j.ctrv.2010.08.004>
- Ramprasad**, V. H., & Frank-Ito, D. O. (2016). A computational analysis of nasal vestibule morphologic variabilities on nasal function. *Journal of Biomechanics*, 49(3), 450-457. <https://doi.org/10.1016/j.jbiomech.2016.01.009>
- Rawal**, R. B., Farzal, Z., Federspiel, J. J., Sreenath, S. B., Thorp, B. D., & Zanation, A. M. (2016). Endoscopic Resection of Sinonasal Malignancy: A Systematic Review and Meta-analysis. *Otolaryngology--Head and Neck Surgery*. 155(3), 376-386. <https://doi.org/10.1177/0194599816646968>
- Rawson**, N. E., & Gomez, G. (2002). Cell and molecular biology of human olfaction. *Microscopy Research and Technique*, 58(3), 142-151. <https://doi.org/10.1002/jemt.10132>
- Re**, M., Magliulo, G., Tarchini, P., Mallardi, V., Rubini, C., Santarelli, A., & Lo Muzio, L. (2011). p53 and BCL-2 over-expression inversely correlates with histological differentiation in occupational ethmoidal intestinal-type sinonasal adenocarcinoma. *International journal of immunopathology and pharmacology*, 24(3), 603-609.
- Recommandations HAS-INCA (2011)**. Recommandations sous l'égide de la Société Française de médecine du Travail, http://www.chu-rouen.fr/sfmt/autres/synthese_recommandations_bois_14_02_2011.pdf
- Regalo**, G., & Leutz, A. (2013). Hacking cell differentiation: transcriptional rerouting in reprogramming, lineage infidelity and metaplasia. *EMBO Molecular Medicine*, 5(8), 1154-1164. <https://doi.org/10.1002/emmm.201302834>
- Renouf**, B., Soret, C., Saandi, T., Delalande, F., Martin, E., Vanier, M., ... Domon-Dell, C. (2012). Cdx2 homeoprotein inhibits non-homologous end joining in colon cancer but not in leukemia cells. *Nucleic acids research*, 40(8), 3456-3469. <https://doi.org/10.1093/nar/gkr1242>
- Resto**, V. A., Krane, J. F., Faquin, W. C., & Lin, D. T. (2006). Immunohistochemical distinction of intestinal-type sinonasal adenocarcinoma from metastatic adenocarcinoma of intestinal origin. *The Annals of Otolaryngology, Rhinology, and Laryngology*, 115(1), 59-64.
- Robin**, T. P., Jones, B. L., Gordon, O. M., Phan, A., Abbott, D., McDermott, J. D., ... Karam, S. D. (2017). A comprehensive comparative analysis of treatment modalities for sinonasal malignancies. *Cancer*, 123(16), 3040-3049. <https://doi.org/10.1002/cncr.30686>
- Roels-Abramovici**, O. (2012). Analyse clinique, morphologique, phénotypique et moléculaire des adénocarcinomes nasosinusiens : à propos de 38 cas. *Thèse d'exercice- Université de Rouen*.
- Rosen**, A., Vokes, E. E., Scher, N., Haraf, D., Weichselbaum, R. R., & Panje, W. R. (1993). Locoregionally advanced paranasal sinus carcinoma. Favorable survival with multimodality therapy. *Archives of Otolaryngology--Head & Neck Surgery*, 119(7), 743-746.

- Roux, F. X., Brasnu, D., Devaux, B., Chabardes, E., Schwaab, G., Laccourreye, O., ... Bertrand, J. (1994).** Ethmoid sinus carcinomas: results and prognosis after neoadjuvant chemotherapy and combined surgery--a 10-year experience. *Surgical Neurology*, 42(2), 98-104.
- Roux, F. X., Pages, J. C., Nataf, F., Devaux, B., Laccourreye, O., Menard, M., & Brasnu, D. (1997).** [Malignant ethmoid-sphenoidal tumors. 130 cases. Retrospective study]. *Neuro-Chirurgie*, 43(2), 100-110.
- Russel, A., Nguyen, D. T., Vigouroux, C., Gallet, P., Vignaud, J.-M., Rumeau, C., & Jankowski, R. (2018).** Compartmentalized endoscopic resection of the olfactory cleft for nasal intestinal adenocarcinomas. *Head & Neck*, 40(11), 2389-2398. <https://doi.org/10.1002/hed.25349>

S

- Sakihama, Y., Cohen, M. F., Grace, S. C., & Yamasaki, H. (2002).** Plant phenolic antioxidant and prooxidant activities: phenolics-induced oxidative damage mediated by metals in plants. *Toxicology*, 177(1), 67-80.
- Sala, F.G., Del Moral, P.M., Tiozzo, C., Al Alam, D., Warburton, D., Grikscheit, T., Veltmaat, J.M., Bellusci, S. (2011)** FGF10 controls the patterning of the tracheal cartilage rings via Shh. *Development* 138, 273-282. <https://doi.org/10.1242/dev.051680>
- Saldanha, A. J. (2004).** Java Treeview--extensible visualization of microarray data. *Bioinformatics (Oxford, England)*, 20(17), 3246-3248. <https://doi.org/10.1093/bioinformatics/bth349>
- Sánchez-Danés, A., & Blanpain, C. (2018).** Deciphering the cells of origin of squamous cell carcinomas. *Nature Reviews. Cancer*, 18(9), 549-561. <https://doi.org/10.1038/s41568-018-0024-5>
- Savory, J. G. A., Bouchard, N., Pierre, V., Rijli, F. M., De Repentigny, Y., Kothary, R., & Lohnes, D. (2009).** Cdx2 regulation of posterior development through non-Hox targets. *Development (Cambridge, England)*, 136(24), 4099-4110. <https://doi.org/10.1242/dev.041582>
- Schreck, S., Sullivan, K. J., Ho, C. M., & Chang, H. K. (1993).** Correlations between flow resistance and geometry in a model of the human nose. *Journal of Applied Physiology (Bethesda, Md.: 1985)*, 75(4), 1767-1775. <https://doi.org/10.1152/jap.1993.75.4.1767>
- Schroeter, J. D., Kimbell, J. S., & Asgharian, B. (2006).** Analysis of particle deposition in the turbinate and olfactory regions using a human nasal computational fluid dynamics model. *Journal of Aerosol Medicine*, 19(3), 301-313. <https://doi.org/10.1089/jam.2006.19.301>
- Schroeter, J. D., Tewksbury, E. W., Wong, B. A., & Kimbell, J. S. (2014).** Experimental Measurements and Computational Predictions of Regional Particle Deposition in a Sectional Nasal Model. *Journal of Aerosol Medicine and Pulmonary Drug Delivery*, 28(1), 20-29. <https://doi.org/10.1089/jamp.2013.1084>
- Servili, E., Trus, M., Maayan, D., & Atlas, D. (2018).** β -Subunit of the voltage-gated Ca²⁺ channel Cav1.2 drives signaling to the nucleus via H-Ras. *Proceedings of the National Academy of Sciences*, 115(37), E8624-E8633. <https://doi.org/10.1073/pnas.1805380115>
- Shanley, K. T., Zamankhan, P., Ahmadi, G., Hopke, P. K., & Cheng, Y.-S. (2008).** Numerical simulations investigating the regional and overall deposition efficiency of the human nasal cavity. *Inhalation Toxicology*, 20(12), 1093-1100. <https://doi.org/10.1080/08958370802130379>
- Sheehan-Rooney, K., Swartz, M. E., Lovely, C. B., Dixon, M. J., & Eberhart, J. K. (2013).** Bmp and Shh signaling mediate the expression of satb2 in the pharyngeal arches. *PloS One*, 8(3), e59533. <https://doi.org/10.1371/journal.pone.0059533>
- Shi, H., Kleinstreuer, C., Zhang, Z. (2007).** Modeling of inertial particle transport and deposition in human nasal cavities with wall roughness. *J Aerosol Sci.* 38:398–419
- Shin, J. H., Bae, J. H., Lee, A., Jung, C.-K., Yim, H. W., Park, J.-S., & Lee, K.-Y. (2010).** CK7, CK20, CDX2 and MUC2 Immunohistochemical staining used to distinguish metastatic colorectal carcinoma involving ovary from primary ovarian mucinous adenocarcinoma. *Japanese journal of clinical oncology*, 40(3), 208-213. <https://doi.org/10.1093/jjco/hyp150>
- Skalova, A., Cardesa, A., Leivo, I., Pfaltz, M., Ryska, A., Simpson, R., & Michal, M. (2003).** Sinonasal tubulopapillary low-grade adenocarcinoma. Histopathological, immunohistochemical and ultrastructural features of poorly recognised entity. *Virchows Archiv: an international journal of pathology*, 443(2), 152-158. <https://doi.org/10.1007/s00428-003-0844-9>
- Slack, J. M. W. (2007).** Metaplasia and transdifferentiation: from pure biology to the clinic. *Nature Reviews. Molecular Cell Biology*, 8(5), 369-378. <https://doi.org/10.1038/nrm2146>

- Soret, C., Martin, E., Duluc, I., Dantzer, F., Vanier, M., Gross, I., ... Domon-Dell, C. (2016).** Distinct mechanisms for opposite functions of homeoproteins Cdx2 and HoxB7 in double-strand break DNA repair in colon cancer cells. *Cancer Letters*, 374(2), 208-215. <https://doi.org/10.1016/j.canlet.2016.02.026>
- Souza, R. F., Krishnan, K., & Spechler, S. J. (2008).** Acid, bile, and CDX: the ABCs of making Barrett's metaplasia. *American Journal of Physiology. Gastrointestinal and Liver Physiology*, 295(2), G211-218. <https://doi.org/10.1152/ajpgi.90250.2008>
- Soylu Özler, G., Akbay, E., Akkoca, A. N., Karapınar, O. S., & Şimşek, G. Ö. (2015).** Does menopause effect nasal mucociliary clearance time? *European Archives of Oto-Rhino-Laryngology*. 272(2), 363-366. <https://doi.org/10.1007/s00405-014-3118-z>
- Spechler, S. J. (2014).** Does Barrett's esophagus regress after surgery (or proton pump inhibitors)? *Digestive Diseases (Basel, Switzerland)*, 32(1-2), 156-163. <https://doi.org/10.1159/000357184>
- Spence, J. R., Lauf, R., & Shroyer, N. F. (2011).** Vertebrate intestinal endoderm development. *Developmental Dynamics*, 240(3), 501-520. <https://doi.org/10.1002/dvdy.22540>
- Staffieri, C., Lovato, A., Aielli, F., Bortoletto, M., Giacomelli, L., Carrieri, M., ... Scapellato, M. L. (2015).** Investigating nasal cytology as a potential tool for diagnosing occupational rhinitis in woodworkers. *International Forum of Allergy & Rhinology*, 5(9), 814-819. <https://doi.org/10.1002/alr.21562>
- Stammberger, H., Anderhuber, W., Walch, C., & Papaefthymiou, G. (1999).** Possibilities and limitations of endoscopic management of nasal and paranasal sinus malignancies. *Acta Oto-Rhino-Laryngologica Belgica*, 53(3), 199-205.
- Steel, G. G., & Peacock, J. H. (1989).** Why are some human tumours more radiosensitive than others? *Radiotherapy and Oncology*, 15(1), 63-72.
- Stellman, S. D., Demers, P. A., Colin, D., & Boffetta, P. (1998).** Cancer mortality and wood dust exposure among participants in the American Cancer Society Cancer Prevention Study-II (CPS-II). *American Journal of Industrial Medicine*, 34(3), 229-237.
- Stelow, E. B., Jo, V. Y., Mills, S. E., & Carlson, D. L. (2011).** A histologic and immunohistochemical study describing the diversity of tumors classified as sinonasal high-grade nonintestinal adenocarcinomas. *The American Journal of Surgical Pathology*, 35(7), 971-980. <https://doi.org/10.1097/PAS.0b013e31821cbd72>
- Stern, F. B., Beaumont, J. J., Halperin, W. E., Murthy, L. I., Hills, B. W., & Fajen, J. M. (1987).** Mortality of chrome leather tannery workers and chemical exposures in tanneries. *Scandinavian Journal of Work, Environment & Health*, 13(2), 108-117.
- Stosiek, P., Kasper, M., & Moll, R. (1992).** Changes in cytokeratin expression accompany squamous metaplasia of the human respiratory epithelium. *Virchows Archiv. A, Pathological Anatomy and Histopathology*, 421(2), 133-141.
- Subramaniam, R.P., Richardson, R.B., Morgan, K.T., Kimbell, J.S., Guilmette, J.A. (2008).** Computational fluid dynamics simulations of inspiratory airflow in the human nose and nasopharynx. *Inhalation Toxicology*. 10:2, 91-120, doi: 10.1080/089583798197772
- Suh, E., Chen, L., Taylor, J., & Traber, P. G. (1994).** A homeodomain protein related to caudal regulates intestine-specific gene transcription. *Molecular and Cellular Biology*, 14(11), 7340-7351. <https://doi.org/10.1128/mcb.14.11.7340>
- Sy, A., Marandas, P., Hartl, F., Janot, F., Julieron, M., Kolb, F., Leridant, A.M., Mamelle, G., Faivre S, Schilf A, Luboinski B. (2004).** Les adénocarcinomes de l'ethmoïde, à propos d'une série de 76 patients traités à l'Institut Gustave Roussy de 1983 à 1999. In XXXVIème Rapport de la société française de carcinologie cervico-faciale : Les tumeurs malignes du massif facial et des cavités naso-sinusiennes. Fontanel JP, Klossek JM. EDK, Paris:31-40.
- Szablewski, V., Solassol, J., Poizat, F., Larrieux, M., Crampette, L., Mange, A., ... Costes, V. (2013).** EGFR Expression and KRAS and BRAF Mutational Status in Intestinal-Type Sinonasal Adenocarcinoma. *International Journal of Molecular Sciences*, 14(3), 5170-5181. <https://doi.org/10.3390/ijms14035170>
- Szadkowska-Stańczyk, I., & Szymczak, W. (2001).** Nested case-control study of lung cancer among pulp and paper workers in relation to exposure to dusts. *American Journal of Industrial Medicine*, 39(6), 547-556.

Szyfter, K., Napierala, M., Florek, E., Braakhuis, B. J. M., Takes, R. P., Rodrigo, J. P., ... Ferlito, A. (2019). Molecular and health effects in the upper respiratory tract associated with tobacco smoking other than cigarettes. *International Journal of Cancer*, 144(11), 2635-2643. <https://doi.org/10.1002/ijc.31846>

T

- Tabariès**, S., Lapointe, J., Besch, T., Carter, M., Woollard, J., Tuggle, C. K., & Jeannotte, L. (2005). Cdx Protein Interaction with Hoxa5 Regulatory Sequences Contributes to Hoxa5 Regional Expression along the Axial Skeleton. *Molecular and Cellular Biology*, 25(4), 1389-1401. <https://doi.org/10.1128/MCB.25.4.1389-1401.2005>
- Tanaka**, T. (2009). Colorectal carcinogenesis: Review of human and experimental animal studies. *Journal of Carcinogenesis*, 8, 5.
- Tariq**, K., & Ghias, K. (2016). Colorectal cancer carcinogenesis: a review of mechanisms. *Cancer Biology & Medicine*, 13(1), 120-135. <https://doi.org/10.28092/j.issn.2095-3941.2015.0103>
- Taylor**, J. K., Boll, W., Levy, T., Suh, E., Siang, S., Mantei, N., & Traber, P. G. (1997). Comparison of intestinal phospholipase A/lysophospholipase and sucrase-isomaltase genes suggest a common structure for enterocyte-specific promoters. *DNA and Cell Biology*, 16(12), 1419-1428. <https://doi.org/10.1089/dna.1997.16.1419>
- Tian**, Z. F., Inthavong, K., & Tu, J. Y. (2007). Deposition of inhaled wood dust in the nasal cavity. *Inhalation Toxicology*, 19(14), 1155-1165. <https://doi.org/10.1080/08958370701665525>
- Tjoa**, L.T., Welsch, U. (1974). Electron microscopical observations on Kölliker's and Hatschek's pit and on the wheel organ in the head region of Amphioxus (*Branchiostoma lanceolatum*). *Cell and Tissue Research*, 1974;153(2), p.175-187.
- Torjussen**, W., Solberg, L. A., & Høgetveit, A. C. (1979). Histopathological changes of the nasal mucosa in active and retired nickel workers. *British Journal of Cancer*, 40(4), 568-580. <https://doi.org/10.1038/bjc.1979.222>
- Tripodi**, D., Ferron, C., Malard, O., de Montreuil, C. B., Planche, L., Sebille-Rivain, V., ... Géraut, C. (2011). Relevance of both individual risk factors and occupational exposure in cancer survival studies: the example of intestinal type sinonasal adenocarcinoma. *The Laryngoscope*, 121(9), 2011-2018. <https://doi.org/10.1002/lary.21900>
- Troelsen**, J. T., Mitchelmore, C., Spodsberg, N., Jensen, A. M., Norén, O., & Sjöström, H. (1997). Regulation of lactase-phlorizin hydrolase gene expression by the caudal-related homoeodomain protein Cdx-2. *Biochemical Journal*, 322(Pt 3), 833-838.
- Turri-Zanoni**, M., Battaglia, P., Lambertoni, A., Giovannardi, M., Schreiber, A., Volpi, L., ... Castelnovo, P. (2015). Treatment strategies for primary early-stage sinonasal adenocarcinoma: A retrospective bi-institutional case-control study. *Journal of Surgical Oncology*, 112(5), 561-567. <https://doi.org/10.1002/jso.24038>

U

- Uesaka**, T., Kageyama, N., & Watanabe, H. (2004). Identifying target genes regulated downstream of Cdx2 by microarray analysis. *Journal of Molecular Biology*, 337(3), 647-660. <https://doi.org/10.1016/j.jmb.2004.01.061>
- Utiyama**, D. M. O., Yoshida, C. T., Goto, D. M., de Santana Carvalho, T., de Paula Santos, U., Koczulla, A. R., ... Nakagawa, N. K. (2016). The effects of smoking and smoking cessation on nasal mucociliary clearance, mucus properties and inflammation. *Clinics (Sao Paulo, Brazil)*, 71(6), 344-350. [https://doi.org/10.6061/clinics/2016\(06\)10](https://doi.org/10.6061/clinics/2016(06)10)
- Uzeloto**, J. S., Ramos, D., C F Freire, A. P., G D Christofaro, D., & M C Ramos, E. (2017). Nasal mucociliary transportability of male and female smokers. *Brazilian Journal of Otorhinolaryngology*. <https://doi.org/10.1016/j.bjorl.2017.03.006>

V

- Valente, G., Ferrari, L., Kerim, S., Gervasio, C. F., Ricci, E., Migliaretti, G., ... Bussi, M. (2004).** Evidence of p53 immunohistochemical overexpression in ethmoidal mucosa of woodworkers. *Cancer Detection and Prevention*, 28(2), 99-106. <https://doi.org/10.1016/j.cdp.2003.12.004>
- van den Akker, E., Forlani, S., Chawengsaksophak, K., de Graaff, W., Beck, F., Meyer, B. I., & Deschamps, J. (2002).** Cdx1 and Cdx2 have overlapping functions in anteroposterior patterning and posterior axis elongation. *Development (Cambridge, England)*, 129(9), 2181-2193.
- van Olphen, S., Biermann, K., Spaander, M. C. W., Kastelein, F., Steyerberg, E. W., Stoop, H. A., ... Looijenga, L. H. J. (2015).** SOX2 as a novel marker to predict neoplastic progression in Barrett's esophagus. *The American Journal of Gastroenterology*, 110(10), 1420-1428. <https://doi.org/10.1038/ajg.2015.260>
- Vang, R., Gown, A. M., Wu, L.-S.-F., Barry, T. S., Wheeler, D. T., Yemelyanova, A., ... Ronnett, B. M. (2006).** Immunohistochemical expression of CDX2 in primary ovarian mucinous tumors and metastatic mucinous carcinomas involving the ovary: comparison with CK20 and correlation with coordinate expression of CK7. *Modern pathology*, 19(11), 1421-1428. <https://doi.org/10.1038/modpathol.3800698>
- Vaninetti, N., Williams, L., Geldenhuys, L., Porter, G. A., Guernsey, D. L., & Casson, A. G. (2009).** Regulation of CDX2 expression in esophageal adenocarcinoma. *Molecular Carcinogenesis*, 48(10), 965-974. <https://doi.org/10.1002/mc.20549>
- Varon, C., Dubus, P., Mazurier, F., Asencio, C., Chambonnier, L., Ferrand, J., ... Mégraud, F. (2012).** Helicobacter pylori infection recruits bone marrow-derived cells that participate in gastric preneoplasia in mice. *Gastroenterology*, 142(2), 281-291. <https://doi.org/10.1053/j.gastro.2011.10.036>
- Vaughan, T. L., Stewart, P. A., Teschke, K., Lynch, C. F., Swanson, G. M., Lyon, J. L., & Berwick, M. (2000).** Occupational exposure to formaldehyde and wood dust and nasopharyngeal carcinoma. *Occupational and Environmental Medicine*, 57(6), 376-384. <https://doi.org/10.1136/oem.57.6.376>
- Vergez, S., du Mayne, M. D., Coste, A., Gallet, P., Jankowski, R., Dufour, X., ... de Gabory, L. (2014).** Multicenter study to assess endoscopic resection of 159 sinonasal adenocarcinomas. *Annals of Surgical Oncology*, 21(4), 1384-1390. <https://doi.org/10.1245/s10434-013-3385-8>
- Villanacci, V., Rossi, E., Zambelli, C., Galletti, A., Cestari, R., Missale, G., ... Bassotti, G. (2007).** COX-2, CDX2, and CDC2 immunohistochemical assessment for dysplasia-carcinoma progression in Barrett's esophagus. *Digestive and Liver Disease*, 39(4), 305-311. <https://doi.org/10.1016/j.dld.2007.01.011>
- Vivanco, B., Llorente, J. L., Perez-Escuredo, J., Alvarez Marcos, C., Fresno, M. F., & Hermsen, M. A. (2011).** Benign lesions in mucosa adjacent to intestinal-type sinonasal adenocarcinoma. *Pathology Research International*, 2011, 230147. <https://doi.org/10.4061/2011/230147>
- Vlajinac, H. D., Marinkovic, J. M., Sipetic, S. B., Andrejic, D. M., Adanja, B. J., & Stosic-Divjak, S. L. (2006).** Case-control study of oropharyngeal cancer. *Cancer Detection and Prevention*, 30(2), 152-157. <https://doi.org/10.1016/j.cdp.2006.02.001>
- Vlastos, I., Athanasopoulos, I., Mastronikolis, N. S., Panogeorgou, T., Margaritis, V., Naxakis, S., & Goumas, P. D. (2009).** Impaired mucociliary clearance in allergic rhinitis patients is related to a predisposition to rhinosinusitis. *Ear, Nose, & Throat Journal*, 88(4), E17-19.
- von Brunn, A. (1892).** Beiträge zur mikroskopischen Anatomie der menschlichen Nasenhöhle. *Archiv für Mikroskopische Anatomie*, 39, p.632-651.

W

- Wake, M., Takeno, S., & Hawke, M. (1994).** The early development of sino-nasal mucosa. *The Laryngoscope*, 104(7), 850-855. <https://doi.org/10.1288/00005537-199407000-00013>
- Wang, B., Liu, G., Ding, L., Zhao, J., & Lu, Y. (2018).** FOXA2 promotes the proliferation, migration and invasion, and epithelial mesenchymal transition in colon cancer. *Experimental and Therapeutic Medicine*, 16(1), 133-140. <https://doi.org/10.3892/etm.2018.6157>
- Wang, C.-Y., Lai, M.-D., Phan, N. N., Sun, Z., & Lin, Y.-C. (2015).** Meta-Analysis of Public Microarray Datasets Reveals Voltage-Gated Calcium Gene Signatures in Clinical Cancer Patients. *PLoS One*, 10(7), e0125766. <https://doi.org/10.1371/journal.pone.0125766>
- Wang, D. H., Clemons, N. J., Miyashita, T., Dupuy, A. J., Zhang, W., Szczepny, A., ... Watkins, D. N. (2010).** Aberrant epithelial-mesenchymal Hedgehog signaling characterizes Barrett's metaplasia. *Gastroenterology*, 138(5), 1810-1822. <https://doi.org/10.1053/j.gastro.2010.01.048>
- Wang, D. H., Tiwari, A., Kim, M. E., Clemons, N. J., Regmi, N. L., Hodges, W. A., ... Souza, R. F. (2014).** Hedgehog signaling regulates FOXA2 in esophageal embryogenesis and Barrett's metaplasia. *The Journal of Clinical Investigation*, 124(9), 3767-3780. <https://doi.org/10.1172/JCI66603>
- Wang, H., Meyer, C. A., Fei, T., Wang, G., Zhang, F., & Liu, X. S. (2013).** A systematic approach identifies FOXA1 as a key factor in the loss of epithelial traits during the epithelial-to-mesenchymal transition in lung cancer. *BMC Genomics*, 14, 680. <https://doi.org/10.1186/1471-2164-14-680>
- Wang, J., Qin, R., Ma, Y., Wu, H., Peters, H., Tyska, M., ... Chen, X. (2009).** Differential gene expression in normal esophagus and Barrett's esophagus. *Journal of Gastroenterology*, 44(9), 897-911. <https://doi.org/10.1007/s00535-009-0082-2>
- Wang, S. M., Inthavong, K., Wen, J., Tu, J. Y., & Xue, C. L. (2009).** Comparison of micron- and nanoparticle deposition patterns in a realistic human nasal cavity. *Respiratory Physiology & Neurobiology*, 166(3), 142-151. <https://doi.org/10.1016/j.resp.2009.02.014>
- Wang, Q., He, W., Lu, C., Wang, Z., Wang, J., Giercksky, K. E., ... Suo, Z. (2009).** Oct3/4 and Sox2 are significantly associated with an unfavorable clinical outcome in human esophageal squamous cell carcinoma. *Anticancer Research*, 29(4), 1233-1241.
- Wang, R., Shi, Y., Chen, L., Jiang, Y., Mao, C., Yan, B., ... Wang, X. (2015).** The ratio of FoxA1 to FoxA2 in lung adenocarcinoma is regulated by lncRNA HOTAIR and chromatin remodeling factor LSH. *Scientific Reports*, 5, 17826. <https://doi.org/10.1038/srep17826>
- Wang, X., Ouyang, H., Yamamoto, Y., Kumar, P. A., Wei, T. S., Dagner, R., ... McKeon, F. (2011).** Residual Embryonic Cells as Precursors of a Barrett's-Like Metaplasia. *Cell*, 145(7), 1023-1035. <https://doi.org/10.1016/j.cell.2011.05.026>
- Wang, X., Yang, S., Zhao, X., Guo, H., Ling, X., Wang, L., ... Zhou, S. (2014).** OCT3 and SOX2 promote the transformation of Barrett's esophagus to adenocarcinoma by regulating the formation of tumor stem cells. *Oncology Reports*, 31(4), 1745-1753. <https://doi.org/10.3892/or.2014.3003>
- Warburton, D., Perin, L., Defilippo, R., Bellusci, S., Shi, W., & Driscoll, B. (2008).** Stem/progenitor cells in lung development, injury repair, and regeneration. *Proceedings of the American Thoracic Society*, 5(6), 703-706. <https://doi.org/10.1513/pats.200801-012AW>
- Wen, J., Inthavong, K., Tu, J., & Wang, S. (2008).** Numerical simulations for detailed airflow dynamics in a human nasal cavity. *Respiratory Physiology & Neurobiology*, 161(2), 125-135. <https://doi.org/10.1016/j.resp.2008.01.012>
- WHO. Pathology and Genetics of Head and Neck Tumours. (2005).** Edited by Leon Barnes, John W. Eveson, Peter Reichart, David Sidransky. Consulté à l'adresse <http://publications.iarc.fr/Book-And-Report-Series/Who-Iarc-Classification-Of-Tumours/Pathology-And-Genetics-Of-Head-And-Neck-Tumours-2005>
- Wilhelmsson, B., & Lundh, B. (1984).** Nasal epithelium in woodworkers in the furniture industry. A histological and cytological study. *Acta Oto-Laryngologica*, 98(3-4), 321-334.
- Wilhelmsson, B., Hellquist, H., Olofsson, J., & Klintonberg, C. (1985a).** Nasal cuboidal metaplasia with dysplasia. Precursor to adenocarcinoma in wood-dust-exposed workers? *Acta Oto-Laryngologica*, 99(5-6), 641-648.

- Wilhelmsson, B., Jernudd, Y., Ripe, E., & Holmberg, K. (1985b).** Nasal hypersensitivity in wood furniture workers. *Rhinology*, 23(4), 297-302.
- Williams, J. R., Zhang, Y., Zhou, H., Gridley, D. S., Koch, C. J., Russell, J., ... Little, J. B. (2008).** A quantitative overview of radiosensitivity of human tumor cells across histological type and TP53 status. *International Journal of Radiation Biology*, 84(4), 253-264. <https://doi.org/10.1080/09553000801953342>
- Williams, J. R., Zhang, Y., Zhou, H., Gridley, D. S., Koch, C. J., Slater, J. M., & Little, J. B. (2008).** Overview of Radiosensitivity of Human Tumor Cells to Low-Dose-Rate Irradiation. *International Journal of Radiation Oncology, Biology, Physics*, 72(3), 909-917. <https://doi.org/10.1016/j.ijrobp.2008.06.1928>
- Wolf, J., Schmezer, P., Fengel, D., Schroeder, H. G., Scheithauer, H., & Woeste, P. (1998).** The role of combination effects on the etiology of malignant nasal tumours in the wood-working industry. *Acta Oto-Laryngologica. Supplementum*, 535, 1-16.
- Wu, T. T., Barnes, L., Bakker, A., Swalsky, P. A., & Finkelstein, S. D. (1996).** K-ras-2 and p53 genotyping of intestinal-type adenocarcinoma of the nasal cavity and paranasal sinuses. *Modern pathology*, 9(3), 199-204.
- Wu, W., Bhagat, T. D., Yang, X., Song, J. H., Cheng, Y., Agarwal, R., ... Meltzer, S. J. (2013).** Hypomethylation of noncoding DNA regions and overexpression of the long noncoding RNA, AFAP1-AS1, in Barrett's esophagus and esophageal adenocarcinoma. *Gastroenterology*, 144(5), 956-966.e4. <https://doi.org/10.1053/j.gastro.2013.01.019>

Y

- Yamamoto, H., Bai, Y. Q., & Yuasa, Y. (2003).** Homeodomain protein CDX2 regulates goblet-specific MUC2 gene expression. *Biochemical and Biophysical Research Communications*, 300(4), 813-818. [https://doi.org/10.1016/s0006-291x\(02\)02935-2](https://doi.org/10.1016/s0006-291x(02)02935-2)
- Yamanaka, H., Hayashi, Y., Watanabe, Y., Uematu, H., & Mashimo, T. (2009).** Prolonged hoarseness and arytenoid cartilage dislocation after tracheal intubation. *British Journal of Anaesthesia*, 103(3), 452-455. <https://doi.org/10.1093/bja/aep169>
- Yang, I. V., Pedersen, B. S., Liu, A. H., O'Connor, G. T., Pillai, D., Kattan, M., ... Schwartz, D. A. (2017).** The nasal methylome and childhood atopic asthma. *The Journal of Allergy and Clinical Immunology*, 139(5), 1478-1488. <https://doi.org/10.1016/j.jaci.2016.07.036>
- Yang, Y. H., Dudoit, S., Luu, P., Lin, D. M., Peng, V., Ngai, J., & Speed, T. P. (2002).** Normalization for cDNA microarray data: a robust composite method addressing single and multiple slide systematic variation. *Nucleic Acids Research*, 30(4), e15. <https://doi.org/10.1093/nar/30.4.e15>
- Ye, D. Z., & Kaestner, K. H. (2009).** Foxa1 and Foxa2 control the differentiation of goblet and enteroendocrine L- and D-cells in mice. *Gastroenterology*, 137(6), 2052-2062. <https://doi.org/10.1053/j.gastro.2009.08.059>
- Yom, S. S., Rashid, A., Rosenthal, D. I., Elliott, D. D., Hanna, E. Y., Weber, R. S., & El-Naggar, A. K. (2005).** Genetic analysis of sinonasal adenocarcinoma phenotypes: distinct alterations of histogenetic significance. *Modern pathology*, 18(3), 315-319. <https://doi.org/10.1038/modpathol.3800315>
- Yoon, J. H., Choi, S. S., Kim, O., Choi, W. S., Park, Y. K., Nam, S. W., ... Park, W. S. (2016).** Inactivation of NKX6.3 in the stomach leads to abnormal expression of CDX2 and SOX2 required for gastric-to-intestinal transdifferentiation. *Modern Pathology*, 29(2), 194-208. <https://doi.org/10.1038/modpathol.2015.150>
- Yuasa, Y., Nagasaki, H., Akiyama, Y., Sakai, H., Nakajima, T., Ohkura, Y., ... Nakachi, K. (2005).** Relationship between CDX2 gene methylation and dietary factors in gastric cancer patients. *Carcinogenesis*, 26(1), 193-200. <https://doi.org/10.1093/carcin/bgh304>
- Yu, W., Ma, Y., Shankar, S., & Srivastava, R. K. (2017).** SATB2/ β -catenin/TCF-LEF pathway induces cellular transformation by generating cancer stem cells in colorectal cancer. *Scientific Reports*, 7(1), 1-13. <https://doi.org/10.1038/s41598-017-05458-y>
- Yuan, T., Ni, Z., Han, C., Min, Y., Sun, N., Liu, C., ... Shi, Y. (2019).** SOX2 interferes with the function of CDX2 in bile acid-induced gastric intestinal metaplasia. *Cancer Cell International*, 19(1), 24. <https://doi.org/10.1186/s12935-019-0739-8>

Yue, C., Piao, Y., Bai, Y., Liu, H., & Zhang, L. (2015). [CK7, CK20, SOX10 and CDX2: expressions and diagnostic values in primary adenocarcinoma of the sinonasal tract]. *Zhonghua Yi Xue Za Zhi*, 95(30), 2447-2450.

Z

Zarnitz, P. (2005). Guidelines for performing fiberoptic flexible nasal endoscopy and nasopharyngolaryngoscopy on adults. *ORL-Head and Neck Nursing*, 23(2), 13-18.

Zeeberg, B. R., Feng, W., Wang, G., Wang, M. D., Fojo, A. T., Sunshine, M., ... Weinstein, J. N. (2003). GoMiner: a resource for biological interpretation of genomic and proteomic data. *Genome Biology*, 4(4), R28. <https://doi.org/10.1186/gb-2003-4-4-r28>

Zhang, G., Zhao, Y., Liu, Y., Kao, L.-P., Wang, X., Skerry, B., & Li, Z. (2016). FOXA1 defines cancer cell specificity. *Science Advances*, 2(3). <https://doi.org/10.1126/sciadv.1501473>

Zhang, J.-F., Zhang, J.-G., Kuai, X.-L., Zhang, H., Jiang, W., Ding, W.-F., ... Mao, Z.-B. (2013). Reactivation of the homeotic tumor suppressor gene CDX2 by 5-aza-2'-deoxycytidine-induced demethylation inhibits cell proliferation and induces caspase-independent apoptosis in gastric cancer cells. *Experimental and Therapeutic Medicine*, 5(3), 735-741. <https://doi.org/10.3892/etm.2013.901>

Zhang, W., & Wang, D. H. (2018). Origins of Metaplasia in Barrett's Esophagus: Is this an Esophageal Stem or Progenitor Cell Disease? *Digestive Diseases and Sciences*, 63(8), 2005-2012. <https://doi.org/10.1007/s10620-018-5069-5>

Zhang, X., Westerhoff, M., & Hart, J. (2015). Expression of SOX9 and CDX2 in nongoblet columnar-lined esophagus predicts the detection of Barrett's esophagus during follow-up. *Modern Pathology*, 28(5), 654-661. <https://doi.org/10.1038/modpathol.2014.157>

Zhao, K., & Jiang, J. (2014). What is normal nasal airflow? A computational study of 22 healthy adults. *International forum of allergy & rhinology*, 4(6), 435-446. <https://doi.org/10.1002/alr.21319>

Zhu, X.-J., Liu, Y., Yuan, X., Wang, M., Zhao, W., Yang, X., ... Zhang, Z. (2016). Ectodermal Wnt controls nasal pit morphogenesis through modulation of the BMP/FGF/JNK signaling axis. *Developmental Dynamics*, 245(3), 414-426. <https://doi.org/10.1002/dvdy.24376>

Zilbauer, M., & Kraiczy, J. (2017). Epigenetics in Gastrointestinal Health and Disease: Spotlight on DNA Methylation in the Intestinal Epithelium. *Nestle Nutrition Institute Workshop Series*, 88, 35-44. <https://doi.org/10.1159/000455211>

Zweier, J. L., Kuppusamy, P., Williams, R., Rayburn, B. K., Smith, D., Weisfeldt, M. L., & Flaherty, J. T. (1989). Measurement and characterization of postischemic free radical generation in the isolated perfused heart. *The Journal of Biological Chemistry*, 264(32), 18890-18895.

ANNEXES

Annexe 1



Eur Ann Otorhinolaryngol Head Neck Dis. 2018 Dec;135(6):383-387

Intestinal and non-intestinal nasal cavity adenocarcinoma: Impact of wood dust exposure.

Author's full names and affiliations :

Gallet P, ¹

Nguyen DT, ¹

Russel A, ¹

Jankowski R, ¹

Vigouroux C, ²

Rumeau C.¹

1. Department of ENT, Centre Hospitalier Régional Universitaire de Nancy, Rue du Morvan, 54511, Vandoeuvre les Nancy, France

2 Department of Pathology, , Centre Hospitalier Régional Universitaire de Nancy, Rue du Morvan, 54511, Vandoeuvre les Nancy, France



Available online at
ScienceDirect
 www.sciencedirect.com

Elsevier Masson France
EM|consulte
 www.em-consulte.com/en



Original article

Intestinal and non-intestinal nasal cavity adenocarcinoma: Impact of wood dust exposure



P. Gallet^{a,b,*}, D.T. Nguyen^a, A. Russel^a, R. Jankowski^a, C. Vigouroux^c, C. Rumeau^a

^a Service d'ORL et de chirurgie cervico-faciale, hôpitaux de Brabois, institut Louis-Mathieu, CHRU de Nancy, rue du Morvan, 54511 Vandoeuvre-les-Nancy cedex, France

^b Unité Inserm U954, nutrition génétique et exposition aux risques environnementaux, 54505 Vandoeuvre-les-Nancy cedex, France

^c Service d'anatomopathologie, hôpital Central, CHRU de Nancy, 54000 Nancy, France

ARTICLE INFO

Keywords:

Nasal adenocarcinoma
 Wood dust exposure
 Olfactory cleft
 Ethmoid
 Occupational cancer

ABSTRACT

The aim of the present study was to investigate the role of wood dust exposure in intestinal (ITAC) and non-intestinal type (non-ITAC) nasal adenocarcinoma, so as to improve understanding of the oncogenic mechanisms in the light of the recent literature and of evo-devo concepts.

Materials and methods: All consecutive patients operated in our institution for nasal adenocarcinoma diagnosed on anatomopathology between May 2004 and February 2014 were included. Surgical specimens were examined twice by independent pathologists, blind to wood dust exposure status. Clinical and demographic data, including wood dust exposure, were collected for the two groups (ITAC and non-ITAC). **Results:** 90 patients (84 ITAC, 6 non-ITAC) were included. No non-ITAC patients had history of wood dust exposure, versus 83/84 cases (99%) in ITAC (mean exposure duration: 30 ± 16 years; range 2–65 years). Only 12 ITAC patients (18%) were still exposed at diagnosis. ITAC may develop long after the end of wood dust exposure (up to 60 years). Eight patients (12%) had exposure durations of less than 5 years. Latency between onset of exposure and onset of disease did not decrease with exposure duration.

Conclusion: Exposure to wood dust, even for short periods of time, incurs a risk of developing ITAC, usually after a long latency period. Any exposure requires lifetime follow-up, to ensure prompt treatment. Factors leading to the development of nasal ITAC and non-ITAC are probably different. The analogy with Barret's esophagus and esophageal adenocarcinoma may shed light on the oncogenesis of nasal ITAC.

© 2018 Elsevier Masson SAS. All rights reserved.

1. Introduction

A relation between wood dust exposure and sinonasal cancer was suspected by Moure and Portman as early as 1923, but it took four decades for the epidemiological connection to be demonstrated by Macbeth (1965). Subsequently, ethmoid and paranasal sinus cancer was recognized as an occupational disease in France in 1967 (Table 47B of occupational diseases). In this Table 47B, all cancers in this region are grouped together, regardless of histologic type. It was later shown, however, that wood dust exposure

tended to lead to adenocarcinoma, whereas other carcinogens, and smoking in particular, led rather to squamous cell carcinoma [1].

The usual origin of adenocarcinoma is the ethmoid [2], and, in wood-workers, more particularly the olfactory cleft [3]. In the 1980s, Barnes, followed by Kleinsasser and Schroeder, distinguished intestinal and non-intestinal adenocarcinomas (ITAC and non-ITAC), and proposed their own two classifications, specifically of ITAC, both of which are cited in the most recent (2005) WHO classification of head and neck tumors, which differentiates ITAC and non-ITAC, suggesting implication of wood dust in the former with no environmental or occupational factors for the latter. Controversy, however, persists: studies of adenocarcinoma still report cases of ITAC unrelated to any particular exposure [4], while other studies suggest possible occupational wood dust exposure as a factor in non-ITAC [5,6].

The present study aimed to determine the role of wood dust exposure in the development of nasal cavity ITAC and non-ITAC, so

* Corresponding author at: service d'ORL et de chirurgie cervico-faciale, hôpitaux de Brabois, institut Louis-Mathieu, CHRU de Nancy, rue du Morvan, 54511 Vandoeuvre-les-Nancy cedex, France.

E-mail address: patrice.gallet@yahoo.fr (P. Gallet).

<https://doi.org/10.1016/j.anorl.2018.08.012>

1879-7296/© 2018 Elsevier Masson SAS. All rights reserved.

as to improve understanding of the oncogenic mechanisms in the light of the recent literature and of evo–devo concepts [7].

2. Materials and methods

2.1. Patients

All patients with nasal adenocarcinoma diagnosed on pathology in our center between May 2004 and February 2014 were included in a retrospective study. Tumor samples were examined twice by two independent pathologists, firstly within 2 weeks of surgery, and again in 2014 for the present study. In the second examination, the pathologists were blind to wood dust exposure status. Adenocarcinomas were classified as ITAC or non-ITAC. Patients with missing data or other types of tumor were excluded. The study was approved by the institutional review board; all patients signed a consent form for data collection and sample analysis.

2.2. Study data

Patients were interviewed in depth by the ENT physician on their history regarding exposure to wood dust or other occupational factors, to screen for any exposure, however slight, even several decades previously. These data were recorded in the initial consultation file. Most patients also had an occupational health consultation, often performed elsewhere.

Clinical data were collected from files on a standardized form: age, gender, symptoms at diagnosis of adenocarcinoma, histologic type (ITAC or non-ITAC), differentiation stage (for ITAC), history of wood dust exposure (including duration), latency (from onset of exposure to onset of disease), and time between last exposure and disease onset. Four groups were distinguished according to wood dust exposure: <5 years (not counted in Table 47B for occupational disease), 5–20 years, 20–40 years, and >40 years. Tumor location was determined using all the medical file data: histology, surgery report and radiology, in decreasing order of relevance.

2.3. Anatomopathology

Patients were classified as ITAC or non-ITAC. Phenotypic difference was confirmed by immunohistochemistry markers: overexpression of cytokeratin 20 and CDX2 (a nuclear transcription factor involved in intestinal epithelial cell differentiation) is relatively specific to ITAC, while cytokeratin 7 is mainly expressed in non-ITAC [8]. ITACs were subgrouped on the 2005 WHO classification as well-differentiated (papillary, tubular and tubule-papillary types), moderately differentiated (mucino-papillary, mucino-tubulo-papillary), or poorly differentiated (mucinous, signet ring, alveolar).

2.4. Statistical analysis

Statistical analysis used SAS software v9.1 (SAS Institute Inc., Cary, NC). Quantitative variables were expressed as mean \pm standard deviation, and qualitative variables as number and percentage. Groups were compared on Chi² test or Fisher exact test for categorical variables and on Kruskal–Wallis test for continuous variables. The significance threshold was set at $P < 0.05$.

3. Results

Ninety patients were included: mean age, 68 \pm 10 years (range, 39–87 years); 84 male (93%). Eighty-three had history of wood dust exposure (92%) and 7 none (8%). Mean exposure duration was 30 \pm 16 years (range, 2–65 years); the shortest, 2-year, duration was

Table 1
Symptoms at disease onset.

	n =	%
Nasal obstruction	56	71.79
Hyposmia	19	24.36
Rhinorrhea	18	23.08
Epistaxis	35	44.87
Headache	11	14.1
Visible tumor	1	1.28
Exophthalmia	3	3.85
Diplopia	4	5.13
Impaired visual acuity	2	2.56

reported by 2 patients and corresponded to training periods dating back 45 and 46 years, respectively, both patients having changed occupations after the training period in question.

3.1. Symptoms at disease onset

Table 1 shows frequency of symptoms at disease onset. In 2 asymptomatic patients, the tumor was detected on screening. None showed suspect cervical adenopathies at diagnosis.

3.2. Histologic subtypes

ITAC was identified in 84 patients (93%), and non-ITAC in 6 (7%). In ITAC, differentiation stage was known in 78 cases (93%): 39 well-differentiated (50%), 38 moderately (49%) and 1 poorly (1%). There were significant differences between subtypes for age (69 \pm 9 years for ITAC vs. 57 \pm 17 years for non-ITAC; $P = 0.044$), gender ($P < 0.0016$), history of wood dust exposure ($P < 0.0001$) and tumor location ($P < 0.00001$) (Table 2).

3.3. Wood dust exposure

History of wood dust exposure was found in 83/84 ITAC patients (99%), versus none in non-ITAC.

In the 83 ITAC patients with wood dust exposure, duration was known precisely in 68 cases (82%), with a mean 30 \pm 16 years (range, 2–65 years); 8 (12%) had durations <5 years, in occupations with high exposure according to Demers [9]: 5 apprentice carpenters, 1 sawmill delivery worker and 2 women for whom further details are provided in the Discussion section below.

Mean interval between end of exposure and diagnosis was 18 \pm 17 years (range, 0–60 years): for patients still exposed at time of diagnosis, the interval was counted as “0”. Eleven patients (16%) had intervals exceeding 40 years, with mean exposure duration of 9 \pm 6 years (range, 2–20 years). Twelve patients (18%) were still exposed at disease onset, with mean exposure duration of 35 \pm 18 years (range, 10–65 years) (Fig. 1).

Disease latency did not differ according to exposure duration ($P = 0.12$; Fig. 2). Tumor locations differed: ITAC always involved at least the olfactory cleft (100%), whereas non-ITAC sometimes originated in the lateral mass of the ethmoid (2/6) or under the nasal bones and in the anterior part of the septum (2/6).

Table 2
Comparison of ITAC and non-ITAC.

	ITAC (n = 84)	Non-ITAC (n = 6)	P
Age: mean (years)	68.90 \pm 9.24	57.20 \pm 17.27	0.044
[Range]	[43.77–83.83]	[38.78–86.74]	
Male gender	82 (97.6%)	3 (50%)	0.0016
Wood dust exposure	83 (98.8%)	0 (0%)	< 0.0001
Olfactory cleft involvement	84 (100%)	2 (33.3%)	< 0.00001

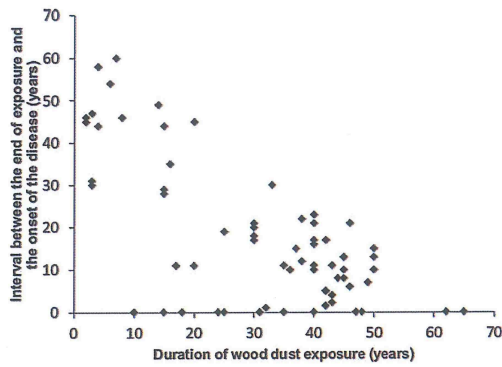


Fig. 1. Relation between exposure duration and time to diagnosis.

4. Discussion

The significant findings of the present study are that:

- no non-ITAC patients had history of wood dust exposure;
- 99% of ITAC patients had been exposed;
- exposure duration ranged from 2 to 65 years;
- ITAC sometimes developed long after exposure ended (up to 60 years);
- only 12 patients (18%) were still exposed at time of diagnosis;
- latency did not decrease with increased exposure time.

The literature reports many cases of nasal cavity adenocarcinoma with no identified etiology: 12.7% in the GETTEC study [4]. One reason is that many studies did not distinguish between ITAC and non-ITAC, although the two histologic types clearly correspond

to very different cases, be it only in terms of age at diagnosis. The present results suggest that non-ITAC is unrelated to wood dust. Likewise, Bonzini et al. [5] found possible occupational exposure in only 5 out of 26 cases of non-ITAC (19%), although these cases were unfortunately grouped together with other histologic types. According to Cantù [10], only 3 out of 16 cases of non-ITAC involved exposure to tannin: 2 to leather and 1 to wood. In contrast, occupational exposure was found in 34 out of 39 ITACs (87%) by Bonzini et al. (15 to wood, 17 to leather, 2 to cork) [5] and in 148 out of 153 (97%) by Cantù et al. (91 to wood, 55 to leather, 1 to textiles, 1 to rice) [10]. Like Cantù, we therefore suggest that only ITAC has a clear association with organic dust. A second reason for failing to detect etiological factors is that wood dust exposure, whether occupational or not, is not always easy to demonstrate and may have been overlooked in some cases. The interview needs to be a real interrogation. For example, two women with ITAC in the present series had wood dust exposure despite their occupations and initial interviews not suggesting this. One had worked for a short period, of 4 years, as a cleaner for a furniture manufacturer, and swept up wood dust on a daily basis; the other had worked in an armaments factory for 2 years during World War II, where she filled shells with wood dust. Likewise, the only ITAC patient in the present series who seemed not to have a history of wood dust exposure had spent his working life as a miner; although his main exposure was not to wood dust, wood was in fact used every day to prop up and frame the roadways, and he may thus have been exposed to wood dust in a closed environment; unfortunately, this could not be checked, as the patient died soon after diagnosis; nor could we check other occupational exposures, to coal, nickel, etc. It is therefore essential to look very carefully for any wood dust exposure, however transient or apparently unrelated to the subject's occupations, especially in women, who are often less often found in these wood-related occupations. The present study is alone in finding a prevalence of wood dust exposure as high as 99%. Most other

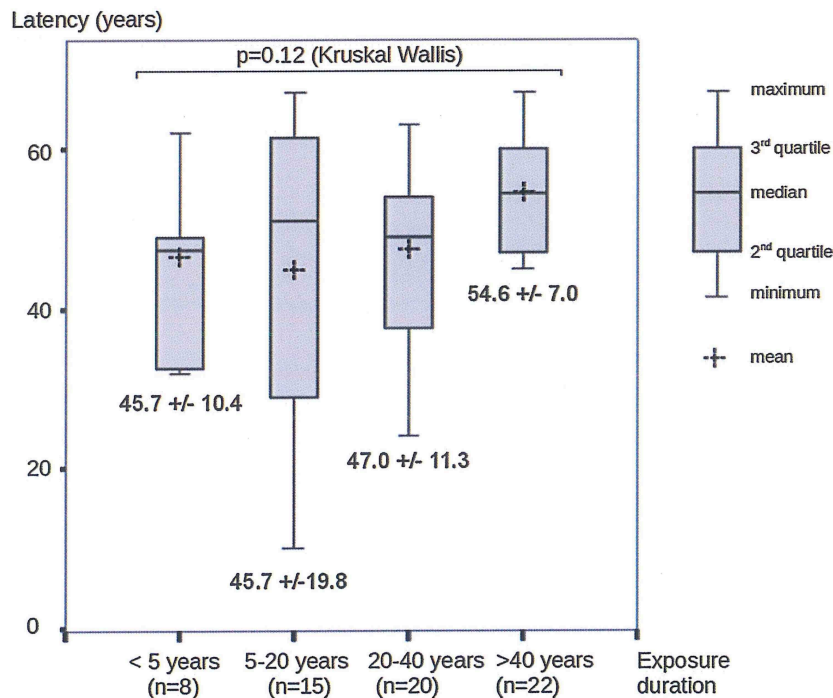


Fig. 2. Relation between exposure duration and latency between first exposure and onset of adenocarcinoma.

studies reported other occupational exposures, such as to leather tannin [1,5,6,9–11]. This particularity of the present study is probably related to the kinds of industry found in our local region, where there are only two leather-works, with about 800 employees in all, compared to 23,000 working with wood [12].

Risk related to occupational wood dust exposure was quantified by Demers [9], and recently checked in a meta-analysis [13]. Demers distinguished exposure levels according to tasks and atmospheric dust: low ($< 1 \text{ mg/m}^3$), moderate ($1\text{--}5 \text{ mg/m}^3$), or high ($> 5 \text{ mg/m}^3$). Adenocarcinoma risk increased with exposure intensity: odds ratio (OR) = 0.6 [confidence interval (CI) 95%: 0.1–4.7] for low level, 3.1 [1.6–6.1] for moderate level, and 45.5 [28.3–72.9] for high level. Risk also increased with exposure duration: OR increased by 1.09 [CI 95%: 1.08–1.11] per year of exposure, with OR = 9.9 [4.9–20.1] for < 5 years' moderate-to-high exposure, versus 44.3 [24.8–79.0] for > 30 years'. Precisely quantifying exposure and risk, however, is challenging: wood-workers generally perform several different tasks (sawing, sanding, etc.) in any given day, in more or less confined spaces and with more or less protection (aspiration, mask, outdoor work, etc.). The type of wood can also affect the long-term cancer risk: dust of hard-woods (ebony, oak, beech) has been especially incriminated [14,15]; but most wood-workers are exposed to many different woods during their career. Other exposures (formaldehyde, associated smoking, etc.) may also be confounding factors, and can be difficult to inventory retrospectively. Among several joiners working in very similar exposure conditions (in the same firm) for similar periods, some will develop cancer and others not, which rather suggests some individual predisposing factors. So far, however, no genetic risk factors have been identified [14]: a single study [16] of 30 cases associated polymorphism rates in codon 461 of a cytochrome family enzyme (CYP1A1) with ITAC (23.3%, versus 7.6% in controls; $P = 0.046$); however, this preliminary study requires confirmation in larger series.

In France, sinonasal cancer is recognized as an occupational disease if 1) exposure duration exceeds 5 years and 2) the interval between end of exposure and diagnosis is less than 40 years. The present results, however, show that ITAC may develop even with short exposure (2 years): 9.6% of the patients (8/83) had less than 5 years' exposure. These findings confirm others: exposure durations less than 5 years were previously reported by Roux and by Jegoux in 3.7% [2] and 3.8% [17] of ITAC patients, respectively.

Furthermore, in 11 of the present cases (13.2%), the interval between end of exposure and diagnosis exceeded 40 years: adenocarcinoma risk thus persists well after end of exposure. As latency after first exposure is long, patients with short exposure paradoxically require longer monitoring after end of exposure (Fig. 1).

The present data suggest that any exposure to wood dust requires lifetime monitoring, and that the conditions for occupational disease status need revising.

Mean wood dust exposure time in ITAC is generally very long: between 26 and 33 years [2,5–7] (30 years in the present series). Several studies therefore suggested that ITAC develops by chronic inflammation caused by prolonged exposure to wood dust [14,18,19]. However, for patients with less than 5 years' exposure, the interval following end of exposure (i.e., with no specific continuing pro-inflammatory factor) was very long: mean, 42.1 ± 9.3 years. Likewise, Bimbi et al. [11] reported 16 cases of ITAC with short exposure (mean, 7.5 years, and 6 patients with < 5 years), and a mean interval of 33 years between end of exposure and disease onset. Moreover, other factors associated with chronic inflammation, such as smoking, seem to cause not adenocarcinoma but rather squamous cell carcinoma [1]. Thus, chronic inflammation as such would not seem to explain the development of adenocarcinoma, and wood dust seems to exert a more specific effect. It is difficult to say just when during exposure this effect occurs, but 1) risk is practically non-existent before exposure, and 2) short

exposure can be enough. For these reasons, it seems more relevant to examine latency after first exposure in studying exposure duration impact on time to onset. Another argument against a major role of prolonged inflammation is that, in the present series, increased exposure time did not seem to decrease the latency needed for ITAC to develop. In other words, greater or longer exposure does not seem to accelerate disease onset (Fig. 2). While exposure to wood dust (or to leather tannin) is a *sine qua non* for the development of ITAC, continued exposure does not seem essential for the later phases of oncogenesis, and other mechanisms must be at work.

The sequence of events leading to ITAC is not yet clear: the prerequisite of the intestinal phenotype is onset of overexpression of CDX2, the key gene in the regulation of intestinal differentiation, especially during embryogenesis [20]. CDX2 overexpression within tumor cells is almost systematic [8,14,21], whereas the other genomic abnormalities identified so far are more variable and inconstant, and probably involved later in the oncogenic process [22]. That intestinal metaplasias are present during carcinogenesis is suspected but unproven [14]. Some authors suggested that tumor development can be seen as analogous to that in colic adenocarcinoma [14,23], as the tumor phenotypes are similar; differences, however, are not negligible: in nasal adenocarcinoma nasal, APC and ras/raf pathway mutations are much less frequent [22,23], and in colic adenocarcinoma, CDX2, which is naturally expressed, plays an inhibitory role [20]. In reality, the most interesting analogy for ITAC carcinogenesis is probably with adenocarcinoma developing from Barrett's esophagus: nasal respiratory mucosa has the same embryonic origin as esophageal mucosa, both of which derive from the primitive digestive tube [7]. During embryogenesis, the distal digestive tube becomes differentiated by overexpression of CDX2, which in contrast is inactivated, mainly by gene promoter methylation, in the proximal tube [20]. Also, very similarly to the model of nasal adenocarcinoma, esophageal mucosa exposed to the frequent carcinogens (smoking, alcohol) is liable to develop squamous cell carcinomas whereas iterative gastroesophageal reflux irritation specifically induces intestinal metaplasia liable to progress to the phenotype of intestinal adenocarcinoma [24]. The reasons for degeneration of esophageal metaplasia into adenocarcinoma remain unclear: in both tumors, increased exposure intensity may increase the risk of metaplastic switch, whereas malignant degeneration probably depends on other factors [24]. The most attractive hypothesis to explain this metaplastic switch is that specific agents (here, wood dust for nasal adenocarcinoma and bile acids for esophageal adenocarcinoma) may release the inhibition exerted during embryogenesis by CDX2 promoter methylation, thus leading to progression toward metaplasia [24]. It might be objected that wood dust exposure concerns the whole nasal cavity, while ITAC seems to develop specifically from the olfactory cleft [3], suggesting local factors. The analogy with Barrett's adenocarcinoma and evo-devo theory sheds light on this. It has long been known that metaplasias develop especially at the transition between two epithelia. In a recent study, Jiang [25] showed that, in Barrett's adenocarcinoma, intestinal metaplasia develops from basal cells of the transitional zone (p63+ KRT5+ KRT7+): tested in vitro on organelles, these basal cells, in presence of CDX2 overexpression, gave rise to cells with the intestinal phenotype. In the olfactory cleft, no studies to date have found such cells, perhaps due to differences in the mucosa, which is pluristratified and pavementous in the esophagus but respiratory in the nasal cavities; nevertheless, the olfactory cleft does in point of fact comprise a little-studied transitional zone between respiratory mucosa, mainly covering the inferior part of the cleft, and olfactory mucosa, mainly covering the superior part [7], and this could explain the particular susceptibility of the olfactory cleft. It is also possible that progressive regression of the olfactory epithelium with age facilitates proliferation of the

adjacent epithelium, accounting for the late onset of most adenocarcinomas, even in subjects with short exposure when very young. Finally, the absence of any association between wood dust and non-ITAC tumors and the less specific localization of the latter suggests that the mechanisms are very different. In the light of these data, it is likely that the cells at the origin of non-ITAC adenocarcinomas derive rather from the secreting glands associated with the respiratory mucosa, which are disseminated throughout the nasal mucosa.

5. Conclusion

Wood dust exposure, even when short, incurs a risk of ITAC, usually after prolonged latency. The conditions for ITAC being recognized as an occupational disease need revising. Any exposure warrants lifetime follow-up to enable prompt treatment of any tumoral progression, enhance the chances of cure and limit sequelae.

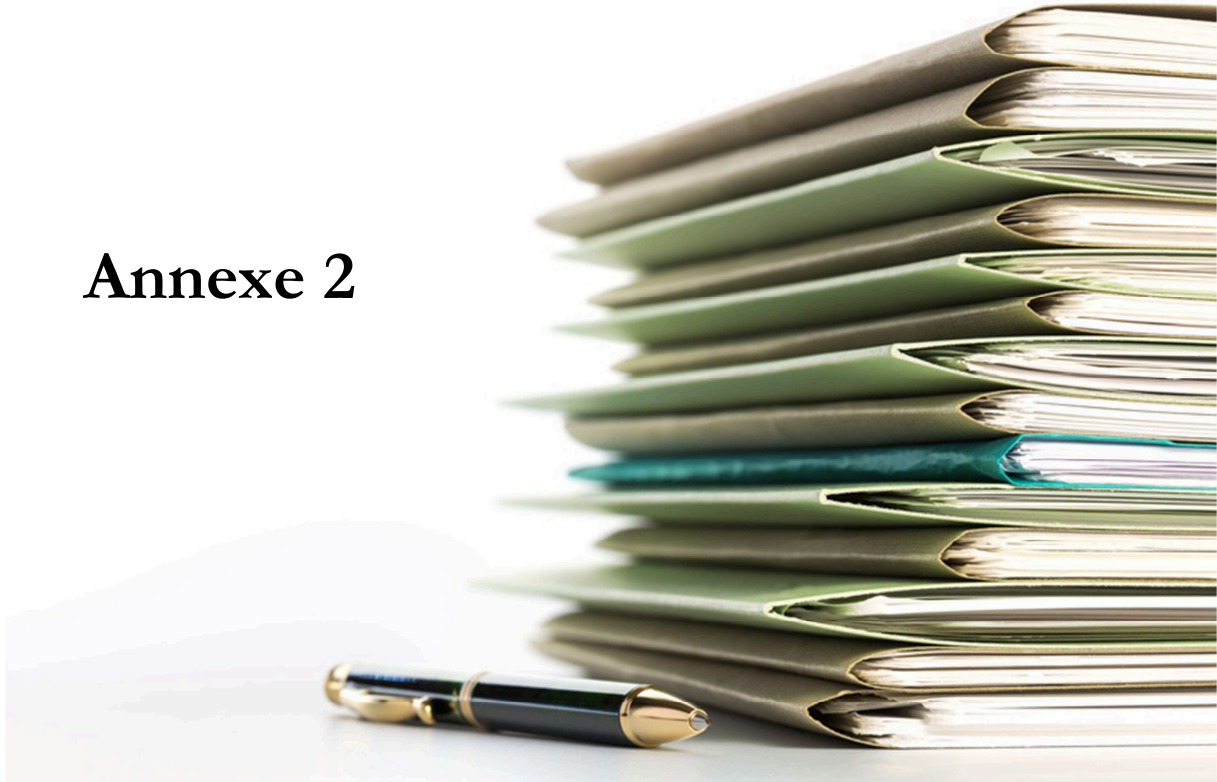
Disclosure of interest

The authors declare that they have no competing interest.

References

- [1] Mannetje A, Kogevinas M, Luce D, et al. Sinonasal cancer, occupation, and tobacco smoking in European women and men. *Am J Ind Med* 1999;36:101.
- [2] Roux FX, Behm E, Page P, Laccourreye O, Pages JC, Brasnu D. Adenocarcinomas of the ethmoid sinuses. Epidemiological data. *Ann Otolaryngol Chir Cervicofac* 2002;119:271–80.
- [3] Jankowski R, Georgel T, Vignaud JM, et al. Endoscopic surgery reveals that wood-workers' adenocarcinomas originate in the olfactory cleft. *Rhinology* 2007;45:308–14.
- [4] Choussy O, Ferron C, Védrine P-O, Toussaint B, Liétin B, Marandas P, et al. Adenocarcinoma of ethmoid: a GETTEC retrospective multicenter study of 418 cases. *Laryngoscope* 2008;118:437–43.
- [5] Bonzini M, Battaglia P, Parassoni D, et al. Prevalence of occupational hazards in patients with different types of epithelial sinonasal cancers. *Rhinology* 2013;51:31–6.
- [6] Acheson ED. Nasal cancer in the furniture and boot and shoe manufacturing industries. *Prev Med* 1976;5:295–315.
- [7] Jankowski R. The evo-devo origin of the nose, anterior skull base and midface. Paris: Springer; 2013 [210 p].
- [8] Kennedy MT, Jordan RC, Berean KW, Perez-Ordoñez B. Expression pattern of CK7, CK20, CDX-2, and villin in intestinal-type sinonasal adenocarcinoma. *J Clin Pathol* 2004;57(9):932–7.
- [9] Demers PA, Kogevinas M, Boffetta P, et al. Wood dust and sinonasal cancer: pooled reanalysis of twelve case-control studies. *Am J Ind Med* 1995;28:151–66.
- [10] Cantu G, Solero CL, Mariani L, et al. Intestinal type adenocarcinoma of the ethmoid sinus in wood and leather workers: a retrospective study of 153 cases. *Head Neck* 2011;33:535–42.
- [11] Bimbi G, Saraceno MS, Riccio S, Gatta G, Licitra L, Cantù G. Adenocarcinoma of ethmoid sinus: an occupational disease. *Acta Otorhinolaryngol Ital* 2004;24:199–203.
- [12] Berrard P-Y, Spitz N. Emploi et entreprises du bois en Lorraine: une filiale bien implantée. INSEE Lorraine; 2012 [Article in French, available at: http://draaf.lorraine.agriculture.gouv.fr/IMG/pdf/EL277_cle041f16-1.pdf].
- [13] Alonso-Sardon M, Chamorro AJ, Hernandez-Garcia I. Association between occupational exposure to wood dust and cancer: a systematic review and meta-analysis. *PLoS One* 2015;10(7) [e0133024].
- [14] De Gabory L, Conso F, Barry B, Stoll D. Carcinogenesis of the ethmoidal adenocarcinoma due to wood dust. *Rev Laryngol Otol Rhinol* 2009;130:93–104.
- [15] Holmila R, Cyr D, Luce D, Heikkilä P, et al. COX-2 and p53 in human sinonasal cancer: COX-2 expression is associated with adenocarcinoma histology and wood dust exposure. *Int J Cancer* 2008;122(9):2154–9.
- [16] Pastore E, Perrone F, Orsenigo M, et al. Polymorphisms of metabolizing enzymes and susceptibility to ethmoid intestinal-type adenocarcinoma in professionally exposed patients. *Transl Oncol* 2009;2(2):84–8.
- [17] Jegoux F, Ferron C, Malard O, Cariou G, Faure A, Beauvillain De Montreuil C. Ethmoid adenocarcinoma: trans-facial approach for anterior skull base resection. A series of 80 cases. *Ann Otolaryngol Chir Cervicofac* 2004;121:213–21.
- [18] Ahman M, Holmström M, Cynkier I, Söderman E. Work related impairment of nasal function in Swedish woodwork teachers. *Occup Environ Med* 1996;53(2):112–7.
- [19] Bussi M, Gervasio CF, Riontino E, Valente G, Ferrari L, Pira E, Cortesina G. Study of ethmoidal mucosa in a population at occupational high risk of sinonasal adenocarcinoma. *Acta Otolaryngol* 2002;122(2):197–201.
- [20] Barros R, Pereira D, Callé C, et al. Dynamics of SOX2 and CDX2 expression in Barrett's Mucosa. *Dis Markers* 2016;2016 [1532791].
- [21] Franchi A, Miligi L, Palomba A, Gionvanetti L, Santucci M. Sinonasal carcinomas: recent advances in molecular and phenotypic characterization and their clinical implications. *Crit Rev Oncol Hematol* 2011;79:265–77.
- [22] Perrone F1, Oggionni M, Birindelli S, et al. TP53, p14ARF, p16INK4a and H-ras gene molecular analysis in intestinal-type adenocarcinoma of the nasal cavity and paranasal sinuses. *Int J Cancer* 2003;105(2):196–203.
- [23] García-Inclán C, López F, Pérez-Escuredo J, et al. EGFR status and KRAS/BRAF mutations in intestinal-type sinonasal adenocarcinomas. *Cell Oncol* 2012;35(6):443–50.
- [24] Souza RF1, Krishnan K, Spechler SJ. Acid, bile, and CDX: the ABCs of making Barrett's metaplasia. *Am J Physiol Gastrointest Liver Physiol* 2008;295(2):G211–8.
- [25] Jiang M, Li H, Zhang Y, Yang Y, et al. Transitional basal cells at the squamous-columnar junction generate Barrett's oesophagus. *Nature* 2017;550(7677):529–33.

Annexe 2



Wood dust deposition in the olfactory cleft: contributions of an experimental model in realistic wood dust production conditions

Author's full names and affiliations :

Patrice GALLET (1,2), MD
Caroline ROGAUME (3), Dr Eng
Pierre-Jean MEAUSOONE (3), Dr Eng
André DONNOT (3), Dr Eng
Trung NGUYEN (1), MD, PhD
Roger JANKOWSKI(1), MD
Jean Michel VIGNAUD (2), MD
Cécile RUMEAU (1,4), MD, PhD

1 Department of ENT, Centre Hospitalier Régional Universitaire de Nancy, Rue du Morvan, 54511, Vandoeuvre les Nancy, France

2 INSERM U954, University of Lorraine, 9 Avenue de la Forêt de Haye, F-54505, France

3 LERMAB, EA 4370 USC INRA, University of Lorraine, 9 Avenue de la Forêt de Haye, F-54505, France

4 EA 3450 DevAH - Développement, Adaptation et Handicap. Regulations cardio-respiratoires et de la motricité. University of Lorraine, 9 Avenue de la Forêt de Haye, F-54505, France

Wood dust deposition in the olfactory cleft: contributions of an experimental model in realistic wood dust production conditions

What this paper adds:

While wood dust exposure increases the risk of nasal intestinal adenocarcinoma, wood particle behaviour in the nasal fossa is not well known.

In this study we developed an experimental realistic model of wood dust exposure and compared the particle depositions in the nasal fossa and olfactory cleft.

The olfactory cleft is also intensively exposed to wood dust: the distribution of small ($<1\mu\text{m}$) wood particles appears similar to the rest of the nasal cavity.

Microparticle distribution is more variable, depending on wood type, and is not fully predicted by computational fluid dynamics models.

1. Introduction

Many work processes can cause dust exposure that may affect workers' health. In most cases, the nasal route is an efficient particle filter for the rest of the respiratory tract, but as a consequence, the nasal fossa is also more exposed to this hazard. This is particularly substantial in the case of woodworkers, as chronic wood dust exposure increases the risk of developing nasal adenocarcinoma (OR ranging from 3.1 to 45.5[1,2]). The time period before the onset of an adenocarcinoma is usually very long (40 years after initial exposure[3]). While the risk is increased in the furniture industry, which uses hardwood and exotic woods[4], there is no evidence that these wood species generate a greater risk than soft woods.

The probability of developing an adenocarcinoma increases with exposure time[5–7] (odd ratio=7.2 after less than 5 years of exposure vs 31.7 after 30 years[5]) and with exposure intensity (risk increased when exposure reached at least 1mg of wood dust per m^3 air[5,6], which is the occupational exposure limit value in France for wood processing). Logically, nasal adenocarcinomas should arise from areas where wood dust exposure is maximal: computational models[8–10], physical models[11,12] and clinical observations[10,13] suggest that airflow and particle flow are highest in the anterior and inferior part of the nasal fossa and that aerosol depositions are correlated with airflow[13]. But on the contrary it has been demonstrated that adenocarcinomas usually arise from the upper part, the olfactory cleft[14,15], where aerial flow is supposed to be reduced. As a consequence, this onset site of nasal adenocarcinomas might rather be explained by a reduced mucociliary clearance, or a particular frailty of the olfactory cleft mucosa.

Particle deposition studies in the nasal cavity are mostly based on computational fluid dynamics models (CFD)

[12,16–19], simulating non-wooden particle behaviour under unrealistic conditions. These models have sometimes been compared to experimental models, but with varying degrees of agreement[16,20,21]. To date, there is only one study simulating wood particle behaviour in the nasal cavity[9], but this computational study did not consider the olfactory cleft, and was never verified by experimental models.

The objectives of our work were 1/ to create a physical model to study the particle depositions in the nasal fossa in realistic conditions of wood dust production (with different types of wood) and 2/ to describe and compare the observed particle depositions in the nasal fossa and olfactory cleft.

2. Material and Methods

2.1. Production of wood dust in realistic conditions (Fig 1A&B)

In order to produce native wood particles without any ambient pollution, our experimental hardware was set under overpressure to avoid any ambient air inlet. One fan blew ambient air through an active carbon filter, then through a media filter to remove ambient VOC and dust. Cleaned airflow followed a stainless steel pipe of 120 mm diameter with a mean velocity of 5-6 m/s and reached a circular saw (portable saw model BOSCH-GKS-585-Pro with a circular blade of 235 mm diameter, 3 mm width, 24 teeth, rotation 2500 rpm) in its airtight enclosure. In order to minimise leaks and pollution during insertion and removal of wood boards, a second fan was placed at the end of the experimental hardware. This helped balance pressure and ensured better recovery of airflow and native wood dust produced during sawing. Downstream from this saw and its enclosure, the airflow was driven by a 120 mm diameter stainless steel pipe, which contained the inlets of the respiratory apparatus model and the particle counter (Grimm). During the experiment, the biggest particles settled slowly in the pipe, which helped clear out this coarse granulometry. Both inlets (of the respiratory apparatus model and the particle counter) were placed at the upper part of the pipe (at 1/3 of the pipe radius) and the maximum duration of experiment was limited to 20 min. Finally, airflow was carried away after a bag filter.

Six experiments were carried out with 4 types of wood: spruce for solid wood (because of its frequent use in wood composite materials) for 3'(S3) and 5'(S5) and 3 composite wood panels representative of the market: MDF (medium density fibreboard) for 3' (M3) and 5'(M5), particle board) for 5'(P5) and oriented strand board (OSB, for 5' (O5). All composite panels were mainly manufactured with Urea formol glue. During experiments, the temperature in the room was 19°C, the pressure was 1014 hPa, and the mean relative humidity was 85%.

2.2. 3D model and artificial 'respiratory' system (Fig 1A)

2.2.1- CT-scanner selection

We selected a sinus CT-scan performed in physiological conditions (without mucosal retraction) on a Toshiba Aquilion One CT, in helical mode with 0.5 mm collimation, 120 kV peak, and 200 mA. The selection criteria were a non-smoker patient, without any sino-nasal pathology, any developmental abnormality or history of facial trauma or surgery, and without septal deviation (inferior to 5% in axial and frontal slices). The selected patient was a 53 year-old woman.

2.2.2- Preparation of 3D data

3D reconstruction of aerial cavities was performed with the Invesalius 3.1 software. The obtained .stl file was prepared for 3D printing with the Blender 2.71 software in order to 1/eliminate isolated or aberrant vertex 2/correct face collisions 3/ isolate the aerial spaces of the right nasal fossa and right rhinopharynx, keeping a high definition (327079 vertex and 633903 faces), and 4/ finalise the moulds (by Boolean subtraction)

2.2.3- Impression of the metallic moulds and connexion to the respiratory system

The ‘negative’ moulds were printed in raw polyamide with high definition resolution (60 μm , tolerance +/- 0.3%). Tin was brought to the melting point in the furnace at 250 ° C and then poured into these plastic moulds (previously covered with a very thin layer of a silicone spray and cooled at 4 °C). Two electron microscopy carbon discs were placed on the ‘septa’l mould, to allow the subsequent integration of carbon discs in the nasal cavity without overhang. Demoulding of the metallic ‘positive’ moulds was performed manually, breaking plastic moulds if necessary to facilitate the extraction. Both metallic moulds (septal and lateral) were perforated with two holes in which we inserted pieces of metal to ensure further sagittal and vertical adjustment. A metallic 8 mm diameter tube was connected backwards, in the orientation of the pharynx, to connect with a piston system that reproduced the respiratory cycle (15 cycles per minute, 5L./min)

2.3. Wood dust collection on electron microscopy carbon discs

Two electronic carbon adhesive discs (Oxford Instruments Ref G3348N, 12 mm) were applied using tweezers along the nasal septum in another room with a non-dusty atmosphere: one in the nasal fossa, and the other one in the olfactory cleft, in same sagittal position.

After experimentation, the opening of the mould was carried out in a vertical position, in another non-dusty atmosphere room. Carbon discs were firstly analysed by light microscopy, then carefully freed using a scalpel and analysed by scanning electron microscopy.

2.4. Particle analysis

Illustrations of the analysis strategy are provided in Fig 2.

2.4.1- Light microscopy

Analysis was carried out at x30 magnification: each carbon disc was divided in 4 quarters (antero-superior, antero-inferior, postero-superior, postero-inferior) and analysed with Gimp 2.8 for Ubuntu. The quarter of interest was selected: all other pixels were deleted and the overall pixels count was determined. Then the background was selected by colour (cut-off value: 15, smoothing option): pixel selections were attempted until delineation was considered as satisfactory, then the selected pixels count was determined. To be as close as possible of the ideal threshold, this action was executed 8 times for each image. The mean value was taken for analysis.

2.4.2- Electron microscopy

The analysis was carried out with a stratified sampling methodology.

- Firstly, a stereological grid was used, with 12 regions of interest (ROI-1), which covered a total of 13% of the carbon disc surface.

Each ROI-1 was examined at x500 magnification, and images were analysed with Image Pro v6.0.0.260. We manually removed aggregates of particles from analysis, then a thresholding was performed to eliminate the background noise and to create binary images. We retained the threshold value in the middle of the range that did not cause any major change in the particle count, and checked if delineation was satisfactory. Particles that were entirely visible (not touching edges) were automatically delineated and enumerated. This helped detect particle outlines up to 1.5 μm in length (4 pixels).

- For smaller particles, a second ROI (ROI-2) with less than 20% of its surface covered by big particles (more than 10 μm) was selected with purposive sampling strategy. The particle distribution was studied at x3000 magnification. This detected $>0.2 \mu\text{m}$ particles (>4 pixels). We then compared the observed count of 1.5-5 μm particles in ROI-1 and in ROI-2 (as these particles were detectable at both magnifications). After granulometric correction (see below), another ROI was selected if the Kolmogorov-Smirnov test rejected the hypothesis that distributions were similar (α -risk=0.1). Otherwise, the distribution observed in ROI-2 was considered as homogeneous in ROI-1 and the count of $<1.5\mu\text{m}$ particles was adjusted to the surface of ROI-1 for the final estimation of the particle distribution. Electron microscopic images were not eligible for analysis for MDF, because there were too many aggregates and too many fibrous particles.

Minimal and maximal Feret diameters were measured. Mean Feret diameter was used for statistical analysis. Particle sphericity was evaluated according to isoperimetric quotient (Q), $Q=4*\pi*A/P^2$, where A is the area of the particle and P its perimeter. By definition, a circle has a circularity of $Q=1$. Particle shapes were considered as ellipsoidal for $0.7<Q\leq 0.9$ (ellipticity >2) and rectangular for $Q\leq 0.7$ (length/width >2).

2.4.3- Granulometric correction[22]

As bigger particles are more likely to be cut by image edges, their proportion might be underestimated: the area of analysis available is indeed smaller for coarse particles. Therefore, we applied a correction, P_a , to each class of particles according to the following formula:

$$P_a = \frac{A_a}{A_i} = 1 - \frac{\left(\sqrt{A_i r} + \sqrt{\frac{A_i}{r}} - d \right) d}{A_i}$$

where P_a is the ratio between the available area (A_a in μm^2) (for a particle of diameter d (μm)) and the whole image area (A_i in μm^2), for an image with a length/width ratio equal to r .

2.5. Statistical analysis

Light microscopy: as dusting highly depended on wood type, the surfaces occupied by particles observed were normalised to the mean for each wood type then compared by Student's T-test, in search for an antero-posterior gradient or a supero-inferior gradient.

Scanning electron microscopy: as the overall particle count could be affected by potential bias (e.g. wood type, particle aggregates or shadow around large particles), we only compared the particle distributions (according to Kolmogorov-Smirnov Test).

The analyses were carried out with SPSS20.0 software for Windows 7. A p-value < 0.05 was considered to be significant.

3. Results

3.1. Wood dust production

Figure 1B represents a typical particle seeding during the experiment and the amount of particles in the vein monitored by the dust counter. Before sawing, particle concentrations represented less than 1/1000 from those during experiment. After the starting phase, we maintained a constant particle concentration (within the range of 80 to 100% maximum) during the sawing period for 3 to 5 min. After this period, the probe could easily be clogged (in particular for S5, P5 and M3/M5) so that results are only partial: the total amount of particles cannot be compared. However the profiles of wood dust production (distribution of particle sizes) remained relatively constant. In electron microscopy small fluctuations were observed according to wood type: there were smaller micro and nanoparticles with OSB and particle board (NS) and MDF gave rise to more fibres.

3.2. Light microscopy (Fig 3)

The particle deposition rate followed the particle flow rate in the collector pipe measured by the probe. The particle deposition (estimated by the normalised ratios of light pixels due to particles / black pixels of background) was higher in the nasal fossa than in the olfactory cleft; the mean ratio in the olfactory cleft was 0.586 vs 1.414 in the nasal fossa ($p < 0.0001$). There was also a small antero-posterior gradient (mean anterior ratio of 1.124 vs posterior ratio of 0.876, $p < 0.001$). Deposition increased with exposure time ($p < 0.016$ for spruce in both the olfactory cleft and nasal fossa and $p = 0.001$ in the olfactory cleft for MDF). MDF sawing was the activity that caused the greatest particle deposition ($p < 0.0001$) and saturation of the carbon discs was quickly obtained, such that electron microscopy images could not be analysed.

3.3. Electron microscopy (Fig 4, 5)

The particle distributions could not be considered to be equivalent between the nasal fossa and olfactory cleft (Kolmogorov Smirnov Test). We observed more coarse particles in the nasal fossa than in the olfactory cleft. Coarse particles may also reach the olfactory cleft, but the mean ratio nasal fossa/olfactory cleft is 2.366 for $\geq 2\mu\text{m}$ particles. This is clearly visible for OSB. On the contrary, the distribution of the smallest particles is ubiquitous, without any clear difference between the olfactory cleft and nasal fossa. The distribution of $\geq 2\mu\text{m}$ particle depositions follows a logarithmic correlation with particle sizes (deposition rates increasing with particle sizes), which is not the case for $< 2\mu\text{m}$ particles. Twelve to 56% of deposited particles had a non-circular shape. There was a higher proportion of circular shape particles in the olfactory cleft (Fig 5). The proportion of non-circular shapes seemed to increase with time (S5 vs S3).

4. Discussion

The olfactory cleft is a narrow region which is relatively separate from the main paths of aerial flow and therefore from particle flow. The proportion of aerial flow that passes through the olfactory cleft is estimated between 1.9% and 11.6%, with low velocities ranging from 0.42 m/s to 1.3 m/s[16,23]. As a consequence, particle deposition rates are thought to be lower in the olfactory cleft.

In our experimental model, the mean ratio between the nasal fossa and olfactory cleft (ratio in light microscopy: 2.69) is consistent with the CFD predictions[16]. However, this ratio in light microscopy is mainly due to the largest particles ($>20 \mu\text{m}$) that were far less numerous in our experiment. Whereas the deposition of coarser particles follows a logarithmic relationship with the particle flow rate, as predicted by CFD models (as illustrated for OSB 5' in Fig 5D), the smallest ($<2 \mu\text{m}$) particle deposition seems to be directly correlated to the particle flow rate (Fig 5C). In electron microscopy, the gradient between the nasal fossa and the olfactory cleft is only confirmed for $\geq 2 \mu\text{m}$ particles (mean Feret diameter, Fig 5A), but not for $<2 \mu\text{m}$ particles. In fact, observations of electron microscopy images are clearly in favour of ubiquitous distribution of the smallest particles (as illustrated in Fig 4E&F). We could not precisely quantify and compare the amount of the smallest particles (because the presence of aggregates or coarse particles might have highly affected the quantification (Fig 4F)). But taken together, the analysis of particle distribution (less subject to bias) and observations of electron microscopy images suggest that the olfactory cleft is largely exposed to small particles of wood dust, with quite similar depositions. These results are consistent with Itoh's results[11]: in this experimental model, $4 \mu\text{m}$ particles mostly stopped near the middle turbinate and the olfactory cleft, $1.3 \mu\text{m}$ particles mostly deposited forward but also at the level of the olfactory cleft and $0.4 \mu\text{m}$ particles had a ubiquitous distribution. The large amount of nano and $<2 \mu\text{m}$ particles in the olfactory cleft might be surprising when compared to CFD models, but explanations of the differences between CFD and our model do not lack, as particle deposition does not only rely on size, and flow rate or velocity:

1/ one of the other influencing parameters is the profile of the aerial flow (turbulent or laminar[24]). Despite many studies, it is still unclear whether the flow in the olfactory cleft should be considered as laminar, turbulent, or transitional[10]. Most of the computational models suggest that the flow is rather laminar. But models are generally based on a steady inspiratory flow, whereas variations during breathing might greatly affect the flow stability[10,17,23]. Therefore our experiment introduced a regular, physiological respiratory cycle. But even this model is not completely representative of 'real life'. Breathing is rarely stable[17], even at rest. In the context of woodworking, workers experience phases of intense physical activity during their working day, with multiple variations in their respiratory rhythm and pressures. All these variations – and variations in atmospheric wood dust concentrations – are hard to simulate, so that results must be put into context before any extrapolation.

2/ geometry of the anterior nasal fossa and nasal valve - and their inter-individual variations- might influence the paths of the aerial flow[25]. Interestingly, bilateral cases of nasal adenocarcinomas are very rare, suggesting that anatomical obstacles (septal deviation, narrowness of the olfactory cleft, etc.) might indeed play a role. The results of Churchill[26], Wen, Subramaniam and Keyhani's models suggest that the proportion and velocities of the aerial flow in the olfactory cleft mainly depend on the width of the latter[25]. We chose a healthy normal anatomy, even though our model's olfactory cleft width was in the low range of CFD models, so that aerial flow – and particle deposition - in the olfactory cleft could have even been underestimated. Like CFD models, our model probably overestimates the highest particle deposition rate in both the nasal fossa and olfactory cleft. Clinical studies of inhaled particles[27,28] have already confirmed that a large proportion of the particles (46.1-57.6% for Newman[27], 90% of $>4\mu\text{m}$ particles and 80% of 1-3 μm particles for Keck[28]) is stopped at the anterior part of the nasal cavity, in particular in the areas of the nasal valve and nasal hair. But it is clear in our model that coarse particles that are not stopped anteriorly may also be deposited in the olfactory cleft.

3/ Kelly[12] and Schroeter[16] observed that differences in wall roughness may affect nasal deposition efficiency. We studied only one side of the cavity, because for Wang, there was no major difference between facing sides of the cavities[18]. We purposely designed the cast in tin to avoid electrostatic bias. However, only carbon discs had adhesive properties (unlike the rest of the cast) that might have influenced our results. Obviously, *in vivo*, retention of particles is helped by mucus, which lines the entirety of the nose.

4/ CFD models deal only with small amounts of particles that are sequentially launched, and for short time periods: 4000 particles for Schroeter[16] vs billions per second in our model. Wood sawing simultaneously emits a large number of particles, mainly nanoparticles. In our model, the observed antero-posterior and olfactory cleft/nasal fossa gradients tended to decrease with time (S5 vs S3 and M5 vs M3) as the carbon disc was saturated with coarse particles. In the same way, in case of intensive and/or prolonged wood dust exposure, the mucosa will probably rapidly become saturated with wood particles, regardless of the location in the nasal cavity.

5/ Finally, CFD models deal with spherical particles while the shapes of wood dust microparticles are highly variable (Fig 4). Irregular shape may increase more than twofold the changes in any property[29]. In our model, non-circular shape particles (mainly coarse particles) seem to be deposited more easily than circular ones, especially in the nasal fossa.

5. Conclusion

CFD models have greatly helped in understanding the mechanisms of particle deposition in the nasal fossa. But physical models still help improve CFD models, thanks to realistic exposure conditions. Our experimental model confirms that the olfactory cleft, despite a relative protection due to its narrowness and reduced aerial flows, is also intensively exposed to wood dust; the distribution of small wood particles appears similar to the rest of the nasal cavity. As a result, there must be other reasons to explain the site of origin of adenocarcinomas: a prolonged contact with wood dust due to a lower clearance or a higher local susceptibility to wood dust toxicity.

We focused here on sawing because it is frequently performed by workers without any protection (no aspiration, no mask). Our results show that wood dust issued from sawing contains many nanometric sized particles. The behaviour of these nanometric sized particles is similar to CFD models predictions, with ubiquitous distribution. But for microparticles, it is more variable. And even in similar sawing conditions, the particle shape profiles are different from one wood type to another: solid wood and MDF sawing produce more fibre shaped particles than other materials, and this modifies their capture. This is why it is important to be able to test different types of woods and activities, in realistic conditions.

6. References

- 1 Leclerc A, Luce D, Demers PA, *et al.* Sinonasal cancer and occupation. Results from the reanalysis of twelve case-control studies. *Am J Ind Med* 1997;**31**:153–65.
- 2 Bimbi G, Saraceno MS, Riccio S, *et al.* Adenocarcinoma of ethmoid sinus: an occupational disease. *Acta Otorhinolaryngol Ital Organo Uff Della Soc Ital Otorinolaringol E Chir Cerv-facc* 2004;**24**:199–203.
- 3 Nylander LA, Dement JM. Carcinogenic effects of wood dust: review and discussion. *Am J Ind Med* 1993;**24**:619–47.
- 4 Hernberg S, Westerholm P, Schultz-Larsen K, *et al.* Nasal and sinonasal cancer. Connection with occupational exposures in Denmark, Finland and Sweden. *Scand J Work Environ Health* 1983;**9**:315–26.
- 5 Demers PA, Kogevinas M, Boffetta P, *et al.* Wood dust and sino-nasal cancer: pooled reanalysis of twelve case-control studies. *Am J Ind Med* 1995;**28**:151–66.
- 6 Luce D, Leclerc A, Bégin D, *et al.* Sinonasal cancer and occupational exposures: a pooled analysis of 12 case-control studies. *Cancer Causes Control CCC* 2002;**13**:147–57.
- 7 Choussy O, Ferron C, Védrine P-O, *et al.* Adenocarcinoma of Ethmoid: a GETTEC retrospective multicenter study of 418 cases. *The Laryngoscope* 2008;**118**:437–43. doi:10.1097/MLG.0b013e31815b48e3
- 8 Zhao K, Scherer PW, Hajiloo SA, *et al.* Effect of anatomy on human nasal air flow and odorant transport patterns: implications for olfaction. *Chem Senses* 2004;**29**:365–379.
- 9 Tian ZF, Inthavong K, Tu JY. Deposition of inhaled wood dust in the nasal cavity. *Inhal Toxicol* 2007;**19**:1155–65. doi:10.1080/08958370701665525
- 10 Doorly D, Taylor DJ, Franke P, *et al.* Experimental investigation of nasal airflow. *Proc Inst Mech Eng [H]* 2008;**222**:439–53.
- 11 Itoh H, Smaldone GC, Swift DL, *et al.* Mechanisms of aerosol deposition in a nasal model. *J Aerosol Sci* 1985;**16**:529–34. doi:10.1016/0021-8502(85)90005-9
- 12 Kelly JT, Prasad AK, Wexler AS. Detailed flow patterns in the nasal cavity. *J Appl Physiol Bethesda Md* 1985 2000;**89**:323–37.
- 13 Rasmussen TR, Andersen A, Pedersen OF. Particle deposition in the nose related to nasal cavity geometry. *Rhinology* 2000;**38**:102–7.
- 14 Jankowski R, Georgel T, Vignaud JM, *et al.* Endoscopic surgery reveals that woodworkers' adenocarcinomas originate in the olfactory cleft. *Rhinology* 2007;**45**:308–14.
- 15 Georgel T, Jankowski R, Henrot P, *et al.* CT assessment of woodworkers' nasal adenocarcinomas confirms the origin in the olfactory cleft. *AJNR Am J Neuroradiol* 2009;**30**:1440–4. doi:10.3174/ajnr.A1648
- 16 Schroeter JD, Kimbell JS, Asgharian B. Analysis of particle deposition in the turbinate and olfactory regions using a human nasal computational fluid dynamics model. *J Aerosol Med Off J Int Soc Aerosols Med* 2006;**19**:301–13. doi:10.1089/jam.2006.19.301

- 17 Shi H, Kleinstreuer C, Zhang Z. Laminar airflow and nanoparticle or vapor deposition in a human nasal cavity model. *J Biomech Eng* 2006;**128**:697–706. doi:10.1115/1.2244574
- 18 Wang SM, Inthavong K, Wen J, *et al.* Comparison of micron- and nanoparticle deposition patterns in a realistic human nasal cavity. *Respir Physiol Neurobiol* 2009;**166**:142–51. doi:10.1016/j.resp.2009.02.014
- 19 Garcia GJM, Schroeter JD, Kimbell JS. Olfactory deposition of inhaled nanoparticles in humans. *Inhal Toxicol* 2015;**27**:394–403. doi:10.3109/08958378.2015.1066904
- 20 Shanley KT, Zamankhan P, Ahmadi G, *et al.* Numerical simulations investigating the regional and overall deposition efficiency of the human nasal cavity. *Inhal Toxicol* 2008;**20**:1093–100. doi:10.1080/08958370802130379
- 21 Farhadi Ghalati P, Keshavarzian E, Abouali O, *et al.* Numerical analysis of micro- and nano-particle deposition in a realistic human upper airway. *Comput Biol Med* 2012;**42**:39–49. doi:10.1016/j.combiomed.2011.10.005
- 22 Mermillod-Blondin R, Benzaazoua M, Kongolo M, *et al.* Development and Calibration of a Quantitative, Automated Mineralogical Assessment Method Based on SEM-EDS and Image Analysis: Application for Fine Tailings. *J Miner Mater Charact Eng* 2011;**10**:1111–30. doi:10.4236/jmmce.2011.1012085
- 23 Ishikawa S, Nakayama T, Watanabe M, *et al.* Flow mechanisms in the human olfactory groove: Numerical simulation of nasal physiological respiration during inspiration, expiration, and sniffing. *Arch Otolaryngol- Head Neck Surg* 2009;**135**:156.
- 24 Tsuda A, Henry FS, Butler JP. Particle transport and deposition: basic physics of particle kinetics. *Compr Physiol* 2013;**3**:1437–71. doi:10.1002/cphy.c100085
- 25 Wen J, Inthavong K, Tu J, *et al.* Numerical simulations for detailed airflow dynamics in a human nasal cavity. *Respir Physiol Neurobiol* 2008;**161**:125–35. doi:10.1016/j.resp.2008.01.012
- 26 Churchill SE, Shackelford LL, Georgi JN, *et al.* Morphological variation and airflow dynamics in the human nose. *Am J Hum Biol Off J Hum Biol Counc* 2004;**16**:625–38. doi:10.1002/ajhb.20074
- 27 Newman SP, Johnson MA, Clarke SW. Effect of particle size of bronchodilator aerosols on lung distribution and pulmonary function in patients with chronic asthma. *Thorax* 1988;**43**:159.
- 28 Keck T, Leiacker R, Kühnemann S, *et al.* Detection of particles within the nasal airways before and after nasal decongestion. *Clin Otolaryngol Allied Sci* 2001;**26**:324–8.
- 29 Birkner JS, Fung D, Hinds WC, *et al.* Particle release from respirators, part I: determination of the effect of particle size, drop height, and load. *J Occup Environ Hyg* 2011;**8**:1–9. doi:10.1080/15459624.2011.534975

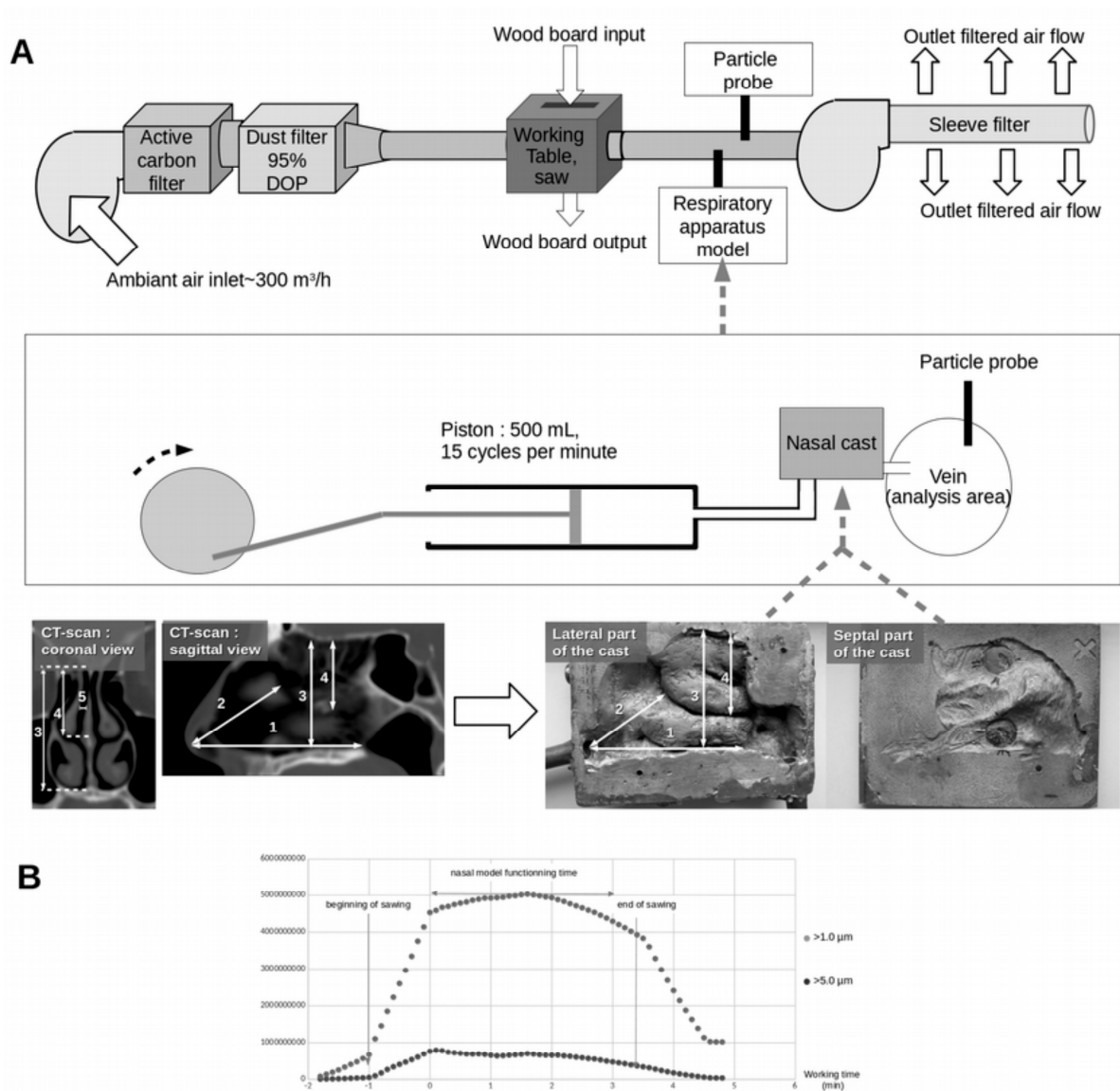


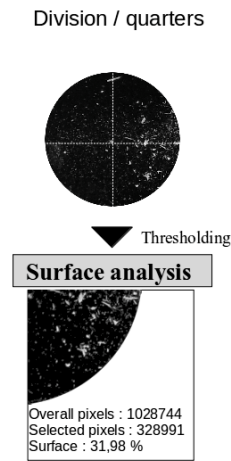
Figure 1 : General overview

A. The nasal cast was printed from a 3D model reconstructed from a scanner of a normal individual: the cast, to which two electron microscopy carbon discs were applied (one in the nasal fossa, one in the olfactory cleft), was connected to the particle collecting pipe and to the respiratory system. The main distances were:

1. Nasal tip – choana: 68.5 mm
2. Nasal tip – head of middle turbinate (not visible here on CT-scan): 41 mm
3. Floor of nasal fossa – cribriform plate: 40.1 mm
4. Mean height of olfactory cleft: 19.4 mm
5. Mean width of olfactory cleft: 1.25 mm¹⁵²

B. Typical particle seeding during the experiment and the amount of particles in the vein monitored by the dust counter

LIGHT MICROSCOPY



ELECTRON MICROSCOPY




Figure 2 : Analysis strategy

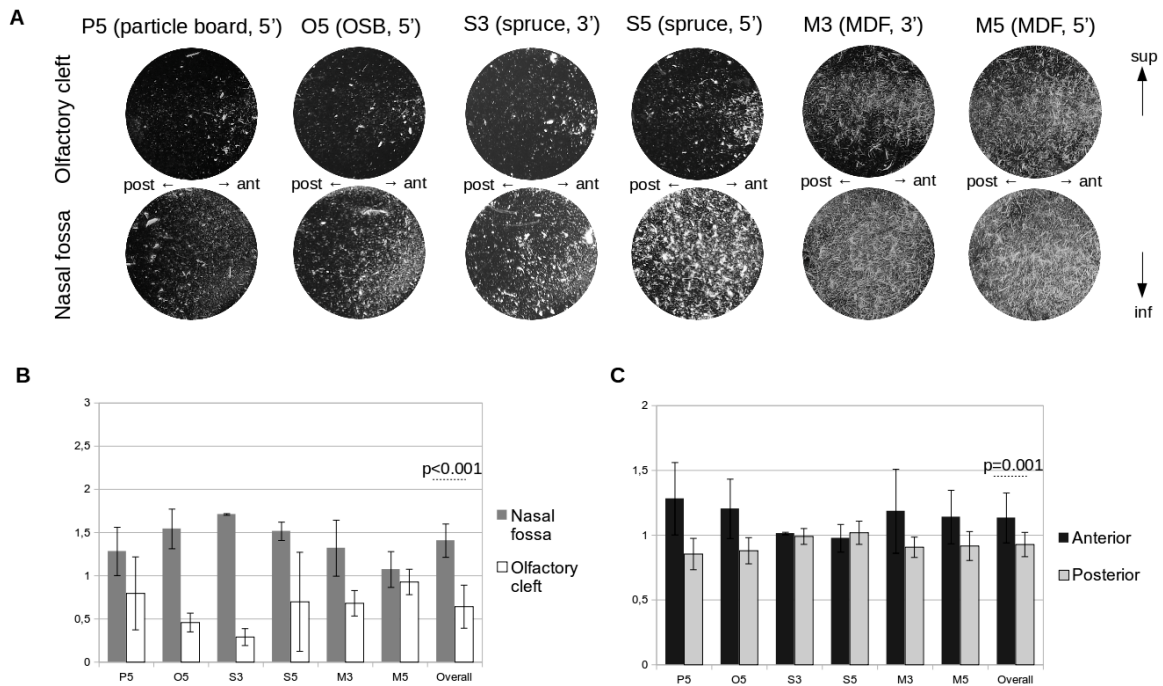


Fig 3: Light microscopy: results

A. Overview in light microscopy

B. Normalised gradients of white surfaces between nasal fossa and olfactory cleft

C. Normalised antero-posterior gradients of white surfaces




Figure 4: Particles in electron microscopy:

These images were selected to illustrate the differences in particle shapes: all x500 images were picked at the same place of the stereological grid, in the centre part of nasal fossa, while X3000 images were picked at the inferior part of the olfactory cleft and the inferior part of the nasal fossa. Illustrating some of the difficulties encountered, on the latter image, approximately 40% of the image is not useful for particle quantification due to aggregates (*) or shadows around coarse particles (→), but the background appears quite similar in both locations.

- A:** OSB, 5', x500, nasa fossa, centre
- B:** Particle Board, 5', x500, nasa fossa, centre
- C:** MDF, 5', x500, nasal fossa, centre
- D:** Spruce, 3', x500, nasal fossa, centre
- E:** Particle Board, 5', x3000, olfactory cleft, inferior part
- F:** Particle Board, 5', x3000, nasa fossa, inferior part

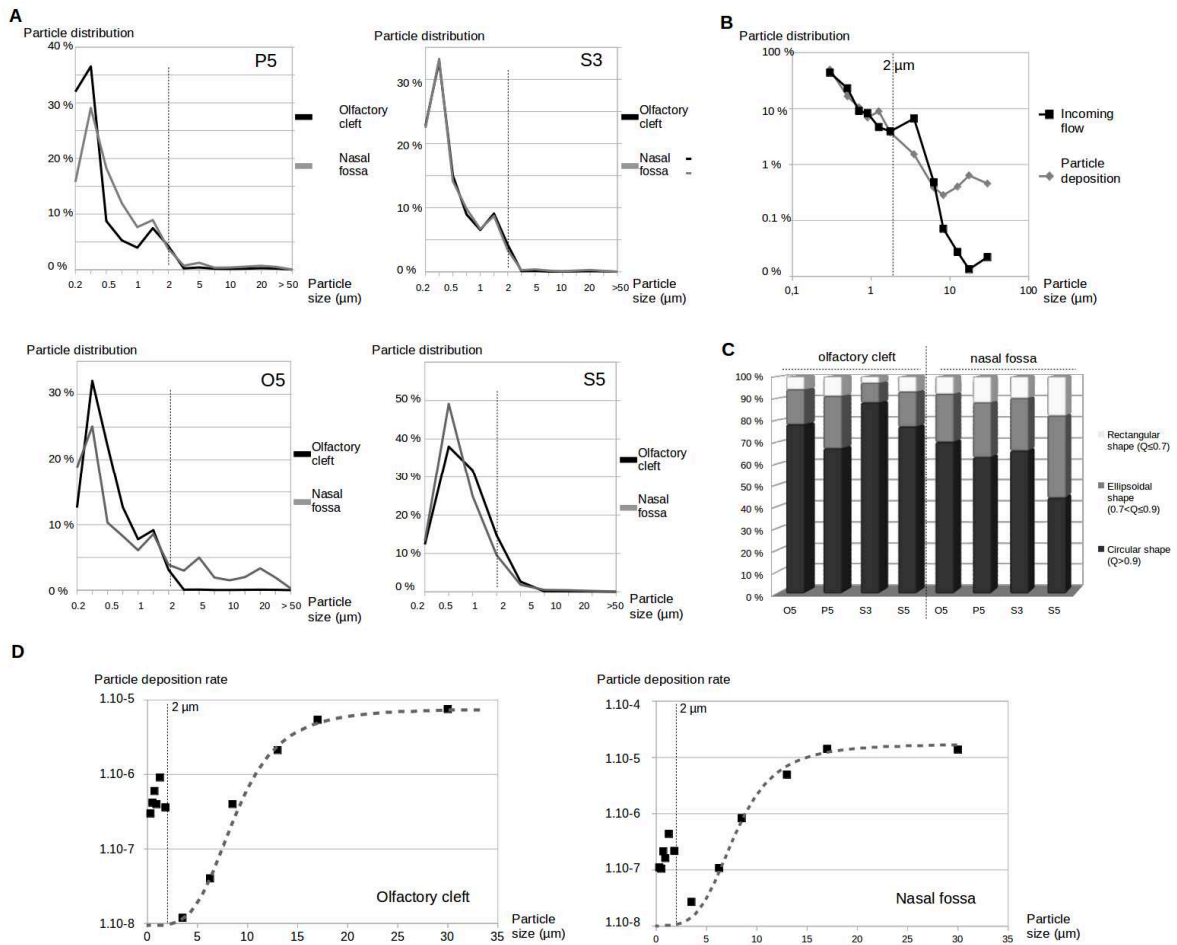


Figure 5: Electron microscopy, results


A Relationship between distribution of particles in incoming flow and distribution of particle deposition according to particle sizes (all types of wood mixed)

B Distribution of deposition according to particle sizes

C Deposition rate according to particle shapes

D Deposition rate (number of deposited particle / particle flow) for OSB according to particle size and location

Annexe 3



Title : Integrative Genomics analysis of nasal intestinal type adenocarcinomas demonstrates the major role of CACNA1C and paves the way for a simple diagnostic tool.

Author's full names and affiliations :

Patrice GALLET^{1,4}
Abderrahim OUSSALAH¹
Celso POUGET²
Gunnar DITTMAR³
Celine CHERY¹
Guillaume GAUCHOTTE¹
Roger JANKOWSKI⁴
Jean Louis GUEANT¹
Rémi HOULGATTE¹

¹INSERM U1256, NGERE-Nutrition, Genetics, and Environmental Risk Exposure, Faculty of Medicine of Nancy, University of Lorraine, 54000, Nancy, Vandoeuvre-lès-Nancy, France.

²CHRU NANCY, Pathology Department, 54511 Vandoeuvre-lès-Nancy, France

³Proteome and Genome Research Unit, Department of Oncology, Luxembourg Institute of Health, Luxembourg, Luxembourg.

⁴CHRU NANCY, ENT Department, 54511 Vandoeuvre-lès-Nancy, France

Highlights

Woodworkers with nasal intestinal type adenocarcinomas exhibited a different transcriptomic profile both in their tumour and contralateral epithelium, when compared to wood dust exposed subjects and non exposed subjects.

Interestingly, these woodworkers also exhibited increased CDX2 expression in their contralateral epithelium, while there was no tumour.

These results would suggest that these woodworkers with nasal intestinal type adenocarcinomas might have had a specific sensitivity to wood dust or that they had experimented a specific type of exposure.

CDX2 promoter methylation is not linked to CDX2 overexpression in nasal intestinal type adenocarcinomas

Diagnosis of intestinal type adenocarcinoma is possible through a non-invasive and simple method.

Keywords

Metaplasia – CACNA1C – SLC26A10 – CDX2 - Wood dust exposure

Funding

This work was supported by the Fondation des "Gueules Cassées" [grant number RAK14004MMA - Project R14033MM]

Acknowledgments

We thank S Lomazzi, S Lacomme, N Nicot, T Kaoma, for their technical help and JM Vignaud for his advices and his constant help.

Abstract (184 / 185 words)

Nasal intestinal type adenocarcinomas (ITAC) are strongly related to chronic wood dust exposure : the intestinal phenotype rely on CDX2 overexpression but underlying molecular mechanisms remain unknown.

Our objectives were to investigate transcriptomic and methylation differences between healthy non-exposed and tumour olfactory cleft mucosae and to compare transcriptomic profiles between non-exposed, wood dust exposed and ITAC mucosa cells.

We conducted a prospective monocentric study (NCT0281823) including 16 woodworkers with ITAC, 16 healthy exposed woodworkers, and 13 healthy, non-exposed, controls.

Several clusters of genes enabled the distinction between healthy and ITAC samples. Transcriptomic and IHC analyzes confirmed a constant overexpression of CDX2 in ITAC samples, without any specific DNA methylation profile regarding the CDX2 locus. ITAC woodworkers also exhibited a specific transcriptomic profile in their contralateral (non- tumour) olfactory cleft, different from that of other exposed woodworkers, suggesting that they had a different exposure or a different susceptibility. Two top-loci (CACNA1C/CACNA1C-AS1 and SLC26A10) were identified with a hemimethylated profile, but only CACNA1C appeared to be overexpressed both in transcriptomic analysis and in immunohistochemistry. This study paves the way for a simple diagnostic tool for ITAC.

Integrative Genomics analysis of nasal intestinal type adenocarcinomas demonstrates the major role of CACNA1C and paves the way for a simple diagnostic tool.

1. Introduction

Among sinonasal tumours, intestinal type adenocarcinomas (ITACs) form a very particular subgroup : these tumours are indeed typically induced by chronic wood dust exposure, which might be considered as a *sine qua non* condition [De Gabory 2010; Gallet 2018]. The risk of developing an ITAC increases with exposure duration (increased after 1 year), exposure intensity (increased above 1mg dust / m³) and latency (after 20 years) [Demers, 1995]. While a short exposure (<3 years) might be sufficient, there is a very significant increase in risk with duration of exposure (OR = 5.3 for less than 5 years of exposure, 10.7 for 10-19 years and 36.7 for more than 30 years) [Carton,2002]. ITACs development is usually delayed and average latency (mean time to onset of the disease after first exposure to wood dust) is long (28-40 years [Choussy,2008; Demers,1995], so that 90% of patients are over 50 years of age [De Gabory, 2010 ; Gallet, 2018]. A huge majority of woodworkers are male, so that ITACs affect men in almost all cases.

It has been demonstrated that ITACs arise from the olfactory cleft, which is the confluence of two tissues of different embryological origin: respiratory epithelium, and olfactory epithelium [Jankowski,2007 ; Georgel,2009]. For some authors, ITACs might be preceded by a phase of metaplasia [Bonato,1989 ; Choi,2003 ; Donhuijsen, 2004 ; Kennedy, 2004 ; Vivanco, 2011 ; Wilhelmsson,1984]. The transformation of the normal epithelium into an ITAC relies on a key event, the overexpression of CDX2 [Kennedy, 2004 ; De Gabory, 2010]. This phenomenon is constant, as CDX2 expression seems mandatory for the intestinal organization of these tumours [De Gabory, 2010]. The other genomic abnormalities observed (such as p53 mutations, loss of heterozygoties...) are more inconstant, and associated with more advanced forms of adenocarcinomas, thus suggesting that they could be late events in the natural history of adenocarcinomas [De Gabory, 2010 ; Gallet, 2018]. The precise role of CDX2 in carcinogenesis is, however, not precisely established : chronic inflammation might trigger CDX2 expression thus leading to metaplasia. But this has never been confirmed.

Early diagnosis would offer a significant benefit: the 5-year disease free survival is 100 % for T1 tumours, 85-100% for T2, and <40% for T4 [Choussy, 2008]. Unfortunately the diagnosis is usually delayed because symptoms are not very marked and not specific. Organized screening of exposed woodworkers is therefore likely to enable early diagnosis (metaplasia or small tumours), but screening currently relies only on endoscopy and the olfactory cleft is a narrow space, sometimes difficult to access and explore [Porez, 2011]. Biopsies may be very difficult to perform in consultation given the anatomical conditions

(narrowness of the olfactory cleft, septal deviation, polyps ...). It could therefore be important to have an alternative screening method. But there is to date no study on transcriptomic and methylation abnormalities in woodworker's nasal epithelium.

Therefore we proposed an original approach to investigate wood dust induced modifications : we developed a non-invasive sampling method to take samples from the olfactory cleft in normal volunteers (non exposed), exposed woodworkers, and exposed woodworkers with a tumour, with the aim to investigate wood dust induced transcriptomic and methylation modifications. The first objective of this study was to identify the main transcriptomic and methylation modifications in the olfactory cleft mucosa between woodworkers presenting a tumour and healthy controls. The second objective of this study was to identify the main transcriptomic modifications between tumour cells, wood dust exposed non-tumour mucosa and non-exposed mucosa. Overall, this work might contribute to ITACs carcinogenesis understanding and help in defining a new screening method.

2. Material and Methods

2.1. Ethical approval

The present study included patients following strict human subjects protection guidelines , informed consent and IRB (Institutional Review Board) review of protocols in accordance with in accordance with The Code of Ethics of the World Medical Association (Declaration of Helsinki). All patients provided written informed consent prior to their inclusion. This trial was registered at NIH ClinicalTrials.gov (<https://www.clinicaltrials.gov/>), number NCT0281823.

2.2. General design and population (Figure 1)

A first set of woodworkers (group 1) with unilateral nasal intestinal adenocarcinomas, operated on during a three-year period (2014-2016) were included in this study. Samples were collected in olfactory clefts by a non-invasive swabbing technique (for transcriptome analysis), and by biopsies (for DNA methylome and western blot analysis). Then we included wood dust exposed volunteers (group 2) and healthy non exposed volunteers (group 3) as controls, during a 3-months period (June 2016-August 2016) and collected samples from the most accessible olfactory cleft by the same brushing technique (cf. general design, figure 1). For ethical reasons, we were not allowed to take biopsies on healthy subjects, therefore we used a previously published methylation dataset of olfactory clefts of asthmatic patients (without wood dust exposure) as controls for methylome analysis [dataset] Yang IV *et al.*, The Nasal Methylome and Childhood Atopic Asthma, Gene Expression Omnibus, 2015, <https://www.ncbi.nlm.nih.gov/geo/query/acc.cgi?acc=GSE65163>, GSE65163 [Yang IV, 2014].

We firstly compared tumour samples (T and T' samples) with healthy non-exposed volunteers' samples (N and N' samples), both in transcriptome and in methylome analysis. We also investigated wood dust induced transcriptome modifications of exposed (without tumour) woodworkers' samples (E) and of contralateral sides (C samples) of woodworkers with tumours. The initial global transcriptomic analysis was then refined by a specific microarray data analysis focused on the genes highlighted in methylome analysis.

In order to limit biases due to sex, age, genetic abnormalities or inflammatory disease (unrelated to wood dust exposure), the criteria for non-inclusion were as follows for all subjects: 1/ age inferior to 50 years 2/ previous history of nasal irradiation 3/ chronic inflammatory disease affecting the nasal cavity (nasal polyposis, systemic disease, cystic fibrosis), 4/ any genetic disease known to be a risk factor for cancer (xeroderma pigmentosum, chromosomal aberrations, abnormalities in DNA repair).

2.3. Brushing technique and samples collection

Local anesthesia was performed using 1% Xylocaine spray. The brush (bronchial cytologic brush Asept Inmed diameter 1.8mm/length 1200 mm) was inserted into the nasal cavity, within a curved sucker to guide the introduction into the olfactory cleft. The brush was moved forward in the olfactory cleft, until its tip was in contact with the anterior wall of the sphenoid, then moved back from 2 cm, still sheathed. Then the brush was pushed forward outside of its sheath, and moved 3 times in a back and forth motion of 2 cm length. When brushing was complete, the brush was withdrawn into the sheath and retracted through the curved sucker. The brush was cut and placed in 0.5 mL of RNAlater medium. The samples were sent to the pathology laboratory, in the same conditions than frozen sections, to be immediately vortexed and frozen (tube vertically placed in liquid nitrogen, then stored at -80°C). For woodworkers with tumour, biopsies were additionally taken in both olfactory clefts, at the same level, and sent to the pathology laboratory in the same conditions.

All subjects were asked to rate 1/perceived usefulness of the screening method, 2/acceptability, 3/pain. They were also asked if they would accept to be screened again by the same method.

2.4. Purification of RNA

Briefly, samples were incubated with 50 µl of TRIzol (Invitrogen, Carlsbad, CA) reagent at room temperature for 15 minutes to extract DNA. Two methods were used : with cellular suspension only (after centrifugation) or with cellular suspension and brushes. Samples were vortexed. Phase separation was ensured by adding 200 µl of chloroform. Samples were centrifuged at 10,000 g for 10min and glycogen was added as a carrier. Then we added 0.5 mL of isopropanol per each milliliter of the clear phase. After mixing and precipitation (10min), we collected the precipitated RNA by centrifugation at 10,000g in a centrifuge for 10 min at 4°C. After decantation of the supernatant, we removed remaining liquid and

immediately resuspended the pellet (without drying) in 1X SDS solubilization buffer. We added NaOAc to 3 M, re-extracted the solution with phenol and ensured precipitation with ethanol.

2.5. Transcriptome analysis

RNA quantities were determined using the Nanodrop Spectrophotometer ND-1000 and the Qubit™ 2.0 Fluorometer with the Qubit™ RNA HR Assay Kit. We assessed RNA integrity using RNA 6000 PicoChips with Agilent 2100 BioAnalyzer. All RNA samples had a low RIN number < 6. Transcriptome profiling was conducted using Affymetrix Genechip Human Gene 2.0 ST Array (Thermofisher) following GeneChip® WT Pico Reagent Kit Manual Target Preparation for GeneChip® Whole Transcript (WT) Expression Arrays UserGuide P/N 703262 Rev. 2

2.6. Microarray data analyses

Analyses were performed as in Chen *et al.* 2015 and Baron *et al.* 2011 [Chen, 2015; Baron, 2011]. Scanned signals were quantified from all microarrays by GenePix Pro software version 5.1 (Axon Instruments, Union City, CA). Signals were normalized against a median profile using Lowess method [Yang et al. 2002]. Genes with similar profiles were grouped using k-means (k=10 and 100 runs) algorithm [De Hoon,2004] on log transformed and median center genes with Pearson coefficient as distance and average linkage clustering method. Data were visualized using JavaTreeView [Saldanha, 2004].

Gene signatures were functionally annotated with GoMiner [Zeeberg, 2003] and Gene Ontology [Ashburner, 2000].

The specific microarray data analysis was focused on CDX2 and its main downstream genes and on genes identified by DNA methylome analysis (CACNA1C and SLC26A10).

We built a gene predictor to predict nasal intestinal adenocarcinoma existence in patients, by selecting the best genes separating N/E from C/T samples. To achieve this goal, we selected the Top-100 genes from cluster 1 and the Top-100 genes from cluster 3. We calculated a mean CT profile and calculated Pearson's correlation with this profile for each sample. Separation quality was estimated by Fisher Exact Test, Sensitivity by calculating True positive rate and Specificity by calculating True negative rate. Samples giving a weak correlation (between -0.25 and 0.25) were considered as unpredictable.

2.7. DNA methylome analyses

We carried out bisulfite conversion of 600 ng of tumour tissue DNA using EZ DNA Methylation kit (Zymo Research, Proteogene, Saint-Marcel, France). The genome-wide profiling of DNA methylome was determined using the Infinium MethylationEPIC BeadChip array (Illumina, Paris, France), according to the manufacturer's instructions. The Infinium MethylationEPIC BeadChip provides coverage of 850,000 CpG probes in enhancer regions, gene bodies, promoters, and CpG islands. The arrays were scanned on an Illumina iScan® system, and raw methylation data were extracted using Illumina's Genome Studio methylation module. For each CpG probe, the methylation level was described as a β value, ranging between 0 (fully unmethylated CpG probe) and 1 (fully methylated CpG probe). Background correction and normalization was implemented using SWAN method (R Package Minfi) [Aryee, 2014]. We visually inspected the whole-genome distribution of the CpG probes according to their β value. Samples that did not show a methylation profile consistent with a beta distribution were excluded from the epigenome-wise association study (EWAS) and were used in the secondary locus-specific analysis. In the EWAS, we compared the whole DNA methylome profile of nasal cavity cancerous samples with that of 72 non-cancerous nasal cavity methylomes profiles retrieved from the GEO database (GSE65163) [Yang, 2017]. For each CpG probe, we compared the mean β values between cancerous and non-cancerous samples using *t*-test with Bonferroni correction to account for the multiple testing issue. Due to the low sample size, and considering the exploratory approach of our analysis, we used the smoothed *P*-value transformation by converting nominal *P*-values obtained from the *t*-test to smoothed *P*-values using a window radius of 3, as previously reported [Gueant JL, 2018]. All statistical analyses were performed using the SNP & Variation Suite (v8.8.1; Golden Helix, Inc., Bozeman, MT, USA).

2.8. Immunohistochemistry

To confirm the observed transcriptomic and methylome modifications, tumour sections were reacted with specific antibodies (CDX2 (clone DAK-CDX2, 1:100 dilution, DAKO, Carpinteria, CA, USA), CACNA1C (HPA039796, 1:50 dilution, Sigma-Aldrich, St Louis, MO, USA), SLC26A10 (primary antibody: HPA044719, 1:200 dilution, Sigma-Aldrich, St Louis, MO, USA), then were stained immunohistochemically by the avidinbiotin complex method. Tumour tissue stainings were compared to non tumour adjacent mucosa stainings as controls.

2.9. Data availability

Data are available at Gene Expression Omnibus under the GSEx reference for transcriptome data and GSEy for methylation data.

3. Results

3.1. Population

Sixteen woodworkers with unilateral intestinal type sinonasal adenocarcinomas (group 1), 16 woodworkers without cancer (group 2) and 13 healthy subjects (group 3) were included. Exposure to wood dust and main other carcinogens is presented in Table I. Woodworkers with adenocarcinomas were slightly older than controls. The latency was longer in group 1 (adenocarcinoma) than in group 2, while exposure duration was longer in group 2. There were no other difference between groups. In particular, we could not identify any differences between group 1 and 2 in the wood types processed or in woodworkers activities.

3.2. Brushing technique and samples collection

3.2.1. Brushing technique evaluation

The brushing was relatively easy to perform and well tolerated : there were no side effects and it was usually painless (3 volunteers refused local anesthesia, mean numerical rating scale : $2.7 \pm 1.8/10$, maximum : 8 in a woodworker with a hudge septal deviation). The sampling method was found to have an excellent « acceptability », and « perceived usefulness » ($9.1 \pm 1.4/10$ and $8.4 \pm 1.4/10$ respectively) and all volunteers « would accept to do it again if necessary ».

3.2.2. Samples

In two woodworkers, tumour side samples (T and T') were not included for analysis, because a prior recent but incomplete tumour exeresis might have influenced the results on this side.

3.3. Global microarray data analysis

A global transcriptome analysis was performed to find out if it was possible to distinguish the different samples profiles. All results are presented in Figure 2 as a k-means. We identified 4 differential clusters between T and N samples. No differential cluster could be identified between N and E samples. Finally, two clusters could identify healthy subjects samples (E and N) and samples of woodworkers with a tumour (T) even in contralateral sides samples (C). These differences persisted even when adjusting for potential confounders (age or wood dust exposure duration and/or latency).

We then search for functional annotation enrichment of these clusters (Figure 2).

Cluster 1, overexpressed in C and T, is enriched in genes involved in extracellular matrix such as collagens, matrix metalloproteinases (MMP8, MMP9, MMP11, MMP19, MMP20), leukocytes differentiation (Runx1, GATA1, GATA3, NFKBID, RELB and interleukins), and muscle contraction such as myosin chains. This suggests a change in cellularity (increase in contractile cells and leukocytes) of CT samples.

Cluster 3, underexpressed in C and T samples, is enriched in nuclear pore genes such as nucleoporins (NUP37, NUP43, NUP85, NUP98, NUP107, NUP133, NUP160 ...) and preassembly of GPI anchor in ER membrane genes such as Phosphatidylinositol glycan anchor genes (PIGB, PIGC, PIGF, PIGH, PIGL, PIGM, PIGN, PIGO, PIGV, PIGW ...). This suggests a decrease in protein transport in CT samples.

Cluster 4, overexpressed in T samples, is enriched in genes involved in DNA replication such as DNA replication complex (GINS1, GINS2, MCM3, MCM4, MCM6, MCM7, MCM10, CDC6, CDC45, CDC47, ORC1, ORC6 ...), and in laminin binding such as integrins (ECM1, ITGA6, ITGA7, ITGA9, ITGB1, THBS1, LGALS1 ...). These genes are involved in cell proliferation and cancers. In particular ECM1 is implicated in breast cancer, thyroid cancer, hepatocellular carcinoma, and other cancers, and also in ulcerative colitis. Galectin-1 (LGALS1) may act as an autocrine negative growth factor that regulates cell proliferation and is involved in Hodgkin Lymphoma. Cluster 4 also contain two exemplary genes: CDX2 involved in ITACs and the calcium channel, voltage-dependent, L type, alpha 1C subunit (CACNAC). This suggests increase in cell division in T samples.

Cluster 5 underexpressed in T samples, is strongly enriched in genes involved in cilium functions: axonemal complex (CCDC39, CCDC40, CCDC103, CCDC114, DNAAF1, DNAAF3, DNAH10, DNAH11, DNAI2, DNALI1 ...) and ciliary cell motility (BBS1, BBS4, DAW1, IFT46, RFX3 ...). Diminution of cluster 5 gene expression in tumours probably reflects the change in cellularity: diminution of ciliary cells due to invasion of tumour epithelial cells.

3.4. DNA Methylome analysis

Of the fourteen tumour samples, eleven could be analyzed for their DNA methylation profile using the Infinium Methylation EPIC array. Among them, four samples exhibited high-quality metrics and were included in the EWAS phase of the study. The remaining samples (n=7) exhibited sub-optimal quality metrics and were included in the secondary locus-specific analysis of the study which focused on the top loci retrieved in the EWAS phase. In the EWAS, we retrieved two top loci, namely: *CACNA1C/CACNA1C-AS1* and *SLC26A10*. The first top locus corresponded to the CpG island 'CpG: 84' which locates in the promoter 5' region of the *CACNA1C* Antisense RNA 1 (*CACNA1C-AS1*) and the 3'UTR region of the *CACNA1C* gene. The CpG probes reported in this locus exhibited a hemimethylated profile (β values between 0.2 and 0.6) among cancerous samples and a fully unmethylated

profile among non-cancerous samples (Figure 3 and Table II). The second top locus retrieved in the EWAS corresponded to the CpG island 'CpG:41' which locates in the promoter region of the *SLC26A10* gene. This locus encompasses nine CpG probes that exhibited a hemimethylated profile among cancerous samples and a fully unmethylated profile among non-cancerous samples (Figure 4 and Table III). In the secondary locus-specific analysis, the assessment of methylation profiles of the seven cancerous samples with a suboptimal quality metrics confirmed the overall hemimethylated profile of the two top loci *CACNA1C/CACNA1C-AS1* and *SLC26A10*. The visual inspection of the volcano plot confirmed the clustering of the CpG probes belonging to the *CACNA1C/CACNA1C-AS1* and *SLC26A10* loci (Figure 4). The DNA methylation profiles of cancerous and non-cancerous cell lines did not differ significantly regarding the *CDX2* locus.

3.5. Specific microarray data analysis

We looked for expression of *CDX2* and of differentially methylated genes: *CACNA1C-AS* and *SLC26A10* (Figure 5). *CDX2* expression was significantly increased in T samples (Fold change of 2.46 for T/N samples), but also in some C samples. *CACNA1C-AS* and *SLC26A10* expressions were weakly modified but a significant effect could be observed on *CACNA1C* with a fold change of 1.52.

3.6. Immunohistochemistry

A strong nuclear staining for *CDX2* was confirmed in all tumour samples (Figure 6A). *CACNA1C* immunostaining was focally positive in tumour samples (Figure 6B) while negative in adjacent non-tumour mucosa. *SLC26A10* was strongly positive in both tissues (Figure 6C).

3.7. ITAC Predictor

Hierarchical classification of genes and samples showed a clear separation between NE and CT samples (Figure 7A). A C/T mean profile was created and Pearson's correlation with this profile was calculated for each sample (Figure 7B). Weak correlations were considered as unpredictable. This predictor was highly significant and had a sensibility of 97% and a specificity of 93% (Figure 7C).

4. Discussion

With a non-invasive sampling technique, we identified several transcriptional modifications that might be useful in distinguishing the different categories of samples, in particular tumour samples, through their specific transcriptomic profile.

The main changes in tumour cells transcriptome (when compared to healthy mucosa cells) were consistent with carcinogenesis and tumour phenotype: we mainly observed a decreased expression in the ‘cilium’ cluster and an increased expression in the ‘DNA replication initiation’ cluster. Indeed, most of nasal wood dust induced adenocarcinomas exhibit an intestinal phenotype [Gallet, 2018], although nasal mucosa is normally constituted by a respiratory pseudo-stratified epithelium with ciliary cells and sero-mucous glands. Consistently with its presumed key role in ITACs cancerogenesis [De Gabory,2008; Gallet,2018; Kennedy,2004], CDX2 was overexpressed in all tumour samples. The mechanisms and the signification of this overexpression remain obscure. While CDX2 overexpression has also been described in various non intestinal nasal carcinomas, CDX2 overexpression seems to be mandatory for the acquisition of an intestinal type phenotype. Interestingly, these woodworkers also exhibited increased CDX2 expression in their contralateral epithelium, while there was no tumour. It should be emphasized though that in the great majority of cases, ITACs present as unilateral tumours and that for woodworkers treated for an ITAC, a secondary contralateral lesion is exceptional, even after a long follow-up. This is consistent with previous findings [Barros, 2012] : CDX2 overexpression alone seems insufficient for tumorogenesis, but might still be an early key event enabling the further development of a malignant tumour. From this perspective, the analogy between Barrett’s adenocarcinomas and ITACs [Gallet,2018] is interesting because both mucosa share a same embryologic origin and the same transdifferentiation towards an intestinal type phenotype when exposed to a specific carcinogen. As biliar acids in Barrett’s adenocarcinoma, chronic wood dust exposure also induces chronic inflammation in woodworkers nasal fossa (Bucci,2002). In Barrett’s adenocarcinoma, the role of CDX2 is linked to inflammation regulation (COX2, PPAR, NFKB) [Villanacci,2007] and inflammation induced CDX2 promoter methylation might orient differentiation towards an intestinal or squamous cell carcinoma phenotype [Wu,2013 ; Guo,2007]. However, in our study CDX2 expression was *not* associated with methylation changes. Additionally, wood dust induced chronic nasal inflammation was not associated with major transcriptomic changes : the transcriptomic profile of healthy (without tumour) exposed woodworkers’ mucosa was not different from that of non-exposed controls.

A contrario, woodworkers with ITAC exhibited a different transcriptomic profile both in their tumour and contralateral epithelium, when compared to wood dust exposed subjects and non exposed subjects. When comparing these samples with controls, two clusters were highly differential. The first one mainly consisted in an overexpression in collagen or extracellular matrix catabolism and regulation of leukocytes differentiation. This might be the witness of a specific inflammation. The second one consisted in a decrease of expression in membrane and nuclear pore activity. The signification of these modifications is

unclear. In a prior transcriptomic analysis of gene expression profiling of 26 nasal adenocarcinomas, Tripodi [Tripodi, 2008] identified three genes differentially expressed (LGALS4 (regulating cell-cell and cell-matrix interactions), CLU (a stress protein) and ACS5 (fatty acids metabolism)). None of these was confirmed in our study, but it should be emphasized that Tripodi included many non intestinal adenocarcinomas, which might exhibit a very different transcriptomic profile. Altogether, our results would suggest that these woodworkers who developed a tumour might have had a specific wood dust sensitivity or that they had experimented a different type of exposure. Indeed, in 4 patients, the tumour (the contralateral side) was so small that it is unlikely that it could have influenced contralateral sides transcriptomic profiles in any way. The slight differences in exposure latency or in woodworkers' age between groups do not explain this result either, as transcriptomic profiles were still different when adjusting for counfounders. In light of these bilateral modifications, the rarity of bilateral ITACs might appear surprising, but cancerogenesis of ITACs seem to rely on additional events which might themselves depend on a stochastic transformation of one of those cells exhibiting this specific profile.

There are few data on methylation in ITAC in the literature : for Perrone (Perrone, 2003), p14(ARF) and p16(INK4a) were frequently hypermethylated, while for Perez-Ordenez [Perez-Ordenez, 2008], promoter methylation of MMR genes do not play a role in the pathogenesis of ITAC. In methylome analysis, we identified two sites of interest : CACNA1C-AS and SLC26A10.

CACNA1C gene encodes an alpha-1 subunit of a voltage-dependent calcium channel. It shares superpathways mainly with TCR signaling, circadian entrainment, aldosterone synthesis and secretion. Until now, CACNA1C modifications have been mainly described in autism, epilepsy, atrial fibrillation and bronchitis. Mutations of CACNA1C are involved in cardiomyopathies such as Long QT and Brugada syndromes [Béziau,2014]. But CACNA1C overexpression has already been described in colorectal or gastric adenocarcinomas [Wang,2015] with CACNA1C appearing in the top 10% of the most augmented genes. Its role is still unknown, but Calcium channels play a crucial role in cell proliferation, migration and apoptosis and might therefore contribute to cancer development [Wang,2015]. In our study, the hemimethylation of the CPG codon observed should result in haploinsufficiency on antisense, that effectively results in an increase in CACNA1 expression, confirmed in immunochemistry. These alterations both in methylome and in transcriptome underline the particular role of CACNA1C : ; it may be considered as a Master Gene of ITAC [Chen, 2015].

SLC26 gene family encodes transmembrane solute carriers: SLC26A10 over-expression has been described in neuroblastoma or glioma, while its under-expression has been described in gastric carcinoma [Alper, 2013]. In this study, significant SLC26A10 associations with levels of eicosapentanoic and arachidonic acids have been described, but the link with ITACs and nasal inflammation is not clear [Alper,

2013]. Though, in our case, hemimethylation of SLC26A10 promoter do not seem to decrease SLC26A10 expression in a significant manner, as it appears naturally highly expressed in olfactory cleft mucosa.

Prediction of ITAC samples allows to distinguish NE samples from CT samples with 100% of sensibility and 100% of specificity if unpredictable samples are not taken in account. This together with our non-invasive sampling method raises the possibility of an easy diagnostic process to detect ITAC.

Our main limit is related to our limited sample size, therefore our results need to be confirmed on a larger scale.

5. Conclusion

Thanks to a non-invasive brushing technique, it has been possible to identify transcriptomic and methylation modifications that are consistent with phenotypic profiles and ITACs natural history, thus making it possible to identify subjects with an ITAC. Our study revealed differences that have not yet been described for CACNA1C-AS and SLC26A10. Our results paves the way for a simple and non-invasive diagnosis method for ITAC.

References

- Alper SL, Sharma AK. The SLC26 gene family of anion transporters and channels. *Mol Aspects Med.* 2013 Apr-Jun;34(2-3):494-515. doi: 10.1016/j.mam.2012.07.009.
- Ashburner M, Ball CA, Blake JA, Botstein D, Butler H, Cherry JM et al., Gene ontology: tool for the unification of biology. The Gene Ontology Consortium. *Nat. Genet.* 2000, 25, 25–29.
- Aryee MJ, Jaffe AE, Corrada-Bravo H, Ladd-Acosta C, Feinberg AP, Hansen KD et al. Minfi: a flexible and comprehensive Bioconductor package for the analysis of Infinium DNA methylation microarrays. *Bioinformatics* 2014; 30: 1363-9.#
- Baron D, Dubois E, Bihouée A, Teusan R, Steenman M, Jourdon P et al., Metaanalysis of muscle transcriptome data using the MADMuscle database reveals biologically relevant gene patterns. *BMC Genomics* 2011, 12, 113–126.
- Barros R, Freund JN, David L, Almeida R. Gastric intestinal metaplasia revisited: function and regulation of CDX2. *Trends Mol Med.* 2012 Sep;18(9):555-63. doi: 10.1016/j.molmed.2012.07.006. Epub 2012 Aug 4.
- Béziau DM, Barc J, O'Hara T, Le Gloan L, Amarouch MY, Solnon A et al. Complex Brugada syndrome inheritance in a family harbouring compound SCN5A and CACNA1C mutations. *Basic Res Cardiol.* 2014;109(6):446-460
- Bonato M, Piantanida R, Riva C, Cis C, Capella C. [Intestinal type adenocarcinoma of the nose and paranasal sinuses. Histological and immunohistochemical study of 14 cases]. *Acta Otorhinolaryngol Ital.* Juin 1989;9(3):297-310.
- Carton M, Goldberg M, Luce D. [Occupational exposure to wood dust. Health effects and exposure limit values]. *Rev Epidemiol Sante Publique.* Avr 2002;50(2):159-178
- Chen G, Broséus J, Hergalant S, Donnart A, Chevalier C, Bolaños-Jiménez F et al. *Mol. Nutr. Food Res.* 2015, 59, 293–302
- Choi H-R, Sturgis EM, Rashid A, DeMonte F, Luna MA, Batsakis JG, et al. Sinonasal adenocarcinoma: evidence for histogenetic divergence of the enteric and nonenteric phenotypes. *Hum. Pathol.* nov 2003;34(11):1101-1107.
- Choussy O, Ferron C, Védrine P-O, Toussaint B, Liétin B, Marandas P, et al. Adenocarcinoma of Ethmoid: a GETTEC retrospective multicenter study of 418 cases. *Laryngoscope.* mars 2008;118(3):437-443.
- De Gabory L, Conso F, Barry B, Stoll D. [Carcinogenesis of the ethmoidal adenocarcinoma due to wood dust]. *Rev Laryngol Otol Rhinol (Bord).* 2009;130(2):93-104.
- De Hoon MJ, Imoto S, Nolan J, Miyano S. Open source clustering software. *Bioinformatics* 2004, 20, 1453–1454.
- Demers PA, Kogevinas M, Boffetta P, Leclerc A, Luce D, Gérin M, et al. Wood dust and sino-nasal cancer: pooled reanalysis of twelve case-control studies. *Am. J. Ind. Med.* Aug 1995;28(2):151-166.
- Donhuijsen K, Hattenberger S, Schroeder HG. [Nasal sinus carcinoma after wood dust exposure. Morphological spectrum of 100 cases]. *Pathologie.* 2004 Feb;25(1):14-20.
- Gallet P, Nguyen DT, Russel A, Jankowski R, Vigouroux C, Rumeau C. Intestinal and non-intestinal nasal cavity adenocarcinoma: Impact of wood dust exposure. *Eur Ann Otorhinolaryngol Head Neck Dis.* 2018 Dec;135(6):383-387. doi: 10.1016/j.anorl.2018.08.012. Epub 2018 Sep 7.
- Georgel T, Jankowski R, Henrot P, Baumann C, Kacha S, Grignon B, et al. CT assessment of woodworkers' nasal adenocarcinomas confirms the origin in the olfactory cleft. *AJNR Am J Neuroradiol.* août 2009;30(7):1440-1444.

- Gueant JL, Chery C, Oussalah A, Nadaf J, Coelho D, Josse T et al. APRDX1 mutant allele causes a MMACHC secondary epimutation in cblC patients. *Nat Commun* 2018; 9: 67.
- Guo M, House MG, Suzuki H, Ye Y, Brock MV, Lu F et al. Epigenetic silencing of CDX2 is a feature of squamous esophageal cancer. *Int J Cancer*. 2007 Sep 15;121(6):1219-26.
- Jankowski R, Georgel T, Vignaud JM, Hemmaoui B, Toussaint B, Graff P, et al. Endoscopic surgery reveals that woodworkers' adenocarcinomas originate in the olfactory cleft. *Rhinology*. déc 2007;45(4):308-314.
- Kennedy MT, Jordan RC, Berean KW, Perez-Ordoñez B. Expression pattern of CK7, CK20, CDX-2, and villin in intestinal-type sinonasal adenocarcinoma. *J Clin Pathol*. 2004 Sep;57(9):932-7.
- Perrone F, Oggionni M, Birindelli S, Suardi S, Tabano S, Romano R, et al. « TP53, p14ARF, p16INK4a and H-ras gene molecular analysis in intestinal-type adenocarcinoma of the nasal cavity and paranasal sinuses ». *International Journal of Cancer. Journal International Du Cancer* 105, no. 2 (juin 10, 2003): 196–203.
- Perez-Ordóñez B, Huynh NN, Berean KW, Jordan RC. Expression of mismatch repair proteins, beta catenin, and E cadherin in intestinal-type sinonasal adenocarcinoma. *J Clin Pathol*. 2004 Oct;57(10):1080-3.
- Saldanha AJ, Java Treeview—extensible visualization of microarray data. *Bioinformatics* 2004, 20, 3246–3248.
- Tripodi D, Quémener S, Renaudin K, Ferron C, Malard O, Guisle-Marsollier I et al. Gene expression profiling in sinonasal adenocarcinoma. *BMC Med Genomics*. 2009 Nov 10;2:65. doi: 10.1186/1755-8794-2-65.
- Villanacci V, Rossi E, Zambelli C, Galletti A, Cestari R, Missale G, Casa DD, Bassotti G. COX-2, CDX2, and CDC2 immunohistochemical assessment for dysplasia-carcinoma progression in Barrett's esophagus. *Dig Liver Dis*. 2007 Apr;39(4):305-11.
- Vivanco B, Llorente JL, Perez-Escuredo J, Alvarez Marcos C, Fresno MF, Hermsen MA. Benign lesions in mucosa adjacent to intestinal-type sinonasal adenocarcinoma. *Patholog Res Int*. 2011 Apr 20;2011:230147. doi: 10.4061/2011/230147.
- Wang CY, Lai MD, Phan NN, Sun Z, Lin YC. Meta-Analysis of Public Microarray Datasets Reveals Voltage-Gated Calcium Gene Signatures in Clinical Cancer Patients. *PLoS One*. 2015 Jul 6;10(7):e0125766.
- Wilhelmsson B, Lundh B, Drettner B, Stenkvist B. Effects of wood dust exposure and diethylnitrosamine. A pilot study in Syrian golden hamsters. *Acta Otolaryngol*. Févr 1985;99(1-2):160-171.
- Wu W, Bhagat TD, Yang X, Song JH, Cheng Y, Agarwal R et al. Hypomethylation of noncoding DNA regions and overexpression of the long noncoding RNA, AFAP1-AS1, in Barrett's esophagus and esophageal adenocarcinoma. *Gastroenterology*. 2013 May;144(5):956-966.e4
- Yang IV, Pedersen BS, Liu AH, O'Connor GT, Pillai D, Kattan M et al. The nasal methylome and childhood atopic asthma. *J Allergy Clin Immunol* 2017; 139: 1478-88.
- Yang YH, Dudoit S, Luu P, Lin DM, Peng V, Ngai J et al., Normalization for cDNA microarray data: a robust composite method addressing single and multiple slide systematic variation. *Nucleic Acids Res*. 2002, 30, e15.
- Zeeberg BR, Feng W, Wang G, Wang MD, Fojo AT, Sunshine M et al., GoMiner: a resource for biological interpretation of genomic and proteomic data. *Genome Biol*. 2003, 4, R28.

Tables and Figures

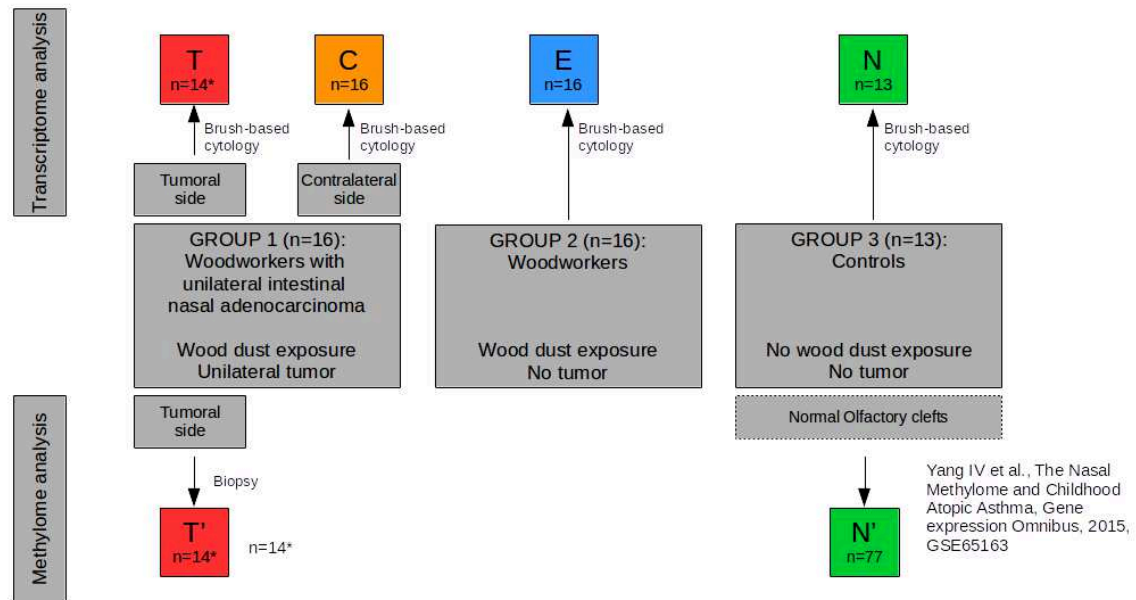


Figure 1. General design

Brush based cytology : T= tumour sample, C=contralateral sample, E=exposed , N = non exposed

Biopsies : T'=tumour biopsy, N' =normal individuals non exposed (GSE65163)

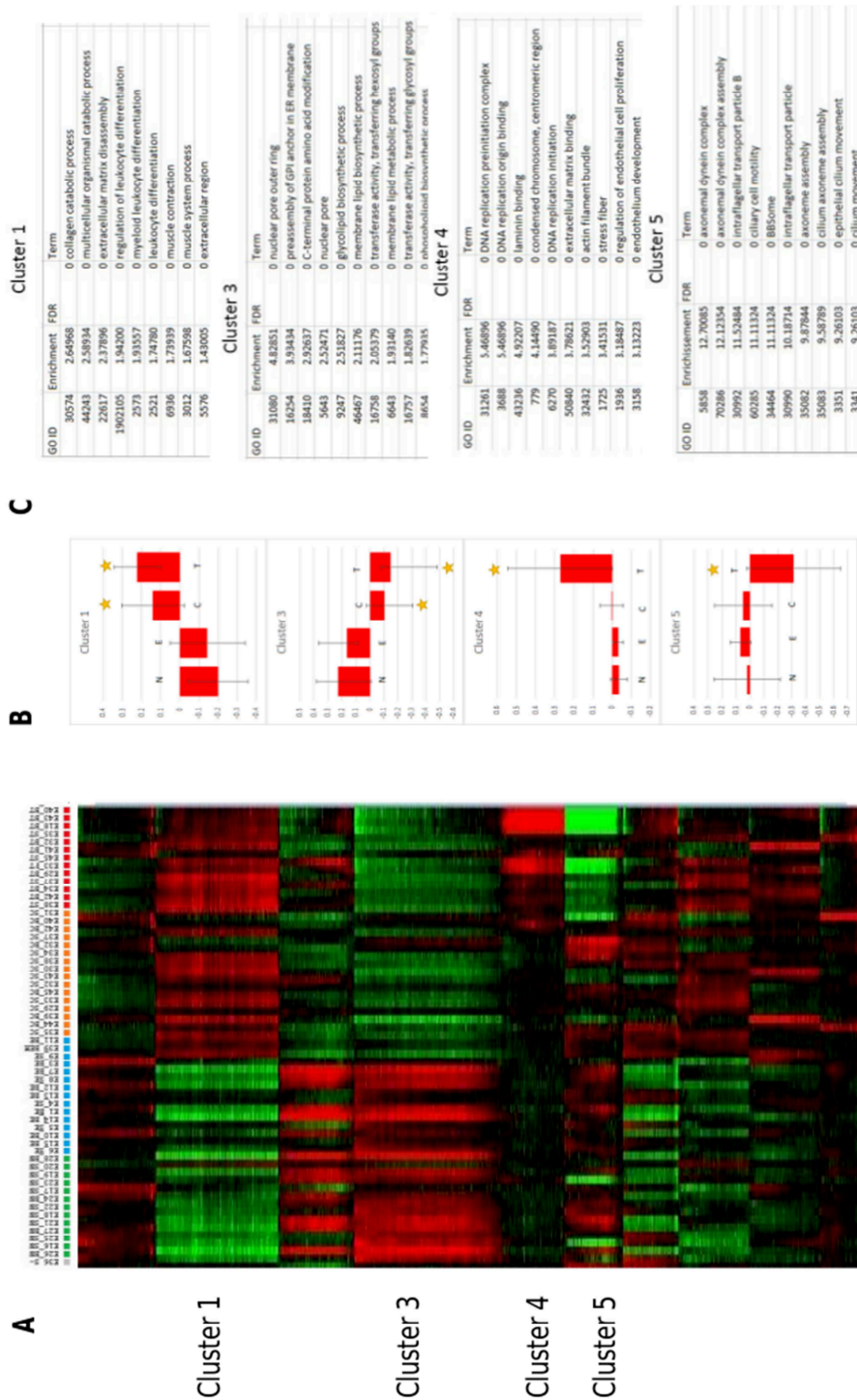


Figure 2. K-means clustering of transcriptome data.

(A) K-means was used to define 10 groups of genes with similar profiles ($k=10$, 100 rounds, correlation distance).

(B) Boxes represent mean profiles of a given cluster. Yellow star means profile significantly different from Normal samples. Significance was calculated with a student test between the group tested and the normal group, with a Bonferroni correction for multitesting. N: Normal, E: Exposed, C: Contralateral, T: Tumour.

(C) Top-10 annotations of significant clusters. Clusters were subjected to functional annotations of Gene Ontology using GOMiner. GO_ID refers to Gene Ontology unique identifier and Term refers to Term name. Molecular Function, Cellular Component and Biological Process were pooled together. Enrichment refers to Observed/Expected frequency of GO term. FDR is the corrected p-value calculated by bootstrap. A FDR of 0 means inferior to 0.0001. Full annotations of all clusters are available as supplementary data.

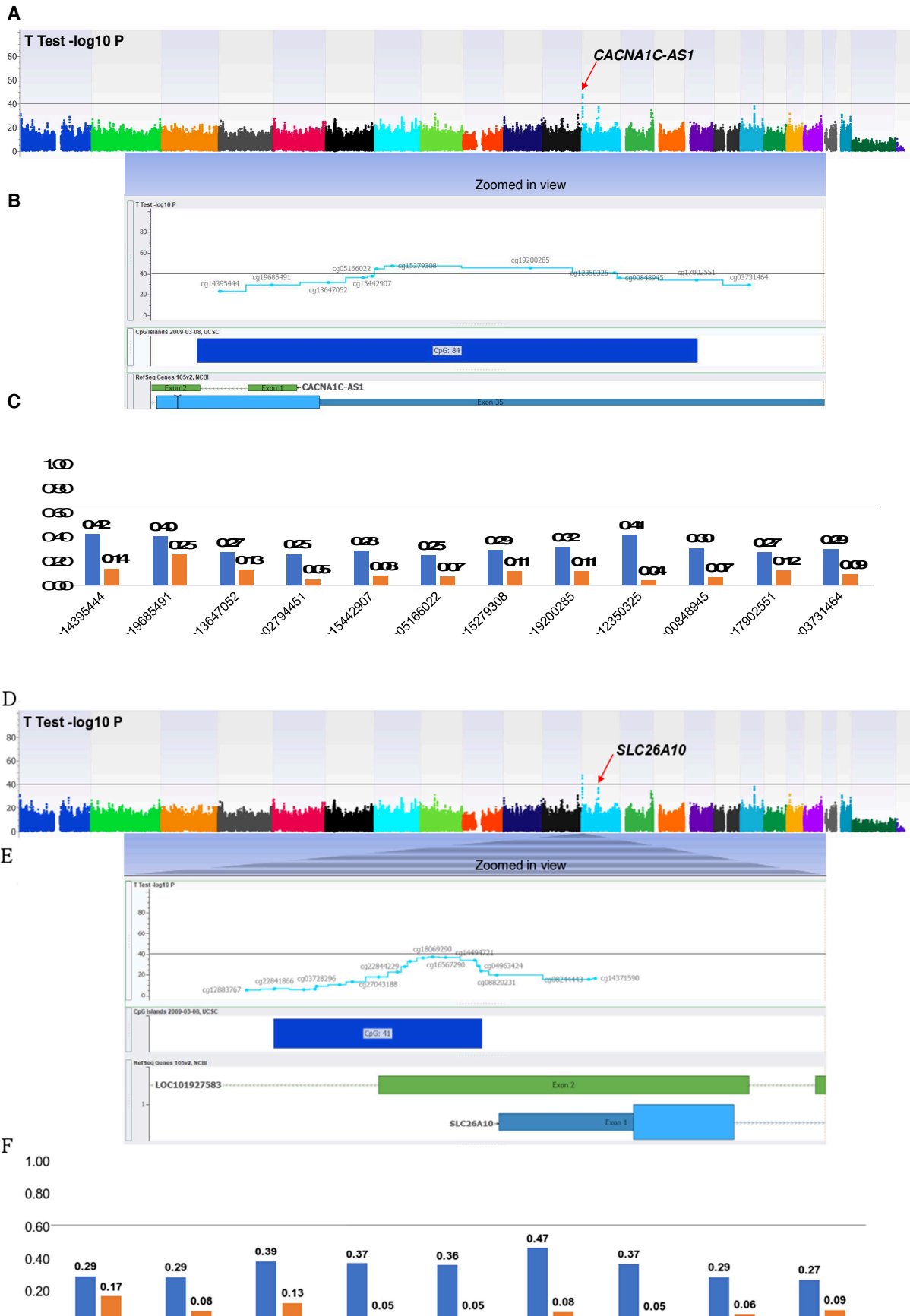


Figure 3. Analyses of Methyome data

(A) Epi-Manhattan plot reporting the epigenome-wide association study and the top first significant locus on *CACNA1C* / *CACNA1C-AS1*. **(B)** Zoomed view on the genomic context of the *CACNA1C* / *CACNA1C-AS1* locus. **(C)** β values of the CpG probes on the *CACNA1C* / *CACNA1C-AS1* locus in cancerous and non-cancerous nasal cavity samples. The horizontal line corresponding to a β value of 0.2 delimits the threshold between unmethylated status and hemimethylated status for each CpG probe. **(D)** Epi-Manhattan plot reporting the epigenome-wide association study and the top first significant locus on *SLC26A10*. **(E)** Zoomed view on the genomic context of the *SLC26A10* locus. **(F)** β values of the CpG probes on the *SLC26A10* locus in cancerous and non-cancerous nasal cavity samples. The horizontal line corresponding to a β value of 0.2 delimits the threshold between unmethylated status and hemimethylated status for each CpG probe.

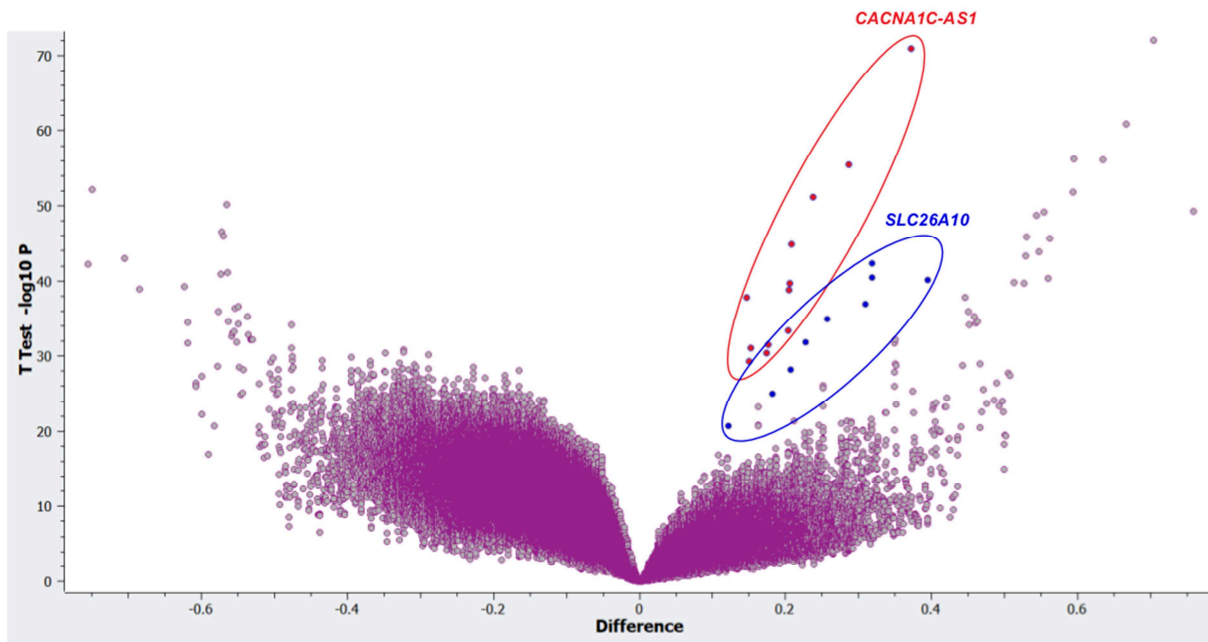


Figure 4. Volcano plot showing the relationship between the magnitude of the difference in β values between cancerous and non-cancerous nasal cavity samples and the P -values of the t -test in the epigenome-wide association study.

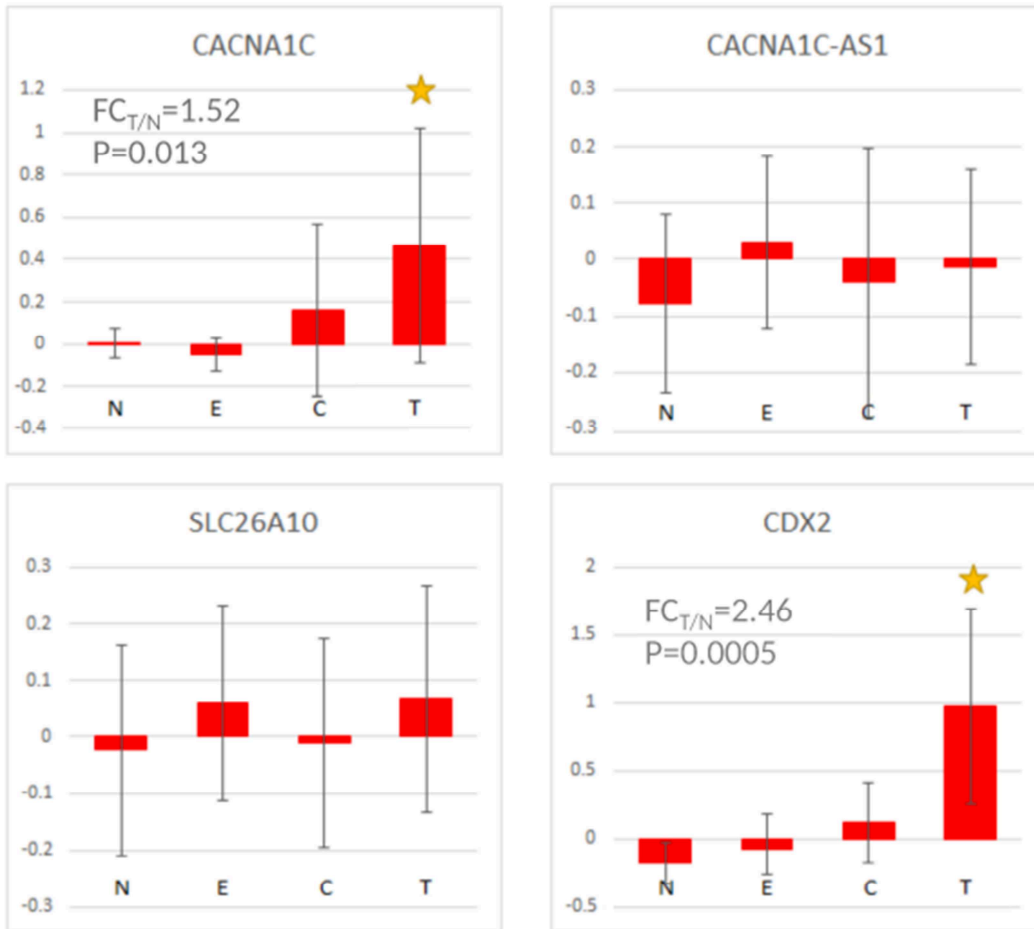


Figure 5 Exemplary genes expression

CDX2 and the three differentially methylated genes (CACNA1C, CACNA1C –AS1, SLC26A10) mean expression in the NECT groups. Yellow star means profile significantly different from Normal samples with correction for multitesting. Fold change ($FC_{T/N}$) is calculated from unlogged original data, P is the p-value of the N to T comparison.

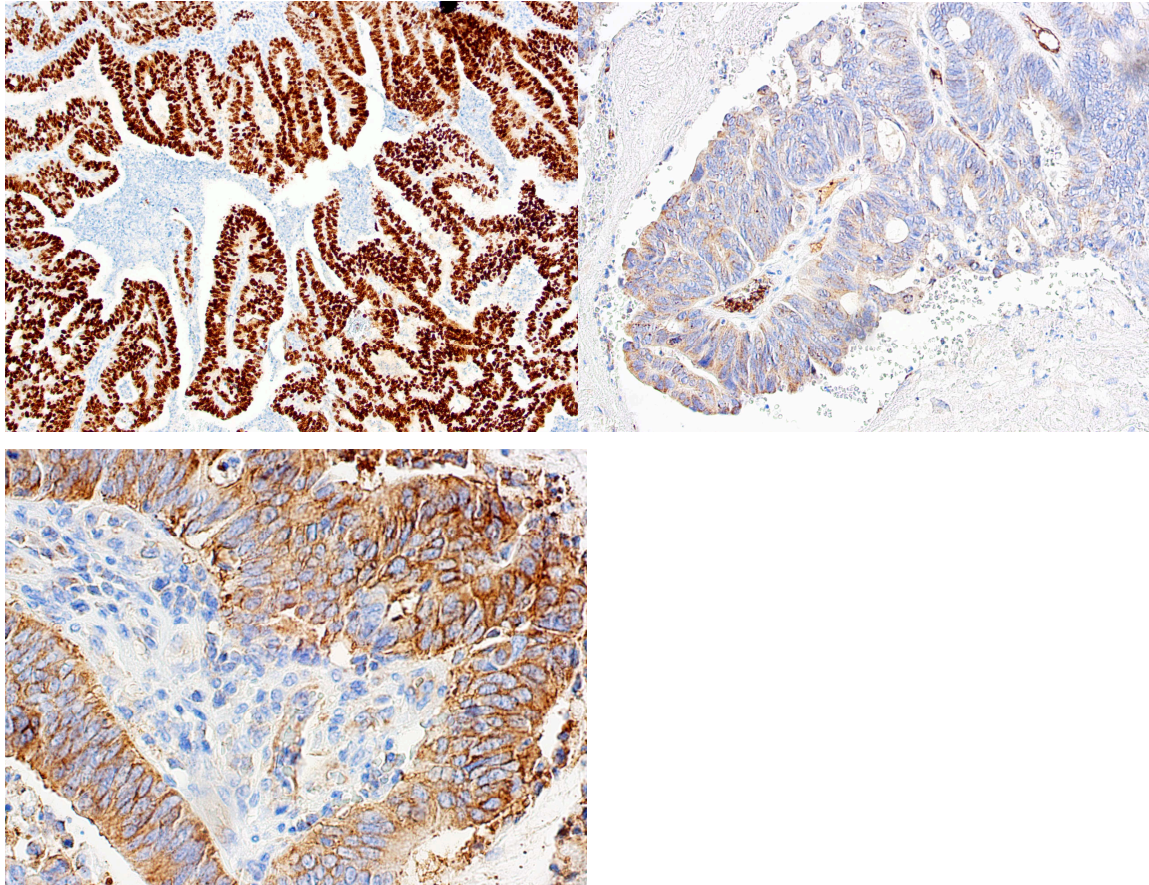


Figure 6. Immunohistochemistry validation

(A) **CDX2**, tumour tissue. Original magnification x10. Tumour cells exhibited strong nuclear positivity for CDX2.

(B) **CACNA1C**, tumour tissue. Tumour cells exhibited focal cytoplasmic positivity for CACNA1C. Original magnification x20

(C) **SLC26A10**, tumour tissue. Tumour cells exhibited strong and constant membrane positivity for SLC26A10. Original magnification x40

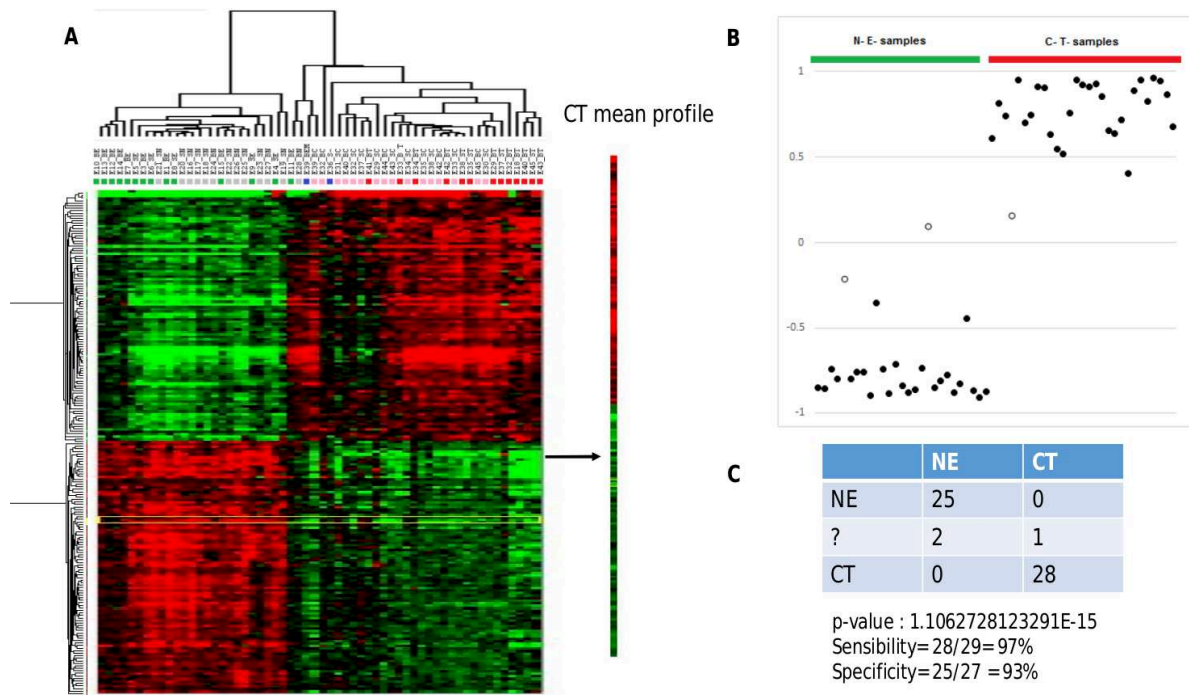


Figure 7. Predictor

A Hierarchical classification of genes and samples showed a clear separation between N/E and C/T samples

B Pearson's correlation with C/T mean profile

C sensibility and specificity

Table I. Population description

	Group 1 (exposed, with tumor) n= 16	Group 2 (exposed, no tumor) n= 16	Group 3 (Non exposed) n= 13	1 vs 2 (p=)	1 vs 3 (p=)	2 vs 3 (p=)
Age (years)	69.0+ /-9.5	59.8+ /-6.1	60.4+ /-14.9	0.0020	ns	ns
Wood dust exposure						
Exposure duration (years)	29.2 + /- 18.7	43.1 + /- 6.7	0	0.0240	< 10 ⁻²¹	< 10 ⁻²¹
Delay / first exposure (years)	54.5+ /-9.6	36.2+ /-28.5	0	0.0005	< 10 ⁻²¹	< 10 ⁻²¹
Other carcinogens						
Tobacco (current use) (n=)	2	2	1	ns	ns	ns
Tobacco (current or former use) (n=)	12	8	7	ns	ns	ns
Asbestos exposure (n=)	2	2	4	ns	ns	ns
Other (formaldehyde...) (n=)	1	1	1	ns	ns	ns

Table II. Methylation profiles among cancerous and non-cancerous samples of the CpG probes in the *CACNA1C/CACNA1C-AS1* locus in the epigenome-wide association study

CpG probe	Chr	Position	Gene Name	CpG Island	β , average (Cancerous)	β , average (Controls)	β , difference*	T-Test, t	T-Test, P-value	T-Test, Bonf. P-value
cg14395444	12	2800182	<i>CACNA1C</i> , <i>CACNA1C-AS1</i>	CpG: 84	0.42	0.14	0.29	26.93	1.18E-39	5.36E-34
cg19685491	12	2800278	<i>CACNA1C</i> , <i>CACNA1C-AS1</i>	CpG: 84	0.40	0.25	0.15	12.53	7.32E-20	3.31E-14
cg13647052	12	2800382	<i>CACNA1C</i>	CpG: 84	0.27	0.13	0.15	25.91	1.53E-38	6.94E-33
cg02794451	12	2800446	<i>CACNA1C</i>	CpG: 84	0.25	0.05	0.21	33.24	7.91E-46	3.58E-40
cg15442907	12	2800463	<i>CACNA1C</i>	CpG: 84	0.28	0.08	0.21	32.57	3.22E-45	1.46E-39
cg05166022	12	2800471	<i>CACNA1C</i>	CpG: 84	0.25	0.07	0.18	23.73	4.79E-36	2.17E-30
cg15279308	12	2800500	<i>CACNA1C</i>	CpG: 84	0.29	0.11	0.17	21.14	7.53E-33	3.41E-27
cg19200285	12	2800755	<i>CACNA1C</i>	CpG: 84	0.32	0.11	0.20	35.93	3.71E-48	1.68E-42
cg12350325	12	2800909	<i>CACNA1C</i>	CpG: 84	0.41	0.04	0.37	77.09	1.09E-71	4.93E-66
cg00848945	12	2800919	<i>CACNA1C</i>	CpG: 84	0.30	0.07	0.24	48.81	1.75E-57	7.93E-52
cg17902551	12	2801061	<i>CACNA1C</i>	CpG: 84	0.27	0.12	0.15	20.27	1.04E-31	4.70E-26
cg03731464	12	2801158	<i>CACNA1C</i>	Outside CpG	0.29	0.09	0.20	7.82	3.12E-11	1.41E-05

* β , difference = β , average (Cancerous) – β , average (Controls)

Table III. Methylation profiles among cancerous and non-cancerous samples of the CpG probes in the *SLC26A10* locus in the epigenome-wide association study

CpG probe	Chr	Position	Gene Name	CpG Island	β , average (Cancerous)	β , average (Controls)	β , difference*	T-Test, t	T-Test, P-value	T-Test, Bonf. P-value
cg26616640	12	58013458	<i>SLC26A10</i>	CpG: 41	0.29	0.17	0.12	13.48	1.67E-21	7.56E-16
cg22844229	12	58013475	<i>SLC26A10</i>	CpG: 41	0.29	0.08	0.21	18.33	4.89E-29	2.21E-23
cg20677436	12	58013487	<i>SLC26A10</i>	CpG: 41	0.39	0.13	0.26	26.07	1.03E-38	4.64E-33
cg09696411	12	58013517	<i>SLC26A10</i>	CpG: 41	0.37	0.05	0.32	29.96	9.35E-43	4.23E-37
cg18069290	12	58013539	<i>SLC26A10</i>	CpG: 41	0.36	0.05	0.31	25.61	3.26E-38	1.47E-32
cg16567290	12	58013569	<i>SLC26A10</i>	CpG: 41	0.47	0.08	0.39	28.08	7.26E-41	3.28E-35
cg14494721	12	58013636	<i>SLC26A10</i>	CpG: 41	0.37	0.05	0.32	32.97	1.37E-45	6.20E-40
cg04963424	12	58013645	<i>SLC26A10</i>	CpG: 41	0.29	0.06	0.23	17.99	1.53E-28	6.90E-23
cg16577509	12	58013651	<i>SLC26A10</i>	CpG: 41	0.27	0.09	0.18	16.90	6.18E-27	2.80E-21

* β , difference = β , average (Cancerous) – β , average (Controls)

RESUME

Introduction et objectifs : Les travailleurs du bois sont exposés au risque de développer des adénocarcinomes de la fente olfactive. Ces tumeurs sont rares et les mécanismes de cancérogenèse sont mal connus. Les raisons pour lesquelles ces tumeurs se développent spécifiquement au sein de la fente olfactive sont également mal connues. Le dépistage repose actuellement sur la recherche de la présence d'une tumeur en nasofibroscopie et l'efficacité de ce dépistage n'est pas prouvée.

Les objectifs de ce travail étaient : 1/ établir le lien entre le sous-type histologique d'adénocarcinome intestinal et l'exposition aux poussières de bois, 2/ explorer les différentes raisons possibles à une telle localisation (répartition des poussières de bois dans la fosse nasale et clairance, éclairage Evo-devo) 3/ confirmer ou infirmer les mécanismes supposés de la cancérogenèse (séquence métaplasie / cancer, rôle de *CDX2*, modifications génétiques et épigénétiques retrouvées pour d'autres modèles de cancérogenèse proches) et 4/ développer une nouvelle approche non invasive pour le dépistage

Résultats : Nous avons d'abord étudié le lien spécifique entre le sous-type intestinal et l'exposition aux poussières de bois. Puis nous avons montré sur modèle expérimental que la fente olfactive ne semblait pas plus exposée à ces poussières que le reste de la fosse nasale. Il reste possible que ces poussières ne soient pas évacuées suffisamment. Nous évoquons toutefois l'hypothèse d'un mécanisme de reprogrammation oncogénique, qui est possible du fait de l'origine embryologique spécifique des tissus de la fente olfactive. La séquence métaplasie/cancer pourrait éventuellement s'intégrer dans cette reprogrammation. L'acquisition en situation ectopique de l'expression de *CDX2* semble être un point clef de la transformation ultérieure vers une tumeur de phénotype intestinal, mais cette acquisition n'est pas liée à la déméthylation de son promoteur. Notre étude objective des variations d'expression de gènes qui pourraient participer à la dédifférenciation / redifférenciation de l'épithélium originel (*CDX2*, *OCT3*, *FOXA1*, *FOXA2*, *SOX2*, *SOX9*, *SATB2*, et certains gènes *HOX*). Les résultats de l'approche intégrée confirment des modifications pour le gène *CACNA1C* qui pourrait aussi jouer un rôle important dans la cancérogenèse. Grâce à une technique de brossage non invasive, bien acceptée et peu douloureuse, il a été possible d'identifier des modifications transcriptomiques et de méthylation cohérentes avec les profils phénotypiques et l'histoire naturelle des ITACs. Le prédicteur a permis d'identifier les individus porteurs d'un adénocarcinome avec une très bonne sensibilité et une très bonne spécificité.

Conclusion : Nos résultats ouvrent la voie à une méthode de dépistage simple et non invasive pour les menuisiers et permettent un éclairage différent des mécanismes de cancérogenèse.

ABSTRACT

Introduction and objectives : The relationship between wood dust exposure and nasal cancer is well established, but the reasons why these tumours specifically arise from the olfactory cleft and the underlying mechanisms of carcinogenesis are poorly understood. Screening is currently based on the visualization of a tumour in nasofibroscopy and the effectiveness of this screening is not proven.

The objectives of this work were: 1/ to establish the link between the intestinal subtype (intestinal type adenocarcinoma, ITAC) and wood dust exposure, 2/ to explore the different reasons for such a location (study of wood dust distribution and clearance in nasal cavity and of olfactory cleft embryological origin) 3/ to confirm or refute the supposed mechanisms of carcinogenesis (metaplasia / cancer sequence, role of *CDX2*, genetic and epigenetic modifications usually implicated in other similar carcinogenesis models) and 4/ to develop a new non-invasive approach for screening.

Results: We first studied the specific link between ITACs and wood dust exposure. Then we demonstrated on an experimental model that the olfactory cleft does not seem to be more exposed to wood dust than the rest of the nasal cavity. Wood dust might stay longer in the olfactory cleft but based on our results we hypothesized that cancerogenesis might be rather due to oncogenic reprogramming, which is possible because of olfactory cleft embryological origin. The metaplasia/cancer sequence seems plausible. The ectopic acquisition of *CDX2* expression seems to be a key point in the subsequent transformation to an intestinal phenotype tumor, but *CDX2* activation is not related to its promoter demethylation. Our study highlighted gene expression variations that could be part of a dedifferentiation/redifferentiation process (*CDX2*, *OCT3*, *FOXA1*, *FOXA2*, *SOX2*, *SOX9*, *SATB2*, and some *HOX* genes). With an integrated approach, we also highlighted a potential implication of *CACNA1C* in carcinogenesis. Thanks to a non-invasive, well-accepted and painless brushing technique, it was possible to identify transcriptomic and methylation changes which were consistent with ITACs phenotypic profiles and natural history. The predictor identified patients with adenocarcinoma with a very good sensitivity and specificity.

Conclusion: Our results pave the way for a simple, non-invasive screening method for woodworkers and for a better understanding of carcinogenesis mechanisms.