



HAL
open science

Ingénierie tissulaire de l'urothélium

Nicolas Berte

► **To cite this version:**

Nicolas Berte. Ingénierie tissulaire de l'urothélium. Médecine humaine et pathologie. Université de Lorraine, 2021. Français. NNT : 2021LORR0138 . tel-03417112

HAL Id: tel-03417112

<https://hal.univ-lorraine.fr/tel-03417112>

Submitted on 5 Nov 2021

HAL is a multi-disciplinary open access archive for the deposit and dissemination of scientific research documents, whether they are published or not. The documents may come from teaching and research institutions in France or abroad, or from public or private research centers.

L'archive ouverte pluridisciplinaire **HAL**, est destinée au dépôt et à la diffusion de documents scientifiques de niveau recherche, publiés ou non, émanant des établissements d'enseignement et de recherche français ou étrangers, des laboratoires publics ou privés.

Ecole Doctorale BioSE (Biologie-Santé-Environnement)

Thèse

Présentée et soutenue publiquement pour l'obtention du titre de

DOCTEUR DE L'UNIVERSITE DE LORRAINE

Mention : « Sciences de la Vie et de la Santé »

Par Nicolas BERTE

Ingénierie tissulaire de l'urothélium

Le 17 février 2021

Membres du jury :

Rapporteurs :

Pr Véronique MIGONNEY, LBPS/CSPBAT UMR CNRS 7244, Institut Galilée, Université Sorbonne Paris Nord

Pr Frédéric AUBER, Directeur "Laboratoire de Nanomédecine, Imagerie, Thérapeutique EA 4662". UFR des Sciences de la Santé, Université de Franche-Comté, COMUE UBFC ; Chirurgien Pédiatre, Centre Hospitalier Universitaire de Besançon, Service de Chirurgie Pédiatrique, Hôpital Jean Minjoz, Besançon

Examineur et Directeur de thèse

Pr Jean-Louis LEMELLE, Service de chirurgie infantile viscérale et urologique, Hôpital d'Enfants, Nancy

Examineur :

M Laurent GROSSIN, Chargé de Recherche CNRS, UMR 7365 CNRS-Université de Lorraine, Ingénierie Moléculaire et Physiopathologie Articulaire (IMoPA) - Biopôle de l'Université de Lorraine, Campus Brabois-Santé, Nancy

Table des matières

Table des matières	2
Liste des figures	14
Listes des tableaux	25
Liste des abréviations	26
Travaux issus de la thèse	28
Articles scientifiques :	28
Présentations orales	28
Présentations affichées	28
Financements :	29
Introduction générale	30
Etat de l'art	32
I. Généralités sur l'appareil urinaire et contexte pathologique	32
A. Généralités sur l'appareil urinaire	32
1. La lamina propria	34
2. La couche musculaire lisse	34
3. L'adventice	34
4. L'urothélium	34
B. Contexte pathologique	37
1. Remplacement de l'appareil urinaire	37
a. Lésions de l'uretère	37
b. Lésions de la vessie	37
• Les pathologies neurologiques	37
• Les pathologies malformatives du pôle caudal	38
• Les cancers de vessie	39
• Thérapeutiques actuelles : reconstruction vésicale	39
- Principe chirurgical : l'entérocystoplastie	39
- Complications de l'entérocystoplastie	40
Thérapeutique innovante à développer : l'ingénierie tissulaire	41
c. Lésions de l'urètre	41
d. Dérivation urinaire	41
e. Syndrome de la vessie douloureuse	42

2.	Recherche pharmacologique in vitro	43
II.	Ingénierie tissulaire de l'urothélium	44
A.	Les biomatériaux	44
1.	Les biomatériaux d'origine naturelle.....	45
a.	Le collagène	45
b.	L'alginate	46
2.	Les matrices acellulaires décellularisées	47
a.	Péricarde humain décellularisé	47
b.	Dure-mère humaine décellularisée.....	47
c.	Membrane amniotique	47
d.	Sous muqueuse intestinale : Small Intestinal Submucosa (SIS)	48
e.	Matrices de vessie décellularisées	48
3.	Les biomatériaux synthétiques.....	49
a.	Les polymères synthétiques (poly- α -esters) : PLA, PGA, PLGA	49
b.	Les biomatériaux de poly- ϵ -caprolactone (PCL)	49
c.	Les biomatériaux dérivés de la soie	49
4.	Les biomatériaux hybrides	50
B.	Les cellules.....	50
1.	Les biomatériaux non cellularisés (unseeded scaffolds).....	50
a.	Ingénierie de l'uretère.....	50
b.	Ingénierie de la vessie	51
c.	Ingénierie de l'urètre.....	51
d.	Création d'une dérivation urinaire par ingénierie tissulaire	51
2.	Les cellules urothéliales.....	52
a.	Ingénierie de la vessie	52
b.	Ingénierie de l'urètre.....	54
c.	Ingénierie pour la création d'une dérivation urinaire.....	54
d.	Ingénierie pour la réalisation d'expériences <i>in vitro</i>	54
3.	Les fibroblastes.....	55
a.	Ingénierie pour la création d'une dérivation urinaire.....	55
4.	Les cellules musculaires lisses	55
a.	Ingénierie de la vessie	55
b.	Ingénierie pour la création d'une dérivation urinaire.....	56
5.	Les cellules souches.....	56
a.	Les cellules souches mésenchymateuses dérivées du tissu adipeux	57
•	Ingénierie de la vessie	57

•	Ingénierie pour la création d'une dérivation urinaire.....	58
b.	Les cellules souches mésenchymateuses dérivées de la moelle osseuse.....	58
c.	Les cellules souches dérivées des urines.....	59
•	Ingénierie de l'uretère.....	59
•	Ingénierie de l'urètre.....	59
•	Implantation ectopique.....	60
•	Ingénierie pour la réalisation d'expériences <i>in vitro</i>	60
d.	Les cellules souches mésenchymateuses dérivées de la vessie.....	60
e.	Les cellules souches pluripotentes induites (IPSCs).....	60
f.	Cellules souches embryonnaires.....	61
C.	Applications in vivo.....	61
1.	L'implantation de biomatériaux non cellularisés (unseeded scaffolds).....	61
a.	Ingénierie de la vessie.....	61
2.	Les cellules urothéliales.....	62
a.	Ingénierie de la vessie.....	62
b.	Ingénierie de l'urètre.....	63
3.	Les cellules musculaires lisses.....	63
a.	Ingénierie de la vessie.....	63
b.	Ingénierie de l'urètre.....	63
c.	Ingénierie pour la création d'une dérivation urinaire.....	64
D.	Questions posées par l'ingénierie tissulaire de l'appareil urinaire.....	64
1.	Discussion sur les différentes stratégies de reconstruction de l'urothélium.....	64
a.	L'implantation de biomatériaux non cellularisés (unseeded scaffolds).....	64
b.	L'utilisation de cellules urothéliales.....	64
c.	L'utilisation de cellules souches mésenchymateuses dérivées du tissu adipeux.....	65
d.	L'utilisation de cellules souches mésenchymateuses dérivées de la moelle osseuse ..	65
e.	L'utilisation de cellules souches dérivées des urines.....	65
f.	L'utilisation de cellules souches pluripotentes induites (IPSCs).....	66
g.	L'utilisation de cellules souches embryonnaires.....	66
h.	Conclusion sur la reconstruction de l'urothélium en ingénierie tissulaire.....	66
2.	Questions posées par la reconstruction de l'urothélium.....	67
3.	Questions posées par la reconstruction de la couche musculaire lisse.....	67
4.	Questions posées par la reconstruction de la séreuse.....	68
E.	Types cellulaires utilisés dans cette étude.....	69
1.	<i>Les cellules urothéliales humaines</i>	69
a.	Il s'agit du type cellulaire de référence pour la création d'un urothélium.....	69

b.	Les études cliniques n'ont pas permis la reconstruction de la vessie	69
c.	Les cellules urothéliales pourraient avoir un effet paracrine pour la différenciation d'autres types cellulaires	69
2.	<i>Les cellules souches mésenchymateuses de la gelée de Wharton (97)</i>	70
Partie I : Caractérisation d'une source originale de cellules urothéliales: les copeaux de Résection Trans-Uréthrale de Prostate.....		
		72
I.	Rationnel	72
A.	Les interventions chirurgicales permettant l'obtention de cellules urothéliales	72
B.	Les cellules urothéliales humaines provenant d'une Résection Trans Uréthrale de Prostate	73
1.	La prostate.....	74
2.	L'hypertrophie bénigne de prostate	74
3.	La Résection Trans-Uréthrale de Prostate.....	76
II.	Objectif	77
III.	Matériels et méthodes	77
A.	Protocole chirurgical de récupération des biopsies	77
1.	J-30 à J-2 : Consultation pré-opératoire :	77
2.	J-1 : entrée à l'hôpital pour l'intervention	77
3.	J0 : jour de l'intervention chirurgicale.....	78
4.	J1-J3 : surveillance en secteur d'hospitalisation	78
5.	M+1 : contrôle post opératoire par le chirurgien référent	79
B.	Préparation des biopsies au laboratoire	79
C.	Caractérisation des biopsies.....	79
1.	Histologie.....	80
2.	Immunohistologie	80
D.	Mise en culture des biopsies	80
1.	Digestion.....	80
2.	Ensemencement.....	80
3.	Caractérisation des cellules en P0.....	81
a.	Cytologie.....	81
b.	Immunocytologie.....	82
c.	Biologie moléculaire (RT-qPCR).....	82
E.	Expansion cellulaire	82
1.	Technique d'expansion cellulaire	82
2.	Supports de culture	82
3.	Trypsination et passage.....	83

4.	Caractérisation des cellules urothéliales au cours des passages	83
a.	Cytologie.....	83
b.	Biologie moléculaire (RT-qPCR).....	84
F.	Ingénierie tissulaire de l'urothélium utilisant les cellules urothéliales.....	84
1.	Biomatériau utilisé : le Collagen Cell Carrier®.....	84
2.	Autres biomatériaux à base d'alginate, développés durant la thèse, abandonnés.....	85
a.	Spray d'alginate cellularisé.....	85
Réalisation des pulvérisations	86	
b.	Biomatériau d'alginate cryolyophilisé	86
3.	Ensemencement et culture en 3 dimensions sur CCC (Figure 12)	87
4.	Caractérisation des biomatériaux cellularisés.....	88
a.	Histologie.....	88
b.	Immunohistologie	89
c.	Biologie moléculaire (RT-qPCR).....	89
G.	Etudes histologiques	90
1.	Fixation des tissus.....	90
2.	Déshydratation et inclusion en paraffine.....	90
3.	Colorations histologiques des tissus	91
a.	L'Hématoxyline-Eosine-Safran	91
b.	L'Hématoxyline stabilisée-Eosine	91
c.	Le Bleu Alcian.....	92
d.	Le Rouge Sirius.....	92
e.	Le trichrome de Masson.....	93
4.	Montage des lames	93
5.	Observation des lames	93
H.	Etudes immuno-histologiques.....	93
1.	Marqueurs de cellules urothéliales	94
a.	Anticorps anti Cytokeratine AE1 AE3	94
b.	Anticorps anti UPK3A	95
2.	Marqueurs de cellules musculaires lisses : Anticorps anti SMA.....	95
3.	Marqueurs de cellules de prostate : Anticorps anti PSA.....	96
4.	Observation des lames	96
I.	Analyses moléculaires (RT-qPCR)	96
1.	Extraction de l'ARN.....	97
a.	Extraction des ARN totaux par RNeasy Mini Kit (Qiagen) à partir des cellules en monocouche.....	97

b.	Dosage des ARN totaux par spectrophotométrie	97
2.	Transcription inverse	97
3.	PCR quantitative en temps réel (qPCR)	98
a.	Principes de la méthode de qPCR.....	98
b.	Description d'un cycle de PCR par SYBRGreen.....	98
c.	Choix des amorces.....	98
d.	Préparation des échantillons pour PCR SYBRGreen	100
e.	Gènes de contrôle	100
f.	Réaction de PCR.....	100
g.	Courbe de fusion	100
h.	Analyse des résultats de PCR.....	101
IV.	Résultats	101
A.	Mode de récupération des biopsies.....	101
B.	Caractérisation des biopsies.....	101
1.	Histologie.....	101
a.	Description de l'urothélium.....	101
b.	Description de la couche musculaire lisse.....	106
c.	Absence de glande prostatique.....	108
2.	Immunohistologie	108
a.	Description de l'urothelium.....	108
Anticorps anti Cytokératine AE1 AE3	108	
Anticorps anti Uroplaqueine UPK3a.....	110	
b.	Description de la couche musculaire lisse.....	113
c.	Absence de glande prostatique.....	114
C.	Mise en culture des biopsies	114
1.	Digestion.....	115
2.	Ensemencement.....	115
3.	Caractérisation du P0	116
a.	Cytologie.....	116
b.	Biologie moléculaire (RT-qPCR).....	117
Famille des cytokératines	117	
Famille des uroplaquines.....	118	
Autres familles de gènes	119	
D.	Expansion cellulaire	120
1.	Supports de culture	120
2.	Trypsination et passage.....	120

3.	Caractérisation des cellules urothéliales au cours des passages	120
a.	Cytologie.....	121
b.	Biologie moléculaire (RT-qPCR).....	123
	Famille des cytokératines	123
	Famille des uroplaquines.....	124
	Autres familles de gènes	124
E.	Ingénierie tissulaire de l'urothélium utilisant les cellules urothéliales	125
1.	Biomatériau utilisé : le Collagen Cell Carrier®.....	125
a.	Conditionnement.....	125
b.	Ensemencement des cellules	125
c.	Récupération du biomatériau à la fin de la culture prolongée	126
d.	Analyses histologiques	126
2.	Autres biomatériaux à base d'alginate, développés durant la thèse, abandonnés.....	126
a.	Spray d'alginate cellularisé.....	126
b.	Biomatériau d'alginate cryolyophilisé.....	127
3.	Ensemencement et culture en 3 dimensions.....	129
4.	Caractérisation des biomatériaux cellularisés par les cellules urothéliales.....	130
a.	Histologie.....	130
	Organisation générale des biomatériaux cellularisés	130
	Aspect de la couche cellulaire	134
	Zones atypiques.....	136
b.	Immunohistologie	140
c.	Biologie moléculaire (RT-qPCR).....	142
	Famille des cytokératines	142
	Famille des uroplaquines.....	143
	Autres familles de gènes	144
5.	Caractérisation des cellules cultivées de manière prolongée en monocouche.....	145
a.	Cytologie.....	145
b.	Biologie moléculaire (RT-qPCR).....	147
	Famille des cytokératines	147
	Famille des uroplaquines.....	147
	Autres familles de gènes	148
6.	Analyse en biologie moléculaire (RT-qPCR) aux différentes étapes gène par gène.....	149
a.	Famille des cytokératines	150
	KRT7.....	150
	KRT18.....	151

KRT20.....	152
b. Famille des Uroplaquines	153
UPK1A.....	153
UPK3A.....	154
c. Autres familles de gènes	155
TJP-1	155
α -SMA	156
V. Discussion	157
A. Biopsies obtenues à partir de RTUP	157
B. Digestion, mise en culture et P0.....	158
C. Expansion cellulaire et ensemencement 3D	159
D. Culture en 3D et en 2D	160
E. Comparaison avec les données de la littérature.....	161
F. Limites de l'étude	161
1. Analyses immunocytologiques.....	162
2. Analyses immunohistologiques.....	162
3. Analyses d'imperméabilité	162
4. Autres conditions de culture	162
5. Difficultés légales d'obtention des biopsies de RTUP	163
VI. Conclusion	163
Partie II : Cellules souches pour l'ingénierie tissulaire de l'urothélium	165
I. Rationnel	165
II. Objectif	165
III. Matériel et méthode	166
A. Cellules souches dérivées des urines	166
1. Technique de récupération (Figure 74).....	166
2. Mise en culture (Figure 74)	166
3. Technique d'expansion cellulaire (Figure 75).....	167
4. Supports de culture	168
5. Trypsination et passage.....	168
6. Caractérisation des cellules souches dérivées des urines au cours des passages	169
a. Cytologie.....	169
b. Biologie moléculaire (RT-qPCR).....	169
7. Ingénierie tissulaire de l'urothélium utilisant les cellules souches dérivées des urines .	170
a. Ensemencement et culture en 3 dimensions sur Collagen Cell Carrier®	170

b.	Caractérisation des biomatériaux cellularisés par les cellules souches dérivées des urines.....	170
	Histologie.....	170
	Immunohistologie	170
	Biologie moléculaire (RT-qPCR).....	171
B.	Cellules souches de la gelée de Wharton.....	171
1.	Technique de récupération	171
2.	Technique d'expansion cellulaire (Figure 77).....	172
3.	Supports de culture	173
4.	Trypsination et passage.....	173
5.	Caractérisation des cellules souches de la gelée de Wharton au cours des passages....	173
a.	Cytologie.....	173
b.	Biologie moléculaire (RT-qPCR).....	174
6.	Ingénierie tissulaire de l'urothélium utilisant les cellules souches de la gelée de Wharton	174
a.	Ensemencement et culture en 3 dimensions sur Collagen Cell Carrier®	174
b.	Caractérisation des biomatériaux cellularisés par les cellules souches de la gelée de Wharton	175
	Histologie.....	175
	Immunohistologie	175
IV.	Résultats	175
A.	Caractéristiques des cellules souches	175
1.	Cytologie.....	175
a.	Cellules souches dérivées des urines	175
b.	Cellules souches issues de la gelée de Wharton	176
2.	Biologie moléculaire (RT-qPCR).....	177
a.	Marqueurs de souchitude	177
b.	Marqueur de cellules musculaires lisses	179
c.	Marqueurs de cellules urothéliales	179
B.	Cellules souches dérivées des urines	181
1.	Mise au point du protocole d'amplification.....	181
2.	Recherche de la souchitude des cellules obtenues.....	182
a.	Capacités d'ostéo-induction.....	182
b.	Capacités d'adipo-induction.....	182
3.	Caractérisation des cellules souches dérivées des urines durant la culture 2D.....	183
a.	Cytologie.....	183
b.	Biologie moléculaire (RT-qPCR).....	186

Marqueurs de souchitude	186
Cytokératines.....	186
Uroplaquines	187
Marqueurs de jonctions intercellulaires	188
Marqueur de cellule musculaire lisse.....	188
4. Caractérisation des biomatériaux CCC cellularisés par les cellules souches dérivées des urines.....	189
a. Histologie.....	189
HE stabilisée	189
Bleu Alcian	190
Trichrome de Masson.....	192
b. Immunohistologie	193
c. Biologie moléculaire (RT-qPCR).....	196
5. Caractérisation des cellules cultivées de manière prolongée en monocouche	198
a. Cytologie.....	198
b. Biologie moléculaire	198
Marqueurs de souchitude	198
Marqueurs urothéliaux.....	199
Marqueur de cellules musculaires lisses	202
C. Cellules souches de la gelée de Wharton.....	203
1. Caractérisation des cellules souches de la gelée de Wharton durant la culture 2D	203
a. Cytologie.....	203
b. Biologie moléculaire (RT-qPCR).....	205
Marqueurs de souchitude	205
Marqueurs de cellules urothéliales	206
Marqueurs de protéoglycannes	206
Marqueur de cellules musculaires lisses	207
2. Caractérisation des biomatériaux cellularisés par les cellules souches de la gelée de Wharton	207
a. Histologie.....	207
Coloration HES.....	208
Bleu Alcian	209
b. Immunohistologie	211
V. Discussion	212
A. Utilisation d'un contingent de cellules souches.....	212
B. Cellules souches dérivées des urines	213

1.	Expansion cellulaire et uro-induction.....	213
2.	Culture prolongée en 3D et en 2D.....	214
3.	Comparaison avec les données de la littérature	214
C.	Cellules souches dérivées de la gelée de Wharton	215
1.	Expansion cellulaire et uro-induction.....	215
2.	Culture 3D.....	215
3.	Comparaison avec les données de la littérature	216
4.	Caractérisation du mucus observé lors de la phase d'uro-induction.....	217
5.	Limites de l'étude	217
a.	Caractérisation du contingent cellulaire initial des cellules souches dérivées des urines 217	
b.	Analyses immunocytologiques.....	218
c.	Analyses immunohistologiques.....	218
d.	Effets de la culture prolongée sur l'expression des différents marqueurs	218
e.	Autres conditions de culture	218
VI.	Conclusion	218
Discussion	220
I.	Source de cellules.....	220
II.	Conditions de culture	223
III.	Biomatériau	224
IV.	Implantation <i>in vivo</i>	225
V.	Reconstruction d'un urothélium <i>in vitro</i>	226
Conclusion	226
Bibliographie	228
Annexes	238
Annexe 1	238
DOCUMENT D'INFORMATION	238
Annexe 2	243
FORMULAIRE D'OPPOSITION	243
Annexe 3	244
Annexe 4	244
Annexe 5	245
a.	Famille des cytokératines.....	245
KRT7	245
KRT8	246

KRT10.....	247
KRT14.....	248
KRT18.....	249
KRT20.....	250
b. Famille des Uroplaquines	251
UPK1A.....	251
UPK1B.....	252
UPK2	253
UPK3A.....	254
c. Autres familles de gènes	255
CDH1	255
TJP1.....	256
Occludine.....	257
α -SMA	258
Annexe 6.....	260
Résumé de thèse vulgarisé pour le grand public en français.....	283
Résumé de thèse vulgarisé pour le grand public en anglais	283
Résumé en Français.....	284
Mots clés en Français	285
Résumé en Anglais	285
Mots clés en anglais	286

Liste des figures

Figure 1 : 1. Appareil urinaire humain : 2. Rein, 3. Pelvis rénal, 4. Urètre, 5. Vessie, 6. Urètre, 7. Glande surrénale, 8. Artère et veine rénales, 9. Veine cave inférieure, 10. Aorte abdominale, 11. Artère et veine iliaques communes, 12. Foie, 13. Gros intestin, 14. Pelvis. Source : https://fr.wikipedia.org/wiki/Appareil_urinaire#/media/Fichier:Urinary_system.svg . Consulté le 10 juin 2020.....	33
Figure 2 : Aspect histologique de l'urothélium normal en coloration Bleu Alcian.....	35
Figure 3 : schéma représentant la couche apicale de GAGs à la surface apicale des cellules urothéliales, agissant comme une barrière mécanique contre l'agression cytotoxique des urines et comme agent anti-infectieux. Source : http://www.ialuril.com.au/patient-how-does-ialuril-work.php . Consulté le 12 juin 2020.	36
Figure 4 : photographie d'un nouveau-né présentant une exstrophie vésicale (collection personnelle)	39
Figure 5 : Principes de l'entérocystoplastie de substitution selon Hautmann. Source : EMC Benadiba et al. (11). Consulté le 14 juin 2020.....	40
Figure 6 : Schéma représentant l'altération de la couche de GAGs couvrant la face apicale des cellules urothéliales, et responsable du passage transmembranaire d'urines cytotoxiques, de potassium et de bactéries, à l'origine du syndrome de la vessie douloureuse. Source : http://www.ialuril.com.au/patient-how-does-ialuril-work.php . Consulté le 16 juin 2020.	43
Figure 7 : Concept de régénération de la paroi de l'appareil excréteur urinaire par un biomatériau cellularisé. Les cellules transplantées (a), par l'intermédiaire de signaux paracrines (1), provoquent la migration des cellules de la paroi native (b) et la régénération du néotissu (2). Schéma tiré de l'article d'Adamowicz et al. (29). Consulté le 18 juin 2020.	45
Figure 8 : Appareil reproducteur masculin. Source : AFU (Association Française d'Urologie), disponible sur https://www.urofrance.org/congres-et-formations/formation-initiale/referentiel-du-college/hypertrophie-benigne-de-la-prostate.html#c2495 . Consulté le 26 juin 2020.	74
Figure 9 : Schéma de la Résection Trans-Uréthrale de Prostate (123). L'agrandissement en bas à droite montre en violet la zone approximative de résection. La zone colorée en vert montre la partie de vessie couverte d'urothélium réséquée lors de ce geste.....	76
Figure 10 : observation macroscopique de biopsie exploitable obtenue à partir de RTUP.....	79
Figure 11 : aspect macroscopique non hydraté du biomatériau utilisé : le Collagen Cell Carrier (CCC) (Viscofan Bioengineering®). Photo obtenue sur https://m.viscofan-bioengineering.com/	85
Figure 12 : schéma représentant le développement d'une solution d'alginate cellularisée sprayée sur un support (image de gauche). L'alginate cellularisé est ensuite réticulé par l'ajout en spray de Chlorure de Calcium CaCl ₂ (image du milieu). Après réticulation, le biomatériau cellularisé est cultivé dans un milieu de culture spécifique du type cellulaire incorporé (image de droite).	86
Figure 13 : Schéma représentant les étapes de fabrication d'un biomatériau d'alginate cryolyophilisé à visée d'ingénierie tissulaire de l'urothélium. Un spray d'alginate est réalisé. La réticulation est obtenue par un bain de CaCl ₂ . La congélation permet la création de pores de tailles variables au sein de cette structure gélatineuse. La cryolyophilisation permet l'élimination complète de l'eau. On obtient alors un biomatériau sur lequel les cellules cultivées sontensemencées.	87
Figure 14 : schéma représentant l'ensemencement des cellules cultivées et la culture des biomatériaux cellularisés. Après trypsination, les cellules sont mises en suspension dans le milieu de culture dédié. La suspension cellulaire est ensuite déposée de manière stérile sur le biomatériau (image de gauche). Une étape d'adhésion cellulaire durant 4 h permet la précipitation lente des cellules sur le biomatériau (image du milieu). Le biomatériau cellularisé est ensuite mis en culture pour une durée de 28 jours (image de droite).	88

<i>Figure 15 : Schéma présentant les différents marqueurs utilisés en immunohistologie ainsi que leurs localisations.</i>	94
<i>Figure 16 : Schéma présentant les différents marqueurs utilisés en biologie moléculaire (RT-qPCR) ainsi que leurs localisations.</i>	100
Figure 17 : Biopsies obtenues à partir de RTUP provenant de 2 patients différents, colorées en HES et observées en microscopie optique grossissement *4. Aucun urothelium n'est visible sur les 2 prélèvements. Echelle : 100 µm.....	102
Figure 18 : Biopsies obtenues à partir de RTUP provenant de 2 patients différents, colorées en HES et observées en microscopie optique grossissement *4. Un urothélium (*) est visible sur les 2 prélèvements. Il couvre environ 70% du prélèvement pour le patient A et 30% pour le patient B. Echelle 100 µm.	103
Figure 19 : Biopsies obtenues à partir de RTUP provenant de 2 patients différents, colorées en HES et observées en microscopie optique grossissement *10. Un urothélium contourné, présentant des invaginations, est visible sur les 2 prélèvements. Echelle 100 µm.	103
Figure 20 : Biopsies obtenues à partir de RTUP provenant de 2 patients différents, colorées en HES et observées en microscopie optique grossissement *10. Un urothélium sain est visible sur les 2 prélèvements, présentant une architecture pseudostratifiée d'épaisseur variable. Echelle 100 µm.	103
Figure 21 : Biopsies obtenues à partir de RTUP provenant de 2 patients différents, colorées en HES et observées en microscopie optique grossissement *10 (A et C) et *4 (B et D). Des lésions de l'urothélium (*) sont visibles. Elles peuvent être focales (A), décoller l'urothélium de la lame basale (B), multifocales (C) ou étendues (D). Echelle 100 µm.....	104
Figure 22 : Biopsies obtenues à partir de RTUP provenant de 4 patients différents, colorées en BA et observées en microscopie optique grossissement *10. Une coloration des glycoprotéines apicales (*), les uroplaquines, est visible de manière discontinue (A et B) ou focale (C). Ce marquage est absent chez le patient D malgré une bonne visualisation d'un urothélium sain. Echelle 100 µm.	105
Figure 23 : Biopsie obtenue à partir de RTUP provenant d'un même patient, colorées en BA et observée en microscopie optique grossissement *10 (A) avec agrandissement de la zone encadrée *40 (B). Une coloration des glycoprotéines apicales, les uroplaquines, est visible de manière discontinue sur la vue globale (A). L'agrandissement dans une zone marquée retrouve un marquage continu de bonne qualité couvrant un urothélium sain. Echelle 100 µm.....	105
Figure 24 : Biopsie obtenue à partir de RTUP provenant d'un même patient, colorées au trichrome de Masson et observée en microscopie optique grossissement *10 (A) avec agrandissement de la zone contenant de l'urothélium *20 (B). L'urothélium est coloré en rose-rouge et repose sur un tissu contenant des fibres collagéniques colorées en bleu. Echelle 100 µm.	106
Figure 25 : Biopsie obtenue à partir de RTUP provenant de 2 patients différents, colorées au trichrome de Masson et observée en microscopie optique grossissement *20. L'urothélium est coloré en rose-rouge et repose sur un tissu contenant des fibres collagéniques colorées en bleu. Des fibres musculaires sont visibles au sein de ce tissu, colorées en rose-rouge également. Echelle 100 µm...	106
Figure 26 : Biopsies obtenue à partir de RTUP provenant de deux patients (A et B) colorées en HES (1) et en rouge Sirius (2) et observée en microscopie optique grossissement *4 (A) et *10 (B). Les cellules musculaires lisses organisées en faisceaux sont visibles sous l'urothélium (*) avec la coloration HES. La coloration rouge Sirius permet de mettre en évidence les travées de collagènes organisant ces faisceaux. L'urothélium est alors coloré en jaune clair. Le tissu musculaire lisse représente l'immense majorité du prélèvement, quelle que soit la lame observée. Echelle 100 µm.....	107
Figure 27 : Biopsies obtenues à partir de RTUP provenant de 2 patients différents colorées par trichrome de Masson. Les fibres musculaires lisses organisées en faisceaux (rose-rouge) sont organisées par un tissu conjonctif collagénique coloré en bleu. Echelle 100µm.	107

Figure 28 : Biopsie obtenue à partir de RTUP provenant d'un patient. Contrôle négatif (A) et immunomarquage par anticorps anti cytokératine AE1 AE3 (B). Contre-coloration à l'hématoxyline. Observation en microscopie optique grossissement *4. Pas d'urothélium visible sur cette biopsie. Echelle 100 µm.	108
Figure 29 : Biopsies obtenues à partir de RTUP provenant de 3 patients (A, B, C). Contrôle négatif (1) et immunomarquage par anticorps anti cytokératine AE1 AE3 (2). Contre-coloration à l'hématoxyline. Observation en microscopie optique grossissement *10. Un urothélium est visible sur toutes les biopsies, marqué de manière uniforme. Aucun marquage n'est visible sur les couches sous-jacentes. Des zones de lésions (*) étendues (A) ou focales (C) étaient identifiées sur tous les prélèvements. Echelle 100 µm.	109
Figure 30 : Biopsie obtenue à partir de RTUP provenant d'un patient. Contrôle négatif (A) et immunomarquage par anticorps anti cytokératine AE1 AE3 (B, C, D). Contre-coloration à l'hématoxyline. Observation en microscopie optique grossissement *4 (A), *10 (B), *20 (C), *40 (D). Un urothélium normal est visible, pseudostratifié, présentant un marquage homogène prédominant sur les cellules intermédiaires et apicales. Les cellules basales sont moins colorées. Echelle 100 µm.	110
Figure 31 : Biopsie obtenue à partir de RTUP provenant d'un patient. Immunomarquage par anticorps anti cytokératine AE1 AE3 et contre-coloration à l'hématoxyline (A). Immunomarquage par anticorps anti UPK3a (B) sans contre coloration. Observation en microscopie optique grossissement *20. Alors qu'un urothélium est visible, aucun marquage par UPK3a ne peut être identifié. Echelle 100 µm...	111
Figure 32 : Biopsie obtenue à partir de RTUP provenant d'un patient. Contrôle négatif (A). Immunomarquage par anticorps anti UPK3a (B) sans contre coloration. Observation en microscopie optique grossissement *20. Un marquage focal (*) est visible à l'apex des cellules en ombrelle. Echelle 100 µm.	111
Figure 33 : Biopsie obtenue à partir de RTUP provenant d'un patient. Contrôle négatif (A). Immunomarquage par anticorps anti UPK3a (B) sans contre coloration. Observation en microscopie optique grossissement *10. Un marquage linéaire irrégulier est visible à l'apex des cellules en ombrelle. Echelle 100 µm.....	112
Figure 34 : Biopsie obtenue à partir de RTUP provenant d'un patient. Contrôle négatif (A). Immunomarquage par anticorps anti UPK3a (B, C, D) sans contre coloration (A, B, C) et avec contre-coloration à l'hématoxyline. Observation en microscopie optique grossissement *10 (A, B, C) et *20 (D). Un marquage discontinu est visible, prédominant dans les cryptes formées par l'urothélium. Echelle 100 µm.	112
Figure 35 : Biopsie obtenue à partir de RTUP provenant d'un patient. Contrôle négatif (A). Immunomarquage par anticorps anti SMA (B) avec contre-coloration à l'hématoxyline. Observation en microscopie optique grossissement *20. Un marquage des cellules musculaires lisses est visible. Celles-ci forment la couche sous-jacente de l'urothélium. L'urothélium n'est pas marqué. Echelle 100 µm.	113
Figure 36 : Biopsie obtenue à partir de RTUP provenant d'un patient. Contrôle négatif (A). Immunomarquage par anticorps anti SMA (B) avec contre-coloration à l'hématoxyline. Observation en microscopie optique grossissement *4. Un marquage des cellules musculaires lisses organisées en travées est visible. Celles-ci forment la couche sous-jacente de l'urothélium non marqué (*). Les cellules musculaires lisses représentent plus de 90% des cellules observées. Echelle 100 µm.	113
Figure 37 : Biopsie obtenue à partir de RTUP provenant d'un patient. Contrôle négatif (A). Immunomarquage par anticorps anti PSA (B). Observation en microscopie optique grossissement *4. Un marquage d'un acinus prostatique (*) est présent à la périphérie de la biopsie. Il s'agit de la seule biopsie présentant ce marquage. Elle ne contenait pas d'urothélium. Echelle 100 µm.	114

Figure 38 : Biopsie de glande prostatique provenant d'un patient. Contrôle négatif (A). Immunomarquage par anticorps anti PSA (B). Observation en microscopie optique grossissement * 4. Marquage des cellules lumorales de la glande prostatique, organisée en acini. Echelle 100 µm.	114
Figure 39 : cellules obtenues par la digestion de biopsies de RTUP, en P0, observées en microscopie à contraste de phase. La photographie de gauche retrouve le type cellulaire prédominant de cellules cuboïdes. La zone encadrée en bleu est agrandie sur la photographie de droite et permet d'observer une grande cellule présentant de multiples vésicules intra cytoplasmiques (*).	116
Figure 40 : Figure 40 : cellules obtenues par la digestion de biopsies de RTUP, en P0, observées en microscopie à contraste de phase. Dans ces échantillons provenant de 2 patients différents, on note la présence de types cellulaires différents. Les cellules cuboïdes (A), les cellules en forme de « grains de riz » (B) et les cellules à multiples vésicules intracytoplasmiques (C).	117
Figure 41 : taux d'expression des gènes de la famille des cytokératines dans les cellules urothéliales en P0 obtenues à partir de RTUP. Ces cellules ont subi l'étape de digestion et une étape d'expansion cellulaire jusqu'à une confluence focale.	118
Figure 42 : taux d'expression des gènes de la famille des uroplaquines dans les cellules urothéliales en P0 obtenues à partir de RTUP. Ces cellules ont subi l'étape de digestion et une étape d'expansion cellulaire jusqu'à une confluence focale.	119
Figure 43 : taux d'expression des gènes de la famille des jonctions intercellulaires (CDH-1, TJP-1, Occludin) et des marqueurs de cellules musculaires lisses (α-SMA) dans les cellules urothéliales en P0 obtenues à partir de RTUP. Ces cellules ont subi l'étape de digestion et une étape d'expansion cellulaire jusqu'à une confluence focale. L'échelle y est logarithmique.	120
Figure 44 : cellules obtenues par la digestion de biopsies de RTUP observées en microscopie à contraste de phase. Le P0 (déjà présenté dans la Figure 40) et l'étape d'expansion cellulaire (P1, P2 et P3) sont représentés. On note la présence de plusieurs types cellulaires. Les cellules cuboïdes (A), les cellules en forme de « grains de riz » (B) et les cellules à multiples vésicules intracytoplasmiques (C). Leurs proportions respectives varient au fur et à mesure des passages.	122
Figure 45 : taux d'expression des gènes de la famille des cytokératines dans les cellules urothéliales en P3 obtenues à partir de RTUP. Ces cellules ont subi l'étape de digestion et toute l'étape d'expansion cellulaire.	123
Figure 46 : taux d'expression des gènes de la famille des uroplaquines dans les cellules urothéliales en P3 obtenues à partir de RTUP. Ces cellules ont subi l'étape de digestion et toute l'étape d'expansion cellulaire.	124
Figure 47 : taux d'expression des gènes de la famille des jonctions intercellulaires (CDH-1, TJP-1, Occludin) et des marqueurs de cellules musculaires lisses (α-SMA) dans les cellules urothéliales en P3 obtenues à partir de RTUP. Ces cellules ont subi l'étape de digestion et toute l'étape d'expansion cellulaire.	125
Figure 48 : biomatériau d'alginate en spray cellularisé par des cellules provenant de biopsies de RTUP mises en culture, et réticulé. Observation en microscopie optique, en coloration HES. On observe une répartition uniforme de cellules violettes au sein du biomatériau. Elles ont un cytoplasme très peu développé et sont isolées au sein du biomatériau. L'échelle mesure l'épaisseur de ce biomatériau à 516µm.	127
Figure 49 : gels d'alginate cryolyophilisés après congélation à -80°C observés macroscopiquement. A l'état sec (image de gauche), on obtient un biomatériau manipulable, d'épaisseur régulière, se présentant comme un enchevêtrement de fibres réticulées. Il peut être sectionné aisément. A l'état hydraté par du milieu de culture DMEM (image de droite), il est en mesure d'absorber un volume important de liquide et de le retenir à l'intérieur de son réseau. Il n'est pas étanche.	128
Figure 50 : hydrogels d'alginate après étape de congélation à 2 températures différentes, observés en microscopie optique après une coloration HE. La congélation à -80°C induit la formation d'une	

structure macroporeuse dont les pores sont mesurés à 600µm environ. La congélation à -20°C induit la formation d'une structure microporeuse dont les pores sont mesurés à 60µm environ..... 128

Figure 51 : biomatériaux d'alginate cryolyophilisé (congélation macroporeuse à -80°C) ensemencés par des cellules cultivées à partir de biopsies de RTUP, puis mis en culture 28 jours. Observation en microscopie optique à différents grossissements (*4 : colonne de gauche ; *20 : colonne du milieu ; *40 : colonne de droite) après une coloration HE (ligne du haut) ou BA (ligne du bas). La structure macroporeuse permet la survie des cellules après 28 jours de culture. Les cellules se regroupent en spots à l'intérieur des pores du biomatériau. On ne retrouve pas de signes d'organisation en épithélium. Echelle 100µm..... 129

Figure 52 : biomatériau CCC cellularisé par des cellules en P3 obtenues à partir de biopsies de RTUP. Observation en histologie standard HES et Bleu Alcian, grossissement *4. Ces coupes histologiques montrent l'organisation habituelle du CCC en « sandwich » constitué de 2 épaisseurs de CCC replié sur lui-même. La zone protégée par le CCC contient des cellules soit directement en contact du biomatériau (2), soit au sein d'une zone plus épaisse contenant cellules et matrice contenant des GAGs (1). La zone non protégée présente parfois une couche cellulaire fine et discontinue (3). Echelle 100µm. 131

Figure 53 : biomatériau CCC cellularisé par des cellules en P3 obtenues à partir de biopsies de RTUP. Observation en histologie standard HE stabilisée, grossissement *10. Ces coupes histologiques montrent l'organisation monocouche du CCC. Sur les 2 premières coupes, on n'observe pas de couche cellulaire. La 3^{ème} coupe permet d'observer une couche unicellulaire discontinue et hétérogène (1). La 4^{ème} coupe permet d'observer une couche unicellulaire continue (2). Echelle 100µm. 132

Figure 54 : biomatériau CCC cellularisé par des cellules en P3 obtenues à partir de biopsies de RTUP. Observation en histologie standard HE stabilisée, grossissement *10. Ces coupes histologiques montrent un CCC replié sur lui-même de manière hétérogène, formant des cryptes. Les zones protégées permettent d'observer des cellules en couche unicellulaire ou bicellulaire (1) ou en formation plus épaisse au sein d'une matrice (2). Echelle 100µm. 133

Figure 55 : biomatériau CCC cellularisé par des cellules en P3 obtenues à partir de biopsies de RTUP. Observation en histologie standard Bleu Alcian, grossissement *4, zone encadrée agrandie *10. Ces coupes histologiques montrent un CCC replié sur lui-même de manière hétérogène, formant des cryptes. Les zones protégées permettent d'observer des cellules en formation épaisse au sein d'une matrice colorée en bleu. Echelle 100µm..... 134

Figure 56 : biomatériau CCC cellularisé par des cellules en P3 obtenues à partir de biopsies de RTUP. Observation en histologie standard HES, grossissement *40 (A et B) et *20 (C). Ces coupes histologiques montrent une fine couche monocellulaire discontinue. Celle-ci semble plus épaisse et de meilleure qualité dans les zones protégées par le repli du CCC (C) que dans les zones non protégées (A et B). Echelle 100µm..... 136

Figure 57 : biomatériau CCC cellularisé par des cellules en P3 obtenues à partir de biopsies de RTUP. Observation en histologie standard HES sur 2 échantillons différents (A) grossissement *10 et (B). Un grossissement de la partie encadrée est réalisé pour (B) : *4, *10, *20. On observe l'organisation des cellules au sein d'une matrice extracellulaire colorée en rose dans les zones protégées par le repli du biomatériau. Echelle 100µm. 138

Figure 58 : biomatériau CCC cellularisé par des cellules en P3 obtenues à partir de biopsies de RTUP. Observation en histologie standard coloration Bleu Alcian sur 2 échantillons différents (A) grossissement *10 et (B). Un grossissement de la partie encadrée est réalisé pour (B) : *10, *40. On observe l'organisation des cellules au sein d'une matrice extracellulaire colorée en bleu, signant la présence de GAGs, dans les zones protégées par le repli du biomatériau. Cette matrice semble avoir repoussé à distance du CCC la monocouche cellulaire colorée en rose. Echelle 100µm. 139

Figure 59 : biomatériau CCC cellularisé par des cellules en P3 obtenues à partir de biopsies de RTUP. Observation de 3 échantillons en immunohistologie après immunomarquage par anticorps anti cytokératine AE1 AE3. Contre-coloration à l'hématoxyline. Observation en microscopie optique grossissement *10 (colonne de gauche) et *20 de la zone encadrée (colonne de droite). Aucun marquage n'est visible. Un marquage minime ne peut être formellement exclu. Témoin positif : biomatériau CCC ensemencé par des cellules souches dérivées des urines après culture prolongée 28 jours .Echelle 100 µm. 141

Figure 60 : taux d'expression des gènes de la famille des cytokératines dans les cellules urothéliales en P3 obtenues à partir de RTUP et cultivées en 3D prolongée 28j sur des CCC. Ces cellules ont subi l'étape de digestion, toute l'étape d'expansion cellulaire, l'ensemencement en 3D et la culture prolongée 28j. 143

Figure 61 : taux d'expression des gènes de la famille des uroplaquines dans les cellules urothéliales en P3 obtenues à partir de RTUP et cultivées en 3D prolongée 28j sur des CCC. Ces cellules ont subi l'étape de digestion, toute l'étape d'expansion cellulaire, l'ensemencement en 3D et la culture prolongée 28j. 144

Figure 62 : taux d'expression des gènes de la famille des jonctions intercellulaires (CDH-1, TJP-1, Occludin) et des marqueurs de cellules musculaires lisses (α-SMA) dans les cellules urothéliales en P3 obtenues à partir de RTUP et cultivées en 3D prolongée 28j sur des CCC. Ces cellules ont subi l'étape de digestion, toute l'étape d'expansion cellulaire, l'ensemencement en 3D et la culture prolongée 28j. 145

Figure 63 : cellules obtenues par la digestion de biopsies de RTUP observées en microscopie à contraste de phase après culture prolongée (28j) en 2D (monocouche). 3 échantillons sont présentés (A, B et C). Le prélèvement A présente majoritairement des cellules fusiformes avec des expansions cellulaires. Les échantillons B et C présentent un tapis cellulaire à confluence de cellules cuboïdes et quelques cellules hyper réfringentes. 146

Figure 64 : taux d'expression des gènes de la famille des cytokératines dans les cellules urothéliales en P3 obtenues à partir de RTUP et cultivées en 2D prolongée 28j sur des CCC. Ces cellules ont subi l'étape de digestion, toute l'étape d'expansion cellulaire et une culture prolongée monocouche (2D) 28j. 147

Figure 65 : taux d'expression des gènes de la famille des uroplaquines dans les cellules urothéliales en P3 obtenues à partir de RTUP et cultivées en 2D prolongée 28j sur des CCC. Ces cellules ont subi l'étape de digestion, toute l'étape d'expansion cellulaire et une culture prolongée monocouche (2D) 28j. 148

Figure 66 : taux d'expression des gènes de la famille des jonctions intercellulaires (CDH-1, TJP-1, Occludin) et des marqueurs de cellules musculaires lisses (α-SMA) dans les cellules urothéliales en P3 obtenues à partir de RTUP et cultivées en 2D prolongée 28j sur des CCC. Ces cellules ont subi l'étape de digestion, toute l'étape d'expansion cellulaire et une culture prolongée monocouche (2D) 28j. 149

Figure 67 : taux d'expression de KRT7 dans différents échantillons en P0, durant les phases d'expansion (P1, P2, P3), puis durant la culture prolongée en 3D (sur CCC) ou en 2D (monocouche sur support de culture). 150

Figure 68 : taux d'expression de KRT18 dans différents échantillons en P0, durant les phases d'expansion (P1, P2, P3), puis durant la culture prolongée en 3D (sur CCC) ou en 2D (monocouche sur support de culture). 151

Figure 69 : taux d'expression de KRT20 dans différents échantillons en P0, durant les phases d'expansion (P1, P2, P3), puis durant la culture prolongée en 3D (sur CCC) ou en 2D (monocouche sur support de culture). 152

Figure 70 : taux d'expression d'UPK1A dans différents échantillons en P0, durant les phases d'expansion (P1, P2, P3), puis durant la culture prolongée en 3D (sur CCC) ou en 2D (monocouche sur support de culture).....	153
Figure 71 : taux d'expression d'UPK3A dans différents échantillons en P0, durant les phases d'expansion (P1, P2, P3), puis durant la culture prolongée en 3D (sur CCC) ou en 2D (monocouche sur support de culture).....	154
Figure 72 : taux d'expression de TJP-1 dans différents échantillons en P0, durant les phases d'expansion (P1, P2, P3), puis durant la culture prolongée en 3D (sur CCC) ou en 2D (monocouche sur support de culture).....	155
Figure 73 : taux d'expression d' α -SMA dans différents échantillons en P0, durant les phases d'expansion (P1, P2, P3), puis durant la culture prolongée en 3D (sur CCC) ou en 2D (monocouche sur support de culture).....	156
Figure 74 : schéma représentant la récupération et la mise en culture des cellules souches dérivées des urines.	167
Figure 75 : schéma représentant la technique d'expansion cellulaire des cellules souches dérivées des urines, composée d'une phase d'amplification et d'une phase d'uro-induction.	167
Figure 76 : schéma représentant la technique de récupération et de mise en culture des cellules souches mésenchymateuses dérivées de la gelée de Wharton jusqu'en P2.....	172
Figure 77 : schéma représentant la technique d'expansion cellulaire des cellules souches mésenchymateuses dérivées de la gelée de Wharton (WJ-MSCs), composée d'une phase d'amplification et d'une phase d'uro-induction.....	173
Figure 78 : cellules souches en P3, observées en microscopie à contraste de phase. Les cellules souches dérivées des urines (CSM-U) issues de 2 donneurs différents, présentent une morphologie en grains de riz. Les cellules souches mésenchymateuses issues de la moelle osseuse (CSM-MO) issues de 2 donneurs différents présentent un phénotype filamenteux.....	176
Figure 79 : cellules souches en P3, observées en microscopie à contraste de phase. Les cellules souches dérivées de la gelée de Wharton (CSM-GW) issues de 2 donneurs différents, présentent une morphologie filamenteuse. Les cellules souches mésenchymateuses issues de la moelle osseuse (CSM-MO) issues de 2 donneurs différents présentent un phénotype similaire.	177
Figure 80 : taux d'expression des marqueurs de souchitude dans des cellules souches issues de différents tissus : pulpe dentaire (PD), moelle osseuse (MO), urines (U), gelée de Wharton (GW). .	178
Figure 81 : taux d'expression du marqueur de cellules musculaires lisses α -SMA dans des cellules souches issues de différents tissus : pulpe dentaire (PD), moelle osseuse (MO), urines (U), gelée de Wharton (GW).	179
Figure 82 : taux d'expression des marqueurs de cellules urothéliales dans des cellules souches issues de différents tissus : pulpe dentaire (PD), moelle osseuse (MO), urines (U), gelée de Wharton (GW).	180
Figure 83 : observation cytologique en microscopie à contraste de phase de cellules souches dérivées des urines cultivées sans additifs en P3 après coloration X-Gal. Ces cellules présentaient une forte réduction des capacités de prolifération. L'existence d'une coloration bleutée, signe de sénescence, dans l'ensemble des cellules permet d'expliquer les difficultés d'expansion cellulaire.	181
Figure 84 : observation cytologique en microscopie à contraste de phase de cellules souches dérivées des urines cultivées sans additifs (à gauche) et avec additifs (à droite) en P4 après coloration X-Gal. Les cellules cultivées sans additifs sont en faible nombre et présentent des signes de sénescence (coloration bleutée). Les cellules cultivés avec additifs prolifèrent et ne présentent pas de signes de sénescence.	182
Figure 85 : cellules souches dérivées des urines, en P0, observées en microscopie à contraste de phase 6, 7 et 8 jours après l'étape de récupération par centrifugation des urines. On retrouve des	

cellules en forme de grains de riz formant des clones avec une expansion cellulaire rapide autour de ces clones permettant la confluence à J8. On observe de plus des petites cellules arrondies très réfringentes.	183
Figure 86 : cellules souches dérivées des urines, issues du même prélèvement, observées durant les passages en microscopie à contraste de phase. Il n'y a pas de modification évidente des types cellulaires observés durant les phases d'expansion cellulaire.	183
Figure 87 : observation de cellules souches dérivées des urines en P2, issues de 3 prélèvements différents provenant d'un même donneur, en microscopie à contraste de phase. Pas de différence observée, en dehors d'une organisation en faisceaux des cellules du prélèvement 2.	184
Figure 88 : observation de cellules souches dérivées des urines en P2 provenant des deux donneurs pour lesquels une expansion cellulaire a pu être réalisée, en microscopie à contraste de phase. Les types cellulaires et leurs proportions sont identiques.	185
Figure 89 : observation de 2 prélèvements différents de cellules souches dérivées des urines (1 et 2) provenant du donneur 1 à la fin de la phase d'amplification (KSFMc / α MEMc ratio 1 :1, P3) puis durant les 14 premiers jours de la phase d'uro-induction (KSFMc + EGF) en microscopie à contraste de phase. Aucune modification évidente de la morphologie n'est visible.	185
Figure 90 : taux d'expression de 2 marqueurs de souchitude dans des cellules souches dérivées des urines au cours de la phase d'uro-induction, observée dans 2 échantillons de donneurs différents (1) et (2). J0 correspond aux cellules en fin de phase d'amplification avant le début de la phase d'uro-induction. Il n'existe pas de modification du niveau d'expression durant cette phase, que le marqueur soit très faiblement exprimé (CD200) ou fortement exprimé (Vimentine).	186
Figure 91 : taux d'expression de 2 cytokératines dans des cellules souches dérivées des urines au cours de la phase d'uro-induction, observée dans 2 échantillons de donneurs différents (1) et (2). J0 correspond aux cellules en fin de phase d'amplification avant le début de la phase d'uro-induction. L'évolution du niveau d'expression durant la phase d'uro-induction d'un échantillon à l'autre est globalement homogène et stable pour KRT7, et hétérogène pour KRT7.	187
Figure 92 : taux d'expression de 2 uroplaquines dans des cellules souches dérivées des urines au cours de la phase d'uro-induction, observée dans 2 échantillons de donneurs différents (1) et (2). J0 correspond aux cellules en fin de phase d'amplification avant le début de la phase d'uro-induction. L'évolution du niveau d'expression durant la phase d'uro-induction est stable et homogène d'un échantillon à l'autre pour UPK-1A. On note une hétérogénéité d'un échantillon à l'autre pour UPK-1B.	187
Figure 93 : taux d'expression de 2 marqueurs de jonctions intercellulaires dans des cellules souches dérivées des urines au cours de la phase d'uro-induction, observée dans 2 échantillons de donneurs différents (1) et (2). J0 correspond aux cellules en fin de phase d'amplification avant le début de la phase d'uro-induction. On observe une hétérogénéité entre les échantillons.	188
Figure 94 : taux d'expression du marqueur de cellules musculaires lisses α -SMA dans des cellules souches dérivées des urines au cours de la phase d'uro-induction, observée dans 2 échantillons de donneurs différents (1) et (2). J0 correspond aux cellules en fin de phase d'amplification avant le début de la phase d'uro-induction. On observe une homogénéité entre les échantillons avec un maintien du faible taux d'expression.	189
Figure 95 : biomatériau CCC cellularisé par des cellules souches dérivées des urines. Observation en histologie standard HE stabilisée, grossissement *10 (2 photos du haut) et *20 (autres photos). Ces coupes histologiques montrent un CCC homogène, replié sur lui-même. Une fine couche cellulaire colorée en violet foncé semble visible. Absence de zones hétérogènes. Echelle 100 μ m.	190
Figure 96 : biomatériau CCC cellularisé par des cellules souches dérivées des urines. Observation en histologie standard Bleu Alcian, grossissement *20. Ces coupes histologiques montrent un CCC homogène, replié sur lui-même. Une fine couche cellulaire homogène colorée en rose est visible. Ces	

cellules surmontent une couche de GAGs colorée en bleu, à l'interface cellules-CCC. Cette couche est fine et homogène Echelle 100µm.	191
Figure 97 : biomatériau CCC cellularisé par des cellules souches dérivées des urines. Observation en histologie standard par trichrome de Masson, grossissement *20. Ces coupes histologiques montrent un CCC homogène, replié sur lui-même. Une fine couche cellulaire homogène colorée en rose est bien visible. Les cellules semblent jointives, recouvrent le biomatériau sur une de ses faces avec une épaisseur d'1 à 2 cellules. Echelle 100µm.	192
Figure 98 : biomatériau CCC cellularisé par des cellules souches dérivées des urines. Observation de 3 échantillons provenant d'un même donneur en immunohistologie après immunomarquage par anticorps anti cytokératine AE1 AE3. Contre-coloration à l'hématoxyline. Observation en microscopie optique grossissement *10 (A) et *20 (autres photos). (B) correspond à l'agrandissement de la zone encadrée de (A). Une couche cellulaire homogène composée de cellules jointives est visible. Les cellules sont marquées par l'anticorps anti cytokératine AE1 AE3. Echelle 100 µm.	194
Figure 99 : biomatériau CCC cellularisé par des cellules souches dérivées des urines observé en immunohistologie après immunomarquage par anticorps anti cytokératine AE1 AE3. Contre-coloration à l'hématoxyline. Grossissement *40. Observation d'une zone de CCC replié sur lui-même avec contingent cellulaire hétérogène marquées par l'anticorps anti cytokératine AE1 AE3. Echelle 100µm.	195
Figure 100 : biomatériau CCC cellularisé par des cellules souches dérivées des urines observé en immunohistologie après immunomarquage par anticorps anti cytokératine AE1 AE3. Contre-coloration à l'hématoxyline. Grossissement *20. Observation d'une extrémité de CCC cellularisée par les cellules marquées positivement. Echelle 100µm.	195
Figure 101 : biomatériau CCC cellularisé par des cellules souches dérivées des urines. Observation de 3 échantillons provenant de 3 donneurs différents (1), (2) et (3) en immunohistologie après immunomarquage par anticorps anti cytokératine AE1 AE3. Contre-coloration à l'hématoxyline. Observation en microscopie optique grossissement *20. Une couche cellulaire homogène composée de cellules jointives et marquée positivement est visible sur tous les échantillons, indépendamment du donneur. Echelle 100 µm.	196
Figure 102 : taux d'expression des gènes spécifiques de l'urothélium et des cellules musculaires lisses dans les cellules souches dérivées des urines au cours de la culture en 3D prolongée 28j sur des CCC. 3 échantillons différents sont analysés (1), (2) et (3). On note globalement une augmentation du taux d'expression de ces gènes durant la culture 3D prolongée.	197
Figure 103 : observation de cellules souches dérivées des urines après une culture de 28 jours sur plaque plastique, en microscopie à contraste de phase. Il s'agit des cellules localisées aux confins des biomatériaux CCC cellularisés (*), visibles sur la photo de gauche à gauche de la ligne jaune. Les cellules ont une morphologie cuboïde.	198
Figure 104 : taux d'expression des marqueurs de souchitude dans des cellules souches dérivées des urines : (1) : à la fin de la phase d'amplification. (2) : à la fin de la phase d'uro-induction. (3) : à la fin de la culture prolongée en 2D.	199
Figure 105 : taux d'expression des cytokératines dans des cellules souches dérivées des urines : (1) : à la fin de la phase d'amplification. (2) : à la fin de la phase d'uro-induction. (3) : à la fin de la culture prolongée en 2D.	200
Figure 106 : taux d'expression des uroplaquines dans des cellules souches dérivées des urines : (1) : à la fin de la phase d'amplification. (2) : à la fin de la phase d'uro-induction. (3) : à la fin de la culture prolongée en 2D.	201
Figure 107 : taux d'expression des marqueurs de jonctions intercellulaires dans des cellules souches dérivées des urines : (1) : à la fin de la phase d'amplification. (2) : à la fin de la phase d'uro-induction. (3) : à la fin de la culture prolongée en 2D.	202

Figure 108 : taux d'expression du marqueur de cellules musculaires lisses dans des cellules souches dérivées des urines : (1) : à la fin de la phase d'amplification. (2) : à la fin de la phase d'uro-induction. (3) : à la fin de la culture prolongée en 2D.	203
Figure 109 : observation de cellules souches dérivées de la gelée de Wharton provenant de 2 prélèvements différents en P4, lors de la phase d'amplification, en microscopie à contraste de phase. Les cellules, à confluence, sont très nombreuses et ont un aspect fusiforme.	203
Figure 110 : observation des flasques T75 de culture des cellules souches dérivées de la gelée de Wharton 5 jours après leur passage en phase d'uro-induction avant (photo de G) et après (photo de D) aspiration du milieu de culture. On observe une quantité importante de matériel mucineux qui trouble le milieu de culture et la surface transparente du plastique.	204
Figure 111 : observation de 2 prélèvements différents de cellules souches dérivées de la gelée de Wharton (1 et 2) durant la phase d'amplification (α MEMc, P4) puis durant les 20 premiers jours de la phase d'uro-induction (KSFMc + EGF) en microscopie à contraste de phase. Les cellules perdent leur morphologie fusiforme pour adopter une morphologie plus cylindriques. Des cellules réfringentes et des cellules présentant de nombreuses vésicules intracytoplasmiques apparaissent.	204
Figure 112 : observation de cellules souches issues de la gelée de Wharton à J5 de la phase d'uro-induction en microscopie à contraste de phase. On note l'apparition de nombreuses cellules présentant des vésicules intracytoplasmiques abondantes.	205
Figure 113 : taux d'expression des marqueurs de souchitude dans les cellules souches dérivées de la gelée de Wharton durant la phase d'uro-induction, observée dans 2 échantillons différents (1) et (2). J0 correspond aux cellules en fin de phase d'amplification avant le début de la phase d'uro-induction. Maintien du niveau d'expression de ces gènes à l'exception de CD200.	206
Figure 114 : taux d'expression des marqueurs de protéoglycannes dans les cellules souches dérivées de la gelée de Wharton durant la phase d'uro-induction, observée dans 2 échantillons différents (1) et (2). J0 correspond aux cellules en fin de phase d'amplification avant le début de la phase d'uro-induction.	207
Figure 115 : biomatériau CCC cellularisé par des cellules souches dérivées de la gelée de Wharton. Observation en histologie standard HES, grossissement *4 (2 photos du haut), *10 (2 photos du milieu) et *20 (2 photos du bas). 2 échantillons différents sont observés : (1) et (2). Zones encadrées agrandies sur la photo du dessous. Ces coupes histologiques montrent un CCC homogène, replié sur lui-même. Une fine couche cellulaire colorée en rose est visible. Absence de zones hétérogènes. Echelle 100 μ m.	209
Figure 116 : biomatériau CCC cellularisé par des cellules souches dérivées de la gelée de Wharton. Observation en histologie standard coloration Bleu Alcian, grossissement *4 (en bas à droite), *10 (en haut à gauche), *20 (au milieu) et *40 (en haut à droite, en bas à gauche). Agrandissement de la partie encadrée sur la photo suivante. Ces coupes histologiques montrent une matrice de GAGs colorée en bleu, homogène, au contact des cellules et du CCC. Formation de cryptes (photos du haut). Echelle 100 μ m.	210
Figure 117 : biomatériau CCC cellularisé par des cellules souches dérivées de la gelée de Wharton. Observation en immunohistologie après immunomarquage par anticorps anti cytokératine AE1 AE3. Contre-coloration à l'hématoxyline. Observation en microscopie optique grossissement *10 (colonne de gauche) et *20 (colonne de droite, agrandissement de la zone encadrée). Le contingent cellulaire présente un marquage homogène et modéré par l'anticorps. Echelle 100 μ m.	211
Figure 118 : biomatériau CCC cellularisé par des cellules souches dérivées des urines (CSM-U) et de la gelée de Wharton (CSM-GW). Observation en immunohistologie après immunomarquage par anticorps anti cytokératine AE1 AE3. Contre-coloration à l'hématoxyline. Observation en microscopie optique grossissement *20. Les cellules souches dérivées des urines semblent présenter un marquage plus intense. Echelle 100 μ m.	212

Figure 119 : schéma représentant une culture cellulaire sur support perméable Transwell. Schéma obtenu sur http://www.vandateb.com/en/Product/PKD-fw0qs1-33/Transwell	224
Figure 120 : taux d'expression de KRT7 dans différents échantillons en P0, durant les phases d'expansion (P1, P2, P3), puis durant la culture prolongée en 3D (sur CCC) ou en 2D (monocouche sur support de culture).....	246
Figure 121 : taux d'expression de KRT8 dans différents échantillons en P0, durant les phases d'expansion (P1, P2, P3), puis durant la culture prolongée en 3D (sur CCC) ou en 2D (monocouche sur support de culture).....	247
Figure 122 : taux d'expression de KRT10 dans différents échantillons en P0, durant les phases d'expansion (P1, P2, P3), puis durant la culture prolongée en 3D (sur CCC) ou en 2D (monocouche sur support de culture).....	248
Figure 123 : taux d'expression de KRT14 dans différents échantillons en P0, durant les phases d'expansion (P1, P2, P3), puis durant la culture prolongée en 3D (sur CCC) ou en 2D (monocouche sur support de culture).....	249
Figure 124 : taux d'expression de KRT18 dans différents échantillons en P0, durant les phases d'expansion (P1, P2, P3), puis durant la culture prolongée en 3D (sur CCC) ou en 2D (monocouche sur support de culture).....	250
Figure 125 : taux d'expression de KRT20 dans différents échantillons en P0, durant les phases d'expansion (P1, P2, P3), puis durant la culture prolongée en 3D (sur CCC) ou en 2D (monocouche sur support de culture).....	251
Figure 126 : taux d'expression d'UPK1A dans différents échantillons en P0, durant les phases d'expansion (P1, P2, P3), puis durant la culture prolongée en 3D (sur CCC) ou en 2D (monocouche sur support de culture).....	252
Figure 127 : taux d'expression d'UPK1B dans différents échantillons en P0, durant les phases d'expansion (P1, P2, P3), puis durant la culture prolongée en 3D (sur CCC) ou en 2D (monocouche sur support de culture).....	253
Figure 128 : taux d'expression d'UPK2 dans différents échantillons en P0, durant les phases d'expansion (P1, P2, P3), puis durant la culture prolongée en 3D (sur CCC) ou en 2D (monocouche sur support de culture).....	254
Figure 129 : taux d'expression d'UPK3A dans différents échantillons en P0, durant les phases d'expansion (P1, P2, P3), puis durant la culture prolongée en 3D (sur CCC) ou en 2D (monocouche sur support de culture).....	255
Figure 130 : taux d'expression de CDH1 dans différents échantillons en P0, durant les phases d'expansion (P1, P2, P3), puis durant la culture prolongée en 3D (sur CCC) ou en 2D (monocouche sur support de culture).....	256
Figure 131 : taux d'expression de TJP-1 dans différents échantillons en P0, durant les phases d'expansion (P1, P2, P3), puis durant la culture prolongée en 3D (sur CCC) ou en 2D (monocouche sur support de culture).....	257
Figure 132 : taux d'expression d'occludin dans différents échantillons en P0, durant les phases d'expansion (P1, P2, P3), puis durant la culture prolongée en 3D (sur CCC) ou en 2D (monocouche sur support de culture).....	258
Figure 133 : taux d'expression d' α -SMA dans différents échantillons en P0, durant les phases d'expansion (P1, P2, P3), puis durant la culture prolongée en 3D (sur CCC) ou en 2D (monocouche sur support de culture).....	259

Listes des tableaux

Tableau 1 : Amorces utilisées pour l'analyse en RT-qPCR des cellules obtenues à partir des biopsies de RTUP et des cellules souches dérivées des urines et de la gelée de Wharton. 99

Liste des abréviations

2D : 2 Dimensions (monocouche, culture sur support lisse)

3D : 3 Dimensions (culture sur biomatériau)

ADNc : ADN complémentaire

α MEM : Minimum Essential Medium α (Milieu minimal essentiel α)

ARNm : ARN messenger

AUM : Asymmetric Unit Membrane

BA : Bleu Alcian

BCG : Bacille de Calmette et Guérin

BPE : Bovine Pituitary Extracts (extraits de glande pituitaire bovin)

CCC : Collagen Cell Carrier (Biomatériau de collagène utilisé dans cette étude)

CD : Cluster de Différenciation

CDH : Cadhérine

DMEM: Dulbecco's modified Eagle's medium

ECBU : Examen Cyto-Bactériologique des Urines

EGF: Epidermal Growth Factor

FDA: Food and Drugs Administration

GAGs: Glycosaminoglycanes

HBSS: Hank's Balanced Salt Solution (soluton saline de Hank)

HE: Hématoxyline-Eosine

HES: Hématoxyline-Eosine-Safran

IPSCs: Induced Pluripotent Stem Cells (cellules souches pluripotentes induites)

ITS: Insuline Transferrine Selenium

KRT: cytokératine

KSFM: Keratinocyte Serum Free Medium

NEAA: Non Essential Amino Acids (acides amines non essentiels)

P : Passage

PAF : ParaFormaldéhyde

PCL : poly-ε-caprolactone

PGA : acide polyglycolique

PLA : acide polylactique

PLGA : acide poly (lactique-co-glycolique)

PSA : Prostate Specific Antigen

qPCR : PCR quantitative en temps réel

RTUP : Résection Trans Uréthrale de Prostate

SVF : Sérum de Veau Fœtal

UA : Unités Arbitraires

UPS : Uroplaquines (famille de protéines)

UPK: Uroplaque (protéine présentant différents sous-types)

WJ-MSCs : Wharton's Jelly – Mesenchymal Stem Cells (Cellules souches mésenchymateuses dérivées de la gelée de Wharton)

ZO: Tight Junction Z-occludine

Travaux issus de la thèse

Articles scientifiques :

Cells in urothelium tissue engineering. Nicolas Berte, Charles Mazeaud, Pascal Eschwege, Pierre Gillet, Astrid Pinzano, Jean-Louis Lemelle, Laurent Grossin. Biomed Mater Eng. Article accepté (Annexe 6 page 260)

Présentations orales

Tissue engineering in urology using urothelial cells from trans urethral resection. Nicolas Berte, Laurent Grossin, Pierre Gillet, Astrid Pinzanno, Pascal Eschwege, Jean-Louis Lemelle. Journées scientifiques de l'Ecole Doctorale BioSE. Mars 2018.

Résection trans-urétrale: une source originale de cellules pour les travaux de recherche in vitro sur l'urothélium. Nicolas Berte. Journée de rentrée de l'Ecole Doctorale BioSE. Novembre 2016.

Développement d'une approche d'ingénierie tissulaire pour la reconstruction de l'urothélium vésical. N. Berte, L.Grossin, J.Hubert, J.L.Lemelle. 105^{ème} congrès de l'Association Française d'Urologie, Paris, Novembre 2011.

Développement d'une approche d'ingénierie tissulaire pour la reconstruction de l'urothélium vésical. N. Berte, L.Grossin, J.Hubert, J.L.Lemelle. 68^{ème} congrès de la Société Française de Chirurgie Pédiatrique, section « incubateur recherche », Nancy, Juin 2011.

Development of a bioengineering program for the reconstruction of bladder urothelium. N. Berte, L. Grossin, J. Hubert, J.L. Lemelle. 3^{ème} congrès de chirurgie pédiatrique des 3 frontières, Bâle, Avril 2011.

Présentations affichées

Résection trans-urétrale : une source originale de cellules pour les travaux de recherche in vitro sur l'urothélium. N. Berte, L. Grossin, P. Nebecker, S. Altintas, J.L. Lemelle. 73^{ème} congrès de la Société Française de Chirurgie Pédiatrique, Toulouse, Septembre 2016.

Développement d'une approche d'ingénierie tissulaire pour la reconstruction de l'urothélium vésical. N. Berte, L. Grossin, P. Eschwege, P. Gillet, J.L. Lemelle. 68^{ème} congrès de la Société Française de Chirurgie Pédiatrique, Nancy, Juin 2011(Prix Astratech du meilleur poster d'urologie).

Culture et caractérisation des cellules urothéliales obtenues par biopsie sous cystoscopie. N. Berte, L. Grossin, J.L. Lemelle, P. Gillet. Journées de la recherche biomédicale Claude Huriet, Nancy, Décembre 2009.

Financements :

Ce travail a fait l'objet d'un financement par :

- La région Grand Est



- Le CHRU de Nancy



- L'Université de Lorraine



Introduction générale

De nombreuses pathologies aboutissent à une perte de substance de l'appareil excréteur urinaire. Par exemple, les dysfonctionnements neurologiques de la vessie peuvent survenir chez l'enfant et l'adulte. Ils aboutissent à une vessie de petite taille s'opposant à son remplissage et dangereuse pour le haut appareil urinaire. Cette situation peut être responsable d'insuffisance rénale. Le cancer de la vessie, survenant chez l'adulte, peut nécessiter une résection de vessie aboutissant à une forte réduction de sa taille nécessitant reconstruction. La stratégie actuelle de reconstruction ou d'agrandissement de la vessie utilise un segment d'intestin : c'est l'entérocystoplastie. Elle est cependant responsable de complications à court, moyen et long-terme.

Des stratégies de reconstruction de l'appareil excréteur urinaire par ingénierie tissulaire ont été développées en remplacement des techniques chirurgicales habituelles. Ces stratégies associent un contingent cellulaire, un biomatériau support et des conditions environnementales favorables pour obtenir un substitut utilisable pour la reconstruction.

L'appareil excréteur urinaire, et notamment la vessie, sont aisément accessibles par cathétérisme (pose de sonde urinaire) ou endoscopie, ce qui permet d'envisager des stratégies de thérapie ciblée, par exemple par instillation vésicale. Par ailleurs, de nombreux médicaments, notamment anticancéreux, ont une élimination urinaire qui peut avoir une action cytotoxique nocive sur l'appareil excréteur (cystite hémorragique). Dans ces deux cas, le développement d'un antidote destiné à l'instillation vésicale ou à élimination urinaire nécessite des étapes de développement pharmacologique *in vitro*. Le développement d'un substitut d'appareil excréteur urinaire *in vitro* formant barrière permettrait de réaliser des études pharmacologiques proches des conditions *in vivo*.

Que ce soit pour reconstruire l'appareil excréteur ou pour réaliser des études pharmacologiques *in vitro*, la reconstruction de l'urothélium, l'épithélium spécialisé recouvrant l'ensemble de l'appareil excréteur urinaire, est une étape nécessaire. Cet urothélium, par une organisation stratifiée et une différenciation spécifique de ses cellules apicales, permet la distensibilité et l'étanchéité de l'appareil excréteur, et empêche l'agression de l'urine cytotoxique sur les couches sous-jacentes.

Différents types cellulaires peuvent être utilisés pour la reconstruction de cet urothélium. Les cellules urothéliales présentent l'avantage d'exprimer les caractéristiques du tissu épithélial natif, notamment les marqueurs spécifiques de l'urothélium. Cependant, les interventions chirurgicales permettant de récupérer des cellules urothéliales humaines à visée de recherche sont rares, ce qui est un frein à leur utilisation en pratique. Les cellules souches ont les caractéristiques de prolifération et de

différenciation vers différents types cellulaires. Elles sont candidates à la reconstruction de l'urothélium après une phase d'orientation vers un phénotype urothélial.

Dans ce travail, nous proposons d'évaluer une source originale de cellules urothéliales destinée à l'ingénierie tissulaire de l'urothélium : les cellules obtenues à partir d'une Résection Trans-Uréthrale de Prostate. Cette intervention étant réalisée en routine en Urologie adulte, leur utilisation permettrait de pallier le manque de cellules urothéliales humaines pour l'ingénierie tissulaire *in vitro*. Cet objectif est développé dans la « Partie I : Caractérisation d'une source originale de cellules urothéliales: les copeaux de Résection Trans-Uréthrale de Prostate ».

Nous proposons, de plus, d'évaluer deux types de cellules souches différentes pour leurs capacités à recréer un urothélium *in vitro* en ingénierie tissulaire :

- les cellules souches dérivées des urines : présentes en faible nombre dans les urines, ces cellules sont décrites dans la littérature comme étant capables de régénérer l'ensemble des couches de l'appareil excréteur urinaire, et particulièrement un urothélium formant barrière.
- les cellules souches issues de la gelée de Wharton : ces cellules souches mésenchymateuses, obtenues à partir du cordon ombilical ont des propriétés immunomodulatrices. Elles n'ont jamais fait l'objet d'une évaluation de leurs capacités de création d'un urothélium *in vitro*.

Ces deux types cellulaires seront étudiés dans la « Partie II : Cellules souches pour l'ingénierie tissulaire de l'urothélium ».

Etat de l'art

L'ingénierie tissulaire est définie comme l'utilisation d'une combinaison de cellules, de matériaux d'ingénierie et de facteurs appropriés pour améliorer ou remplacer des tissus biologiques. Différents types de cellules sont cultivés *in vitro*, orientés dans une voie spécifique en utilisant des facteurs biochimiques ou physiques. Elles sont associées à un biomatériau pendant une période de culture dans des conditions tridimensionnelles et finalement implantées *in vivo*. L'urologie est un domaine de prédilection pour les applications d'ingénierie tissulaire, tandis que de nombreuses pathologies bénignes et malignes du système urinaire sont responsables de la perte de tissus et nécessitent leur remplacement. L'urothélium est un épithélium spécialisé, spécifique du système excréteur urinaire, qui couvre l'ensemble des voies urinaires, du bassinnet du rein à l'urètre, et qui intervient dans son imperméabilité, sa résistance à l'urine et son élasticité. Son remplacement ou sa régénération est un domaine majeur de l'ingénierie tissulaire et concentre la recherche *in vitro* qui pourrait s'inscrire dans deux axes : le remplacement de l'urothélium en cas de défaut anatomique d'une part, et la création d'un néo urothélium tridimensionnel pour la recherche *in vitro* dans le domaine de la pharmacologie d'autre part.

I. Généralités sur l'appareil urinaire et contexte pathologique

A. Généralités sur l'appareil urinaire

Après sa sécrétion par le rein, l'urine est excrétée dans le tractus urinaire composé des calices urinaires, des pyélons, des uretères, de la vessie et de l'urètre (Figure 1).

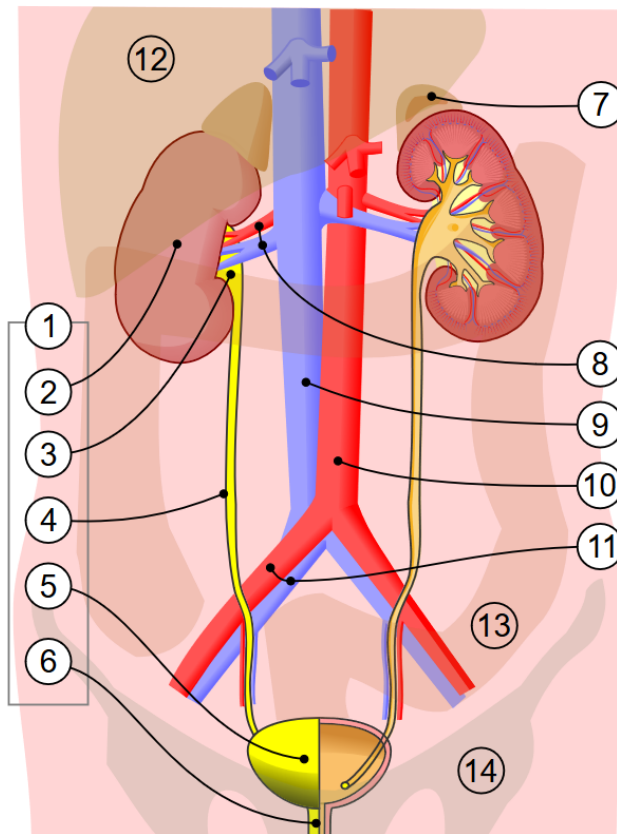


Figure 1 : 1. Appareil urinaire humain : 2. Rein, 3. Pelvis rénal, 4. Uretère, 5. Vessie, 6. Urètre, 7. Glande surrénale, 8. Artère et veine rénales, 9. Veine cave inférieure, 10. Aorte abdominale, 11. Artère et veine iliaques communes, 12. Foie, 13. Gros intestin, 14. Pelvis. Source : https://fr.wikipedia.org/wiki/Appareil_urinaire#/media/Fichier:Urinary_system.svg. Consulté le 10 juin 2020.

Durant ce trajet, l'urine ne subit pas de modifications physico-chimiques ni de phénomènes de réabsorption. Calices, pyélon et uretères ont une vocation de progression antérograde des urines produites, alors que la vessie a une fonction de stockage et d'évacuation intermittente par l'urètre. Les jonctions urétéro-vésicales, théoriquement étanches, empêchent le reflux des urines de la vessie vers les reins via les uretères.

La majeure partie du système excréteur urinaire est composée, de la couche interne à la couche externe, de :

- l'urothélium
- la *Lamina Propria*
- la couche musculaire lisse
- l'adventice.

1. *La lamina propria*

La *lamina propria* ou chorion est constituée d'un tissu conjonctif aglandulaire riche en fibres élastiques et en fibres nerveuses amyéliniques, en vaisseaux sanguins et lymphatiques.

2. *La couche musculaire lisse*

La couche musculaire lisse est composée d'un nombre variable de fibres musculaires lisses organisées en faisceaux par des travées de tissu conjonctif. Leur innervation est assurée par le système nerveux autonome. La couche musculaire permet la propulsion des urines de manière antégrade, notamment dans le cas des uretères. Cette propulsion est visible macroscopiquement sous forme d'une contraction organisée, appelée reptation. Elle s'organise en plexus dans la vessie et porte le nom de détrusor. Le détrusor est relaxé durant la phase de remplissage de la vessie, puis se contracte lors de la phase d'évacuation, en association avec un relâchement des sphincters.

3. *L'adventice*

L'adventice, tissu conjonctif lâche contenant du tissu adipeux (Figure 2), permet le soutien des vaisseaux et des nerfs à destinée urologique. La vessie est richement innervée par des fibres d'origine sympathique et parasympathique.

La *Lamina propria*, couche musculaire lisse et l'adventice ne sont pas spécifiques de l'appareil excréteur urinaire et se trouvent ailleurs dans l'organisme.

4. *L'urothélium*

L'urothélium recouvre le calice rénal, le bassinnet rénal, les uretères, la vessie et l'urètre (Figure 2). Son rôle est de conduire l'urine du rein vers l'évacuation extérieure, sans modification de la composition de l'urine. Il est composé de trois types de cellules :

- Les cellules basales impliquées dans la régénération de l'urothélium
- Les cellules intermédiaires : le nombre de couches de cellules intermédiaires varie selon les espèces (chez l'Homme, il comporte jusqu'à 5 couches(1)) et selon le remplissage de la vessie.
- Les cellules en ombrelle, très spécialisées dans le contact avec l'urine. Elles présentent une plaque apicale ou plaque urothéliale (Asymmetric Unit Membrane en anglais, AUM) sur leur face apicale.

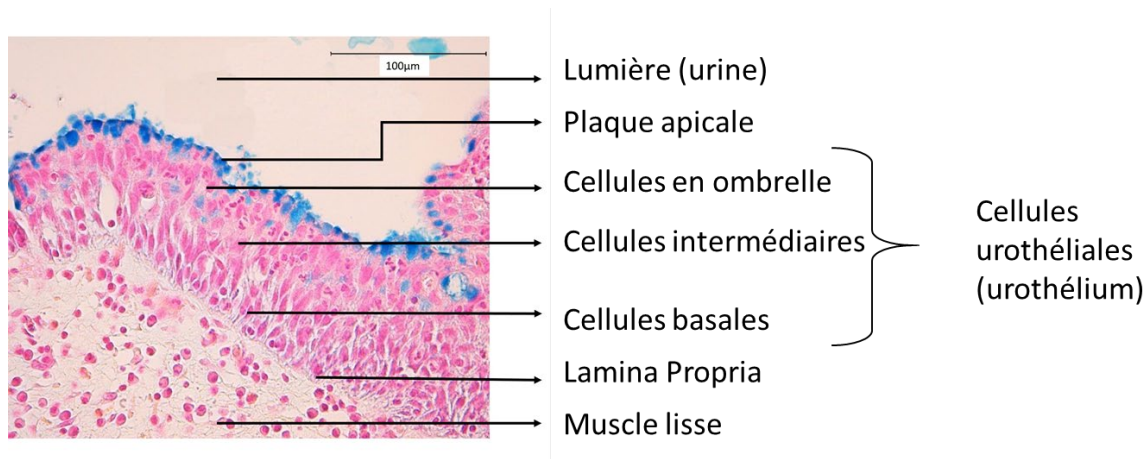


Figure 2 : Aspect histologique de l'urothélium normal en coloration Bleu Alcian.

Il s'agit d'un épithélium spécialisé, autrefois appelé épithélium de transition, ce qui signifie que chaque cellule est en contact avec la lamina propria (2). Cependant, des études plus récentes ont montré que les cellules intermédiaires et en ombrelle sont rarement, voire jamais, attachées à la membrane basale, ce qui suggère que l'urothélium est un épithélium pseudostratifié (1,3).

L'origine embryologique de l'urothélium varie en fonction de la zone anatomique. Les uretères, le bassin et le calice du rein se développent à partir du bourgeon urétéral, dérivé du mésenchyme (canal de Wolff), tandis que la vessie et l'urètre se développent à partir de l'endoderme après la séparation du sinus urogénital par le septum uro-rectal. Le trigone de la vessie provient de l'incorporation du canal de Wolff (mésenchyme) par le sinus urogénital (endoderme). Le trigone est donc initialement recouvert par des cellules d'origine mésenchymateuse. Cependant, une migration secondaire de cellules urothéliales provenant de la vessie (endoderme) et colonisant le trigone est décrite (4).

L'urothélium doit résister à l'agression urinaire, l'un des fluides les plus cytotoxiques de l'organisme (5,6) et séparer l'espace urinaire de la couche musculaire sous-jacente. Pour empêcher le passage de l'urine à travers la membrane cellulaire par osmose, les cellules les plus apicales en contact avec l'urine (les cellules en ombrelle) ont développé des plaques urothéliales ou plaques apicales (AUM) constituées de particules hexagonales de 16 nm de diamètre s'organisant en cristaux bidimensionnels (3,7). L'étude moléculaire de ces plaques montre qu'elles sont composées principalement de protéines de la famille des uroplakines (UPK) dont plusieurs sous-types existent : UPK1 (a et b), UPK2, UPK3 (a et b). Elles sont composées de 1 à 4 domaines transmembranaires et leur domaine extracellulaire est beaucoup plus important que leur domaine cytoplasmique, très réduit, en contact avec le cytosquelette. Les UPK sont impliquées dans la stabilisation de la membrane cellulaire et sa résistance à l'étirement.

A son pôle apical, l'urothélium est recouvert d'une mince couche de glycosaminoglycannes (GAGs), dont le rôle est de limiter l'adhésion des agents infectieux d'une part, et de former une barrière physique à l'agression des urines sur l'urothélium d'autre part. Cela est permis par la forte densité du réseau de GAGs empêchant le passage des solutés de bas poids moléculaires (Figure 3). Les GAGs présents dans ce réseau sont majoritairement l'acide hyaluronique et la chondroïtine sulfate. L'acide hyaluronique a par ailleurs un effet sur les cellules urothéliales par l'intermédiaire de récepteurs de surface, notamment CD44 (8).

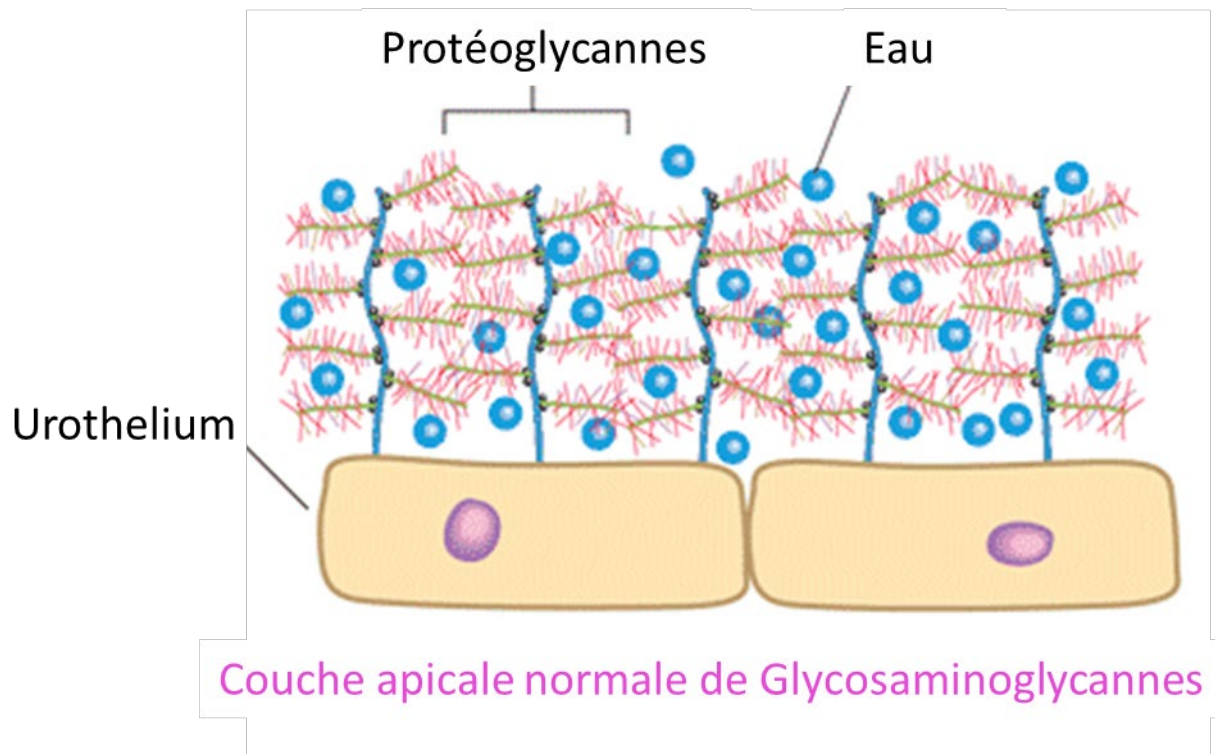


Figure 3 : schéma représentant la couche apicale de GAGs à la surface apicale des cellules urothéliales, agissant comme une barrière mécanique contre l'agression cytotoxique des urines et comme agent anti-infectieux. Source : <http://www.ialuril.com.au/patient-how-does-ialuril-work.php>. Consulté le 12 juin 2020.

L'imperméabilité entre les cellules est assurée par des jonctions serrées, dont une protéine spécialisée, la Tight Junction Z-occludine (ZO) (9).

En outre, l'urothélium doit être dilatable, en particulier dans la vessie. Le nombre de couches cellulaires dans l'urothélium varie en fonction du niveau de réplétion, surtout en ce qui concerne les cellules intermédiaires. Pour résister à la distension, des jonctions adhérentes incluant la protéine spécialisée cadhérine (CDH), sont développées entre les cellules urothéliales et assurent une résistance mécanique à l'urothélium. La résistance intracellulaire à la distension est assurée par un cytosquelette développé de cytokératine (KRT). A noter l'existence du sous-type 7 (KRT7), kératine spécifique de la cellule urothéliale.

B. Contexte pathologique

1. Remplacement de l'appareil urinaire

De nombreuses situations peuvent conduire à une lésion des voies urinaires avec perte de substance (defect). Ces situations peuvent nécessiter une intervention chirurgicale avec utilisation de tissus alternatifs pour combler la perte de substance. Cependant, l'ingénierie tissulaire est une approche prometteuse dans laquelle la lésion tissulaire est comblée avec un édifice créé *in vitro*. Deux zones anatomiques sont fréquemment touchées par ces lésions : la vessie et l'urètre. Cependant, les uretères et la dérivation urinaire relèvent également du domaine de l'ingénierie tissulaire.

a. Lésions de l'uretère

Une sténose urétérale peut résulter d'un traumatisme, principalement iatrogène lors d'une intervention chirurgicale (endoscopie ou chirurgie abdominale), mais aussi en cas de malignité, d'impaction des calculs urétéraux, d'irradiation (radiothérapie), d'ischémie, de fibrose rétropéritonéale et d'infection (tuberculose). La réparation de l'uretère dépend de l'emplacement et de la longueur du defect. Une résection-anastomose de l'uretère peut être effectuée en cas de lésion limitée (moins de 3 cm) de l'uretère lombaire. En cas de lésion de l'uretère pelvien, une transurétérostomie est une option. Si la lésion touche la jonction pyélo-urétérale, un lambeau utilisant du tissu pyélique peut être réalisé. S'il touche la jonction vésico-urétérale, la réimplantation urétérale sur une vessie attirée vers le haut et fixée au muscle psoas (vessie psoïque) est le traitement de choix. Si ces techniques chirurgicales ne peuvent être réalisées, le remplacement urétéral par un segment intestinal, l'autotransplantation rénale ou l'utilisation de prothèses ont été décrits, mais ces interventions sont complexes et associées à un taux de morbidité et de mortalité plus élevé. La dérivation urinaire incontinente (par exemple par néphrostomie) est parfois le seul choix possible (10).

L'ingénierie tissulaire pourrait être une option en cas de défaut urétéral long en remplacement de l'utilisation d'un segment intestinal ou d'un tube prothétique.

b. Lésions de la vessie

De nombreuses pathologies peuvent être responsables d'une diminution de capacité ou d'une perte de substance de la vessie.

- Les pathologies neurologiques

En altérant l'équilibre des influx nerveux parvenant à la vessie, les pathologies neurologiques perturbent le fonctionnement du détrusor (muscle vésical) et/ou des sphincters. De manière

simplifiée, les atteintes neurologiques périphériques (atteinte des nerfs après la moelle épinière) sont responsables d'une atonie du détrusor qui n'oppose plus de résistance au remplissage, fait disparaître la sensation de réplétion vésicale et distend la vessie de manière pathologique. Si cette situation perdure, la paroi vésicale s'amincit. Le traitement de ces patients repose habituellement sur la vidange vésicale par sondage. A l'inverse, les atteintes neurologiques centrales (de la moelle épinière ou en amont c'est-à-dire du tronc cérébral ou du cortex cérébral) sont responsables d'une hyperactivité du détrusor qui perd ses stimulus inhibiteurs qui permettaient son remplissage. La vessie, hyper contractée en permanence, s'oppose au remplissage vésical. La persistance de cette situation est responsable d'une diminution du volume vésical et d'un épaissement de ses parois. Dans ce cas, il existe une modification de la couche musculaire lisse de la vessie. Les malformations vertébrales et médullaires de l'enfant telles que le *spina bifida* et les agénésies sacrées sont habituellement responsables de ce type d'atteinte centrale.

Le traitement de ces patients repose sur le sondage intermittent associé à un traitement médical anticholinergique. Celui-ci réalise une déconnexion pharmacologique du détrusor et relaxe la vessie. Un certain nombre de contre-indications existent, notamment le glaucome aigu par fermeture de l'angle. Il existe de plus des effets indésirables qui limitent l'utilisation de ces traitements. Enfin, l'évolution de la maladie neurologique peut rendre le traitement anticholinergique insuffisant. Dans ce cas, une escalade thérapeutique par injection de toxine botulinique dans le détrusor peut être proposée. Ce traitement est très efficace mais est relativement invasif puisqu'il est réalisé par cystoscopie, sous anesthésie générale chez l'enfant, sans anesthésie générale chez l'adulte. De plus sa durée d'action est limitée à 6 mois, rendant nécessaire la répétition de cet acte. En cas d'insuffisance de ces traitements, un agrandissement vésical peut être indiqué.

- [Les pathologies malformatives du pôle caudal](#)

Le complexe malformatif exstrophie-épispadias est dû à l'ouverture anormale de la membrane cloacale lors de la vie embryonnaire en raison d'une insuffisance de migration du mésenchyme entre l'ectoderme et l'endoderme du sinus urogénital. Cliniquement, les nouveaux nés souffrant de cette malformation présentent une exstrophie vésicale, c'est-à-dire une vessie ouverte sous l'ombilic au niveau de la paroi abdominale antérieure (Figure 3). Ils présentent de plus un épispadias, c'est-à-dire un méat urinaire décalé sur la face dorsale de la verge avec ouverture de la symphyse pubienne et ouverture distale des muscles droits de l'abdomen. La réparation chirurgicale de cette malformation comprend la fermeture de la paroi abdominale, la fermeture de la vessie et la reconstruction de l'épispadias. Si la plaque vésicale initiale est de trop petite taille, un geste d'agrandissement vésical sera nécessaire.

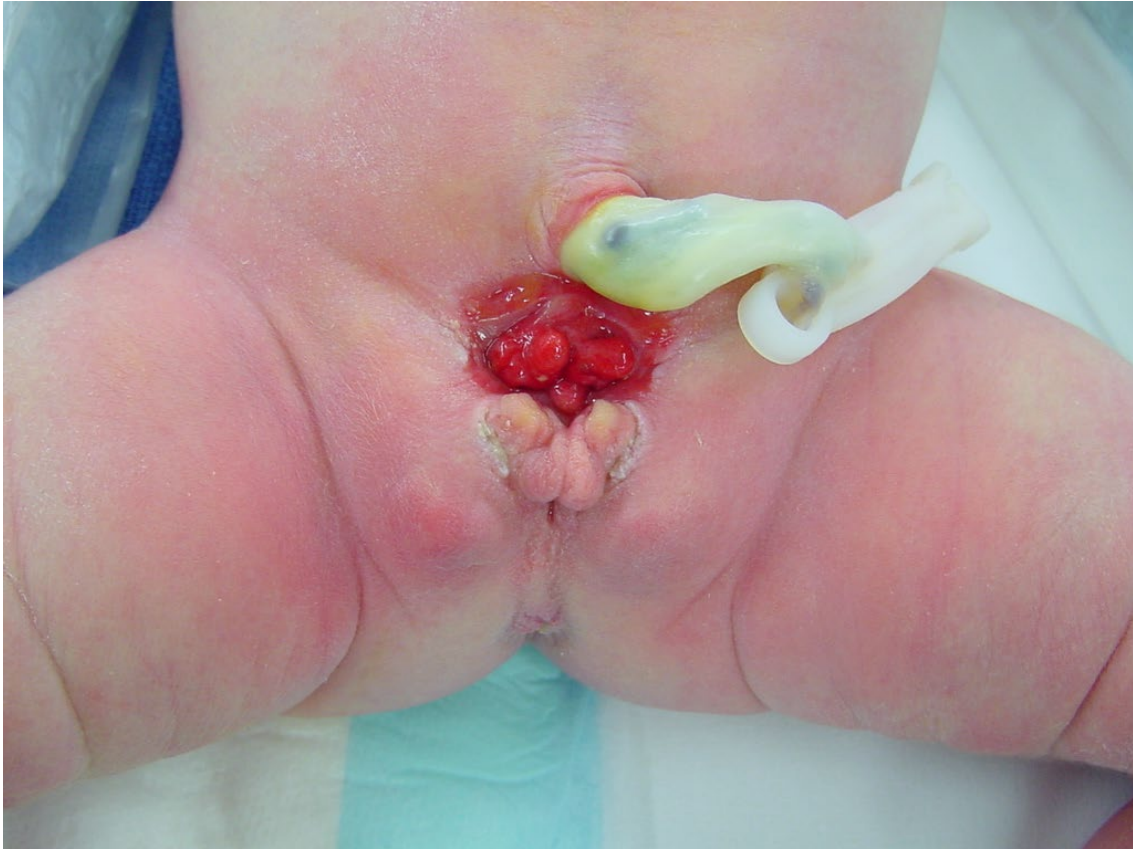

Figure 4 : photographie d'un nouveau-né présentant une extrophie vésicale (collection personnelle)

- Les cancers de vessie

Le cancer de vessie est une pathologie de l'adulte dont la fréquence est augmentée par le tabagisme et l'exposition à des toxiques (peinture). En cas de cancer de vessie infiltrant (dépassant la muqueuse et infiltrant le détrusor) et opérable (pas de métastases, envahissement locorégional limité), un geste de cystectomie (exérèse chirurgicale de la vessie) ou de cystoprostatectomie (exérèse chirurgicale de la vessie et de la prostate) est indiqué. Des gestes de reconstruction vésicale continente ou incontinente peuvent être réalisés.

- Thérapeutiques actuelles : reconstruction vésicale
 - Principe chirurgical : *l'entérocystoplastie*

Lorsqu'un agrandissement ou un remplacement vésical est nécessaire, le tissu actuellement utilisé en chirurgie pour le réaliser est un segment intestinal (11). Ce segment est prélevé et le reste du tube digestif est remis en continuité. Le segment intestinal utilisé pour l'intervention conserve sa vascularisation mésentérique. Il est ouvert dans sa longueur, sur son bord anti-mésentérique. Il est ensuite suturé de manière à réaliser un réservoir, qui est lui-même anastomosé à la vessie dans le cadre d'un agrandissement vésical, ou des uretères d'une part et de l'urètre d'autre part dans le cadre

d'un remplacement vésical. Cette intervention est appelée entérocytoplastie (Figure 4). Il est intéressant de noter que l'entérocytoplastie n'a aucune capacité à l'évacuation des urines. En effet, s'il existe une couche musculaire lisse sur la paroi intestinale, celle-ci n'est pas organisée de manière à pouvoir propulser les urines. Les fonctions de la couche musculaire de l'appareil excréteur urinaire ne sont donc pas restaurées par cette technique chirurgicale. L'évacuation des urines est alors dévolue au cathétérisme intermittent.

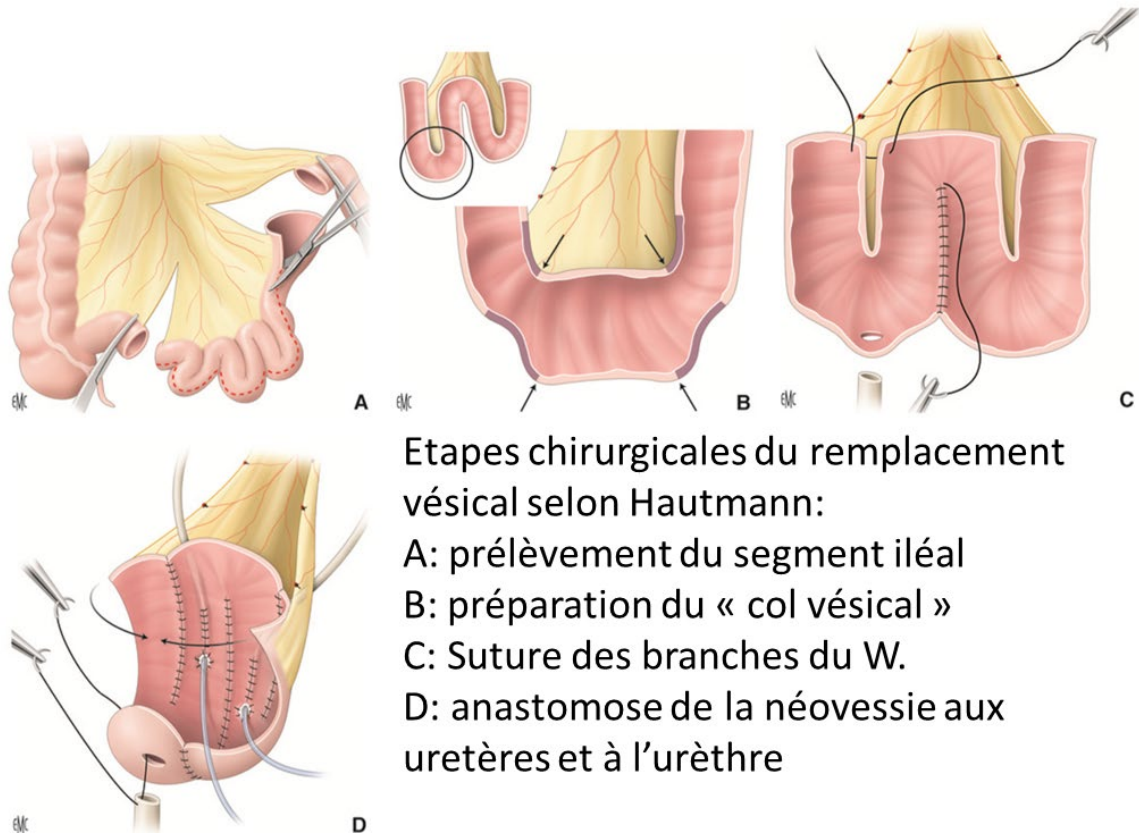


Figure 5 : Principes de l'entérocytoplastie de substitution selon Hautmann. Source : EMC Benadiba et al. (11). Consulté le 14 juin 2020.

- Complications de l'entérocytoplastie

Les complications des agrandissements intestinaux de la vessie sont parfaitement rapportées (12). Elles sont secondaires à la présence permanente de l'urine au contact de la muqueuse digestive. Les complications métaboliques regroupent le syndrome hyperammonémique, le déficit en vitamine B12, la diarrhée et la stéatorrhée en cas de prélèvement iléal, l'acidose métabolique chronique responsable de déminéralisation osseuse, l'infection chronique des urines, la formation de lithiase et le risque de dégénérescence cancéreuse à long-terme.

Thérapeutique innovante à développer : l'ingénierie tissulaire

L'ingénierie tissulaire de la vessie est un axe de recherche important en urologie. Elle a pour objectif de surmonter les complications de l'entérocystoplastie. Des objectifs multiples doivent être atteints (13):

- la reconstruction de la totalité de la paroi de la vessie, y compris l'urothélium, le détrusor (muscle de la vessie) et l'adventice,
- une guérison rapide grâce à l'inclusion de l'édifice tissulaire chez l'hôte avec limitation des phénomènes de fibrose pour permettre de bons résultats fonctionnels et éviter les complications,
- la sécurité à long terme de l'édifice implanté.

Des études cliniques utilisant la vessie artificielle chez l'Homme ont été réalisées (14–18) avec des résultats fonctionnels et des effets indésirables variables (16,17,19). Ces études pilotes de phase III n'ont pas permis l'utilisation en pratique courante des produits de l'ingénierie tissulaire et des recherches supplémentaires sont nécessaires.

c. Lésions de l'urètre

L'anomalie urétrale peut être congénitale la plus fréquente est l'hypospadias. Il s'agit d'une hypoplasie d'importance variable des tissus formant la face ventrale de la verge, secondaire à une insuffisance de virilisation du bourgeon génital masculin. L'urètre peut de plus souffrir de lésions acquises (sténose iatrogène, traumatisme).

Dans ces deux cas, la reconstruction de l'urètre peut utiliser un lambeau préputial vascularisé, mais la quantité de tissu est limitée et des complications peuvent survenir (nécrose du greffon, fistule urétrale, torsion du gland). Lorsque cette technique ne peut être utilisée ou est insuffisante, une greffe autologue peut être effectuée, généralement avec des greffons de muqueuse buccale ou de peau. Cependant, la quantité de tissu peut être insuffisante. De plus le prélèvement de tissu peut-être associé à des complications (douleur, infection, lésions du canal salivaire). Enfin, le tissu greffé peut lui aussi engendrer des complications : croissance de cheveux à l'intérieur de l'urètre, formation de calculs. L'utilisation d'urothélium issu de l'ingénierie tissulaire a été suggérée et réalisée cliniquement (20,21).

d. Dérivation urinaire

La dérivation urinaire peut être réalisée au cours de l'évolution d'un cancer urothélial ou d'une vessie neurogène. En cas de cancer urothélial avec invasion vésicale trigone ou d'invasion urétérale, le

remplacement de la vessie par entérocystoplastie n'est pas disponible. La dérivation urinaire incontinente est alors réalisée et consiste en une urétérostomie cutanée transiléale (technique de Bricker). Dans la vessie neurogène, l'échec du traitement d'une petite vessie hypocompliante et à haute pression peut nécessiter une dérivation urinaire pour prévenir l'insuffisance rénale secondaire à l'obstruction urinaire. Deux options sont possibles : la vésicostomie ou la technique de Bricker (22). Cependant, les complications précoces (iléus, fistule intestinale, fistule urinaire, éviscération) et les complications à long terme (problèmes cutanés, hernie, sténose urétérale, calculs urinaires, obstruction, pyélonéphrite responsable d'insuffisance rénale) sont fréquentes (23). L'ingénierie tissulaire pourrait être une option pour remplacer la technique de Bricker et éviter l'utilisation du segment intestinal afin de réduire la morbidité et les complications (24).

e. [Syndrome de la vessie douloureuse](#)

Anciennement appelée cystite interstitielle, le syndrome de la vessie douloureuse est une maladie inflammatoire de la vessie (25). Les symptômes cliniques associent une pollakiurie (mictions trop fréquentes), des impériosités mictionnelles (envie pressante d'aller uriner), une dysurie (difficulté à uriner) et des douleurs pelviennes. Elle touche préférentiellement les femmes (dans 90% des cas). L'étiologie de ce syndrome est peu claire, mais l'hypothèse la plus fréquemment avancée est une altération de la perméabilité de la paroi vésicale. La destruction de la couche de GAGs couvrant les cellules urothéliales apicales serait responsable d'un passage transmembranaire d'urine. Des composés cytotoxiques, notamment du potassium concentré et des agents infectieux, parviennent donc dans les couches sous-jacentes, notamment la *lamina propria*. L'inflammation engendrée par cette pénétration serait responsable du tableau clinique (Figure 6).

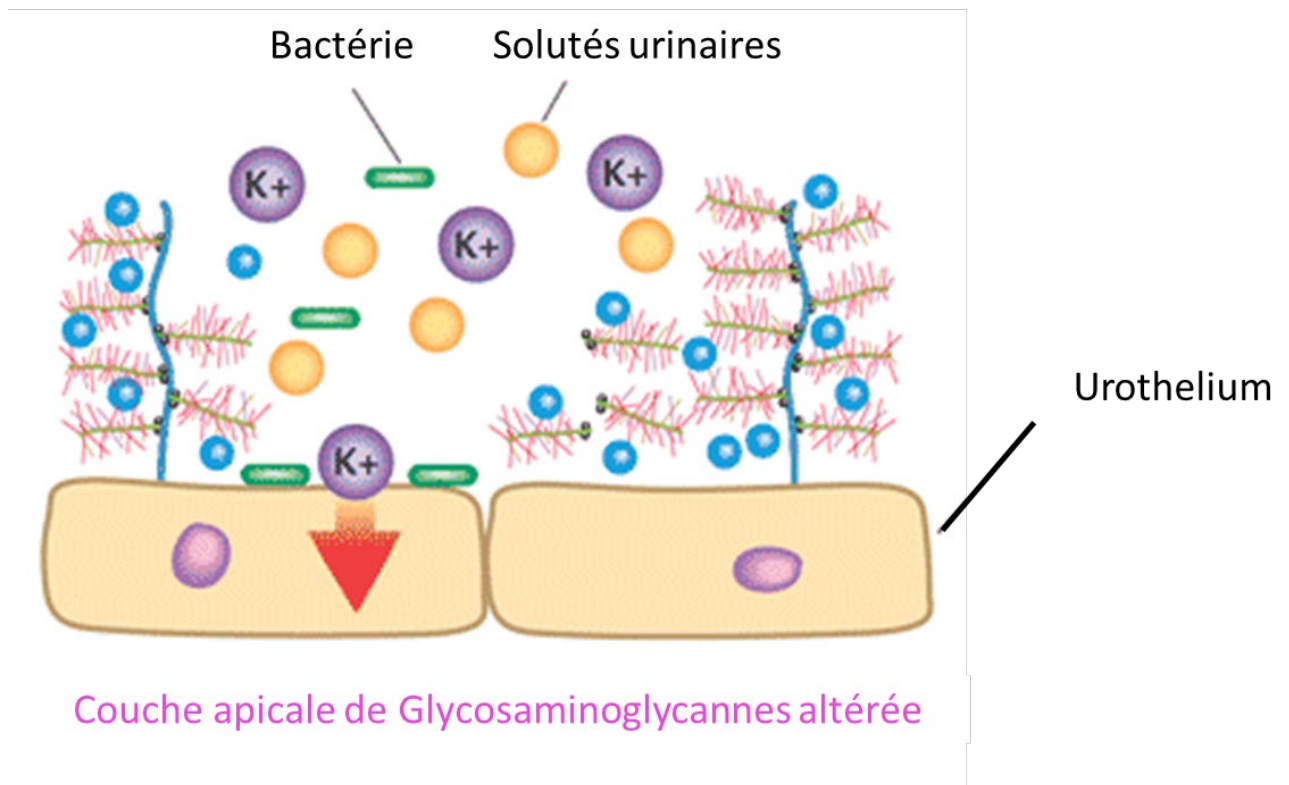


Figure 6 : Schéma représentant l'altération de la couche de GAGs couvrant la face apicale des cellules urothéliales, et responsable du passage transmembranaire d'urines cytotoxiques, de potassium et de bactéries, à l'origine du syndrome de la vessie douloureuse. Source : <http://www.ialuril.com.au/patient-how-does-ialuril-work.php>. Consulté le 16 juin 2020.

2. Recherche pharmacologique *in vitro*

De nombreux médicaments sont excrétés du corps par voie urinaire, ce qui implique des concentrations élevées de métabolites potentiellement toxiques dans l'urine. Ceux-ci peuvent avoir un impact sur l'urothélium et provoquer des cystites hémorragiques, notamment en cas de chimiothérapie anticancéreuse (cyclophosphamide, ifosfamide).

En outre, l'accessibilité de l'urothélium par le biais d'une sonde urétrale permet de développer des médicaments administrés par voie intravésicale pour traiter les pathologies de la vessie ou de l'urothélium telles que le cancer de la vessie, le syndrome de vessie douloureuse ou l'hyperactivité vésicale. Par exemple, l'instillation du Bacille de Calmette et Guérin (BCG) permet de traiter certains cancers de vessie (Autorisation de Mise sur le Marché dans le carcinome urothélial non invasif de la vessie). Ce mode d'administration fait l'objet d'études cliniques, y compris chez l'enfant : l'instillation intravésicale d'acide hyaluronique, visant à régénérer la couche superficielle de GAGs, a permis de diminuer la fréquence des infections urinaires récidivantes chez les enfants présentant une vessie neurologique (26).

Les tests pharmacologiques avant l'utilisation de ces médicaments chez l'Homme impliquent des tests *in vitro* sur des cellules urothéliales. Cependant, les cellules urothéliales immortalisées isolées dans

des flasques de culture n'imitent pas la complexité de l'urothélium dans son organisation tridimensionnelle. Ainsi, le développement d'un urothélium issu de la bio-ingénierie, ayant une organisation tridimensionnelle proche de l'urothélium *in vivo*, aurait pour but d'améliorer la compréhension de l'efficacité et de la toxicité de ces médicaments sur l'urothélium humain (27).

II. Ingénierie tissulaire de l'urothélium

L'ingénierie tissulaire est l'ensemble de techniques visant à régénérer des tissus autologues, viables et fonctionnels. Il s'agit d'un secteur multidisciplinaire qui applique les principes de l'ingénierie et de la biologie. Ces techniques peuvent être divisées en deux groupes :

- les méthodes dans lesquelles des cultures cellulaires autologues sont faites *ex vivo*, puis auto transplantées, soit sous forme de tissus solides et structurés sur une matrice, soit sous forme de suspensions cellulaires (thérapie cellulaire),
- les méthodes d'implantation de matrices *in vivo* guidant la régénération des tissus de l'hôte (cell-free). Dans ce cas, les matrices implantées sont acellulaires et doivent être colonisées par les cellules de l'hôte. Ce mécanisme se fait habituellement par des mécanismes paracrines.

Ces deux groupes de techniques sont souvent associés. Quel que soit la pathologie concernée, les techniques d'ingénierie tissulaire sont de plus en plus développées. Nous avons vu précédemment que l'appareil excréteur urinaire était un candidat de choix pour le développement de ces techniques, et ce au niveau de ses différentes régions anatomiques (uretère, vessie, urètre, dérivation urinaire). Cependant, la complexité du tractus urogénital (distensibilité, étanchéité, contractilité) et les propriétés physico-chimiques de l'urine ont longtemps repoussé la mise au point de ces techniques. Mais ces 30 dernières années, le nombre élevé d'études rapportées dans ce domaine souligne l'importance des applications cliniques futures en urologie.

A. Les biomatériaux

Différentes stratégies d'ingénierie tissulaire peuvent être utilisées pour la reconstruction vésicale par un néo-tissu. La première consiste à utiliser une matrice acellulaire seule en la suturant à la vessie. Dans ce modèle, la matrice est envahie par des cellules de différentes natures provenant du tissu vésical sain. Cette approche repose sur une activité de régénération suffisante du tissu entourant la matrice acellulaire et sur la notion d'imperméabilité de cette matrice (13). Elle semble cependant responsable d'un risque accru de rétraction de l'implant et de fibrose (28).

Dans la seconde stratégie, la plus fréquemment utilisée, une matrice est ensemencée par un contingent cellulaire préalablement cultivé *in vitro* et secondairement réimplantée pour assurer le remplacement tissulaire (14,17) (Figure 5).

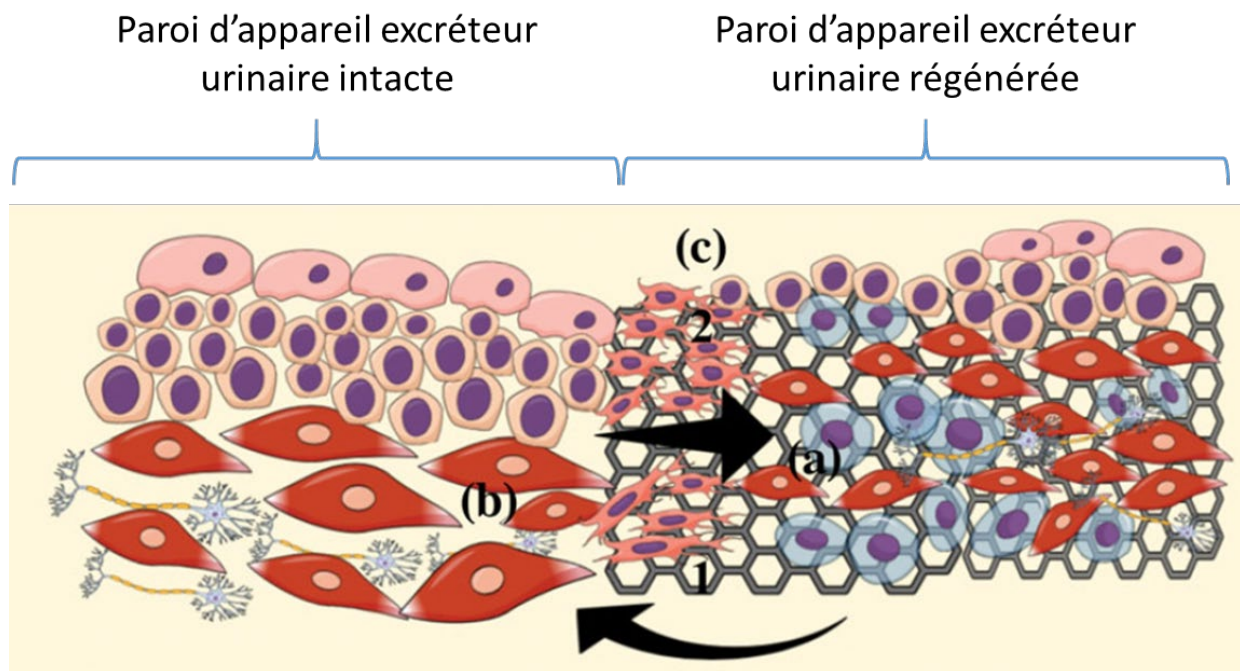


Figure 7 : Concept de régénération de la paroi de l'appareil excréteur urinaire par un biomatériau cellularisé. Les cellules transplantées (a), par l'intermédiaire de signaux paracrines (1), provoquent la migration des cellules de la paroi native (b) et la régénération du néotissu (2). Schéma tiré de l'article d'Adamowicz et al. (29). Consulté le 18 juin 2020.

De nombreux biomatériaux peuvent être utilisés comme matrice. Ils doivent idéalement être biocompatibles, promouvoir l'interaction cellulaire (adhésion, prolifération, migration, différenciation) et le développement tissulaire et posséder des propriétés mécaniques et physiques adéquates. Ils devraient aussi être entièrement biodégradables et biorésorbables sans inflammation afin d'éviter les risques inflammatoires liés à la présence au long cours d'un corps étranger *in vivo* (30). Les biomatériaux utilisés pour l'ingénierie tissulaire en urologie peuvent être divisés selon 3 classes (13):

- les biomatériaux d'origine naturelle (comme l'alginate et le collagène)
- les matrices acellulaires décellularisées (comme les sous-muqueuses intestinales ou vésicales)
- les matrices synthétiques (comme l'acide polylactique (PLA), l'acide polyglycolique (PGA) ou l'acide poly (lactique-co-glycolique) PLGA).

1. Les biomatériaux d'origine naturelle

a. Le collagène

Le collagène est une des protéines les plus abondantes du corps humain. Son rôle est central dans l'intégrité des tissus. Il joue de plus un rôle dans l'adhésion des cellules et la modulation de leur activité

en fournissant de nombreux points d'ancrage sur lesquels les cellules peuvent s'accrocher. Il favorise l'interaction cellulaire par ses domaines de reconnaissance RGD (31,32). L'addition d'autres composants au collagène permet de moduler ses propriétés physiques : l'élastine y ajoute des propriétés d'élasticité alors que la minéralisation le rend plus solide. Les collagènes de type I et III sont notamment centraux dans la formation de la matrice extracellulaire de la vessie.

Le collagène de type I peut être extrait de nombreuses sources animales (peau porcine, queue de rat, peau et tendons bovins) et végétales (plants de tabac) (33). Différentes méthodes d'extraction existent : utilisation d'enzymes protéolytiques, extraction saline ou solubilisation acide. Une fois extrait, purifié et solubilisé, le collagène peut s'auto assembler en un réseau fibreux dense à pH neutre et à température physiologique. S'il est assemblé en milieu aqueux, il forme un gel, c'est-à-dire un tissu très hydraté et moins dense. L'arrangement et la densité du réseau de collagène de ces gels sont importants pour l'adhésion, l'organisation et la fonction des cellules qui y sontensemencées, La réticulation du collagène permet d'augmenter sa résistance. Cependant, ces formes de collagène hyper-hydratées n'ont pas les propriétés physiques suffisantes pour permettre d'envisager une reconstruction de l'appareil urinaire. Il existe donc des feuillets de collagène déshydratés, obtenus par « compression plastique » ou vitrification obtenus à partir de ces gels. Ces feuillets ont alors une résistance mécanique bien supérieure permettant leur utilisation en ingénierie tissulaire. Ils sont de plus modulables et permettent par exemple la création de tubes (34).

Le collagène peut êtreensemencé par des cellules cultivées afin d'obtenir un néotissu utilisable *in vivo* (35).

Le collagène de type I est autorisé par la FDA (Food and Drugs Administration, administration autorisant la commercialisation des produits de santé aux USA). Sa dégradation *in vivo* est assurée par les enzymes lysosomales et dépend de sa densité. Il est commercialisé sous différentes formes telles que des gels, des films ou des éponges/disques.

b. L'alginate

Les gels à base d'alginate ont été largement utilisés en ingénierie tissulaire car ils possèdent de nombreuses similarités avec la matrice extracellulaire des tissus humains (36). Dérivés d'algues et de bactéries, ils sont constitués de polysaccharides anioniques linéaires. La présence de cations (Ca^{2+} ou Ba^{2+}) permet sa réticulation. L'alginate est biocompatible mais sa dégradation *in vivo* est relativement lente. Cette dégradation peut être améliorée par l'oxydation de l'alginate, mais ce processus diminue cependant ses propriétés mécaniques. La cytocompatibilité de l'alginate a été prouvée sur de nombreuses cellules : myoblastes, fibroblastes, hépatocytes, cellules musculaires lisses, ostéoblastes, cellules souches mésenchymateuses, cellules souches adipeuses. Il ne possède pas de domaine de reconnaissance RGD favorisant l'ancrage cellulaire. L'alginate a notamment été utilisé en ingénierie

tissulaire de l'os et du cartilage, ainsi que pour la reconstruction de certains tissus mous : vaisseaux sanguins, cornée (36). Ses faibles propriétés mécaniques à l'état de gel ont limité ses applications en ingénierie tissulaire urologique.

2. *Les matrices acellulaires décellularisées*

Les matrices acellulaires décellularisées sont préparées par traitement chimique et mécanique à partir d'un tissu (intestinal ou vésical) afin d'en enlever le contingent cellulaire. Elles sont dérivées de sources allogéniques ou xénogéniques. Ce sont des structures réticulées très complexes organisées en réseau de protéines, petites molécules, facteurs de croissance et glycosaminoglycanes (GAGs). Elles permettent une compartimentation des cellules et favorisent les interactions intercellulaires, ainsi que les fonctions de synthèse des cellules. Cela est permis par l'existence de facteurs de croissance naturels et des domaines de reconnaissance cellulaire. Leur structure macroscopique leur permet d'être manipulables et suturables, et elles ont donc été utilisées en chirurgie pour des indications de reconstruction. Riches en collagène, elles se dégradent lentement et sont progressivement remplacées par de la matrice extracellulaire provenant de l'hôte. Elles contiennent, malgré les processus de décellularisation, de l'ADN leur conférant un potentiel infectieux difficilement évaluable. Elles possèdent une architecture hétérogène variable en fonction de leur provenance. Utilisées seules, sans ensemencement cellulaire, elles paraissent responsables de fibrose et de sténose par l'intermédiaire du recrutement de fibroblastes et de macrophages (34). De nombreuses préparations commerciales de ces matrices sont disponibles.

a. *Péricarde humain décellularisé*

D'origine humaine, ce tissu péricardique décellularisé est commercialisé par RTI Biologics, Alachua, FL, USA. Il a été utilisé chez l'Homme pour la réparation de fistules entérovésicales (37), ou dans des études animales chez le lapin pour agrandissement vésical (38).

b. *Dure-mère humaine décellularisée*

D'origine humaine, cette dure-mère décellularisée commercialisée (Dura Patch®) a permis la reconstruction de vessie dans des études cliniques anciennes (1974-1995). Les résultats cliniques insuffisants ont fait stopper son utilisation dans cette indication (28,39).

c. *Membrane amniotique*

Correspondant à la couche la plus interne des membranes fœtales, la membrane amniotique entoure le fœtus en développement et forme la cavité amniotique. Elle présente de nombreuses propriétés, notamment anticancéreuses, antimicrobiennes, antifibrotique, anti-inflammatoire et possède une

faible immunogénicité. Ces éléments en font une candidate de choix pour la médecine régénérative, notamment en urologie pour la reconstruction de l'urothélium (40). Cependant, les membranes amniotiques décellularisées ont de faibles propriétés mécaniques, sont hétérogènes et il n'existe pas de protocole standardisé de préparation et de conditionnement (41). Elles ont été utilisées lors de la réparation de fistules vésicales mais étaient responsables d'une rétraction du greffon (28).

d. Sous muqueuse intestinale : Small Intestinal Submucosa (SIS)

D'origine animale, cette sous-muqueuse intestinale décellularisée (en anglais Small Intestinal Submucosa, SIS) est disponible commercialement sous de nombreuses formes : Surgisis, Durasis, et Stratasis chez Cook Biotech, West Lafayette, IN, USA; et Oasis chez Healthpoint, Fort Worth, TX, USA (34). La SIS de l'intestin est isolée par délamination mécanique. Elle subit un protocole de décellularisation utilisant divers procédés chimiques. Plusieurs protocoles existent : par exemple le protocole de Badylak utilise de l'acide peracétique alors que celui d'Abraham utilise de la soude et de l'acide chlorhydrique (42). Les études histologiques notent alors une décellularisation complète, avec des signes de rupture des fibres de collagène. La recherche d'ADN résiduel retrouve une diminution importante de cette quantité d'ADN par rapport à la SIS non décellularisée, mais pas une disparition complète. L'étude protéomique montre une composition majoritaire de collagène notamment de type I, avec présence de facteurs de croissance. L'observation en microscopie électronique retrouve une apparence nanofibrillaire, avec fracture de quelques fibres. Cette structure permet la survie et la prolifération cellulaire (42). Cependant, même avec des protocoles de fabrication standardisés, les caractéristiques de la SIS restent variables d'une espèce à l'autre, et même au sein d'une espèce en fonction du niveau de récupération sur l'intestin. Cette variabilité nécessite des traitements biochimiques et physiques afin d'obtenir une meilleure uniformité (43).

La SIS permet donc de favoriser l'adhésion cellulaire, notamment par la présence de domaines RGD permettant l'ancrage cellulaire. La SIS permettrait d'induire la vascularisation et le remodelage tissulaire. Elle est utilisée de manière extensive dans des études *in vitro*, animales et humaines, notamment dans le cadre de l'agrandissement vésical (15,16,18). Cependant, les résultats utilisant cette technique sont souvent incomplets, notamment au long cours, et ne permettent pas d'envisager son utilisation en routine (15,16,19).

e. Matrices de vessie décellularisées

Les matrices de vessie décellularisées permettent la croissance et le développement de l'urothélium et de la couche musculaire, et favorisent le développement de la vascularisation et de l'innervation. Elles semblent particulièrement efficaces lorsqu'elles sont utilisées en association avec des cellules

cultivées, notamment dans un modèle d'agrandissement vésical chez le chien (44). Cependant, leur utilisation chez l'Homme pour la reconstruction de l'urètre ou de la vessie ont donné des résultats cliniques insuffisants (34).

3. Les biomatériaux synthétiques

De nombreux matériaux synthétiques peuvent être utilisés en ingénierie tissulaire. L'absence de reliquats d'ADN et leur caractère non allogénique ou xénogénique en font des candidats de choix pour la construction de néo-tissus. En revanche, leur architecture générale est plus éloignée du tissu natif que les biomatériaux naturels. De plus, à l'état brut, ils ne contiennent ni domaines de reconnaissance cellulaire, ni facteurs de croissance permettant de favoriser l'adhésion et de moduler l'activité cellulaire.

a. Les polymères synthétiques (poly- α -esters) : PLA, PGA, PLGA

Les polymères naturels de type PLA, PGA ou PLGA sont fréquemment utilisés. Disponibles sous de nombreuses formes commerciales, ils ont été testés *in vitro*, *in vivo* et chez l'Homme (21), seuls ou associés à des cellules cultivées. Leurs produits de dégradation ne sont pas toxiques. Ils peuvent être modelés en 3D de nombreuses manières (porosité, épaisseur, ...). Leur durée de dégradation *in vivo* varie de plusieurs semaines à plusieurs mois. Ils sont facilement disponibles et possèdent une architecture homogène. Ils peuvent être le siège d'une inflammation importante lors de leur dégradation (30). Ils sont cependant peu élastiques, notamment en comparaison avec les biomatériaux de poly- ϵ -caprolactone.

b. Les biomatériaux de poly- ϵ -caprolactone (PCL)

Les biomatériaux synthétiques dérivés de la caprolactone sont élastiques et poreux. Ils permettent l'adhésion et la survie des cellules qui y sontensemencées, notamment les cellules urothéliales (45). Ils sont dégradables *in vivo* avec un temps de dégradation plus élevé que les PLA, PGA et PLGA (46).

c. Les biomatériaux dérivés de la soie

Les biomatériaux issus du ver à soie *Bombyx mori* sont robustes, plastiques et biodégradables. La fibroïne de soie est extraite puis dissoute en solutions concentrées. Après différents procédés chimiques, la solution de fibroïne est cryolyophilisée (47). Cela permet l'obtention d'une structure poreuse. Ils peuvent être organisés en 3D grâce à un processus de filature. Les propriétés structurelles et mécaniques de ces biomatériaux peuvent être modulées lors des étapes de fabrication. Ils sont en mesure de soutenir la culture de cellules urothéliales et musculaires lisses dans un modèle murin d'agrandissement vésical (48).

4. Les biomatériaux hybrides

Les différentes classes de biomatériaux précédemment citées peuvent être associées (49) ou modifiées par des procédés physiques (lyophilisation) ou chimiques (ajout de domaines de reconnaissance RGD) afin d'augmenter leurs propriétés initiales (50). Des facteurs de croissance peuvent y être incorporés, par exemple par encapsulation (51).

Des biomatériaux combinant collagène et poly(e-caprolactone), poly(acide lactique-co-glycolique), poly(acide lactique-co-caprolactone), soie électrofilée (52) et acide hyaluronique ont été testés dans des applications d'ingénierie tissulaire à visée urologique (34).

De même, une matrice décellularisée peut être associée à un biomatériau synthétique (49,53). La grande diversité des biomatériaux hybrides testés dans la littérature rend difficile leur évaluation formelle.

B. Les cellules

Dans ce chapitre, nous évaluerons les différents types cellulaires utilisés pour reconstruire l'urothélium vésical, ou pour produire un biomatériau fonctionnalisé à visée urologique.

1. Les biomatériaux non cellularisés (*unseeded scaffolds*)

Comme évoqué précédemment, de nombreuses équipes ont proposé l'utilisation de biomatériaux non cellularisés en ingénierie urologique.

a. Ingénierie de l'uretère

La reconstruction d'un uretère par implantation directe d'un biomatériau non cellularisé a montré des résultats décevants. En effet, après implantation *in vivo*, si un revêtement de cellules urothéliales était observé, la régénération de la couche musculieuse était très imitée. Dans presque tous les cas, une inflammation intense était observée aboutissant à des phénomènes de fibroses, responsables d'une obstruction à l'écoulement urinaire (54,55). De meilleurs résultats étaient observés dans des modèles de rongeurs (56), mais sont difficiles à obtenir dans des modèles d'animaux plus grands. Afin de limiter la fibrose et d'améliorer la régénération, l'incorporation de divers facteurs de croissance au sein du biomatériau a été étudié, sans amélioration des résultats cliniques (54,57). Une récente revue de littérature concluait que l'implantation directe de biomatériaux acellulaires dans le cadre de la reconstruction de l'uretère n'était pas conseillée (24).

b. Ingénierie de la vessie

La reconstruction de la vessie utilisant uniquement un biomatériau non cellularisé a été largement étudiée dans la littérature dans différents modèles animaux (rats (58–61), lapins (62,63), cochons (64–66)) et chez l'Homme (15,16,18,19).

Dans les modèles animaux, il s'agissait généralement de groupes témoins, le groupe d'étude faisant l'objet d'un agrandissement avec un biomatériau ensemencé par des cellules de différentes origines. Dans certains cas, l'étude histologique de la région agrandie notait une régénération des différentes couches de l'urothélium normal (58,61,63) mais dans de nombreux autres cas, il existait des signes de fibrose et d'inflammation et un développement incomplet non seulement de l'urothélium, mais aussi des couches musculaires lisses sous-jacentes (59,60,65,67). Les marqueurs spécifiques de l'urothélium étaient alors à un niveau faible (64). En terme de résultats cliniques, certaines séries retrouvaient une survie avec pas ou peu de complications, notamment dans les modèles de petits animaux tels que le lapin et le rat (62,68). Mais dans de nombreux cas, il existait un taux élevé de complications notamment le décès, la fuite du greffon, l'infection, la formation de lithiase vésicale, la rétraction du néotissu et la fibrose (58,59,64,65). Les paramètres urodynamiques des plasties vésicales, lorsqu'ils étaient étudiés, étaient améliorés (58,59,65,67).

L'addition de facteurs au biomatériau tels que l'Héparine résulte en une augmentation de la régénération après implantation dans la vessie, l'addition de différents facteurs de croissance ne semble pas avoir d'influence significative (66).

c. Ingénierie de l'urèthre

Orabi et al. ont étudié la réparation d'une sténose uréthrale chez 6 chiens (qui constituaient le groupe témoin) en utilisant de la matrice de vessie décellularisée d'origine porcine. Les résultats chirurgicaux étaient peu intéressants avec apparition de fuites urinaires sur fistules chez tous les chiens après retrait de la sonde vésicale. L'analyse histologique rapportait alors des signes de sténose et de fibrose sur l'ensemble de la matrice réimplantée (35). Des résultats similaires étaient décrits dans l'étude de Liu et al. après reconstruction d'urèthres de lapins avec de la SIS non cellularisée. Là aussi il s'agissait d'un groupe témoin. L'étude histologique retrouvait une régénération de l'urothélium mais une intense infiltration inflammatoire. Celle-ci était responsable d'une sténose uréthrale clinique chez tous les lapins opérés de cette façon (69).

d. Création d'une dérivation urinaire par ingénierie tissulaire

Peu d'études ont tenté la réalisation d'un conduit de dérivation urinaire par implantation directe d'un biomatériau sans ensemencement cellulaire préalable. Dans presque toutes ces études, les auteurs

notaient un haut taux de complications incluant la rétraction du greffon et la sténose, secondaires à des phénomènes de fibrose étendue et à une mauvaise intégration du biomatériau. Il existait alors une répercussion sur le haut appareil urinaire sus-jacent avec hydronéphrose (dilatation de l'appareil excréteur urinaire au niveau du pyélon) secondaire à l'obstruction (24,70,71). D'autres études montraient des résultats discordants : la création d'un conduit de dérivation urinaire était réalisée dans un modèle porcin avec et sans ensemencement par cellules urothéliales. Les résultats cliniques étaient considérés favorables, sans différence significative entre les deux groupes (72–74).

2. Les cellules urothéliales

a. Ingénierie de la vessie

Les cellules urothéliales autologues ont été largement étudiées pour leurs capacités à recréer un urothélium vésical fonctionnel. Le principe de la reconstruction de l'urothélium est la protection des couches sous-jacentes du néotissu de la cytotoxicité de l'urine afin de limiter les phénomènes de fibrose, et d'obtenir une imperméabilité du néotissu. Des études *in vitro* chez l'animal et chez l'Homme ont permis de déterminer leurs capacités de prolifération et de différenciation. Ensuite, les cellules cultivées ont été ensemencées sur différents biomatériaux afin d'évaluer leur comportement en 3 dimensions. Enfin, ces biomatériaux cellularisés ont été réimplantés afin de réaliser des agrandissements vésicaux dans différents modèles animaux. Des études cliniques ont été réalisées chez l'Homme en remplacement de l'entérocystoplastie.

L'urothélium est considéré, comme la plupart des épithéliums, comme un tissu à renouvellement rapide avec une forte prolifération. Il est récupérable par l'intermédiaire d'un geste invasif soit endoscopique (biopsie par cystoscopie) soit chirurgical. La prolifération des cellules urothéliales en 2 dimensions est possible. Lorsque la prolifération permet aux cellules d'occuper l'ensemble de la surface de culture, on parle de confluence. Il est alors possible de trypsiner ces cellules et de les distribuer dans une nouvelle surface de culture plus grande afin de poursuivre la prolifération. On parle alors de Passage (P). Les cellules obtenues à partir du prélèvement natif sont appelées P0. Après la première trypsination, elles sont en P1 ; après la 2^{ème}, elles sont en P2 etc. La prolifération des cellules urothéliales est possible jusqu'à environ P8 et s'accompagne d'une perte de la différenciation (75) et d'une augmentation des marqueurs de sénescence (76). Les cellules urothéliales cultivées sont cependant considérées comme étant de bonne qualité avec une expression normale des oncogènes et des gènes suppresseurs de tumeurs (77). Dans notre expérience, une expansion jusque P4 permet un maintien satisfaisant de la différenciation et des caractéristiques des cellules urothéliales, ce qui est confirmé par l'étude de Chabaud et al. en conditions de normoxie (78). Plusieurs types de cellules urothéliales ont été caractérisées, avec des potentiels de prolifération et des marqueurs spécifiques différents (79).

En fonction de l'origine des cellules urothéliales mise en culture, leurs capacités de prolifération peuvent varier. Ainsi, le potentiel de prolifération de cellules urothéliales provenant de vessies porteuses d'inflammation chronique est inférieur à celui de vessie saines (80). Les cellules urothéliales provenant de donneurs cadavériques sont très difficilement utilisables pour les études *in vitro* (81). Il n'existe pas de différence significative entre les capacités de prolifération de cellules urothéliales de patients jeunes ou âgés dans un modèle porcin (82). Enfin, il existe un risque difficilement évaluable de récurrence tumorale lors de l'utilisation de cellules urothéliales provenant d'un patient présentant une tumeur urothéliale (13).

Les conditions de culture sont également responsables d'une modification des cellules urothéliales cultivées : leur culture dans des conditions d'hypoxie améliore l'organisation globale du tissu, diminue leur prolifération et ne modifie pas leur imperméabilité (78). Leur culture à l'interface air/liquide permet d'obtenir un tissu de meilleure qualité (78). Des bioréacteurs mimant les phases de remplissage et de vidange de la vessie ont été proposés avec des résultats encourageants (83,84). Ces conditions de culture dynamiques semblent peu affecter la prolifération et la différenciation des cellules urothéliales (85). L'obtention d'une stratification des cellules peut être obtenue par l'adjonction de calcium dans le milieu de culture (27,86)

L'étude histologique des cellules urothéliales en 3 dimensions permet habituellement l'obtention d'un épithélium stratifié avec un marquage positif pour les marqueurs spécifiques de l'urothélium (87,88). L'Uroplaque, marqueur de différenciation terminale, n'est cependant pas systématiquement recherché. D'autres études mentionnent une diminution importante de ces marqueurs (89).

L'imperméabilité du néotissu peut être analysée soit par Trans Epithelial Electrical Resistance (TEER) (27,86) ou par Urea Permeated Index (78). Cette analyse permet d'optimiser les conditions de culture permettant d'obtenir la meilleure imperméabilité (78) ou de comparer le niveau d'imperméabilité du néotissu à celui de l'urothélium natif (86). Un néotissu considéré comme imperméable peut être obtenu (86,87). Les propriétés biomécaniques de biomatériaux ensemencés avec des cellules urothéliales se sont montrées supérieures à celles de l'iléon normalement utilisé pour les agrandissements vésicaux (90).

Les modèles de grands animaux, tels que les chiens et les cochons, semblent à privilégier dans les études précliniques. En effet, les modèles de rongeurs semblent avoir des capacités de régénération trop importantes par rapport à l'Homme et les études sur lapins montrent des résultats considérés comme trop hétérogènes (91).

Afin d'étudier le comportement des biomatériaux ensemencés *in vivo*, ceux-ci peuvent être implantés soit de manière ectopique, sous-cutanée par exemple (92), soit de manière orthotopique dans de la

vessie (44,93). Lors d'une implantation orthotopique, il est possible d'évaluer le potentiel d'agrandissement vésical du néotissu. L'utilisation des cellules urothéliales en ingénierie tissulaire de la vessie a diminué au cours des années, au profit d'études utilisant des cellules souches, dont les capacités d'auto-renouvellement et de différenciation vers différents types cellulaires semblent favorables à l'obtention d'un biomatériau fonctionnalisé.

b. Ingénierie de l'urèthre

Un modèle de sténose urétrale chez le porc a été proposé par Sievert et al. L'urèthre défectueux a été remplacé par un néotissu composé de cellules urothéliales autologues. Celles-ci étaient récupérées à partir de la muqueuse vésicale de l'animal, mises en culture etensemencées sur une feuille de collagène. Cette stratégie a permis la reconstruction de l'urèthre avec une bonne perméabilité et un profil histologique favorable après 4 semaines *in vivo*. Aucun groupe témoin n'a été conduit dans cette étude (94).

Orabi et al. ont précédemment trouvé des résultats équivalents dans la réparation de l'urèthre de 15 chiens en utilisant des cellules urothéliales autologues cultivées etensemencées sur une matrice de vessie porcine décellularisée. Ce protocole a permis la réparation de l'urèthre sans fuite et les examens histologiques ont révélé la présence d'un urothélium multicouche (35).

c. Ingénierie pour la création d'une dérivation urinaire

La création d'un conduit urinaire dans un modèle porcin a été réalisée avec ou sans ensemencement de cellules urothéliales sans différences significatives entre les deux modèles (72–74). Cependant, dans un modèle de lapin, l'ensemencement de cellules urothéliales sur un échafaudage tubulaire a permis la formation d'un épithélium stratifié exprimant des marqueurs urothéliaux (70).

d. Ingénierie pour la réalisation d'expériences *in vitro*

Les cellules urothéliales cultivées sont aptes à créer un urothélium avec fonctions de barrière *in vitro* permettant d'envisager la réalisation d'expériences de toxicologie (27). Cette revue de l'équipe britannique de Southgate et al. dévoile un champ complet de recherche. Les cellules urothéliales humaines sont récupérées à partir d'un fragment de tissu excréteur urinaire, selon la technique de la culture d'explant. Dans cette technique, les cultures primaires sont obtenues à partir de fins fragments de tissu intact à partir desquels les cellules épithéliales migrent. L'ajout de toxine cholérique permettrait d'augmenter l'adhésion cellulaire. L'explant est ensuite retiré lorsque la migration et l'expansion cellulaire sont confirmées. L'expansion est réalisée dans le milieu de culture pour kératinocyte (Keratinocyte Serum Free Medium, KSFM), puis l'adjonction de calcium dans le milieu à une concentration proche de la concentration physiologique permet d'obtenir une stratification *in*

in vitro et l'augmentation de marqueurs tels que KRT20. L'utilisation de sérum aurait aussi un rôle dans la stratification des cellules. La création de cet urothélium *in vitro* permet ensuite la réalisation d'études :

- sur la fonction de barrière de l'urothélium (notamment la couche de GAGs apicale, lésée dans le syndrome de vessie douloureuse)
- sur la toxicité pharmacologique des différents médicaments faisant l'objet d'une élimination urinaire.

Cette revue préfère, pour la réalisation de ces études, l'utilisation de ces urothéliums *in vitro* dérivés de cellules urothéliales natives, préférentiellement humaines, à l'utilisation de cellules urothéliales immortalisées. Ces dernières, rarement utilisées en 3 dimensions, auraient des propriétés fonctionnelles plus éloignées de l'urothélium humain normal et seraient moins aptes à la formation d'une barrière imperméable.

3. Les fibroblastes

a. Ingénierie pour la création d'une dérivation urinaire

De la SIS recouverte de fibroblastes 3T3 a été utilisée pour créer un conduit artificiel de dérivation urinaire dans un modèle de rongeur (rat). Aucune amélioration de la régénération n'a été observée en comparaison avec des biomatériaux non cellularisés (73,95).

4. Les cellules musculaires lisses

Les cellules musculaires lisses organisées en faisceaux forment la couche musculaire de l'appareil excréteur urinaire. Leur innervation est assurée par le système nerveux autonome et permet la propulsion des urines. De nombreuses études ont étudié la régénération de la couche musculaire de l'appareil excréteur urinaire, avec en ligne de mire la reconstruction de toutes les couches de cet appareil. Les cellules musculaires étaient alors associées à au moins un autre type cellulaire destiné à former l'urothélium. Dans de rares cas, les cellules musculaires lisses étaient étudiées isolément et destinées à reformer, à elles seules, l'ensemble de la paroi.

a. Ingénierie de la vessie

De nombreuses études ont étudié la culture de cellules musculaires lisses afin de reconstruire la couche musculaire lisse de la vessie, en association avec la culture de cellules urothéliales pour la reconstruction de l'urothélium. Ces travaux forment les bases de l'étude clinique d'Atala et al. (14), qui fait l'objet d'une analyse dans le chapitre Ingénierie de la vessie de la section Applications *in vivo*.

Plus récemment, Horst et al. ont étudié l'ensemencement de cellules musculaires lisses de rat sur un biomatériau composite (matrice de vessie porcine décellularisée + PLGA)(53). Ces biomatériaux

cellularisés étaient ensuite implantés de manière orthotopique pour l'agrandissement vésical de rats. L'évaluation histologique de la zone reconstruite notait après 4 semaines une couverture par un urothélium (provenant de la colonisation par l'urothélium adjacent). Les fibres musculaires lisses étaient de petite taille et irrégulières, il existait une colonisation par des microvaisseaux sanguins. Cette étude s'intéressait surtout à analyser le biomatériau composite utilisé.

Une étude réalisée par Tiemessen et al. évaluait l'effet d'une culture tridimensionnelle dynamique sur un biomatériau cellularisé (85). Un feuillet de collagène d'origine bovine étaitensemencé par des cellules urothéliales d'une part, et des cellules musculaires lisses d'autre part, d'origine porcine. La culture tridimensionnelle était réalisée soit en condition statique, soit sur un bioréacteur provoquant une traction cyclique uniaxiale, sensé mimer les cycles de remplissage et de déplétion de la vessie. Cette culture dynamique améliorait l'organisation en fibres épaisses du contingent musculaire lisse, qui semblait plus différencié. L'urothélium était cependant partiellement lésé par cette culture dynamique, avec rupture dans la confluence des cellules.

b. Ingénierie pour la création d'une dérivation urinaire

Des cellules musculaires lisses provenant de tissu adipeux et de sang périphérique ont été utilisées pour créer un conduit de dérivation urinaire dans un modèle porcin (96). Cela permettait l'obtention d'un néotissu décrit comme identique à la vessie native. Cette stratégie semble intéressante en cas de cancer de vessie, ou lorsque les sources habituelles de cellules urothéliales ne sont pas disponibles. Un essai clinique utilisant cette stratégie est décrit dans le chapitre Applications in vivo.

5. Les cellules souches

Afin de surmonter le manque de cellules urothéliales autologues, de nombreuses équipes ont étudié l'utilisation d'autres types cellulaires plus faciles à obtenir (ne nécessitant pas le recours à une biopsie chirurgicale ou endoscopique) et permettant une expansion cellulaire plus importante. Des cellules souches de différentes origines ont donc été utilisées en ingénierie tissulaire de l'urothélium : il s'agit majoritairement de cellules souches mésenchymateuses (MSCs) mais aussi d'Induced Pluripotent Stem Cells (IPSCs). La vessie et l'urètre ont pour origine l'endoderme, ce qui peut faire discuter l'utilisation de cellules mésenchymateuses pour leur reconstruction. Cependant, les uretères et le trigone de la vessie sont eux aussi recouverts d'urothélium et ont une origine mésenchymateuse. Il existe de plus des phénomènes de migration de ces cellules au sein de l'appareil urinaire, notamment au niveau du trigone (4). Cela permet d'envisager la différenciation de ces MSCs vers un phénotype urothélial.

Les cellules souches mésenchymateuses sont dérivées du mésoblaste, le feuillet intermédiaire de l'embryon. Même si elles peuvent être obtenues à partir de différents tissus, ces cellules ont des

caractéristiques communes. Elles n'expriment pas le Cluster de Différenciation (CD) exprimé par les cellules endothéliales et hématopoïétiques (CD34, CD45, CD11b, CD11c, CD14, CD19, CD79 α , CD86 ainsi que les molécules du Complexe Majeur d'Histocompatibilité de type II). Elles expriment en revanche des marqueurs tels que CD90, CD105, CD44, CD73, CD9, ainsi que CD80 à un niveau très faible. Les cellules souches mésenchymateuses peuvent être divisées en cellules souches mésenchymateuses adultes (par exemple dérivées de la moelle osseuse ou du tissu adipeux) et en cellules souches mésenchymateuses fœtales ou périnatales (dérivant alors de l'embryon lui-même ou des tissus extra embryonnaires) (97). Les cellules souches mésenchymateuses adultes sont les plus fréquemment utilisées dans la littérature pour la reconstruction de l'urothélium. Elles sont habituellement cultivées dans un milieu classique pour cellules souches (Dulbecco's modified Eagle's medium, DMEM, Gibco, Thermo Fisher Scientific Inc., MA, USA par exemple) pour leur phase d'expansion. Elles peuvent ensuite être soumises à un milieu uro-inducteur pour favoriser leur différenciation vers un phénotype urothélial. Pour prouver leur soucheité, elles doivent être capables de se différencier vers un phénotype de cellules adipeuses, chondrogéniques et ostéoblastiques. L'âge du patient et la présence d'une éventuelle pathologie ne semble pas avoir d'effet sur les potentialités de ces cellules (98).

a. Les cellules souches mésenchymateuses dérivées du tissu adipeux

Ces cellules souches proviennent du tissu adipeux. Elles sont en mesure de produire à confluence, après addition de vitamine C, une matrice extracellulaire permettant leur organisation en feuillet (99). Elles ont un potentiel de différenciation vers un phénotype ostéogénique, chondrogénique et adipogénique supérieur à celui des cellules souches dérivées des urines (100).

- Ingénierie de la vessie

Les cellules souches mésenchymateuses dérivées du tissu adipeux ont été utilisées pour réaliser des agrandissements vésicaux chez le rongeur dans plusieurs études. Zhou et al. conclut à l'absence de différence significative concernant la régénération de l'urothélium dans des vessies de rats augmentées par un biomatériau mixte poly(ϵ -caprolactone)/chitosan avec et sans ensemencement de cellules souches mésenchymateuses dérivées du tissu adipeux (68). Deux autres études ont des conclusions similaires avec le développement d'un urothélium stratifié et hyperplasique après agrandissement vésical utilisant des ADSCs (59,99). Il existait par ailleurs un meilleur développement du tissu musculaire, nerveux et du support vasculaire dans les biomatériaux cellularisés. Pour toutes ces études, le résultat urodynamique était considéré comme favorable avec un agrandissement significatif de la vessie.

Ces résultats chez le rongeur sont incomplètement retrouvés dans un modèle porcin d'agrandissement vésical par biomatériau (matrice de vessie décellularisée) ensemencé par des cellules souches mésenchymateuses dérivées du tissu adipeux. L'urothélium vésical était alors incomplètement régénéré notamment dans la région centrale du néotissu greffé. Les marqueurs spécifiques de l'urothélium et notamment l'UPK étaient diminués. Il existait alors une fibrose et un rétrécissement significatif du néotissu greffé, là aussi principalement en son centre. Ces phénomènes étaient responsables d'un effet modeste sur l'agrandissement vésical et d'une mortalité significative des animaux par perforation du néotissu (64).

- [Ingénierie pour la création d'une dérivation urinaire](#)

Des cellules souches mésenchymateuses dérivées des urines ont été utilisées pour créer un conduit urinaire chez le lapin. Ces cellules ne faisaient pas l'objet d'une étape de différenciation vers un phénotype urothélial, et étaient utilisées directement. Une étape initiale d'implantation au niveau de l'omentum était réalisée afin de promouvoir la vascularisation du néotissu, qui était implanté au niveau de la vessie secondairement. L'analyse histologique était satisfaisante et montrait notamment un recouvrement du néotissu par un épithélium de type urothélium. Celui-ci exprimait les marqueurs spécifiques de l'urothélium en immunohistochimie, notamment KRT AE/AE3, UPKIIIa et ZO1 (71).

- b. [Les cellules souches mésenchymateuses dérivées de la moelle osseuse](#)

Ces cellules proviennent de la moelle osseuse des os longs et fournissent le corps en cellules sanguines matures (101). Elles sont obtenues par passages successifs. Ces cellules présentent des similitudes avec les cellules musculaires lisses du détrusor avec l'expression des mêmes protéines contractiles (102). De ce fait, la plupart des études s'intéressent à la régénération par les cellules souches mésenchymateuses dérivées de la moelle osseuse du tissu musculaire lisse de la vessie (103–105) et éventuellement des tissus vasculaires et nerveux modèles dans un modèle de rats (98). Ces conclusions permettent de développer des stratégies d'injection de cellules souches mésenchymateuses dérivées de la moelle osseuse dans la paroi musculaire de la vessie afin d'améliorer les caractéristiques urodynamiques et limiter la fibrose dans un modèle de vessie neurologique chez le rat (106). Dans ces modèles, la régénération de l'urothélium est moins étudiée et semble favorisée par la cotransplantation de cellules souches mésenchymateuses dérivées de la moelle osseuse et de cellules CD34+ (98). Une autre stratégie est l'instillation dans la vessie de cellules souches mésenchymateuses dérivées de la moelle osseuse marquées magnétiquement couplée à un champ magnétique afin de favoriser la réparation de lésions vésicales par électrocoagulation dans un modèle de lapin. Là encore, cette stratégie favorise la formation d'un tissu fibreux sans effet sur la régénération de l'urothélium (107).

c. Les cellules souches dérivées des urines

Ces cellules souches, provenant probablement de la couche basale de l'urothélium, sont obtenues par la mise en culture d'échantillons d'urine dans un milieu contenant du Keratinocyte Serum Free Medium (KFSM) (108). La procédure de récupération, développée chez l'Homme, est réalisable dans un modèle de lapin pour obtenir des cellules similaires (109). Cette procédure permet l'obtention de 5 à 10 cellules pour 100mL d'urines. 4 morphologies et caractéristiques différentes sont observées, indiquant des origines différentes: urothéliale, musculaire, vasculaire et interstitielle. Leur culture est possible durant 8 passages. Leur analyse en immunofluorescence permet de retrouver des marqueurs caractéristiques de l'urothélium notamment KRT7 et UPK1a. La mise en place d'une phase d'uro-induction semble augmenter l'expression de ces marqueurs (110). Leur mise en culture dans un milieu pour cellules souches (DMEM) permet l'amplification de l'expression des marqueurs de cellules musculaire lisse. Elles possèdent une capacité de différenciation vers un phénotype myogénique, endogénique et neurogénique supérieur à celui des cellules souches mésenchymateuses dérivées du tissu adipeux (100). Les conditions de recueil et l'âge des patients ont des conséquences sur la quantité de cellules récupérées. Leur étude chromosomique retrouve une stabilité génomique durant la culture (108). L'étude de la littérature retrouve un intérêt croissant pour cette source de cellules (87,100,108–111).

- Ingénierie de l'uretère

Une étude récente a proposé la reconstruction d'un uretère de rat à partir d'un biomatériau naturel (matrice de vaisseau sanguin de lapin décellularisée)ensemencé par des cellules souches dérivées des urines humaines. L'urothélium était reconstruit par ces cellules après une phase d'uro-induction utilisant de l'Epidermal Growth Factor (EGF). Cette stratégie permettait la reconstruction d'un urothélium intact sur le biomatériau avec expression des marqueurs spécifiques de l'urothélium incluant UPK. Cet uretère reconstruit était perméable et permettait l'évacuation des urines (110).

- Ingénierie de l'urèthre

Une sténose uréthrale a fait l'objet d'une réparation par de la SIS porcineensemencée par des cellules souches dérivées des urines chez 12 lapins. Cela permettait la régénération d'un urothélium plus rapidement que dans le groupe témoin implanté avec de la SIS non cellularisée (2 semaines vs 3 semaines). Il existait de plus une diminution de la réponse inflammatoire et de la fibrose. Sur le plan clinique, une sténose uréthrale considérée mineure était retrouvée chez 1 lapin, alors que tous les lapins du groupe témoin présentaient une sténose uréthrale complète (69).

- [Implantation ectopique](#)

Des cellules souches dérivées des urines d'origine humaine ont été cultivées avec et sans étape d'orientation vers un phénotype urothélial. Cette étape d'orientation impliquait une période de culture cellulaire dans un milieu KSFM supplémenté avec de l'EGF. Les néotissus cellularisés étaient ensuite implantés de manière sous-cutanée chez une souris athymique. L'analyse immunohistochimique mettait en évidence un plus haut niveau d'expression des marqueurs spécifiques de l'urothélium dans les néotissus pour lesquels les cellules avaient été orientées vers un phénotype urothélial (112). Ce type d'étude permet d'analyser le comportement *in vivo* du néotissu, mais permet difficilement de transposer ces résultats à l'implantation orthotopique au vu de la cytotoxicité de l'urine.

- [Ingénierie pour la réalisation d'expériences *in vitro*](#)

L'utilisation de cellules souches dérivées des urines peut permettre l'obtention d'un urothélium *in vitro* possédant des fonctions de barrière. L'étude des conditions de culture de ces cellules souches dérivées des urines d'origine humaine retrouve un effet favorable de plusieurs facteurs (87):

- de conditions de culture dynamiques par un agitateur orbital à 40rpm.
- de l'utilisation d'un milieu de culture conditionné provenant de la culture de cellules urothéliales. Ce milieu était composé à 50% par du KSFM ayant servi à la culture de cellules urothéliales pendant une durée de 8 à 12 heures.
- de l'adjonction de calcium permettant la stratification des cellules

[d. Les cellules souches mésenchymateuses dérivées de la vessie](#)

La vessie humaine normale contient des cellules basales exprimant CD44 et possédant des caractéristiques de cellules souches mésenchymateuses (113). Elles ont pu être isolées à partir de vessie humaine à partir de fragments de vessie provenant de patients ayant fait l'objet d'une cystectomie pour cancer de vessie. La muqueuse était isolée puis cultivée dans un milieu de culture pour cellules souches mésenchymateuses (DMEM). Elles étaient ensuite différenciées vers un phénotype adipogénique, chondrogénique, ostéogénique, endothélial et musculaire lisse. De plus, une différenciation vers un phénotype urothélial incluant l'expression d'UPK1a et de KRT7 était possible après une étape d'induction utilisant du KSFM, de l'EGF et du sérum de veau foetal.

[e. Les cellules souches pluripotentes induites \(IPSCs\)](#)

Les IPSCs sont des cellules souches mésenchymateuses pour lesquelles des caractéristiques de cellules embryonnaires, telles que la multipotence et l'auto-renouvellement, ont été obtenues par transfection

de gènes (114). Des iPSCs humaines ont présenté des signes de différenciation vers un phénotype musculaire lisse après ensemencement en 3 dimensions sur un biomatériau (PLGA), permettant d'envisager une utilisation en ingénierie tissulaire en urologie. Cependant, l'étude de la différenciation vers un phénotype urothélial de ces cellules n'a pas été évalué dans cette étude (115). Une autre étude a permis l'obtention d'un urothélium différencié (exprimant notamment UPK) *in vitro* par utilisation de différents facteurs notamment la troglitazone et l'EGFR inhibiteur PD153035. La stratification était obtenue par utilisation de Fibroblasts Growth Factor 10 et favorisée par la culture en transwell. L'urothélium généré possédait une fonction de barrière, même si la position des cellules au sein de cet urothélium était différente d'un urothélium *in vivo* (114).

f. Cellules souches embryonnaires

Les cellules souches embryonnaires sont des cellules totipotentes obtenues lors des phases initiales de formation d'un embryon. Elles peuvent faire l'objet d'une différenciation vers un phénotype endodermique puis vers un phénotype urothélial exprimant des UPKs grâce à des protocoles spécifiques (116,117). Dans un modèle de syndrome de vessie douloureuse chez le rat, leur injection dans la paroi de la vessie a permis de limiter la destruction de l'urothélium et d'améliorer les symptômes urinaires (118).

C. Applications *in vivo*

Dans ce chapitre, nous étudierons les différentes applications de programmes d'ingénierie tissulaire de l'urothélium ou du système excréteur urinaire en clinique.

1. L'implantation de biomatériaux non cellularisés (*unseeded scaffolds*)

a. Ingénierie de la vessie

De nombreuses études utilisant des biomatériaux non cellularisés ont été réalisées chez l'Homme et sont répertoriées dans la revue de littérature de Chua et al. (28). Une étude clinique d'agrandissement vésical chez 8 patients (18) utilisant de la SIS non cellularisée a montré initialement des résultats encourageants avec peu de complications (2 infections urinaires) et une amélioration significative des paramètres urodynamiques, notamment augmentation de la capacité vésicale et diminution des pressions intravésicales après un suivi de 11 à 36 mois. Cependant, ce même auteur a publié récemment un article de suivi à long-terme de ces patients (19) avec un recul moyen de 6,3 ans (4,5-8,3) montrant des résultats plus mitigés chez 15 patients. En effet, seul 9 d'entre eux présentaient une persistance à long terme des améliorations soit un taux de succès de 60%, inférieur à celui de l'entérocystoplastie, évalué à 77%. Des complications majeures étaient retrouvées avec 1 perforation et 1 formation de calcul intravésical. Sur le plan urodynamique, 2 patients présentaient un échec

immédiat de l'entérocystoplastie et 4 patients voyaient leurs paramètres urodynamiques se dégrader lentement. Il est intéressant de noter l'existence de paramètres histologiques de la zone d'agrandissement très proches de la vessie normale avec notamment un urothélium similaire à celui de la vessie native et une disparition de la SIS. Ces résultats à long-terme sont concordants avec d'autres études cliniques notant soit des complications graves trop fréquentes (lithiases vésicales, perforation) (16), soit une amélioration incomplète des paramètres urodynamiques nécessitant d'envisager le recours futur à l'entérocystoplastie (15). Dans ces deux études, l'analyse histologique du tissu réimplanté montrait un urothélium d'aspect normal ou squameux, une couche musculaire lisse plus fine que sur le détrusor sain et un tissu conjonctif épais et abondant.

2. Les cellules urothéliales

a. Ingénierie de la vessie

L'étude clinique de référence étudiant l'agrandissement de la vessie par un néotissu ensemencé par des cellules urothéliales a été publiée par Atala (14). Dans cette étude, 7 patients souffrant d'une vessie neurologique sur spina bifida (myéломéningocèle) ont été opérés. Dans un premier temps, une biopsie chirurgicale de vessie était réalisée. Cela permettait l'isolation puis la culture en deux dimensions des cellules autologues urothéliales d'une part, musculaires lisses d'autre part. Ces cellules étaient ensemencées de part et d'autre d'un biomatériau. Deux biomatériaux étaient utilisés : de la matrice de vessie décellularisée d'une part et un biomatériau hybride collagène-PGA d'autre part. Après une étape de culture en condition tridimensionnelle, ces biomatériaux cellularisés étaient réimplantés afin de réaliser un agrandissement vésical. Pour certains patients, une couverture du néotissu par le grand omentum (grand épiploon) était réalisée afin de promouvoir sa vascularisation. Les résultats étaient alors prometteurs avec une augmentation modérée de la compliance vésicale des 7 enfants opérés, avec des résultats améliorés pour les patients pour lesquels une couverture par le grand omentum avait été réalisée.

Cependant, des études cliniques ultérieures utilisant le même concept ont mis en évidence non seulement une absence d'amélioration significative des paramètres urodynamiques, mais aussi la survenue de complications sévères (infections, perforation, lithiases vésicales). Ces observations pouvaient amener les auteurs à explanter le néotissu ou à envisager le recours à une entérocystoplastie (17,28).

A la suite de ces études cliniques, l'entérocystoplastie est restée le « gold standard » pour la réalisation d'agrandissements de vessie.

b. Ingénierie de l'urèthre

Une reconstruction urétrale par ingénierie tissulaire a été réalisée chez 5 garçons (21) âgés de 10 à 14 ans. Ces enfants présentaient une lésion urétrale post-traumatique suite à une fracture du bassin. Pour deux d'entre eux, une première intervention de reconstruction utilisant de la peau ou de la muqueuse buccale avait échoué, nécessitant une reprise chirurgicale. Une biopsie chirurgicale de vessie était réalisée par incision sus-pubienne. Les cellules urothéliales et les cellules musculaires lisses étaient cultivées puisensemencées de part et d'autre d'un biomatériau de PGA-PLGA. Une culture complémentaire de 7 jours en condition tridimensionnelle était réalisée. Le biomatériau cellularisé était ensuite tubularisé sur une sonde urinaire et mesurait 4 à 6 cm de longueur. Une nouvelle intervention chirurgicale permettait l'exposition de l'urèthre, la résection de l'urèthre sténosé et l'implantation du néotissu anastomosé à l'urèthre sain. Une sonde urinaire était maintenue pour une durée de 4 semaines afin de prévenir la fuite urinaire et la sténose précoce. En dehors d'une sténose traitée par section endoscopique, les résultats cliniques étaient très favorables avec une durée médiane de suivi de 71 mois. En effet, à la fin du suivi, les patients présentaient une filière urétrale perméable (évaluée par cystographie et endoscopie) avec une débitmétrie (notamment un débit maximal) considérée normale. L'analyse histologique du tissu reconstruit montrait un aspect normal avec un urothélium et des cellules musculaires lisses. Ces résultats très encourageants n'ont pas été reproduits dans d'autres études depuis. Il est à noter que chaque patient de cette étude a fait l'objet d'un suivi relativement agressif incluant plusieurs anesthésies générales (pour cystoscopie de contrôle notamment) et plusieurs examens irradiants (cystographies rétrogrades).

3. Les cellules musculaires lisses

a. Ingénierie de la vessie

Dans l'étude clinique d'Atala et al. (14), la reconstruction de la couche musculaire lisse était dévolue à des cellules musculaires lisses autologuesensemencées au pôle basal du biomatériau. Après implantation et cicatrisation, l'analyse histologique de la zone reconstruite mettait en évidence l'aspect histologique de muscle lisse normal.

b. Ingénierie de l'urèthre

De la même façon, la reconstruction urétrale chez par ingénierie tissulaire utilisait des cellules musculaires lisses pour la reconstruction de la musculeuse (21). L'analyse histologique notait là aussi un aspect de musculeuse lisse normale.

c. Ingénierie pour la création d'une dérivation urinaire

Un essai clinique de phase I utilisant des cellules musculaires lisses provenant du tissu adipeux ensemencées sur un biomatériau de PLGA a été réalisé chez 8 patients (119). Aucune complication n'est survenue durant l'hospitalisation. Cependant, durant le suivi, tous les patients ont eu une sténose de leur conduit nécessitant l'explantation du néotissu. Là encore, l'ingénierie tissulaire n'a aujourd'hui pas remplacé les techniques chirurgicales habituelles, comme l'urétérostomie trans-iléale incontinent (Bricker).

D. Questions posées par l'ingénierie tissulaire de l'appareil urinaire

1. Discussion sur les différentes stratégies de reconstruction de l'urothélium

L'appareil urinaire peut être touché par différentes pathologies impliquant une perte de substance. Les techniques chirurgicales actuelles ne répondent que partiellement ou imparfaitement à son comblement et pourraient être remplacées par des techniques d'ingénierie tissulaire. La couche la plus spécifique de l'appareil urinaire, l'urothélium, devrait faire l'objet d'une attention particulière car il a un rôle protecteur sur les couches sous-jacentes en empêchant leur agression par l'urine cytotoxique. Différentes approches ont été étudiées pour l'ingénierie tissulaire de l'urothélium: en utilisant des biomatériaux non cellularisés, cellularisés par des cellules urothéliales ou des cellules souches de différentes origines.

a. L'implantation de biomatériaux non cellularisés (unseeded scaffolds)

L'implantation d'un biomatériau non cellularisé montre habituellement un aspect histologique moins favorable comparée à l'implantation de biomatériaux cellularisés dans les études expérimentales. Chez l'Homme, elle permet la formation d'un urothélium d'aspect proche de la normale et la régénération partielle des couches sous-jacentes de la vessie. Cependant, chez l'Homme et l'animal, la survenue trop fréquente de complications graves ne permet pas de recommander son utilisation en routine et ce d'autant plus que les améliorations urodynamiques initialement observées ne semblent pas se maintenir dans le temps.

b. L'utilisation de cellules urothéliales

Les cellules urothéliales autologues sont la voie de recherche historique pour l'ingénierie tissulaire de l'urothélium. De nombreuses études chez l'animal ont montré des résultats favorables et ont permis la mise en place d'essais cliniques. Cependant, les faibles améliorations des caractéristiques urodynamiques et les complications sévères fréquentes n'ont pas permis l'utilisation de ce procédé en routine. Il est donc nécessaire de réaliser une nouvelle étape de recherche fondamentale. Cependant, la rareté d'obtention de matériel couvert de cellules urothéliales humaines et les difficultés relatives

d'expansion de ces cellules ont limité leur utilisation dans la littérature récente, au profit des cellules souches de différentes origines. Différentes études montrent que, pour obtenir la meilleure différenciation vers un phénotype urothélial de ces cellules souches, il est possible de les cultiver dans un milieu conditionné contenant du milieu de culture de cellules urothéliales. L'obtention d'une source fiable et pérenne de cellules urothéliales humaines en quantité suffisante reste donc une priorité pour améliorer la recherche sur l'ingénierie tissulaire de l'urothélium quelque-soit le type de cellule utilisé.

c. L'utilisation de cellules souches mésenchymateuses dérivées du tissu adipeux

L'utilisation de cellules souches mésenchymateuses dérivées du tissu adipeux a peu d'impact sur la régénération de l'urothélium. Dans les modèles rongeurs, l'urothélium est régénéré alors que dans les modèles de grands animaux (cochons), cette régénération est de mauvaise qualité et prédominante à la périphérie, et ce avec ou sans cellules souches mésenchymateuses dérivées du tissu adipeux. Cependant, ces cellules semblent avoir un effet favorable sur la régénération des autres couches de l'urothélium, notamment les tissus musculaires lisses et vasculaires. Cette régénération se fait de manière indirecte par des mécanismes paracrines ce qui explique la régénération préférentielle de la périphérie du néotissu greffé (64). Une étude alerte par ailleurs sur l'augmentation de l'agressivité de cellules cancéreuses par la sécrétion de facteurs paracrines ce qui pourrait remettre en cause leur utilisation pour la reconstruction de la vessie, particulièrement dans les indications oncologiques (120).

d. L'utilisation de cellules souches mésenchymateuses dérivées de la moelle osseuse

Les cellules souches mésenchymateuses dérivées de la moelle osseuse sont aisées à obtenir et ont un fort potentiel de prolifération. Leur utilisation en ingénierie tissulaire de l'urothélium passe soit par l'ensemencement sur un biomatériau, soit par une injection intravésicale ou dans la paroi de la vessie. Elles ont alors un rôle favorable sur le développement de la couche musculaire lisse et éventuellement sur les composantes vasculaires et nerveuses. Elles ont cependant un rôle limité dans la reconstruction de l'urothélium et celle-ci pourrait être favorisée par la cotransplantation de cellules souches mésenchymateuses dérivées de la moelle osseuse et de cellules CD34+ (98). Les modèles animaux proposés pour ces études sont de petits animaux (rats et lapins) ce qui constitue une limite, notamment dans l'interprétation des phénomènes de régénération et des paramètres urodynamiques. En effet, évaluer le fonctionnement vésical d'un rat dont la capacité maximale vésicale est de quelques millilitres expose à des erreurs d'interprétation et de mesure.

e. L'utilisation de cellules souches dérivées des urines

Les cellules souches dérivées des urines présentent l'avantage d'une récupération aisée et non invasive. Leur origine urothéliale permet d'envisager la reconstruction d'un urothélium différencié

formant barrière, notamment après une étape d'uro-induction et lors d'une culture dans des conditions dynamiques. Elles possèdent une forte capacité de prolifération. Elles permettent par ailleurs la reconstruction des autres couches de l'appareil urinaire, notamment la couche musculaire lisse. Cela est permis par l'utilisation de conditions de culture spécifiques *in vitro* ou par un effet paracrine du tissu sain sur le néotissu (69).

f. L'utilisation de cellules souches pluripotentes induites (IPSCs)

Les IPSCs peuvent être différenciées vers un phénotype urothélial grâce à l'utilisation de plusieurs facteurs de différenciation et de stratification. Cependant, les considérations éthiques et sécuritaires limitent l'utilisation de ces cellules à des fins d'ingénierie tissulaire en clinique. Elles sont en revanche utilisables dans le cadre de la création d'un urothelium pour la recherche *in vitro*.

g. L'utilisation de cellules souches embryonnaires

Des protocoles permettant la différenciation d'ESCs vers un phénotype urothélial existent, mais ces cellules sont aujourd'hui peu disponibles chez l'Homme et leur utilisation est limitée par des considérations éthiques.

h. Conclusion sur la reconstruction de l'urothélium en ingénierie tissulaire

L'urothélium est un épithélium spécialisé recouvrant l'ensemble de l'appareil excréteur urinaire. L'ingénierie tissulaire de cet appareil excréteur urinaire peut permettre d'envisager sa reconstruction ou son remplacement d'une part et la réalisation d'études pharmacologiques *in vitro* d'autre part. Dès lors, la question de la reconstruction spécifique de l'urothélium se pose afin de garantir au néotissu des capacités de barrière contre l'urine, hautement cytotoxique. Différents types cellulaires et stratégies sont disponibles pour cette reconstruction. La non-reconstruction de cette couche compte sur la colonisation d'un biomatériau par le tissu sain adjacent mais ne permet qu'une reconstruction incomplète responsable de phénomènes de fibrose. L'utilisation de cellules urothéliales autologues nécessite une intervention chirurgicale préliminaire et n'a pas permis d'obtenir des résultats satisfaisants chez l'Homme. La recherche s'est donc portée sur l'utilisation des cellules souches. Les cellules souches mésenchymateuses dérivées du tissu adipeux et de la moelle osseuse permettent la reconstruction de la couche musculaire lisse, mais ont peu d'effet sur la reconstruction de l'urothélium. Les cellules souches dérivées des urines et les cellules souches mésenchymateuses de vessie sont très prometteuses car elles permettent l'obtention d'un urothelium différencié. Les cellules souches pluripotentes induites (Induced Pluripotent Stem Cells (IPSCs)) et les cellules souches embryonnaires peuvent être différenciées vers un phénotype urothélial mais leur utilisation est limitée.

2. Questions posées par la reconstruction de l'urothélium

L'ingénierie tissulaire de l'urothélium semble donc être une étape nécessaire dans la reconstruction de l'appareil urinaire par ingénierie tissulaire, afin de limiter l'agression de l'urine sur les couches sous-jacentes, à l'origine de phénomènes de fibrose entraînant des complications graves. Cependant, les techniques actuelles d'ingénierie tissulaire ne sont pas utilisées en routine et nécessitent des mises au point complémentaires. S'il semble que l'utilisation de biomatériaux cellularisés soit préférable à des biomatériaux non cellularisés, le type de cellule utilisé reste débattu. Les cellules urothéliales possèdent un phénotype très différencié et sont à même de recréer le tissu d'origine, mais les difficultés pour obtenir une quantité suffisante de ces cellules, leur prolifération lente et les résultats insuffisants obtenus lors de leur utilisation chez l'humain a fait envisager l'utilisation d'autres types cellulaires. Les cellules souches mésenchymateuses dérivées de la moelle osseuse et du tissu adipeux, très étudiées dans l'ingénierie tissulaire, n'ont qu'un effet indirect et partiel sur la reconstruction de l'urothélium, mais peuvent néanmoins être utilisées pour la reconstruction des couches sous-jacentes, notamment musculaire lisse. Les cellules souches dérivées des urines quant à elles semblent très prometteuses. Faciles à obtenir par des méthodes non invasives, elles possèdent des capacités de prolifération, de différenciation vers un phénotype urothélial, de formation d'une barrière imperméable et même de reconstruction des autres couches de l'appareil urinaire. Leur utilisation sur des modèles de « grands animaux » type porc ou chien, notamment à visée de reconstruction de la vessie, est souhaitable.

Concernant la création d'un urothélium à des fins de recherche *in vitro*, les cellules urothéliales et les cellules souches dérivées des urines semblent être les types cellulaires à privilégier. En effet, ces cellules possèdent les meilleures capacités à exprimer les marqueurs de différenciation terminale de l'urothélium (UPs, KRTs), à se stratifier et à former une barrière imperméable.

3. Questions posées par la reconstruction de la couche musculaire lisse

Il est licite de vouloir reconstruire la couche musculaire lisse de l'appareil excréteur urinaire dans le cadre de l'ingénierie tissulaire. En effet, la présence de cellules au sein du biomatériau implanté pourrait améliorer ses propriétés biomécaniques (90) et pourrait guider la régénération du néotissu par les cellules de l'hôte en limitant la fibrose. A ce titre, plusieurs contingents cellulaires peuvent être utilisés, notamment les cellules musculaires lisses et les cellules souches dérivées des urines.

Cependant, la présence d'une couche musculaire lisse n'est pas synonyme de contraction musculaire. En effet, une contraction musculaire nécessiterait la présence d'un réseau nerveux relié au système nerveux autonome de l'hôte. Certaines études (99) s'intéressent à l'expression de marqueurs

neuronaux, notamment le NeuN ou la protéine S100. Cependant, leur présence à des taux en général très faible n'est pas synonyme de contraction musculaire.

L'absence de couche musculaire lisse, ou sa présence sans possibilité de contraction n'est pas un obstacle insurmontable. En effet, l'entérocystoplastie, qui est aujourd'hui la technique de référence, n'a pas de capacités contractiles. Cette situation impose donc l'évacuation des urines par cathétérisme intermittent. Cela pourrait donc aussi être proposé dans le cadre d'un remplacement ou d'un agrandissement vésical ne possédant pas de propriétés contractiles.

4. Questions posées par la reconstruction de la séreuse

La séreuse a peu de capacités mécaniques, mais sert de support à la vascularisation et à l'innervation de la vessie. Par définition, l'étape de création d'une néo-vascularisation ou d'une néo-innervation doit se faire *in vivo*, par interaction entre le néotissu et le système vasculaire et nerveux de l'hôte. De nombreuses études ont dans ce contexte utilisé le grand omentum (grand épiploon) qui présente plusieurs avantages :

- une vascularisation riche
- une localisation proche du site à reconstruire, s'agissant de la vessie
- une fonction accessoire permettant son sacrifice ou son utilisation à d'autres fins

Le néotissu était alors recouvert de grand omentum et celui-ci l'infiltrait progressivement. Deux stratégies sont disponibles :

- l'implantation directe du néotissu en situation orthotopique. Celui-ci est alors en contact d'une part avec l'urine, d'autre part avec le grand omentum
- une implantation initiale du néotissu au niveau du grand omentum et une période d'incubation *in vivo*, sans mise en contact avec l'urine. Secondairement, une nouvelle intervention est réalisée pour implanter le néotissu en position orthotopique.

L'implantation en deux temps semble améliorer l'infiltration par les tissus de l'hôte et permettrait d'implanter au contact de l'urine un néotissu plus mature et moins fragile. Cependant, la nécessité d'une intervention chirurgicale supplémentaire sous anesthésie générale est un frein à son utilisation en pratique. Enfin, comme mentionné dans le chapitre « Questions posées par la reconstruction de la couche musculaire lisse », l'innervation est la grande absente de cette reconstruction et n'est pas améliorée par le recouvrement du néotissu par le grand omentum.

E. Types cellulaires utilisés dans cette étude

Deux types cellulaires différents seront évalués dans cette étude.

1. Les cellules urothéliales humaines

Ce type cellulaire largement étudié dans la littérature a fait l'objet de nombreuses publications. Plusieurs raisons justifient cependant leur utilisation.

a. Il s'agit du type cellulaire de référence pour la création d'un urothélium

Les cellules urothéliales sont des cellules différenciées spécialisées. Elles sont a priori les plus capables de reconstruire un urothélium par ingénierie tissulaire. Les sources animales de ces cellules sont nombreuses, mais le transfert des conclusions de modèles animaux vers la clinique est imparfait. Le type cellulaire de choix pourrait alors être la cellule urothéliale humaine. Cependant, la récupération de telles cellules à des fins de recherche est difficile. Seules quelques interventions chirurgicales, par exemple la cure de jonction pyélo-urétérale, permettent la récupération d'une quantité limitée de tissu recouvert d'urothélium. La récupération de cellules lors de prélèvements multi-organes est complexe et ne permet pas d'obtenir des cellules de qualité suffisante pour envisager de les utiliser en ingénierie tissulaire (81). Les capacités relativement faibles de prolifération de ces cellules compliquent la phase d'expansion. Il convient alors d'optimiser les conditions de récupération et de culture cellulaire pour obtenir le meilleur rendement lors des phases d'expansion, puis le meilleur phénotype lors des phases d'organisation en 3 dimensions.

b. Les études cliniques n'ont pas permis la reconstruction de la vessie

Des implantations de biomatériaux cellularisés par des cellules urothéliales ont été réalisées chez l'Homme avec des résultats insuffisants, ce qui ne permet pas leur utilisation en pratique courante. Cela justifie la réalisation d'études complémentaires. Dans ce contexte, les cellules urothéliales humaines peuvent soit être le type cellulaire utilisé, soit être le groupe témoin.

c. Les cellules urothéliales pourraient avoir un effet paracrine pour la différenciation d'autres types cellulaires

Lors de la culture de cellules, de nombreux facteurs sont relargués dans le milieu de culture. Ces facteurs peuvent rendre compte de l'obtention de meilleurs résultats après implantation de biomatériaux cellularisés, en agissant de manière paracrine pour la reconstruction du néotissu par l'hôte. Ils semblent limiter les phénomènes de rétraction et de fibrose. Ils ne sont pas caractérisés à ce jour. Ces facteurs sont probablement excrétés par l'intermédiaire de vésicules extracellulaires (exosomes), qui ont aussi un rôle dans le développement des cancers de vessie (121). La récupération de milieu de culture de cellules urothéliales humaines permet d'améliorer la différenciation d'autres

cellules vers un phénotype urothélial. C'est notamment le cas pour les cellules souches humaines dérivées des urines pour lesquelles le meilleur phénotype est obtenu lors d'une culture contenant un milieu conditionné de la sorte (87). Dès lors, quel que soit le type cellulaire utilisé dans une stratégie d'ingénierie tissulaire, les étapes de différenciation vers un phénotype urothélial peuvent être améliorées la mise en culture de cellules urothéliales pour obtention de ce milieu de culture conditionné.

2. *Les cellules souches mésenchymateuses de la gelée de Wharton (97)*

Les cellules souches mésenchymateuses dérivées de la gelée de Wharton (WJ-MSCs) sont des cellules provenant de la gelée entourant le cordon ombilical du fœtus. Il s'agit donc de cellules souches mésenchymateuses fœtales ou périnatales, par opposition aux cellules souches mésenchymateuses adultes préalablement décrites. Elles proviennent plus précisément des tissus extra-embryonnaires, qui sont associés à l'accouchement. Ces tissus comprennent le placenta, le cordon ombilical, la gelée de Wharton et la membrane amniotique. Il ne s'agit donc pas de cellules souches embryonnaires totipotentes, même si elles partagent avec elles certaines capacités. Elles sont notamment incapables de former des tératomes, contrairement aux cellules souches embryonnaires. Leur utilisation en médecine régénérative est moins contraignante sur le plan légal et éthique.

Les WJ-MSCs sont des cellules souches multipotentes qui présentent des capacités d'auto-renouveaulement. Elles sont de plus capables de se différencier en de nombreux types cellulaires d'origine mésenchymateuse : cellules hématopoïétiques, fibroblastes, cellules musculaires lisses, adipocytes, chondrocytes, ostéocytes. Elles expriment les marqueurs de cellules souches mésenchymateuses précédemment décrits dans le chapitre « Les cellules souches ». Elles sont épargnées par les facteurs de vieillissement qui affectent habituellement les cellules souches mésenchymateuses adultes et peuvent affecter leurs propriétés. L'ensemble de ces éléments font de ces WJ-MSCs un acteur de choix pour l'ingénierie tissulaire. Elles sont utilisées dans des études cliniques dont les résultats sont à l'heure actuelle indisponibles. Les champs d'applications dans lesquels elles sont évaluées sont multiples :

- cardiologie : perfusion intra coronaire de WJ-MSCs dans l'infarctus du myocarde et l'insuffisance cardiaque
- neurologie : injection intra thécale de WJ-MSCs dans la sclérose latérale amyotrophique, traitement des lésions médullaires traumatiques à la phase chronique
- urologie : injection intra-caverneuse de WJ-MSCs dans la dysfonction érectile
- orthopédie : injection intra articulaire de WJ-MSCs dans l'arthrose de genou
- endocrinologie : traitement de l'ulcère de pied diabétique

Les WJ-MSCs possèdent par ailleurs un statut immunitaire privilégié leur permettant notamment de limiter la réponse immunitaire de l'hôte, et pourraient donc avoir un effet favorable sur des pathologies induites par l'immunité (telle que la maladie du Greffon versus Hôte). Elles sont testées dans cette indication dans des études cliniques avec des résultats préliminaires encourageants (97).

A notre connaissance, aucune étude n'a été réalisée sur les capacités des WJ-MSCs à recréer la paroi de l'appareil excréteur urinaire par ingénierie tissulaire. Dans ce contexte, nous proposons de les évaluer *in vitro* dans cette application.

Partie I : Caractérisation d'une source originale de cellules urothéliales: les copeaux de Résection Trans-Uréthrale de Prostate

I. Rationnel

L'ingénierie de l'urothélium est une étape nécessaire à la création d'un néotissu visant à reconstruire l'appareil excréteur urinaire. En effet, l'urothélium confère à l'appareil excréteur urinaire ses capacités de distension et d'étanchéité. S'il n'est pas reconstruit, l'action cytotoxique directe de l'urine sur les couches sous-jacentes est à l'origine de phénomènes de fibrose et de rétraction responsables de complications graves. Il est l'élément principal à reconstruire dans la création d'un urothélium « biomimétique » pour la recherche *in vitro*. Cependant, une source de cellules urothéliales humaines est nécessaire pour créer cet urothélium *in vitro*. En effet, les modèles de culture de cellules urothéliales animales sont incomplètement transposables à l'Homme, et les cellules urothéliales immortalisées ne semblent pas avoir les propriétés biomécaniques requises. Il est donc nécessaire d'obtenir, à des fins d'ingénierie de l'urothélium *in vitro*, des cellules urothéliales humaines :

- dérivant d'une activité de soin
- en quantité suffisante
- avec une qualité permettant leur mise en culture pour expansion cellulaire.

Or, les interventions chirurgicales répondant à ce cahier des charges sont rares.

A. Les interventions chirurgicales permettant l'obtention de cellules urothéliales

Toutes les interventions aboutissant à la résection d'un segment d'appareil urinaire peuvent en théorie fournir des cellules urothéliales humaines destinées à l'ingénierie tissulaire :

- Les interventions de résection d'appareil urinaire dans un contexte cancérologique sont fréquentes, mais la pathologie nécessite une étude complète du tissu réséqué en anatomopathologie. Après les étapes de fixation requises, il n'est plus possible de réaliser une récupération et une expansion des cellules urothéliales. De plus, dans ce contexte, il existe un risque de récupération de cellules urothéliales tumorales dont les propriétés seront éloignées des cellules urothéliales normales. Ces cellules font de plus peser un risque de recrudescence tumorale si elles sont destinées à être réimplantées.

- Les interventions réalisées chez les patients présentant une vessie neurologique (par exemple une entérocystoplastie d'agrandissement) permettent la récupération de fragments de taille moyenne (environ 10 à 20cm²). Cependant, l'état d'inflammation chronique de la vessie de ces patients ne permet d'extraire que des cellules de qualité modeste moins aptes à la culture cellulaire.
- Les interventions réalisées chez les patients « sains » permettant de récupérer un fragment d'appareil excréteur urinaire sont en fait rares. Il s'agit très majoritairement de la pyéloplastie pour syndrome de la jonction pyélo-urétérale, qui permet l'obtention de fragments de petite taille (1cm² environ). Cette intervention étant peu fréquente, il est difficile de se baser sur cette source cellulaire pour organiser une recherche portant sur l'ingénierie tissulaire. Par ailleurs, l'uretère et le pyélon ont une origine mésenchymateuse, différente de celle endodermique de la vessie, même s'il ne s'agit pas là d'un obstacle insurmontable.

La récupération de cellules urothéliales par un geste « supplémentaire » non prévu dans le programme de soin est strictement encadrée par la loi et très difficile à organiser. Elle n'est a priori possible que si le patient peut espérer un bénéfice de ce prélèvement, généralement car il fera l'objet de la réimplantation d'un néotissu.

La récupération de cellules urothéliales qui seront utilisées dans le cadre du soin du patient est possible. Cependant, cela doit être réalisé dans le cadre d'un essai clinique, car les conclusions décevantes de l'implantation de biomatériaux cellularisés par des cellules urothéliales chez l'Homme n'ont pas permis leur utilisation en pratique courante.

B. Les cellules urothéliales humaines provenant d'une Résection Trans Uréthrale de Prostate

Nous proposons dans cette étude une source originale de cellules urothéliales : la Résection Trans-Uréthrale de Prostate. Cette intervention est proposée aux patients hommes présentant une hypertrophie bénigne de prostate.

1. La prostate

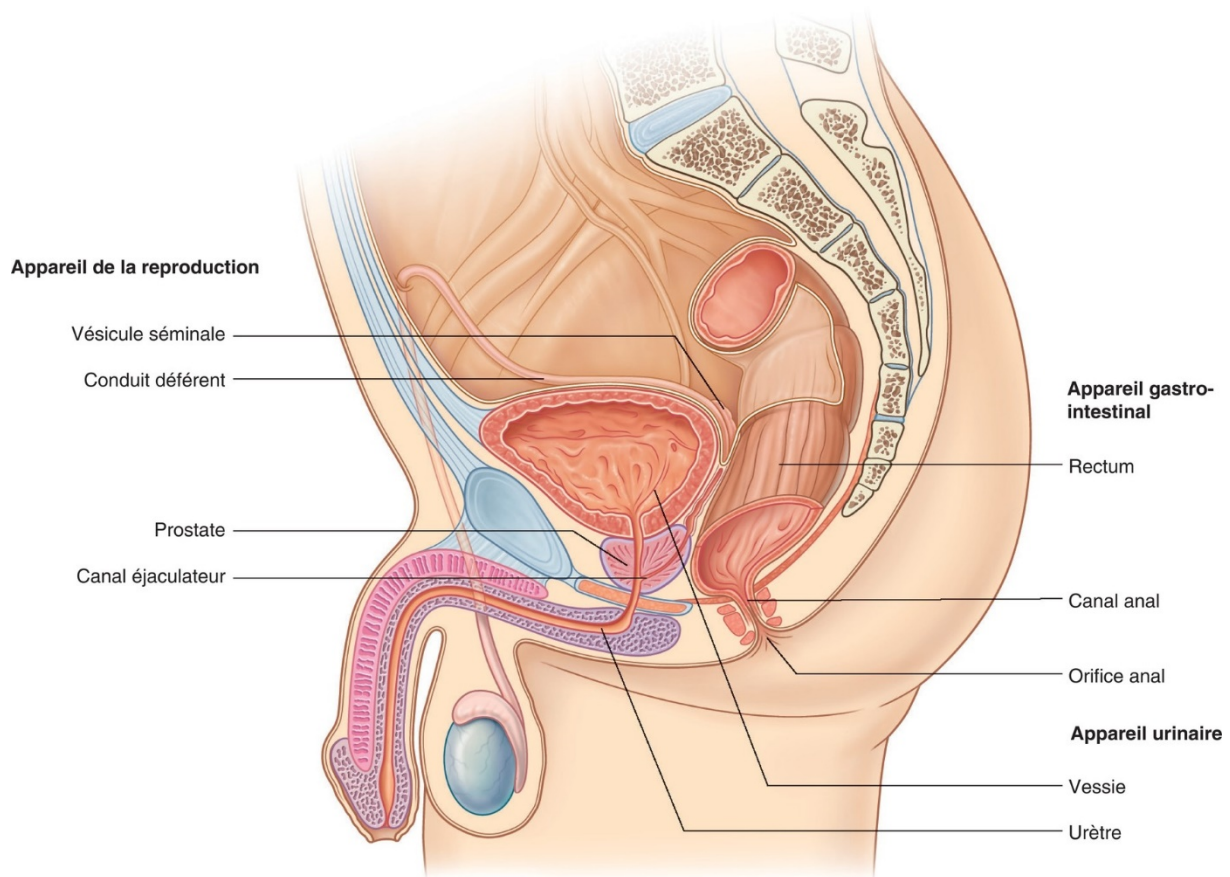


Figure 8 : Appareil reproducteur masculin. Source : AFU (Association Française d'Urologie), disponible sur <https://www.urofrance.org/congres-et-formations/formation-initiale/referentiel-du-college/hypertrophie-benigne-de-la-prostate.html#c2495>. Consulté le 26 juin 2020.

La prostate est une glande exocrine de l'appareil génital masculin. Sa localisation anatomique est présentée sur la Figure 8. Son rôle est de sécréter et de stocker une partie du liquide séminal, un des composants du sperme. Elle est localisée dans le pelvis, sous la vessie, en avant du rectum et en arrière de la symphyse pubienne. Elle est traversée par l'urètre postérieur dont la paroi est formée par la prostate recouverte d'urothélium.

2. L'hypertrophie bénigne de prostate

L'hypertrophie bénigne de la prostate est une pathologie de l'homme liée au vieillissement. Dans cette pathologie, la partie centrale de la glande est touchée par un adénome, c'est-à-dire une tumeur bénigne. Cette tuméfaction provoque une compression de l'urètre postérieur qui provoque une obstruction à l'évacuation de la vessie. Les patients présentent donc des troubles mictionnels associant pollakiurie (augmentation de la fréquence des mictions) avec urgences mictionnelles, une dysurie (difficultés à uriner) avec un jet faible et des efforts de poussée, et une sensation de vidange

incomplète. L'hypertrophie bénigne de prostate est parfois responsable de complications aiguës telles que la rétention aiguë d'urine (globe vésical), l'infection (prostatite, orchi-épididymite), l'hématurie et l'insuffisance rénale aiguë obstructive. Les complications chroniques sont la rétention vésicale chronique avec mictions par rengorgement, les lithiases vésicales et l'insuffisance rénale chronique obstructive. Le toucher rectal retrouve une prostate augmentée de volume, souple, régulière, lisse et indolore, avec disparition du sillon médian. La débitmétrie retrouve une réduction du débit maximal (inférieur à 15mL/s, très réduit si <10mL/s). L'échographie prostatique, réalisée par voie transrectale, permet d'évaluer le volume prostatique. Le traitement peut être :

- L'abstention pour les formes mineures
- Un traitement médical pour les formes non compliquées : α -bloquants ou inhibiteurs de la 5 α -réductase.
- Un traitement chirurgical, qui est le seul traitement curatif, pour les formes compliquées ou résistantes au traitement médical :
 - L'incision cervico-prostatique par endoscopie (prostate <30g)
 - La RTUP par endoscopie (prostate <80g)
 - L'adénomectomie voie haute (prostate >80g)

3. La Résection Trans-Uréthrale de Prostate

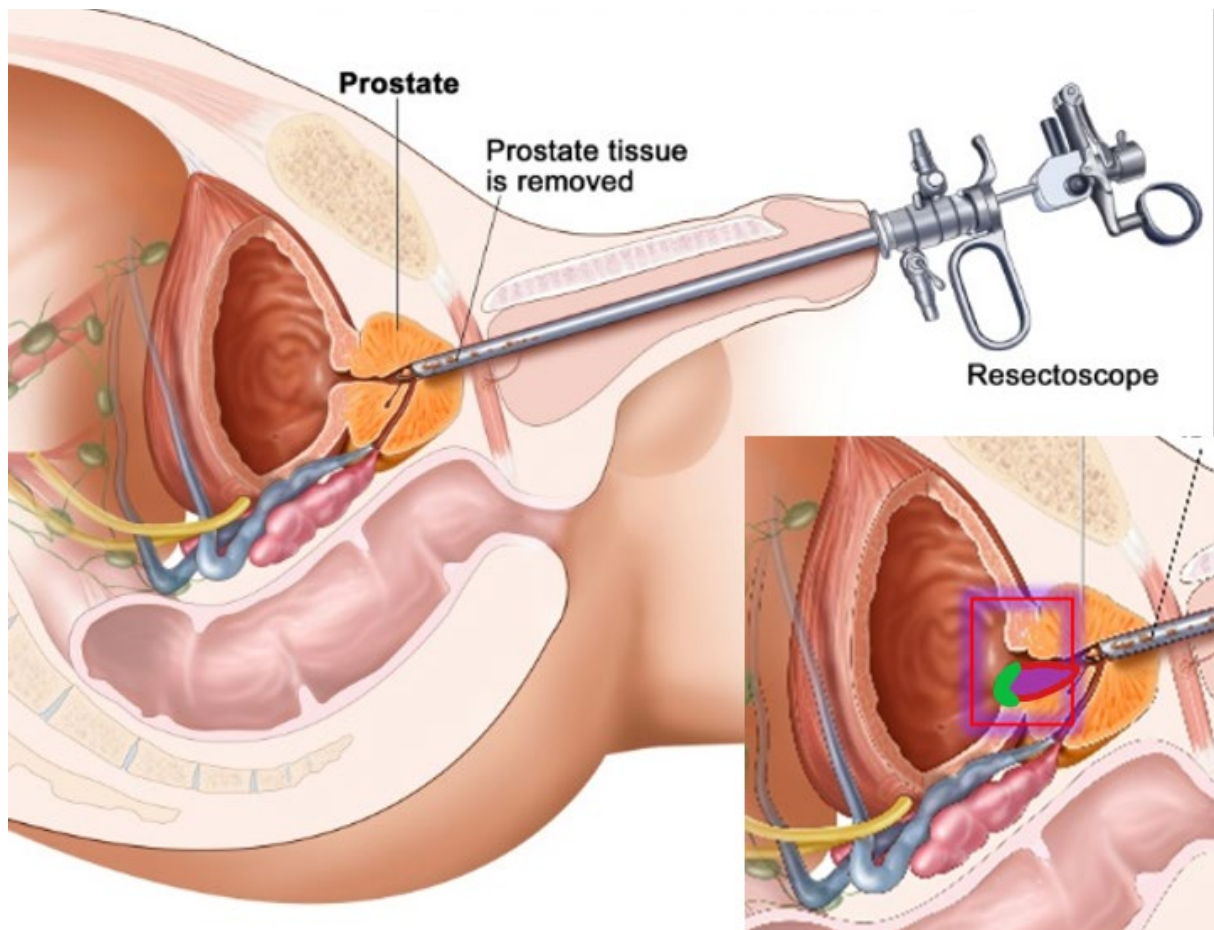


Figure 9 : Schéma de la Résection Trans-Uréthrale de Prostate (122). L'agrandissement en bas à droite montre en violet la zone approximative de résection. La zone colorée en vert montre la partie de vessie couverte d'urothélium réséquée lors de ce geste.

La RTUP est donc une des options chirurgicales pour traiter l'hypertrophie bénigne de prostate. Elle consiste en l'introduction d'un cystoscope par l'urètre, puis par la résection à l'anse diathermique d'électrocoagulation monopolaire couplée à l'endoscope, de la partie centrale de la glande prostatique. Cette résection est réalisée du col vésical au *veru montanum* (correspondant à l'abouchement des canaux éjaculateurs dans l'urètre). Un soin particulier doit être pris afin de ne pas léser l'abouchement des uretères et le *veru montanum*. Le début de la résection ayant lieu au niveau du col de la vessie, il est important de noter que les copeaux prélevés à ce niveau sont couverts d'urothélium vésical. En pratique courante, la quasi-totalité des copeaux de résection est envoyée en anatomopathologie où une partie (environ 20%) est analysée afin de confirmer qu'il s'agit d'un adénome bénin. La proportion de copeaux analysés est d'autant plus faible que le volume d'échantillon est important. La Figure 9 présente un schéma de la RTUP et de la localisation des prélèvements réalisés.

II. Objectif

L'objectif de cette partie est de caractériser une nouvelle source de cellules urothéliales d'origine humaine, provenant de Résections Trans Uréthrale de Prostate (RTUP) et d'évaluer son potentiel pour la création d'un urothélium en 3 dimensions.

III. Matériels et méthodes

A. Protocole chirurgical de récupération des biopsies

Le prélèvement de copeaux à partir de muqueuse vésicale lors de RTUP est intégré dans le parcours du soin du patient. Il ne présente aucun acte/examen supplémentaire dans la prise en charge du patient. Voici l'organisation d'une RTUP standard avec l'intégration du protocole de recherche dans cette organisation.

1. *J-30 à J-2 : Consultation pré-opératoire :*

- Explication du geste au patient et programmation par le chirurgien.
- Spécifiquement pour la recherche : une explication du protocole de recherche (finalité, prélèvement..) sera donnée au patient par le médecin responsable (chirurgien lors de la consultation pré-opératoire, interne ou sénior responsable de la contre-visite la veille de l'intervention) si le poids estimé de la prostate est supérieur ou égal à 30 grammes. Le document d'information (Annexe 1 page 238) et le formulaire de non-opposition (Annexe 2 page 243) lui seront remis dans le même temps. Le patient pourra poser toutes les questions qu'il souhaite avant de signifier son accord au médecin. Si le patient accepte de participer à la recherche, le médecin mentionnera dans le dossier informatisé du patient (logiciel de soins Dx Care).
- En cas d'opposition de la part du patient, le médecin le notifiera également dans le dossier médical du patient. La date de refus est inscrite dans le dossier du patient (logiciel Dx Care).

2. *J-1 : entrée à l'hôpital pour l'intervention*

- Vérification de l'Examen Cyto-Bactériologique des Urines (ECBU) pré-opératoire
- Confirmation du geste par le chirurgien et l'anesthésiste
- Note dans le dossier du patient sur les différents éléments de l'examen clinique et des examens complémentaires
- Spécifiquement pour la recherche : Inscription de la participation du patient au protocole IMoPU sur le programme du bloc si cela n'a pas été fait lors de la consultation pré-opératoire.

3. J0 : jour de l'intervention chirurgicale

La RTUP est réalisée au sein du bloc opératoire (Bloc Opératoire du service d'Urologie- Brabois Adultes- CHRU Nancy). Brièvement :

- Anesthésie générale
- Installation du patient en position de la taille (position gynécologique)
- Champage stérile
- Introduction du cystoscope avec résecteur et exploration, permettant de confirmer le diagnostic et d'identifier les limites de résection (identification des orifices urétéraux et du *veru montanum* notamment). A noter que le milieu d'irrigation utilisé est le glycolle afin de permettre le fonctionnement de l'anse d'électrocoagulation, et non le sérum physiologique (NaCl 0,9%).
- Début de la résection habituellement au niveau du col de la vessie.
- Spécifiquement pour la recherche : les premiers copeaux de résection au niveau du col vésical, couverts d'urothélium vésical, sont isolés. Pour cela, après leur résection, ils sont récupérés à la seringue de Guyon puis immédiatement introduits de manière stérile dans un tube de Solution Saline de Hank (Hank's Balanced Salt Solution, HBSS). Aucun prélèvement supplémentaire n'est réalisé lors de l'intervention. Il ne s'agit pas de biopsies élargies spécifiquement pour la recherche.
- La RTUP est ensuite réalisée de manière habituelle, avec résection progressive de l'adénome jusqu'au-dessus du *veru montanum*. Un soin particulier est apporté à l'hémostase avec électrocoagulation de toutes les zones de saignement. Les copeaux sont récupérés à la seringue de Guyon puis envoyés en analyse anatomopathologique dans un flacon contenant du formol. En fin d'intervention, une sonde double courant de Dufour est placée en fin d'intervention et mise en lavage continu.
- Réveil du patient.
- Le patient remonte en secteur d'hospitalisation

4. J1-J3 : surveillance en secteur d'hospitalisation

Durant cette hospitalisation, le patient porteur de sa sonde vésicale de Dufour est surveillé.

- Le lavage sur sonde est adapté à l'importance des saignements afin d'obtenir un liquide de lavage rosé.
- en cas de caillots sanguins bloquant l'évacuation des urines, un décaillottage sur sonde de Dufour est réalisé (rinçage et aspiration « mécanique » de la vessie)

- surveillance biologique (hémoglobine)
- Ablation de la sonde puis sortie à domicile.

5. M+1 : contrôle post opératoire par le chirurgien référent

Evaluation de l'efficacité du geste, recherche de complications.

B. Préparation des biopsies au laboratoire

Les biopsies isolées lors de la chirurgie selon le protocole précédemment décrit sont mises au réfrigérateur à 4°C, dans leur tube stérile contenant de l'HBSS. Leur récupération et l'acheminement au laboratoire de recherche se font dans les 6 heures suivant leur prélèvement.

La qualité du prélèvement, le nombre de biopsies et leurs tailles sont évaluées. Un paramètre important à noter est la profondeur de la biopsie et la proximité de la zone de résection électrocoagulée avec l'urothélium.

Un prélèvement contenant au moins 2 biopsies de 1cm³ avec une épaisseur d'environ 5 mm et une zone d'électrocoagulation à distance de la partie centrale de l'urothélium est considéré exploitable et intégré dans le protocole de recherche (Figure 10).

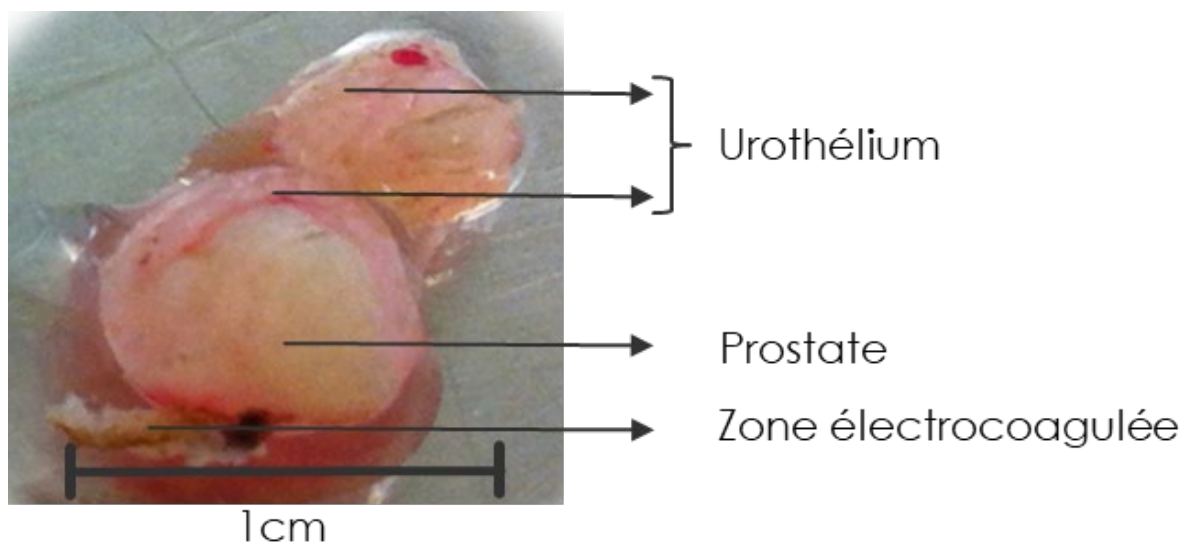


Figure 10 : observation macroscopique de biopsie exploitable obtenue à partir de RTUP.

C. Caractérisation des biopsies

Certaines biopsies exploitables ont fait l'objet d'une caractérisation tissulaire par analyses histologiques et immunohistochimiques.

1. Histologie

Les biopsies sont étudiées en histologie selon le protocole décrit dans le chapitre G. Etudes histologiques page 90. Cela permet d'observer l'organisation globale du tissu, de rechercher la présence éventuelle d'urothélium et d'analyser la nature des tissus sous-jacents. Les signes de souffrance de l'urothélium tels que le décollement, les lésions focales et la nécrose peuvent être visualisés de cette façon.

2. Immunohistologie

Les biopsies sont étudiées en immunohistologie afin de rechercher les marqueurs spécifiques des tissus les composant. L'analyse immunohistologique des marqueurs spécifiques de l'urothélium est notamment un élément important car elle permet de confirmer la nature urothéliale des tissus et d'analyser l'intégrité de l'urothélium.

D. Mise en culture des biopsies

Après récupération au bloc opératoire, les biopsies sont fragmentées au bistouri froid, digérées puis mises en culture. Le contingent cellulaire obtenu, appelé P0, est caractérisé en cytologie, immunocytologie et biologie moléculaire.

1. Digestion

Les biopsies récupérées au bloc opératoire sont acheminées au laboratoire dans leur flacon d'HBSS stérile. Elles sont ensuite prises en charge sous hotte à flux laminaire pour évaluer la taille et l'épaisseur des biopsies. Si elles sont de taille suffisante (au moins 2 biopsies de 1 cm³ avec une épaisseur d'environ 5 mm et une zone d'électrocoagulation à distance de la partie centrale de l'urothélium), elles sont mises en digestion dans une solution de Dispase II (5U/mL)-HBSS ratio 1 : 1, puis vortexées et placées dans le réfrigérateur à 4°C pour une durée approximative de 12 heures. La dispase est une protéase qui clive la fibronectine et le collagène IV, ainsi que le collagène I dans une moindre mesure. Elle est particulièrement indiquée pour la digestion de prélèvements présentant un urothélium car la lamina propria sur laquelle les cellules urothéliales sont fixées est majoritairement composée de collagène IV.

2. Ensemencement

Après la digestion, l'activité de la dispase est stoppée par l'ajout de KSFM (Keratinocyte Serum Free Medium, Thermo Fischer Scientific) contenant 5% de Sérum de Veau Foetal (SVF) (Dutscher). Il s'agit d'éliminer toute trace d'enzyme protéolytique du milieu de culture. La phase liquide est récupérée

puis centrifugée à 1500rpm durant 5 minutes. Le culot est suspendu dans du milieu de culture et les cellules sontensemencées sur le support de culture.

Lors de la mise au point du protocole, ces cellules étaientensemencées sur des supports plastiques standards. Devant l'inefficacité de cette procédure (voir chapitre 2. Ensemencement page 115), nous avons remplacé ce support par des plaques favorisant l'adhésion cellulaire (Sarstedt, Suregrip). L'adhésion cellulaire restant limitée, nous avons opté, dans le protocole final, pour un ensemencement dans des plaques 6 puits coatées au Collagène I bovin (Corning, BioCoat) afin d'optimiser l'adhésion cellulaire. Les résidus de biopsie sont émincés de manière stérile au bistouri froid en fins explants. Ces explants sont distribués dans les différents puits contenant la suspension cellulaire, selon la technique des explants.

Les cellules sont mises en culture dans du milieu KSFM supplémenté avec de l'EGF 5 ng/ml (inclus dans le kit Keratinocyte Serum Free Medium, Thermo Fischer Scientific) et des extraits d'hormones pituitaires 50 µg/ml (inclus dans le kit Keratinocyte Serum Free Medium, Thermo Fischer Scientific), auquel sont additionnés 100 U/mL de pénicilline et 100 µg/mL de streptomycine. Les cellules sont cultivées en incubateur (37 °C, O₂ 21 %, CO₂ 5%, 95% d'humidité). Le milieu de culture est changé 2 à 3 fois par semaine suivant le passage. Les fragments de biopsie native sont retirés après 3 jours de culture. L'observation des cellules en microscopie à contraste de phase permet de suivre l'évolution de l'expansion cellulaire. Lorsque la confluence au sein des clusters est obtenue, une trypsination est réalisée afin de réaliser un passage (P0 => P1).

3. Caractérisation des cellules en P0

Les cellules obtenues à partir de la digestion de la biopsie et mises en culture sont appelées P0 jusqu'à leur trypsination. Elles font l'objet d'une caractérisation morphologique en cytologie (microscopie à contraste de phase) et en biologie moléculaire (RT-qPCR). En raison de la faible quantité de cellules obtenues en P0, il est difficile de prélever un contingent cellulaire permettant d'une part de réaliser les analyses immunocytologiques, d'autre part de poursuivre la culture cellulaire vers les passages ultérieurs. Pour les mêmes raisons, aucun comptage cellulaire n'a été réalisé à ce stade.

a. Cytologie

Les cellules en P0 sont observées en microscopie à contraste de phase afin d'évaluer leur expansion et leur morphologie.

b. Immunocytologie

L'impossibilité de poursuivre la culture cellulaire après analyse immunocytologique et les difficultés techniques pour cultiver ces cellules sensibles sur des lamelles optiques non coatées au collagène n'a pas permis la réalisation d'études immunocytologiques sur le P0.

c. Biologie moléculaire (RT-qPCR)

Lorsqu'une confluence est obtenue au niveau des clusters de cellules, une trypsination est réalisée et le culot cellulaire obtenu est conservé à -80°C. Il est ensuite analysé en RT-qPCR après extraction des ARN totaux par RNeasy Mini Kit (Qiagen). Les gènes étudiés sont compilés dans le Tableau 1.

Le but de cette analyse est d'évaluer le niveau d'expression des différents gènes spécifiques au sein des cellules obtenues après digestion des biopsies. Ces données pourront être comparées au niveau d'expression de ces mêmes gènes au cours de l'expansion cellulaire.

E. Expansion cellulaire

Cette phase a pour but l'expansion des cellules obtenues à partir des biopsies.

1. Technique d'expansion cellulaire

Conformément aux données de la littérature, les cellules sont cultivées dans un milieu de culture KSFM supplémenté avec de l'EGF (5 ng/ml) et des extraits d'hormones pituitaires (50 µg/ml), auquel sont additionnés 100 U/mL de pénicilline et 100 µg/mL de streptomycine. Ce milieu est sensé favoriser la culture des cellules urothéliales et limiter les phénomènes de dédifférenciation. Les cellules sont cultivées en incubateur (37 °C, O₂ 21 %, CO₂ 5%, 95% d'humidité). Le milieu de culture est changé 2 à 3 fois par semaine. L'observation des cellules en microscopie à contraste de phase permet de suivre l'évolution de l'expansion cellulaire. Lorsque la confluence est obtenue, soit au sein des clusters, soit dans l'ensemble de la surface de culture, une trypsination est réalisée afin de réaliser un passage (Px => Px+1).

2. Supports de culture

Lors de la mise au point du protocole d'expansion cellulaire, les cellules en P0, P1 et P2 étaient cultivées sur des plaques de culture en plastique. Suite à l'inefficacité de ce protocole (voir 1. Supports de culture page 120) le support de culture a été modifié.

Afin de promouvoir l'adhésion des cellules lors des passages initiaux, nous avons modifié les supports de culture. Les cellules sont alors cultivées dans des plaques favorisant l'adhésion cellulaire pour les

passages P1 et P2 (Sarstedt, Suregrip). Elles sont ensuite cultivées dans des flasques en plastique à partir de P3.

Nous n'avons pas utilisé des plaques coatées au collagène I ou des plaques favorisant l'adhésion cellulaire sur l'ensemble du protocole d'expansion cellulaire pour des raisons de budget.

3. Trypsination et passage

Lors de l'observation des cellules en culture au microscope, la visualisation de zones de confluence au sein de clusters ou dans l'ensemble de la surface de culture fait réaliser une trypsination selon les étapes suivantes :

- Le milieu de culture est aspiré par pompe à vide.
- Un lavage au tampon phosphate salin (Phosphate Buffered Saline, PBS) (Gibco) est réalisé
- On ajoute de la Trypsine (Gibco)
 - 500µL par puit pour une plaque 12 puits
 - 1mL par puit pour une plaque 6 puits
 - 2,5mL pour une flasque T25 de 25cm²
- La Trypsine agit 5 minutes à 37°C
- L'action de la trypsinase est neutralisée par ajout de 5 volumes de milieu de culture contenant du SVF 10%
- L'ensemble est centrifugé à 1500rpm durant 5 minutes
- Le surnageant est aspiré
- Le culot est repris dans du milieu KFSM complet (cf Annexe 3 page 244)
- Un comptage sur cellule de Malassez permet de répartir les cellules dans les différents supports de culture à la concentration cellulaire désirée.

4. Caractérisation des cellules urothéliales au cours des passages

L'analyse des cellules est réalisée au cours de leur phase d'expansion. Lors des étapes de mise au point du protocole, et conformément aux données de la littérature, une expansion cellulaire jusque P8 est réalisée. Le protocole final limite l'expansion cellulaire jusque P3.

a. Cytologie

L'observation des cellules par microscopie à contraste de phase lors des phases d'expansion permet :

- D'observer les différents types cellulaires présents au sein de la culture, et leur proportion
- D'évaluer le bien-être des cellules

- D'observer leur prolifération
- De rechercher des clusters de confluence permettant d'envisager une trypsination.

Des photographies sont réalisées régulièrement en utilisant l'appareil photographique dédié.

b. Biologie moléculaire (RT-qPCR)

Des analyses en RT-qPCR sont réalisées aux différents passages de P0 à P3. Les gènes analysés sont compilés dans le Tableau 1 page 99. Le but de cette analyse est d'évaluer, au cours des passages, le niveau d'expression des différents gènes spécifiques et de détecter :

- Les signes de dédifférenciation au cours des passages, se caractérisant par une diminution progressive des marqueurs de différenciation (tels que KRT ou UPK).
- Les signes de l'expansion cellulaire préférentielle d'un type cellulaire, se caractérisant par l'augmentation progressive au cours des passages des marqueurs spécifiques du tissu préférentiellement amplifié.

Le contingent cellulaire obtenu en P3 pourra être comparé au contingent cellulaire en P0.

F. Ingénierie tissulaire de l'urothélium utilisant les cellules urothéliales

Dans cette partie, les cellules précédemment obtenues à partir des biopsies de RTUP et amplifiées par culture cellulaire, sontensemencées sur un biomatériau de collagène. Ces cellules sont ensuite cultivées en 3 dimensions sur une période de 28 jours. Les biomatériaux cellularisés sont enfin analysés en histologie, immunohistologie et RT-qPCR.

1. Biomateriau utilisé : le Collagen Cell Carrier®

Le biomatériau utilisé dans cette étude est un biomatériau de Collagène I d'origine bovine (123), disponible commercialement sous le nom de Collagen Cell Carrier (CCC) (Viscofan Bioengineering®) (Figure 11). Il s'agit d'un feuillet collagène obtenu par production industrielle standardisée à partir de peau bovine et stérilisé par irradiation gamma. Il présente une résistance mécanique et une élasticité permettant sa manipulation. Il n'a pas fait l'objet d'un cross-linking chimique, a une épaisseur de 20µm et résiste à des températures comprises entre -175°C et +50°C. Il permet l'adhésion et la prolifération de nombreux types cellulaires, y compris les cellules urothéliales humaines. Il est biodégradable *in vivo*.



Figure 11 : aspect macroscopique non hydraté du biomatériau utilisé : le Collagen Cell Carrier (CCC) (Viscofan Bioengineering®). Photo obtenue sur <https://m.viscofan-bioengineering.com/>

2. Autres biomatériaux à base d'alginate, développés durant la thèse, abandonnés

Initialement, le CCC devait être le biomatériau de contrôle. Des biomatériaux d'alginate ont été développés et testés dans un objectif d'ingénierie tissulaire de l'urothélium. En effet, l'alginate est un biomatériau qui n'a pas été évalué par la littérature pour ses capacités à reproduire l'urothélium. Nous voulions donc réaliser cette évaluation avec des biomatériaux originaux.

a. Spray d'alginate cellularisé

Le but de cette expérience était d'inclure les cellules obtenues dans une solution d'alginate. Cette solution cellularisée était ensuite sprayée puis réticulée afin d'obtenir un biomatériau homogène avec les cellules incluses en son sein (Figure 12).

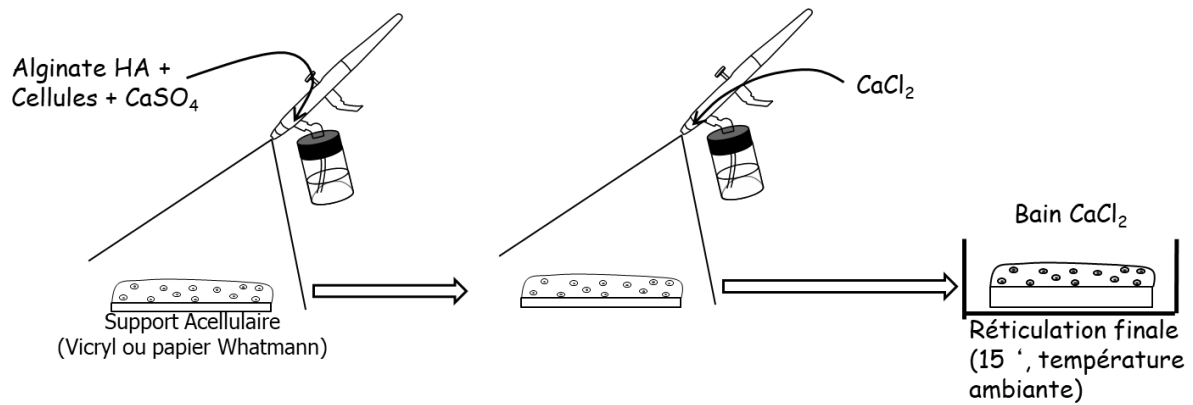


Figure 12 : schéma représentant le développement d'une solution d'alginate cellularisée sprayée sur un support (image de gauche). L'alginate cellularisé est ensuite réticulé par l'ajout en spray de Chlorure de Calcium CaCl_2 (image du milieu). Après réticulation, le biomatériau cellularisé est cultivé dans un milieu de culture spécifique du type cellulaire incorporé (image de droite).

Une poudre d'alginate est pesée afin d'obtenir une concentration de 16 mg/mL dans un tube en verre contenant un agitateur magnétique. L'acide hyaluronique est ajouté avec une concentration 4 mg/mL et les tubes sont stérilisés par autoclavage (121°C pendant 20 minutes).

Réalisation des pulvérisations

La pulvérisation est réalisée sur un simple support selon la procédure suivante : Les supports sont découpés de manière à obtenir une taille adéquate pour la pulvérisation. Tous les flacons nécessaires à la pulvérisation sont désinfectés à l'alcool à 70° puis rincés au NaCl. Quatre flacons sont préparés, contenant : de l'alcool à 70°, du sérum physiologique, du CaCl_2 à 102 mM. Les stylets utilisés pour la pulvérisation sont également rincés à l'alcool et la pression de pulvérisation est réglée à 1.2 bar.

Les cellules sont trypsinées, comptées, et centrifugées. Le volume de gel nécessaire pour obtenir une concentration de 6 millions de cellules par mL est alors ajouté pour reprendre le culot. Puis, une solution permettant une réticulation lente et contrôlée de l'alginate est ajoutée (CaSO_4 3 mg/ml). Le gel est alors pulvérisé sur le support de manière uniforme. La finition des gels est réalisée par la pulvérisation de CaCl_2 102mM puis le gel est mis à incuber 15 minutes dans un bain de CaCl_2 et rincé au sérum physiologique (NaCl). Les gels sont mis en culture dans des plaques 6 puits et recouverts par 5mL de milieu KFSM complet (cf Annexe 3 page 244) supplémenté par 1mM de CaCl_2 durant 21 jours.

b. Biomatériau d'alginate cryolyophilisé

Dans un deuxième temps, un biomatériau réalisé à partir d'alginate, obtenu par spray aérogaphe, a été réalisé et évalué (Figure 13). Un mélange de gel d'alginate et d'acide hyaluronique à différentes concentrations est réalisé par réticulation lente et contrôlée puis pulvérisé sur une surface plane à différentes épaisseurs. Des étapes de congélation lente à différentes températures, suivie d'une étape

de cryolyophilisation ont permis de transformer l'hydrogel en biomatériau réticulé. Différents rapports concentration/épaisseur sont utilisés. Des cellules cultivées obtenues à partir de biopsies de RTUP sont ensemencées sur ce biomatériau, puis cultivées 28 jours en milieu KSFM complet (cf Annexe 3 page 244). Le néotissu obtenu a été analysé en histologie.

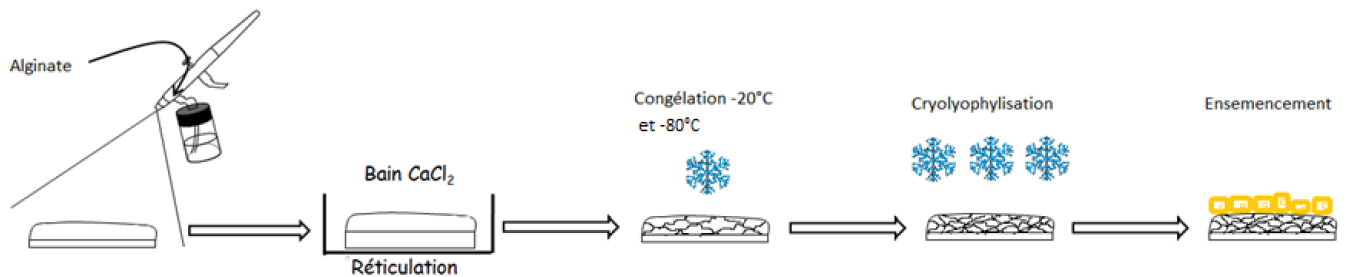


Figure 13 : Schéma représentant les étapes de fabrication d'un biomatériau d'alginate cryolyophilisé à visée d'ingénierie tissulaire de l'urothélium. Un spray d'alginate est réalisé. La réticulation est obtenue par un bain de CaCl_2 . La congélation permet la création de pores de tailles variables au sein de cette structure gélatineuse. La cryolyophilisation permet l'élimination complète de l'eau. On obtient alors un biomatériau sur lequel les cellules cultivées sont ensemencées.

3. Ensemencement et culture en 3 dimensions sur CCC (Figure 12)

Lorsque la confluence est obtenue en P3, les cellules cultivées à partir des biopsies de RTUP sont trypsinées puis mises en suspension dans du milieu KSFM complet (cf Annexe 3 page 244). Cette suspension cellulaire est hautement concentrée (400 000 cellules/cm² de biomatériau). Les biomatériaux stériles sont déposés au fond d'une plaque de culture 6 puits. La suspension cellulaire est ensuite déposée à la pipette stérile à la surface des biomatériaux.

A cette étape, seul un volume très restreint est déposé (50 à 300 μL en fonction de la taille du biomatériau) afin d'éviter que la suspension cellulaire déborde du biomatériau dans la plaque de culture. Les gouttes de suspension cellulaire déposées bombent au-dessus du biomatériau. Pour limiter au maximum la dispersion de la suspension cellulaire, des cylindres de calibre adapté stérilisés afin d'obtenir un puit au centre duquel se trouve le biomatériau. L'étanchéité de la circonférence inférieure du puit est obtenue avec de la vaseline stérile. La suspension cellulaire est maintenue à cette concentration maximale durant 4h, dans un incubateur (37 °C, O₂ 21 %, CO₂ 5%, 95% d'humidité). Cette étape d'adhésion cellulaire permet la précipitation lente d'un maximum de cellules sur le biomatériau.

Après cette étape d'adhésion cellulaire, le système de cylindre est retiré. Du milieu de culture KSFM complet (cf Annexe 3, page 244) est ajouté dans le puit de culture. Le milieu de culture recouvre alors entièrement le prélèvement, noyé au fond de la plaque. Le biomatériau cellularisé est alors mis en culture durant 28 jours dans un incubateur (37 °C, O₂ 21 %, CO₂ 5%, 95% d'humidité). Le milieu de culture est changé 2 à 3 fois par semaine (Figure 14). L'observation en microscopie à contraste de

phase ne permet pas d'observer ces biomatériaux cellularisés, mais permet éventuellement d'observer les cellules déposées au fond du puit de culture, en périphérie du biomatériau.

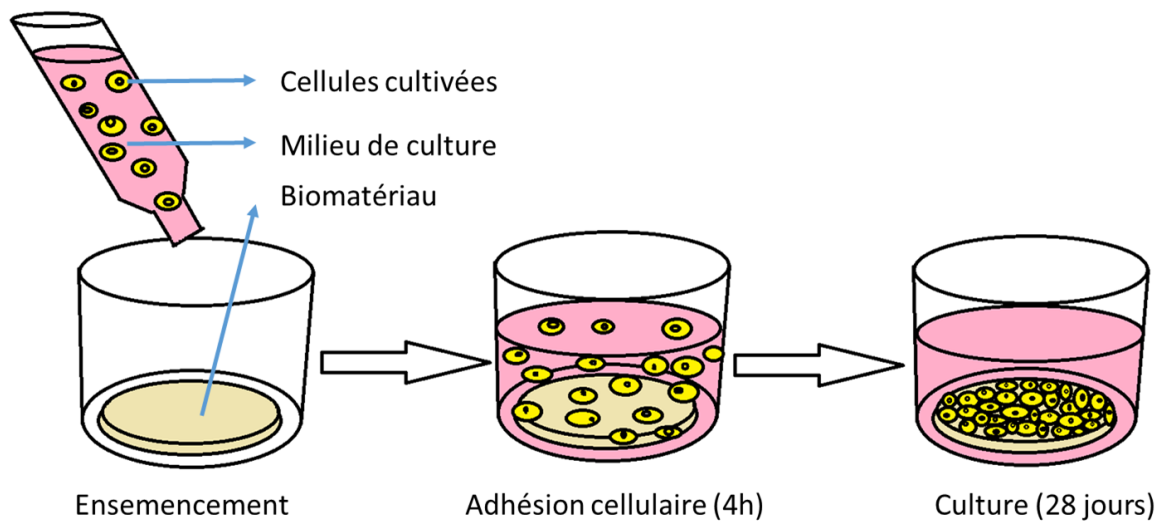


Figure 14 : schéma représentant l'ensemencement des cellules cultivées et la culture des biomatériaux cellularisés. Après trypsination, les cellules sont mises en suspension dans le milieu de culture dédié. La suspension cellulaire est ensuite déposée de manière stérile sur le biomatériau (image de gauche). Une étape d'adhésion cellulaire durant 4 h permet la précipitation lente des cellules sur le biomatériau (image du milieu). Le biomatériau cellularisé est ensuite mis en culture pour une durée de 28 jours (image de droite).

4. Caractérisation des biomatériaux cellularisés

Après 28 jours de culture, les biomatériaux (CCC) cellularisés par des cellules cultivées à partir de biopsies de RTUP font l'objet d'une étude histologique, immunohistologique et en biologie moléculaire (RT-qPCR). Par ailleurs, les cellules présentes au fond de la plaque de culture, ayant migré depuis le biomatériau, sont trypsinées puis étudiées en biologie moléculaire (RT-qPCR).

a. Histologie

Les biomatériaux cellularisés sont étudiés en histologie standard selon les protocoles décrits dans le chapitre G « Etudes histologiques » page 90. Le but est d'observer:

- l'organisation des cellules au sein du biomatériau
- les signes d'adhésion de ces cellules sur le biomatériau
- la formation éventuelle d'une organisation cellulaire stratifiée multicouche
- la présence éventuelle de jonctions intercellulaires (épithélium formant barrière)
- la présence éventuelle de GAGs au pôle apical des cellules (recréant la plaque apicale)

La coloration Hématoxyline stabilisée – Eosine (voir chapitre b « L’Hématoxyline stabilisée-Eosine » page 91) permet de bien individualiser les cellules au sein du biomatériau et est particulièrement utile dans ce contexte.

De même, la coloration Bleu Alcian (voir chapitre c « Le Bleu Alcian » page 92) permet de visualiser les GAGs des biomatériaux cellularisés.

b. Immunohistologie

Les biomatériaux cellularisés sont étudiés en immunohistologie selon les protocoles décrits dans le chapitre H « Etudes immunohistologiques » page 93.

- Cela permet d’analyser la nature des cellules présentes au sein du biomatériau.
 - S’il s’agit bien de cellules urothéliales, elles seront marquées par l’anticorps anti-Cytokératine AE1 AE3.
 - Les éventuelles cellules musculaires lisses seraient marquées par l’Anticorps anti-SMA
 - Les éventuelles cellules prostatiques seraient marquées par l’anticorps anti-PSA
- Cela permet de rechercher un marqueur de différenciation terminale des cellules urothéliales : l’uroplaque. Si cette protéine est exprimée à la surface des cellules, un marquage par l’anticorps anti-UPK3a sera visualisé. Cette différenciation terminale améliorant l’étanchéité des cellules apicales pourrait être une étape importante dans l’obtention d’un urothélium formant barrière par ingénierie tissulaire.

c. Biologie moléculaire (RT-qPCR)

Les biomatériaux cellularisés sont étudiés en biologie moléculaire selon les protocoles décrits dans le chapitre I « Analyses moléculaires (RT-qPCR) » page 96. Les amorces utilisées sont compilées dans le Tableau 1 page 99.

- Cette analyse permet de quantifier les signes de différenciation terminale de l’urothélium
- Elle permet de plus de rechercher des signes de contamination par les autres types cellulaires (cellules musculaires lisses ou prostatiques).

La comparaison de ces données à celles des cellules cultivées en monocouche permet d’analyser les effets de la culture en 3 dimensions sur la différenciation des cellules. Au mieux cet effet favoriserait l’acquisition de marqueurs de différenciation terminale de l’urothélium favorisant la formation d’un urothélium *in vitro* formant barrière.

L'analyse des cellules en monocouche présentes au fond du puit de culture, ayant subi les mêmes traitements que les cellulesensemencées sur le biomatériau, permettrait particulièrement d'étudier les effets de cette culture tridimensionnelle sur les cellules.

G. Etudes histologiques

Les tissus de cette étude sont analysés en histologie standard. Il s'agit :

- Des biopsies obtenues à partir de RTUP
- Des biomatériauxensemencés par des cellules urothéliales.

La section suivante décrit les différentes étapes de cette analyse.

1. Fixation des tissus

Afin de réaliser des coupes histologiques, les tissus (biopsie ou biomatériau cellularisé) sont placés dans une solution de fixation, préparée avec du ParaFormaldéhyde 4% (PAF) (v/v, Sigma) dans du PBS pendant 24h.

Après 6 heures de fixation la solution est remplacée par du tampon de lavage contenant 0.1 M de sodium cacodylate et 50 mM de chlorure de baryum. Les tissus ainsi fixés sont conservés à 4 °C jusqu'à la déshydratation.

2. Déshydratation et inclusion en paraffine

Les tissus sont placés individuellement dans des cassettes à inclusion. Ils sont placés dans un appareil de déshydratation automatisé (Leica ASP300S). La procédure débute par une déshydratation réalisée par des bains successifs d'alcool en concentration croissante. L'alcool absolu est ensuite éliminé par des bains de Toluène. Enfin, les prélèvements sont placés dans des bains successifs de paraffine liquide à 58°C. La procédure complète est la suivante :

- Alcool 70 % : 1h
- 2 bains d'alcool 95 % de 1 heure chacun
- 3 bains d'alcool 100 % de 1 heure chacun
- 3 bains de toluène de 30 min chacun
- Premier bain de paraffine : 1h
- 2 autres bains de paraffine de 1h30 chacun

Les tissus sont ensuite inclus dans de la paraffine à l'aide de moules métalliques en utilisant un appareil à inclusion (Sakura Tissue-Tek® REC). Les blocs se solidifient par une diminution de la température sur une plaque à -5°C. Des coupes de 5 µm sont enfin réalisées à l'aide d'un microtome (Leica RM 2135).

3. Colorations histologiques des tissus

Les coupes histologiques sur lames de verre sont colorées grâce à un appareil de coloration automatisé (Sakura Tissue Tek®, DRS). Différentes colorations sont utilisées.

a. L'Hématoxyline-Eosine-Safran

L'HES (Hématoxyline-Eosine-Safran) est une coloration trichromique standard qui permet de visualiser les cellules, la matrice et la morphologie du tissu. L'hématoxyline de Harris (0,5%, 5 minutes, RAL Diagnostics) colore les noyaux en bleu foncé, l'éosine (1%, 5 minutes, RAL Diagnostics) se fixe sur les éléments acidophiles et leur confère une coloration rose (cytoplasme), et le safran (1%, 5 minutes, RAL Diagnostics) se lie aux collagènes et à certaines protéines telles que la chondrine et leur confère coloration jaune.

b. L'Hématoxyline stabilisée-Eosine

Lors de l'utilisation d'une Hématoxyline « classique », les cellules ne ressortaient pas du tissu environnant. Cela ne permettait pas de mettre en évidence de manière optimale les cellules, notamment au sein d'un biomatériau cellularisé, la coloration des cellules se confondant avec celle des biomatériaux. L'HE stabilisée (HE) utilise une version stabilisée de l'Hématoxyline permettant de marquer plus intensément les noyaux et d'augmenter le contraste entre noyaux cellulaires et biomatériaux environnants. L'hématoxyline de Harris stabilisée (0,5%, 12 minutes, RAL Diagnostics) a donc été utilisée pour la coloration des biomatériaux cellularisés. Elle colore les noyaux en bleu foncé. L'éosine (1%, 1 minute, RAL Diagnostics) colore le cytoplasme en rose.

Le protocole complet est le suivant :

- Tissue Clear : 10 min
- Alcool 100 % : 5 min
- Alcool 95 % : 5 min
- Alcool 70 % : 5 min
- Lavage : 5 min
- Hématoxyline : 12 min
- Eau pure : 15 s
- Acide alcoolique (600mL d'alcool à 70°, 1,5mL d'HCl 12N) : 1 min

- Lavage : 10 min
- Eosine : 1 min
- Lavage : 1 min
- Alcool 95 % : 3 min
- Alcool 100 % : 5 min
- Tissue Clear : 5 min

c. Le Bleu Alcian

La coloration au Bleu Alcian (BA) permet de colorer les mucopolysaccharides sulfatés, notamment au sein des glycosaminoglycannes (GAGs). Elle a notamment un intérêt dans notre étude pour la coloration de la plaque apicale des cellules en ombrelle, contenant les uroplaquines. La coloration est réalisée par du Bleu Alcian (0.1%, 2h) suivi de rinçages à l'eau courante. L'utilisation du colorant Kernechtrot (0,5g de Kernechtrot, 25g de sulfate d'aluminium, 500mL d'eau distillée, 1 bain de 10 minutes) permet la coloration des noyaux en rose. Les échantillons sont ensuite déshydratés dans des bains d'alcool croissants (alcool 95 °C : 1 min ; alcool absolu : 5 min).

d. Le Rouge Sirius

Le rouge Sirius (60 minutes) est un colorant anionique acide hydrophile qui teinte en rouge les fibres de collagène. Après déparaffinage, les lames sont colorées pendant 1 heure dans une solution de Rouge Sirius (Direct Red 80, Sigma) à 0,1% préparée avec une solution saturée en acide picrique. Les lames sont ensuite rincées dans un bain d'acide chlorhydrique 0,01N pendant 2 minutes puis déshydratées.

Le protocole complet est le suivant :

- Tissue Clear : 10 min
- Alcool 100 % : 5 min
- Alcool 95 % : 5 MIN
- Alcool 70 % : 5 min
- Lavage : 5 min
- Rouge Sirius : 1 h
- HCl 0.01 N : 2 min
- Alcool 95 % : 2 min
- Alcool 100 % : 2 min
- Tissue Clear : 5 min

e. Le trichrome de Masson

Une coloration de trichrome de Masson est réalisée. Elle permet de colorer 1) les noyaux cellulaires en bleu-noir, 2) les fibres de collagène en bleu et 3) les fibres musculaires et les cytoplasmes en rose-rouge. Après fixation des échantillons avec une solution de paraformaldéhyde (PFA 4%), les échantillons sont déshydratés puis inclus en paraffine. Des sections de 5 µm d'épaisseur sont réalisées à l'aide d'un microtome (Leica RM 2135, France) et étalées sur des lames de verre. Ces lames sont déparaffinées, réhydratées puis colorées à l'aide de ces différents bains successifs : hématoxyline de Harris, eau, fuchsine-ponceau, acide acétique, acide phosphomolybdique, bleu aniline, eau acétique. Après coloration, les lames sont déshydratées dans des bains d'alcool croissants puis montées avec la résine synthétique Pertex (N00811).

4. Montage des lames

Pour l'ensemble de ces colorations, les lames sont montées avec une résine synthétique Pertex® (Leica) pour permettre leur conservation.

5. Observation des lames

Les lames sont ensuite observées et numérisées aux grossissements *4, *10, *20 et *40 grâce à un microscope équipé d'un système de capture d'images (DMD 108, Leica).

H. Etudes immuno-histologiques

Les tissus (biopsies obtenues par RTUP et biomatériaux cellularisés) sont analysés en immunohistochimie. Les marqueurs recherchés sont spécifiques des cellules urothéliales, des cellules musculaires lisses et des cellules prostatiques (Figure 15):

- L'anticorps anti Cytokératine AE1 AE3 est un marqueur spécifique intracytoplasmique des cellules urothéliales. Il s'agit de cytokératines, protéines spécifiques du cytosquelette permettant de donner aux cellules leur résistance à l'étirement.
- L'anticorps anti UPK3a est un marqueur de la plaque apicale. Il se fixe sur la classe 3a des Uroplaquines. Celles-ci sont des glycoprotéines transmembranaires ayant un rôle fondamental dans le renforcement de la membrane plasmique apicale des cellules urothéliales en ombrelle. Elles empêchent ainsi le passage transmembranaire des urines vers le cytoplasme des cellules.
- L'anticorps anti alpha Smooth Muscle Actin marque l'actine intracellulaire des cellules musculaires lisses, une des protéines responsables de la contraction de ces cellules. Elle est spécifique du muscle lisse et n'est pas retrouvée dans le muscle strié.
- L'anticorps anti Prostatic Specific Antigen marque une protéine intracellulaire spécifique des cellules glandulaires prostatiques.

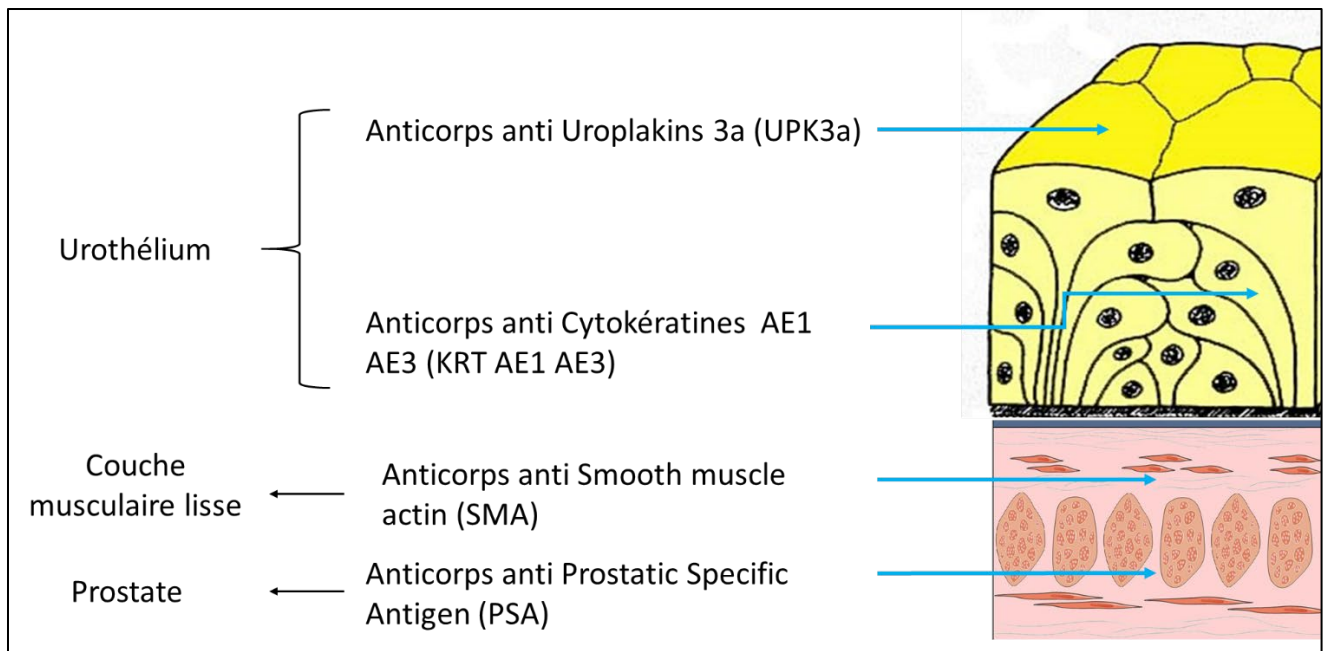


Figure 15 : Schéma présentant les différents marqueurs utilisés en immunohistologie ainsi que leurs localisations.

1. Marqueurs de cellules urothéliales

a. Anticorps anti Cytokeratine AE1 AE3

Cet anticorps de souris marque les cytokératines intracellulaires humaines très présentes dans les cellules urothéliales.

Après déparaffinage, une barrière hydrophobe (Roti® Liquid Barrier Marker) est appliquée autour des échantillons afin de former une zone étanche autour des coupes. Les lames sont ensuite réhydratées dans du PBS (1X, pH 7.4). Une digestion à la pepsine (0,4% dans 0,01 M de HCl à pH=2) est réalisée afin de démasquer les épitopes des cytokératines. Après rinçage au PBS, les peroxydases endogènes sont bloquées (LSAB®+système-HRP, Dako France) durant 5 minutes. Les épitopes non spécifiques sont ensuite bloqués à l'aide d'une solution de BSA (Sérum-Albumine- Bovine, 2 %) pendant 10 minutes. Le premier anticorps anti-cytokératine (Dako) (souris) dilué au 1/50ème dans 2 % de BSA est ensuite déposé pendant 1 heure à température ambiante. Après trois lavages au PBS, le second anticorps (anticorps universel fourni par le kit LSAB®+système-HRP, Dako France) directement couplé au système streptavidine-peroxydase (permettant une amplification du signal) est ensuite déposé durant 45 minutes à température ambiante. Un substrat de la peroxydase, le chromogène DAB (diaminobenzidine), (LSAB®+système-HRP, Dako France) est enfin appliqué pendant 2 minutes sur les coupes. Le développement de la coloration est réalisé sous microscope. Les coupes sont ensuite contre-colorées à l'hématoxyline et déshydratées afin d'être montées avec une résine Eukitt sous hotte.

b. Anticorps anti UPK3A

Cet anticorps de souris antihumain marque le sous-type 3a des Uroplaquines (UPK). Celles-ci sont des protéines transmembranaires spécifiques des cellules urothéliales présentes au pôle apical des cellules en ombrelle. Il s'agit d'un marqueur de différenciation terminale.

Après déparaffinage, une barrière hydrophobe (Roti® Liquid Barrier Marker) est appliquée autour des échantillons afin de former une zone étanche autour des coupes. Les lames sont ensuite réhydratées dans du PBS (1X, pH 7.4). Un tampon de citrate (pH6) est ajouté afin de démasquer les épitopes des uroplaquines. Après rinçage au PBS, les peroxydases endogènes sont bloquées (LSAB®+système-HRP, Dako France) durant 5 minutes. Les épitopes non spécifiques sont ensuite bloqués à l'aide d'une solution de BSA (Sérum-Albumine- Bovine, 2 %) pendant 10 minutes. Le premier anticorps anti-UPK3A (Abcam) (souris) dilué au 1/20ème dans 2 % de BSA est ensuite déposé pendant 10 minutes à température ambiante. Après trois lavages au PBS, le second anticorps (anticorps universel fourni par le kit LSAB®+système-HRP, Dako France) directement couplé au système streptavidine-peroxydase (permettant une amplification du signal) est ensuite déposé durant 45 minutes à température ambiante. Un substrat de la peroxydase, le chromogène DAB (diaminobenzidine), (LSAB®+système-HRP, Dako France) est enfin appliqué pendant 2 minutes sur les coupes. Le développement de la coloration est réalisé sous microscope. Les coupes sont ensuite contre-colorées à l'hématoxyline et déshydratées afin d'être montées avec une résine Eukitt sous hotte.

2. Marqueurs de cellules musculaires lisses : Anticorps anti SMA

Cet anticorps de souris antihumain marque la protéine Smooth Muscle Actin, abondamment présente dans le cytoplasme des cellules musculaires lisses, notamment au niveau du détrusor.

Après déparaffinage, une barrière hydrophobe (Roti® Liquid Barrier Marker) est appliquée autour des échantillons afin de former une zone étanche autour des coupes. Les lames sont ensuite réhydratées dans du PBS (1X, pH 7.4). Une solution de Tris 10 mmol/l et EDTA 1 mmol/l (pH 9) est ajoutée afin de démasquer les épitopes des antigènes SMA. Après rinçage au PBS, les peroxydases endogènes sont bloquées (LSAB®+système-HRP, Dako France) durant 5 minutes. Les épitopes non spécifiques sont ensuite bloqués à l'aide d'une solution de BSA (Sérum-Albumine- Bovine, 2 %) pendant 10 minutes. Le premier anticorps anti-SMA (Dako) (souris) dilué au 1/50ème dans 2 % de BSA est ensuite déposé pendant 10 minutes à température ambiante. Après trois lavages au PBS, le second anticorps (anticorps universel fourni par le kit LSAB®+système-HRP, Dako France) directement couplé au système streptavidine-peroxydase (permettant une amplification du signal) est ensuite déposé durant 45 minutes à température ambiante. Un substrat de la peroxydase, le chromogène DAB

(diaminobenzidine), (LSAB®+système-HRP, Dako France) est enfin appliqué pendant 2 minutes sur les coupes. Le développement de la coloration est réalisé sous microscope. Les coupes sont ensuite contre-colorées à l'hématoxyline et déshydratées afin d'être montées avec une résine Eukitt sous hotte.

3. Marqueurs de cellules de prostate : Anticorps anti PSA

Le Prostate Specific Antigen (PSA) est un marqueur spécifique des cellules de prostate.

Après déparaffinage, une barrière hydrophobe (Roti® Liquid Barrier Marker) est appliquée autour des échantillons afin de former une zone étanche autour des coupes. Les lames sont ensuite réhydratées dans du PBS (1X, pH 7.4). Une solution de protéinase K (Sigma-Aldrich) est ajoutée afin de démasquer les épitopes des antigènes PSA. Après rinçage au PBS, les peroxydases endogènes sont bloquées (LSAB®+système-HRP, Dako France) durant 5 minutes. Les épitopes non spécifiques sont ensuite bloqués à l'aide d'une solution de BSA (Sérum-Albumine- Bovine, 2 %) pendant 10 minutes. Le premier anticorps anti-PSA (souris) dilué au 1/50ème dans 2 % de BSA est ensuite déposé pendant 10 minutes à température ambiante. Après trois lavages au PBS, le second anticorps (anticorps universel fourni par le kit LSAB®+système-HRP, Dako France) directement couplé au système streptavidine-peroxydase (permettant une amplification du signal) est ensuite déposé durant 45 minutes à température ambiante. Un substrat de la peroxydase, le chromogène DAB (diaminobenzidine), (LSAB®+système-HRP, Dako France) est enfin appliqué pendant 2 minutes sur les coupes. Le développement de la coloration est réalisé sous microscope. Les coupes sont ensuite contre-colorées à l'hématoxyline et déshydratées afin d'être montées avec une résine Eukitt sous hotte.

4. Observation des lames

Les lames ont ensuite été observées et numérisées aux grossissements *4, *10, *20 et *40 grâce à un microscope équipé d'un système de capture d'images (DMD 108, Leica).

I. Analyses moléculaires (RT-qPCR)

L'analyse moléculaire permet d'évaluer le degré d'expression de différents gènes d'intérêt au sein des échantillons. La RT-qPCR a été utilisée pour cette analyse. Elle implique :

- Une extraction des ARN totaux de l'échantillon analysé
- Une transcription inverse permettant d'obtenir l'ADN complémentaire
- La qPCR elle-même est ensuite réalisée
- Puis les données sont analysées : $\Delta\Delta C_t$ et courbe de fusion.

1. *Extraction de l'ARN*

a. *Extraction des ARN totaux par RNeasy Mini Kit (Qiagen) à partir des cellules en monocouche*

Cette technique peut être utilisée sur l'ensemble des travaux de cette thèse. Le culot cellulaire est repris dans 350µL d'une solution de β-mercaptoéthanol (10 µL/mL, Sigma Aldrich) dans du tampon RLT, le culot est alors dissocié à la pipette. Cette étape permet la lyse des cellules et la libération des ARN. Un volume d'éthanol à 70° est alors ajouté afin de précipiter les ARN. Ensuite, le lysat est déposé sur la colonne de filtration (RNeasy column) qui retient les ARN sur une membrane de silice et la colonne est centrifugée (13000 rpm, 30 secondes). Le liquide élué est éliminé et un premier lavage avec du tampon RW1 est réalisé. Deux lavages au tampon RPE sont ensuite effectués et les ARN sont élués dans 30 µL d'eau exempte de nucléases (RNase/DNase FREE) et conservés à -80°C jusqu'au dosage spectrophotométrique.

b. *Dosage des ARN totaux par spectrophotométrie*

Les échantillons sont dosés sur un spectrophotomètre NanoDrop ND-1000 (Labtech) qui permet une mesure sur 1 µL. Un blanc est réalisé avec l'eau RNase DNase Free puis 1 µL de chaque échantillon est déposé sur la cellule de détection. La quantité d'ARN est mesurée à 260 nm. Le spectrophotomètre mesure aussi la quantité de protéine à 280nm afin de calculer un rapport de pureté des ARN : A 260/A 280 qui doit être compris entre 1,8 et 2.

2. *Transcription inverse*

La transcription inverse permet d'obtenir, à partir de l'ARN extrait, de l'ADN complémentaire (ADNc) simple brin. Une amorce polydT se fixe à la queue polyAdénylée de l'ARNm, et l'activité enzymatique d'une transcriptase inverse permet la synthèse de l'ADN complémentaire. Nous avons utilisé le kit "High Capacity RNA to c-DNA" (Applied Biosystem), la HighCapacity (Transcriptase Reverse) travaillant de 1 à 50 ng d'ARN par µL. Le kit utilisé contient déjà l'enzyme, les dNTPs, le DTT et les oligonucléotides (oligodT et Random Hexamères). 4 µL de ce kit sont ajoutés par tube d'échantillon ainsi que la quantité d'eau suffisante pour un volume final de 20 µL.

Un cycle de transcription inverse comprend :

- 25°C pendant 5 minutes
- 42°C pendant 30 minutes correspondant à la température de travail de l'enzyme
- 85°C pendant 5 minutes pour inactiver l'enzyme et dénaturer les ARN restant

3. PCR quantitative en temps réel (qPCR)

a. Principes de la méthode de qPCR

La PCR est une technique qui permet de suivre en temps réel l'amplification d'un fragment d'ADN spécifique de longueur définie. Il est initialement nécessaire d'extraire les ARN totaux, puis de rétrotranscrire l'ARN messager en ADN complémentaire (ADNc). Celui-ci servira de matrice à la polymérase pour amplifier la séquence d'intérêt après fixation des amorces spécifiques à chaque gène. Cela permettra de calculer le taux d'expression du gène étudié au sein des cellules de l'échantillon.

La PCR se déroule en 3 étapes :

- la dénaturation, lors de laquelle les deux brins d'ADN de la matrice sont séparés
- l'hybridation, lors de laquelle les amorces spécifiques du gène étudié se fixent sur l'ADN dénaturé
- l'élongation par synthèse du brin d'ADN étudié.

Des fluorophores vont se lier à l'ADNc. L'analyse de la fluorescence permet de rendre compte de manière quantitative en temps réel du nombre de copies du gène d'intérêt réalisées par la polymérase.

b. Description d'un cycle de PCR par SYBRGreen

Après activation de la TAQ polymérase (HotStartTaq polymérase, Qiagen) 15 minutes à 95°C, 40 cycles d'amplification sont réalisés avec 3 étapes pour chaque cycle:

- dénaturation (15 s à 95 °C)
- hybridation (15 s à 55°C)
- élongation (30 s à 72°C).

Le SYBRGreen est une molécule qui peut s'intercaler sur tous les types d'acides nucléiques double brin. Il fluoresce lorsqu'il est intercalé à ces double brins d'ADN. La mesure de la fluorescence est réalisée à la fin de chaque cycle PCR, lors de la phase d'élongation.

c. Choix des amorces

Les amorces utilisées en qPCR sont spécifiques des gènes à amplifier. Des gammes étalons pour chaque marqueur sont réalisées en purifiant des produits de PCR. Des dilutions en cascade sont réalisées d'une concentration allant de 10^{-3} à 10^{-6} ng/ml. Ces points étalons sont utilisés lors de chaque PCR et nous permettent de comparer les concentrations relatives, même si les échantillons ne sont pas analysés en même temps.

Le Tableau 1 décrit les différents gènes analysés en biologie moléculaire par RT-qPCR pour les biopsies de RTUP et les cellules cultivées à partir de ces biopsies, ainsi que pour les cellules souches de la partie II. La Figure 16 présente les principaux gènes et leurs localisations.

Tableau 1 : Amorces utilisées pour l'analyse en RT-qPCR des cellules obtenues à partir des biopsies de RTUP et des cellules souches dérivées des urines et de la gelée de Wharton.

	PCR SYBERGREEN
Gènes de contrôle	h-RP29
Marqueurs urothéliaux	h-KRT7
	h-KRT8
	h-KRT10
	h-KRT14
	h-KRT18
	h-KRT20
	h-UPK 1A
	h-UPK 1B
	h-UPK 2
	h-UPK3A
	h-CDH1
	h-TJP-1
	h-OCCLUDIN
	Marqueurs de cellules musculaires lisses
Marqueurs de protéoglycannes	h-Lumican
	h-Versican
	h-Biglycan
	h-Decorine
	h-Perlecan
	h-Aggrecan
Marqueurs prostatiques	KLK-3
Marqueurs de cellules souches	h-OCT-4
	h-Sox-17
	h-VIM
	h-CD10
	h-CD200
	h-Nanog
	h-TERT
	h-FOXA2
	h-Sox-2

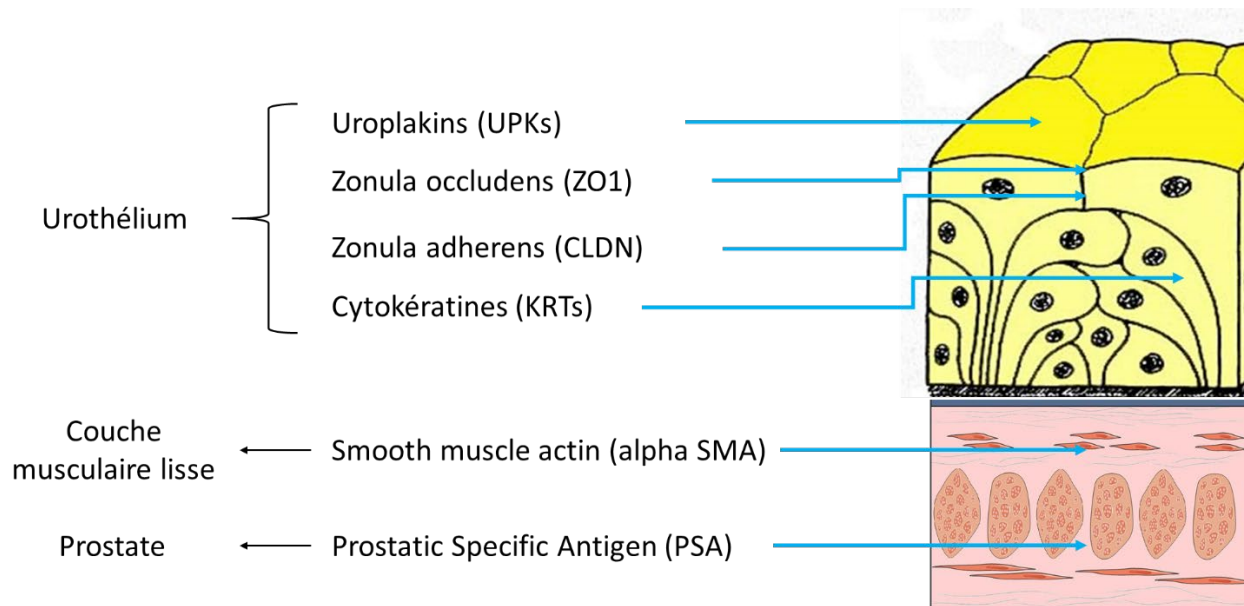


Figure 16 : Schéma présentant les différents marqueurs utilisés en biologie moléculaire (RT-qPCR) ainsi que leurs localisations.

d. Préparation des échantillons pour PCR SYBRGreen

Une gamme étalon allant de 10^{-3} à 10^{-6} ng/ml est réalisée extemporanément pour chaque gène afin de pouvoir déterminer les concentrations en ADNc des différents échantillons.

L'ADNc obtenu après transcription inverse est dilué au dixième dans de l'eau RNase et DNase free afin de limiter la quantité de matrice présente dans les puits. Puis un mélange est réalisé avec 1 μ L d'amorce sens (10 μ M), 1 μ L d'amorce antisens (10 μ M), 3 μ L d'eau RNase et DNase free et 10 μ L de SYBR Green (Qiagen). Pour chaque puits, 15 μ L de mélange réactionnel et 5 μ L d'échantillon sont déposés.

e. Gènes de contrôle

Ces gènes codent pour des protéines dont l'expression ne varie pas dans nos conditions expérimentales. Ainsi, les différents échantillons peuvent être comparés entre eux en normalisant les variations observées dans l'expression des gènes étudiés.

f. Réaction de PCR

La PCR se déroule en plaque 96 puits (MicroAmp® Optical 96-Well Reaction Plate, Applied Biosystems). Une fois les mélanges préparés au sein des puits, la plaque est scellée par un film transparent et centrifugée. La réaction est réalisée dans un StepOne Plus (Applied Biosystems).

g. Courbe de fusion

Après le dernier cycle PCR, la température augmente progressivement de 60°C à 95°C, l'ADN double brin se dissocie et l'agent fluorescent est relargué dans le milieu, entraînant une diminution de la fluorescence. Lorsque 50% de l'ADN double brin est dissocié, la fluorescence chute brutalement et,

c'est à cette température que correspond la température de fusion (T_m) du produit synthétisé. En traçant la courbe dérivée première négative de la fluorescence en fonction de la température, nous obtenons un maximum qui correspond à cette température de fusion. La position du T_m est caractéristique d'un amplicon donné et doit toujours apparaître à la même position afin de s'assurer de l'absence de contamination et de la spécificité du produit amplifié.

h. Analyse des résultats de PCR

La quantification relative de l'expression en ARNm est déterminée par la méthode de calcul qui permet de comparer l'expression d'un ARNm dans deux conditions différentes.

IV. Résultats

A. Mode de récupération des biopsies

99 prélèvements sont obtenus dans le cadre du protocole. 67 sont considérés exploitables. Les biopsies exploitables sont réparties entre histologie / immunohistologie (n=20) et mise en culture pour ingénierie tissulaire (n=47).

Les biopsies non exploitables sont généralement trop fines (épaisseur inférieure à 5mm), avec une exposition trop importante de l'urothélium à la chaleur de l'anse diathermique. Elles sont alors mises en culture selon la même procédure que les biopsies exploitables. Cependant, probablement en raison de lésions thermiques importantes de l'urothélium par l'anse diathermique d'électrocoagulation, les cellules du culot cellulaire ne sont pas en mesure d'adhérer au support de culture. Pour toutes ces biopsies, il existe une mort cellulaire massive les premiers jours de culture nécessitant un arrêt de la culture. Etant donné leurs caractéristiques initiales communes, permettant de prédire ce phénomène, nous avons décidé d'exclure ces biopsies de l'étude suivante et de les considérer comme non exploitables.

B. Caractérisation des biopsies

20 biopsies sont analysées en histologie / immunohistologie.

1. *Histologie*

a. Description de l'urothélium

Pour 5 patients, l'analyse histologique ne permet pas de retrouver de l'urothélium au sein des prélèvements réalisés (Figure 17). Pour les 15 autres patients, un urothélium est retrouvé sur au moins une partie des prélèvements réalisés (Figure 18). L'urothélium est par endroit contourné et formait des invaginations (Figure 19). La surface totale de lame couverte d'urothélium est toujours faible, variant entre 2 et 10% de la surface totale de tissu coupé.

Dans les zones non lésées, l'urothélium présente une architecture considérée normale (Figure 20). Celui-ci se présente sous la forme d'un épithélium pseudostratifié d'épaisseur variable. Le nombre de couches cellulaires varie entre 1 et 5, parfois au sein du même prélèvement.

Toutes les lames présentent des zones de destruction de l'urothélium (Figure 21). Celles-ci sont plus ou moins étendues et peuvent être des zones de destruction complète, de séparation de l'urothélium de la lame basale et d'érosion des couches cellulaires apicales. Ces zones de destruction concernent entre 10 et 70% de la surface totale d'urothélium.

La coloration Bleu Alcian permet de visualiser les GAGs apicales des cellules en ombrelle. Dans l'urothélium sain, une couverture uniforme de l'urothélium doit être observée. Aucune biopsie ne présente cette couverture complète, et toutes présentent des lésions au moins focales (n=4), étendues (n=6), très étendues (n=2). Dans 3 cas, cette plaque apicale est entièrement invisible et complètement détruite (Figure 22). L'observation des zones dans lesquelles le marquage est présent montre une couverture linéaire apicale normale (Figure 23).

Le Trichrome de Masson permet un beau contraste entre les différents types tissulaires (Figure 24 et Figure 25).

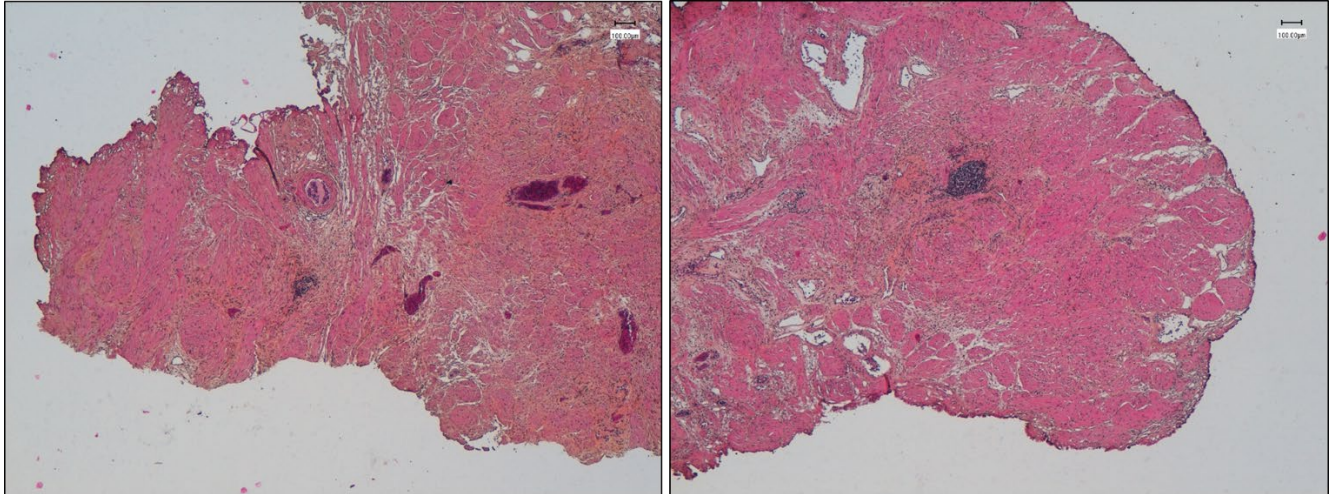


Figure 17 : Biopsies obtenues à partir de RTUP provenant de 2 patients différents, colorées en HES et observées en microscopie optique grossissement *4. Aucun urothelium n'est visible sur les 2 prélèvements. Echelle : 100 μ m.

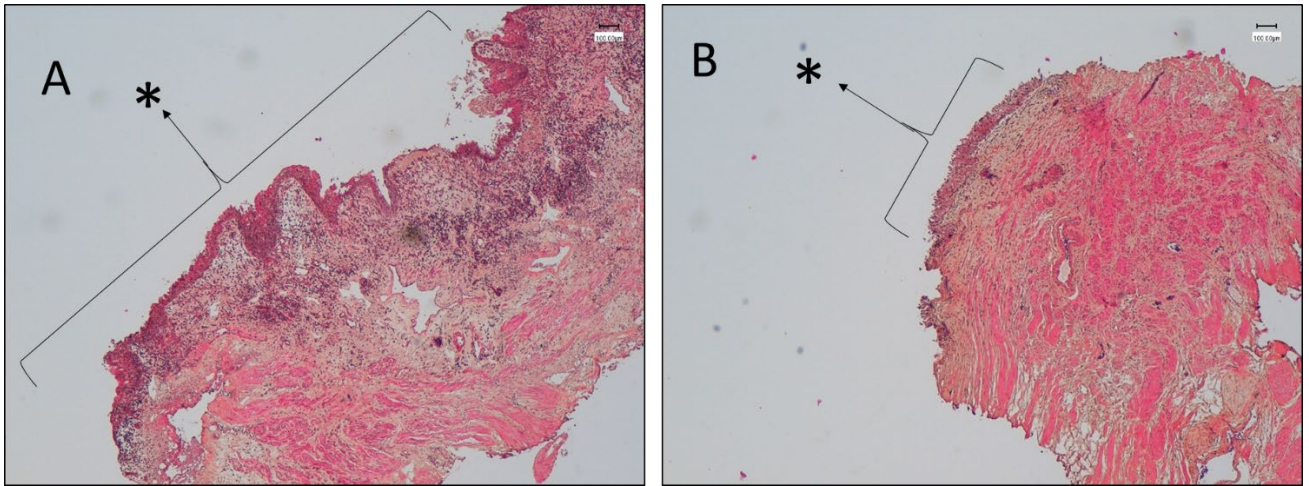


Figure 18 : Biopsies obtenues à partir de RTUP provenant de 2 patients différents, colorées en HES et observées en microscopie optique grossissement *4. Un urothélium (*) est visible sur les 2 prélèvements. Il couvre environ 70% du prélèvement pour le patient A et 30% pour le patient B. Echelle 100 µm.

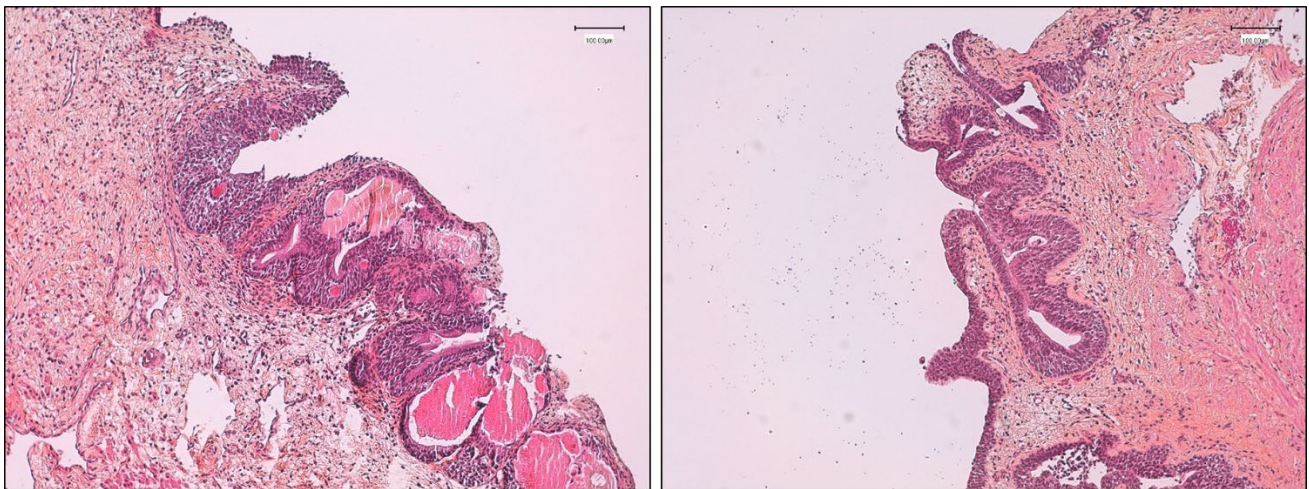


Figure 19 : Biopsies obtenues à partir de RTUP provenant de 2 patients différents, colorées en HES et observées en microscopie optique grossissement *10. Un urothélium contourné, présentant des invaginations, est visible sur les 2 prélèvements. Echelle 100 µm.

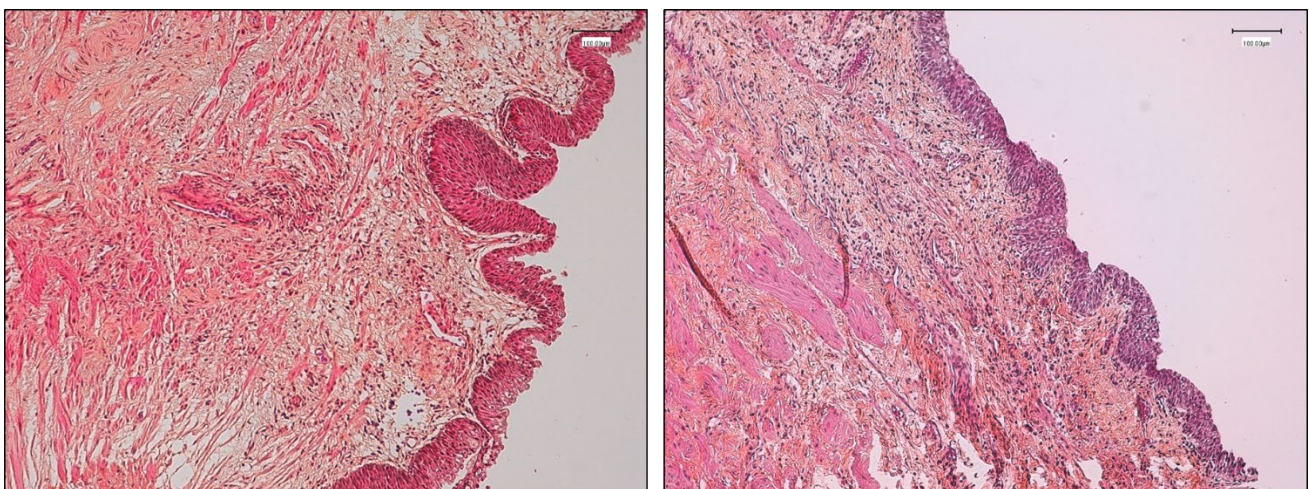


Figure 20 : Biopsies obtenues à partir de RTUP provenant de 2 patients différents, colorées en HES et observées en microscopie optique grossissement *10. Un urothélium sain est visible sur les 2 prélèvements, présentant une architecture pseudostratifiée d'épaisseur variable. Echelle 100 µm.

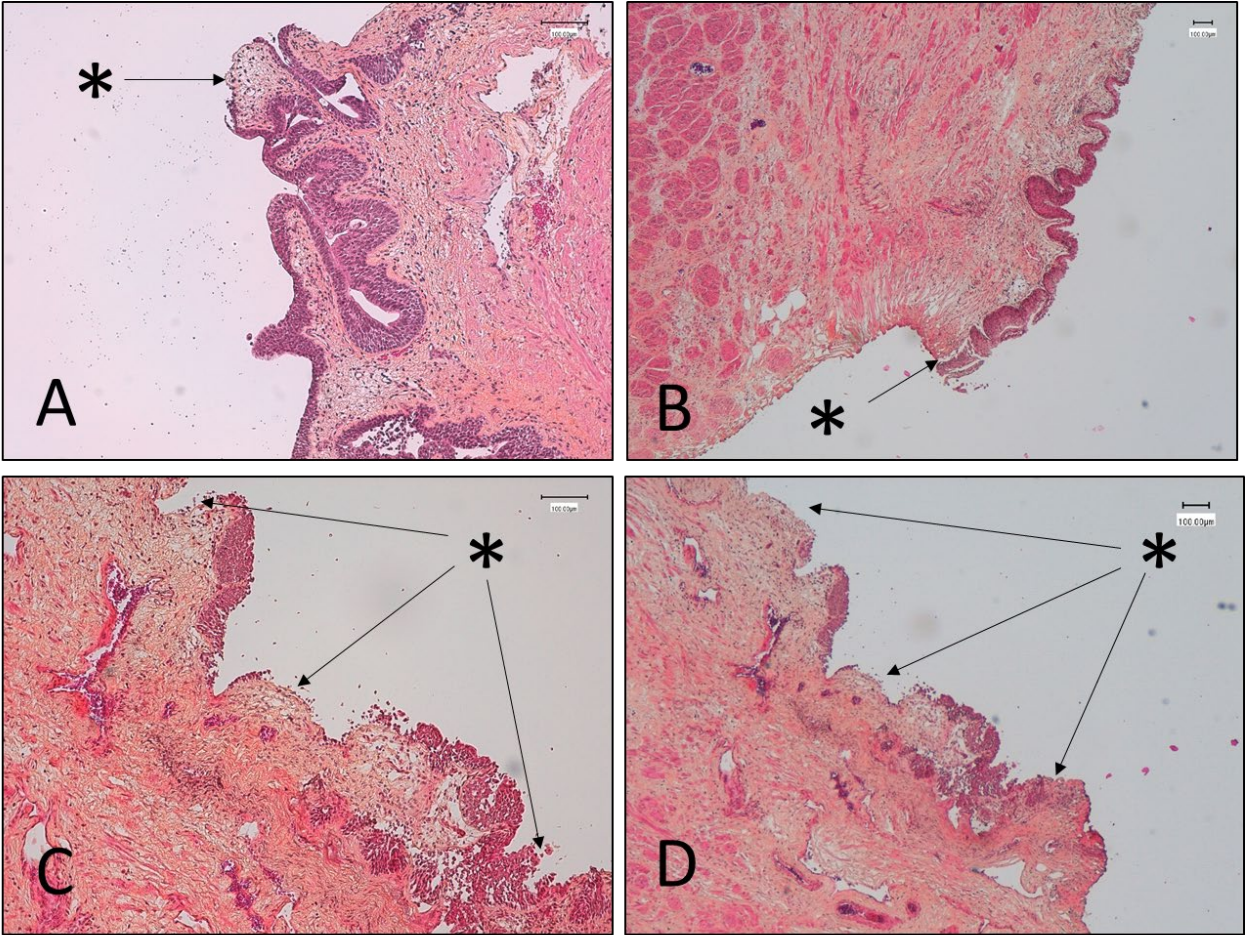


Figure 21 : Biopsies obtenues à partir de RTUP provenant de 2 patients différents, colorées en HES et observées en microscopie optique grossissement *10 (A et C) et *4 (B et D). Des lésions de l'urothélium (*) sont visibles. Elles peuvent être focales (A), décoller l'urothélium de la lame basale (B), multifocales (C) ou étendues (D). Echelle 100 µm.

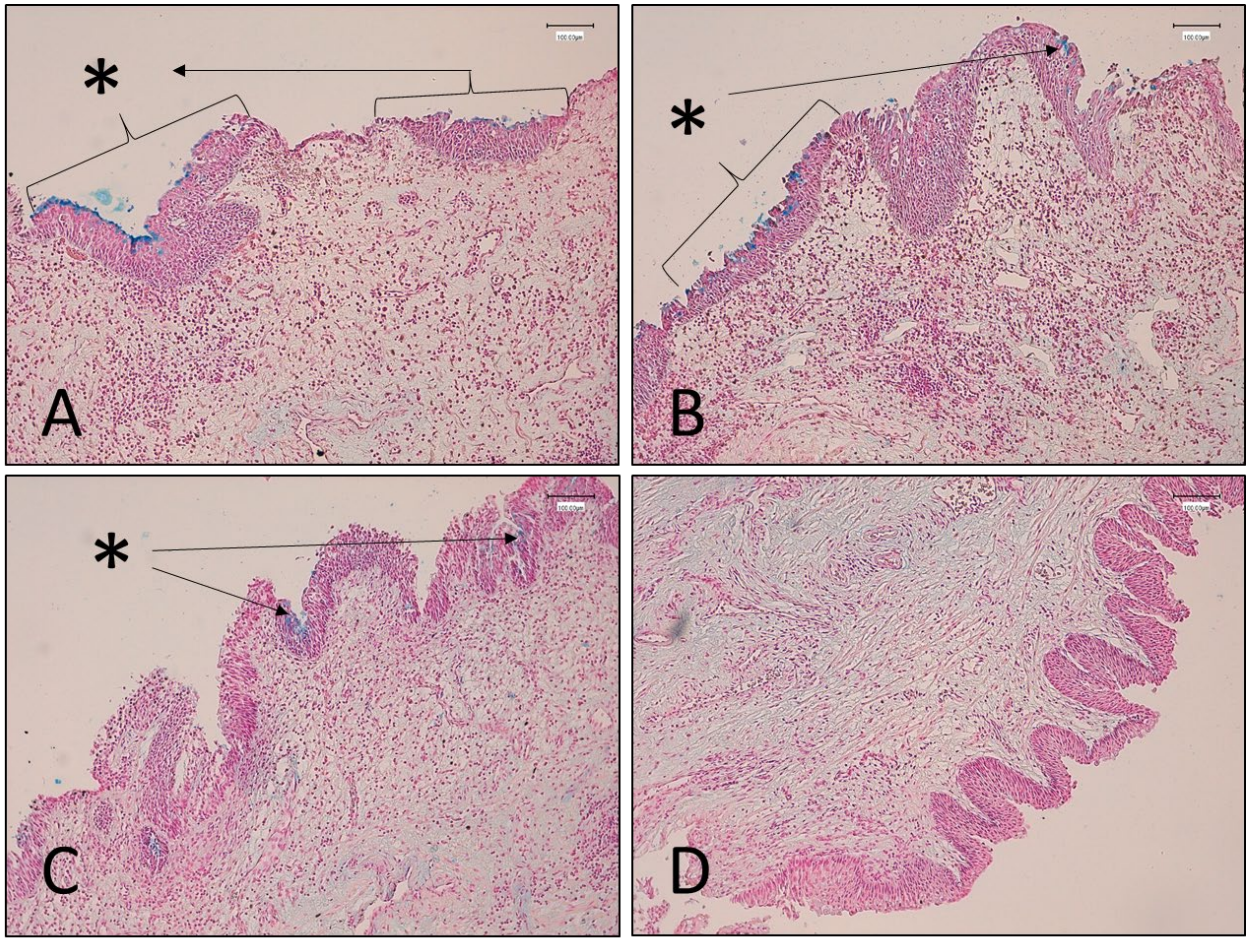


Figure 22 : Biopsies obtenues à partir de RTUP provenant de 4 patients différents, colorées en BA et observées en microscopie optique grossissement *10. Une coloration des glycoprotéines apicales (*), les uroplaques, est visible de manière discontinue (A et B) ou focale (C). Ce marquage est absent chez le patient D malgré une bonne visualisation d'un urothélium sain. Echelle 100 µm.

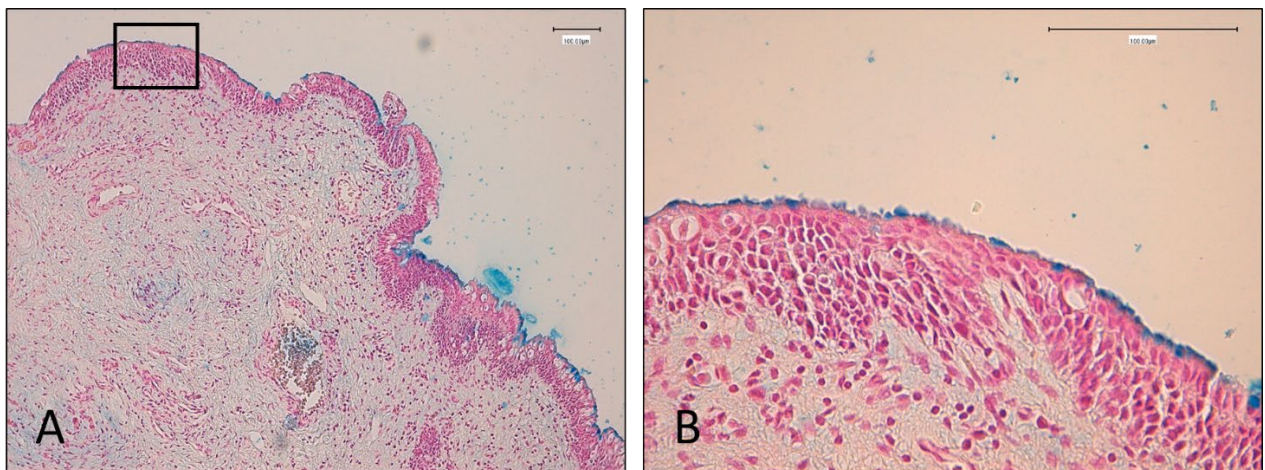


Figure 23 : Biopsie obtenue à partir de RTUP provenant d'un même patient, colorées en BA et observée en microscopie optique grossissement *10 (A) avec agrandissement de la zone encadrée *40 (B). Une coloration des glycoprotéines apicales, les uroplaques, est visible de manière discontinue sur la vue globale (A). L'agrandissement dans une zone marquée retrouve un marquage continu de bonne qualité couvrant un urothélium sain. Echelle 100 µm.

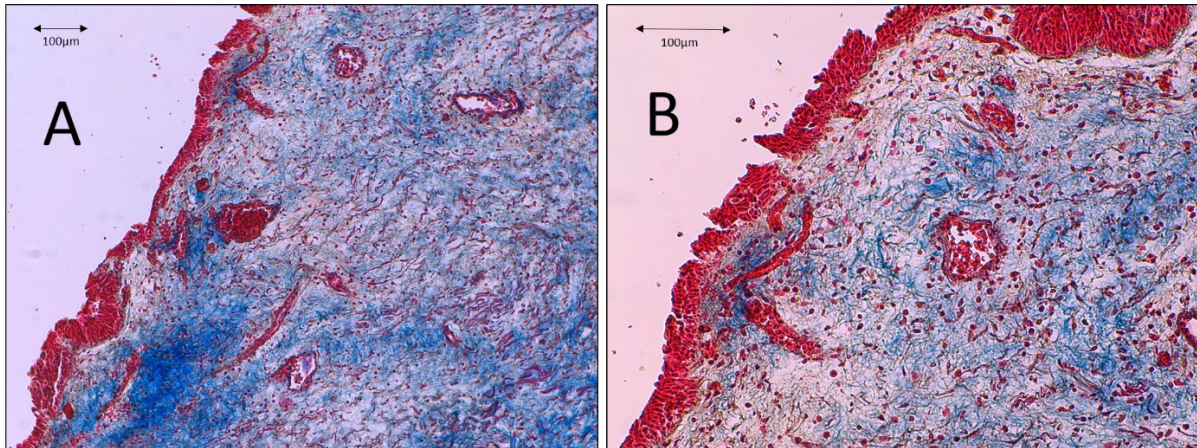


Figure 24 : Biopsie obtenue à partir de RTUP provenant d'un même patient, colorées au trichrome de Masson et observée en microscopie optique grossissement *10 (A) avec agrandissement de la zone contenant de l'urothélium *20 (B). L'urothélium est coloré en rose-rouge et repose sur un tissu contenant des fibres collagéniques colorées en bleu. Echelle 100 µm.

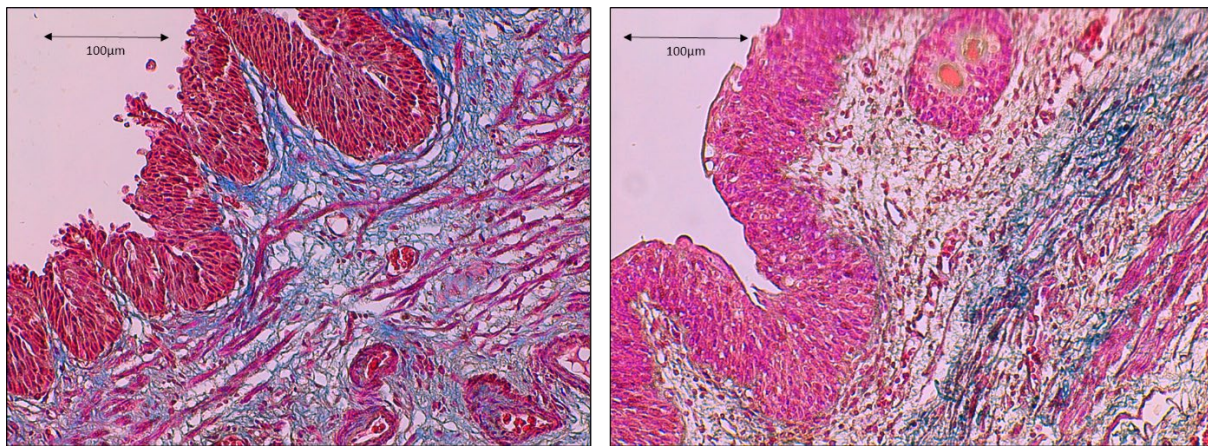


Figure 25 : Biopsie obtenue à partir de RTUP provenant de 2 patients différents, colorées au trichrome de Masson et observée en microscopie optique grossissement *20. L'urothélium est coloré en rose-rouge et repose sur un tissu contenant des fibres collagéniques colorées en bleu. Des fibres musculaires sont visibles au sein de ce tissu, colorées en rose-rouge également. Echelle 100 µm.

b. Description de la couche musculaire lisse

L'observation des biopsies retrouve, sous l'éventuel urothélium, des faisceaux de cellules musculaires lisses séparées par des travées de tissu conjonctif. Ce tissu représente entre 90 et 100% de la surface de la lame. La coloration HES permet de visualiser l'organisation des cellules. La coloration au rouge Sirius permet de visualiser l'organisation des fibres de collagènes. En dehors de quelques zones lésées en périphérie, secondaires à l'électrocoagulation, l'organisation histologique de la couche musculaire lisse est normale (Figure 26).

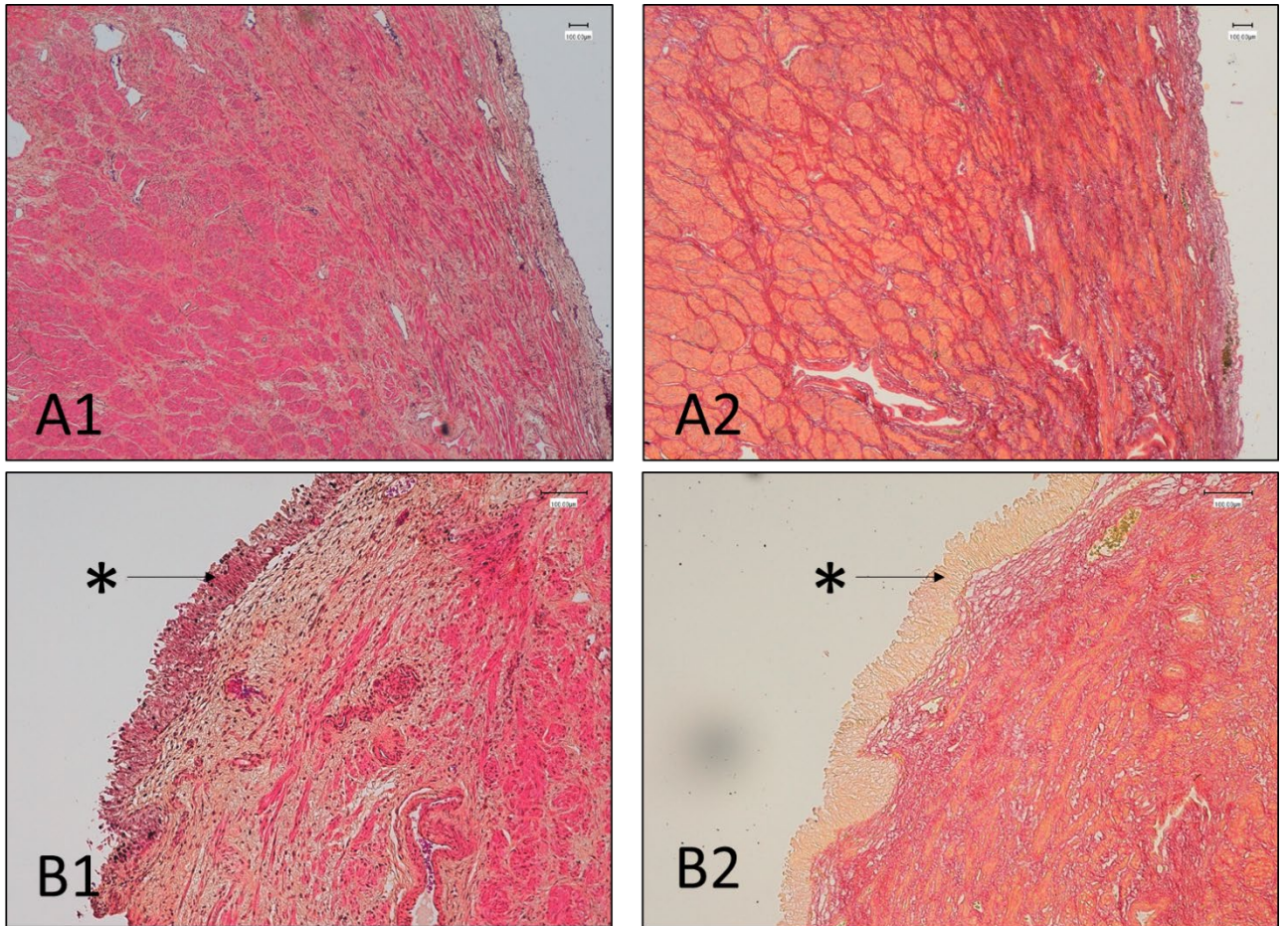


Figure 26 : Biopsies obtenues à partir de RTUP provenant de deux patients (A et B) colorées en HES (1) et en rouge Sirius (2) et observée en microscopie optique grossissement *4 (A) et *10 (B). Les cellules musculaires lisses organisées en faisceaux sont visibles sous l'urothélium (*) avec la coloration HES. La coloration rouge Sirius permet de mettre en évidence les travées de collagènes organisant ces faisceaux. L'urothélium est alors coloré en jaune clair. Le tissu musculaire lisse représente l'immense majorité du prélèvement, quelle que soit la lame observée. Echelle 100 μ m.

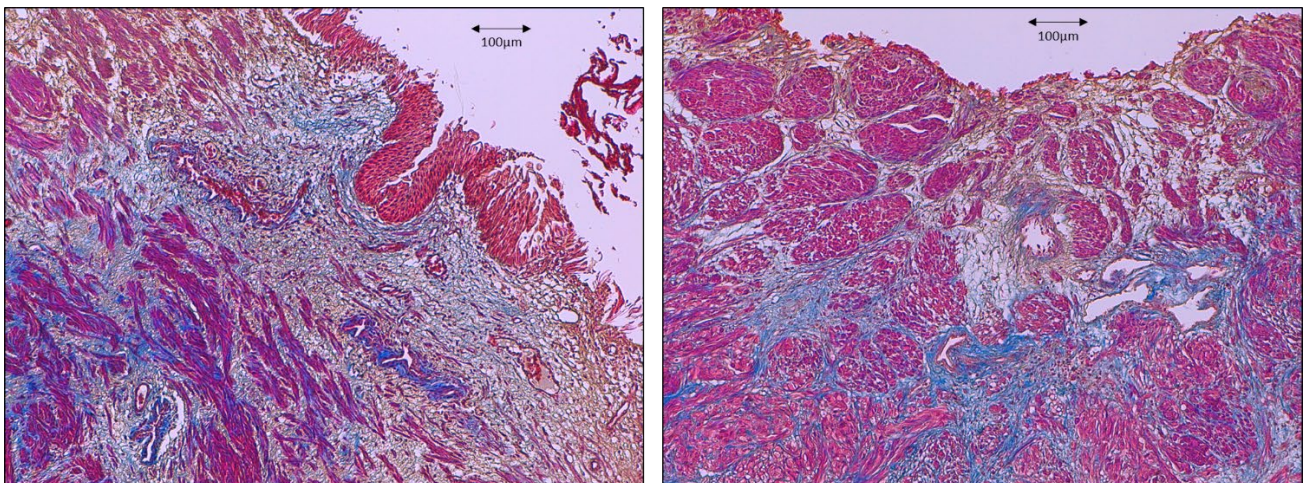


Figure 27 : Biopsies obtenues à partir de RTUP provenant de 2 patients différents colorées par trichrome de Masson. Les fibres musculaires lisses organisées en faisceaux (rose-rouge) sont organisées par un tissu conjonctif collagénique coloré en bleu. Echelle 100 μ m.

c. Absence de glande prostatique

Aucun tissu prostatique (tissu glandulaire exocrine) n'est observé sur les prélèvements réalisés.

2. Immunohistologie

a. Description de l'urothélium

Anticorps anti Cytokératine AE1 AE3

Le marquage par l'anticorps anti cytokératine AE1 AE3 permet de mettre en évidence de manière spécifique l'urothélium des biopsies réalisées. Aucun urothélium n'est retrouvé sur 5 biopsies (Figure 28). Sur les 15 autres biopsies, de l'urothélium est retrouvé. Le marquage est alors concentré au niveau de l'épithélium, la couche musculaire lisse sous-jacente ne présentant aucun marquage. Les lésions de l'urothélium précédemment décrites, plus ou moins étendues, sont observées en immunohistologie sur toutes les lames (Figure 29). Dans les zones où de l'urothélium normal est présent, on retrouve un marquage homogène de toutes les couches de cellules urothéliales, moins marqué sur les cellules basales, plus marqué sur les cellules intermédiaires et en ombrelle (Figure 30).

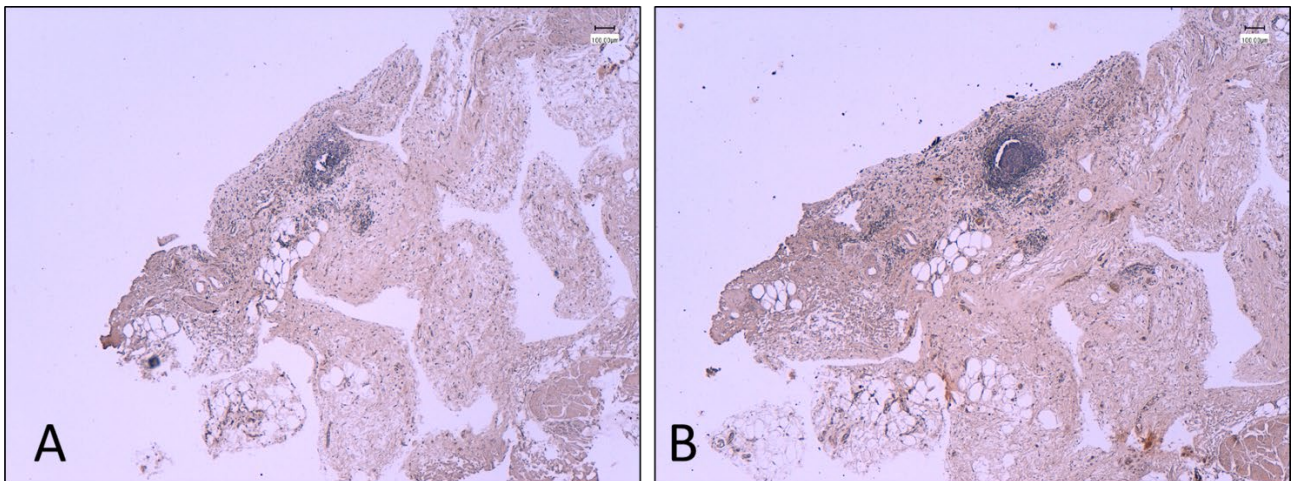


Figure 28 : Biopsie obtenue à partir de RTUP provenant d'un patient. Contrôle négatif (A) et immunomarquage par anticorps anti cytokératine AE1 AE3 (B). Contre-coloration à l'hématoxyline. Observation en microscopie optique grossissement *4. Pas d'urothélium visible sur cette biopsie. Echelle 100 μ m.

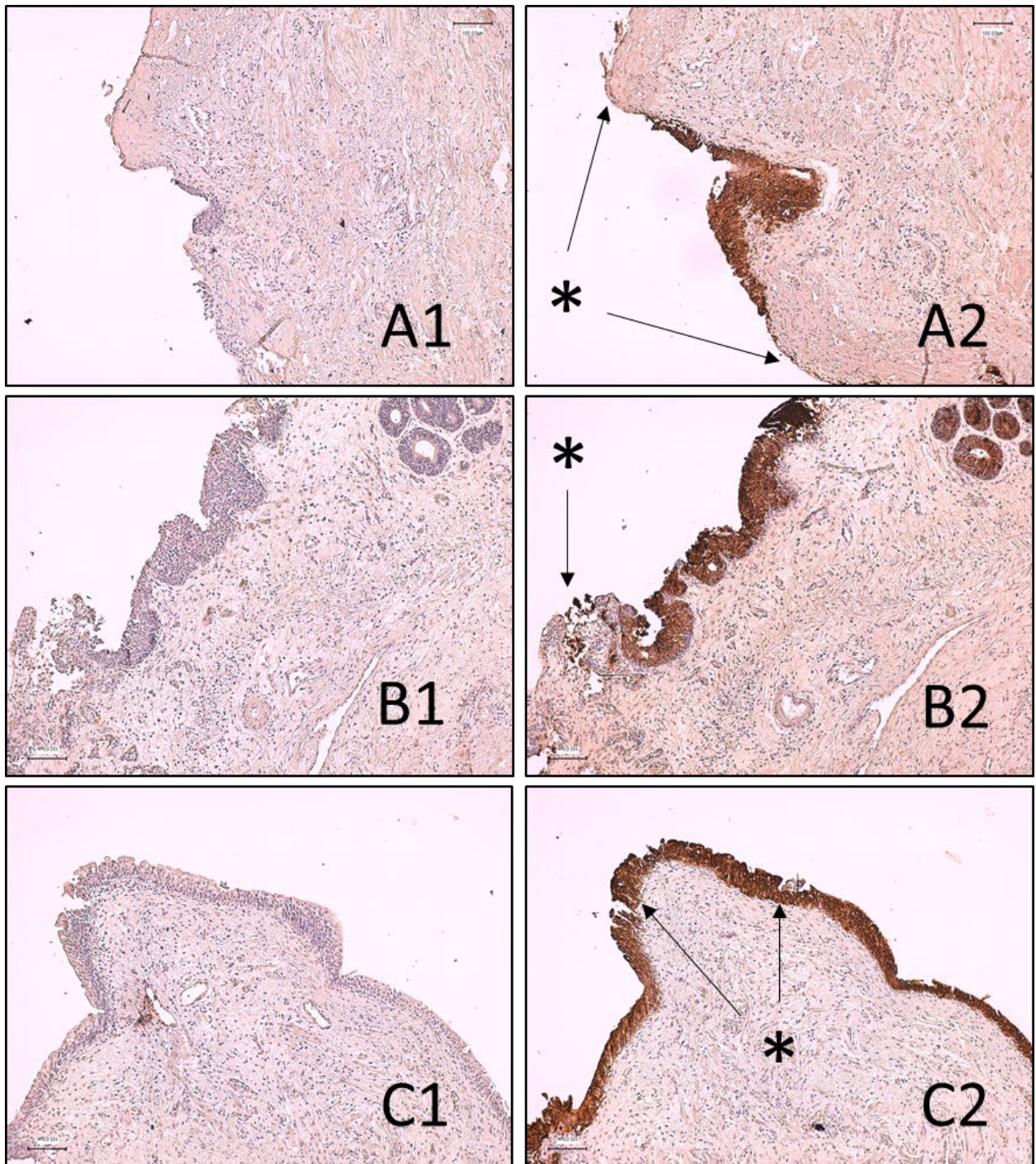


Figure 29 : Biopsies obtenues à partir de RTUP provenant de 3 patients (A, B, C). Contrôle négatif (1) et immunomarquage par anticorps anti cytokératine AE1 AE3 (2). Contre-coloration à l'hématoxyline. Observation en microscopie optique grossissement *10. Un urothélium est visible sur toutes les biopsies, marqué de manière uniforme. Aucun marquage n'est visible sur les couches sous-jacentes. Des zones de lésions (*) étendues (A) ou focales (C) étaient identifiées sur tous les prélèvements. Echelle 100 μ m.

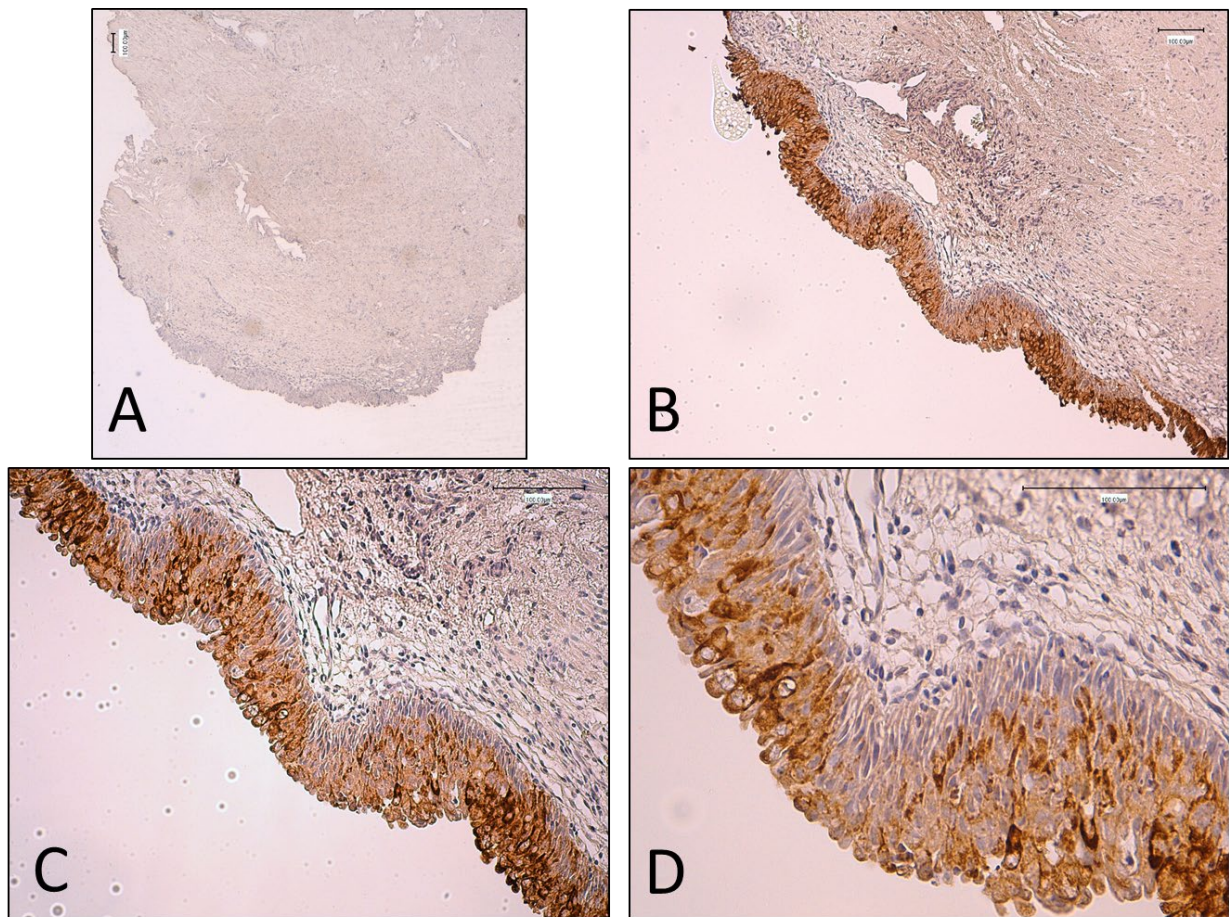


Figure 30 : Biopsie obtenue à partir de RTUP provenant d'un patient. Contrôle négatif (A) et immunomarquage par anticorps anti cytokératine AE1 AE3 (B, C, D). Contre-coloration à l'hématoxyline. Observation en microscopie optique grossissement *4 (A), *10 (B), *20 (C), *40 (D). Un urothélium normal est visible, pseudostratifié, présentant un marquage homogène prédominant sur les cellules intermédiaires et apicales. Les cellules basales sont moins colorées. Echelle 100 µm.

Anticorps anti Uroplaqueine UPK3a

L'analyse immunohistologique des biopsies retrouve des altérations importantes du marquage des uroplaqueines UPK3a. Chez les 15 patients pour lesquels un urothélium est observé, un marquage positif par les anticorps anti-UPK3a est observable chez 7 patients. Chez les 8 autres patients, aucun marquage n'est visualisé (Figure 31). Lorsqu'un marquage d'uroplaqueines est observé, celui-ci est focal chez 4 patients (Figure 32), et concerne alors une partie minime de la surface de l'urothélium. Chez 3 patients, un marquage plus étendu est observé (Figure 33), prédominant au niveau des cryptes formées par l'urothélium (Figure 34). Un marquage continu de l'ensemble de la surface apicale de l'urothélium n'est jamais observé.

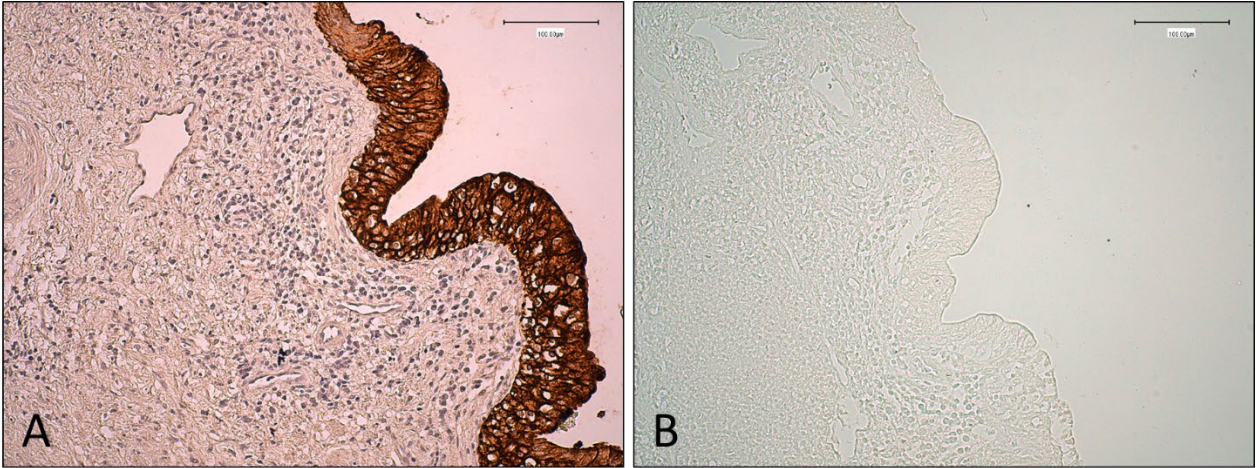


Figure 31 : Biopsie obtenue à partir de RTUP provenant d'un patient. Immunomarquage par anticorps anti cytokératine AE1 AE3 et contre-coloration à l'hématoxyline (A). Immunomarquage par anticorps anti UPK3a (B) sans contre coloration. Observation en microscopie optique grossissement *20. Alors qu'un urothélium est visible, aucun marquage par UPK3a ne peut être identifié. Echelle 100 μ m.

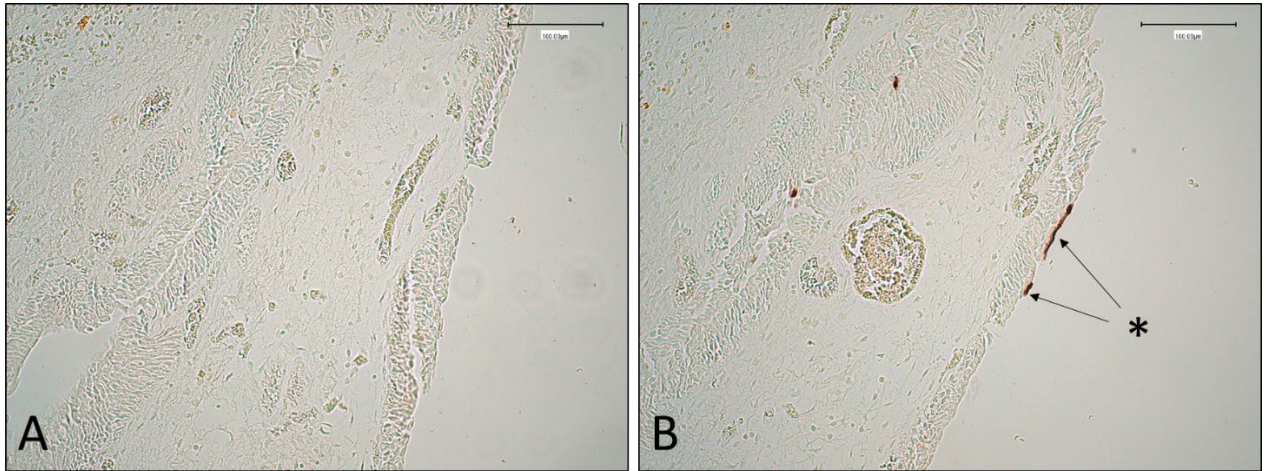


Figure 32 : Biopsie obtenue à partir de RTUP provenant d'un patient. Contrôle négatif (A). Immunomarquage par anticorps anti UPK3a (B) sans contre coloration. Observation en microscopie optique grossissement *20. Un marquage focal (*) est visible à l'apex des cellules en ombrelle. Echelle 100 μ m.

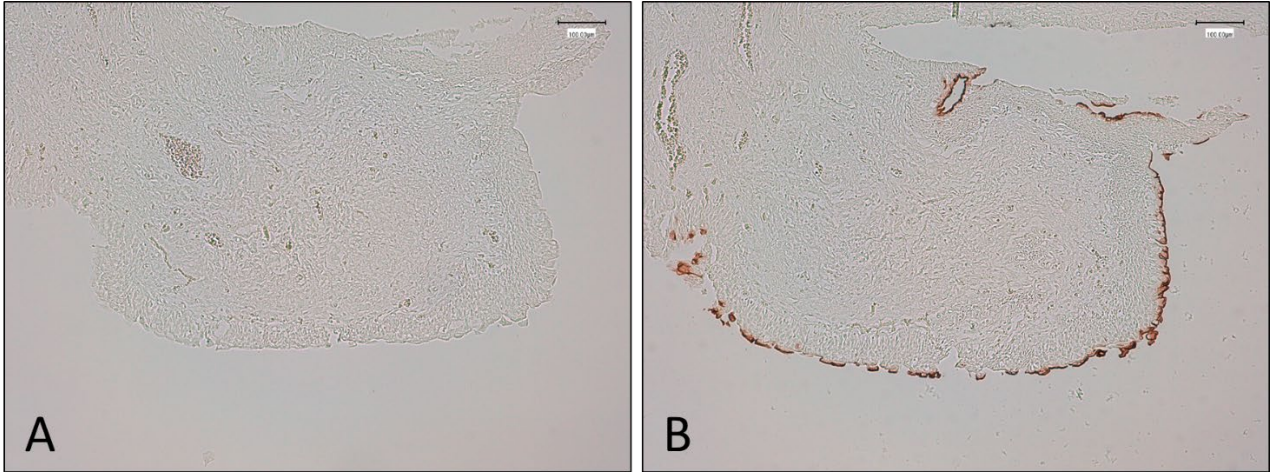


Figure 33 : Biopsie obtenue à partir de RTUP provenant d'un patient. Contrôle négatif (A). Immunomarquage par anticorps anti UPK3a (B) sans contre coloration. Observation en microscopie optique grossissement *10. Un marquage linéaire irrégulier est visible à l'apex des cellules en ombrelle. Echelle 100 μ m.

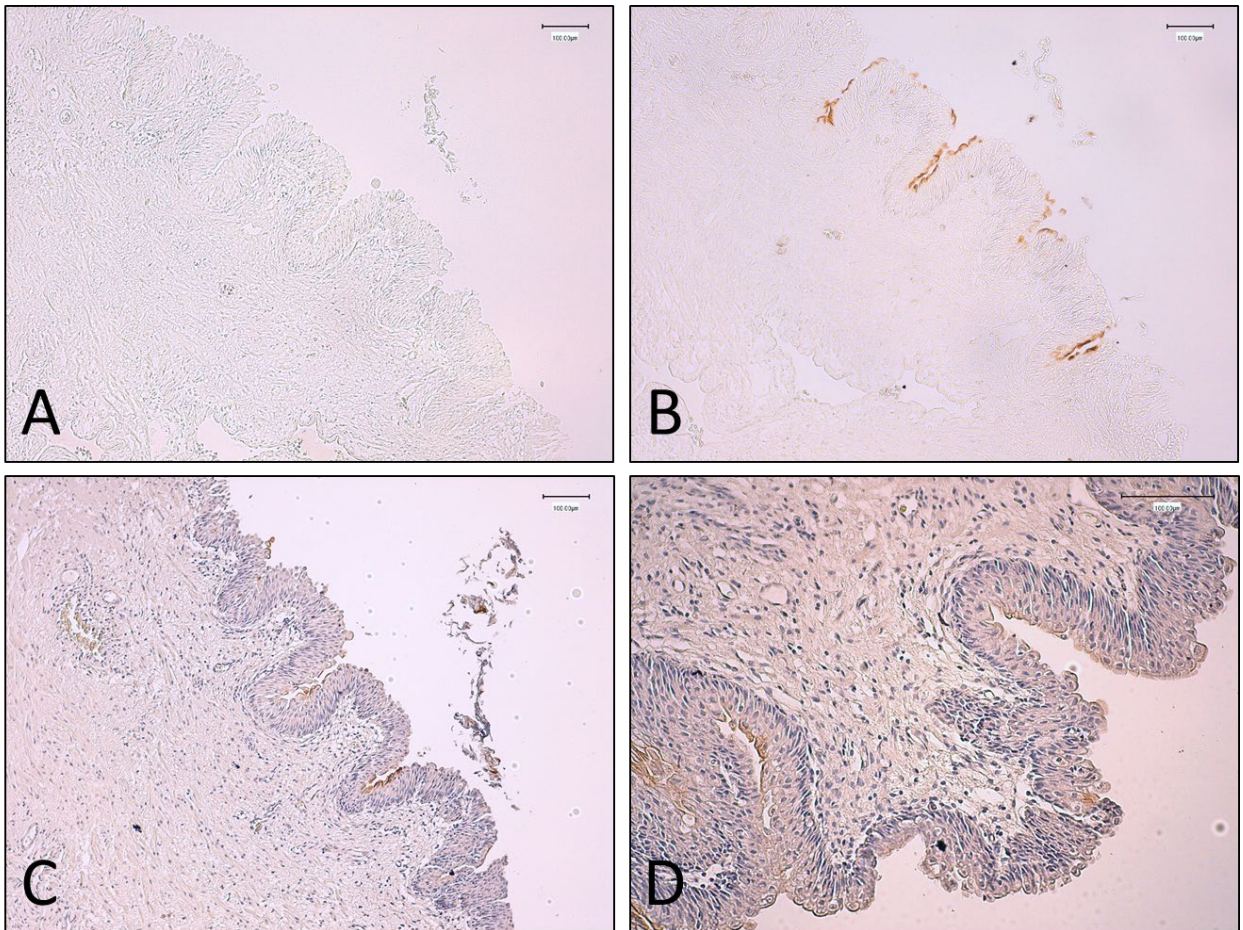


Figure 34 : Biopsie obtenue à partir de RTUP provenant d'un patient. Contrôle négatif (A). Immunomarquage par anticorps anti UPK3a (B, C, D) sans contre coloration (A, B, C) et avec contre-coloration à l'hématoxyline. Observation en microscopie optique grossissement *10 (A, B, C) et *20 (D). Un marquage discontinu est visible, prédominant dans les cryptes formées par l'urothélium. Echelle 100 μ m.

b. Description de la couche musculaire lisse

L'analyse immunohistologique des biopsies par anticorps anti-SMA retrouve un marquage important des cellules de la couche musculaire lisse sur toutes les biopsies étudiées (n=20). Le cytoplasme des cellules musculaires lisses est alors marqué. Ces cellules musculaires lisses s'organisent en travées. Aucun marquage n'est visualisé au niveau de l'urothélium (Figure 35). Les cellules musculaires lisses sont largement majoritaires sur toutes les biopsies étudiées, représentant 90% à 100% des cellules présentes (Figure 36).

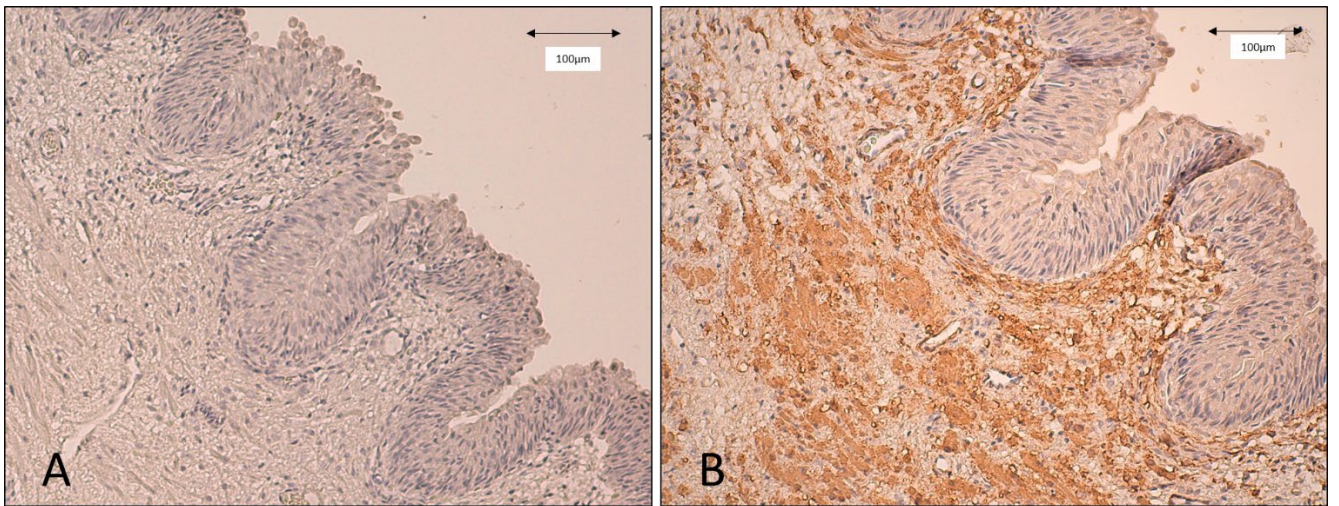


Figure 35 : Biopsie obtenue à partir de RTUP provenant d'un patient. Contrôle négatif (A). Immunomarquage par anticorps anti SMA (B) avec contre-coloration à l'hématoxyline. Observation en microscopie optique grossissement * 20. Un marquage des cellules musculaires lisses est visible. Celles-ci forment la couche sous-jacente de l'urothélium. L'urothélium n'est pas marqué. Echelle 100 µm.

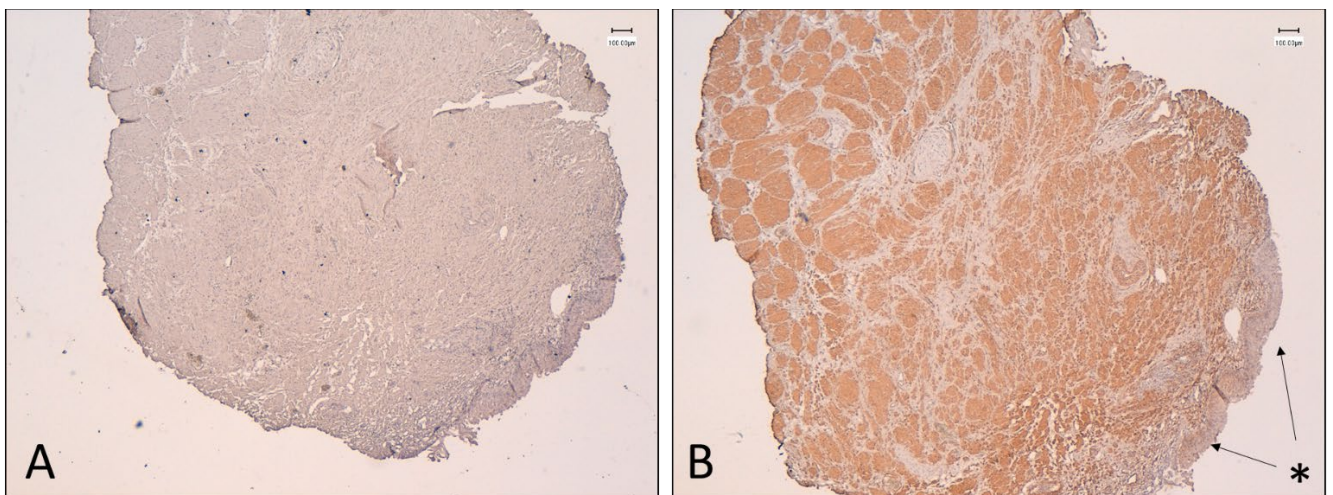


Figure 36 : Biopsie obtenue à partir de RTUP provenant d'un patient. Contrôle négatif (A). Immunomarquage par anticorps anti SMA (B) avec contre-coloration à l'hématoxyline. Observation en microscopie optique grossissement * 4. Un marquage des cellules musculaires lisses organisées en travées est visible. Celles-ci forment la couche sous-jacente de l'urothélium non marqué (*). Les cellules musculaires lisses représentent plus de 90% des cellules observées. Echelle 100 µm.

c. Absence de glande prostatique

L'analyse immunohistologique des biopsies par anticorps anti-PSA retrouve un marquage minime, correspondant à une partie de glande prostatique, sur 1 biopsie ne contenant pas d'urothélium (Figure 37). Les 19 autres biopsies ne sont pas marquées. Le témoin positif, correspondant à un copeau de tissu prostatique, présente un marquage des cellules glandulaires exocrines, organisées en acini autour d'une lumière (Figure 38).

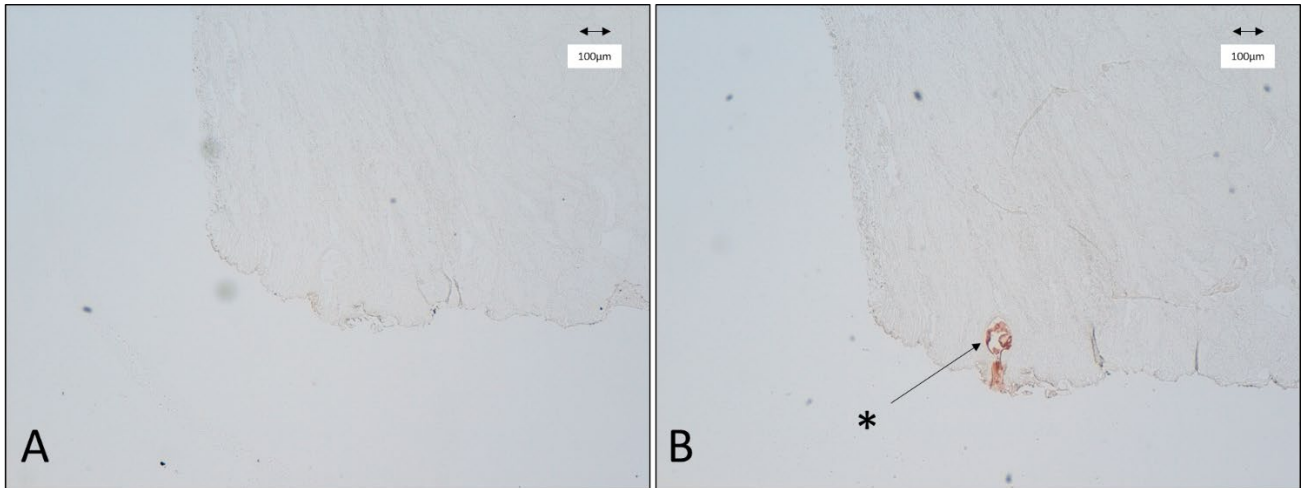


Figure 37 : Biopsie obtenue à partir de RTUP provenant d'un patient. Contrôle négatif (A). Immunomarquage par anticorps anti PSA (B). Observation en microscopie optique grossissement * 4. Un marquage d'un acinus prostatique (*) est présent à la périphérie de la biopsie. Il s'agit de la seule biopsie présentant ce marquage. Elle ne contenait pas d'urothélium. Echelle 100 µm.

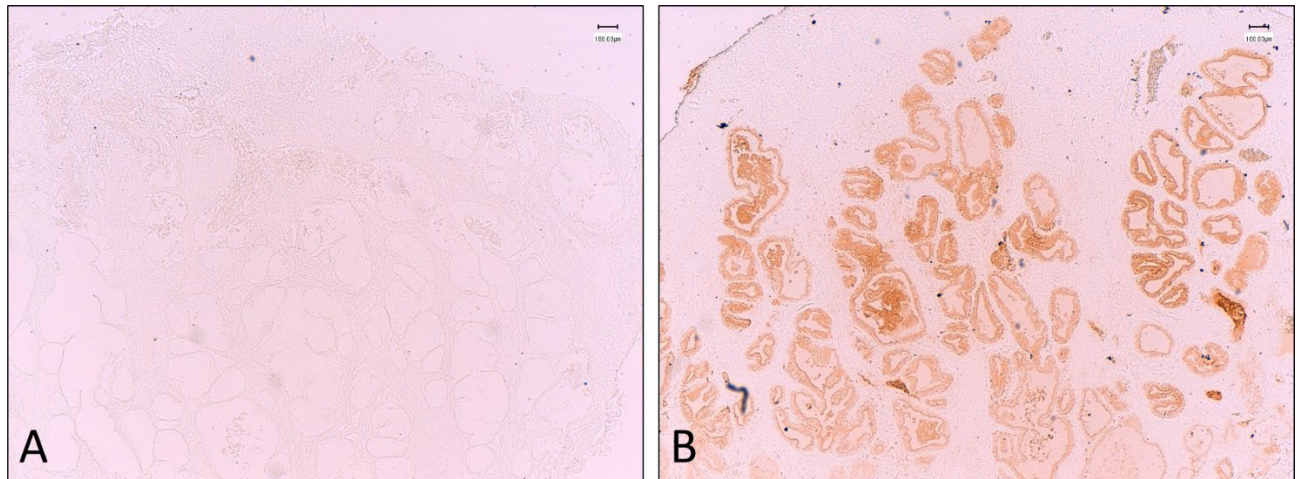


Figure 38 : Biopsie de glande prostatique provenant d'un patient. Contrôle négatif (A). Immunomarquage par anticorps anti PSA (B). Observation en microscopie optique grossissement * 4. Marquage des cellules luminales de la glande prostatique, organisée en acini. Echelle 100 µm.

C. Mise en culture des biopsies

47 biopsies exploitables sont mises en culture.

1. Digestion

L'étape de digestion par dispase sur 12 heures permet dans 42 cas l'obtention d'un culot cellulaire, d'importance variable, qui est mis en culture.

Dans 5 cas, aucun culot cellulaire visible n'est obtenu. La mise en culture de ces prélèvements ne retrouve que quelques cellules isolées qui n'aboutissent pas à la formation de clusters cellulaires et imposent l'arrêt du processus de culture avant le passage en P1.

2. Ensemencement

Lors de la mise au point du protocole, l'utilisation de supports de culture standard en plastique ne permet pas d'obtenir une adhésion cellulaire et n'a jamais permis le passage en P1. L'utilisation de supports de culture favorisant l'adhésion cellulaire (Cell+ traitement de surface) permet une amélioration de l'adhésion cellulaire, mais de manière insuffisante. Dans environ 1/3 des cas, un passage en P1 est obtenu, mais la faiblesse du contingent cellulaire ne permet pas un passage en P2.

L'utilisation d'un support de culture coaté au collagène I (TermoFischer scientific) permet une amélioration très significative de l'adhésion et de l'expansion cellulaire. Sur les 42 prélèvements mis en culture et digérés, 36 ont vu leurs cellules adhérer à la plaque de culture coatée au collagène puis réaliser des clusters cellulaires à confluence permettant d'envisager une trypsination et un passage en P1.

Dans 6 cas, malgré un aspect de la biopsie qui apparaît exploitable, un passage en P1 n'a pas été réalisable. Dans 2 cas, une mort cellulaire intense est survenue les premiers jours de culture et aucune cellule n'était visible après le premier changement de milieu. Dans 4 cas, quelques clusters cellulaires sont apparus avec des cellules adhérant à la plaque coatée au collagène. Cependant, aucune expansion cellulaire n'a été obtenue et une mort cellulaire progressive est survenue après environ 10 jours de culture en P0.

Pour les 36 prélèvements pour lesquels un passage en P1 a été possible, on constate un contingent cellulaire initial faible, recouvrant environ 10% de la surface d'une plaque 6 puits. Le doublement cellulaire est d'environ 5 jours, aboutissant à une couverture de la plaque 6 puits à 50% après 10 à 15 jours de culture. Il existe ensuite une stagnation de l'expansion cellulaire, puis une mort cellulaire progressive. Cela nous a amené à réaliser la trypsination lorsqu'environ 50% de la surface de la plaque 6 puits est recouverte, lorsqu'il existe une confluence au niveau des clusters cellulaires. Cependant, cela conduit à un contingent cellulaire réduit.

3. Caractérisation du P0

a. Cytologie

L'analyse morphologique des cellules obtenues par la digestion de biopsies provenant de RTUP (Figure 39) retrouve un type cellulaire prédominant. Ce sont des cellules cuboïdes, mononucléées, avec de faibles prolongements cytoplasmiques. On retrouve aussi un type cellulaire plus rarement observé, correspondant à environ 20% des cellules observées. Il s'agit de grandes cellules souvent multinucléées, contenant de nombreuses vésicules intra cytoplasmiques.

Dans d'autres prélèvements, en plus des deux types cellulaires décrits ci-dessus, on note la présence de cellules en « grains de riz » (dont la proportion peut aller jusqu'à 40% des cellules observées) et des cellules hyper réfringentes (environ 10% des cellules). La Figure 40 montre deux échantillons présentant ces types cellulaires.

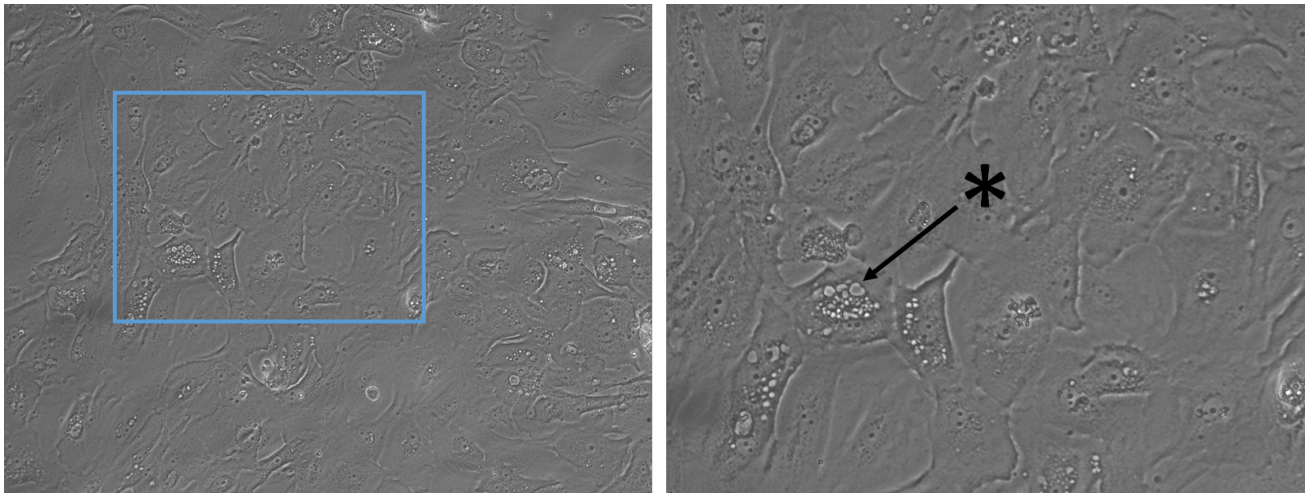


Figure 39 : cellules obtenues par la digestion de biopsies de RTUP, en P0, observées en microscopie à contraste de phase. La photographie de gauche retrouve le type cellulaire prédominant de cellules cuboïdes. La zone encadrée en bleu est agrandie sur la photographie de droite et permet d'observer une grande cellule présentant de multiples vésicules intra cytoplasmiques (*).

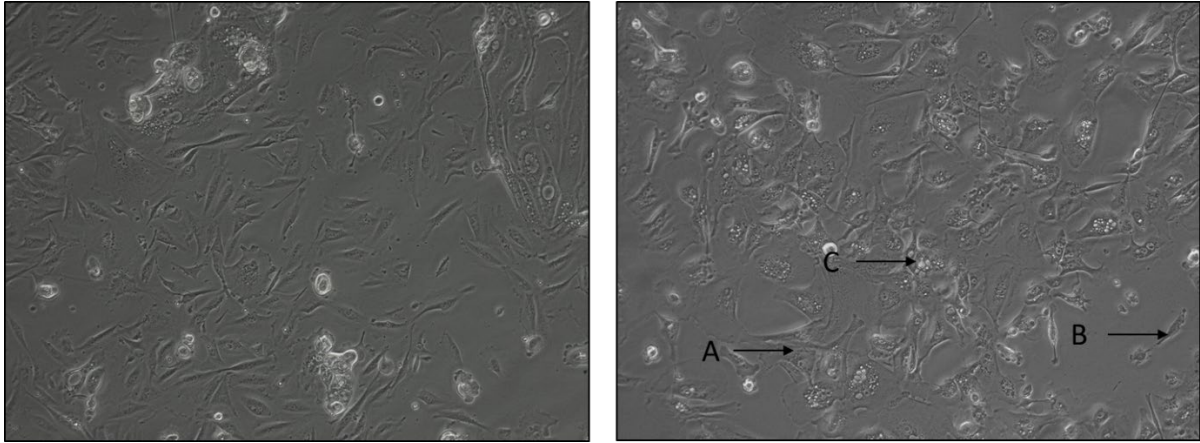


Figure 40 : Figure 40 : cellules obtenues par la digestion de biopsies de RTUP, en P0, observées en microscopie à contraste de phase. Dans ces échantillons provenant de 2 patients différents, on note la présence de types cellulaires différents. Les cellules cuboïdes (A), les cellules en forme de « grains de riz » (B) et les cellules à multiples vésicules intracytoplasmiques (C).

b. Biologie moléculaire (RT-qPCR)

L'analyse des cellules en P0 a permis d'évaluer le niveau d'expression des différents gènes d'intérêt avant la réalisation de l'étape d'expansion cellulaire.

Famille des cytokératines

Tous les échantillons analysés expriment les différentes familles de cytokératines. Les niveaux d'expression de KRT7 et de KRT 18 sont les plus élevés, aux alentours d'1UA. Les autres cytokératines (KRT8, KRT10, KRT14, KRT20) sont exprimées à un niveau plus faible, habituellement compris entre 10^{-2} et 10^{-3} UA. Les résultats sont présentés dans la Figure 41. Les échantillons présentent globalement un profil d'expression des cytokératines identique. KRT14 présente les variations les plus significatives (minimum : $7 \cdot 10^{-3}$; maximum: $7 \cdot 10^{-1}$).

Profils d'expression en P0: Cytokératines

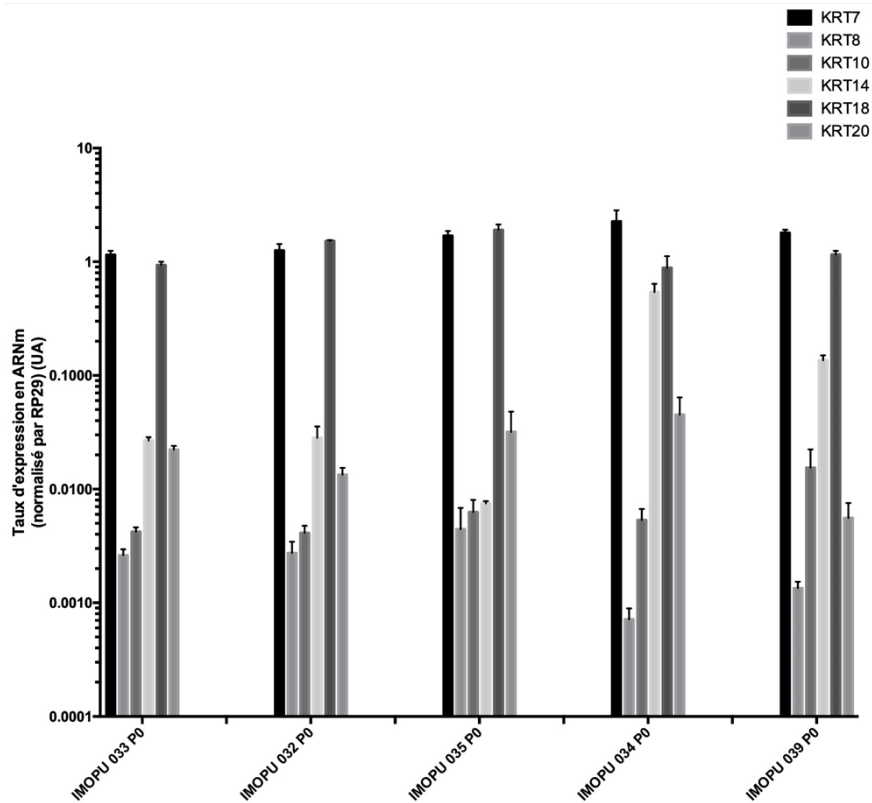


Figure 41 : taux d'expression des gènes de la famille des cytokératines dans les cellules urothéliales en P0 obtenues à partir de RTUP. Ces cellules ont subi l'étape de digestion et une étape d'expansion cellulaire jusqu'à une confluence focale.

Famille des uroplaquines

L'ensemble des échantillons analysés expriment les différentes familles d'uroplaquines. Les UPK1A, UPK1B et UPK2 sont exprimés à un taux globalement stable entre les prélèvements, habituellement entre 10^{-1} et 10^{-2} UA. L'UPK3A présente une expression plus faible et plus variable d'un échantillon à l'autre. Les résultats sont présentés dans la Figure 42.

Profils d'expression en P0: Uroplaquines

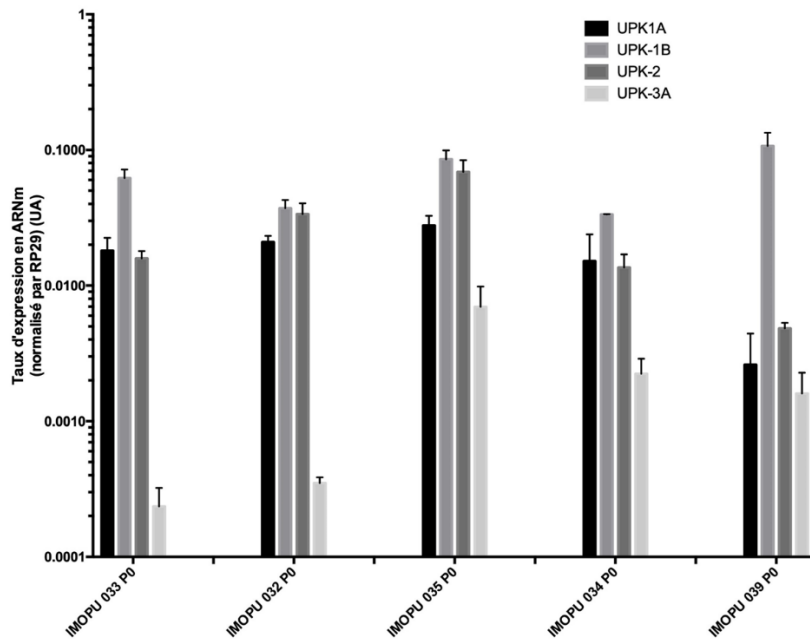


Figure 42 : taux d'expression des gènes de la famille des uroplaquines dans les cellules urothéliales en P0 obtenues à partir de RTUP. Ces cellules ont subi l'étape de digestion et une étape d'expansion cellulaire jusqu'à une confluence focale.

Autres familles de gènes

Les marqueurs de jonctions intercellulaires (CDH-1, TJP-1, Occludine) sont tous retrouvés de manière homogène dans les échantillons en P0, avec un taux d'expression compris entre 10^{-1} UA et 1 UA.

Le marqueur de cellules musculaires lisses α -SMA est lui aussi présent à un niveau faible dans tous les prélèvements, avec un niveau d'expression compris entre $1 \cdot 10^{-2}$ UA et $1 \cdot 10^{-3}$ UA.

Les résultats sont présentés dans la Figure 43.

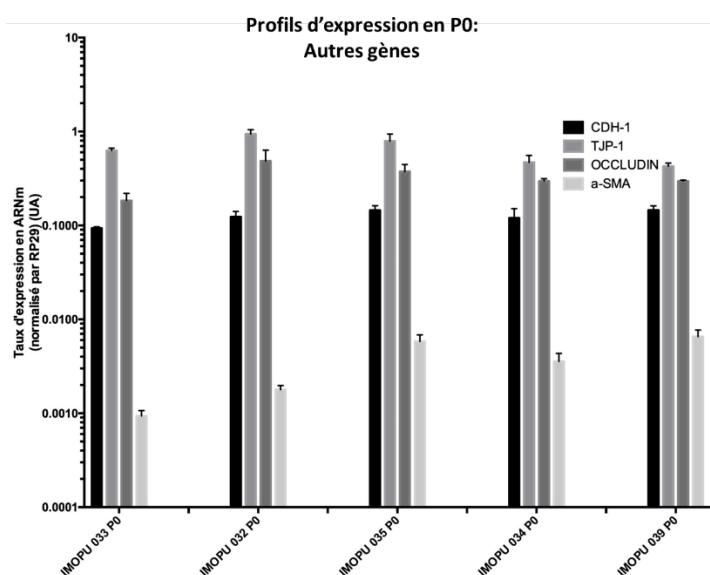


Figure 43 : taux d'expression des gènes de la famille des jonctions intercellulaires (CDH-1, TJP-1, Occludin) et des marqueurs de cellules musculaires lisses (α -SMA) dans les cellules urothéliales en P0 obtenues à partir de RTUP. Ces cellules ont subi l'étape de digestion et une étape d'expansion cellulaire jusqu'à une confluence focale. L'échelle y est logarithmique.

D. Expansion cellulaire

1. Supports de culture

Lors de la mise au point du protocole, l'utilisation de plaques de culture en plastique était responsable d'un défaut d'adhésion des cellules au support de culture. Il en résultait une mort cellulaire massive empêchant la poursuite du protocole d'expansion cellulaire.

L'utilisation de plaques de culture favorisant l'adhésion cellulaire en P1 et P2 a permis d'améliorer l'expansion cellulaire. Sur les 36 prélèvements en P1, 30 prélèvements ont atteint P3. Pour les 6 autres prélèvements, une stagnation de l'expansion empêchant la confluence, puis une mort cellulaire progressive sont survenues.

2. Trypsination et passage

Lors de la mise au point du protocole, nous attendions la confluence complète au sein de la plaque de culture pour réaliser un passage. Cette confluence était en fait rarement atteinte. En revanche, de nombreux clusters étaient arrivés à confluence, et l'attente provoquait une mortalité progressive au sein de ces clusters. Le protocole final propose donc la trypsination lorsque la confluence était atteinte au sein des clusters.

3. Caractérisation des cellules urothéliales au cours des passages

Lors de la mise au point du protocole, nous avons prévu une expansion cellulaire jusque P8 conformément aux données de la littérature. Cependant, lors de l'observation cytologique en

microscopie à contraste de phase, on observait une dédifférenciation des cellules cultivées. Celles-ci perdaient leur morphologie cuboïde pour adopter une morphologie fusiforme avec des expansions cellulaires, de type fibroblastique. De manière concomitante, l'analyse moléculaire en RT-qPCR retrouvait après P4 un effondrement important des marqueurs spécifiques de l'urothélium tels que KRTs et UPKs. Pour le protocole final, nous avons donc limité la prolifération cellulaire à P3.

a. Cytologie

Lors de l'expansion cellulaire, on observe durant les passages P1 et P2 une augmentation de la représentation des cellules cuboïdes qui représentent alors environ 90% des cellules observées. En P2, dans certains prélèvements, de nombreuses cellules avec vésicules intra cytoplasmiques sont observées. En P3, le type cellulaire le plus fréquemment observé est en « grains de riz » (90% des cellules observées) (Figure 44). Lors de la poursuite de l'expansion cellulaire au-delà de P3, on note un allongement progressif de ces cellules en « grains de riz » vers un phénotype fibroblastique peu différencié.

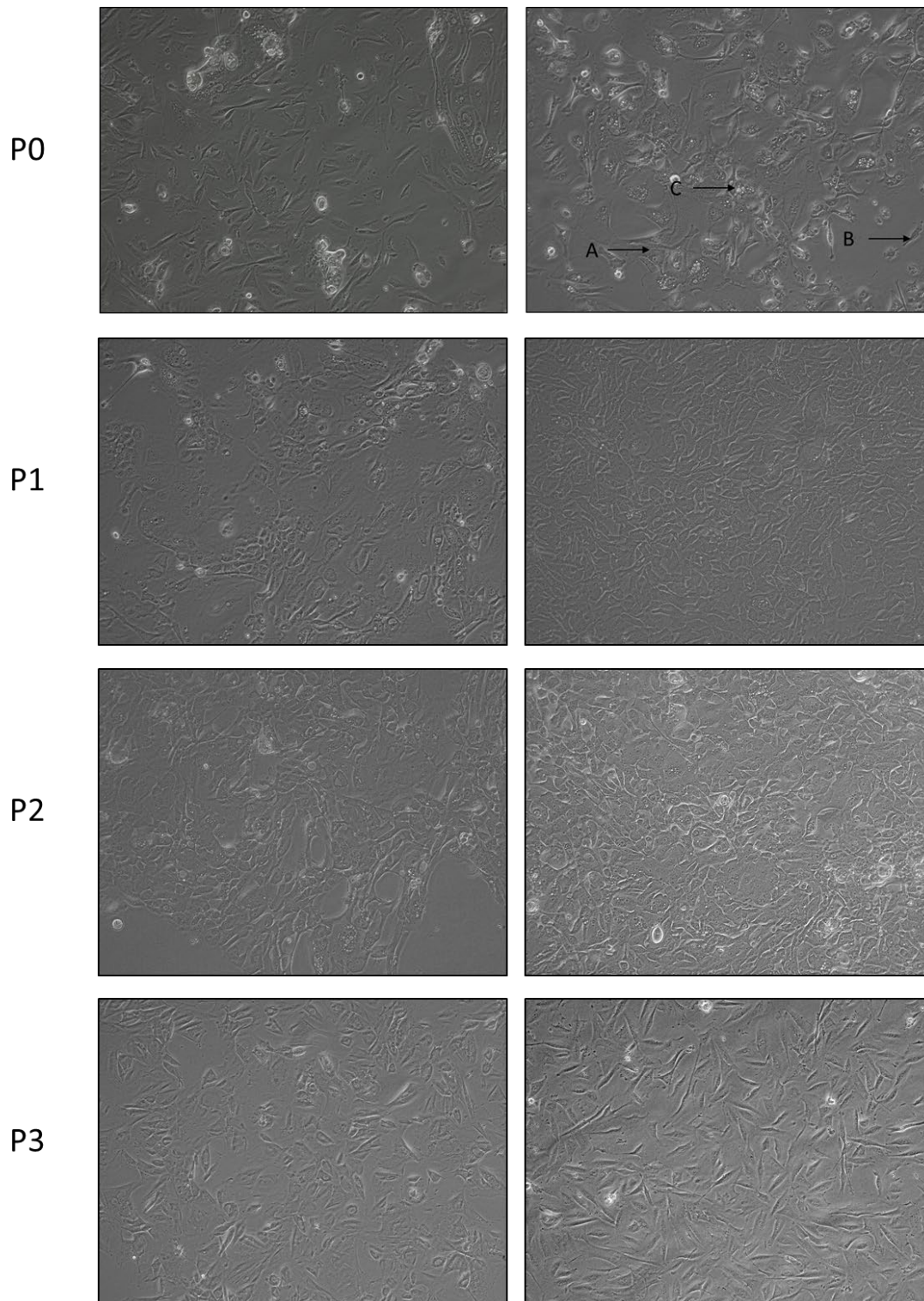


Figure 44 : cellules obtenues par la digestion de biopsies de RTUP observées en microscopie à contraste de phase. Le P0 (déjà présenté dans la Figure 40) et l'étape d'expansion cellulaire (P1, P2 et P3) sont représentés. On note la présence de plusieurs types cellulaires. Les cellules cuboïdes (A), les cellules en forme de « grains de riz » (B) et les cellules à multiples vésicules intracytoplasmiques (C). Leurs proportions respectives varient au fur et à mesure des passages.

b. Biologie moléculaire (RT-qPCR)

Les étapes d'expansion cellulaire ont été responsables d'une diminution globale et variable du taux d'expression des différents marqueurs étudiés.

Famille des cytokératines

On observe en P3, à la fin de l'étape d'expansion cellulaire et avant l'ensemencement des cellules en 3D à une réduction du taux d'expression touchant préférentiellement les cytokératines initialement très exprimées, KRT7 et KRT18. Cette diminution du taux d'expression est moins perceptible pour les autres types de cytokératines (KRT8, KRT10, KRT14, KRT20). L'expansion cellulaire induit par ailleurs l'apparition d'une forte hétérogénéité entre les prélèvements, initialement moins visible en P0. Par exemple, entre 2 prélèvements différents, on peut observer une différence d'un facteur 100 concernant le taux d'expression de KRT7. La Figure 45 présente les résultats obtenus.

Profils d'expression en fin d'expansion (P3): Cytokératines

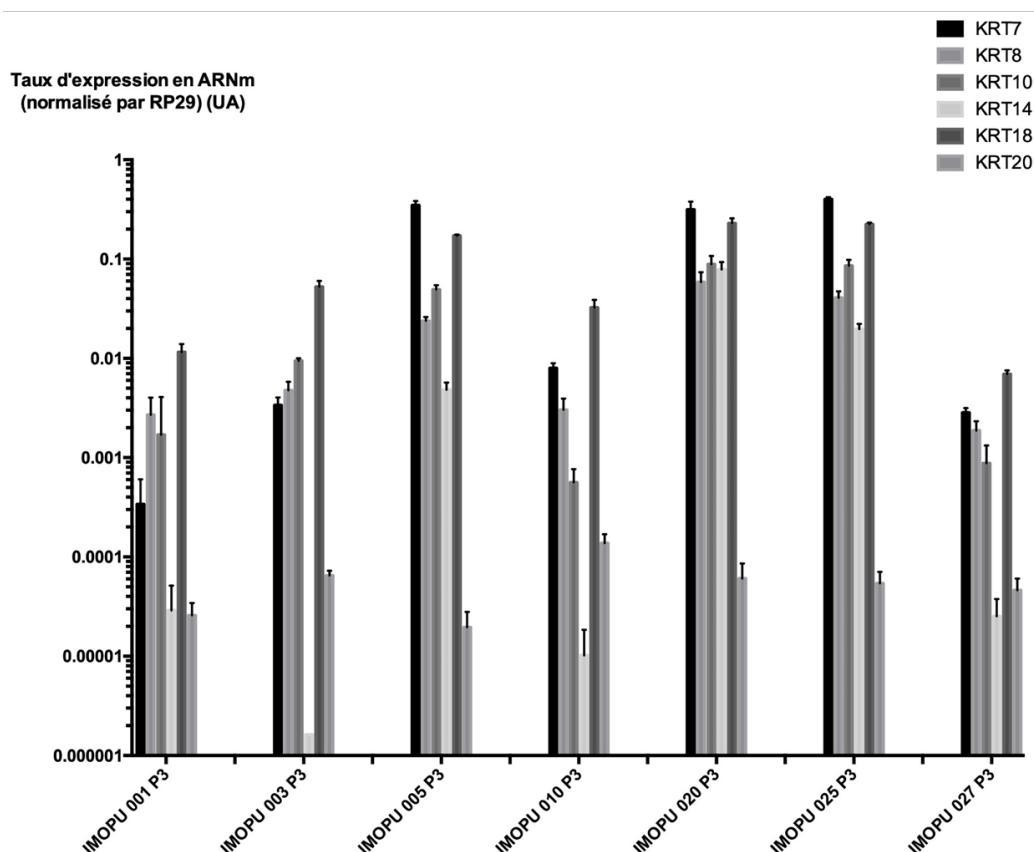


Figure 45 : taux d'expression des gènes de la famille des cytokératines dans les cellules urothéliales en P3 obtenues à partir de RTUP. Ces cellules ont subi l'étape de digestion et toute l'étape d'expansion cellulaire.

Famille des uroplaquines

La mise en culture et l'expansion cellulaire induisent globalement une diminution du taux d'expression des uroplaquines. Elles induisent aussi une hétérogénéité et une variabilité d'un échantillon à l'autre. Cette variabilité est surtout visible pour UPK3A dont le niveau d'expression peut varier entre 10^{-7} UA et 10^{-3} UA. Les résultats sont présentés sur la Figure 46 .

Profils d'expression en fin d'expansion (P3): Uroplaquines

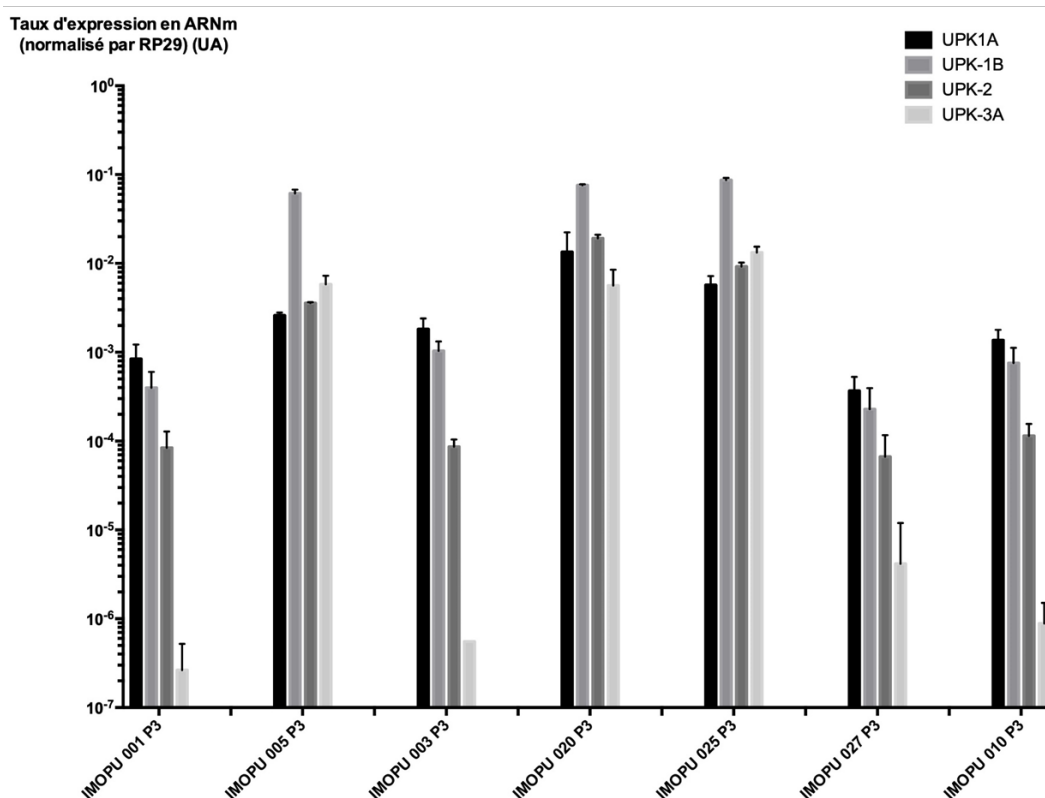


Figure 46 : taux d'expression des gènes de la famille des uroplaquines dans les cellules urothéliales en P3 obtenues à partir de RTUP. Ces cellules ont subi l'étape de digestion et toute l'étape d'expansion cellulaire.

Autres familles de gènes

L'expansion cellulaire induit une réduction et une grande variabilité du taux d'expression des marqueurs de jonction intercellulaire. L'exception notable est TJP-1 qui voit son expression légèrement diminuée mais stable d'un prélèvement à l'autre. Les résultats sont présentés dans la Figure 47.

Le marqueur de cellules musculaires lisses α -SMA voit quant à lui son taux d'expression globalement augmenter d'un facteur 10 par rapport au P0 lors de l'expansion cellulaire (taux d'expression compris en P3 entre 10^{-2} UA et 10^{-1} UA).

Profils d'expression en fin d'expansion (P3): Autres gènes

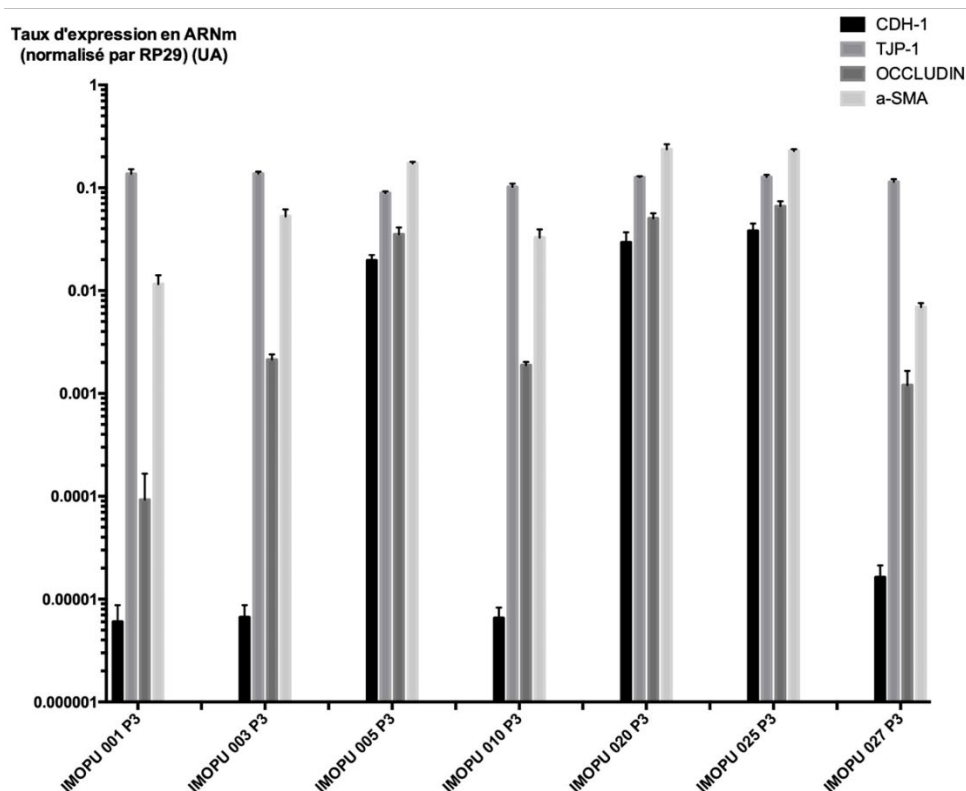


Figure 47 : taux d'expression des gènes de la famille des jonctions intercellulaires (CDH-1, TJP-1, Occludin) et des marqueurs de cellules musculaires lisses (α -SMA) dans les cellules urothéliales en P3 obtenues à partir de RTUP. Ces cellules ont subi l'étape de digestion et toute l'étape d'expansion cellulaire.

E. Ingénierie tissulaire de l'urothélium utilisant les cellules urothéliales

1. Biomériau utilisé : le Collagen Cell Carrier®

Le CCC utilisé dans ce travail a permis l'ensemencement de cellules à sa surface, leur culture puis la réalisation d'analyses histologiques et immunohistologiques.

a. Conditionnement

Le conditionnement du CCC par le fournisseur a permis de recouvrir aisément les surfaces de culture dans des conditions stériles. A l'état sec, il est fin mais assez facilement manipulable. Réaliser cette découpe dans des conditions de stérilité est relativement aisé, à l'aide d'outils stériles (bistouri froid, biopsie Punch).

b. Ensemencement des cellules

L'adhérence du feuillet CCC au plastique de la plaque de culture est une étape clé afin de ne pas provoquer le décollement des biomatériaux lors des changements de milieu de culture.

Afin d'ensemencer les cellules à la concentration désirée, soit 400 000 cellules par cm² de biomatériau, nous avons initialement réhydraté les CCC. Afin de contourner des problèmes liés à l'ensemencement, nous avons proposé un système de cylindres en polystyrène stérile. Ces cylindres sont fixés au support de culture par un joint de vaseline stérile qui contribue à faire l'étanchéité. Si ce procédé a amélioré l'ensemencement en limitant la fuite cellulaire, son utilisation reste délicate.

c. Récupération du biomatériau à la fin de la culture prolongée

Cette étape vise à récupérer le matériau afin de l'analyser soit en histologie, soit en biologie moléculaire. Si à l'état sec la manipulation du CCC est relativement aisée, elle est plus complexe à l'état humide. En effet, le CCC tend à se replier sur lui-même et nécessite de nombreuses manipulations, qui peuvent en altérer la surface, pour le déplier. La face cellularisée du biomatériau est alors plus difficilement identifiée.

d. Analyses histologiques

La finesse et la transparence du biomatériau rendent les étapes d'inclusion et de coupe difficiles.

2. *Autres biomatériaux à base d'alginate, développés durant la thèse, abandonnés*

a. Spray d'alginate cellularisé

Les cellules cultivées à partir des biopsies ont pu être incorporées à la solution d'alginate puis sprayées sur un support. La réticulation a permis l'obtention d'un fin film gélatineux. Après 21 jours de culture, l'analyse histologique a permis de retrouver des cellules vivantes uniformément distribuées au sein du biomatériau (Figure 48).

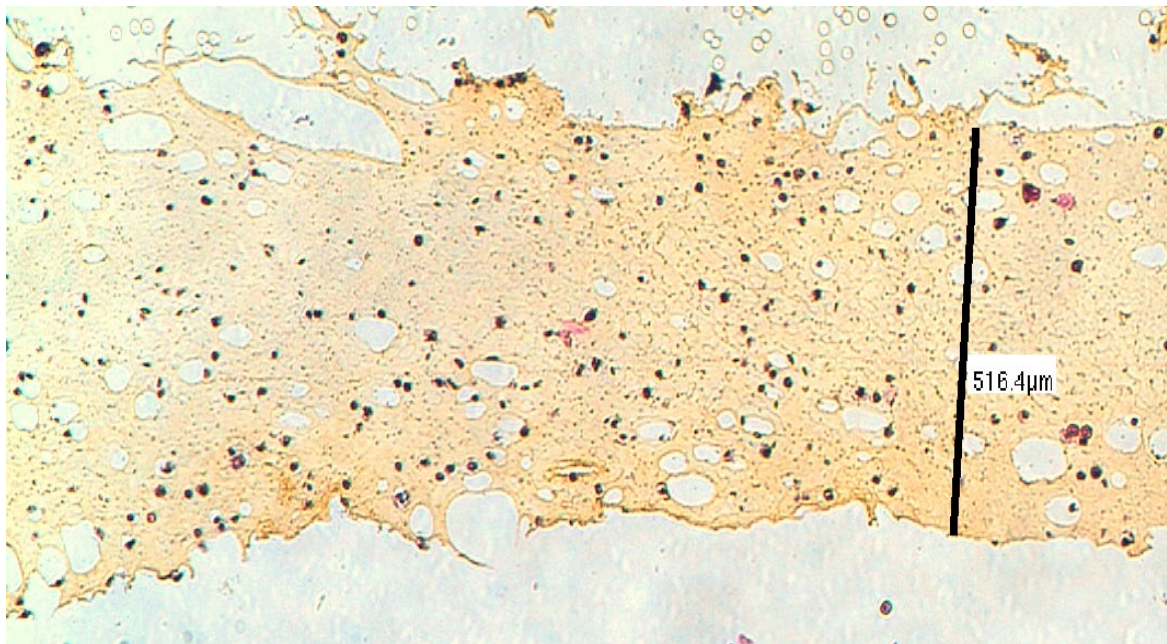


Figure 48 : biomatériau d'alginate en spray cellularisé par des cellules provenant de biopsies de RTUP mises en culture, et réticulé. Observation en microscopie optique, en coloration HES. On observe une répartition uniforme de cellules violettes au sein du biomatériau. Elles ont un cytoplasme très peu développé et sont isolées au sein du biomatériau. L'échelle mesure l'épaisseur de ce biomatériau à 516µm.

Cette technique présentait cependant de nombreuses limites : le film d'alginate ne présentait pas de résistance physique importante. Il était donc difficile à manipuler et impossible à suturer. De plus, ce biomatériau cellularisé n'était pas étanche. Enfin, les cellules incluses dans l'alginate étaient éloignées les unes des autres et incapables de mettre en place les jonctions intercellulaires de l'urothélium. Pour toutes ces raisons, nous avons cherché à développer un autre type de biomatériau à base d'alginate, qui permettrait aux cellules de se déposer à sa surface et de créer les jonctions intercellulaires nécessaires à l'étanchéité et à la résistance mécanique du néotissu.

b. Biomatiériau d'alginate cryolyophilisé

Les étapes de congélation et de cryolyophilisation d'un gel d'alginate ont permis d'obtenir un biomatiériau manipulable et d'épaisseur constante, environ 2mm (Figure 49). Ce matériau peut être découpé au bistouri et donc s'adapter à la forme de la surface à recouvrir. Il est formé de fibres réticulées enchevêtrées et à ce titre, est difficilement suturable. Il n'est pas étanche mais peut aisément être réhydraté et absorbe dans sa structure un volume important de liquide.

L'observation du biomatiériau en microscopie optique retrouve une structure poreuse (Figure 50). La taille des pores varie en fonction de la température utilisée à la phase de congélation. Lors d'une congélation à -20°C, des pores de petite taille sont visibles, d'un diamètre moyen de 60µm. Lors d'une congélation à -80°C, des pores de plus grande taille sont obtenus, d'une taille moyenne de 600µm. Afin

de permettre aux cellules de pénétrer au sein du biomatériau afin de le coloniser, la structure macroporeuse (congélation à -80°C) a été utilisée pour l'ensemencement.

Après 28 jours de culture en milieu KFSM, l'observation des biomatériaux cellularisés en histologie retrouve des cellules organisées en spots au sein de la structure macroporeuse (Figure 51). Il n'existe pas de continuité cellulaire, et les cellules ne semblent pas amarrées au biomatériau. De très nombreux pores sont vides et ne contiennent aucune cellule. Des résultats similaires ont été obtenus avec des biomatériaux à base de collagène (contrôle).

Si ce biomatériau permet la survie des cellules cultivées, il ne semble pas favoriser l'adhésion de ces cellules et leur organisation en un épithélium stratifié formant barrière. De plus les faibles caractéristiques physiques de ce biomatériau nous ont fait abandonner son développement.


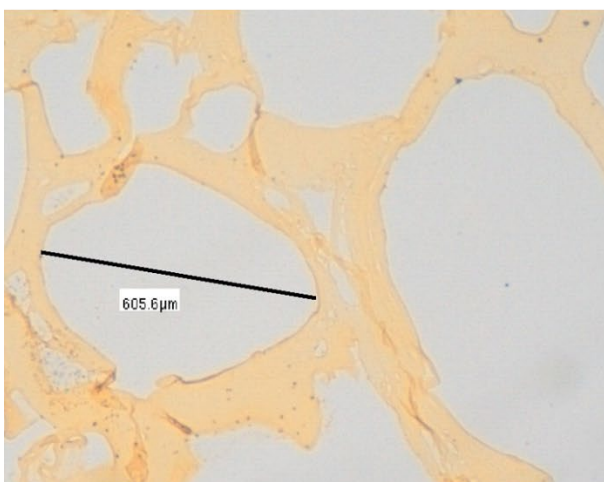


Figure 49 : gels d'alginate cryolyophilisés après congélation à -80°C observés macroscopiquement. A l'état sec (image de gauche), on obtient un biomatériau manipulable, d'épaisseur régulière, se présentant comme un enchevêtrement de fibres réticulées. Il peut être sectionné aisément. A l'état hydraté par du milieu de culture DMEM (image de droite), il est en mesure d'absorber un volume important de liquide et de le retenir à l'intérieur de son réseau. Il n'est pas étanche.

Hydrogel à -80°C



Hydrogel à -20°C

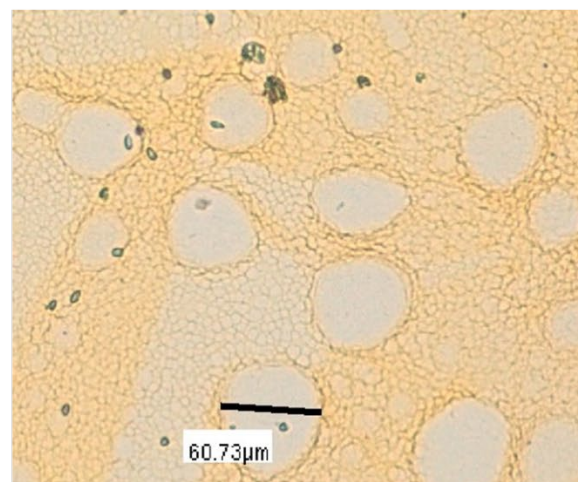


Figure 50 : hydrogels d'alginate après étape de congélation à 2 températures différentes, observés en microscopie optique après une coloration HE. La congélation à -80°C induit la formation d'une structure macroporeuse dont les pores sont mesurés

à 600µm environ. La congélation à -20°C induit la formation d'une structure microporeuse dont les pores sont mesurés à 60µm environ.

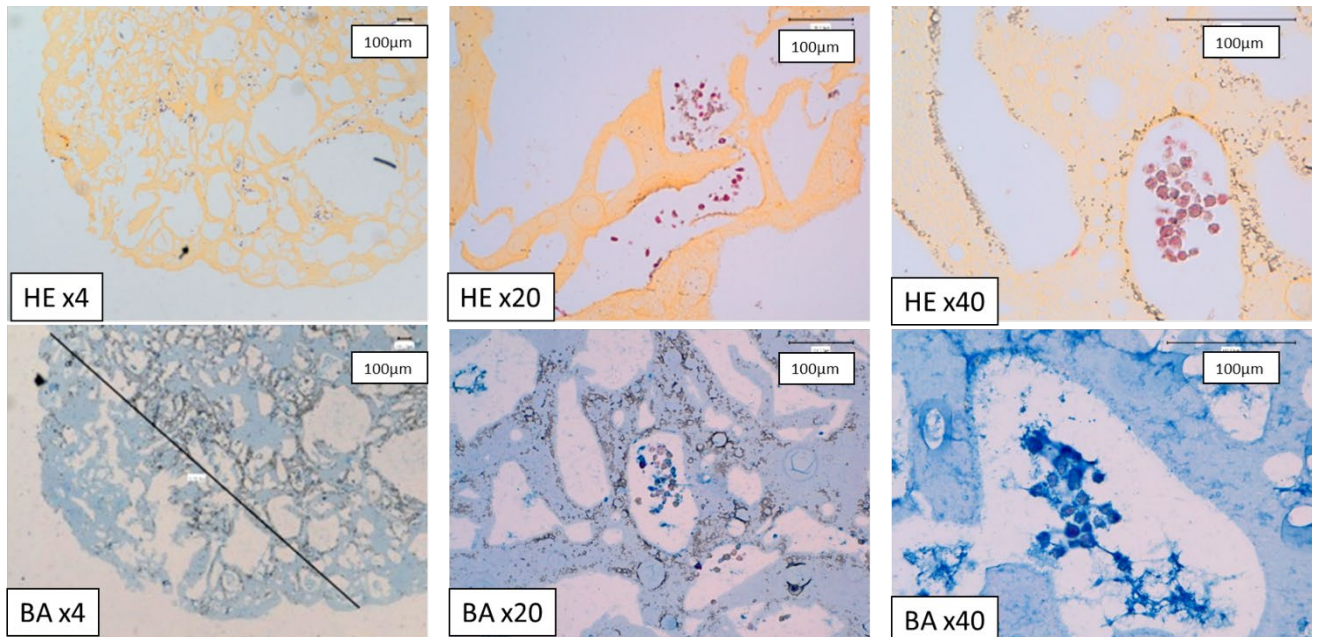


Figure 51 : biomatériaux d'alginate cryolyophilisé (congélation macroporeuse à -80°C) ensemencés par des cellules cultivées à partir de biopsies de RTUP, puis mis en culture 28 jours. Observation en microscopie optique à différents grossissements (*4 : colonne de gauche ; *20 : colonne du milieu ; *40 : colonne de droite) après une coloration HE (ligne du haut) ou BA (ligne du bas). La structure macroporeuse permet la survie des cellules après 28 jours de culture. Les cellules se regroupent en spots à l'intérieur des pores du biomatériau. On ne retrouve pas de signes d'organisation en épithélium. Echelle 100µm.

3. Ensemencement et culture en 3 dimensions

Sur les 36 prélèvements pour lesquels une expansion cellulaire jusque P3 a été réalisée, 25 ont pu faire l'objet d'un ensemencement sur CCC et d'une culture en 3D durant 28 jours.

Lors de l'observation en microscopie à contraste de phase des boîtes de culture débarrassées de leur biomatériau cellularisé après 28 jours de culture, nous avons noté la présence de nombreuses cellules. Celles-ci correspondent à des cellules initialement ensemencées sur le biomatériau, qui, n'ayant pas adhéré sur lui, ont migré vers la plaque de culture plastique. Elles ont alors été cultivées sans contrôle de la confluence dans des conditions monocouche (2 Dimensions, 2D). Au vu de l'important contingent cellulaire ainsi retrouvé, nous avons décidé de réaliser une analyse en biologie moléculaire de ces cellules afin d'évaluer l'influence de la culture en 3D sur l'expression des différents marqueurs d'intérêt. Ces cellules sont alors désignées comme « culture prolongée en 2D ».

4. *Caractérisation des biomatériaux cellularisés par les cellules urothéliales*

a. *Histologie*

Organisation générale des biomatériaux cellularisés

L'organisation habituelle des biomatériaux cellularisés, présente dans environ 60% des cas, correspond à un repli du CCC sur lui-même formant une double couche « en sandwich ». Les cellules sont alors visibles entre les deux feuillets de CCC. On observe, par endroit, des zones épaissies entre les deux feuillets contenant des cellules et une matrice contenant des GAGs (car colorée en bleu par la coloration Bleu Alcian). Sur l'extérieur du CCC, dans la zone non protégée, on observe parfois un tapis cellulaire discontinu, hétérogène et unicellulaire. La Figure 52 montre cette organisation la plus fréquemment retrouvée.

Dans environ 30% des cas, on observe une organisation monocouche du CCC, non replié sur lui-même. Il est à noter qu'a priori, c'est cette organisation en monocouche qui était attendue, avec au mieux une face cellularisée et une face non cellularisée. Dans cette organisation, il n'existe pas de zone « protégée ». On observe soit une couche monocellulaire, soit une couche monocellulaire discontinue et hétérogène, soit l'absence de cellules. La Figure 53 montre l'organisation en monocouche des CCC cellularisés.

Enfin, dans environ 10% des cas, l'ensemble du CCC est condensé sur lui-même, formant un paquet hétérogène. On observe les différentes organisations cellulaires précédemment décrites notamment dans les zones protégées et les zones superficielles non protégées. La Figure 54 et la Figure 55 montrent cet aspect du biomatériau et les cryptes qu'il contient.

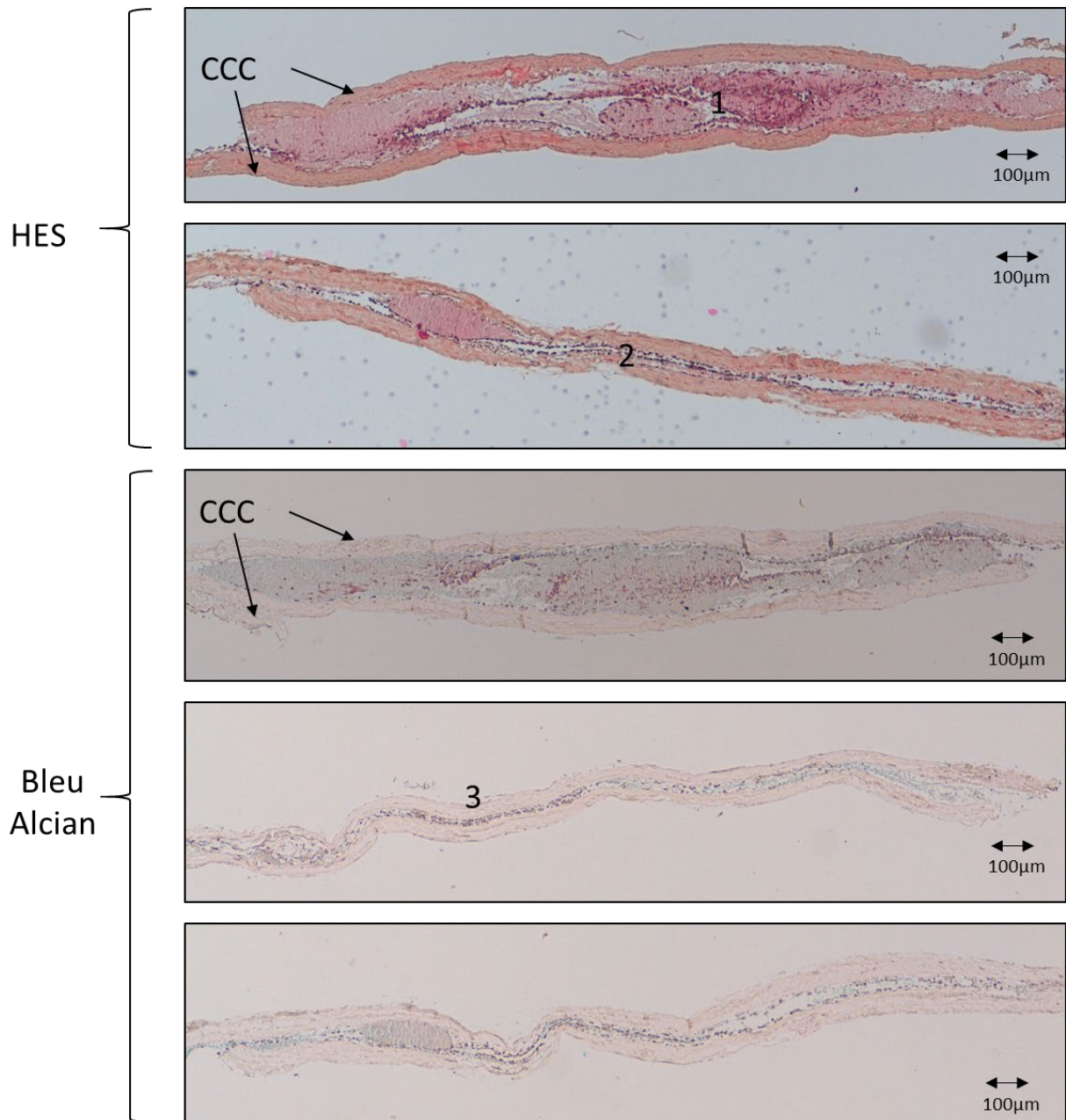


Figure 52 : biomatériau CCC cellularisé par des cellules en P3 obtenues à partir de biopsies de RTUP. Observation en histologie standard HES et Bleu Alcian, grossissement *4. Ces coupes histologiques montrent l'organisation habituelle du CCC en « sandwich » constitué de 2 épaisseurs de CCC replié sur lui-même. La zone protégée par le CCC contient des cellules soit directement en contact du biomatériau (2), soit au sein d'une zone plus épaisse contenant cellules et matrice contenant des GAGs (1). La zone non protégée présente parfois une couche cellulaire fine et discontinue (3). Echelle 100µm.

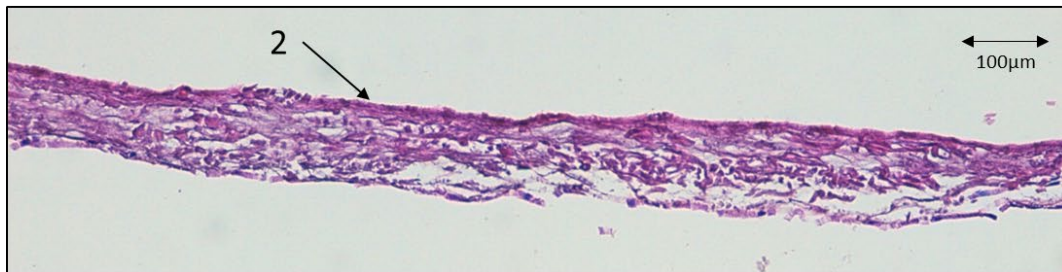
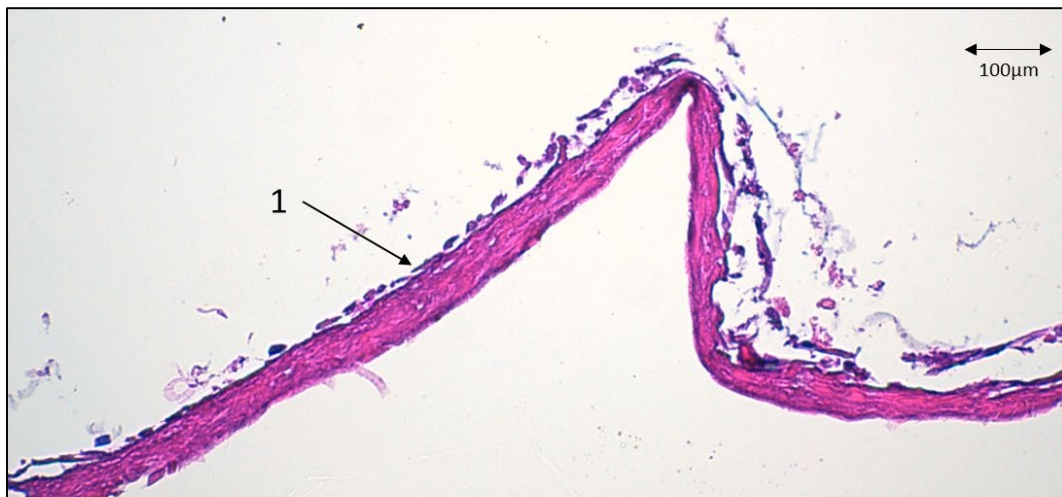
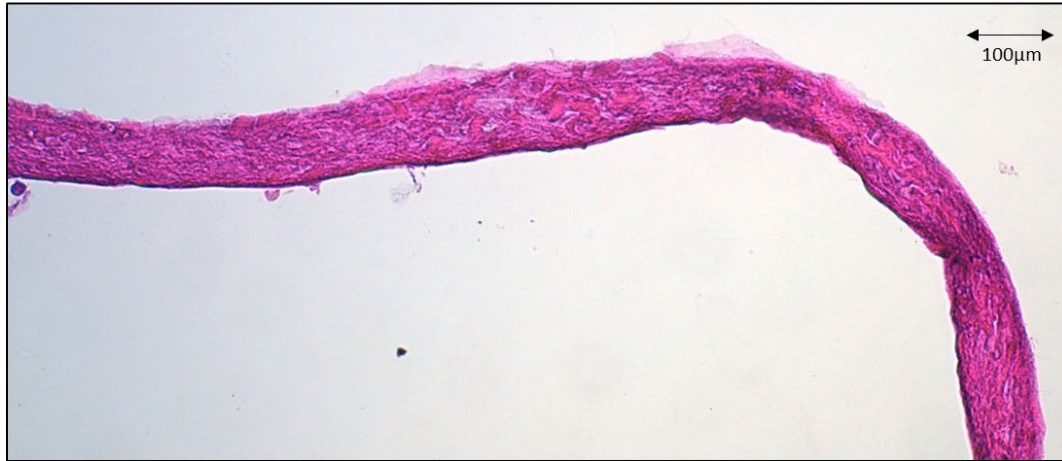
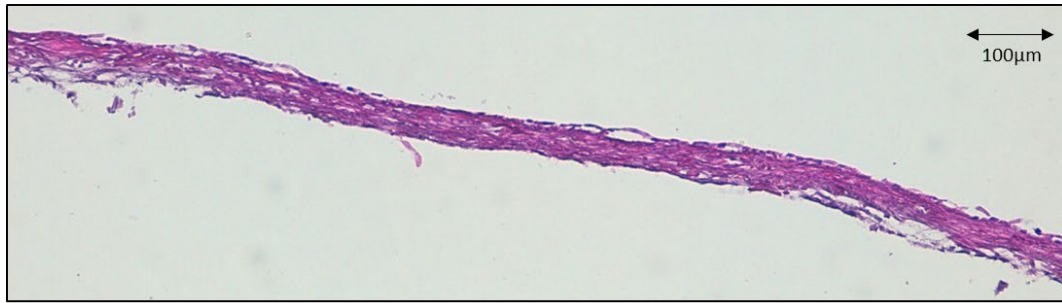
Figure 53 : biomatériau CCC cellularisé par des cellules en P3 obtenues à partir de biopsies de RTUP. Observation en histologie standard HE stabilisée, grossissement *10. Ces coupes histologiques montrent l'organisation monocouche du CCC. Sur les 2 premières coupes, on n'observe pas de couche cellulaire. La 3^{ème} coupe permet d'observer une couche unicellulaire discontinue et hétérogène (1). La 4^{ème} coupe permet d'observer une couche unicellulaire continue (2). Echelle 100µm.

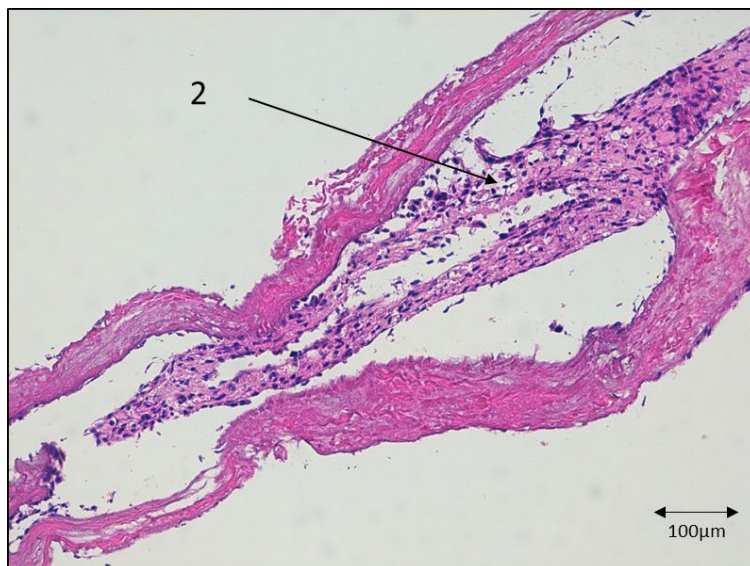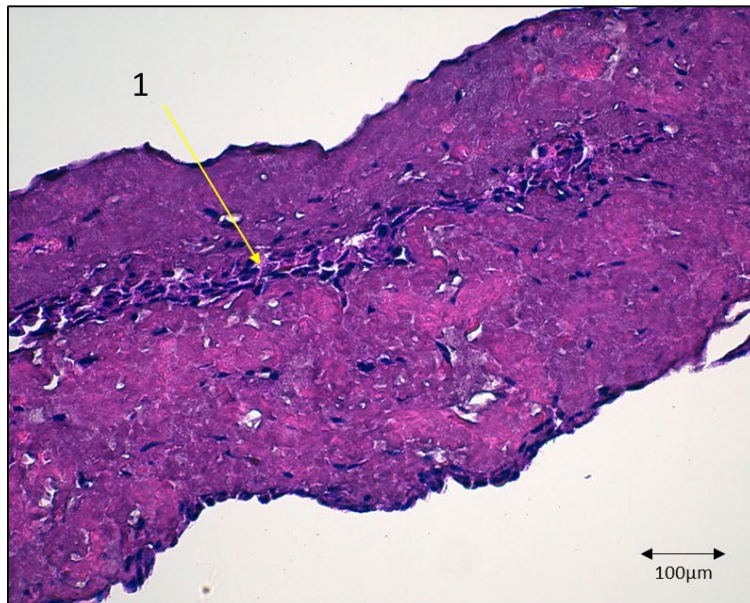
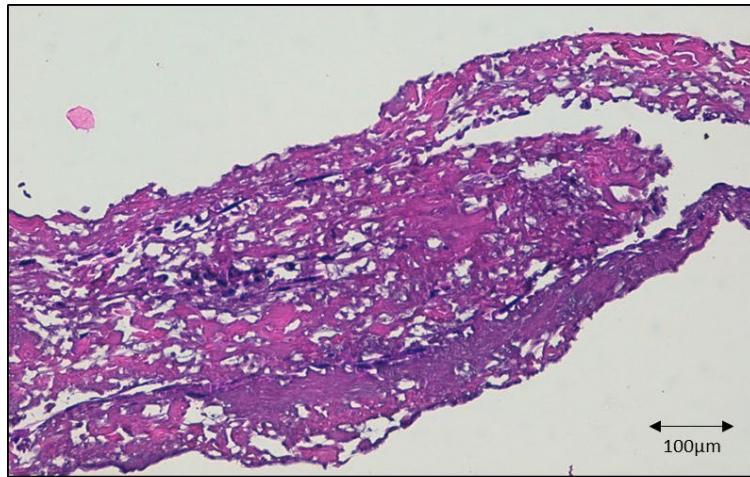


Figure 54 : biomatériau CCC cellularisé par des cellules en P3 obtenues à partir de biopsies de RTUP. Observation en histologie standard HE stabilisée, grossissement *10. Ces coupes histologiques montrent un CCC replié sur lui-même de manière hétérogène, formant des cryptes. Les zones protégées permettent d'observer des cellules en couche unicellulaire ou bicellulaire (1) ou en formation plus épaisse au sein d'une matrice (2). Echelle 100µm.

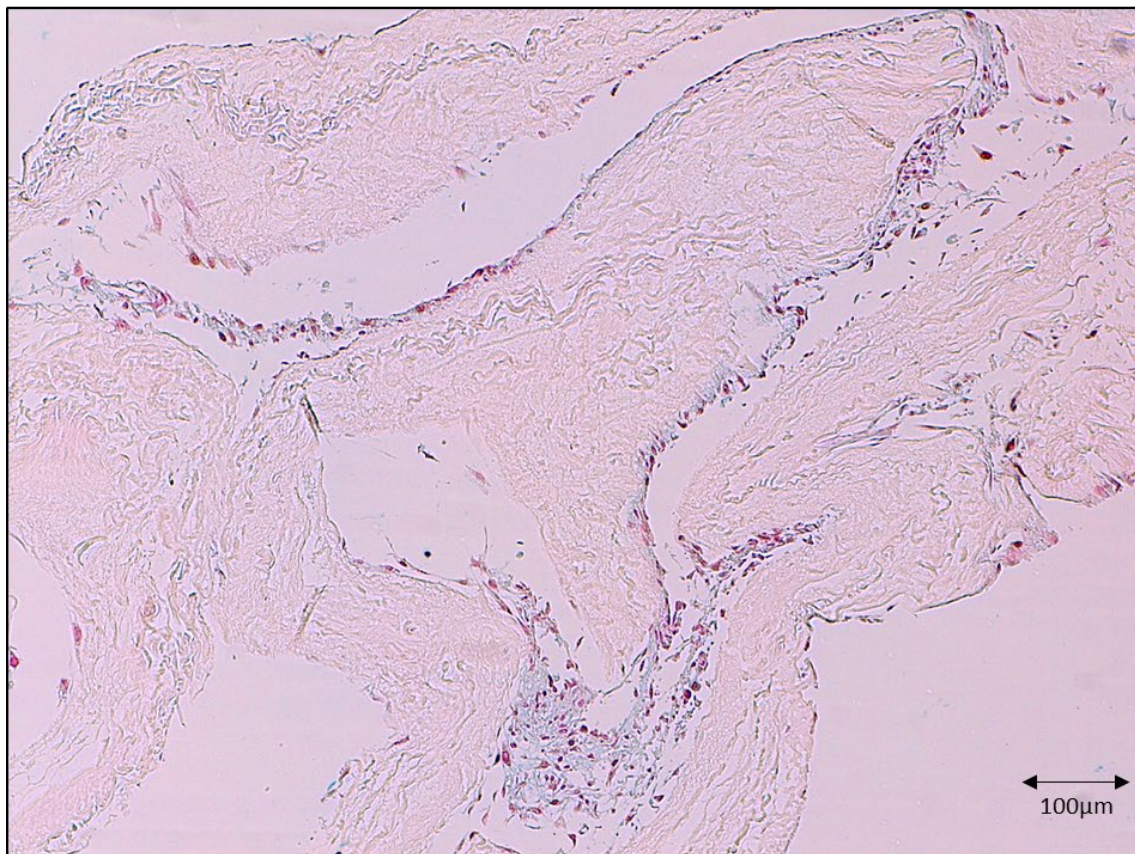
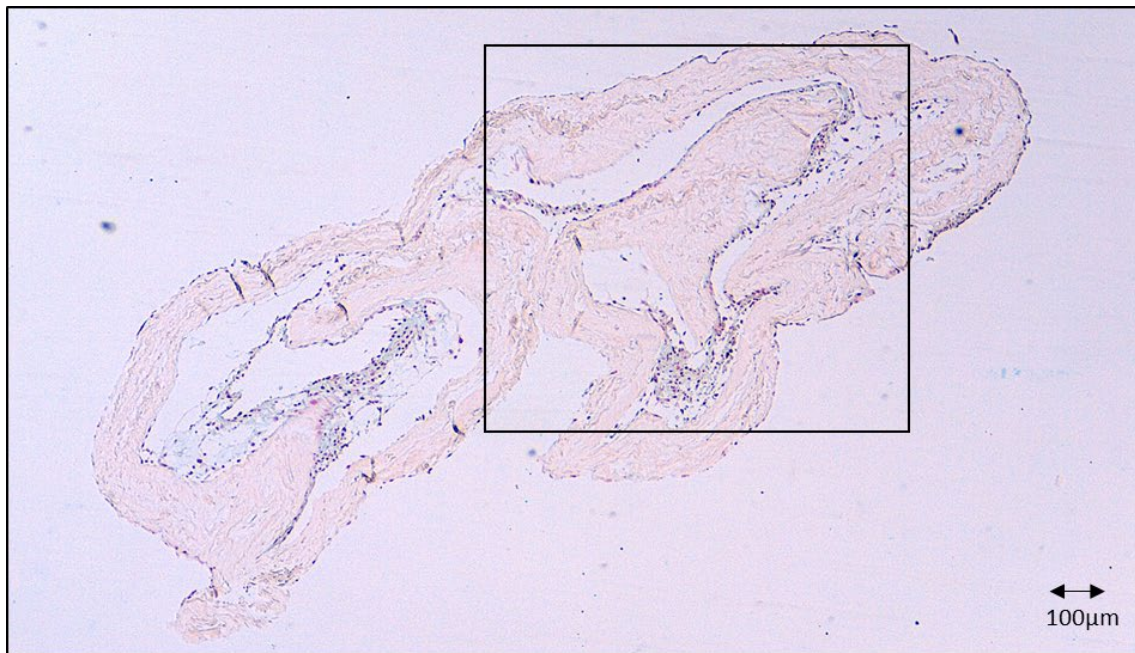


Figure 55 : biomatériau CCC cellularisé par des cellules en P3 obtenues à partir de biopsies de RTUP. Observation en histologie standard Bleu Alcian, grossissement *4, zone encadrée agrandie *10. Ces coupes histologiques montrent un CCC replié sur lui-même de manière hétérogène, formant des cryptes. Les zones protégées permettent d'observer des cellules en formation épaisse au sein d'une matrice colorée en bleu. Echelle 100µm.

Aspect de la couche cellulaire

Dans 9 échantillons (36%), aucune cellule n'est individualisée et quelques débris cellulaires sont observés. Cela ne signifie pas forcément que les cellules ne sont pas présentes, les processus de

préparation et de fixation du biomatériau pouvant altérer l'édifice cellulaire, d'autant qu'une expression de marqueurs cellulaires est observée en RT-qPCR.

Lorsqu'une assise cellulaire est observée sur le CCC (16 échantillons, 64%), elle est habituellement constituée d'une ou deux couches. Un épithélium multicouche n'a pas été observé. Les cellules peuvent sembler jointives par endroit dans les zones de repli du CCC. Dans les zones de surface, elles semblent non jointives et forment un revêtement plus discontinu. De nombreuses zones ne présentent aucun revêtement cellulaire, et uniquement le CCC y est visible. Le recouvrement apical par une couche de GAGs, visible sur certaines biopsies initiales, n'est pas retrouvé. La Figure 56 montre ces couches cellulaires en fort grossissement.

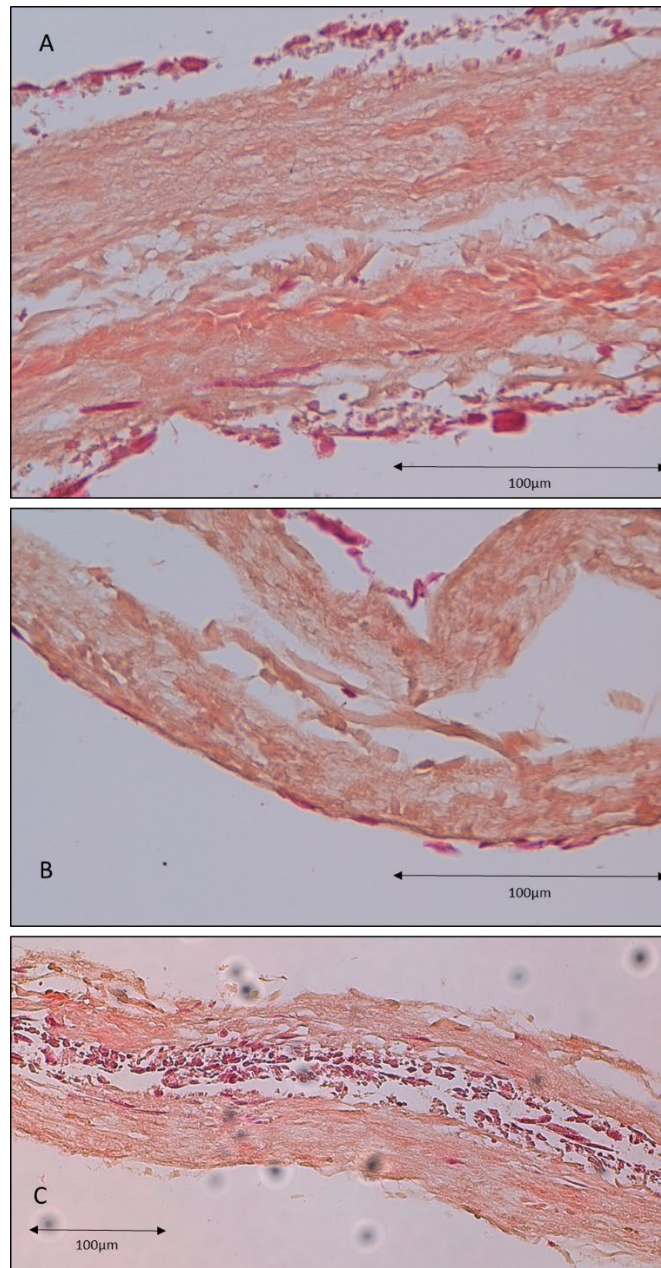


Figure 56 : biomatériau CCC cellularisé par des cellules en P3 obtenues à partir de biopsies de RTUP. Observation en histologie standard HES, grossissement *40 (A et B) et *20 (C). Ces coupes histologiques montrent une fine couche monocellulaire discontinue. Celle-ci semble plus épaisse et de meilleure qualité dans les zones protégées par le repli du CCC (C) que dans les zones non protégées (A et B). Echelle 100µm.

Zones atypiques

En de nombreux endroits, préférentiellement dans les zones protégées par le repli du CCC, mais aussi plus rarement dans des zones non protégées, on peut observer une forte concentration cellulaire organisée dans une matrice extracellulaire. Celle-ci est distincte du CCC et est colorée en bleu par la coloration Bleu Alcian, ce qui semble en rapport avec la présence de GAGs au sein de cette matrice. Parfois, cette zone matricielle « pousse » au pôle basal des cellules, entre le CCC et une monocouche cellulaire. Nous n'avons pas été en mesure de caractériser précisément la nature de cette matrice. Les

cellules présentes en son sein semblent avoir un meilleur aspect que les cellules organisées en couche unique. La Figure 57 et la Figure 58 montrent ces zones en coloration HES et Bleu Alcian.

Cependant, il n'est pas certain que le repli du biomatériau sur lui-même soit responsable de la formation de ces zones atypiques. Les étapes de fixation et de coloration peuvent aussi être responsables des phénomènes observés.

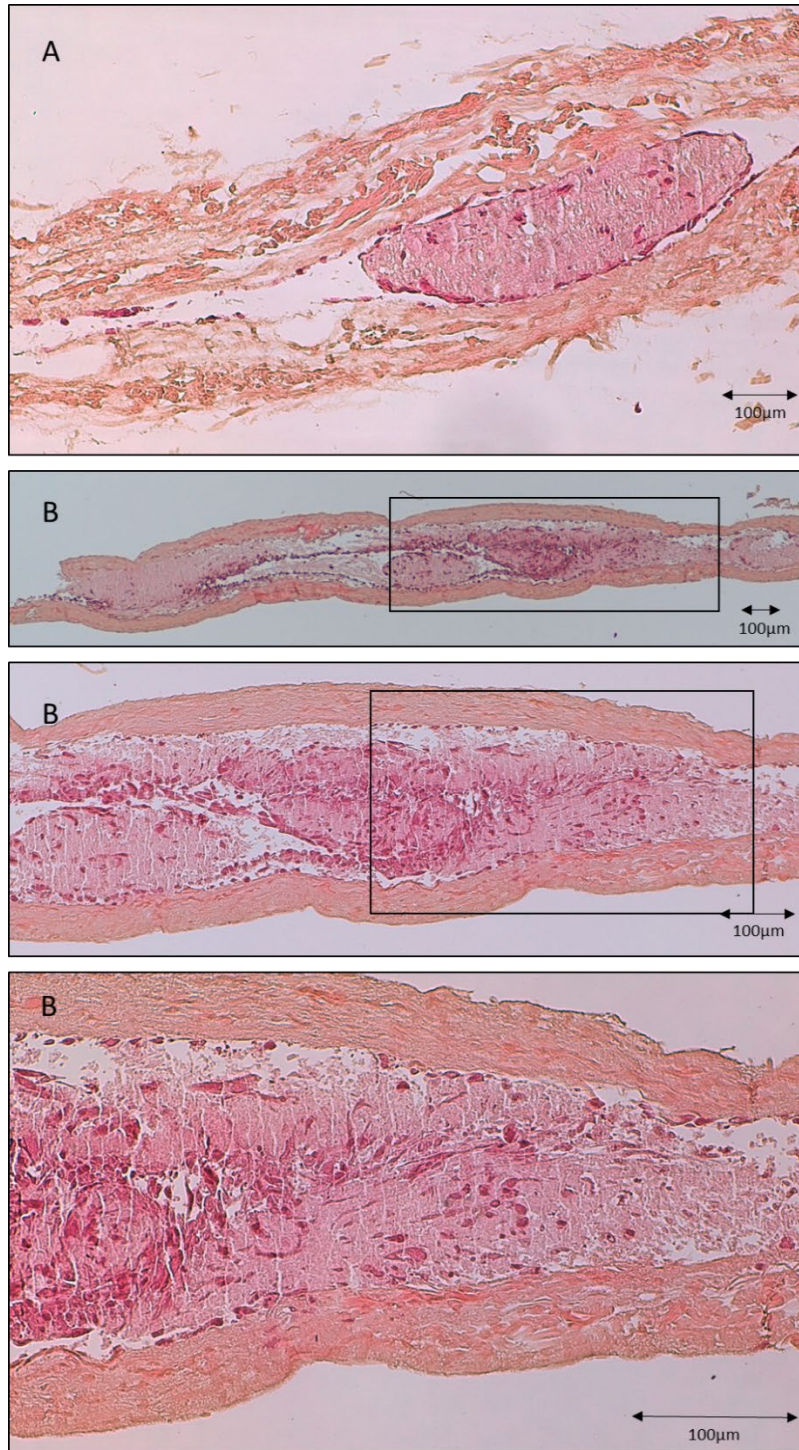


Figure 57 : biomatériau CCC cellularisé par des cellules en P3 obtenues à partir de biopsies de RTUP. Observation en histologie standard HES sur 2 échantillons différents (A) grossissement *10 et (B). Un grossissement de la partie encadrée est réalisé pour (B) : *4, *10, *20. On observe l'organisation des cellules au sein d'une matrice extracellulaire colorée en rose dans les zones protégées par le repli du biomatériau. Echelle 100µm.

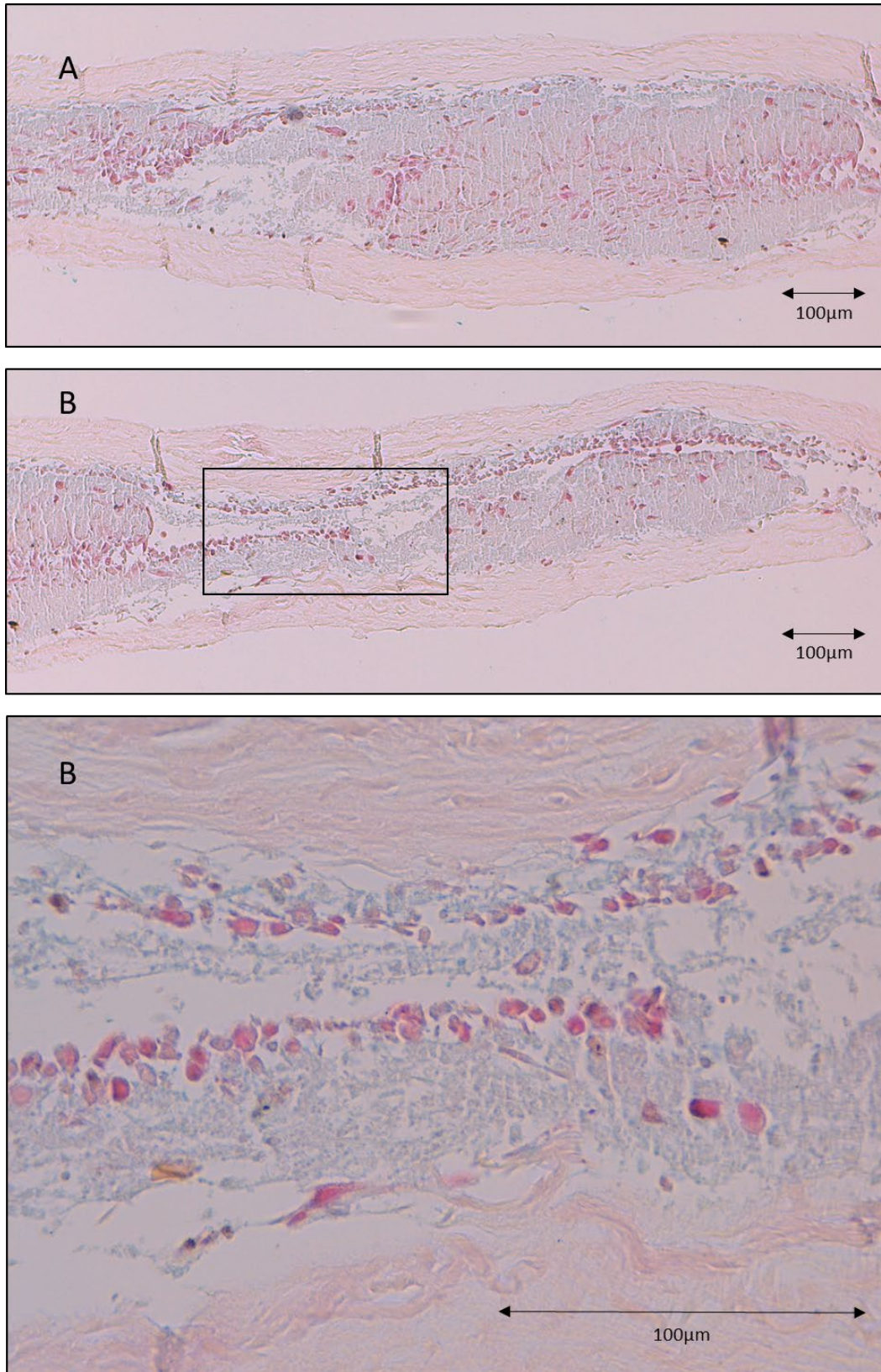


Figure 58 : biomatériau CCC cellularisé par des cellules en P3 obtenues à partir de biopsies de RTUP. Observation en histologie standard coloration Bleu Alcian sur 2 échantillons différents (A) grossissement *10 et (B). Un grossissement de la partie encadrée est réalisé pour (B) : *10, *40. On observe l'organisation des cellules au sein d'une matrice extracellulaire colorée en bleu, signant la présence de GAGs, dans les zones protégées par le repli du biomatériau. Cette matrice semble avoir repoussé à distance du CCC la monocouche cellulaire colorée en rose. Echelle 100µm.

b. Immunohistologie

L'analyse immunohistologique réalisée sur les biomatériaux CCC cellularisés par des cellules provenant de RTUP a montré l'absence de marquage des cellules pour l'anticorps anti cytokératine AE AE3. Les processus de dédifférenciation observés lors de l'expansion cellulaire ont donc probablement provoqué la disparition de l'expression des cytokératines. Une autre hypothèse est la disparition progressive des cellules urothéliales durant l'expansion cellulaire, aboutissant à une colonisation du biomatériau par un autre type cellulaire. Cependant, cette hypothèse est très peu probable car la culture d'autres types cellulaires, notamment des cellules musculaires lisses, n'est a priori pas possible en milieu KSFM. Pour rappel, l'observation immunohistologique des biopsies de RTUP permettait d'observer un marquage franc de l'urothélium. La Figure 59 présente ces résultats.

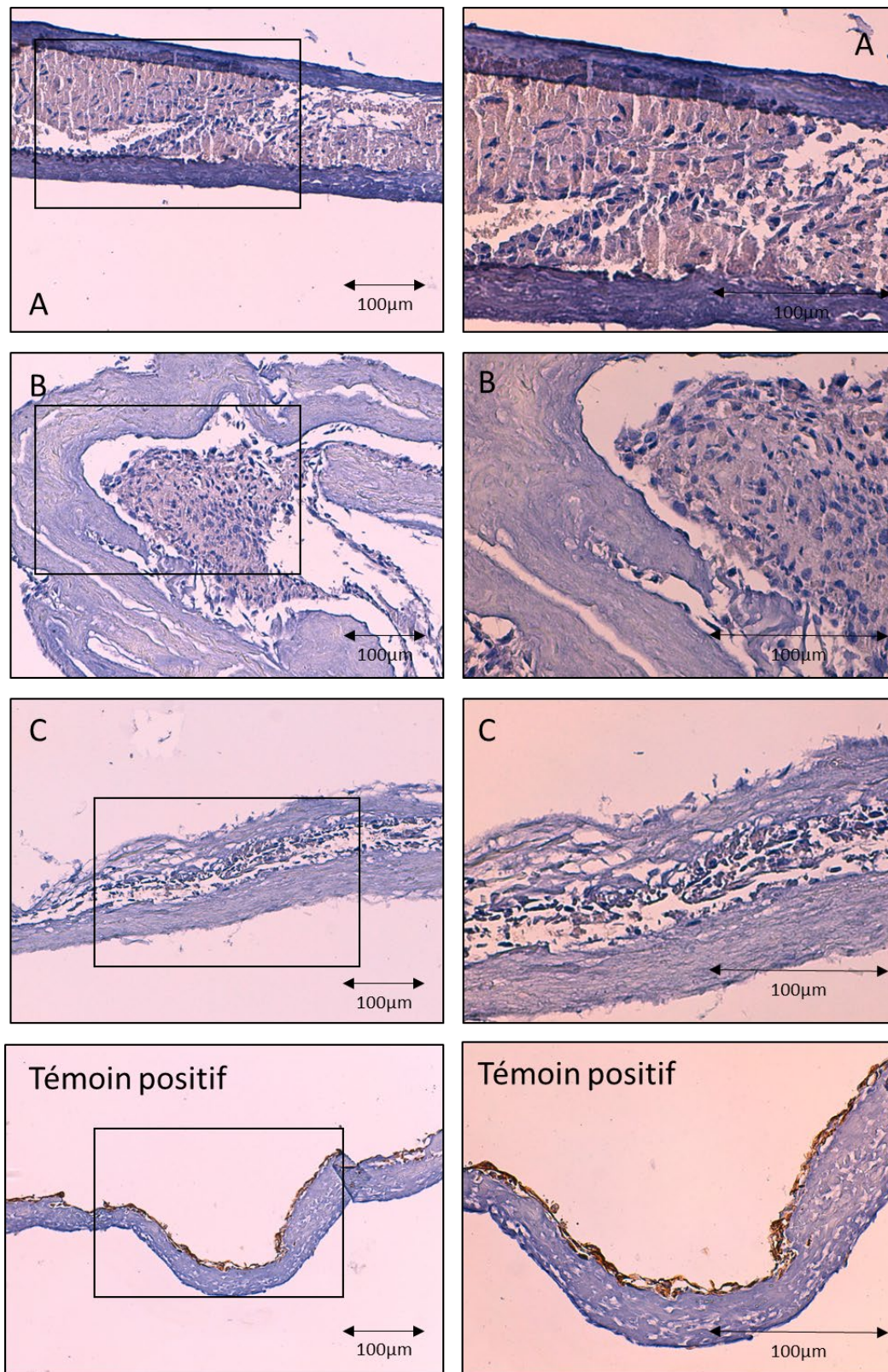


Figure 59 : biomatériau CCC cellularisé par des cellules en P3 obtenues à partir de biopsies de RTUP. Observation de 3 échantillons en immunohistologie après immunomarquage par anticorps anti cytokératine AE1 AE3. Contre-coloration à l'hématoxyline. Observation en microscopie optique grossissement *10 (colonne de gauche) et *20 de la zone encadrée (colonne de droite). Aucun marquage n'est visible. Un marquage minime ne peut être formellement exclu. Témoin positif : biomatériau CCCensemencé par des cellules souches dérivées des urines après culture prolongée 28 jours .Echelle 100 µm.

c. Biologie moléculaire (RT-qPCR)

L'analyse en biologie moléculaire a été réalisée sur les CCC cellularisés par des cellules urothéliales obtenues par RTUP après 28 jours de culture.

Famille des cytokératines

Lors du passage en culture prolongée 3D, en comparaison avec les cellules en fin d'expansion cellulaire (P3), la diminution d'expression et la variabilité observées lors des phénomènes d'expansion cellulaire persistent sans s'accroître. Par exemple, KRT7, initialement présent à environ 1UA, présente après la phase d'expansion cellulaire un taux d'expression compris entre 10^{-3} et 10^{-1} , puis à la fin de la culture 3D un taux compris entre 10^{-3} et 10^{-2} . KRT18, initialement présent à un taux de 1 UA en P0, résiste mieux à cette baisse et présente un taux d'expression plus homogène d'un prélèvement à l'autre : entre 10^{-2} et 10^{-1} en fin d'expansion cellulaire ; aux alentours de 10^{-1} UA en fin de culture 3D. KRT20 est la seule cytokératine étudiée dont le taux d'expression, après avoir diminué entre 10^{-4} et 10^{-5} durant l'expansion cellulaire, semble retrouver le niveau d'expression du P0, aux alentours de 10^{-2} UA, et ce de manière homogène d'un prélèvement à l'autre.

La culture 3D n'induit donc pas de changement dans le niveau d'expression des cytokératines par rapport au niveau faible et à l'hétérogénéité décrite en fin d'expansion cellulaire, à l'exception notable de KRT20 qui augmente son niveau d'expression. La Figure 60 présente les résultats obtenus.

Profils d'expression en fin de culture prolongée en 3D (CCC): Cytokératines

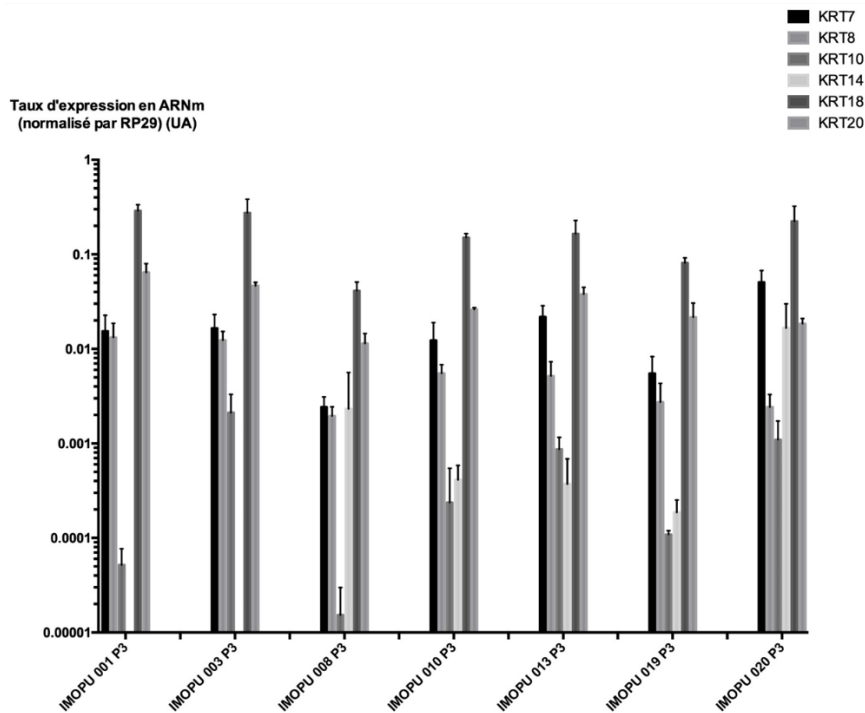


Figure 60 : taux d'expression des gènes de la famille des cytokératines dans les cellules urothéliales en P3 obtenues à partir de RTUP et cultivées en 3D prolongée 28j sur des CCC. Ces cellules ont subi l'étape de digestion, toute l'étape d'expansion cellulaire, l'ensemencement en 3D et la culture prolongée 28j.

Famille des uroplaquines

La culture tridimensionnelle semble permettre aux cellules d'exprimer plus d'ARNm des protéines UPK1A et UPK1B, avec un taux compris entre 10^{-2} UA et 10^{-3} UA. Cela correspond à une augmentation de l'expression de ces marqueurs par rapport aux étapes d'expansion cellulaire, mais à une réduction d'un facteur 1/10 par rapport au niveau d'expression du P0. Pour UPK2 et UPK3A, la culture prolongée en 3D n'est pas responsable d'une augmentation du taux d'expression qui reste très bas et fortement réduit par rapport au P0 (facteur 1/1000 pour UPK2, facteur 1/10 pour UPK3A). La Figure 61 présente ces résultats.

Profils d'expression en fin de culture prolongée en 3D (CCC): Uroplaquines

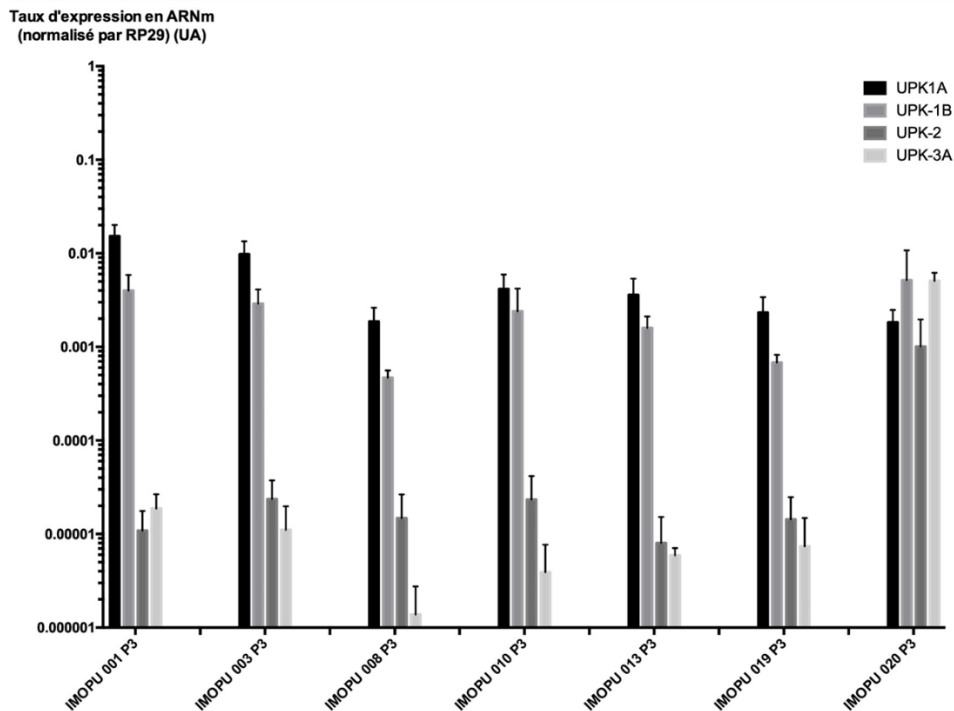


Figure 61 : taux d'expression des gènes de la famille des uroplaquines dans les cellules urothéliales en P3 obtenues à partir de RTUP et cultivées en 3D prolongée 28j sur des CCC. Ces cellules ont subi l'étape de digestion, toute l'étape d'expansion cellulaire, l'ensemencement en 3D et la culture prolongée 28j.

Autres familles de gènes

Concernant les marqueurs de jonctions intercellulaires, TJP-1, dont le niveau d'expression avait légèrement diminué lors de l'expansion cellulaire, voit son taux d'expression ré augmenter jusqu'au niveau du P0 lors de la culture en 3D (soit environ 3.10^{-1} UA). Les autres marqueurs de jonction intercellulaire étudiés (Occludine et CDH-1) voient leur taux d'expression légèrement augmenter par rapport aux étapes d'expansion cellulaire. Ces taux restent cependant inférieurs aux taux du P0, surtout pour CDH-1 (facteur 1.10^{-4} pour CDH-1 et 1/10 pour Occludine).

Le marqueur de cellules musculaires lisses α -SMA voit quant à lui, lors de la culture en 3D, son taux d'expression légèrement diminuer par rapport à l'étape d'expansion cellulaire. Ce taux est d'environ 10^{-2} UA soit 10 fois plus que le taux initialement observé en P0.

La Figure 62 présente les résultats.

Profils d'expression en fin de culture prolongée en 3D (CCC): Autres gènes

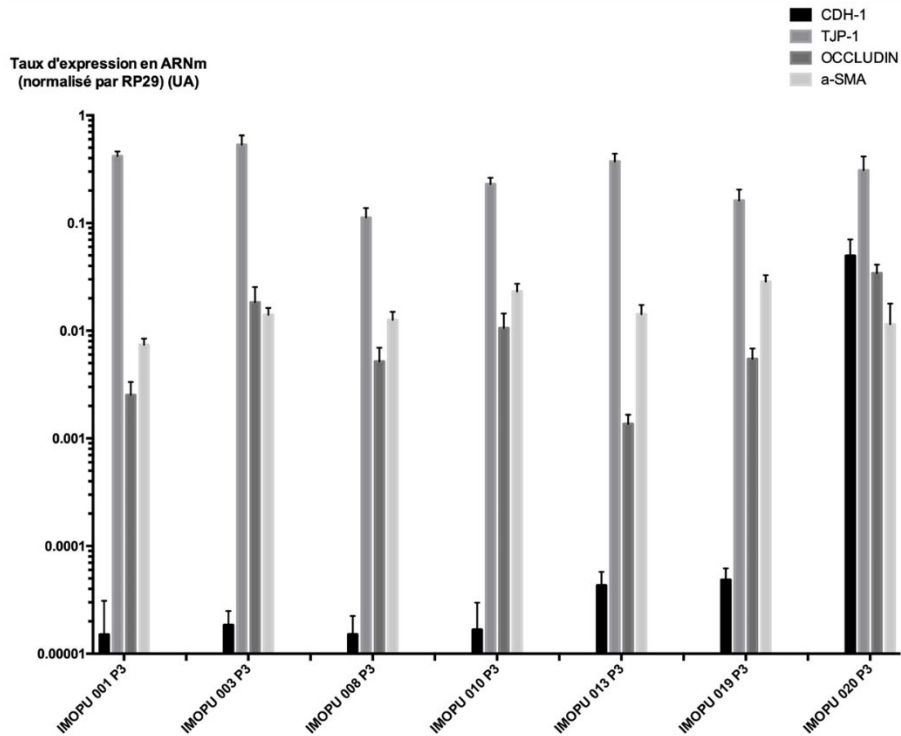


Figure 62 : taux d'expression des gènes de la famille des jonctions intercellulaires (CDH-1, TJP-1, Occludin) et des marqueurs de cellules musculaires lisses (α -SMA) dans les cellules urothéliales en P3 obtenues à partir de RTUP et cultivées en 3D prolongée 28j sur des CCC. Ces cellules ont subi l'étape de digestion, toute l'étape d'expansion cellulaire, l'ensemencement en 3D et la culture prolongée 28j.

5. Caractérisation des cellules cultivées de manière prolongée en monocouche

Après retrait et analyse du biomatériau (CCC) cellularisé, les cellules présentes sur le support de culture ont été analysées. Il s'agit de cellules ayant migré hors du biomatériau et ont adhéré au support de culture sur lequel elles ont été cultivées dans des conditions monocouche (2D) de manière prolongée (28 jours).

a. Cytologie

L'observation en microscopie à contraste de phase des cellules cultivées en 2D de manière prolongée retrouve un tapis cellulaire dense présentant des zones de confluence focale. En fonction des échantillons, les types cellulaires observés sont différents. Dans certains prélèvements, des cellules fusiformes avec des expansions cellulaires sont le type cellulaire prédominant. Dans d'autres, les cellules cuboïdes déjà décrites lors de la phase d'expansion cellulaire sont majoritaires et forment un tapis à confluence. La Figure 63 présente ces résultats.

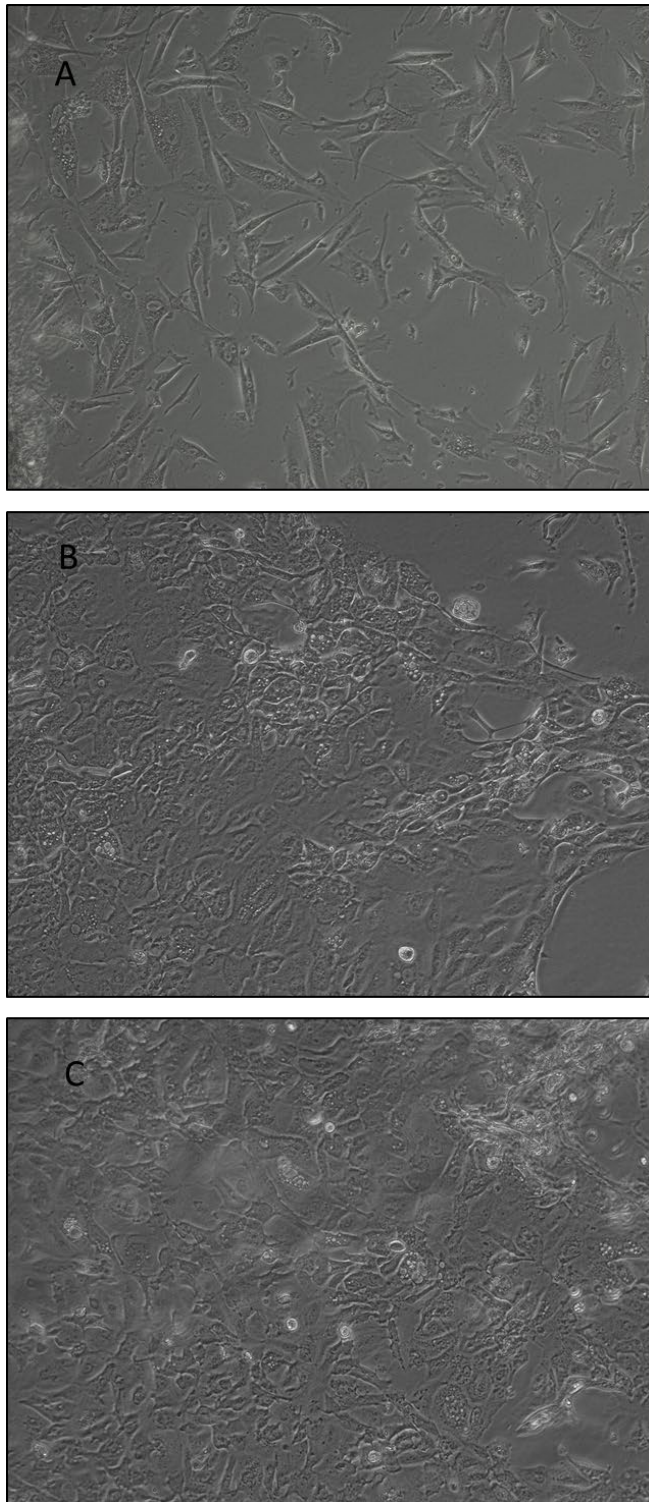


Figure 63 : cellules obtenues par la digestion de biopsies de RTUP observées en microscopie à contraste de phase après culture prolongée (28j) en 2D (monocouche). 3 échantillons sont présentés (A, B et C). Le prélèvement A présente majoritairement des cellules fusiformes avec des expansions cellulaires. Les échantillons B et C présentent un tapis cellulaire à confluence de cellules cuboïdes et quelques cellules hyper réfringentes.

b. Biologie moléculaire (RT-qPCR)

Famille des cytokératines

Le maintien prolongé d'une culture 2D est globalement responsable d'un niveau d'expression faible ou très faible et variable des cytokératines. Ces taux d'expression sont globalement comparables à ceux observés en culture 3D en fin d'expansion cellulaire.

KRT18 présente un niveau d'expression plus homogène en culture 2D prolongée en comparaison aux autres familles de cytokératines, aux alentours de 10^{-1} UA. Ce niveau correspond approximativement à celui observé en culture 3D et en fin d'expansion cellulaire.

Pour KRT20, le niveau d'expression reste à un faible niveau en culture 2D prolongée alors qu'elle augmente significativement lors de la culture 3D.

Les résultats sont présentés sur la Figure 64.

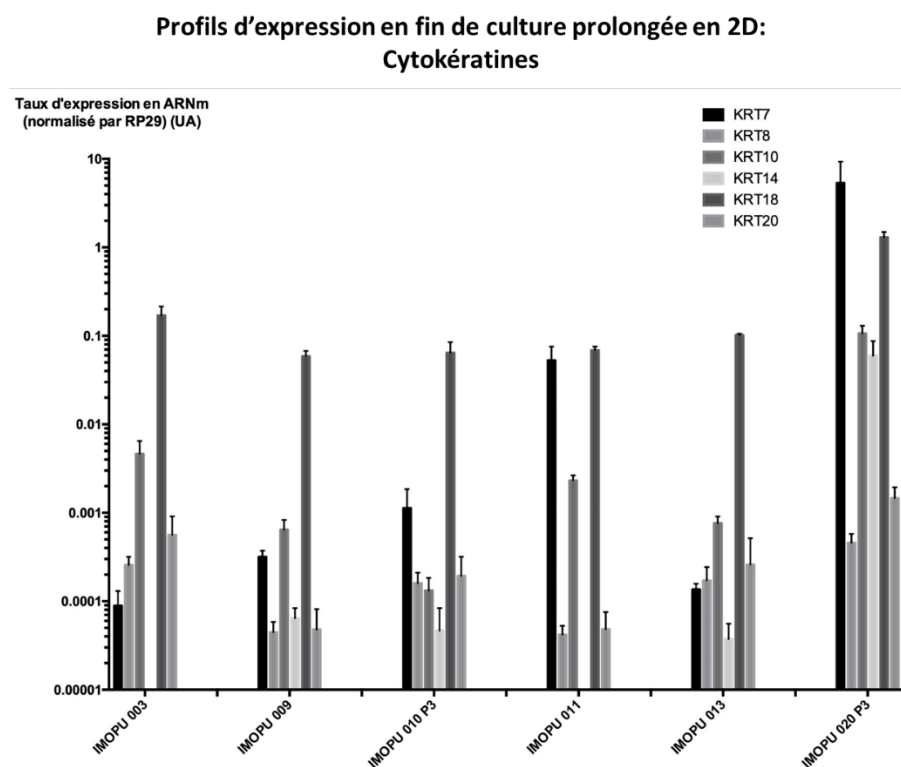


Figure 64 : taux d'expression des gènes de la famille des cytokératines dans les cellules urothéliales en P3 obtenues à partir de RTUP et cultivées en 2D prolongée 28j sur des CCC. Ces cellules ont subi l'étape de digestion, toute l'étape d'expansion cellulaire et une culture prolongée monocouche (2D) 28j.

Famille des uroplaquines

La culture prolongée en 2D maintient la famille des uroplaquines à un taux d'expression faible, globalement équivalent à celui observé durant la phase d'expansion cellulaire et donc bien inférieur à celui observé en P0. Les résultats sont présentés sur la Figure 65.

Profils d'expression en fin de culture prolongée en 2D: Uroplaquines

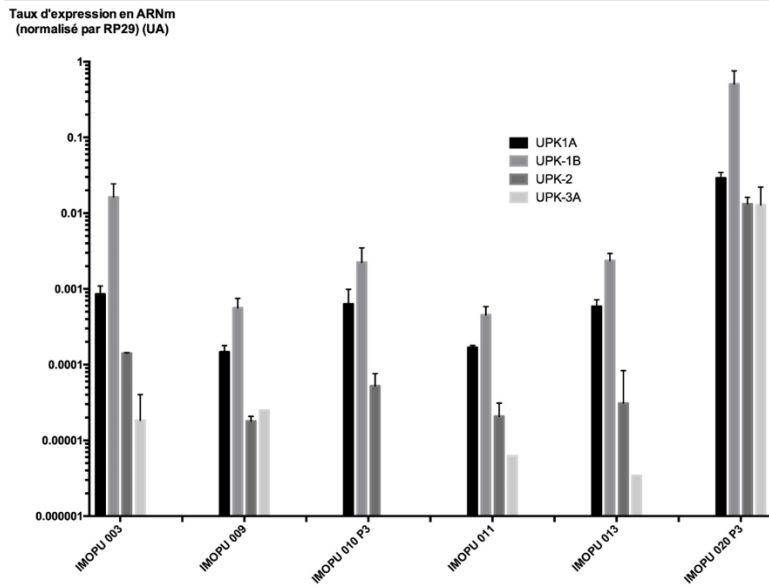


Figure 65 : taux d'expression des gènes de la famille des uroplaquines dans les cellules urothéliales en P3 obtenues à partir de RTUP et cultivées en 2D prolongée 28j sur des CCC. Ces cellules ont subi l'étape de digestion, toute l'étape d'expansion cellulaire et une culture prolongée monocouche (2D) 28j.

Autres familles de gènes

Concernant le marqueur de jonctions intercellulaires TJP-1, la culture prolongée en 2D est responsable d'un niveau d'expression élevé, équivalent au P0 et aux cellules cultivées en conditions 3D sur CCC. Les autres marqueurs de jonctions intercellulaires (CDH-1 et Occludin) restent au niveau d'expression faible et variable observé lors de l'expansion cellulaire et de la culture en conditions 3D sur CCC.

Le marqueur de cellules musculaires lisses α -SMA a un niveau équivalent lors de la culture prolongée en 2D à celui observé en culture prolongée 3D. Ce niveau est supérieur au taux d'expression de P0 (facteur 10).

Les résultats sont présentés dans la Figure 66.

Profils d'expression en fin de culture prolongée en 2D: Autres gènes

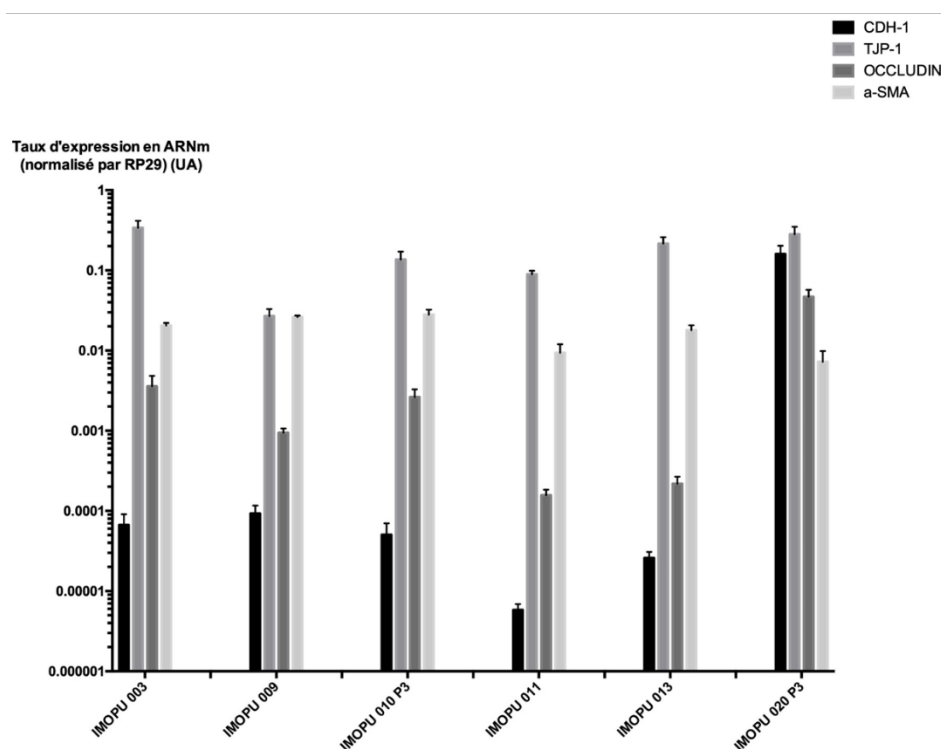


Figure 66 : taux d'expression des gènes de la famille des jonctions intercellulaires (CDH-1, TJP-1, Occludin) et des marqueurs de cellules musculaires lisses (a-SMA) dans les cellules urothéliales en P3 obtenues à partir de RTUP et cultivées en 2D prolongée 28j sur des CCC. Ces cellules ont subi l'étape de digestion, toute l'étape d'expansion cellulaire et une culture prolongée monocouche (2D) 28j.

6. Analyse en biologie moléculaire (RT-qPCR) aux différentes étapes gène par gène

Cette partie analyse le taux d'expression des gènes dans différents prélèvements en P0, lors de l'expansion cellulaire (P1, P2, P3) puis lors de la culture prolongée en 3D (sur CCC) et en 2D (monocouche sur cellules ayant migré sur le support de culture). Les différents prélèvements analysés sont représentés ce qui permet d'évaluer la variabilité d'un échantillon à l'autre. Chaque colonne de l'histogramme représente un triplicat dont la variabilité est représentée par l'écart-type. Il était nécessaire de sacrifier une partie du prélèvement pour réaliser ces analyses aux différentes étapes. Or nous n'obtenions, malgré les étapes d'expansion, qu'un nombre limité de cellules par échantillon. C'est pour cette raison qu'une analyse d'un seul et même prélèvement durant les différentes étapes n'a pas été réalisable. Nous avons donc réalisé les analyses sur des prélèvements différents et pris en charge dans les mêmes conditions. Cela permettait la poursuite des étapes ultérieures de culture pour les prélèvements analysés. L'ensemble des résultats est présenté en Annexe 5, certains gènes d'intérêt sont présentés dans les chapitres suivants.

a. Famille des cytokératines

KRT7

Pour ce gène, on note une expression initialement élevée en P0, une réduction lors de l'expansion cellulaire une forte réduction lors de la culture 3D. Cette réduction du niveau d'expression semble plus importante encore lors de la culture 2D prolongée. Les résultats sont présentés sur la Figure 67.

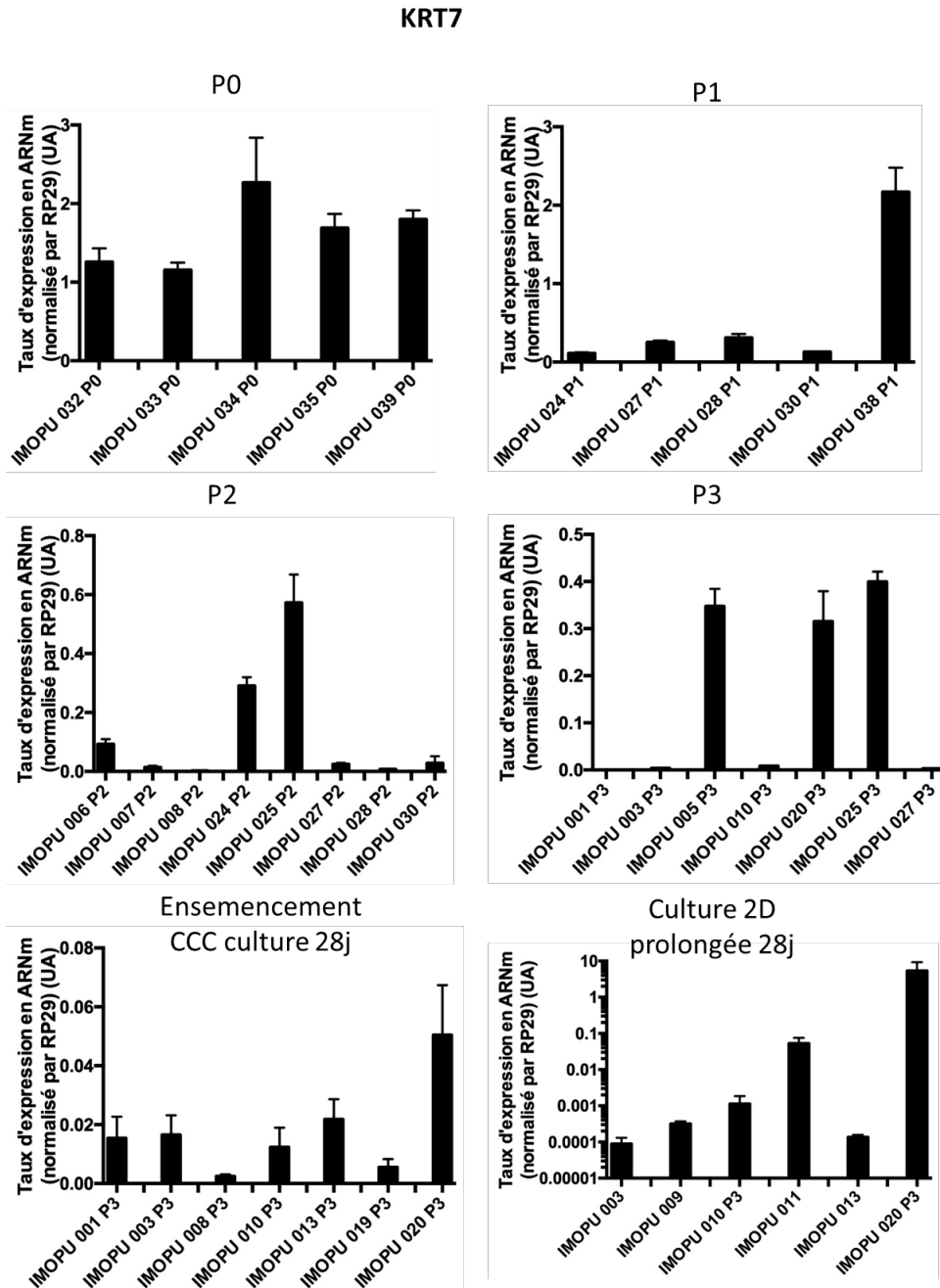


Figure 67 : taux d'expression de KRT7 dans différents échantillons en P0, durant les phases d'expansion (P1, P2, P3), puis durant la culture prolongée en 3D (sur CCC) ou en 2D (monocouche sur support de culture).

KRT18

Initialement, le taux d'expression de KRT18 est élevé en P0 (environ 1.5UA). On note une réduction d'un facteur 1/10 environ lors de l'expansion cellulaire, avec certains prélèvements pour lesquels la diminution est encore plus importante ($< 0,1$ UA). La culture en 2D ou 3D prolongée a peu d'effets avec des taux d'expression avoisinant 0,2UA dans les 2 conditions. Les résultats sont présentés sur la Figure 68.

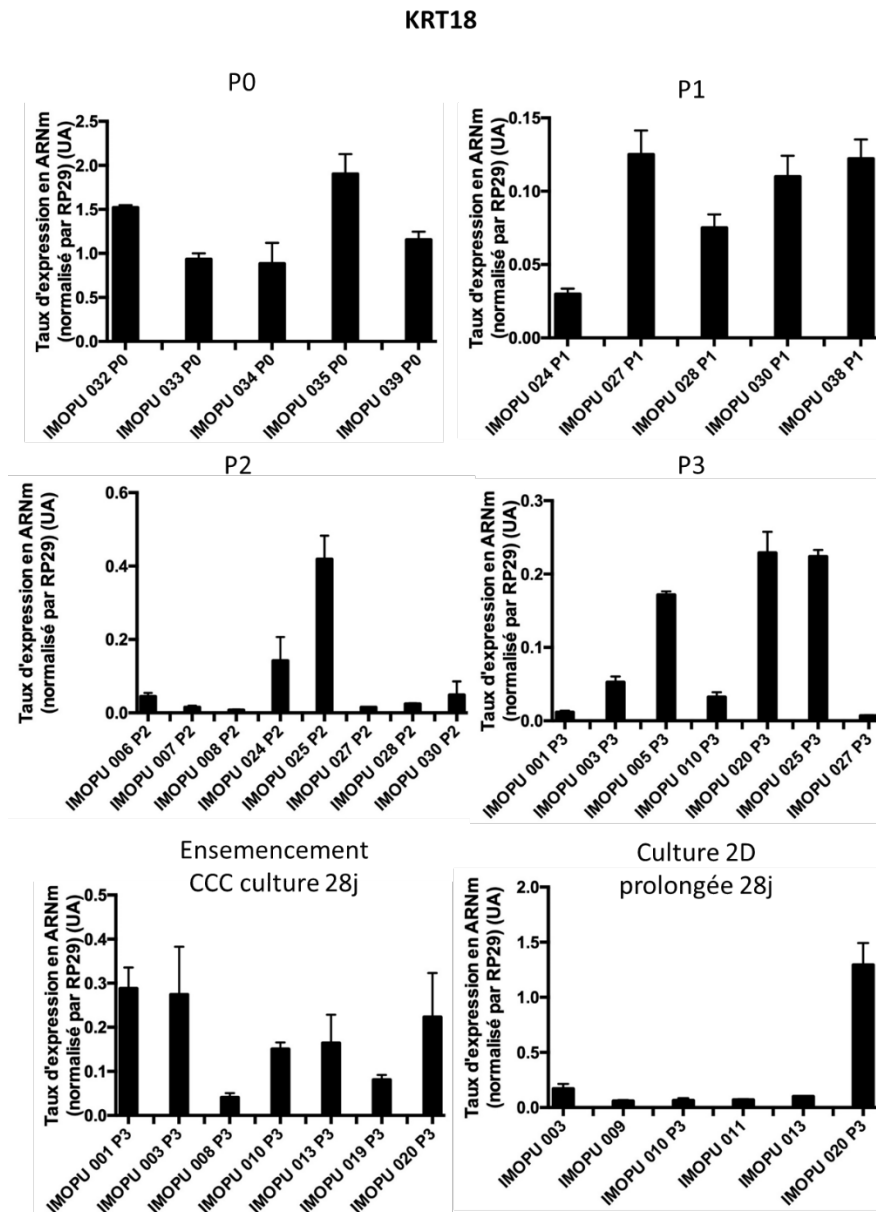


Figure 68 : taux d'expression de KRT18 dans différents échantillons en P0, durant les phases d'expansion (P1, P2, P3), puis durant la culture prolongée en 3D (sur CCC) ou en 2D (monocouche sur support de culture).

KRT20

Initialement, KRT20 présente un taux d'expression faible en P0 (aux alentours de 2.10^{-2}). La mise en culture provoque une diminution très importante de ce niveau d'expression (facteur $1/1000$ avec des taux d'expression d'environ 2.10^{-5}). La culture prolongée en 2D ne modifie pas cette expression minimale. **En revanche, la mise en culture 3D sur CCC permet de retrouver un niveau d'expression comparable au P0 pour tous les prélèvements.** Les résultats sont présentés sur la Figure 69.

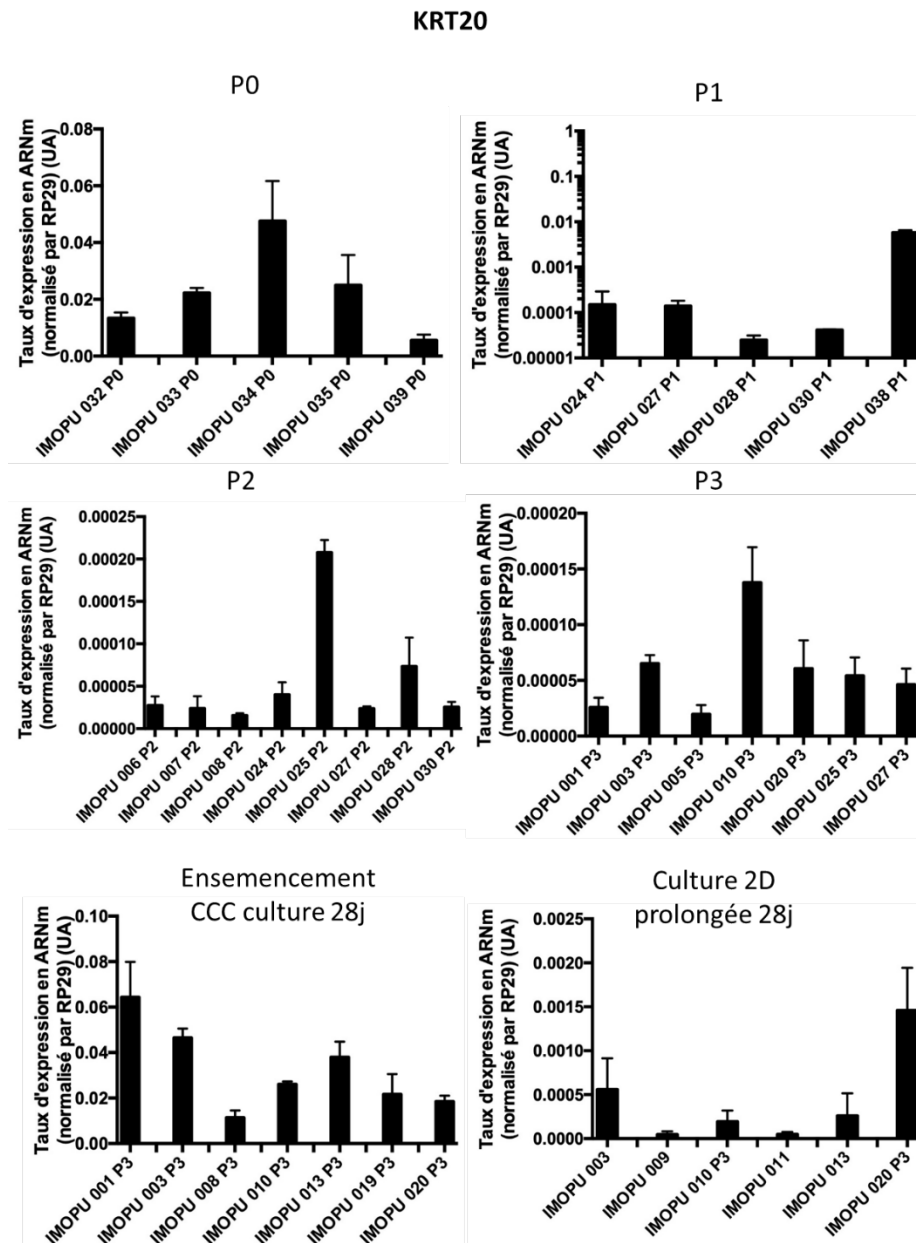


Figure 69 : taux d'expression de KRT20 dans différents échantillons en P0, durant les phases d'expansion (P1, P2, P3), puis durant la culture prolongée en 3D (sur CCC) ou en 2D (monocouche sur support de culture).

b. Famille des Uroplaques

UPK1A

Il existe une faible expression initiale d'UPK1A, globalement homogène dans les prélèvements (2.10^{-2} UA, 1 échantillon avec un niveau très faible). Une réduction importante lors de l'expansion cellulaire (environ 5.10^{-4}) est observée. Lors de la mise en culture 3D, une augmentation du niveau d'expression jusqu'au niveau approximatif du P0 pour environ 1/3 des prélèvements est visible. Pour les autres, on note une réduction d'un facteur 1/10 par rapport au P0. Pour les cellules cultivées en 2D prolongée, il existe une persistance du faible niveau d'expression (10^{-3} UA) observé durant l'expansion cellulaire. Les résultats sont présentés sur la Figure 70.

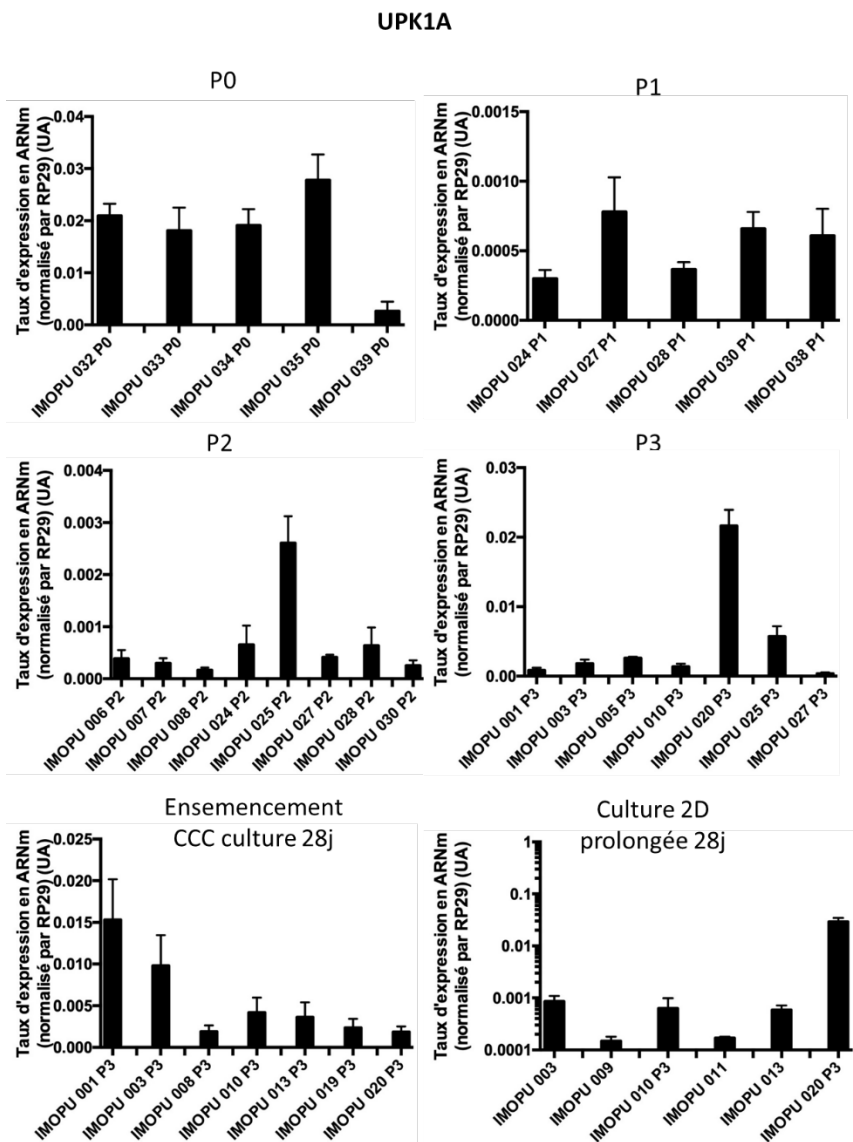


Figure 70 : taux d'expression d'UPK1A dans différents échantillons en P0, durant les phases d'expansion (P1, P2, P3), puis durant la culture prolongée en 3D (sur CCC) ou en 2D (monocouche sur support de culture).

UPK3A

Le niveau d'expression d'UPK3A est variable en P0, aux alentours de 10^{-3} UA pour 1/3 des prélèvements, beaucoup plus faible pour les autres. Cette variabilité est retrouvée durant l'expansion cellulaire, à un niveau d'expression équivalent. La culture prolongée retrouve un effondrement de la quasi-totalité des échantillons, exprimés à environ 10^{-5} UA (soit diminution d'un facteur 1/100 par rapport au P0). Il n'existe pas de différence notable entre la culture prolongée en 2D et en 3D. Les résultats sont présentés sur la Figure 71.

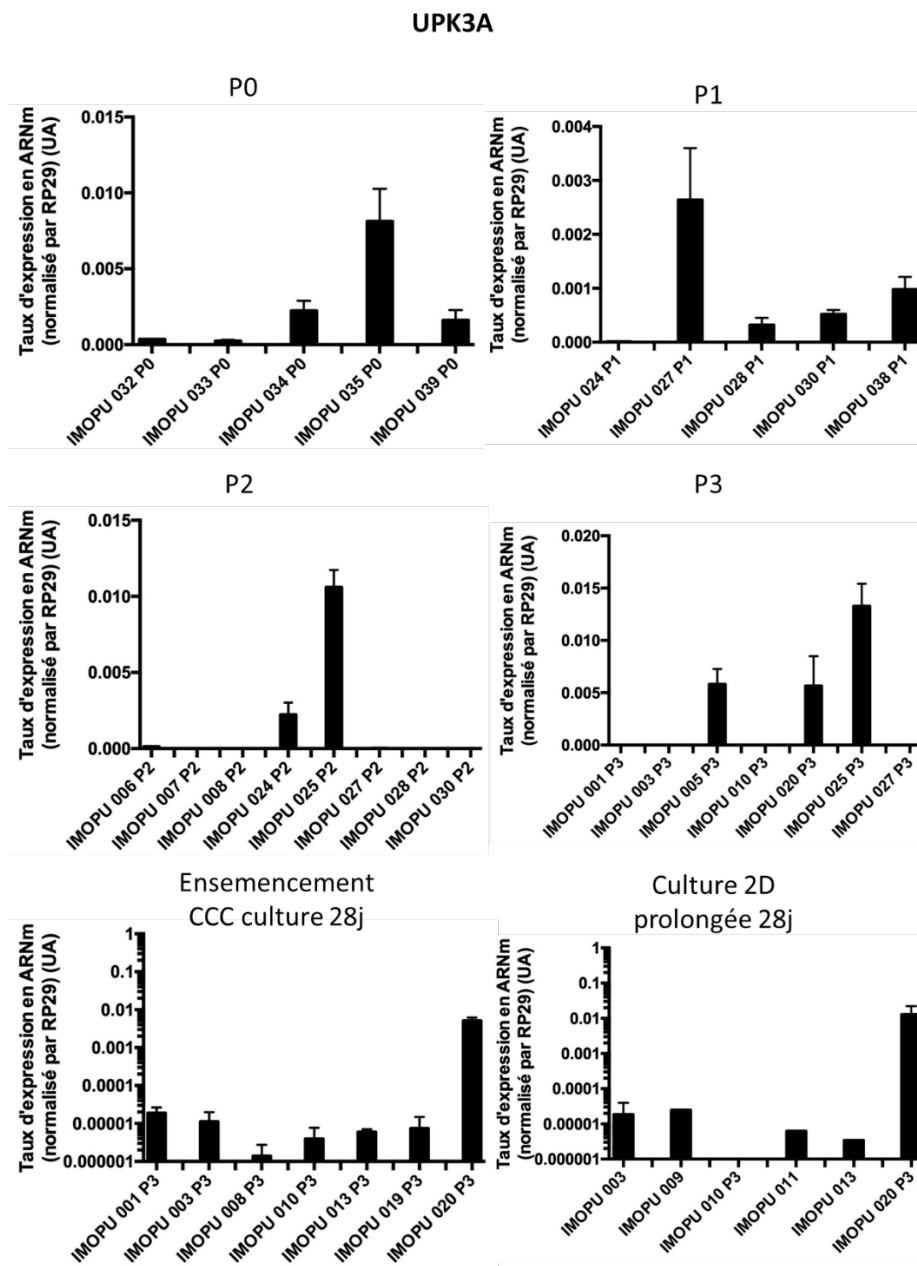


Figure 71 : taux d'expression d'UPK3A dans différents échantillons en P0, durant les phases d'expansion (P1, P2, P3), puis durant la culture prolongée en 3D (sur CCC) ou en 2D (monocouche sur support de culture).

c. Autres familles de gènes

TJP-1

TJP-1 est exprimé dans tous les prélèvements en P0 (environ 0.5 UA). Lors de l'expansion cellulaire, diminution avec des niveaux avoisinant les 5.10^{-2} (ratio 1/10). La mise en culture prolongée, en 2D et en 3D permet une réapparition de ce marqueur à un niveau proche de celui du P0. Les résultats sont présentés dans la Figure 72.

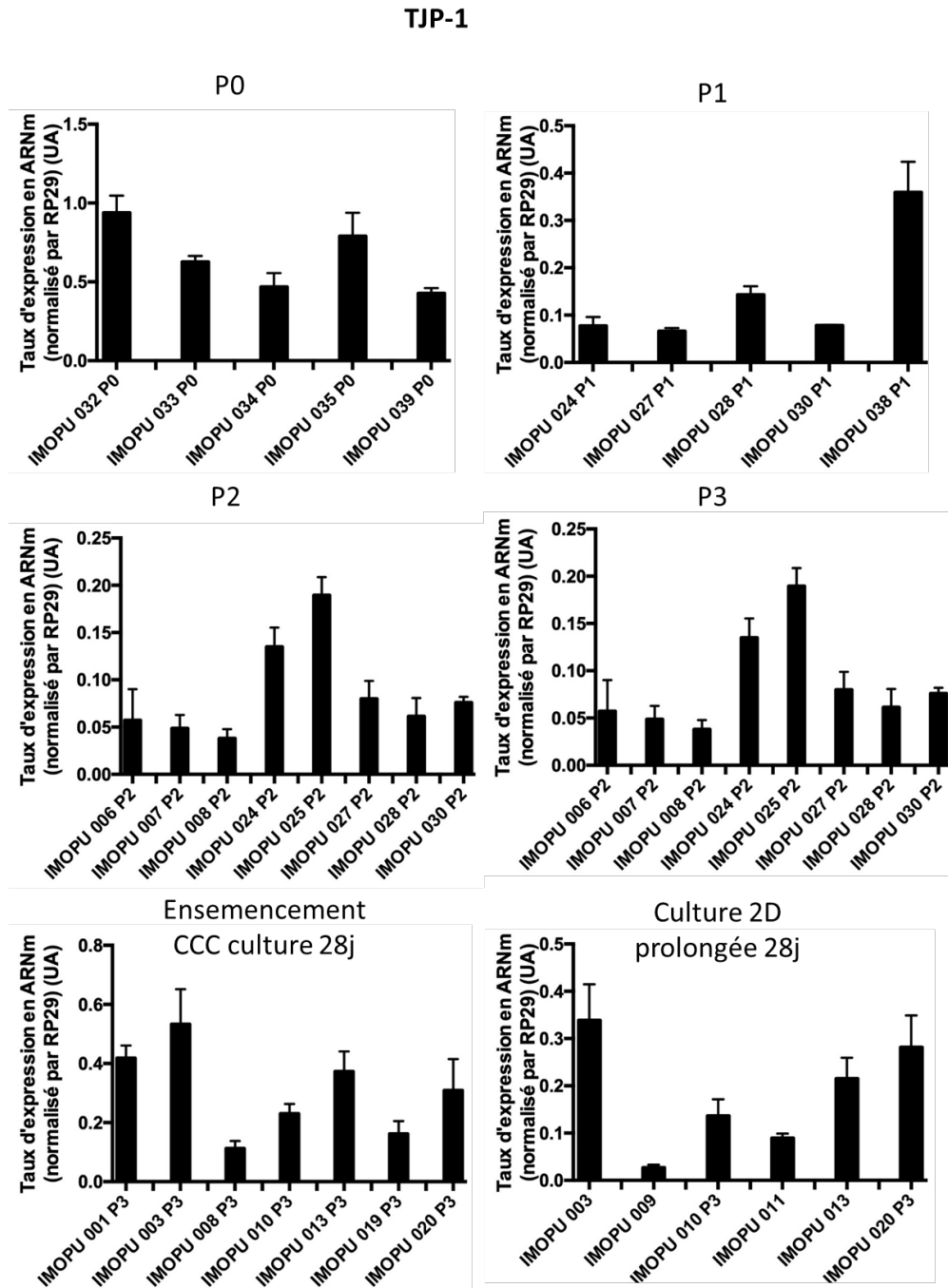


Figure 72 : taux d'expression de TJP-1 dans différents échantillons en P0, durant les phases d'expansion (P1, P2, P3), puis durant la culture prolongée en 3D (sur CCC) ou en 2D (monocouche sur support de culture).

α -SMA

α -SMA est présent en P0 dans tous les prélèvements (taux d'expression entre 1.10^{-3} UA et 6.10^{-3} UA).

Durant l'expansion, on observe un maintien d'un niveau d'expression stable sauf pour environ 1/3 des prélèvements qui voient leur niveau d'expression augmenter (environ 2.10^{-1} UA).

Lors de la mise en culture prolongée, en 3D ou en 2D, on note un niveau d'expression homogène, 10^{-2} UA environ, soit 10 fois plus que dans les cellules en P0. Les résultats sont présentés sur la Figure 73.

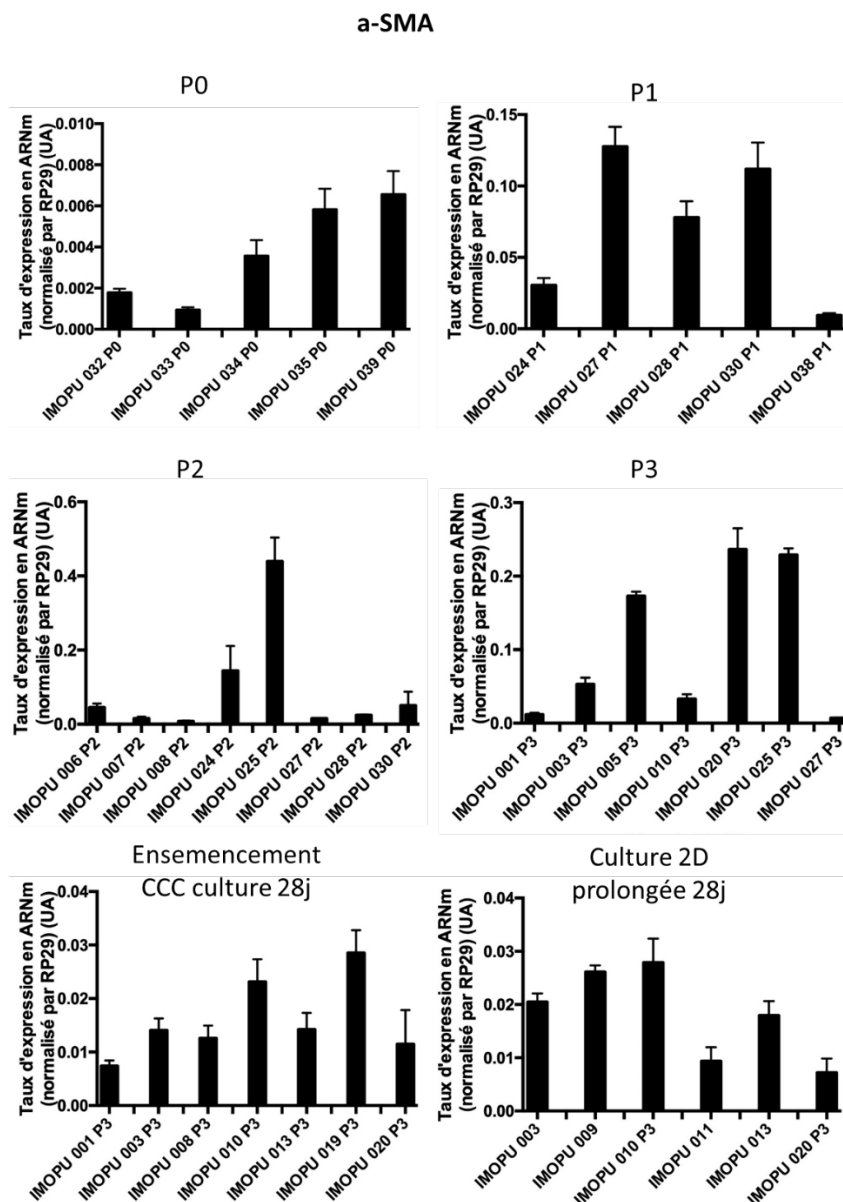


Figure 73 : taux d'expression d' α -SMA dans différents échantillons en P0, durant les phases d'expansion (P1, P2, P3), puis durant la culture prolongée en 3D (sur CCC) ou en 2D (monocouche sur support de culture).

V. Discussion

A. Biopsies obtenues à partir de RTUP

Le protocole proposé permet la récupération d'un nombre important de biopsies dans des conditions relativement aisées. Le caractère non invasif de ces prélèvements est accepté par les patients dans l'immense majorité des cas. La séparation des copeaux de résection par le chirurgien lors de l'intervention chirurgicale est réalisable aisément, sans nécessité de matériel supplémentaire. Le point important est de réaliser des prélèvements suffisamment profonds pour éviter les lésions extensives de l'urothélium. L'analyse des biopsies obtenues permet de visualiser un urothélium dans 75% des cas. Notamment, le marquage immunohistochimique anti cytokératines AE1 AE3 permet d'identifier de manière très spécifique cet épithélium. Ce protocole permet donc d'obtenir en routine des cellules urothéliales humaines. Il permet de répondre à un manque de source de cellules urothéliales humaines à des fins de recherche. En effet, les autres interventions chirurgicales permettent :

- soit de récupérer un faible contingent de tissu d'origine embryologique différente (pyéloplastie pour traitement du syndrome de la jonction pyélo-urétérale)
- soit de récupérer un contingent cellulaire plus important, mais dans un contexte pathologique (cystectomie sur cancer, agrandissement vésical sur vessie neurologique présentant une inflammation chronique)
- soit de récupérer un contingent cellulaire très volumineux et de mauvaise qualité (ne permettant pas la réalisation de culture cellulaire) chez un patient décédé dans des conditions éthiques difficiles (81).

Dans ce contexte, ce protocole réalisable en routine présente un fort intérêt.

Cependant, l'analyse histologique des biopsies contenant de l'urothélium retrouve une faible représentation de ce tissu au sein de la biopsie (représentant toujours moins de 10% de la surface analysée). De plus, des lésions de cet urothélium sont observées, plus ou moins étendues. Elles peuvent toucher l'ensemble de l'épaisseur de l'urothélium mais aussi les cellules les plus superficielles au niveau de leur plaque apicale contenant des GAGs. Cette altération est confirmée par l'analyse immunohistochimique anti Uroplaqueine UPK3a, marqueur de différenciation terminale des cellules les plus superficielles en ombrelle. Un marquage n'est présent que dans 50% des échantillons et est systématiquement discontinu. Il existe donc une grande variabilité de quantité et de qualité dans le contingent cellulaire urothélial obtenu à partir de ces biopsies de RTUP. Les études de la littérature ne décrivent pas cette variabilité dans les prélèvements de vessie obtenus par biopsie endoscopique ou

prélèvement chirurgical. Cela est notamment dû au fait que l'ensemble de ces prélèvements, chez l'Homme, sont utilisés pour l'expansion cellulaire.

Les biopsies obtenues à partir de RTUP sont majoritairement composées de tissu musculaire lisse. La nature musculaire lisse est confirmée par un immunomarquage positif d'environ 90% de la surface de toutes les biopsies analysées par l'anticorps anti α -SMA. Si la reconstruction de la couche musculaire lisse peut être un objectif dans la reconstruction globale de l'appareil urinaire par ingénierie tissulaire (14), elle ne faisait pas partie des objectifs de ce travail. Ces cellules sont cependant non souhaitables pour les étapes ultérieures d'expansion et d'ensemencement cellulaire. Au vu de la nature des biopsies obtenues, le protocole de digestion des biopsies et le protocole d'expansion cellulaire doit donc favoriser la survie et l'expansion des cellules urothéliales aux dépens des cellules musculaires lisses.

B. Digestion, mise en culture et P0

Le protocole a permis la récupération et l'expansion cellulaire dans 85% des biopsies mises en culture. Nous avons été confrontés, avant l'élaboration du protocole final présenté dans ce travail, à plusieurs écueils durant ces phases :

- altération du prélèvement entre l'étape de récupération et de digestion
- obtention d'un contingent cellulaire limité
- lenteur de prolifération
- défaut majeur d'adhésion cellulaire aux plaques de culture plastique

Afin de surmonter ces obstacles, les modifications suivantes ont été réalisées :

- stockage des biopsies récupérées à 4°C dans une solution HBSS, acheminement et digestion dans les 6h suivant la récupération
- premier passage réalisé à un ratio 1 :1 dès l'obtention de zones de confluence focale
- utilisation de plaques 6 puits coatées au Collagène I bovin (Corning, BioCoat)

Les résultats de ce protocole modifié sont présentés dans ce travail. L'analyse des données de la littérature ne permettait pas d'anticiper ces difficultés, les cellules urothéliales étant considérées comme présentant une forte prolifération.

L'analyse cytologique des cellules obtenues en P0 montre plusieurs types cellulaires différents. L'analyse en biologie moléculaire retrouve un profil globalement stable d'un échantillon à l'autre des différentes familles de gènes étudiées. L'expression des protéines de la famille des uroplaquines permet d'évoquer la présence de cellules urothéliales différenciées au sein du P0.

C. Expansion cellulaire et ensemencement 3D

Dans nos expériences, la prolifération cellulaire était possible jusqu'en P3 dans plus de 80% des cas où des cellules en P0 étaient obtenues. Les limites de cette phase de prolifération étaient :

- un défaut d'adhésion des cellules aux supports habituels
- une prolifération relativement lente
- la nécessité d'un contact entre les cellules pour initier la prolifération
- la souffrance des cellules lors d'une confluence prolongée
- la dédifférenciation des cellules au cours des passages

Ces problèmes ont été surmontés dans le protocole final par :

- l'utilisation de plaques favorisant l'adhésion cellulaire en P1 et en P2
- un faible ratio de division lors des passages (1 :1 entre P0 et P1 ; 1 :2 entre P1 et P2 ; 1 :3 entre P2 et P3) pour limiter la présence de cellules isolées sur la plaque de culture et favoriser les interactions cellulaires
- une trypsination dès l'obtention de zones de confluence focale
- une limitation de l'expansion à P3

Là encore, ces difficultés n'étaient pas attendues après étude de la littérature qui décrit des cellules relativement faciles à cultiver (13,14).

L'analyse cytologique observe de nombreuses cellules cuboïdes en P1 et P2, remplacées par des cellules en « grains de riz » en P3. La culture au-delà de P4 montre un allongement de la morphologie de ces cellules vers un phénotype fusiforme avec expansions cellulaires. Il existe une importante variabilité entre les échantillons.

L'analyse en biologie moléculaire lors de la phase d'expansion cellulaire retrouve globalement une diminution de l'ensemble des marqueurs spécifiques des cellules urothéliales et induit une grande variabilité de leur niveau d'expression entre les prélèvements. Le marqueur de cellules musculaires lisses α -SMA est le seul qui voit son taux d'expression augmenter d'un facteur 10 entre P0 et P3. Ce résultat tend à suggérer que le protocole de culture cellulaire n'a pas permis de stimuler l'expression des marqueurs de différenciation urothéliale en limitant l'expression des autres marqueurs.

Les cellules en P3 ont ensuite été ensemencées sur un biomatériau CCC. La difficulté principale de cette étape est la fuite cellulaire de la surface du biomatériau vers le support de culture. Cet écueil a été partiellement contourné par l'utilisation d'un cylindre plastique stérilisé. En effet, l'analyse des supports

de culture après retrait des biomatériaux cellularisés permet d'observer un tapis cellulaire conséquent, démontrant une efficacité partielle de ce procédé. De plus, l'artifice du cylindre est relativement complexe à réaliser. Cependant, pour une utilisation limitée à nos expériences de culture 3D, cet artifice nous a permis d'exploiter le faible contingent cellulaire obtenu.

D. Culture en 3D et en 2D

L'étape de culture prolongée n'a pas posé de problème particulier, avec seulement 2 cas de contamination nécessitant destruction de l'échantillon (5%). En revanche, les étapes de manipulation du biomatériau cellularisé ont été plus problématiques avec un biomatériau fin, se repliant sur lui-même, difficile à inclure pour l'observation histologique.

L'examen histologique retrouve dans 1/3 des cas l'absence de cellules viables à la surface du biomatériau. Lorsque des cellules sont visibles, elles s'organisent préférentiellement dans les zones protégées par le repli du CCC sur lui-même et forment alors une couche uni ou bicellulaire. Les zones les plus favorables à la prolifération cellulaire sont les zones décrites comme atypiques. Dans ces zones, de nombreuses cellules présentant un bel aspect sont organisées au sein d'une matrice. La nature de cette matrice est inconnue, mais semble présenter des GAGs au vu de sa coloration bleutée en Bleu Alcian.

L'analyse immunohistochimique par anticorps anti cytokératine AE1 AE3 ne retrouve pas de fort marquage des cellules, ne permettant pas de conclure à la nature urothéliale de ces cellules.

L'analyse en biologie moléculaire des cellules cultivées en 3D de manière prolongée note une persistance de l'hétérogénéité et du taux faible d'expression observé durant l'expansion cellulaire. Les exceptions notables sont KRT20 et TJP-1 qui présentent une augmentation significative et un taux d'expression final proche de celui du P0.

- pour KRT20, il semble que ce soit la culture 3D qui soit responsable de cette augmentation du taux d'expression, les cellules cultivées en 2D de manière prolongée présentant un niveau d'expression très faible.
- pour TJP1 il semble que ce soit la culture prolongée qui soit responsable de cette augmentation du taux d'expression puisqu'il est équivalent lors des cultures prolongées en 2D et en 3D

Cette observation ne se traduit pas sur le plan histologique, avec des cellules non marquées par l'anticorps anti cytokératine AE1 AE3 et des cellules rarement jointives. L'absence de jonctions entre les cellules peut être la cause ou la conséquence du faible niveau d'expression des marqueurs CDH1 et Occludine.

Le marqueur de cellules musculaires lisses α -SMA maintient quant à lui lors de la culture prolongée son taux élevé retrouvé lors de la phase d'expansion cellulaire, à la fois en 2D et en 3D.

E. Comparaison avec les données de la littérature

Les données présentées dans ce travail sont différentes des études de la littérature. Les cellules urothéliales cultivées dans du milieu de culture KSFM pauvre en calcium EGF et extraits pituitaires bovins, éventuellement supplémenté par de la toxine cholérique pour améliorer l'adhésion cellulaire au support, sont censées développer un phénotype hautement prolifératif avec perte d'expression des marqueurs de différenciation (27). De nombreuses études analysent précisément cette perte de différenciation lors de l'expansion cellulaire (124,125). La culture monocouche est alors décrite possible jusqu'à 12 passage, avec un meilleur potentiel d'utilisation autour du 6^{ème} passage par limitation de la dédifférenciation. Les cellules ainsi cultivées ne sont pas contaminées par des cellules non urothéliales et sont capables de se redifférencier vers un phénotype urothélial, notamment après culture en conditions 3D. L'augmentation du calcium extracellulaire a un rôle controversé mais pourrait être responsable d'une stratification cellulaire permettant de générer un urothélium multicouche *in vitro* sans utilisation de biomatériau en support (27,87). Les auteurs retrouvent alors une augmentation du niveau d'expression du marqueur urothélial KRT20 (famille des cytokératines). Dans notre expérience, les cellules obtenues à partir des biopsies de RTUP présentent un phénotype faiblement prolifératif. Leur expansion cellulaire dans des conditions quasiment identiques à celles décrites dans l'étude de Baker et al. (27) ne nous a pas permis d'atteindre P6 dans des conditions satisfaisantes, et nous a limité à P3. La perte des marqueurs de différenciation durant l'expansion a en revanche été observée dans notre étude, de même que l'augmentation de KRT20 dans des conditions de culture 3D. Cependant, nous n'avons pas obtenu d'épithélium multicouche comme décrit dans cette étude.

Dans une étude récente, des cellules urothéliales humaines (groupe témoin) sont ensemencées sur un biomatériau de collagène. Elles sont utilisées en P3 et permettent la reconstitution d'un épithélium multicouche présentant un immunomarquage positif pour l'anticorps anti cytokératine AE AE3 (87). Une autre étude retrouve la possibilité de développement d'un urothélium multicouche avec expression de marqueurs spécifiques de l'urothélium (78). Les conditions de culture à l'interface air-liquide et en conditions d'hypoxie semblaient avoir un rôle déterminant dans la génération d'un tissu *in vitro* imperméable. Notamment, l'hypoxie permettait l'amplification des cellules jusque P7 là où les conditions de culture en normoxie ne permettaient l'expansion que jusque P4 (78). Les cellules de notre étude étant cultivées dans des conditions de normoxie, nous avons constaté les difficultés d'expansion décrites après P4.

F. Limites de l'étude

Plusieurs limites existent dans cette étude.

1. Analyses immunocytologiques

Une analyse immunocytologique des cellules cultivées en monocouche (2D) n'a pas pu être réalisée. En effet, la perte cellulaire engendrée par l'analyse aurait empêché la poursuite de l'expansion cellulaire et la réalisation des biomatériaux cellularisés en 3D. Cependant, cette analyse aurait pu permettre de définir précisément les cellules initialement obtenues en P0 et l'évolution des populations cellulaires au cours de l'expansion.

2. Analyses immunohistologiques

Nous avons focalisé notre étude immunohistochemique sur le marquage des cytokératines AE1 AE3. Initialement, des études immunohistologiques plus complètes étaient prévues : molécules de jonctions intercellulaires (cadhérines, occludines, tight-junctions), molécules de la plaque apicale (uroplaquines), marqueurs d'autres types cellulaires (α -SMA pour le muscle lisse). La désorganisation globale des biomatériaux cellularisés, l'absence de marquage pour l'anticorps anti cytokératine AE1 AE3 et le niveau globalement faible d'expression des différents marqueurs de différenciation en biologie moléculaire n'a pas incité à la réalisation d'études immunohistologiques poussées. Il est très probable que les marqueurs de la famille des uroplaquines aient été négatifs.

Cependant, la réalisation de ces analyses aurait permis la recherche de jonctions intercellulaires dans les zones où une organisation cellulaire était visible, et la recherche de marqueurs de cellules musculaires lisses pour identifier les cellules observées

3. Analyses d'imperméabilité

L'obtention d'un biomatériau cellularisé étanche peut être un objectif en ingénierie tissulaire de l'urothélium. Plusieurs méthodes existent : la mesure de la résistance électrique transépithéliale (Transepithelial Electrical Resistance) (86), le coefficient de perméabilité à diverses molécules (dextrane, urée radioactive (78)). Cependant, la relative désorganisation des édifices 3D obtenus, les nombreuses zones non cellularisées et la fréquente absence de contiguïté entre les cellules nous ont fait abandonner l'idée de réaliser de telles analyses.

4. Autres conditions de culture

De nombreuses conditions de culture ont été testées dans des travaux préalables afin d'obtenir le protocole d'expansion cellulaire présenté dans cette thèse. Les additifs au milieu de culture KSMF utilisés sont fréquemment décrits dans la littérature pour favoriser l'expansion des cellules urothéliales. Cependant, il ce travail a évalué des conditions de culture standard, avec des cellules immergées dans le milieu de culture, en contact avec une surface de culture rigide, en conditions de

normoxie. D'autres conditions de culture auraient pu être testées afin d'améliorer le comportement des cellules en 2D et en 3D :

- culture en conditions d'hypoxie (78)
- culture à l'interface air-liquide (78)
- culture dans des conditions dynamiques
 - soit simple agitation mécanique (87)
 - soit bioréacteur mimant les phases de remplissage et de déplétion de la vessie (83)

Ces conditions n'ont pas été étudiées dans la thèse en raison de l'absence d'équipement dédié et du temps prolongé nécessaire pour les mettre en œuvre. Il semble par ailleurs nécessaire de connaître le comportement des cellules en conditions de culture « standard » avant d'évaluer l'effet d'une culture en conditions modifiées.

L'ensemencement des cellules sur le biomatériau a été réalisé en une seule étape. La réalisation de dépôts successifs aurait pu améliorer les conditions de stratification.

La durée de culture 3D de 28 jours est peut-être trop longue. Une évaluation plus précoce à J10 ou J15 pourrait être intéressante afin d'optimiser cette durée.

5. Difficultés légales d'obtention des biopsies de RTUP

L'obtention des autorisations nécessaires au commencement du protocole IMoPU s'est déroulée sur une période de 18 mois. Pendant cette période, aucun prélèvement n'a été obtenu ce qui a engendré un retard dans la réalisation des travaux. Ce délai a été utilisé au développement de la culture des autres types cellulaires présentés dans la partie II.

VI. Conclusion

Les biopsies obtenues à partir de RTUP, localisées au niveau du col vésical, permettent d'obtenir des fragments de tissu couverts d'urothélium en routine. Le protocole d'obtention de ce tissu est simple, ne comporte pas de geste supplémentaire et est facilement acceptable par les patients. L'urothélium obtenu présente systématiquement des signes de lésions secondaires en partie à l'état d'obstruction chronique du patient, en partie aux lésions thermiques d'électrocoagulation. Un contingent cellulaire faible peut en être extrait par digestion, puis mis en culture dans des conditions favorisant l'adhésion cellulaire. Ces cellules expriment en biologie moléculaire des marqueurs de cellules urothéliales (cytokératines, uroplaquines, jonctions intercellulaires) et des marqueurs de cellules musculaires lisses. L'expansion cellulaire de ce contingent est relativement lent et nécessite de favoriser les conditions d'adhésion cellulaire et de limiter les passages. Elle s'accompagne d'une diminution

d'expression des marqueurs spécifiques de l'urothélium et d'une augmentation d'expression du marqueur de cellules musculaires lisses. L'ensemencement des cellules cultivées sur biomatériau collagène CCC est réalisable en utilisant différents artifices. La culture prolongée de cet édifice cellularisé permet la survie cellulaire. Cependant, le néotissu obtenu est très hétérogène et présente de nombreuses zones décellularisées. Les zones cellularisées ne présentent pas l'organisation d'épithélium multicouche traditionnelle de l'urothélium. Les cellules présentes ne sont pas des cellules urothéliales. Enfin, les CCC sont très difficilement manipulables ce qui complique la réalisation d'analyses sur ces édifices cellularisés. Le développement d'une méthode de suivi des cellules en microscopie confocale nous permettrait de mieux suivre l'homogénéité de l'ensemencement du biomatériau.

Si le protocole décrit permet d'obtenir du tissu humain recouvert d'urothélium, il ne permet pas de recréer l'urothélium par ingénierie tissulaire. L'utilisation d'autres types cellulaires peut permettre de contourner les difficultés d'adhésion et d'expansion cellulaire.

Partie II : Cellules souches pour l'ingénierie tissulaire de l'urothélium

I. Rationnel

Les cellules urothéliales humaines peuvent être obtenues à partir de plusieurs interventions chirurgicales (voir chapitre A Les interventions chirurgicales permettant l'obtention de cellules urothéliales page 72). Cependant, ces interventions sont rares et ne permettent que la récupération d'un contingent cellulaire limité. De plus, les phénomènes inflammatoires ou pathologiques (cancer) peuvent altérer ou modifier les caractéristiques des cellules cultivées.

La recherche sur l'ingénierie tissulaire de l'urothélium doit donc envisager l'utilisation d'autres types cellulaires. Les cellules souches ont des capacités de prolifération et de différenciation vers différents types cellulaires. Plusieurs protocoles de recherche permettent l'obtention régulière de cellules souches qui sont ensuite utilisées pour l'ingénierie de différents types de tissus.

Dans cette partie, nous étudions les potentialités de deux types de cellules souches à recréer un urothélium *in vitro* :

- Les cellules souches dérivées des urines sont étudiées dans la littérature (voir chapitre c Les cellules souches dérivées des urines page 59). Elles semblent être capables de former un urothélium formant barrière (87). Nous avons souhaité étudier ce type cellulaire au vu de sa disponibilité et du caractère non invasif du recueil d'échantillons.
- Les cellules souches mésenchymateuses issues de la gelée de Wharton n'ont pas été étudiées dans la littérature pour leurs capacités à reproduire l'urothélium par ingénierie tissulaire. Notre équipe étant en mesure d'obtenir des échantillons de ces cellules dans le cadre d'un projet de recherche, nous avons souhaité évaluer leurs capacités dans cette indication.

II. Objectif

L'objectif de cette partie est d'évaluer les capacités de deux types de cellules souches à la création d'un urothélium en 3 dimensions.

- Les cellules souches dérivées des urines n'ayant jamais été étudiées par notre équipe, le protocole de récupération et d'expansion cellulaire doit être entièrement développé. Il s'agit ensuite de caractériser les cellules cultivées puis de les ensemercer sur un biomatériau de CCC en 3 dimensions.

- Les cellules souches dérivées de la gelée de Wharton sont déjà utilisées par notre équipe. Les étapes de récupération et d'expansion cellulaire sont donc connues. Il s'agit donc d'orienter ce type cellulaire vers un phénotype urothélial par l'utilisation de différents facteurs et conditions de cultures. Ces cellules seront alors caractérisées puis ensemencées sur un biomatériau CCC en 3 dimensions.

III. Matériel et méthode

A. Cellules souches dérivées des urines

1. *Technique de récupération (Figure 74)*

Les urines de 5 hommes volontaires sains, âgés de 30 à 50 ans, sont récupérées au sein du laboratoire. Après une désinfection superficielle du gland par une lingette antiseptique non alcoolisée, les urines de milieu de jet sont récupérées dans des pots à urine stériles de 100mL.

2. *Mise en culture (Figure 74)*

Sous hotte à flux laminaire, les urines sont réparties dans des tubes Falcon stériles de 50mL puis centrifugées 5 minutes à 1200 rpm. Aucun culot n'est visible à ce stade. Le surnageant est ensuite éliminé en prenant garde à ne pas aspirer le fond du tube Falcon. Les cellules sont reprises dans un milieu composé de KSFM complet et d' α MEM complet (Minimum Essential Medium α , Gibco) avec un ratio 1 :1. La composition du milieu α MEM complet est décrite en Annexe 4 page 244. Le milieu de culture α MEM est un milieu de culture pour cellules souches. Conformément aux données de la littérature, lors de la mise en culture de ces cellules souches dérivées des urines, nous avons opté pour ce mélange de milieux dans lequel l' α MEM complet maintiendrait la souchitude des cellules et leurs capacités de prolifération, et le KSFM complet induirait leur différenciation et leurs caractéristiques urothéliales. Pour rappel, les caractéristiques de ces cellules souches dérivées des urines et l'influence des différents milieux de culture sur leur différenciation sont décrits dans le chapitre c « Les cellules souches dérivées des urines » page 59.

Les cellules sont enfin ensemencées dans une boîte de Pétri de 35mm de diamètre, coatées au collagène de type I bovin (Corning, BioCoat), puis placées en incubateur (37°C, 21% O₂, 5% CO₂, 95% d'humidité). La Figure 74 schématise le protocole.

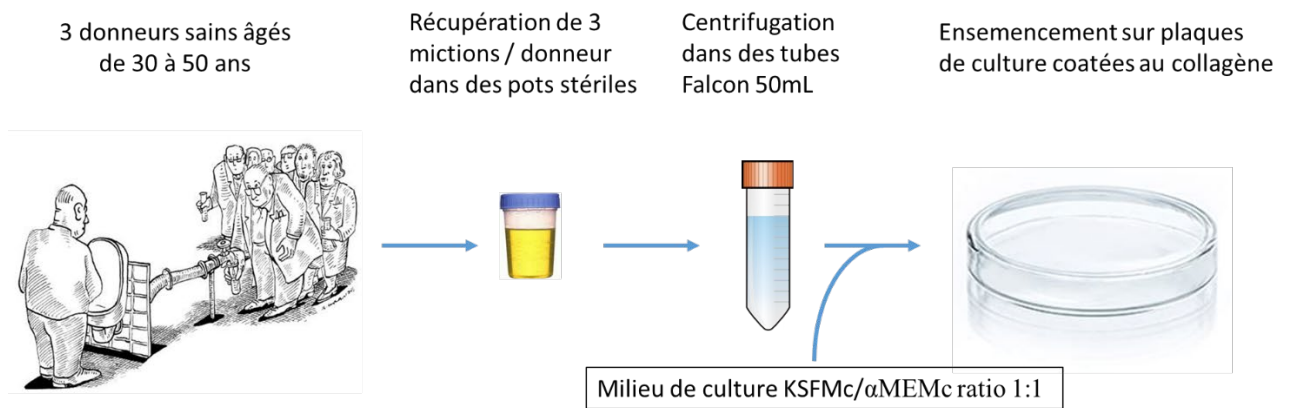


Figure 74 : schéma représentant la récupération et la mise en culture des cellules souches dérivées des urines.

3. Technique d'expansion cellulaire (Figure 75)

Les cellules sont cultivées dans un premier temps dans un milieu composé de KSFM complet et d'αMEM complet (Minimum Essential Medium α, Gibco) avec un ratio 1 :1 (cf Annexe 3 et Annexe 4 page 244). Ce milieu d'amplification favorise la prolifération des cellules et le maintien de leurs caractéristiques urothéliales. Le milieu de culture est changé 2 à 3 fois par semaine. Dès l'apparition de zones de confluence, une trypsination est réalisée afin de réaliser un passage.

A partir de P3, une phase dite d'uro induction est réalisée. Les cellules sont alors cultivées dans du milieu KSFM complet pour lequel la dose d'EGF est augmentée à 30ng/mL (contre 5ng/mL dans le milieu KSFM complet). Cette phase d'uro-induction a pour but d'orienter les cellules souches dérivées des urines vers l'acquisition d'une différenciation urothéliale. Il est attendu durant cette phase une prolifération plus limitée des cellules. L'ajout d'EGF a pour but l'obtention d'une organisation stratifiée des cellules et l'acquisition d'une organisation en épithélium. La culture en milieu d'uro-induction est réalisée durant 21 jours, ce qui permet habituellement d'obtenir des cellules en P6.

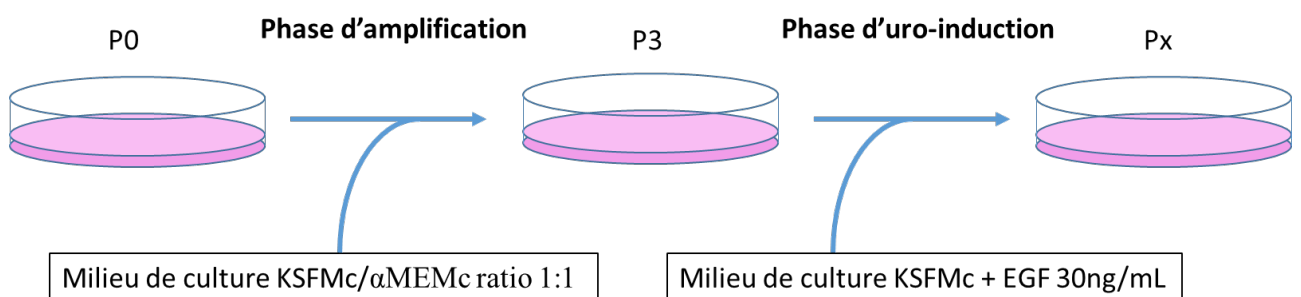


Figure 75 : schéma représentant la technique d'expansion cellulaire des cellules souches dérivées des urines, composée d'une phase d'amplification et d'une phase d'uro-induction.

4. *Supports de culture*

Les cellules souches dérivées des urines sont cultivées à partir de P1 dans des flasques de culture en plastique de taille adaptée (Corning). En effet, ces cellules ne présentent pas de difficultés particulières d'adhésion et de prolifération sur le plastique, comme cela était le cas pour les cellules urothéliales. Ces flasques de culture sont placés en incubateur (37 °C, O₂ 21 %, CO₂ 5%, 95% d'humidité) afin de mimer les conditions physiologiques.

5. *Trypsination et passage*

Lors de l'observation des cellules en culture au microscope, la visualisation de zones de confluence au sein de clusters ou dans l'ensemble de la surface de culture fait réaliser une trypsination selon les étapes suivantes :

- Retrait du milieu de culture (aspiration par pompe à vide)
- Lavage au tampon phosphate salin (Phosphate Buffered Saline, PBS) (Gibco)
- Ajout de Trypsine (Gibco)
 - 500µL par puit pour une plaque 12 puits
 - 1mL par puit pour une plaque 6 puits
 - 2,5mL pour une flasque T25 de 25cm²
- Laisser agir 5 minutes à 37°C
- Neutralisation de l'action de la trypsinase par ajout de 5 volumes milieu de culture contenant du SVF 10%
- Centrifugation à 1500rpm durant 5 minutes
- Aspiration du surnageant
- Reprise du culot dans
 - du milieu KSMF complet / α MEM complet ratio 1 :1 lors de la phase d'amplification de P0 à P3.
 - du milieu KSMF complet avec 30 ng/mL d'EGF à partir de P3.

- Un comptage sur cellule de Malassez permet de répartir les cellules dans les différents supports de culture à la concentration cellulaire désirée.

6. *Caractérisation des cellules souches dérivées des urines au cours des passages*

L'analyse des cellules souches dérivées des urines est réalisée durant les phases d'amplification et d'uro-induction.

a. *Cytologie*

L'observation des cellules par microscopie à contraste de phase permet d'évaluer le bien-être des cellules, leur prolifération et de détecter la confluence pour réaliser une trypsination. Elle permet de plus d'observer une éventuelle modification de morphologie des cellules lors de la phase d'uro-induction. Des photographies sont réalisées régulièrement en utilisant l'appareil photographique dédié.

b. *Biologie moléculaire (RT-qPCR)*

Des analyses en RT-qPCR sont réalisées aux différents passages, lors des phases d'amplification et d'uro-induction. Les gènes analysés sont compilés dans le Tableau 1 page 99. Le but de cette analyse est d'évaluer, au cours des passages :

- Les caractéristiques initiales des cellules souches dérivées des urines obtenues. Au vu du faible contingent cellulaire obtenu en P0, cette analyse n'est possible qu'à partir de la fin de P1.
 - Il s'agit entre autres de confirmer le caractère souche de ces cellules par la présence de marqueurs de souche.
 - Il s'agit de plus de rechercher des marqueurs évoquant une origine urothéliale des cellules, comme cela est évoqué dans la littérature.
- L'évolution de ces marqueurs lors de la phase d'amplification.
 - On pourrait s'attendre à une diminution des marqueurs spécifiques de l'urothélium.
- L'évolution de ces marqueurs lors de la phase d'uro-induction.
 - On pourrait s'attendre à une augmentation de l'expression des marqueurs spécifiques de l'urothélium.
- Les caractéristiques finales des cellules cultivées en 2 dimensions (monocouche) avant leur passage en 3 dimensions sur biomatériau.

7. Ingénierie tissulaire de l'urothélium utilisant les cellules souches dérivées des urines

Dans cette partie, les cellules souches dérivées des urines, après les phases d'amplification et d'uro-induction en 2 dimensions, sontensemencées sur un biomatériau de collagène. Ces cellules sont ensuite cultivées en 3 dimensions sur une période de 28 jours. Les biomatériaux cellularisés sont enfin analysés en histologie, immunohistologie et RT-qPCR.

a. Ensemencement et culture en 3 dimensions sur Collagen Cell Carrier®

Le biomatériau utilisé dans cette partie est le même que celui utilisé pour les autres types cellulaires : le Collagen Cell Carrier (CCC) (Viscofan Bioengineering®) décrit dans le chapitre 1 « Biomatériau utilisé : le Collagen Cell Carrier® » page 84.

Les cellules souches dérivées des urines obtenues après 21 jours de culture en phase d'uro-induction sont trypsinées puisensemencées sur le CCC selon la technique développée dans le chapitre 3 « Ensemencement et culture en 3 dimensions sur CCC (Figure 12) » page 87.

Le milieu de culture utilisé est alors du KSFM complet (cf Annexe 3 page 244), qui est donc différent du milieu utilisé lors de la phase d'uro-induction par la concentration moindre en EGF (5ng/mL dans le KSFM complet vs 30ng/mL dans le milieu d'uro-induction). Cette culture est poursuivie 28 jours.

b. Caractérisation des biomatériaux cellularisés par les cellules souches dérivées des urines

Après 28 jours de culture, les biomatériaux (CCC) cellularisés par des cellules souches dérivées des urines font l'objet d'une étude histologique, immunohistologique et en biologie moléculaire (RT-qPCR).

Par ailleurs, les cellules présentes au fond de la plaque de culture, ayant migré depuis le biomatériau, sont trypsinées puis étudiées en biologie moléculaire (RT-qPCR).

Histologie

Les biomatériaux cellularisés par les cellules souches dérivées des urines sont étudiés en histologie standard selon les protocoles décrits dans le chapitre G « Etudes histologiques » page 90. Le but est d'observer l'organisation des cellules au sein du biomatériau et de rechercher des signes d'organisation d'un épithélium multicouche formant barrière.

Immunohistologie

Les biomatériaux cellularisés par les cellules souches dérivées des urines sont étudiés en immunohistologie selon les protocoles décrits dans le chapitre H « Etudes immuno-histologiques »

page 93. Cela permet de rechercher la présence et de localiser des marqueurs spécifiques de l'urothélium au sein des cellules. La présence de ces marqueurs tendrait à indiquer que les différentes étapes de culture en 2 dimensions puis en 3 dimensions ont permis l'acquisition d'un phénotype proche de l'urothélium.

A noter que le marquage par l'anticorps anti-PSA, marqueur des cellules prostatiques, ne sera pas réalisé, étant attendu que les cellules souches dérivées des urines n'ont pas de raison de s'orienter vers ce type cellulaire spécifique.

Biologie moléculaire (RT-qPCR)

Les biomatériaux cellularisés par les cellules souches dérivées des urines sont étudiés en biologie moléculaire selon les protocoles décrits dans le chapitre I « Analyses moléculaires (RT-qPCR) » page 96. Les amorces utilisées sont compilées dans le Tableau 1 page 99. La comparaison de ces données à celles des cellules cultivées en monocouche permet d'analyser les effets de la culture en 3 dimensions sur la différenciation des cellules.

B. Cellules souches de la gelée de Wharton

Ces cellules sont décrites dans le paragraphe 2 « Les cellules souches mésenchymateuses de la gelée de Wharton (97) » page 70.

1. Technique de récupération

Des fragments de gelée de Wharton humaine sont récupérés à l'issue de grossesses.

Les cellules souches mésenchymateuses dérivées de la gelée de Wharton (Wharton Jelly Mesenchymal Stem Cells, WJ-MSCs) sont récupérées à partir de la gelée de Wharton de manière mécanique selon la méthode dite « des explants » qui est basée sur la capacité des WJ-MSCs de migrer hors de la gelée de Wharton pour adhérer à la surface de culture (Figure 76).

Pour cela la GW est coupée en de petits fragments (appelés explants) à la lame froide stérile, sous une hotte à flux laminaire. Les explants sont placés dans une plaque 6 puits dans un milieu α MEM complet (Minimum Essential Medium, Gibco, cf Annexe 4 page 244). Ce milieu est décrit dans la littérature comme permettant le maintien des WJ-MSCs. Les plaques sont placées dans un incubateur (37 °C, O₂ 21 %, CO₂ 5%, 95% d'humidité).

Le milieu est renouvelé tous les 2 jours en prenant soin de ne pas retirer les explants de gelée de Wharton. Après deux semaines, les explants sont retirés des plaques et la culture cellulaire est maintenue jusqu'à atteinte de la confluence. Les cellules sont alors au passage 0 (P0).

A confluence cellulaire, une trypsination est réalisée. Après trypsination, un comptage des cellules vivantes permet un ensemencement de flasques de culture plastique T75 cm² à une densité de 1500 cellules/cm². Les cellules sont ensuite cultivées en milieu α MEM complet renouvelé tous les 2 jours jusqu'à P2. Elles sont utilisées pour les expériences suivantes en P3.

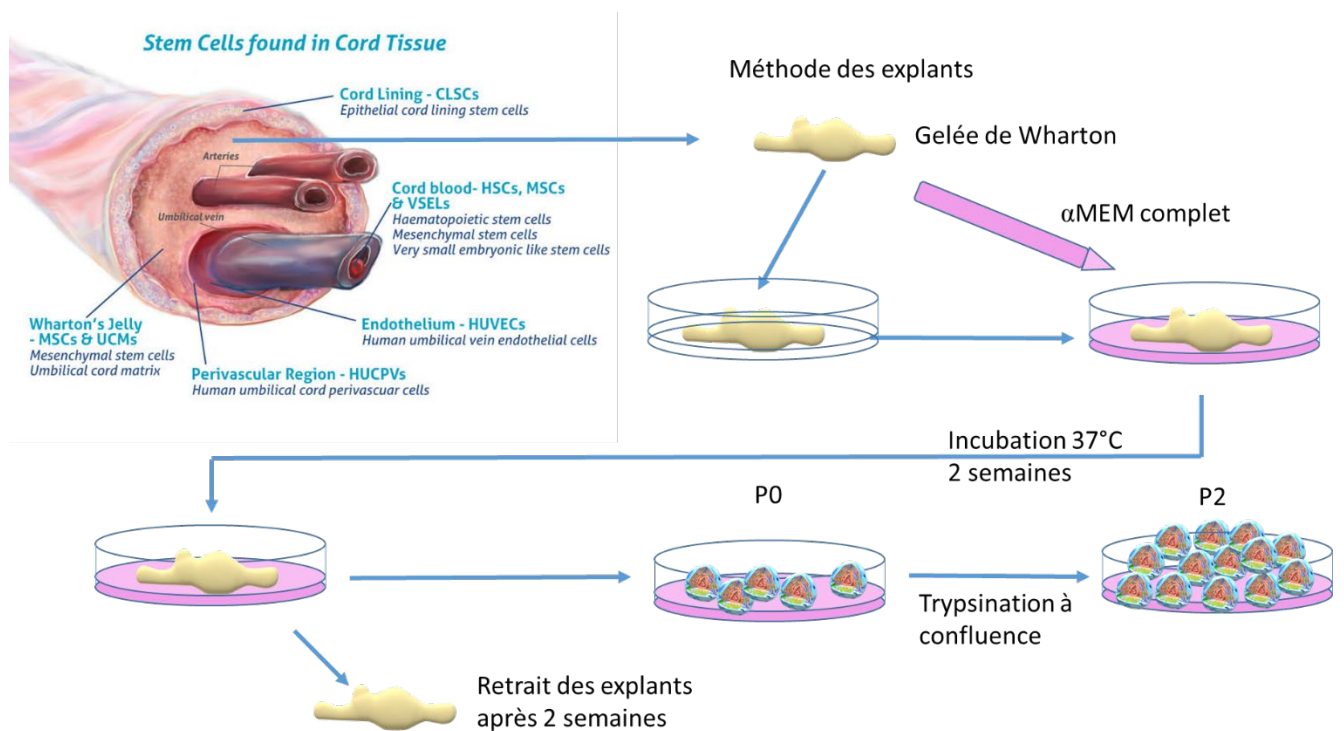


Figure 76 : schéma représentant la technique de récupération et de mise en culture des cellules souches mésenchymateuses dérivées de la gelée de Wharton jusqu'en P2. Image en haut à gauche obtenue sur <https://cells4life.com/2016/08/umbilical-cord-tissue-stem-cells-more-valuable-than-you-think/>

2. Technique d'expansion cellulaire (Figure 77)

Les WJ-MSCs sont obtenues en P3. Elles nécessitent une phase complémentaire d'expansion cellulaire pour obtenir le contingent cellulaire nécessaire à la réalisation d'uro-induction, puis à l'ensemencement en 3 dimensions. Une phase d'amplification est donc poursuivie jusque P5 dans les mêmes conditions de culture, utilisant un milieu α MEM complet (Minimum Essential Medium α , Gibco) cf Annexe 4 page 244. Cela permet d'obtenir environ 3 à 4.10⁶ cellules.

A partir de P5, une phase dite d'uro induction est réalisée. Les cellules sont alors cultivées dans du milieu KSFM complet pour lequel la dose d'EGF est augmentée à 30ng/mL (contre 5ng/mL dans le milieu KSFM complet). Cette phase d'uro-induction a pour but d'orienter les WJ-MSCs vers l'acquisition

d'une différenciation urothéliale. Il est attendu durant cette phase une prolifération plus limitée des cellules. L'ajout d'EGF a pour but l'obtention d'une organisation stratifiée des cellules et l'acquisition d'une organisation en épithélium. La culture en milieu d'uro-induction est réalisée durant 21 jours, ce qui permet habituellement d'obtenir des cellules en P8.

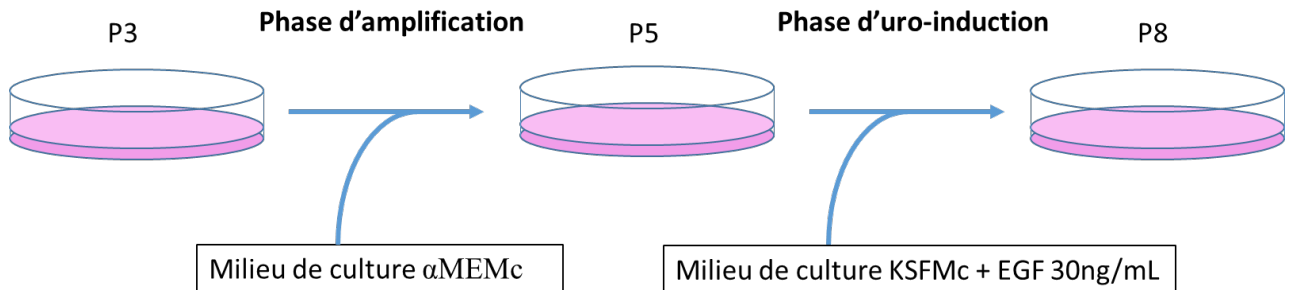


Figure 77 : schéma représentant la technique d'expansion cellulaire des cellules souches mésenchymateuses dérivées de la gelée de Wharton (WJ-MSCs), composée d'une phase d'amplification et d'une phase d'uro-induction.

3. Supports de culture

La culture de WJ-MSCs est entièrement réalisée dans des flasques plastiques de taille adaptée type T75 (Corning), dans un incubateur (37 °C, O₂ 21 %, CO₂ 5%, 95% d'humidité).

4. Trypsination et passage

A confluence, une trypsination est réalisée selon les étapes précédemment décrites dans cette partie (chapitre 5 « Trypsination et passage » page 168). Le culot cellulaire est repris dans :

- du milieu αMEM complet lors de la phase d'amplification de P3 à P5.
- du milieu KSFMc complet avec 30 ng/mL d'EGF durant 21j à partir de P5.

5. Caractérisation des cellules souches de la gelée de Wharton au cours des passages

L'analyse des WJ-MSCs a été réalisée durant les phases d'amplification et d'uro-induction.

a. Cytologie

L'observation des cellules par microscopie à contraste de phase permet d'évaluer le bien-être des WJ-MSCs, leur prolifération et de détecter la confluence pour réaliser une trypsination. Elle permet de plus d'observer une éventuelle modification de morphologie des cellules lors de la phase d'uro-induction. Des photographies sont réalisées régulièrement en utilisant l'appareil photographique dédié.

b. Biologie moléculaire (RT-qPCR)

Des analyses en RT-qPCR sont réalisées aux différents passages, lors des phases d'amplification et d'uro-induction. Les gènes analysés sont compilés dans le Tableau 1 page 99. Le but de cette analyse est d'évaluer, au cours des passages :

- Les caractéristiques initiales des WJ-MSCs récupérées en P3.
 - Il s'agit entre autres de confirmer le caractère souche de ces cellules par la présence de marqueurs de souche.
 - On s'attend à une absence de marqueurs spécifiques de l'urothélium.
- L'évolution de ces marqueurs lors de la phase d'amplification.
 - On pourrait s'attendre à un maintien des caractéristiques initiales des WJ-MSCs.
- L'évolution de ces marqueurs lors de la phase d'uro-induction.
 - On pourrait s'attendre à une augmentation de l'expression des marqueurs spécifiques de l'urothélium.
- Les caractéristiques finales des cellules cultivées en 2 dimensions (monocouche) avant leur passage en 3 dimensions sur biomatériau.

6. Ingénierie tissulaire de l'urothélium utilisant les cellules souches de la gelée de Wharton

Dans cette partie, les WJ-MSCs, après les phases d'amplification et d'uro-induction en 2 dimensions, sontensemencées sur un biomatériau de collagène. Ces cellules sont ensuite cultivées en 3 dimensions sur une période de 28 jours. Les biomatériaux cellularisés sont enfin analysés en histologie, immunohistologie et RT-qPCR.

a. Ensemencement et culture en 3 dimensions sur Collagen Cell Carrier®

Le biomatériau utilisé dans cette partie est le même que celui utilisé pour les autres types cellulaires : le Collagen Cell Carrier (CCC) (Viscofan Bioengineering®) décrit dans le chapitre 1 « Biomatériau utilisé : le Collagen Cell Carrier® » page 84.

Les WJ-MSCs obtenues après 21 jours de culture en phase d'uro-induction sont trypsinées puisensemencées sur le CCC selon la technique développée dans le chapitre 3 « Ensemencement et culture en 3 dimensions sur CCC (Figure 12) » page 87.

Le milieu de culture utilisé est alors du KSFM complet (cf Annexe 3 page 244), qui est donc différent du milieu utilisé lors de la phase d'uro-induction par la concentration moindre en EGF (5ng/mL dans le KSFM complet vs 30ng/mL dans le milieu d'uro-induction). Cette culture est poursuivie 28 jours.

b. Caractérisation des biomatériaux cellularisés par les cellules souches de la gelée de Wharton

Après 28 jours de culture, les biomatériaux (CCC) cellularisés par des WJ-MSCs font l'objet d'une étude histologique et immunohistologique.

Par ailleurs, les cellules présentes au fond de la plaque de culture, ayant migré depuis le biomatériau, sont trypsinées puis étudiées en biologie moléculaire (RT-qPCR).

Histologie

Les biomatériaux cellularisés par les WJ-MSCs sont étudiés en histologie standard selon les protocoles décrits dans le chapitre G « Etudes histologiques » page 90. Le but est d'observer l'organisation des cellules au sein du biomatériau et de rechercher des signes d'organisation d'un épithélium multicouche formant barrière.

Immunohistologie

Les biomatériaux cellularisés par les WJ-MSCs sont étudiés en immunohistologie selon les protocoles décrits dans le chapitre H « Etudes immuno-histologiques » page 93. Cela permet de rechercher la présence et de localiser des marqueurs spécifiques de l'urothélium au sein des cellules. La présence de ces marqueurs tendraient à indiquer que les différentes étapes de culture en 2 dimensions puis en 3 dimensions ont permis l'acquisition d'un phénotype proche de l'urothélium.

Là encore, l'anticorps anti-PSA ne sera pas utilisé.

IV. Résultats

A. Caractéristiques des cellules souches

1. *Cytologie*

a. Cellules souches dérivées des urines

Les cellules souches dérivées des urines présentent une morphologie en « grains de riz ». Leur aspect est très différent des cellules souches mésenchymateuses issues de la moelle osseuse, bien connues de notre équipe. Ces dernières présentent le phénotype filamenteux habituel des cellules souches mésenchymateuses. La Figure 78 compare les phénotypes des cellules souches dérivées des urines et des cellules souches mésenchymateuses dérivées de la moelle osseuse.

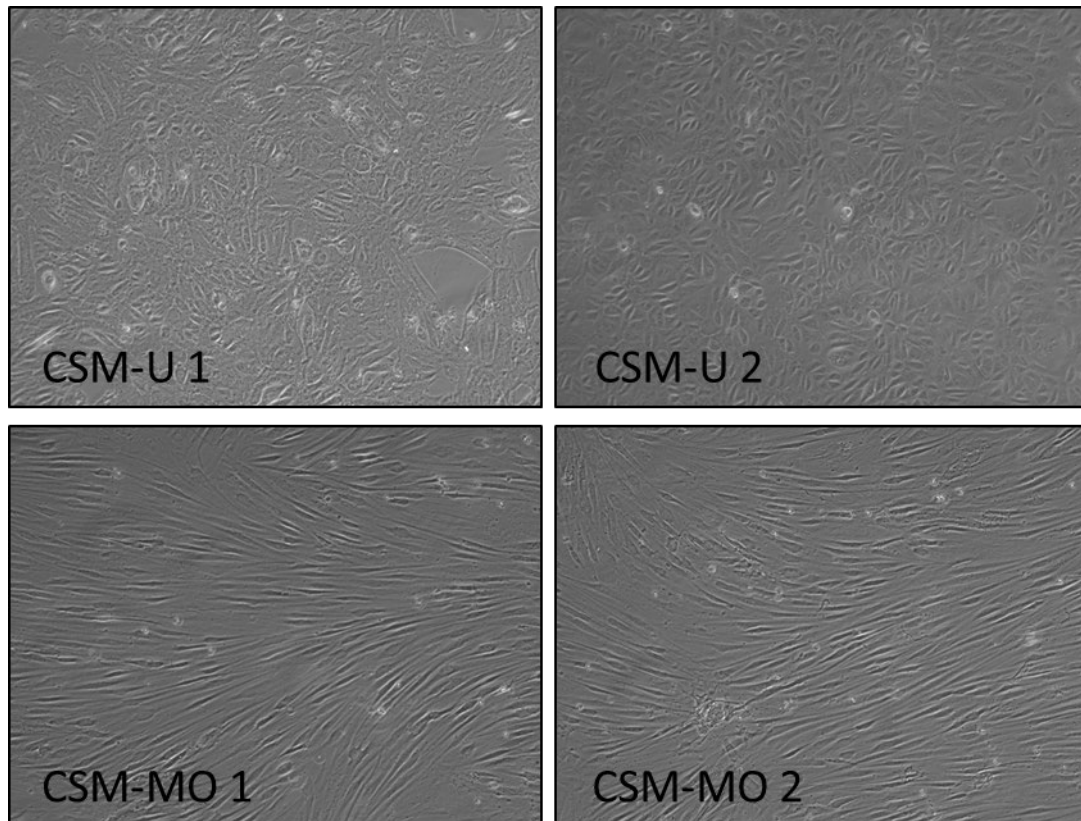


Figure 78 : cellules souches en P3, observées en microscopie à contraste de phase. Les cellules souches dérivées des urines (CSM-U) issues de 2 donneurs différents, présentent une morphologie en grains de riz. Les cellules souches mésenchymateuses issues de la moelle osseuse (CSM-MO) issues de 2 donneurs différents présentent un phénotype filamenteux.

b. Cellules souches issues de la gelée de Wharton

Les cellules souches issues de la gelée de Wharton présentent un phénotype filamenteux très similaire aux cellules souches dérivées de la moelle osseuse. Il s'agit du phénotype habituel des cellules souches mésenchymateuses. La Figure 79 présente les phénotypes de ces deux types cellulaires.

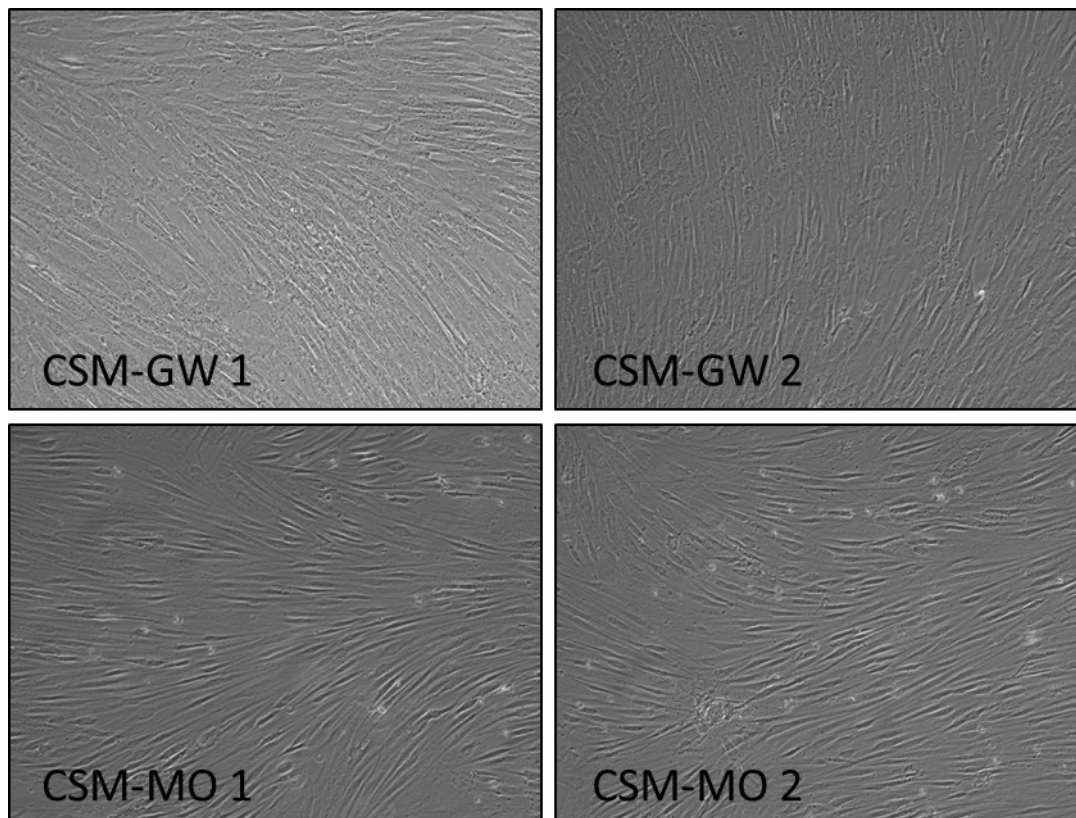


Figure 79 : cellules souches en P3, observées en microscopie à contraste de phase. Les cellules souches dérivées de la gelée de Wharton (CSM-GW) issues de 2 donneurs différents, présentent une morphologie filamenteuse. Les cellules souches mésenchymateuses issues de la moelle osseuse (CSM-MO) issues de 2 donneurs différents présentent un phénotype similaire.

2. Biologie moléculaire (RT-qPCR)

a. Marqueurs de souche

Ces marqueurs qui permettent d'affirmer le caractère souche des cellules sont habituellement très faiblement exprimés dans les cellules souches dérivées des urines, en comparaison avec les cellules souches mésenchymateuses issues de la gelée de Wharton ou de la moelle osseuse. Deux exceptions sont notables :

- le gène Sox 2 a un niveau d'expression plus élevé dans les cellules souches dérivées des urines que dans les autres types cellulaires souches
- le gène de la Vimentine est exprimé de manière équivalente dans les cellules souches dérivées des urines et de la gelée de Wharton.

La Figure 80 présente les résultats.

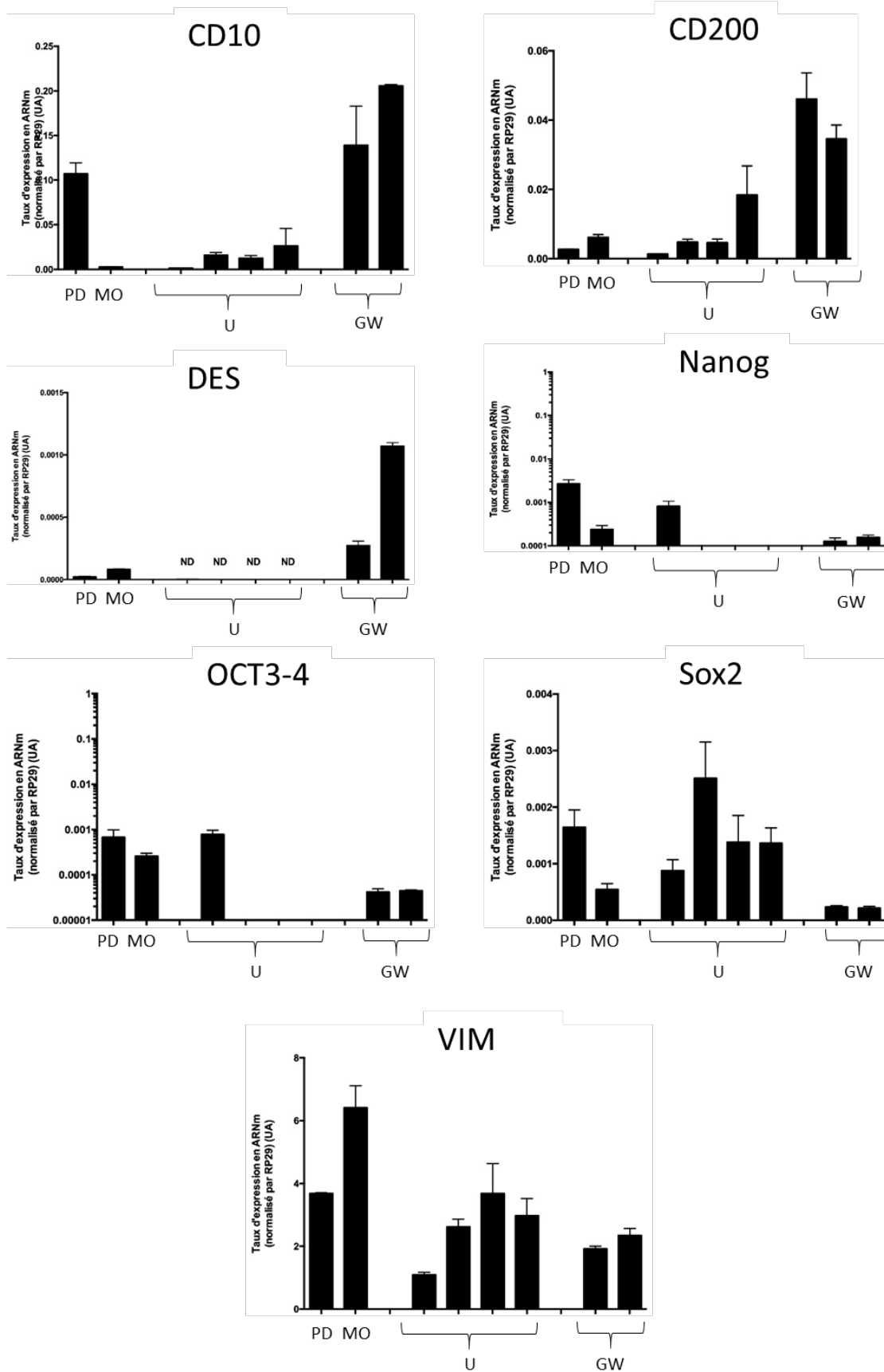


Figure 80 : taux d'expression des marqueurs de souchitude dans des cellules souches issues de différents tissus : pulpe dentaire (PD), moelle osseuse (MO), urines (U), gelée de Wharton (GW).

b. Marqueur de cellules musculaires lisses

Le gène α -SMA n'est pas exprimé dans les cellules souches dérivées des urines. Il est en revanche fortement exprimé par les cellules souches issues de la gelée de Wharton, avec un taux supérieur à celui retrouvé dans les cellules souches issues de la moelle osseuse ou de la pulpe dentaire (Figure 81).

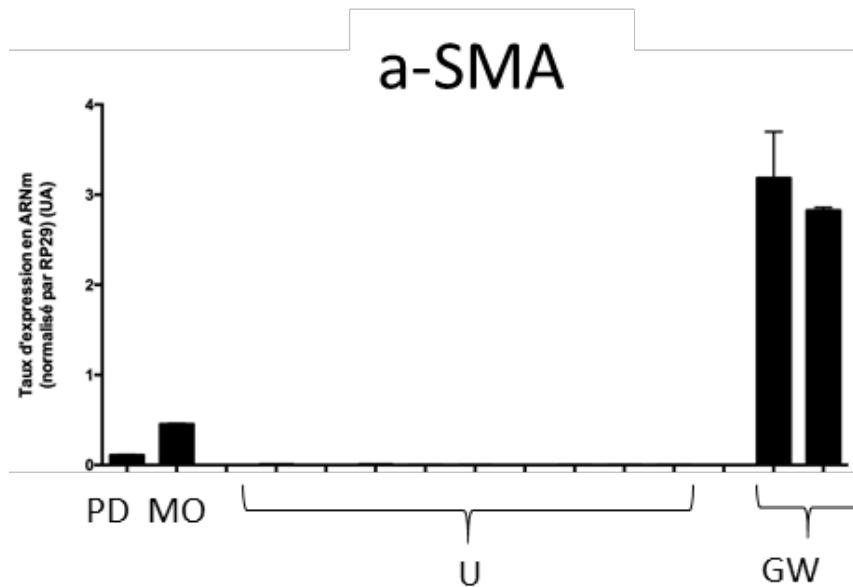


Figure 81 : taux d'expression du marqueur de cellules musculaires lisses α -SMA dans des cellules souches issues de différents tissus : pulpe dentaire (PD), moelle osseuse (MO), urines (U), gelée de Wharton (GW).

c. Marqueurs de cellules urothéliales

Les marqueurs spécifiques de cellules urothéliales sont très exprimés dans les cellules souches dérivées des urines, et très faiblement exprimés ou absents dans les autres types de cellules souches. Les exceptions sont :

- KRT10 absent dans les cellules souches dérivées des urines alors qu'il est significativement exprimé dans les cellules souches issues de la gelée de Wharton et de la moelle osseuse.
- TJP1 présent de manière constante dans tous les types de cellules souches.

Les résultats sont présentés sur la Figure 82.

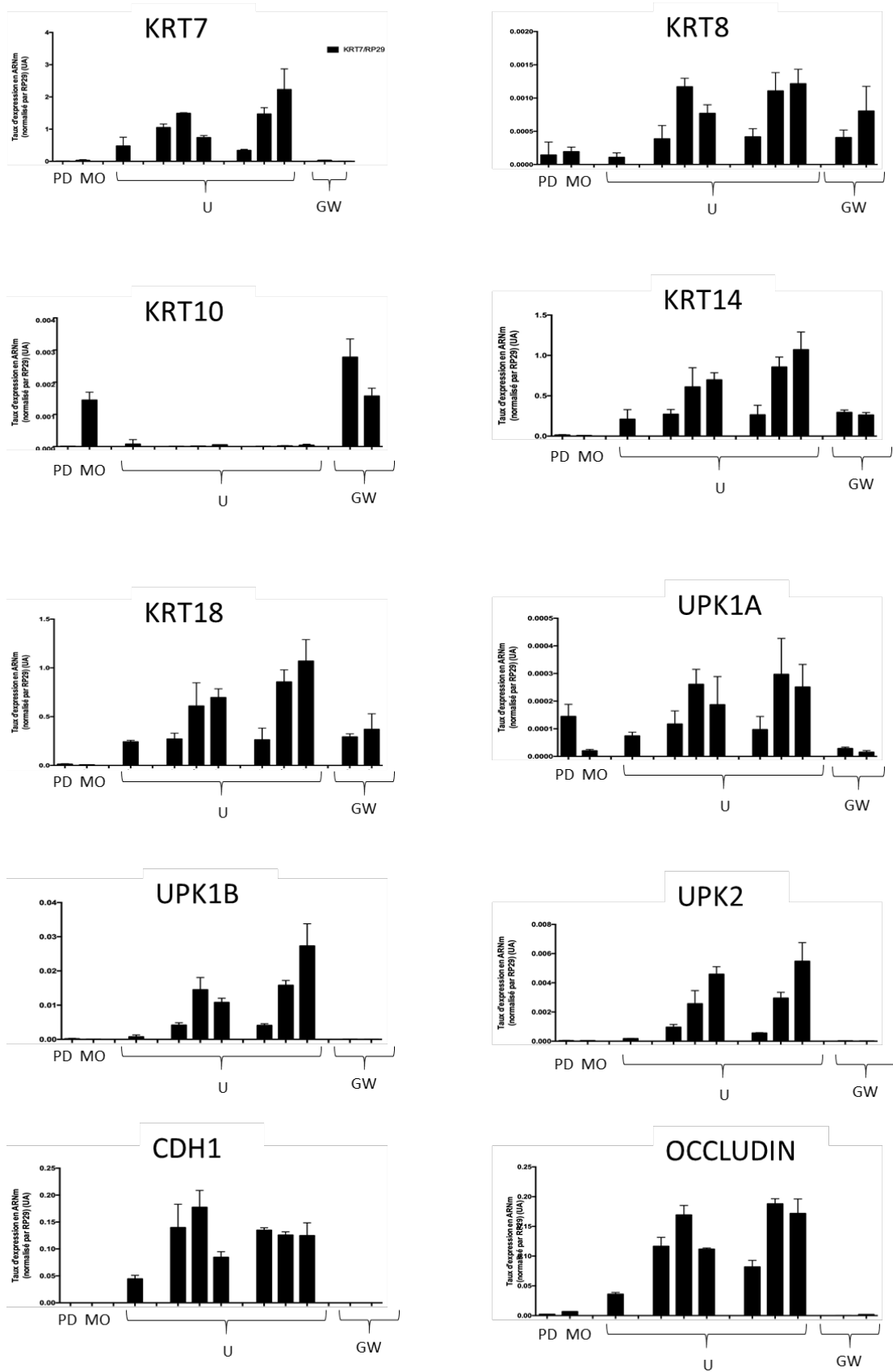
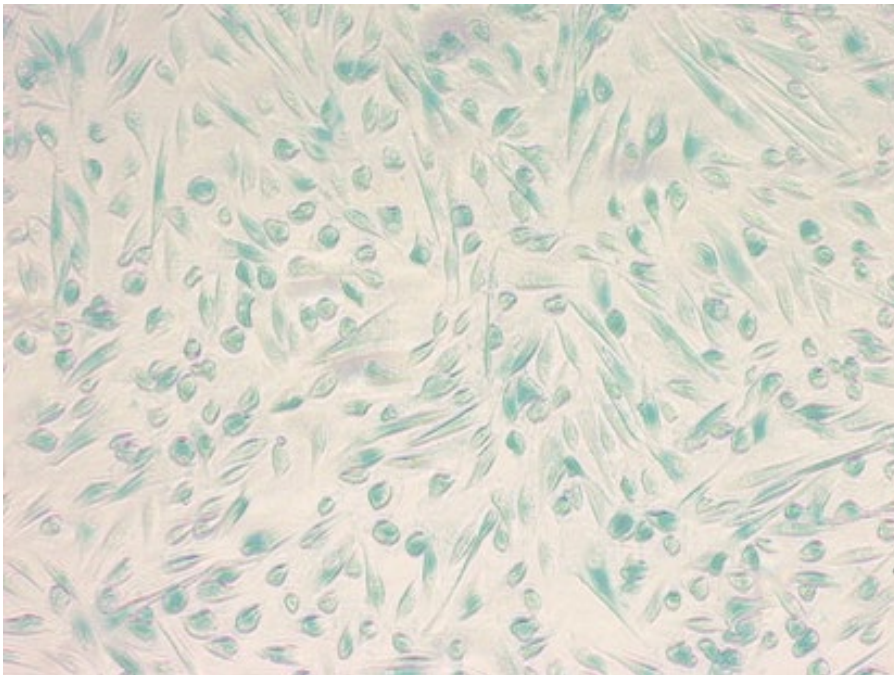


Figure 82 : taux d'expression des marqueurs de cellules urothéliales dans des cellules souches issues de différents tissus : pulpe dentaire (PD), moelle osseuse (MO), urines (U), gelée de Wharton (GW).

B. Cellules souches dérivées des urines

1. Mise au point du protocole d'amplification

Lors de la mise au point du protocole d'expansion cellulaire (phase d'amplification, milieu de culture KSFM/ α -MEM), la culture des cellules souches dérivées des urines au-delà de P4 était difficile. On notait alors une réduction importante des capacités de prolifération et une mort cellulaire. Une coloration spécifique permettant la visualisation de la sénescence a alors été réalisée. Il s'agit de la coloration X-Gal dans laquelle la β -galactosidase, une enzyme hydrolase, catalyse l'hydrolyse des β -galactosides en monosaccharides uniquement dans les cellules sénescents. Une coloration bleutée est alors visible. Dans les échantillons présentant une réduction des capacités de prolifération, on note une sénescence de la totalité des cellules permettant d'expliquer les difficultés rencontrées. La Figure 83 présente ces résultats.



1.

Figure 83 : observation cytologique en microscopie à contraste de phase de cellules souches dérivées des urines cultivées sans additifs en P3 après coloration X-Gal. Ces cellules présentaient une forte réduction des capacités de prolifération. L'existence d'une coloration bleutée, signe de sénescence, dans l'ensemble des cellules permet d'expliquer les difficultés d'expansion cellulaire.

L'ajout d'additifs dans le milieu de culture a permis de surmonter ce problème avec disparition des signes de senescence et possibilité d'une prolifération cellulaire au-delà de P4. La Figure 84 compare la culture de cellules en P4 sans et avec additifs.

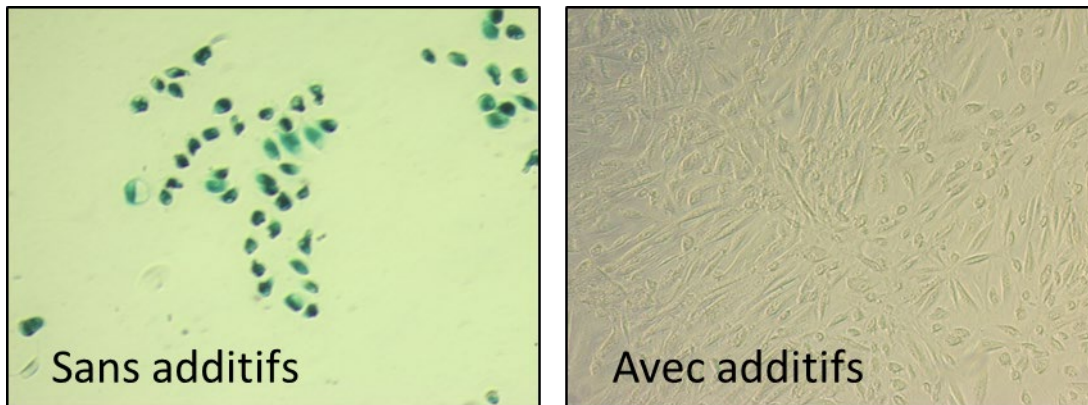


Figure 84 : observation cytologique en microscopie à contraste de phase de cellules souches dérivées des urines cultivées sans additifs (à gauche) et avec additifs (à droite) en P4 après coloration X-Gal. Les cellules cultivées sans additifs sont en faible nombre et présentent des signes de sénescence (coloration bleutée). Les cellules cultivées avec additifs prolifèrent et ne présentent pas de signes de sénescence.

2. Recherche de la souchitude des cellules obtenues

Afin de prouver la souchitude des cellules obtenues, leurs capacités à se différencier vers d'autres types cellulaires mésenchymateux a été évaluée.

a. Capacités d'ostéo-induction

Les cellules souches dérivées des urines ont été cultivées durant 17 jours dans des conditions ostéo-inductrices. L'observation cytologique en microscopie à contraste de phase note une modification de la morphologie cellulaire, passant d'un phénotype de grains de riz à un phénotype fusiforme. Cependant, la coloration histologique au rouge Alizarine est négative, ne permettant pas de prouver l'apparition de tissu osseux. Ces données sont concordantes avec la biologie moléculaire qui ne retrouvait pas d'expression significative des marqueurs ostéogéniques (BGAP, Collagène X). Les données de ces expériences ne sont pas présentées dans ce travail.

b. Capacités d'adipo-induction

Les cellules souches dérivées des urines ont été cultivées durant 17 jours dans des conditions adipo-inductrices. L'observation cytologique en microscopie à contraste de phase ne note pas de modification de la morphologie cellulaire. Cependant, la coloration histologique Red Oil est négative, ne permettant pas de prouver l'apparition de tissu adipeux. Ces données sont concordantes avec la biologie moléculaire qui ne retrouvait pas d'expression significative des marqueurs adipogéniques (FABP4, Leptine, PPAR γ). Les données de ces expériences ne sont pas présentées dans ce travail.

3. Caractérisation des cellules souches dérivées des urines durant la culture 2D

a. Cytologie

La technique de récupération permet l'adhésion de quelques cellules, qui forment des clones cellulaires visibles dès J3. Dès que les clones cellulaires apparaissent, on constate une prolifération importante avec une confluence obtenue autour de J8. Les cellules observées sont très majoritairement en forme de grains de riz. Il existe quelques cellules arrondies très réfringentes représentant environ 5% des cellules (Figure 85).




Figure 85 : cellules souches dérivées des urines, en P0, observées en microscopie à contraste de phase 6, 7 et 8 jours après l'étape de récupération par centrifugation des urines. On retrouve des cellules en forme de grains de riz formant des clones avec une expansion cellulaire rapide autour de ces clones permettant la confluence à J8. On observe de plus des petites cellules arrondies très réfringentes.

Au cours des passages, ce phénotype et cette répartition cellulaire sont conservés sans modifications notables lors de la phase d'amplification (milieu de culture KSFMc/ α MEMc ratio 1 :1 jusque P3) (Figure 86).

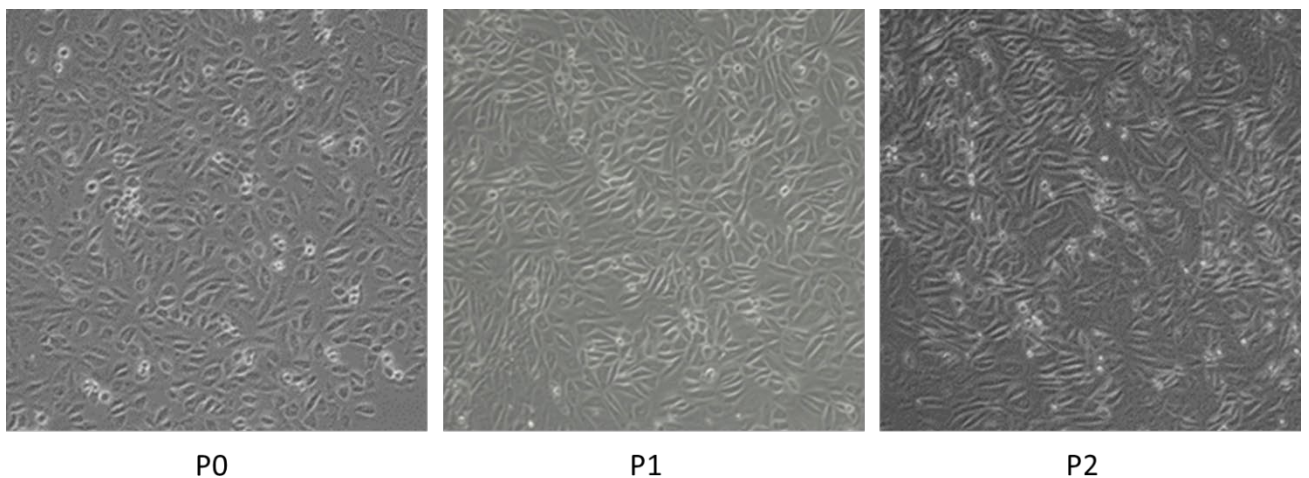


Figure 86 : cellules souches dérivées des urines, issues du même prélèvement, observées durant les passages en microscopie à contraste de phase. Il n'y a pas de modification évidente des types cellulaires observés durant les phases d'expansion cellulaire.

On n'observe pas de variabilité intra individuelle, les différents prélèvements issus d'un même patient étant sensiblement identiques (Figure 87).




Figure 87 : observation de cellules souches dérivées des urines en P2, issues de 3 prélèvements différents provenant d'un même donneur, en microscopie à contraste de phase. Pas de différence observée, en dehors d'une organisation en faisceaux des cellules du prélèvement 2.

On observe par contre une importante variabilité inter individuelle. Pour un des donneurs (donneur 4), il existe de nombreux cristaux d'oxalate de calcium lors du recueil des urines. Les étapes de centrifugation sont alors responsables d'une mort cellulaire importante empêchant la mise en culture des cellules souches dérivées des urines. Pour un autre donneur (donneur 5), malgré l'absence de pathologie sous-jacente notable, et malgré une récupération des urines dans de bonnes conditions permettant d'obtenir des cellules en quantité normale, aucune prolifération cellulaire n'est obtenue sur 4 prélèvements réalisés. Les quelques cellules visibles en P0 ont fini par se détacher et le passage en P1 n'a jamais été obtenu.

Une expansion cellulaire a donc été obtenue pour les donneurs 1, 2 et 3, soit chez 60% des donneurs. Aucune différence de morphologie cellulaire et de comportement lors des passages n'est alors observée (Figure 88).

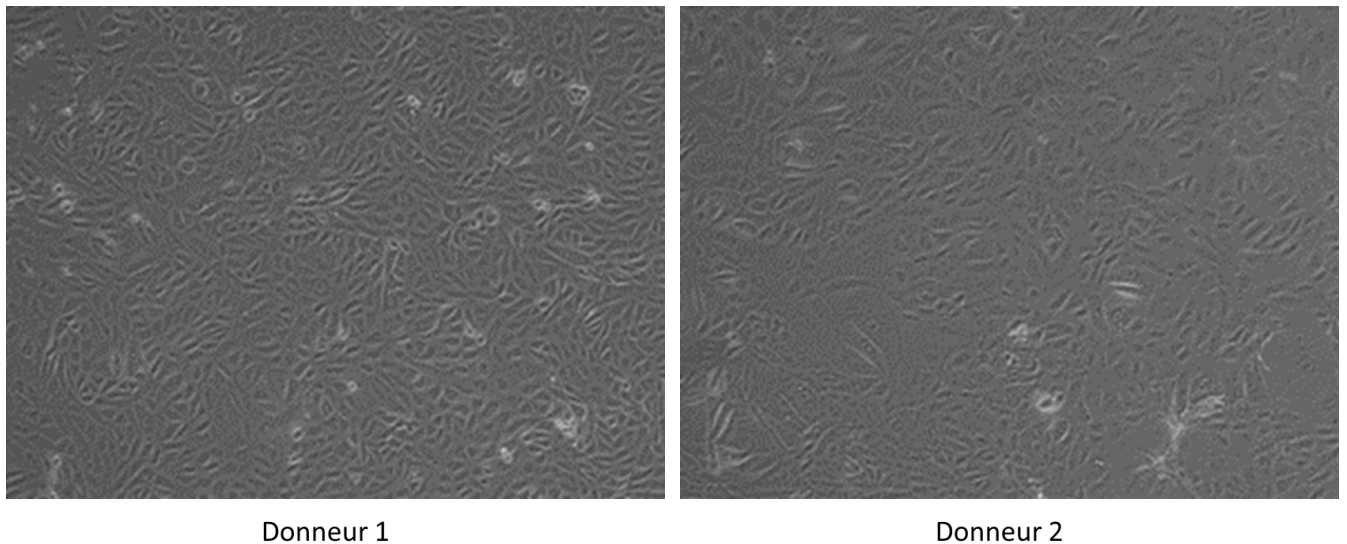


Figure 88 : observation de cellules souches dérivées des urines en P2 provenant des deux donneurs pour lesquels une expansion cellulaire a pu être réalisée, en microscopie à contraste de phase. Les types cellulaires et leurs proportions sont identiques.

La mise en culture des cellules souches dérivées des urines dans un milieu uro-inducteur à partir de P3 (KSFMc + EGF) ne provoque pas de changement morphologique évident des cellules lors de leur observation en microscopie à contraste de phase. Elles présentent toujours une morphologie de grains de riz après ce changement de milieu, avec présence de cellules réfringentes (Figure 89).




Figure 89 : observation de 2 prélèvements différents de cellules souches dérivées des urines (1 et 2) provenant du donneur 1 à la fin de la phase d'amplification (KSFMc / aMEMc ratio 1 : 1, P3) puis durant les 14 premiers jours de la phase d'uro-induction (KSFMc + EGF) en microscopie à contraste de phase. Aucune modification évidente de la morphologie n'est visible.

b. Biologie moléculaire (RT-qPCR)

L'analyse en biologie moléculaire permet d'évaluer l'effet de la phase d'uro-induction sur l'expression des différents marqueurs étudiés (marqueurs de souchitude, marqueurs de cellule urothéliale, marqueurs de cellules musculaires lisses).

Marqueurs de souchitude

Ces marqueurs sont faiblement exprimés à la fin de la phase d'amplification. La phase d'uro-induction n'induit pas de modification significative dans l'expression faible de ces gènes. Cela est aussi vrai pour les deux marqueurs de souchitude Sox2 et Vimentine, exprimés à un niveau plus élevé dans les cellules souches dérivées des urines, et dont le niveau d'expression n'est pas modifié par la phase d'uro induction. La Figure 90 montre deux exemples de l'évolution des marqueurs de souchitude durant la phase d'uro-induction.

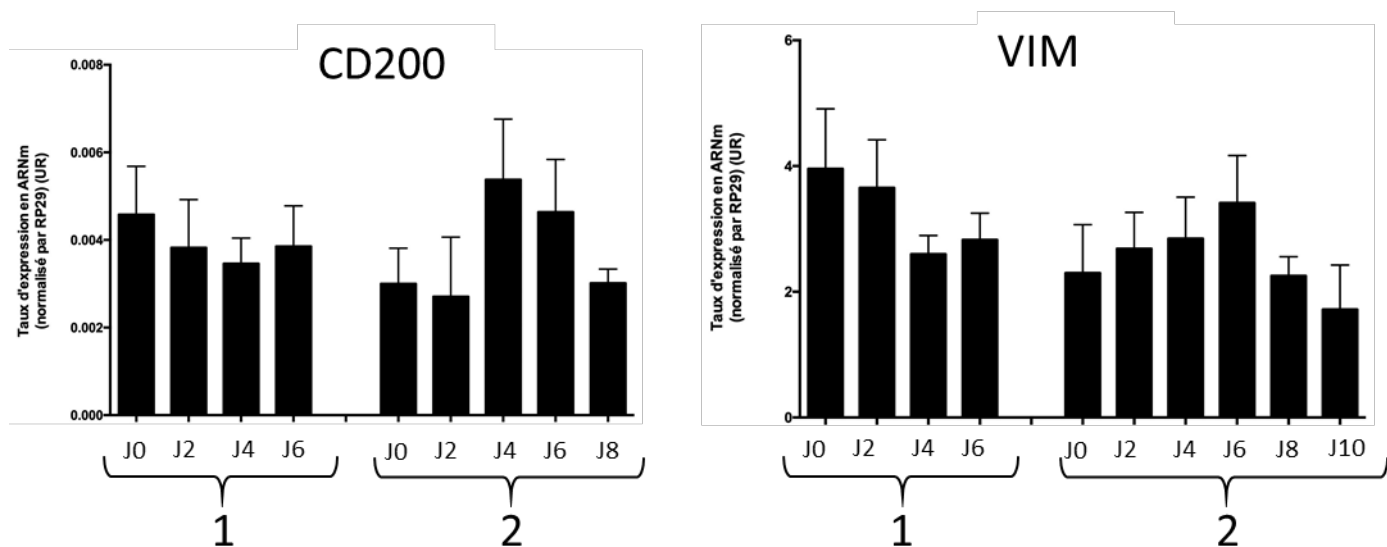


Figure 90 : taux d'expression de 2 marqueurs de souchitude dans des cellules souches dérivées des urines au cours de la phase d'uro-induction, observée dans 2 échantillons de donneurs différents (1) et (2). J0 correspond aux cellules en fin de phase d'amplification avant le début de la phase d'uro-induction. Il n'existe pas de modification du niveau d'expression durant cette phase, que le marqueur soit très faiblement exprimé (CD200) ou fortement exprimé (Vimentine).

Cytokératines

La phase d'uro induction a permis le maintien du taux d'expression de KRT8 et KRT18. En revanche, elle induit une hétérogénéité non prévisible sur les autres cytokératines (Figure 91). Il existe alors une forte variabilité au sein d'un prélèvement durant la phase d'uro-induction, et d'un prélèvement à l'autre.

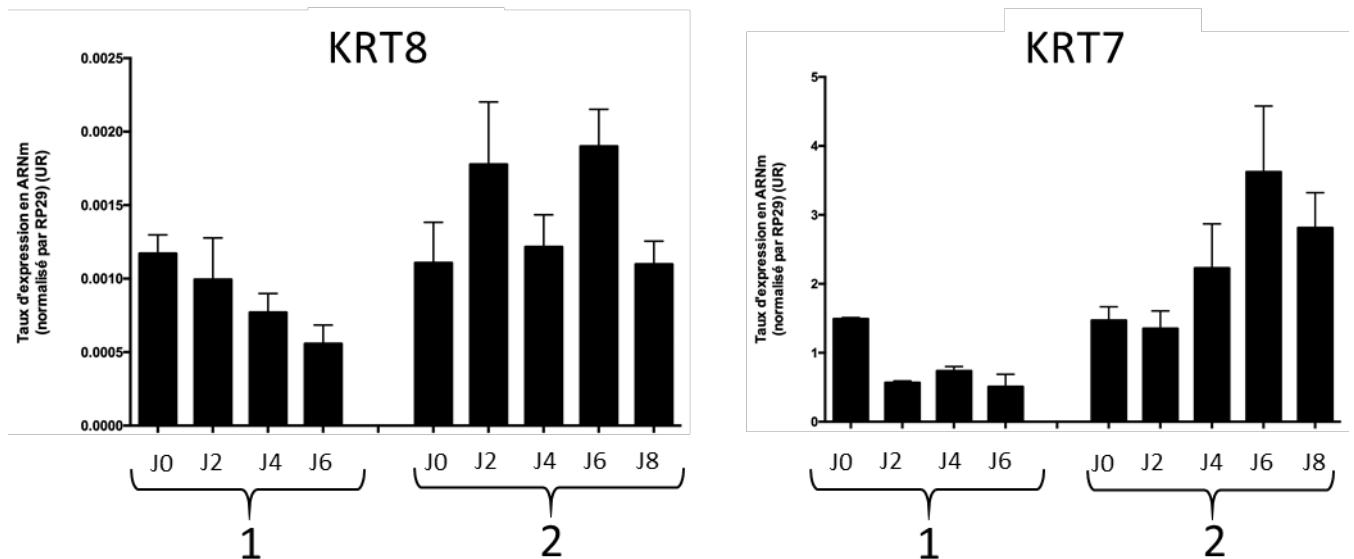


Figure 91 : taux d'expression de 2 cytokératines dans des cellules souches dérivées des urines au cours de la phase d'uro-induction, observée dans 2 échantillons de donneurs différents (1) et (2). J0 correspond aux cellules en fin de phase d'amplification avant le début de la phase d'uro-induction. L'évolution du niveau d'expression durant la phase d'uro-induction d'un échantillon à l'autre est globalement homogène et stable pour KRT7, et hétérogène pour KRT8.

Uroplaquines

Durant la phase d'uro-induction, les marqueurs UPK-1A et UPK-1B ont un taux d'expression stable et homogène d'un échantillon à l'autre. En revanche, il existe une hétérogénéité d'un échantillon à l'autre concernant UPK2. Pour ce marqueur, les taux initiaux sont équivalents à J0 mais on note un maintien du niveau d'expression dans certains échantillons et une augmentation dans d'autres. La Figure 92 présente les résultats obtenus.

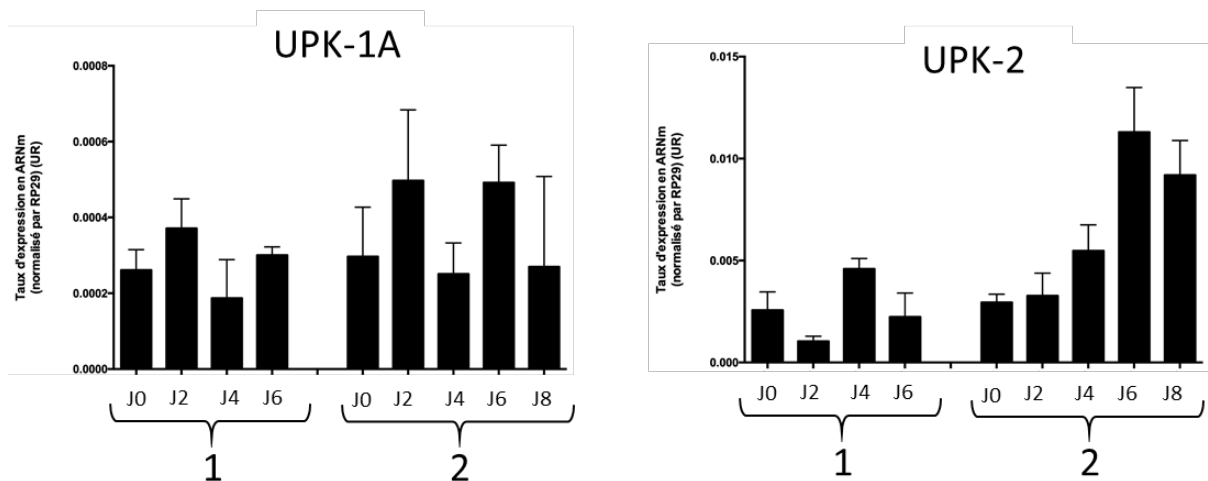


Figure 92 : taux d'expression de 2 uroplaquines dans des cellules souches dérivées des urines au cours de la phase d'uro-induction, observée dans 2 échantillons de donneurs différents (1) et (2). J0 correspond aux cellules en fin de phase d'amplification avant le début de la phase d'uro-induction. L'évolution du niveau d'expression durant la phase d'uro-induction est stable et homogène d'un échantillon à l'autre pour UPK-1A. On note une hétérogénéité d'un échantillon à l'autre pour UPK-2.

Marqueurs de jonctions intercellulaires

Durant la phase d'uro-induction, les marqueurs de jonction intercellulaire CDH1, Occludine et TJP-1 ont une évolution de leurs taux d'expression globalement hétérogène d'un échantillon à l'autre. Si les niveaux d'expression initiaux d'un prélèvement à l'autre sont globalement identiques avant la phase d'uro-induction, cette phase engendre soit des augmentations, soit des réductions, soit des maintiens du taux d'expression aboutissant à terme à des différences significatives (Figure 93).

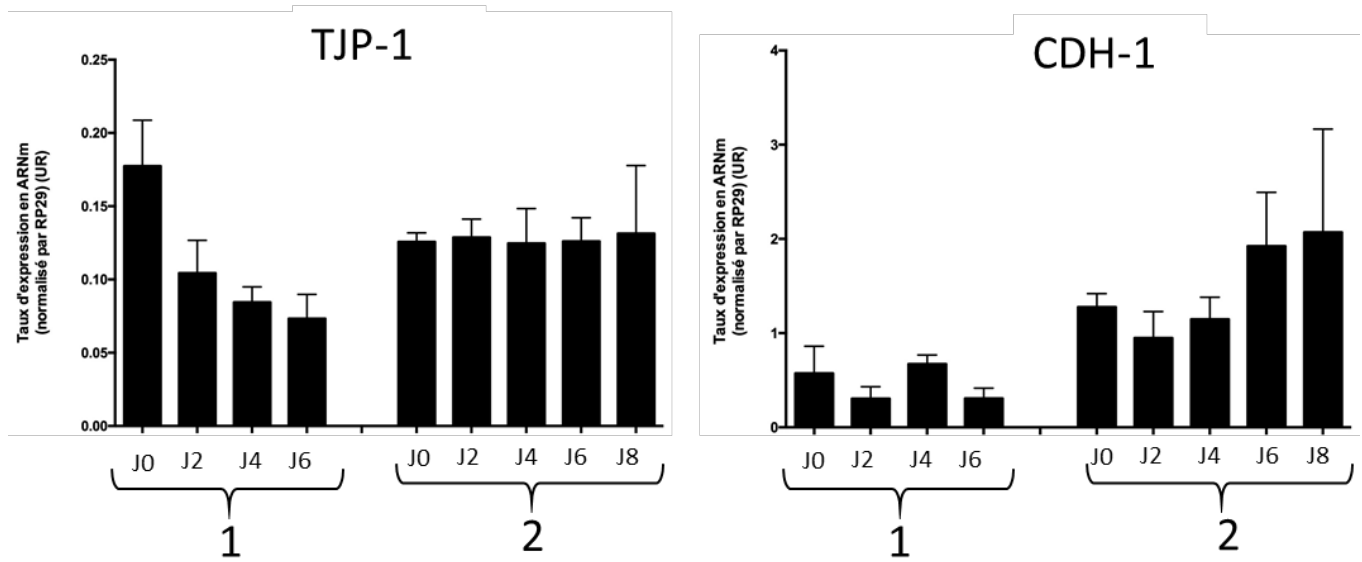


Figure 93 : taux d'expression de 2 marqueurs de jonctions intercellulaires dans des cellules souches dérivées des urines au cours de la phase d'uro-induction, observée dans 2 échantillons de donneurs différents (1) et (2). J0 correspond aux cellules en fin de phase d'amplification avant le début de la phase d'uro-induction. On observe une hétérogénéité entre les échantillons.

Marqueur de cellule musculaire lisse

Le marqueur de cellules musculaires lisses α -SMA, exprimé très faiblement dans les cellules souches dérivées des urines, reste globalement stable à un niveau faible durant la phase d'uro-induction, et ce de manière homogène d'un échantillon à l'autre (Figure 94).

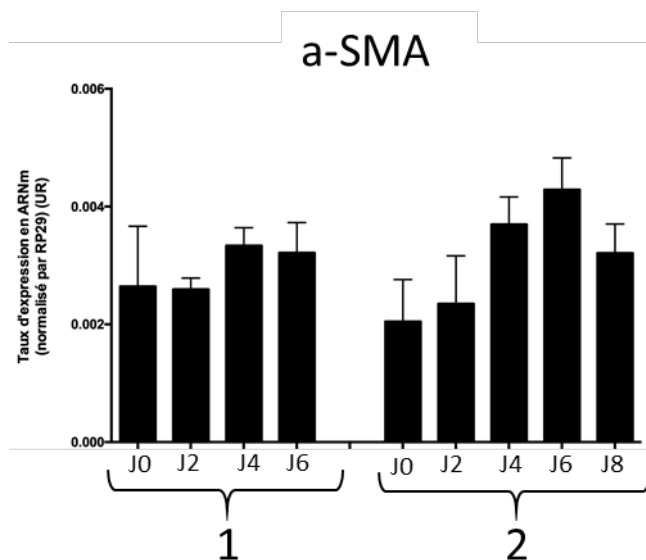


Figure 94 : taux d'expression du marqueur de cellules musculaires lisses α -SMA dans des cellules souches dérivées des urines au cours de la phase d'uro-induction, observée dans 2 échantillons de donneurs différents (1) et (2). J0 correspond aux cellules en fin de phase d'amplification avant le début de la phase d'uro-induction. On observe une homogénéité entre les échantillons avec un maintien du faible taux d'expression.

4. Caractérisation des biomatériaux CCC cellularisés par les cellules souches dérivées des urines

Les biomatériaux CCC ont été ensemencés avec les cellules souches dérivées des urines selon le procédé utilisé pour les cellules urothéliales. La phase d'adhésion cellulaire initiale nécessite l'utilisation d'un cylindre stérile.

a. Histologie

HE stabilisée

L'observation des biomatériaux CCC cellularisés par des cellules souches dérivées des urines en coloration HES standard ne permet pas de distinguer des cellules à la surface du biomatériau, la couleur rose des cellules ne se distinguant pas de la couleur rose du biomatériau. Nous avons donc opté pour une coloration HE stabilisée, permettant d'augmenter le contraste entre les cellules et le biomatériau. L'organisation globale des édifices retrouve un biomatériau généralement replié sur lui-même en 2 épaisseurs. Il est plus homogène que les observations réalisées sur les édifices cellularisés par des cellules urothéliales et on n'observe pas les zones hétérogènes précédemment décrites. On distingue difficilement une fine couche cellulaire sur une des faces du biomatériau, indifféremment dans une zone de repli ou découverte. On n'observe pas de cryptes avec amas cellulaires (Figure 95).

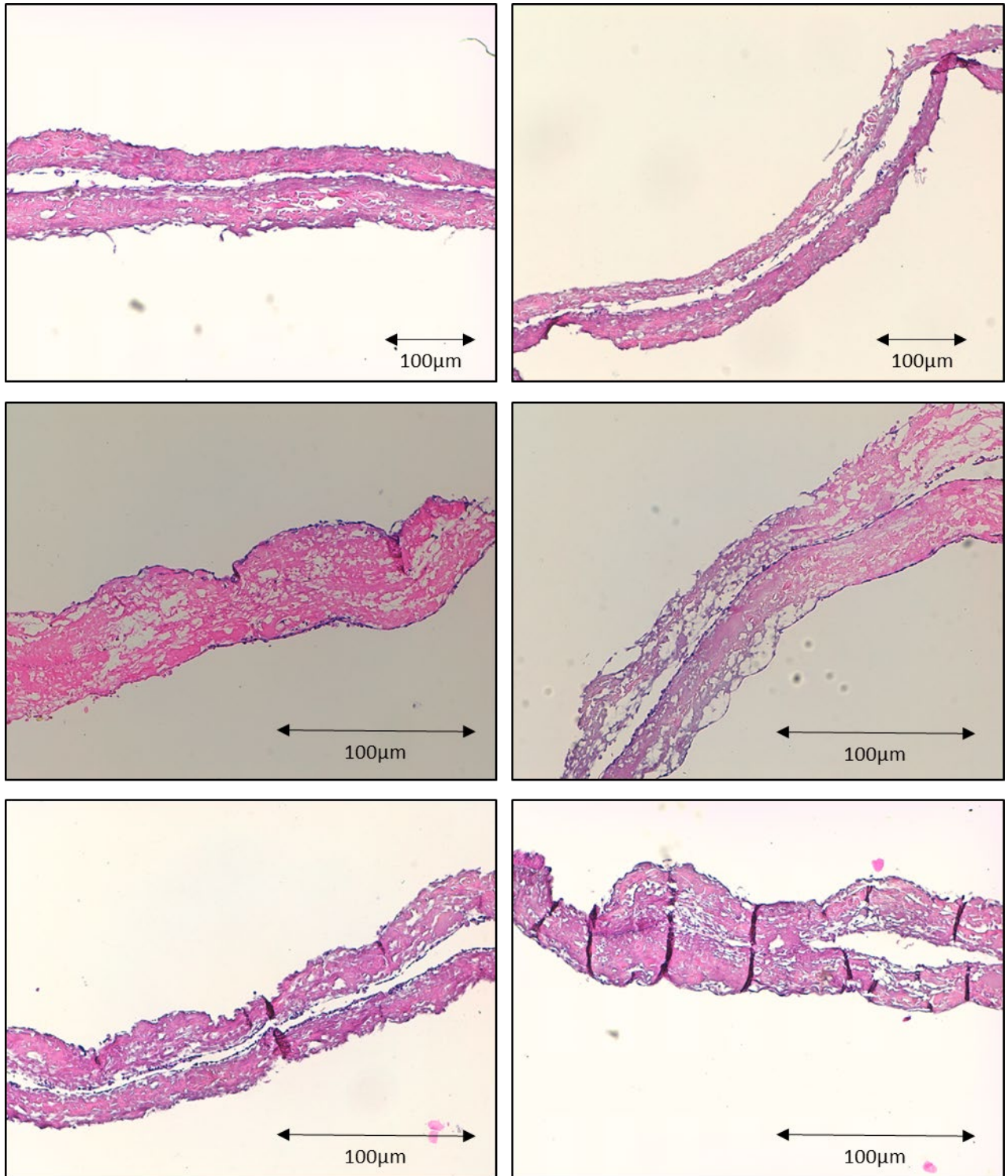


Figure 95 : biomatériau CCC cellularisé par des cellules souches dérivées des urines. Observation en histologie standard HE stabilisée, grossissement *10 (2 photos du haut) et *20 (autres photos). Ces coupes histologiques montrent un CCC homogène, replié sur lui-même. Une fine couche cellulaire colorée en violet foncé semble visible. Absence de zones hétérogènes. Echelle 100µm.

Bleu Alcian

La coloration Bleu Alcian permet de mieux distinguer les cellules, qui apparaissent former une couche jointive et continue sur l'ensemble de la surface du biomatériau, uniquement sur une de ses faces. Une

fine couche homogène de GAGs, colorés en bleu, est visible entre le biomatériau et les cellules. Ce phénomène est plus homogène et moins intense que celui observé avec des cellules urothéliales. Les cellules sont en contact avec la surface et ne présentent pas de protection par des GAGs à leur pôle apical (Figure 96).

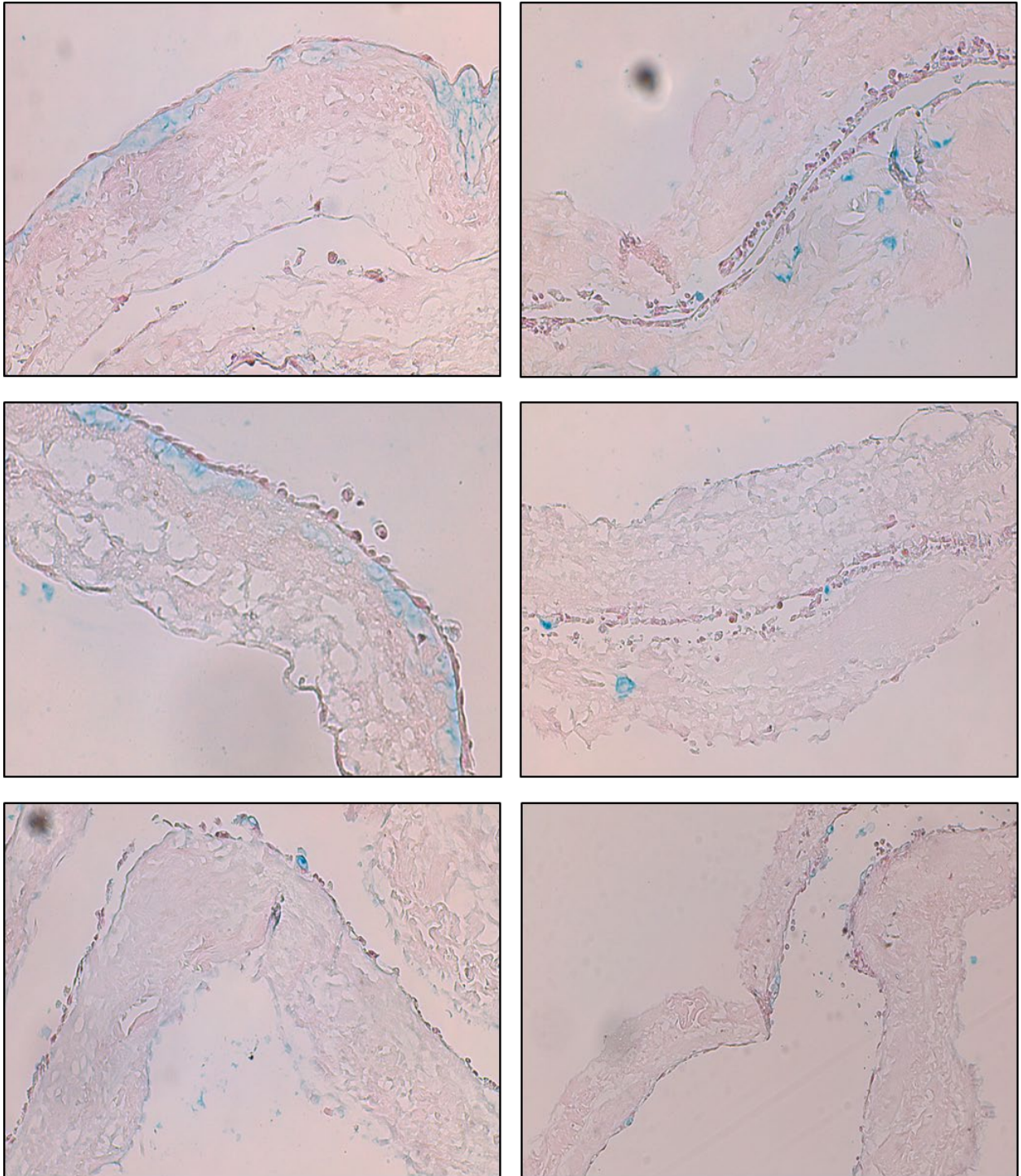


Figure 96 : biomatériau CCC cellularisé par des cellules souches dérivées des urines. Observation en histologie standard Bleu Alcian, grossissement *20. Ces coupes histologiques montrent un CCC homogène, replié sur lui-même. Une fine couche cellulaire homogène colorée en rose est visible. Ces cellules surmontent une couche de GAGs colorée en bleu, à l'interface cellules-CCC. Cette couche est fine et homogène Echelle 100µm.

Trichrome de Masson

Le trichrome de Masson permet de bien visualiser le contingent cellulaire qui apparaît continu, composé d'une ou deux couches de cellules qui semblent jointives. Ce revêtement est homogène sur l'ensemble du biomatériau et est visible sur une de ses faces (Figure 97).

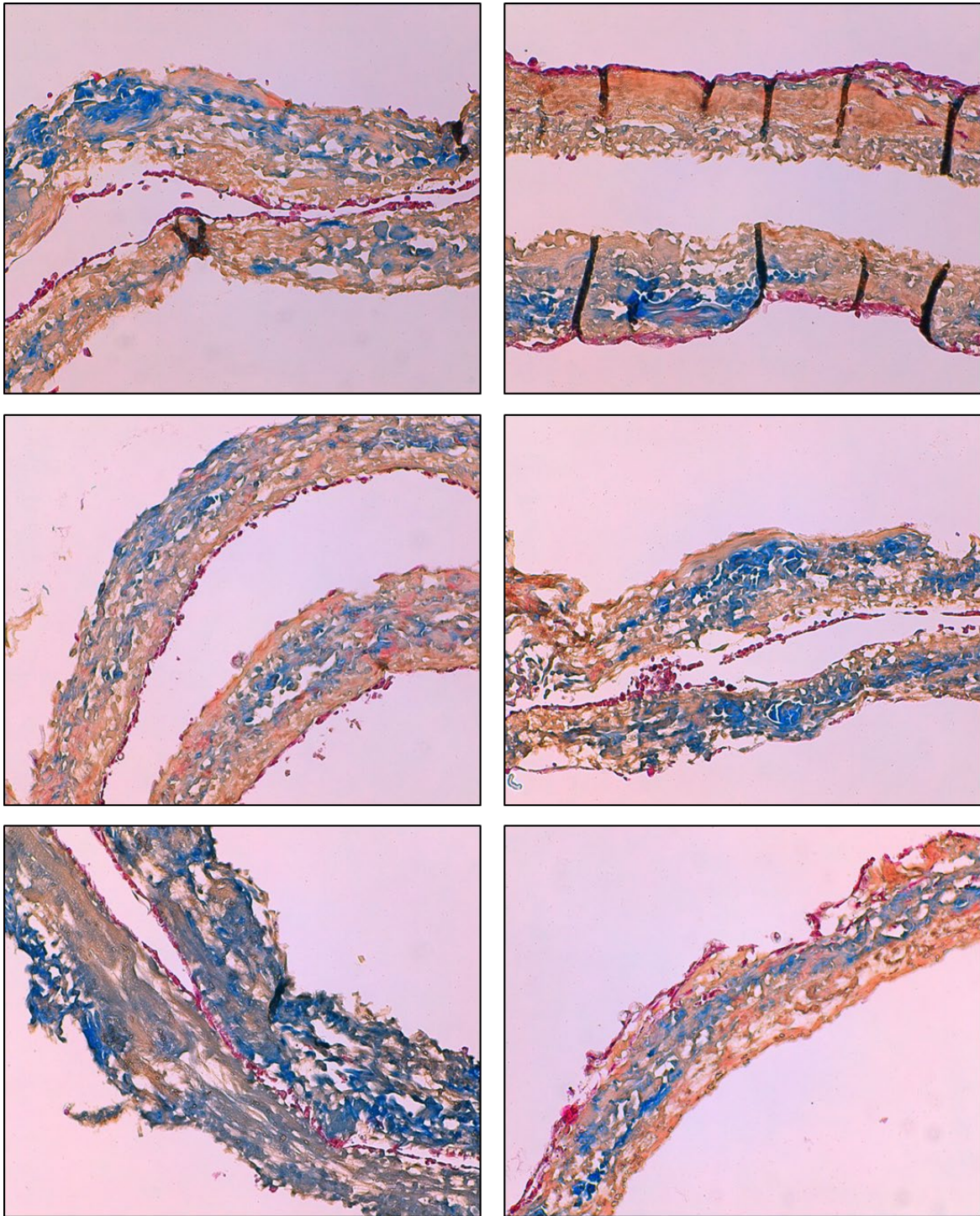


Figure 97 : biomatériau CCC cellularisé par des cellules souches dérivées des urines. Observation en histologie standard par trichrome de Masson, grossissement *20. Ces coupes histologiques montrent un CCC homogène, replié sur lui-même. Une fine couche cellulaire homogène colorée en rose est bien visible. Les cellules semblent jointives, recouvrent le biomatériau sur une de ses faces avec une épaisseur d'1 à 2 cellules. Echelle 100µm.

b. Immunohistologie

L'analyse immunohistologique par anticorps anti-cytokératine AE1-AE3 retrouve un marquage positif pour l'ensemble des cellules visibles sur le biomatériau. Ces cellules s'organisent en une monocouche cellulaire homogène. Les cellules semblent jointives et peu altérées (Figure 98). Dans certaines zones de repli du biomatériau sur lui-même, on observe un contingent cellulaire plus important, par endroit multicouche, mais aussi plus hétérogène (Figure 99). Enfin, l'ensemble du biomatériau est recouvert par ces cellules, y compris ses extrémités (Figure 100). Ces résultats sont visibles de manière homogène sur les 3 donneurs pour lesquels une culture cellulaire a pu être initiée (Figure 101). L'existence d'un marquage positif pour les cytokératines AE1 AE3 permet d'affirmer le caractère urothélial des cellules présentes sur le biomatériau.

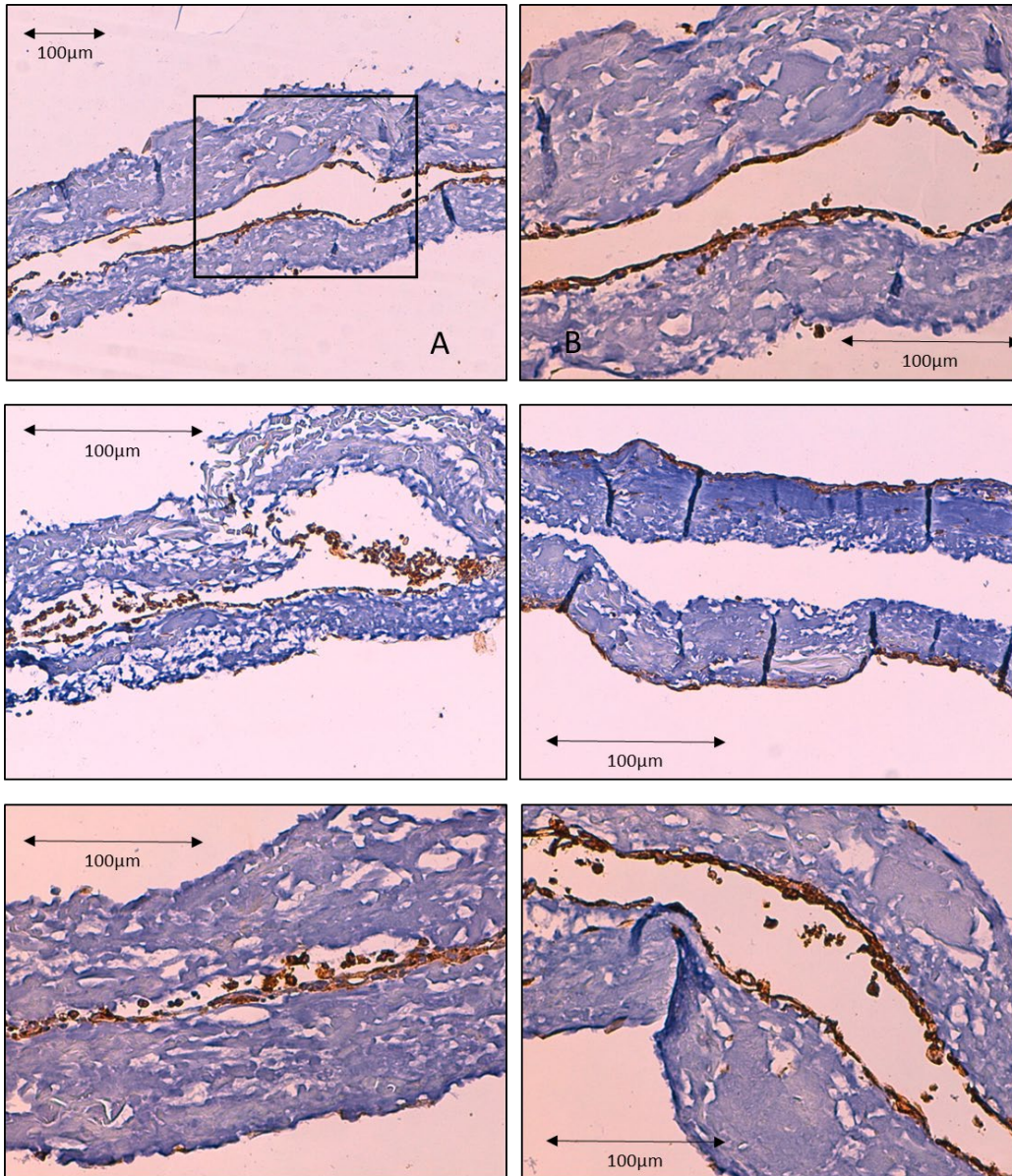


Figure 98 : biomatériau CCC cellularisé par des cellules souches dérivées des urines. Observation de 3 échantillons provenant d'un même donneur en immunohistologie après immunomarquage par anticorps anti cytokératine AE1 AE3. Contre-coloration à l'hématoxyline. Observation en microscopie optique grossissement *10 (A) et *20 (autres photos). (B) correspond à l'agrandissement de la zone encadrée de (A). Une couche cellulaire homogène composée de cellules jointives est visible .Les cellules sont marquées par l'anticorps anti cytokératine AE1 AE3. Echelle 100 µm.

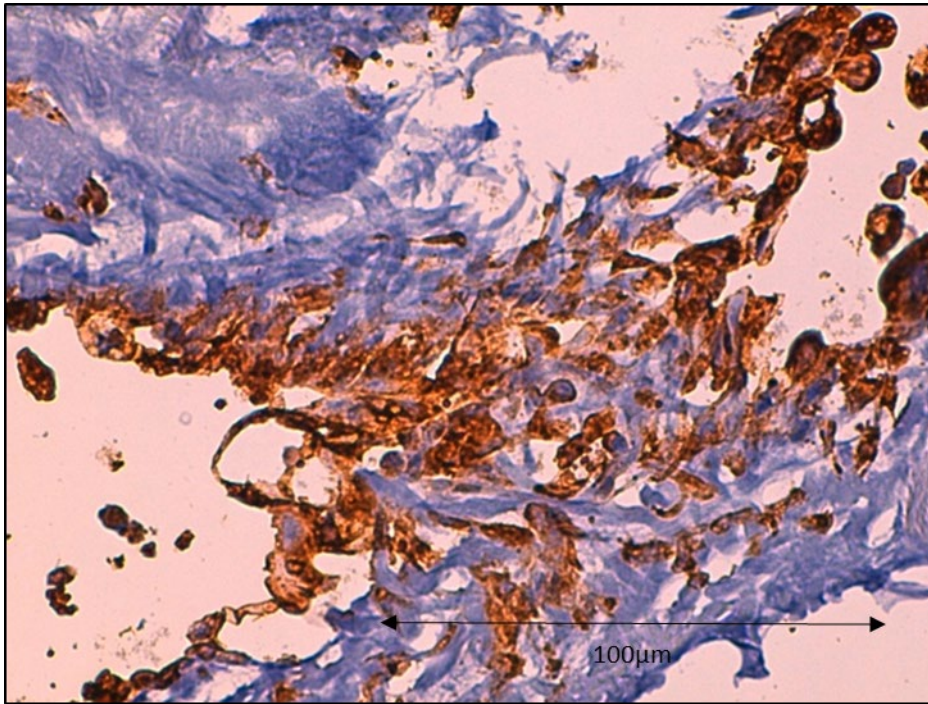


Figure 99 : biomatériau CCC cellularisé par des cellules souches dérivées des urines observé en immunohistologie après immunomarquage par anticorps anti cytokératine AE1 AE3. Contre-coloration à l'hématoxyline. Grossissement *40. Observation d'une zone de CCC replié sur lui-même avec contingent cellulaire hétérogène marquées par l'anticorps anti cytokératine AE1 AE3. Echelle 100µm.

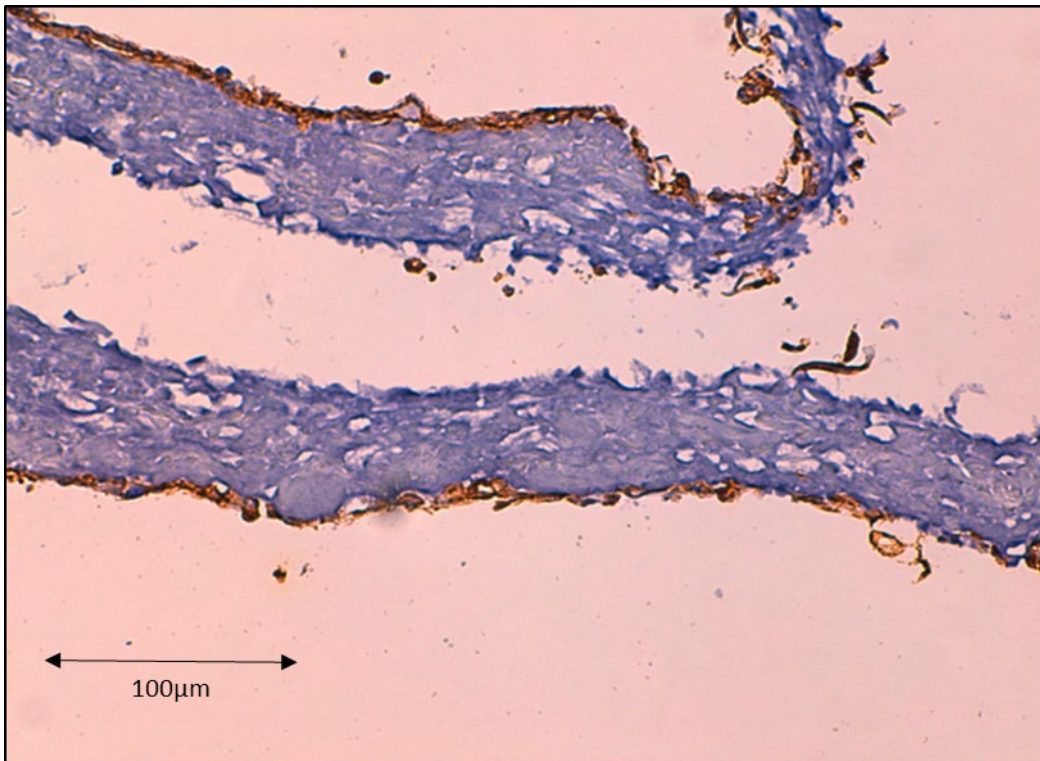


Figure 100 : biomatériau CCC cellularisé par des cellules souches dérivées des urines observé en immunohistologie après immunomarquage par anticorps anti cytokératine AE1 AE3. Contre-coloration à l'hématoxyline. Grossissement *20. Observation d'une extrémité de CCC cellularisée par les cellules marquées positivement. Echelle 100µm.

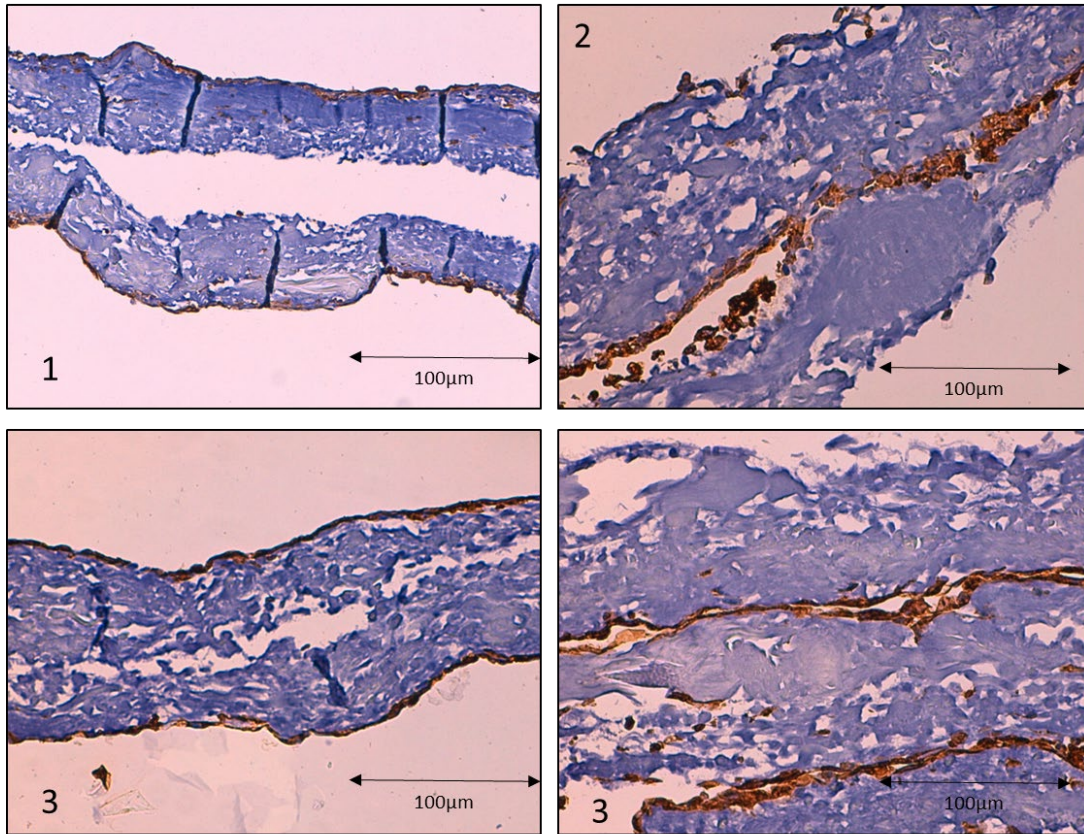


Figure 101 : biomatériau CCC cellularisé par des cellules souches dérivées des urines. Observation de 3 échantillons provenant de 3 donneurs différents (1), (2) et (3) en immunohistologie après immunomarquage par anticorps anti cytokératine AE1 AE3. Contre-coloration à l'hématoxyline. Observation en microscopie optique grossissement *20. Une couche cellulaire homogène composée de cellules jointives et marquée positivement est visible sur tous les échantillons, indépendamment du donneur. Echelle 100 µm.

c. Biologie moléculaire (RT-qPCR)

L'analyse en biologie moléculaire des cellules souches dérivées des urines après culture prolongée en 3D sur CCC montre une augmentation du taux d'expression de tous les marqueurs de cellules urothéliales et du marqueur de cellules musculaires lisses α -SMA. Cette observation est homogène d'un échantillon et d'un donneur à l'autre. Les marqueurs de souchitude n'ont pas été étudiés lors de cette phase de culture prolongée en 3D. La Figure 102 présente les résultats.

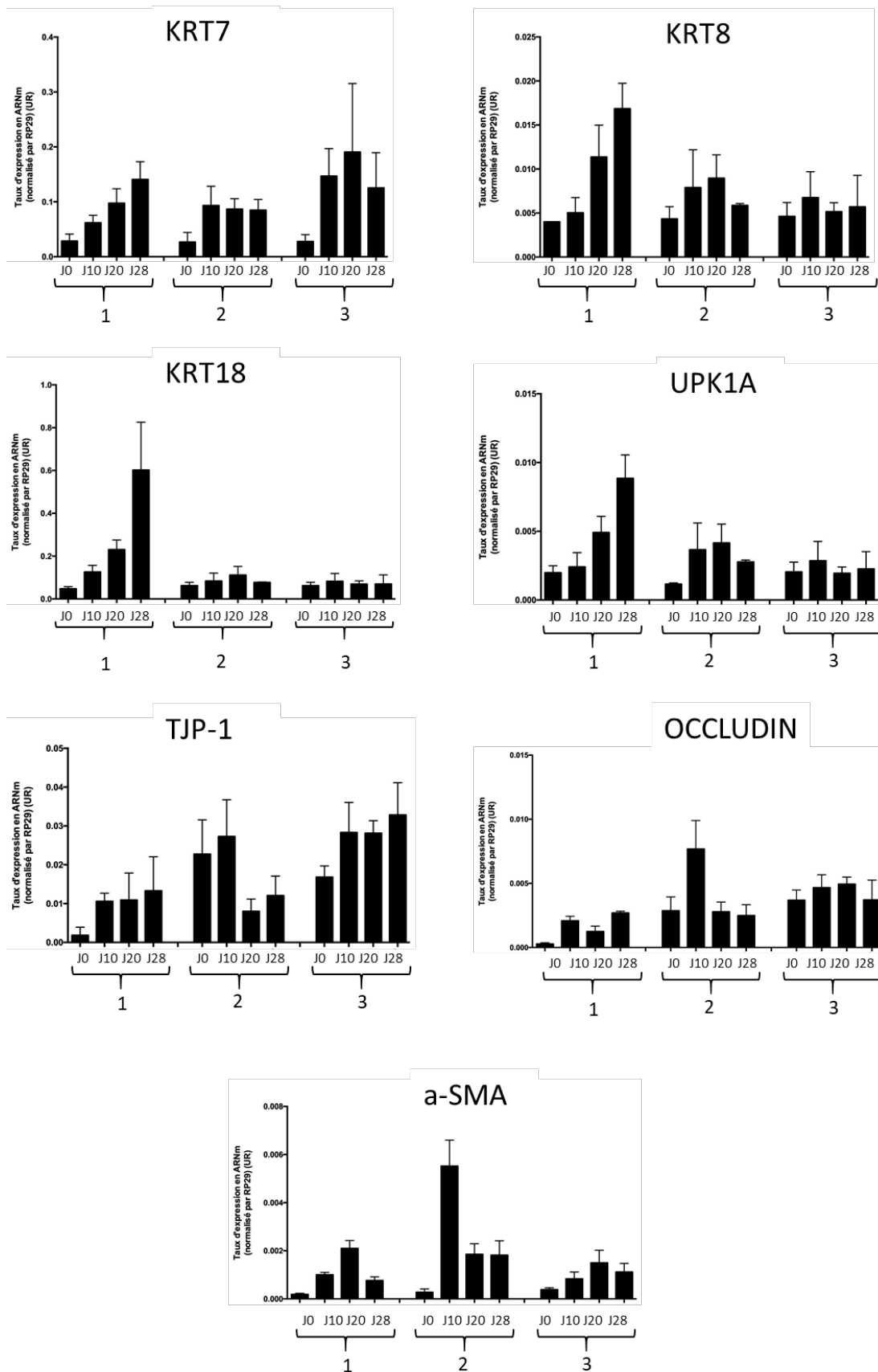


Figure 102 : taux d'expression des gènes spécifiques de l'urothélium et des cellules musculaires lisses dans les cellules souches dérivées des urines au cours de la culture en 3D prolongée 28j sur des CCC. 3 échantillons différents sont analysés (1), (2) et (3). On note globalement une augmentation du taux d'expression de ces gènes durant la culture 3D prolongée.

5. Caractérisation des cellules cultivées de manière prolongée en monocouche

a. Cytologie

Les cellules souches dérivées des urines n'ayant pas adhéré au biomatériau ont migré vers la surface de culture plastique. Elles y ont été cultivées en conditions monocouche 2D durant 28 jours. Elles présentent alors une morphologie cuboïde (Figure 103).

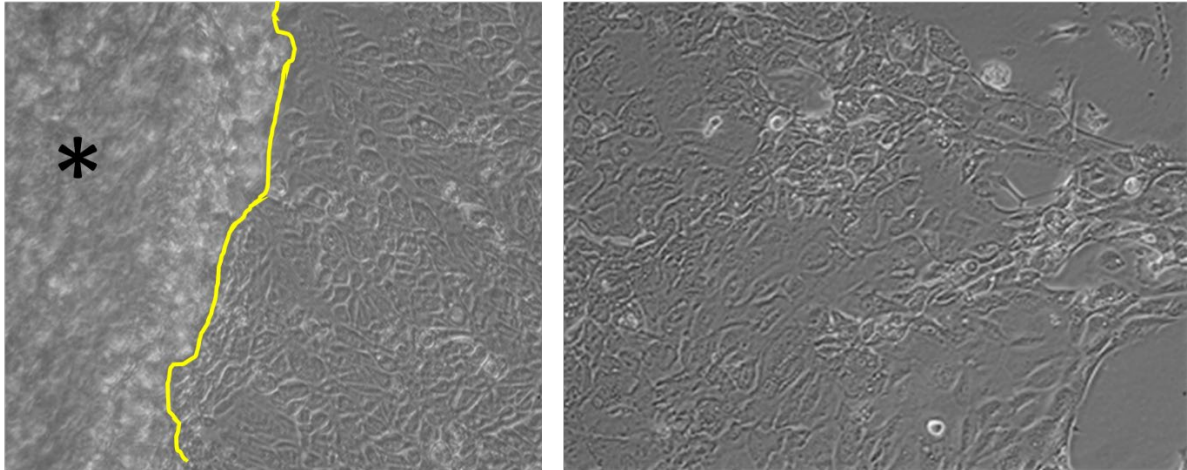


Figure 103 : observation de cellules souches dérivées des urines après une culture de 28 jours sur plaque plastique, en microscopie à contraste de phase. Il s'agit des cellules localisées aux confins des biomatériaux CCC cellularisés (*), visibles sur la photo de gauche à gauche de la ligne jaune. Les cellules ont une morphologie cuboïde.

b. Biologie moléculaire

Marqueurs de souche

La culture prolongée 2D des cellules souches dérivées des urines est responsable d'une augmentation significative de tous les marqueurs de souche à l'exception de la Vimentine (VIM) qui voit son expression stable (réduction non significative) (Figure 104).

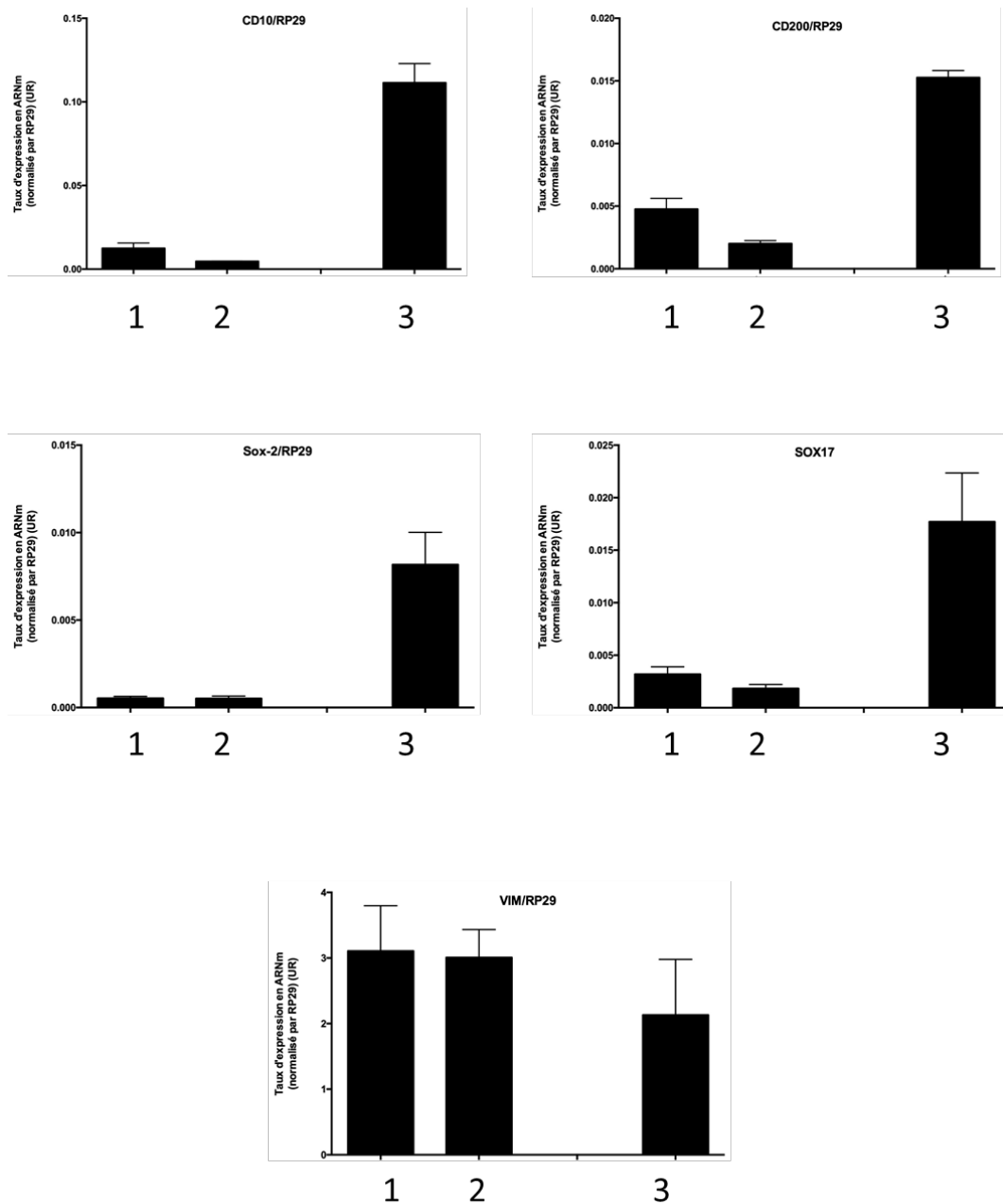


Figure 104 : taux d'expression des marqueurs de souche dans des cellules souches dérivées des urines : (1) : à la fin de la phase d'amplification. (2) : à la fin de la phase d'uro-induction. (3) : à la fin de la culture prolongée en 2D.

Marqueurs urothéliaux

La culture 2D prolongée des cellules souches dérivées des urines permet d'observer une augmentation du taux d'expression de KRT7 (non significative), KRT8 et KRT14 (significative). KRT18 reste stable durant cette culture prolongée (Figure 105).

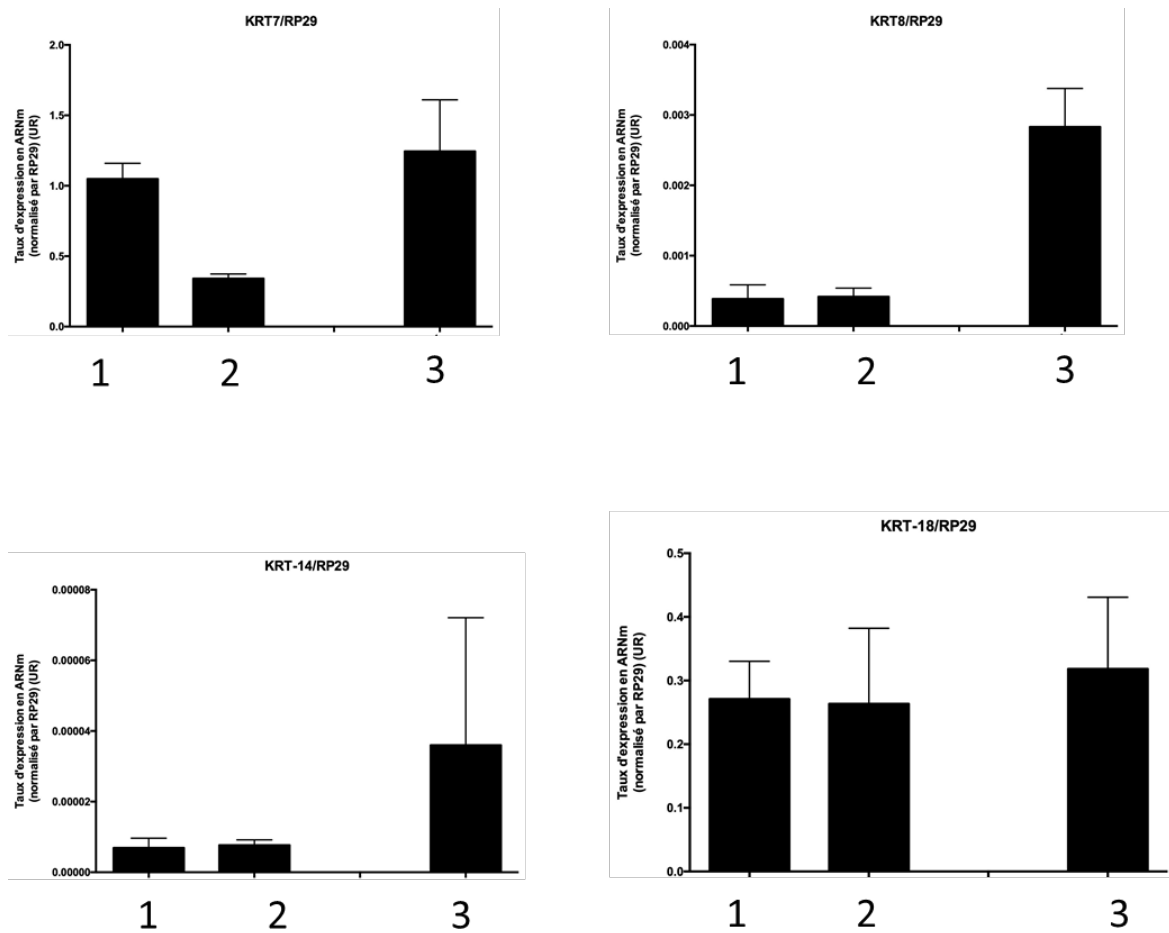


Figure 105 : taux d'expression des cytokératines dans des cellules souches dérivées des urines : (1) : à la fin de la phase d'amplification. (2) : à la fin de la phase d'uro-induction. (3) : à la fin de la culture prolongée en 2D.

Concernant les uroplaquines, UPK-1A et UPK-1B voient leur taux d'expression augmenter significativement alors qu'UPK2 voit son taux diminuer significativement (Figure 106).

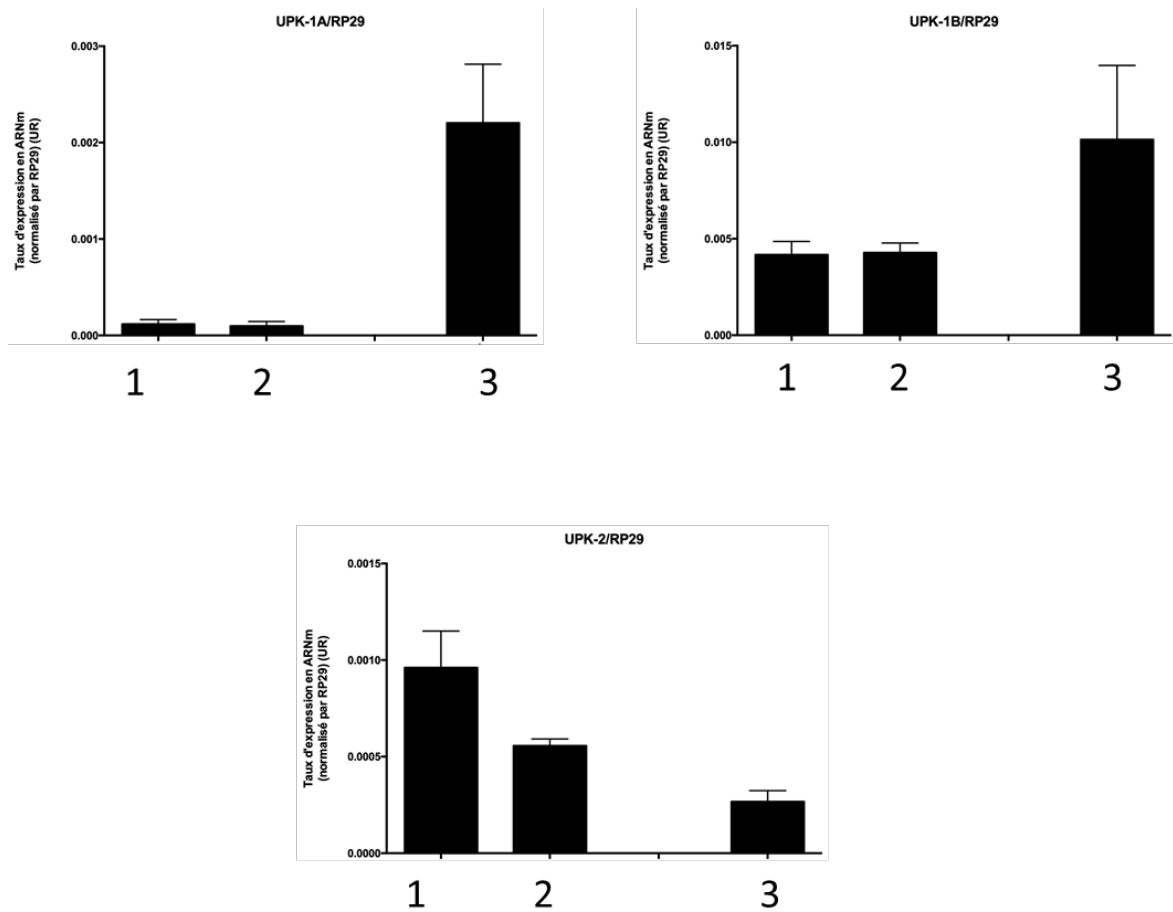


Figure 106 : taux d'expression des uroplaquines dans des cellules souches dérivées des urines : (1) : à la fin de la phase d'amplification. (2) : à la fin de la phase d'uro-induction. (3) : à la fin de la culture prolongée en 2D.

Concernant les marqueurs de jonctions intercellulaire, CDH1 et Occludin augmentent significativement ; TJP1 reste stable (diminution non significative) (Figure 107).

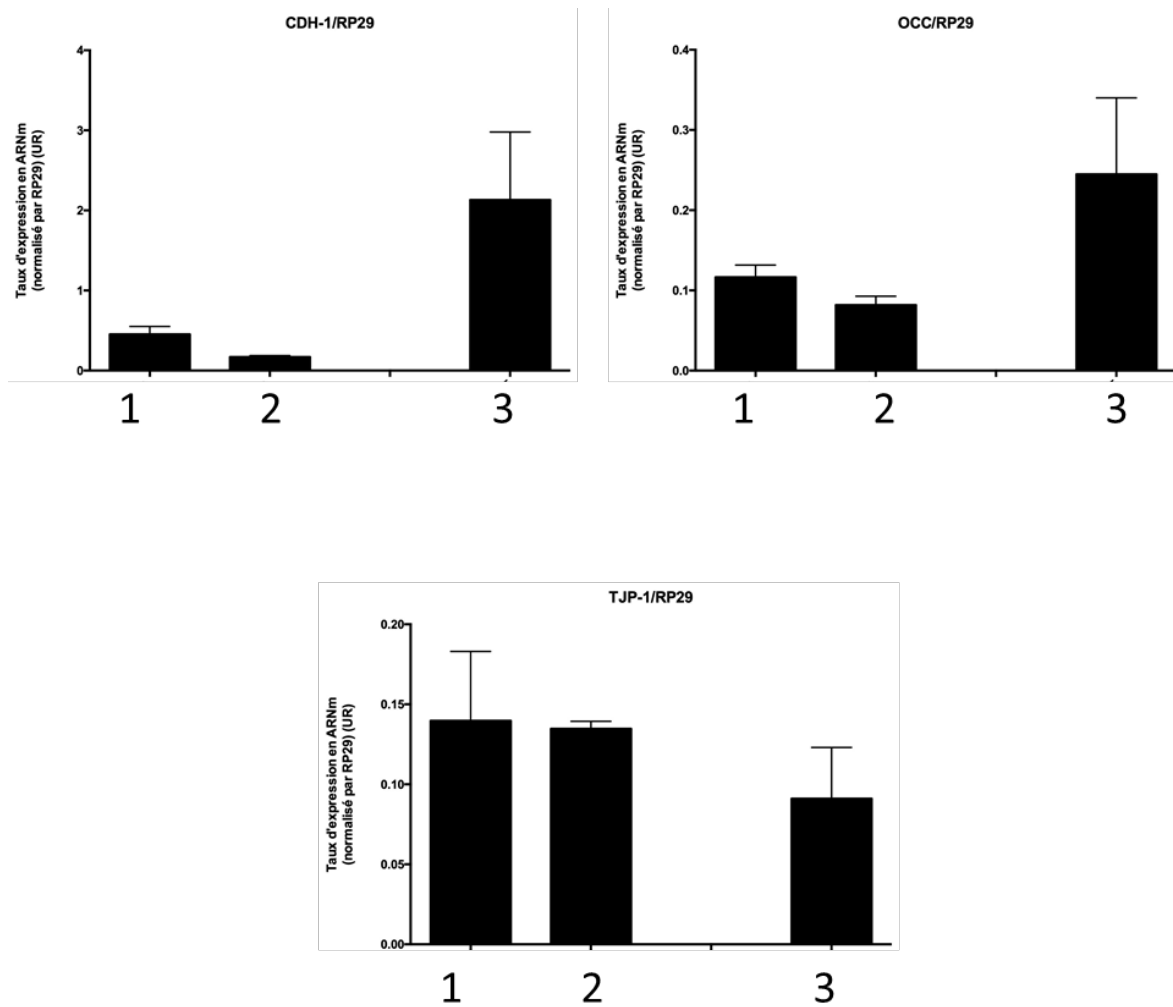


Figure 107 : taux d'expression des marqueurs de jonctions intercellulaires dans des cellules souches dérivées des urines : (1) : à la fin de la phase d'amplification. (2) : à la fin de la phase d'uro-induction. (3) : à la fin de la culture prolongée en 2D.

Marqueur de cellules musculaires lisses

Le marqueur de cellules musculaires lisses α -SMA reste stable durant la culture prolongée en 2D dans les cellules souches dérivées des urines (Figure 108).

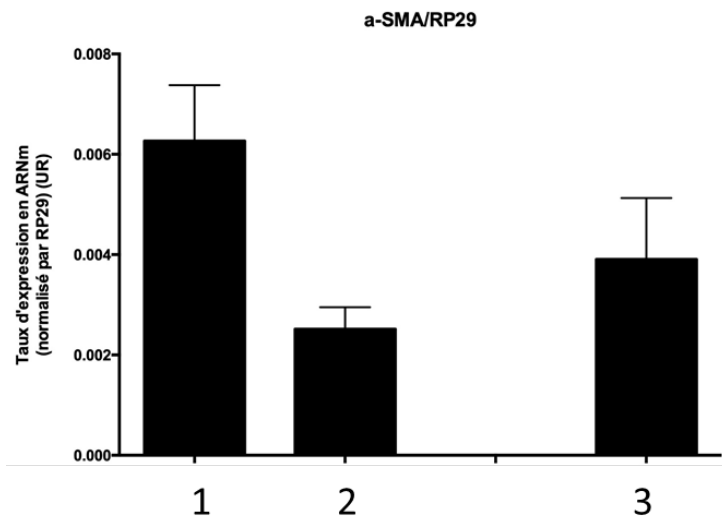


Figure 108 : taux d'expression du marqueur de cellules musculaires lisses dans des cellules souches dérivées des urines : (1) : à la fin de la phase d'amplification. (2) : à la fin de la phase d'uro-induction. (3) : à la fin de la culture prolongée en 2D.

C. Cellules souches de la gelée de Wharton

1. Caractérisation des cellules souches de la gelée de Wharton durant la culture 2D

a. Cytologie

Les cellules souches dérivées de la gelée de Wharton obtenues en P3 ont une morphologie fusiforme. Lors de leur culture avec un milieu α MEMc en phase d'amplification de P3 à P5, elles conservent leur morphologie fusiforme (Figure 109). Leur prolifération était importante.




Figure 109 : observation de cellules souches dérivées de la gelée de Wharton provenant de 2 prélèvements différents en P4, lors de la phase d'amplification, en microscopie à contraste de phase. Les cellules, à confluence, sont très nombreuses et ont un aspect fusiforme.

Lors de leur passage en phase d'uro-induction, le changement du milieu de culture par un milieu de KSFMc + EGF provoque macroscopiquement l'apparition, après quelques jours de culture, d'une structure mucineuse abondante flottant dans le milieu de culture (Figure 110).



Figure 110 : observation des flasques T75 de culture des cellules souches dérivées de la gelée de Wharton 5 jours après leur passage en phase d'uro-induction avant (photo de G) et après (photo de D) aspiration du milieu de culture. On observe une quantité importante de matériel mucineux qui trouble le milieu de culture et la surface transparente du plastique.

L'observation en microscopie à contraste de phase retrouve une diminution importante du caractère fusiforme des cellules qui adoptent pour la plupart une morphologie cylindrique. La prolifération est alors plus lente. De plus, de nombreuses cellules réfringentes sont observées (Figure 111). Enfin, de manière concomitante à l'apparition de la structure mucineuse dans le milieu de culture, on observe des cellules présentant de multiples vésicules intracytoplasmiques (Figure 112).




Figure 111 : observation de 2 prélèvements différents de cellules souches dérivées de la gelée de Wharton (1 et 2) durant la phase d'amplification (α MEMc, P4) puis durant les 20 premiers jours de la phase d'uro-induction (KFSMc + EGF) en microscopie à contraste de phase. Les cellules perdent leur morphologie fusiforme pour adopter une morphologie plus cylindriques. Des cellules réfringentes et des cellules présentant de nombreuses vésicules intracytoplasmiques apparaissent.

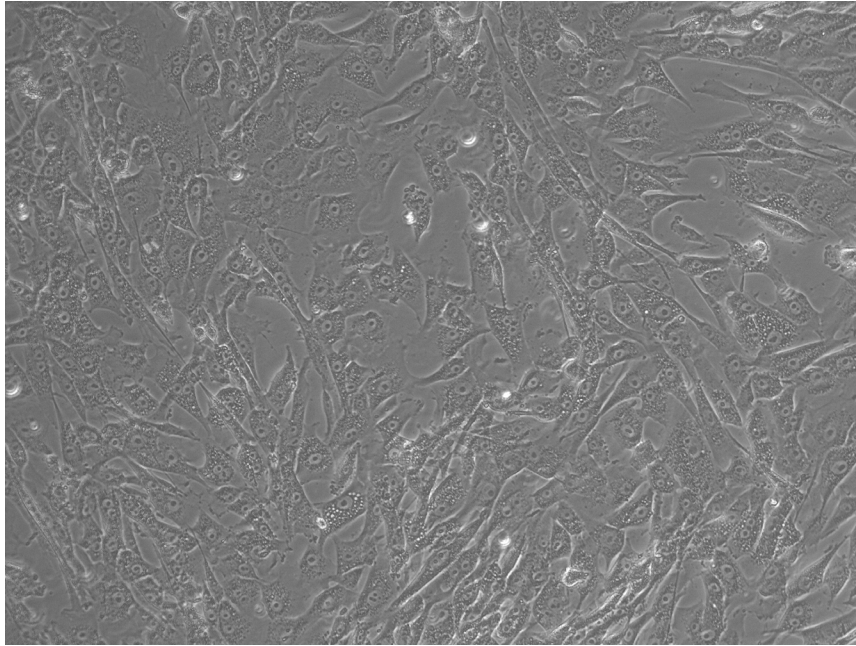


Figure 112 : observation de cellules souches issues de la gelée de Wharton à J5 de la phase d'uro-induction en microscopie à contraste de phase. On note l'apparition de nombreuses cellules présentant des vésicules intracytoplasmiques abondantes.

b. Biologie moléculaire (RT-qPCR)

L'analyse en biologie moléculaire permet d'évaluer l'effet de la phase d'uro-induction sur l'expression des différents marqueurs étudiés (marqueurs de souchitude, marqueurs de cellule urothéliale, marqueurs de cellules musculaires lisses).

Marqueurs de souchitude

Ces marqueurs, à l'exception de Sox2, sont exprimés à un niveau élevé dans les cellules souches issues de la gelée de Wharton. La mise en culture en conditions uro-inductrices induit le maintien du niveau d'expression de l'ensemble des marqueurs, à l'exception de CD200 qui voit son expression diminuer. La Figure 113 présente ces résultats.

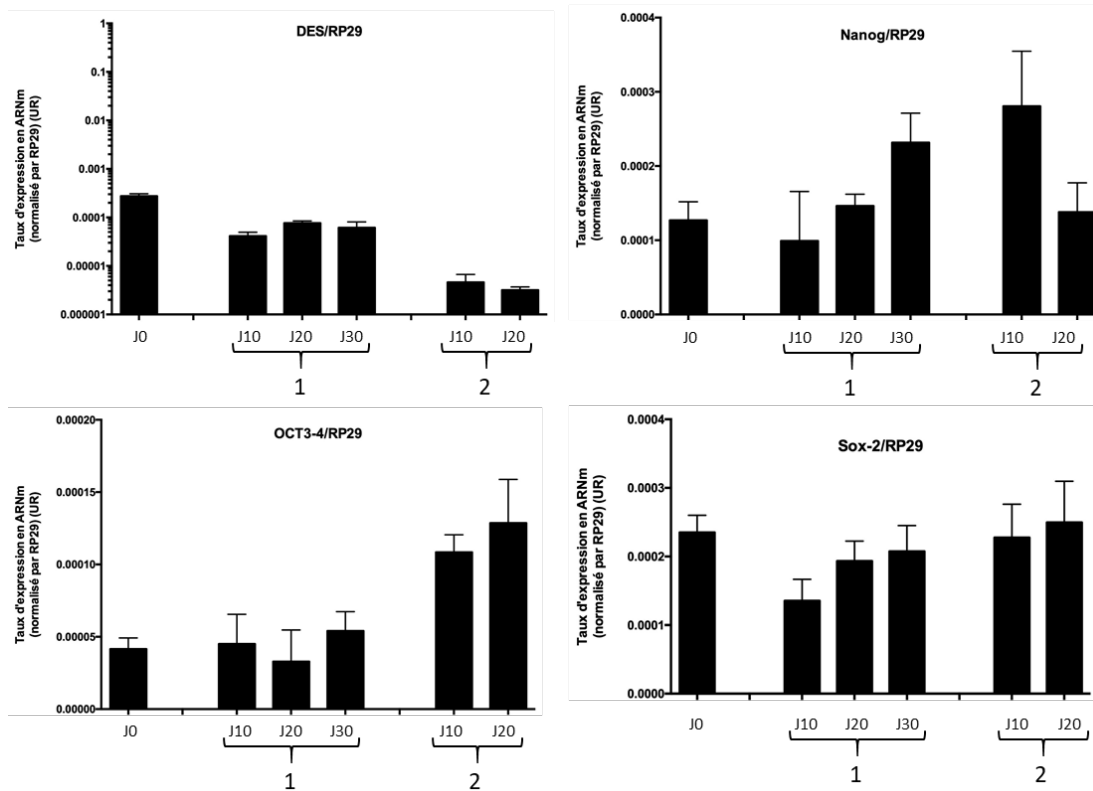


Figure 113 : taux d'expression des marqueurs de souchitude dans les cellules souches dérivées de la gelée de Wharton durant la phase d'uro-induction, observée dans 2 échantillons différents (1) et (2). J0 correspond aux cellules en fin de phase d'amplification avant le début de la phase d'uro-induction. Maintien du niveau d'expression de ces gènes à l'exception de CD200.

Marqueurs de cellules urothéliales

La culture des cellules de la gelée de Wharton en conditions uro-inductrices ne provoque pas d'augmentation de l'expression des marqueurs spécifiques de l'urothélium (cytokératines, uroplaquines, marqueurs de jonctions intercellulaires). Ces marqueurs soit restent stables, soit diminuent durant cette phase. Cette observation vaut aussi pour KRT10 et TJP-1, les deux marqueurs exprimés à un niveau plus important dans les cellules de la gelée de Wharton.

Marqueurs de protéoglycannes

Le niveau d'expression de différents protéoglycannes est étudié durant la phase d'uro-induction afin de rechercher une augmentation du niveau d'expression de ces gènes en rapport avec l'apparition de mucus en conditions d'uro-induction. On constate une diminution significative du niveau d'expression du Lumican, du Perlecan, et du Versican lors de la phase d'uro-induction des cellules souches dérivées de la gelée de Wharton. Le niveau d'expression du Syndecan est quant à lui augmenté (Figure 114).

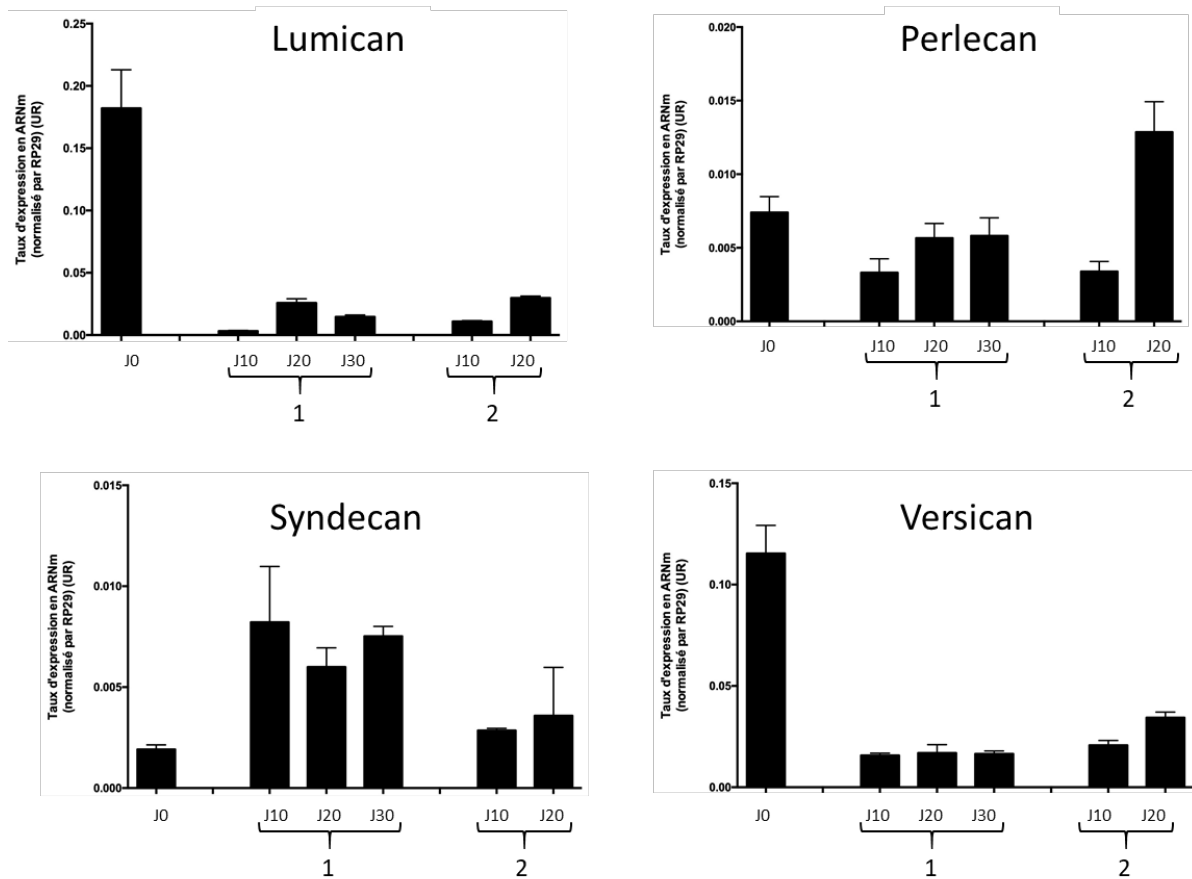


Figure 114 : taux d'expression des marqueurs de protéoglycannes dans les cellules souches dérivées de la gelée de Wharton durant la phase d'uro-induction, observée dans 2 échantillons différents (1) et (2). J0 correspond aux cellules en fin de phase d'amplification avant le début de la phase d'uro-induction.

Marqueur de cellules musculaires lisses

La culture en condition uro-inductrice maintient le taux d'expression du marqueur de cellules musculaires lisses α -SMA. Celui-ci reste exprimé à un niveau supérieur à celui des cellules souches dérivées des urines.

2. Caractérisation des biomatériaux cellularisés par les cellules souches de la gelée de Wharton

Les biomatériaux CCC ont étéensemencés avec les cellules souches dérivées de la gelée de Wharton selon le procédé utilisé pour les cellules urothéliales. La phase d'adhésion cellulaire initiale nécessite l'utilisation d'un cylindre stérile.

a. Histologie

L'organisation générale des biomatériaux cellularisés par des cellules souches dérivées de la gelée de Wharton est similaire à celle observée pour les cellules souches dérivées des urines. Il s'agit d'un feuillet de CCC habituellement plié en 2.

Coloration HES

Cette coloration permet d'identifier une monocouche de cellules jointives localisées de manière homogène sur une des faces du biomatériau. Ces cellules couvrent indifféremment une face entre les 2 feuillets de CCC ou découverte. Au vu du contraste suffisant en HES entre les cellules et le CCC, la coloration HE stabilisée n'a pas été réalisée. La Figure 115 présente ces résultats. Dans certaines zones entre 2 feuillets du biomatériau, la couche cellulaire apparaît plus épaisse.

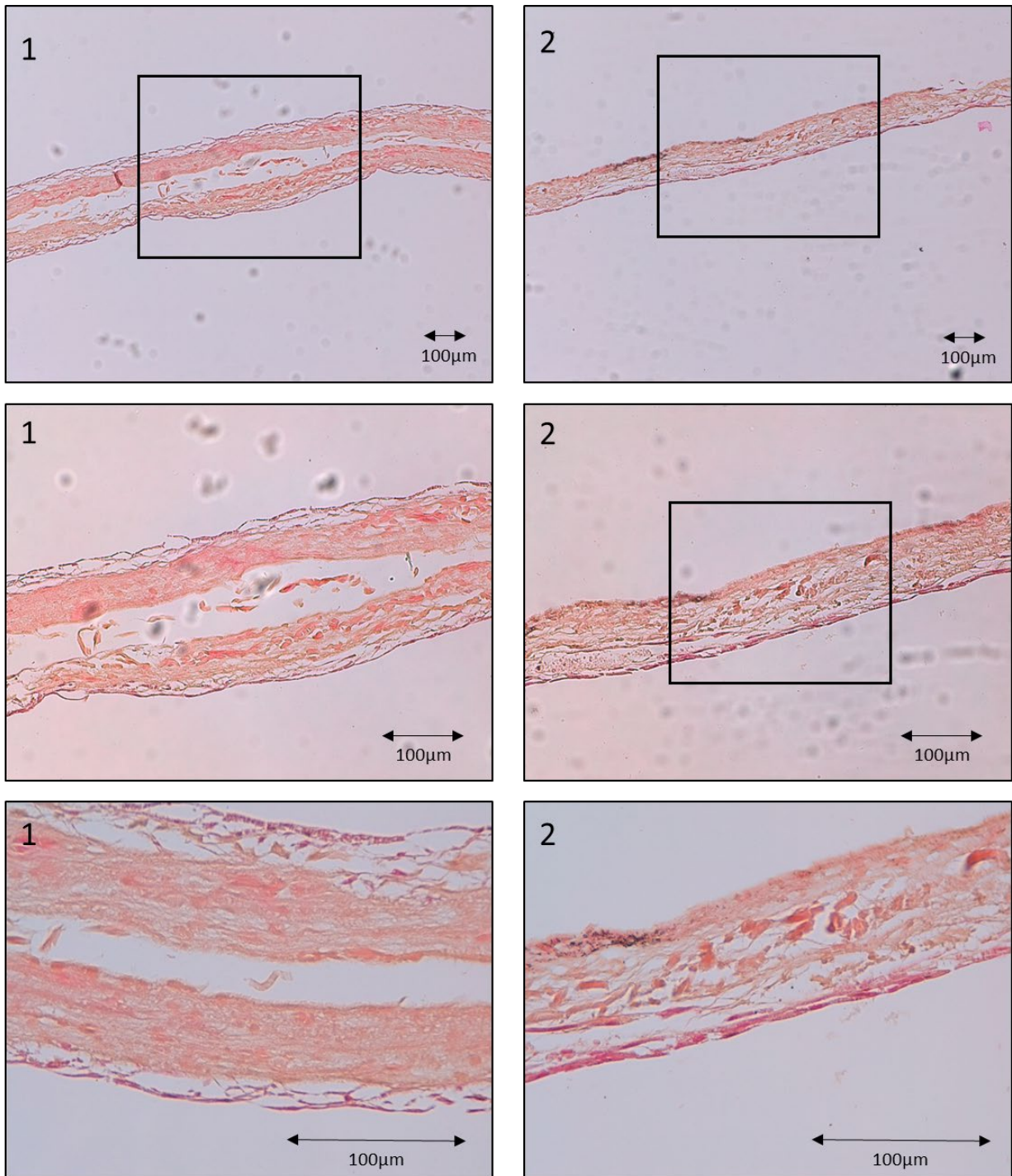


Figure 115 : biomatériau CCC cellularisé par des cellules souches dérivées de la gelée de Wharton. Observation en histologie standard HES, grossissement *4 (2 photos du haut), *10 (2 photos du milieu) et *20 (2 photos du bas). 2 échantillons différents sont observés : (1) et (2). Zones encadrées agrandies sur la photo du dessous. Ces coupes histologiques montrent un CCC homogène, replié sur lui-même. Une fine couche cellulaire colorée en rose est visible. Absence de zones hétérogènes. Echelle 100µm.

Bleu Alcian

Cette coloration permet de visualiser le fait que les cellules souches dérivées de la gelée de Wharton s'organisent au sein d'une matrice contenant des GAGs. Ceux-ci sont colorés en bleu. Certaines zones

protégées forment des cryptes identiques à celles observées avec les cellules urothéliales, mais moins hétérogènes. Le contenu en GAGs y est abondant (Figure 116).

Habituellement, les cellules forment une couche cellulaire au-dessus de la couche de GAGs. Celle-ci est alors localisée entre la couche cellulaire et le CCC. Cette organisation est similaire à celle retrouvée pour les cellules urothéliales en 3D. Parfois, les cellules sont organisées au sein de la matrice GAGs. Rarement, les cellules sont au contact du CCC et la matrice de GAGs s'organise à l'apex des cellules.

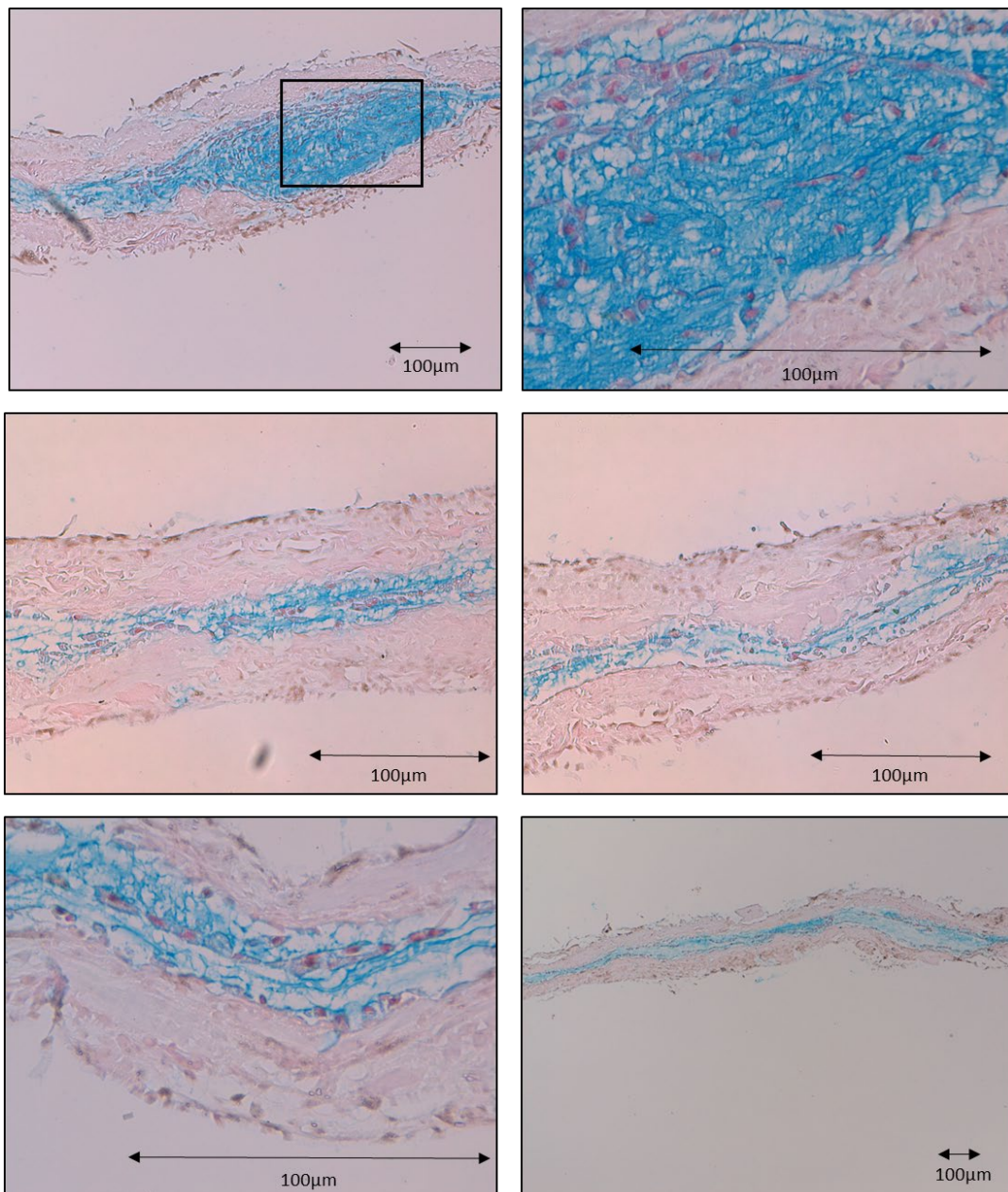


Figure 116 : biomatériau CCC cellularisé par des cellules souches dérivées de la gelée de Wharton. Observation en histologie standard coloration Bleu Alcian, grossissement *4 (en bas à droite), *10 (en haut à gauche), *20 (au milieu) et *40 (en haut à droite, en bas à gauche). Agrandissement de la partie encadrée sur la photo suivante. Ces coupes histologiques montrent une matrice de GAGs colorée en bleu, homogène, au contact des cellules et du CCC. Formation de cryptes (photos du haut). Echelle 100µm.

b. Immunohistologie

L'analyse immunohistologique des CCC cellularisés par des cellules souches dérivées de la gelée de Wharton retrouve des cellules marquées positivement dans environ 50% des échantillons (Figure 117). Le marquage concerne l'ensemble des cellules et semble plus faible que celui observé avec les cellules souches dérivées des urines (Figure 118).

Pour 50% des biomatériaux, malgré la présence de cellules sur l'analyse histologique standard, aucun marquage n'est visible.

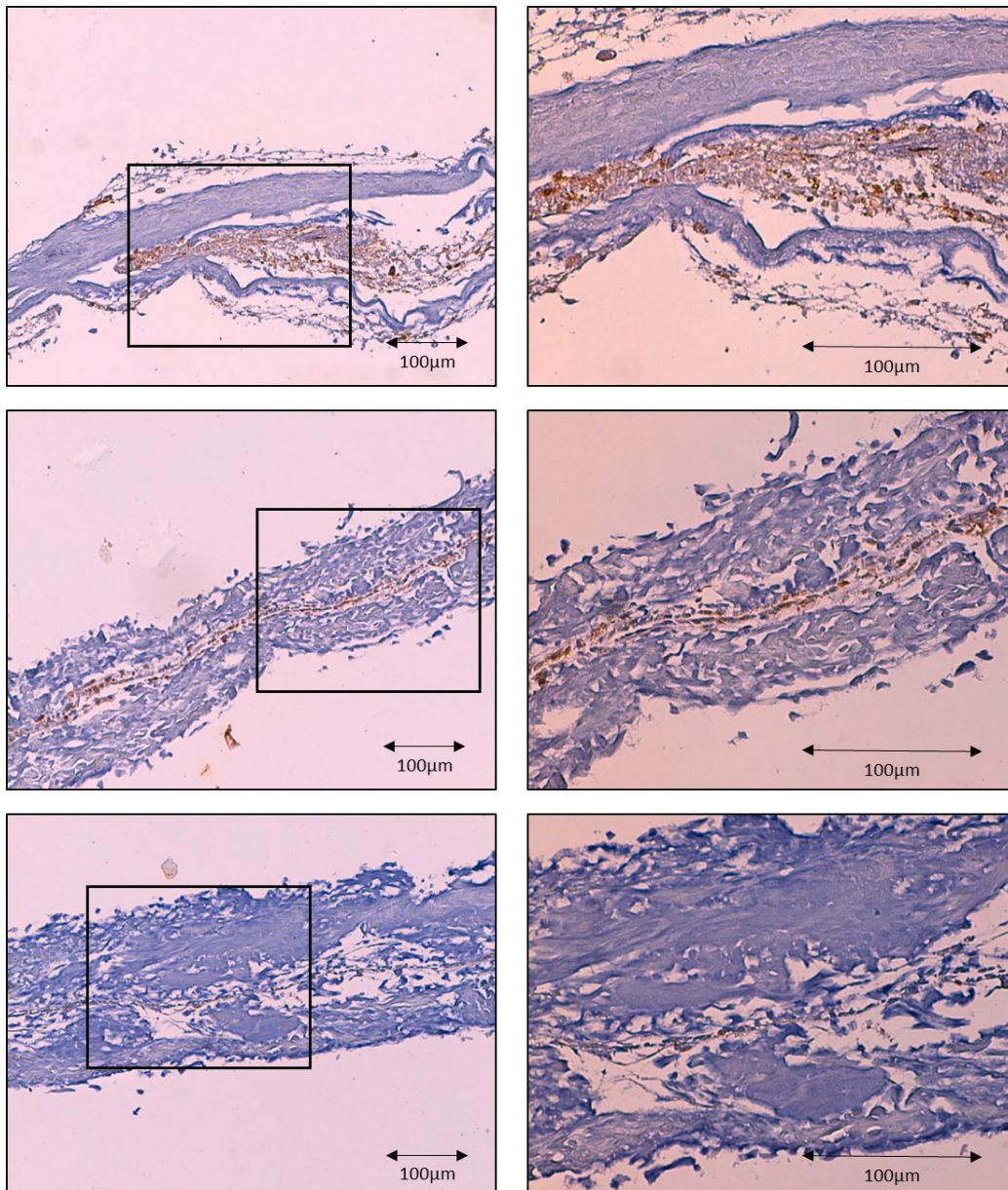
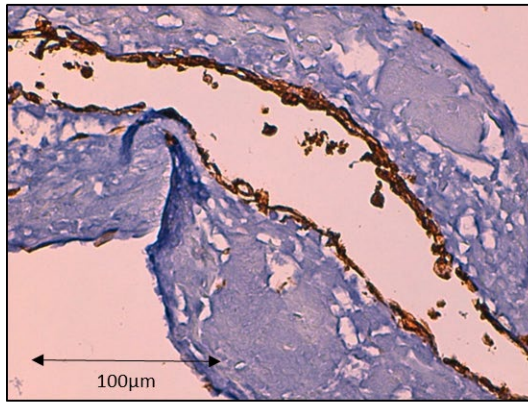
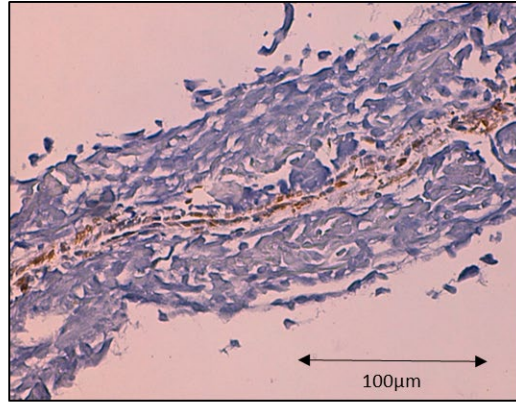

Figure 117: biomatériau CCC cellularisé par des cellules souches dérivées de la gelée de Wharton. Observation en immunohistologie après immunomarquage par anticorps anti cytokératine AE1 AE3. Contre-coloration à l'hématoxyline. Observation en microscopie optique grossissement *10 (colonne de gauche) et *20 (colonne de droite, agrandissement de la zone encadrée). Le contingent cellulaire présente un marquage homogène et modéré par l'anticorps. Echelle 100 µm.



CSM-U



CSM-GW

Figure 118 : biomatériau CCC cellularisé par des cellules souches dérivées des urines (CSM-U) et de la gelée de Wharton (CSM-GW). Observation en immunohistologie après immunomarquage par anticorps anti cytokératine AE1 AE3. Contre-coloration à l'hématoxyline. Observation en microscopie optique grossissement *20. Les cellules souches dérivées des urines semblent présenter un marquage plus intense. Echelle 100 µm.

V. Discussion

A. Utilisation d'un contingent de cellules souches

Un contingent de cellules souches est utilisé pour surmonter deux difficultés : l'indisponibilité d'une source de cellules autologues (par exemple en cas de cancer urothélial) d'une part. Et les difficultés d'expansion rencontrées avec les cellules urothéliales obtenues à partir de biopsies de RTUP d'autre part.

Nous avons utilisé les cellules déjà utilisées dans notre équipe pour la reconstruction d'autres tissus par ingénierie tissulaire : les cellules souches dérivées de la moelle osseuse (126) et les cellules souches dérivées de la gelée de Wharton (127). Nous avons de plus développé l'utilisation d'un type cellulaire prometteur selon la littérature pour la reconstruction de l'appareil urinaire : les cellules souches dérivées des urines.

Les cellules souches ont normalement initialement un phénotype peu différencié. Leur expansion cellulaire doit se faire initialement dans des conditions neutres permettant la prolifération. Leur orientation vers un phénotype urothélial est ensuite stimulée par la modification des conditions de culture. On parle alors d'uro-induction. Cette étape fondamentale doit permettre aux cellules de développer les caractéristiques des cellules urothéliales *in vivo*.

Les cellules souches mésenchymateuses dérivées de la moelle osseuse ont été analysées dans un premier temps (données non présentées dans cette étude). Leur souchitude et leurs capacités de différenciation vers les différents tissus mésenchymateux (adipocyte, chondrocyte, ostéocyte) ont été établies (128). Cependant, la phase d'uro-induction a provoqué une mort cellulaire massive dans tous

les prélèvements analysés. La dilution du milieu uro-inducteur dans un milieu neutre et l'utilisation d'additifs n'ont pas permis de franchir cette étape indispensable. Les cellules souches mésenchymateuses dérivées de la moelle osseuse ont donc été abandonnées.

Les cellules souches mésenchymateuses issues de la gelée de Wharton sont utilisées en routine dans notre équipe pour la reconstruction de différents tissus, notamment vasculaires. Là encore, leur souchitude et leurs capacités de différenciation vers les autres tissus mésenchymateux ont été prouvées. Leur morphologie est très proche des cellules souches dérivées de la moelle osseuse. De plus, elles expriment les marqueurs de souchitude à un niveau élevé, équivalent à celui observé sur les cellules souches mésenchymateuses dérivées de la moelle osseuse. De manière attendue, les marqueurs urothéliaux y sont très peu exprimés. Elles présentent une très forte capacité de prolifération qui est ralentie par la phase d'uro-induction, sans mort cellulaire massive. Leur analyse a donc été possible.

En parallèle, nous avons développé une technique de récupération et d'amplification des cellules souches dérivées des urines. Le comportement des cellules obtenues par centrifugation des urines est commun à celui des cellules souches : formation de clones puis prolifération cellulaire rapide. L'apparition de sénescence dès P3-P4 a pu être surmontée par l'utilisation d'additifs dans le milieu de culture. Cependant, la différenciation vers les autres types cellulaires mésenchymateux n'a pas été possible. De plus, le profil d'expression des marqueurs de souchitude est très différent de celui des cellules souches mésenchymateuses dérivées de la moelle osseuse et de la gelée de Wharton. Leur souchitude ne peut donc pas être affirmée. En revanche, le niveau d'expression élevé des marqueurs urothéliaux est un élément d'intérêt majeur dans un but de développement d'un tissu urothélial *in vitro* par ingénierie tissulaire.

Les cellules souches dérivées des urines ont donc une activité de prolifération élevée, des caractéristiques initiales proches des cellules urothéliales et relativement éloignées des cellules souches mésenchymateuses. Les cellules souches mésenchymateuses dérivées de la gelée de Wharton ont initialement un profil typique de cellule souche mésenchymateuse, plus éloigné de la cellule urothéliale.

B. Cellules souches dérivées des urines

1. Expansion cellulaire et uro-induction

Pour les cellules souches dérivées des urines, la phase d'uro-induction ne modifie pas le faible niveau d'expression des marqueurs de souchitude et du marqueur de cellules musculaires lisses. Elle induit

une hétérogénéité dans l'expression des cytokératines et des marqueurs de jonctions intercellulaires et maintient le niveau d'expression des uroplaquines.

On assiste donc globalement à un maintien du niveau d'expression des marqueurs urothéliaux, avec une faible expression des marqueurs de cellules musculaires lisses et de souchitude. La phase d'uro-induction n'a pas renforcé l'expression des marqueurs spécifiques de l'urothélium, elle maintient leur expression à un niveau faible.

2. Culture prolongée en 3D et en 2D

Les biomatériaux CCC cellularisés par des cellules souches dérivées des urines sont homogènes et présentent une fine couche, uni ou bicellulaire sur une de leurs faces. Cette présence sur une seule face signe probablement l'adhésion cellulaire au CCC lors de la phase d'ensemencement. Les cellules sont jointives et organisent une fine couche de GAGs homogène à leur pôle basal, entre elles et le biomatériau. Nous aurions préféré observer cette couche au pôle apical des cellules, comme cela est visible sur l'urothélium, afin de protéger les cellules de l'agression de l'urine cytotoxique. Cependant, l'épaisseur de GAGs observée est homogène et ne semble pas déstructurer les cellules. En effet, les cellules ne sont pas entourées et incluses dans l'épaisseur de cette matrice. Dans notre expérience, le trichrome de Masson permet un bon contraste entre les cellules et le biomatériau. Cette coloration autorise une analyse plus fine du néotissu. Les cellules présentes à la surface du CCC marquent positivement pour l'anticorps anti cytokératine AE1 AE3. Toutes les cellules sont marquées de manière homogène, avec un marquage intense. Cette donnée est un élément clé pour affirmer la nature urothéliale des cellules observées. Elle est confirmée par l'augmentation du niveau d'expression de l'ensemble des marqueurs spécifiques de l'urothélium en biologie moléculaire. Cet effet positif semble en lien avec la culture 3D sur biomatériau puisque la culture en 2D prolongée semble avoir un effet plus hétérogène sur les marqueurs urothéliaux, certains augmentant, d'autres diminuant leur niveau d'expression.

3. Comparaison avec les données de la littérature

Les données obtenues sur les cellules souches dérivées des urines sont en accord avec les données de la littérature. D'abord, les caractéristiques de récupération et d'amplification semblent identiques (108). La présence de marqueurs spécifiques de l'urothélium, notamment KRT7 et UPK1A est confirmée par notre étude. Cependant, l'effet de l'uro-induction dans notre étude est plus hétérogène que dans l'étude de Zhao et al (110). Dans celle-ci, une augmentation de l'expression des marqueurs spécifiques de l'urothélium est observée là où nous observons un maintien ou une modification hétérogène de leur niveau d'expression. L'aspect des cellules souches dérivées des urines ensemencées sur biomatériau est comparable à celui observé dans l'étude de Wan et al. (87), à savoir

la formation d'une monocouche cellulaire de cellules marquant positivement pour l'anticorps anti cytokératine AE1 AE3. Cependant, dans cette étude, l'amélioration des conditions de culture avec culture dynamique, utilisation d'un milieu de culture conditionné provenant de la culture de cellules urothéliales et adjonction de calcium permettent d'obtenir une couche plus épaisse de 5 à 7 cellules.

C. Cellules souches dérivées de la gelée de Wharton

1. *Expansion cellulaire et uro-induction*

Les cellules souches mésenchymateuses dérivées de la gelée de Wharton en phase d'amplification possèdent des capacités de prolifération très élevées. Cela permet l'obtention d'un contingent cellulaire important. Leur morphologie et leur profil d'expression sont comparables aux cellules souches mésenchymateuses dérivées de la moelle osseuse. Elles expriment la plupart marqueurs de souchitude à un niveau élevé (à l'exception de Sox2 et Vimentine) et la plupart des marqueurs urothéliaux à un niveau faible à nul (à l'exception de KRT10). Le marqueur de cellules musculaires lisses α -SMA est quant à lui exprimé à un niveau très élevé.

La phase d'uro-induction provoque des modifications notables du comportement cellulaire. On observe un ralentissement de la prolifération, qui se poursuit malgré tout (contrairement à notre expérience sur les cellules souches mésenchymateuses dérivées de la moelle osseuses pour lesquelles une mort cellulaire intense est observée). On note l'apparition de matériel mucineux dans le milieu de culture qui fera l'objet d'un point de discussion séparé. Enfin, les cellules changent de morphologie avec disparition complète du phénotype fibroblastique, et apparition de cellules cylindriques et de cellules présentant de multiples vésicules intra cytoplasmiques. Ces modifications rapprochent le phénotype des cellules souches dérivées de la gelée de Wharton en fin de phase d'uro-induction de celui des cellules souches dérivées des urines. L'analyse en biologie moléculaire note cependant un maintien du niveau d'expression des marqueurs de souchitude (à l'exception de CD200), une variabilité des marqueurs de cellules urothéliales, initialement exprimés à un taux faible, et un maintien du niveau d'expression du marqueur de cellules musculaires lisses. Les modifications morphologiques observées ne sont donc pas retrouvées sur le profil d'expression cellulaire en biologie moléculaire. En effet, une augmentation des marqueurs de cellules urothéliales aurait été attendue et aurait signé une différenciation de ces cellules vers un phénotype urothélial.

2. *Culture 3D*

Les cellules souches mésenchymateuses dérivées de la gelée de Wharton ont permis une colonisation homogène du biomatériau. Elles forment alors une fine couche de cellules jointives. Elles sont habituellement présentes sur une seule face du biomatériau, ce qui signe l'existence d'une adhésion cellulaire au biomatériau lorsque les cellules sontensemencées sur celui-ci. Il existe par ailleurs une

matrice contenant des GAGs, colorée en bleu par la coloration Bleu Alcian. Relativement abondante, cette matrice est néanmoins homogène et déstructure rarement l'organisation cellulaire. Elle est le plus souvent présente au pôle basal des cellules, en contact avec le biomatériau CCC. En cas d'implantation *in vivo*, les cellules seraient donc en contact direct avec les urines et ne seraient pas protégées par cette matrice de GAGs. Il est possible que cette matrice de GAGs soit un artifice dû aux colorations histologiques. La positivité du marquage par l'anticorps anti-cytokératine AE1 AE3 est un élément favorable, prouvant l'expression de ce marqueur fondamental de différenciation urothéliale au sein des cellules ensemencées. Ce marquage est cependant moins intense que celui observé sur les cellules souches dérivées des urines ensemencées sur CCC, et n'apparaît que sur certains échantillons. Ceci peut être expliqué par une expression plus faible initialement. La phase d'uro-induction ayant un effet variable, elle peut dans certains prélèvements stimuler l'expression des cytokératines. Un marquage positif apparaît alors. Cependant, le niveau final dans ces échantillons reste inférieur à celui des cellules souches dérivées des urines.

3. Comparaison avec les données de la littérature

La souchitude des cellules issues de la gelée de Wharton est prouvée par de nombreuses études (97). Notre analyse inclue en partie les marqueurs de souchitude cités dans la revue de littérature de Marino et al. (97):

- négativité pour CD34, CD45, CD11b, CD11c, CD14, CD19, CD79 α , CD86, et complexe majeur d'histocompatibilité de classe II
- positivité pour CD90, CD105, CD44, CD73, CD9, et très faible niveau d'expression pour CD80
- positivité pour les gènes de pluripotence Oct-4, Nanog et Sox-2 (129)

Nous retrouvons en effet une expression significative des gènes Nanog, Oct-3-4 et Sox-2 à des niveaux d'expression inférieurs à ceux des cellules souches dérivées de la moelle osseuse. Cette donnée est confirmée pour Nanog par une étude comparant les niveaux d'expression des cellules souches mésenchymateuses dérivées de la gelée de Wharton et de la moelle osseuse (130).

Les données de la littérature explorent largement les propriétés immunomodulatrices des cellules souches mésenchymateuses dérivées de la gelée de Wharton (131). Si ces capacités immunomodulatrices n'ont pas été analysées dans cette étude, la possibilité de limiter les phénomènes de rejet lors de l'allogreffe d'un biomatériau cellularisé est une perspective séduisante. Elle permettrait, à partir d'un donneur, de fournir des cellules pour plusieurs receveurs non génétiquement identiques.

La reconstruction de l'urothélium n'ayant pas été à proprement parler étudiée dans la littérature, nous n'avons pas d'élément de comparaison à ce niveau.

4. *Caractérisation du mucus observé lors de la phase d'uro-induction*

L'apparition d'une quantité importante de matériel mucineux lors de la phase d'uro-induction des cellules souches n'a jamais été décrite dans la littérature. L'analyse cytologique retrouve, de manière concomitante à l'apparition du mucus, l'apparition de cellules présentant de multiples vésicules intra cytoplasmiques. Cela peut indiquer que ce sont ces cellules qui synthétisent cette substance. Les analyses en biologie moléculaire incluant l'étude en RT-qPCR des protéoglycannes et la spectrométrie de masse n'ont pas permis de déterminer la nature de ce mucus. Nous pouvons donc uniquement émettre des hypothèses. L'hypothèse principale est que ces cellules sécrètent un mucus, qui serait alors composé de glycoprotéines mucineuses (132).

Ces données peuvent être mises en rapport avec la présence d'une matrice contenant des GAGs au pôle basal des cellules souches dérivées de la gelée de Wharton. Il pourrait s'agir de l'expression, en conditions tridimensionnelles (3D), de l'apparition de la substance muqueuse en conditions monocouche (2D). Cependant cette matrice est visible sur tous les types cellulaires en 3D alors que le mucus apparaît principalement avec les cellules souches dérivées de la gelée de Wharton en 2D. De plus, les cellules urothéliales sont celles pour lesquelles la matrice de GAGs en 3D est la plus abondante. Enfin, les quantités massives de mucus sécrété en 2D ne correspondent pas à la fine couche homogène visible en 3D, même si leur quantification précise en histologie est délicate.

5. *Limites de l'étude*

a. *Caractérisation du contingent cellulaire initial des cellules souches dérivées des urines*

Des analyses de différents marqueurs de souchitude exprimés dans les cellules souches dérivées des urines ont été réalisées. Elles ne permettent pas d'identifier clairement la nature exacte de ces cellules. Pour ces cellules, le niveau d'expression des marqueurs de souchitude est globalement très faible. De plus, nous n'avons pas pu prouver leurs capacités de différenciation vers d'autres types cellulaires mésenchymateux. Dans la littérature, des cellules souches dérivées des urines obtenues dans des conditions de recueil similaires peuvent faire l'objet d'une différenciation vers de nombreuses autres lignées cellulaires : endothéliale, ostéogénique, chondrogénique, adipogénique, muscle strié, et neurogénique (133). Nos cellules possèdent donc un comportement de cellules souches lors de la culture *in vitro*, mais un doute subsiste quant à leur souchitude. Il pourrait s'agir de cellules basales de l'urothélium évacuées dans les urines. Cela pourrait expliquer leurs facultés de prolifération et leur phénotype urothélial. Des analyses complémentaires sont nécessaires pour élucider ce point.

Pour les cellules souches dérivées de la gelée de Wharton, la souchitude et les capacités de différenciation vers différents types cellulaires ont été prouvées au cours d'autres travaux (127).

b. Analyses immunocytologiques

L'analyse immunocytologique des cellules souches mésenchymateuses issues de la gelée de Wharton n'a pas été réalisée durant les phases de culture en 2D (amplification et uro-induction). Il n'est donc pas possible de savoir à quel moment sont apparues les cytokératines marquées positivement sur les biomatériaux cellularisés en fin de culture 3D prolongée.

c. Analyses immunohistologiques

La recherche d'autres marqueurs de cellules urothéliales ou de cellules musculaires lisses sur les cellules souches cultivées en conditions 3D prolongée aurait permis de mieux comprendre l'organisation du tissu observé, notamment l'existence de jonctions intercellulaires, la présence de marqueurs de cellules musculaires lisses et l'existence de marqueurs de différenciation terminale de l'urothélium (uroplaquines)

d. Effets de la culture prolongée sur l'expression des différents marqueurs

L'analyse en RT-qPCR des effets de la culture prolongée en 2D et en 3D sur l'expression des différents marqueurs d'intérêt n'a pas été réalisée pour les cellules souches dérivées de la gelée de Wharton. Cela aurait permis de rechercher une modification du niveau d'expression des marqueurs notamment urothéliaux dans ces conditions de culture.

e. Autres conditions de culture

Si de nombreuses conditions de culture ont été testées, elles n'ont pas permis d'obtenir l'aspect multicouche de l'urothélium. La culture en conditions dynamiques pourrait avoir un effet favorable sur la différenciation vers un phénotype urothélial. Le calcium permettrait d'obtenir une stratification cellulaire. L'utilisation d'un milieu de culture conditionné (contenant du milieu utilisé pour la culture de cellules urothéliales) pourrait avoir un impact bénéfique (apport de facteurs paracrines des cellules urothéliales relargués dans le milieu de culture) (87). Cela nécessite cependant d'avoir une culture de cellules urothéliales en parallèle.

VI. Conclusion

L'utilisation d'un contingent de cellules souches a permis de surmonter la difficulté observée avec la prolifération cellulaire limitée des cellules urothéliales. L'étape de culture cellulaire en 2 dimensions comporte une phase d'amplification et une phase d'uro-induction visant à orienter les cellules vers un phénotype urothélial. Les caractéristiques initiales de ces cellules sont globalement maintenues par la

culture cellulaire dans ces conditions, avec pour certains marqueurs une variabilité d'un prélèvement à l'autre. Cependant, les cellules ainsi obtenues sont capables d'adhérer sur le biomatériau CCC, probablement dans de meilleures conditions que les cellules obtenues à partir des biopsies de RTUP. Elles s'organisent ensuite en une monocouche cellulaire continue et homogène, peu impactée par l'organisation du biomatériau. Ces cellules expriment des cytokératines dans leur cytoplasme, ce qui prouve l'existence d'une orientation au moins partielle vers un phénotype urothélial.

Discussion

L'ingénierie tissulaire de l'urothélium semble être une étape nécessaire à la création d'un néotissu visant à reconstruire l'appareil urinaire.

Si l'objectif est la reconstruction ou le remplacement de l'appareil urinaire chez l'Homme, l'implantation directe d'un biomatériau non cellularisé donne des résultats incomplets. Les capacités de colonisation du biomatériau implanté par le tissu sain adjacent sont en effet insuffisantes. Des phénomènes de fibrose apparaissent alors au centre du biomatériau, à l'origine de multiples complications. L'implantation d'un biomatériau cellularisé semble permettre, par son contingent cellulaire, de protéger le biomatériau implanté de l'agression directe de l'urine, et de guider la colonisation du biomatériau par les cellules de l'hôte par l'intermédiaire de facteurs paracrines.

Si l'objectif est la création d'un tissu *in vitro* permettant la réalisation d'expériences pharmacologiques (cytotoxicité sur l'urothélium d'un médicament à élimination urinaire par exemple), la formation d'un urothélium étanche multicouche est nécessaire.

Quel que soit l'objectif, les questions habituelles de l'ingénierie tissulaire doivent être posées :

- Quelle source de cellules ?
- Quelles conditions de culture ?
- Quel biomatériau ?

L'objectif de ce travail est d'apporter des éléments permettant de répondre au moins partiellement à ces questions.

I. Source de cellules

Développer un urothélium *in vitro* peut légitimement passer par la mise en culture de cellules urothéliales différenciées. Cette stratégie a largement été développée durant les années 2000 pour la réalisation d'études cliniques chez l'Homme. Cependant, les résultats incomplets n'ont pas permis la poursuite de ces essais.

Afin d'obtenir un contingent de cellules urothéliales humaines, nous avons développé le protocole IMoPU. Il a permis d'obtenir en routine des copeaux de RTUP localisés au niveau du col de la vessie, en partie recouverts d'urothélium. Cet urothélium présente cependant des signes d'altération pouvant être expliqués par la technique de récupération à l'anse diathermique (lésions thermiques et

électrolyse) et par l'obstruction chronique de la vessie par l'hypertrophie bénigne de la prostate (pathologie nécessitant la réalisation d'une RTUP).

Dès la phase de digestion et de mise en culture, les cellules dérivées de ces biopsies de RTUP présentent des difficultés d'adhésion et de prolifération. L'amélioration des conditions de culture (plaques de culture coatées au collagène, additifs) permet d'obtenir une prolifération cellulaire limitée (P3-P4). Malheureusement, l'analyse en biologie moléculaire note un effondrement du niveau d'expression des marqueurs spécifiques de l'urothélium, qu'il s'agisse de marqueurs robustes (cytokératines) ou de marqueurs de différenciation terminale (uroplaquines). Cet effet est de plus variable d'un prélèvement à l'autre. Même si cette dédifférenciation est retrouvée dans la littérature (124,125) notre objectif aurait au contraire été le maintien homogène du niveau d'expression de ces marqueurs. En parallèle, le niveau d'expression du principal marqueur de cellules musculaires lisses tend à augmenter.

L'ensemencement de ces cellules sur biomatériau CCC et leur culture en 3D aboutit à des résultats globalement insatisfaisants. D'abord, de nombreux prélèvements, pourtant cellularisés avec une forte densité cellulaire, ne présentent aucune cellule à leur surface. Dans les prélèvements pour lesquels des cellules sont observables, celles-ci ont tendance à s'agglutiner dans les zones de repli du biomatériau où elles forment des sortes de cryptes. Les zones exposées quant à elles sont pratiquement décellularisées. Cette observation laisse penser que ces cellules présentent de nouveau des difficultés d'adhésion lors de leur passage en culture 3D. Cependant, le collagène du CCC est supposé favoriser l'adhésion cellulaire. Une autre hypothèse est celle d'un ensemencement hétérogène au sein du biomatériau. De plus, la culture sur biomatériau n'aboutit pas à une réapparition de l'expression des marqueurs de cellules urothéliales comme cela aurait pu être espéré. L'expression de ces marqueurs reste faible et très variable. Cette donnée est confirmée par l'analyse immunohistologique qui ne retrouve pas de marquage des cellules observées pour les cytokératines. Il est donc impossible de confirmer leur nature urothéliale.

Cette source de cellules urothéliales différenciées n'a donc pas permis de développer un urothélium *in vitro* de qualité.

Nous avons donc évalué d'autres types cellulaires qui pourraient permettre de surmonter les difficultés rencontrées avec les cellules provenant de biopsies de RTUP.

Tout d'abord, nous avons développé le recueil et la culture 2D des cellules présentes dans les urines de donneurs sains. Cette approche est attrayante notamment par le caractère non invasif du recueil. Ces cellules permettent une expansion cellulaire beaucoup plus aisée (après optimisation du milieu de

culture par ajout d'additifs). Malgré un comportement de cellules souches en culture, nous n'avons pas pu affirmer leur souche et leur nature exacte reste inconnue. Cependant, ces cellules expriment les marqueurs spécifiques de l'urothélium à un niveau bien supérieur aux autres cellules souches (dérivées de la gelée de Wharton ou de la moelle osseuse par exemple). Le protocole d'uro-induction, qui doit permettre l'augmentation du niveau d'expression des marqueurs spécifiques de l'urothélium, n'a permis que leur maintien à un niveau stable, sans modification très significative par rapport au niveau d'expression initial. Ce résultat en demi-teinte est compensé par les résultats de la culture 3D sur biomatériaux. On observe d'abord des biomatériaux cellularisés de manière homogène par une monocouche de cellules jointives. Les zones du biomatériau sont cellularisées de la même façon, qu'elles soient situées dans un repli ou non, et seule une des faces du biomatériau comporte des cellules. Les cellules souches dérivées des urines sont donc capables d'adhérer au biomatériau et de s'y maintenir de manière prolongée. Les cellules marquent très positivement pour l'anticorps anti-cytokératine, ce qui permet d'affirmer une différenciation vers un phénotype urothélial. Enfin, la culture en condition tridimensionnelle semble avoir un effet bénéfique sur la différenciation de ces cellules vers un phénotype urothélial. On note en effet une augmentation du niveau d'expression des marqueurs de l'urothélium en biologie moléculaire, là où la culture monocouche prolongée induisait une hétérogénéité.

Les cellules souches mésenchymateuses dérivées de la gelée de Wharton présentent de manière indéniable des caractéristiques de cellules souches mésenchymateuses, dans leur phénotype et leurs capacités de prolifération. Initialement, elles ne présentent aucun signe de différenciation vers un phénotype urothélial, le niveau d'expression de ces marqueurs étant très faible à nul en RT-qPCR. La phase d'uro-induction permet la survie des cellules, contrairement aux cellules souches issues de la moelle osseuse qui n'ont jamais supporté cette étape restrictive. Elle induit des modifications de la morphologie cellulaire, mais modifie peu le faible niveau d'expression des marqueurs spécifiques de l'urothélium en biologie moléculaire. Ces marqueurs sont impactés par l'uro-induction de manière hétérogène (par exemple maintien du niveau d'expression d'UPK2 dans certains échantillons et augmentation significative dans d'autres). L'apparition d'un produit mucineux dans le milieu de culture à ce stade reste inexplicite. L'ensemencement et la culture 3D permettent d'obtenir des biomatériaux cellularisés homogènes. La monocouche cellulaire observée présente un marquage faible pour l'anticorps anti-cytokératine sur certains prélèvements, les autres ne présentant aucun marquage. La culture 3D sur biomatériau semble poursuivre l'effet hétérogène de l'uro-induction sur les cellules souches de la gelée de Wharton, certains échantillons exprimant un faible niveau de marqueurs urothéliaux, d'autres n'en exprimant pas.

Dans notre expérience, les cellules dérivées des urines sont le plus à même de reproduire un urothélium *in vitro*. Si leur phénotype et leur origine initiale restent peu clairs pour nous, elles semblent présenter un profil d'expression voisin des cellules urothéliales différenciées. Leur prolifération n'induit pas leur perte de différenciation. Elles sont capables de coloniser un biomatériau de manière homogène. Ces observations sont en accord avec l'engouement récent de la littérature pour ces cellules.

II. Conditions de culture

Si un seul protocole de culture cellulaire par type cellulaire est présenté dans ce travail, de nombreux autres ont été testés durant la thèse. En effet, l'application à la lettre des protocoles de culture issus de la littérature ne nous a pas permis d'obtenir des résultats satisfaisants. De multiples améliorations dans le rythme de culture, dans les milieux de culture, sur les supports de culture ont donc été apportées au fur et à mesure du travail de thèse. Elles ont abouti au protocole final présenté dans les parties « Matériels et Méthodes », puis appliqué à un grand nombre d'échantillons.

Ces conditions de culture semblent donc les plus favorables pour obtenir une prolifération cellulaire. Les résultats obtenus, notamment pour les cellules dérivées des urines sont prometteurs. Cependant, un épithélium multicouche étanche et homogène n'a pas été obtenu.

Des résultats plus favorables étant présentés dans la littérature, il existe certainement des moyens d'améliorer, avec les types cellulaires présentés dans ce travail, les conditions de culture pour permettre l'obtention de cet urothélium *in vitro*. Toutes les améliorations apportées dans le protocole ont porté sur le milieu de culture et la surface de culture. Les pistes d'amélioration sont probablement à chercher ailleurs.

L'utilisation de conditions de culture dynamiques semble avoir un effet favorable sur la culture de cellules urothéliales. Il s'agit alors au minimum de mettre en place une agitation mécanique des surfaces de culture, mais au mieux de cultiver les cellules dans un bioréacteur. Celui-ci mime alors les phases de remplissage et de déplétion de la vessie. La limite principale est la difficulté de développement et le coût d'un tel matériel.

La modification des paramètres environnementaux semble aussi une piste intéressante. En effet, toutes les analyses présentes dans ce travail ont été réalisées en conditions immergées à 37°C, en air ambiant. Cela correspond aux conditions des cellules urothéliales *in vivo* puisque celles-ci sont richement vascularisées et baignent dans l'urine liquide. Cependant, l'hypoxie, mais surtout la culture

à l'interface air-liquide semblent avoir un effet positif sur la différenciation et la stratification des cellules vers un phénotype urothélial. Le mécanisme d'action reste peu clair.

L'utilisation des facteurs paracrines relargués par les cellules urothéliales semble un facteur favorisant le développement d'un phénotype urothélial. L'idée est séduisante mais nécessiterait si possible l'analyse de ces facteurs, probablement présents dans les vésicules ou exosomes visibles dans les cellules en microscopie à contraste de phase. De plus, ces protocoles de cultures cellulaires multiples sont complexes et rendent leur transposition en clinique chez l'Homme délicate.

Enfin, la culture des cellules sur support perméable Transwell semble avoir des effets favorables sur leur organisation et leur différenciation Figure 119. Elle reproduit alors l'organisation polarisée des cellules avec un pôle apical et un pôle basal, présentant des compositions différentes (par l'intermédiaire de la sécrétion à un pôle de la cellule de facteurs paracrines par exemple). Elle facilite de plus les tests d'étanchéité nécessaires à l'évaluation de l'urothélium *in vitro*.

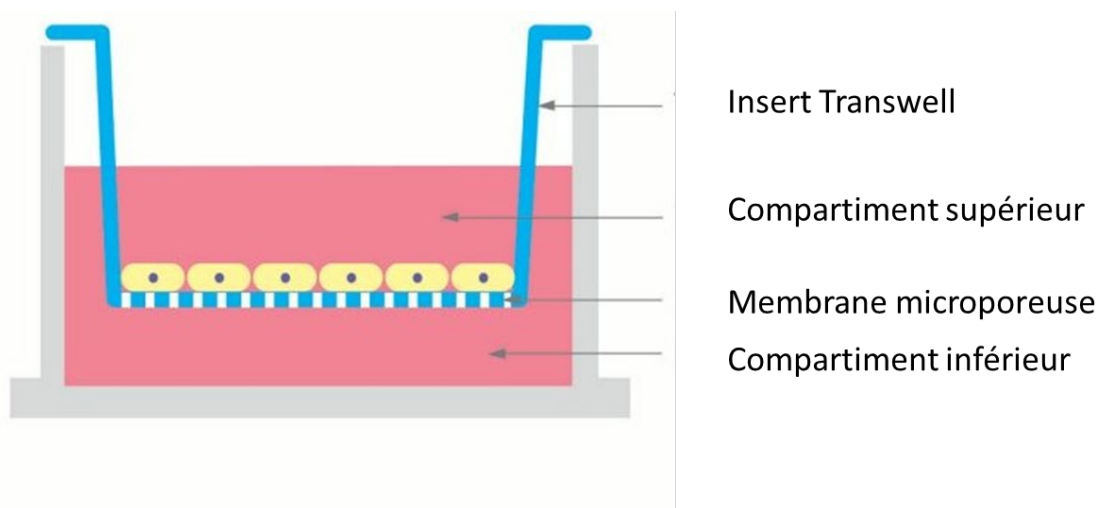


Figure 119: schéma représentant une culture cellulaire sur support perméable Transwell. Schéma obtenu sur <http://www.vandateb.com/en/Product/PKD-fw0qs1-33/Transwell>.

III. Biomatériau

Les cellules cultivées ayant peu de résistance mécanique, il convient de les ensemercer sur un biomatériau. Il est difficile d'avoir une idée précise sur ce sujet après avoir parcouru la littérature. En effet, la plupart des biomatériaux testés sont considérés favorables au développement de l'ingénierie tissulaire de l'urothélium.

Les biomatériaux originaux développés à partir d'alginate n'ont pas permis d'obtenir une organisation cellulaire satisfaisante pour une reconstruction de l'appareil urinaire. L'alginate en spray isole les cellules les unes des autres et empêche leur interaction et le développement nécessaire de jonctions

intercellulaires. Il n'est pas résorbé par les cellules en culture. L'alginate cryolyophilisé provoque le regroupement des cellules au sein de pores, sans réelle communication d'un pore à l'autre et sans résorption du biomatériau. De plus, l'alginate a une résistance mécanique limitée rendant sa suture délicate. C'est pour cette raison que nous avons abandonné le développement de ces biomatériaux.

Le CCC a permis l'adhésion des cellules et leur survie en culture prolongée. Nous avons rencontré des difficultés à récupérer puis à analyser ces biomatériaux après la culture 3D. Ils sont cependant résistants et stables et aucune rupture n'est à déplorer malgré des temps de culture prolongés. Leur implantation *in vivo* n'ayant pas été réalisée, nous n'avons pas d'expérience sur leurs capacités de résorption.

Le développement d'un biomatériau autologue semble une piste intéressante. Il convient alors d'obtenir des cellules capables de synthétiser une matrice, puis de les cultiver dans des conditions permettant la synthèse de cette matrice. L'ensemencement des cellules est ensuite réalisé sur la matrice autologue. Le fibroblaste est le type cellulaire habituellement utilisé. Cependant, la culture de différents types cellulaires sur matrice extracellulaire de gelée de Wharton donnant des résultats favorables, les cellules souches mésenchymateuses issues de la gelée de Wharton pourraient avoir un rôle dans la reconstruction des couches sous-jacentes de l'appareil urinaire. La reconstruction de la musculature serait dans ce cas la cible de choix, au vu du niveau élevé d'expression du marqueur des cellules musculaires lisses au sein des cellules souches de la gelée de Wharton. Cela ouvre la perspective d'une reconstruction couche par couche de l'urothélium par des cellules souches d'origines différentes.

IV. Implantation *in vivo*

L'étape d'implantation *in vivo* d'un biomatériau cellularisé n'a pas été réalisée dans ce travail de thèse. Selon les données de la littérature, l'implantation *in vivo*, si elle est réalisée, devrait au mieux se faire en situation orthotopique (c'est-à-dire au niveau de l'appareil excréteur urinaire) sur un modèle de grand animal (chien, porc). Cela impose le développement de cultures cellulaires animales dans des conditions souvent différentes des conditions de culture des cellules humaines. Concernant les biomatériaux cellularisés développés dans cette étude, ils semblent nécessiter une étape de développement supplémentaire (obtention d'un épithélium multicouche) et une étape d'analyse approfondie (étude de l'étanchéité) avant d'envisager leur implantation chez l'animal.

L'étape encore plus lointaine d'une implantation de ces biomatériaux cellularisés chez l'Homme n'est donc pas à l'ordre du jour. Cependant, une réflexion sur le type cellulaire à utiliser en fonction des indications peut être menée.

Les cellules obtenues à partir de biopsies de RTUP sont difficiles à cultiver et ne présentent pas de phénotype urothélial après l'expansion cellulaire. Elle impose la réalisation d'un geste invasif. En cas de cancer urothélial, leur utilisation expose à un risque de récurrence du cancer au niveau de la zone reconstruite. Leur utilisation chez l'Homme, en l'état, ne peut être recommandée.

Les cellules dérivées des urines sont attractives par leur facilité de récupération et leur phénotype urothélial initial maintenu lors des étapes de culture. Le risque de récurrence de cancer urothélial semble plus éloigné mais doit être évalué. Elles semblent le plus à même de reconstruire l'urothélium par ingénierie tissulaire.

Les cellules souches mésenchymateuses dérivées de la gelée de Wharton présentent initialement très peu de signes de différenciation vers l'urothélium. La phase d'uro-induction provoque des effets hétérogènes sur leurs profils d'expression et n'aboutit que dans certains cas à l'expression de certains marqueurs urothéliaux. Leur utilisation pour la reconstruction de l'urothélium doit être optimisée. Leur intérêt pourrait être la reconstruction des autres couches de l'appareil urinaire (sous-muqueuse, musculuse). Leurs capacités immunomodulatrices auraient un intérêt lors de la réimplantation pour guider la réponse du receveur en cas d'allogreffe.

V. [Reconstruction d'un urothélium *in vitro*](#)

Cet objectif semble plus atteignable à moyen terme que la réimplantation *in vivo*. Les cellules dérivées des urines semblent être le contingent cellulaire à privilégier. Cependant, une meilleure évaluation des caractéristiques initiales des cellules, l'obtention d'un urothélium multicouche et l'évaluation de ses propriétés sont des étapes indispensables avant de proposer son utilisation courante dans l'industrie pharmaceutique.

[Conclusion](#)

L'ingénierie tissulaire de l'urothélium est une étape nécessaire à la création d'un néotissu visant à reconstruire l'appareil urinaire par ingénierie tissulaire.

Les biopsies provenant de RTUP et localisées au niveau du col de la vessie permettent d'obtenir en routine du matériel contenant des cellules urothéliales humaines. Cependant, les difficultés d'expansion cellulaire, la dédifférenciation induite par cette expansion, et la mauvaise adhésion cellulaire au biomatériau n'ont pas permis d'obtenir grâce à ce matériel un urothélium *in vitro*.

Les cellules dérivées des urines, obtenues par centrifugation urinaire, présentent certaines caractéristiques de cellules souche. Cependant, leur souchitude n'a pas pu être prouvée dans ce travail.

Elles sont cependant capables de reproduire une monocouche cellulaire exprimant des marqueurs spécifiques de l'urothélium en culture tridimensionnelle. L'obtention d'une stratification cellulaire puis l'évaluation des propriétés du biomatériau cellularisé seront les étapes ultérieures permettant de qualifier le néotissu obtenu d'urothélium *in vitro*.

Les cellules souches mésenchymateuses dérivées de la gelée de Wharton sont incomplètement orientées vers un phénotype urothélial par la phase d'uro-induction. Elles sont cependant capables de coloniser un biomatériau par une monocouche cellulaire.

Le biomatériau CCC permet l'adhésion et la culture prolongée de cellules en trois dimensions. Il est robuste et difficilement manipulable. Ses capacités de résorption n'ont pas été évaluées.

Bibliographie

1. Jost SP, Gosling JA, Dixon JS. The morphology of normal human bladder urothelium. *J Anat.* déc 1989;167:103-15.
2. Petry G, Amon H. [Light and electron microscopic studies on the structure and dynamics of transitional epithelium]. *Z Zellforsch Mikrosk Anat.* 1966;69:587-612.
3. Khandelwal P, Abraham SN, Apodaca G. Cell biology and physiology of the uroepithelium. *Am J Physiol Renal Physiol.* déc 2009;297(6):F1477-501.
4. Tanaka ST, Ishii K, DeMarco RT, Pope JC, Brock JW, Hayward SW. Endodermal origin of bladder trigone inferred from mesenchymal-epithelial interaction. *J Urol.* janv 2010;183(1):386-91.
5. Pokrywczyńska M, Kloskowski T, Balcerczyk D, Buhl M, Jundziłł A, Nowacki M, et al. Stem cells and differentiated cells differ in their sensitivity to urine in vitro. *Journal of Cellular Biochemistry.* 2018;119(2):2307-19.
6. Adamowicz J, Kloskowski T, Tworkiewicz J, Pokrywczyńska M, Drewa T. Urine is a highly cytotoxic agent: does it influence stem cell therapies in urology? *Transplant Proc.* juin 2012;44(5):1439-41.
7. Sun T-T. Altered phenotype of cultured urothelial and other stratified epithelial cells: implications for wound healing. *American Journal of Physiology-Renal Physiology.* juill 2006;291(1):F9-21.
8. Guelfi G, Stefanetti V, Zampini D, Oommen OP, Brecchia G, Dall'Aglio C, et al. Gold nanoparticles approach to detect chondroitin sulphate and hyaluronic acid urothelial coating. *Sci Rep* [Internet]. 4 sept 2017 [cité 3 juill 2020];7. Disponible sur: <https://www.ncbi.nlm.nih.gov/pmc/articles/PMC5583281/>
9. Smith NJ, Hinley J, Varley CL, Eardley I, Trejdosiewicz LK, Southgate J. The human urothelial tight junction: claudin 3 and the ZO-1 α switch. *Bladder (San Franc).* 2015;2(1):e9.
10. Savoie P-H, Laroche J, Vallier C, Fournier R. Réparations chirurgicales des lésions de l'uretère. [//www.em-premium.com/data/traites/t02/41-55991/](http://www.em-premium.com/data/traites/t02/41-55991/) [Internet]. 11 janv 2013 [cité 20 juin 2019]; Disponible sur: <http://www.em-premium.com/article/760937>
11. Benadiba S, Pashootan P, Ploussard G, Artus PM, Cortesse A, Meria P, et al. Entéroplasties de substitution chez l'homme : principe et réalisation. 2020;26.
12. Gilbert SM, Hensle TW. Metabolic Consequences and Long-Term Complications of Enterocystoplasty in Children: A Review. *Journal of Urology.* avr 2005;173(4):1080-6.
13. Lam Van Ba O, Aharony S, Loutochin O, Corcos J. Bladder tissue engineering: A literature review. *Adv Drug Deliv Rev.* nov 2014;
14. Atala A, Bauer SB, Soker S, Yoo JJ, Retik AB. Tissue-engineered autologous bladders for patients needing cystoplasty. *Lancet.* avr 2006;367(9518):1241-6.
15. Caione P, Boldrini R, Salerno A, Nappo SG. Bladder augmentation using acellular collagen biomatrix: a pilot experience in exstrophic patients. *Pediatr Surg Int.* avr 2012;28(4):421-8.

16. Schaefer M, Kaiser A, Stehr M, Beyer HJ. Bladder augmentation with small intestinal submucosa leads to unsatisfactory long-term results. *Journal of Pediatric Urology*. déc 2013;9(6, Part A):878-83.
17. Joseph DB, Borer JG, De Filippo RE, Hodges SJ, McLorie GA. Autologous Cell Seeded Biodegradable Scaffold for Augmentation Cystoplasty: Phase II Study in Children and Adolescents with Spina Bifida. *The Journal of Urology*. mai 2014;191(5):1389-95.
18. Zhang F, Liao L. Tissue engineered cystoplasty augmentation for treatment of neurogenic bladder using small intestinal submucosa: an exploratory study. *J Urol*. août 2014;192(2):544-50.
19. Zhang F, Liao L. Long-term follow-up of neurogenic bladder patients after bladder augmentation with small intestinal submucosa. *World J Urol*. 11 nov 2019;
20. Fu Q, Cao Y-L. Tissue Engineering and Stem Cell Application of Urethroplasty: From Bench to Bedside. *Urology*. févr 2012;79(2):246-53.
21. Raya-Rivera A, Esquiliano DR, Yoo JJ, Lopez-Bayghen E, Soker S, Atala A. Tissue-engineered autologous urethras for patients who need reconstruction: an observational study. *Lancet*. avr 2011;377(9772):1175-82.
22. Guillotreau J, Gamé X. Dérivations urinaires non continentes définitives. //www.em-premium.com/data/traites/t02/41-53436/ [Internet]. mars 2015 [cité 20 juin 2019]; Disponible sur: <http://www.em.premium.com/article/964971>
23. Hétet J-F, Rigaud J, Karam G, Glémain P, Le Normand L, Bouchot O, et al. [Complications of Bricker ileal conduit urinary diversion: analysis of a series of 246 patients]. *Prog Urol*. févr 2005;15(1):23-9; discussion 29.
24. Janke HP, de Jonge PKJD, Feitz WFJ, Oosterwijk E. Reconstruction Strategies of the Ureter and Urinary Diversion Using Tissue Engineering Approaches. *Tissue Eng Part B Rev*. juin 2019;25(3):237-48.
25. Orphanet: Interstitial cystitis Bladder pain syndrome [Internet]. [cité 16 avr 2020]. Disponible sur: [https://www.orpha.net/consor/cgibin/Disease_Search.php?lng=FR&data_id=10441&Disease\(s\)%20concerned=Interstitial-cystitis-Bladder-pain-syndrome&title=Interstitial-cystitis-Bladder-pain-syndrome&search=Disease_Search_Simple](https://www.orpha.net/consor/cgibin/Disease_Search.php?lng=FR&data_id=10441&Disease(s)%20concerned=Interstitial-cystitis-Bladder-pain-syndrome&title=Interstitial-cystitis-Bladder-pain-syndrome&search=Disease_Search_Simple)
26. Cicek N, Yildiz N, Alpay H. Intravesical hyaluronic acid treatment in recurrent urinary tract infections in children with spina bifida and neurogenic bladder. *Journal of Pediatric Urology*. juin 2020;16(3):366.e1-366.e5.
27. Baker SC, Shabir S, Southgate J. Biomimetic urothelial tissue models for the in vitro evaluation of barrier physiology and bladder drug efficacy. *Mol Pharm*. juill 2014;11(7):1964-70.
28. Chua ME, Farhat WA, Ming JM, McCammon KA. Review of clinical experience on biomaterials and tissue engineering of urinary bladder. *World J Urol*. juin 2019;
29. Adamowicz J, Kuffel B, Van Breda SV, Pokrwczyńska M, Drewa T. Reconstructive urology and tissue engineering: Converging developmental paths. *J Tissue Eng Regen Med*. mars 2019;13(3):522-33.
30. Kim B-S, Baez CE, Atala A. Biomaterials for tissue engineering. *World J Urol*. févr 2000;18(1):2-9.

31. Liu Y, Bharadwaj S, Lee SJ, Atala A, Zhang Y. Optimization of a natural collagen scaffold to aid cell–matrix penetration for urologic tissue engineering. *Biomaterials*. août 2009;30(23):3865-73.
32. Montzka K, Läufer T, Becker C, Grosse J, Heidenreich A. Microstructure and cytocompatibility of collagen matrices for urological tissue engineering. *BJU International*. juin 2011;107(12):1974-81.
33. Shoseyov O, Posen Y, Grynspan F. Human collagen produced in plants. *Bioengineered*. janv 2014;5(1):49-52.
34. Singh A, Bivalacqua TJ, Sopko N. Urinary Tissue Engineering: Challenges and Opportunities. *Sex Med Rev*. 2018;6(1):35-44.
35. Orabi H, AbouShwareb T, Zhang Y, Yoo JJ, Atala A. Cell-Seeded Tubularized Scaffolds for Reconstruction of Long Urethral Defects: A Preclinical Study. *Eur Urol*. mars 2013;63(3):531-8.
36. Reakasame S, Boccaccini AR. Oxidized Alginate-Based Hydrogels for Tissue Engineering Applications: A Review. *Biomacromolecules*. janv 2018;19(1):3-21.
37. Moon SJ, Kim DH, Jo JK, Chung JH, Lee JY, Park SY, et al. Bladder Reconstruction Using Bovine Pericardium in a Case of Enterovesical Fistula. *Korean J Urol*. févr 2011;52(2):150-3.
38. Kajbafzadeh A-M, Esfahani SA, Talab SS, Elmi A, Monajemzadeh M. In-vivo autologous bladder muscular wall regeneration: Application of tissue-engineered pericardium in a model of bladder as a bioreactor. *Journal of Pediatric Urology*. juin 2011;7(3):317-23.
39. Arikan N, Özdiler E, Yaman Ö, Gögüs O. Augmentation Duracystoplasty in Neurogenic Bladder Dysfunction. *International Journal of Urology*. 1995;2(3):172-5.
40. Jerman UD, Veranič P, Kreft ME. Amniotic membrane scaffolds enable the development of tissue-engineered urothelium with molecular and ultrastructural properties comparable to that of native urothelium. *Tissue Eng Part C Methods*. avr 2014;20(4):317-27.
41. Ramuta TŽ, Kreft ME. Human Amniotic Membrane and Amniotic Membrane-Derived Cells: How Far Are We from Their Use in Regenerative and Reconstructive Urology? *Cell Transplant*. janv 2018;27(1):77-92.
42. Ji Y, Zhou J, Sun T, Tang K, Xiong Z, Ren Z, et al. Diverse preparation methods for small intestinal submucosa (SIS): Decellularization, components, and structure. *Journal of Biomedical Materials Research Part A*. 2019;107(3):689-97.
43. Lin H-K, Godiwalla SY, Palmer B, Frimberger D, Yang Q, Madihally SV, et al. Understanding roles of porcine small intestinal submucosa in urinary bladder regeneration: identification of variable regenerative characteristics of small intestinal submucosa. *Tissue Eng Part B Rev*. févr 2014;20(1):73-83.
44. Yoo JJ, Meng J, Oberpenning F, Atala A. Bladder augmentation using allogenic bladder submucosa seeded with cells. *Urology*. févr 1998;51(2):221-5.
45. Sartoneva R, Haaparanta A-M, Lahdes-Vasama T, Mannerström B, Kellomäki M, Salomäki M, et al. Characterizing and optimizing poly-l-lactide-co-ε-caprolactone membranes for urothelial tissue engineering. *J R Soc Interface*. déc 2012;9(77):3444-54.

46. Jeong SI, Kim B-S, Kang SW, Kwon JH, Lee YM, Kim SH, et al. In vivo biocompatibility and degradation behavior of elastic poly(l-lactide-co-ε-caprolactone) scaffolds. *Biomaterials*. déc 2004;25(28):5939-46.
47. Kim U-J, Park J, Joo Kim H, Wada M, Kaplan DL. Three-dimensional aqueous-derived biomaterial scaffolds from silk fibroin. *Biomaterials*. mai 2005;26(15):2775-85.
48. Mauney JR, Cannon GM, Lovett ML, Gong EM, DiVizio D, Kaplan DL, et al. Evaluation of Gel Spun Silk-Based Biomaterials in a Murine Model of Bladder Augmentation. *Biomaterials*. janv 2011;32(3):808-18.
49. Roth CC, Mondalek FG, Kibar Y, Ashley RA, Bell CH, Califano JA, et al. Bladder regeneration in a canine model using hyaluronic acid-poly(lactic-co-glycolic-acid) nanoparticle modified porcine small intestinal submucosa. *BJU International*. juill 2011;108(1):148-55.
50. Cartwright LM, Shou Z, Yeger H, Farhat WA. Porcine bladder acellular matrix porosity: Impact of hyaluronic acid and lyophilization. *Journal of Biomedical Materials Research Part A*. 2006;77A(1):180-4.
51. Ardeshiryajimi A, Ghaderian SM-H, Omrani MD, Moradi SL. Biomimetic scaffold containing PVDF nanofibers with sustained TGF-β release in combination with AT-MSCs for bladder tissue engineering. *Gene*. nov 2018;676:195-201.
52. Franck D, Gil ES, Adam RM, Kaplan DL, Chung YG, Estrada CR, et al. Evaluation of Silk Biomaterials in Combination with Extracellular Matrix Coatings for Bladder Tissue Engineering with Primary and Pluripotent Cells. *PLoS One* [Internet]. févr 2013 [cité 15 janv 2020];8(2). Disponible sur: <http://www.ncbi.nlm.nih.gov/pmc/articles/PMC3567020/>
53. Horst M, Madduri S, Milleret V, Sulser T, Gobet R, Eberli D. A bilayered hybrid microfibrillar PLGA–Acellular matrix scaffold for hollow organ tissue engineering. *Biomaterials*. févr 2013;34(5):1537-45.
54. Duchene DA, Jacomides L, Ogan K, Lindberg G, Johnson BD, Pearle MS, et al. Ureteral replacement using small-intestinal submucosa and a collagen inhibitor in a porcine model. *J Endourol*. juin 2004;18(5):507-11.
55. Shalhav AL, Elbahnasy AM, Bercowsky E, Kovacs G, Brewer A, Maxwell KL, et al. Laparoscopic replacement of urinary tract segments using biodegradable materials in a large-animal model. *J Endourol*. mai 1999;13(4):241-4.
56. Dahms SE, Piechota HJ, Nunes L, Dahiya R, Lue TF, Tanagho EA. Free ureteral replacement in rats: regeneration of ureteral wall components in the acellular matrix graft. *Urology*. nov 1997;50(5):818-25.
57. Jonge P de, Simaioforidis V, Geutjes P, Oosterwijk E, Feitz W. Ureteral reconstruction with reinforced collagen scaffolds in a porcine model. *Journal of Tissue Engineering and Regenerative Medicine*. 2018;12(1):80-8.
58. Iijima K, Igawa Y, Imamura T, Moriizumi T, Nikaido T, Konishi I, et al. Transplantation of preserved human amniotic membrane for bladder augmentation in rats. *Tissue Eng*. mars 2007;13(3):513-24.

59. Xiao D, Yan H, Wang Q, Lv X, Zhang M, Zhao Y, et al. Trilayer Three-Dimensional Hydrogel Composite Scaffold Containing Encapsulated Adipose-Derived Stem Cells Promotes Bladder Reconstruction via SDF-1 α /CXCR4 Pathway. *ACS Appl Mater Interfaces*. nov 2017;9(44):38230-41.
60. Pokrywczynska M, Jundzill A, Warda K, Buchholz L, Rasmus M, Adamowicz J, et al. Does the Mesenchymal Stem Cell Source Influence Smooth Muscle Regeneration in Tissue-Engineered Urinary Bladders? *Cell Transplant*. nov 2017;26(11):1780-91.
61. Gaudio CD, Vianello A, Bellezza G, Maulà V, Sidoni A, Zucchi A, et al. Evaluation of electrospun bioresorbable scaffolds for tissue-engineered urinary bladder augmentation. *Biomed Mater*. 1 août 2013;8(4):045013.
62. Kajbafzadeh A-M, Khorramirouz R, Masoumi A, Keihani S, Nabavizadeh B. Decellularized human fetal intestine as a bioscaffold for regeneration of the rabbit bladder submucosa. *J Pediatr Surg*. sept 2018;53(9):1781-8.
63. Zhou L, Xia J, Wang P, Jia R, Zheng J, Yao X, et al. Autologous Smooth Muscle Progenitor Cells Enhance Regeneration of Tissue-Engineered Bladder. *Tissue Eng Part A*. 2018;24(13-14):1066-81.
64. Pokrywczynska M, Jundzill A, Rasmus M, Adamowicz J, Balcerczyk D, Buhl M, et al. Understanding the role of mesenchymal stem cells in urinary bladder regeneration—a preclinical study on a porcine model. *Stem Cell Res Ther* [Internet]. nov 2018 [cité 20 déc 2019];9. Disponible sur: <https://www.ncbi.nlm.nih.gov/pmc/articles/PMC6260700/>
65. Gasanz C, Raventós C, Temprana-Salvador J, Esteves M, Fonseca C, de Torres I, et al. Use of an acellular collagen-elastin matrix to support bladder regeneration in a porcine model of peritoneocystoplasty. *Cent European J Urol*. 2018;71(3):353-9.
66. Roelofs LAJ, de Jonge PKJD, Oosterwijk E, Tiemessen DM, Kortmann BBM, de Gier RPE, et al. Bladder Regeneration Using Multiple Acellular Scaffolds with Growth Factors in a Bladder. *Tissue Eng Part A*. 2018;24(1-2):11-20.
67. Sivaraman S, Amoroso N, Gu X, Purves JT, Hughes FM, Wagner WR, et al. Evaluation of Poly (Carbonate-Urethane) Urea (PCUU) Scaffolds for Urinary Bladder Tissue Engineering. *Ann Biomed Eng*. déc 2018;
68. Zhou Z, Yan H, Liu Y, Xiao D, Li W, Wang Q, et al. Adipose-derived stem-cell-implanted poly(ϵ -caprolactone)/chitosan scaffold improves bladder regeneration in a rat model. *Regen Med*. 2018;13(3):331-42.
69. Liu Y, Ma W, Liu B, Wang Y, Chu J, Xiong G, et al. Urethral reconstruction with autologous urine-derived stem cells seeded in three-dimensional porous small intestinal submucosa in a rabbit model. *Stem Cell Research & Therapy*. mars 2017;8(1):63.
70. Liao W, Yang S, Song C, Li Y, Meng L, Li X, et al. Tissue-engineered tubular graft for urinary diversion after radical cystectomy in rabbits. *Journal of Surgical Research*. juin 2013;182(2):185-91.
71. Meng L, Liao W, Yang S, Xiong Y, Song C, Liu L. Tissue-engineered tubular substitutions for urinary diversion in a rabbit model. *Exp Biol Med (Maywood)*. janv 2016;241(2):147-56.

72. Geutjes P, Roelofs L, Hoogenkamp H, Walraven M, Kortmann B, de Gier R, et al. Tissue engineered tubular construct for urinary diversion in a preclinical porcine model. *J Urol.* août 2012;188(2):653-60.
73. Adamowicz J, Van Breda SV, Kloskowski T, Juszczak K, Pokrywczynska M, Drewa T. Constructing artificial urinary conduits: current capabilities and future potential. *Expert Rev Med Devices.* févr 2019;16(2):135-44.
74. Sloff M, Simaioforidis V, Tiemessen DM, Janke HP, Kortmann BBM, Roelofs LAJ, et al. Tubular Constructs as Artificial Urinary Conduits. *J Urol.* oct 2016;196(4):1279-86.
75. Zhang Y, Atala A. Urothelial cell culture: stratified urothelial sheet and three-dimensional growth of urothelial structure. *Methods Mol Biol.* 2013;945:383-99.
76. Chamorro CI, Zeiai S, Engberg GR, Brodin D, Nordenskjöld A, Fossum M. A study on proliferation and gene expression in normal human urothelial cells in culture. *Tissue Eng Part A.* févr 2015;21(3-4):510-7.
77. Chamorro CI, Zeiai S, Reinfeldt Engberg G, Brodin D, Lundin J, Nordenskjöld A, et al. Study on genetic stability in human urothelial cells in vitro. *J Tissue Eng Regen Med.* 2018;12(2):e720-6.
78. Chabaud S, Saba I, Baratange C, Boiroux B, Leclerc M, Rousseau A, et al. Urothelial cell expansion and differentiation are improved by exposure to hypoxia. *Journal of Tissue Engineering and Regenerative Medicine.* 2017;11(11):3090-9.
79. Buhl M, Kloskowski T, Jundzill A, Gagat M, Balcerczyk D, Adamowicz J, et al. The different expression of key markers on urothelial holoclonal, meroclonal, and paraclonal cells in in vitro culture. *Cell Biology International.* 2019;43(5):456-65.
80. Subramaniam R, Hinley J, Stahlschmidt J, Southgate J. Tissue Engineering Potential of Urothelial Cells From Diseased Bladders. *The Journal of Urology.* nov 2011;186(5):2014-20.
81. Garthwaite M, Hinley J, Cross W, Warwick RM, Ambrose A, Hardaker H, et al. Use of donor bladder tissues for in vitro research. *BJU Int.* janv 2014;113(1):160-6.
82. Leonhäuser D, Vogt M, Tolba RH, Grosse JO. Potential in two types of collagen scaffolds for urological tissue engineering applications - Are there differences in growth behaviour of juvenile and adult vesical cells? *J Biomater Appl.* févr 2016;30(7):961-73.
83. Davis NF, Mooney R, Piterina AV, Callanan A, McGuire BB, Flood HD, et al. Construction and evaluation of urinary bladder bioreactor for urologic tissue-engineering purposes. *Urology.* oct 2011;78(4):954-60.
84. Davis NF, Callanan A. Development of a Bladder Bioreactor for Tissue Engineering in Urology. *Methods Mol Biol.* 2016;1502:213-21.
85. Tiemessen D, de Jonge P, Daamen W, Feitz W, Geutjes P, Oosterwijk E. The effect of a cyclic uniaxial strain on urinary bladder cells. *World J Urol.* oct 2017;35(10):1531-9.
86. Cross WR, Eardley I, Leese HJ, Southgate J. A biomimetic tissue from cultured normal human urothelial cells: analysis of physiological function. *American Journal of Physiology - Renal Physiology.* août 2005;289(2):F459-68.

87. Wan Q, Xiong G, Liu G, Shupe TD, Wei G, Zhang D, et al. Urothelium with barrier function differentiated from human urine-derived stem cells for potential use in urinary tract reconstruction. *Stem Cell Research & Therapy*. nov 2018;9(1):304.
88. Zupančič D, Mrak Poljšak K, Kreft ME. Co-culturing porcine normal urothelial cells, urinary bladder fibroblasts and smooth muscle cells for tissue engineering research. *Cell Biology International*. avr 2018;42(4):411-24.
89. Singh A, Lee D, Jeong H, Yu C, Li J, Fang CH, et al. Tissue-Engineered Neo-Urinary Conduit from Decellularized Trachea. *Tissue Eng Part A*. oct 2018;24(19-20):1456-67.
90. Davis NF, Mooney R, Piterina AV, Callanan A, Flood HD, McGloughlin TM. Cell-seeded extracellular matrices for bladder reconstruction: an ex vivo comparative study of their biomechanical properties. *Int J Artif Organs*. avr 2013;36(4):251-8.
91. Sloff M, Simaioforidis V, de Vries R, Oosterwijk E, Feitz W. Tissue engineering of the bladder--reality or myth? A systematic review. *J Urol*. oct 2014;192(4):1035-42.
92. Reinfeldt Engberg G, Chamorro CI, Nordenskjöld A, Fossum M. Expansion of Submucosal Bladder Wall Tissue In Vitro and In Vivo. *Biomed Res Int [Internet]*. 2016 [cité 9 déc 2019];2016. Disponible sur: <https://www.ncbi.nlm.nih.gov/pmc/articles/PMC5062021/>
93. Oberpenning F, Meng J, Yoo JJ, Atala A. De novo reconstitution of a functional mammalian urinary bladder by tissue engineering. *Nat Biotechnol*. févr 1999;17(2):149-55.
94. Sievert K-D, Daum L, Maurer S, Toomey P, Vaegler M, Aufderklamm S, et al. Urethroplasty performed with an autologous urothelium-vegetated collagen fleece to treat urethral stricture in the minipig model. *World J Urol*. sept 2019;
95. Drewa T. The artificial conduit for urinary diversion in rats: a preliminary study. *Transplant Proc*. juin 2007;39(5):1647-51.
96. Basu J, Jayo MJ, Ilagan RM, Guthrie KI, Sangha N, Genheimer CW, et al. Regeneration of native-like neo-urinary tissue from nonbladder cell sources. *Tissue Eng Part A*. mai 2012;18(9-10):1025-34.
97. Marino L, Castaldi MA, Rosamilio R, Ragni E, Vitolo R, Fulgione C, et al. Mesenchymal Stem Cells from the Wharton's Jelly of the Human Umbilical Cord: Biological Properties and Therapeutic Potential. *Int J Stem Cells*. avr 2019;12(2):218-26.
98. Sharma AK, Bury MI, Fuller NJ, Marks AJ, Kollhoff DM, Rao MV, et al. Cotransplantation with specific populations of spina bifida bone marrow stem/progenitor cells enhances urinary bladder regeneration. *Proc Natl Acad Sci U S A*. mars 2013;110(10):4003-8.
99. Wang Y, Zhou S, Yang R, Zou Q, Zhang K, Tian Q, et al. Bioengineered bladder patches constructed from multilayered adipose-derived stem cell sheets for bladder regeneration. *Acta Biomaterialia [Internet]*. 12 déc 2018 [cité 20 déc 2019]; Disponible sur: <http://www.sciencedirect.com/science/article/pii/S1742706118307414>
100. Kang HS, Choi SH, Kim BS, Choi JY, Park G-B, Kwon TG, et al. Advanced Properties of Urine Derived Stem Cells Compared to Adipose Tissue Derived Stem Cells in Terms of Cell Proliferation, Immune Modulation and Multi Differentiation. *J Korean Med Sci*. déc 2015;30(12):1764-76.

101. Iannaccone PM, Galat V, Bury MI, Ma YC, Sharma AK. The utility of stem cells in pediatric urinary bladder regeneration. *Pediatric Research*. janv 2018;83(1-2):258-66.
102. Defined populations of bone marrow derived mesenchymal stem and endothelial progenitor cells for bladder regeneration. - PubMed - NCBI [Internet]. [cité 14 déc 2019]. Disponible sur: <https://www.ncbi.nlm.nih.gov/pubmed/?term=Defined+populations+of+bone+marrow+derived+mesenchymal+stem+and+endothelial+progenitor+cells+for+bladder+regeneration>.
103. Kanematsu A, Yamamoto S, Iwai-Kanai E, Kanatani I, Imamura M, Adam RM, et al. Induction of smooth muscle cell-like phenotype in marrow-derived cells among regenerating urinary bladder smooth muscle cells. *Am J Pathol*. févr 2005;166(2):565-73.
104. Sharma AK, Hota PV, Matoka DJ, Fuller NJ, Jandali D, Thaker H, et al. Urinary bladder smooth muscle regeneration utilizing bone marrow derived mesenchymal stem cell seeded elastomeric poly(1,8-octanediol-co-citrate) based thin films. *Biomaterials*. août 2010;31(24):6207-17.
105. pubmeddev, al IT et. Engineered bone marrow-derived cell sheets restore structure and function of radiation-injured rat urinary bladders. - PubMed - NCBI [Internet]. [cité 14 déc 2019]. Disponible sur: <https://www.ncbi.nlm.nih.gov/pubmed/?term=Engineered+bone+marrow-derived+cell+sheets+restore+structure+and+function+of+radiation-injured+rat+urinary+bladders>
106. Salehi-pourmehr H, Rahbarghazi R, Mahmoudi J, Roshangar L, Chapple CR, Hajebrahami S, et al. Intra-bladder wall transplantation of bone marrow mesenchymal stem cells improved urinary bladder dysfunction following spinal cord injury. *Life Sciences*. mars 2019;221:20-8.
107. Sadahide K, Teishima J, Inoue S, Tamura T, Kamei N, Adachi N, et al. Endoscopic repair of the urinary bladder with magnetically labeled mesenchymal stem cells: Preliminary report. *Regen Ther*. déc 2018;10:46-53.
108. Zhang Y, McNeill E, Tian H, Soker S, Andersson K-E, Yoo JJ, et al. Urine derived cells are a potential source for urological tissue reconstruction. *J Urol*. nov 2008;180(5):2226-33.
109. Yang H, Chen B, Deng J, Zhuang G, Wu S, Liu G, et al. Characterization of rabbit urine-derived stem cells for potential application in lower urinary tract tissue regeneration. *Cell Tissue Res*. nov 2018;374(2):303-15.
110. Zhao Z, Liu D, Chen Y, Kong Q, Li D, Zhang Q, et al. Ureter tissue engineering with vessel extracellular matrix and differentiated urine-derived stem cells. *Acta Biomaterialia*. avr 2019;88:266-79.
111. Kloskowski T, Nowacki M, Pokrywczyńska M, Drewa T. Urine – A waste or the future of regenerative medicine? *Medical Hypotheses*. avr 2015;84(4):344-9.
112. Bodin A, Bharadwaj S, Wu S, Gatenholm P, Atala A, Zhang Y. Tissue-engineered conduit using urine-derived stem cells seeded bacterial cellulose polymer in urinary reconstruction and diversion. *Biomaterials*. déc 2010;31(34):8889-901.
113. Lu J, Zhu L-F, Cai Y-M, Dong H-Y, Zhu L, Tan J-M. Isolation and multipotential differentiation of mesenchymal stromal cell-like progenitor cells from human bladder. *Mol Med Rep*. janv 2019;19(1):187-94.

114. Suzuki K, Koyanagi-Aoi M, Uehara K, Hinata N, Fujisawa M, Aoi T. Directed differentiation of human induced pluripotent stem cells into mature stratified bladder urothelium. *Sci Rep* [Internet]. juill 2019 [cité 17 déc 2019];9. Disponible sur: <https://www.ncbi.nlm.nih.gov/pmc/articles/PMC6642190/>
115. Mirzaei A, Saburi E, Islami M, Ardeshiryajimi A, Omrani MD, Taheri M, et al. Bladder smooth muscle cell differentiation of the human induced pluripotent stem cells on electrospun Poly(lactide-co-glycolide) nanofibrous structure. *Gene*. avr 2019;694:26-32.
116. Boumelhem BB, Fraser ST, Assinder SJ. Differentiation of Urothelium from Mouse Embryonic Stem Cells in Chemically Defined Conditions. *Methods Mol Biol*. 2019;2029:103-15.
117. Osborn SL, Kurzrock EA. In Vitro Differentiation and Propagation of Urothelium from Pluripotent Stem Cell Lines. *Methods Mol Biol*. 2018;1655:137-44.
118. Kim A, Yu HY, Lim J, Ryu C-M, Kim YH, Heo J, et al. Improved efficacy and in vivo cellular properties of human embryonic stem cell derivative in a preclinical model of bladder pain syndrome. *Sci Rep* [Internet]. août 2017 [cité 19 déc 2019];7. Disponible sur: <https://www.ncbi.nlm.nih.gov/pmc/articles/PMC5567131/>
119. Bivalacqua Trinity, Steinberg Gary, Smith Norm, Joice Gregory, Sopko Nikolai, Lerner Seth, et al. Lba6 final results of a phase 1 clinical trial evaluating the use of a tissue engineered neo-urinary conduit using adipose derived smooth muscle cells for urinary reconstruction. *Journal of Urology*. avr 2018;199(4S):e579-e579.
120. Maj M, Kokocha A, Bajek A, Drewa T. The interplay between adipose-derived stem cells and bladder cancer cells. *Sci Rep* [Internet]. oct 2018 [cité 8 nov 2020];8. Disponible sur: <https://www.ncbi.nlm.nih.gov/pmc/articles/PMC6181926/>
121. Wang Y-T, Shi T, Srivastava S, Kagan J, Liu T, Rodland KD. Proteomic Analysis of Exosomes for Discovery of Protein Biomarkers for Prostate and Bladder Cancer. *Cancers*. sept 2020;12(9):2335.
122. Board PATE. [Figure, Transurethral resection of the prostate...] [Internet]. National Cancer Institute (US); 2019 [cité 27 avr 2020]. Disponible sur: https://www.ncbi.nlm.nih.gov/books/NBK65915/figure/CDR0000062965__228/
123. Schmidt T, Stachon S, Mack A, Rohde M, Just L. Evaluation of a Thin and Mechanically Stable Collagen Cell Carrier. *Tissue Eng Part C Methods*. déc 2011;17(12):1161-70.
124. Lobban ED, Smith BA, Hall GD, Harnden P, Roberts P, Selby PJ, et al. Uroplakin gene expression by normal and neoplastic human urothelium. *Am J Pathol*. déc 1998;153(6):1957-67.
125. Southgate J, Hutton KA, Thomas DF, Trejdosiewicz LK. Normal human urothelial cells in vitro: proliferation and induction of stratification. *Lab Invest*. oct 1994;71(4):583-94.
126. Neybecker P, Henrionnet C, Pape E, Mainard D, Galois L, Loeuille D, et al. In vitro and in vivo potentialities for cartilage repair from human advanced knee osteoarthritis synovial fluid-derived mesenchymal stem cells. *Stem Cell Res Ther*. nov 2018;9(1):329.
127. Harmouch C, El-Omar R, Labrude P, Decot V, Menu P, Kerdjoudj H. Influence of serum percentage on the behavior of Wharton's jelly mesenchymal stem cells in culture. *Biomed Mater Eng*. 2013;23(4):273-80.

128. Laroye C, Gauthier M, Antonot H, Decot V, Reppel L, Bensoussan D. Mesenchymal Stem/Stromal Cell Production Compliant with Good Manufacturing Practice: Comparison between Bone Marrow, the Gold Standard Adult Source, and Wharton's Jelly, an Extraembryonic Source. *J Clin Med.* déc 2019;8(12).
129. Nekanti U, Mohanty L, Venugopal P, Balasubramanian S, Totey S, Ta M. Optimization and scale-up of Wharton's jelly-derived mesenchymal stem cells for clinical applications. *Stem Cell Res.* nov 2010;5(3):244-54.
130. Nekanti U, Rao VB, Bahirvani AG, Jan M, Totey S, Ta M. Long-term expansion and pluripotent marker array analysis of Wharton's jelly-derived mesenchymal stem cells. *Stem Cells Dev.* janv 2010;19(1):117-30.
131. Weiss ML, Anderson C, Medicetty S, Seshareddy KB, Weiss RJ, VanderWerff I, et al. Immune properties of human umbilical cord Wharton's jelly-derived cells. *Stem Cells.* nov 2008;26(11):2865-74.
132. Bansil R, Turner BS. The biology of mucus: Composition, synthesis and organization. *Advanced Drug Delivery Reviews.* janv 2018;124:3-15.
133. Bharadwaj S, Liu G, Shi Y, Wu R, Yang B, He T, et al. Multipotential differentiation of human urine-derived stem cells: Potential for therapeutic applications in urology. *STEM CELLS.* 2013;31(9):1840-56.
134. Sharma AK, Fuller NJ, Sullivan RR, Fulton N, Hota PV, Harrington DA, et al. Defined populations of bone marrow derived mesenchymal stem and endothelial progenitor cells for bladder regeneration. *J Urol.* oct 2009;182(4 Suppl):1898-905.
135. Imamura T, Ogawa T, Minagawa T, Yokoyama H, Nakazawa M, Nishizawa O, et al. Engineered bone marrow-derived cell sheets restore structure and function of radiation-injured rat urinary bladders. *Tissue Eng Part A.* mai 2015;21(9-10):1600-10.

Annexes

Annexe 1

Document d'information remis au patient avant l'intervention

DOCUMENT D'INFORMATION

Un médecin investigateur vous propose de participer à une Recherche Non Interventionnelle.

Lisez attentivement ce document et posez toutes les questions qui vous sembleront utiles. Après un délai de réflexion, vous pourrez alors décider si vous souhaitez participer à cette recherche ou non.

Titre de la Recherche Non Interventionnelle :

INGENIERIE TISSULAIRE DE L'UROTHELIUM A PARTIR D'ECHANTILLON DE LA MUQUEUSE VESICALE CHEZ DES PATIENTS VENANT POUR UNE RTUP PROGRAMMEE

Investigateur principal : Dr Nicolas BERTE (Service de Chirurgie Infantile Viscérale - Hôpital d'Enfants- CHRU Nancy)

Nom et adresse du Promoteur: CHRU de Nancy - 29, avenue du Maréchal de Lattre de Tassigny - 54035 NANCY cedex

Monsieur, Madame,

Vous venez au CHRU de NANCY pour une intervention chirurgicale programmée de Résection Trans-Uréthrale de Prostate c'est pourquoi :

Le Docteur (Nom et prénom).....

Service , Etablissement, Adresse :

Téléphone

Investigateur vous propose de participer à une Recherche Non Interventionnelle dont vous trouverez les détails ci-dessous.

CONTEXTE DE LA RECHERCHE

Certaines pathologies aboutissent à un défaut de capacité de la vessie responsable d'incontinence urinaire. Chez l'enfant, il s'agit d'anomalies neurologiques (spina bifida), chez l'adulte, il s'agit de cancers de vessie nécessitant sa résection. Ces situations peuvent aussi engendrer des infections urinaires et une insuffisance rénale nécessitant dialyse et transplantation.

Jusqu'à présent, lorsque les médicaments sont restés sans effet, la prise en charge a fait appel à des interventions chirurgicales qui utilisent un segment d'intestin. Celui-ci est déconnecté du reste du tube digestif en maintenant sa vascularisation, ouvert dans la longueur afin de former un ruban, suturé en W afin de former une plaque et est suturé à la vessie afin de l'agrandir. Les différences de nature tissulaire entre la vessie d'une part et l'intestin d'autre part sont à l'origine de complications à long terme comme l'infection chronique des urines vésicales, une fréquence plus élevée des lithiases (cailloux) vésicales et rénales et une cancérisation à long terme.

Les techniques de culture de cellules pourraient permettre d'éviter l'utilisation de l'intestin et donc la survenue des complications. Elles nécessitent aujourd'hui un prélèvement de la vessie obtenu par chirurgie ouverte. Les cellules de ce prélèvement sont cultivées en laboratoire (*in vitro*) pour augmenter leur nombre puis associées à un feuillet de tissu sans cellules (collagène d'origine animale par exemple). Cela permet d'obtenir un nouveau tissu, bien supérieur en surface au prélèvement initial, qui est suturé à la vessie afin de l'agrandir, sans utiliser de segment intestinal. Ce protocole a déjà été réalisé avec un succès relatif chez l'humain mais de nombreuses questions restent toujours en suspens (type de cellules à utiliser ? type de biomatériau ?) justifiant la poursuite des recherches.

Par ailleurs, de nombreux médicaments ont une élimination rénale aboutissant à l'accumulation de leurs déchets dans la vessie. Afin d'évaluer la toxicité de ces déchets, les laboratoires pharmaceutiques les mettent en contact avec des cellules de vessie cultivées dans des boîtes en plastique, isolées les unes des autres, ce qui correspond peu à la réalité puisque ces cellules sont normalement collées les unes aux autres en une barrière imperméable. Obtenir des cellules de vessie cultivées organisées en barrière comme chez l'humain pourrait permettre la réalisation de tests plus fiables pour les pharmaciens.

OBJECTIFS DE LA RECHERCHE

La recherche à laquelle nous vous proposons de participer a pour but de valider la mise en culture de cellules urothéliales provenant d'une résection trans-urétrale de prostate (RTUP).

MÉTHODOLOGIE DE LA RECHERCHE

Cette recherche se déroulera au sein du CHRU de Nancy, dans le Service d'Urologie (Hopital Brabois Adultes- CHRU Nancy).

Elle inclura 365 patients qui, comme vous, viennent pour une intervention de Résection Trans-Urétrale de Prostate.

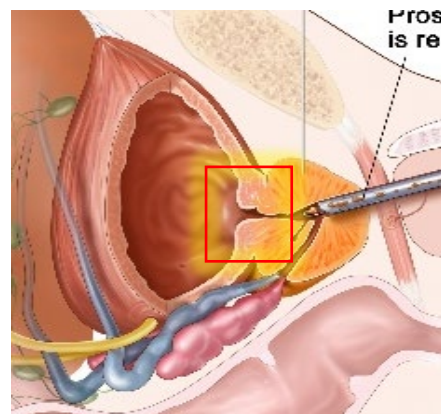
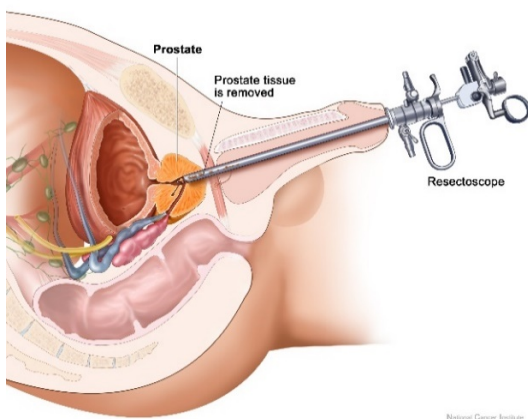
ÉCHANTILLONS BIOLOGIQUES

Nature des échantillons et quantité :

Au cours de votre prise en charge habituelle, des copeaux de muqueuse vésicale sont prélevés lors de l'intervention programmée. En effet, la partie supérieure de la prostate se situe dans la vessie et est couverte de cellules de vessie intéressantes pour l'étude (voir schéma). 3 copeaux maximum de 0.5x0.3x0.2 cm localisés au niveau de la vessie, habituellement prélevés et associés aux autres copeaux de la résection, seront isolés et mis en culture au laboratoire.

Aucun prélèvement supplémentaire ne sera réalisé.

Le reste des copeaux localisés au niveau de la vessie et de la prostate (plusieurs dizaines habituellement) sera envoyé en analyse comme d'habitude et une partie sera analysée. Afin d'assurer un volume suffisant de tissus à analyser aux anatomopathologistes, seuls les patients avec une prostate de volume supérieur à 30 grammes seront inclus dans cette étude.



Finalité de la collection d'échantillons biologiques :

Les échantillons biologiques recueillis dans le cadre de ce projet ont pour objectifs de développer un substitut de vessie *in vitro* au laboratoire UMR 7365 IMoPA (Faculté de Médecine de Nancy-Université de Lorraine).

Ils seront utilisés pour cette recherche. A la fin de la recherche, les reliquats d'échantillons seront détruits.

Tous vos échantillons prélevés au cours de votre participation à cette recherche, seront directement utilisés pour le programme de recherche au laboratoire UMR 7365 IMoPA (Faculté de Médecine de Nancy-Université de Lorraine), sous la responsabilité du Dr N. BERTE.

Lors de la recherche, les échantillons seront conservés au laboratoire IMoPA.

Transfert des échantillons biologiques à des équipes de recherche :

Les échantillons biologiques pourront être transférés, pour le besoin de la présente recherche et/ou dans le cadre de recherches ultérieures, à des équipes de recherche françaises, européennes ou internationales (hors union européenne), dans le respect de la réglementation applicable. Cela pourrait permettre la réalisation de conditions de culture ou d'analyse spécifiques non disponibles au sein de notre laboratoire mais nécessaires à l'optimisation de la recherche.

DURÉE DE VOTRE PARTICIPATION

La durée de votre participation est estimée 1 mois maximum (moment du recueil de la non-opposition jusqu'au moment du prélèvement)

BÉNÉFICES LIÉS À LA RECHERCHE NON INTERVENTIONNELLE

Il n'y a pas de bénéfices attendus pour le patient.

Cette recherche permettra de développer un substitut de vessie *in vitro* afin de pouvoir réaliser des études pharmacologiques (toxicité de médicaments sur la vessie...) ou de développer une technique qui permettra de remplacer la vessie de patients malades dans le futur (cf paragraphe Contexte de la recherche).

CONTRAINTES ET RISQUES LIÉS À LA RÉALISATION DE CETTE RECHERCHE NON INTERVENTIONNELLE

Votre participation à cette recherche n'implique ni risque ni contrainte supplémentaire par rapport à votre prise en charge habituelle. Ceux-ci vous ont été expliqués préalablement et indépendamment de la recherche expliquée par l'investigateur.

VOS DROITS

Votre participation à cette recherche est entièrement libre.

Vous pouvez poser toutes les questions que vous souhaitez à l'investigateur/ au responsable scientifique vous proposant de participer à cette recherche. Vous êtes invité(e) à prendre le temps de réflexion nécessaire pour prendre votre décision.

Votre refus de participer n'aura aucune conséquence sur le type et la qualité de votre prise en charge, ni sur les relations avec l'investigateur / le responsable scientifique.

De la même manière, si vous acceptez de participer, vous pouvez décider de quitter cette recherche à tout moment sans justification et sans conséquences ni sur votre futur traitement ni sur votre prise en charge. Dans ce cas, et conformément à l'article L1122-1-1 du Code de la Santé de Publique, les données déjà collectées seront utilisées, sauf opposition de votre part qui devra être exprimée par écrit.

Conformément à l'article L 1122-1 du Code de la Santé Publique les résultats globaux de cette recherche pourront vous être communiqués si vous le souhaitez dès que ceux-ci seront disponibles lors d'une consultation de contrôle, le cas échéant ou par voie postale si vous en faites la demande par courrier auprès du Dr BERTE Investigateur de cette recherche.

AVIS DU CPP

Conformément à la réglementation en vigueur, le Comité de Protection des Personnes NORD OUEST 1 a émis un avis favorable à la réalisation de cette recherche le 10/09/2018.

CONFIDENTIALITÉ DES ECHANTILLONS

Pour les besoins de la recherche aucune donnée vous concernant ne sera collectée.

Afin de préserver votre identité, les échantillons prélevés seront codés (dé-identifiés) uniquement par un numéro.

[Annexe 2](#)

Formulaire d'opposition remis au patient, devant être rempli par le patient en cas d'opposition à la recherche

FORMULAIRE D'OPPOSITION

Titre de la Recherche Non Interventionnelle :

INGENIERIE TISSULAIRE DE L'UROTHELIUM A PARTIR D'ECHANTILLON DE LA MUQUEUSE VESICALE CHEZ DES PATIENTS VENANT POUR UNE RTUP PROGRAMMEE

Investigateur principal : Dr Nicolas BERTE (Service de Chirurgie Infantile Viscérale - Hôpital d'Enfants- CHRU Nancy)

Nom et adresse du Promoteur: CHRU de Nancy - 29, avenue du Maréchal de Lattre de Tassigny - 54035 NANCY cedex

A REMPLIR PAR LA PERSONNE PARTICIPANT A LA RECHERCHE
<p>Je soussigné(e) Madame/Monsieur (nom et prénom) demande à faire valoir mon droit d'opposition à l'utilisation de mes échantillons biologiques /données nominatives dans le cadre de cette recherche.</p> <p>De fait, je refuse que mes données et mes échantillons biologiques prélevés dans le cadre du soin soient utilisés dans le cadre de cette recherche.</p>
<p>Date : ___/___/___</p> <p>Signature :</p>

[Annexe 3](#)

Composition du milieu KFSM complet:

Composants	Volume / poids
Milieu KFSM (Thermo Fischer Scientific)	500 mL
Solution d'acides aminés non indispensables MEM (NEAA) (Gibco)	5,5 mL
L-Glutamine (Glutamax, Gibco)	5,5mL
Pénicilline, Streptomycine (gibco)	5,5mL
Sérum de Veau Foetal (SVF) à 5% (Dutscher)	28,5 mL
Epidermal Growth Factor (EGF)(Thermo Fischer Scientific)	5 ng/mL
Bovine Pituitary Extract (BPE)(Thermo Fischer Scientific)	50µg/mL
Insuline Transferrine Selenium (ITS+ Premix)(Corning™)	1%

[Annexe 4](#)

Composition du milieu α MEM complet :

Composants	Volume / poids
Milieu α MEM (Gibco)	500 mL
Solution d'acides aminés non indispensables MEM (NEAA)(Gibco)	5,5 mL
L-Glutamine (Glutamax, Gibco)	5,5mL

Pénicilline, Streptomycine (Gibco)	5,5mL
Sérum de Veau Foetal (SVF) à 10% (Dutscher)	57 mL

[Annexe 5](#)

Evolution du taux d'expression des gènes d'intérêt au sein des cellules urothéliales obtenues à partir de biopsies de RTUP, en RT-qPCR. Pour chaque gène, le niveau d'expression est évalué en P0, durant l'expansion cellulaire en P1, P2 et P3, après culture 3D 28 jours et après culture monocouche prolongée 28 jours.

a. Famille des cytokératines

KRT7

Pour ce gène, on note une expression initialement élevée en P0, une réduction lors de l'expansion cellulaire une forte réduction lors de la culture 3D. Cette réduction du niveau d'expression semble plus importante encore lors de la culture 2D prolongée. Les résultats sont présentés sur la Figure 67.

KRT7

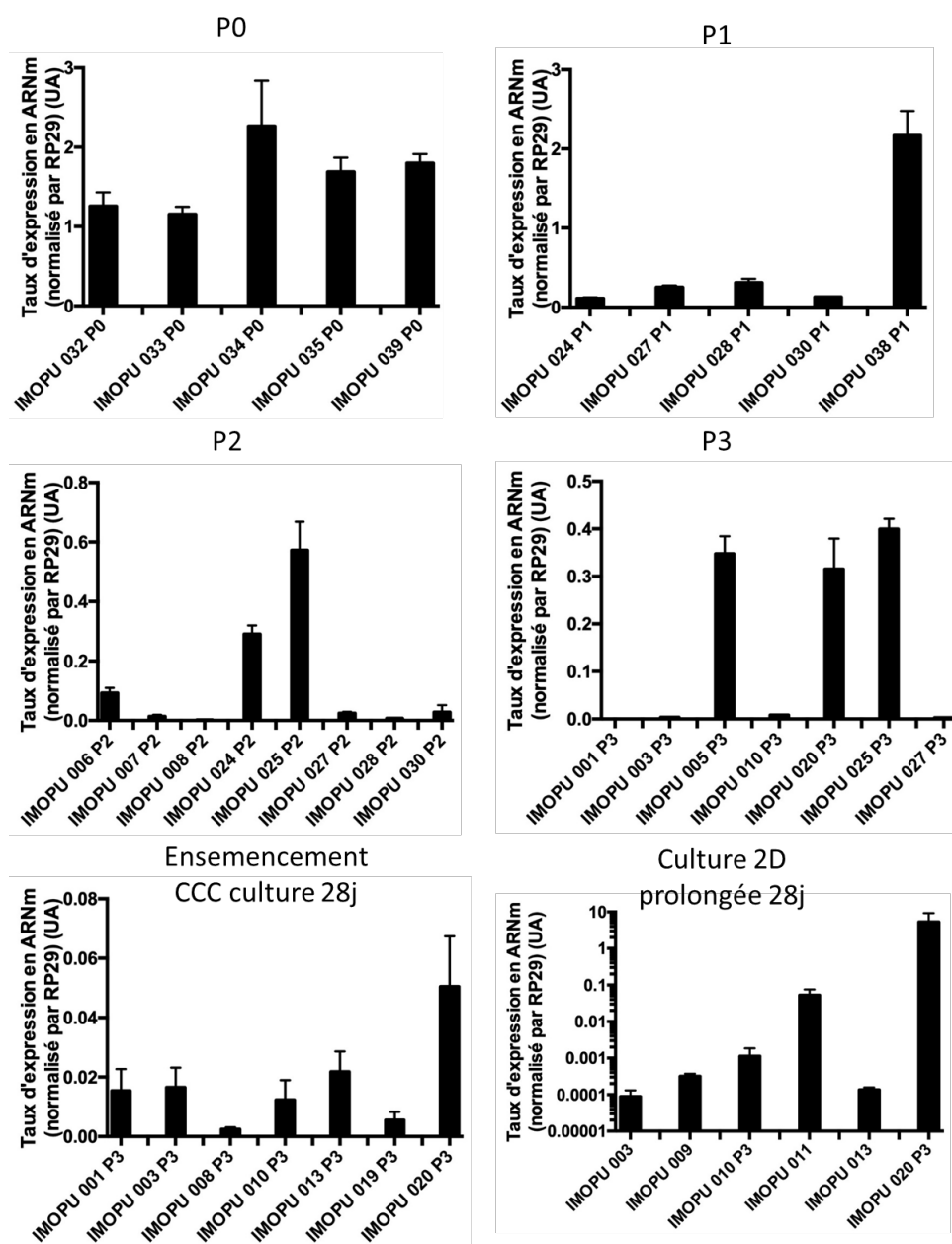


Figure 120 : taux d'expression de KRT7 dans différents échantillons en P0, durant les phases d'expansion (P1, P2, P3), puis durant la culture prolongée en 3D (sur CCC) ou en 2D (monocouche sur support de culture).

KRT8

Le niveau d'expression initial de KRT8 est très faible en P0 (environ $2 \cdot 10^{-3}$). Durant l'expansion cellulaire, il augmente dans certains prélèvements mais reste globalement stable sur les autres. La mise en culture 3D maintient ce niveau d'expression alors que la culture prolongée en monocouche provoque une diminution d'un facteur 1/10. Les résultats sont présentés sur la Figure 121.

KRT8

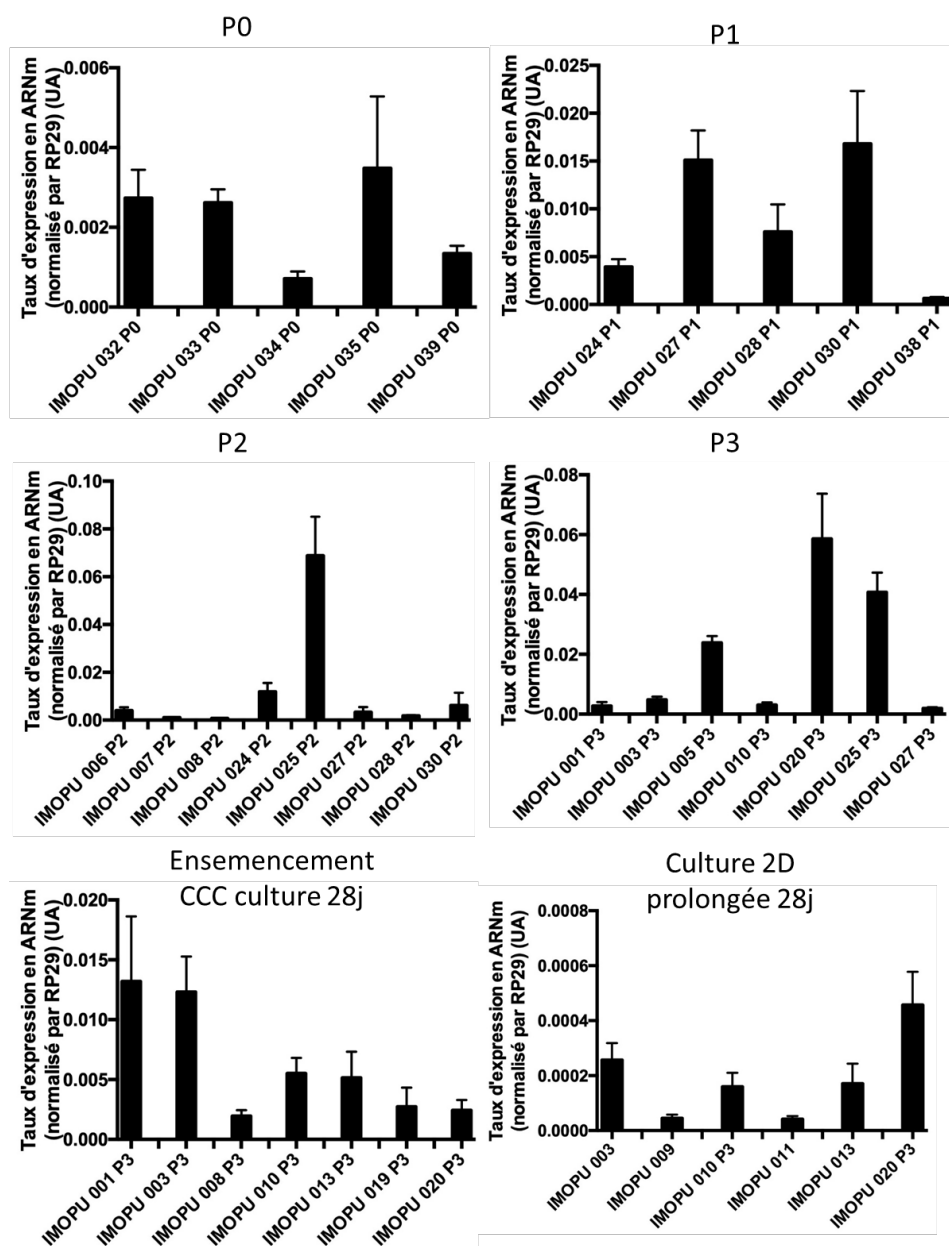


Figure 121 : taux d'expression de KRT8 dans différents échantillons en P0, durant les phases d'expansion (P1, P2, P3), puis durant la culture prolongée en 3D (sur CCC) ou en 2D (monocouche sur support de culture).

KRT10

KRT 10, cytokératine impliquée dans la kératinisation des épithéliums, a une expression initiale faible et homogène en P0 (environ $5 \cdot 10^{-3}$ UA). Lors de la mise en culture, apparition d'une hétérogénéité entre les prélèvements avec des niveaux variables d'expression. Un des échantillons présente notamment un niveau d'expression plus élevé en P1. L'hétérogénéité persiste lors de la culture prolongée en 3D sur CCC et en 2D sans différence visible entre ces 2 conditions : soit disparition

complète, soit présence à un niveau faible proche du niveau initial P0 (environ 10^{-3} UA). Les résultats sont présentés sur la Figure 122.

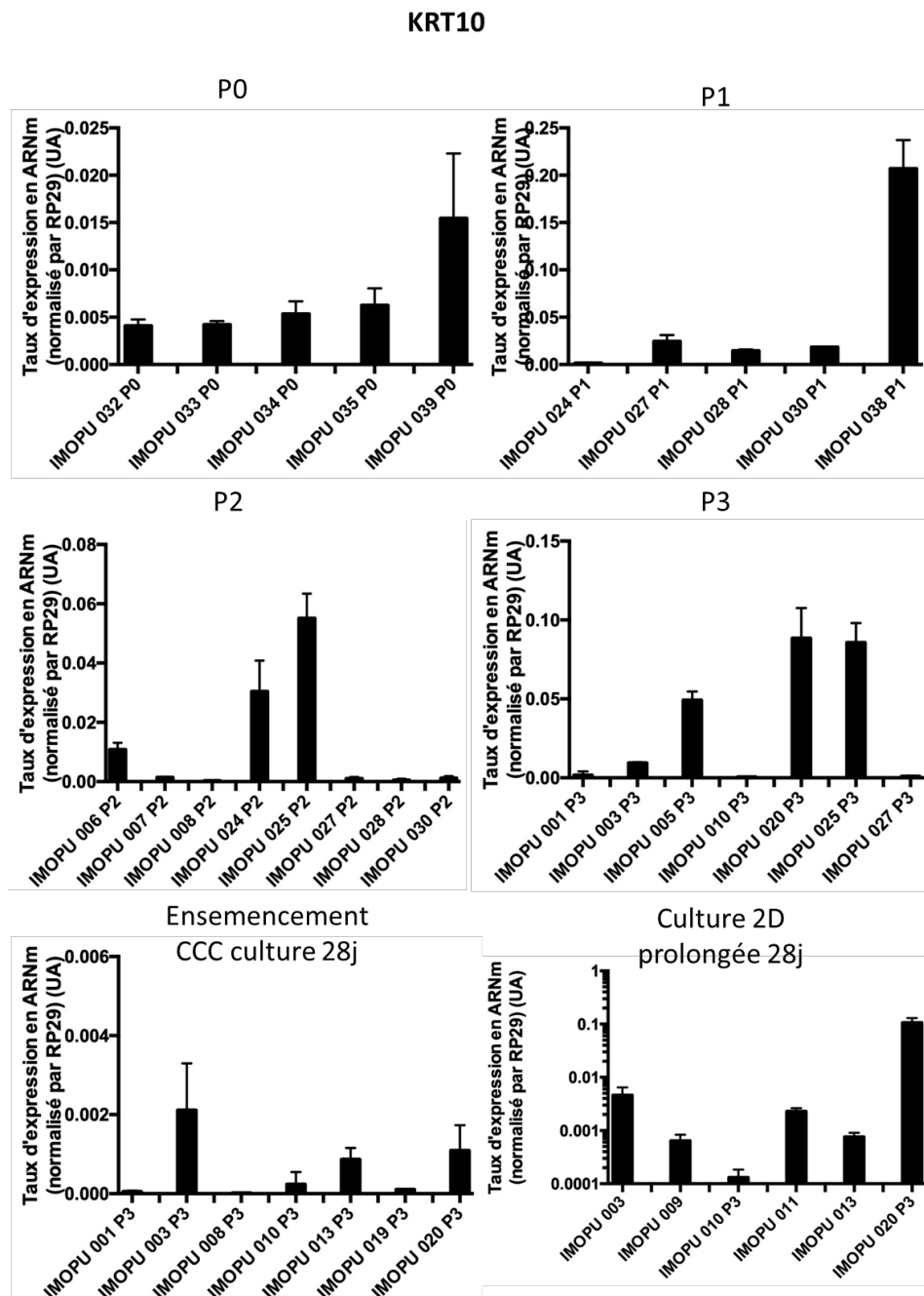


Figure 122 : taux d'expression de KRT10 dans différents échantillons en P0, durant les phases d'expansion (P1, P2, P3), puis durant la culture prolongée en 3D (sur CCC) ou en 2D (monocouche sur support de culture).

KRT14

Initialement, le niveau d'expression de KRT14 est très hétérogène en P0 : 2/3 des prélèvements présentent un niveau d'expression très faible, les autres entre 0,2 et 0,5 UA. Cette hétérogénéité persiste lors de la mise en culture et de la culture 3D et 2D prolongée. En culture 3D sur CCC, la plupart

des prélèvements n'expriment plus KRT14. En 2D prolongée, le niveau d'expression est nul ou très faible (environ 10^{-4} UA). Les résultats sont présentés sur la Figure 123.

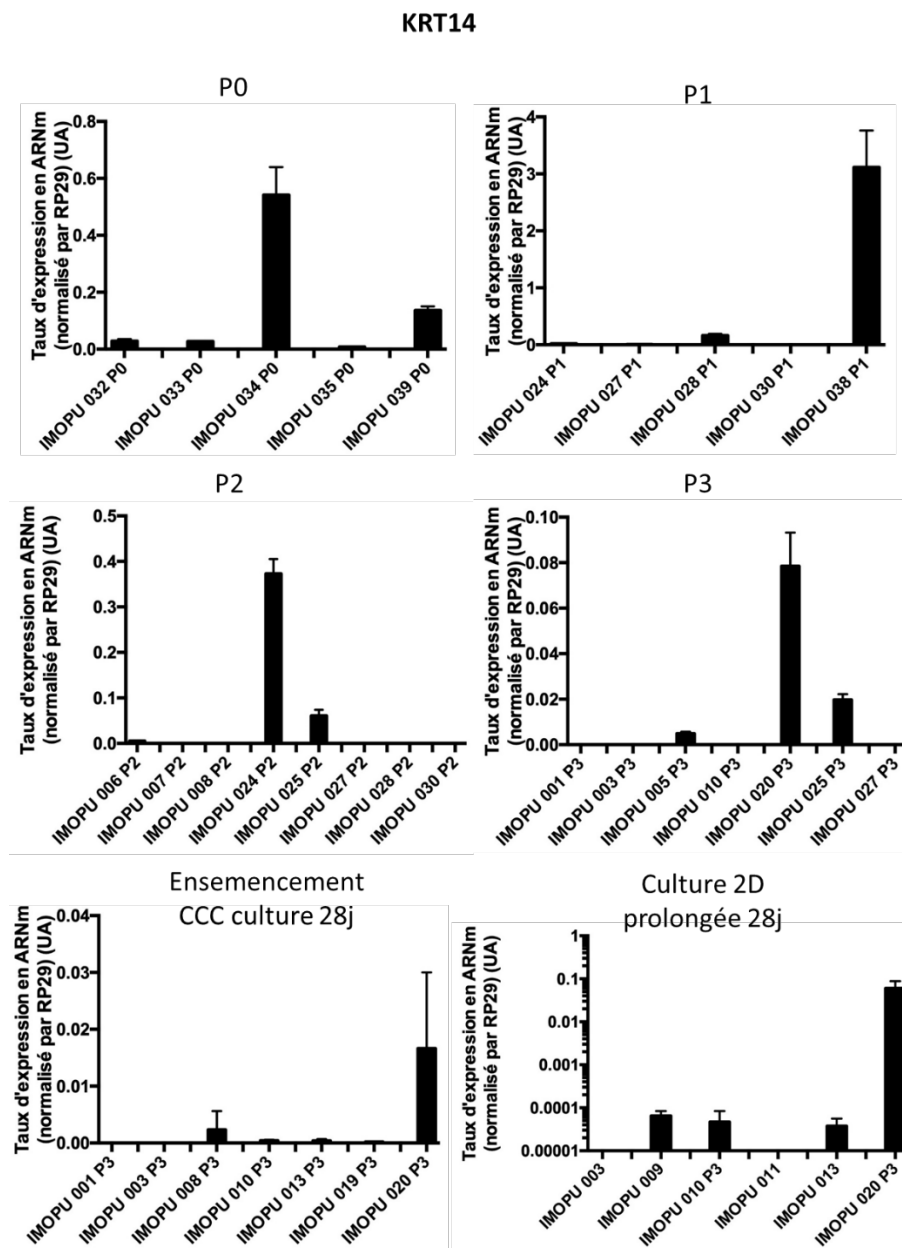


Figure 123 : taux d'expression de KRT14 dans différents échantillons en P0, durant les phases d'expansion (P1, P2, P3), puis durant la culture prolongée en 3D (sur CCC) ou en 2D (monocouche sur support de culture).

KRT18

Initialement, le taux d'expression de KRT18 est élevé en P0 (environ 1.5UA). On note une réduction d'un facteur 1/10 environ lors de l'expansion cellulaire, avec certains prélèvements pour lesquels la diminution est encore plus importante ($< 0,1$ UA). La culture en 2D ou 3D prolongée a peu d'effets avec des taux d'expression avoisinant 0,2UA dans les 2 conditions. Les résultats sont présentés sur la Figure 124.

KRT18

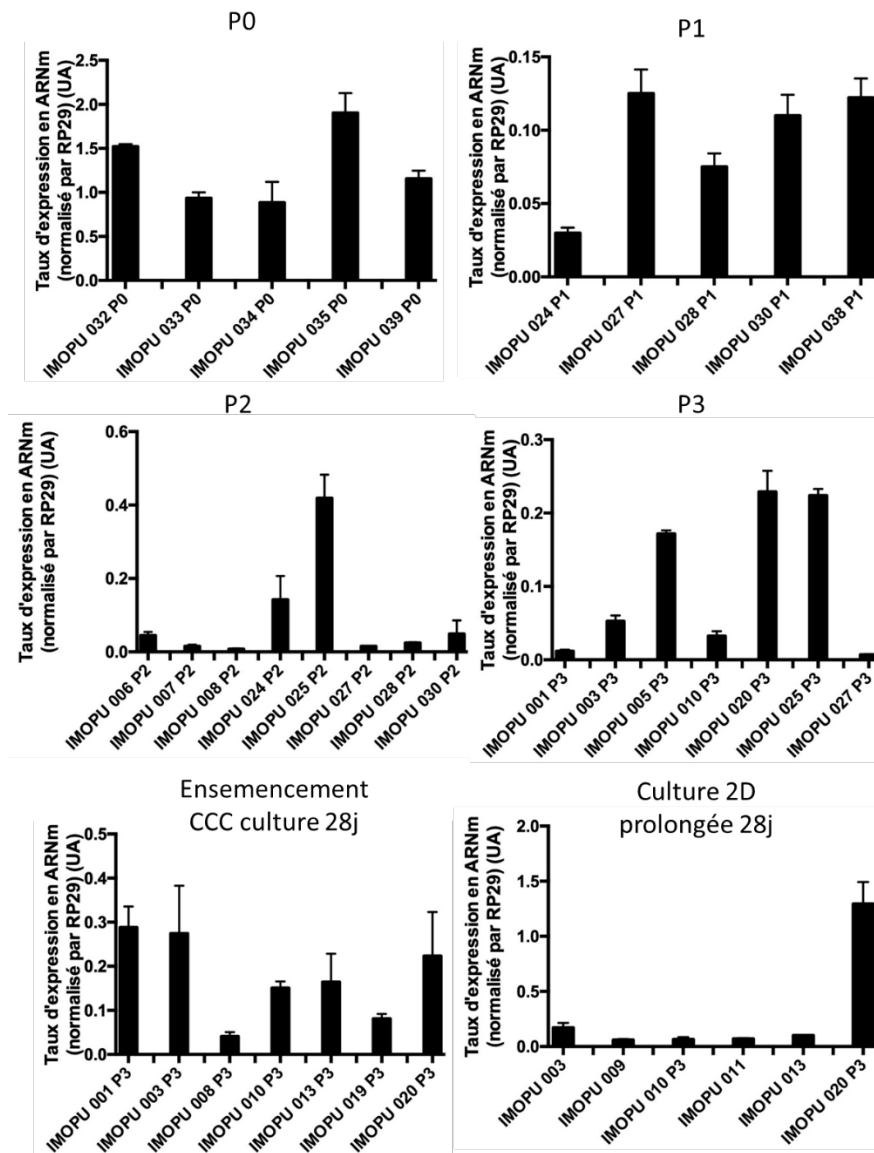


Figure 124 : taux d'expression de KRT18 dans différents échantillons en P0, durant les phases d'expansion (P1, P2, P3), puis durant la culture prolongée en 3D (sur CCC) ou en 2D (monocouche sur support de culture).

KRT20

Initialement, KRT20 présente un taux d'expression faible en P0 (aux alentours de 2.10^{-2}). La mise en culture provoque une diminution très importante de ce niveau d'expression (facteur $1/1000$ avec des taux d'expression d'environ 2.10^{-5}). La culture prolongée en 2D ne modifie pas cette expression minimale. **En revanche, la mise en culture 3D sur CCC permet de retrouver un niveau d'expression comparable au P0 pour tous les prélèvements.** Les résultats sont présentés sur la Figure 125.

KRT20

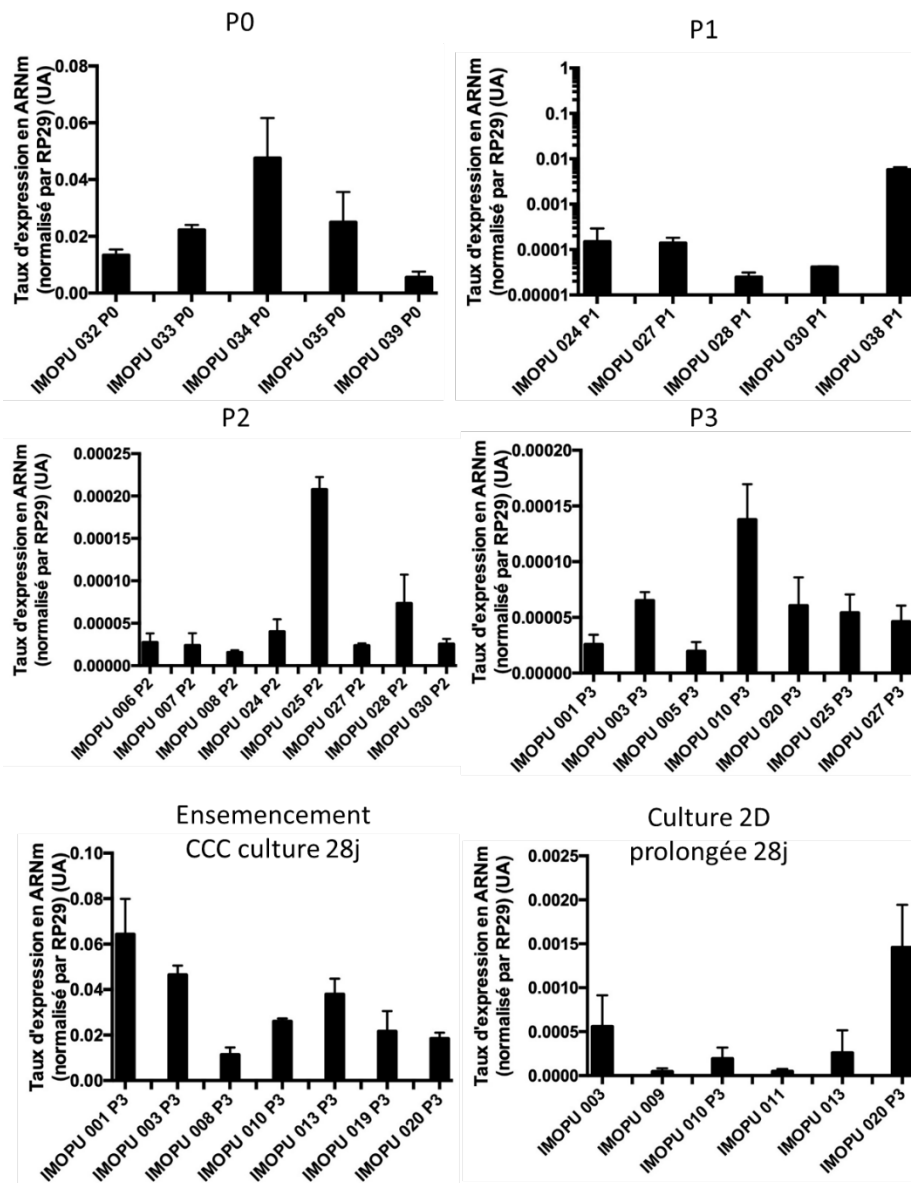


Figure 125 : taux d'expression de KRT20 dans différents échantillons en P0, durant les phases d'expansion (P1, P2, P3), puis durant la culture prolongée en 3D (sur CCC) ou en 2D (monocouche sur support de culture).

b. Famille des Uroplaquines

UPK1A

Il existe une faible expression initiale d'UPK1A, globalement homogène dans les prélèvements ($2 \cdot 10^{-2}$ UA, 1 échantillon avec un niveau très faible). Une réduction importante lors de l'expansion cellulaire (environ $5 \cdot 10^{-4}$) est observée. Lors de la mise en culture 3D, une augmentation du niveau d'expression jusqu'au niveau approximatif du P0 pour environ 1/3 des prélèvements est visible. Pour les autres, on note une réduction d'un facteur 1/10 par rapport au P0. Pour les cellules cultivées en 2D prolongée, il existe une persistance du faible niveau d'expression (10^{-3} UA) observé durant l'expansion cellulaire. Les résultats sont présentés sur la Figure 126.

UPK1A

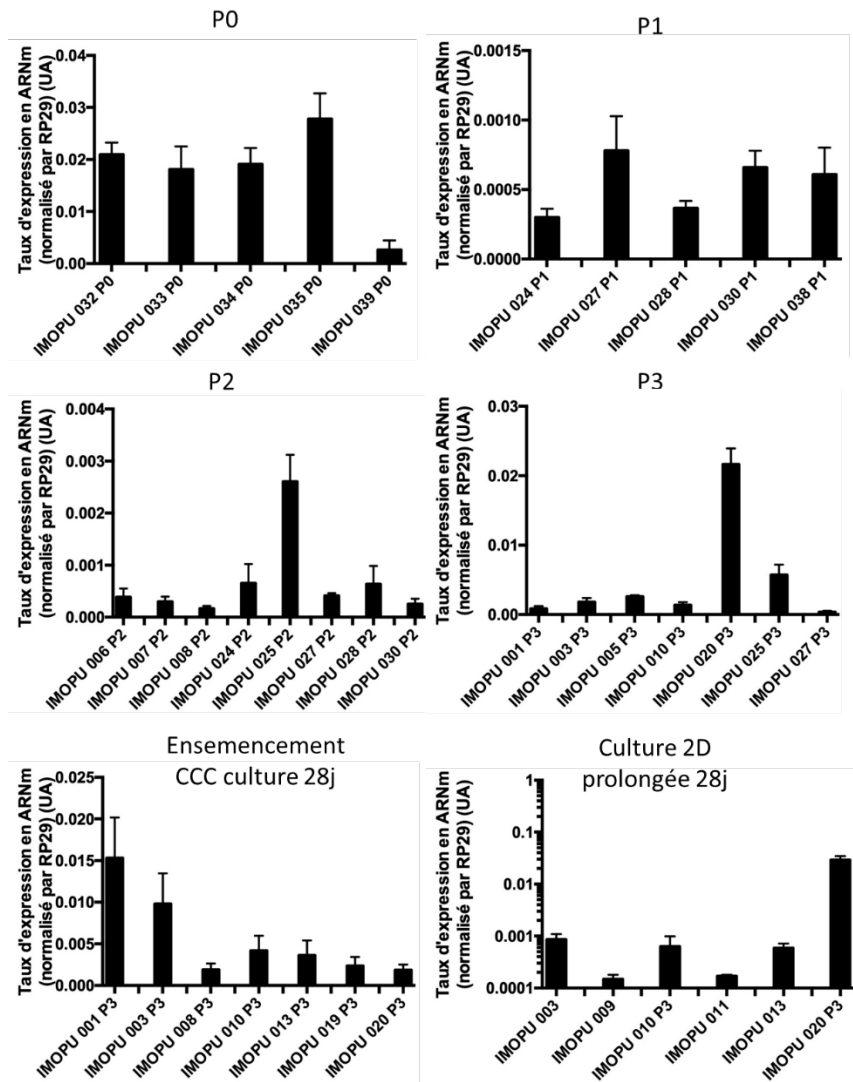


Figure 126 : taux d'expression d'UPK1A dans différents échantillons en P0, durant les phases d'expansion (P1, P2, P3), puis durant la culture prolongée en 3D (sur CCC) ou en 2D (monocouche sur support de culture).

UPK1B

L'expression initiale d'UPK1B en P0 est globalement homogène entre $5 \cdot 10^{-2}$ UA et $1 \cdot 10^{-1}$ UA. Lors de l'expansion cellulaire et de la mise en culture prolongée en 2D, on note une forte réduction dans 2/3 des échantillons (facteur 1/100), et une persistance au niveau du P0 pour les autres. L'ensemencement 3D sur CCC semble homogénéiser le niveau d'expression aux alentours de $3 \cdot 10^{-3}$ soit une réduction par rapport au P0 d'un facteur 1/10 environ. Les résultats sont présentés sur la Figure 127.

UPK1B

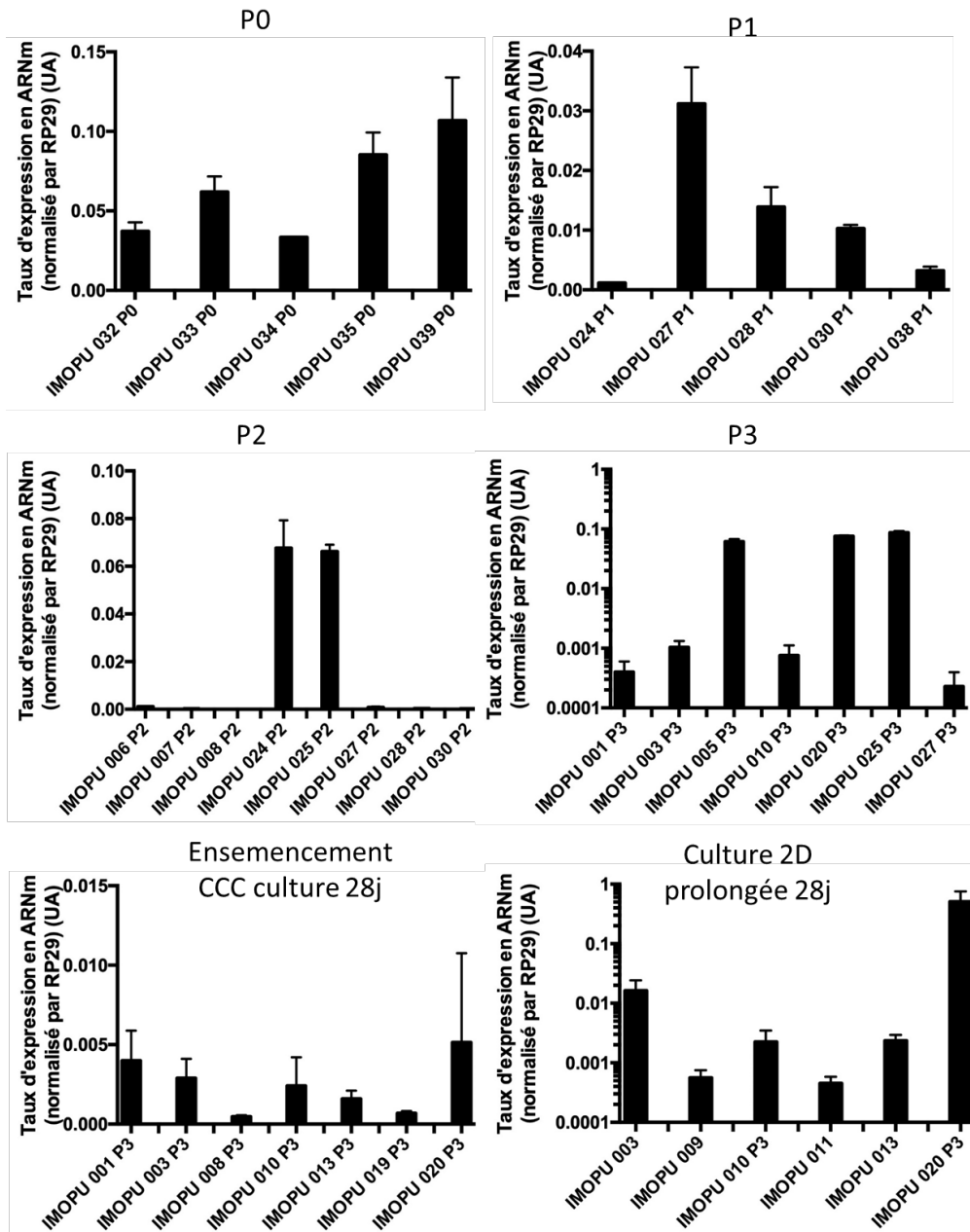


Figure 127 : taux d'expression d'UPK1B dans différents échantillons en P0, durant les phases d'expansion (P1, P2, P3), puis durant la culture prolongée en 3D (sur CCC) ou en 2D (monocouche sur support de culture).

UPK2

L'expression initiale d'UPK2 en P0 est d'environ $2 \cdot 10^{-2}$ UA. Durant l'expansion cellulaire, il présente une très forte réduction dans les 2/3 des échantillons, mais il se maintient à un niveau équivalent du P0 pour les autres. La culture prolongée semble homogénéiser l'expression de ce marqueur à un niveau très bas, environ 10^{-5} UA soit une réduction d'un facteur 1/1000 par rapport au P0. Il n'existe pas de différence notable entre 2D et 3D lors de la culture prolongée. Les résultats sont présentés sur la Figure 128.

UPK2

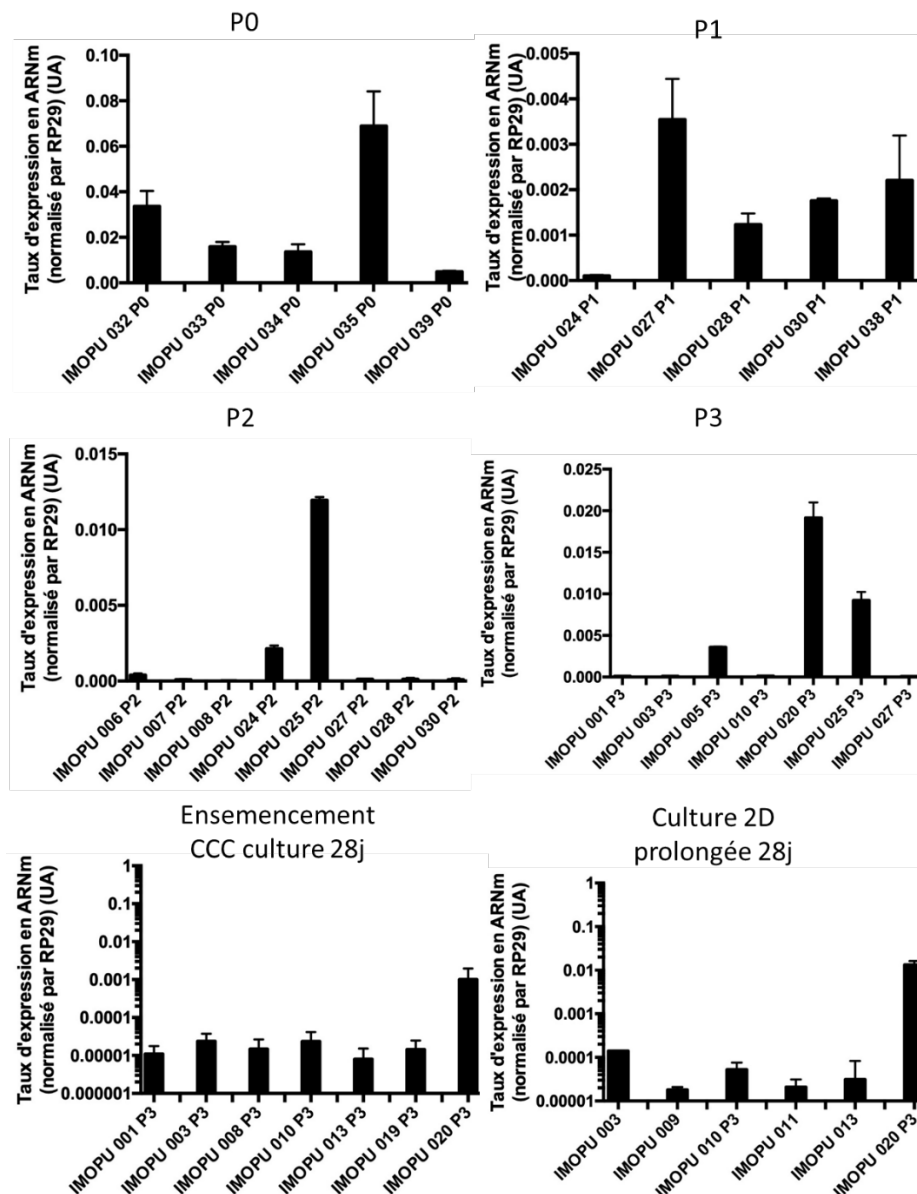


Figure 128 : taux d'expression d'UPK2 dans différents échantillons en P0, durant les phases d'expansion (P1, P2, P3), puis durant la culture prolongée en 3D (sur CCC) ou en 2D (monocouche sur support de culture).

UPK3A

Le niveau d'expression d'UPK3A est variable en P0, aux alentours de 10^{-3} UA pour 1/3 des prélèvements, beaucoup plus faible pour les autres. Cette variabilité est retrouvée durant l'expansion cellulaire, à un niveau d'expression équivalent. La culture prolongée retrouve un effondrement de la quasi-totalité des échantillons, exprimés à environ 10^{-5} UA (soit diminution d'un facteur 1/100 par rapport au P0). Il n'existe pas de différence notable entre la culture prolongée en 2D et en 3D. Les résultats sont présentés sur la Figure 129.

UPK3A

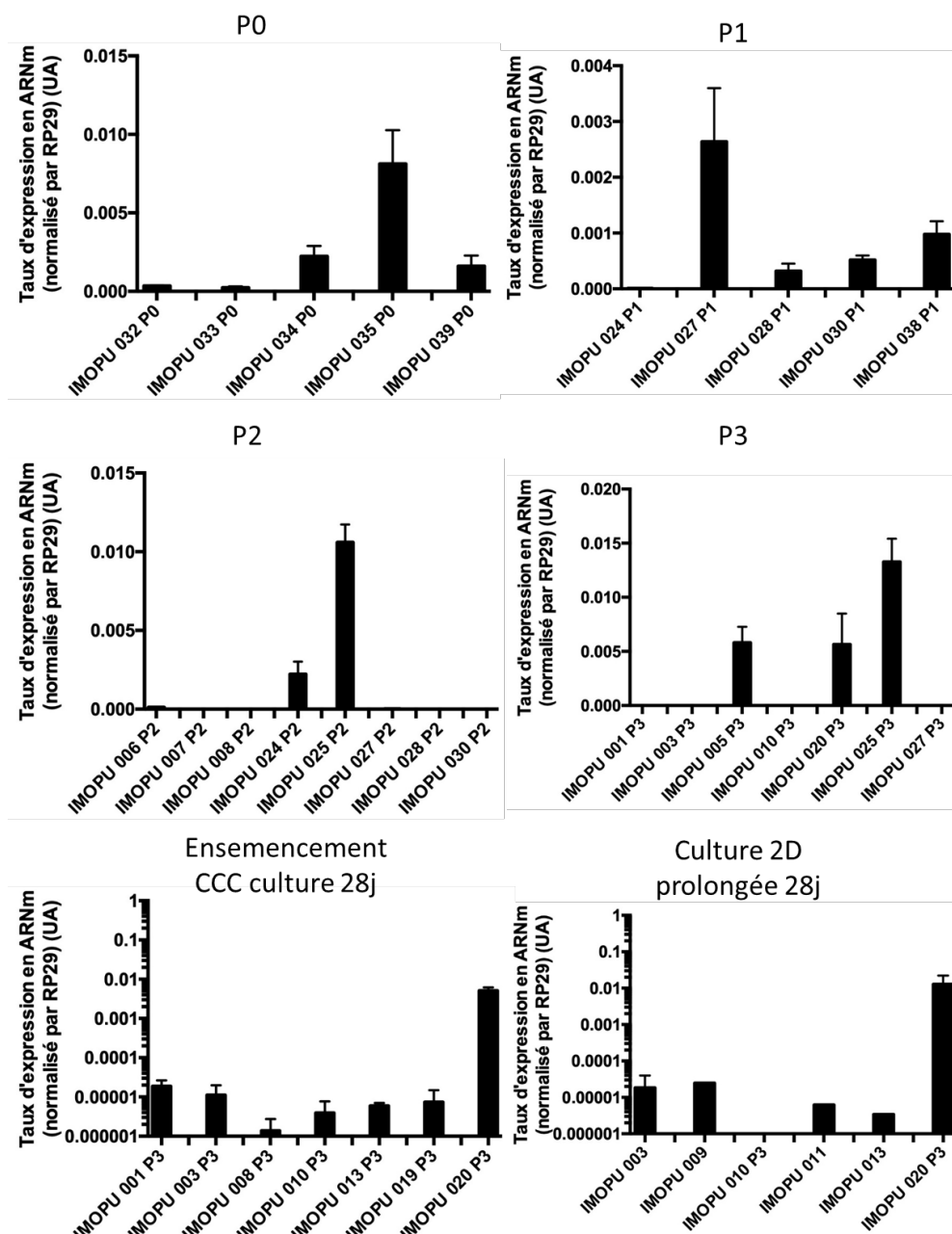


Figure 129 : taux d'expression d'UPK3A dans différents échantillons en P0, durant les phases d'expansion (P1, P2, P3), puis durant la culture prolongée en 3D (sur CCC) ou en 2D (monocouche sur support de culture).

c. Autres familles de gènes

CDH1

CDH1 est exprimé en P0 de manière homogène à environ 10^{-1} UA. L'évolution durant l'expansion cellulaire se fait vers la disparition progressive dans la plupart des échantillons. En culture prolongée, un faible nombre d'échantillons présentent un niveau d'expression de 10^{-1} UA équivalent au P0. Tous les autres prélèvements ont vu leur niveau d'expression très diminué aux alentours de 10^{-4} UA

(coefficient 1/1000 par rapport au P0). Pas de différence visible entre culture prolongée 2D et 3D. Les résultats sont présentés sur la Figure 130.

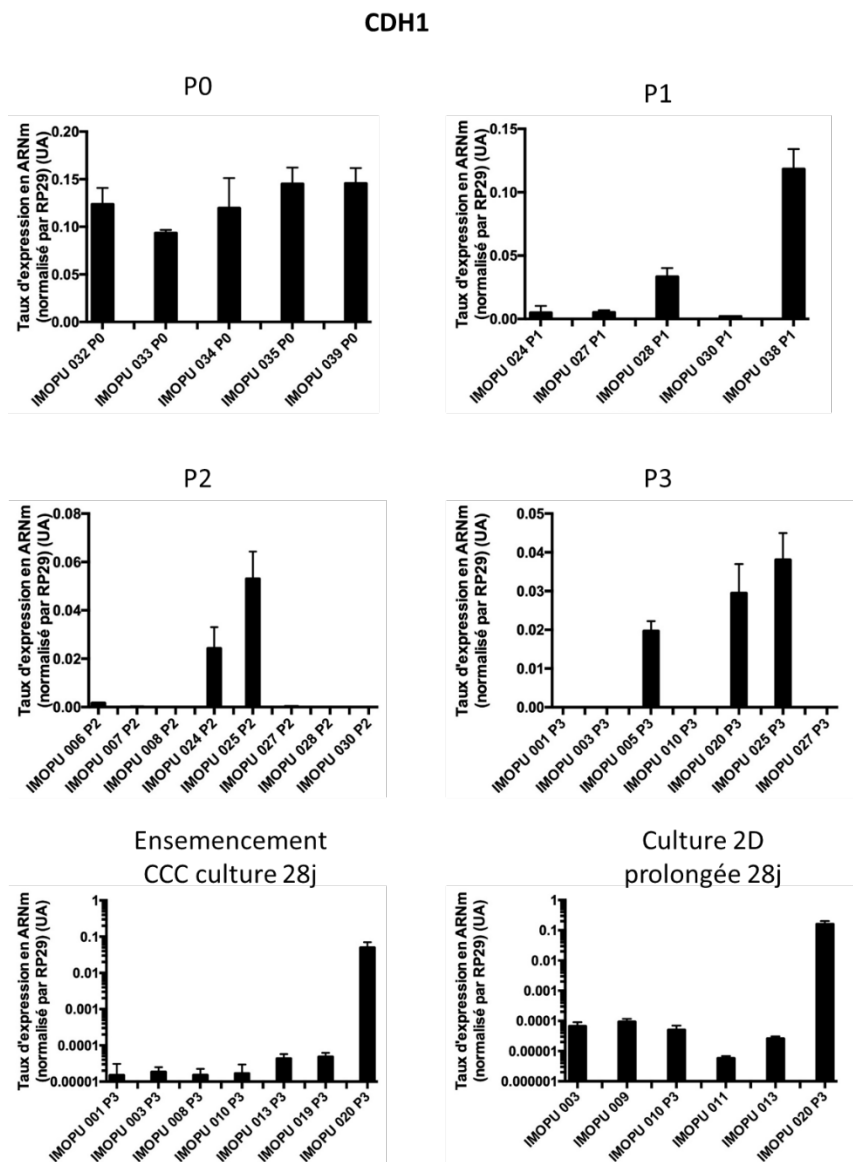


Figure 130 : taux d'expression de CDH1 dans différents échantillons en P0, durant les phases d'expansion (P1, P2, P3), puis durant la culture prolongée en 3D (sur CCC) ou en 2D (monocouche sur support de culture).

TJP1

TJP1 est exprimé dans tous les prélèvements en P0 (environ 0.5 UA). Lors de l'expansion cellulaire, diminution avec des niveaux avoisinant les $5 \cdot 10^{-2}$ (ratio 1/10). La mise en culture prolongée, en 2D et en 3D permet une réapparition de ce marqueur à un niveau proche de celui du P0. Les résultats sont présentés dans la Figure 131.

TJP-1

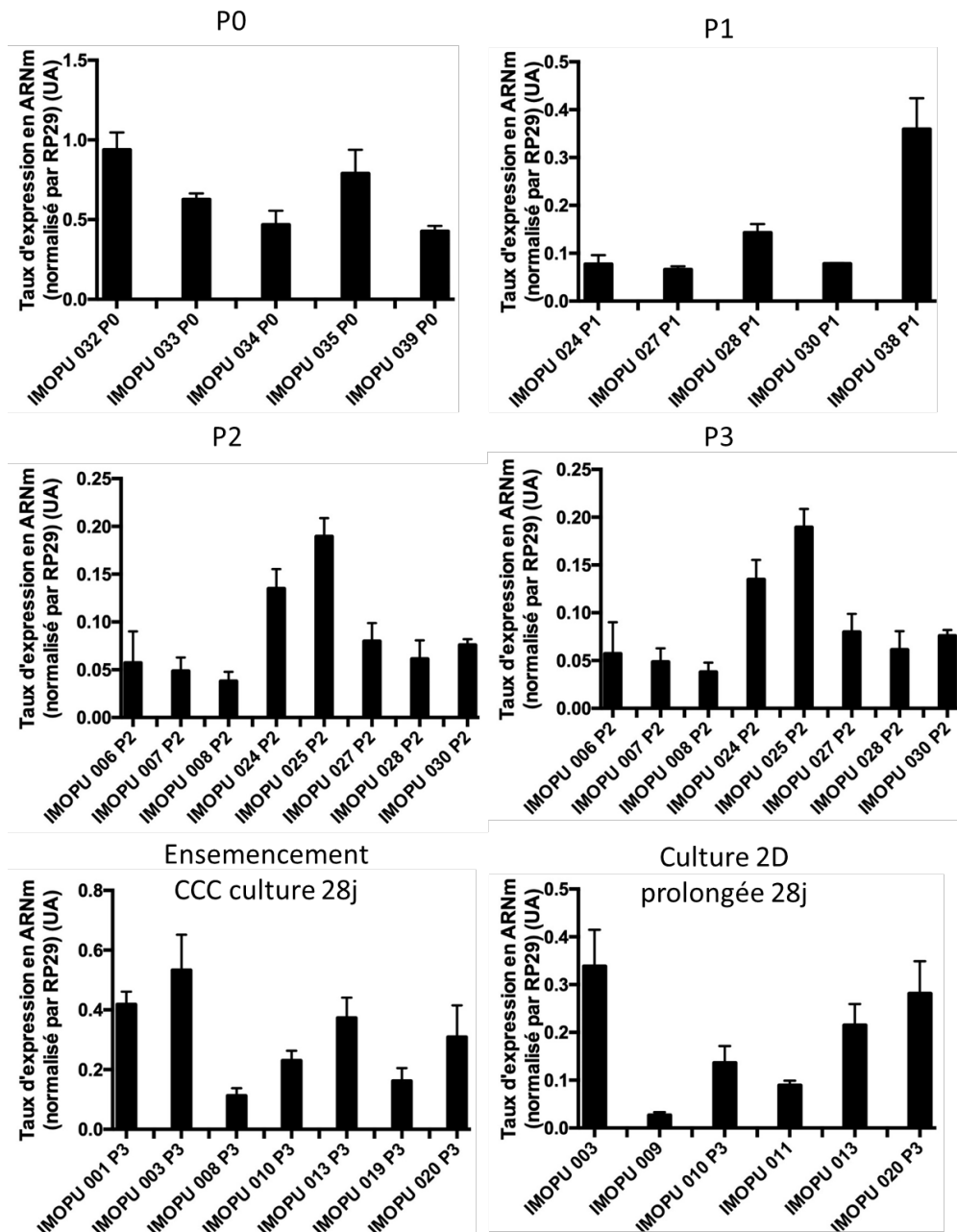


Figure 131 : taux d'expression de TJP-1 dans différents échantillons en P0, durant les phases d'expansion (P1, P2, P3), puis durant la culture prolongée en 3D (sur CCC) ou en 2D (monocouche sur support de culture).

Occludine

Occludine est exprimé en P0 dans tous les échantillons (environ 0.5UA). L'expansion cellulaire est responsable d'une disparition de l'expression d'occludine dans 2/3 des échantillons dès le P1. Lors de la mise en conditions 3D, on observe une faible expression (environ 10^{-2} UA) dans la moitié des échantillons et une expression faible dans les autres. Les cellules cultivées en 2 dimensions de manière prolongée voient leur niveau d'expression d'occludine effondré. La Figure 132 présente les résultats.

Occludin

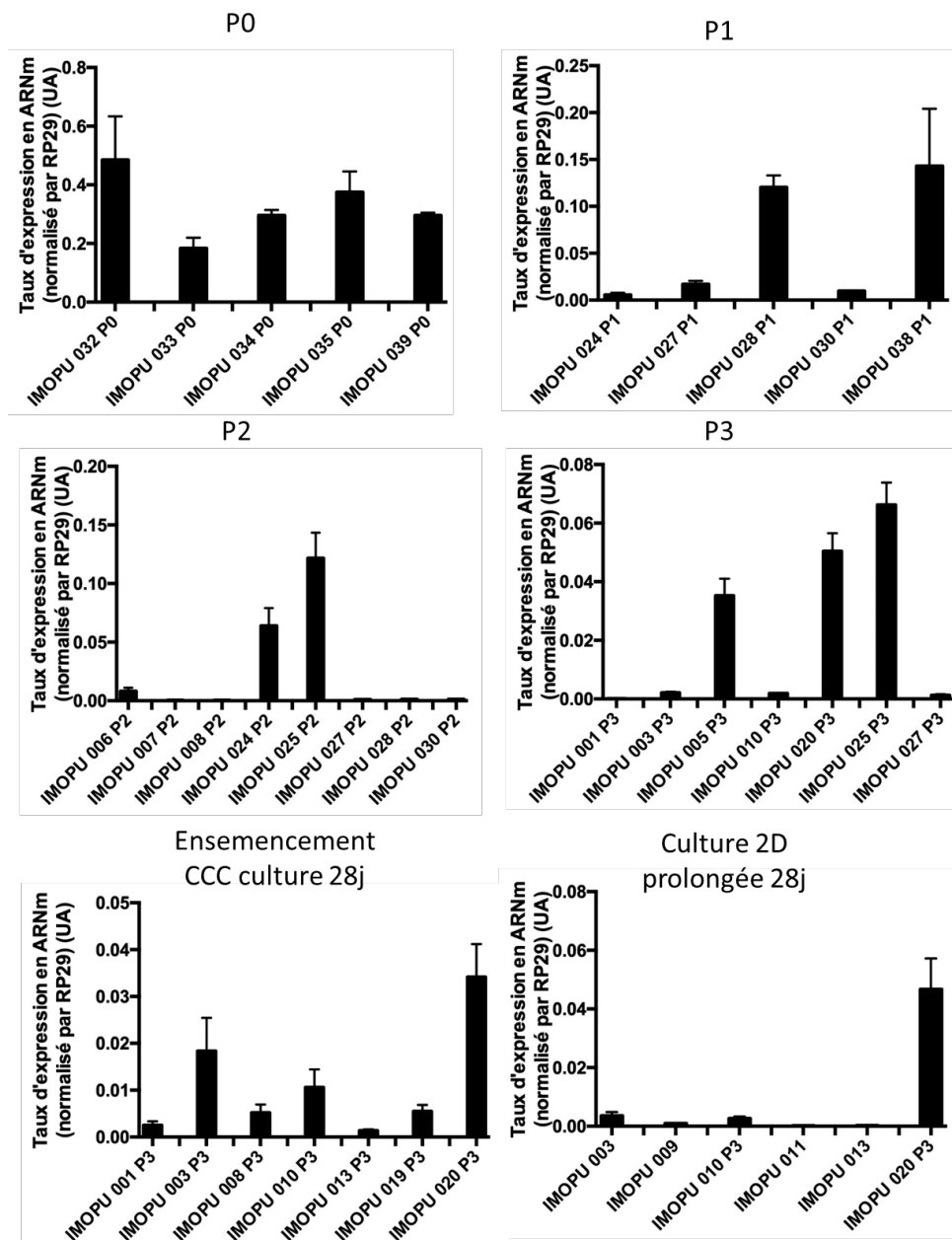


Figure 132 : taux d'expression d'occludin dans différents échantillons en P0, durant les phases d'expansion (P1, P2, P3), puis durant la culture prolongée en 3D (sur CCC) ou en 2D (monocouche sur support de culture).

α -SMA

α -SMA est présent en P0 dans tous les prélèvements (taux d'expression entre 1.10^{-3} UA et 6.10^{-3} UA).

Durant l'expansion, on observe un maintien d'un niveau d'expression stable sauf pour environ 1/3 des prélèvements qui voient leur niveau d'expression augmenter (environ 2.10^{-1} UA).

Lors de la mise en culture prolongée, en 3D ou en 2D, on note un niveau d'expression homogène, 10^{-2} UA environ, soit 10 fois plus que dans les cellules en P0. Les résultats sont présentés sur la Figure 133.

a-SMA

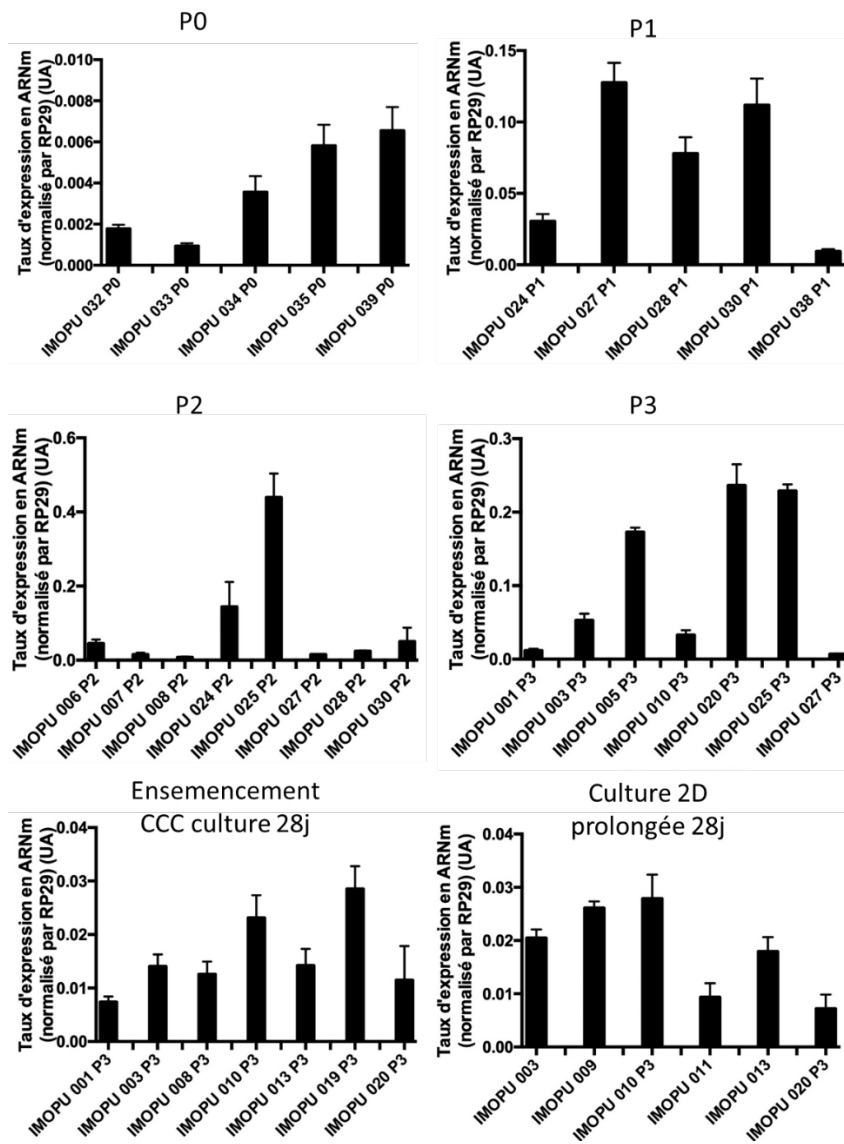


Figure 133 : taux d'expression d' α -SMA dans différents échantillons en P0, durant les phases d'expansion (P1, P2, P3), puis durant la culture prolongée en 3D (sur CCC) ou en 2D (monocouche sur support de culture).

Annexe 6

Publication acceptée dans le journal Biomed Mater Eng.

Cells in urothelium tissue engineering

N.Berte^{1,2}, C.Mazeaud³, P.Eschwege³, P.Gillet^{1,4}, A. Pinzano¹, JL.Lemelle^{1,2}, L.Grossin¹

(1) IMoPA (Ingénierie Moléculaire et Physiopathologie Articulaire), UMR 7365 CNRS

(2) Pediatric surgery, University Hospital of Nancy

(3) Urology, University Hospital of Nancy

(4) Department of clinical pharmacology and toxicology, University Hospital of Nancy

Corresponding author:

Nicolas Berte

Mail: n.berte@chru-nancy.fr

Abstract:

Urothelium is a highly specialized epithelium covering the entire urinary excretory system. Tissue engineering of this urinary tract may allow to consider its reconstruction to perform *in vitro* studies or *in vivo* replacement. Therefore, the question of specific reconstruction of the urothelium arises in order to guarantee the neotissue's ability to act as a barrier against highly cytotoxic urine. This literature review describes the different cell types and strategies available for this reconstruction. The non-reconstruction of urothelium relies on the colonization of a biomaterial by the adjacent healthy tissue but allows only incomplete reconstruction and fibrosis. The use of autologous urothelial cells requires preliminary surgery and has not been successful enough in humans. Research has therefore focused on the use of stem cells. Adipose Derived Stem Cells (ADSCs) and Bone Marrow Derived Stem Cells (BMSCs) allow the reconstruction of the smooth muscle layer, but have little effect on urothelium reconstruction. Urine Derived Stem Cells (UDSCs) and Bladder mesenchymal Stem Cells (BSCs) are very promising because they allow the achievement of a differentiated urothelium. Induced Pluripotent Stem Cells (IPSCs) and Embryonic Stem Cells (ESCs) can be differentiated towards urothelial phenotype but their use is restricted by ethics.

Keywords:

Urothelium, Regeneration, Tissue engineering, Urothelial cells, Bone marrow mesenchymal stem cells, Adipose derived stem cells, Urine derived stem cells, Bladder mesenchymal stem cells, Induced pluripotent stem cells, Embryonic stem cells.

Cells in urothelium engineering

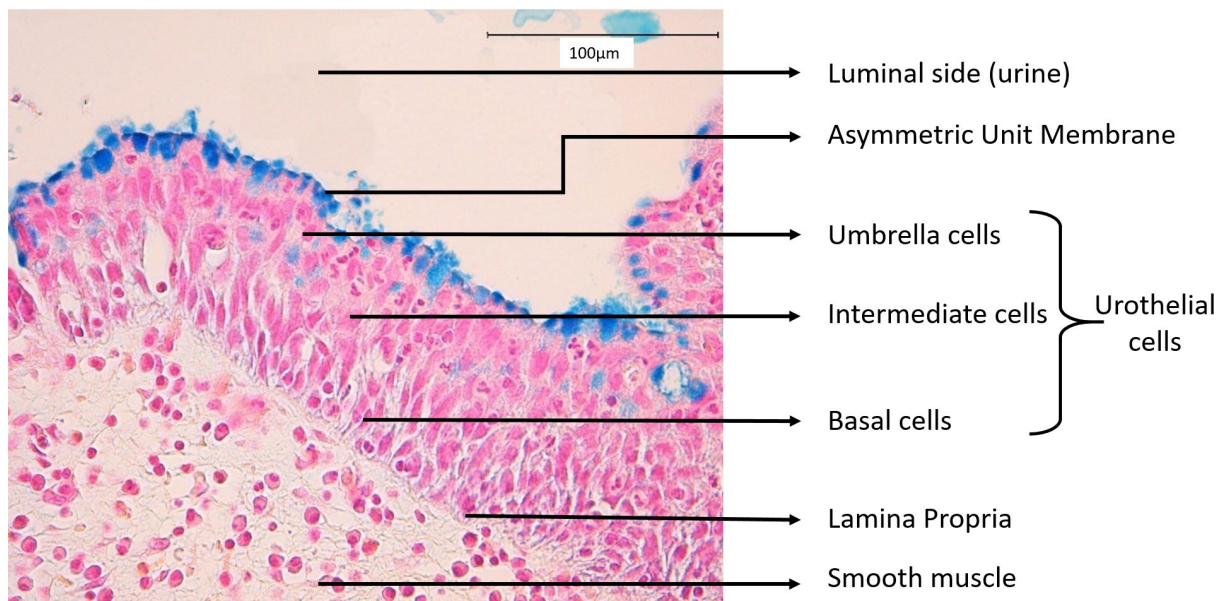
Introduction

Tissue engineering is defined as the use of a combination of cells, engineering materials and suitable factors to improve or replace biological tissues. Different types of cells are cultured *in vitro*, oriented in a specific path using biochemical or physical factors. They are associated with a biomaterial for a period of culture in three dimensional conditions and finally implanted *in vivo*. Urology is a field of choice for tissue engineering applications while numerous benign and malignant pathologies of urinary system are responsible of loss of tissue and require replacement. Urothelium is a specialized epithelium, specific of urinary excretory system, who covers the entire urinary tract from renal pelvis to urethra and is involved in its impermeability, resistance to urine and elasticity. Its replacement or regeneration is a major field of tissue engineering and focuses *in vitro* research which could be part on two axes: urothelium replacement in case of anatomical defect in one hand, and creation of a three dimensional neo urothelium for *in vitro* research on field of pharmacology in the other hand.

The aim of this review is to highlight the potential sources of cells available for urothelium tissue engineering. Their characteristics in terms of proliferation and differentiation and their impact on the tissue engineered construct will be studied. Finally, the potential indications of their use in clinical or pharmacological practice will be discussed. This review focuses on cells and does not explore the wide field of biomaterials available for urothelium tissue engineering. Furthermore, only urothelium tissue engineering will be studied even if reconstruction of the other layers of urinary excretory system could be mandatory to achieve an engineered functionalized construct for clinical implantation.

I) Histological organization of urothelium (Figure 1)

Figure 1: Histological aspect of normal urothelium in Alcian Blue staining



Most of urinary excretory system is composed, from inner to outer layer, by urothelium, Lamina Propria, smooth muscle layer and adventitia. Lamina Propria and adventitia are connective tissue implied in vascular and nerve supply; smooth muscle layer is composed by various number of smooth muscle fibers implied in urine propulsion. These tissue are unspecific and find elsewhere in organism.

Urothelium covers renal calyx, renal pelvis, ureters, bladder and urethra. Its role is to conduct the urine from kidney to outside evacuation, without modification of urine composition. It is composed by three types of cells:

- Basal cells implied in urothelium regeneration
- Intermediate cells: number of layers of intermediate cells varies with species (humans: up to five strata (1)) and with bladder filling.
- Umbrella cells, highly specialized in contact with urine, with asymmetric unit membrane (AUM) on apical side.

It is a highly specialized epithelium formerly known as a transitional epithelium, which means that each cell has a contact with lamina propria (2) even if more recent studies argued that intermediate and umbrella cells are rarely and never attached to the basement membrane suggesting that urothelium is pseudostratified (1,3).

Its embryological origin varies. Ureters, renal pelvis and renal calyx develop from ureter anlage, derived from mesenchyma (Wolff duct), while bladder and urethra develops from endodermis after septation of urogenital sinus by cloacal septum. Bladder trigon comes from incorporation of Wolff duct (mesenchyma) by urogenital sinus (endodermis). Initially covered by cells of mesenchymal origin, a secondary migration of urothelial cells coming from bladder (endodermis) is described (4).

Urothelium must resist to urine aggression, one of the most cytotoxic fluid of the body (5,6) and separate the urinary space from the underlying muscle layer. To prevent urine passage throughout cellular membrane by osmosis, the most apical cells in contact with urine, the umbrella cells, have developed plaques composed of a transmembrane protein called uroplakins (UPs, which include UPKIa, UPKIb, UPKII, UPKIIIa and UPKIIIb) forming an AUM (3). Impermeability between cells is assured by tight junctions including a specialized protein, Tight Junction Z occludin (ZO) (9).

Furthermore, urothelium must be distensible especially in bladder. Number of cell layers in urothelium varies in function of level of emptying, especially concerning intermediate cells. To resist to distension, adherens junctions, including specialized protein cadherin (CDH) are developed between urothelial cells and provide mechanical resistance to urothelium. Intracellular resistance to distension is provided by a developed cytoskeleton of cytokeratin (KRTs).

II) Fields of urothelium tissue engineering

A) Urothelium replacement

Many situations can lead to anatomical defect of urinary tract. Actually, these situations could require surgery with use of alternative tissue to fill the defect. However, tissue engineering is a promising approach in which the defect is filled with a construct created *in vitro*. Two anatomical zones are frequently impacted with defects: urinary bladder and urethra. However, ureters and urinary diversion are also in the field of tissue engineering.

Bladder tissue engineering is an important axis of research in urology. In fact, numerous pathologies are responsible of a bladder defect (bladder cancer) or a decrease of bladder capacity (neurological bladder such as spina bifida). When medical treatment is insufficient, bladder replacement or augmentation is required. Enterocystoplasty is the gold standard but induces morbidity and mortality. To overcome

complications such as bone demineralization, bladder stone formation, infection, bowel obstruction and cancerization, tissue engineering has been developed. It tries to reach multiple goals (13):

- reconstruction of the entire bladder wall including urothelium, detrusor (bladder muscle) and adventice
- fast healing with inclusion of the tissue engineered construct in the host with limitation of fibrosis to allow good functional results and avoid complications
- long-term safety of the construct.

In vitro research on pharmacology

B) *in vitro* research

Many drugs are excreted from the body via urine, implying high concentrations of potentially toxic metabolites. These metabolites can impact urothelium and provoke hemorrhagic cystitis, especially in case of anticancer chemotherapy (cyclophosphamide, ifosfamide).

Furthermore, accessibility of urothelium via urethral stenting allows development of intravesically administrated drugs to treat urothelium or bladder pathologies such as bladder cancer, bladder pain syndrome or overactive bladder.

Pharmacologic tests before human use of these drugs imply *in vitro* tests on urothelial cells. However, isolated immortalized urothelial cells in flasks does not mimic urothelium complexity in three dimensional organization, especially concerning differentiation or barrier formation. Thus, development of bioengineered urothelium has been purposed to approach *in vivo* three dimensional organization of urothelium. This could improve understanding of efficacy and toxicity of these drugs on human urothelium (27).

III) Type of cells

A) No cells

The non-reconstruction of urothelium relies on the colonization of a biomaterial implanted *in vivo* by the adjacent healthy tissue. Thus, many studies have considered reconstructing the urinary tract using a non-cellularized biomaterial, or reconstructing the underlying layers without reconstruction of the urothelium.

Ureter. Reconstruction of ureter using direct implantation of acellular scaffold showed limited results. If an urothelial cells lining was observed, smooth muscle cells regeneration was very limited and intense fibrosis and inflammation occurred in almost all of the cases and provoked urinary obstruction (54,55). Better results were observed in small defects in rodent model (56) but are difficult to transfer in larger animal models. In order to limit fibrosis and increase regeneration, different Growth Factors (GFs) were tested but did not improve clinical results (54,57). A recent literature review concluded that direct implantation of acellular scaffolds was not advisable because of severe side effects such as fibrosis, stricture and leakage (24).

Bladder. Bladder reconstruction using only non-cellularized biomaterial has been extensively studied in the literature in different animal models (rats (58–61), rabbits (62,63), pigs (64–66)) and in humans (15,16,18,19).

In animal models, these were generally control groups, with the study group being enlarged with a biomaterial seeded with cells from different origins. In some cases, the histological study of the enlarged region found regeneration of the different layers of normal urothelium (58,61,63) but in many other cases, there were signs of fibrosis and inflammation and incomplete development not only of the urothelium but also of the underlying smooth muscle layers (59,60,65,67). The specific markers of

urothelium were expressed then at a low level (64). In terms of clinical outcomes, some series had survival with few or no complications, particularly in small animal models but in many cases there was a high rate of complications including death, graft leakage, infection, bladder stone formation, neo-tissue retraction and fibrosis (58,59,64,65). The urodynamic parameters of the increased bladders, when studied, were improved (58,59,65,67). The addition of heparin to the biomaterial results in an increase in regeneration after implantation in the bladder (66).

Many studies using non-cellularized biomaterials have been conducted in humans and are listed in the literature review of Chua et al (28). A clinical study of bladder enlargement (18), using non-cellularized Small Intestinal Submucosa (SIS), initially showed encouraging results with few complications and significant improvement in urodynamic parameters, including increased bladder capacity and decreased intravesical pressures. However, the same author recently published a long-term follow-up article on these patients (19) showing more mixed results. Indeed, only 60% of these patients showed long-term persistence of improvements, this rate being lower than that of the one of enterocystoplasty, estimated at 77%. Moreover, major complications were found (perforation and bladder stone formation). On the urodynamic level, some patients had an immediate failure and other patients had their urodynamic parameters slowly deteriorate. It is interesting to note the existence of histological parameters of the enlargement zone very close to the normal bladder, including an urothelium similar to that of the native bladder and a disappearance of the SIS. These long-term results are consistent with other clinical studies that have found either too frequent serious complications (bladder stones, perforation) (16), or incomplete improvement in urodynamic parameters requiring consideration of future use of enterocystoplasty (15). In both studies, histological analysis of the implanted tissue showed a normal or squamous urothelium, a thinner smooth muscle layer than on the healthy detrusor and thick and abundant connective tissue.

Urethra. Orabi et al. repaired urethral stenosis using porcine decellularized bladder matrix in a dog model. Histological analysis found signs of stenosis and fibrosis throughout the implanted construct. Surgical results were poor with urinary leakage or fistula occurring in all dogs upon removal of the urethral catheter (35). The same results were found in Liu et al study with urethral reconstruction of rabbit urethra using unseeded porcine SIS as a control group and showing urothelial regeneration with inflammatory infiltration histologically, leading to urethral stricture in all rabbits (69).

Urinary diversion. Only few studies tried to perform **urinary diversion** conduit using direct implantation of a scaffold without prior cell-seeding. Almost all of these study were associated with high rate of complications such as graft shrinkage, stenosis and hydronephrosis secondary to fibrosis and poor integration (24,70,71). In other studies, creation of a urinary conduit in a porcine model was realized with or without seeding of urothelial cells without significant differences between the two conditions(72–74).

B) Urothelial cells (UCs)

Autologous UCs have been extensively studied for their ability to recreate a functional **bladder** urothelium. The principle of urothelium reconstruction is the protection of the underlying layers of the neotissue from urine cytotoxicity in order to limit fibrosis phenomena, and to obtain an impermeability of the neotissue. *In vitro* studies determined their proliferation capacities, then cultured cells were seeded on different biomaterials to evaluate their behaviour in 3 dimensions. These cellularized biomaterials were then implanted *in vivo* to perform bladder enlargements in different animal models. Clinical studies have been conducted in humans as an alternative to enterocystoplasty.

Urothelium is considered, like most epitheliums, as a rapidly renewing tissue with a high proliferation rate. It can be recovered by an invasive procedure, either endoscopic (cystoscopic biopsy) or surgical. The proliferation of 2-dimensional UCs is possible with a loss of differentiation (75) and an increase in senescence markers up to about P8. However, cultivated UCs are considered to be of good quality with

normal expression of oncogenes and tumor suppressor genes (77). In our experience, an expansion to P4 allows a satisfactory maintenance of the differentiation and characteristics of UCs, which is confirmed by the study of Chabaud et al. (78). Three types of UCs are characterized from bladder digestion: holoclonal, meroclonal and paraclonal cells. Holoclonal cells show a high rate of P63 + cells with better proliferation potentials than the other types (79).

Depending on the origin of the urothelial cells cultured, their proliferation capacities may vary. Thus, the potential for proliferation of UCs from bladders with chronic inflammation is lower than that of healthy bladders (80). UCs from cadaveric donors are very difficult to use for *in vitro* studies. There is no significant difference between the UCs proliferation capacities of young or elderly patients in a porcine model (82). Finally, it is difficult to assess the risk of tumour recurrence when using urothelial cells from a patient with a urothelial tumour (13).

Culture conditions are also responsible for a modification of cultured UCs: their culture under hypoxic conditions improves the overall organization of the tissue, reduces their proliferation and does not modify their impermeability (78). Their culture at the air/liquid interface results in a better quality of the neotissue (78). Bioreactors mimicking the filling and emptying phases of the bladder have been proposed with encouraging results (83,84). These dynamic conditions seem to have little effect on the proliferation and differentiation of UCs (85). The stratification of UCs can be achieved by adding calcium to the culture medium (27,86).

Histological study of three-dimensional UCs on biomaterials usually results in a stratified epithelium with positive labelling for specific urothelium markers (KRTs, CDH, ZO). However, UPs, a marker of terminal differentiation, is not systematically sought. Other studies have found a significant decrease in these markers (disappearance of UPK, 12 folds decrease of KRT) (89).

The impermeability of the neotissue can be analyzed either by Trans Epithelial Electrical Resistance (TEER) (27,86) or by Urea Permeated Index (78). A neotissue considered impermeable can be obtained (86,87). The biomechanical properties of biomaterials seeded with UCs have been shown to be superior to those of the ileum normally used for bladder enlargements (90).

Models of large animals, such as dogs and pigs, seem to be preferred in pre-clinical studies because rodent models appear to have too high regenerative capacities compared to humans, and rabbit studies show results considered too heterogeneous (91). These studies analyzed the implantation of a cellularized biomaterial either ectopically (92), to evaluate the behaviour of the neotissue *in vivo*, or orthotopically to create bladder enlargement (44,93). The number of animal studies with bladder reconstruction using UCs has decreased over the years, in favour of studies using stem cells.

The reference clinical study on bladder enlargement by a neotissue cellularized with UCs was published by Atala et al (14). The results were then promising with a moderate increase in bladder compliance of the children operated on, with improved results for patients for whom an omental wrap for vascular support had been performed. However, subsequent clinical studies using the same concept have found not only a lack of significant improvement in urodynamic parameters, but also severe complications (infections, perforation, bladder stones) (17,28).

Urethra. A model of urethral stenosis in the minipig was proposed by Sievert et al(94). This defect was filled by a neotissue composed of autologous UCs grown from the bladder mucosa and seeded on a biomaterial. This strategy allowed the reconstruction of the urethra with good permeability and a favourable histological profile after 4 weeks *in vivo*. Orabi et al.(35) had previously found equivalent results in the repair of the urethra in a dog model using autologous urothelial cells cultured and seeded on natural biomaterial. This protocol allowed the repair of the urethra without leakage and histological examinations found the presence of a multilayered urothelium. Urethral tubular reconstruction with scaffold covered with UCs was performed in 5 boys with good histological and clinical results after long-term follow-up (including high maximum urinary flow rate and wide urethral caliber) (21).

***in vitro* research.** Finally, considering *in vitro* research, cultivated UCs are capable of creating a urothelium with *in vitro* barrier functions allowing the possibility of conducting toxicology experiments (27).

C) Other types of differentiated cells

Other type of differentiated cells have been proposed for urothelium reconstruction. Mainly, Smooth Muscle Cells (SMCs) obtained from fat and implanted on a scaffold were used to create urinary conduit in a Phase I clinical trial (8 patients). No complications occurred during initial hospital stay, but during follow-up, stenosis or stricture occurred in all patients requiring explantation (119).

D) Stem cells

In order to overcome the lack of autologous urothelial cells, many teams have studied the use of other cell types that are easier to obtain (not requiring surgical or endoscopic biopsy) and allow for greater cell expansion. Stem cells from different origins have therefore been used in urothelium tissue engineering: these are mainly Mesenchymal Stem Cells (MSCs) but also Induced Pluripotent Stem Cells (iPSCs) and Embryonic Stem Cells (ESCs). The bladder and urethra originate from the endoderm, which can lead to discussions about the use of mesenchymal cells for their reconstruction. However, the ureters and trigone of the bladder are also covered with urothelium and have a mesenchymal origin. There are also migration phenomena of these cells within the urinary tract, particularly in the trigone (4). This makes it possible to consider the differentiation of these MSCs into an urothelial phenotype.

1) Mesenchymal stem cells (MSCs)

Derived from mesoblast, these stem cells are the most frequently used in the literature for urothelium reconstruction. They are usually grown in a conventional stem cell medium for their expansion phase. They can then be subjected to an uro-inductive medium to promote their differentiation towards an urothelial phenotype. To prove their mesenchymal stem cell characteristics, they must be able to differentiate into a adipogenic, chondrogenic and osteoblastic phenotype. The age of the patient and the presence of a possible pathology do not seem to have an effect on the quality of these cells (98).

Bone marrow mesenchymal stem cells (BMSCs). These cells are isolated from the bone marrow of long bones and supply the body with mature blood cells (101). They have similarities with the smooth muscle cells of the detrusor and express the same contractile proteins (134). As a result, most studies are concerned with the regeneration by BSMCs of smooth muscle tissue of the bladder (103,104,135) and possibly vascular and nervous tissue in a rat model (98). These findings make it possible to develop strategies for injecting BMSCs into the muscle wall of the bladder in order to improve urodynamic characteristics and limit fibrosis in a rat neurological bladder model (106). In these models, urothelium regeneration is less studied and seems to be promoted by the co-transplantation of BMSCs and CD34+ cells (98).

Adipose derived stem cells (ADSCs). These stem cells come from fat tissue. They are able to produce at confluence, after the addition of vitamin C, an extracellular matrix that allows them to be organized in sheets (99). They have a potential for differentiation towards an osteogenic, chondrogenic and adipogenic phenotype superior to that of UDSCs (100).

Bladder. ADSCs have been used to perform bladder expansions in rodents in several studies. Zhou et al concluded that there was no significant difference in urothelium regeneration in rat bladders augmented with biomaterial with and without ADSCs (68). Two other studies have similar conclusions with the development of stratified hyperplastic urothelium after bladder enlargement using ADSCs (59,99). However, there was improved development of smooth muscle, nerve tissue and vascular support in cellularized biomaterials. For all these studies, the urodynamic outcome was considered favorable

with significant bladder enlargement. These results in rodents are incompletely found in a porcine model of bladder enlargement using cellularized biomaterials by ADSCs. The bladder urothelium was then incompletely regenerated, particularly in the central region of the grafted neotissue. The specific markers of urothelium and in particular UPs were reduced. There was then fibrosis and significant shrinkage of the grafted neotissue, again mainly in the central region. These phenomena were responsible for a modest effect on bladder enlargement and a significant mortality due to perforation of the neotissue (64).

Urinary diversion. ADSCs without urothelial orientation were used to create urinary diversion in a rabbit model (with prior omental implantation to promote vascularization) and displayed a multilayer urothelium-like lining expressing specific urothelial markers such as KRTs, UPs and ZO in immunohistochemical studies (71).

Urine derived stem cells (UDSCs). These stem cells come from the upper urinary tract, probably from the basal layer of the urothelium. They are obtained by culturing urine samples in a medium containing specific culture medium such as Keratinocyte Serum Free Medium (KSFM) (108). The recovery procedure, developed in humans, can be carried out in a rabbit model to obtain similar cells (109). This procedure allows 5 to 10 cells to be obtained per 100mL of urine and their culture is possible during 8 passages. UDSCs can be differentiated into cells expressing urothelial, muscular, vascular and interstitial markers (108). Their analysis in immunofluorescence finds characteristic markers of urothelium, notably KRT and UPK. The implementation of a uro-induction phase seems to increase the expression of these markers (110), as well as the *in vivo* ectopic subcutaneous implantation (112). Their culture in Dulbecco's Modified Eagle Medium (DMEM) allows amplification of the expression of smooth muscle cell markers. They possess a capacity for differentiation towards a myogenic, endogenous and neurogenic phenotype superior to that of ADSCs (100). The conditions of collection and the age of the patients have consequences on the quantity of cells recovered. Their chromosomal study regains genomic stability during culture (108). The study of the literature shows a growing interest in this source of cells.

Ureter. A recent study proposed the reconstruction of a rat ureter from a natural biomaterial seeded with human UDSC. The urothelium was reconstructed by these cells after an uro-induction phase using Epidermal Growth Factor (EGF). This strategy allowed the reconstruction of an intact urothelium on the biomaterial with expression of urothelium-specific markers including UPs. This reconstructed ureter was permeable and allowed the evacuation of urine (110).

Urethra. Repair of urethral stenosis in rabbits using natural biomaterial seeded with UDSC allowed urothelium regeneration equivalent to the control group (unseeded biomaterial) but faster and with a reduction in inflammatory response and fibrosis. Minor urethral stenosis occurred in a single rabbit while complete stenosis occurred in all rabbits in the control group (69).

***in vitro* research.** The use of UDSCs may provide *in vitro* an urothelium with barrier functions. The study of the culture conditions of these UDSCs of human origin shows a favourable effect of dynamic culture conditions (mimicking the filling and depletion phases of the bladder), the use of a conditioned culture medium from the culture of UCs and the addition of calcium (allowing cell stratification) (87).

Bladder mesenchymal stem cells (BSCs). The normal human bladder contains basal cells expressing CD44 and possessing MSCs characteristics. They could be isolated from human bladder (in patients undergoing cystectomy for cancer) and then cultured and differentiated into adipogenic, chondrogenic, osteogenic, endothelial and smooth muscle phenotype. In addition, differentiation to an urothelial phenotype, including the expression of UPK and KRT, was possible after an induction step using KSFM,

EGF and Fetal Bovine Serum (FBS) (113). However, the use of these cells requires a large amount of original tissue, which is a limitation for its use in case of defect reconstruction of the urinary tract.

2) Induced Pluripotent Stem Cells (IPSCs)

IPSCs are MSCs for which characteristics of embryonic cells, such as multipotency and self-renewal, have been obtained by gene transfection. Human IPSCs have shown signs of differentiation towards a smooth muscle phenotype after 3-dimensional seeding on a biomaterial, allowing for possible use in tissue engineering in urology. However, the study of differentiation towards an urothelial phenotype of these cells was not evaluated in this study (115). Another study has enabled a differentiated urothelium (expressing UPK) to be obtained *in vitro* by the use of different factors, in particular troglitazone and the EGFR inhibitor PD153035. Stratification was obtained using FGF10 and promoted by transwell culture and the urothelium generated possessed a barrier function, even if the position of the cells within this urothelium was different from that of a native urothelium *in vivo* (114).

3) Embryonic stem cells (ESCs)

ESCs are totipotent cells obtained during the initial stages of embryo formation. They can be differentiated into an endodermal phenotype and then into a urothelial phenotype expressing UPs using specific protocols (116,117). In a model of bladder pain syndrome in rats, their injection into the bladder wall limited the destruction of the urothelium and improved urinary symptoms (118).

Conclusions

The urinary tract can be affected by various pathologies involving loss of substance. Current surgical techniques are only partially or imperfectly able to fill it and could be replaced by tissue engineering techniques. The most specific layer of the urinary tract, the urothelium, should be the object of particular attention because it has a protective role on the underlying layers by preventing their aggression by cytotoxic urine. Different approaches have been studied for its tissue engineering: biomaterials without cells / with urothelial cells / with stem cells of different origins.

Implantation of **non-cellularized biomaterials** usually shows a less favorable histological aspect compared to the implantation of cellularized biomaterials in animal studies. In humans, it allows the formation of near-normal-looking urothelium and partial regeneration of the underlying layers of the bladder. However, in humans and animals, the frequent occurrence of serious complications makes it impossible to recommend its routine use, especially since the urodynamic improvements initially observed do not seem to be maintained over time.

Autologous **UCs** are the historic research pathway for urothelium tissue engineering. Numerous studies in animals have shown favourable results and have led to the establishment of clinical trials in humans. However, small improvements in urodynamic characteristics and frequent severe complications have not allowed routine use of these procedures. A new stage of basic research is therefore necessary. However, the rarity of obtaining material covered with human urothelial cells and the relative difficulties in expanding these cells have limited their use in recent literature, to the benefit of stem cells of different origins. Moreover, various studies show that, in order to obtain the best differentiation towards an urothelial phenotype of these stem cells, it is possible to culture them in a conditioned medium containing urothelial cell culture medium. Obtaining a reliable and perennial source of human urothelial cells in sufficient quantity therefore remains a priority to improve research on urothelial tissue engineering, whatever the type of cell used.

BMSCs are obtainable thanks to a protocol including bone sample or bone marrow stimulation using GFs. These cells have a high potential for proliferation and could therefore fill a large defect. Their use in urothelium tissue engineering involves either seeding on a biomaterial or injecting them intravesically

or into the bladder wall in a minimally invasive protocol of cell therapy. They then have a favorable role on the development of the smooth muscle layer and possibly on the vascular and nervous components, and could be used to promote regeneration of underlying layers of urinary tract. However, they have a limited role in urothelium reconstruction, which could be promoted by the co-transplantation of BMSCs and CD34+ cells by limitation of fibrosis (98).

In the same way, the use of **ADSCs** has little impact on urothelium regeneration. In rodent models, urothelium is regenerated and is not affected by seeding of ADSCs. In large animal models (pigs), this regeneration is of poor quality and predominates at the periphery, with or without ADSCs. However, ADSCs seem to have a favourable effect on the regeneration of other layers of the urothelium, notably smooth muscle and vascular tissue. This regeneration appears to be indirect via paracrine mechanisms, which explains the preferential regeneration of the periphery of the grafted neotissue (64). A study has also been carried out on the increased aggressiveness of cancer cells by the secretion of paracrine factors by ADSCs, which could call into question their use for bladder reconstruction, particularly in oncological indications (120).

UDSCs have the advantages of easy and non-invasive recovery and high capacity for proliferation. Their urothelial origin makes it possible to envisage the reconstruction of a differentiated urothelium forming a barrier, particularly after a stage of uro-induction and during cultivation under dynamic conditions. UDSCs allow, in addition to the reconstruction of the urothelium, to consider the reconstruction of the other layers of the urinary tract (in particular the smooth muscle layer), with the use of special culture conditions *in vitro* or through paracrine differentiation effects of healthy tissue on the neotissue (69). Studies using UDSCs have not yet considered bladder reconstruction and have been limited to the reconstruction of smaller ureteral and urethral defects.

When compared, ADSCs and UDSCs possess different capacity for differentiation: ADSCs can differentiate more easily toward osteogenic, chondrogenic and adipogenic phenotype while UDSCs are more able to reach a myogenic, endogenous and neurogenic phenotype (100). UDSCs seems then to be more capable of urinary tract reconstruction than ADSCs.

IPSCs and **ESCs** could be differentiated into an urothelial phenotype by using several factors of differentiation factors (troglitazone, EGFR inhibitor PD153035) and stratification (FGF10, transwell culture). They can be used in the creation of urothelium for *in vitro* research. However, ethical and safety considerations limit the use of these cells for tissue engineering in humans.

For the creation of urothelium for ***in vitro* research** purposes, UCs and UDSCs seem to be the preferred cell types. Indeed, these cells have the best capacity to express urothelium terminal differentiation markers (UPs, KRTs), to stratify themselves and to form an impermeable barrier.

Urothelium tissue engineering therefore appears to be a necessary step in the reconstruction of the urinary tract by tissue engineering, in order to limit the aggression of urine on the underlying layers, which is at the origin of fibrosis phenomena leading to serious complications. However, current tissue engineering techniques are not routinely used and require further development. While it appears that the use of cellularized biomaterials is preferable to non-cellularized biomaterials, the type of cell used remains debated. UCs have a highly differentiated phenotype and are able to recreate the original tissue, but the difficulties in obtaining sufficient quantities of these cells, their slow proliferation and the insufficient results obtained from their use in humans have led to the consideration of using other cell types. BMSCs and ADSCs, which have been extensively studied in tissue engineering, have only an indirect and partial effect on the reconstruction of urothelium, but can nevertheless be used for the reconstruction of the underlying layers. UDSCs, on the other hand, seem very promising. Easy to obtain by non-invasive methods, they have the ability to proliferate, to differentiate into an urothelial phenotype, to form an impermeable barrier and even to reconstruct other layers of the urinary tract. Their use in large animal models, especially for bladder reconstruction, is desirable.

Abbreviations:

ADSCs: Adipose Derived Stem Cells
AUM: asymmetric unit membrane
BMSCs: Bone Marrow Mesenchymal Stem Cells
BSCs: Bladder mesenchymal Stem Cells
CDH: cadherin
DMEM: Dulbecco's Modified Eagle Medium
EGF: Epidermal Growth Factor
ESCs: Embryonic Stem Cells
FBS: Fetal Bovine Serum
GFs: Growth Factors
IPSCs: Induced Pluripotent Stem Cells
KRT: cytokeratin
KSFM: Keratinocyte Serum Free Medium
MSCs: Mesenchymal Stem Cells
SIS: Small Intestinal Submucosa
SMCs: Smooth Muscle Cells
UDSCs: Urine Derived Stem Cells
UP: uroplakins (protein)
UPK: uroplakins (genes)
ZO: Z-occludin

Aknowledgements

This research was funded by the University of Lorraine and the Grand Est region.

References

1. Jost SP, Gosling JA, Dixon JS. The morphology of normal human bladder urothelium. *J Anat.* déc 1989;167:103-15.
2. Petry G, Amon H. [Light and electron microscopic studies on the structure and dynamics of transitional epithelium]. *Z Zellforsch Mikrosk Anat.* 1966;69:587-612.
3. Khandelwal P, Abraham SN, Apodaca G. Cell biology and physiology of the uroepithelium. *Am J Physiol Renal Physiol.* déc 2009;297(6):F1477-501.
4. Tanaka ST, Ishii K, DeMarco RT, Pope JC, Brock JW, Hayward SW. Endodermal origin of bladder trigone inferred from mesenchymal-epithelial interaction. *J Urol.* janv 2010;183(1):386-91.
5. Pokrywczyńska M, Kloskowski T, Balcerczyk D, Buhl M, Jundziłł A, Nowacki M, et al. Stem cells and differentiated cells differ in their sensitivity to urine in vitro. *Journal of Cellular Biochemistry.* 2018;119(2):2307-19.
6. Adamowicz J, Kloskowski T, Tworkiewicz J, Pokrywczyńska M, Drewa T. Urine is a highly cytotoxic agent: does it influence stem cell therapies in urology? *Transplant Proc.* juin 2012;44(5):1439-41.
7. Sun T-T. Altered phenotype of cultured urothelial and other stratified epithelial cells: implications for wound healing. *American Journal of Physiology-Renal Physiology.* juill 2006;291(1):F9-21.
8. Guelfi G, Stefanetti V, Zampini D, Oommen OP, Brecchia G, Dall'Aglio C, et al. Gold nanoparticles approach to detect chondroitin sulphate and hyaluronic acid urothelial coating. *Sci Rep [Internet].* 4 sept 2017 [cité 3 juill 2020];7. Disponible sur: <https://www.ncbi.nlm.nih.gov/pmc/articles/PMC5583281/>
9. Smith NJ, Hinley J, Varley CL, Eardley I, Trejdosiewicz LK, Southgate J. The human urothelial tight junction: claudin 3 and the ZO-1 α + switch. *Bladder (San Franc).* 2015;2(1):e9.
10. Savoie P-H, Laroche J, Vallier C, Fournier R. Réparations chirurgicales des lésions de l'uretère. [//www.em-premium.com/data/traites/t02/41-55991/](http://www.em-premium.com/data/traites/t02/41-55991/) [Internet]. 11 janv 2013 [cité 20 juin 2019]; Disponible sur: <http://www.em-premium.com/article/760937>
11. Benadiba S, Pashootan P, Ploussard G, Artus PM, Cortesse A, Meria P, et al. Entéroplasties de substitution chez l'homme : principe et réalisation. 2020;26.
12. Gilbert SM, Hensle TW. Metabolic Consequences and Long-Term Complications of Enterocystoplasty in Children: A Review. *Journal of Urology.* avr 2005;173(4):1080-6.
13. Lam Van Ba O, Aharony S, Loutochin O, Corcos J. Bladder tissue engineering: A literature review. *Adv Drug Deliv Rev.* 14 nov 2014;
14. Atala A, Bauer SB, Soker S, Yoo JJ, Retik AB. Tissue-engineered autologous bladders for patients needing cystoplasty. *Lancet.* 15 avr 2006;367(9518):1241-6.
15. Caione P, Boldrini R, Salerno A, Nappo SG. Bladder augmentation using acellular collagen biomatrix: a pilot experience in exstrophic patients. *Pediatr Surg Int.* avr 2012;28(4):421-8.

16. Schaefer M, Kaiser A, Stehr M, Beyer HJ. Bladder augmentation with small intestinal submucosa leads to unsatisfactory long-term results. *Journal of Pediatric Urology*. déc 2013;9(6, Part A):878-83.
17. Joseph DB, Borer JG, De Filippo RE, Hodges SJ, McLorie GA. Autologous Cell Seeded Biodegradable Scaffold for Augmentation Cystoplasty: Phase II Study in Children and Adolescents with Spina Bifida. *The Journal of Urology*. mai 2014;191(5):1389-95.
18. Zhang F, Liao L. Tissue engineered cystoplasty augmentation for treatment of neurogenic bladder using small intestinal submucosa: an exploratory study. *J Urol*. août 2014;192(2):544-50.
19. Zhang F, Liao L. Long-term follow-up of neurogenic bladder patients after bladder augmentation with small intestinal submucosa. *World J Urol*. 11 nov 2019;
20. Fu Q, Cao Y-L. Tissue Engineering and Stem Cell Application of Urethroplasty: From Bench to Bedside. *Urology*. févr 2012;79(2):246-53.
21. Raya-Rivera A, Esquiliano DR, Yoo JJ, Lopez-Bayghen E, Soker S, Atala A. Tissue-engineered autologous urethras for patients who need reconstruction: an observational study. *Lancet*. 2 avr 2011;377(9772):1175-82.
22. Guillotreau J, Gamé X. Dérivations urinaires non continentales définitives. //www.em-premium.com/data/traites/t02/41-53436/ [Internet]. 26 mars 2015 [cité 20 juin 2019]; Disponible sur: <http://www.em.premium.com/article/964971>
23. Hétet J-F, Rigaud J, Karam G, Glémain P, Le Normand L, Bouchot O, et al. [Complications of Bricker ileal conduit urinary diversion: analysis of a series of 246 patients]. *Prog Urol*. févr 2005;15(1):23-9; discussion 29.
24. Janke HP, de Jonge PKJD, Feitz WFJ, Oosterwijk E. Reconstruction Strategies of the Ureter and Urinary Diversion Using Tissue Engineering Approaches. *Tissue Eng Part B Rev*. juin 2019;25(3):237-48.
25. Orphanet: Interstitial cystitis Bladder pain syndrome [Internet]. [cité 16 avr 2020]. Disponible sur: [https://www.orpha.net/consor/cgi-bin/Disease_Search.php?lng=FR&data_id=10441&Disease\(s\)%20concerned=Interstitial-cystitis-Bladder-pain-syndrome&title=Interstitial-cystitis-Bladder-pain-syndrome&search=Disease_Search_Simple](https://www.orpha.net/consor/cgi-bin/Disease_Search.php?lng=FR&data_id=10441&Disease(s)%20concerned=Interstitial-cystitis-Bladder-pain-syndrome&title=Interstitial-cystitis-Bladder-pain-syndrome&search=Disease_Search_Simple)
26. Cicek N, Yildiz N, Alpay H. Intravesical hyaluronic acid treatment in recurrent urinary tract infections in children with spina bifida and neurogenic bladder. *Journal of Pediatric Urology*. 1 juin 2020;16(3):366.e1-366.e5.
27. Baker SC, Shabir S, Southgate J. Biomimetic urothelial tissue models for the in vitro evaluation of barrier physiology and bladder drug efficacy. *Mol Pharm*. 7 juill 2014;11(7):1964-70.
28. Chua ME, Farhat WA, Ming JM, McCammon KA. Review of clinical experience on biomaterials and tissue engineering of urinary bladder. *World J Urol*. 20 juin 2019;
29. Adamowicz J, Kuffel B, Van Breda SV, Pokrwczyńska M, Drewa T. Reconstructive urology and tissue engineering: Converging developmental paths. *J Tissue Eng Regen Med*. mars 2019;13(3):522-33.

30. Kim B-S, Baez CE, Atala A. Biomaterials for tissue engineering. *World J Urol.* 1 févr 2000;18(1):2-9.
31. Liu Y, Bharadwaj S, Lee SJ, Atala A, Zhang Y. Optimization of a natural collagen scaffold to aid cell–matrix penetration for urologic tissue engineering. *Biomaterials.* 1 août 2009;30(23):3865-73.
32. Montzka K, Läuffer T, Becker C, Grosse J, Heidenreich A. Microstructure and cytocompatibility of collagen matrices for urological tissue engineering. *BJU International.* 1 juin 2011;107(12):1974-81.
33. Shoseyov O, Posen Y, Grynspan F. Human collagen produced in plants. *Bioengineered.* 1 janv 2014;5(1):49-52.
34. Singh A, Bivalacqua TJ, Sopko N. Urinary Tissue Engineering: Challenges and Opportunities. *Sex Med Rev.* 2018;6(1):35-44.
35. Orabi H, AbouShwareb T, Zhang Y, Yoo JJ, Atala A. Cell-Seeded Tubularized Scaffolds for Reconstruction of Long Urethral Defects: A Preclinical Study. *Eur Urol.* mars 2013;63(3):531-8.
36. Reakasame S, Boccaccini AR. Oxidized Alginate-Based Hydrogels for Tissue Engineering Applications: A Review. *Biomacromolecules.* 8 janv 2018;19(1):3-21.
37. Moon SJ, Kim DH, Jo JK, Chung JH, Lee JY, Park SY, et al. Bladder Reconstruction Using Bovine Pericardium in a Case of Enterovesical Fistula. *Korean J Urol.* févr 2011;52(2):150-3.
38. Kajbafzadeh A-M, Esfahani SA, Talab SS, Elmi A, Monajemzadeh M. In-vivo autologous bladder muscular wall regeneration: Application of tissue-engineered pericardium in a model of bladder as a bioreactor. *Journal of Pediatric Urology.* 1 juin 2011;7(3):317-23.
39. Arikan N, Özdiler E, Yaman Ö, Gögüs O. Augmentation Duracystoplasty in Neurogenic Bladder Dysfunction. *International Journal of Urology.* 1995;2(3):172-5.
40. Jerman UD, Veranič P, Kreft ME. Amniotic membrane scaffolds enable the development of tissue-engineered urothelium with molecular and ultrastructural properties comparable to that of native urothelium. *Tissue Eng Part C Methods.* avr 2014;20(4):317-27.
41. Ramuta TŽ, Kreft ME. Human Amniotic Membrane and Amniotic Membrane-Derived Cells: How Far Are We from Their Use in Regenerative and Reconstructive Urology? *Cell Transplant.* janv 2018;27(1):77-92.
42. Ji Y, Zhou J, Sun T, Tang K, Xiong Z, Ren Z, et al. Diverse preparation methods for small intestinal submucosa (SIS): Decellularization, components, and structure. *Journal of Biomedical Materials Research Part A.* 2019;107(3):689-97.
43. Lin H-K, Godiwalla SY, Palmer B, Frimberger D, Yang Q, Madihally SV, et al. Understanding roles of porcine small intestinal submucosa in urinary bladder regeneration: identification of variable regenerative characteristics of small intestinal submucosa. *Tissue Eng Part B Rev.* févr 2014;20(1):73-83.
44. Yoo JJ, Meng J, Oberpenning F, Atala A. Bladder augmentation using allogenic bladder submucosa seeded with cells. *Urology.* févr 1998;51(2):221-5.

45. Sartoneva R, Haaparanta A-M, Lahdes-Vasama T, Mannerström B, Kellomäki M, Salomäki M, et al. Characterizing and optimizing poly-l-lactide-co-ε-caprolactone membranes for urothelial tissue engineering. *J R Soc Interface*. 7 déc 2012;9(77):3444-54.
46. Jeong SI, Kim B-S, Kang SW, Kwon JH, Lee YM, Kim SH, et al. In vivo biocompatibility and degradation behavior of elastic poly(l-lactide-co-ε-caprolactone) scaffolds. *Biomaterials*. 1 déc 2004;25(28):5939-46.
47. Kim U-J, Park J, Joo Kim H, Wada M, Kaplan DL. Three-dimensional aqueous-derived biomaterial scaffolds from silk fibroin. *Biomaterials*. 1 mai 2005;26(15):2775-85.
48. Mauney JR, Cannon GM, Lovett ML, Gong EM, DiVizio D, Kaplan DL, et al. Evaluation of Gel Spun Silk-Based Biomaterials in a Murine Model of Bladder Augmentation. *Biomaterials*. janv 2011;32(3):808-18.
49. Roth CC, Mondalek FG, Kibar Y, Ashley RA, Bell CH, Califano JA, et al. Bladder regeneration in a canine model using hyaluronic acid-poly(lactic-co-glycolic-acid) nanoparticle modified porcine small intestinal submucosa. *BJU International*. 1 juill 2011;108(1):148-55.
50. Cartwright LM, Shou Z, Yeger H, Farhat WA. Porcine bladder acellular matrix porosity: Impact of hyaluronic acid and lyophilization. *Journal of Biomedical Materials Research Part A*. 2006;77A(1):180-4.
51. Ardeshiryajimi A, Ghaderian SM-H, Omrani MD, Moradi SL. Biomimetic scaffold containing PVDF nanofibers with sustained TGF-β release in combination with AT-MSCs for bladder tissue engineering. *Gene*. 15 nov 2018;676:195-201.
52. Franck D, Gil ES, Adam RM, Kaplan DL, Chung YG, Estrada CR, et al. Evaluation of Silk Biomaterials in Combination with Extracellular Matrix Coatings for Bladder Tissue Engineering with Primary and Pluripotent Cells. *PLoS One* [Internet]. 7 févr 2013 [cité 15 janv 2015];8(2). Disponible sur: <http://www.ncbi.nlm.nih.gov/pmc/articles/PMC3567020/>
53. Horst M, Madduri S, Milleret V, Sulser T, Gobet R, Eberli D. A bilayered hybrid microfibrillar PLGA–acellular matrix scaffold for hollow organ tissue engineering. *Biomaterials*. févr 2013;34(5):1537-45.
54. Duchene DA, Jacomides L, Ogan K, Lindberg G, Johnson BD, Pearle MS, et al. Ureteral replacement using small-intestinal submucosa and a collagen inhibitor in a porcine model. *J Endourol*. juin 2004;18(5):507-11.
55. Shalhav AL, Elbahnasy AM, Bercowsky E, Kovacs G, Brewer A, Maxwell KL, et al. Laparoscopic replacement of urinary tract segments using biodegradable materials in a large-animal model. *J Endourol*. mai 1999;13(4):241-4.
56. Dahms SE, Piechota HJ, Nunes L, Dahiya R, Lue TF, Tanagho EA. Free ureteral replacement in rats: regeneration of ureteral wall components in the acellular matrix graft. *Urology*. nov 1997;50(5):818-25.
57. Jonge P de, Simaioforidis V, Geutjes P, Oosterwijk E, Feitz W. Ureteral reconstruction with reinforced collagen scaffolds in a porcine model. *Journal of Tissue Engineering and Regenerative Medicine*. 2018;12(1):80-8.

58. Iijima K, Igawa Y, Imamura T, Moriizumi T, Nikaido T, Konishi I, et al. Transplantation of preserved human amniotic membrane for bladder augmentation in rats. *Tissue Eng. mars* 2007;13(3):513-24.
59. Xiao D, Yan H, Wang Q, Lv X, Zhang M, Zhao Y, et al. Trilayer Three-Dimensional Hydrogel Composite Scaffold Containing Encapsulated Adipose-Derived Stem Cells Promotes Bladder Reconstruction via SDF-1 α /CXCR4 Pathway. *ACS Appl Mater Interfaces*. 8 nov 2017;9(44):38230-41.
60. Pokrywczynska M, Jundzill A, Warda K, Buchholz L, Rasmus M, Adamowicz J, et al. Does the Mesenchymal Stem Cell Source Influence Smooth Muscle Regeneration in Tissue-Engineered Urinary Bladders? *Cell Transplant*. nov 2017;26(11):1780-91.
61. Gaudio CD, Vianello A, Bellezza G, Maulà V, Sidoni A, Zucchi A, et al. Evaluation of electrospun bioresorbable scaffolds for tissue-engineered urinary bladder augmentation. *Biomed Mater*. 1 août 2013;8(4):045013.
62. Kajbafzadeh A-M, Khorramirouz R, Masoumi A, Keihani S, Nabavizadeh B. Decellularized human fetal intestine as a bioscaffold for regeneration of the rabbit bladder submucosa. *J Pediatr Surg*. sept 2018;53(9):1781-8.
63. Zhou L, Xia J, Wang P, Jia R, Zheng J, Yao X, et al. Autologous Smooth Muscle Progenitor Cells Enhance Regeneration of Tissue-Engineered Bladder. *Tissue Eng Part A*. 2018;24(13-14):1066-81.
64. Pokrywczynska M, Jundzill A, Rasmus M, Adamowicz J, Balcerczyk D, Buhl M, et al. Understanding the role of mesenchymal stem cells in urinary bladder regeneration—a preclinical study on a porcine model. *Stem Cell Res Ther [Internet]*. 28 nov 2018 [cité 20 déc 2018];9. Disponible sur: <https://www.ncbi.nlm.nih.gov/pmc/articles/PMC6260700/>
65. Gasanz C, Raventós C, Temprana-Salvador J, Esteves M, Fonseca C, de Torres I, et al. Use of an acellular collagen-elastin matrix to support bladder regeneration in a porcine model of peritoneocystoplasty. *Cent European J Urol*. 2018;71(3):353-9.
66. Roelofs LAJ, de Jonge PKJD, Oosterwijk E, Tiemessen DM, Kortmann BBM, de Gier RPE, et al. Bladder Regeneration Using Multiple Acellular Scaffolds with Growth Factors in a Bladder. *Tissue Eng Part A*. 2018;24(1-2):11-20.
67. Sivaraman S, Amoroso N, Gu X, Purves JT, Hughes FM, Wagner WR, et al. Evaluation of Poly (Carbonate-Urethane) Urea (PCUU) Scaffolds for Urinary Bladder Tissue Engineering. *Ann Biomed Eng*. 12 déc 2018;
68. Zhou Z, Yan H, Liu Y, Xiao D, Li W, Wang Q, et al. Adipose-derived stem-cell-implanted poly(ϵ -caprolactone)/chitosan scaffold improves bladder regeneration in a rat model. *Regen Med*. 2018;13(3):331-42.
69. Liu Y, Ma W, Liu B, Wang Y, Chu J, Xiong G, et al. Urethral reconstruction with autologous urine-derived stem cells seeded in three-dimensional porous small intestinal submucosa in a rabbit model. *Stem Cell Research & Therapy*. 9 mars 2017;8(1):63.
70. Liao W, Yang S, Song C, Li Y, Meng L, Li X, et al. Tissue-engineered tubular graft for urinary diversion after radical cystectomy in rabbits. *Journal of Surgical Research*. 15 juin 2013;182(2):185-91.

71. Meng L, Liao W, Yang S, Xiong Y, Song C, Liu L. Tissue-engineered tubular substitutions for urinary diversion in a rabbit model. *Exp Biol Med (Maywood)*. janv 2016;241(2):147-56.
72. Geutjes P, Roelofs L, Hoogenkamp H, Walraven M, Kortmann B, de Gier R, et al. Tissue engineered tubular construct for urinary diversion in a preclinical porcine model. *J Urol*. août 2012;188(2):653-60.
73. Adamowicz J, Van Breda SV, Kloskowski T, Juszcak K, Pokrywczynska M, Drewa T. Constructing artificial urinary conduits: current capabilities and future potential. *Expert Rev Med Devices*. févr 2019;16(2):135-44.
74. Sloff M, Simaioforidis V, Tiemessen DM, Janke HP, Kortmann BBM, Roelofs LAJ, et al. Tubular Constructs as Artificial Urinary Conduits. *J Urol*. oct 2016;196(4):1279-86.
75. Zhang Y, Atala A. Urothelial cell culture: stratified urothelial sheet and three-dimensional growth of urothelial structure. *Methods Mol Biol*. 2013;945:383-99.
76. Chamorro CI, Zeiai S, Engberg GR, Brodin D, Nordenskjöld A, Fossum M. A study on proliferation and gene expression in normal human urothelial cells in culture. *Tissue Eng Part A*. févr 2015;21(3-4):510-7.
77. Chamorro CI, Zeiai S, Reinfeldt Engberg G, Brodin D, Lundin J, Nordenskjöld A, et al. Study on genetic stability in human urothelial cells in vitro. *J Tissue Eng Regen Med*. 2018;12(2):e720-6.
78. Chabaud S, Saba I, Baratange C, Boiroux B, Leclerc M, Rousseau A, et al. Urothelial cell expansion and differentiation are improved by exposure to hypoxia. *Journal of Tissue Engineering and Regenerative Medicine*. 2017;11(11):3090-9.
79. Buhl M, Kloskowski T, Jundzill A, Gagat M, Balcerczyk D, Adamowicz J, et al. The different expression of key markers on urothelial holoclonal, meroclonal, and paraclonal cells in in vitro culture. *Cell Biology International*. 2019;43(5):456-65.
80. Subramaniam R, Hinley J, Stahlschmidt J, Southgate J. Tissue Engineering Potential of Urothelial Cells From Diseased Bladders. *The Journal of Urology*. nov 2011;186(5):2014-20.
81. Garthwaite M, Hinley J, Cross W, Warwick RM, Ambrose A, Hardaker H, et al. Use of donor bladder tissues for in vitro research. *BJU Int*. janv 2014;113(1):160-6.
82. Leonhäuser D, Vogt M, Tolba RH, Grosse JO. Potential in two types of collagen scaffolds for urological tissue engineering applications - Are there differences in growth behaviour of juvenile and adult vesical cells? *J Biomater Appl*. févr 2016;30(7):961-73.
83. Davis NF, Mooney R, Piterina AV, Callanan A, McGuire BB, Flood HD, et al. Construction and evaluation of urinary bladder bioreactor for urologic tissue-engineering purposes. *Urology*. oct 2011;78(4):954-60.
84. Davis NF, Callanan A. Development of a Bladder Bioreactor for Tissue Engineering in Urology. *Methods Mol Biol*. 2016;1502:213-21.
85. Tiemessen D, de Jonge P, Daamen W, Feitz W, Geutjes P, Oosterwijk E. The effect of a cyclic uniaxial strain on urinary bladder cells. *World J Urol*. oct 2017;35(10):1531-9.

86. Cross WR, Eardley I, Leese HJ, Southgate J. A biomimetic tissue from cultured normal human urothelial cells: analysis of physiological function. *American Journal of Physiology - Renal Physiology*. 1 août 2005;289(2):F459-68.
87. Wan Q, Xiong G, Liu G, Shupe TD, Wei G, Zhang D, et al. Urothelium with barrier function differentiated from human urine-derived stem cells for potential use in urinary tract reconstruction. *Stem Cell Research & Therapy*. 8 nov 2018;9(1):304.
88. Zupančič D, Mrak Poljšak K, Kreft ME. Co-culturing porcine normal urothelial cells, urinary bladder fibroblasts and smooth muscle cells for tissue engineering research. *Cell Biology International*. 1 avr 2018;42(4):411-24.
89. Singh A, Lee D, Jeong H, Yu C, Li J, Fang CH, et al. Tissue-Engineered Neo-Urinary Conduit from Decellularized Trachea. *Tissue Eng Part A*. oct 2018;24(19-20):1456-67.
90. Davis NF, Mooney R, Piterina AV, Callanan A, Flood HD, McGloughlin TM. Cell-seeded extracellular matrices for bladder reconstruction: an ex vivo comparative study of their biomechanical properties. *Int J Artif Organs*. avr 2013;36(4):251-8.
91. Sloff M, Simaioforidis V, de Vries R, Oosterwijk E, Feitz W. Tissue engineering of the bladder--reality or myth? A systematic review. *J Urol*. oct 2014;192(4):1035-42.
92. Reinfeldt Engberg G, Chamorro CI, Nordenskjöld A, Fossum M. Expansion of Submucosal Bladder Wall Tissue In Vitro and In Vivo. *Biomed Res Int [Internet]*. 2016 [cité 9 déc 2019];2016. Disponible sur: <https://www.ncbi.nlm.nih.gov/pmc/articles/PMC5062021/>
93. Oberpenning F, Meng J, Yoo JJ, Atala A. De novo reconstitution of a functional mammalian urinary bladder by tissue engineering. *Nat Biotechnol*. févr 1999;17(2):149-55.
94. Sievert K-D, Daum L, Maurer S, Toomey P, Vaegler M, Aufderklamm S, et al. Urethroplasty performed with an autologous urothelium-vegetated collagen fleece to treat urethral stricture in the minipig model. *World J Urol*. 9 sept 2019;
95. Drewa T. The artificial conduit for urinary diversion in rats: a preliminary study. *Transplant Proc*. juin 2007;39(5):1647-51.
96. Basu J, Jayo MJ, Ilagan RM, Guthrie KI, Sangha N, Genheimer CW, et al. Regeneration of native-like neo-urinary tissue from nonbladder cell sources. *Tissue Eng Part A*. mai 2012;18(9-10):1025-34.
97. Marino L, Castaldi MA, Rosamilio R, Ragni E, Vitolo R, Fulgione C, et al. Mesenchymal Stem Cells from the Wharton's Jelly of the Human Umbilical Cord: Biological Properties and Therapeutic Potential. *Int J Stem Cells*. 30 avr 2019;12(2):218-26.
98. Sharma AK, Bury MI, Fuller NJ, Marks AJ, Kollhoff DM, Rao MV, et al. Cotransplantation with specific populations of spina bifida bone marrow stem/progenitor cells enhances urinary bladder regeneration. *Proc Natl Acad Sci U S A*. 5 mars 2013;110(10):4003-8.
99. Wang Y, Zhou S, Yang R, Zou Q, Zhang K, Tian Q, et al. Bioengineered bladder patches constructed from multilayered adipose-derived stem cell sheets for bladder regeneration. *Acta Biomaterialia [Internet]*. 12 déc 2018 [cité 20 déc 2018]; Disponible sur: <http://www.sciencedirect.com/science/article/pii/S1742706118307414>

100. Kang HS, Choi SH, Kim BS, Choi JY, Park G-B, Kwon TG, et al. Advanced Properties of Urine Derived Stem Cells Compared to Adipose Tissue Derived Stem Cells in Terms of Cell Proliferation, Immune Modulation and Multi Differentiation. *J Korean Med Sci.* déc 2015;30(12):1764-76.
101. Iannaccone PM, Galat V, Bury MI, Ma YC, Sharma AK. The utility of stem cells in pediatric urinary bladder regeneration. *Pediatric Research.* janv 2018;83(1-2):258-66.
102. Defined populations of bone marrow derived mesenchymal stem and endothelial progenitor cells for bladder regeneration. - PubMed - NCBI [Internet]. [cité 14 déc 2019]. Disponible sur: <https://www.ncbi.nlm.nih.gov/pubmed/?term=Defined+populations+of+bone+marrow+derived+mesenchymal+stem+and+endothelial+progenitor+cells+for+bladder+regeneration>.
103. Kanematsu A, Yamamoto S, Iwai-Kanai E, Kanatani I, Imamura M, Adam RM, et al. Induction of smooth muscle cell-like phenotype in marrow-derived cells among regenerating urinary bladder smooth muscle cells. *Am J Pathol.* févr 2005;166(2):565-73.
104. Sharma AK, Hota PV, Matoka DJ, Fuller NJ, Jandali D, Thaker H, et al. Urinary bladder smooth muscle regeneration utilizing bone marrow derived mesenchymal stem cell seeded elastomeric poly(1,8-octanediol-co-citrate) based thin films. *Biomaterials.* 1 août 2010;31(24):6207-17.
105. pubmeddev, al IT et. Engineered bone marrow-derived cell sheets restore structure and function of radiation-injured rat urinary bladders. - PubMed - NCBI [Internet]. [cité 14 déc 2019]. Disponible sur: <https://www.ncbi.nlm.nih.gov/pubmed/?term=Engineered+bone+marrow-derived+cell+sheets+restore+structure+and+function+of+radiation-injured+rat+urinary+bladders>
106. Salehi-pourmehr H, Rahbarghazi R, Mahmoudi J, Roshangar L, Chapple CR, Hajebrahimi S, et al. Intra-bladder wall transplantation of bone marrow mesenchymal stem cells improved urinary bladder dysfunction following spinal cord injury. *Life Sciences.* 15 mars 2019;221:20-8.
107. Sadahide K, Teishima J, Inoue S, Tamura T, Kamei N, Adachi N, et al. Endoscopic repair of the urinary bladder with magnetically labeled mesenchymal stem cells: Preliminary report. *Regen Ther.* 17 déc 2018;10:46-53.
108. Zhang Y, McNeill E, Tian H, Soker S, Andersson K-E, Yoo JJ, et al. Urine derived cells are a potential source for urological tissue reconstruction. *J Urol.* nov 2008;180(5):2226-33.
109. Yang H, Chen B, Deng J, Zhuang G, Wu S, Liu G, et al. Characterization of rabbit urine-derived stem cells for potential application in lower urinary tract tissue regeneration. *Cell Tissue Res.* 1 nov 2018;374(2):303-15.
110. Zhao Z, Liu D, Chen Y, Kong Q, Li D, Zhang Q, et al. Ureter tissue engineering with vessel extracellular matrix and differentiated urine-derived stem cells. *Acta Biomaterialia.* 1 avr 2019;88:266-79.
111. Kloskowski T, Nowacki M, Pokrywczyńska M, Drewa T. Urine – A waste or the future of regenerative medicine? *Medical Hypotheses.* 1 avr 2015;84(4):344-9.
112. Bodin A, Bharadwaj S, Wu S, Gatenholm P, Atala A, Zhang Y. Tissue-engineered conduit using urine-derived stem cells seeded bacterial cellulose polymer in urinary reconstruction and diversion. *Biomaterials.* 1 déc 2010;31(34):8889-901.

113. Lu J, Zhu L-F, Cai Y-M, Dong H-Y, Zhu L, Tan J-M. Isolation and multipotential differentiation of mesenchymal stromal cell-like progenitor cells from human bladder. *Mol Med Rep.* janv 2019;19(1):187-94.
114. Suzuki K, Koyanagi-Aoi M, Uehara K, Hinata N, Fujisawa M, Aoi T. Directed differentiation of human induced pluripotent stem cells into mature stratified bladder urothelium. *Sci Rep* [Internet]. 19 juill 2019 [cité 17 déc 2019];9. Disponible sur: <https://www.ncbi.nlm.nih.gov/pmc/articles/PMC6642190/>
115. Mirzaei A, Saburi E, Islami M, Ardeshiryajimi A, Omrani MD, Taheri M, et al. Bladder smooth muscle cell differentiation of the human induced pluripotent stem cells on electrospun Poly(lactide-co-glycolide) nanofibrous structure. *Gene.* 30 avr 2019;694:26-32.
116. Boumelhem BB, Fraser ST, Assinder SJ. Differentiation of Urothelium from Mouse Embryonic Stem Cells in Chemically Defined Conditions. *Methods Mol Biol.* 2019;2029:103-15.
117. Osborn SL, Kurzrock EA. In Vitro Differentiation and Propagation of Urothelium from Pluripotent Stem Cell Lines. *Methods Mol Biol.* 2018;1655:137-44.
118. Kim A, Yu HY, Lim J, Ryu C-M, Kim YH, Heo J, et al. Improved efficacy and in vivo cellular properties of human embryonic stem cell derivative in a preclinical model of bladder pain syndrome. *Sci Rep* [Internet]. 21 août 2017 [cité 19 déc 2019];7. Disponible sur: <https://www.ncbi.nlm.nih.gov/pmc/articles/PMC5567131/>
119. Bivalacqua Trinity, Steinberg Gary, Smith Norm, Joice Gregory, Sopko Nikolai, Lerner Seth, et al. Lba6 final results of a phase 1 clinical trial evaluating the use of a tissue engineered neo-urinary conduit using adipose derived smooth muscle cells for urinary reconstruction. *Journal of Urology.* 1 avr 2018;199(4S):e579-e579.
120. Maj M, Kokocha A, Bajek A, Drewa T. The interplay between adipose-derived stem cells and bladder cancer cells. *Sci Rep* [Internet]. 11 oct 2018 [cité 8 nov 2018];8. Disponible sur: <https://www.ncbi.nlm.nih.gov/pmc/articles/PMC6181926/>
121. Wang Y-T, Shi T, Srivastava S, Kagan J, Liu T, Rodland KD. Proteomic Analysis of Exosomes for Discovery of Protein Biomarkers for Prostate and Bladder Cancer. *Cancers.* sept 2020;12(9):2335.
122. Board PATE. [Figure, Transurethral resection of the prostate...] [Internet]. National Cancer Institute (US); 2019 [cité 27 avr 2020]. Disponible sur: https://www.ncbi.nlm.nih.gov/books/NBK65915/figure/CDR0000062965__228/
123. Schmidt T, Stachon S, Mack A, Rohde M, Just L. Evaluation of a Thin and Mechanically Stable Collagen Cell Carrier. *Tissue Eng Part C Methods.* déc 2011;17(12):1161-70.
124. Lobban ED, Smith BA, Hall GD, Harnden P, Roberts P, Selby PJ, et al. Uroplakin gene expression by normal and neoplastic human urothelium. *Am J Pathol.* déc 1998;153(6):1957-67.
125. Southgate J, Hutton KA, Thomas DF, Trejdosiewicz LK. Normal human urothelial cells in vitro: proliferation and induction of stratification. *Lab Invest.* oct 1994;71(4):583-94.
126. Neybecker P, Henrionnet C, Pape E, Mainard D, Galois L, Loeuille D, et al. In vitro and in vivo potentialities for cartilage repair from human advanced knee osteoarthritis synovial fluid-derived mesenchymal stem cells. *Stem Cell Res Ther.* 28 nov 2018;9(1):329.

127. Harmouch C, El-Omar R, Labrude P, Decot V, Menu P, Kerdjoudj H. Influence of serum percentage on the behavior of Wharton's jelly mesenchymal stem cells in culture. *Biomed Mater Eng.* 2013;23(4):273-80.
128. Laroye C, Gauthier M, Antonot H, Decot V, Reppel L, Bensoussan D. Mesenchymal Stem/Stromal Cell Production Compliant with Good Manufacturing Practice: Comparison between Bone Marrow, the Gold Standard Adult Source, and Wharton's Jelly, an Extraembryonic Source. *J Clin Med.* 14 déc 2019;8(12).
129. Nekanti U, Mohanty L, Venugopal P, Balasubramanian S, Totey S, Ta M. Optimization and scale-up of Wharton's jelly-derived mesenchymal stem cells for clinical applications. *Stem Cell Res.* nov 2010;5(3):244-54.
130. Nekanti U, Rao VB, Bahirvani AG, Jan M, Totey S, Ta M. Long-term expansion and pluripotent marker array analysis of Wharton's jelly-derived mesenchymal stem cells. *Stem Cells Dev.* janv 2010;19(1):117-30.
131. Weiss ML, Anderson C, Medicetty S, Seshareddy KB, Weiss RJ, VanderWerff I, et al. Immune properties of human umbilical cord Wharton's jelly-derived cells. *Stem Cells.* nov 2008;26(11):2865-74.
132. Bansil R, Turner BS. The biology of mucus: Composition, synthesis and organization. *Advanced Drug Delivery Reviews.* 15 janv 2018;124:3-15.
133. Bharadwaj S, Liu G, Shi Y, Wu R, Yang B, He T, et al. Multipotential differentiation of human urine-derived stem cells: Potential for therapeutic applications in urology. *STEM CELLS.* 2013;31(9):1840-56.
134. Sharma AK, Fuller NJ, Sullivan RR, Fulton N, Hota PV, Harrington DA, et al. Defined populations of bone marrow derived mesenchymal stem and endothelial progenitor cells for bladder regeneration. *J Urol.* oct 2009;182(4 Suppl):1898-905.
135. Imamura T, Ogawa T, Minagawa T, Yokoyama H, Nakazawa M, Nishizawa O, et al. Engineered bone marrow-derived cell sheets restore structure and function of radiation-injured rat urinary bladders. *Tissue Eng Part A.* mai 2015;21(9-10):1600-10.

Résumé de thèse vulgarisé pour le grand public en français

L'urothélium est une couche de cellules qui tapisse l'appareil urinaire. Elle est étanche et peut se distendre. Si l'urothélium est détruit, on utilise l'intestin pour le remplacer, mais cela provoque des complications. Une alternative serait de récupérer des cellules et de les cultiver en laboratoire pour reformer un urothélium, qui pourrait réparer l'urothélium détruit. Cette thèse teste différents types de cellules pour tenter de fabriquer un urothélium en laboratoire. Des cellules obtenues à partir de déchets de « grattage de prostate » sont testées, mais elles se multiplient lentement et ne forment pas un beau tapis de cellules. D'autres cellules sont récupérées à partir de déchets de cordon ombilical de bébés, mais elles ne se comportent pas comme des cellules de l'urothélium. Des cellules obtenues à partir d'urines sont intéressantes car elles se comportent comme des cellules de l'urothélium et forment un beau tapis de cellules. Ce sont donc les meilleures cellules pour reconstruire l'urothélium en laboratoire. Il faut maintenant que ce tapis de cellules soit plus épais et étanche pour pouvoir réellement reconstruire l'urothélium en laboratoire.

Résumé de thèse vulgarisé pour le grand public en anglais

Urothelium is a layer of cells that lines the urinary tract. It is watertight and can expand. If the urothelium is destroyed, the intestine is used to replace it, but this causes complications. An alternative would be to retrieve cells and grow them in the laboratory to re-form a urothelium, which could repair the destroyed urothelium. This thesis tests different types of cells in an attempt to make a urothelium in the laboratory. Cells obtained from "prostate scrapings" are tested, but they multiply slowly and do not form a nice mat of cells. Other cells are recovered from baby umbilical cord waste, but they do not behave like urothelium cells. Cells obtained from urine are interesting because they behave like urothelium cells and form a nice cell mat. They are therefore the best cells to reconstruct urothelium in the laboratory. Now this cell mat needs to be thicker and tighter to be able to really reconstruct the urothelium in the laboratory.

Résumé en Français

L'urothélium est un épithélium spécialisé qui recouvre l'appareil excréteur urinaire. Il possède des capacités d'étanchéité et de distensibilité. Lors de lésions de l'appareil urinaire, son remplacement fait aujourd'hui appel à des segments de tube digestif, responsables de complications. Une alternative pourrait être la création d'un néotissu *in vitro* qui serait ensuite réimplanté chez le patient. La reconstruction de l'urothélium est alors nécessaire pour guider la colonisation du biomatériau par les tissus de l'hôte. D'autre part, la réalisation d'un urothélium *in vitro* organisé en 3 dimensions pourrait améliorer la simulation des conséquences des métabolites toxiques sur l'appareil excréteur urinaire.

L'objectif du travail est d'évaluer les potentialités de différents types cellulaires à développer un urothélium *in vitro*. Une source originale de cellules urothéliales humaines (CU) est évaluée. Deux contingents de cellules souches sont testés : des cellules souches dérivées des urines (CSU) et des cellules souches mésenchymateuses dérivées de la gelée de Wharton (CSM GW).

Matériel et Méthode : les CU sont obtenues par digestion de biopsies réalisées au niveau du col de la vessie lors d'une intervention endoscopique pour Résection Trans Uréthrale de Prostate (RTUP). Les CSU sont obtenues par centrifugation des urines. Les CSM GW sont obtenues par mise en culture de fragments de gelée de Wharton selon la méthode des explants. Pour les CU, l'expansion cellulaire est réalisée dans un milieu de culture complété pour kératinocytes (Keratinocyte Serum Free Medium complété, KSFMc). Pour les cellules souches, l'expansion cellulaire comprend une phase d'amplification permettant de maintenir la prolifération cellulaire, puis une phase d'uro-induction (KSFMc) visant à développer les caractéristiques des cellules urothéliales différenciées. Les contingents cellulaires sont ensuiteensemencés sur un biomatériau de collagène bovin (CCC, Viscofan Bioengineering) puis cultivés en conditions tridimensionnelles (3D) durant 28 jours. Aux différentes étapes, des analyses histologiques, immunohistologiques et de biologie moléculaire (RT-qPCR) sont réalisées.

Résultats : les biopsies de RTUP présentent un urothélium lésé. Un faible contingent cellulaire présentant des difficultés d'adhésion et une prolifération lente en est extrait. La prolifération s'accompagne d'une dédifférenciation. La culture 3D aboutit à des biomatériaux cellularisés de manière hétérogène par des cellules n'exprimant pas de cytokératines. Les CSU sont aisément obtenues, ont une prolifération rapide sans perte de différenciation et permettent d'obtenir un biomatériau cellularisé par une monocouche régulière de cellules marquant positivement pour les cytokératines. Les CSM GW expriment les marqueurs de souche à un niveau élevé. La phase d'uro-induction a un effet hétérogène sur l'expression des facteurs de l'urothélium. Les biomatériaux

cellularisés présentent une fine couche monocellulaire de cellules marquant modérément pour la cytokératine dans certains échantillons.

Conclusion : les biopsies de RTUP permettent d'obtenir des échantillons de CU humaines en routine, mais le contingent cellulaire obtenu est peu apte à réaliser des expériences d'ingénierie tissulaire en raison de difficultés d'expansion et d'adhésion. Les CSU sont aisément obtenues de manière non invasive et permettent d'obtenir des résultats prometteurs en ingénierie tissulaire, avec des biomatériaux cellularisés par des cellules exprimant des marqueurs d'urothélium. Les CSM GW sont incomplètement orientées vers un phénotype urothélial par l'uro-induction, mais peuvent coloniser le biomatériau dans de bonnes conditions. Les CSU sont donc le type cellulaire le plus favorable étudié dans cette thèse. L'obtention d'une stratification cellulaire et d'une étanchéité sont les étapes ultérieures pour réaliser un urothélium *in vitro*.

Mots clés en Français

- ingénierie tissulaire
- urothélium
- cellules urothéliales
- cellules souches dérivées des urines
- cellules souches mésenchymateuses dérivées de la gelée de Wharton

Résumé en Anglais

Urothelium is a specialized epithelium covering the urinary tract. It has watertightness and distensibility capabilities. When the urinary tract is damaged, its replacement today involves segments of the digestive tract, which are responsible for complications. An alternative could be the creation of an *in vitro* neotissue that would then be reimplanted in the patient. Reconstruction of the urothelium is then necessary to guide the colonization of the biomaterial by the host tissues. On the other hand, the realization of an *in vitro* urothelium organized in 3 dimensions could improve the simulation of the consequences of toxic metabolites on the urinary tract.

The objective of the work is to evaluate the potentialities of different cell types to develop an *in vitro* urothelium. An original source of human urothelial cells (UCs) is evaluated. Two contingents of stem cells are tested: urine-derived stem cells (UDSCs) and mesenchymal stem cells derived from Wharton's jelly (WJ MSCs).

Material and Method: UCs are obtained by digesting biopsies taken from the bladder neck during an endoscopic procedure for Trans Urethral Resection of Prostate (TURP). UDSCs are obtained by centrifugation of urine. WJ MSCs are obtained by culturing fragments of Wharton's jelly using the explant method. For UCs, cell expansion is performed in a complemented keratinocyte culture medium (Keratinocyte Serum Free Medium complemented, KSFMc). For stem cells, cell expansion comprises an amplification phase to maintain cell proliferation, followed by a uro-induction phase (KSFMc) aimed at developing the characteristics of differentiated urothelial cells. The cell contingents are then seeded on a bovine collagen biomaterial (CCC, Viscofan Bioengineering) and cultured under three-dimensional (3D) conditions for 28 days. At the different stages, histological, immunohistological and molecular biology (RT-qPCR) analyses are performed.

Results: TURP biopsies show an injured urothelium. A small contingent of cells with adhesion difficulties and slow proliferation is extracted. Proliferation is accompanied by dedifferentiation. The 3D culture results in biomaterials cellularized in a heterogeneous way by cells that do not express cytokeratins. UDSCs are easily obtained, have a rapid proliferation without loss of differentiation and allow to obtain a cellularized biomaterial by a regular monolayer of cells positively marking for cytokeratins. WJ MSCs highly express the markers of stem cells. The uro-induction phase has a heterogeneous effect on the expression of urothelium factors. Cellularized biomaterials exhibit a thin single-cell layer of moderately cytokeratin-marked cells in some samples.

Conclusion: TURP biopsies allow to obtain human CU samples routinely, but the resulting cell contingent is poorly adapted to perform tissue engineering experiments due to expansion and adhesion difficulties. CSU are easily obtained in a non-invasive way and allow promising results in tissue engineering with biomaterials cellularized by cells expressing urothelium markers. GW MSCs are incompletely oriented towards a urothelial phenotype by uro-induction, but can colonize the biomaterial in good conditions. CSU are thus the most favorable cell type studied in this work. The obtaining of a cellular stratification and watertightness are the subsequent steps to achieve a urothelium *in vitro*.

Mots clés en anglais

- tissue engineering
- urothelium
- urothelial cells
- urine derived stem cells
- Wharton jelly mesenchymal stem cells