



HAL
open science

**Anatomie et physiologie de l'appareil vestibulaire :
exploration radiologiques et fonctionnelles - applications
au développement du test de vibration osseux
vestibulaire de Dumas**

Georges Dumas

► **To cite this version:**

Georges Dumas. Anatomie et physiologie de l'appareil vestibulaire: exploration radiologiques et fonctionnelles - applications au développement du test de vibration osseux vestibulaire de Dumas. Sciences du Vivant [q-bio]. Université de Lorraine, 2021. tel-03583498v3

HAL Id: tel-03583498

<https://hal.univ-lorraine.fr/tel-03583498v3>

Submitted on 20 Jun 2022

HAL is a multi-disciplinary open access archive for the deposit and dissemination of scientific research documents, whether they are published or not. The documents may come from teaching and research institutions in France or abroad, or from public or private research centers.

L'archive ouverte pluridisciplinaire **HAL**, est destinée au dépôt et à la diffusion de documents scientifiques de niveau recherche, publiés ou non, émanant des établissements d'enseignement et de recherche français ou étrangers, des laboratoires publics ou privés.



UNIVERSITÉ
DE LORRAINE

BioSE



Ecole Doctorale BioSE (Biologie-Santé-Environnement)

Mémoire

présenté pour la candidature au diplôme

D'HABILITATION A DIRIGER DES RECHERCHES

par

Georges DUMAS

Soutenance le 17 Décembre 2021

**ANATOMIE ET PHYSIOLOGIE DE L'APPAREIL VESTIBULAIRE : EXPLORATIONS
RADIOLOGIQUES ET FONCTIONNELLES - APPLICATIONS AU DEVELOPPEMENT DU
TEST DE VIBRATION OSSEUX VESTIBULAIRE DE DUMAS**

Rapporteurs :

M. Roberto Albera	Professeur, Université de Turin, Italie
Mme Naïma Deggouj	Professeur, Université catholique de Louvain, Bruxelles
M. Pierre Denise	Professeur, Université de Caen Normandie

Membres du Jury :

M. Christian Beyaert	Professeur, Université de Lorraine
M. Philippe Perrin	Professeur, Université de Lorraine, parrain scientifique
Mme Cécile Rumeau	Professeur, Université de Lorraine
M. Sébastien Schmerber	Professeur, Université de Grenoble
Mme Dominique Vibert	Professeur, Université de Berne, Suisse

Table des matières

<u>LISTE DES ABREVIATIONS</u>	4
<u>AUTORISATION D'INSCRIPTION A L'HABILITATION A DIRIGER DES RECHERCHES</u>	
<u>AVIS DU CONSEIL SCIENTIFIQUE DE L'UNIVERSITE DE LORRAINE (A VENIR)</u> .	5
<u>CURRICULUM VITAE</u>	6
<u>PRESENTATION SYNTHETIQUE DES ACTIVITES D'ENSEIGNEMENT ET D'ADMINISTRATION</u>	10
<u>PRESENTATION SYNTHETIQUE DES ACTIVITES DE RECHERCHE</u>	12
1. PRESENTATION THEMATIQUE ET BILAN DES ACTIVITES DE RECHERCHE	12
1.1. EXPLORATION ELECTROPHYSIOLOGIQUE DU SYSTEME AUDITIF PAR ECO G (Application au passage transplacentaire de la Kanamycine).	12
1.2. INFLUENCE DE STIMULATIONS VIBRATOIRES APPLIQUEES AU CRANE SUR LE SYSTEME VESTIBULAIRE . ENREGISTREMENT D'UN NYSTAGMUS INDUIT- DEVELOPPEMENT D'UN NOUVEAU TEST D'EXPLORATION VESTIBULAIRE : LE TEST DE DUMAS	13
1.3. EXPLORATION IRM LABYRINTHIQUE ET CORRELATION AUX RESULTATS DU TEST DE DUMAS DANS DIVERSES PATHOLOGIES VESTIBULAIRES.	19
2. PRESENTATION DU PROJET SCIENTIFIQUE	25
2.1. MISE EN EVIDENCE DE DONNEES MANQUANTES PHYSIOLOGIQUES POUR EXPLIQUER CERTAINS RESULTATS DU TVOV EN CLINIQUE-INCONGRUANCES : PERSPECTIVES D'EXPLICATIONS.....	25
2.2. EXPLORATIONS SYSTEMATIQUES PAR TESTS OTOLITHIQUES ET TESTS CANALAIRES DE PATIENTS VERTIGINEUX-CORRELATIONS AUX RESULTATS DU TVOV	27
2.3. CONTRIBUTION DES DIFFERENTS SYSTEMES VESTIBULAIRES A LA CONSTITUTION DU NYSTAGMUS INDUIT : CORRELATIONS DES EXPLORATIONS FONCTIONNELLES ET RADIOLOGIQUES	28
3. REFERENCES BIBLIOGRAPHIQUES EN LIEN AVEC LE PROJET DE RECHERCHE	29
4. FINANCEMENTS OBTENUS POUR CONTRIBUTION A LA RECHERCHE	31
5. LISTE DES MASTERS ET THESES CO-DIRIGES	32

LISTE COMPLETE ET CLASSEE DES PUBLICATIONS ET DES COMMUNICATIONS

1. LISTE COMPLETE DES PUBLICATIONS (AU 22.02.2021)	37
1.1. TRAVAUX ORIGINAUX (REFERENCES PUBMED)	37
1.2. CHAPITRES DE LIVRES ET PUBLICATIONS DIDACTIQUES SOLLICITES	44
1.3. MANUSCRITS EN REVISION	44
2. COMMUNICATIONS ORALES PUBLIEES	44
2.1. COMMUNICATIONS ORALES PUBLIEES DANS DES CONGRES NATIONAUX	44
2.2. COMMUNICATIONS ORALES PUBLIEES ET MODERATION DE SESSIONS DANS DES CONGRES INTERNATIONAUX.....	45
3. CONFERENCES INVITEES	47
4. ACTIVITE DE REVIEWING.....	49
<u>LISTE DES FIGURES ET LEGENDES</u>	<u>50</u>
<u>LISTE DES TABLEAUX</u>	<u>51</u>
<u>LES 5 PUBLICATIONS LES PLUS SIGNIFICATIVES</u>	<u>52</u>

LISTE DES ABREVIATIONS

CSC	Canal semi-circulaire
DCA	Déhiscence du CSC antérieur
DEA	Diplôme d'Etudes Approfondies (équivalent Master 2)
DES	Diplôme d'Etudes Spécialisées
DIU	Diplôme Inter-Universitaire
DU	Diplôme Universitaire
EcoG	Electrocochléographie
ENSE3	Ecole Nationale Supérieure Energie, Eau, Environnement Grenoble
EA 3450 DeVAH	Laboratoire DeVAH – Développement, Adaptation et Handicap, Université de Lorraine
HST	Head Shaking Test
IEAP	Ingénierie et Ergonomie de l'Activité Physique
JVR	Journal of Vestibular Research
MdM	Maladie de Menière
NIV	Nystagmus induit par vibrations
PALCROS	Pôle Appareil Locomoteur Chirurgie Réparatrice et Organes des Sens
PEA	Potentiels Evoqués Auditifs
RVO	Réflexe vestibulo-oculaire
SFORL	Société Française d'ORL et Chirurgie cervico-faciale
SIO	Société Internationale d'Otoneurologie
TVOV	Test de vibration osseux vestibulaire ou Test de Dumas
VHIT	Video Head Impulse Test
VNG	Vidéonystagmographie
VRB	Vestibulopathie récurrente bénigne

AUTORISATION D'INSCRIPTION A L'HABILITATION A DIRIGER DES RECHERCHES – AVIS DU CONSEIL SCIENTIFIQUE DE L'UNIVERSITE DE LORRAINE



UNIVERSITÉ
DE LORRAINE

30/06/2021

Direction de la Recherche et de
la Valorisation

Sous-Direction de l'Administration
de la Recherche

91 avenue de la Libération
BP 50454
54 001 NANCY Cedex

Personne chargée du dossier :
Isabelle VAILLANT-MARECHAL
Ligne directe :
03.72.74.04.55
drv-hdr@univ-lorraine.fr

Monsieur DUMAS Georges
C.H.U de Grenoble
Service O.R.L
Pôle Palcos
CS 10217
38043 Grenoble cedex 9

Monsieur,

J'ai l'honneur de vous faire connaître que sur avis favorable du Conseil Scientifique réuni le 29 juin 2021, je vous accorde l'autorisation de vous inscrire à l'Habilitation à Diriger des Recherches (HDR) en Sciences de la Vie et de la Santé.

A compter de la date de réception de ce courrier, vous disposez d'un an pour soutenir votre HDR.

Sept semaines au minimum avant la date prévue pour votre soutenance, je vous remercie de bien vouloir :

- Procéder au paiement de votre inscription auprès du service d'inscription administrative voulu (cf. annexe 2 de la procédure HDR jointe à ce courrier envoyé par email).
- Transmettre à l'adresse suivante : drv-hdr@univ-lorraine.fr :
 - Le formulaire de demande de soutenance de l'HDR (joint à ce courrier envoyé par email) dûment complété.
 - Votre manuscrit final.

Je vous prie d'agréer, Monsieur, l'expression de mes salutations distinguées.

Le Président de l'Université de Lorraine,
Pour le Président et par Délégation,
Le Vice-Président du Conseil Scientifique

Frédéric VILLIÉRAS

CURRICULUM VITAE

Nom - Prénom : DUMAS Georges

Nationalité : française

Fonctions actuelles : ▪ Attaché Consultant en Oto-Rhino-Laryngologie et Chirurgie Cervico-Faciale, responsable de la consultation de Vestibulométrie

PALCROS (Pôle Appareil Locomoteur Chirurgie Réparatrice Organes des Sens), CHU Grenoble Nord – Michallon

▪ Attaché au Laboratoire EA 3450 DevAH – Développement, Adaptation et Handicap, Faculté de Médecine, Université de Lorraine, 54500 Vandoeuvre-lès-Nancy. Activité actuelle dans le thème Incapacité, Handicap et Mécanisme de compensation du laboratoire

Etablissement : CHU de Grenoble

ADRESSES PROFESSIONNELLES

EA 3450 DevAH – Développement, Adaptation et Handicap, Université de Lorraine. Faculté de Médecine de Nancy.

9, Avenue de la Forêt de Haye – BP 184. Vandoeuvre-lès-Nancy, Cedex, France.

Tél : + 33 (0)3 72 74 63 02

Fax : +33 (0)3 72 74 62 97



Service d'ORL et Chirurgie Cervico-Faciale

Hôpital Michallon-Service ORL - CHU de Grenoble. Avenue de la chantourne, La Tronche 38700, La Tronche, Cedex, France

Tél : + 33 (0)76 76 56 56

Fax : +33 (0)76 76 56 15

e-mail : GDumas@chu-grenoble.fr



N° RPPS : 10003264073

N° Inscription Tableau Ordre des Médecins : 05/486

CURSUS

1967 Baccalauréat série A, Mention Assez Bien

Académie Lyon-Valence

1967-1968 CPEM (concours d'entrée aux études médicales) : Reçu Primant rang 31

Formation médicale initiale réalisée à la faculté de médecine de Grenoble de 1968 à 1974 Etudes de Médecine 1^{ère} à 6^{ème} année

1974 Internat Grenoble Examen Classant rang 41 :

Internat Besançon Examen Classant : Rang 1 - Major de promotion

1975-1976 Service militaire – Coopération Militaire-Hôpital Militaire de garnison Casablanca (Maroc)

1978 Thèse de Médecine : Ototoxicité de la Kanamycine par passage transplacentaire chez le rat : étude électrocochléographique. Mention proposition pour le prix de thèse

1978-1981 Assistant-chef de clinique ORL - CHU Michallon Hôpital Nord Grenoble

1987. Compétence - DES d'ORL et Chirurgie Cervico-Faciale – certification en chirurgie de la face et du cou

1982-2013 Chef de service ORL - Centre Hospitalier Régional Briançon, Hopital des Escartons

1995. DU Vestibulométrie et Rééducation Vestibulaire (Pr G. Freyss, A. Semont) (Université Paris 7- Faculté de Médecine Lariboisière)

2000-2001 DEA / Master 2 Recherche, Sciences de la Vie et de la Santé, DEA STAPS, Strasbourg 2 – Nancy 1 – Nancy 2, Condition de la pratique sportive, Option : Physiologie, Biomécanique et Psychologie des Activités Physiques et Sportives (Responsable : Pr Ph. Perrin).

Validation d'un test de l'équilibration chez des sportifs de haut niveau

Directeur de Mémoire : Pr Ph. Perrin, Université Henri Poincaré-Nancy I et Unité INSERM ERI 11 – EP²R.

2014. Thèse d'Université, Ecole Doctorale BIOSE, Sciences de la Vie et de la Santé, Université de Lorraine

Influence de stimulations vibratoires appliquées au crâne et aux muscles cervicaux sur la fonction d'équilibration. Interprétations physiologiques et applications à la pathologie. Développement et validation d'un nouveau test d'exploration vestibulaire : le test de Dumas.

Co-direction Pr Ph. Perrin, Université de Lorraine, EA 3450 DevAH, et Pr S. Schmerber, Université et CHU de Grenoble, Inserm Brain TEC Lab UMR 1205

1979 Prix Joullié, Co-lauréat : financement d'un séjour d'observation et stage de 3 mois dans un service de chirurgie de la base du crâne et d'oto-vestibulométrie : Eye and ear Massachusetts Hospital Boston service du Pr H. Schucknecht 1979

FONCTION ACTUELLE

Attaché consultant en vestibulométrie, Service d'Oto-Rhino-Laryngologie et Chirurgie cervico-faciale
Pôle PALCROS (Pôle Appareil Locomoteur Chirurgie Réparatrice et Organe des Sens), CHU – Hôpital
Michallon, Grenoble Nord

RATTACHEMENT UNIVERSITAIRE

EA 3450 DevAH – Développement, Adaptation et Handicap, Université de Lorraine, Faculté de
Médecine de Nancy.

9, Avenue de la Forêt de Haye – BP 184. Vandoeuvre-lès-Nancy, Cedex, France.

Post-doctorant candidat HDR

Tél : + 33 (0)3 72 74 63 02

Fax : +33 (0)3 72 74 62 97

MOBILITE

- Interne : stage Juin-Août 1979 ENT (Ear-Nose-Throat) Department Pr H. Schucknecht. Eye & Ear
Institute Massachusetts Hospital Boston (USA)
- Stage Laboratoire de neurophysiologie sensorielle du Pr Pujol à Marseille 1976
- Stage de formation à l'électrophysiologie et aux PEA (Potentiels Evoqués Auditifs), Service ORL, Pr
C. Conraux, Hôpitaux Universitaires de Strasbourg, déc. 1977
- Stage dans le laboratoire d'audiologie expérimentale de J.-M. Aran Bordeaux, févr. 1980
- Chef du Service ORL, orientation chirurgie otologique-vestibulométrie, Centre Hospitalier de
Briançon, 1982-2014

RESPONSABILITES COLLECTIVES

Chargé d'enseignement DIU, Perfectionnement en Vertiges Université Mohammed V Rabat depuis 2015
(Pr L. Essakalli) (Enseignants : Université catholique de Louvain, Bruxelles, Université de Lorraine,
Université de Grenoble, Université de Caen Normandie, Université de Maastricht)

Chargé d'enseignement DIU: Exploration et Rééducation des troubles de l'équilibre (Lyon-Grenoble-St
Etienne-Clermont-Ferrand) depuis 2010 (Pr S. Tringali)

Chargé de cours DIU Paris Sorbonne St Antoine : Vertiges et Rééducation Vestibulaire depuis 2017 (Dr
B. Cohen) (DIU 259)

Chargé de cours (vertiges et urgences) DU d'Urgences CHU de Grenoble Michallon 1998

PARTICIPATION A DES SOCIETES SAVANTES

Membre de la Société Française d'ORL (SFORL)

Membre de la Société internationale d'Otoneurologie (SIO)

Membre de l'Association Française d'Otologie et Neurologie (AFON)

Membre de la Barany Society

Membre de la Société Internationale de Rééducation Vestibulaire (SIRV)

Membre du Conseil d'administration de l'European Society for Clinical Evaluation of Balance Disorders (ESCEBD)

BIBLIOMETRIE (au 21.01.2021) *cf liste annexe*

46 articles référencés PubMed

Ce document se réfère au classement Publications internationales indexées : 24

Publications nationales dans revues indexées : 22

Autres : 9

Nombre de publications citées ; mes articles ont été cités 330 fois dans des revues indexées (source Researchgate au 21/03/2021) (805 fois : source Web of Sciences Dec 2021)

Index Scopus H= 16 (sur 85 articles recensés au Scopus Medicus du 18/11/2021)

Recommandations=11 articles recommandés (Researchgate au 01/08/2021)

PRESENTATION SYNTHETIQUE DES ACTIVITES

D'ENSEIGNEMENT ET D'ADMINISTRATION

Je réalise mes activités d'enseignement dans le cadre de mes fonctions d'attaché consultant au sein de la Faculté de Médecine de Grenoble et d'attaché au laboratoire DevAH du Pr Ph. Perrin.

J'ai été impliqué dès la fin de mon internat dans des missions d'enseignement sous forme d'enseignements magistraux au sein des Ecoles paramédicales (Institut de Formation aux Soins Infirmiers IFSI, C'est à cette occasion que j'ai pu confirmer mon goût pour l'enseignement.

Enseignement dans le cadre du Certificat d'Etudes Spécialisées d'ORL (1975).

Dès ma prise de fonction en tant qu'assistant-chef de clinique dans le service d'ORL et chirurgie cervicofaciale en Novembre 1978, j'ai pu également contribuer à l'enseignement des études médicales et du CES d'ORL

J'ai participé au DU d'Urgence Université – CHU Grenoble (Urgence et vertiges) 1998

J'ai participé à 3 cours de tympanoplasties organisés par le Pr R. Charachon en 1978, 1979, 1980 et encadré ces cours sur le plan d'exposés théoriques mais aussi de travaux dirigés pratiques de dissection d'os temporaux

Je contribue à l'enseignement dans le cadre de DIU ou DU :

-DIU exploration et rééducation des troubles de l'équilibre. Rhône Alpes Auvergne depuis 2010

-DIU Vertiges et rééducation vestibulaire Hôpital St Antoine–La pitié Salpêtrière. La Sorbonne Université Paris depuis 2016

-DU Vestibulométrie Université Mohammed V Rabat (Maroc) depuis 2016

Je participe à la Formation continue médicale par des enseignements post-universitaires par le biais d'associations de praticiens essentiellement, d'événements facultaires (Semaine de Santé en Rhône Alpes, en Afrique du Nord Alger, Ifrane, Rabat, Casablanca) ou de conférences invité (Nancy) ou Hôpital des armées Mohammed V (journées d'enseignement ORL).

- 2 enseignements post universitaires sur la pathologie vertigineuse à Grenoble 2018 et 2019. Cadre du DPC Enseignement Expert CHEM
- Invitation pour enseignement sur 2 journées 14-15 Avril 2017 : 3èmes journées scientifiques de l'hôpital militaire d'instruction Mohammed V à Rabat

- Invitation aux journées de l'Association des ORL d'Afrique du Nord à Rabat : Journées AOR 14 sept. 2018 (Organisateur Pr Essakalli)
- Invitation à 2 tables rondes et 1 Atelier à la Societa Latina (Turin) organisateur Pr R. Albera 6-8 juillet 2016
- Invitation à 2 interventions pour la Société Marocaine d'étude des Vertiges SMEVE à Ifrane 21-23 nov 2019
- Invitation pour une lecture dans le cadre de la formation Amplifon Octobre 2019 à Marrakech (Meet & Work)
- Invitation à une lecture et à un atelier à la réunion Expert Meeting organisée à Alger (2019), Expert meeting
- Enseignement cours International Online Vestibular Diploma. AVISA. (Audiology vestibular International Science Academy) (Pr M. Alfarghal), janv. 2021
- Enseignement Cours online GENO Lat Am. Vestibular online learning (Pr J. Pinto), déc. 2020

1. PRESENTATION THEMATIQUE ET BILAN DES ACTIVITES DE RECHERCHE

1.1. Exploration électrophysiologique du système auditif par ECO G. (Application au passage transplacentaire de la Kanamycine chez l'animal. Corrélations à l'analyse histologique en microscopie électronique)

Dès le début de mes études médicales, j'ai fait le choix d'une orientation médico-chirurgicale et j'ai conservé au cours de mes 1ers et 2èmes cycles d'études médicales un intérêt et un esprit ouvert vers des domaines variés tels que l'électrophysiologie et l'histologie. C'est l'envie de garder une activité polyvalente et une vision si possible globale des pathologies qui m'a initialement conduit à opter pour cette discipline médico-chirurgicale qu'est l'ORL et chirurgie cervico-faciale. Cette spécialité permet ce compromis, tant sur le plan clinique que scientifique, ce qui s'est concrétisé par mon cursus par la suite.

Cela a constitué le contexte de ma thèse de médecine en 1978 qui reflétait ma volonté d'explorer et de mesurer de façon objective des lésions du labyrinthe. Je me suis d'abord intéressé sous l'impulsion de mon chef de service le Pr. R. Charachon au labyrinthe antérieur en étudiant le retentissement auditif de la Kanamycine d'abord chez le rat (thèse de Médecine) puis chez le cobaye. Ce dernier travail a fait l'objet d'une publication dans les Acta Otolaryngol (Stockholm) en 1982 (1).

Cela m'a conduit à développer des techniques d'électrophysiologie objective de l'audition en amenant la technique des potentiels évoqués auditifs (PEA) et à perfectionner la technique de l'électrocochléographie (ECOG) instaurée dans le service du Pr R. Charachon chez l'homme par le Dr B. Accoyer. J'ai pu compléter ensuite mes connaissances sur l'ECOG par un stage de perfectionnement à Bordeaux chez JM Aran, fer de lance en France de cette technique (2) dans le laboratoire de recherche INSERM (études sur le cobaye). Ce laboratoire travaillait en étroite collaboration avec le service ORL du Pr. M. Portmann. J'ai ainsi pu ensuite appliquer cette technique chez le rat puis chez des cobayes anesthésiés et implantés par électrodes fixées au crâne de l'animal. Ceci a fait l'objet de ma thèse de médecine proposée pour le prix de thèse en 1979 (3). Ce travail a porté sur des animaux adultes mais également des portées de nouveaux nés issues de mères intoxiquées par la Kanamycine pendant leur gestation.

L'attribution par le laboratoire Joullié en 1980 pour cette thèse d'un prix partagé m'a permis d'être financé par ce laboratoire pour le voyage et d'effectuer un stage de 3 mois dans le service d'ORL du Pr Schucknecht du Eye and Ear institute de Boston (Massachussets). J'ai pu y développer mon goût

des corrélations anatomo cliniques et physiologiques : le Pr Schuckneht effectuait 3 fois par semaine un colloque matinal pour illustrer des pathologies vestibulaires (Menière, névrites etc) montrant l'analyse histologique de rochers recueillis post mortem chez des patients dédiés (qui avaient signé de leur vivant un consentement d'exploitation). J'ai été très tôt intéressé par les corrélations anatomo ou histo électrophysiologiques. Mon travail qui portait sur le passage trans placentaire de la Kanamycine chez le rat puis chez le cobaye (la maturation de la cochlée est terminée chez le cobaye à la naissance mais se poursuit chez le rat jusqu'à 1 à 2 mois après) comportait non seulement l'enregistrement ECOG mais une étude histologique en microscopie électronique des cochlées prélevées ensuite. Celles-ci étaient fixées par du Glutaraldehyde, décalcifiées à l'EDTA puis incluses dans du SPURR selon la technique de Spöndlin. Ceci a justifié d'une Collaboration avec le Pr Stoebner (laboratoire de microscopie électronique CHU Grenoble) et a permis de répondre à un précédent travail électrophysiologique d'A. Uziel (4).

Ces résultats ont permis de mettre en évidence la réalité d'un passage transplacentaire de la Kanamycine chez des portées de nouveaux nés de façon beaucoup plus significative chez le cobaye que chez le rat et de signaler un effet délétère plus marqué sur l'audition chez le cobaye (lorsque l'oreille interne est mature et développée en fin de gestation) et la présence d'inclusions constatées au niveau de la strie vasculaire dans les portées de cobayes nouveau-nés. Ce travail a fait l'objet de 3 publications : une concernant purement les résultats ECOG (Acta otolaryngol Stockholm 1982) (1) et deux autres concernant les corrélations histologiques (Annales ORL 1981 et 1982) (5, 6).

Cette expérience de corrélation anatomo physiologique effectuée chez l'animal m'a très naturellement conduit à poursuivre au niveau de l'appareil vestibulaire par l'étude de corrélations non plus anatomiques mais clinico radiologiques chez l'homme et à avoir recours à l'IRM labyrinthique. Nous avons l'opportunité et la chance sur Grenoble de travailler en étroite collaboration avec A. Attyé du Département d'IRM au CHU Michallon.

1.2. Développement d'un nouveau test d'exploration vestibulaire utilisant des vibrations osseuses crâniennes à hautes fréquences : le Test de Vibration Osseux Vestibulaire (TVOV) : test de Dumas (thèse Université de Lorraine 2014)

Dès le début de mon internat, j'ai été passionné par la base du crâne, l'oto-neurologie (j'ai effectué un semestre en Neurologie et un semestre en neurochirurgie) et les explorations complémentaires vestibulaires, la nécessité de corréler constatations cliniques à une analyse lésionnelle documentée anatomiquement, radiologiquement ou physiologiquement. J'ai été particulièrement intéressé par la complexité anatomique et physiologique du vestibule, la persistance de zones d'ombres ou encore

inexplorées dans la physiologie des organes de l'équilibre, l'absence de tests explorant les très hautes fréquences. Au départ de mes travaux, l'exploration du vestibule se limitait au test calorique (0,003 Hz), à l'épreuve rotatoire pendulaire (0,1 à 0,5 Hz), au Head Shaking Test (HST) (2 Hz) et le Video-Head Impulse Test (VHIT) (4 à 6 Hz) venait juste d'être décrit (7). Mon intention était d'explorer la possibilité de nouveaux tests vestibulaires tenant compte de fréquences du stimulus plus hautes. La sensibilité fréquentielle du vestibule est très différente de celle de l'organe de l'audition : la sensibilité fréquentielle vestibulaire est plus centrée vers les basses fréquences (spectre de sensibilité pour le réflexe vestibulo-oculaire entre 0,003 Hz pour le test calorique et 100 Hz pour des stimulations par vibrations (TVOV), voire 500 Hz pour les Potentiels évoqués myogéniques otolithiques) que le système auditif (sensible à des fréquences de stimulations entre 50 Hz et 18 000 Hz chez l'homme).

Mon orientation première était de vérifier les effets de vibrations appliquées au crâne et au cou chez des patients présentant des lésions vestibulaires unilatérales, ce travail faisant suite à la constatation accidentelle et à la description d'un Nystagmus induit à 100 Hz initialement et de façon anecdotique par Lücke en 1973 (8) puis rappelé ensuite par le Pr KF Hamann 1999 (9). Mon chef de service, le Pr R. Charachon (Service ORL et Université de Grenoble) m'avait demandé d'en vérifier le bien-fondé et d'analyser les possibles applications ou intérêts en clinique. Des observations expérimentales fondamentales de Young, Fernandez et Goldberg 1977 avaient montré chez l'animal la possibilité de stimuler les structures labyrinthiques (canaux semi-circulaires (CSC) et otolithes) par des vibrations osseuses appliquées au crâne à très hautes fréquences 100 à 700 Hz (10).

Ce travail entrepris à mon début d'assistantat au CHU de Grenoble a beaucoup intéressé par la suite le Pr. Ph. Perrin à Nancy. Celui-ci m'a ainsi permis d'en faire l'objet de mon mémoire de DEA en 2001 (Conditions de la pratique sportive : Validation d'un test de l'équilibration chez des sportifs de haut niveau) (11) puis de le développer et d'en faire l'objet de ma thèse d'université en 2014 (12) : « Influence de stimulations vibratoires appliquées au crâne et aux muscles cervicaux sur la fonction d'équilibration. Interprétations physiologiques et applications à la pathologie. Développement et validation d'un nouveau test d'exploration vestibulaire. Le test de Dumas ». L'additif : « test de Dumas » ayant été aimablement ajouté par le Jury en correctif. L'apport sur le plan fondamental en 2006 des expérimentations animales du Pr IS Curthoys a donné un nouvel essor à ce test qui trouvait ainsi des fondements solides (13).

J'ai pu en collaboration transversale avec l'Université des Sciences de Physique de Grenoble (M. E. Ouedraogo du laboratoire ENSE3 (Ecole Nationale Supérieure Energie, Eau, Environnement) (initialement laboratoire ESEMFMG section 3S) du campus du domaine Universitaire mener une analyse quantifiée de l'optimisation du test : topographique, fréquentielle, des radiations crâne – région cervicale, de l'amplitude des vibrations avec des capteurs piézo-électriques et des capteurs de force. Cette collaboration a débouché sur 2 publications dans des revues internationales (Acta Otolaryngologica 2008 (14), Neuro Report 2016 (15) et sur 2 publications Nationales indexées (Annales ORL et chir cervic fac 2003 et 2007) et se poursuit encore actuellement avec l'étalonnage de nouveaux vibreurs commercialisés

(Mémoire en cours avec Mme Masson dans le cadre du DIU Exploration et rééducation des troubles de l'équilibre 2021).

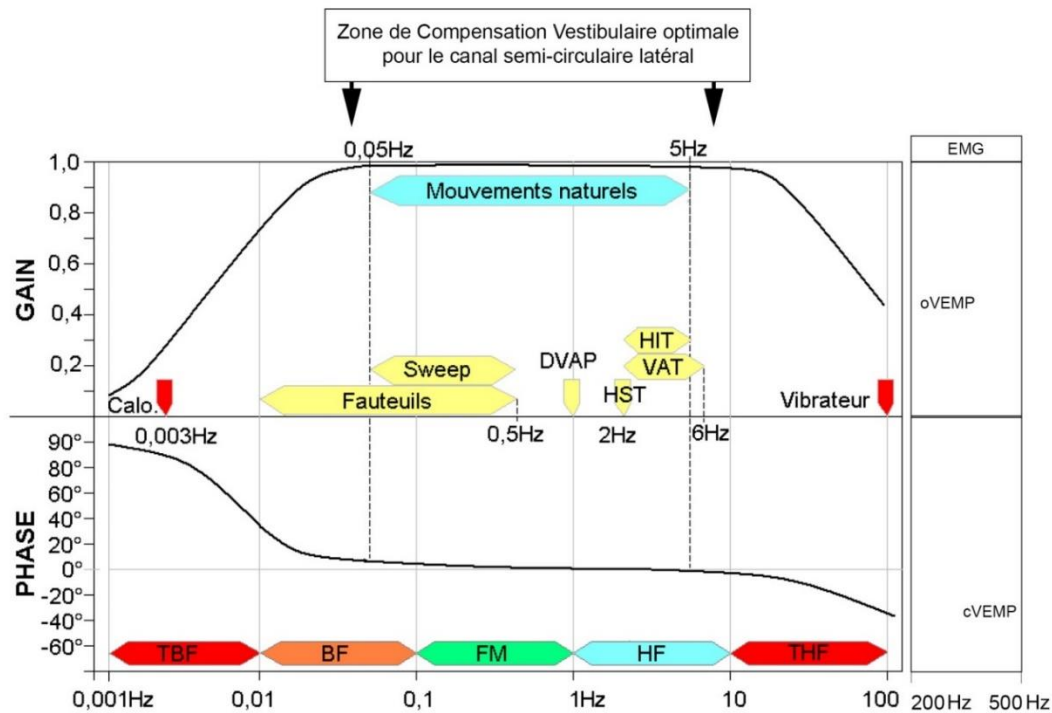


Fig 1. Partie du spectre fréquentiel vestibulaire du réflexe vestibulo-oculaire (RVO) explorée par le TVOV. Schéma d'après A. Chays et E Ulmer (7), modifié par G Dumas (12). Calo : épreuves caloriques, Fauteuil : épreuve pendulaire giratoire, HST : Head Shaking Test, HIT : Head Impulse Test, SWEEP : test de balayage fréquentiel rotatoire décrit par E. Ulmer entre 0,05 et 1 Hz. VHIT : Video Head Impulse Test, Vibreur : Test de vibration osseux vestibulaire de Dumas, DVAP : dynamic visual acuity, VAT : Vestibular Autorotation Test (1,5 à 6 Hz). Tests explorant la fonction otolithique par électromyographie (EMG) : cVEMP (cervical Vestibular Evoked Myogenic Potentials (fonction sacculaire), oVEMP (ocular Vestibular Evoked Myogenic Potentials (fonction utriculaire). TBF : très basses fréquences, BF : basses fréquences, FM : fréquences moyennes, HF : hautes fréquences, THF : très hautes fréquences.

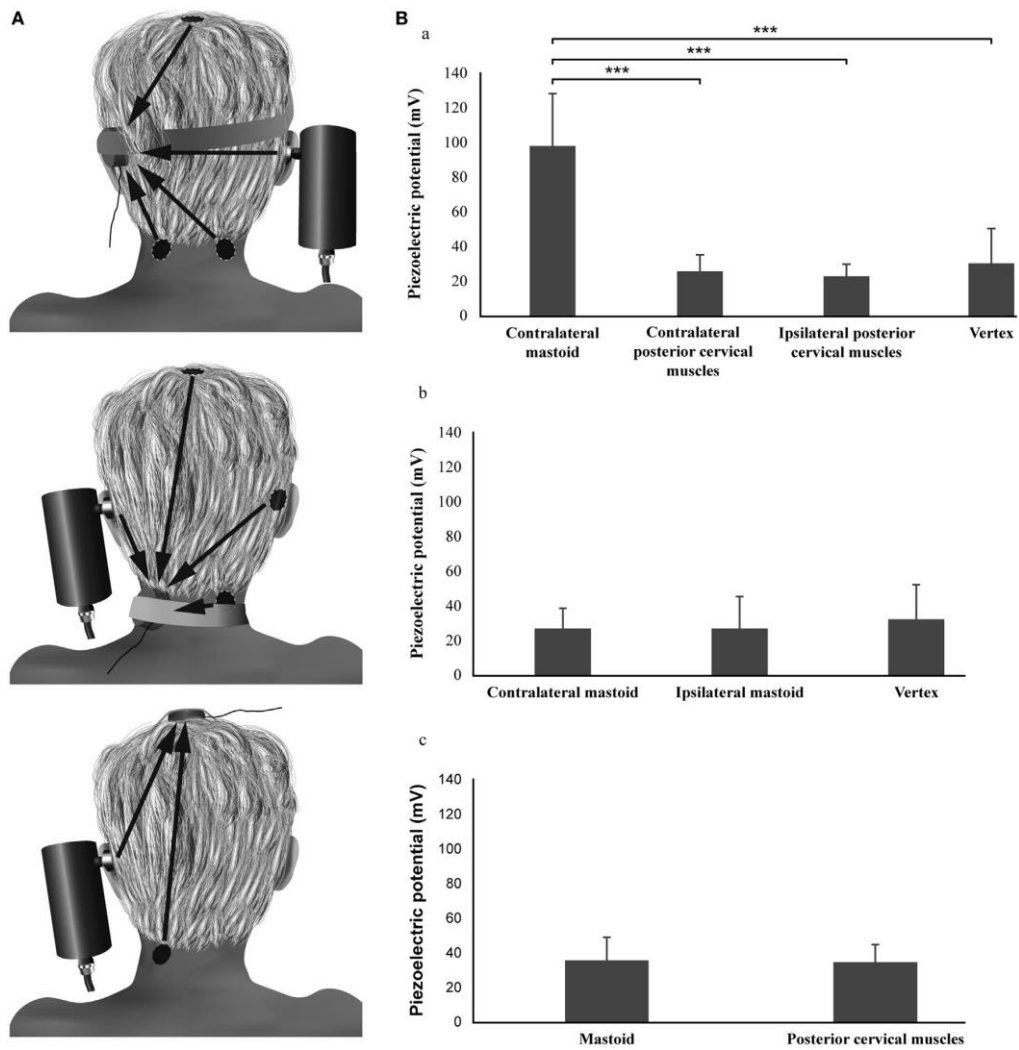
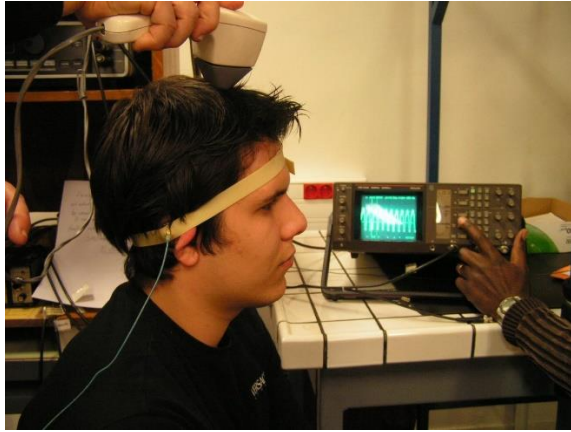


Fig 2. Etude de la radiation de vibrations appliquées au crâne (vertex, mastoïdes, région cervicale) par un vibreur 100 Hz. **A** : analyse par capteurs piezo electriques (Laboratoire de physique ENSE3. Collaboration M. Ouedraogo E.). **B** : résultats des transferts trans-crâniens et crânio-cervicaux (in Neuroreport 2016) (15).

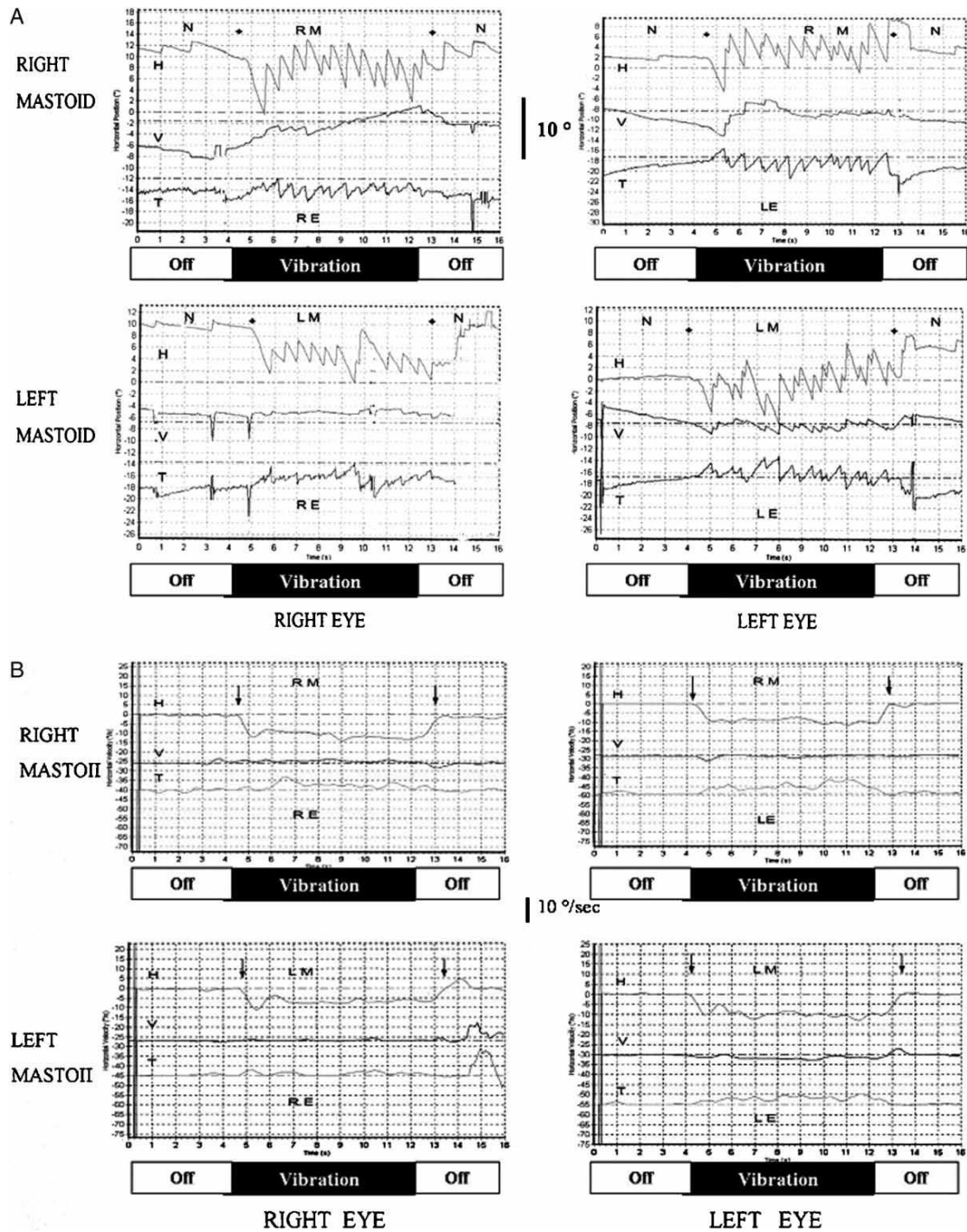


Fig 3 – Enregistrement 3D d'un nystagmus induit par une vibration à 100 Hz (stimulateur Synapsys, Marseille) (test de Dumas) chez un patient présentant une lésion vestibulaire totale gauche (voie trans-labyrinthique pour schwannome vestibulaire). Lésion vestibulaire unilatérale totale (LUVT). La composante horizontale est dominante. Le NIV est reproductible de façon équivalente sur les 2 mastoïdes (Acta Otolaryngol (Stockholm) 2008 (14). Enregistrement VNG 3D Synapsys-MFR-TOR 3,4-REV A.

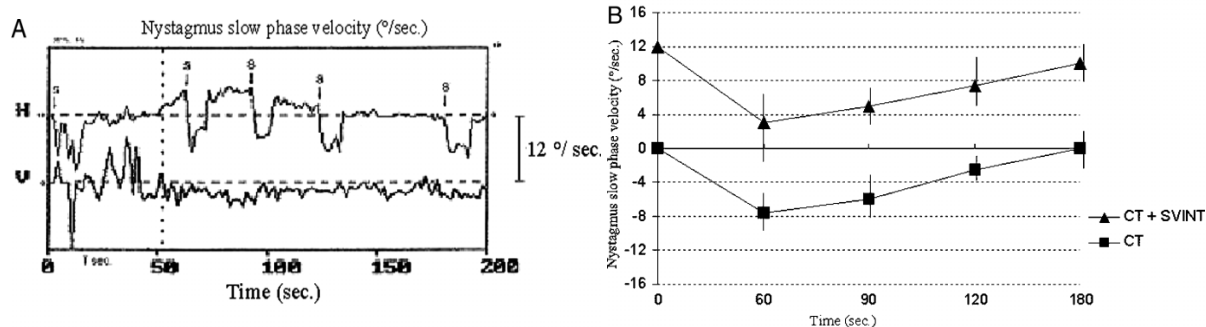


Figure 4. Interference between SVINT and caloric test (CT). (A) Example in a tUVL (left operated VS). The SVINT at 100 HZ stimulation reverses the CT nystagmus (cold water at 30°C on the intact ear). s, vibratory stimulation (black arrows) during 10 s (at T = 0, 60, 90, 120 and 180 s). (B) Statistical results in 13 cases of right operated VS. The value of the SVN remains constant before and throughout the interference with the CT, whatever the time of the interaction at different moments of the CT ($p=0.92$; $n=13$). The error bar represents a standard deviation (14).

46 G. Dumas et al. / Clinical interest of postural and VOR changes induced by cervical muscles and skull vibration in compensated UVL

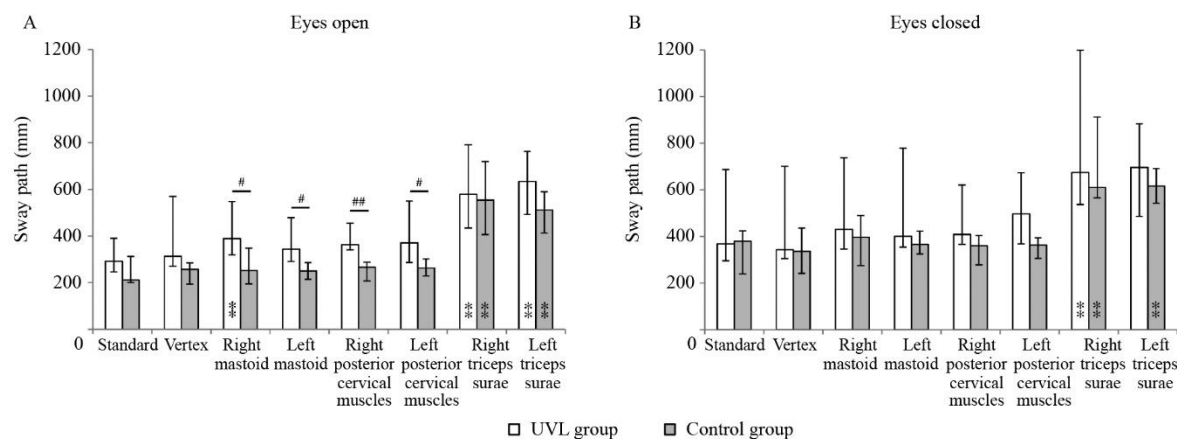


Fig. 5. Posturographic evaluation: sway path – Median values, associated with the interquartile range, of sway path (in mm) of the center of foot pressure in standard situation and during vibration of vertex, right and left mastoids, right and left posterior cervical muscles, right and left triceps surae in eyes open (panel A) or eyes closed (panel B) conditions in unilateral vestibular lesions (UVL) group and control group. Intragroup comparisons (compared to standard situation): $***p < 0.01$. Intergroup comparisons (UVL group vs. control group): $\#p < 0.05$, $##p < 0.01$ (15).

Les études sur la radiation des vibrations du crâne à la région cervicale ont été menées en collaboration avec le Laboratoire de Physique ENSE3. Ces études ont montré (Fig 2) qu'il existait une diffusion des vibrations du crâne vers le cou et vice versa, mais que ces diffusions étaient prédominantes pour un transfert transcrânien de mastoïde à mastoïde (Fig 2) (15).

L'influence de vibrations appliquées au crâne sur la posture (analyse de la surface couverte et de la longueur parcourue par le centre de pression des pieds, mesurant respectivement la précision et l'énergie du contrôle postural) est faible. Seule l'étude en situation comparaison yeux ouverts / yeux fermés (fig. 5) (16) a montré, qu'en situation yeux ouverts, les patients vestibulolésés unilatéraux anciens compensés étaient moins performants que les sujets témoins, vraisemblablement parce que la torsion oculaire engendrée par les vibrations et le nystagmus perturbaient la fixation de la cible en situation yeux ouverts (YO) (fig. 5).

En résumé, ce test a montré une asymétrie vestibulaire et concernait le réflexe vestibulo-oculaire (RVO). Des vibrations appliquées au crâne et au cou modifient la posture essentiellement en situation YO (mouvements oculaires induits par les vibrations). La composante du nystagmus induit par vibration (NIV) est principalement horizontale. L'optimisation topographique a montré l'intérêt de stimulations mastoïdiennes préférentiellement aux stimulations du vertex et cervicales.

1.3. Exploration par imagerie IRM 3 Tesla et TDM et corrélations au test de Dumas dans diverses pathologies

A. TVOV et lésions vestibulaires sur le trajet du RVO (recherche développée en collaboration avec le Dr Arnaud Attyé dans le service de neuro-radiologie et d'imagerie du CHU de Grenoble).

Ce travail s'est tout d'abord intéressé à établir des corrélations entre les résultats du TVOV dans des pathologies vestibulaires périphériques ou centrales documentées cliniquement, anatomiquement ou radiologiquement.

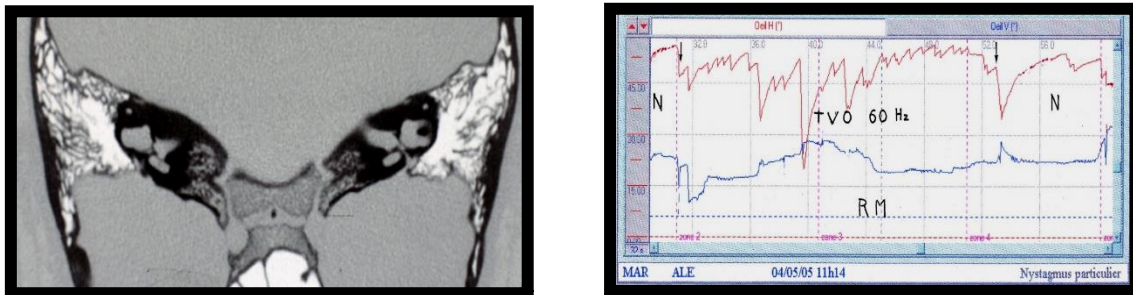


Fig 6. Malformation labyrinthique avec absence isolée du canal semi-circulaire latéral droit (vésicule unique avec le vestibule) mais conservation des 2 canaux semi-circulaires supérieurs (antérieur et postérieur) : le NIV montre une composante purement horizontale et aucune composante verticale (19).

Ce travail a été poursuivi par l'établissement de corrélations IRM / altération du NIV pour des lésions également centrales concernant les voies de passage du RVO au niveau du noyau vestibulaire du tronc cérébral et du Pons (protubérance annulaire) (Fig 7) (17).

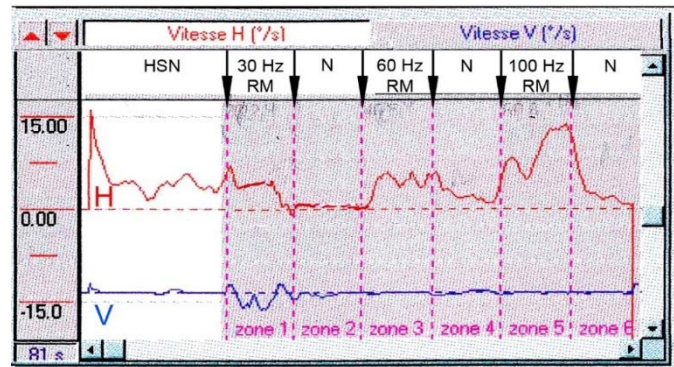
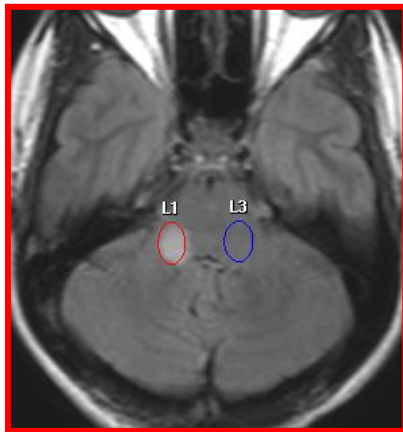


Fig 7. Exemple de sclérose en plaques en poussée avec **A** : atteinte topographique du pons droit (joutant le noyau vestibulaire) et tableau clinique de très grand vertige ménièreiforme. **B** : dans cette lésion centrale située sur le trajet du RVO, le TVOV a montré un NIV intense à composante horizontale (15°/s) battant à gauche (enregistrement des VPL) aussi bien à 30 Hz, à 60 Hz mais surtout à 100 Hz (17).

B. TVOV et modèles cliniques de maladies liées à l'hydrops (Maladie de Ménière (Mdm) et certaines vestibulopathies récurrentes).

Ces travaux ont montré une bonne sensibilité du test pour reconnaître la maladie, mais n'ont pas permis d'établir de lien avec la structure anatomique désignée par l'IRM.

Ce travail a concerné la Mdm et les vertiges récurrents [vestibulopathie récurrente bénigne (VRB)] ainsi que de rares VPPB du CSC postérieur ou latéral évoluant de façon chronique ou invalidante analysés en IRM et au TVOV.

Le TVOV a fait pour la Mdm l'objet de l'encadrement de la thèse de Médecine du Dr R. Quatre en 2014 puis d'une publication dans *Audiology Neurotology* en 2015 en collaboration avec le Dr A. Attyé, le Dr A Karkas, le Dr R. Quatre et le Pr S. Schmerber.

Ce travail s'est effectué en parallèle et inscrit dans la continuité des travaux d'identification topographique et des critères de l'hydrops effectués par l'équipe du Dr Attyé en collaboration avec l'équipe parisienne de M. Eliezer et de Mme Kahn qui a proposé un remembrement des données et des critères d'hydrops radiologique et une nouvelle classification. L'hydrops cochléaire n'est plus considéré comme spécifique. L'indice SURI (rapport du volume du saccule / volume utricule) a été décrit comme déterminant un hydrops sacculaire et corrélé à la maladie de Ménière (Mdm) lorsque celle-ci est associée à une surdité notable. Il a été plus récemment décrit l'hydrops canalaire et utriculaire qu'on retrouve dans certaines VRB (18). Le TVOV est positif dans 67% des Mdm ; il n'a cependant pas été établi de relation significative entre hydrops sacculaire identifié en IRM et la positivité du TVOV ou du test calorique dans la Mdm mais seulement avec la perte auditive.

La pathologie des VRB proche de la MdM explorée en IRM vient de faire l'objet d'une publication parue en 2021 dans *European Archives of Oto-Rhino-Laryngology* (Fig 8) (18) : La positivité du TVO est de 61 % et l'IRM labyrinthique lorsqu'elle est positive (29 % des cas) montre le plus souvent un hydrops utriculo-canalaire) (Fig 8) (18). Cependant, il n'a pas été établi de relation significative entre positivité du TVOV et la présence d'un hydrops CSC latéral.

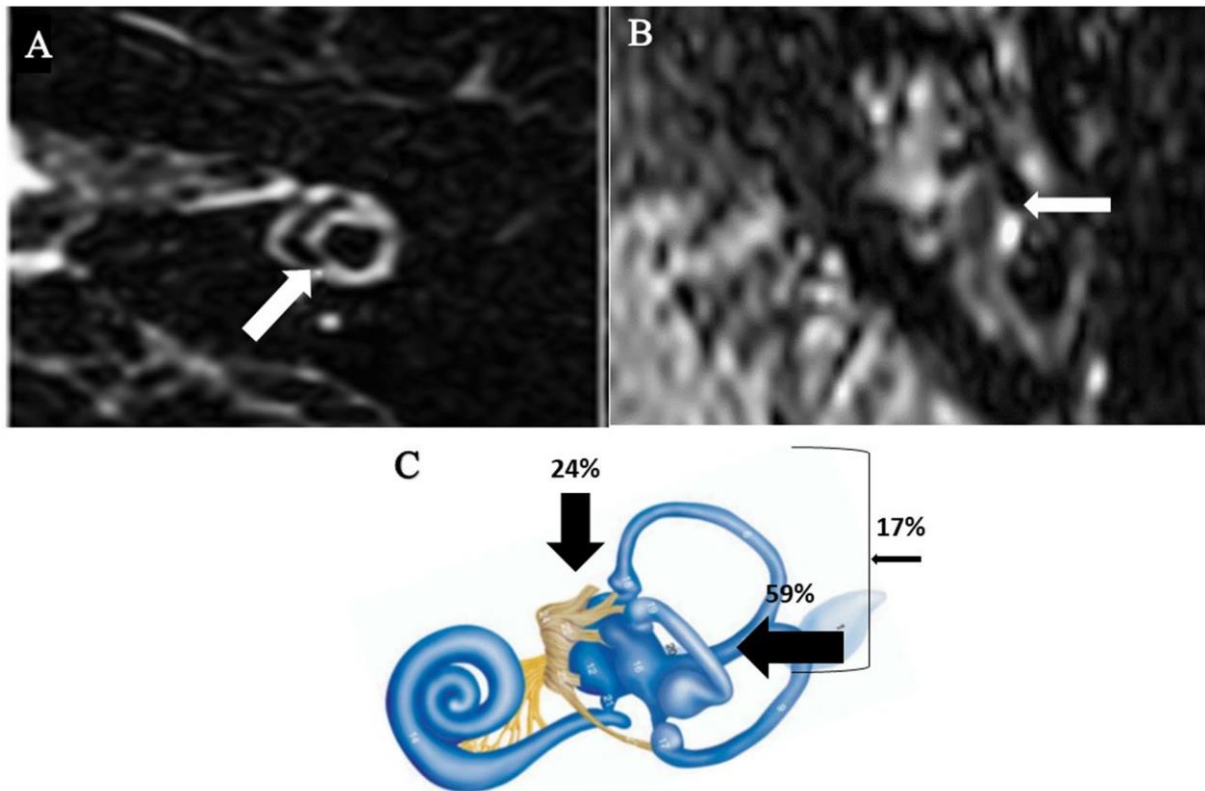


Fig. 8 Vestibulopathie récurrente bénigne (VRB) : classement actuel de l'hydrops labyrinthique et % des localisations des différentes manifestations de l'hydrops qui est dominant au niveau du labyrinthe postérieur et des canaux semi-circulaires latéraux dans ce travail et cette pathologie. Ducroz C, Dumas G, Attyé A, Quatre R, Fabre C, Schmerber S. Benign recurrent vestibulopathy: MRI and vestibular tests results in a series of 128 cases. *European Archives of Oto-Rhino-Laryngology* 2021 (18).

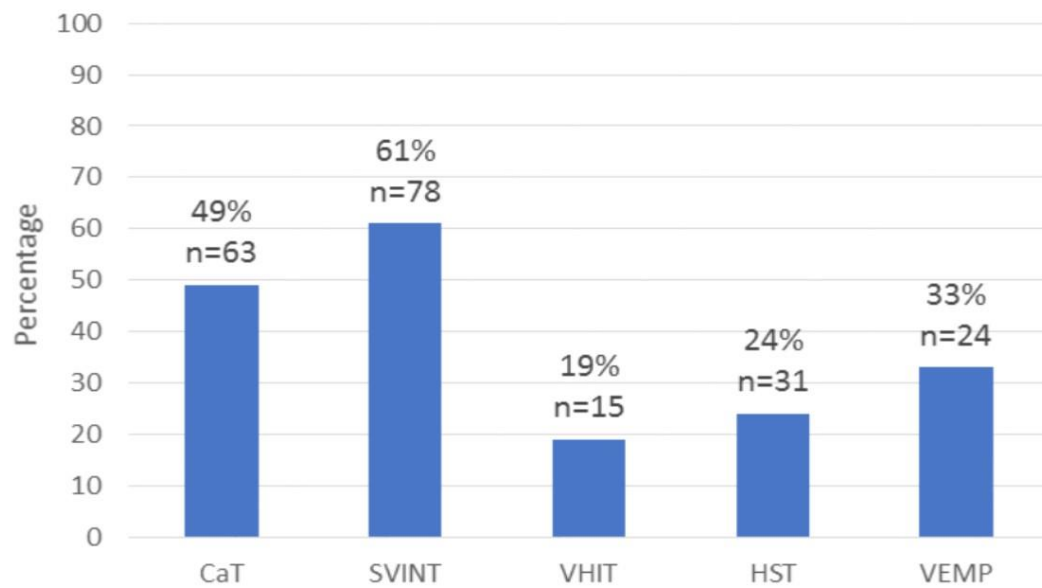


Fig.9. Résultats d'explorations vestibulaires et du TVOV (SVIN) dans la vestibulopathie récurrente bénigne souvent associée en IRM labyrinthique à un hydrops du canal semi-circulaire latéral. Les résultats sont exprimés en % de cas pathologiques pour chaque exploration. Le test calorique CaT mesure également une atteinte du canal semi-circulaire latéral. Les tests otolithiques (o et cVEMP) sont très rarement perturbés (Eur Arch of Oto-Rhino-Laryngol 2020) (18).

En conclusion, si le TVOV est un bon marqueur dans la MdM et les vertiges récurrents d'une asymétrie vestibulaire, il n'a pu cependant être établi dans ces 2 modèles de pathologie associée avec un hydrops de corrélation directe avec une lésion topographique labyrinthique indiquée par l'IRM.

C. Corrélations du Test de Dumas avec les explorations IRM labyrinthiques dans diverses pathologies vestibulaires non-hydropiques de l'oreille interne. Résultats de l'analyse des composantes horizontales, verticales, torsionnelles (H, V, T) du nystagmus dans différentes topographies lésionnelles.

- Corrélations du TVOV (composante horizontale) avec des tests explorant le canal semi-circulaire latéral

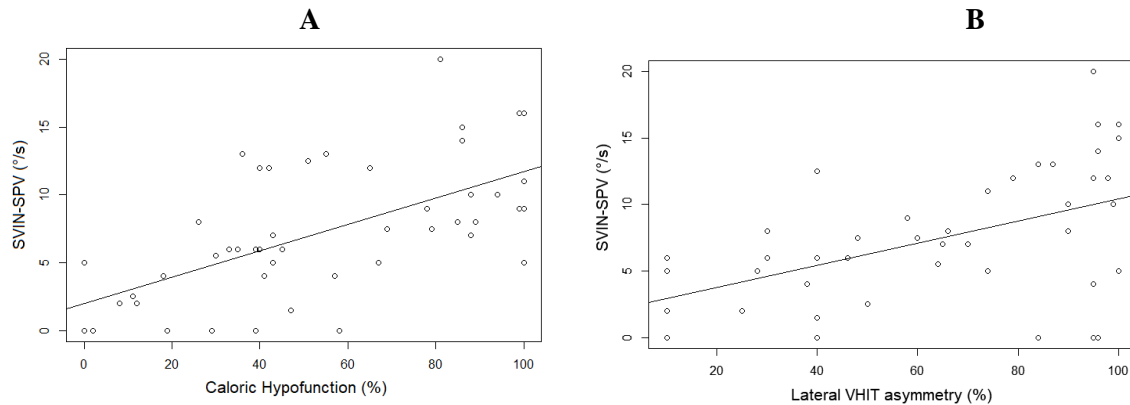


Fig 10. Corrélation vitesse phase lente (VPL) (composante horizontale) du NIV en °/s avec l'hypofonction du test calorique en % (partie A) et avec les résultats du VHIT pour le canal semi-circulaire (CSC) latéral (partie B) dans une population de lésion unilatérale partielle sévère (LUVP) (névrite vestibulaire). Le test calorique explore CSC latéral (20).

Le TVOV est un test particulièrement bien corrélé avec des lésions ou des tests indicateurs de la fonction du canal latéral comme le prouve son habituelle bonne corrélation (pour la composante horizontale) dans les UVL (névrites) avec les résultats du test calorique (Fig 10) et du VHIT horizontal (20), mais cela est également observé dans des lésions isolées identifiées (par exemple malformatives) du CSC latéral (fig 6).

Le fait que le TVO soit un bon marqueur du CSC latéral est retrouvé chez tous les patients présentant une UVL (composante horizontale dominante et réponse élective à 100 Hz) (Fig 11 (21,22) et Fig. 6 (19)).

- Il s'agit également probablement d'un bon marqueur du CSC antérieur comme en atteste l'exploration des déhiscences du CSC antérieur où est retrouvée une importante composante nystagmique verticale et torsionnelle suggérant fortement une contribution prédominante du CSC supérieur déhiscent au NIV (fig 11) (22).

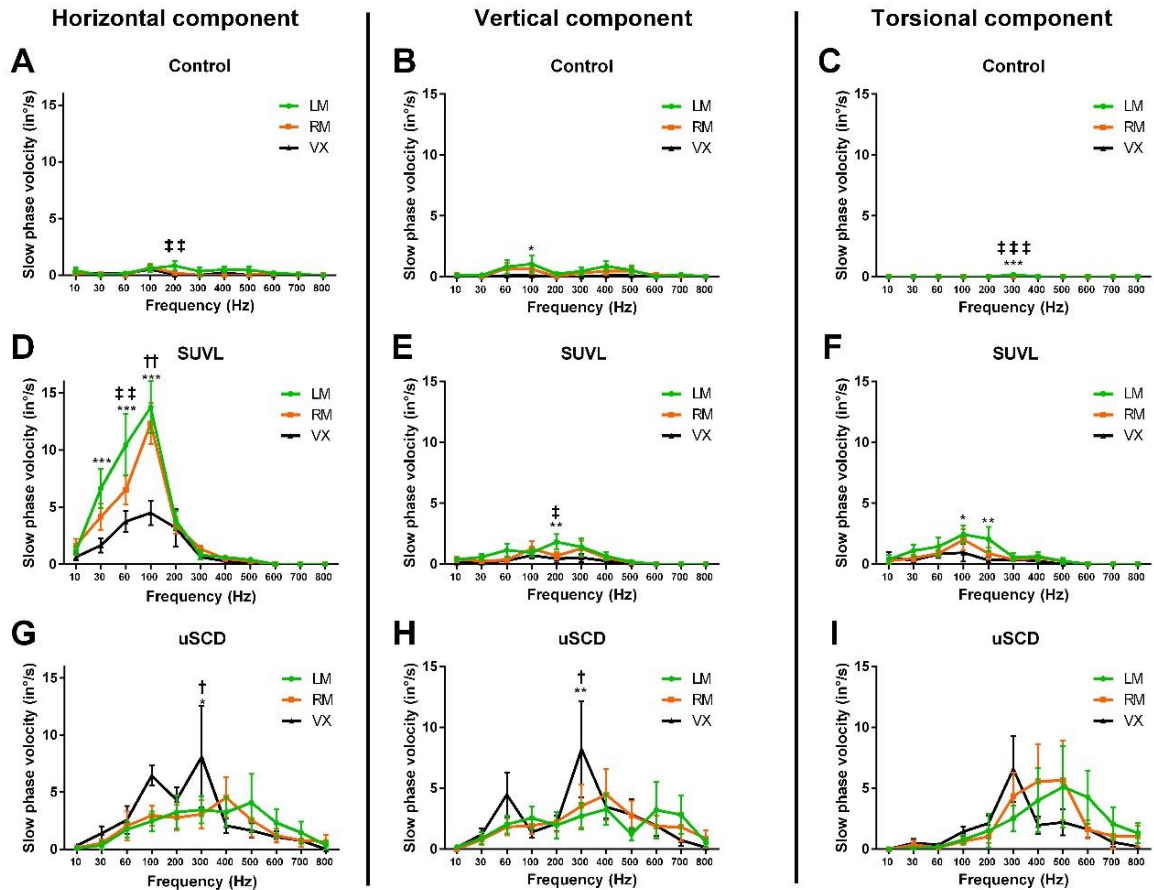


Fig. 11. Représentation de la réponse du nystagmus induit par vibration (NIV) analysé pour ses 3 composantes (horizontale, verticale, torsionnelle) (H, V, T) et à différentes fréquences de stimulations (de 10 à 800 Hz) dans 3 catégories de populations [sujets témoins, patients présentant une lésion vestibulaire unilatérale sévère (SUVL), patients présentant une déhiscence unilatérale du CSC antérieur (uSCD)]. Chez les témoins, les réponses sont rarement observées pour les 3 composantes et la vitesse de phase lente (VPL) est $< 2,5\%$ /s. Dans les SUVL, la composante horizontale est prédominante, électivement obtenue à 100 Hz sur les mastoïdes et de ce fait bien corrélée avec une réponse prédominante du CSC latéral. Dans les uSCD, les réponses montrent une équivalence pour les composantes H, V, T et des réponses bien identifiables sont étendues de 100 à 500 Hz évoquant fortement une contribution du CSC antérieur déhiscence et de l'utricule (Dumas et al. 2019) (22).

En conclusion de l'acquis actuel, on peut estimer que le NIV observé dans des LUV est un bon marqueur de lésions du CSC latéral (composante horizontale dominante du NIV à 100 Hz dans les LUVT et LUVS) et du CSC antérieur (composante verticale et torsionnelle dans les déhiscences du CSC antérieur (DCA)). Cependant, si la stimulation des structures otolithiques par des vibrations osseuses est bien montrée en électrophysiologie chez l'animal, les corrélations dans la pratique clinique avec des lésions otolithiques est bien plus difficile à établir chez l'homme. Le TVOV se présente actuellement comme un test de dépistage sensible pour révéler une asymétrie vestibulaire au fauteuil de consultation dans bon nombre de pathologies vestibulaires unilatérales principalement

périphériques, telles que névrite, MdM, schwannome vestibulaire, malformations labyrinthiques. Il est susceptible d'indiquer une latéralisation lésionnelle. Il est plus sensible pour dépister des pathologies périphériques que centrales sur le trajet du RVO. Cependant, dans les pathologies périphériques unilatérales déficitaires d'origine canalaire ou utriculaire, la contribution respective de chacune de ces structures au nystagmus induit n'est pas totalement éclaircie. Seule la contribution du CSC latéral semble pour l'instant chez l'homme bien étayée par les arguments des explorations vestibulaires complémentaires et l'imagerie.

2. PRESENTATION DU PROJET SCIENTIFIQUE

2.1. Mise en évidence de données manquantes physiologiques pour expliquer certains résultats du TVOV en clinique – Incongruences : perspectives d'explications. Origine du nystagmus observé dans les lésions de l'oreille interne. Détermination de la contribution respective des structures canales et otolithiques à la constitution du NIV

Notre travail récemment publié dans *European annals of Oto-Rhino-Laryngology: how to do and why perform the SVIN* (2020) (21) ainsi que nos résultats parus sur les déhiscences du CSC antérieur (2019) (22) soulèvent le problème suivant.

Les données physiologiques et les explorations animales (Curthoys) (23-25) montrent que des vibrations à 100 Hz stimulent aussi bien le système canalaire que le système otolithique, mais, qu'à 500 Hz, seul le système otolithique (principalement utricule) est stimulé. En clinique, on devrait de ce fait pouvoir observer un NIV aussi bien à 100 Hz qu'à 500 Hz. Les résultats du TVO obtenus avec un stimulateur Bruel & Kjaer Minishaker (Nærum, Danemark) (effectuant des stimulations de 10 à 800 Hz) n'ont montré cependant des réponses électives qu'à 100 Hz (fréquence optimale) et aucune réponse à 500 Hz dans des lésions sévères unilatérales déficitaires (patients opérés de neurotomies vestibulaires et voies translabyrinthiques) (*Eur Ann Oto Rhino Laryngol* 2019) (21) (Fig. 11). De fait, il existe un vide explicatif entre données cliniques et connaissances actuelles physiologiques. Il faut discuter ainsi la possibilité d'une stimulation à la fois otolithique et canalaire pour produire un NIV : hypothèse du rôle éventuel de neurones convergents décrits au niveau du noyau vestibulaire par Dickman et Angelaki (*J Neurophysiol.* 2002)(29), Mc Arthur 2011 (30) et par Marckam et Curthoys (31).

Il peut être envisagé également que seules les stimulations canales sont efficaces pour engendrer un NIV compte tenu des connections du système canalaire au noyau vestibulaire et aux noyaux oculo moteurs et au fait que les CSC répondent à des sollicitations principalement unidirectionnelles (stimulation ampullipète prédominante pour le canal latéral, ampullifuge pour les CSC supérieurs et chaque CSC répond à une sollicitation dans un plan défini : horizontal pour le CSC latéral, plan

du right anterior left posterior (RALP) ou du left anterior right posterior (LARP) pour les CSC antérieurs et postérieurs)

Le système otolithique répond différemment aux accélérations linéaires produites par la vibration, du fait de la disposition des cellules sensorielles de type I au niveau de la striola de la macule utriculaire ou sacculaire. Il peut être soumis à des stimulations multidirectionnelles et possiblement opposées. Par exemple, pour l'utricule, il existe une distribution des cellules ciliées de la striola pour un azimut de 180° et un positionnement de part et d'autre de la ligne d'inversion de polarité (RPL reversal polarity line) de sens opposé pour les kinocils. Les connexions sacculaires sont peu projetées vers les noyaux oculomoteurs (NOM) et sont surtout inférieures correspondant au réflexe vestibulo spinal (RVS) à l'inverse des CSC et de l'utricule qui sont richement connectés aux NOM (RVO). Il peut être enfin discuté la contribution accessoire du réflexe cervico oculaire (RCO) par la participation de stimulations irradiées aux muscles cervicaux dont on connaît la sensibilité élective pour des fréquences de 100 Hz.

L'énergie de la vibration et l'accélération résiduelles disponibles au niveau de l'oreille interne dépendent de la fonction de transfert transcranienne de la vibration mais également de la fréquence, de l'amplitude et de la force initiale de la vibration appliquée par le stimulateur au niveau du crâne ($XOA=XOD \cdot \omega^2$ $F= m \cdot \Upsilon$ (1 N= 0.1Kg X 9.81m/s²)(XOA=Amplitude accélération ; XOD =Amplitude déplacement du vibreur; ω = pulsation= $2\pi f$). Pour un vibreur électromagnétique donné l'amplitude de la vibration diminue avec la fréquence du stimulus. Par ailleurs les cellules de type I sont très sensibles à des stimuli type « jerk » (variation brutale de direction d'accélération ou d'amplitude)(24-28)

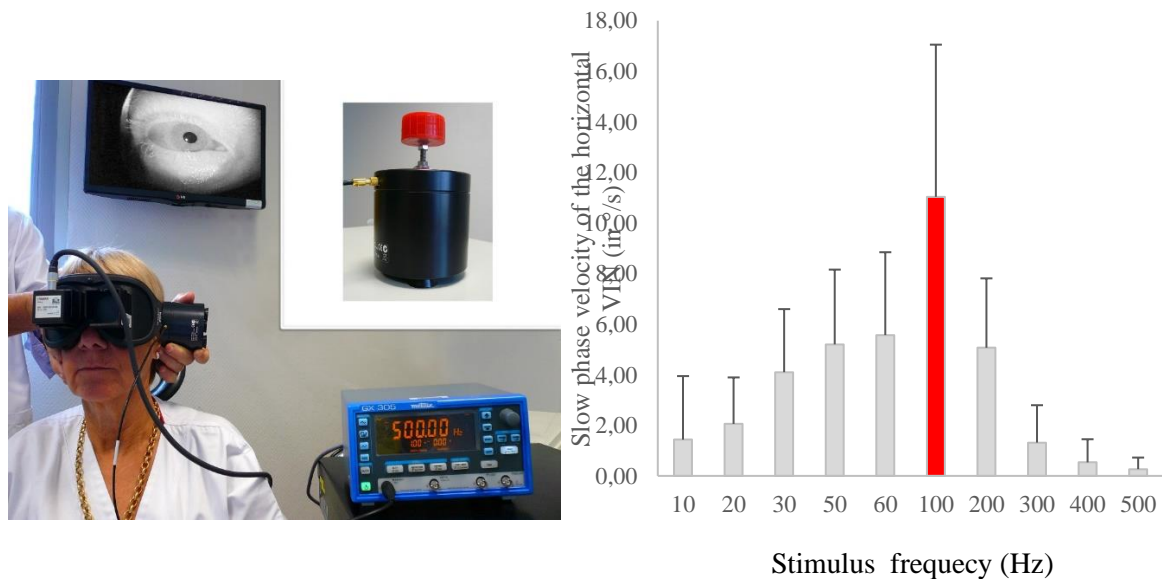


Fig 12. L'optimisation fréquentielle du TVOV chez l'homme ne montre des réponses identifiables et électives que pour des fréquences proches de 100 Hz. Stimulations par Minishaker de Bruel et Kjaer (Naerum, Danemark) (stimulations de 10 à 500 Hz) dans une population de lésions

unilatérales totales ou sévères (LUVS) (neurotomies, labyrinthectomies chimiques) (22). Il n'y a aucune réponse à 500 Hz. Les vibrations appliquées au crâne en conduction osseuse stimulent chez l'animal à 100 Hz les CSC et l'utricule, mais, à 500Hz ne stimulent que les otolithes. (13, 23,24)

Il nous est apparu de fait intéressant d'isoler des troubles de l'équilibre en rapport avec des lésions purement otolithiques identifiées par la clinique, les explorations complémentaires (cVEMP, oVEMP, VVS) et l'imagerie et de les corrélérer aux résultats du SVIN.

2.2. Exploration systématique par tests canaux et otolithiques/corrélations résultats TVOV, clinique et IRM

Dans la continuité des travaux déjà engagés, et afin de préciser la contribution possible respective quantitative à la constitution du nystagmus induit par vibration (NIV) de lésions purement canaux, purement otolithiques ou mixtes, nous avons analysé des populations de sujets vertigineux explorés par des tests canaux (test calorique qui évalue essentiellement le CSC latéral, VHIT qui évalue séparément chacun des 3 CSC supérieur, latéral et inférieur de chaque côté, HST qui évalue le CSC latéral), par des tests otolithiques (VVS = verticale visuelle subjective, oVEMP = potentiels évoqués myogéniques oculaires mesurant principalement l'activité de l'utricule, cVEMP = potentiels évoqués myogéniques mesurant principalement l'activité du saccule). Ce travail a porté sur 64 patients testés par le TVOV lésés unilatéralement dans diverses pathologies et a été mené en étroite collaboration avec le Dr H. Tan de l'hôpital universitaire de Shanghai (Ninth people hospital Shanghai) lors de son stage d'une année dans le Service d'ORL de Grenoble et le Dr Ch. Fabre du Service ORL du CHU de Grenoble qui en a réalisé l'analyse statistique. Les patients ont été évalués le même jour par tous ces tests de façon concomitante avec le TVOV. La vitesse de phase lente (VPL) du NIV a été analysée.

Ce travail fait l'objet d'une publication actuellement en reviewing intitulée « Correlations of Skull Vibration-Induced Nystagmus Test with otolith and canal vestibular tests ».

Christol Fabre, Haoyue Tan, Georges Dumas, Ludovic Giraud, Philippe Perrin, Sébastien Schmerber.

Ce travail a montré une corrélation statistiquement significative avec les tests explorant le CSC latéral et le CSC supérieur ainsi qu'avec les oVEMP qui explorent l'utricule, ce qui correspond principalement à des structures innervées par le nerf vestibulaire supérieur (VIII sup). De plus, ce travail a montré que chez 10 % des patients vertigineux explorés par tous les tests vestibulaires, le TVOV était le seul test positif. Ceci suggère que certains patients présentent de possibles lésions canaux ne concernant que les très hautes fréquences et les cellules de type I.

2.3. Poursuite de la recherche clinique et collaborations.

-Une collaboration transversale est actuellement poursuivie avec le service ENSE3 (Faculté de Physique du campus universitaire) (M. E. Ouedraogo) pour tester les caractéristiques physiques (amplitude et fréquence) de certains nouveaux vibreurs commercialisés dont l'efficacité est à l'étude ; direction du travail du mémoire de Mme C. Masson (DIU Exploration et rééducation des troubles de l'équilibre).

Les opportunités de recherche clinique restent nombreuses : publications rétrospectives en soins courants, inclusions dans le cadre de protocoles multicentriques et PHRC, études de promotion externe industrielle.

Je souhaite transmettre la continuité et l'élan de cette recherche clinique à la génération des jeunes internes, assistants-chefs de cliniques au sein du service ORL à Grenoble (Dr A. Baguant, Dr Ch. Fabre) et autres cliniciens chercheurs.

Je souhaite également poursuivre mon investissement dans les collaborations en place :

-au sein de l'EA 3450 DevAH par l'encadrement d'étudiants en thèse et par le développement de la collaboration avec les laboratoires d'explorations fonctionnelles adultes et enfants. Continuité des travaux effectués chez l'enfant avec le Dr. Solara Sinno (Beyrouth) ;

-projet initié par le Pr Ch. Beyaert, le Dr Cl. Gégout et le Pr Ph. Perrin : contribution à l'étude de vibrations cervicales selon la prise en charge par le Dr Cl. Gégout, rhumatologue, qui analyse le rôle possible de vibrations dans des syndromes cervicaux apparentés au syndrome de Barré-Liéou. Ceci permettra de développer le versant concernant le réflexe cervico-oculaire (COR) sollicité par les vibrations ;

-avec l'unité IRM fonctionnelle et de tractographie (Dr Attyé). La recherche dans ce domaine pourrait fédérer de nombreuses spécialités au-delà de l'ORL et chirurgie cervico-faciale (neurologie, psychiatrie, pédiatrie, neurochirurgie). Service IRM (Dr A. Attyé, Pr. A. Krainik).

J'ai reçu récemment la mission de Guest Editor pour organiser un numéro spécial du journal Audiology Research (indexé) entièrement dédié au TVOV (SVINT) (agrément du rédacteur en chef, le Pr Asprella) et j'ai obtenu l'accord pour leur contribution des Pr Ph. Perrin et Pr S. Schmerber. Ce numéro spécial s'est fixé l'objectif en collaboration avec des chercheurs fondamentaux (Pr Curthoys, Sydney) et des cliniciens chercheurs de différentes nationalités [Italie (Pr. Teggi, Milan), Australie (équipe du Pr. Curthoys, Australie), Allemagne (Pr. Dlugaiczyck, Munich) et Espagne (Pr Perez et Batuecas, Madrid ; Pr Zamora, Valence)] de faire le point sur les avancées de ce test en clinique et de sérier au mieux sur le plan fondamental l'origine du SVIN.

J'ai reçu récemment confirmation du soutien de ces éminents chercheurs : chacun d'entre-eux a accepté de contribuer à la rédaction d'un article dans le cadre d'un numéro consacré au TVOV. La publication de ce numéro spécial est prévue pour la fin du mois de décembre 2021, permettant ainsi de fédérer les efforts de différents chercheurs autour de ce thème.

3. REFERENCES BIBLIOGRAPHIQUES EN LIEN AVEC LE PROJET DE RECHERCHE

- [1] Dumas G, Charachon R. Ototoxicity of kanamycin in developing guinea pigs. An electrophysiological study. *Acta Otolaryngol.* 1982 Sep-Oct;94(3-4):203-12. doi: 10.3109/00016488209128906. PMID: 7148437.
- [2] Aran JM. Analyse du fonctionnement global du nerf auditif. Etude Electrocochléographique normale et pathologique chez l'homme et vérification expérimentale chez l'animal. Thèse de sciences, Université Bordeaux 1973 n°335.
- [3] Dumas G. Ototoxicité de la Kanamycine par passage transplacentaire chez le rat: Etude Electrocochléographique. Thèse Médecine Université Grenoble Oct 1978.
- [4] Marot M, Uziel A, Romand R. Ototoxicity of kanamycin in developing rats: relationship with the onset of the auditory function. *Hear Res.* 1980 Mar;2(2):111-3. doi: 10.1016/0378-5955(80)90032-5. PMID: 7364666.
- [5] Dumas G, Charachon R, Stoebner P. Lésions de la strie vasculaire par la kanamycine: étude électro-physiologique et ultra-structurale. Notes préliminaires [Kanamycin-induced lesions of the stria vascularis: preliminary results of an electrophysiological and ultrastructural study (author's transl)]. *Ann Otolaryngol Chir Cervicofac.* 1981;98(1-2):27-34. French. PMID: 7283332.
- [6] Dumas G, Charachon R. Etude électrophysiologique de l'ototoxicité de la kanamycine par voie transplacentaire chez le cobaye [Electrophysiological study of the ototoxicity of kanamycin via transplacental transmission in the guinea pig (author's transl)]. *Ann Otolaryngol Chir Cervicofac.* 1982;99(3):67-75. French. PMID: 7103338.
- [7] Chays A; Florant A; Ulmer E. *Les vertiges.* Paris Masson; 2004. 213 p.
- [8] Lücke K. Eine Methode zur Provokation eines pathologischen Nystagmus durch Vibrationsreize von 100 Hz [A vibratory stimulus of 100 Hz for provoking pathological nystagmus (author's transl)]. *Z Laryngol Rhinol Otol.* 1973 Oct;52(10):716-20. German. PMID: 4766429.

- [9] Hamann KF, Schuster EM. Vibration-induced nystagmus - A sign of unilateral vestibular deficit. *ORL J Otorhinolaryngol Relat Spec.* 1999 Mar-Apr;61(2):74-9. doi: 10.1159/000027645. PMID: 10095196.
- [10] Young ED, Fernández C, Goldberg JM. Responses of squirrel monkey vestibular neurons to audio-frequency sound and head vibration. *Acta Otolaryngol.* 1977 Nov-Dec;84(5-6):352-60. doi: 10.3109/00016487709123977. PMID: 303426.
- [11] Dumas G. *Validation d'un test de l'équilibration chez des sportifs de haut niveau.* Master's thesis, Nancy, UFR en Sciences et Techniques des Activités Physiques et Sportives, Nancy I (2001).
- [12] Dumas G. *Influence of Vibratory Stimulations Applied to Skull and Cervical Muscles on Equilibrium Function. Physiological Interpretation and Applications in Pathology. Development and Validation of a New Vestibular Test: The Skull Vibration Induced Nystagmus Test or Dumas Test.* Ph.D. thesis, University of Lorraine, Perrin P, Schmerber S. Thesis directors (2014).
- [13] Curthoys IS, Kim J, McPhedran SK, Camp AJ. Bone conducted vibration selectively activates irregular primary otolithic vestibular neurons in the guinea pig. *Exp Brain Res.* 2006 Nov;175(2):256-67. doi: 10.1007/s00221-006-0544-1. Epub 2006 Jun 8. PMID: 16761136.
- [14] Dumas G, Perrin P, Schmerber S. Nystagmus induced by high frequency vibrations of the skull in total unilateral peripheral vestibular lesions. *Acta Otolaryngol.* 2008 Mar;128(3):255-62. doi: 10.1080/00016480701477677. PMID: 17851918.
- [15] Dumas G, Lion A, Perrin P, Ouedraogo E, Schmerber S. Topographic analysis of the skull vibration-induced nystagmus test with piezoelectric accelerometers and force sensors. *Neuroreport.* 2016 Mar 23;27(5):318-22. doi: 10.1097/WNR.0000000000000539. PMID: 26872099.
- [16] Dumas G, Lion A, Gauchard GC, Herpin G, Magnusson M, Perrin PP. Clinical interest of postural and vestibulo-ocular reflex changes induced by cervical muscles and skull vibration in compensated unilateral vestibular lesion patients. *J Vestib Res.* 2013;23(1):41-9. doi: 10.3233/VES-130468. PMID: 23549054.
- [17] Dumas G; Colombé C; Attyé A; Filidoro M; Schmerber S. Multiple sclerosis revealed by brainstem axial lesion of peripheral nerves. *Annals Otolaryngol and Rhinology.* 2016. 3(9):1130-36.

- [18] Ducroz C, Dumas G, Quatre R, Attyé A, Fabre C, Schmerber S. Benign recurrent vestibulopathy : MRI and vestibular test results in a series of 128 cases. *European Arch of Oto Rhino laryngology*. 2020. Doi.org/10.100/s00405-021-06637-4.
- [19] Dumas G, Curthoys IS, Lion A, Perrin P, Schmerber S. The Skull Vibration-Induced Nystagmus Test of Vestibular Function-A Review. *Front Neurol*. 2017 Mar 9;8:41. doi: 10.3389/fneur.2017.00041. PMID: 28337171; PMCID: PMC5343042.
- [20] Dumas G, Fabre C, Perottino F, Tan H, Proy P, Schmerber S. Skull vibration induced nystagmus test in Menière's disease. *Otorinolaringologia* 2020,70(0). Doi10.23736/S0392-6621.20.02320-6.
- [21] Dumas G, Quatre R, Schmerber S. How to do and why perform the skull vibration-induced nystagmus test. *Eur Ann Otorhinolaryngol Head Neck Dis*. 2020 Dec 10:S1879-7296(20)30283-0. doi: 10.1016/j.anorl.2020.11.014. Epub ahead of print. PMID: 33309493.
- [22] Dumas G, Tan H, Dumas L, Perrin P, Lion A, Schmerber S. Skull vibration induced nystagmus in patients with superior semicircular canal dehiscence. *Eur Ann Otorhinolaryngol Head Neck Dis*. 2019 Sep;136(4):263-272. doi: 10.1016/j.anorl.2019.04.008. Epub 2019 Apr 25. PMID: 31029487.
- [23] Curthoys IS, Vulovic V, Burgess AM, Manzari L, Sokolic L, Pogson J, Robins M, Mezey LE, Goonetilleke S, Cornell ED, MacDougall HG. Neural basis of new clinical vestibular tests: otolithic neural responses to sound and vibration. *Clin Exp Pharmacol Physiol*. 2014 May;41(5):371-80. doi: 10.1111/1440-1681.12222. PMID: 24754528.
- [24] Curthoys IS, Vulovic V, Burgess AM, Sokolic L, Goonetilleke SC. The response of guinea pig primary utricular and saccular irregular neurons to bone-conducted vibration (BCV) and air-conducted sound (ACS). *Hear Res*. 2016 Jan;331:131-43. doi: 10.1016/j.heares.2015.10.019. Epub 2015 Nov 26. PMID: 26626360.
- [25] Curthoys IS, MacDougall HG, Vidal PP, de Waele C. Sustained and Transient Vestibular Systems: A Physiological Basis for Interpreting Vestibular Function. *Front Neurol*. 2017 Mar 30;8:117. doi: 10.3389/fneur.2017.00117. PMID: 28424655; PMCID: PMC5371610.
- [26] Lacour M, Bernard-Demanze L. Interaction between Vestibular Compensation Mechanisms and Vestibular Rehabilitation Therapy: 10 Recommendations for Optimal

Functional Recovery. *Front Neurol.* 2015 Jan 6;5:285. doi: 10.3389/fneur.2014.00285. PMID: 25610424; PMCID: PMC4285093.

[27] Curthoys IS, Długaiczek J. Physiology, clinical evidence and diagnostic relevance of sound-induced and vibration-induced vestibular stimulation. *Curr Opin Neurol.* 2020 Feb;33(1):126-135. doi: 10.1097/WCO.0000000000000770. PMID: 31789675.

[28] Długaiczek J, Burgess AM, Goonetilleke SC, Sokolic L, Curthoys IS. Superior Canal Dehiscence Syndrome: Relating Clinical Findings With Vestibular Neural Responses From a Guinea Pig Model. *Otol Neurotol.* 2019 Apr;40(4):e406-e414. doi: 10.1097/MAO.0000000000001940. PMID: 30870375.

[29] Dickman JD, Angelaki DE. Vestibular convergence patterns in vestibular nuclei neurons of alert primates. *J Neurophysiol.* 2002 Dec;88(6):3518-33. doi: 10.1152/jn.00518.2002. PMID: 12466465.

[30] McArthur KL, Zakir M, Haque A, Dickman JD. Spatial and temporal characteristics of vestibular convergence. *Neuroscience.* 2011 Sep 29;192:361-71. doi: 10.1016/j.neuroscience.2011.06.070. Epub 2011 Jul 1. PMID: 21756981; PMCID: PMC3166430.

[31] Markham CH, Curthoys IS. Labyrinthine convergence on vestibular nuclear neurons using natural and electrical stimulation. *Prog Brain Res.* 1972;37:121-37. doi: 10.1016/S0079-6123(08)63898-4. PMID: 4642042.

4.FINANCEMENTS OBTENUS POUR CONTRIBUTION A LA RECHERCHE

-Travail sur le passage transplacentaire de la Kanamycine chez le cobaye ayant fait l'objet d'une publication dans les *Acta otolaryngol* (Stockholm) 1982 (Référence 1). Don

INSERM ATP 001 pour G. DUMAS et Pr R. Charachon

- Prix Joullié pour le financement stage formation et recherche dans l'unité du Pr H.

Schucknecht (Eye & Ear Institute, Boston, Massachusetts USA) 1980

5. LISTE DES MASTERS ET THESES CO-DIRIGES

THESE D'UNIVERSITE

- **Encadrement et codirection (30%) de thèse d'université ayant fait à ce jour l'objet de 3 publications** : Codirecteur de thèse de Solara Sinno, soutenue le 11 déc. 2019 Université de Lorraine. Contribution du test de Dumas par vibration crâniennes au dépistage des troubles de l'équilibre et de l'oreille interne chez l'enfant. Interprétation physiopathologique et applications cliniques.

Cette thèse à ce jour a donné lieu à 3 publications :

1. The skull vibration induced Nystagmus Test: a useful vestibular screening test in children with hearing loss. - Sinno S, Perrin P, Abouchakra KS, **Dumas G**. European Annals of Otorhinolaryngology, Head and Neck surgery diseases 2020.

doi.org/10.1010/j.anorl.2020.03.013

•

2. Normative values of saccades and smooth pursuit in children aged 5 to 17 years. -Sinno S, Najem F, Abouchakra KS, Perrin P, **Dumas G**. J. American Academy Audiology. JAAA. 2019.00:1-10. doi:10.3766/jaaa19049

3. Changes in the Sensory Weighting Strategies in Balance Control throughout Maturation in Children. Sinno S, **Dumas G**, Mallinson A, Najem F, Abouchakra KS, Nashner L, Perrin P. Journal of American Academy of Audiology JAAA. 2020. doi.org/10.1055s-0040-1718706.ISSN 1050-0545-

- Co direction actuelle (50%) thèse Dr Enrico Armato : Déterminants d'une récupération par compensation ou par guérison d'une névrite vestibulaire aiguë (codirection thèse Pr. Ph. Perrin, Dr G. Dumas). En cours.

THESES D'EXERCICE

- 8 directions ou codirections ou encadrement de travaux de thèse d'exercice en Médecine dont 5 publications, 1 manuscrit soumis en cours d'évaluation, et 2 travaux en cours. 1 co-direction de thèse d'université à 30% en 2020 (dont 3 publications) et une co-direction de thèse d'université en cours
- 1.1. **Membre de Jury : thèses de Médecine**

- Baguant Ashley. Etude de l'effet SQUELCH chez les malades opérés d'une otospongiose unilatérale : étude de la compréhension dans le bruit CBOU. 2019
- Fabre Christol. Etude du comblement osseux dans la chirurgie du Cholestéatome par application de modèles multi-états 2019

- **1.2. Membre de Jury de mémoire de DU ou DIU**

- Encadrement et co-directeur (avec P. Bertholon) mémoire « vertige et urgence » DU Rabat 2017 Dr. El Abed Alaoui. DU Explorations vestibulaires et vertiges.
- Directeur du Mémoire de DIU Exploration et rééducation des troubles de l'équilibre (Lyon Grenoble, St Etienne, Clermont-Ferrand) pour Dr Reem Khadan : Neurinome intralabyrinthique opéré et syndrome de Menière retardé : observation clinique et revue de la littérature, 2019.
- Co- Directeur de mémoire Exploration et rééducation des troubles de l'équilibre pour Sébastiano Buccolo ; Corrélations Imagerie IRM –explorations complémentaires dans un cas de syndrome de Sicard Zosterien (apport des examens de 1^{er} niveau et revue de la littérature), 2017.
- Directeur de mémoire DIU Exploration et rééducation des troubles de l'équilibre, Dr Konstantinos Valsamidis, 2017. Analyse critique à partir de cas cliniques de l'intérêt des explorations vestibulaires dans les conflits neuro- vasculaires.
- Co- Directeur de mémoire DIU Exploration et rééducation des troubles de l'équilibre Dr Vincent Rossi 2017. Rééducation vestibulaire post opératoire intensive ou traditionnelle. Comparaison des performances posturographiques après déafférentation vestibulaire chirurgicale.
- Directeur du mémoire DIU Vertiges et rééducation vestibulaire Paris (Paris Université Sorbonnes- Hôpital St Antoine (coordonateur DIU Dr B. Cohen) de M. Grandsire Clément : contexte étiologique des vertiges positionnels paroxystiques bénins (revue de la littérature) 2021.
- Encadrement mémoire responsable de stage Psychologie Sophrologie. Melle Arnould Véronique. L'art thérapie dans les troubles de l'équilibre de la Maladie de Menière Grenoble-Tours 2014.

- **1.3. Encadrement de thèse et jury de thèse de Médecine ayant fait l'objet de publication ou publication en cours de reviewing ou en cours d'élaboration.**

- - Contribution à la thèse et membre du Jury de thèse de Médecine de R. Quatre ayant fait l'objet d'une publication dans *Audiol Neurotol* 2018. Relationship between audio vestibular fonctionnal tests and inner ear MRI in Meniere's disease (21).
- - Contribution à la thèse de Médecine et membre du Jury de Philippe Junet ayant fait l'objet d'une publication dans *Europ Archives* 2016. Vestibular results after intratympanic gentamicin therapy in disabling Menière's disease (11)
- - Contribution et membre jury de thèse de Niel Morel Ayant fait l'objet de 2 publications dans les annales françaises ORL et chir cervicofac 2005. Vestibular neurotomy versus chemical labyrinthectomy for disabling Meniere disease]. *Ann Otolaryngol Chir Cervicofac* 2005;122:271-80.et 2008 [Multifrequency vestibular study after vestibular neurotomy and chemical labyrinthectomy]. *Ann Otolaryngol Chir Cervicofac* 2008;125:139-45.
- -Colombé Cindy. Encadrement thèse. The Skull vibration-induced nystagmus Test as vestibular examination in children with sensorineural hearing-loss. Thèse Médecine Grenoble 2018 (encadrement, promoteur et jury de thèse).
- -Petrossi Jennifer Thèse Médecine 2017. Evaluation vestibulaire par le Test Vibratoire Osseux (TVO) chez les patients implantés cochléaires: étude prospective chez 51 patients.
Article en cours de rédaction Vestibular evaluation by Skull Vibration Induced Nystagmus Test in Cochlear Implanted Patients: a prospective study in 51 cases.
J. Petrossi, G. Dumas, A. Bagnant, M. Soula, A. Fares, S. Schmerber.
- -Salfranc Emilie. Apport de l'examen sous lunettes de Frenzel dans la prise en charge et l'orientation du patient vertigineux aux urgences 2015. A fait l'objet d'une publication.

- **1.4. Encadrement ou direction de mémoire de DIU ayant fait pour certains l'objet de publication.**

- Directeur de mémoire DIU Exploration et rééducation des troubles de l'équilibre pour le travail de Filidoro Maura en 2015 qui a ensuite été publié : **Dumas G**, Colombé C, Attyé A, Filidoro M, Schmerber S. Multiple sclerosis revealed by brainstem axial lesion of peripheral nerves. *Annals Otolaryngol and Rhinology* 2016. 3(9):1130-36.
- Directeur de mémoire de Mme Dalmasso Giulia DIU Exploration et rééducation des troubles de l'équilibre : Implant cochléaire et contrôle des vertiges dans la maladie de Menière

invalidante associée à une surdité profonde bilatérale (à propos de 3 observations) 2019.
Publication en cours dans la revue Acta otolaryngol It (Co auteur Pr Albera).

- **1.5. Encadrement ou co-direction de mémoire de DESC dont un a fait l'objet de publication**
- Contribution encadrement du mémoire de DES de Claire Ducroz 2020 proposé pour le prix des DES pour la SFORL. Ce travail a fait l'objet d'une publication - Ducroz C : **Dumas G**, Attyé A, Quatre R, Fabre C, Schmerber S. Benign recurrent vestibulopathy: MRI and vestibular tests results in a series of 128 cases. European Archives of Oto-Rhino-Laryngology 2021.
- Contribution encadrement mémoire DESC Mathieu Moulin : Troubles de l'équilibre résiduels dans les schwannomes vestibulaires : comparaison exérèse chirurgicale et radiochirurgie par gammaknife (**G. Dumas**, S. Schmerber, C. Fabre) 2020

MEMOIRES DE DES/DESC DE MEDECINE

Encadrement de sujets de mémoire

-Mme Claire Ducroz DESC ORL et Chirurgie cervico faciale Contribution encadrement du mémoire de DES de Claire Ducroz 2020 proposé pour le prix de la SFORL et venant de faire l'objet d'une publication acceptée aux European Archives of Otorhinolaryngology . Ducroz C, **Dumas G**, Attyé A, Quatre R, Fabre C, Schmerber S. Benign recurrent vestibulopathy: MRI and vestibular tests results in a series of 128 cases. Eur. Arch. of Oto-Rhino-Laryngol. 2021. in press

-Dr Moulin Mathieu DES ORL. Troubles de l'équilibre résiduels dans les schwannomes vestibulaires : comparaison exérèse chirurgicale et radiochirurgie par gammaknife. (Directeur mémoire : **G. Dumas**, S. Schmerber, C. Fabre) 2020

LISTE COMPLETE ET CLASSEE DES PUBLICATIONS ET DES COMMUNICATIONS

1. LISTE COMPLETE DES PUBLICATIONS (AU 20.03.2021)

1.1. Travaux publiés dans des revues internationales indexées (référéncées Pubmed)

1. **Dumas G**, Charachon R. Ototoxicity of kanamycin in developing guinea pigs. An electrophysiological study. *Acta Otolaryngol.* 1982 Sep-Oct;94(3-4):203-12. doi: 10.3109/00016488209128906. PMID: 7148437.
2. Schmerber S, Lavieille JP, **Dumas G**, Herve T. Intraoperative auditory monitoring in vestibular schwannoma surgery: new trends. *Acta Otolaryngol.* 2004 Jan;124(1):53-61. doi: 10.1080/00016480310014840. PMID: 14977079.
3. Schmerber S, Troussier J, **Dumas G**, Lavieille JP, Nguyen DQ. Hearing results with the titanium ossicular replacement prostheses. *Eur Arch Otorhinolaryngol.* 2006 Apr;263(4):347-54. doi: 10.1007/s00405-005-1002-6. Epub 2005 Dec 3. PMID: 16328409.
4. **Dumas G**, Perrin P, Schmerber S. Nystagmus induced by high frequency vibrations of the skull in total unilateral peripheral vestibular lesions. *Acta Otolaryngol.* 2008 Mar;128(3):255-62. doi: 10.1080/00016480701477677. PMID: 17851918.
5. Schmerber S, **Dumas G**, Perrin P. Anterior semicircular canal dehiscence and cranial vibration-induced nystagmus test. *Otol Neurotol.* 2008 Jun;29(4):573-4; author reply 574. doi: 10.1097/MAO.0b013e31816c7cc4. PMID: 18418282.
6. Schmerber S, **Dumas G**, Morel N, Chahine K, Karkas A. Vestibular neurectomy vs. chemical labyrinthectomy in the treatment of disabling Menière's disease: a long-term comparative study. *Auris Nasus Larynx.* 2009 Aug;36(4):400-5. doi: 10.1016/j.anl.2008.08.001. Epub 2008 Nov 20. PMID: 19026499.
7. **Dumas G**, Karkas A, Perrin P, Chahine K, Schmerber S. High-frequency skull vibration-induced nystagmus test in partial vestibular lesions. *Otol Neurotol.* 2011 Oct;32(8):1291-301. doi: 10.1097/MAO.0b013e31822f0b6b. PMID: 21897317.
8. **Dumas G**, Lion A, Gauchard GC, Herpin G, Magnusson M, Perrin PP. Clinical interest of postural and vestibulo-ocular reflex changes induced by cervical muscles and skull vibration in compensated unilateral vestibular lesion patients. *J Vestib Res.* 2013;23(1):41-9. doi: 10.3233/VES-130468. PMID: 23549054.

9. **Dumas G**, Lion A, Karkas A, Perrin P, Perottino F, Schmerber S. Skull vibration-induced nystagmus test in unilateral superior canal dehiscence and otosclerosis: a vestibular Weber test. *Acta Otolaryngol.* 2014 Jun;134(6):588-600. doi: 10.3109/00016489.2014.888591. Epub 2014 Apr 22. PMID: 24754265.
10. Attyé A, **Dumas G**, Troprès I, Roustit M, Karkas A, Banciu E, Pietras J, Lamalle L, Schmerber S, Krainik A. Recurrent peripheral vestibulopathy: Is MRI useful for the diagnosis of endolymphatic hydrops in clinical practice? *Eur Radiol.* 2015 Oct;25(10):3043-9. doi: 10.1007/s00330-015-3712-5. Epub 2015 Mar 28. PMID: 25820480.
11. **Dumas G**, Lion A, Perrin P, Ouedraogo E, Schmerber S. Topographic analysis of the skull vibration-induced nystagmus test with piezoelectric accelerometers and force sensors. *Neuroreport.* 2016 Mar 23;27(5):318-22. doi: 10.1097/WNR.0000000000000539. PMID: 26872099.
12. **Dumas G**, Perrin P, Ouedraogo E, Schmerber S. How to perform the skull vibration-induced nystagmus test (SVINT). *Eur Ann Otorhinolaryngol Head Neck Dis.* 2016 Nov;133(5):343-348. doi: 10.1016/j.anorl.2016.04.002. Epub 2016 May 6. PMID: 27161530.
13. Junet P, **Dumas G**, Karkas A, Quesada JL, Schmerber S. Vestibular results after intratympanic gentamicin therapy in disabling Menière's disease. *Eur Arch Otorhinolaryngol.* 2016 Oct;273(10):3011-8. doi: 10.1007/s00405-015-3889-x. Epub 2016 Jan 16. PMID: 26780342.
14. **Dumas G**, Curthoys IS, Lion A, Perrin P, Schmerber S. The Skull Vibration-Induced Nystagmus Test of Vestibular Function-A Review. *Front Neurol.* 2017 Mar 9;8:41. doi: 10.3389/fneur.2017.00041. PMID: 28337171; PMCID: PMC5343042..
15. Attyé A, Eliezer M, Medici M, Tropres I, **Dumas G**, Krainik A, Schmerber S. In vivo imaging of saccular hydrops in humans reflects sensorineural hearing loss rather than Meniere's disease symptoms. *Eur Radiol.* 2018 Jul;28(7):2916-2922. doi: 10.1007/s00330-017-5260-7. Epub 2018 Mar 21. PMID: 29564597.
16. **Dumas G**, Tan H, Dumas L, Perrin P, Lion A, Schmerber S. Skull vibration induced nystagmus in patients with superior semicircular canal dehiscence. *Eur Ann Otorhinolaryngol Head Neck Dis.* 2019 Sep;136(4):263-272. doi: 10.1016/j.anorl.2019.04.008. Epub 2019 Apr 25. PMID: 31029487.
17. Quatre R, Attyé A, Karkas A, Job A, **Dumas G**, Schmerber S. Relationship Between Audio-Vestibular Functional Tests and Inner Ear MRI in Meniere's Disease. *Ear Hear.* 2019 Jan/Feb;40(1):168-176. doi: 10.1097/AUD.0000000000000584. PMID: 29698363.
18. Attyé A, Barma M, Schmerber S, **Dumas G**, Eliezer M, Krainik A. The vestibular aqueduct sign: Magnetic resonance imaging can detect abnormalities in both ears of patients with

- unilateral Meniere's disease. *J Neuroradiol.* 2020 Mar;47(2):174-179. doi: 10.1016/j.neurad.2018.10.003. Epub 2018 Nov 10. PMID: 30423380.
19. Sinno S, Najem F, Abouchacra KS, Perrin P, **Dumas G**. Normative Values of Saccades and Smooth Pursuit in Children Aged 5 to 17 Years. *J Am Acad Audiol.* 2020 Jun;31(6):384-392. doi: 10.3766/jaaa.19049. Epub 2020 Aug 3. PMID: 31758678.
 20. Sinno S, Perrin P, Smith Abouchacra K, **Dumas G**. The skull vibration-induced nystagmus test: A useful vestibular screening test in children with hearing loss. *Eur Ann Otorhinolaryngol Head Neck Dis.* 2020 Dec;137(6):451-457. doi: 10.1016/j.anorl.2020.03.013. Epub 2020 Apr 17. PMID: 32312623.
 21. Sinno S, **Dumas G**, Mallinson A, Najem F, Abouchacra KS, Nashner L, Perrin P. Changes in the Sensory Weighting Strategies in Balance Control throughout Maturation in Children. *J Am Acad Audiol.* 2020 Dec 9. doi: 10.1055/s-0040-1718706. Epub ahead of print. PMID: 33296934.
 22. **Dumas G**, Quatre R, Schmerber S. How to do and why perform the skull vibration-induced nystagmus test. *Eur Ann Otorhinolaryngol Head Neck Dis.* 2020 Dec 10:S1879-7296(20)30283-0. doi: 10.1016/j.anorl.2020.11.014. Epub ahead of print. PMID: 33309493.
 23. Ducroz C, **Dumas G**, Quatre R, Attyé A, Fabre C, Schmerber S. Benign recurrent vestibulopathy: MRI and vestibular tests results in a series of 128 cases. *Eur Arch Otorhinolaryngol.* 2021 Feb 6. doi: 10.1007/s00405-021-06637-4. Epub ahead of print. PMID: 33547924.
 24. Dumas G, Fabre C, Charpiot A, Fath L, Chaney-Vuong H, Perrin P, Schmerber S. Skull Vibration-Induced Nystagmus Test in a Human Model of Horizontal Canal Plugging. *Audiol Res.* 2021 Jun 24;11(3):301-312. doi: 10.3390/audiolres11030028. PMID: 34202582.

1.2. Publications dans des revues nationales indexées (référéncées Pubmed)

1. **Dumas G**, Charachon R, Stoebner P. Lésions de la strie vasculaire par la kanamycine: étude électro-physiologique et ultra-structurale. Notes préliminaires [Kanamycin-induced lesions of the stria vascularis: preliminary results of an electrophysiological and ultrastructural study (author's transl)]. *Ann Otolaryngol Chir Cervicofac.* 1981;98(1-2):27-34. French. PMID: 7283332.
2. Charachon R, Roux O, **Dumas G**, Pasquier B. Tumeurs rares du Rocher. A propos de 4 observations [Uncommon tumors of the petrous bone. 4 cases (author's transl)]. *Ann Otolaryngol Chir Cervicofac.* 1981;98(4-5):191-8. French. PMID: 7325513.
3. Charachon R, Roux O, **Dumas G**. Tumeurs du VIII traitées par voie otologique: réflexions à propos d'une série de cas [Tumors of the 8th cranial nerve treated by otologic route: reflections

- on a series of cases]. *J Fr Otorhinolaryngol Audiophonol Chir Maxillofac*. 1981 Mar;30(3):141-50. French. PMID: 6453939.
4. Charachon R, Roux O, **Dumas G**. Les cholestéatomes à tympan fermé de l'oreille moyenne et du rocher [Cholesteatomas in the tympanic membrane separated from the middle ear and the mastoid]. *J Fr Otorhinolaryngol Audiophonol Chir Maxillofac*. 1981 Mar;30(3):157-67. French. PMID: 6453941.
 5. **Dumas G**, Charachon R, Vasdev A, Mouret P, Richard J. Malformations du labyrinthe osseux et surdités [Malformations of the bony labyrinth and deafness]. *Ann Otolaryngol Chir Cervicofac*. 1991;108(1):1-12. French. Erratum in: *Ann Otolaryngol Chir Cervicofac* 1991;108(3):196. PMID: 2018270.
 6. **Dumas G**, Charachon R. Etude électrophysiologique de l'ototoxicité de la kanamycine par voie transplacentaire chez le cobaye [Electrophysiological study of the ototoxicity of kanamycin via transplacental transmission in the guinea pig (author's transl)]. *Ann Otolaryngol Chir Cervicofac*. 1982;99(3):67-75. French. PMID: 7103338. R.
 7. **Dumas G**, Charachon R, Pellat J. Apport de l'étude des potentiels évoqués précoces et du potentiel myogénique dans la pathologie du tronc cérébral [Early evoked potentials and myogenic potentials in brain stem pathology]. *J Fr Otorhinolaryngol Audiophonol Chir Maxillofac*. 1982 Nov;31(9):617-24, 627-35. French. PMID: 6218248.
 8. **Dumas G**, Michel J, Lavieille JP, Ouedraogo E. Intérêt sémiologique et essai d'optimisation du stimulus au cours du test vibratoire: résultats d'une analyse 3D du nystagmus [Semiologic value and optimum stimuli trial during the vibratory test: results of a 3D analysis of nystagmus]. *Ann Otolaryngol Chir Cervicofac*. 2000 Nov;117(5):299-312. French. PMID: 11084404.
 9. **Dumas G**, Schmerber S, Boulat E, Lavieille JP. Angiomes caverneux du tronc cérébral: manifestations auditives et vestibulaires [Cavernous angiomas of the brain stem: auditory and vestibular manifestations]. *Rev Laryngol Otol Rhinol (Bord)*. 2001;122(2):103-10. French. PMID: 11715259.
 10. **Dumas G**, Perrin P, Schmerber S, Lavieille JP. Nystagmus et test vibratoire recherche sur les mécanismes, approche théorique: à propos de 52 cas de lésions vestibulaires totales unilatérales [Nystagmus and vibration test research of mechanisms, theoretical methods: on 52 cases of unilateral vestibular lesions]. *Rev Laryngol Otol Rhinol (Bord)*. 2003;124(2):75-83. French. PMID: 14564821.
 11. **Dumas G**, Schmerber S, Lavieille JP. Nystagmus et test vibratoire: conditions matérielles et méthodes dans le dépistage rapide des lésions vestibulaires unilatérales. A propos de 52 cas de lésions vestibulaires totales unilatérales [Nystagmus and vibratory test: evidence for mechanism. Material conditions and methods in the fast detection of unilateral vestibular

- lesions]. *Ann Otolaryngol Chir Cervicofac.* 2003 Nov;120(5):286-95. French. PMID: 14726848.
12. **Dumas G**, Schmerber S. Manifestations auditives et vestibulaires isolées inaugurales d'angiomes caverneux du tronc cérébral. A propos de 3 observations [Cavernous haemangiomas: hearing and vestibular inaugural symptoms]. *Ann Otolaryngol Chir Cervicofac.* 2004 Nov;121(5):272-81. French. doi: 10.1016/s0003-438x(04)95520-x. PMID: 15711480.
 13. **Dumas G**, Lavieille JP, Schmerber S. Caractérisation du test vibratoire. Comparaison avec les résultats du "Head shaking test". Une série de 87 cas [Vibratory test and head shaking test and caloric test: a series of 87 patients]. *Ann Otolaryngol Chir Cervicofac.* 2004 Feb;121(1):22-32. French. doi: 10.1016/s0003-438x(04)95487-4. PMID: 15041831.
 14. **Dumas G**, Perrin P, Morel N, N'Guyen DQ, Schmerber S. Le test vibratoire osseux crânien dans les lésions vestibulaires périphériques partielles--influence de la fréquence du stimulus sur le sens du nystagmus [Skull vibratory test in partial vestibular lesions--influence of the stimulus frequency on the nystagmus direction]. *Rev Laryngol Otol Rhinol (Bord).* 2005;126(4):235-42. French. PMID: 16496550.
 15. **Dumas G**, Schmerber S. Comment faire un examen calorique [How to do a caloric test]. *Ann Otolaryngol Chir Cervicofac.* 2005 Dec;122(6):315-8. French. doi: 10.1016/s0003-438x(05)82366-7. PMID: 16505782.
 16. Morel N, **Dumas G**, Nguyen DQ, Mohr E, Hitter A, Schmerber S. Neurotomie vestibulaire vs. labyrinthectomie chimique dans la maladie de Ménière invalidante [Vestibular neurotomy versus chemical labyrinthectomy for disabling Ménière disease]. *Ann Otolaryngol Chir Cervicofac.* 2005 Dec;122(6):271-80. French. doi: 10.1016/s0003-438x(05)82361-8. PMID: 16505777.
 17. Nguyen DQ, Morel N, **Dumas G**, Troussier J, Lavieille JP, Schmerber S. Ossiculoplastie par prothèse en titane KURZ. A propos de 111 cas [Ossiculoplasty with KURZ titanium prosthesis]. *Ann Otolaryngol Chir Cervicofac.* 2005 Sep;122(4):187-93. French. doi: 10.1016/s0003-438x(05)82347-3. PMID: 16230939.
 18. Schmerber S, Righini Ch, Soriano E, Delalande C, **Dumas G**, Reyt E, Lavieille JP. Résultats des traitements des tumeurs malignes du conduit auditif externe [The outcome of treatments for carcinoma of the external auditory canal]. *Rev Laryngol Otol Rhinol (Bord).* 2005;126(3):165-70. French. PMID: 16366384.
 19. Morel N, **Dumas G**, Righini C, Karkas A, Hitter A, Schmerber S. Etude vestibulaire multifréquentielle après neurotomie vestibulaire et labyrinthectomie chimique [Multifrequency vestibular study after vestibular neurotomy and chemical labyrinthectomy]. *Ann Otolaryngol*

Chir Cervicofac. 2008 Jun;125(3):139-45. French. doi: 10.1016/j.aorl.2007.12.003. Epub 2008 Jun 4. PMID: 18534549.

20. **Dumas G**, De Waele C, Hamann KF, Cohen B, Negrevergne M, Ulmer E, Schmerber S. Le test vibratoire osseux vestibulaire [Skull vibration induced nystagmus test]. *Ann Otolaryngol Chir Cervicofac*. 2007 Sep;124(4):173-83. French. doi: 10.1016/j.aorl.2007.05.001. Epub 2007 Sep 29. PMID: 17678612.
21. **Dumas G**, Schmerber S, Atallah I, Brion JP, Righini CA. Subacute tuberculous otitis media complicated by petrositis and meningitis. *Rev Laryngol Otol Rhinol (Bord)*. 2012;133(4-5):221-4. PMID: 24006831.
22. Beatrice F, Karkas A, Bucolo S, Palermo A, Perottino F, Lion A, **Dumas G**. Intérêt du test de vibration osseux vestibulaire en médecine du travail [Benefit of skull vibration-induced nystagmus test in occupational medicine]. *Rev Laryngol Otol Rhinol (Bord)*. 2014;135(1):19-24. French. PMID: 26513840.

1.3. Autres travaux originaux publiés dans des revues

1. -**Dumas G**, Charachon R, Ghozali S. Malformations du labyrinthe osseux et manifestations vestibulaires. *Revue d'Ototoneuro ophtalmologie ONO*. 1993;19/20:131-44
2. -Fasquelle D, **Dumas G**, Alami M, Fockenier F, Sibille JP. Epidémiologie des sinusites chez les malades hospitalisés. A propos de 77 ponctions sinusiennes analysées. *Pathologie Biologie* 1998, 46 (10) :751-59
3. -**Dumas G**, Michel J, Lavieille JP, Charachon R, Ouedraogo E. Clinical value of the cranial vibratory test. A 3D analysis of the nystagmus. *J Fr ORL* 1999;48:13-20 osseux vestibulaire (TVO). *Ann Fr. ORL et chir cerv fac* 2016;133:343-8.
4. -**Dumas G**, Perrin P, Ouedraogo E, Schmerber S. Comment effectuer le Test de Vibration osseux vestibulaire (TVO). *Ann Fr. ORL et chir cerv fac* 2016;133:343-8.
5. -**Dumas G**, Colombé C, Attyé A, Filidoro M, Schmerber S. Multiple sclerosis revealed by brainstem axial lesion of peripheral nerves. *Annals Otolaryngol and Rhinology*.2016. 3(9):1130-36.
6. -**Dumas G**, Fabre C, Schmerber S. SVIN sensitivity and specificity in patients with unilateral vestibular diseases Annual Meeting of the AAO-HNS (American Academy Audiology Head and Neck Surgery); 2019 Sept 15–18; New Orleans, LA. USA
7. -**Dumas G**, Tan H, Dumas Let al. Nystagmus induit par vibration dans les déhiscences du canal antérieur. *Ann Fr. Otorhinolaryngol et chir cervicofac*;2019.
8. -**Dumas G**, Fabre C, Perottino F, Tan H, Proy P, Schmerber S. Skull vibration induced nystagmus test in Menière's disease. *Otorinolaringologia* 2020,70(0). doi10.23736/S03926621.20.02320-6
9. -**Dumas G**, Quatre R, Schmerber S. Comment et pourquoi effectuer le test de vibration osseux vestibulaire. *Ann. Otorhinolaryngol et chir cervicofac*;2020.doi.org/10.1016/j.anorl. 2020. 11014

1.4. Chapitres de livres et publications didactiques sollicités

- Encyclopedia of Otolaryngology, Head and Neck Surgery Contribution à :
Chapter endolabyrinthic Schwannoma. A. Karkas, **G. Dumas** in S.E. Kountakis (ed.). doi 10.1007/978-3-642-23499-6,# Springer-Verlag Berlin Heidelberg 2013

- Encyclopédie Médico Chirurgicale en ORL- Contribution à : Surdités auto immunes
S.Schmerber, JM. Lejeune, **G. Dumas**. EMC Otorhinolaryngologie; 2012;7(3):1-15 (Article 20-183-C-10). 4/4

- Rapport de la Société Française ORL (SF ORL Editeur). Rapport annuel de la Société Française d'ORL 1997: troubles de l'équilibre et vertiges.**G. Dumas**, G.Freys. Chapitre : tests positionnels p. 258-272 (sur invitation des Pr. J. Magnan, C. Conraux et G. Freyss)

- Rapport de la Société Française d'ORL 2008. Electrophysiologie en ORL (SF ORL Ed). **G. Dumas**, C De Waele, P.Tran Ba Huy, A. Chays (Chapitre sur le test de vibration osseux vestibulaire (TVOV). P154-159 (sur invitation du Pr. O. Deguine, V. Darrouzet)

- Rapport Société Française ORL 2021 sur le vieillissement cochléo-vestibulaire : Modifications physiologiques au cours du vieillissement vestibulaire et du système de l'équilibre : en préparation. Pr Ph. Perrin, **G.Dumas** et le Dr S. Sinno. (Sous la direction et sur invitation du Pr A. Bozorg-Grayelli)

1.5. Manuscrits en révision ou in press

- Sinno S, Schmerber S, Perrin P, **Dumas G**. Fifty Years of Development of the Skull Vibration-Induced Nystagmus Test. Audiol Res. 2021 Dec 30;12(1):10-21. In press
- Fabre C, Tan H, **Dumas G**, Giraud L, Perrin P, Schmerber S. Correlations of Skull Vibration-Induced Nystagmus Test with otolith and canal vestibular tests. J.V. Res.
- **Dumas G**, Fabre C, Perottino F, Perrin P, Albera A, Schmerber S. The skull vibration induced nystagmus test in 10 points: our experience and a review of the literature. Otorhinolaryngology 2022 in press
- Mallinson A, Maire R, Beyaert C, Vibert D, Coffinet L, Longridge N, Vanspauwen R, **Dumas G**, Petersen H, Perrin P. Understanding and Managing Trauma-Induced Vestibular Deficits. J Int Adv Otol. 2021in press

2. COMMUNICATIONS ORALES PUBLIEES

2.1. Communications orales publiées dans des congrès nationaux

1. **Dumas G**, Lion A, Perrin P, Ouedraogo E, Schmerber S. Etude topographique du test de vibration osseux vestibulaire par accéléromètres piézo-électriques et capteurs de forces. Optimisation fréquentielle. Société Française d'ORL, 8-10 oct 2016, **Paris**.
2. **Dumas G**, Perrin P, Schmerber S. Résultats du Test de vibration vestibulaire dans les dehiscences du canal antérieur- un Weber vestibulaire. Société Française d'ORL, 8-10 oct 2016, **Paris**.
3. Attyé A, **Dumas G.**, Tropres I, Karkas A, Lamalle L, Schmerber S, Krainik A. Visualisation de l'hydrops endolymphatique en IRM dans la maladie de Menière Société Française d'ORL, 12-14 oct 2013, **Paris**.
4. **Dumas G**, Fabre C, Tan HJ, Schmerber S. Pseudo-aréflexies vestibulaires bilatérales et hydrops labyrinthique. Société Internationale d'Otoneurologie (SIO), 10-11 Mars 2018, **Colmar**.
5. **Dumas G**, Ducroz C, Schmerber S, Attyé A, Ouarkoub N. Vertiges après otospongiose opérée avec bon résultat auditif. Atélectasie du saccule. Réunion Otoneurologique Rhône-Alpes Janvier 2020 **Lyon**
6. **Dumas G**, Lion A, Curthoys IS, Perrin P, Dumas L, Schmerber S. Nystagmus induit par vibration dans les déhiscences du canal antérieur. Société Internationale Otoneurologie (SIO). 30 mai- 1^{er} Juin 2019. **Venise**.
7. **Dumas G**, Ducroz C, Attyé A, Quatre R, Fabre C, Schmerber S. Vestibulopathie récurrente Bénigne et Hydrops Labyrinthique Détecté en IRM. Congrès de la SF ORL 18 Sept 2019. **Paris**.
8. **Dumas G**, Fabre C, Tan HJ, Proy P, Schmerber S. Le Test vibratoire osseux vestibulaire dans le bilan initial de la maladie de Menière et la Névrite vestibulaire. Congrès de la Société Française d'ORL (SF ORL) Oct 2020. **Paris** (Congrès virtuel).
9. **Dumas G**, Schmerber S. Atelier : Test vibratoire osseux vestibulaire. Congrès de la Société Française ORL (SF ORL) Oct 2020. **Paris** (Congrès virtuel).
10. **Dumas G**, Mom Thierry. Atelier : Place des injections transtympaniques dans la Maladie de Menière. Congrès de la SF ORL Oct 2020. **Paris** (Congrès virtuel).
11. **Dumas G**, Miniconi P. Le test de vibration osseux vestibulaire (TVO) : les raisons pour l'adopter. 20èmes Assises ORL de Nice 25-27 janvier 2018 **Nice**.

2.2. Communications orales publiées et modération de sessions dans des congrès internationaux

- 1. Société Latine d'ORL / Societas Latina Turin juillet 2016. Président et modérateur de 2 sessions. Deux présentations orales** .
 - Colombe C, **Dumas G**, Perrin P, Shmerber S, Reproducibility and sensitivity of first line screening tests in patients with unilateral peripheral vestibular lesions .
 - Dumas G**, Neri GP, Avan P, Gerenton G, Attyé A, Schmerber S. Caratérisation de l'Hydrops labyrinthique-Maladie de Menière
 - Dumas G**, Perrin P, Shmerber S. Atelier : Skull vibration induced nystagmus test - fundamental bases - clinical interest
- 2. Congrès mondial ORL Séoul, juin 2013. Deux Communications** .

SVIN in superior canal dehiscence (SCD). **Dumas G**; Perrin P; Schmerber S.
MRI in Menière's Disease. **Dumas G**, AttyéA, Schmerber S
- 3. Congrès Barany Society Paris 2004** .

Clinical assessment and validation of the cranial vibratory test. Implication in the vestibular high frequency analysis. **Dumas G**, Lavieille JP, Charachon R, Perrin. P, Schmerber S. Abstracts of the Barany Soc.XXIII international congress Paris. J. Vestib. Res. 2004 14 (2-3): 124-125.
- 4. Congrès Politzer Society Londres 2009. 1 workshop: High frequencies vibrations in UVL patients.** **Dumas G**, Karkas A, Schmerber S, Lavieille JP
- 5. Congrès AAO –HNS Boston sept. 2010. 1 présentation orale.** SVIN in Otosclerosis and superior canal dehiscence. **Dumas G** et al.
- 6. Congrès Barany Society Uppsala 2018.** 1 communication orale publiée.
SVIN in anterior canal dehiscence. **Dumas G**, Curthoys IS, Perrin P, Schmerber S
- 7. Congrès mondial Sixth International Conference on acoustic neuroma. 2011.**
SVINT for vestibular function assessment in vestibular Schwannoma. **Dumas G**, Karkas A, Schmerber S.
- 8. Congrès AAO – HNS San Diego 18 Sept 2016.** .
SVINT in anterior canal dehiscence. 1 communication orale. **Dumas G** et al
- 9. 103 eme congrès de la société Italienne d'ORL (SIO). Rome 25-28 Mai 2016.**
 - Oral presentation : Results of the SVINT in Superior canal dehiscence and otosclerosis. A vestibular Weber. **Dumas G** .
 - Workshop : SVINT – clinical and instrumental evidences - Technical conditions-Main results in daily clinical practice. **Dumas G**.

- 10. 104^{eme} congrès Société Italienne ORL 24-27 Mai 2017 Sorrente. Workshop :** Ten useful advices for the skull vibration induced nystagmus test in clinical practice. **Dumas G**
- 11. Congress on motion sickness ESCEBD . Akureyri Iceland 8-10 juillet 2019.**
Recurrent vestibulopathy and endolymphatic Hydrops detected by MRI. Oral presentation. **Dumas**
- 12. ESCEBD CLUTEC SF ORL 2019.** 1 modération de sessions. Traumatologie et posture.
- 13. SIO Société Internationale d'Otoneurologie Mons 2017.** 1 modération de session. IRM fonctionnelle.
- 14. SIO Société Internationale Otoneurologie séance de printemps Avignon 2013.**
- 1 Session modérée (épreuves caloriques explorant le canal supérieur) (**Dumas G, Perrin P**).
 - 2 Présentation VHIT (**Dumas G, Schmerber S**).
- 15. SIO Société internationale d'Otoneurologie.** Session de printemps des pèlerins. **Briançon.** 2006
Organisée en collaboration avec le Pr.Schmerber. .
-Deux sessions présidées dont une sur le consensus et normes du TVOV. (**Dumas G, Hamann KF, Negrevergne M, Ulmer E,**). -
Une présentation orale. Resultat du TVO dans les lésions vestibulaires unilatérales sévères.
Optimisation du Stimulus **Dumas G, Schmerber S.**
- 16. Assises de Nice Janvier 2018 Atelier Dumas G, Miniconi P.** :
- Place du TVOV dans les Explorations vestibulaires de premier niveau.

3. *CONFERENCES INVITEES*

1. **Dumas G.** Actualités sur les vertiges en urgence. Congrès SMEVE (Société Marocaine Etude Vertiges et troubles de l'équilibre) 22-23 nov 2019 **Ifrane.** Lecture
2. **Dumas G,** AOR (Association ORL de Rabat), 14-15 Sept 2018, **Rabat.**
 - Comment dépister l'hydrops vestibulaire en 2018 (en collaboration avec M. Eliezer Paris) -
 - Atelier TVOV
3. **Dumas G,** XVII ème congrès de la SIRV. Les 3-4 juin 2016. **Angers.**
 - Rôle possible de l'hydrops dans la genèse des VPPB récidivants.
 - Intérêt diagnostique du TVOV dans les déhiscences du canal supérieur.
4. **Dumas G,** Congresso Nazionale del Cenacolo Italiano Audiovestibulologia (G. Neri) 7-9 Sept 2017 **Chieti.** I disturbi vestibolari nelle tre eta della vita. **Lecture :** Skull Vibration Induced Nystagmus Test
5. **Dumas G.** Aggiornamento in Audiologia. Vestibulometria. 19 Sept 2015. **Turin.**
 - Il test vibratorio mastoideo (Skull vibration induced nystagmus test)
 - Vantagi é limiti delle nuove tecnologie nell ambito della vestibolometria (VHIT)
6. **Dumas G.** Rencontres ORL Franco-Italiennes (RFI) 2016, **Annecy.** -
Moderateur session ORL et sinusites -
Intérêt du VHIT dans le dianostic différentiel des atteintes vestibulaires centrales et périphériques.
7. **Dumas G.** Symposium Franco- Italien de Vestibulologie. 30 Sept -1ervOct 2016. **Matera.** (Org. Pr Asprella – Dr B. Cohen). Nystagmus d'Hyperventilation et Nystagmus induit par vibreur osseux (en collaboration avec le Pr Califano L).
8. **Dumas.** Symposium de vestibulométrie. Juin 2019 (**Matera**) (invitation Pr Asprella). Recurrent Benign Vestibulopathy (RBV): MRI and Vestibular exploration results in a series of 128 patients.
9. **Dumas G.** 3èmes Journées d'enseignement de l'Hopital Militaire Mohamed V **Rabat.** 14-15 avril 2017.

-Les tests vestibulaires de 1^{er} niveau.

-L'imagerie dans le diagnostic des vertiges (intérêt de l'IRM labyrinthique)

-La labyrinthectomie chimique dans la Maladie de Menière invalidante

10. Dumas G. Congrès Société internationale rééducation SIRV 25 -26 Mai 2018 Futuroscope **Poitiers**

- Atelier : Pratique du VHIT et du TVO. Cas cliniques, démonstrations

- Le TVOV Intérêt clinique-Bases Théoriques.

11. Dumas G. Expert Meeting Société Algérienne des ORL. Biopharma 2019, **Alger**.

- Lecture : Conduite à tenir - urgence devant un vertige

- Atelier : Cas cliniques vestibulaires

12. Dumas G, Congrès: Meet & Work Amplifon **Marrakech** 10-13 oct 2019 (Marrakech). The SVIN a first line examination test - Fundamental basis - Clinical interest

13. Dumas G Congrès de la société Française de reeducation vestibulaire (SFKV), 8-9 Avril 2016, **Lyon**. TVOV. Technique de l'examen - Principaux renseignements fournis en clinique par l'étude des hautes et très hautes fréquences vestibulaires.

14. Dumas G, Cours en virtuel 28 janvier 2021 pour AVISA. **International Online Vestibular Diploma.**The Skull vibration Induced Nystagmus Test - The 10 clinical main points- Fundamental physiological basis.

4. ACTIVITE DE REVIEWING

Journal	2015	2016	2017	2018	2019	2020	2021
Acta Oto-Laryngologica (Stockholm)						2	
Annales françaises d'Otorhino-laryngologie et de pathologie cervico faciale			1	1			
Audiology & Neurotology					1		
European Annals of Otolaryngology, Head and Neck Diseases [<i>Q2</i> <i>Otorhinolaryngology – SJR</i> <i>0,472</i>]		1	1				
International Archives of Otorhinolaryngology IAORL		1					
European Archives of Otorhinolaryngology [<i>Q2</i> <i>Otorhinolaryngology – SJR</i> <i>0,8</i>]	1						
PLOS ONE							1

LISTE DES FIGURES ET LEGENDES

Figure 1 : partie du spectre fréquentiel vestibulaire du réflexe vestibulo oculaire (RVO) explorée par le TVOV. p15

Figure 2 : Etude de la radiation de vibrations appliquées au crâne (vertex, mastoïdes, région cervicale) par un vibreur 100 Hz. Analyse par capteurs piézo électriques (Laboratoire de physique ENSE3. Collaboration M Ouedraogo E.) p16

Figure 3 : Enregistrement 3D d'un nystagmus induit par une vibration à 100 Hz (stimulateur Synapsys, Marseille) (test de Dumas) chez un patient présentant une lésion vestibulaire totale droite (voie trans labyrinthique pour Schwannome vestibulaire droit). Lésion vestibulaire unilatérale totale (LUVT). La composante horizontale est dominante p17

Figure 4 : Interference between SVINT and caloric test (CT). (A) Example in a tUVL (left operated VS). The SVINT at 100 HZ stimulation reverses the CT nystagmus (cold water at 30°C on the intact ear). s, vibratory stimulation (black arrows) during 10 s (at T =0, 60, 90, 120 and 180 s). (B) Statistical results in 13 cases of right operated VS. The value of the SVN remains constant before and throughout the interference with the CT, whatever the time of the interaction at different moments of the CT (p =0.92; n =13). The error bar represents a standard deviation p 18

Figure 5 : Posturographic evaluation: sway path – Median values, associated with the interquartile range, of sway path (in mm) of the center of foot pressure in standard situation and during vibration of vertex, right and left mastoïdes, right and left posterior cervical muscles, right and left triceps surae in eyes open (panel A) or eyes closed (panel B) conditions in unilateral vestibular lesions (UVL) group and control group p 18

Figure 6 : Malformation labyrinthique avec absence isolée du canal latéral droit (vésicule unique avec le vestibule) mais conservation des 2 canaux semi-circulaires supérieurs (antérieur et postérieur) : le NIV montre une composante purement horizontale et aucune composante verticale p 19

Figure 7 : Exemple de sclérose en plaques en poussée avec atteinte topographique du pons droit (jouxant le noyau vestibulaire) et tableau clinique de très grand vertige Meniériforme. Dans cette lésion centrale située sur le trajet du RVO le TVOV a montré un NIV intense (15°/s) battant à gauche. p 20.

Figure 8 : Vestibulopathie Récurrente Bénigne (VRB) : classement actuel de l'hydrops labyrinthique et % des localisations des différentes manifestations de l'hydrops qui est dominant au niveau du labyrinthe postérieur et des canaux semi-circulaires latéraux dans ce travail et cette pathologie. p 21.

Figure 9 : Résultats d'explorations vestibulaires et du TVOV (SVIN) dans la vestibulopathie récurrente bénigne souvent associée en IRM labyrinthique à un hydrops du canal latéral. p 22

Figure 10. Corrélation vitesse phase lente (VPL) du NIV en °/s avec l'hypofonction du test calorique en % dans une population de lésion unilatérale partielle (LUVP) légère **A** (Maladie de Menière) et une LUVP sévère **B** (névrite vestibulaire). p 23

Figure 11 : Représentation de la réponse au TVO et du nystagmus induit par vibration (NIV) analysé pour ses 3 composantes (Horizontales, Verticales torsionelles) et à différentes fréquences de stimulations (de 10 à 800 Hz) dans 3 catégories de populations (sujets témoins, patients présentant une lésion vestibulaire unilatérale sévère (SUVL), patients présentant une déhiscence unilatérale du canal semi-circulaire antérieur (uSCD)). p 24

Figure 12 : L'optimisation fréquentielle du TVOV ne montre des réponses identifiables et électives que pour des fréquences proches de 100Hz dans des populations de lésions unilatérales sévères (LUVS). Stimulations par Minishaker de Bruel et Kjaer (stimulations de 10 à 500Hz). p 26.

[LISTE DES TABLEAUX](#)

Tableau 1 : Tableau des travaux de reviewing p 49.

LES 5 PUBLICATIONS LES PLUS SIGNIFICATIVES

- 1) **Dumas G**, Tan H, Dumas L, Perrin P, Lion A, Schmerber S. Skull vibration induced nystagmus in patients with superior semicircular canal dehiscence. *Eur Ann Otorhinolaryngol Head Neck Dis.* 2019 Sep;136(4):263-272. doi: 10.1016/j.anorl.2019.04.008. Epub 2019 Apr 25. PMID: 31029487.
- 2) **Dumas G**, Curthoys IS, Lion A, Perrin P, Schmerber S. The Skull Vibration-Induced Nystagmus Test of Vestibular Function-A Review. *Front Neurol.* 2017 Mar 9;8:41. doi: 10.3389/fneur.2017.00041. PMID: 28337171; PMCID: PMC5343042.
- 3) **Dumas G**, Lion A, Perrin P, Ouedraogo E, Schmerber S. Topographic analysis of the skull vibration-induced nystagmus test with piezoelectric accelerometers and force sensors. *Neuroreport.* 2016 Mar 23;27(5):318-22. doi: 10.1097/WNR.0000000000000539. PMID: 26872099.
- 4) **Dumas G**, Lion A, Gauchard GC, Herpin G, Magnusson M, Perrin PP. Clinical interest of postural and vestibulo-ocular reflex changes induced by cervical muscles and skull vibration in compensated unilateral vestibular lesion patients. *J Vestib Res.* 2013;23(1):41-9. doi: 10.3233/VES-130468. PMID: 23549054.
- 5) **Dumas G**, Perrin P, Schmerber S. Nystagmus induced by high frequency vibrations of the skull in total unilateral peripheral vestibular lesions. *Acta Otolaryngol.* 2008 Mar;128(3):255-62. doi: 10.1080/00016480701477677. PMID: 17851918.

Nota: ces different articles seront à compulser sur PuB Med ou d'autres moteurs de publication ou à demander directement à l'Editeur de chaque revue. Ce présent document n'ayant pas rencontré à ce jour l'autorisation des Editeurs pour une large diffusion de ces articles dans leur intégralité

