



**HAL**  
open science

# Évaluation d'outils de post traitement en angiographie 3D pour les traitements endovasculaires en neuroradiologie interventionnelle

François Zhu

► **To cite this version:**

François Zhu. Évaluation d'outils de post traitement en angiographie 3D pour les traitements endovasculaires en neuroradiologie interventionnelle. Médecine humaine et pathologie. Université de Lorraine, 2024. Français. NNT : 2024LORR0061 . tel-04762521

**HAL Id: tel-04762521**

**<https://hal.univ-lorraine.fr/tel-04762521v1>**

Submitted on 31 Oct 2024

**HAL** is a multi-disciplinary open access archive for the deposit and dissemination of scientific research documents, whether they are published or not. The documents may come from teaching and research institutions in France or abroad, or from public or private research centers.

L'archive ouverte pluridisciplinaire **HAL**, est destinée au dépôt et à la diffusion de documents scientifiques de niveau recherche, publiés ou non, émanant des établissements d'enseignement et de recherche français ou étrangers, des laboratoires publics ou privés.



**UNIVERSITÉ  
DE LORRAINE**

**BIBLIOTHÈQUES  
UNIVERSITAIRES**

## AVERTISSEMENT

Ce document est le fruit d'un long travail approuvé par le jury de soutenance et mis à disposition de l'ensemble de la communauté universitaire élargie.

Il est soumis à la propriété intellectuelle de l'auteur. Ceci implique une obligation de citation et de référencement lors de l'utilisation de ce document.

D'autre part, toute contrefaçon, plagiat, reproduction illicite encourt une poursuite pénale.

Contact bibliothèque : [ddoc-theses-contact@univ-lorraine.fr](mailto:ddoc-theses-contact@univ-lorraine.fr)  
*(Cette adresse ne permet pas de contacter les auteurs)*

## LIENS

Code de la Propriété Intellectuelle. articles L 122. 4

Code de la Propriété Intellectuelle. articles L 335.2- L 335.10

[http://www.cfcopies.com/V2/leg/leg\\_droi.php](http://www.cfcopies.com/V2/leg/leg_droi.php)

<http://www.culture.gouv.fr/culture/infos-pratiques/droits/protection.htm>

## Thèse

Présentée et soutenue publiquement pour l'obtention du titre de

**DOCTEUR DE L'UNIVERSITE DE LORRAINE**

**Mention : Science de la Vie et de la Santé**

Par **François ZHU**

**Sous la direction de René Anxionnat**

# **Évaluation d'outils de post traitement en angiographie 3D pour les traitements endovasculaires en Neuroradiologie Interventionnelle**

**Soutenance le 11 juillet 2024**

### **Membres du jury :**

Directeur de thèse :	Mr René ANXIONNAT	PU-PH, Service de Neuroradiologie Diagnostique et Thérapeutique, CHRU Nancy
Rapporteurs :	Mme Vania TACHER	PU-PH, Imagerie Médicale, Hôpitaux Universitaires Henri Mondor, Paris
	Mr Hubert DESAL	PU-PH, Service de Neuroradiologie, CHU Nantes
Examineurs :	Mr Daniel ROY	Professeur titulaire de clinique, Service de Neuroradiologie Interventionnelle, Montréal, Canada
	Mr Erwan KERRIEN	CR, INRIA, Villers-lès-Nancy
	Mr Yves TROUSSET	Ingénieur, GE HealthCare, Buc

---

Laboratoire d'Imagerie Adaptative Diagnostique et Interventionnelle – INSERM U1254  
Bâtiment Recherche, CHRU de Nancy Brabois, Rue du Morvan,  
54511 VANDOEUVRE-LES-NANCY





## **Remerciements**

### **A Messieurs les Professeurs René Anxionnat et Serge Bracard,**

Chers maîtres, merci pour votre soutien et votre enseignement, qui m'ont permis de m'épanouir tant sur le plan professionnel qu'humain en tant que neuroradiologue.

### **A Monsieur le Professeur Benjamin Gory,**

Merci d'avoir co-encadré ma thèse et pour ton dynamisme en recherche clinique.

### **A Monsieur le Professeur Hubert Desal,**

Merci d'avoir été rapporteur de ce travail de thèse. Faire partie du bureau de la SFNR sous votre présidence était un honneur.

### **A Madame le Professeur Vania Tacher,**

Merci d'avoir accepté le rôle de rapporteuse. Votre perspective en tant que radiologue interventionnelle vasculaire a enrichi nos échanges. Soyez assurée de mon profond respect.

### **A Monsieur le Docteur Daniel Roy,**

Merci d'avoir traversé l'Atlantique pour participer à ce jury de thèse et de m'accueillir dans votre service pour cette mobilité au CHU de Montréal.

### **A Messieurs Erwan Kerrien et Yves Troussel,**

Merci d'avoir accepté de faire partie de ce jury de thèse. J'ai hâte de poursuivre nos projets de recherche en angiographie.

**Aux Docteurs Liang Liao, Anne Laure Derelle, Sophie Planel, Emmanuelle Schmitt, au Professeur Marc Braun** ainsi qu'à l'ensemble de mes co-internes et co-chefs du service de Neuroradiologie du CHRU de Nancy,

Merci pour votre compagnonnage au quotidien. Je ne cesse d'apprendre à vos côtés. Travailler avec vous est un plaisir.

**A Monsieur le Professeur Jacques Felblinger, à Marine Beaumont, à Gabriela Hossu,** et à toute l'équipe du CIC-IT du CHRU de Nancy et du laboratoire IADI, merci pour notre collaboration et de m'avoir accueilli au laboratoire.

**A Messieurs les Professeurs Olivier Naggara et Sébastien Richard,** je tiens à vous remercier d'avoir encadré mes comités de suivi de thèse et pour votre accueil dans vos services.

**Aux membres du JENI (Jeunes en neuroradiologie interventionnelle) et à la Société Française de Neuroradiologie,** merci pour votre bienveillance.

**A l'ensemble des collègues neurologues et neurochirurgiens** du bâtiment Lepoire, merci pour notre coopération pluridisciplinaire.

Je remercie également **l'ensemble de l'équipe du service de Neuroradiologie Diagnostique et Thérapeutique du CHRU de Nancy,** en particulier **l'équipe des manipulateurs** sans qui ce travail n'aurait pas abouti.

A mes parents et à mon frère,

A mes amis,

A Manon, Louis et Jeanne, ma famille, mon tout.

## Table des matières

<b>Liste des abréviations</b> .....	<b>7</b>
<b>Préambule</b> .....	<b>9</b>
<b>INTRODUCTION</b> .....	<b>11</b>
<b>La Neuroradiologie Interventionnelle (NRI)</b> .....	<b>11</b>
<b>L'angiographie par soustraction numérique (DSA) en NRI</b> .....	<b>12</b>
<b>De la 2D à la 3D en NRI</b> .....	<b>15</b>
L'angiographie 3D.....	15
Le CBCT (Cone Beam Computed Tomography) en NRI.....	17
<b>PROBLEMATIQUES ET OBJECTIFS DE LA THESE</b> .....	<b>21</b>
<b>Contexte et problématiques</b> .....	<b>21</b>
Exposition à l'irradiation et aux produits de contraste.....	21
Contraintes anatomiques.....	22
Visualisation du matériel.....	23
Une imagerie limitée à la lumière vasculaire.....	24
<b>Objectifs</b> .....	<b>25</b>
<b>LE CBCT COMME IMAGERIE DIAGNOSTIQUE DANS LA PRISE EN CHARGE DE L'AVC ISCHEMIQUE A LA PHASE AIGUË</b> .....	<b>27</b>
<b>Généralités sur les accidents vasculaires cérébraux ischémiques</b> .....	<b>27</b>
<b>Problématique : « Time is Brain »</b> .....	<b>28</b>
<b>Un nouveau paradigme dans la prise en charge des AVC ischémiques : L'admission directe en salle d'angiographie</b> .....	<b>31</b>
<b>L'étude DIRECT ANGIO</b> .....	<b>33</b>
Article: "Direct transfer to angiosuite for patients with severe acute stroke treated with thrombectomy: the multicenter randomized controlled DIRECT ANGIO trial protocol" (34).....	35
<b>Discussion : L'admission directe en salle d'angiographie : améliorer les performances diagnostiques pour prouver son efficacité</b> .....	<b>44</b>
Résultats de l'étude.....	44
Limites.....	44
Perspectives.....	45
<b>L'ANGIOGRAPHIE 3D POUR UNE MEILLEURE VISUALISATION DES DISPOSITIFS AU COURS DU TRAITEMENT ENDOVASCULAIRE DES ANEURISMES INTRACRANIENS</b> .....	<b>47</b>
<b>Généralités sur les anévrismes intra crâniens</b> .....	<b>47</b>
<b>Le traitement endovasculaire des anévrismes intra crâniens</b> .....	<b>48</b>
<b>Problématique</b> .....	<b>51</b>
<b>Méthodes</b> .....	<b>53</b>
Patients.....	53
Acquisition.....	54
<b>Résultats</b> .....	<b>54</b>
Article: « Virtual Diluted Cone Beam CT for device apposition assessment during endovascular treatment of intracranial aneurysm: a technical note" (51).....	56

<b>Discussion : La dilution virtuelle en CBCT pour évaluer la mise en place des dispositifs endovasculaires .....</b>	<b>63</b>
<b><i>UNE NAVIGATION ENDOVASCULAIRE AUGMENTEE PAR L'ANGIOGRAPHIE 3D.....</i></b>	<b>65</b>
<b>La navigation 3D en neuroradiologie interventionnelle : principes et intérêt.....</b>	<b>65</b>
<b>La navigation 3D veineuse pour le traitement endovasculaire des sténoses des sinus veineux durs. ....</b>	<b>68</b>
Rappel clinique .....	68
Problématique : Qualité image en 2D et contraintes anatomiques .....	70
Méthodes .....	71
Résultats .....	72
Article: "3D Digital Subtracted Angiography Venous Roadmapping for Endovascular Management of Dural Venous Stenosis" (64).....	73
Discussion : La navigation 3D appliquée à la navigation veineuse .....	79
<b>Angiographie et Navigation 3D pour le traitement endovasculaire des MAVs cérébrales.....</b>	<b>81</b>
Les Malformations Artério Veineuses cérébrales : Rappel Clinique.....	81
EmboAssist : un logiciel d'injection virtuelle pour planifier le traitement endovasculaire des MAVs cérébrales .....	82
Limites et perspectives .....	86
<b>Apport de l'angiographie 3D pour le diagnostic et le traitement endovasculaire des fistules dures médullaires.....</b>	<b>87</b>
Fistule artério-veineuse dure médullaire (FAVD) : Rappel clinique .....	87
Problématique .....	89
Méthodes .....	89
Résultats .....	90
Article: "Virtual Injection Software for endovascular management of spinal dural arteriovenous fistula".	92
Discussion : La navigation 3D appliquée au traitement endovasculaire des fistules dures médullaires. .	98
<b><i>POTENTIALISER L'IRM ET L'ANGIOGRAPHIE PAR LA FUSION MULTIMODALE EN NEURORADIOLOGIE DIAGNOSTIQUE ET THERAPEUTIQUE.....</i></b>	<b>99</b>
<b>Multimodalité : définition et applications .....</b>	<b>99</b>
<b>Multimodalité : Application pour le traitement endovasculaire et la radiothérapie des malformations artério veineuses cérébrales.....</b>	<b>101</b>
<b>Multimodalité : Application pour le diagnostic des micro-anévrysmes cérébraux.....</b>	<b>105</b>
Rappel clinique .....	105
Problématique .....	105
Méthodes .....	105
Résultats .....	106
Article: "Susceptibility weighted imaging for ruptured basilar artery perforator aneurysms in the setting of angiographically negative subarachnoid hemorrhage" (86). ....	108
Discussion : IRM et angiographie 3D pour le diagnostic des micro-anévrysmes cérébraux.....	114
<b>Discussion : Recaler et fusionner les imageries pour bénéficier du meilleur de chaque modalité et améliorer la prise en charge en radiologie interventionnelle. ....</b>	<b>117</b>
<b><i>SYNTHESE et CONCLUSION .....</i></b>	<b>119</b>
<b><i>Références .....</i></b>	<b>121</b>

## Liste des abréviations

**3DDSA** Angiographie 3D Rotationnelle

**AVC** Accident Vasculaire Cérébral

**ASA** Artère Spinale Antérieure

**BAPA** Anévrisme des Artères Perforantes du tronc Basilaire

**CBCT** Cone-Beam Computed Tomography

**DSA** Digital Subtracted Angiography

**FAVD** Fistule Artério Veineuse Durale

**HIC** Hypertension Intra Crânienne

**HSA** Hémorragie Sous Arachnoïdienne

**IRM** Imagerie par Résonance Magnétique

**IV** Intra Veineux

**LCR** Liquide Céphalo Rachidien

**MAV** Malformation Artério-Veineuse

**MIP** Maximum Intensity Projection

**MPR** Multi Planar Reconstruction

**mRS** modified Rankin Scale

**NRI** Neuroradiologie Interventionnelle

**SWAN** Susceptibility Weighted ANgiography

**SWI** Imagerie de Susceptibilité magnétique

**TDM** TomoDensitoMétrie

**TIV** Thrombolyse Intra Veineuse

**TM** Thrombectomie Mécanique

**VR** Volume Rendering



## Préambule

Les avancées en neuroradiologie interventionnelle sont en constante évolution grâce aux progrès réalisés dans les dispositifs endovasculaires et les salles d'angiographie permettant l'angiographie 3D. Bien que l'angiographie 3D soit devenue le gold standard pour l'analyse angioarchitecturale des pathologies vasculaires du système nerveux central, elle reste actuellement sous-utilisée sur le versant thérapeutique. Les traitements endovasculaires nécessitent des outils de post-traitement spécifiquement adaptés aux particularités anatomiques et aux exigences cliniques de chaque cas.

Centre de recours à l'échelon régional avec un bassin de population de plus de 2.5 millions d'habitants, le service de Neuroradiologie diagnostique et thérapeutique du CHRU de Nancy tient une place centrale dans la prise en charge des pathologies neurovasculaires. Le service est également certifié comme centre de référence régional pour la prise en charge des pathologies vasculaires cérébrales de l'enfant, labellisé comme centre de compétence de la filière de santé des maladies vasculaires rares à atteintes multi-systémiques (FAVA-Multi) et associé au centre de compétence de la prise en charge des anomalies vasculaires superficielles. Fort de son expertise, l'équipe de Neuroradiologie du CHRU de Nancy se distingue en 2023, par la réalisation d'environ 300 thrombectomies cérébrales, 200 traitements d'anévrismes cérébraux, 100 angioplasties des troncs à destinée encéphalique et une cinquantaine de traitements de malformation vasculaires complexe. En parallèle de cette activité clinique, le service est également actif en recherche clinique avec la promotion et la participation de plusieurs études nationales et internationales.

Le service collabore historiquement avec GE HealthCare pour le développement et l'évaluation des solutions en imagerie neurologique, en IRM et en angiographie. Il y a 30 ans, la première angiographie 3D cérébrale a été réalisée à l'hôpital Saint Julien du CHRU de Nancy par les Professeurs Picard, Bracard et Anxionnat (1). Depuis, de nombreuses évolutions ont permis le développement de cette technique d'imagerie offrant de meilleures performances diagnostiques et un traitement endovasculaire amélioré de nos patients.

Dans cette thèse, nous avons évalué des outils de post-traitement innovants pour l'angiographie 3D en neuroradiologie interventionnelle. Nous avons appliqué et évalué les

techniques de post traitement dans les diverses pathologies neurovasculaires traitées en comparant les résultats obtenus avec les méthodes conventionnelles.

- Dans une première partie consacrée à la prise en charge de l'accident vasculaire cérébral ischémique, nous présentons l'étude randomisée multicentrique DIRECT ANGIO évaluant la stratégie d'admission directe en salle d'angiographie des patients admis pour suspicion d'AVC ischémique. Ce nouveau paradigme place le CBCT comme une modalité d'imagerie à part entière pour le diagnostic positif et différentiel dans la prise en charge des AVC ischémiques à la phase aiguë, avec comme objectif de réduire les délais dans le parcours du patient.
- Ensuite nous discuterons du bénéfice de l'angiographie 3D permettant une meilleure visibilité des dispositifs endovasculaires, limitée par l'imagerie angiographique conventionnelle en raison de leur taille et de leurs compositions. Des outils de post-traitement utilisant une double acquisition peuvent offrir une meilleure visualisation de ces dispositifs et mieux détecter d'éventuelles malpositions.
- Le troisième chapitre de cette thèse porte sur la navigation 3D en angiographie. Les progrès réalisés en navigation 3D permettent une meilleure précision et sécurité dans le traitement endovasculaire tout en réduisant le temps d'exposition aux rayons X, limitant l'acquisition d'images graphiques, elles-mêmes associées à des injections itératives de produits de contraste. Nous présentons nos travaux sur la navigation 3D appliquée à la navigation veineuse et à l'angiographie médullaire dans le cadre du traitement des fistules dures médullaires.
- Enfin, nous illustrerons l'intérêt de la multimodalité en NRI, définie par la fusion de l'angiographie 3D, gold standard vasculaire, et de l'IRM, modalité de référence pour l'évaluation du parenchyme, permettant de mieux comprendre les interactions entre les pathologies vasculaires cérébrales et leurs répercussions dans leur environnement, notamment de la paroi vasculaire et du parenchyme cérébral, en l'appliquant aux MAV cérébrales et aux micro-anévrismes intra crâniens.



# INTRODUCTION

## La Neuroradiologie Interventionnelle (NRI)

La neuroradiologie interventionnelle (NRI) est une surspécialité médicale de la radiologie qui combine des techniques d'imagerie avancées et des procédures minimalement invasives pour diagnostiquer et traiter une variété de pathologies neurovasculaires.

Sur le versant diagnostique, la NRI utilise différentes modalités d'imagerie telles que l'imagerie par résonance magnétique (IRM), l'angioscanner et l'angiographie numérique soustraite (DSA) pour explorer la vascularisation du système nerveux central. Ces images aident à diagnostiquer des affections telles que les anévrismes, les malformations vasculaires, les sténoses, les thromboses et les tumeurs cérébrales.

La NRI permet de réaliser des interventions endovasculaires, minimalement invasives et guidées par imagerie pour traiter les pathologies neurovasculaires. Les principales pathologies traitées sont les anévrismes cérébraux, rompus et non rompus, les accidents vasculaires cérébraux par occlusions de larges vaisseaux et les malformations et fistules artérioveineuses du système nerveux central.

La neuroradiologie interventionnelle est une discipline à la fois clinique, scientifique et technique qui a pris son essor dans les années 1980 notamment en France grâce à des pionniers tels que le Pr Luc Picard qui a créé le service de Neuroradiologie à Nancy (2). La NRI n'a pas cessé d'évoluer, elle joue un rôle de plus en plus important dans le domaine des neurosciences et permet d'offrir des options de traitement moins invasives et plus personnalisées pour les patients atteints de troubles neurovasculaires. A partir des années 1980, des procédures telles que l'embolisation endovasculaire pour le traitement des malformations artério-veineuses cérébrales et des anévrismes sont développées. Plus récemment, en 2015, la thrombectomie mécanique pour le traitement des accidents vasculaires cérébraux (AVC) ischémiques aigus a révolutionné la prise en charge de cette pathologie (3).

Par cette approche interventionnelle, la NRI est une discipline clinique, permettant une prise en charge complète des patients atteints de pathologie neurovasculaire, depuis la consultation au traitement endovasculaire et au suivi, tout en assurant l'imagerie diagnostique et l'hospitalisation.

Aujourd'hui, la neuroradiologie interventionnelle continue de progresser rapidement avec l'introduction de techniques et de dispositifs plus avancés permettant d'élargir les indications thérapeutiques et d'améliorer la précision et la sécurité des procédures endovasculaires, démontré par plusieurs études multicentriques randomisées (4–6).

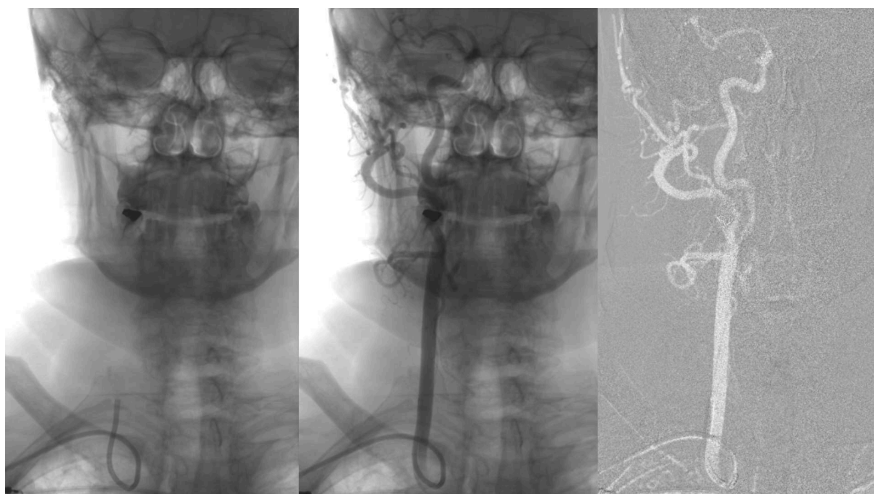
Ces évolutions en neuroradiologie interventionnelle concernent autant les dispositifs endovasculaires que les techniques d'imagerie, permettant une meilleure précision et qualité d'image, notamment en angiographie, modalité reine en NRI. Les évolutions en angiographie concernent à la fois les progrès matériels avec des appareils de plus en plus performants, et logicielles permettant des reconstructions 3D de haute qualité assurant une meilleure compréhension anatomique et un traitement endovasculaire plus efficace en diminuant les risques de complication.

## L'angiographie par soustraction numérique (DSA) en NRI

La navigation endovasculaire et la visualisation des vaisseaux sanguins sont permises par l'angiographie, modalité d'imagerie de référence pour l'exploration des vaisseaux sanguins, par l'intermédiaire d'une injection d'un produit de contraste iodé.

Aujourd'hui numérisée et par soustraction numérique, l'angiographie s'est développée à la suite de la découverte des rayons X dès les années 1920 avec l'injection d'un agent de contraste dans les vaisseaux sanguins, suivi d'une radiographie pour visualiser les vaisseaux. La technique de soustraction analogique est introduite dans les années 1960, puis dans les années 1970, l'angiographie par soustraction numérique (DSA) est développée pour effectuer une soustraction numérique telle que nous l'utilisons aujourd'hui (7). La mise au point des capteurs plan a permis d'améliorer la qualité image tout en réduisant l'irradiation.

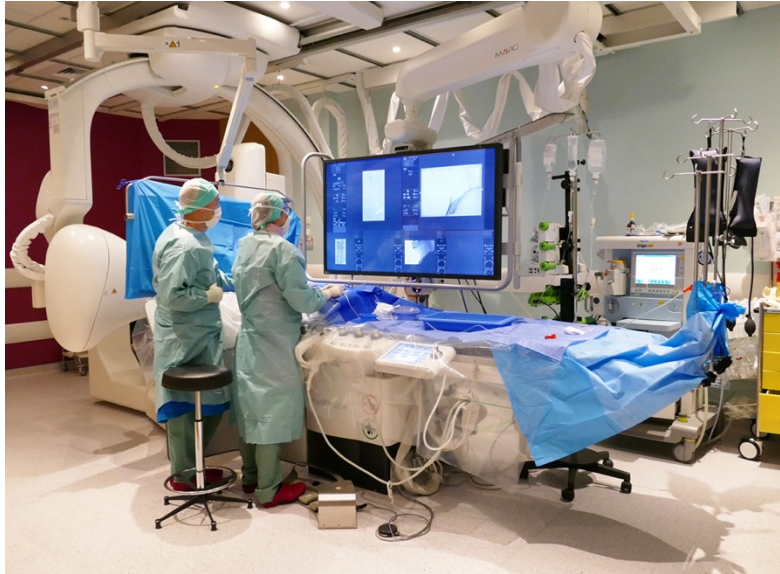L'amélioration des techniques de guidage par imagerie est un axe de recherche majeur en radiologie interventionnelle. Pour naviguer au sein des structures vasculaires, la fluoroscopie produit en temps réel des images des structures internes du matériel endovasculaire grâce aux rayons X. Le détecteur capture ces variations d'intensité et les convertit en une image vidéo en temps réel, permettant d'observer en direct la navigation du matériel endovasculaire et d'en ajuster la position et les gestes en conséquence. La technique de roadmap en fluoroscopie est une méthode utilisée pour guider en direct le matériel endovasculaire tout en visualisant les vaisseaux (**Figure 1**).



**Figure 1** : Roadmap : Image de référence (à gauche), injection de produit de contraste (milieu), soustraction et roadmap (à droite).

L'angiographie par soustraction numérique offre une visualisation détaillée des vaisseaux sanguins et constitue une technique précise pour le diagnostic et la planification des interventions endovasculaires. Elle est couramment utilisée dans d'autres domaines de la radiologie interventionnelle, mais également en cardiologie, et en chirurgie vasculaire.

En neuroradiologie, les salles d'angiographies sont équipées d'un capteur bi plan (**Figure 2**), permettant une visualisation dans deux plans de l'espace, pour une meilleure sécurité et une meilleure compréhension anatomique permettant une réduction des injections répétées de produit de contraste.



**Figure 2** : Salle d'angiographie Innova IGS 630 (GE HealthCare, Chicago, IL, USA) du CHRU de Nancy

Depuis son développement, l'angiographie a connu des améliorations constantes grâce aux progrès technologiques, notamment l'introduction du capteur plan, de l'imagerie numérique et des techniques d'acquisition d'images plus rapides, plus précises et moins irradiantes grâce à des machines de plus en plus moderne et adaptées.

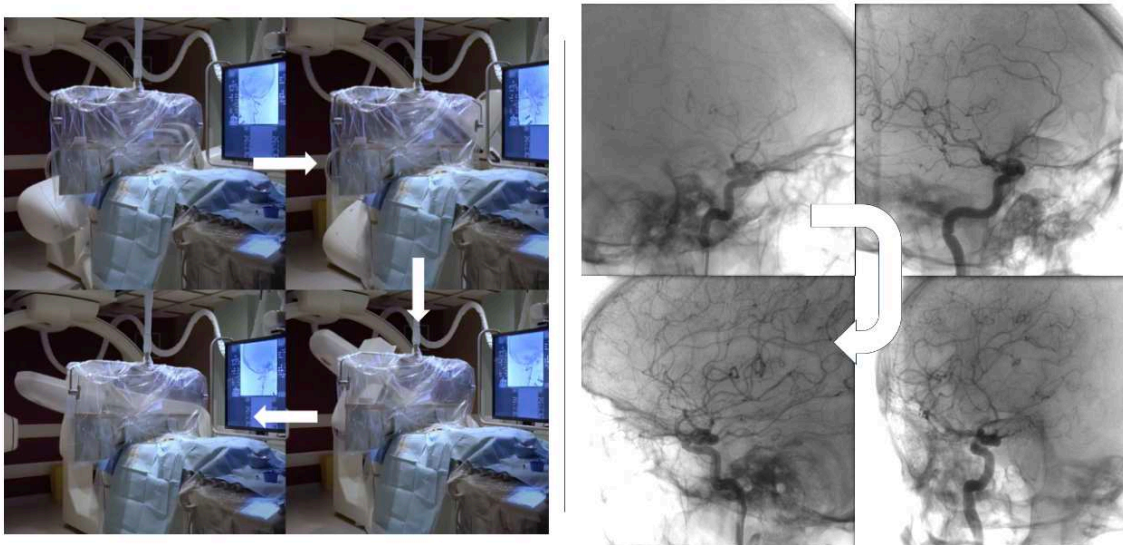
Aujourd'hui les salles d'angiographie permettent l'acquisition d'une imagerie rotationnelle à partir de l'arceau afin d'obtenir une image tri dimensionnelle.

## De la 2D à la 3D en NRI

### L'angiographie 3D

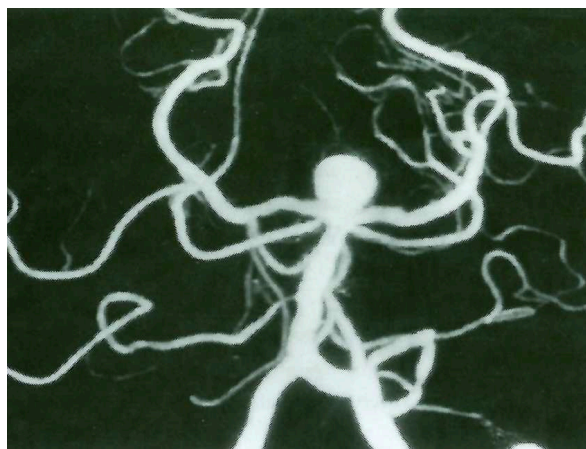
L'angiographie 2D, imagerie par projection, a montré des limites dans l'interprétation des images, notamment dues aux superpositions vasculaires. Les efforts réalisés pour acquérir des images tridimensionnelles ont conduit au développement de l'angiographie rotationnelle 3D. Rendue possible par les progrès réalisés dans les algorithmes de post-traitement, l'angiographie rotationnelle est devenue la première technique d'imagerie en 3D en salle d'angiographie, permettant la visualisation en 3D des vaisseaux soustraits numériquement et rehaussés par contraste.

Avec cette technique, plusieurs images angiographiques injectées à différents angles de projection sont générées en faisant pivoter l'arceau ou « bras en C » autour de la zone d'intérêt du patient. Des ensembles d'images tridimensionnelles sont générés à l'aide d'un algorithme de reconstruction de rétroprojection en faisceau conique (**Figure 3**). L'angiographie 3D a été initialement réalisée il y a plus de 20 ans en utilisant un amplificateur de brillance. Cependant, les systèmes d'amplificateurs de brillance souffraient d'une résolution spatiale limitée. Le développement de capteurs plans, ont offert une résolution de contraste et spatiale considérablement augmentée et une irradiation réduite par rapport aux amplificateurs de brillance.



**Figure 3** : Rotation de l'arceau permettant une acquisition 3D (à gauche). Images natives de l'acquisition rotationnelle injectée (à droite)

La première angiographie 3D en NRI a été réalisée à l'hôpital Saint-Julien du CHRU de Nancy par les Prs Picard, Bracard et Anxionnat il y a 30 ans (1). Ces angiographies 3D ont été réalisées par un appareil monoplan LCV+ (GEMS, Buc, France). Le « bras en C » tournait à une vitesse de 40° par seconde sur un angle de 200°. 44 angiographies soustraites par acquisition ont été obtenues sur une matrice de 512x512. Les images natives fournies par l'angiographie rotative ont été traitées par un algorithme de reconstruction 3D de type ART (Algebraic Reconstruction Technique). Les images obtenues étaient disponibles à l'écran environ 10 minutes après l'acquisition et pouvait être manipulée dans les 3 plans de l'espace (**Figure 4**).



**Figure 4** : Image 3D MIP d'un anévrisme termino basilaire issu d'une des premières angiographies 3D cérébrales, d'après *Anxionnat et al.* (8)

L'introduction de l'angiographie 3D a marqué une avancée significative en NRI, offrant une meilleure compréhension de l'angioarchitecture des anévrismes et des malformations artérioveineuses cérébrales. Cette imagerie 3D permet de sélectionner des incidences de travail spécifiques avec de multiples vues obliques, d'effectuer des mesures précises (9) et de fusionner les images avec d'autres modalités d'imagerie en coupe.

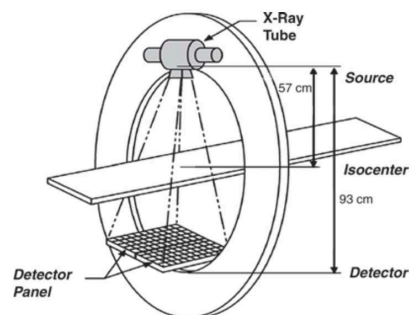
À la fin des années 90, des systèmes expérimentaux ont été développés en utilisant la tomodensitométrie à faisceau conique (CBCT).

## Le CBCT (Cone Beam Computed Tomography) en NRI

Le CBCT (Cone Beam Computed Tomography) ou tomographie volumique à faisceau conique, est une technique d'imagerie médicale tridimensionnelle qui utilise un faisceau conique de rayons X pour obtenir des images détaillées des structures anatomiques.

Le CBCT repose sur des bases physiques similaires à celles du scanner, mais avec quelques différences importantes dans la géométrie de l'acquisition des données et dans le type de détecteurs utilisés.

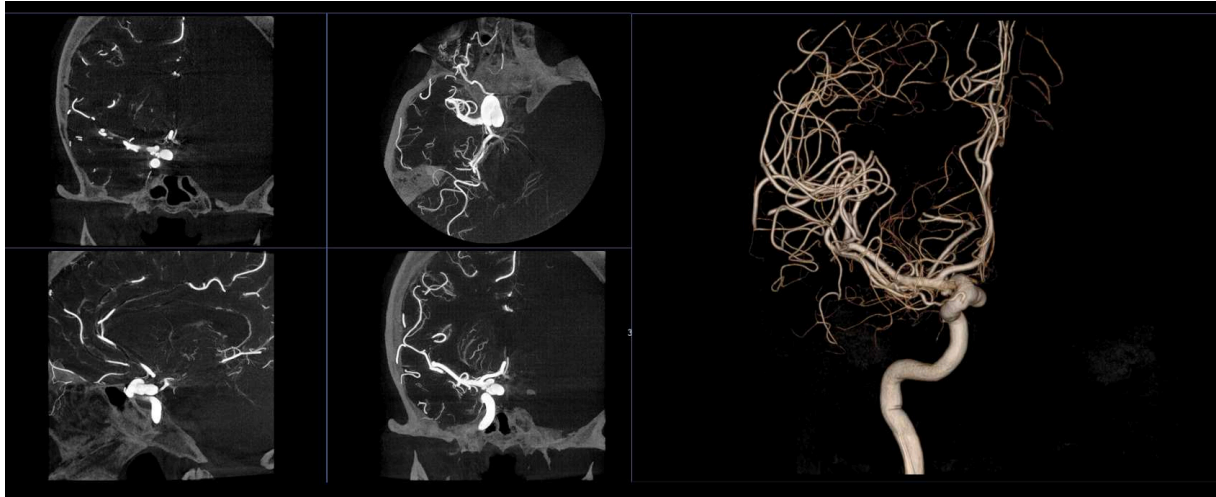
En effet, contrairement au scanner, qui utilise un faisceau de rayons X en forme de lame et un détecteur en forme de ligne, le CBCT utilise un faisceau conique de rayons X et un détecteur bidimensionnel sous la forme d'un capteur plan. Le détecteur bidimensionnel est positionné à l'opposé du faisceau de rayons X, de sorte qu'il puisse enregistrer les rayons X provenant de multiples angles autour du patient pendant une seule rotation de l'appareil (**Figure 5**).



**Figure 5** : Schéma d'un CBCT d'après *Gupta et al.* (10)

Les images bidimensionnelles rotationnelles acquises sont ensuite traitées par un algorithme de reconstruction informatique qui les combine pour créer une image tridimensionnelle détaillée. Cette image permet de visualiser les structures anatomiques avec une grande précision dans les trois dimensions en reconstructions multiplanaires. Enfin, des visualisations en Volume Rendering (VR) peuvent être réalisées à partir du volume acquis (**Figure 6**).





**Figure 6** : Capture d'écran des reconstructions multiplanaires (à gauche) et volume rendering (à droite) de l'acquisition rotationnelle.

Le CBCT offre plusieurs avantages par rapport à d'autres modalités d'imagerie tridimensionnelle, telle que la tomodensitométrie (CT) conventionnelle. Il est plus rapide, moins coûteux, et expose le patient à une dose de rayonnement plus faible. Il permet surtout une résolution spatiale élevée (0.2mm) et une visualisation précise des structures anatomiques ciblées, telles que les structures vasculaires opacifiées en NRI. Néanmoins, le CBCT a des indications spécifiques et est généralement utilisé pour des régions anatomiques restreintes, contrairement au scanner.

Le CBCT est une technique couramment utilisée en odontologie et en chirurgie maxillo-faciale pour évaluer les structures dentaires, les os de la mâchoire, les articulations temporo-mandibulaires et les sinus (11). Il est également utilisé en radiothérapie pour la planification du traitement du cancer, en orthopédie pour l'évaluation des fractures osseuses complexes, ainsi que dans d'autres spécialités médicales comme la radiologie interventionnelle.

En radiologie interventionnelle vasculaire et en NRI, le CBCT réalisé dans le même temps opératoire que l'angiographie, offrant la meilleure résolution spatiale vasculaire, infra millimétrique, permettant d'analyser de manière précise l'angioarchitecture de l'anomalie étudiée et de la visualiser en 3D grâce à l'injection de produit de contraste (12).



En pratique, sur notre salle d'angiographie sur laquelle les outils de post traitement ont été évalués (Innova IGS 630 GE HealthCare, Chicago, IL, États-Unis), plusieurs vitesses de rotations réalisées avec un angle de 200° et un champ de 30x30cm sont disponibles sur les machines actuelles, de 40°/s (250 images) utilisé en pratique endovasculaire courante pour l'analyse angioarchitecturale, à 16°/s (600 images) appelée acquisition « soft tissue » se rapprochant de la résolution scanographique pour les tissus mous permettant une visualisation du parenchyme, reconstruits sur une matrice de 512x512.

Aujourd'hui, l'angiographie 3D par CBCT est devenue l'examen de référence pour l'analyse morphologique et hémodynamique des pathologies vasculaires cérébrales comme les anévrismes cérébraux et malformations vasculaires du système nerveux central.



# PROBLEMATIQUES ET OBJECTIFS DE LA THESE

## Contexte et problématiques

Les évolutions en imagerie interventionnelle sont à la fois dépendantes du matériel (capteur plan, tube et arceau) et des logiciels et algorithmes de post traitement.

Malgré les performances de l'angiographie 3D pour le diagnostic et l'analyse angioarchitecturale des pathologies vasculaires du système nerveux central, elle reste actuellement sous utilisée sur le versant thérapeutique.

Les traitements endovasculaires exigent une qualité d'image bi et tri dimensionnelle et nécessitent des outils de post-traitement spécifiquement adaptés aux particularités anatomiques et aux exigences cliniques de chaque cas qui dépendent de la complexité des interventions et de l'anatomie vasculaire cérébrale. Il est essentiel de développer des solutions personnalisées pour optimiser la planification préopératoire et l'évaluation per et post-opératoire des interventions.

Bien que l'angiographie soit une modalité de référence en radiologie interventionnelle en raison de sa résolution spatio-temporelle (0.2mm et jusqu'à 50 images/secondes) permettant la navigation endovasculaire et sa capacité à fournir des images tridimensionnelles en temps réel, elle présente certaines limites :

### **Exposition à l'irradiation et aux produits de contraste**

La quantité de radiation par procédure reste généralement faible et inférieure aux doses limites (13), mais doit être prise en considération, en particulier chez les patients soumis à plusieurs examens radiologiques répétés. Il en est de même pour les produits de contrastes indispensables pour opacifier les vaisseaux mais exposant à des risques rénaux connus.

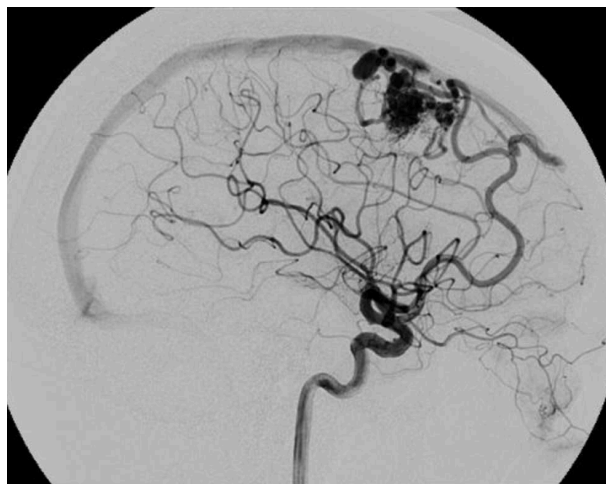
La recherche de moyens pouvant faire économiser les doses d'irradiation et de produits de contraste est essentielle pour améliorer la réduction de cette exposition et par ailleurs, gagner du temps sur les procédures endovasculaires, limitant les acquisitions radiographiques et injections de produit de contraste répétées.

Le développement d'une navigation augmentée par angiographie 3D permettrait une navigation en temps réel représentée en trois dimensions pour une meilleure précision et sécurité dans le traitement endovasculaire tout en diminuant le temps d'exposition aux rayons X, limitant l'acquisition d'images graphiques qui sont associées à des injections itératives de produits de contraste.

### **Contraintes anatomiques**

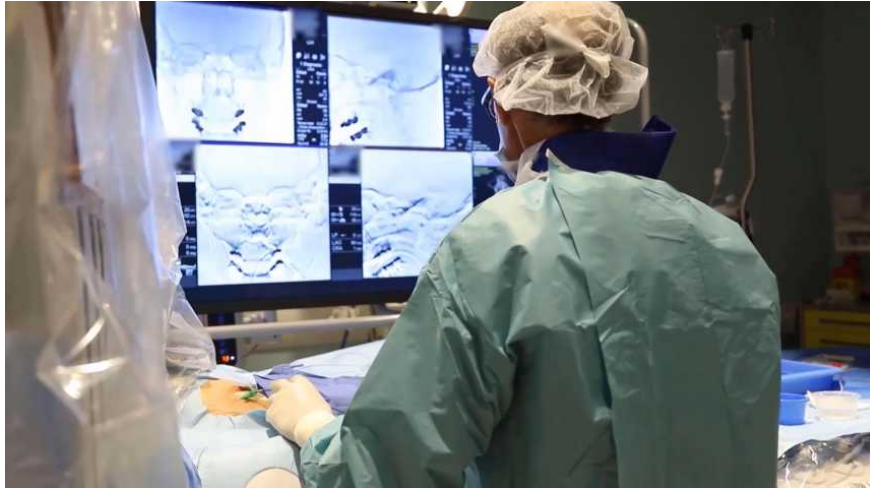Étant donné qu'il s'agit d'une imagerie de projection, l'angiographie conventionnelle 2D ne permet pas une représentation aisée de la complexité de l'anatomie vasculaire dans les trois dimensions de l'espace.

En raison de la nature bidimensionnelle de l'angiographie 2D conventionnelle, des superpositions peuvent masquer certains vaisseaux ou lésions (**Figure 7**).



**Figure 7** : Malformation artério veineuse frontale droite, vue de profil. Superpositions de vaisseaux rendant l'interprétation du nidus et des veines de drainage délicate.

De plus, la navigation en angiographie 2D repose sur l'interprétation des images bidimensionnelles et la compréhension de l'anatomie vasculaire pour guider les dispositifs vers la cible thérapeutique. En NRI particulièrement, les salles d'angiographies sont biplans permettant une meilleure visualisation de la vascularisation cérébrale (**Figure 8**).



**Figure 8** : Vue à la troisième personne de l'opérateur et de la dalle affichant la scopie de face et de profil.

En raison de ses limitations, l'angiographie 2D est souvent complétée par d'autres techniques d'imagerie, telles que l'angiographie 3D permettant l'analyse multiplanaire et en VR.

Projetée sur la fluoroscopie, l'angiographie 3D est devenue un outil fiable et performant pour les traitements endovasculaires, contribuant à une navigation 3D permettant la visualisation dans les trois plans de l'espace de la navigation du matériel, améliorant la précision, la sécurité et l'efficacité des procédures endovasculaires notamment des anévrysmes et malformations artério veineuses cérébrales (14). Cette navigation 3D pourrait être appliquée également aux autres procédures en NRI tels que les pathologies veineuses ou médullaire.

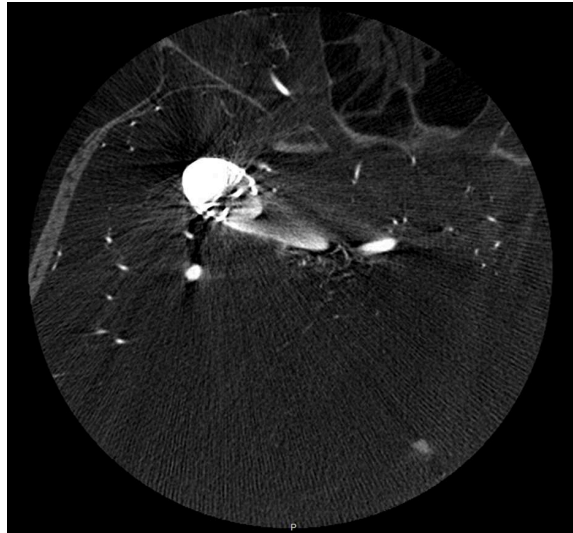
### **Visualisation du matériel**

Les artefacts métalliques sont des anomalies visuelles sur les images obtenues par tomodensitométrie cone beam (CBCT) induits par la présence de matériaux métalliques dans le champ d'exploration. Ils comprennent les artefacts de durcissement (beam hardening), d'augmentation du bruit (photon starvation) et artefacts de stries (scatter artifact, traits irradiants à partir de l'objet) (15).

Les matériaux métalliques absorbent fortement les rayons X utilisés en CBCT, ce qui entraîne un obscurcissement des zones situées derrière eux et une perte de détails dans ces régions (**Figure 9**). Cela peut rendre difficile l'interprétation des structures anatomiques adjacentes au

matériau métallique tel que les coils utilisés en NRI pour le traitement endovasculaire des anévrismes intra crâniens.

Pour minimiser les artefacts métalliques en CBCT, des techniques de réduction des artefacts métalliques peuvent être utilisés, telles que le Metal Artifact Reduction (MAR) (16).



**Figure 9** : Exemple d'artefact métallique dû aux coils utilisés pour traiter un anévrisme de la bifurcation sylvienne droite.

A l'inverse, la résolution en contraste de l'angiographie numérisée est limitée pour les structures et implants faiblement radio-opaques utilisés en NRI, en raison de leurs tailles réduites et des alliages utilisés, peu radios opaques.

Des techniques de CBCT injectée par un produit de contraste dilué ont permis une meilleure visualisation des dispositifs en atténuant la densité du produit contraste, mais nécessitant une dilution préalable de ce dernier dédiée à l'angiographie 3D (17,18).

### **Une imagerie limitée à la lumière vasculaire**

Malgré ses résolutions temporelles et spatiales qui sont excellentes pour l'étude vasculaire, l'angiographie reste une imagerie strictement luminale.

Disposant d'un faible contraste pour les tissus mous, le CBCT n'apporte pas d'information sur la paroi du vaisseau exploré et est très limité pour l'analyse du parenchyme cérébral et les tissus environnants.

Au contraire de l'os, les structures biologiques peu denses comme le parenchyme cérébral, sont très mal visualisées avec les systèmes fluoroscopiques utilisés au bloc de NRI.

En raison de ses limitations, l'angiographie 3D est souvent complétée et combinée avec d'autres techniques d'imagerie, notamment l'imagerie par résonance magnétique (IRM) pour une visualisation globale de la pathologie étudiée.

En améliorant la résolution et le contraste parenchymateux, la salle d'angiographie, avec le CBCT, pourrait devenir une modalité diagnostique à part entière dans le diagnostic précoce des pathologies neurovasculaires, remplaçant les modalités d'imageries en coupes classiques comme l'IRM ou le scanner, notamment dans le cadre de la prise en charge des AVC ischémiques à la phase aiguë.

Enfin, la NRI est une spécialité hybride fusionnant la radiologie interventionnelle et diagnostique. Elle reste indissociable de la neuroradiologie diagnostique permettant une analyse entière de la pathologie vasculaire cérébrale en prenant compte l'environnement parenchymateux permise par l'exploration en imagerie en coupe, notamment en IRM.

La multimodalité, par fusion du gold standard vasculaire et parenchymateux, pourrait permettre de mieux comprendre les interactions entre les pathologies vasculaires cérébrales et leurs relations dans leur environnement notamment parenchymateux, et de la paroi vasculaire.

Aujourd'hui, les innovations en radiologie interventionnelle visant à aider les procédures d'embolisation sont en cours de développement pour accroître la confiance clinique et élargir la gamme de planification du traitement diagnostique pour les patients.

## Objectifs

L'objectif de ce travail de thèse est d'évaluer des outils de post-traitement innovants pour l'angiographie 3D en neuroradiologie interventionnelle, visant à améliorer la visualisation et l'analyse des structures vasculaires cérébrales, permettant une planification préopératoire précise des interventions endovasculaires, ainsi qu'une évaluation per et post-opératoire fiable de l'efficacité des traitements et détecter d'éventuelles complications.

A travers l'évaluation de techniques d'angiographie 3D et l'application de ces outils dans les diverses pathologies neurovasculaires traitées, nous avons décrit leurs utilités, bénéfiques et limites en comparant les résultats obtenus avec les méthodes conventionnelles.

En combinant le développement technologique avec une approche axée sur les besoins cliniques, cette thèse vise à améliorer l'approche diagnostique et thérapeutique des traitements endovasculaires en neuroradiologie interventionnelle grâce à des outils de post-traitement plus performants et adaptés.

Nous aborderons, pour chaque pathologie vasculaire prise en charge en neuroradiologie interventionnelle, les avancées techniques et les nouveaux outils de post-traitement en angiographie 3D, chapitre par chapitre.

Pour l'AVC ischémique, nous exposerons le nouveau paradigme d'admission directe des patients en salle d'angiographie, utilisant le CBCT comme imagerie diagnostique initiale. Cette approche a été évaluée dans le cadre de l'étude randomisée DIRECT ANGIO qui sera présentée. Le chapitre consacré aux anévrismes intracrâniens décrira la technique de fusion CBCT bi-acquisitionnelle. Cette méthode permet une dilution virtuelle en angiographie 3D, offrant ainsi une visualisation améliorée du matériel endovasculaire utilisé pour le traitement endovasculaire et de ses rapports avec les vaisseaux porteurs.

Un chapitre entier sera dédié à la navigation 3D, démontrant comment l'angiographie 3D et les reformations VR superposées à la radioscopie peuvent améliorer la compréhension anatomique et permettre une « navigation augmentée » dans l'environnement angiographique 3D, appliquée aux pathologies veineuses et médullaires du système nerveux central.

Enfin, nous explorerons la multimodalité dans une dernière partie. Nous discuterons de son intérêt dans le traitement des malformations artérioveineuses et de son utilité pour le diagnostic des micro-anévrismes cérébraux.



# LE CBCT COMME IMAGERIE DIAGNOSTIQUE DANS LA PRISE EN CHARGE DE L'AVC ISCHEMIQUE A LA PHASE AIGUË.

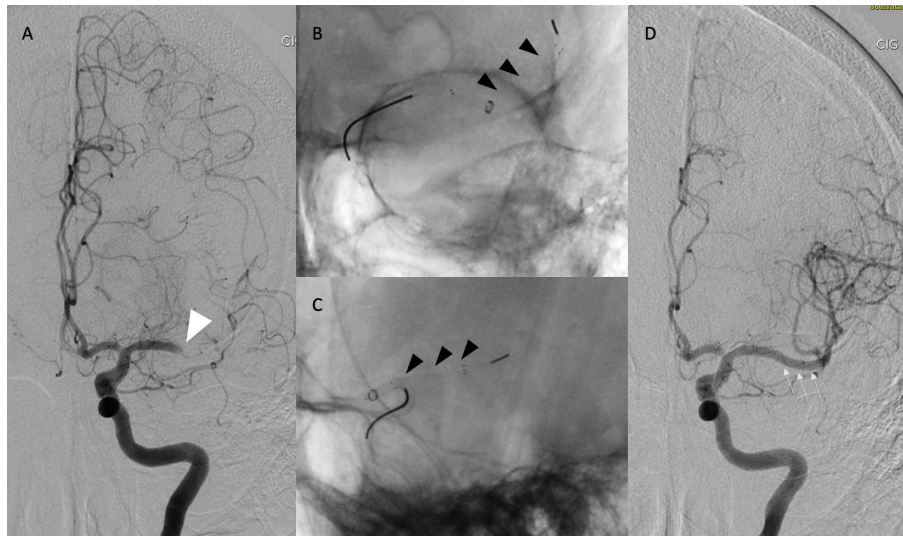
## Généralités sur les accidents vasculaires cérébraux ischémiques

Les accidents vasculaires cérébraux (AVC) sont la première cause de handicap, la seconde cause de démence et la troisième cause de mortalité en France. Problème majeur de santé publique, il s'agit d'une pathologie fréquente et grave : plus de 120000 patients sont victimes d'un AVC par année. Avant l'ère des thérapies de reperfusion, la mortalité concernait un patient sur quatre à 6 mois. 85% des AVC sont ischémiques et 40% d'entre eux sont dues à une occlusion artérielle proximale (19). L'ischémie cérébrale est causée par l'interruption du flux sanguin artériel à destination encéphalique, un caillot étant le plus souvent à l'origine de l'occlusion. L'arrêt de la circulation, ne permettant plus l'apport suffisant en oxygène et en éléments nutritifs, entraîne la baisse du débit sanguin cérébral et ainsi la mort tissulaire. Trois étapes se succèdent lors du processus ischémique : un cœur nécrotique, central, irréversiblement lésée, et cliniquement symptomatique ; une zone de pénombre ischémique, hypoperfusée, cliniquement symptomatique pouvant évoluer vers la nécrose ; et une zone d'oligémie, modérément hypoperfusée, cliniquement asymptomatique.

La gravité de l'AVC dépendra de la localisation et de l'étendue de l'atteinte ischémique (20), tandis que le pronostic dépendra du délai de la prise en charge médicale et de l'efficacité des techniques de revascularisation. Ces thérapies ont pour rationnel la désobstruction artérielle permettant la reperfusion du territoire cérébral irrigué et ainsi de limiter la progression de la pénombre ischémique vers la nécrose qui se produit essentiellement au cours des premières heures suivant l'apparition des premiers symptômes, représentant ainsi la fenêtre thérapeutique indiquant les traitements de revascularisation.

Deux techniques de revascularisation sont disponibles à ce jour : la première, depuis les années 2000, médicamenteuse par thrombolyse intra veineuse (TIV) et la seconde, par voie endovasculaire : la thrombectomie mécanique (TM) (**Figure 9**). En 2015 les résultats de six essais multicentriques contrôlés et randomisés (11–16) , étudiés dans une méta analyse (3),

ont permis de valider ce traitement combiné comme étant le traitement de référence des accidents ischémiques cérébraux par occlusion proximale à la phase aiguë. Le bénéfice clinique est considérable car il suffit de traiter, en moyenne, 2,6 patients pour qu'un patient soit autonome (score de Rankin modifié [mRS] 0-2) à 3 mois (3). La TM permet une réduction significative du niveau de handicap fonctionnel comparativement à la TIV appliquée seule avec un traitement d'autant plus efficace que la reperfusion est précoce (26).



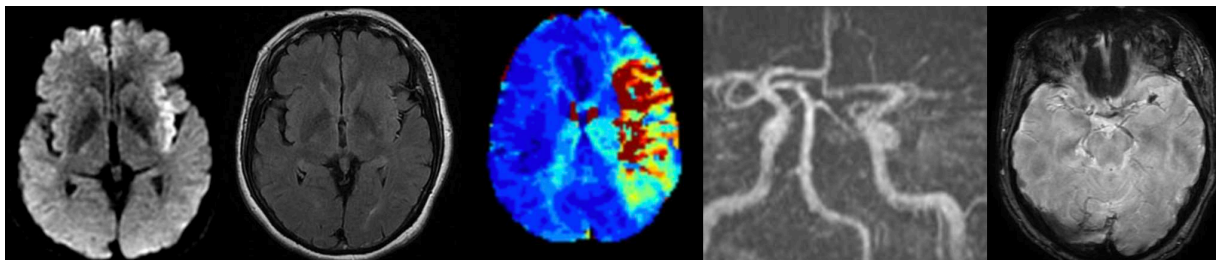
**Figure 9** : Thrombectomie mécanique d'une occlusion de la portion M1 de l'artère cérébrale moyenne gauche (A). Déploiement du stent retriever et aspiration au contact du caillot (vue de face B, vue de profil C). Recanalisation de l'artère après thrombectomie (D).

Avant la prise en charge thérapeutique par TIV et/ou TM, le bilan diagnostique en imagerie se doit d'être rapide et fiable afin d'éliminer un processus hémorragique, de déterminer l'étendue de l'ischémie et de localiser l'occlusion afin de décider de la meilleure stratégie thérapeutique possible.

### Problématique : « Time is Brain »

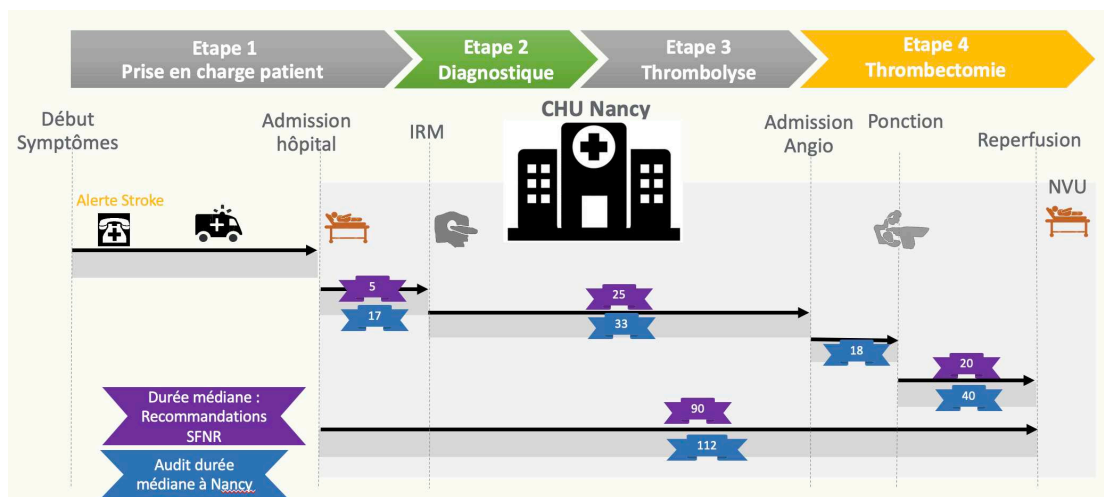
Aujourd'hui, le protocole d'admission des patients adressés pour suspicion d'AVC permet une admission directe dans un service d'imagerie, sans passer par le service d'accueil des urgences, pour réaliser le plus rapidement possible une imagerie en coupe, une IRM dans la plupart des centres français, pour réaliser le diagnostic.

Cette étape d'imagerie diagnostique est primordiale pour le diagnostic positif et différentiel mais entraîne un délai supplémentaire dans le circuit de prise en charge d'un patient éligible à une thrombectomie. Ce délai supplémentaire prend en compte la durée de l'examen avec un protocole IRM AVC comprenant les séquences de diffusion, de susceptibilité magnétique, FLAIR (FLuid Attenuation Inversion Recuperation), 3DTOF (Time Of Flight) et de perfusion (**Figure 10**), l'ensemble étant réalisé en moins de 12 minutes, puis les délais de transfert jusqu'en salle d'angiographie.



**Figure 10** : Protocole AVC. De gauche à droite : Diffusion, FLAIR, perfusion, 3DTOF, séquence de susceptibilité

D'après un audit réalisé dans notre service, le délai entre l'imagerie et l'admission en salle d'angiographie était de 33 minutes en 2017, alors que le délai recommandé est de 25 minutes selon les recommandations de la Société Française de Neuroradiologie (**Figure 11**).



**Figure 11** : Schéma des délais de prise en charge moyens du parcours patient au CHRU de Nancy en comparaison avec les recommandations de la Société Française de Neuroradiologie (SFNR).

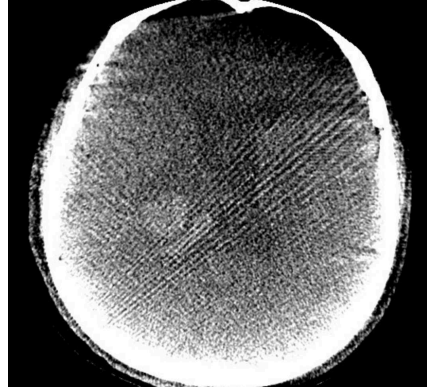Le contexte actuel de la prise en charge de l'AVC ischémique tend vers une extension des indications de revascularisation, avec des fenêtres thérapeutiques temporelles élargies, pour des lésions étendues et des occlusions distales (27).

L'intérêt de l'imagerie non invasive avancée est aujourd'hui débattue tant les indications sont élargies (28). Elle reste néanmoins essentielle pour les patients dont l'histoire clinique n'est pas clairement établie, notamment dans les fenêtres thérapeutiques élargies jusqu'à 24 heures (29).

Pour les patients pris en charge de façon précoce (moins de 6 heures depuis le début des symptômes) avec forte suspicion d'AVC par occlusion de vaisseau proximal, à heure de début du déficit neurologique bien connu, seule l'exclusion d'une lésion hémorragique est indispensable avant de débiter toute thérapie de revascularisation.

Dans tous les cas, chaque étape de la prise en charge doit être la plus courte pour réduire le délai d'admission en salle d'angiographie et favoriser une reperfusion cérébrale plus rapide. Cependant, malgré des protocoles complets et une filière AVC établie, la majorité des centres de prise en charge des AVC signalent des délais de prise en charge trop longs (30). Réduire le temps de l'arrivée du patient à la ponction artérielle représente une fenêtre d'opportunité pour améliorer les résultats. Une grande partie du temps écoulé entre l'arrivée du patient au centre de thrombectomie et la ponction de l'artère fémorale pour la thrombectomie mécanique est perdue dans les temps de transfert et d'imagerie.

De nos jours, les salles d'angiographie actuelles où sont réalisés les thrombectomies permettent l'acquisition d'une imagerie rotationnelle par CBCT plus lente, permettant de visualiser le parenchyme cérébral, de rechercher des lésions hémorragiques et de potentiellement sélectionner directement les patients éligibles à une thrombectomie mécanique (**Figure 12**) (17).



**Figure 12** : CBCT réalisé dans le cadre d'une admission directe en salle d'angiographie révélant un hématome intra parenchymateux profond droit.

### Un nouveau paradigme dans la prise en charge des AVC ischémiques : L'admission directe en salle d'angiographie

L'admission directe en angiographie pour les AVC est une procédure dans laquelle un patient admis pour forte suspicion d'AVC ischémique est directement admis dans une salle d'angiographie pour une évaluation et un traitement immédiat.

Après une évaluation neurologique de l'état clinique du patient, soit un CBCT est réalisé pour étudier le parenchyme cérébral, soit une angiographie diagnostique est réalisée afin de déterminer la présence d'une occlusion ou non avant de débiter la thrombolyse intraveineuse et éventuellement une thrombectomie.

L'admission directe en angiographie devrait être envisagée pour les patients qui répondent à certains critères spécifiques. Ces critères peuvent inclure une suspicion d'AVC de nature ischémique avec un déficit sévère, associé à un délai de prise en charge court depuis le début des symptômes et une fenêtre de traitement potentiellement bénéfique, l'ensemble répondant aux critères des patients définis comme « fast progressors » (31). Cette procédure s'adresse donc à des AVC sélectionnés où le bénéfice potentiel du traitement endovasculaire précoce est élevé.

Selon les données de la littérature comprenant des études rétrospectives dont les critères d'inclusion étaient variables, l'approche d'admission directe en angiographie a permis de

réduire les délais médians de l'admission à la ponction artérielle d'environ 20 minutes et de 45 à 50 minutes les délai jusqu'à la reperfusion angiographique (32).

Une étude randomisée (ANGIOCAT, Direct to Angiography Suite Without Stopping for Computed Tomography Imaging for Patients With Acute Stroke) ayant enrôlé 89 patients dans le groupe d'admission directe en angiographie et 85 dans le groupe conventionnel, a été interrompue pour efficacité après une analyse intermédiaire prévue démontrant que l'approche directe en angiographie réduisait le temps de prise en charge et améliorerait le résultat clinique (33).

Cependant, la principale limite de cette étude était que certains patients inclus avaient déjà bénéficié d'une imagerie cérébrale en coupe lors de leur prise en charge initiale dans le centre primaire.

Une des limites de l'approche d'admission directe en salle d'angiographie concerne la prise en charge des patients présentant des « stroke mimics », c'est-à-dire des diagnostics différentiels d'AVC, en particulier les AVC hémorragiques et les crises comitiales. Dans l'ensemble, la proportion de patients suspects d'AVC, envisagés pour une thérapie de reperfusion aiguë dans la fenêtre thérapeutique précoce, finalement diagnostiqués comme stroke mimics, varie de 1% à 16%. Requena et al. ont rapporté que 15 patients sur 89 n'avaient pas d'occlusion de large vaisseau dans le groupe d'admission directe en salle d'angiographie, contre 12 patients sur 85 dans le groupe contrôle (29). Il est raisonnable de s'attendre à ce que la proportion de patients suspects d'AVC envisagés pour une admission directe en angiographie, basée sur une forte suspicion clinique d'AVC ischémique éligible à une thrombectomie ou une occlusion confirmée des vaisseaux à l'imagerie, diagnostiquée comme des « stroke mimics », soit faible. Néanmoins, des cas graves de « stroke mimics » tels que l'état de mal épileptique ou la migraine sévère ou les causes métaboliques doivent être gérés de manière tout aussi efficace dans l'approche d'admission directe en angiographie par rapport à la filière conventionnelle. C'est pourquoi, en l'absence de d'occlusion artérielle confirmée en salle d'angiographie, ces patients doivent bénéficier prise en charge neurologique adaptée pouvant nécessiter la réalisation d'une IRM dans un deuxième temps.

Bien que le CBCT possède une résolution moins bonne que le scanner pour l'évaluation du parenchyme cérébral, avec des artefacts de durcissement lié aux structures osseuses, elle pourrait permettre dans un premier temps d'éliminer les hématomes intra parenchymateux, principal diagnostic différentiel d'AVC ischémique.

## L'étude DIRECT ANGIO

Devant l'hypothèse que l'admission directe en salle de thrombectomie comparativement à l'admission conventionnelle en imagerie (IRM ou scanner) permet une amélioration du pronostic neurologique chez les patients présentant un infarctus cérébral sévère en rapport avec une occlusion de larges vaisseaux après traitement par thrombectomie +/- thrombolyse, le Pr Benjamin Gory du CHRU de Nancy a proposé l'étude DIRECT ANGIO dans le cadre d'un PHRC National obtenu en 2018 (NCT03969511) (34).

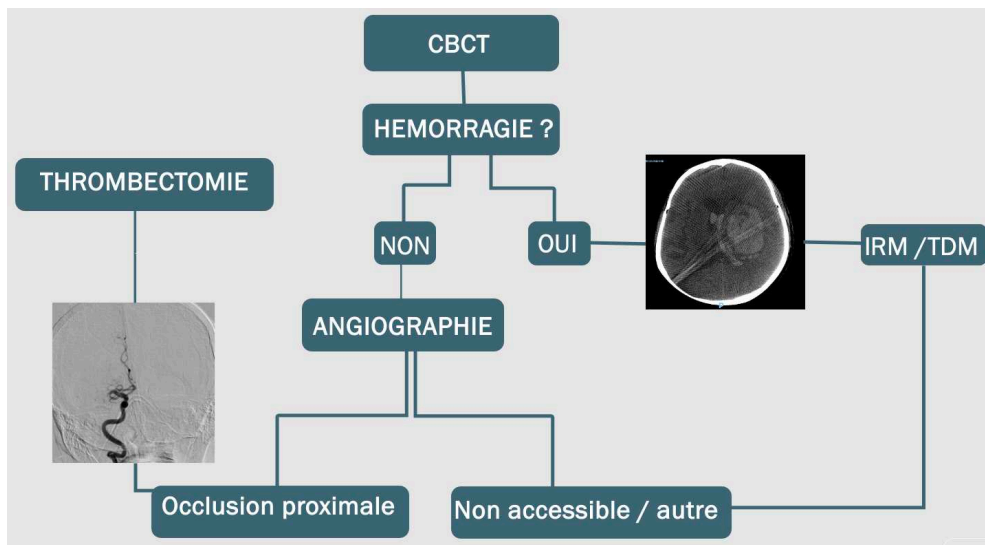
L'étude DIRECT ANGIO est la première étude prospective multicentrique randomisée nationale évaluant le bénéfice et les risques d'une admission directe en salle de thrombectomie dans une population de patients tirant un bénéfice clinique de la thrombectomie en cas de reperfusion rapide.

Cette étude est innovante car elle sélectionne les patients sur des critères cliniques simples dès leur admission à l'hôpital, ce qui permet ensuite un accueil plus rapide en salle de thrombectomie favorisant ainsi une reperfusion cérébrale plus rapide l'hypothèse étant de permettre de réduire le taux de mortalité et les séquelles neurologiques fonctionnelles après un tel infarctus cérébral.

A la différence de l'étude ANGIOCAT, l'étude DIRECT ANGIO a sélectionné uniquement les patients adressés directement dans un centre de thrombectomie afin de s'affranchir des délais de transfert et d'imageries préalables.

En pratique, le patient suspecté d'AVC par occlusion éligible à une thrombectomie était randomisé à l'arrivée dans le service de neuroradiologie. Dans le bras expérimental, il était transféré sans délai en salle d'angiographie, sans imagerie IRM ou scanner, remplacée par un CBCT en salle d'angiographie. Après avoir éliminé une lésion hémorragique, une angiographie

est réalisée. Si une occlusion proximale était présente, la thrombectomie était réalisée. Sinon, le patient était réadressé dans la filière conventionnelle (**Figure 13**)



**Figure 13** : Flow chart du bras expérimental de l'étude DIRECT ANGIO.

L'objectif principal de l'étude était de comparer l'évolution clinique des patients présentant une suspicion d'infarctus cérébral sévère par occlusion d'une artère de large calibre de la circulation antérieure admis selon la stratégie d'admission directe en salle de thrombectomie avec celle des patients admis par la filière conventionnelle.

Les objectifs secondaires de l'étude comprenaient l'évaluation de la faisabilité et de l'efficacité de la stratégie d'admission directe en salle de thrombectomie. Cette évaluation impliquait plusieurs paramètres, tels que le taux de reperfusion à la fin de la thrombectomie, le taux de complications à la fin de la procédure, le déficit neurologique à 24 heures, à 5-7 jours (sortie), et à 3 mois après la thrombectomie, ainsi que le handicap fonctionnel (mRS) à 12 mois.

La tolérance de cette stratégie a été évaluée à travers plusieurs indicateurs, incluant le taux de transformation hémorragique symptomatique et asymptomatique à 24 heures de la thrombectomie, le taux de mortalité toutes causes confondues à 3 mois et 12 mois après la thrombectomie. D'autres paramètres ont été pris en compte, comme le taux de patients présentant un AVC hémorragique, un AVC ischémique sans rapport avec une occlusion



artérielle de large calibre et confirmé par une imagerie complémentaire (IRM ou scanner), et un "stroke mimics" (tumeur, épilepsie, etc.).

L'étude a également examiné le taux de patients traités par thrombolyse seule et ayant nécessité une imagerie complémentaire (IRM ou scanner) durant l'hospitalisation, le taux de patients bénéficiant d'une évacuation neurochirurgicale et ayant nécessité une imagerie complémentaire (IRM ou scanner) durant l'hospitalisation, et le taux de patients traités secondairement par craniectomie décompressive durant l'hospitalisation.

Enfin, l'étude visait à évaluer l'impact médico-économique de la stratégie d'admission directe en salle de thrombectomie en termes de coûts évités et de qualité de vie.

Les critères d'inclusion et d'exclusion ont été définis pour sélectionner les patients appropriés pour l'étude. Les patients éligibles étaient des adultes âgés de moins de 75 ans, un âge limite qui a depuis été étendu à 85 ans, et qui présentaient une indépendance clinique avant l'AVC. Les critères d'inclusion clés se concentraient sur les symptômes cliniques pour éviter d'inclure des imitations d'AVC ou des AVC mineurs. Un examen clinique par un neurologue senior était obligatoire, avec un score NIHSS d'au moins 6, comprenant un déficit moteur unilatéral combiné à un symptôme cortical tel que des troubles phasiques et un signe d'extinction.

L'étude se concentrait spécifiquement sur les patients admis directement dans un centre de thrombectomie, selon une stratégie dite "mothership". Les patients transférés d'un autre hôpital étaient exclus de l'étude, ce qui constitue une différence avec l'essai Angiocat.

Il s'agissait d'une étude prospective, multicentrique, ouverte, contrôlée, randomisée en 2 bras parallèles, avec évaluation indépendante, centralisée et en aveugle du critère de jugement principal et avec une analyse médico-économique (analyse en termes de coûts évités).

**Article: "Direct transfer to angiosuite for patients with severe acute stroke treated with thrombectomy: the multicenter randomized controlled DIRECT ANGIO trial protocol" (34).**

Le protocole de l'étude DIRECT ANGIO, impliquant le CBCT et publié dans l'article suivant, s'est intégré dans ce travail de thèse dont les résultats préliminaires seront discutés dans le sous chapitre suivant.

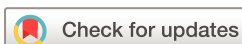# BMJ Open Direct transfer to angiosuite for patients with severe acute stroke treated with thrombectomy: the multicentre randomised controlled DIRECT ANGIO trial protocol

Nolwenn Riou-Comte,<sup>1</sup> François Zhu,<sup>2,3</sup> Aboubaker Cherifi,<sup>4</sup> Sébastien Richard ,<sup>1</sup> Lionel Nace,<sup>5</sup> Gérard Audibert,<sup>6</sup> Hamza Achit,<sup>7</sup> Vincent Costalat,<sup>8</sup> Caroline Arquizan,<sup>9</sup> Olivier Beaufilets,<sup>10</sup> Arturo Consoli,<sup>11,12</sup> Bertrand Lapergue,<sup>13</sup> Thomas Loeb,<sup>14</sup> Aymeric Rouchaud,<sup>15</sup> Francisco Macian,<sup>16</sup> Dominique Cailloce,<sup>17</sup> Alessandra Biondi,<sup>18</sup> Thierry Moulin,<sup>19</sup> Thibaut Desmettre,<sup>20</sup> Gaultier Marnat,<sup>21</sup> Igor Sibon,<sup>22</sup> Xavier Combes,<sup>23</sup> Ariel Pablo Lebedinsky,<sup>24</sup> Francis Vuillemet,<sup>25</sup> Nicolas Kempf,<sup>26</sup> Laurent Pierot,<sup>27</sup> Solene Moulin,<sup>28</sup> Philippe Lemmel,<sup>29</sup> Mikael Mazighi,<sup>30</sup> Raphael Blanc,<sup>30</sup> Candice Sabben,<sup>31</sup> Eric Schluck,<sup>32</sup> Serge Bracard,<sup>2,3</sup> René Anxionnat,<sup>2,3</sup> Francis Guillemin,<sup>33</sup> Gabriela Hossu,<sup>3,4</sup> Benjamin Gory ,<sup>2,3</sup> DIRECT ANGIO Investigators

**To cite:** Riou-Comte N, Zhu F, Cherifi A, *et al*. Direct transfer to angiosuite for patients with severe acute stroke treated with thrombectomy: the multicentre randomised controlled DIRECT ANGIO trial protocol. *BMJ Open* 2021;**11**:e040522. doi:10.1136/bmjopen-2020-040522

► Prepublication history for this paper is available online. To view these files, please visit the journal online (<http://dx.doi.org/10.1136/bmjopen-2020-040522>).

Received 22 May 2020  
Revised 19 October 2020  
Accepted 22 October 2020



© Author(s) (or their employer(s)) 2021. Re-use permitted under CC BY-NC. No commercial re-use. See rights and permissions. Published by BMJ.

For numbered affiliations see end of article.

**Correspondence to**  
Professor Benjamin Gory;  
[benjagory@gmail.com](mailto:benjagory@gmail.com)

## ABSTRACT

**Introduction** Mechanical thrombectomy (MT) increases functional independence in patients with acute ischaemic stroke with anterior circulation large vessel occlusion (LVO), and the probability to achieve functional independence decreases by 20% for each 1-hour delay to reperfusion. Therefore, we aim to investigate whether direct angiosuite transfer (DAT) is superior to standard imaging/emergency department-based management in achieving 90-day functional independence in patients presenting with an acute severe neurological deficit likely due to LVO and requiring emergent treatment with MT.

**Methods and analysis** DIRECT ANGIO (Effect of DIRECT transfer to ANGIOsuite on functional outcome in patient with severe acute stroke treated with thrombectomy: the randomised DIRECT ANGIO Trial) trial is an investigator-initiated, multicentre, prospective, randomised, open-label, blinded endpoint (PROBE) study. Eligibility requires a patient ≤75 years, pre-stroke modified Rankin Scale (mRS) 0–2, presenting an acute severe neurological deficit and admitted within 5 hours of symptoms onset in an endovascular-capable centre. A total of 208 patients are randomly allocated in a 1:1 ratio to DAT or standard management. The primary outcome is the rate of patients achieving a functional independence, assessed as mRS 0–2 at 90 days. Secondary endpoints include patients presenting confirmed LVO, patients eligible to intravenous thrombolysis alone, patients with intracerebral haemorrhage and stroke-mimics, intrahospital time metrics, early neurological improvement (reduction in National Institutes of Health Stroke Scale by ≥8 points or reaching 0–1 at 24 hours) and mRS overall distribution at 90 days and 12 months. Safety outcomes are death and intracerebral haemorrhage transformation. Medico-economics analyses include health-related quality of life and cost utility assessment.

## Strengths and limitations of this study

- DIRECT ANGIO trial is the first multicentre randomised clinical trial to directly compare direct angiosuite transfer (DAT) versus standard management for highly suspected patients with anterior circulation large vessel occlusion ischaemic stroke.
- DIRECT ANGIO aims to provide further evidence of the clinical benefit of DAT, as well as socioeconomic positive impact for the global health system.
- The multicentre setting and large pragmatic inclusions criteria compatible with current clinical practice and recommendations will allow external validity.
- Primary outcome measure will allow evaluation of functional independence at 90 days.
- Secondary outcomes will measure the safety and medico-economic impact of DAT.

**Ethics and dissemination** The DIRECT ANGIO trial was approved by the ethics committee of Ile de France 1. Study began in April 2020. Results will be published in an international peer-reviewed medical journal.

**Trial registration number** NCT03969511.

## INTRODUCTION

### Background and rationale

Strokes remain a large cause of death and disability, and prevalence of large vessel occlusion (LVO) among patients with suspected acute ischaemic stroke ranged from 13% to 52%, with overall prevalence of 30.0%.<sup>1</sup> Mechanical thrombectomy (MT) has become

the standard of care for reperfusion therapies in acute anterior LVO strokes,<sup>2</sup> and is strongly dependent on time with 20% decreased probability of functional independence for each 1-hour delay to reperfusion.<sup>3</sup> The Highly Effective Reperfusion evaluated in Multiple Endovascular Stroke Trials (HERMES) meta-analysis demonstrated that prognosis is directly related to combined ischaemic core volume with age and expected imaging-to-reperfusion time after successful reperfusion.<sup>4</sup> While the stroke network reorganisation reduced symptoms-to-needle time and increased accessibility to endovascular-capable centres, it is currently crucial to achieve fast triage and initiation of endovascular therapy. To date, patients with a suspected stroke are first admitted in the radiology/emergency department and secondary transfer to the angi-suite for MT if LVO is confirmed. This approach results in prolonged delays in delivering definitive therapy in the setting of LVO, whereas the angi-suite has imaging facilities to rule out intracranial haemorrhage (ICH) and confirm proximal arterial occlusion (cone beam CT (CBCT)), and therefore the ability to triage patients. Retrospective studies reported a clinical benefit of a direct angi-suite transfer (DAT).<sup>5–7</sup> The aim of DIRECT ANGIO (Effect of DIRECT transfer to ANGI-suite on functional outcome in patient with severe acute stroke treated with thrombectomy: the randomised DIRECT ANGIO Trial) trial is to compare the effectiveness and safety of DAT versus conventional management in patients presenting an acute severe neurological deficit and thus mainly due to LVO eligible to MT.

## Objectives

### Primary objective

The primary objective of the study is to determine whether DAT compared with conventional management is associated with improved 90-day functional independence in patients presenting with prehospital acute severe neurological deficit likely to require treatment with MT. Functional independence is defined as a modified Rankin Scale (mRS) score of 0–2 at 90 days.

### Secondary objectives

The study will also explore the feasibility, efficacy and safety of DAT, as well as cost-utility assessment.

### Trial design

The DIRECT ANGIO trial is a prospective, multicentre, randomised, open-label, blinded-endpoint (PROBE), two-arm, clinical trial to compare the effectiveness and safety of DAT versus standard management in patients with acute prehospital severe neurological deficit suspected to LVO of the anterior circulation.

### Consort diagram

Figure 1 shows the Consolidated Standards of Reporting Trials (CONSORT) diagram of the DIRECT ANGIO trial.<sup>8</sup>

## METHODS AND ANALYSIS

### Participants, interventions and outcomes

This manuscript was written in accordance with the Standard Protocol Items: Recommendations for Interventional Trials guidelines.<sup>9</sup>

### Study setting

The DIRECT ANGIO trial takes place in nine comprehensive stroke centres in France (CHRU-Nancy, CHU Besançon, CH Colmar, CHU Strasbourg, CHU Reims, Foch, CHRU Montpellier, CHU Limoges and CHU Bordeaux).

### Eligibility criteria

#### Inclusion criteria

Adult patients  $\leq 75$  years old, pre-stroke mRS 0–2, with acute severe neurological deficit at prehospital stage and directly admitted at an endovascular-capable centre within 5 hours of symptoms onset and who meet all eligibility criteria are considered for study enrolment. Secondary transfer patients are not eligible in the trial. As the study objective is to target a completely autonomous population that can be assumed to have neither cognitive problems, nor a history of stroke age was limited to 75 years old. Table 1 lists the inclusion and exclusion criteria.

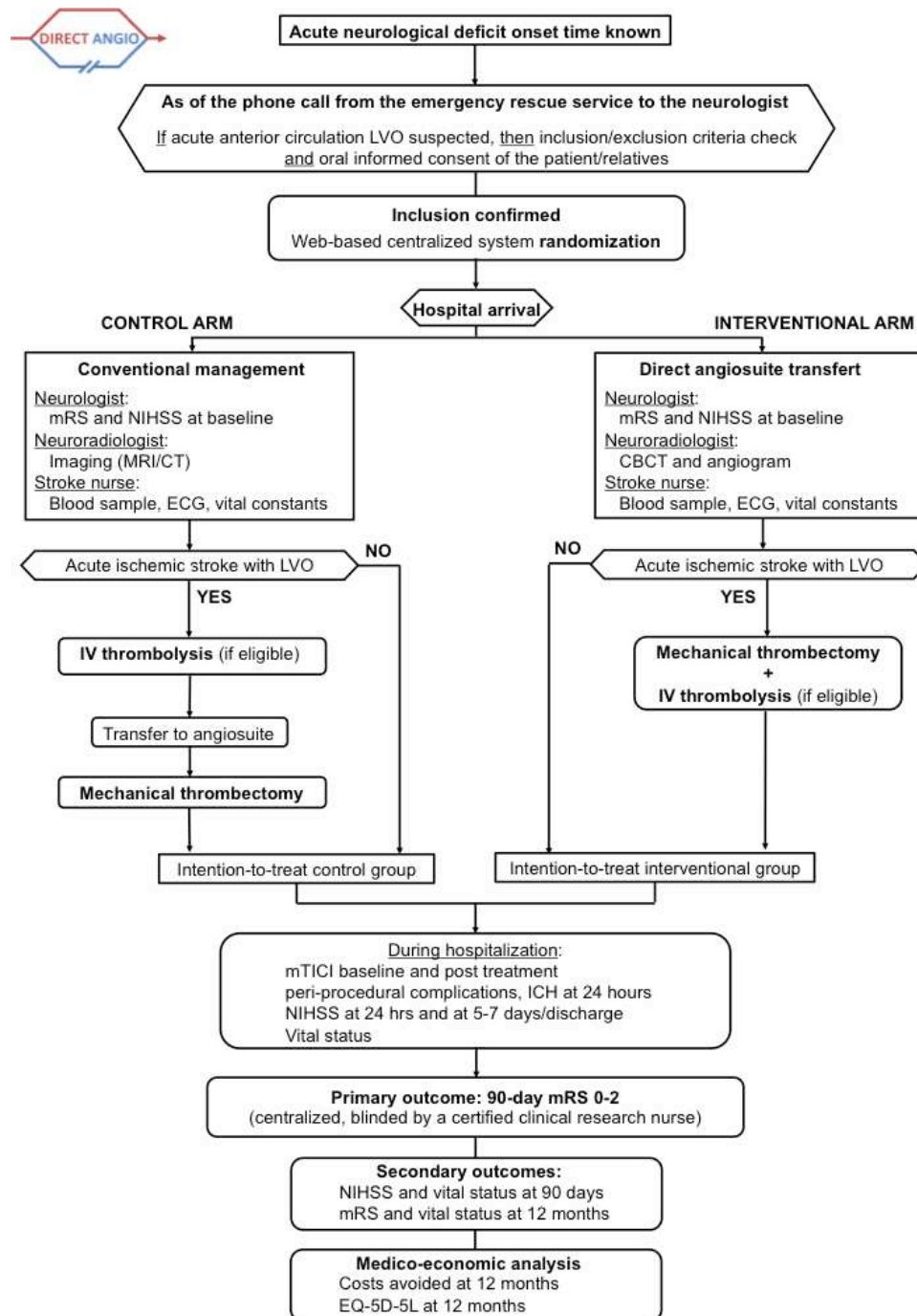
As of the phone call from the emergency rescue service, inclusion and exclusion criteria are checked and then the patient randomise during the hospital travel (before admission). We are modifying the timing of randomisation. Randomisation will be performed after severe stroke confirmation by a neurologist immediately after admission (version 3.0). Oral informed consent will be sought via telephone conversations from patient or from their relatives. Emergency consent procedure may be considered if consent is not possible by the subject or a proxy. Written informed consent for continuation will be then collected as soon as possible, within 3 months.

### Interventions

#### Experimental arm (DAT approach)

On arrival in angi-suite and after rapid neurological examination (using National Institutes of Health Stroke Scale (NIHSS) and mRS scores) and blood sample, the patient undergoes CBCT in order to exclude non-ischaemic stroke and angiogram to confirm LVO (tandem, intracranial internal carotid artery, M1 or proximal M2 segment of the middle cerebral artery, basilar artery or P1 segment of the posterior cerebral artery). Several managements can be performed:

1. Whatever the NIHSS score at admission, patients with no ICH and with LVO were treated with MT and, if eligible, with intravenous recombinant tissue plasminogen activator (IV rt-PA) as soon as possible. A low Alberta Stroke Program Early CT Scale (ASPECTS) or low collateral score was not an exclusion criterion for MT.
2. Patients with no ICH and with a distal vessel occlusion were treated with IV rt-PA alone, if eligible.



**Figure 1** CONSORT (Consolidated Standards of Reporting Trials) diagram of the DIRECT ANGIO trial illustrating the randomisation and flow of patients in the study. CBCT, cone beam CT; EQ-5D-5L, 5 dimensions and 5 levels EuroQol questionnaire; ICH, intracerebral haemorrhage; IV, intravenous; LVO, large vessel occlusion; mRS, modified Rankin Scale; mTICI, modified Thrombolysis In Cerebral Infarction; NIHSS, National Institutes of Health Stroke Scale.

3. Patients with no ICH and with no arterial occlusion were started on IV rt-PA, if eligible, and received an additional stroke imaging (MRI or CT) to decide on further treatment.
4. Patients with an ICH and no occlusion were treated as per institutional standards.
5. Patients with an ICH and LVO were treated with MT after an individualised case discussion between neurologist, neuroradiologist and patient or his/her proxy.

However, the subject will remain in the intention-to-treat population.

**Control arm (conventional approach)**

Arrival is in the imaging/emergency department, and after neurological examination and blood sample, the patient undergoes stroke imaging (MRI or CT). After LVO confirmation, the patient is treated with IV rt-PA, if eligible, and transfer to angi-suite for MT as soon as

**Table 1** DIRECT ANGIO inclusion and exclusion criteria

Inclusion	Exclusion
<ul style="list-style-type: none"> <li>▶ Adult <math>\leq 75</math> years</li> <li>▶ Prestroke mRS 0–2</li> <li>▶ Acute severe neurological deficit at hospital admission confirmed by neurologist defined as:*               <ul style="list-style-type: none"> <li>– Unilateral motor deficit with a score <math>\geq 5</math> <ul style="list-style-type: none"> <li>– Facial palsy (item 4 NIHSS 0 to 2)</li> <li>– Arm (item 5 NIHSS 0 to 4)</li> <li>– Leg (item 6 NIHSS 0 to 4) AND</li> </ul> </li> <li>– Cortical symptom with a score <math>\geq 1</math> <ul style="list-style-type: none"> <li>– Language (item 9 NIHSS 0 to 3)</li> <li>– Extinction (item 11 NIHSS 0 to)</li> </ul> </li> </ul> </li> <li>▶ Hospital admission <math>\leq 5</math> hours</li> <li>▶ Patients directly admitted to an endovascular-capable centre</li> <li>▶ Immediate availability of the angiogram and endovascular treatment team at the randomisation</li> <li>▶ Affiliation to/beneficiary of a social regime</li> </ul>	<ul style="list-style-type: none"> <li>▶ Severe allergy to contrast agents</li> <li>▶ Pregnant or breastfeeding women</li> <li>▶ Consent refusal or opposition of the relatives</li> <li>▶ Under legal protection</li> <li>▶ Any terminal illness such that patient would not be expected to survive more than 90 days</li> </ul>

\*New criteria of the version 3.0.

mRS, modified Rankin Scale; NIHSS, National Institutes of Health Stroke Scale.

possible. In the setting of no LVO, the patients are treated as per institutional standards.

### Clinical assessment

Baseline characteristics include prestroke mRS score, symptoms and intrahospital time metrics. Neurological deficit is assessed using the NIHSS score at baseline, after 24 ( $\pm 6$ ) hours, at 5–7 days (or discharge if earlier) and at 90 ( $\pm 15$ ) days. At 90 ( $\pm 15$ ) days and 12 ( $\pm 1$ ) months, outcome assessment is also evaluated with the mRS score and health-related quality of life (EQ-5D-5L).<sup>10 11</sup>

### Imaging protocol

Baseline imaging (MRI or CT for the standard management group and CBCT and angiogram for the DAT group) is performed. Baseline imaging, angiographic imaging before, and at the end of endovascular procedure as well as follow-up imaging at 24 ( $\pm 6$ ) hours for ICH are assessed by an independent core laboratory. The core laboratory evaluates the findings on the baseline imaging for the ASPECTS (range 0–10, with 1 point subtracted for any evidence of early ischaemic change in each defined region on the CT scan or diffusion-weighted imaging sequence),<sup>12</sup> baseline vessel imaging (CT angiogram or MR angiogram) for the location of the occlusion. The core laboratory assessed also angiographic outcomes on digital subtraction angiography, using the modified Thrombolysis in Cerebral Infarction (mTICI) score, which ranges from 0 (no reperfusion) to 3 (complete reperfusion).<sup>13</sup> Radiological outcome measures will be centrally analysed, blinded to treatment allocation.

### Outcomes

#### Primary outcome

The proportion of patients with functional independence defined as mRS score 0–2 at 90 ( $\pm 15$ ) days between DAT and conventional admission in patients  $\leq 75$  years old presenting an acute severe neurological

deficit at prehospital stage and directly admitted at an endovascular-capable centre within 5 hours of onset.

### Secondary outcomes

1. Secondary feasibility endpoints:
  - Rate and site of LVO.
  - Intrahospital time metrics (admission to imaging/needle/puncture/reperfusion, imaging to puncture/reperfusion and puncture to reperfusion).
2. Secondary efficacy endpoints:
  - Quality of reperfusion according to the mTICI score.
  - Procedural complications (embolus in a new territory, perforation and dissection).
  - Clinical status with the NIHSS score at 24 ( $\pm 6$ ) hours, 5–7 days (or discharge if earlier), 90 ( $\pm 15$ ) days.
  - Blinded 12 ( $\pm 1$ )-month mRS score.
3. Secondary safety endpoints:
  - Rate of patients eligible to IV rt-PA alone.
  - Rate of ICH.
  - Rate of stroke mimics.
  - Rate of patients requiring secondary stroke imaging.
  - Rate of intracerebral haemorrhagic transformation of ischaemic stroke according to the European Cooperative Acute Stroke Study III classification.<sup>14</sup>
  - Rate of mortality at 90 ( $\pm 15$ ) days and 12 ( $\pm 1$ ) months.
  - Rate of decompressive hemicraniectomy.
4. Cost-utility assessment include health-related quality of life assessment at 90 ( $\pm 15$ ) days and 12 ( $\pm 1$ ) months and assessment of costs from the time of randomisation to the 12-month follow-up:
  - Costs of hospitalisation.
  - Institutionalised living.
  - Outpatient care.



- Informal care provided by relatives.
- Cost of lost productivity.

### Recruitment

The patients are expected to be included during a 30-month period starting in April 2020.

2016–2017: Protocol, approvals from ethics committee (CPP IDF I) and the French Medicine Agency (Agence Nationale de Sécurité du Médicament et des produits de santé, ANSM); trial tool development (online case report form (CRF) and randomisation system).

2020–2023: Inclusion of patients.

2023–2024: Cleaning and closure of the database, data analyses, writing of the manuscript and submission for publication.

### Trial status

The current protocol is 2.0. Study started enrolment in 27 April 2020. To date (31 January 2021), seven patients have been randomised in the study (one centre open).

### Patient and public involvement

Patients will not be invited to comment on study design or conduction of the trial.

## METHODS: ASSIGNMENT OF INTERVENTIONS

### Allocation and sequence generation

After inclusion, the patients are randomised in two arms using a web-based centralised system with a 1:1 ratio to either DAT or standard management (figure 1). The randomisation sequence is provided by an independent statistician (who did not take part in assessing the patients at any point in the study) using computer-generated random numbers and stratified by centre and delay from onset to hospital admission (before or after 2.5 hours). The randomisation sequence is implemented in the electronic case report form system to ensure a centralised real-time randomisation procedure. Subjects are enrolled and randomised by emergency physicians, neurologists or neuroradiologists.

### Blinding

For the primary outcome, a centralised certified clinical research nurse from the trial centre, who will be unaware of the treatment group assignments, records the mRS at 90 days and 1 year by telephone with the patient, proxy or healthcare provider.<sup>8 9</sup> All neuroimaging readings including determination of the ASPECTS score, arterial occlusion site, clot burden score and haemorrhagic transformation are performed by the imaging core laboratory, which is also blinded to procedure allocation.

## METHODS: DATA COLLECTION, MANAGEMENT AND ANALYSIS

### Data collection and management

Similarly to other studies,<sup>15</sup> the entire study is conducted using eCRFs, where all clinical data on enrolled subjects are entered (single-keyed) by the site personnel. The

eCRF was developed using CleanWeb (Tentelemed) software. The essential data necessary for monitoring the primary and secondary endpoints are identified and managed at regular intervals throughout the trial. Data are monitored by members of the CIC 1433 Technological Innovation of Nancy University Hospital using the predefined rules and queries are automatically edited. Lastly, overall automated monitoring is performed by the data manager after completion of data entry. In cases of discrepancies, queries can be edited to resolve the problems encountered.

### Patient withdrawal

Evaluated procedure is tested during the management of endovascular thrombectomy. Nevertheless, the participant can withdraw consent at any time without the need for further explanation. Data will be destroyed and a new patient will be randomised for the complete sample size.

### Statistical methods

#### Sample size estimation

Based on the literature,<sup>2 5–7</sup> we expect a 90-day mRS 0–2 rate of 30% in the control arm. We assume that DAT approach (intervention arm) will be associated with an absolute increase of 20% (corresponding to a 90-day mRS 0–2 rate of 50%) due to 1-hour delay to reperfusion reduction. To detect this effect size, with a two-sided test at the 0.05 level of significance, and a power of 80%, 93 subjects per arm will be required. To account for an anticipated rate of 10% dropout (ie, patients lost to follow-up and without LVO), we planned to include a total of 208 subjects (104 per arm).

#### Interim analysis

One interim analysis is planned once 50% of patients have been included, for the study to be stopped early owing either to compelling evidence of efficacy (using a prespecified Haybittle–Peto efficacy boundary with an alpha level of 0.001) or of futility. The independent data and safety monitoring board (DSMB) could recommend stopping the study if prolongation of the trial clearly compromises patient safety (in case of serious adverse reactions (SARs) or suspected unexpected serious adverse reactions (SUSARs)). The steering committee will be responsible to continue, hold or stop the study based on the DSMB recommendations.

#### Statistical analyses

Statistical analyses will be carried out independently by the CIC 1433 Technological Innovation of Nancy University hospital under the responsibility of Professor Jacques Felblinger, where statisticians and investigators will be aware of the treatment group allocation. Baseline characteristics will be described for each treatment group; categorical variables will be expressed as frequencies and percentages and quantitative variables will be expressed as means±SD or medians (IQR) for non-Gaussian distribution. Normality of distributions will be assessed graphically and by using the Shapiro-Wilk test. No formal

statistical comparisons of baseline characteristics will be done; clinical importance of any imbalance will be noted. All analyses will be performed using all randomised participants based on their original group of randomisation, according to the intention-to-treat principle. The intention-to-treat analysis will analyse all included patients and patients will be analysed according to the randomisation scheme. This analysis will include all patients with LVO but also with ICH, stroke mimics, ischaemic stroke without LVO at admission, independently of receiving MT or not. A per-protocol analysis will be considered only for primary endpoint as a secondary analysis. Per-protocol population will include all randomised patients excluding those without LVO strokes. Furthermore, the costs avoided analysis will take into account a cost difference between the two randomisation arms at 12 ( $\pm 1$ ) months and will extrapolate this difference over an expected lifetime using a Markov model. The cost-utility analysis will also be performed with health-related quality of life estimated with EQ-5D-5L questionnaire. The CONSORT statement recommendations will be applied for drafting the final report.

## METHODS: MONITORING

### Data monitoring

Before the start of the study, neurological and neuro-radiological medical and paramedical teams are trained at each site for the study protocol by study coordinators. Physicians are in charge of patient screening and inclusion. Data will be collected in a web-based eCRF by trial personnel. Each centre will only have access to site-specific data. Each patient will receive a unique trial identification number. Only the investigators and research team will have access to any protected health information of study participants and any study data.

Data monitoring and quality control will be conducted in each centre after the first 10 inclusions then after the next 20 inclusions and at the end of the study by official representatives of the study promoter (Department of Clinical Research and Innovation, Nancy University Hospital). Data will be handled according to the French law. All original records (including consent forms, reports of SUSARs and relevant correspondences) will be archived at trial sites for 15 years. The clean trial database file will be anonymised and maintained for 15 years. Only the principal investigators and the statistician will have access to the final dataset.

### Harms

Every adverse event that could be related to the trial will be reported to the trial coordinating centre. According to the French law, all suspected serious adverse events will be reported to the ANSM. The DSMB will also be informed. DSMB is independent from the trial investigators and will perform an ongoing review of safety parameters and study conduct. The members of the DSMB are not participants of the DIRECT ANGIO consortium and not

involved in the clinical trial. The DSMB is composed of one neuroradiologist, one pharmacovigilance specialist and one methodologist, who are not participating in the study and are not affiliated with the sponsor and who have skills and expertise in clinical neuroscience and clinical research. The DSMB will be responsible for safeguarding the interests of trial participants, assessing the safety of the interventions during the trial and for monitoring the overall conduct of the trial. DSMB could also formulate recommendations related to the recruitment/retention of participants, their management, improving adherence to protocol-specified regimens, and the procedures for data management and quality control. No formal criteria are set to stop the study. However, recommendations for pausing or stopping the study could be made by DSMB in case of SARs and SUSAR. The scientific committee will be responsible for promptly reviewing the DSMB recommendations and to decide whether to continue, hold or stop the study, and to determine whether amendments to the protocol are needed.

## ETHICS AND DISSEMINATION

Any change to eligibility criteria, outcomes and analyses will be communicated to investigators, the ethics committee and the ANSM to obtain their approval. The DIRECT ANGIO trial was approved by the ethics committee (CPP) of Ile de France 1.

### Consent or assent

Whenever possible to include the patient, written informed consent will be searched. Nevertheless, related to neurological injury and emergency, the patient may be unable to provide written informed consent. In this case, written informed consent could be obtained from the patient next of kin if immediately available. Otherwise, an emergency consent procedure is used with investigator signature countersigned by an independent physician. As soon as possible after recovery, written informed consent form will be obtained.

### Dissemination

Results will be published in an international peer-reviewed medical journal.

## DISCUSSION

Few studies evaluated the impact of DAT in the management of suspected LVO stroke patients, especially in the setting of primary admission. DIRECT ANGIO is a French PROBE, two-arm randomised trial comparing DAT versus standard management for patients with acute severe neurological deficit before hospital admission and thus suspected to anterior circulation LVO eligible to MT. Randomisation is performed before hospital admission and within 5 hours of onset. Primary endpoint is the 90-day functional independence. The study will provide efficacy and safety data as well as socioeconomic evidence

for the DAT management for patients with acute severe stroke.

#### Author affiliations

- <sup>1</sup>Neurology, Stroke Unit, CHRU de Nancy, Nancy, Lorraine, France
- <sup>2</sup>Neuroradiology, CHRU de Nancy, Nancy, Lorraine, France
- <sup>3</sup>INSERM U1254, CHU Nancy, Vandœuvre-lès-Nancy, France
- <sup>4</sup>INSERM CIC-IT 1433, CHU Nancy, Vandœuvre-lès-Nancy, France
- <sup>5</sup>Urgences, CHRU de Nancy, Nancy, Lorraine, France
- <sup>6</sup>Hôpital Central, Service d'Anesthésie-Réanimation, CHRU Nancy, Nancy, France
- <sup>7</sup>CIC-1433 Epidémiologie clinique, Centre Hospitalier Universitaire de Nancy, Vandœuvre-lès-Nancy, France
- <sup>8</sup>Neuroradiology, Centre Hospitalier Universitaire de Montpellier, Montpellier, France
- <sup>9</sup>Neurology, Stroke Unit, CHU Montpellier, Montpellier, Languedoc-Roussillon, France
- <sup>10</sup>Urgences, CHU Montpellier, Montpellier, Languedoc-Roussillon, France
- <sup>11</sup>Neuroradiology, Azienda Ospedaliero Universitaria Careggi, Firenze, Italy
- <sup>12</sup>Neuroradiology, Hopital Foch, Suresnes, France
- <sup>13</sup>Neurology, Stroke Unit, Hôpital Foch, Suresnes, Île-de-France, France
- <sup>14</sup>SAMU 92, APHP, Paris, Île-de-France, France
- <sup>15</sup>Interventional Neuroradiology, CHU Limoges, Limoges, Limousin, France
- <sup>16</sup>Neurology, Stroke Unit, CHU Limoges, Limoges, Limousin, France
- <sup>17</sup>SAMU, CHU Limoges, Limoges, Limousin, France
- <sup>18</sup>Neuroradiology, CHU Besançon, Besançon, France
- <sup>19</sup>Neurology, Stroke Unit, CHU Besançon, Besançon, France
- <sup>20</sup>Emergency, University of Franche Comté, Besançon, France
- <sup>21</sup>Neuroradiology, CHU de Bordeaux, Bordeaux, Aquitaine, France
- <sup>22</sup>Neurology, Stroke Unit, CHU Bordeaux, Bordeaux, France
- <sup>23</sup>Anesthesiology, CHU de Bordeaux, Bordeaux, Aquitaine, France
- <sup>24</sup>Neuroradiology, CH Colmar, Colmar, Alsace, France
- <sup>25</sup>Neurology, Stroke Unit, CH Colmar, Colmar, Alsace, France
- <sup>26</sup>SAMU, CH Colmar, Colmar, Alsace, France
- <sup>27</sup>Neuroradiology, CHU Reims, Reims, Champagne-Ardenne, France
- <sup>28</sup>Neurology, Stroke Unit, CHU Reims, Reims, Champagne-Ardenne, France
- <sup>29</sup>Urgences, CHU Reims, Reims, Champagne-Ardenne, France
- <sup>30</sup>Interventional Neuroradiology, Fondation Rothschild, Paris, Île-de-France, France
- <sup>31</sup>Neurology, Stroke Unit, Fondation Rothschild, Paris, Île-de-France, France
- <sup>32</sup>Neurology, Stroke Unit, GHR Mulhouse Sud Alsace, Mulhouse, France
- <sup>33</sup>CIC EC, CHRU de Nancy, Nancy, Lorraine, France

**Twitter** Thibaut Desmettre @TDesmettre

**Acknowledgements** DIRECT ANGIO boards and institutions: DSMB, CHRU Nancy, CIC-IT, CIC-EC, DRI.

**Collaborators** DIRECT ANGIO Investigators: CHRU-Nancy: Benjamin Gory, Isabelle Costa, Serge Bracard, René Anxionnat, Marc Braun, Anne-Laure Derelle, Romain Tonnelet, Liang Liao, François Zhu, Emmanuelle Schmitt, Sophie Planel, Sébastien Richard, Lisa Humbertjean, Gioia Mione, Jean-Christophe Lacour, Nolwenn Riou-Comte, Gabriela Hossu, Marine Beaumont, Michelle Bailang, Gérard Audibert, Marie Reitter, Agnès Masson, Lionel Alb, Adriana Tabarna, Marcela Voicu, Iona Podar, Madalina Brezeanu. CHU Besançon: Alessandra Biondi, Giovanni Vitale, Fortunato Di Caterino, Guillaume Charbonnier, Panagiotis Primikiris, Thierry Moulin, Elisabeth de Bustos Medeiros, Benjamin Bouamra, Louise Bonnet, Fabrice Vuillier, Thibaut Desmettre CH Colmar: Pablo A Lebedinsky, Mariano Musacchio, Federico Bolognini, Francis Vuillemet, Nicolas Kempf, CH Mulhouse: Elie Cohen-Khallas, Andreas Fickl, Eric Schluck, Mathilde Goudot, Sylvie Courtois, Sohrab Mostoufizadehghalamfarsa, Alessandro La Porta. CHU Reims: Sébastien Soize, Solène Moulin, Laurent Pierot, Pierre-François Manceau, Maher Sahnoun, Christophe Gelmini, Nathalie Caucheteux, Vi Tuan Hua, Isabelle Serre, Mickaël Hoang. CHU Bordeaux: Catherine Pradeau, Gaultier Marnat, Florent Gariel, Xavier Barreau, Jérôme Berge, Louis Veunac, Patrice Menegon, Igor Sibon, Ludovic Lucas, Stéphane Olindo, Pauline Renou, Sharmila Sagnier, Mathilde Poli, Sabrina Debruxelles, Jean-Marc Mene, Musa Sesay. CHU Montpellier: Vincent Costalat, Carole Arquiza, Cyril Dargazani, Grégory Gasco, Pierre-Henri Lefèvre, Imad Derraz, Carlos Riquelme, Nicolas Gaillard, Isabelle Mourand, Lucas Corti. Fondation Adolphe de Rothschild: Michel Piotin, Raphaël Blanc, Hocine Redjem, Simon Escalard, Jean-Philippe Desilles, Gabriele Ciccio, Stanislas Smajda, Mikael Mazighi, Mikael Obadia, Candice Sabben, Ovide Corabianu, Thomas de Broucker, Didier Smadja, Sonia Alamowitch, Olivier Ille, Eric Manchon, Pierre-Yves Garcia, Guillaume Taylor, Malek Ben Maacha. Hôpital Foch: Adrien Wang, Serge Evrard, Maya Tchikviladze, Nadia Ajili, Bertrand Lapergue, David Weisenburger, Lucas Gorza, Oguzhan Coskun, Arturo Consoli, Federico

Di Maria, Georges Rodesh, Morgan Leguen, Julie Gratioux, Fernando Pico, Haja Rakotoharinandrasana, Philippe Tassan, Roxanna Poll, Sylvie Marinier. CHU Limoges: Aymerci Rouchaud, Suzana Saleme, Charbel Mounayer, Francisco Macian-Montoro, Dominique Cailloce.

**Contributors** NR-C, ACh, SR, LN, FG, GH and BG are members of DIRECT ANGIO scientific committee and contributed to the conception and design of the research protocol. NR-C, ACh, SR and BG provided critical skills concerning trial interventions and procedures. NR-C and BG wrote the first version of the protocol. BG wrote this manuscript. GH designed the statistical analysis plan. NR-C, FZ, ACh, SR, FG, GH and BG are involved in acquisition, analysis and interpretation of the data. NR-C, FZ, SR, LN, GA, HA, VC, CA, OB, ACo, BL, TL, AR, FM, DC, AB, TM, TD, GM, IS, XC, APL, FV, NK, LP, SM, PL, MM, RB, CS, ES, SB, RA and BG are involved in acquisition of the data. All authors revised the final protocol and approved this submission.

**Funding** DIRECT ANGIO trial was supported by funding from French Ministry of Health (Programme Hospitalier de Recherche Clinique Inter Régional (PHRC IR 2018) and from the university hospital of Nancy (principal investigator: BG. Funding amount: 295 990 euros).

**Disclaimer** The funder had no role in study design, study conduction, writing or submitting the manuscript.

**Competing interests** None declared.

**Patient and public involvement** Patients and/or the public were involved in the design, or conduct, or reporting or dissemination plans of this research. Refer to the Methods and analysis section for further details.

**Patient consent for publication** Not required.

**Provenance and peer review** Not commissioned; externally peer reviewed.

**Open access** This is an open access article distributed in accordance with the Creative Commons Attribution Non Commercial (CC BY-NC 4.0) license, which permits others to distribute, remix, adapt, build upon this work non-commercially, and license their derivative works on different terms, provided the original work is properly cited, appropriate credit is given, any changes made indicated, and the use is non-commercial. See: <http://creativecommons.org/licenses/by-nc/4.0/>.

#### ORCID iDs

Sébastien Richard <http://orcid.org/0000-0002-0945-5656>

Benjamin Gory <http://orcid.org/0000-0001-8424-4464>

#### REFERENCES

- 1 Waqas M, Rai AT, Vakharia K, *et al*. Effect of definition and methods on estimates of prevalence of large vessel occlusion in acute ischemic stroke: a systematic review and meta-analysis. *J Neurointerv Surg* 2020;12:260–5.
- 2 Bracard S, Ducrocq X, Mas JL, *et al*. Mechanical thrombectomy after intravenous alteplase versus alteplase alone after stroke (THRACE): a randomised controlled trial. *Lancet Neurol* 2016;15:1138–47.
- 3 Saver JL, Goyal M, van der Lugt A, *et al*. Time to treatment with endovascular thrombectomy and outcomes from ischemic stroke: a meta-analysis. *JAMA* 2016;316:1279–88.
- 4 Campbell BCV, Majoie CBLM, Albers GW, *et al*. Penumbra imaging and functional outcome in patients with anterior circulation ischaemic stroke treated with endovascular thrombectomy versus medical therapy: a meta-analysis of individual patient-level data. *Lancet Neurol* 2019;18:46–55.
- 5 Psychogios M-N, Behme D, Schregel K, *et al*. One-stop management of acute stroke patients: minimizing door-to-reperfusion times. *Stroke* 2017;48:3152–5.
- 6 Ribo M, Boned S, Rubiera M, *et al*. Direct transfer to angiography to reduce door-to-puncture time in thrombectomy for acute stroke. *J Neurointerv Surg* 2018;10:221–4.
- 7 Jadhav AP, Kenmuir CL, Aghaebrahim A, *et al*. Interfacility transfer directly to the neuroangiography suite in acute ischemic stroke patients undergoing thrombectomy. *Stroke* 2017;48:1884–9.
- 8 Schulz KF, Altman DG, Moher D, *et al*. Consort 2010 statement: updated guidelines for reporting parallel group randomised trials. *BMJ* 2010;340:c332.
- 9 Chan A-W, Tetzlaff JM, Gøtzsche PC, *et al*. Spirit 2013 explanation and elaboration: guidance for protocols of clinical trials. *BMJ* 2013;346:e7586.
- 10 van Swieten JC, Koudstaal PJ, Visser MC, *et al*. Interobserver agreement for the assessment of handicap in stroke patients. *Stroke* 1988;19:604–7.





- 11 EuroQol Group. EuroQol--a new facility for the measurement of health-related quality of life. *Health Policy* 1990;16:199–208.
- 12 Barber PA, Demchuk AM, Zhang J, *et al.* Validity and reliability of a quantitative computed tomography score in predicting outcome of hyperacute stroke before thrombolytic therapy. aspects Study Group. Alberta stroke programme early CT score. *Lancet* 2000;355:1670–4.
- 13 Zaidat OO, Yoo AJ, Khatri P, *et al.* Recommendations on angiographic revascularization grading standards for acute ischemic stroke: a consensus statement. *Stroke* 2013;44:2650–63.
- 14 Hacke W, Kaste M, Bluhmki E, *et al.* Thrombolysis with alteplase 3 to 4.5 hours after acute ischemic stroke. *N Engl J Med* 2008;359:1317–29.
- 15 Chabanne R, Fernandez-Canal C, Degos V, *et al.* Sedation versus general anaesthesia in endovascular therapy for anterior circulation acute ischaemic stroke: the multicentre randomised controlled AMETIS trial study protocol. *BMJ Open* 2019;9:e027561.

## Discussion : L'admission directe en salle d'angiographie : améliorer les performances diagnostiques pour prouver son efficacité

### **Résultats de l'étude**

L'étude DIRECT ANGIO a été menée en France entre 2019 et 2023, mais a été interrompue prématurément le 21/04/2023 en raison d'une suspicion de risque hémorragique cérébral accru dans le groupe expérimental, suivant les recommandations du Comité de Surveillance Indépendant (CSI).

Une analyse intermédiaire a été réalisée sur les 104 premiers patients inclus entre le 09/07/2020 et le 29/12/2022. Cette analyse n'a pas révélé de différence significative concernant le taux de transformation hémorragique à 24 heures, que ce soit pour l'ensemble de la population ou pour les analyses en sous-groupes.

En ce qui concerne le critère de jugement principal, les analyses n'ont pas montré de différence du taux d'indépendance (mRS 0-2) des patients à 3 mois entre les deux stratégies de prise en charge. Le taux de patients indépendants à 3 mois du groupe contrôle varie entre 39% et 62%, selon le sous-groupe considéré. L'hypothèse initiale était de 30% avec une augmentation attendue de 20% pour le groupe expérimental, impliquant l'inclusion de 208 patients. Cependant, avec de telles hypothèses, la reprise des inclusions pour atteindre l'effectif total attendu de 208 patients ne permettra pas d'atteindre l'objectif principal de l'étude, car il faudrait inclure plus de 1000 patients au lieu des 208 prévus.

L'analyse complète des résultats est en cours.

### **Limites**

Les limites de cette étude sont inhérentes aux critères de sélection des patients éligibles. Malgré des critères cliniques comprenant des signes corticaux comme les troubles phasiques et un signe d'extinction, un certain nombre de « stroke mimics » et d'AVC hémorragiques ont été inclus.

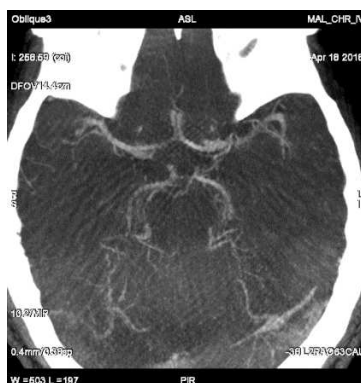
L'autre limite majeure de l'étude concernait les modalités d'imagerie du bras expérimental.

Aujourd'hui, la résolution en contraste du CBCT ne permet pas d'évaluer de manière fiable le parenchyme cérébral à la phase aiguë. Étant donné l'absence d'évaluation d'éventuelles micro-hémorragies, d'évaluation de l'étendue, de la profondeur et de la constitution des lésions et de la pénombre ischémique, le CBCT conventionnel ne permet pas une sélection fine des patients dont les traitements de revascularisation seraient bénéfiques. En pratique clinique, le CBCT peut uniquement dépister les hémorragies parenchymateuses évidentes, mais n'atteint pas encore les performances diagnostiques du scanner et à fortiori de l'IRM. En l'absence de cette évaluation parenchymateuse cruciale pour la décision de traitement, les techniques de revascularisation pourraient être ainsi être délétères, expliquant la suspicion de sur risque hémorragique du CSI.

### **Perspectives**

L'amélioration de la prise en charge des patients atteints d'AVC nécessite une approche complète, depuis la phase préhospitalière jusqu'au circuit intra hospitalier. Tout d'abord, améliorer la prise en charge préhospitalière est essentiel pour une meilleure sélection des patients. Cela peut impliquer une formation accrue des équipes médicales d'urgence pour reconnaître les signes d'AVC et une communication plus efficace avec les centres de traitement de l'AVC.

L'injection IV pour CBCT (**Figure 14**) est une autre approche prometteuse pour améliorer la visualisation des vaisseaux sanguins et des structures cérébrales pour le diagnostic positif d'occlusion artérielle éligible à une thrombectomie. Cette technique peut aider à mieux sélectionner les patients éligibles sans avoir à réaliser une angiographie invasive. Dans le service de neuroradiologie diagnostique et thérapeutique du CHRU de Nancy, nous avons testés différents protocoles d'injections de produit de contraste par voie IV afin d'obtenir une opacification artérielle optimale. Cependant, en l'absence de suivi du bolus, l'opacification reste sous optimale et dépendante de la fonction cardiaque du patient nécessitant d'adapter le délai d'acquisition de manière individuelle.



**Figure 14** : CBCT artériel par voie IV

Ensuite, l'adaptation du protocole d'imagerie et l'amélioration des performances des machines, des acquisitions et des algorithmes de reconstruction peuvent aider à obtenir une meilleure résolution parenchymateuse par CBCT (35).

Des études récentes ont montré que l'utilisation du CBCT réalisé avec le capteur plan associé à une injection IV avec de multiples acquisitions pouvaient générer une cartographie perfusionnelle cérébrale pouvant donner les informations requises pour à la fois confirmer l'occlusion, et déterminer le cœur et la pénombre ischémique, permettant une sélection encore meilleure des patients (36,37) en se rapprochant des performances en scanner ou IRM.

Enfin, l'attente des résultats d'autres études en cours, telles que WE TRUST (NCT04701684), peut fournir des informations supplémentaires sur l'admission directe des patients dans les centres de traitement de l'AVC et aider à améliorer les protocoles de traitement.

D'autres études sont nécessaires, avec un design d'étude à redéfinir à propos d'autres méthodes d'imageries innovantes tels que les salles hybrides comprenant scanner et angiographie, ou un circuit patient préhospitalier réinventé, tel que l'admission directe en centre de thrombectomie pour les patients à distance (38,39)

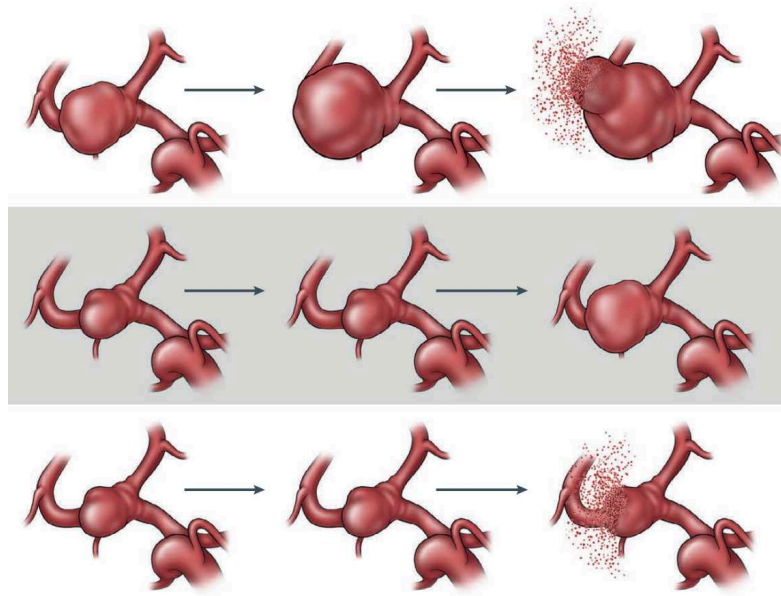
En somme, l'amélioration de la prise en charge des patients atteints d'AVC nécessite une approche multidisciplinaire, impliquant des améliorations dans la prise en charge préhospitalière, l'imagerie diagnostique et les protocoles de traitement. Les avancées technologiques et les études en cours peuvent aider à guider ces améliorations et à optimiser les résultats pour les patients atteints d'AVC.

# L'ANGIOGRAPHIE 3D POUR UNE MEILLEURE VISUALISATION DES DISPOSITIFS AU COURS DU TRAITEMENT ENDOVASCULAIRE DES ANEURISMES INTRACRANIENS

Avec la thrombectomie mécanique des AVC ischémiques, les anévrismes intra crâniens sont la pathologie vasculaire cérébrale représentant la majorité des patients pris en charge en NRI.

## Généralités sur les anévrismes intra crâniens

Un anévrisme intracrânien se caractérise par une dilatation anormale d'une artère cérébrale, formant une "hernie" de la paroi de l'artère (**Figure 15**) (40).



**Figure 15** : Scénarios d'évolution d'anévrismes cérébraux selon Etminan et Rinkel (41)

Les anévrismes peuvent présenter différentes formes, notamment "sacciformes" (en forme de sac) ou fusiformes. Leur taille peut varier, classée en petites (<10 mm), larges (>10 mm) et géantes (>25 mm).

La prévalence dans la population générale varie de 2 à 6% selon les données de la littérature (42).

La cause exacte de la formation et de la croissance des anévrismes reste encore inconnue, mais ils se développent souvent dans des zones de faiblesse de la paroi artérielle, généralement au niveau des bifurcations artérielles. Certains facteurs génétiques (43) et environnementaux, tels que la polykystose rénale autosomique dominante, les maladies du collagène et les antécédents familiaux d'anévrisme, peuvent augmenter le risque de développer un anévrisme intracrânien. De plus, l'hypertension artérielle, le tabagisme et l'alcoolisme chronique sont associés à un risque accru de rupture et de croissance des anévrismes.

Les anévrismes peuvent être découverts dans différentes circonstances. Le plus souvent, les anévrismes sont découverts de manière fortuite lors d'examens d'imagerie réalisés pour tout autre raison. La rupture d'un anévrisme est le risque le plus grave et se manifeste généralement par une violente céphalée soudaine, souvent décrite comme un "coup de tonnerre dans un ciel serein" et peut être compliqué d'une hémorragie méningée, parfois un coma voire un décès. Dans d'autres cas, les anévrismes de grande taille peuvent exercer une pression sur les structures nerveuses environnantes, provoquant des symptômes neurologiques tels que la vision double, la perte de vision ou les troubles de la parole.

Les conséquences de la rupture d'un anévrisme peuvent être graves. Environ 11% à 14% des patients décèdent dans les suites d'une hémorragie méningée, et environ 80% des patients sont indépendants à 5 ans (44). Le risque de rupture d'un anévrisme est faible mais peut être influencé par des facteurs de risques tels que l'origine ethnique, la taille et la forme de l'anévrisme, l'âge, le tabagisme, l'hypertension artérielle et la consommation d'alcool.

## Le traitement endovasculaire des anévrismes intra crâniens

Le traitement des anévrismes vise à exclure l'anévrisme de la circulation sanguine. Les options thérapeutiques comprennent le traitement endovasculaire, où des dispositifs endovasculaires sont utilisés pour occlure l'anévrisme, et le traitement neurochirurgical. Le choix du traitement dépend de la taille, de la localisation et des caractéristiques individuelles de chaque cas et est discuté avec le patient.

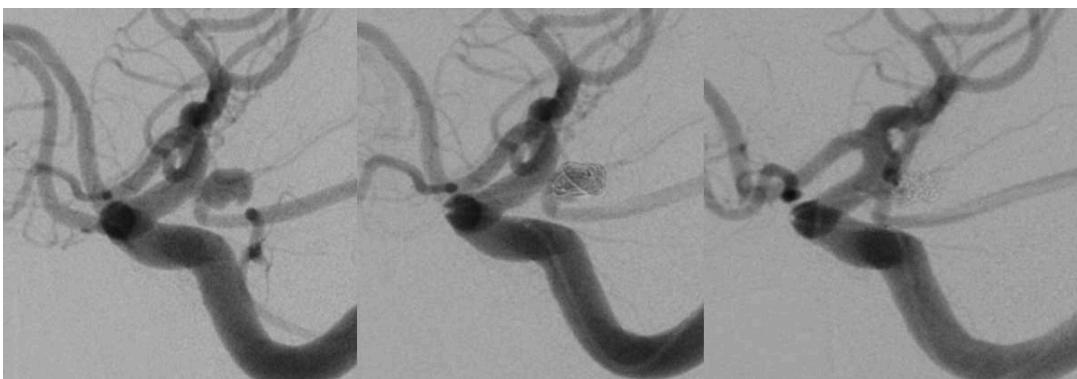
En cas d'anévrisme non rompu, la décision de traitement est basée sur une évaluation approfondie du risque de rupture anévrismale et du risque lié à l'intervention.

L'étude ISUIA (International Study of Unruptured Intracranial Aneurysms) a évalué le risque de rupture des anévrismes intracrâniens non rompus. Elle a révélé que le risque absolu de rupture était faible, inférieur à 1% par an, pour les petits anévrismes (<7 mm) et qu'il augmentait avec la taille de l'anévrisme (45).

En cas d'anévrisme rompu, le traitement est urgent, à réaliser dans les 24 heures. L'étude ISAT (International Subarachnoid Aneurysm Trial) (5) a comparé les résultats de la chirurgie et de l'embolisation par coils pour le traitement des anévrismes intracrâniens rompus. Elle a montré que l'embolisation était associée à de meilleurs résultats en termes de morbidité et de mortalité à long terme chez certains patients sélectionnés.

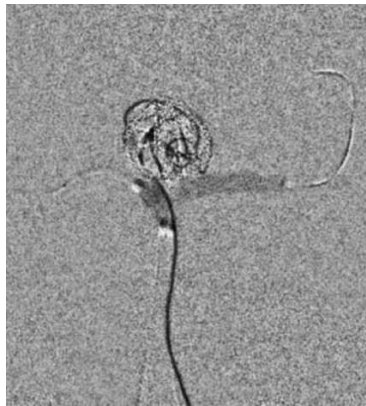
Après avoir analysé l'angioarchitecture de l'anévrisme en angiographie 3D, le traitement endovasculaire conventionnel se fait en imagerie 2D dans deux plans de l'espace, selon une incidence déterminée grâce à l'angiographie 3D, permettant de réaliser des mesures précises, de dégager le collet de l'anévrisme et les branches voisines afin de limiter les risques de débord et de complication et choisir le matériel adapté pour le traitement.

Ensuite, le micro-cathétérisme de la poche anévrismale est réalisé pour déployer le matériel endovasculaire, classiquement des coils (**Figure 16**), visant à occlure l'anévrisme.



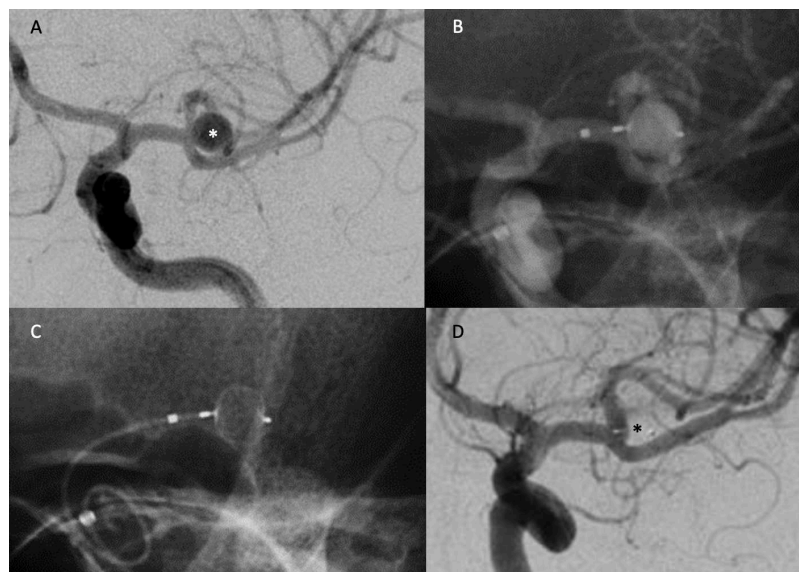
**Figure 16** : Anévrisme communiquant postérieur. Angiographie de l'incidence de travail (à gauche). Coiling avec réalisation de la première cage (au milieu). Angiographie de fin de traitement (à droite).

Dans certains cas, des dispositifs peuvent aider à maintenir le matériel endosacculaire, tels que des stents ou ballon (**Figure 17**).



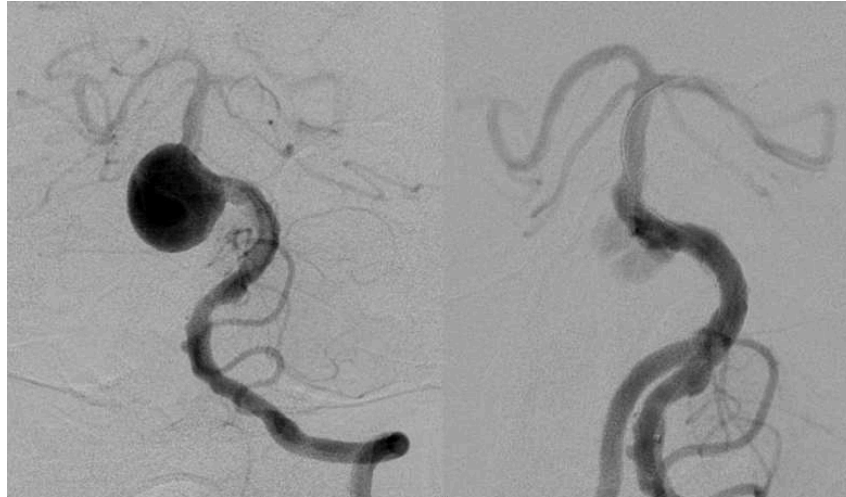
**Figure 17** : Technique de remodeling d'un anévrisme termino-basilaire utilisant deux ballons.

D'autres dispositifs permettent de traiter les anévrismes comme des dispositifs intra-sacculaires ou des stents à diversion de flux (**Figures 18 et 19**).



**Figure 18** : Traitement endovasculaire d'un anévrisme de la bifurcation sylvienne gauche par flow disruption. Angiographie initiale (A). Déploiement du dispositif intra-sacculaire (B et C). Angiographie de fin de traitement (D).





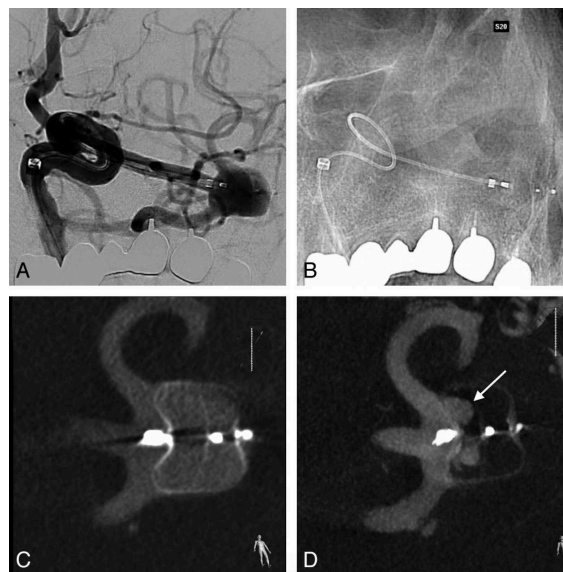
**Figure 19** : Traitement endovasculaire d'un anévrisme latéro basilaire par diversion de flux. Angiographie initiale à gauche et en fin de traitement à droite.

## Problématique

L'angiographie 3D est devenue la norme pour l'étude angioarchitecturale des anévrismes intracrâniens (46), offrant la plus haute résolution d'image pour l'évaluation des anévrismes et la visualisation 3D en volume rendering (VR), permettant de choisir l'incidence de travail pour le traitement endovasculaire et des mesures précises pour le choix du matériel. Actuellement, une large gamme diversifiée de dispositifs d'embolisation est disponible pour traiter des anévrismes plus complexes et aux collets plus larges, mais chacun ayant des caractéristiques de radio-opacité et de déploiement variables. Ces dispositifs, ayant pour objectif d'être le moins métallique possible afin de limiter les complications thrombotiques, sont parfois difficiles à visualiser en angiographie 2D compte tenu de leurs tailles et du fort contraste induit par l'injection de produit de contraste iodé, ce qui rend difficile l'appréciation des relations entre le dispositif et les vaisseaux adjacents, notamment en cas de superposition vasculaire.

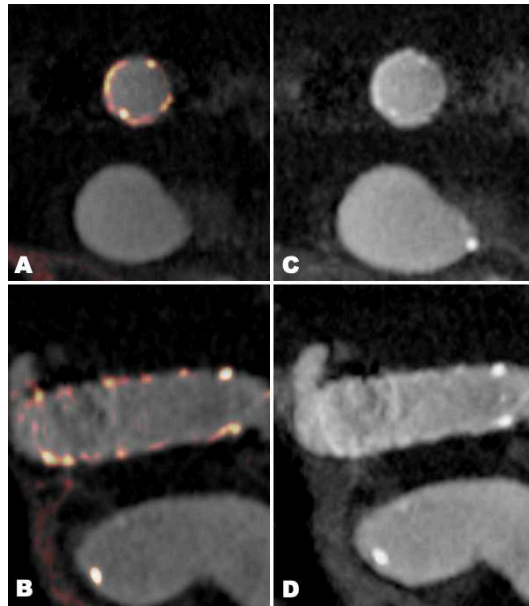
Par exemple, le stent à diversion de flux déployé dans la **Figure 19** au sein du tronc basilaire n'est pas correctement visualisé sur l'angiographie de contrôle après traitement de l'anévrisme.

Pour améliorer la visibilité des dispositifs, le CBCT injecté avec un produit de contraste iodé dilué s'est révélé utile pour l'évaluation de l'apposition à la paroi artérielle des stent (47), du positionnement du dispositif intra sacculaire (48) (**Figure 20**) et comme imagerie de suivi pour détecter des complications telles que la sténose intra stent (49). Cette acquisition nécessite néanmoins une préparation manuelle du produit de contraste dilué, qui n'est pas le même utilisé pour les séries angiographiques 2D conventionnelles.



**Figure 20** : XperCT réalisé pour le traitement d'un anévrisme de la bifurcation sylvienne gauche par dispositif intra sacculaire en fin de traitement (C) et au cours du suivi (D) d'après *Caroff et al.* (48)

Récemment, l'imagerie de fusion, qui combine des doubles acquisitions CBCT - une avec injection de contraste non dilué et une sans - a émergé, appelée dilution virtuelle (VD). Cette approche permet la visualisation simultanée de l'environnement vasculaire et du dispositif d'embolisation tout en offrant à l'opérateur la flexibilité d'ajuster les niveaux de contraste au besoin. Le CBCT avec reconstruction virtuellement diluée a déjà fait ses preuves en améliorant la confiance en l'apposition des stents à diversion de flux par rapport à l'angiographie 2D (50) (**Figure 21**).



**Figure 21** : Logiciel de dilution virtuelle permettant une meilleure visualisation du stent et de son apposition (A et B) comparativement à l'angiographie 3D conventionnelle (C et D)

Dans ce travail, nous avons évalué la technique de dilution virtuelle et son utilisation dans une large gamme de dispositifs et de stratégies de traitement des anévrismes intracrâniens.

## Méthodes

### Patients

Nous avons sélectionné des patients de deux institutions françaises (l'hôpital universitaire de Nancy et l'Assistance Publique des Hôpitaux de Marseille) ayant bénéficié d'une acquisition CBCT double avec des reconstructions VD sous anesthésie générale à l'aide d'un système angiographique biplan (Innova IGS 630 et Alia GE HealthCare, Chicago, IL, États-Unis) après le déploiement de dispositifs comprenant divers types de matériaux d'embolisation tels que les stents de dérivation de flux (FD), le Woven Endo Bridge (WEB) (Microvention, Aliso Viejo, Californie, États-Unis), le pCONUS (Phenox GmbH, Bochum, Allemagne) et le eCLIP (Evasc Medical Systems Corp).

## Acquisition

Après le déploiement du dispositif, une acquisition CBCT double comprenant deux rotations successives a été obtenue. La première rotation a été effectuée sans injection de contraste, et la seconde a été couplée à une injection intra-artérielle de 15 mL de contraste non dilué (Iomeron 300, Bracco Imaging SpA, Milan, Italie) à un débit de 3 mL/seconde. Pour chaque rotation, la vitesse de rotation était de 40°/s, pour un angle de rotation de 200°. Deux volumes ont été reconstruits à partir de ces rotations sur une station de travail (AW Workstation, GE HealthCare, Chicago, IL). Le premier, correspondant à l'acquisition sans contraste, permettait la visualisation du dispositif sans aucune interférence de la présence de l'agent de contraste. L'algorithme de réduction des artefacts métalliques (MAR) a été appliqué pour réduire les artefacts induits par des matériaux préexistants. Le second, correspondant à la rotation avec contraste non dilué, permettait la visualisation des artères. Les deux volumes ont été affichés côte à côte sur la station de travail et ont été visualisés à la fois en reconstructions multiplanaires et en images rendues en 3D. Ensuite, un protocole appelé "Virtual Dilution" (GE HealthCare, Chicago, IL), disponible sur la station de travail, a été utilisé pour mélanger les deux volumes. Comme ces deux volumes ont été obtenus à partir de rotations successives dans la même acquisition double rotation avec des patients sous anesthésie générale, la superposition exacte des deux volumes a été assurée sans qu'aucune étape de recalage n'ait été nécessaire de la part de l'opérateur. Le volume fusionné a été visualisé en reconstruction multiplanaire avec une projection d'intensité maximale. Dans ce protocole de dilution virtuelle, les artères étaient affichées en noir et blanc, et le dispositif était affiché en couleur pour une meilleure différenciation avec un ajustement possible par l'opérateur à n'importe quelle valeur, de 0% (pas de dilution) à 100% (pas d'injection de contraste). Le ratio de dilution virtuelle par défaut appliqué était de 50%.

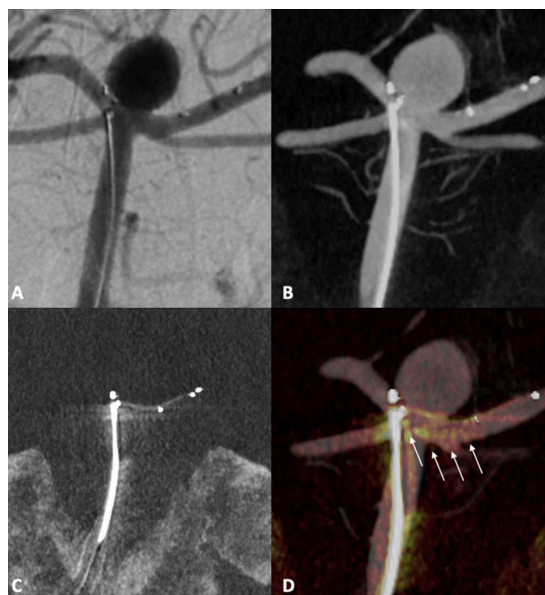
## Résultats

Dans une série de cas de traitements endovasculaires d'anévrisme utilisant diverses techniques, nous avons présenté l'utilité de la technique de dilution virtuelle par double acquisition CBCT.

En angiographie 2D et angiographie 3D conventionnelle, les dispositifs étaient peu visibles en raison du contraste élevé induit par l'iode (**Figure 22 A et B**). Seuls les marqueurs radio opaques des dispositifs étaient visibles sur ces acquisitions.

Sur les acquisitions 3D non injectées, la structure complète des dispositifs était entièrement visible (**Figure 22, C**).

Ainsi, en fusionnant l'acquisition 3D sans contraste avec l'acquisition 3D conventionnelle injectée, nous avons obtenu une « dilution virtuelle ». La relation entre le dispositif endovasculaire et les vaisseaux environnants, en particulier le collet de l'anévrisme, était simultanément et plus clairement visualisée avec la dilution virtuelle (**Figure 22, D**). De plus, l'apposition du dispositif sur l'artère porteuse ou dans l'anévrisme, était également mieux appréciée, permettant une meilleure confiance avant détachement du dispositif et une diminution des risques de complication.



**Figure 22** : Déploiement d'un dispositif eClip (Evasc Medical Systems Corp.) en regard du collet d'un anévrisme terminobasilaire.


Article: « Virtual Diluted Cone Beam CT for device apposition assessment during endovascular treatment of intracranial aneurysm: a technical note” (51).

Nous avons illustré l'intérêt de la dilution virtuelle après le déploiement de dispositifs comprenant divers types de matériaux d'embolisation précédemment décrits dans l'article suivant (51).



Available online at  
**ScienceDirect**  
 www.sciencedirect.com

Elsevier Masson France  
**EM|consulte**  
 www.em-consulte.com



## Technical Note

## Virtual diluted cone beam CT for device apposition assessment during endovascular treatment of intracranial aneurysm: A technical note

Patricio Muszynski<sup>a</sup>, Jean François Hak<sup>b,c,d</sup>, Basile Kerleroux<sup>b,e</sup>, Benjamin Gory<sup>a,f</sup>, René Anxionnat<sup>a,f</sup>, François Zhu<sup>a,f,\*</sup>

<sup>a</sup> Department of Diagnostic and Interventional Neuroradiology, CHRU Nancy, France

<sup>b</sup> Department of Neuroradiology, APHM La Timone, Marseille, France

<sup>c</sup> LiE, Aix Marseille University, Marseille, France

<sup>d</sup> CERIMED, Aix Marseille University, 27 Bd Jean Moulin, Marseille 13005, France

<sup>e</sup> Department of Radiology, Bastia Hospital, France

<sup>f</sup> IADI, INSERM U1254, Université de Lorraine, Nancy, France

## ARTICLE INFO

Article History:  
 Available online xxx

Keywords:  
 Aneurysm  
 Angiography  
 Cone beam CT  
 Technology

## ABSTRACT

The increasing use of embolization devices with suboptimal radio-opacity to treat intracranial aneurysm underscores the need for advanced imaging techniques to characterize device-vessel interactions more accurately. Contrast-diluted cone-beam CT is commonly used in neurointervention but requires additional technical refinements to improve endovascular treatment assessment. In this technical note, we describe the virtual dilution cone beam CT (VDCBCT), a technique that synthesizes non-contrast and contrast-enhanced CBCT images to virtually dilute iodinated contrast agents, thereby facilitating a more accurate assessment of embolization device apposition.

Through a set of intracranial aneurysms treated with different embolization devices, we describe the VDCBCT protocol and its usefulness for device apposition confidence.

VDCBCT may enhance the global understanding of neurovascular embolization treatments by providing improved visualization of target vessels and low-radio-opacity embolization devices, obviating the need for contrast dilution.

© 2024 Published by Elsevier Masson SAS.

## Introduction

Flat panel (FP) cone-beam computed-tomography (CBCT) has become the gold standard for the study of intracranial aneurysms<sup>1–8</sup>, allowing the highest image resolution for aneurysm angioarchitecture assessment and 3D volume rendering (VR) visualization. Currently, a large and diversified range of embolization devices is available to treat more complex and wider neck aneurysms, each with variable radio-opacity and deployment characteristics.<sup>9–11</sup>

Contrast-diluted CBCT has proven valuable for assessment of flow diverter (FD) stent wall apposition<sup>12</sup>, intrasaccular device positioning<sup>13</sup> and follow-up imaging to detect complications like in-stent stenosis.<sup>14</sup> Recently, fusion imaging which combines dual CBCT scans — one with contrast injection and one without — has emerged. This approach enables concurrent visualization of both the vascular component and the embolization device while affording clinicians the

flexibility to adjust the contrast-levels as needed.<sup>15</sup> Virtual Diluted CBCT (VDCBCT) has already led to significant improvement in FD apposition confidence in comparison to conventional 2D digital subtraction angiography.<sup>16</sup>

In this technical note, we describe the VDCBCT technique and its use in a large range of intracranial aneurysm treatment devices and strategies.

## Methods &amp; results

## Patients

We selected patients from 2 French institutions (University Hospital of Nancy and Assistance Publique des Hôpitaux de Marseille) who benefitted from dual CBCT acquisition with VD reconstructions under general anesthesia using a biplane angiographic system (Innova IGS 630, and Alia GE Healthcare, Chicago, IL, USA) after device deployment comprising various types of embolization materials, such as flow-diversion stents (FDs), Woven Endo Bridge (WEB) (Microvention, Aliso Viejo, California, United States), pCONUS (Phenox GmbH, Bochum, Germany) and eCLIP (Evasc Medical Systems Corp). The

\* Corresponding author at: Service de Neuroradiologie Diagnostique et Thérapeutique, CHRU Nancy, 29 Avenue du Maréchal De Lattre de Tassigny Cedex, Nancy 54035, France.

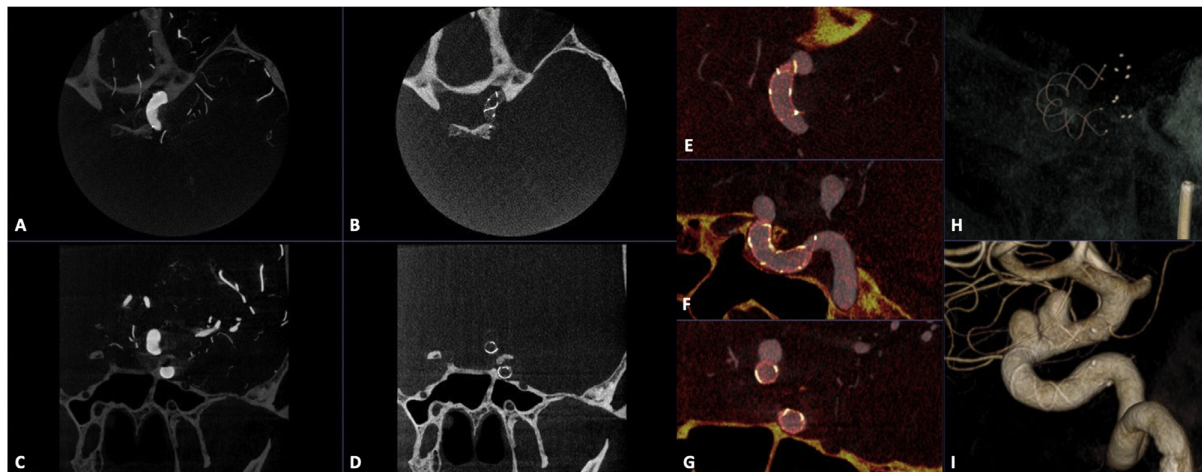
E-mail address: f.zhu@chru-nancy.fr (F. Zhu).

<https://doi.org/10.1016/j.neurad.2024.01.003>

0150-9861/© 2024 Published by Elsevier Masson SAS.

Please cite this article as: P. Muszynski, J.F. Hak, B. Kerleroux et al., Virtual diluted cone beam CT for device apposition assessment during endovascular treatment of intracranial aneurysm: A technical note, Journal of Neuroradiology (2024), <https://doi.org/10.1016/j.neurad.2024.01.003>





**Fig. 1.** Display view with multiplanar reconstructions of contrast-enhanced CBCT (A, C) and noncontrast CBCT (B, D), the virtual dilution protocol (E, F, G) and volume rendering reconstructions (H, I).

institutional ethical committee approved the use of patient data for this retrospective analysis and waived the need for patient consent.

#### Virtual dilution imaging

After device deployment, a dual CBCT acquisition consisting of two successive spins was obtained. The first spin was performed without contrast injection, and the second was coupled with an intra-arterial injection of 15 mL undiluted contrast (Iomeron 300, Bracco Imaging SpA, Milan, Italy) at a rate of 3 mL/second. For each spin, the rotation speed was 40°/s, and the angular range was 200°

Two volumes of size 512<sup>2</sup> were reconstructed from these spins on a commercial workstation (AW Workstation, GE healthcare, Chicago, IL). The first one, corresponding to the spin without contrast, allowed for visualization of the device without any interference from the presence of the contrast agent. The metal artifact reduction (MAR) algorithm was applied to reduce artifacts induced by preexisting material such as coils. The second one, corresponding to the spin with undiluted contrast, allowed for visualization of the arteries.

The two volumes were displayed side by side on the workstation and were visualized both as cross-sections (Fig. 1A, B, C, D) and as 3D rendered images (Fig. 1H, I). In addition, a protocol called Virtual Dilution (GE healthcare, Chicago, IL), commercially available on the workstation, was used to blend the two volumes. Since these two volumes have been obtained from successive spins within the same dual-spin acquisition with patients under general anesthesia, the

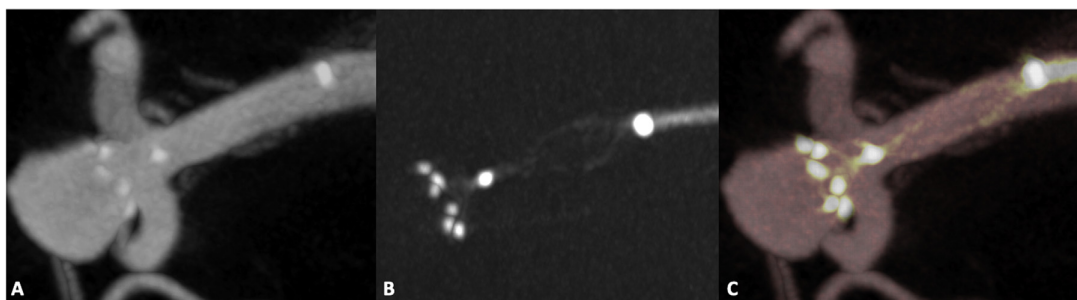
exact superposition of the two volumes was ensured by design and no registration step was required from the user. The blended volume was visualized in multiplanar reconstruction with maximum intensity projection (Fig. 1E, F, G). In this virtual dilution protocol, the arteries were displayed in black and white, and the device was displayed in color for better differentiation. The blending factor, corresponding to the virtual dilution ratio, can be adjusted interactively by the user to any value from 0 % (no dilution) to 100 % (no contrast injection). The default virtual dilution ratio applied was 50 %.

#### Results

##### VDCBCT for device apposition assessment

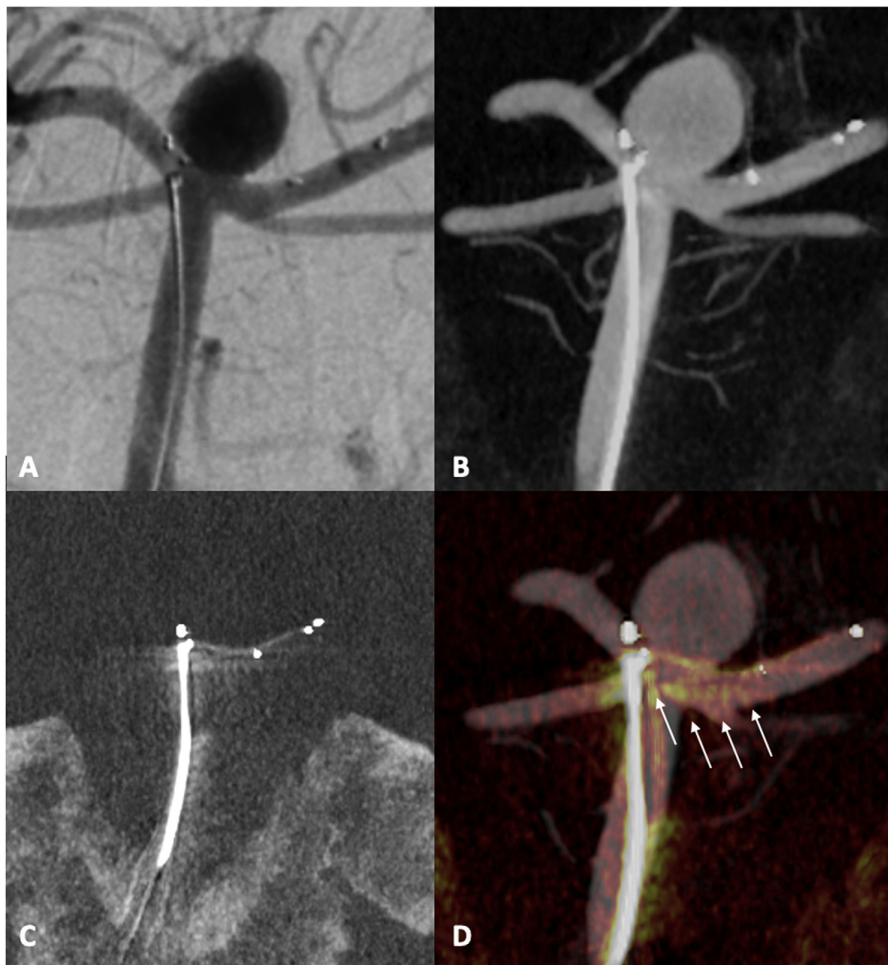
To demonstrate the usefulness of VDCBCT, we present case examples involving endovascular treatment of wide neck middle cerebral artery (MCA) bifurcation aneurysms and tips of basilar aneurysms using pConus- and eClip-assisted coiling, respectively (Figs. 2 and 3).

In conventional 2D DSA and contrast-enhanced CBCT, the devices were poorly visualized due to the high contrast induced by iodine (Figs. 2A and 3A, B). Only the radiopaque markers of the devices were distinguishable in these imaging acquisitions. However, in noncontrast CBCT acquisitions, the complete mesh of the devices was visualized (Figs. 2B and 3C). By blending the noncontrast CBCT with the conventional contrast CBCT acquisition, the latter being virtually diluted, the relationship between the endovascular device and the surrounding vessels, particularly the aneurysm neck, was



**Fig. 2.** Right MCA bifurcation aneurysm treated by pConus. Conventional contrast-enhanced CBCT (A), noncontrast CBCT (B) and the virtual dilution protocol (C).





**Fig. 3.** Tip of a basilar aneurysm treated by eClip. Standard 2D DSA acquisition (A), conventional contrast-enhanced CBCT (B), noncontrast CBCT (C) and the virtual dilution protocol (D) highlighting the mesh of the leaf segment of the eClip device (white arrows).

simultaneously and more clearly visualized with VDCBCT (Figs. 2C and 3D). Furthermore, apposition of the device on the parent vessel or within the aneurysm, confirming its correct position, was also better appreciated.

In another case, we present endovascular treatment of a wide neck recanalized pericallosal aneurysm that was initially treated with coiling and later with the WEB device (Fig. 4). As observed in the previous cases, the mesh of the WEB device was not visible on both conventional 2D DSA and contrast CBCT (Fig. 4A, B). However, after blending the acquisitions, the intra-aneurysm apposition of the device was better appreciated without any overhang on the pericallosal and callasomarginal arteries, specifically regarding the neck. This improved visualization, particularly for VR reconstructions, and allowed for safe release of the device (Fig. 4C, D).

#### VDCBCT for device-related complication screening

In addition, we present two cases of endovascular device deployment failures. In the first case, a braided stent (LVIS, Microvention, Aliso Viejo, California, United States) was deployed within a flow diverter (FD) stent that was not fully opened proximally (Fig. 5). Following deployment, the LVIS stent manifested a twisted configuration, as depicted in Fig. 5A on non-contrast CBCT. VDCBCT clearly

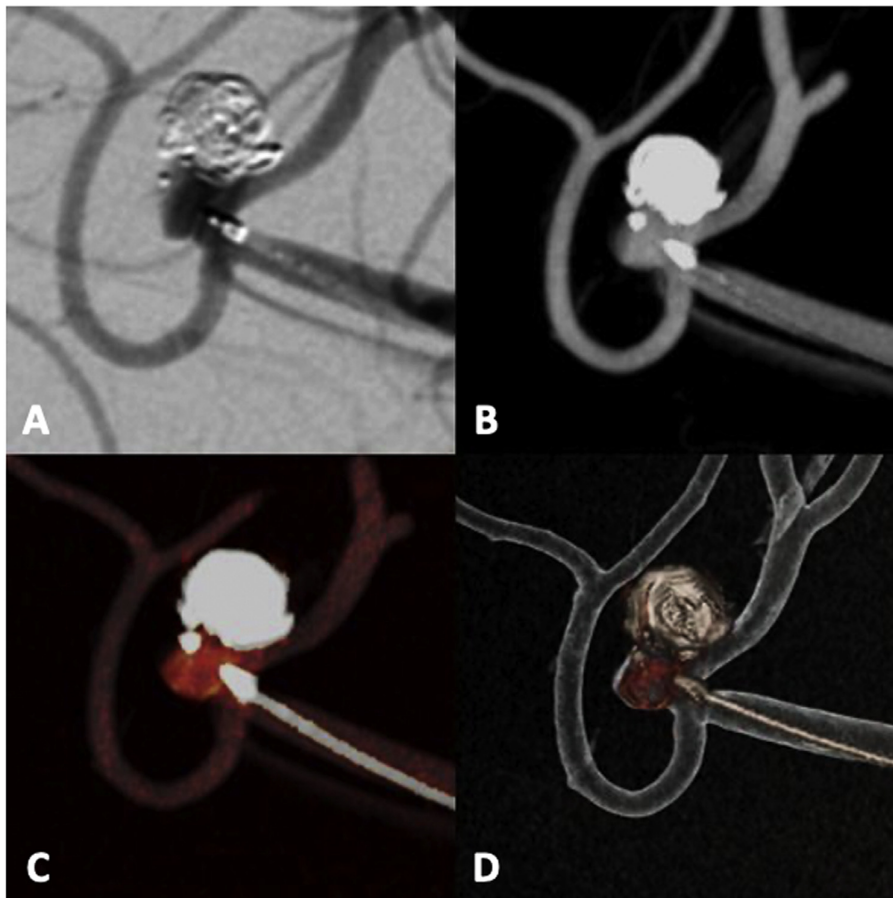
highlighted the twist within the FD stent and the carotid siphon (Fig. 5C) which was not visible on the contrast CBCT (Fig. 5B). To address this complication, balloon remodeling was successfully employed.

In the second case, we describe deployment failure of a WEB device within a wide neck carotid terminus aneurysm, which was complicated by rotation of the device inside the aneurysm (Fig. 6). VDCBCT revealed a neck overhang and an associated stenosis of the A1 ostium, which were not visible on standard DSA and conventional CBCT images (Fig. 6C). Subsequently, the WEB device was repositioned without any complications.

#### Discussion

These case examples highlight the advantages of VDCBCT in enhancing visualization of embolization devices that are poorly visualized on conventional imaging modalities. By virtually diluting the contrast in CBCT images, VDCBCT provides a more comprehensive and detailed assessment of device apposition, the relationship with surrounding vessels, and confirmation of proper positioning.

In this last decade, improvement of the resolution of CBCT allowed for a better anatomic understanding before, during and after



**Fig. 4.** A wide neck recanalized pericallosal aneurysm treated by WEB. Standard 2D DSA acquisition (A), conventional contrast-enhanced CBCT (B), the virtual dilution protocol (C) and volume rendering of virtual dilution (D).

endovascular treatment and for screening complications such as misposition of FD stents<sup>5,17</sup>, acute or subacute stent thrombosis, coil spire protrusion<sup>14</sup>, and postoperative follow-up for FD in-stent hyperplasia<sup>18</sup> or parental artery stenosis.

However, conventional contrast CBCT is limited by the high density of iodine contrast agent in comparison to the low radio opacity of endovascular devices. To limit this discrepancy, the diluted contrast CBCT technique has already been described in the literature.

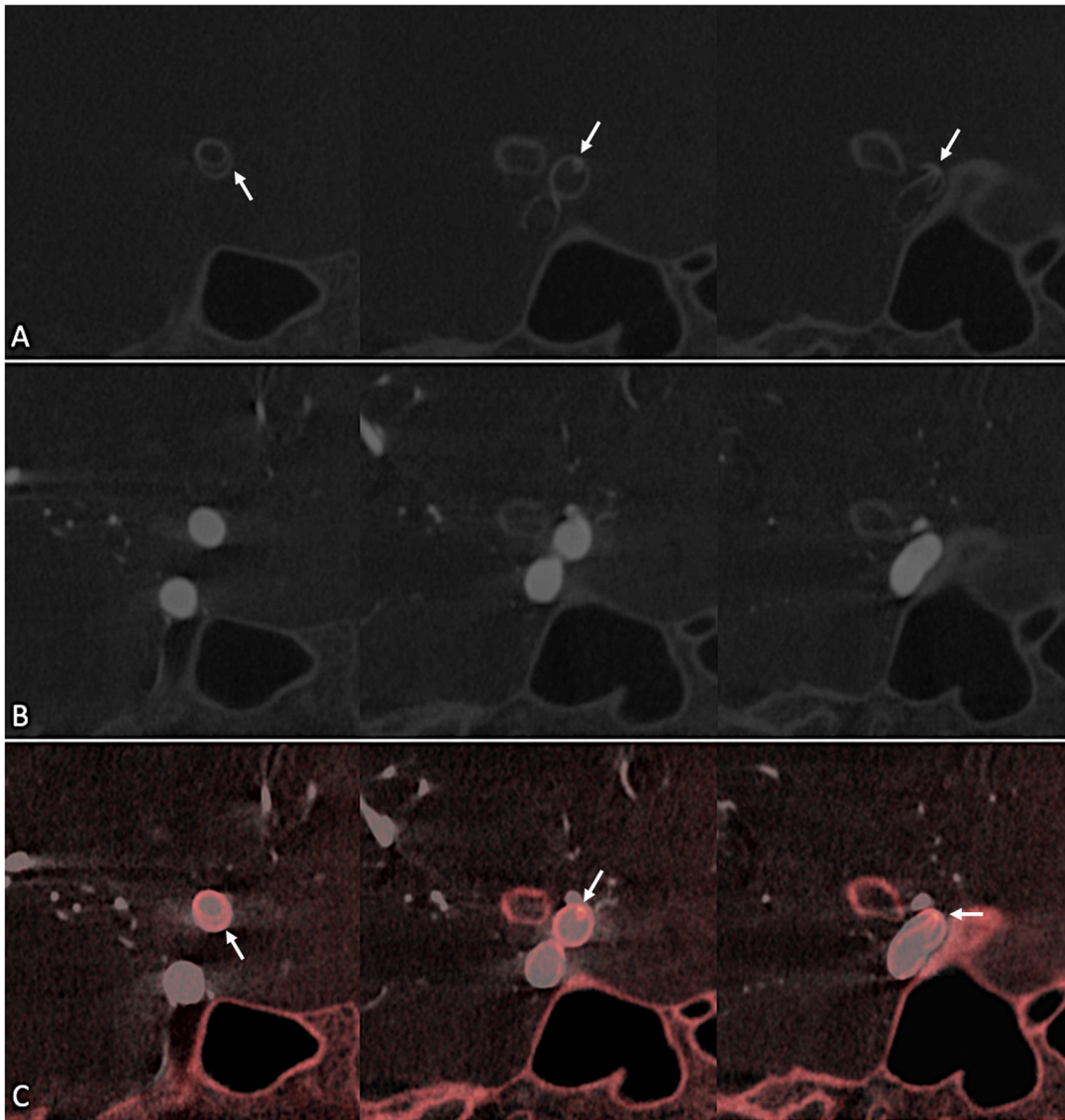
VasoCT (Phillips Health care, Best, The Netherlands) and DynaCT (Siemens Healthcare, Erlangen, Germany) are two of the most studied techniques<sup>6,19</sup>, in which manual predilution of the iodate contrast with saline solution is performed to simultaneously visualize both the implantation device and the parent vessel. Duckworth et al. suggested that a 10 % iodate contrast mixed with 90 % normal saline solution is adequate for simultaneous visualization of bony structures, brain parenchyma, devices, and pathological anatomy in contrast-enhanced CBCT.<sup>12</sup>

The potential of VDCBCT is to avoid contrast dilution, merging injected and noninjected CBCT acquisitions and thus allowing for multiple contrast combinations by adjusting the blending factor and the virtual dilution ratio to reach an optimal visualization of the parental vessel and the endovascular device in the same image after reconstruction. Furthermore, for enhanced visualization, a MAR

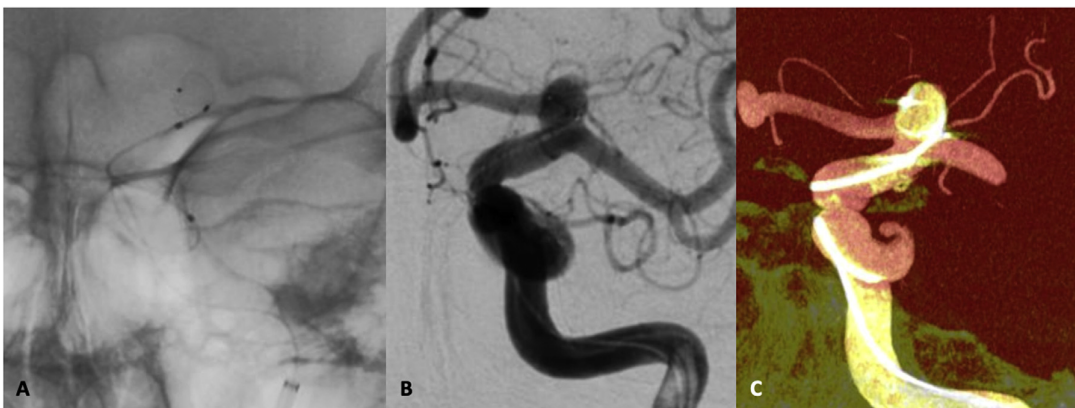algorithm could be applied to reduce artifacts induced by high metal density devices, such as pre-existing coil packing.

A recent publication reported significant improvement in diagnosis and FD apposition confidence using VDCBCT in comparison to conventional 2D DSA.<sup>16</sup> Concerning X-ray exposure, despite the double acquisition induced by the VDCBCT, Hassan et al. demonstrated that VDCBCT delivers a comparable dose as DSA for the same purpose, suggesting that replacing the postdeployment DSA with VDCBCT will not be at the expense of additional exposure.<sup>16</sup> The blended technique was also performed using DynaCT by Raz et al., who demonstrated its usefulness with a 4 % total procedure radiation dose and 20 mL of contrast attributed to the additional 3D-DSA needed to generate “SuperDyna” without renal function changes compared to the standard procedure.<sup>15</sup>

Although VDCBCT holds promise for improving per treatment device apposition confidence compared with conventional contrast CBCT, this technique can also be used for angiographic follow up of aneurysms treated by flow diversion, to detect complications such as intra-stent hyperplasia. Further comparison should be performed between diluted contrast-enhanced VasoCT/DynaCT and VDCBCT, particularly regarding complications involving arterial lumen, such as clot formation in contact with the material, a situation we haven’t encountered yet.



**Fig. 5.** LVIS stent twisted inside an FD stent seen on non-contrast CBCT (A, white arrows), masked by iodine contrast on contrast enhanced CBCT (B), and highlighted inside the vascular component on virtual dilution protocol (C white arrows).



**Fig. 6.** Overhang of a rotated WEB inside a wide neck carotid terminus aneurysm. Standard 2D DSA (A, B) and the virtual dilution protocol (C).

## Conclusion

VDCBCT may improve global understanding of the boundaries of the vessel-device complex during neurovascular embolization, with both visualization of the parental vessels and low radio opacity devices, for more confidence and safety after intracranial dispositive deployment, without the need for contrast dilution.

## References

1. Orth RC, Wallace MJ, Kuo MD. C-arm cone-beam CT: general principles and technical considerations for use in interventional radiology. *J Vasc Interv Radiol.* 2008;19(6):814–820.
2. Jalali A, Srinivasan VM, Chinnadurai P, Kan P, Arthur A, Duckworth EAM. Two-color 3D–3D fusion of selective rotational cerebral angiograms: a novel approach to imaging in cerebrovascular neurosurgery. *J Neurointerv Surg.* 2016;8(10):1056–1060.
3. Lang S, Göllitz P, Struffert T, Rösch J, Rössler K, Kowarschik M, et al. 4D DSA for dynamic visualization of cerebral vasculature: a single-center experience in 26 cases. *Am J Neuroradiol.* 2017;38(6):1169–1176.
4. Raz E, Nossek E, Sahlein DH, Sharashidze V, Narayan V, Ali A, et al. Principles, techniques and applications of high resolution cone beam CT angiography in the neuroangio suite. *J Neurointerv Surg.* 2023;15(6):600–607.
5. Clarençon F, Di Maria F, Gabrieli J, Shotar E, Degos V, Nouet A, et al. Clinical impact of flat panel volume CT angiography in evaluating the accurate intraoperative deployment of flow-diverter stents. *Am J Neuroradiol.* 2017;38(10):1966–1972.
6. Doerfler A, Göllitz P, Engelhorn T, Kloska S, Struffert T. Flat-panel computed tomography (DYNA-CT) in neuroradiology. from high-resolution imaging of implants to one-stop-shopping for acute stroke. *Clin Neuroradiol.* 2015;25(S2):291–297.
7. Anxionnat R, Bracard S, Macho J, Da Costa E, Vaillant R, Launay L, et al. 3D angiography. Clinical interest. First applications in interventional neuroradiology. *J Neuroradiol.* 1998;25(4):251–262.
8. Fahrig R, Fox AJ, Lownie S, Holdsworth DW. Use of a C-arm system to generate true three-dimensional computed rotational angiograms: preliminary *in vitro* and *in vivo* results. *AJNR Am J Neuroradiol.* 1997;18(8):1507–1514.
9. Pierot L, Moret J, Barreau X, Szikora I, Herbreteau D, Turjman F, et al. Safety and efficacy of aneurysm treatment with WEB in the cumulative population of three prospective, multicenter series. *J Neurointerv Surg.* 2018;10(6):553–559.
10. Gory B, Aguilar-Pérez M, Pomeroy E, Turjman F, Weber W, Fischer S, et al. One-year angiographic results after pCONus stent-assisted coiling of 40 wide-neck middle cerebral artery aneurysms. *Neurosurgery.* 2017;80(6):925–933.
11. Kallmes DF, Hanel R, Lopes D, Boccardi E, Bonafe A, Cekirge S, et al. International retrospective study of the pipeline embolization device: a multicenter aneurysm treatment study. *Am J Neuroradiol.* 2015;36(1):108–115.
12. Duckworth EA, Chintalapani G, Camstra KM, Kan P. Optimizing contrast-enhanced cone-beam CT protocol to facilitate simultaneous visualization of neurovascular pathologies and surrounding structures of interest. *Interv Neuroradiol.* 2019;25(1):102–110.
13. Caroff J, Mihalea C, Neki H, Ruijters D, Ikka L, Benachour N, et al. Role of C-arm vas-oCT in the use of endovascular WEB flow disruption in intracranial aneurysm treatment. *Am J Neuroradiol.* 2014;35(7):1353–1357.
14. Kuriyama T, Sakai N, Beppu M, Sakai C, Imamura H, Masago K, et al. Quantitative analysis of conebeam CT for delineating stents in stent-assisted coil embolization. *Am J Neuroradiol.* 2018;39(3):488–493.
15. Raz E, Sharashidze V, Nossek E, Sahlein DH, Rostanski S, Chung CY, et al. Super-Dyna: unlocking the potential of post-treatment device evaluation. *J Neurointerv Surg.* 2023. Jun 14; jnis-2023-020357.
16. Hassan AE, Wise J, Burke EM, Tekle WG. Visualization of flow diverter stent wall apposition during intracranial aneurysm treatment using a virtually diluted cone beam CT technique (vessel ASSIST). *Neuroradiology.* 2021;63(1):125–131.
17. Ding D, Starke RM, Durst CR, Gaughen JR, Evans AJ, Jensen ME, et al. DynaCT imaging for intraprocedural evaluation of flow-diverting stent apposition during endovascular treatment of intracranial aneurysms. *J Clin Neurosci.* 2014;21(11):1981–1983.
18. Flood TF, van der Bom IMJ, Strittmatter L, Puri AS, Hendricks GM, Wakhloo AK, et al. Quantitative analysis of high-resolution, contrast-enhanced, cone-beam CT for the detection of intracranial in-stent hyperplasia. *J Neurointerv Surg.* 2015;7(2):118–125.
19. Kizilkilic O, Kocer N, Metaxas GE, Babic D, Homan R, Isalak C. Utility of VasoCT in the treatment of intracranial aneurysm with flow-diverter stents. *J Neurosurg.* 2012;117(1):45–49.



## Discussion : La dilution virtuelle en CBCT pour évaluer la mise en place des dispositifs endovasculaires

Au cours de la dernière décennie, l'amélioration de la résolution de la CBCT a permis une meilleure compréhension anatomique avant, pendant et après le traitement endovasculaire et pour le dépistage de complications telles que la mauvaise position des stents à diversion de flux (47), la thrombose aiguë ou subaiguë des stents, la protrusion de coils (52), et le suivi postopératoire de l'hyperplasie intra stent à diversion de flux (49) ou de la sténose de l'artère porteuse.

Cependant, le CBCT conventionnel avec contraste est limitée par la densité élevée de l'agent de contraste à l'iode par rapport à la faible radio-opacité des dispositifs endovasculaires. Pour limiter cette disparité, la technique d'angiographie 3D diluée par contraste a déjà été décrite dans la littérature.

Le VasoCT (Phillips Health Care, Best, Pays-Bas) et le DynaCT (Siemens Healthcare, Erlangen, Allemagne) sont deux des techniques les plus étudiées (17,18), dans lesquelles une prédilution manuelle du contraste iodé avec une solution saline est réalisée pour visualiser simultanément le dispositif d'implantation et le vaisseau parent. Duckworth et al. ont suggéré qu'un mélange de 10% de contraste iodé avec 90% de solution saline normale est adéquat pour la visualisation simultanée des structures osseuses, du parenchyme cérébral, des dispositifs et de l'anatomie pathologique en CBCT améliorée par le contraste (53).

Une autre approche pour l'évaluation du positionnement des dispositifs est d'utiliser un logiciel de dilution virtuelle réalisé à partir de deux acquisitions CBCT : une première non injectée et une seconde injectée sans dilution de produit de contraste.

En fusionnant les acquisitions CBCT injectées et non injectées, il est possible de créer de multiples combinaisons de contraste en ajustant le facteur de mélange et le ratio de dilution virtuelle, ce qui permet d'atteindre une visualisation optimale du vaisseau et du dispositif endovasculaire dans la même image après reconstruction.

L'avantage du logiciel de dilution virtuelle est d'éviter la dilution du contraste. De plus, pour une visualisation améliorée, un algorithme de réduction des artefacts métalliques (MAR) pourrait être appliqué pour réduire les artefacts induits par des dispositifs de densité métallique élevée, tels que les spirales préexistantes.

Une récente publication a rapporté une amélioration significative du diagnostic et de la confiance en l'apposition du flow diverter en utilisant le logiciel de dilution virtuelle par rapport à l'angiographie conventionnelle 2D (50).

En ce qui concerne l'exposition aux rayons X, malgré la double acquisition induite par le logiciel de dilution virtuelle, Hassan et al. ont démontré que l'acquisition délivre une dose comparable à l'angiographie à des fins similaires, suggérant que remplacer l'angiographie de contrôle après déploiement du dispositif par la double acquisition ne se fera pas au détriment d'une exposition d'irradiation supplémentaire (50).

La technique de dilution virtuelle par fusion a également été réalisée avec la technique DynaCT par Raz et al., qui en ont démontré l'utilité avec une dose totale de rayonnement de procédure de 4% et 20 mL de produit de contraste attribués à la 3D-DSA supplémentaire nécessaire pour générer le "SuperDyna", sans modification de la fonction rénale par rapport à la procédure standard (54).

Le logiciel de dilution virtuelle permet donc d'améliorer la confiance en l'apposition du dispositif par traitement par rapport au CBCT conventionnel avec contraste, et pourrait également être utilisée pour évaluer plus précisément l'hyperplasie intra-stent et les recanalisations anévrismales.

Des comparaisons ultérieures devraient être effectuées entre le VasoCT/DynaCT avec contraste dilué et le VDCBCT, en particulier en ce qui concerne les complications impliquant la lumière artérielle, telles que la formation de caillots en contact avec les dispositifs, situation que nous n'avons pas encore rencontrée.

# UNE NAVIGATION ENDOVASCULAIRE AUGMENTEE PAR L'ANGIOGRAPHIE 3D.

## La navigation 3D en neuroradiologie interventionnelle : principes et intérêt

La navigation endovasculaire en angiographie conventionnelle se fait par l'intermédiaire d'une projection bi dimensionnelle, bi planaire en NRI, et donc limitée par la superposition de structures vasculaires, par les incidences limitées des capteurs plans et les artefacts respiratoires ou digestifs dans l'angiographie médullaire.

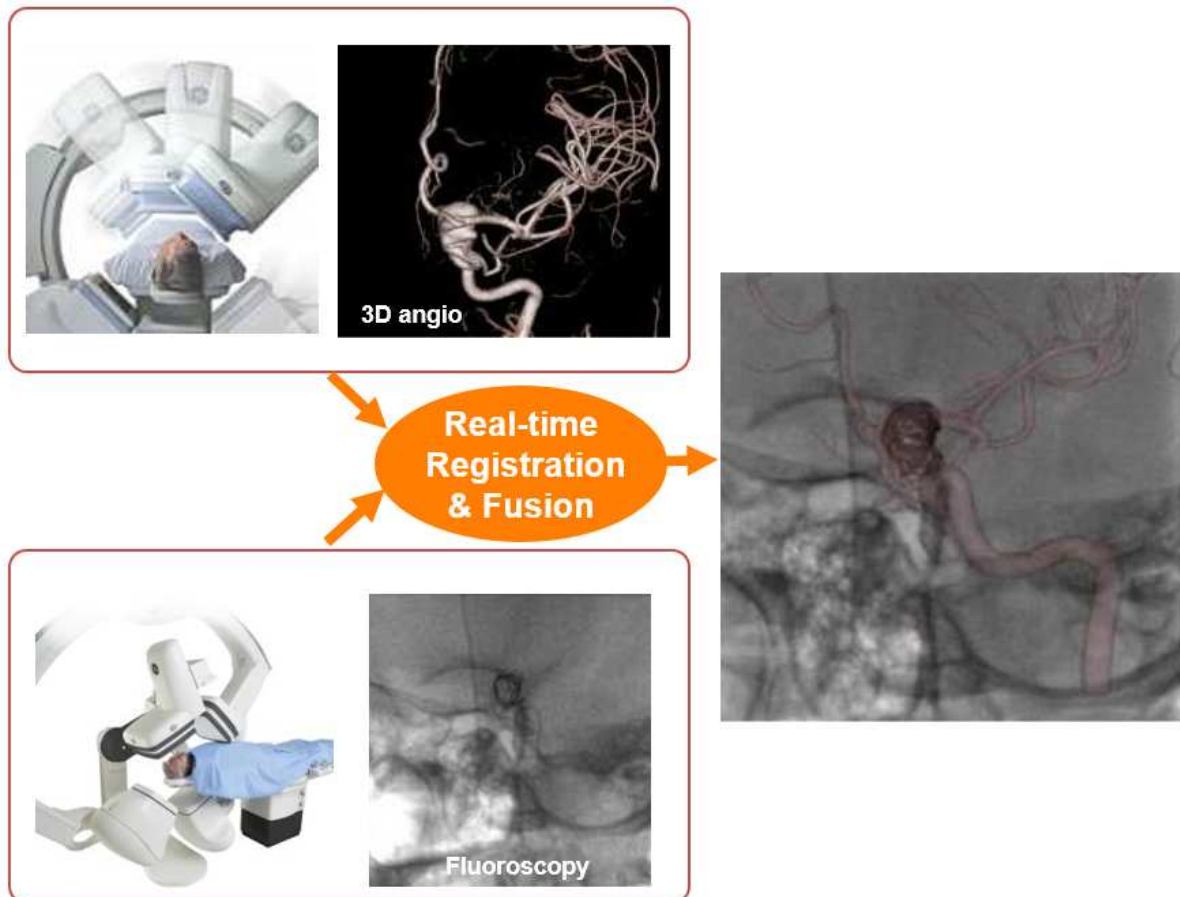
La navigation 3D en angiographie est une technique développée et utilisée pour améliorer la navigation en temps réel lors des procédures d'angiographie endovasculaire. Elle permet de visualiser les vaisseaux en trois dimensions pendant la procédure, ce qui facilite la navigation et améliore la précision des interventions.

Tout d'abord, des images angiographiques 2D sont acquises permettant de visualiser les vaisseaux sanguins d'intérêt, centrer la lésion étudiée et mettre en place le matériel endovasculaire utilisé pour l'intervention.

Une fois centré, une acquisition angiographique rotationnelle injectée est réalisée pour être reconstruites en une représentation 3DVR de l'arbre artériel.

Le modèle 3DVR des vaisseaux sanguins est ensuite superposé sur les images fluoroscopiques en temps réel. La robustesse du recalage a été évalué à partir de méthodes de calibration sur modèles des paramètres intrinsèques et extrinsèques de l'arceau. Ces modèles ont été évalués comme étant capables de prédire la géométrie d'acquisition pour n'importe quelle orientation de l'arceau, avec une erreur de reprojction 2D moyenne de 0,5 mm. Cette précision permet de nombreuses applications médicales telles que la fluoroscopie augmentée en 3D (55).

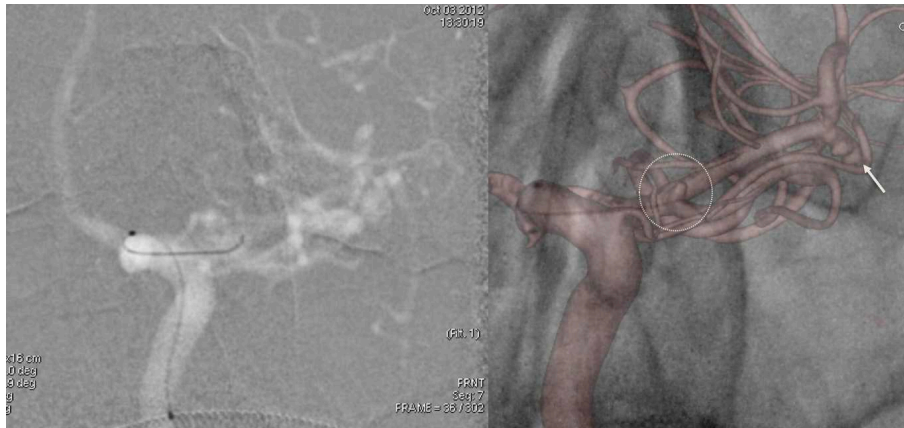Cela permet à l'opérateur de visualiser à la fois l'image fluoroscopique en direct et la représentation 3D des vaisseaux, fournissant une visualisation combinée (**Figure 23**). Le degré de transparence peut être réglé afin d'optimiser la visualisation de l'arbre VR et du microcathéter/microguide.



**Figure 23** : Schématisation de la technique de navigation 3D avec fusion de l'acquisition 3D VR et de la fluoroscopie.

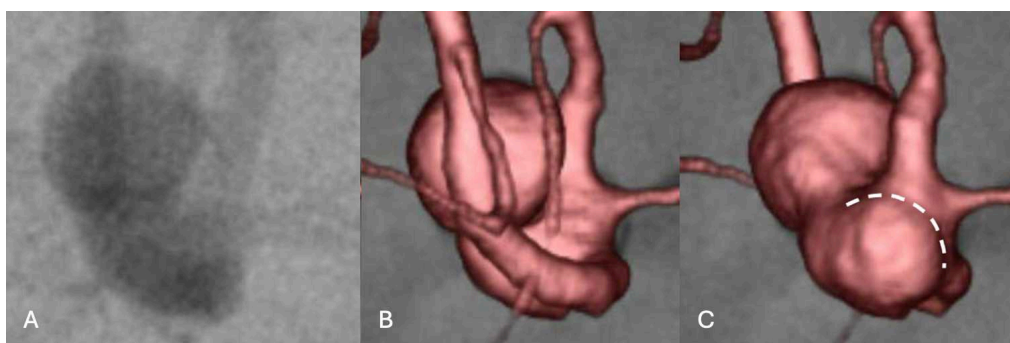
À l'aide de cette fusion d'images, l'opérateur peut naviguer en temps réel à travers les vaisseaux sanguins représentés en VR à l'aide du matériel endovasculaire. Il peut voir la position, l'avancée et l'orientation du cathéter par rapport aux vaisseaux sanguins sur l'image 3D en direct, ce qui facilite la manipulation précise et l'accès et le traitement de la cible (**Figure 24**).





**Figure 24** : Comparaison entre roadmap conventionnel (à gauche) et roadmap 3D (à droite) pour le cathétérisme d'un anévrisme de la bifurcation sylvienne (flèche blanche). Butée du microguide contre un anévrisme de la portion M1 de l'artère cérébrale moyenne gauche non vu en 2D mais bien visualisé sur la navigation 3D (cercle blanc)

La navigation 3D en angiographie offre une meilleure visualisation des structures vasculaires, une navigation plus précise et une réduction des complications potentielles. Elle améliore la sécurité et l'efficacité des procédures endovasculaires et une réduction de l'injection de produit de contraste iodé et potentiellement une réduction de l'exposition aux rayonnements ionisants. Déjà réalisée pour le traitement endovasculaire des anévrismes intra crâniens, la visualisation VR « arrière » permet une meilleure compréhension de l'anatomie de l'anévrisme, notamment du collet de l'anévrisme, en supprimant les contraintes bi dimensionnelles et liés aux superpositions. (**Figure 25**)



**Figure 25** : Exemple de vue « arrière » (C) d'un anévrisme communicant antérieur permettant une meilleure visualisation de la poche inférieure (pointillés blancs), donnant naissance à une artère saine comparativement à l'angiographie conventionnelle (A) et les reformats VR en vue « avant » (B)

## La navigation 3D veineuse pour le traitement endovasculaire des sténoses des sinus veineux durs.

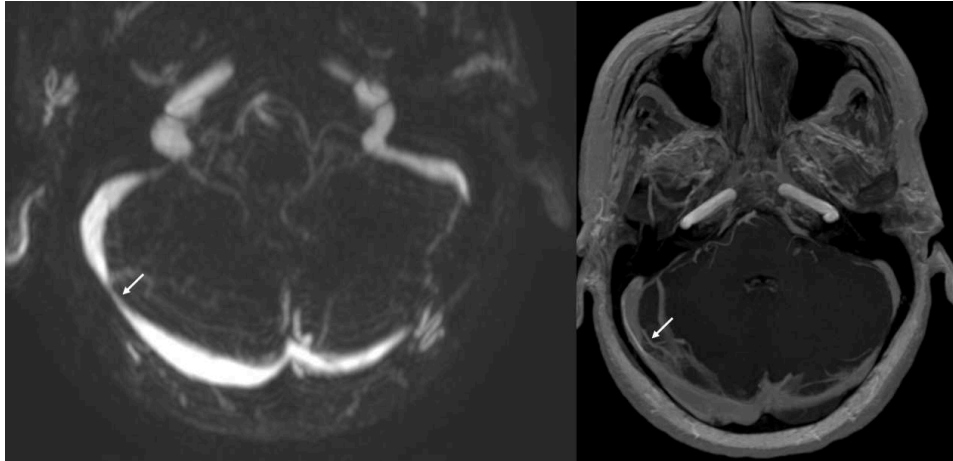
### Rappel clinique

L'hypertension intracrânienne (HIC), également connue sous le nom d'hypertension intracrânienne idiopathique, est une affection médicale caractérisée par une augmentation de la pression à l'intérieur du crâne. Cette pression élevée peut résulter de divers facteurs, notamment une production accrue de liquide céphalorachidien (LCR), une absorption altérée du LCR, une obstruction du flux de LCR ou une sténose des sinus veineux (56).

Les symptômes de l'hypertension intracrânienne peuvent varier, mais comprennent généralement des céphalées, des troubles visuels avec un œdème papillaire, des nausées et vomissements, des vertiges et des acouphènes pulsatiles.

L'hypertension intracrânienne peut survenir de manière spontanée (idiopathique) ou être associée à diverses affections sous-jacentes telles que certains traitements médicamenteux, des déséquilibres hormonaux, l'obésité, l'apnée obstructive du sommeil ou certaines affections médicales telles que le lupus ou une maladie rénale chronique.

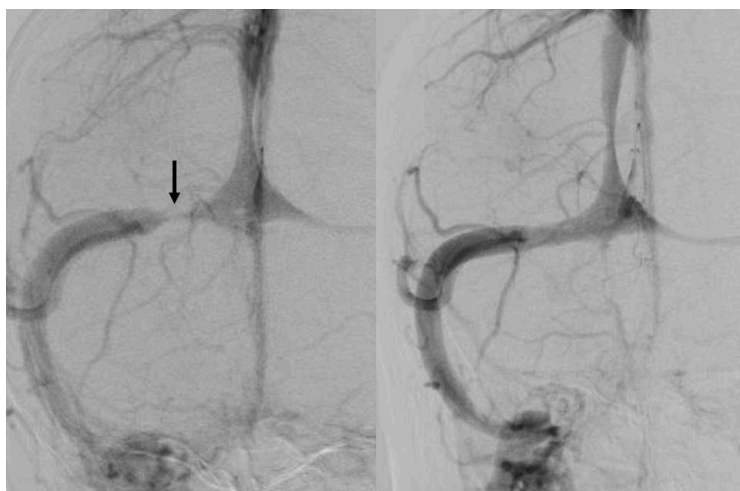
La sténose des sinus veineux (**Figure 26**) est souvent considérée à la fois comme une cause et une conséquence de l'HIC « idiopathique », formant une interaction complexe entre les deux. La sténose des sinus veineux peut altérer le drainage veineux encéphalique, entraînant une augmentation de la pression intracrânienne. D'autre part, l'hypertension intracrânienne elle-même peut également contribuer au développement ou à l'aggravation de la sténose des sinus veineux, par compression. Parfois, les acouphènes pulsatiles peuvent survenir en raison de la sténose des sinus veineux indépendamment de l'hypertension intracrânienne.



**Figure 26** : IRM d'une sténose du sinus transverse dans le cadre d'une hypertension intracrânienne. Séquence d'ARM dynamique à gauche et 3DT1EG à droite.

Un diagnostic précoce et une prise en charge rapide de l'hypertension intracrânienne sont essentiels pour prévenir d'éventuelles complications telles que la perte de vision permanente. Le traitement implique de traiter les causes sous-jacentes, si elles sont identifiables par exemple une perte de poids, avec des traitements médicamenteux tels que l'Acétazolamide pour réduire la production de LCR ou améliorer son absorption.

Au cours des dernières années, l'angioplastie des sinus veineux durs (**Figure 27**) est devenue une option thérapeutique pour l'hypertension intracrânienne et les acouphènes pulsatiles (57,58) si un gradient de pression de part et d'autre de la sténose est confirmé.



**Figure 27** : Stenting d'une sténose du sinus transverse (flèche noire) dans le cadre d'une HTIC avant traitement à gauche et après stenting (à droite)

### **Problématique : Qualité image en 2D et contraintes anatomiques**

Le traitement endovasculaire de ces sténoses implique le cathétérisme du système veineux cérébral pour placer un stent couvrant toute la longueur de la sténose du sinus veineux. Cependant, la navigation endovasculaire veineuse est limitée par un roadmap de qualité inférieure par rapport à la navigation artérielle en raison d'artefacts induits par un flux sanguin veineux plus lent sur l'angiographie 2D standard.

Sur le plan anatomique, des cas de trabéculations ou de septas au sein du sinus transverse ont été observés avec une signification clinique potentielle (59). En effet, Strydom et al. ont rapporté que 29,4% des 102 cadavres et patients présentaient de telles trabéculations ou septas et ont conclu qu'ils pouvaient entraîner un potentiel défaut de circulation veineuse, avec un rôle potentiel de l'anatomie du sinus transverse dans l'hypertension intracrânienne idiopathique (60). Subramaniam et al. ont découvert que les septas dans le sinus transverse pouvaient provoquer des turbulences et pouvaient donc potentiellement entraîner une thrombose ou une embolie sur des analyses cadavériques (61). L'analyse anatomique veineuse est donc essentielle afin d'identifier ces septas avant le traitement endovasculaire de ces sténoses.

La vénographie rotationnelle 3D a déjà démontré son utilité dans l'évaluation de la vascularisation veineuse cérébrale (62). Alors que l'utilité du roadmap 3D est prouvé pour faciliter la neuronavigation artérielle intravasculaire, entraînant une réduction concomitante du temps de procédure et de l'utilisation du milieu de contraste (14,63), cette technique pourrait également être appliquée à la navigation veineuse.

Dans ce chapitre, nous décrivons l'importance de l'angiographie veineuse 3D et la faisabilité d'un roadmap 3D veineux pour le traitement endovasculaire des sténoses des sinus durs cérébraux, abordant à la fois la navigation endovasculaire et les considérations anatomiques.

## Méthodes

### Patients

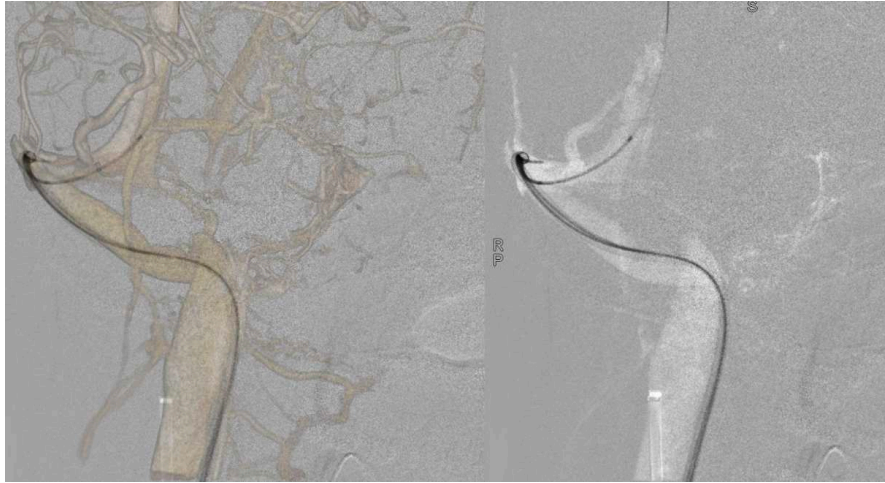Nous avons sélectionné les patients de notre institution ayant bénéficié d'une angiographie veineuse 3D pour le traitement endovasculaire d'une sténose veineuse durale dans le cadre d'une hypertension intracrânienne ou d'acouphènes pulsatiles.

### Acquisitions d'images

L'acquisition des images a été réalisée sur un système angiographique biplan (Innova IGS 630, GE HealthCare, Chicago, WI, États-Unis) sous anesthésie générale. Pour une acquisition veineuse optimale, une acquisition soustractive de tomographie à faisceau conique (CBCT) composée de deux rotations successives a été obtenue. La première rotation a été effectuée sans injection de produit de contraste, suivie d'une deuxième rotation couplée à une injection intra-artérielle de 15 mL de produit de contraste à l'iode (Iomeron 300, Bracco Imaging SpA, Milan, Italie) à un débit de 3 mL/seconde à partir des artères carotides internes ou de 20 mL de produit de contraste à l'iode à un débit de 4 mL/seconde à partir des artères vertébrales. Pour chaque rotation, la vitesse de rotation était de 40°/s et l'amplitude angulaire était de 200°. Un délai aux rayons X a été appliqué en fonction du temps de la phase veineuse calculé à partir de l'angiographie 2D, en moyenne de 9 secondes.

L'angiographie veineuse 3D a été obtenue par soustraction du CBCT injecté et du CBCT non injecté, permettant de soustraire les structures osseuses. Le volume soustrait a été affiché sur la station de travail et a été visualisé à la fois en reconstructions multiplanaires et en images en rendu volumétriques 3D.

Ensuite, la reconstruction en VR de la vascularisation veineuse a été superposée à la fluoroscopie pour être utilisée comme roadmap 3D pour le cathétérisme sélectif en utilisant le logiciel Vision (GE HealthCare, Chicago, WI, USA) (**Figure 28**).



**Figure 28** : Roadmap 3D veineux (à gauche) comparativement au roadmap conventionnel (à droite)

## Résultats

### Considérations anatomiques

La résolution spatiale améliorée de l'imagerie veineuse 3D a fourni des informations anatomiques que l'angiographie 2D ne pouvait pas offrir. Parmi ses diverses capacités, l'imagerie 3D a permis une caractérisation précise du degré de sténose et a facilité la compréhension du drainage veineux cortical dans les sinus. De plus, la rotation autour des reconstructions VR a permis de sélectionner une incidence oblique optimale pour dérouler la sténose et le trajet veineux dans toute sa longueur, qui a pu être utilisée comme incidence de travail pour la navigation et le traitement endovasculaire. Ces incidences optimales nous ont permis dans les cas de trabéculations de cathétériser le bon compartiment veineux à traiter.

### Navigation veineuse endovasculaire

En superposant l'arbre vasculaire veineux VR à la fluoroscopie, un roadmap 3D veineux a été obtenu sans le risque d'une opacification sous-optimale de la circulation veineuse en 2D. Le roadmap 3D a été projeté sur la fluoroscopie 2D dans l'incidence choisie par l'opérateur et a pu être modifié à la discrétion de l'opérateur. Ainsi, la navigation endovasculaire a été considérablement améliorée et a pu être visualisée dans tous les plans de l'espace. La résolution spatiale améliorée de l'imagerie veineuse 3D a permis une meilleure compréhension du cathétérisme, en particulier en cas de trajets aberrants dans les veines

corticales et les mauvais compartiments veineux dûs aux trabéculations et a conduit à une meilleure confiance dans le déploiement et le positionnement du stent.

Enfin, les reformations MPR avec reconstruction MIP dans l'incidence oblique de la sténose ont permis des mesures optimales de la longueur et de la largeur de ce dernier, facilitant la sélection d'un stent approprié.



**Article: “3D Digital Subtracted Angiography Venous Roadmapping for Endovascular Management of Dural Venous Stenosis” (64)**

L'angiographie 3D veineuse améliore non seulement la compréhension anatomique des pathologies veineuses sténosantes, mais elle améliore également la navigation veineuse, offrant une approche complète pour optimiser les interventions veineuses endovasculaires, illustré dans l'article suivant.

# 3D digital subtracted angiography venous roadmapping for endovascular management of dural venous stenosis

Interventional Neuroradiology  
1–5  
© The Author(s) 2024  
Article reuse guidelines:  
sagepub.com/journals-permissions  
DOI: 10.1177/15910199241236323  
journals.sagepub.com/home/ine



François Zhu<sup>1,2</sup> , Liang Liao<sup>1,3</sup>, Serge Bracard<sup>1,2</sup> , Oana Harsan<sup>1</sup>, Luana Lopes De Medeiros<sup>1</sup>, Anne-Laure Derelle<sup>1</sup>, Marc Braun<sup>1,2</sup>, Benjamin Gory<sup>1,2</sup> and René Anxionnat<sup>1,2</sup>

## Abstract

Stenting of the dural venous sinuses has emerged as a therapeutic option for intracranial hypertension and pulsatile tinnitus. However, venous endovascular navigation faces challenges due to lower-quality roadmaps compared to arterial navigation. This study explores the application of three-dimensional (3D) rotational venography in assessing the cerebral venous vasculature and its potential for venous navigation. The methods involve venous 3D digital subtracted angiography (DSA) in patients with dural venous stenosis, with image acquisition using a biplane angiographic system. The results highlight the enhanced spatial resolution of 3D venous imaging, providing anatomical information crucial for precise characterization of stenosis and understanding cortical venous drainage. 3D venous roadmapping is shown to improve endovascular venous navigation, offering synchronized and rotatable 3D roadmaps, providing a comprehensive approach to optimize endovascular venous interventions.

## Keywords

3D navigation, dural sinus stenting, cerebral venous navigation

Received 15 January 2024; accepted: 13 February 2024

## Introduction

In recent years, angioplasty of the dural venous sinuses has emerged as a therapeutic option for intracranial hypertension and pulsatile tinnitus.<sup>1,2</sup> The endovascular treatment of these stenoses involves catheterizing the cerebral venous system to place a stent on either side and covering the entire length of the dural sinus stenosis. However, venous endovascular navigation is limited by lower-quality roadmaps compared to arterial navigation due to artifacts induced by a slower venous blood flow on standard digital subtracted angiography (DSA). Three-dimensional (3D) rotational venography has already demonstrated its utility in assessing the cerebral venous vasculature.<sup>3</sup> While the utility of 3D roadmap has been established in facilitating intravascular arterial neuronavigation, leading to a concurrent reduction in procedure time and contrast medium usage,<sup>4,5</sup> this technique could also be applied for venous navigation. In this technical note, we describe the significance of venous 3D angiography and 3D venous roadmap in the endovascular treatment of cerebral dural sinus stenoses, addressing both endovascular navigation and anatomical considerations.

## Methods

### Patients

We selected patients from our institution who underwent venous 3D DSA for the endovascular treatment of dural venous stenosis associated with symptomatic intracranial hypertension or pulsatile tinnitus. There were no exclusion criteria for the use of the venous 3D technique. Procedures performed without 3D venography were included for comparison of radiation exposure. The institutional ethics committee approved the use of patient data for this retrospective analysis and waived the need for patient consent.

<sup>1</sup>Department of Diagnostic and Therapeutic Neuroradiology, CHRU Nancy, Nancy, France

<sup>2</sup>IADI, INSERM U1254, Université de Lorraine, Nancy, France

<sup>3</sup>INRIA, LORIA, CNRS, Université de Lorraine, Nancy, France

### Corresponding author:

François Zhu, Service de Neuroradiologie Diagnostique et Thérapeutique, CHRU Nancy, 29 Avenue du Maréchal De Lattre de Tassigny, 54035 Nancy Cedex, France.

Email: f.zhu@chru-nancy.fr



### Images acquisitions

DSA was performed on a biplane angiographic system (Innova IGS 630, GE HealthCare, Chicago, WI, USA) under general anesthesia. For an optimal venous acquisition, a subtracted cone beam computed tomography (CBCT) acquisition consisting of two successive spins was obtained. The first spin was performed without contrast injection, followed by a second spin coupled with an intra-arterial injection of 15 mL iodine contrast (Iomeron 300, Bracco Imaging SpA, Milan, Italy) at a rate of 3 mL/s from internal carotid arteries or 20 mL iodine contrast at a rate of 4 mL/s from vertebral arteries. For each spin, the rotation speed was 40°/s, and the angular range was 200°. An X-ray delay was applied according to the time of the venous phase calculated from the two-dimensional (2D) DSA. For each patient, we calculated the delay between the injection of the contrast agent and the optimal venous phase opacifying the dural sinuses, frame by frame, at a rate of one frame per second, based on the 2D angiography. This delay was then applied between injection and 3D acquisition. The 3D venous DSA was obtained by subtraction of the contrast CBCT and non-enhanced CBCT, removing the bone structures. The subtracted volume was displayed on the workstation and was visualized both as cross-sections (Figure 1B–D) and as 3D volume-rendered

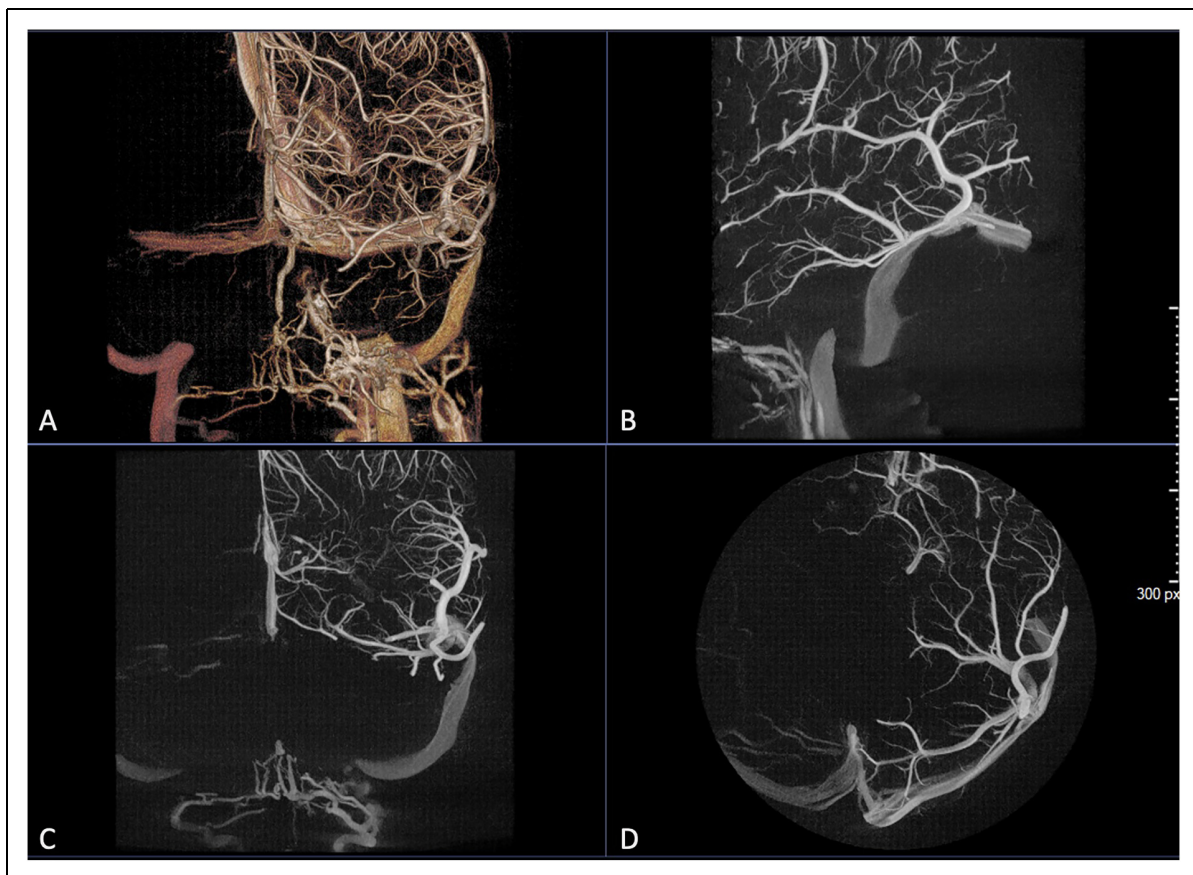
(VR) images (Figure 1A). Then, the full 3D venous vasculature, was overlaid on the fluoroscopy to be used as a 3D roadmap for selective catheterization using Vision software (GE HealthCare, Chicago, WI, USA) on the workstation (Figures 2D, F, 3B–E, and 4C).

### Results

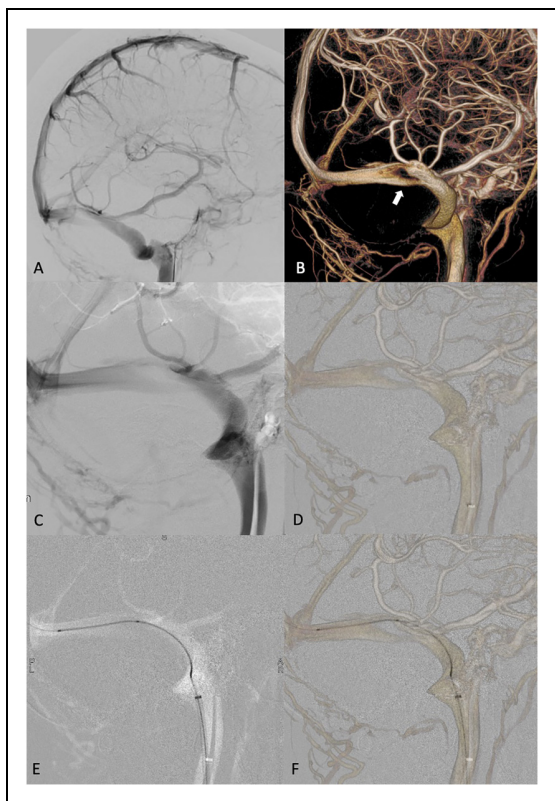
Since June 2017, 25 patients have undergone stenting to treat dural sinus stenosis. Among them, 3D rotational venography was performed in 17 patients, with 3D venous roadmapping utilized in 7 cases. We successfully obtained usable venous 3D images for diagnostic analysis and 3D roadmapping navigation in all cases when the 3D acquisition was performed.

### Anatomical considerations

The enhanced spatial resolution of 3D venous imaging provides anatomical information that 2D DSA cannot offer. Among its various capabilities, 3D imaging allows for precise characterization of the degree of stenosis and facilitates the understanding of cortical venous drainage into the sinuses. To illustrate, Figure 2 depicts a case of IIH with a transverse sinus stenosis secondary to a sinus septation. Utilizing 3D navigation (Figure 2D), as opposed to 2D roadmap (Figure 2C), enabled us to



**Figure 1.** Subtracted venous CBCT VR reconstruction (A) and multiplanar reconstruction of venous vasculature in lateral view (B), anteroposterior view (C) and axial view (D).

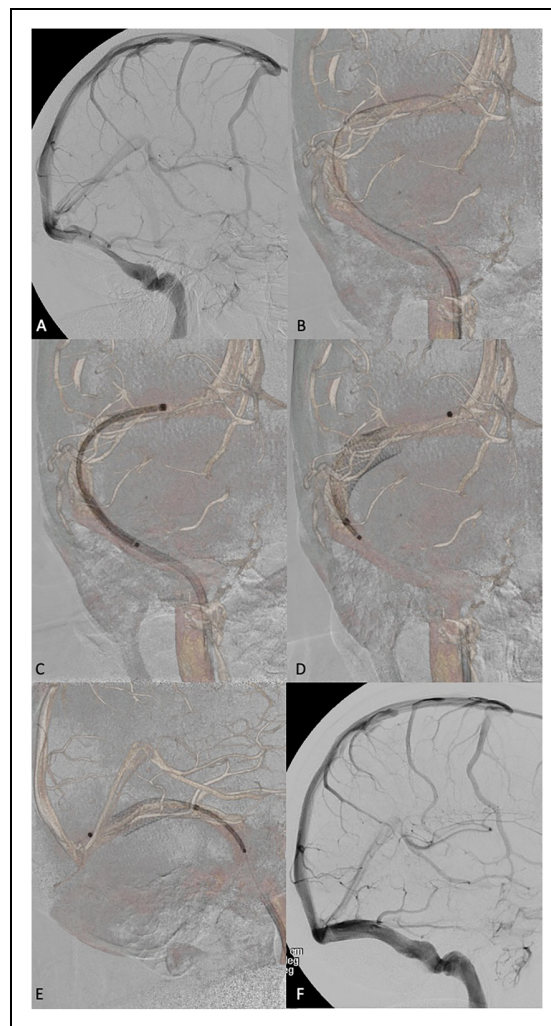


**Figure 2.** Right dural sinus septa observed in a patient with intracranial hypertension. (A) presents a lateral view of the standard venous phase DSA, while (B) displays a VR reconstruction of the 3D venous DSA in an oblique view, emphasizing the septa (white arrow). (C) and (D) show the standard DSA and VR overlaid on fluoroscopy, respectively, providing an oblique view of the sinus septation. This configuration enables catheterization through both the standard venous roadmap (E) and the 3D venous roadmap (F).

confidently catheterize the proper channel receiving the cortical venous drainage; this precision allowed for the safe placement of the stent (Figure 2E) while minimizing the risk of venous thrombosis. Furthermore, rotation around VR reconstructions allows for selecting an optimal oblique incidence to unfold the stenosis and the venous pathway, which could be used as a working projection for navigation and endovascular treatment, as depicted in Figure 2A–C.

### Endovascular venous navigation

By superimposing the 3D VR venous vascular tree onto fluoroscopy, a 3D venous roadmap is obtained without the risk of suboptimal venous opacification timing. The 3D roadmap is synchronized with the operator's chosen projection and can be rotated at the operator's discretion, depending on the position of the flat panel detectors. Endovascular navigation is thus significantly improved and can be visualized in all spatial planes. The enhanced spatial resolution of 3D venous imaging enables a better understanding of catheterization, particularly in scenarios where endovascular devices might be inadvertently navigated through aberrant paths into cortical veins or a



**Figure 3.** Right lateral dural sinus stenosis observed in a patient with right pulsatile tinnitus. The standard DSA lateral view is shown before treatment (A) and after treatment (F). The catheterization process (B), stent placement (C), and stent deployment (D and E) are depicted under the guidance of a 3D roadmap.

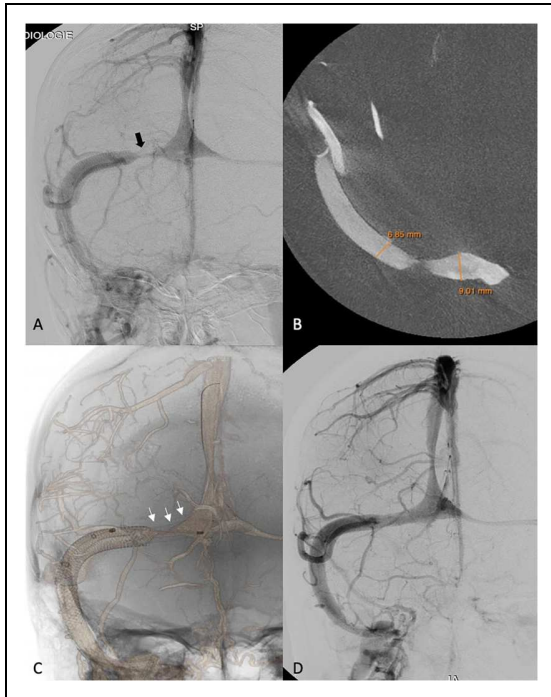
false lumen. This leads to increased confidence in stent deployment and positioning as shown in Figures 3C, D and 4C. Finally, cross section with MIP reconstruction in the oblique incidence of the stenosis allows for optimal measurements of length and width, aiding in the selection of an appropriate stent (Figure 4B).

### Radiation exposure

The mean radiation dose for our overall venous stenting procedure was  $4207 \text{ cGy} \times \text{cm}^2$ . The mean radiation dose for procedures without 3D venography acquisitions was  $3616 \text{ cGy} \times \text{cm}^2$ . As expected, 3D venography incurs additional radiation exposure, with a mean radiation dose of  $4502 \text{ cGy} \times \text{cm}^2$ .

We observed a decrease in radiation exposure with a mean dose of  $3749 \text{ cGy} \times \text{cm}^2$  for the 7 patients for whom 3D venous roadmapping was used, compared to  $5088 \text{ cGy} \times \text{cm}^2$  for procedures performed without the use of 3D venous roadmap procedures.





**Figure 4.** Restenosis in the right lateral dural sinus observed in a patient with intracranial hypertension. Standard DSA (A), revealing the restenosis in amount of a first stent (black arrow). Axial multiplanar reconstruction of the 3D venous DSA (B) with measures of the width of the dural sinus. Stenting of the stenosis (white arrows) under the guidance of a 3D roadmap (C). Final angiogram (D).

## Discussion

3D DSA venography has demonstrated its utility in analyzing the cerebral venous vasculature,<sup>3</sup> and its application extends to 3D venous roadmapping as well as arterial navigation.<sup>4</sup> In this technical note, we showcase the efficacy of 3D venous DSA and roadmapping in the endovascular treatment of dural sinus stenosis.

Conventional 2D cerebral venography, conducted via arterial injection, faces limitations due to its 2D perspective and susceptibility to flow artifacts, resulting in poor opacification and suboptimal venous angiogram quality. Additionally, achieving optimal venous phase timing for a conventional 2D roadmap is inconsistent, leading to inadequate contrast in the images. As a solution, 3D navigation, proven effective for arterial endovascular navigation, could be applied to cerebral venous navigation by overlaying VR images with fluoroscopy.

The utilization of 3D venous guidance has been explored previously through the overlay of magnetic resonance (MR) venography on biplanar fluoroscopy, yielding promising outcomes.<sup>6</sup> However, this method requires manual co-registration steps, adding extra time to the procedure.<sup>7</sup> While we did not directly compare the two techniques, we implemented 3D venous roadmaps using venous CBCT during the same procedure, reducing the

risk of displacement and providing superior spatial resolution compared to MR venography.

A notable advantage of the 3D venous roadmap is its potential to decrease the need for iterative contrast agent injections to achieve an optimal venous roadmap in the desired oblique projection. By enhancing the spatial resolution of endovascular venous navigation, the 3D venous roadmap may mitigate the risk of complications such as cortical vein perforation which can lead to SAH or subdural hematoma<sup>8</sup>; thus using this approach contributes to an overall improvement in safety.

However, it is important to note that this technique incurs additional X-ray costs and must be performed under general anesthesia to prevent kinetic and shift artifacts. Finally, 3D venous guidance could also find application in other venous procedures, such as venous pressure measurement or treatment of arteriovenous malformations and dural arteriovenous fistulas. Further studies are needed to compare 3D navigation with conventional 2D DSA.

## Conclusion

3D venous roadmapping not only enhances the anatomical understanding of stenotic venous pathology but also improves venous navigation, offering a comprehensive approach to optimize endovascular venous interventions.


## Declaration of conflicting interests


The authors declared no potential conflicts of interest with respect to the research, authorship, and/or publication of this article.

## Funding

The authors received no financial support for the research, authorship, and/or publication of this article.

## ORCID iDs

François Zhu  <https://orcid.org/0000-0003-3838-9608>

Serge Bracard  <https://orcid.org/0000-0001-9423-6660>

## References

1. Leishangthem L, SirDeshpande P, Dua D, et al. Dural venous sinus stenting for idiopathic intracranial hypertension: an updated review. *JNeuroradiol JNeuroradiol* 2019; 46: 148–154.
2. Raz E, Nossek E, Jethanamest D, et al. Emergence of venous stenosis as the dominant cause of pulsatile tinnitus. *Stroke Vasc Interv Neurol* 2022; 2: e000154.
3. Srinivasan VM, Chintalapani G, Duckworth EAM, et al. Advanced cone-beam CT venous angiographic imaging. *J Neurosurg* 2018; 129: 114–120.
4. Söderman M, Babic D, Homan R, et al. 3D Roadmap in neuroangiography: technique and clinical interest. *Neuroradiology* 2005; 47: 735–740.
5. Rossitti S and Pfister M. 3D Road-Mapping in the endovascular treatment of cerebral aneurysms and arteriovenous malformations. *Interv Neuroradiol* 2009; 15: 283–290.
6. Blanc R, Fahed R, Roux P, et al. Augmented 3D venous navigation for neuroendovascular procedures. *J Neurointerventional Surg* 2018; 10: 649–652.

7. Kishore V, Sundararajan SH, Doustaly R, et al. Magnetic resonance venography for 3-dimensional live guidance during venous sinus stenting. *CVIR Endovasc* 2020; 3: 66.
8. Townsend RK, Jost A, Amans MR, et al. Major complications of dural venous sinus stenting for idiopathic intracranial hypertension: case series and management considerations. *J NeuroInterventional Surg* 2022; 14:neurintsurg-2021-017361.

### **Discussion : La navigation 3D appliquée à la navigation veineuse**

La vénographie cérébrale 2D conventionnelle, réalisée par injection artérielle, présente des limites en raison de son caractère bidimensionnel et de sa susceptibilité aux artefacts de flux, entraînant une opacification et une qualité d'angiographie veineuse sous-optimale. De plus, l'obtention d'une synchronisation optimale de la phase veineuse pour un roadmap 2D conventionnel est inconstante, résultant à un contraste inadéquat dans les images.

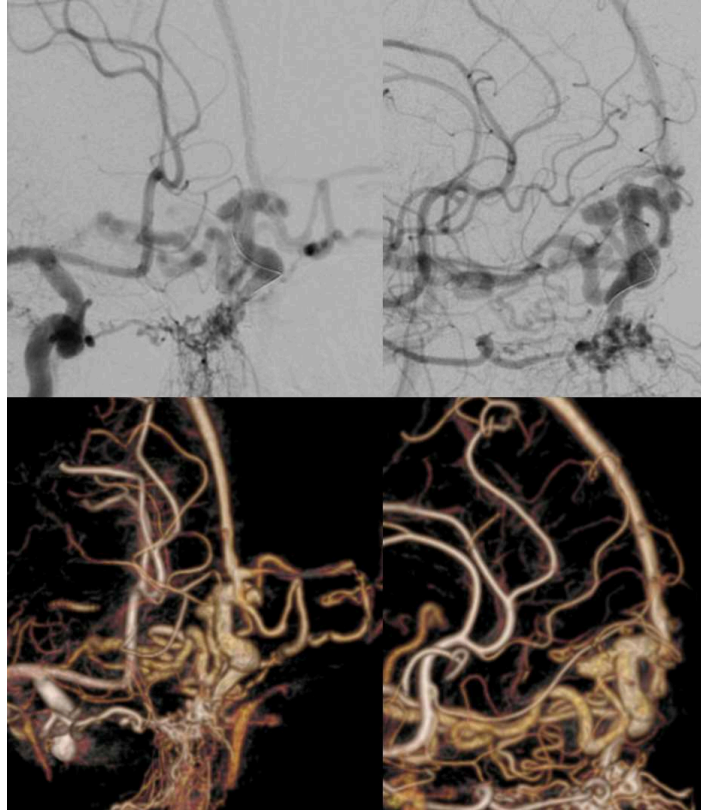
L'angiographie 3D veineuse, a démontré son utilité dans l'analyse de la vascularisation veineuse cérébrale (62), et son application s'étend à la navigation veineuse 3D inspirée de la navigation 3D artérielle (63) en superposant des images volumétriques avec la fluoroscopie.

L'utilisation du guidage veineux 3D a déjà été explorée précédemment par la superposition de la venographie par résonance magnétique sur la fluoroscopie biplan, produisant des résultats prometteurs (65). Cependant, cette méthode nécessite des étapes manuelles de recalage, ajoutant du temps supplémentaire à la procédure (66). Bien que nous n'ayons pas comparé directement les deux techniques, nous avons mis en œuvre des roadmap 3D veineux en utilisant la CBCT veineuse pendant la même procédure, réduisant le risque de discordance dans le recalage et fournissant une résolution spatiale supérieure par rapport à la venographie par résonance magnétique.

Un avantage notable du roadmap 3D veineux est son potentiel pour réduire la nécessité d'injections itératives de produit de contraste afin d'obtenir une cartographie veineuse optimale dans la projection oblique souhaitée. En améliorant la résolution spatiale de la navigation veineuse endovasculaire, le roadmap 3D veineux peut réduire le risque de complications telles que les perforations veineuses, pouvant être responsable d'une hémorragie sous-arachnoïdienne ou d'un hématome sous-dural (67) ; contribuant à une amélioration de la sécurité des procédures endovasculaires.

Néanmoins, il est important de noter que cette technique engendre une irradiation supplémentaire par l'acquisition d'une angiographie 3D supplémentaire, et doit être préférentiellement réalisée sous anesthésie générale pour limiter les artefacts cinétiques et de déplacement.

Enfin, le guidage veineux 3D pourrait également trouver application dans d'autres procédures veineuses, telles que la mesure de la pression veineuse ou le traitement endovasculaire par voie veineuse des malformations artério-veineuses et des fistules artério-veineuses dures (Figure 29).



**Figure 29 :** Exemple de l'utilité potentielle d'une navigation veineuse 3D pour le traitement endovasculaire d'une fistule ethmoïdale par voie veineuse. Vue angiographique 2D (en haut) et 3DVR (en bas) permettant une meilleure compréhension anatomique du drainage veineux dilaté.

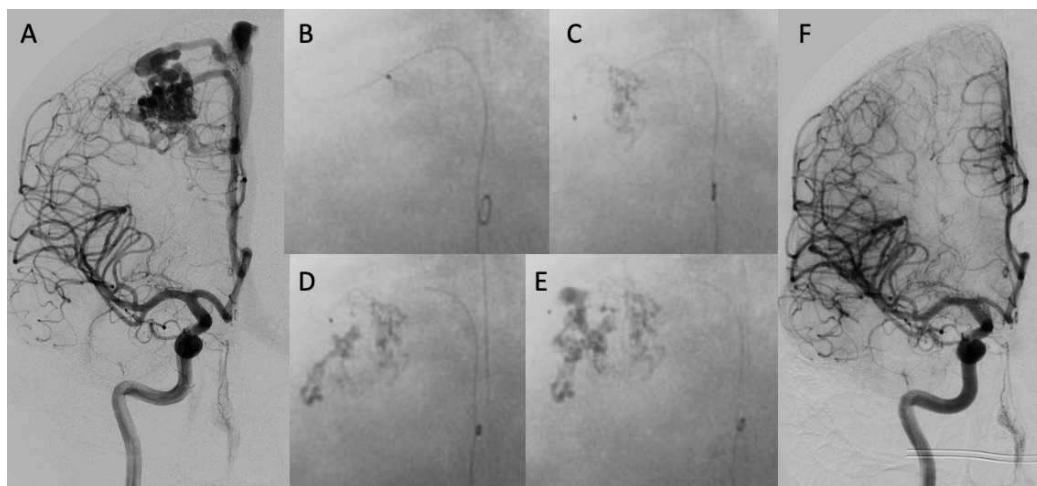
## Angiographie et Navigation 3D pour le traitement endovasculaire des MAVs cérébrales

### Les Malformations Artério Veineuses cérébrales : Rappel Clinique

Les malformations artério-veineuses (MAV) du cerveau sont constituées d'un enchevêtrement de vaisseaux sanguins anormaux, appelé nidus, interposé entre les artères et les veines au lieu de capillaires normaux, et responsable d'un shunt artérioveineux. Le principal risque est l'hémorragie de la MAV.

Le traitement est complexe, comprenant différentes techniques telles que la chirurgie, la radiochirurgie, radiothérapie et l'embolisation, parfois en association. L'indication et les modalités de traitement sont discutés au cas par cas lors de réunions de concertations pluridisciplinaires.

L'embolisation est définie comme l'occlusion thérapeutique d'une lésion vasculaire à l'aide d'agents d'embolisation (**Figure 30**). En pratique, l'embolisation est une procédure guidée par l'image utilisant les microcathéters les plus fins existants en NRI pour atteindre et occlure les vaisseaux anormaux.



**Figure 30** : Embolisation d'une MAV cérébrale frontale droite. (A : Angiographie initiale. B, C,D,E : embolisations successives du nidus par de la colle. F : Angiographie finale avec guérison de la MAV).

Les systèmes d'angiographie 3D sont essentiels pour analyser précisément l'angioarchitecture de la MAV et ses rapports avec le parenchyme cérébral environnant. Cette analyse angiographique associée à l'examen par IRM permet une évaluation des risques associés au traitement, et permet d'identifier les afférences artérielles, les efférences veineuses drainant la malformation et leurs relations avec le parenchyme cérébral adjacent. Cette compréhension est fondamentale avant de débiter tout traitement pour assurer la meilleure sécurité possible.

### **EmboAssist : un logiciel d'injection virtuelle pour planifier le traitement endovasculaire des MAVs cérébrales**

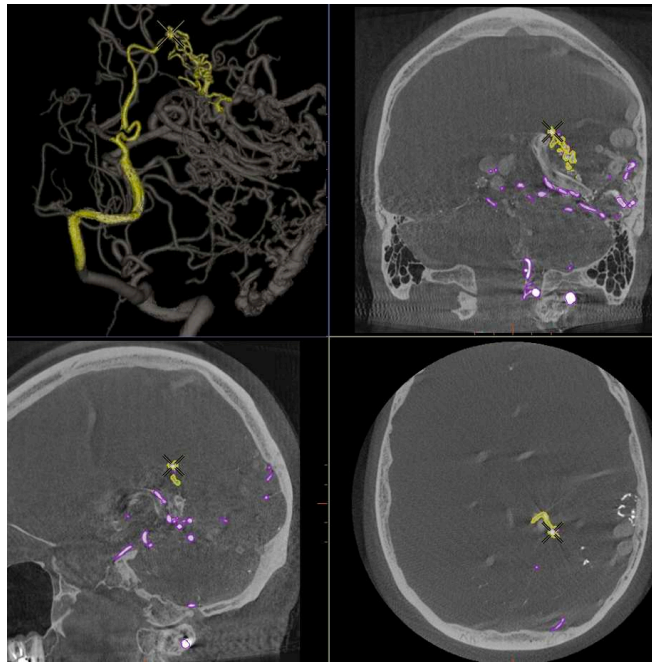
De nouvelles solutions logicielles sont proposées sur les systèmes d'angiographie pour planifier, guider et évaluer les procédures d'embolisation avant leur mise en œuvre. Ils simulent le déroulement de la navigation et de l'embolisation, pour garantir la précision et la confiance clinique avant de mettre le patient dans une situation procédurale clinique.

Embo ASSIST (GE HealthCare, Chicago, WI, USA) est une solution logicielle développée par GE HealthCare visant à aider les neuroradiologues à simuler dynamiquement des injections en utilisant la visualisation 3D pour planifier et effectuer des procédures d'embolisation. Le logiciel permet d'éviter la répétition d'acquisitions d'images pour analyser la vascularisation complexe de la MAV, ce qui ajoute du temps de procédure, nécessitant des injections de contraste répétées et augmente la dose de rayonnement pour les patients.

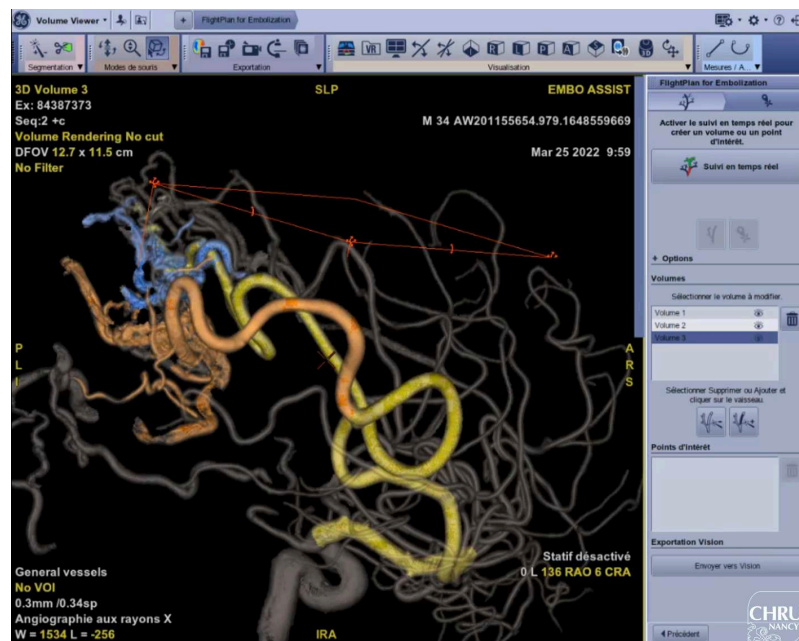
Cette solution a été développée et validée initialement pour les traitements périphériques tels que l'embolisation hépatique ou prostatique (68)

Embo ASSIST (GE HealthCare, Chicago, WI, USA) permet une segmentation anatomique en 3D de l'anatomie vasculaire en un clic à partir de l'acquisition angiographique 3D (**Figures 31 et 32**), puis suit dynamiquement les afférences artérielles et simule des injections virtuelles.





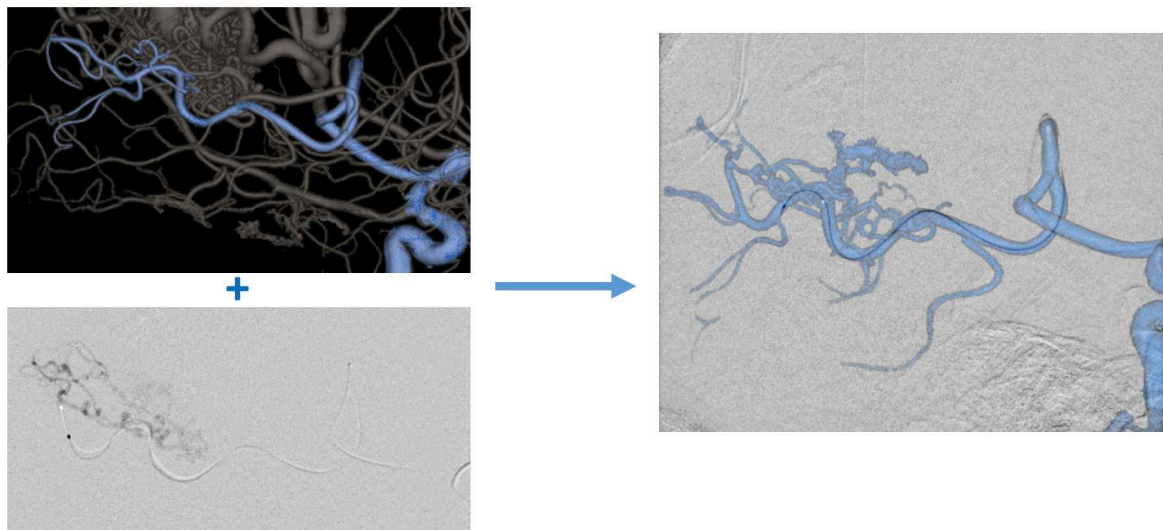
**Figure 31** : Segmentation de la circulation artérielle (en violet) et segmentation de l'afférence déterminée par l'opérateur (en jaune)



**Figure 32** : Vue en Volume Rendering des afférences segmentées et choisies par l'opérateur.

De plus, l'acquisition en 3DVR de l'artère segmentée peut être automatiquement affichée sur la fluoroscopie. En fusionnant la segmentation 3D et la fluoroscopie, Embo ASSIST est également utile pendant le traitement, en montrant précisément en 3D la navigation du

microcathéter au sein des artères afférentes précédemment sélectionnées vers la MAV améliorant la navigation endovasculaire, tel un roadmap 3D (**Figure 33**).



**Figure 33** : Fusion l'artère segmentée en VR avec la fluoroscopie permettant un roadmap 3D à partir d'EmboAssist et du logiciel Vision

Le logiciel a été évalué dans notre service par deux opérateurs sur 19 procédures et 14 patients. L'objectif de cette étude était d'évaluer la facilité d'utilisation de EmboASSIST et l'aide fournie au stade de la planification pour comprendre l'angioarchitecture de la MAV, en particulier le nombre de pédicules afférents et leur trajet ; et pendant le traitement lui-même en facilitant la navigation endovasculaire, en réduisant les besoins en produit de contraste, en rayonnement et en temps de procédure.

Pour cela, un questionnaire évaluant l'aide apporté selon une échelle de Likert de 5 points a été rempli pour chaque procédure.

EmboASSIST a été considéré comme rapide et facile à utiliser dans la plupart des cas. Il aide à définir les artères nourricières, leur nombre et leur trajet dans 79%. Embo ASSIST a permis une réduction d'injection de produit de contraste, d'irradiation et donc du temps de procédure. En revanche, le logiciel montre ses limites concernant l'analyse du drainage veineux (**Tableau 1**)

Question	Nb answers	Average	% of 4 & 5
Helps to understand angioarchitecture	19	3.8	68 %
Helps define pedicle(s)	19	3.9	79 %
Helps to define draining veins	19	3.0	5 %
Helps to select pedicle(s) for treatment	19	3.7	63%
Helps to select embolization path	19	3.9	79 %
Helps to select angulations	19	3.8	68%

Question	Nb answers	Average	% of 4 & 5
Facilitates embolization	18	3.8	72 %
Reduce the time to plan the procedure	18	3.6	61 %
Reduce needs of contrast injection	18	3.7	61 %
Reduce fluoro/DSA time	18	3.8	78 %
Reduce procedure time	18	3.8	78 %
Improve safety of the procedure	18	3.8	72 %

Question	Nb answers	Average	% of 4 & 5	% no correction
Time to process CBCT	18	4.2	89%	
How many manual corrections?	18	0,9		44%
Easy to export to fluoro?	18	4.3	89%	
Easy to detect misregistration?	18	4.1	89%	
How many manual registrations?	18	2,1		11%
Embo ASSIST was easy to use?	18	3.8	72%	

**Tableau 1** : Résultats du questionnaire selon une échelle de Likert évaluant de 0 à 5 l'utilité du logiciel EmboASSIST pour le traitement endovasculaire de MAV cérébrales.

EmboASSIST a été considéré comme facile à utiliser, offrant une compréhension rapide et précise des pédicules afférents à la MAV. Il aide à visualiser leur trajet et, en les affichant sur la fluoroscopie en direct, peut faciliter la navigation du microcathéter.

### **Limites et perspectives**

EmboASSIST est le premier logiciel de ce type dédié aux MAVs à proposer une segmentation des afférences artérielles et simuler une injection virtuelle à partir d'un point donné.

La résolution spatiale de l'angiographie 3D et les performances de la segmentation montrent encore des limites pour la segmentation des vaisseaux lorsqu'ils sont très proches l'un de l'autre, pouvant être à l'origine d'une segmentation aberrante. Il en est de même pour les vaisseaux de petite taille, tels qu'au sein d'un nidus d'une MAV, dans lequel il n'est pas encore possible de segmenter les compartiments intra nidaux.

De plus, ce logiciel n'est actuellement pas appliqué au compartiment veineux ce qui limite son utilisation pour la compréhension du nidus, du drainage veineux des MAVs, et son utilisation au cours des procédures de traitement endovasculaire par voie veineuse (69).

Néanmoins, ces solutions logicielles de post traitement en angiographie 3D ont démontré leurs utilités dans la compréhension anatomique et la navigation pour le traitement endovasculaire des MAV cérébrales et peuvent être appliqués à d'autres pathologies vasculaires traitées en NRI, telles que les fistules durales médullaires.

## Apport de l'angiographie 3D pour le diagnostic et le traitement endovasculaire des fistules durales médullaires

### **Fistule artério-veineuse durale médullaire (FAVD) : Rappel clinique**

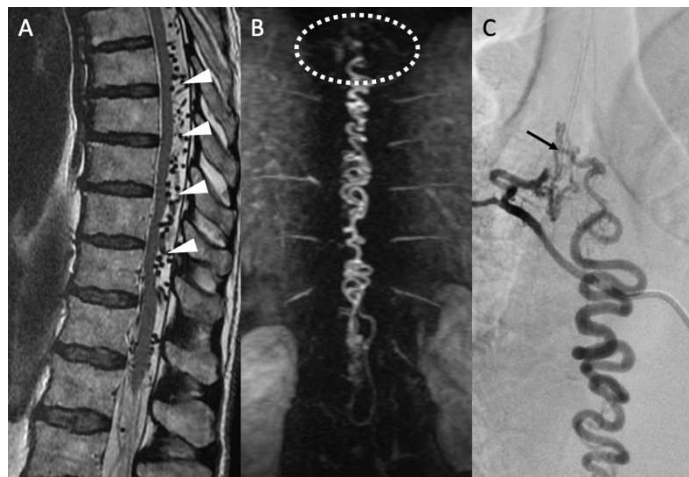
La fistule artério-veineuse durale médullaire (FAVD) est une affection rare définie comme un shunt artério-veineux entre une artère radiculo-méningée et le système veineux péri-médullaire (70).

Bien que rare, il s'agit de la maladie médullaire vasculaire la plus courante, représentant 80 % des cas. Elle concerne principalement les hommes, pendant la 6e décennie. L'étiologie est inconnue mais considérée comme acquise et probablement liée à une insuffisance veineuse. La présentation clinique de la FAVD n'est pas spécifique et rarement aiguë. Le mode d'entrée dans la maladie se manifeste souvent par des paresthésies des membres inférieurs, des douleurs radiculaires et des difficultés à marcher. L'évolution est progressive et ascendante sur des mois et des années avec l'apparition secondairement de troubles sphinctériens et peut conduire à une paraplégie sans traitement. Le manque de spécificité des symptômes cliniques explique le retard diagnostique.

La FAVD est composée d'un shunt artérioveineux unique situé dans la dure-mère au niveau du foramen intervertébral, sur la surface dorsale de la racine nerveuse, entre une artère et une veine radulaire, le plus souvent au niveau thoraco-lombaire. Ce shunt entraîne une hypertension veineuse en amont dans le système veineux péri-médullaire et intramédullaire. Ainsi, il en résulte une congestion veineuse dans la moelle épinière entraînant une hypoxémie chronique responsable des symptômes.

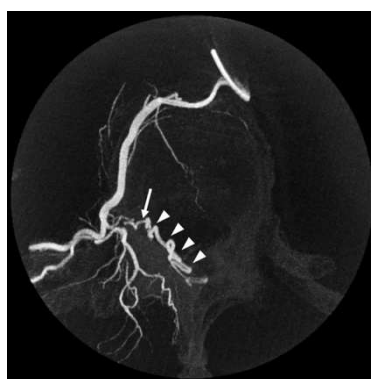L'IRM permet le diagnostic de la fistule durale médullaire, la souffrance médullaire se traduisant par un hypersignal T2 intramédullaire de la moelle épinière, étendu du cône médullaire à plus de 5 segments vertébraux. Les veines péri-médullaires dilatées se traduisent par des images de vide de signal, ou « flow voids », situées sur les surfaces ventrales et surtout

dorsales de la moelle épinière. L'angio-MR dynamique permet de détecter la localisation du shunt et donc de guider l'angiographie médullaire (**Figure 34**) (71).



**Figure 34** : IRM médullaire d'une fistule durale avec flow voids en T2 (A), shunt artério veineux en ARM dynamique (B) et corrélation angiographique (C).

L'angiographie, considéré comme modalité de référence, permet de confirmer le diagnostic de FAVD et de préciser sa topographie ; localiser le shunt et les artères destinées à la moelle épinière, en particulier l'artère spinale antérieure ou artère d'Adamkiewicz (**Figure 37**). La FAVD entraîne une opacification rétrograde de la veine radiculomédullaire et un engorgement dans le réseau veineux rétro- et pré-médullaire, dilaté et tortueux. Le drainage ascendant peut atteindre le système veineux intracrânien. Les acquisitions 3D-DSA avec injections sélectives permettent des reconstructions MPR d'une grande valeur diagnostique (**Figure 35**) (72).



**Figure 35** : Reconstruction MPR de l'angiographie 3D en coupe axiale réalisée à partir d'un pédicule artériel thoracique droit révélant le point de shunt (flèche) et la veine de drainage (têtes de flèches)

L'objectif du traitement est l'occlusion du shunt artério-veineux par chirurgie ou embolisation (73), la disparition spontanée de la FAVD étant exceptionnelle. Le pronostic dépend du délai de la prise en charge, de la gravité des symptômes et de l'étendue de l'œdème médullaire (74). Après le traitement, la progression des signes est généralement stoppée, mais la récupération clinique est variable et les douleurs peuvent persister. En IRM, après occlusion de la fistule, la disparition des images radiologiques est observée.

### **Problématique**

Le traitement endovasculaire consiste à la navigation d'un microcathéter jusqu'au point de shunt pour emboliser le point de fistule à l'aide d'agent embolique liquide. Le traitement est complexe et limité par les artefacts de mouvement respiratoire, les superpositions digestives, la vue bidimensionnelle (2D) et le faible diamètre artériel (**Figure 36, A**). Pour mieux comprendre l'angioarchitecture de la fistule durale médullaire, les acquisitions 3D par CBCT avec des injections sélectives permettent des reconstructions multiplanaires (MPR), contribuant à une grande valeur diagnostique, anatomique et de sécurité (72,75).

A partir de cette acquisition 3D, les logiciels de segmentation vasculaire offrent une meilleure compréhension dans la planification pré thérapeutique et facilite la cartographie 3D pour le cathétérisme sélectif, comme démontré pour le traitement endovasculaire des malformations artério-veineuses (MAV) intracrâniennes (76).

Dans ce chapitre, nous décrivons l'utilisation du logiciel d'injection virtuelle (EmboAssist, GE HealthCare, Chicago, USA) pour le traitement endovasculaire des FAVD.

### **Méthodes**

#### Sélection des patients

Nous avons collecté les images de patients de notre centre, chez qui le logiciel d'injection virtuelle a été utilisé lors de la gestion endovasculaire d'une FAVD spinale.

#### Acquisition d'images

Les images ont été réalisées sur un système angiographique biplan (Innova IGS 630, GE HealthCare, Chicago, WI, USA) en utilisant une acquisition monoplanaire. Des injections sélectives angiographiques 2D et 3D ont été effectuées à partir d'un cathéter Mickelson 5F (Merit, Salt Lake City, Utah, USA) ou d'un cathéter Cobra (Terumo, Somerset, NJ, USA) placé

dans une artère thoracique ou lombaire segmentaire avec un volume de 3 cc et un débit de 1 cc/s, et de 5 cc et 1 cc/s, respectivement. Les bras des patients étaient placés au-dessus de la tête pendant l'acquisition CBCT pour réduire les artefacts. Des cathétérismes sélectifs ont été réalisés à l'aide d'un microcathéter Magic 1.2 (Balt Extrusion, Montmorency, France). Les images CBCT ont été affichées et traitées sur une station de travail Advantage version 4.7 (GE HealthCare, Chicago, WI, USA).

#### Logiciel d'injection virtuelle

Le logiciel d'injection virtuelle Embo ASSIST (GE HealthCare, Chicago, WI, USA) prend un volume CBCT en entrée et, en une première étape, effectue une segmentation semi-automatisée des vaisseaux opacifiés. Ensuite, l'opérateur peut indiquer de manière interactive avec un pointeur 3D n'importe quel point sur un vaisseau, et le logiciel affiche en temps réel le trajet allant de l'origine de l'arbre vasculaire jusqu'à ce point. Cette visualisation peut être comprise comme une représentation du trajet à suivre par le microcathéter pour atteindre le point vasculaire indiqué. Le logiciel affiche également la ligne médiane des vaisseaux distaux jusqu'au point vasculaire sélectionné, simulant l'opacification des vaisseaux distaux qui serait injectée depuis le point vasculaire. Le vaisseau d'intérêt peut être automatiquement segmenté et mis en surbrillance en couleur avec un simple clic de souris, nous permettant de construire une représentation 3D codée en couleur de ces vaisseaux sur une reconstruction en rendu de volume (VR). Enfin, ces vaisseaux segmentés, ainsi que l'ensemble du réseau vasculaire initialement segmenté, peuvent être superposés sur les images en fluoroscopie pour être utilisés comme cartographie 3D pour le cathétérisme sélectif en utilisant le logiciel Vision (GE HealthCare, Chicago, WI, USA) sur la station de travail.

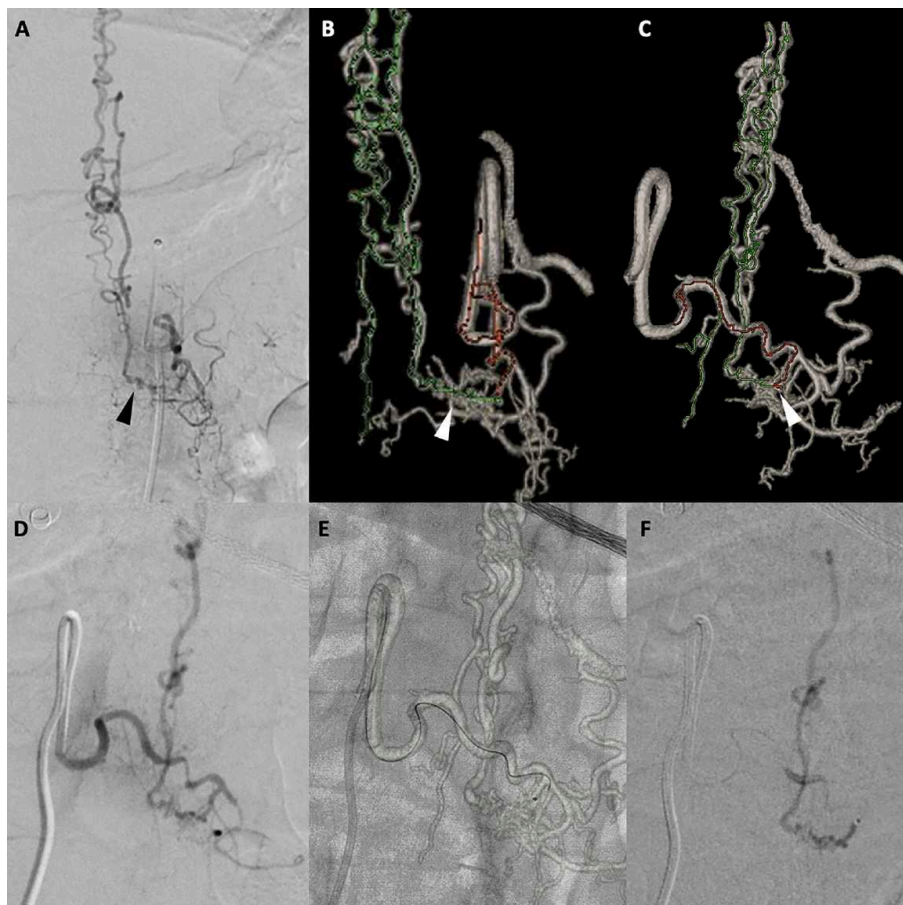
### Résultats

A partir des injections sélectives pédiculaires, l'utilisation de reconstructions VR de l'acquisition 3D combinées au logiciel d'injection virtuelle nous a permis de déterminer les vaisseaux d'intérêt en raison de la capacité du logiciel à mettre en surbrillance ces vaisseaux en cliquant sur une afférence artérielle suspectée ou sur les afférences veineuses du shunt AV (**Figure 36, B**).



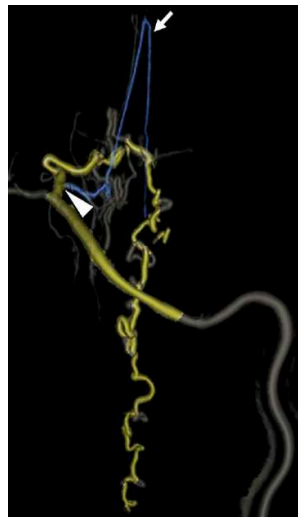
La rotation autour des reconstructions VR a pu dérouler le trajet vasculaire jusqu'au shunt artério veineux (**Figure 36, C**), fournissant une incidence oblique optimale pouvant être utilisée comme incidence de travail pour le cathétérisme sélectif (**Figure 36, D**).

De plus, la fusion de la reconstruction VR segmentée a pu être projetée sur la fluoroscopie pour une navigation en roadmap 3D (**Figure 36, E**) avec une bonne corrélation entre le trajet du micro-cathéter et le roadmap. Les injections sélectives ont pu confirmer la précision de la prédiction des injections simulées (**Figure 36, F**).



**Figure 36** : Exemple d'utilisation d'EmboASSIST pour le traitement endovasculaire d'une FAVD. A : Angiographie de face avec identification du shunt artério veineux (tête de flèche noire). B : Reformations VR avec EmboASSIST simulant une injection (vert) à partir du micro-cathétérisme virtuel (rouge). C : Rotation du VR avec EmboASSIST pour exposer le trajet artériel et choisir l'incidence de travail. D : Angiographie dans l'incidence de travail. E : Roadmap 3D dans l'incidence de travail pour le micro-cathétérisme. F : Injection sélective confirmant la prédiction de l'injection virtuelle.

La principale complication dans l'embolisation des FAVD étant la migration d'agent embolique liquide dans l'artère spinale antérieure (ASA) pouvant être responsable d'une ischémie médullaire, la localisation de l'ASA est donc primordiale avant le traitement endovasculaire. Par la superposition vasculaire en angiographie 2D, la compréhension anatomique de la localisation de l'artère spinale antérieure est souvent limitée. L'utilisation de reconstructions VR combinées au logiciel d'injection virtuelle permet de mettre en évidence l'ensemble du trajet de l'ASA et de déterminer l'origine de l'artère (**Figure 37**). Si elle provient du même pédicule que les afférences conduisant au shunt artériovoineux, la thérapie endovasculaire est contre-indiquée dans cette condition en raison du risque d'occlusion de l'ASA.



**Figure 37** : Illustration de la segmentation de l'artère spinale antérieure (en bleu) provenant du même pédicule artériel alimentant la FAVD (en jaune).

**Article: “Virtual Injection Software for endovascular management of spinal dural arteriovenous fistula”.**

Dans l'article suivant (77), nous décrivons le logiciel d'injection virtuelle qui a été conçu pour faciliter l'analyse de la vascularisation du patient lors de la planification des procédures d'embolisation, appliqué aux fistules dures médullaires, permettant une meilleure compréhension anatomique et aidant à la sélection de l'incidence en angiographie 2D. En fusionnant la segmentation 3D et la fluoroscopie, le logiciel permet le suivi des vaisseaux pour le cathétérisme sélectif et l'embolisation, en roadmap 3D.

# Virtual injection software for endovascular management of spinal dural arteriovenous fistula

Interventional Neuroradiology

1-5

© The Author(s) 2023

Article reuse guidelines:

sagepub.com/journals-permissions

DOI: 10.1177/15910199231193469

journals.sagepub.com/home/ine



François Zhu<sup>1,2</sup> , Serge Bracard<sup>1,2</sup> , Yves Troussset<sup>3</sup>  
and René Anxionnat<sup>1,2</sup>

## Abstract

Endovascular management of spinal dural arteriovenous fistula (DAVF) is arduous because of complex angioarchitecture and motion artifacts and is limited by the two-dimensional (2D) view. However, cone beam computed tomography (CBCT) acquisitions with selective injections allow 3D multiplanar reconstructions contributing to high diagnostic, anatomical and safety value. In this study, we described the use of virtual injection software (VIS) computed from CBCT acquisition and already used for prostatic and cerebral embolization, for the endovascular management of spinal DAVFs (EmboAssist, GE HealthCare, Chicago, USA). The VIS has been designed to facilitate the analysis of the patient's vasculature during the planning of embolization procedures to define the afferent pedicles to the shunt and the incidence of oblique projection, allowing for a better anatomical understanding and helping for the selection of 2D incidence. Combined with 3D roadmapping, VIS allows vessel tracking for selective catheterism and embolization. The VIS is a useful tool for planification and navigation during endovascular treatment of spinal DAVF with a safety value.

## Keywords

Spinal dural arteriovenous fistula, embolization, CBCT

Received 6 July 2023; accepted 24 July 2023

## Introduction

Spinal dural arteriovenous fistula (DAVF) is a rare condition that is defined as an arteriovenous shunt between a radiculo-meningeal artery and the peri-medullar venous system, and it can result in progressive lower limb and bladder-sphincter disorders.<sup>1</sup> The aim of treatment is the occlusion of the arteriovenous shunt by surgery or embolization.<sup>2</sup> Digital subtraction angiography (DSA) is generally considered the gold standard for the diagnosis of DAVFs. Its spatial and temporal resolution allows us to identify and specify the topography of the shunt, arterial afferences, and venous efferences and to define the boundary arteries supplying the spinal cord. However, endovascular management is complex and limited by motion artifacts, the two-dimensional (2D) view, and the arterial diameter. For this purpose, cone beam computed tomography (CBCT) acquisitions with selective injections allow multiplanar reconstructions (MPRs), contributing to high diagnostic, anatomical, and safety values.<sup>3,4</sup> In addition, a virtual injection software (VIS) that takes CBCT acquisition as input could provide better comprehension in pretreatment planning and facilitate 3D roadmapping for selective catheterism as demonstrated for peripheral treatment such as liver or prostatic embolization,<sup>5</sup> and intracranial AVM<sup>6</sup> endovascular treatment. In this technical note, we aim to describe the use of VIS

(EmboAssist, GE HealthCare, Chicago, USA) for the endovascular management of DAVFs.

## Methods

### Patient selection

We collected the images of patients from our center, in whom VIS was used during the endovascular management of a spinal DAVF. The institutional ethical committee approved the use of patient data for this retrospective analysis and waived the need for patient consent.

### Image acquisition

DSA was performed on a biplane angiographic system (Innova IGS 630, GE HealthCare, Chicago, WI, USA)

<sup>1</sup>Department of Diagnostic and Interventional Neuroradiology, CHRU Nancy, Nancy, France

<sup>2</sup>IADI, INSERM U1254, Université de Lorraine, Nancy, France

<sup>3</sup>General Electric Medical System, Buc, France

### Corresponding author:

François Zhu, Service de Neuroradiologie Diagnostique et Thérapeutique, CHRU Nancy, 29 Avenue du Maréchal De Lattre de Tassigny, 54035 Nancy Cedex, France.

Email: f.zhu@chru-nancy.fr

using monoplane acquisition. DSA and angioCBCT selective injections were performed from a 5F Mickelson (Merit, Salt Lake City, Utah, USA) or Cobra catheter (Terumo, Somerset, NJ, USA) placed within a segmental thoracic or lumbar artery with a volume of 3 cc and a rate of 1 cc/s and 5 cc and 1 cc/s, respectively. The patients' arms were placed above the head during CBCT acquisition to reduce artifacts. Selective catheterizations were performed using a Magic 1.2 (Balt Extrusion, Montmorency, France) microcatheter. CBCT images were displayed and computed on an Advantage Workstation version 4.7 (GE HealthCare, Chicago, WI, USA).

### Virtual injection software

The VIS takes a CBCT volume as input and, as a first step, performs a semiautomated segmentation of the opacified vessels. Then, the user can interactively indicate with a 3D pointer any point on a vessel, and the software displays the path going from the origin of the vascular tree to that point in real time. This display can be understood as a representation of the path to be followed by the microcatheter to reach the indicated vessel point. The software also displays the centerline of the distal vessels to the selected vessel point, simulating the opacification of distal vessels that would be injected from the vessel point.

The vessel of interest can be automatically segmented and highlighted in color with a single mouse click, allowing us to build a 3D color-coded representation of these vessels on a volume rendering (VR) reconstruction (Figure 1). Finally, these segmented vessels of interest, as well as the initially segmented full vasculature, can be overlaid on the fluoro images to be used as a 3D roadmap for selective catheterization using Vision software (GE HealthCare, Chicago, WI, USA) on the workstation.

## Results

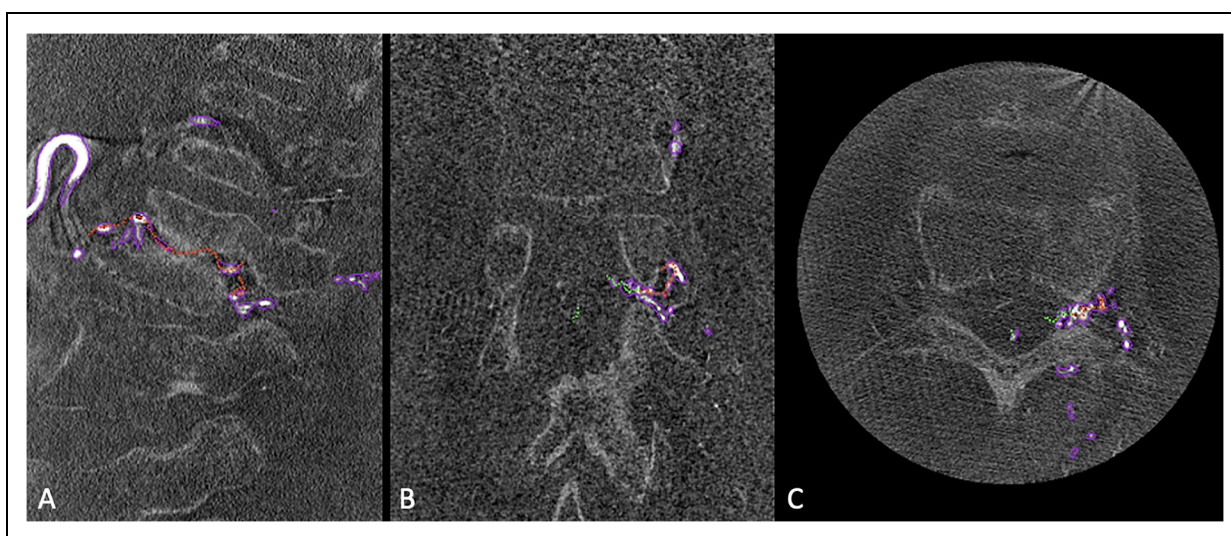
In this part, we present the use of the VIS in different situations for spinal DAVF endovascular management.

### Using the VIS to determine DAVF shunt afferences and incidences

Figure 2 shows a left T12 DAVF with the anteroposterior view (Figure 2(a)) that is highlighting the AV shunt. However, the understanding of the spinal DAVF angioarchitecture is limited by vessel overlap. Using VR reconstructions of CBCT combined with the VIS allowed us to determine the vessels of interest due to the capacity of the software to highlight these vessels by clicking on a suspected arterial afference or venous efferences of the AV shunt (Figure 2(b)). Then, a rotation around VR reconstructions unfolded the vascular pathway (Figure 2(c)), providing an optimal oblique incidence that could be used as a working projection for further selective catheterism (Figure 2(d)).

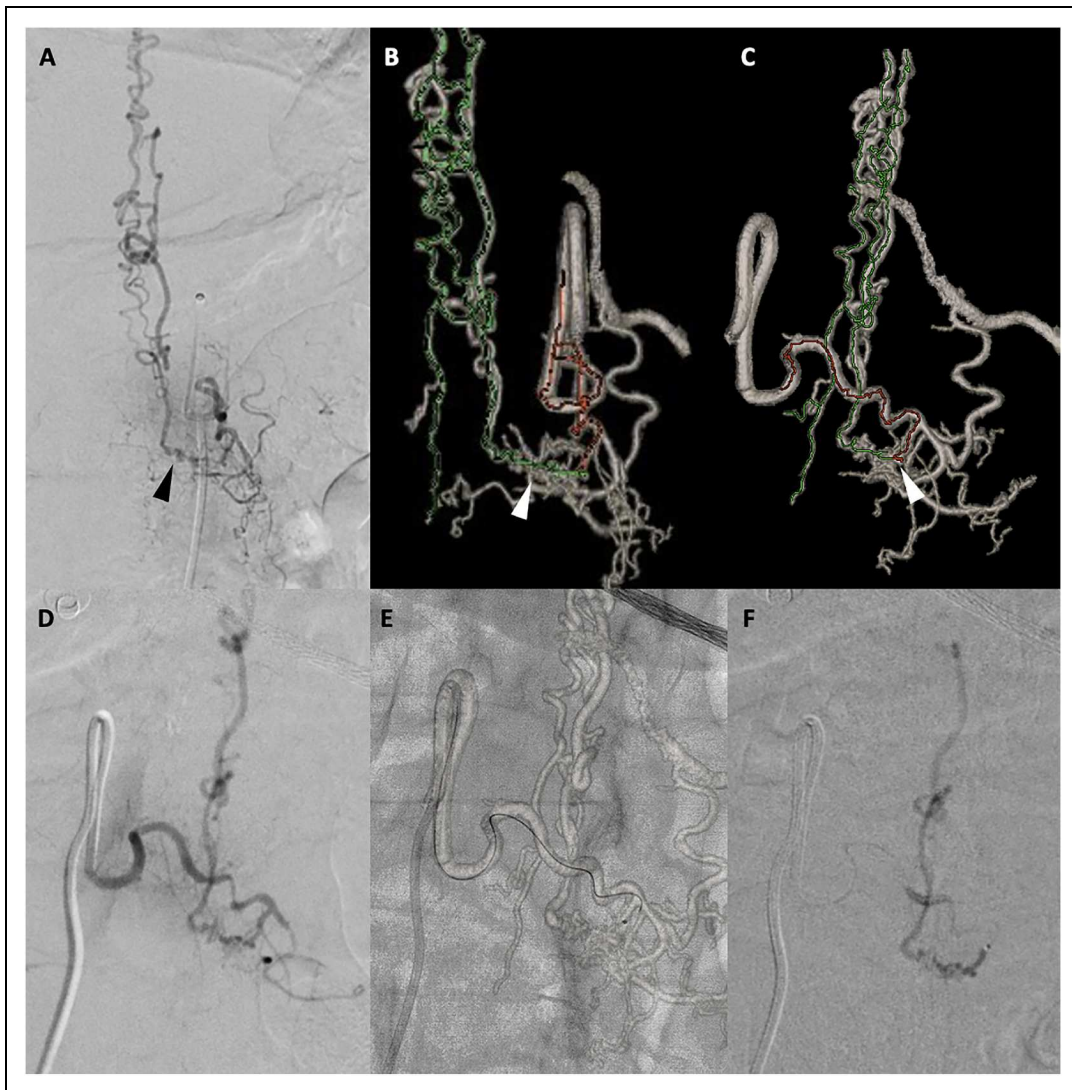
### Using the VIS for selective catheterism planning and 3D roadmapping

The identified vessel of interest could be highlighted on VR images from any vessel point at the discretion of the physicians and is displayed in color, simulating and predicting the injection from the distal tip of the microcatheter (Figures 2(b), (c), and 3(c)). The VR reconstruction of the computed segmented vessels was thus projected on the fluoroscopy as a 3D roadmap, as shown in Figure 2(d), with a satisfying overlay between the microcatheter pathway and the 3D roadmap avoiding repeated contrast injection roadmapping due to motion artifact. Real selective injections confirmed the accurate prediction of the simulated injections (Figures 2(c), (f), 3(c), and (d)).



**Figure 1.** CBCT multiplanar reconstruction of semiautomated segmented opacified vessel (purple) in oblique view (a), anteroposterior view (b), and axial view (c). CBCT, cone beam computed tomography.





**Figure 2.** Left T12 DAVF with a 2D DSA anteroposterior view (a) showing the AV shunt (black arrowhead). Anteroposterior view of VR reconstruction combined with the VIS showing the theoretical pathway of the microcatheter in red and the virtual injection in green (b). Oblique incidence of VR unfolding the vessel of interest pathway (c). 2D DSA equivalence of the oblique incidence (d). Projection of VR reconstruction on fluoroscopy as a 3D Roadmap (e) and selective injection through the microcatheter (f). DAVF, dural arteriovenous fistula; DSA, digital subtraction angiography; 2D, two-dimensional; VIS, virtual injection software; VR, volume rendering.

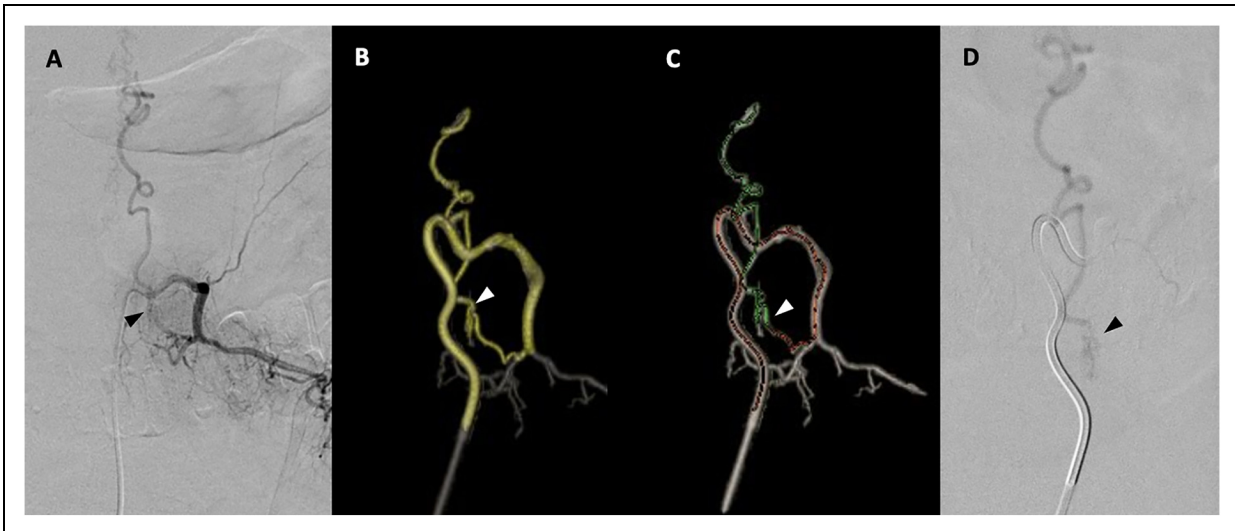
### *Spinal vascular anatomy consideration: Using the VIS to identify the anterior spinal artery*

In Figure 4, we present a case of a spinal DAVF that is opacified from the right T6 segmental artery. This opacification also highlights an arterial supply of the anterior spinal artery (ASA) (Figure 4(a)). However, anatomical comprehension is limited by the vessel overlap, even on MPR (Figure 4(b)). Using VR reconstructions combined with the VIS allowed for the ability to highlight the entire pathway of the ASA and to determine the origin of the ASA arising from the same pedicle as the afferences leading to the arteriovenous shunt (Figure 4(c) and (d)). Endovascular therapy is contraindicated in this condition because of the risk of ASA occlusion, and the patient was therefore treated surgically.

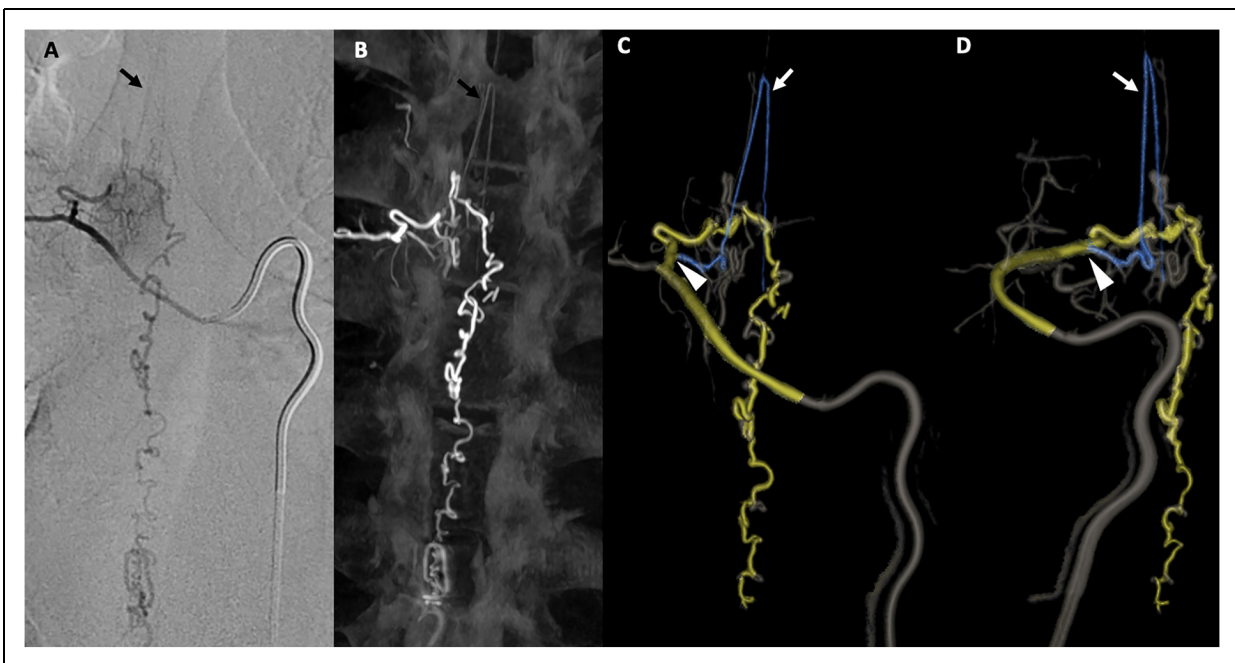
### **Discussion**

VIS (Embo ASSIST, GE Healthcare, Chicago, IL) has been designed to improve the analysis of the patient's vasculature during the planning of embolization procedures, facilitating the identification of afferent pedicles to the AV shunt and the incidence of oblique projection, as well as the improving the endovascular navigation by displaying the segmented vessels on 3D roadmapping.

Endovascular treatment of spinal DAVFs is arduous because of the small diameter of the vessels, the overlapping of these small vessels on 2D DSA, and the angioarchitectural complexity of the AV shunt. Moreover, subtraction artifacts in roadmapping due to breathing and digestive superposition complicate endovascular navigation, in addition to a limited 2D monoplane view.



**Figure 3.** Left L1 DAVF with a 2D DSA anteroposterior view (a) showing the level of the shunt (arrowhead). VR reconstruction combined with VIS highlights the vessel of interest pathway (yellow) (b) with the theoretical pathway for the microcatheter (red) and virtual injection (green) (c). 2D DSA selective injection (d). DAVF, dural arteriovenous fistula; DSA, digital subtraction angiography; 2D, two-dimensional; VIS, virtual injection software; VR, volume rendering.



**Figure 4.** Right T6 spinal DAVF 2D DSA anteroposterior view (a) with opacification of the ASA (black arrow). MPR of angioCBCT showing the ASA (black arrow) (b). VR reconstructions combined with the VIS highlighting the entire pathway of the ASA (white arrow) in blue and the origin of the ASA (white arrowhead) differing from the DAVF pathway, which is highlighted in yellow (c and d). ASA, anterior spinal artery; MPR, multiplanar reconstructions; CBCT, cone beam computed tomography; DAVF, dural arteriovenous fistula; DSA, digital subtraction angiography; 2D, two-dimensional; VIS, virtual injection software; VR, volume rendering.

The usefulness of AngioCBCT for the anatomic understanding of DAVFs has already been demonstrated.<sup>3,4</sup> From CBCT, a recently developed VIS has already been used for peripheral endovascular treatments such as prostatic<sup>5</sup> or liver embolization and embolization of intracranial arteriovenous malformation (AVM) with good accuracy and clinical usefulness in guiding and planning cerebrovascular lesion embolization in a retrospective study.<sup>6</sup>

In our study, we highlight the usefulness of this VIS for spinal DAVF. VIS could also be used for other spinal cord vascular malformations, such as spinal AVM. Virtual injection software allows a better anatomical understanding of the anatomy in spinal DAVF pretreatment planification, allowing for the anticipation of vascular issues and the identification of arteries destined for the cord. During the procedure, it helps in the selection of the 2D

projection to unfold the vascular pathway. Combined with 3D roadmapping, the VIS allows vessel tracking for selective catheterism and embolization. Further studies are warranted to assess the other potential benefits, such as decreased radiation exposure, contrast agent volume, and overall procedure time, compared to standard procedures.

#### Declaration of conflicting interests

Yves Troussel is full-time employee of GE Healthcare, Buc, France.

#### Funding

The authors received no financial support for the research, authorship, and/or publication of this article.

#### ORCID iDs

François Zhu  <https://orcid.org/0000-0003-3838-9608>  
Serge Bracard  <https://orcid.org/0000-0001-9423-6660>

#### References

1. Krings T and Geibprasert S. Spinal dural arteriovenous fistulas. *AJNR Am J Neuroradiol* 2009; 30: 639–648.
2. Krings T, Thron AK, Geibprasert S, et al. Endovascular management of spinal vascular malformations. *Neurosurg Rev* 2010; 33: 1–9.
3. Matsubara N, Miyachi S, Izumi T, et al. Usefulness of three-dimensional digital subtraction angiography in endovascular treatment of a spinal dural arteriovenous fistula. *J Neurosurg Spine* 2008; 8: 462–467.
4. Prestigiacomo CJ, Niimi Y, Setton A, et al. Three-dimensional rotational spinal angiography in the evaluation and treatment of vascular malformations. *AJNR Am J Neuroradiol* 2003; 24: 1429–1435.
5. Carnevale FC, McClure T, Cadour F, et al. Advanced image guidance for prostatic artery embolization – a multicenter technical note. *CVIR Endovasc* 2021; 4: 63.
6. Sundararajan SH, Ranganathan S, Kishore V, et al. Simulation of superselective catheterization for cerebrovascular lesions using a virtual injection software. *CVIR Endovasc* 2021; 4: 52.

### **Discussion : La navigation 3D appliquée au traitement endovasculaire des fistules dures médullaires.**

Les logiciels d'injection virtuelle tels qu'EmboASSIST, (GE HealthCare, Chicago, IL) ont été conçus pour faciliter l'identification des pédicules artériels cibles, et de l'incidence de la projection oblique. Comme démontré dans le sous chapitre précédent, il permet également d'améliorer la navigation endovasculaire en affichant les vaisseaux segmentés en VR sur la fluoroscopie, en roadmap 3D. Ces solutions logicielles peuvent être appliquées à d'autres traitements endovasculaires, telles que les procédures d'angiographie médullaires.

Le traitement endovasculaire des FAVD spinales peut être difficile en raison du petit diamètre des vaisseaux, de la superposition de ces petits vaisseaux sur l'angiographie 2D et de la complexité angio-architecturale du shunt artério veineux. De plus, les artefacts de soustraction en roadmap, en raison de la respiration et des superpositions digestives compliquent la navigation endovasculaire, en plus de la vue monoplan 2D limitée.

L'utilité de l'angiographie 3D pour la compréhension anatomique des FAVD a déjà été démontrée (72,75). À partir du CBCT, les logiciels d'injection virtuelle récemment développés ont déjà été utilisés pour des traitements endovasculaires tels que l'embolisation hépatique ou prostatique et l'embolisation de malformations artério-veineuses intracrâniennes avec une bonne précision et une utilité clinique dans le guidage et la planification de l'embolisation de lésions cérébrovasculaires dans une étude rétrospective (76).

Dans notre étude, nous mettons en évidence l'utilité de ce logiciel de post traitement pour la FAVD spinale. Le logiciel d'injection virtuelle offre une meilleure compréhension anatomique de l'anatomie lors de la planification préalable au traitement des FAVD spinales, permettant d'anticiper les difficultés de cathétérisme et d'identifier les artères destinées à la moelle épinière. Pendant la procédure, il aide à la sélection de la projection en 2D pour déployer la voie vasculaire. Associé à la cartographie 3D, le logiciel permet le suivi des vaisseaux pour le cathétérisme sélectif et l'embolisation. EmboASSIST pourrait également être utilisé pour d'autres malformations vasculaires de la moelle épinière, telles que les AVM (malformations artério-veineuses) spinales. Des études supplémentaires sont nécessaires pour évaluer d'autres avantages potentiels, tels que la diminution de l'exposition aux rayonnements, du volume de produit de contraste et du temps total de la procédure, par rapport aux procédures standards.



# POTENTIALISER L'IRM ET L'ANGIOGRAPHIE PAR LA FUSION MULTIMODALE EN NEURORADIOLOGIE DIAGNOSTIQUE ET THERAPEUTIQUE.

La neuroradiologie est une discipline transversale riche en modalités d'imagerie, chacune d'elles apportant des informations cruciales propres pour l'exploration des pathologies du système nerveux central. En combinant les avantages de chaque modalité, une potentialisation des techniques d'imagerie permet d'améliorer le diagnostic et la localisation des anomalies, pour un traitement plus efficace.

## Multimodalité : définition et applications

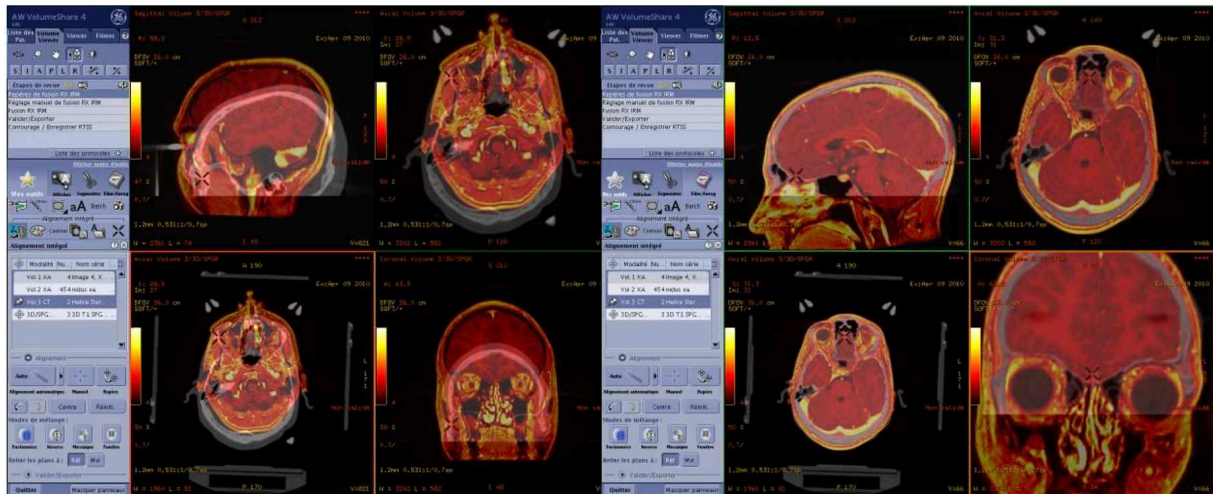
La fusion d'une IRM (imagerie par résonance magnétique) et d'une angiographie permet de combiner les informations anatomiques fournies par l'IRM, gold standard en imagerie parenchymateuse, avec les informations vasculaires fournies par l'angiographie, gold standard en imagerie vasculaire. Cette fusion d'images peut être réalisée pour améliorer la visualisation et la compréhension des relations entre les structures anatomiques et processus pathologiques vasculaires.

En NRI, la fusion multimodale offre une approche intégrée et complète en imagerie, améliorant la précision diagnostique, la planification des traitements et le guidage des procédures thérapeutiques pour but de diminuer les risques de complication sur le cerveau sain.

Dans un premier temps, l'IRM et l'angiographie sont réalisées séparément. L'IRM fournit des informations détaillées sur l'anatomie, les tissus mous et les structures cérébrales, tandis que l'angiographie permet de visualiser les vaisseaux sanguins et la circulation sanguine dans le cerveau.

Les images obtenues à partir de l'IRM et de l'angiographie sont ensuite reconstruites et traitées de manière appropriée. Cela peut impliquer la suppression du bruit, l'amélioration du contraste et la segmentation des différentes structures d'intérêt.

Enfin, les images reconstruites de l'IRM et de l'angiographie sont superposées et alignées pour créer une image composite fusionnée (**Figure 38**). Cela permet de superposer les informations anatomiques de l'IRM avec les informations vasculaires de l'angiographie, ce qui facilite la corrélation et l'analyse des structures anatomiques et vasculaires.



**Figure 38** : Vue de la console et du logiciel Integreded Registration (GE HealthCare, Chicago, WI, USA) permettant la fusion entre angiographie et IRM avant recalage (à gauche) et après recalage (à droite) manuel.

Cette étape de recalage entre angiographie 3D et IRM, basée principalement sur les repères osseux, se doit être automatique ou semi-automatique et précise afin de limiter les risques de discordance.

L'image fusionnée résultante peut aider à localiser précisément les vaisseaux sanguins par rapport aux structures cérébrales, à évaluer les anomalies vasculaires, à planifier des interventions chirurgicales, de radiothérapie ou à guider des procédures endovasculaires.

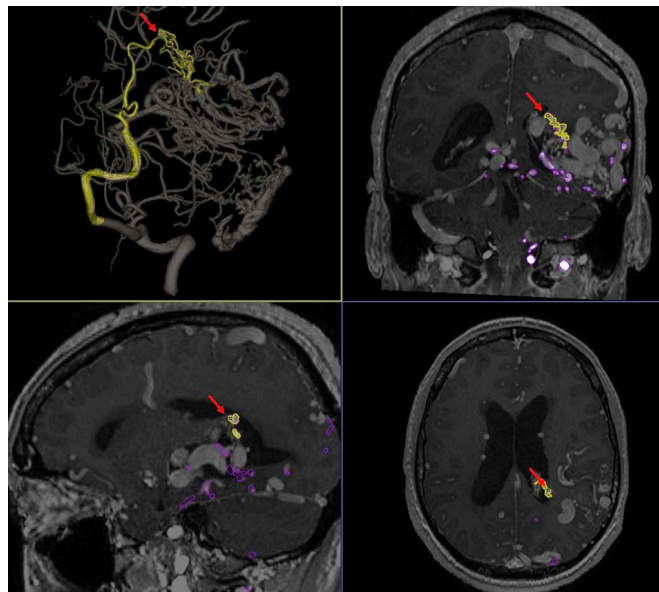
La fusion d'IRM et d'angiographie permet une meilleure compréhension des relations anatomiques et vasculaires dans le cerveau, ce qui peut être extrêmement utile pour le diagnostic, le traitement et la planification des interventions neurovasculaires. Cela peut également aider à réduire les risques et à améliorer les résultats des procédures en fournissant une visualisation plus précise et complète des structures cérébrales et vasculaires.

## Multimodalité : Application pour le traitement endovasculaire et la radiothérapie des malformations artério veineuses cérébrales

Dans le chapitre « Angiographie et Navigation 3D pour le traitement endovasculaire des MAVs cérébrales », nous avons détaillé la technique de segmentation des vaisseaux cérébraux à partir de l'angiographie 3D pour le traitement des MAV cérébrales.

Le logiciel EmboAssist permet de segmenter et distinguer les afférences artérielles de la vascularisation cérébrale participant à l'alimentation du nidus de la MAV permettant une meilleure compréhension anatomique et une navigation augmentée.

Cette même segmentation peut être fusionnée avec l'IRM, permettant de comprendre les relations entre la malformation vasculaire et les structures anatomiques avoisinantes (**Figure 39**). La fusion 3D à partir d'injections sélectives et IRM peut être également réalisée pour repérer la position du micro-cathéter par rapport au parenchyme cérébral et évaluer les risques liés à l'embolisation.



**Figure 39** : Fusion angiographie 3D – IRM permettant de mettre en évidence les afférences de la MAV au sein du parenchyme cérébral et d'identifier un microanévrisme cible en regard du carrefour ventriculaire gauche (flèche rouge)

Avec l'embolisation, la chirurgie ou l'abstention thérapeutique, la radiothérapie en conditions stéréotaxiques est une option de traitement des malformations artério-veineuses cérébrales.

Cette technique consiste à délivrer en une séance une dose de radiation très ciblée sur un volume de petite taille correspondant très précisément à la MAV avec une irradiation minimale des tissus sains environnants.

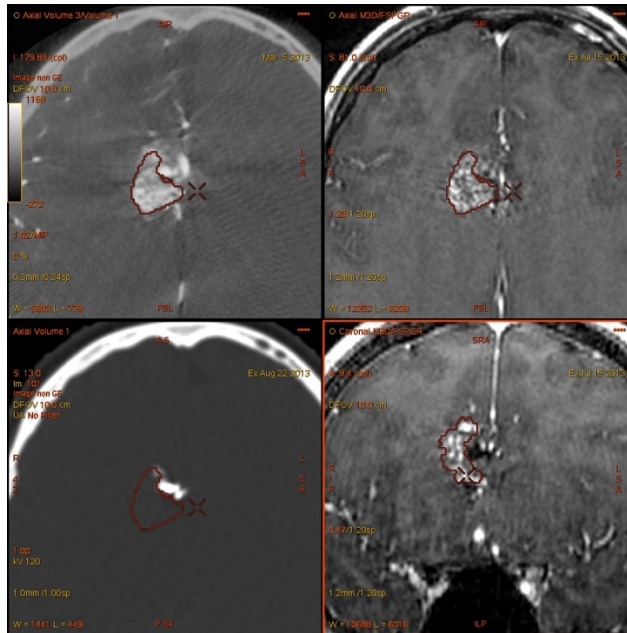
La première étape est la délimitation précise de la MAV qui est réalisée par le neuroradiologue en imagerie multimodalités. Une fois cette cible définie elle est intégrée au logiciel de dosimétrie et la dosimétrie est réalisée par le radiothérapeute et le radiophysicien de façon à couvrir le plus parfaitement la cible tout en préservant les tissus sains adjacents.

Avant l'avènement du CBCT en angiographie 3D permettant de réaliser des coupes fines du volume acquis, le contourage des MAVs reposait sur la détermination du volume cible reconstruit à partir des contours dessinés sur deux ou plusieurs vues angiographiques perpendiculaires ou obliques, dans des conditions stéréotaxiques et était ensuite recalé avec les images scanners et IRM pour réaliser la dosimétrie. Cependant le caractère 2D de l'angiographie 2D, limitait la précision de définition du volume cible.

Le CBCT, par ses possibilités 3D et d'imagerie en coupe, permet d'améliorer la définition du volume cible et peut être recalé avec les autres modalités d'imagerie comme le scanner et l'IRM.

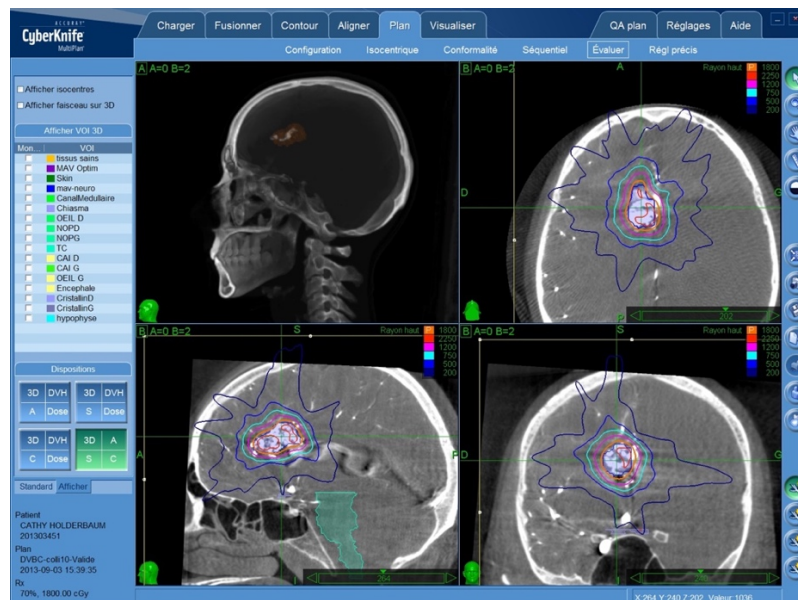
Aujourd'hui, le contourage du nidus de la malformation artério veineuse se fait de manière multimodale dans notre service. En combinant les informations fournies par l'IRM et l'angiographie 3D, la fusion d'imagerie permet une délimitation précise du nidus en angiographie 3D, tout en prenant compte le parenchyme cérébral sain environnant visualisé en IRM, coupe par coupe.

Ainsi, le contourage de la cible peut être adapté afin de préserver un tissu cérébral hautement fonctionnel de l'irradiation (**Figure 40**)



**Figure 40** : Contourage de la cible (nidus) de manière multimodale à partir de l'angiographie 3D permettant de visualiser la correspondance du contourage sur l'IRM cérébrale pour le repérage anatomique.

Cette cible, une fois délimitée à partir de la fusion angio3D-IRM, sera elle-même fusionnée sur le scanner de repérage en radiothérapie à partir du recalage des contours osseux (**Figure 41**).



**Figure 41** : Fusion de la cible déterminée par la fusion angio3D-IRM et le scanner de repérage de radiothérapie.

Un contourage de cible précis et reproductible est essentiel pour assurer la qualité et la cohérence des traitements de radiothérapie. Des protocoles standardisés et des outils avancés d'imagerie et de segmentation sont utilisés pour garantir la précision et la fiabilité du contourage.

Un travail décrivant cette technique et les résultats du traitement associant embolisation et radiothérapie pour les MAV cérébrale est en cours dans notre service.

En conclusion, le contourage de cible en radiothérapie est une étape critique du processus de planification et de délivrance du traitement, permettant une délimitation précise de la cible tumorale et une optimisation de la dose de radiation pour obtenir les meilleurs résultats thérapeutiques tout en préservant les tissus sains environnants.

La fusion IRM-scanner-Angio3D/CBCT est utile pour le traitement multimodal des MAV cérébrales, mais d'autres applications de cette technique peuvent illustrer son intérêt. C'est le cas des microanévrismes cérébraux, pour lesquels le diagnostic est difficile en raison de leur petite taille avec des taux élevés d'angiographie négative. L'amélioration de la résolution spatiale de l'angiographie soustractive numérique (DSA) et le développement de l'imagerie par résonance magnétique haute résolution sont corrélés à un nombre croissant récent de cas d'anévrisme des artères perforantes signalés dans la littérature au cours de la dernière décennie. La fusion de ces modalités permettraient d'améliorer les performances diagnostiques de ce type de lésion.

## Multimodalité : Application pour le diagnostic des micro-anévrismes cérébraux

### **Rappel clinique**

Les anévrismes des artères perforantes du tronc basilaire (BAPA pour « Basilar Artery Perforator Aneurysm »), définis comme des micro anévrismes développés à partir des artères perforantes basilaires sans implication directe du tronc basilaire (78,79), représentent une cause rare d'hémorragie sous-arachnoïdienne. Leur histoire naturelle est mal connue, et les options de traitement sont controversées car seulement quelques cas sont signalés dans la littérature (80).

### **Problématique**

Le diagnostic des BAPAs est difficile en raison de leur petite taille avec des taux élevés d'angiographie négative (81). L'angiographie 3D est généralement réalisée de manière répétée (82) et est considérée comme la modalité d'imagerie de référence, tandis que l'imagerie non invasive, en particulier l'imagerie par résonance magnétique, a une mauvaise performance pour le diagnostic des lésions vasculaires de petite taille (83), mais l'IRM haute résolution pourrait donner une valeur localisatrice en vue d'orienter l'examen angiographique (84). L'imagerie de susceptibilité magnétique (SWI) a une grande sensibilité dans la détection des lésions hémorragiques et thrombosées (85) et pourrait être réalisée pour explorer une HSA à bilan angiographique négatif afin de détecter de tels anévrismes.

### **Méthodes**

#### Sélection des patients

Nous avons collecté rétrospectivement les données des patients admis dans notre établissement de 2018 à 2021 pour une HSA avec un angioscanner initial négatif et qui avaient bénéficié d'une IRM, comprenant une imagerie avec séquence de susceptibilité magnétique, pendant l'hospitalisation, avec un diagnostic définitif de BAPA rompu confirmé par la suite. Pour chaque patient avec un diagnostic définitif de BAPA rompu confirmé, nous avons recueilli les données cliniques ; les complications liées aux BAPA et à l'HSA ; les données radiologiques ; la taille et l'emplacement de l'anévrisme ; et le suivi clinico radiologique.

## Protocole d'imagerie

Les patients inclus ont subi un scanner non injecté initial associée à un angioscanner (angioTDM) artériel. Des angiographies répétées ont été réalisées sur un système angiographique biplan (Innova IGS 630, GE HealthCare, Milwaukee, WI, USA). Des injections sélectives et d'angiographie 3D ont été effectuées à partir de l'artère vertébrale dominante avec un volume de 12 cc et un débit de 4 cc/s. Les angiographies initiales ont été réalisées sous anesthésie générale. Les IRMs ont été acquises sur un système d'IRM 3 Tesla (Discovery MR750w GE HealthCare, Milwaukee, WI, USA), pendant la semaine suivant l'apparition des symptômes et l'angiographie initiale, selon le protocole suivant : Imagerie de susceptibilité magnétique (SWAN), SWAN en coupes fines de 0,8 mm, 3DTOF, 3D (CUBE) FLAIR, 3D (CUBE) T1SE sans injection et 3D (CUBE) T1SE avec injection. Les paramètres de séquence SWAN en coupes fines étaient les suivants : temps de répétition (TR) = 45 ms, temps d'écho (TE) = 25 ms, épaisseur de coupe = 0,8 mm, champ de vision (FOV) = 24, angle d'inclinaison = 15°, centré sur le cercle de Willis. Les secondes angiographies ont été réalisées une semaine après la première. Toutes les images IRM et angiographies ont été relues lors de réunions de concertation multidisciplinaires. La post-traitement des angiographies 3D et la fusion angiographie 3D - SWAN en rendu de volume (VR) ont été réalisées à l'aide du logiciel de recalage intégré sur la version 4.7 de la station de travail Advantage (GE HealthCare, Milwaukee, WI, USA).

## Résultats

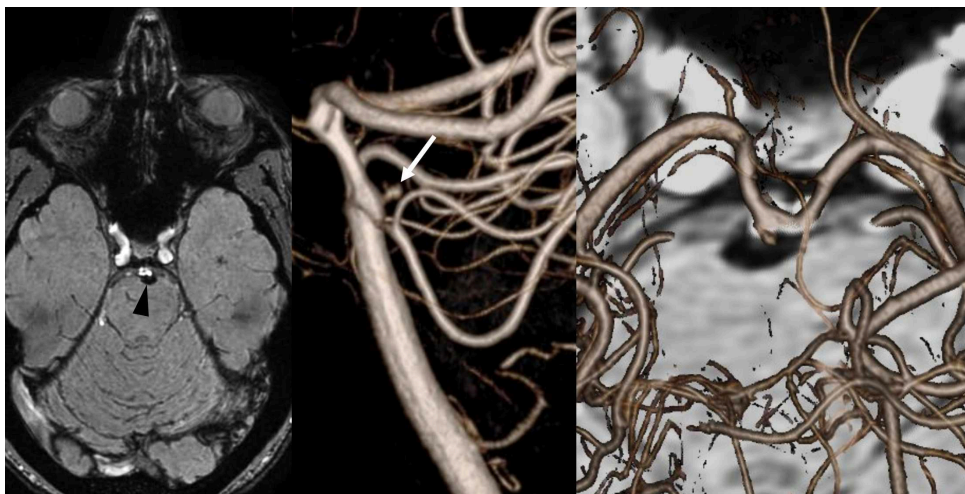
Un total de 13 patients sont inclus dans cette étude observationnelle, comprenant 8 patients avec un diagnostic définitif de BAPA rompu et 5 patients avec un diagnostic définitif de HSA angiographiquement négative. L'âge moyen des patients avec BAPA rompu était de 54 ans (38 à 71 ans) et 2 patients étaient de sexe féminin.

### Résultats radiologiques

En scanner sans injection, pour les patients avec BAPA rompu, l'HSA était côté selon la classification de Fischer modifié à III dans 4 cas et IV dans 4 autres cas, tous prédominants dans la fosse postérieure. Pour tous les cas, l'angioscanner associé était négatif. L'angiographie initiale a été considérée comme négative dans 7 des 8 cas. Un BAPA a été diagnostiqué lors de la première angiographie. Tous les patients avec BAPA ont bénéficié



d'une IRM et ont présenté sur l'imagerie pondérée en susceptibilité un « SWI cap », défini comme une hypo-intensité focale, épaisse et semi-circonférentielle recouvrant la paroi vasculaire sur la séquence pondérée en susceptibilité, d'épaisseur variable (**Figure 42**), au niveau de l'anomalie vue ultérieurement sur l'angiographie, entre l'artère basilaire et la face antérieure du tronc cérébral (**Figure 42**). La coiffe SWI était mieux visualisée sur l'imagerie pondérée en susceptibilité en coupes fines. Cette hypo-intensité était centrée par une hyperintensité punctiforme, superposable au micro-anévrisme de l'artère perforante vu ultérieurement. Les séquences 3DTOF étaient initialement négatives pour tous les cas. Ce « SWI cap » n'a pas été retrouvée sur l'IRM chez aucun des 5 patients avec un diagnostic définitif de HSA sans BAPA. Tous les BAPAs ont été visualisés lors de la deuxième angiographie, réalisée 7 jours après l'admission, avec un diamètre maximal variant de 1 à 3 mm ; 6 cas ont débuté sur le tiers supérieur de l'artère basilaire, un sur le tiers moyen et le dernier sur le tiers inférieur. La fusion angiographie 3D-SWAN a permis de confirmer la corrélation entre le « SWI Cap » et les BAPAs (**Figure 42**).



**Figure 42** : Exemple de BAPA rompu avec « SWI Cap » observé en imagerie de susceptibilité (à gauche tête de flèche noire), en angiographie 3D (au milieu, flèche blanche), et la corrélation IRM-angiographie 3D par fusion (à droite).

#### Résultats cliniques, complications liées et stratégie de traitement

À l'admission, tous les patients avec BAPA étaient Glasgow 15. Trois patients présentaient une hydrocéphalie, traités par une dérivation ventriculaire externe seule dans 2 cas, suivie d'une dérivation ventriculo-péritonéale dans un cas. Deux patients avec BAPA ont présenté un

spasme cérébral asymptomatique traité par une perfusion intra-artérielle, suivie d'une perfusion intra-veineuse, de milrinone. Il n'y a eu ni re-saignement ni complication ischémique aiguë ou retardée. Tous les patients ont été traités de manière conservatrice par surveillance de la pression artérielle et traitements symptomatiques.

#### Suivi

Nous avons observé, dans le seul cas d'angiographie initiale positive, une croissance du BAPA lors de l'angiographie de contrôle à une semaine. L'occlusion spontanée des BAPAs a été obtenue après 6 semaines de suivi, confirmée par angiographie, chez tous les patients. Sur l'IRM, un « SWI Cap » persistant a été observée jusqu'à une IRM tardive après plusieurs mois de suivi (moyenne de 7,4 mois, de 2 à 14 mois).

#### Conclusion



Le « SWI Cap », défini comme une épaisse hypo-intensité semi-circonférentielle en séquence de susceptibilité magnétique, couvrant la paroi vasculaire, semble être un signe indirect fiable pour le diagnostic et la localisation des BAPA rompus, une forme rare de micro-anévrisme probablement sous diagnostiqué en angiographie dans le cadre d'une HSA à bilan initial négatif.

**Article: “Susceptibility weighted imaging for ruptured basilar artery perforator aneurysms in the setting of angiographically negative subarachnoid hemorrhage” (86).**

Dans cette série de cas publiée, nous rapportons l'utilité de l'imagerie pondérée en susceptibilité combinée à la DSA 3D, grâce à leur valeur de localisation, pour le diagnostic des BAPAs dans le contexte d'HSA à bilan initial négatif.

Case series

# Susceptibility weighted imaging for ruptured basilar artery perforator aneurysms in the setting of angiographically negative subarachnoid hemorrhage

François Zhu <sup>1,2</sup>, Liang Liao,<sup>1,3</sup> Serge Bracard,<sup>1,2</sup> Anne-Laure Derelle,<sup>1</sup> Patricio Muszynski <sup>1,4</sup>, Isabelle Merlot,<sup>5</sup> Sophie Planel,<sup>1</sup> Emmanuelle Schmitt,<sup>1</sup> Marc Braun,<sup>1,2</sup> Benjamin Gory,<sup>1,2</sup> René Anxionnat<sup>1,2</sup>

► Additional supplemental material is published online only. To view, please visit the journal online (<http://dx.doi.org/10.1136/jnis-2022-019269>).

<sup>1</sup>Department of Diagnostic and Interventional Neuroradiology, CHRU Nancy, Nancy, France

<sup>2</sup>IADI, INSERM U1254,

Université de Lorraine, Nancy, France

<sup>3</sup>INRIA, LORIA, CNRS, Université de Lorraine, Nancy, France

<sup>4</sup>Instituto Oulton, Cordoba, Argentina

<sup>5</sup>Department of Neurosurgery, CHRU Nancy, Nancy, France

## Correspondence to

Dr François Zhu, Université de Lorraine, Nancy, France; [f.zhu@chru-nancy.fr](mailto:f.zhu@chru-nancy.fr)

Received 17 June 2022

Accepted 9 September 2022

## ABSTRACT

**Background** Ruptured basilar artery perforator aneurysms (BAPAs), defined as microaneurysms which develop in basilar perforator arteries without direct involvement of the basilar trunk, represent a rare cause of subarachnoid hemorrhage (SAH). The diagnosis of BAPAs is difficult because of their small size, with high rates of negative angiography. The development of high-resolution MRI could increase the diagnostic performance. In this study we describe the usefulness of susceptibility weighted imaging (SWI) for the diagnosis of ruptured BAPAs.

**Methods** In a case series, we retrospectively collected data of patients admitted to our institution from 2018 to 2021 for SAH with negative CT angiography who underwent MRI (including SWI) and DSA during hospitalization.

**Results** Eight patients with a definitive diagnosis of ruptured BAPA and five patients with a definitive diagnosis of angiogram-negative SAH were included. In all of the patients with BAPAs MRI showed a focal, thick, semi-circumferential SWI hypointensity covering the vessel wall at the level of the BAPA subsequently revealed on DSA; this phenomenon is known as 'SWI capping'. No SWI capping was observed in the five patients with a definitive diagnosis of angiogram-negative SAH.

**Conclusion** SWI capping appears to be a reliable indirect sign for the diagnosis and localization of ruptured BAPAs, a rare form of microaneurysm easily misdiagnosed on DSA in initial angiogram-negative SAH.

## INTRODUCTION

Ruptured basilar artery perforator aneurysms (BAPAs), defined as microaneurysms which develop in basilar perforator arteries without direct involvement of the basilar trunk,<sup>1,2</sup> represent a rare cause of subarachnoid hemorrhage (SAH). Their natural history is poorly known, and treatment options are controversial since only a few cases have been reported in the literature.<sup>3</sup> The diagnosis of BAPAs is difficult due to their small size, with high rates of negative angiography.<sup>4</sup> Three-dimensional (3D) DSA is usually performed repeatedly<sup>5</sup> and is considered to be the gold standard imaging modality, whereas non-invasive imaging—in particular MRI—most often misdiagnoses small size vascular

lesions.<sup>6</sup> High resolution MRI could guide physicians and assist in localization of BAPAs by orienting the DSA examination.<sup>7</sup> Susceptibility weighted imaging (SWI) has a high sensitivity in the detection of hemorrhagic and thrombosed lesions<sup>8</sup> and could be applied to explore angiogram-negative SAH (anSAH) in order to detect such aneurysms.

In this case series we report the usefulness of SWI combined with 3D DSA, resulting from their assistance with localization, for the diagnosis of BAPAs in anSAH.

## METHODS

### Patient selection

We retrospectively collected data of patients admitted to our institution from 2018 to 2021 for SAH with negative CT angiography and who underwent MRI including SWI during hospitalization. For each patient with a definitive diagnosis of ruptured BAPA which was subsequently confirmed, we collected demographic and clinical data including World Federation of Neurologic Surgeons (WFNS) scale; BAPA and SAH-related complications; radiological examinations including modified Fisher grading scale; aneurysm size and location; and clinical and radiological follow-up.

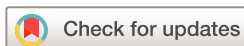The institutional ethical committee approved the use of patient data for this retrospective analysis and waived the need for patient consent.

### Imaging protocol

Patients included in the study underwent initial non-contrast-enhanced CT combined with arterial CT angiography.

Repeated DSAs were performed on a biplane angiographic system (Innova IGS 630, GE Healthcare, Milwaukee, Wisconsin, USA). Conventional and 3D cone beam CT selective injections were given in the dominant vertebral artery (volume 12 mL at a rate of 4 mL/s). Initial DSAs were performed under general anesthesia.

MRI images were acquired on a 3 Tesla MRI system (Discovery MR750w GE Healthcare) during the week after symptom onset and the initial DSA, according to the following protocol: T2 Star-Weighted ANgiography (SWAN), thin-slice SWAN 0.8 mm, 3D Time of Flight (3DTOF), 3D (CUBE) FLAIR, non-contrast-enhanced 3D (CUBE) T1SE,



© Author(s) (or their employer(s)) 2022. No commercial re-use. See rights and permissions. Published by BMJ.

**To cite:** Zhu F, Liao L, Bracard S, et al. *J NeuroIntervent Surg* Epub ahead of print: [please include Day Month Year]. doi:10.1136/neurintsurg-2022-019269

## Neuroimaging

**Table 1** Baseline characteristics, radiological and clinical findings of patients with basilar artery perforator aneurysms (N=8)

Demographics	
Age, years, mean (range)	54 (38–71)
Women	2
Clinical features	
WFNS	
1	8
Imaging features	
Modified Fisher Scale	
I	0
II	0
III	4
IV	4
Basilar perforator aneurysm location	
Upper third	6
Middle third	1
Lower third	1
Size, mL, mean (range)	1.5 (1–3)
Complications	
Ischemia	0
Rebleeding	0
Vasospasm	2
Hydrocephalus	3

WFNS, World Federation of Neurologic Surgeons.

and contrast-enhanced 3D (CUBE) T1SE. Thin-slice SWAN sequence parameters were as follows: repetition time (TR) 45 ms, time to echo (TE) 25 ms, slice thickness 0.8 mm, FOV 24, flip angle 15°, centered on the circle of Willis. Second DSAs were performed 1 week after the first.

All MRI and DSA images were reviewed at a multidisciplinary consensus meeting.

Post-treatment 3D DSA and volume rendering (VR) DSA–SWAN fusion were performed using Integrated Registration software on Advantage Workstation 4.7 version (GE Healthcare).

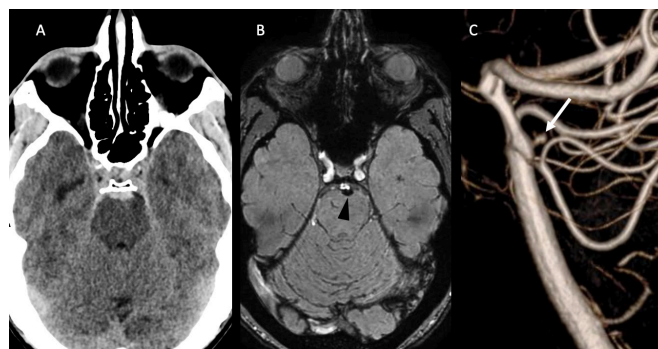
### RESULTS

A total of 13 patients were included in this observational study, comprising eight patients with a definitive diagnosis of ruptured BAPA and five with a definitive diagnosis of anSAH. The characteristics, radiological and clinical findings of patients with ruptured BAPA are shown in [table 1](#). Their mean age was 54 years (range 38–71) and two patients were women.

#### Radiological findings

On NCCT, for patients with ruptured BAPA the SAH modified Fisher grade was III in four cases and IV in the other four cases, all predominantly in the posterior fossa ([figures 1A and 2A](#)). For all cases, combined CT angiography was negative. Initial DSA was considered negative in seven of the eight cases. One BAPA was diagnosed on the first DSA.

Following SWI, all patients with BAPA showed SWI capping, defined as a focal semi-circumferential hypointensity covering the vessel wall, of variable thickness ([figure 3](#)), at the level of the anomaly seen subsequently on DSA, between the basilar artery



**Figure 1** Adult patient admitted for sudden headache. (A) Initial non-contrast-enhanced CT showing a diffuse modified grade IV subarachnoid hemorrhage predominantly in the perimesencephalic cisterns. (B) Day 3 thin-slice SWAN sequence showing a left lateralized susceptibility weighted imaging cap (black arrowhead) covering the posterior face of the basilar trunk. (C) Day 7 three-dimensional volume rendering DSA of a selective injection of the left vertebral artery showing a basilar perforator aneurysm on the upper third of the basilar trunk (white arrow).

and the anterior surface of the pons ([figures 1B, 2B and 3A, C, E, G, I, K](#)). The SWI cap was better visualized on thin-slice SWI.

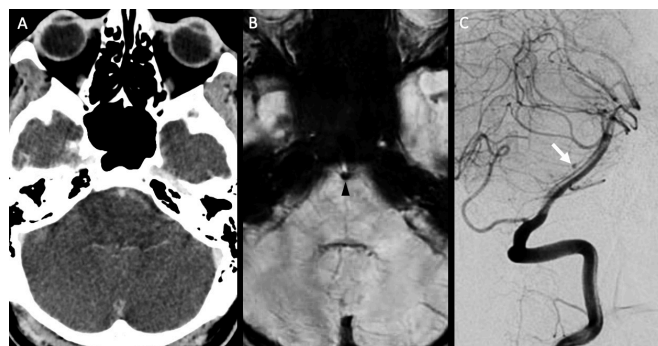
This hypointensity was centered by a punctiform hyperintensity, superimposable with the perforator artery microaneurysm seen subsequently. 3DTOF images were initially negative for all cases.

This SWI cap was not found on MRI in any of the five patients with a definitive diagnosis of anSAH (see online supplemental material). Moreover, none of the patients showed vessel wall enhancement.

All BAPAs were visualized on the second DSA, performed 7 days after admission ([figures 1C, 2C and 3B, D, F, H, J, L](#)), with a maximal diameter ranging from 1 to 3 mm; six cases originated on the upper third of the basilar artery, one on the middle third, and one on the lower third. VRDSA–SWAN fusion shows the correlation between SWI capping and the BAPAs ([figure 4](#)).

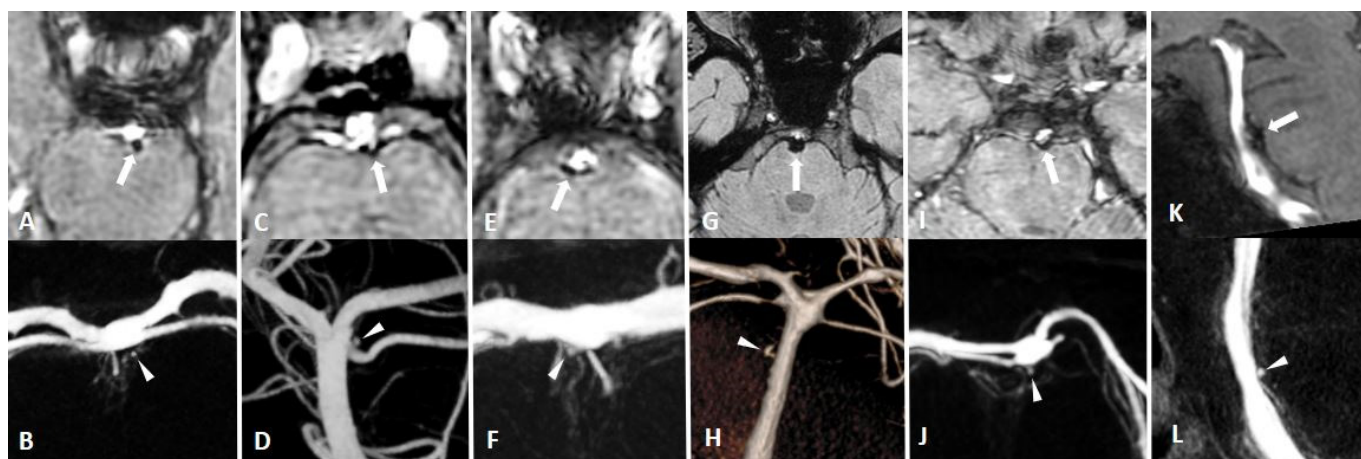
#### Clinical findings, related complications, and treatment strategy

On admission, all patients with BAPAs were WFNS grade 1. Three patients presented with a hydrocephalus which was treated



**Figure 2** Second adult patient. (A) Initial contrast enhanced CT showing a modified grade III subarachnoid hemorrhage. (B) Day 5 SWAN sequence showing a susceptibility weighted imaging cap (black arrowhead) (C) Day 7 lateral view of the left vertebral artery selective DSA injection showing a basilar perforator aneurysm on the middle third of the basilar trunk (white arrow).





**Figure 3** MRI images of the six other patients (A, C, E, G, I, K) showing the variability in the thickness and localization of their susceptibility weighted imaging cap (white arrows), with each corresponding basilar perforator aneurysm (B, D, F, H, J, L) on DSA (white arrowhead).

by external ventricular drainage alone in two cases and followed by a ventriculoperitoneal shunt in one case. Two patients with BAPAs had an asymptomatic cerebral vasospasm which was treated by an intra-arterial followed by an intravenous infusion of milrinone. There were no cases of rebleeding nor acute or delayed ischemic complications.

All patients were treated conservatively using blood pressure monitoring and symptomatic treatments.

#### Follow-up

Only in the one case of an initial positive angiogram was a BAPA growth seen on the DSA performed at 1-week follow-up. Spontaneous occlusion of BAPAs was seen after 6 weeks of follow-up, confirmed by DSA, in all patients. Persistent SWI capping was

observed on MRI for a mean follow-up period of 7.4 months (range 2–14).

#### DISCUSSION

We report eight cases highlighting the diagnosis and detection value of BAPAs by MRI with SWI using thin-slice SWAN sequencing.

BAPAs represent a rare subgroup of intracranial aneurysms which are probably underdiagnosed and easily overlooked because of their small size. Their rupture could be wrongly considered as an anSAH. The diagnostic strategy for non-perimesencephalic anSAHs usually consists of repeated DSA.<sup>5</sup> We suggest that MRI with SWI is an essential non-invasive imaging modality for additional exploration of initial anSAHs in order not to misdiagnose this kind of lesion and to orientate the DSA investigation.

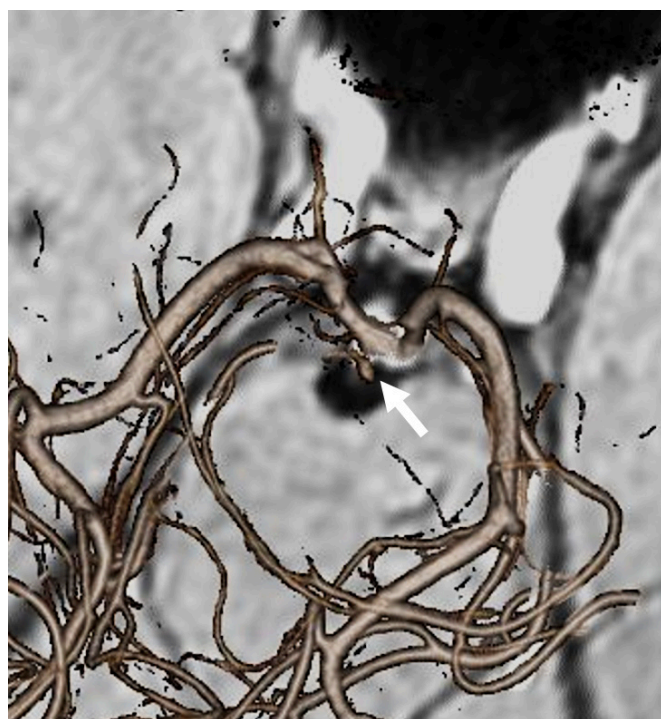
We describe a focal, thick, semi-circumferential SWI hypointensity covering the vessel wall at the level of the BAPA subsequently revealed on DSA, first described as ‘SWI capping’.<sup>9</sup> This susceptibility artefact suggests a focal hemosiderin concentration which differs from diffuse, thin, SAH hypointensity.

We hypothesize that this hemosiderin concentration corresponds to a focal vessel intramural hematoma, physiologically partially thrombosed, similar to the vertebral dissection cases described by Kim *et al.*<sup>10</sup> Thus, this indirect sign should raise a high suspicion of an underlying vascular lesion and suggest a dissecting origin of BAPAs.

Direct visualization of microaneurysms by non-invasive imaging or even on DSA is rare because of their small size. We describe a punctiform hyperintensity in the center of the SWI capping corresponding to the BAPA because of the TOF effect due to short TE permitted by SWAN sequence parameters. In all of our cases, 3D TOF and vessel wall imaging were negative because of the T1 shine-through effect whereas the gadolinium-enhanced 3DT1SE weighted sequence appears to be promising for the detection of such aneurysms.<sup>7 11</sup>

In any case, MRI findings should be interpreted in association with 3D DSA. MRI should be performed routinely for initial anSAH early after the first DSA because of its high localizing value and for the purpose of reviewing the first DSA or, if negative, to target the second one.

Our report is limited by the small number of cases because of their inherent scarcity and because it is a single-center study. Even if the study suggests good sensitivity of the SWI cap sign,



**Figure 4** Volume rendering DSA–SWAN fusion showing complete correlation between susceptibility weighted imaging capping and basilar perforator aneurysm (white arrow) in another patient.

too few control patients with a definitive diagnosis of anSAH without BAPA are included to determine its specificity. The small number of control cases is explained by the fact that the use of MRI for initial anSAH has only become part of our current practice since the recent discovery of the SWI cap sign. Furthermore, we were technically limited by performing only SWAN sequences in a 3T MRI scan, raising the question of the external validity of SWI capping using other susceptibility weighted sequences and on 1.5T scans.

The management of ruptured BAPAs remains controversial and is debated in the literature. Both an interventional approach including coiling, stenting, clipping, liquid embolization and flow diversion and a conservative approach have been reported with variable results. According to Granja *et al*, a conservative approach, which is frequently the only option, may result in acceptable outcomes and low morbidity, as observed in our series. In their systematic review of 54 patients the overall mortality rate was 3.55%, with favorable outcomes in 86.7% of cases for the conservative group and 79.4% for the active treatment group.<sup>3</sup> Taking into account a non-negligible risk of rebleeding,<sup>12</sup> an individualized treatment decision and close monitoring of these patients is recommended.

Tatter *et al* hypothesized in 1995 that “microaneurysms are the source of a significant percentage of nonperimesencephalic anSAH” and suggested that “these lesions may represent a forme fruste of saccular aneurysms”.<sup>13</sup> In a recent study evaluating the yield of repeat angiography in angiographically occult SAH, occult lesions accounted for 2.5% and operator-dependent errors accounted for 2.9% of cases on the first DSA.<sup>14</sup> Improvements in the spatial resolution of 3D DSA and the development of high-resolution MRI,<sup>15</sup> allowing better diagnostic performance, are correlated with the recent increase in the number of BAPA cases reported in the literature in the last decade. Nowadays, MRI—particularly vessel wall imaging and SWI—appears to be required in association with 3D DSA for the diagnosis of ruptured microaneurysms on diffuse anSAH. Further explorations are needed for the evaluation of high-resolution MRI applied to other small size arteries and arterial dissecting lesions such as lenticulostriate aneurysms.

## CONCLUSION

SWI capping, defined as a thick semi-circumferential SWI hypointensity covering the vessel wall, appears to be a reliable indirect sign for the diagnosis and localization of ruptured BAPAs, a rare form of microaneurysm easily misdiagnosed on DSA in initial anSAH.

**Twitter** François Zhu @FrancoisZhu and Patricio Muszynski @patricioemus

**Contributors** FZ, LL, SB, ALD, PM, IM, SP, ES, MB, BG, RA acquired, analyzed and interpreted the data for the work, drafted and revised it for intellectual content and approved the final version to be published.

**Funding** The authors have not declared a specific grant for this research from any funding agency in the public, commercial or not-for-profit sectors.

**Competing interests** None declared.

**Patient consent for publication** Not applicable.

**Provenance and peer review** Not commissioned; externally peer reviewed.

**Supplemental material** This content has been supplied by the author(s). It has not been vetted by BMJ Publishing Group Limited (BMJ) and may not have been peer-reviewed. Any opinions or recommendations discussed are solely those of the author(s) and are not endorsed by BMJ. BMJ disclaims all liability and responsibility arising from any reliance placed on the content. Where the content includes any translated material, BMJ does not warrant the accuracy and reliability of the translations (including but not limited to local regulations, clinical guidelines, terminology, drug names and drug dosages), and is not responsible for any error and/or omissions arising from translation and adaptation or otherwise.

## ORCID iDs

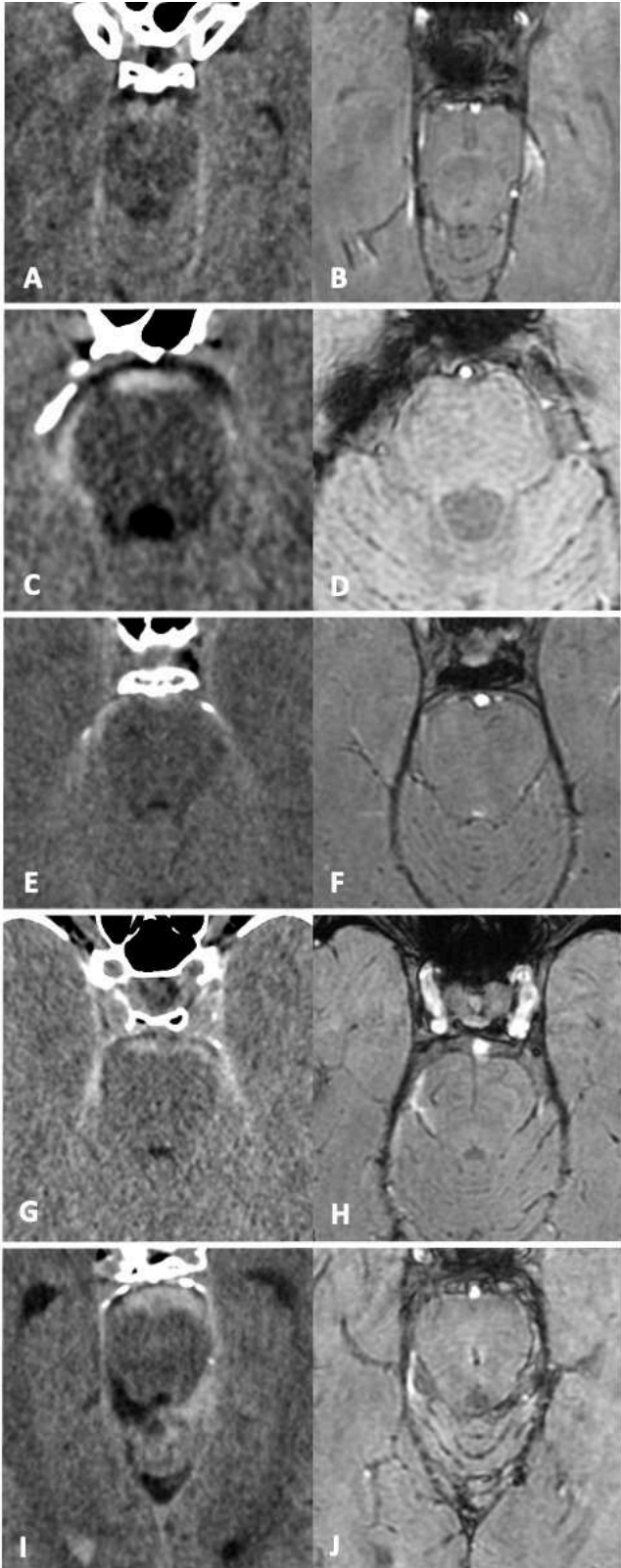
François Zhu <http://orcid.org/0000-0003-3838-9608>

Patricio Muszynski <http://orcid.org/0000-0003-2528-5770>

## REFERENCES

- Satti SR, Vance AZ, Fowler D, *et al*. Basilar artery perforator aneurysms (BAPAs): review of the literature and classification. *J Neurointerv Surg* 2017;9:669–73.
- Aboukais R, Zairi F, Estrade L, *et al*. A dissecting aneurysm of a basilar perforating artery. *Neurochirurgie* 2016;62:263–5.
- Granja MF, Monteiro A, Agnoletto GJ, *et al*. A systematic review of non-trunk basilar perforator aneurysms: is it worth chasing the small fish? *J Neurointerv Surg* 2020;12:412–6.
- Finitis S, Derelle A-L, Tonnelet R, *et al*. Basilar perforator aneurysms: presentation of 4 cases and review of the literature. *World Neurosurg* 2017;97:366–73.
- Bakker NA, Groen RJM, Foumani M, *et al*. Repeat digital subtraction angiography after a negative baseline assessment in nonperimesencephalic subarachnoid hemorrhage: a pooled data meta-analysis. *J Neurosurg* 2014;120:99–103.
- Topcuoglu MA, Ogilvy CS, Carter BS, *et al*. Subarachnoid hemorrhage without evident cause on initial angiography studies: diagnostic yield of subsequent angiography and other neuroimaging tests. *J Neurosurg* 2003;98:1235–40.
- Coutinho JM, Sacho RH, Schaafsma JD, *et al*. High-resolution vessel wall magnetic resonance imaging in angiogram-negative non-perimesencephalic subarachnoid hemorrhage. *Clin Neuroradiol* 2017;27:175–83.
- Barnes SRS, Haacke EM. Susceptibility-weighted imaging: clinical angiographic applications. *Magn Reson Imaging Clin N Am* 2009;17:47–61.
- Voss YL. Basilar artery perforator aneurysm, 2022. Available: <https://radiopaedia.org/cases/basilar-artery-perforator-aneurysm>
- Kim T-W, Choi HS, Koo J, *et al*. Intramural hematoma detection by susceptibility-weighted imaging in intracranial vertebral artery dissection. *Cerebrovasc Dis* 2013;36:292–8.
- Cox M, Song JW, Nabavizadeh SA, *et al*. Detection of angiographically occult ruptured basilar sidewall perforator aneurysm by vessel wall MR imaging. *Neurohospitalist* 2021;11:156–9.
- Elsheikh S, Möhlenbruch M, Seker F, *et al*. Flow diverter treatment of ruptured basilar artery perforator aneurysms: a multicenter experience. *Clin Neuroradiol* 2022;32:783–9.
- Tatter SB, Crowell RM, Ogilvy CS. Aneurysmal and microaneurysmal “angiogram-negative” subarachnoid hemorrhage. *Neurosurgery* 1995;37:48–55.
- Nguyen I, Caton MT, Tonetti D, *et al*. Angiographically occult subarachnoid hemorrhage: yield of repeat angiography, influence of initial CT bleed pattern, and sources of diagnostic error in 242 consecutive patients. *AJNR Am J Neuroradiol* 2022;43:731–5.
- Wang L, Zhang Y, Sui B, *et al*. Microaneurysm diagnosed with 7T magnetic resonance imaging. *Stroke* 2022;53:e224–5.

**Supplemental Figure:** NCCT (A, C, E, G, I) and SWAN correspondence (B, D, F, H, J) of the 5 control cases of definitive anSAH without BAPA, showing the absence of SWI cap.



## **Discussion : IRM et angiographie 3D pour le diagnostic des micro-anévrismes cérébraux**

La fusion angiographie-IRM permise grâce à la mise au point de l'angiographie 3D/CBCT offre un potentiel important pour améliorer la précision diagnostique et thérapeutique en neuroradiologie interventionnelle, en fournissant des images complémentaires, permettant une caractérisation plus précise des pathologies vasculaires.

Nous avons illustré l'intérêt de cette multimodalité à travers les microanévrismes des artères perforantes du tronc basilaire.

Nous avons rapporté une série de cas mettant en évidence la valeur diagnostique et de détection des micro-anévrismes rompus des artères perforantes du tronc basilaire en IRM, par imagerie de susceptibilité magnétique.

Ces anévrismes des artères perforantes du tronc basilaire (BAPA), représentent un sous-groupe rare d'anévrismes intracrâniens, probablement sous-diagnostiqués et facilement manqués en raison de leur petite taille. Leur rupture pourrait être incorrectement confondu avec une HSA à bilan négatif.

La stratégie diagnostique de l'HSA à bilan négatif en angiographie, consiste généralement en la réalisation d'angiographies répétées (82). Nous suggérons que l'IRM, avec l'imagerie de susceptibilité magnétique (SWI), a une place essentielle pour l'exploration de ces HSA à bilan initial négatif, afin de ne pas méconnaître ce type de lésion et d'orienter la lecture de l'angiographie.

Nous avons décrit une hypo-intensité focale en SWAN, épaisse et semi-circonférentielle couvrant la paroi vasculaire, en regard du BAPA révélé ultérieurement par l'angiographie, appelée initialement "SWI capping" par Voss YL., Chapot R. et Mosimann P. (87). Cet artefact de susceptibilité suggère une concentration focale d'hémosidérine différente de l'hypo-intensité diffuse et fine de l'HSA. Nous émettons l'hypothèse que cette concentration d'hémosidérine traduit un hématome intramural focal du vaisseau, partiellement thrombosé, similaire aux cas de dissection vertébrale décrits par Kim et al. (88). Ainsi, ce signe indirect devrait faire suspecter une lésion vasculaire sous-jacente et suggérer une origine disséquante des BAPA.



La visualisation directe du microanévrisme en imagerie non invasive et en angiographie à la phase aiguë, est très rare en raison de sa petite taille. Nous avons décrit une hyperintensité punctiforme au centre du SWI capping pouvant correspondre au BAPA en raison de l'effet TOF dû au temps d'écho court permis par les paramètres de séquence SWAN. Dans tous nos cas, l'angiographie par temps de vol (3DTOF) et l'imagerie de la paroi vasculaire étaient négatives en raison de l'effet de "shine through" du T1, alors que la séquence pondérée 3DT1SE avec injection de gadolinium semble prometteuse pour la détection de tels anévrismes (84,89).

Quoi qu'il en soit, les résultats de l'IRM doivent être interprétés en association avec l'angiographie 3D. La fusion multimodale permet de confirmer l'interprétation de cette sémiologie IRM et angiographique.

L'IRM devrait donc être réalisée en routine clinique pour une HSA à bilan initial négatif, précocement après la première angiographie pour sa forte valeur localisatrice, et dans le but d'orienter la relecture de la première angiographie, ou si elle est négative, pour orienter la seconde.

Bien que notre étude suggère une bonne sensibilité du signe SWI cap, nous avons inclus trop peu de patients témoins avec un diagnostic définitif d'HSA à bilan réellement négatif pour déterminer sa spécificité. Le faible nombre de cas témoins s'explique par le fait que l'utilisation de l'IRM pour une HSA à bilan initial négatif fait partie de notre pratique courante seulement depuis la découverte récente du signe SWI cap.

De plus, nous étions techniquement limités en ne réalisant que des séquences SWAN dans une IRM 3T, soulevant la question de la validité externe du SWI capping par le biais d'autres séquences pondérées en susceptibilité et en IRM 1,5T.

La prise en charge des BAPA rompus reste controversée et débattue dans la littérature : soit une approche interventionnelle, comprenant la mise en place de coils, de stents, de clips, d'une embolisation liquide et d'une dérivation du flux, soit une approche conservatrice, ont été rapportées avec des résultats variables. Selon Granja et al., l'approche conservatrice, souvent la seule option, permet des résultats acceptables et une faible morbidité, comme observé dans notre série. Dans cette revue systématique de 54 patients, le taux de mortalité global était de 3,55%, avec des résultats favorables dans 86,7% des cas pour le groupe

conservateur et 79,4% pour le groupe de traitement actif (80). Compte tenu d'un risque non négligeable de resaignement (90), une décision de traitement individualisée et une surveillance étroite de ces patients sont recommandées.

Tatter et al. ont émis l'hypothèse en 1995 que "les micro anévrismes rompus sont la source d'un pourcentage significatif d'HSA non périmésencéphaliques" et ont suggéré que "ces lésions peuvent représenter une forme fruste d'anévrismes sacculaires" (91). Dans une étude récente évaluant le rendement de l'angiographie répétée dans les HSA à bilan négatif, les lésions occultes représentaient 2,5% et les erreurs dépendantes de l'opérateur représentaient 2,9% des cas lors de la première artériographie (92).

L'amélioration de la résolution spatiale de l'angiographie 3D et le développement de l'IRM haute résolution (93) permettant une meilleure performance diagnostique sont corrélés à un nombre croissant récent de cas de BAPA rapportés dans la littérature au cours de la dernière décennie.

Aujourd'hui, l'IRM, en particulier l'imagerie de la paroi vasculaire et l'imagerie SWI comme démontré, semble être nécessaire en association avec l'angiographie 3D pour le diagnostic des micro-anévrismes rompus dans le cadre d'une HSA diffuse à bilan considéré négatif. D'autres explorations sont nécessaires pour évaluer l'IRM haute résolution appliquée à d'autres micro-anévrismes et aux lésions de dissection artérielle.

Discussion : Recaler et fusionner les imageries pour bénéficier du meilleur de chaque modalité et améliorer la prise en charge en radiologie interventionnelle.

La multimodalité en imagerie fait référence à l'utilisation de différentes techniques d'imagerie pour obtenir des informations complémentaires sur une région ou un organe spécifique. Cette approche permet d'obtenir une visualisation plus complète et plus précise de la zone d'intérêt, en combinant les forces et les faiblesses de chaque technique d'imagerie.

Par exemple, la multimodalité peut impliquer l'utilisation combinée de la tomodensitométrie, de l'imagerie par résonance magnétique, de la tomographie par émission de positons (TEP) et de l'échographie pour évaluer une tumeur. Chaque technique d'imagerie fournit des informations différentes sur la tumeur, telles que sa taille, sa forme, sa localisation, sa vascularisation et son métabolisme. En combinant ces informations, les médecins peuvent obtenir une image plus complète et plus précise de la tumeur, ce qui peut aider à planifier le traitement et à suivre l'évolution de la maladie.

La multimodalité est utilisée quotidiennement en médecine nucléaire, par la fusion d'images de TEP et de scanner pour visualiser les tumeurs et les structures anatomiques environnantes avec une grande précision.

En radiologie interventionnelle, la multimodalité permet l'amélioration de la précision et de la fiabilité des interventions. Cette approche permet aux radiologues de visualiser simultanément des images provenant de différentes modalités d'imagerie, ce qui facilite le guidage des procédures interventionnelles (94).

La multimodalité implique généralement la superposition d'imagerie avancée en coupe, offrant ainsi une grande liberté de placement de dispositif via une imagerie de guidage conventionnelle telle que l'échographie, la fluoroscopie et la tomodensitométrie. Cette méthode permet aux interventionnistes de cibler et de traiter des lésions qui seraient autrement difficiles ou impossibles à visualiser et à atteindre en utilisant une imagerie de guidage conventionnelle.

De plus, la fusion d'images peut permettre de réaliser des procédures traditionnellement effectuées avec une imagerie en coupe transversale sous échographie ou fluoroscopie, en important les données à partir d'une imagerie en coupe transversale pré acquise dans la procédure interventionnelle (95–97). Elle se doit néanmoins d'être précise, automatique et rapide pour une utilisation en pratique clinique courante.

En NRI, la fusion d'imagerie DSA-IRM est une technique prometteuse à la fois pour le diagnostic et pour le traitement des pathologies neurovasculaires.

L'imagerie de paroi, réalisée dans le cadre de l'analyse des anévrysmes pour la mise en évidence de prises de contraste témoignant de zones de fragilité (98) ou des pathologies sténosantes artérielles intra crâniennes, permettant de différencier une artérite d'une atteinte athéromateuse, pourrait être fusionnée avec l'angiographie 3D pour une meilleure résolution spatiale et localisation des lésions.

Pour la navigation endovasculaire, une fusion des séquences angioMR ou angioTDM avec la fluoroscopie permettrait une nette économie d'irradiation et d'injection d'iode, pouvant être associé à un gain de temps de procédure (65,99,100).

Des travaux récents ont exploré la fusion de séquences d'angioMR avec l'angiographie pour la planification du traitement endovasculaire des malformations artérioveineuses (MAV) (99). Cette approche permet une visualisation plus complète de la structure vasculaire, améliorant ainsi la précision de la planification du traitement.

En outre, des études sont en cours pour évaluer l'utilisation de la fusion DSA-IRM pour l'étude de l'hémodynamique du flux sanguin cérébral lors des thrombectomies mécaniques. Cette approche pourrait fournir des informations sur les changements hémodynamiques pendant et après la procédure, aidant ainsi à guider la prise de décision clinique et à améliorer les résultats pour les patients (101).

## SYNTHESE et CONCLUSION

Ce travail de thèse est centré sur l'évaluation d'outils de post-traitement innovants pour l'angiographie 3D en neuroradiologie interventionnelle. Ces outils ont été appliqués dans diverses pathologies neurovasculaires traitées, en comparaison avec les méthodes conventionnelles.

Les résultats ont démontré que ces outils ont un potentiel d'amélioration de la précision anatomique et de la sécurité des traitements endovasculaires, notamment grâce à la navigation 3D, en particulier pour des indications émergentes telles que le stenting des sinus duraux et pour des indications complexes telles que les malformations artério-veineuses cérébrales et les fistules durales médullaires, permettant également de réduire le temps d'exposition aux rayons X et les injections itératives de produits de contraste.

Le CBCT s'est révélé être une modalité diagnostique prometteuse pour le diagnostic précoce des pathologies neurovasculaires, en particulier dans la prise en charge des AVC ischémiques à la phase aiguë. Cette technique pourrait ouvrir la voie à un nouveau paradigme d'admission directe en salle d'angiographie des patients adressés pour suspicion d'AVC éligibles à une thrombectomie mécanique. Cependant, l'efficacité de cette stratégie doit encore être prouvée par l'amélioration de la prise en charge pré et intra hospitalière, ainsi que par une amélioration du contraste parenchymateux du CBCT et le développement d'une imagerie avancée injectée pour l'évaluation du parenchyme cérébral, des vaisseaux, et de la perfusion cérébrale de manière non invasive.

Pour le traitement des anévrismes intra crâniens, les solutions de post-traitement par double acquisition CBCT offrent une meilleure visualisation des dispositifs endovasculaires utilisés, permettant une meilleure analyse de l'implantation des dispositifs pendant la procédure. Ces outils pourraient être utilisés pour un dépistage des complications au cours du suivi et déceler précocement les recanalisations anévrismales.

Enfin, la multimodalité, à travers la fusion angiographie 3D et IRM, complémentaires, permet de mieux comprendre les interactions entre les pathologies vasculaires cérébrales et leur environnement, notamment de la paroi vasculaire et du parenchyme cérébral. En parallèle, le développement d'outils quantitatifs en IRM et en angiographie pourrait permettre de mieux comprendre les phénomènes hémodynamiques des pathologies neurovasculaires notamment dans les shunts artério veineux, les pathologies sténo-occlusives et le flux intra anévrismal.

30 ans après la première angiographie 3D, les innovations dans le post traitement des images angiographiques offrent de nouvelles perspectives pour l'amélioration de la prise en charge endovasculaire des patients atteints de pathologies neurovasculaires. Cependant, des études supplémentaires sont nécessaires pour évaluer pleinement l'efficacité et la sécurité de ces outils dans des populations plus larges et dans des contextes cliniques variés.

## Références

1. Anxionnat R, Bracard S, Macho J, Da Costa E, Vaillant R, Launay L, et al. 3D angiography. Clinical interest. First applications in interventional neuroradiology. *J Neuroradiol J Neuroradiol*. 1998 Dec;25(4):251–62.
2. Rodesch G, Bracard S. In memoriam Professor Luc Picard (1937–2021). *Interv Neuroradiol*. 2021 Aug;27(4):462–4.
3. Goyal M, Menon BK, van Zwam WH, Dippel DWJ, Mitchell PJ, Demchuk AM, et al. Endovascular thrombectomy after large-vessel ischaemic stroke: a meta-analysis of individual patient data from five randomised trials. *Lancet Lond Engl*. 2016 Apr 23;387(10029):1723–31.
4. Bracard S, Ducrocq X, Mas JL, Soudant M, Oppenheim C, Moulin T, et al. Mechanical thrombectomy after intravenous alteplase versus alteplase alone after stroke (THRACE): a randomised controlled trial. *Lancet Neurol*. 2016 Oct 1;15(11):1138–47.
5. Molyneux A, Kerr R, Stratton I, Sandercock P, Clarke M, Shrimpton J, et al. International Subarachnoid Aneurysm Trial (ISAT) of neurosurgical clipping versus endovascular coiling in 2143 patients with ruptured intracranial aneurysms: a randomised trial. *Lancet Lond Engl*. 2002 Oct 26;360(9342):1267–74.
6. Magro E, Gentric JC, Batista AL, Kotowski M, Chaalala C, Roberge D, et al. The Treatment of Brain AVMs Study (TOBAS): an all-inclusive framework to integrate clinical care and research. *J Neurosurg*. 2018 Jun;128(6):1823–9.
7. Crummy AB, Strother CM, Mistretta CA. The History of Digital Subtraction Angiography. *J Vasc Interv Radiol*. 2018 Aug 1;29(8):1138–41.
8. Anxionnat R, Bracard S, Picard L, Macho J, Troussset Y, Vaillant R, et al. 3D Angiography: First Results in Intracranial Aneurysms. *Riv Neuroradiol*. 1999 Mar 1;12(2\_suppl):85–7.
9. Anxionnat R, Bracard S, Ducrocq X, Troussset Y, Launay L, Kerrien E, et al. Intracranial aneurysms: clinical value of 3D digital subtraction angiography in the therapeutic decision and endovascular treatment. *Radiology*. 2001 Mar;218(3):799–808.
10. Gupta R, Cheung AC, Bartling SH, Lisauskas J, Grasruck M, Leidecker C, et al. Flat-panel volume CT: fundamental principles, technology, and applications. *Radiogr Rev Publ Radiol Soc N Am Inc*. 2008;28(7):2009–22.
11. Miracle AC, Mukherji SK. Conebeam CT of the Head and Neck, Part 1: Physical Principles. *Am J Neuroradiol*. 2009 Jun 1;30(6):1088–95.

12. Orth RC, Wallace MJ, Kuo MD. C-arm Cone-beam CT: General Principles and Technical Considerations for Use in Interventional Radiology. *J Vasc Interv Radiol*. 2008 Jun 1;19(6):814–20.
13. NRD en Radiologie Interventionnelle | NRD IRSN [Internet]. [cited 2024 Apr 21]. Available from: <https://nrd.irsn.fr/nrd-en-radiologie-interventionnelle>
14. Rossitti S, Pfister M. 3D Road-Mapping in the Endovascular Treatment of Cerebral Aneurysms and Arteriovenous Malformations. *Interv Neuroradiol*. 2009 Sep;15(3):283–90.
15. Schulze R, Heil U, Groß D, Bruellmann D, Dranischnikow E, Schwanecke U, et al. Artefacts in CBCT: a review. *Dentomaxillofacial Radiol*. 2011 Jul;40(5):265–73.
16. Bechara B, Moore W, McMahan C, Noujeim M. Metal artefact reduction with cone beam CT: an in vitro study. *Dentomaxillofacial Radiol*. 2012 Mar;41(3):248–53.
17. Doerfler A, Gölitz P, Engelhorn T, Kloska S, Struffert T. Flat-Panel Computed Tomography (DYNA-CT) in Neuroradiology. From High-Resolution Imaging of Implants to One-Stop-Shopping for Acute Stroke. *Clin Neuroradiol*. 2015 Oct 1;25(2):291–7.
18. Kizilkilic O, Kocer N, Metaxas GE, Babic D, Homan R, Islak C. Utility of VasoCT in the treatment of intracranial aneurysm with flow-diverter stents: Clinical article. *J Neurosurg*. 2012 Jul 1;117(1):45–9.
19. Bamford J, Sandercock P, Dennis M, Burn J, Warlow C. Classification and natural history of clinically identifiable subtypes of cerebral infarction. *Lancet Lond Engl*. 1991 Jun 22;337(8756):1521–6.
20. Xie Y, Oppenheim C, Guillemin F, Gautheron V, Gory B, Raoult H, et al. Pretreatment lesional volume impacts clinical outcome and thrombectomy efficacy. *Ann Neurol*. 2018 Jan;83(1):178–85.
21. Saver JL, Goyal M, Bonafe A, Diener HC, Levy EI, Pereira VM, et al. Stent-retriever thrombectomy after intravenous t-PA vs. t-PA alone in stroke. *N Engl J Med*. 2015 Jun 11;372(24):2285–95.
22. Berkhemer OA, Fransen PSS, Beumer D, van den Berg LA, Lingsma HF, Yoo AJ, et al. A randomized trial of intraarterial treatment for acute ischemic stroke. *N Engl J Med*. 2015 Jan 1;372(1):11–20.
23. Campbell BCV, Mitchell PJ, Kleinig TJ, Dewey HM, Churilov L, Yassi N, et al. Endovascular therapy for ischemic stroke with perfusion-imaging selection. *N Engl J Med*. 2015 Mar 12;372(11):1009–18.



24. Goyal M, Demchuk AM, Menon BK, Eesa M, Rempel JL, Thornton J, et al. Randomized assessment of rapid endovascular treatment of ischemic stroke. *N Engl J Med*. 2015 Mar 12;372(11):1019–30.
25. Jovin TG, Chamorro A, Cobo E, de Miquel MA, Molina CA, Rovira A, et al. Thrombectomy within 8 hours after symptom onset in ischemic stroke. *N Engl J Med*. 2015 Jun 11;372(24):2296–306.
26. Bourcier R, Goyal M, Liebeskind DS, Muir KW, Desal H, Siddiqui AH, et al. Association of Time From Stroke Onset to Groin Puncture With Quality of Reperfusion After Mechanical Thrombectomy: A Meta-analysis of Individual Patient Data From 7 Randomized Clinical Trials. *JAMA Neurol*. 2019 Jan 22;
27. Sporns PB, Fiehler J, Ospel J, Safouris A, Hanning U, Fischer U, et al. Expanding indications for endovascular thrombectomy-how to leave no patient behind. *Ther Adv Neurol Disord*. 2021 Mar 16;14:1756286421998905.
28. Dippel DWJ, Roozenbeek B. Thrombectomy for acute ischaemic stroke without advanced imaging. *The Lancet*. 2023 Nov 11;402(10414):1724–5.
29. Albers GW, Marks MP, Kemp S, Christensen S, Tsai JP, Ortega-Gutierrez S, et al. Thrombectomy for Stroke at 6 to 16 Hours with Selection by Perfusion Imaging. *N Engl J Med*. 2018 Jan 24;
30. Zhu F, Kerleroux B, Pruvo JP, Naggara O, Caroff J, Berge J, et al. Breaking the glass ceiling for Mechanical Thrombectomy access in France. *J Neuroradiol J Neuroradiol*. 2024 Feb;51(1):43–6.
31. Ospel JM, Hill MD, Kappelhof M, Demchuk AM, Menon BK, Mayank A, et al. Which Acute Ischemic Stroke Patients Are Fast Progressors? *Stroke*. 2021 May;52(5):1847–50.
32. Desai SM, Psychogios M, Khatri P, Jovin TG, Jadhav AP. Direct Transfer to the Neuroangiography Suite for Patients With Stroke. *Stroke*. 2023 Jun;54(6):1674–84.
33. Requena M, Olivé-Gadea M, Muchada M, Hernández D, Rubiera M, Boned S, et al. Direct to Angiography Suite Without Stopping for Computed Tomography Imaging for Patients With Acute Stroke: A Randomized Clinical Trial. *JAMA Neurol*. 2021 Sep 1;78(9):1099–107.
34. Riou-Comte N, Zhu F, Cherifi A, Richard S, Nace L, Audibert G, et al. Direct transfer to angiosuite for patients with severe acute stroke treated with thrombectomy: the multicentre randomised controlled DIRECT ANGIO trial protocol. *BMJ Open*. 2021;11:e040522.

35. Nicholson P, Cancelliere NM, Bracken J, Hummel E, van Nijnatten F, Withagen P, et al. Novel flat-panel cone-beam CT compared to multi-detector CT for assessment of acute ischemic stroke: A prospective study. *Eur J Radiol.* 2021 Mar 10;138:109645.
36. Bouslama M, Haussen DC, Grossberg JA, Barreira CM, Bom IMJ van der, Nijnatten F van, et al. Flat-panel detector CT assessment in stroke to reduce times to intra-arterial treatment: A study of multiphase computed tomography angiography in the angiography suite to bypass conventional imaging. *Int J Stroke Off J Int Stroke Soc.* 2020 Jan 6;1747493019895655.
37. Kurmann CC, Kaesmacher J, Cooke DL, Psychogios M, Weber J, Lopes DK, et al. Evaluation of time-resolved whole brain flat panel detector perfusion imaging using RAPID ANGIO in patients with acute stroke: comparison with CT perfusion imaging. *J Neurointerventional Surg.* 2023 Apr;15(4):387–92.
38. Behrndtz A, Johnsen SP, Valentin JB, Gude MF, Blauenfeldt RA, Andersen G, et al. TRIAGE-STROKE: Treatment strategy In Acute larGE vessel occlusion: Prioritize IV or endovascular treatment-A randomized trial. *Int J Stroke Off J Int Stroke Soc.* 2020 Jan;15(1):103–8.
39. Venema E, Duvekot MHC, Lingsma HF, Rozeman AD, Moudrour W, Vermeij FH, et al. Prehospital triage of patients with suspected stroke symptoms (PRESTO): protocol of a prospective observational study. *BMJ Open.* 2019 Jul 9;9(7):e028810.
40. Schievink WI. Intracranial aneurysms. *N Engl J Med.* 1997 Jan 2;336(1):28–40.
41. Etminan N, Rinkel GJ. Unruptured intracranial aneurysms: development, rupture and preventive management. *Nat Rev Neurol.* 2016;12(12):699–713.
42. Keedy A. An overview of intracranial aneurysms. *McGill J Med MJM.* 2006 Jul;9(2):141–6.
43. Bourcier R, Le Scouarnec S, Bonnaud S, Karakachoff M, Bourcereau E, Heurtebise-Chrétien S, et al. Rare Coding Variants in ANGPTL6 Are Associated with Familial Forms of Intracranial Aneurysm. *Am J Hum Genet.* 2018 Jan 4;102(1):133–41.
44. Molyneux AJ, Kerr RS, Birks J, Ramzi N, Yarnold J, Sneade M, et al. Risk of recurrent subarachnoid haemorrhage, death, or dependence and standardised mortality ratios after clipping or coiling of an intracranial aneurysm in the International Subarachnoid Aneurysm Trial (ISAT): long-term follow-up. *Lancet Neurol.* 2009 May 1;8(5):427–33.
45. Raymond J, Guillemin F, Proust F, Molyneux AJ, Fox AJ, Claiborne JS, et al. Unruptured Intracranial Aneurysms. *Interv Neuroradiol.* 2008 Mar;14(1):85–96.

46. Raz E, Nossek E, Sahlein DH, Sharashidze V, Narayan V, Ali A, et al. Principles, techniques and applications of high resolution cone beam CT angiography in the neuroangio suite. *J NeuroInterventional Surg.* 2023 Jun 1;15(6):600–7.
47. Clarençon F, Maria FD, Gabrieli J, Shotar E, Degos V, Nouet A, et al. Clinical Impact of Flat Panel Volume CT Angiography in Evaluating the Accurate Intraoperative Deployment of Flow-Diverter Stents. *Am J Neuroradiol.* 2017 Oct 1;38(10):1966–72.
48. Caroff J, Mihalea C, Neki H, Ruijters D, Ikka L, Benachour N, et al. Role of C-arm VasoCT in the use of endovascular WEB flow disruption in intracranial aneurysm treatment. *AJNR Am J Neuroradiol.* 2014 Jul;35(7):1353–7.
49. Flood TF, Bom IMJ van der, Strittmatter L, Puri AS, Hendricks GM, Wakhloo AK, et al. Quantitative analysis of high-resolution, contrast-enhanced, cone-beam CT for the detection of intracranial in-stent hyperplasia. *J NeuroInterventional Surg.* 2015 Feb 1;7(2):118–25.
50. Hassan AE, Wise J, Burke EM, Tekle WG. Visualization of flow diverter stent wall apposition during intracranial aneurysm treatment using a virtually diluted cone beam CT technique (Vessel ASSIST). *Neuroradiology.* 2021 Jan;63(1):125–31.
51. Muszynski P, Hak JF, Kerleroux B, Gory B, Anxionnat R, Zhu F. Virtual diluted cone beam CT for device apposition assessment during endovascular treatment of intracranial aneurysm: A technical note. *J Neuroradiol J Neuroradiol.* 2024 Jan 21;S0150-9861(24)00003-8.
52. Kuriyama T, Sakai N, Beppu M, Sakai C, Imamura H, Masago K, et al. Quantitative Analysis of Conebeam CT for Delineating Stents in Stent-Assisted Coil Embolization. *Am J Neuroradiol.* 2018 Mar 1;39(3):488–93.
53. Optimizing contrast-enhanced cone-beam CT protocol to facilitate simultaneous visualization of neurovascular pathologies and surrounding structures of interest - Edward AM Duckworth, Gouthami Chintalapani, Kevin M Camstra, Peter Kan, 2019 [Internet]. [cited 2024 Mar 9]. Available from: <https://journals.sagepub.com/doi/10.1177/1591019918800216>
54. Raz E, Sharashidze V, Nossek E, Sahlein DH, Rostanski S, Chung CY, et al. SuperDyna: Unlocking the Potential of Post-Treatment Device Evaluation. *J Neurointerventional Surg.* 2023 Jun 14;jnis-2023-020357.
55. Gorges S, Kerrien E, Berger MO, Troussset Y, Pescatore J, Anxionnat R, et al. Model of a vascular C-arm for 3D augmented fluoroscopy in interventional radiology. *Med Image Comput Comput-Assist Interv MICCAI Int Conf Med Image Comput Comput-Assist Interv.* 2005;8(Pt 2):214–22.

56. Abdalkader M, Hui F, Amans MR, Raz E, Hanning U, Ma A, et al. Cerebral venous disorders: Diagnosis and endovascular management. *J Neuroradiol*. 2023 Nov 1;50(6):581–92.
57. Leishangthem L, SirDeshpande P, Dua D, Satti SR. Dural venous sinus stenting for idiopathic intracranial hypertension: An updated review. *J Neuroradiol J Neuroradiol*. 2019 Mar;46(2):148–54.
58. Raz E, Nossek E, Jethanamest D, Narayan V, Ali A, Sharashidze V, et al. Emergence of Venous Stenosis as the Dominant Cause of Pulsatile Tinnitus. *Stroke Vasc Interv Neurol*. 2022 Jul;2(4):e000154.
59. Altafulla JJ, Prickett J, Iwanaga J, Dumont AS, Tubbs RS. Intraluminal anatomy of the transverse sinus: implications for endovascular therapy. *Anat Cell Biol*. 2020 Dec 31;53(4):393–7.
60. Strydom MA, Briers N, Bosman MC, Steyn S. The anatomical basis of venographic filling defects of the transverse sinus. *Clin Anat N Y N*. 2010 Mar;23(2):153–9.
61. Subramaniam RM, Tress BM, King JO, Eizenberg N, Mitchell PJ. Transverse sinus septum: a new aetiology of idiopathic intracranial hypertension? *Australas Radiol*. 2004 Jun;48(2):114–6.
62. Srinivasan VM, Chintalapani G, Duckworth EAM, Kan P. Advanced cone-beam CT venous angiographic imaging. *J Neurosurg*. 2017 Aug 18;129(1):114–20.
63. Söderman M, Babic D, Homan R, Andersson T. 3D roadmap in neuroangiography: technique and clinical interest. *Neuroradiology*. 2005 Oct;47(10):735–40.
64. Zhu F, Liao L, Bracard S, Harsan O, Lopes De Medeiros L, Derelle AL, et al. 3D digital subtracted angiography venous roadmapping for endovascular management of dural venous stenosis. *Interv Neuroradiol J Peritherapeutic Neuroradiol Surg Proced Relat Neurosci*. 2024 Feb 29;15910199241236323.
65. Blanc R, Fahed R, Roux P, Smajda S, Ciccio G, Desilles JP, et al. Augmented 3D venous navigation for neuroendovascular procedures. *J Neurointerventional Surg*. 2018 Jul;10(7):649–52.
66. Kishore V, Sundararajan SH, Doustaly R, Michael M, Xuan D, Link T, et al. Magnetic resonance venography for 3-dimensional live guidance during venous sinus stenting. *CVIR Endovasc*. 2020 Sep 11;3(1):66.

67. Townsend RK, Jost A, Amans MR, Hui F, Bender MT, Satti SR, et al. Major complications of dural venous sinus stenting for idiopathic intracranial hypertension: case series and management considerations. *J NeuroInterventional Surg* [Internet]. 2022 Jan 1 [cited 2023 Sep 26];14(1). Available from: <https://jn.is.bmj.com/content/14/1/neurintsurg-2021-017361>
68. Carnevale FC, McClure T, Cadour F, Vidal V, de Assis AM, Moreira AM, et al. Advanced image guidance for prostatic artery embolization - a multicenter technical note. *CVIR Endovasc*. 2021 Aug 10;4(1):63.
69. Fahed R, Darsaut TE, Mounayer C, Chapot R, Piotin M, Blanc R, et al. Transvenous Approach for the Treatment of cerebral Arteriovenous Malformations (TATAM): Study protocol of a randomised controlled trial. *Interv Neuroradiol J Peritherapeutic Neuroradiol Surg Proced Relat Neurosci*. 2019 Jun;25(3):305–9.
70. Krings T, Geibprasert S. Spinal dural arteriovenous fistulas. *AJNR Am J Neuroradiol*. 2009 Apr;30(4):639–48.
71. Jablawi F, Nikoubashman O, Schubert GA, Dafotakis M, Hans FJ, Mull M. Clinical and Radiologic Characteristics of Deep Lumbosacral Dural Arteriovenous Fistulas. *Am J Neuroradiol*. 2018 Feb 1;39(2):392–8.
72. Matsubara N, Miyachi S, Izumi T, Ohshima T, Tsurumi A, Hososhima O, et al. Usefulness of three-dimensional digital subtraction angiography in endovascular treatment of a spinal dural arteriovenous fistula. *J Neurosurg Spine*. 2008 May;8(5):462–7.
73. Krings T, Thron AK, Geibprasert S, Agid R, Hans FJ, Lasjaunias PL, et al. Endovascular management of spinal vascular malformations. *Neurosurg Rev*. 2010 Jan;33(1):1–9.
74. Brinjikji W, Nasr DM, Morris JM, Rabinstein AA, Lanzino G. Clinical Outcomes of Patients with Delayed Diagnosis of Spinal Dural Arteriovenous Fistulas. *AJNR Am J Neuroradiol*. 2016 Feb;37(2):380–6.
75. Prestigiacomo CJ, Niimi Y, Setton A, Berenstein A. Three-dimensional rotational spinal angiography in the evaluation and treatment of vascular malformations. *AJNR Am J Neuroradiol*. 2003 Aug;24(7):1429–35.
76. Sundararajan SH, Ranganathan S, Kishore V, Doustaly R, Patsalides A. Simulation of superselective catheterization for cerebrovascular lesions using a virtual injection software. *CVIR Endovasc*. 2021 Jun 14;4(1):52.

77. Zhu F, Bracard S, Troussel Y, Anxionnat R. Virtual injection software for endovascular management of spinal dural arteriovenous fistula. *Interv Neuroradiol J Peritherapeutic Neuroradiol Surg Proced Relat Neurosci*. 2023 Aug 1;15910199231193469.
78. Satti SR, Vance AZ, Fowler D, Farmah AV, Sivapatham T. Basilar artery perforator aneurysms (BAPAs): review of the literature and classification. *J Neurointerventional Surg*. 2017 Jul;9(7):669–73.
79. Aboukais R, Zairi F, Estrade L, Quidet M, Leclerc X, Lejeune JP. A dissecting aneurysm of a basilar perforating artery. *Neurochirurgie*. 2016 Oct;62(5):263–5.
80. Granja MF, Monteiro A, Agnoletto GJ, Jamal S, Sauvageau E, Aghaebrahim A, et al. A systematic review of non-trunk basilar perforator aneurysms: is it worth chasing the small fish? *J Neurointerventional Surg*. 2020 Apr;12(4):412–6.
81. Finitzis S, Derelle AL, Tonnelet R, Anxionnat R, Bracard S. Basilar Perforator Aneurysms: Presentation of 4 Cases and Review of the Literature. *World Neurosurg*. 2017 Jan 1;97:366–73.
82. Bakker NA, Groen RJM, Foumani M, Uyttenboogaart M, Eshghi OS, Metzemaekers JDM, et al. Repeat digital subtraction angiography after a negative baseline assessment in nonperimesencephalic subarachnoid hemorrhage: a pooled data meta-analysis. *J Neurosurg*. 2014 Jan;120(1):99–103.
83. Topcuoglu MA, Ogilvy CS, Carter BS, Buonanno FS, Koroshetz WJ, Singhal AB. Subarachnoid hemorrhage without evident cause on initial angiography studies: diagnostic yield of subsequent angiography and other neuroimaging tests. *J Neurosurg*. 2003 Jun;98(6):1235–40.
84. Coutinho JM, Sacho RH, Schaafsma JD, Agid R, Krings T, Radovanovic I, et al. High-Resolution Vessel Wall Magnetic Resonance Imaging in Angiogram-Negative Non-Perimesencephalic Subarachnoid Hemorrhage. *Clin Neuroradiol*. 2017 Jun;27(2):175–83.
85. Barnes SRS, Haacke EM. Susceptibility-Weighted Imaging: Clinical Angiographic Applications. *Magn Reson Imaging Clin N Am*. 2009 Feb 1;17(1):47–61.
86. Zhu F, Liao L, Bracard S, Derelle AL, Muszynski P, Merlot I, et al. Susceptibility weighted imaging for ruptured basilar artery perforator aneurysms in the setting of angiographically negative subarachnoid hemorrhage. *J Neurointerventional Surg*. 2023 Oct;15(10):1046–9.
87. Voss YL. Radiopaedia. [cited 2022 Feb 4]. Basilar artery perforator aneurysm | Radiology Case | Radiopaedia.org. Available from: <https://radiopaedia.org/cases/basilar-artery-perforator-aneurysm>

88. Kim TW, Choi HS, Koo J, Jung SL, Ahn KJ, Kim BS, et al. Intramural hematoma detection by susceptibility-weighted imaging in intracranial vertebral artery dissection. *Cerebrovasc Dis Basel Switz.* 2013;36(4):292–8.
89. Cox M, Song JW, Nabavizadeh SA, Kung D, Loevner L, Choudhri O. Detection of Angiographically Occult Ruptured Basilar Sidewall Perforator Aneurysm by Vessel Wall MR Imaging. *The Neurohospitalist.* 2021 Apr;11(2):156–9.
90. Elsheikh S, Möhlenbruch M, Seker F, Berlis A, Maurer C, Kocer N, et al. Flow Diverter Treatment of Ruptured Basilar Artery Perforator Aneurysms : A Multicenter Experience. *Clin Neuroradiol.* 2022 Jan 20;
91. Tatter SB, Crowell RM, Ogilvy CS. Aneurysmal and microaneurysmal “angiogram-negative” subarachnoid hemorrhage. *Neurosurgery.* 1995 Jul;37(1):48–55.
92. Nguyen I, Caton MT, Tonetti D, Abla A, Kim A, Smith W, et al. Angiographically Occult Subarachnoid Hemorrhage: Yield of Repeat Angiography, Influence of Initial CT Bleed Pattern, and Sources of Diagnostic Error in 242 Consecutive Patients. *AJNR Am J Neuroradiol.* 2022 May;43(5):731–5.
93. Wang L, Zhang Y, Sui B, Zhao X, Ji R. Microaneurysm Diagnosed With 7T Magnetic Resonance Imaging. *Stroke.* 2022 Apr 22;101161STROKEAHA122038785.
94. Chehab M, Kouri BE, Miller MJ, Venkatesan AM. Image Fusion Technology in Interventional Radiology. *Tech Vasc Interv Radiol.* 2023 Sep 1;26(3):100915.
95. Tacher V, Petit A, Derbel H, Novelli L, Vitellius M, Ridouani F, et al. Three-dimensional Image Fusion Guidance for Transjugular Intrahepatic Portosystemic Shunt Placement. *Cardiovasc Intervent Radiol.* 2017 Nov;40(11):1732–9.
96. Tacher V, Blain M, Hérin E, Vitellius M, Chiaradia M, Oubaya N, et al. CBCT-Based Image Guidance for Percutaneous Access: Electromagnetic Navigation Versus 3D Image Fusion with Fluoroscopy Versus Combination of Both Technologies-A Phantom Study. *Cardiovasc Intervent Radiol.* 2020 Mar;43(3):495–504.
97. Leger T, Tacher V, Majewski M, Touma J, Desgranges P, Kobeiter H. Image Fusion Guidance for In Situ Laser Fenestration of Aortic Stent graft for Endovascular Repair of Complex Aortic Aneurysm: Feasibility, Efficacy and Overall Functional Success. *Cardiovasc Intervent Radiol.* 2019 Oct;42(10):1371–9.
98. Edjlali M, Gentric JC, Régent-Rodriguez C, Trystram D, Hassen WB, Lion S, et al. Does aneurysmal wall enhancement on vessel wall MRI help to distinguish stable from unstable intracranial aneurysms? *Stroke.* 2014 Dec;45(12):3704–6.

99. Dobrocky T, Matzinger M, Piechowiak EI, Kaesmacher J, Pilgram-Pastor S, Goldberg J, et al. Benefit of Advanced 3D DSA and MRI/CT Fusion in Neurovascular Pathology. *Clin Neuroradiol*. 2023 Sep;33(3):669–76.
100. Feddal A, Escalard S, Delvoye F, Fahed R, Desilles JP, Zuber K, et al. Fusion Image Guidance for Supra-Aortic Vessel Catheterization in Neurointerventions: A Feasibility Study. *AJNR Am J Neuroradiol*. 2020 Sep;41(9):1663–9.
101. Thomas C, Dambrine J, Herpe G, Naudin M, Guillevin R. RECALAGE ET FUSION TOF / DSA EN ARTÉRIOGRAPHIE CÉRÉBRALE LORS DES THROMBECTOMIES CÉRÉBRALES, MÉTHODOLOGIE ET PREUVE DE CONCEPT. *J Neuroradiol*. 2024 Mar 1;51(2):93.





## Résumé

Les avancées en neuroradiologie interventionnelle sont en constante évolution grâce aux progrès réalisés dans les dispositifs endovasculaires et les salles d'angiographie permettant l'angiographie 3D. Bien que l'angiographie 3D soit la référence pour l'analyse angioarchitecturale des pathologies vasculaires du système nerveux central, elle reste actuellement sous-utilisée sur le versant thérapeutique. Les traitements endovasculaires nécessitent des outils de guidage et de visualisation spécifiquement adaptés aux particularités anatomiques et aux exigences cliniques de chaque cas. Dans cette thèse, nous avons évalué des outils de post-traitement innovants en angiographie 3D pour les traitements endovasculaires en neuroradiologie interventionnelle. Nous avons appliqué et évalué les techniques de post traitement dans les diverses pathologies neurovasculaires traitées en comparant les résultats obtenus avec les méthodes conventionnelles. Dans une première partie consacrée à la prise en charge de l'accident vasculaire cérébral ischémique, nous avons évalué le CBCT comme une modalité d'imagerie pour le diagnostic positif et différentiel dans la prise en charge des AVC ischémiques à la phase aiguë, en présentant une nouvelle stratégie d'admission des patients. Ensuite nous avons discuté du bénéfice de l'angiographie 3D permettant une meilleure visibilité des dispositifs endovasculaires, limitée par l'imagerie angiographique conventionnelle en raison de leur taille et de leurs compositions. Des outils de post-traitement utilisant une double acquisition peuvent offrir une meilleure visualisation de ces dispositifs et mieux détecter d'éventuelles malpositions. Le troisième chapitre de cette thèse concernait la navigation 3D en angiographie. Les progrès réalisés en navigation 3D permettent une meilleure précision et sécurité dans le traitement endovasculaire. Nous avons présenté nos travaux sur la navigation 3D appliquée à la navigation veineuse et au traitement des fistules dures médullaires. Enfin, nous avons illustré l'intérêt de la multimodalité en NRI, permettant de mieux comprendre les interactions entre les pathologies vasculaires cérébrales et leurs répercussions dans leur environnement, en l'appliquant aux MAV cérébrales et aux micro-anévrismes.

**Mots clés :** Angiographie, Tomographie volumique à faisceau conique, Traitement Endovasculaire, Neuroradiologie Interventionnelle, Imagerie multimodale.

---

## Abstract

Advances in interventional neuroradiology are constantly evolving thanks to progress made in endovascular devices and angiography suites allowing for 3D angiography. Although 3D angiography is the gold standard for analyzing the angioarchitecture of central nervous system vascular pathologies, it is currently underused in therapeutic interventions. Endovascular treatments require guidance and visualization tools specifically adapted to the anatomical particularities and clinical requirements of each case. In this work, we evaluated innovative post-processing tools in 3D angiography for endovascular treatments in interventional neuroradiology. We applied and evaluated post-processing techniques in various neurovascular pathologies, comparing the results obtained with conventional methods.

In the first part dedicated to the management of ischemic stroke, we evaluated the Cone Beam Computed Tomography as an imaging modality for positive and differential diagnosis in the management of acute ischemic strokes, presenting a new patient admission strategy. Then, we discussed the benefit of 3D angiography allowing better visibility of endovascular devices, which is limited by conventional angiographic imaging due to their size and composition. Post-processing tools using dual acquisition can provide better visualization of these devices and better detect possible mispositions.

The third chapter of this thesis focused on 3D navigation in angiography. Advances in 3D navigation allow for better precision and safety in endovascular treatment. We presented our work on 3D navigation applied to venous navigation and the treatment of spinal dural arteriovenous fistulas.

Finally, we illustrated the interest of multimodality in interventional neuroradiology, allowing a better understanding of the interactions between cerebral vascular pathologies and their repercussions in their environment, by applying it to cerebral arteriovenous malformations and microaneurysms.

**Keywords:** Angiography, Cone Beam Computed Tomography, Endovascular Treatment, Interventional Neuroradiology, Multimodal Imaging.